Précis de manual opératoire / par L.-H. Farabeuf.

Contributors

Farabeuf, L.-H. 1841-1910.

Publication/Creation

Paris : G. Masson, 1885.

Persistent URL

https://wellcomecollection.org/works/rre4urhs

License and attribution

This work has been identified as being free of known restrictions under copyright law, including all related and neighbouring rights and is being made available under the Creative Commons, Public Domain Mark.

You can copy, modify, distribute and perform the work, even for commercial purposes, without asking permission.

wellcome collection

Wellcome Collection
183 Euston Road
London NW1 2BE UK
T +44 (0)20 7611 8722
E library@wellcomecollection.org
https://wellcomecollection.org

35/2.


22900329367

Med
K42943

Presented to the Library
by
W. Johnson Smith Esq
F.R.C.S.

BRITISH MEDICAL
Library
ASSOCIATION

ASSOCIATION MÉDICALE
Library

PRÉCIS

DE

MANUEL OPÉRATOIRE

9835. — PARIS, IMPRIMERIE A. LAHURE
9, rue de Fleurus, 9

PRÉCIS

DE

MANUEL OPÉRATOIRE

BRITISH MEDICAL
Library
ASSOCIATION

PAR

L.-H. FARABEUF

Professeur agrégé à la Faculté de médecine de Paris
Chef des travaux anatomiques
Membre de la Société de chirurgie

AVEC 600 FIGURES DANS LE TEXTE

PARIS

G. MASSON, ÉDITEUR

Libraire de l'Académie de Médecine

BOULEVARD SAINT-GERMAIN, 120

—

MDCCCLXXXV

14194329

L'auteur et l'éditeur se réservent le droit de traduction et le droit de reproduction, en France et à l'étranger, des figures intercalées dans cet ouvrage.

WELLCOME INSTITUTE LIBRARY
Coll. welMOmec
Call No. WO

183

PRÉCIS

DE MANUEL OPÉRATOIRE

I. — LIGATURES DES ARTÈRES

PREMIÈRE PARTIE

GÉNÉRALITÉS

CHAPITRE PREMIER

DESCRIPTION D'UNE LIGATURE D'ARTÈRE.

L'importance des exercices pratiques relatifs aux ligatures d'artères n'est pas à démontrer. Les *étudiants*, si modestes chirurgiens qu'ils doivent devenir, font bien de se rompre à la recherche des vaisseaux sur le cadavre. C'est pour eux une revision utile de l'anatomie des régions. Apprendre à trouver méthodiquement les artères, c'est apprendre à les éviter sûrement lorsqu'il faudra ouvrir des phlegmons ou bien extirper des tumeurs.

Cette opération se compose de trois phases qui se succèdent sans interruption : I. la *découverte* du faisceau vasculo-nerveux dont l'artère à lier fait partie; II. l'*isolement* de ce vaisseau; et enfin III. la *ligature* proprement dite.

ARTICLE PREMIER

DÉCOUVERTE DU FAISCEAU VASCULO-NERVEUX

On ne saurait, sans présomption, entreprendre de découvrir une artère, si l'on ignore la topographie de la région où l'on va porter le bistouri. Les jeunes Français sont sans excuse lorsqu'ils commencent les exercices de médecine opératoire avec des connaissances anatomiques insuffisantes. Néanmoins, tout en supposant mon lecteur un anatomiste exercé, je ne manquerai pas, de temps en temps et en lieu convenable, de lui rappeler les rapports principaux des artères avec les organes (nerfs, muscles, tubérosités osseuses, etc.) qui constituent des *points de repère* ou de ralliement, des poteaux indicateurs placés sur la route, pour y être consultés par l'opérateur qui veut aller sûrement au but.

§ 1. Le premier paragraphe de ces généralités, comme la pre-

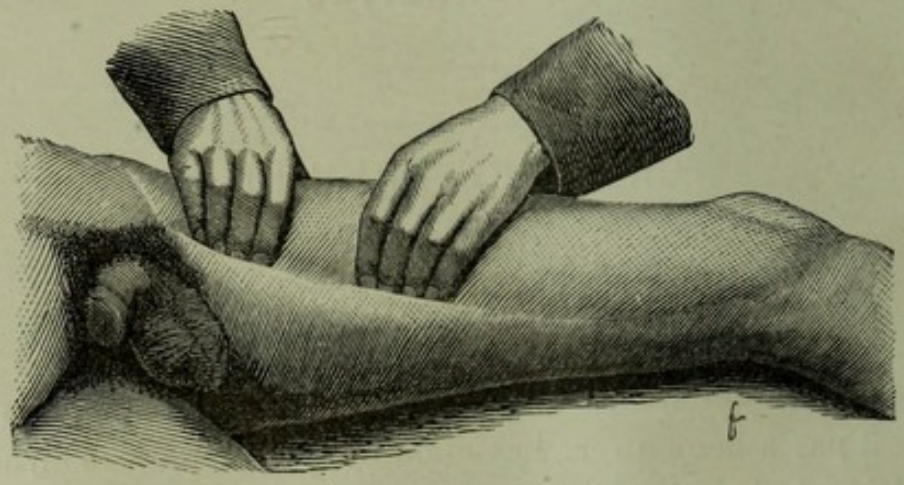

MARCHAND.

FIG. 1. — **Exploration de la région.** — Les mains recherchent la gouttière musculaire où chemine le faisceau vasculo-nerveux (*de la cuisse prise comme exemple*)

mière phrase de chaque article particulier, doit être purement anatomique.

Puisqu'il s'agit de découvrir le faisceau vasculo-nerveux : avan de couper il faut se demander *où* l'on va couper, c'est-à-dire déterminer et *tracer sur la peau* une ligne correspondant le mieux possible au trajet de l'artère à lier. Cette recherche préliminair

ce tracé, a la plus grande importance : quand on fait l'incision en bon lieu, on trouve presque toujours fatalement et successivement les points de repère et l'artère. Donc, avant d'inciser le tégument, il faut avoir mis le doigt sur l'artère et même, juste sur le point de l'artère où le fil sera posé.

Pour tracer sur la peau la *ligne d'opération*, c'est-à-dire le trajet du faisceau vasculo-nerveux, nous avons à exploiter les données de la mémoire, de l'œil et du doigt. La mémoire fournit les connaissances anatomiques. Explorant la région, l'œil voit les reliefs, les gouttières, les plis, les veines, et apprécie les distances. Le doigt sent les *tubérosités osseuses*, les interstices musculaires dépressibles et quelquefois même les battements de l'artère sur un point de son parcours.

On peut aussi, pendant l'exploration, ordonner au malade de contracter ses muscles quand on trace la ligne avant l'anesthésie.

Un exemple va me servir à montrer la rigueur et la précision avec lesquelles on doit procéder dans ce premier temps de l'opération. Il s'agit, je suppose, de marquer le trajet de l'artère radiale (fig. 2) : 1° Nous savons que ce vaisseau, à son origine, répond au milieu du pli du coude. Il nous faut donc chercher d'abord le pli du coude par la flexion de l'avant-bras; ensuite, portant les doigts sur les tubérosités latérales de l'humérus, qui sont les extrémités de ce pli, en déterminer le milieu et marquer ce point à la *teinture*[1]. 2° Près du poignet, l'artère radiale passe dans la gouttière formée par le grand palmaire et le long supinateur, gouttière que le doigt est habitué d'explorer et où il a bientôt senti les battements du pouls. — Traçons une ligne droite du milieu du pli du coude au point où le pouls se fait sentir, et voilà notre ligne d'opération,... que nous voulions lier l'artère en haut, en bas ou au milieu de l'avant-bras.

Mais, deux sûretés valant mieux qu'une, faisons, s'il est possible, la preuve de notre détermination. L'artère radiale continue l'hu-

1. Je recommande l'emploi de la teinture d'iode ou d'une autre teinture alcoolique qui sèche rapidement, soit visible tout de suite et marque dans tous les cas. C'est donc préférable à l'encre qui ne sèche pas, au nitrate d'argent qui noircit trop lentement, et au crayon dermographique, qui ne marque pas sur le cadavre. — La teinture que je fais employer à l'École pratique de la Faculté de Paris est une simple dissolution de coralline dans l'alcool. La substance colorante ne doit pas être soluble dans l'eau, car elle serait lavée dans le sang et la sérosité. Les pinceaux sont de très petites brosses rondes de peintre dont le long manche aiguisé est planté, fixé, dans le bouchon de liège qui ferme la courte et large bouteille à teinture.

mérale, en dedans du *tendon du biceps* que le doigt peut reconnaître facilement; là est le milieu du pli du coude; de là doit partir notre ligne d'incision. — En outre, le vaisseau chemine, à l'avant-bras, dans la gouttière qui sépare les muscles épitrochléens des muscles épicondyliens. Or cette gouttière, visible, est surtout facile à



Fig. 2. — **Tracé de la ligne d'opération** (*art. radiale prise comme exemple*). — Pour trouver le milieu du pli du coude, le chirurgien regarde le membre en face; l'indicateur gauche est sur l'épicondyle et refoule les muscles dont la saillie ne compte pas; la main droite a l'index sur l'épitrochlée et le pouce au milieu du pli du coude, sur le côté interne du tendon bicipital. De ce point, une ligne dirigée vers la gouttière du pouls marque le trajet de l'artère.

sentir aux doigts; si elle répond à notre ligne d'opération, plus de doute, celle-ci est bien tracée.

C'est avec cette précision et ces minuties qu'on marque sur la peau, à coup sûr, le trajet d'une artère; et qu'avant de toucher le bistouri on assure la réussite de l'opération.

« On est loin de se douter, dit Chassaignac, que ce qu'il y a

« peut-être de plus important pour la réussite immédiate de l'opé-
« ration, dans la ligature des artères, c'est la manière dont on
« place l'incision de la peau. »

Jamais, jamais il ne faut inciser avant d'avoir soigneusement exploré la région pour reconnaître les grosses veines normales ou anormales, les artères accidentellement superficielles, etc., mais surtout pour bien déterminer et marquer le trajet de l'artère. On voit ici l'importance des connaissances anatomiques pour le chirurgien.

§ 2. La ligne d'opération étant déterminée et tracée à la teinture (excellente précaution pour tout le monde), *on incise la peau* sur

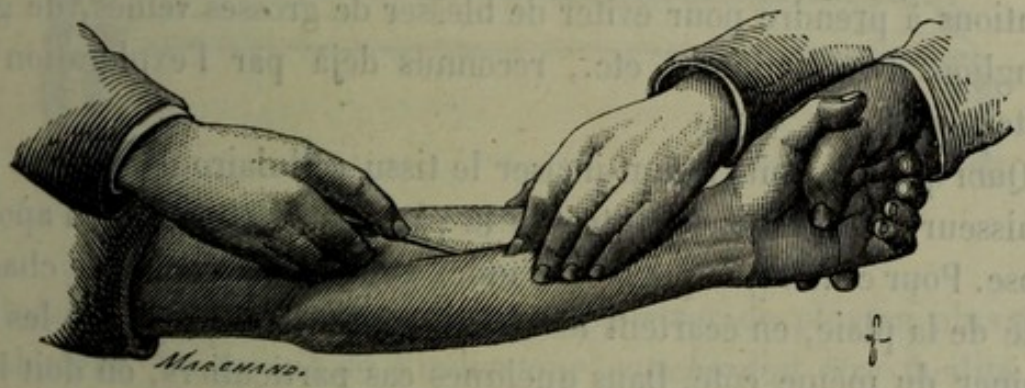

Fig. 3. — **Incision de la peau** (*art. radiale prise comme exemple*). — La main gauche fixe la peau, l'index s'enfonce sur le trajet du vaisseau et marque le point de départ de l'incision que fait la main droite appuyée sur le malade par ses derniers doigts et tenant le bistouri comme un couteau à découper.

cette ligne[1], dans une certaine longueur, d'un seul coup de bistouri donné *de gauche à droite*, comme toujours. Les téguments suivraient le bistouri en glissant, si la main gauche du chirurgien, appliquée sur le membre, ne les fixait dans tous les sens sans les déplacer. Il faut couper la peau d'un bout à l'autre dans toute son épaisseur, c'est-à-dire ne point faire de queues. On appelle ainsi les deux extrémités d'une incision qui devient de moins en moins profonde à partir de son milieu.

Les queues n'intéressant que la couche superficielle du derme, ne peuvent compter dans la *longueur utile* d'une incision, car elles

1. Quand l'incision semble devoir répondre *longitudinalement* à une grosse veine superficielle, il est permis, mais seulement dans ce cas, de s'écarter un peu de la ligne d'opération pour éviter de pourfendre le vaisseau.

ne permettent aucun écartement. Pour les éviter, il faut, en commençant la section cutanée, tenir le bistouri légèrement relevé, faire mordre prudemment la pointe, puis abaisser le tranchant afin de couper plus facilement et, enfin, redresser de nouveau l'instrument en terminant l'incision.

Quant à la manière de tenir le bistouri, elle importe peu. Veut-on de la précision? on tient l'instrument comme une plume à écrire. A-t-on besoin de force? on le tient comme un couteau de table (fig. 3). Cette dernière manière est classique et traditionnelle pour l'incision de la peau. Dans les deux cas, il vaut mieux appuyer la main droite sur le sujet que d'opérer à main levée.

Lorsqu'on agit dans une région périlleuse, il est bon de ne pas couper trop hardiment, au risque de repasser deux fois le bistouri.

La peau n'est pas plus tôt incisée que l'on a quelquefois des précautions à prendre pour éviter de blesser de grosses veines, de gros ganglions lymphatiques, etc., reconnus déjà par l'exploration de cette région.

Quoi qu'il en soit, il faut inciser le tissu cellulaire dans toute son épaisseur, d'un bout à l'autre de la plaie, et mettre à nu l'aponévrose. Pour ce faire, le pouce et l'index gauches appliqués de chaque côté de la plaie, en écartent les deux lèvres *également*, sans les entraîner du même côté. Dans quelques cas particuliers, on doit bien dénuder l'aponévrose en se gardant de l'attaquer : plusieurs coups de bistouri sont ici nécessaires pour couper le tissu cellulaire, y compris le fascia pellucida (couche profonde dépourvue de graisse), qui, s'il n'est pas divisé, s'ecchymose facilement et masque la toile fibreuse.

§ 3. L'aponévrose est à nu ; on la voit et on la sent. Tantôt on l'incise hardiment d'un coup de bistouri, d'un bout à l'autre de la plaie. Tantôt, et c'est le cas où elle recouvre immédiatement quelque organe important, on passe dessous une sonde cannelée qu'on enfonce à un bout de l'incision pour la faire ressortir à l'autre : on s'assure avec le doigt que l'aponévrose *seule* est soulevée par la sonde, et, celle-ci étant fixée par la main gauche qui l'empêche de verser, la droite glisse le bistouri dans la cannelure et fait l'incision sans danger. Tantôt, enfin, l'aponévrose est d'abord explorée, car elle peut contenir ou laisser voir un point de repère. C'est ainsi que par

transparence on peut apercevoir les muscles, les artères superficielles, les interstices musculaires, quand ils sont remplis de graisse[1], et que l'on peut sentir ces interstices qui s'enfoncent, se déprimen, sous la pression du doigt.

Après l'inspection, on incise l'aponévrose comme il a été dit plus haut : ou de dehors en dedans, hardiment d'un coup de bistouri; ou de dedans en dehors sur la sonde cannelée, s'il y a du danger.

§ 4. C'est ordinairement après la section de l'aponévrose que l'on procède à la recherche des points de repère qui sont, en effet, presque toujours des muscles, des tendons, des nerfs ou des tubercules osseux. C'est l'*index* de la main *gauche* qui, écartant doucement les organes, explore le fond de la plaie; la sonde cannelée, tenue de la main droite, sert à préparer la voie, à déchirer le tissu

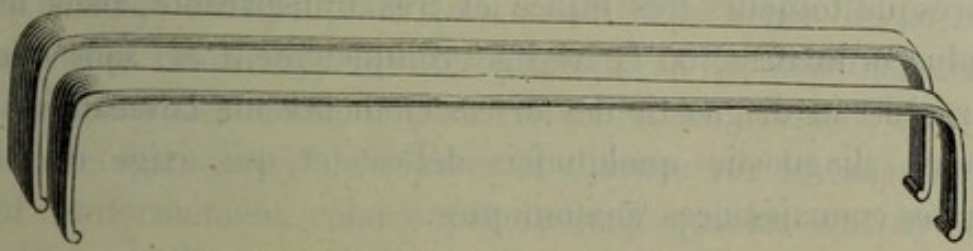

Fig. 4. — Deux doubles crochets écarteurs.

cellulaire, ce qui permet au doigt de pénétrer de plus en plus profondément. Ce travail de l'indicateur *gauche* doit être facilité par deux aides : celui qui tient le membre relâche, en le fléchissant légèrement, les muscles entre lesquels on cherche l'artère; un autre tient les deux *lèvres de la plaie écartées jusque dans la profondeur*, soit avec les doigts, soit avec des écarteurs mousses appropriés (fig. 4). Si la plaie est bien abstergée, l'opérateur peut y voir clair[2]. Mais, que ce soit par l'œil ou par le doigt qu'un point de repère ait été découvert, il faut le *regarder* et le *toucher*, le *reconnaître*, en un mot. La mémoire intervient alors, rappelle les rapports du paquet vasculo-nerveux et indique la voie à suivre pour

1. Ces lignes jaunes, points de repère indiqués par tous les auteurs, n'ont pas l'importance qu'on leur donne. Elles manquent dans la plupart des régions chez les sujets maigres, et ne sont bien visibles que sur le cadavre qui ne saigne pas ou sur un membre ischémié par la méthode d'Esmarch. C'est au doigt qu'il faut avoir recours sur le vivant; lui seul voit clair au fond des plaies inondées de sang.

2. On recommande avec raison d'*opérer à sec*, c'est-à-dire de lier à mesure qu'on les coupe toutes les artérioles intéressées. On y voit un peu *plus clair* et l'on n'a pas à craindre que ces artérioles, qui cesseraient de saigner spontanément, se rouvrent plus tard, dilatées par le fait même de la ligature.

continuer l'opération. Maintes fois (ligat. des artères axillaire, carotide, linguale, etc., etc.) se rencontrent plusieurs organes pouvant servir de points de ralliement; on doit les découvrir et les reconnaître successivement.

Enfin, *d'étape en étape*, on arrive sur le faisceau vasculo-nerveux, souvent noyé dans une traînée graisseuse et plus ou moins masqué par une aponévrose que le bec de la sonde peut ordinairement déchirer, mais que l'on est quelquefois obligé de couper, avec précaution, sur la sonde cannelée. Les vaisseaux et les nerfs réunis en paquet sont en effet, comme les muscles, engainés par des dédoublements aponévrotiques Cette *gaine fibreuse*, qui applique les vaisseaux sur l'organe sous-jacent, ou plutôt sa lame superficielle, est presque toujours très mince et très transparente. Dans les cas les plus ordinaires, on la néglige complètement et, sans l'ouvrir, on procède au diagnostic des divers éléments du faisceau vasculo-nerveux, diagnostic quelquefois délicat et qui exige encore de sérieuses connaissances anatomiques.

§ 5. *Anatomie.* — Chaque grosse artère est accompagnée d'une plus grosse veine munie d'un ou de plusieurs canaux de dérivation irrégulièrement placés à côté de l'artère, mais que l'on peut intéresser sans grand danger.

Les artères moyennes et petites sont placées entre deux veines à peu près égales, qui présentent de fréquentes anastomoses transversales croisant l'artère par-dessus et par-dessous. Les trois canaux sanguins parallèles et juxtaposés sont placés au mieux entre les couches musculaires. Quand l'interstice est formé par deux muscles superposés ou, plutôt, placés l'un devant l'autre, comme à la région jambière postérieure, les veines sont de chaque côté de l'artère. Mais, si l'interstice est antéro-postérieur, comme celui qui sépare le jambier antérieur des extenseurs des orteils, une veine est devant et l'autre derrière le canal artériel; on ne peut isoler celui-ci, sans déchirer la veine superficielle, qu'en attaquant la gaine celluleuse par le côté.

Les nerfs sont presque toujours plus superficiels que les vaisseaux; quelquefois ils en sont assez éloignés; le faisceau cherché est alors simplement vasculaire.

Pour dénuder l'artère, et rien que l'artère, il faut savoir *au juste*

où elle est. L'opérateur a le paquet vasculo-nerveux sous l'œil et sous le doigt : comment et à quoi reconnaîtra-t-il le canal artériel?

Sur le cadavre, les nerfs sont blancs, les veines sont noires et l'on voit clair. Sur le vivant, les artères battent, mais pas tant qu'on le croirait (Richet), pas toujours au voisinage des anévrysmes (Hogdson), et leurs battements ne sont pas tellement limités qu'on ne puisse les sentir à travers un nerf (S. Cooper) ou une veine collatérale; d'autre part, le sang peut masquer le fond de la plaie.

L'élève opérateur ne doit jamais l'oublier : il faut, s'il ne veut se trouver impuissant sur le vivant, qu'il fasse à l'amphithéâtre l'*éducation* de son doigt, de son *index gauche*, plutôt que celle de ses yeux qu'il a dû faire en disséquant. C'est donc les yeux en l'air et le doigt dans la plaie qu'il s'habituera à lier les artères, une fois les incisions superficielles accomplies. Écoutons Sabattier : « Les vaisseaux, les nerfs, le tissu cellulaire, les muscles, qu'il est si facile de distinguer, de séparer et d'éviter sur le cadavre, paraissent uniformément colorés par le sang qui les couvre et se confondent, sur l'homme vivant, pour tout autre que pour le chirurgien habile. » Et plus loin : « L'œil et surtout la main, dont l'opérateur fait un si fréquent et si heureux usage, ne sauraient être doués de trop de justesse, de légèreté, d'aplomb, de mobilité; *le tact ne saurait être trop fini, trop exercé.* » Cette dernière proposition est surtout applicable aux ligatures d'artères et au doigt indicateur gauche, qui en est le principal agent. C'est donc avec ce doigt et accessoirement avec l'œil, qu'il faut analyser le faisceau vasculo-nerveux, en comprimant ses éléments sur les plans sous-jacents, ou même entre deux doigts, si ces plans n'ont pas de résistance et si l'on peut le faire sans inconvénient. Le chirurgien, jeune ou vieux, ne manque jamais de regarder tant qu'il peut. Il a raison. Mais il aurait tort de ne pas se servir du doigt, du seul index gauche, délicatement utilisé, et non de tous les doigts des deux mains, comme le font certains maladroits dont le faire devient ainsi malpropre, brutal et grossier. Sans le toucher, la ligature d'une artère devient le plus souvent une vaste dissection : ce n'est plus une opération à traumatisme limité.

En résumé, regarder et *toucher beaucoup*, telle doit être la pratique de l'amphithéâtre.

Voici maintenant à quoi l'on reconnaîtra les nerfs, les veines et les artères, sur le cadavre et sur le vivant.

Sur le cadavre, les nerfs sont ronds et blancs, les veines pleines de sang noir. Les artères sont des rubans gris, rosés, clairs, quelquefois jaunâtres, mais en général d'une couleur caractéristique que l'on n'oublie pas facilement; leurs bords sont *épais*, saillants et clairs comme les lèvres d'une gouttière.

Sur le vivant, tout est rouge ou à peu près, à moins que l'on n'ait employé la bande d'Esmarch ou pu lier tous les petits vaisseaux à mesure qu'on les divisait.

Sur le cadavre, les nerfs donnent, au doigt qui les comprime, la sensation d'un cordon plein, inextensible, fasciculé qui ne *s'aplatit pas;* les veines sont ordinairement tellement minces qu'on ne peut les sentir; au contraire, l'artère est une lanière élastique, *épaisse*, plate, lisse, creusée en gouttière à bords plus épais que le milieu, semblable en tout à un tube de caoutchouc tendu et contournant un corps résistant. Si le doigt hésite entre deux cordons, la mémoire intervient pour rappeler la position respective des éléments du faisceau exploré : quand une artère a deux veines satellites, elle se tient au milieu.

Sur le vivant, les nerfs donnent au doigt la même sensation que sur le mort. Isolés, séparés de l'artère par un écarteur, ils ne battent pas et ne semblent pas battre. Les veines se gonflent et durcissent si on les comprime dans l'angle cardiaque de la plaie; le doigt les aplatit facilement et, aplaties, ne les sent généralement plus. L'artère, enfin, bat et ses battements sont précieux pour trouver le faisceau vasculo-nerveux plutôt que pour en isoler les éléments. Ils se maintiennent quand on comprime dans l'angle périphérique de la plaie, et cessent généralement quand on comprime dans l'angle cardiaque. Dans les deux cas, la région où se distribue l'artère cesse de recevoir du sang et pâlit, l'anévrysme ne bat plus, l'hémorrhagie est suspendue. Mais les pulsations d'une artère presque dénudée ne sont point ce qu'on s'attend à les trouver, et c'est encore en aplatissant le vaisseau sous le doigt (Chaumet) et en cherchant à retrouver les caractères qu'il présente sur le cadavre qu'on arrive le plus sûrement au diagnostic. Du reste, quand on lie sur un blessé une artère qu'un aide comprime plus haut, ou bien quand on fait l'expression et l'hémostase par la méthode d'Esmarch,

on se trouve presque dans les conditions de l'amphithéâtre[1]. Lorsque le vaisseau cherché ne repose pas sur un plan résistant (la linguale par exemple), on doit, à mesure qu'on incise les parties molles, tordre les artérioles et bien absterger la plaie afin d'utiliser la vue, le toucher pouvant être insuffisant.

ARTICLE II

ISOLEMENT DE L'ARTÈRE

La situation de l'artère étant déterminée, l'aide tenant la plaie béante à l'aide des écarteurs *placés par le chirurgien lui-même*, il s'agit maintenant de dénuder le vaisseau, c'est-à-dire d'ouvrir sa gaine celluleuse afin de passer le fil sous le cylindre artériel et de le comprendre seul dans la ligature.

§ 1. *Anatomie.* — J'ai indiqué précédemment les rapports des éléments vasculo-nerveux, je suis obligé maintenant de dire quelques mots sur la structure et les gaines des artères.

Les parois artérielles sont formées de trois tubes emboîtés dont la structure présente des différences capitales, mais que l'on ne peut séparer que par la dissection. La tunique interne est mince, élastique et *fragile;* la moyenne est à la fois élastique et musculaire, et aussi *très fragile* quoique très épaisse; l'externe enfin tient le milieu comme épaisseur entre les précédentes : elle est formée de tissu conjonctif et de fibres élastiques accumulées surtout dans les couches profondes; elle est seule notoirement vasculaire, résiste seule au fil constricteur, et joue le principal rôle dans la cicatrisation des autres tuniques rompues par ce fil. Il suffit qu'elle soit intacte pour donner l'espoir du succès de la ligature, mais il faut qu'elle soit intacte. Ce serait donc une faute que d'ouvrir cette tunique externe pour appliquer le fil directement sur la tunique moyenne qui, plus encore que l'interne, se coupe avec une grande facilité. Les chirurgiens qui pensent ouvrir la tunique adventice ne le font pas, heureusement pour leurs malades. Tout au plus dissèquent-ils une

1. Heureusement, un doigt exercé est plein de ressources : il sent et distingue les artères, les nerfs et même les petits muscles plats : « The cord-like nerves and the smooth flat muscle may thus (by the touch) be readily distinguished. » (J. et R. Quain et Scharpey, *Anatomie*, art. *Sous-clavière.*)

mince couche superficielle lamineuse et facile à pincer. Ils laissent dans toute son intégrité l'épaisse couche profonde formée de faisceaux solides entre-croisés en sautoir et fortement appliquée, par son élasticité, sur la vraie tunique moyenne avec laquelle elle est en continuité du tissu, malgré les changements rapides qu'on remarque à ce niveau dans la structure et la texture de la paroi artérielle.

Ainsi constitué par ses trois tuniques, incluses et très adhérentes, le tube artériel, qu'il soit isolé (sous-clavière) ou accompagné de veines et de nerfs, est logé dans un fourreau de tissu lamineux (*gaine celluleuse*) comme un tendon dans sa gaine, avec cette différence que l'isolement et la mobilité sont moindres pour l'artère que pour le tendon. Grâce à cette disposition, l'artère glisse légèrement à chaque pulsation cardiaque; cou-

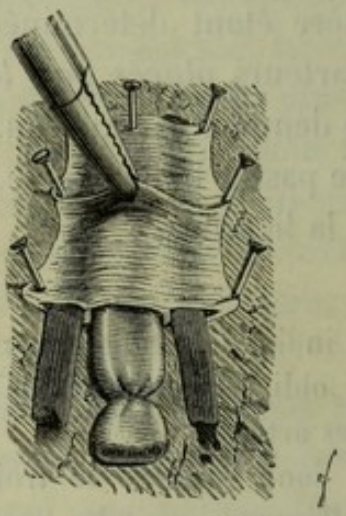

Fig. 5. — Une artère avec ses veines et la gaine celluleuse qui les enveloppe ont été fixées sur un liège. L'artère a été froncée par une ligature temporaire. Une pince soulève un pli transversal de la gaine celluleuse, comme cela doit se faire pour dénuder une artère au bistouri.

pée en travers, ses deux bouts s'écartent et rentrent profondément dans la gaine; la suppuration peut s'infiltrer autour du tube artériel, détruire les adhérences, les *vasa vasorum* qui vont à la tunique externe, et causer cette friabilité inflammatoire que redoutait Dupuytren, mais qui semble exceptionnelle comme sa cause elle-même; enfin, aussitôt que la gaine est ouverte, il devient facile de passer un fil sous le vaisseau. Il y a donc autour des artères une espèce de cavité ou bourse muqueuse incomplètement développée que l'on a pu appeler cavité ou *séreuse péri-artérielle*. Un tendon dont la synoviale autrefois enflammée présenterait de nombreuses adhérences serait dans des conditions analogues.

La mobilité de l'artère dans sa gaine est amoindrie par diverses causes et peut être détruite par l'inflammation adhésive : cela rend la dénudation extrêmement laborieuse

Les veines et les nerfs collatéraux sont pareillement engainés, et c'est

dans une même masse de tissu cellulaire que sont contenus tous les cordons du faisceau vasculo-nerveux, qui ont chacun leur canal particulier, comme deux, trois tubes de verre dans un bouchon percé d'autant de trous. Quand on a le malheur, en opérant avec la sonde cannelée, de décoller le paquet vasculo-nerveux des plans profonds, on éprouve la plus grande difficulté à séparer ensuite les veines de l'artère, car le tout manque de fixité.

§ 2. C'est donc sur l'artère elle-même qu'il faut ouvrir la gaine celluleuse et *dans une faible étendue*, 5 à 10 millimètres, afin de détruire le moins possible de *vasa vasorum* pour ne pas exposer le vaisseau à la gangrène et le futur caillot au ramollissement. Cela est de la plus haute importance.

Deux procédés sont employés pour dénuder les artères : la *déchirure* avec le bec de la sonde cannelée ou avec des pinces, et l'*incision*.

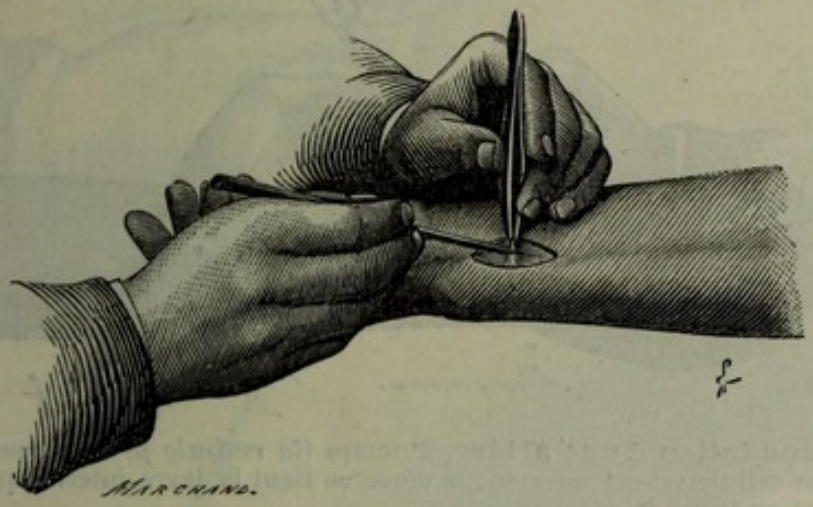

Fig. 6. — **Dénudation d'une artère**, 1er temps (*la radiale prise comme exemple*). — Les mors de la pince d'abord écartés et appuyés sur l'artère, en long, ont été rapprochés ; le pli transversal de la gaine celluleuse ainsi formé, a été légèrement soulevé et la pointe du bistouri s'apprête à l'inciser *sur* l'artère.

L'incision de la gaine des artères est une opération délicate et fort ennuyeuse pour les commençants. Elle a l'inconvénient d'exiger de la lumière. Voici en quoi elle consiste : De la main gauche armée d'une bonne pince, saisir et soulever la gaine celluleuse pour permettre à la main droite, armée du bistouri, de l'ouvrir sans blesser les vaisseaux. Voici comment elle se pratique : Tenir les mors de la pince légèrement écartés (5 à 10 millimètres), les appliquer tous deux *sur* l'artère dans le sens de la longueur, appuyer

légèrement, serrer et soulever le *pli transversal* ainsi formé (fig.6), pour l'offrir au bistouri.

En agissant de cette manière, on ne tient que la gaine celluleuse, tandis que si l'on pince en travers, on risque fort de comprendre dans un pli longitudinal ou l'artère ou l'une de ses veines. La gaine soulevée, on incise le *pli transversal* avec la pointe du bistouri agissant prudemment et un peu à plat, mais sur le milieu de l'artère qui ne se laisse pas percer facilement, comme les minces parois veineuses. On reconnaît que l'incision est assez profonde quand elle s'ouvre et laisse voir la surface lisse de l'artère. Une boutonnière longitudinale de 10 millimètres au plus étant faite, la pince qui n'a rien lâché, tient et écarte une des lèvres de la petite

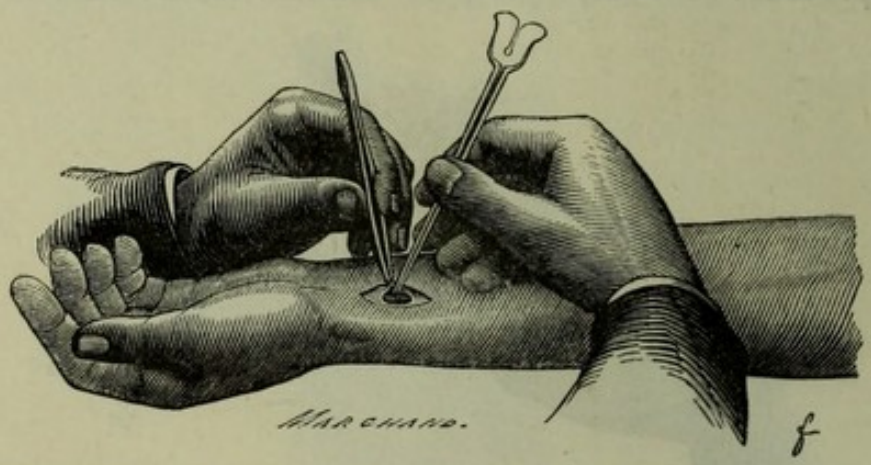

Fig. 7. — Dénudation d'une artère, 2e temps (*la radiale prise comme exemple*). — La gaine celluleuse est ouverte; la pince en tient la lèvre interne que le bec de la sonde est en train de décoller.

plaie béante (ce doit être la lèvre éloignée de l'écueil, s'il y en a un); le bec de la sonde la décolle facilement de la tunique externe de l'artère, en détruisant par des mouvements de va-et-vient les adhérences, faibles en l'absence d'inflammation, qui obstruent la séreuse péri-artérielle (fig. 7). L'instrument, après avoir cherché à s'engager sous le vaisseau, s'arrête là un instant pour servir de repère, pendant que la pince va saisir la deuxième lèvre qu'il faut décoller à son tour, pour passer définitivement sous le vaisseau, la sonde ou un instrument porte-fil quelconque. En tout cas, le bec de l'instrument engagé d'un côté sous l'artère ne saurait se dégager facilement et heureusement de l'autre côté, si la pince ne retournait saisir la lèvre correspondante pour l'écarter et l'abaisser (fig. 8).

La dénudation par la pince et le bistouri est certes ce qu'il y a

de plus chirurgical : on ne meurtrit pas les tissus et, si le blessé n'a pu être endormi, il souffre peu et ne remue pas; mais il faut voir clair. En conséquence, il est bon de s'exercer à dénuder les artères sans le secours de l'instrument tranchant, dont il est toujours quelque peu dangereux de se servir à l'aveuglette.

Si donc l'on se trouve gêné par le sang, on peut, après avoir pincé convenablement la gaine, la déchirer avec le bec de la sonde renforcé du bout du médius.

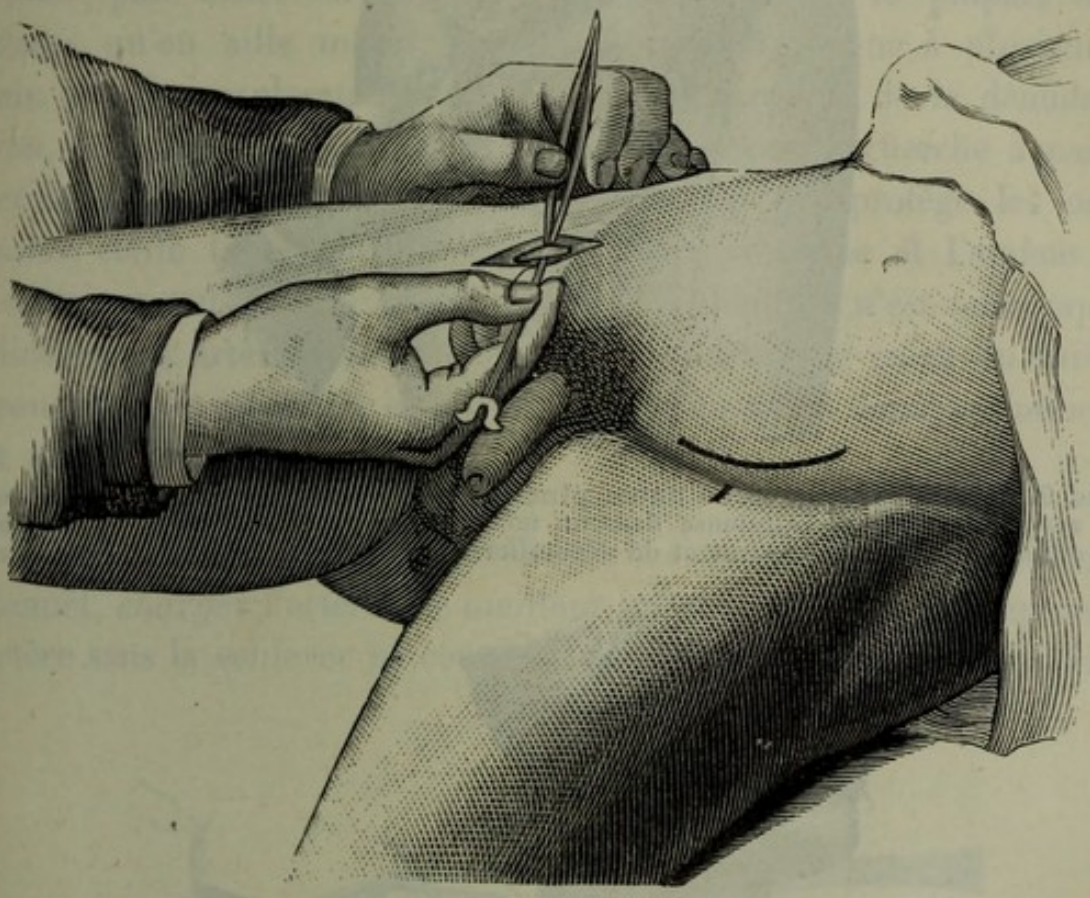

Fig. 8. — **Dénudation d'une artère**, dernier temps et *passage du porte-fil*. — La deuxième lèvre de la gaine (l'interne) a été décollée par le bec de la sonde qui reste engagé sous le vaisseau ; la pince a ressaisi la lèvre externe, va l'abaisser et permettre à la sonde de charger l'artère.

On peut encore se servir d'une seconde pince pour déchirer le tissu cellulaire péri-artériel, couche par couche s'il est épais et résistant : c'est même la seule manière de dénuder facilement une artère mobile comme l'épigastrique (fig. 9), la linguale, etc.

Bien souvent on se passe de pince et de bistouri. Pendant que l'index gauche est au fond de la plaie, près de l'artère qu'il surveille, la main droite porte la sonde cannelée perpendiculairement sur le milieu du vaisseau et cherche à perforer, accrocher et déchi-

rer la gaine en la grattant avec le bec de l'instrument (fig 10). La

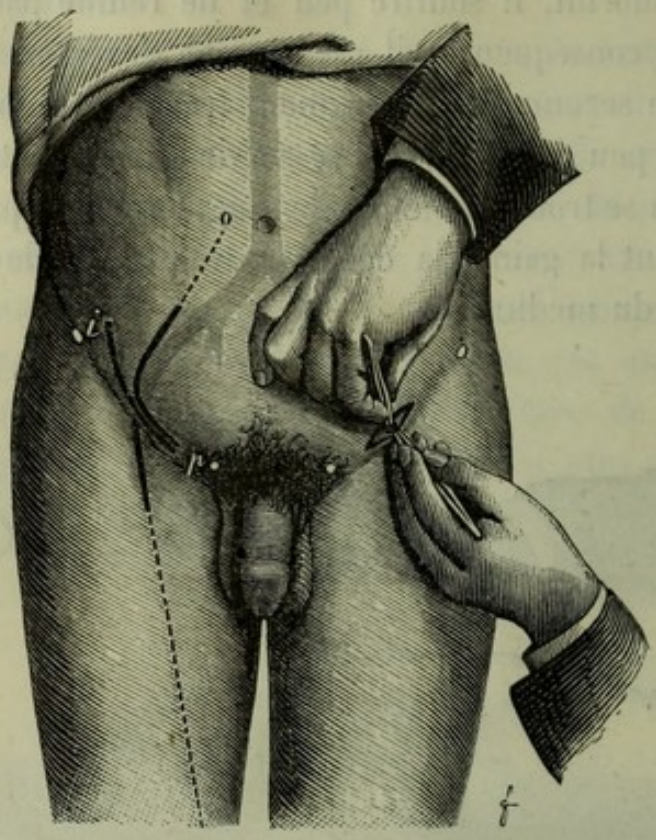

Fig. 9. — **Dénudation avec deux pinces** (*artère épigastrique*). — Les pinces ayant saisi la gaine celluleuse dans un même point, tirent chacune dans un sens différent, afin de la déchirer et de dépouiller l'artère dans une étendue suffisante

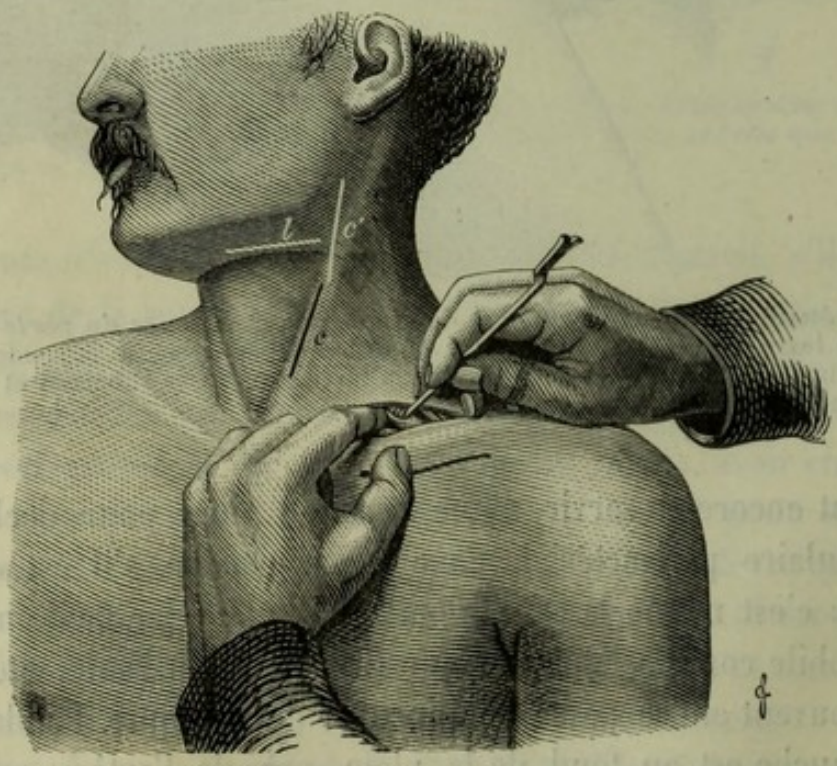

Fig. 10. — **Dénudation d'une artère par la sonde** (*sous-clavière comme exemple*). — L'instrument, renforcé par le médius qui s'allonge jusque près de son bec, gratte prudemment sur le vaisseau, accroche la gaine celluleuse et la déchire.

sonde, doublée et fortifiée par le médius droit, enfoncé avec elle dans la plaie, *ne peut agir que par les bords presque tranchants de son cul-de-sac*; autrement, elle glisse et n'accroche rien. Elle doit aussi être parfaitement perpendiculaire à l'artère. On accroche donc le tissu péri-artériel, et on le refoule successivement vers le cœur et vers les extrémités, ayant soin de faire faire demi-tour à la sonde dont le bec de cuillère, je le répète, peut seul accrocher solidement. Il suffit quelquefois de deux coups de sonde, d'un aller et retour, pour isoler une artère. La prudence exige, la plupart du temps, qu'on aille moins vite et qu'on s'y reprenne à plusieurs fois. L'index explorateur ou l'œil suit les progrès de la dénudation, et, quand la sonde ou le porte-fil, après avoir cherché à passer sous le vaisseau, a réussi, c'est ce doigt qui protège les organes, coiffe le bec de l'instrument avec sa pulpe et l'amène à l'extérieur sans danger. Cette manière de dénuder n'est point applicable aux artères athéromateuses si fragiles; elle exige du vaisseau, fixité et intégrité, et réussit surtout quand la gaine est mince et peu solide.

§ 3. Passer la sonde sous l'artère, cela s'appelle, en argot professionnel, *charger* l'artère. Le meilleur instrument pour charger une artère sans la soulever ni courir le risque de la rompre, c'est l'ai-

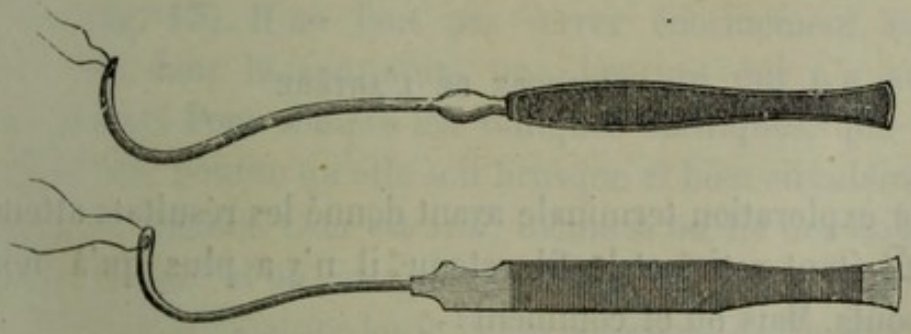

Fig. 11. — Aiguilles porte-fil de Cooper.

guille de Cooper (fig. 11), simplification de celle de Deschamps. Elle suffit à tous les cas; la sonde cannelée de Cusco, les stylets, les instruments rectilignes, en un mot, ne sont pas applicables aux ligatures des artères profondes. Le praticien le plus mal monté a toujours dans sa trousse une aiguille courbe et une pince capable de la fixer solidement, soit dan l'axe, soit sur le côté comme un cro-

chet de davier; il cassera la pointe de son aiguille, l'émoussera avec soin et l'ayant enfilée et montée, il aura un porte-fil d'occasion pouvant servir même pour lier l'iliaque externe et le tronc brachio-céphalique.

Quel que soit l'instrument sur lequel on charge l'artère, il faut le manœuvrer avec précaution, pour ne pas embrocher les veines ou autres organes voisins. Il est de règle de le conduire sur le doigt indicateur gauche, de l'engager d'abord du *côté où est l'écueil*, pour le faire ressortir ensuite de l'autre côté, où le doigt qui l'a conduit vient le recevoir comme il a été dit plus haut. Par exemple, on charge la carotide primitive de dehors en dedans, parce que l'énorme et mince veine jugulaire est en dehors.

La manœuvre est plus facile quand on opère à ciel ouvert, alors qu'on a pu bien dénuder avec la pince et le bistouri.

Après que l'artère est chargée, il faut une dernière fois porter le doigt dessus et s'assurer : 1° qu'en comprimant ou pinçant le cordon soulevé, on suspend le cours du sang dans la région irriguée par le vaisseau cherché, région qui doit pâlir, c'est-à-dire qu'on a bien trouvé l'artère; 2° que ce cordon s'aplatit parfaitement sous le doigt, et que, par conséquent, on ne va lier que l'artère.

ARTICLE III

LIGATURE DE L'ARTÈRE

Cette exploration terminale ayant donné les résultats attendus, le porte-fil étant retiré et le fil retenu, il n'y a plus qu'à nouer les deux bouts. Mais où et comment?

L'artère est dénudée dans une certaine étendue, un centimètre environ, et le fil peut toujours être appliqué plus ou moins haut; il n'est pas indifférent de le serrer au hasard. En effet, quand on fait une ligature, on se propose d'oblitérer les *deux bouts* du vaisseau et non pas seulement le bout central. On doit donc se préoccuper de poser le fil à une certaine distance des troncs ou des collatérales que le sang continuera à parcourir, que ces vaissseaux appartiennent au bout central ou au bout périphérique. Et, dans le cas pos-

sible où, pour s'éloigner d'une collatérale supérieure, on risquerait de trop s'approcher d'une collatérale inférieure capable de ramener le sang en grande quantité, il conviendrait sans doute de comprendre la collatérale inférieure dans la ligature et au besoin de prolonger un peu la dénudation à cet effet.

En général, on lie au milieu de la partie dénudée qui doit être courte, car il y a des raisons de craindre que les tuniques de l'artère, dépouillées de la gaine celluleuse sur une grande étendue, ne puissent produire une oblitération solide.

C'est le moment de nouer le fil sans soulever l'artère, sans la déplacer ni la tirailler. On fait un demi-nœud et on le serre assez fort pour rompre les tuniques élastiques; puis, laissant flotter le fil

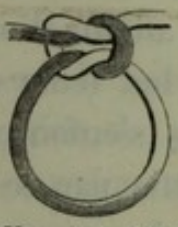

Fig. 12. — Nœud droit très solide.



Fig. 13. — Nœud de travers, peu solide.

pour ne pas défaire ce qu'on a fait, on termine le nœud, que l'on doit toujours faire *droit*, comme le représente la figure 12, afin qu'il ne se desserre pas, comme pourrait le faire le nœud représenté à côté (fig. 13). Il ne faut pas serrer énormément, surtout quand on fait, dans la continuité, une ligature qui n'a aucune chance de glisser. Pour rompre les tuniques élastiques, une constriction modérée, pourvu qu'elle soit brusque et bien circulaire, pas oblique, suffit toujours. Cela est vrai, même si on lie des vaisseaux coupés à la surface d'un moignon; seulement il faut avoir soin d'embrasser dans la ligature toute la circonférence de l'artère, sans quoi le fil glisserait.

Dans le but de se rendre compte de la résistance des tuniques artérielles et de la sensation qu'elles donnent aux doigts qui les coupent en serrant le fil, il est indispensable de s'exercer à lier les artères du cadavre après qu'elles sont découvertes. Cela n'est pas dans les mœurs des élèves. Pourtant, la plupart d'entre eux, employés plus tard comme aides plutôt que comme opérateurs, n'auront guère que cela à faire. Il faut apprendre à serrer juste;

car, si l'on serre trop, on s'expose à deux accidents : 1° couper l'artère ; cela est arrivé souvent sur des vieillards et des anévrysmatiques : les fils très fins, la dénudation parfaite[1], la constriction considérable, ne conviennent qu'aux artères saines ; 2° casser le fil. Cela n'est rien, en apparence, qu'un sujet de honte pour le ligateur vexé qui accuse le fil d'être éventé et oublie de s'accuser de ne pas l'avoir essayé. Mais, et c'est là le point principal, il faut recharger l'artère, repasser un lien à la même place, car si on le met à côté de la première ligature, qui sait si quelques jours après l'opération, alors que le caillot est encore peu adhérent et la cicatrice molle, la partie étranglée par le premier fil, à moitié coupée, gangrenée peut-être, ne cédera pas ?

Le fil, surtout s'il n'est pas bien ciré, est toujours imbibé de sang et glisse dans les doigts quand on veut serrer le nœud. Cet inconvénient peut être évité en enroulant les chefs autour d'un doigt de chaque main, le petit ou l'annulaire, afin de les tenir solidement pendant que les deux pouces réunis dos à dos s'enfoncent comme un coin dans la plaie entre ces chefs assujettis par les doigts. Il suffit alors pour bien serrer le nœud d'écarter brusquement, par la flexion, les extrémités unguéales des pouces qui se touchent toujours et se fournissent un point d'appui par leurs articulations phalangiennes (fig. 14, p. 24). On a de la sorte beaucoup de précision, on serre d'un petit coup sec, modéré, sans trembler, car les deux mains sont en contact. Généralement on se sert des index placés dos à dos et agissant comme les pouces : on a ainsi moins de précision, moins de force, mais plus de facilité pour lier au fond d'une plaie profonde.

A l'amphithéâtre, sur le cadavre, on peut se rendre compte des effets immédiats d'une ligature bien faite. L'artère est froncée ; ses deux tuniques interne et moyenne, complètement rompues, sont même, surtout si le fil est gros, légèrement rebroussées de chaque côté dans le calibre du vaisseau. Elles sont assez bien affrontées pour pouvoir se réunir, grâce aux matériaux apportés par la tunique externe et grâce à la contention qu'exerce le lien constricteur

1. Aujourd'hui on n'interpose plus jamais de corps étranger, cylindre de diachylon ou autre, au fil et à l'artère, faisant ce qu'on appelait une ligature médiate (Scarpa, Roux). Cependant plusieurs chirurgiens recommandent, quand on a affaire à une artère friable, de lier avec elle le plus de tissu cellulaire possible. Wenzel von Linhart (*Compendium der chirurgischen Operationslehre*) donne ce conseil.

qui doit rester en permanence. Ce travail de cicatrisation se fait avant la chute du fil, mais en même temps se forme, ordinairement dès les premières heures, un caillot intra-artériel adhérent aux fronces des tuniques rompues et qui remonte jusqu'à la première collatérale. Ce caillot devant persister avec quelques modifications et jouer un grand rôle dans l'hémostase, il faut en favoriser la production, en liant loin des collatérales, et la conservation, en ne dénudant pas l'artère sur une trop grande longueur. Je dois dire cependant que ce caillot n'est pas indispensable, la cicatrice des tuniques pouvant à la rigueur se montrer suffisante; mais c'est alors surtout qu'importe la conservation des *vasa vasorum*, c'est-à-dire la brièvete de la dénudation. Vers 1872, j'ai vu une artère carotide externe bien oblitérée et sans caillot appréciable; la ligature avait porté à l'origine même du vaisseau, très près de la thyroïdienne supérieure et de la carotide interne. Mais cette dernière, par ses anastomoses à la base du cerveau, est une voie si largement ouverte au sang, qu'on ne peut guère la comparer à une collatérale ordinaire qui, en même temps qu'elle entretient le mouvement et la fluidité du sang, se montre insuffisante pour son écoulement, d'où résulte, sur la ligature, un choc violent et dilatateur à chaque systole ventriculaire. Je me reprocherais d'avoir cité la possibilité de réussir en liant près d'une collatérale, si je ne répétais ici une fois encore qu'il faut à tout prix s'efforcer d'éviter cette pratique et tâcher de réunir les deux facteurs de l'oblitération : le caillot et la cicatrice.

Et pour bien montrer l'utilité du caillot, je rappellerai ce que l'on a fréquemment l'occasion d'observer : les hémorrhagies par le bout périphérique, après la chute du fil. La cicatrice a pu se faire également sur les deux bouts, si l'on a lié au milieu de la partie dénudée, mais, dans le bout périphérique, d'abord privé de sang à peu près complètement, le caillot est toujours tardif, très petit, absent même dans la moitié des cas; il en résulte que, à la chute du fil ou pendant la section lente de la tunique externe, il ne peut opposer qu'une fragile barrière au sang ramené par les collatérales dilatées; de là, une rupture possible de la cicatrice, rupture fréquente si la plaie suppure, et une hémorrhagie.

Après avoir longuement montré comment il faut s'y prendre pour lier une artère dans la continuité, il est bon de résumer les

règles de cette opération et de signaler les écueils semés sur la route.

Le chirurgien *place son malade* et *se place lui-même*. Il *explore la région* et trace la *ligne d'opération*. Il incise la *peau* et le *tissu cellulaire*, *l'aponévrose;* recherche et reconnaît les *points de ralliement* et arrive sur le *faisceau vasculo-nerveux*. — Les muscles étant relâchés par l'aide qui tient le membre, et la plaie tenue béante par les *écarteurs*, l'opérateur *reconnaît l'artère*, puis la *dénude;* il la *charge* et la *reconnaît une dernière fois*. — Avant de nouer, il choisit le point de l'artère qu'il va étreindre et serre le fil, après quoi il coupe l'un des chefs et fixe l'autre à l'extérieur sans le confondre avec les pièces du pansement. Avec le catgut absorbable et même la soie, pourvu qu'on emploie la méthode antiseptique, on peut couper les deux chefs à ras du nœud et enfermer le fil dans la plaie.

Voici les fautes qui peuvent être évitées et dont la plupart, sinon toutes, ont été commises sur le vivant. Elles se rapportent à quatre chefs principaux : l'inattention, l'ignorance anatomique, la maladresse, l'inexpérience.

Chercher à sa place ordinaire une artère accidentellement superficielle qu'on aurait dû sentir sur le vivant, en explorant la région. Ex. : la cubitale pour une plaie de la main ou du poignet.

Faire *fausse route* parce qu'on a négligé de tracer sa ligne ou de reconnaître successivement les points de repère. C'est la faute la plus commune et pourtant la plus facile à éviter. En cas d'anomalie, on doit toujours arriver sur la place du faisceau vasculo-nerveux, occupée par les nerfs avec une artériole et deux veinules qui tiennent lieu des vaisseaux déplacés.

Chemin faisant, couper ou déchirer une grosse veine, contondre, entamer ou effilocher un nerf, ouvrir la gaine d'un tendon ou, plus communément, entrer dans un muscle croyant ouvrir un interstice.

Pendant la dénudation, perforer l'artère ou une veine voisine, dépouiller le vaisseau de sa tunique adventice en même temps que de sa gaine, détruire celle-ci sur une trop grande longueur. Au contraire, dénuder incomplètement et, en chargeant, embrocher un organe voisin, l'artère elle-même, ou bien rompre ce vaisseau en le soulevant et l'amenant inutilement au dehors.

Enfin, lier une veine, un nerf, etc., avec ou sans l'artère; couper l'artère en serrant trop fort, casser son fil, ne pas serrer assez ou lier obliquement, ce qui revient au même, ou desserrer le premier demi-nœud en faisant le second.

CHAPITRE II

LIGATURES DES ARTÈRES PRÉALABLEMENT COUPÉES EN TRAVERS

Les élèves devraient s'exercer, à l'amphithéâtre, à lier les artères à la surface des moignons. Je n'en veux pour preuve que ce qui se passe dans les hôpitaux de Paris et d'ailleurs, lorsqu'un chirurgien fait une amputation.

Il faut le concours de deux personnes exercées pour faire *cito, tuto et jucunde :* celle qui saisit le bout de l'artère et le présente; celle qui jette le fil, l'amène sur le vaisseau et lie. Si la pince qui a saisi l'artère, quelquefois difficilement, pouvait l'attirer au dehors, la ligature serait facile; mais il n'en est rien, tout au plus peut-on amener l'artère au niveau des autres parties molles. Quoi qu'il en soit, le fil est jeté par-dessus la pince d'abord tenue dans l'axe du vaisseau puis relevée perpendiculairement, ce qui fait glisser le fil jusqu'au delà des mors de l'instrument, pour peu que le ligateur s'y emploie avec le bout de ses doigts. Il fait alors en dessous le premier demi-nœud qu'il enfonce profondément autour du vaisseau avant de le serrer et termine à l'ordinaire. J'ai vu des aides ne pas savoir lier, cela se comprend, mais j'ai vu aussi des chirurgiens ne pas savoir présenter l'artère, ou tout au moins négliger de le faire, rendant ainsi la besogne de leur aide extrêmement difficile.

Seul, on peut étancher un moignon. « Une fois saisie avec cet instrument (la pince à coulisse) que l'on abandonnerait à son propre poids, l'artère serait un peu allongée, rien ne gênerait; et, libre

de ses deux mains, l'opérateur pourrait seul faire aisément la ligature du vaisseau » (Ribes). Dans cette manière de faire fréquemment employée, on lie par-dessus au lieu de lier par-dessous, comme lorsque le chirurgien lui-même tient la pince relevée; il faut veiller à ce que le poids de l'instrument n'arrache pas l'artère.

Mais lorsqu'il est impossible d'isoler le bout du vaisseau, de l'attirer légèrement avec la pince, on est obligé de recourir au *tenaculum*, avec lequel on embroche l'artère et les tissus voisins pour faire, en définitive, une ligature médiate. Il arrive très souvent qu'aussitôt l'instrument retiré, le fil glisse et tombe. On évite cet inconvénient en laissant le ténaculum à demeure; seulement, au lieu de l'instrument ordinaire, on se sert alors d'une simple épingle courbée en hameçon, d'abord montée sur une pince, puis abandonnée dans la plaie après la ligature faite. On doit attacher un fil à l'épingle afin de pouvoir la retirer facilement, et en couper la pointe ou la coiffer d'une boulette de cire jaune pour qu'elle ne pique pas les tissus.

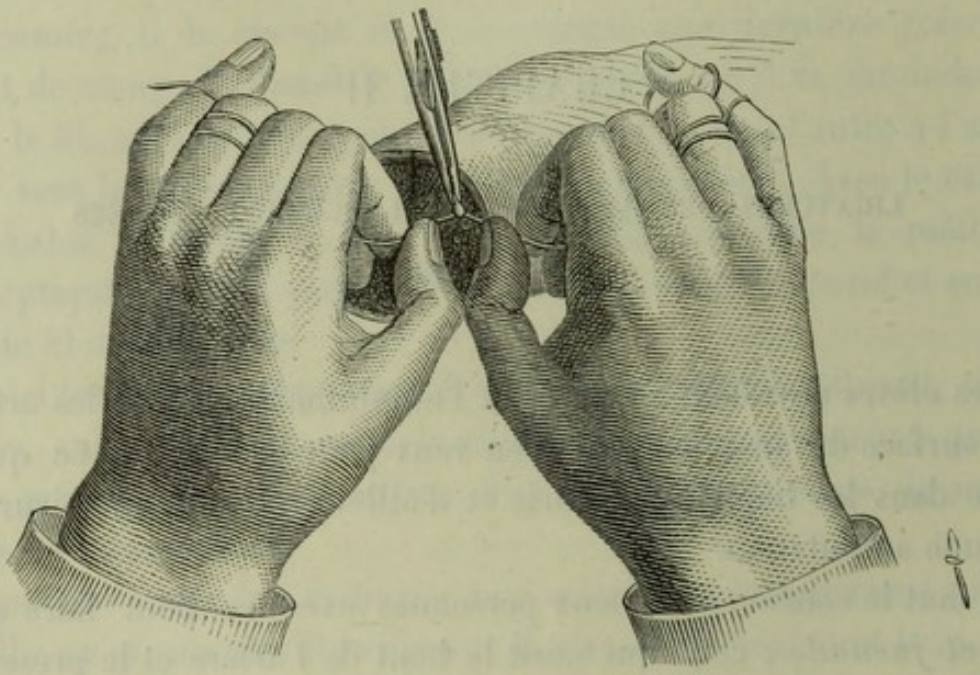

Fig. 14. — **Serrement du fil.** — La pince qui tient l'artère a été relevée. Les chefs du fil ont été noués, enroulés et assujettis sur les derniers doigts. Les pouces rapprochés dos à dos, en contact, sont fléchis brusquement dans leur articulation phalangienne.

CHAPITRE III

AUTRES MOYENS D'OBLITÉRER LES ARTÈRES

Je ne me propose pas de décrire ici tous les procédés qu'on pourrait appeler succédanés de la ligature. Cependant, comme pour exécuter convenablement les principaux d'entre eux, la *torsion* et le *refoulemeut,* il faut des exercices cadavériques, j'en dirai quelques mots. L'immortalité d'A. Paré a été promise par Malgaigne à qui trouvera le moyen d'oblitérer les artères sans laisser de corps étranger au fond de la plaie

Je ne dirai rien de la *cautérisation*, du *bouchage* chimique ou simplement mécanique, du *séton*, de l'*acupuncture*, de la *galvanopuncture*, de la *mâchure*, du *renversement*, de l'*arrachement*, de la *perplication*, de la *ligature médiate* avec ou sans *presse-artère*, de l'*acupressure*, etc., procédés abandonnés avec raison, ou faciles à exécuter d'emblée sur le vivant pour un chirurgien exercé aux opérations courantes

ARTICLE PREMIER

TORSION DES ARTÈRES

Presque aussi vieille que la chirurgie (Galien), la torsion des artères a été sérieusement étudiée au commencement de notre siècle par Thierry, Amussat et leurs contemporains, principalement dans le but de favoriser la réunion immédiate des moignons. On chercha aussi à tordre les artères dans la continuité afin de guérir les anévrysmes.

§ 1. **Torsion d'un bout d'artère coupée en travers.** — Il faut distinguer deux procédés : A. *Torsion simple* (*refoulement aléatoire*) ; B. *Torsion avec refoulement prémédité.*

A. *Torsion simple.* — La torsion simple se pratique ainsi : Le bout de l'artère est attiré au dehors et débarrassé de ses adhérences celluleuses; on le saisit dans les mors *larges* d'une pince à verrou *très solide* (fig. 15) et tenue dans l'axe du vaisseau.



Fig. 15. — Pince à verrou à mors larges, pour saisir et tordre les bouts d'artère.

On fait ensuite exécuter à l'instrument un nombre de tours variable avec le volume et l'état de l'artère, jusqu'à ce qu'il se détache emportant le morceau. On peut aussi s'arrêter avant la rupture complète[1] du pas de vis ou tourillon, et laisser le bout pincé dans la plaie; mais c'est probablement alors un inutile corps étranger.

Quand la torsion simple réussit bien, voici ce qui se passe : la tunique externe seule résiste et se tord pendant que les deux autres,

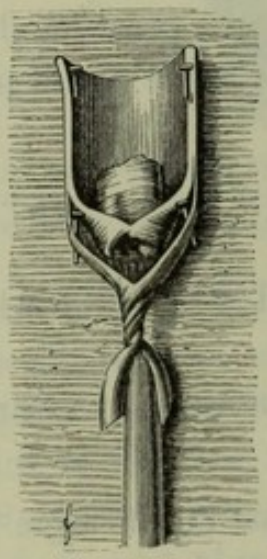

Fig. 16. — **Fragment d'artère carotide primitive tordue et disséquée** (*expérience cadavérique*). — On voit les tuniques élastiques rompues presque régulièrement et refoulées. La tunique adventice est seule tordue.

rompues et décollées, sont refoulées dans le calibre du vaisseau. J'ai représenté (fig. 16) une torsion simple réussie de la carotide primitive d'un cadavre.

1. Dans ce but, Bryant recommande de faire seulement 10 tours pour les grosses artères, 6 pour les moyennes, 4 pour les petites. Hill, qui a réussi soixante et dix fois, s'arrête encore plus tôt.

Mais, pour bien réussir, il faut tordre un bout d'artère *sain* et *dépourvu de collatérales* dans l'étendue de $0^m,01$ environ ; il ne faut pincer que l'artère et la pincer solidement ; il est bon aussi de rompre les tuniques élastiques d'une manière quelconque au point où l'on désire voir la torsion s'opérer, et même quelquefois de fixer l'artère au-dessus de cette rupture avec des pinces inoffensives afin de *limiter* la torsion.

B. *Torsion et refoulement.* — Dans le but d'assurer la rupture circulaire et le refoulement des tuniques interne et moyenne, Amussat, tenant d'une main le bout de l'artère comme à l'ordinaire, se

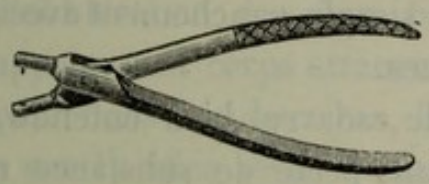

Fig. 17. — Pince à baguettes d'Amussat.

servait d'une pince à baguettes (fig. 17) tenue de l'autre main pour comprimer l'artère en travers et rompre ses tuniques élastiques en respectant la tunique externe. Avec cette pince, il commençait le refoulement et tordait ensuite ou simultanément.

Pourvu que la rupture des tuniques élastiques soit complète, la torsion suffit à opérer leur refoulement. La pince à verrou peut tout faire en saisissant le bout de l'artère, si elle a des mors carrés du bout et *aussi larges* que le vaisseau.

La torsion si souvent appliquée aux petites artères est applicable aux plus grosses. Je pense qu'il convient alors d'assurer le refoulement des tuniques élastiques. Mais le chirurgien trouve-t-il dans la torsion *bien faite* et *opportunément* faite, autant de sécurité que dans la ligature? Cela peut être et M. Tillaux a essayé de nouveau de le prouver. Remarquez toutefois les deux points soulignés : *bien faite* signifie qu'il est plus difficile de tordre que de lier, et *opportunément* veut dire que la torsion ne convient pas à tous les cas ni à toutes les artères, comme la ligature.

§ 2. **Torsion d'une artère dans la continuité.** — Il y a une manière de rentrer dans le procédé précédent, c'est de couper

l'artère en travers et de tordre séparément les deux bouts préalablement fixés pour que, aussitôt après la section, ils ne se rétractent pas trop profondément dans leur gaine.

En passant sous l'artère un instrument rigide droit ou recourbé pour s'en servir comme du bâton d'un garrot, on peut tordre le vaisseau que l'on allonge d'abord notablement. Il est possible d'arrêter la torsion quand on veut; si l'on va jusqu'à la rupture, les deux bouts restent (?) enroulés comme les deux bouts d'un fil de fer réunis à la pince : la torsion n'est pas dans l'axe du vaisseau et il y a perte de substance. Par conséquent, l'élasticité longitudinale de l'artère tend à détruire la réunion des deux bouts et à transformer la torsion en un simple arrachement avec refoulement probable des tuniques élastiques.

J'ai cherché, sur le cadavre, bien entendu, à tordre les artères dans la continuité sans perte de substance notable, avec ou sans rupture à volonté, et j'y ai réussi à l'aide d'un instrument primitif dont il est inutile de reproduire ici le maniement et la description.

ARTICLE II

REFOULEMENT SANS TORSION

Le refoulement peut être pratiqué avec ou sans rupture de la tunique externe; de là deux cas différents. Chassaignac a représenté le résultat de l'écrasement linéaire des grosses artères : les tuniques élastiques sont rebroussées à une certaine hauteur, dans les deux sens généralement, souvent d'une manière inégale; la tunique externe est étirée et, en définitive, rompue par arrachement.

Ce procédé de refoulement est insuffisant pour amener l'hémostase dans les grosses artères. Il a cependant été réédité, sous le nom de *constriction des artères*, par Fleet Speer. Ce chirurgien américain saisit l'artère avec un crochet qu'il attire dans un tube comme l'anse d'un serre-nœud. Il laisse son instrument à demeure un temps variable. On peut ainsi, à la condition sans doute d'avoir des instruments gradués, opérer le refoulement des tuniques

moyennes des artères de différent volume en poussant l'étirage plus ou moins loin, jusqu'à la rupture si l'on veut.

Ligature et refoulement. — Voici comment j'ai souvent opéré sur le cadavre. Je liais l'artère comme à l'ordinaire avec un fil très solide, serré sec, afin de bien rompre les tuniques fragiles. Puis, prenant une plaque de plomb, de corne ou d'autre substance solide percée d'un trou en rapport avec le volume du vaisseau, j'engageais les deux chefs du fil dans le trou et j'y passais l'artère à la filière. De cette manière, le refoulement est double et peut être borné, par exemple, à un demi-centimètre de chaque côté. On peut enlever le fil ou le laisser. En le laissant, on a combiné la ligature avec le refoulement double, procédé qui, à priori, semble excellent pour obtenir l'oblitération des deux bouts du vaisseau. En enlevant le fil, on supprime un corps étranger, mais on retire un soutien au refoulement. Dans les deux cas, les tuniques refoulées peuvent faire valvule sur l'orifice d'une collatérale voisine; quant à la tunique externe, elle n'a pas été arrachée comme dans l'écrasement linéaire; elle persiste donc pour la contention du refoulement et le rôle plastique qui lui appartient.

DEUXIÈME PARTIE

DES LIGATURES EN PARTICULIER

CHAPITRE PREMIER

SYSTÈME AORTIQUE SUPÉRIEUR

ARTICLE PREMIER

LIGATURES DE L'ARTÈRE RADIALE

Ce vaisseau peut être lié à la face antérieure de l'avant-bras, dans tous les points de son trajet, et derrière le carpe, dans la tabatière anatomique.

A. Dans la tabatière anatomique. — Au niveau du poignet, l'artère radiale abandonne la face antérieure du radius, passe sur le côté de l'articulation radio-carpienne, sous les tendons réunis des muscles long abducteur et court extenseur; elle paraît ensuite dans la tabatière anatomique dont elle traverse obliquement la partie *inférieure*, puis se glisse sous le tendon long extenseur du pouce; presque immédiatement après, elle perfore le muscle premier interosseux dorsal pour aller former l'arcade palmaire profonde.

L'artère a pour lit l'os trapèze; pour couvertures la *peau*, la *veine* céphalique et des *filets nerveux* radiaux, l'*aponévrose* et, enfin, une certaine quantité de *tissu cellulo-graisseux* plus ou moins résistant et feuilleté.

Le membre à opérer doit reposer sur le bord cubital, fixé par un aide qui d'une main tient les doigts, et de l'autre étend et écarte le

pouce, pour faire saillir les tendons. L'opérateur cherche la pointe du radius. Sur le vivant, il a fait exécuter des mouvements volontaires et marqué le trajet des tendons; il a de plus fait saillir la veine céphalique du pouce qui est superficielle, afin de passer à côté.

Entre les tendons, à égale distance des tendons, et parallèlement aux tendons (a), à partir de la pointe du radius jusqu'à 0m,05



Fig. 18. **Ligature de l'art. radiale** dans la tabatière. Le trajet de l'artère est marqué par deux traits fins parallèles; l'incision par un gros trait blanc.

plus bas, coupez la peau, seulement la peau, afin d'épargner la veine céphalique du pouce. Mobilisez ce vaisseau et faites-le rejeter sur le côté, *ad libitum*, de même que les nerfs si vous les voyez. — Coupez l'aponévrose comme la peau, entre les tendons, etc. — Avec le bec de la sonde qui déchire la graisse et les feuillets cel-

lulo-fibreux, au besoin avec la pince et le bistouri, cherchez *profondément*, dans la *partie inférieure* de la plaie (b) : l'artère y passe avec ses veines, se portant *obliquement* en arrière et en bas.

Notes. — (a) Il faut à tout prix éviter d'ouvrir les très longues gaines de ces tendons.

(b) A ce niveau on opère sur la face dorsale du trapèze sans crainte d'ouvrir l'articulation du poignet.

B. A L'AVANT-BRAS, l'artère radiale, née profondément, descend appliquée devant le muscle rond pronateur par une aponévrose que recouvre

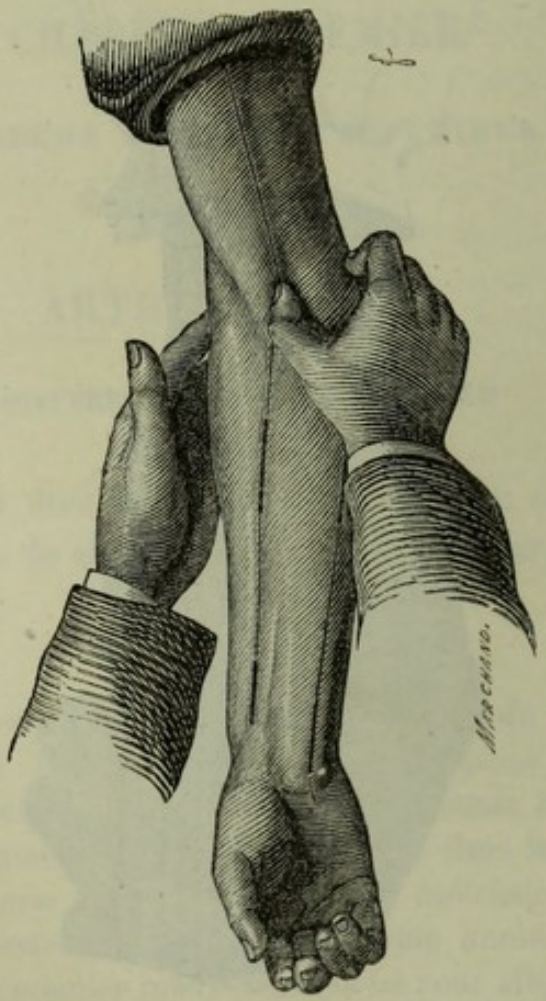

FIG. 19. — **Détermination du milieu du pli du coude.** — Le chirurgien regarde le membre en face. L'indicateur gauche est sur l'épicondyle et refoule les muscles dont la saillie ne compte pas. La main droite a l'index sur l'épitrochlée et le pouce au milieu du pli du coude sur le côté interne du tendon bicipital. La ligne de la radiale est tracée dans la gouttière antibrachiale.

le muscle *long supinateur* (muscle satellite) recouvert lui-même par l'aponévrose superficielle. Plus bas, l'artère devient sous-aponévrotique, presque sous-cutanée, entre les tendons du long supinateur et du grand palmaire. La branche antérieure du nerf radial est en dehors du vais-

seau (voy. fig. 23). Le trajet de l'artère radiale répond à la *gouttière antibrachiale*, formée par les muscles épitrochléens et épicondyliens.

L'opérateur marque d'abord sa *ligne d'opération :* du milieu du pli du coude, en dedans du tendon du biceps, à la gouttière du pouls, le long de la gouttière antibrachiale sentie avec les doigts (fig. 19). Il fait saillir les veines pour éviter les très grosses, et se place en dehors pour opérer. Le membre est couché sur la table, en supination, fixé par un aide.

§ 1. **Au tiers inférieur.** — Sur la ligne indiquée, dans la gouttière du pouls, à 1 centimètre en dehors du tendon grand palmaire, et parallèlement à ce tendon, sur l'artère que vous sentez battre, incisez la peau avec légèreté dans l'étendue de $0^m,03$ (a).

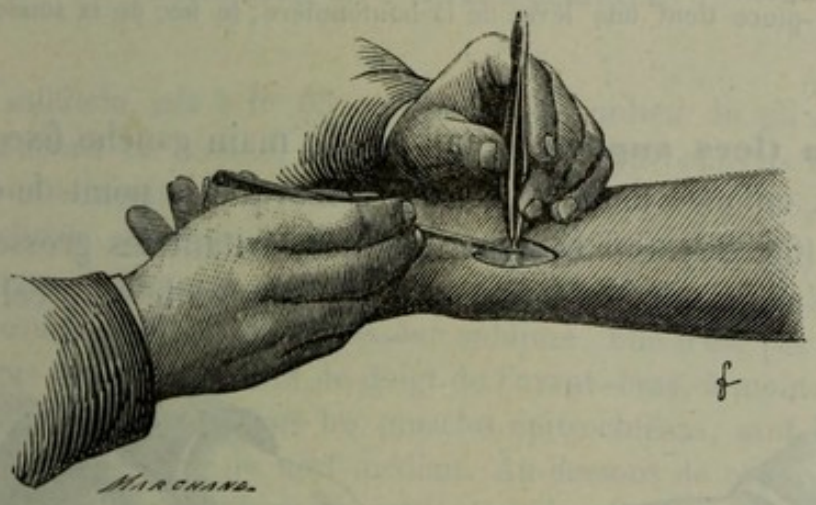

Fig. 20. — **Ligature de l'art. radiale** (*au-dessus du poignet*). — L'aponévrose est soulevée avec la pince. Le bistouri va inciser le pli transversal ainsi formé, juste sur l'artère. La dénudation sera faite ensuite méthodiquement, bien qu'en pratique cela soit peu utile, vu le petit volume du vaisseau.

Faites écarter les lèvres de la plaie; regardez et touchez l'artère à travers l'aponévrose.

Pincez cette aponévrose (fig. 20) et ouvrez-la (b).

Isolez (fig. 21) et chargez, *ad libitum* (c).

Comme toutes les artères superficielles, la radiale doit être dénudée avec soin, à l'amphithéâtre. Cela donne à la main de l'habitude et de la légèreté.

Notes. — (a) L'incision peut aboutir au niveau de l'extrémité inférieure du radius, mais ne doit pas descendre davantage. L'artère radiale se déviant en arrière, ne peut être cherchée, comme la cubitale, à la partie antérieure du carpe.

(b) Par excès de précaution, vous pouvez ouvrir l'aponévrose à l'extrémité supérieure de la plaie, et la fendre ensuite sur la sonde cannelée.

(c) Quand on lie la radiale immédiatement au-dessus du poignet, on ne peut rencontrer le nerf satellite déjà porté derrière l'avant-bras; quand on lie plus haut, on ne le rencontre généralement pas non plus, car on ne le cherche pas : il est à plusieurs millimètres en dehors des vaisseaux.

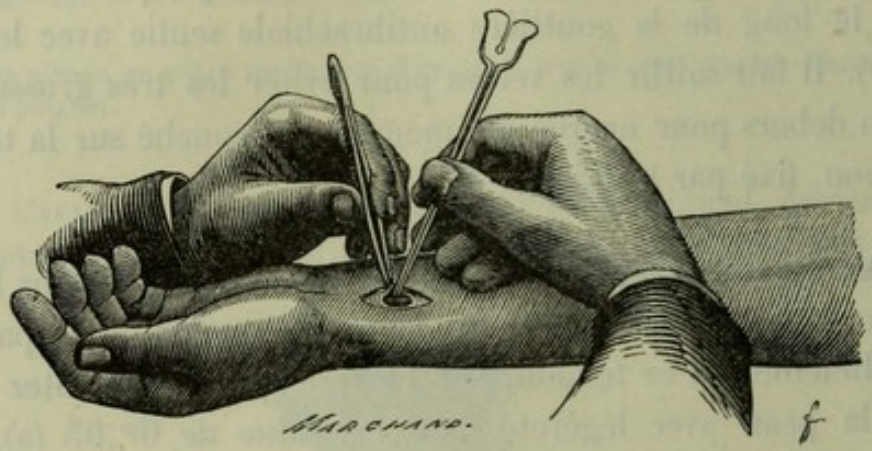

Fig. 21. — **Ligature de la radiale** (*au-dessus du poignet*). — 2e temps de la dénudation. La pince tient une lèvre de la boutonnière; le bec de la sonde décolle le vaisseau.

§ 2. **Au tiers supérieur** (a). — La main gauche fixe la peau; son index enfoncé dans la gouttière marque le point de départ de l'incision (fig. 22). Sur la ligne indiquée, évitant les grosses veines, faites à la peau une incision de 0m,06. Coupez le tissu cellulaire et

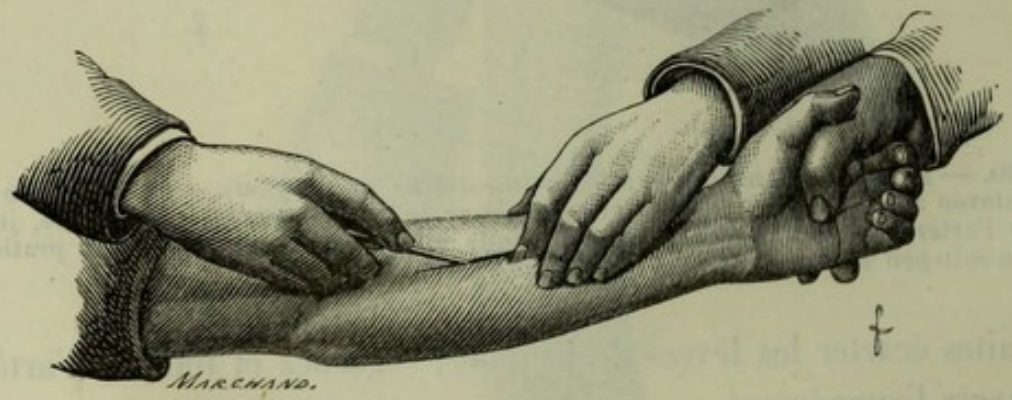

Fig. 22. — **Ligature de l'art. radiale** (*au-dessus du milieu de l'avant-bras*). — La main gauche fixe la peau, l'index s'enfonçant dans la goutière où chemine le vaisseau. La droite, appuyée sur le bras malade par les derniers doigts, tient le bistouri comme un couteau et incise.

tâtez de nouveau la gouttière antibrachiale souvent blanche et graisseuse. — *Sur* sa lèvre externe, incisez l'aponévrose superficielle. Reconnaissez le bord interne du muscle *long supinateur* ainsi mis à nu; faites-le rejeter ou attirez-le vous-même légèrement en dehors, pendant qu'un aide maintient la lèvre interne de la plaie (b). —

Cherchez à voir ou à sentir l'artère à travers la mince aponévrose profonde qui l'applique devant le rond pronateur, etc. Déchirez et coupez cette *seconde* aponévrose. Sachez que le petit nerf radial antérieur est en dehors de l'artère ; mais ne le cherchez pas. Isolez et chargez de dehors en dedans.

Notes. — (a) L'artère a pour lit le muscle rond pronateur, etc. ; pour couvertures la *peau*, une première *aponévrose*, le bord interne du muscle *supinateur*, enfin une seconde *aponévrose*.

(b) Chez les sujets peu musclés, on a à peine besoin d'écarter le muscle, on ouvrira cependant sa gaine et on le reconnaîtra afin de ne pas dévier du bon chemin.

ARTICLE II

LIGATURES DE L'ARTÈRE CUBITALE

L'artère cubitale, née à $0^m,03$ au-dessous du milieu du pli du coude, se porte d'abord en dedans, sous les muscles épitrochléens et le nerf médian, pour atteindre le côté externe du nerf cubital (fig. 23, 4), devenir longitudinale, et répondre avec ce nerf dans les deux tiers inférieurs de l'avant-bras, à l'interstice du *muscle cubital antérieur* (muscle satellite) et du faisceau superficiel du fléchisseur sublime. Elle n'est pas accessible dans les trois premiers travers de doigt de l'avant-bras, à moins qu'on ne coupe presque en travers tous les muscles épitrochléens, sauf le cubital, risquant aussi la section du nerf médian. Au-dessous de ces trois doigts, qu'il faut toujours respecter, on peut atteindre l'artère par l'interstice indiqué, mais d'autant plus difficilement qu'on opère plus haut.

Dans tout leur trajet, les vaisseaux et nerfs cubitaux reposent sur le fléchisseur commun profond, devant lequel ils sont maintenus par une aponévrose qui, imperceptible près du coude, devient très résistante au voisinage du poignet (fig. 23, 6). Dans la moitié inférieure de l'avant-bras, le tendon du cubital (fig. 23, 7) empiète sur l'artère, et à fortiori sur le nerf placé en dedans ; il est éloigné des autres tendons et facile à sentir, car il aboutit au pisiforme. Mais à la partie supérieure, l'interstice que l'on doit ouvrir s'efface de plus en plus à mesure qu'on s'approche de l'épitrochlée. On doit, pour le trouver, se rappeler la *grande largeur* du muscle cubital antérieur ($0^m,03$ environ) ; et pour l'ouvrir, savoir que la cloison intermusculaire aponévrotique qui l'occupe est adhérente par sa face interne aux fibres du muscle cubital qui s'y attachent, mais simplement juxtaposée, par sa face externe au muscle fléchisseur sublime qui ne s'y insère en effet que tout à fait en haut de l'avant-bras.

Cependant, comme ces dernières insertions peuvent se prolonger plus bas, on ne doit pas, pour écarter le muscle fléchisseur, porter d'abord la sonde dans la partie supérieure de la plaie, de peur d'entrer dans ce muscle en suivant l'obliquité de ses fibres, mais bien dans la partie inférieure, afin de décoller les insertions possibles, en agissant de bas en haut.

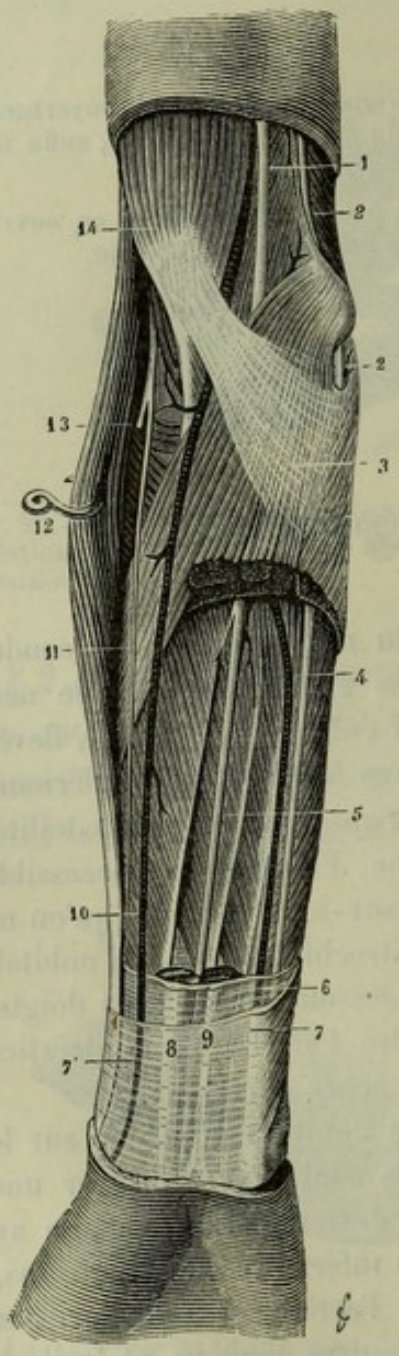

Fig. 23. — **Trajet et rapports des artères de l'avant-bras.** — 1, nerf médian et *artère humérale* sur le muscle brachial antérieur; 2, 2', nerf cubital; 3, expansion du biceps recouvrant les muscles épitrochléens : cubital antérieur, fléchisseur sublime, petit palmaire, grand palmaire coupés, rond pronateur intact; 4, *artère cubitale* s'approchant du nerf cubital; 5, nerf médian; 6, aponévrose profonde appliquant sur le muscle fléchisseur profond, l'artère cubitale, les nerfs cubital et médian, les tendons coupés du fléchisseur sublime; 7, tendon coupé du cubital antérieur et aponévrose superficielle; 7', la même qui recouvre seule l'artère radiale; 8, grand palmaire; 9, petit palmaire; 10, *artère radiale* reposant sur le muscle fléchisseur propre du pouce; 11, branche antérieure du nerf radial; 12, long supinateur écarté; 13, nerf radial, sa branche postérieure traversant le court supinateur; 14, biceps.

Pour ouvrir le fond de l'interstice, on se rappellera encore que le muscle cubital recouvre un peu le fléchisseur, et que, par conséquent, il faut introduire obliquement la sonde pour aller chercher celui-ci sous celui-là, afin de le rejeter tout entier en dehors.

Pour être en mesure de trouver l'artère cubitale dans tous les

points où elle est accessible, il suffit de s'exercer à la lier 1° au-dessus et près du poignet; 2° au-dessus du milieu de l'avant-bras ou, autrement dit, à l'union du tiers supérieur avec le tiers moyen.

Dans les deux cas, l'avant-bras, en supination, est écarté du tronc et repose dans les mains d'un aide. L'opérateur se place *en dedans* et trace la *ligne d'opération :* de la pointe de l'épitrochlée au côté externe ou radial de l'os pisiforme, le long du bord externe du tendon cubital antérieur facile à sentir dans la moitié inférieure de l'avant-bras (fig. 24). Rappelez-vous bien que la ligne d'opération

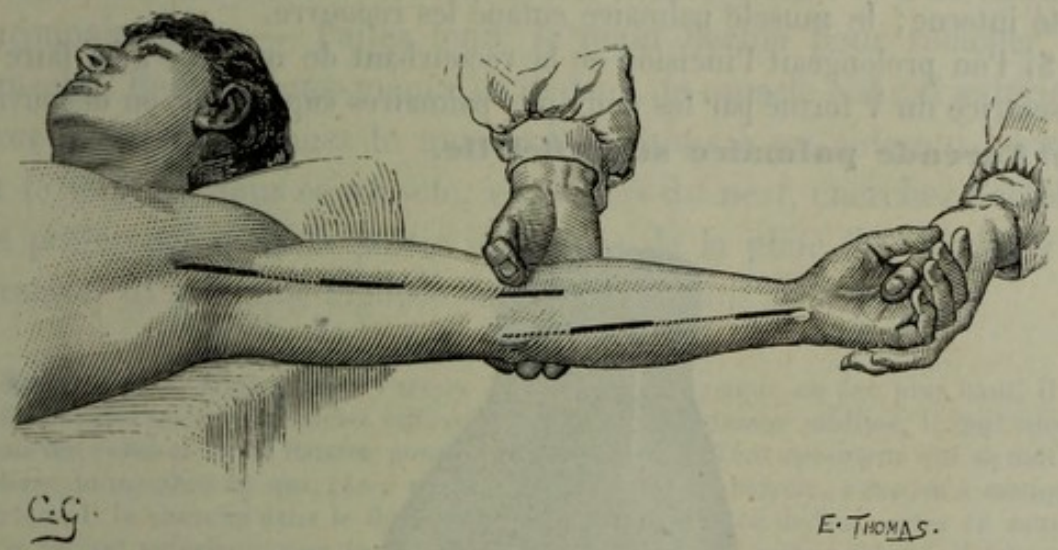

Fig. 24. — **Ligatures de l'artère cubitale.** — Le membre, fortement écarté du corps et en supination, repose dans les mains d'un aide qui en présente le bord interne. L'opérateur, placé en dedans, a tracé la ligne de la cubitale, de la pointe de l'épitrochlée au côté externe, c'est-à-dire radial du pisiforme.

ne doit partir ni de la partie antérieure de l'épitrochlée (faute commune), ni de la partie postérieure (faute rare), mais de la *pointe,* du sommet saillant en dedans.

§ 1. **Au-dessus du poignet** (a). — Sur la ligne indiquée, le long et en dehors du relief du tendon cubital antérieur, là où bat quelquefois l'artère (b), faites à la peau une incision de $0^{m},05$. — Ayant attiré en dedans la lèvre interne de la peau pour découvrir le tendon cubital, coupez l'aponévrose superficielle sur le bord même de ce tendon. — Faites fléchir la main pour relâcher celui-ci; écartez-le en dedans et, à la place qu'il occupait, cherchez à sentir l'artère à travers l'aponévrose profonde que vous inciserez sur la sonde cannelée. — Le nerf est en dedans des vaisseaux. Dénudez et chargez de dedans en dehors.

Notes. — (a) L'artère a pour couvertures : la *peau*, une première *aponévrose* superficielle, le bord externe du *tendon* cubital antérieur, une *seconde aponévrose* profonde (analogie avec la radiale à la partie supérieure).

(b) On peut sentir les battements de l'artère et même les voir, en renversant la main en arrière si le malade est maigre. Mais, quand on sent le vaisseau, on sent encore mieux le tendon, et c'est celui-ci qu'il faut d'abord chercher pour inciser ensuite en dehors, du côté du pouce.

En manœuvrant comme il vient d'être dit, on peut lier à une hauteur variable et même dans l'éminence hypothénar, en dehors du pisiforme. L'artère, facilement accessible jusqu'à $0^m,03$ au-dessous de cet os, repose sur le très fort ligament annulaire du carpe avec le nerf cubital à son côté interne; le muscle palmaire cutané les recouvre.

Si l'on prolongeait l'incision en la recourbant de manière à en faire la bisectrice du V formé par les deux plis palmaires supérieurs, on découvrirait **l'arcade palmaire superficielle.**

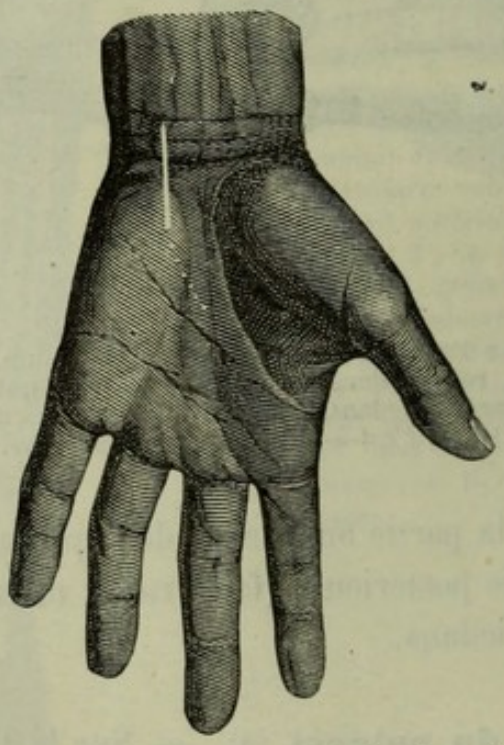

Fig. 25. — Incision pour lier l'artère cubitale dans la racine de l'éminence hypothénar; et même l'arcade palmaire superficielle suivant le trajet pointillé.

§ 2. **Au-dessus du milieu de l'avant-bras.** — L'opérateur se place en dedans, assis ou accroupi (a).

Sur la ligne indiquée, à trois doigts au-dessous de l'épitrochlée, commencez ou terminez (suivant le côté) une incision de $0^m,07$ qui n'intéresse que la peau. Coupez soigneusement le tissu cellulaire afin de bien voir l'aponévrose sans l'inciser. — Avec l'indicateur ou le pouce gauche, abaissez la lèvre postérieure de la peau pour

explorer la surface aponévrotique du muscle cubital antérieur; reconnaissez ses faisceaux blancs obliques. Puis, ramenant en avant et l'œil et le doigt, arrêtez-vous sur le *premier interstice* jaunâtre bien visible et bien dépressible *dans l'angle inférieur* de la plaie : regardez et touchez. — Près de cet interstice, mais *en avant et en dehors*, incisez l'aponévrose *sur* le muscle fléchisseur sublime : ce muscle fait aussitôt hernie. Avec la sonde, ouvrez délicatement l'extrémité inférieure de l'interstice pour y mettre le bout du doigt et, de bas en haut, décoller le muscle fléchisseur sublime de la cloison fibreuse inter-musculaire. Au fond apparaît le nerf cubital, reconnaissez-le. — Faites tenir la main fléchie pour relâcher les muscles. Retenez vous-même, en dedans, le muscle cubital antérieur avec le doigt et donnez le muscle fléchisseur à un aide qui l'écarte et le soulève. Sous ce muscle, en dehors du nerf, cherchez l'artère, de préférence dans la partie inférieure de la plaie (b). Dénudez et passez le fil avec une aiguille courbe, de dedans en dehors.

Notes. — (a) Pour trouver l'artère à ce niveau et surtout un peu plus haut, il ne suffit pas d'écarter les muscles cubital antérieur et fléchisseur sublime, il faut encore soulever celui-ci et se baisser pour regarder dessous. Tout opérateur qui se met en dehors du membre ou qui, placé en dedans, oublie de se baisser, s'expose à manquer l'artère. Il la cherche dans le fléchisseur profond ou plus en dedans entre ce muscle et le cubital antérieur, vers la crête de l'os. Si l'on tient à rester debout, il faut porter l'avant-bras dans la supination forcée. Je ne craindrai pas de dire que pour arriver sur l'artère cubitale, il faut creuser : 1° un puits entre le muscle cubital et le fléchisseur sublime ; 2° une galerie horizontale sous le fléchisseur sublime.

(b) On trouve toujours là un vaisseau artériel avec deux veines. Mais ces vaisseaux normaux sont très petits et se perdent bientôt, lorsque la grosse artère cubitale est sous les téguments, anomalie qui ne saurait passer inaperçue sur le vivant; car on ne fait jamais d'incision sur un avant-bras sans passer la main dessus, autant pour s'assurer qu'il n'y a pas d'artère sous la peau que pour faire saillir les grosses veines afin de les épargner.

ARTICLE III

LIGATURES DE L'ARTÈRE BRACHIALE ET DE L'ARTÈRE AXILLAIRE DANS L'AISSELLE

La ligne d'opération, le procédé, les points de ralliement étant les mêmes pour les deux artères, j'ai cru devoir réunir ces ligatures dans un même article. Je me suis assuré d'ailleurs que, dans l'opé-

ration désignée sous le nom de ligature de l'artère axillaire dans l'aisselle, c'est presque toujours sur l'origine de la brachiale que l'on pose le fil.

Quand l'artère axillaire sortant des racines du nerf médian devient accessible, voici quels sont ses rapports en avant : le nerf médian la recouvre, et le muscle coraco-huméral, perforé par le nerf musculo-cutané, recouvre le nerf médian. Plus bas, au bras, ces rapports ne changent pas; seulement, le biceps remplace le muscle coraco-huméral et le nerf médian, toujours en avant (sauf anomalie assez commune), se porte peu à peu en dedans des vaisseaux, devant le brachial antérieur. Les autres éléments du plexus nerveux, très rapprochés de l'artère dans l'aisselle, se dispersent bientôt et cessent de gêner l'opérateur.

Pour atteindre l'artère, on a la peau et l'aponévrose à couper, des veines à éviter, des nerfs à écarter. Dans l'aponévrose est la veine basilique, remontant plus ou moins haut avant de se jeter dans la veine humérale interne pour constituer la veine axillaire qui reste interne. Un canal veineux collatéral, collecteur des circonflexes, quelquefois en continuation de la veine humérale externe, existe au côté externe ou profond de l'artère axillaire. Pour arriver sur l'artère, près de l'aisselle, par le chemin le plus court, mais le moins sûr et le plus périlleux, on rencontrerait souvent la veine basilique, puis le nerf brachial cutané interne, puis les autres nerfs et veines que l'on rejetterait les uns en arrière, les autres en avant.

Dans les cas fréquents de bifurcation anticipée de l'artère humérale, il y a généralement une artère superficielle dans l'aponévrose, et une autre qui, je crois, ne manque jamais, placée au lieu normal. C'est évidemment celle-ci et *seulement celle-ci* qu'il faut lier sur le cadavre, où l'on ne peut deviner l'existence d'une branche plus ou moins superficielle. Plus on lie l'artère humérale près de l'aisselle, plus on a de chances de tomber sur un vaisseau unique.

Le malade sera couché sur le dos, *au bord* du lit, le bras écarté à angle droit, l'avant-bras étendu en demi-supination et soutenu par les mains d'un aide.

Le chirurgien se place en dedans, entre le bras et la poitrine.

Pour tracer la *ligne d'opération*, enfoncez le doigt dans la partie culminante de l'aisselle, *immédiatement* derrière le muscle grand pectoral. De ce point, au milieu du pli du coude déterminé avec soin (voy. pages 3 et 4), tracez une ligne droite. Assurez-vous qu'elle longe le bord interne du coraco-huméral et du biceps, bord que vous pouvez et devez sentir ou pincer entre les doigts et dont vous

voyez le relief (fig. 26). — Vous chercherez encore : 1° en promenant la main le long du bras, à sentir les battements artériels et la *corde* que forme le nerf médian sur les sujets maigres; 2° en comprimant la veine axillaire, à voir et à sentir la veine basilique devant laquelle il faut inciser.

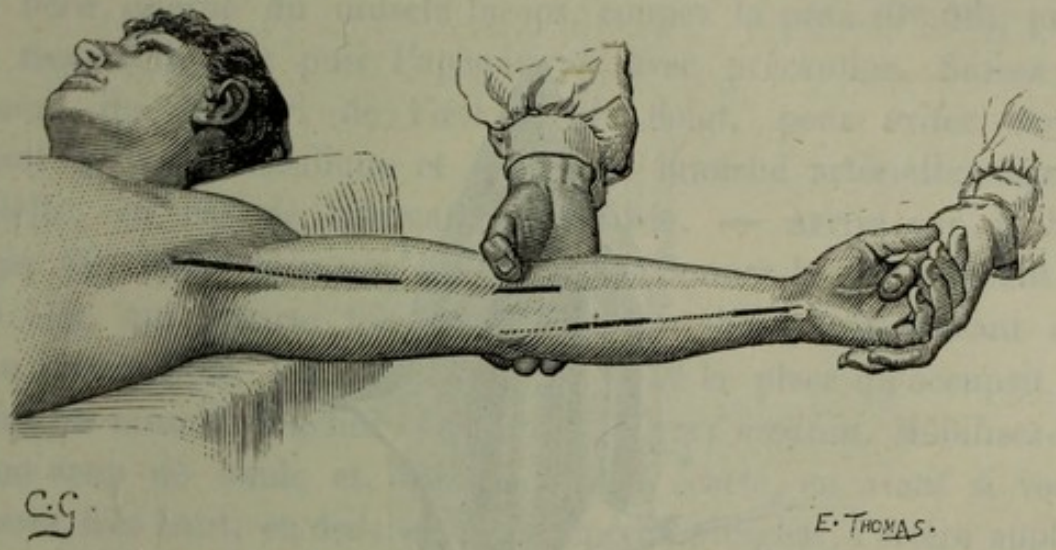

Fig. 26. — **Ligatures des art. brachiale et axillaire.** — Le membre, fortement écarté du corps, repose horizontalement dans les mains d'un aide. Le chirurgien placé en dedans a tracé la ligne d'opération qui longe le biceps. C'est au niveau des lignes noires pleines qu'on fait d'habitude les incisions.

§ 1. **Au pli du coude.** — Après avoir tracé la ligne d'opération et fait saillir la veine basilique, fléchissez encore une fois le membre pour bien marquer le pli du coude qui coupe la racine de l'avant-bras, *au-dessous* des éminences latérales de l'humérus

En dedans du tendon du biceps, près de la veine médiane basilique, au milieu du pli du coude, faites prudemment une incision longitudinale ou peu oblique, de $0^m,06$ (maximum), commençant à $0^m,03$ au-dessus et finissant à $0^m,03$ au-dessous de ce pli (a). En coupant le tissu cellulaire, évitez de pourfendre la veine et, après l'avoir mobilisée, rejetez-la en dedans. — Dénudez bien et regardez dans la moitié inférieure de la plaie, les fibres obliques et fortes de l'expansion aponévrotique du biceps; touchez son bord supérieur; et dessous, passez la sonde de haut en bas (b). Assurez-vous avec le doigt que la toile fibreuse est seule soulevée et coupez-la, tenant ferme la sonde et le bistouri qui pourrait dérailler (c). — L'extension de l'avant-bras est un peu diminuée, deux écarteurs sont placés avec attention, et le doigt sent, dans l'axe de la plaie, l'artère

collée avec ses veines devant le muscle brachial antérieur par un mince feuillet celluleux. Il est rare que la graisse soit assez abondante pour masquer ces vaisseaux qui, une fois l'expansion bicipitale coupée, sont tout à fait superficiels (d). La dénudation et le passage du fil sont faciles, malgré la mobilité du faisceau artério-veineux

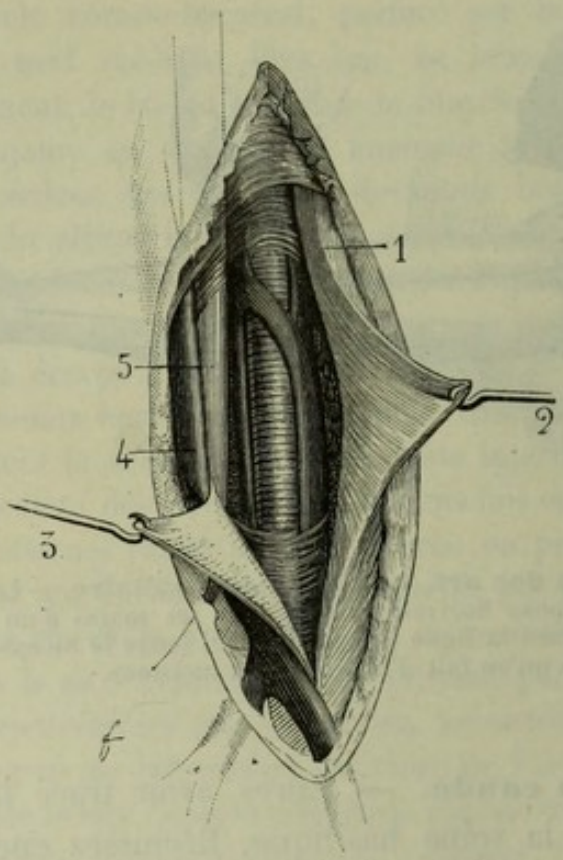

Fig. 27. — **Ligature de l'artère humérale gauche au pli du coude.** — Plaie disséquée : 1, tendon du biceps; 2, lambeau externe et 3, lambeau interne écartés de l'expansion aponévrotique du biceps incisée; 4, origine de la veine basilique; 5, nerf médian. — On voit l'artère flanquée de ses deux veines

et la présence assez fréquente de l'une des deux veines en avant de l'artère (Marc. Duval).

Notes. — (a) L'artère se bifurquant à 2 ou 3 centimètres au-dessous du pli du coude, c'est sur son extrémité inférieure que va porter la ligature. Ce procédé permet, si l'on prolonge l'incision, de lier l'une ou l'autre des artères antibrachiales à leur origine, mais en sacrifiant des veines.

L'artère a pour lit, le muscle brachial antérieur; pour couvertures : la *peau*, le tissu cellulaire et la grosse *veine*, la forte *expansion* aponévrotique du biceps.

(b) Rien n'est facile comme de sentir le bord supérieur de l'expansion bicipitale sur le vivant pendant que l'avant-bras est volontairement tenu en demi-flexion. Le doigt cherchant de haut en bas rencontre une fosse qui lui donne la sensation de l'orifice inguinal externe.

(c) Le bistouri a de la tendance à filer dans l'intervalle des fibres fortes et obliques qui croisent l'incision à angle aigu.

(d) Il ne faut pas chercher le nerf médian qui, en bas, se cache en dedans sous le muscle rond pronateur, mais si l'on tombe dessus (sujets très peu musclés), il faut se porter en dehors où passe l'artère. Dans la moitié supérieure de la plaie, le nerf est encore assez près des vaisseaux pour qu'on puisse s'en servir comme de point de ralliement, surtout lorsque, sur un sujet gras, on a dû faire une longue incision.

§ 2. **Au milieu du bras.** — Dans la direction indiquée, *sur* le bord interne du muscle biceps, coupez la peau (0m,06), puis le tissu cellulaire puis l'aponévrose avec précaution. Suivez le travail du bistouri de l'œil et du doigt, pour éviter sûrement la veine basilique et sentir la branche artérielle superficielle, en cas de bifurcation anticipée. — Arrivé sur le *biceps* (a), isolez bien son bord interne. Donnez-le délicatement à un aide qui l'écarte très légèrement en dehors, fléchissant un peu l'avant-bras, s'il est besoin (b). — A la place qu'occupait le bord du muscle, touchez et regardez le *nerf médian*. Mobilisez-le d'un coup de sonde et, quand il sera écarté, en avant si vous opérez très haut, en dedans si vous opérez plus bas, l'artère appliquée avec ses veines sur le muscle brachial antérieur pourra être reconnue, dénudée et liée facilement (c).

Notes. — (a) Il faut toujours chercher le bord interne du biceps sous lequel est l'artère (excepté chez les sujets très peu musclés) et, par conséquent, inciser l'aponévrose *sur* le muscle, ouvrir sa gaine, dont le feuillet postérieur ainsi découvert est trop mince pour masquer les nerfs et vaisseaux placés dessous.

En incisant en dedans du biceps sans en ouvrir la gaine, on s'expose : 1° à blesser la veine basilique ; 2° à lier une branche anormale de l'artère ; 3° et même, pénétrant dans l'épaisseur de la cloison intermusculaire interne, à découvrir le nerf cubital accompagné d'une artériole et de veinules dont l'une est quelquefois assez grosse pour en imposer.

(b) Que l'écarteur ne tienne que le muscle afin de ne pas entraîner avec lui le paquet vasculo-nerveux qui est dessous et qui se déplace facilement, surtout après la flexion de l'avant-bras. Faites écarter *très peu*, afin de ne pas découvrir le nerf musculo-cutané, qu'inexpérimenté l'on peut prendre pour le médian.

(c) Si l'on opère très près de l'aisselle, le premier repère est le muscle coraco-huméral ; on se comporte avec lui comme plus bas avec le biceps. Cela ne change rien à l'opération.

§ 3. **Ligature de l'axillaire dans l'aisselle.** — Le malade est couché sur le dos, au bord du lit, le bras très écarté du corps. L'avant-bras, en *position moyenne* (a) et légèrement fléchi, est soutenu horizontalement par un aide. L'aisselle est rasée.

A gauche, l'opérateur se tiendra toujours en dedans du bras, près du flanc, assis ou à moitié accroupi (b).

A droite, on se place de même, par habitude, mais la main qui incise serait très gênée par le tronc pour diviser les téguments, si l'opérateur ne se portait momentanément vers la main du malade, afin de tirer l'incision de l'aisselle vers le bras. On peut encore se tenir en dehors du membre et opérer debout par-dessus l'épaule en baissant la tête pour voir dans l'aisselle.

A partir du sommet ou point culminant de l'aisselle que fixe et enfonce l'indicateur gauche (fig. 28), *immédiatement* derrière la

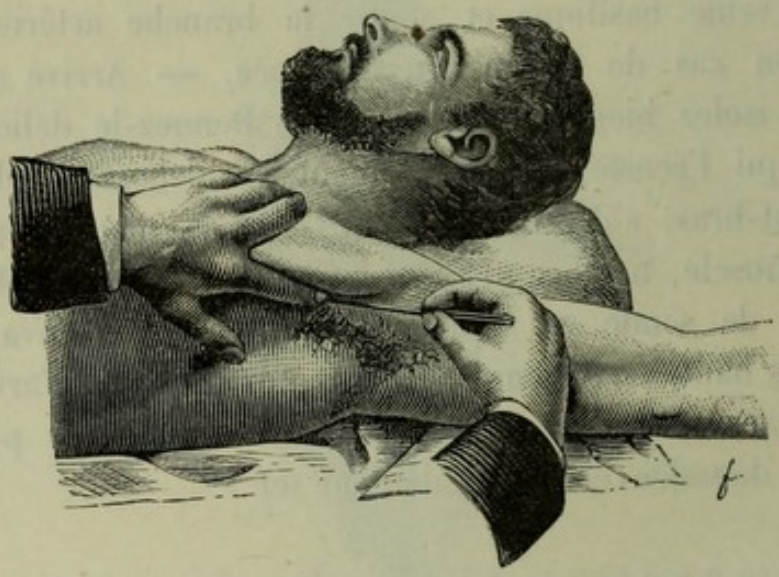

Fig. 28. — **Ligature de l'art. axillaire** (*dans l'aisselle*). — Le membre est très écarté du corps, *non tordu*. L'indicateur gauche cherche et fixe le sommet du creux de l'aisselle, immédiatement derrière le grand pectoral où commence l'incision. Le bistouri se meut dans un plan horizontal.

paroi antérieure, faites le long du bord interne et postérieur du muscle coraco-brachial (fig. 29), une incision de $0^{m},08$ en tenant le bistouri *horizontal*. Coupez de même avec précaution le tissu cellulaire sous la *lèvre antérieure relevée* de la peau (c). Touchez entre le pouce et l'index et regardez le muscle *coraco-huméral* ainsi découvert. — Incisez l'aponévrose *sur* le bord postérieur de ce muscle; reconnaissez-le bien (1er point de repère). Isolez-le d'un coup de sonde cannelée, relâchez-le en diminuant un peu l'abduction du bras et confiez-le au crochet de l'aide qui le soulève en avant. — Avec un doigt de la main gauche (d) enfoncé dans la plaie jusqu'à la tête de l'humérus, abaissez tout le paquet vasculo-nerveux en arrière. Retirez un peu votre doigt : un premier *gros* cordon s'échappe en avant (c'est-à-dire en haut, le malade étant couché), il est libre, ne perfore pas le muscle ; c'est le 2e point

de repère, le *nerf médian*. Isolez-le d'un coup de sonde (fig. 30)

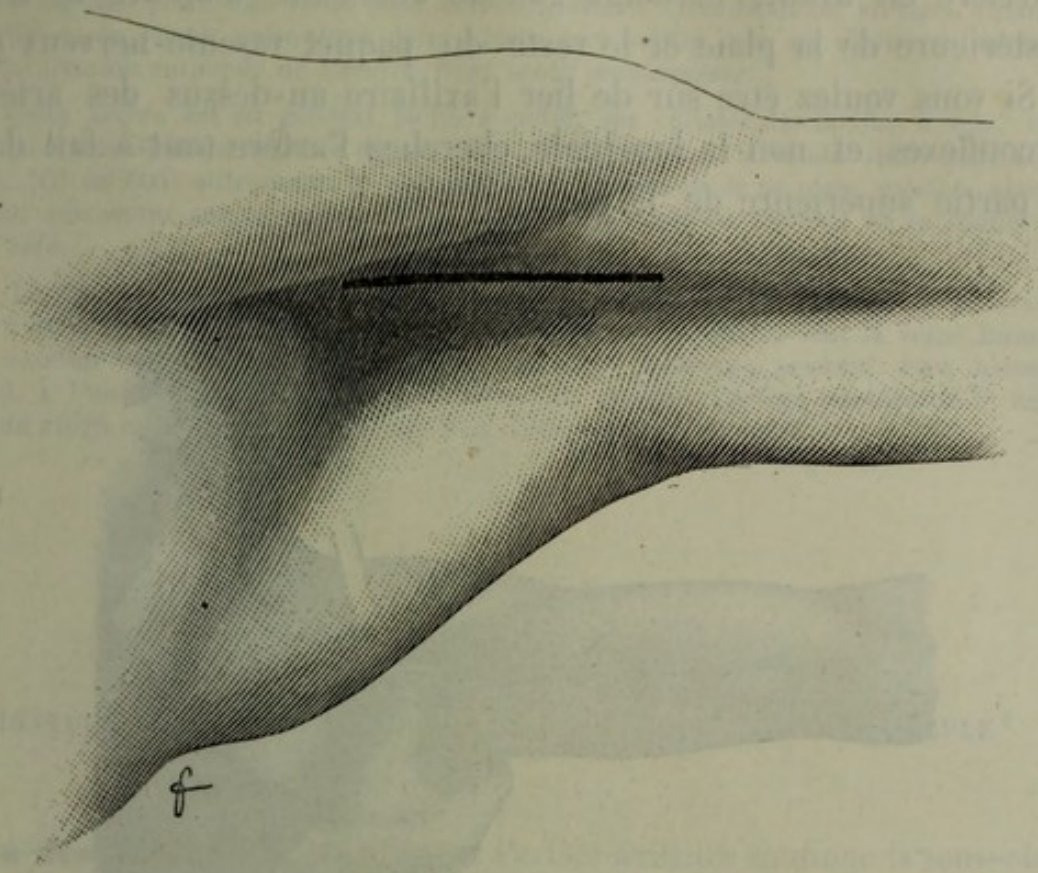

Fig. 29. — **Ligature de l'art. axillaire.** — Tracé de l'incision commençant au sommet de l'aisselle immédiatement derrière le grand pectoral et descendant le du long coraco-brachial, devant le relief du plexus brachial tangible.

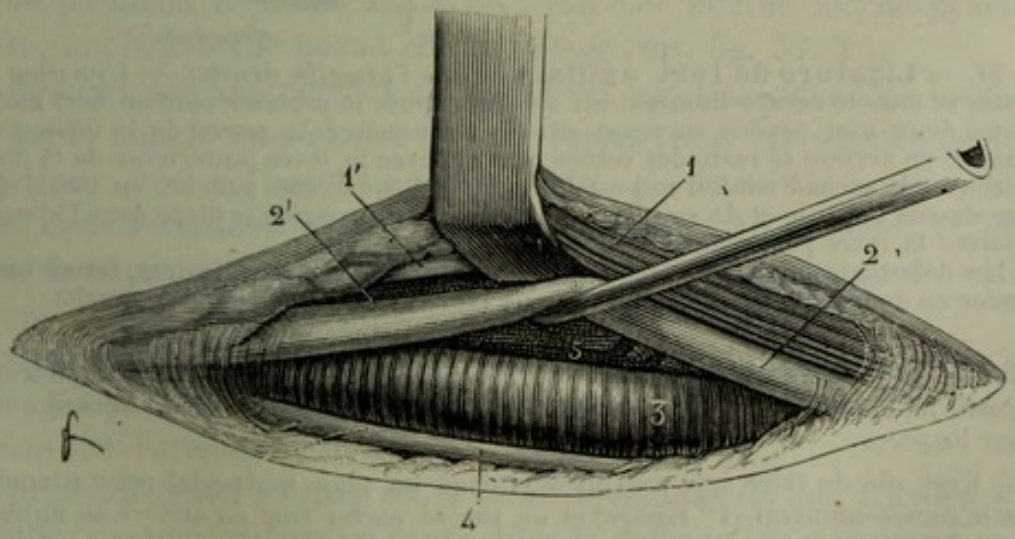

Fig. 30. — **Ligature de l'artère axillaire.** — Déjà l'écarteur soulève le 1er point de repère, le muscle coraco-brachial 1 avec le nerf y contenu 1'; la sonde a dégagé et soulevé le 2e point de repère, le nerf médian 2, 2'. — On voit l'artère 3. — Le petit nerf cutané interne 4 est resté en place, en dedans généralement inaperçu. Le canal veineux collatéral 5 se devine dans la profondeur.

et donnez-le à l'écarteur qui déjà soulève le muscle. — Le deuxième *gros* cordon, découvert par l'écartement du premier,

est l'artère; on la voit et on la sent. Dénudez (e) et chargez d'arrière en avant, le doigt gauche abaissant toujours la lèvre postérieure de la plaie et le reste du paquet vasculo-nerveux (f).

Si vous voulez être sûr de lier l'axillaire au-dessus des artères circonflexes et non la brachiale, cherchez l'artère tout à fait dans la partie supérieure de la plaie (g).

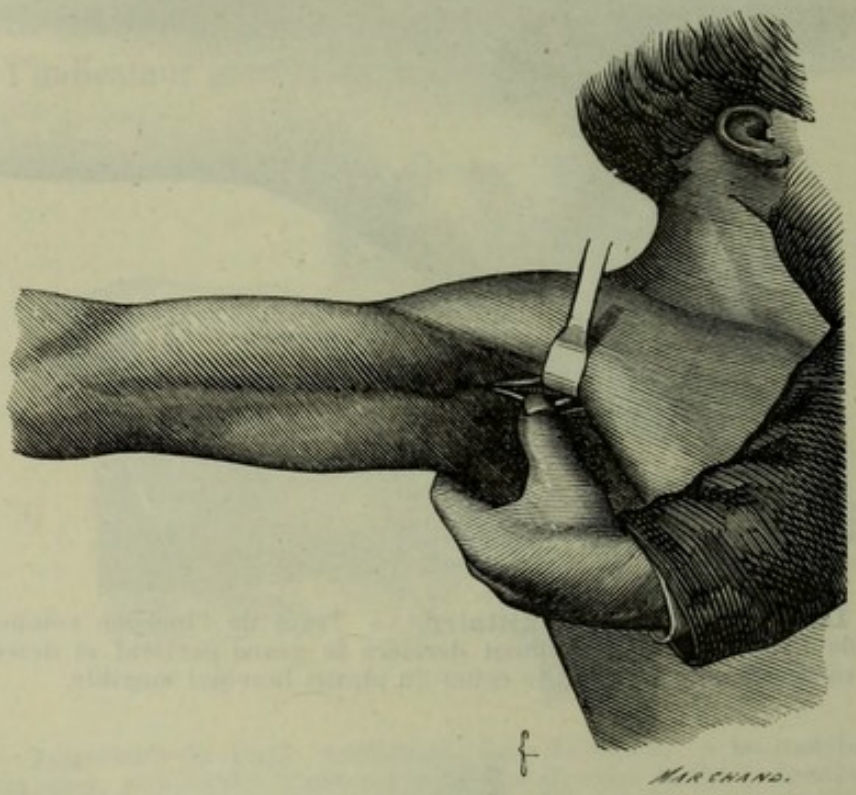

Fig. 31. — **Ligature de l'art. axillaire** (*dans l'aisselle droite*). — L'incision étant faite, le muscle coraco-huméral est reconnu, puis le premier cordon (nerf médian). Tous deux sont écartés en avant par le rétracteur; le pouce de la main gauche abaisse en arrière le reste des veines et nerfs avec la lèvre postérieure de la plaie et découvre le second cordon qui est l'artère. — Pour le côté gauche, au lieu d'opérer par-dessus l'épaule et de se servir du pouce, le chirurgien se place dans l'aisselle et abaisse la lèvre postérieure de la plaie avec l'indicateur.

Les débutants peu familiarisés avec les attitudes extraordinaires, feront bien de rester en dedans du membre et d'user de l'index, à droite comme à gauche.

Notes. — (a) Cela est important, car la supination forcée tord le bras, détruit les rapports indiqués et rend visible le nerf perforateur ou musculo-cutané qui doit passer inaperçu.

(b) C'est afin de faire agir son bistouri dans un plan horizontal pour atteindre le muscle coraco-huméral (1er repère) et ne pas se porter trop en arrière au milieu des nerfs et des veines, faute très commune.

(c) Aussitôt que la peau est incisée, la lèvre postérieure tombe et découvre le plexus brachial et la veine. C'est *en avant, sous la lèvre antérieure* relevée, qu'il faut inciser le tissu cellulaire et l'aponévrose pour trouver le muscle repère. Il n'est pas rare de rencontrer un petit muscle surnuméraire tendu à travers l'aisselle et qu'il faut couper.

(d) Si le chirurgien est placé près du flanc, il se sert généralement de l'index, mais si, pour le côté droit, il opère par-dessus l'épaule, il ne peut se servir que du pouce (voy. fig. 31).

(e) Si l'on avait trop retiré le doigt qui, enfoncé dans la plaie, abaisse la lèvre postérieure, nerfs et veines, le petit nerf brachial cutané pourrait se présenter, mais il est tout petit. Une veine peut, dans les mêmes circonstances, en faire autant; il suffit de la pincer entre deux doigts pour reconnaître que ce n'est pas l'artère. Une bifurcation anticipée de l'artère peut seule embarrasser.

(f) Cette artère est en général facile à isoler, ses collatérales faciles à voir, car elle est naturellement séparée de sa veine; c'est pourquoi la sonde suffit généralement. S'il en était autrement, le chirurgien, ayant besoin de sa main gauche, placerait un rétracteur sur les veines et les nerfs situés derrière l'artère et le confierait à un aide.

(g) Le procédé qui vient d'être décrit arrive à l'artère par le chemin le plus sûr pour éviter, soit la grosse veine humérale interne ou axillaire, soit la veine humérale externe ou le canal collatéral. Ces derniers vaisseaux peuvent être blessés quand, à l'imitation de certains opérateurs, on attaque l'artère par-dessus le nerf médian attiré en dedans et en bas au lieu d'être soulevé en haut.

ARTICLE VI

LIGATURE DE L'ARTÈRE AXILLAIRE AU-DESSOUS DE LA CLAVICULE[1]

Au-dessous de la clavicule, l'artère axillaire continue la sous-clavière et naît sous *le milieu* de la clavicule. Elle donne bientôt l'acromio-thoracique qui, tout de suite, se divise en nombreux rameaux. Le côté externe de l'artère axillaire touche les nerfs du plexus brachial dont la branche pectorale la croise en avant; son côté interne touche la veine axillaire, qui le déborde quand elle est pleine (voy. fig. 32, 2°).

Le faisceau vasculo-nerveux est recouvert successivement de haut en bas : par le muscle sous-clavier (*s*); par l'aponévrose clavi-pectorale tellement forte près de l'apophyse coracoïde (*c*), qu'elle mérite le nom de ligament coraco-claviculaire interne; par le muscle petit pectoral; et, plus bas, par la continuation de l'aponévrose clavi-pectorale (*c'*) ou coraco-clavi-axillaire.

C'est dans le triangle sous-claviculaire, entre le bord supérieur du muscle petit pectoral et le sous-clavier, au-dessus de l'acromio-thoracique, qu'il faut lier l'artère.

Le principal écueil à éviter est la *veine céphalique* (*b*) qui, d'abord superficielle, s'insinue de bas en haut, entre le deltoïde (*d*) et le grand pectoral (*a*); puis se porte en dedans sous ce dernier muscle, s'accole à la gaine du sous-clavier et, après un trajet assez court pendant lequel elle croise et recouvre l'artère, perfore l'aponévrose clavi-pectorale, pour se jeter dans la veine axillaire.

1. Voy. Farabeuf, Bull. Soc. de chir., 1880, p. 541.

Pour arriver sur l'artère en évitant et ménageant les *nombreux rameaux artériels et veineux* acromio-thoraciques, le *canal veineux collatéral* formé par la convergence des veines circonflexes humérales et la crosse de la *veine*

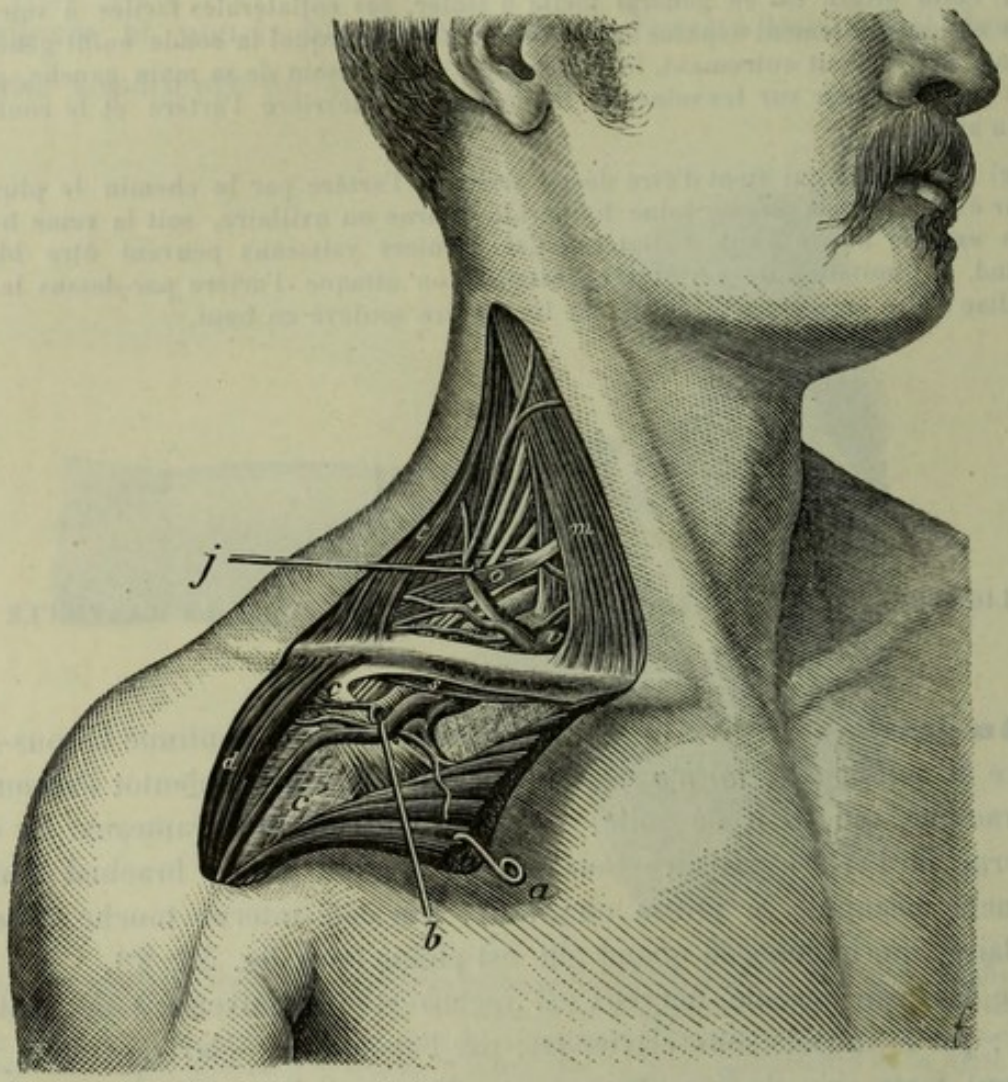

Fig. 32. — **Trajet et rapports des artères sous-clavière et axillaire.** — **1° Art. sous-clavière** dans la région sus-claviculaire : *m*, muscle cléido-mastoïdien ; *t*, m. trapèze ; *o*, m. omo-hyoïdien. Le crochet *j* écarte en dehors la veine jugulaire externe qui se jette dans, *v*, la veine sous-clavière ; il découvre la sortie de l'artère en dehors du tendon du muscle scalène ant., au-dessous des nerfs. Deux artérioles horizontales se portent de dedans en dehors, l'une très près de la clavicule, *art. sus-scapulaire*, l'autre, plus haut, au-dessus de la sous-clavière, entre les nerfs, la *scapulaire post.* ou cervicale transverse. — **2° Art. axillaire** dans la région sous-claviculaire : *d*, muscle deltoïde ; *a*, crochet abaissant la portion claviculaire du m. grand pectoral coupée au niveau de ses insertions et découvrant : *c*, apophyse coracoïde où s'attache le m. petit pectoral ; *c'* la partie inférieure conservée de l'aponévrose de ce muscle ou coraco-clavi-axillaire ; *b*, crochet abaissant la crosse de la veine *céphalique* détachée du muscle sous-clavier *s* auquel elle adhérait, pour laisser voir l'artère qui donne les artérioles acromio-thoraciques.

céphalique, il faut nécessairement refouler le tout en bas et en dedans.

Quand, à la salle de dissection, on cherche, par-dessous la crosse de la veine céphalique, à découvrir l'artère au niveau du bord supérieur du petit pectoral, on tombe dans la ramure des artères et veines acromio-thoraci-

ques, sur les nerfs pectoraux, souvent sur le canal veineux collecteur des circonflexes et l'on découvre quoi? qu'au lieu d'être restés étalés côte à côte comme sous la clavicule, les éléments du paquet vasculo-nerveux se sont rapprochés, quelques gros nerfs tendant à se placer devant, et la veine adhérant à l'artère.

C'est pourquoi il faut absolument découvrir l'artère très près de la clavicule, en rasant le sous-clavier pour en détacher la crosse céphalique et l'abaisser.

Je vais plus loin, je conseille d'imiter Marcellin Duval et de fendre l'étui fibreux du muscle sous-clavier afin d'abaisser sûrement avec sa lèvre inférieure, et sans danger, la crosse veineuse céphalique et tous les autres écueils. Ce procédé conduit sur le lieu d'élection, au-dessus de l'origine de l'acromio-thoracique dont on ne rencontre pas la moindre branche, au-dessus de l'embouchure du canal veineux collecteur des circonflexes. A ce niveau, la veine et les nerfs flanquent l'artère, mais *à distance :* le chargement est donc facile. Tenons-en compte : sur le vivant, en opérant plus bas, n'a-t-on pas lié avec l'artère, qui la veine, qui un nerf?

Par la voie de la gaine du sous-clavier on ne trouve devant l'artère que le petit nerf pectoral venant du côté externe : c'est même un point de repère sûr et précieux (voy. fig. 33, 7).

Je ne puis omettre de dire que la jugulaire externe est quelquefois anastomosée avec la céphalique par un rameau vertical de volume variable, qui passe devant la clavicule et peut être reconnu sur le vivant. Dans un cas pareil, il faut couper cette anastomose entre deux ligatures pour mobiliser la céphalique avant de la rabattre.

J'ai vu aussi la veine céphalique perforer le muscle sous-clavier ou passer entre la clavicule et l'insertion costale de ce muscle, pour aller se jeter plus haut dans la veine sous-clavière.

Le malade est couché sur le dos, au bord du lit, l'épaule *portant à faux*, c'est-à-dire dans le vide. Un aide tient le bras peu écarté du tronc et refoule l'omoplate, *en arrière et en haut*, pour diminuer la profondeur du creux sous-claviculaire. L'attitude de l'opéré a une importance capitale. Elle s'obtient avec un billot plat mis en long sous l'échine.

L'opérateur se place en dehors du bras : près du flanc pour le côté gauche, près de la tête pour le côté droit.

Il reconnaît l'*articulation sterno-claviculaire* avec l'ongle, longe le bord inférieur de la clavicule, sent l'apophyse coracoïde, l'interstice du grand pectoral et du deltoïde, et, le cas échéant, constate les anomalies de la veine céphalique. Il détermine ensuite l'extré-

mité externe; enfin il marque le *milieu de la clavicule* au-dessous duquel doit être le milieu de l'incision, puisque là passe l'artère (a).

A 1 centimètre au-dessous de la clavicule (b), *parallèlement* à la clavicule qui est courbe, faites à la peau une incision de $0^m,08$, commençant à deux doigts en dehors de l'articulation sterno-claviculaire et finissant près de l'apophyse coracoïde, au bord antérieur du deltoïde quelquefois tangible et visible. Le milieu de l'incision est sous le milieu marqué de la clavicule. Coupez le tissu cellulaire, avec précaution dans l'angle externe de la plaie où quelques collatérales de la veine céphalique sont plongées. — Les lèvres

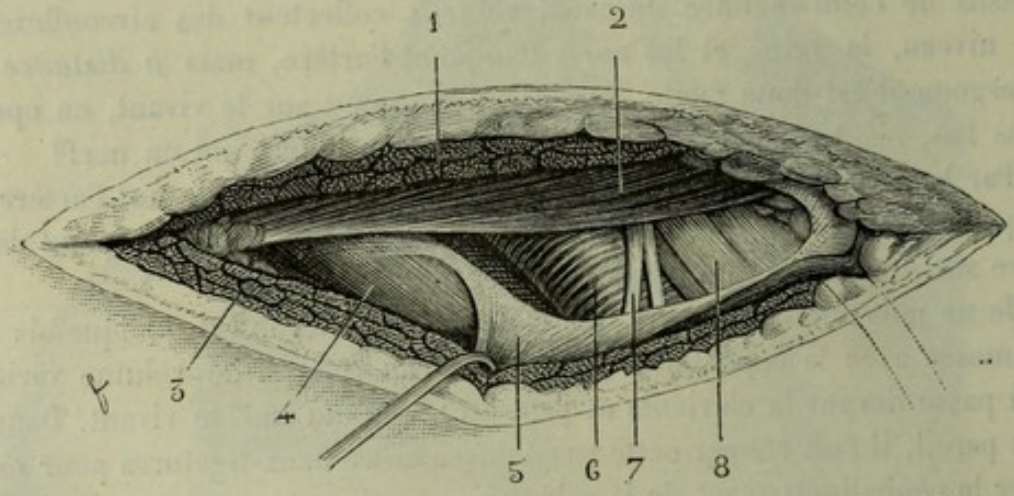

Fig. 33. — **Ligature de l'artère axillaire gauche sous la clavicule.** 1, Plaie disséquée : insertions claviculaires du grand pectoral; 2, muscle sous-clavier; 3, coupe de chef claviculaire du grand pectoral désinséré et abaissé; 4, veine axillaire; 5, feuillet aponévrotique qui engainait le sous-clavier et qui abaissé, a entraîné et couvert la crosse ou embouchure de la veine céphalique; 6, artère; 7, nerfs du grand pectoral; 8, gros troncs du plexus brachial.

de la peau s'étant écartées, la clavicule apparaît. Immédiatement au-dessous, divisez les faisceaux claviculaires du grand pectoral : tenez le bistouri droit et ferme, rasez l'os, mais coupez en plusieurs temps. Les fibres se rétractent à mesure et bientôt découvrent largement l'aponévrose clavi-pectorale. — Coupez-la le long et très près de la clavicule, sur le sous-clavier, prudemment. Si le muscle est très petit, le bistouri doit être incliné comme pour raser le dessous de l'os et fuir la portion horizontale de la veine céphalique (c). Abaissez alors la lèvre inférieure de la gaine aponévrotique du bout du doigt; débridez-la par déchirure ou autrement, dans la partie externe de l'incision où elle est très forte; faites ensuite accrocher toute l'épaisseur du bord inférieur de la plaie. Une mince aponévrose,

le feuillet profond de la gaine du muscle, vous sépare encore du but, mais permet l'exploration digitale. — Parcourez donc la plaie d'un bout à l'autre, mais délicatement, avec l'index gauche : la veine placée en dedans est mince et difficile à sentir sur le cadavre ; après, vient l'artère *plate et épaisse*, qui est en réalité le *premier cordon sensible* que l'on trouve en allant de dedans en dehors ; enfin, très près de l'artère et comme sur un plan antérieur, les cordons ronds du plexus

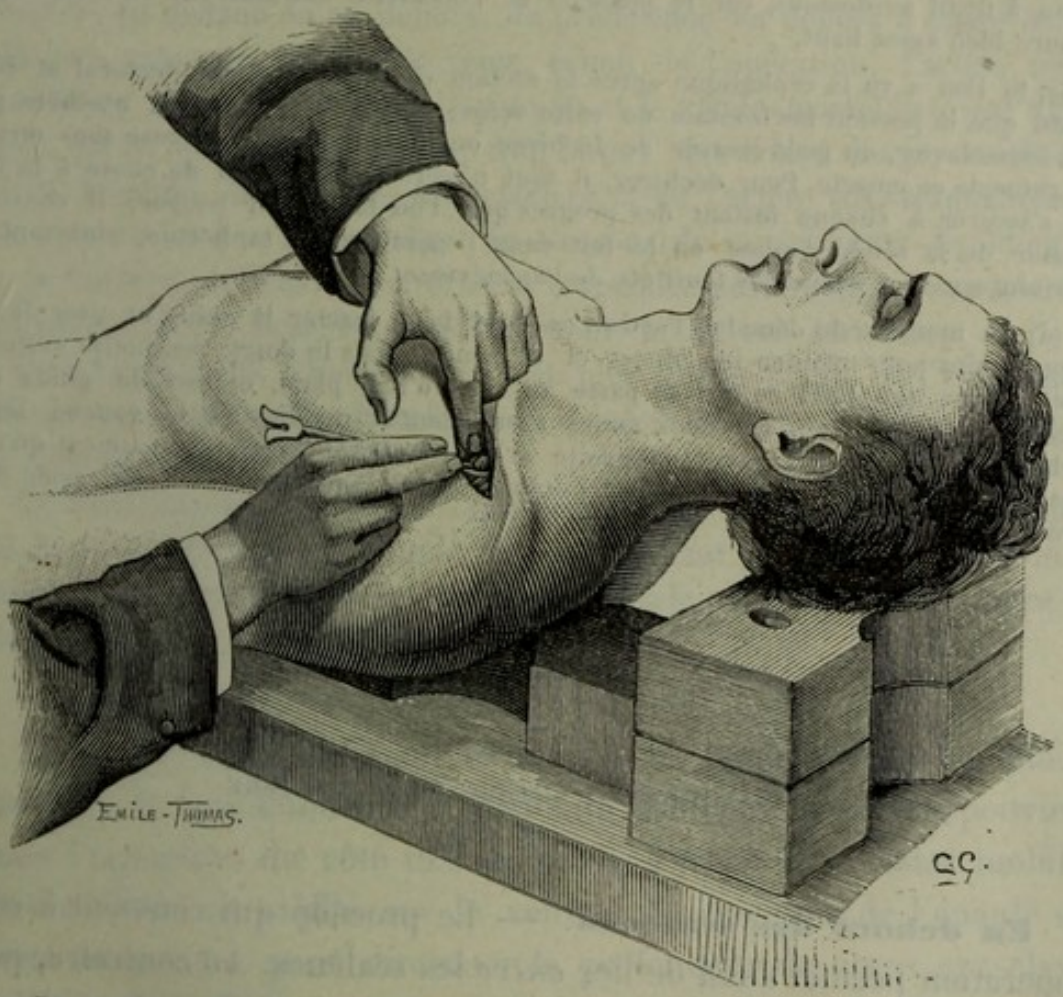

Fig. 34. — **Ligature de l'art. axillaire** (*sous la clavicule*). — Le moignon de l'épaule portant à faux est repoussé en arrière et en haut. L'indicateur gauche ayant senti l'artère, a refoulé en dedans la veine qu'il maintient et protège. Le bec de la sonde déchire en long la gaine de l'artère.

brachial, d'où se détache pour descendre en dedans *devant* l'artère le petit nerf du grand pectoral, excellent repère que le doigt peut accrocher, que tout à l'heure l'œil devra voir. Aussitôt que vous savez où est l'artère, elle est sous le milieu de la clavicule, portez le doigt dessus, puis en dedans, pour *refouler, retenir et protéger la veine* et ses affluents, pendant que la sonde cannelée déchirera successivement la mince paroi postérieure de la gaine du sous-clavier et la gaine celluleuse (fig. 34) ; et pendant que l'aiguille porte-

fil courbe s'engagera en dedans sous l'artère. — Lâchant alors la veine, vous irez avec le doigt écarter les nerfs en dehors et recevoir le bec du porte-fil (d).

Notes. — (a) L'artère a pour couvertures : les *téguments*, le chef claviculaire du muscle *grand pectoral*, le muscle *sous-clavier* dans son étui fibreux, un petit nerf qui va au grand pectoral.

(b) Bien que le muscle doive être coupé à ras de la clavicule, il faut inciser la peau à 0m,01 au-dessous, car le peaucier et l'élasticité entraîneront la lèvre supérieure bien assez haut.

(c) Si l'on a vu la céphalique après la section du muscle grand pectoral et constaté que la portion horizontale de cette veine, nulle ou très courte, n'adhère pas au sous-clavier, on peut essayer de déchirer ou de couper l'aponévrose sans ouvrir la gaine de ce muscle. Pour déchirer, il faut n'accrocher que peu de chose à la fois et s'assurer à chaque instant des progrès que l'on fait. Pour couper, il convient d'user de la sonde comme on le fait dans l'opération de la hernie, soulevant et divisant successivement les feuillets de l'aponévrose.

(d) Au moment de dénuder l'artère on peut faire écarter la veine et user de ses deux mains pour manier les pinces et la sonde, mais le doigt, sentinelle avancée, voit mieux que l'œil ce qui se passe au fond d'une plaie, et sert de guide aux instruments. De plus, les deux mains s'entendent entre elles : si la gauche laisse échapper ce qu'elle écartait, la droite avertie aussitôt retire l'instrument qu'elle maniait. Une telle entente ne peut s'établir entre l'opérateur et l'aide armé d'un crochet.

ARTICLE V

LIGATURE DE L'ARTÈRE SOUS-CLAVIÈRE

En dehors des scalènes. — Le procédé qui convient à cette opération permet aussi de lier *entre* les scalènes. Au contraire, pour poser un fil sur l'origine même de l'artère, *en dedans des scalènes*, il faut imiter la ligature du tronc brachio-céphalique. Mais à gauche le canal thoracique pourrait être blessé (W. Fergusson).

L'artère sous-clavière naît assez profondément, surtout à gauche, en dedans des muscles scalènes. Ordinairement, elle a fourni toutes ses branches avant de se dégager de l'intervalle de ces muscles. Plusieurs fois dans le même hiver, j'ai vu l'artère sous-clavière sortir devant ou à travers le scalène antérieur. Cette anomalie est rare néanmoins. Dans le creux sus-claviculaire, le tronc artériel est *accessible et dépourvu de collatérales* sur une longueur de plusieurs centimètres. C'est donc le lieu d'élection pour placer une ligature sur ce vaisseau. A ce niveau (fig. 32, p. 48), l'artère re-

pose *sur* la première côte, *immédiatement* en dehors et en arrière du tubercule du bord interne de cet os, auquel descend s'attacher le tendon du muscle scalène antérieur. Les nerfs sortent de l'intervalle des scalènes à des hauteurs différentes, mais au-dessus de l'artère, dont ils ne se rapprochent qu'au voisinage de la clavicule. La veine (*v*), sauf de très rares exceptions, passe devant le scalène antérieur, éloignée du vaisseau artériel de toute l'épaisseur de ce muscle, protégée par la clavicule, mais énorme quand elle est pleine. Elle reçoit la *veine jugulaire externe* (*j*), qui, recourbée de dehors en dedans, croise l'artère et doit être nécessairement écartée, en dedans ou en dehors, de préférence en dehors à cause de ses affluents externes. Sans cette veine, écueil de l'opération, l'artère serait facilement abordable entre le trapèze (*t*) et le cléido-mastoïdien (*m*) qu'on peut, qu'on doit entamer s'il est trop large; abordable, dis-je, au-dessus de la clavicule, de la veine sous-clavière et de l'artère sus-scapulaire qui côtoient l'os et que l'os protège; au-dessous du muscle omo-hyoïdien (*o*) et de l'artère cervicale transverse ou scapulaire postérieure interposée aux racines du plexus brachial, trop haut pour qu'elle soit gênante.

Le tubercule du scalène est tout au plus à trois doigts de l'articulation sterno-claviculaire; l'embouchure de la jugulaire externe à un doigt plus en dehors.

Le bord interne du scalène antérieur, caché par le cléido-mastoïdien, est longé par le nerf phrénique, fait qu'il ne faut pas oublier quand on se résout à entamer le bord externe de ce muscle pour lier l'artère *entre* les scalènes.

Le malade est couché sur le dos, le cou tendu, la tête en pleine lumière, la face détournée du côté sain. Un coussin élève la poitrine, mais l'omoplate du côté malade *porte à faux* pour rester mobile. L'avant-bras est replié sur le ventre. Le moignon de l'épaule est porté *en arrière* pour diminuer la profondeur du creux sus-claviculaire, et *en bas* pour découvrir largement la première côte et la portion extra-scalénienne de l'artère (a).

Le chirurgien se place près de la tête pour le côté droit, près du flanc pour le côté gauche.

Il reconnaît les deux extrémités de la clavicule, son milieu et, *à un doigt en dedans*, marque le passage de l'artère auquel va répondre le milieu de l'incision; il suit avec les doigts le bord supérieur de l'os, et tâche de comprimer l'embouchure de la jugulaire externe pour la voir se gonfler (b).

A la base du triangle sus-claviculaire, à 1 centimètre au-dessus de la clavicule, longeant la clavicule, faites une incision de $0^{m},07$,

commençant ou finissant à deux doigts de l'articulation sterno-claviculaire. Incisez *doucement* le peaucier et l'aponévrose superficielle. Coupez au besoin les fibres les plus externes du cléido-mastoïdien. — Les lèvres de la plaie s'écartent et laissent voir la veine jugulaire externe et quelquefois ses rameaux (c). — Rejetez-la en dehors (exceptionnellement en dedans), et pour ce faire, *mobilisez-la* en traînant le bistouri le long de son bord interne, que vous faites ensuite accrocher par un large rétracteur mousse. — A un doigt en dedans du milieu de la clavicule, au milieu de votre incision bien faite, essayez de plonger l'index gauche vers la première côte, à travers l'aponévrose omo-claviculaire, les ganglions et la

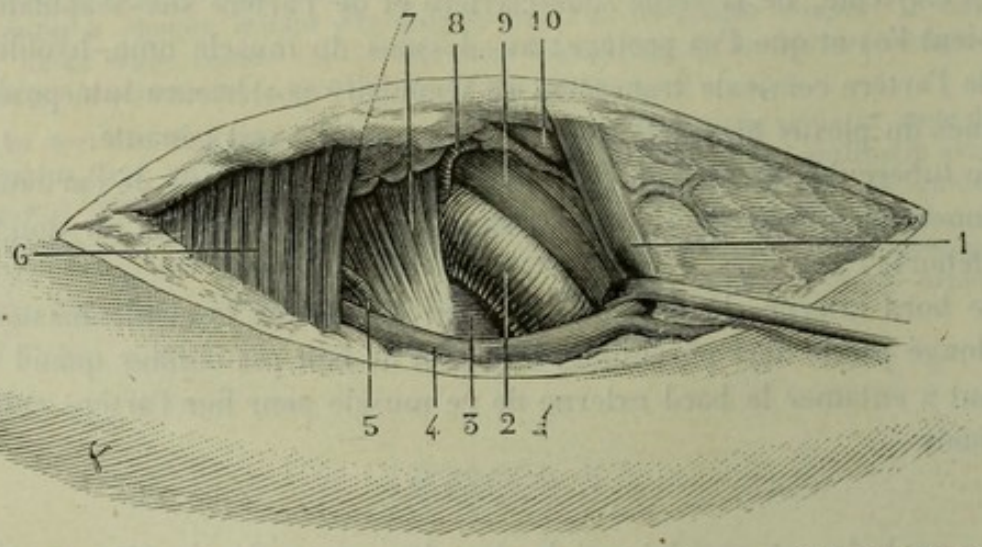

Fig. 55. — **Ligature de l'art. sous-clavière gauche en dehors des scalènes**, plaie disséquée. — 1, veine jugulaire externe fortement écartée en dehors; 2, artère; 3, face supérieure de la première côte; 4, veine sous-clavière; 5, artère sus-scapulaire, rétro-claviculaire; 6, muscle cléido-mastoïdien; 7, scalène antérieur; 8, artère scapulaire postérieure ou cervicale transverse; 9, nerfs du plexus brachial 10, muscle omoplato-hyoïdien.

graisse. Aidez-vous, pour déchirer l'aponévrose, des pinces et de la sonde, agissant *immédiatement au-dessus de la clavicule*, mais vous gardant bien de porter ces instruments derrière la clavicule, vers la veine sous-clavière. Enfin, cherchez avec le doigt trois choses : le *tendon* du scalène antérieur qui descend du cou, son *tubercule costal* et, derrière le tendon, un creux dépressible qui est l'*intervalle* des scalènes. Immédiatement en dehors du tubercule, appliquée *sur* la côte, touchez et reconnaissez l'artère (d). — Laissant l'artère en place, ramenez le doigt sur le tubercule saisi entre la pulpe et l'ongle, votre main gauche étant en pronation, le coude écarté du corps (fig. 56). Le long et en dehors de ce doigt (e),

glissez la sonde sur le vaisseau, accrochez et déchirez sa gaine celluleuse dans le champ de la côte pour ne pas percer la plèvre. Avec le doigt resté en faction sur le tubercule, assurez-vous de temps en temps des progrès de la dénudation en touchant l'artère (f). — Lorsque celle-ci se laisse bien sentir et facilement déplacer, apprê-

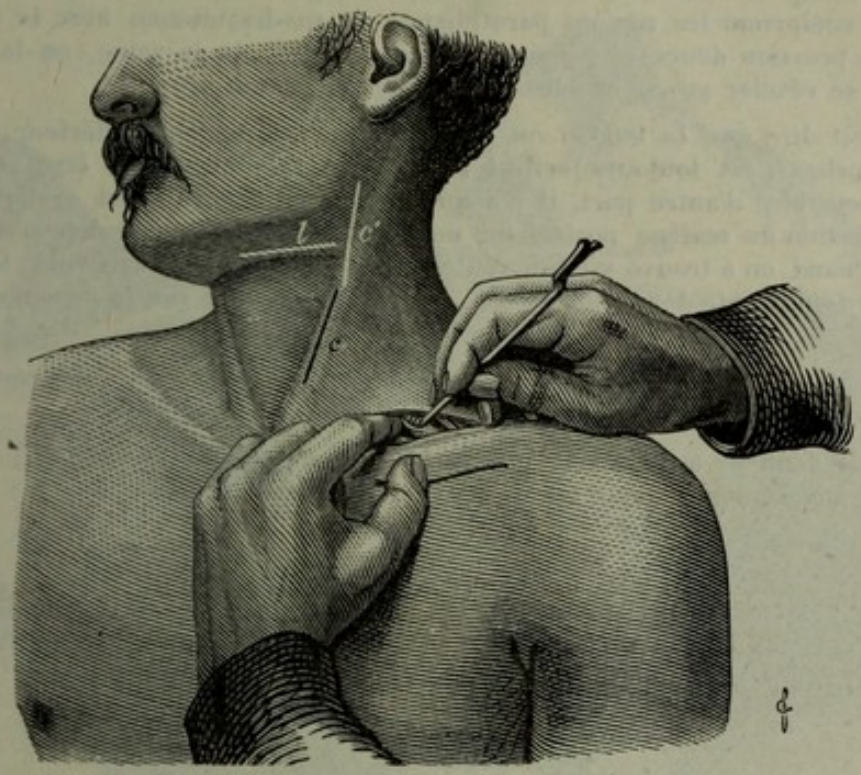

Fig. 56. — **Ligature de l'art. sous-clavière** (*au-dessus de la clavicule*). — L'index gauche, introduit dans l'angle interne de la plaie, est *sur* le tubercule du muscle scalène antérieur, refoulant en bas la veine axillaire ; il a senti l'artère dont la main droite déchire la gaine en long, avec le bec de la sonde cannelée. Les nerfs passent dans l'angle externe de la plaie. La veine jugulaire externe devrait être représentée écartée en dehors. — *c*, incision pour lier la carotide primitive ; *c'*, pour les carotides externe ou interne ; *l*, pour la linguale.

tez-vous à la charger : du bout du doigt, attirez-la et maintenez-la en dedans vers le tubercule ; glissez le chas du porte-fil courbe en dehors jusque sur la côte où vous l'appuierez ; lâchez alors l'artère qui, reprenant sa place, se chargera d'elle-même. Poussez-la un peu, s'il le faut, pour que le bec de l'instrument se dégage facilement et sans danger, coiffé de la pulpe du doigt.

Notes. — (a) Malheureusement, comme on lie fréquemment le vaisseau pour guérir un anévrysme axillaire qui a déterminé une élévation considérable de la clavicule, le chirurgien est obligé d'opérer dans un creux sus-claviculaire d'une profondeur exagérée. Dans un cas pareil, il ne faut pas s'attarder, comme je l'ai vu faire deux fois sur le vivant, à chercher l'artère dans le cou ; il faut se porter derrière la clavicule (pas au-dessus), au niveau du point d'émergence déterminé d'abord du côté sain à l'aide des données anatomiques normales.

(b) La veine jugulaire externe est toujours un grand embarras (P. Bérard, *Dictionnaire* en 30 volumes, t. IV, p. 504 et suiv.); on peut la couper entre deux ligatures, comme dut le faire Le Dentu en 1877 (*Bull. de la Soc. de chir.*); mais on doit s'efforcer d'éviter cette petite opération. C'est pour cela qu'il faut d'avance s'assurer de la position du vaisseau et déterminer, s'il est possible, dans quel sens on devra le rejeter afin de faire l'incision en conséquence, un peu plus en dedans si l'on écarte la veine en dehors comme je le conseille, et *vice versâ*.

(c) Un artifice utile dans la recherche des veines du cadavre, consiste à y amener du sang en allant le chercher dans la région d'origine. Dans le cas particulier, si, après avoir comprimé les régions parotidienne et sus-hyoïdienne avec la main, on exécute une pression douce et descendante sur le trajet de la veine, on la voit généralement se révéler grosse et noire dans le champ opératoire.

(d) On peut dire que le tendon ou bord externe du scalène antérieur, tendu et comme tranchant, est toujours facile à trouver. Le tubercule peut être très petit, presque insensible; d'autre part, il y a quelquefois en dehors et en arrière de l'artère, à l'insertion du scalène postérieur, une saillie dure assez marquée pour donner le change. Quand on a trouvé un tubercule, il faut explorer les environs, le tendon, l'*intervalle dépressible* des scalènes, etc., et ne pas s'arrêter sur la première *dureté* qu'on sent.

(e) L'indicateur ne doit pas quitter le tubercule, point de repère; sa présence dans l'angle interne de la plaie abaisse et protège la veine sous-clavière.

(f) On peut dénuder autrement, soit avec deux pinces, soit avec le bistouri, mais alors à ciel ouvert, après avoir placé deux ou trois écarteurs.

ARTICLE VI

LIGATURES DES ARTÈRES CAROTIDES

§ 1. **Carotide primitive.** — Cette artère peut être liée sur tous les points de son parcours, mais avec des chances de succès différentes. Wyeth a réuni un peu moins de 800 cas qui ont donné plus de 300 morts. Au-dessous du muscle omoplato-hyoïdien, les morts sont plus nombreuses que les guérisons; au-dessus, les guérisons l'emportent sur les morts.

Le lieu d'élection est au niveau du cartilage thyroïde, au-dessus du muscle omo-hyoïdien, à quelques centimètres de la bifurcation.

On trouvera plus loin le procédé qui convient à la ligature de l'extrémité inférieure de la carotide (voy. LIGATURE DU TRONC BRACHIO-CÉPHALIQUE).

La carotide primitive est couchée devant les apophyses transverses cervicales, en dedans de leurs tubercules antérieurs. Celui de la sixième est tellement saillant, surtout relativement à l'apophyse de la septième ver-

tèbre effacée par le passage de l'artère vertébrale, qu'il constitue un point de repère sûr (tubercule carotidien de Chassaignac). Il est situé à $0^m,06$, plus de trois doigts, au-dessus de la clavicule, et j'ajouterai, comme donnée plus simple et plus utile, à peu près à la hauteur de l'arc antérieur du *cartilage cricoïde* si facile à trouver sur la ligne médiane du cou, en promenant l'ongle de bas en haut devant la trachée.

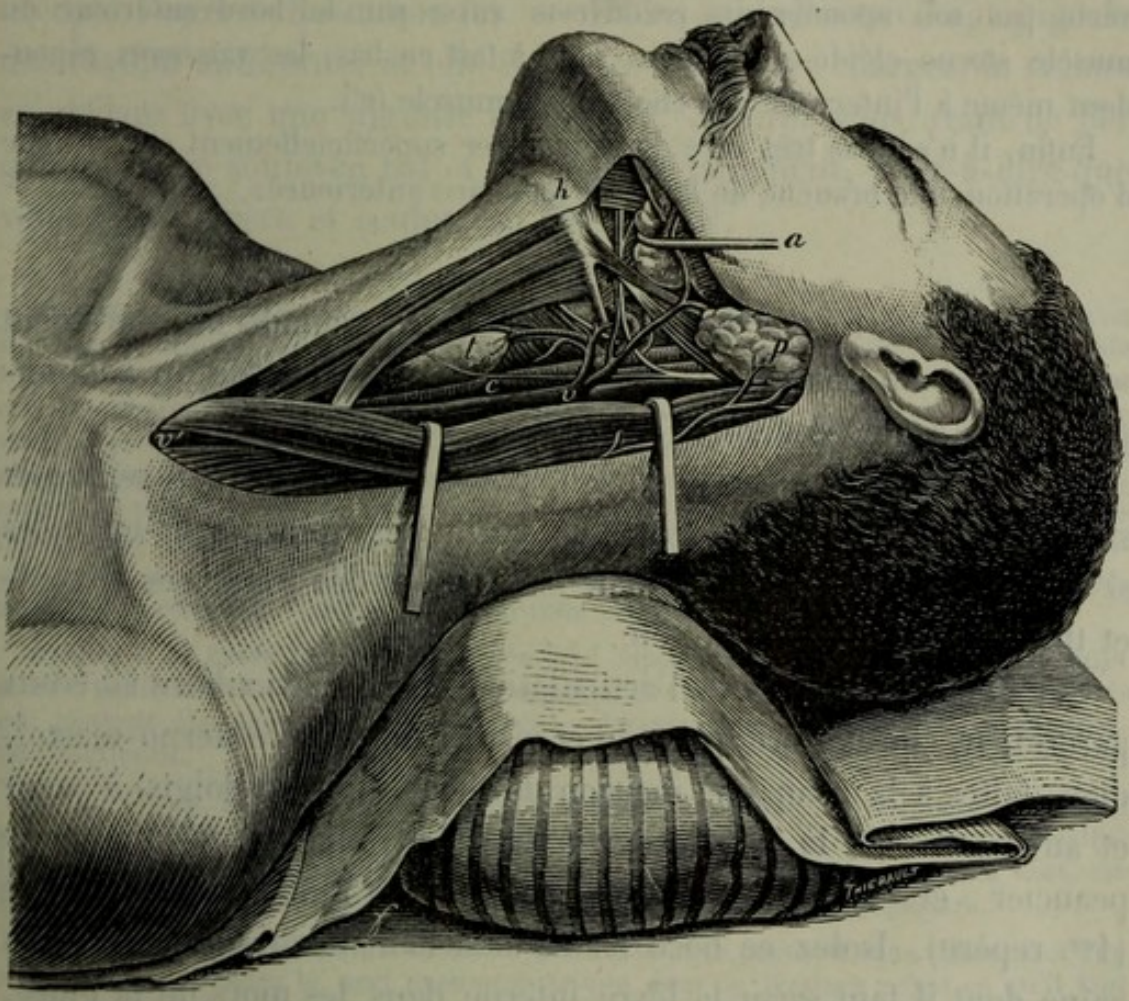

Fig. 37. **Rapports des artères carotides**, etc. (*le sujet étant couché comme pour faire la ligature*). — Deux crochets écartent le muscle sterno-mastoïdien et la veine jugulaire externe qui y est accolée, pour montrer, *v*, la veine jugulaire interne et le confluent des veines faciale, linguale, pharyngienne, etc.; *c*, *carotide primitive* sous, *t*, le corps thyroïde; *v'*, la veine paraissant entre les chefs du muscle, sterno-mastoïdien; *p*, parotide; *h*, os hyoïde. Sous la parotide sortent les deux muscles digastrique et stylo-hyoïdien; plus profondément, le nerf grand hypoglosse croisant les *art. carotides* dont l'*externe* antérieure donne la *thyroïdienne*, la *linguale* et la *faciale*: *a*, crochet soulevant la glande sous-maxillaire pour découvrir les parties sous-jacentes.

La *veine jugulaire interne*, adhérente à la gaine commune, est au côté externe de l'artère et la déborde en avant quand elle est pleine, surtout dans la partie inférieure du cou. Des troncs veineux variables en nombre et en volume (veines thyroïdiennes supérieures, etc.) croisent l'artère pour se jeter dans la jugulaire : le plus important reçoit souvent à la fois les veines faciale, linguale, pharyngienne et thyroïdienne supérieure; il croise

la carotide ordinairement près de sa bifurcation (fig. 37, *v* et 38, 6). Je l'appelle d'habitude tronc veineux thyro-linguo-facial.

De nombreux ganglions avoisinent les vaisseaux et les recouvrent quand ils sont tuméfiés ; on trouve encore devant l'artère les filets de la branche descendante du nerf hypoglosse. Derrière la carotide descend le *nerf pneumogastrique* adhérent à sa gaine, et le *grand sympathique*.

Tous ces cordons sont croisés par le petit muscle omo-hyoïdien, recouverts par son aponévrose, recouverts aussi par le bord antérieur du muscle sterno-cléido-mastoïdien. Tout à fait en bas, les vaisseaux répondent même à l'intervalle des chefs de ce muscle (*v'*).

Enfin, il n'est pas très rare de rencontrer superficiellement sur la ligne d'opération une branche de la veine jugulaire antérieure.

Le malade sera couché sur le dos, le cou étendu et légèrement soulevé par un coussin ; la tête primitivement tournée du côté opposé, puis ramenée dans la rectitude.

Le chirurgien explore la région, palpe la gouttière qui sépare le sterno-mastoïdien du larynx, fait saillir les veines sous-cutanées si souvent anormales, reconnaît la situation des cartilages cricoïde et thyroïde, de l'os hyoïde, etc.

Sur une ligne dirigée de l'articulation sterno-claviculaire au creux parotidien, sur le bord tangible et visible du muscle sterno-mastoïdien, faites à la peau une incision de $0^{m},07$ (quatre doigts) à partir et au-dessous de la grande corne de l'os hyoïde (a). — Incisez le peaucier et l'aponévrose sur le *bord antérieur du muscle* (1er repère). Isolez ce bord en le détachant laborieusement de sa gaine dont il faut saisir la lèvre interne dans les mors de la pince, pendant que le bec de la sonde, ou mieux le bistouri, sépare les faisceaux musculaires et les rejette en dehors. — Ramenez la tête dans la rectitude, promenez l'indicateur gauche dans la plaie et à travers le feuillet profond de la gaine du muscle, touchez les apophyses transverses, leurs *tubercules antérieurs* et spécialement celui de la sixième (2e repère), qui est le dernier en bas et le plus saillant (b). Vous sentirez très bien ce tubercule à travers la veine, qui pourtant est énorme sur le vivant pendant l'expiration ; immédiatement en dedans, vous trouverez l'artère, et en la comprimant devant les os, vous pourrez la suivre en haut jusqu'au point où vous devez lier. Attirez en dehors les deux vaisseaux encore engainés et placez un grand écarteur à cheval sur le larynx. Votre index,

qui avait récliné tout le paquet vasculo-nerveux, laisse échapper l'artère qui retourne à sa place, mais retient et aplatit la veine pendant que la sonde cannelée va, près du larynx, déchirer l'aponévrose, puis la gaine, prudemment et à petits coups. Si la veine vous échappe ou si vous soupçonnez qu'elle va vous échapper, retournez à l'artère et ramenez en dehors tout ce qui peut y venir, excepté l'artère elle-même (c). — Enfin, quand votre doigt juge la dénudation suffisante, et elle doit être complète, chargez de dehors en dedans avec une aiguille de Cooper. Assurez-vous avant de lier que la partie soulevée bat et s'aplatit parfaitement, c'est-à-dire que vous avez l'artère et seulement l'artère (d).

Notes. — (a) Avec cette incision on lie au-dessus du muscle omo-hyoïdien qu'on n'a pas besoin de couper; on déchire assez facilement l'aponévrose qui semble continuer le plan de ce muscle en haut, et l'on pose le fil à peu près au niveau du cartilage thyroïde (au lieu d'élection), à 0m,03 de la bifurcation, au-dessous du gros tronc veineux presque constant qui de la face, de la langue et du pharynx vient se jeter dans la jugulaire en passant devant l'artère. Mais à l'amphithéâtre, où les sujets manquent toujours, l'élève répétera de préférence le procédé indiqué plus loin pour l'origine de la carotide et le tronc brachio-céphalique, afin de se ménager la possibilité de lier la carotide externe, opération qui, tout en étant plus difficile, ressemble beaucoup à la ligature de la carotide primitive au lieu d'élection.

(b) Quand on laisse la tête tournée du côté opposé, le larynx est déplacé; le doigt atteint facilement la face antérieure du corps des vertèbres et y sent des rugosités qui peuvent être prises pour les tubercules des apophyses transverses, par un débutant inattentif.

(c) Au besoin, la veine peut être écartée et protégée par les doigts d'un aide ou par un écarteur pendant que l'opérateur incise l'aponévrose et ensuite la gaine celluleuse; mais, dans cette région, moins on emploie le bistouri, mieux cela vaut, car Dussutour rapporte dans sa thèse, 1873, deux cas de plaie de la jugulaire.

(d) Si l'artère est mal dénudée, on ne peut glisser le porte-fil sans violence et l'on risque de comprendre le nerf pneumogastrique dans la ligature; c'est ce qu'il faut éviter à tout prix.

Pour dénuder parfaitement, pincez la gaine sur l'artère, près du larynx; rabattez l'instrument en dehors et portez le bistouri en dedans, seulement en dedans, fuyant la veine avec grand soin, car la veine adhère à la gaine.

§ 2. **Carotides externe et interne.** — Le procédé est le même pour les deux vaisseaux qui sont placés, comme la carotide primitive, *devant* les apophyses transverses, points de repère toujours faciles à sentir. Ils sont recouverts dans le champ opératoire, par la peau, le peaucier, une aponévrose feuilletée, des ganglions, des veines, l'*anse du nerf hypoglosse* et quelques autres filaments nerveux. Ils sont enlacés par des filets du grand sympathique et recouvrent son ganglion supérieur, le pneumogastrique et l'origine du nerf laryngé supérieur. Le muscle *sterno-mastoïdien* qui débordait la carotide primitive en avant, laisse les carotides secondaires à découvert et permet, sur le vivant, de sentir

battre ces vaisseaux devant son bord antérieur, au-dessous de la parotide sous laquelle ils s'enfoncent. Quand on veut découvrir les carotides, on rencontre le plus souvent deux obstacles veineux gênants : 1° sous les téguments en haut, l'origine de la *jugulaire externe*, qui sort de l'extrémité inférieure de la parotide et reçoit fréquemment la faciale ou une anastomose venant de cette veine ; 2° profondément et en bas, les troncs de la faciale, des linguales, des pharyngiennes, de la thyroïdienne, ou un tronc commun (*thyro-linguo-facial*) les recevant toutes et s'abouchant dans la veine jugulaire interne, généralement assez bas pour pouvoir être rejeté en ce sens et en dedans, quand on lie l'une ou l'autre des carotides secondaires (voy. fig. 38 et 39).

Le grand hypoglosse, que M. Guyon recommande comme point de ralliement (*Mém. Soc. chir.*, VI, p. 197), caché souvent par la parotide, ne peut être qu'utile et jamais nuisible à l'opérateur. Malheureusement, cet excellent repère est aussi difficile à trouver que les artères elles-mêmes. Je me suis assuré qu'il ne passe pas toujours à la même distance de la bifurcation, tant s'en faut (5 à 20 millimètres). Il ne peut donc servir à déterminer, d'une manière précise, à quelle hauteur on va placer le fil.

La bifurcation de la carotide primitive se fait un peu au-dessous de la grande corne de l'os hyoïde, parfois même au niveau de ce repère osseux.

L'artère *thyroïdienne supérieure* se détache de l'origine même de la carotide externe ; la *linguale* naît, en moyenne, à 12 millimètres plus haut, et la pharyngienne presque au même niveau que la linguale, mais de la face profonde du vaisseau. La faciale se détache à quelques millimètres au-dessus de la linguale, puis l'occipitale, puis, mais à près de 2 centimètres, l'auriculaire.

Il existe donc ordinairement un centimètre d'intervalle, quelquefois moins, quelquefois plus, entre les deux premières branches de la carotide externe, la thyroïdienne sous-hyoïdienne et la linguale sus-hyoïdienne. Là est le *lieu d'élection* de la ligature. Ce lieu est encadré par le nerf *grand hypoglosse* en haut et la veine *thyro-linguo-faciale* en bas. Il répond à l'extrémité de la *grande corne* de l'os hyoïde. C'est donc au niveau de ce repère tangible de premier ordre qu'il faut chercher, dénuder et lier. J'insiste là-dessus[1].

La carotide externe, par sa position, mérite le nom d'*antérieure*. Quand la tête est détournée, comme pendant l'opération, ses premiers centimètres sont véritablement en dedans de la carotide dite interne. Celle-ci ne fournit aucune branche ; celle-là en donne de nombreuses et à des hauteurs variables. Toutes deux sont croisées par l'anse du nerf hypoglosse.

Malgré le voisinage ordinaire de collatérales que l'on peut, il est vrai, comprendre dans la ligature ou lier séparément, l'opération réussit presque

1. Farabeuf, *Bull. Soc. de chir.*, 1882, p. 520.

toujours (Robert, thèse, 1873). Il n'est pas permis de substituer la facile mais dangereuse ligature de la carotide primitive à la ligature innocente mais difficile de la carotide externe. Wyeth estime que la première de ces opérations a tué cent malades que la seconde eût sauvés.

Carotide externe. — Comme pour la ligature de la carotide primitive, le malade est couché sur le dos, le cou soulevé par un

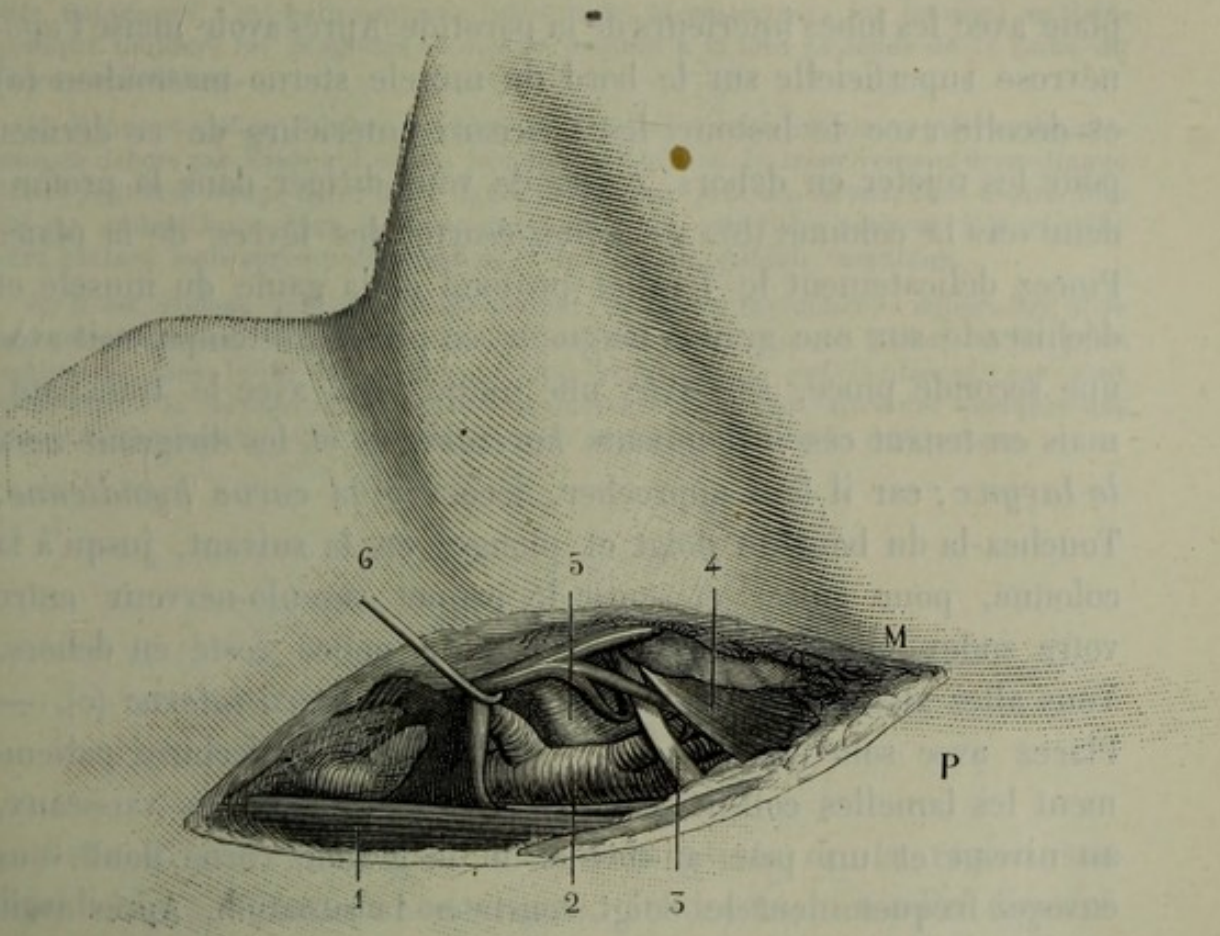

Fig. 38. **Ligature de l'artère carotide externe**, côté gauche, plaie disséquée. — M, angle de la mâchoire ; P, glande parotide d'où descend la veine jugulaire externe. — 1, bord antérieur du muscle sterno-mastoïdien ; 2, l'artère avec la branche descendante du nerf hypoglosse ; 3, anse du nerf hypoglosse ; 4, ventre postérieur du muscle digastrique ; 5, grande corne de l'os hyoïde ; 6, tronc veineux thyro-linguo-facial, tiré en bas et en dedans pour montrer le lieu d'élection de la ligature, entre les origines de la thyroïdienne supérieure, sous-hyoïdienne et de la linguale, sus-hyoïdienne.

coussin, la tête légèrement renversée en arrière et la face un peu inclinée du côté sain.

Le chirurgien explore la région pour reconnaître les veines superficielles, sentir et marquer d'un trait coloré la grande corne hyoïdienne dont la situation doit correspondre au milieu de l'incision, puisque c'est à son niveau que le fil doit être placé.

Sur le trajet du vaisseau, faites prudemment à la peau une incision de quatre petits doigts, étendue du niveau de la partie moyenne du cartilage thyroïde, sur le bord du muscle sterno-mastoïdien, au creux parotidien près et *derrière* l'angle de la mâchoire, ayant son milieu au niveau de l'os hyoïde (fig. 38). Coupez le peaucier et tâchez d'épargner et d'écarter l'origine faciale de la veine jugulaire externe, que vous rencontrez dans la partie supérieure de la plaie avec les lobes inférieurs de la parotide. Après avoir incisé l'aponévrose superficielle sur le bord du muscle sterno-mastoïdien (a) et décollé avec le bistouri les faisceaux antérieurs de ce dernier pour les rejeter en dehors, cessez de vous diriger dans la profondeur vers la colonne (b). — Faites écarter les lèvres de la plaie. Pincez délicatement le feuillet profond de la gaine du muscle et déchirez-le sur une grande longueur, en plusieurs temps, soit avec une seconde pince, soit avec une sonde, soit avec le tranchant, mais en tenant ces instruments *horizontaux* et les dirigeant *vers le larynx;* car il faut approcher, découvrir la *corne hyoïdienne.* Touchez-la du bout du doigt et plongez en la suivant, jusqu'à la colonne, pour pincer et sentir le paquet vasculo-nerveux entre votre index engagé dans la plaie et le pouce resté en dehors. Vous allez attaquer ce paquet par le côté *antéro-interne* (c). — Placez avec soin deux écarteurs et disséquez ou déchirez patiemment les lamelles celluleuses qui masquent encore les vaisseaux, au niveau et un peu au-dessus de la grande corne dont vous envoyez fréquemment le doigt constater la situation. Après avoir suffisamment déchiré le tissu cellulaire et écarté en dehors les ganglions quelquefois fort volumineux, vous devez apercevoir le nerf *grand hypoglosse* s'il n'est pas trop haut placé, et plus bas le *tronc veineux* thyro-linguo-facial que vous serez obligé de faire attirer en dedans (d). Entre les deux, dénudez l'artère qui touche la grande corne et qui se présente à vous naturellement; ce ne peut être que la carotide externe. Assurez-vous qu'elle a des branches, une sus- et une sous-hyoïdienne. — On passe le fil de dehors en dedans, et on ne lie qu'après s'être assuré que l'artère soulevée s'aplatit bien, et que sa compression arrête la circulation dans les artères faciale et temporale superficielle, faciles à explorer (e).

Notes. — (a) Il vaut mieux, sauf tout à fait en haut, couper l'aponévrose sur le muscle que devant le muscle sur les vaisseaux, car la section se fait alors en deux temps : 1° incision sans danger du feuillet superficiel, sur le bord musculaire ; 2° déchirure ordinairement possible du feuillet profond. Du reste, pour la partie inférieure, le sterno-mastoïdien est un point de repère très utile.

(b) Les élèves cherchent souvent sous le sterno-mastoïdien, d'avant en arrière, au risque de blesser la veine jugulaire interne et de rencontrer les ganglions qui ont gêné tant d'opérateurs.

(c) En rasant la paroi latérale pharyngo-laryngée, on ne fait courir aucun risque à la veine jugulaire interne ; on tombe directement et nécessairement sur la carotide antérieure, c'est-à-dire externe, sans voir la postérieure ou interne ; on évite presque toujours les ganglions accolés en nombre à la face profonde de la gaine du sterno-mastoïdien.

(d) Il faut se méfier d'attirer ainsi sur les artères la veine jugulaire interne maintenue en dehors par l'aide qui écarte le sterno-mastoïdien. Le tronc veineux thyro-linguo facial peut être coupé entre deux ligatures placées près du larynx, c'est-à-dire loin de son embouchure dans la veine jugulaire. Les ganglions peuvent à la rigueur être excisés, mais après pédiculisation et ligature du pédicule vasculaire.

(e) Il est évident que ce procédé permet de lier la thyroïdienne supérieure et la **carotide interne.** Il faudrait dénuder celle-ci avec soin et tâcher de ne point embrasser dans le fil les nombreux filets sympathiques qui l'enlacent, car c'est peut-être à la section de ces filets vaso-moteurs qu'il faut attribuer quelques-uns des accidents cérébraux si souvent observés après la ligature de cette artère.

ARTICLE VII

LIGATURES DE L'ARTÈRE LINGUALE

Cette artère est accessible en deux points de la région sus-hyoïdienne : 1° loin de son origine, au-dessus du tendon digastrique ; 2° près de son origine, au-dessous du ventre postérieur du même muscle et au-dessus de la grande corne. De là deux procédés différents. Le second seul permet de lier l'artère toujours avant l'origine de l'artère dorsale de la langue, et, par conséquent, assure seul l'hémostase dans la base de la langue. Il a, du reste, fait ses preuves sur le vivant, et l'on ne saurait en dire autant du premier, qui est pourtant adopté par les jeunes chirurgiens, sans doute à cause de sa grande facilité[1].

L'origine de la linguale (*l*) a lieu au niveau de la grande corne hyoïdienne (*h*) ou un peu au-dessus ; elle est recouverte par les *veines* faciale,

1. V. Farabeuf, *Bull. Soc. de chir.*, 1882, p. 591 : Histoire des deux principaux procédés de ligature de l'artère linguale.

linguale superficielle et pharyngienne qui convergent pour former le tronc thyro-linguo-facial, par le *grand nerf hypoglosse;* elle recouvre le nerf laryngé supérieur. Dans sa première partie, la linguale n'est donc pas facile à isoler.

Mais plus loin, après avoir décrit une courbe (fig. 39), cette artère s'engage entre les muscles constricteur moyen du pharynx (hyo-pharyn-



Fig. 39. — **Rapports des artères carotide externe et linguale** (*le sujet étant couché comme pour faire la ligature*).— M, bord inf. de la mâchoire ; M', son angle ; H, os hyoïde ; *h*, sa grande corne ; *s h*, muscle sterno-hyoïdien ; *o h*, m. omo-hyoïdien ; *t h*, thyro-hyoïdien ; *ph'*, constricteur inf. du pharynx ; *ph*, constricteur moyen ; *d*, ventre postérieur du m. digastrique perforant le stylo-hyoïdien ; *d'*, sa poulie de réflexion et son tendon ; *hg*, m. hyo-glosse ; *mh*, m. mylo-hyoïdien ; P, glande parotide recouverte par l'expansion aponévrotique du sterno-mastoïdien ; *sm*, gl. sous-maxillaire relevée ; *je*, veine jugulaire externe ; *ji*, v. jugulaire interne et ses affluents, découverte par l'écartement du sterno-mastoïdien ; *hyp*, anse du grand hypoglosse ; *ls*, nerf laryngé supérieur ; *cp*, art. carotide primitive ; *ci*, carotide interne ; *ce*, carotide externe ; *t*, thyroïdienne sup. ; *l*, linguale ; *f*, faciale ; **, lieu où l'on peut lier l'art. linguale près de son origine, entre la grande corne et le nerf hypoglosse, *sous* le muscle hyo-glosse ; ***, lieu où l'on peut lier la linguale loin de son origine, dans *son triangle*, toujours *sous* le muscle hyo-glosse.

gien) (*ph*) et hyo-glosse, et disparaît sous ce dernier, tandis que le nerf grand hypoglosse, accompagné d'une veine linguale, reste superficiel.

L'artère et le nerf, séparés par les fibres hyo-glossiennes, marchent parallèlement, celui-ci à quelques millimètres au-dessus de celle-là. Dans la première partie de leur trajet, ils répondent à une dépression ou gouttière sensible au doigt, formée par la grande corne et le ventre postérieur

du muscle digastrique. Plus en avant, le nerf passe sous ce muscle réuni au muscle stylo-glosse, puis forme avec le tendon digastrique et le bord postérieur du muscle mylo-hyoïdien, sous lequel il va disparaître définitivement, un *petit triangle* (*trigonum linguale*), que recouvre la glande sous-maxillaire (fig. 39 ***).

Pour découvrir la linguale au-dessus de la grande corne, on rencontre les veines déjà signalées, que l'on rejette en arrière, que l'on divise au besoin entre ligatures, mais qui, bien connues et prévues, ne doivent plus faire peur. Pour la découvrir dans le triangle, on est absolument obligé d'ouvrir la loge de la glande et de rejeter cet organe en haut. Dans les deux cas, il faut écarter, dilacérer ou mieux couper les fibres du muscle hyoglosse soulevé avec des pinces, et *ne pas aller trop profondément* dans le pharynx ou dans la langue. Une seule fois, j'ai vu l'artère linguale rester, comme le nerf hypoglosse, superficielle relativement au muscle hyo-glosse.

L'os hyoïde est quelquefois situé très haut, ou, si l'on veut, la glande sous-maxillaire descend quelquefois très bas (chez les femmes), au point même de recouvrir la grande corne de l'hyoïde. Cela étant, quel que soit le procédé employé, on est obligé de disséquer la glande et de la rejeter en haut. Il ne faut pas l'entamer, car elle est très vasculaire, et saignerait beaucoup.

Le malade est couché sur le dos, le cou en pleine lumière, renversé sur un oreiller, et la tête détournée.

Le chirurgien palpe la région, fait saillir l'origine de la veine jugulaire externe, suit l'os hyoïde et sa grande corne jusqu'au bord du sterno-mastoïdien. Pendant l'opération, la main d'un aide, placée sous le cou, maintiendra l'os hyoïde qui fuirait sous le doigt explorateur. Aussitôt que possible, l'opérateur saisira l'os hyoïde dans une anse de fil ou dans les mors d'une pince à griffes pour le confier à un aide qui, fixant l'os, immobilisera le champ opératoire et fournira un repère constant à l'œil et au doigt.

§ 1. **Dans le triangle** (au-dessus du tendon digastrique, Pirogoff 1836). — A égale distance de l'os hyoïde et du bord inférieur de la mâchoire, parallèlement à ce bord, faites à la peau une incision de $0^m,04$, qui finisse à un doigt du bord antérieur du sterno-mastoïdien (a). Coupez le peaucier avec précaution dans l'angle postérieur de la plaie où passe une veine faciale (b). — Près de la lèvre inférieure de l'incision, abaissée et devenue con-

cave, pincez, soulevez et incisez l'aponévrose sur toute l'étendue du bord inférieur de la glande. Reconnaissez la *glande mise à nu* (1er repère). Accrochez-la avec une érigne et faites-la tirer en haut pendant que vous décollez sa face profonde des parties sous-jacentes (c). Quand la plaie est bien abstergée et la dissection suffisante, vous apercevez le *tendon du digastrique* (2e repère), et le petit triangle voilé par du tissu cellulo-graisseux. Détruisez ce tissu pour voir bien clair et reconnaissez le *nerf* (3e repère) avec

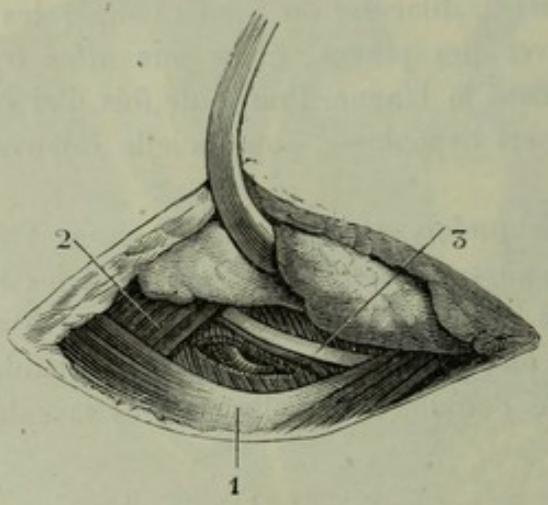

Fig. 40. **Ligature de l'artère linguale dans le petit triangle**, côté gauche. Plaie disséquée, glande sous-maxillaire relevée : 1, tendon du muscle digastrique adhérent à l'os hyoïde ; 2, muscle mylo-hyoïdien ; 3, nerf hypoglosse. La boutonnière faite au muscle hyo-glosse dans le triangle, laisse voir l'artère.

la veinule qui longe son bord inférieur (fig. 40, 3). — Après avoir fait accrocher et fixer le tendon digastrique, pour entraver les mouvements de déglutition et fixer le champ opératoire, pincez le muscle hyo-glosse et, l'ayant soulevé, faites-y délicatement une petite boutonnière parallèle et sous-jacente au nerf. L'artère se présentera bientôt (d) ; isolez-la bien avec deux pinces qui déchirent sa gaine celluleuse, et chargez avec un porte-fil recourbé.

Notes. — (a) Cette incision est à un doigt du bord du maxillaire et finit juste au-dessous de l'angle, mais à un doigt au-dessous. On la fait convexe en bas comme le bord de la glande, lorsque celle-ci descend très bas. Dans les cas ordinaires, le peaucier n'est pas plutôt coupé que l'incision rectiligne semble avoir été faite convexe en bas, la lèvre inférieure étant fortement abaissée par la rétraction des fibres de ce muscle.

(b) Cette veine est logée dans la cloison qui sépare la glande parotide de la glande sous-maxillaire ; il faudra donc, surtout après l'ouverture de la loge de celle-ci, épargner cette cloison.

(c) Il faut ouvrir la loge glandulaire, car si l'on incise au-dessous dans l'espoir de relever la glande sans la dénuder, on risque fort de se perdre après avoir malencontreusement détruit la poulie du digastrique. Si après l'incision de la loge glandu-

laire, on y introduit les deux index pour la dilater, on fait sans danger bonne et rapide besogne.

(d) Si l'on n'aperçoit pas l'artère, c'est que la boutonnière est ou trop haut ou trop bas ; on doit alors, avec les pinces, en renverser successivement les lèvres : sous l'une ou sous l'autre on trouve le vaisseau cherché. L'incision doit être faite à 2 ou 3 millimètres au-dessous du nerf.

En de certains cas, il suffit de séparer d'un coup de sonde le muscle kérato-glosse du basio-glosse. Després a réussi de cette manière sur le vivant. Il est possible que la dénudation découvre soit la dorsale de la langue, ascendante, soit l'origine prématurée de la sublinguale qui peut être liée par erreur.

§ 2. **Au-dessus de la grande corne** (Ch. Bell 1814, Béclard). — Très près et au-dessus de l'os hyoïde, parallèlement à sa grande corne, faites une incision rectiligne de $0^m,04$ qui aboutisse au bord antérieur du sterno-mastoïdien. Coupez le peaucier avec précaution dans l'angle postérieur de la plaie, où passe souvent l'origine faciale de la jugulaire externe que vous feriez écarter en

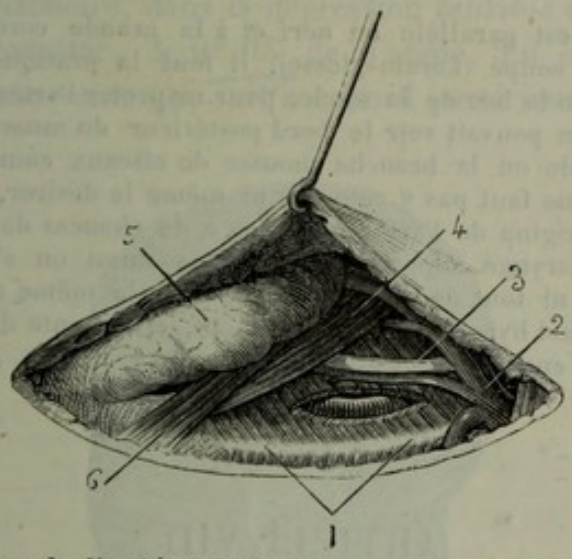

Fig. 41. — **Ligature de l'artère linguale au dessus de la grande corne hyoïdienne**, côté gauche. — Plaie disséquée : 1, grande corne de l'os hyoïde ; 2, constitution du tronc veineux thyro-linguo-facial ; 3, nerf hypoglosse ; 4, ventre postérieur du muscle digastrique ; 5, glande sous-maxillaire ; 6, insertion du muscle stylo-hyoïdien. La boutonnière faite au muscle hyo-glosse (portion kérato-glosse) laisse voir l'artère.

haut et en arrière. — Avec le doigt, ouchez le relief du bord de la glande et la corne hyoïdienne. Si celle-ci est à découvert, pincez, soulevez et incisez l'aponévrose immédiatement au-dessus sans dénuder la glande que vous faites érigner à travers sa loge et rejeter en haut (a). — Mettez de nouveau le doigt dans la plaie, au-dessus de la *grande corne* (1er repère), et vous sentirez la gouttière que limite en haut le ventre postérieur du digastrique, gouttière où passe visible le nerf *hypoglosse* (2e repère) et où bat l'artère à travers le muscle kérato-glosse (fig. 41). — Érignez

et *faites tenir la grande corne* qui se déplacerait dans les fréquents mouvements de déglutition. Pour voir clair, nettoyez la plaie, disséquez un peu, s'il le faut, tout en ménageant l'angle postérieur où passent de nombreuses veinules qu'un crochet mousse écarte et protège, et qui, blessées ou coupées sans double ligature, vous inonderaient de sang. — La main gauche, armée d'une pince, saisit alors le muscle hyo-glosse, délicatement, pour ne soulever que lui. La main droite, armée du bistouri, fait à ce muscle, à petits coups, une boutonnière parallèle et sous-jacente au nerf; puis, saisissant une seconde pince, vient aider la première à dénuder l'artère qui se présente au fond de la petite plaie musculaire (b).

Notes. — (a) Lorsque la glande recouvre la grande corne, il faut ouvrir sa loge sans hésiter, comme dans le procédé précédent.

(b) La boutonnière est parallèle au nerf et à la grande corne, perpendiculaire aux fibres du muscle coupé (kérato-glosse). Il faut la pratiquer prudemment et même la terminer avec le bec de la sonde, pour respecter l'artère et ne pas entrer dans le pharynx. Si l'on pouvait voir le bord postérieur du muscle kérato-glosse et glisser dessous la sonde ou la branche mousse de ciseaux courbes, on l'inciserait sans danger. Mais il ne faut pas y compter ni même le désirer, car plus on opère en arrière, près de l'origine de l'artère, plus on a de chances de blesser les veines, le pharynx, le nerf laryngé supérieur, etc., plus aussi on s'expose à manquer l'artère, qui ne vient ni tout de suite ni toujours de la même manière à sa place, au-dessous du nerf grand hypoglosse. Généralement, elle monte d'abord au-dessus du nerf pour redescendre ensuite au-dessous. Voy. fig. 39 *l*, p. 64.)

ARTICLE VIII

LIGATURES EXCEPTIONNELLES

Ici, je vais décrire brièvement quelques opérations que l'on ne fait que très rarement : les ligatures des artères *faciale*, *temporale*, *occipitale*, *brachio-céphalique* et *mammaire interne*.

Le procédé décrit pour lier la carotide externe permet de lier l'artère **thyroïdienne supérieure**.

Pour trouver l'artère **vertébrale**, on conseille de découvrir l'excellent point de repère formé par le tubercule de la sixième vertèbre cervicale, par une incision analogue à celle que l'on fait pour lier la carotide primitive, et de rejeter en dedans le paquet

vasculo-nerveux en glissant devant le scalène antérieur très profondément.

L'artère **thyroïdienne inférieure** peut être atteinte à un doigt au-dessous du tubercule de la sixième vertèbre, après avoir rejeté le faisceau vasculo-nerveux en dehors. Je rappellerai que le tubercule osseux qui sert de repère profond est situé à la hauteur du cartilage cricoïde facile à sentir à travers la peau.

§ 1. **Ligature de l'artère faciale.** — On pourrait lier la faciale à son origine, comme toutes les branches que fournit la carotide externe, en cherchant d'abord cette artère. M. Duval a pu la lier, dans la première partie de son trajet, par une incision curviligne comme l'artère elle-même. Mais on ne lie guère ce vaisseau qu'au moment où, dégagé de la glande sous-maxillaire, il aborde la région faciale en passant sous le bord inférieur de la mâchoire, dans la dépression *sensible* située devant le bord antérieur du masséter, à $0^m,03$ de l'angle. En ce point, l'artère est accompagnée d'une veine qui suit son bord postérieur.

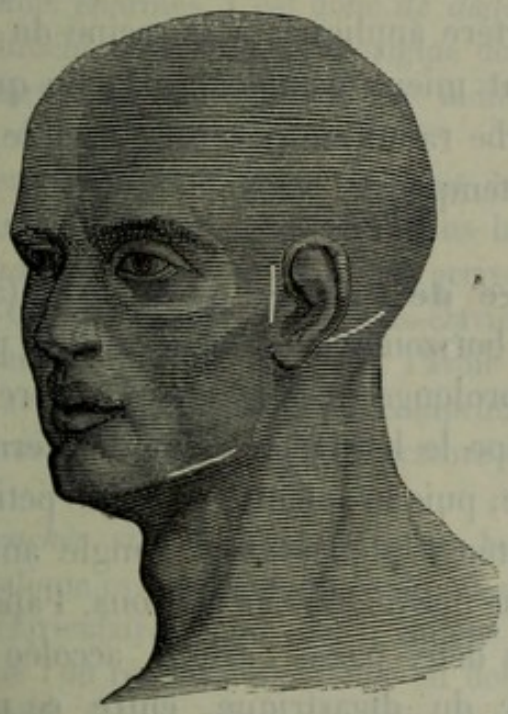

Fig. 42. — **Ligatures des artères faciale, temporale et occipitale.** — Tracés des incisions.

Après avoir reconnu les battements de l'artère et la dépression antémassétérine, très marquée quand le malade serre les dents, on fait une incision horizontale de $0^m,03$ croisant le vaisseau, par conséquent, dans la direction même du bord de la mâchoire (fig. 42). On coupe, avec précaution, le peaucier, et l'on explore

la plaie du bout du doigt promené d'un bout à l'autre. L'artère donne la sensation d'un cordon épais qui bat et se déplace facilement. On l'isole et l'on tâche d'épargner la veine placée derrière.

§ 2. **Ligature de l'artère temporale.** — Si l'on était obligé de lier l'artère temporale, on chercherait dans le point où, sortant de la parotide, elle se réfléchit sous la racine longitudinale de l'arcade zygomatique, derrière le condyle de la mâchoire, juste dans l'angle que forment ces deux parties.

La temporale ne devient pas très superficielle immédiatement après sa sortie de la parotide. Dans la première partie de son trajet ascendant, ses battements sont assez difficiles à percevoir. Avec le moindre gonflement de la région, ils sont incapables de servir de guide pour le tracé de l'incision.

Entre le tragus et le condyle, faites une incision verticale de $0^m,03$, coupée en deux par la racine zygomatique (fig. 42). Vous rencontrerez probablement un petit ganglion préauriculaire et la veine temporale; devant celle-ci, mais plus profondément, votre doigt sentira l'artère appliquée à la racine du zygoma et touchant le condyle. Il vaut mieux dénuder avec soin que d'embrasser avec une aiguille courbe rasant le périoste, l'artère, la veine et même le nerf auriculo-temporal.

§ 3. **Ligature de l'artère occipitale** (a). — On fait une incision presque horizontale commençant à la pointe de l'apophyse mastoïde, et se prolongeant à $0^m,05$ en arrière et un peu en haut (fig. 42). On coupe le bord postérieur du sterno-cléido-mastoïdien et son aponévrose, puis le splénius, enfin le petit complexus (b). — Cela fait, l'indicateur, plongé dans l'angle antérieur de la plaie, cherche l'apophyse mastoïde et au-dessous, l'apophyse transverse de l'atlas : entre les deux passe l'artère, accolée aux insertions du ventre postérieur du digastrique, entre ce muscle et l'oblique supérieur (c).

Notes. — (a) On peut lier l'origine même de ce vaisseau en utilisant la partie supérieure de l'incision recommandée pour la carotide externe; la portion verticale du grand hypoglosse qui embrasse le côté externe de l'artère occipitale, serait le point de repère.

(b) Après avoir coupé le splénius, il n'est pas nécessaire de couper le petit complexus; on peut en effet trouver l'artère, en la cherchant bien, à un doigt au-dessous et en arrière des rugosités *tangibles* du bord postérieur de l'apophyse

mastoïde. Exceptionnellement, il arrive que l'artère occipitale reste plus superficielle que le petit complexus.

(c) La veine occipitale recevant en ce point de gros rameaux mastoïdiens doit être ménagée autant que possible.

§ 4. Ligature du tronc brachio-céphalique et des artères carotide primitive et sous-clavière près de leur origine. — Ces ligatures difficiles, désastreuses[1] et exceptionnelles, peuvent se faire par le même procédé. Les vaisseaux qu'il s'agit de chercher sont profondément situés, dans le médiastin, au voisinage de la plèvre, environnés d'organes importants, nerfs, canal thoracique, etc., masqués par des veines qui deviennent énormes à chaque mouvement d'expiration. De plus, en cas de réussite apparente de l'opération, il ne faut guère compter sur une solide oblitération des deux bouts.

Pour arriver sur les vaisseaux, on est très gêné par le sternum (Chassaignac trouvait absurde de ne pas le réséquer), très gêné aussi par les embouchures des veines jugulaires et les troncs veineux brachio-céphaliques, que l'on ne peut écarter qu'en dehors et en bas. Le côté interne ou trachéal des artères est seul accessible ; encore faut-il éviter les veines thyroïdiennes quelquefois énormes. C'est donc *de dedans en dehors* qu'il faut aborder le tronc brachio-céphalique et l'origine des carotides et sous-clavières. Aussi le chirurgien peut-il se placer indifféremment du côté malade ou de l'autre côté.

Il trouvera facilement la carotide, grâce au point de repère fourni par le tubercule de la sixième vertèbre, accessible dans la partie culminante de l'incision, et pourra, en suivant ce vaisseau, arriver sur son origine, sur le tronc brachio-céphalique et sur la sous-clavière droite. Du côté gauche, après avoir suivi la carotide en bas et l'avoir légèrement écartée en dehors, il pourra, avec le doigt, sentir et comprimer la sous-clavière devant l'apophyse transverse de la septième vertèbre et devant la tête de la première côte.

Des deux côtés, la *trachée*, si facile à sentir, est un bon point de repère. Le tronc brachio-céphalique est appliqué en avant. Il se bifurque derrière l'articulation sterno-claviculaire, dont il est éloigné de l'épaisseur du tronc veineux droit que l'on réussit à maintenir en dehors, toutes les fois qu'il ne reçoit pas une grosse veine jugulaire antérieure ou thyroïdienne. Au besoin, on couperait celles-ci entre deux ligatures. Pour lier

1. 16 ligatures du *tronc innominé*, 15 morts. Un malade auquel la carotide avait été liée en même temps a survécu dix ans.

13 ligatures de la première portion des sous-clavières, 13 morts.

6 ligatures simultanées des origines de la sous-clavière et de la carotide, 6 morts.

Tandis que 13 ligatures de la sous-clavière entre les scalènes ont donné 9 morts et 4 guérisons, — 254 ligatures de la sous-clavière en dehors des scalènes, 134 morts, 120 guérisons. (Voyez pour plus juste appréciation : Wyeth, *loc. cit.*)

le tronc brachio-céphalique simplement à sa partie moyenne, à un doigt de son origine, il faut déjà abaisser le tronc veineux innominé gauche.

Tronc brachio-céphalique. Le malade est placé comme pour lier l'artère carotide.

Sur le muscle sterno-cléido-mastoïdien, à $0^m,06$ au moins au-dessus de la clavicule, commencez une incision qui descende dans l'intervalle des chefs de ce muscle jusqu'à l'os et se recourbe alors horizontalement en dedans jusqu'au delà de la ligne médiane, simulant une L à angle obtus. — Coupez le faisceau sternal du muscle près de ses insertions, sur la sonde ou sur l'os. Séparez-le du faisceau claviculaire, et faites-le rejeter en dedans par l'aide qui écarte la lèvre interne angle devenu convexe de la plaie. — Près de cette lèvre et de la *trachée* (point de repère), loin de la veine jugulaire, incisez, en un ou deux temps, sur la sonde insinuée de haut en bas sous leur bord externe, les muscles cléido-hyoïdien et sterno-thyroïdien. Donnez-les à l'aide qui déjà tient la peau, le faisceau musculaire coupé sterno-mastoïdien, et qui va les écarter en dedans avec un large rétracteur. Incisez pareillement, ou mieux déchirez avec deux pinces un feuillet aponévrotique profond dans lequel sont les veines thyroïdiennes, et, si vous ne pouvez les faire rejeter encore en dedans, coupez-les entre deux ligatures. — Plongez le doigt dans la partie culminante de l'incision et cherchez-y le tubercule carotidien et la carotide; puis, descendez en suivant ce vaisseau aussi bas que possible. Le tronc brachio-céphalique est en arrière et loin du sternum, *en avant et près de la trachée* qu'il touche et qui se révèle par sa dureté. Avec un deuxième doigt de la main gauche introduit dans la plaie, si vous êtes placé du côté opéré (avec un écarteur tenu par un aide dans le cas contraire), accrochez et protégez les gros troncs veineux, pendant que l'index cherche à isoler le tronc artériel et sert de guide à une longue pince qui va en déchirer, petit à petit, la gaine celluleuse, en l'attaquant par le côté interne. Passez un porte-fil courbe de dehors en dedans, et liez, si vous le pouvez, à égale distance de l'origine et de la terminaison du vaisseau, c'est-à-dire très profondément.

§ 5. **Ligature de la mammaire interne.** — Cette artère descend

derrière les cartilages costaux et n'est accessible que dans leurs intervalles, c'est-à-dire à travers la peau, le grand pectoral, l'aponévrose qui continue le muscle intercostal externe, et enfin les fibres de l'intercostal interne. Elle chemine dans le tissu sous-pleural lâche et facile à déchirer ; elle est accompagnée d'une veine principale située en dedans et facile à isoler; on la trouve à environ $0^m,01$ du bord externe du sternum, plus près si cet os est large, plus loin s'il est étroit.

Dans l'un des trois ou quatre premiers espaces intercostaux, faites une incision transversale de $0^m,04$ qui empiète sur le bord externe du sternum. Séparez les fibres du grand pectoral avec le bistouri et mettez à nu le bord sternal et l'aponévrose intercostale (a). Coupez cette aponévrose, coupez aussi les fibres placées dessous, avec précaution (bistouri mousse ou boutonné) (b). Tant que le doigt explorant la plaie sent de la résistance et des fibres, il n'y a pas de danger, on n'est pas encore sur la plèvre. Enfin, dénudez avec deux pinces qui déchirent facilement le tissu cellulaire.

Notes. — (a) Il faut placer deux écarteurs pour élargir la plaie. Il est probable que, sur le vivant, une incision oblique serait préférable, car elle diviserait quelques faisceaux musculaires qui se rétracteraient immédiatement.

(b) Quand on opère dans cette région qui peut, être, comme le ventre du reste, brusquemment soulevée par un effort thoracique, la main qui tient le bistouri doit s'appuyer sur le malade, afin de suivre *forcément* tous les mouvements du plan sur lequel elle incise.

CHAPITRE II

LIGATURES DES ARTÈRES DU SYSTÈME AORTIQUE INFÉRIEUR

ARTICLE PREMIER

LIGATURE DE L'ARTÈRE PÉDIEUSE

Quand cette artère est normale, elle continue la tibiale antérieure ; celle-ci, au niveau du ligament annulaire, passe de dedans en dehors, sous le muscle extenseur du gros orteil, et reparaît avec le nom de

pédieuse sous les téguments du dos du pied. La pédieuse normale est bientôt abordée par le muscle pédieux situé en dehors et sous le faisceau interne duquel elle se glisse obliquement pour reparaître en dehors, et se terminer en perforant le premier muscle interosseux dorsal, afin de gagner la plante du pied (fig. 45). De cette disposition, il résulte que le vaisseau est accessible soit sur le dos du tarse, *en dedans* du muscle

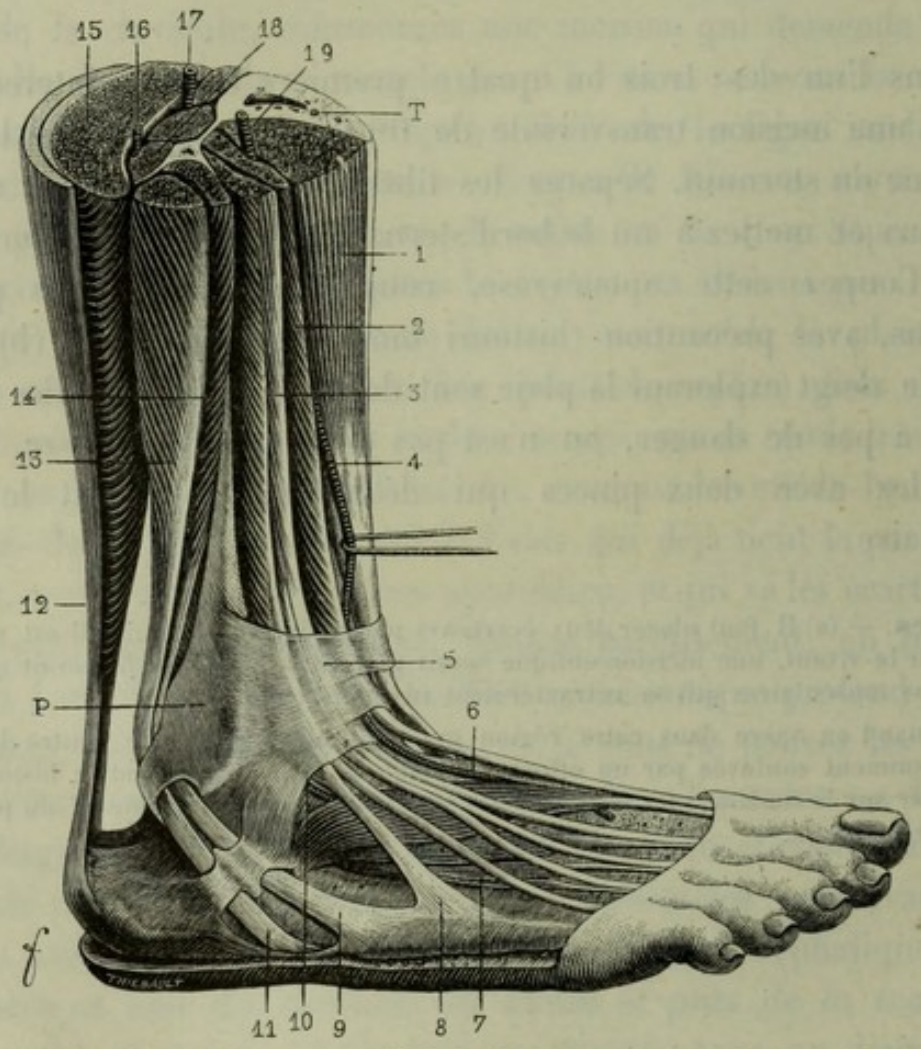

Fig. 45. — **Muscles et troncs artériels de la jambe et du dos du pied.** — 1, m. jambier antérieur ; 2, m. extenseur propre du gros orteil ; 3, m. extenseur commun ; 4, l'artère tibiale antérieure extraite de son interstice par une anse métallique ; 6, faisceau interne du m. pédieux sous lequel s'insinue l'artère pédieuse pour reparaître ensuite en dehors au moment de sa pénétration vers la plante ; 10, terminaison de l'artère péronière ou perforante péronière. C'est cette artériole qui, développée, fournit la pédieuse quand celle-ci n'est pas la simple continuation de la tibiale antérieure.

pédieux, soit près de l'extrémité postérieure du premier espace intermétatarsien, *en dehors* du premier tendon du même muscle. En ce point-ci, l'on est toujours sûr de rencontrer l'artère, qu'elle soit normale ou anormale. Dans ce dernier cas, qui est très fréquent, l'artère fait suite généralement à l'interosseuse, ou perforante péronière, et se porte sous le corps du pédieux, de dehors en dedans. En cas d'anomalie, la place ordinaire de l'artère pédieuse est toujours occupée par une artériole et deux veinules.

On ne peut arriver sur l'artère qui nous occupe qu'en déchirant plusieurs feuillets aponévrotiques résistants et en écartant plusieurs filets nerveux.

Le malade est couché sur le dos, la jambe étendue.

L'opérateur, placé en dehors, cherche l'extrémité postérieure du premier espace intermétatarsien (fig. 44), et trace une ligne partant de ce point et aboutissant au milieu du cou-de-pied regardé en face.

Sur la ligne indiquée, partant de l'extrémité postérieure du premier espace intermétatarsien (ou s'y terminant, suivant le côté),

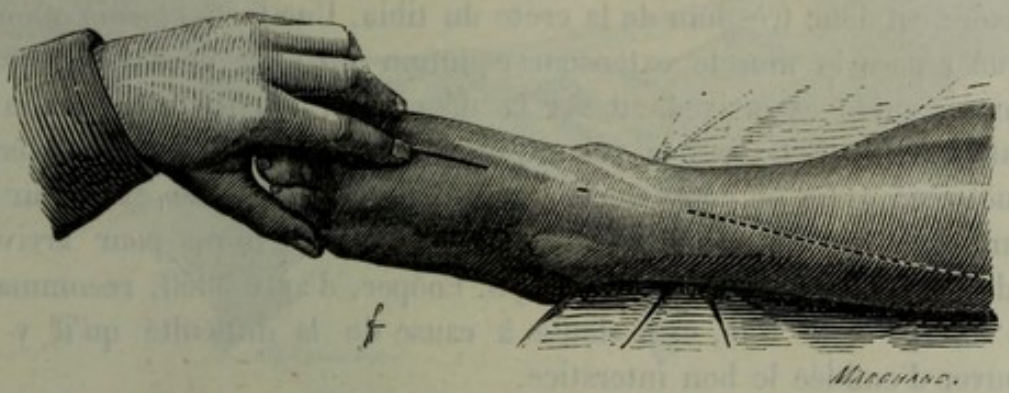

Fig. 44. — **Ligature de l'art. pédieuse.** — L'indicateur gauche cherche l'extrémité postérieure du premier espace intermétatarsien et s'y enfonce. L'incision en part et se dirige vers le milieu de l'espace intermalléolaire marqué. Elle côtoie de loin (0m,01) le tendon de l'extenseur commun dont on voit le relief.

faites sur le tarse une incision de 0m,04, parallèlement au tendon visible du long extenseur du gros orteil, mais loin de ce tendon, à 0m,01 en dehors. En coupant le tissu cellulaire, évitez les veines et les nerfs. Cherchez, dans la partie postérieure de la plaie, à sentir ou à voir le faisceau interne, rouge, du muscle pédieux; incisez l'aponévrose dessus et reconnaissez les fibres de ce muscle (a). — Son bord interne étant légèrement écarté en dehors, vous laissera voir ou sentir l'artère et ses veines. Sinon, cherchez dans l'extrémité métatarsienne de la plaie, mais, cette fois, en dehors du tendon pédieux; l'artère anormale y vient presque certainement.

Note. — (a) L'incision indiquée répond à la jonction des fibres musculaires rouges et du tendon; on cherche et l'on trouve donc celles-là dans l'extrémité postérieure de la plaie, celui-ci dans l'extrémité antérieure.

L'incision est à deux fins et peut servir pour lier l'artère normale ou anormale.

ARTICLE II

LIGATURES DE L'ARTÈRE TIBIALE ANTÉRIEURE

Cette artère, accompagnée de deux veines et d'un petit nerf placé devant, longe le côté externe du muscle jambier antérieur, son acolyte. En haut, elle est dans le fond de l'unique interstice de la région jambière antérieure; en bas, dans le plus interne des deux interstices, entre le muscle jambier et le muscle extenseur propre du gros orteil. En haut, le muscle jambier est *très large* et l'extenseur des orteils *très étroit;* l'interstice de l'artère est donc très loin de la crête du tibia. Une forte *cloison aponévrotique* sépare le muscle extenseur commun du long péronier latéral; si l'on se guide exclusivement sur la dépression longitudinale qu'on peut sentir, même à travers la peau, à peu près sur le trajet de l'artère, on pénètre en avant de cette cloison, entre elle et le muscle extenseur commun, dont on est ensuite obligé de déchirer les fibres pour arriver en dedans sur les vaisseaux. Autrefois, S. Cooper, d'après Bell, recommandait de suivre cette voie, sans doute à cause de la difficulté qu'il y a de trouver d'emblée le bon interstice.

Très profonde à son arrivée devant le ligament interosseux, l'artère tibiale antérieure devient plus superficielle vers le cou-de-pied, où elle passe au milieu de l'espace intermalléolaire. Pour déterminer ce passage, il faut se placer *en face*, devant le membre, mettre un doigt sur chaque malléole et marquer le milieu de la distance qui les sépare, milieu qui répond au bord externe du tendon du jambier antérieur, tendon facile à sentir.

Si l'on sait trouver l'artère tibiale antérieure à la partie supérieure et à la partie inférieure, on n'est pas embarrassé pour la trouver au milieu de la jambe. Je n'ai donc que deux opérations à décrire : 1° la ligature au-dessus du ligament annulaire; 2° la ligature à la partie supérieure.

Pour tracer la *ligne d'opération*, cherchez la tête du péroné et la *dépression* qui est en avant, entre elle et le tubercule du fascia lata ou de Gerdy[1]. De cette *dépression antépéronière*, tirez

1. Prendre ce tubercule comme point de départ de la ligne d'opération, c'est oublier la grande largeur du muscle jambier antérieur et s'exposer à tomber sur ce muscle beaucoup trop en dedans de l'interstice cherché (faute très commune).

une ligne droite qui aboutisse au milieu du cou-de-pied regardé en face, en dehors de la saillie sensible et visible du tendon du jambier antérieur.

Le malade est couché sur le dos, la jambe allongée et tournée en dedans. Un aide tient le pied, prêt à le fléchir au besoin.

L'opérateur se place en dehors du membre.

§ 1. **Au-dessus du ligament annulaire.** — Sur la ligne indiquée, commençant ou finissant (suivant le côté) à deux doigts

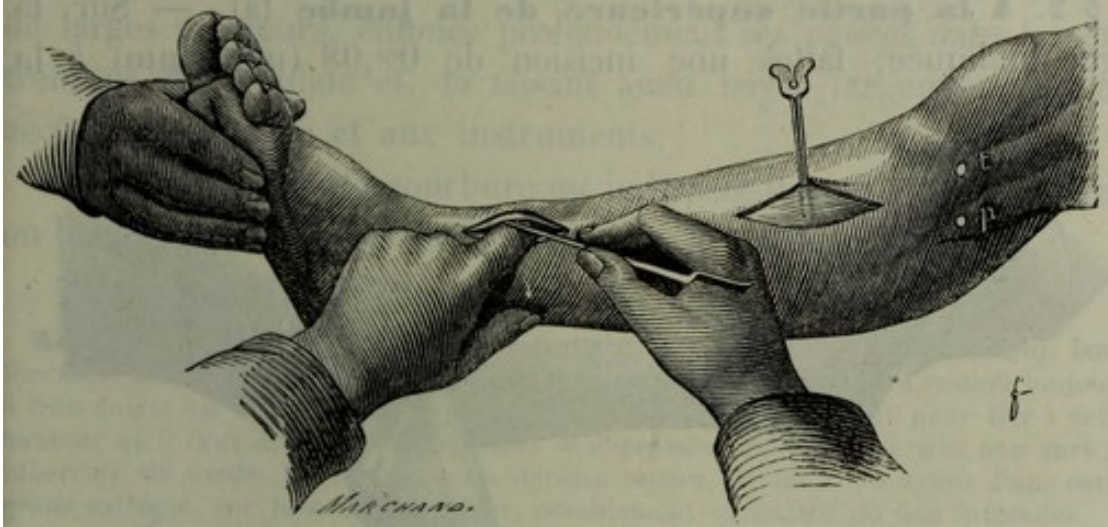

Fig. 45. — **Ligature de l'art. tibiale antérieure** (*à la partie inférieure*). — Un aide tient le pied et le fléchit. L'opérateur a soulevé la lèvre interne de l'aponévrose avec la sonde ; il glisse son doigt dessous et va à la crête du tibia. Après s'être assuré qu'il n'a rien refoulé, il ramènera son index en dehors et laissera s'échapper en dedans un seul tendon.
On voit une sonde cannelée glissée en travers sous l'aponévrose jambière (à la partie supérieure) ; son bec a été arrêté par la *cloison* qui sépare le long péronier de l'extenseur commun. En coupant sur la sonde on est donc sûr de croiser l'interstice au fond duquel est l'artère.

au-dessus de l'articulation, faites d'abord à la peau, puis hardiment à l'aponévrose, une incision qui remonte à $0^m,06$ plus haut. — Soulevez avec la sonde cannelée la lèvre interne de l'aponévrose, insinuez dessous l'index gauche et portez-le vers la crête du tibia sans rien refouler (a) (fig. 45). Alors, ramenez doucement le doigt en dehors en accrochant légèrement les tendons : laissez s'échapper en dedans *un seul* tendon et ne bougez plus (b).— Vous êtes dans le bon interstice, ouvrez-le de *bas en haut* avec la sonde cannelée.

Le pied étant alors fléchi, les bords de la plaie obéissent facilement à deux écarteurs. En dedans, accolée à la face externe

du jambier, mince à ce niveau, ou à l'os lui-même, vous trouvez l'artère entre ses deux veines. Le faisceau vasculaire est peu profond, mais très mobile; aussi faut-il le fixer en pinçant la gaine celluleuse pour pouvoir isoler l'artère avec la sonde (c).

Notes. — (a) Assurez-vous avec la main droite que le tendon du jambier n'a pas été refoulé par le doigt gauche.

(b) Le tendon de l'extenseur du gros orteil glisse facilement avec celui du jambier.

(c) On opère ainsi pour lier l'artère dans toute la moitié inférieure de la jambe et même à la partie moyenne.

§ 2. **A la partie supérieure de la jambe** (a). — Sur la ligne indiquée, faites une incision de $0^{m},08$ (minimum) à la

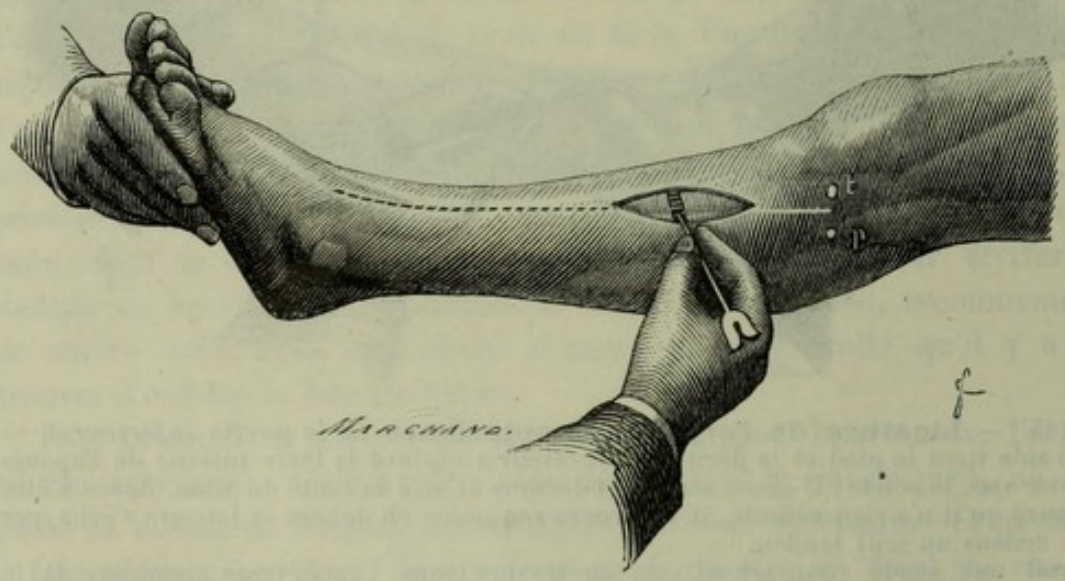

Fig. 46. — Ligature de l'art. tibiale antérieure (*partie supérieure*). — Après la section de la peau, il a été fait à l'aponévrose sur la sonde une incision transversale. — La sonde reprise de la main droite et suivie de l'œil (et du doigt gauche qui intervient de temps en temps) explore celle-ci de dedans en dehors et, loin de la crête tibiale, s'arrête sur le premier interstice, facile à ouvrir et dépourvu de cloison aponévrotique ; ou bien, va au second reconnaître la cloison qui vibre sous l'instrument, pour revenir ensuite au premier à quelques millimètres en dedans.

peau et au tissu cellulaire, jusqu'à l'aponévrose *exclusivement*. — Les deux lèvres de la plaie étant écartées, près de l'interne ponctionnez l'aponévrose pour introduire la sonde dessous et en travers, de dedans en dehors, jusqu'à ce que vous éprouviez la résistance de la cloison aponévrotique (b) (revoy. fig. 45). Incisez l'aponévrose en travers sur la sonde : vous aller croiser sûrement le bon interstice et vous arrêter au mauvais (c). — Explorez cette incision avec le doigt gauche et le bec de la sonde suivi de l'œil (fig. 46). Vous heurterez, à l'extrémité externe de votre incision,

la cloison fibreuse, puis à quelques millimètres en dedans, par conséquent extrêmement loin de la crête tibiale, vous verrez un interstice qu'entr'ouvrira attentivement le bec de la sonde.

Au-dessus et au-dessous de l'incision transversale, coupez l'aponévrose sur le bon interstice trouvé. Ouvrez cet interstice délicatement avec le doigt, *de bas en haut*, en faisant fléchir le pied (d). Vous rencontrerez quelquefois un peu de graisse, souvent de petits vaisseaux visibles témoignant que vous êtes dans le bon chemin, toujours le nerf isolé et petit, puis au fond, l'artère et ses deux veines. — Pour dénuder et charger le vaisseau, un aide, à défaut de larges écarteurs, enfonce profondément ses pouces dans les extrémités de la plaie et, la faisant ainsi bayer largement, donne accès à la lumière et aux instruments.

Un porte-fil à petite courbure est indispensable; encore ne peut-on l'engager que très obliquement sous le vaisseau.

Notes. — (a) Cette opération est d'autant plus difficile qu'on la fait plus haut. Donc l'incision sera faite le plus bas possible et son extrémité supérieure restera toujours à trois doigts *au moins* au-dessous de l'articulation. C'est surtout pour lier à cette hauteur qu'il faut diriger l'incision vers la dépression anté-péronière et non vers le tubercule de Gerdy. En se fiant à ce dernier repère, on tombe, à moins d'une maigreur extrême, sur le muscle jambier, notablement en dedans du bon interstice.

(b) Cette cloison aponévrotique sépare l'extenseur commun des péroniers. Sa résistance se fait sentir au bec de la sonde, quels que soient les mouvements de latéralité qu'on imprime à l'instrument. Cette épreuve est utile, car quelques autres fibres de l'aponévrose superficielle peuvent arrêter l'instrument avant qu'il soit suffisamment enfoncé. Il faut cependant pousser avec douceur.

(c) Un opérateur exercé peut se permettre d'inciser d'emblée l'aponévrose en long sur la ligne dépressible. On tombe ainsi généralement *au voisinage* du bon interstice. La recherche méthodique et sûre que je ne conseillais qu'avec timidité dans la première édition de cet ouvrage est décidément préférable.

En effet, quand on cherche à lier l'artère tibiale par le procédé classique, on coupe d'abord l'aponévrose en long et *ensuite en travers*, car les lèvres ne s'écarteraient pas suffisamment sans cela. En commençant par l'incision longitudinale, on risque de manquer l'interstice ordinairement invisible; au contraire, l'incision transversale faite la première le rencontre certainement, puisqu'elle le croise, elle permet de le reconnaître et de fendre ensuite l'aponévrose juste dessus.

(d) Comme la section transversale de l'aponévrose, la flexion du pied a pour but de permettre l'écartement des parois de l'auge profonde au fond de laquelle est l'artère. Cet écartement ne peut s'obtenir suffisant, qu'en faisant mettre les deux pouces de l'aide comme il est indiqué, ou bien en se servant du large bout de mes écarteurs qui sont coudés à angle droit.

ARTICLE III

LIGATURES DES ARTÈRES POSTÉRIEURES DE LA JAMBE

Les artères tibiale postérieure et péronière flanquées de veines volumineuses, sont appliquées par une aponévrose, derrière la couche pro-

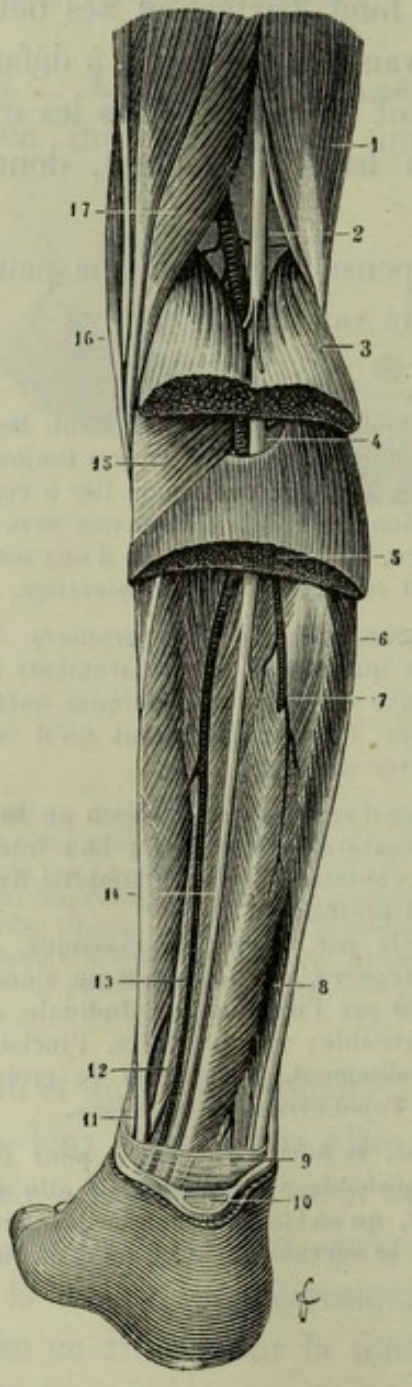

Fig. 47. — **Trajet et rapports des artères postérieures de la jambe** — 1, biceps; 2, nerf sciatique poplité interne et *artère poplitée;* 3, extrémités supérieures des jumeaux coupés; 4, nerf tibial postérieur et *artère poplitée* traversant l'anneau du muscle soléaire; 5, muscle soléaire coupé; 6, muscle long péronier latéral; 7, muscle fléchisseur propre du gros orteil et *artère péronière* s'engageant dessous; 8, court péronier latéral; 9, aponévrose profonde appliquant les tendons, nerf et vaisseaux derrière les os de la jambe; 10, tendon d'Achille enveloppé par l'aponévrose superficielle; 11, tendon du muscle fléchisseur commun; 12, tendon du muscle jambier postérieur; 13, *artère tibiale postérieure;* 14, nerf tibial postérieur; 15, muscle poplité; 16, tendons des muscles couturier, droit interne, demi-tendineux; 17, muscle demi-membraneux.

fonde des muscles de la jambe. Le gros nerf tibial postérieur est situé entre les deux faisceaux vasculaires et sur le même plan (fig. 47).

L'*artère péronière*, généralement la moins volumineuse, disparaît ordinairement en pénétrant dans le muscle sous-jacent (fléchisseur du gros orteil), et, par conséquent, ne doit être cherchée qu'au niveau du mollet.

Au contraire, l'*artère tibiale postérieure*, sans diminuer notablement de volume, descend et passe derrière la malléole interne, avec le nerf homonyme qui s'en est rapproché pour aller à la plante du pied. A ce niveau de la malléole, elle est en rapport, non plus avec les muscles profonds, mais avec leurs tendons. Pareillement, la couche musculaire superficielle si épaisse et si large qui la recouvrait au niveau du mollet, n'est plus représentée que par le tendon d'Achille. Par conséquent, au voisinage du talon, l'artère, simplement masquée par les deux aponévroses superficielle et profonde, est devenue facilement accessible.

Les deux artères postérieures de la jambe sont accompagnées chacune par deux veines souvent énormes et fort gênantes pour la dénudation. Souvent aussi, en incisant le soléaire, on rencontre des veines intra-musculaires qui inondent la plaie de sang.

Rien n'est plus facile, sur le cadavre, que de découvrir les vaisseaux qui nous occupent ; il suffit de fendre les muscles du mollet sur la ligne médiane. On arrive bientôt sur le gros nerf tibial postérieur aux côtés duquel sont les faisceaux vasculaires. Arnott et Guthrie recommandent cette voie (Holmes, *System of surgery*). Malgaigne engage à chercher l'artère poplitée et l'origine de ses branches d'une manière analogue, en se bornant à écarter les jumeaux. Mais il lui faut sacrifier les artères et veines jumelles, ce qui ne me paraît pas un mince inconvénient, à cause de la gêne apportée par l'hémorrhagie.

Généralement on opère, de chaque côté, en écartant le muscle jumeau correspondant et ne coupant que le soléaire ; mais, arrivé au fond de la plaie, on ne peut lier qu'une artère. Cela pourrait être embarrassant si, dans un cas d'hémorrhagie d'origine douteuse, on n'avait pas cherché l'artère qui fournissait le sang.

A. — Ligatures de l'artère tibiale postérieure

Le procédé qui va être décrit le premier, permet, avec de légères modifications, de lier dans toute la moitié inférieure de la jambe.

§ 1. **Derrière la malléole** (a). — Le malade est couché sur le dos et un peu sur le côté à opérer ; la jambe fléchie repose sur sa face externe.

Le chirurgien, placé en dehors, explore la gouttière rétro-malléolaire, sa lèvre antérieure osseuse et sa lèvre postérieure, le bord du tendon d'Achille.

Dans le milieu de la gouttière rétro-malléolaire, à un doigt derrière le bord postérieur de la malléole et parallèlement à ce bord, faites une incision cutanée de $0^m,05$, qui descende au niveau de la pointe de la malléole (b). — Mettez le doigt dans la plaie et, le pied étant fléchi, touchez l'aponévrose superficielle que tend et soulève le tendon d'Achille. Coupez cette aponévrose directement assez près dudit tendon (c). — Remettez le doigt dans la plaie, d'abord sur le bord

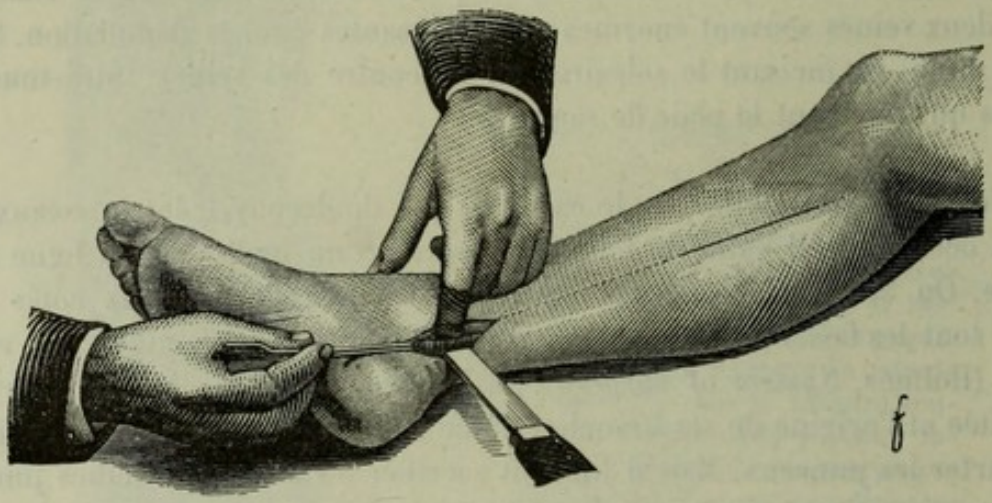

Fig. 48. — **Ligature de l'art. tibiale postérieure** (*derrière la malléole*). — La jambe, fléchie au jarret, est couchée sur sa face externe. Après l'incision de l'aponévrose superficielle et l'écartement du tendon d'Achille, l'indicateur gauche a senti le bord postérieur de la malléole, puis les tendons à travers leur gaine qu'il recouvre et protège. En dehors de cette gaine, la sonde est glissée *de bas en haut*, sous l'aponévrose profonde.

malléolaire presque tranchant, puis sur les tendons, sensibles à travers leur gaine ; puis plus en dehors, sur l'artère que vous sentirez battre. Cette exploration accomplie, faites écarter le tendon d'Achille et laissez le doigt sur la gaine des tendons pour la protéger pendant que vous introduirez la sonde en dehors et *de bas en haut*, sous l'aponévrose profonde qui recouvre le paquet vasculo-nerveux (fig. 48) (d). — L'aponévrose coupée, vous trouvez l'artère, ses deux veines et le gros nerf qui est en dehors. Dénudez avec sonde cannelée et pince, car les vaisseaux sont très mobiles. Chargez de dehors en dedans, c'est-à-dire d'arrière en avant.

Notes. — (a) L'artère a pour couvertures : la *peau*, l'*aponévrose superficielle* qui saute de la malléole au tendon d'Achille, l'*aponévrose profonde*.

(b) Plusieurs chirurgiens, Velpeau, M. Richet, etc., recommandent une incision curviligne inscrivant le bord postérieur et le sommet de la malléole dans sa concavité, mais éloignée de la gaine des tendons. De cette manière on trouve l'artère après avoir, avec prudence, coupé le ligament annulaire interne qui résulte de la fusion des deux aponévroses encore distinctes un peu plus haut.

(c) Quand cette aponévrose est coupée, le doigt peut s'enfoncer entre le tendon d'Achille et les os de la jambe ; et bien à tort, l'on est porté à opérer ce décollement, si l'on oublie la vraie situation de l'artère que l'on ne peut voir qu'en baissant la tête, après avoir attaqué l'aponévrose profonde d'arrière en avant.

(d) On reconnaît que la sonde est bien placée, en dehors de la gaine des tendons jambier et fléchisseur commun, aux mouvements de latéralité qu'on peut lui imprimer. Je répète avec insistance qu'il faut insinuer la sonde cannelée de bas en haut, c'est bien plus facile, car la main qui tient couché l'instrument a de la place sous le pied, au bout de la jambe.

Humbert a fait remarquer qu'une ligne droite, la sonde si l'on veut, conduite d'arrière en avant et rasant le bord interne du tendon d'Achille, venait toucher l'aponévrose profonde juste sur le passage de l'artère.

§ 2. **Au niveau du mollet** (a). — Le malade est couché sur le dos et le côté à opérer ; la *jambe fléchie*, le *genou écarté* en dehors. Le *mollet*, au bord du lit, *porte à faux*.

Le chirurgien, placé en dehors, explore la région, le trajet des veines ; il palpe le bord interne du tibia, pince le bord interne du jumeau interne.

A un travers de pouce derrière le tibia, parallèlement à son bord interne, aboutissant à la *jarretière*, faites à la peau une incision de $0^{m},10$ (b). Coupez l'aponévrose le long du bord interne du *jumeau interne* (1er repère). Reconnaissez ce bord, isolez-le et faites-le rejeter en dehors, c'est-à-dire en bas, à l'aide de deux rétracteurs ou mieux d'une large palette (c). — Baissez la tête et regardez la face postérieure du soléaire qu'il s'agit d'inciser. Pour attaquer ce muscle perpendiculairement à sa surface, tenez le bistouri *horizontal* et incisez d'un bout à l'autre de la plaie, le plus loin possible du bord interne du tibia (d) (fig. 49). Mais incisez en plusieurs temps. A chaque coup de bistouri, l'aide rétracteur pénètre davantage dans la plaie pour en abaisser la lèvre externe, pendant qu'avec le doigt gauche l'opérateur attire à lui la lèvre interne. Chemin faisant, se rencontre, dure et blanche, l'*aponévrose tendineuse intramusculaire* du soléaire (2e repère) ; reconnaissez-la et souvenez-vous qu'il n'y a que peu ou point de fibres musculaires dessous (e). Coupez-la donc délicatement, ou déchirez-la si vous pouvez. S'il y a des fibres dessous, séparez-les avec la sonde maniée prudemment.

— Bientôt, les lèvres du muscle totalement fendu s'écartent et laissent voir et sentir les vaisseaux cherchés et le nerf en dedans duquel ils sont placés. Déchirez la mince aponévrose profonde dans une petite étendue, sur l'artère, autant que possible dans l'intervalle de deux anastomoses veineuses transversales; passez l'aiguille courbe de dehors en dedans.

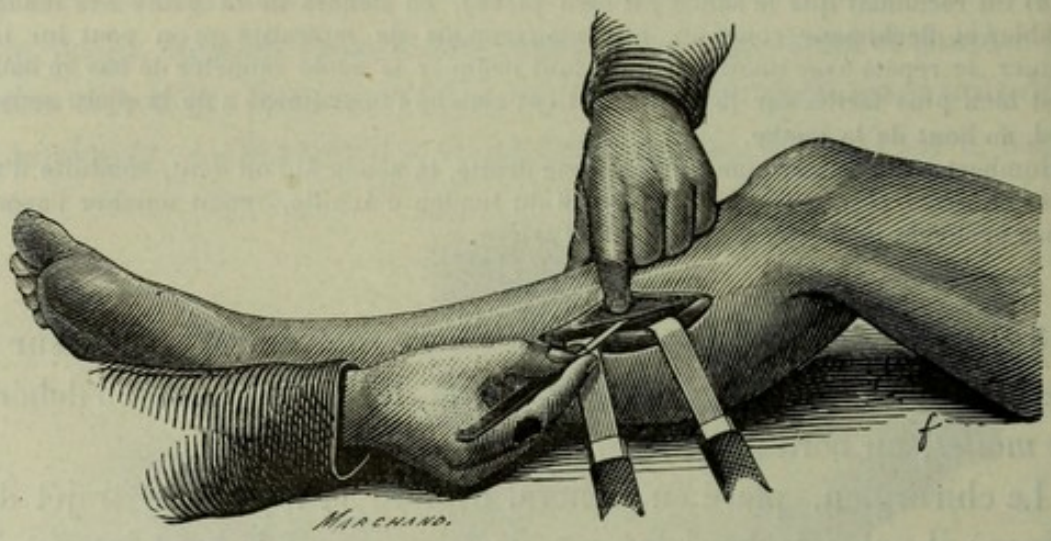

Fig. 49. — **Ligature de l'art. tibiale postérieure** (*au niveau du mollet*). — La jambe, légèrement fléchie, est renversée sur sa face externe. Le muscle jumeau interne reconnu est facilement écarté en dehors, car le genou porte à faux. Le doigt gauche écarte la lèvre antérieure de la plaie; le bistouri attaque le soléaire, perpendiculairement à sa surface.

Notes. — (a) L'artère a pour couvertures : la *peau*, l'*aponévrose superficielle*, le bord interne du *jumeau interne* qu'il faut rejeter en dehors, le *soléaire* qu'on est obligé de fendre. L'aponévrose profonde est si ténue qu'elle ne doit pas compter.

(b) Plus bas, le jumeau adhérant au soléaire ne se laisserait pas écarter; l'opération serait plus difficile.

(c) C'est pour permettre cet écartement, que le mollet doit porter à faux et la jambe être fléchie. Cela facilite énormément le reste de l'opération.

(d) Il faut tenir le bistouri perpendiculaire à la face postérieure du muscle pour arriver par le plus court chemin sur l'artère; et inciser *loin* du bord interne du tibia (à $0^m,03$), pour tomber juste sur les vaisseaux qui répondent à peu près au bord externe de l'os.

(e) Si l'on oublie que le plus souvent il n'y a pas de fibres musculaires sous cette lame aponévrotique, on risque, en incisant trop hardiment, ou de fendre les vaisseaux, ou, si l'on tombe en dedans, d'entrer d'emblée et de se perdre dans le muscle fléchisseur commun. Cela est à redouter quand sur une jambe variqueuse le tissu sous-musculaire devenu lardacé ne permet pas aux lèvres du soléaire de glisser et d'ouvrir la fente.

Pour inciser l'aponévrose tendineuse intra-musculaire et ne pas faire d'échappade dans la profondeur, on tient le bistouri perpendiculaire et avec l'extrême pointe on raye pour ainsi dire la toile fibreuse. Si l'on tenait à employer une sonde cannelée, il faudrait d'abord la recourber suffisamment.

Aussitôt que le soléaire est incisé dans toute son épaisseur, mais pas avant, les lèvres de la plaie musculaire se laissent écarter facilement, c'est un signe à rechercher.

B. — Ligature de l'artère péronière

Au niveau du mollet. — Le malade est couché sur le côté sain, presque sur le ventre. La jambe, fléchie légèrement, repose sur sa face antéro-interne.

Pour le reste, cette opération *ressemble à la ligature de la tibiale postérieure* au niveau du mollet. Le chirurgien, placé en dehors, explore la région, suit le bord postérieur du péroné, pince le bord externe du jumeau externe.

A un grand travers de pouce derrière le péroné, parallèlement à cet os, sur le bord du jumeau externe, faites à la peau une incision de 0m,10 aboutissant à la *jarretière*. Coupez l'aponévrose le long du bord du *jumeau externe* (1er repère); reconnaissez et mobilisez ce bord; faites-le rejeter en dedans par deux rétracteurs. — Fendez le soléaire perpendiculairement à sa surface, d'un bout à l'autre de la plaie, de manière à tomber sur le bord interne du péroné. Fendez couche par couche et, à chaque coup de bistouri, faites écarter la lèvre interne; écartez vous-même du bout du doigt la lèvre externe de la plaie, pour bien reconnaître, avant de la diviser, l'*aponévrose tendineuse intra-musculaire* du soléaire (2e repère). Coupez-la délicatement, et plus délicatement encore les fibres musculaires qui sont dessous. — Bientôt les lèvres du muscle totalement coupé s'écartent et laissent voir ou sentir les vaisseaux cherchés et le gros nerf tibial placé en dedans. Déchirez la mince aponévrose profonde dans une faible étendue et sur l'artère, autant que possible entre deux anastomoses veineuses transversales; passez le porte-fil courbe de dedans en dehors.

ARTICLE IV

LIGATURE DE L'ARTÈRE POPLITÉE

Dans le creux poplité. — Après avoir perforé le grand adducteur et fourni l'artère grande anastomique, l'artère fémorale, devenue poplitée, passe avec sa veine derrière le fémur auquel elle est appliquée. Ces vaisseaux se dirigent vers l'angle inférieur du losange poplité, en se rap-

prochant peu à peu du nerf sciatique poplité interne avec lequel ils disparaissent sous les muscles jumeaux, au niveau de l'interligne articulaire. L'artère poplitée fournit de nombreux rameaux articulaires anastomosés avec la grande anastomique, elle est *très profonde;* sa veine la recouvre et la déborde généralement en dehors, la laissant accessible en dedans. Quant au nerf, il est plus externe, mais aussi beaucoup plus superficiel que les deux vaisseaux (revoy. fig. 47, p. 80).

Le malade sera couché sur le ventre, la jambe étendue d'abord, fléchie ensuite.

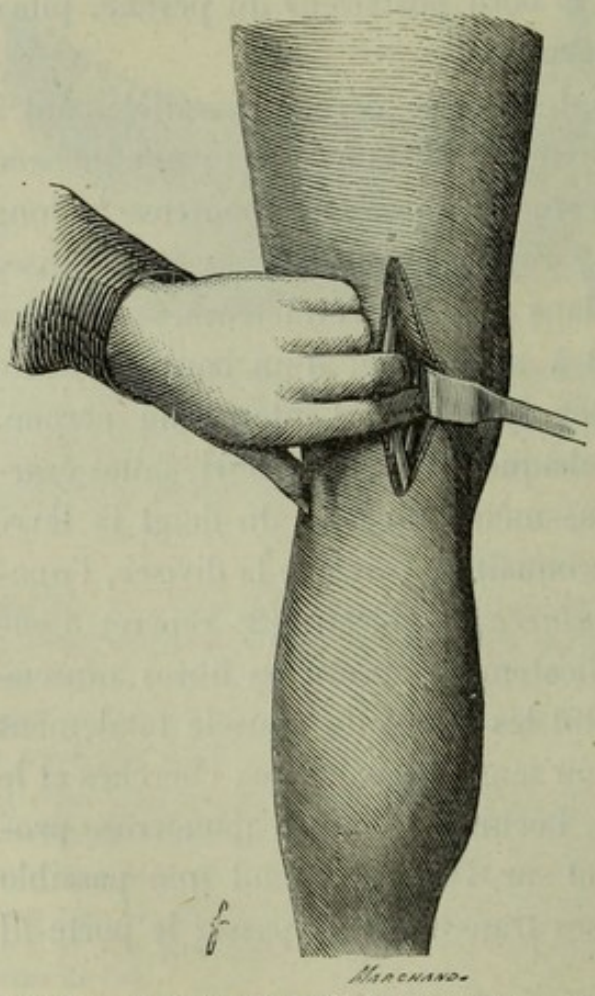

Fig. 50. — Ligature de l'art. poplitée. — Le sujet est couché sur le ventre. Deux doigts de la main gauche sont dans la plaie : le médius tient et écarte le nerf, l'index cherche au fond et sent la veine et l'artère, en dedans, sur le fémur.

L'opérateur se place en dehors, plie le jarret et marque le pli ; puis il tâte le creux poplité, derrière l'extrémité inférieure de la cuisse. Il pense à la veine saphène externe difficile à voir.

Dans l'axe du creux poplité (a), faites à la peau une incision de $0^m,10$ qui descende au niveau du pli du jarret. En coupant l'aponévrose, évitez la veine saphène externe, son embouchure ou son canal de dérivation. — Mettez l'index dans la plaie et cherchez à sentir le nerf tendu et superficiel. Ne le dénudez pas, passez en dedans avec la sonde et déchirez le tissu cellulaire. Faites écarter la lèvre interne et le gros muscle demi-membraneux relâché par la flexion; écartez vous-même le nerf en dehors avec le médius et allez avec l'index, au fond, en dedans, à la recherche du cordon vasculaire, épais, profond et appliqué à la surface poplitée du fémur (fig. 50). — Quand ce cordon est trouvé, attaquez son *côté interne* avec le bec de la sonde qui, petit à petit, arrive à déchirer

la gaine celluleuse et permet au doigt qui a suivi les progrès de la dénudation d'entraîner la veine en dehors. A ce moment, un porte-fil courbe est glissé sur l'indicateur et passé sous l'artère de dehors en dedans (b).

Notes. — (a). Indépendamment de l'embouchure de la saphène externe qu'on ne voit généralement pas, l'opérateur va rencontrer ou diviser : la *peau*, l'*aponévrose*, un peu de *graisse*, le *nerf*, beaucoup de *graisse*, la *veine* adhérente, mais laissant abordable le côté interne de l'artère.

(b) Jobert cherchait l'artère poplitée en passant, sur le côté interne du fémur, entre le demi-membraneux et le grand adducteur ; Marchal de Calvi, en décollant le jumeau interne du condyle interne du tibia.

ARTICLE V

LIGATURES DE L'ARTÈRE FÉMORALE

L'artère fémorale sort du ventre sous le milieu de l'arcade crurale (un peu en dedans de ce milieu). Elle est d'abord sous-aponévrotique, dans le triangle de Scarpa ; puis le *muscle couturier* l'aborde et bientôt la recouvre complètement.

Cette artère parcourt la grande gouttière visible et sensible que forment, d'une part, le plan des adducteurs, et, d'autre part, en dehors, la saillie cylindrique du psoas en haut, du vaste interne plus bas.

L'artère perfore le plan des adducteurs pour passer derrière le jarret à quatre doigts au-dessus du condyle interne du fémur. Avant de perforer ainsi le troisième adducteur, elle est logée dans la gouttière anguleuse, angle dièdre, formée par ce muscle et le vaste interne. Cette gouttière est étroite ; sa lèvre interne (tendon de l'adducteur) est facile à sentir dans l'abduction qui la tend. C'est en réalité un canal prismatique triangulaire (*canal de Hunter*), car une aponévrose de recouvrement, attachée aux deux lèvres de cette gouttière, est étendue comme une bandelette large d'un doigt, au devant des vaisseaux, depuis l'anneau de l'adducteur jusqu'à environ $0^{m},10$ plus haut, où elle cesse d'être formée de fibres résistantes. Devenue insensiblement celluleuse, elle se continue en haut avec la paroi antérieure de la gaine des vaisseaux dont elle n'est en réalité que la partie terminale inférieure, comme le fascia cribriformis en est la partie initiale supérieure.

L'artère *fémorale primitive*, après avoir fourni quelques artérioles, se bifurque dans les six premiers centimètres de son trajet crural : l'*artère fémorale profonde* est toujours externe relativement à l'*artère superficielle*.

Dans le canal de Hunter (fig. 51) naît ordinairement la *grande anastomotique* dont un rameau sort en avant, à travers la paroi antérieure de ce canal, comme le *nerf saphène*, tantôt avec ce nerf, tantôt avec son accessoire.

La *veine fémorale*, au niveau de l'arcade crurale, est en dedans de l'artère ; en descendant, elle se porte de plus en plus en arrière. Dans le canal de Hunter, elle est toujours sous l'artère, qui est cependant recouverte ordinairement par un *canal veineux collatéral* de volume variable.

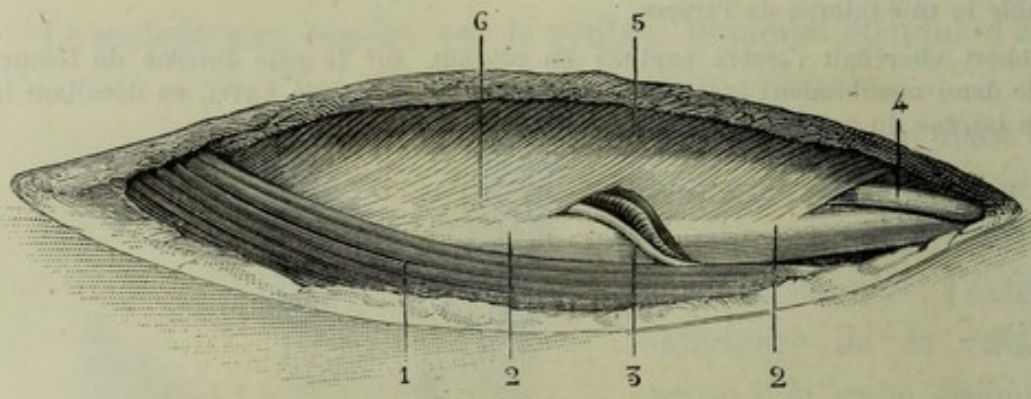

Fig. 51. — **Paroi antérieure du canal de Hunter**, découverte et disséquée, côté gauche. — 1, muscle couturier tombé en dedans ; 2, 2, corde tendineuse des adducteurs ; 3, un nerf accessoire du saphène et un rameau des vaisseaux anastomotiques ; 4, le nerf saphène interne sortant du canal ; 5, le muscle vaste interne ; 6, l'aponévrose de recouvrement ou paroi antérieure du canal, cachant l'artère fémorale.

On peut lier l'artère fémorale en trois points principaux : 1° *à la base du triangle de Scarpa* ou dans le premier quart du membre ; 2° à la pointe de ce triangle, c'est-à-dire *au-dessus du milieu de la cuisse*, dans son deuxième quart (ligature dite à la partie moyenne de l'artère) ; et 3° au-dessous du milieu de la cuisse, *dans le canal de Hunter*, au-dessus de l'anneau ou encore dans le troisième quart.

Quant au quart inférieur de la cuisse que l'on couvre en mettant les quatre doigts en travers, immédiatement au-dessus du condyle interne, on n'y saurait toucher que pour chercher d'une manière incommode l'artère poplitée, qui ne peut être facilement découverte que par la partie postérieure.

Ligne d'opération. — Cherchez les épines du pubis en embrassant le pénil entre le pouce et l'index gauche[1] ; marquez bien celle

1. Beaucoup d'élèves, touchant le pénil avec un seul doigt et rencontrant toujours un fond osseux, se croient d'emblée sur l'épine du pubis, alors qu'ils sont toujours trop près de la symphise. Il faut écarter le pouce et l'index d'environ 8 centimètres et les porter de chaque côté du pénil ; en appuyant et cherchant à rapprocher ces doigts, on sent très bien les épines du pubis.

du côté à opérer. Marquez aussi l'épine iliaque antéro-supérieure et déterminez le milieu de l'arcade crurale ainsi limitée. De ce point, tirez une droite aboutissant en bas *derrière* le condyle interne, pas en dedans, *derrière*.

Assurez-vous que cette ligne coïncide avec la gouttière antérieure sensible aux doigts et souvent à l'œil, grâce aux reliefs musculaires.

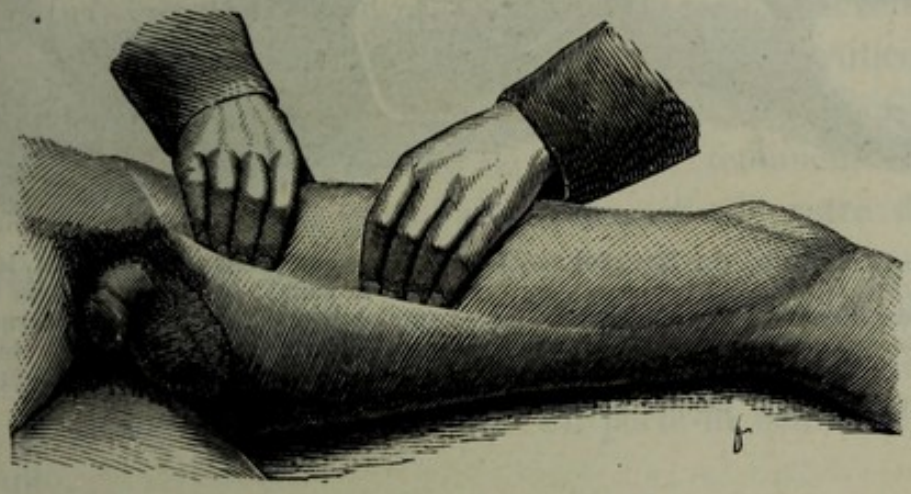

MARCHAND.

FIG. 52. — **Ligatures de l'art. fémorale.** — Le membre est étendu, légèrement renversé en dehors. Les deux mains explorent la face antérieure de la cuisse, y cherchent la grande gouttière que forment le plan des adducteurs et le cylindre fémoro-tricipital, s'y enfoncent et la parcourent de haut en bas. Il serait bon aussi de chercher la veine saphène, si ce vaisseau se laissait facilement dilater.

§ 1. **Dans le canal de Hunter** (a). — Le malade est couché sur le dos, la cuisse repose d'abord sur sa face postéro-externe. Tout à l'heure, la jambe sera fléchie et la cuisse portée dans l'abduction ; donc, pour détruire la rigidité cadavérique, il est bon d'assouplir le membre avant de commencer.

Le chirurgien se place en dehors, s'approche du membre et baisse la tête pour bien voir la face interne de la cuisse.

Sur la ligne indiquée, à quatre doigts au-dessus du condyle interne, commencez ou terminez (suivant le côté) une incision qui remonte à $0^m,08$ plus haut. Coupez la peau et le tissu cellulaire, évitant les veines qui pourraient se présenter. Coupez aussi l'aponévrose pour mettre à nu le *muscle couturier* (1er repère), que vous reconnaissez à la direction de ses fibres (b). — Avec la sonde, isolez le bord antérieur de ce muscle, et rejetez-le en bas.

Mettez alors l'indicateur gauche dans le fond de la plaie pendant

que la main droite, saisissant le genou, fléchit la jambe et porte la

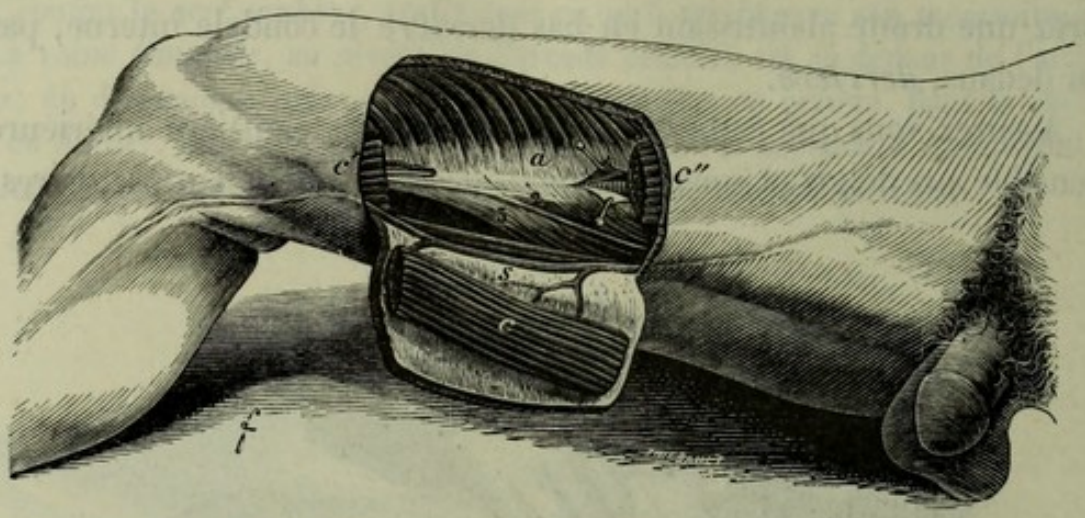

Fig. 53. — **Le canal de Hunter.** — Un lambeau comprenant la peau et le couturier (*c*) a été taillé et récliné pour montrer le canal; (*s*) veine saphène longeant le m. droit interne; *c'* et *c''* bouts du couturier coupé; *a*, m. vaste interne, l'aponévrose qui recouvre ses fibres; 3, tendon du 3e adducteur; 2, 2e adducteur et sa mince corde tendineuse qui, réunie au tendon du 3e, vibre sous le doigt; près de *c''*, ouverture pour montrer l'artère: près de *c'*, issue du nerf.

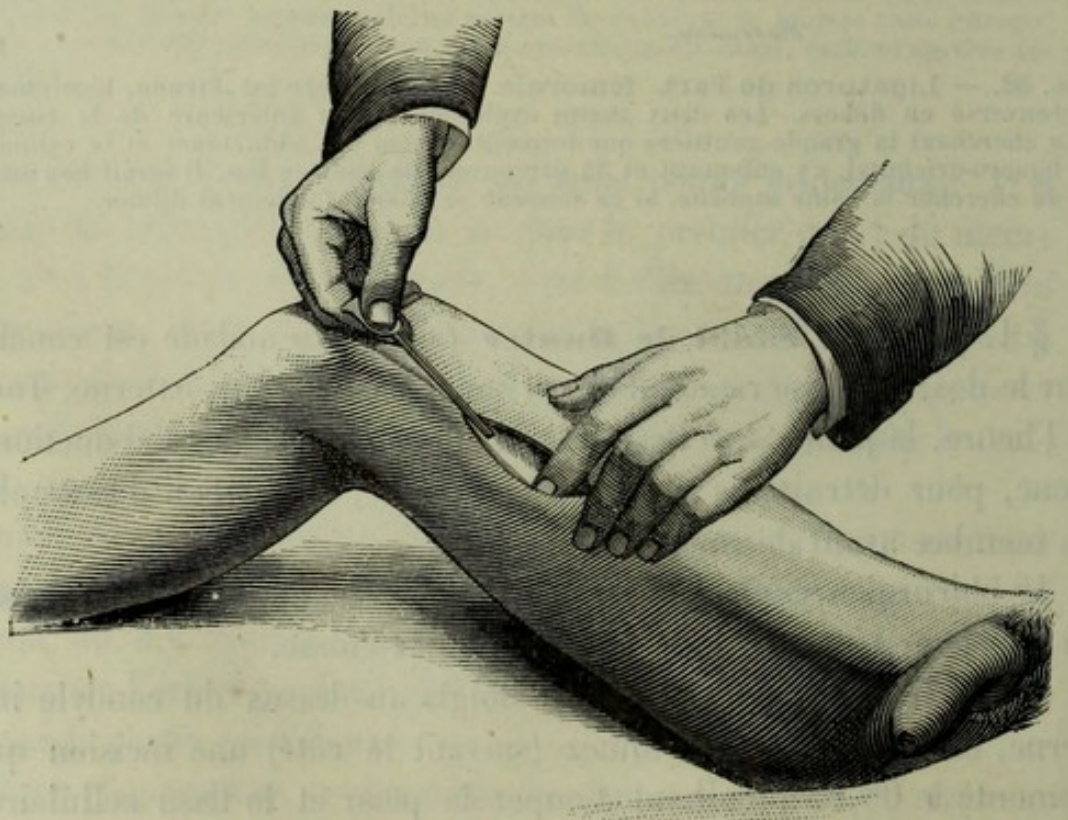

Fig. 54. — **Ligature de l'art. fémorale** (*dans le canal de Hunter*). — La jambe a été fléchie, la cuisse portée en dehors, la main gauche a l'index sur la corde tendineuse. Immédiatement en dehors, par le trou du nerf saphène, la sonde est glissée sous l'aponévrose de recouvrement.

cuisse dans l'abduction pour *tendre* les muscles adducteurs. Cette

manœuvre indispensable rend très sensible le bord interne du muscle grand adducteur (2e repère), dont une partie *mince* et fortement tendue résiste et peut *vibrer* sous le doigt explorateur. — Immédiatement en dehors, vous pouvez sentir l'artère, à travers la paroi antérieure *dépressible* du canal de Hunter. Faites écarter les lèvres de la plaie et déchirez bien le tissu cellulaire plus ou moins graisseux qui persiste encore et masque cette paroi fibreuse. Cherchez le nerf saphène en bas et par son orifice de sortie, par celui de son accessoire, ou, si vous ne les voyez pas, par un trou artificiel, glissez la sonde sous l'aponévrose de recouvrement (fig. 54). Glissez-la *très près*, *en dehors* et *le long* de la corde tendineuse toujours tendue, la cuisse restant dans l'abduction, et que votre doigt n'a pas abandonnée (c). Assurez-vous que l'aponévrose seule est soulevée, coupez-la et cherchez ensuite à débarrasser l'artère du canal ou des canaux veineux et du nerf placés devant. Dénudez avec soin; la grosse veine est derrière. Un porte-fil courbe est indispensable.

Notes. — (a) L'opérateur va diviser ou écarter : la *peau*, l'*aponévrose*, le *muscle couturier*, un voile de *tissu cellulaire* graisseux, la *paroi antérieure du canal* de Hunter.

(b) Si, oubliant de faire aboutir la ligne d'opération *derrière* le condyle interne, de s'approcher du membre et de baisser la tête, on incisait trop en avant, on tomberait bientôt sur le muscle vaste interne à fibres obliques en bas et en dehors : il faudrait se porter en arrière jusque sur le couturier à fibres obliques en bas et en dedans.

Je conseille de ne porter la cuisse dans l'abduction qu'après l'accomplissement de l'incision cutanée, la découverte, la reconnaissance et la mobilisation du couturier d'accord avec la Société de chirurgie, puisque personne ne m'y a contredit (1878). C'est pour moi le meilleur moyen de *ne pas manquer le couturier* et ensuite de reconnaître la corde qui, pendant que la main droite écarte la cuisse, se tend sous le doigt gauche explorateur.

(c) Cette corde tendineuse n'est pas précisément le bord interne du muscle grand adducteur; elle dépend plutôt du moyen adducteur (voy. fig. 55, 2). Elle est débordée en dedans par des fibres musculaires du grand adducteur, fibres revêtues d'une aponévrose qui peut en imposer *aux yeux* et que les élèves incisent souvent. Il faut donc couper en dehors de la corde qui vibre, mais très près en dehors pour ne pas entrer dans le muscle vaste interne, faute bien plus souvent commise encore. (*Près de* veut dire à 2 millimètres en dehors.)

En se laissant guider par les yeux, on est tenté, quand on ne voit pas le nerf saphène qui sort à des hauteurs variables, d'inciser n'importe où, car le vaste interne, l'artère et l'adducteur sont masqués par le feuillet aponévrotique. Le doigt seul qui sent la corde et, immédiatement en dehors, la gouttière de l'artère, corde et gouttière très marquées seulement dans l'abduction du membre, permet de ne pas se tromper.

Le doigt tombe très bien dans la gouttière en descendant de dehors en dedans sur le flanc du muscle vaste interne.

§ 2. **Au-dessus du milieu de la cuisse** (pointe du triangle de Scarpa).

Décubitus dorsal, cuisse étendue mais dans l'abduction et la rotation externe ; chirurgien en dehors.

Sur la ligne indiquée, faites une incision de $0^m,08$ à la peau et au tissu cellulaire, évitant la veine saphène interne ou l'une des saphènes internes.

Après la section de l'aponévrose, le muscle couturier est visible au moins sous la lèvre externe et dans la partie inférieure de la plaie. Cherchez et isolez le bord interne de ce muscle, reconnaissable à la direction de ses fibres ; rejetez-le en dehors en l'attirant vous même avec l'indicateur gauche qui plonge et va sentir la gouttière au fond de laquelle est l'artère.

Placez un écarteur sur chacune des lèvres de la plaie et, la gaine aponévrotique étant ainsi exposée, ouvrez-la par déchirure ou par incision sur la sonde.

Ouvrez ensuite la gaine celluleuse avec soin (a), afin de laisser la veine et les nerfs en place. Chargez de dedans en dehors (b).

Notes. — (a) C'est surtout en faisant cette opération que les élèves devront saisir l'occasion de s'exercer à dénuder l'artère méthodiquement et chirurgicalement avec le bistouri, la pince et la sonde, comme il a été dit chapitre Ier et figuré à propos de l'artère radiale.

(b) Assez souvent, les juges des concours et des examens demandent aux candidats de lier l'artère fémorale « **à la partie moyenne** ». Cela manque de clarté : ils devraient dire à la partie moyenne ou de l'artère ou de la cuisse. Je viens de décrire la ligature de la partie moyenne de l'artère. On lierait par le même procédé au milieu de la cuisse en forçant l'abduction et la rotation externe. Le couturier, à moins que son bord externe ne se présente, serait attiré en dehors, mais il faudrait aller au préalable, sous la lèvre interne de l'aponévrose, à la recherche du bord interne du muscle, car, à ce niveau, l'on tombe ordinairement en plein milieu du corps charnu.

§ 3. **A la base du triangle de Scarpa.** — Le procédé qui va être décrit pour lier l'artère *fémorale primitive*, permet, avec des modifications très simples, de lier à volonté l'artère fémorale superficielle ou l'artère fémorale profonde.

Le malade est couché sur le dos. Le chirurgien, placé en dehors, détermine le milieu de l'arcade crurale et cherche les battements de l'artère.

Un peu au-dessus du milieu de l'arcade fémorale (a), c'est-à-dire au-dessus du pli de l'aine, sur le ventre, commencez ou terminez (suivant le côté) une incision qui descende à $0^m,06$ plus bas, dans la direction indiquée. Coupez délicatement la peau et les feuillets du fascia superficialis, épargnant les ganglions et les grosses veines si vous en trouvez. — L'arcade fémorale étant mise *à nu, visible*,

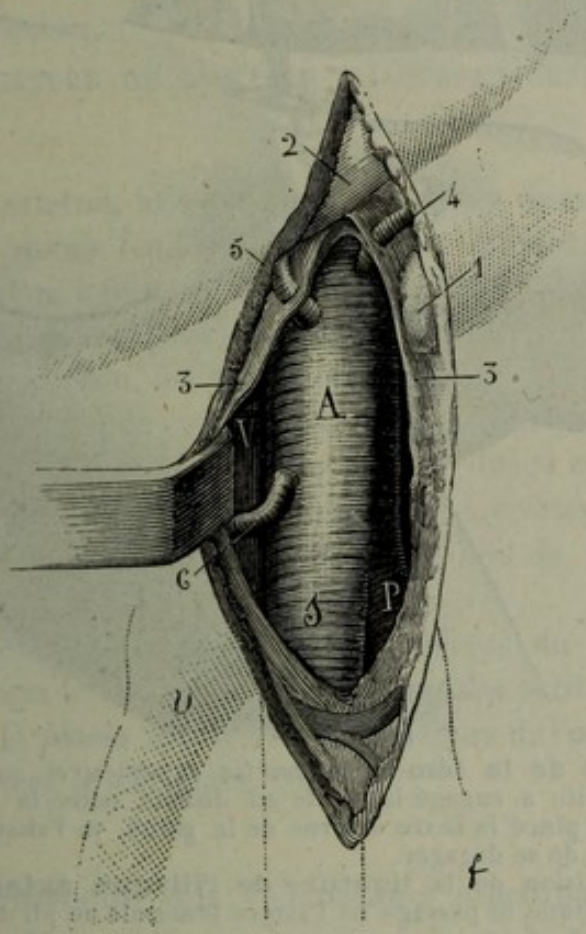

Fig. 55. — **Artère fémorale primitive** (*gauche*) découverte par l'incision des *téguments* et du *fascia cribriformis*. — 1, ganglion lymphatique; 2, arcade crurale; 3, 3, lèvres du fascia cribriformis incisé; 4, artère circonflexe superficielle; 5, artère sous-cutanée abdominale; 6, artère honteuse externe superficielle. — A, artère fémorale primitive; *s*, fémorale superficielle; *p*, fémorale profonde; V, veine fémorale; *v*, relief correspondant à l'embouchure de la veine saphène interne.

dans la partie supérieure de la plaie, portez le doigt au-dessous pour sentir l'artère en la comprimant sur l'os. Coupez le fascia cribriformis (b), en un ou plusieurs temps, sur la sonde introduite de haut en bas, immédiatement au-dessous de l'arcade et juste devant l'artère. Attendez-vous à intéresser des artérioles : liez-les ou tordez-les si vous voulez opérer à sec. — Après avoir touché de nouveau l'artère, faites écarter les lèvres de la plaie et dénudez avec soin et méthodiquement près de l'arcade fémorale (c), en attaquant

le côté externe de la gaine pour éviter tout risque de blesser la veine. Chargez de dedans en dehors (fig. 56) (d).

Pour lier l'artère *fémorale superficielle* ou la *profonde*, l'incision

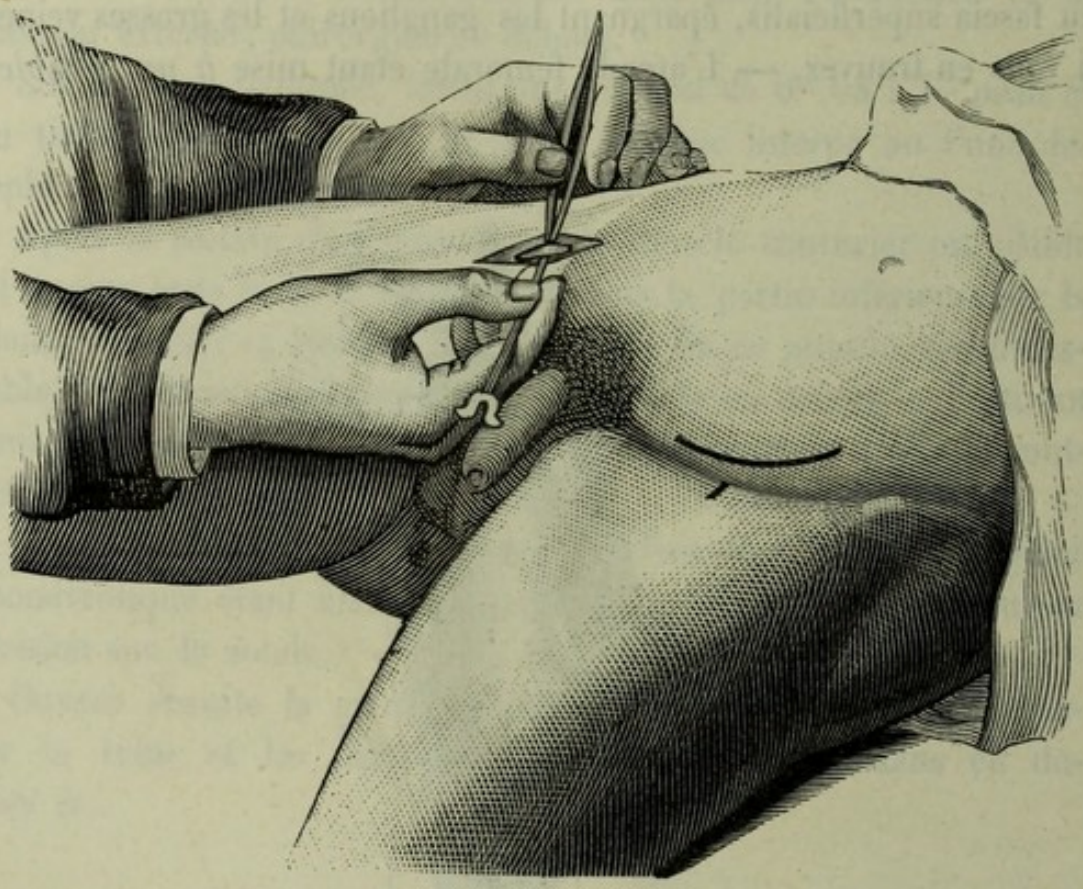

Fig. 56. — **Ligature de la fémorale** (*partie supérieure*). — La dénudation est faite. La main droite a engagé la sonde en dedans, entre la veine et l'artère; la main gauche ayant pincé la lèvre externe de la gaine, va l'abaisser pour permettre au bec de la sonde de se dégager.
Du côté gauche, l'incision de la **ligature de l'iliaque externe** est tracée; un court trait noir indique le passage de l'artère fémorale au pli de l'aine.

ne remonte pas tout à fait jusqu'à l'arcade crurale. On trouve d'abord l'artère superficielle (e) et en dehors, un peu plus profondément, l'origine de la profonde.

Notes. — (a) Ce point est situé, je le sais, en dehors du vaisseau cherché, et si l'on incise là, c'est pour fuir les veines crurale et saphène que l'on ne doit pas voir.

Cependant, chez les sujets très musclés, comme le psoas rejette l'artère en dedans, il faut inciser à 0m,01 en dedans du milieu de l'arcade.

(b) Le jeune opérateur n'a pas fini de couper les téguments que déjà il tend la main vers la sonde cannelée. C'est trop tôt. On divisera les téguments, y compris le fascia superficialis feuilleté, directement avec le bistouri, jusqu'à ce que en haut l'arcade blanche soit bien visible, jusqu'à ce que, en bas, la couche ganglionnaire soit dépassée, car c'est *sous les ganglions* que se trouve le fascia cribriformis.

(c) Afin d'être sûr de lier la fémorale primitive qui se bifurque souvent dès son arrivée dans la cuisse.

(d) On n'a pas à craindre d'embrocher ni de charger le nerf qui reste caché dans la gaine du psoas.

(e) Quand il y a bifurcation anticipée, les deux artères restent d'abord sur le même plan, la superficielle en dedans, la profonde en dehors; et ce n'est qu'au lieu ordinaire (à 0m,06 de l'arcade) que celle-ci mérite son nom en devenant profonde.

ARTICLE VI

LIGATURE DE L'ARTÈRE ILIAQUE EXTERNE

L'artère iliaque externe, avec sa veine située en dedans et en arrière, est accolée par un mince feuillet aponévrotique au bord interne de la loge du psoas, et contribue à former le contour du détroit supérieur du bassin, quelquefois assez flexueuse pour étonner et embarrasser l'opérateur.

Les vaisseaux du cordon, les ganglions et les vaisseaux lymphatiques la recouvrent. Près de l'arcade crurale, elle émet l'épigrastique qui se porte en dedans, puis en haut, et la circonflexe qui se dirige en dehors. Les *veines circonflexes*, avant d'atteindre la veine iliaque, croisent la dernière partie de l'artère et doivent être évitées avec soin lors de la dénudation qui doit et peut se faire beaucoup plus haut.

L'opérateur incisera les *téguments*, l'*aponévrose* du grand oblique; il détachera et relèvera le bord inférieur des *muscles petit oblique* et *transverse*, effondrera le *fascia transversalis* en dehors de l'*artère épigastrique* et remontera derrière le péritoine.

Après avoir provoqué des évacuations intestinales pour éviter le ballonnement du ventre, on couchera le malade sur le dos, les cuisses étendues, mais les épaules et la tête un peu élevées par des oreillers pour relâcher modérément les parois abdominales.

Le chirurgien cherchera l'arcade crurale, ses extrémités et *son milieu* en dedans duquel passe l'artère. Il explorera les battements de la fémorale primitive. Enfin, il tracera à la teinture alcoolique c'est-à-dire momentanément ineffaçable, le trajet de l'artère, du milieu de l'arcade vers l'ombilic. Ce tracé permanent sous les yeux du chirurgien sera un guide de premier ordre lorsque, les incisions faites, le doigt ira trouver le vaisseau. Je dis *trouver* et non *chercher*, car il est au moins inutile de décoller le péritoine depuis la vessie jusqu'à la crête iliaque, s'il est vrai qu'un étroit vagin creusé par le doigt juste devant l'artère suffise à la ligature.

A 10 millimètres au-dessus de l'arcade fémorale, commençant (ou finissant) à $0^m,03$ de l'épine pubienne, c'est-à-dire à $0^m,03$ en dedans de l'artère, faites une incision longue de quatre travers de doigt. Qu'elle soit dans ses deux tiers internes parallèle à l'arcade, mais qu'elle s'en éloigne en dehors de 20 millimètres, prête à se continuer au besoin vers l'épigastre (revoy. fig. 56) (a). Liez et coupez les vaisseaux sous-cutanés abdominaux. — Incisez l'aponévrose du grand oblique, blanche et nacrée, à l'aide du bistouri tenu ferme ou des ciseaux mousses. Déposez le bistouri.

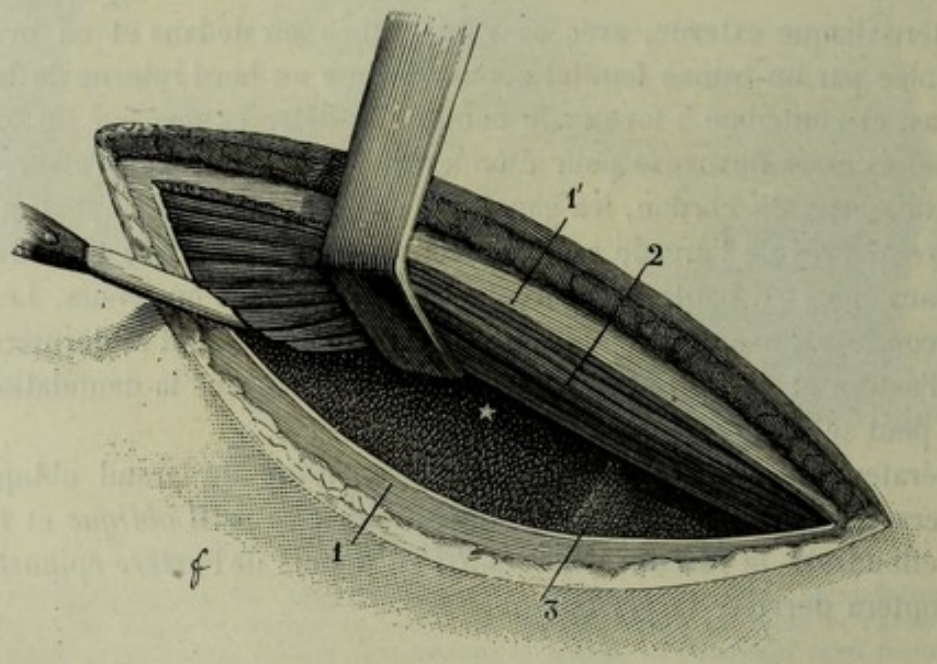

Fig. 57. — **Ligature de l'artère iliaque externe** (*droite*). — Relèvement et désinsertion du bord inférieur des muscles petit oblique et transverse. — 1, 1', lèvres de l'aponévrose du grand oblique; 2, bord inférieur des muscles petit oblique et transverse dont le bistouri est en train de détruire les insertions externes; 3, fascia transversalis soulevé par les vaisseaux épigastriques; *, lieu où il conviendra d'effondrer le fascia transversalis pour tomber sur l'artère iliaque.

Avec le bec de la sonde et le doigt, cherchez dans la partie *interne* de la plaie, le bord inférieur du muscle petit oblique qu'il faut, avec le transverse et y compris le cordon, soulever et rejeter en haut. Pour y arriver dans toute la longueur de la plaie, n'oubliez pas que ces muscles, libres dans la partie interne de la plaie, adhèrent à la partie externe de l'arcade crurale. Donc, avec la sonde agissant *de dedans en dehors*, ou même avec le bistouri divisant dans le même sens, désinsérez les faisceaux musculaires que le doigt gauche s'efforce de soulever et finalement relève de manière à découvrir le fascia transversalis (fig. 57).

A ce moment, jetez les yeux sur le *trajet marqué* de l'artère, et sur ce trajet, dans la plaie, à travers le fascia transversalis, touchez l'artère : le relief ou même le cordon tendu de l'artère épigastrique est en dedans du bout de votre doigt. Sachant où est l'artère iliaque, effondrez par la pression, au droit du bord externe de ce vaisseau, ou déchirez avec deux pinces le fascia transversalis; mais que ce soit assez près de la lèvre supérieure de la plaie, lèvre relevée par

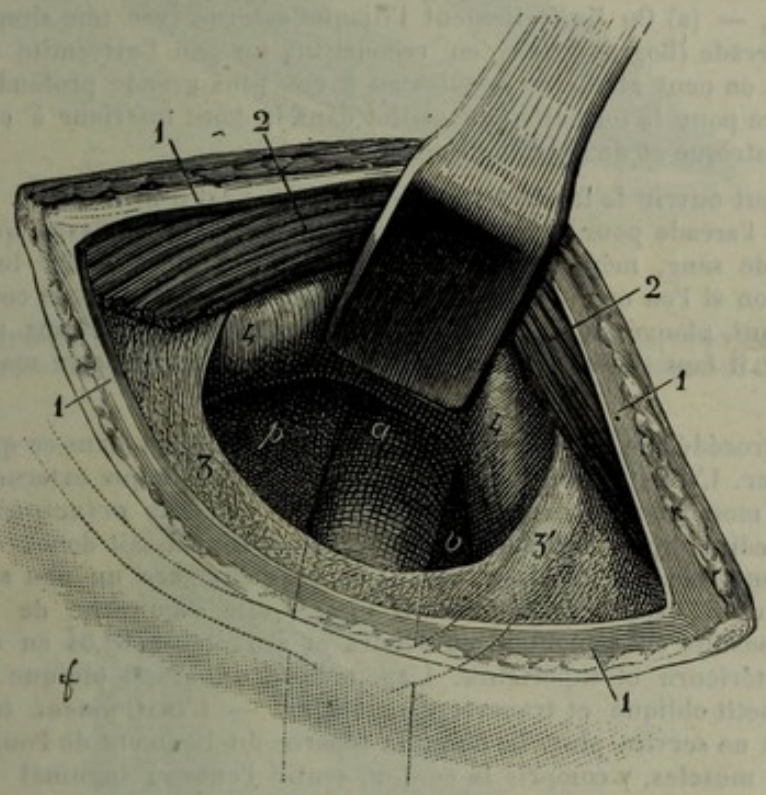

Fig. 58. — **Ligature de l'artère iliaque externe** (*droite*, dernier temps). — 1, 1, 1, 1, aponévrose du grand oblique; 2, 2, bord inférieur des muscles petit oblique et transverse relevés, désinsérés même en dehors; 3, 3', le fascia transversalis effondré, en 3' on devine le relief des vaisseaux épigastriques : l'origine de l'artère épigastrique est indiquée en pointillé comme celle de la circonflexe; 4, 4, le cul-de-sac péritonéal relevé. — Au fond de la plaie, on aperçoit l'artère *a* flanquée en dedans de la veine *v*; le muscle psoas *p* est masqué par son aponévrose.

l'écarteur et formée par les muscles petit oblique et transverse (b).

A travers l'ouverture du fascia transversalis, votre index gauche peut remonter devant l'artère, la bien sentir et en décoller facilement la graisse sous-péritonéale jusqu'au niveau du lieu d'élection de la ligature. Le doigt creuse un *étroit* vagin pré-artériel, aussi profond qu'on veut et toujours assez large, tant le péritoine est peu adhérent (fig. 58).

Un large et grand écarteur ou le doigt d'un aide, étant engagé *profondément* pour écarter en dedans et relever la lèvre supéro-

nterne de la plaie et *le péritoine*, abordez l'artère par le côté externe, à 3 centimètres *au moins* au-dessus de l'arcade. Déchirez avec une longue pince un mince feuillet aponévrotique, puis la gaine celluleuse, après avoir écarté quelques ganglions.

Dénudez sur une faible étendue et chargez de dedans en dehors avec un porte-fil courbe pendant que l'un de vos doigts gauches écartera la veine (c).

Notes. — (a) On lie facilement l'iliaque externe avec une simple incision parallèle à l'arcade (Bogros). Mais, en recourbant un peu l'extrémité supéro-externe de l'incision, on peut atteindre le vaisseau à une plus grande profondeur, ce qui a son importance pour la formation du caillot dans le bout inférieur à cause des origines de l'épigastrique et de la circonflexe.

(b) Il faut ouvrir le fascia transversalis haut, c'est-à-dire à 2 ou 3 centimètres au-dessus de l'arcade pour passer au-dessus des veines circonflexes qui, blessées, inonderaient de sang, même sur le cadavre. Peut-on ainsi ouvrir le cul-de-sac péritonéal? Non si l'on opère avec le doigt ou les pinces comme il convient, puisque le bistouri qui, plongé en remontant, pourrait seul être dangereux n'est pas employé. Cependant il faut s'abstenir de remonter trop haut, car c'est au moins inutile pour le moment.

(c) Le procédé que je viens de recommander appartient, dans ce qu'il a de meilleur, à A. Cooper. L'illustre chirurgien anglais avait lié l'iliaque externe *neuf fois* sur le vivant au moment où il décrivait son procédé (voy. *The principles and practice of surgery*, edited by A. Lee, 1836, I, p. 226). Il s'y connaissait donc!

Voici son procédé : L'incision semi-lunaire commence un peu au-dessus de l'anneau inguinal extérieur, *abdominal ring*[1], elle s'approche de l'arcade pour s'en éloigner ensuite en remontant en dehors et s'arrêter à 0m,04 en dedans de l'épine iliaque antérieure et supérieure. L'aponévrose du grand oblique étant divisée, les muscles petit oblique et transverse sont à nu. — *L'instrument tranchant est mis de côté* et ne servira plus. Le doigt va séparer du ligament de Poupart le bord inférieur des muscles, y compris le cordon, sentir l'anneau inguinal interne et l'artère derrière, relever davantage les muscles et le cordon, pour pénétrer enfin dans l'abdomen sous et derrière le péritoine. — De cette manière on évite sûrement le péritoine; ceux qui, plus hardis, incisent les muscles s'exposent à le blesser, même s'ils usent de la sonde cannelée. Dans le travail que Kirmisson vient de communiquer à la Société de chirurgie, se trouvent cinq cas de blessure du péritoine, rien que pour l'Amérique. Cet accident s'est montré dans des cas où l'incision avait été faite par fantaisie ou par nécessité, à grande distance au-dessus de l'arcade dans la région où le péritoine adhère au fascia transversalis. L'agent de l'ouverture péritoniale a été le bistouri, la sonde cannelée et même une fois le doigt qui n'arriva pas à décoller le péritoine adhérent, altéré peut-être par le voisinage de l'anévrisme, sans rompre la séreuse.

Quant à rejeter l'incision en dehors, du côté du flanc, c'est s'éloigner de l'artère à plaisir. J'en ai eu la preuve sur le vivant : l'aide, c'était moi, ne pouvant attirer suffisamment le péritoine vers la ligne médiane, l'extrémité interne de l'incision dut être prolongée d'environ cinq centimètres, jusqu'en dedans du trajet du vaisseau. Cette remarque s'applique *à fortiori* à la ligature des iliaques interne et primitive. Dans un autre cas, également sur le vivant, j'ai bien regretté de ne pas avoir tracé moi-même et d'abord, le trajet artériel, avec de la teinture solide.

1. Malgaigne ayant cru à tort que *abdominal ring* voulait dire orifice interne du canal inguinal, tout le monde s'est fié à sa traduction. De là une méconnaissance absolue du procédé d'A. Cooper et des critiques plus que légères (voy. Farabeuf, *Bull. Soc. de chir.*, 1881, p. 282).

La figure 59 représente la plaie du procédé d'élection ; la figure 60 celle du procédé déconseillé. Le jugement comparatif en

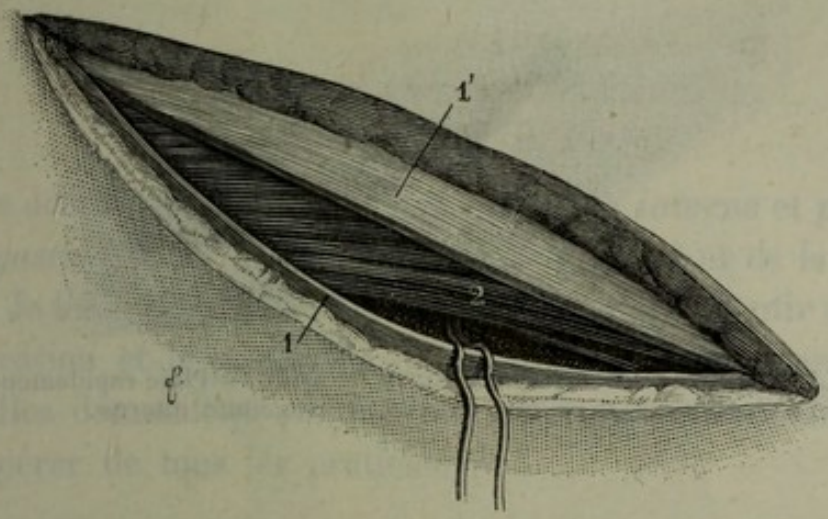

Fig. 59. — **Ligature de l'artère iliaque externe** droite terminée, procédé de choix. — 1, 1', aponévrose du grand oblique ; 2, bord inf. des m. petit oblique et transverse.

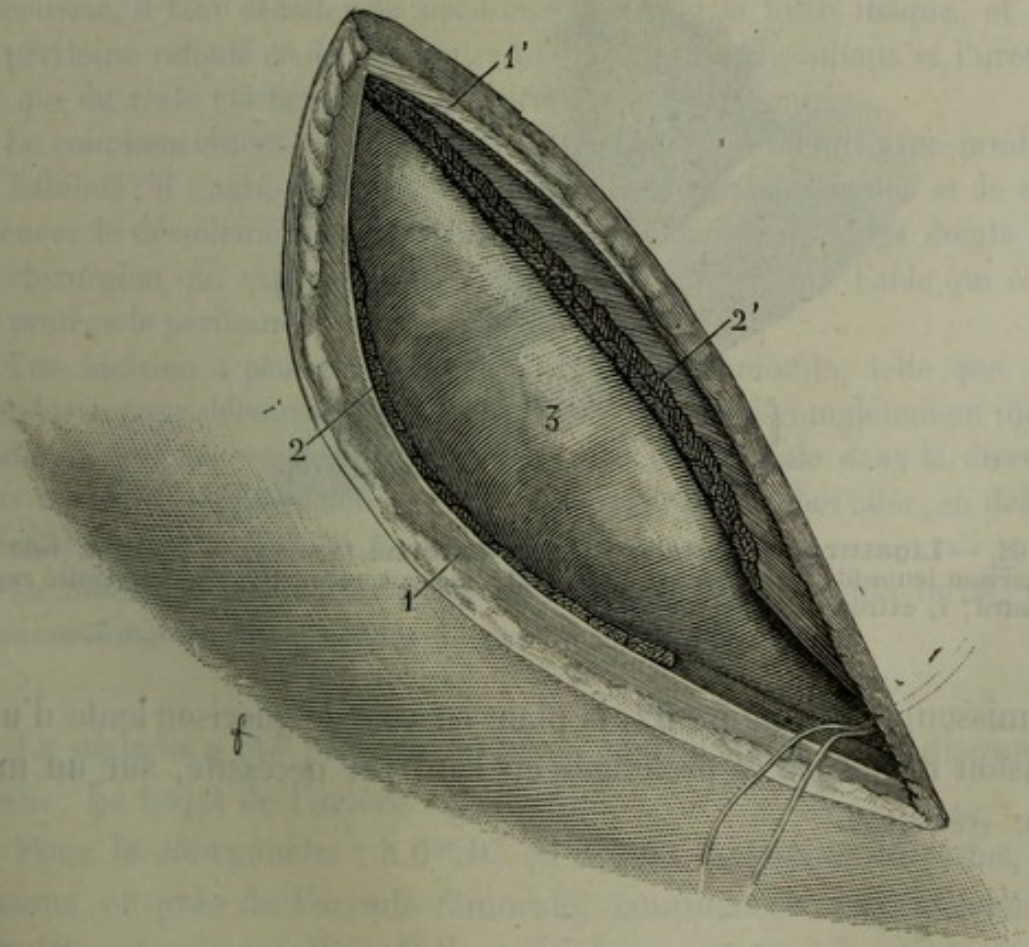

Fig. 60. — **Ligature de l'artère iliaque externe** droite terminée, procédé vulgaire déconseillé. L'incision commencée sur le passage de l'artère s'élève en dehors et en haut : 1, 1', aponévrose du grand oblique ; 2, 2', section très étendue et périlleuse des muscles petit oblique et transverse découvrant largement le péritoine 3.

est facile sous le quadruple rapport de la position du fil, du péril qu'a dû courir le péritoine, de la béance et de la tendance herniaire.

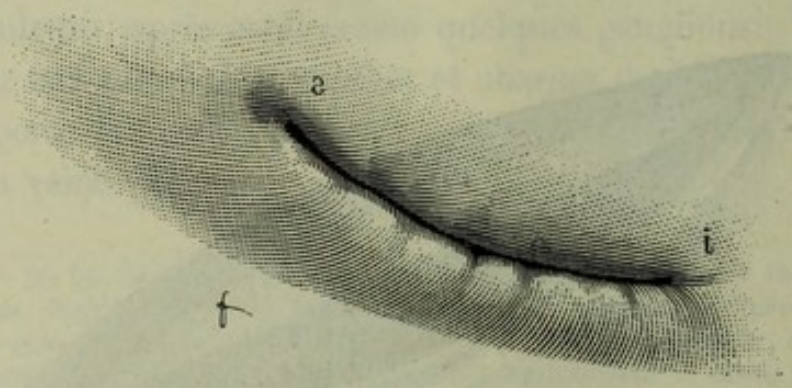

Fig. 61. — **Ligature de l'iliaque externe** (*droite*). — Plaie rapidement cicatrisée du procédé d'élection : *e*, extrémité externe; *i*, extrémité interne.

La figure 61 montre la cicatrice du procédé conseillé (opéré de

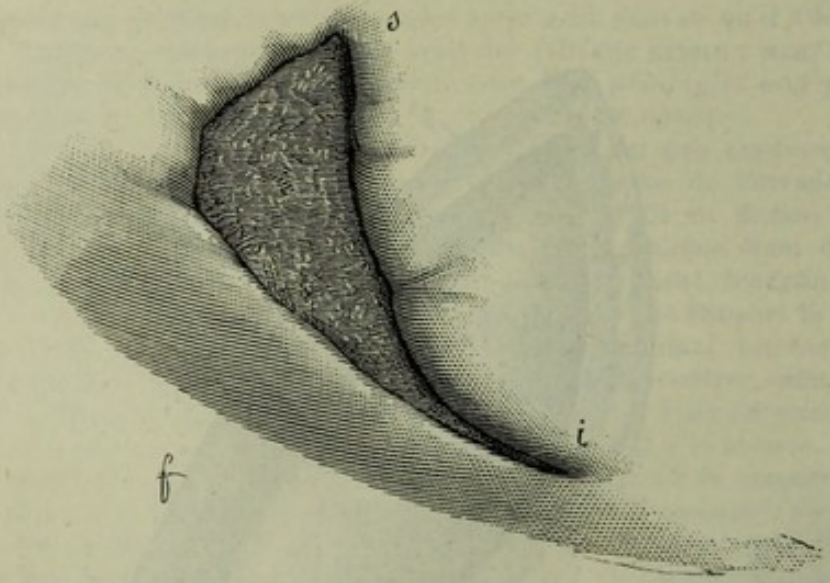

Fig. 62. — **Ligature de l'artère iliaque externe** (*droite*). — Plaie en voie de guérison lente (demi-grandeur) d'une vaste incision recourbée : *s*, extrémité supérieure; *i*, extrémité inférieure.

Kirmisson); et la figure 62, la plaie en voie de guérison lente d'une incision recourbée et prolongée en haut par nécessité, sur un malade très gras.

ARTICLE VII

LIGATURES EXCEPTIONNELLES

Je vais décrire ici les ligatures des *iliaques interne* et *primitive*, de l'*épigastrique*, de la *fessière*, de l'*ischiatique* et de la *honteuse interne*. Je les ai appelées exceptionnelles pour faire sentir aux élèves que l'occasion et la possibilité de les pratiquer sont excessivement rares. Elles demandent une habileté qu'on ne saurait raisonnablement espérer de tous les praticiens.

§ 1. **Ligature de l'iliaque primitive ou de l'iliaque interne.** — On peut deviner, sur la figure 63, le trajet et la profondeur de ces vaisseaux ; leurs veines ne cessent pas d'être en dedans et en arrière. Pour les découvrir, il faut décoller le péritoine qui revêt la fosse iliaque, et avec le péritoine refoulé en dedans, entraîner les vaisseaux génitaux et l'uretère, ce qui du reste est facile dans les circonstances ordinaires.

Le commencement de l'opération a besoin d'être conduit avec prudence et habileté : il s'agit, en effet, d'inciser les parois abdominales et de commencer le décollement du péritoine. La fin demande de longs doigts chez le chirurgien qui explore, isole et lie le vaisseau, et chez l'aide qui écarte et protège le péritoine.

Une incision à peu près parallèle à l'arcade fémorale, telle que celle employée pour découvrir l'iliaque externe, serait ici complètement insuffisante. Il faut nécessairement inciser la paroi abdominale dans la direction des vaisseaux, mais en dehors des vaisseaux, puisqu'il faut aller, en dehors, décoller le péritoine de la fosse iliaque.

La meilleure incision est celle qu'a indiquée M. Marcellin Duval. C'est une combinaison des procédés Cooper et Abernethy.

Le malade a été préparé et placé comme pour lier l'iliaque externe. Le trajet de l'artère est marqué.

Pour le côté gauche : à $0^m,03$ en dehors de l'épine du pubis, au-dessus et près de l'arcade fémorale, commencez une incision de $0^m,12$ qui soit parallèle à l'arcade dans son premier tiers, se recourbe ensuite en arc de cercle (tiers moyen), pour remonter enfin perpendiculairement à l'arcade (dernier tiers), vers un point situé

à $0^m,03$ en dehors de l'ombilic. Pour le côté droit : même incision (fig. 63, *po*) faite en sens contraire. Incisez pareillement l'aponévrose du grand oblique, après qu'elle aura été découverte par la section du tissu adipeux et la ligature des vaisseaux sous-cutanés abdominaux. — Décollez le bord inférieur du petit oblique de l'arcade crurale, et coupez avec de grandes précautions les fibres de ce muscle

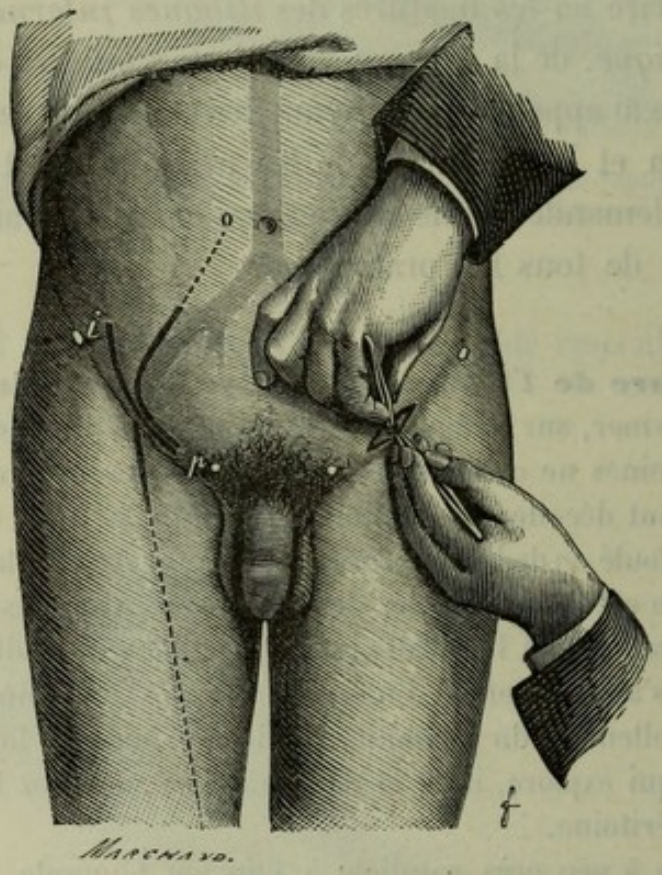

Fig. 63. — **Ligatures des artères iliaques** (*tracés des incisions*). — *p*, épine pubienne ; *i*, épine iliaque antérieure et supérieure ; *o*, point situé à $0^m,05$ en dehors de l'ombilic ; *pi*, incision, pour lier l'iliaque externe : cette incision prolongée moins haut vers l'épine iliaque *i* convient très bien pour lier l'épigastrique ; *po*, incision indispensable pour lier commodément les iliaques primitive et interne (M. Duval). C'est une combinaison des incisions d'A. Cooper et d'Abernethy. **Dénudation de l'artère épigastrique** sur le côté gauche.

dans la partie ascendante de l'incision, soit directement en vous aidant de la pince, soit sur une grosse sonde mousse, car la sonde cannelée ordinaire est dangereuse, soit, et c'est le mieux, sur le bout du doigt insinué peu à peu de bas en haut entre l'oblique et le transverse. — Pour inciser celui-ci à son tour et le fascia transversalis en même temps, fascia adhérent au muscle sauf en bas, revenez au passage de l'artère iliaque externe, à l'anneau inguinal interne et, en dehors, pincez le fascia, faites-y une boutonnière assez haut au-

dessus de l'arcade (a). Puis, avec le bout du doigt, porté de bas en haut dans la boutonnière, décollez peu à peu le péritoine, coupant à mesure le muscle transverse et son fascia dans la partie ascendante de la plaie. — Ramenez le doigt vers l'arcade et touchez l'artère iliaque externe. En rasant avec le doigt la face antérieure de cette artère, décollez le péritoine de la fosse iliaque, sans le secours d'aucun instrument. Appliquez-vous à aller lentement, suivant l'artère iliaque externe qui vous guide; poussez l'ongle au contact même de la gaine vasculaire pour détacher et refouler avec le péritoine *tout* le tissu cellulaire, y compris les vaisseaux génitaux et, plus profondément, l'uretère. — Enfin, quand, arrivé sur le vaisseau à lier, vous voulez l'isoler, demandez à un aide d'enfoncer deux longs doigts *très profondément* et d'écarter le péritoine en haut et en dedans, pendant que, toujours avec le doigt et un long instrument mousse, pince ou sonde, vous isolerez votre artère. Passez le fil avec un instrument courbe, de dedans en dehors, le doigt protégeant les veines (b).

Notes. — (a) En déchirant en dehors de l'anneau on épargne l'artère épigastrique; il faut seulement ne pas atteindre les vaisseaux circonflexes, ce que l'on ferait si, redoutant, à tort à ce niveau, de léser le péritoine, on se portait trop près de l'arcade et derrière l'arcade. La blessure de ces vaisseaux serait, du reste, un accident plus incommode que grave.

(b) L'artère iliaque interne doit être liée à $0^m,02$ de son origine, par conséquent assez près de sa première collatérale. Les doigts sont avantageusement remplacés par la valve d'un spéculum américain.

§ 2. **Ligature de l'épigastrique.** — Cette artère naît de la terminaison de l'iliaque externe ; elle se porte d'abord en dedans, puis en haut. Dans son trajet ascendant elle se trouve à peu près *à un doigt en dedans du milieu* de l'arcade crurale. On connaît ses rapports avec les éléments du cordon chez l'homme et le ligament rond chez la femme. Elle est située dans le tissu cellulaire sous-péritonéal, par conséquent sous le *fascia transversalis*. Deux veines faciles à isoler l'accompagnent, mais au voisinage de leur confluent dans la veine iliaque, ces veines reçoivent, chez l'homme, plusieurs veinules du cordon (veines funiculaires) qui masquent à peu près complètement l'artère épigastrique à son origine. Pour cette raison et aussi pour éviter d'élargir l'orifice inguinal interne et d'ouvrir la porte aux hernies, il vaut peut-être (?) mieux, chez l'homme surtout, chercher l'artère au-dessus du cordon qu'au-dessous, à l'origine même du vaisseau.

Le malade est couché sur le dos, le trajet de l'artère est marqué à la teinture.

Le chirurgien explore la région; il cherche les battements de l'artère fémorale primitive, l'arcade crurale, ses extrémités et son milieu.

A un travers de doigt au-dessus de l'arcade, parallèlement à l'arcade, faites à la peau une incision de $0^m,05$ dont la partie moyenne réponde à l'artère cherchée, c'est-à-dire soit située à *un doigt en dedans du milieu* de l'arcade, sur le trajet marqué.

Incisant alors le tissu cellulaire, écartez ou bien coupez et liez les vaisseaux tégumenteux. Arrivé sur l'aponévrose du grand oblique, incisez-la prudemment, tenant le bistouri ferme. — Pénétrez ensuite avec le bec de la sonde entre deux faisceaux des muscles petit oblique et transverse réunis, au-dessus du cordon refoulé en bas (a). — Bientôt vous sentirez la résistance du fascia transversalis et vous pourrez voir sa coloration blanche et son aspect fibreux; déchirez-le *avec deux pinces* (b), et mettant le doigt dans la plaie, cherchez l'artère. Sur le cadavre, elle forme souvent une corde presque verticale sensible au doigt, et se trouve au milieu d'une *traînée graisseuse* ascendante, appréciable à l'œil, croisant le milieu de la plaie, sur le trajet marqué.

Dénudez *avec les pinces* (revoy. fig. 63) qui déchirent d'abord un tissu graisseux jaunâtre, puis la gaine celluleuse, afin que le porte-fil s'engage facilement.

Notes. — (a) Si l'on veut lier l'origine même de l'artère, on incise plus près de l'arcade, on relève le bord inférieur des muscles oblique et transverse et le cordon qui y est compris. L'exécution est même plus facile et la blessure du péritoine presque impossible; mais l'anneau inguinal est forcément agrandi et les veines difficiles à éviter.

(b) On donne à la déchirure la plus petite étendue possible, au risque d'être obligé de l'agrandir si l'on ne trouve pas l'artère du premier coup. Il faut surtout déchirer d'abord en dedans afin de tâcher d'épargner les fibres qui cernent l'anneau inguinal interne, car, si l'on déchire cet anneau, le procédé n'a plus d'avantages sur celui qui consiste à lier sous le cordon.

§ 3. **Ligature de l'artère fessière.** — Un coup d'œil jeté sur la figure 64 permettra de remarquer en quel point sort chacune des trois artères qu'on peut lier à travers le muscle grand fessier.

Il est possible, sur le vivant, à l'aide de certains repères faciles à trouver, de déterminer le point correspondant à la sortie de chaque artère de la fesse.

Les points de repère sont : 1° l'épine iliaque postérieure et supérieure ; 2° l'angle postéro-supérieur, ou sommet du grand trochanter ; et 3° la crête sacrée ou ligne médiane.

C'est à 0m,08 de la ligne médiane (un travers de main, pouce non compris) que sortent les artères : la fessière au-dessus du pyramidal, sur une ligne droite unissant l'épine iliaque postéro-supérieure au grand trochanter ; l'ischiatique et la honteuse, sur une ligne parallèle à la précédente,

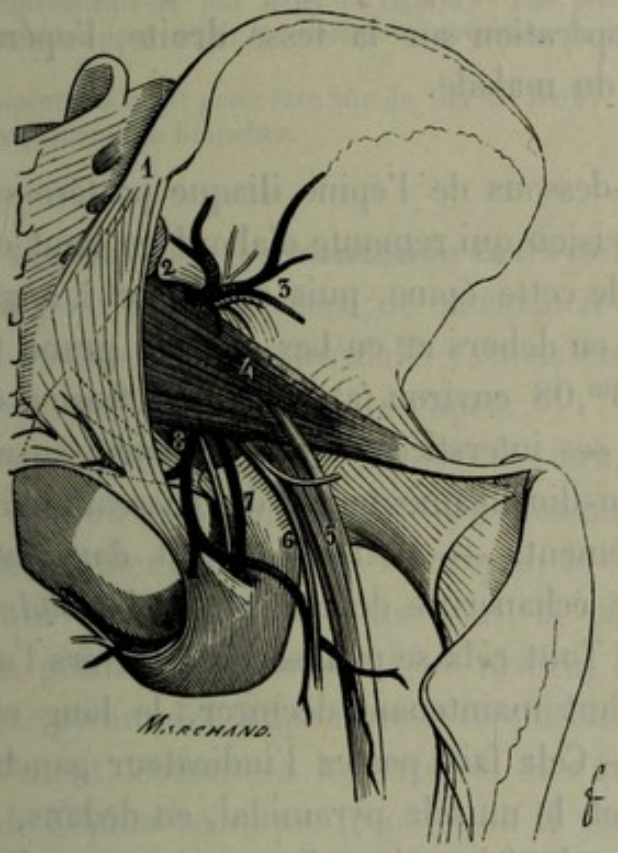

Fig. 64. — **Artères qui traversent les échancrures sciatiques au-dessus et au-dessous du muscle pyramidal.** — 1, épine iliaque postéro-supérieure ; 2, épine iliaque postéro-inférieure ; 3, artère fessière (sa branche profonde), l'autre branche qui descendait sous le chiffre 2 a été relevée ; 4, muscle pyramidal ; 5, grand nerf sciatique ; 6, petit nerf sciatique ; 7, artère honteuse interne ; entre 7 et 8, nerf honteux ; 8, artère ischiatique, sa grande branche descendante devrait croiser la honteuse au-dessous du chiffre 7, elle a été maintenue en dedans pour éclaircir la figure.

mais plus basse de toute la hauteur du muscle pyramidal, c'est-à-dire de 0m,03 environ. Ces lignes ilio-trochantériennes sont obliques et parallèles aux faisceaux du muscle fessier. Pour découvrir les artères de la fesse, on incise sur ces lignes ; mais si l'on ne veut être extrêmement gêné par la tension des lèvres de la plaie, il faut détacher un peu les insertions sacrées du faisceau inférieur du muscle fessier, et recourber un peu l'incision cutanée dans ce but. J'ai traité ce sujet plus complètement dans le *Dictionnaire encyclopédique*, article Fessière.

Le malade sera couché au bord du lit, sur le ventre, la pointe du pied en dehors pour relâcher le muscle grand fessier.

Le chirurgien, placé du côté à opérer, longeant avec le doigt la crête iliaque d'avant en arrière, cherchera d'abord un brusque défaut, une marche d'escalier, l'épine iliaque postéro-supérieure; puis, le sommet du grand trochanter. Il marquera d'un point coloré le lieu d'émergence de l'artère ou même tracera deux lignes verticale et horizontale s'y croisant à angle droit. Enfin, sauf pour commencer l'opération sur la fesse droite, l'opérateur se tiendra *près du flanc* du malade.

A $0^m,03$ au-dessous de l'épine iliaque postéro-supérieure, commencez une incision qui remonte d'abord en haut et en dehors jusqu'au niveau de cette épine, puis se courbe à angle droit arrondi pour se porter en dehors et en bas, vers le grand trochanter, dans l'étendue de $0^m,08$ environ (a). Le grand fessier étant découvert, ouvrez l'un de ses interstices avec le bistouri; ensuite détruisez les insertions sacro-ilio-ligamenteuses du faisceau inférieur qui alors s'abaisse facilement. — Mettez le doigt dans la plaie et cherchez la grande échancrure dépressible et l'*arcade* osseuse qui la limite en haut. Tout cela se peut sentir à travers l'aponévrose sous-fessière qu'il faut maintenant déchirer, le long et au-dessous de l'arcade (b). — Cela fait, portez l'indicateur gauche profondément entre l'arcade et le muscle pyramidal, en dedans, vers le sacrum, pour y sentir, malgré les fibres ligamenteuses qui persistent, l'angle que forme l'articulation sacro-iliaque et, en outre, la petite épine iliaque postéro-inférieure. Suivant alors le dessous de l'arcade de dedans en dehors, avec la pulpe du doigt, vous rencontrerez, assez loin (à $0^m,05$ environ), un faisceau vasculo-nerveux au milieu duquel vous arriverez à discerner l'artère par le toucher, pourvu que le doigt cherche *dans l'intérieur du bassin* (c). — L'artère étant trouvée, efforcez-vous de l'isoler et placez le fil sous l'arcade, presque dans le bassin (d).

Notes. — (a) La longueur totale de l'incision est de $0^m,12$ environ. La dernière partie en est la plus longue de beaucoup et la principale; elle suit la ligne ilio-trochantérienne et la direction des fibres du grand fessier; la première partie a pour but de permettre de détruire les insertions sacro-ilio-ligamenteuses du faisceau musculaire qui va former la lèvre inférieure de la plaie et qui ne s'abaisserait pas facilement sans cette espèce de débridement.

L'incision purement transversale de Bouisson croise obliquement et divise les faisceaux du grand fessier, qui se laissent ensuite écarter facilement. Elle doit passer juste au niveau du point d'émergence ; elle est recommandable à plus d'un titre.

(b) Cette aponévrose, mince dans sa partie externe, n'est que la continuation du bord externe du grand ligament sacro-sciatique ; à mesure qu'on s'approche du sacrum elle devient donc de plus en plus résistante.

(c) C'est principalement pour faire la recherche du paquet vasculo-nerveux et le diagnostic de l'artère qu'il faut se placer près du flanc du malade afin de permettre à la main gauche d'agir commodément.

(d) Il n'est pas facile d'épargner les grosses veines qui accompagnent cette artère ; pourquoi ne les comprendrait-on pas dans la ligature ? Les pinces à forcipressure ont déjà rendu des services pour saisir les vaisseaux profonds de la fesse et assurer l'hémostase.

Il faut placer le fil profondément pour être sûr de lier le *tronc* de l'artère et non pas l'une de ses deux principales branches.

§ 4. **Artères ischiatique et honteuse interne.** — Le malade sera placé comme pour lier la fessière ; le chirurgien fera les mêmes recherches et les mêmes marques préalables ; mais une fois l'incision faite, il se tiendra *près de la cuisse* de l'opéré.

Une incision semblable à celle de l'artère fessière, mais située à $0^m,03$ plus bas, conduira sur l'aponévrose sous-fessière et permettra au doigt de sentir facilement l'*épine sciatique*, le petit ligament sacro-sciatique qui s'y attache et, plus haut, la partie inférieure dépressible de la grande échancrure. A ce niveau, le long et au-dessous du muscle pyramidal, l'aponévrose sera déchirée et le doigt, enfoncé profondément, cherchera les artères. Il s'arrêtera d'abord sur le *sommet* de l'épine sciatique (repère) où il sentira peut-être un petit cordon nerveux, le nerf honteux ; s'il se porte à quelques millimètres *en dedans*, sur le bord supérieur du ligament (a), il pourra reconnaître l'*artère ischiatique* en la comprimant légèrement ; s'il se porte à quelques millimètres *en dehors*, sur le bord supérieur de l'épine, c'est l'*artère honteuse* qu'il rencontrera.

Plus loin en dehors, se trouvent les nerfs petit et grand sciatiques, qui forment un ensemble volumineux.

Notes. — (a) Les rapports que j'indique ne pourraient servir de guide si l'on cherchait les vaisseaux au-dessous de l'épine sciatique et de son ligament, car l'artère ischiatique, à peine sortie du bassin, se divise, et sa principale branche devient presque immédiatement postérieure puis externe relativement à l'artère honteuse.

Il faut s'attendre, du reste, à des anomalies assez fréquentes de l'ischiatique.

Après avoir étudié les deux mémoires de Delorme sur les ligatures des

artères de la *main* et du *pied*, j'ai reconnu qu'il m'était impossible de donner ici des indications utiles, à moins d'y consacrer un très grand nombre de pages et de figures. Je me borne donc à signaler le sérieux travail de mon confrère de l'armée: « De la ligature des *artères de la paume de la main* et en particulier des artères profondes..... et des *artères de la plante du pied*.... 18 planches lith. Paris, Masson, 1882, in-4°. »

II. — AMPUTATIONS DES MEMBRES

PREMIÈRE PARTIE

GÉNÉRALITÉS

L'amputation est une opération par laquelle on enlève un membre en totalité ou en partie.

Il y a deux espèces d'amputations : les unes, faites au niveau des jointures et dans lesquelles on ne fait que séparer les pièces du squelette, sont les DÉSARTICULATIONS ou amputations *dans la contiguïté;* les autres, faites au niveau des os que l'on scie, sont les AMPUTATIONS proprement dites ou *dans la continuité.*

On doit confondre ces deux espèces dans la même description générale, car le point important n'est pas la division des parties osseuses, mais la taille des parties molles et des téguments dont il faut garder une quantité suffisante pour bien recouvrir la portion de squelette mise à nu.

Le chirurgien qui va pratiquer une amputation doit se proposer avant tout de sauver la vie du malade.

Mais ce n'est point assez qu'un amputé respire, il faut encore que l'infirmité consécutive à l'opération ne fasse pas de la vie un insupportable fardeau. Ils le sentent bien, les malheureux qui, n'ayant que leurs bras pour toute fortune, refusent de sacrifier un de leurs membres si compromis qu'il paraisse, et préfèrent de risquer cent fois la mort plutôt que de consentir à vivre avec un moignon douloureux ou impotent.

C'est pourquoi l'opérateur doit se préoccuper toujours de diminuer, dans la mesure du possible, par le choix du procédé et de l'appareil prothétique, les inconvénients définitifs de la mutilation qu'il va produire.

S'il est vrai que toutes les manières d'amputer actuellement en usage sont également faciles à pratiquer et, bien exécutées, également favorables à la survie des opérés, il ne nous reste plus, pour nous guider dans le choix du procédé, qu'une question à résoudre : Que fera l'amputé de son moignon? ou plutôt : Que peut-il désirer en faire?

Si vous mutilez le pied ou le bas de la jambe, sachez qu'il est désirable que le malade puisse marcher en s'appuyant directement sur l'extrémité de son moignon.

Si vous enlevez une partie de la main, faites que le reste puisse saisir l'outil gagne-pain sans douleur.

Si votre opération porte sur l'avant-bras ou la jambe, le bras ou la cuisse, n'oubliez pas qu'un appareil prothétique sera utile sinon indispensable, et que le moignon devra recevoir, supporter et faire fonctionner cet appareil.

Puisque le *moignon* est, après le salut du malade, le but de toute amputation, puisque c'est pour apprendre à faire et à conserver de bons moignons, dans toutes les régions des membres, que ce livre est écrit, il est méthodique d'exposer successivement : *ce* qu'il faut faire; *avec quoi* on peut le faire; et enfin, *comment* on doit le faire.

En d'autres termes, je vais essayer de montrer au tailleur de moignons :

1° Le modèle, le *moignon cicatrisé indolent et utile* à imiter; puis le *moignon conique douloureux et impotent*, à éviter;

2° La *matière première et ses qualités*, c'est-à-dire *les chairs et les os*, leurs habitudes physiologiques et pathologiques : alors seront indiquées les diverses qualités qu'il faut donner aux moignons frais, et pour sauver la vie et pour faire de bons moignons définitifs;

3° Les diverses *méthodes de la coupe* classées d'après les diverses formes de moignons, formes requises par le genre de travail que fera la partie mutilée;

4° Les *instruments* et la manière de s'en servir;

5° La *suspension provisoire du cours du sang*, ou l'art de comprimer chaque artère en particulier.

6° Enfin, pour résumer tous les préceptes précédents, et les compléter (narcose, pansement), le tableau d'une amputation sera esquissé avec toutes les scènes, dans l'ordre où elles se succèdent habituellement.

ARTICLE PREMIER

DES MOIGNONS

a. *Les bons moignons.* — Un moignon est *bon* lorsqu'il est *indolent* et *solide*, c'est-à-dire apte à se mouvoir sans douleur et à supporter les pressions du sol, de l'outil ou de l'appareil sans s'ulcérer; il est *parfait* lorsque, outre ces qualités principales, il possède une *forme régulière*.

Un moignon indolent et solide, quelle que soit sa forme, présente une *cicatrice* ÉTROITE, cachée dans un *sillon* et protégée par deux *lèvres* à peu près *régulières* que forme la peau plus ou moins *matelassée* de tissu cellulaire. Il n'est pas bon que ces lèvres soient coupées de plis profonds, car ceux-ci résultent de brides sous-jacentes rétractiles qui, en bien des cas, appliquent trop fortement le tissu inodulaire sur l'extrémité de l'os.

La *peau* d'un *bon* moignon est saine, lâche ou modérément tendue, quelquefois doublée d'un pannicule graisseux épais, quelquefois, au contraire, maigre, mince en apparence, mais alors surabondante et plissée comme le tégument olécrânien. Dans tous les cas, elle est *mobile*, sans autres adhérences avec le squelette que celles de la ligne cicatricielle qui peuvent, à la longue, acquérir une grande laxité, surtout lorsqu'elles sont éloignées du bout de l'os, rejetées sur le côté.

Avec le temps et par le travail, la couche profonde du fascia sous-cutané peut se transformer en bourse muqueuse accidentelle, de même que l'épiderme peut s'épaissir et devenir un véritable durillon.

Sous les téguments d'un moignon, on rencontre immédiatement l'os si la peau seule a été conservée pour recouvrir le squelette.

Il n'en est pas de même si l'on a gardé aussi une longueur suffisante de muscles et si l'on a été assez heureux pour en obtenir la cicatrisation sur place. Sous les téguments, se trouve alors une couche fibreuse dont la structure et l'épaisseur ne rappellent guère l'origine, mais qui n'en sépare pas moins heureusement l'os de la peau et les empêche d'entrer en conflit. Cette *coiffe fibreuse* donne insertion aux tendons et aux muscles, car c'est de la fusion de leurs extrémités coupées qu'elle résulte. Sa cicatrice est bien moins mobile sur l'os que ne peut l'être celle de la peau : on y voit aboutir les cordons fibreux qui représentent les extrémités oblitérées des

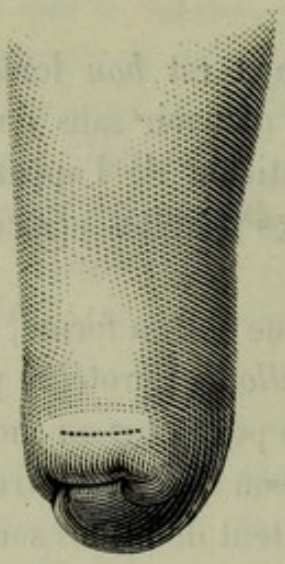

Fig. 65. — Bon moignon de jambe. (Marcellin Duval.)



Fig. 66. — Bon moignon de bras droit. (Houzé de l'Aulnoit.)

gros vaisseaux et les cordons nerveux quelquefois effilés et dissociés, mais plus souvent hypertrophiés et globuleux.

La présence des bouts nerveux au voisinage du sommet d'un moignon, et spécialement dans la région active, est très souvent l'origine d'une incapacité fonctionnelle déterminée par la douleur. Les extrémités des nerfs, surtout celles des nerfs cutanés, dit-on, ont en effet une grande tendance à se renfler en massue, en olive ou en fuseau, et même à se réunir ensemble sous forme d'anses et de plexus. Il en résulte des *névromes* généralement sensibles au moindre contact et qui rendent impuissants et intolérants les divers points qu'ils occupent. Comme les nerfs sont toujours coupés plus haut que la peau, leurs renflements terminaux se rencontrent d'habitude à une certaine distance de la cicatrice, sur le pourtour ou

sur l'extrémité des moignons, suivant la méthode employée. Mais ils peuvent se montrer aussi au niveau même du tissu inodulaire, puisqu'il est possible de voir deux troncs nerveux, séparés par l'épaisseur d'un os, se cicatriser en fronde par-dessous l'extrémité de celui-ci. Pour bien faire, les névromes, puisque les névromes sont presque inévitables, doivent être situés *loin du sommet*, près de la racine du tronçon de membre, et surtout bannis du point ou des points destinés à exercer une pression ou simplement à subir un contact.

Le *squelette* d'un *bon* moignon présente une extrémité arrondie, généralement un peu atrophiée sur une hauteur très variable. A la suite des amputations vraies, le canal médullaire est presque toujours fermé par une mince lamelle de tissu compact quelquefois trouée en son milieu. S'il y a deux os, ils sont assez souvent soudés par des stalactites osseuses, indices d'une irritation prolongée.

Il n'est pas rare de rencontrer quelques irrégularités qui entourent le bout des os et les font ressembler au bout d'un bâton fatigué sur le pavé. Ce sont des productions périostiques auxquelles adhère la cicatrice des parties profondes et quelquefois aussi celle des téguments.

Sous l'influence de la persistance de l'irritation du périoste, il peut se produire, non plus une couronne de simples aspérités, mais un nombre variable d'épines osseuses qu'on a vues assez longues et assez pointues pour perforer les téguments, quelles qu'en aient été l'épaisseur et la laxité.

Les moignons qui proviennent d'une *désarticulation* présentent quelques particularités. Ils ont moins de tendance à la forme conique, mais ils perdent souvent, avec le temps, leur aspect de massue par l'atrophie lente et graduelle de leur squelette. L'extrémité inférieure du fémur elle-même peut s'atténuer au point de ne plus présenter de traces de condyles.

Les cartilages, quand ils ne se sont pas exfoliés, persistent assez longtemps. Uhde en a trouvé des restes sur l'extrémité inférieure de l'humérus, neuf ans après une désarticulation du coude; mais à la longue ils se résorbent.

Dans les premiers temps, les téguments peuvent être com-

plètement dépourvus d'adhérences avec la surface articulaire et ses contours. Il n'en est pas tout à fait de même plus tard, soit que le cartilage ait été éliminé pendant la suppuration de la plaie, soit qu'il ait été résorbé lentement et tardivement. Ici donc, nous n'avons pas la cicatrice fatalement adhérente, du moins pendant les premiers mois, des moignons dont le squelette a été scié.

La forme que prend et garde le bout de l'os d'un moignon dépend sans doute aussi du travail qu'il fait. Mais je ne suis pas sûr de répéter une vérité en disant que l'atrophie survient spécialement lorsque les moignons ne sont employés à aucun service.

Après avoir dit brièvement ce que doivent être les bons moignons, essayons de montrer le défauts des mauvais.

b. *Les mauvais moignons.* — La forme des moignons cicatrisés, abstraction faite de la situation de la cicatrice, est liée, plus souvent qu'on ne le croirait, à leur aptitude au travail. C'est, en effet, la conicité à divers degrés qui est le fléau des moignons.

Qu'est-ce donc qu'un moignon conique?

Cette expression consacrée, qui date du temps où l'on ne s'occupait guère que de l'amputation de cuisse, a besoin à mon sens de quelques explications.

La *conicité* des moignons cicatrisés n'implique pas nécessairement la forme conique; elle est caractérisée par la *tendance de l'os trop long ou trop gros à sortir à travers les téguments trop courts ou trop étroits*. Cette tendance se révèle par la tension des parties molles et de la cicatrice étroitement appliquées sur le squelette; par la sensibilité, la minceur, la misère et par conséquent la fragilité de ces mêmes parties, sensibilité et fragilité qui rendent le moignon incapable, immobile, intolérant et même douloureux au repos (fig. 67 et 68).

Un os d'un faible diamètre ou pointu, recouvert par une surface cicatricielle adhérente, exposée à fleur de peau, tendue de toutes parts par les téguments, et par conséquent tiraillée, voilà le plus mauvais type du moignon conique non ulcéré.

Mais l'extrémité de l'os peut être large et renflée, la cicatrice peut être étroite : si les téguments, quels qu'ils soient, d'un moignon, quelle que soit sa forme, sont à la fois très tendus et sensibles

à la pression, le moignon possède à un degré moindre tous les défauts du type ci-dessus indiqué et mérite le même nom.

Au contraire, bien que les moignons de bras et de cuisse acquièrent le plus souvent, chez les sujets dépourvus d'embonpoint, la forme en pain de sucre, du fait de l'atrophie des muscles, ces moignons, coniques de figure, ne sont pas pour cela coniques dans le

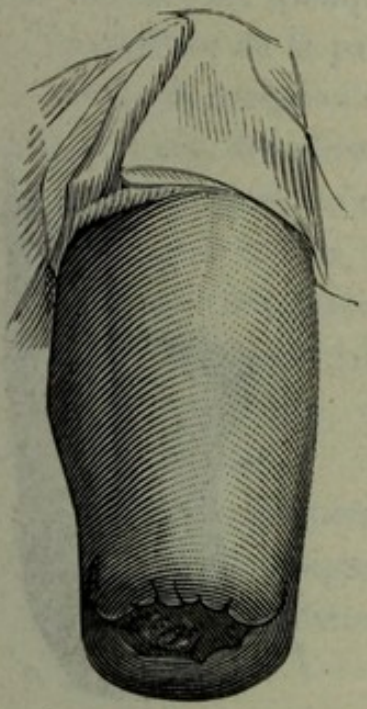

Fig. 67. — Moignon de jambe, non conique de figure, mais à large cicatrice adhérente fréquemment ulcérée et par conséquent conique dans le sens pathologique du mot.

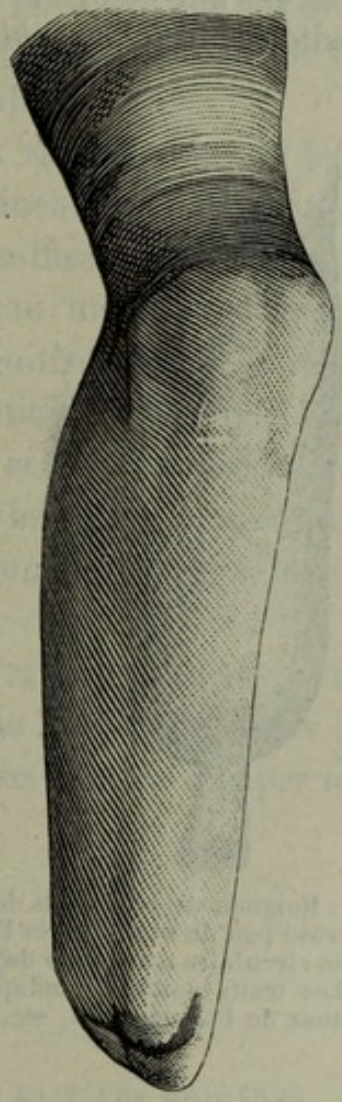

Fig. 68. — Moignon de jambe, conique à tous les points de vue. (L'étranglement qu'on voit au-dessus du genou a été déterminé par l'appareil de Beaufort.)

sens pathologique du mot, sens qui me semble suffisamment éclairé par ce qui précède.

Lorsqu'un moignon conique est assez indolent pour pouvoir travailler, il s'ulcère à la longue : le repos amène la réparation ; puis la reprise du travail reproduit l'ulcération et ainsi de suite. Cette succession d'alternatives ne prend fin que par la condamnation au repos à perpétuité, par la nécrose et la chute de la partie osseuse

saillante, ou encore par l'action chirurgicale sur le squelette ou sur les téguments.

Un moignon conique capable de rester cicatrisé, pourvu qu'il ne travaille pas, n'est point ce qu'il y a de pire.

Très fréquemment, en effet, la saillie de l'os hors des téguments est permanente, soit qu'il n'ait jamais pu être enveloppé par les chairs, ce qui peut être le fait du chirurgien, de la gangrène ou de la nécessité (*conicité d'emblée*) ; soit que, primitivement suffisantes,

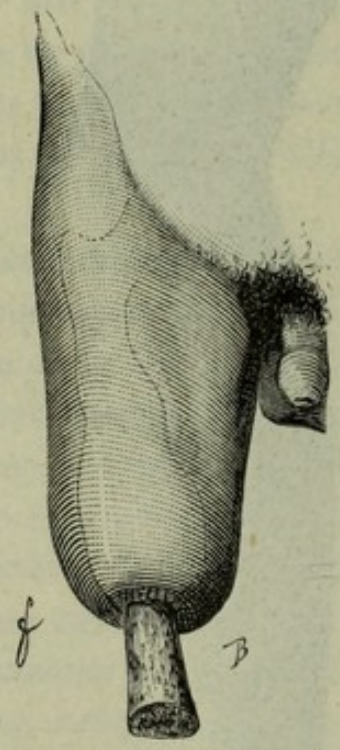

Fig. 69. — Moignon de cuisse. Os dénudé, nécrosé peu de temps après l'amputation circulaire non suivie de réunion. Les traits pointillés indiquent le contour de l'os nouveau, etc.

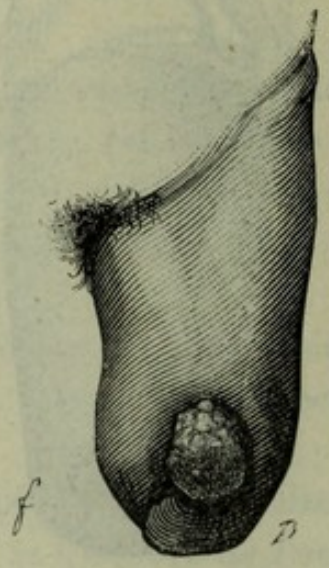

Fig. 70. — Moignon de cuisse. Os vivant couvert de bourgeons charnus, primitivement recouvert, sorti entre les deux lambeaux latéraux abandonnés à la pesanteur dans un pansement vicieux.

les parties molles aient subi une rétraction secondaire graduelle et considérable sous l'influence d'un retard dans la cicatrisation, d'un défaut de solidité du tissu inodulaire formé rapidement et en trop petite quantité, ou d'une irritation prolongée ; soit enfin que l'os lui-même ait grandi, naturellement, comme chez les enfants, ou pathologiquement, par la production de ces végétations très exceptionnelles déjà signalées plus haut.

Lorsque l'os est saillant à l'extérieur depuis un certain temps, ordinairement à travers la plaie d'amputation, mais quelquefois aussi à travers une perforation des téguments et même d'un épais

lambeau, il peut être nécrosé et dénudé (fig. 69) ou, au contraire, vivant et couvert de bourgeons charnus (fig. 70). L'orifice qui lui donne issue est un anneau inodulaire commun à la peau et aux chairs, adhérent au périoste.

Si le bout de l'os est nécrosé, il faut qu'il tombe spontanément ou qu'il soit enlevé ; mais comme la nécrose remonte quelquefois fort haut et qu'alors il se forme un os nouveau qui engaine le séquestre, on conçoit que l'intervention chirurgicale puisse être difficile, contre-indiquée et même impossible.

Dans le cas où l'os, quoique saillant, vit recouvert de bourgeons charnus, le sacrifice de la partie proéminente ne devient nécessaire que si la peau du moignon n'est pas suffisante pour recoiffer l'os après qu'on l'aura détachée de l'anneau inodulaire. Or, si l'insuffisance des téguments n'est pas primitive et si elle ne résulte pas de l'allongement de l'os, cette opération est possible. La rétraction dite secondaire des parties molles, celle qui cause le plus souvent la conicité, porte spécialement sur les chairs qui entraînent il est vrai la peau avec elles ; mais le tégument conserve assez longtemps son extensibilité.

Il est d'autres inconvénients, la névralgie, l'œdème, etc., que peuvent présenter les moignons. Comme il ne dépend pas du chirurgien opérateur de les éviter, je n'ai pas à m'en occuper ici.

ARTICLE II

PROPRIÉTÉS DES MATIÈRES DONT ON FAIT LES MOIGNONS.

En premier lieu, il convient d'examiner les propriétés qui concernent la *constitution physique* des moignons, c'est-à-dire l'élasticité de la peau, la rétractilité des muscles, la dureté et le volume des os. Cette étude nous conduira à la détermination rigoureuse de la quantité de parties molles qu'il faut garder pour obtenir un bon résultat primitif et définitif.

a. *Des téguments.* — Le derme des membres de l'enfant et de

l'adulte est très élastique partout où il n'est pas doublé d'une couche épidermique ou d'un pannicule graisseux d'une épaisseur considérable. Son extensibilité a pourtant des limites. Lorsque les parties sous-jacentes prennent un très grand développement en quelques mois, on observe les éraillures, véritables débridements interstitiels, de la grossesse et des cas mécaniquement analogues. Quand les parties sous-cutanées se gonflent au contraire très rapidement, il se produit des solutions de continuité qui nous intéressent plus directement et résultent de la gangrène des téguments.

D'un autre côté, lorsque la peau, après avoir été lentement et longtemps distendue, se trouve subitement libérée, soit par un amaigrissement rapide, soit par l'accouchement, soit par une section chirurgicale, il arrive souvent qu'elle semble avoir perdu une partie de son ressort et qu'elle ne subit pas immédiatement le retrait dont elle est ordinairement susceptible. Mais, sauf peut-être chez les vieillards, la peau, dans ces conditions, retrouve peu à peu sa rétractilité, et l'opérateur ne doit pas l'oublier.

Il en est de même lorsque le tégument, étant devenu ferme et lardacé au voisinage d'une tumeur blanche, semble avoir complètement perdu son élasticité.

Donc, l'élasticité des téguments épuisée par la distension ou entravée par l'infiltration se retrouve. Si elle ne se manifeste pas par une rétraction immédiate après la dissection d'un lambeau, sachez que plus tard elle vous montrera ses effets. Bien plus, il semble que la rétractilité de la peau n'ait pas de limite, c'est-à-dire qu'elle continue indéfiniment à se manifester, jusqu'à ce que le tégument ait trouvé un point d'appui et acquis une tension capable de contre-balancer sa tendance au retrait.

Heureusement, dans la confection des moignons, il suffit en général de prévoir les effets de la rétractilité immédiate de la peau, de celle qui lui fait perdre un tiers de sa longueur et, dans des cas spéciaux, de celle qu'elle retrouvera prochainement, soit qu'elle ait subi une distension anormale, soit qu'elle ait perdu momentanément sa souplesse par l'infiltration. Cependant, si le moignon est très lent à se cicatriser, ou plutôt s'il ne se forme pas assez rapidement des adhérences inodulaires qui fixent les lèvres de la plaie, attendez-vous à voir la peau, non seulement suivre les chairs dans leur retrait, mais encore contribuer elle-même dans une certaine

mesure à ce retrait, puisque dans des cas pareils elle se montre modérément tendue et dépourvue de plis.

Voyez, par exemple, le moignon de cuisse représenté figure 69, page 116. L'amputation circulaire a été faite pendant la guerre de 1870-1871, très près du genou, par un chirurgien que je connais et qui a certainement bien opéré. Le dessin a été exécuté d'après nature en 1874. En voyant quelle est la saillie de l'os, on devine combien de plis devrait former la peau si elle avait cessé de se rétracter immédiatement après l'amputation. Eh bien ! cette peau, tardivement fixée à l'os nouveau qui entourait la partie cachée du séquestre, avait sur le moignon la même tension que sur le membre sain, ni plus ni moins. Mais un tel retrait des téguments demande du temps ; c'est pourquoi l'on dit quelquefois : quand on a gardé assez de peau, on la retrouve toujours. De sorte que si, par malheur, l'os devient saillant, quoique vif et bourgeonnant, on peut le recoiffer en prenant la simple précaution de désunir l'enveloppe du moignon d'avec l'anneau inodulaire qui adhère au périoste, en faisant de l'autoplastie par glissement. Cela n'est vrai que si l'amputation date seulement de quelques mois, ou bien si la peau s'est trouvée exceptionnellement retenue et mise dans l'impossibilité de se raccourcir.

On pourrait, en employant des termes malheureusement un peu obscurs, résumer ainsi tout ce qui précède :

L'allongement que permet l'*élasticité* de la peau peut atteindre immédiatement ses extrêmes limites ; il disparaît en totalité aussitôt que cesse la cause qui l'avait produit.

Le raccourcissement que détermine l'*élasticité* de la peau libre, arrive au maximum instantanément et persiste jusqu'à ce qu'une force active antagoniste vienne le détruire.

Au contraire, l'allongement réel, résultat d'un travail nutritif interstitiel causé par la distension prolongée, et dû à ce qu'on peut appeler l'*extensibilité* de la peau, est très lent à se produire et très lent à disparaître. Il en est de même du raccourcissement réel, par diminution de substance, déterminé par le relâchement permanent et ce qu'on peut appeler la *rétractilité*.

De ces dernières données physiologiques nous devons tirer deux conséquences pratiques :

1° En présence d'un moignon conique d'emblée, il faut consi-

dérer comme impossible d'obtenir par des moyens mécaniques l'allongement de la peau ; il faut raccourcir le squelette, ou, si l'on ne peut faire autrement, prendre son parti de laisser se former une large surface cicatricielle.

2° Quand il s'agit, au contraire, d'une conicité secondaire, avec saillie d'un os vivant et bourgeonnant, il ne faut pas désespérer de pouvoir le recoiffer avec la peau qui, primitivement suffisante, n'a pas dû, malgré les apparences, subir un raccourcissement réel important, s'il ne s'est écoulé que quelques mois depuis l'opération [1].

Ce qui précède concerne la peau considérée comme une membrane libre sur ses deux faces et partout identique à elle-même. Or, le derme n'est pas également libre, dans toutes les régions, de se rétracter à sa guise. Tantôt son élasticité est paralysée par l'épaisseur de sa cuirasse épidermique ou par la densité de sa doublure graisseuse ; tantôt ce sont des adhérences aponévrotiques ou osseuses qui le retiennent sur place ; tantôt enfin, comme au niveau des coudes articulaires, devant la rotule et surtout derrière l'olécrâne, sa rétractilité soumise à chaque instant à de nouvelles épreuves semble avoir tout à fait disparu.

Donc, dans les régions où l'épiderme est mince, le pannicule graisseux peu abondant, où la peau n'adhère pas notablement aux parties profondes et se trouve peu distendue par l'attitude ordinaire du membre, la rétraction des lambeaux tégumentaires doit être considérable. C'est ce qui arrive à la face dorsale du poignet, au voisinage du pli du coude, à la face antérieure de l'avant-bras et du bras ; sur le dessus du cou-de-pied, près du jarret ; en dedans et en avant de la racine des membres.

Au contraire, là où l'épiderme et le pannicule graisseux sont épais, où les téguments adhèrent aux aponévroses, aux saillies osseuses sous-jacentes, et se trouvent fréquemment distendus par l'attitude habituelle et les mouvements des membres, il ne se produit qu'un faible raccourcissement des lambeaux cutanés. C'est ce que l'on observe sur les sujets gras et en particulier, pour l'une ou l'autre des raisons énumérées ci-dessus : à la paume de la main et à la plante du pied ; en dehors et en arrière de la racine des

1. Voy. Philippe, *Gaz. des hôp.*, 1869, p. 465.

membres ; sur la face dorsale des articulations phalangiennes des doigts, derrière le coude et devant le genou.

On voit donc que l'enveloppe la plus superficielle des moignons est une enveloppe élastique qui sera aussitôt raccourcie que taillée, et qui par conséquent devra être *taillée en prévision même de ce raccourcissement*. Celui-ci varie, il est vrai, avec les régions, l'épaisseur du pannicule graisseux et de l'épiderme, l'âge et d'autres circonstances encore qui ont été ou seront indiquées, mais on peut l'estimer en moyenne à un tiers. Par conséquent, s'il faut un lambeau long de 8 centimètres pour couvrir et fermer une plaie, il est nécessaire d'en tailler un de 12 (voy. plus loin). Certes, la peau rétractée n'est pas de fer, et l'on peut lui redonner par la traction ce qu'elle a perdu par élasticité ; de sorte que, s'il était possible d'obtenir toujours la cicatrisation d'un moignon sans gonflement intérieur et la solidification immédiate de la cicatrice, on pourrait tailler juste sans inconvénients. Mais il n'en est rien et il est très important de ne jamais l'oublier. Quand on ferme une plaie d'amputation par la suture ou les agglutinatifs, il faut que les lèvres de la peau se tiennent en contact d'elles-mêmes, sans nécessiter la moindre traction ; la suture, si on l'emploie, ne doit servir qu'à les immobiliser dans cet état, pendant et malgré le gonflement inflammatoire du moignon, s'il se produit.

L'*épaisseur* de la peau est aussi à considérer. Elle dépend du derme, du pannicule graisseux et de l'épiderme. Un moignon garni de peau épaisse est évidemment meilleur pour le travail qu'un moignon garni de peau mince, d'autant plus que les régions où la peau est épaisse sont déjà et depuis longtemps habituées aux chocs et aux pressions.

Je ne parle ici qu'au point de vue physique ; mais la peau mince ne vaut rien non plus, au point de vue de la vitalité des lambeaux.

Dans les deux cas, il est nécessaire de distinguer la peau épaisse par elle-même, de la peau couverte d'un épiderme épais ou couvrant une épaise couche de graisse et pouvant être mince en réalité.

b. *Des muscles.* — Si la peau, au point de vue de l'étendue et de l'épaisseur, devait nous occuper en premier lieu, parce qu'on ne fait pas de moignons sans peau, les *muscles* appellent mainte-

nant notre attention parce qu'on ne fait guère de moignons sans muscles.

Les muscles d'un moignon doivent être considérés comme devant demeurer en repos pendant la période de cicatrisation ; mais ils peuvent aussi se contracter de temps en temps, plus ou moins énergiquement, être pris de spasme isolément, ou simultanément avec les autres muscles du corps, comme dans le tétanos. Si les muscles d'un moignon n'étaient pas engainés dans les aponévroses, on verrait souvent ceux qui ont été tout à fait privés de leurs insertions inférieures par l'amputation se raccourcir considérablement et momentanément par la contraction. Après l'amputation de cuisse, par exemple, le couturier, muscle long et à longs faisceaux, pourrait se retirer près de l'aine où il formerait une masse ovoïde assez courte, s'il est vrai que les muscles libres peuvent perdre en se contractant les 4/5 de leur longueur[1]. En même temps, ce muscle conservant le même volume, augmenterait considérablement dans ses diamètres, sans toutefois changer de consistance et en restant mou comme tout muscle contracté qui n'éprouve pas de résistance. Mais le muscle couturier, comme tous les autres, est pourvu d'une *gaine aponévrotique* d'autant plus juste que le sujet est plus musclé et plus gras. Quand même on le supposerait tout à fait dépourvu d'adhérences celluleuses, vasculaires et nerveuses, le muscle couturier coupé en travers se retirerait aussitôt légèrement dans sa gaine comme le colimaçon dans sa coquille ; mais pas plus que ce dernier, il ne pourrait trouver place où il n'y en a pas, ni disparaître profondément.

Les aponévroses d'un segment de membre entier sont solidaires. A l'état physiologique, quand un muscle se raccourcit, son antagoniste s'allonge : le premier, en grossissant, enfle sa gaine, l'arrondit et pour cela tire de son côté l'aponévrose d'enveloppe générale ; le second, en s'amincissant, désemplit l'aponévrose et la relâche. Par ce mécanisme, les muscles, dans leur fonctionnement normal qui n'utilise qu'une partie du raccourcissement dont ils sont suscep-

1. En considérant les muscles comme des organes attachés des deux bouts à un os, il y a : *muscles longs à longs faisceaux*, comme le couturier, le biceps, le sterno-mastoïdien, dont le raccourcissement fonctionnel est considérable et la puissance assez faible ; et *muscles longs à courts faisceaux* (tous les muscles penniformes et semi-penniformes, si nombreux dans l'économie), dont la force est considérable, mais le raccourcissement minime.

tibles, n'éprouvent point de gêne sensible de la part des aponévroses.

Il n'en est pas de même dans un moignon dont tous les muscles peuvent se raccourcir et, par conséquent, grossir en même temps. C'est en partie pour cela que lorsque l'on tient en main un moignon de cuisse tout frais et encore ouvert, on ne voit pas, si le spasme est général, chacun des muscles se raccourcir autant que s'il se contracte isolément.

Il y a donc des obstacles mécaniques qui s'opposent à ce que le spasme des muscles d'un moignon puisse déterminer le retrait brusque de ces muscles vers leurs insertions supérieures et, par suite, la conicité instantanée. Ces obstacles qui luttent contre les efforts de la contraction, luttent aussi contre ceux de l'élasticité musculaire qui va nous occuper, c'est pourquoi je crois bon de les énumérer.

Ce sont, avant tout, les adhérences des muscles à l'os, adhérences plus ou moins solides qui cèdent si le périoste se décolle; qui sont directes pour le muscle directement inséré sur l'os, et indirectes pour celui qui n'est rattaché au squelette que par les tractus celluleux, vasculaires et nerveux grâce auxquels il est fixé plus ou moins efficacement aux organes voisins.

En second lieu, c'est la résistance que les gaines aponévrotiques extra et intra-musculaires opposent au grossissement et, partant, au raccourcissement des muscles, résistance d'autant plus efficace que le volume du contenu se rapproche davantage de la capacité du contenant. On voit d'ici quelles doivent être les conséquences d'un amaigrissement rapide à la suite d'une amputation.

Le rôle contentif des aponévroses peut être favorisé par le pansement compressif, par la fameuse bande roulée historique, véritable aponévrose d'enveloppe plus inextensible encore que les aponévroses véritables. Le lien circulaire du garrot, le lien de caoutchouc d'Esmarch, la simple compression circulaire exercée par les mains de l'aide qui rétracte, entravent le raccourcissement des muscles. Louis et Pelletan le disent formellement. C'était vrai avant le chloroforme, alors que le patient contractait violemment les muscles; c'est plus vrai encore aujourd'hui, car sur un amputé insensible les chairs coupées peuvent être retenues en posi-

tion par les mains de l'aide rétracteur. Je l'ai constaté en tenant un bras dans mes mains pendant qu'on l'amputait : j'étais maître du biceps, que je pouvais empêcher de se raccourcir en le tenant ferme; je gênais momentanément l'opérateur en paraissant très zélé pour serrer et rétracter.

Le bandage circulaire que les chirurgiens du XVIIIe siècle appliquaient avant l'amputation, les condamnait au moignon conique s'ils sciaient l'os avant de relâcher le bandage: car lorsqu'ils le desserraient, ils voyaient les muscles devenus libres rentrer dans leurs gaines.

Cela prouve bien l'influence sur la rétraction des chairs, des aponévroses qui agissent par compression circulaire, et l'utilité des bandages et modes de pansement dont l'action est analogue.

Qu'ai-je voulu dire tout à l'heure en écrivant les mots *élasticité musculaire*, et en quoi cette propriété intéresse-t-elle l'opérateur?

Les muscles sont élastiques, rétractiles et extensibles comme la peau, mais ils ne le sont que dans un sens, celui de la longueur.

L'élasticité des muscles n'est point semblable à celle de la peau. Celle-ci, en effet, dépend de l'existence dans la trame du derme de nombreuses fibres élastiques, éléments les plus robustes de l'économie et aussi les derniers à subir la putréfaction, à perdre leurs propriétés; celle-là est fragile comme le tissu musculaire lui-même. Qu'un muscle soit troublé dans sa nutrition depuis quelques jours, qu'il soit mort depuis quelques heures, son élasticité baisse si elle ne disparaît.

L'élasticité musculaire est-elle une propriété de la substance contractile, ou bien seulement de son enveloppe, ou bien encore des deux à la fois? Fort heureusement cela importe peu au chirurgien, car nous n'en savons rien[1].

Les faits que je vais décrire et attribuer à l'élasticité musculaire, M. Richet, dans son *Traité d'anatomie médico-chirurgicale*, les a vraiment beaucoup mieux exposés que ses devanciers. On pourrait critiquer l'entité physiologique qu'il a créée, mais ce n'est point ici le lieu, et je me borne à dire qu'il attribue à la *contractilité*

1. Voy. Bichat, Malgaigne, Richet (traités d'anatomie) et les livres classiques de physiologie, notamment e manuel de Küss et Duval.

spontanée déterminée par une action réflexe continue, ce que les uns attribuent à la *tonicité* et les autres à l'élasticité.

Pour ce que nous faisons ici, qu'importe l'essence même du phénomène? Tirez sur un muscle fixé à l'une de ses extrémités, il s'allongera; lâchez-le, il reprendra sa première longueur, comme un fil de caoutchouc. Comme un fil de caoutchouc, le muscle résiste d'autant plus qu'il est plus allongé, et lorsqu'il ne peut plus s'allonger, il se brise si la force de traction est suffisante. La courbe de l'élasticité musculaire n'est cependant pas semblable à celle des ressorts inertes.

Le faisceau musculaire possède donc l'élasticité de traction, élasticité très étendue, mais d'une grande faiblesse, ce qui semblerait faire croire que, lorsque les muscles d'un moignon seront trop courts, on pourra les allonger par la suture en raison justement et de l'étendue et de la faiblesse de leur élasticité. Mais cela ne se peut, car l'élasticité musculaire est continue, et il n'y a pas de suture qui résiste à une traction continue, les tissus se coupant sur les fils.

Quand on divise un muscle en travers, les deux bouts s'écartent immédiatement d'une quantité *proportionnelle à la longueur des fibres* de chaque bout. Si l'on coupe un tendon, le bout musculaire seul se retire, l'autre reste en place, car il n'est pas sensiblement élastique.

L'écartement des deux bouts d'un muscle est d'autant plus marqué que ce muscle est plus distendu par la position du membre; mais on peut dire que, abstraction faite des adhérences qui peuvent exister, il n'est pas un seul muscle dont on puisse, par une position quelque forcée qu'elle soit, satisfaire la tendance au raccourcissement.

Je veux dire que si, par exemple, on coupe un muscle pris dans le plus grand relâchement possible ses deux bouts s'écarteront encore quelque peu. Les muscles de l'économie ont donc toujours un certain degré de tension, d'autant plus faible, il est vrai, qu'ils sont plus relâchés.

L'étendue de l'élasticité des fibres musculaires dépasse donc faiblement, dans les deux sens, l'étendue des changements de longueur qu'elles subissent normalement. Mais lorsqu'un muscle coupé s'est raccourci, au point de n'avoir plus qu'une longueur égale à celle

qu'il avait pendant son plus grand raccourcissement fonctionnel, il lui reste encore de la tendance au raccourcissement élastique. Cette tendance est très faible, il est vrai, et peut être contre-balancée par la moindre force antagoniste; malheureusement, je le répète, elle est *continue* et triomphe souvent des obstacles qu'on cherche à lui opposer.

Quand on ampute un membre, on le met assez généralement dans une position telle que ses muscles soient également tendus, afin qu'ils se raccourcissent également, du moins ceux dont les fibres sont également longues et également libres. Dans cette position moyenne, de combien se raccourcit ordinairement une fibre musculaire? Je ne suis pas en mesure de répondre mathématiquement à cette question.

Grâce à leur élasticité, les muscles se raccourcissent donc d'une certaine quantité et par conséquent découvrent l'os; mais, comme cela se passe au moment même de la section des chairs, avant le sciage de l'os, l'opérateur y remédie en divisant le squelette à la hauteur nécessaire.

J'ai dit que la peau, après son raccourcissement élastique opéré, tendait encore à perdre de sa longueur réelle. Cela est encore bien plus vrai pour les muscles.

Qu'ils s'enflamment ou qu'ils ne s'enflamment pas, qu'ils se contractent ou qu'ils ne se contractent pas, les muscles, après avoir subi leur brusque raccourcissement élastique, continuent à rentrer dans leurs gaines, mais si lentement qu'on s'en aperçoit à peine. Si le premier jour on pouvait leur redonner toute leur longueur réelle, par suite d'un allongement élastique de 2 centimètres, par exemple, bientôt on ne le peut plus. Et pourtant, cet allongement élastique de $0^{m},02$ est encore possible, mais le muscle s'est raccourci réellement, s'est *rétracté*, et ce n'est point un simple raccourcissement élastique qu'on pourrait toujours corriger par un allongement élastique équivalent, c'est une réelle perte de longueur qui pourra être compensée plus tard, si la cicatrice, pas trop tardive et libre d'exercer son retrait inodulaire, tire sur le muscle suffisamment. En effet, les muscles *sains* sont extensibles, c'est-à-dire qu'ils peuvent s'allonger réellement.

Venons à des conclusions pratiques.

Le raccourcissement élastique qui suit immédiatement la section des muscles s'appelle généralement *rétraction primitive;* le raccourcissement lent et réel qui vient après s'appelle *rétraction secondaire.* On a pu deviner déjà quelles causes devaient favoriser celle-ci : l'amaigrissement rapide du sujet, avec ou sans destruction des traînées celluleuses par la suppuration, le débridement ou la rupture des aponévroses, la diminution de volume des muscles, un pansement vicieux, etc.

La conicité primitive est toujours facile à éviter quand il y a de 'étoffe. Mais si les muscles d'un moignon sont longs, c'est-à-dire si l'amputation a lieu loin de la racine du segment de membre, la rétraction secondaire menace d'être considérable, parce qu'elle est toujours proportionnelle à la longueur des fibres musculaires ici conservées en totalité. En 1880, un chirurgien des hôpitaux de Paris fit une amputation sus-malléolaire elliptique à lambeau postérieur qui ne fut pas réuni par première intention. La jambe resta huit jours totalement comprimée dans du coton, excellent moyen de maintenir les muscles : le lambeau restait parfaitement suffisant. Mais le pansement compressif n'ayant pas été rétabli, dès le lendemain il n'y avait plus de lambeau; il fallut, plus tard, raccourcir les os considérablement.

La rétraction des muscles est fâcheuse parce qu'ils se retirent, et grave parce qu'ils entraînent la peau avec eux, ce qui détermine la saillie de l'os.

Il n'est pas indifférent d'avoir ou de n'avoir pas une couche de chair à interposer entre le squelette et les téguments. Bien que les muscles ne conservent généralement ni leur volume ni leur structure au voisinage de la cicatrice, ils n'en sont pas moins très utiles, car lorsqu'on est assez heureux pour en obtenir la cicatrisation en bonne place, ils couvrent l'os et le séparent de la peau qui se mobilise facilement. Ils font plus : solidement insérés sur l'extrémité du moignon, ils peuvent le mouvoir et le rendre apte à manœuvrer un appareil.

Nous venons de voir que la peau et les muscles, c'est-à-dire les parties molles du moignon, éprouvaient aussitôt coupés une rétraction primitive considérable, et qu'ensuite leur tendance au raccourcissement les rendait susceptibles d'éprouver une rétraction secondaire notable, quoique lente, rétraction secondaire que favorisaient

certaines circonstances, mais contre laquelle on pouvait espérer lutter, spécialement par un mode de pansement capable de produire une réinsertion ou *cicatrisation rapide.*

Contre la rétraction primitive qui est un raccourcissement obligatoire, nous ne pouvons rien que tailler les chairs avec prévoyance. Quelle est donc l'étendue moyenne de ce raccourcissement? Est-il possible de donner une règle de conduite qui permette, en admettant que l'os ne s'allonge jamais, ce qui est vrai dans l'immense majorité des cas, de toujours bien le recouvrir aussitôt l'amputation terminée, d'éviter « la saillie de l'os, aussi fâcheuse pour le malade qu'elle est en général honteuse pour le chirurgien »? (Deschamps et Percy.) Oui, cela est possible, mais à une condition, c'est que la *règle générale* sera modifiée dans son application aux *régions exceptionnelles* où l'on voit la rétraction des chairs ou des téguments excéder ce qu'elle est habituellement. J'aurai soin de ne point l'oublier en traitant des amputations en particulier.

Règle générale. — *La rétraction immédiate enlève aux parties molles d'un moignon un tiers de leur longueur primitive.*

Si donc vous avez besoin d'un lambeau de 10 *centimètres de long, faites-le de* 15 *au minimum : il n'en aura plus que* 10 *quand il sera taillé.*

Voici maintenant les correctifs généraux :

Plus les os sont gros relativement aux chairs, plus il faut être prodigue d'étoffe.

Plus la rétraction secondaire est à craindre et, par conséquent, plus on ampute loin de la racine du segment de membre, plus aussi il faut garder de chairs.

Souvenez-vous encore que la peau, surface enveloppante, doit être plus longue et plus large que les muscles enveloppés.

c. *Des os.* — Chez les enfants, les moignons grandissent souvent dans la proportion normale, l'os s'allonge et les chairs suivent, plus ou moins tendues et atrophiées par l'inaction. Tel est du moins ce qui se passe généralement; mais il est des cas où l'os grandit plus que les chairs et perce la peau, même plusieurs années après la cicatrisation définitive. MM. Bouvier, Marjolin et Giraldès en France (*Bull. Soc. de chir.*, 1859) ont signalé des cas semblables, connus aussi à l'étranger. Il me semble que c'est surtout après

l'amputation de la jambe au voisinage du genou, que l'on a constaté des faits d'allongement de l'os disproportionné à celui des chairs. Cela n'a rien de surprenant.

Quand on ampute un jeune enfant à quelques travers de doigt du genou, on laisse les cartilages épiphysaires supérieurs des deux os, cartilages que l'opération a peut-être surexcités et qui vont produire avec les années presque la moitié d'un tibia et d'un péroné d'adulte. La peau, au contraire, se développe sur place et ne croît pas en longueur par apposition de substance, comme les os. Les téguments de la région de la jarretière et les muscles qui ont été conservés ne peuvent pas reproduire le mollet, bien que la production osseuse marche comme si la jambe n'avait pas été coupée. Le moignon grandit en os pour former une demi-jambe; en chair, seulement pour un quart. Généralement, les deux os ne s'allongent pas également : tantôt c'est le péroné qui perce la peau, tantôt c'est le tibia.

On comprend la possibilité d'observer des faits analogues sur des segments de membres autres que la jambe, amputés près de leur racine, spécialement sur le bras. Du reste, il est bien possible que, certaines circonstances étant données, le squelette d'un moignon d'enfance grandisse plus que la peau, quel que soit le lieu de l'amputation.

Je devais, il me semble, appeler l'attention de l'opérateur sur ce qui précède, puisqu'il en sort l'indication de garder, chez le jeune enfant, une longueur de peau correspondante à celle que pourra atteindre ultérieurement l'os dans son développement physiologique.

On ne peut prévoir les cas très rares et dans lesquels, à tous les âges sans doute, l'ostéopériostite chronique, plus ou moins déterminée par le mode de pansement, produit des aiguilles osseuses capables de perforer les téguments du moignon.

2° *Vitalité des diverses parties des moignons.*

Il ne suffit pas de garder assez de chairs pour recouvrir les os. Il faut encore conserver ces chairs et ces os, c'est-à-dire éviter la gangrène et la nécrose ; combattre la tendance à l'inflammation du tissu cellulaire, des veines, du périoste et de la moelle ; procurer

l'oblitération des artères et la cicatrisation des nerfs en bon lieu ; enfin, favoriser la réunion superficielle et profonde des parties dures et des parties molles.

Est-ce que tout cela dépend du chirurgien? Oui certes, dans une large mesure, et nous verrons plus loin comment il devra se comporter pour réaliser tous ces *desiderata*.

Étudions donc en premier lieu l'énergie vitale, ou la résistance à la mortification, des diverses parties constituantes des moignons.

Abstraction faite de toute complication inflammatoire, la mortification d'un petit bout d'os, de quelques tendons ou de quelques lambeaux de chair, a bien moins d'inconvénients que celle de la peau. Celle-là ne fait en somme que retarder la cicatrisation, chose déjà grave, mais n'empêche pas le moignon d'être utilisable. La gangrène du tégument, au contraire, retarde aussi la cicatrisation, et de plus, pour peu qu'elle soit étendue, détermine la conicité, avec issue de l'os et nécrose consécutive, ou bien sans issue de l'os, mais avec large cicatrice adhérente et par conséquent impotence fonctionnelle.

C'est l'intégrité de la circulation qui maintient la vie dans les diverses parties d'un moignon. Si les chairs flottantes, ou même le bout de l'os toujours quelque peu dénudé, continuent à recevoir du sang artériel en quantité suffisante, et si ce liquide trouve une issue facile par les veines, la mortification de cause locale ne se produira pas.

On comprend que plus les chairs flottantes sont longues, que plus l'os est dénudé, plus mal se fait l'irrigation nutritive, surtout sur les bords libres de ces parties. Donc, la trop grande longueur des chairs, toutes choses égales d'ailleurs, n'est pas favorable à leur conservation. A ce point de vue, il est bon de ne garder que juste la quantité de parties molles nécessaires pour recouvrir l'os. Mais il serait insensé de tailler trop courts les téguments, dans la crainte d'une gangrène problématique, car ce serait exposer l'os à une nécrose certaine.

Le pansement, toujours plus ou moins compressif, peut, en entravant la circulation, déterminer la gangrène. C'est au chirurgien à prendre ses précautions. Mais il ne peut rien de particulier contre la tendance à la mortification que présentent certains sujets atteints de maladies générales, de vieillesse, de diabète, d'alcoolisme, d'al-

tération quelconque et préexistante de la vitalité des tissus du membre amputé. Dans ces divers cas il est obligé de se conduire comme si l'étoffe était neuve et solide.

a. *Téguments.* — Pour vivre, la peau a besoin de recevoir une quantité suffisante de sang artériel et de se débarrasser facilement du sang veineux. Or, les voies circulatoires sont d'autant plus faciles qu'elles sont plus multipliées. Généralement, elles sont d'autant plus nombreuses que le tégument (non compris l'épiderme) est plus épais. Dans la plupart des régions des membres, la peau ne contient pas de longues artères, comme celles du cuir chevelu par exemple ; elle reçoit, des parties sous-jacentes, un grand nombre de petits vaisseaux faiblement espacés et dont les anastomoses intradermiques sont assez étroites pour que le bord libre d'un lambeau cutané un peu long, ait bien des chances de se mortifier, faute de nourriture.

Le tissu cellulaire sous-cutané est le porte-vaisseaux de la peau des membres, sa doublure nourricière.

Les extrémités, et surtout la paume de la main et la plante du pied, ont des téguments très vasculaires.

Devant le genou, derrière le coude, la peau sus-jacente à des espaces libres, et par conséquent très mobile et surabondante, reçoit, des cercles péri-articulaires formés par les récurrentes, des artérioles nombreuses et longues. Au contraire, dans l'intervalle des articulations, le tégument arrive au minimum de vascularisation. Aussi ne doit-on pas s'étonner de voir si souvent se mortifier les lambeaux tégumentaires des amputations de jambe.

Lorsqu'un lambeau cutané a été taillé dans les meilleures conditions pour sauvegarder sa vitalité, il faut encore que dans la suite rien ne vienne compromettre ce premier résultat. Si le tégument prérotulien, en particulier, par ses habitudes physiologiques, se replie naturellement sous l'extrémité inférieure du fémur après la désarticulation du genou, il n'en est pas ainsi du tégument du jarret, dont les vaisseaux, non prédisposés, perdraient, par un coude brusque, une partie de leur perméabilité.

Que de fois la compression du pansement, trop considérable ou mal répartie, n'a-t-elle pas gangrené les lambeaux, et spécialement les lambeaux cutanés appliqués directement sur les os? Et que de

fois aussi la compression en sens inverse, qui résulte du gonflement considérable d'un moignon emprisonné dans une enveloppe suturée trop étroite, n'a-t-elle pas amené le même résultat ?

b. *Muscles.* — Ils reçoivent, on le sait, un grand nombre de vaisseaux qui les pénètrent, obliquement au bras et à la cuisse, presque perpendiculairement à la jambe et à l'avant-bras. Considérons un instant la région antéro-externe de la jambe : aux muscles aboutissent de nombreux rameaux nés de vaisseaux placés à une grande profondeur. Si l'on veut tailler un lambeau bien nourri, il faudra donc *y comprendre ces vaisseaux*, en rasant les os à la Ravaton. Car, en dédoublant l'épaisseur des chairs, pour laisser les fibres musculaires profondes et les vaisseaux, et ne prendre que les fibres superficielles, comme cela se fait encore, on court d'assez grands risques de voir celles-ci se gangrener.

Du reste, il ne faudrait pas croire qu'un copeau musculaire, même volumineux, détaché des deux bouts et resté adhérent à la face profonde d'un lambeau, dût être nécessairement voué à la décomposition. Tout dépend de la conservation des vaisseaux, dont l'origine et la situation varient avec les régions.

c. *Parties fibreuses.* — Tous les chirurgiens s'accordent à douter de la vitalité des parties fibreuses, mais seulement lorsqu'elles sont flottantes, comme le sont naturellement les tendons libres et, accidentellement, les aponévroses et ligaments déchiquetés par un opérateur mal habile. Les tendons adhérents à un repli synovial vasculaire ne se mortifient pas, à moins de circonstances exceptionnelles. Quant aux tendons libres sur une longueur de plusieurs centimètres, il est prudent de les raccourcir.

d. *Os.* — La nécrose est la cause la plus ordinaire du retard de la cicatrisation des moignons. On ne saurait trop faire pour en bien préciser les causes.

Le périoste nourrit les couches superficielles de l'os. Il reçoit lui-même ses vaisseaux des chairs périphériques ; c'est pourquoi les lambeaux périostiques conservés à la face profonde des lambeaux charnus survivent généralement. Pour ne pas affaiblir la vitalité du périoste et, par suite, celle de la virole osseuse sous-jacente, les

chairs ne doivent jamais être décollées du pourtour du squelette d'un moignon. De même la moelle, dont les vaisseaux se distribuent aux couches compactes profondes, a besoin d'être ménagée avec soin.

S'il est dangereux pour le tissu compact d'être privé, lors de l'opération, de ses rapports vasculaires avec le périoste et la moelle, il l'est davantage encore de perdre ces rapports par l'inflammation déterminée le plus souvent par un pansement vicieux.

En somme, les os, pour ne pas se nécroser, ont besoin de vaisseaux. le tissu spongieux en est mieux pourvu que le tissu compact ; aussi est-il plus vivace. Au voisinage des tumeurs blanches, le périoste est épaissi, la moelle splénisée, le tout très vasculaire. Ces conditions semblent rendre la nécrose peu redoutable et sont loin d'empêcher la réunion immédiate.

Les *cartilages* articulaires, greffés sur les os, en dépendent au point de vue de la nutrition. Il s'en faut de beaucoup qu'après une désarticulation, l'exfoliation soit constante, même quand la plaie suppure. Cette dernière circonstance est pourtant essentiellement défavorable à la vitalité du revêtement cartilagineux. Bromfield, dans le siècle dernier, a vivement recommandé d'enlever les cartilages au moment même de la désarticulation, pour abréger considérablement la cure des moignons qui doivent suppurer.

3° *Du processus cicatriciel des diverses parties des moignons.*

La plaie d'un moignon, on le voit, est fort complexe, puisqu'elle intéresse des tissus différents par leurs propriétés comme par leur structure.

Lorsque cette plaie n'est pas réunie, supprimée, pour ainsi dire, immédiatement après l'opération, elle s'enflamme, à des degrés divers, suivant la nature du pansement, l'état général du blessé et la constitution du milieu ambiant. Cette inflammation réparatrice (car je n'ai pas à m'occuper des complications) porte sur tous les tissus inégalement.

Le tissu cellulaire interstitiel se gonfle et prolifère ; il tend à souder ensemble les extrémités de tous les organes coupés, comme le soufre d'un paquet d'allumettes trempées en même temps. Bien-

tôt il a recouvert la plaie d'une nappe embryonnaire bourgeonnante qui jette du pus en quantité variable, et prépare dans son épaisseur des éléments solides définitifs. Quand cette nappe est organisée, elle subit le retrait inodulaire : la plaie se ferme comme un orifice muni d'un sphincter, par-dessus l'os enchâssé. En définitive, il n'existe plus qu'un plan cicatriciel, quelquefois même un simple cordon allant d'une espèce d'ombilic cutané à l'extrémité du squelette et donnant attache, sur toute sa périphérie, aux divers organes divisés par le bistouri.

Cependant, si la peau n'a pas été conservée suffisamment abondante pour obéir au retrait inodulaire, une large cicatrice se forme, étalée en surface sur le bout des os.

On comprend très bien que les coupes vives de la peau, du tissu cellulaire, des muscles et des autres parties molles produisent une couche de tissu conjonctif embryonnaire, puisque les éléments du tissu conjonctif se retrouvent, à l'état fondamental ou accessoire, dans toutes ces parties.

On comprendra aussi l'union des chairs aux os, en réfléchissant qu'il suffit de quelques semaines pour que, sous l'influence de la vascularisation traumatique de la moelle et du périoste, le tissu compact lui-même se vascularise et se raréfie, au point de produire des bourgeons charnus comme le reste de la plaie. Plus tard, il est vrai, le canal médullaire, s'il a été ouvert, se ferme d'un couvercle osseux, auquel le tissu cicatriciel tient lieu de périoste ; et du gonflement périostique il ne reste qu'une couronne d'insignifiantes végétations osseuses.

L'*inflammation des moignons*, si elle ne se modère, devient un danger. C'est par elle que de vastes décollements sous-cutanés, intermusculaires, résultent de la fonte du tissu cellulaire ; que les fusées purulentes remontent le long des gaines tendineuses ; que des hémorrhagies secondaires se produisent, par rupture des jeunes et tendres cicatrices vasculaires ; que les veines et la moelle osseuse suppurent ; que le périoste, en se décollant, abandonne l'os à la nécrose et, libre, cède à la traction des muscles, qui s'y insèrent, agents de la conicité secondaire.

Jusqu'en 1871, la grande majorité des amputés des hôpitaux de Paris voyaient leurs moignons s'enflammer et suppurer, ordinairement plusieurs mois avant d'arriver à la guérison définitive. Le

gonflement souvent énorme atteignait son apogée quelques jours après l'opération, accompagné d'un dégorgement abondant de liquide septique dont la non-élimination ou la réabsorption empoisonnait l'opéré.

L'art des *pansements* a fait des progrès si rapides, qu'à l'heure où j'écris, de tels faits sont devenus exceptionnels dans les services bien tenus. Avec l'alcool, le coton, l'acide phénique, etc., les moignons guérissent beaucoup plus simplement, même en passant par le stade de suppuration, ce qui arrive lorsqu'on tient la plaie ouverte.

La confiance dans les nouveaux pansements est telle, que la *réunion immédiate*, même dans les hôpitaux les plus malpropres, est tout à fait à l'ordre du jour. Quelle tentation, en effet, pour un chirurgien, que d'essayer de créer et de supprimer une vaste plaie, dans la même heure!

Il ne faut pas croire cependant que les lèvres d'une plaie puissent se réunir solidement en quelques instants. Non, il faut toujours un ciment cicatriciel, c'est-à-dire le temps nécessaire au développement des éléments du tissu conjonctif qui doivent remplacer l'exsudat amorphe et agglutinant du premier jour.

De sorte que l'intermédiaire obligé de l'union des divers tissus intéressés dans une amputation est le tissu conjonctif. Aussi est-il presque indifférent de mettre en contact des surfaces hétérogènes. Le muscle s'unit à l'os, l'os au tégument, etc. Il suffit que les parties rapprochées soient immobiles et vivaces. Cependant il est probable que les organes comme le derme, les aponévroses, le périoste, dans lesquels il entre beaucoup d'éléments conjonctifs maigres, sont plus que les autres aptes à la réunion rapide. Pour cette raison, on est porté à croire que les surfaces naturelles des muscles doivent avoir plus de tendance à la réunion rapide que les coupes obliques ou transversales. Il est en outre généralement admis qu'un lambeau périostique s'attache particulièrement bien à la surface de section de la moelle et de l'os.

Les nerfs, on le sait, ont une singulière tendance à la reproduction et à la fusion.

Après avoir étudié la manière de vivre, de souffrir et de guérir des parties d'un moignon, c'est-à-dire après avoir étudié les pro-

priétés physiologiques et pathologiques de chacun des tissus constitutifs des moignons en particulier, étudions le *moignon frais dans son ensemble.*

Le moignon frais doit être confectionné de manière : 1° à ne pas compromettre par lui-même la vie du blessé ; 2° à donner dans la suite un moignon cicatrisé utilisable.

Mais, est-ce que le chirurgien opérateur n'a pas le droit de se laver les mains devant les accidents consécutifs aux amputations? Non. Que dirait-on d'un capitaine qui, après avoir armé son navire sans soin, tiendrait la mer sans précaution?

Les amputés peuvent mourir d'*hémorrhagie*, soit pendant, soit après l'opération. Les hémorrhagies secondaires, d'autant plus graves et d'autant plus difficiles à éviter que le malade a déjà perdu plus de sang, tiennent ordinairement à des *fautes opératoires*, le chirurgien ayant piqué une artère au-dessus de sa ligature, ayant oublié de lier ou mal lié quelque artériole. Les hémorrhagies ne sont point seulement dangereuses lorsqu'elles sont abondantes ; si faibles qu'elles soient, elles sont excessivement fâcheuses, car elles empêchent la réunion immédiate des chairs et inondent les surfaces absorbantes du moignon d'un produit exposé à la décomposition.

Donc, au moment de rapprocher les chairs et d'appliquer le pansement, toutes les sources d'hémorrhagie auront été oblitérées, tout suintement aura cessé depuis quelque temps. C'est la première qualité d'un moignon que d'avoir une plaie parfaitement étanchée.

La *suppuration* de la surface de section est bien plus difficile à éviter que l'hémorrhagie ; aussi est-elle la cause ordinaire de la mort des amputés. Plus cette suppuration est étendue et plus elle dure, plus elle est dangereuse. La surface de la plaie d'amputation sera donc toujours réduite le plus possible par le choix du procédé. Quant à la durée de la suppuration, elle peut être nulle ou considérable. Qu'elle soit nulle, c'est l'idéal ; car c'est la suppuration qui amène la pyohémie, qui épuise le malade, altère ses organes et l'expose, en le retenant au lit, surtout à l'hôpital, à la contagion de plusieurs maladies intercurrentes.

L'idéal est donc la réunion de la plaie par adhésion mmédiate sans suppuration, la *réunion immédiate*. Quelles en sont les conditions?

Il n'y en a que deux, mais elles sont absolues : 1° Effacement complet de la cavité de la plaie par la mise en contact permanent des chairs entre elles et avec les os. 2° Persistance de la vitalité de ces diverses parties.

Pour que les chairs puissent être rapprochées sans laisser de vide dans la profondeur, elles doivent être taillées par des procédés spéciaux suivant les régions amputées. Je pense qu'il y a tout intérêt à scier les os de manière à faciliter ce rapprochement. Pour que les chairs puissent être maintenues en contact, il faut qu'elles aient une longueur suffisante, que le pansement soit intelligemment fait et, si les surfaces doivent verser du liquide, ce qui est l'ordinaire, qu'un drainage efficace soit établi. C'est par la manière de scier les os et de tailler les chairs qu'on prépare le *contact*, et par le pansement qu'on obtient l'*immobilisation*.

Quant à la persistance de la vitalité des parties constituantes d'un moignon, c'est là le point principal. Un opérateur qui laisse un bout d'os saillant et dépouillé de son périoste, de longs tendons flottants ou des parties fibreuses détachées et mal nourries, des languettes musculaires hachées par le couteau, des lambeaux de peau trop longs et amincis, un tel opérateur assure la non-réussite de la réunion par première intention.

Donc, jamais l'os ne doit être privé de son périoste, même dans l'étendue de 2 millimètres, car c'est le périoste qui nourrit les couches superficielles de l'os. Jamais le périoste ne doit être séparé des chairs, car ce sont les chairs qui fournissent au périoste ses vaisseaux. Jamais non plus on ne touchera à la moelle, car elle détruite, même sur une faible étendue, la nécrose est presque fatale. Si donc elle saigne, ce qui arrive surtout dans les cas de splénisation, suite de tumeur blanche, on se gardera de la broyer avec la pince ou de la détruire avec un caustique.

Le bout de l'os amputé ne doit pas fatalement suppurer, il peut se réunir par adhésion immédiate (Verduin le savait déjà), au tissu cellulaire, aux muscles, et surtout au périoste; plus facilement, lorsque l'os, la moelle et le périoste sont vascularisés, du fait de l'enfance ou de la maladie. Lorsque la section osseuse ouvre le canal médullaire et atteint par conséquent un cylindre osseux compact, à mince périoste, la réunion est moins facile, la myélite et la nécrose plus fréquentes.

Si donc il était possible de toujours amputer dans une région dépourvue de canal médullaire, un os vasculaire et entouré d'un périoste épais, on devrait toujours le faire. C'est pour cela qu'il est bon, lorsque le hasard nécessite l'amputation d'un membre autrefois fracturé, de scier l'os au niveau du cal afin de ne pas ouvrir le canal médullaire.

L'ostéo-myélite ascendante n'entraîne pas seulement la nécrose d'une virole osseuse; elle est très fréquemment la cause apparente et probablement réelle de l'infection purulente.

Lorsque, au lieu de scier les os, on se borne à les séparer au niveau des articulations, la réunion immédiate du moignon est encore possible, car le cartilage ne s'exfolie pas nécessairement; il peut adhérer aux lambeaux et très vite, comme le reste de la cavité articulaire.

C'est un grand point que d'éviter la nécrose du bout des os sciés ou l'exfoliation des cartilages des os désarticulés; car c'est enlever la cause non pas constante, mais ordinaire de l'échec de la réunion immédiate. Nous n'avons plus, en effet, comme dans la première moitié du siècle, besoin de nous presser pour terminer l'hémostase définitive. Nos opérés ne souffrent plus; nous pouvons prendre le temps de lier jusqu'aux moindres artérioles; aussi ne voyons-nous plus que rarement la réunion immédiate échouer, par suite du suintement sanguinolent ou de l'hémorrhagie véritable.

Si l'os devait fatalement se nécroser ou, tout au moins, suppurer, comme on pouvait le croire en visitant naguère les hôpitaux, il y aurait lieu de se demander s'il est permis de fermer la plaie immédiatement après l'opération. Cette occlusion, plus ou moins complète, serait encore possible, car les chairs et les téguments se cicatrisent parfaitement par-dessus un os mortifié qui entretient, dans la profondeur du moignon, un foyer de suppuration dont les produits ne peuvent être évacués au dehors. Il est évident que si l'os suppure ou se nécrose, la réunion immédiate de l'enveloppe charnue des moignons a bien peu d'avantages, si elle en a, sur la cicatrisation après suppuration de la plaie tenue béante jusqu'à son entière oblitération.

C'est pour cela que, la réunion immédiate totale étant l'idéal, à tous les points de vue, le chirurgien doit faire, pendant l'opération, tout ce qui peut empêcher la suppuration et la nécrose du

squelette. Il y arrivera en choisissant le lieu de l'amputation, si c'est possible ; en conservant le périoste adhérent aux chairs et à l'os, aussi long que l'os sinon plus ; en respectant la moelle ; en sciant l'os et taillant les chairs de manière à rendre possible un contact parfait et général.

Nous avons vu que ce contact dont la permanence est si nécessaire, pouvait être détruit par le sang, à la suite d'une hémostase insuffisante ; qu'il pouvait être empêché par une section vicieuse de l'os et des parties molles, par la nécrose d'un bout d'os dénudé : il peut l'être aussi par la mortification des parties charnues. C'est pourquoi, sur un bon moignon prêt à être réuni, on ne doit voir, je le répète, ni muscles déchiquetés, ni tendons flottants et échancrés de coups de couteau, ni parties fibreuses susceptibles de se mortifier.

Toute la plaie doit être nette, vivace, aussi peu anfractueuse que possible, et purgée, par les ciseaux ou le bistouri, de toutes les parties avariées susceptibles de se gangrener et par conséquent d'entraver la réunion. En un mot, le moignon doit être *paré* avec soin, ce qui se fait en même temps que l'hémostase et ne demande que quelques instants. Nous verrons, à propos des amputations en particulier, quelles sont les indications qui découlent de la conformation de chacune des régions des membres.

Au point de vue de la forme définitive du moignon et de son aptitude ultérieure au travail, la réunion immédiate présente également les plus grands avantages : avec des chairs suffisantes, elle évite la conicité, l'adhérence de la cicatrice tégumentaire aux os, et surtout la formation d'une large surface inodulaire, comme cela est si fréquent après la suppuration de l'os, même lorsqu'on a gardé assez de parties molles. Toujours au même point de vue, la peau doit être, autant que possible, doublée d'un matelas de parties charnues ; l'os scié de manière à ne pas ulcérer ni percer la peau ; les nerfs des lambeaux réséqués, car les névromes rendent quelquefois inutiles et embarrassants les plus beaux moignons. Enfin et surtout, il faut que les chairs aient été taillées de manière à placer la cicatrice dans un sens favorable au travail que plus tard exécutera le moignon.

Quand l'opérateur a rempli toutes ces conditions de succès, il ne doit rien négliger dans le pansement pour assurer la réussite. Il

soignera l'hémostase définitive d'une façon particulière, employant la torsion ou les fils absorbables. Pour parer à toute éventualité, il drainera la profondeur du moignon, mais sans interposer le tube entre les os et les chairs, ce qui détruirait un contact précieux. Des sutures étagées assureront la permanence de ce contact, aidées d'une *compression extérieure*, molle et intelligemment répartie. Le tout, isolé de l'air nocif par le coton ou les agents chimiques antiseptiques, sera *absolument immobilisé*[1].

Toutes ces précautions ne rendent pas superflues celles de l'hygiène hospitalière et individuelle, dont un chirurgien prudent ne se départit jamais.

ARTICLE III

CLASSIFICATION DES MÉTHODES D'AMPUTATION

Le but, la fin de toute amputation, c'est le moignon, le moignon cicatrisé qui résume en lui toutes les particularités de l'opération.

Or, quelle est la caractéristique d'un moignon? Est-ce son indolence, sa régularité, sa charnure?

Non, c'est *la situation de la cicatrice* relativement à l'extrémité des os.

Ordinairement, en effet, la cicatrice ne pouvant tolérer ni chocs ni pressions, rend la région qu'elle occupe incapable, soit de transmettre le poids du corps, soit de presser un outil, soit de fournir un point d'appui à la gaine ou coquille d'un appareil prothétique, etc.

Il dépend de l'opérateur de placer la cicatrice où il veut; il lui suffit, pour cela, de connaître les propriétés des chairs de la région et de les tailler en conséquence.

1. Verduin (d'Amsterdam), l'inventeur principal de la méthode à lambeau (traductions de Vergniol, 1697, et de Massuet, 1756), fait remarquer qu'avant lui, personne n'avait parlé de la cure des amputés par opposition de substance. Il dit que la chair doit être doucement contenue sur l'os pour s'y unir et emploie un *soutien* mécanique. « Certainement, ajoute-t-il, c'est une chose fort remarquable que la chair entée s'attache si tost et si ferme au tronc, surtout à l'os. »

Alanson, en octobre 1781, pour fixer solidement le lambeau postérieur d'une amputation sus-malléolaire et en obtenir l'adhésion immédiate, emploie la *suture profonde*: THROUGH THE WHOLE SUBSTANCE OF THE FLAP.

La plupart des moignons qui résultent des amputations du *membre inférieur* sont destinés à s'appuyer sur le sol, directement ou à l'aide d'un simple prolongement artificiel. La cicatrice ne doit donc pas se voir sur la surface d'appui; elle doit être rejetée sur l'un des côtés, c'est-à-dire sur l'une ou l'autre des quatre faces du moignon.

Plusieurs moignons du *membre supérieur* sont au contraire destinés à fournir, par leur périphérie, un point d'appui solide et indolent à la gaine cylindrique creuse qui sert de base à l'appareil prothétique, si simple qu'il soit. Par conséquent, la cicatrice sera bien placée sur le bout du moignon, bout libre dans la coquille de l'appareil et sans contact avec elle.

Enfin, il est de nombreux moignons qui sont moins exigeants que ceux des deux catégories précédentes. Ce sont ceux qui n'ont besoin d'agir ni par leur extrémité, ni par *toute* leur circonférence. Une cicatrice terminale ne les gêne pas, non plus qu'une latérale, pourvu qu'elle soit placée du bon côté, du côté inactif. On peut donc les réaliser par les procédés qui conviennent aux deux premières catégories. Mais, pour des raisons anatomiques et opératoires, on préfère souvent d'autres manières de faire qui, en définitive, donnent une cicatrice à la fois terminale et latérale, une cicatrice qui se prolonge généralement sur un côté de la circonférence, quelquefois sur plusieurs, mais en laissant toujours le *côté utile* matelassé par des téguments intacts, solides et indolents.

Telles sont les trois catégories de moignons auxquelles répondent trois systèmes d'amputations, que je désignerai par ces mots :

Système des amputations *à cicatrice latérale.*
Système des amputations *à cicatrice terminale.*
Système des amputations *à cicatrice termino-latérale.*

Qu'on ne se méprenne pas sur le sens attaché ici à l'adjectif *latérale*, qui veut dire : appartenant à un *côté quelconque*, interne ou externe, antérieur ou postérieur, dorsal ou palmaire, loin du centre ou pôle terminal du moignon.

Quand la cicatrice est à la fois terminale et latérale, elle se prolonge soit sur un, soit sur plusieurs côtés : elle est alors ou termino-unilatérale, ou termino-bilatérale.

Le chirurgien qui a de l'étoffe (quelquefois on taille son habit comme on a son drap) doit se demander, avant de prendre le couteau, dans laquelle des trois catégories devra rentrer le moignon qu'il va faire, c'est-à-dire comment et pour quoi ce moignon sera utilisé. Cette indispensable opération mentale étant accomplie, reste à déterminer de quelle façon le moignon d'élection sera réalisé. Car il y a plusieurs manières d'arriver à peu près au même but, et l'état anatomique, naturel ou accidentel des parties, peut conseiller, sinon imposer l'une ou l'autre de ces manières que l'on appelle *méthodes*, *modes*, *procédés* opératoires. Ces expressions sont souvent employées comme synonymes, mais le terme *méthode* est le plus large, et le terme *procédé* le plus étroit.

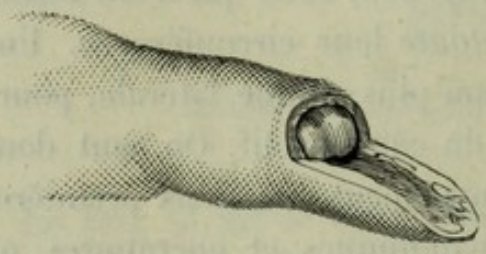

Fig. 71. — Amputation partielle d'un doigt, lambeau unique palmaire.



Fig. 72. — Moignon de doigt, lambeau unique, cicatrice latérale (dorsale).

On compte cinq principales manières d'amputer, désignées, d'après la forme de l'incision des téguments et des chairs, sous les noms de méthodes *circulaire*, *elliptique*, *ovalaire*, *à deux lambeaux*, *à lambeau unique*.

La méthode *à lambeau unique* donne une *cicatrice latérale*, plus ou moins éloignée du bout du moignon, suivant que le lambeau est plus ou moins long (fig. 71 et 72).

L'incision *elliptique très oblique* amène un résultat absolument semblable (fig. 73 et 74).

Moins cette incision est inclinée, c'est-à-dire plus elle se rapproche de la forme circulaire, plus aussi la cicatrice tend à devenir purement terminale (fig. 75 et 76).

A la suite de l'*incision circulaire*, la cicatrice ferme la plaie comme les cordons d'une bourse ; elle se fixe au centre du moignon (si aucune disposition anatomique particulière ne l'entraîne sur l'un des côtés), et donne, en définitive, le type du moignon

à cicatrice terminale médiane ou opposite de Malgaigne (fig. 77).

La méthode *à deux lambeaux égaux* donnerait toujours, si le tissu inodulaire n'était pas essentiellement rétractile, une cicatrice



Fig. 73. — Incision elliptique très-oblique. Le point culminant est au-dessus de la section osseuse.



Fig. 74. — Moignon sus-malléolaire résultant de la méthode elliptique très oblique; cicatrice latérale (antérieure).

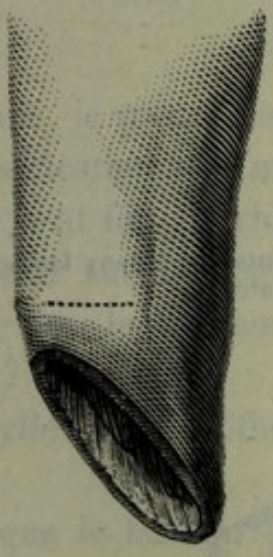

Fig. 75. — Incision elliptique peu oblique; le point culminant reste au-dessous de la section osseuse.

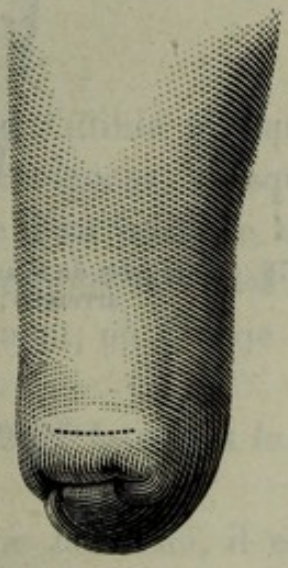

Fig. 76. — Moignon de jambe résultant de la méthode elliptique peu oblique; cicatrice terminale protégée.

terminale traversant comme un méridien le pôle du moignon, pour empiéter sur deux côtés opposés (fig. 78). Mais souvent la ligne inodulaire se raccourcit au point de devenir simplement *terminale* plutôt que *termino-bilatérale.* Lorsque les deux lambeaux sont

inégaux et que cependant le plus long est de longueur modérée, le résultat ressemble à celui de l'incision elliptique peu oblique.

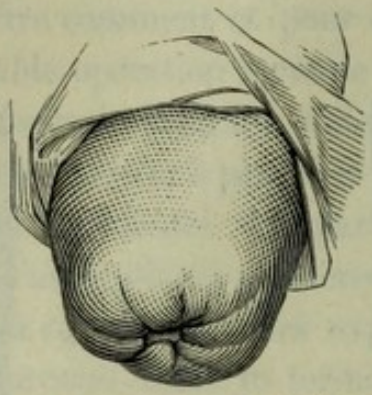

Fig. 77. — Moignon de cuisse non déformé résultant de l'incision circulaire cicatrice terminale presque centrale.

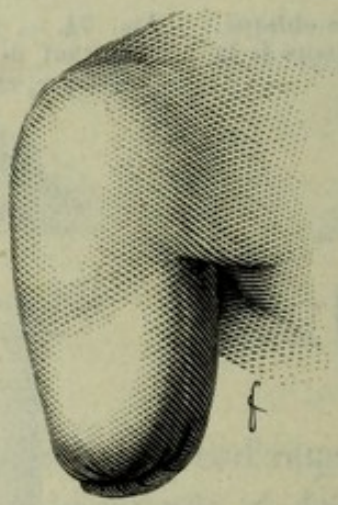

Fig. 78. — Moignon de bras résultant d'une amputation à deux lambeaux arrondis ; cicatrice termino-bilatérale

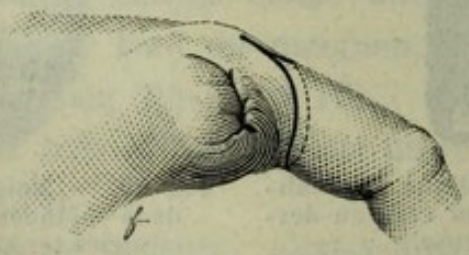

Fig. 79. — Moignon d'index désarticulé par la méthode ovalaire, cicatrice termino-unilatérale.

Enfin, l'incision dite *ovalaire* n'étant qu'une incision circulaire ou elliptique peu oblique avec fente latérale plus ou moins longue, ne peut être suivie que d'une cicatrice *termino-unilatérale* (fig. 79).

Le tableau suivant résume les développements qui précèdent :

CICATRICE TERMINALE (moignon utilisable par toute sa circonférence).	MÉTHODE CIRCULAIRE (méthode *elliptique peu oblique* et quelquefois, méthode mixte à *deux courts lambeaux*).
CICATRICE LATÉRALE (moignon utilisable et par son extrémité et par la moitié de sa circonférence).	MÉTHODE A LAMBEAU UNIQUE (incision *elliptique très oblique* (méthode à *deux lambeaux très inégaux*).
CICATRICE TERMINO-UNILATÉRALE (moignon utilisable par trois de ses faces).	MÉTHODE OVALAIRE (rarement : *incision elliptique* fermée suivant le grand axe).
CICATRICE TERMINO-BILATÉRALE (moignon utilisable par deux de ses faces).	MÉTHODE A DEUX LAMBEAUX, grands et sensiblement égaux.

Personne, je pense, ne mettra en doute l'utilité pratique d'une telle classification des méthodes et des moignons, puisque, je le répéterai cent fois, le chirurgien, en face d'un membre à couper, doit se poser successivement les deux questions suivantes :

1° Que fera le moignon, et par conséquent, où dois-je placer la cicatrice ?

2° Quelle est la méthode qui me donnera le mieux le résultat désiré ?

Pour que le tableau précédent exprime la vérité, il est nécessaire d'ajouter quelques remarques.

En effet, une incision circulaire, c'est-à-dire faisant le tour du membre comme un bracelet, une jarretière, ne donnera une cicatrice terminale qu'autant qu'elle *restera* circulaire après la section des chairs. Dans la pratique, presque toujours, cette cicatrice sera éloignée du centre du moignon par l'inégale rétraction des muscles.

La même cause, la rétraction, agissant inégalement sur les diverses faces du membre, peut déformer singulièrement les incisions

elliptiques, tantôt en exagérant leur obliquité, tantôt en la faisant disparaître. Sans cesse, dans le cours de cet ouvrage, je reviendrai sur la déformation physiologique immédiate des plaies d'amputation, et l'on verra que, pour obtenir ce que l'on veut, il faut souvent commencer l'opération comme si l'on désirait autre chose.

Pour se convaincre de la réalité de ce que je viens de dire, il suffit d'amputer un membre supérieur, successivement au poignet, au milieu de l'avant-bras et au coude, par la méthode circulaire. Au poignet, l'incision devient elliptique par le retrait considérable des téguments dorsaux. Au milieu de l'avant-bras, elle reste circulaire. Au coude enfin, par la rétraction étonnante des parties molles antérieures, la cicatrice vient se former tout à fait en avant, quel-

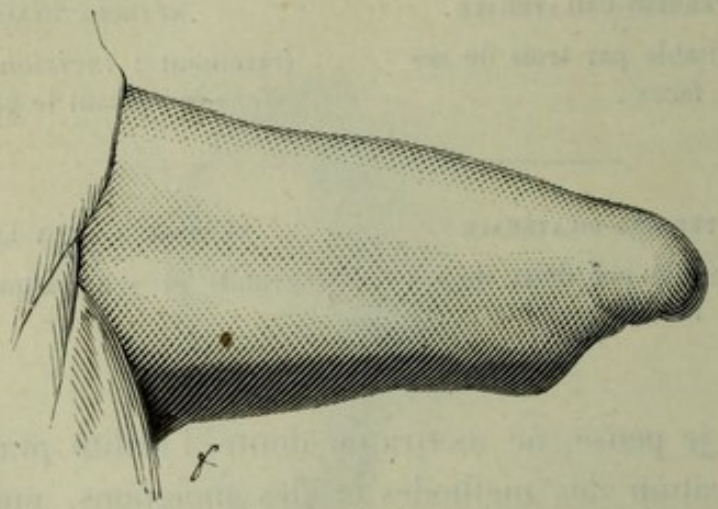

Fig. 80. — Profil interne d'un moignon résultant d'une amputation circulaire de la cuisse gauche. Déformation causée par la rétraction secondaire des muscles postérieurs et internes.

quefois à plusieurs centimètres au-dessus de l'extrémité de l'humérus.

Sur la cuisse, l'incision circulaire devient elliptique à point culminant postéro-interne. Donc, si l'on veut y obtenir une cicatrice centrale terminale, il faut couper les téguments et les chairs plus bas, en dedans et en arrière, qu'en dehors et en avant, faire une incision elliptique qui deviendra circulaire immédiatement. C'est ce que Marcellin Duval exprime à peu près ainsi : A la cuisse, pour réaliser la méthode circulaire, on doit pratiquer l'incision elliptique.

Les lambeaux, il faut y songer quand on les dessine, n'échappent pas davantage aux conséquences de l'inégale rétraction des

parties molles; ils subissent en maintes régions des altérations considérables dans leur forme et dans leurs dimensions (fig. 82).

Ce n'est pas tout de faire le moignon idéal, il faut encore le conserver tel, c'est-à-dire entraver par une cicatrisation rapide la rétraction secondaire capable de déformer les moignons, plus encore que la rétraction primitive.

En général, on se préoccupe trop peu de la déformation primitive, et, comme on est souvent impuissant contre la secondaire,

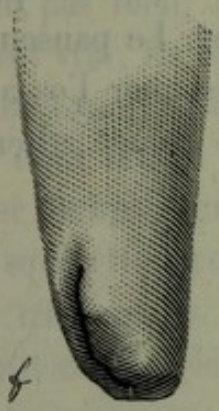

Fig. 81. — Face postérieure d'un moignon sus-malléolaire, méthode circulaire. Déformation causée par la rétraction secondaire des muscles de la région postérieure.

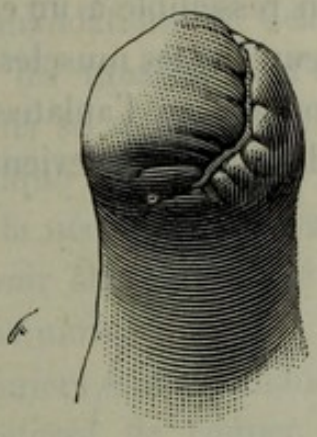

Fig. 82. — Moignon dressé de bras droit amputé à deux lambeaux primitivement égaux dont l'interne, considérablement rétracté, a entraîné la cicatrice de son côté.

il devient quelquefois difficile, même à des yeux exercés, de dire, à l'aspect d'un vieux moignon, par quel procédé il a été obtenu.

Bien que ces réserves fassent pressentir les nombreuses modifications que devront subir les méthodes désignées ci-dessus, pour s'adapter à chaque amputation en particulier, je vais donner successivement les règles de chacune de ces méthodes.

L'opérateur, réduit à la connaissance de tels préceptes généraux, obtiendrait souvent, il faut le dire, un résultat inattendu et même redouté; ils sont néanmoins indispensables, car ils constituent la base que viennent altérer à peine les modifications commandées par la conformation de chaque région et les propriétés de ses parties molles.

A. — De la méthode circulaire

Le résultat immédiat de la méthode circulaire diffère, suivant que le squelette du membre est, ou n'est pas, entouré de muscles épais.

Dans le premier cas, comme à la cuisse, au bras, la plaie d'amputation ressemble à un entonnoir : le bord est formé par la peau, l'intérieur par les muscles et le fond par l'os. Le pansement ferme cet entonnoir en l'aplatissant, pour emprisonner l'os au fond ; la plaie, de circulaire devient diamétrale et se fronce ultérieurement

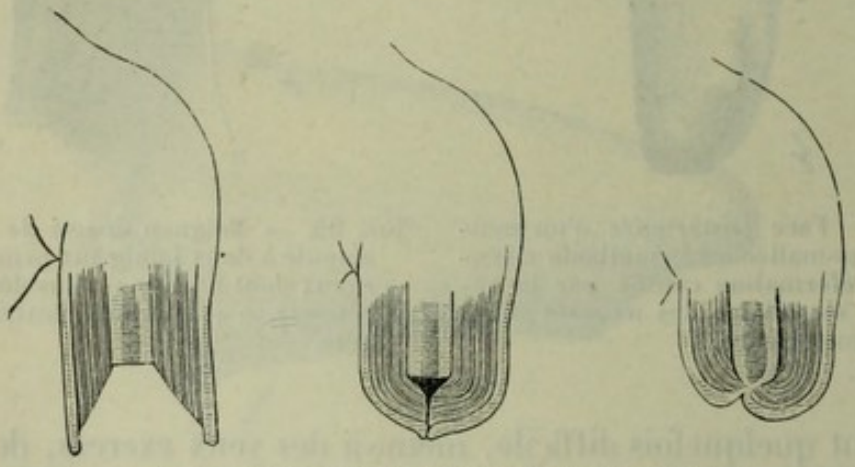

Fig. 83. — Coupe d'un moignon de bras infundibuliforme béant.
Fig. 84. — Le même moignon fermé. On voit un clapier au bout de l'os.
Fig. 85. — Le même cicatrisé. Le noyau inodulaire unit l'os, les chairs, la peau.

par les progrès de la cicatrisation. C'est l'amputation circulaire type: elle mérite le nom d'*infundibuliforme* (fig. 83, 84 et 85).

Dans le second cas, on ne peut garder que de la peau pour envelopper les os ; c'est ce qui arrive près du poignet. La plaie présente l'aspect d'un vase cylindroïde peu profond dont le pourtour est formé par la face intérieure des téguments disséqués sur une étendue suffisante, et le fond, large et plat, par la *section transversale* des os et des tendons, encore pourvus ou non de fibres musculaires. C'est l'amputation circulaire dite *à manchette.*

En raison de la conformation de certains segments de membres dont les os sont entourés de muscles d'un côté et sous-cutanés de l'autre, ces deux manières se combinent quelquefois. Il en est de

même quand on a affaire à des membres très volumineux sur lesquels il est indispensable de disséquer la peau et de la retrousser, avant de couper les muscles, si l'on veut pouvoir fermer le moignon.

Amputation circulaire infundibuliforme.

Les anciens ne pratiquaient que l'amputation circulaire et ne la pratiquaient pas bien. Malgré les recommandations de Celse, trop brèves, il est vrai, ils coupaient la peau, les muscles et l'os, tout au même niveau. La saillie de l'os qui ne se rétracte pas comme les chairs, était fatale. Le moignon, conique d'emblée, ne pouvait se cicatriser définitivement qu'après que la nécrose était venue raccourcir le squelette, trop long pour pouvoir être enveloppé par des téguments trop courts. Cela demandait six mois.

J. L. Petit et Cheselden furent les premiers à recommander, celui-là sur le continent, celui-ci en Angleterre, de couper d'abord la peau et la graisse; puis, après la rétraction de ces téguments, de diviser les muscles le plus haut possible [1]. (Voy. Garengeot, 1720.)

En 1742, Henri-François Ledran s'exprime ainsi : « Je couppe « d'un seul coup la peau et la moitié de l'épaisseur des muscles « par une incision circulaire; aussitôt je fais retirer en haut la « peau et les muscles autant qu'il est possible, et je fais une se- « conde incision circulaire précisément au niveau de la peau coup- « pée et retirée. Par celle-ci je ne couppe point de peau, mais « seulement les muscles jusqu'au périoste inclusivement, sans « craindre de gâter le couteau. »

Plus tard (1779), Alanson, trouvant insuffisants les préceptes des chirurgiens qui se contentaient de faire rétracter la peau, et même ceux de Bromfield qui recommandait de détruire les adhé-

1. Il n'est pas facile de faire accorder par un Anglais que la priorité de cette *double incision* appartient très vraisemblablement à J. L. Petit.

Avant la naissance de Cheselden, qui eut lieu en 1688, le précoce et célèbre chirurgien français enseignait déjà l'anatomie. En mai 1719, le traité des *opérations de chirurgie* de son élève Garengeot était livré à l'imprimerie : il paraissait en 1720 à Paris, et à Londres en 1723. Dans ce traité, la *double coupe* est décrite avec grand soin, page 344. — Cheselden, au contraire, n'a écrit qu'en 1749. Il est vrai qu'il prétend avoir eu l'idée de couper la peau et les muscles successivement, pendant qu'il étudiait sous Feru, vers 1710 au plus tôt.

rences apparentes des téguments, modifia ainsi chacun des temps de la double coupe de J.-L. Petit : après l'incision circulaire de la peau, il disséquait au besoin cette membrane de manière à la séparer des muscles superficiels, *dans une étendue juste suffisante;* puis il coupait les muscles, non sans difficulté, en plongeant le bout de la lame obliquement vers la racine du membre, pour *creuser* le moignon comme on évide une pomme gâtée avec la pointe d'un couteau.

Malgré les perfectionnements successifs de la méthode de J. L. Petit, la conicité primitive du moignon demeurait tellement fréquente, que Louis, le célèbre secrétaire de l'Académie de chirurgie, porta son attention sur ce point, et démontra, en 1752, les avantages de la méthode de Celse. Celle-ci consiste à couper d'un premier coup, jusqu'à l'os, la peau et les muscles; puis à recouper ensuite à sa base le cône musculaire qui n'a pas manqué de se former par la rétraction plus grande des muscles superficiels dépourvus d'adhérences osseuses. Ce procédé de la *coupe et recoupe* fut longtemps en honneur. Dupuytren l'employait et, en 1868, sous mes yeux, St. Laugier l'exécutait encore à l'Hôtel-Dieu de Paris.

Louis conseilla donc de diviser une deuxième fois les muscles profonds, afin de porter la scie le plus haut possible. B. Bell prétendit arriver au même résultat en détruisant les attaches osseuses de ces mêmes muscles avec un couteau en forme de truelle insinué tout autour de l'os.

Ainsi donc, de nombreuses tentatives furent faites dans le cours du dix-huitième siècle pour remédier à la conicité du moignon. Ce fut Desault qui eut l'honneur de rassembler ce qu'il y avait de bon dans le procédé de Petit et dans celui de Celse renouvelé par Louis, et par conséquent, d'établir définitivement les règles de la méthode circulaire. Desault, après la section des téguments, coupait les muscles « couches par couches, laissant d'abord rétracter la première avant que de diviser la seconde, incisant ensuite celle-ci au niveau de l'endroit où les chairs s'étaient retirées, et ainsi de suite jusqu'à l'os. Par là on a le véritable cône creux. » (Tome II, p. 547.)

Aujourd'hui, la section des parties molles dans une amputation circulaire doit être décomposée en quatre temps successifs :

1° Division des téguments;

2° Mobilisation et rétraction des téguments ;
3° Coupe des muscles ;
4° Recoupe des muscles restés saillants.

Position de l'opérateur. — Sauf pour la cuisse droite, en dedans de laquelle on ne peut manœuvrer, l'opérateur droitier se place de manière que la partie sacrifiée soit à sa gauche, sinon dans sa main gauche. Il ne regarde pas le membre directement par le

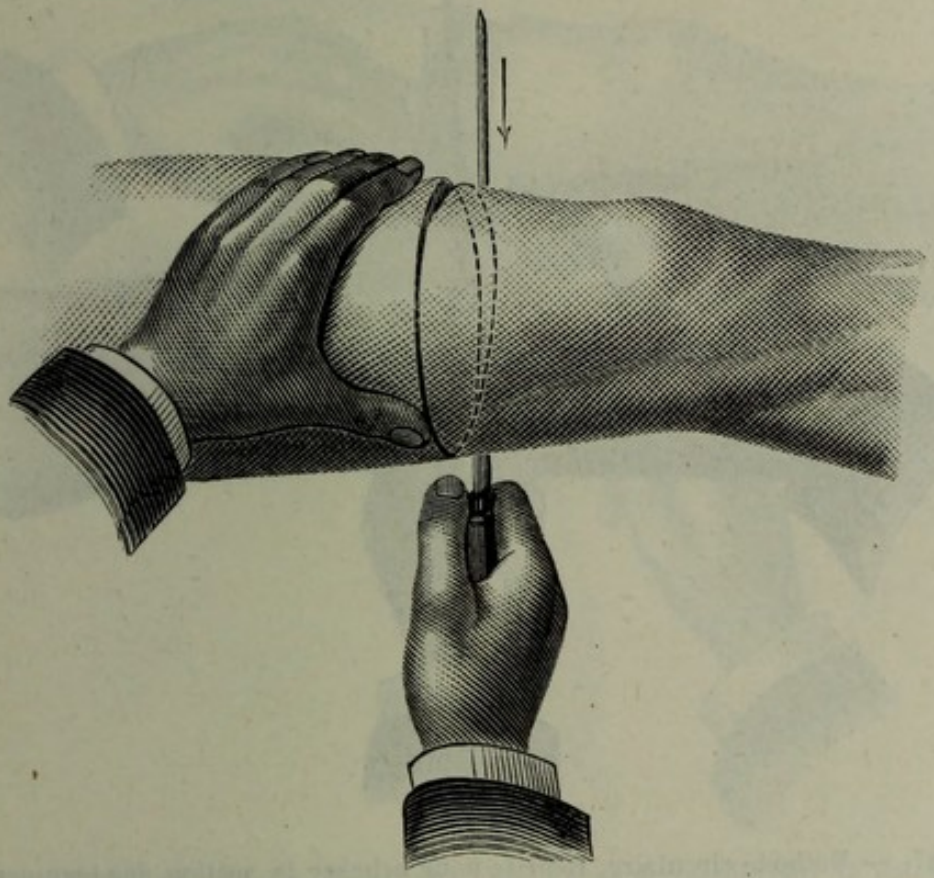

Fig 86. — Méthode circulaire. Attaque pour commencer la section des téguments. Cuisse droite.

travers, car il est ordinairement tourné de trois quarts, vers la face de l'opéré. Campé sur la hanche droite, les pieds d'équerre et les jarrets pliés, le bras droit libre dans tous ses mouvements, il peut, sans changer d'attitude, accomplir tous les temps de l'opération, y compris le sciage des parties osseuses.

Un aide habile est indispensable pour rétracter les parties molles.

1° Pour *diviser les téguments*, l'opérateur tenant le couteau à pleine main, comme une serpette, le passe sous le membre, la

pointe haute, attaque avec le talon du tranchant les téguments de la face éloignée (fig. 86). En tirant et sciant au besoin avec légèreté, il coupe successivement sur la face éloignée de lui, sur la face inférieure et, toujours tirant mais en relevant le manche, sur la face rapprochée. Les téguments étant incisés sur les trois quarts de la circonférence [1], il faut faire une *reprise*. La droite qui était en supination se met en pronation, amène le couteau par-dessus le

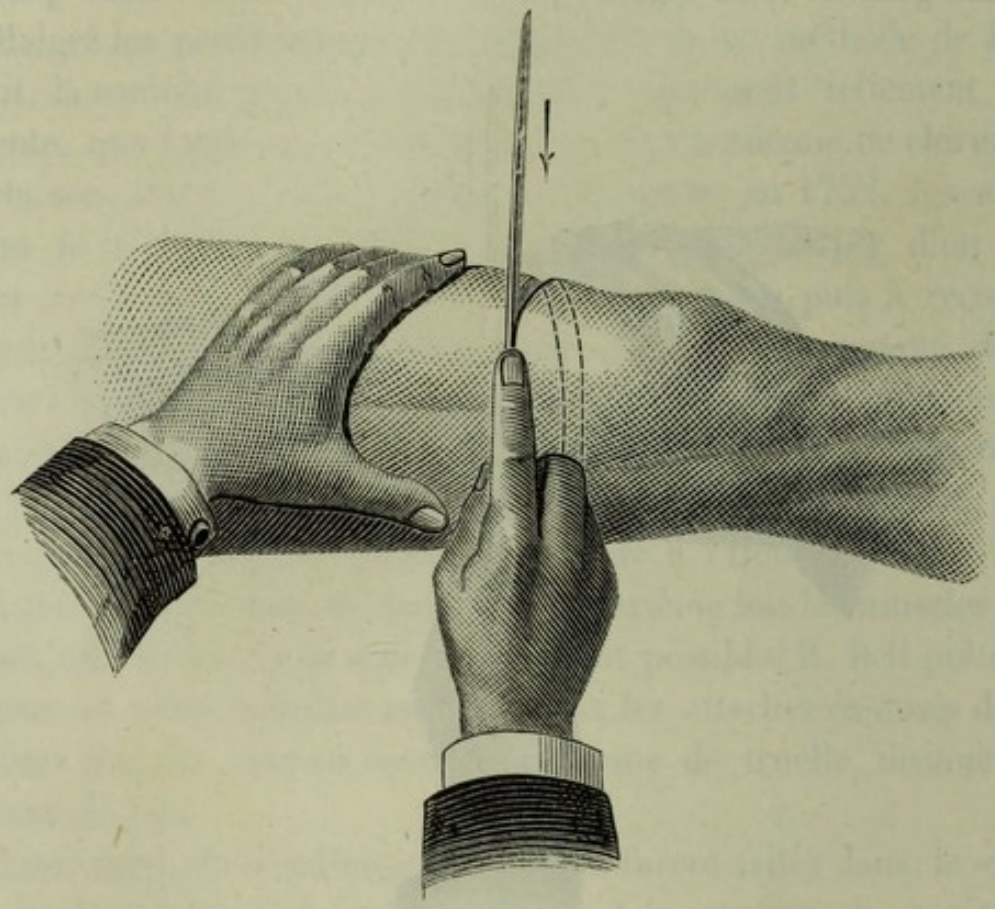

Fig. 87. — Méthode circulaire. Reprise pour achever la section des téguments.

membre, reprend l'extrémité initiale de la *première* incision, et la réunit à l'extrémité terminale (fig. 87).

2° *Libération des téguments.* — Le chirurgien passe en revue toute l'étendue de la lèvre supérieure de la peau; il en détruit

1. Autrefois, le chirurgien mettait un genou à terre, engageait le bras tout entier sous le membre et rabattait le couteau par-dessus, la pointe vers sa poitrine. Il incisait en tirant, d'abord sur la face supérieure, puis sur la face éloignée, puis sur la face inférieure, et enfin, en se relevant, sur la face rapprochée, coupant d'un seul trait tout autour du membre. Un pareil tour de force est inutile. Mieux vaut se contenter de diviser d'abord la moitié, les deux tiers ou les trois quarts inférieurs de la circonférence des téguments, et terminer l'incision circulaire par une reprise faite par-dessus le membre.

toutes les adhérences, spécialement au niveau des cloisons aponévrotiques intermusculaires, sans craindre d'entamer l'aponévrose d'enveloppe. L'aide chargé de favoriser la rétraction s'emploie du bout des doigts à faciliter la libération des téguments, partout où l'opérateur porte la pointe de son couteau (fig. 88).

La peau bien libérée est alors entraînée le plus haut possible par la traction de l'aide rétracteur. Celui-ci, pour agir sur toute la périphérie du membre, l'embrasse dans le cercle parfait et complet

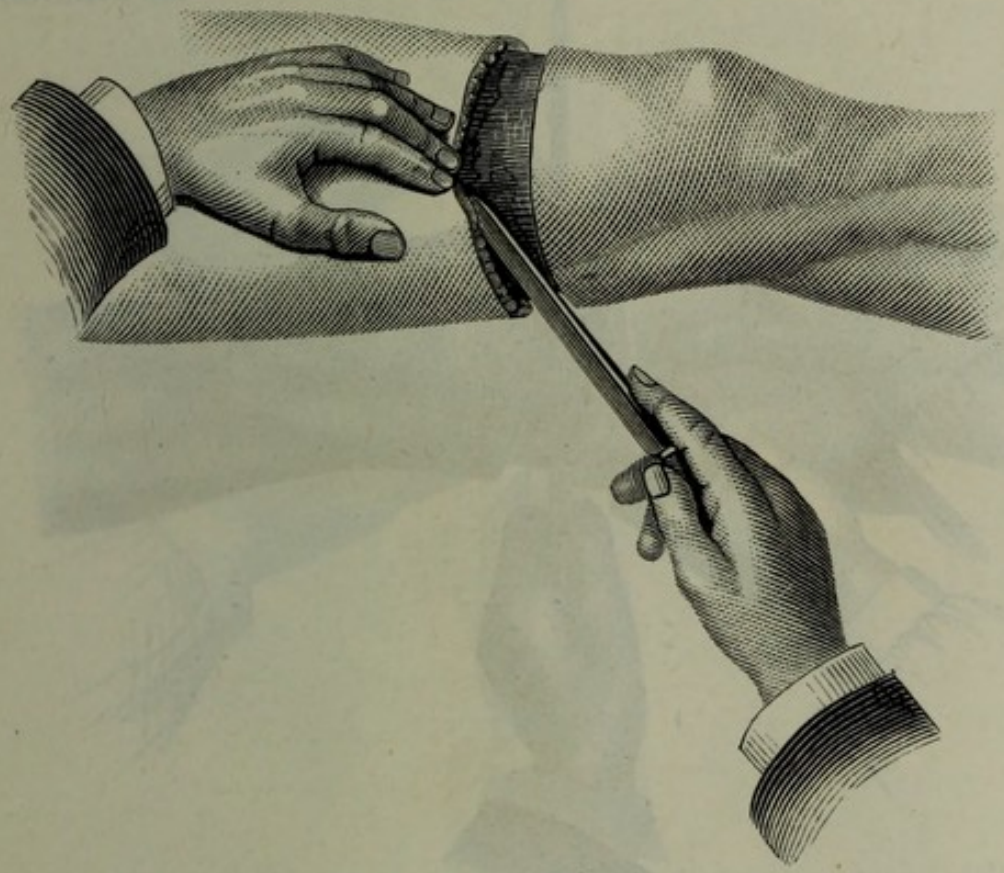

Fig. 88. — Méthode circulaire. Mobilisation de la peau accomplie (sur la cuisse droite) par le seul concours des mains de l'opérateur. Sur la cuisse gauche, les mains de l'aide remplacent avantageusement la gauche de l'opérateur.

qu'il forme avec les croissants du pouce et de l'index de ses deux mains.

On dit généralement à l'aide rétracteur de répartir sa force également sur toute la périphérie du membre. Ce n'est pas mal ; mais, ce qui est mieux, c'est de l'engager à porter ses efforts spécialement sur le côté qu'entame et que va entamer le couteau.

Surtout pendant la recoupe des muscles, l'aide, pour obtenir le maximum de rétraction dans le point où mord le tranchant, ne doit rien exiger du point diamétralement opposé.

3° *Coupe des muscles.* — Le chirurgien repasse le couteau sous le membre, la pointe haute (fig. 89), comme il l'a fait déjà pour sectionner la peau, et entaille les chairs hardiment et profondément, au niveau de la peau rétractée. De même que pour les téguments, il coupe d'un premier et long trait sous le membre; d'un second trait, après avoir ramené le couteau par dessus, il complète la section circulaire qui, sur le vivant, demeure largement béante et montre l'os dénudé.

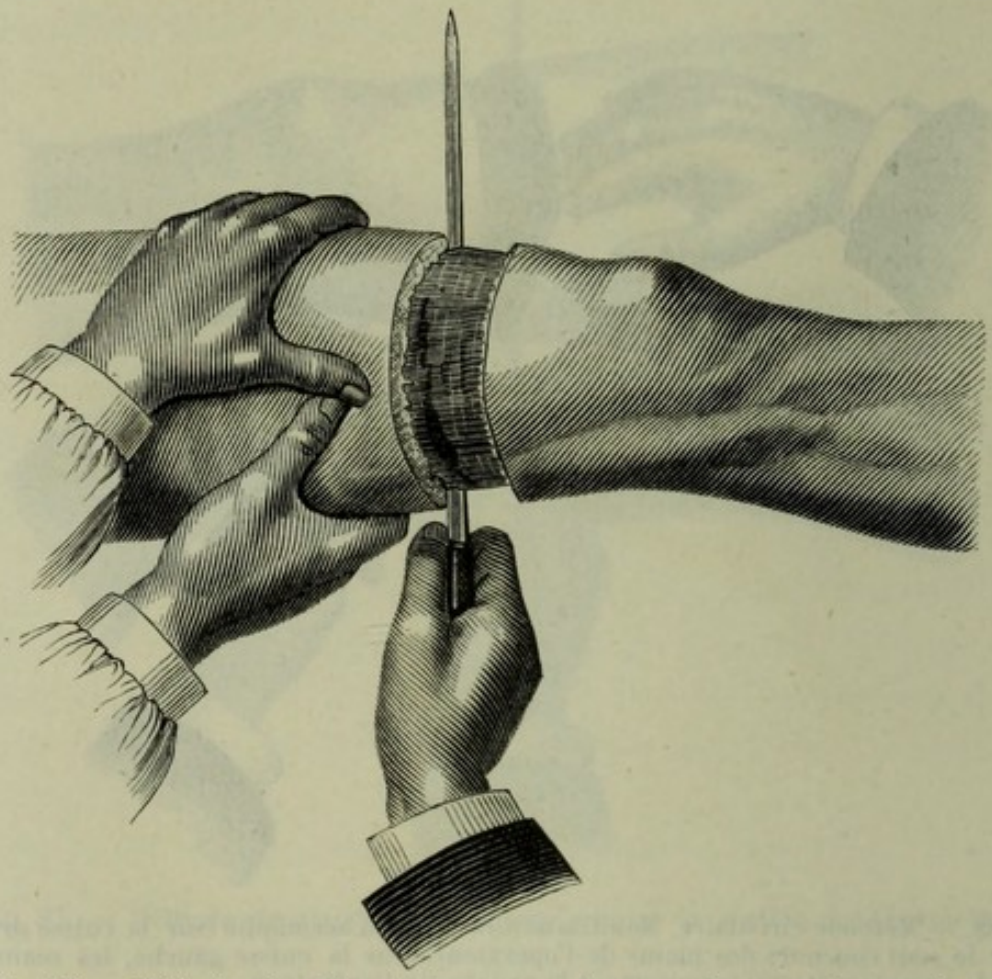

Fig. 89. — Méthode circulaire. Attaque pour la coupe des muscles au niveau de la peau rétractée par les deux mains de l'aide

Grâce à la rétractilité plus considérable des parties molles superficielles et à la traction des mains de l'aide, un cône charnu saillant s'est formé, ayant sa base près de la peau rétractée et son sommet près de l'os [1].

1. Marc Sée m'a recommandé sa manière de faire qui est la suivante : Après avoir fait à fond la première et unique section transversale des chairs, et vu se former le cône des muscles profonds, le chirurgien donnant un coup de couteau de chaque côté, fend le cône en deux lambeaux qu'il détache et relève avec ou sans le périoste adhérent à leur face profonde. L'os devient facile à scier, et reste débordé par les parties charnues les plus profondes et les plus propres à s'unir avec sa surface de section.

La règle est de recouper circulairement et le plus haut possible toutes les parties charnues qui constituent ce cône.

4° Recoupe des muscles (fig. 90). — Au niveau de la peau rétractée et après avoir engagé de nouveau le couteau sous le membre, l'opérateur attaque la base du cône, en dirigeant légèrement le tranchant vers la racine du membre pour creuser le moignon si c'est possible ; il incise à fond jusqu'à l'os.

Comme toujours, le premier trait épargne les chairs situées sur ou devant l'os.

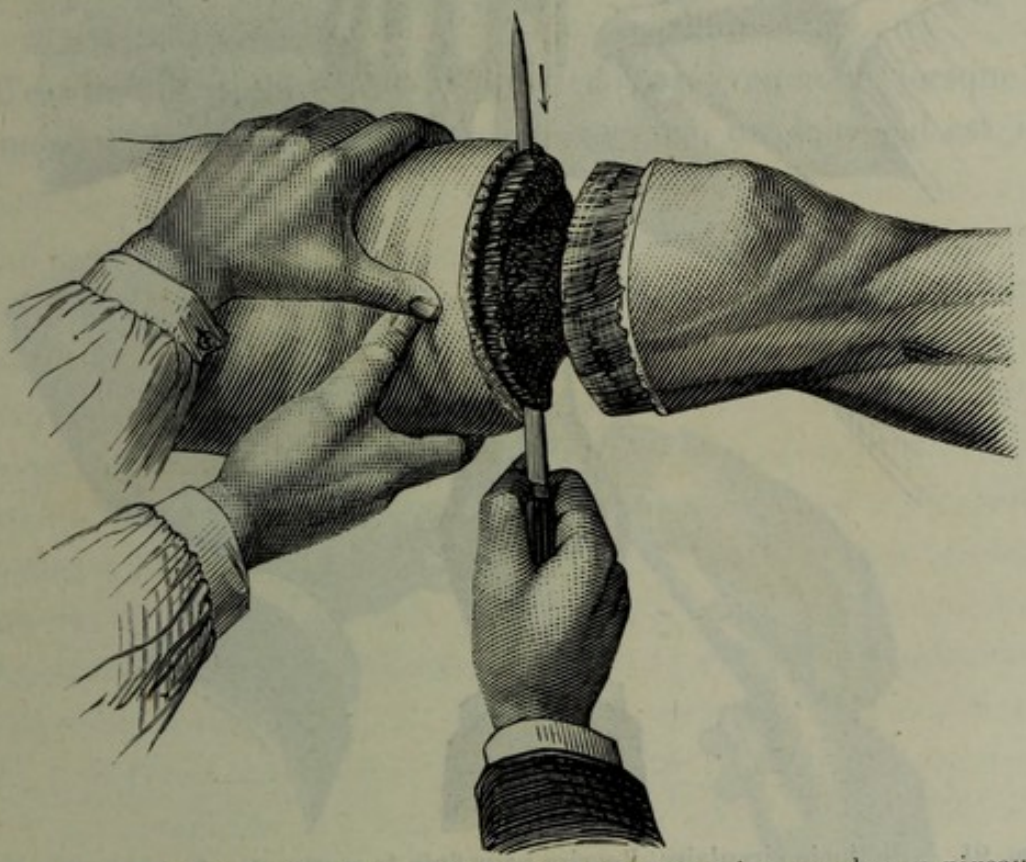

Fig. 90. — Méthode circulaire. Attaque pour recouper les muscles au niveau de la peau rétractée et en creusant.

Il y a lieu encore une fois de faire une reprise par-dessus. — Pour y réussir facilement, le chirurgien, à cause de la mobilité des parties restant à diviser et roulant autour de l'os, les fixera entre le pouce et l'index gauches (fig. 91).

L'os doit être dès à présent absolument dénudé sur toute sa circonférence. S'il n'en est pas ainsi, il faut le cerner de nouveau d'une main légère, mais « sans trop craindre de gâter le couteau ». Mieux encore, lorsque l'on redoute de n'avoir pas un moignon suffisamment creux, on doit avec la pointe ou le talon, diviser, en les refoulant, les attaches osseuses des muscles profonds, par

exemple celles qui se font à la ligne âpre du fémur, mais *il ne faut pas dénuder l'os plus haut qu'on ne pourra le scier* [1].

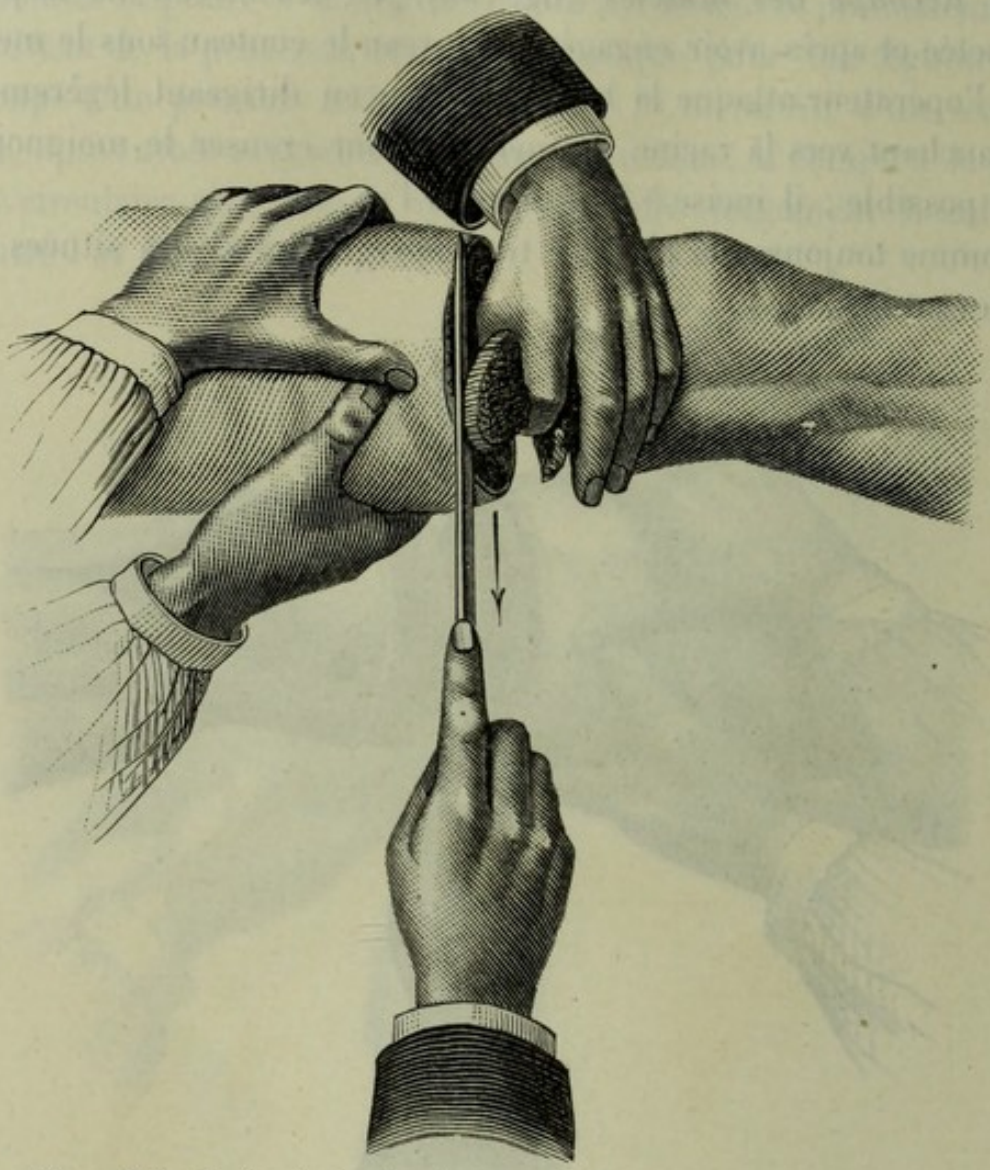

Fig. 91. — Méthode circulaire. Reprise pour finir la section du cône musculaire. Travail de la main gauche.

La manière d'envelopper les chairs pour les rétracter, le sciage, l'hémostase, etc., n'ont rien de spécial à la méthode circulaire.

1. C'est ce qui arrive souvent, lorsque, à la manière de Bell, on insinue la pointe tout autour de l'os à une profondeur trop considérable. Je préfère de beaucoup me borner à cerner l'os avec soin, comme Sédillot et la plupart des opérateurs, afin de scier le plus haut possible, mais juste au point où cesse la dénudation. D'autres chirurgiens conseillent de garder un manchon ou lambeau de périoste destiné à s'adapter à la tranche de l'os (Onsenort, Houzé, F. Poncet, etc.).

Si donc maintenant on racle quelquefois le périoste, c'est pour le conserver et non plus pour lui épargner la morsure de la scie. Déjà J. L. Petit ne craignait pas de scier le périoste sans prendre la précaution de l'inciser d'abord, précaution futile, car il est presque impossible de faire passer le trait de scie juste dans la voie étroite qu'a tracée le couteau périostotome.

Quand on ferme immédiatement l'entonnoir du moignon, on ne peut que l'aplatir de manière à avoir une plaie transversale, ou oblique, ou antéro-postérieure. Les extrémités ou commissures, en raison de la fermeté des téguments, restent béantes. On les a quelquefois fendues ou excisées.

Amputation circulaire à manchette.

C'est un pis-aller[1] dont on est obligé de se contenter, lorsque les os ne sont recouverts que par des téguments, ou lorsqu'il est im-

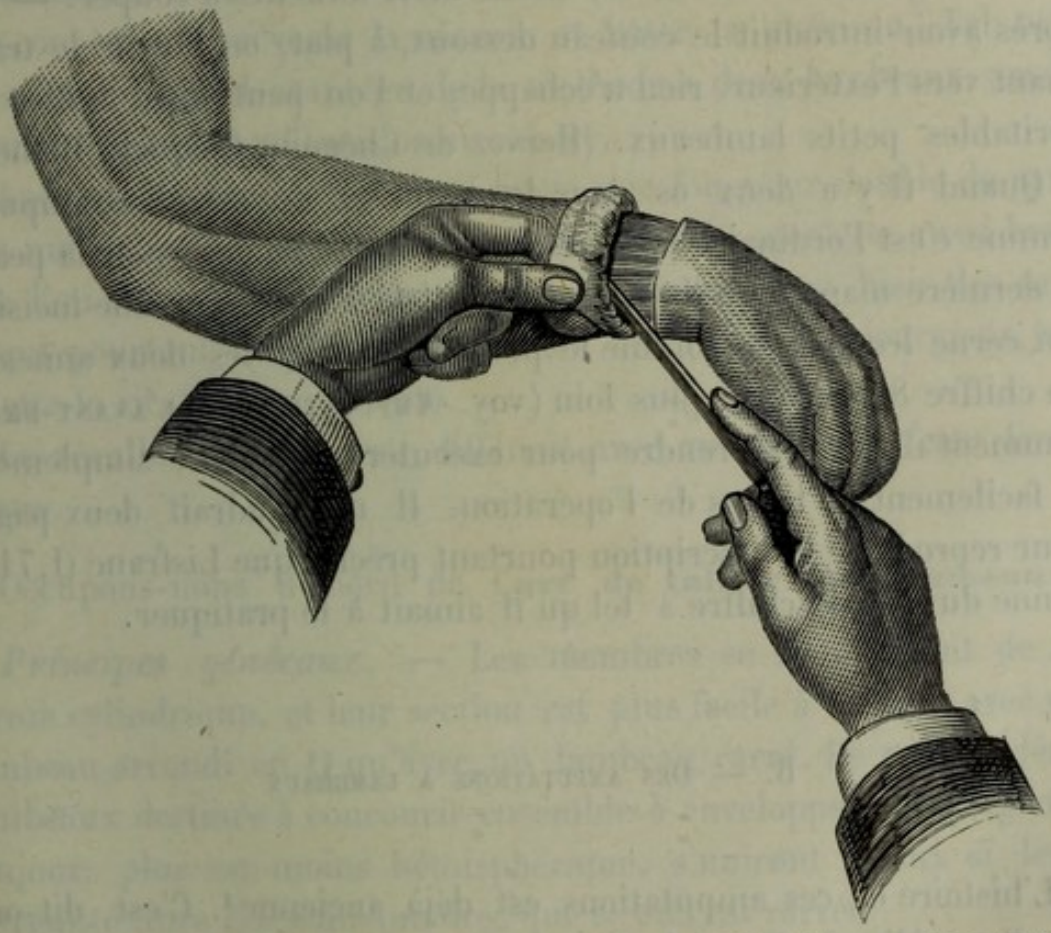

Fig. 92. — Méthode circulaire à manchette retroussée par les doigts gauches et détachée par le couteau.

possible par la rétraction simple, d'arriver à scier l'os assez haut. (B. Bell, Brunninghausen, etc.)

1. Ce mot, que je crois juste, paraîtra sans doute excessif à plusieurs chirurgiens allemands et anglais qui se contentent volontiers d'une manchette ou de lambeaux de peau pour envelopper leurs moignons.

La peau est coupée circulairement comme dans l'amputation infundibuliforme. La lèvre supérieure des téguments est ensuite saisie du bout des doigts gauches, détachée des parties sous-jacentes avec la pointe du couteau, sur toute la périphérie du membre, et finalement retroussée dans une étendue suffisante. Elle doit emporter à sa face profonde toute l'épaisseur du tissu sous-cutané (fig. 92).

Les parties charnues sont ensuite coupées circulairement, et même recoupées, si les profondes subissent un retrait insuffisant.

Dans les régions où l'amputation à manchette est indiquée, les parties charnues sont souvent réduites à des tendons, vaisseaux et nerfs, c'est-à-dire à des cordes nombreuses, dures, souvent cachées dans des gouttières osseuses, en un mot, difficiles à couper. — Si, après avoir introduit le couteau dessous, à plat, on tourne le tranchant vers l'extérieur, rien n'échappe, et l'on peut ainsi tailler de véritables petits lambeaux. (Hervez de Chégoin, Cloquet, Richet.)

Quand il y a deux os dans le segment de membre amputé, comme c'est l'ordinaire lorsque l'on est obligé de disséquer la peau, la dernière manœuvre du couteau consiste à pratiquer une incision qui cerne les deux os comme le pourraient faire les deux anneaux du chiffre 8. On verra plus loin (voy. AMPUTATIONS DE L'AVANT-BRAS) comment il faut s'y prendre pour exécuter sûrement, simplement et facilement ce temps de l'opération. Il me faudrait deux pages pour reproduire la description pourtant précise que Lisfranc (I,719) donne du « 8 de chiffre » tel qu'il aimait à le pratiquer.

B. — DES AMPUTATIONS A LAMBEAUX

L'histoire de ces amputations est déjà ancienne[1]. C'est, dit-on, Lowdham (d'Oxford) qui les inventa ou réinventa, dans la deuxième moitié du dix-septième siècle (voy. *Mém. de l'Acad. de chir.*, II, p. 244). Sur la jambe, il taillait un unique lambeau postérieur qu'il coudait ensuite pour couvrir les os. La pratique du chirurgien anglais demeura ignorée, même dans son pays.

1. Voy. *Mém. de l'Acad. de chir.*, II, 169: *Histoire de l'amputation à lambeau, etc.*, par La Faye.

Verduin (d'Amsterdam) publia, en 1796, après l'avoir médité longtemps, un mémoire important et pratique qui fut très répandu et traduit une première fois en français en 1697 par Vergniol : *Sur l'amputatiön à lambeau.*

Sabourin (de Genève) crut également l'avoir inventée en 1702.

Depuis, un grand nombre de chirurgiens s'en déclarèrent partisans : quelques-uns crurent le lambeau capable de rendre inutile la ligature des vaisseaux, de préserver du tétanos, de la gangrène, etc.

Ravaton (de Landau), en proposant à l'Académie de chirurgie, en 1739, sa *Méthode à deux lambeaux carrés*, ne poursuivait pas tant de chimères, et l'on peut en dire autant de Vermale, qui taillait *deux lambeaux arrondis* par transfixion [1]. Ces chirurgiens prétendaient seulement découvrir et recouvrir l'os avec facilité et par conséquent prévenir la nécrose et hâter la guérison. Tel est, en effet, le grand avantage de la méthode à deux lambeaux sensiblement égaux sur l'incision circulaire.

Avec un lambeau unique qui exige une longueur double de parties molles, on arrive également à atteindre le squelette aussi haut que l'on veut. Mais en outre, chose avantageuse en bien des cas, et qui pourtant ne préoccupait guère les anciens chirurgiens, on rejette la cicatrice sur le côté.

Le résultat est donc tout différent avec *un* ou avec *deux* lambeaux.

Occupons-nous d'abord de l'**art de tailler les lambeaux.**

Principes généraux. — Les membres se rapprochent de la forme cylindrique, et leur section est plus facile à couvrir avec un lambeau arrondi en U qu'avec un lambeau carré. De même, deux lambeaux destinés à concourir ensemble à envelopper un moignon, toujours plus ou moins hémisphérique, s'uniront mieux si leur extrémité libre est semi-lunaire, que si elle est carrée.

Quand on fait deux lambeaux, on leur donne la *même largeur*, la moitié du contour du membre, et souvent la même longueur.

La largeur d'un lambeau unique est variable. Celle qui convient ordinairement égale encore la *demi-circonférence* du membre.

La peau du lambeau, destinée à envelopper les chairs, doit, au-

1. C'est après m'avoir vu faire à Landau, dit Ravaton, que Vermale, s'étant mis à tailler des bouchons, inventa son procédé.

tant que possible, déborder en tous sens. Dans la méthode à deux lambeaux, les téguments ne peuvent avoir que la largeur de la masse musculaire ; mais en longueur, comme ceux de tout lambeau, ils peuvent et doivent *dépasser les chairs.*

Pour qu'un lambeau soit vivace, *sa base qui le nourrit doit être vasculaire et large,* nullement rétrécie en pédicule.

a. *Transfixion.* — La manière la plus expéditive de tailler un lambeau est celle de Verduin. Avec un long couteau, on fait une *ponction* transversale ou *transfixion* des parties molles à ras des os, et l'on sépare, de dedans en dehors, c'est-à-dire de la profondeur vers l'extérieur, un lambeau plus ou moins long, en faisant descendre et sortir plus ou moins bas le taillant agité de mouvements de va-et-vient larges et réguliers. On obtient ainsi, sur un sujet gras, de magnifiques lambeaux arrondis en U ou en demi-lune, suivant leur longueur. Mais, sur un sujet maigre et dans les régions où la peau est très rétractile, celle-ci peut être débordée par les chairs, ce qui est laid et mauvais à tous les points de vue. Le tégument qui enveloppe des muscles doit toujours rester plus long que ces muscles, même après que les lambeaux rétractés et coudés ont été mis dans leur attitude définitive.

Si l'on fait deux lambeaux, ils doivent, nous l'avons vu, se partager également, dans le sens transversal, la peau et les muscles, et par conséquent ne sauraient avoir en largeur plus de peau que de muscles. Mais, quand on a à tailler un lambeau unique, *il est bon que les téguments soient à la fois et plus larges et plus longs que les chairs.*

On y arrive en opérant comme Verduin, mais avec quelques précautions en plus. Le chirurgien applique le pouce et les doigts gauches sur le futur lambeau ; il en pince les téguments pour en former un large pli longitudinal qu'il maintient pendant toute la durée du travail du couteau, et qu'il s'efforce bientôt de refouler vers la racine du membre, afin qu'en terminant le lambeau, le tranchant divise la peau plus bas que les muscles (voy. page 162, fig. 94).

Lorsque l'os est unique et occupe sensiblement l'axe de la masse charnue, comme au bras que je supposerai tenu horizontal, la pointe du couteau opérant la ponction est d'abord dirigée vers l'humérus qu'elle heurte légèrement. L'opérateur, abaissant alors le

manche de quelques degrés vers le sol, pousse la pointe devant l'os ; puis, relevant le manche plus qu'il ne l'avait abaissé, et soulevant les chairs avec le plat et le dos du couteau plutôt qu'avec le taillant, il continue la transfixion et fait sortir la lame en un point diamétralement opposé à la piqûre initiale. Le travail de la main gauche sur les téguments et la fin de la taille du lambeau se font comme il a été dit précédemment.

C'est ainsi qu'il faut tailler le premier des deux lambeaux ar-

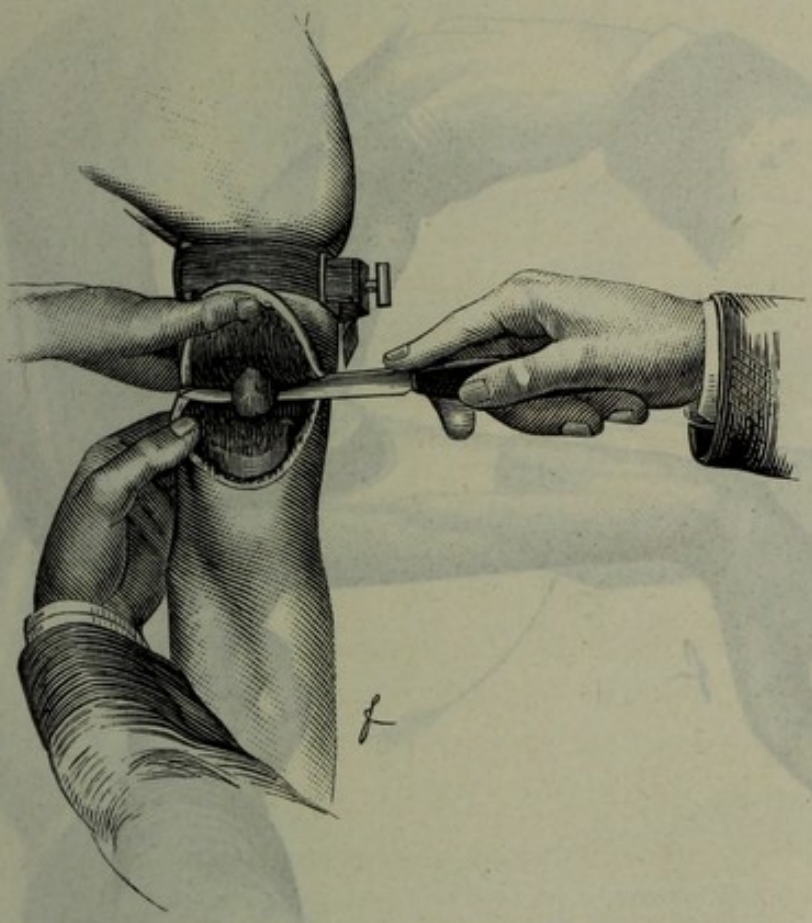

Fig. 93. — Taille d'un second lambeau après transfixion du premier. Travail de la main gauche pour permettre à la pointe de se dégager.

rondis de la méthode de Vermale. Ce premier étant exécuté et relevé, le couteau est facilement engagé en travers, derrière l'os ; mais au moment où la pointe réapparaît de l'autre côté, la main gauche doit aller lui faire place, en déprimant le bord cutané du futur second lambeau (fig. 93). Une fois le plein du tranchant engagé derrière l'os, et animé de mouvements de va-et-vient, on songe à terminer le lambeau. A ce moment il est difficile de faire mordre la peau du cadavre, quand elle est très flasque : c'est à la main d'un aide à redonner de la tension aux téguments, en les pin-

çant en avant, au-dessous du vide laissé par la taille du premier lambeau.

Faire par transfixion des lambeaux régulièrement arrondis n'est pas facile lorsque le membre n'est pas rond, lorsque le couteau rencontre de brusques saillies osseuses, ou lorsque les téguments n'ont point partout une adhérence égale. Il faut s'appliquer, dans ces cas difficiles, à faire avancer tantôt l'extrémité du tranchant plus vite que le talon, tantôt celui-ci plus vite que celle-là.

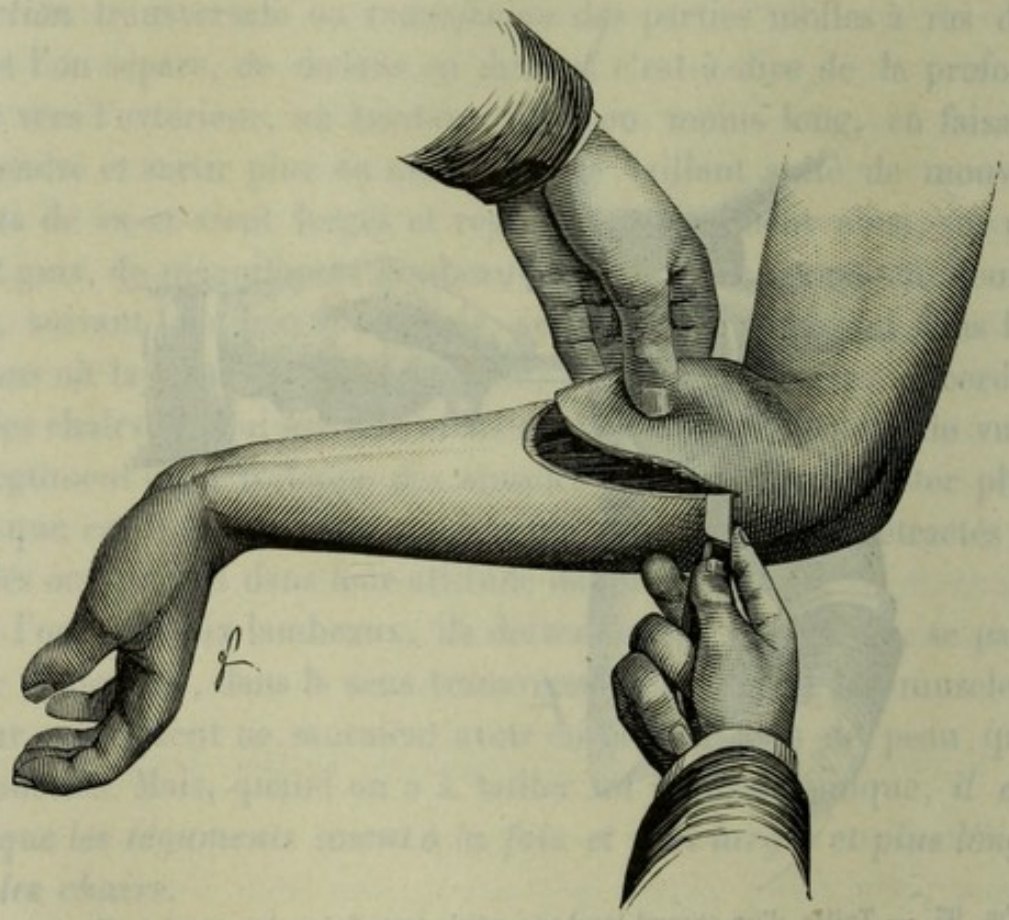

Fig. 94. — Transfixion d'un lambeau. Les téguments ont été découpés au préalable. Rôle de la main gauche pinçant le tégument pour le rétrécir, le refoulant pour le raccourcir.

b. *Entaille.* — La manière que j'appellerai l'*entaille*, et qui fut celle de Lowdham, de van Vlooten, de White, de Conrad Langenbeck, etc., ne demande pas plus de temps que celle de Verduin. Elle fait la même chose à l'envers.

Pendant que la main gauche pince et refoule les téguments, le couteau attaque les chairs au-dessous et les entaille en coup de hache, à plein tranchant, de dehors en dedans et de bas en haut. Pour que le travail du couteau droit, le seul employé actuellement

se fasse bien, il faut, en exécutant des mouvements de va-et-vient curvilignes, faire mordre l'instrument sur la moitié de la circonférence du membre, comme dans un arpège on fait porter l'archet successivement sur les quatre cordes du violon (voy. fig. 100, page 166).

c. *Incision préalable du contour des lambeaux.* — Pour être

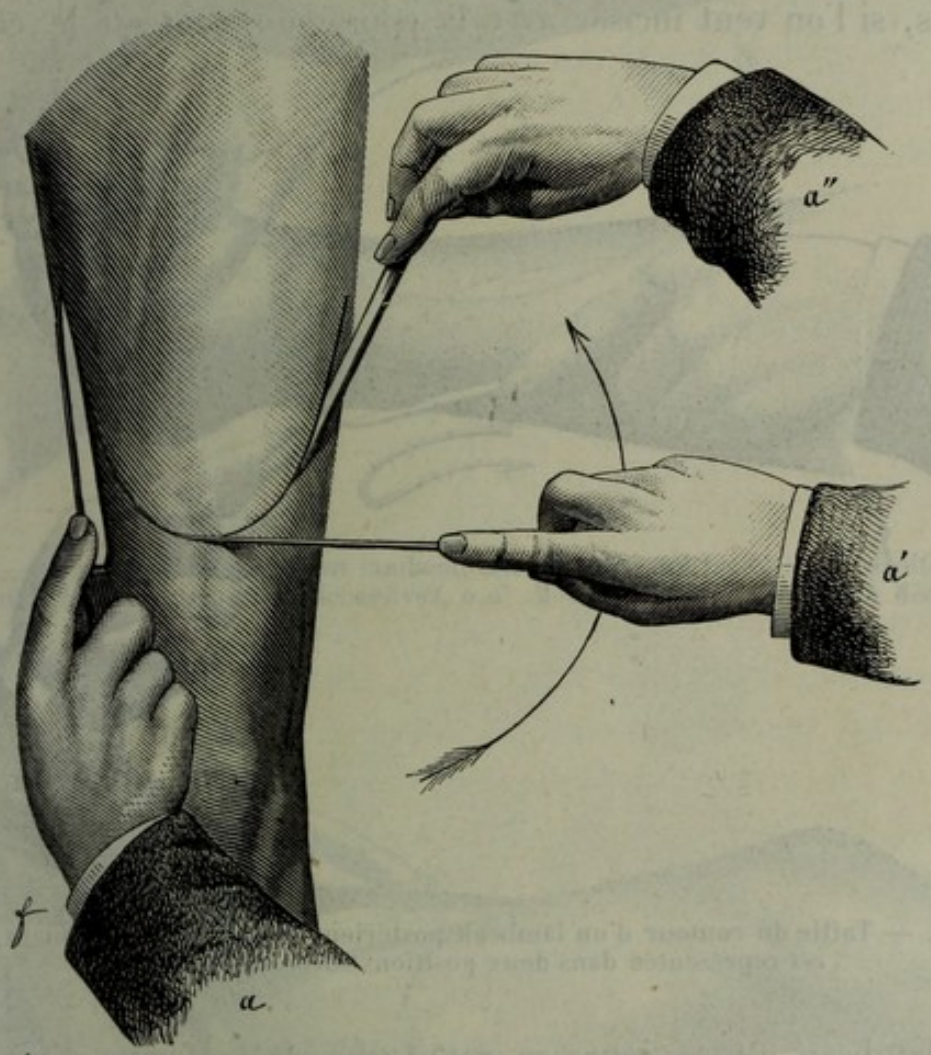

Fig. 95. — Taille du contour d'un lambeau antérieur d'un seul trait. Les trois positions successives de la même main droite : *a*, *a′*, *a″*.

sûr d'avoir, en définitive, plus de peau que de muscles, en large et en long, si l'on ne fait qu'un lambeau ; en long seulement, dans les autres cas, il vaut mieux, plutôt que de faire la transfixion ou l'entaille d'emblée :

1° Inciser d'abord les téguments seuls avec la pointe du couteau, suivant un tracé marqué d'avance à la teinture ;

2° Lorsque la peau bien libérée et sollicitée par un aide, s'est

rétrécie et raccourcie, diviser les muscles, par transfixion ou autrement, au niveau du contour acquis du lambeau cutané (fig. 94).

A vrai dire, je crois qu'aujourd'hui il faut procéder ainsi dans l'immense majorité des cas. N'avons-nous pas le chloroforme qui supprime la douleur, et par conséquent nous donne les minutes ou plutôt les secondes nécessaires? N'avons-nous pas, à défaut de coup d'œil, le pinceau et la teinture d'iode ou de coralline, pour esquisser et réesquisser le dessin des lambeaux?

Mais, si l'on veut inciser avec la pointe du couteau le contour

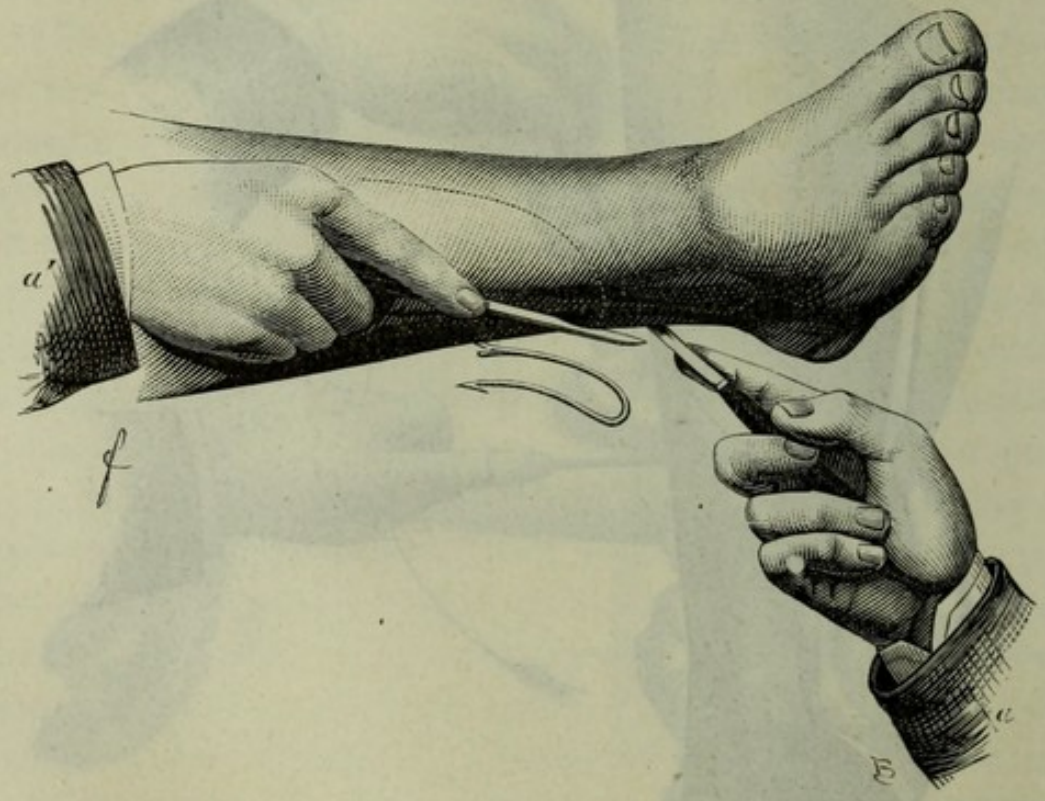

Fig. 96. — Taille du contour d'un lambeau postérieur en un temps. La main droite est représentée dans deux positions successives, *a* et *a'*.

d'un lambeau qui toujours se rapproche de la forme d'un U, il faut avoir acquis quelque souplesse dans la main droite, appris à manœuvrer de la main gauche le membre malade, et tenir les assistants assez éloignés pour conserver la liberté de ses mouvements

Cela étant, l'opérateur a le choix pour l'U :

1° De le faire d'un trait, en descendant une branche et remontant l'autre (fig. 95, 96 et 97);

2° De le faire en deux traits, descendant chacune des deux branches de l'U successivement (fig. 98);

3° De le faire encore en deux traits, mais partant de la courbe

ou point infime et remontant chacune des deux branches l'une après l'autre (fig. 99).

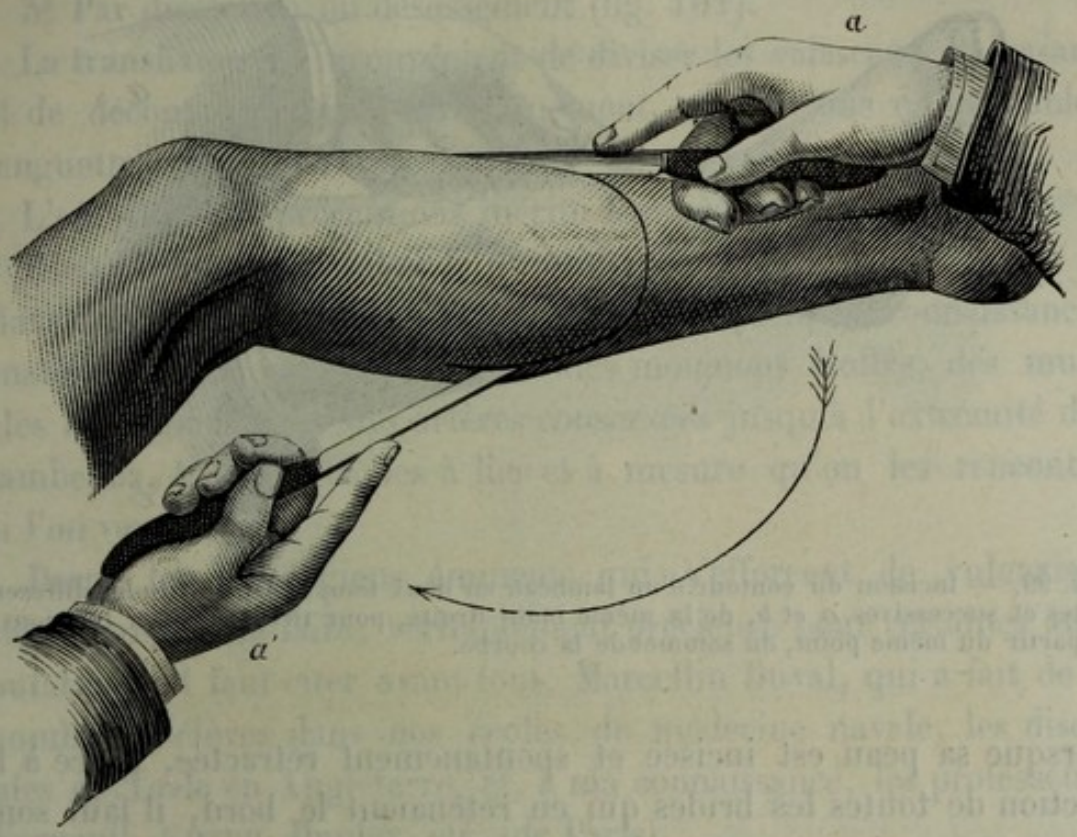

Fig. 97. — Taille du contour d'un lambeau latéral d'un seul trait; main droite représentée en deux attitudes successives, *a*,*a'* Mouvement indiqué par la flèche.

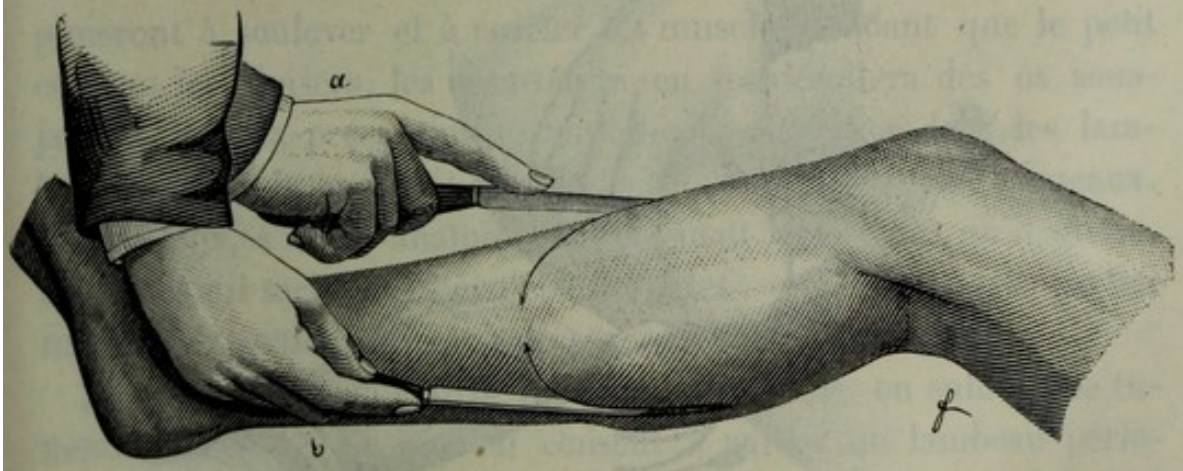

Fig. 98. Incision du contour d'un lambeau en deux temps. Deux attitudes différentes, *a* et *b*, de la même main droite, pour abaisser les deux incisions à la rencontre l'une de l'autre et successivement.

Qu'on ne l'oublie pas, l'opérateur est toujours plus sûr de ses mouvements quand il tire le couteau *vers lui* ou *de* sa *gauche* vers sa *droite*.

Lorsque le lambeau est dessiné, circonscrit, tracé, c'est-à-dire

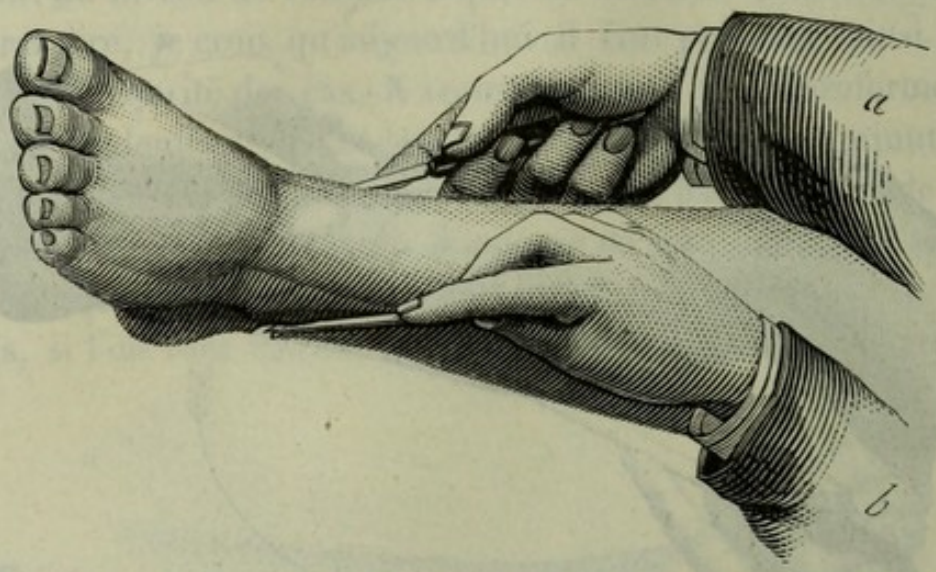

Fig. 99. — Incision du contour d'un lambeau en deux temps. Deux attitudes différentes et successives, *a* et *b*, de la même main droite, pour tirer les deux incisions à partir du même point, du sommet de la courbe.

lorsque sa peau est incisée et spontanément rétractée, grâce à la section de toutes les brides qui en retenaient le bord, il faut son-

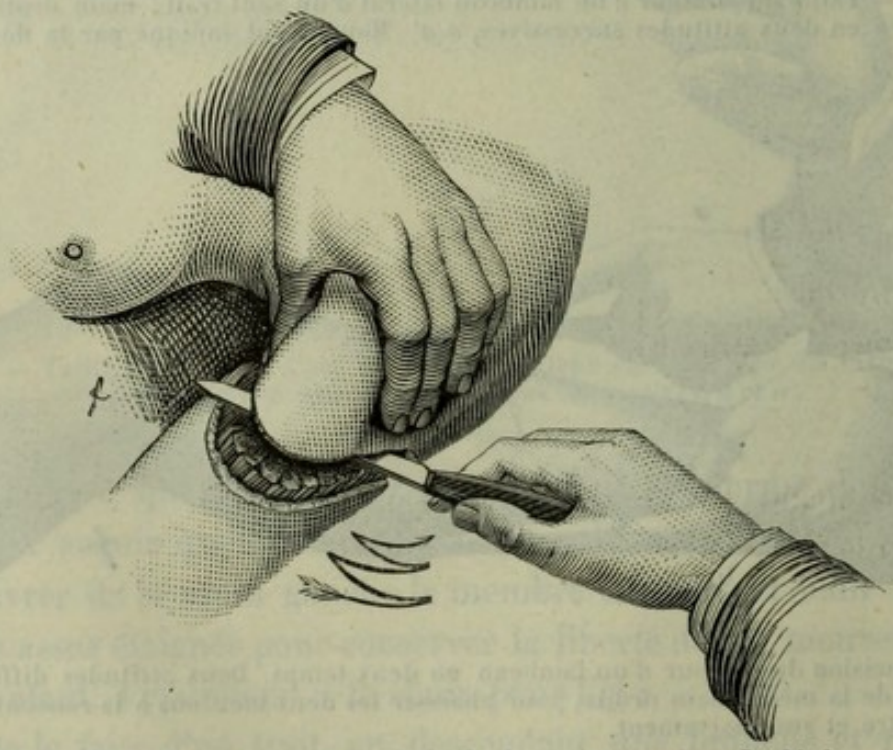

Fig. 100. — Entaille d'un lambeau. Rôle de la main gauche. La flèche en zigzag indique l'arpège du couteau.

ger à diviser les chairs qu'il est devenu facile de tailler plus courtes et plus étroites que les téguments. On y arrive facilement :

1° Par transfixion représentée page 162 (fig. 94);
2° Par entaille (fig. 100);
3° Par dissection ou désossement (fig. 101).

La transfixion a l'inconvénient de diviser les vaisseaux au hasard et de découper les chairs obliquement, quelquefois en véritables languettes sans vitalité.

L'entaille sans précautions mérite les mêmes reproches.

Rien ne me paraît valoir la dissection attentive (désossement à la Ravaton), qui n'a que le seul tort d'exiger quelques connaissances anatomiques; car elle nous donne des moignons étoffés, des muscles bien nourris par des artères conservées jusqu'à l'extrémité des lambeaux, toujours faciles à lier et à mesure qu'on les rencontre si l'on veut.

Parmi les chirurgiens éminents qui s'efforcent de vulgariser cette manière de faire, véritablement précieuse pour certaines amputations, il faut citer avant tous, Marcellin Duval, qui a fait de si nombreux élèves dans nos écoles de médecine navale, les disciples de Teale en Angleterre, et, à ma connaissance, les professeurs Verneuil, Guyon, Duplay, etc. (de Paris).

Après que les incisions cutanées réglementaires seront accomplies, on devra donc, dans un grand nombre de cas, tailler les chairs de dehors en dedans. A cet effet, les doigts gauches s'emploieront à soulever et à écarter les muscles pendant que le petit couteau les divisera, les désinsérera ou les décollera des os sous-jacents, avec la précaution essentielle de conserver dans les lambeaux, pour le moment du moins, tous les nerfs et vaisseaux. L'opérateur, s'il est anatomiste, reconnaît les parties qu'il divise. Pourvu qu'il sache raser et dépouiller les os, séparer les parties molles des parties dures, c'est assez.

De cette façon, on extirpe un membre comme on enlève une tumeur (fig. 101). Et, si l'on consent à garder un lambeau périostique sans le détacher de la face profonde de la peau ou des muscles qui s'y insèrent, on se met dans les meilleures conditions pour obtenir l'adhésion primitive de la surface de section osseuse.

Jusqu'à présent il n'a été question que des lambeaux arrondis. La taille des lambeaux carrés de Ravaton et de Teale est beaucoup plus facile.

Ravaton, après avoir fait une incision circulaire profonde jus-

qu'à l'os, fendait les chairs en long sur deux points diamétralement opposés ; il relevait ensuite ses deux lambeaux *carrés et égaux*, en les détachant des os.

Teale faisait, et un grand nombre d'Anglais ont fait et font en-

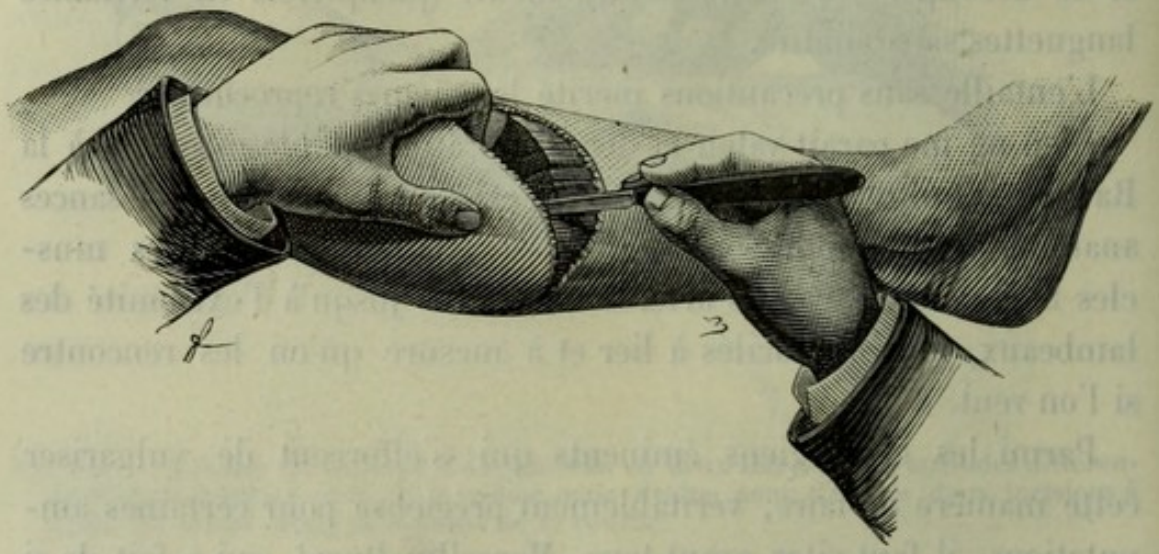

Fig. 101.— Taille des chairs d'un lambeau par dissection ou désossement. Collaboration des deux mains.

core à son imitation, des lambeaux *carrés très inégaux*, taillés de dehors en dedans à la Ravaton (fig. 102). Le grand lambeau, d'après l'auteur de la méthode, sera pris sur le côté du membre où ne

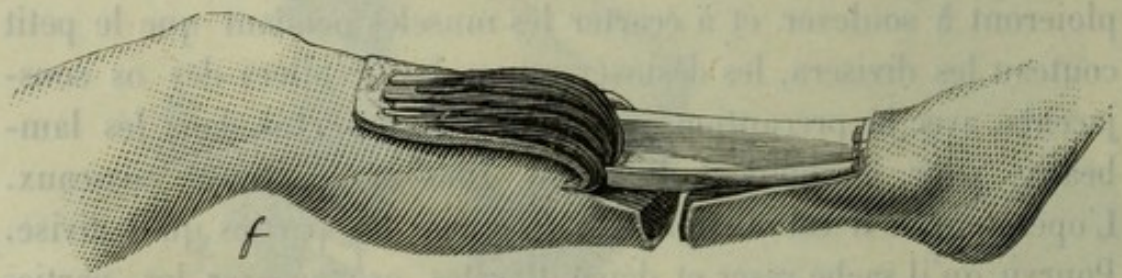

Fig. 102. — Deux lambeaux de Teale taillés à la Ravaton.

sont pas les principaux vaisseaux : devant la jambe, derrière l'avant-bras, etc. Il aura en longueur au moins la moitié de la circonférence du membre, presque deux diamètres, de manière à pouvoir se replier sur lui-même, avant d'être réuni au petit lambeau auquel on donnera une longueur quatre fois moindre, environ un demi-diamètre (fig. 102).

On a fait ainsi en Angleterre un grand nombre d'excellents moignons (fig. 103). C'est très bien quand on a de la chair à volonté et

qu'on ne craint pas de scier les os plus haut qu'on le pourrait faire en employant d'autres procédés. C'est très bien aussi quand le traumatisme commande.

Pour imiter Teale, il faut pratiquer d'abord deux longues incisions cutanées longitudinales, latérales et diamétralement opposées; puis, réunir leurs extrémités inférieures par une incision transversale. Le couteau divise alors les parties charnues, suivant le même trajet, en long et en large. Ensuite, ce grand lambeau

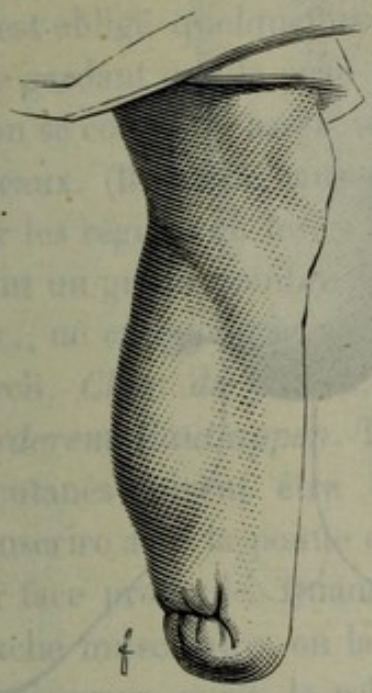

Fig. 103. — Bon moignon de jambe obtenu par le procédé de Teale.

est détaché et relevé avec soin, de manière à dépouiller absolument les os (revoy. fig. 102).

Enfin, à l'aide d'une incision transversale faite à la hauteur convenable sur la moitié du membre jusqu'alors respectée, le deuxième ou petit lambeau est formé, disséqué et relevé à son tour. La section des os est on ne peut plus facile.

Après ce que nous venons de dire sur l'art de tailler les lambeaux, il nous est facile de comprendre que deux lambeaux, *très inégaux*, donnent à peu près le même résultat qu'un lambeau *unique*, c'est-à-dire une cicatrice arquée, *latérale*, qui embrasse environ la moitié de la périphérie du moignon. Celui-ci est donc puissant par la plus grande partie de sa circonférence et par son extrémité (fig. 104).

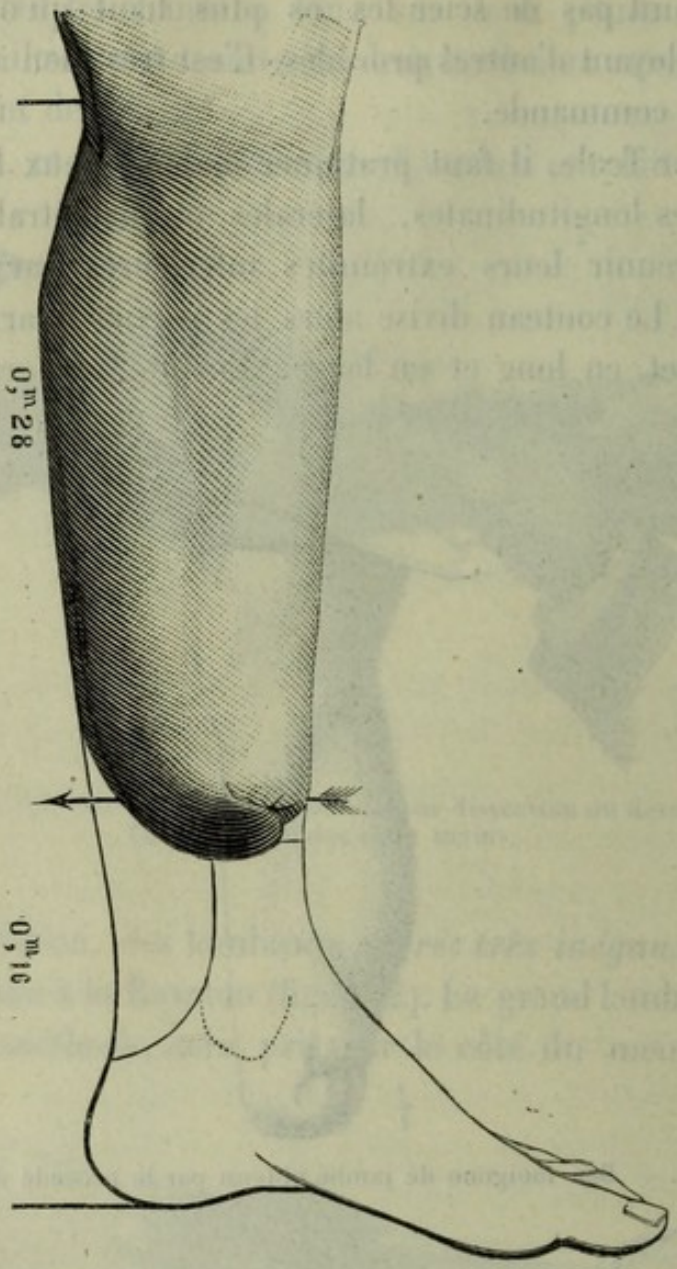

Fig. 104. — Moignon de jambe : deux lambeaux, le postérieur très long.

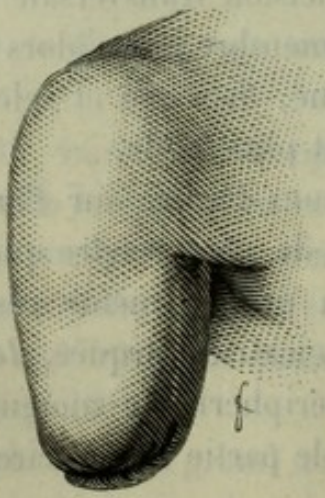

Fig. 105. — Moignon de bras : deux lambeaux, antérieur et postérieur.

Deux lambeaux, *sensiblement égaux*, donnent, au contraire, une plaie bivalve et finalement une cicatrice terminale en forme de fente quelquefois prolongée très loin sur les côtés et méritant le nom de *termino-bilatérale*. Le moignon est puissant par deux de ses faces (fig. 105).

Lambeaux cutanés et méthode mixte.

De même que l'on est obligé quelquefois de pratiquer l'amputation circulaire en ne gardant que la peau que l'on retrousse en manchette, de même on se contente assez souvent des téguments pour tailler des lambeaux. (Brünninghausen, 1818, Liston, etc.) Cela se comprend pour les régions où les os n'ont d'autre enveloppe que la peau. Cependant un grand nombre de chirurgiens d'Allemagne, de Russie, etc., ne craignent pas de généraliser cette manière de faire (Esmarch, *Chir. de guerre*, 1878; Victor Bruns : *Zirkelschnitt mit vorderem Hautlappen*. Tübingen, 1879).

Que les lambeaux cutanés doivent être carrés ou arrondis, il faut toujours les circonscrire avec la pointe du couteau et les relever en disséquant leur face profonde. Quand il existe sous les téguments quelque couche musculaire, on la coupe en travers, avec les tendons, nerfs et vaisseaux, après le relèvement des lambeaux.

Plusieurs auteurs français, Baudens dès 1830 (voy. *Gaz. des hôpitaux*, 1848), ont aussi proposé, même pour la cuisse et le bras où tant de muscles environnent les os, de se contenter de lambeaux simplement cutanés ou doublés seulement d'une très mince couche musculaire. De tels lambeaux sont facilement taillés par transfixion chez les sujets maigres ; les muscles qui n'en font pas partie sont ensuite coupés circulairement et, par leur rétraction, permettent de creuser le moignon, ce qui rend suffisants des lambeaux d'une faible longueur. Or, cette faible longueur est une nécessité, vu la minceur des lambeaux qui les prédispose à la gangrène.

Sédillot recommande de combiner ainsi la méthode à lambeaux avec la méthode circulaire, pour en faire ce qu'il appelle un *procédé mixte* applicable et appliqué par lui à la cuisse, au bras et à l'avant-bras, avec succès.

Tout cela est renouvelé de Kirkland, qui l'a décrit et figuré en 1786.

C. — De la méthode elliptique

La méthode *elliptique*, *oblique elliptique*, *mixte*, *circulaire oblique*, ou *méthode de Soupart* (1847), se rapproche de la méthode circulaire comme exécution, et des méthodes à lambeaux comme résultat.

Remarquons d'abord qu'après l'incision elliptique, la réunion se fait suivant le petit axe de l'ellipse ; c'est-à-dire que le point infini de la peau étant relevé et réuni au point culminant, la cicatrice est toujours rejetée sur le côté, mais plus ou moins, suivant que que l'obliquité de l'ellipse est plus ou moins grande.

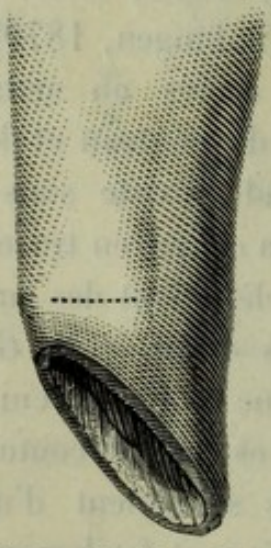

Fig. 106. — Incision elliptique peu oblique.



Fig. 107. — Résultat de l'incision elliptique peu oblique.

Il faut donc absolument distinguer, au point de vue du résultat définitif, l'*incision elliptique peu oblique* (fig. 106 et 107) qui donne une cicatrice, non pas médiane, il est vrai, mais terminale, de l'*incision elliptique très oblique* (fig. 108 et 109) qui, en somme, crée un lambeau unique dont la cicatrice est purement latérale.

Il est bien vrai que Soupart, le premier, a publié en 1847, à Bruxelles, un mémoire sur l'amputation elliptique ; mais il est vrai aussi que le chirurgien belge a plus souvent proposé des pro-

cédés à lambeau unique, cutané et arrondi, ce qu'il appelle la *coupe oblique coudée*, que de véritables incisions elliptiques, ou *coupes obliques droites* (fig. 110).

De sorte que, si nous ne nous trompons, il faut attribuer à Marcellin Duval une forte part du mérite réel qu'il y a eu à vulgariser la méthode elliptique telle qu'elle se pratique actuellement.

Autour du membre, une ellipse est tracée, plus ou moins oblique, suivant la région. Le couteau engagé sous le membre coupe en tirant, suivant le tracé, et fait une reprise par-dessus comme pour l'incision circulaire. — La peau est mobilisée, disséquée, relevée



Fig. 108. — Incision elliptique très oblique.



Fig. 109. — Résultat de l'incision elliptique très oblique.

en manchette au besoin. — Les chairs sont attaquées à plein tranchant, de dehors en dedans, tout autour des os, ou bien, au contraire, sont taillées par transfixion du côté qui formera lambeau, ou encore soigneusement détachées des os, de ce même côté.

En définitive, on obtient un lambeau arrondi et convexe reçu, après flexion, dans la partie concave de l'incision.

A côté de l'incision elliptique, il faut placer l'*incision oblique* de Blasius (1838), ce que Soupart a appelé le *mode losangique* (fig. 111).

Si l'on fait, d'un côté du membre, et en deux coups de couteau, un V renversé (Λ); puis, du côté opposé et continuant les premières incisions, un V droit; ou bien, si l'on coupe obliquement et successivement de chaque côté du membre, ayant soin de réunir les deux incisions à angle aigu, on obtient un lambeau triangulaire que l'on peut replier dans un sinus dont l'ouverture est juste ce qu'il faut pour une adaptation exacte

Il est évident que chaque fois que la surface de section qu'il s'agit de couvrir avec un lambeau est triangulaire, le lambeau doit

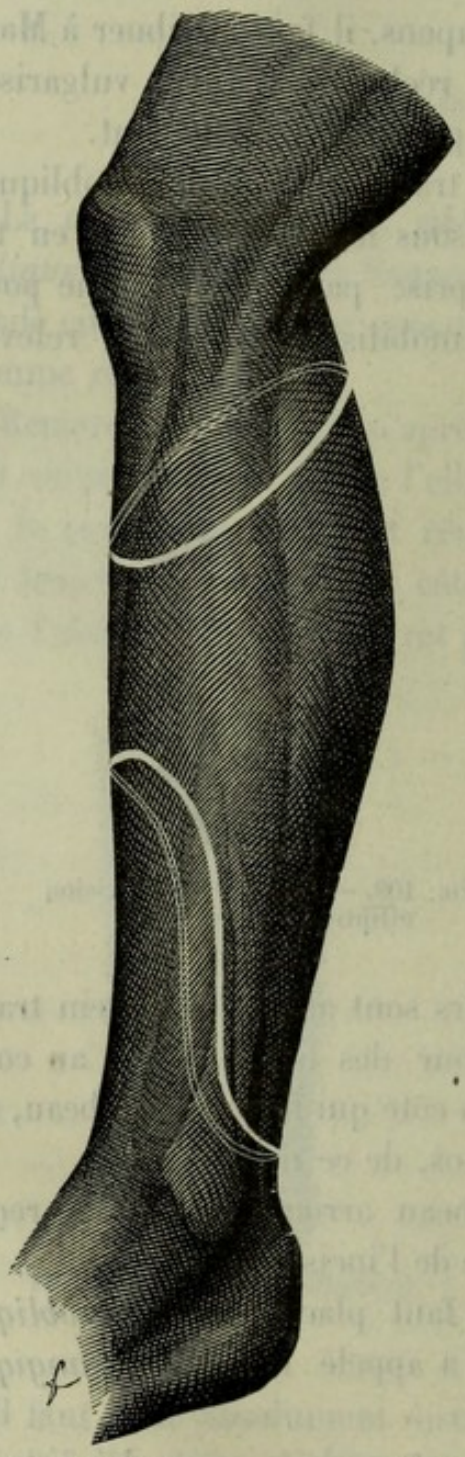

Fig. 110. — Près du genou : coupe elliptique droite ; tous les points de la courbe sont dans le même plan. — Plus bas : coupe elliptique coudée.

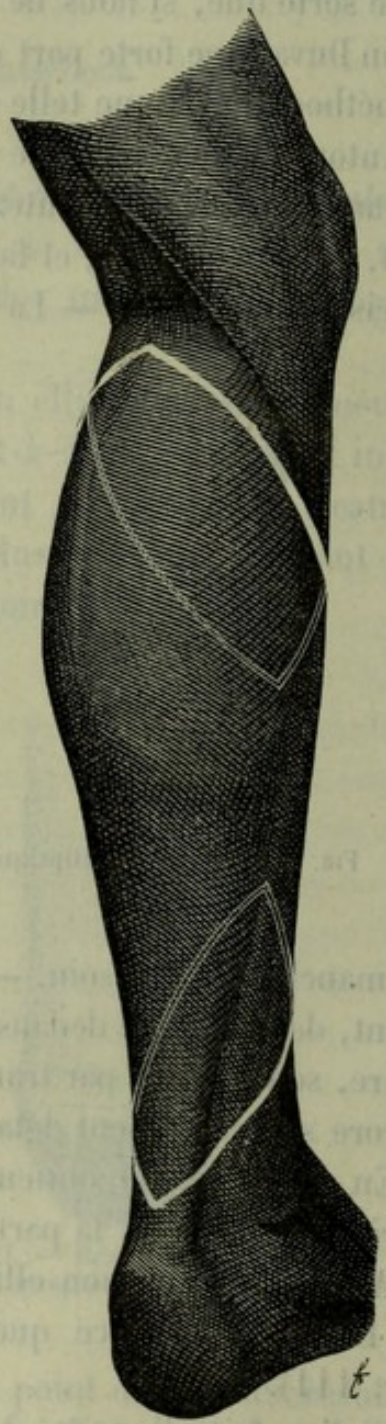

Fig. 111. — Près du genou : incision losangique à lambeau antérieur. — Plus bas : incision losangique à lambeau postérieur.

être triangulaire aussi et, par conséquent, l'ensemble de la plaie losangique. C'est ce qui arrive quand on enlève à la fois plusieurs doigts extrêmes avec leurs métacarpiens, etc.

D. — De la méthode ovalaire

C'est à Scoutetten (1827) que nous devons le nom et la généralisation de la méthode *ovalaire*. Avant lui, Langenbeck le vieux (*Bibliothek*, 1807) pour les métacarpiens ; Guthrie (1815) pour l'épaule ; et peut-être Abernethy pour la hanche, avaient décrit et appliqué des procédés qui donnaient, en fin de compte, une coupe ayant la forme d'un triangle isocèle arrondi à la base, d'un ovale à petite extrémité pointue comme l'angle d'un V renversé (∧), d'une poire sans queue.

Telle qu'on la pratiquait il y a quarante ans, l'incision ovalaire se faisait dans un plan unique, oblique relativement au membre. Ainsi, pour désarticuler un doigt, le bistouri porté sur le dos de la tête métacarpienne, incisait en ligne droite, de chaque côté de la base de la grande phalange, dans la direction du pli digito-palmaire où les deux incisions latérales se réunissaient. L'articulation largement découverte se laissait traverser facilement ; mais il *n'y avait pas de lambeaux latéraux* pour couvrir la tête métacarpienne (fig. 112, annulaire).

Pour remédier à ce grave défaut, Malgaigne, en 1837, établit, comme règle générale, qu'il fallait faire l'incision beaucoup moins oblique, tenir la petite extrémité de l'ovale au-dessous de l'articulation, mais la prolonger sous forme de fente longitudinale qui, *sans perte de substance*, donnerait toute la commodité nécessaire à la désarticulation. Avec cette modification, l'ensemble de l'incision ressemblait à une poire à queue, à une *raquette* à jouer au volant, d'où le nom d'*incision en raquette* (fig. 112, médius). Quelques auteurs, ne considérant qu'une partie de l'incision, l'ont nommée en Y renversé ; on pourrait l'appeler également *lambdoïde* (λ).

Pour moi, je dirais volontiers incision *en croupière ;* car, pour obtenir un beau résultat il faut *courber* les branches latérales de l'incision, afin qu'elles embrassent la racine du membre comme celles d'une croupière embrassent la racine de la queue d'un cheval (fig. 113, annulaire).

Ainsi *améliorée*, la méthode ovalaire ou en raquette n'est qu'une combinaison de la méthode à deux lambeaux arrondis à demi taillés, avec la méthode circulaire.

De même, ce que Soupart a appelé le mode en T renversé (⊥). et qui appartient à Ravaton, n'est qu'une incision circulaire avec

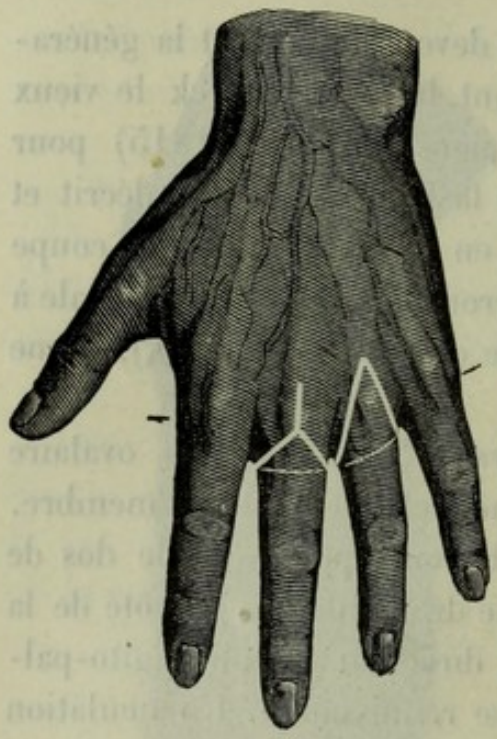

Fig.112.—Sur l'annulaire : incision ovalaire primitive ; sur le médius : incision en raquette.



Fig. 113. — Sur l'annulaire : incision en croupière ; sur le médius : incision en ⊥.

fente longitudinale qui donne, d'un côté, deux demi-lambeaux carrés (fig. 113, médius).

Remarques comparatives sur les différentes méthodes.

S'il est évident que l'étendue de la plaie et le volume des chairs des lambeaux destinées à ressentir les effets du traumatisme, constituent un élément important au point de vue de la cure des amputés, il devient intéressant de comparer sous ces deux rapports les diverses méthodes d'amputation. C'est ce que j'ai fait en 1871, dans ma *Thèse de doctorat*. Voici les résultats de mes calculs. Toutes choses égales d'ailleurs, la *surface saignante* d'un moignon est, sur un membre de $0^m,10$ de diamètre, de :

110	centim. carrés	par la méth.	circulaire infundibuliforme.
110	—	—	à deux lambeaux égaux arrondis.
125	—	—	à lambeau unique arrondi.
203	—	—	circulaire à manchette.

Quant au volume des parties sous-jacentes à la section des os, il serait de 174 centimètres cubes par la méthode à deux lambeaux arrondis et de 262 centimètres cubes par la méthode circulaire infundibuliforme.

La longueur de l'incision cutanée d'où part ordinairement l'érysipèle est intéressante à connaître. Minima après l'incision circulaire, elle a $0^m,31$ sur un membre de $0^m,10$; elle arrive à $0^m,37$ si l'on fait deux lambeaux semi-lunaires, et à $0^m,40$ si l'on n'en fait qu'un.

Ces chiffres n'offrent pas un écart suffisant pour nous permettre de prendre parti au point de vue de la léthalité probable en faveur d'une méthode quelconque.

La méthode à deux lambeaux exige juste la même longueur de parties molles que la circulaire ; elle s'impose dans certains traumatismes par perforation. La plaie est égale à celle de la circulaire infundibuliforme; mais le volume des chairs conservées est moins considérable, la coupe de la peau seule est plus longue.

La méthode à lambeau unique exige une longueur double de chairs saines; elle est indiquée par certaines blessures, par la configuration de quelques segments de membre, etc.

Les amputations à lambeaux nous semblent devoir être préférées dans plus de la moitié des cas pour deux raisons générales : 1° en taillant des lambeaux, on arrive toujours à scier l'os assez haut pour éviter la conicité d'emblée, tandis que ce n'est pas toujours possible avec l'incision circulaire, spécialement quand on opère près de la racine du membre ; 2° les lambeaux sont plus faciles à mettre en contact que les parties opposites de l'entonnoir charnu de l'amputation circulaire.

Celle-ci n'est donc pas très favorable à l'obtention de la réunion immédiate qui doit être l'idéal de l'opérateur. Ne faut-il pas, enfin, que les chairs se réunissent tôt ou tard? Par conséquent, ne convient-il pas de les tailler toujours aussi bien et dans les mêmes proportions, soit que l'on recherche la réunion rapide, soit que l'on se contente de la réunion tardive?

ARTICLE VI

DES INSTRUMENTS EMPLOYÉS DANS UNE AMPUTATION. — TRAVAIL DES MAINS DE L'OPÉRATEUR ET DE CELLES DES AIDES

Les instruments et autres objets nécessaires pour pratiquer une amputation sont destinés : 1° à diviser les parties molles ; 2° à les protéger pendant la section ou la séparation des os ; 3° à saisir les os, soit pour les fixer quand on scie, soit pour les mobiliser quand on désarticule ; 4° à diviser les os ; 5° à oblitérer les vaisseaux, parer le moignon et fermer la plaie.

1° *Instruments destinés à diviser les parties molles ; différentes manières de s'en servir.*

Ces instruments sont les *couteaux* à amputation. Je ne parlerai pas des moyens de diérèse, exceptionnellement employés, comme l'anse et le couteau galvano-caustiques, le fer rouge, le thermo-cautère, l'écraseur linéaire, le lien de caoutchouc, les caustiques, etc. Car, au lieu d'écrire un livre de singularités, je cherche à n'enseigner que ce qui se fait et doit se faire.

C'est donc exclusivement du couteau et de la manière de s'en servir qu'il sera question ici.

Les couteaux à amputation sont droits ; ils ont une longueur et une largeur variables. Les plus grands servent à diviser les masses charnues considérables ; les plus étroits sont commodes pour traverser les articulations et les espaces interosseux ; les plus courts, faciles à manier, agissent avec force et précision et sont utiles pour disséquer des lambeaux épais, adhérents à des os irréguliers qu'il faut contourner en les rasant de près. Les bistouris de trousse qui peuvent remplacer les petits couteaux manquent de solidité et n'ont que l'avantage d'être portatifs.

Les couteaux à amputation, petits ou grands, doivent être construits d'après les principes suivants :

La lame doit être fixée dans le manche.

Le *manche*, quelles que soient les dimensions du tranchant, sera toujours *long* de 11 ou 12 centimètres, *gros*, *prismatique* ou rugueux, pour remplir la main et ne pas glisser. Sa longueur ne doit pas varier comme la longueur de la lame; son épaisseur seule peut être diminuée dans les petits couteaux, mais seulement lorsque la lame est mince et étroite. Mettre à la lame trapue, courte et solide d'un petit couteau, un manche court et grêle, comme cela se fait trop souvent, c'est rendre inutile, par la brièveté et la gracilité du bois, la force donnée à l'acier ; c'est contraindre l'opérateur à saisir dans la main, avec le manche, la moitié de la lame, au risque d'égarer ses doigts sur le tranchant et de masquer à ses yeux le travail de l'instrument.

La *lame* des couteaux à amputation ne doit avoir qu'un seul tranchant, même au voisinage de la pointe. L'ancien couteau à deux tranchants (un pour l'opéré, l'autre pour l'opérateur), déjà condamné par J. L. Petit en termes un peu vifs pour ceux de ses contemporains qui en faisaient usage, a pu rendre quelques petits services, alors qu'il fallait opérer vite à tout prix. Je ne lui reconnais plus aucune espèce d'utilité ; néanmoins il paraît employé encore à l'étranger (Gurlt). Ce qu'en dit Bichat en le repoussant au nom de Desault m'a paru digne d'être rapporté, car c'est l'expression d'un véritable axiome chirurgical : « C'est encore perfectionner un procédé que d'en retrancher un instrument. » (II, p. 547.)

La lame n'aura donc qu'un tranchant; son dos sera épais mais biseauté, sa largeur peu considérable, ses faces à peu près planes, afin que le tranchant solide ne s'ébrèche pas, comme le ferait celui d'un rasoir trop aminci par l'excavation de ses deux flancs.

Un *talon* arrondi et mousse, saillant de plusieurs millimètres, est utile, ne serait-ce que pour empêcher le pouce d'empiéter malencontreusement sur le tranchant. Quelques fabricants font encore le talon carré : c'est le rendre dangereux ; c'est aussi le rendre embarrassant, car il peut accrocher les chairs lorsqu'on retire le couteau engagé jusqu'à la garde (fig. 114 *f*).

La lame du couteau doit conserver la même largeur jusque très près de la *pointe :* celle-ci doit résulter de la rencontre du dos et du tranchant *dans l'axe* de la lame ; elle doit former un angle à

côtés convexes de 50 degrés environ. Ainsi construite, la pointe peut remplir les deux rôles : *piquer* sans se rompre et *tracer* sur la peau des incisions curvilignes, car elle est forte et son tranchant est convexe dans l'étendue de 2 centimètres environ [1].

Avec un tel couteau, on peut tout faire; c'est donc avec lui que nous allons apprendre à tout faire.

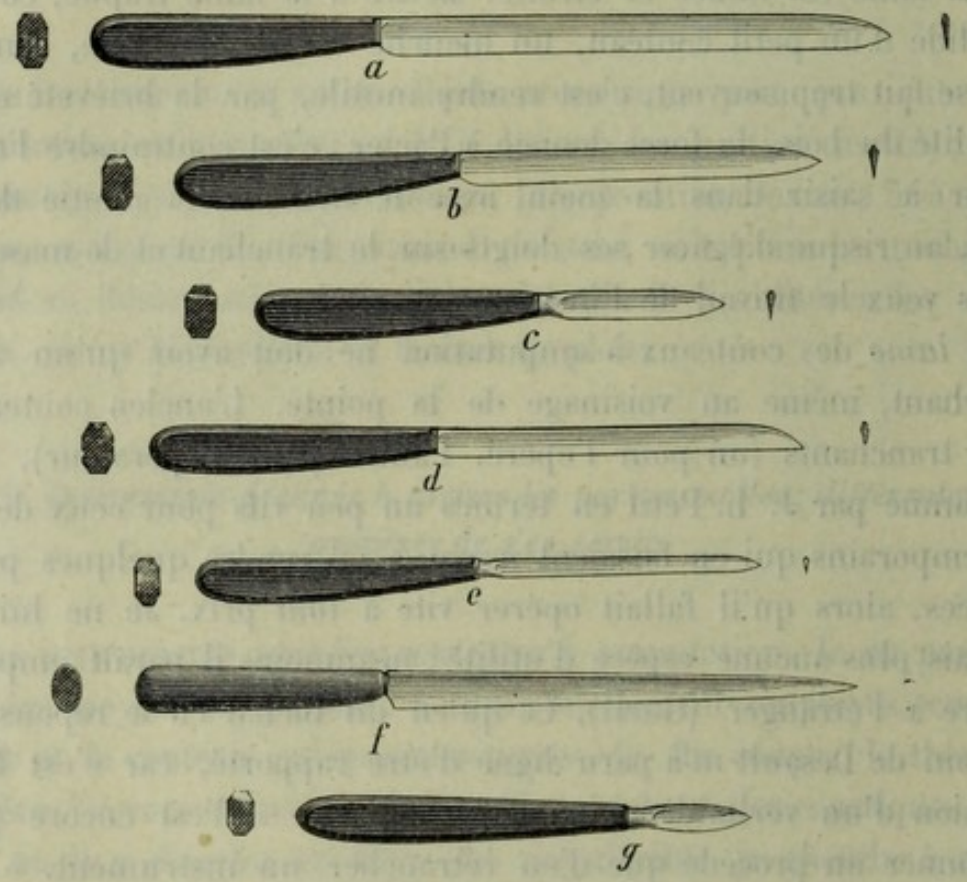

Fig. 114. — *a*, *b*, *c*, *d*, *e*, bons couteaux. — *f*, couteau ayant tous les défauts, moins celui d'être à deux tranchants : manche petit, rond et lisse ; talon carré ; dos épais ; pointe beaucoup trop effilée et fragile comme le taillant dont les flancs sont évidés.
a, lame de 0m,20 à 0m,25 pour incision circulaire ou transfixion d'un gros membre (cuisse). — *b*, lame de 0m,15 pour bras, jambe, etc. — *c*, lame de 0m,06 pour désarticulations sous-astragalienne et tibio-tarsienne. — *d*, lame de 0m,15, couteau de Lisfranc. — *e*, lame dite à phalanges, 0m,10.
g, petit couteau à résection pour désarticuler un petit os à main posée, long manche tenu comme une plume, lame de 0m,04.

Le couteau se tient toujours de la même main, et de la main la plus habile qui est, dans l'immense majorité des cas, la main droite. On peut paraître ambidextre, on ne le devient pas réellement passé l'âge de vingt ans. Dupuytren et Lisfranc ont essayé et n'ont pas

1. Pour l'usage du couteau à pointe rabattue (*d*, fig. 114), voy. Amputation de Lisfranc. — En décrivant les amputations en particulier, j'indiquerai, s'il y a lieu, le choix des couteaux.

réussi. En voulant exercer la main gauche, on perd un temps précieux qui serait mieux employé à l'éducation de la main droite, et l'on n'arrive qu'à mériter l'épithète classique de gaucher des deux mains.

Donc, c'est la *main droite* qui manie le couteau. Ordinairement elle le tient comme un couteau de table, l'index allongé sur le dos de la lame ; elle le manœuvre avec aisance, le tournant dans tous les sens à l'aide des articulations de l'avant-bras et surtout de celles du poignet. Celui qui sait manier l'épée ou l'archet, ou simplement le couteau à découper, apprend vite à se servir du couteau à amputer.

Le tranchant du couteau se compose de deux parties : le long *tranchant rectiligne* et le court *tranchant convexe de la pointe*. L'un et l'autre servent à des usages spéciaux.

On agit avec le tranchant rectiligne absolument comme avec l'archet, tirant et poussant, alternativement et successivement si c'est nécessaire. Si l'on veut faire une incision circulaire ou elliptique autour d'un membre et ne couper d'abord que les téguments, on attaque *en tirant* du talon à la pointe, appuyant fort peu et, quand le couteau n'est pas très bon, tirant et poussant alternativement pour scier la peau, jusqu'à ce que ses lèvres s'écartent, ce que la main qui tient le couteau arrive à sentir avec de l'exercice. Lorsque, après avoir incisé sous le membre, on ramène le couteau par-dessus pour compléter la section circulaire, c'est encore avec le talon, et, *en tirant*, que l'on commence cette reprise.

Il est plus facile de couper circulairement les muscles que la peau ; il n'y a pas à craindre en effet d'aller trop profondément. Ici encore, il faut appuyer très légèrement, scier au besoin, plutôt que de vouloir couper par pression, ce qui expose à ébrécher le couteau sur les os.

Pour diviser des parties molles et fixées, avec un tranchant trop court pour imiter le jeu de l'archet, il ne suffit pas d'appuyer, il faut encore imprimer au couteau de très petits mouvements de va-et-vient, une véritable trépidation qui facilite considérablement la pénétration de la lame.

Au contraire, lorsque des parties résistantes, telles que des tendons, ne sont pas fixées dans le sens transversal, si le tranchant qui les attaque se borne à exécuter de très petits mouvements de va-et-vient, ces parties mobiles vont et viennent comme l'instru-

ment ; par conséquent, elles ne subissent que son insuffisante et simple pression. Il faut les mordre avec le talon, puis tirer le couteau : on les voit alors se déplacer sous la traction de l'instrument, se tendre, et bientôt se laisser couper.

Cependant on peut être obligé de les fixer avec les doigts de la main gauche, ou bien de glisser la lame dessous pour les soulever sur le tranchant que rien n'empêche plus de les diviser facilement[1].

Il est quelquefois utile, pour inciser à fond ou pour dépouiller un os, de repasser le couteau plusieurs fois dans la même voie. Dans la même voie ! C'est un point capital, car il ne faut pas que le couteau fasse des échappades dans les chairs du moignon et s'en aille provoquer la gangrène en déchiquetant les muscles et les tendons, ou préparer l'hémorrhagie en piquant les artères au-dessus du niveau où elles seront liées.

On ne fait point que des incisions circulaires avec le plein de la lame du couteau. En effet, lorsqu'on veut tailler des lambeaux par transfixion, c'est avec le tranchant rectiligne que, une fois la ponction faite, on accomplit la section des chairs. C'est encore en sciant, et non en pressant, qu'il faut agir. Après avoir coupé les muscles, puis la peau, de la profondeur vers la superficie, le couteau doit se dégager de la plaie sans le moindre soubresaut, comme s'il n'avait éprouvé aucune résistance.

Les choses les plus difficiles, en médecine opératoire, se font avec la partie du tranchant qui avoisine la *pointe*. C'est pour cela qu'il faut toujours la ménager et ne s'en servir que lorsque le tranchant rectiligne est véritablement insuffisant.

Seule, la pointe peut exécuter les incisions parallèles ou très peu obliques relativement à l'axe du membre. Pour ce faire, il ne suffit pas toujours de traîner le bout du couteau sur la peau, comme on traîne un pinceau sur une feuille de papier ; il faut souvent exécuter

1. Sur le vivant, les parties molles sont fermes et bien plus faciles à couper que sur le cadavre.

Nous avons de véritables difficultés dans les amphithéâtres, parce que l'économie nous y impose la nécessité de superposer le plus grand nombre possible d'opérations sur le même membre et, par conséquent, de recouper plusieurs fois, à des hauteurs différentes, un même nerf, un même tendon, etc., qui ont perdu toute fixité depuis leur première section.

ce tremblement très rapide et très peu marqué qui scie véritablement la peau, la pointe pénétrant et ressortant alternativement à mesure qu'elle avance.

Cette manœuvre, que j'appelle quelquefois *secouer la main*, est indispensable pour couper la peau flasque et mobile du cadavre, à moins d'avoir un excellent couteau. Elle est excessivement utile lorsqu'on cherche à détacher un lambeau en insinuant la lame, *à plat*, entre ce lambeau et l'os plus ou moins irrégulier auquel il est adhérent.

C'est en effet un privilège de la pointe du couteau, de pouvoir pénétrer dans les anfractuosités et les gouttières osseuses. C'est pour ne pas savoir l'utiliser, que tant de chirurgiens massacrent les lambeaux des amputations sous-astragaliennes et tibio-tarsiennes. La pointe, dans ces opérations, est insinuée à plat entre les chairs et les os ; elle marche *à petits pas*, agitée par les secousses de la main qui semble vouloir l'aiguiser sur la surface dure dont elle suit tous les contours.

C'est encore avec l'extrémité du couteau que l'on complète l'incision circulaire des muscles dans les gouttières interosseuses de la jambe et de l'avant-bras, c'est-à-dire que l'on exécute le difficile du classique « 8 *de chiffre* » (ex. : Amputation de l'avant-bras).

Le rôle de la pointe dans les désarticulations est considérable, tant pour couper les ligaments extérieurs et intérieurs facilement accessibles, que pour pénétrer dans d'étroits interstices et diviser de très courts et très profonds ligaments interosseux. Dans ces divers cas, on agit spécialement par pression. Comme il faut quelquefois de la force, il est très souvent indiqué de limiter la pénétration de la lame, en la saisissant avec les doigts, à une distance calculée de son extrémité (ex. : Désarticulation des métacarpiens).

Tous les élèves, aussitôt un interligne articulaire trouvé, essayent, s'il est serré, d'y introduire le bistouri et de l'ouvrir comme on ouvre une noix avec le bec d'un couteau. C'est un mouvement, instinctif sans doute, qui fait abstraction de la résistance des moyens d'union et ne peut aboutir qu'à briser l'instrument.

Quelques petites désarticulations sont faites avantageusement avec le *bistouri droit à résection*, à lame très courte et garnie, sur les flancs de sa racine, de rugosités qui permettent aux doigts, même mouillés de sang, de la tenir solidement comme un porte-plume.

La main armée ainsi d'une solide lame de 2 ou 3 centimètres de long peut agir avec *force* et *précision*, car la faible longueur de la lame permet aux derniers doigts de prendre un point d'appui sur la partie malade elle-même. La manœuvre de ce petit couteau à long manche est, on le voit, absolument celle d'une plume à écrire ou d'un crayon ; elle permet d'extirper les os longs de la main et du pied, sans emporter la plus petite parcelle des muscles environnants, sans atteindre le moindre vaisseau.

La *main gauche de l'opérateur* intervient fréquemment pour faciliter le travail du couteau, soit en écartant les lèvres de la plaie, soit surtout en tendant et fixant les chairs à diviser. Ainsi, c'est avec la collaboration de cette main que s'accomplit la reprise qui termine la recoupe des muscles dans la méthode circulaire infundibuliforme (voy. fig. 91, p. 156).

Mais le rôle de la main gauche prend une importance extrême chaque fois que l'on veut dessiner ou tailler des lambeaux de dehors en dedans : c'est elle qui fixe les téguments pour qu'ils ne fuient pas devant le tranchant ; c'est elle qui ensuite, lorsque l'aponévrose a été divisée, soulève les muscles isolément ou en masse pour les offrir au couteau (ex. : Désarticulation de l'épaule).

Sans son concours il serait impossible de désosser un moignon suivant les préceptes de Ravaton, Teale et Marcellin Duval. S'agit-il, par exemple, de tailler devant la jambe un grand lambeau carré comprenant absolument toutes les parties molles ? Deux longues incisions longitudinales pénétrant jusqu'à l'os viennent rejoindre en bas une incision transversale également profonde. Alors la main gauche, soulevant le bord droit du lambeau et cherchant à le décoller, permet à la lame, par une série d'incisions longitudinales, de s'insinuer à plat et en long, entre l'os et les chairs, d'évider absolument la gouttière interosseuse.

La section du périoste n'est pas indispensable si l'on n'en garde pas un lambeau ; quand on l'a coupé, il est rare que le trait de scie corresponde absolument au passage du couteau. Il n'y a pas lieu de parler d'un *périostotome* spécial.

Lorsque l'on croit bon de garder, à la face profonde d'un lambeau charnu, une doublure périostique, il faut, après avoir incisé le

périoste suivant un dessin convenable, le détacher de la surface osseuse à laquelle il adhère d'une façon très variable. Tantôt il suffit de pincer le bord du petit lambeau pour le décoller par traction ; tantôt, au contraire, il est indispensable de recourir à l'action du *grattoir* ou, tout au moins, du *talon* du couteau.

2° *Objets et instruments destinés à écarter et à protéger les parties molles.*

Ce sont les *mains d'un aide* que l'on emploie pour fixer les téguments au-dessus du lieu de l'amputation, pour les rétracter quand ils sont coupés, pour fixer de même et rétracter les muscles, à leur tour. Le temps du *bandage circulaire* est passé ; mais les mains de l'aide doivent, tout en rétractant, s'appliquer à imiter l'action du bandage qui affermissait le membre *sans le déformer* et tendait, au contraire, à lui maintenir ou à lui donner la forme cylindrique. L'aide rétracteur ayant embrassé le membre, le plus souvent dans un cercle formé des commissures du pouce et de l'index de ses deux mains, évitera donc d'enfoncer maladroitement le bout de ses doigts dans les parties molles. Il tiendra d'abord les téguments immobiles et les chairs fermes. Pendant la destruction des adhérences de la peau ou la section des muscles, au lieu de s'efforcer en vain de rétracter également sur toute la périphérie du membre, l'aide se bornera à *agir du côté où travaille le couteau*, s'il veut se rendre véritablement utile et voir son action suivie d'effet.

Il n'est plus d'usage de changer l'attitude du membre amputé, dans le but, autrefois poursuivi, de couper tous les muscles pendant leur extension ou tous pendant leur relâchement.

Ce sont donc les mains d'un aide que l'on charge de rétracter les parties molles. A mesure que l'opération avance, on peut armer cet aide de *crochets mousses* et d'*érignes pointues*. Je n'aime pas qu'on se serve de pinces à mors plats dont la pression prépare incontestablement la gangrène.

Lorsqu'il ne reste plus que les os à diviser, il est rare qu'on ait encore recours à des instruments métalliques pour relever les parties molles et les protéger contre l'action de la scie. Dans les

amputations à lambeau, les mains de l'aide sont suffisantes pour cet usage ; cependant, comme la sciure d'os ne peut jouer dans une plaie que le rôle de corps étranger, il est bon d'envelopper les chairs du moignon dans une compresse qui sert également à les relever pendant qu'on scie les os. Toutefois, l'emploi d'un simple linge peut être insuffisant ; aussi, se sert-on quelquefois de crochets mousses, de lames résistantes de bois ou de métal flexible, etc. Mais ces divers objets et instruments sont bien plus utiles pour exécuter les résections ; nous aurons à en reparler.

La *compresse* dont on enveloppe les chairs du moignon doit être en linge *solide*. On la divise par un bout, en *deux chefs* s'il n'y a qu'un os à scier, comme au bras et à la cuisse ; en *trois chefs* dont le médian très étroit, s'il y a deux os, comme à la jambe et à l'avant-bras.

Lorsque le membre amputé n'a qu'un os, on prend donc la compresse fendue, on la jette à cheval dessus ou dessous, peu importe ; on en croise les chefs de manière à étrangler l'os et l'on ramène le tout sur les parties molles que l'on relève autant qu'il est nécessaire pour scier le plus haut possible (voy. fig. 118, p. 190).

Si le membre amputé a deux os, la compresse à trois chefs est préférable. Le petit chef médian doit avoir la largeur de l'espace interosseux : on l'introduira d'arrière en avant avec une pince ou avec le doigt, à travers l'ouverture faite au ligament interosseux ; on croisera les chefs latéraux sur le devant du membre, puis par-dessus on relèvera le chef médian, et le tout, embrassé dans le cercle des deux mains de l'aide, sera rétracté avec intelligence.

Rarement on a l'occasion d'amputer le métacarpe ou le métatarse dans la continuité : si l'on avait à le faire, une petite compresse divisée en cinq chefs pour la main, en six pour le pied, pourrait être appliquée, comme on applique la compresse à trois chefs à la jambe et à l'avant-bras ; mais au pied et à la main, le linge n'est guère utile que pour écarter la sciure d'os.

Quand on a à scier séparément l'un des os du métacarpe ou du métatarse, s'il s'agit d'un chef de file, il suffit de passer dessous une *sonde* de Blandin, une attelle protectrice ou un simple ruban (voy. Amputation du premier métatarsien) ; s'il s'agit d'un os enclavé, on est obligé de recourir à la cisaille ou à la scie à chaîne et de protéger les parties molles comme l'on peut.

3° *Manières de fixer les os que l'on veut scier.*

Il n'est pas difficile de fixer un os qui n'est point cassé, et il ne faut point d'instruments pour cela. L'aide rétracteur tient ferme à travers les chairs, pendant que l'assistant chargé de soutenir le membre qui va tomber, et la gauche de l'opérateur lui-même, fixent l'extrémité inférieure de l'os qu'il s'agit de scier. Il n'est

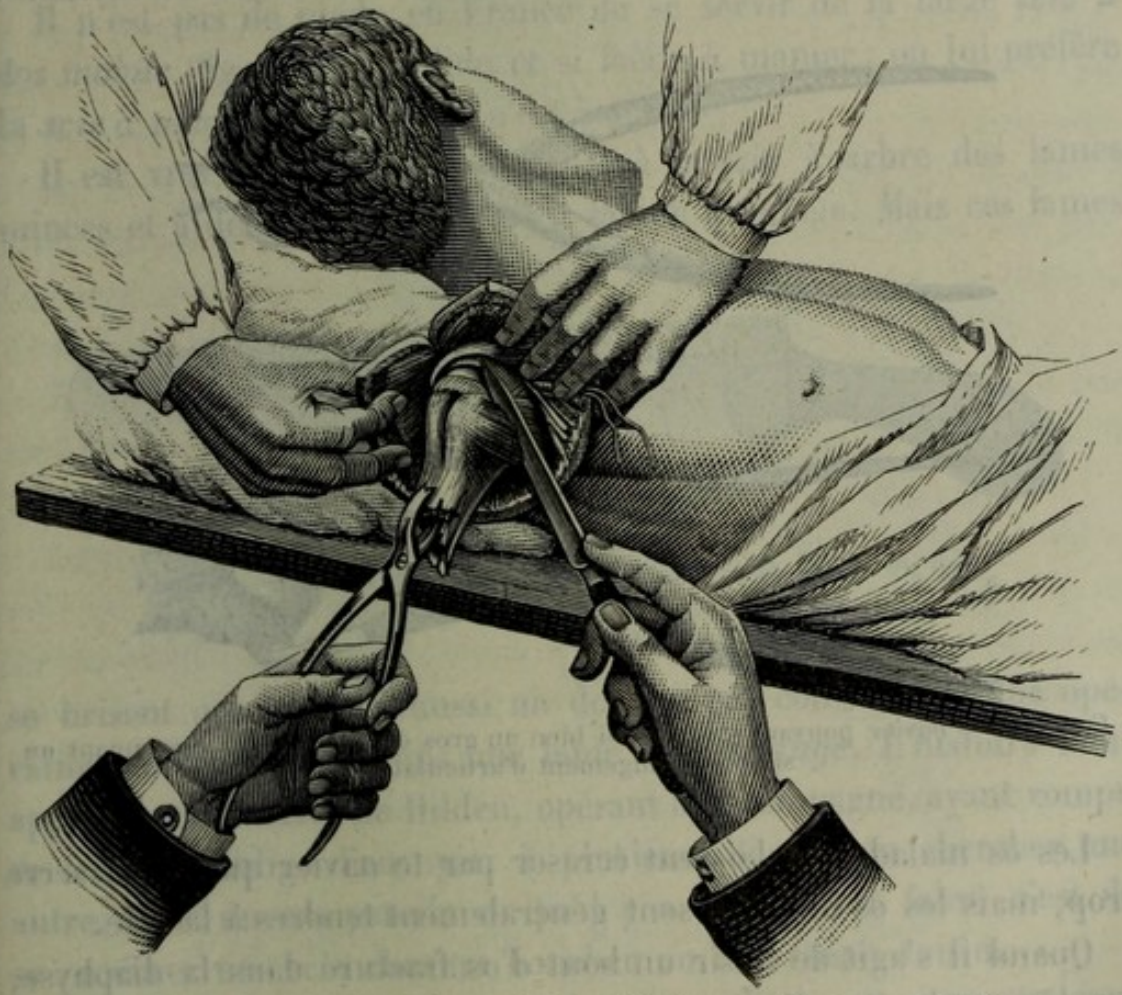

Fig. 115. — Usage du davier droit ordinaire pour fixer un os cassé.

pas difficile non plus de saisir un grand os intact pour le mouvoir afin de le désarticuler.

Mais lorsqu'on ampute ou que l'on désarticule un membre cassé, celui-ci se détache, ou à peu près, aussitôt qu'on a fini la section des chairs. Alors on a à scier ou à désarticuler un bout d'os que l'on ne peut, le plus souvent, à cause de sa brièveté, saisir avec la main.

D'autre part, il se pratique des amputations mixtes, des désarticulations avec ablation consécutive des surfaces articulaires des os conservés. Ainsi, après la désarticulation du pied, on scie les malléoles et même une petite portion des os de la jambe ; après la désarticulation du genou, on extirpe fréquemment la rotule et même les condyles. Ces différentes sections osseuses ne sont commodes et ne se font bien que si l'opérateur, armé d'un davier, saisit et fixe de la main gauche le bout libre de l'os qu'il scie de la main droite, pendant que l'aide qui rétracte les chairs dans la compresse s'efforce de son côté d'immobiliser la racine du membre.

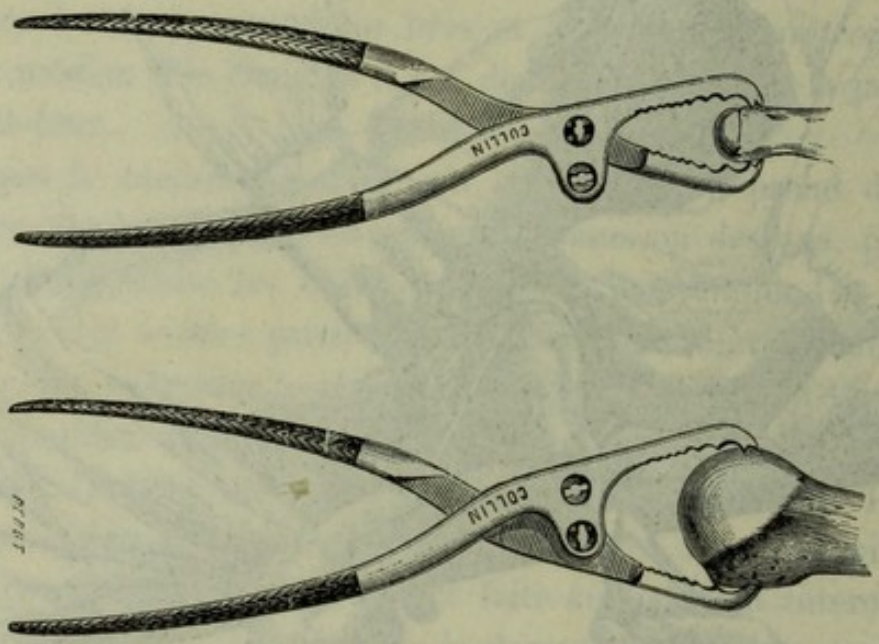

Fig. 116. — Davier pouvant saisir aussi bien un gros os qu'un petit, moyennant un simple changement d'articulation.

Les os malades se laissent écraser par le davier quand on serre trop, mais les os malades sont généralement tendres à la scie.

Quand il s'agit de saisir un bout d'os fracturé dans la diaphyse, un *davier droit* ordinaire est excellent si l'on introduit un de ses mors dans le canal médullaire (fig. 115). Au contraire, on ne peut saisir une épiphyse volumineuse qu'avec mon *davier à double articulation*, aujourd'hui répandu partout (fig. 116). Dans tous les cas, il faut tenir le davier dans l'axe de l'os et placer les mors de manière à bien résister au va-et-vient de la scie. C'est pour cela qu'il convient de saisir l'os ou par les côtés, ou, au contraire, mors dessus, mors dessous, suivant que la scie doit être manœuvrée horizontalement ou verticalement.

Un os flexible, comme le péroné, est aussi difficile à scier qu'une baguette de bois vert. On en vient à bout en l'empêchant avec les doigts de se rapprocher du tibia. De la sorte, retenu par le ligament interosseux et repoussé par les doigts, le péroné ne pouvant plus osciller, se laisse scier facilement.

4° *Instruments qui servent à diviser les os.*

Il n'est pas de mode en France de se servir de la large *scie à dos mobile* (fig. 117), si solide et si facile à manier ; on lui préfère la *scie à arbre*. A mon avis, c'est à tort.

Il est vrai que l'on peut adapter à la scie à arbre des lames minces et à dents très fines : c'est là son avantage. Mais ces lames



Fig. 117. — Scie à dos mobile. Monture nouvelle, métal et bois.

se brisent quelquefois, aussi ne doit-on pas commencer une opération sans avoir au moins une lame de *rechange*. L'histoire nous apprend que Fabrice de Hilden, opérant à la campagne, ayant rompu sa scie, fut obligé d'envoyer, à plusieurs lieues, en chercher une autre. Dans un cas pareil, ce qu'il y a de mieux à faire, c'est de se procurer une scie chez un boucher ou un artisan voisin.

Il faut savoir qu'une lame récemment affûtée et vierge ne vaut pas celle qui a déjà été essayée, ne serait-ce qu'à scier un morceau de bois. Celle-ci glisse mieux, car un premier travail adoucit les morsures de la lime et ramène dans le rang les dents trop écartées.

Avant d'attaquer un os avec la scie à arbre, il faut tendre la lame, sans quoi elle vacillerait et ferait facilement une section courbe ou inclinée. L'arbre ou arc est parfaitement élastique s'il est d'acier bien trempé ; mais, dans le cas contraire, si l'on n'a pas soin de détendre la lame dans l'intervalle des opérations, l'arbre

cède peu à peu et perd son ressort. De là l'obligation, pour utiliser encore l'instrument, de faire raccourcir les anciens feuillets.

Les petits os longs du pied et de la main seront sciés avec une *lame fine*, montée ou non sur un arbre. Cela est bien préférable à l'emploi des pinces incisives de Liston, car celles-ci agissant par pression, font trop souvent éclater l'os sur une grande partie de sa longueur.

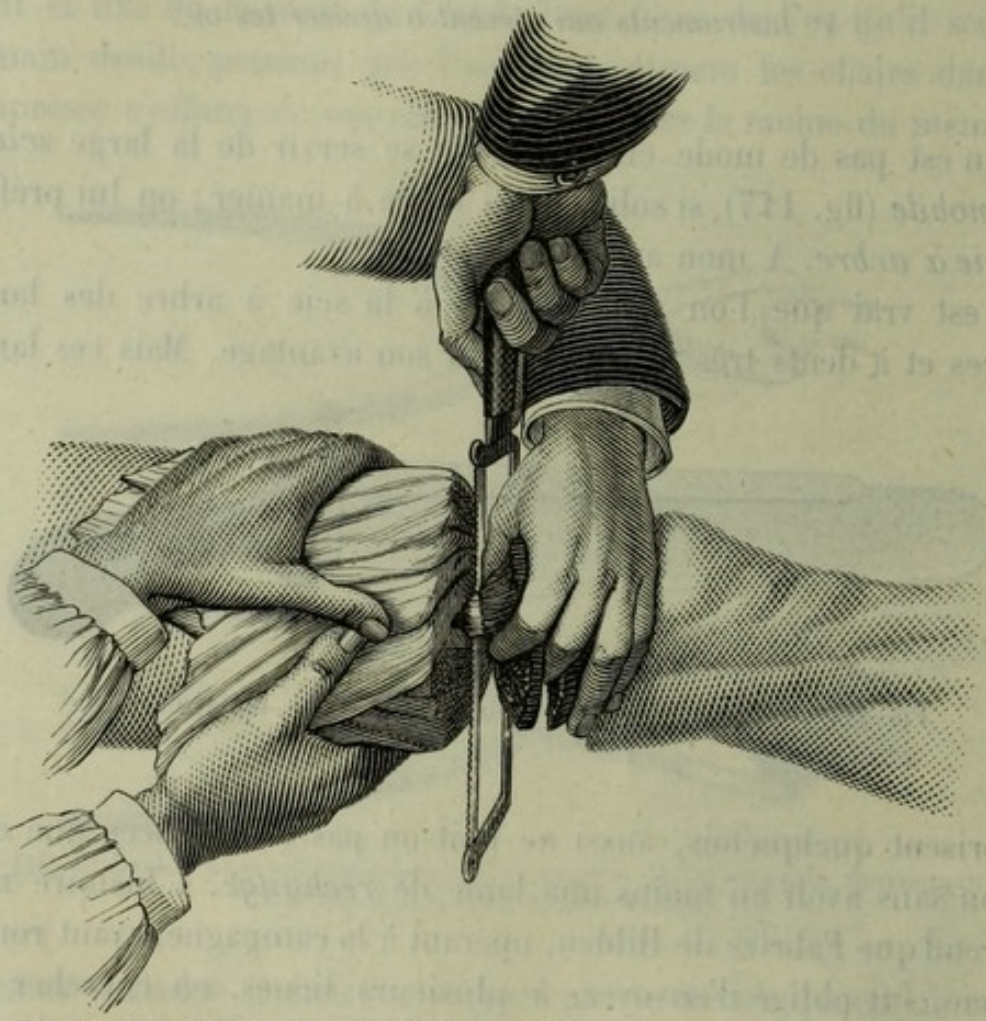

Fig. 118. — Manière de scier. Rôle de l'aide rétracteur. Travail des deux mains de l'opérateur placé en dehors de la cuisse droite.

Comment faut-il s'y prendre pour manœuvrer la scie ? Ici encore nous voyons les deux mains du chirurgien s'entr'aider. C'est la droite qui tient le manche de l'instrument comme le manche du couteau ; c'est la gauche qui éclaire le chemin et fixe la voie, tout en contribuant, quelquefois très utilement, à immobiliser le membre scié.

Lorsque les chairs sont coupées, enveloppées et rétractées, l'os exposé et fixé par les aides, le périoste divisé ou non, le chirurgien porte la main gauche dans la plaie, empaume les chairs sacrifiées

(fig. 118) pour les refouler vers l'extrémité périphérique du membre, saisit l'os entre le pouce et l'index pour assurer son immobilité, allonge le pouce sur l'os jusque très près de la compresse qui enveloppe les chairs, fléchit la phalange unguéale et, avec l'ongle, guide la lame de la scie et la force à tracer une voie unique et bien située. L'ongle du pouce sera tenu appuyé perpendiculairement à l'os afin que la scie n'ait aucune tendance à le mordre. Et même, si l'on emploie une lame très large, ce sera l'articulation phalangienne qui la guidera plutôt que l'ongle lui-même.

Que la section doive être transversale ou qu'elle doive être oblique, il faut toujours en commençant, appliquer la scie comme si la section devait être perpendiculaire à la surface attaquée. Aussitôt que la voie est tracée, que la scie a creusé un léger sillon suffisant pour l'empêcher de dérailler, mais trop peu profond pour s'opposer à l'inclinaison de la lame, on peut mettre le pouce gauche à son aise, l'écarter quelque peu, et scier à volonté en inclinant la lame si c'est nécessaire.

Si l'on prétend scier obliquement d'emblée, les dents de la scie mordent le pouce guide et n'arrivent que très difficilement à prendre voie.

Lorsque le pouce gauche est bien en place, c'est le talon de la scie qu'il convient d'appliquer sur l'os. On commence alors, *en tirant* et poussant alternativement, des mouvements de va-et-vient assez lents et très étendus, *d'un bout de la scie à l'autre;* on n'exerce aucune pression : le poids de l'instrument suffit pour le faire mordre. Une fois la voie tracée, on peut mettre *un peu* plus de de force et aller un peu plus vite, mais toujours en utilisant toute la longueur de la lame.

Pour ne pas scier la compresse et les chairs qu'elle enveloppe, il faut la surveiller avec soin, la faire tirer davantage du côté menacé, placer au besoin des crochets métalliques, faire tout, en un mot, pour couper les os très haut et néanmoins respecter les parties molles du moignon.

Au moment où la scie est près de terminer son ouvrage, on revient à la légèreté de main du commencement, afin de ne pas faire éclater la mince portion d'os qui reste encore à diviser. Les aides qui fixent le membre doivent à ce moment redoubler d'attention. Celui qui soutient la partie enlevée vient-il à la relever, il serre la

scie et en arrête les mouvements; abandonne-t-il le membre à la pesanteur, l'os aux trois quarts scié se brise irrégulièrement.

Lorsqu'il y a deux os dans le membre amputé, il faut faire la voie sur le plus gros, puis, sans la quitter, abaisser progressivement la scie au contact du plus mince et continuer comme s'il n'y en avait

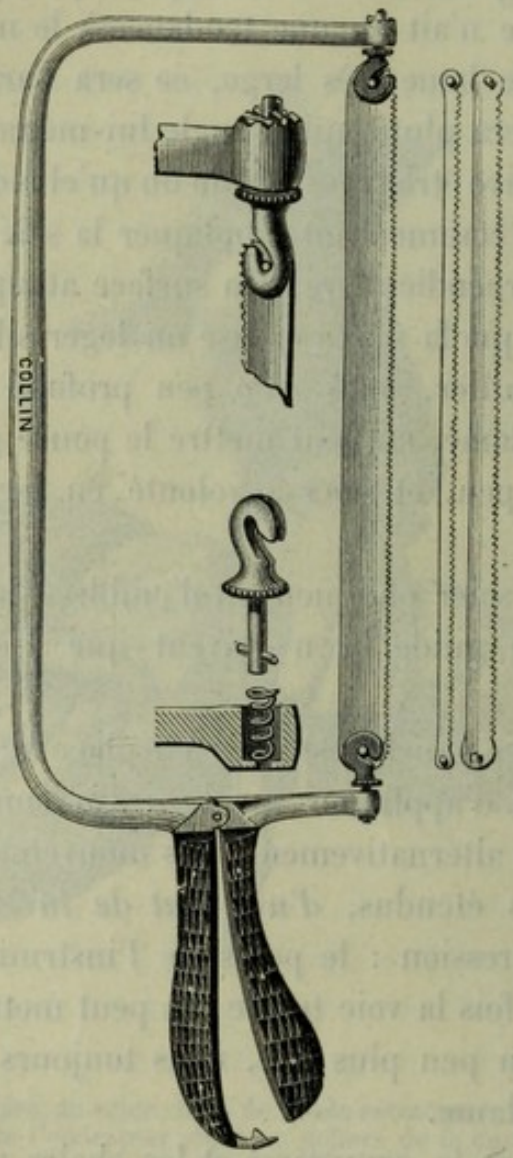

Fig. 119. — Scie à tout faire : Sections transversales, obliques et courbes. C'est le feuillet le plus étroit qui permet de chantourner.

qu'un, en appuyant d'abord également sur les deux, puis inégalement, de manière que le moins résistant et le moins solidement articulé se trouve scié le premier. On peut aussi sans inconvénient, et même quelquefois avec avantage, scier les deux os successivement, mais en commençant par le plus faible, afin que le poids du membre ne le brise pas.

La scie à arbre, armée d'un feuillet étroit, permet de *chantour-*

ner même les os les plus durs. Cette pratique exige un peu d'exercice. Je n'hésite pas à la recommander chaque fois qu'il paraît bon d'arrondir les os pour éviter la perforation des lambeaux, faciliter leur affrontement, etc. Par exemple, dans l'amputation de jambe, après avoir divisé le péroné un peu haut, obliquement en bas et en dedans, on attaque la crête tibiale très haut, on l'entaille en diri-

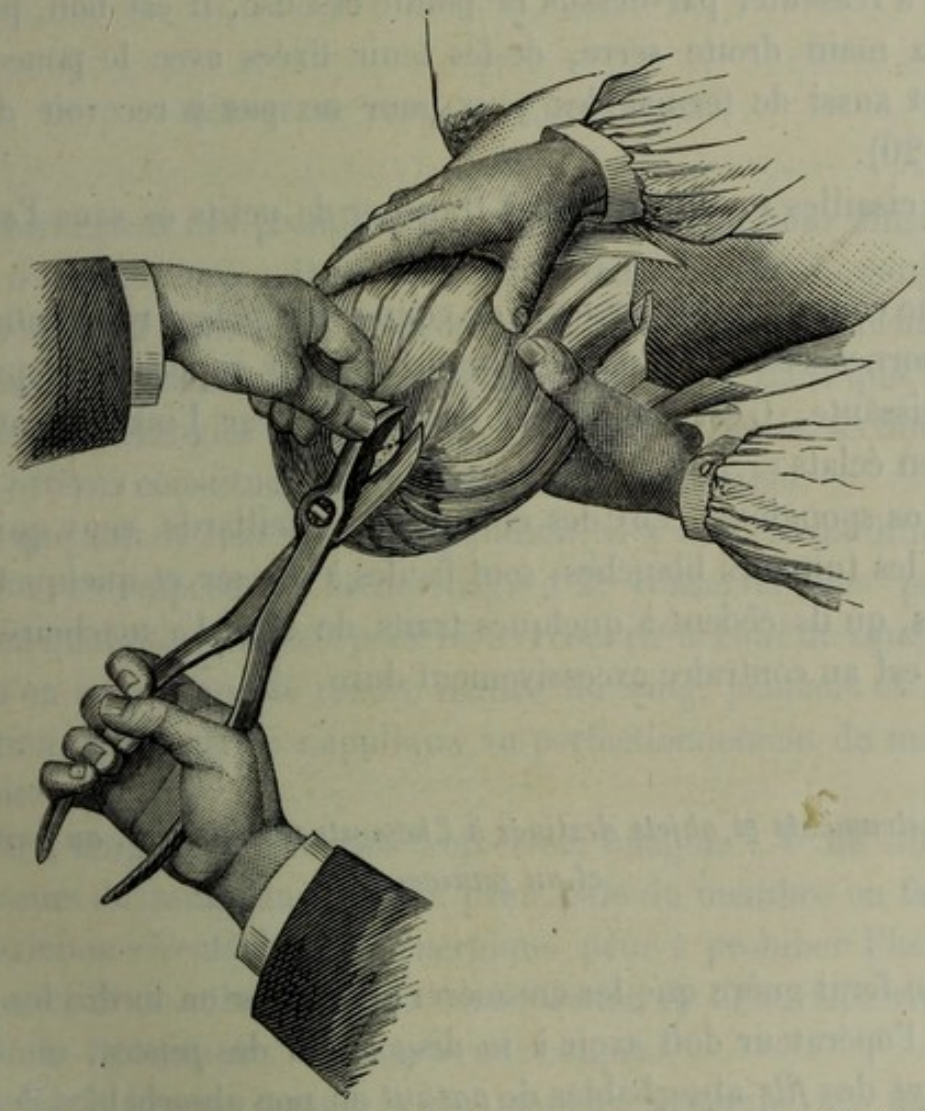

FIG. 120. — Manière de rogner à la cisaille la pointe que peut avoir laissée la scie. Le pouce gauche empêche le ressaut.

geant d'abord en bas et en arrière le trait de la *scie à chantourner* (fig. 119); puis, redressant peu à peu le plan de la scie, on divise transversalement la moelle, la face et l'angle externes, et l'on termine par l'angle interne que l'on arrondit en dirigeant la fin du trait en dedans et en haut.

Les *cisailles* tranchantes de Liston sont utiles pour enlever la pointe que la scie laisse quelquefois au bout de l'os du moignon,

surtout lorsque l'aide qui tient le membre fait éclater l'os bien avant que la section en soit terminée. Les cisailles à mors croisés, comme ceux des ciseaux, ou les pinces incisives à mors simplement rapprochés, comme ceux des tricoises, peuvent servir. Pour rogner une saillie osseuse, l'un des mors correspond aux chairs et l'autre au bout de l'os sur lequel il doit s'appuyer par son côté plat afin de raser l'esquille par le pied. Comme les cisailles ont de la tendance à ressauter par-dessus la pointe osseuse, il est bon, pendant que la main droite serre, de les tenir fixées avec le pouce gauche, et aussi de fermer les yeux pour ne pas y recevoir d'éclats (fig. 120).

Les cisailles servent encore à trancher de petits os sans l'aide de la scie.

Je ne conseillerai à personne de couper des pièces résistantes avec ces énornes cisailles dont les branches sont rapprochées par une vis puissante. C'est un moyen dangereux, car l'instrument peut voler en éclats.

Les os spongieux, ceux des enfants, des vieillards, ceux qui avoisinent les tumeurs blanches, sont faciles à diviser et quelquefois si tendres, qu'ils cèdent à quelques traits de scie. La mâchoire inférieure est au contraire excessivement dure.

5° *Instruments et objets destinés à l'hémostase définitive, au parage et au pansement.*

Je ne ferai guère que les énumérer. Pour lier ou tordre les vaisseaux, l'opérateur doit avoir à sa disposition des *pinces,* un *ténaculum* et des *fils* absorbables de *catgut* ou non absorbables de soie, de chanvre ou de lin. En général, on peut se dispensêr de recourir aux ingénieux *ligateurs* de Bigelow, de Cintrat, etc.

Le parage du moignon exige des *pinces à griffes* et des *ciseaux* pour réséquer les nerfs, les tendons flottants, les chairs exubérantes ou déchiquetées dont la vitalité paraît mal assurée; pour extirper les culs-de-sac fongueux. A la suite de certaines désarticulations qui sont vouées à la suppuration, un grattoir est nécessaire pour enlever le cartilage.

Si l'on recherche la réunion rapide, il faut établir le contact de

lambeaux à l'aide des sutures à simple, double ou triple étage. Des *aiguilles* de forme et de dimentions variées sont alors indispensables, ainsi que des fils végétaux, animaux ou métalliques. Je n'ai pas à parler ici des objets de pansement proprement dits.

ARTICLE V

HÉMOSTASE PENDANT L'OPÉRATION

Les chirurgiens des premiers âges ne pratiquaient pour ainsi dire jamais d'amputations : ils se bornaient, dans les cas de gangrène d'un membre, à imiter les procédés de la nature en retranchant la partie mortifiée, sans verser une goutte de sang. C'est que, pour eux, les hémorrhagies immédiates qui résultent de la section des grosses artères constituaient un obstacle insurmontable.

Quel que soit le lieu d'une amputation, il y a deux conditions à remplir : 1° empêcher l'hémorrhagie; 2° conserver des parties molles en quantité suffisante pour bien recouvrir le bout du squelette. Tant qu'on ne sut pas se rendre maître du sang, pendant et après l'opération, personne ne s'appliqua au perfectionnement du manuel opératoire.

A. Paré, on peut le dire sans trop errer, imagina : 1° de suspendre le cours du sang dans l'artère principale du membre en faisant la constriction circulaire assez énergique pour « prohiber l'hémorrhagie » ; et 2° de substituer à la cautérisation de la surface vive du moignon la ligature des bouts artériels coupés.

C'est ici le lieu de traiter d'une manière générale des moyens dont nous disposons pour assurer l'hémostase *pendant* l'opération, ou, si l'on veut, pour épargner le plus possible le sang de l'amputé. Car non seulement l'hémorrhagie qui suit la section des artères est très gênante pour l'opérateur; non seulement elle peut être assez abondante pour ôter subitement la vie à l'opéré; mais encore, quoique modérée, elle affaiblit presque toujours inopportunément le blessé.

Des moyens de suspendre le cours du sang, le plus radical, employé assez souvent à la fin du dix-huitième siècle, consiste à

faire la ligature préventive et définitive du tronc artériel principal au niveau de la racine du membre qui va être amputé. Il est des cas où cette manière de faire s'impose, mais ils sont rares.

Lorsqu'on ampute un membre à petits coups avec le bistouri, il est possible de lier les artères à mesure qu'on les découvre et, par ce moyen, de ne faire perdre au malade que du sang veineux. Ainsi firent quelquefois Desault, Chopart, Larrey, Scharp et *tutti quanti;* ainsi font volontiers maintenant, Marcellin Duval, Verneuil et d'autres sans doute, depuis la publication des travaux inspirés par ces derniers (voy. Thèse de Pillet, Paris, 1873).

Cette manière de faire rend l'opération plus longue et surtout plus difficile, mais elle offre quelquefois de tels avantages, qu'il n'y a pas à hésiter à l'employer. Verneuil s'est fait le champion de cette pratique depuis qu'il a observé quelques cas de phlébite causée par la compression digitale, ordinairement bien innocente. Mais jusqu'à présent, à tort et à raison, il a trouvé assez peu d'imitateurs. A tort, lorsqu'il s'agit d'amputer près de la racine d'un membre et de couper une artère énorme, difficile à comprimer; à raison, lorsque, et c'est l'ordinaire, la compression possible est assurée par la collaboration et la présence de plusieurs aides expérimentés ou par l'action d'un appareil fidèle. C'est ce que Verneuil a été le premier à reconnaître, après la vulgarisation de la méthode d'Esmarch.

La compression des artères primitives des membres peut se faire de plusieurs manières : 1° par un lien circulaire très serré, inextensible ou mieux élastique; 2° par l'application d'un compresseur ou tourniquet à pelote, surveillé et maintenu par un aide; 3° enfin par les doigts d'un aide exercé.

1° *Lien circulaire.*

Méthode d'Esmarch. — L'application d'un lien circulaire autour de la racine du membre à amputer date de bien longtemps. Morel (siège de Besançon, 1674) paraît être le premier qui perfectionna ce mode de constriction en le transformant en garrot. Aujourd'hui, c'est d'après la méthode d'Esmarch que se fait l'application du lien circulaire.

Cette méthode permet ce que l'on n'avait pu obtenir avant l'emploi du caoutchouc [1], à savoir, la conservation du sang contenu dans le membre amputé par l'expression préalable de ce membre.

Voici en quoi elle consiste : le malade étant anesthésié, une longue bande de caoutchouc ou de tissu de caoutchouc, semblable à celle dont on se sert pour réduire les grosses hernies scrotales, est enroulée autour du membre malade, depuis l'extrémité jusqu'à la racine. La bande doit être assez longue pour décrire un grand nombre de tours, et assez serrée pour que tout le sang soit refoulé dans le corps du malade, ce qui n'est ni long ni difficile. L'*expression préalable* étant réalisée, il faut, avant d'ôter la bande pour découvrir la partie à amputer, empêcher le retour du sang et par conséquent appliquer autour de la racine du membre un lien circulaire assez serré. On arrive à ce but à l'aide d'une lanière ou d'un fort tube de caoutchouc qui décrit un nombre de tours suffisant et dont on réunit solidement les extrémités. Le membre débarrassé de la bande compressive reste exsangue aussi longtemps que le lien circulaire qui l'étrangle reste appliqué. On peut donc amputer à sec, en conservant les deux tiers du sang tout à l'heure contenu dans la partie enlevée : soit environ 200 grammes pour le membre inférieur tout entier.

Cet excellent procédé, qui économise d'abord un peu de sang et rend l'opération très facile, ne convient évidemment pas à tous les cas, et ne saurait autoriser l'absence d'un aide capable de faire la compression digitale. En effet, il est difficile d'appliquer le lien constricteur quand on ampute les membres très près de leur racine ; il ne paraît ni facile ni prudent de refouler les liquides plus ou moins septiques d'un membre broyé ou phlegmoneux, etc. Enfin, l'amputation terminée, il faut rétablir la circulation pour découvrir les artérioles innominées ou anormales et par conséquent enlever le lien constricteur. Un aide capable de faire la compression digitale, si les artérioles à lier sont nombreuses ou difficiles à saisir, ce que l'on ne peut prévoir, sera donc toujours utile, sinon indispensable.

Le principal inconvénient de la bande d'Esmarch, celui qui en a restreint considérablement l'usage, c'est l'*hémorrhagie en nappe*

1. Voyez l'historique de cette question : *Bulletins de la Soc. de chirur.*, 1873.

abondante et prolongée qui inonde la plaie après l'enlèvement du lien circulaire.

F. Guyon applique la bande et le lien élastique *au-dessous* du lieu de l'amputation. Il épargne ainsi le sang de la partie sacrifiée, et ne provoque pas d'hémorrhagie post-opératoire; bien entendu, il fait comprimer l'artère à la racine du membre.

2° *Compresseur.*

Les compresseurs à pelote construits depuis J. L. Petit diffèrent du lien circulaire en ce que leur compression s'exerce principalement ou exclusivement sur la région de l'artère. On en trouvera la description et le mode d'application dans les traités de petite chirurgie. Il est bon, utile, indispensable même, de faire surveiller le compresseur appliqué, afin de l'empêcher de se déplacer par les mouvements qu'on est toujours obligé de faire subir au membre amputé. Quant au lieu où il convient d'appliquer la pelote, c'est là même où la compression digitale doit être faite et nous allons l'indiquer.

3° *Compression digitale.*

Un certain nombre d'artères, sans parler des artérioles de la face et du crâne, peuvent être comprimées efficacement avec les doigts ou des appareils : telles sont la sous-clavière, l'humérale à partir de son origine, l'aorte abdominale, la fémorale au pli de l'aine, etc. Bien que la compression de plusieurs autres artères ne soit pas applicable aux amputations, je crois néanmoins devoir en parler brièvement.

La tibiale postérieure a été bien souvent ouverte involontairement par les ténotomistes : sa compression dans la gouttière rétro-malléolaire interne a, je crois, toujours été efficace.

Les artères radiale et cubitale peuvent être comprimées, soit avec les doigts pendant une opération sur la main, soit avec un appareil, pour remédier à une perte de sang. J'ai réussi de la façon suivante à arrêter une hémorrhagie de la paume de la main.

Un bouchon de liège mouillé et souple ayant été fendu, les deux demi-cylindres furent appliqués par la face convexe dans les gouttières qui répondent au trajet des artères. Par-dessus les demi-bouchons et en travers de l'avant-bras fut placée une petite attelle de 15 centimètres. Une attelle pareille mais bien rembourrée, ayant été disposée dans le même sens derrière le membre, les deux furent rapprochées par un anneau de caoutchouc placé à chaque bout. L'avant-bras était saisi comme entre les branches d'un casse-noix.

a. — On peut avoir besoin de comprimer la *carotide* pour une plaie de la région cervicale, pendant qu'un chirurgien travaille à faire la ligature. On cherchera, avec le bout des doigts, à aplatir cette

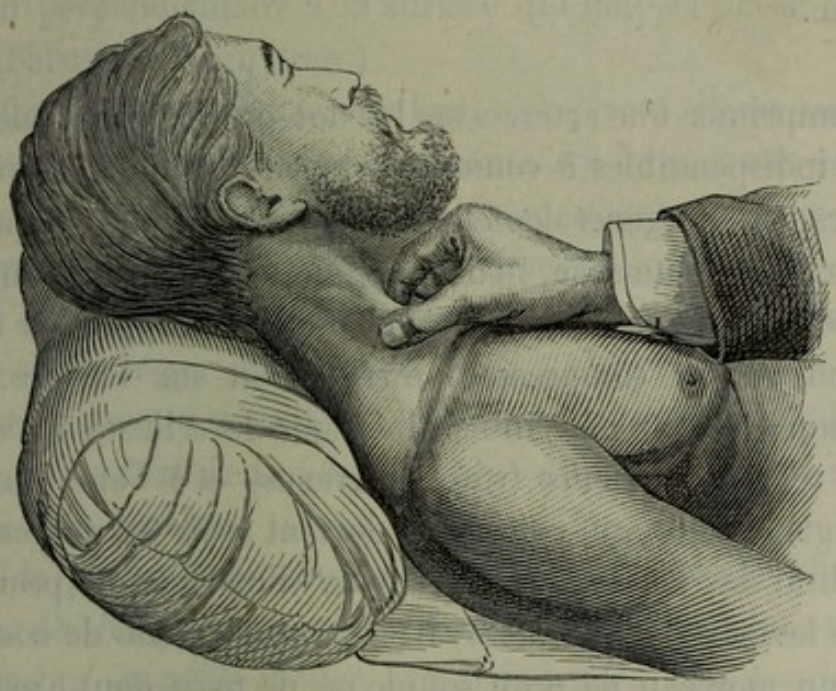

Fig. 121. — Compression de l'artère carotide primitive par pincement.

artère devant les apophyses transverses des vertèbres cervicales. Mais on réussira difficilement, soit à cause du volume du corps thyroïde, soit plus souvent à cause de la douleur, malgré la précaution recommandée de changer de temps en temps le lieu de la pression.

Sur quelques sujets maigres on peut, entre les doigts enfoncés dans la fossette sus-sternale ou plus haut très près du larynx, et le pouce placé en dehors du sterno-mastoïdien, pincer à la fois les vaisseaux et le muscle et suspendre la circulation sans comprimer

les nerfs pneumogastrique et autres sur les vertèbres (Rouge, de Lausanne) (fig. 121).

Pour faire ainsi la compression, les bouts des doigts s'appliquent sur le bord antérieur du sterno-mastoïdien, refoulent la peau en dedans et s'enfoncent, le plus près possible des voies respiratoires, jusqu'à la colonne qu'il faut sentir. Si cela est bien fait, le paquet *vasculo-nerveux* tout entier est refoulé en dehors avec le muscle : il n'y a plus qu'à rapprocher le pouce des doigts pour pincer le muscle et les vaisseaux.

Récemment, un malade persévérant et ingénieux du docteur Cazin (*Société de chirurgie*, 1878) est arrivé à se guérir d'un anévrysme artério-veineux intracrânien, en se comprimant lui-même la carotide, pendant des heures et des journées, à l'aide d'un long cachet terminé par une vulgaire balle creuse de caoutchouc.

Pour comprimer une artère avec les doigts, il y a quelques règles générales indispensables à connaître et peu ou point indiquées par les auteurs. On dit généralement : Efforcez-vous de ne comprimer que l'artère. Précepte sage, mais vain, car il est presque impossible à mettre en pratique. Pourtant, il convient de s'appliquer à porter le doigt ou l'agent compresseur directement sur l'artère. Il faut donc commencer par déterminer le trajet de celle-ci à l'aide des points de repère extérieurs (voy. Ligatures) et à l'aide du palper.

Les doigts de celui qui comprime doivent avoir les *ongles courts*, et, je le dirai dès à présent, pour éviter d'excorier la peau ou de contondre les parties profondes, il est souvent utile de comprimer à travers un morceau de peau souple ou de tissu doux, mais assez mince pour ne pas nuire à la sensibilité tactile du bout des doigts. Car « moins il y a d'intermédiaire entre la main de l'opérateur et la partie sur laquelle il opère, et plus l'opération est sûrement pratiquée. » (Desault.)

On peut comprimer avec la pulpe du pouce et des doigts, on peut aussi se servir de leur face dorsale, et c'est même un bon moyen pour la fémorale et l'aorte.

On arrive toujours et l'on doit arriver à sentir les battements du vaisseau à travers les téguments. Mais quand on met le doigt sur le trajet présumé d'une artère recouverte de téguments un peu épais,

il faut savoir attendre quelques secondes pendant lesquelles le doigt fait son trou dans les parties molles dépressibles. C'est, en effet, après un certain temps de compression très légère qu'on arrive à bien sentir les battements artériels. En continuant cette compression modérée avec patience et à la même place, on sent bientôt un frémissement ou frottement qui se produit, déterminé par le rétrécissement du vaisseau; puis le frémissement disparaît : les parois artérielles sont au contact et l'ondée sanguine vient à chaque pulsation frapper le doigt qui comprime. Autant que possible il faut que le doigt compresseur conserve sa sensibilité, afin de percevoir cette sensation pendant toute la durée de l'opération. Il convient donc de comprimer légèrement pour éviter la fatigue. « La force la moins considérable suffit pour arrêter le cours du sang dans les plus grosses artères, si l'on agit immédiatement sur elles et sur une direction perpendiculaire à la surface qui doit servir de point d'appui. » (Sabatier, Dupuytren.)

Une fois l'artère aplatie sur l'os sous-jacent, il est aussi inutile d'augmenter la pression que de continuer à frapper sur un clou qui a rencontré un obstacle invincible. Donc, n'appuyez que juste assez pour arrêter le cours du sang; ne remuez pas, ne songez qu'à percevoir d'une façon continue le choc qui vient périodiquement frapper et s'anéantir sur votre doigt.

Ne pas remuer est facile si le malade ne remue pas lui-même, mais ne pas mettre de la force est plus difficile, surtout quand l'opération dure quelque temps.

Un aide peu expérimenté ne manque pas de redoubler d'efforts lorsque, dès les premiers coups de couteau, il voit le sang veineux du membre sacrifié couler en abondance. Cet écoulement est inévitable; que tout à l'heure il n'y ait pas de jets artériels, c'est tout ce qu'il faut.

Celui qui comprime a besoin d'avoir vue sur la plaie, sans quoi, n'étant pas sûr de faire assez, il s'épuise en efforts superflus.

La seule manière de ne pas se fatiguer en comprimant une artère est de bien se placer, pour agir passivement de son propre poids et non pas à l'aide des muscles de l'avant-bras tendu. C'est pour cela que l'aide compresseur se tiendra debout, montera sur une chaise ou même se mettra à genoux sur le lit de l'opéré (comme me le fit faire un jour Voillemier), afin d'être obligé de se pencher en bas

et d'allonger les bras verticalement, pour appuyer, de tout son poids s'il le faut, sur le trajet de l'artère.

b. — L'artère *sous-clavière*, ainsi que l'a montré Camper, peut être comprimée chez presque tous les sujets au-dessus de la clavicule, sur la première côte, avec un cachet ou avec le pouce de n'importe quelle main. Le malade étant supposé couché sur un lit ordinaire garni de deux oreillers au plus, le chirurgien chargé de la compression se placera du côté à comprimer, assez loin derrière

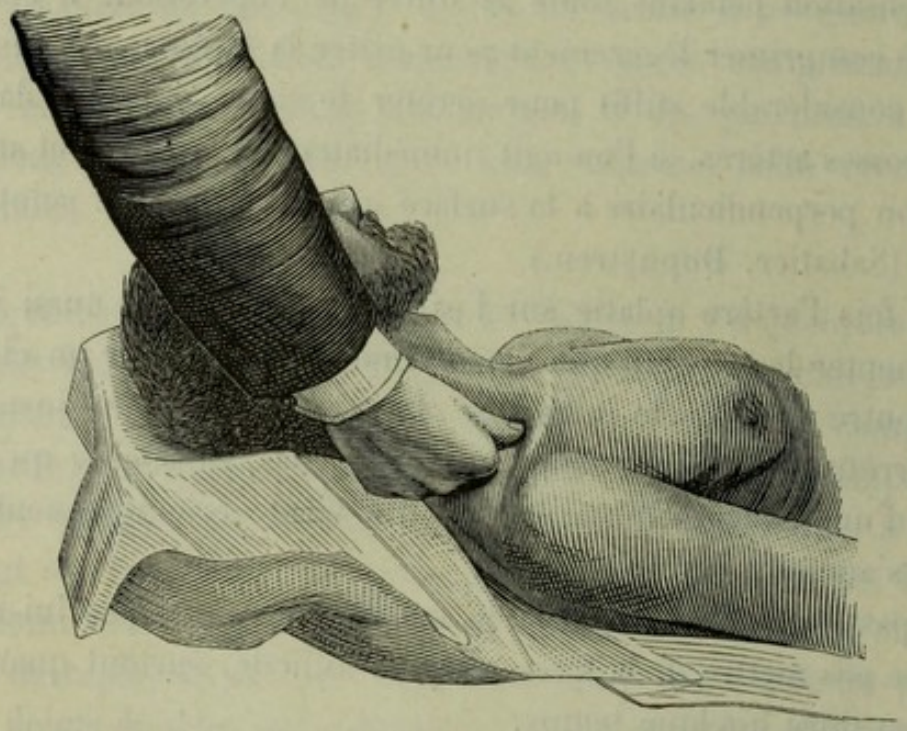

Fig. 122. — Compression de l'artère sous-clavière sur la première côte.

la tête : il se tiendra debout, le bras tendu, le poing fermé, le pouce ou le cachet sur l'artère et le corps assez incliné pour former arc-boutant et transmettre au vaisseau une partie de son poids.

Pour rendre cette compression possible et efficace, le moignon de l'épaule doit être *abaissé* et *rester abaissé* pendant toute la durée de l'opération ; il faut aussi détourner la face du malade pour relâcher le muscle cléido-mastoïdien. C'est en effet très près et en dehors du bord externe de ce muscle, un peu en dedans du milieu claviculaire, à $0^{m},06$ de l'articulation sternale, qu'il faut appliquer le doigt (fig. 122).

Grâce à la position indiquée, la compression se fait perpendicu-

lairement à la face supérieure de la première côte. Si l'on se sert du pouce et si l'aponévrose omo-claviculaire n'est pas trop résistante, le bout du doigt pénètre et sent qu'il pénètre dans l'intervalle des muscles scalènes; le tubercule costal est même assez souvent perçu.

Bien que la compression de cette artère soit difficile, quelquefois irréalisable et souvent infidèle, il faut cependant s'exercer à la pratiquer, car, en de certains cas urgents, elle peut être la seule ressource du chirurgien.

c. — L'*artère brachiale* est très facilement comprimée, sur la

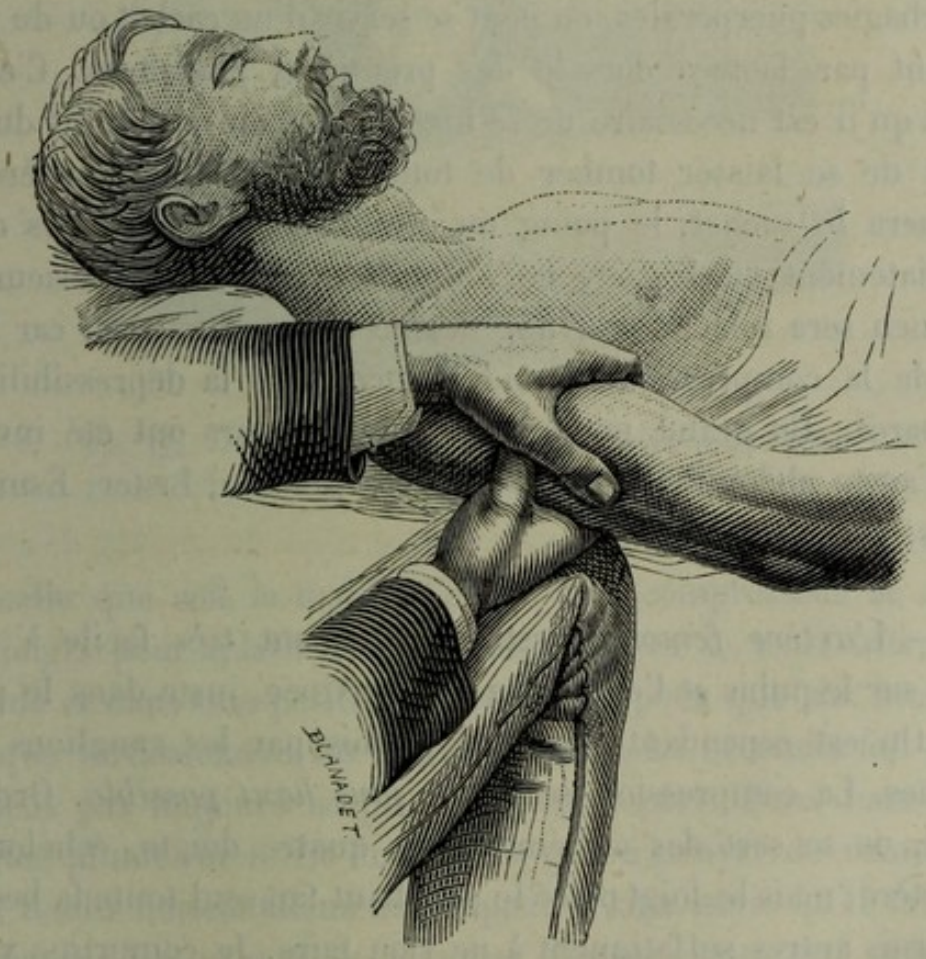

Fig. 123. — Compression de l'artère humérale. Le bras est appuyé sur le genou.

partie supérieure de la face interne de l'humérus; mais comme on ne peut pas agir en s'appuyant passivement sur le membre, c'est bien l'artère la plus fatigante à comprimer longtemps. Il faut, en effet, pincer le bras entre le pouce placé en dehors et les doigts placés en dedans sur l'artère et par conséquent comprimer avec les

muscles fléchisseurs des doigts. En général, on se sert des deux mains empoignant le bras, l'une en avant, l'autre en arrière, et se renforçant mutuellement. De cette manière, l'artère ne peut guère échapper à la compression en glissant, ce qu'elle fait très bien quand on n'emploie qu'une seule main. Si le bras pouvait reposer immobile sur un plan résistant, on aurait plus de facilité et moins de peine à comprimer l'artère brachiale. Aussi, toutes les fois que cela sera possible, l'aide compresseur mettra le pied sur un tabouret ou sur la barre du lit, et, sur le genou ainsi fléchi et suffisamment élevé, il appuiera le bras du malade (fig. 123).

d. — Pour comprimer l'*aorte abdominale*, même en dehors des hémorrhagies puerpérales, on peut se servir d'un cachet ou du poing appuyant par la face dorsale des premières phalanges. C'est ici surtout qu'il est nécessaire de se mettre à genou sur le lit du malade et de se laisser tomber de tout son poids sur l'artère. On appliquera le cachet, le poing ou simplement le bout des doigts immédiatement au-dessous de l'ombilic. La paroi antérieure de l'abdomen sera relâchée par une flexion légère du tronc, car l'efficacité de la compression dépend beaucoup de la dépressibilité de cette paroi. Un grand nombre de compresseurs ont été inventés pour l'aorte abdominale par Pancoast, Nélaton, Lister, Esmarch, Brandis, etc.

e. — L'*artère fémorale* est certainement très facile à comprimer sur le pubis et l'éminence iléo-pectinée, juste dans le pli de l'aine. On est cependant gêné quelquefois par les ganglions lymphatiques. La compression se fait *le plus haut possible*. Ordinairement, on se sert des extrémités des quatre doigts, échelonnées sur l'artère ; mais le doigt placé le plus haut fait seul toute la besogne et les trois autres se fatiguent à ne rien faire. Je comprime volontiers cette artère avec le dos des deux dernières phalanges de l'index appliquées de manière à croiser à angle aigu à la fois la direction de l'artère et celle du pubis sur lequel elles sont à cheval. Le poids du corps est transmis à cette espèce de pelote sensible par la première phalange du même doigt, et surtout par le pouce qui vient s'appuyer sur la pulpe terminale (fig. 124.) Lorsque la main est fatiguée, elle reste en place néanmoins, mais pourtant se repose,

car les doigts de l'autre main viennent exercer la compression en appuyant sur les dernières phalanges de l'index.

Par ce procédé qui épargne les forces, le doigt compresseur ne change pas de place, par conséquent il ne contusionne pas le malade ; il n'abandonne pas non plus l'artère, car il la croise, faisant avec elle et le pubis une étoile à six branches.

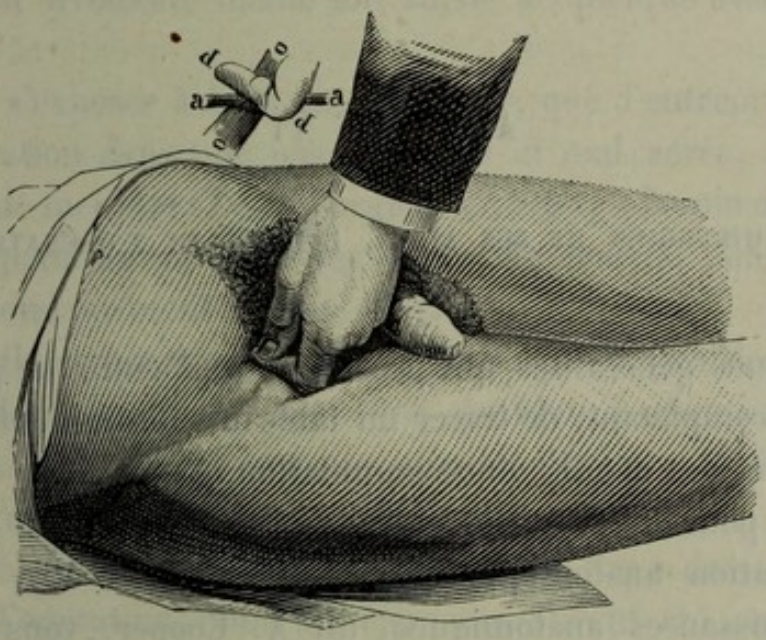

Fig. 124. — Compression de l'artère fémorale sur le pubis. — *d d*, l'index croisant l'artère *a a* et le pubis *o o*.

Quelle que soit la manière dont l'aide compresseur se serve de ses doigts pour aplatir la fémorale, il devra se tenir très près du malade et dans une position assez élevée pour que son bras tombe presque verticalement sur le pli de l'aine. La nécessité fait que l'on ne peut pas toujours se placer du côté opéré. Dans tous les cas, montez plutôt sur le lit du malade que d'essayer de comprimer à bras tendu horizontalement. Rappelez-vous aussi qu'il faut comprimer sur l'os et non au-dessous ; exercez donc votre pression un peu comme s'il s'agissait de refouler une hernie du côté de la fosse iliaque.

En terminant cet article, nous devons dire que l'on peut arriver à suspendre la circulation dans les membres à l'aide de positions forcées, mais que cela n'est pas applicable aux amputations (voy., sur la Compression et la Flexion, *Archives générales de médecine*, 1876, Fischer, de Hanovre).

Enfin, quelque sûr que le chirurgien soit de ses aides, il ne s'embarque plus aujourd'hui dans une opération sans avoir à sa disposition une grande quantité de pinces à pression continue dont il use si le moindre vaisseau jette du sang. Autrefois, privé de ces instruments si simples et si précieux, l'opérateur en présence d'une compression mal faite, devait s'interrompre pour lier les artérioles à mesure qu'il les coupait.

ARTICLE VI

LE CHIRURGIEN ET SES AIDES, L'OPÉRÉ ET L'OPÉRATION.

Les longues généralités qui précèdent vont enfin me permettre, tout en les complétant, de tracer un tableau sufisamment rapide de l'ensemble et des détails d'une amputation.

Lecteur, pour oser jamais entreprendre une grande opération, votre éducation anatomique et chirurgicale doit être suffisante. Sans connaissances anatomiques, dit A. Cooper, vous ne faites point votre devoir à l'égard de la société et vous manquez de base pour votre avancement et vos succès. D'autre part, c'est la clinique seule qui a pu vous apprendre à reconnaître la gravité d'une tumeur ou d'une blessure et à poser l'indication d'une amputation.

Quand, en présence d'un blessé, l'idée de l'opportunité d'une amputation vous viendra, gardez-vous de prononcer hâtivement le moindre mot. Recueillez-vous sur place; rentrez au besoin dans votre cabinet : rien ne vous force à opérer, personne ne connaît encore votre pensée ; réalisez votre libre arbitre maximum pour vous déterminer. On voit des chirurgiens rendre les malades victimes de leur premier mouvement, de leur parti trop tôt pris et de leur prétention à l'infaillibilité de prime-saut. On voit aussi de grands blessés se refuser à une opération et guérir, à la barbe du chirurgien qui avait délibéré trop vite de les amputer.

Soyez donc circonspects; mais une fois votre détermination prise, et prise en temps utile, une fois l'indication d'opérer reconnue et la confiance du malade gagnée, ne songez plus qu'à l'opération elle-même.

Parmi les procédés qui se présenteront à votre esprit, ou que vous trouverez dans vos auteurs, choisissez le meilleur pour le patient. Pourtant, songez aussi à vous-même qui pouvez défaillir, plutôt peut-être dans ce procédé que dans un autre plus facile. N'hésitez pas à improviser au besoin, car, dit A. Paré : « C'est lascheté trop reprochable de s'arrester à l'invention des premiers.... »

Mais, quoi que vous décidiez, quels que soient vos projets, tâchez que leur irréussite même soit suivie de quelque avantage.

Ce serait s'exposer à bien des embarras, que d'entreprendre une grande opération dans une pièce sombre et mal aérée, étroite ou encombrée de meubles. Le chirurgien, en effet, a besoin de lumière et d'espace pour lui et pour ses aides; le malade chloroformisé peut avoir soudainement besoin d'air.

Voici quelle sera votre conduite si vous opérez en ville.

Votre malade sera placé dans une chambre à cheminée, vaste, calme, bien aérée et éclairée par une ou plusieurs fenêtres s'ouvrant sur le dehors.

Dans cette chambre, le plus souvent, vous ferez dresser devant vous le lit d'opération, dont les éléments auront été préparés et désignés d'avance. Ce lit, placé au milieu de la pièce, en face de la fenêtre, doit être étroit, afin qu'on puisse facilement circuler et aborder le malade dans tous les sens. Une porte d'appartement, solide, démontée et placée sur deux tréteaux, avec un matelas de même dimension, a bien souvent constitué le meilleur lit d'amputation qu'on puisse se procurer, car, je le répète, ce lit doit être élevé, étroit, transportable, ferme et abordable de tous côtés. Le parquet sera garni d'une toile imperméable recouverte de plusieurs pièces de linge pour absorber le sang et les liquides répandus.

A l'heure précise fixée pour l'opération, le chirurgien arrive chez le malade. Il entre seul dans sa chambre pendant que les aides, restés à l'écart, préparent les instruments qu'il ne faut jamais offrir ostensiblement à la vue du patient. Les rois eux-mêmes ne furent pas tous braves devant l'arsenal chirurgical. Témoin Louis XIII, qui s'enfuit en voyant l'appareil de la circoncision.

Après s'être assuré que le lit d'opération est prêt, solide et bien

placé, que tous les préparatifs recommandés à la famille ont été faits, c'est-à-dire que le linge, l'eau chaude, l'eau froide, les agents antiseptiques, etc., etc., ne sauraient lui manquer, le chirurgien revient auprès de ses aides visiter ses instruments et constater qu'il a bien tout ce qu'il lui faut pour diviser les *chairs* (couteau) et les *os* (scie), pour *saisir* les artères (pinces) et les *lier* (fils). Il examine ses principaux instruments un à un pour s'assurer qu'ils ne le trahiront pas, et passe en revue les pièces destinées au pansement. Enfin, il explique à ses aides ce qu'il va faire et comment ils devront l'aider.

Heureux le jeune chirurgien qui fait ses premières armes avec l'assistance d'un praticien bienveillant et habitué aux opérations! L'opérateur trouve dans les cheveux blancs de son aide une égide pour sa responsabilité et contre ses défaillances. Sa main en est plus ferme, son regard plus assuré, son esprit plus lucide.

Parmi les aides, il en est d'utiles et d'indispensables. Les premiers peuvent, à la rigueur, être étrangers à l'art de guérir, les seconds, au contraire, doivent être déjà loin de leurs premières études. A moins de l'urgence la plus absolue, un chirurgien instruit ne sera jamais assez imprudent pour s'engager dans une grande opération sans être assisté de deux confrères au moins, l'un pour donner le chloroforme, l'autre pour assurer l'hémostase, soit en comprimant l'artère, soit en surveillant simplement l'action du compresseur mécanique. Je suppose, bien entendu, en exigeant ces deux aides, que le chloroforme doit être donné, c'est-à-dire que l'anesthésie locale est irréalisable, que l'opération sera longue, douloureuse, que l'examen du cœur, des poumons et de l'état général du malade n'a révélé aucune contre-indication à l'emploi des anesthésiques, enfin que le malade est à jeun et calme, au physique et au moral.

« Si vous briguez, écrit Druitt, l'honneur de comparaître devant le procureur (pour homicide), chloroformisez assise une grosse femme d'âge moyen, étouffée dans son corset et ses jupons, émue, essoufflée et tout en nage, qui vient d'accourir pour se faire arracher une dent. »

L'aide chargé du *chloroforme*, bien que soumis à la surveillance de l'opérateur seul responsable, assume une lourde tâche :

endormir complètement le malade et le maintenir immobile pendant toute la durée de l'opération, tout en surveillant la respiration et la circulation. A l'étranger, à Paris même, les chirurgiens qui opèrent en ville aiment à confier l'anesthésie à un confrère expérimenté, véritable chloroformisateur spécialiste. Au moment où j'écris, la méthode des mélanges dosés de P. Bert lui fait concevoir certaines espérances de sécurité. Je conserve néanmoins les lignes suivantes qui visent spécialement l'emploi de la compresse non encore détrônée.

On meurt du chloroforme, par syncope ou par asphyxie, et peut-être encore autrement, à toutes les périodes et par conséquent à tous les degrés de la chloroformisation. L'asphyxie peut être d'origine centrale (arrêt de la respiration) ou d'origine périphérique (spasme du larynx ou occlusion paralytique).

La mort arrive fréquemment par défaut de surveillance du pouls et de la respiration, dont le ralentissement ordinaire ne doit pas dépasser certaines limites.

Les secours donnés à temps et suffisamment prolongés, sont souvent efficaces (électrisation, excitants périphériques, déclivité du tronc, respiration artificielle continuée sans découragement pendant des heures).

Avant de prendre place à la tête du malade qui doit toujours être dans le *décubitus dorsal*, le chloroformisateur s'assurera par lui-même, comme déjà le chirurgien l'a dû faire, que la fenêtre de la pièce s'ouvre facilement et que rien ne l'encombre ; il placera à sa portée un vase plein d'eau froide, pour en projeter sur la peau de l'opéré au moindre signe d'arrêt de la respiration ou de la circulation ; il aura dans sa poche un bouchon de liège pour tenir les dents écartées, et à sa boutonnière une pince à anneaux pour saisir et attirer la langue au dehors, si le patient vient à râler ; enfin il s'assurera que l'oreiller qui soutient la tête de l'opéré pourrait être enlevé en un tour de main à la moindre menace de syncope. Alors, il découvrira le cou, le haut de la poitrine, et enlèvera tous liens constricteurs pouvant gêner les mouvements respiratoires du thorax et de l'abdomen.

Tous ces préparatifs faits, et je n'indique que les plus importants, le chloroforme, apporté en *quantité surabondante*, sera administré suivant les règles si souvent rééditées et si souvent mises en

pratique dans nos hôpitaux, où tout le monde peut acquérir l'expérience indispensable [1].

L'aide expérimenté chargé du chloroforme, après avoir pris toutes ses précautions, ne doit pas avoir peur de son agent ; il doit le donner jusqu'à résolution complète, tout en s'appliquant à en donner le moins possible. Ses yeux iront constamment des lèvres qui doivent rester colorées, à la poitrine qui doit se soulever régulièrement, mais ne s'occuperont jamais de ce qui se passe ailleurs ; l'un de ses doigts surveillera les battements d'une artère si un autre assistant n'est pas en mesure de le faire.

L'opérateur ne commencera pas son œuvre avant d'avoir obtenu l'insensibilité et la résolution, s'il ne veut pas se créer des embarras, perdre du temps en voulant en gagner, compromettre l'hémostase, donner enfin le triste spectacle d'un malade inconscient mais sensible, qui crie et se débat dans les mains d'aides insuffisants pour le contenir, et qui, à tous les points de vue, court plus de dangers que s'il avait été complètement insensibilisé, même longtemps.

On peut donner le chloroforme en le versant sur une compresse ou un simple mouchoir non déplié, que l'on place en losange sur le nez, de manière que l'angle du haut soit fixé sur la racine de l'organe, entre le pouce et l'index de la main gauche appuyée sur le front dont elle suit facilement les mouvements de rotation. L'angle inférieur du mouchoir tomberait sur le menton si la main droite ne le tenait soulevé devant la bouche. En relevant cet angle momentanément sur le nez, la droite devient libre et peut verser le chloroforme, après quoi le mouchoir est rabattu de nouveau (pratique de Nélaton, etc.). Un flacon pouvant être débouché d'une main à l'aide d'un ressort et solidement suspendu au cou du chloroformisateur est utile.

On a inventé bien des appareils inhalateurs ; tous ont l'inconvénient de trop charger de chloroforme l'air inspiré. Celui-ci, dit-on ne devrait contenir que 3 à 5 parties de vapeur chloroformique pour 100 parties d'air. Le mélange de P. Bert, contenu dans un gazomètre, est composé de 100 litres d'air et 8 grammes de chloro-

1. Étudiez cette question dans l'un ou l'autre des auteurs suivants : Guyon, *Chirurgie clinique;* Jamain et Terrier, *Petite Chirurgie;* M. Perrin, art. Anesthésie du *Dictionnaire encyclopédique;* Esmarch, *Chirurgie de guerre;* Bulletins récents de l'Académie de médecine, de la Société de chirurgie, etc.

forme. Je dois dire que M. de Saint-Germain obtient une anesthésie rapide, un véritable foudroiement, en tenant étroitement appliqué sur le nez et la bouche de ses malades un épais masque de linge inondé de chloroforme.

Le second aide indispensable est celui qui doit se charger de l'*hémostase*. Il lui faut de la vigueur, du sang-froid et peu de curiosité. Bien que l'on puisse aujourd'hui recourir à des appareils fidèles, cet aide n'en est pas moins indispensable pour intervenir, lorsque ces appareils sont inapplicables, lorsqu'ils se dérangent et lorsque, à la fin de l'opération, on est obligé de les remplacer par la compression digitale qui seule peut, en se relâchant momentanément, faire découvrir au chirurgien les artérioles innominées à siège indéterminé. Nous avons indiqué plus haut, pour chaque artere, les points où devaient être placés les doigts ou la pelote du compresseur.

Les aides simplement utiles doivent être au nombre de trois : un pour écarter ou rétracter les chairs[1], un autre pour soutenir l'extrémité du membre et concourir ensuite aux ligatures, un troisième enfin pour *présenter* et *recevoir* les instruments. Comme on le devine, le rôle de ces aides est bien moins important que celui des deux premiers. Il suffit, à la rigueur, qu'ils aient de la fermeté et un peu d'adresse.

Aussitôt que le malade est endormi et l'hémostase provisoire assurée, le moment est venu pour l'opérateur d'entrer en scène personnellement. Je n'écris pas pour des praticiens consommés, on m'excusera donc quand je dirai que le moment de l'émotion est venu :

La vraie épreuve de courage
N'est que dans le danger que l'on touche du doigt.

Oubliez vos aides qui vous observent, la famille qui vous voit,

1. Cet aide est le seul dont on ne puisse se passer dans les amphithéâtres. Son assistance est d'une utilité dont les élèves ne se doutent pas. Que de mauvaises notes ont été données dans les examens et les concours à des opérateurs qui manquaient leur épreuve uniquement parce qu'ils ne savaient pas se faire aider! Il faut absolument être deux pour faire de la médecine opératoire cadavérique. L'aide apprend tout autant que l'opérateur, et celui-ci bien assisté voit sa tâche singulièrement facilitée et toujours mieux exécutée.

ne songez même pas à l'avenir du malade ni aux suites de votre intervention; absorbez-vous dans l'opération elle-même. Beaucoup de chirurgiens, à l'exemple de Dupuytren, parlent, décrivent, en opérant. D'autres se taisent, comme Roux; peu importe.

Tâchez d'avoir un courage froid, sans fougue et sans faiblesse, comme dit Pariset. Si vous n'avez pas la fermeté de tempérament, travaillez à acquérir la fermeté de réflexion; car la tête doit toujours diriger la main. Que de chirurgiens, avec les dehors de l'émotion, tremblement des mains, sueur du visage, impatience et criailleries, conservent néanmoins leur courage d'esprit, leur libre arbitre, jusque dans le danger! Que d'autres, au contraire, sans que cela s'aperçoive d'abord, perdent la tête dès le début ou dès le milieu de l'opération! Ces derniers sont les pires.

Que la vue du sang ne vous épouvante pas. Sachez que vous devez en être économe, mais qu'il en faut une perte considérable pour entraîner un danger immédiat. Commandez vos aides avec douceur et précision: on est aidé comme on le mérite. Sans perte de temps et pourtant sans précipitation, exécutez successivement toutes les parties de votre opération, y compris l'hémostase définitive. Lorsque Roux visita l'Angleterre (1814), les chirurgiens de Londres opéraient déjà avec une sage lenteur. Aujourd'hui, grâce à la suppression de la douleur, tout le monde doit prendre son temps. Donc, faire bien, avant tout faire bien, vite si l'on peut, mais faire bien, telle est la règle du jour.

Si l'on a desséché le membre à l'aide de la bande élastique d'Esmarch, on arrive à la fin de l'opération sans perdre une goutte de sang: on a donc pu opérer et lier les vaisseaux visibles avec facilité. Il est vrai qu'après la levée du lien circulaire, la plaie donne une abondante pluie de sang que l'on étanche difficilement.

Quand on se contente de la compression, souvent imparfaite, on peut être gêné pendant la section des chairs par le jet de quelques artérioles. Il est bon de s'en débarrasser provisoirement en appliquant sur l'embouchure de chaque petit vaisseau une pince à pression continue d'un modèle quelconque.

Lorsque la section du membre est terminée, on recherche les artères avec les pinces, soit pour les lier, soit pour les tordre (voy. Ligatures), en commençant par la plus grosse.

A-t-on amputé au voisinage d'une lésion organique ou d'un pleg-

mon de longue date, il faut s'attendre à lier une multitude d'artérioles dont les parois semblent dans l'impossibilité de se rétracter, fixées qu'elles sont aux tissus lardacés ambiants.

C'est dans ces cas, où la fragilité empêche la torsion et la ligature par la pince, que le ténaculum rend des services en permettant de faire la ligature médiate de l'artériole, au milieu d'une grande épaisseur de parties charnues. Je trouverai plus loin l'occasion d'indiquer, s'il y a lieu, les difficultés inhérentes à chaque segment de membre en particulier.

J'ai dit ailleurs quelle pince convenait pour les ligatures, quelle pour la torsion. En général, on peut se dispenser de recourir aux ingénieux ligateurs de Bigelow, de Cintrat, etc. Quant aux fils, les plus employés en France ont toujours été de soie, de lin ou de chanvre; il faut les bien cirer et s'assurer de leur solidité et de leur propreté. Les fils de *catgut*, boyau de chat ou plutôt de mouton, très employés à l'étranger, ont la propriété de se résorber en quelques jours. Je les crois capables de rendre de grands services, car lier une artère ou faire une suture profonde avec du catgut, c'est favoriser la réunion immédiate de la plaie.

La torsion des artères à la suite des amputations ne s'est pas encore généralisée, tandis que le catgut a gagné du terrain. Tordre quelques grosses artères, libres dans une gaine, est chose facile, efficace et bientôt faite; je ne puis en dire autant des artérioles, si souvent insaisissables au milieu des tissus sains ou lardacés. Quand on a tordu trois ou quatre fois sans succès la *place* qui saigne, on est bien obligé d'y enfoncer le ténaculum et de faire une ligature médiate; c'est ce à quoi les partisans de la torsion ont la sagesse de se résoudre chaque fois que cela est nécessaire: cela se faisait en 1830, cela se fait encore de nos jours, je l'ai vu.

A peine l'hémostase est-elle terminée qu'il convient de *parer le moignon*. Le chirurgien, armé d'une pince à griffes et de ciseaux, enlève les tendons flottants, les bribes charnues exubérantes ou déchiquetées, tout ce qui lui paraît dans de mauvaises conditions de vitalité. Dans un grand nombre de cas, il recherche les nerfs et les excise.

Les ciseaux ont déjà servi à rogner les fils des ligatures. Cependant, lorsque ceux-ci ne sont ni absorbables, ni très fins et asep-

tiques, il faut conduire au dehors l'un de leurs chefs, soit isolé, soit réuni en faisceau avec les fils voisins conservés. Bouisson, pour obtenir la réunion immédiate et éviter l'interposition de tout corps étranger entre les surfaces saignantes, a conseillé d'armer chaque fil d'une *aiguille droite* et de le faire sortir, isolément et directement, à travers les lambeaux, au niveau même du point où la ligature a été posée.

Si les fils à ligature non coupés ne sont point passés à travers les chairs, on les conserve dans la plaie et on les amène à l'extérieur. Ils jouent malheureusement le rôle de corps étrangers et, interposés entre les lambeaux, empêchent la réunion immédiate d'autant plus sûrement qu'ils sont plus nombreux et réunis en un plus gros faisceau. On les conduit au dehors, autant que possible par le plus court chemin; il faut les éloigner du bout de l'os, car c'est là surtout que la réunion est désirable et difficile. Une fois en place, les fils pendants seront rognés à une faible distance des lèvres de la plaie, suivant le précepte de Larrey, afin qu'ils ne se confondent pas avec le pansement et ne soient pas assez longs pour être arrachés par le malade dans un moment de douleur extrême.

Les fils des ligatures sont mieux placés dans les angles que dans le centre de la plaie; je le répète, ils sont d'autant plus nuisibles qu'ils sont plus nombreux, plus volumineux et plus longs. Il faut les écarter avec soin des points dont on désire à tout prix la cicatrisation rapide.

Faire des fils réunis en un faisceau extérieur, un séton à plusieurs voies intérieures sous prétexte de favoriser l'écoulement du sang ou du pus, c'est ne pas vouloir de la réunion rapide.

Mettre dans le moignon une anse de tube à drainage dont le milieu repose sur l'os, c'est encore s'opposer à l'adhésion immédiate de celui-ci avec les chairs.

Hâtons-nous de nous rappeler qu'il est dangereux de fermer une plaie hermétiquement et d'emblée, qu'il faut entretenir provisoirement une voie béante pour les produits liquides du moignon; mais ajoutons que ce n'est point avec les fils à ligature qu'il faut le tenter. Mieux vaut mettre un ou plusieurs gros tubes de caoutchouc et les laisser le temps nécessaire, ayant soin que leur ouverture profonde draine le voisinage de l'os, mais ayant soin surtout de ne rien interposer entre l'os et les chairs.

Toutes les fois qu'à la suite d'une amputation on ne croit pas devoir tenter la réunion immédiate, même partielle, le pansement est sans doute très important à divers points de vue, mais il n'exige point une intervention manuelle délicate : aussi me bornerai-je à quelques aphorismes généraux.

Faire suppurer un moignon dans toute son étendue, c'est augmenter les chances de la rétraction secondaire, de l'adhérence de la cicatrice, de la nécrose de l'os, de l'ostéomyélite, de la septicémie et de l'infection purulente.

C'est par la compression douce et l'immobilisation que l'on combat mécaniquement la rétraction secondaire.

C'est par l'occlusion et la rareté des pansements, ou au contraire par la béance et les topiques antiseptiques, que l'on évite le mieux la septicémie.

Le pansement ouaté d'A. Guérin réalise l'immobilisation, fait capital, la compression douce s'il est bien fait, l'indolence si précieuse pour le repos et l'alimentation des blessés, la permanence d'une température élevée, l'occlusion absolue : c'est le pansement rare par excellence. Il aurait toutes les vertus si une hémorrhagie mortelle ne pouvait se faire dessous sans qu'on s'en aperçoive, s'il ne déterminait pas trop souvent la gangrène des téguments et des lambeaux qui reposent sur des saillies osseuses.

Je crois le pansement phéniqué ouvert excellent, le pansement à l'alcool avec enveloppe imperméable bon, tous les pansements antiseptiques rationnels et salutaires. La cautérisation elle-même, quoique bien dangereuse pour la vitalité des minces lambeaux, a rendu des services contre la septicémie alors qu'on n'avait rien de mieux. Avant d'avoir été témoin des merveilles du pansement de Lister, relatives à la réunion immédiate, j'avais l'esprit féru de cette idée que le pansement ouaté a sur tous les autres des avantages considérables, quand la région malade en permet l'application.

Mieux vaut cent fois panser un moignon à plaie béante que de tenter la réunion immédiate dans de mauvaises conditions générales et locales, c'est-à-dire si, au point de vue physique, le moignon est mal taillé, mal paré, mal étanché. Mal taillé, le contact absolu et total est impossible ; mal paré, des loques de chair se gangrènent ; mal étanché, le sang détruit la juxtaposition des parties.

Mais lorsque le chirurgien croit pouvoir espérer la réunion immédiate, qu'a-t-il à faire ? Après avoir paré le moignon avec le plus grand soin, en se servant d'un liquide antiseptique, mais non fatal à la vitalité des éléments anatomiques ; après avoir dispersé les fils à ligature çà et là, s'il n'a pu employer le catgut ni la torsion, ni les fils aseptiques très fins coupés ras, ni même la méthode de Bouisson ; après avoir placé provisoirement un ou deux tubes de décharge, il rapproche les surfaces des chairs et des os, et les lèvres de la peau ; puis, à l'aide de sutures ou de bandelettes, il établit un contact permanent et une occlusion absolue, sauf dans les points occupés par les drains. Les bandelettes, quelles qu'elles soient, sont regardées comme ordinairement insuffisantes. C'est aux sutures qu'il faut avoir recours le plus souvent. La suture entortillée est la plus solide et celle qui établit le mieux le contact des lèvres cutanées ; la suture métallique entrecoupée est la plus simple.

Il ne suffit pas de réunir les lèvres de la peau ; je dirai plus, il importe bien moins d'affronter les téguments que d'anéantir absolument la cavité du moignon par le contact parfait de ses parois profondes. On peut espérer ce dernier résultat en employant comme agents de compression extérieure des éponges, des boulettes d'ouate ou de charpie, des lames de liège ou de carton artistement disposées.

Mais le meilleur moyen est la suture profonde enchevillée, dont l'emploi à ce cas particulier a été réinventé par plusieurs chirurgiens successivement. Des fils métalliques ou autres, passés à travers toute l'épaisseur des parties molles d'un moignon, peuvent y séjourner quelques jours sans inconvénient. On a ainsi deux sutures superposées. L'une fixe la peau, elle a de nombreux points, jusqu'à cinquante, que l'on ne supprime pas tous à la fois. L'autre fixe et la peau et les muscles : ses fils sont peu nombreux ; on les relâche au besoin et on les enlève suivant les indications, mais assez tôt.

Dans la réunion par les sutures, on se voit obligé de mettre à nu l'extrémité, mais l'extrémité seule du moignon, pour la visiter fréquemment. Rien n'empêche donc de réaliser l'immobilisation si rassurante pour le malade, si précieuse pour éviter les spasmes musculaires et la conicité, en entourant la racine et la périphérie

du moignon d'un appareil qui le protège et le fixe au segment supérieur du membre ou au tronc.

Les drains de caoutchouc, véritables soupapes de sûreté, seront raccourcis tous les jours et retirés aussitôt que l'écoulement aura cessé.

Je ne puis décrire ici le pansement de Lister. Aux précautions que je viens d'indiquer pour obtenir la réunion immédiate, précautions qui s'étaient ordinairement montrées insuffisantes dans la pratique hospitalière, le célèbre chirurgien anglais a ajouté l'action de l'acide phénique pour empêcher l'intervention nocive de l'air. A l'aide de vapeurs phéniquées, de lavages phéniqués, de catgut phéniqué, de pièces de pansement phéniquées, il est devenu possible de supprimer, même dans les plus mauvais hôpitaux, de supprimer, dis-je, l'altération putride des liquides organiques, et par suite la septicémie. En outre, les plaies ne suppurant plus, l'infection purulente semble avoir également disparu.

Bref, grâce aux divers procédés de la méthode antiseptique, la chirurgie d'aujourd'hui ne ressemble plus à celle d'il y a quinze ans : c'est une révolution.

Malgré la puissance indiscutable de cette méthode, il ne vous sera jamais permis de négliger les préceptes de l'hygiène physique et morale de votre opéré. Si vous le pouvez, placez-le seul, proprement couché, dans une vaste chambre ensoleillée, largement aérée et bien chauffée. Défiez-vous des courants d'air, des changements brusques de température : le tétanos n'a pas de remède préventif. Entourez votre malade de parents et de serviteurs dévoués, gagnez sa confiance à force de soins ; et sans jamais permettre qu'on lui parle de la mort, versez-lui dans le cœur et à pleins bords le baume de l'espérance. Un grand blessé désespéré, ou simplement triste, ou entouré d'indifférents, dort mal et ne mange pas.

L'homme vit d'air et de pain. L'un et l'autre peuvent être insuffisants, l'un et l'autre peuvent être empoisonnés. L'amputé, plus que l'homme sain, a besoin d'air pur et d'une nourriture réparatrice ayant pour base la viande et l'alcool.

Naguère encore, sous le prétexte inventé par les chirurgiens français que la chair française est d'une fragilité extrême, on laissait avec résignation mourir les amputés des hôpitaux de Paris, milieu infect dans lequel ils étaient médiocrement alimentés et

souvent mal pansés. Et pourtant, on voyait de temps en temps des séries heureuses qui fondaient des réputations et qui s'obtenaient à force de soins de propreté, d'aération, de côtelettes et de bon vin.

Les soins consécutifs ont une influence considérable sur le résultat des amputations; il ne faut jamais les négliger. Pour achever d'en convaincre le lecteur et lui montrer ce que peut la volonté d'un chirurgien dont le zèle et l'humanité ne se démentent pas au milieu des circonstances les plus difficiles, je voudrais pouvoir citer *in extenso* dix pages, entre autres, des *Mémoires* de D. Larrey (III, 160 à 170). Je me borne à en recommander la lecture.

DEUXIÈME PARTIE

DES AMPUTATIONS EN PARTICULIER

CHAPITRE PREMIER

AMPUTATIONS ET DÉSARTICULATIONS DU MEMBRE SUPÉRIEUR

ARTICLE PREMIER

AMPUTATIONS PARTIELLES DES DOIGTS

Indications. — On ampute les doigts broyés, gangrenés, profondément altérés par la suppuration, par un néoplasme, ou encore fortement déviés par des brides inodulaires inextensibles.

En raison de la disposition : 1° des gaines des tendons fléchisseurs qui, pour quelques-uns, remontent sans interruption jusque dans l'avant-bras ; 2° du tissu sous-cutané lâche et perméable de la face dorsale, qui se prolonge à travers les espaces interosseux jusque dans la paume de la main ; les amputations des doigts sont plus graves qu'on ne le croirait, car elles sont fréquemment suivies de synovite purulente en fusée et de suppuration diffuse de la main. C'est pourquoi le chirurgien, qui ne peut mettre son blessé dans des conditions hygiéniques excellentes et antiseptiques, ne saurait être trop circonspect quand il rencontre un doigt coupé, broyé, ou même partiellement gangrené. Très fréquemment il devra se borner à l'expectation, se réservant d'intervenir non pas huit jours après la blessure, mais bien plus tard, pour régulariser le moignon ou plutôt pour raccourcir les os saillants et extraire les séquestres. Cette temporisation sage ne saurait convenir à tous les cas : le jeune âge, le violent désir du malade d'avoir un moignon régulier et bientôt guéri, la crainte d'avoir une surface cicatricielle douloureuse, militent en faveur de l'amputation réglée immédiate.

Ajoutons toutefois qu'avec les divers procédés de la méthode antiseptique

(coton, alcool, acide phénique) ces amputations ont perdu beaucoup de leur ancienne gravité.

Usages du moignon. — Dans tous les cas, *il faut retrancher le moins possible.* Sans doute la conservation de la grande phalange en totalité ou en partie, spécialement de celle de l'indicateur et de l'auriculaire, peut être plus nuisible qu'utile à certains ouvriers; cependant il faudra toujours balancer avant d'en faire le sacrifice, car l'amputation totale d'un doigt est plus grave que l'amputation partielle. En outre, un moignon de doigt, si court qu'il soit, conserve en général tous ses mouvements : il suffit pour cela que les suites de l'opération soient simples, et principalement que les articulations conservées ne s'ankylosent pas.

C'est parce que Lisfranc ignorait l'action des lombricaux et des interosseux sur la grande phalange, qu'il s'est évertué inutilement à réaliser l'adhérence des tendons fléchisseurs avec cette phalange, lorsqu'elle est seule conservée.

Il faut qu'un moignon de doigt puisse agir par sa face palmaire et subir les chocs par son extrémité. La cicatrice ne sera donc jamais palmaire; elle ne pourra être terminale que si le moignon est court et toujours protégé par les doigts voisins.

Choix des procédés. — La nécessité, la forme du doigt, la facilité opératoire, la qualité des téguments, sont ici d'accord pour indiquer au chirurgien

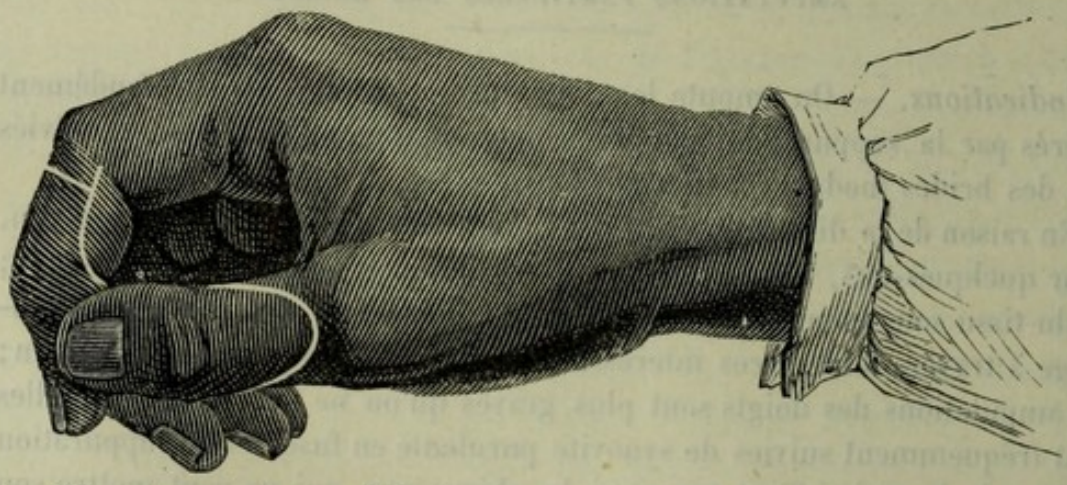

Fig. 125. — Amputation partielle des doigts. — Sur le pouce, incision elliptique. — Sur l'index, deux lambeaux très inégaux.

que l'amputation partielle d'un doigt doit être faite par un procédé donnant une cicatrice latérale, et que le côté sur lequel doit être rejetée la cicatrice, est le *côté dorsal.* Cela étant, c'est le procédé à lambeau palmaire qui est le procédé d'élection : lambeau palmaire ordinaire ou lambeau palmaire résultant d'une incision elliptique très oblique (fig. 125, pouce). Toutefois, la cicatrice n'ayant pas besoin d'être absolument dorsale, on peut se contenter de l'excellent résultat que donnent deux lambeaux inégaux, un palmaire très long et un dorsal très court (fig. 125, index). Ce procédé, possible lorsque

les téguments sont conservés sur toute la périphérie du doigt, est plus économique que le lambeau unique; il est commode, surtout lorsqu'on ampute dans la continuité, car il permet de scier assez haut pour éviter la conicité d'emblée.

Taille des parties molles. — Il faut tailler les chairs suivant les préceptes généraux, c'est-à-dire: si le doigt supposé revenu à l'état sain a 16 millimètres d'épaisseur, garder un lambeau de 24 millimètres *au moins;* je dis au moins, car les doigts ont relativement un gros squelette.

Si l'on fait deux lambeaux inégaux, le palmaire aura, par exemple, 18 millimètres et le dorsal 6 (en tout 24, comme dans le premier cas).

La peau du dos des doigts, surabondante sur les nœuds articulaires, très mobile à l'état sain et sur le cadavre, ne peut pas ordinairement être rétractée sur le vivant, car le tissu sous-cutané est fréquemment infiltré et endurci. Cette altération empêche souvent l'opérateur de pouvoir fléchir le doigt et ne permet pas toujours de découvrir suffisamment l'os pour scier ou désarticuler commodément. C'est pourquoi je pense que le procédé à deux lambeaux très inégaux, un grand palmaire arrondi et un petit dorsal carré, étant le plus commode, devra être le plus souvent employé.

Des interlignes articulaires. — Ici comme dans toutes les amputations, le premier temps consiste à marquer le point où, en raison de l'état local, le squelette sera divisé. Si ce point correspond à peu près à une articulation, on se bornera à séparer les os; c'est pourquoi il faudra, avant de prendre le bistouri, chercher et marquer l'interligne articulaire. Voici ce qu'il faut savoir et ce qu'il faut faire pour cela :

1° Quand on a fléchi les articulations d'un doigt, c'est la trochlée de la phalange supérieure qui forme seule le sommet de l'angle arrondi; c'est donc à une certaine distance de ce sommet et *du côté de l'ongle* que se trouve l'articulation. Cette distance *augmente avec la flexion* et peut atteindre, pour l'articulation de la grande et de la moyenne phalange, un demi-centimètre, presque la largeur de la lame du couteau employé. Pour l'articulation de la moyenne phalange et de la petite, la distance est moitié moindre.

2° Si l'on explore, entre les bouts du pouce et de l'index, les côtés de chaque articulation phalangienne, le *nœud articulaire*, on sent entre les deux tubercules qui sont de chaque côté, une dépression qui est l'interligne articulaire. Il suffit de bien sentir les limites supérieure et inférieure du nœud; l'interligne est au milieu : c'est l'*équateur* de ce nœud.

3° L'articulation de la grande phalange et de la moyenne correspond à peu près au pli cutané palmaire; celle de la moyenne phalange et de la petite se trouve au contraire notablement (3 à 6 millimètres) au-dessous du pli palmaire correspondant (fig. 127).

On se guide donc principalement à l'aide des saillies osseuses : c'est toujours facile sur le cadavre et souvent possible sur le vivant. Mais lorsque le doigt est gonflé et fixé dans l'extension, j'engage l'opérateur, plutôt que de s'expo-

ser à tâtonner longtemps pour trouver le joint, à user de l'artifice suivant: sur la main saine, il détermine le siège de l'articulation qu'il veut ouvrir sur la main malade; il mesure exactement la distance qui sépare cette articulation du bout de l'ongle et reporte cette distance sur le doigt malade. Lorsqu'on ampute un doigt broyé, l'ongle repère inférieur fait défaut; mais on peut encore prendre un repère sur le doigt voisin.

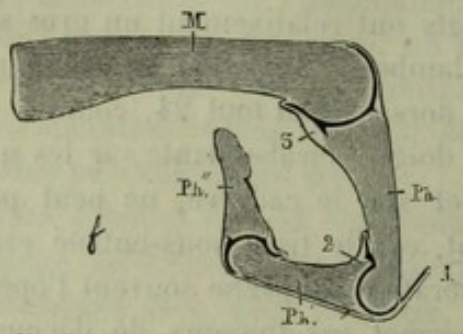

Fig. 126. — Coupe longitudinale d'un doigt fléchi. — M, métacarpien; Ph, grande phalange; Ph', moyenne phalange; Ph'', phalange unguéale. — 1, tendon extenseur; 2, bec coronoïdien palmaire; 3, ligament glénoïdien.

En tout cas, j'insiste sur la nécessité de bien savoir d'avance et au juste où est l'articulation qu'on veut traverser. C'est indispensable pour couper les téguments en bon lieu et ensuite pour ouvrir la jointure.

Dans les désarticulations des phalanges, l'écueil n'est pas de chercher l'articulation au-dessous, mais bien au-dessus de son lieu réel; cette faute, commise par tous les élèves, l'a été sous mes yeux par un chirurgien

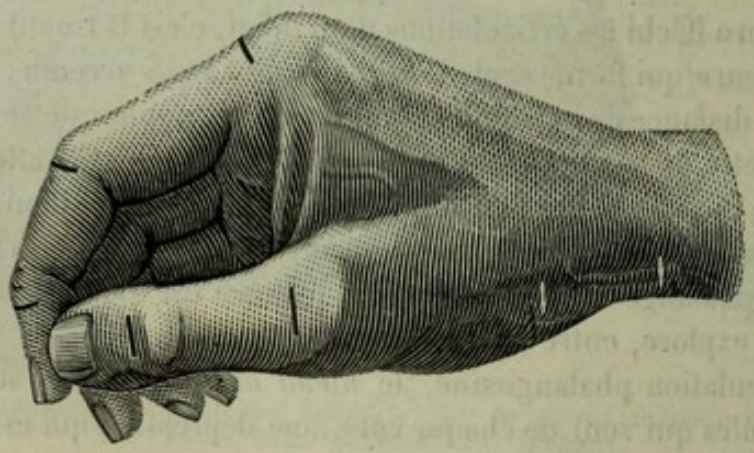

Fig. 127. — Marques des principaux interlignes articulaires.

habile qui, voulant se presser, perdit une grande minute à dénuder la tête et le col de la phalange supérieure, qu'il ne fallait même pas découvrir. Je sais bien qu'une fois la peau incisée, l'index gauche de l'opérateur peut et doit chercher l'interligne articulaire. Je n'en répète pas moins : ne prenez pas le bistouri avant d'avoir cherché, trouvé et marqué l'interligne, surtout si vous opérez sans chloroforme, ce qui est permis, en raison de la très faible durée de l'opération et du pansement.

Il ne suffit pas de savoir trouver l'articulation des phalanges, on doit connaître encore les obstacles que le couteau, porté à la bonne place, rencontrera sur son passage. Le principal, sinon l'unique, qu'il faut tourner et non trancher, qui se trouve justement sur le point d'attaque, c'est le bec de la phalange que l'on extirpe et qui donne à la partie dorsale de l'interligne la forme d'un accent circonflexe. Sans cette petite saillie osseuse, dont l'analogue palmaire est bien moins gênante, le couteau pourrait toujours entrer à plein tranchant dans l'articulation; à cause d'elle, il faut couper d'abord avec la pointe les ligaments latéraux et dorsal (tendon extenseur). Alors seulement, la main gauche, tirant sur le bout du doigt, peut écarter les surfaces engrenées des phalanges, et rendre possible l'introduction du plein tranchant pour couper le ligament palmaire ou glénoïdien.

Désarticulation de la petite ou de la moyenne phalange par le procédé à lambeau palmaire unique.

Cette opération consiste à : 1° couper transversalement ou à peu près la peau dorsale au niveau de l'interligne; 2° ouvrir l'articulation; 3° glisser le couteau entre la phalange désarticulée et les

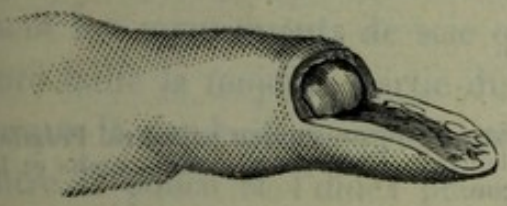

Fig. 128. — Désarticulation partielle d'un doigt; lambeau unique palmaire.



Fig. 129. — Moignon de doigt; désarticulation partielle, lambeau palmaire.

téguments palmaires; 4° couper ces téguments en rond lorsqu'on en a formé un lambeau un peu plus long que le doigt n'est épais (voy. **Notes,** a, p. 226).

La main malade est tenue en pronation dans les deux mains d'un aide qui fléchit et protège les doigts sains et laisse saillant le doigt malade.

1° Entre le pouce et l'index de la main gauche en supination, saisissez l'articulation que vous voulez ouvrir, fléchissez-la légèrement et cherchez à placer les ongles au niveau de l'interligne préalablement déterminé et marqué. — Appliquez la pointe d'un

couteau étroit et long, tenu le manche en l'air, sur le côté gauche de l'articulation (b); mordez la peau et, abaissant le manche du couteau (fig. 130), coupez-la jusque sur le côté droit, de l'un de vos ongles à l'autre (c). Ni en commençant ni en finissant, n'entamez le tégument de la demi-circonférence palmaire, base de votre lambeau. Repassez la pointe du couteau dans l'incision pour ouvrir la partie dorsale de l'articulation si ce n'est déjà fait; au besoin, explorez la plaie avec l'un ou l'autre des ongles de votre main gauche.



Fig. 130. — Désarticulation partielle d'un doigt; lambeau unique palmaire. Premier temps : coupe des téguments dorsaux. Le bout de l'ongle du pouce gauche et le côté de l'ongle de l'index sont sur l'interligne.

2° Portez maintenant la pointe du couteau, vertical, successivement sur chacun des ligaments latéraux de l'articulation, en commençant par le gauche : coupez-les avec précaution en secouant la main légèrement; et, surtout en divisant le ligament du côté droit, méfiez-vous encore d'entamer la base du futur lambeau.

3° Quand les deux ligaments latéraux seront coupés, la partie désarticulée sera devenue très mobile. Elle sera fléchie fortement avec le pouce pendant que l'index, placé sous la face palmaire de l'extrémité supérieure de la phalange séparée, refoulera cette extrémité vers l'opérateur, de manière à ouvrir largement la plaie

et à offrir le ligament palmaire ou glénoïdien au couteau. — La partie étant dans cette position, portez le milieu du tranchant sur les attaches inférieures du ligament glénoïdien (fig. 131) et, en sciant, engagez-le entre les chairs et la face palmaire de la phalange que vous raserez (d).

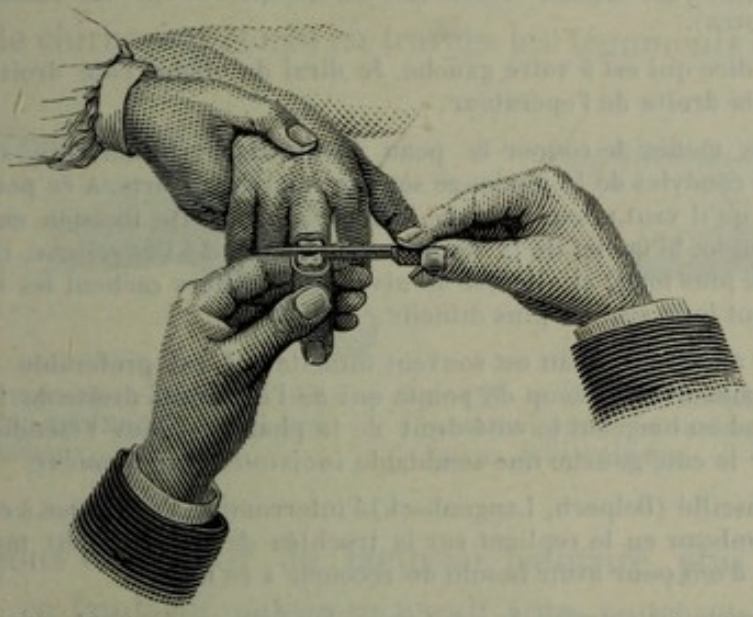

Fig. 131. — Désarticulation partielle d'un doigt ; engagement du plein tranchant pour tailler le lambeau unique palmaire.

4° Lorsque le couteau sera bien engagé et que, exécutant facilement les mouvements de scie qui le font avancer à petits pas, il aura taillé la majeure partie du lambeau, le bout du doigt opéré, jusque-là pendant, sera redressé, réarticulé et maintenu horizontal entre le pouce et l'index placés, l'un dessus, l'autre dessous, au niveau de l'extrémité supérieure de la phalange désarticulée. Dans cette position, le couteau, par ses mouvements de va-et-vient, piquerait la main gauche de l'opérateur, si cette main n'avait la précaution, en pivotant sur sa prise, *de s'effacer* derrière le couteau, c'est-à-dire de se porter vers la racine du membre malade.

Le couteau qui n'a pas été dégagé un seul instant, mais seulement tiré pour permettre à la main gauche d'évoluer, est toujours à plat et horizontal : recommencez les mouvements de va-et-vient et, quand vous croirez avoir assez détaché de téguments (e), inclinez progressivement le tranchant vers le sol de manière à arrondir le bord libre du lambeau sans l'amincir ni le festonner (f).

Notes. — (a) On peut arriver au même but en opérant dans l'ordre inverse.

Il faut alors : 1° tailler le lambeau palmaire par transfixion; 2° traverser l'articulation d'avant en arrière et couper en même temps la peau dorsale. Par ce procédé, on fait plus vite et mieux le lambeau palmaire, mais on est moins sûr de bien faire le reste.

Ces deux manières sont attribuées à Lisfranc, qui a seulement réglé les procédés indiqués par Lamotte et Tixier. L'ensemble de l'incision de Lisfranc, dont la partie dorsale était toujours concave, se rapprochait de l'incision elliptique. Andral neveu a proposé ce dernier mode pour arriver à bien couvrir l'os sur les côtés (Voy. DÉSARTICULATION DU POUCE).

(b) C'est-à-dire qui est à votre gauche. Je dirai de même côté droit pour dire côté qui répond à la droite de l'opérateur.

(c) Il faut se méfier de couper la peau au-dessus de l'interligne, surtout sur les côtés, car les condyles de la phalange seraient mal recouverts. A ce point de vue, il est incontestable qu'il vaut mieux, comme Lisfranc, faire cette incision en voûte concave du côté de l'ongle. Si la clef de la voûte est au-dessus de l'interligne, il faut un lambeau palmaire plus long; si elle est au niveau, les piliers cachent les ligaments latéraux et rendent leur section plus difficile.

(d) Engager ainsi le couteau est souvent difficile; il est préférable de préparer la voie de l'instrument d'un coup de pointe qui de l'extrémité droite de l'incision transversale descend en longeant le côté droit de la phalange dans l'étendue de 0m,01. On peut faire sur le côté gauche une semblable *incision d'engagement*.

(e) On a conseillé (Delpech, Langenbeck) d'interrompre l'opération à ce moment pour mesurer le lambeau en le repliant sur la trochlée de l'os; il faut manquer absolument de coup d'œil pour avoir besoin de recourir à ce moyen.

(f) L'amincissement entraîne la gangrène; les festons donnent une cicatrice irrégulière.

Quand on désarticule la phalange unguéale, on termine facilement le lambeau : il n'y a qu'à aller tout droit jusqu'au bout du doigt sans incliner sensiblement le tranchant vers le sol. Au contraire, si l'on enlève la phalange moyenne, le lambeau doit se terminer dans le pli palmaire inférieur; on ne l'arrondira bien sur un doigt non gonflé qu'avec une certaine habileté. On pourrait le terminer, avec la pointe du bistouri, après avoir retourné le doigt ou en agissant comme dans l'amputation médio-tarsienne, quand on n'a pas disséqué le lambeau d'avance (Voy. DÉSARTICULATION MÉDIO-TARSIENNE).

Amputation dans la continuité des phalanges par le procédé à deux lambeaux inégaux.

Cette opération consiste : 1° à tailler par transfixion un lambeau palmaire arrondi, aussi long que le doigt est épais; 2° à couper en travers la peau dorsale de manière à en garder un très petit lambeau carré que l'on relève comme le premier; 2° à scier la phalange (a).

La main du malade est confiée à un aide qui écarte ou fléchit les doigts sains pour rendre abordable le doigt malade (b).

L'opérateur ayant examiné l'état des téguments et sachant que le lambeau palmaire doit être environ trois fois long comme le

dorsal, marque le lieu où il sciera la phalange. A ce niveau, il enfonce son couteau de droite à gauche dans les chairs, en prenant le plus possible à ras de la face palmaire de la phalange; puis, en sciant, il taille et termine un lambeau qu'il arrondit en éloignant progressivement le tranchant de la surface de l'os. — Le lambeau palmaire étant relevé et la main malade mise ou maintenue en pronation, le chirurgien coupe en travers les téguments dorsaux un

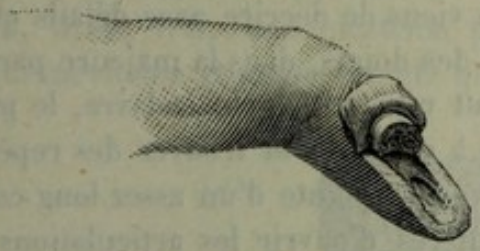

Fig. 132. — Amputation partielle d'un doigt dans la continuité; deux lambeaux très inégaux.

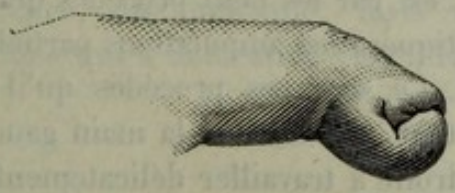

Fig. 133. — Moignon résultant d'une amputation partielle de doigt à deux lambeaux très inégaux.

peu au-dessous de la base du lambeau palmaire, plus ou moins, suivant que ce lambeau palmaire paraît trop court ou trop long. — Le petit lambeau dorsal carré, arrondi si l'on veut, est relevé aussi haut que le palmaire, juste au niveau du point où l'os doit et va être scié. — L'aide fixe la racine du doigt et rétracte les lambeaux avec des griffes ou par un moyen quelconque. La main gauche de l'opérateur, nue ou, mieux, armée d'un davier, saisit et immobilise la phalange à enlever; sa main droite manœuvre la scie (c).

Notes. — (a) Ce procédé est applicable, sans modification, à la désarticulation des deux dernières phalanges. Il est même excessivement commode; mais, dans ce cas, on peut aussi arriver au même but autrement:

1° A partir et au-dessous de l'interligne qu'on veut ouvrir, on fait de chaque côté du doigt une incision longitudinale de 15 millimètres, puis on coupe la peau dorsale en travers un peu au-dessous de l'articulation, et l'on relève le petit lambeau carré; enfin, on désarticule et l'on termine le lambeau palmaire en l'arrondissant.

2° Par une incision dorsale convexe en bas (Loder) et allant d'un côté à l'autre de l'articulation, on taille un petit lambeau que l'on relève; alors on ouvre l'articulation et l'on engage le couteau pour tailler le lambeau palmaire comme dans le procédé à lambeau palmaire pur.

(b) Cette main devra être placée en pronation pour terminer l'opération. Pour commencer, elle est mieux en supination.

(c) Appliquée sur le milieu d'une phalange d'adulte et de vieillard, la cisaille fait presque toujours éclater l'os, c'est pourquoi je conseille l'emploi d'une scie très fine. Cependant, si l'on doit diviser la phalange près de son extrémité, ou si l'opéré est jeune, on peut couper l'os avec la cisaille, même sans faire rétracter les lambeaux: on

embrasse la phalange, mors dessus, mors dessous, dans le sens de son aplatissement ; on ne serre pas tout d'abord, mais, avec le plat des mâchoires de l'instrument, on refoule les chairs le plus haut possible : alors seulement on tranche l'os en serrant brusquement la main.

Autres procédés.

C'est par les deux procédés que je viens de décrire avec détails que l'on pratiquera les amputations partielles des doigts, dans la majeure partie des cas. Ce sont ces procédés qu'il faut répéter sur le cadavre, le premier surtout, qui habitue la main gauche à chercher et trouver des repères, et la droite à travailler délicatement avec la pointe d'un assez long couteau.

Mais s'il n'y a pas d'autres manières d'ouvrir les articulations et de scier les os que celles que j'ai indiquées, si la quantité de téguments à garder ne peut varier, il n'y a pas moins à signaler ici une multitude de procédés qui ne sont, après tout, que des pis-aller.

1° *Procédés donnant une cicatrice terminale transversale.*

α. On obtient une cicatrice terminale transversale par l'amputation circulaire, ou mieux, par le procédé à deux lambeaux carrés, l'un dorsal, l'autre palmaire, car il est impossible de relever la peau sans l'inciser en long de chaque côté (Héliodore, Ravaton, Garengeot).

β. On réalise un moignon analogue, mais plus régulier, par le procédé à deux lambeaux égaux et arrondis, le dorsal taillé de dehors en dedans, le palmaire de dedans en dehors (Richerand, Gouraud). Ces lambeaux donnent un beau résultat et un bon moignon de riche. C'est ainsi qu'il faut amputer lorsque le moignon doit être court, protégé par les doigts voisins, et lorsqu'un long lambeau palmaire est impraticable.

Ces procédés donnant une cicatrice terminale transversale, peuvent être employés sans inconvénient lorsqu'on ampute la grande phalange du médius et de l'annulaire en son milieu, pour ne pas courir les risques de la désarticulation.

2° *Procédés donnant une cicatrice terminale antéro-postérieure.*

Avec un seul (Le Dran) ou deux lambeaux latéraux (Maingault), on aurait une cicatrice antéro-postérieure latérale ou terminale, dont l'extrémité palmaire serait gênante. J'ai pu m'en assurer en interrogeant un ouvrier

amputé par ce procédé de la moitié du pouce et qui ne peut serrer les corps durs

3° *Procédés donnant une cicatrice palmaire.*

Malgré tout ce que j'ai dit et qu'il faut retenir, on ne saurait amputer un doigt maintenu dans la flexion forcée par des brides inodulaires, autrement qu'en gardant un long lambeau dorsal (Laroche, Walther, Teale) qui donnera, il est vrai, une cicatrice palmaire, une infirmité, mais une infirmité inévitable et moins grande que celle qui a déterminé l'opération.



Fig. 134. — Tracés des procédés d'exception pour amputations partielles des doigts. — Index, deux lambeaux latéraux arrondis ; médius, deux lambeaux carrés dorsal et palmaire ; annulaire, deux lambeaux arrondis dorsal et palmaire ; petit doigt, lambeau dorsal unique.

Parage et pansement. — Quel que soit le procédé employé, il est rare qu'on soit obligé de lier les artères collatérales, la compression légère du pansement suffit ordinairement à empêcher une hémorrhagie qui ne saurait être bien grave.

Dans la plaie des amputations partielles des doigts, sur le cadavre, on voit souvent un tendon flottant qu'il faut réséquer au niveau de la base des lambeaux. Il ne faut pas tirer sur le tendon, sous prétexte d'en enlever un plus long bout, et il est bon de faire une section nette et légèrement biseautée aux dépens de la face superficielle.

Si, au moment de fermer la plaie, on s'aperçoit que les chairs sont insuffisantes, il faut rogner l'os, qu'on l'ait scié ou désarticulé.

Le lambeau mis en place est maintenu par quelques bandelettes étroites ou quelques points de suture ; on obtient facilement une réunion primitive partielle. Jusqu'en ces derniers temps, il était dangereux de la chercher totale et de fermer complètement la plaie.

Tous les doigts, la main et l'avant-bras, sont mollement comprimés et absolument immobilisés.

Quand le malade souffre, le moignon est visité et mis à l'aise s'il y a rétention du pus, fusée ou étranglement. Si la suppuration envahit les gaines ou le tissu cellulaire, le chirurgien incise hardiment et sans tarder.

Pendant la cicatrisation, il faut surveiller et réprimer les bourgeons charnus s'il s'en est formé, comprimer les parties saillantes avec des bandelettes, en un mot, *modeler le moignon*.

ARTICLE II

AMPUTATION TOTALE OU DÉSARTICULATION D'UN DOIGT

Usages du moignon et choix des procédés. — Quel que soit le doigt amputé, le moignon agira par sa face palmaire. Donc, pas de cicatrice palmaire, à moins qu'on ne puisse l'obtenir très enfoncée, absolument linéaire et assez peu étendue pour qu'elle n'atteigne pas la face antérieure de la tête du métacarpien qui pressera les objets saisis dans la main.

D'autre part, si les moignons des doigts du milieu, annulaire et médius, n'ont pas à craindre les chocs de côté, il n'en est pas de même de ceux des doigts chefs de file, index et auriculaire. C'est pourquoi la cicatrice du moignon de l'index doit être rejetée en dedans, vers la racine du médius, et celle du moignon du petit doigt en dehors, vers l'annulaire.

Interligne articulaire. — L'articulation métacarpo-phalangienne d'un doigt quelconque est très facile à trouver. Lorsque les doigts sont fléchis, c'est la tête du métacarpien qui forme seule le sommet arrondi de l'angle : à un bon centimètre au-dessous, *de chaque côté* du relief du tendon extenseur, on sent très facilement l'interligne articulaire, surtout dans la flexion modérée (voy. fig. 127, p. 222). Lorsque le doigt est étendu, il suffit de tirer dessus pour voir la peau s'enfoncer, souvent avec bruit, dans l'intervalle que laissent les deux os en s'écartant l'un de l'autre.

On remarquera que l'interligne est loin de correspondre au pli digito-palmaire situé à 12 ou 15 millimètres plus bas, de sorte que, si l'on veut désarticuler par la méthode circulaire, on a, en incisant dans ce pli, juste la quantité de peau nécessaire pour recouvrir la tête du métacarpien.

Si le doigt est très gonflé, « les jointures des autres doigts peuvent me

égler, dit Le Dran, parce qu'elles sont presque parallèles ». Il veut dire u même niveau.

Le couteau peut traverser les articulations métacarpo-phalangiennes sans encontrer d'obstacle ; il tranche facilement les tendons des interosseux et ombricaux, les ligaments latéraux et le tendon extenseur, pourvu que elui-ci soit retenu en place par le pouce de la main gauche. Le ligament almaire ou glénoïdien sera coupé très près de la phalange, désinséré, afin de onserver et d'éviter les os sésamoïdes, s'il y en a. Les tendons fléchisseurs

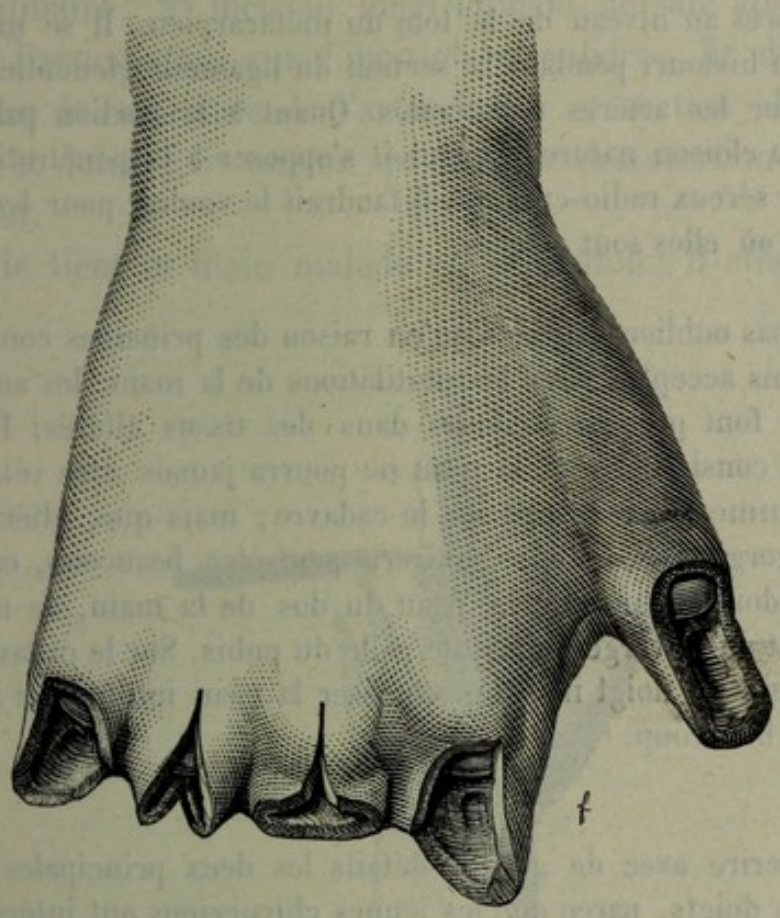

Fig. 135. — Procédés d'élection pour les amputations totales du pouce et des doigts. — Pouce, elliptique coudée à lambeau palmaire ; index, lambeau externe et palmaire ; médius, circulaire à fente dorsale ; annulaire, deux lambeaux latéraux arrondis; petit doigt, lambeau interne et palmaire.

doivent être coupés le plus tôt possible, avant de désarticuler, car leur section rend la traction plus efficace pour séparer les surfaces articulaires et permettre au couteau de traverser l'articulation facilement sans entamer les cartilages.

On l'a vu, l'articulation métacarpo-phalangienne est facile à reconnaître et à aborder par le côté dorsal qui sera aussi le côté passif du moignon. C'est tout le contraire pour la face palmaire : l'articulation située comme je l'ai dit, à 12 ou 15 millimètres au-dessus du pli digito-palmaire, est masquée par le tégument matelassé de la paume de la main.

Taille des parties molles. — Toute incision palmaire qui remonterait au-dessus du niveau de l'articulation, découvrirait la tête du métacarpien et donnerait une cicatrice correspondant à la face palmaire de cette tête, très exposée par conséquent à des compressions douloureuses. Si l'opérateur croit devoir inciser la paume de la main, son incision ne remontera pas à plus de 12 millimètres au-dessus du pli, quelque tenté qu'il soit de se mettre à l'aise pour désarticuler et quelle que soit sa foi dans l'utilité problématique d'une telle incision pour le drainage.

Le chirurgien se rappellera que les gaines séreuses des tendons fléchisseurs de l'index, du médius et de l'annulaire sont heureusement interrompues à peu près au niveau de la tête du métacarpien. Il se méfiera des écarts de son bistouri pendant la section du ligament glénoïdien, afin de ne pas blesser les artères collatérales. Quant à la portion palmaire des gaines et à la cloison naturelle qui doit s'opposer à la pénétration du pus dans le canal séreux radio-carpien, il faudrait le vouloir pour les atteindre à la hauteur où elles sont placées.

Il ne faut pas oublier non plus qu'en raison des principes conservateurs que nous avons acceptés pour les mutilations de la main, les amputations des doigts se font presque toujours dans des tissus altérés. Par conséquent, il faut considérer que la peau ne pourra jamais être rétractée sur le malade comme elle le serait sur le cadavre ; mais que, ultérieurement et après dégorgement, elle se retirera peut-être beaucoup, car le gonflement des doigts emprunte la peau du dos de la main, de même que le gonflement de la verge emprunte celle du pubis. Sur le cadavre, il faut faire comme sur un doigt malade, supposer la peau infiltrée et immobile, et en garder beaucoup.

Je vais décrire avec de grands détails les deux principales manières d'amputer les doigts, parce que les jeunes chirurgiens ont intérêt à répéter fréquemment ces opérations sur le cadavre. La mobilité et le peu de volume de la partie, le concours nécessaire de l'aide qu'il faut commander, les changements fréquents d'attitude, la collaboration active et coordonnée des deux mains, tout cela fait de ces opérations un *exercice* des plus utiles.

On va voir quel rôle joue la main gauche fixant, arrachant et tordant le doigt malade ; il faudrait l'armer d'un davier, dans le cas de rupture du squelette, pour saisir la grande phalange, qui seule a besoin d'être fixée, arrachée et tordue.

A. — Désarticulation d'un doigt du milieu

Incision circulaire avec fente dorsale (a).

(Cicatrice termino-dorsale.)

Temps de l'opération : 1° incision circulaire au niveau du pli digito-palmaire; 2° incision longitudinale dorsale abaissée du niveau de l'articulation sur l'incision circulaire; 3° dissection des lambeaux; 4° ouverture de l'articulation et section des ligaments latéraux et dorsal; 5° torsion du doigt et désinsertion du ligament glénoïdien.

Un aide tient la main malade en pronation; il efface et fléchit

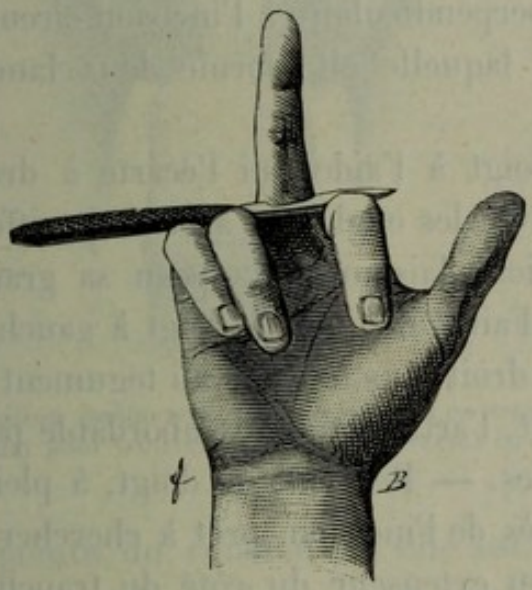

Fig. 136. — Désarticulation totale d'un doigt du milieu. Attaque à plein tranchant du pli digito-palmaire. (Par erreur, le bistouri est disposé comme pour un opérateur gaucher.)

les doigts sains et présente le doigt malade dont vous cherchez et marquez l'articulation.

1° Vous saisissez ce doigt par le bout, entre le pouce gauche pour un moment placé dessous et l'index placé dessus; vous le relevez verticalement et l'aide suit le mouvement. Vous avez alors *devant* les yeux la face palmaire du doigt à amputer, abordable grâce à la flexion maintenue des doigts voisins. Portez le milieu du tranchant en travers sur la racine du doigt, *dans le pli digito-pal-*

maire (fig. 136) et coupez *jusqu'à l'os* par des mouvements de va-et-vient, empiétant le plus possible sur les côtés et ne retirant le couteau qu'après avoir complètement divisé le tendon fléchisseur. — Le doigt et la main sont alors rabattus dans la position horizontale pour y rester jusqu'à la fin de l'opération : vous avez maintenant *sous* les yeux la face dorsale. Inclinez le doigt vers la droite pour apercevoir l'extrémité gauche de l'incision palmaire ; mettez-y le talon du bistouri, la pointe en bas et, en tirant, attaquez doucement les téguments dorsaux en travers, seulement les téguments ; continuez en inclinant le doigt vers la gauche, pour découvrir l'extrémité droite de l'incision palmaire que vous allez rejoindre en abaissant le manche de l'instrument (b).

2° Le doigt est légèrement fléchi par votre main gauche : portez la pointe du couteau à un demi-centimètre au-dessus de l'articulation marquée d'avance et explorée de nouveau au besoin ; abaissez une incision médiane perpendiculaire à l'incision circulaire qu'elle vient rejoindre et avec laquelle elle forme deux lambeaux ou angles droits.

3° Confiez le doigt à l'aide qui l'écarte à droite : saisissez le lambeau gauche avec les ongles ou avec des griffes et disséquez-le jusqu'à l'articulation, laissant à la peau sa graisse et à l'os les parties fibreuses. Faites incliner le doigt à gauche et disséquez de même le lambeau droit sans toucher au tégument palmaire (c).

4° A ce moment, l'articulation est abordable par sa face dorsale et ses faces latérales. — Reprenez le doigt, à pleine main gauche, le pouce dessus près de l'incision, prêt à chercher l'interligne, prêt à pousser le tendon extenseur du côté du tranchant. Tirez sur le doigt, afin de séparer les surfaces articulaires, de rendre l'interligne plus sensible et de faire place au couteau. — D'autre part, élevez le coude droit, et, de la main droite pendant en pronation forcée, tenez le couteau vertical la pointe en bas et le tranchant dirigé en avant. Engagez un centimètre de pointe entre la phalange et le lambeau gauche que l'aide écarte en faisant glisser la peau, et que le plat de la lame ne saurait blesser (fig. 137) ; avancez jusqu'à l'interligne où semble tomber le couteau après avoir contourné le tubercule phalangien. Tournez alors le tranchant à droite, sur le premier ligament latéral ; coupez en appuyant latéralement et secouant prudemment le couteau toujours vertical ; traversez la

jointure pendant que votre main gauche tire sur le doigt et que du bout du pouce elle luxe à gauche le tendon extenseur qu'elle empêche ainsi d'échapper à l'instrument. Pour sortir de l'articulation et ne pas blesser le lambeau droit que l'aide écarte à son tour, ramenez le tranchant vers vous et coupez le deuxième ligament latéral en abaissant à moitié le manche du couteau sans dégager la pointe.

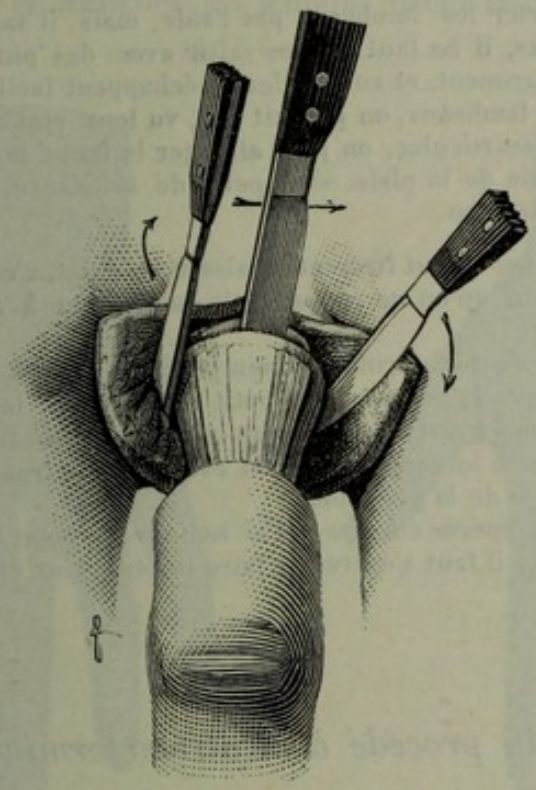

Fig. 137. — Désarticulation métacarpo-phalangienne. Les trois positions successives du bistouri pour trouver le joint, le traverser et en sortir.

5° Laissez la pointe du couteau où elle est... ; commandez à l'aide de mieux écarter le lambeau droit avec un crochet ou une érigne et, de votre main gauche, tordez à gauche le doigt légèrement *fléchi*. Commencez alors à détacher de la face palmaire de la phalange le ligament glénoïdien et la coulisse tendineuse, à petits coups de pointe ; rasez l'os, tirez et tordez *toujours dans le même sens*, à gauche, jusqu'à ce que le doigt vous reste dans la main (d).

Notes — (a) Je choisis ce procédé que Günther attribue à Luppi, parce qu'il est *très simple*, *très sûr* et *très bon*. Vidal l'a figuré sans insister, Sédillot le recommande en l'appelant d'un autre nom : incision ovalaire modifiée. Il a, sur l'incision circulaire pure conseillée par Cornuau et Chassaignac, l'avantage d'être possible. Je ne recommande pas l'incision en raquette ordinaire, parce qu'elle sacrifie trop de peau (voy. plus loin, Incision en raquette améliorée), et je rejette l'incision ovalaire qui laisse absolument à nu la tête du métacarpien.

(b) Il n'est pas toujours facile de faire ainsi l'incision circulaire ; mais cela importe peu, pourvu qu'elle soit faite où il convient, dût-on faire autant de reprises que le doigt présente de faces. Il faut couper entièrement les tendons fléchisseurs. Au contraire, il vaut mieux, à moins qu'on ne veuille faire une désarticulation intra-capsulaire, épargner d'abord la coiffe fibreuse que forment les tendons réunis des muscles lombricaux, interosseux et long extenseur, pour ne la couper qu'en traversant l'articulation.

La *désarticulation intra-capsulaire* ou *sous-périostée* consiste à faire l'incision circulaire et la fente dorsale jusqu'à l'os, par conséquent à inciser le périoste et la capsule. On énuclée ensuite la phalange à l'aide du grattoir, qui en décolle laborieusement et la capsule et le périoste, excellente doublure adhérente aux lambeaux.

(c) On peut faire écarter les lambeaux par l'aide, mais il vaut mieux le faire soi-même ; dans tous les cas, il ne faut pas les saisir avec des pinces ordinaires qui les meurtrissent et les gangrènent, et auxquelles ils échappent facilement.

Si, en disséquant les lambeaux, on prévoit que, vu leur rigidité et leur fixité, l'espace manquera pour désarticuler, on peut allonger la fente médiane sur la tête du métacarpien. Cette partie de la plaie, sans perte de substance, sera avantageusement réunie par première intention.

(d) En tordant à gauche, il faut tirer et abaisser le doigt, c'est-à-dire fléchir ; il ne faut pas tordre plus vite qu'on ne coupe, mais seulement à mesure que la pointe avance dans son travail.

Il est bien plus facile de désarticuler à main posée qu'à main levée. C'est pourquoi il vaut mieux, dans la pratique, saisir le petit couteau par la lame et près de la pointe, comme une plume à écrire, et prendre sur le malade un point d'appui avec les derniers doigts, comme lorsqu'on écrit. On évite ainsi le tremblement et les échappades ; on a de la force et de la précision.

Sur le cadavre, il faut opérer comme je l'ai indiqué, à main levée, tenant le couteau comme un couteau ; il faut s'exercer à faire le plus pour être sûr de pouvoir le moins.

Variantes du procédé à cicatrice termino-dorsale.

Les derniers temps du procédé que je viens de décrire, à savoir : la dissection des lambeaux, l'ouverture de l'articulation et la section du ligament palmaire, se pratiquent toujours de la même façon, quelle que soit la forme de l'incision cutanée, toutes les fois que cette incision respecte le tégument de la paume de la main. Je n'ai donc plus qu'à indiquer les différentes manières d'inciser la peau pour en avoir fini avec les *procédés à cicatrice termino-dorsale*.

Je commencerai par le meilleur de ces procédés.

Incision en raquette améliorée ou croupière.

La main malade est en pronation et horizontale, un aide tient les doigts sains, il les écartera au commandement du chirurgien et fera suivre à la main les mouvements de rotation que celui-ci imprimera au doigt.

L'opérateur a sous les yeux la face dorsale du doigt à amputer ; il le saisit, le fléchit si c'est possible, et commence, non pas sur le dos ni

même sur le point culminant de la tête métacarpienne, mais simplement sur le bout, à un demi-centimètre au-dessus de l'articulation, une incision longitudinale qui descend médiane dans l'étendue d'un petit travers de doigt; qui s'incline ensuite faiblement à droite en s'arrondissant, jusqu'au niveau du pli digito-palmaire vers lequel elle se dirige alors et dans lequel elle s'engage transversalement. Si l'aide sait écarter le doigt voisin et si le chirurgien, en tordant le doigt malade vers la gauche, a rendu visible et accessible sa face palmaire, le couteau peut mordre profondément le pli digito-palmaire et trancher les tendons fléchisseurs. Ne pouvant aller



Fig. 138. — Désarticulation totale des doigts. — Sur l'annulaire, raquette améliorée ou croupière; sur le médius, circulaire à fente dorsale, ⊥.

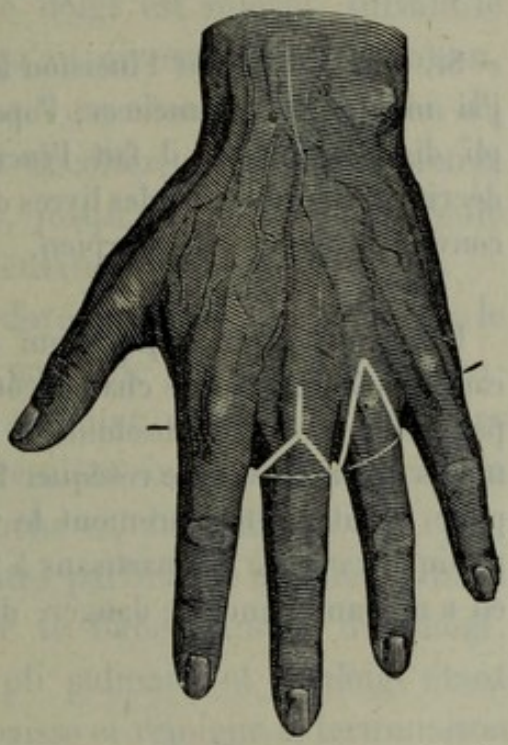

Fig. 139. — Désarticulation totale des doigts. — Sur l'annulaire, méthode ovalaire primitive; sur le médius, raquette primitive de Malgaigne.

plus loin vers la gauche sans blesser les doigts voisins, bien que fortement étendus, l'opérateur retire son instrument. — Il ramène le doigt dans sa position première et le tord ensuite vers la droite, afin de découvrir son flanc gauche et l'extrémité de l'incision, ou tout au moins celle du pli digito-palmaire, où il engage le talon du couteau ramené par-dessus la main malade et tenu la pointe en bas. L'incision ainsi reprise, puis terminée avec la pointe, est d'abord transversale, puis ascendante et arrondie sur le modèle de celle du côté opposé, qu'elle rejoint juste au moment où celle-ci quittait la ligne médiane pour s'incliner et gagner, presque par le chemin le plus long, le pli digito-palmaire (fig. 138, annulaire). On dissèque la peau de chaque côté et l'on désarticule comme ci-dessus (fig. 137, p. 235).

Remarques. — Cette incision donne, sur le dos de la racine du doigt, deux lambeaux arrondis un peu moins étendus que les deux lambeaux angulaires du procédé précédent ; mais s'il n'y a que les sommets des angles en moins, l'étoffe est encore suffisante.

Chassaignac, préoccupé à juste titre de se débarrasser le plus tôt possible des tendons fléchisseurs, commençait par couper dans le pli digito-palmaire, comme nous l'avons fait pour l'incision circulaire. Il faisait ensuite deux reprises pour prolonger les extrémités de sa première incision sur les côtés du doigt et les réunir ensemble sur la ligne médiane dorsale au voisinage de l'articulation. On peut l'imiter sans crainte ; la seule chose qui importe, c'est de garder la peau qui revêt les côtés de la racine du doigt.

Si, après avoir fait l'incision longitudinale médiane dorsale par laquelle j'ai indiqué de commencer, l'opérateur se porte en ligne droite, dans le pli digito-palmaire, il fait l'*incision en raquette* telle qu'elle est encore décrite et figurée dans des livres d'hier ; il ne garde pas assez de peau pour couvrir la tête du métacarpien.

L'*incision ovalaire pure* qui commence sur le dos de la tête du métacarpien pour gagner de chaque côté, par le plus court chemin, le pli digito-palmaire, découvre absolument le métacarpien. Elle doit être rejetée, à moins qu'on ne veuille réséquer la tête de l'os à la manière de Dupuytren pour faciliter ultérieurement le rapprochement des doigts voisins. Cette pratique a encore des partisans à l'étranger ; mais en France, je crois qu'on en a reconnu, sinon le danger, du moins l'inutilité.

Procédé à deux lambeaux latéraux (a).

(Cicatrice terminale, dorso-palmaire.)

Ce procédé consiste : 1° à tracer et disséquer de chaque côté un lambeau arrondi dont la base réponde à l'interligne articulaire et dont le sommet descende, sur le côté du doigt, *au moins* jusqu'au niveau du pli digito-palmaire ; 2° à traverser l'articulation de droite à gauche avec le talon du couteau.

Le doigt malade vous est présenté étendu horizontalement par l'aide qui tient écartés les doigts voisins et s'apprête à suivre vos mouvements ; vous avez sous les yeux le dos du doigt et son articulation, cherchée et marquée ; de la main gauche, pouce dessous, doigts dessus, vous tenez l'extrémité malade.

1° Portez la pointe du couteau sur le bout de la tête du métacarpien, à un demi-centimètre au-dessus de l'interligne; descendez en coupant la peau sur la ligne médiane, dans l'étendue de 15 millimètres (un travers de doigt); inclinez alors insensiblement votre incision sur le flanc droit, de manière à descendre, en arrondissant, à quelques millimètres au-dessous du niveau du pli digito-palmaire que vous gagnerez après l'avoir découvert en tordant le doigt à gauche et le relevant peu à peu. Ne suivez pas ce pli, mais avec la pointe du couteau, entamez obliquement le tégument de la paume de la main pour descendre (le doigt est relevé), suivant le prolongement de l'axe du doigt jusqu'au niveau de l'articulation, à 12 ou 15 millimètres du pli (b). — Sans changer la position du malade, faites écarter le lambeau et décollez-en la face profonde avec la partie convexe du tranchant, jusqu'au delà du tubercule phalangien, c'est-à-dire jusqu'à l'articulation (c).

Au-dessus de la main malade redevenue horizontale, tenez le coude et l'avant-bras gauches élevés pour, de la main gauche pendante, ressaisir le bout du doigt à amputer. Vous avez sous les yeux le commencement de votre première incision : portez-y le couteau par-dessous votre poignet gauche et, du point où elle commence à s'incliner vers la droite, faites partir une deuxième incision, symétrique, qui s'incline sur le flanc gauche du doigt, s'arrondisse, gagne l'extrémité du pli palmaire et (le doigt étant de nouveau relevé verticalement) s'abaisse et rejoigne la terminaison palmaire de la première (d). — Sans changer la position du malade, confiez le doigt à l'aide qui l'incline à droite; de la main gauche écartez vous-même le lambeau et décollez-le comme le premier, laissant à la peau sa graisse et à l'os les tissus fibreux. — Donnez alors un coup de couteau à peu près en travers sur les tendons fléchisseurs et coupez-les bien, jusqu'à l'os (e).

2° A ce moment, l'aide abaisse légèrement la main qui était dressée; il tient les doigts sains étendus et écartés pour écarter aussi les lambeaux. — De la main gauche, reprenez le doigt et tenez-le incliné de façon que vous puissiez voir facilement dessus et dessous (f). Cela fait, portez le *dos du talon* de l'étroit couteau, pointe en l'air, entre le lambeau droit et la phalange, franchissez le tubercule phalangien et vous sentirez, par l'intermédiaire de l'instrument, l'interligne articulaire dont la traction sur le doigt exagère

la profondeur et la largeur. Tournez alors votre tranchant vers l'articulation, c'est-à-dire à gauche, le dos du couteau refoulant à droite le lambeau, et entrez dans la jointure en coupant le ligament latéral (voy. fig. 140). En ce moment, le talon du couteau, c'est-à-dire le premier centimètre du tranchant, est dans l'articulation; ne le faites pas avancer imprudemment, car il entaillerait votre lambeau gauche. Tordez plutôt et luxez le doigt vers la droite, le tendon dorsal ira se couper sur le tranchant; tordez ensuite à gauche tout en luxant encore à droite, le ligament glénoïdien s'offrira au couteau, sans danger pour le lambeau gauche, dont le bord palmaire ne peut rencontrer, du reste, que la partie encore mousse de la lame (g). Au moment de sortir de l'articulation en coupant le dernier ligament latéral, luxez toujours la phalange à droite et ramenez vers vous le tranchant afin qu'il sorte entre l'os et le lambeau gauche, le dos maintenant la peau, et le taillant rasant le tubercule phalangien.

Notes. — (a) On peut mettre ici, après le nom de J.-L. Petit, ceux de Le Dran, Gouraud, Walther, Boyer, Lisfranc, sans parler des contemporains qui ont tous plus ou moins altéré ou amélioré le procédé primitif.

(b) Ces chiffres peuvent être faibles pour les grands doigts et les doigts enflés; je les donne pour que le chirurgien ne prolonge jamais son incision sur la face palmaire de la tête du métacarpien.

(c) En disséquant les lambeaux, il ne faut pas aller trop loin, ni fouiller les espaces interosseux avec la pointe du bistouri, dangereuse pour le tronc des artères collatérales qui serait ensuite fort difficile à lier.

(d) La peau du cadavre est souvent assez flasque pour que le tracé des lambeaux soit très difficile si l'aide ne s'efforce pas de fixer la peau avec intelligence. Sur le malade, la peau est bien plus facile à tailler.

(e) En coupant les tendons fléchisseurs à ce niveau, c'est-à-dire un peu au-dessous de l'articulation, on ne risque pas d'ouvrir la partie palmaire de la gaine. En outre, ils se retirent bien assez pour qu'on n'ait pas à les recouper en faisant la désarticulation, qui est ainsi rendue beaucoup plus facile.

(f) La main gauche va manœuvrer et tirer le doigt malade; mais il faut qu'elle ait de la prise sur la première phalange, ce qui n'a plus lieu lorsque le doigt est fracturé ou tronqué par une opération préalable. Dans les deux cas, il faut user d'un davier droit qui saisisse et meuve la phalange ou le tronçon de phalange à désarticuler.

(g) Il n'en serait pas de même si l'opérateur engageait le milieu du tranchant, et il n'en est pas de même du côté dorsal; mais ici, le tendon est facile à couper, la peau plus mobile peut être mieux écartée, et d'autant mieux que l'incision médiane qui sépare les lambeaux remonte toujours au-dessus de l'articulation, au contraire de ce qui a lieu sur la face palmaire.

Est-il besoin de dire qu'on peut désarticuler avec la pointe, à main levée ou à main posée, comme on le fait en exécutant les procédés qui respectent la paume de la main? C'est affaire de goût et d'habitude. Il est bon de varier les exercices quand on le peut; ce n'est point du temps perdu pour l'éducation de la main.

Remarques opératoires. — Les deux valves du moignon qui résulte de l'opération que je viens de décrire sont symétriques et égales. Leur commissure dorsale est incisée et peut être incisée plus loin que leur commissure palmaire. Celle-ci ne doit jamais laisser voir la tête du métacarpien quand on regarde la paume de la main avant de rapprocher les lambeaux. En la fendant profondément comme on le faisait autrefois, la désarticulation devient un jeu; il vaut mieux que ce soit une œuvre d'art, facile du reste, que de faire courir au malade les risques d'une cicatrice tendre et douloureuse, ne le fût-elle que pendant six mois. Les cicatrices de la main exposées aux pressions ne sont pas toutes douloureuses; mais il en est qui



Fig. 140. — Ancienne manière de désarticuler un doigt, méthode à deux lambeaux latéraux. — Le lambeau droit a été seul disséqué, le talon du couteau tenu vertical, s'engage dans l'articulation, la traverse et termine le lambeau gauche en sortant.

cessent de l'être en raison d'une attitude instinctive qui condamne la région mutilée au repos, et par conséquent fait perdre au malade une partie de sa force.

Je ne conseillerai à personne de tailler les lambeaux par transfixion, comme Rossi; ni même, après avoir tracé et disséqué le premier, d'entrer dans l'articulation et de tailler le second en sortant, comme Boyer, Lisfranc et Chassaignac (celui-ci faisait le second lambeau plus long que le premier) (fig. 140). C'est le vieux jeu qui a fait des chirurgiens de 1830 de si habiles découpeurs, mais qui n'est plus de mise, aujourd'hui, qu'avec le chloroforme, l'habileté consiste à faire bien plutôt qu'à faire vite.

Baudens faisait chaque lambeau latéral angulaire à l'aide de deux coups de bistouri se rencontrant à angle obtus.

Garangeot et Sharp ont recommandé, dans leur temps, de faire deux lambeaux carrés, l'un dorsal et l'autre palmaire plus ou moins long.

La nécessité peut forcer quelquefois à ne garder qu'un seul lambeau, latéral, dorsal ou palmaire. Décrire la manière de faire chacun de ces lambeaux serait, après ce qui précède, supposer le lecteur absolument dépourvu de coup d'œil et d'initiative.

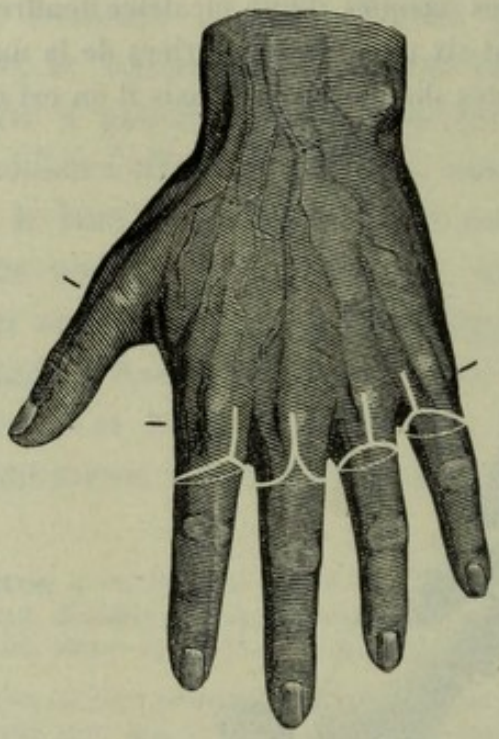

Fig. 141. — Adaptation de l'incision en raquette à la désarticulation des différents doigts. Index : incision dorsale rejetée vers le médius, circulaire oblique descendant plus bas en dehors. — Petit doigt : disposition analogue mais inverse. — Médius, croupière ; annulaire, T, au choix.



Fig. 142. — Adaptation du procédé à deux lambeaux latéraux à la désarticulation des différents doigts. Index : lambeau externe plus long que l'interne. — Petit doigt : lambeau interne plus long. — Annulaire et médius : lambeaux égaux carrés ou mieux arrondis, au choix.

J'aime mieux indiquer, en terminant cet article, un moyen à la portée de tout le monde, d'amputer passablement un doigt par la méthode à deux lambeaux latéraux taillés d'après les principes de Ravaton. On fait une incision circulaire allant jusqu'à l'os, dans le pli digito-palmaire, une grande fente dorsale et une petite fente palmaire. On dissèque les lambeaux, puis on tire sur le doigt pour séparer les surfaces articulaires et, *avec des ciseaux* courbes à pointes mousses, on tranche d'un coup ou de plusieurs la capsule et les ligaments.

B. — Désarticulation d'un doigt chef de file.

(Index et petit doigt.)

Adaptation des procédés précédents. — L'index et le petit doigt peuvent être désarticulés par l'un des procédés décrits ci-dessus, mais avec certaines modifications tendant à rejeter la cicatrice au pied du doigt voisin.

Par exemple, pour amputer l'*index* par l'incision circulaire avec fente dorsale, ou par l'incision en raquette, la fente dorsale, au lieu d'être médiane, sera rejetée à 1 centimètre du côté du médius. En outre, l'incision circulaire ne suivra pas simplement le pli digito-palmaire, mais, du côté du pouce, passera à près d'un centimètre au-dessous de ce pli, afin d'avoir en dehors plus de peau qu'en dedans. Avec cette modification (fig. 141), la désarticulation est assez difficile. — Veut-on employer la méthode à deux lambeaux, on fait le lambeau externe plus long que l'interne. Du côté du pouce, le lambeau descendra donc à $0^m,01$ au-dessous du niveau du pli digito-palmaire, tandis que du côté du médius il n'atteindra qu'à peine le niveau de ce pli (fig. 142).

On devine quelles modifications analogues sont indiquées pour l'amputation du *petit doigt :* rejet de la cicatrice au pied de l'annulaire, fente dorsale de la raquette rapprochée de la commissure, incision circulaire descendant plus bas en dedans, et surtout *ne suivant pas le pli qui est oblique dans le sens contraire à celui que doit suivre l'incision.* Ou bien, lambeau interne long et lambeau externe (côté de l'annulaire) presque nul (fig. 142).

Procédé d'élection. — Je vais décrire maintenant le procédé qui me paraît convenir spécialement à la désarticulation des doigts chefs de file.

Il donne un moignon rationnel, le plus beau résultat possible, une grande facilité pour désarticuler. La seule partie difficile est celle qui se fait à loisir, le pinceau ou la plume à la main : le dessin du lambeau. Car c'est un procédé à lambeau unique, arrondi, de longueur suffisante, de largeur égale à la demi-circonférence du membre formée par les deux faces exposées aux chocs et aux pressions, c'est-à-dire la face palmaire et l'externe pour l'index, la face palmaire et l'interne pour le petit doigt.

Je me dispenserai d'indiquer la manœuvre opératoire, car c'est absolument celle du procédé à deux lambeaux ci-dessus décrit, avec cette différence insignifiante qu'il faut toujours commencer par l'incision qui dessine le lambeau, tantôt à la droite, tantôt à la gauche de l'opérateur. Je suppose donc que mon lecteur sait parfaitement tailler et un lambeau droit et un lambeau gauche, celui-ci par-dessous son poignet gauche, et je me borne à préciser le trajet des incisions.

Désarticulation de l'index. — Lambeau externe et palmaire.

De l'interligne articulaire, en dehors du tendon extenseur, sur la limite des faces dorsale et externe, descend une incision longitudinale qui suit cette limite dans l'étendue de 15 millimètres (niveau du pli palmaire) (a). L'incision entame alors peu à peu la face externe, s'arrondissant et descendant toujours. Au moment où

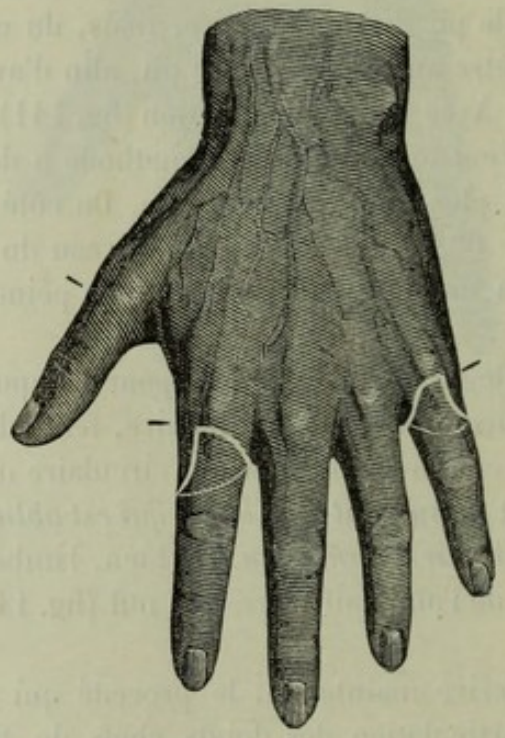

Fig. 143. — Procédé d'élection pour désarticuler les doigts chefs de file. Index : lambeau à la fois externe et palmaire. — Auriculaire : lambeau interne et palmaire.



Fig. 144. — Même procédé. Les gros tracés blancs indiquent la quantité de téguments palmaires qu'il faut garder dans le lambeau au-dessous des plis digito-palmaires.

elle gagne la face palmaire, elle doit passer à $0^{m},01$ au-dessous du pli digito-palmaire (b). Elle coupe ensuite obliquement la face palmaire du doigt et va se terminer dans l'extrémité interne de ce pli (du côté du médius), attaquant quelque peu la paume de la main.

Avant de disséquer le lambeau, une seconde incision traverse les faces dorsale et interne du doigt, unissant les extrémités de la première par le plus court chemin. Transversale, sur l'inter-

ligne dorsal ou mieux à un millimètre au-dessous, elle descend ensuite, non point au milieu de la commissure, mais à l'union de la commissure et de l'index, c'est-à-dire qu'elle tend à passer sur l'index plutôt que dans la commissure (c).

La dissection du lambeau et la section des tendons fléchisseurs accomplies, l'articulation, exposée absolument du côté interne et du côté dorsal, sera traversée avec la plus grande facilité. La torsion du doigt serait pratiquée au besoin pour la désinsertion du ligament palmaire.

Notes. — (a) L'incision qui commence au niveau de l'interligne, pas au-dessus, au lieu de descendre longitudinale et rectiligne, gagne à être quelque peu convexe vers le dos du doigt, car c'est ce bord dorsal du lambeau, qui s'unira à la coupe transverse du tégument qui coiffe la tête convexe du métacarpien.

(b) Le sommet du lambeau descendra donc à 25 millimètres au-dessous de la tête du métacarpien. C'est le minimum.

(c) On garderait un peu plus de peau si l'on s'apercevait que le lambeau a été fait trop court ou s'est rétracté plus qu'on ne s'y attendait.

Pour l'index droit, cette incision commence en dedans et se termine dessus.

Désarticulation du petit doigt. — Lambeau interne et palmaire.

De l'interligne articulaire, en dedans du tendon extenseur, sur la limite des faces dorsale et interne, descend une incision longitudinale qui suit cette limite dans l'étendue de 10 millimètres. L'incision entame alors peu à peu la face interne, s'arrondissant et descendant toujours. Au moment où elle gagne la face palmaire, elle doit être à un bon centimètre au-dessous du pli digito-palmaire (a). Elle coupe la face palmaire obliquement et se termine dans l'extrémité externe de ce pli (du côté de l'annulaire), attaquant quelque peu la paume de la main.

Avant de disséquer le lambeau, une seconde incision traverse les faces dorsale et externe du doigt, unissant les deux extrémités de la première par le plus court chemin. Transversale sur l'interligne dorsal ou mieux à 1 millimètre au-dessous, elle descend ensuite, non pas au milieu de la commissure, mais à l'union de cette commissure avec le petit doigt, c'est-à-dire qu'elle tend à passer sur le petit doigt plutôt que dans la commissure (b).

La dissection du lambeau et la section des tendons fléchisseurs accomplies, l'articulation, exposée absolument du côté externe et du côté dorsal, sera traversée avec la plus grande facilité; la torsion du doigt sera pratiquée au besoin pour désinsérer le ligament palmaire.

Notes. — (a) Le sommet du lambeau se trouvera à 2 centimètres au-dessous de la tête du métacarpien, comme si l'on faisait un lambeau simplement interne.

Je répète que l'incision qui commence au niveau ou très près au-dessous de l'interligne, au lieu d'être longitudinale rectiligne, gagne à avoir un peu de convexité vers le dos du doigt; ce bord dorsal du lambeau ne s'en réunira que mieux à la coupe transverse de la coiffe de l'articulation.

(b) On gardera un peu plus de peau si l'on s'aperçoit que le lambeau a été taillé court ou s'est déjà beaucoup rétracté.

Pour le petit doigt gauche, cette deuxième incision commence en dehors et se termine dessus.

C. — Amputations du pouce.

Amputations partielles. — Le pouce représente à lui seul l'un des mors de la pince que forme la main. Son importance est donc égale à celle des quatre autres doigts réunis. C'est à propos de lui qu'il est surtout vrai de dire qu'il faut en enlever le moins possible, dût-on scier la phalangette unguéale ou l'autre phalange à 5 millimètres de l'articulation supérieure[1].

Un moignon court et vilain est toujours de service, même s'il est dépourvu de squelette; mais un moignon douloureux est un véritable supplice. Il faut donc s'efforcer de placer la cicatrice en bon lieu et de garder beaucoup de peau, je dirais volontiers toute la peau disponible, quelque étendue que soit l'ablation du squelette. Il faut aussi n'amputer que si l'on ne peut faire autrement, et non pas imiter ceux qui voient dans tous les traumatismes l'occasion fructueuse de pratiquer une opération, de faire ce que les Anglais appellent *a good job*, une bonne affaire.

Les amputations partielles du pouce se font comme celles des doigts; je n'ai rien à en dire, sinon qu'il y a souvent un os sésamoïde dans le ligament antérieur de l'articulation phalangienne.

Amputation totale, usages du moignon. — Supposez que vous avez dans la main le manche d'un marteau, d'une truelle, que vous soulevez une

1. Chez deux amputés du pouce, Huguier, après avoir incisé la commissure et le muscle adducteur, et réuni de chaque côté par première intention, a pu libérer le premier métacarpien dans l'étendue de 0m,025 Il leur a ainsi permis de saisir, entre le moignon et le métacarpien de l'index, des corps d'un petit volume

poutre, un moellon, et vous verrez que si le pouce vous manquait, votre moignon agirait *toujours* par sa face palmaire et quelquefois par sa face externe, plus rarement par sa face interne.

Un lambeau large de toute la demi-circonférence du pouce et comprenant la face palmaire entière et l'externe en majeure partie, long de $0^m,025$, et par conséquent analogue à celui que j'ai décrit pour les autres doigts chefs de file, un tel *lambeau palmaire et externe* donne un bel et bon résultat et peut être appliqué à la désarticulation du pouce (fig. 145). C'est un véritable procédé de choix pour le gros orteil.

Dubreuil a proposé un *lambeau externe* d'une largeur extrême, puisqu'il comprend la majeure partie des faces dorsale et palmaire.

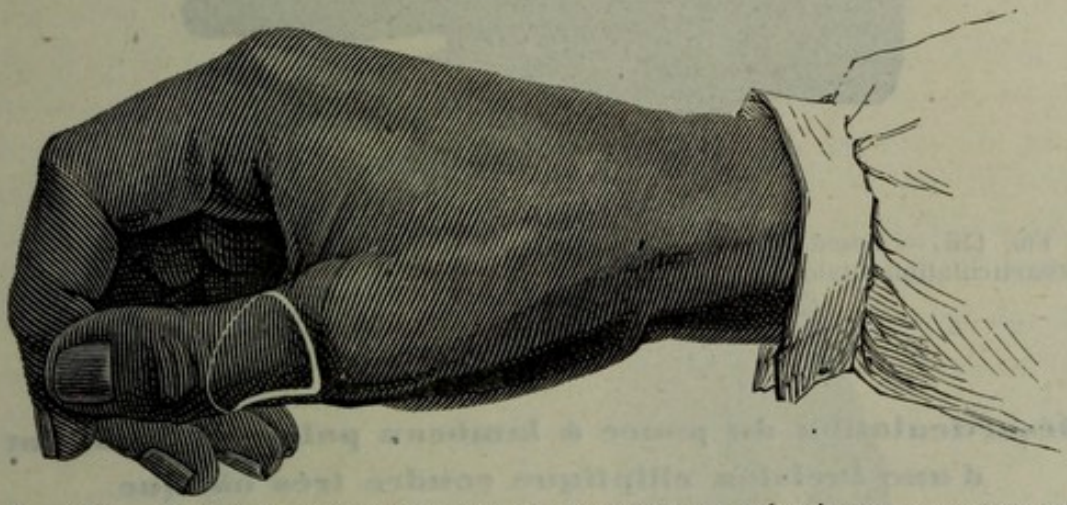

Fig. 145. — Tracé du contour d'un lambeau externe et palmaire pouvant convenir à la désarticulation totale du pouce.

L'amputation ou désarticulation totale, sacrifice considérable pour le blessé, peut encore être pratiquée par l'*incision circulaire avec fente dorsale*, par l'incision en *raquette améliorée* et par les procédés à *lambeau unique*.

Mais il ne faut jamais placer volontairement la cicatrice du côté palmaire, même si elle doit être linéaire, et il faut avoir les plus grandes craintes pour l'avenir du moignon, si l'on ne peut éviter que cette cicatrice soit large et adhérente.

Interligne articulaire. — Le fait anatomique particulier au pouce, et que les élèves oublient toujours, c'est que l'articulation n'est pas cachée dans la profondeur de l'éminence thénar comme celle des doigts l'est dans la paume de la main. L'interligne répond, en effet, au pli de flexion du pouce, juste au niveau de la racine de l'organe. Le pli de flexion est transversal et, du côté de l'index seulement, se rapproche du pli d'opposition qui est oblique et se porte en dehors et en arrière.

L'articulation métacarpo-phalangienne du pouce a des os sésamoïdes qu'il faut conserver et auxquels s'attachent les muscles qui, après la désarticulation, continuent à mouvoir le métacarpien dans tous les sens.

Déjà j'ai parlé, à propos des désarticulations des phalanges moyenne et petite des doigts, du procédé à lambeau palmaire par incision elliptique coudée et très oblique; je vais le décrire ici, car il convient bien au pouce auquel Malgaigne l'a appliqué (fig. 146).

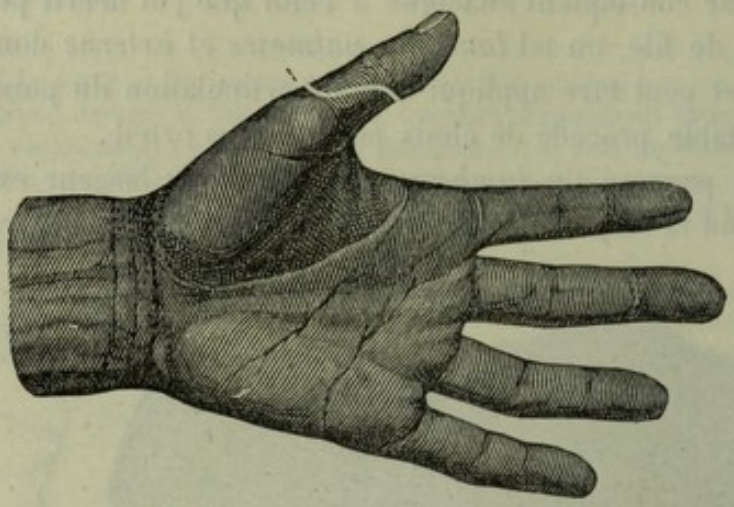

Fig. 146. — Tracé de l'incision elliptique coudée (procédé d'élection) pour la désarticulation totale du pouce. — Le trait noir indique le siège de l'interligne.

Désarticulation du pouce à lambeau palmaire résultant d'une incision elliptique coudée très oblique.

L'aide tient la main en position moyenne : il se bornera à fixer le premier métacarpien et à tirer la peau lors de la désarticulation. Toute erreur sur le siège de l'articulation aurait ici des conséquences graves; cherchez donc et marquez votre interligne articulaire par les moyens indiqués : flexion, palpation, mensuration.

De la main gauche, saisissez le pouce et faites sur sa face dorsale, de votre gauche à votre droite, une incision en ∩ à concavité tournée du côté de l'ongle, dont le point culminant reste à 2 millimètres au-dessous de l'interligne et dont les piliers suivent les bords latéraux de l'organe. — Relevez le pouce verticalement pour voir sa face palmaire et d'abord son bord gauche, où vous reprenez la partie initiale de l'incision que vous prolongez sur ce bord, puis sur la face palmaire, en la faisant passer convexe à un demi-centimètre (a) ou plus près encore, du pli inter-phalangien, pour enfin gagner le bord droit et y rejoindre symétriquement la fin de la première incision. — Donnez le pouce à l'aide qui continue à le tenir dressé; disséquez le lambeau en gardant sa graisse, et, d'un coup de couteau,

tranchez le tendon fléchisseur vers le milieu de la phalange. — Rabattez le pouce dans la position horizontale et reprenez-le de la main gauche. Faites fixer le métacarpien et rétracter la peau ; vous-même tirez sur le pouce comme pour l'arracher. — Avec la pointe du bistouri tenu le manche en l'air, traversez l'articulation de gauche à droite sans toucher encore au ligament palmaire. Fléchissez fortement la phalange désarticulée et tirée, et, dans l'articu-

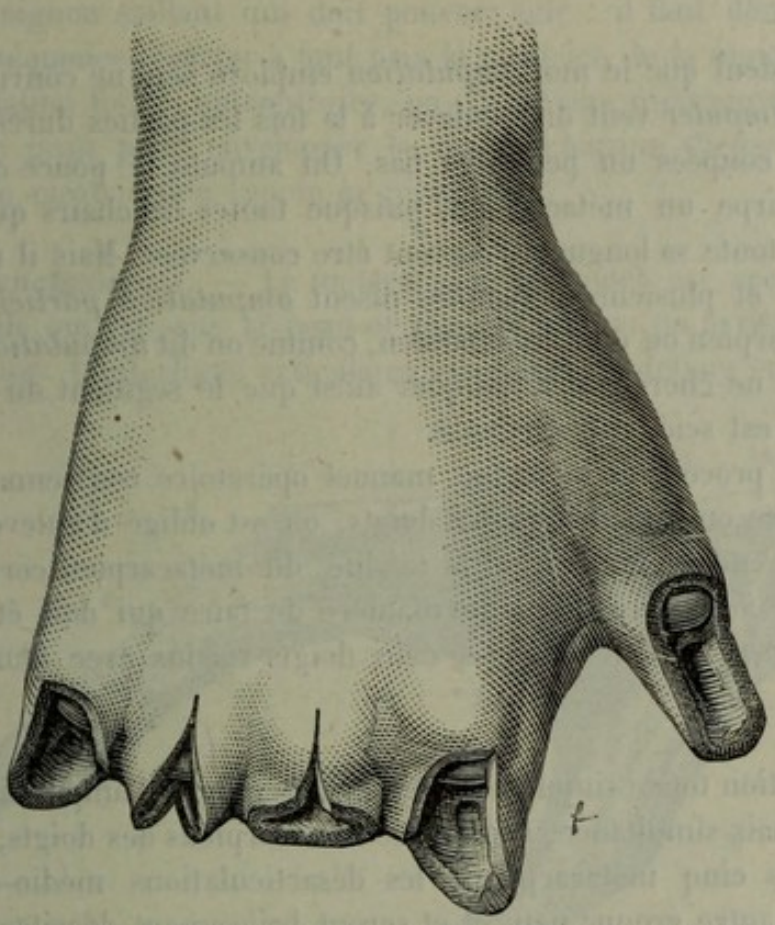

Fig. 147. — Procédés d'éiection pour désarticuler le pouce, les doigts chefs de file et les doigts du milieu.

lation béante, mettez le milieu de votre tranchant sur les insertions phalangiennes du ligament glénoïdien que vous coupez, en sciant et rasant la face palmaire de l'os qui bientôt se détache complètement (b).

Notes. — (a) Je conseillerais bien un lambeau plus long qui serait meilleur encore, mais je suis obligé d'indiquer le minimum nécessaire, minimum qu'on est bien heureux de trouver en bon état sur le vivant. On peut faire presque toute cette opération à main posée avec une courte lame ; je le conseille.

(b) Il faut raser le bord de la phalange, pour couper le ligament palmaire entre cet os et les sésamoïdes. Quant à la section du tendon fléchisseur, elle peut sans grand inconvénient être réservée pour la fin, car ici l'articulation est facilement accessible.

Comme résumé général des amputations totales du pouce et des doigts, j'ai reproduit la figure 147, qui représente les procédés d'élection.

ARTICLE III

AMPUTATIONS DES MÉTACARPIENS

Il est évident que le mot *amputation* employé seul ne convient pas très bien ici : *amputer* veut dire enlever à la fois les parties dures et les parties molles coupées un peu plus bas. On ampute le pouce ou un doigt; mais on extirpe un métacarpien, puisque toutes les chairs qui entourent cet os, sur toute sa longueur, doivent être conservées. Mais il n'est que de s'entendre, et plusieurs personnes disent *amputation partielle* ou *totale* d'un métacarpien ou d'un métatarsien, comme on dit *amputation de jambe* ou *de bras*, ne cherchant à indiquer ainsi que le segment du membre où le squelette est scié ou désarticulé.

Le même procédé et le même manuel opératoire conviennent lorsque, avec le pouce ou l'un des quatre doigts, on est obligé d'enlever une partie, plus ou moins longue, ou la totalité du métacarpien correspondant. C'est encore à peu près la même manière de faire qui doit être mise en pratique lorsqu'il s'agit d'enlever deux doigts voisins avec leurs métacarpiens.

L'amputation totale simultanée des quatre doigts, l'amputation partielle ou totale, mais simultanée, des quatre métacarpiens des doigts, la désarticulation des cinq métacarpiens, les désarticulations médio-carpiennes, forment un autre groupe naturel et seront brièvement décrites ultérieurement. (Voy. AMPUTATIONS TRANSVERSALES DE LA MAIN.)

A. — Amputation du pouce avec extirpation partielle ou totale de son métacarpien.

Indications cliniques et opératoires. — L'amputation du pouce avec extirpation partielle ou totale de son métacarpien est une opération pratiquée, fort heureusement, bien plus souvent sur le cadavre que sur le vivant. A l'aide d'ablations partielles, on peut espérer, dans les ostéo-arthrites non infectieuses, conserver à la fois une partie du pouce et du métacarpien.

Dans les cas où le sacrifice du pouce est nécessaire, cas qui seuls doivent nous occuper ici (voy. Résections), on enlèvera le moins de métacarpien possible, tout en conservant assez de téguments pour bien matelasser le moignon; car ce moignon, mû par l'opposant et peut-être par les autres muscles réinsérés à son extrémité, sera très utile s'il est indolent.

Comme l'amputation partielle du métacarpien du pouce n'embarrassera jamais un chirurgien exercé à faire l'amputation totale, je m'occuperai exclusivement de celle-ci avec détails.

Les deux cas sont pourtant bien différents. L'amputation partielle donne un moignon saillant qui doit pouvoir agir : il faut donc tailler la peau en conséquence, écarter à tout prix la cicatrice de la région exposée. Dans l'amputation totale, au contraire, on n'a qu'une préoccupation : garder assez de peau pour envelopper la masse charnue thénarienne, afin d'obtenir une cicatrisation rapide et régulière.

Données anatomiques. — Le métacarpien du pouce est accessible par sa face dorsale qui est sous la peau et regarde un peu en arrière et beaucoup en dehors. L'interligne articulaire est dirigé de dehors en dedans et

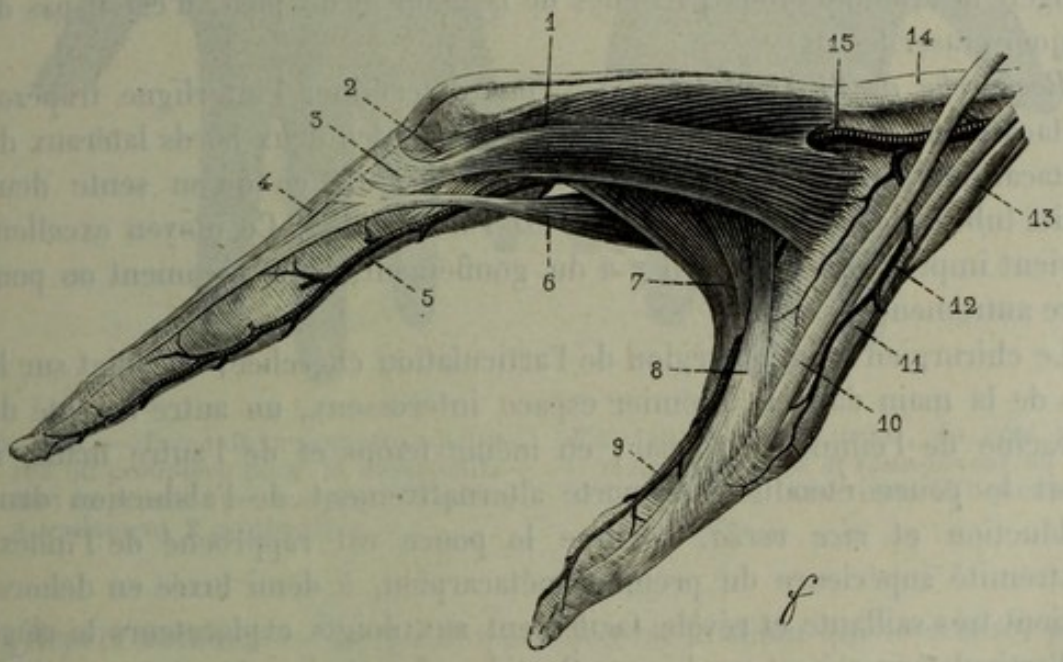

Fig. 148. — Le pouce et l'index droits : rapports de leurs métacarpiens avec l'artère radiale, etc. — 1, muscle premier interosseux dorsal; 2, son insertion phalangienne; 3, son expansion dorsale qui s'unit à 4, le tendon extenseur; 5, l'artère collatérale externe de l'index; 6, muscle lombrical; 7, adducteur du pouce; 8, son expansion dorsale; 9, artère collatérale interne du pouce; 10, tendon long extenseur; 11, tendon court extenseur; 12, artère dorsale du pouce; 13, tendon long abducteur; 14, tendon premier radial; 15, artère radiale perforant le premier muscle interosseux dorsal.

de haut en bas, vers la tête du cinquième métacarpien; il est légèrement concave et sa concavité regarde l'ongle. La capsule est lâche, assez forte en dedans. Le seul ligament un peu résistant est le tendon du muscle long abducteur qui se trouve placé en dehors. La synoviale ne commu-

nique pas avec la synoviale générale des articulations carpiennes. Il faut néanmoins que le couteau de l'opérateur serre de près l'extrémité supérieure de l'os pour ne pas faire d'échappade du côté interne. Là sont en effet deux parties à ménager : l'une est l'articulation du métacarpien de l'index avec le trapèze, articulation qu'il ne faut pas ouvrir, car ce serait ouvrir la grande et anfractueuse cavité séreuse du carpe ; l'autre est l'artère radiale qui rampe accolée à la face dorsale du trapèze et plonge immédiatement dans l'espace interosseux, entre les métacarpiens du pouce et de l'index, pour aller à la paume de la main, former l'arcade palmaire profonde (fig. 148)

On contourne sans danger la partie interne de la base du métacarpien si, utilisant la laxité de la capsule et tenant l'os de la main gauche, on transporte cette base fortement en dehors pendant le travail du couteau.

Le corps du métacarpien donne attache, par son flanc palmaire externe, au muscle opposant ; par la partie supérieure de son bord interne, au premier interosseux dorsal. Il faut désinsérer ces muscles et non les couper à distance, parce que le moignon ne sera jamais trop volumineux. D'autre part, le meilleur moyen de ne pas ouvrir les vaisseaux des environs, grand danger des amputations partielles de la main et du pied, n'est-il pas de toujours raser les os?

Recherche de l'articulation. — Pour déterminer l'interligne trapézo-métacarpien, on peut suivre de bas en haut les deux bords latéraux du métacarpien saisi entre le pouce et l'index, jusqu'à ce qu'on sente deux petits tubercules au-dessus desquels est l'articulation. Ce moyen excellent devient impraticable lorsqu'il y a du gonflement. Voici comment on peut faire autrement :

Le chirurgien palpe la région de l'articulation cherchée, un doigt sur le dos de la main dans le premier espace interosseux, un autre au côté de la racine de l'éminence thénar ; en même temps et de l'autre main, il saisit le pouce étendu et le porte alternativement de l'abduction dans l'adduction et *vice versa*. Lorsque le pouce est rapproché de l'index, l'extrémité supérieure du premier métacarpien, à demi luxée en dehors, devient très saillante et révèle facilement aux doigts explorateurs le siège de l'articulation qui est au-dessus. Quand, au contraire, le pouce est dans l'abduction ou l'opposition forcée, le trapèze devient saillant sur la face dorsale : c'est au-dessous qu'est l'articulation cherchée.

Des mouvements de rotation imprimés au pouce contribuent aussi à faire reconnaître le siège de l'interligne articulaire.

Si le bout du doigt peut sentir l'extrémité supérieure du premier espace interosseux, il indiquera par cela même le niveau de l'interligne. Je rappellerai enfin que cet interligne est situé à 25 ou 30 millimètres au-dessous de la pointe du radius lorsque la main n'est déviée ni d'un côté ni de l'autre ; et qu'il peut y avoir utilité à prendre des mesures sur la main saine pour les reporter ensuite sur la main défigurée par le gonflement.

Procédé d'élection. — La désarticulation du premier métacarpien doit être faite à l'aide d'une incision ovalaire modifiée, c'est-à-dire de l'incision en raquette ou *en croupière*. L'incision longitudinale et dorsale sera courte ; elle commencera au-dessus de l'interligne, dans la tabatière, mais très près du tendon du long abducteur, sinon sur ce tendon, pour fuir l'artère radiale.

L'ovale de la raquette entourera obliquement, non pas la racine du pouce, mais la tête du métacarpien, et passera, du coté externe, à cinq millimètres au-dessous du pli d'opposition, pour suivre, de l'autre côté, un trajet tout à fait symétrique.

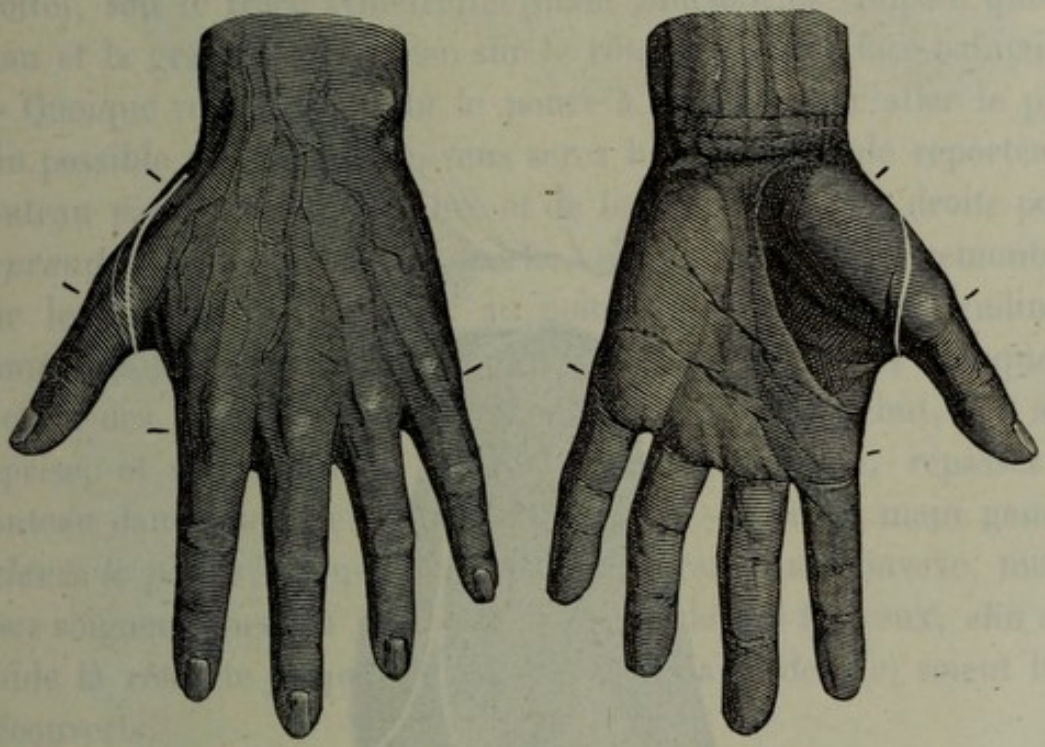

Fig. 149. — Tracé de la raquette améliorée ou croupière pour la désarticulation du premier métacarpien. La queue a seulement 2 centimètres.

Fig. 150. — Même tracé, du côté palmaire, parallèle et *sous-jacent* au pli d'opposition. Les tirets indiquent les interlignes.

Repère cutané. — Le pli d'opposition est le sillon qui se creuse, profond et oblique, sur les faces externe et palmaire de la tête du premier métacarpien, lorsqu'on porte le bout du pouce à la rencontre du bout du petit doigt. On retrouve ses traces, quelle que soit la position du pouce : par conséquent, on le côtoie facilement avec le couteau. Mais, pour faire sur les faces interne et dorsale une incision symétrique, il est bon de l'avoir tracée d'avance avec une teinture colorée quelconque.

Lorsque, dans les descriptions suivantes, je conseillerai la *position moyenne*, cela voudra dire : tenez la main dans l'attitude intermédiaire à la pronation et à la supination.

Amputation du pouce avec extirpation totale de son métacarpien par l'incision en raquette améliorée.

Les trois temps de l'opération sont : 1° incision et mobilisation des téguments ; 2° section des muscles et dénudation du métacarpien ; 3° désarticulation.

La main du malade repose horizontale et en position moyenne

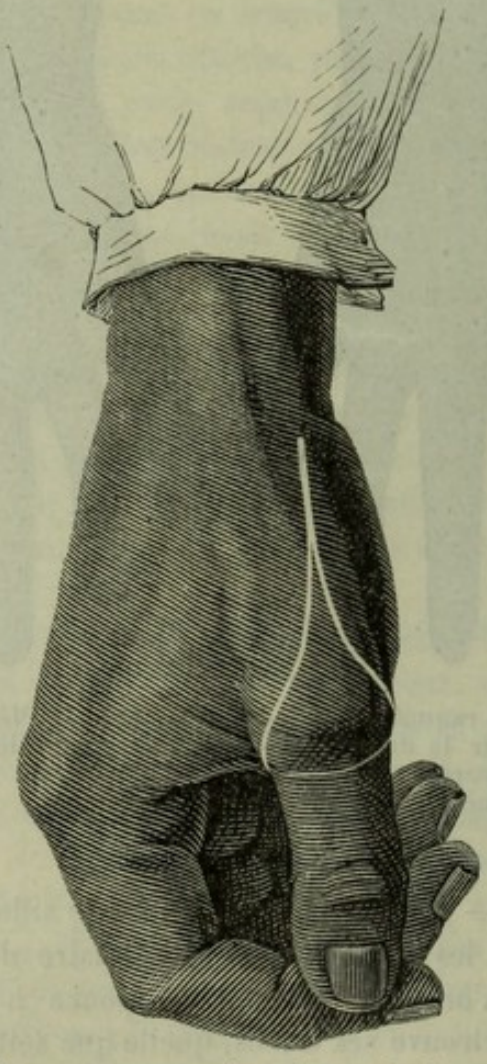

Fig. 151. — Amputation du pouce avec extirpation totale de son métacarpien. Méthode ovalaire ; procédé d'élection : raquette améliorée ou croupière.

dans les mains d'un aide qui va prendre et écarter les doigts afin de vous présenter le bout du pouce.

1° Après avoir fait les explorations et les tracés nécessaires, vous saisissez le pouce de la main gauche et le tenez bas pour avoir la

face dorsale sous les yeux. Portez la pointe du couteau à $0^m,01$ au-dessus de l'article, sur le bord du tendon abducteur qui limite la tabatière en dehors (a, p. 257), et tirez une incision longitudinale, de $0^m,02$ au moins, qui, après avoir croisé l'articulation, se trouve sur la face dorsale du premier métacarpien, mais plus près de son bord externe que de son bord interne. Inclinez alors peu à peu votre incision à droite et, dans ce mouvement, coupez obliquement les deux tendons extenseurs si vous les rencontrez; suivez soit la parallèle sous-jacente au pli d'opposition (main droite), soit le tracé symétrique (main gauche), ne coupant que la peau et la graisse, aussi bien sur le côté que sur la face palmaire. — Quoique vous ayez tordu le pouce à gauche pour aller le plus loin possible sur la paume, vous serez bientôt forcé de reporter le couteau par-dessus le membre et de tordre le pouce à droite pour *reprendre* votre incision à gauche, et la terminer en remontant sur le dos du métacarpien, au point où l'incision longitudinale commençait à s'incliner vers la droite (b). Si vous avez manqué la section des tendons extenseurs rencontrés soit au début, soit à la reprise, et si la graisse est insuffisamment divisée, repassez le couteau dans toute l'étendue de la plaie. — De la main gauche *relevez le pouce;* de quelques coups du tranchant convexe, mobilisez soigneusement la peau que vous avez devant les yeux, afin que l'aide la rétracte jusqu'à ce que les os sésamoïdes (c) soient bien découverts.

2° Alors seulement, le pouce étant toujours dressé par vous, coupez à plein tranchant à gauche, en face et à droite, tous les muscles phalangiens près de la peau rétractée, guillotinant obliquement le métacarpien, lui coupant la gorge en creusant (fig. 152). — Il ne reste plus qu'à détacher les muscles opposant et interosseux avant de désarticuler. Vous avez rabattu le doigt malade sous et dans la main gauche, votre pouce et votre index s'avancent dans la plaie, chacun de son côté, entre l'os et la chair (attitude de fig. 153). L'un de ces doigts écarte donc ce que l'on peut appeler la lèvre droite; décollez cette lèvre, du périoste, avec la pointe du bistouri, jusqu'au niveau de l'interligne articulaire; chemin faisant, inclinez votre instrument de manière à dégager le flanc palmaire du métacarpien en le rasant de très près et jusqu'à l'articulation (d). — Votre autre doigt va écarter à présent la lèvre gauche de la

plaie, et vous allez compléter la dénudation de l'os en décollant cette lèvre à son tour.

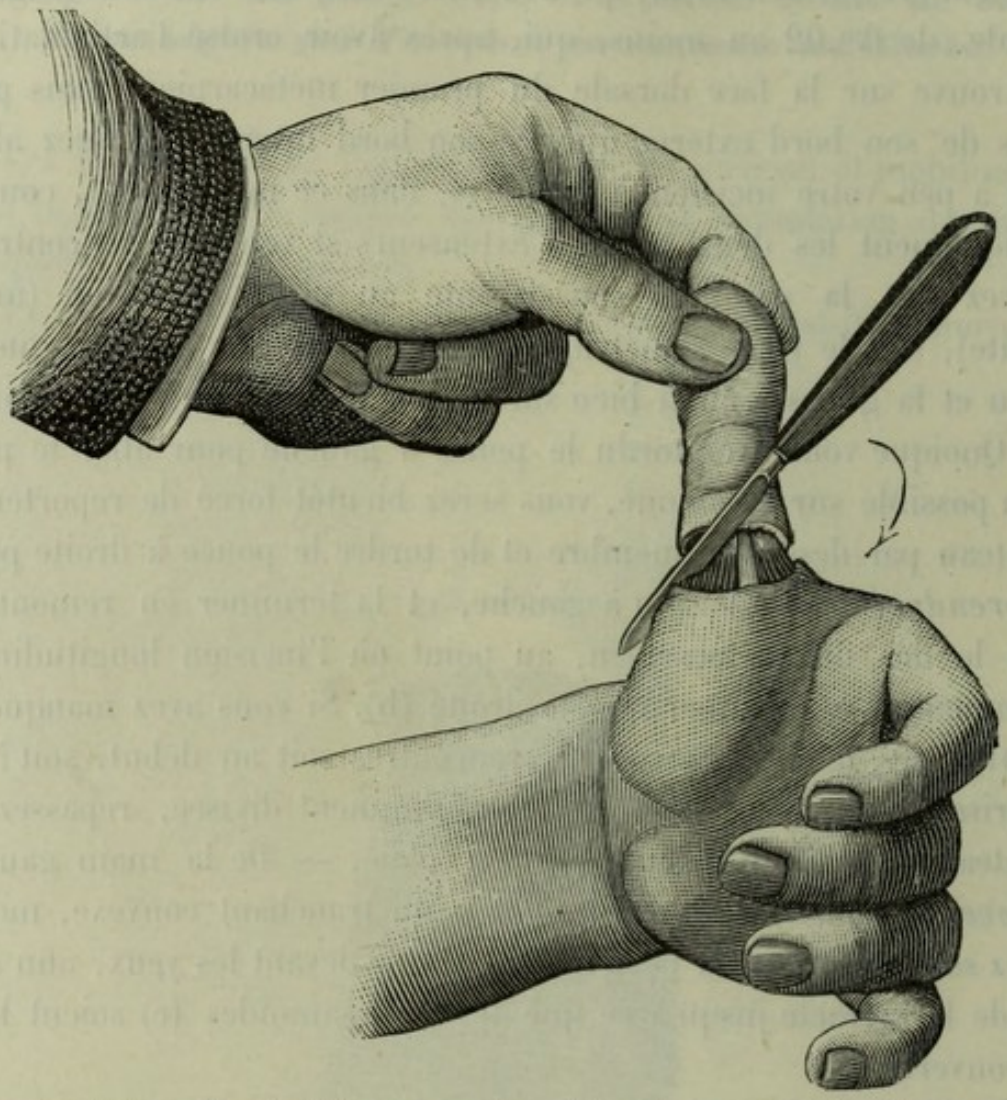

Fig. 152. — Désarticulation du premier métacarpien. — Deuxième temps, section des muscles thénariens.

3° Lorsque la pointe du couteau, suivant et sentant les sinuosités du métacarpien bien décharné, sera tombée dans l'interligne, vous la tournerez brusquement pour entrer de gauche à droite dans l'articulation et la traverser, en coupant seulement la partie dorsale de la capsule et le tendon du grand adducteur (fig. 153). Au moment de sortir de la jointure, vous ramènerez le tranchant vers vous, ne risquant pas le moindre écart (e). — Vous pourriez facilement compléter la désarticulation par torsion et arrachement. Il vaut mieux cependant vous aider du couteau, votre main gauche tirant et tordant pour en faciliter l'action. Vous tordrez donc le pouce *en dehors*, de manière à commencer par dégager le côté du

métacarpien qui répond à l'artère radiale; et tout en tordant, vous abaisserez le pouce et le luxerez peu à peu, afin d'élargir le détroit où doit agir la pointe du bistouri.

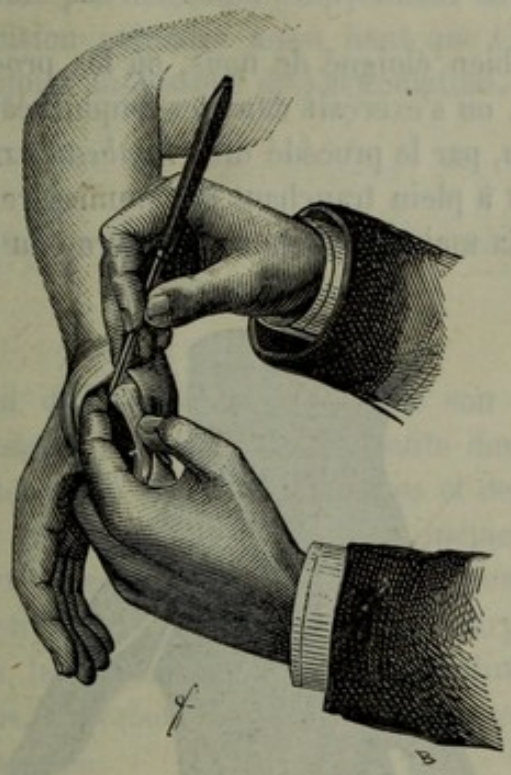

Fig. 153. — 3e temps de l'opération sur le côté droit. La main gauche tient et écarte le pouce; le bout de son index repousse et protège l'artère pendant que la pointe, limitée dans sa pénétration, ouvre et traverse l'interligne. L'attitude ici représentée est aussi celle qui convient pour détacher la lèvre gauche des chairs, l'index les écartant, le bistouri rasant l'os.

Notes. — (a) C'est en réalité entre les deux tendons accolés du long abducteur et du court extenseur qu'il faut porter la pointe du couteau. Cela importe peu sur le cadavre. Mais c'est facile et il faut s'habituer à le faire, car il importe beaucoup de ne pas couper l'artère radiale dans la tabatière, et l'on a d'autant plus de chances de commettre cette faute, qu'on s'approche davantage du tendon du long extenseur et que l'on commence l'incision plus haut.

(b) Il arrive, sur la main droite, que le tendon du long extenseur, épargné d'abord par le couteau qui ne l'a pas croisé, ne se fait couper qu'en terminant l'incision. Si les tendons extenseurs ont été incomplètement divisés par le premier passage du couteau, un nouveau coup de tranchant en a bientôt achevé la section.

(c) C'est-à-dire le nœud articulaire (tête métacarpienne et osselets), afin d'exposer les attaches inférieures de tous les muscles thénariens (moins l'opposant)

(d) Si l'on n'est pas habile de la main gauche, on fait tenir et manœuvrer le pouce par un aide, pendant que l'on pince entre le pouce et l'index et que l'on écarte chacune des lèvres de la plaie successivement. Mais la règle est toujours là : le bistouri chemine entre le métacarpien qu'il rase à plat et l'un des doigts gauches de l'opérateur, profondément introduit dans la plaie pour écarter les chairs, les décoller, les protéger tout au moins, et préparer la voie à l'instrument.

(e) Cela est écrit surtout pour l'amputation du premier métacarpien gauche, dans laquelle le bistouri allant toujours de gauche à droite, relativement à l'opérateur, traverse l'articulation de dehors en dedans, c'est-à-dire en se dirigeant vers le danger. J'ai déjà dit qu'en luxant la base du métacarpien en dehors, on l'éloigne de l'artère.

Anciens procédés.

Au temps, déjà bien éloigné de nous, où les procédés rapides étaient encore de nécessité, on s'exerçait dans les amphithéâtres à désarticuler le premier métacarpien, par le procédé dit *à lambeau externe*.

Les uns divisaient à plein tranchant la commissure, fendant à la fois la paume et le dos de la main, à ras du bord interne du premier métacarpien



Fig. 154. — Tracé d'un lambeau externe pour la désarticulation du premier métacarpien. Les incisions palmaires (gros traits), après s'être réunies, remontent moins haut que les incisions dorsales. Les tirets indiquent les interlignes.

jusqu'au trapèze. Ils traversaient alors l'articulation de dedans en dehors, luxaient le pouce, et après avoir pincé et attiré en dehors les parties molles, ils pouvaient revenir le long du bord externe du métacarpien et, toujours à plein tranchant, terminer le lambeau vers le milieu de la première phalange.

Les autres, ponctionnant la partie externe de l'éminence thénar, formaient d'abord le lambeau par transfixion ; puis, retournant à l'articulation, ils la traversaient de dehors en dedans et revenaient à la racine du pouce, en séparant du métacarpien les chairs de la commissure.

Aujourd'hui, si nous devions recourir au lambeau externe, nous le des-

sinerions d'abord, pour l'avoir suffisant et régulier, et nous le détacherions par dissection, de bas en haut. Nous séparerions de même par dissection, de bas en haut, les chairs de la commissure. La désarticulation serait le dernier temps de l'opération.

Ce procédé ne serait pas détestable, moyennant une précaution : ne pas faire remonter l'incision palmaire aussi haut que l'incision dorsale, terminer celle-là à un doigt au-dessous de l'articulation.

B. — Amputation de l'un des doigts avec extirpation partielle ou totale de son métacarpien.

L'amputation d'un doigt et d'*une partie* de son métacarpien est une opération facile, bénigne, souvent utile à la suite des traumatismes et des affections inflammatoires ou néoplasiques des os et des articulations. L'amputation d'un doigt avec extirpation *totale* du métacarpien correspondant est difficile, grave et rarement indiquée. Il faut cependant faire une demi-exception pour le petit doigt et le cinquième métacarpien dont l'extirpation est facile et, dans le passé, s'est montrée ordinairement exempte de complications graves, en raison de l'isolement plus ou moins complet de son articulation carpienne.

Il est possible, à un opérateur exercé, d'enlever et de désarticuler un métacarpien quelconque, sans *hacher* les chairs interosseuses et palmaires, sans blesser l'arcade palmaire profonde. Il lui est impossible de ne pas ouvrir la grande synoviale articulaire carpienne, lorsqu'il extirpe les deuxième, troisième et quatrième os du métacarpe. C'est précisément la gravité possible de cette ouverture qui doit faire préférer la section des métacarpiens, si près que ce soit de leur extrémité supérieure, à la désarticulation. L'opération est rendue ainsi et moins grave et plus facile.

Dans les deux cas, on découvre l'os par une incision dorsale qui, arrivée à la racine du doigt, en fait le tour et prend la forme dite *en raquette*.

Extirpations partielles. — L'incision dorsale et la dénudation des os remontent moins haut si l'ablation doit être partielle; voilà toute la différence pour les parties molles.

Quant aux métacarpiens, il faut les scier ou les couper.

On scie le deuxième et le cinquième, après avoir passé dessous une lamelle qui protège les chairs et joue le rôle de la sonde de Blandin, beaucoup trop épaisse pour être ici d'un bon emploi. Il faut scier ces deux métacarpiens un peu obliquement, de manière à émousser le plus possible l'angle saillant du moignon.

Il est difficile de scier les troisième et quatrième métacarpiens. Aussi est-il préférable de les couper en travers avec une bonne cisaille à mors

solides, quoique suffisamment pointus pour s'engager assez profondément dans les espaces interosseux. La cisaille coupe bien les épiphyses et les os ramollis, mais elle fait quelquefois éclater la diaphyse. C'est un inconvénient que l'on n'évite qu'en entretenant avec soin les tranchants de la pince, et en coupant le plus loin possible du milieu du corps de l'os. Il est bon d'incliner un peu l'instrument d'un côté ou de l'autre, afin que l'un des mors attaque une face latérale et s'y appuie, pendant que l'autre pénètre dans le bord opposé.

Malgré ces précautions, la cisaille fait souvent éclater l'os, et l'opérateur se trouve dans la nécessité d'extraire les esquilles ou de régulariser la coupe. Il n'oubliera pas que l'arcade palmaire profonde croise les métacarpiens et passe à un centimètre de l'articulation carpo-métacarpienne.

La pince à rogner en bout ou mieux à ronger, peut rendre des services et permettre de ne laisser en place que la base même du métacarpien. Or, la conservation de cette base diminue les dangers et les difficultés de l'opération, puisque la synoviale carpienne est ainsi respectée et le chirurgien dispensé d'ouvrir un joint anguleux et serré.

Ce que je viens de dire me permettra de ne plus revenir sur les amputations partielles des métacarpiens.

Extirpations totales ou désarticulations. — Je vais m'occuper maintenant des amputations totales ou désarticulations ; il faut savoir les exécuter pour bien faire les amputations partielles que pratique plus souvent le chirurgien, et c'est pour cela que ces désarticulations sont, à bon droit, des opérations d'examen et de concours. « Je ne connais pas, dit Paulet, de meilleur exercice pour rompre les commençants à toutes les difficultés de la pratique opératoire. » (*Anat.*, p. 823.)

Faire parcourir au couteau la sinueuse articulation carpo-métacarpienne, trancher les liens de la base d'un métacarpien quelconque, c'est un jeu pour celui qui sait bien l'anatomie ; pour celui qui l'ignore, c'est une impossibilité absolue.

Les articulations métacarpiennes, dans l'ensemble comme dans le particulier, seront toujours découvertes et attaquées par le côté dorsal. Les tendons et ligaments dorsaux seront donc toujours faciles à diviser, si on le veut faire, pourvu que la pointe du couteau suive l'interligne. Quant aux liens interosseux et palmaires des métacarpiens, ils ne peuvent être coupés que par des manœuvres spéciales. C'est pourquoi il faut savoir, pour chaque métacarpien, où sont ses ligaments et comment on peut les atteindre. Étudions donc successivement l'*interligne dorsal*, les *ligaments interosseux* et les *ligaments palmaires*.

Étude de l'interligne. — Si l'on s'imagine parcourir, sur la figure 155, avec la pointe d'un couteau, l'interligne articulaire, en commençant du côté du petit doigt, on voit qu'il faut se porter en dehors et un peu en bas, puis tout à fait en dehors : que l'on ne rencontre d'obstacle sérieux

qu'au moment de quitter l'articulation du troisième métacarpien avec le grand os. Là, en effet, se trouve l'apophyse styloïde, couverte à l'état frais par le tendon du deuxième radial qui s'attache à sa base. Après avoir franchi ce promontoire, on tombe dans l'articulation du deuxième métacarpien, qui reçoit dans sa fourche le coin du trapézoïde et s'enclave entre le grand os et le trapèze.

L'interligne articulaire dorsal du deuxième métacarpien doit être, sur la même figure 155, parcouru dans le sens contraire. Supposons donc la pointe du couteau appliquée en dehors de la base de cet os, prête à ouvrir son articulation trapézienne et heurtant le trapèze de son tranchant : elle

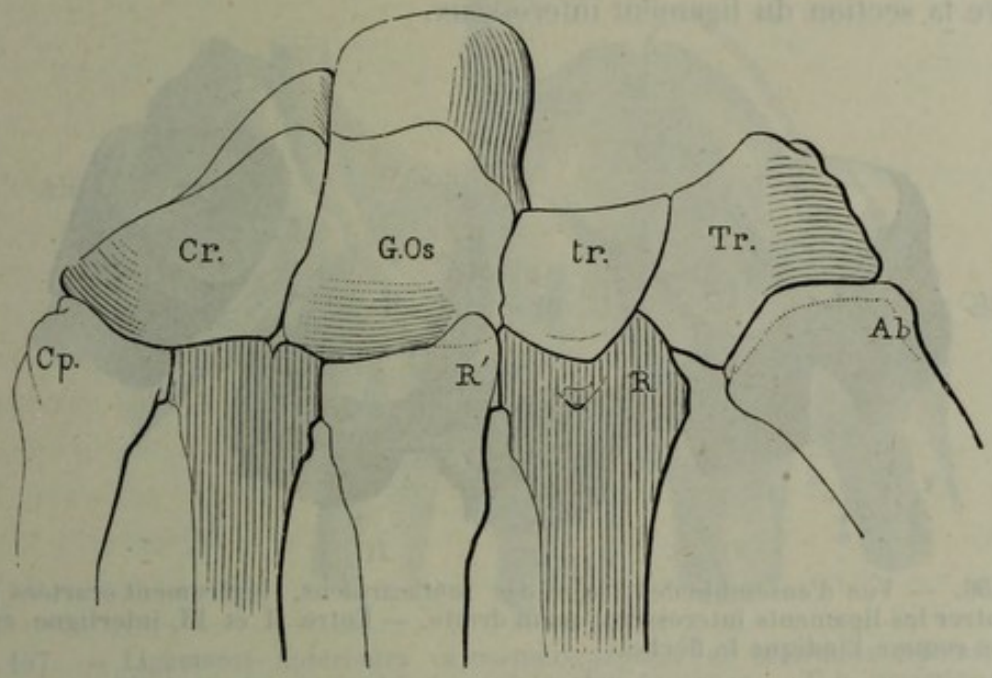

Fig. 155. — Interligne carpo-métacarpien dorsal, main droite. — Tr, trapèze. — tr, trapézoïde. — G.Os, grand os. — Cr, os crochu. — Cp, insertion du tendon cubital postérieur. — R', insertion du deuxième radial. — R, insertion du premier radial. — Ab, insertion du long abducteur du pouce.

pénètre en haut et en dedans, bute contre le trapézoïde, contourne un angle droit et descend en bas et en dehors dans la fourche qui l'arrête, remonte en haut et en dedans, touche le grand os et, finalement, redescend en bas et en dehors, presque tout de suite arrêtée par la pointe du troisième métacarpien. Cet interligne ressemble à deux accents circonflexes réunis.

Lors même que l'interligne carpo-métacarpien dorsal est ouvert, tous les ligaments et tendons dorsaux coupés, l'articulation reste étroite et close, les métacarpiens immobiles.

Il y a quelque chose de plus important à connaître que l'interligne : ce sont les ligaments *intermétacarpiens*, soit interosseux, soit palmaires, et les ligaments *carpo-métacarpiens* palmaires.

Étude des ligaments. — Un coup d'œil jeté sur la figure 156 montrera

la situation des solides et courtes fibres qui unissent les faces latérales des bases des quatre métacarpiens des doigts, et fera comprendre comment on ne peut diviser ces fibres qu'en insinuant la pointe du couteau, de champ, entre les os qui s'écartent à peine assez pour faire place à l'épaisseur de l'instrument.

Si l'on remarque la forme curviligne de l'articulation des deuxième et troisième métacarpiens, on devinera que la lame rectiligne du bistouri ne peut s'y engager à fond, d'emblée. En la faisant pénétrer du côté dorsal, d'abord à 10 millimètres de profondeur seulement, elle coupe les premières fibres accessibles; puis, grâce à l'écartement léger que l'on obtient après cette section, la pointe, engagée à une profondeur de 15 millimètres, achève la section du ligament interosseux.

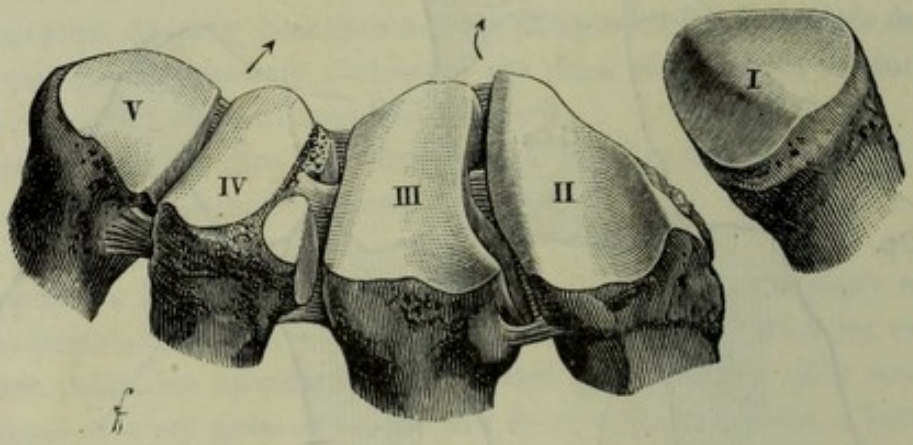

Fig. 156. — Vue d'ensemble des bases des métacarpiens, légèrement écartées pour montrer les ligaments interosseux, main droite. — Entre II et III, interligne curviligne comme l'indique la flèche.

Ce n'est point encore tout. Il existe, à la face palmaire, des ligaments intermétacarpiens et carpo-métacarpiens. Les premiers (fig. 157, 2, 2, 2) se coupent par la même manœuvre qui a servi à trancher les ligaments interosseux en enfonçant le couteau un peu plus profondément. On le fait sans grand danger, car on opère au-dessus de l'arcade palmaire profonde; il faut cependant que la pointe joue serré.

Quant aux ligaments carpo-métacarpiens, l'examen de la figure 157 suffira à montrer leur disposition générale. Ils semblent partir exclusivement du crochu et du trapèze, pour aller, à la rencontre l'un de l'autre, s'insérer devant la base de tous les métacarpiens. En réalité, le troisième métacarpien, aussitôt qu'on l'a séparé des deuxième et quatrième, n'est plus retenu du côté palmaire, puisqu'il n'est rattaché au grand os que par des fibres insignifiantes.

Les quatrième et cinquième sont plus solidement unis à l'os crochu et au tendon du cubital antérieur par ses prolongements pisi-métacarpiens. Mais ils le sont assez lâchement pour que, une fois les ligaments interos-

seux coupés, on ne soit pas embarrassé pour les extirper, par arrachement ou par section des liens palmaires.

On a exagéré la résistance du ligament vertical interarticulaire qui, de l'intervalle des os grand et crochu, descend aux troisième et quatrième métacarpiens. Ce ligament n'a d'autre importance que celle qui résulte du cloisonnement qu'il opère, lorsqu'il est complet, c'est-à-dire le plus souvent; car alors, il permet d'enlever le cinquième métacarpien sans ouvrir la grande synoviale du carpe. Comme ce ligament s'insère sur la base du quatrième métacarpien et non en dehors, et partage cette base en deux

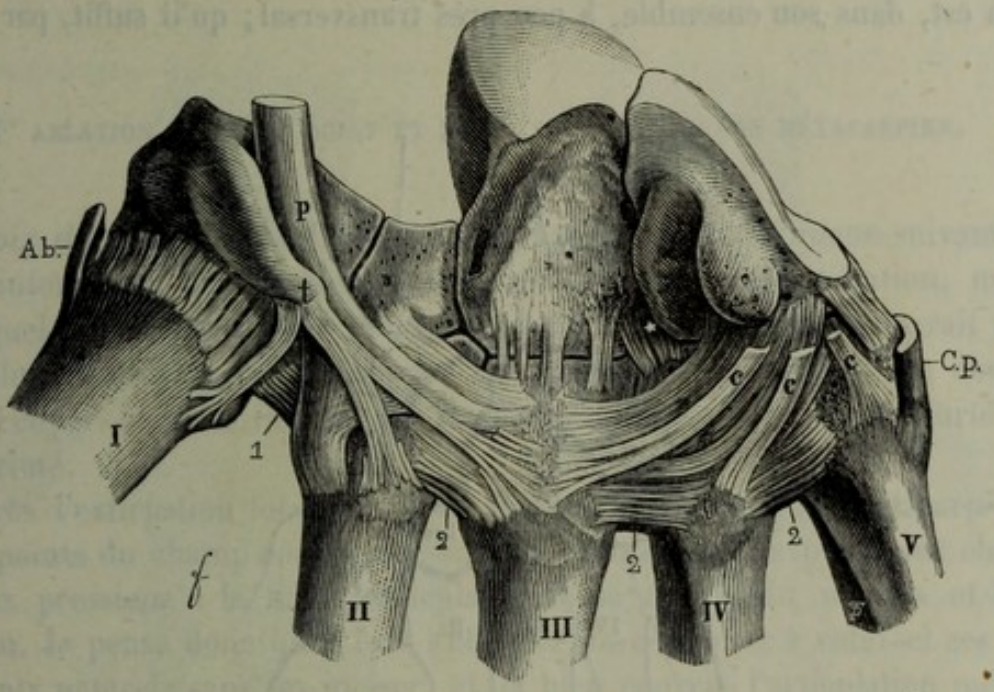

Fig. 157. — Ligaments antérieurs carpo-métacarpiens et intermétacarpiens, main droite. — *Ab*, insertion du tendon long abducteur du pouce. — *C.p*, insertion du cubital postérieur. — *c, c, c*, insertions du muscle cubital antérieur recouvrant les fibres qui unissent l'os crochu aux trois derniers métacarpiens. — *t*, crête du trapèze d'où partent des faisceaux pour les trois premiers métacarpiens. — P, tendon du grand palmaire et sa bifurcation palmée recouvrant des faisceaux profonds qui vont du trapézoïde au troisième métacarpien et, 1, du trapèze au deuxième métacarpien. — 2, 2, 2, ligaments intermétacarpiens palmaires. — * Ligament vertical du quatrième métacarpien.

surfaces cartilagineuses dont l'une, externe et petite, articulée avec le grand os, est virtuellement tapissée par la grande synoviale carpienne, l'ablation du quatrième métacarpien ouvre fatalement cette cavité et devient aussi grave que celle des deuxième et troisième.

Il me reste à parler des ligaments palmaires du deuxième métacarpien, c'est-à-dire du tendon du grand palmaire et des fibres trapéziennes profondes (fig. 157, P et 1).

Celles-ci constituent un ligament oblique palmaire et externe, que a pointe du couteau, introduite du dos de la main vers la paume, atteint facilement, pourvu que le manche s'incline un peu vers le pouce. La section de ces fibres permet de faire bailler la partie externe de l'articu-

lation, de tordre le deuxième métacarpien en dedans, et d'exposer ainsi le tendon du grand palmaire, que l'on coupe par la même manœuvre.

Pour la section de tous ces ligaments, la main gauche de l'opérateur, écartant fortement le métacarpien qu'il s'agit de séparer, joue le rôle prépondérant; mais elle ne le peut jouer que si l'extrémité digitale, la tête de l'os, a été, au préalable, libérée de ses adhérences au ligament transverse qui enchaîne les quatre têtes des métacarpiens des doigts.

Recherche de l'interligne. — Il n'est point indispensable de connaître au juste le niveau de l'interligne qui sépare du carpe le métacarpien que l'on va enlever. On se rappellera seulement que l'interligne carpo-métacarpien est, dans son ensemble, à peu près transversal; qu'il suffit, par con-

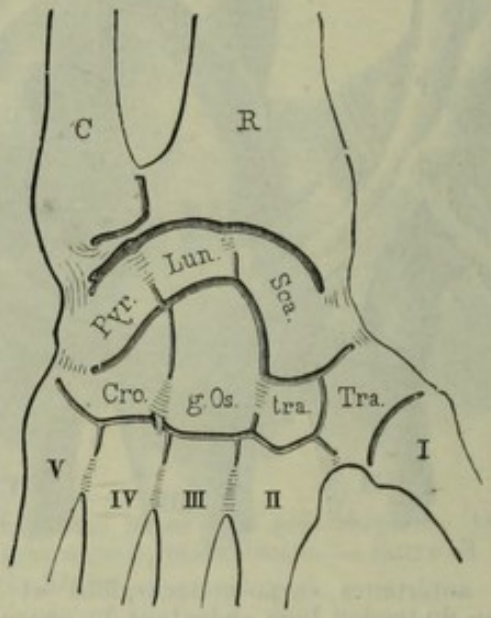

Fig. 158. — Les cinq synoviales du poignet : 1° radio-cubitale; 2° radio-carpienne 3° intercarpienneet carpo-métacarpienne moyenne; 4° carpo-métacarpienne interne 5° carpo-métacar pienne externe.

séquent, d'en connaître les extrémités. Déjà, nous avons appris à déterminer le siège de l'articulation du trapèze avec le métacarpien du pouce (p. 252). Celle de l'os crochu avec le métacarpien du petit doigt se trouve immédiatement au-dessus du tubercule de ce dernier os, tubercule facile à sentir, au moins du côté sain, en explorant avec l'ongle le bord interne de la main, et qui, du reste, est situé à 3 bons centimètres de l'extrémité du cubitus, la main étant dans une attitude moyenne.

Entre la base du cinquième métacarpien et la pointe du cubitus on sent une saillie dorsale qu'exagère un léger degré d'abduction, qui dépend du pyramidal et non de l'os crochu, comme on le dit généralement.

On peut encore retenir que la longueur du cinquième métacarpien est égale à la somme des longueurs des grande et moyenne phalanges du petit doigt.

Où doit-être la cicatrice? — D'après les préceptes déjà exposés plusieurs fois, la cicatrice résultant d'une extirpation de métacarpien devra être dorsale. Elle sera linéaire, et l'on gardera assez de peau pour éviter la production d'une surface inodulaire qui, par sa rétractilité invincible, immobiliserait et dévierait le doigt voisin. Cela s'est vu et serait surtout à craindre après les amputations des chefs de file : je veux dire du petit doigt et de l'index. Le nouveau chef de file entraîné par la cicatrice peut s'écarter comme un ergot de patte de poule.

Je vais maintenant décrire successivement l'amputation totale de chaque métacarpien en particulier.

1° ABLATION DU PETIT DOIGT ET DE LA TOTALITÉ DE SON MÉTACARPIEN.

Choix du procédé. — L'incision en raquette pure, la queue suivant le bord interne du métacarpien, permet de pratiquer cette opération, mais avec quelque difficulté pour la désarticulation. Cela ne nous arrêterait pas ici, plus qu'au pied, si la cicatrice qui résulte de ce procédé ne devait pas occuper le bord interne de la main mutilée, si souvent heurté et comprimé.

Après l'extirpation totale du petit doigt et du cinquième métacarpien, deux points du champ opératoire seront principalement exposés aux chocs et aux pressions : le nœud articulaire de la racine du médius et l'os crochu. Je pense donc qu'il faut s'efforcer de conserver à celui-ci ses téguments naturels sans les inciser, et de bien couvrir l'articulation métacarpo-phalangienne du médius, en rejetant l'inévitable cicatrice du côté dorsal et gardant assez de peau pour que la cicatrice soit absolument linéaire.

J'accepte comme procédé d'élection une modification de l'incision en *raquette dorsale*. Pour ne pas avoir de plaie sur l'os crochu, il suffit de ne pas prolonger l'incision longitudinale, le manche de la raquette, sur cet os. Mais, avec cette seule dérogation à la règle générale, la désarticulation devient plus que laborieuse. C'est pourquoi il est indiqué de recourber en dedans l'extrémité supérieure de l'incision, de manière que, découvrant la base du métacarpien, elle aille aboutir au tubercule de cet os. La lèvre interne de la plaie devient alors une vraie *valve* que l'on peut écarter, pour exposer et dénuder, avec une facilité égale, toute la longueur du métacarpien.

Tracé de l'incision cutanée. — Si l'on veut avoir assez de peau pour couvrir la face interne de la racine de l'annulaire, il faut, en incisant autour de la base du petit doigt, ne pas suivre le pli digito-palmaire. En partant de la commissure de l'annulaire et du petit doigt, le pli digito-palmaire de celui-ci se porte obliquement en dedans et en haut. Partie

du même point, l'incision suivra, en traversant la face palmaire de la première phalange, une direction oblique contraire, c'est-à-dire s'inclinera en bas en se portant en dedans (fig. 160). Sur les limites internes de la face palmaire, l'incision passera à $0^m,01$ au-dessous du pli, pour se diriger ensuite et tout de suite, par le plus court chemin, sur le milieu du corps du métacarpien. C'est donc en avant de la racine du petit doigt plutôt qu'en dedans, qu'il faut prendre la peau qui ultérieurement s'appliquera au côté interne de l'article métacarpo-phalangien de l'annulaire.

Dénudation du métacarpien. — Bien tracer l'incision est le point important, mais ce n'est pas tout. En effet, il est difficile de séparer un

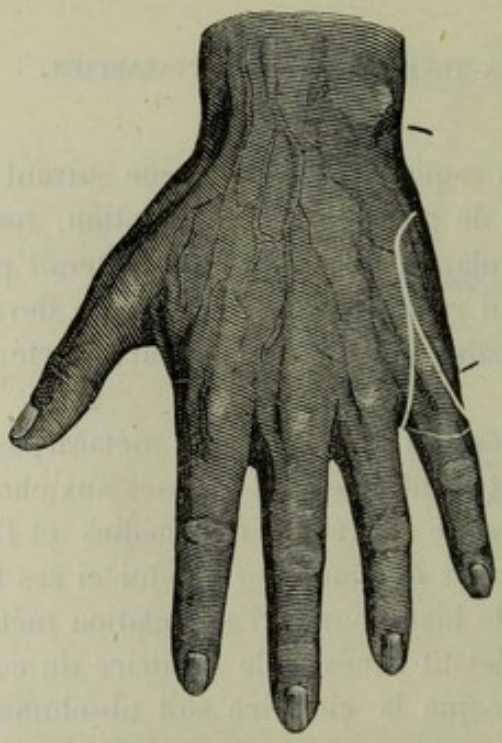

Fig. 159. — Tracé de l'incision dorsale pour l'amputation du petit doigt, avec extirpation totale de son métacarpien.



Fig. 160. — Même tracé. L'incision palmaire suit une direction oblique contraire à celle du pli digito-palmaire.

métacarpien quelconque des chairs qui l'environnent. Il y a, pour cela, deux manières de faire : l'une rapide et périlleuse, l'autre plus lente et plus sûre.

La première consiste, une fois la peau coupée et ses lèvres écartées, à conduire la lame du couteau tout autour de l'os en l'y appliquant parallèlement et le plus étroitement possible. C'est le *coup de Liston*, dont le premier temps est représenté par la figure 170, page 276, et le second par la figure 166, page 272. Cette manœuvre, très utile pour dégager les extrémités inférieures des métacarpiens du milieu, sera décrite plus loin à propos de l'ablation du troisième.

Dans la seconde manière, qui convient au petit doigt comme au pouce, on dissèque successivement chaque lèvre de l'incision écartée par la main

gauche : la lame du bistouri, tenue comme une plume à écrire, rase les os, suit leurs contours, et marche toujours de bas en haut, c'est-à-dire de la phalange vers le carpe.

C'est cette dernière pratique, déjà recommandée pour le pouce, que je conseille encore pour le petit doigt et qui va être étudiée avec tous les détails nécessaires. Elle permet d'enlever un métacarpien *net*, de conserver le *volume entier* des parties molles et de n'ouvrir *aucune artère* capable d'embarrasser le chirurgien le jour et le lendemain de l'opération.

Amputation du petit doigt avec extirpation totale de son métacarpien. — (Valve interne).

Reconnaissez le tubercule supérieur interne du cinquième métacarpien; explorez avec le doigt la face dorsale de cet os et *marquez* à la teinture ou à l'encre l'interligne unci-métacarpien.

Quel que soit le côté opéré, le coude est fléchi et la main tenue par l'aide à peu près verticalement dressée, mais pas très haute (voy. note a, p. 271).

1° Vous avez devant les yeux le bord cubital de la partie malade. De la main gauche saisissez le petit doigt à enlever, tordez-le pour exagérer encore la pronation et voir sa face palmaire. — Appliquez le tranchant de la pointe du couteau sous la racine du doigt : dans le pli digito-palmaire, du côté du médius; à 1 centimètre plus près de l'ongle, du côté interne. Incisez les téguments palmaires et sans faire d'angle, dirigez-vous immédiatement, par le plus court chemin, vers le milieu du corps du métacarpien et de sa face dorsale; continuez à inciser sur cette face, le long mais en dedans de l'espace interosseux jusqu'au voisinage de l'articulation à ouvrir. Recourbez alors votre incision en dedans sans entamer la paume : croisez donc la base élargie du métacarpien, parallèlement à l'interligne, mais à deux millimètres au-dessous, pour découvrir le tubercule et non l'os crochu (b).

Revenez à votre point de départ et, tordant le petit doigt, cette fois-ci de manière à diminuer la pronation, remettez le couteau entre ce doigt et l'annulaire dans le commencement de votre première incision. Coupez les téguments sur le petit doigt plutôt que dans la commissure, et gagnez en ligne droite la partie longitudi-

nale et dorsale de l'incision déjà faite que vous rejoindrez à angle très aigu, sans découvrir le muscle interosseux.

Coupez les tendons extenseurs dans ce premier passage du couteau. Le tissu sous-cutané doit être, d'emblée ou ensuite, divisé à fond dans toute l'étendue de la plaie.

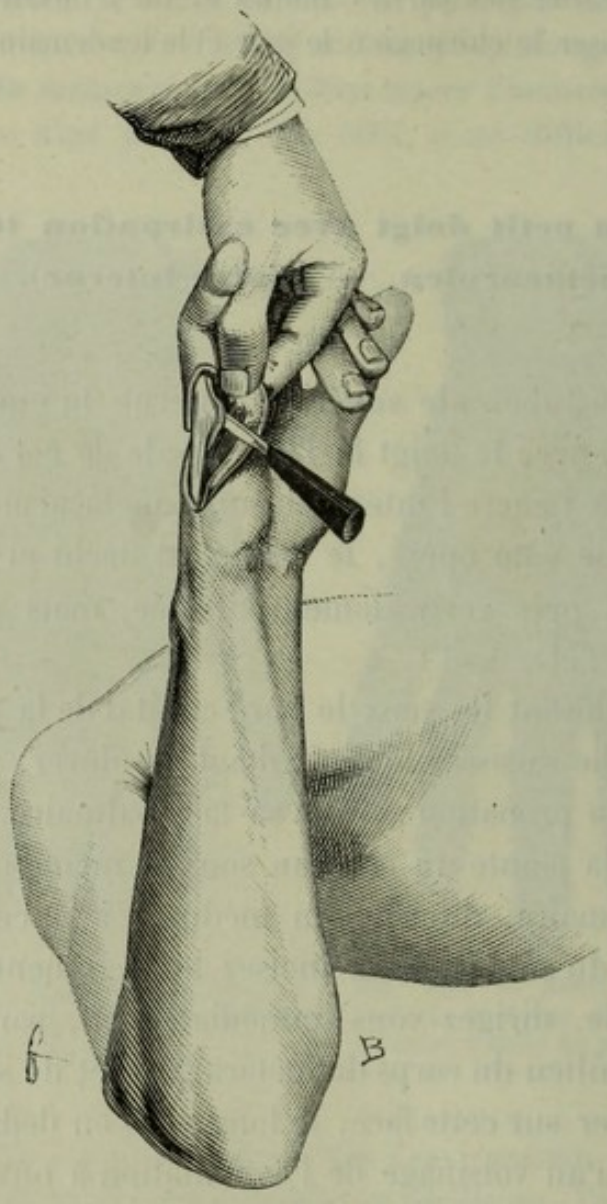

Fig. 161. — Amputation totale du petit doigt de la main droite et de son métacarpien. — Attitude dressée de l'avant-bras en pronation forcée. Travail de la main gauche et du couteau pour détacher la valve interne et palmaire. Les mains de l'aide tenant l'une l'avant-bras, l'autre le bout du petit doigt, ne sont pas représentées.

2° Donnez maintenant le petit doigt toujours dressé, à l'un de vos aides qui le tordra et l'inclinera suivant les besoins (c). Isolez le métacarpien, de chaque côté successivement, en commençant de préférence par décoller les chairs de la valve interne. — Pour séparer les parties molles de la face correspondante du squelette

du doigt, tenez le bistouri comme une plume et par plusieurs traits superposés dans la même voie, rasez à plat la base de la phalange, la tête puis le flanc du métacarpien sur toute sa longueur. Ce faisant, et dans toutes vos reprises, sachez contourner les saillies osseuses, en les serrant de près.

Pendant que vous décollez la valve interne, il faut que votre pouce ou votre index gauche s'enfonce toujours dans la plaie pour faire la voie du bistouri (fig. 161 et 162). A un moment donné,

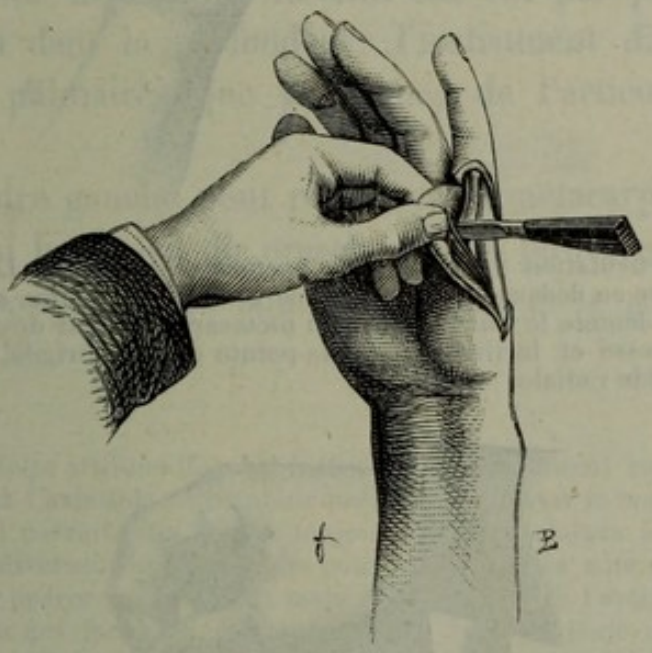

Fig. 162. — Désarticulation du cinquième métacarpien gauche. Dissection de la valve interne et palmaire. L'avant-bras est toujours dressé et pour le moment, en pronation forcée. Les mains de l'aide qui le tiennent ainsi que le bout du petit doigt, ne sont pas représentées.

celui-ci pourra se tourner sur les tendons fléchisseurs, les couper immédiatement au-dessus de la tête du métacarpien et dénuder ensuite toute la face palmaire de l'os, d'un bout à l'autre.

Vous pouvez tenir vous-même le petit doigt pendant que vous détacherez les chairs de l'espace interosseux (attitude des fig. 163 et 164).

Si, vous avez su incliner votre lame suivant le besoin, l'isolement du squelette doit être complet. Assurez-vous du bout du doigt que la tête métacarpienne, notamment, n'est plus reliée à la tête voisine par quelques débris du ligament transverse (d).

3° Il ne reste plus qu'à désarticuler.

L'aide, armé d'un crochet mousse, écarte la peau et découvre la région de l'interligne. — La main gauche de l'opérateur a saisi le

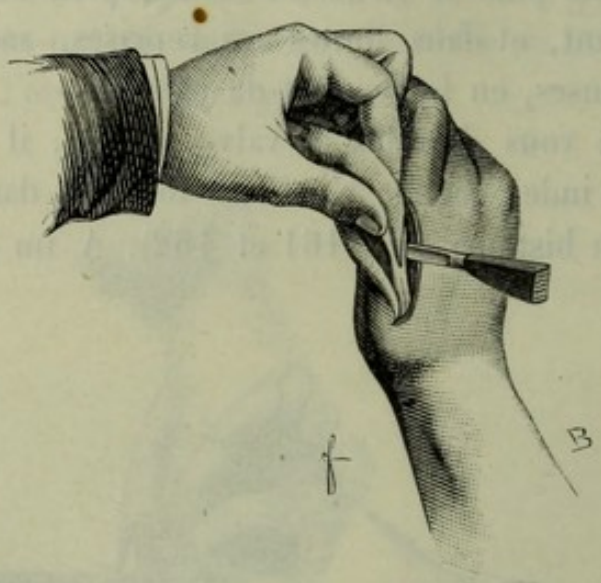

Fig. 163. — Désarticulation du cinquième métacarpien gauche. La main gauche de l'opérateur attire en dedans le petit doigt et refoule l'annulaire en dehors, pendant que le bistouri dénude le flanc externe du métacarpien. Pour désarticuler, l'instrument sera redressé et incliné afin que la pointe en soit dirigée vers le devant de l'apophyse styloïde radiale.

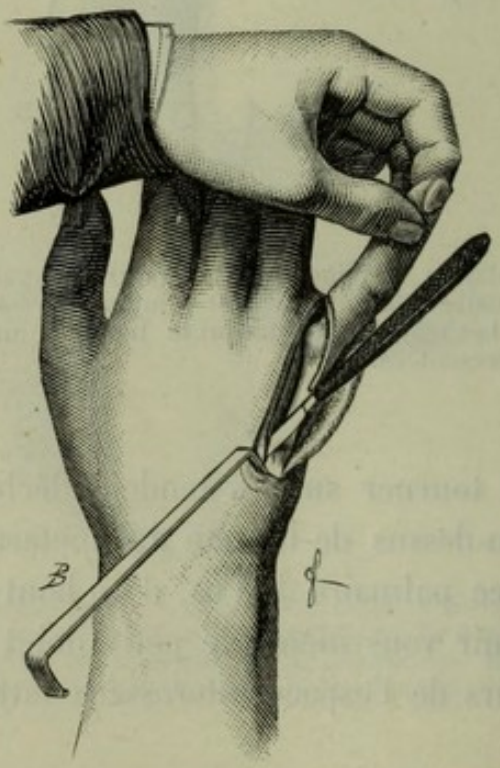

Fig. 164. — Désarticulation du cinquième métacarpien de la main droite toujours dressée. — Travail de la main gauche de l'opérateur qui tend à luxer le petit doigt pendant que le bistouri plonge entre les bases métacarpiennes, dirigé vers le devant de l'apophyse styloïde radiale.

petit doigt si elle ne le tenait déjà; le bistouri, tenu comme une plume et très court, est porté de champ dans l'intervalle des bases

du quatrième et du cinquième métacarpien. Il n'y a rien à faire du côté dorsal. Au contraire, la pointe enfoncée obliquement, comme pour aller sortir *devant l'apophyse styloïde du radius*, mais seulement à $0^m,01$ de profondeur, travaille efficacement du côté palmaire. Bientôt, la main gauche retenant l'annuaire et luxant le petit doigt en dedans (fig. 163 et 164), l'articulation intermétacarpienne s'entr'ouvre. Le couteau y pénètre et le tranchant de sa pointe, arrêté par l'os crochu, est retiré presque complètement pour se porter obliquement en dedans et couper la partie dorsale de la capsule. Revenu sur ses pas pour refaire le même chemin dans la profondeur, l'instrument divise de même les ligaments palmaires que la béance de l'articulation permet d'atteindre.

Dès lors, votre gauche peut renverser le métacarpien en dedans et amener ainsi le tendon du muscle cubital postérieur sur le plein tranchant disposé d'avance pour le recevoir et le couper (e) (voy. fig. 172, p. 278).

Notes. — (a) Cette attitude (fig. 161 à 164) est excessivement commode. Pourtant, si pour sacrifier à l'habitude, l'opérateur préférait de laisser le membre dans la position horizontale, il devrait, afin d'avoir toujours le doigt malade à portée de la main gauche, se placer diversement : en dehors pour opérer sur le côté gauche ; en dedans, au contraire, pour opérer par-dessus la main du côté droit. Si l'avant-bras est horizontal, la dénudation des faces interne et palmaire du cinquième métacarpien exige : 1° que la pronation soit forcée ; 2° que pour y voir, le chirurgien baisse la tête s'il opère à droite et s'accroupisse s'il opère à gauche.

(b) On peut, en se plaçant d'abord au bout du membre, et avant de le dresser, faire cette incision à l'envers, c'est-à-dire faire du commencement la fin et réciproquement. Je le conseillerais même à ceux qui, ne voulant pas marquer l'interligne, craindraient de ne plus savoir où s'arrêter et d'être obligés de suspendre l'incision pour rechercher le tubercule du métacarpien; mais je crains qu'agissant ainsi, on sacrifie quelquefois, involontairement, ce centimètre de peau palmaire interne sans lequel il n'y a pas de beau résultat et dont il me semble bon d'assurer d'emblée la conservation. Ce que je crois bon, je le conseille sans prétendre l'imposer, sachant trop bien que chaque opérateur a ses attitudes préférées.

(c) L'opérateur, pour disséquer la lèvre de la plaie qui n'est pas de son côté, peut tenir lui-même le doigt malade et confier à l'aide l'écartement des chairs ; mais il perd ainsi tous les précieux renseignements que lui fournirait son propre doigt, seul capable d'éclairer véritablement la route du bistouri.

(d) Reste-t-il quelques fibres du ligament transverse antérieur des articulations métacarpo-phalangiennes, ce dont vous vous assurez du bout du doigt, et sont-elles trop difficiles à atteindre, vous pouvez passer au bout du membre momentanément abaissé et contourner la tête métacarpienne avec le couteau, à la manière de Liston, pour retourner ensuite à votre position première.

(e) On peut entrer dans l'articulation de dedans en dehors, en commençant par couper le tendon du cubital immédiatement au-dessus du tubercule et dirigeant le couteau vers le milieu du deuxième métacarpien. Cette manière de faire peut conduire à

séparer involontairement de l'os crochu et le cinquième et le quatrième métacarpien. Elle ne rend pas plus facile la section du ligament interosseux intermétacarpien qu'il vaut mieux trancher d'abord, car, cela fait, le métacarpien se laisse renverser en dedans, sans qu'on ait touché aux liens unci-métacarpiens dorsaux et palmaires qui s'arrachent facilement, non sans crier pourtant, d'une manière désagréable et dangereuse... dans un concours.

Autre manière d'obtenir le même résultat.

Ceux qui trouveront incommode d'opérer comme je l'ai indiqué, soit pour inciser les téguments, soit pour dénuder les os, pourront agir de la manière suivante en se servant d'une lame de 0^{m},10 très étroite (fig. 165).



Fig. 165. — Couteau à phalanges, et à poignet.

L'avant-bras et la main malade, quelle qu'elle soit, reposeront allongés dans les mains de l'aide et en pronation permanente. Le chirurgien placé au bout des doigts, ayant la face dorsale sous les yeux, commencera son

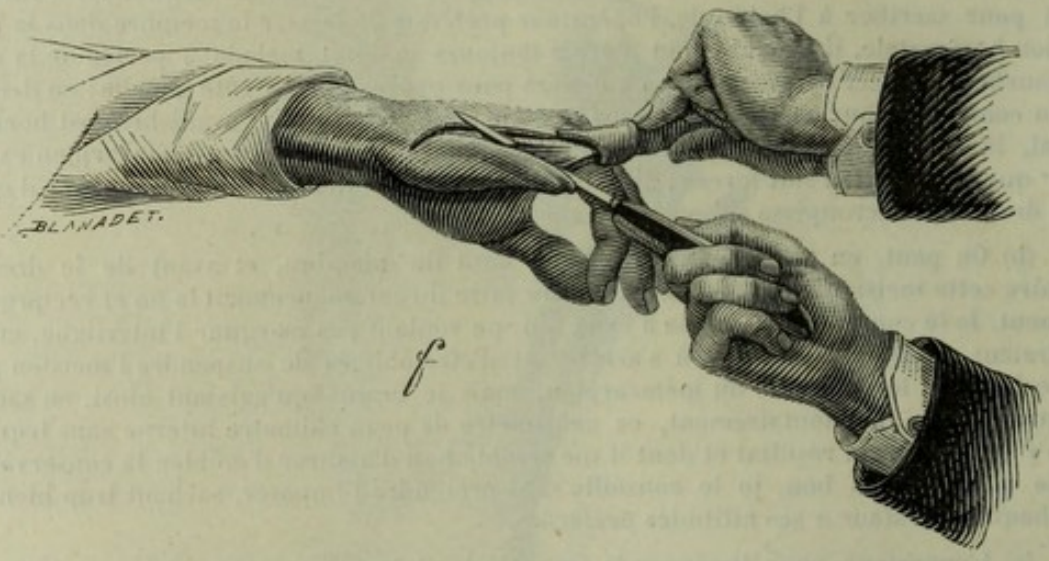

Fig. 166. — Fin du coup de Liston. Le couteau, dit à phalanges, ayant été engagé en long, à droite du métacarpien, en a contourné la face palmaire ; il a dégagé sa pointe entre le flanc gauche et les muscles adjacents qu'il va couper en terminant. La figure 170, p. 276, représente le commencement de la manœuvre.

incision, sur l'os crochu s'il la fait droite, sur le tubercule métacarpien s'il la fait courbée ; puis il viendra contourner la racine du petit doigt, suivant le tracé indiqué, etc. Continuant comme Liston, l'opérateur ne changera pas d'attitude et dénudera d'abord les flancs du métacarpien, par de longs coups de pointe donnés de haut en bas et de chaque côté, dans

une voie unique, si c'est possible. Ensuite, ayant appliqué le plat du tranchant au flanc droit de l'os, il le fera passer sous le métacarpien, dégagera la pointe accolée au flanc gauche (fig. 166) et, en terminant, achèvera l'isolement de la diaphyse et de la tête métacarpiennes.

Pour désarticuler, le chirurgien, tenant toujours le petit doigt dans sa gauche, fera un pas à droite, placera un crochet mousse pour découvrir l'extrémité postérieure de l'espace interosseux et attaquera le ligament intermétacarpien en engageant un centimètre de pointe dirigée vers le devant de l'*apophyse styloïde radiale*.

Anciens procédés.

On n'a pas toujours amputé le cinquième métacarpien par un procédé dérivé de la méthode ovalaire, comme ceux qui, incontestablement les



Fig. 167. — Tracé d'un lambeau interne pour désarticuler le cinquième métacarpien. Les tirets indiquent les interlignes.

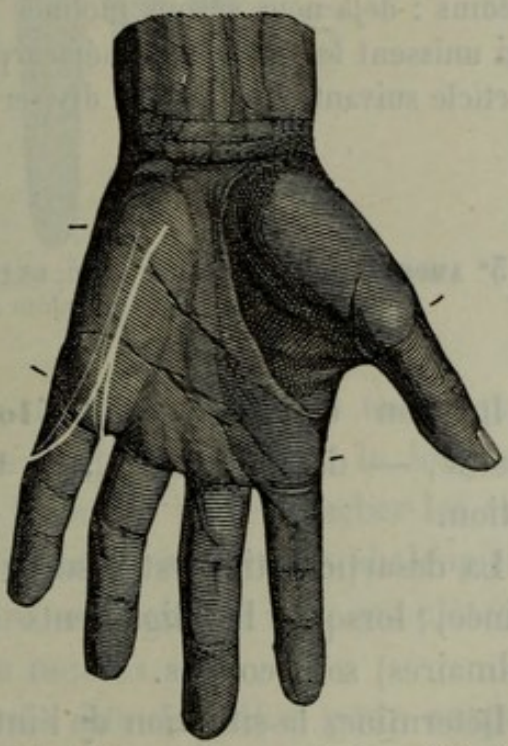

Fig. 168. — Même opération. L'incision palmaire, en approchant du talon de la main, s'incline un peu en dehors pour faciliter la désarticulation.

meilleurs, viennent d'être indiqués. La rapidité nécessaire avant la découverte de l'anesthésie chirurgicale, était réalisée par le procédé *à lambeau interne* qui, depuis Lisfranc, se trouve décrit et figuré dans tous les livres.

On taillait donc un lambeau à base supérieure, avec les chairs du bord interne de la main, en cherchant à lui donner, comme largeur de base,

tous les téguments situés en dedans du dernier espace interosseux. Ce lambeau se rétrécissait nécessairement en s'approchant de la racine du petit doigt et devait descendre au moins jusqu'au milieu de la première phalange.

Lorsqu'on voulait faire de l'exécution du lambeau le premier temps de l'opération, on le taillait, soit par transfixion, soit en le dessinant d'abord.

Dans le cas contraire, on fendait à plein tranchant la commissure des derniers doigts, les chairs de l'espace intermétacarpien et le ligament interosseux. Cela permettait de traverser l'articulation, de contourner et de libérer le point d'attache du muscle cubital postérieur, et enfin de tailler le lambeau en revenant, toujours à plein tranchant, entre le bord interne du cinquième métacarpien et les chairs correspondantes.

2° AMPUTATION DE L'ANNULAIRE AVEC EXTIRPATION TOTALE DE SON MÉTACARPIEN.

Cette opération est absolument analogue à celle qui se pratique pour le médius : déjà nous savons incliner le couteau pour couper les ligaments qui unissent le quatrième métacarpien au cinquième ; nous allons, dans l'article suivant, apprendre à diviser ceux qui l'unissent au troisième.

3° AMPUTATION DU MÉDIUS AVEC EXTIRPATION TOTALE DE SON MÉTACARPIEN.

Incision en **raquette à long manche**, — séparation des chairs, — désarticulation, — tels sont les trois temps de l'opération.

La désarticulation est assurée et peut être regardée comme terminée, lorsque les ligaments intermétacarpiens (interosseux et palmaires) sont coupés.

Déterminez la situation de l'interligne général carpo-métacarpien et explorez le bord dorsal du troisième métacarpien que doit suivre votre incision.

L'aide tient l'avant-bras en pronation et vous présente le bout des doigts. Saisissez le médius de la main gauche pour le tourner comme vous voudrez.

1° Commencez l'incision sur le grand os à $0^m,01$ au-dessus de la base du métacarpien ; suivez le milieu de la face dorsale de cet os jusque près de sa tête, inclinez votre incision à droite, coupant

sur le côté du médius plutôt que dans la commissure et continuant dans le pli digito-palmaire, à fond et en travers le plus loin possible. — Ramenez le couteau par-dessus le doigt; reprenez votre incision et faites-la, sur le côté gauche, symétrique à ce qu'elle est à droite, jusqu'à ce que vous ayez rejoint l'incision dorsale longitudinale.



Fig. 169. — Tracé de l'incision en raquette pour la désarticulation du troisième métacarpien.

2° Sectionnez obliquement les tendons extenseurs tendus par la flexion du doigt; donnez quelques coups de couteau le long et de chaque côté du métacarpien, en le rasant pour détacher les chairs de ses flancs et de ceux de l'articulation métacarpo-phalangienne. Veillez à ce que le tissu cellulaire sous-cutané soit complètement incisé tout autour de la racine du médius.

Cela fait, exécutez la manœuvre dite de Liston pour couper le ligament transverse qui enchaîne la tête du métacarpien à ses voisines. Donc, inclinez le doigt à gauche pour que le couteau, parallèle au métacarpien, puisse s'engager de champ, à droite du métacarpien (fig. 170). Relevez légèrement le doigt afin que la lame, toujours à peu près parallèle au métacarpien, puisse passer entre la tête métacarpienne et les téguments palmaires. Inclinez enfin le doigt à droite et faites ressortir à gauche le couteau qui termine ainsi l'isolement désiré.

Dans cette manœuvre, la pointe a dû s'avancer à peine jusqu'au milieu du corps métacarpien, et marcher constamment appliquée à la surface de l'os. Les tendons fléchisseurs déjà coupés et rétractés ont dû ainsi être dégagés de leur gaine, sous la tête métacarpienne (a). L'arcade palmaire profonde a été épargnée.

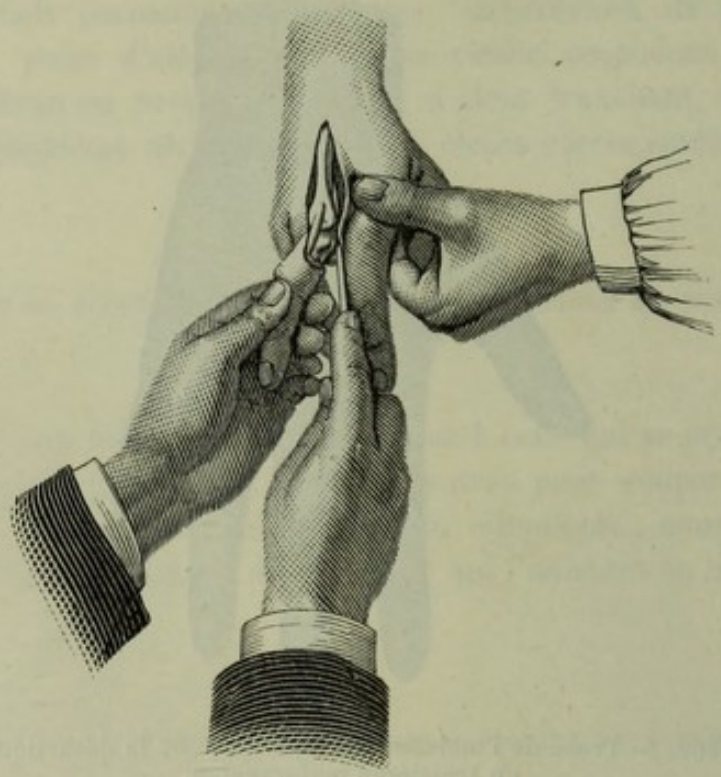

Fig. 170. — Coup de Liston. Engagement du couteau le long du flanc droit du métacarpien. La figure 166, p. 272, représente la fin de la manœuvre.

3° Faites un pas de la jambe droite et placez-vous devant le bord de la main que d'abord vous aviez à droite : vous tenez le médius dans et sous la paume de la main gauche; votre pouce et votre index vont s'engager successivement, comme des coins, entre la tête du troisième métacarpien et ses voisines, afin de faciliter la désarticulation (fig. 171).

Pour désarticuler, tenez le bistouri comme une plume, à 15 millimètres de l'extrémité de la pointe; engagez celle-ci de champ entre la base du troisième métacarpien et celle du quatrième (fig. 171); dans la profondeur, du côté de la paume, coupez les fibres interosseuses, avec l'extrême pointe, à petits coups, en rabattant le dos du manche vers les ongles du malade. Votre doigt gauche, qui fait coin entre les têtes, pénètre de mieux en mieux, à

mesure que le bistouri travaille; il permet bientôt à l'instrument de s'engager librement jusqu'au grand os, ce à quoi vous reconnaissez qu'il n'y a plus rien à faire de ce côté.

Ouvrez de même l'articulation du troisième et du deuxième métacarpien. Mais souvenez-vous que celui-ci, convexe, est reçu par celui-là concave, dans une espèce de gouttière, et que le bistouri doit s'y reprendre à deux fois pour y pénétrer (voy. fig. 156, p. 262).

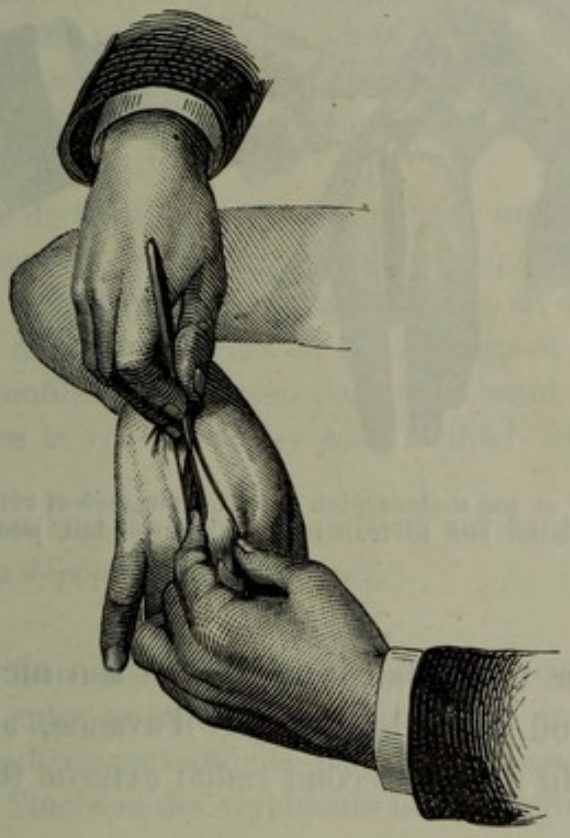

Fig. 171. — Section des ligaments intermétacarpiens : L'index gauche fait coin ; dans l'autre espace interosseux, ce sera le pouce. La main droite renverse le dos du couteau vers les doigts malades, pour mordre, avec la pointe limitée, les fibres transversales *interosseuses* et *palmaires*.

Donc, n'agissez d'abord qu'avec un centimètre de pointe et contentez-vous, pour l'instant, de sectionner les quelques fibres interosseuses que vous pourrez atteindre ainsi. Puis, grâce au faible écartement obtenu par l'action du doigt-coin ou du pouce-coin de la main gauche, faites pénétrer davantage l'instrument; rabattez le manche vers les doigts pour conduire la pointe sur les fibres profondes palmaires et les diviser à petits coups répétés jusqu'à ce que le troisième métacarpien, devenu mobile, semble pouvoir être facilement redressé (b).

A ce moment, s'il reste quelques fibres, musculaires ou ligamenteuses, adhérentes à la face palmaire du corps et de la base de cet os, détachez-les avec précaution : il suffit généralement d'enfoncer l'index gauche comme une sonde, en long sous le métacarpien, pour séparer avec le bout de l'ongle, les chairs et l'artère qui tiennent encore à la face palmaire de l'os.

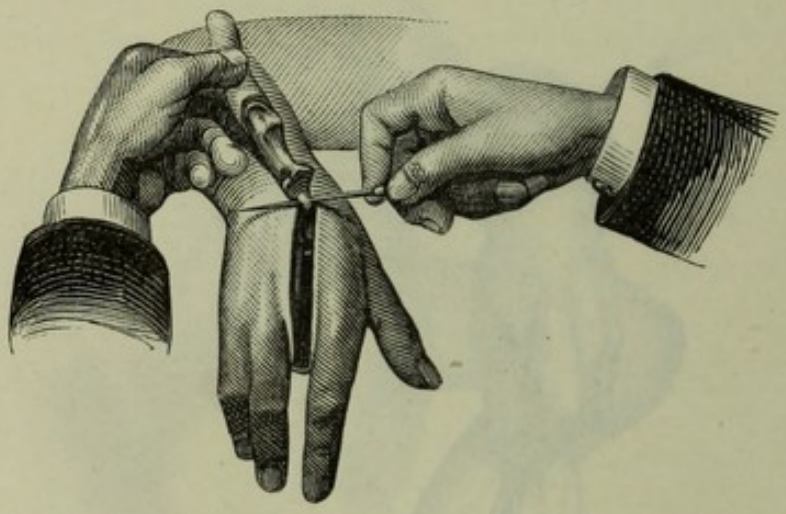

Fig. 172. — Le médius et son métacarpien ont été redressés et renversés pour amener le tendon second radial sur le tranchant qui l'attendait pour le recevoir et le diviser.

Enfin, renversez tout à fait le médius et son métacarpien sur le dos de la main où le couteau, placé d'avance, attend, reçoit et coupe le tendon du muscle second radial externe (fig. 172).

Notes. — (a) Sur le cadavre, les tendons fléchisseurs coupés comme il convient sur le vivant, dans le pli digito-palmaire, ne se rétractent pas et sont assez difficiles à dégager de leur gaine. La plupart des opérateurs d'amphithéâtre ne les coupent qu'en faisant le coup de Liston, rendu ainsi plus difficile et partant plus périlleux, aussi bien pour les vaisseaux que pour les gaines synoviales de la paume de la main.

(b) Lisfranc, pour séparer les métacarpiens, employait le coup de maître que nous avons conservé pour la section du grand ligament cunéo-métatarsien (voy. Amputation du métatarse). Quelques opérateurs l'imitent encore sans se servir d'un couteau à pointe rabattue, c'est bien imprudent. Si l'on veut se décider à engager une lame entre deux métacarpiens, sans en limiter d'avance la pénétration par la position des doigts, il faut : ou bien ne faire mordre la pointe que sous la pression du pouce gauche agissant sur le dos du couteau; ou bien abaisser le manche de l'instrument pour relever le bout de la lame comme le bras de résistance d'un levier du premier genre appuyé sur le même pouce gauche.

Autres manières d'extirper les métacarpiens.

Il est d'autres manières d'extirper les os du métacarpe. J'en signalerai une ici, car elle est assez souvent appliquée, dans les écoles, à l'extirpation du troisième métacarpien.

Aussitôt que l'os est découvert, on le coupe en travers. On enlève d'abord, avec le doigt qu'elle supporte, la moitié inférieure du métacarpien, et, pour la détacher des parties molles, on la fait basculer soit en la saisissant avec une pince, soit en l'accrochant avec le bout de l'index.

Ensuite, l'extrémité supérieure est saisie par un davier, mors dessus, mors dessous, et désarticulée.

A cette manière de faire, on peut objecter : 1° que la section du métacarpien est trop souvent un simple écrasement esquilleux et que le davier broie quelquefois la base métacarpienne, au lieu de l'extraire d'un seul morceau; 2° que, dans tous les cas où le métacarpien malade a conservé sa solidité, il est inutile de le couper, puisque la main gauche de l'opérateur joue très bien le rôle du davier pour faciliter tous les temps de la désarticulation.

Néanmoins, il est bon de s'exercer à tout sur le cadavre, afin de ne jamais être pris au dépourvu sur le vivant.

Des chirurgiens frais émoulus de l'amphithéâtre peuvent être tentés de suivre encore un autre procédé de désarticulation, procédé praticable et élégant, mais singulièrement difficile pour les métacarpiens du milieu. Il consiste, une fois l'incision des téguments faite, à ouvrir les articulations carpo-métacarpienne et intermétacarpienne pour, après avoir soulevé, énucléé, extrait, la base du métacarpien de sa fosse profonde et étroite, dépouiller cet os de haut en bas. C'est l'*extirpation rétrograde*, que je décrirai pour l'index au métacarpien duquel elle est à la rigueur applicable.

4° AMPUTATION DE L'INDEX AVEC EXTIRPATION TOTALE DE SON MÉTACARPIEN

L'interligne articulaire dorsal a été décrit et comparé à deux accents circonflexes réunis. Il ne faut pas s'en préoccuper outre mesure, car on peut ne l'ouvrir qu'après l'avoir desserré en coupant d'abord le ligament interosseux qui unit le deuxième au troisième métacarpien et les liens palmaires externes trapézo-métacarpiens.

Une incision en raquette, à queue dorsale, convient à l'index comme au médius. Seulement, il faut songer que l'index, comme le petit doigt, est un chef de file, et, par conséquent, garder en dehors beaucoup de peau, afin d'éviter une surface inodulaire qui pourrait entraîner le médius sur le côté.

Je conseille formellement d'extirper le métacarpien de l'index en manœuvrant comme pour celui du médius. Néanmoins, je vais décrire une manière de faire qu'il est utile de connaître et qui constitue un bon exercice d'amphithéâtre.

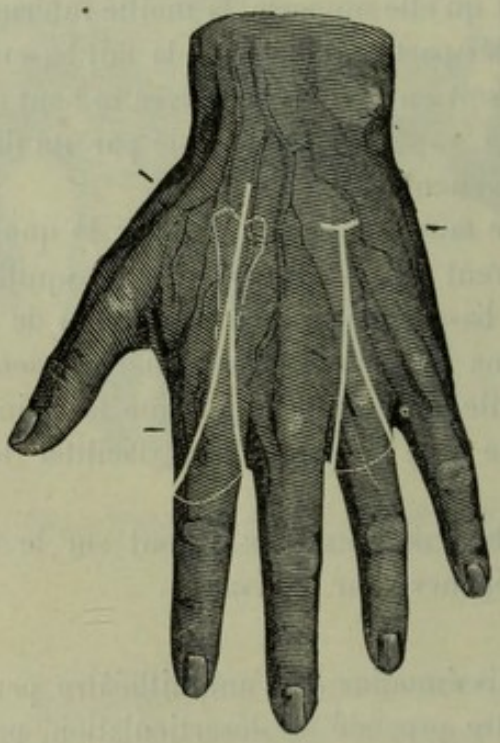

Fig. 173. — Désarticulation de l'index et de son métacarpien : queue de la raquette prolongée au delà de l'interligne; branche externe descendant plus bas que l'interne.
La queue de la raquette peut être coupée en T, comme elle est représentée sur le métacarpien de l'annulaire.

Amputation de l'index avec extirpation rétrograde de son métacarpien.

Après avoir pratiqué l'incision des téguments comme l'indique la figure 173, l'opérateur, placé au bout du membre, fera pour désarticuler, un petit pas à droite en se rapprochant du coude (a).

Il tient de la main gauche l'index malade. Par quelques coups de bistouri donnés du doigt vers le poignet ou inversement, il

dénude d'abord les flancs de l'articulation métacarpo-phalangienne et du métacarpien, le plus haut possible.

L'aide faisant glisser de côté les téguments, découvre facilement et successivement le premier et le deuxième espace interosseux où doivent se passer les faits principaux de la désarticulation. — Je crois bon de commencer par la section, avec la pointe limitée et en deux temps, du ligament interosseux qui unit le deuxième au troisième métacarpien (voy. fig. 171, p. 277). — Cela fait, le bistouri est porté dans l'extrémité supérieure du premier espace interosseux, le manche incliné du côté du pouce pour porter la lame dans le sens contraire. Celle-ci rase le côté de la base du métacarpien de l'index, heurte le trapèze, entre dans l'interligne dirigé vers l'article radio-cubital inférieur, et une fois dans cet interligne, agit dans la profondeur, à la face palmaire : sa pointe coupe les fibres métacarpo-trapéziennes et le tendon du grand palmaire (voy. fig. 157, p. 263). Le bistouri, fortement dégagé, coupe le tendon du premier radial et parcourt avec l'extrême pointe le sinueux interstice dorsal considérablement desserré, surtout si la main gauche cherche à l'entre-bâiller en faisant basculer le métacarpien (b).

C'est le moment pour l'opérateur de revenir au bout du membre, de saisir avec un davier droit ordinaire le corps de l'os pour en extirper peu à peu la base retenue peut-être encore par quelques fibres profondes qui vont devenir accessibles au tranchant. Le métacarpien redressé, la base en l'air, sera tordu et incliné alternativement dans les deux sens, afin de permettre la dénudation parfaite de sa face palmaire et de celle de l'articulation de l'index.

Notes. — (a) Il peut aussi, avec des avantages égaux, redresser la main momentanément pour dénuder et désarticuler le deuxième métacarpien (voy. DÉSARTICULATION DU CINQUIÈME MÉTACARPIEN).

(b) Cet interligne est brisé presque à angles droits. Quand on cherche à y entrer en dehors, la pointe, appliquée au côté de la base métacarpienne qu'elle rase, heurte d'abord le trapèze ; faites-lui faire un quart de tour en dedans : en pénétrant, elle heurtera le trapézoïde ; un nouveau quart de tour l'amènera au fond du V après avoir tranché le tendon du premier radial ; un autre l'en fera sortir ; un dernier la conduira hors de l'articulation, entre les deux métacarpiens (voy. fig. 155, p. 261).

C. — Amputation de quelques doigts voisins, avec extirpation partielle ou totale de leurs métacarpiens.

C'est d'après les préceptes ci-dessus posés relativement à la dénudation et à la désarticulation, qu'il faut enlever ensemble deux ou trois métacarpiens voisins. Je me bornerai donc à indiquer le tracé des incisions.

1° Veut-on enlever ensemble les deux derniers doigts avec leurs métacarpiens?

L'incision commencée sur le tubercule du cinquième métacarpien marche obliquement en bas et en dehors, atteint bientôt la partie posté-

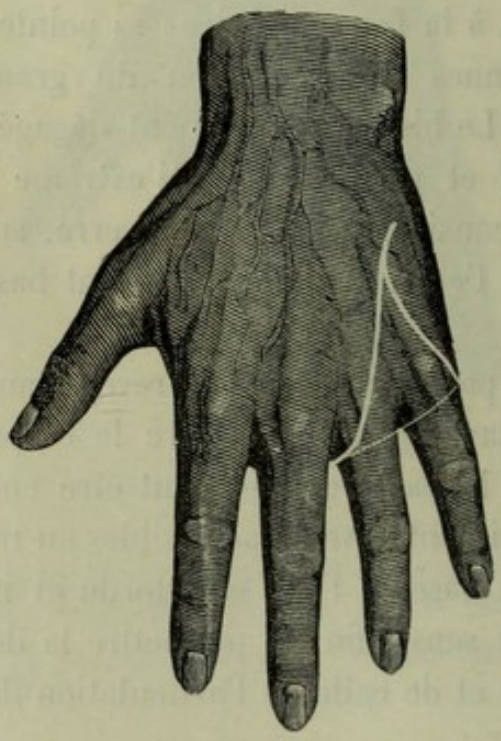

Fig. 174. — Tracé de l'incision pour enlever à la fois les deux derniers doigts et leurs métacarpiens.

rieure du dernier espace interosseux, s'arrondit pour revenir presque en ligne droite en dedans du petit doigt, dans l'extrémité interne du pli digito-palmaire qu'elle suit jusqu'au delà de l'annulaire. Reprise en ce point, elle remonte sur le dos de la racine de l'annulaire, et regagne de là, par le plus court chemin, le sommet de la première courbe qu'elle aborde comme une tangente (fig. 174).

On peut encore tracer l'incision sur le modèle de la figure 175 ci-dessous. Le résultat est fort beau.

2° Est-on obligé d'extirper à la fois les trois derniers métacarpiens?

Deux cas se présentent : la peau palmaire est intacte ou bien elle est détruite.

Dans le premier cas, une incision dorsale parallèle à l'interligne carpo-métacarpien et située à quelques millimètres au-dessous, commence sur la base du cinquième métacarpien et s'arrête en atteignant la base du troisième, au point 0 (fig. 175). Une seconde incision, longue comme la première, part de l'extrémité initiale de celle-ci et longe la face dorsale du métacarpien du petit doigt, jusqu'au point O′. A partir de là, le bistouri se porte brusquement en dedans pour gagner le pli digito-palmaire, le



Fig. 175. — Tracé de l'incision pour enlever à la fois les trois derniers doigts et leurs métacarpiens. Conservation de ous les téguments palmaires.

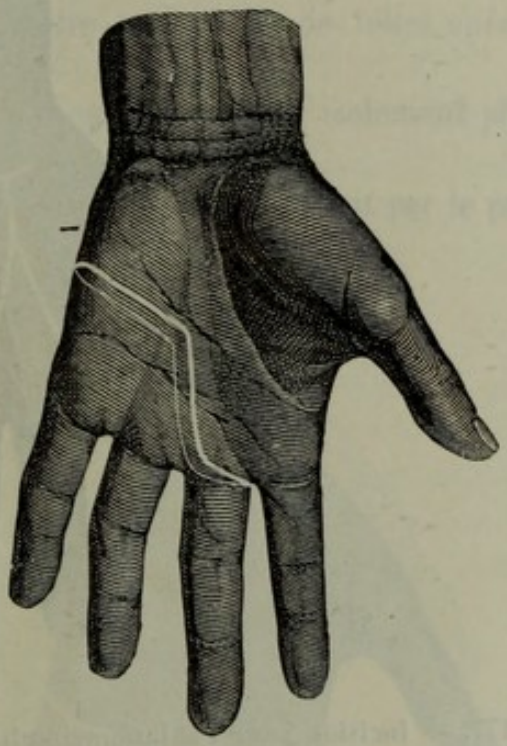

Fig. 176. — Indication du minimum de peau pour exécuter la même opération sur le cadavre. Ce minimum est insuffisant sur le vivant.

suivre jusqu'au delà du médius, remonter en dehors et sur le dos de la racine de ce doigt, et gagner l'extrémité terminale de la première incision, le point O. Un crochet mousse, agissant sur les téguments dorsaux, est indispensable pour faciliter la section des ligaments qui unissent le troisième au deuxième métacarpien. Après l'extirpation des os, le point O′ est uni au point O et le reste des lèvres de la plaie s'affronte bien.

Pour le cas où les téguments palmaires ne seraient pas complètement intacts, je signale le tracé de la figure 176 qui représente le minimum de peau nécessaire ; minimum sur le cadavre, *à fortiori* sur le vivant. Une incision entame perpendiculairement le bord cubital de la main, à un grand travers de doigt au-dessous du tubercule du cinquième métacarpien ; sur le dos de la main et dans la paume, l'incision se prolonge en

dehors et en bas, le long du grand pli palmaire transverse, sinon au-dessous, jusqu'au niveau de l'intervalle des quatrième et troisième métacarpiens. A partir de là, les deux parties dorsale et palmaire descendent longitudinales pour se réunir en dehors du médius, après avoir contourné le derrière et le devant de la racine de ce doigt. La peau incisée devra être libérée, disséquée même dans une certaine étendue, surtout du côté de la paume, afin que les chairs, coupées un peu plus haut, puissent être enveloppées complètement après la désarticulation.

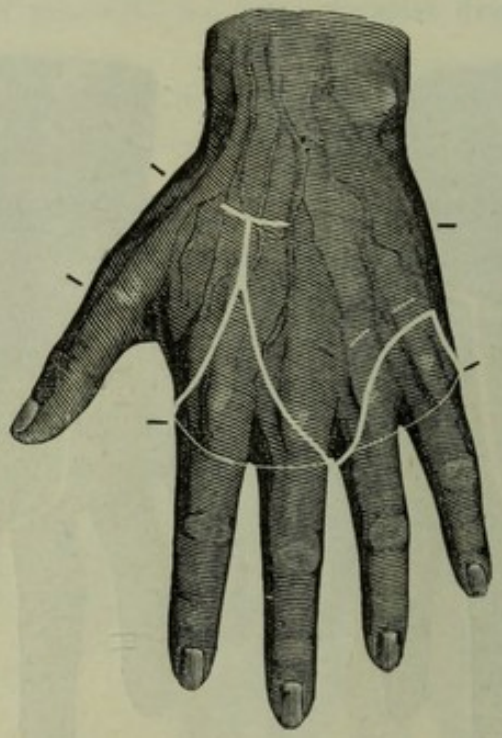

Fig. 177. — Incision pour l'ablation simultanée et totale des 2e et 3e métacarpiens. — Incision pour l'ablation simultanée mais partielle des deux derniers métacarpiens. Deux tirets blancs indiquent le niveau où il convient de scier ces os pour qu'ils soient suffisamment recouverts par le lambeau palmaire.

3° L'ablation totale et simultanée des métacarpiens de l'index et du médius peut se faire à l'aide de l'incision en raquette (fig. 177) dont l'extrémité de la queue, traversée par une incision sous-jacente à l'interligne carpo-métacarpien, prend la forme d'un T, ce qui permet de désarticuler facilement.

L'extirpation partielle des deux mêmes métacarpiens peut être exécutée comme celle des deux derniers (fig. 177), en gardant un lambeau palmaire dont le bord convexe relevé viendrait s'unir à l'incision dorsale, oblique comme le plan de section des deux os.

ARTICLE IV

AMPUTATIONS TRANSVERSALES DE LA MAIN

A. — Amputation totale et simultanée des quatre doigts.

Le hasard des traumatismes peut rendre nécessaires de telles opérations.

Lorsque les commissures sont intactes, on peut enlever isolément plusieurs doigts, même voisins.

L'ablation des quatre doigts ensemble se fait nécessairement par le pro-



Fig. 178. — Amputation totale des quatre doigts, incision dorsale, près du bord libre des commissures.



Fig. 179. — Même opération. Du côté de la paume, l'incision passe dans les plis digito-palmaires.

cédé à deux lambeaux, dorsal et palmaire : celui-ci n'a d'autres limites que le pli digito-palmaire ; celui-là, qui se rétractera énormément, doit être aussi long ; par conséquent il comprendra la peau qui couvre le tiers supérieur des phalanges et celle des commissures dont il n'y a guère que le bord libre de sacrifié.

Quand les incisions sont faites, on dissèque le lambeau dorsal pour le

relever et bien découvrir les articulations métacarpo-phalangiennes. On désarticule chaque doigt successivement en commençant à gauche ; ou bien tous à la fois avec le plein tranchant ou bien encore, on opère comme pour enlever tous les orteils d'une seule pièce, opération qui, plus souvent pratiquée, sera décrite avec détails.

B. — Amputation d'ensemble des quatre doigts avec extirpation partielle ou totale de leurs métacarpiens.

Quand on enlève non seulement tous les doigts, mais que l'on attaque en outre les métacarpiens : ou bien tous ces os doivent être coupés au même niveau en travers, ou bien quelques-uns d'entre eux peuvent

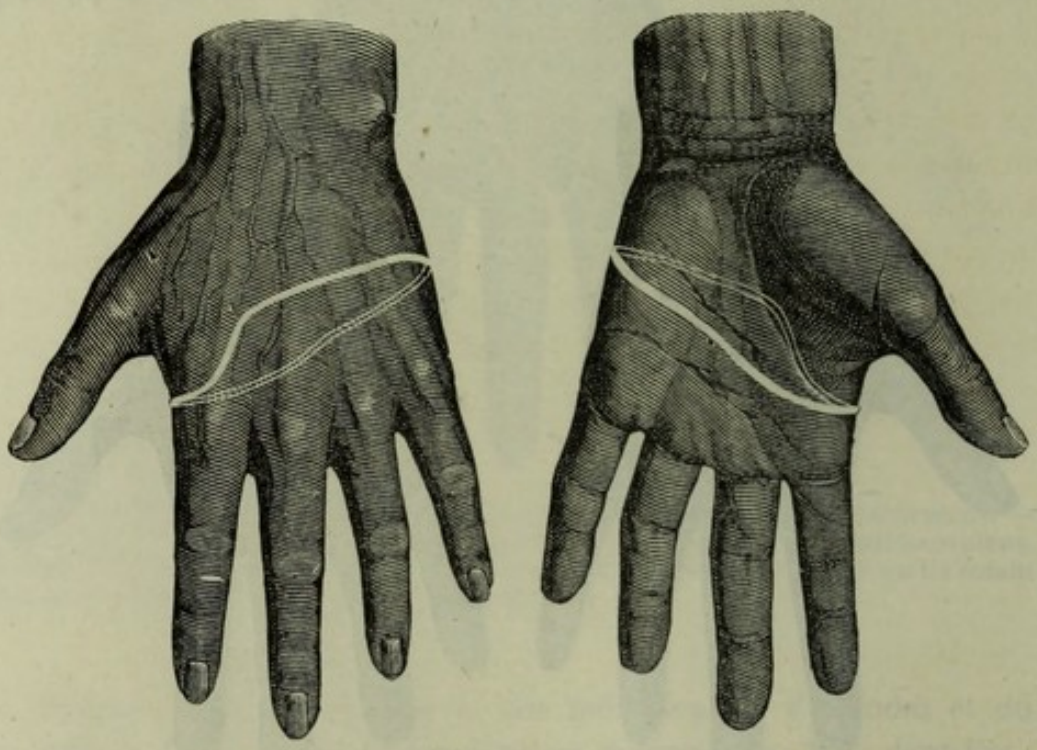

Fig. 180 et 181. — Ablation totale et simultanée des quatre derniers métacarpiens. L'incision est une ellipse peu oblique qui, dans la paume, suit à peu près le grand pli transverse de flexion et donne un large lambeau palmaire, plus long en dehors qu'en dedans. — Sur le dos de la main l'ellipse est irrégulière : on la voit d'abord croiser presque perpendiculairement les trois derniers métacarpiens ; puis s'abaisser vers la tête du second et se recourber de nouveau sur le côté externe du col de cet os pour rejoindre la partie palmaire de l'incision.

être conservés plus longs que les autres, quelquefois même en totalité. Les amputations du métacarpe sont donc ou transversales ou obliques, et obliques tantôt dans un sens, tantôt dans l'autre.

Dans toutes ces amputations, on fait un lambeau palmaire et un lambeau dorsal : chacun d'eux doit être au moins aussi long que la main est

épaisse. Sur le vivant, je crois qu'il serait téméraire d'entreprendre une opération de ce genre sans avoir à sa disposition presque toute la longueur des téguments palmaires (voy. Maisonneuve, *Gaz. des hôp.*, 1842 et 1850; et Michon, *Gaz. hebdom.*, 1864).

On scie les os qu'il faut diviser, en travers ou en biais, suivant les besoins. Une scie à dents fines est utile; on attaque successivement chaque métacarpien après avoir coupé, en bon lieu et avec une lame étroite, les chairs des espaces interosseux et les tendons.

Les figures 180 et 181 indiquent comment il faut, sur le cadavre, inciser la peau pour ne laisser que le pouce, mais elles ne disent pas comment on doit s'y prendre pour désarticuler les quatre métacarpiens à la fois.

Quand l'articulation est découverte par ses extrémités et sa face dorsale, il faut se préoccuper d'abord de l'extrémité qui est à gauche, l'ouvrir et, ce faisant, aller avec la pointe, du côté palmaire, couper le plus possible de fibres ligamenteuses antérieures. Cela permet une légère béance, grâce à laquelle on peut suivre plus facilement l'interligne dorsal et plonger au fond la pointe, afin de couper les fibres antérieures, à mesure que l'on avance.

Si l'on veut procéder autrement, ouvrir l'articulation, du côté dorsal, sur toute sa longueur, dans l'espoir d'y engager ensuite le couteau à plein tranchant, on perd beaucoup de temps à trouver l'interligne très serré et à le parcourir avec la pointe du bistouri. Quand cela est fait, rien d'utile n'est fait, car la jointure reste aussi serrée qu'auparavant. Il faut en venir, en définitive, à attaquer l'articulation par un bout, comme nous l'avons dit et comme l'étude de l'anatomie pouvait le faire supposer.

C. — Désarticulations carpo-métacarpienne et médio-carpienne.

La désarticulation des cinq métacarpiens, ou opération de Troccon[1], serait facile pour un chirurgien exercé aux opérations déjà décrites. Je crois le petit moignon carpien ainsi conservé capable de servir; mais je n'en dirai pas autant de celui qui résulterait de la conservation de la première rangée du carpe. Cette désarticulation médio-carpienne ne serait pourtant pas bien difficile. La tête du grand os, qui fait une saillie dorsale dans la flexion forcée, et se dérobe dans l'extension, de manière à laisser un creux à sa place, serait facilement mise à nu et servirait de point de repère au couteau qui, marchant ensuite en bas, à droite et à gauche, ouvrirait facilement l'articulation médio-carpienne dont la synoviale est très étendue en hauteur sur le dos du poignet.

1. Mémoire lu à l'Institut en 1816, rapporté en 1817, publié en 1826 à Bourg et à Paris.

ARTICLE V

AMPUTATION DE LA MAIN EN TOTALITÉ (DÉSARTICULATION DU POIGNET)

Indications. — Cette opération est assez fréquemment indiquée, spécialement dans les cas de traumatisme et de néoplasme.

Même avec les anciens pansements, sa gravité n'était pas considérable; le cartilage ne s'exfoliait pas souvent, les gaines ne suppuraient pas toujours. Elle pouvait déjà guérir en une ou deux semaines (Pitha), pourvu qu'on eût gardé assez de peau. Dans le cas contraire, il fallait quatre mois et plus pour constituer un mauvais moignon. Boyer l'a dit et je l'ai vu.

Il vaut mieux désarticuler simplement que de scier les apophyses styloïdes (*British med. Journ.*, 1872, I; W. Fergusson). La désarticulation simple l'emporte sur l'amputation de l'avant-bras par de moindres chances de mortalité et de nécrose; par la persistance des mouvements de rotation; par la conservation de l'attache inférieure du long supinateur, puissant muscle fléchisseur de l'avant-bras; enfin, par la longueur et la forme du moignon, facile à utiliser pour l'application d'un appareil prothétique (*British med. Journ*, 1871, I; Jolly).

Données anatomiques. — La première rangée du carpe forme une saillie convexe, oblongue dans le sens transversal, reçue dans une cavité antibrachiale peu profonde, de forme appropriée. L'interligne articulaire est donc arciforme. On compte un ligament interne et un externe, un palmaire très fort (fig. 182) et un dorsal insignifiant. Celui-ci, par sa laxité, permet de fléchir fortement la main et d'amener le condyle en demi-luxation postérieure. C'est en coupant ce ligament tendu sur le condyle carpien ainsi exposé que l'on arrive le plus facilement et le plus sûrement à ouvrir l'articulation.

La synoviale radio-carpienne est, sauf exception assez rare, isolée de la radio-cubitale inférieure (fig. 158, p. 264); de sorte que la désarticulation du poignet n'enflamme pas nécessairement cette petite cavité dont l'intégrité est fort utile à la conservation des mouvements de rotation. On devra donc s'appliquer, en opérant, à respecter le ligament triangulaire radio-cubital.

Les deux apophyses styloïdes sont les piliers de l'arc formé par l'interligne. Celle du radius descend plus bas, de sorte qu'elle se trouve juste au niveau de la partie culminante de l'articulation médio-carpienne. Si donc on incisait en travers sur le dos du poignet non fléchi, juste au ni-

veau de la pointe du radius, le couteau pénétrerait dans l'articulation du grand os et du semilunaire; faute bien souvent commise.

Lorsque l'articulation est dépouillée de toutes parts, le petit couteau droit peut la traverser facilement et à plein tranchant non pas dans le sens antéro-postérieur, à cause de la forme arquée de l'interligne, mais d'un côté à l'autre. Il suffit pour cela d'engager l'étroite lame au-dessous d'une malléole, en choisissant l'externe de préférence, et, pour ne pas heurter le condyle, de se souvenir que la flèche de l'arc est de 10 millimètres environ.

Les *parties molles* qui environnent l'articulation du poignet sont importantes à étudier. Sur la face dorsale, sans parler de vaisseaux et nerfs insignifiants : rien que des tendons, la plupart isolés, et la peau. Du côté palmaire, au contraire : deux artères, deux gros nerfs, des origines musculaires et un énorme paquet de tendons. Le canal ostéo-fibreux qui loge

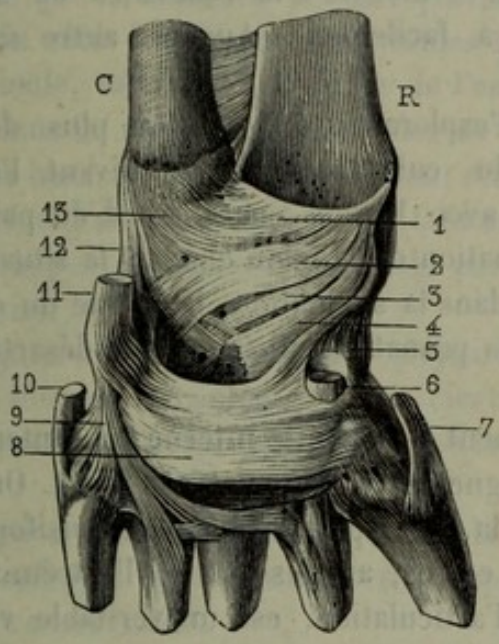

Fig. 182. — Face antérieure du poignet gauche. — C, cubitus; R, radius. — 1, 2, 3, 4, fibres du ligament radio-carpien antérieur; 5, ligament latéral externe; 6, tendon grand palmaire; 7, tendon long abducteur; 8, ligament transverse; 9, expansions du muscle cubital antérieur ou pisi-métacarpiennes; 10, tendon cubital postérieur; 11, tendon cubital antérieur; 12, ligament latéral interne; 13, ligament cubito-carpien antérieur.

et contient ces derniers, est formé par les deux rangées carpiennes, appareillées en forme de croissant dont les cornes ou saillies sont reliées d'un côté à l'autre par un large pont fibreux, le ligament transverse du carpe (fig. 182). La paroi antérieure de ce canal radio-carpien, osseuse sur les côtés, fibreuse au milieu, est adhérente aux téguments. Cette adhérence rend difficile et périlleuse la dissection de la peau.

Les téguments de la face antérieure du poignet, fort minces sur l'avant-bras, au niveau des plis de flexion, deviennent, plus bas, épais et mate-

lassés ; ils se rétractent assez peu. Ceux du dos du poignet, minces, maigres et mobiles, *se rétractent énormément*, surtout ceux qui recouvrent le radius et son apophyse styloïde. Ainsi donc, la malléole radiale, par son volume, sa longueur et sa mobilité dans les mouvements de rotation, par la rétractilité considérable de ses téguments, est la partie du squelette qu'il est à la fois le plus important et le plus difficile de bien recouvrir. Il faut, dans tous les procédés, garder 3 centimètres, deux doigts de peau, sur le bord radial du poignet ; il n'est permis de rester en deçà que dans les cas rares où le traumatisme, en coupant les téguments, a déjà permis à la rétractilité de se satisfaire.

Exploration, recherche de l'interligne. — Après avoir étudié le poignet le scalpel à la main, apprenons à l'explorer à travers la peau saine ou malade et à déterminer ainsi les repères de l'interligne articulaire, c'est-à-dire les apophyses styloïdes. Rien n'est plus facile en l'absence de gonflement. Mettez le bout du doigt dans la tabatière anatomique, tournez l'ongle vers le radius et montez à la rencontre de son extrémité : votre ongle la reconnaîtra facilement. Aucune autre saillie ne peut vous tromper.

Du côté interne, l'exploration est un peu plus délicate. On arrive à sentir l'extrémité du cubitus, soit en suivant l'os de haut en bas, soit en remontant avec l'ongle sur le bord du poignet. Mais il est bon de savoir que la situation de la main change la situation relative de cette apophyse styloïde : dans la supination, la pointe du cubitus est en arrière et en dehors ; dans la pronation (attitude de la désarticulation), elle est en dedans et en avant.

On trouve facilement l'extrémité interne de l'interligne, en palpant le bord interne du poignet entre le pouce et l'index. On perçoit ainsi que la partie de beaucoup la plus épaisse répond au pisiforme et au pyramidal, et qu'au-dessus de ces os, au-dessous de l'extrémité du cubitus, justement au niveau de l'articulation, est un véritable vide capable de loger les extrémités des doigts explorateurs.

La ligne droite qui unit les deux points marqués comme correspondant aux apophyses styloïdes, doit être oblique et montrer que celle du radius descend à 6 ou 8 millimètres plus bas que celle du cubitus.

Le gonflement n'entrave jamais que l'exploration superficielle du poignet ; une fois les incisions tégumentaires accomplies, le doigt, au fond de la plaie, reconnaît facilement les particularités du squelette de la région.

Pour les cas tout à fait exceptionnels dans lesquels le poignet et la main auraient perdu toute forme normale, comment pourrait-on déterminer la situation de l'interligne afin de bien placer les incisions ? Par la mensuration du membre sain et le report sur le membre malade, en mesurant soit à partir du coude, soit à partir du bout des doigts.

Jusqu'à présent je n'ai rien dit des plis de flexion considérés comme

repères. Un seul est important non pas pour déterminer un interligne quelconque, car il se déplace énormément suivant l'attitude de la main, mais pour servir de point de départ à l'appréciation de la longueur à donner à un lambeau palmaire. Ce pli, le premier que produise la flexion, devient très visible et seul bien visible lorsque la main est fléchie seulement de quelques degrés ; il établit la limite entre les téguments fins de l'avant-bras et ceux plus épais des éminences thénar et hypothénar. Il correspond au pisiforme.

Usages du moignon, choix des procédés. — Le moignon qui résulte de la désarticulation du poignet doit être capable de supporter une main artificielle plus ou moins parfaite et de lui communiquer les mouvements de *rotation*, sans lesquels la difformité ne serait que très imparfaitement masquée. Sans parler des points d'attache supérieurs, disons que l'appareil prothétique sera fixé au moyen d'un *bracelet* ou gaine de cuir embrassant étroitement les extrémités des os de l'avant-bras.

Il est donc désirable que la cicatrice ne soit périphérique sur aucun point, moins encore du côté des apophyses styloïdes que partout ailleurs.

Une cicatrice terminale, telle qu'elle résulte de l'emploi de la *méthode circulaire*, se cache dans la cavité articulaire des os de l'avant-bras, cavité oblongue dont les bords et les extrémités sont recouverts par des téguments naturels. Le moignon peut soulever un fardeau sur le côté radial, il peut appuyer et frapper par le côté cubital, par ses deux faces et même par son extrémité.

Mais l'état des téguments ne permet pas toujours de réaliser un tel moignon et l'on doit souvent se contenter d'une cicatrice rejetée plus ou moins vers la face dorsale de l'avant-bras, telle que la donne l'amputation à *lambeau antérieur*.

Pourvu que le moignon n'ait pas de cicatrice sur la face antérieure, ni sur les apophyses styloïdes, il peut manœuvrer un appareil avec adresse et déployer une force considérable.

Dans certains cas de nécessité, on peut être amené à placer la cicatrice n'importe où, en prenant des lambeaux où il y a de la peau ; mais on s'expose ainsi à ne faire qu'un moignon de riche et pas toujours un bon.

Nous décrirons pour l'amputation du poignet, trois manières excellentes : l'incision circulaire, simple et facile ; l'elliptique (lambeau antérieur), plus élégante dans son exécution et dans son résultat mais aussi plus difficile à exécuter ; enfin le lambeau palmaire ou antérieur proprement dit.

Désarticulation du poignet par la méthode circulaire à manchette.

Couper la peau à $0^m,03$ au-dessous de l'articulation (a); — la disséquer et la faire rétracter sur les côtés et en arrière pour exposer l'articulation; — ouvrir l'articulation; — enfin, contourner les cornes du croissant carpien pour détacher les téguments palmaires; — tels sont les quatre temps de l'opération.

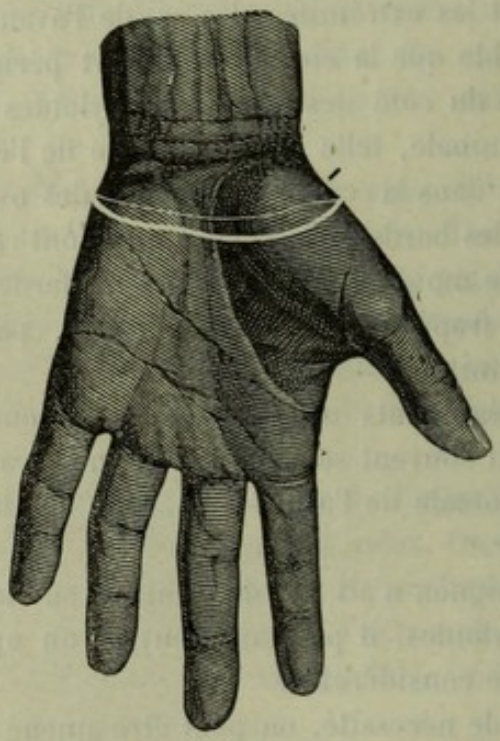

Fig. 183. — Incision circulaire pour la désarticulation du poignet; elle passe en dedans sur l'articulation unci-métacarpienne, mais en dehors, à un centimètre au-dessous de l'articulation trapézo-métacarpienne indiquée par un tiret.

Un aide tient l'avant-bras horizontalement et se dispose à rétracter la peau des côtés et du dos quand elle sera disséquée. Il peut à la rigueur se charger en même temps de comprimer les artères radiale et cubitale; mais, en raison des mouvements de rotation que l'opérateur va imposer à la main, il vaut mieux faire agir un appareil ou un autre assistant sur l'artère brachiale (b).

1° Placez-vous au bout et un peu sur le côté du membre de manière à tenir de votre main gauche la main malade. Tordez cette

main vers votre droite; appliquez le couteau à lame étroite et longue (fig. 165, p. 272), *par-dessus* le poignet, sur le tracé de l'incision; coupez par de légers mouvements d'archet jusque sous le tissu cellulaire, de manière à bien mobiliser la peau. Détordez la main progressivement, pour amener sous le couteau la face du poignet primitivement tournée vers le sol, et terminez ainsi, doucement, sous vos yeux, sans retirer le couteau de la plaie, une incision circulaire complète qui intéresse la peau et toute l'épaisseur du tissu cellulaire.

2° Confiez la main malade à un assistant. — Du bout des doigts, pincez le bord dorsal de la manchette et pour la relever en arrière et *sur les côtés*, détachez-la soigneusement avec la pointe du couteau insinuée à plat. N'arrêtez cette dissection qu'après vous être assuré que, la main étant fortement fléchie par vous, le tégument rétracté par l'aide découvre les pointes styloïdiennes et tout l'interligne dorsal, c'est-à-dire que l'articulation est exposée, abordable (c).

3° Mettez la main malade dans la *flexion forcée* et, au-dessous de votre index gauche placé sur l'apophyse styloïde gauche qu'il sent et qu'il décoiffe en remontant, attaquez avec la pointe basse et secouée le ligament latéral gauche de l'articulation (fig. 190, p. 298). Sans désemparer, mais en secouant toujours le couteau, abaissez le manche et par suite le tranchant pour couper à pic, sur le condyle carpien à demi luxé par la flexion, les tendons dorsaux, le ligament dorsal, et en dernier lieu le ligament latéral droit (d). Alors l'articulation, béante sous l'action de la main gauche, laisse voir au fond les fortes fibres radio-carpiennes antérieures. Attaquez-les avec la pointe notamment au droit du semi-lunaire en manœuvrant, comme si vous vouliez engaîner le couteau dans le canal séreux carpien, entre les tendons et les os.

Reste à séparer les parties latérales antérieures de la manchette des saillies osseuses (pisiforme et crochu, scaphoïde et trapèze).

4° Tenez toujours la main pendante, *fortement fléchie*, pose indispensable. Tordez-la d'abord à gauche pour voir à droite, y porter la pointe haute (fig. 191, p. 299) et abaisser successivement plusieurs incisions dans la même voie, entre les chairs et les saillies osseuses qu'il faut serrer de près. Bientôt, grâce à la torsion que vous exagérez à mesure, le couteau aura contourné les os et tombera dans le canal carpien où vous entrerez à fond en détruisant large-

ment tout ce qui peut encore enchaîner les parties molles de ce côté.

Maintenez la main pendante fortement fléchie; tordez à droite pour voir à gauche et avec plusieurs traits de la pointe basse agissant cette fois de bas en haut, mais toujours s'insinuant peu à peu, entre les téguments et les saillies osseuses, contournez celles-ci jusqu'à ce que vous tombiez de nouveau dans le canal carpien (fig. 192, p. 300).

Aucune fibre du ligament antérieur ne doit subsister. La main ne tient plus que par le paquet tendineux. Sans tirer dessus, divisez-le avec le plein tranchant, à ras de la section cutanée palmaire.

Liez les artères : la cubitale est au côté externe du nerf homonyme, devant le cubitus; la radiale est devant l'apophyse styloïde du radius.

La peau dorsale s'étant rétractée énormément, l'opération semble avoir été faite par la méthode elliptique. Réunissez la manchette en fente transversale.

Notes. — (a) L'incision passera donc plus bas en dehors qu'en dedans, en raison de la différence de niveau des apophyses styloïdes. En dedans, il suffit d'inciser immédiatement au-dessus du tubercule du cinquième métacarpien, mais, en dehors, il faut passer sur le premier métacarpien, à plusieurs millimètres, un centimètre même, au-dessous de son articulation trapézienne.

(b) Pour rétracter aisément, il faut que l'aide appuie le coude du malade sur son propre corps, ou bien qu'il tienne l'avant-bras étendu sur le bras, afin que celui-ci fournisse un point d'appui.

(c) J'ai définitivement renoncé à faire disséquer la manchette tout autour du poignet pour traverser ensuite l'articulation à plein tranchant de dehors en dedans, le couteau suivant l'interligne arqué, comme une scie à découper.

La dissection de la partie antérieure de la manchette est longue et très difficile sur la plupart des sujets. Le résultat est un tégument mince, aminci encore ou entaillé par le couteau, quelquefois même perforé. Les vaisseaux, la graisse, le tissu cellulaire et fibreux, les racines musculaires ne sont pas conservés pour nourrir et matelasser la partie la plus précieuse de la manchette.

Cependant, je dois avouer que la dissection de la manchette conserve la faveur des chirurgiens peu exercés et de ceux qu'effraie encore la présence d'un peu de tissu fibreux à la face profonde d'un lambeau. Par conséquent, je dois et je veux reproduire ici mon texte de la précédente édition relatif à la dissection de la manchette et à la traversée de l'articulation.

1° L'incision circulaire est faite : 2° Confiez la main malade à un assistant. — Du bout des doigts, pincez le bord de la manchette et décollez-le soigneusement avec la pointe du couteau insinuée à plat, d'abord dans une faible étendue, mais sur toute la périphérie du membre que vous faites tourner et retourner pour être à l'aise. — Retroussez la manchette et continuez à la disséquer avec de grandes précautions du côté des saillies osseuses de la paume, jusqu'à ce que les sommets des apophyses styloïdes soient découverts.

3° Relevée suffisamment, la manchette est confiée à l'aide qui la fixe et la rétracte — Vous reprenez vous-même la main malade placée de champ en position moyenne,

le radius en dessus; vous cherchez du doigt la pointe du radius, et, au-dessous, vous engagez le plein du tranchant qui obéissant à la courbure de l'interligne rendu béant par la traction de votre gauche, tranche en sciant et marchant vers le bord cubital tourné vers le sol, tous les tendons et tous les ligaments.

(d) Cette flexion forcée qui met le métacarpe à angle droit sur l'avant-bras, luxe à demi le condyle carpien en arrière, tend et expose les tendons et le ligament dorsal. On doit diriger le tranchant comme pour fendre la main et la dédoubler dans le sens de l'épaisseur. Si la main fortement fléchie est pendante comme il convient, le couteau coupe à pic sur le condyle articulaire. Cette attitude de la main malade, cette position du couteau, rendent impossible une erreur d'interligne, pourvu que l'on attaque sur le côté à ras de l'apophyse styloïde gauche. Autrement, sur le dos du poignet on pourrait confondre la saillie de la tête du grand os avec celle de la première rangée.

D'autre part, comme l'ouverture de l'articulation doit se faire progressivement de gauche à droite, l'opérateur voit le condyle carpien paraître dans la plaie et dirige le couteau suivant l'arc, de manière à rester sur le condyle sans monter sur l'apophyse styloïde droite au-dessous de laquelle il faut terminer.

Désarticulation du poignet par la méthode elliptique.

L'incision elliptique appliquée au poignet ne donne de bons résultats que si elle est dirigée de manière à réserver les téguments palmaires, c'est-à-dire à faire un *lambeau antérieur*.

La forme aplatie et irrégulière du poignet, l'inégale rétractilité des différents points de sa gaîne tégumentaire font prévoir tout de suite les difficultés que nous allons rencontrer pour que, l'opération terminée, les parties molles s'adaptent facilement, sans excès ni défaut.

Le point culminant de l'ellipse sera placé derrière le poignet, en dedans du milieu, au droit de l'articulation radio-cubitale, à $0^m,01$ au-dessous de l'interligne (a, p, 301). Le point infime situé dans la paume, sur le prolongement de l'axe de l'avant-bras ordinairement marqué par un sillon cutané longitudinal dirigé vers le médius, sera placé à $0^m,05$ (trois doigts) au-dessous du précédent, situé lui-même au niveau de la pointe du radius tangible. Le lambeau ainsi taillé paraît même trop long; pour faire beau, sur le cadavre, je ne lui donnerais que deux doigts au lieu de trois.

Si l'on se bornait à faire l'incision elliptique pure, en réunissant ces deux points culminant et infime, à peu près par le plus court chemin, on découvrirait beaucoup trop les apophyses styloïdes, surtout celle du radius. Le lambeau trop large envelopperait, il est vrai, cette apophyse; mais la cicatrice se trouverait rejetée en dehors,

sur la partie la plus exposée de l'extrémité du radius. Le résultat serait laid et mauvais.

Il ne faut pas unir les extrémités de l'ellipse par le plus court chemin, il faut : faire en arrière une incision très concave, ogivale ; couper en travers les bords du poignet, au voisinage des articula-

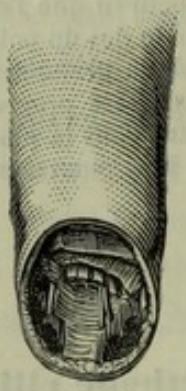

Fig. 184. — Désarticulation du poignet. Méthode elliptique à lambeau antérieur. Moignon béant.

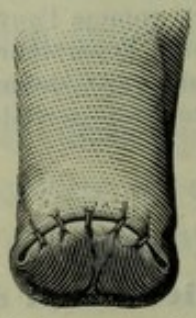

Fig. 185. — Moignon fermé de désarticulation du poignet par la méthode elliptique à lambeau antérieur.

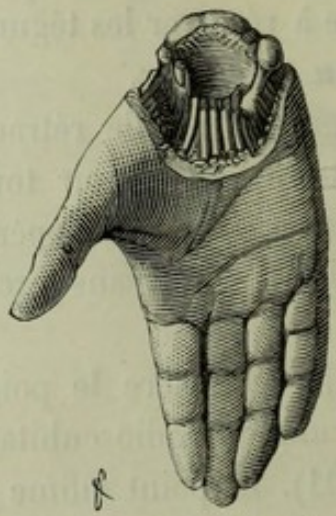

Fig. 186. — Main droite désarticulée par la méthode elliptique. — Forme de la partie antérieure de l'incision. On voit les saillies osseuses dénudées, les muscles entamés et le canal carpien évidé.

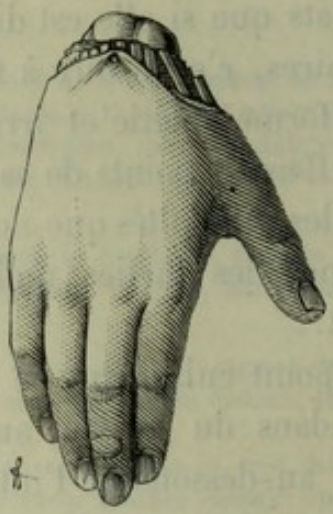

Fig. 187. — Même main après la même opération. — Forme de la partie dorsale de l'incision, maintenue par un clou, pour en montrer le point culminant, près du semi-lunaire, et le point déclive, en dehors.

tions carpo-métacarpiennes ; et, dans la paume enfin, tracer un lambeau très convexe, pas plus large que l'extrémité de l'avant-bras.

Précisions. Où faut-il passer sur les côtés du poignet, en dedans et en dehors ?

En dedans, juste au-dessous du pisiforme, entre cet os et le tubercule du cinquième métacarpien ; en dehors, sur l'articulation

trapézo-métacarpienne et même *plus bas*, sur le métacarpien, si l'on néglige de faire rétracter la peau.

Donc, il faut explorer avec soin le poignet, les apophyses styloïdes, les extrémités des métacarpiens et la masse épaisse que forment ensemble le pyramidal et le pisiforme.

Opération. — L'hémostase étant assurée par la compression digitale ou mécanique de l'artère humérale, ou simplement confiée à l'aide qui va tenir l'avant-bras, placez-vous au bout du membre et tenez vous-même la main malade en supination, le



Fig. 188. — Manière d'étaler, de la main gauche, la paume droite, pour y tracer le lambeau antérieur de l'incision elliptique.



Fig. 189. — Manière d'étaler, de la main gauche, la paume gauche, pour y tracer le lambeau antérieur de l'incision elliptique.

pouce écarté des doigts, la *paume étalée* sous vos yeux par les doigts de votre main gauche (fig. 188 et 189).

1° Attaquez à *plein tranchant* le bord gauche du poignet, en bon lieu, et, tirant le couteau, tracez le lambeau avec la pointe sans trop craindre d'entamer les parties sous-jacentes. Descendez d'abord suivant le prolongement du bord gauche de l'avant-bras; puis, arrondissant, allez passer au point infime marqué d'avance, pour remonter ensuite sur le prolongement supposé du bord droit de l'avant-bras, et vous jeter finalement sur le bord droit du poignet au point marqué. Repassez la pointe dans l'incision, pour donner

quelque liberté aux contours de votre lambeau et creuser votre incision, si vous êtes sûr de l'aide qui fait l'hémostase.

Tournez alors la main malade en pronation et, voyant sur les bords du poignet les deux extrémités de l'incision, unissez-les de gauche à droite en remontant au point culminant et songeant toujours à garder beaucoup de peau pour couvrir l'extrémité du radius.

Cela fait, l'aide rétracte fortement, spécialement *sur les côtés;* vous l'aidez singulièrement en donnant quelques coups de pointe sur les adhérences des téguments, en dedans et en dehors. Bientôt les apophyses styloïdes sont découvertes : touchez-les du doigt pour vous assurer que l'articulation est abordable (b).

2° Mettez la main malade dans la flexion forcée, et, au-dessous

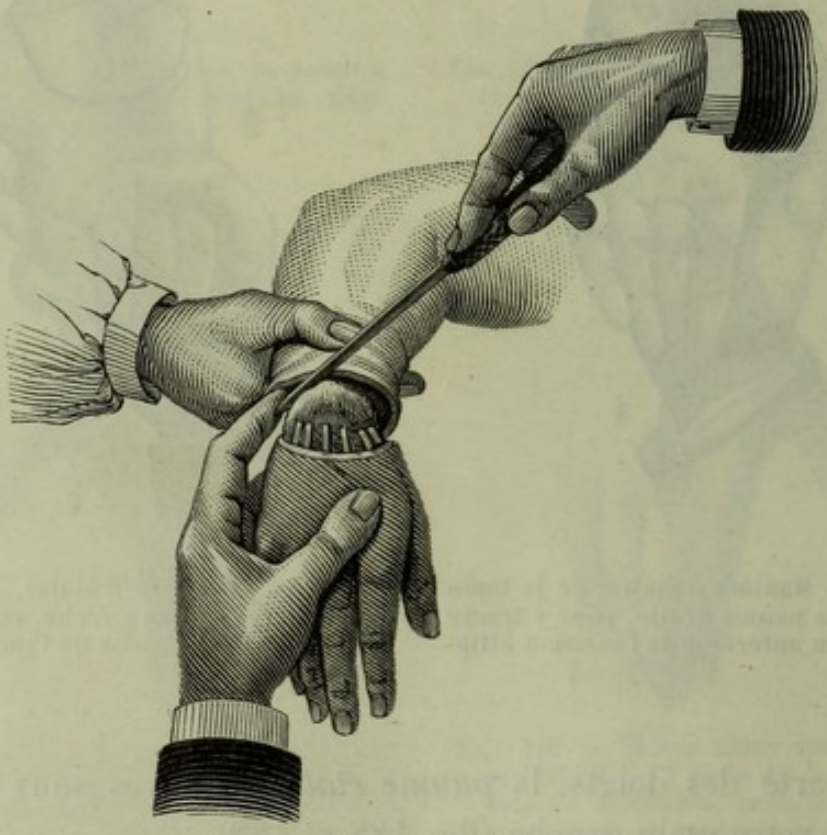

Fig. 190. — Attaque des ligaments latéral gauche, dorsal, etc., pour désarticuler le poignet. — La main est fortement fléchie par la gauche de l'opérateur dont l'index sent et décoiffe le repère styloïdien gauche.

de votre index gauche placé sur la malléole gauche qu'il sent et qu'il décoiffe en remontant, attaquez avec la pointe basse et secouée le ligament latéral gauche de l'articulation (fig. 190) ; sans désemparer abaissez le manche et par suite le tranchant pour couper, toujours en secouant, sur le condyle carpien à demi luxé par la

flexion, les tendons dorsaux, le ligament dorsal et, en dernier lieu, le ligament latéral droit (c).

Alors, l'articulation s'ouvre sous l'action de la main gauche et laisse voir les fortes fibres radio-carpiennes antérieures.

Attaquez avec la pointe leurs insertions inférieures particulièrement au droit du semi-lunaire, en manœuvrant comme si vous vouliez engaîner le couteau dans le canal séreux carpien entre les tendons et les os.

3° Occupez-vous maintenant de séparer les téguments palmaires

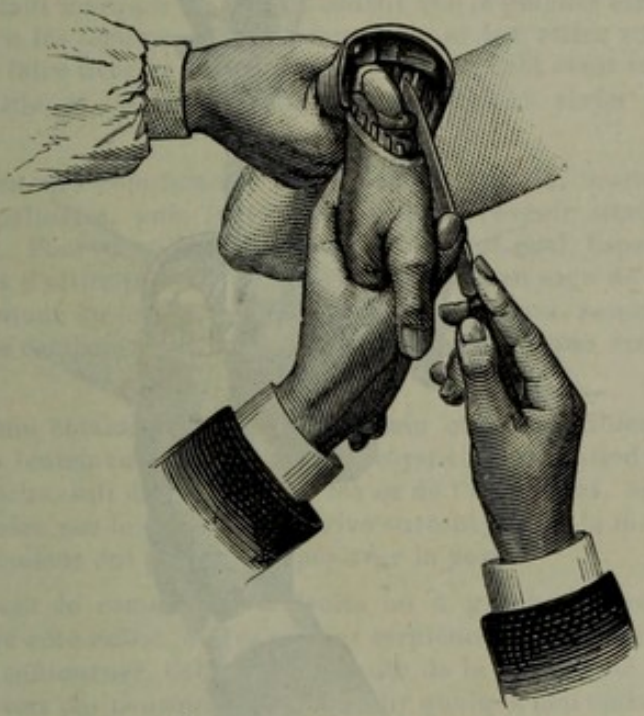

Fig. 191. — Désarticulation du poignet. — La gauche de l'opérateur tord à gauche la main malade, étalée par l'écartement du pouce, parfaitement fléchie, pendante, mais remontée plutôt qu'abaissée pour la séparation de la partie droite du lambeau antérieur, le contournement des saillies osseuses correspondantes, l'ouverture du canal carpien et la mise à nu des tendons fléchisseurs. Le couteau est parallèle aux métacarpiens.

des saillies osseuses sous-jacentes (pisiforme et crochu, scaphoïde et trapèze).

Pour le faire vite et bien, tenez toujours la main pendante et verticale, *fortement fléchie*, pose indispensable. Tordez-la d'abord à gauche pour voir le côté droit de l'incision palmaire, y porter le tranchant, la pointe haute, et abaisser successivement dans la même voie, plusieurs incisions qui détacheront les chairs en rasant les os qu'il faut serrer de près avec le couteau tenu parallèle aux métacarpiens (fig. 191). Bientôt, grâce à la torsion que vous exagérez

à mesure ; le tranchant aura contourné les os et tombera dans le canal carpien où vous entrerez à fond en détruisant largement tout ce qui peut encore retenir les parties molles de ce côté.

Maintenez la main pendante toujours fortement fléchie ; tordez-la à droite pour voir le côté gauche de l'incision et, avec plusieurs

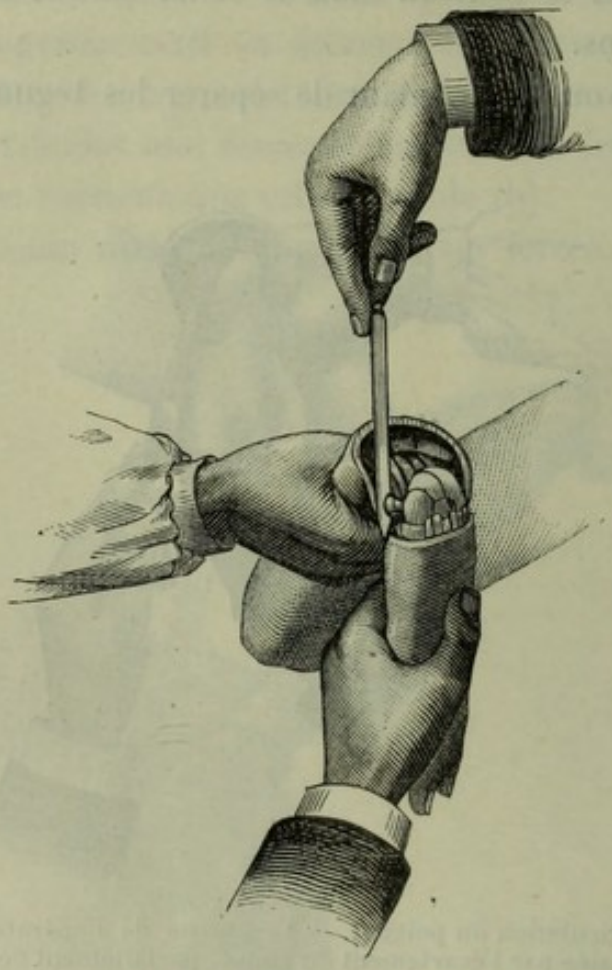

Fig. 192. — Désarticulation du poignet. — La gauche de l'opérateur tord à droite la main malade, complètement fléchie et pendante, mais soutenue en l'air et non tirée, pour la séparation de la partie gauche du lambeau antérieur, le contournement des saillies osseuses correspondantes, l'ouverture du canal carpien et le dégagement des tendons fléchisseurs. Le couteau est parallèle aux métacarpiens ; il a déjà doublé le pisiforme ; sa pointe avançant davantage doublera bientôt l'apophyse unciforme à son tour.

traits de la pointe basse agissant cette fois de bas en haut (fig, 192), mais toujours s'insinuant peu à peu, entre les chairs et les saillies osseuses, contournez celles-ci jusqu'à ce que vous entriez de nouveau dans le canal carpien (d).

S'il reste en ce moment, par négligence, quelques fibres du ligament antérieur, achevez-en la section et la main ne tiendra plus que par le paquet des tendons fléchisseurs.

Attaquez ceux-ci avec le plein du tranchant, sans tirer dessus; coupez-les en sciant, à 3 centimètres au-dessous du radius. A mesure qu'ils sont divisés, les tendons rentrent dans leur gaine, et bientôt, la main malade étant relevée, le couteau sort en finissant de détacher le lambeau sous l'œil de l'opérateur (e).

Cherchez les artères radiale et cubitale pour en faire la ligature. S'il existe dans la cavité du moignon quelque partie ligamenteuse flottante, réséquez-la; réséquez de même par précaution les troncs des nerfs cubital et médian.

Notes. — (a) Il faut marquer ce point pendant que le poignet est dans l'extension, car la flexion déplace les téguments de l'avant-bras et les attire sur la main. Je ne recommande pas de faire tirer la peau avant de l'inciser, cela étant ordinairement sans résultat sur le malade, et les effets de la traction devant varier beaucoup suivant l'habileté de l'aide.

(b) Quelques opérateurs commencent par l'incision dorsale, tournent la main pour tracer le lambeau palmaire, puis la retournent pour revenir attaquer l'articulation comme je l'indique. Pourvu qu'on fasse bien, cela m'est égal. Cependant, je n'aime pas les changements d'attitude inutiles et je crois qu'il est sage de s'occuper d'abord du principal, du contour du lambeau et de ses dimensions qui, reconnues trop petites, peuvent encore être compensées quand l'incision dorsale n'a pas été faite en premier temps.

(c) Le couteau, tenu comme pour fendre la main et la dédoubler dans le sens de l'épaisseur, marche lentement pour que l'œil voyant l'articulation s'ouvrir, guide le tranchant et l'empêche, soit de monter sur les os de l'avant-bras, soit, ce qui est plus fréquent, de descendre sur le carpe; ceci arrive surtout quand la main n'est pas fortement fléchie. Les tendons ont pu être coupés avec la peau.

(d) Il est indifférent de commencer à droite ou à gauche. Je conseillerais plutôt d'attaquer d'abord le côté radial, où les saillies carpiennes du scaphoïde et du trapèze sont plus faciles à contourner. Cela donne ensuite de la commodité pour circonscrire le pisiforme. Je ne vois pas pourquoi un opérateur quelque peu embarrassé n'armerait pas un de ses aides d'une érigne pour écarter les chairs pendant que le couteau cherche à contourner les saillies osseuses.

En fait, le pisiforme seul est difficile à contourner pour deux raisons : mobilité, proéminence. Quelques-uns se trouvent bien de le maintenir et de le sentir du bout de leur index gauche resté devant le poignet, pendant le travail du couteau. C'est un petit malheur (quand on n'est pas devant les juges) de laisser provisoirement le pisiforme. Le laisser définitivement est même un procédé!

Le contournement de cet os est facile et sûr, mais aux conditions indiquées plus haut : la main opérée doit être *pendante*, *fortement fléchie* et *tordue*, mais non tirée par la gauche de l'opérateur qui s'efforcera, pour ainsi dire, d'extraire, de faire surgir les cornes du croissant carpien hors des parties molles, afin que le couteau, toujours *parallèle aux métacarpiens*, puisse s'insinuer *en long*, jamais en travers, jusque dans le canal carpien.

Il est bon de dire qu'après avoir franchi le pisiforme, la pointe du couteau pour entrer dans le canal carpien, sans heurter l'apophyse du crochu, doit se porter plus profondément, vers l'axe de la main.

(e) Si, après avoir dégagé les tendons du canal radio-carpien en coupant les deux bouts du pont fibreux appelé *ligament transverse*, on saisit du bout des doigts l'extrémité du lambeau palmaire pour le décoller des tendons par arrachement, on réussit très facilement et ceux-ci se présentent seuls au couteau qui les divise purement et simplement en travers.

Désarticulation du poignet à lambeau antérieur.

Elle ne diffère de la précédente qu'en ce que l'incision dorsale se rencontre à angle presque droit avec les extrémités des branches de l'U qui circonscrit le lambeau. J'ai conseillé de commencer la section des téguments par la face palmaire, pour ne tourner qu'une fois l'avant-bras sur lequel se fait souvent la compression des artères, et aussi pour être plus sûr de bien limiter le lambeau. Comme plusieurs opérateurs commencent par l'incision dorsale, je consens volontiers à indiquer leur manière de faire à propos de la désarticulation à lambeau antérieur. Mais je ne puis accepter leurs points de repère, ne voulant à aucun prix dépouiller les apophyses styloïdes, et ne tenant pas le moins du monde à faire un lambeau trop large quoique pédiculé comme un battoir.

Explorez, d'une part, l'articulation trapézo-métacarpienne, la saillie des tendons qui limitent en dehors la tabatière anatomique, et, d'autre part, la masse osseuse du pyramidal et du pisiforme placés celui-ci devant celui-là.

Opération. — Après avoir tout disposé, tournez la main malade en pronation et recevez-la dans la paume de votre gauche. Entre le pouce et l'index placés sur les points de repère, tenez les bords du poignet et faites à la peau une incision dorsale un peu plus oblique que l'interligne, se terminant : bas en dehors dans la partie inférieure de la tabatière, immédiatement au-dessus du métacarpien du pouce ; moins bas en dedans sur l'articulation pisi-pyramidale, à un doigt de l'extrémité du cubitus. Cette incision coupe obliquement juste la demi-circonférence du poignet ; il faut se garder, surtout en dehors, de la faire empiéter sur la paume ni même sur la peau que soulèvent les tendons réunis du long abducteur et du court extenseur du pouce.

Le lambeau doit avoir une longueur moyenne de deux doigts au-dessous du niveau de l'incision dorsale, un peu plus en dehors, un peu moins en dedans. Les branches du large U qui le circonscrit doivent, sur la paume étalée, se diriger d'abord en ligne droite : l'interne vers la commissure du petit doigt et de l'annulaire, l'externe vers celle de l'index et du médius.

Pour le tailler, tournez la main en supination, étalez-en bien la paume et mettez la pointe dans l'extrémité gauche de la plaie dorsale. De là faites descendre une incision d'abord longitudinale qui s'incline peu à peu à droite, s'arrondisse et redevienne longitudinale pour rejoindre l'extrémité droite de la section dorsale.



Fig. 193. — Désarticulation du poignet, à lambeau antérieur.



Fig. 194. — Même opération, incision dorsale légèrement oblique et concave.

Deux partis sont à prendre en ce moment : ou bien disséquer le lambeau, avec ou sans les parties cutanées; ou bien remettre la main en pronation et flexion forcée, faire rétracter la peau, découvrir et ouvrir l'articulation pour contourner ensuite les saillies carpiennes, comme je l'ai indiqué plus haut. C'est ce dernier parti qu'il faut adopter si l'on n'est pas trop maladroit de sa main gauche pour manœuvrer convenablement la main malade.

Autres procédés.

La nécessité peut forcer l'opérateur à modifier les procédés qui viennent d'être décrits ou bien à en employer d'autres. Par exemple, la partie dorsale de l'incision elliptique peut, en sa partie moyenne, remonter jusqu'au-dessus de l'articulation. Pourvu qu'on garde, sur les côtés, la

peau nécessaire, et en avant un lambeau assez long, le résultat est passable.

Bien d'autres manières d'opérer ont été proposées, notamment : l'ampu-

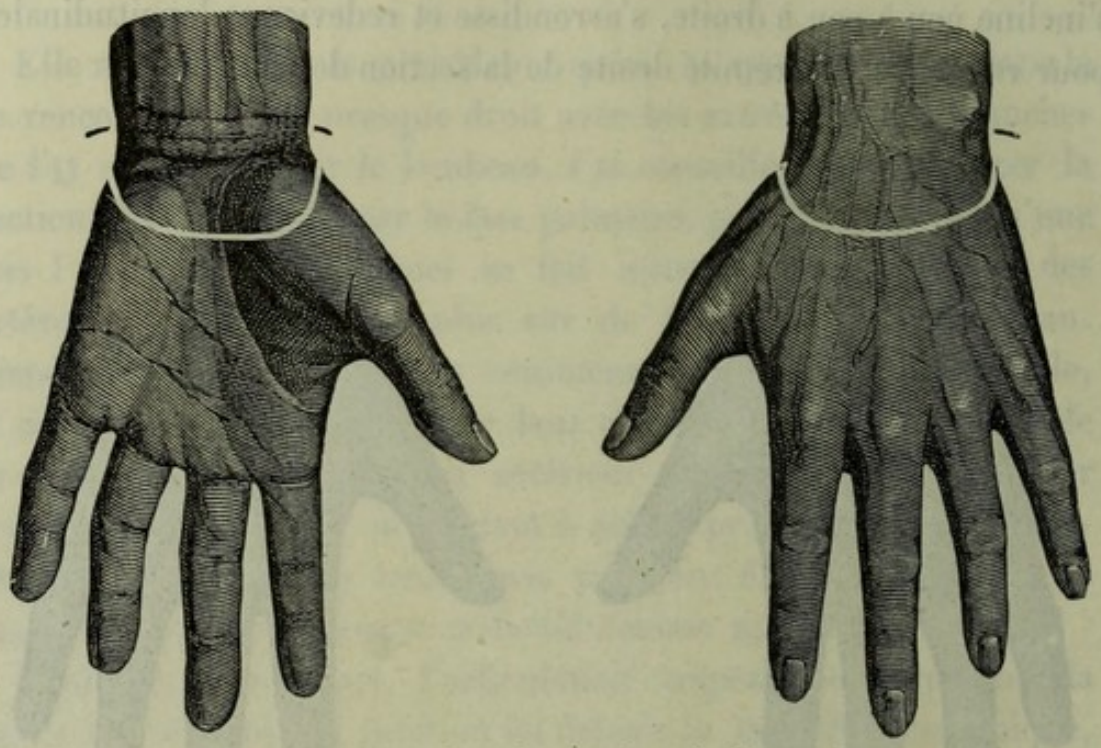

Fig. 195 et 196. — Désarticulation du poignet, deux lambeaux égaux ant. et post.

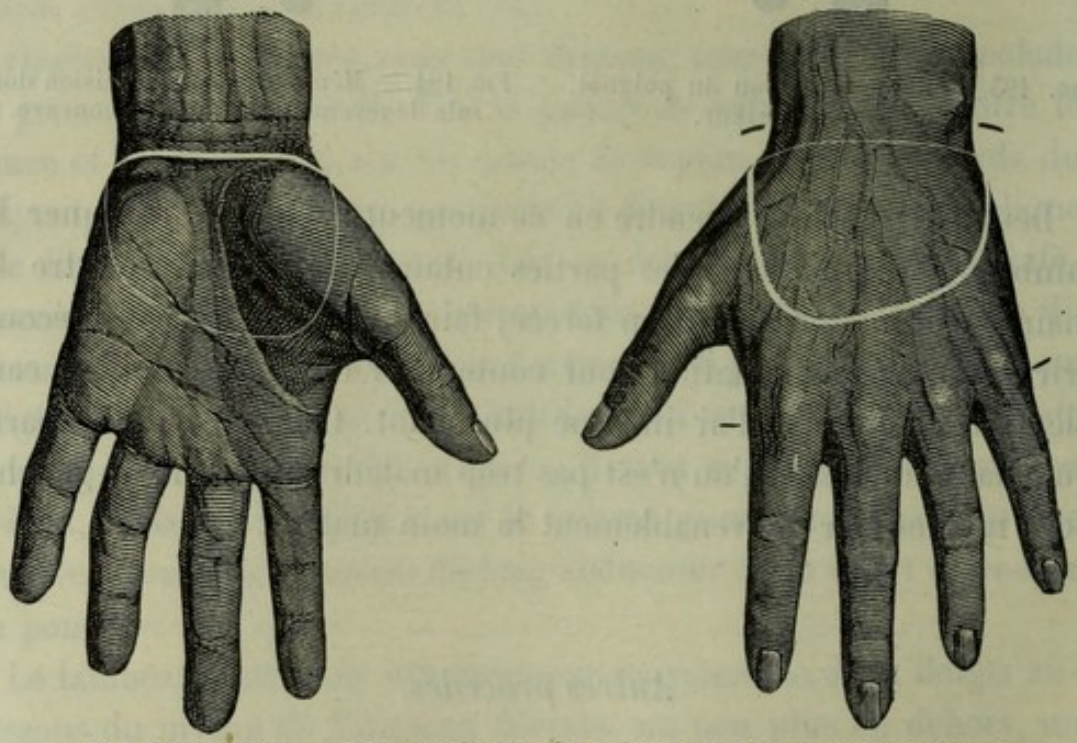

Fig. 197 et 198. — Désarticulation du poignet, lambeau unique dorsal.

tation à deux lambeaux (fig. 195 et 196) et même à quatre; le lambeau unique, ou dorsal (fig. 197 et 198), ou externe, etc. Ces trois derniers sont des procédés de nécessité qui doivent donner un moignon de riche suffisant.

Le procédé à *deux lambeaux arrondis*, fréquemment employé, n'a pour moi qu'une excuse : la facilité qu'il donne à l'opérateur pour désarticuler. Son résultat est celui de la méthode circulaire avec un grand inconvénient en plus, la mise à découvert des apophyses styloïdes.

Les figures 195 et 196 représentent les tracés des deux lambeaux antérieur et postérieur de la désarticulation du poignet. Chaque lambeau a tout au plus 3 centimètres de longueur à partir des apophyses styloïdes. Afin d'éviter le plus possible de sacrifier de la peau sur les côtés, les lambeaux sont presque carrés, arrondis aux angles. Les incisions latérales doivent commencer sur les bords du carpe *au-dessous* des apophyses styloïdes. Après l'opération, quel que soit le mode de pansement, il faut rechercher, par la suture, l'union immédiate des bords latéraux des lambeaux pour couvrir les extrémités osseuses.

Pour enlever la main en ne gardant qu'un *lambeau dorsal* (fig. 197 et

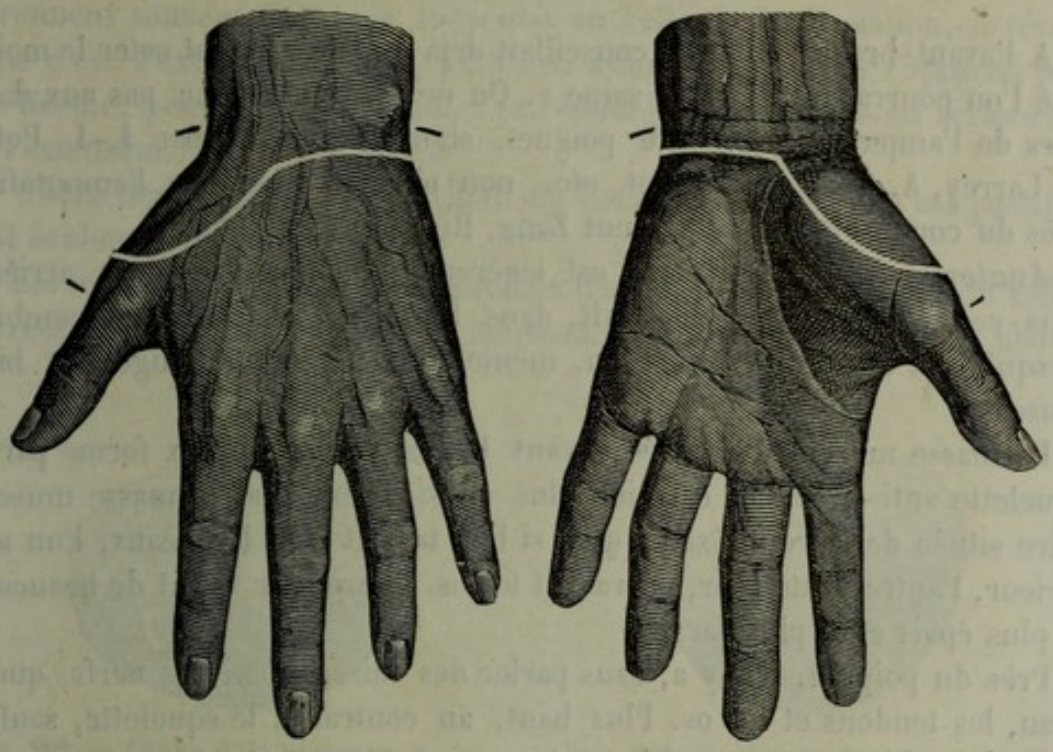

Fig. 199 et 200. — Désarticulation du poignet, lambeau externe

198), les téguments sont coupés en avant, dans le pli de flexion principal, oblique comme l'interligne, juste au-dessus du pisiforme. En arrière, le lambeau, large comme la demi-circonférence du poignet, carré à angles arrondis, long de 5 centimètres en dehors, un peu moins en dedans, descend jusque près du milieu des métacarpiens.

Enfin dans la désarticulation à *lambeau externe* (fig. 199 et 200), celui-ci est formé des téguments de tout le tiers externe du poignet et de quelques faisceaux musculaires thénariens. Il commence à 1 centimètre au-dessous de l'article et descend au moins jusqu'au milieu du premier mé-

tacarpien. Son bord postérieur longe, à 0m,01 de distance en dedans, le côté interne du tendon long extenseur; l'antérieur commence dans le pli de flexion du poignet, sur la saillie du tendon grand palmaire, et marche dans la direction du bord externe du pouce. Depuis dix ans, ce procédé est connu, en France et à l'étranger, sous le nom de *Dubreuil;* il a été employé plusieurs fois sur le vivant (Queste, th. de Montpellier, 1879). Soupart l'avait décrit en 1847, comme aussi le procédé à lambeau interne, qu'il est inutile de figurer.

ARTICLE VI

AMPUTATIONS PARTIELLES DE L'AVANT-BRAS

A l'avant-bras, comme le conseillait déjà A. Paré, « faut oster le moins que l'on pourra de la partie saine ». On ne s'arrêtera donc pas aux dangers de l'amputation près du poignet, signalés autrefois par J.-L. Petit, D. Larrey, A. Cooper, Sédillot, etc., non plus qu'à ceux de l'amputation près du coude et que redoutaient Zang, Richerand et Volpi.

Anatomie. — L'avant-bras est légèrement aplati d'avant en arrière. Mais cet aplatissement disparaît, dans la partie charnue du membre, lorsqu'il est tourné en pronation, même chez les sujets maigres et bien musclés.

La masse musculaire située devant le plan ostéo-fibreux formé par le squelette anti-brachial, est bien plus considérable que la masse musculaire située derrière, de sorte que, si l'on taillait deux lambeaux, l'un antérieur, l'autre postérieur, en rasant les os, le premier serait de beaucoup le plus épais et le plus large.

Près du poignet, il n'y a, sans parler des vaisseaux ni des nerfs, que la peau, les tendons et les os. Plus haut, au contraire, le squelette, sauf la crête du cubitus, est entouré par des muscles.

Donc, en raison de la forme du membre, le moignon devra être taillé pour donner une cicatrice transversale. En raison de l'absence de muscles près du poignet, l'amputation circulaire à manchette sera préférée pour cette région. En raison de sa situation superficielle, le cubitus tendra à faire saillie (et le radius, en certains points). En raison du nombre des gaines musculaires et tendineuses, il faudra craindre les fusées purulentes et penser à la compression et à l'immobilisation. Comme presque tous les muscles s'attachent près du coude, l'opérateur laisse, quand il ampute très haut, trop peu de longueur à leurs fibres pour rendre la méthode circulaire pure praticable à ce niveau, ces fibres écourtées ne se pouvant rétracter suffisamment pour permettre de scier les os assez haut.

Les artères de l'avant-bras sont nombreuses : radiale, cubitale, interosseuses postérieure et antérieure, artère du nerf médian et autres collatérales assez volumineuses quelquefois pour exiger exceptionnellement jusqu'à onze ligatures (Klein, d'après Chélius).

Usages du moignon. — Un amputé de l'avant-bras demande à son moignon d'être indolent pour supporter un membre artificiel et puissant pour le fléchir. Or, un moignon d'avant-bras a besoin d'une assez grande longueur pour manœuvrer un appareil avec force.

Certes, un petit tronçon antibrachial semble de prime abord utile, par l'olécrâne, à la fixation d'un membre artificiel ; mais il est bien peu capable de mobiliser l'appareil prothétique, malgré la conservation des attaches des muscles fléchisseurs et extenseur.

Le moignon d'avant-bras n'a rien à faire par ses parties latérales; il travaillera un peu en arrière pour étendre l'appareil et beaucoup en avant pour le fléchir. De ce que les deux os, après l'amputation, se rapprochent et prennent souvent l'attitude moyenne ou celle de la pronation, il résulte que c'est l'extrémité radiale, placée en avant, qui agit sur l'appareil pour le fléchir; pour la même raison, l'extrémité cubitale placée en arrière sert à l'extension.

Choix des procédés. — La méthode circulaire, quand elle est possible, est évidemment indiquée.

Lorsqu'on fait un lambeau antérieur d'après la règle, le bout du radius correspond au bord externe du lambeau et tendrait à sortir de la plaie si

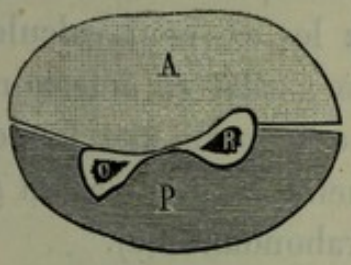

Fig. 201. — Coupe d'un moignon à deux lambeaux antérieur A et postérieur P de l'avant-bras maintenu en supination.

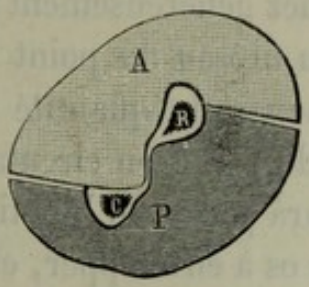

Fig. 202. — Coupe du même moignon après que le radius R porté en pronation est venu se cacher sous le lambeau antérieur A.

le moignon devait rester dans la supination (fig. 201). Mais il n'en est rien puisque naturellement et aussi du fait du chirurgien qui fait le pansement, le radius se porte devant le cubitus. Dans ce mouvement de translation qu'elle subit, l'extrémité du radius va se cacher sous le lambeau antérieur; car ce lambeau ne la suit pas dans son déplacement (fig. 202).

On comprend que le muscle grand pronateur, quand l'amputation a respecté ses attaches, détermine la pronation et le rapprochement des deux extrémités osseuses. Mais lorsque l'avant-bras a été coupé au-dessus du

milieu, les deux muscles supinateurs (le biceps et le court supinateur) n'ont plus d'antagonistes. Vraisemblablement, ils tiennent le tronçon du radius tourné en dehors; mais cet os se porte, dit-on, néanmoins devant le cubitus.

Ainsi donc, le radius est enveloppé, en fin de compte, par le tiers externe du lambeau antérieur. Le cubitus de son côté est couvert par le tiers interne de lambeau postérieur, dès avant la mise en pronation, puisque ce lambeau, pour être assez large, doit venir en dedans jusque devant cet os. Du reste, je recommande de ne pas oublier, dans la taille des lambeaux, de faire le premier directement antérieur, de manière qu'il déborde en dehors le radius, et le second directement postérieur, afin que son bord interne soit, non pas simplement en dedans, mais un peu en avant du cubitus. Comparez les deux coupes représentées figures 201 et 202.

A. — Amputation de l'avant-bras dans son tiers inférieur.

Méthode circulaire à manchette.

Un assistant ou un appareil comprime l'artère humérale. Un aide tient l'avant-bras et rétractera les téguments; un autre soutient le bout des doigts de la main malade.

Estimez généreusement le diamètre antéro-postérieur de l'avant-bras, au niveau du point où vous scierez les os, pour calculer en conséquence, la quantité de téguments à garder et déterminer le niveau de l'incision circulaire. Songez que la peau une fois disséquée aura perdu un bon tiers de sa longuenr, et que, n'ayant guère que des os à envelopper, elle doit être surabondante (a).

Placez-vous sur le côté du membre de manière à avoir la main malade à votre droite, c'est-à-dire à pouvoir relever la manchette de votre main gauche.

1° Coupez la peau en sciant, d'abord sous le membre, puis dessus (b). Repassez le couteau pour détruire les adhérences celluleuses. — Pincez le bord du tégument entre le pouce et l'index gauches et décollez-le, tout autour du membre que les aides *tournent et retournent* pour amener sous vos yeux toute la périphérie de l'avant-bras. Retroussez alors la manchette et continuez, s'il le faut, à la décoller et la retrousser jusqu'à ce que vous soyez arrivé au niveau de la future section osseuse.

2° L'avant-bras étant alors en supination, insinuez le couteau à plat le plus haut possible sous les tendons, les muscles, les vaisseaux et nerfs qui sont devant les os et, tournant le tranchant en l'air, sortez à travers ces parties molles qui, taillées en forme de

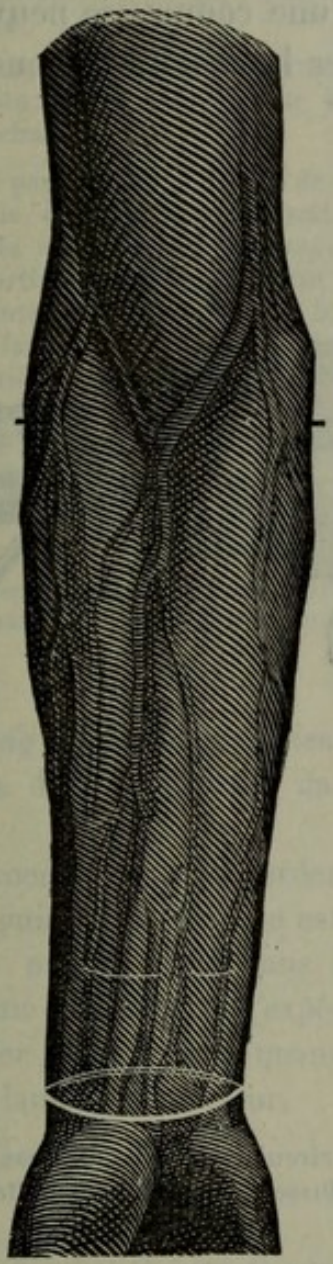

Fig. 203. — Amputation circulaire de l'avant-bras dans son tiers inférieur.

lambeau très court et carré, se rétractent aussitôt et disparaissent (c). — Faites de même pour les tendons et muscles postérieurs, en passant le couteau à plat entre eux et les os et tournant ensuite le tranchant vers le sol, si vous avez laissé le membre en supination.

Explorez avec les doigts gauches le pourtour des os et s'il reste quelques chairs dans l'espace interosseux ou autour des os, coupez-

les de deux coups de couteau donnés en travers, très haut et au même niveau, l'un en avant, l'autre en arrière. Percez avec la pointe le ligament interosseux et, mettant le bout de l'index gauche dans cette boutonnière transversale, éraillez-là en refoulant sa lèvre supérieure vers le coude.

3° Vous placez alors une compresse neuve à trois chefs qui sert à envelopper et rétracter les chairs et vous permet de scier les os,

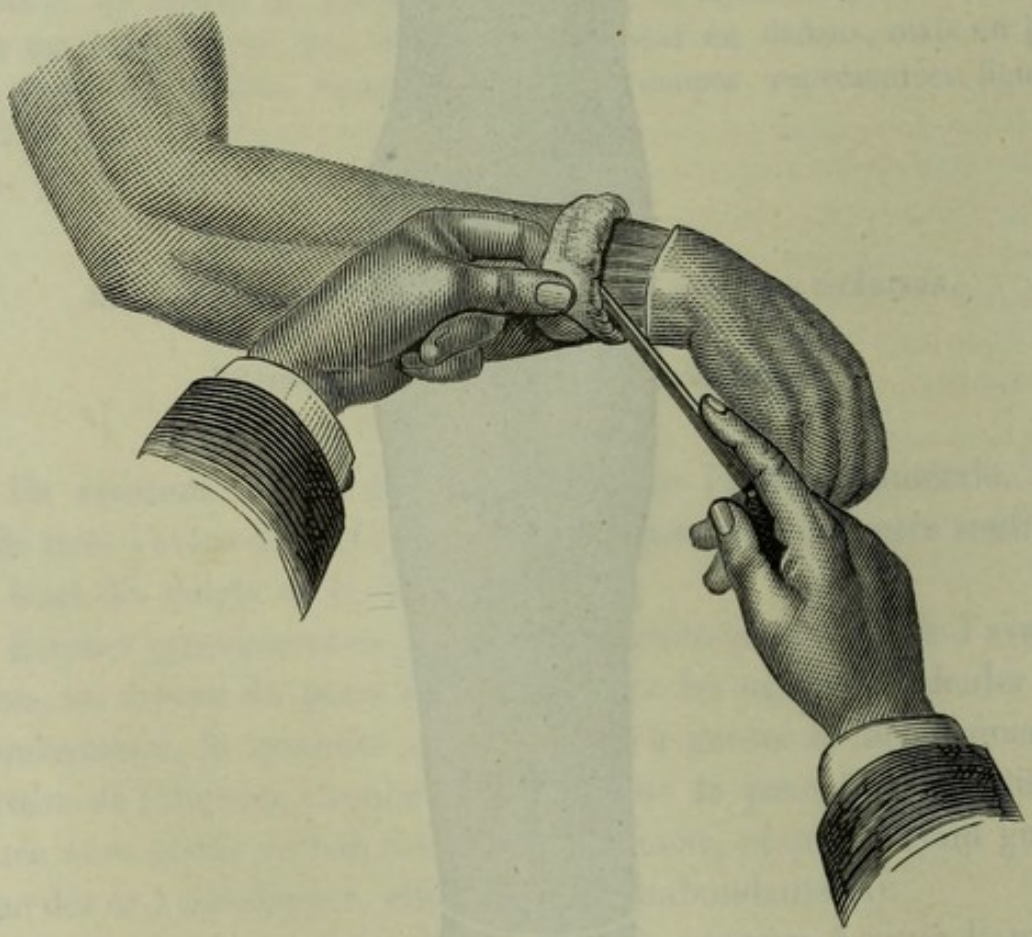

Fig. 204. — Amputation circulaire de l'avant-bras dans son tiers inférieur. Dissection de la manchette.

ou bien tous les deux à la fois, ou bien l'un après l'autre, mais au même niveau, le radius d'abord, le cubitus ensuite (d).

L'amputation terminée, il faut lier les artères radiale, cubitale, souvent l'interosseuse postérieure et quelquefois d'autres artérioles. On ne manque pas de réséquer les nerfs si on les aperçoit. La manchette est rabattue et aplatie d'avant en arrière. L'avant-bras est pansé, mollement comprimé et immobilisé dans la position moyenne, ainsi que le coude. Il est peut-être bon d'exercer à l'aide de com-

presses graduées une pression antéro-postérieure, dans le but d'empêcher les os de se rapprocher.

Notes. — (a). Je ne puis que renvoyer aux généralités, quand il s'agit d'estimer la longueur d'un lambeau ou d'une manchette (voy. p. 128). Pour le cas particulier actuel, il convient de faire l'incision circulaire à une épaisseur d'avant-bras au-dessous de la future section osseuse.

(b) Faites si vous voulez comme pour la désarticulation du poignet : ayant la main à votre gauche, tordez-la à droite; détordez-la ensuite à mesure que les téguments viennent se couper sous le tranchant.

(c) Cette pratique bien simple paraît dater d'Hervez de Chégoin (1819).

Pour introduire facilement le couteau sous les tendons, l'opérateur pourra faire sur le bord de l'os qui le regarde une *incision d'engagement* longitudinale. Puis, il insinuera le couteau dans la partie supérieure de cette incision, refoulant même la manchette avec le dos de la pointe pour entrer le plus haut possible : il fera pénétrer sa lame de manière à raser la face antérieure des os et de l'aponévrose interosseuse qui ensemble forment une gouttière, et fera sortir la pointe encore le plus haut possible, la main gauche allant refouler la manchette pour faciliter cette sortie. Une deuxième incision longitudinale préliminaire, symétrique et analogue à la première, est utile et favorise le passage du couteau.

(d) On recommande de scier les os pendant que l'avant-bras est dans la position moyenne. Je crois cela peu important. Il est commode de tourner l'avant-bras n'importe comment, pourvu que la scie puisse attaquer facilement les deux os à la fois et terminer la section du radius avant celle du cubitus plus solidement fixé à l'humérus.

Le procédé de Teale à *long lambeau postérieur carré* a été très recommandé pour l'amputation de l'avant-bras dans sa moitié inférieure (fig. 205).

Les avantages de ce procédé sont de garder absolument toutes les chairs rétro-squelettiques, puisque le lambeau est découpé et détaché à la manière de Ravaton, et de ne pas avoir dans le moignon un seul nerf capable de former un névrome douloureux. L'expérience a prouvé qu'il n'en est pas de même à ce dernier point de vue, quand on ampute l'avant-bras, haut ou bas, en taillant un lambeau antérieur.

B. — Amputation de l'avant-bras dans les deux tiers supérieurs

Ici, nous avons des masses charnues pour former des lambeaux. L'amputation circulaire avec dissection des téguments est encore possible, mais à la condition que l'on fende la peau au besoin, pour la relever assez haut. Quant à l'amputation circulaire infundibuliforme, elle ne convient pas, comme on le sait, aux segments de membre à deux os et sur lesquels elle donne, si le sujet n'est pas amaigri, un moignon conique d'emblée qui semble avoir été taillé à la guillotine. Je vais donc décrire, comme pro-

cédé de choix, l'amputation de la partie charnue de l'avant-bras à deux lambeaux (fig. 206), sans prétendre exclure, je le répète, la manchette circulaire.



Fig. 205. — Amputation de la partie inférieure de l'avant-bras. Procédé de Teale.

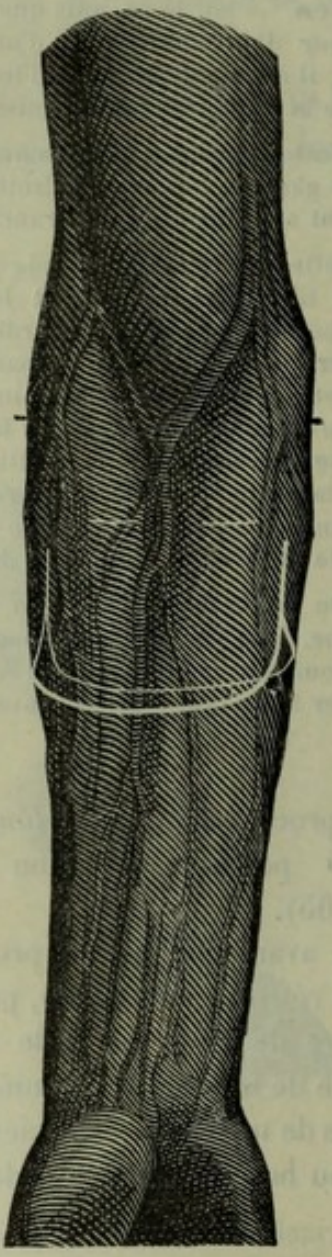

Fig. 206. — Amputation de l'avant-bras dans sa moitié supérieure. Deux lambeaux égaux, ant. et post.

Amputation de la partie supérieure de l'avant-bras, à deux lambeaux égaux antérieur et postérieur.

Mesurez la circonférence du membre au niveau du point où vous scierez les os. Pliez en deux votre mesure et appliquez-la en travers,

sur la face antérieure de l'avant-bras, à partir du bord radial, pour déterminer la largeur de votre premier lambeau, largeur qui, avec cette précaution, sera certainement égale à celle du second. — Estimez le diamètre de l'avant-bras pendant la pronation : s'il a, par exemple, 80 millimètres, chaque lambeau devra conserver *au moins* 40 millimètres de long, c'est-à-dire avoir primitivement au moins 60 millimètres.

Tracez vos lambeaux en U très large et non en demi-lune, car il ne faut pas sacrifier de peau sur les côtés, au voisinage des os (a). Votre lambeau antérieur va, comme largeur, du bord radial à la partie antérieure du cubitus et non pas en dedans de cet os.

Placez-vous au bout du membre que vous tenez d'abord en supination, et que vous tordez instinctivement à droite ou à gauche quand le besoin s'en fait sentir.

1° Portant la pointe à l'endroit marqué, soit avec le doigt, soit avec la teinture, sur le côté gauche de l'avant-bras, un peu au-dessous de la future section osseuse, incisez les téguments d'abord longitudinalement (branche descendante de l'U) ; traversez la face antérieure de l'avant-bras en arrondissant (courbe de l'U), et remontez sur le bord droit du membre (branche ascendante de l'U). Si le tissu cellulaire n'est pas coupé dans toute son épaisseur, repassez la pointe sur les brides qui retiennent le contour du lambeau.

Fléchissez alors l'avant-bras et tenez-le verticalement. Vous aurez devant les yeux la face dorsale du membre, sur laquelle vous n'avez qu'à faire une incision courbe, réunissant les deux branches de l'U antérieur, branches, que vous apercevrez de chaque côté du membre (fig. 207).

La peau des lambeaux est déjà notablement raccourcie, car le tissu cellulaire a été incisé dans toute son épaisseur ; il faut maintenant tailler les muscles.

2° Remettez l'avant-bras horizontal, tout en le maintenant dans une flexion légère, et faites un pas à droite pour que la main malade soit à votre gauche (b). Portez la pointe dans la partie culminante de l'incision qui se présente à vous ; piquez et, si vous heurtez l'os, ce qui arrive du côté radial, abaissez le manche pour que la pointe passe à plat devant l'obstacle ; puis, relevez le manche afin que la même pointe descende dans la gouttière interosseuse, revienne devant le deuxième os et finalement sorte ayant soulevé toutes les

chairs antérieures de l'avant-bras. Taillez celles-ci de haut en bas, en lambeau plus court que la peau : dans ce but, pincez et rétractez cette peau, de la main gauche, pendant qu'un aide renverse dans l'extension la main malade, pour attirer les muscles vers le poignet (c).

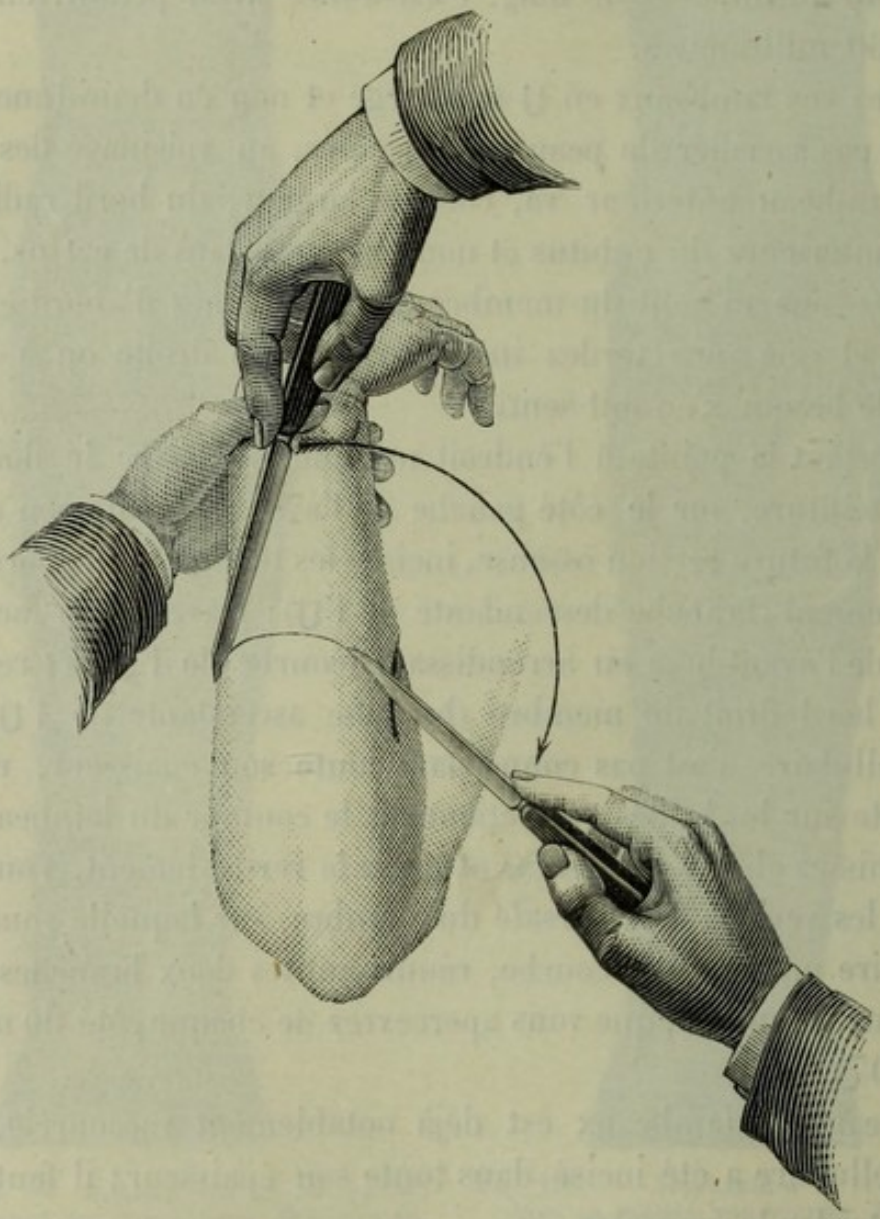

Fig. 207. — Amputation partielle de l'avant-bras ; méthode à deux lambeaux. Tracé en un trait du lambeau postérieur : la main gauche tient l'avant-bras dressé ; la droite dont le mouvement est indiqué par la flèche, est représentée dans les deux attitudes de départ et d'arrivée.

Ramenez la pointe dans sa position première ; faites-la passer derrière les os, comme vous l'avez fait passer devant et, une fois la lame engagée, taillez les muscles postérieurs pendant que l'aide fléchit la main malade, afin de les attirer et de les tendre. Pour engager ou dégager la pointe derrière le cubitus, il faut que la main gauche

saisisse le bord interne du lambeau postérieur et le refoule fortement en arrière (manœuvre de fig. 93, p. 161).

Appréciez la longueur de vos lambeaux et, si elle vous paraît suffisante, ne cherchez pas, en les faisant relever fortement, à dénuder davantage le squelette.

Mais s'il reste quelques faisceaux musculaires accolés au squelette ostéo-fibreux, surtout en dedans du cubitus, il faut les couper en travers le plus haut possible, en donnant pendant que l'avant-bras est en supination : 1° un coup de couteau en avant (trait noir fig. 208) ; 2° un autre en arrière juste au même niveau que le premier dont on a la trace sous les yeux.

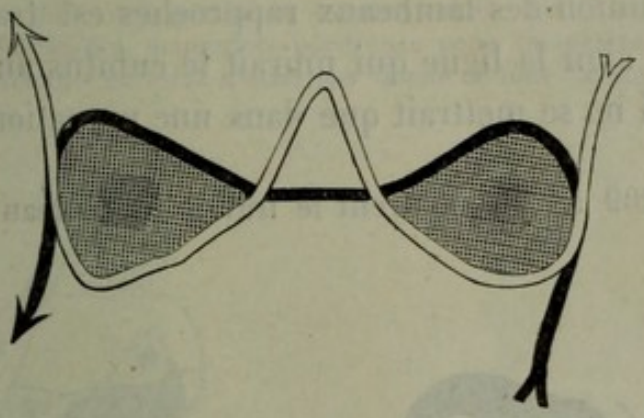

Fig. 208. — Incision en 8 de chiffre autour des os de l'avant-bras. La marche du couteau pour l'incision antérieure est figurée par la flèche noire. La flèche blanche indique le trajet de la pointe pour l'incision postérieure.

A cet effet l'aide tient relevés les lambeaux. Vous êtes sur le côté du membre et tenez le poignet malade en supination, dans votre gauche prête à s'avancer dans la plaie si cela est nécessaire. 1° Passez le couteau la pointe basse, par-dessus le membre : avec le talon, attaquez la face latérale de l'os éloigné, coupez en tirant le couteau ; tirez toujours, abaissant un peu le manche, et amenez la pointe sur le bord et la face antérieure du même os, sur la face antérieure de la cloison interosseuse, sur la face antérieure de l'os rapproché, sur son bord antérieur et enfin (en abaissant le manche davantage) sur la face latérale du même os où se termine votre incision par une échappade vers le sol (d). — 2° Passez le couteau, la pointe haute par-dessous le membre : avec le talon, attaquez une deuxième fois la face latérale de l'os éloigné, juste dans la première incision, coupez en tirant le couteau et avec

la pointe haute, derrière l'os éloigné comme vous l'avez fait devant ; en passant sur la cloison interosseuse percez-la simplement et coupez derrière l'os rapproché, puis sur sa face latérale en relevant le manche et faisant une échappade en l'air (e).

Eraillez du bout du doigt la lèvre supérieure de la boutonnière ainsi faite. Placez la compresse à trois chefs et sciez en commençant et finissant par l'os solidement articulé, le cubitus, et tenant les os en position moyenne.

Liez ensuite les artères radiale et cubitale, dans le lambeau antérieur, et les deux interosseuses que vous trouverez non loin de la coupe du ligament homonyme, etc. Réséquez plusieurs centimètres des nerfs du lambeau antérieur.

La ligne d'union des lambeaux rapprochés est transversale ; elle croise à angle aigu la ligne qui unirait le cubitus au radius, quand même celui-ci ne se mettrait que dans une pronation très modérée.

Les figures 209 à 216 montrent le travail du couteau dans les phases

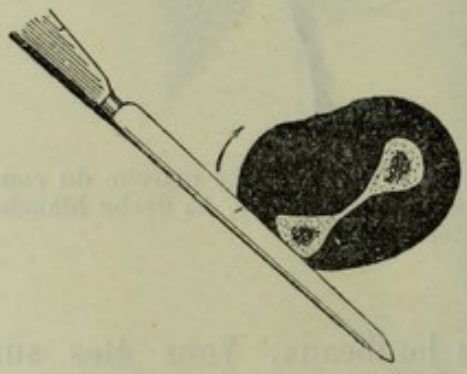

Fig. 209. — Attaque sous le bord éloigné pour commencer le trait antérieur.

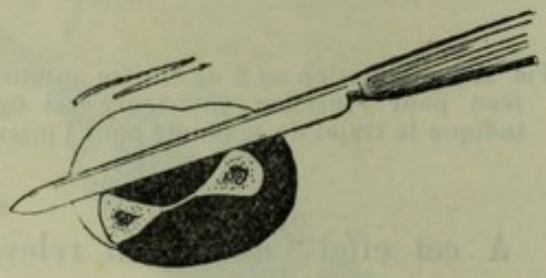

Fig. 210. — Suite du trait antérieur ; le tranchant coupe en sciant devant les os.

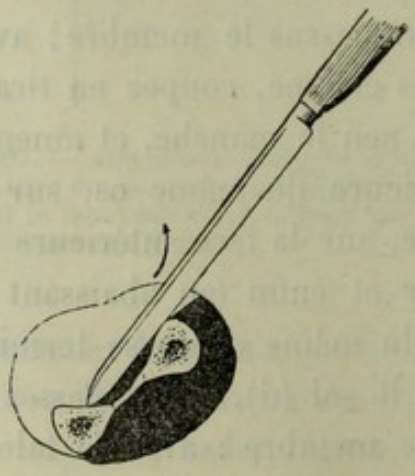

Fig. 211. — 2e Suite du trait antérieur ; la pointe incise dans la gouttière interosseuse.

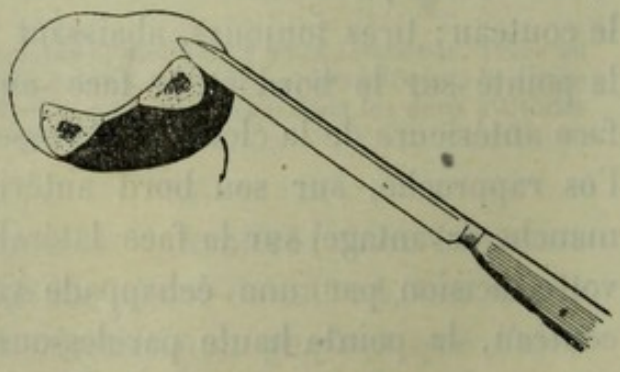

Fig. 212. — Fin du trait antérieur, coupe sur l'os rapproché et échappade en bas.

successives du « 8 de chiffre » spécialement lorsqu'on emploie une méthode qui laisse toutes, ou presque toutes les chairs à couper.

Notes. — (a) Pour obtenir ce résultat, Lenoir et Jobert faisaient d'abord deux incisions longitudinales latérales, diamétralement opposées. Ils achevaient ensuite, par transfixion, la taille de lambeaux à bords rectilignes et dont l'extrémité seule était arrondie.

(b) Je donnerais volontiers le conseil de se mettre toujours en dehors du membre afin de piquer du radius vers le cubitus, ce qui expose bien moins à s'égarer dans l'espace interosseux que si l'on pique de dedans en dehors.

(c) On prend ainsi tous les muscles antérieurs, de sorte que le lambeau musculaire est, du côté du cubitus, plus large que le cutané ; mais, vu la rétraction des muscles et leur brièveté, cela n'a pas d'inconvénients. (V. pour la manœuvre, la fig. 94, p. 162, reproduite p. 333).

(d) Il est quelquefois nécessaire de s'arrêter pour diviser par des mouvements de va-et-vient des parties telles qu'un tendon, par exemple, qui résistent au passage de la pointe. Ces mouvements de scie ne sont efficaces que s'ils sont amples et si la main gauche est venue fixer la partie résistante.

(e) C'est ainsi que doit être pratiquée aujourd'hui la manœuvre autrefois connue sous le nom de 8 *de chiffre*, manœuvre périlleuse pour les artères, qui exigeait un couteau à deux tranchants et qu'il n'était pas donné à tout le monde d'exécuter régulièrement.



Fig. 213. — Reprise sur l'os éloigné pour commencer le trait postérieur.

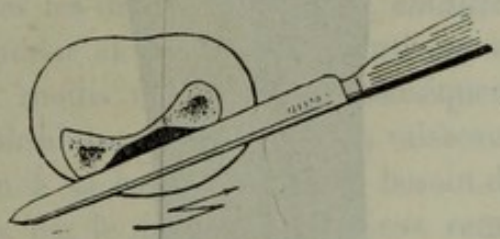

Fig. 214. — Suite du trait postérieur, le tranchant coupe en sciant sous les os.

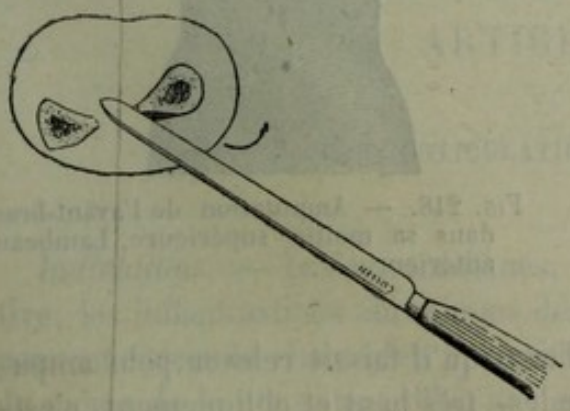

Fig. 215. — Fin du trait postérieur, perforation du ligament interosseux suivie d'une échappade en l'air.

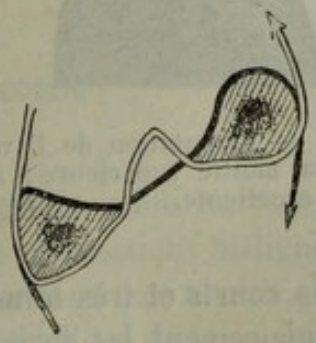

Fig. 216. — Résumé du travail de la pointe : trajet antérieur noir, trajet postérieur blanc.

Autres procédés.

Méthode mixte (fig. 217). — A l'imitation de Baudens (*Mém. de méd. milit.*, t. XXXIX, 1836), Sédillot a souvent taillé, à la manière ordinaire,

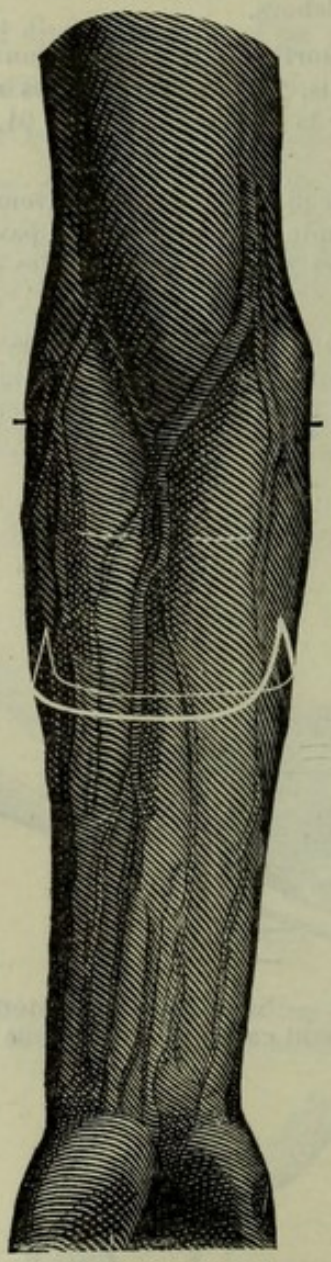

Fig. 217. — Amputation de l'avant-bras dans sa moitié supérieure ; méthode mixte, excellente.

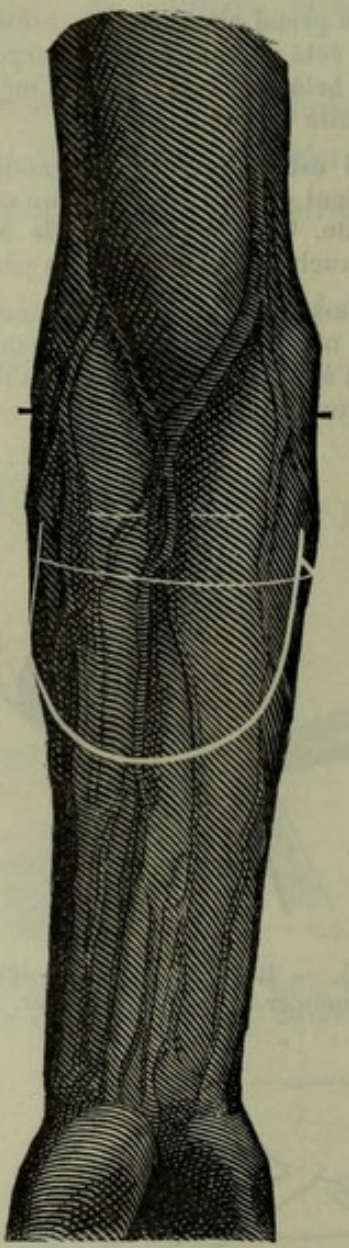

Fig. 218. — Amputation de l'avant-bras dans sa moitié supérieure. Lambeau antérieur.

deux très courts et très minces lambeaux qu'il faisait relever pour amputer circulairement les chairs profondes, très haut et obliquement, c'est-à-dire en creusant suivant les préceptes d'Alanson. C'est à peu près la pratique de M. Richet.

Ces modifications de la méthode à deux lambeaux combinée à la méthode circulaire nous démontrent bien que, depuis longtemps déjà, les chirurgiens ont remarqué : 1° qu'avec deux lambeaux, on court le risque de voir saillir les deux os dans les angles de la plaie, pour peu qu'on ait fait dans ces angles le moindre sacrifice de téguments; 2° que par l'incision circulaire pure on n'arrive pas à dénuder les os assez haut. De ceci j'ai eu la preuve sous les yeux, et le malheureux colonel qui me l'a fournie, atteint de conicité d'emblée, est mort d'épuisement, après avoir suppuré des mois.

L'amputation de l'avant-bras peut être faite par nécessité à *lambeau unique antérieur* (Graefe) (fig. 218), conformé, situé et large comme le lambeau antérieur du procédé à deux lambeaux, mais une fois plus long (un diamètre et demi). Je recommande formellement de réséquer très haut les extrémités des nerfs, car Günther, entre autres, signale la névralgie comme un des inconvénients de l'amputation à lambeau antérieur, amputation dont le résultat primitif est assez flatteur.

En outre, pour scier facilement les os à bonne hauteur et les bien envelopper, je crois bon de couper la peau en arrière un peu au-dessous de la base du lambeau c'est-à-dire de faire une espèce de très court lambeau postérieur carré.

Remarque opératoire. — J'ai indiqué la taille classique des muscles par transfixion et j'engage les élèves à faire ainsi jusqu'à nouvel ordre; mais je trouve qu'il vaudrait mieux, après les incisions cutanées, *entailler* les chairs de la superficie vers la profondeur et les séparer attentivement des os. L'opération ainsi faite devient moins rapide et par conséquent moins brillante; mais on dénude les os absolument; on coupe les vaisseaux à l'extrémité même du lambeau et non à sa base; on n'a pas besoin de faire de section transversale autour des os; le moignon est mieux rempli, etc.

ARTICLE VII

DÉSARTICULATION DU COUDE

Indications. — Les traumatismes, la gangrène primitive ou consécutive, les inflammations chroniques des os, les productions malignes, etc., peuvent forcer le chirurgien à sacrifier l'avant-bras en totalité. Il en est de même de la pourriture d'hôpital, de l'ostéomyélite, de la conicité, de la névralgie, etc., des moignons qui résultent de l'amputation de l'avant-bras.

Lorsque l'indication de sacrifier l'avant-bras existe, il faut autant que possible ne sacrifier que l'avant-bras. L'étude attentive de la question m'a convaincu qu'il n'y avait à craindre après la désarticulation du coude aucune complication locale, aucun retard dans la cicatrisation, aucune défectuosité du moignon qui puisse faire rejeter cette opération, ordinairement suivie, en quelques semaines, d'une cicatrisation complète. Certes, l'amputation du bras est plus facile, mais je la crois plus grave. A gravité égale, il n'y aurait encore pas à hésiter, tant le moignon de la désarticulation l'emporte, au point de vue des services qu'il peut rendre, sur celui de l'amputation.

Certes, la désarticulation ne met à l'abri ni du tétanos, ni de la névralgie, ni de la septicémie, ni des hémorrhagies secondaires; mais c'est à tort qu'on a reproché à cette opération le grand nombre des artères à lier, l'exfoliation du cartilage et la quantité considérable de téguments qu'il faut garder. Le plus grand nombre d'artères qu'il ait fallu lier est, à ma connaissance, de cinq et c'est une exception; le plus souvent, une, deux ou trois ligatures sont suffisantes.

Le cartilage s'exfolie très rarement. Si la réunion immédiate partielle réussit, les chairs couvrent les surfaces articulaires sur lesquelles elles restent souvent mobiles ou faiblement adhérentes. Sur un moignon de neuf ans, le cartilage existait encore, mais le plus souvent il se résorbe. Quoi qu'il en soit, je pense qu'il ne vaut pas la peine de ruginer l'extrémité articulaire, par crainte de l'exfoliation du cartilage, qui s'est produite du reste assez fréquemment avec les anciens pansements et n'a jamais eu d'inconvénients sérieux.

Quant à la quantité de peau nécessaire pour couvrir l'extrémité large et irrégulière de l'os, elle est considérable. Mais cette peau existe ou n'existe pas : si elle n'existe pas, coupez le bras, c'est entendu. Si elle existe, pourquoi dédaigner de l'employer, pourquoi amputer au-dessus du coude et sacrifier justement cette épiphyse élargie qui dans le moignon fournira un si bon point d'appui au membre artificiel?

Anatomie. — L'articulation du coude est une charnière et ne possède que deux ligaments importants, les ligaments latéraux, interne et externe. La séreuse articulaire, quoique très développée en avant et en arrière, et capable de fournir dans les premiers jours une quantité considérable de synovie, ne présente pas de prolongements assez anfractueux pour engager l'opérateur à les extirper après la désarticulation.

Relativement à l'axe de l'humérus, l'interligne articulaire regardé en face est un peu oblique de dehors en dedans et de haut en bas. Je répète cela par acquit de conscience, mais j'engage le lecteur à l'oublier s'il ne veut pas user la pointe du couteau sur l'apophyse coronoïde en coupant trop bas (fig. 219).

Il est au contraire important de se souvenir que cet interligne, toujours regardé en face, a la forme d'un tiret (—) dans sa partie externe ou

huméro-radiale et d'un accent circonflexe (^) dans sa portion interne ou huméro-cubitale.

Le ligament latéral externe s'attache à l'épicondyle et au ligament annulaire ; le couteau le tranche facilement en pénétrant à pleine lame entre le condyle huméral et la cupule radiale, pendant que l'avant-bras est porté en dedans pour faire bâiller l'articulation.

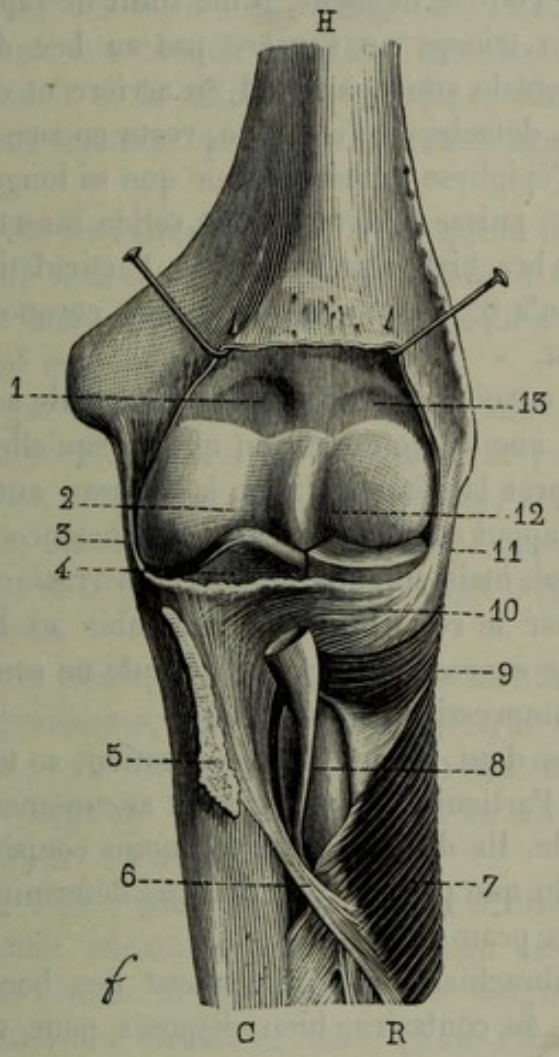

Fig. 219. — L'articulation du coude gauche disséquée et ouverte en avant. — H, humérus ; C, cubitus ; R, radius. — 1, cavité coronoïdienne ; 2, trochlée ; 3, ligament latéral interne (fibres coronoïdiennes) ; 4, ap. coronoïde ; 5, insertion du m. brachial antérieur ; 6, ligament de Weitbrecht ; 7, portion inférieure du m. court supinateur ; 8, tendon du biceps et sa bourse muqueuse ; 9, portion supérieure du m. court supinateur ; 10, ligament annulaire ; 11, ligament latéral externe ; 12, sillon radial et condyle ; 13, cavité sus-condylienne.

Le ligament interne ou huméro-cubital s'attache à toute la longueur du bord interne du crochet sygmoïdien, car il a des fibres coronoïdiennes et des fibres olécrâniennes, qu'un anatomiste peut diviser en donnant un coup de scalpel sous la lèvre interne de la trochlée et un autre coup derrière. L'opérateur avec son long couteau réussira mieux en attaquant ce ligament en dernier lieu, alors que, grâce à la division des ligaments externe

et antérieur, l'avant-bras commence à se laisser renverser par l'extension forcée. Cette manœuvre entr'ouvre l'interligne, permet à la pointe de couper d'abord les fibres coronoïdiennes, puis, l'articulation devenant largement béante en avant, d'atteindre en remontant les fibres olécrâniennes.

L'étude des *extrémités musculaires* qui servent de ligaments actifs à l'articulation du coude sera faite avec de grands détails lorsque je m'occuperai de la résection. Pour le moment, il me suffit de rappeler :

1° Que le muscle triceps ne s'insère pas au bec de l'olécrâne, mais à une crête transversale située à $0^m,01$ en arrière et capable d'arrêter le couteau. Ce muscle, détaché de l'olécrâne, reste encore assez adhérent aux bords latéraux de l'épiphyse humérale pour que sa longue portion, désormais la seule active, puisse trouver là une solide insertion.

2° Que le muscle brachial antérieur couvre l'articulation en avant et descend s'insérer jusqu'à $0^m,03$ au-dessous du bec coronoïdien auquel il ne s'attache nullement.

3° Que le biceps envoie à l'aponévrose antibrachiale adhérente aux muscles épitrochléens, une solide expansion qui, lorsqu'elle n'est pas divisée, ce qui est le cas après la désarticulation à lambeau antérieur, continue à fournir un point d'appui au muscle. Cette circonstance est favorable dans un moignon cicatrisé, mais singulièrement embarrassante immédiatement après l'opération, par le retrait qu'elle fait subir au lambeau et par les tiraillements qu'elle exerce si le bras et l'épaule ne sont pas emprisonnés dans un appareil compressif et immobilisés.

Les trois muscles dont il vient d'être question, se terminant sensiblement au niveau de l'articulation, ne peuvent aucunement servir à couvrir l'extrémité humérale. Ils doivent être néanmoins coupés le plus bas possible, désinsérés, afin que par leur retrait ils ne déterminent pas de clapier trop profond sous la peau du bras.

Les muscles antibrachiaux qui descendent des bords de l'extrémité humérale semblent, au contraire, bien disposés pour servir à matelasser le moignon.

Les muscles épicondyliens forment autour du radius une couche assez épaisse pour qu'on en puisse former un lambeau externe.

Un lambeau antérieur comprenant dans l'épaisseur de sa base les gros nerfs et gros vaisseaux, peut être facilement taillé en mettant à contribution à la fois les muscles épicondyliens et épitrochléens. Mais je dois dire qu'ultérieurement, ce lambeau est rétractile, très rebelle et difficile à utiliser, quelque précaution qu'on ait prise de l'amincir pour lui donner de la souplesse.

En dedans du cubitus comme en arrière, il n'y a pas de muscles pour l'opérateur; la peau seule peut être gardée pour couvrir l'humérus, quel que soit le procédé employé.

Tout le monde connaît les nombreuses anastomoses des *artères* qui entourent l'articulation du coude et sait que l'humérale, quelquefois divi-

sée prématurément, se bifurque ordinairement à 0m,03 (mensurations de Marc. Duval) au-dessous de l'interligne articulaire, en artères radiale et cubitale, celle-ci fournissant presque aussitôt le tronc commun des interosseuses dont la grosse branche, postérieure, perfore la cloison fibreuse cubito-radiale pour gagner la région postérieure de l'avant-bras. Lorsque l'on taille le lambeau antérieur par transfixion, si le couteau a pénétré à moins de 0m,03 au-dessous de l'interligne et rasé de très près les faces antérieures des os, il s'est engagé sous l'humérale ou sa bifurcation ; en descendant, il a bientôt tranché l'interosseuse, puis, en sortant des chairs, la cubitale et la radiale. Il faut donc, dans ces circonstances, ne se borner à deux ligatures qu'après exploration attentive de la face profonde du lambeau.

Faut-il raccourcir les extrémités des nerfs qui se montrent à la surface d'amputation ? Oui, sans doute, car les névromes des moignons du coude ont, en raison de leurs rapports avec le dur squelette, tourmenté bien des opérés et exigé quelques réamputations[1].

Les *téguments* qui environnent le coude ont une apparence et une rétractilité bien différentes. Derrière l'olécrâne, la peau sus-jacente à la bourse muqueuse est mince, par défaut de graisse, et pourtant très vivace, chagrinée, plissée, surabondante. Libérée par l'opération, elle ne se rétracte presque pas, et la moindre traction permet d'en coiffer l'extrémité entière de l'humérus.

La peau du pli du coude, malgré sa bonne constitution apparente et sa doublure cellulo-graisseuse, est par elle-même très mince et s'est quelquefois gangrenée ; elle est excessivement rétractile et perd trois et quatre travers de doigt de longueur, surtout au niveau du muscle long supinateur, c'est-à-dire en avant et en dehors.

De sorte que si l'on voulait faire une désarticulation qui, l'opération terminée, ressemblât encore à une amputation circulaire, bien transversale, il faudrait couper à trois ou quatre doigts plus bas en avant qu'en arrière. L'incision circulaire telle qu'on l'enseigne vulgairement donne, en définitive, un lambeau postérieur avec lequel on enveloppe l'extrémité humérale totalement découverte en avant par le retrait des téguments antérieurs. Je dirai, en dernier lieu, que ce retrait immédiat est presque complètement indépendant de l'action des muscles sous-jacents, biceps et long supinateur, et se produit, sur le cadavre comme sur le vivant, toutes les fois que la peau a conservé sa souplesse et sa mobilité normales.

Au point de vue de la facilité opératoire, la rétractilité de la peau antérieure a du bon ; elle permet à l'aide de découvrir l'articulation et à

1. Voy. *Catalogue of the Surgical Section of the United States army medical museum*, p. 145, et surtout : Uhde. *Die Abnahme des Vorderarmes in dem Gelenke*. Braunschweig, 1865. Monographie très importante à consulter.

l'opérateur d'attaquer celle-ci en avant. Dans le cas où l'induration aurait anéanti la mobilité de la peau, ce qui s'est vu, on serait fort empêché d'achever l'opération circulaire sans fendre les téguments pour les relever ensuite assez haut.

Recherche de l'interligne. — L'exploration extérieure du coude permet au chirurgien de déterminer facilement le siège de l'interligne articulaire. L'olécrâne et l'épitrochlée sont faciles à sentir.

Entre l'interligne et l'épitrochlée, il y a l'épaisseur d'un doigt.

Pendant que l'avant-bras est étendu, une distance de deux doigts sépare le niveau de l'articulation du sommet de l'olécrâne.

C'est tout ce qu'il faut savoir pour exécuter la section des parties molles.

Lorsqu'il s'agira plus tard de désarticuler, il faudra, après une exploration brève exécutée par les doigts de la main gauche, entrer d'emblée dans l'intervalle huméro-radial. C'est pourquoi il faut habituer la main gauche à sentir, sur un bras entier, à quelque distance en dehors de l'olécrâne, dans la fossette, la tête du radius qui peut recevoir de la main droite agissant sur le poignet des mouvements de rotation ou de flexion. On arrive facilement sur un bras sain et flasque, sur soi-même à travers ses habits, en descendant le long du bord externe de l'humérus, à mettre le doigt au niveau de l'interligne, dans l'enfoncement très sensible qui sépare la face postéro-externe du condyle huméral du pourtour saillant de la tête du radius.

Usages du moignon. — Un blessé qui a perdu l'avant-bras se sert de son moignon, nu ou armé d'un appareil.

Le moignon nu pousse du bout, frappe à revers, concourt à embrasser. Écarté du corps à angle droit par le deltoïde, il supporte un fardeau, une échelle, un pannier, un seau.

L'appareil prothétique doit pouvoir être fixé par un bracelet au-dessus des éminences latérales de l'humérus, et c'est en partie pour améliorer cette prise que plusieurs chirurgiens ont conservé l'olécrâne à la manière de Dupuytren. Ainsi fut amputé par Huguier le chanteur Roger.

Un moignon à cicatrice rejetée en arrière dans la cavité olécrânienne et dépourvu de névromes, paraît *à priori* l'idéal. Mais cet idéal n'a, que je sache, jamais été atteint. Ordinairement, avec n'importe lequel des procédés en usage, et surtout avec le plus usité, le circulaire, la cicatrice vient se placer en travers, devant l'humérus, au-dessus de la trochlée et du condyle, le moignon est néanmoins excellent s'il n'y a pas de névromes et si la cicatrice, linéaire, est suffisamment éloignée des éminences latérales soumises à la pression du bracelet de l'appareil.

Choix des procédés. — En raison de la rétractilité de la peau antéro-externe, c'est le condyle qui est le plus difficile à envelopper. Si l'on ne le recouvre pas facilement d'emblée avec des téguments suffisants, on le verra saillir, perdre son cartilage et se revêtir, après des mois, d'une cica-

trice large et adhérente. Mieux vaudrait l'avoir scié. Quel que soit le procédé employé, pour bien couvrir les éminences articulaires latérales, il faut garder sans la fendre la peau des côtés de l'avant-bras : *deux doigts* en dedans, *trois larges doigts* en dehors, à partir de l'interligne.

Il est bien rare que l'opérateur puisse choisir son procédé quand il se trouve obligé d'extirper l'avant-bras. Le plus souvent la méthode circulaire s'impose. Heureusement, elle donne lieu à un bon résultat.

Pour employer un seul lambeau, externe ou antérieur, qui doit, pour être suffisant, descendre jusqu'*au milieu* de l'avant-bras, le chirurgien

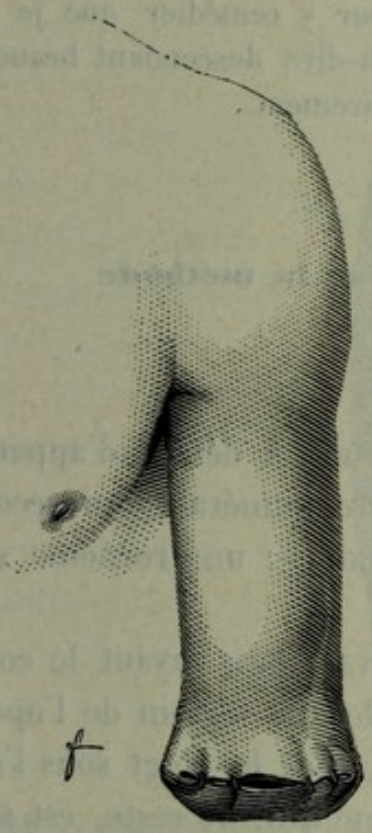

Fig. 220. — Moignon frais de désarticulation du coude par la méthode circulaire bien exécutée, d'après le tracé de la figure 222.

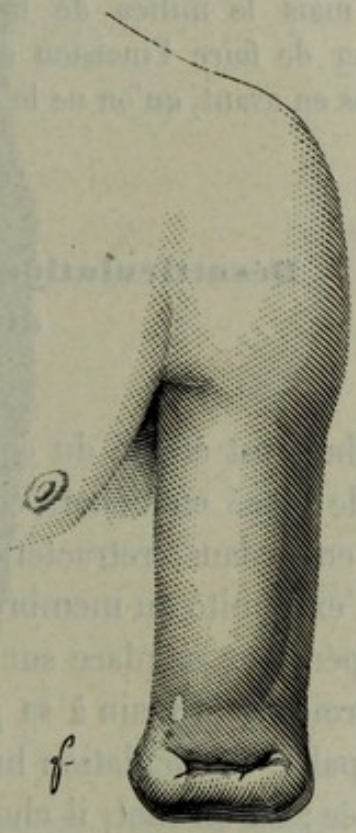

Fig. 221. — Moignon cicatrisé ; même opération. Le point blanc au-dessus et en dedans de la cicatrice indique la place d'un névrome.

devrait avoir la rare fortune de rencontrer un traumatisme complaisant ou une simple lésion organique du squelette. Salleron me parait avoir gagné le procès de la méthode circulaire, facile à exécuter et complaisante pour les pansements consécutifs. De sorte que pour moi les autres procédés que j'indiquerai, car ils peuvent être commandés par l'état local des chairs, ne sont préférés dans les amphithéâtres que parce qu'ils rentrent dans la routine des concours et des examens.

Ne pouvant consentir à enseigner ce qui se fait avant ce qui doit se faire, je décrirai en premier lieu et comme procédé d'élection la désarticulation du coude par l'incision appelée circulaire, improprement, puisque l'on est obligé de la faire passer plus bas en avant qu'en arrière, pour

modérer l'obliquité dans le sens contraire, qu'elle ne manquera pas de prendre finalement.

Il ne faut pas redouter le clapier qui résulte de l'extirpation de l'olécrâne. Salleron nous a appris à l'ouvrir, en incisant crucialement le tégument olécrânien. Legouest a même pu l'empêcher de suppurer par la simple compression, à l'aide d'une boulette de coton. Dans tous les cas, il n'y a pas lieu de garder l'olécrâne pour combler cette cavité, bien que cette modification ne paraisse pas avoir une gravité spéciale. Quant à la difficulté que l'on trouve ordinairement, après l'incision circulaire, à réunir d'arrière en avant en fente transversale, non pas les deux extrémités, mais le milieu de la plaie, c'est pour y remédier que je vais indiquer de faire l'incision elliptique, c'est-à-dire descendant beaucoup plus bas en avant, qu'on ne le conseille ordinairement.

Désarticulation du coude par la méthode dite circulaire.

Le bras est écarté du corps à angle droit. A défaut d'appareil, un aide placé en dehors comprime l'artère humérale; un second, placé en dedans, rétractera les parties molles; un troisième soutient l'extrémité du membre, etc.

L'opérateur se place sur le côté de l'avant-bras, ayant le coude à sa droite et la main à sa gauche. Il explore le terrain de l'opération, palpe l'articulation huméro-radiale, met le doigt sous l'épitrochlée; en un mot, il cherche l'interligne qui, du reste, est situé à un doigt au-dessous du pli du coude. S'il fait bien, le chirurgien marque à la teinture le niveau de la jointure, en avant et en arrière, pour tracer ensuite de la même manière et facilement la ligne d'incision d'après les règles suivantes : en avant et en dehors, sur le relief du long supinateur, vous devez couper à *quatre doigts* du niveau de l'interligne (a); en arrière et en dedans, sur la crête cubitale, à quatre doigts du sommet de l'olécrâne, c'est-à-dire à *deux doigts* seulement au-dessous de l'articulation (fig. 222).

1° Faites donc, aux téguments, cette incision *circulaire oblique*, en commençant sous le membre et reprenant par-dessus. — Détruisez avec soin les adhérences de la peau et détachez-la de toute la périphérie, surtout en arrière (pendant que l'avant-bras est momentanément fléchi et dressé), et sur les côtés, comme s'il s'agis-

sait de la retrousser en manchette, ce que la grande rétractilité des téguments antérieurs rend généralement inutile (b).

Commandez à votre aide d'embrasser la face antérieure du futur moignon, dans la commissure du pouce et de l'index, et de rétracter, en serrant et en refoulant, jusqu'au-dessus des éminences latérales

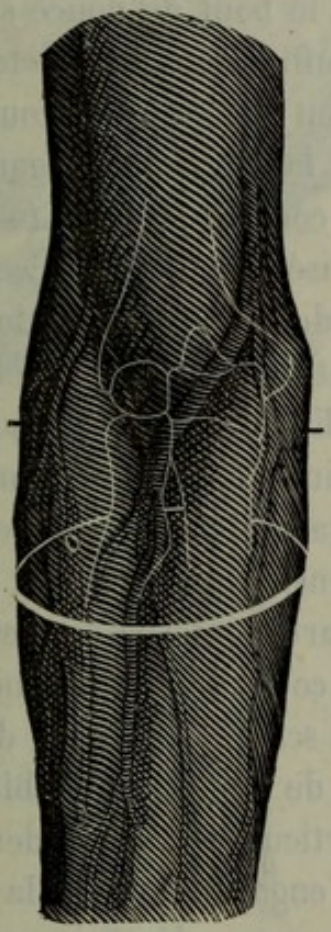

Fig. 222. — Désarticulation du coude; méthode circulaire. L'incision passe en avant à quatre doigts et en arrière à deux doigts au-dessous de l'interligne marqué par deux tirets.

2° Appliquez alors le milieu du tranchant sur les muscles antérieurs, au niveau de la peau rétractée, coupez-les en creusant, c'est-à-dire d'autant plus haut que votre couteau s'enfonce plus profondément. Interrompez, s'il le faut, la section des muscles antérieurs, pour trancher sans désemparer et de chaque côté, les brides sous-cutanées, si vous en apercevez qui résistent aux efforts de l'aide rétracteur. Enfin, votre couteau remontant *à plat*, devant les deux os de l'avant-bras étendu, ayant coupé le brachial antérieur, heurtera du tranchant la trochlée humérale très saillante devant le cubitus *étendu* (c).

Ne remontez pas au delà de la saillie trochléenne; restez plutôt au-dessous et cherchez l'interligne de la façon suivante.

Vous tenez à pleine main gauche l'avant-bras malade, le pouce en dessus, dans la plaie, les doigts en dessous. Le pouce remonte à la recherche de l'interligne huméro-radial que les doigts contribuent à rendre sensible par les mouvements de flexion communiqués au radius. Laissez le bout du pouce sur l'interligne; assurez-vous que la peau est suffisamment rétractée, de chaque côté et en arrière, et qu'elle n'a rien à craindre du couteau qui va désarticuler.

3° Donnez sur toute la largeur du ligament antérieur un trait de pointe transversal : comme un tiret (—) au niveau de l'interligne huméro-radial, brisé comme un accent circonflexe (^) au-dessus du bec coronoïdien. — Mettez alors le plein du couteau vertical sur le ligament latéral externe et la racine des muscles postérieurs, coupez hardiment et entrez, jusqu'à l'olécrâne, dans l'articulation que votre main gauche rend béante en inclinant l'avant-bras en dedans. — Dégagez le couteau. De la main gauche, forcez l'avant-bras dans l'extension pour écarter l'apophyse coronoïde de la trochlée. Dans la partie interne de cet intervalle, engagez le tranchant de la pointe, coupez les fibres huméro-coronoïdiennes du ligament interne, et en sciant largement, divisez le nerf cubital et tout ce qui, en dedans de l'extrémité cubitale, a échappé au couteau. La béance de l'articulation étant devenue de plus en plus grande, la pointe peut s'engager derrière la trochlée et couper, en remontant, les fibres huméro-olécrâniennes.

A ce moment, il n'y a plus que le tendon du triceps à diviser : l'avant-bras luxé, de son propre poids et aussi du fait de la traction et de la bascule opérée par la main gauche, entraîne l'olécrâne hors de sa cavité. Promenez le couteau sur le contour de cette apophyse en exécutant avec le tranchant une espèce d'arpège pour détacher le triceps, franchir sa crête d'insertion et terminer la séparation de la poche olécrânienne sans laisser la moindre partie molle à l'extrémité du cubitus (fig. 223).

C'est le moment de lier l'artère ou les artères, de retrancher les bribes charnues s'il en existe. Je crois bon de saisir les nerfs antérieurs apparents et d'en réséquer le plus long bout possible.

Enfin, il est une précaution indispensable, d'après Salleron, c'est d'ouvrir en croix la poche olécrânienne et de ne pas faire l'incision

trop en dedans, car la lèvre interne de la trochlée pourrait s'y engager.

Les téguments postérieurs sont, comme je l'ai déjà dit, ramenés

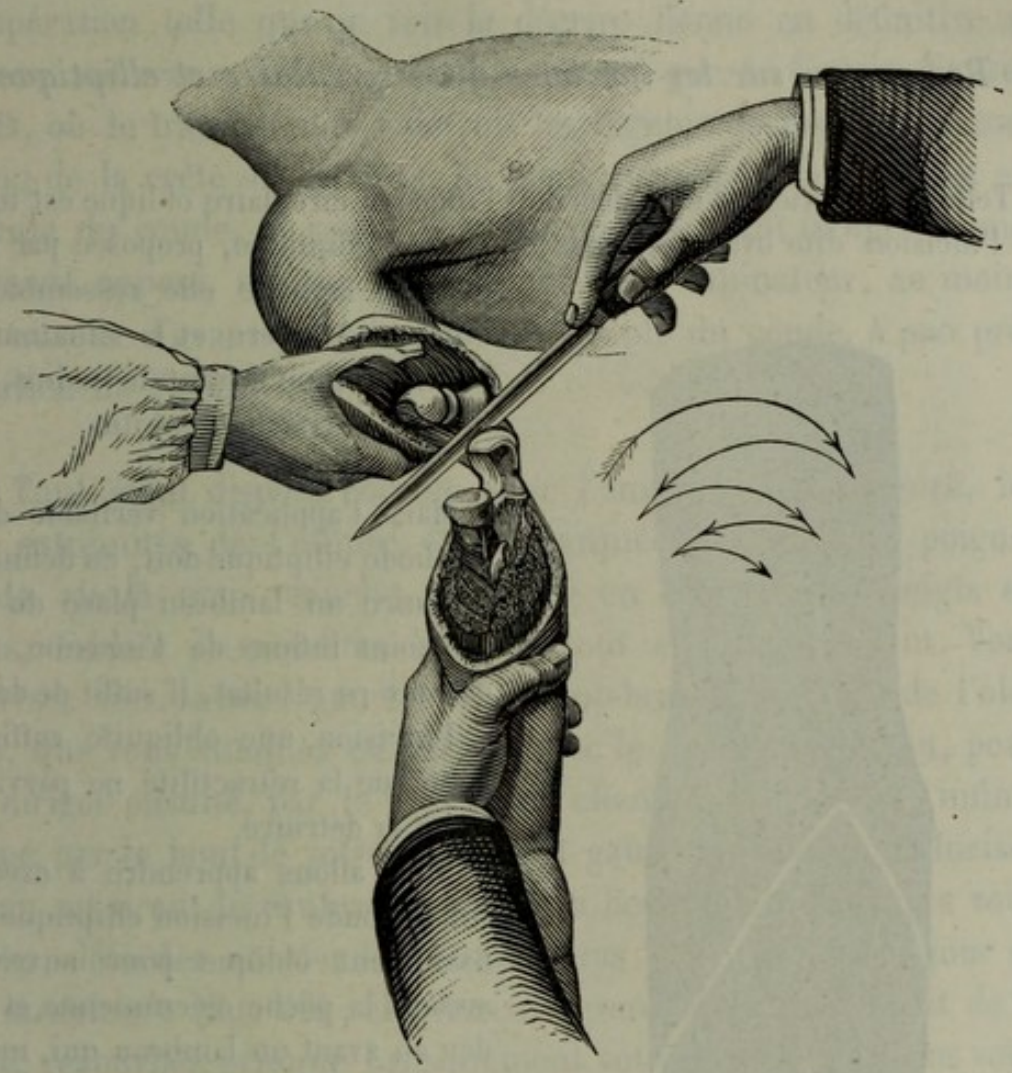

Fig. 223. — Désarticulation du coude. désinsertion du tendon du triceps. La flèche indique les mouvements d'arpège imposés au couteau par la droite pendant que la gauche tient et tourne l'avant-bras sans cesse pour amener sous les yeux la partie attaquée par le tranchant.

sur la surface articulaire devant laquelle on les unit aux téguments antérieurs. D'une manière ou de l'autre, il est bon d'assurer l'écoulement de la grande quantité de synovie qui peut se produire.

Notes. — (a) Il est des cas où l'opérateur peut couper circulairement à deux doigts de l'article, c'est lorsque, l'avant-bras ayant subi l'action d'une scie circulaire ou d'un engrenage, les téguments antérieurs, totalement divisés, ont pu satisfaire leur rétractilité dont il n'y a plus lieu de se préoccuper.

(b) Il ne faut pas hésiter à relever une courte manchette, si la peau, malgré les efforts de l'aide, reste encore à plus d'un doigt au-dessous de l'articulation; il est permis de fléchir l'avant-bras et de le dresser en l'air, pour détacher commodément les téguments olécrâniens.

(c) Au contraire, lorsque le cubitus est fléchi, le couteau rasant sa face antérieure dépasse le but et arrive au-dessus de la trochlée. Les élèves tombent fréquemment dans cette faute et s'acharnent à dénuder l'épiphyse humérale en cherchant le joint où il n'est pas.

Remarques sur les incisions dites circulaire et elliptique.

Telle qu'elle vient d'être décrite, l'incision circulaire oblique est imitée de l'incision dite ovalaire, mais en réalité elliptique, proposée par Baudens, à laquelle elle ressemble par l'obliquité légère et la situation des points, infime devant le radius, culminant derrière le cubitus.

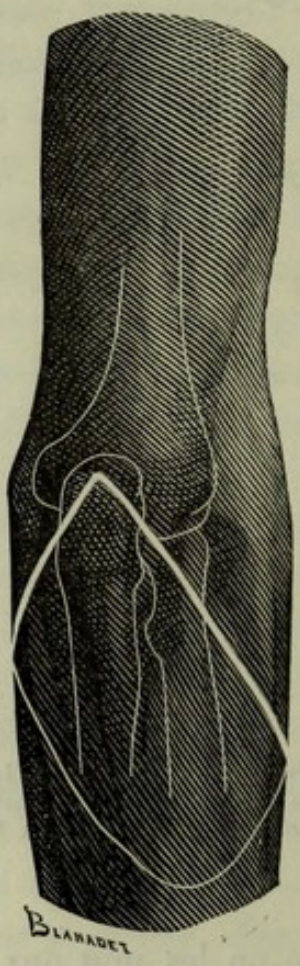

Fig. 224. — Face postérieure du coude droit; tracé de l'incision elliptique pour la désarticulation.

Mais l'application véritable de la méthode elliptique doit, en définitive, produire un lambeau placé du côté du point infime de l'incision. Pour obtenir ce résultat, il suffit de donner à l'incision une obliquité suffisante pour que la rétractilité ne parvienne pas à la détruire.

Nous allons apprendre à exécuter sur le coude l'incision elliptique suffisamment oblique pour ouvrir en arrière la poche olécrânienne et garder en avant un lambeau qui, malgré sa rétractilité, reste encore suffisant.

Il n'y a aucun danger de faire pointues les deux extrémités de l'ellipse, parce qu'elles s'arrondissent spontanément.

En supposant même que, l'incision ayant été volontairement losangique (Blasius, Textor), les deux extrémités soient restées anguleuses, l'angle saillant irait s'appliquer, on ne peut mieux, dans l'angle ouvert, comme la corne du triangle de toile avec lequel on enveloppait naguère encore les moignons.

Désarticulation du coude par l'incision elliptique.

L'opération telle que je vais la décrire donne en définitive un lambeau antérieur. Elle convient à ces cas que A. Guérin dit fréquents, où le traumatisme a détruit les téguments postérieurs tout le long de la crête du cubitus. Le point culminant de l'ellipse est la pointe du coude, la saillie olécrânienne; le point infime, diamétralement opposé, est sur le relief du long supinateur, au moins à un travers d'avant-bras au-dessous du pli du coude, à peu près au milieu de l'avant-bras.

1° Tout étant disposé comme pour l'amputation circulaire, les deux extrémités de l'ellipse étant marquées, saisissez le poignet malade, de la main gauche, le pouce en dessous, les doigts en dessus, tordant l'avant-bras à droite tout en le fléchissant. Vous découvrez ainsi le bord gauche de l'avant-bras et la saillie de l'olécrâne, que vous attaquez en travers avec le talon du couteau, pour vous diriger ensuite, par le plus court chemin, vers le point infime jalonné par le bout de votre petit doigt gauche (fig. 225, I). Incisez la peau en tirant le couteau et sciant au besoin. A mesure que vous avancez, détordez et étendez l'avant-bras pour mettre au jour sa face antérieure (fig. 225, II). Arrivé devant le radius, usant de la pointe, recourbez presque brusquement votre incision et, sans vous interrompre, remontez à votre point de départ, en incisant de nouveau avec le plein tranchant, obliquement sur le bord droit de l'avant-bras que votre main gauche tord à gauche, fléchit et relève (fig. 225, III) pour vous amener le champ opératoire sous les yeux (a).

Coupez soigneusement le tissu cellulaire aux environs de l'olécrâne et vous y verrez l'incision s'arrondir. — Ramenez l'avant-bras dans l'extension et la supination : détruisez, en avant, sans craindre d'attaquer l'aponévrose, toutes les brides celluleuses qui paraissent encore entraver la rétraction de la peau, rétraction qui doit raccourcir le lambeau de deux travers de doigt.

2° Pour diviser les chairs antérieures, l'avant-bras légèrement fléchi est confié à un aide.

De la main gauche, vous pincez en travers la peau du lambeau pour la rétrécir et la refouler en haut, l'aide rétracteur collaborant avec vous spécialement pour découvrir les côtés de l'articulation. — Enfoncez le couteau devant les os, sous les muscles antérieurs, le plus haut possible; dites à l'aide qui tient la main, si elle existe

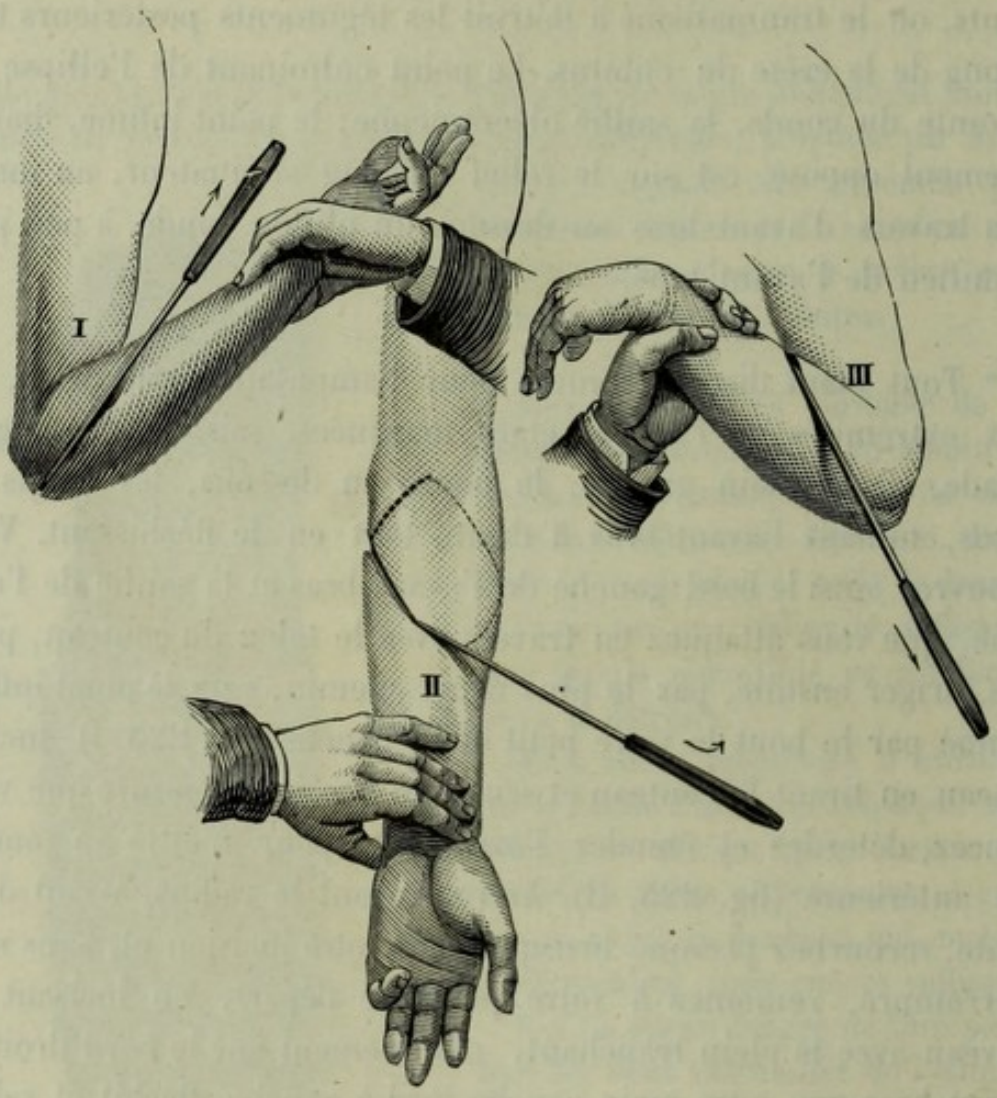

Fig. 225. — Désarticulation du coude, méthode elliptique. — Les trois attitudes I, II, III, que la main gauche donne successivement à l'avant-bras pour permettre au couteau de faire l'incision d'un trait.

encore, de la renverser en arrière pour attirer les muscles vers le poignet, et taillez de haut en bas, en sciant, un lambeau charnu qui s'amincisse, se rétrécisse et se termine le plus vite possible (fig. 226).

3° L'aide rétracteur ayant relevé ce lambeau devant le biceps, découvre l'articulation qu'il vous reste à approcher, explorer et ouvrir comme dans la méthode circulaire.

Mettez donc le plein tranchant *à plat* devant les os de l'avant-bras *étendu* et remontez jusqu'à ce que vous heurtiez la saillie trochléenne. A ce moment le couteau remis de champ et tiré coupe avec la pointe le ligament antérieur : un tiret (—) sur l'interligne huméro-radial, cherché au besoin avec le pouce gauche, accent circonflexe (^) au-dessus du bec coronoïdien, ou dans l'ordre inverse. L'interligne étant ouvert et par suite visible en avant,

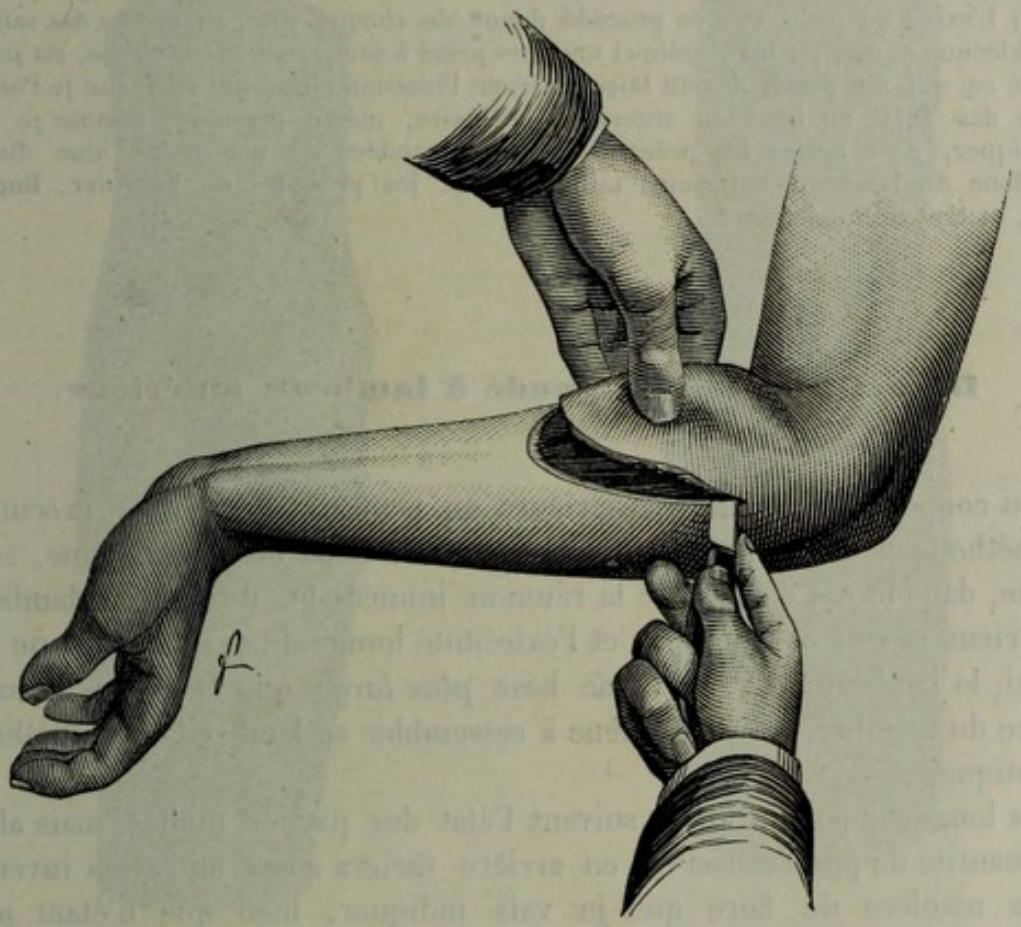

Fig. 226. — Désarticulation du coude. — Après l'incision elliptique, il faut, pour couper les chairs antérieures, opérer comme le montre cette figure qui indique la manière de tailler un vrai lambeau antérieur.

entrez sur le côté à pleine lame entre la tête radiale et le condyle huméral jusqu'à l'olécrâne. Coupez de même le ligament interne huméro-olécrânien et le nerf cubital, puis avec la pointe et grâce à la béance, les fibres huméro-olécrâniennes ou remontantes.

L'avant-bras toujours tenu de la main gauche et renversé, tombe à ce moment suspendu au seul tendon principial. Votre gauche va le tordre alternativement à droite et à gauche pour présenter l'insertion tendineuse à l'arpège du couteau (revoy. fig. 223).

Le parage du moignon, les résections de nerfs, les ligatures d'artères, s'imposent comme dans tous les procédés.

Le lambeau sera replié et réuni à la concavité postérieure (b). La voie d'écoulement sera naturellement maintenue au niveau même de la cavité olécrânienne.

Notes. — (a) On peut opérer d'une autre manière, en coupant la peau d'abord en avant, sous forme de lambeau, et ensuite, après avoir retourné ou relevé le bras, en arrière, sous forme de voûte.

(b) L'excès de peau que ce procédé donne de chaque côté, au niveau des saillies trochléenne et condylienne, celle-ci toujours prête à sortir, cet excès, dis-je, est justement ce qui me paraît devoir faire préférer l'incision elliptique telle que je l'ai décrite dès 1871, au lambeau antérieur ordinaire, même pratiqué, comme je vais l'indiquer, avec toutes les précautions recommandées de nos jours. Que dirais-je donc du lambeau antérieur taillé suivant les procédés de Vacquier, Dupuytren, et tant de modernes?

Désarticulation du coude à lambeau antérieur.

On coupe les téguments postérieurs un peu plus haut qu'en exécutant la méthode circulaire, mais on doit conserver la poche olécrânienne, sous peine, dans le cas d'échec de la réunion immédiate, de voir le lambeau antérieur se retirer peu à peu et l'extrémité humérale se montrer à nu.

Ici, le lambeau doit avoir une base *plus large* que la demi-circonférence du membre, ce qui l'amène à ressembler au lambeau de la méthode elliptique.

Sa longueur pourra varier suivant l'état des parties molles, mais alors la quantité de peau conservée en arrière variera aussi en raison inverse.

La manière de faire que je vais indiquer, bien que n'étant plus celle de Dupuytren, est acceptée volontiers dans les concours et examens.

Tout étant disposé comme à l'habitude, et l'interligne articulaire marqué, tracez un très large lambeau en U dont la branche interne reste à un doigt au-dessous de l'article, l'externe à *deux* et la partie infime ou antérieure à quatre *au moins* (fig. 227).

Donc, saisissez le poignet de la main gauche et portez la pointe du couteau à un doigt *derrière* le bord gauche de l'avant-bras à la distance voulue de l'interligne. Faites une incision qui descende, s'arrondisse, traverse, s'arrondisse de nouveau, remonte enfin sur, puis à un doigt *derrière* le bord droit du membre, jusqu'au point préalablement marqué. Délivrez le bord du lambeau de toutes les

adhérences aponévrotiques et celluleuses qui entravent sa rétraction. — Passez le couteau par-dessous le membre, la pointe haute, et unissez, en tirant une incision légèrement oblique, les deux extrémités inégalement élevées de l'U qui circonscrit le lambeau (a).

La peau doit alors obéir facilement aux tractions de l'aide rétracteur. Assurez-vous qu'il en est ainsi.

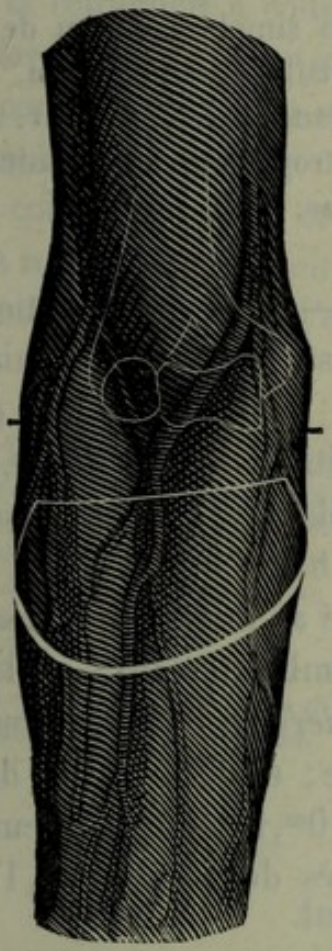

Fig. 227.— Face antérieure du coude droit; désarticulation à lambeau antérieur, très long, très large à la base. En dedans, celle-ci reste à un doigt; en dehors, à deux doigts de l'interligne.

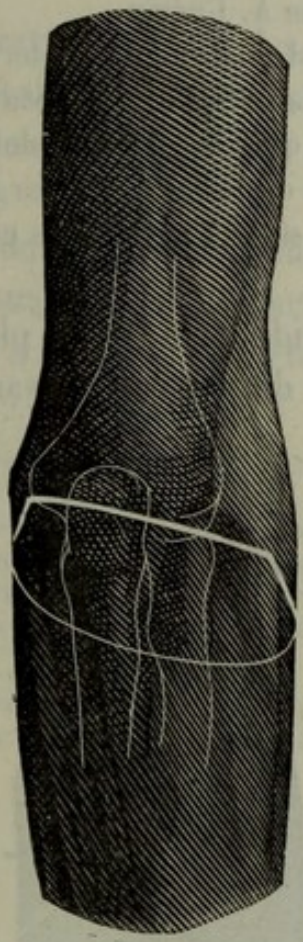

Fig. 228. — Face postérieure du coude droit; tracé du lambeau antérieur trop court, autrefois proposé par Brasdor. Les téguments postérieurs étaient coupés au niveau de la jointure.

Coupez ensuite par transfixion les muscles du lambeau, comme dans la méthode elliptique, ou bien, entaillez les chairs de dehors en dedans.

Désarticulez comme à l'ordinaire.

Note. — (a) Si l'on s'aperçoit à temps que l'on a fait un trop court lambeau antérieur, ou que les incisions latérales remontent trop haut, on garde en arrière un petit lambeau cutané, carré ou arrondi, de 1, 2 ou 3 centimètres, que l'on peut disséquer facilement après avoir relevé l'avant-bras dans la flexion.

Désarticulation du coude à lambeau externe.

L'avant-bras perforé d'avant en arrière par un coup de feu, etc., serait avantageusement désarticulé en gardant les parties molles des bords de l'avant-bras, comme l'a fait, dit Uhde, Jobert en 1848, et comme l'enseigne A. Guérin.

Il n'est possible de garder en dedans qu'un simple lambeau de peau; mais le lambeau externe peut être charnu et taillé par transfixion. C'est à celui-ci que l'on donne volontiers le plus grand développement; il faut craindre de le faire trop large, trop court et trop pointu. Le résultat n'est pas laid sur de petits bras peu musclés et gras.

Les aides sont à leur place ordinaire. — L'opérateur se tient sur le côté du membre, ayant le coude à sa droite et la main à sa gauche. L'avant-bras est étendu en position intermédiaire, c'est à-dire placé de champ, le bord radial en haut. — Un cercle coloré est tracé au niveau de l'interligne.

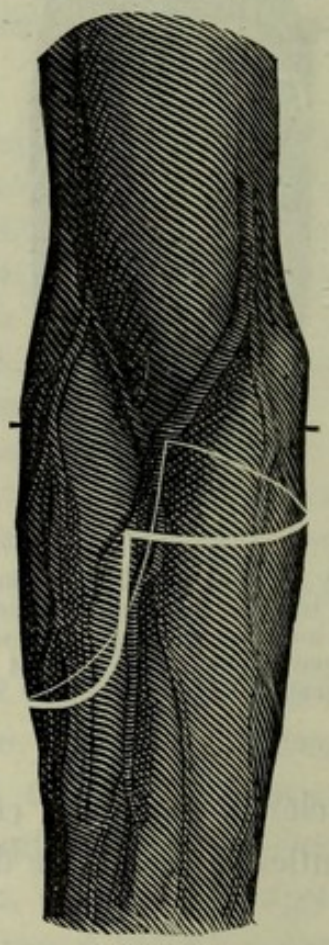

Fig. 229. — Face antérieure de l'avant-bras droit. Tracé du lambeau externe pour la désarticulation du coude. La branche antérieure de l'**U** remonte bien moins haut que la postérieure.

Le lambeau n'aura en largeur qu'*un tiers* de la circonférence du membre; en longueur il descendra à $0^{m},10$ de l'articulation, très près du milieu de l'avant-bras.

En ce point, presque au milieu du bord radial, la peau étant fixée par vos doigts gauches, commencez en travers une incision cutanée que vous ferez remonter sur la face dorsale de l'avant-bras, en vous approchant de plus en plus du cubitus pour finir au côté externe de l'olécrâne, au niveau même de l'interligne ou un peu au-dessous. — Revenez au point de départ et faites devant le radius une deuxième incision ascen-

dante, qui longe le bord interne du relief du long supinateur et, plus courte que la première, s'arrête à *deux doigts* de l'articulation (a).

Toute l'épaisseur du tissu cellulaire étant coupée, passez le couteau sous le membre, la pointe haute, et unissez obliquement, par le plus court chemin les deux têtes de l'U, coupant la peau et sa doublure celluleuse.

Déjà la rétraction a considérablement écarté en avant les lèvres de la plaie (b). Vous pouvez entailler les chairs du lambeau, ou les diviser par transfixion, en enfonçant le couteau à peu près au niveau de l'articulation.

Vous confierez ensuite ce lambeau à l'aide rétracteur, vous couperez le reste des chairs circulairement, vous chercherez l'articulation pour l'approcher et l'ouvrir comme d'habitude, etc., etc.

Notes. — (a) Je conseille cette manière d'opérer parce que, dès le début, la longueur du lambeau est assurée. Cela est commode pour le côté droit. Du côté gauche, il est plus élégant de tracer l'U d'un seul coup de couteau, en commençant en avant à deux doigts au-dessous de l'article. Mais on est toujours tenté de commencer trop haut et surtout de tourner trop tôt. Le mieux, je le dirai cent fois, est de tracer les lambeaux à la teinture, au crayon, à l'encre; on opère ensuite n'importe comment, en toute sécurité.

(b) La tête antérieure de l'U remonte maintenant aussi haut que la postérieure; l'obliquité de l'incision interne a disparu; la rétraction antérieure s'exagérera encore après l'achèvement de l'opération.

Autres procédés.

Est-il besoin de dire qu'à défaut d'un lambeau externe de $0^m,10$ on doit garder en dedans, sous forme de *lambeau compensateur*, carré ou arrondi, quelques centimètres de peau?

Avec un lambeau unique externe, excessivement rétractile dans sa chair et dans sa peau, on court de gros risques, si l'on manque la réunion immédiate.

Lorsque l'emploi des chairs latérales est de nécessité, deux *lambeaux latéraux* valent sans doute mieux qu'un (fig. 230). Le résultat immédiat n'est pas rationnel, puisque l'on réunit d'un côté à l'autre les téguments d'un moignon dont le squelette est excessivement aplati dans le sens contraire. Cependant, si l'on a des lambeaux suffisants, chacun d'eux enve-

loppe convenablement l'éminence latérale correspondante et le résultat définitif est bon. La cicatrice, longitudinale, vient se former devant l'épiphyse humérale.

Chacun, sachant bien ce qui a été dit jusqu'à présent, sera en état d'improviser la désarticulation à deux *lambeaux antérieur et postérieur*, égaux ou inégaux, mise en pratique par Textor, Pirogoff, etc.

Sédillot, désirant désarticuler facilement et avancer le plus possible

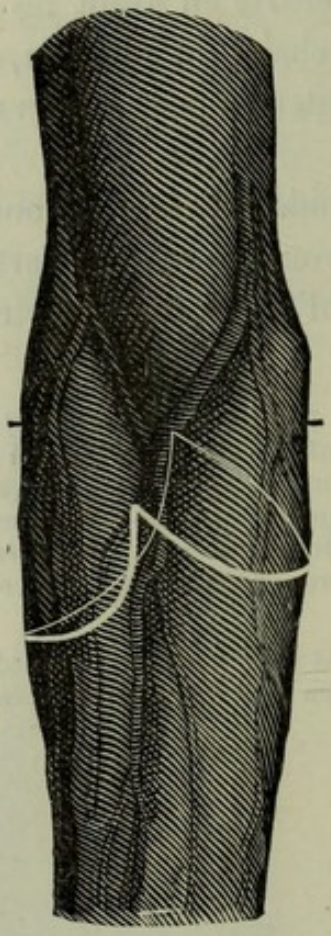

Fig. 230. — Face antérieure du coude. Lambeaux latéraux pour la désarticulation. L'externe, plus rétractile, est plus long ; la commissure antérieure remonte moins haut que la postérieure.

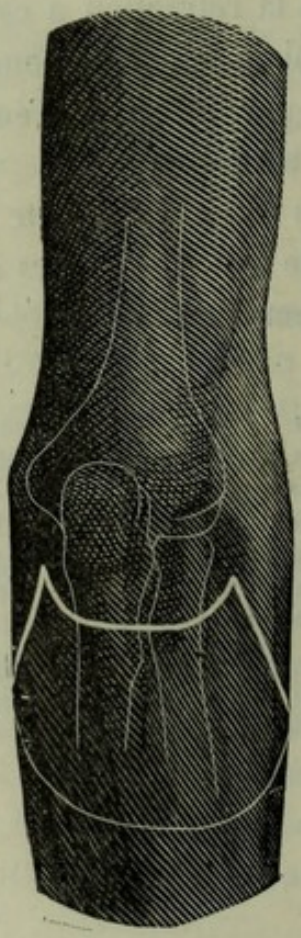

Fig. 231. — Face postérieure du coude. Tracé des incisions de Sédillot : petit lambeau postérieur convexe ; large et long lambeau antérieur, taillé en dernier lieu, après la désarticulation.

l'opération avant de diviser les gros vaisseaux, écrit qu'il faut successivement : découper derrière l'olécrâne un petit lambeau convexe, le disséquer, ouvrir l'articulation, passer le couteau devant les os et tailler en sortant un très large lambeau antérieur musculo-cutané comprenant les deux tiers de la circonférence du membre (fig. 231).

Pour les cas où le traumatisme aurait altéré les parties molles antérieures, on pourrait couper celles-ci en travers, à un doigt de l'interligne, et garder en arrière un lambeau, soit en traçant une incision elliptique,

comme Soupart (fig. 232), soit en faisant un simple *lambeau postérieur*, dût ce lambeau être triangulaire, ainsi que Pfrenger l'a fait avec succès.

Déjà Textor avait préconisé la véritable *méthode ovalaire* à point culminant olécrânien, dans le but d'attaquer l'articulation par derrière et de ne couper les chairs antérieures qu'en dernier lieu.

Neudorfer a fait plus et non sans bonnes raisons; il recommande : 1° de

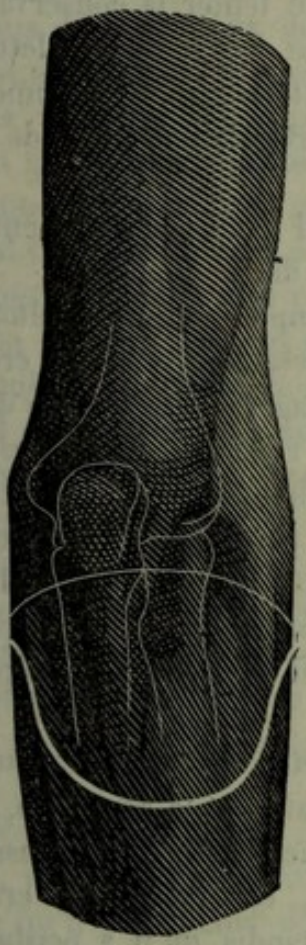

Fig. 232. — Face postérieure du coude. Incision elliptique de Soupart. En définitive : lambeau postérieur

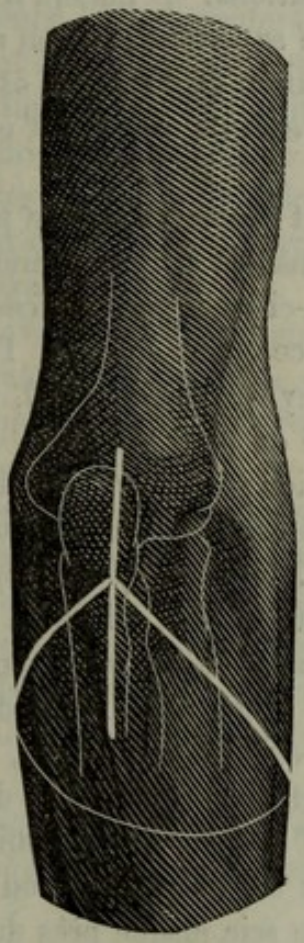

Fig. 233. — Face postérieure du coude. Raquette de Neudorfer pour la désarticulation.

faire une incision longitudinale postérieure pour arriver à un isolement sous-capsulo-périosté du squelette, comme dans la résection; 2° de couper les chairs en *raquette*, après avoir désarticulé et fait pincer les artères dans la base de l'espèce de lambeau antérieur ainsi formé (fig. 233); 3° de rogner les éminences latérales de l'humérus.

Enfin, Szymanowski pense qu'il n'est pas déraisonnable de scier l'extrémité de l'humérus et de chercher à y souder un fragment d'olécrâne! Ce serait imiter ce qu'a fait Pirogoff dans son amputation *ostéo-plastique* tibio-calcanéenne.

ARTICLE VIII

AMPUTATIONS PARTIELLES DU BRAS

Indications. — Lorsqu'il n'est pas permis de tenter la conservation du membre supérieur sans ou avec résection d'une partie du squelette, c'est l'amputation du bras qui est indiquée, si l'altération des téguments ou des os remonte assez haut pour rendre la désarticulation du coude impraticable.

Il faut couper le bras le plus bas possible; il y va probablement de la vie du malade et certainement de la puissance du moignon.

Celui-ci rend des services, même après l'amputation intradeltoïdienne qui, à ce point de vue, l'emporte sur la désarticulation. Je crois que D. Larrey (*Clinique*, 1829, t. III, p. 560) a exagéré la fréquence de l'immobilité du petit moignon, immobilité qui le rend inutile s'il reste dans l'adduction permanente, et douloureux par tiraillements des nerfs axillaires, lorsqu'il est fixé dans l'abduction ou érection, par l'action du muscle sus-épineux. Je pense que Percy (Rapport à l'Institut, voy. *Archives*, II, 1823) a bien jugé que la saillie de la tête humérale conservée fournit un précieux point d'appui à l'appareil prothétique et surtout aux bretelles du pantalon et de la hotte, à la bricole du portefaix, etc.

Peut-être imagine-t-on, en France, que cette opération est plus grave que l'extirpation complète du membre. Ce serait tout le contraire, d'après Pirogoff qui, au dire de Günther, n'a perdu aucun de ses dix blessés amputés au col chirurgical ou même au-dessus, car il n'a pas craint de porter la scie jusque près du col anatomique, tandis qu'il a perdu quatre désarticulés sur neuf. Le chirurgien russe a été exceptionnellement heureux dans ses amputations et exceptionnellement malheureux dans ses désarticulations.

Anatomie. — A part le biceps qui est libre sur toute sa longueur et tend à se raccourcir d'autant plus qu'on le coupe plus près de ses attaches inférieures, les muscles du bras forment une espèce de fourreau adhérent à presque toute la surface de l'os. Néanmoins, comme les fibres les plus superficielles de ces muscles restent aussi les plus longues, après la première section transversale, elles se rétractent notablement plus que les profondes. C'est pourquoi un cône musculaire, d'une faible saillie, il est vrai, se forme toujours dans la moitié inférieure du bras et se laisse facilement recouper à la base.

Il n'en est pas de même lorsqu'on ampute notablement au-dessus du milieu. A ce niveau, le biceps, le long triceps et le vaste externe, le

coraco-brachial, se rétractent proportionnellement à la longueur qu'on leur a laissée et continuent à le faire, alors qu'il ne le faudrait plus. Mais la principale masse charnue de la région, le deltoïde, reste pour ainsi dire sur place et pour deux raisons : la première, c'est qu'il faut couper très haut pour le désinsérer tout à fait; la seconde, c'est que l'abduction dans laquelle on a placé le membre pour opérer a satisfait presque complètement la rétractilité du muscle. (Voy. Louis, *Mém. de l'Acad. de chir.*, II.)

Quand on est forcé d'amputer au niveau du col chirurgical, c'est-à-dire au-dessus des insertions des muscles adducteurs (grand pectoral, grand dorsal et grand rond), le membre est fortement écarté du tronc et devient parallèle à ces muscles qu'il entraîne avec lui. Dans cette attitude, on pourrait commettre la faute de sacrifier plusieurs centimètres de l'extrémité humérale du muscle grand pectoral et des deux autres, alors qu'il convient de les désinsérer pour diminuer autant que possible la profondeur des clapiers axillaires qui résultent de leur retrait.

Si l'on détache le grand pectoral en raclant avec soin la lèvre antérieure de la coulisse bicipitale, le tendon reste généralement inséré au col chirurgical par une petite bandelette ascendante, quelquefois très développée, qui permet au muscle de conserver son rôle d'adducteur et de contre-balancer l'action élévatrice du muscle sus-épineux. Il est une autre raison qui doit engager l'opérateur à couper le tendon bicipital assez bas et à le relever avec les tendons adducteurs en serrant de très près et les lèvres et le fond de la coulisse bicipitale : c'est la crainte d'ouvrir le prolongement synovial que la séreuse articulaire fournit au tendon du biceps, prolongement d'autant plus long que le bras est plus écarté du corps.

Un gros nerf, le radial, est quelquefois si bien caché dans sa gouttière osseuse, qu'il échappe au couteau et n'est coupé que par les dents de la scie, ce qu'il faut tâcher d'éviter.

Les *vaisseaux* à lier sont en nombre variable, en raison des fréquentes anomalies de l'artère humérale, de la hauteur de l'amputation et de l'état des parties molles. Dans la partie inférieure, il faut s'attendre à lier : 1° l'artère humérale, en dedans, sous le nerf médian, et une autre plus superficielle, en cas de bifurcation anticipée ; 2° l'artère humérale profonde en dehors, près du nerf radial ; 3° une branche de la collatérale interne ou de l'artère du vaste interne, près du nerf cubital. Chacune de ces artères devra être séparée avec soin du nerf satellite qui ne doit pas être compris dans la ligature.

Dans le tiers moyen et au-dessus, la *peau* de la partie interne du bras est mince et rétractile ; celle de la partie externe adhère au deltoïde, surtout au niveau des attaches inférieures de ce muscle. La plus grande rétractilité des téguments de la face interne du bras serait une raison pour faire l'incision circulaire un peu oblique, s'il y avait un avantage réel à avoir une cicatrice absolument terminale.

Choix des procédés. — De ce que nous venons de rappeler et de ce que nous avons laissé sous-entendu, il résulte les conclusions suivantes : 1° Dans la moitié inférieure du bras amputé circulairement, la grande rétractilité du biceps rendra les téguments antérieurs un peu plus courts que les postérieurs si on les coupe au même niveau, fait peu important.

2° La méthode circulaire n'est praticable, dans de bonnes conditions, que lorsqu'on ampute au-dessous du milieu du bras.

Au-dessus, à moins de maigreur et de flaccidité exceptionnelles, les chairs ne se retirent pas assez également sur toute la périphérie du membre pour permettre de scier l'os assez haut, d'éviter ainsi la conicité primitive, c'est-à-dire la nécrose et la cicatrisation lente, défectueuse et périlleuse.

Donc, au-dessus du milieu, c'est-à-dire au niveau des insertions du deltoïde et du coraco-brachial, il faut tailler un ou deux lambeaux, ou tout au moins fendre longitudinalement du côté externe les chairs du moignon coupées d'abord circulairement.

Plus haut encore, alors qu'il faut détacher les insertions des muscles adducteurs, grand pectoral et grand dorsal, bien que l'on coupe dans la portion non adhérente du deltoïde, c'est encore, ainsi que Leblanc l'enseignait il y a plus de cent ans, à la méthode à lambeau qu'il faut avoir recours.

Usages du moignon. — Le service que fera le moignon de bras, s'il n'est pas armé, consistera à serrer contre la poitrine un portefeuille, un parapluie, le manche d'une faux, etc. Emprisonné dans la coquille d'un appareil rattaché au tronc par des courroies, le moignon agira par sa circonférence, mais comme celle-ci ne présente aucune saillie osseuse, il importe peu que la cicatrice soit tout à fait terminale ou termino-latérale, pourvu qu'elle soit linéaire et que ses lèvres soient épaisses et mobiles. Les névromes douloureux des nerfs brachial cutané, médian, cubital, sont fort à redouter. Leur adhérence à l'extrémité osseuse entrave singulièrement les mouvements d'abduction du moignon.

Hémostase provisoire. — Quand on ampute au-dessous du milieu, l'artère peut être comprimée sur la face interne de l'humérus au-dessous de l'aisselle ; autrement, il faut essayer de comprimer au-dessus de la clavicule ou, mieux encore, lier l'artère avant de la couper.

Si l'opérateur prend soin de ne pas agiter à chaque instant le moignon de l'épaule et la clavicule qui en fait partie, l'aide, armé ou non, parvient à comprimer la sous-clavière sur la grande majorité des sujets. Dans un cas célèbre de Brünninghausen (1806), un amputé atteint de pourriture d'hôpital eut une hémorrhagie secondaire et fut sauvé par la compression de la sous-clavière continuée sans interruption pendant trois jours et deux nuits.

Les vieux auteurs nous disent que l'opérateur peut comprimer l'artère humérale de la main gauche pendant qu'il ampute de la main droite.

Nécessité, mère d'industrie, ne manquerait pas de suggérer au chirurgien le plus dépourvu un moyen préférable d'assurer l'hémostase.

Je vais décrire successivement : l'amputation du bras au-dessus du coude par la méthode circulaire, l'amputation du milieu du bras à deux lambeaux, et l'amputation intra-deltoïdienne à lambeau unique. J'aurai soin d'indiquer brièvement quelques autres procédés.

Position des aides et du chirurgien. — Dans toutes ces opérations, le malade est couché au bord du lit, le bras horizontal, écarté du corps à angle droit ; l'aide rétracteur se place en dedans, l'aide compresseur en dehors, rapproché le plus possible de la tête pour laisser place à l'opérateur qui se tiendra ordinairement en dehors. Cependant, s'il manque d'un bon aide rétracteur il doit se placer en dedans pour l'amputation circulaire du bras gauche, afin de relever les chairs de la main gauche. Un assistant quelconque soutient l'extrémité du membre à amputer.

A. — Amputation de la partie inférieure du bras

Méthode circulaire.

Vous êtes en dehors : toujours pour le bras droit ; mais vous pouvez vous mettre en dedans du bras gauche.

1° Fixez la peau de la main gauche ; passez le couteau sous le membre, la pointe haute, pour attaquer les téguments internes, en premier lieu, avec délicatesse et sous vos yeux ; car dessous est l'artère qu'il faut respecter. Coupez ensuite en tirant le couteau plus hardiment, derrière le bras, puis en dehors, sans craindre d'intéresser l'aponévrose. Cessez de poursuivre dans la direction première ; revenez plutôt par-dessus le membre à votre point de départ et, traversant de dedans en dehors, complétez l'incision circulaire déjà aux trois quarts accomplie (a).

2° Dites à l'aide de commencer à rétracter la peau et détruisez toutes les brides celluleuses qui la retiennent, spécialement de chaque côté, au niveau des cloisons intermusculaires. Agissez encore avec prudence dans la région de l'artère, avec hardiesse partout ailleurs, et, sans retrousser la manchette, ne cessez de mobiliser la lèvre supérieure de la peau que lorsqu'elle sera remontée à deux doigts de la lèvre inférieure.

3° Votre assistant s'applique maintenant à retirer les téguments également sur toute la périphérie du membre. Coupez toutes les chairs jusqu'à l'os à ras de la peau, en passant le couteau sous le membre et faisant ensuite une reprise par-dessus, comme pour les téguments (b).

4° L'aide continuant à rétracter, sans déformer le cylindre brachial, un cône charnu saillant s'est formé; il faut le recouper à sa base à ras de la peau et en creusant. Repassez donc encore une fois le couteau sous le membre et, la pointe haute, appliquez le tranchant sur la face interne de la base du cône; entrez profondément. Sans cesser de sentir l'os au contact du taillant, traversez les parties postérieure et externe du cône charnu en tirant et relevant le couteau. — Pour couper devant l'os ce qui reste de la base du cône charnu que vous devez saisir et fixer entre le pouce et l'index gauches, faites avec le couteau une reprise comme ci-devant. (revoy. fig. 91, page 156).

5° Pendant que vos doigts gauches sont encore dans la plaie, explorez le pourtour de l'os, assurez-vous qu'aucune partie molle, qu'aucun nerf surtout n'a échappé au couteau. Si vous jugez la dénudation suffisante, disposez la compresse fendue afin que l'aide rétracteur puisse envelopper et relever les chairs tandis que vous scierez à peu près horizontalement. Appliquez la lame le plus haut possible, guidez-la dans ses premiers traits avec la dernière phalange de votre pouce fortement fléchie et appuyée sur l'os, suivant la règle (c).

Le sciage terminé, cherchez d'abord la grosse artère, puis les petites. Évitez de lier les nerfs et, s'ils flottent, enlevez-les d'un coup de ciseaux.

Pour fermer le moignon, aplatissez-le d'avant en arrière ou obliquement d'avant en arrière et de dehors en dedans.

Notes. — (a) Si l'on voulait obtenir, en définitive, une amputation circulaire pure et une cicatrice terminale axile, il serait bon de faire l'incision tégumentaire oblique, elliptique, descendant un peu plus bas en avant et en dedans qu'en arrière et en dehors. Voy. plus loin fig. 254.

(b) On peut se borner à couper d'abord le biceps seul qui se rétracte beaucoup. Alors, la section des autres muscles se fait à un niveau supérieur et l'on se dispense de les recouper.

(c) Plusieurs auteurs conseillent, après la section des muscles profonds, de refouler le périoste avec un grattoir de manière à conserver une courte manchette de cette membrane. Cette pratique me paraît mériter l'attention, les lambeaux périostiques

étant défavorables à l'adhésion des bouts nerveux à l'extrémité osseuse, et cette adhésion étant un des inconvénients ordinaires des amputations du bras.

Je pense que ce serait agir sagement, après avoir coupé une première fois les muscles, de ne pas recouper le cône de rétraction, mais plutôt de le fendre de chaque côté, comme Marc Sée, afin d'en former deux courts lambeaux à la face profonde desquels on garderait avantageusement le périoste.

B. — Amputation du milieu du bras

Deux lambeaux, antérieur et postérieur.

Commencez par chercher et par marquer le trajet de l'artère qui doit correspondre à l'intervalle interne des lambeaux. A défaut de coup d'œil, mesurez la circonférence de la région à amputer avec une bandelette de papier; l'ayant pliée en deux, appliquez-la en travers devant le bras, à partir du bord interne du biceps jusqu'en un point situé en dehors et que vous marquerez. Ainsi, l'égalité de largeur de vos lambeaux se trouve assurée. Leur longueur est déterminée par la moitié de leur largeur, si vous les faites égaux. Vous ferez de préférence l'antérieur plus long, par exemple long d'un travers de bras et le postérieur d'un demi-travers seulement.

L'aide compresseur doit rester en dehors du membre; il n'est point indispensable qu'il comprime pendant le tracé des lambeaux si le chirurgien a la main légère et capable d'épargner les deux grosses veines.

L'opérateur est mieux placé en dehors du bras gauche et en dedans du bras droit. Il a besoin de place pour évoluer; l'aide rétracteur, qui n'est utile qu'à la fin de l'opération, doit donc se tenir à distance.

1° De la main gauche, tenez le coude, tordez le bras à droite et sur le bord gauche accessible et visible, commencez, à un doigt au-dessous de la future section osseuse, une incision longitudinale descendante qui s'incline à droite, s'arrondisse et remonte sur le bord droit du membre (a). Pour accomplir facilement cette dernière partie, tordez à gauche le bras primitivement tordu à droite, et faites un petit pas qui vous rapproche de la racine du membre. Repassez le couteau pour détacher les adhérences celluleuses du bord de votre lambeau. — Puis, tracez le second derrière le bras. Il n'y a guère que la courbe de l'U à inciser : habituez-vous à le

faire sous le membre, comme on commence l'incision circulaire ; ne faites relever le bras pour y voir que si vous doutez de votre habileté.

2° C'est le moment de couper les muscles par transfixion, en laissant l'artère humérale dans le lambeau postérieur.

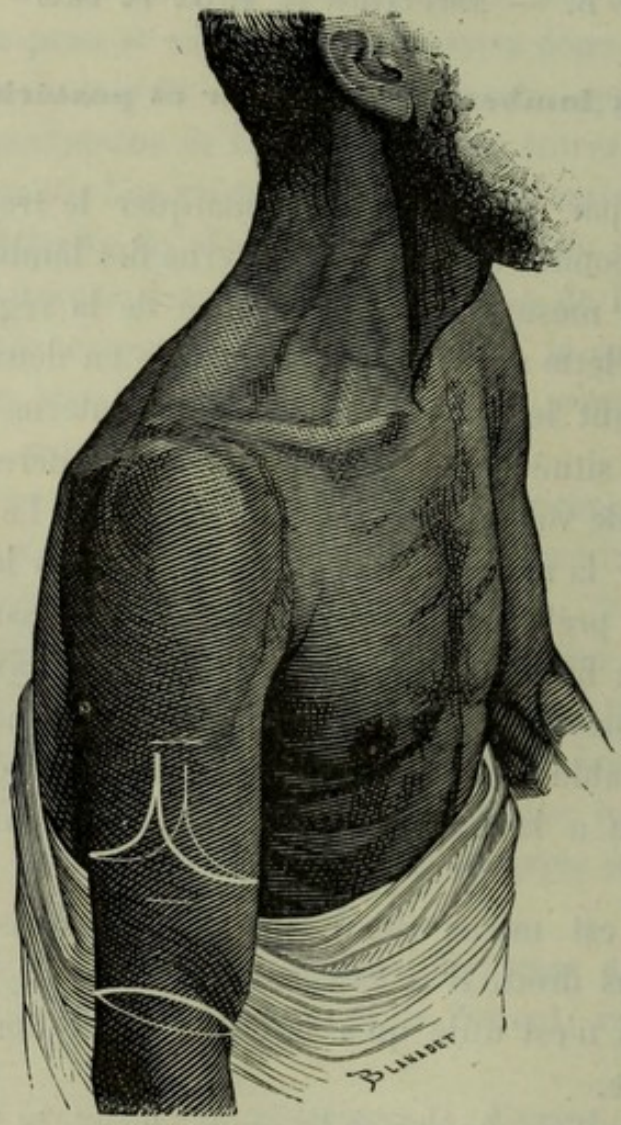

Fig. 234. — Amputation partielle du bras. — En bas, tracé de l'incision circulaire qu'il faut faire oblique en avant et en dedans. — En haut, deux lambeaux antérieur et postérieur, celui-là primitivement plus long.

Enfoncez la pointe à plat dans la partie culminante de l'incision latérale rapprochée (b), heurtez délicatement l'humérus ; tout en poussant le couteau, abaissez le manche pour soulever la pointe devant l'os ; relevez le manche pour abaisser la pointe et la dégager, avec l'aide de la main gauche, dans la partie culminante de l'incision latérale éloignée. Avec le pouce et l'index gauche, pincez

et refoulez les téguments du lambeau antérieur pendant que le couteau, agité de mouvements de va-et-vient, coupe les muscles plus courts que la peau. Ce lambeau est confié à l'aide qui le relève. — Remettez la pointe où primitivement vous l'avez engagée dans les muscles; de son plat refoulez en arrière les chairs du bord rapproché du lambeau postérieur; passez derrière l'humérus et, à l'aide de la main gauche qui récline les chairs, faites sortir le cou-

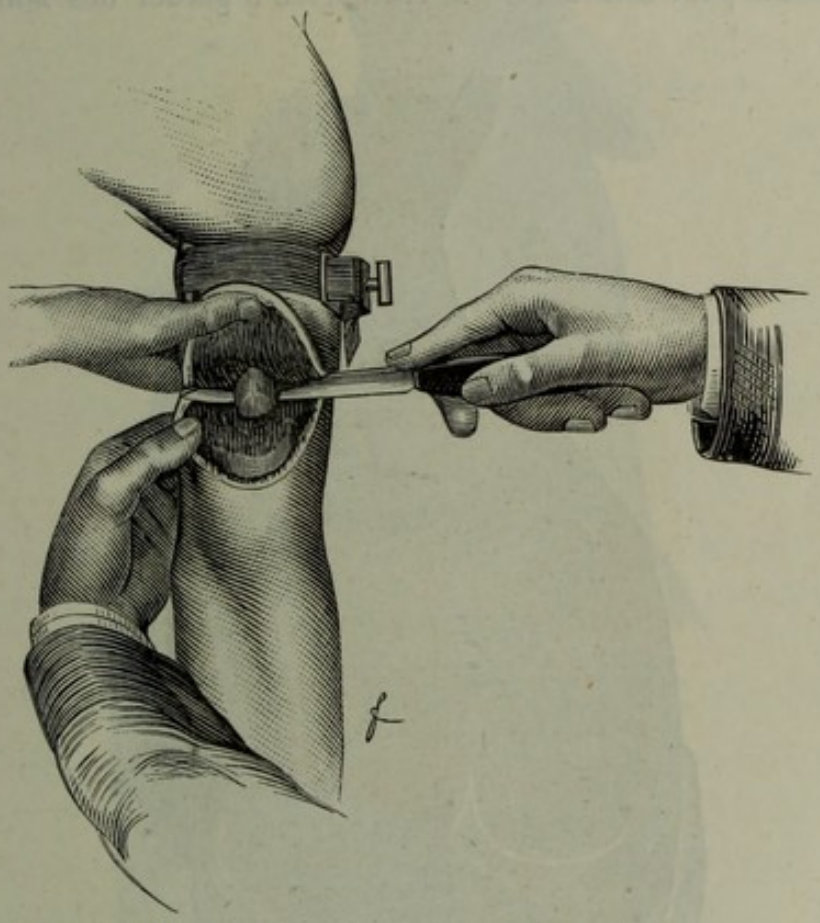

Fig. 235. — Manière d'aller avec la main gauche récliner les chairs pour permettre le dégagement de la pointe du couteau qui va tailler le lambeau postérieur.

teau, toujours à plat, devant le bord éloigné du même lambeau (fig. 235). Par quelques mouvements de va-et-vient, taillez, comme en avant, un lambeau de muscles plus courts que la peau et partout adhérents à la peau. — L'aide saisit et relève le deuxième lambeau comme le premier.

3° Cernez l'os avec le tranchant, assurez-vous que toutes les parties molles sont coupées, placez la compresse et sciez.

Notes. — (a) La branche interne de l'**U** remontera avantageusement un peu moins

haut que la branche externe, en raison de la rétractilité de la peau qui, ultérieurement, rétablira la symétrie.

(b). Rapprochée de l'opérateur, par opposition à éloignée de l'opérateur. Celui-ci est-il placé en dehors du membre, c'est l'incision externe qui est rapprochée et l'interne éloignée, et *vice versa*.

Remarques sur d'autres procédés à lambeaux.

La nécessité peut contraindre le chirurgien à garder des lambeaux an-



Fig. 236. — Amputations partielles du bras. En haut, lambeaux latéraux, l'interne primitivement plus long. — En bas, lambeau unique antérieur.

térieur et postérieur, égaux ou très inégaux. Cela ne change rien à la manière de faire.

Quelques chirurgiens français et étrangers amputent le bras en taillant des *lambeaux latéraux* (fig. 236).

Parmi eux, les uns exécutent la transfixion d'emblée, c'est-à-dire coupent à la fois et d'un coup la peau et les muscles. C'est un procédé de maladroit pressé, car il laisse saillir les muscles, même sur le vivant, même en des mains habiles; je l'ai vu.

Les autres, plus sages, dessinent d'abord les lambeaux de peau avec la pointe du couteau et, lorsque les téguments sont rétractés, coupent les



Fig. 237. — Amputations partielles du bras. — En bas, procédé de Teale. — En haut, lambeau externe pour amputation intradeltoïdienne : un trait blanc fin indique le niveau de la section osseuse (col chirurgical) bien au-dessus de la base du lambeau.

muscles, par transfixion ou autrement, suivant la méthode qui vient d'être conseillée.

Si l'on veut faire deux lambeaux latéraux égaux, il faut que primitivement l'interne soit plus long d'un doigt et que l'incision antérieure remonte un doigt moins haut que la postérieure.

La forme aplatie de l'humérus interdit l'emploi des lambeaux latéraux quand on ampute près du coude. Plus haut, je ne sais pas ce que l'on

peut reprocher de grave aux lambeaux latéraux, pourvu que l'on résèque les nerfs avec soin.

Malgaigne a conseillé comme procédé « ne durant pas une minute » un *lambeau unique* arrondi, de préférence antérieur, ne comprenant pas les vaisseaux, long d'un travers de bras et taillé d'un coup par transfixion (fig. 236).

Teale, pour l'application de sa méthode au bras, recommande de faire *antéro-externe* le grand lambeau. L'incision antérieure qui le limite doit donc, tout en longeant le bord interne du biceps, respecter l'artère qu'il faut laisser, avec les nerfs median et cubital, dans le court lambeau *postéro-interne* (fig. 237). Je rappellerai que les lambeaux de Teale sont taillés à la Ravaton, c'est-à-dire attentivement détachés de l'os comme s'il s'agissait d'une résection juxtapériostée.

D. — Amputation intradeltoïdienne

Lambeau externe.

La scie divisera l'humérus au niveau du col chirurgical. C'est à deux bons centimètres au-dessous que devrait se trouver la base du lambeau.

Le chirurgien, placé en dehors du membre, dessine un lambeau externe arrondi en U, large comme la demi-circonférence du membre, long d'un travers de bras au moins, avant sa base à deux doigts de la future section osseuse. Après avoir incisé la peau d'avant en arrière, il la mobilise; il coupe ensuite les téguments internes très rétractiles et tendus par l'abduction du bras, non absolument en travers, mais suivant une courbe légèrement convexe en bas (fig. 237).

Le moment étant venu de sectionner les chairs du lambeau, l'opérateur pince et rétracte la base de celui-ci entre le pouce et les doigts de la main gauche (fig. 238); en même temps, il entaille le deltoïde de bas en haut, jusqu'à ce que soit découverte la région où l'os doit être scié.

Les chairs internes, le paquet vasculo-nerveux, sont alors divisés, après ligature de l'artère axillaire, mais avec des précautions spéciales, pour ne pas sacrifier la moindre partie des tendons adduc-

teurs, et surtout pour détacher de l'os celui du grand pectoral dont il est bon de conserver quelques adhérences. — Le grand pectoral sera donc d'abord désinséré avec soin et de bas en haut, le couteau ou le grattoir rasant la lèvre antérieure de la coulisse bicipitale.

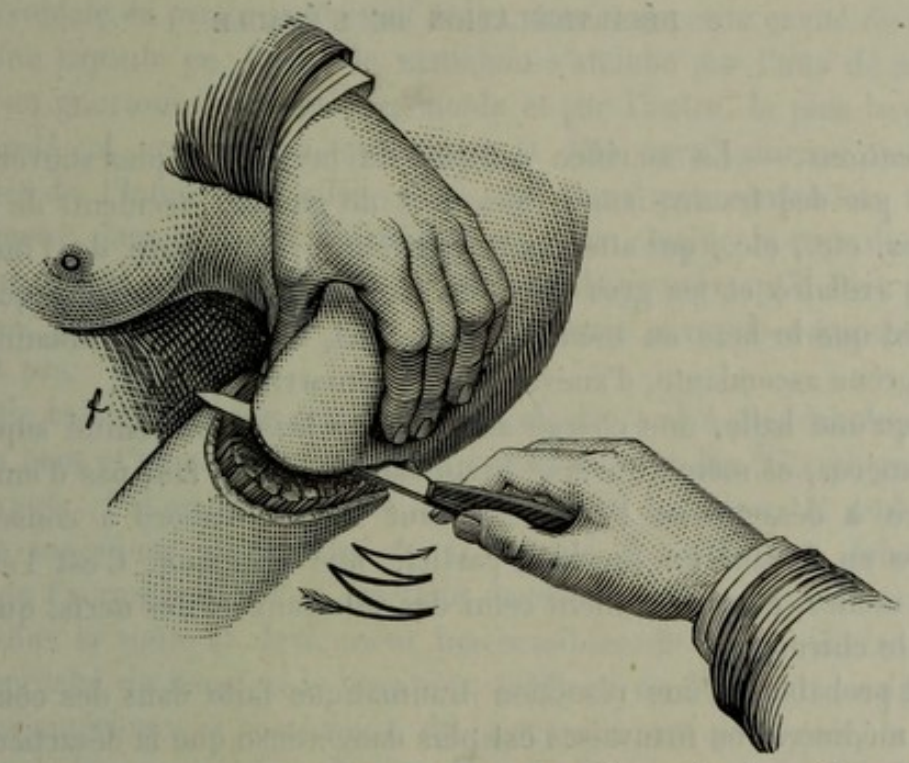

Fig. 238. — Manière d'entailler le deltoïde pour en faire un lambeau charnu arrondi, épais et très large. Les brisures de la flèche indiquent les mouvements d'arpège du couteau.

Puis, le faisceau coraco-bicipital, soulevé du bout des doigts gauches introduits par une fente du côté interne de la gaîne, sera coupé pour découvrir le paquet vasculo-nerveux. L'artère ayant été mise à nu, dénudée et liée, le couteau divisera les nerfs *très haut;* puis tout le reste, les tendons du grand dorsal et du grand rond près de leurs insertions et pas toujours en totalité.

ARTICLE IX

DÉSARTICULATION DE L'ÉPAULE

Indications. — Le sacrifice complet du bras est le plus souvent commandé par des traumatismes, blessures de guerre, accidents de chasse, brûlures, etc., etc., qui atteignent l'extrémité supérieure de l'humérus, l'artère axillaire et les gros nerfs du plexus brachial, ou bien qui, n'intéressant que le bras ou même l'avant-bras, sont suivis d'inflammation, de gangrène ascendante, d'anévrysmes, d'hémorrhagies, etc.

Lorsqu'une balle, une charge de plomb, a brisé l'extrémité supérieure de l'humérus, et même traversé l'articulation, il ne faut pas d'emblée se résoudre à désarticuler l'épaule; il faut songer d'abord à conserver le membre en faisant un sacrifice partiel, une résection. C'est l'état des parties molles, et spécialement celui des vaisseaux et des nerfs, qui devra guider le chirurgien.

Il est probable qu'une résection traumatique faite dans des conditions locales médiocres ou mauvaises est plus dangereuse que la désarticulation. Mais si le chirurgien se croit en droit d'espérer que le membre conservé sera solide et agissant, il lui est peut-être permis de faire courir au blessé, avec son assentiment, quelques chances de mort de plus.

Lorsqu'un chirurgien est appelé auprès d'un blessé, immédiatement après l'accident, il doit se décider et agir le plus tôt possible. Il peut bien reconnaître ordinairement l'état des nerfs et des vaisseaux; mais relativement à l'os et aux chairs proprement dites, qui n'ont pas encore réagi, il est obligé de deviner l'état de ces parties profondes par ce qu'il aperçoit à la surface. Or il est bien fréquent de rencontrer sous des parties molles, en apparence et en réalité assez peu intéressées, un humérus broyé ou fendu sur une très grande longueur.

Il est possible de réséquer avec succès la moitié de cet os et même plus. Néanmoins, dans les cas où il y a la moindre cause d'hésitation, la première incision doit convenir à la fois à la résection et à l'amputation, afin que l'opérateur, après avoir constaté *de visu* l'état des parties profondes, puisse librement pratiquer l'une ou l'autre de ces opérations.

Les affections organiques exigent aussi quelquefois l'amputation du bras en totalité. Lorsque l'on se trouve en présence d'une énorme tumeur de l'humérus, on doit savoir que la peau attirée sur le membre se retirera énormément en retournant à sa place sur le thorax. Il faut s'attendre encore à de certaines difficultés pour atteindre la capsule.

L'ankylose partielle de l'articulation, les végétations de l'arthrite sèche, sont extrêmement embarrassantes pour l'opérateur qui, ne pouvant faire tourner l'humérus, doit insinuer un petit couteau solide ou une rugine courbe pour couper la capsule çà et là, tantôt de dehors en dedans, tantôt de dedans en dehors.

Anatomie. — L'articulation scapulo-humérale est formée d'une grosse tête sphéroïdale en partie seulement reçue dans une petite cavité de même forme. Une capsule en forme de manchon s'attache par l'une de ses extrémités au pourtour de la cavité glénoïde et par l'autre, la plus large, au sillon appelé col anatomique, qui sépare la tête cartilagineuse des deux tubérosités de l'humérus. Celles-ci ne sont donc pas contenues, même partiellement, dans la cavité articulaire, et, pour couper la capsule, c'est en dedans du col anatomique, sur la tête cartilagineuse, qu'il faut porter le couteau. Cela serait facile si la voûte osseuse acromio-coracoïdienne n'existait pas.

Mais elle existe; et, pour rendre la *capsule accessible au tranchant*, en avant, en haut et en arrière, il faut ne jamais oublier les faits physiologiques suivants: 1° Lorsque le coude est rapproché du flanc, et seulement alors, les insertions supérieures de la capsule débordent en dehors le sommet de l'acromion. Si l'on écarte le coude du tronc, ces insertions se cachent sous la voûte et deviennent inaccessibles. 2° Le coude étant toujours rapproché du flanc, si le bras n'est tordu ni en dehors ni en dedans, les parties antérieure et postérieure de la capsule sont protégées, la première par le bec coracoïdien, la seconde par l'angle acromial. 3° Si l'on tord le bras en dehors, les insertions antérieures se découvrent complètement pendant que les postérieures se cachent davantage. 4° Si l'on tord le bras en dedans, c'est la partie postérieure de la capsule qui s'expose et l'antérieure qui se dérobe à son tour (fig. 239 et 240).

Les tendons des muscles, sous-scapulaire en avant, petit rond et sous-épineux en arrière, sus-épineux et biceps en haut, ainsi que le ligament coraco-huméral, font, pour l'opérateur, partie de la capsule qu'ils épaississent au point que le couteau, pour la diviser dans toute son épaisseur, devra être secoué, c'est-à-dire agité de ces petits mouvements de va-et-vient imperceptibles qui décuplent la puissance de son tranchant.

L'emboîtement des surfaces articulaires est presque nul. La cavité glénoïde est si peu profonde que l'on peut facilement faire pénétrer la lame d'un couteau étroit à travers l'articulation, soit d'avant en arrière au-dessous des piliers de la voûte, soit de bas en haut, comme le faisait Lisfranc, en faisant ressortir la pointe dans l'intervalle de l'apophyse coracoïde et de l'acromion.

La capsule articulaire est assez longue pour, une fois que l'air y a son libre accès, permettre un écartement de plusieurs centimètres si les muscles ont été paralysés par le chloroforme.

Il semble donc qu'il doit être bien facile de désarticuler le bras; il n'en

est rien. La voûte acromio-coracoïdienne protège l'articulation en haut ; les vaisseaux et nerfs axillaires interdisent de l'attaquer par en bas ; enfin, la nécessité de garder des chairs en avant et en arrière donne de la profondeur à la plaie et embarrasse le chirurgien.

La désarticulation de l'épaule se pratique au voisinage de *gros vaisseaux* qu'il faut respecter dans les premiers temps de l'opération, et dont à mon avis, il faut assurer l'occlusion avant de les couper.

L'air peut en effet pénétrer dans la veine axillaire, mais c'est l'accident le moins à craindre, à cause de sa rareté.

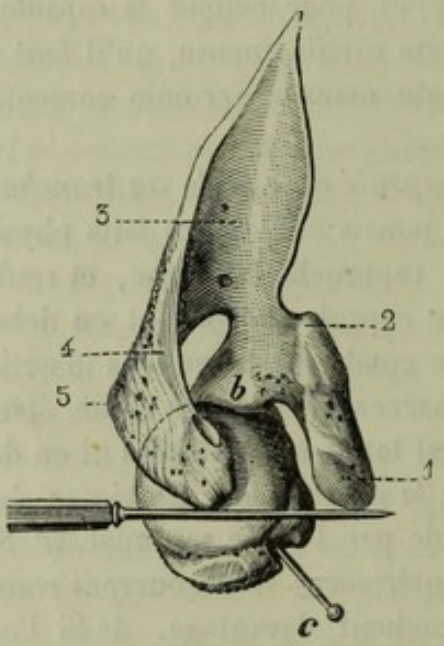

Fig. 239.

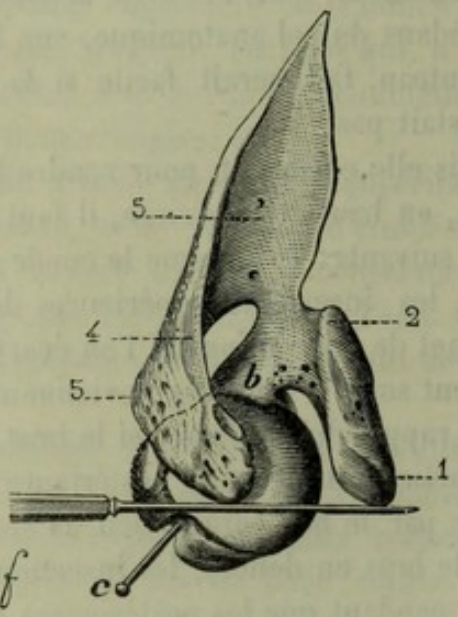

Fig. 240.

Le squelette de l'épaule, moins la clavicule, vu à pic : 1, sommet de l'ap. coracoïde ; 5, angle de l'acromion droite ; C, épingle plantée dans la coulisse bicipitale.
Sur la figure 239, la tête humérale est en rotation interne : on voit que, dans cette attitude, le couteau ne peut couper la capsule que dessus et derrière.
Sur la figure 240, la rotation est externe : la partie postérieure de la capsule n'est plus accessible au tranchant ; l'antérieure est, au contraire, exposée.

La compression de l'artère sous-clavière est possible, mais elle est infidèle, et souvent le blessé n'a plus les moyens de perdre une seule goutte de sang. La désarticulation de l'épaule ne serait rien sans la nécessité d'assurer l'hémostase immédiate. Si l'on n'a pas *un aide absolument sûr* à qui confier cette partie principale de l'opération, il faut s'en occuper soi-même et prendre ses mesures en conséquence. Les deux gros vaisseaux axillaires sont placés dans l'aisselle, au milieu des nerfs, derrière ses muscles coracoïdiens, et descendent derrière le coraco-brachial. Les artères profondes de l'épaule sont les deux circonflexes, dernières branches de l'axillaire, qui s'en détachent au niveau de la partie supérieure du col chirurgical. La circonflexe postérieure ou deltoïdienne est de beaucoup la plus grosse.

Si, par une opération préalable, on pouvait placer une ligature sur le tronc artériel, au-dessus de l'origine des circonflexes, on n'aurait plus à redouter d'hémorrhagie immédiate. Nous verrons qu'il est possible de pratiquer cette ligature pendant l'opération qui devient ainsi d'une sécurité absolue et d'une grande élégance, pourvu que l'opérateur ait conservé les notions d'anatomie que voici. Au-dessous de la clavicule et devant les vaisseaux et nerfs axillaires, il y a deux plans musculaires. Tant qu'ils ne sont pas coupés tous les deux, l'artère est cachée et difficile à atteindre. Le premier est le plan du grand pectoral et du deltoïde ; le second est celui du petit pectoral et du coraco-brachial uni au chef interne du biceps.

Si dans un premier temps de l'opération on coupe : 1° le tendon du grand pectoral et le bord antérieur du deltoïde ; 2° le faisceau musculaire commun au biceps et au coraco-brachial, ce qui peut se faire sans intéresser une seule artère, les racines de ces muscles se rétractent et se laissent refouler tant qu'on veut en haut et en dedans. On découvre alors et l'on sent, à la place qu'occupait le coraco-brachial, un gros nerf blanc, tendu, cylindrique, qui, écarté en dedans, laisse voir l'artère et l'origine de ses collatérales circonflexes. Un fil placé au-dessous de celles-ci, à bonne distance, pare au plus grand danger, celui d'une hémorrhagie pouvant être rapidement mortelle. Placée au-dessus de la circonflexe postérieure ou simultanément sur cette artère et sur le tronc axillaire, la ligature, en ischémiant le deltoïde, permet en outre de terminer à sec l'opération.

Il est bien commode, en écartant quelques veinules pour ne pas avoir de sang, de ne mettre qu'un fil, sur l'axillaire, au-dessus des circonflexes, lorsque l'origine de l'énorme artère scapulaire inférieure n'est pas trop rapprochée de celle des circonflexes.

La ligature de l'axillaire au-dessus des circonflexes réalise d'un coup l'hémostase définitive. La ligature au-dessous des circonflexes garantit la vie de l'opéré, c'est le principal ; mais elle ne permet pas de terminer l'opération à sec, car les rameaux deltoïdiens saignent et doivent être liés à la fin de l'opération.

Si l'on ne voulait se contenter du bien, je conseillerais volontiers le le mieux, qui serait de lier séparément et l'extrémité inférieure de l'artère axillaire et la circonflexe postérieure, chose facile pour tout le monde, l'œil et le doigt pouvant marcher ensemble à la recherche de ces vaisseaux. Une autorité me répétait naguère encore : Si vous liez au-dessus de la circonflexe postérieure, vous aurez de la gangrène du deltoïde. Est-ce que c'est arrivé ? Est-ce que le lambeau externe, l'épaulette de Dupuytren, d'un emploi encore si fréquent, a coutume de se gangrener ? La taille de ce lambeau implique pourtant section immédiate des artères circonflexes !

La veine axillaire est en dedans de l'artère ; il ne faut pas y toucher ni la déchirer en isolant l'artère, non seulement à cause du danger de l'en-

trée de l'air, mais encore parce que cette veine pourrait saigner beaucoup malgré la ligature du principal tronc artériel. Il est plus difficile d'épargner le petit canal veineux collatéral.

Le chirurgien n'a pas besoin de se rappeler le nom ni la place de chacun des *nerfs* du plexus brachial. Qu'il sache seulement que le nerf deltoïdien passe avec l'artère circonflexe postérieure derrière le col chirurgical de l'humérus, et continue son trajet d'arrière en avant à la face profonde du muscle deltoïde, il en conclura qu'en fendant longitudinalement et profondément le moignon de l'épaule en deux parties, égales ou inégales, la partie deltoïdienne antérieure à l'incision sera toujours paralysée, inerte, insensible et peut-être froide, tandis que la postérieure restera sensible et contractile. J'insisterai davantage à propos de la résection de l'épaule, qui, pour donner un bon résultat, a besoin de la conservation des fonctions du deltoïde.

Il y a peu de chose à dire des *muscles*, que nous ne sachions déjà. Le deltoïde coupé pendant que le bras est écarté du tronc se rétracte peu; mais, en revanche, sa face profonde est heureusement très facile à détacher des tubérosités de l'humérus. Le grand pectoral se rétracte beaucoup et tend à former un clapier en se retirant, c'est pourquoi il faut le garder en entier en le désinsérant. La même remarque est applicable aux muscles grand dorsal et grand rond.

La désarticulation de l'épaule ouvre largement la *cavité axillaire* pleine de tissu cellulaire dont la suppuration se propage facilement, surtout dans les points déclives, le long de la paroi thoracique externe. De là peut naître l'indication du drainage préventif.

Les *téguments* qui couvrent le deltoïde sont adhérents. Ceux qui revêtent le grand pectoral sont, principalement sur les sujets jeunes et maigres, très rétractiles, comme ce muscle. Ceux de l'aisselle et de la partie interne du bras, surtout lorsqu'ils sont coupés pendant l'abduction du membre, se rétractent également beaucoup, mais cela importe peu, car on n'en fait un lambeau que dans les cas de force majeure.

Recherche de l'articulation. — L'exploration du moignon de l'épaule en l'absence de gonflement est facile. En le pinçant d'avant en arrière, à pleine main entre le pouce et les doigts, on sent en arrière l'épine du scapulum et en avant le creux sous-claviculaire, en dehors duquel l'*apophyse coracoïde* se révèle au doigt. En suivant le bord de l'épine de dedans en dehors avec le doigt, on franchit l'*angle* de l'acromion, très sensible, on suit le bord externe qui se relève en avant et se termine en formant un promontoir, le *sommet*, un peu fruste à cause de l'épaisseur du deltoïde. Entre le sommet de l'acromion et le bec coracoïdien, devant l'extrémité externe de la clavicule, le doigt peut déprimer légèrement les téguments et sentir la tête humérale à travers la partie fibreuse de la voûte : c'est la région dite triangle acromio-coracoïdien.

En somme, pour arriver par le palper à déterminer la place du sommet

de l'acromion, il faut toucher l'épine de l'omoplate, l'angle et le bord externe de l'acromion ; toucher le creux sous-claviculaire, le bec de l'apophyse coracoïde, et mettre le doigt dans l'intervalle acromio-coracoïdien. Pendant l'exploration, il est bon d'agiter un peu l'humérus, en évitant de mouvoir en même temps l'omoplate dont l'immobilité relative doit révéler les contours.

Pour déterminer le sommet de l'acromion sur une épaule gonflée, il

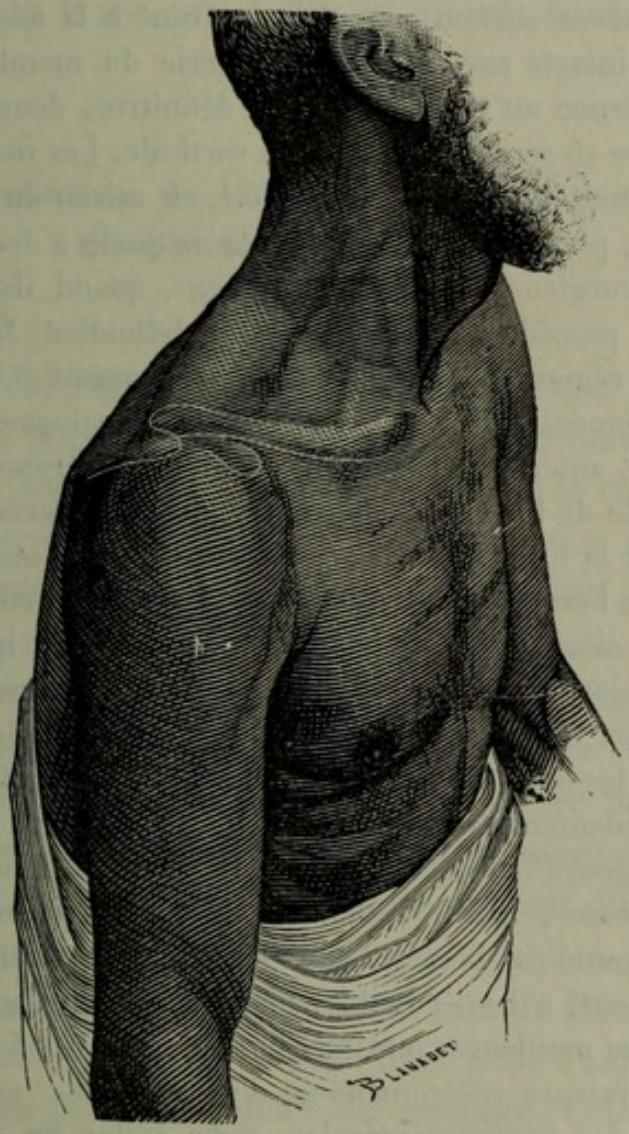

Fig. 241. — Forme du moignon de l'épaule avec contours des parties du squelette.

faut se servir de mesures prises sur l'épaule saine, à partir de l'articulation sterno-claviculaire facile à sentir avec l'ongle.

Du moignon et du choix des procédés. — L'extirpation du bras ne laisse pour ainsi dire pas de moignon. Néanmoins, l'acromion que sciaient Faure et Bonnet, que Lisfranc voulait trancher chez les enfants, mais qu'il faut conserver aussi souvent qu'on le peut pour la symétrie des épaules et le soutien du membre artificiel, l'acromion, dis-je, forme une saillie exposée et ne doit avoir aucun rapport avec la cicatrice. Celle-ci est

le mieux placée au niveau de la cavité glénoïde, dans un creux que surplombe l'acromion et que protègent, en avant et en arrière, les deux anciens bords de l'aisselle. Moins la cicatrice est large, moins les renflements terminaux des nerfs sont superficiels et adhérents, tant à la cicatrice qu'à la mobile cavité glénoïde, mieux cela vaut. Sa réunion immédiate donne une cicatrice linéaire, mobile et non déprimée.

Les procédés opératoires qui donnent une cicatrice verticale sont les meilleurs pour l'écoulement du pus et la rapidité de la guérison. Mais, à la racine des membres surtout, on obéit souvent à la nécessité. Quand les téguments sont intacts sur toute la périphérie du membre, on doit employer de préférence un procédé qui, en définitive, donne un lambeau en avant et un autre en arrière, une réunion verticale. Les incisions elliptique, ovalaire, en raquette, donnent ce résultat, en raison du retrait des téguments axillaires, presque aussi bien que la méthode à deux lambeaux.

Plusieurs chirurgiens étrangers pratiquent, quand ils ont le choix, le facile et rapide procédé à lambeau externe deltoïdien. Je le décrirai pour les cas où cette région du moignon de l'épaule aurait été seule épargnée. De même, j'indiquerai, pour des circonstances analogues, les procédés à lambeau unique, antérieur, postérieur et même inférieur.

C'est la crainte de l'hémorrhagie qui rendit si imparfaite l'opération de Ledran père ; et la ligature de l'artère devint pour ses successeurs, en Angleterre et en France, le premier temps de la désarticulation. Vers la fin du dernier siècle, Boyer, instruit par Bertrandi instruit lui-même peut-être par Pojet, écrivit sur l'art d'assurer l'hémostase en coupant l'artère en dernier lieu, après que l'aide l'a saisie entre le pouce introduit dans la plaie et les doigts enfoncés dans l'aisselle. C'est vite fait et très bien; il faut seulement un aide habile. Cette dernière nécessité devait déterminer, aujourd'hui que l'opérateur, avec le chloroforme, n'a plus besoin de se presser, une réaction en faveur du premier procédé. Car « le précepte donné par Desault, que dans les opérations en général on doit lier avant tout, s'il est possible, tous les vaisseaux un peu considérables, est une des meilleures maximes que l'on puisse suivre. » (S. Cooper.)

Quelques opérateurs recommandent de couper les nerfs le plus haut possible, ou à des hauteurs inégales, pour éviter un névrome en bloc adhérent à la cicatrice. Je crois cela bon. D'autres, à l'exemple de Bromfield opérant, je crois, pour une scapulalgie, recommandent de gratter le cartilage glénoïdien. Si l'on bourrait encore la plaie de charpie, le cartilage devant presque certainement s'exfolier, mieux vaudrait l'enlever d'avance; mais aujourd'hui, à quoi bon ?

Le procédé de mon choix, que je vais décrire en premier lieu, appartient à D. Larrey pour la forme de l'incision cutanée (raquette), à Marcellin Duval pour la coupe des muscles. M. Verneuil l'a fréquemment employé et recommande de lier l'artère aussitôt que possible. Avec un simple

bistouri, l'opérateur arrive d'abord sûrement et facilement sur l'artère axillaire, précieux avantage, surtout en l'absence d'un aide exercé ; il découvre ensuite largement la tête humérale et fait ainsi de la désarticulation proprement dite un véritable jeu, autre avantage que personne ne voudra dédaigner.

Je donnerai deux variantes de ce procédé : la première plus facile convient aux cas traumatiques dans lesquels on hésite entre la simple résection et la désarticulation ; la seconde plus élégante demande qu'il n'y ait aucun doute sur la nécessité de l'ablation totale du membre.

Désarticulation de l'épaule (raquette permettant l'exploration préalable).

L'usage du chloroforme exige absolument que le malade soit couché, tout au plus demi-assis et non assis, comme on le plaçait autrefois. Qu'il soit donc couché, avec un simple coussin dur sous la région dorso-cervicale, au bord et près de la tête du lit, l'épaule saillante et abordable en arrière comme en avant.

Outre le chloroformisateur, il faut, pour opérer avec sécurité, un aide très exercé qui sache rétracter les chairs, saisir l'artère axillaire et, au besoin, jeter instantanément le pouce sur la sous-clavière. Si l'on voulait faire comprimer cette artère pendant toute la durée de l'opération, un aide spécial serait nécessaire. Quant au membre malade et aux instruments, ils peuvent être confiés à de simples assistants ou déposés sur une petite table à portée.

Le chloroformisateur se tient du côté sain et laisse autour de la tête et de l'épaule malade de l'espace libre pour l'aide de confiance.

L'opérateur se place en dehors du membre. Celui-ci est écarté du tronc de 45° environ, si cela est possible.

1° *Incisions extérieures.* — De la main gauche, embrassez et serrez les chairs de la partie interne et postérieure de la racine du bras, pour tendre, sur le cadavre, la peau deltoïdienne. Alors que la main droite a déjà saisi le couteau, touchez de l'index droit une fois encore le sommet de l'acromion (a), *au-dessous* et en avant duquel vous enfoncez la pointe, pour abaisser sur la partie externe du moignon de l'épaule une incision longitudinale, profonde et longue de $0^{m}.10$. Repassez le couteau une seconde fois s'il est

nécessaire pour bien mettre à nu la tête de l'humérus et l'articulation que vous voulez explorer avant d'aller plus loin (b).

Mettez la pointe sur le milieu de la lèvre droite de l'incision longitudinale, et à partir de là descendez vers votre droite, une incision cutanée oblique qui se recourbe convexe pour aller transversale expirer derrière le bras au niveau même de l'extrémité inférieure de l'incision longitudinale. Cette incision oblique convexe faite à votre droite ne doit intéresser que la peau non seulement si elle a croisé les vaisseaux axillaires (bras droit), mais même si elle n'a

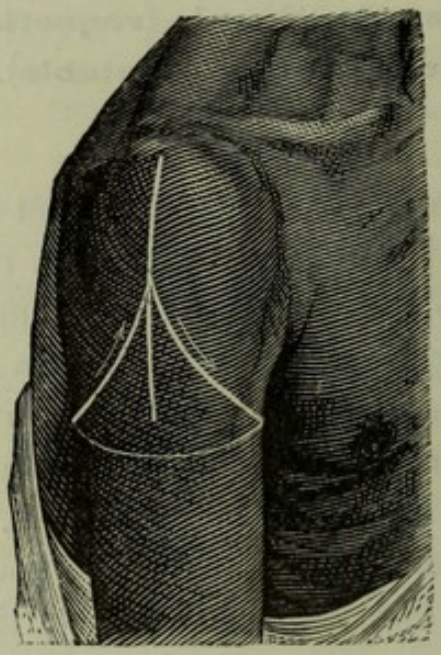

Fig. 242. — Tracé de la raquette avec grande fente d'exploration préalable.

fait que découvrir le deltoïde (bras gauche). Il en sera de même pour la seconde, que vous ferez absolument symétrique à la première, en ramenant le couteau par-dessus le membre pour reprendre la partie terminale de celle-ci, la main gauche tendant les téguments.

2° *Section des muscles antérieurs.* — Dans la plaie courbe oblique antérieure, vous apercevez à nu les faisceaux antérieurs du deltoïde, à peu près confondus avec le tendon du grand pectoral. Soulevez celui-ci avec le doigt aidé de quelques petites incisions et d'un coup de tranchant, désinsérez le tendon grand pectoral et divisez les faisceaux deltoïdiens à ras de la peau rétractée. — A ce moment, refoulez en dedans le lambeau antérieur rendu

très mobile : vous apercevrez et sentirez le faisceau musculaire coraco-bicipital.

3° *Voulez-vous lier l'artere?* — Donnez, suivant le côté interne du coraco-brachial, un long coup de pointe qui fende son aponévrose. Par cette fente, introduisez l'index gauche, en dedans, puis en arrière du coraco-brachial ; attirez le faisceau musculaire tout entier devant l'humérus pour l'y couper, en travers, sans le moindre



Fig. 213. — Désarticulation de l'épaule. L'incision est elliptique, ou autre, peu importe les faisceaux antérieurs du deltoïde sont coupés. — Les doigts gauches soulèvent le tendon grand pectoral que le couteau divise près de ses insertions.

danger pour les vaisseaux. Si le lambeau antérieur, maintenant complètement taillé, est bien rétracté par votre aide, les vaisseaux et nerfs axillaires sont largement découverts. Au niveau de la tête humérale, écartez en dedans le premier gros nerf blanc, tendu et cylindrique : vous découvrirez l'artère et les origines des circonflexes dont la principale s'enfonce dans le trou quadrilatère (fig. 173).

Isolez et liez l'artère, soit au-dessus, soit au-dessous de l'origine des circonflexes (c).

4° *Entaille du deltoïde postérieur.* — Reportez maintenant le couteau dans l'incision courbe oblique postérieure et, à ras de la peau rétractée, entaillez le deltoïde hardiment jusqu'au bord postérieur de l'aisselle. — Faites tordre, ou tordez vous-même le bras en dedans et, dans cette attitude, décollez à l'aide de quelques coups de couteau la face profonde du lambeau postérieur que vous venez d'achever. Confiez-le enfin à l'aide qui, déjà, tient écarté le lambeau antérieur (d).

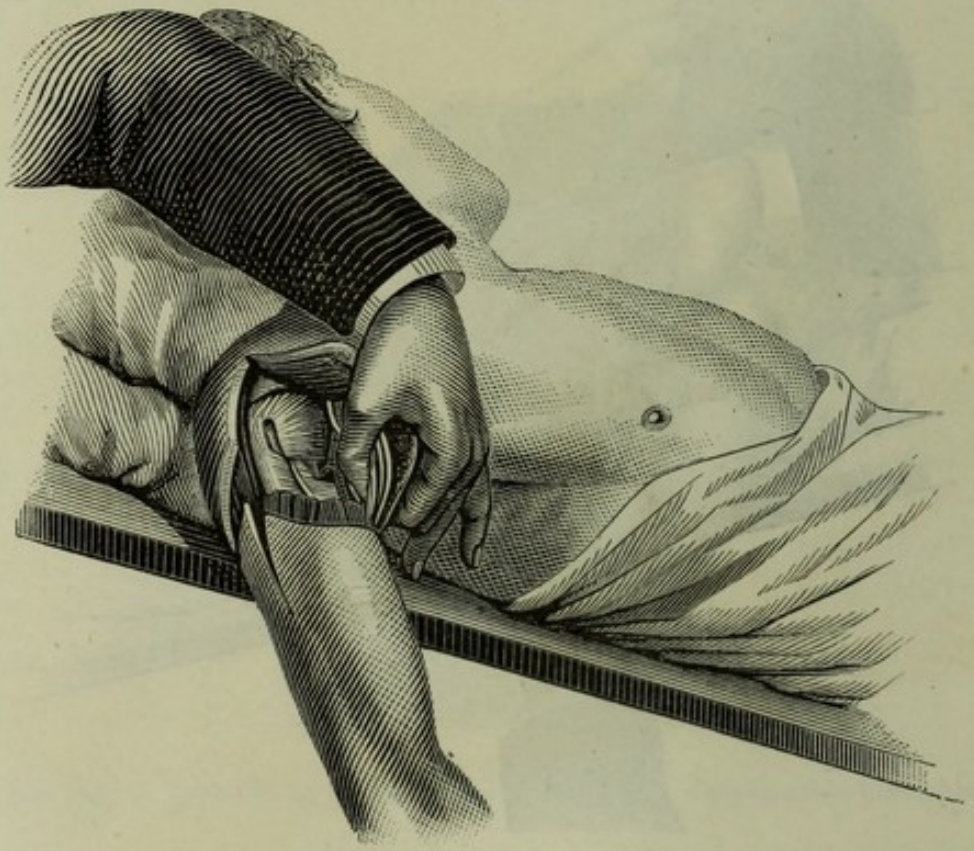

Fig. 244. Désarticulation de l'épaule. Sont coupés : les faisceaux deltoïdiens antérieurs, le tendon grand pectoral, le faisceau coraco-bicipital. La main gauche écarte les nerfs en dedans et découvre l'artère qui va être liée. C'est dans cette attitude qu'après la désarticulation, la main de l'aide plongera le pouce pour saisir tout le paquet vasculaire.

Assurez-vous par quelques mouvements de rotation que la tête de l'humérus et la capsule sont largement découvertes et facilement accessibles dans toutes les attitudes.

5° *Désarticulation.* — De la main gauche, saisissez le membre malade par le coude (e) ; tenez-le *constamment rapproché du flanc* (fig. 174) ; tordez-le d'abord à votre droite. Je parle comme si le malade était assis.

Sur la partie gauche de la capsule ainsi exposée, appliquez le

couteau, en long relativement à l'humérus, la pointe tournée vers le coude, le tranchant toujours perpendiculaire à la surface qu'il attaque : coupez à fond, jusqu'à ce que la tête cartilagineuse lisse et brillante apparaisse dans la plaie.

Avancez votre incision sur la partie culminante de l'articulation, rasant le sommet de l'acromion.

Alors seulement que la partie supérieure de la capsule sera en grande



Fig. 245. — Désarticulation de l'épaule droite : section de la capsule. La gauche de l'opérateur tient le coude ; la droite, armée du couteau, ayant coupé derrière, va couper dessus ; puis en avant, mais après rotation.

partie incisée et à mesure que le couteau progressera, détordez le bras, tordez le même à votre gauche pour dégager et amener sous le talon du tranchant la partie droite de la capsule, dernière partie que vous puissiez inciser pour le moment (f).

La main gauche remonte lestement le long du bras et jette la tête de l'humérus en dehors. — Avant d'engager le couteau par le

milieu en dedans de cette tête, préparez cet engagement d'un coup de pointe sur la lèvre capsulaire, afin de bien raser le col et de ne couper ni l'artère ni le nerf circonflexes postérieurs. Si l'artère n'a pas été liée, dites à l'aide qui tient les lambeaux de plonger le pouce de sa main antérieure dans la plaie, les doigts dans l'aisselle, pour saisir les vaisseaux ; dites-lui d'appuyer cette main sur le

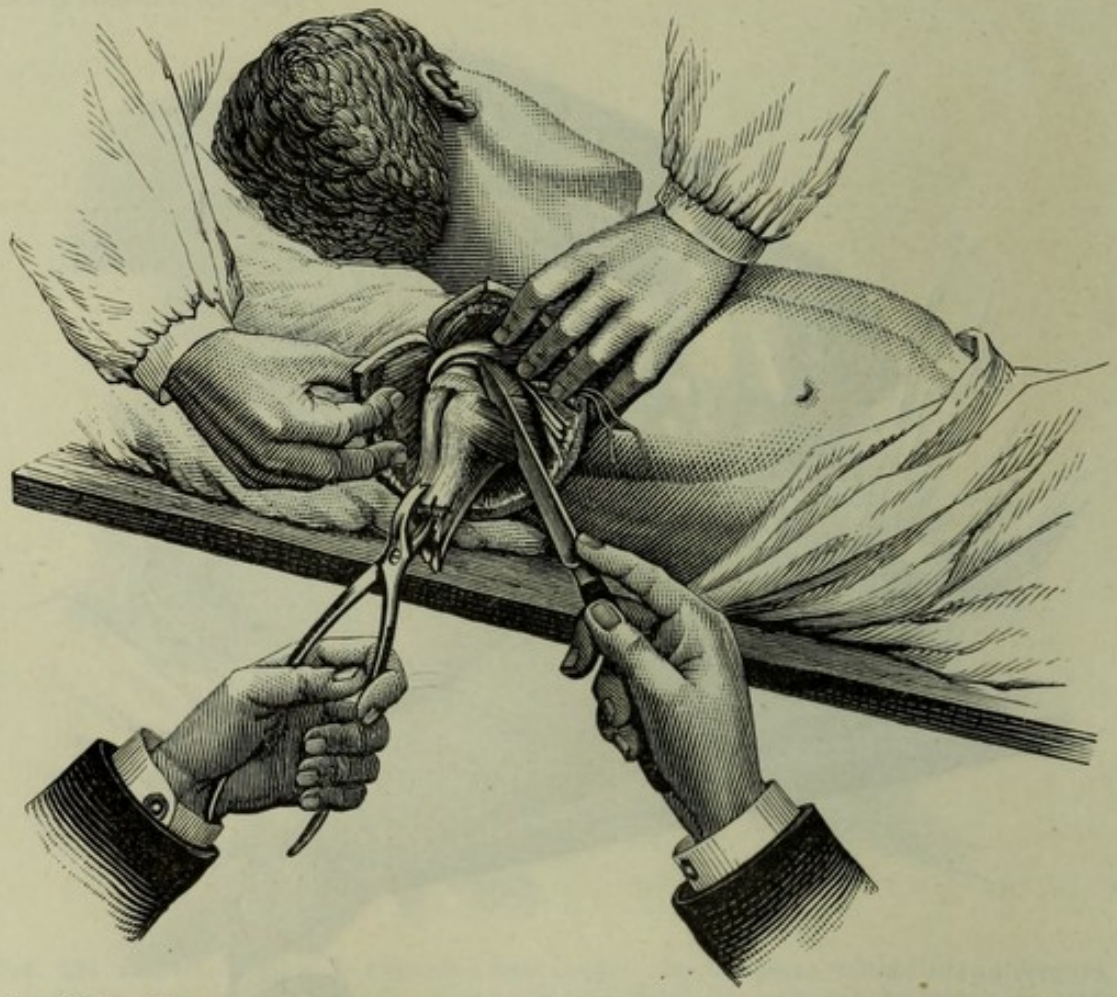

Fig. 246. — L'opérateur, après avoir coupé la partie gauche, puis la partie supérieure de la capsule, tord l'humérus à sa gauche et coupe enfin la partie droite de la capsule (c'est-à-dire la partie antérieure s'il opère sur le côté droit).

thorax afin qu'elle ne glisse pas et d'user au besoin de la seconde qui tenait le lambeau postérieur (g). Continuez à raser, avec le tranchant, la face postéro-interne de l'humérus et sortez au niveau de la section cutanée, coupant d'un coup tout le contenu du canal axillaire, la longue portion du triceps et les tendons du grand dorsal et du grand rond.

Après vous être assuré qu'aucune artériole ne donne plus ; après avoir réséqué toutes les bribes flottantes capsulaires ou autres, s'il y

en a, raccourci les nerfs trop longs, etc., vous faites le pansement. Voulez-vous réunir? Rapprochez les lèvres antérieure et postérieure de la plaie. Fixez-les en contact, si elles sont suffisantes, en laissant une ouverture inférieure par où sortent les fils des ligatures et

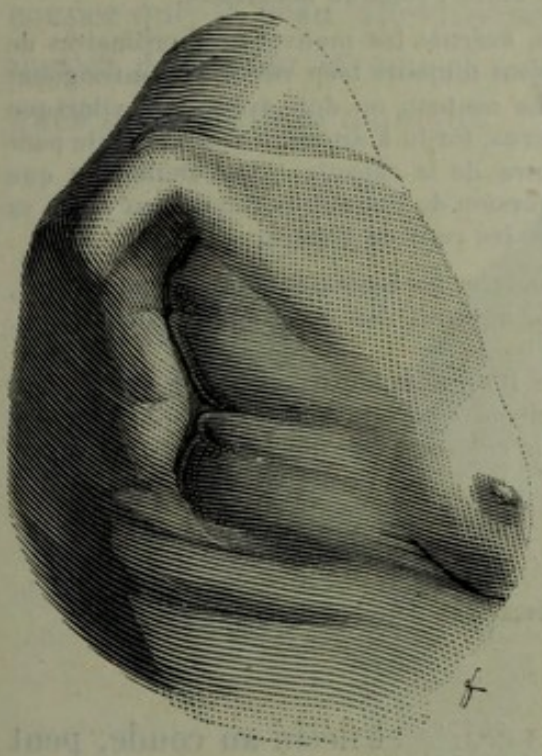

Fig. 247. — Moignon de désarticulation de l'épaule, réunion secondaire.

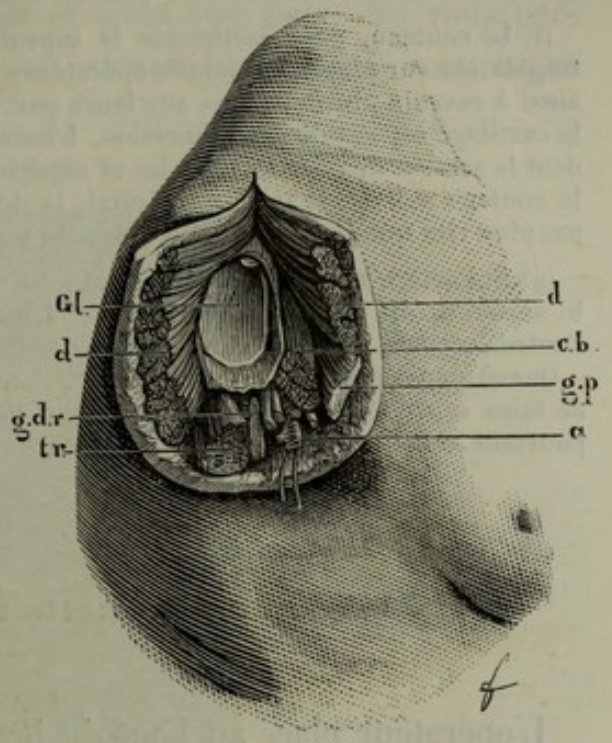

Fig. 248. — Moignon béant; raquette. Parties désignées par leurs initiales.

au besoin un gros tube de caoutchouc. Par-dessus les moyens d'union, appliquez un tampon qui enfonce mollement les lambeaux dans l'excavation sous-acromiale jusqu'au contact de la cavité glénoïde. Comprimez de même les clapiers axillaires.

Notes. — (a) Pendant ce temps l'aide rétracte la peau si elle est mobile; sinon, l'opérateur commence à un travers de doigt plus bas, car il ne faut pas que l'incision découvre ce futur promontoire osseux.

(b) Dans le cas où il y a doute véritable touchant l'opportunité de la résection ou de l'amputation, il faut faire l'incision un peu plus en avant comme Fleury.

Avec de l'adresse et une attitude du bras calculée, on peut inciser du haut en bas, dans la coulisse bicipitale, et désinsérer du coup le grand pectoral. Il faut, pour atteindre ce but, mettre le doigt dans la plaie quand le deltoïde est fendu, chercher l'origine de la coulisse, entre les deux tubérosités y mettre la pointe du couteau et inciser vigoureusement en descendant le plus possible et côtoyant le tendon bicipital.

(c) Il suffit de lier au-dessous de l'origine des circonflexes pour parer au plus grand danger. Rien n'empêche, du reste, de lier ces artères elles-mêmes, immédiatement. En isolant l'axillaire, on déchire souvent le tronc veineux commun des circonflexes ou ses branches placées devant l'artère. Ces veinules saignent assez abondamment; il ne faut pas s'en effrayer.

(d) Il est d'autant plus utile de bien décoller ce lambeau qu'il a plus de largeur, c'est-à-dire qu'on a fait l'incision plus en avant.

(e) Il faut saisir le coude, parce que, plat et irrégulier, il offre de la prise et ne tourne pas dans la main gauche, qui peut ainsi imprimer à l'humérus la rotation voulue. En cas de fracture, le davier intervient (voy. fig. 246, p. 364).

Qu'elle saisisse le coude ou le davier, la main gauche de l'opérateur commence par imposer la rotation à droite, mais elle doit étudier son attitude initiale afin d'exécuter facilement ensuite la rotation à gauche dans toute l'étendue nécessaire.

(f) Le couteau, pour sectionner la capsule, exécute les mouvements ordinaires de trépidation sur place. Les jeunes opérateurs vont toujours trop vite et se contraignent ainsi à revenir plusieurs fois sur leurs pas. Le couteau ne doit avancer que lorsque le cartilage est visible dans l'incision. L'humérus, tordu à droite, reste immobile pendant la section des parties gauche et supérieure de la capsule. Alors seulement que le couteau a divisé le tendon bicipital, la détorsion de l'humérus commence et ne va pas plus vite que le couteau qui travaille sous les yeux de l'opérateur.

(g) Si l'artère n'a pas été liée, l'aide en cherche les battements et, quand il tient, le vaisseau, dit à l'opérateur : Allez. L'aide agissant des deux mains, une devant, l'autre derrière, est plus sûr de ne pas faillir.

Quand même l'artère aurait été liée d'avance, il serait bon, par surcroît de précaution, de faire saisir les vaisseaux pour éviter l'entrée de l'air dans les veines. J'ignore pourtant si cet accident est compatible avec le calme respiratoire des anesthésiés.

2° Incision en raquette améliorée (croupière).

L'opérateur placé au bout du bras écarté et fléchi au coude, peut le tenir et le manœuvrer lui-même. L'avant-bras sera soutenu au besoin par un assistant placé en dedans. L'aide de confiance chargé des lambeaux et des vaisseaux se tient près de la tête.

1° *Incisions extérieures.* — De la main gauche, embrassez et serrez les chairs de la partie postéro-interne de la racine du bras, pour tendre la peau deltoïdienne au moment de l'attaque. Alors que la main droite a déjà saisi le couteau, touchez une dernière fois le sommet de l'acromion. Au-dessous, enfoncez la pointe et abaissez sur la partie externe du moignon de l'épaule une incision longitudinale profonde et longue de $0^m,05$. A partir de ce point, quoique descendant toujours, commencez à tourner à droite et cessez bientôt d'inciser à fond. Ne divisez donc maintenant que la peau tendue avec intelligence par votre gauche, soit que vous ayez à croiser les vaisseaux axillaires (bras droit), soit que vous incisiez simplement sur le deltoïde (bras gauche) pour gagner la face postérieure du membre. Arrivé là, vous ne pouvez aller plus loin; vous devez être à $0^m,10$ au-dessous du niveau de votre point de départ, plus ou moins suivant le volume de l'épaule. — Ramenez donc

le couteau par-dessus le membre pour reprendre la partie terminale de la première incision et la ramener convexe ascendante et symétrique dans la terminaison de la partie longitudinale, à $0^m,05$ du bec acromial. En commençant cette reprise que ce soit dans l'aisselle (bras gauche) ou même sur le deltoïde (bras droit), ne coupez que la peau attentivement et sous vos yeux. Ne vous permettez d'entamez les muscles qu'au moment même où vous rejoignez la queue de la raquette.

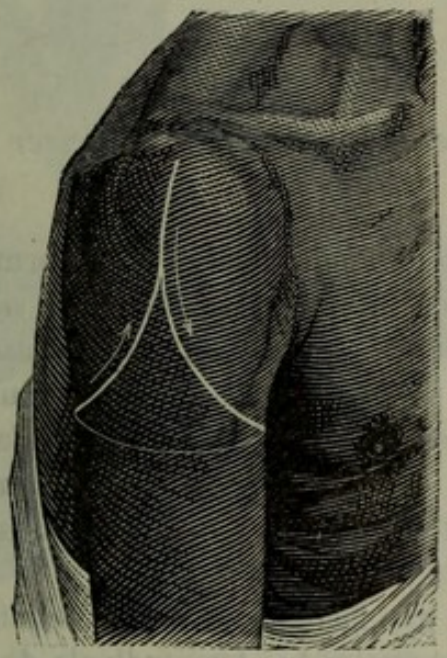

Fig. 249. — Tracé de la raquette croupière, procédé élégant.

2° *Section des muscles antérieurs.* — Dans la plaie courbe antérieure vous apercevez les faisceaux deltoïdiens antérieurs un peu entaillés en haut, confondus en bas avec le tendon grand pectoral. Divisez le tout de haut en bas pendant que le membre est dans la rotation externe, ayant soin de longer la coulisse bicipitale. Faites relever le lambeau et découvrez bien la partie antérieure de la capsule.

Comme le poids du membre fatigue la gauche de l'opérateur, je lui conseille de le confier à un aide et de mettre la main gauche au lambeau pour diviser les chairs antérieures pectoro-deltoïdiennes après les avoir pincées et soulevées et pour refouler ensuite le lambeau vers la clavicule.

3° *Voulez-vous lier l'artère?* — Si oui, découvrez-la en coupant

le faisceau coraco-bicipital comme il a été dit plus haut. Si non :

4° *Entaille du deltoïde postérieur.* — Dans la plaie courbe externe et postérieure complétez l'incision musculaire déjà amorcée. Si vous n'employez votre gauche à rétracter la peau, commandez otre aide afin d'entailler de haut en bas, en creusant légèrement. N'allez pas en arrière au delà du bord axillaire : il suffit que le lambeau deltoïdien, disséqué grâce à la rotation de l'humérus en dedans, découvre bien la partie postérieure de l'articulation.

5° *Désarticulation.* — Comme ci-dessus, p. 362 et suiv.

Remarques sur quelques manières d'inciser les parties molles.

A quoi sert l'incision longitudinale? 1° A permettre l'exploration de l'articulation dans les cas douteux ; 2° à faciliter singulièrement l'entaille des chairs et la désarticulation. Mais on peut se passer même de la moitié supérieure qui forme la queue de la raquette, pourvu que les téguments et les muscles aient assez de flaccidité pour se laisser rétracter facilement. On obtient, en fin de compte, une *incision ovalaire* à bords convexes dont l'angle culminant est situé à 5 centimètres (trois doigts) du sommet de l'acromion. Le résultat est magnifique.

Mais il ne s'obtient pas facilement sur les sujets un peu musclés; je conseille donc d'ajouter une queue longitudinale de $0^{m},05$, c'est-à-dire remontant jusqu'au-dessous du bec de l'acromion (incision de Guthrie).

Quant à la division des téguments, suivant un tracé de raquette améliorée ou croupière, il n'est pas indispensable de descendre l'incision qu'on fait à sa droite et de remonter celle qu'on fait à sa gauche. On va le voir en étudiant les figures 250, 251, 252 et 253.

Examinons d'abord les figures 250 et 251 qui représentent l'épaule gauche.

La grande incision longitudinale exploratrice a été faite.

Ensuite, le couteau passé par-dessus le membre est appliqué, la pointe basse, perpendiculairement sur les téguments internes de la racine du bras, juste au niveau du bout inférieur de la fente longitudinale. L'incision suivie de l'œil, commencée derrière le bras, tirée avec légèreté, croise les vaisseaux sans les atteindre, s'arrondit et rejoint le milieu de la fente ongitudinale (fig. 250).

Enfin, la main droite en pronation, tourne le tranchant en l'air, l'index appuyé au talon mousse de l'instrument; elle reprend sous le bras l'extrémité initiale de l'incision précédente et trace en dehors le deuxième arc de la raquette, courbe, convexe et symétrique au premier (fig. 251).

Le contour de la raquette peut se faire d'une manière analogue sur le bras droit : incision transversale dans l'aisselle, arquée ascendante par

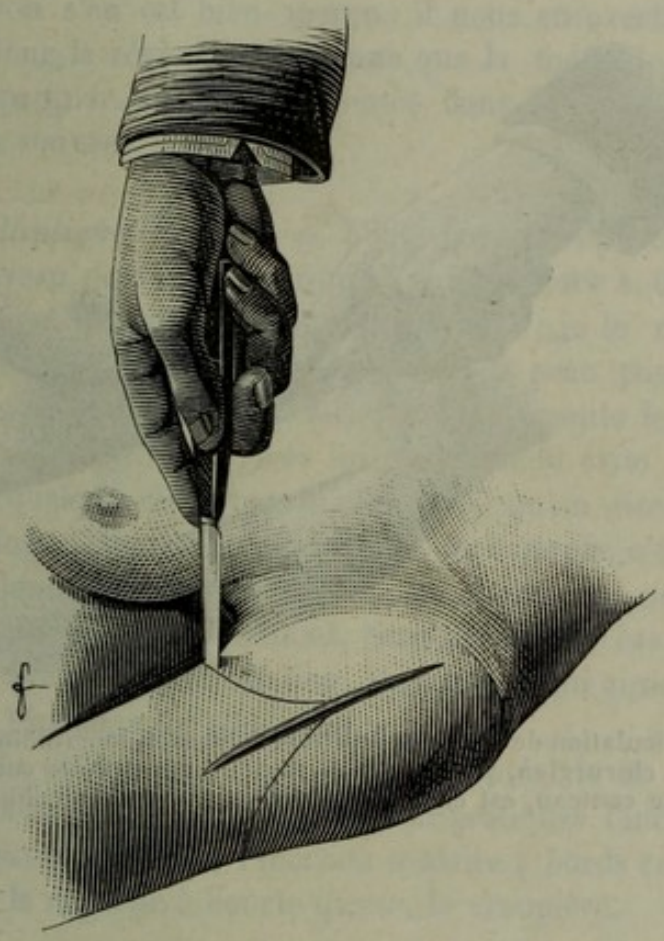

Fig. 250. — Désarticulation de l'épaule *gauche*. — Raquette. L'incision longitudinale de 0m,10 est faite, le couteau a coupé en dedans du bras en tirant et va faire l'incision oblique antérieure.

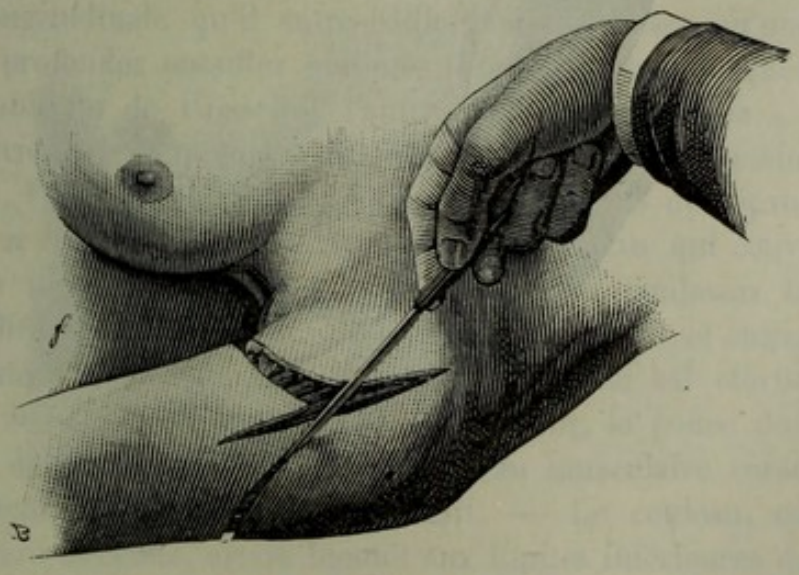

Fig. 251. — Désarticulation de l'épaule *gauche*. — Raquette. Attitude de la main droite de l'opérateur pour pratiquer commodément l'incision oblique postérieure.

devant (fig. 252) ; reprise en arrière et retour symétrique au milieu de l'incision exploratrice (fig. 253).

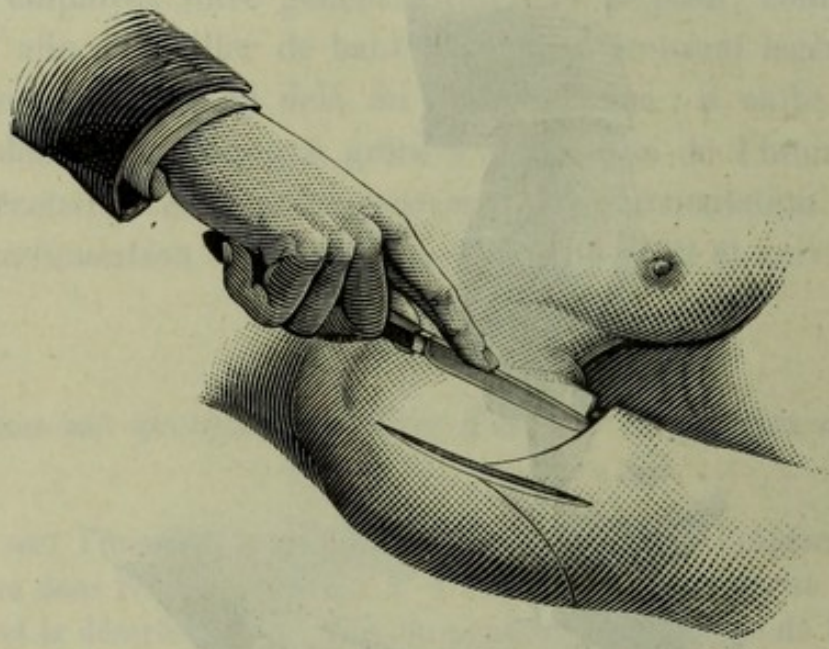

Fig. 252. — Désarticulation de l'épaule *droite*. — L'incision longitudinale de la raquette est faite. — Le chirurgien, placé près de la tête, après avoir coupé en dedans du bras en tirant le couteau, est en train de pratiquer l'incision oblique antérieure.

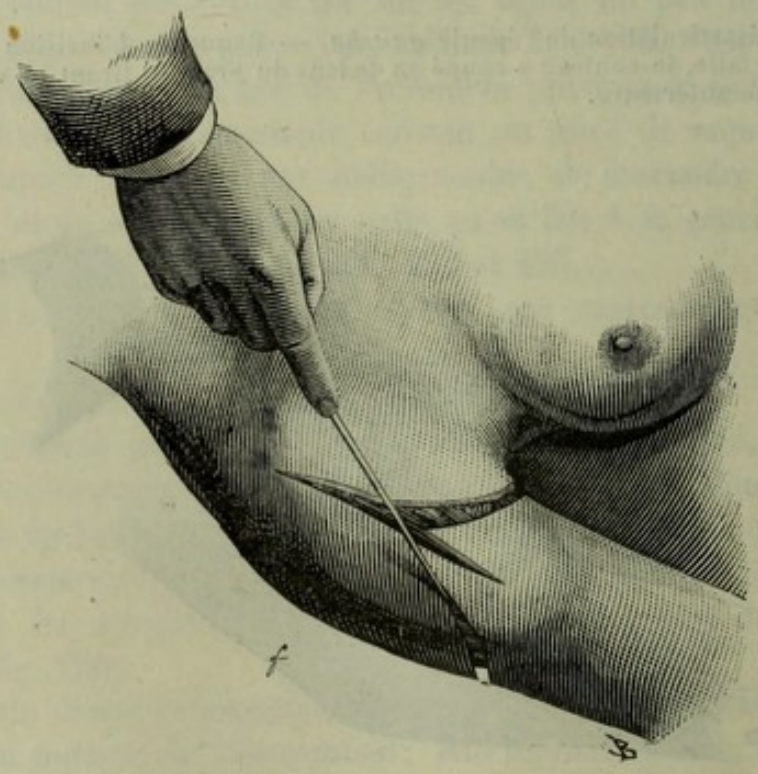

Fig. 253. — Désarticulation de l'épaule *droite*. — Raquette. Le chirurgien, placé vers la tête, fait de la main droite l'incision oblique postérieure.

L'*incision circulaire* pure (fig. 277, p. 387), qui devrait être faite au-dessous du tendon des muscles adducteurs, n'est pas à conseiller; car, à moins d'une laxité exceptionnelle des parties molles, la capsule reste inaccessible. Alanson s'en est bien aperçu : il nous en avertit en conseillant de fendre en long la région deltoïdienne que la méthode circulaire a la prétention d'épargner. Ce procédé rentre dans le mode en raquette : on l'emploie assez souvent.

L'*incision elliptique* (fig. 279, p. 389), passant, en dedans, à 10 centimètres du niveau du sommet acromial et en dehors à 6 seulement, n'a jamais embarrassé Marcellin Duval ni ses élèves; je le crois volontiers, car le prudent chirurgien dissèque d'abord la peau pour la relever en manchette comme autrefois Velpeau, et coupe ensuite les muscles de la manière que j'ai conseillée d'après lui. Ce procédé évite l'incision longitudinale, c'est quelque chose; mais cela, quoi qu'on dise, ne facilite pas la désarticulation! L'incision elliptique est fort simple, c'est un avantage; mais les deux lambeaux qu'elle donne, en définitive, ne sont pas convexes, et c'est un petit inconvénient. Sans parler des cas où la résection est en balance avec la désarticulation, l'opérateur qui aime ses aises ne se privera pas de l'incision longitudinale.

Celui qui, sûr de lui et rompu aux difficultés de la désarticulation, veut le bien purement et simplement, peut pratiquer l'incision elliptique. Le raffiné préférera, je crois, l'incision ovalaire à bords convexes, ou plutôt son dérivé, la raquette à courte queue, la croupière.

Raquette ancien mode. — Tout étant disposé comme je l'ai indiqué, l'opérateur, partant du sommet de l'acromion, incise à fond, soit en dehors, soit en avant du moignon de l'épaule, sur une longueur de 6 ou 8 centimètres. — Il fait ensuite partir, du tiers inférieur de cette incision longitudinale qu'il entre-bâille pour n'inciser qu'une lèvre à la fois, deux profondes entailles obliques, l'une en avant jusques y compris le bord antérieur de l'aisselle, l'autre en arrière jusques y compris le bord postérieur de la même cavité. Pendant ce temps les mains de l'aide, appliquées, l'une devant, l'autre derrière le moignon de l'épaule, exercent une traction énergique sur les téguments. (La peau qui couvre les vaisseaux sera ultérieurement incisée.) — Les deux lambeaux triangulaires étant décollés et confiés à l'aide, l'opérateur désarticule et engage le milieu de son couteau en dedans de la tête et bientôt du col chirurgical, qu'il rase pour éviter les vaisseaux. — A ce moment, le pouce de l'aide s'enfonce, en dehors et en arrière du faisceau musculaire coraco-brachial, profondément, sent l'artère et la saisit. — Le couteau, continuant à marcher vers le coude, arrive bientôt aux limites inférieures des incisions obliques : son tranchant se ourne alors vers l'aisselle et sort à travers tout le paquet vasculo-nerveux, les muscles et la peau jusqu'ici épargnés.

Avec la précaution de faire les entailles obliques en deux temps, c'est-à-dire de sectionner d'abord la peau puis, après sa rétraction, les muscles, ce procédé donne un bon résultat. Cependant les téguments de l'aisselle ne sont pas toujours bien coupés en terminant.

C'est pour cela sans doute que certains opérateurs, après avoir fait la queue de la raquette, essaient d'en faire tout l'ovale d'un seul coup. Ils passent à cet effet, le couteau sous le membre, la pointe haute, et l'amènent jusque devant le deltoïde, pour attaquer la lèvre antérieure de l'incision longitudinale, lèvre amenée par la main gauche sous le tranchant. Ils incisent d'abord à fond, la peau, le deltoïde et le grand pectoral; puis superficiellement la peau seule, dans l'aisselle, en croisant les vaisseaux; puis encore à fond, la peau et le deltoïde, en terminant par l'incision oblique postérieure. Le reste de l'opération comme ci-dessus.

La méthode à *deux lambeaux* antérieur et postérieur avait été vulgarisée par Lisfranc (fig. 271, p. 385. Le résultat n'est pas mauvais et se rapproche beaucoup de celui des dérivés de la méthode ovalaire. Aujourd'hui, si l'on voulait exécuter deux lambeaux, on les dessinerait d'abord et on les entaillerait ensuite de la superficie vers la profondeur. Leurs contours seraient les tracés mêmes de l'incision en raquette à bords convexes, un peu plus fortement recourbée du côté de l'aisselle. Le temps n'est plus où la transfixion si prestement exécutée par Lisfranc et ses élèves, de l'aisselle au défaut acromio-coracoïdien, ou inversement, à travers la cavité articulaire, créait de véritables lambeaux.

Parmi les procédés qui ont été fréquemment employés, il en est un qui paraît encore, pour quelques chirurgiens étrangers, le procédé d'élection. Il consiste à tailler avec le deltoïde un grand *lambeau externe* qui retombe comme un rideau sur la plaie qu'il cache, mais ne comble pas, car il flotte à distance de la cavité glénoïde. D. Larrey a critiqué ce procédé, reprochant au lambeau de mal s'adapter, d'être mal nourri, froid, paralysé, etc. S. Cooper a montré, avec des faits, qu'il ne fallait pas craindre de l'employer chaque fois qu'il était indiqué par la forme de la blessure, lorsqu'une balle, par exemple, a perforé l'épaule d'avant en arrière. Tel qu'on le pratiquait au temps de Dupuytren (fig. 265, p. 381), qui n'aimait pas à s'en servir et pourtant lui a donné son nom, le procédé à lambeau externe avait un mérite bien peu prisé de nos jours, celui de la rapidité. On pouvait dire de lui ce que Richerand écrivait sur le procédé de Lisfranc : il demande le temps de lever l'aile d'une perdrix.

Lambeau externe.

Pour le pratiquer suivant le mode ancien, vous feriez asseoir le malade, le bras tenu horizontalement écarté, à angle droit. Vous auriez ce membre à votre gauche, empoigneriez la masse deltoïdienne pour la soulever, et transperceriez sa base d'arrière en avant ou d'avant en arrière. En rasant la tête, puis le col et le corps de l'humérus, vous tailleriez de toute la longueur du deltoïde un lambeau arrondi qui serait relevé à l'instant. Saisissant le coude de la main gauche et le rapprochant du tronc, vous désarticuleriez comme d'habitude, passeriez le couteau en dedans de la tête et du col, feriez saisir l'artère et sortiriez enfin à travers l'aisselle.

Mais pour bien exécuter ce procédé, il vaut mieux tailler le lambeau de dehors en dedans en le dessinant d'abord avec la pointe du couteau qui, dans son premier passage, n'intéresse que la peau. On incise ensuite le muscle et, le tout étant relevé, on coupe les téguments des bords et du creux de l'aisselle en se rapprochant du bras plutôt que du thorax. Le contour du lambeau et l'incision axillaire ressemblent à deux anses en U, fixées aux mêmes points, mais tombant, l'une en dedans du bras, l'autre en dehors, celle-ci plus bas que la première.

La branche antérieure de l'U qui forme le contour du lambeau commencera en dedans du bec coracoïdien; la postérieure en dedans de l'angle de l'acromion.

Le lambeau externe sera très long, car avec le temps il se raccourcit beaucoup. La largeur de sa base est égale à peu près à tout ce qu'on peut embrasser entre le bout du pouce et le bout des doigts.

La formation d'un lambeau externe implique la section des vaisseaux et nerfs circonflexes postérieurs. Il est bon de lier ou de pincer l'artère, aussitôt qu'elle est coupée, et de tâcher de ne pas l'ouvrir une seconde fois. Au moment où le couteau, après avoir désarticulé, descend à ras du col chirurgical de l'os.

J'arrive maintenant, c'était indispensable, aux *procédés de nécessité.*

Sharp, au milieu du dix-huitième siècle, incisa verticalement depuis le défaut de l'épaule acromio-coracoïdien jusque dans l'aisselle, pour chercher et lier l'artère ; puis il désarticula et découpa en sortant un grand *lambeau postérieur* (fig. 280, p. 389). Il faudrait, en cas de force majeure, chercher un pareil résultat, mais en découpant le lambeau de dehors en dedans et le gardant le plus large possible.

Le procédé de Delpech est la contre-partie du précédent (fig. 281, p. 389). Il consiste à entrer, en arrière, directement dans l'articulation, sans garder de chairs postérieures, et à la traverser pour tailler en sortant, un grand *lambeau antéro-axillaire.* En 1837, à Heilbronn, Sicherer fut obligé d'opérer ainsi un blessé dont la partie postérieure du deltoïde était détruite. Malgré la gangrène d'une partie du lambeau et plusieurs abcès consécutifs, la guérison eut lieu.

Le procédé dit à *lambeau axillaire* ou *brachial interne* est celui de Ledran l'ancien, de Garangeot, de Langenbeck, de Blasius, etc. (fig. 254, 255, 256, 257, p. 377). Commode pour ouvrir l'articulation qu'on attaque comme l'aile d'un poulet, il donne un tel résultat qu'il n'est pas permis de l'employer, sinon lorsque les téguments qui couvrent le deltoïde sont détruits à la fois en avant, en dehors et en arrière. Dans une telle occurrence, il faudrait, sur le deltoïde, imiter le plus possible l'incision de Blasius et scier l'acromion au besoin. Le lambeau axillaire est peu vivace. difficile à tenir relevé, et tellement favorable à la rétention des liquides et à la formation des abcès dits axillaires, si fréquents à la suite de la désarticulation de l'épaule, que Sander crut devoir ouvrir préventivement le cul-de-sac qu'il forme avec la paroi thoracique.

Moins le lambeau axillaire est long, mieux il tient et mieux il vit ; par conséquent, si l'on pouvait garder en même temps un rudiment de lambeau externe, il n'y faudrait pas manquer.

Récemment à Lyon, en 1881 si j'ai été bien informé, dans un concours, la *désarticulation de l'épaule par le procédé de Lisfranc* a dû être exécutée par un candidat.

Ce procédé à deux lambeaux (fig. 271, p. 385), que j'ai souvent pratiqué dans les mois d'été, alors qu'on n'a rien de mieux à faire des cadavres, est difficile, mais très rapide. Je ne pense pas que personne soit jamais tenté d'y avoir recours sur le vivant. Je dirai donc : Le cadavre est assis sur une chaise, le bras tenu légèrement écarté du tronc et de manière à relâcher toutes les chairs postérieures de l'épaule, qu'il s'agit de tailler en lambeau par transfixion. — Le chirurgien placé derrière, met les doigts sur le défaut acromio-coracoïdien et, du bout du pouce, accroche

le bord postérieur de l'aisselle devant lequel s'engage un couteau long et étroit qui, presque parallèle à l'humérus, traverse la partie postérieure de la capsule articulaire et sort devant le tendon bicipital, dans le triangle acromio-coracoïdien. Un coup de poignet fait subitement mordre la pointe pour la dégager en dehors du bec acromial; et le plein du tranchant taille, en sortant, un lambeau arrondi qu'un aide relève immédiatement.

Le couteau, toujours la pointe haute pour le bras gauche, mais la pointe basse pour le bras droit, retourne à l'articulation largement béante, la traverse, contourne la tête humérale, rase le col et forme en sortant, après qu'un aide a saisi l'artère, le lambeau antéro-inférieur.

Il me reste à parler d'une manière d'exécuter la désarticulation proprement dite de l'épaule, qui me paraît recommandable. C'est la même que celle que j'ai osé proposer à la Société de chirurgie pour la désarticulation de la hanche. M. Ollier, à qui j'eus l'occasion d'en parler, m'a répondu immédiatement : Pour l'épaule, je le recommande et je l'ai fait.

Il s'agit tout simplement, une fois la capsule découverte, de la fendre en long, puis de détruire successivement les insertions humérales de chacune de ses lèvres, avec le grattoir ou le couteau, absolument comme dans la résection sous-capsulo-périostée.

Le procédé suivant, véritable désossement, serait à mon avis hémostatique et excellent. Il est dans sa première partie, imité de Poyet (1757) (fig. 276, p. 387).

1° Par une longue fente latérale ou antérieure, la capsule serait découverte, incisée et détachée; la tête luxée comme dans la résection, mais un peu plus que dans la résection (voy. *Résection de l'épaule*).

2° Une véritable amputation circulaire oblique, avec temps successifs pour diviser la peau, les muscles, découvrir et lier les vaisseaux, terminerait l'opération (voy. *Amputation intra-deltoïdienne*).

Non seulement il est permis d'enlever au besoin l'extrémité de la clavicule, l'acromion, la coracoïde et la cavité glénoïde avec le bras, mais les cas déjà très nombreux d'arrachement du membre supérieur en totalité, suivis de guérison, autorisent les chirurgiens à tenter l'ablation totale de ce membre, dans des cas de traumatisme ou de tumeurs malignes. Cette opération a déjà réussi plusieurs fois. Mais on conçoit qu'elle n'ait rien de réglé qui se puisse apprendre sur le cadavre ni enseigner dans un livre.

L'opérateur habitué aux procédés de désarticulation du bras, de résection de l'omoplate et de la clavicule, ne sera jamais embarrassé pour tracer un plan d'ablation totale et l'exécuter.

Quelques mots sur le petit *atlas historique* des divers procédés de désarticulation de l'épaule, qui va remplir les sept pages suivantes. Cet atlas n'est pas complet, quoique plus que suffisant. Tel quel, il présente au lecteur :

1° Quatre manières d'opérer condamnées par l'expérience et qui consistent essentiellement à attaquer l'épaule en dehors pour garder un lambeau axillaire (p. 377);

2° Huit procédés différents, mais réalisant tous un lambeau externe plus ou moins long, plus ou moins avantageux, taillé soit par transfixion, soit par entaille et dissection (p. 379 et 381);

3° Six modes à lambeaux antérieur et postérieur; la raquette de D. Larrey et un procédé bâtard de Rust (p. 383 et 385);

4° Les désarticulations ovalaires de Guthrie et de Scouteten (p. 387);

5° Les procédés circulaires de Pojet et d'Alanson (p. 387);

6° Les incisions elliptiques de Sanson et de Duval (p. 389);

7° Le lambeau postérieur de Sharp et l'antérieur de Delpech (p. 389).

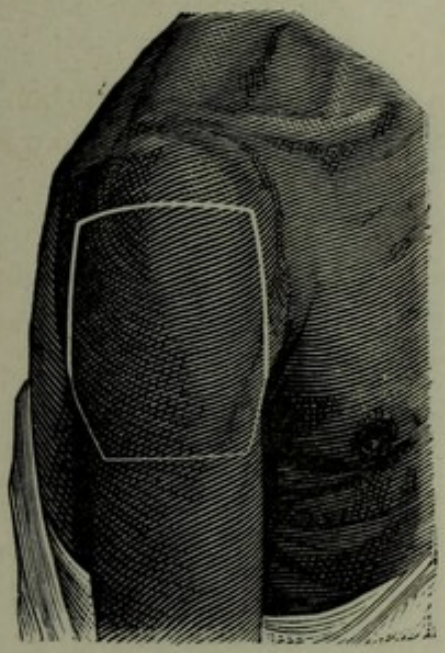

Fig. 254. — Lambeau axillaire. 1re opér. Ledran père, 1715. — Voy. obs. de chir., n° 43, et *Traité des op.* de Ledran fils.

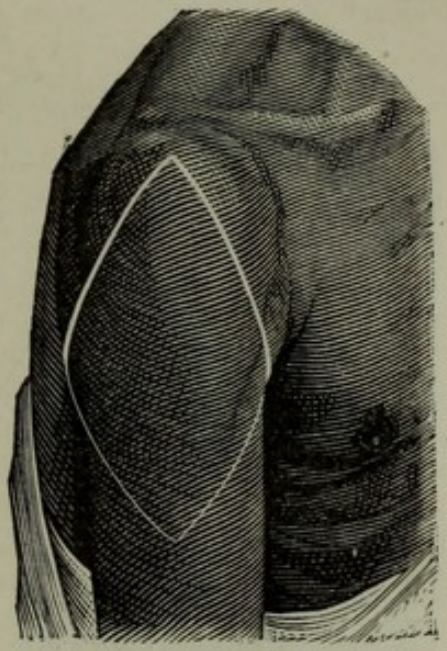

Fig. 255. — Lambeau axillaire de trois doigts de long. Incision losangique de Blasius. (*Der Schrägschnitt*, 1838.)

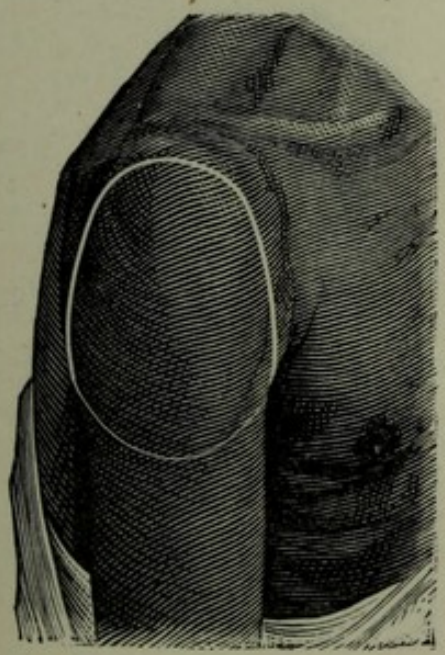

Fig. 256 — Lambeau axillaire. Incision supéro-externe en fer à cheval. Langenbeck, vers 1850, d'après Günther.

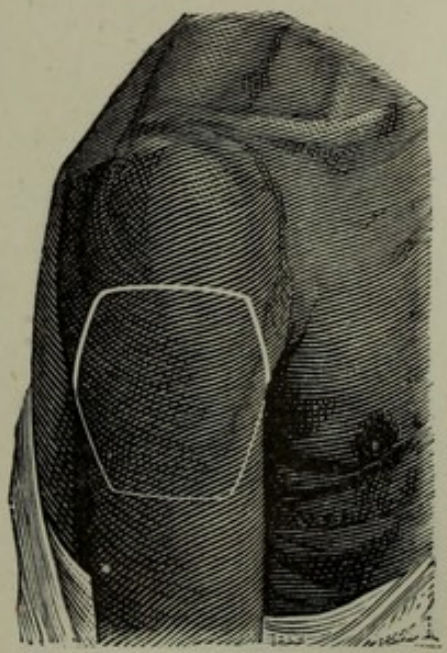

Fig. 257. — Lambeau axillaire. J. L. Petit et Garengeot. L'incision transversale externe à 3 doigts de l'acromion.

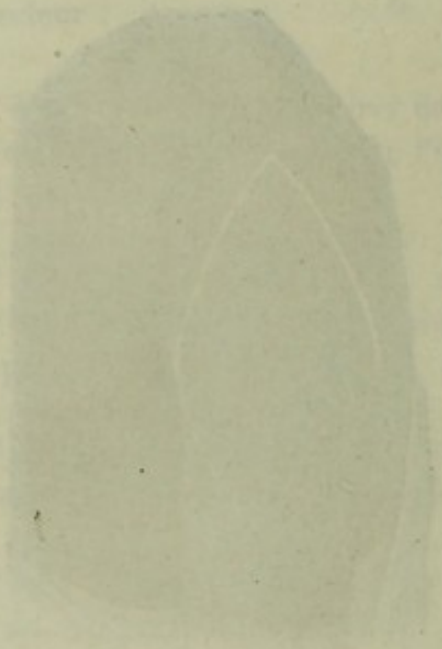

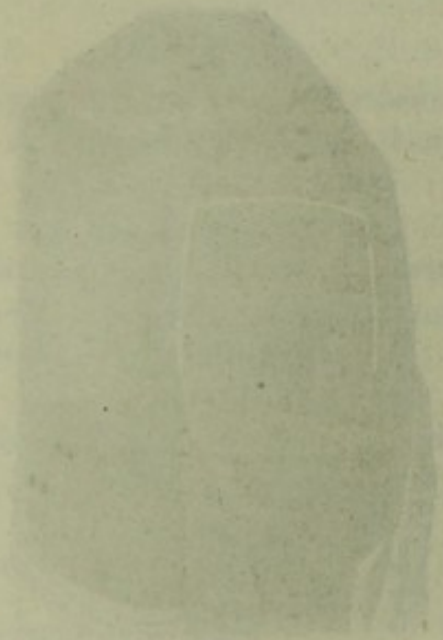





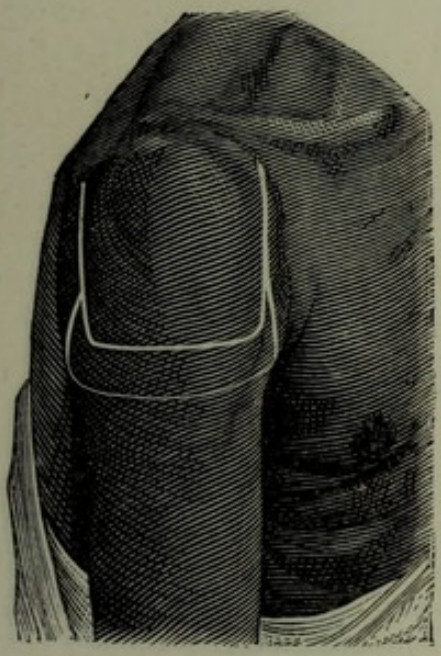

Fig. 258. — Lambeau externe de 3 à 4 doigts (rudiment de lambeau axillaire). Procédé de Lafaye, 1731 à 1741.

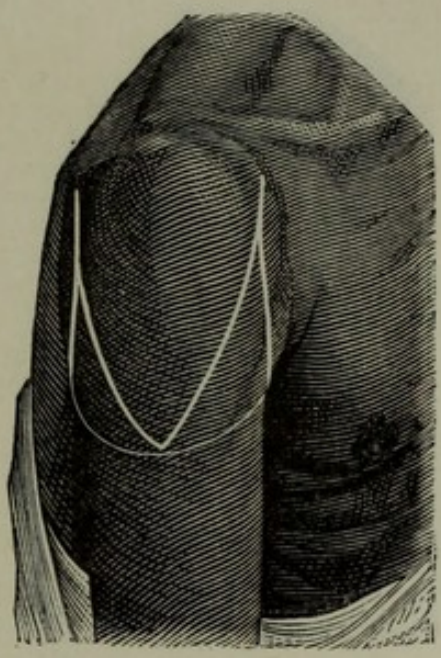

Fig. 259. — Lambeau externe. Dahl, 1760. — Portal recommande un lamb. semblable : la forme déplaît à Linhart.

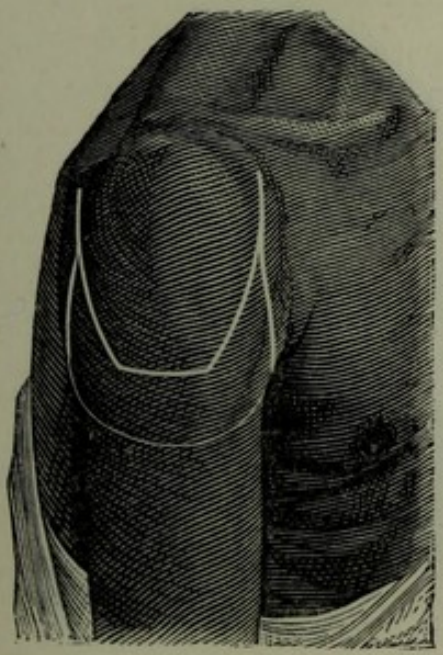

Fig. 260. — Lambeau externe. Procédé attribué à Kloss, date inconnue, figuré par Günther. (*Blüt Oper.*, 1859.)

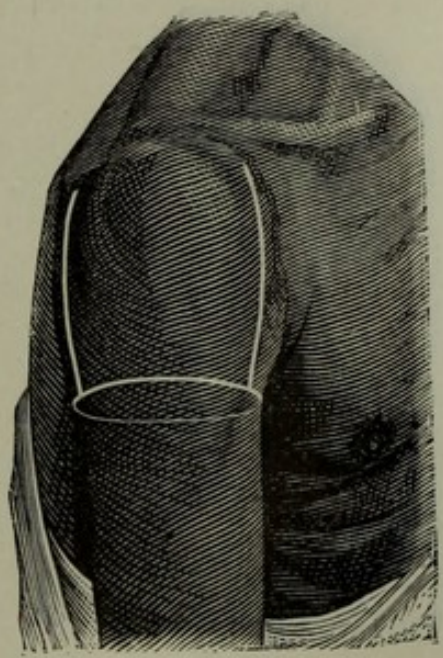

Fig. 261. — Lambeau externe carré (circulaire à double fente). Procédé de B. Bell, 1787, et de Laroche, 1790.









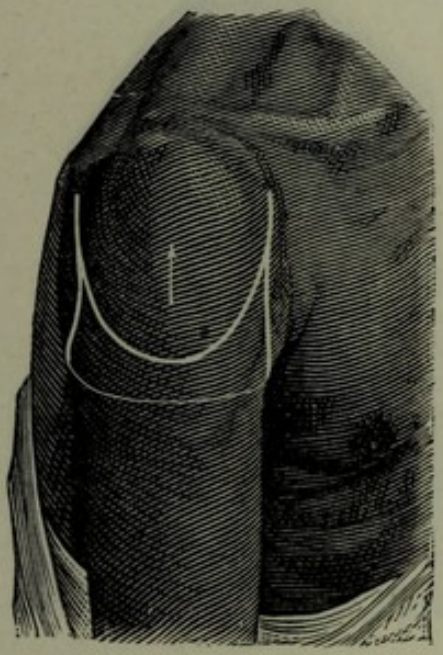

Fig. 262. — Lambeau externe entaillé, van Onsenoort, 1825? (Cline en Angleterre, Chiari en Italie).

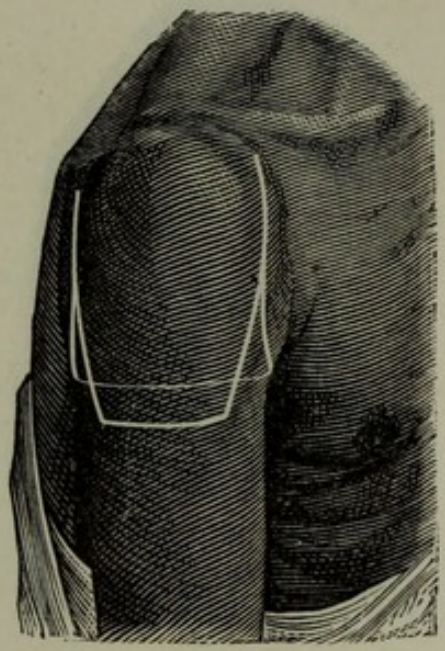

Fig. 263. — Lambeau externe descendan jusqu'aux attaches deltoïdiennes. Procédé de Walther, 1810.

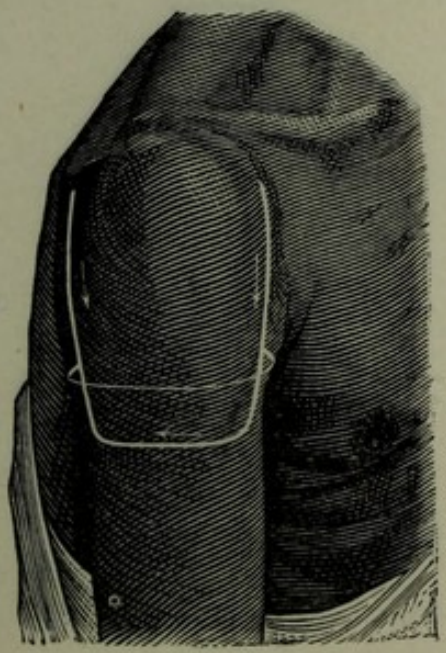

Fig. 264. — Lambeau externe grand, carré, à angles arrondis, disséqué. Procédé de Foullioy : thèse de Hello, 1829

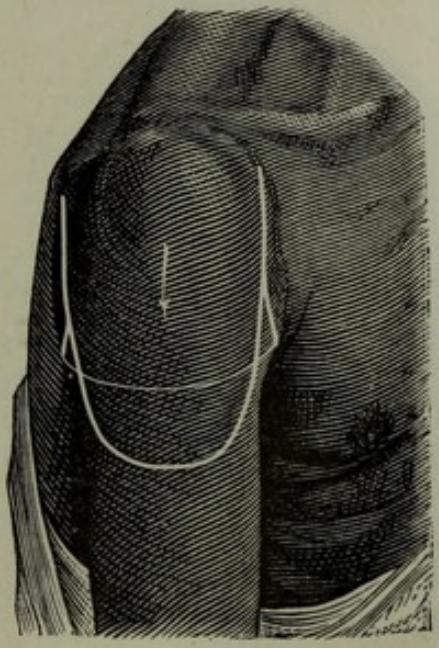

Fig. 265. — Lambeau externe ponctionné (1er pr. de Dupuytren); Ch. Bell 1808; Grosbois, 1803; Paroisse, 1800.









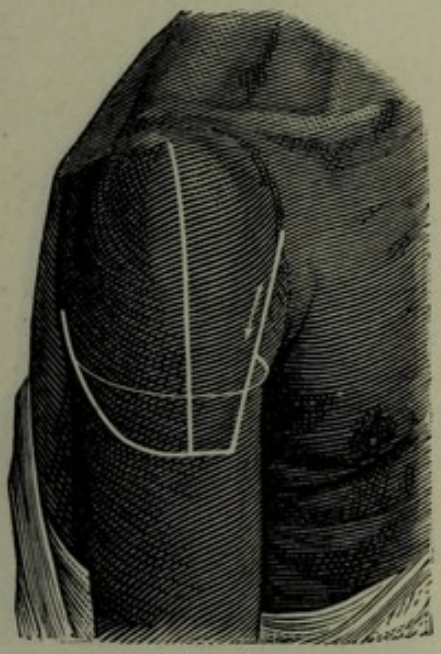

Fig. 266. — Lambeau ext. dédoublé en post. et ant., celui-ci disséqué d'abord pour lier l'artère. Bromfield, 1773.

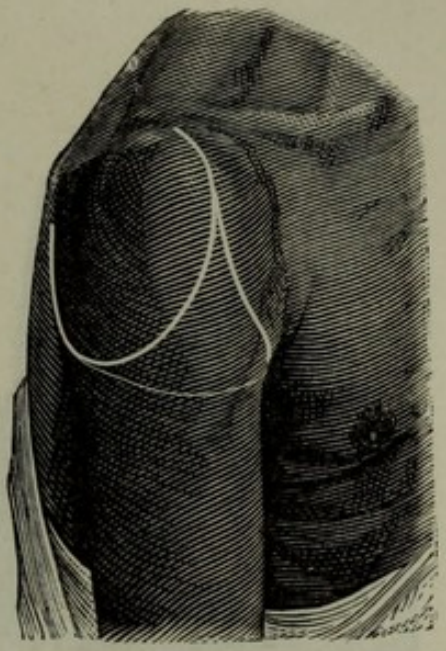

Fig. 267. — Lambeau postéro-externe (2e pr. Champesme-Lisfranc) ; transition entre lamb. ext. et 2 lamb. ant. et post.

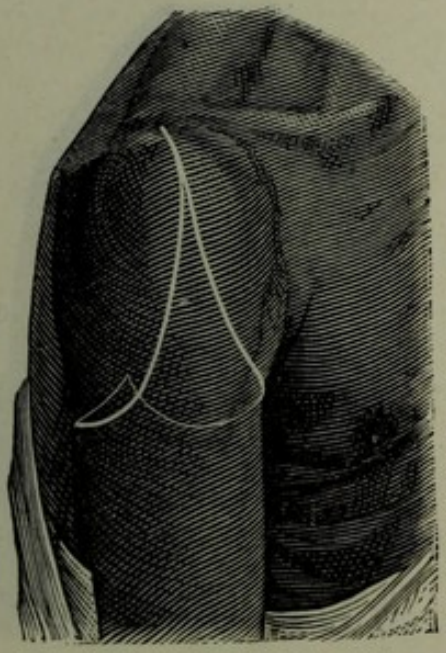

Fig. 268. — Deux lambeaux, ant. et post., ponctionnés. Procédé d'amphithéâtre de Desault (d'après Boyer, XI, p. 212).

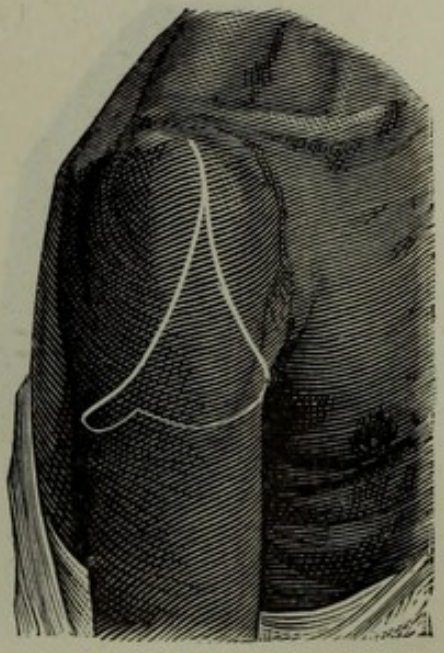

Fig. 269. Deux lambeaux, ant. et post.; celui-ci ponctionné d'abord. Proc. préféré de Dupuytren (son 2e). Clin., II, p. 349.

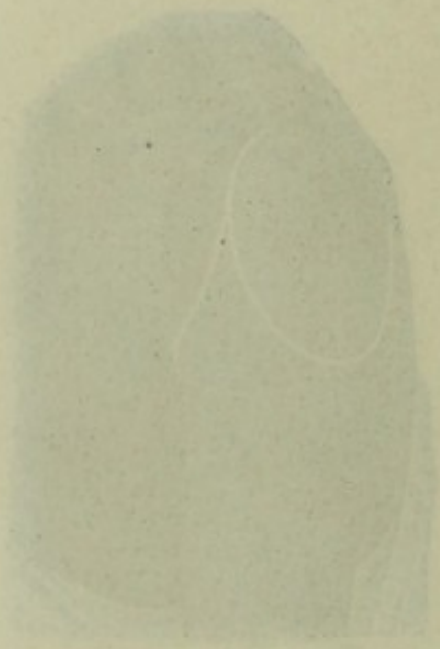

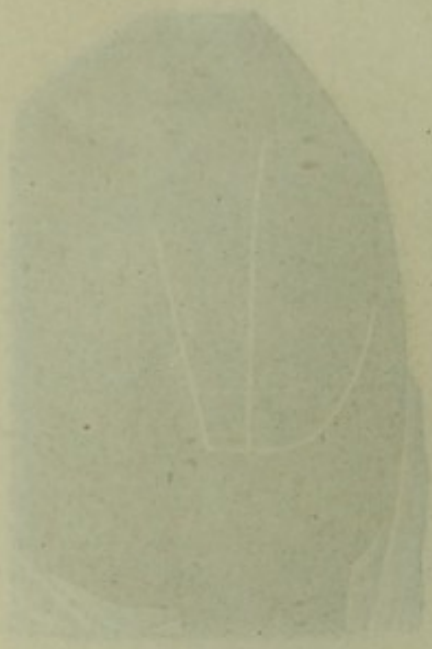





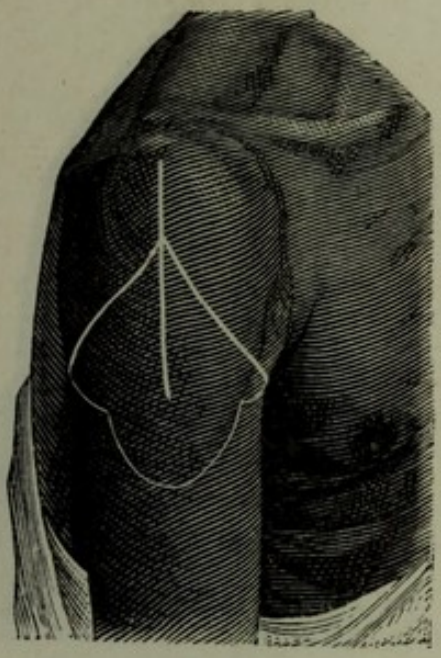

Fig. 270. — Deux lambeaux, ant. et post., incisés et petit lambeau axillaire. 3e pr. de Dupuytren, réclamé par Béclard.

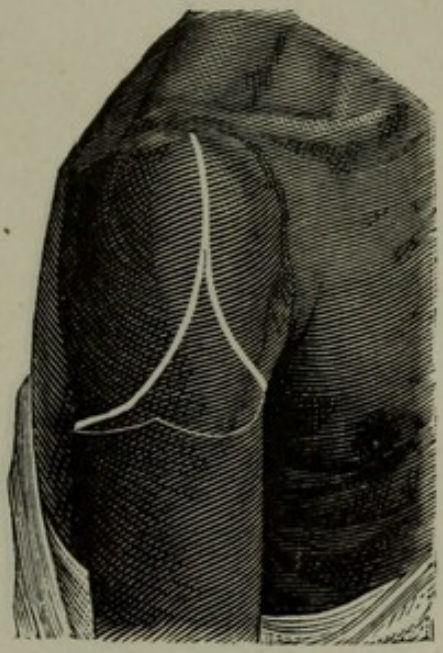

Fig. 271. — Deux lambeaux, ant. et post.; celui-ci ponctionné en premier lieu. Procédé d'élection de Lisfranc seul.

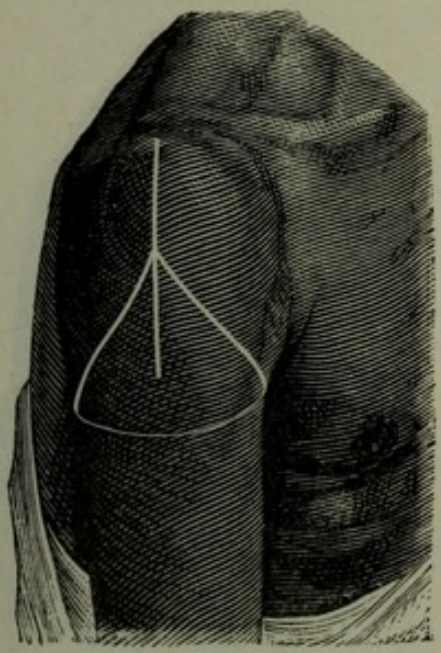

Fig. 272. — Raquette de Dominique Larrey. Grande analogie avec méthode à deux lambeaux, ant. et post.

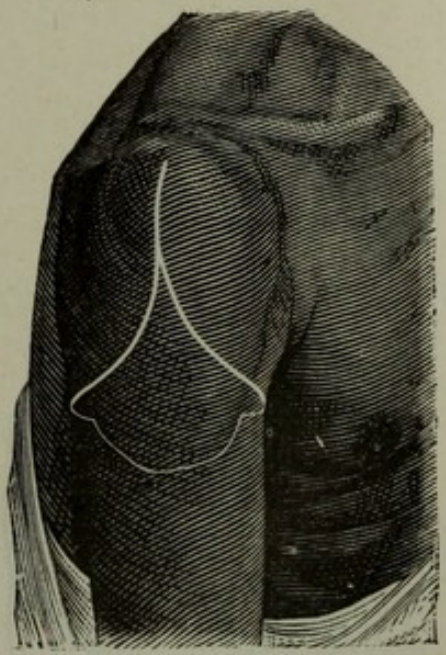

Fig. 273 — Procédé de Rust, d'après Günther. Corruption de la raquette : trois lambeaux, ant., post. et int.

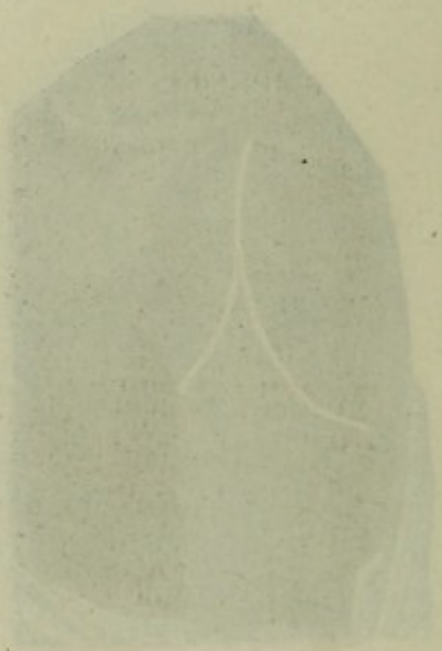







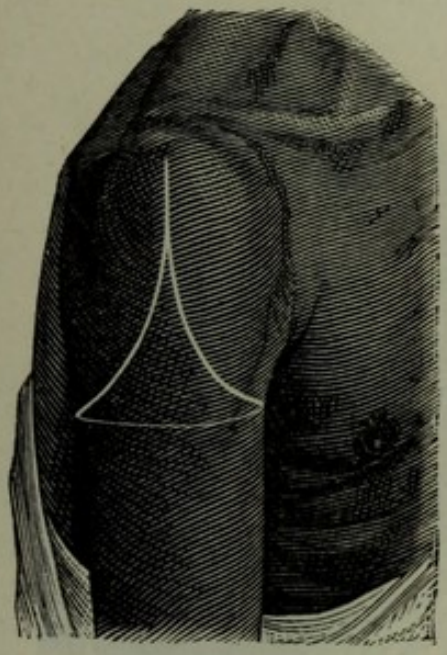

Fig. 274. — Procédé de Guthrie. Commencement du XIXe. Incisions excellentes et faites en plusieurs temps.

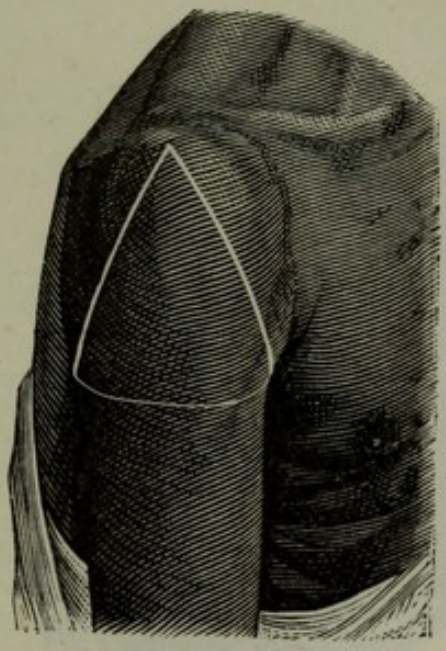

Fig. 275. — Méthode ovalaire de Scoutetten, 1827, bien inférieure à celle de Guthrie, qui est parfaite

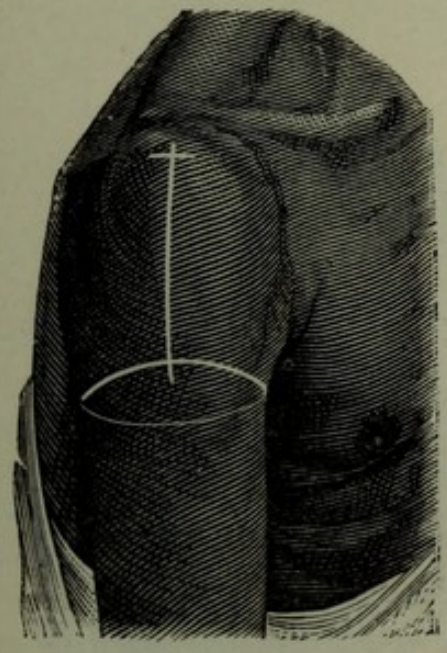

Fig. 276. — Incision circulaire avec fente longit. Pojet, 1757. Imitée par Lacauchie, 1841, et depuis par Fleury.

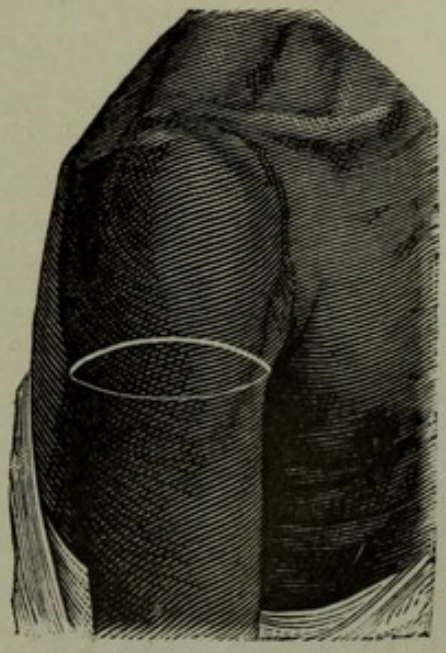

Fig. 277. — Incision circulaire d'Alanson, 1774, Cornuau, etc. Désarticul impossible sans fente longitudinale.



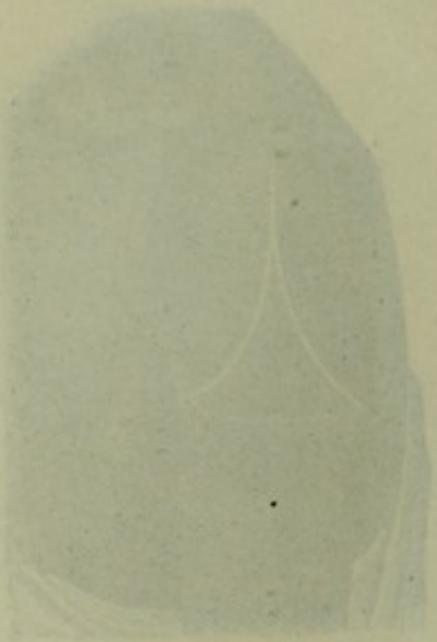

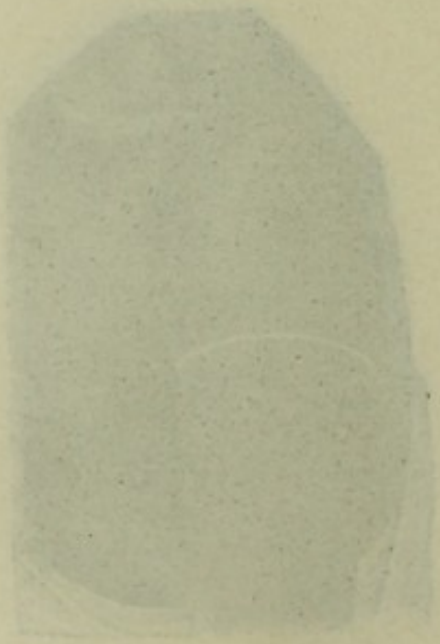



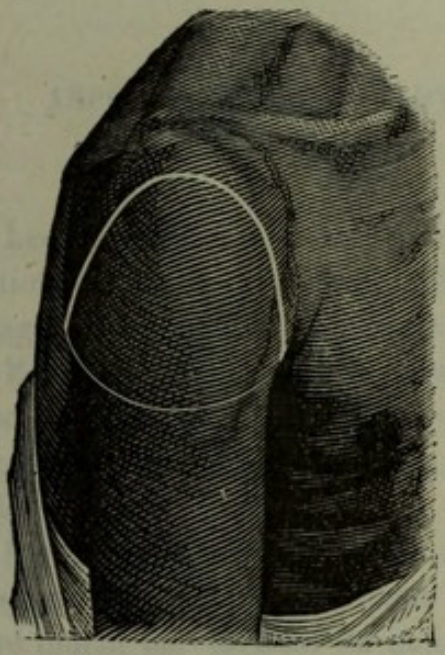

Fig. 278. — Incision très oblique dite circulaire de Sanson, XIXe. Comparez le procédé de Langenbeck sans lamb. axill.

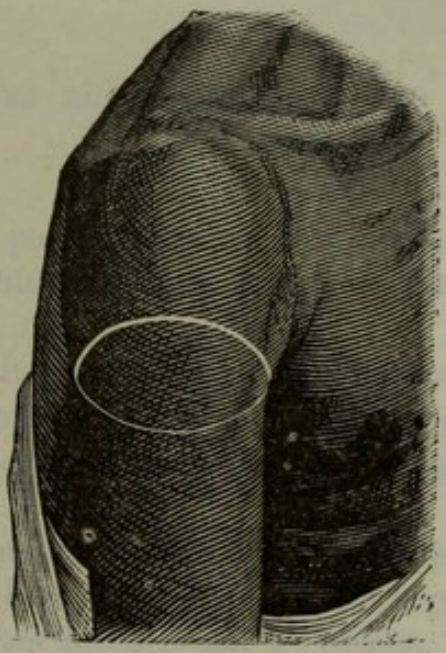

Fig. 279. — Incision elliptique de Marcellin Duval, qui dissèque une manchette de peau de 2 travers de doigt.

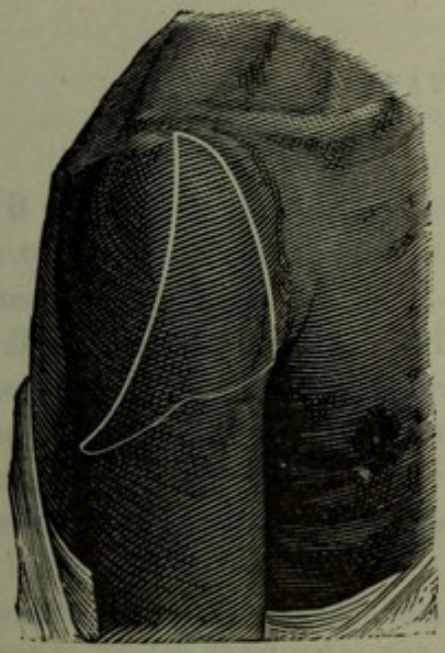

Fig. 280. — Lambeau unique postérieur. Sharp, 1740 ? L'incision antérieure permet de lier l'artère d'abord.

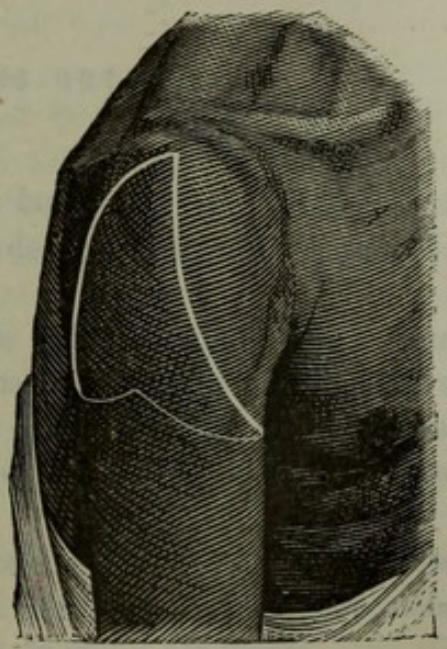

Fig. 281. — Lambeau unique antérieur, proc. de Delpech qui attaque d'emblée l'articul. en arrière. Sicherer, 1837.

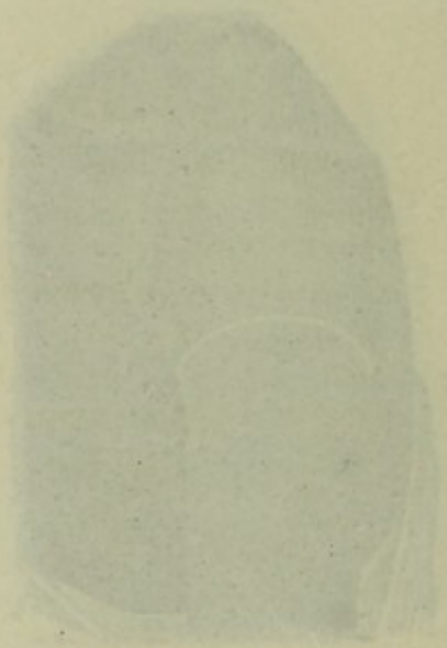







CHAPITRE II

AMPUTATIONS ET DÉSARTICULATIONS DU MEMBRE INFÉRIEUR

Les amputations du membre inférieur pourraient prêter à des considérations générales, tant sur la faible vitalité des parties molles que sur les usages et les qualités des moignons.

Mais ces considérations seraient difficilement comprises et par conséquent dénuées d'utilité, si je les présentais en bloc, avant d'avoir exposé les amputations en particulier. Je me bornerai donc à dire ici l'indispensable.

Riche ou pauvre, l'amputé du membre inférieur a besoin d'un point d'appui solide et indolent pour marcher. Lorsque ce point d'appui ne peut être fourni par le bout du moignon, il faut recourir soit à l'ischion, soit au genou maintenu dans la flexion.

L'amputé riche désirera en outre masquer sa mutilation à l'aide d'un appareil prothétique auquel le moignon devra donner les mouvements d'un membre naturel.

ARTICLE PREMIER

AMPUTATIONS DES ORTEILS

Il y a lieu d'amputer les orteils dans les cas de congélation, de carie, de traumatisme, de néoplasme et même de déviation, qui affecte ordinairement le troisième.

Données anatomiques. — Les quatre petits orteils se ressemblent et nous occuperont d'abord. La première phalange est plus longue à elle seule que les deux dernières ensemble; son corps est très mince et plus ou moins aplati d'un côté à l'autre, ce qui permet de le couper facilement en travers avec la cisaille de Liston.

Il n'y a pas grande utilité à nous arrêter sur les articulations phalangiennes des petits orteils, non plus que sur leurs articulations métatarsiennes, toutes construites sur le modèle de celles des doigts.

Néanmoins, il faut savoir que la première phalange se tenant ici ordinairement redressée, dans la flexion dorsale, c'est au fond d'un angle

rentrant qu'il faut chercher l'articulation sur le dos du pied, tandis que la tête métatarsienne fait saillie du côté de la plante. On arrive toujours facilement à déterminer le lieu de l'interligne articulaire, lorsque entre le pouce et l'index gauches, celui-ci appliqué sur la peau ou dans la plaie, on explore la région pendant qu'on remue l'orteil de l'autre main.

La mensuration peut aussi venir en aide à l'opérateur, s'il se rappelle que le milieu de la longueur de l'orteil correspond à l'articulation de la deuxième phalange avec la première, dont la poulie forme le point culminant; ou bien, que les têtes métatarsiennes restent à un doigt *au moins* en arrière du bord libre des commissures; ou bien encore, s'il connaît la longueur relative des métatarsiens.

En effet, étant donnée la première articulation métatarso-phalangienne, facile à sentir sur le versant dorsal interne du gros orteil, la deuxième est à 2 millimètres en avant; la troisième se trouve à 2 millimètres en arrière de la seconde, par conséquent sur la même ligne transversale que la première; la quatrième recule également de 2 millimètres au moins derrière la troisième; la cinquième, enfin, est à 1 centimètre environ derrière la quatrième.

Toutes ces données ne sont qu'approximatives, en raison des variations individuelles. Pratiquement, il suffit de retenir que les trois premières têtes métatarsiennes sont à peu près sur la même ligne transversale, que la quatrième est de plusieurs millimètres en retrait sur la troisième, et la cinquième de 1 centimètre sur la quatrième; ou bien encore, que la tête la plus reculée, la cinquième, est à 15 millimètres, un doigt, derrière la plus avancée, qui est ordinairement la deuxième et exceptionnellement la troisième.

Les orteils ont des tendons comme les doigts. Leurs tendons fléchisseurs sont pourvus, comme ceux des doigts, de coulisses synoviales; mais, d'après Maslieurat, aucune, pas même celle du gros orteil, ne se continue avec les synoviales tarsiennes des mêmes tendons, situées plus en arrière, dans la profondeur de la plante du pied.

Néanmoins, les fusées purulentes étaient jadis fréquentes après l'ablation des orteils; il est vrai qu'au point de vue de la propagation de la suppuration, le tissu cellulaire lâche, les séreuses ébauchées, sont à peu près aussi favorables que les coulisses véritables. Maintes fois, des accidents redoutables ont suivi la désarticulation totale d'un orteil, parce qu'il en était résulté une suppuration du pied et de la jambe. C'est pour cela que l'amputation dans la continuité de la première phalange semble préférable à la désarticulation totale, et que M. Richet préconise la méthode à lambeaux latéraux, qui assure, dit-il, un libre écoulement au pus.

Des moignons et des indications opératoires. — Les téguments des orteils sont comparables à ceux des doigts : ils invitent l'opérateur à faire de préférence des lambeaux plantaires. Cependant, comme les quatre petits orteils jouent un faible rôle dans la station, et que leur moignon, quand

on les ampute isolément, loin de proéminer, est protégé par les orteils voisins, on peut au besoin prendre la couverture où il y a de la peau.

Est-il permis de faire des amputations partielles des petits orteils? La plupart des auteurs répondent affirmativement.

Il me semble qu'il n'y a pas de doute pour l'amputation si facile et, dit-on, si bénigne, dans la continuité de la première phalange. Le petit moignon qui en résulte ne fait aucune saillie ; son squelette est très mince et permet aux orteils voisins de se rapprocher.

Il est permis encore d'enlever la phalange unguéale seule, en gardant toute la pulpe de l'orteil pour matelasser le bout du moignon.

Mais que penser de la désarticulation qui enlève les deux dernières phalanges, et laisse seulement la première dont le corps est si mince, mais dont le bout est si large et si mal garni sur les côtés ?

Un tel moignon, déjà critiqué par Lisfranc, ou bien se dévie et souffre, ou bien, s'il reste dans le rang, entre deux orteils, blesse l'un et l'autre, en se blessant lui-même, car ce moignon n'a plus cette large pulpe qui semble faite pour tenir à distance les parties moyennes des orteils, les nœuds articulaires mal rembourrés et intolérants pour la compression continue. Cependant, Dupuytren en était venu à préférer cette opération à la désarticulation totale, dont il avait appris à connaître la gravité. Aujourd'hui il semble qu'il n'y ait pas à hésiter à amputer de préférence dans la continuité de la première phalange, que l'on peut, à volonté, scier ou trancher facilement.

Les cicatrices qui résultent de l'ablation totale ou presque totale des orteils du milieu (deuxième, troisième et quatrième) ne sont pas exposées à la compression de la chaussure. Pourvu qu'elles ne se prolongent pas sous la plante jusqu'à la saillie de la tête métatarsienne, tout est bien.

Il n'en est pas de même pour le cinquième orteil, qui est un chef de file et attirera plus loin notre attention.

Je ne veux pas décrire la désarticulation de la phalange unguéale des petits orteils. Ce que j'ai dit pour la partie correspondante des doigts, et ce que je dirai plus loin à propos du gros orteil, sera plus que suffisant. Garder beaucoup de peau, telle est la règle, sans exception.

Quant à l'amputation dans la continuité de la première phalange, c'est une opération facile que je vais indiquer en quelques mots, avant de parler plus longuement de l'ablation totale ou désarticulation des orteils du milieu, qui constitue un utile exercice d'amphithéâtre.

A. — Amputations des orteils du milieu

1° Amputation partielle, dans la continuité de la grande phalange

Méthode circulaire.

Coupez circulairement jusqu'à l'os, au niveau du pli digito-plantaire. Si les téguments dorsaux ne se retirent pas assez, fendez-les sur une longueur de 1 centimètre.

Voulez-vous scier ? Dites à l'aide de tenir la peau relevée et usez d'une lame étroite et finement dentée.

Voulez-vous trancher l'os ? Saisissez entre les extrémités pointues de la cisaille les faces latérales du corps de la phalange, dans sa partie dénudée ; ne coupez pas à ce niveau, mais seulement après avoir refoulé suffisamment les chairs avec le plat des mors.

2° Amputation totale ou désarticulation d'un orteil du milieu

Méthode ovalaire (a).

L'aide, écartant de chaque main l'un des orteils voisins de l'orteil à enlever, se tient sur le côté de la jambe, tourne le dos au malade et la face à l'opérateur placé au bout du pied.

De la main gauche, saisissez le bout de l'orteil malade et, du bout du doigt, cherchez l'articulation.

Au-dessus de l'articulation, à 1 centimètre si vous voulez (b), commencez avec la pointe et tirez une incision longitudinale qui, arrivée au milieu de la phalange, sera continuée sur le flanc droit de l'orteil jusque dans le pli digito-plantaire, qu'elle mordra profondément.

Ne pouvant aller plus loin en ce sens, retirez le bistouri et, le mettant la pointe basse, reportez-le par-dessus l'orteil dans le même pli digito-plantaire, où vous reprenez votre incision pour la faire remonter sur le flanc gauche de l'orteil, jusqu'à l'incision dorsale longitudinale, symétriquement à l'incision du flanc droit (c). Le tendon fléchisseur est coupé ou le sera dans un instant (d).

Quelques coups de pointe sont donnés pour faire de la place de chaque côté et mobiliser la peau, que l'aide, agissant sur les orteils voisins, écartera à droite ou à gauche suivant les besoins de la désarticulation qu'il vous reste à exécuter.

Dans ce but, votre index gauche ayant cherché et trouvé l'articulation dans l'angle rentrant que produit le redressement de la phalange, allongez fortement l'orteil : avec la pointe basse, attaquez le ligament latéral gauche et ouvrez l'articulation, qui bâille aussitôt et laisse passer le couteau à travers le tendon extenseur et le ligament latéral droit.

Continuez à tirer sur l'orteil comme pour l'arracher et, vous aidant au besoin de la torsion, moins utile ici que la traction, coupez avec l'extrême pointe, à petits coups et très près de la base de la phalange, la seule chose qui résiste encore, le ligament glénoïdien ou plantaire.

Notes. — (a) Quel que soit le procédé choisi, la manœuvre est la même que pour désarticuler un doigt. Ici, la méthode ovalaire pure est applicable, parce que la tête métatarsienne, très profondément cachée et très mince, permet aux orteils de se rapprocher; mais ce n'est pas pécher, tant s'en faut, que de donner à l'incision la forme d'une croupière, c'est-à-dire de garder la peau des côtés de la racine de l'orteil.

(b) Cela est très commode et sans inconvénient, car la chaussure ne comprimera pas, sur la petite tête métatarsienne, la cicatrice consécutive.

(c) Il va sans dire que l'on peut exécuter les incisions cutanées tout autrement : en commençant, par exemple, sous l'orteil pour marcher vers le dos de la tête métatarsienne. Chacun agira suivant son habitude et aussi suivant la conformation et la complaisance des orteils.

(d) Sur le cadavre, les tendons fléchisseurs ne se rétractant pas font une saillie désagréable à la fin de l'opération, si l'on n'a pas soin de les couper le plus haut possible après libération de la peau et pendant que, du bout des doigts gauches, l'orteil est redressé.

B. — Désarticulation du petit orteil

Le cinquième orteil, en sa qualité de chef de file, laisse, après son ablation, un véritable moignon exposé à la compression en dessus et en dehors. Donc la cicatrice, pour être bien placée, doit être rejetée en dedans, près du quatrième orteil, qui la protège. Elle doit être linéaire, afin que sa rétraction n'entraîne pas une déviation fort gênante de ce même quatrième orteil, qui deviendrait un véritable ergot.

En conséquence, il convient de garder beaucoup de peau, quel que soit le procédé, imposé ou choisi.

Un lambeau purement externe serait nécessairement étroit et donnerait une cicatrice en partie dorsale. Le mieux est de garder à la fois les téguments dorsaux et externes, en les taillant en large lambeau ayant pour contour un U à branches inégales, l'une courte inféro-externe, l'autre longue supéro-interne.

Désarticulation du cinquème ou petit orteil. Lambeau dorsal externe.

Après avoir cherché et trouvé l'articulation, du côté dorsal, vous portez la pointe du bistouri à quelques millimètres au-dessous, en dedans du relief du tendon extenseur (a). Vous tirez une incision qui suit, près du quatrième orteil, le bord interne de ce tendon,

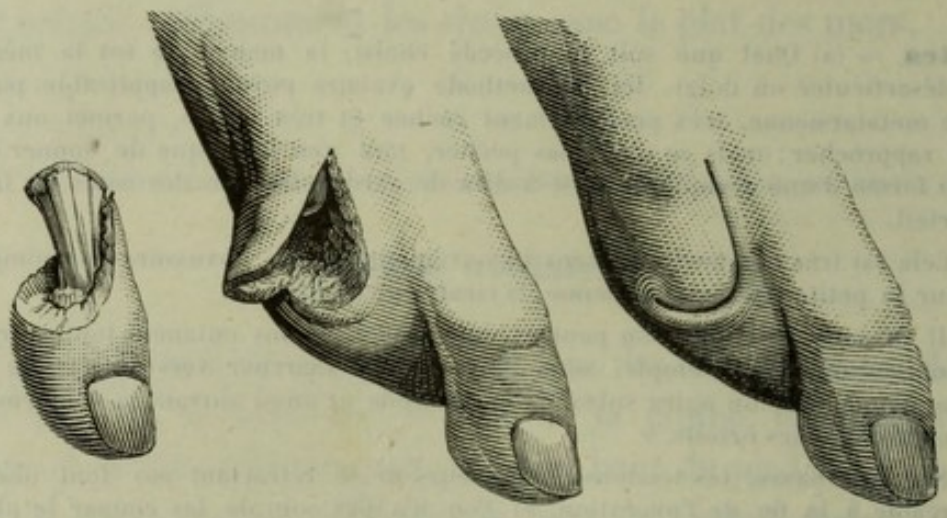

Fig. 282. Fig. 283. Fig. 284.

Désarticulation du petit ou cinquième orteil. Lambeau dorsal et externe.

Fig. 282. — Le petit orteil droit amputé.
Fig. 283. — Le lambeau et la plaie béante.
Fig. 284. — Le lambeau fermant la plaie.

dans toute la longueur de la première phalange, pour s'incliner ensuite en dehors, croiser le tendon qu'elle côtoyait, s'arrondir sur la face externe de l'orteil, et gagner enfin, après un court trajet rétrograde, l'extrémité du pli digito-plantaire. — Alors, les deux extrémités de l'U ainsi tracé sont unies par une deuxième incision qui divise les tendons fléchisseurs dans le pli digito-plantaire et, suivant le plus court chemin passe, comme toujours, plutôt sur la face interne de l'orteil enlevé que dans la commissure.

Après la dissection du lambeau, la désarticulation est facile et se fait à l'ordinaire, la main gauche tirant, puis tordant l'orteil, pendant que la pointe du bistouri traverse la jointure de gauche à droite et détache ensuite les adhérences.

Le lambeau adapte son bord inféro-externe à la coupe du pli digito-plantaire, sa courbe et son bord supéro-interne à la peau conservée de la commissure (b).

Notes — (a) On peut être tenté de commencer un peu plus haut ; mais, comme on est obligé alors de rejeter l'incision notablement en dedans pour ne pas découvrir la tête métatarsienne, on ne gagne pas grand'chose du côté de la facilité. En dedans du tendon extenseur veut dire du côté du quatrième orteil.

(b) Si j'étais forcé d'amputer le petit orteil par l'incision dite en *raquette*, avec la longue queue ordinaire, je n'oserais tracer cette queue ni sur la face externe, comme plusieurs l'ont conseillé, ni sur le milieu de la face dorsale. Conformément aux préceptes traditionnels, je rejetterais l'incision longitudinale entre la tête du cinquième et celle du quatrième métatarsien ; en circonscrivant la racine de l'orteil, je garderais beaucoup plus de peau en dehors qu'en dedans, afin de reporter la cicatrice en ce dernier sens et d'obtenir un résultat aussi rapproché que possible de celui que donne le lambeau dorsal externe.

C. — Amputations du gros orteil

1° Amputations partielles

Relativement au gros orteil, nous devons entrer dans quelques détails sur les amputations partielles ; car, non seulement il peut être avantageux de désarticuler la phalange unguéale, mais encore d'amputer dans la continuité de la grande phalange, pour ménager l'importante articulation de cet os avec le premier métatarsien.

L'*articulation interphalangienne* du gros orteil est une charnière trochléenne semblable à celle du pouce. Deux forts ligaments latéraux tiennent les os en rapport.

L'éperon dorsal de la phalangette est peu développé et s'avance à peine sur la trochlée phalangienne. Le couteau rencontre souvent, du côté plantaire, un obstacle plus gênant : c'est un os sésamoïde étroitement rattaché à la phalangette.

Quand on fléchit fortement le bout d'un gros orteil sain, l'articulation se laisse voir et sentir facilement, surtout sur la moitié interne de la face dorsale. A 8 millimètres environ au-dessous du point culminant de l'angle produit par la flexion, on peut, en effet, apercevoir un creux transversal et y mettre le doigt. Cela est dû, en partie, à ce que la face dorsale de la grande phalange forme un angle presque aigu en se continuant avec la surface cartilagineuse de la trochlée.

L'articulation est superficielle et facilement abordable par sa face dorsale et ses parties latérales; les téguments plantaires sont épais et vivaces; le moignon ne doit avoir de cicatrice ni sur le bout ni sur la plante : le procédé à lambeau plantaire s'impose donc pour toutes ces raisons.

Amputation partielle du gros orteil. — Deux lambeaux inégaux, le plantaire très long.

Si vous voulez amputer partiellement le gros orteil, placez-vous au bout du membre qui déborde le lit et qu'un aide peut manœuvrer, dans son tout ou dans ses parties (orteils), suivant les besoins. De la main gauche, tenez le bout de l'orteil étendu.

Faites sur chacun de ses bords une incision longitudinale de

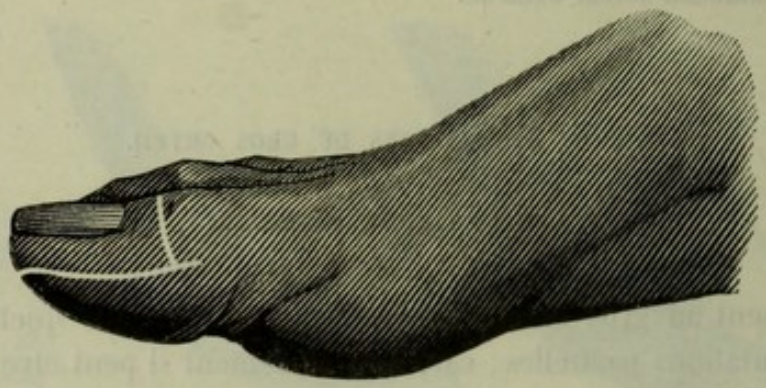

Fig. 285. — Amputation partielle du gros orteil, ou désarticulation de la phalange unguéale.

2 centimètres environ, qui commence en arrière, au niveau du point où le squelette sera scié ou désarticulé. — A un demi-centimètre au-dessous de ce point, incisez à fond et en travers la demi-circonférence dorsale de l'orteil. Mobilisez et faites rétracter le petit lambeau carré ainsi formé.

Pour *désarticuler*, coupez avec l'extrême pointe, successivement, le ligament gauche, le dorsal, puis le droit; fléchissez fortement et, grâce à la béance obtenue, engagez le tranchant sur les insertions phalangettiennes du ligament plantaire, rasez la phalangette et sortez au bout de l'orteil, en gardant toute la pulpe si vous pouvez (fig. 209).

Si vous voulez *scier*, une fois l'incision dorsale transverse

accomplie, vous taillez par transfixion un énorme lambeau plantaire arrondi que l'aide rétracte aussitôt. Vous cernez la phalange avec le tranchant du couteau et vous la sciez (a).

Notes. — (a) On peut opérer autrement et choisir un procédé plus ou moins différent du précédent. Si le lambeau unique ou tout au moins le principal lambeau est plantaire, large, épais et long ; si l'on a gardé quelques millimètres de peau dorsale sans rendre la désarticulation ou le sciage trop difficile, le procédé et le manuel sont acceptables, car le résultat est bon.

2° Amputation totale ou désarticulation du gros orteil

Pas plus que les amputations partielles, la désarticulation du gros orteil n'atteint le pied sérieusement comme organe de sustentation, puisque le point d'appui antérieur que fournissent les os sésamoïdes placés sous la tête métatarsienne persiste encore.

Il n'en est plus de même lorsque, avec l'orteil, on enlève la partie antérieure ou la totalité du premier métatarsien.

Lisfranc et Malle ont vu marcher facilement plusieurs opérés de Dupuytren qui avaient subi cette opération; je puis témoigner dans le même sens relativement à deux malades de Després. Je ne crois donc pas que la perte du point d'appui antéro-interne du pied amène nécessairement le renversement de la plante en dehors et une gêne considérable de la marche. Cependant, à moins d'ignorer les faits qu'a cités Blandin, il n'est pas permis, quand on peut conserver la tête du premier métatarsien et la bien couvrir, de la sacrifier, comme on l'a fait souvent sous le futile prétexte de la beauté.

Lorsque, voulant désarticuler simplement le gros orteil, l'opérateur a mal déterminé le siège de l'articulation et taillé les téguments trop courts, il n'a pas d'autre ressource que de réséquer l'énorme tête métatarsienne. Il vaut encore mieux faire payer au malade, par une mutilation, les frais d'une bévue pourtant facile à éviter, que de lui laisser un moignon impotent et douloureux.

Il me semble possible de conclure justement, et je le fais ici en partie par anticipation : la désarticulation simple du gros orteil est préférable à l'amputation dans la continuité du premier métatarsien, recommandée par Ledran; et celle-ci vaut mieux que l'ablation du gros orteil avec extirpation totale et simultanée de son métatarsien.

L'*articulation* métatarso-phalangienne du gros orteil est construite comme son homologue du pouce. Mais la cavité synoviale est plus grande et les os sésamoïdes, beaucoup plus volumineux, donnent la prédominance

au diamètre vertical du squelette (25 à 30 millimètres) sur le diamètre transverse.

Les ligaments phalango-sésamoïdiens sont assez longs pour se laisser, quoique très solides, facilement diviser par le couteau, dans l'intervalle qui sépare les osselets de la base de la phalange.

L'articulation n'est couverte par des téguments épais que sur la face plantaire; sur les trois autres côtés elle est facile à aborder et à traverser.

Recherche de l'interligne. — Nous avons vu que, moyennant une flexion légère de la phalange du gros orteil, le doigt gauche, promené sur la moitié interne de la face dorsale, trouvait aisément la jointure. L'explorateur sent, en effet, un creux entre deux saillies dont l'une, postérieure, forte, appartient au rebord dorsal de la tête métatarsienne, et l'autre, antérieure, plus faible, à la phalange. C'est presque immédiatement derrière celle-ci qu'est l'interligne. Pendant que l'orteil est étendu, les deux saillies se rapprochent, mais pas au point de se toucher : elles restent distantes de plusieurs millimètres et le petit fossé intermédiaire est encore sensible, en l'absence de gonflement. Il va sans dire que, pendant la flexion de l'orteil, c'est la tête métatarsienne seule qui forme la saillie dorsale en avant de laquelle il faut chercher l'articulation. Celle ci se trouve à un travers de doigt en arrière du pli digito-plantaire, c'est-à-dire immédiatement en avant de la forte saillie plantaire des os sésamoïdes. Cette saillie arrête brusquement le bout du doigt, lorsque, ayant pincé la racine du gros orteil dans le sens de l'épaisseur, on fait glisser les doigts d'avant en arrière, vers le talon. Ce procédé de recherche est excellent; les deux doigts explorateurs peuvent agiter l'orteil et sentir, chacun de son côté, les repères de l'interligne ou l'interligne lui-même.

L'exploration ainsi faite donne une idée juste des dimensions de la tête qu'il va falloir recouvrir largement; elle nous montre qu'un lambeau plantaire serait trop court s'il n'empiétait pas un bon centimètre sur le bourrelet ou durillon sous-phalango-phalangéttien, et qu'un lambeau interne, pour être assez long, doit se prolonger jusque sur les limites de ce bourrelet. Encore faudra-t-il, dans les deux cas, ménager une petite longueur de peau complémentaire sur les faces dorsale et externe.

Usages du moignon, choix des procédés. — L'ablation du gros orteil laisse un véritable moignon qui appuie sur le sol par sa face plantaire et dont la partie proéminente est pressée par l'empeigne ou heurtée par les obstacles du chemin.

Donc : ni cicatrice plantaire, ni cicatrice interne, ni cicatrice dorsale. Cela veut dire : pas de cicatrice au voisinage des sésamoïdes, pas de cicatrice sur le rebord interne ni sur le rebord dorsal du cartilage articulaire. Mais cela n'exclut pas les procédés qui placent la cicatrice sur le bout du métatarsien, plus ou moins près de ces crêtes ou saillies osseuses.

On peut considérer l'intégrité du travers de doigt de téguments plan-

taires situés devant la saillie sésamoïdienne, comme toujours indispensable.

Le procédé qui donne sans contredit le plus beau résultat, et aussi, je crois, le meilleur, consiste à tailler un lambeau à la fois interne et plantaire. Sous le rapport de l'écoulement du pus, de la vitalité des téguments, de la régularité et de la situation de la cicatrice, de la facilité de la désarticulation, il ne laisse rien à désirer.

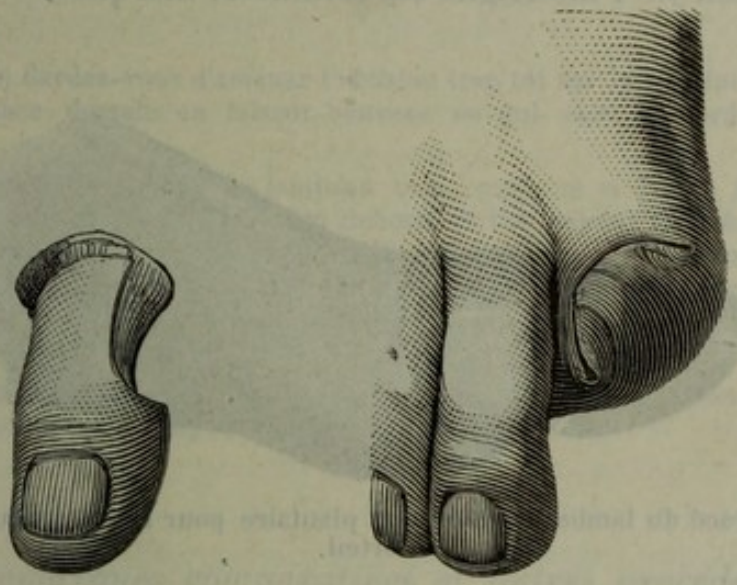

Fig. 286. Fig. 287.

Désarticulation du gros orteil. Lambeau interne et plantaire.

Fig. 286. — Gros orteil droit désarticulé.
Fig. 287. — Lambeau appliqué sur la plaie.

En raison du silence des auteurs, je croyais que personne n'avait jamais rien fait de pareil; mais j'ai trouvé qu'en 1843 (*Gaz. des hôp.*) deux jeunes chirurgiens, l'un Melchior Robert, l'autre du nom de Boyer, s'étant avisés de perfectionner le faire de Lisfranc, avaient créé un nouveau procédé insuffisamment décrit, qui ne ressemble pas au mien comme exécution, mais qui donnerait à peu près le même résultat définitif.

Désarticulation du gros orteil. — Lambeau interne et plantaire.

Vous considérez les quatre faces de l'orteil, externe, dorsale, interne et plantaire, comme égales en largeur, et vous cherchez de l'œil à en établir les limites. Comme à l'ordinaire, le lambeau unique aura une largeur égale à la demi-circonférence du membre, et une longueur en rapport avec le volume de la tête métatarsienne.

Il devra se prolonger jusqu'à devenir tangent au durillon sous-phalango-phalangettien.

Vous placez votre malade et votre aide comme pour les opérations précédentes. Vous vous mettez au bout et en dedans du pied, afin d'avoir sous les yeux les faces interne et plantaire du gros orteil dont vous tenez l'extrémité, du bout des doigts gauches.

La situation de l'interligne est connue et marquée.

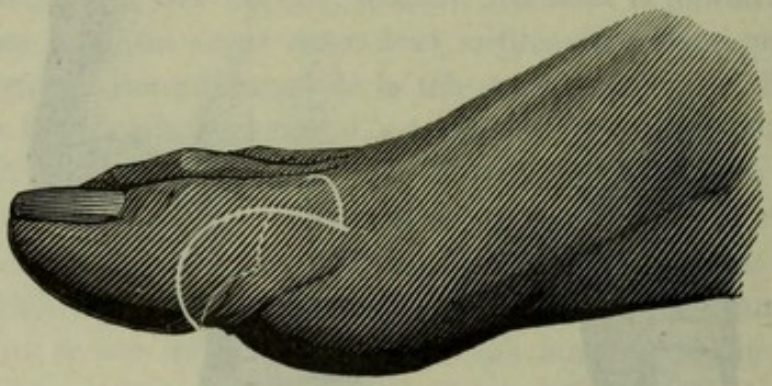

Fig. 288. — Tracé du lambeau interne et plantaire pour la désarticulation du gros orteil.

1° A 2 millimètres au-dessous, sur les limites des faces dorsale et interne, commencez une incision longitudinale un peu convexe en dehors, qui côtoie à distance le tendon extenseur, dans l'étendue de 2 centimètres (a). Alors seulement, attaquez, en arrondissant, la face interne de l'orteil sur les limites du durillon, limites que vous suivrez d'abord sur la face inférieure, pour joindre ensuite obliquement l'extrémité externe du pli digito-plantaire. — Incisez maintenant les téguments des faces externe et dorsale ainsi que les tendons extenseurs, en réunissant les deux extrémités de votre première incision (b) et passant : en dehors, obliquement sur l'orteil plutôt que dans la commissure ; en dessus, transversalement et à deux millimètres devant l'interligne.

Disséquez le lambeau et, ce faisant, coupez le tendon fléchisseur.

2° L'aide tient le lambeau écarté avec un crochet mousse ou pointu ; il attire aussi en arrière les téguments du premier espace interdigital. Vous avez sous les yeux la face dorsale du pied. — Saisissez l'orteil à pleine main gauche, comme pour l'arracher, retrouvez votre interligne dans la plaie et, avec la pointe basse, attaquez le côté gauche de l'articulation, traversez-la grâce à l'écar-

tement que produit la traction de votre main et, au moment de sortir, ramenez vers vous le tranchant pour ne pas blesser les téguments voisins (c). — Il ne reste plus à couper que les attaches phalangiennes des os sésamoïdes. Continuez donc à tirer sur l'orteil, tout en le tordant de plus en plus, vers votre gauche ou votre droite, mais toujours dans le même sens, à mesure que la pointe rase et libère la base de la phalange.

Notes. — (a) Gardez-vous d'amener l'incision trop tôt sur la face interne ; envahissez plutôt la face dorsale en faisant convexe ce qui sera le bord supérieur du lambeau.

(b) Si l'on craint d'avoir fait un lambeau trop court ou si l'on a été forcé de le faire, on garde un peu plus de peau en dehors, et l'on rejoint l'incision dorsale non pas dans son commencement très près de l'interligne, mais à quelques millimètres plus près de l'ongle. C'est même toujours une bonne précaution, car il faut éviter que la cicatrice ne soit sur le rebord dorsal de la tête métatarsienne et la rejeter de préférence en avant.

(c) Il faut n'engager que 15 millimètres de pointe et agir absolument comme pour désarticuler un doigt. (Voy. fig. 137, p. 235.)

Remarques comparatives et autres procédés.

Le lambeau interne-plantaire comprend tous les meilleurs téguments de a racine de l'orteil; il s'applique juste sur la plaie et laisse cependant dans le point déclive, en bas et en dehors, un orifice pour l'écoulement des liquides et le passage des fils à ligatures. Cet orifice pourrait être



Fig. 289. — Tracé de la raquette asymétrique pour la désarticulation du gros orteil.

agrandi par une incision conduite en long sur la plante, pour parer à toute éventualité de fusée purulente. La cicatrice consécutive à cette fente, correspondant au premier espace intermétatarsien, ne serait pas exposée à de douloureuses pressions et M. Richet aurait satisfaction.

L'incision en *raquette asymétrique*, qui garde plus de peau en dedans

qu'en dehors, donne un résultat analogue à celui du procédé d'élection, mais beaucoup moins beau. En outre, la raquette, à moins d'en prolonger la queue très loin sur le dos du métatarsien qui sera plus tard comprimé par l'empeigne, ne donne pas assez d'espace pour la désarticulation.

Au lieu de faire le lambeau, à la fois interne et plantaire, on peut tailler un simple *lambeau interne* et exécuter l'opération absolument de la même manière, mais avec un peu plus de peine. Car si l'on donne au lambeau interne une bonne largeur et si l'on évite de prolonger trop loin en arrière les incisions dorsale et surtout plantaire, la désarticulation proprement dite devient laborieuse.

Elle est très facile au contraire, mais d'un résultat aléatoire, si, comme Chassaignac, sans incisions cutanées préalables, on entre à plein tranchant dans la commissure, en dehors du gros orteil, pour traverser ensuite l'articulation, toujours à plein tranchant, et tailler en sortant un lambeau interne étroit et long, aux dépens des téguments de la face interne de la phalange (procédé dit de la tabatière).

Lisfranc a fait abandonner l'amputation du gros orteil à *deux lambeaux latéraux*, parce que de son temps on les prolongeait beaucoup en arrière, pour découvrir l'articulation largement et la traverser d'un coup de couteau. Il en résultait une longue bande cicatricielle au-dessus, au bout et au-dessous de la tête métatarsienne. Le professeur Richet, on le sait, recommande vivement de prolonger au loin l'incision plantaire pour éviter les fusées purulentes. Il avait raison, malgré les inconvénients tenant à la

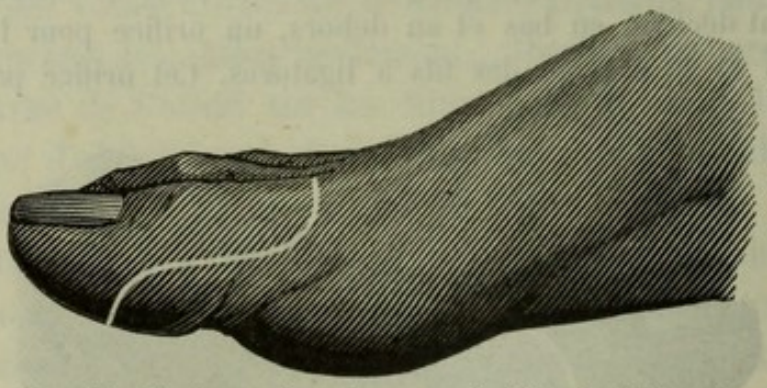

Fig. 290. — Tracé du lambeau plantaire pour la désarticulation du gros orteil.

situation de la cicatrice, avant la vulgarisation des nouveaux pansements de Guérin et de Lister. Actuellement, il me semble que pour désarticuler en conservant deux lambeaux latéraux, quelle que soit leur longueur relative, il est indiqué de n'entamer ni la plante du pied ni même le tégument dorsal du métatarsien. Dans ces conditions, il est vrai, la désarticulation devient difficile.

Le procédé de Lisfranc consiste à tailler un *lambeau plantaire*, on ne

peut pas dire unique, car l'habile chirurgien ne négligeait pas de garder quelques lignes de peau dorsale. Le lambeau plantaire est vivace, épais, large et très favorable à l'exécution de la désarticulation. On doit le dessiner (fig. 290) sur le modèle du lambeau palmaire pour la désarticulation du pouce. Ses inconvénients sont : la nécessité de le garder très long et de prendre une partie du durillon sous-phalango-phalangettien, l'irrégularité primitive du moignon, la résistance qu'oppose le lambeau, endurci par l'inflammation, aux liens qui le coudent et le tiennent en place, la situation de la partie interne de la cicatrice, la rétention du pus, etc.

ARTICLE II

AMPUTATION D'UN ORTEIL AVEC ABLATION PARTIELLE DU MÉTATARSIEN CORRESPONDANT

Lorsqu'un orteil doit être sacrifié en totalité et que la tête et le col du métatarsien correspondant sont altérés, mais dans ce cas seulement, il faut les enlever en même temps, quoique l'opération devienne alors plus grave et plus pénible.

A. — Amputation d'un orteil du milieu avec partie de son métatarsien

Le point étroit et faible des métatarsiens est situé à l'union du tiers antérieur avec le tiers moyen de ces os. A ce niveau, la scie à chaîne passe facilement, et les mors de la cisaille peuvent s'engager à une profondeur suffisante. Plus en arrière, la section osseuse devient impossible, car les métatarsiens s'élargissent et se rapprochent au point de se toucher bientôt. De sorte que, pour ne laisser en place que la base d'un métatarsien du milieu, il faut couper cet os par nécessité au lieu d'élection, et ensuite, avec un davier tranchant agissant dans le sens de l'épaisseur, ronger et raccourcir peu à peu le fragment postérieur.

Je ne saurais trop souvent répéter qu'afin d'éviter les *hémorrhagies* et les fusées purulentes, ce genre d'opération doit être conduit avec la plus grande prudence. Pour que le bistouri rase les os, l'opérateur est obligé d'en incliner le manche de manière que la pointe en soit toujours appliquée à plat sur la surface dure, comme s'il s'agissait de l'y émoudre. Bref, avec les os extirpés il ne doit venir que le périoste; pas une échappade, si minime soit-elle, n'est permise dans les parties molles.

L'incision en **raquette** avec longue queue dorsale est évidemment indiquée. Chaque lèvre de la plaie est disséquée et les flancs du métatarsien prudemment dépouillés des parties molles jusqu'au point où l'on veut pratiquer la section osseuse. A ce moment, les os ne sont pas encore séparés des chairs de la plante; le ligament intermétatarsien antérieur n'est point encore coupé. Deux partis sont à prendre : ou bien, avant de diviser l'os avec la cisaille ou la scie à chaîne, insinuer la lame du couteau le long du flanc droit de l'os, la faire passer dessous et la faire ressortir le long du flanc gauche, afin de détacher complètement les chairs ; ou bien, au contraire, couper d'abord le métatarsien d'un coup de cisaille ou de quelques traits de scie à chaîne, saisir avec un petit davier l'extrémité du fragment antérieur, l'attirer en haut en la redressant pour permettre à la pointe de trancher, d'arrière en avant, les adhérences plantaires, à mesure que l'extraction progressive les rend accessibles.

B. — Amputation d'un orteil chef de file avec partie de son métatarsien

L'amputation dans la continuité des métatarsiens chefs de file exige certaines précautions particulières relatives à la situation de la cicatrice, ainsi qu'à la forme de la saillie qui résultera de la section osseuse et sera exposée à la pression du sol et de la chaussure.

1° Extirpation du petit orteil avec partie de son métatarsien

Le cinquième métatarsien est aplati de haut en bas; c'est en ce sens qu'il faut le saisir pour le trancher avec la cisaille de Liston. Il est bon de le couper obliquement d'arrière en avant et de dehors en dedans, pour émousser la saillie du moignon qui, malgré le petit volume du corps de l'os et l'épaisseur des téguments, serait peut-être à la fois difforme et douloureux.

Une incision longitudinale, commencée au niveau de la future section osseuse, suivra d'arrière en avant le bord externe du pied et viendra former raquette en contournant la racine du petit orteil suivant le trajet qui convient également à l'ablation totale du cinquième métatarsien (voy. plus loin p. 444).

2° Extirpation du gros orteil avec partie de son métatarsien

L'amputation dans la continuité du premier métatarsien est une de celles qu'à Paris on pratique le moins souvent sur le cadavre, parce que les examinateurs ne la demandent presque jamais. C'est à tort, puisque c'est par cette opération que l'on remédie aux fréquentes altérations pathologiques de l'articulation métatarso-phalangienne du gros orteil.

Les *procédés* jadis employés consistaient à faire, par transfixion ou autrement, soit un large lambeau interne, soit à la fois un lambeau interne et un lambeau dorsal carré ou triangulaire, etc.

Ledran, le promoteur de cette opération, sacrifiait les téguments dorsaux, mais gardait ceux du bord interne et de la plante sans inciser celle-ci. L'os, largement découvert, était facile à scier sur une lame protectrice passée dessous; mais la plaie béante ne pouvait être fermée faute de téguments suffisants.

Une incision en raquette, dont la queue est interne ou dorsale et dont le cercle entoure la racine de l'orteil, permet d'amputer le premier métatarsien, mais à la condition que l'incision soit prolongée à un doigt au moins au delà de la future section osseuse.

Aujourd'hui, on préfère recourir à des variantes de l'incision en raquette, qui sont obtenues en recourbant, en dedans ou en dehors, l'extrémité de la queue, de manière à avoir une incision transversale découvrant l'endroit où la scie devra attaquer le métatarsien. Cette inflexion, anguleuse ou arrondie, de la queue de la raquette, crée un véritable lambeau, ou plutôt une valve, interne ou dorsale, qui s'abaisse ou se relève commodément et se réapplique de même.

Quant au cercle de la raquette, il entoure nécessairement la racine de l'orteil. Mais, doit-il passer dans la partie terminale interne et fruste du pli digito-plantaire, ou plus en avant, près de l'articulation phalango-phalangettienne? Cela dépend de l'état des téguments. En général, ceux de la face interne de l'orteil sont altérés par les fistules des ostéo-arthrites; c'est une petite raison pour les sacrifier. Mais comme, en opérant ainsi, la valve interne de la plaie serait trop courte pour aller, vers la base du deuxième orteil, s'unir à la peau de la commissure et du dos du pied, on s'efforce, pour parer à cet inconvénient, de garder une partie notable des téguments dorsaux externes du métatarsien et de l'orteil enlevés (voy. fig. 291).

Si les téguments de la face interne du gros orteil sont en bon état, on obtient un beau résultat en opérant d'après le tracé de la figure 292, c'est-à-dire en faisant passer l'incision qui cerne l'orteil à un doigt au moins en avant de la terminaison interne du pli digito-plantaire.

Quelle que soit la forme de l'incision des parties molles, il faut ensuite

énucléer, dénuder les os, en les rasant de très près, car c'est la meilleure manière d'*éviter les blessures des vaisseaux* et la dévastation des parties molles. Il est commode de le faire en incisant des orteils vers le talon, de gauche à droite comme toujours ; c'est pourquoi l'opérateur est mieux placé

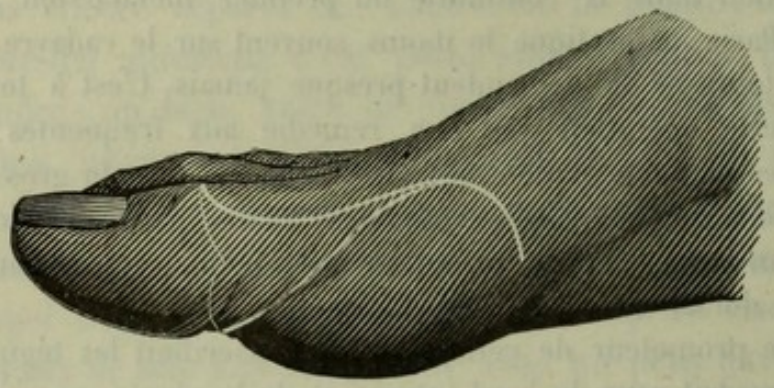

Fig. 291. — Ablation du gros orteil avec partie de son métatarsien. Tracé pour le cas où les téguments internes de la racine de l'orteil sont altérés.

au bout et en dedans du pied droit, au bout et en dehors du pied gauche renversé sur son bord externe, bien entendu.

Depuis Richerand, on scie le premier métatarsien obliquement d'arrière en avant et de dedans en dehors.

Faut-il laisser les os sésamoïdes? L'habitude est d'enlever d'un bloc tout le squelette articulaire. Cependant, je me demande si, dans les cas

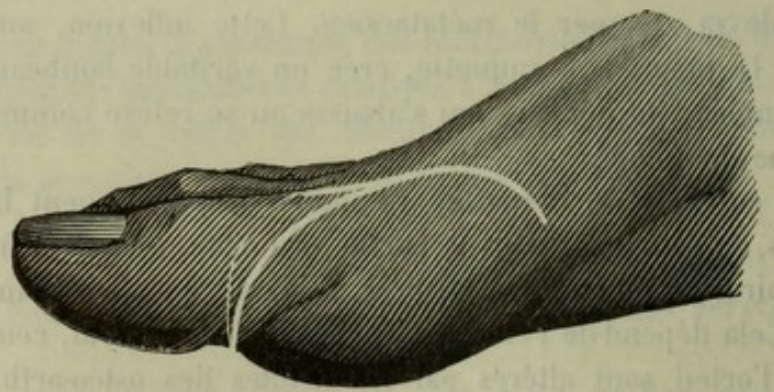

Fig. 292. — Ablation du gros orteil avec partie de son métatarsien. Tracé de la *valve interne*.

où l'on ne sacrifie que la tête métatarsienne, des os sésamoïdes *sains* ne pourraient pas reconstituer un excellent point d'appui antéro-interne, en rétrogradant par l'influence de leurs muscles jusque sous l'extrémité antérieure du fragment osseux conservé.

Quand un chirurgien prend le bistouri pour une ostéo-arthrite, il ne connaît pas toujours l'étendue du sacrifice qu'il aura à faire. Or, dans le cas où il a résolu de se mettre à l'aise en recourbant dans un sens ou dans

l'autre la queue de la raquette, il doit, en premier lieu, faire une incision en raquette à queue droite et courte, pour se rendre compte de l'état du squelette. Cette exploration lui permet de déterminer le lieu où sera appliquée la scie, de prolonger et de recourber son incision en conséquence. Guersant fils se louait d'avoir suivi cette prudente méthode plusieurs fois sur le vivant.

En résumé, dans l'ablation du gros orteil avec partie de son métatarsien, c'est l'état des téguments de la partie interne de l'articulation qui détermine le choix entre les tracés de l'incision qui cerne l'orteil, représentés fig. 291 et fig. 292. C'est le chirurgien qui, après avoir estimé la quantité d'os à enlever, décide de recourber en dedans la queue de sa raquette, pour être à l'aise, ou bien de se contenter d'une queue rectiligne et très prolongée.

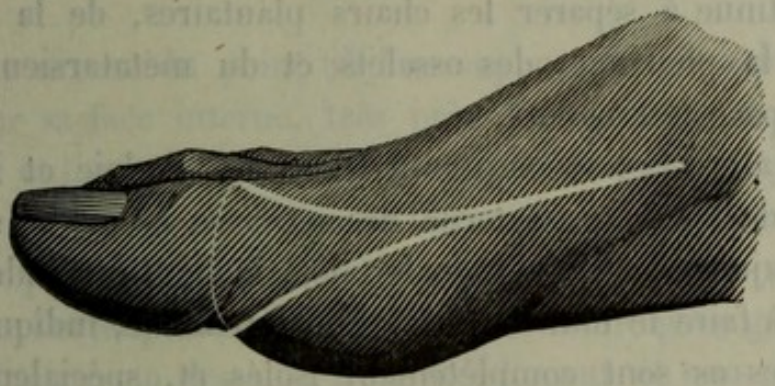

Fig. 293. — Ablation du gros orteil avec partie de son métatarsien. Raquette à longue queue droite et interne.

S'il opte pour cette dernière incision et s'il veut scier bien et commodément, il la fera longer le bord interne de l'os et suivre, autour de la racine de l'orteil, le tracé de la figure 293. C'est presque l'incision ovalaire de Béclard : on va le voir par la description suivante.

Amputation partielle du premier métatarsien.

A. — Raquette à queue droite et interne.

L'aide, inutile d'abord, est placé au côté gauche du chirurgien. Celui-ci, au bout du pied, en a le bord interne sous les yeux et saisit le gros orteil pour le manœuvrer lui-même.

1° *Incision tégumentaire.* — A un doigt au delà du point où la scie devra être appliquée, sur la face interne du métatarsien, très près de son bord interne, commence une incision qui, d'abord lon-

gitudinale, marche d'arrière en avant, s'incline ensuite à droite pour contourner l'orteil en passant : par-dessous (pied droit), dans le pli digito-plantaire ; ou par-dessus (pied gauche), en avant du niveau de ce pli. Le couteau ramené par-dessus l'orteil reprend et termine suivant le tracé de la figure 293. Les tendons ont pu être coupés en même temps que la peau.

2° *Dissection des chairs.* — L'opérateur, se plaçant de manière à avoir les orteils à sa gauche et le genou à sa droite, confie le gros orteil à son aide ; il fait renverser le pied sur le bord externe, saisit du bout des doigts gauches la valve inféro-interne de la plaie et la décolle en rasant les os de gauche à droite, des orteils vers le talon (a). Il continue à séparer les chairs plantaires, de la face inférieure de la phalange, des osselets et du métatarsien, jusqu'au premier espace interosseux.

Il saisit alors la lèvre supéro-externe de la plaie et la détache des faces dorsale, puis externe des os, avec le même soin et en coupant toujours des orteils vers le talon. Le bout de l'index gauche, cherchant à faire le tour de la tête métatarsienne, indique à l'opérateur si les os sont complètement isolés et, spécialement, si le ligament transverse des métatarsiens est coupé. Il doit l'être ; mais s'il ne l'est pas, la pointe, contournant le saillant sésamoïde externe, a vite raison de ses adhérences et peut alors faire le tour du squelette sans rencontrer de résistance.

L'isolement du métatarsien au voisinage du lieu de la section osseuse sera fait en prévision du trajet oblique que suivra la scie.

3° *Sciage.* —Une lamelle métallique flexible, de zinc par exemple, devant jouer le rôle de la trop épaisse sonde de Blandin, sera passée sous le métatarsien ; ses extrémités repliées en dehors, l'une en dessus et l'autre en dessous du pied pour écarter et protéger les deux lèvres de l'incision, seront mises dans la main de l'aide. L'opérateur saisira et fixera, de la main gauche, le gros orteil et la tête du métatarsien. De la main droite armée de la scie, il attaquera le bord interne de cet os et fera marcher la lame dans un plan perpendiculaire à la plante du pied, mais oblique à 45° d'arrière en avant et en dehors.

La plaie est véritablement fermée par deux valves, l'une inféro-interne, l'autre supéro-externe. L'hémostase n'est facile que si l'on a rasé les os de très près.

Notes. — (a) L'opérateur est placé en dedans du pied droit, en dehors du pied gauche tenu renversé sur son bord externe et par-dessus lequel il opère.

Amputation partielle du premier métatarsien.

B. — Valve interne.

(Raquette à queue recourbée en dedans avec conservation des téguments de la face interne de la racine de l'orteil, fig. 292, p. 408).

1° — Au niveau du point où l'on suppose devoir scier le métatarsien, sur sa face interne, très près de son bord supérieur, on commence et l'on exécute en deux temps une incision qui, d'abord longitudi- nale jusqu'au niveau de l'articulation, s'incline et s'arrondit ensuite pour contourner la base de la phalange en passant : en dehors, sur l'orteilplutôt que dans la commissure pour gagner le pli digito-plantaire; en dessous, transversalement et non pas obliquement suivant la direction de ce pli; en dedans, près des limites du coussinet sous-phalango-phalangettien pour remonter joindre l'incision longitudinale dorsale, soit au niveau de l'articulation, soit un peu plus en arrière.

Cela fait, l'état des parties osseuses peut être apprécié : en conséquence la queue de la raquette, prolongée ou non, est recourbée en dedans dans l'étendue d'un bon travers de doigt (a).

2°—Le squelette est mis à nu comme dans le procédé précédent (b).

3° —Relativement à la section osseuse, il y a ici une nouvelle précaution à prendre. L'os est bien découvert dans le sens transversal et la lamelle protectrice des chairs est facilement placée dessous. Mais cela ne suffit pas ; il faut encore que, par un artifice quelconque, le tégument laissé intact sur la face interne de la base du métatarsien, soit fortement rétracté, afin que la section osseuse soit faite en arrière de la partie transverse de l'incision cutanée ; en d'autres termes, afin que la peau, une fois l'opération terminée, revienne former un petit capuchon au bord interne de la coupe de l'os. L'emploi du tube de caoutchouc représenté figure 294 est commode et suffisant.

Notes. — (a) On peut exécuter autrement ces incisions, suivant une marche inverse, en commençant sous l'orteil ; c'est très commode pour le pied droit. On peut aussi, spécialement sur le pied gauche, en se plaçant en dedans, débuter en arrière par l'extrémité de la partie recourbée de l'incision et marcher ensuite, sur la face interne et inférieure de l'orteil ; une reprise sur la face dorsale externe achève l'incision.

(b) Néanmoins, sur le pied gauche, le chirurgien est tenté de se placer en dedans et de décoller les chairs d'arrière en avant ; c'est le moyen d'ébrécher son couteau sur les os sésamoïdes et de les séparer du métatarsien ; je préfère me mettre en dehors de ce pied couché sur son bord externe et opérer par-dessus, en détachant les chairs toujours des orteils vers le talon.

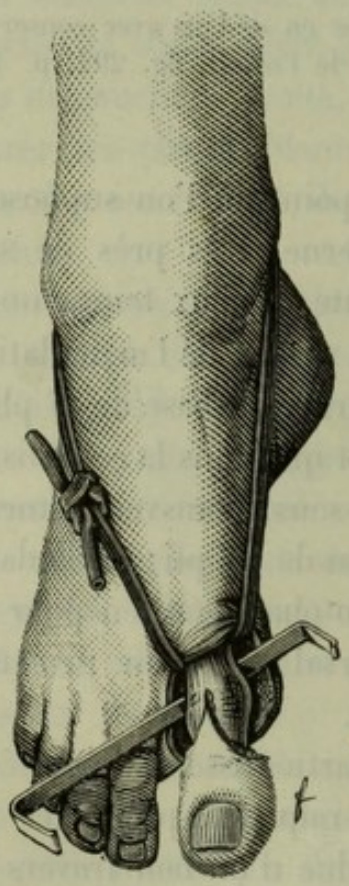

Fig. 294. — Ablation du gros orteil avec partie du premier métatarsien. Manière d'écarter les chairs et de rétracter le tégument dorsal pour permettre de scier obliquement.

Je devrais, considérant la coupe des parties molles, parler maintenant des amputations totales de chaque métatarsien en particulier. Mais comme, au point de vue de la séparation des os, ces opérations exigent une connaissance parfaite de tous les détails de l'articulation tarso-métatarsienne, je ne les décrirai que plus tard et j'en ferai les préliminaires de la désarticulation dite de Lisfranc.

ARTICLE III

AMPUTATIONS TRANSVERSALES DU BOUT DU PIED

La désarticulation des cinq orteils à la fois et l'amputation à travers le métatarse vont être traitées dans cet article.

Ces deux opérations donnent un excellent moignon, pourvu que des téguments plantaires aient été ménagés en quantité suffisante.

Le pied, qu'on ne l'oublie jamais, travaille du bout, lorsque vers la fin du pas il s'étend sur la jambe et presse le sol avant de le quitter, afin de chasser le corps en avant.

Pour qu'un amputé des orteils se tienne debout, il suffit que la cicatrice ne soit pas sous la plante; pour qu'il marche bien, il faut encore qu'elle ne soit ni sous la plante, ni sur le bout du moignon trop près de la plante.

La cicatrice arrive-t-elle à toucher le sol lorsque le pied s'étend, dans la marche à grands pas ou la course, elle devient douloureuse. Alors, instinctivement, le pied refuse de s'étendre et, pour éviter les surprises, tourne sa pointe en dehors. Dans ces conditions, la jambe et le pied marchent tout d'une pièce, en fauchant comme lorsqu'ils sont ankylosés, emprisonnés dans un appareil inamovible ou chaussés d'une botte inflexible.

En raison de la forme aplatie de l'avant-pied, du rôle du moignon dans la marche et de l'épaisseur des parties molles de la plante, toutes les amputations transversales antérieures exigent que l'on recouvre les os principalement avec un grand lambeau inférieur et accessoirement avec un petit lambeau supérieur.

A. — Désarticulation simultanée des cinq orteils

Dans la désarticulation de tous les orteils à la fois, même en coupant rigoureusement dans le pli digito-plantaire, on a un lambeau inférieur très insuffisant et l'on est obligé, pour compenser sa trop faible longueur, de garder le plus possible de téguments dorsaux. Ce dernier résultat s'obtient en faisant passer l'incision non pas au niveau du commencement des rainures interdigitales, mais à une bonne distance en avant; par conséquent, en conduisant la pointe au fond de chaque rainure béante pour y couper la peau très près du bord libre de la commissure (fig. 219).

Cette précaution, qui consiste à garder un capuchon cutané dorsal, est

suffisante pour les quatre dernières têtes métatarsiennes. Elle ne l'est pas pour la première, la plus grosse, la plus laborieuse et la plus exposée. C'est pourquoi l'incision qui circonscrit le lambeau inférieur et passe dans le pli digito-plantaire des quatre petits orteils, doit, sous le gros orteil, ne pas suivre ce pli qui fuit en arrière, mais se porter transversalement en dedans.

L'incision devrait même raser le bourrelet sous-phalango-phalangettien

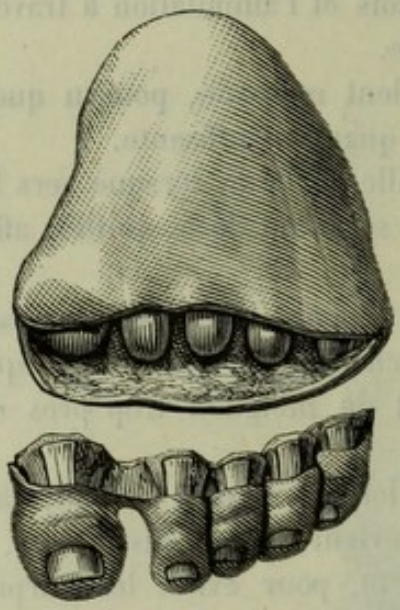

Fig. 295. — Désarticulation simultanée des cinq orteils. Moignon béant encapuchonné et partie enlevée.

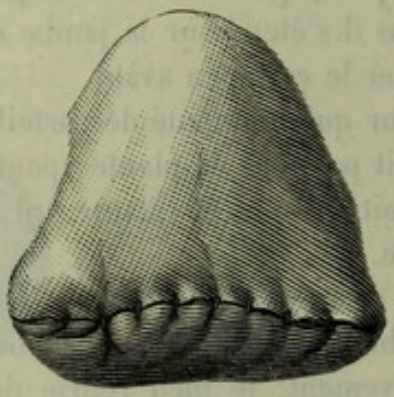

Fig. 296. — Désarticulation simultanée des cinq orteils. Moignon fermé par la suture des lambeaux.

et former, comme Dubrueil nous a appris à le faire, un véritable lambeau inféro-interne, pour remplacer, sur la tête du premier métatarsien, le capuchon dorsal que l'altération des téguments par le traumatisme ou la gangrène, peut rendre impraticable.

Avant de prendre le couteau, l'opérateur devra chercher et marquer les articulations métatarso-phalangiennes extrêmes, c'est-à-dire la première et la cinquième, au niveau desquelles doivent se rencontrer les incisions qui circonscrivent les deux lambeaux. (Revoyez les données anatomiques nécessaires, page 392, 2e alinéa.)

Désarticulation simultanée des cinq orteils. — Deux lambeaux égaux, dorsal et plantaire.

Déterminez, comme vous avez appris à le faire (pages 392 et 397), la situation des 1re et 5e articulations métatarso-phalangiennes,

et souvenez-vous de l'inégale proéminence des têtes métatarsiennes. Faites tordre la jambe à votre droite afin d'avoir sous les yeux le bord gauche du pied, sur lequel vous portez la pointe du tranchant, au niveau de l'articulation, pour de là tracer le *lambeau dorsal*. Je supposerai que vous opérez sur le pied gauche, et que, par conséquent, votre couteau attaque le tégument sur le côté

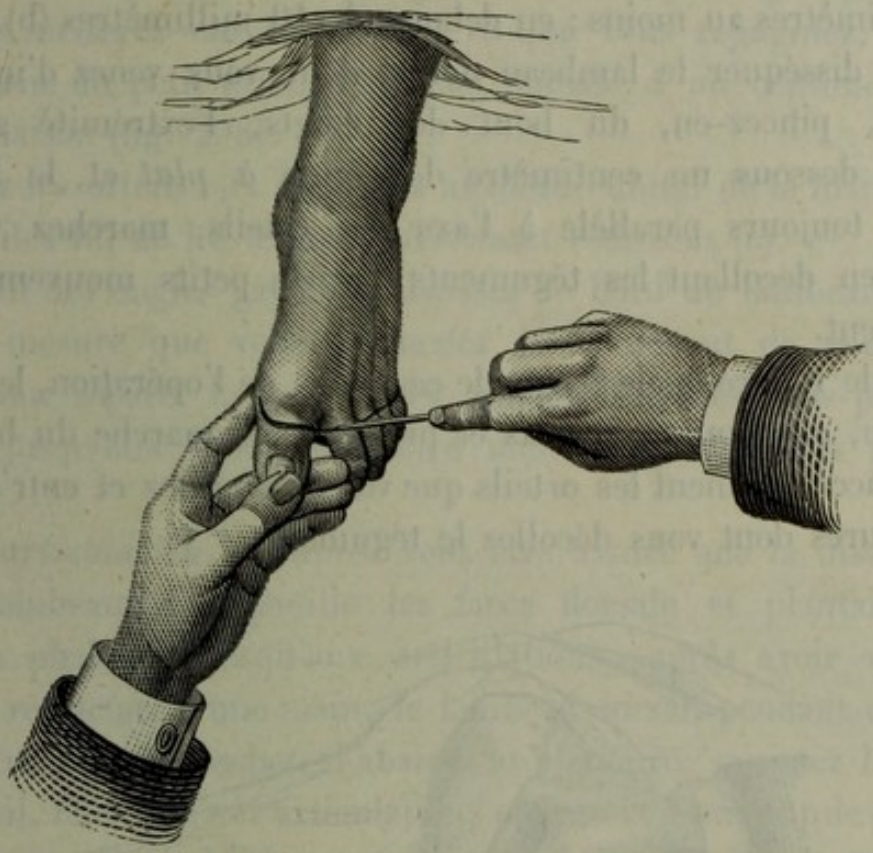

Fig. 297. — Amputation des orteils en masse, désarticulation simultanée des cinq orteils. — *Incision dorsale*. La gauche de l'opérateur fléchit légèrement, fixe et écarte les deux orteils sur lesquels et entre lesquels incise la pointe du couteau. Remarquez bien que la peau est coupée notablement au-dessous de la saillie dorsale de la tête du premier métatarsien.

interne de l'articulation métatarso-phalangienne du gros orteil (a).

1° De là tirez une incision qui marche d'abord directement en avant dans l'étendue d'un travers de doigt, s'arrondisse brusquement et monte croiser la phalange du gros orteil en son milieu. Alors, pour inciser facilement et en travers, dans la première rainure interdigitale, saisissez le premier orteil entre le pouce gauche placé dessus et l'index dessous, d'une part ; d'autre part, écartez le deuxième orteil avec les ongles des doigts inoccupés de la même main gauche, afin de tendre et d'exposer la commissure (fig. 297). Le tranchant, ayant terminé dans la première rai-

nure, coupe sur le deuxième orteil ; il descend dans la deuxième rainure aussitôt que la main gauche a saisi et écarté, comme ci-dessus, les deuxième et troisième orteils. La pointe, marchant ainsi par monts et par vaux, suit une direction générale parallèle au front des têtes métatarsiennes et, après avoir franchi le dernier orteil, se porte en arrière directement, pour s'arrêter au niveau de l'articulation. Le lambeau dorsal doit être long : en dedans, de 15 millimètres au moins ; en dehors, de 10 millimètres (b).

Pour disséquer le lambeau dorsal dont vous venez d'inciser le contour, pincez-en, du bout des doigts, l'extrémité gauche ; engagez dessous un centimètre de pointe *à plat* et, le bistouri couché toujours parallèle à l'axe des orteils, marchez vers la droite, en décollant les téguments par de petits mouvements de va-et-vient.

Afin de rendre facile et rapide ce temps de l'opération, les mains de l'aide, *agissant en dessous* et précédant la marche du bistouri, fixent successivement les orteils que vous dépouillez et entr'ouvrent les rainures dont vous décollez le tégument.

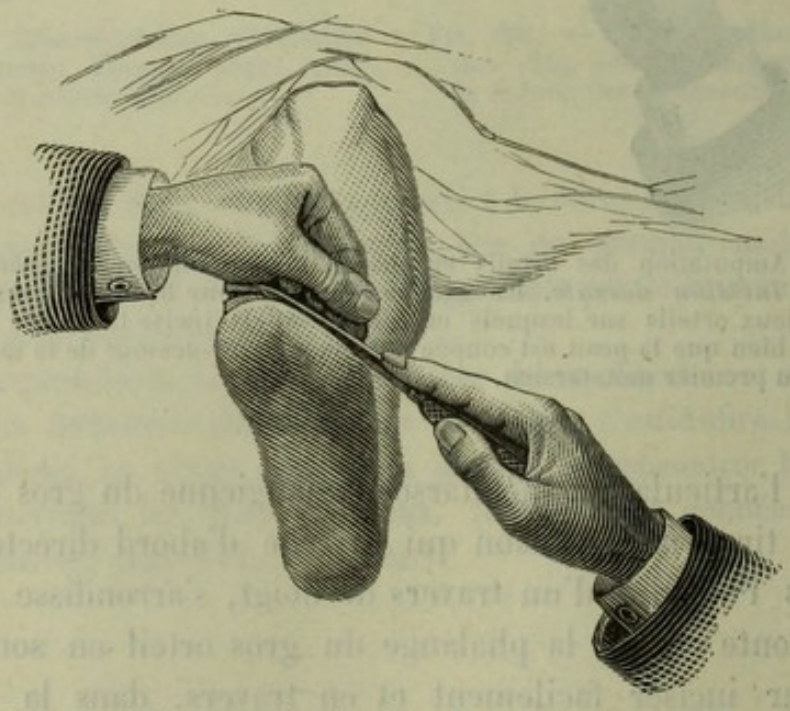

Fig. 298. — Désarticulation simultanée des cinq orteils. — *Incision plantaire.* La main gauche tient les orteils relevés et fixés pour découvrir le pli digito-plantaire que suit le couteau, excepté sous le gros orteil où l'incision doit être faite un peu en avant, près du durillon sous-phalangien.

2° *Lambeau plantaire.* — Entre la face palmaire du pouce gauche placée dessous en travers, et les doigts placés dessus,

saisissez tous les orteils et relevez-les pour voir la plante du pied et, à gauche, le commencement de votre incision dorsale. Dans le point où celle-ci cesse d'être longitudinale pour monter sur le dos de l'orteil, à un grand doigt en avant de l'articulation, attaquez avec la pointe le tégument plantaire. Arrondissez brusquement et passez en travers sous le gros orteil. Cette direction vous conduira, au droit de la première commissure, dans le pli digito-plantaire que vous inciserez ensuite jusqu'à ce que vous rejoigniez, sur le côté externe du petit orteil, l'incision dorsale, à un centimètre de sa terminaison (fig. 298).

Confiez les orteils aux doigts ou au bord cubital de la main d'un aide et dites lui de les tenir *modérément* redressés (c).

Du bout des ongles gauches, abaissez le bord du lambeau plantaire, à mesure que vous promenez le tranchant de gauche à droite, pour séparer la graisse des parties fibreuses sous-phalangiennes, jusqu'aux reliefs des têtes métatarsiennes, mais pas au delà (d).

3° *Désarticulation.* — Après vous être assuré que la dissection de vos lambeaux a dépouillé les faces dorsale et plantaire de toutes les phalanges jusqu'aux articulations ; après avoir chargé l'aide de rétracter, d'une main, le lambeau dorsal, pendant que de l'autre armée d'un crochet, il abaisse le plantaire, saisissez le premier orteil, cherchez son articulation, ouvrez-la d'un coup de pointe en travers sur le tendon extenseur, entre-bâillez-la par la traction et traversez-la sans risque de heurter les cartilages. Vous couperez facilement le ligament glénoïdien et le tendon fléchisseur, si l'aide manœuvre bien son crochet rétracteur (e).

Le premier orteil désarticulé flotte rattaché au second par le seul bord libre de la commissure ; logez-le dans le creux de la main gauche. Du bout des doigts, saisissez l'orteil suivant, cherchez son articulation et traitez-la comme la première ; logez ce deuxième orteil désarticulé, dans le creux de votre main avec le premier ; attaquez le troisième, et ainsi de suite (f).

Parez le moignon, liez les artères du gros orteil et rapprochez les lambeaux : ils doivent cacher même l'énorme tête du premier métatarsien, grâce à la conservation du capuchon dorsal (p. 414, fig. 295 et 296).

Notes. (a) Sur le pied droit, la manœuvre s'accomplit absolument de la même manière ; seulement, l'incision marche du petit vers le gros orteil, et commence par conséquent sur la cinquième articulation métatarso-phalangienne.

(b) Ce lambeau est tout d'abord godronné, mais il se régularise par la suite. Ceux qui recommandent de le faire plus long sur les orteils, n'ont pas songé que les vraies amputations se font sur des pieds blessés ou gelés dont les téguments sont détruits. Il est bon d'apprendre sur le cadavre à se contenter du minimum nécessaire.

(c) L'aide doit tenir les orteils simplement allongés; s'il les renverse vers le dos du pied, la dissection du lambeau, étroitement appliqué par cette manœuvre sur les articulations métatarso-phalangiennes, devient très difficile : la pointe du couteau entame, hache la face inférieure des tendons fléchisseurs.

(d) Il ne faut pas essayer de détacher ce lambeau à pleine lame et en travers, à cause de l'inégale proéminence des têtes métatarsiennes. On se rappellera que la tête du cinquième métatarsien est en fort retrait sur celle du quatrième, que celle du second est la plus proéminente, etc.

(e) Si l'aide joue mal son rôle, une fois l'articulation traversée vous insinuerez la pointe le tranchant en l'air sous le tendon fléchisseur et, l'orteil étant allongé horizontalement, vous couperez ce tendon de bas en haut c'est-à-dire de dessous en dessus.

(f) Il n'y a pas grand avantage à enlever les cinq orteils en *masse*, en *queue de cerf-volant*, c'est-à-dire tenant encore ensemble par le bord des commissures. C'est seulement plus élégant que lorsqu'on extirpe chaque orteil isolément.

Cette opération est très brillante, en raison de la multiplicité et de la variété des manœuvres; son résultat est excellent et très beau, car si le lambeau dorsal est légèrement godronné, il n'est nullement festonné.

Les auteurs de la première moitié du siècle, toujours pressés, ne recommandaient pas de garder un lambeau dorsal. Comme ils fléchissaient fortement les orteils pendant qu'ils coupaient les téguments, ceux-ci se rétractaient énormément.

D'autres plus modernes, ne voyant que le cadavre avec ses téguments intacts, sont tombés dans l'excès contraire. A quoi bon apprendre à l'élève à faire sur le pied sain du mort ce qu'il ne pourra jamais faire sur le pied gelé ou mutilé du vivant?

En fait, Lisfranc qui ne taillait qu'un lambeau plantaire, arrivait à recouvrir à peu près bien les quatre dernières têtes métatarsiennes; la première seule était insuffisamment enveloppée.

C'est pour cela que Dubrueil a prescrit de garder un petit lambeau spécial sur la face interne du gros orteil. Vous exécuterez son procédé dans ce qu'il a d'essentiel, et vous pourrez le comparer au précédent exécuté sur le pied gauche, si vous opérez de la manière suivante sur le pied droit du même cadavre.

Désarticulation simultanée des cinq orteils.
Procédé Dubrueil.

Sur les articulations métatarso-phalangiennes, un peu en avant si vous pouvez, faites une incision dorsale qui commence sur le côté externe de la cinquième articulation et finisse sur l'axe dorsal du gros orteil. — Aux dépens des téguments de la demi-circonférence interne du gros orteil, découpez un lambeau par une incision en U dont la branche supérieure longue, suit l'axe dorsal

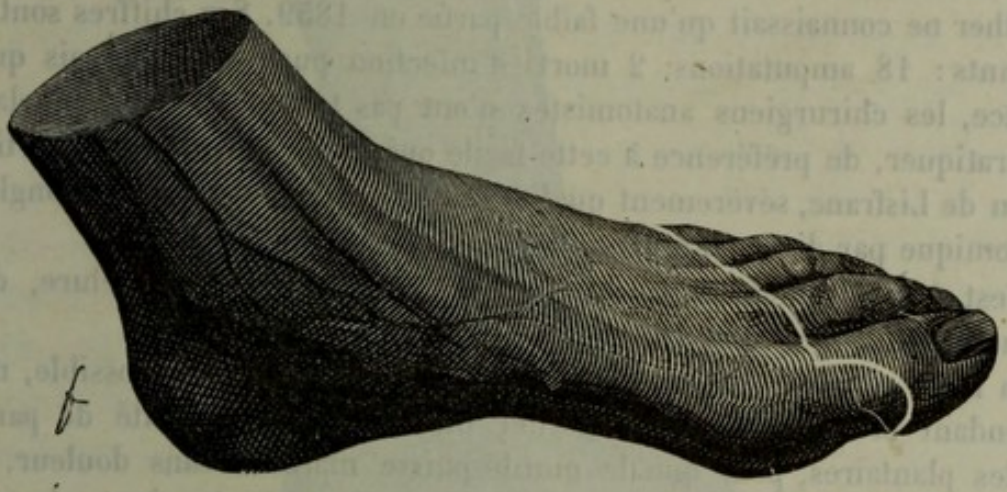

Fig. 299. — Désarticulation simultanée des cinq orteils. Procédé Dubrueil. Lambeau interne pour assurer l'enveloppement de l'énorme tête du premier métatarsien.

de l'orteil, dont la courbe s'avance jusqu'au niveau de l'articulation des phalanges, et dont la branche inférieure courte, suit l'axe plantaire de l'orteil et s'arrête dans le pli digito-plantaire. — Suivez ce pli pour compléter votre incision cutanée et former le lambeau inférieur. — Disséquez les deux lambeaux, l'interne d'abord, l'inférieur ensuite (a).

Désarticulez successivement tous les orteils à la manière ordinaire.

Note. — (a) Dubrueil conseille de faire au besoin sur le côté externe du cinquième orteil un petit lambeau semblable à celui qu'il taille sur le premier.

B. — Amputation dans la continuité de tous les métatarsiens a la fois

Un siècle ne s'est pas encore écoulé depuis qu'on a adopté les amputations partielles et totale du pied.

Celle qui consiste à scier les os du métatarse a été pratiquée une des premières. Fabrice de Hiden écrit qu'elle fut connue des anciens, et Sharp, avant 1741, qu'elle fut exécutée une fois sous ses yeux. Néanmoins, d'après Hancock, cette opération aurait été faite méthodiquement et pour la première fois en Angleterre, d'après les conseils de Aikin, par Turner *junior*, de Yarmouth, en 1787. Depuis cette époque, l'amputation dans la continuité des métatarsiens a été faite sans doute daus un grand nombre de cas dont Günther ne connaissait qu'une faible partie en 1859. Ses chiffres sont les suivants : 18 amputations, 2 morts d'infection purulente. Je crois qu'en France, les chirurgiens anatomistes n'ont pas toujours résisté au plaisir de pratiquer, de préférence à cette facile opération, la brillante désarticulation de Lisfranc, sévèrement qualifiée de fantaisie et même de jonglerie anatomique par divers praticiens.

C'est ordinairement à la suite d'un écrasement, d'une gelure, d'un enchondrome, etc., que cette opération est indiquée.

La règle générale est ici applicable de sacrifier le moins possible, mais cependant et avant tout, de garder une suffisante quantité de parties molles plantaires, pour que le mutilé puisse marcher sans douleur. Or, cette suffisante quantité de peau, c'est celle de *toute la plante du pied*, quand on scie les os dans leur moitié antérieure, car il ne faut guère compter sur l'appoint des téguments dorsaux, minces, rétractiles, peu vivaces et ordinairement fort maltraités par le traumatisme ou la gangrène.

C'est donc évidemment sur la face plantaire qu'il faut chercher la matière d'un lambeau. Toutefois, comme un lambeau plantaire unique se cicatriserait ordinairement, sur le rebord dorsal de la section osseuse formant une ligne saillante exposée à la pression de l'empeigne et aux chocs, il est bon de garder un doigt de peau sur le dos du pied, afin de permettre à la cicatrice de s'établir sur le bout du moignon, où la protégera l'épais bourrelet formé par le lambeau plantaire. On arrive à ce résultat par la simple rétraction des téguments lorsqu'ils ont conservé de la mobilité ; daus le cas contraire, il faut tailler et disséquer un petit lambeau dorsal.

En raison de l'épaisseur plus grande du bord interne du pied, les lambeaux devront être plus longs en dedans qu'en dehors.

La base du lambeau plantaire sera aussi large que possible et comprendra la plus grande partie des téguments des deux bords du pied.

Il est admis qu'il faut scier les métatarsiens dans une direction générale oblique comme l'articulation de Lisfranc, de manière que le bord interne du pied mutilé reste plus long que son bord externe (Legouest, *Mém. de méd. et ph. milit.*, 1856, 2e série, t. XVII). Ce même chirurgien recommande de se méfier du défaut de vitalité des bases des métatarsiens à la suite des gelures.

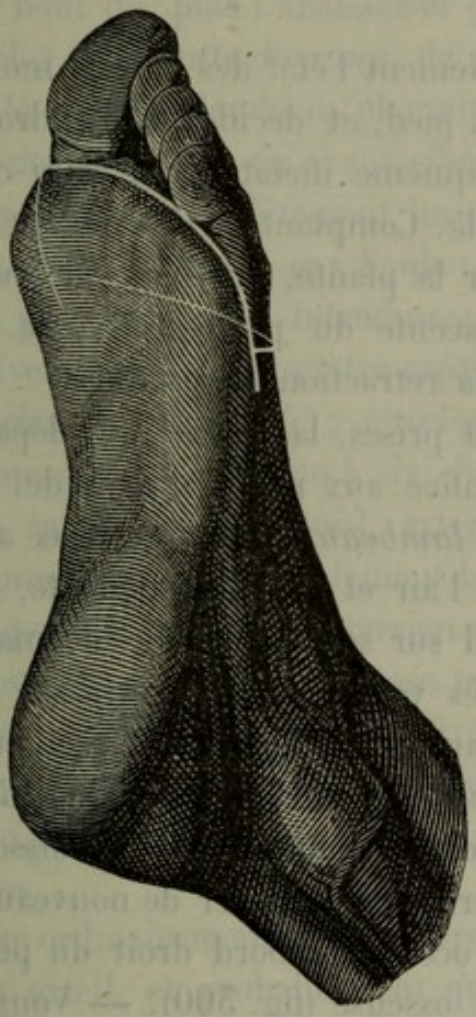

Fig. 300. — Amputation à travers le métatarse.

Si l'on porte la scie obliquement et à la fois sur tous les os, les quatre derniers sont bien coupés; au contraire, le premier l'est fort mal, et il convient de rogner la saillie anguleuse que forme le prolongement de son bord interne.

Du reste, comme la plupart des auteurs, je conseillerai de scier successivement chaque métatarsien séparément. La meilleure cisaille de Liston est incapable de trancher net des métatarsiens d'adulte de consistance normale.

L'exécution de cette amputation est un exercice utile; d'abord parce

qu'elle est assez souvent indiquée sur le vivant, et ensuite parce qu'elle sert d'exercice préparatoire à la difficile opération de Lisfranc. Je vais supposer que les téguments ont perdu leur souplesse et leur rétractilité, et que par suite la méthode à deux lambeaux s'impose.

Amputation à travers le métatarse. — Grand lambeau plantaire, petit dorsal.

Examinez attentivement l'état des parties molles du dos et surtout de la plante du pied, et décidez de l'endroit où vous scierez le premier et le cinquième métatarsien, celui-ci à un grand doigt en arrière de celui-là. Comptant sur la réunion immédiate, il vous faut néanmoins, sur la plante, un lambeau au moins aussi long que la partie sus-jacente du pied est épaisse. Le petit lambeau dorsal compensera la rétraction du premier.

Ces mesures étant prises, la jambe qui dépasse entièrement le bout du lit, est confiée aux mains d'un aide.

1° Vous taillez le *lambeau plantaire*. Placé au bout du membre, le coude gauche en l'air et la main pendante, saisissez les orteils et renversez le pied sur son bord droit, de manière à en avoir le bord gauche sous les yeux. Sur ce bord, sur l'os et non sur les muscles plantaires, au niveau de la future section osseuse, appliquez la pointe du couteau : tirez une incision longitudinale qui, arrivée au niveau du pli digito-plantaire, s'arrondisse et se recourbe à droite pour le suivre, se recourber de nouveau et rétrograder sur le métatarsien qui occupe le bord droit du pied jusqu'au niveau de la future section osseuse (fig. 300). — Vous couperez les épais téguments plantaires, en tenant le couteau toujours à peu près perpendiculaire à leur surface et en communiquant à l'instrument de petits et rapides mouvements de va-et-vient. Pour bien diriger l'incision, votre gauche qui d'abord avait porté la pointe du pied à droite, la redressera puis l'inclinera à gauche, afin d'amener successivement sous vos yeux, tous les points de la route que doit suivre le couteau.

Confiez les orteils à l'aide et commandez-lui de les tenir tous à la fois, *modérément* redressés. Du bout des doigts gauches, accrochez et abaissez le bord libre du lambeau et donnez, de gauche à

droite, des coups de lame qui séparent la graisse, des parties fibreuses sous-jacentes aux têtes métatarsiennes. Au delà de ces têtes, par conséquent au delà des sésamoïdes, entaillez, à plein tranchant dirigé vers les os, tous les tendons et muscles plantaires; séparez bien les *bords* du lambeau des métacarpiens correspondants; allez ensuite avec la pointe détacher de l'excavation sous-métatarsienne toutes les parties molles que vous pourrez conserver dans la base du lambeau.

2° Reprenez le bout du pied; abaissez-le (a) et coupez à plein tranchant, à fond, les *téguments dorsaux*, de gauche à droite, à un doigt en avant de la base du lambeau plantaire, suivant une ligne oblique très légèrement convexe en avant. Disséquez ce petit lambeau carré, en dépouillant complètement les os (b).

3° Les lambeaux étant rétractés par l'aide : à 5 millimètres au-dessous du lieu où passera la scie, introduisez la pointe d'un couteau étroit successivement dans les quatre espaces interosseux pour y *couper les muscles* en travers (c); enveloppez et protégez les chairs dans une compresse à deux ou à six chefs (d).

4° Renversez le pied sur son bord externe; placez-vous de manière à tenir commodément et solidement la base du gros orteil dans votre gauche pour *scier* son métatarsien carrément. La scie à lame étroite est manœuvrée, la main basse pour le pied droit, la main haute pour le pied gauche (e). Vous fixerez les métatarsiens suivants comme le premier, mais vous les scierez de manière que l'ensemble présente un front oblique comme le front naturel des têtes métatarsiennes.

Vous aurez à lier ordinairement la première artère interosseuse ou dorsale du gros orteil, et probablement quelques autres artérioles, principalement du côté du lambeau plantaire.

Notes. — (a) On a conseillé de fléchir fortement les orteils pour attirer les tendons extenseurs et les couper très haut. C'est un artifice qui n'a sa raison d'être que sur le cadavre.

(b) On s'efforcera de garder à la face profonde du derme tout le tissu cellulaire, les lames aponévrotiques, les tendons, les faisceaux musculaires, les nerfs, les vaisseaux y compris, afin de réduire au minimum les chances de gangrène du petit lambeau.

(c) Cela est utile sur le vivant; mais sur le cadavre on peut se contenter de diviser les muscles interosseux au niveau même de la section osseuse.

(d) Le plein de la compresse à six chefs enveloppe le lambeau plantaire. Les quatre chefs du milieu sont étroits : passés dans les espaces interosseux, ils se

rabattent sur le dos du pied. Les deux chefs extrêmes, plus larges, embrassent les chairs des bords du pied et se croisent sur la face dorsale par-dessus les chefs interosseux.

La simple compresse fendue embrasse dans sa fourchette le cinquième métatarsien. Chacun des chefs retient et protège un lambeau. Tous deux viennent se croiser sur le premier métatarsien. Le tout embrassé dans les mains de l'aide et rétracté, permet au chirurgien de terminer rapidement son opération.

(e) On peut scier, tenant la main haute ou basse, à volonté, en commençant par le cinquième ou le premier métatarsien, suivant le côté opéré. Je conseille de commencer toujours par le premier métatarsien, afin qu'avant tout il soit scié convenablement et en bon lieu.

Il est possible de tailler l'enveloppe du moignon de plusieurs manières différentes. Quelques-unes méritent d'être signalées.

D'abord, il est évident qu'on peut faire l'incision dorsale aussitôt après avoir dessiné le lambeau plantaire ou même avant, pourvu qu'on prenne bien garde de ne pas entamer les bords de la plante du pied.

On peut aussi se voir obligé de faire un lambeau supérieur aussi long que l'inférieur, sinon sur toute sa largeur, du moins au droit des pertes de substance du tégument plantaire.

Un lambeau dorsal semi-lunaire a l'inconvénient de sacrifier, sur les bords du pied, un angle de peau qu'il vaut toujours mieux ne pas enlever.

Chaque fois que les téguments ont conservé leur mobilité, et que, par suite, la dénudation des os est facile, il est même préférable d'opérer de la manière suivante : Couper sur le dos du pied, à un doigt en avant de la ligne de section des os ; faire aboutir les deux branches de l'incision qui circonscrit le lambeau plantaire dans les extrémités de l'incision dorsale, et ne pas les plonger plus loin en arrière. Le lambeau étant disséqué, il faut en outre dépouiller les os de toutes parts, sur une longueur d'un bon centimètre, en faisant rétracter les parties molles comme dans la méthode circulaire. On évite ainsi, de chaque côté, un petit bout d'incision, assez mal placé au voisinage des os chefs de file exposés à la compression du soulier.

ARTICLE IV

DÉSARTICULATIONS DES MÉTATARSIENS EN PARTICULIER

Ces opérations présentent la plus grande analogie avec les désarticulations des métacarpiens. Au pied, comme à la main, les os dont il s'agit sont aussi étroitement unis entre eux qu'avec les pièces de la dernière rangée du tarse. Les différences qui existent résultent des dispositions anatomiques dont l'étude indispensable va nous fournir les moyens de

reconnaître les jointures, d'attaquer leurs principaux ligaments et de choisir, d'une manière avantageuse pour l'opéré et l'opérateur, la forme et la situation à donner aux incisions des parties molles. Il n'est besoin « d'adresse ni de génie », comme le croyait Garengeot, « pour conduire un bistouri entre les os du métatarse » ; mais *il faut* des connaissances anatomiques précises.

Anatomie. — Les extrémités postérieures des métatarsiens sont appareillées comme les os de la deuxième rangée du tarse, pour former une arcade transversale. Celles des métatarsiens du milieu sont véritablement taillées en coin comme les pierres d'une voûte. L'extrémité postérieure

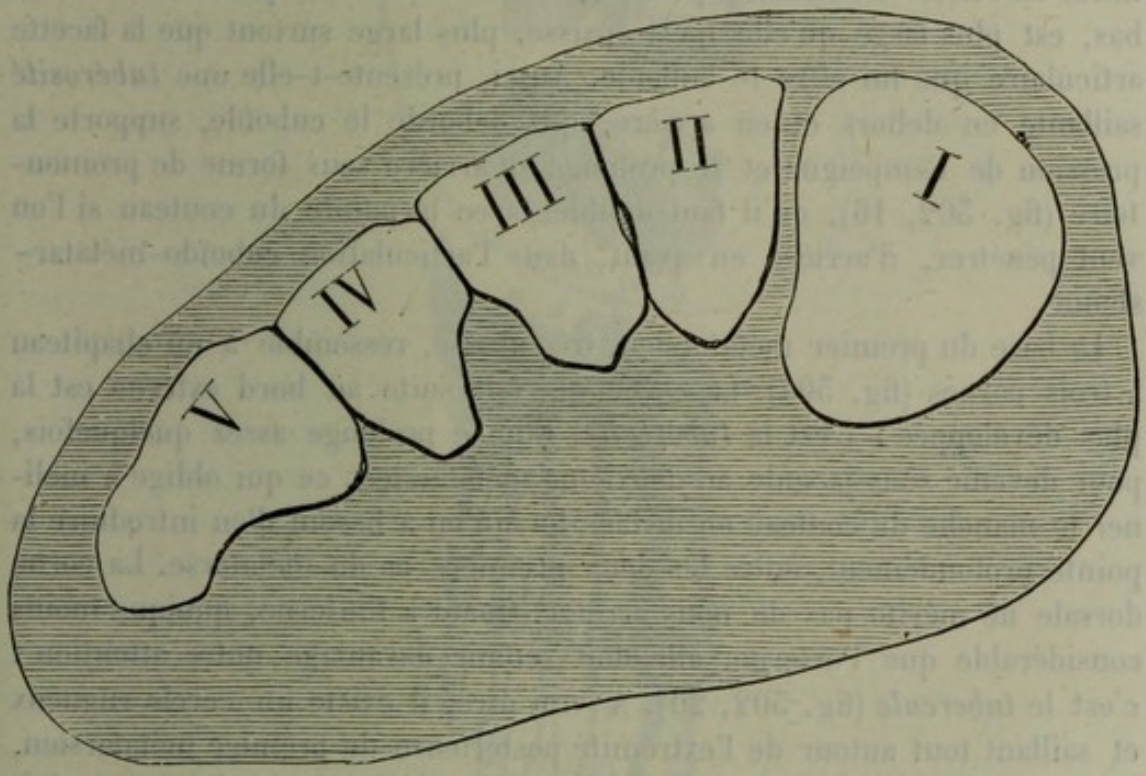

Fig. 301. — Coupe oblique du pied à travers les bases des cinq métatarsiens, pour montrer l'appareil en voûte et l'inclinaison progressive des jointures en allant du premier (I) au cinquième (V).

du deuxième métatarsien surtout est nettement cunéiforme, sa face dorsale étant beaucoup plus large que sa face plantaire. Le deuxième métatarsien s'articule avec le premier cunéiforme, mais, sauf exceptions assez rares, nullement avec le premier métatarsien dont il est cependant très rapproché.

Lorsque la plante d'un pied normalement arqué repose sur le sol, l'extrémité postérieure du cinquième métatarsien, pilier externe de la voûte transversale oblique, n'est pas loin de toucher le plan d'appui ; le pilier interne, l'extrémité postérieure du premier métatarsien, reste en l'air. Les joints des diverses pièces de cette voûte transversale, c'est-à-dire les articulations des métatarsiens entre eux, rayonnent vers le centre de

courbure. Dans l'attitude de la station debout, vient-on à introduire la lame d'un scalpel entre le flanc interne de la base du deuxième métatarsien et les os voisins (premier métatarsien et premier cunéiforme), l'instrument reste à peu près vertical. Introduit de force dans l'intervalle des bases des quatrième et cinquième métatarsiens, un deuxième scalpel se tient incliné à 45 degrés environ (voy. la figure 301).

Comme l'obliquité des articulations intermétatarsiennes marche progressivement de dedans en dehors, ces deux chiffres extrêmes, 90 et 45 degrés, suffisent à éclairer l'opérateur sur l'inclinaison qu'il devra donner à son couteau pour couper facilement les ligaments interosseux.

Quelques particularités des deux métatarsiens extrêmes doivent être mises en relief. L'extrémité postérieure du cinquième, aplatie de haut en bas, est plus large qu'elle n'est épaisse, plus large surtout que la facette articulaire que lui offre le cuboïde. Aussi, présente-t-elle une *tubérosité* saillante en dehors et en arrière, qui déborde le cuboïde, supporte la pression de l'empeigne et se prolonge en arrière sous forme de promontoire (fig. 302, 16), qu'il faut doubler avec la pointe du couteau si l'on veut pénétrer, d'arrière en avant, dans l'articulation cuboïdo-métatarsienne.

La base du premier métatarsien, très grosse, ressemble à un chapiteau à trois cornes (fig. 304). La corne qui fait suite au bord externe est la plus développée : c'est la *tubérosité*. Elle se prolonge assez quelquefois, pour devenir sous-jacente au deuxième métatarsien, ce qui oblige à incliner le manche du couteau en dedans lorsqu'on a besoin d'en introduire la pointe profondément, entre les deux premiers os du métatarse. La corne dorsale ne mérite pas de nous arrêter. Quant à l'interne, quoique moins considérable que l'externe, elle doit retenir davantage notre attention : c'est le *tubercule* (fig. 302, 20). A vrai dire, il existe un cercle rugueux et saillant tout autour de l'extrémité postérieure du premier métatarsien, au niveau du plan où s'est faite l'union de la diaphyse avec le plateau épiphysaire. Mais ce cercle n'est véritablement bien marqué que sur le prolongement du bord interne de l'os. Cette saillie, facile à saisir entre la pulpe et l'ongle du bout du doigt glissé, d'avant en arrière, le long du bord interne de l'os, s'appelle, ai-je dit, le tubercule : à quelques millimètres en arrière est l'articulation cunéo-métatarsienne.

Continuant, sur le squelette du pied, l'étude de l'articulation des métatarsiens avec les os du tarse, nous devons examiner maintenant la voûte formée par les trois cunéiformes et le cuboïde. Il n'y a ici que trois articulations : deux intercunéennes et une cunéo-cuboïdienne. Elles rayonnent, dans le sens de l'épaisseur du pied, comme les trois premières articulations inter-métatarsiennes.

Mais leur direction antéro-postérieure, au lieu d'être parallèle à l'axe du membre, est oblique d'avant en arrière et de dehors en dedans. Supposons que nous voulons fendre le pied, à pleine lame introduite, avec

l'inclinaison nécessaire, dans l'un ou l'autre des trois premiers espaces interosseux. Pour séparer totalement deux métatarsiens voisins, le tranchant marchera directement d'ayant en arrière; il s'inclinera même un peu vers la malléole péronière. Si nous maintenons cette direction, le couteau sera arrêté par l'os tarsien situé en dehors, et pour le faire pénétrer

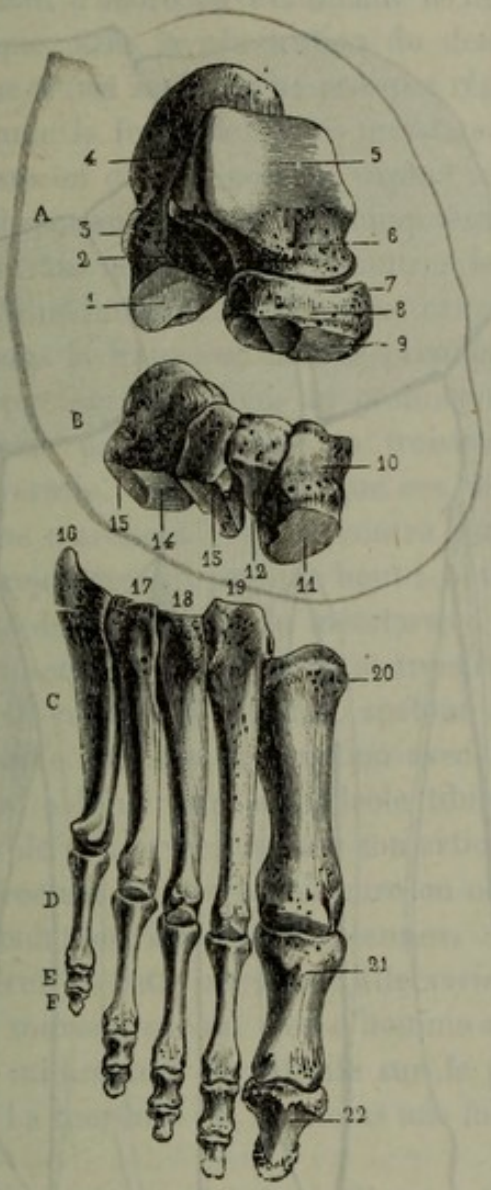

Fig. 302. — Squelette du pied.

dans l'articulation intercunéenne ou cunéo-cuboïdienne, nous devrons en diriger le tranchant en dedans vers la malléole tibiale (voy. fig. 303).

Toutes ces notions sont absolument indispensables à qui veut enlever ou ne pas enlever, avec l'un des trois premiers métatarsiens ou avec les deux derniers, l'os tarsien correspondant.

J'ajouterai, pour terminer ce que j'ai à dire du squelette de la deuxième rangée du tarse, que l'épaisseur de cette rangée est une fois plus considérable en dedans qu'en dehors, puisque le front du grand cunéiforme a plus de 3 centimètres de hauteur, tandis que celui du

cuboïde n'en a pas deux. Cela est important à retenir pour donner aux lambeaux une longueur proportionnée.

Connaissant la construction de chacun des arcs tarsien et métatarsien, il nous reste à étudier la manière compliquée dont ils s'engrènent, c'est-

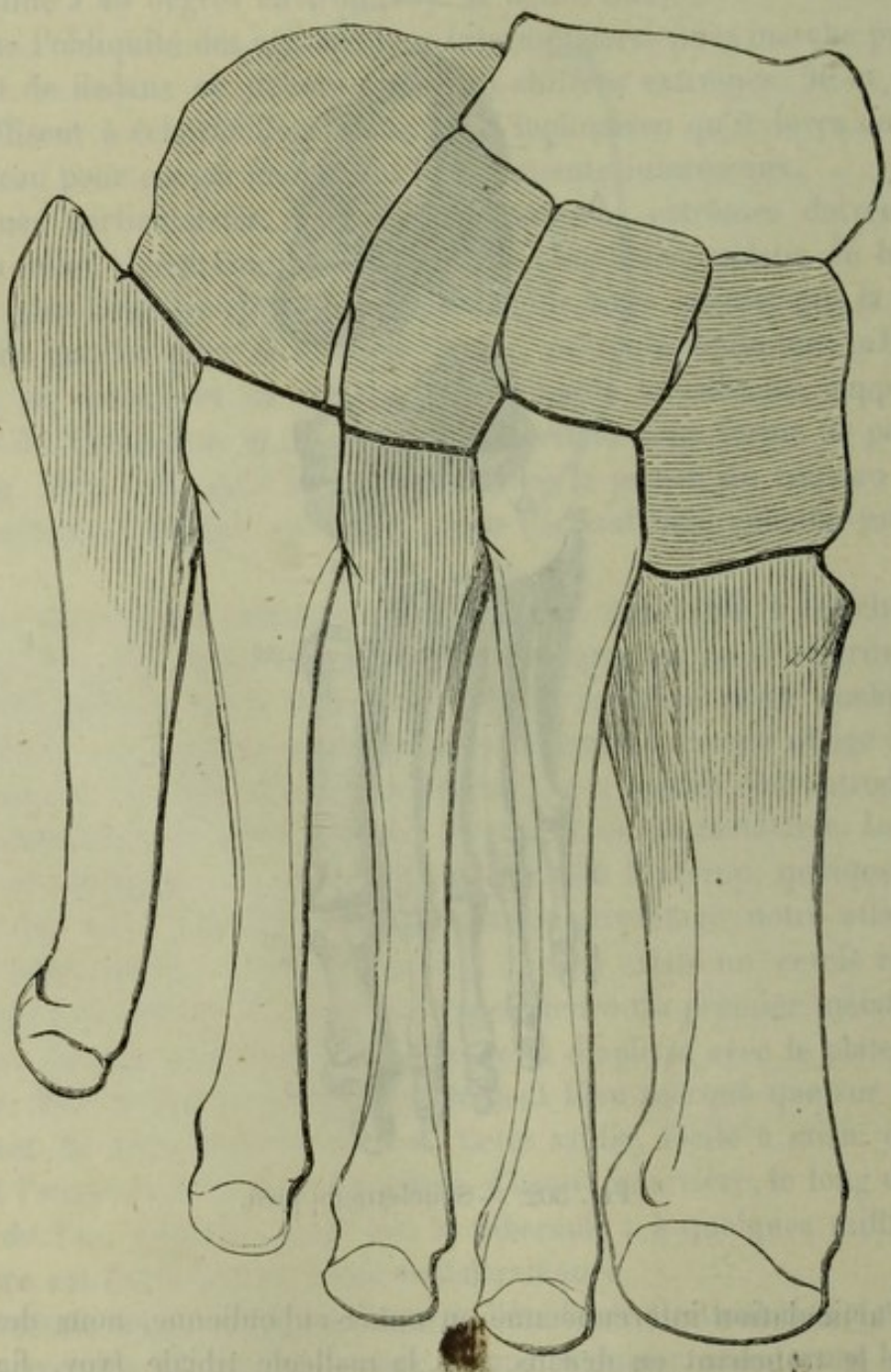

Fig. 303. — Interligne articulaire tarso-métatarsien.

à-dire à suivre, sur le dos du squelette du pied avec la pointe d'un scalpel, ou sur la figure qui le représente avec la pointe d'un crayon, la direction générale et les brisures de l'interligne tarso-métatarsien (voy. fig. 303).

La direction générale est oblique, parce que l'extrémité interne est située à plus de 2 centimètres devant l'extrémité externe; en d'autres

termes, parce que l'entrée de l'interligne sur le bord externe du pied, se trouve juste au même niveau transversal que l'entrée de l'articulation scapho-cunéenne sur le bord interne; de sorte que le diamètre antéro-postérieur du premier cunéiforme représente la différence de niveau entre les deux bouts de l'interligne tarso-métatarsien.

Ce qui nous frappe tout d'abord en examinant la ligne articulaire sur le dos du pied, c'est que, sans la pénétration du deuxième métatarsien dans le tarse, cette ligne serait une courbe presque régulière, légèrement convexe en avant, comme le front des têtes métatarsiennes. En effet, si nous la suivons de dedans en dehors, nous la voyons se porter d'abord un peu en avant, dans la direction du milieu du cinquième métatarsien, puis se recourber en dehors au moment de rencontrer la base enclavée du deuxième métatarsien. Si maintenant nous suivons cette courbe articulaire de dehors en dedans, nous la trouvons, dans sa première partie, très oblique en avant dans la direction du milieu du premier métatarsien, moins oblique dans sa deuxième partie et, dans sa troisième, moins oblique encore, presque transversale. Nous voyons que ces deux parties interne et externe de l'interligne marchent à la rencontre l'une de l'autre. Sur certains pieds, elles se rejoindraient presque bout à bout, si on les prolongeait, par la pensée, par-dessus la base du métatarsien enclavé.

En pénétrant dans l'intervalle des premier et troisième cunéiformes, le deuxième métatarsien se rétrécit à mesure, surtout aux dépens de son flanc externe. Il en résulte que son articulation avec le troisième cunéiforme prend la direction oblique vers la malléole tibiale des articulations intercunéennes, au lieu de conserver, comme son articulation avec le premier cunéiforme, la direction antéro-postérieure ou oblique vers la malléole péronière des articulations intermétatarsiennes.

Quelle est la profondeur de cette mortaise? Elle varie énormément d'un sujet à l'autre. Le plus souvent, sur un pied d'homme adulte, le deuxième cunéiforme est de 10 millimètres en retraite sur le premier et de 5 à peine sur le troisième. La mortaise est au moins une fois plus profonde en dedans qu'en dehors.

Il est encore une petite irrégularité de la ligne articulaire que je dois signaler. Des quatre os de la deuxième rangée du tarse, deux sont en retraite : le deuxième cunéiforme et le cuboïde. Par conséquent, deux sont en saillie : le premier et le troisième cunéiforme. Celui-ci s'enclave en effet dans l'intervalle des deuxième et quatrième métatarsiens, mais à une faible profondeur, puisqu'il saille à peine devant le cuboïde, et de 5 millimètres seulement devant le second cunéiforme.

Quand on a affaire à un pied robuste, il faut connaître tous ces détails que je résumerai ainsi : les quatre os de la deuxième rangée du tarse et les quatre premiers métatarsiens s'emboîtent alternativement, à une profondeur qui croît en allant de dehors en dedans, comme la progression géométrique 1, 2, 4, 8.

L'opérateur qui connaît les différentes pièces du squelette et leur agencement, doit encore en étudier les moyens d'union.

Les quatre derniers métatarsiens sont unis entre eux par des *ligaments* dorsaux, interosseux et plantaires. Ceux-ci sont pour ainsi dire confondus avec les insertions des muscles court-fléchisseur et abducteur oblique du gros orteil, avec les expansions du tendon jambier postérieur, avec les fibres profondes et superficielles venues du ligament calcanéo-cuboïdien inférieur, etc. Aussi, l'extirpation totale d'un de ces os est-elle très difficile. On arrive bien, avec la lame introduite de champ, de chaque côté de la base d'un métatarsien, à couper les fibres intermétatarsiennes, mais on a bien de la peine à diviser les fibres plantaires tarso-métatarsiennes au fond d'une mortaise qui ne peut que s'entr'ouvrir. On le fait cependant sur le cadavre. Il faut ensuite détacher de la face plantaire de l'os les fibres tendineuses ou musculaires qui s'y insèrent.

Les os de la deuxième rangée tarsienne ont des moyens d'union analogues aux liens transversaux des métatarsiens.

Mais les ligaments qui nous intéressent le plus sont ceux qui unissent le tarse et le métatarse.

Sans parler des expansions du jambier postérieur, ni du tendon du muscle péronier antérieur, trois tendons concourent à cette union : 1° le court péronier latéral, qui s'attache à la tubérosité du cinquième métatarsien; 2° la partie du tendon du jambier antérieur, qui se fixe au tubercule du premier métatarsien et joue en dedans le rôle de ligament interne, comme le court péronier joue en dehors celui de ligament externe; 3° le tendon du long péronier latéral, qui se réfléchit sous le cuboïde, passe obliquement sous l'articulation, puis sous les métatarsiens troisième et deuxième, pour venir s'insérer à la tubérosité du premier et accessoirement à la base du gros cunéiforme. En désarticulant le premier métatarsien, je crois qu'on ouvre toujours la synoviale tendineuse; c'est donc, pour le chirurgien, comme si elle communiquait avec la séreuse articulaire.

Si l'on introduit de haut en bas la lame d'un scalpel tournée le tranchant vers la jambe, entre les bases des deux premiers métatarsiens, en inclinant le manche en dedans pour éviter la tubérosité, la pointe heurte néanmoins cette tubérosité ou rencontre le dur tendon long péronier qui l'empêche de pénétrer plus avant. Mais si, tout en l'inclinant en dedans, on tient le manche abaissé vers les orteils, la pointe se dirige alors vers le talon et pénètre facilement, derrière le tendon long péronier, à une assez grande profondeur. La lame est alors fixée comme dans un étau, le dos appuyé sur le tendon, les flancs serrés entre les os; on la croirait dans une impasse, elle est dans le défaut de la cuirasse. Car son tranchant regarde en arrière, prêt à s'engager entre le premier cunéiforme et le deuxième métatarsien. Il s'y engage, en effet, si vous relevez le manche du scalpel, et tranche les fibres transverses, courtes, nombreuses et pro-

fondes qui unissent ces deux os et constituent la clef de l'articulation de Lisfranc (fig. 304, *l*).

De ces fibres, toutes attachées à la face externe du grand cunéiforme, les unes vont à la face interne, les autres à la face plantaire de la base du deuxième métatarsien.

C'est à Lisfranc que nous devons la connaissance approfondie de ce ligament et la manœuvre appelée *coup de maître* qu'il faut faire pour le diviser, quand on l'attaque par le dos du pied, comme c'est l'habitude. Je dirais volontiers qu'il n'y a pas d'autres ligaments tarso-métatarsiens.

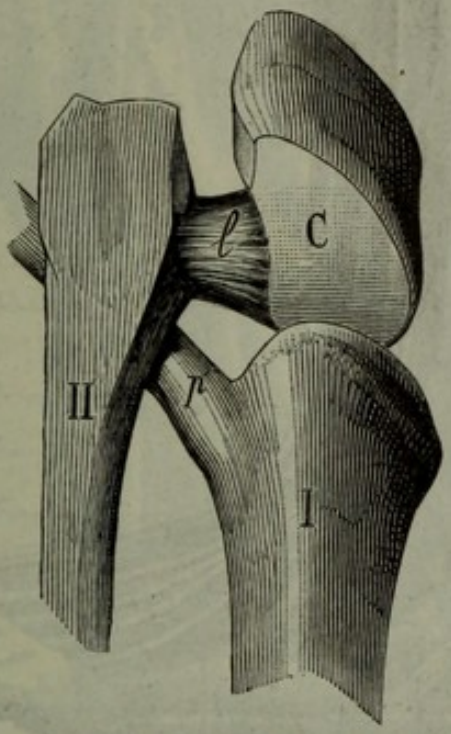

Fig. 304 — Partie interne de l'articulation tarso-métatarsienne droite dont les pièces sont écartées ou distendues.

C, Premier cunéiforme; I, premier métatarsien; II, deuxième métatarsien; *p*, tendon du long péronier attaché à la tubérosité du premier métatarsien; *l*, ligament de Lisfranc.

Le dos de la pointe du couteau doit s'appuyer sur *p* pour que le tranchant morde les fibres *l*.

Cependant il existe de minces bandelettes nacrées qu'on appelle ligaments dorsaux : en suivant l'interligne, le couteau les divise sans peine, peu importe leur nombre.

On décrit encore trois ligaments interosseux à fibres obliques longitudinales qui sortent des trois intervalles des pièces de la voûte tarsienne et pénètrent dans les intervalles intermétatarsiens correspondants. Le premier fournit quelques fibres au premier métatarsien et d'autres qui se confondent avec la clef de l'articulation : tout est divisé à la fois par le coup de maître. Les deux autres ligaments interosseux tarso-métatarsiens sont trop faibles pour résister ensuite au complet abaissement de l'avant-pied. Du

reste, un coup de pointe dans l'articulation entr'ouverte en a facilement raison.

Il y a enfin des ligaments tarso-métatarsiens plantaires : des fibres cuboïdo-métatarsiennes et cunéo-métatarsiennes; des expansions du liga-

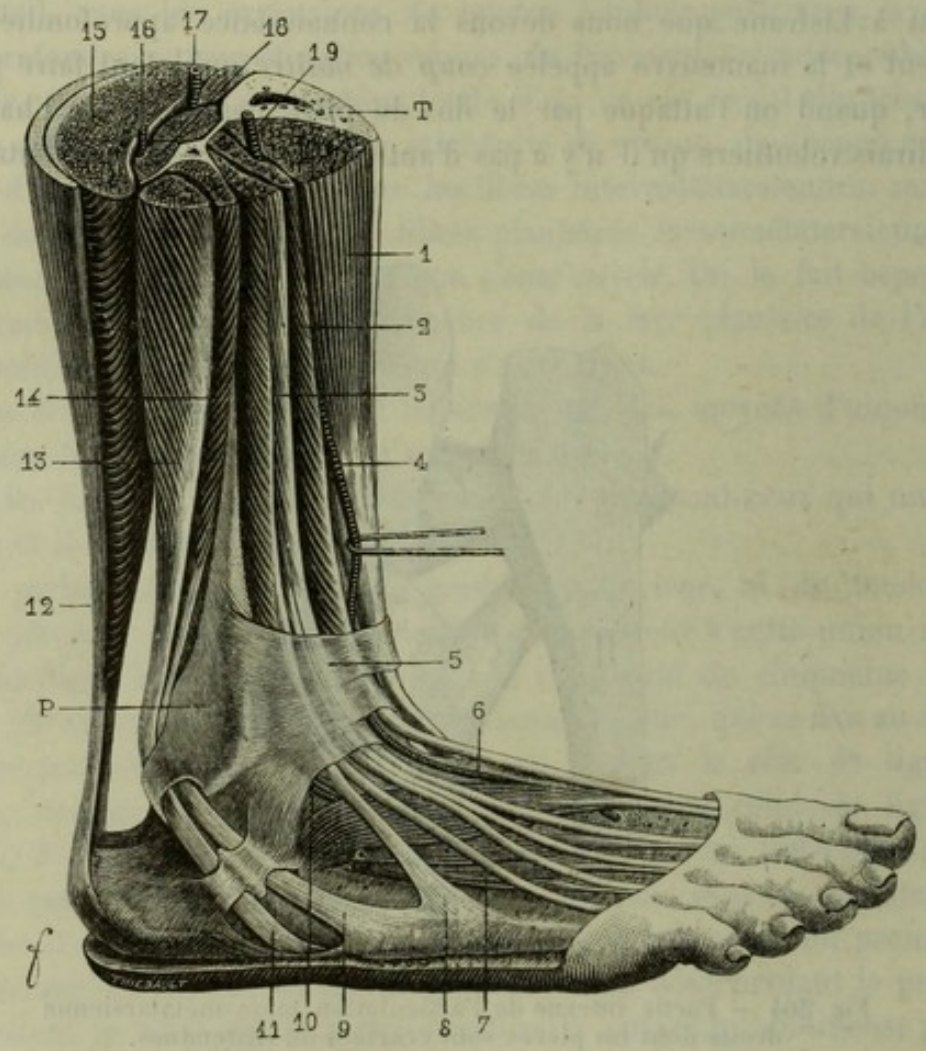

Fig. 305. — Les muscles, les tendons, les troncs artériels du bas de la jambe et du dos du pied.

T, coupe du tibia; P, malléole péronière; 1, m. jambier antérieur; 2, m. extenseur propre du gros orteil; 3, m. extenseur commun des orteils; 4, art. tibiale ant. extraite de son interstice; 5, aponévrose et ses trois anneaux antérieurs; 6, art. pédieuse; 7, m. pédieux; 8, insertion du tendon péronier ant.; 9, insertion du court péronier latéral; 10, art. perforante péronière; 11, tendon long péronier latéral; 12, tendon d'Achille; 13, m. long péronier latéral; 14, m. court péronier latéral; 15, coupe du m. soléaire; 16, art. péronière; 17, art. tibiale post.; 18, muscles fléchisseur propre du gros orteil (derrière le péroné), jambier postérieur et fléchisseur commun; 19, art. tibiale ant.

ment calcanéo-cuboïdien, de la gaine du long péronier, du tendon jambier postérieur, des insertions du muscle abducteur oblique, etc. On divise tout cela facilement au fond de l'articulation rendue béante, après la destruction des autres ligaments, par l'abaissement de l'avant-pied. Le tendon du long péronier seul offre de la résistance au couteau.

Il y a généralement trois cavités synoviales isolées dans l'articulation de

Lisfranc : une pour l'articulation du premier métatarsien; une pour celle

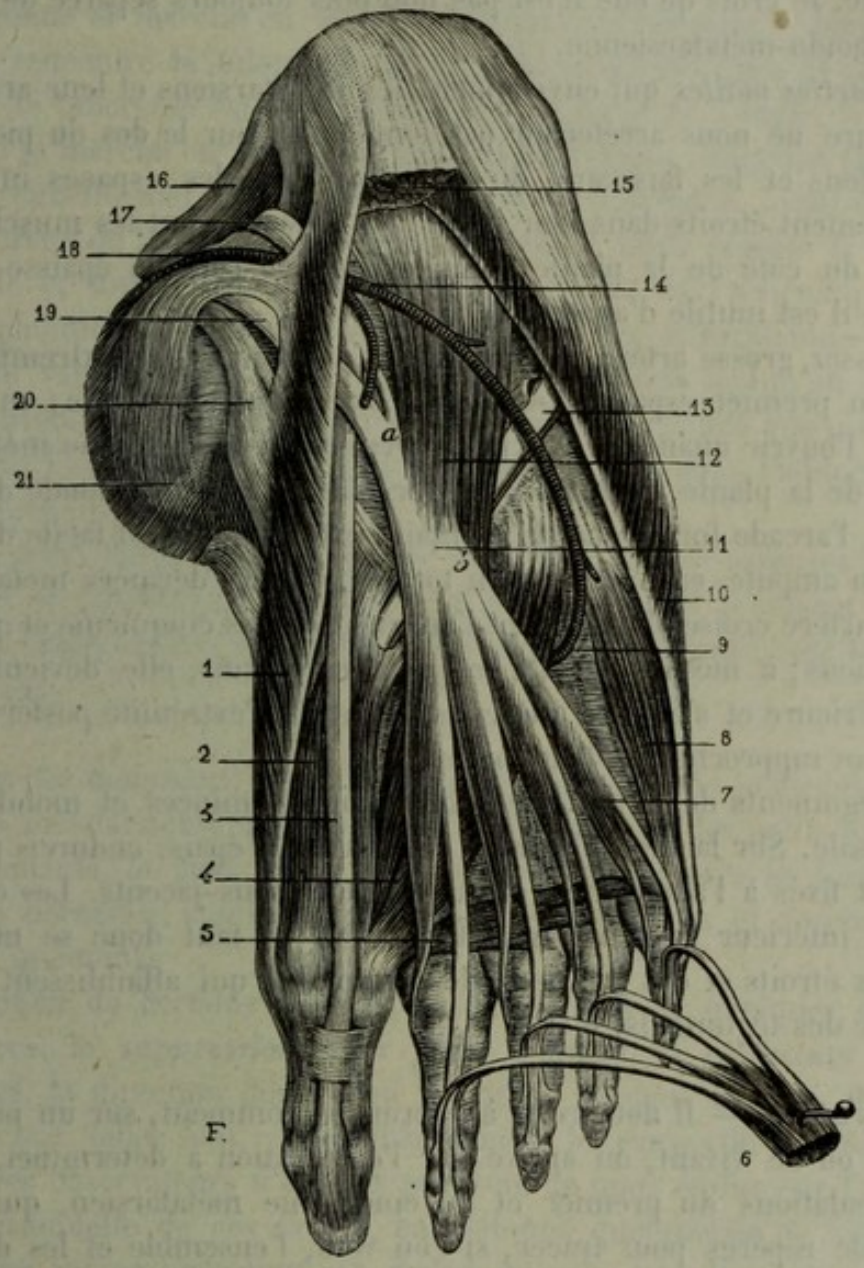

Fig. 306. — Les muscles, les tendons et les troncs artériels de la plante du pied.

1, m. adducteur; 2, m. court fléchisseur; 3, tendon long fléchisseur; 4, m. abducteur oblique; 5, m. abducteur transverse du gros orteil; 6, m. fléchisseur commun coupé et rabattu; 7, m. quatrième lombrical; 8, m. court fléchisseur du petit orteil; 9, origine de l'arcade artérielle plantaire; 10, m. abducteur du petit orteil; 11, tendon long fléchisseur commun recevant en *a* l'expansion du fléchisseur propre; 12, m. accessoire du long fléchisseur s'insérant dessous en *a* et dessus en *b*; 13, tendon long péronier latéral; 14, origine des artères plantaires externe et interne; 15, coupe du m. court fléchisseur commun; 16 tendon d'Achille; 17, tendon long fléchisseur propre du gros orteil; 18, art. tibiale postérieure; 19, tendon long fléchisseur commun des orteils; 20, insertion scaphoïdienne du m. jambier post.; 21, malléole tibiale.

des deux derniers avec le cuboïde, car le troisième ligament interosseux longitudinal peut former une cloison complète; une autre pour les articu-

lations intermédiaires. Celle-ci communique fréquemment, par les intervalles des cunéiformes, avec la synoviale de l'articulation de ces os et du scaphoïde. Je crois qu'elle n'est pas non plus toujours séparée de la synoviale cuboïdo-métatarsienne.

Les *parties molles* qui environnent les métatarsiens et leur articulation postérieure ne nous arrêteront pas longtemps. Sur le dos du pied, il y a des tendons et les faisceaux du pédieux; dans les espaces interosseux excessivement étroits dans leur moitié postérieure, sont les muscles interosseux; du côté de la plante enfin, existe une semelle épaisse et complexe qu'il est inutile d'analyser.

Une assez grosse artère, la pédieuse, s'enfonce dans l'extrémité postérieure du premier espace interosseux pour gagner la plante; on est très exposé à l'ouvrir quand on extirpe le premier ou le deuxième métatarsien. Du côté de la plante, nous trouvons, accolée à la face profonde des métatarsiens, l'arcade formée par la plantaire externe qu'il est facile de blesser quand on ampute, en partie ou en totalité, un des derniers métatarsiens.

Cette artère croise obliquement l'articulation des cinquième et quatrième métatarsiens; à mesure qu'elle se porte en dedans, elle devient un peu plus antérieure et s'éloigne par conséquent de l'extrémité postérieure des os pour se rapprocher de leur milieu

Les téguments de l'avant-pied sont maigres, minces et mobiles sur la face dorsale. Sur la face plantaire, ils sont plus épais, endurcis par l'épiderme et fixés à l'aponévrose et aux muscles sous-jacents. Les chairs du membre inférieur se gangrènent facilement; il faut donc se méfier des lambeaux étroits et des incisions de commodité qui affaiblissent toujours la vitalité des téguments, etc.

Exploration. — Il nous reste à apprendre comment, sur un pied intact de mort ou de vivant, on arrive par l'exploration à déterminer le siège des articulations du premier et du cinquième métatarsien, qui servent ensuite de repères pour tracer, si l'on veut, l'ensemble et les détails de l'interligne.

Voici d'abord une donnée bien simple et suffisamment juste : au milieu du bord interne du pied comme au milieu de son bord externe, aboutit l'interligne de Lisfranc. A défaut de tire-pied, il faut mesurer avec un fil tendu la distance qui sépare soit le bout du gros orteil, soit celui du petit, de la face postérieure du talon.

L'exploration par le doigt, quand elle est possible, donne des résultats bien plus précis. Toujours, en effet, le doigt promené le long du bord externe du pied, trouve la tubérosité du cinquième métatarsien, dont on connaît les rapports avec l'articulation. Une ligne transversale, menée à deux petits travers de doigt en avant de cette tubérosité, irait tomber en dedans sur le tubercule du premier métatarsien.

Ce *tubercule*, on le sent toujours sur un pied sain ou modérément

Voici comment on doit le chercher : le bout du pouce, fortement se place *sous* le bord interne du métatarsien, derrière l'articulation gienne et marche en arrière. L'ongle raclant *sous* le bord interne , rencontre le tubercule, le dépasse et tombe dans le fossé articulaire : le tubercule est alors senti entre la pulpe et l'ongle. Si le pouce continue sa marche en arrière, il franchit une vague éminence (la base du premier cunéiforme) de plus de 2 centimètres d'étendue, avant de tomber dans le creux de l'articulation scapho-cunéenne, saute ensuite la saillie du scaphoïde et finalement, s'enfonce dans le creux de l'articulation astragalo-scaphoïdienne, creux que vient remplir la tête astragalienne dans l'attitude du valgus, mais qui devient vide et profond lorsqu'on donne au pied l'attitude du varus. Pour éviter de prendre le change que peut donner la tête de l'astragale, il faut toujours tenir le pied dans l'adduction pendant l'exploration.

Il y a donc sur le bord interne du pied trois saillies osseuses : un petit tubercule et deux larges éminences. C'est derrière la première saillie, le *petit* tubercule, qu'est l'articulation du grand cunéiforme avec le premier métatarsien.

Usages des moignons. — A la suite des amputations totales d'un ou de plusieurs métatarsiens, qu'on ait enlevé ou conservé les petits os tarsiens correspondants, le pied mutilé peut garder à peu près sa forme et sa direction normales, comme il peut aussi se contourner et devenir véritablement impotent.

La section de certains tendons, la destruction de quelques ligaments articulaires, la *suppression d'un point d'appui*, la *rétraction du tissu cicatriciel*, la direction donnée au moignon pendant la cure et lors des premiers pas, telles sont, vraisemblablement, les causes de la déformation. Comme les observateurs n'ont pas pris soin de nous édifier sur l'intervention occasionnelle de ces causes, on s'étonne quelquefois de lire qu'à la suite d'une même opération, un malade marche très bien avec un pied mutilé resté ou rétabli en bonne direction, tandis qu'un autre fauche péniblement avec un membre dévié dans un mauvais sens, contourné et douloureux.

L'ablation d'un ou de deux métatarsiens du milieu n'altère pas notablement la forme du pied et n'entrave pas la marche. Celle du cinquième paraît également innocente, malgré la suppression fâcheuse de la tubérosité. La cicatrice qui résulte de cette opération sollicite bien le quatrième orteil en dehors, mais elle est sans influence sur l'ensemble du bout du pied qu'étaye solidement le quatrième métatarsien appuyé sur le cuboïde.

L'extirpation du premier métatarsien peut avoir deux conséquences bien différentes, au point de vue de la marche : la tendance au varus, qui est bonne, et la tendance au valgus, qui est fâcheuse. Dans certains cas (Robert, W. Fergusson, p. 149, etc.), sans doute, la cicatrice aidant,

le deuxième orteil devenu chef de file, s'incline en dedans; le bout du pied tout entier le suit dans ce mouvement et se tord en varus peu prononcé : les malades marchent bien. Dans d'autres cas, le pied, peut-être parce qu'il est incapable de fournir un bon point d'appui en avant, se dévie en dehors et entraîne la jambe dans sa rotation. En même temps, il se tord en valgus et son bord interne seul appuie sur le sol, comme si le jambier antérieur n'existait plus : les malades fauchent péniblement.

Une déformation analogue se produit quelquefois après l'ablation des quatre, trois ou même deux derniers métatarsiens. La cicatrice attire en dehors les métatarsiens conservés; l'avant-pied forme avec le tarse un angle saillant en dedans au niveau du premier cunéiforme. Jusque-là, il n'y a pas grand mal; mais l'exercice de la marche peut exagérer encore cette déviation, et le pied, renversé sur son bord interne, finir par se fixer dans l'abduction, probablement pour éviter de travailler avec sa partie métatarsienne incapable. On sait qu'une jambe dont la pointe du pied est tournée en dehors ne vaut guère mieux pour la marche qu'un membre ankylosé à la fois au genou et au cou-de-pied.

Cependant, aux faits rapportés par Legouest, Salleron, etc., on peut opposer quelques succès. Hancock en rapporte trois, et ne dit rien de l'opéré de Key, dont le moignon est représenté dans le manuel de Bryant[1].

Remarques et indications opératoires. — De tout cela se dégagent les préceptes suivants. Dans les ablations des métatarsiens des bords du pied, respecter les liens des articulations voisines; garder beaucoup de téguments pour avoir une cicatrisation rapide et linéaire; veiller à l'attitude du membre pendant la cure et diriger ses premiers exercices; surveiller la contractilité des muscles de la jambe, etc., etc.

Tout compte fait, je pense que, même dans les cas traumatiques, il vaut mieux supprimer tout l'avant-pied que d'enlever plus de deux métatarsiens. Je ne parle ici qu'au point de vue des qualités du moignon, n'ayant pas d'éléments sérieux pour juger de la mortalité comparée de ces diverses opérations.

Je l'ai déjà répété d'après la majorité des chirurgiens et surtout d'après Verneuil : au pied il ne faut pas être trop conservateur. Dans les cas pathologiques principalement, une première amputation ou résection insuffisante nécessite plus tard une mutilation complémentaire, quelquefois deux, quelquefois quatre, au détriment de la santé et du temps du malade, qu'une seule opération radicale eût plus tôt guéri. Hyrtl (*Topographischen Anatomie*) fut, au début de sa carrière, acteur et témoin dans un cas de cette nature; il raconte avec son *humour* habituel que, depuis cette déconvenue, il n'a jamais tenu un bistouri.

1. Voy. Robert, *loc. cit.*; Legouest, *loc. cit.*; Bénéchi, th. Paris, 1869. — Hancock, *loc. cit.*; il y a des figures dans presque tous les ouvrages anglais. — Voyez aussi Duchenne de Boulogne, *Physiologie des mouvements.*

Le souvenir précis des notions anatomiques qui précèdent et de la description déjà faite des amputations partielles des métatarsiens, va nous permettre de décrire rapidement l'extirpation totale de chacun de ces os en particulier. En quelques mots, nous indiquerons ensuite comment on peut enlever ensemble un certain nombre de métatarsiens voisins.

Malgré la valeur douteuse ou négative de la plupart de ces opérations, elles constituent un si bon exercice d'amphithéâtre, que j'engage fortement les élèves à se familiariser avec leur exécution, *avant* d'aborder la désarticulation totale du métatarse, l'opération de Lisfranc.



Fig. 307. — Désarticulation du premier métatarsien gauche. Tracé pour les cas où les téguments internes de la racine du gros orteil sont détruits.

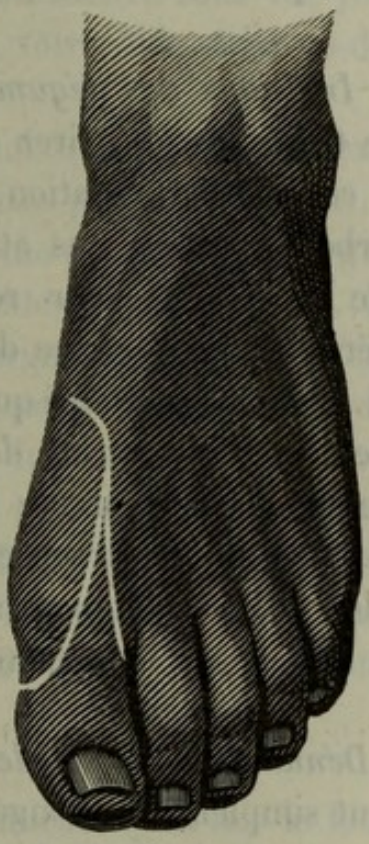

Fig. 308. — Même opération. Tracé pour les cas où les téguments internes de la racine du gros orteil sont intacts. Valve interne.

A. — Ablation du gros orteil et de la totalité de son métatarsien

Raquette à queue recourbée.

Les incisions convenables, suivant l'état des téguments, sont celles de l'amputation partielle (v. p. 408) prolongées en arrière afin de permettre la désarticulation (fig. 307 et 308).

Tout étant disposé comme pour l'amputation partielle, le pied

dépassant le bout du lit, la pointe renversée en dehors, est fixé par les mains d'un aide. Ménagez-vous de l'espace afin de pouvoir évoluer librement autour du membre.

Faites marcher l'ongle d'avant en arrière *sous* le bord interne du premier métatarsien, jusqu'à ce que vous ayez franchi le tubercule et senti la dépression articulaire.

Je suppose que vous opérez sur le *pied droit*. Vous êtes placé au bout, un peu en dehors, et tenez l'orteil de la main gauche par-dessus laquelle vous attaquez.

1° *Incisions des téguments*. — Mettez la pointe du couteau sur le tubercule (a) ; tirez de là une incision qui monte, obliquement comme l'articulation, sur la face interne du métatarsien, se recourbe en avant sans atteindre tout à fait le bord dorsal de l'os qu'elle va côtoyer, pour redescendre ensuite sur les faces interne et inférieure de la racine de l'orteil suivant le trajet que vous avez choisi. Vous n'avez coupé que les téguments. — Vous étiez au bout du pied, mettez-vous *en dedans* pour y rester définitivement. — Par-dessus l'orteil reprenez la fin de votre incision pour la ramener, toujours suivant le tracé choisi, dans la partie longitudinale et dorsale. Coupez obliquement les tendons extenseurs avec le tranchant couché sur le métatarsien.

2° *Dénudation du squelette*. — Votre aide s'empare de l'orteil et le tient simplement allongé.

Accrochez, du bout des doigts gauches, la valve interne de la plaie et détachez-la de la face interne des os puis de la face plantaire, le pied étant bien renversé sur son bord externe. Donnez tous vos coups de bistouri de gauche à droite et marchez, dans votre dissection, des orteils vers le talon. D'abord, dépouillez sous l'orteil la face inférieure de la gaine du tendon fléchisseur puis, sous l'articulation, la face inférieure des sésamoïdes et les attaches des muscles courts du pied. Alors, coupez tous ces muscles et le tendon qui passe au milieu. Pour cela, tenez ferme et court votre tranchant relevé vers la face plantaire du métatarsien et faites-le mordre jusqu'à ce qu'il rencontre cette face que vous raserez ensuite d'avant en arrière jusqu'au tubercule. Le plus souvent, il faut s'y reprendre à deux fois pour désinsérer d'abord

les muscles sésamoïdiens internes et diviser ensuite, dans la profondeur, le tendon fléchisseur avec une partie des muscles sésamoïdiens externes. L'index de votre main gauche, enfoncé dans la plaie, éclaire et dirige la marche du bistouri.

Il vous reste à dénuder la face externe du métatarsien, à couper le ligament transverse antérieur et les muscles abducteurs qui, de dehors en dedans, viennent s'attacher à l'os sésamoïde externe. Saisissez le gros orteil de la main gauche, attirez-le à vous pour ramener la pointe du pied en dedans et mettre sous vos yeux la lèvre externe de l'incision dorsale que votre aide attire en dehors avec le deuxième orteil.

Le long et en dehors du nœud articulaire et de la face externe du métatarsien, faites à plusieurs reprises passer le bistouri, toujours de gauche à droite, chaque fois à une profondeur plus grande et avec une inclinaison un peu différente de l'instrument. Car il faut serrer les os de très près pour épargner l'artère pédieuse, ne pas hacher le muscle interosseux et rejoindre au plus tôt le décollement plantaire. Infailliblement, vous heurterez votre tranchant contre la saillie du sésamoïde externe : c'est en dehors, presque sous le deuxième métatarsien, qu'avec l'extrême pointe vous devez couper, laborieusement, le ligament et les muscles qui s'attachent à cet osselet et empêchent encore votre main d'éloigner notablement le gros orteil du second (b).

3° *Désarticulation.* — Votre index gauche ayant fait le tour du nœud articulaire et s'étant assuré qu'il était libre, comme le corps du métatarsien, vous n'avez plus qu'à désarticuler. — Le même index gauche est maintenant dans l'espace interosseux ; le pouce, sous le métatarsien, vient de toucher le tubercule, et l'aide armé d'un crochet mousse décoiffe l'articulation. Pendant que votre gauche s'efforce de luxer en dedans et en bas le métatarsien, votre droite tenant courte et ferme l'étroite lame du bistouri engage 2 centimètres de pointe dans la partie la plus reculée du premier espace interosseux. La lame appliquée à plat sur la face externe du premier métatarsien marche le tranchant dirigé en arrière. Doucement conduite, elle ne tarde pas à s'arrêter, ne pouvant plus avancer. A ce moment, inclinez le tranchant sur l'articulation que vous voulez ouvrir ; vous sentirez qu'un ligament se coupe et que le

métatarsien obéit à la main qui le luxe en dedans. La pointe engagée pourra traverser l'article et couper, chemin faisant, les fibres ligamenteuses dorsales, internes et, avec celles-ci, l'expansion tendineuse du jambier antérieur (c). — Continuez à porter l'orteil en bas et en dedans et commencez à le tordre peu à peu dans ce dernier sens : la tubérosité externe, c'est-à-dire l'insertion du long péronier, se dégagera ; l'extrême pointe aura raison successivement et du tendon et du ligament plantaire.

Notes. — (a) Sur le tubercule et pas sur l'articulation, afin de garder un demi-centimètre de peau qui fasse sur le cunéiforme un capuchon, bien trop court pour entraver la désarticulation, mais utile plus tard pour couvrir le bord du cunéiforme.

(b) Vous pouvez encore opérer cette section à la manière connue de Liston, c'est-à-dire engager votre lame de bas en haut dans l'espace interosseux et couper ensuite, d'arrière en avant, entre les orteils, comme avec une serpette.

(c) La lame engagée entre les deux premiers métatarsiens heurte le premier cunéiforme étroitement accolé au second métatarsien. Le tranchant agité de faibles mouvements de scie a facilement raison des fibres que l'on veut couper et n'entame pas le puissant ligament de Lisfranc. Il me semble inutile de conseiller, pour la désarticulation du premier métatarsien, la manœuvre dite coup de maître, non plus que les coups de pouce gauche agissant sur le dos de la pointe pour en faire mordre le taillant.

Je vais maintenant, en quelques mots, décrire l'opération sur le *pied gauche* avec une autre manière de désarticuler.

1° Placé d'abord au bout du membre, vous commencez l'incision sur le tubercule et la conduisez en dehors de l'orteil, jusqu'au pli digito-plantaire. Le bistouri reporté par-dessus l'orteil puis en dedans et en dessous, reprend la fin de l'incision première et l'amène, en remontant en dedans et en arrière, rejoindre à angle aigu la fente longitudinale qui côtoie le bord dorsal du métatarsien.

2° Un petit pas à droite vous place en dehors du pied que vous faites tenir *renversé sur son bord externe*, afin que, opérant par-dessus, vous puissiez abaisser le lambeau interne, de la main gauche, et le séparer des faces interne et plantaire par une série de coups de bistouri toujours donnés des orteils vers le talon, etc. — Vous dénudez ensuite le flanc externe de l'articulation et du métatarsien autour duquel vous faites passer le doigt pour vous assurer qu'il n'y a plus qu'à désarticuler.

3° Le pied étant de nouveau renversé sur son bord externe, vous tenez le métatarsien de la main gauche et, pour le moment,

vous ne cherchez à le luxer en aucun sens ; l'aide, avec son crochet, relève la peau qui coiffe l'articulation et votre index sent le tubercule.

Sur le tubercule, vous appliquez le plat de la pointe en inclinant le tranchant en arrière et en dehors : la lame glisse d'avant en arrière sur la pente métatarsienne du fossé articulaire, et le

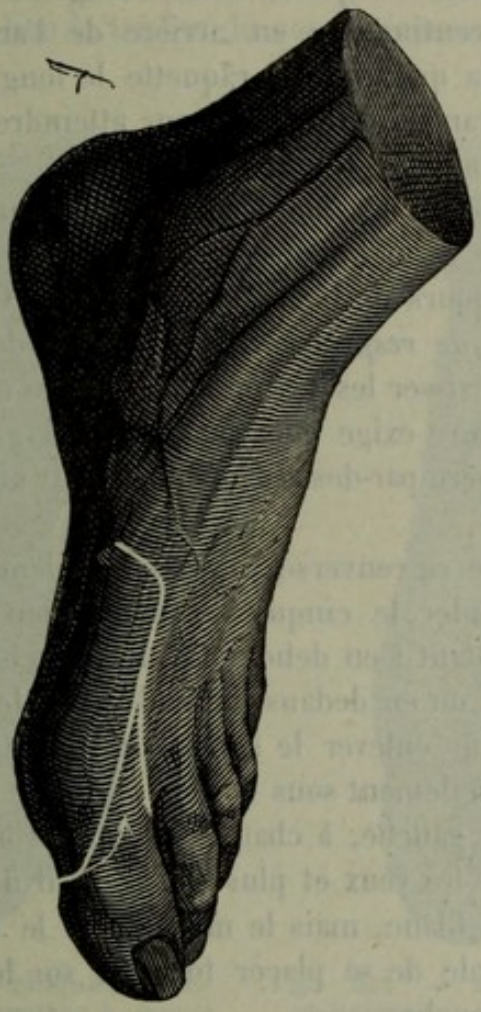

Fig. 309. — Désarticulation du premier métatarsien. — Valve interne. — Remarquez bien qu'aussitôt après avoir mordu le côté interne de l'orteil, sur les limites du coussinet sous-phalango-phalangettien, l'incision rétrograde, au lieu de suivre le trajet indiqué par la flèche et qui donnerait un excès de peau.

tranchant, arrêté par le versant opposé, ouvre forcément l'articulation. Sans dégager le bistouri, vous coupez d'abord le ligament plantaire puis, successivement, les ligaments interne (tendon du jambier antérieur) et supérieur. Au moment où votre lame engagée dans l'article va diviser, en sortant, le ligament externe, vous revenez au bout du pied ; vous tirez et tordez le métatarsien en dedans afin de faire place à l'instrument qui, ramené vers les

orteils, doit éviter de blesser l'artère pédieuse. Continuant à tordre l'orteil en dedans et à l'abaisser, vous dégagez l'insertion du tendon long péronier que vous coupez avec l'extrême pointe, au fond de la plaie.

Remarques. — Il n'est point indispensable de recourber la queue de la raquette pour dégager la base du premier métatarsien. On en vient à bout en prolongeant simplement la partie dorsale longitudinale de l'incision sur le cunéiforme, à 2 centimètres en arrière de l'articulation. Celui qui s'aviserait de placer la queue de la raquette le long du bord interne de l'os, se créerait de grandes difficultés pour atteindre le ligament externe et le tendon long péronier.

J'ai conseillé de séparer les chairs des os, en tenant le bistouri comme une plume et par une série d'incisions allant d'un bout à l'autre de la plaie, se dirigeant toujours de l'orteil vers le talon. C'est le moyen sûr de bien dénuder les os, *de respecter les vaisseaux*, de ne pas hacher les muscles et de ne pas laisser les sésamoïdes dans les chairs.

Cette manière de faire exige que, pour le pied gauche, l'opérateur se mette en dehors et opère par-dessus, ce qui se fait aisément.

Bien que le pied ne se renverse pas aussi facilement en dedans qu'en dehors, on peut dénuder le cinquième métatarsien comme le premier, c'est-à-dire en se mettant : en dehors du pied gauche, cela va de soi; et, *ad libitum*, en dehors ou en dedans du pied droit. Je sais bien que, placé en dedans du pied pour enlever le cinquième métatarsien du côté droit, on ne peut pas voir facilement sous la face plantaire de l'os, sans baisser la tête; mais le doigt gauche, à chaque instant promené au fond de la plaie, y voit clair pour les yeux et plus clair, car il ne s'agit pas de séparer le rouge d'avec le blanc, mais le mou d'avec le dur. Je ferais volontiers une règle générale de se placer toujours sur le côté, de manière à avoir les orteils à sa gauche.

Cependant, pour ne pas être exclusif, en raison de la faible excavation que laisse après lui le cinquième métatarsien et de l'absence d'os sésamoïdes volumineux, je vais indiquer comment on peut séparer les chairs d'arrière en avant. Cela permet d'opérer en se plaçant toujours en dehors et avec un véritable couteau.

Quelques-uns diront que c'est plus chirurgical!

B. — Ablation du petit orteil et de la totalité du cinquième métatarsien

L'opération est facile du côté gauche; elle ressemble tout à fait à l'ablation du premier métatarsien droit. Même manière de dénuder les os, d'entrer dans l'articulation, au fond de l'espace interosseux, et de luxer. On coupe en dernier lieu le tendon du court péronier.



Fig. 310. — Ablation du cinquième métatarsien gauche, raquette à queue dorsale recourbée.



Fig. 311. — Ablation du cinquième métatarsien, raquette à queue droite longeant le bord externe.

Du côté droit, si, après avoir divisé les téguments, on se met en dehors (ou en dedans du pied pour opérer par-dessus); si l'on incise toujours de l'orteil vers le talon, l'opération s'exécute de la même manière, mais un peu moins commodément.

Je décrirai tout à l'heure, pour le côté droit, le manuel préféré des opérateurs qui veulent se tenir au bout et en dehors du membre.

L'incision en raquette à queue dorsale recourbée parallèlement à l'interligne, peut être employée; elle est plus commode, mais donne un moins beau résultat que la raquette simple dont la queue suit le bord externe du pied, jusque sur le cuboïde. Je recommande cette dernière

incision. Il en résulte une plaie à deux valves : l'une dorsale, mince et rétractile ; l'autre plantaire, épaisse et immobile. Pour qu'elles s'adaptent bien en avant, il faut donner plus d'étoffe à la première qu'à la seconde, épargner sur le dos de l'orteil et sacrifier sous la plante (voy. AMPUTATION PARTIELLE).

Pourquoi cette précaution de tant garder de téguments? C'est afin qu'une large cicatrice ne vienne pas, par sa rétractilité, contribuer à entraîner l'avant-pied en dehors. Chose singulière, l'ablation des derniers métatarsiens produirait, d'après Legouest, la même torsion avec renversement sur le bord interne qui résulte quelquefois de l'ablation des premiers.

Désarticulation du cinquième métatarsien. Raquette à queue droite externe.

Comme il a été convenu, je suppose que vous opérez sur le *pied droit*, que vous voulez dénuder à grands traits et rester en dehors du membre.

Le pied est renversé autant que possible sur son bord interne. Vous avez promené le doigt le long du bord externe du cinquième métatarsien et senti la tubérosité.

1° Tenez le petit orteil de la main gauche. A 1 centimètre derrière la tubérosité, commencez une incision longitudinale qui va suivre le bord externe du pied ou plutôt le bord sensible de l'os (a), se relever légèrement sur le côté de l'articulation métatarso-phalangienne, en s'avançant jusqu'au niveau du bord libre de la commissure des deux derniers orteils, avant de traverser les faces dorsale et interne du cinquième, pour tomber dans le pli digito-plantaire. Sans vous reprendre, mais en faisant un pas à gauche continuez cette incision en suivant d'abord ce pli : n'épargnez pas trop la plante et rejoignez, à angle très aigu, le premier trait du bistouri, à peu près vers le milieu du cinquième métatarsien.

2° Revenu au bout du pied, donnez hardiment et d'arrière en avant quelques longs coups de pointe qui divisent les tendons extenseurs et séparent les téguments et en partie les chairs, des trois faces dorsale, interne et même plantaire du métatarsien. L'articulation métatarso-phalangienne surtout, étant bien dépouillée, couchez la lame de champ dans l'espace interosseux, le tranchant

vers la plante, et pour achever l'isolement de l'os, faites-la passer à plat sous l'orteil et ressortir en dehors (coup de la cuillère ou de Liston, fig. 170, p. 276 et 166, p. 272) (b).

3° Il vous reste à désarticuler. Votre aide, placé en dedans du pied et armé d'un *crochet* mousse, découvre le dessus de l'articulation. Faites un pas à votre gauche pour vous rapprocher du genou du malade (c). Pendant que votre main gauche appuyée sur l'avant-pied refoule du bout des doigts le cinquième orteil (d), engagez 1 centimètre de pointe dans la partie reculée du quatrième espace interosseux, le tranchant dirigé vers vous, c'est-à-dire vers le talon. Obéissez à l'*inclinaison* favorable et aux sinuosités des surfaces osseuses (e). La main gauche aidant, le couteau désunit les bases métatarsiennes, heurte le cuboïde, se dégage presque complètement pour ne pas se briser en tournant et s'incline en dehors pour couper le ligament dorsal cuboïdo-métatarsien, en suivant la direction oblique bien connue. La main gauche éloignant toujours l'orteil, l'abaissant et le tordant en dehors, ouvre largement l'articulation : la pointe y redouble sa manœuvre première et, dans ce dernier passage, coupe toutes les fibres plantaires, intermétatarsiennes et cubo-métarsiennes. L'orteil se laisse renverser en dehors et le tendon court péronnier peut être coupé, d'arrière en avant, à plein tranchant.

Notes. — (a) Quand on suit le bord externe de la plante et non le bord sensible de l'os qui est parallèle mais situé plus haut, on tombe sur le muscle abducteur du petit orteil qui embarrasse l'opérateur et se montre à découvert. Cela est fort laid.

(b) Quelques opérateurs négligent ce temps de l'opération ; ils passent tout de suite à la désarticulation, soulèvent la base du métatarsien, engagent dessous le plein du tranchant et d'arrière en avant, rasant la face inférieure de l'os, la débarrassent de ses dernières adhérences (*extirpation rétrograde*). C'est se priver bien à tort du concours de la main gauche si utile à la désarticulation lorsque le métatarsien a été au préalable complètement détaché de ses liens, notamment du ligament transverse antérieur du métatarse. Ce mode opératoire exige l'emploi de l'incision en raquette à queue recourbée, c'est un défaut de plus.

(c) Au lieu de vous porter vers la jambe, vous pouvez rester au bout du pied, plonger la pointe dans l'articulation intermétatarsienne, la pousser d'avant en arrière, de préférence avec le bout du pouce gauche, jusqu'au cuboïde, etc. C'est incommode et cela peut devenir dangereux pour la plante du pied.

Chaque fois que l'on coupe avec la pointe, l'attitude doit être telle que la pression qui en fait mordre le tranchant tende également, plutôt à dégager l'instrument qu'à l'enfoncer davantage.

(d) La main gauche rejette en dehors le cinquième orteil afin d'écarter autant que possible le cinquième métatarsien du quatrième. C'est la manœuvre appliquée à la désarticulation du petit doigt de la main droite. (Voy. fig. 164, p. 270.)

(e) La main qui tient le manche du couteau doit, comme dans toutes les désarticulations délicates, se laisser diriger par la pointe obligée de serpenter pour ainsi dire, entre les obstacles. Il faut marcher lentement, tâtonner, sonder le terrain, doubler les écueils. La main qui dirige l'instrument sent bien si la passe est libre, ou au contraire si une saillie osseuse qu'il faille tourner, arrête le tranchant. Elle rejette la pointe d'un côté en inclinant le manche de l'autre; par de légers mouvements de rotation, elle fait que le tranchant cherche constamment à mordre, tantôt à droite, tantôt à gauche.

C. — Ablation simultanée des deux derniers métatarsiens, etc.

L'incision en raquette à queue droite externe, prolongée à un doigt derrière la tubérosité du cinquième métatarsien, est encore ici ce qu'il y a de mieux.

On s'exercera d'abord à opérer sur le pied gauche et l'on imitera de

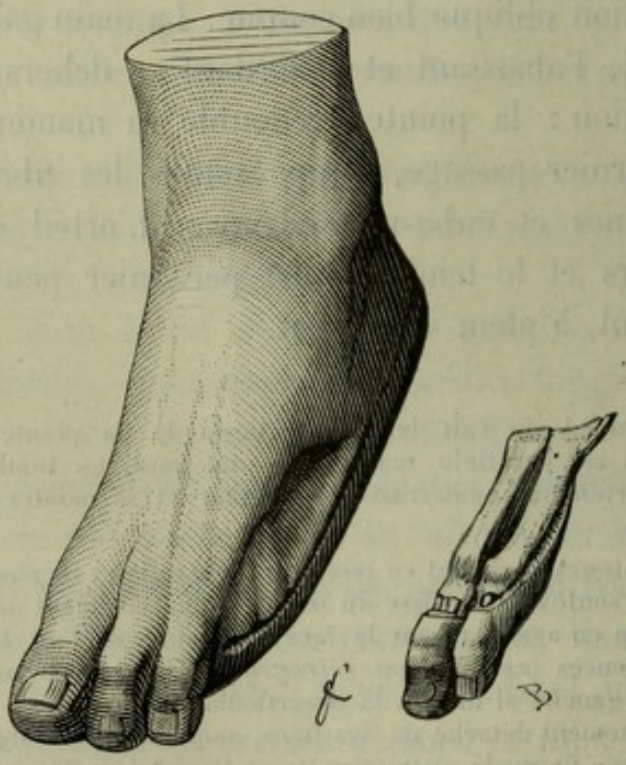

Fig. 312. — Ablation simultanée des deux derniers métatarsiens, raquette à queue rectiligne externe.

tous points la dénudation et la désarticulation du premier métatarsien droit (p. 438 et 439).

Puis, sur le pied droit, on imitera la désarticulation du cinquième métatarsien qui vient d'être décrite.

L'énucléation de deux métatarsiens au lieu d'un, au fond d'une même plaie rectiligne, pourrait *a priori* paraître difficile. Il n'en est rien, en raison

de la mobilité des téguments dorsaux, de l'obliquité favorable des interlignes et du peu d'inconvénients qu'il y a à prolonger l'incision assez loin en arrière, pourvu qu'elle n'intéresse que la peau.

Pour ce qui est du tracé de l'incision au voisinage des orteils, la figure 312 montre que, pour avoir une adaptation exacte, il faut garder plus de peau en dessus qu'en dessous où l'on coupe simplement dans le pli digito-plantaire. Mais, j'ai si peu de parti pris absolu contre les incisions commodes que fait le chirurgien, pour lui plutôt que pour son malade, que je donne (fig. 313) le tracé de l'incision en raquette à queue

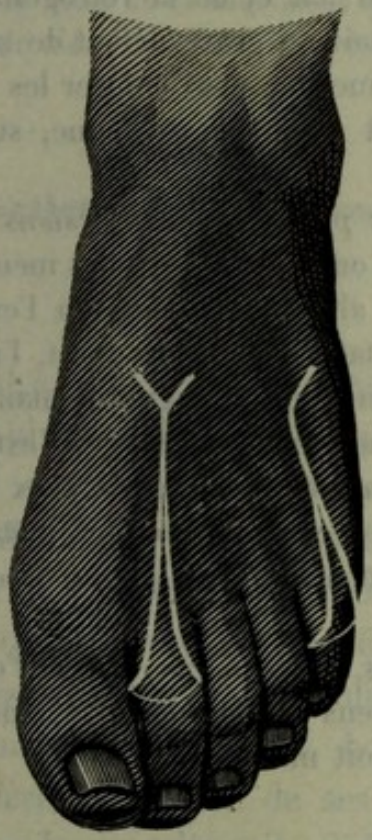

Fig. 313. — Tracés pour les désarticulations du cinquième et du deuxième métatarsien.

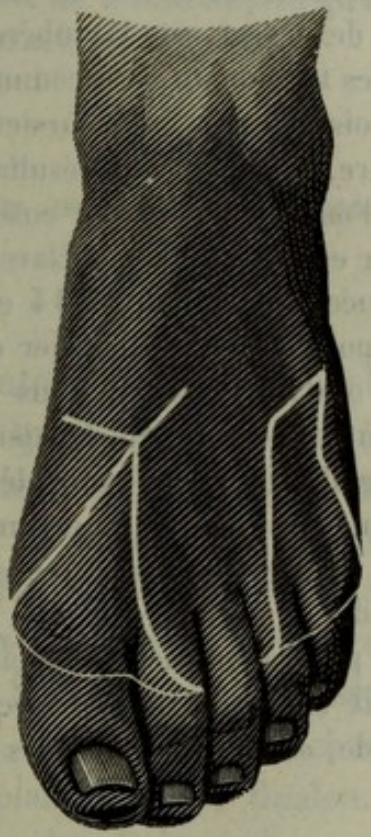

Fig. 314. — Tracés pour désarticuler les deux derniers et les deux premiers métatarsiens.

recourbée applicable, avec une légère modification, à la désarticulation des derniers métatarsiens.

Des notions anatomiques détaillées ayant été données sur les surfaces et les ligaments articulaires, je me dispense de décrire la désarticulation simultanée des trois ou quatre derniers métatarsiens, non plus que celle des deux premiers. Je préciserai seulement le trajet des incisions représentées sur les figures 313 et 314.

Pour l'ablation du *cinquième métatarsien* (fig. 313) l'extrémité courbée de la raquette est sur la base même de l'os, aussi longue que cette base est large, oblique comme l'interligne, et à quelques millimètres au-dessous. La branche externe gagne le pli digito-plantaire ; l'interne vient dans l'axe

de l'orteil, jusque près de la trochlée phalangienne avant de se recourber.

Dans l'extirpation d'un *métatarsien du milieu* (fig. 313), la queue de la raquette peut se fendre en V, pour découvrir les articulations intermétatarsiennes et former un petit lambeau-capuchon au rebord du cunéiforme.

L'incision représentée (fig. 314) pour la désarticulation simultanée des *deux derniers métatarsiens* va, parallèle à l'interligne et à quelques millimètres au-dessous, depuis la tubérosité du cinquième métatarsien jusqu'à la base du quatrième, descend sur le dos de celui-ci, dans l'axe de l'orteil correspondant, jusque près de la trochlée phalangienne, se recourbe en dedans pour gagner et suivre en dehors le pli digito-plantaire, remonte obliquement sur le dos du cinquième métatarsien et de là rétrograde au point de depart, sur la tubérosité. Si ce n'était un grave défaut de sacrifier des téguments, je recommanderais cette incision pour enlever les deux ou trois derniers métatarsiens, car elle est commode et donne, sur le cadavre, de très beaux résultats.

Si l'on voulait enlever ensemble les *deux premiers métatarsiens* sans laisser en place la base enclavée du deuxième, on pourrait user des incisions indiquées par la figure 314 et qui ont pour aboutissant commun l'extrémité postérieure du premier espace intermétatarsien. De ce point, l'incision, ovalaire, descend dans la partie interne du pli digito-plantaire et remonte en dehors du deuxième orteil, gardant beaucoup de peau externe et dorsale. Du même point de départ, deux autres incisions de deux bons centimètres gagnent, l'une en dedans, le tubercule du premier métatarsien, l'autre en dehors et en arrière, l'angle externe de la base du second.

On pourrait imiter les incisions indiquées par la figure 314 si l'on se croyait obligé d'enlever avec les métatarsiens correspondants, soit le cuboïde, soit un ou plusieurs cunéiformes, soit même le scaphoïde.

D. — Ablation d'un orteil du milieu et de la totalité de son métatarsien

Dépouiller toutes les faces d'un métatarsien du milieu, désarticuler et extraire sa base par une simple incision dorsale, n'est pas chose commode. C'est cependant ce qu'il faut apprendre à faire.

Rien n'est plus simple que de découvrir l'os à l'aide d'une incision en raquette à longue queue dorsale; puis, d'en isoler les flancs et même la face plantaire dans sa moitié antérieure, par la manœuvre que j'appelle de Liston, avec Chassaignac et Guérin, ne sachant comment la désigner autrement.

On arrive encore assez facilement à détruire de chaque côté de la base,

enclavée ou non, les ligaments interosseux et à ouvrir, du côté dorsal, l'interligne tarso-métatarsien. On se souvient qu'un métacarpien traité ainsi se renverse facilement sur le dos de la main. Un métatarsien a des adhérences et des ligaments plantaires autrement solides qu'il faut nécessairement couper. Comment le peut-on faire? En abaissant fortement l'extrémité antérieure de l'os vers la plante, on entr'ouvre légèrement le côté dorsal de son articulation tarsienne au fond de laquelle la pointe peut atteindre péniblement le ligament plantaire.

Certes, l'articulation s'ouvrirait mieux, si le métatarsien pouvait se renverser davantage. Nous allons voir comment on raccourcit l'os pour n'avoir plus, au fond de la mortaise, qu'un petit prisme de 2 centimètres qu'il est possible alors de renverser, de redresser sur son bout antérieur.

Désarticulation d'un métatarsien du milieu. — Raquette simple.

Faites sur le dos du métatarsien et autour de la racine de l'orteil, une incision en raquette à longue queue commençant à un doigt en arrière de l'articulation dont le siège vous est connu, à peu de chose près, si vous avez tracé l'interligne de Lisfranc à l'aide des repères saillants des bords du pied. — Coupez les tendons qui se présentent et dénudez les faces latérales du métatarsien. — Assurez-vous de la solidité de l'os. S'il est brisé, saisissez le fragment inférieur du bout du doigt, relevez-le, détachez-le, d'arrière en avant, de ses adhérences plantaires et, finalement, enlevez-le avec l'orteil. S'il est solide, couchez la lame du couteau sur son flanc droit, rasez la face plantaire et ressortez du côté gauche. Par ce « coup de Liston », ou *dégagé*, comme on dit en escrime, vous avez dû isoler complètement la moitié antérieure du métatarsien et couper le tendon fléchisseur.

Puisque votre os est solide, ne le coupez pas encore, vous seriez obligé, comme lorsqu'il est rompu, de saisir avec un davier le fragment supérieur et vous seriez moins à l'aise pour détruire de chaque côté les ligaments intermétatarsiens. — Cherchez son articulation tarsienne pour l'ouvrir du côté dorsal, afin de ne pas vous exposer à pénétrer tout à l'heure jusque dans les intervalles des os du tarse. Si vous n'avez pas trouvé l'interligne après deux ou trois coups donnés en travers, incisez en long, sûr de le croiser

et de sentir la pointe s'y arrêter, pourvu que votre gauche refoule la tête du métatarsien vers la plante afin d'entr'ouvrir la jointure. — Vous êtes placé maintenant, suivant la règle générale, de manière à avoir à votre gauche les orteils ; vous tenez l'orteil malade entre le pouce et l'index : celui-ci faisant coin, cherche à élargir l'espace interosseux correspondant. Dans la partie reculée de cet espace, vous engagez un doigt de pointe pour couper d'avant en arrière, en cherchant votre voie, les ligaments intermétatarsiens, jusqu'au niveau de l'articulation tarsienne. L'index coin apprécie les résultats du travail du couteau : s'il peut s'enfoncer en long entre les têtes, jusque dans le milieu de l'espace interosseux, c'est assez. Faites avec le concours du pouce, dans l'autre espace interosseux, ce que vous venez de faire dans le premier.

Le métatarsien est alors mobile latéralement ; coupez-le avec la cisaille le plus haut possible. — Il ne vous reste plus qu'à faire l'extraction du fragment supérieur, extraction déjà bien préparée par la section des ligaments intermétatarsiens. Avec une forte pince à griffe ou un petit davier, saisissez le fragment basilaire de bout en bout et cherchez à le renverser sous son bout antérieur. Cela ouvrira l'articulation : la pointe pourra couper au fond, le ligament, les expansions tendineuses et les autres adhérences plantaires, à mesure que la pince opérera le redressement et finalement l'extraction.

ARTICLE V

DÉSARTICULATION TARSO-MÉTATARSIENNE (Hey, Lisfranc[1])

Je veux dire un mot de l'*histoire* de cette amputation. Lisfranc, d'une part, ses ennemis, de l'autre, se sont chargés de nous édifier sur ce sujet. Plusieurs désarticulations du métatarse avaient été faites à la fin du siècle dernier en France et à l'étranger. Hey (de Leeds), quoi qu'en ait dit Boyer (XI, p. 222), était même arrivé, à sa troisième opération, en 1799, à se poser des règles excellentes pour la taille des lambeaux et à confectionner un moignon parfait, représenté dans son ouvrage et que j'aurais pu repro-

(1) Hey, *Practical observations in Surgery illustrated by cases*, 2e édit. London, 1818. — Lisfranc, Mémoire lu à l'Institut, 1815, etc.; *Méd. op.*, II, p. 269.

duire comme modèle. Le chirurgien anglais ne trouva d'abord que de rares imitateurs, car n'ayant pas de données précises pour désarticuler facilement, il ne put les communiquer à ses élèves.

C'est avec la plus grande injustice que certains auteurs anglais, assez rares du reste, omettent de citer le nom de Lisfranc quand ils traitent de la désarticulation de l'avant-pied.

Ce sont les recherches anatomiques de notre compatriote qui ont rendu praticable « *Hey's opération* ». C'est son enseignement qui l'a vulgarisée et répandue dans toute l'Europe. Tous les auteurs allemands que j'ai lus en conviennent. Et certainement, je fais preuve de courtoisie et de justice en associant le nom de Hey à celui de Lisfranc.

Indications. — Le mal perforant, l'ostéite, l'enchondrome, le cancer des téguments, la gangrène spontanée, la congélation, le traumatisme, telles sont les causes ordinaires de l'amputation qui nous occupe. L'état des téguments, on le devine d'après cette énumération, varie énormément. Si l'on ne devait faire la désarticulation tarso-métatarsienne que dans les cas où la plante est intacte dans toute sa longueur, on ne la ferait pas souvent et ce serait dommage, car cette opération faite dans d'autres conditions donne encore un moignon excellent. C'est donc un abus que d'apprendre à des élèves, ainsi que plusieurs maîtres le font encore, à opérer sur le cadavre comme jamais ils ne pourront le faire sur le vivant.

Moignon, choix des procédés. — Certes, un lambeau plantaire de très grande longueur, relevé devant les cunéiformes et cicatrisé sur le dos du pied, peut donner un excellent résultat. Mais le moignon garde quelquefois un volume excessif et semble fait pour chausser un de ces souliers à larges bouts et à crevés qu'on portait du temps de Louis XII.

La cicatrice établie sur le dos du pied est bien placée pourvu qu'elle soit à une certaine distance, en arrière du rebord anguleux des os de tarse. Elle est bien placée sur l'extrémité, sur le front du moignon, à une faible distance du même rebord osseux dorsal, afin d'être, avant tout, à l'abri de la pression du sol, lorsque le pied s'étend et travaille du bout, à la fin du pas.

Pour espérer une cicatrice franchement dorsale, il faut avoir à sa disposition toute la plante du pied, chose rare. Pour obtenir une cicatrice terminale suffisamment éloignée de la plante, il faut garder un capuchon de téguments dorsaux de 20 millimètres. Cela suffit à compenser une perte de substance presque double qu'a pu subir l'extrémité de la semelle plantaire.

La crainte de ne pouvoir ouvrir l'articulation a porté quelques chirurgiens à scier purement et simplement, au hasard, à travers les jointures et les os. Sur un pied non ankylosé, il n'est pas permis d'agir ainsi et de s'exposer à laisser dans la plaie de courts fragments osseux peut-être insuffisamment vascularisés et voués à la nécrose.

Est-il donc si difficile de désarticuler?

Celui qui possède un souvenir précis des données anatomiques dont

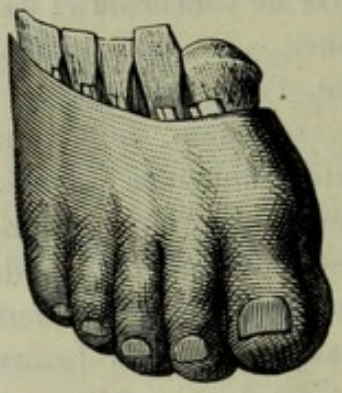

Fig. 315. — Métatarse désarticulé. L'incision dorsale a été faite à un travers de pouce en avant de la partie interne de l'interligne.

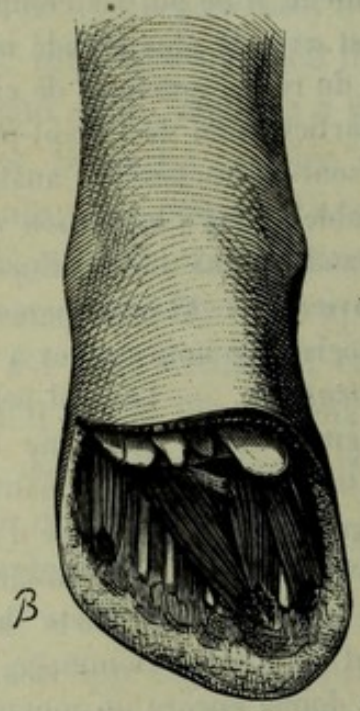

Fig. 316. — Désarticulation tarso-métatarsienne. Forme et dimensions du lambeau plantaire. La peau dorsale couvre le rebord des cunéiformes.

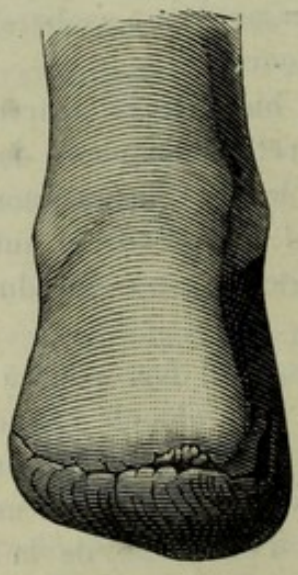

Fig. 317. — Moignon bon mais imparfait. La surface cicatricielle antérieure est le résultat de la gangrène, l'interne d'une incision de commodité.

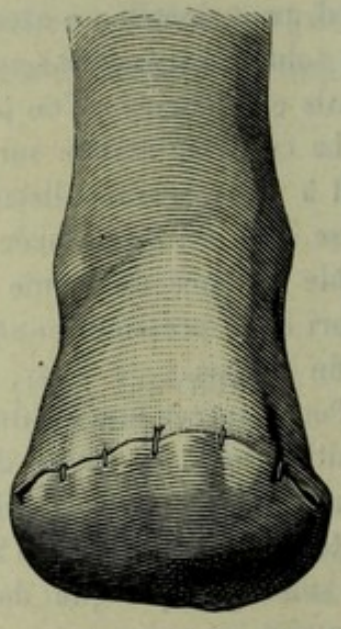

Fig. 318. — Moignon d'une désarticulation tarso-métatarsienne suturé. Adaptation régulière du lambeau plantaire au petit capuchon dorsal.

l'exposé a été fait (p. 426 et suiv., fig. 302, et suiv.), et qui, d'après ces données, a déjà pu s'exercer à désarticuler chaque métatarsien en particu-

lier, celui-là seul peut essayer la désarticulation simultanée de tous les métatarsiens; mais il n'a pas à douter du succès.

Désarticulation tarso-métatarsienne. — Grand lambeau plantaire, petit dorsal.

Vous placez votre malade de manière que la jambe presque entière dépasse le bout du lit. Un aide, d'une main soutient la région sus-malléolaire; de l'autre d'abord nue, puis armée d'un crochet mousse, il rétracte les téguments.

Dans le but de déterminer la situation de l'interligne, vous avez pu mesurer les bords du pied, reporter du côté mutilé les mesures prises sur le côté sain, etc. En général, sur le vivant comme sur le cadavre vous pourrez vous contenter de l'exploration digitale. Vous



Fig. 319. — Couteau de Lisfranc. Lame de 0m,15.

êtes armé d'un couteau à pointe rabattue (fig. 319) et vous avez à votre portée une scie qui ne vous servira que dans les cas exceptionnels d'ankylose ou de saillie par trop considérable de l'angle antéro-supérieur du premier cunéiforme.

De la main gauche en supination, embrassez la plante du pied, le pouce et l'index appliqués *sous* le milieu des métatarsiens extrêmes. Poussez en arrière jusqu'aux premiers tubercules. Voyez si, en les unissant, vous obtenez une ligne *très oblique*, et si les extrémités de cette ligne correspondent au milieu de chacun des bords du pied. Si cela est, retirez un peu vos doigts vers les orteils, davantage en dedans qu'en dehors, et refoulez la peau des bords plantaires sous les métatarsiens, afin de la mettre, comme vos doigts, à l'abri du couteau qui va, d'un bord à l'autre, couper les téguments dorsaux du pied (fig. 320).

1° *Incision dorsale.* — Attaquez le bord gauche du métatarse à plein tranchant, la pointe basse, mais sans entamer la plante;

tirez le couteau et traversez le dos du pied, pour finir sur le bord droit, la pointe haute, ayant gardé : en dedans et sur les deux premiers métatarsiens, 2 centimètres de peau dorsale au moins, en dehors 1 centimètre au plus. C'est donc, pour le pied gauche, à un travers de pouce en avant du tubercule du premier métatarsien que

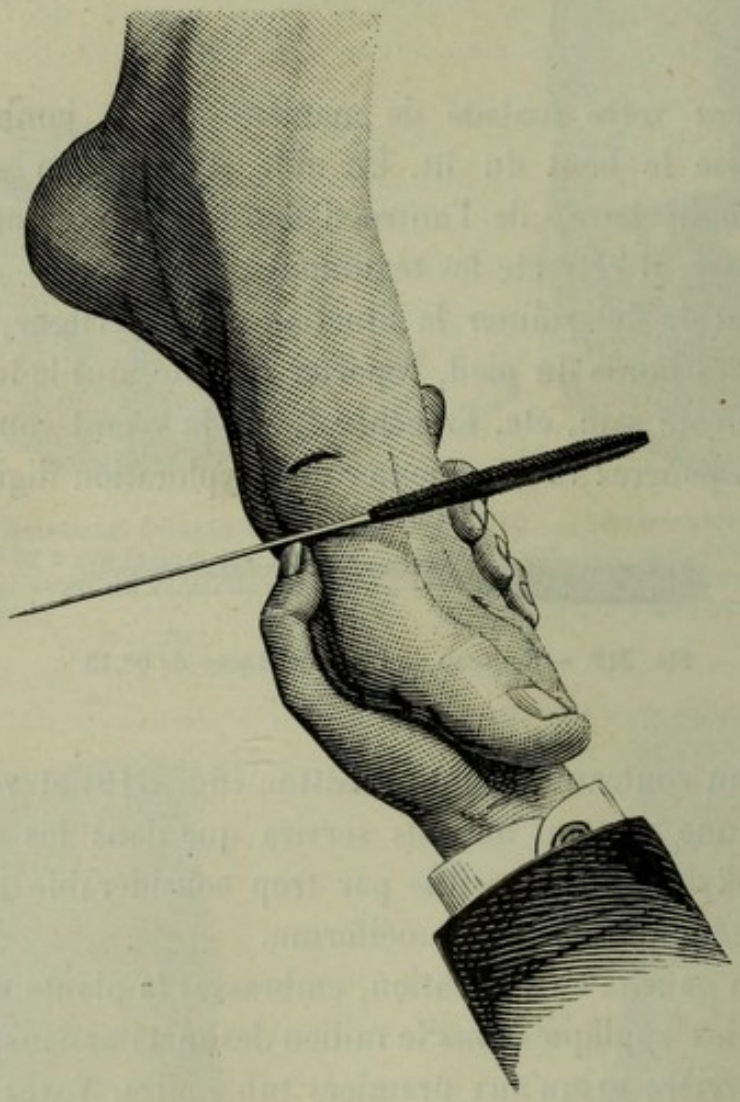

Fig. 320. — Désarticulation de Lisfranc, attaque du bord gauche pour l'incision dorsale. — Le pouce gauche refoule les chairs de la plante. Le trait noir marque l'interligne.

vous commencerez votre incision ; vous la conduirez ensuite en travers, vous rapprochant même quelque peu des orteils jusque sur le deuxième métatarsien. Alors seulement, vous marcherez obliquement en arrière pour gagner le bord externe du cinquième métatarsien, sur la tubérosité, à 1 centimètre au plus de sa pointe terminale (a, p. 446). Sur le pied droit, vous ferez la même chose à l'envers. — Au niveau de la peau *rétractée* par le bord cubital de

la main ou par les pouces de l'aide, repassez dans votre incision et divisez tous les tendons, muscles et vaisseaux sous-cutanés.

2° *Contour du lambeau.* — Saisissez les orteils ou ce qui en reste, entre le pouce *gauche* placé dessous et les doigts placés dessus ; relevez le bout du pied pour voir la plante, poussez-le à droite en élevant le coude pour apercevoir, sur le bord gauche du métatarse, le commencement de votre incision dorsale (fig. 321). — Dans ce commencement, mettez la pointe ; d'arrière en avant, tirez *sur* le métatarsien correspondant (b) une incision d'abord longitudinale qui s'incline bientôt, divise le tégument plantaire obliquement,

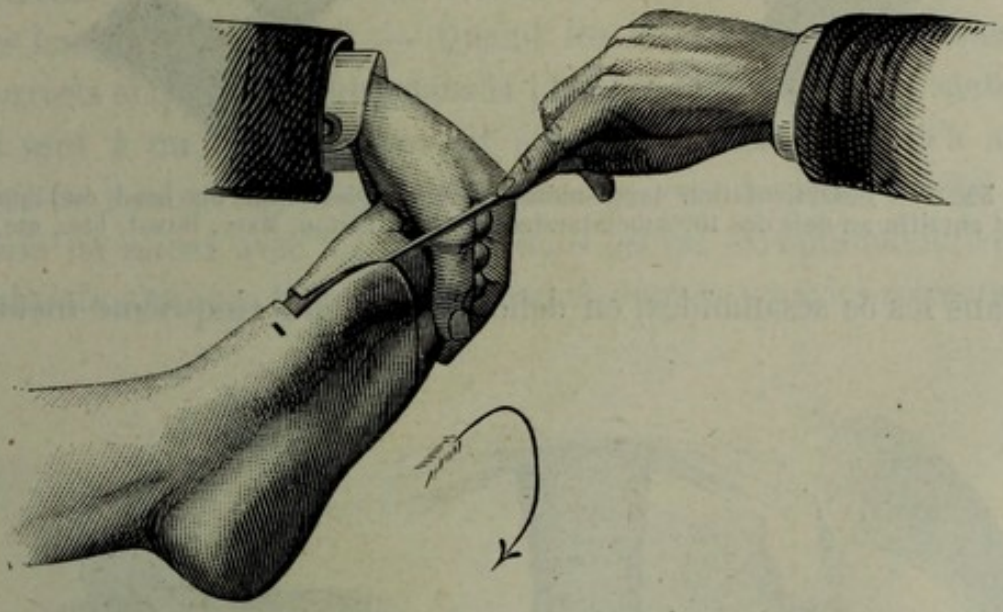

Fig. 321. — Désarticulation de Lisfranc. Incision du contour du lambeau plantaire. La flèche indique le mouvement de la main droite et du couteau exécuté pendant que la main gauche ramènera le pied en sens contraire.

sous les articulations métatarso-phalangiennes, et finalement rétrograde, *sur* le métatarsien du bord droit du pied, jusque dans la terminaison de l'incision dorsale que votre main gauche, manœuvrant le pied par les orteils, vous a amenée sous les yeux.

Le contour du lambeau plantaire étant parfaitement et complètement incisé, notamment sur les côtés, confiez les orteils à l'aide qui va les tenir simplement allongés et non renversés. Du bout des doigts gauches, accrochez le bord terminal du lambeau et, avec le couteau, séparez-le des parties fibreuses et osseuses sous-articulaires. Assurez-vous, par le toucher, que les bords du lambeau sont bien

libres jusqu'à l'articulation et que votre dissection a dépassé, en

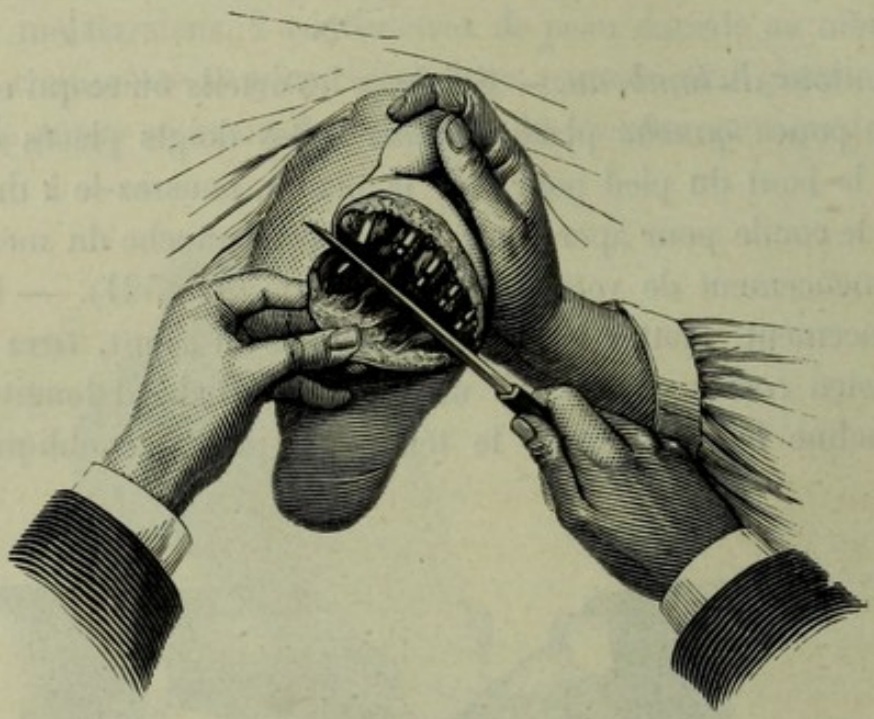

Fig. 322. — Désarticulation tarso-métatarsienne. Dissection du bord du lambeau et entaille au delà des têtes métatarsiennes (Hey, Liston, Marc, Duval, etc., etc.).

dedans les os sésamoïdes, en dehors la tête du cinquième métatar-

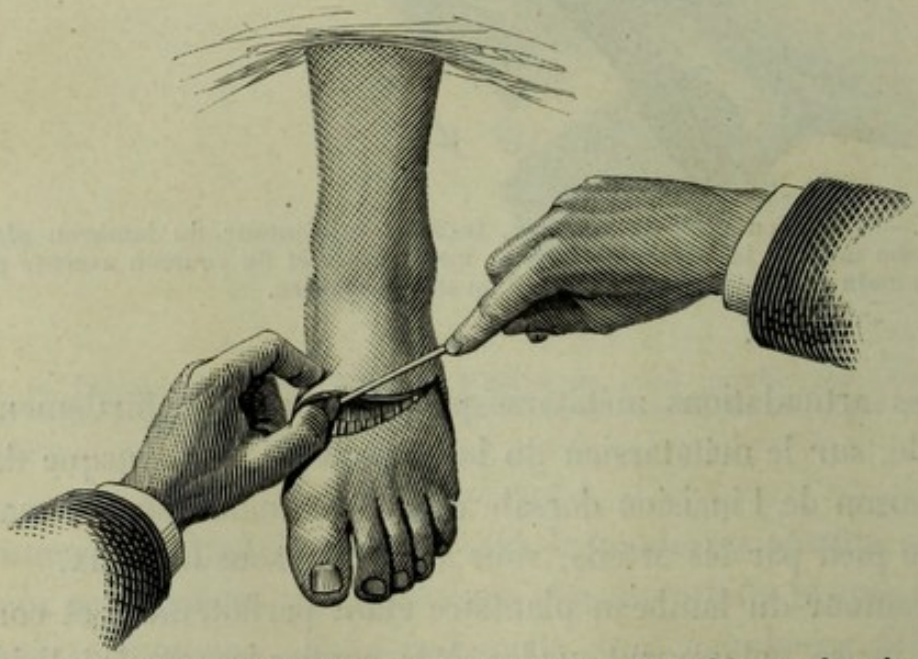

Fig. 323. — Désarticulation de Lisfranc. L'opérateur mobilise la peau dorsale, surtout en dedans, mais aussi en dehors, pour rendre l'interligne facilement accessible.

sien. Vous ne ferez jamais moins ; mais vous pouvez faire plus. Donc, si vous n'avez pas à craindre la prévention d'un juge, appli-

quez le plein du tranchant en arrière de ces saillies, et le dirigeant d'abord vers la face inférieure du métatarse puis vers le talon, entaillez lestement les parties charnues et tendineuses de la plante du pied et séparez-les de la face plantaire des os jusque près de la base du lambeau (c).

3° *Mobilisation des téguments dorsaux.* — Le métatarse et les orteils abandonnés par l'aide retombent alors : vous devez, sur le dos du pied et sur les bords, assurer par quelques coups de pointe le retrait des téguments. N'hésitez pas à mettre à nu la tubérosité du cinquième métatarsien et surtout le tubercule du premier, en saisissant du bout des doigts le tégument pour le refouler en arrière (fig. 323) pendant que la pointe en détruit les adhérences ainsi que celles des bords du lambeau. — Quand les deux repères sont bien découverts et que les doigts, dans la plaie, les ont facilement sentis, car ils sont à nu, l'articulation est accessible. L'aide n'a qu'à attirer vers la jambe les téguments dorsaux avec le bord cubital de la main ou mieux avec les pouces ; dans les cas exceptionnels (œdème, induration) il aura besoin d'un crochet mousse pour les rétracter (d).

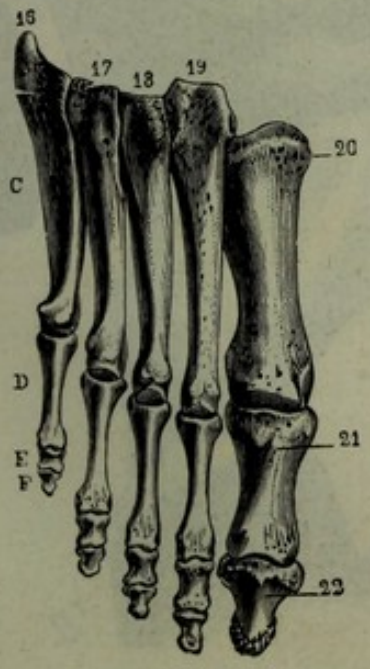

Fig. 324. — Squelette du métatarse pour rappeler la direction et les sinuosités de l'interligne. — 19, le 2e métatarsien qui s'enclave dans le tarse.

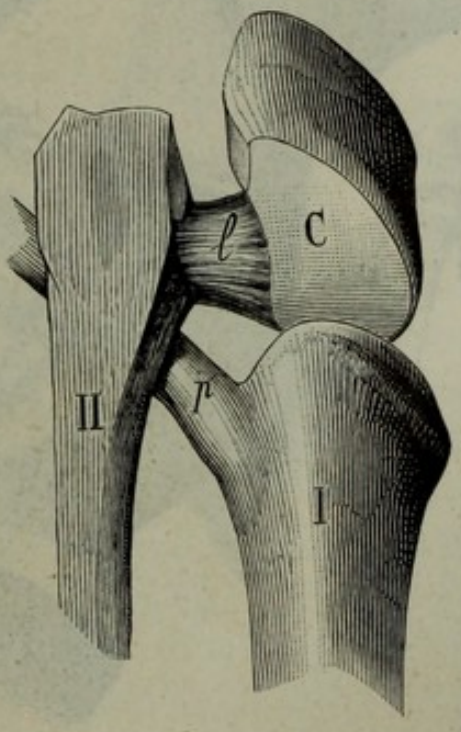

Fig. 325. — I et II, premier et second métatarsien ; C, premier cunéiforme ; *p*, tendon long péronier ; *l*, ligament à couper par le *coup de maître*.

4° *Désarticuler* c'est : α. ouvrir l'articulation du premier métatarsien ; β. celle des trois derniers ; γ. celle du second, et δ. faire le coup de maître. Vous pouvez indifféremment intervertir l'ordre des deux premiers temps, α et β.

α. Pour ouvrir l'articulation du premier métatarsien, vous en saisissez le tubercule entre la pulpe et l'ongle du pouce gauche (fig. 326 et 327) ; vous appliquez sur l'ongle le plat de la pointe (côté gauche fig. 326) ou du talon (côté droit fig. 327) du couteau que vous faites mordre en dehors et en arrière ; vous heurtez infailliblement la berge postérieure du fossé, le rebord du premier cunéiforme. Tournez aussitôt votre tranchant directement en dehors : il coupera l'expansion tendineuse du jambier et ouvrira l'articulation ; abaissez ensuite l'extrémité du couteau qui est en l'air, vers le milieu du cinquième métatarsien : la partie active de la lame s'engagera dans la partie dorsale de la jointure.

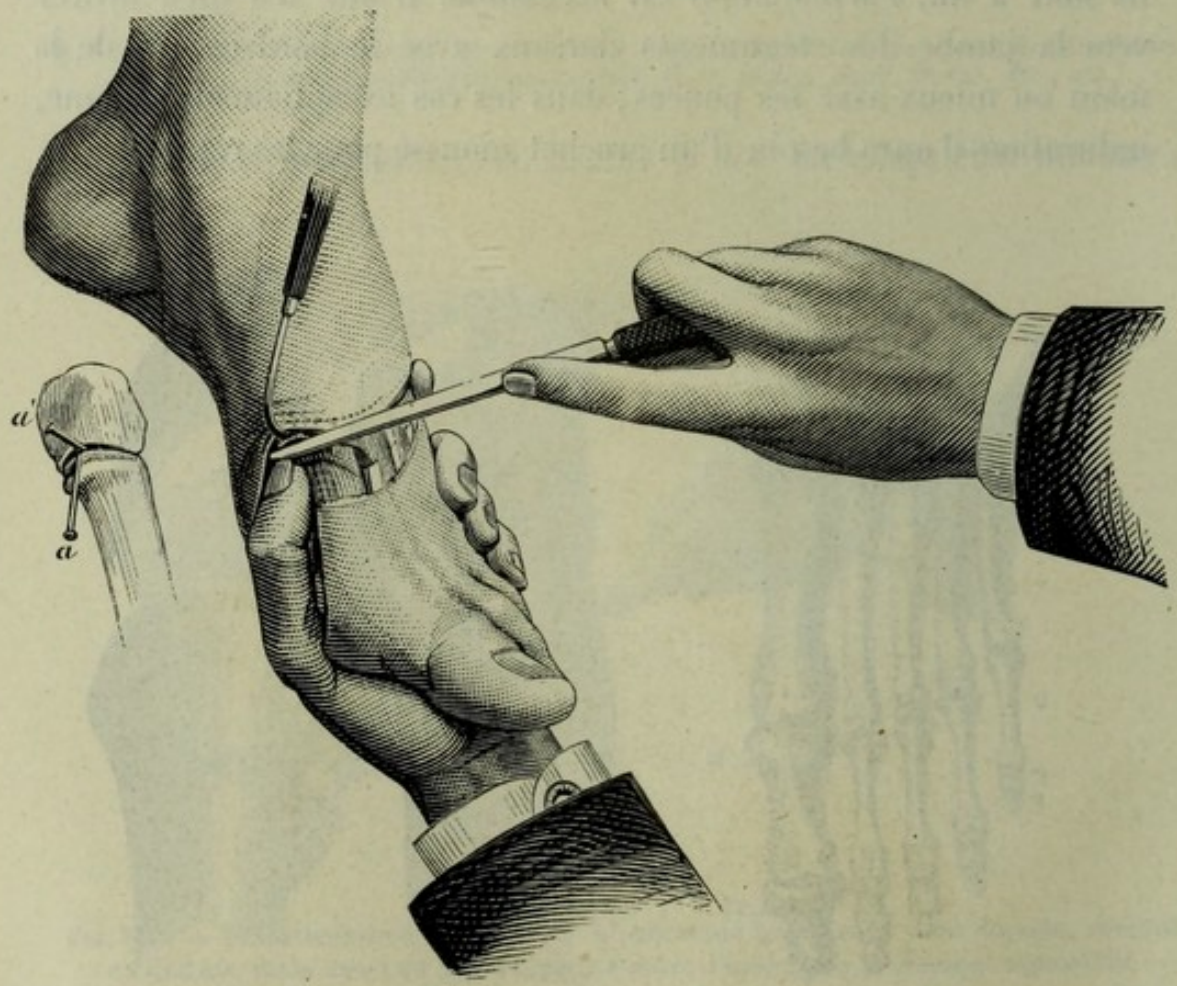

Fig. 326. — Désarticulation de Lisfranc. Ouverture de la partie interne de l'interligne avec la pointe (pied gauche). — Le rétracteur est généralement inutile.

L'épingle *a*, image du tranchant, dirigée obliquement, a heurté le cunéiforme, et s'étant redressée, *a'*, a pénétré dans l'interligne.

β. Pour ouvrir les trois dernières articulations, le plus sûr est de commencer toujours par la cinquième dans laquelle on pénètre après avoir doublé la tubérosité avec la pointe qui seule opère de ce côté (e). Tenez donc le couteau le manche en l'air, perpendiculairement au plan du dos du pied fortement abaissé ; appliquez le plat de la pointe en dehors de la tubérosité et, secouant la main légèrement, faites marcher le tranchant vers le talon. Bientôt, vous sentez que l'appui osseux se dérobe sous le couteau qui a dépassé la tubérosité : tournez le tranchant en dedans et, au lieu de sauter par-dessus, divisez le tendon court péronier, en secouant toujours la main, jusqu'à ce que le cuboïde arrête l'instrument. Ramenez alors le tranchant en avant et, tout en le dirigeant d'abord vers le milieu du premier métatarsien, laissez la pointe s'engager d'elle-



Fig. 327. — Désarticulation de Lisfranc. Ouverture de la partie interne de l'interligne avec le talon du couteau (pied droit).

L'épingle *o*, image du tranchant, dirigée obliquement, a heurté le cunéiforme et s'étant redressée, *o'*, a pénétré dans l'interligne.

même dans l'articulation et couper les ligaments dorsaux en suivant l'interligne que votre gauche s'efforce d'entre-bâiller en abaissant les derniers métatarsiens. Souvenez-vous de la saillie légère du troisième cunéiforme et arrêtez-vous au heurt du deuxième métatarsien enclavé (f).

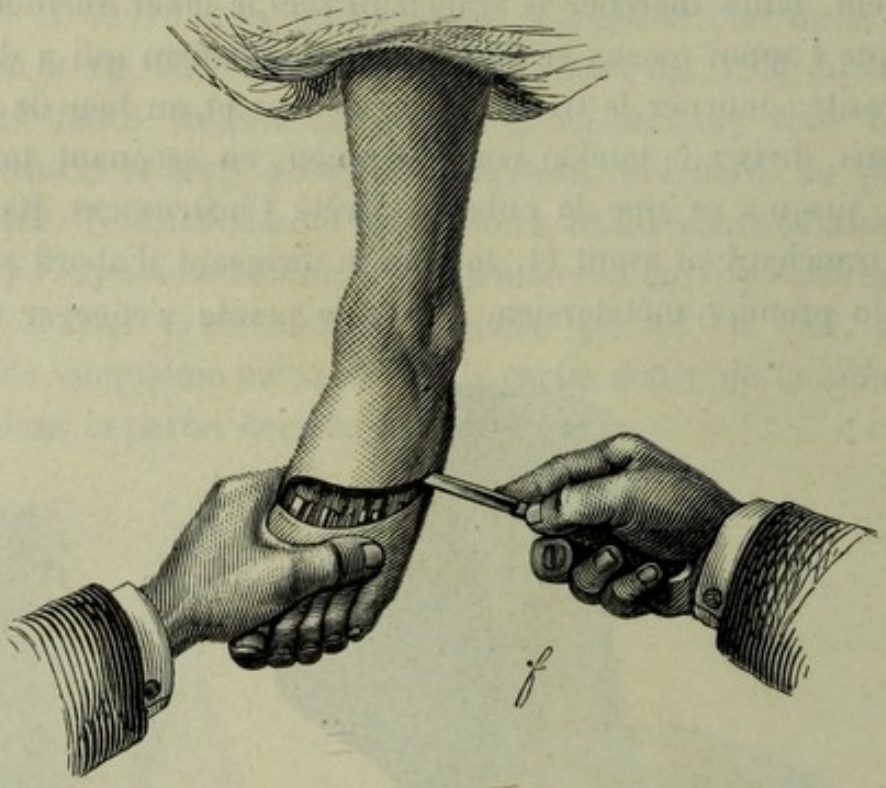

Fig. 328. — Désarticulation de Lisfranc, côté gauche. Le pied est fortement abaissé; la pointe du couteau a doublé la tubérosité du cinquième métatarsien et reviendra en avant, puis en dedans, presque en travers. — C'est facile sur le pied droit, difficile sur le pied gauche représenté ici.

7. Vous trouveriez l'interligne transversal de l'articulation du deuxième métatarsien, en donnant un, deux ou trois coups de pointe en travers, à 8, 10, 12 millimètres (la largeur de l'ongle du petit doigt), en arrière de celle du premier. Voici un moyen sûr : abaissant l'avant-pied pour entr'ouvrir cet interligne, malgré les ligaments, cherchez à le croiser en incisant d'arrière en avant, avec l'extrême pointe appliquée d'abord assez loin sur le deuxième cunéiforme; l'instrument tiré lentement vous avertira, par une espèce de chute, de la rencontre de l'interligne qu'une petite incision transversale ouvrira immédiatement (g).

8. Pour exécuter le *coup de maître* (revoyez au besoin page 430), vous saisissez de la main gauche le métatarse aux trois quarts

dépouillé, les doigts dessous, le pouce dessus, dans le premier espace interosseux où il cherche à s'enfoncer pour écarter l'un de l'autre les deux premiers métatarsiens (h). Vous tenez le couteau comme un trocart, le manche *très incliné* sur les orteils (fig. 329); vous engagez la pointe de champ, le tranchant en l'air, dans le

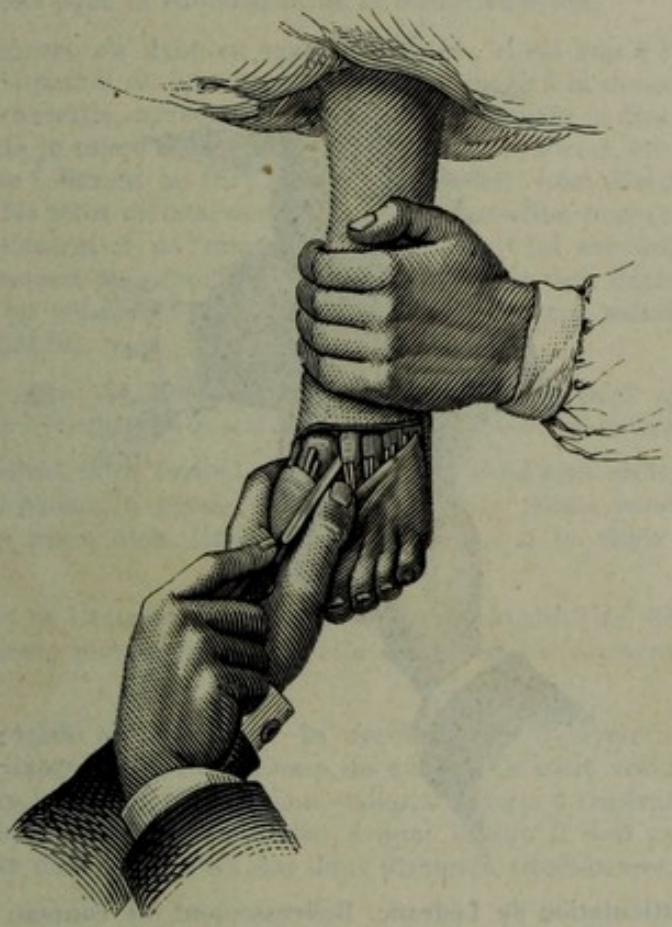

Fig. 329. — Désarticulation de Lisfranc. Engagement du couteau pour le coup de maître.

milieu de l'espace interosseux et la dirigez à travers le pied vers le talon. Le plat de la lame s'applique à la face externe du premier métatarsien. Vous poussez doucement et, pour insinuer la pointe en dehors de la tubérosité, vous portez en dedans le manche de l'instrument. Bientôt la lame cesse de pénétrer; vous la sentez solidement enclavée. — Prenez alors le manche du couteau à pleine main, comme un poignard, et le relevant, dirigez le tranchant vers la malléole péronière, pour engager la lame entre le grand cunéiforme et le deuxième métatarsien (fig. 330). Ne laissez pas reculer la pointe qui travaille dans la profondeur, excitez-la à mordre le ligament interosseux, par des pressions répétées du *bord*

cubital de votre main droite sur le dos de la lame. Quand le couteau sera devenu perpendiculaire au dos du pied, que son tranchant aura atteint le front du deuxième cunéiforme, si la pointe n'a pas reculé, d'un abaissez l'avant-pied petit coup sec de la main gauche, le coup de maître est terminé (i).

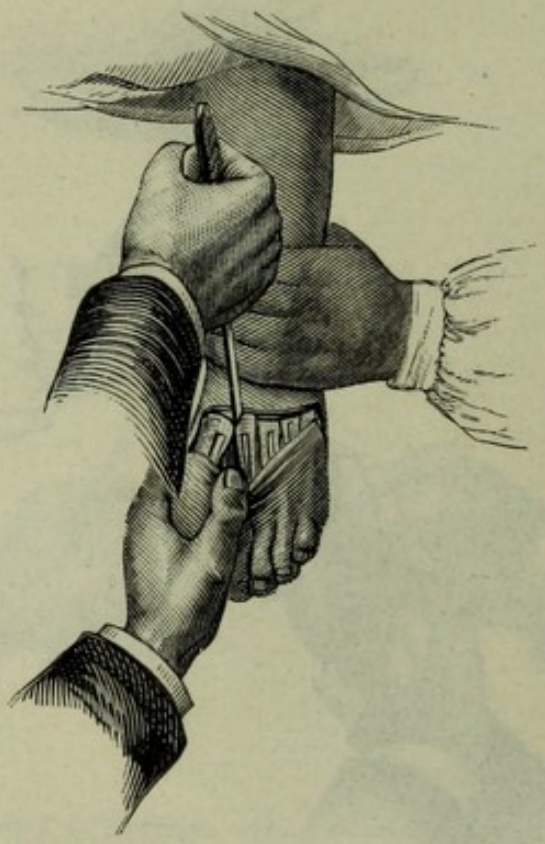

Fig. 330. — Désarticulation de Lisfranc. Redressement du couteau vers la malléole externe pour achever le coup de maître. Le bord cubital de la main droite appuie, frappe sur le dos de la lame pour faire mordre la pointe.

Dans l'articulation béante, coupez, s'ils ont résisté, les autres ligaments interosseux tarso-métatarsiens. Abaissez l'avant-pied davantage, luxez vers vous les bases métatarsiennes et, par une série de traits donnés de gauche à droite, coupez, décollez les ligaments plantaires et le tendon long péronier, en rasant la face plantaire des métatarsiens avec la pointe basse du couteau vertical c'est-à-dire parallèle aux métatarsiens. Alors, si vous n'avez pas disséqué votre lambeau jusqu'à la base, engagez la lame par le milieu sous les os du métatarse ; relevez l'avant-pied pour voir dessous et, faisant avancer le couteau, taillez en sortant et au mieux les chairs de votre lambeau (j).

Notes. — (a) Arrivée là, l'incision se recourbe avantageusement en arrière, suivant le bord du pied, jusqu'à l'extrémité la plus reculée du métatarsien. Cela facilite beaucoup la désarticulation, car les téguments dorsaux ont à ce niveau fort peu de mobilité.

(b) Je dis sur le métatarsien parce que, du côté interne surtout, on se laisse facilement aller à inciser dessous, ce qui diminue la largeur de la peau du lambeau et laisse à découvert le muscle sésamoïdien interne du gros orteil.

Les deux têtes de l'incision qui limite le lambeau peuvent dépasser en arrière les extrémités de la première incision. Cela crée un petit lambeau dorsal carré, et c'est fort avantageux pour la commodité de la désarticulation.

(c) Dans un concours ou dans un examen, à Paris, il est bon à l'heure où j'écris, de s'informer de l'opinion du juge sur l'étendue à donner à la dissection du lambeau. Sur le vivant. je conseille, après l'avoir fait, et vu faire, de le disséquer le plus loin possible, et en cela je suis d'accord avec Hey, Liston, M. Duval, etc., etc. Ce sont des autorités, je pense ! Devant un jury, l'on peut s'arrêter immédiatement derrière les os sésamoïdes et les têtes métatarsiennes, mais il faut aller jusqu'au delà sous peine de terminer difficilement et de festonner le lambeau. Il est très important également pour faciliter le retrait du capuchon dorsal, retrait qui doit découvrir l'interligne, de couper toutes les adhérences celluleuses qui unissent aux métatarsiens les bords de la base du lambeau.

(d) Comme on opère la désarticulation pendant que le pied est étendu sur la jambe, la peau du cou-de-pied quand elle n'est pas malade se retire beaucoup.

(e) Sur le pied droit, c'est facile; sur le gauche, c'est plus difficile : en abaissant le pied et faisant fléchir le genou de manière que la jambe pende verticale, on y arrive néanmoins assez bien. Un concurrent avisé qui a le choix prend toujours le pied droit.

(f) En se servant de l'extrême pointe, il est rarement difficile de passer de l'articulation du troisième métatarsien dans celle du second, en rétrogradant de quelques millimètres.

(g) Quelque procédé qu'on adopte, je recommande d'ouvrir le côté dorsal de cette articulation avant d'exécuter le coup de maître. Ce n'est vraiment pas difficile et c'est avantageux, car l'interligne béant indique ensuite à l'opérateur qui coupe le ligament interosseux, clef de l'articulation, à quel niveau il doit arrêter son couteau pour ne pas entrer dans la jointure des deux premiers cunéiformes, à la fin du coup de maître.

(h) J'ai lu dans Robert qu'une manœvre analogue a déjà été conseillée par Pirogoff, cela vaut bien mieux que de serrer les métatarsiens l'un contre l'autre, comme on le fait généralement.

(i) Quand on fait le coup de maître, sans avoir ouvert au préalable l'articulation du deuxième cunéiforme avec le métatarsien correspondant, il faut relever le couteau avec précaution, vers la malléole externe, pour ne pas enfiler la jointure des deux premiers cunéiformes. Lorsque, en agissant ainsi, on est arrivé à heurter le deuxième cunéiforme, il faut abaisser fortement l'avant-pied et tourner le tranchant en dehors pour ouvrir ladite articulation cunéo-métatarsienne. Si la main gauche est de force à arracher le ligament dorsal, ou bien si l'emboîtement est assez peu prononcé pour laisser tourner le couteau, cela va bien, autrement non.

N'admirez jamais un opérateur avant d'avoir examiné l'état du sujet. La désarticulation de Lisfranc est facile sur un pied jeune, féminin, modérément développé et en bon état. J'ai visé dans ma description, un grand pied de marcheur adulte ou vieux ou déformé, mais solide et serré.

(j) Quelques chirurgiens, habitués dans leur jeunese à ouvrir l'articulation le plus tôt possible, aiment encore que l'on s'escrime à le faire avant de dessiner le lambeau plantaire. Dans le but unique de permettre aux candidats d'être agréables à quelques-uns de leurs juges, j'ai fait et fait faire de nombreux essais.

La *désarticulation anticipée* est possible : 1° quand on ne garde pas une quantité

de peau dorsale suffisante ou 2° quand on taille, dissèque et relève un véritable lambeau dorsal. Le premier cas est un délit; le second serait peut-être une contravention.

Elle est d'une difficulté inouïe lorsque l'on divise les téguments dorsaux en *bon lieu*, par une simple incision transversale oblique. Le retrait du capuchon dorsal ou plutôt de ses côtés qui masquent les extrémités de l'interligne, est singulièrement facilité par le dessin et la mobilisation préalable du contour du lambeau plantaire. Cela « réduit de beaucoup les difficultés de la désarticulation ». Malgaigne, Le Fort, p. 593.

En général, je suis opposé aux désarticulations anticipées : c'est donner l'assaut avant d'avoir fait sauter les défenses extérieures; c'est chercher au jugé, un interligne qui, tout à l'heure dépouillé, exposé, sera plus accessible à l'œil et au doigt, par conséquent au couteau.

Autres procédés.

Tout le monde n'opère pas comme je viens de l'indiquer. Ceux qui en sont encore à chercher avant tout la rapidité, coupent sur le dos du pied très près, trop près de l'articulation, désarticulent, font de chaque côté une incision d'engagement, abaissent complètement l'avant-pied, engagent le milieu de la lame d'arrière en avant sous les métatarsiens qu'ils rasent, pour tailler un lambeau en sortant le plus près possible des orteils. Mais, chemin faisant, ils rencontrent et heurtent les os sésamoïdes et finissent péniblement un lambeau aminci, irrégulier et déchiqueté. Quelquefois, pour avoir un lambeau plus régulier, ils divisent la peau, de dehors en dedans, comme je l'ai indiqué; ils la dissèquent même sur une étendue de quelques millimètres, pour faciliter la sortie du couteau; mais pour rien au monde, ils ne voudraient entailler ni disséquer les parties charnues de la plante avant d'avoir désarticulé.

Avec ce procédé, le rebord osseux dorsal, notamment au niveau du premier cunéiforme, reste découvert. Il est vrai que si le lambeau est assez long et se fixe par première intention sur le dos du pied, le résultat quoique laid peut être bon, mais il est vrai aussi que, dans les conditions opposées, c'est un tissu cicatriciel large et fragile qui recouvre l'énorme saillie du premier cunéiforme.

C'est pour recouvrir cette saillie du premier cunéiforme que je conseille de garder 2 ou 3 centimètres de peau dorsale, à l'imitation des nombreux et sages chirurgiens qui ont recommandé de tailler un petit lambeau dorsal toutes les fois que cela est possible. Ce lambeau dorsal, on le fait arrondi ou carré. Arrondi, il sacrifie sur les côtés un angle de peau pourtant bien utile, surtout en dedans; arrondi ou carré, sa vitalité est affaiblie par la prolongation en arrière des incisions latérales, prolongation tout à fait de commodité et sans utilité réelle. Le moignon représenté page 452, figure 317, est la preuve de ce que je viens d'avancer.

Marcellin Duval (*Atlas d'anat. et de méd. op.*, 1858, et th. de Guyot, Paris 1874) opère de la manière suivante : il forme un très grand lambeau avec les parties molles de la plante et le dissèque jusqu'au delà de l'articulation qui se trouve ainsi rendue parfaitement accessible en dessous. Il dissèque ensuite un lambeau dorsal de plusieurs centimètres de long, en gardant à la face profonde des téguments, les faisceaux musculaires, les nerfs et les vaisseaux. Les deux lambeaux étant relevés, l'articulation est devenue accessible en dessus, en dessous et par les côtés [1].

M. Duval attaque en dessous le tendon long péronier et la clef de l'articulation qu'il divise d'un coup de pointe, à ciel ouvert; le coup de maître est ainsi supprimé ou, si l'on veut, mis à la portée du premier venu. Pour trouver l'articulation du premier métatarsien, le même chi-

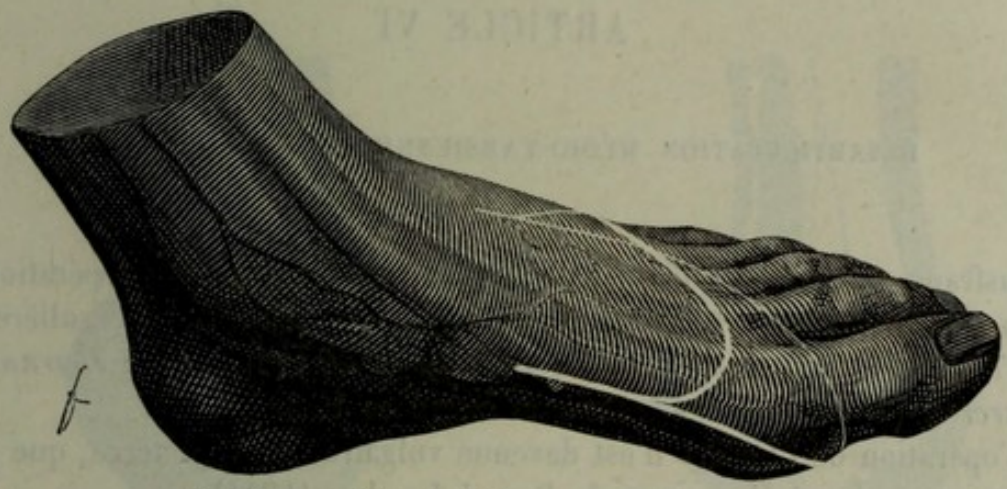

Fig. 331. — Désarticulation tarso-métatarsienne.
Deux lambeaux de Marcellin Duval.

rurgien saisit cet os d'une main, et le fait jouer sur le premier cunéiforme pendant que l'autre main explore la région articulaire.

Évidemment, ce procédé savamment combiné ne peut donner qu'un bon résultat et il a pour lui la sanction de l'expérience. Les défauts que je lui reconnais sont minimes; les chirurgiens qui trouveront la désarticulation ainsi faite plus facile, pourront sans crainte imiter M. Duval sur le vivant car deux lambeaux valent mieux qu'un.

Ce ne sont pas seulement ces procédés rationnels qui ont été conseillés pour désarticuler le métatarse. Baudens, Soupart, d'autres encore, ont cru possible de réaliser un moignon utile avec des lambeaux empruntés au

1. Quand on fait une opération de cette manière, on est toujours tenté de traverser l'articulation d'un côté à l'autre avec le milieu d'une lame assez étroite pour séparer le métatarse à la manière d'une scie à découper qui suit un dessin tracé sur la planche. Beaucoup l'ont essayé depuis Hey jusqu'à moi-même, cela ne réussit que sur des pieds d'enfant.

dos ou aux bords du pied. En 1865, à Leeds, un homonyme de Hey dit avoir obtenu un bon résultat, sous tous les rapports, avec deux lambeaux latéraux (Hancok, *loc. cit.*). Chez un adulte, je n'oserais pas chercher ailleurs qu'à la plante du pied le principal lambeau.

Je ne crois pas qu'il faille jamais scier et laisser en place la partie enclavée du deuxième métatarsien; mais je ne vois aucun inconvénient à retrancher l'angle antéro-supérieur du grand cunéiforme, toutes les fois qu'il n'est pas bien recouvert. Un trait de scie oblique respecte à la fois les deux tendons, jambier antérieur et long péronier, qui s'attachent sous la base de l'os.

ARTICLE VI

DÉSARTICULATION MÉDIO-TARSIENNE OU DE CHOPART[1]

Lisfranc a montré qu'il était juste de conserver à cette opération le nom de Chopart qui, le premier, l'a pratiquée d'une façon régulière en 1787 ou 1791. Un peu plus tard, Lafiteau la décrivit dans le *Journal de Fourcroy* (1792), sur les pressantes instances de Boyer.

L'opération de Chopart n'est devenue vulgaire, en Angleterre, que plusieurs années après le voyage de Roux à Londres (1814).

Elle fut pratiquée en Allemagne, depuis 1809, par Walther, Gräfe, Rust, Zang, Langenbeck senior, Chélius et la plupart des modernes, etc., etc.

Aujourd'hui, elle a été exécutée un très grand nombre de fois en France, en Angleterre, en Allemagne, et malgré cela, aujourd'hui comme il y a cinquante ans, on se prend à douter de l'avenir de cette opération.

Je ferais une pitoyable besogne si je décrivais purement et simplement le procédé opératoire, sans prévenir le lecteur des nombreuses précautions qui ont été conseillées pour permettre au malade, une fois guéri, de marcher sur son moignon.

L'amputation de Chopart consiste à ne conserver du squelette du pied que les deux plus gros os, l'astragale et le calcanéum, et à garder, pour recouvrir leurs extrémités antérieures, toute l'épaisseur, toute la largeur et la plus grande partie de la longueur de la plante du pied. On obtient

1. V. Lisfranc, *Méd. op.*, t. II, p. 307. — Hancock, *On the operative Surgery of the foot and ankle-joint*, p. 350. — Wenzel von Linhart, *loc. cit.*, p. 363. — Günther, *loc. cit.*, in-4. — Sédillot, *Contribution à la chir.*, II, 176. — Jousset, *Bull. de thérap.*, 1876. — Verneuil, etc., *Bull. de la Soc. de chir.*, passim et notamment, 1856-1860. — Duchamp, thèse de Lyon, 1879. — Larger, *Soc. de chir.*, 1880.

ainsi un moignon primitivement magnifique, reposant sur le sol par la face plantaire du talon et présentant sa cicatrice très haut placée en avant.

Renversement du moignon. — Quelquefois, je ne suis pas sûr que ce soit dans la moitié ni même dans le tiers des cas, le moignon reste tel; le malade marche très bien sur le bord externe de la face inférieure du calcanéum, devenue horizontale. Quelquefois aussi, et cela jusqu'à présent a été trop fréquent, le moignon se renverse dans l'extension forcée; le talon semble entraîné derrière la jambe par le tendon d'Achille. Ce n'est plus la face inférieure du calcanéum qui touche le sol, mais la grande apophyse de cet os et, en de certains cas, la tête de l'astragale. Dans ces conditions, même lorsque la cicatrice est exempte de toute pres-

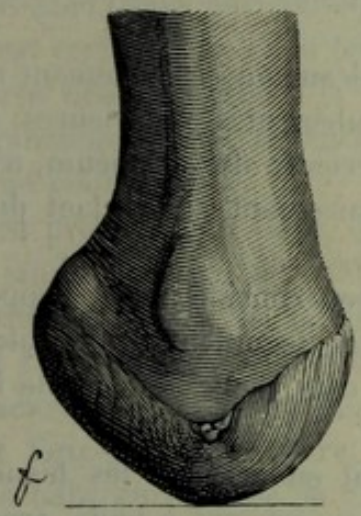

Fig. 332. — Moignon d'une amputation médio-tarsienne. — Côté droit, face externe. — Renversement.

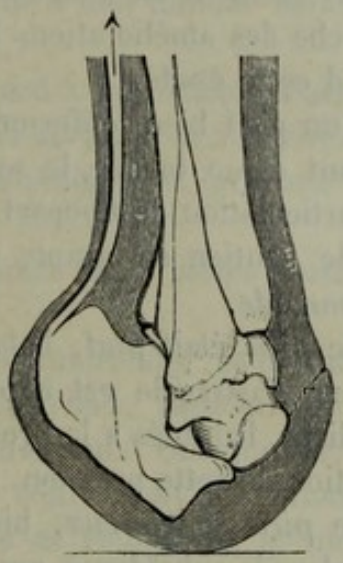

Fig. 333. — Squelette du même moignon. — C'est le bec du calcanéum qui appuie sur le sol.

sion, de tout tiraillement, au bout de plusieurs mois ou de plusieurs années, la marche devient difficile et douloureuse; les téguments peuvent même s'ulcérer et les os percer la peau. Il n'y a de ressource certaine que dans une nouvelle amputation.

Ces cas malheureux sont loin d'être rares, et c'est pourquoi je dis : si, par l'amélioration du procédé, du pansement, de l'appareil prothétique ou par tout autre moyen, on n'arrive pas bientôt à empêcher le renversement du talon, l'opération de Chopart devra être abandonnée. Elle donne, d'après la statistique importante de M. Schede (*Sammlung klin. Vortræge* et *Revue des sc. méd.*, 1874), plus de morts (13 pour 100) que la désarticulation tibio-tarsienne de Syme (11 pour 100).

Son infériorité, surtout si l'on défalque les nombreux cas d'amputation antéscaphoïdienne confondus avec les véritables amputations de Chopart, est bien plus grande sous le rapport du fonctionnement du membre.

On dit qu'avec certaines précautions on peut éviter le renversement du moignon.

Boyer, Blandin le proclamaient déjà; A. Guérin le répète volontiers. Blandin, cependant, au dire de Guérin qui fut son interne, avait des résultats déplorables; et pourtant il déclare l'amputation de Chopart préférable à celle de Lisfranc ! Que l'on croie si l'on veut, avec Max Schede, que sur 168 cas ressemblant plus ou moins à l'opération de Chopart, on n'a vu en Allemagne que 3 renversements. Mais que l'on n'oublie pas qu'en France, au commencement du siècle, 15 invalides amputés ont dû être réamputés ! Il est vrai que les chirurgiens des armées de Napoléon n'avaient pas les agents antiseptiques pour assurer la réunion rapide.

Je vais chercher, à l'aide de ce que j'ai lu et de ce que j'ai vu, à mettre toutes les chances du côté de l'opérateur. L'étude des causes présumées du renversement du moignon est seule capable de nous guider dans la recherche des améliorations à apporter à l'opération de Chopart : faisons d'abord cette étude.

Sur un pied bien conformé et entier, le calcanéum est fortement relevé en avant et ne touche le sol que par ses tubérosités postérieures. Après la désarticulation de Chopart, l'extrémité antérieure du calcanéum, n'ayant plus de soutien en avant, s'abaisse nécessairement au contact du sol, *s'accommode*.

Si le *pied* était *plat*, l'abaissement est peu considérable; l'appui du tibia sur l'astragale est à peine modifié; les téguments sous-calcanéo-cuboïdiens, habitués à la pression de longue date, souffrent peu de l'augmentation de cette pression.

Si le *pied* était *creux*, bien arqué d'avant en arrière, les téguments sous-calcanéo-cuboïdiens qui avaient jusqu'ici échappé à toute pression, supportent maintenant la plus grande partie du poids du corps. L'abaissement de l'apophyse antérieure du calcanéum est considérable : les surfaces qui supportent l'astragale s'inclinent en avant, et cet os, chassé dans le même sens par la pression qu'exerce le tibia sur la partie postérieure de la poulie, glisserait rapidement s'il n'était retenu par des ligaments très puissants. L'astragale, sollicité par le poids du corps, ne tend pas seulement à glisser en avant, mais aussi en dedans, car la tête de l'os repose sur l'apophyse interne ou petite du calcanéum, véritable tablette qui elle-même ne repose sur rien.

Le calcanéum peut obéir ou résister à cette impulsion. S'il obéit, le renversement du moignon s'exagère, et la tête de l'astragale, au lieu de rester suspendue, arrive à toucher le sol ; s'il résiste, le moignon, au lieu de tomber sur sa partie antéro-interne, la tient relevée et n'appuie sur le sol que par son bord externe. Cette dernière attitude est très favorable, parce que le corps de l'astragale trouve un point d'appui large et d'aplomb sur la grosse apophyse.

Sédillot a pensé que le *poids du corps* venant tomber très près ou en

avant de l'extrémité antérieure du calcanéum des pieds creux, suffisait d'abord pour abaisser cette extrémité et ensuite pour faire basculer le talon en arrière et en haut. La première de ces assertions est vraie. La seconde est douteuse; si elle était vraie, il faudrait réserver aux pieds plats la désarticulation médio-tarsienne et ne jamais la pratiquer sur un pied creux.

Mais il est bien d'autres causes probables du renversement du moignon.

D'abord, un renversement modéré est l'*attitude de repos* de l'articulation tibio-tarsienne. Condamnez un pied à l'inaction et vous le verrez toujours se fixer et se raidir dans un certain degré d'équinisme. Tous ceux qui, ayant eu à soigner une fracture du membre inférieur, n'ont pas tenu le pied à angle droit sur la jambe, savent combien de temps il a fallu ensuite pour rétablir la flexion normale. Nélaton a, depuis longtemps, fait remarquer que l'immobilité prolongée due à une tumeur blanche de l'avant-pied, avait des conséquences pareilles.

Il est certain que cette tendance qu'a le pied à se mettre en extension modérée tient en partie à la *conformation des surfaces articulaires* tibio-astragaliennes et aux ligaments qui les maintiennent en rapport. A cela nous ne pouvons rien.

Il est probable, en outre, que la *prédominance des muscles postérieurs* de la jambe n'est pas sans influence.

Après l'opération de Chopart, les muscles antérieurs, ceux qui pouvaient s'opposer au renversement, sont tous sacrifiés, jambier antérieur, extenseurs propre et commun, péronier antérieur. Quelquefois, mais c'était l'exception peut-être, leurs tendons contractent d'heureuses et solides adhérences avec la cicatrice profonde et retiennent le moignon dans une attitude favorable à la marche. Ce résultat doit être cherché par tous les moyens. Des tendons postérieurs l'un n'est pas même touché, le tendon d'Achille; la plupart des autres sont coupés assez longs pour qu'ils puissent se réunir solidement à la base du lambeau et solliciter constamment le moignon à se renverser.

Quelquefois, l'inflammation envahit leurs gaines ainsi que le tissu cellulaire rétro-tibial et sus-calcanéen, et engendre là une *gangue rétractile* qui rappoche énergiquement la face supérieure du calcanéum de la face postérieure du tibia.

On a beaucoup incriminé les muscles gastro-cnémiens et certainement avec raison; cependant on a trouvé le tendon d'Achille flasque et relâché; il ne prend donc pas toujours part à l'ascension du talon. On l'a souvent coupé, soit pour prévenir, soit pour réprimer le renversement du moignon et, la section faite, le talon s'est laissé généralement abaisser; pas toujours cependant, ce qui semble bien prouver que les muscles profonds jouent un rôle important. La section du tendon d'Achille n'est qu'une suspension *momentanée* de l'action élévatrice du triceps sural. L'amputé marche assez bien bien tant que ce muscle n'a pas recouvré sa puissance;

la déformation du moignon n'est donc pas une simple question d'aplomb, une conséquence inévitable de la forme des os du pied. Plus tard, si la raideur articulaire n'a pas fixé le moignon dans la bonne attitude, le renversement se produit de nouveau. De même, a dit Bouvier, vous pouvez momentanément redresser en coupant le tendon d'Achille, un pied bot équin causé par la paralysie des muscles antérieurs mais si vous ne parvenez pas à redonner la contractilité aux muscles paralysés, le tendon d'Achille, ne trouvant pas d'antagonistes, reproduira la déformation première.

De ces longues, mais indispensables considérations, nous pouvons, je l'espère, tirer quelques *indications opératoires*. Le renversement du moignon est incontestablement dû à la fois, à la conformation du squelette du talon, à l'action des muscles postérieurs ou des tissus rétractiles, à l'insuffisance des muscles antérieurs. J'y vais revenir.

Quant à l'issue des os à travers la peau, qui tend à se produire après le renversement, elle ne peut qu'être favorisée par la minceur du lambeau et la forme anguleuse de la grosse apophyse du calcanéum. Il faudra donc toujours donner à la base du lambeau la plus grande épaisseur possible.

Faut-il abattre le bec calcanéen, c'est-à-dire l'angle ou rebord inférieur de la grosse apophyse ? Je l'avais pensé après Malgaigne, mais je ne le conseille plus ; la tête de l'astragale elle-même a pu percer la peau ; et j'ai appris que le bec calcanéen avait été réséqué six fois en Angleterre par Moore et à son instigation, avec un nombre égal de succès et d'insuccès.

Imitant l'amputation *talo-calcanea*, c'est-à-dire astragalo-calcanéenne de Kern, Jager, Blasius, Velpeau et Mayor, Fergusson n'a pas craint, un jour qu'il avait fait des lambeaux trop courts, de scier à la fois le col de l'astragale et la grande apophyse calcanéenne. Roux l'avait déjà fait ; mais comme il avait ouvert l'articulation tibio-tarsienne, son opéré mourut.

Plutôt que de raccourcir le calcanéum, il vaudrait bien mieux l'allonger. On le peut quelquefois en conservant une partie du cuboïde, comme on peut quelquefois aussi allonger l'astragale en gardant le scaphoïde en partie ou en totalité. Mais cette modification, conseillée par Hayward, Hancock et tant d'autres, toute recommandable qu'elle soit, n'est plus la désarticulation médio-tarsienne.

Après celle-ci, il n'y a qu'un moyen d'allonger les os en avant, c'est de provoquer dans la base du lambeau la formation d'un bourrelet fibreux et dur, fixé aux extrémités osseuses et formant comme une espèce d'avant-pied. Dans ce but, il faut, en opérant, garder un lambeau très long pour qu'il puisse se doubler lui-même, et raser avec soin la face inférieure des os cuboïde et scaphoïde, afin de ne sacrifier aucune des fibres du puissant ligament calcanéo-cuboïdo-scaphoïdien inférieur. Quelqu'un a proposé de faire suppurer longtemps l'intérieur du moignon afin d'y

obtenir une masse sarcomateuse qui englobe et allonge les extrémités osseuses. Je ne cite ce fait que pour convaincre mon lecteur, de l'utilité reconnue par tout le monde, d'avoir un lambeau très épais à la base.

C'est tout ce que nous pouvons faire pour combattre la mauvaise conformation du squelette du moignon. Peut-être serons-nous plus puissants pour rétablir l'action des muscles antérieurs et affaiblir celle des muscles postérieurs.

Pour conserver l'action des muscles antérieurs, on a proposé sagement de garder de longs bouts de leurs tendons et de chercher à les faire adhérer par la suture (Delagarde, Ollier, etc.) ou autrement, au lambeau inférieur.

Pour détruire l'action défavorable des muscles profonds et postérieurs, on a conseillé de réséquer leurs tendons pour qu'ils ne puissent s'unir aux chairs de la plante du pied. Est-ce utile ? Je ne crois pas bon d'agir ainsi à l'égard du tendon jambier postérieur qui peut et doit conserver des adhérences au ligament calcanéo-scaphoïdien, capables de contribuer avec ce ligament à soutenir la tête de l'astragale et à lutter contre le renversement du moignon sur son bord interne.

Faut-il couper le tendon d'Achille par mesure préventive, bien qu'il doive plus tard recouvrer sa puissance? Non, si l'on croit par là se mettre sûrement à l'abri du renversement ultérieur. Oui, si l'on ne peut favoriser autrement la réunion des tendons antérieurs au lambeau plantaire, ni obtenir la cicatrisation dans une attitude favorable. Oui encore, si l'on croit pouvoir ankyloser l'articulation, car la section sous-cutanée du tendon n'a aucune gravité.

Ce serait peut-être un moyen de mettre les muscles postérieurs de la jambe dans l'impossibilité de nuire, que de réséquer le nerf sciatique poplité interne. Tout en ayant réfléchi aux inconvénients de l'anesthésie de la face inférieure du moignon, je m'étonne qu'on n'ait jamais songé à mettre cette idée en pratique, dans les cas malheureux qui ont exigé une seconde amputation.

Bien des conseils judicieux ont été donnés pour diriger la cicatrisation après la désarticulation médio-tarsienne : coucher la jambe demi-fléchie, pour relâcher les muscles; sur sa face externe, pour laisser couler le pus; comprimer le membre dans du coton; tenir le moignon immobile et fortement fléchi, etc. Aussitôt l'amputation faite, je crois qu'il serait bon d'appliquer pour des semaines, sinon des mois, une attelle-gouttière postérieure en feutre plastique, en plâtre ou en gutta-percha, le moignon étant, bien entendu, fixé dans la flexion forcée et légèrement tordu en dedans, pour le préparer à marcher sur le bord externe.

On obtiendrait ainsi une certaine raideur articulaire dans une attitude favorable, et si, à l'aide d'une guêtre *moulée* et suffisamment rigide, on continuait à maintenir le moignon pendant plusieurs mois, on arriverait peut-être à une ankylose suffisante pour mettre à l'abri de tout renverse-

ment ultérieur. Ce ne serait pas l'idéal, le mieux, mais ce serait le bien. En tout cas, l'immobilisation du moignon jusqu'à ce que la cicatrice soit absolument solide dans la profondeur, est une condition *sine quâ non* de la bonne réinsertion des tendons antérieurs, de même que l'électrisation des muscles correspondants peut être plus tard indiquée pour en combattre l'atrophie.

On a conseillé pour empêcher, non seulement le renversement, mais le simple abaissement de l'extrémité antérieure du calcanéum au contact du sol (c'est beaucoup demander), de faire soutenir cette extrémité par un coussin cunéiforme introduit dans la chaussure.

Lorsque le renversement reste modéré, la marche est généralement possible. Il peut être indiqué alors de donner comme appui à la face inférieure du calcanéum un plan incliné en avant, et d'empêcher le moignon de glisser sur cette pente à l'aide d'une courroie qui, fixée au quartier ou talon de la chaussure, viendrait se boucler devant le cou-de-pied au-dessus de la cicatrice.

Quelle que soit l'attitude du moignon, je pense qu'il faut le chausser étroitement, d'un appareil *moulé* et rigide qui l'immobilise presque complètement sur la jambe, et soit pourtant assez mince pour être ensuite introduit dans un soulier quelconque.

Les *indications* de l'amputation de Chopart sont les mêmes que celles des autres amputations partielles étudiées jusqu'ici. Comme celles-ci, elle donne de mauvais résultats au point de vue de la guérison définitive, à la suite des tumeurs blanches de longue date. Elle exige que le traumatisme ait respecté toute la plante du pied.

L'amputation de Chopart ressemble singulièrement à celle de Lisfranc sous le rapport de la coupe des parties molles. Elle en diffère naturellement tout à fait au point de vue de la désarticulation proprement dite. Celle-ci a passé longtemps pour difficile, elle l'est encore pour quelques-uns, si j'en crois Maunder (*Operative Surgery*).

L'*étude anatomo-physiologique* que nous allons faire, mettra l'opérateur le plus novice en mesure d'ouvrir sûrement et rapidement l'articulation médio-tarsienne.

Je n'insisterai pas sur les surfaces osseuses : celles de l'astragale et du scaphoïde forment une enarthrose; celles du calcanéum et du cuboïde un emboîtement réciproque peu prononcé. Les synoviales articulaires ne communiquent pas ensemble. Après la désarticulation, on aperçoit la surface cartilagineuse de l'astragale au-dessus et en dedans de celle du calcanéum. Toutes deux semblent avoir fait partie d'une même articulation dont l'axe serait oblique en bas et en dehors. C'est pour cela que Sédillot a proposé son procédé à lambeau interne et plantaire, dont l'adaptation est véritable-

ment facile et rationnelle et qui, bien exécuté, peut être employé dans certains cas de traumatisme.

L'interligne articulaire médio-tarsien est transversal. Cependant, les deux os du talon ne s'avancent pas chez tous les individus au même niveau et, dans l'extension qui est l'attitude donnée au pied lors de la désarticulation, le calcanéum saille presque toujours de plusieurs millimètres au devant de l'astragale.

Ces variations n'ont, on le verra plus loin, qu'une importance médiocre au point de vue de l'ouverture de l'articulation, si l'on opère comme je l'indiquerai. La partie astragalo-scaphoïdienne de l'interligne est concave en arrière, la partie calcanéo-cuboïdienne est concave en avant. On le voit bien quand l'articulation est entr'ouverte; et pour l'entr'ouvrir, il suffit, je le répète, de savoir que l'interligne médio-tarsien est transversal.

Sur le bord externe du pied, rien n'indique le siège de l'articulation : elle est à un petit travers de doigt derrière la tubérosité du cinquième métatarsien. Du côté interne, l'énorme tubercule du scaphoïde signalé comme repère par Richerand et que nous avons appris à trouver (voy. p. 455) peut servir de guide. Mais il faut savoir qu'une ligne droite passant sur le dos du pied au niveau de la double articulation médio-tarsienne tombe sur le tubercule et non pas derrière, surtout dans les cas assez fréquents où celui-ci se prolonge en arrière plus loin que de coutume.

Quand on cherche le *tubercule scaphoïdien* d'arrière en avant, en partant de la malléole interne, il faut se défier de la saillie que fait, sur certains sujets, la tête de l'astragale doublée du tendon jambier postérieur, lorsque le pied est dans son attitude normale. Dans cette attitude, on peut mettre deux doigts entre la malléole et la saillie du scaphoïde et l'on sent plus ou moins la tête de l'astragale. Si, au contraire, le pied a été porté dans l'extension et l'adduction, tordu en varus, le scaphoïde n'est plus qu'à un doigt de la malléole : il a coiffé la tête de l'astragale devenue tout à fait insensible.

En raison de la minceur des *ligaments* dorsaux, on peut dire que l'astragale n'a pas de ligaments qui le rattachent à l'avant-pied; il n'en est pas de même du calcanéum. De la face inférieure de cet os et du bord antérieur de la petite apophyse on voit se détacher un énorme plan fibreux qui se rend, d'une part, sous le cuboïde et plus en avant; d'autre part, au bord inférieur de la face concave du scaphoïde. Ce n'est pas tout : il existe un ligament interosseux qui n'est autre qu'une cloison placée de champ entre les articulations astragalo-scaphoïdienne et calcanéo-cuboïdienne. Le bord supérieur de cette cloison est très solide, grâce à de nombreuses fibres ligamenteuses qui s'insèrent ensemble, principalement en dedans de la grosse apophyse calcanéenne, et viennent en avant se distribuer, partie au cuboïde et partie au scaphoïde, en formant ce qu'on appelle le *ligament en Y* (fig. 334, 5). Je ne saurais trop répéter que le ligament interosseux, a clef de l'articulation de Chopart, est une *cloison* placée de champ, que

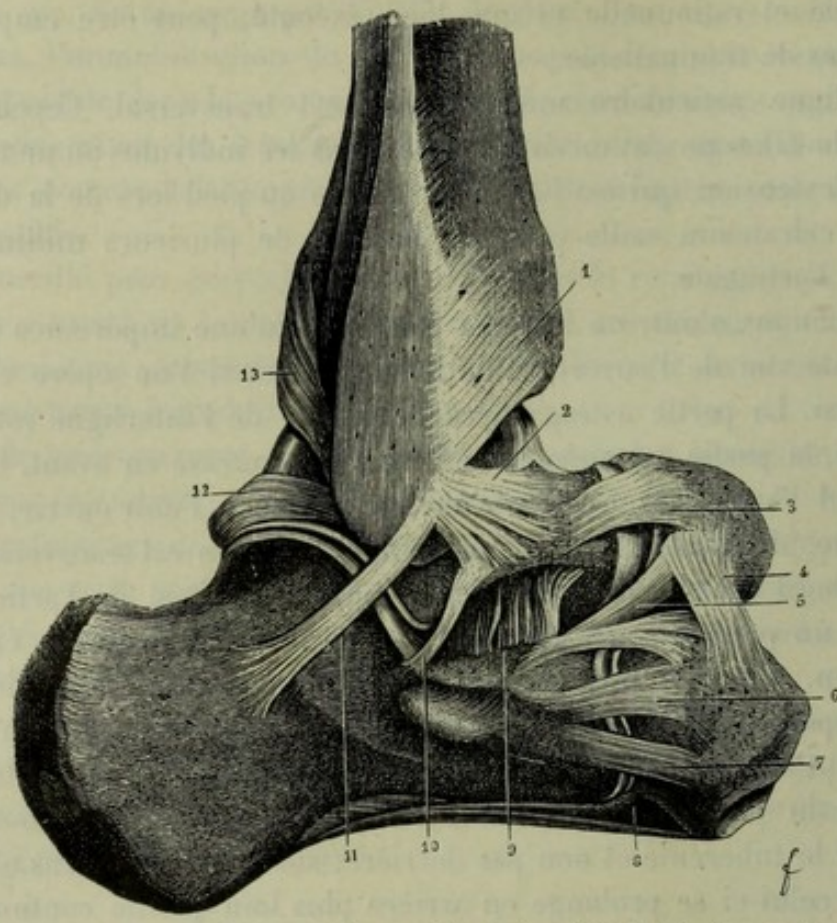

Fig. 334. — Articulations du cou-de-pied, côté droit, face externe. 5, branche scaphoïdienne du ligament en Y.

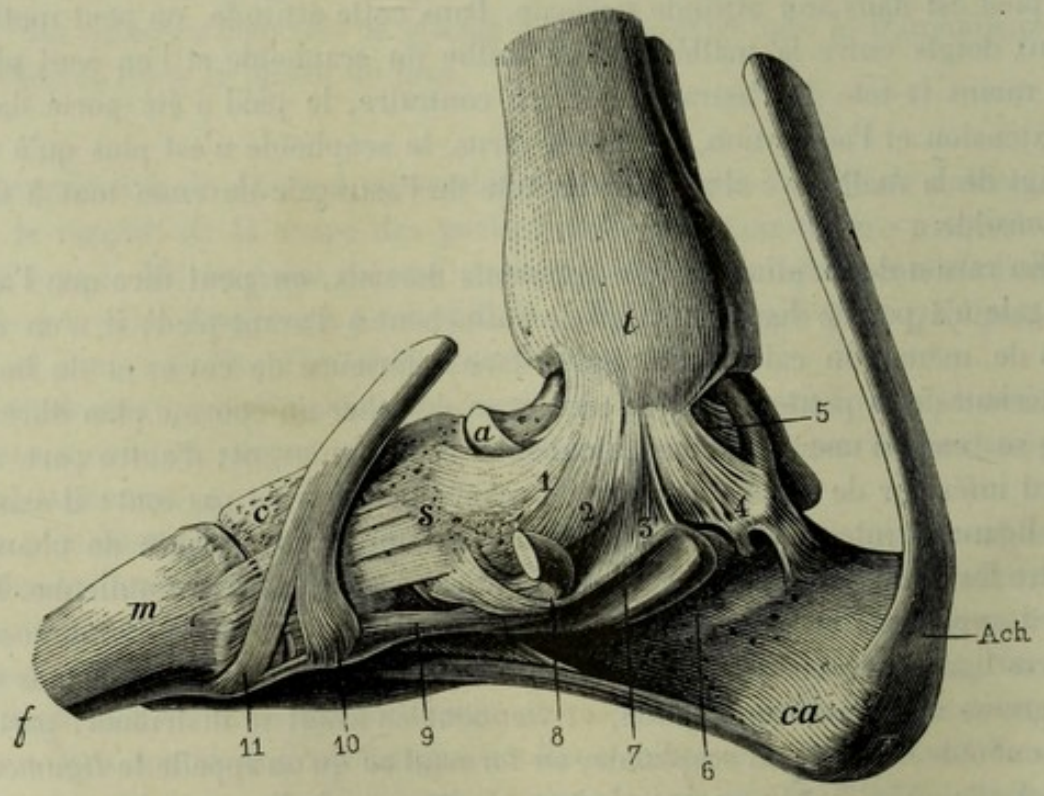

Fig. 335. — Articulations du cou-de-pied, côté droit, face interne. *a*, tête astragalienne; *s*, scaphoïde.

le couteau devra diviser dans toute sa hauteur, c'est-à-dire depuis le bord supérieur très fort et très accessible jusqu'au bord inférieur profondément situé et adhérent au ligament plantaire.

Le tendon jambier postérieur (fig. 335, 8), attaché au tubercule du scaphoïde, au ligament calcanéo-scaphoïdien et plus en avant au premier cunéiforme, etc., constitue un véritable ligament interne pour l'articulation qui nous occupe. Jusqu'à un certain point, les tendons péroniers jouent le rôle analogue de ligament externe.

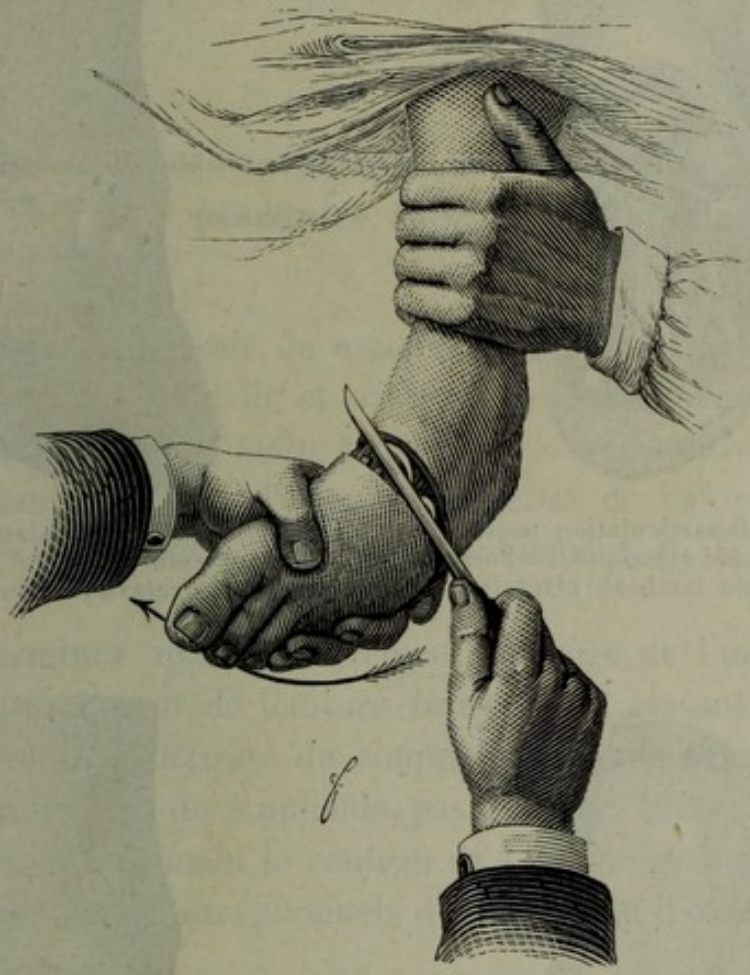

Fig. 336. — Désarticulation médio-tarsienne. — La main gauche abaisse et tord le pied comme la flèche l'indique : le couteau, appliqué à plat sur le versant externe du pied, heurte les têtes blanches de l'astragale et du calcanéum.

Ces divers moyens d'union ne sont pas faciles à diviser ; le ligament en Y est assez souvent ossifié et le tendon du jambier postérieur épaissi, endurci, calcifié. C'est pourquoi la scie ne doit jamais être loin de l'opérateur, d'autant plus que les os, notamment l'extrémité externe du scaphoïde et le calcanéum, peuvent être complètement soudés l'un à l'autre. Les pieds d'adultes et surtout ceux de vieillards, ainsi que les pieds difformes présentent donc des difficultés spéciales.

Il me reste à indiquer le *moyen sûr et facile d'ouvrir l'articulation*, moyen qui résulte des remarques de Dupuytren et de Marcellin Duval, et qui avait été méconnu (fig. 336).

Si vous saisissez l'avant-pied et le tordez en *varus*, en le portant dans l'extension et l'adduction, vous ferez saillir fortement la tête de l'astragale au-dessus de l'extrémité externe du scaphoïde et l'extrémité antérieure du

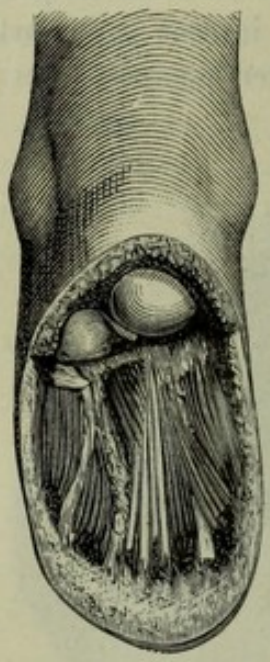

Fig. 337. — Désarticulation médio-tarsienne, procédé classique. — Forme et dimensions du lambeau plantaire.

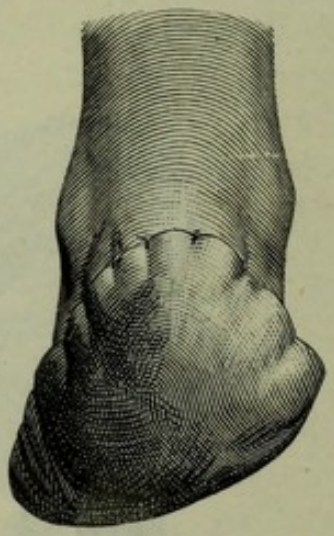

Fig. 338. — Désarticulation médio-tarsienne, côté droit, le grand lambeau plantaire relevé et suturé.

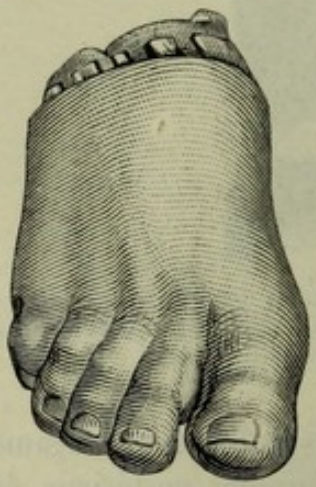

Fig. 339. — Désarticulation médio-tarsienne, procédé classique. — Direction et place de l'incision dorsale.

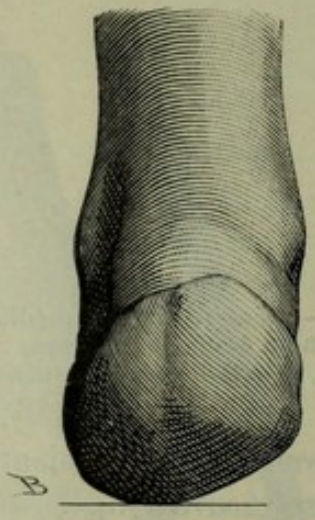

Fig. 340. — Moignon résultant d'une désarticulation médio-tarsienne, côté droit, vu de face (Trélat).

calcanéum au-dessus du cuboïde. Si le pied est maigre et sain, vous pourrez voir et toucher à travers les téguments. Dans tous les cas, une fois que les os sont dépouillés, le doigt ou le couteau marchant d'avant en arrière, à plat, sur le versant externe de la face dorsale du pied, ne manque

jamais de heurter la saillie du calcanéum aussi bien que celle plus considérable de l'astragale.

Je vais décrire d'abord le *procédé classique*, modifié seulement dans son mode d'exécution. A mon avis, ce procédé, fixé et amélioré, a-t-on dit, par Richerand, est de beaucoup inférieur au procédé primitif (deux lambeaux), si l'on a le soin que ne prenait pas Chopart, de garder dans le petit lambeau dorsal une certaine longueur des tendons antérieurs et de les suturer, afin de favoriser leur soudure à la cicatrice profonde du moignon (fig. 337 à 340).

Désarticulation médio-tarsienne par le procédé à lambeau plantaire unique.

Vous placez votre malade de manière que sa jambe presque entière dépasse le bout du lit et se laisse fléchir facilement L'aide principal embrasse d'une main la région sus-malléolaire pour soutenir et manœuvrer le pied ; du bord cubital de l'autre main, il rétractera les téguments antérieurs au moment de la désarticulation.

Vous déterminez approximativement le siège de l'interligne et le marquez d'un trait de teinture transversal, passant à un petit doigt derrière la tubérosité du cinquième métatarsien et aboutissant sur le tubercule du scaphoïde, pas derrière. Placé au bout du pied, vous avez à la main le couteau de Lisfranc et à votre portée une scie pour les cas exceptionnels d'ankylose ou d'ossification des ligaments.

De la main gauche en supination, embrassez la plante du pied étendu, mettant le pouce et l'index, l'un derrière la tubérosité du cinquième métatarsien, l'autre sur le tubercule scaphoïdien. Du bout de ces doigts que vous ramenez un peu vers les orteils, refoulez sous la plante les téguments de chacun des bords du pied, pour les mettre, comme vos doigts, à l'abri du couteau qui va traverser la face dorsale (a).

1° *Incision dorsale.* — Attaquez le bord gauche du tarse à plein tranchant, la pointe basse, tirez le couteau sur la face dorsale, en abaissant le manche, et finissez sur le bord droit, la pointe haute. Votre incision aboutira en dedans, *sur* le tubercule scaphoïdien,

pas derrière, encore moins dessous ; et en dehors, à un petit travers de doigt derrière la tubérosité du cinquième métatarsien, sur la ligne de démarcation distincte des téguments dorsaux et des téguments plantaires, ceux-ci devant être attentivement ménagés. Elle présentera une convexité en avant ayant un doigt de flèche, ce qui rejettera son point proéminent à un doigt en avant de la tête de l'astragale, sur le milieu du cou-de-pied.

Vous venez d'inciser à la fois les téguments dorsaux et toutes

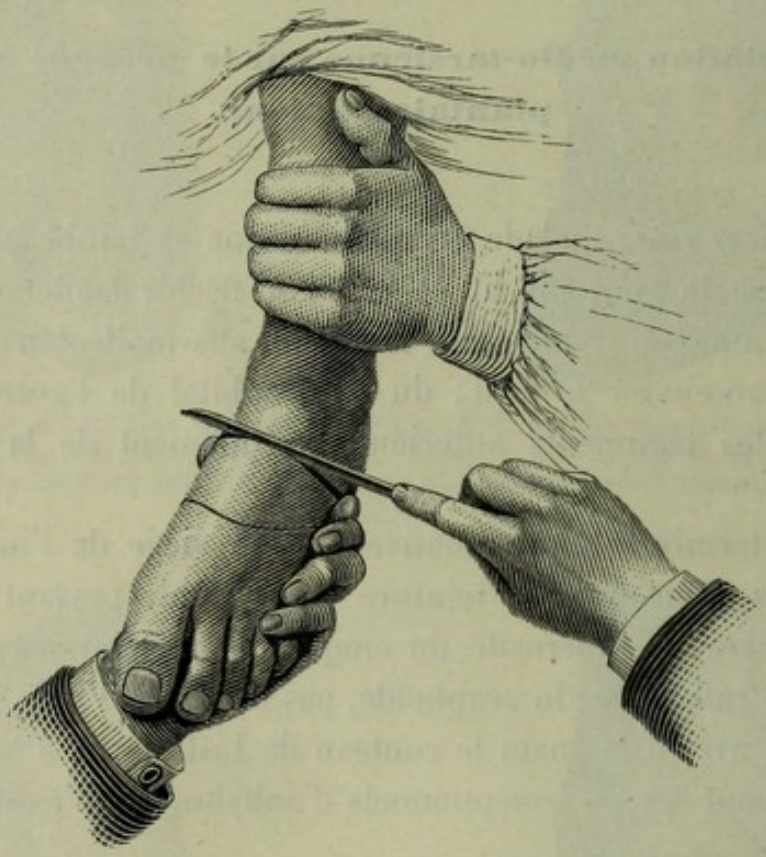

Fig. 341. — Désarticulation de Chopart, position de la main gauche pendant la section dorsale. Le trait noir oblique, marqué sur le dos du pied, rappelle le siège de l'articulation de Lisfranc.

les parties molles sous-jacentes. Vous pourriez ouvrir la jointure mais ce sera plus facile et mieux fait ultérieurement.

2° *Contour du lambeau.* — Faites-le plus large à la base qu'au sommet et plus long en dedans qu'en dehors. Saisissez les orteils ou ce qui en reste, entre le pouce *gauche* placé dessous et les doigts placés dessus ; relevez le bout du pied pour voir la plante, poussez-le à droite en élevant le coude pour apercevoir, sur le bord gauche du tarse, le commencement de votre incision dorsale.

— Dans ce commencement, mettez la pointe ; d'arrière en avant tirez sur les os du tarse et du métatarse une incision d'abord longitudinale pour ne pas découvrir les muscles trop tôt. Qu'elle s'incline bientôt, divise le tégument plantaire obliquement, au niveau ou en avant des articulations métatarso-phalangiennes, et finalement rétrograde sur le métatarsien du bord droit du pied jusque dans la terminaison de l'incision dorsale que votre main gauche, manœuvrant le pied par les orteils, vous a amenée sous les yeux (b). — Confiez les orteils à l'aide qui va les tenir simplement allongés. Du bout des doigts gauches, accrochez le bord terminal du lambeau et, avec le tranchant, séparez-le des parties fibreuses sous-articulaires. Après vous être assuré, par le toucher, que votre dissection a dépassé, en dedans les os sésamoïdes, en dehors la tête du cinquième métatarsien, appliquez le plein du tranchant en arrière de ces saillies et le dirigeant d'abord vers la face inférieure du métatarse, puis vers le talon, entaillez jusqu'aux os les parties charnues et tendineuses de la plante du pied (voy. fig. 322, p. 456). Ne poussez pas la dissection plus loin. Venez à la désarticulation. Mais auparavant, mobilisez bien les bords cutanés du lambeau.

3° *Désarticulation.* — L'avant-pied abandonné par l'aide, retombe sous l'action de la pesanteur, et vous pouvez, sur la face dorsale, assurer par quelques coups de pointe le retrait des téguments, retrait qui va découvrir suffisamment la jointure et que l'aide sollicite en agissant avec le bord cubital de la main. — Votre main gauche a ressaisi le pied comme primitivement ; elle le porte dans l'extension et l'adduction, le tordant en varus. Votre droite place le couteau en travers et à plat sur le versant oblique externe du pied, rasant la face dorsale des os antérieurs du tarse ; elle pousse vers la jambe le tranchant qui, heurtant bientôt la tête de l'astragale et l'apophyse calcanéenne, entr'ouvre successivement ou simultanément les deux articulations (revoyez la figure 336, p. 475). Quelques coups de pointe donnés suivant la courbe particulière de chaque interligne, divisent complètement et facilement les minces ligaments supérieurs et font voir le ligament en Y, c'est-à-dire le bord supérieur et accessible de la cloison interosseuse. — Attaquez en travers et à pic ce ligament avec la pointe ; abaissez en même temps l'avant-pied : l'articulation s'ouvrira à mesure que

le couteau divisera sous vos yeux les fibres de plus en plus profondes du ligament interosseux.

Forcez l'abaissement de l'avant-pied et, tenant le couteau vertical, pointe basse, coupez au côté externe de l'articulation béante, le tendon du long péronier; au côté interne, celui du jambier postérieur que vous désinsérerez soigneusement, en contournant et serrant de près le tubercule du scaphoïde. — Au fond de la jointure largement béante, le puissant ligament plantaire est devenu accessible à la pointe du couteau toujours vertical qui, pour le détacher, partie intégrante du lambeau, va raser à plusieurs reprises et de gauche à droite la face inférieure du scaphoïde et du cuboïde, jusqu'à ce que le milieu de la lame puisse s'engager sous ces os absolument dénudés. — Quand le couteau est ainsi engagé en travers et par le milieu, l'avant-pied est relevé par les orteils, réarticulé; la lame continue de marcher d'arrière en avant, plus haute en dedans qu'en dehors, en raison de l'inégale élévation des bords du pied et afin de séparer des os, en dedans comme en dehors, toutes les chairs de la plante. En un instant, le tranchant vient sortir dans l'entaille préparatoire qui a divisé l'extrémité du lambeau (c).

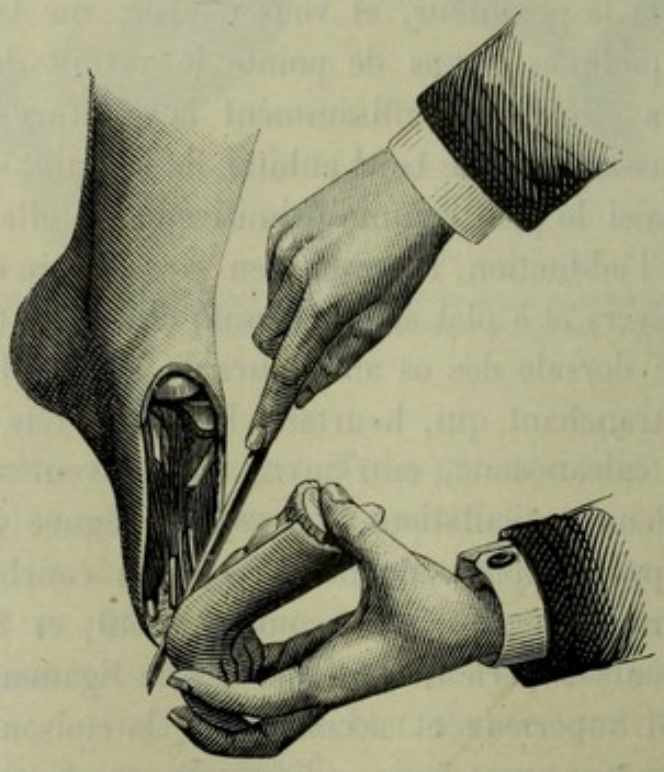

Fig. 342. — Désarticulation médio-tarsienne. Manière de terminer péniblement le lambeau plantaire quand on ne l'a pas entaillé au préalable.

L'opération terminée, liez les artères ; excisez les tendons flottants et les nerfs, si vous les voyez. Relevez le lambeau, suturez les tendons et la peau, comme le représente la figure 338, page 476.

Notes. — (a) Quelques opérateurs préfèrent empaumer le dessus de l'avant-pied au lieu de la plante. Peu importe, pourvu que leur main gauche s'efforce de refouler, sous les os qui bordent le pied, les téguments correspondants, afin de ménager au lambeau une base très large non entamée par les extrémités de l'incision dorsale.

(b). Cette manœuvre est celle qui a été décrite et figurée pour la désarticulation de Lisfranc, p. 455, fig. 321.

Je recommande formellement d'inciser le contour du lambeau *de gauche à droite*, et non de droite à gauche, car cette dernière manière oblige l'opérateur à se déplacer vers sa gauche pour terminer péniblement.

(c) Lorsque cette entaille n'a pas été faite, c'est-à-dire lorsque après avoir incisé le contour du lambeau on a négligé d'en disséquer l'extrémité jusqu'au delà des têtes métatarsiennes et d'entailler en ce point les parties charnues, il faut opérer péniblement comme le représente la figure 342.

Remarques. — Pour l'opération de Lisfranc comme pour celle de Chopart, je conseille de circonscrire le lambeau, d'en bien mobiliser les bords et même d'en entailler l'extrémité avant de désarticuler. J'en ai déjà donné les raisons : régularité du lambeau, facilité de la désarticulation, facilité même avec conservation d'une *suffisante quantité de peau dorsale*.

Pour paraître habile opérateur, voulez-vous couper la peau dorsale d'un trait, d'un *aller* du couteau vers la droite et ouvrir l'articulation d'un *retour* vers la gauche ? En choisissant un pied complaisant et avec de l'exercice, c'est possible ; mais c'est mal et insuffisant. Mal, parce que vous vous êtes permis de couper la peau trop près de la jointure pour atteindre celle-ci ; insuffisant, car l'articulation n'est qu'entr'ouverte quand elle n'est pas manquée, ce qui arrive toujours aux opérateurs novices ou aux chirurgiens rouillés.

Pour l'opération de Lisfranc, il n'y a pas à discuter : à moins de tailler et de relever un lambeau dorsal, ce qui implique une assez longue incision interne où il n'en faudrait pas, la pointe la plus présomptueuse ne peut atteindre l'interligne. Ceux qui le font cependant coupent la peau dorsale tellement près de l'interligne, qu'après l'opération le grand cunéiforme est à moitié découvert, sinon plus !

Mais c'est de la désarticulation de Chopart qu'il s'agit. Certes il n'est pas difficile, après avoir coupé la peau dorsale en bon lieu, d'entr'ouvrir la jointure et même de diviser le ligament en Y jusque dans la profondeur. Quant aux parties latérales elles sont encore inaccessibles et là reste la partie délicate et importante de l'opération. Elles sont inaccessibles, parce que l'incision dorsale doit être *courte* et s'arrêter à distance des bords du

pied afin que le lambeau ait des sortes de ridelles de chaque côté de sa base.

C'est seulement après la circonscription du lambeau et la mobilisation de ses bords, que ceux-ci peuvent s'écarter pour laisser la pointe contourner le tubercule scaphoïdien sans fouiller le canal calcanéen, et contourner de même le cuboïde et la tubérosité du cinquième métatarsien.

J'estime que le tendon jambier postérieur doit être non coupé mais désinséré en languette prolongée jusqu'aux bases métatarsiennes, afin de conserver intégralement tout ce qui, du tendon et du ligament calcanéo-scaphoïdien y adhérant, devra soutenir la tête astragalienne. Je recommande de décoller de même de la face inférieure du cuboïde le plan fibreux épais calcanéo-cuboïdien qui s'interposera utilement entre le bec calcanéen, futur point d'appui, et les chairs du lambeau; par conséquent le tendon long péronier sera coupé non dans l'angle de la plaie mais sous la plante.

L'opération terminée, la base du lambeau est *épaisse*, *large*, à bords *saillants* pour bien envelopper, à fond *blanc*, c'est-à-dire garni de tissu fibreux, non hachuré d'incisions transversales. Le muscle abducteur oblique cachera encore les tendons du long fléchisseur qui sont coupés seulement au voisinage de l'extrémité du lambeau.

Examinons maintenant le travail d'un opérateur qui ne sait pas son métier et qui peut-être vient de briller. Nous n'apercevons pas de ces grosses fautes comme la saillie de l'astragale, la perforation du lambeau, etc. Mais voici un tendon jambier postérieur coupé haut qui ne soutiendra pas la tête de l'astragale et ne s'unira certes pas aux tendons élévateurs; peut-être la pointe qui l'a coupé à l'aveuglette a-t-elle fouillé la région de l'artère? Voilà la place que devraient occuper le plan fibreux calcanéo-cuboïdien et le muscle abducteur oblique : c'est l'accessoire qui se montre à nu; il est même coupé avec le tendon long fléchisseur dont la gaine béante invite le doigt ou la sonde à pénétrer jusque derrière la jambe !

En résumé, mince lambeau, artères compromises, ligatures difficiles, fusée préparée, bords cutanés insuffisants. Les muscles font hernie de chaque côté quand on ferme le moignon, et maintiennent ouvertes les voies par où sortiront les fongosités si le moignon est pathologique ou s'il le devient à la suite de fatigue prématurée.

Désarticulation médio-tarsienne par le procédé à deux lambeaux inégaux.

L'opération ne diffère du premier procédé que par le petit lambeau dorsal que l'on garde pour compenser la perte de substance qu'a pu subir la partie antérieure de la plante, couvrir sûrement la tête de l'astragale et faciliter l'union des tendons antérieurs avec les parties profondes du lambeau plantaire. La plupart des chirur-

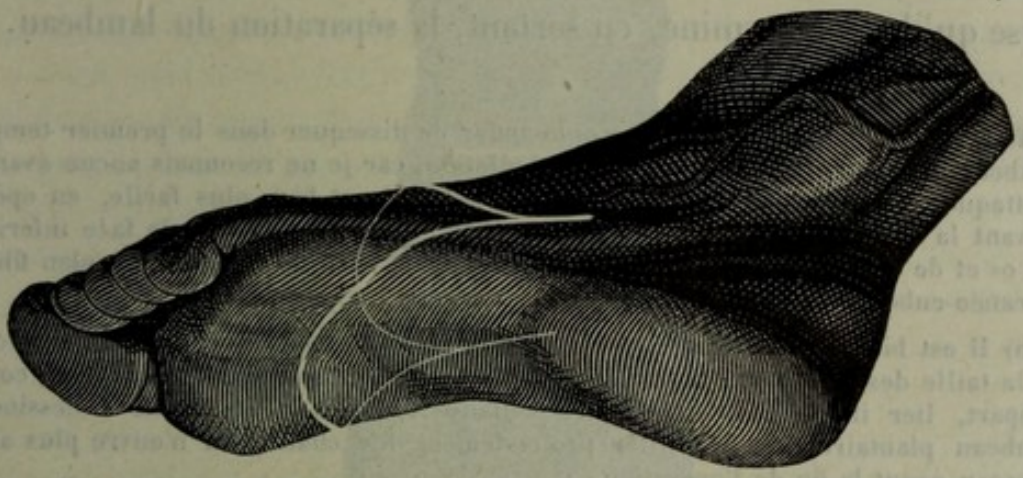

Fig. 343. — Désarticulation médio-tarsienne, procédé de Chopart, deux lambeaux, dorsal et plantaire, celui-ci le plus long.

giens, surtout de l'étranger, ont adopté ce procédé. Parmi ses partisans, je citerai entre autres : Chopart, Walther et Günther, Blandin, Chélius, M. Duval, Chauvel, etc. Chélius dit formellement : « L'expérience m'a plusieurs fois prouvé que, en formant un lambeau supérieur qui contient la peau et les tendons, ces derniers et surtout celui du tibial antérieur, contractent des adhérences qui contre-balancent jusqu'à un certain point l'action des muscles du mollet et empêchent que le moignon ne soit renversé en arrière.... »

Je conseille d'exécuter cet excellent procédé de la manière suivante.

D'abord, circonscrire le lambeau inférieur dans une incision en U dont les branches latérales suivent les bords du pied pour aboutir,

en dedans sur le tubercule scaphoïdien, en dehors à un doigt derrière la tubérosité du cinquième métatarsien. Ce lambeau doit avoir une longueur au moins égale à quatre travers de doigt. On en dissèque le bord libre et même l'on entaille les chairs correspondantes si le lambeau atteint les os sésamoïdes (a).

Ensuite, faire à travers le dos du pied une incision profonde, convexe en avant, qui limite avec les incisions latérales déjà faites un lambeau dont les bords aient 2 centimètres et la partie moyenne 4. Ce lambeau, auquel on peut aussi donner la forme arrondie d'une guêtre, doit être disséqué, relevé, et comprendre les tendons, le muscle pédieux, les nerfs et les vaisseaux (b).

L'articulation ainsi mise au jour est ouverte avec les précautions ordinaires; et le couteau, engagé d'arrière en avant sous les os du tarse qu'il rase, termine, en sortant, la séparation du lambeau.

Notes. — (a) Je ne puis pas recommander de disséquer dans le premier temps le lambeau inférieur jusqu'au delà de l'articulation, car je ne reconnais aucun avantage à attaquer celle-ci par dessous et je pense qu'il est bien plus facile, en opérant suivant la méthode classique, mais avec soin, de serrer de près la face inférieure des os et de conserver, à la surface saignante de la base du lambeau, le plan fibreux calcanéo-cuboïdo-scaphoïdien.

(b) Il est bien évident qu'on intervertirait sans le moindre inconvénient l'ordre de la taille des lambeaux. En commençant par le lambeau dorsal, on peut, comme Chopart, lier immédiatement l'artère pédieuse; et si l'on se borne à dessiner le lambeau plantaire, sans entailler profondément les chairs, on n'ouvre plus aucun vaisseau avant la fin de l'opération.

Désarticulation médio-tarsienne par le procédé à lambeau interne et plantaire (Sédillot).

Un lambeau inféro-interne se replie on ne peut mieux sur les surfaces osseuses qu'il s'agit de recouvrir; il est praticable lorsque le bout du pied a été complètement broyé ou gangréné, pourvu que les téguments soient sains, en dedans jusqu'au milieu du premier métatarsien, en dehors jusqu'à la base du cinquième. Toute la longueur du tendon du jambier antérieur peut être conservée.

Voici comment il faut tailler les parties molles. La première incision qui est dorsale, part du bord externe du pied, entre l'articulation calcanéo-cuboïdienne et la tubérosité du cinquième méta-

tarsien, monte parallèle et antérieure à l'interligne médio-tarsien jusqu'auprès du relief du tendon jambier antérieur. De ce point, la seconde incision, celle qui cerne le lambeau, se porte en avant et en bas, se recourbe sous le milieu du premier métatarsien et, suivant un trajet légèrement convexe en avant, rejoint derrière la tubérosité du cinquième métatarsien le commencement de l'incision dorsale.

Ce lambeau est entaillé jusqu'aux os et disséqué sur le bord interne du pied, assez loin pour découvrir le scaphoïde.



Fig. 344. — Désarticulation médio-tarsienne, lambeau interne et plantaire de Sédillot.

On attaque l'articulation par la face dorsale et l'on termine comme d'habitude.

Autres procédés.

D'autres procédés, *lambeau dorsal* (Baudens), deux *lambeaux latéraux* (Poullain, *Gaz. des hôp.*, 1844), *trois lambeaux* (Günther), *incision ova-*

laire (Scoutetten), *incision lozangique* (Blasius), etc., ont été proposés ou pratiqués. Ce n'est pas la peine de recourir à ces procédés médiocres ou mauvais pour compromettre davantage l'opération de Chopart.

Sous le nom d'**amputations médio-tarsiennes** et **tarsiennes** on peut exécuter, comme cela a été fait depuis D. Larrey (*Clinique méd*)., III, 671) par un grand nombre de chirurgiens, volontairement ou accidentellement, un certain nombre d'opérations sur le type de celles de Lisfranc et de Chopart.

Tripier de Lyon a fait sur le cadavre (quelques-uns l'ont imité sur le vivant) des tentatives pour remplacer la désarticulation médio-tarsienne par une amputation intra-calcanéenne obtenue à l'aide d'un trait de scie *horizontal* passant immédiatement au-dessous de la petite apophyse du calcanéum. Mais ce n'est plus l'amputation de Chopart, ni comme procédé, ni comme résultat. Cela se rapproche bien plus de la désarticulation sous-astragalienne.

On peut scier à la fois les trois cunéiformes et le cuboïde; — on peut désarticuler les trois cunéiformes et scier le cuboïde au niveau du front du scaphoïde; — ou bien, conserver avec le scaphoïde, toute la longueur du cuboïde; — ou encore, scier à travers ces deux os; — ou enfin enlever l'un et laisser l'autre en totalité ou en partie. etc., etc.

Toutes choses égales d'ailleurs, la meilleure amputation tarsienne paraît être celle qui conserve au moignon la plus grande saillie, en avant des os de la jambe.

ARTICLE VII

DÉSARTICULATION SOUS-ASTRAGALIENNE[1].

Voici maintenant une opération tout à fait moderne. Proposée par de Lignerolles à Velpeau (*Méd. op.*, 2e édit., 1839), exécutée en Allemagne par Textor père, en 1841, etc., en France par Malgaigne en 1845, en Angleterre par Simon en 1848, la désarticulation sous-astragalienne a dû sa vulgarisation au Mémoire publié par Malgaigne en 1846, à la pratique de Nélaton et à l'enseignement technique de Verneuil.

Je n'ai pas besoin de revenir sur les *indications et contre-indications*

1. Vacquez, *Mémoire sur l'amputation de M. Malgaigne*, etc., thèse de Paris, 1859. — Chauvel, *Valeur relative des amputations sous-astragalienne, tibio-tarsienne et sus-malléolaire* (*Mém. Soc. de chir.*, t. VII, 1873. — Hancock, *loc. cit.* — Wenzel von Linhart, *loc. cit.* — M. Perrin, *Bulletin de thérap.*, 1873, p. 237, et *Bulletin de l'Acad de méd.*, 1873.

des amputations du pied, ni sur la fréquence des fusées purulentes jambières, ni sur la possibilité de l'inflammation de l'articulation voisine conservée (ici, la tibio-tarsienne). Ces amputations donnent souvent de mauvais moignons, spécialement lorsqu'on les pratique pour des ostéo-arthrites chroniques ou encore lorsqu'on garde des lambeaux mal situés, trop minces ou trop courts. L'exercice de la marche, surtout lorsqu'il est prématuré, fatigue beaucoup les os et les téguments de la face plantaire du moignon qui, pour supporter tout le poids du corps, doit être large, matelassée et exempte de toute cicatrice.

La propagation de la suppuration le long des vaisseaux et nerfs tibiaux postérieurs, dans la région jambière postérieure et profonde, était jadis très fréquente. On a longtemps dit : fusées dans les gaines tendineuses, Dolbeau disait : angioleucite profonde. Ce qui nous intéresse c'est de savoir que le pus n'est pas seulement à l'intérieur mais aussi à l'extérieur des gaines; qu'il remonte quelquefois bien au delà des limites des coulisses séreuses; qu'il est sous l'aponévrose profonde ordinairement et que, pour lui donner issue, c'est le tissu cellulaire sous-aponévrotique profond qu'il faut ouvrir ou drainer.

L'opération consiste, une fois les parties molles divisées, à ouvrir les articulations astragalo-scaphoïdienne que l'on attaque par la face dorsale, et astragalo-calcanéenne dont le ligament interosseux ou vertical (la clef) ne peut être divisé qu'en introduisant la pointe du couteau en dehors, dans la partie large de la rainure sous-astragalienne où il est caché. On enlève d'un bloc tout le squelette du pied, excepté l'astragale qui reste enclavé dans la mortaise tibio-péronière. Cet os, après la guérison du moignon, appuiera sur le sol par sa face inférieure si, mobile ou ankylosé, il reste dans son attitude normale. Si, au contraire, l'astragale se renverse avec le lambeau sollicité incontestablement par le tendon d'Achille et les autres muscles postérieurs, ce sera la tête abaissée qui seule reposera sur le sol et transmettra le poids du corps (H. Larrey, *Bull. soc. de chir.* VII, p. 352. — Hancock, *loc. cit.*, p. 202. — Linhart, *loc. cit.*, — Maisonneuve, *Gaz. hôp.*, 1849 et 1853, p. 22).

Ce renversement fréquent a le mince avantage de diminuer le raccourcissement du membre et l'inconvénient quelquefois grave de rétrécir la surface d'appui et de faire supporter le poids du corps à la partie primitivement antérieure du moignon sur laquelle doit se trouver nécessairement la cicatrice.

Hancock, en 1864, scia la tête de l'astragale afin de ne garder de cet os que la partie enclavée.

Baudens (*Gaz. des hôp.*, 1848, p. 90), dans une opération qui devint finalement une désarticulation totale du pied, avait d'abord porté la scie au-dessous de la pointe des malléoles et donné ainsi à la partie conservée de l'astragale, une face inférieure large et plane. Nous verrons plus loin que la nouvelle opération, dite de Hancock, consiste justement à

souder à la face inférieure de l'astragale aplanie et avivée par un trait de scie un fragment de calcanéum conservé à la Pirogoff.

Après la désarticulation sous-astragalienne pure et simple, il est probable que le moignon n'a rien à craindre des faibles anfractuosités de la face inférieure de l'astragale. On peut donc ne pas imiter Baudens, à moins qu'il n'y ait ankylose calcanéo-astragalienne. Si l'on enlève une partie de l'astragale il faut s'appliquer à le faire sans ouvrir l'articulation du cou-de-pied.

Quant à la tête si proéminente chez certains sujets, il vaut mieux la réséquer que de la mal couvrir, ce à quoi on est exposé lorsque, par

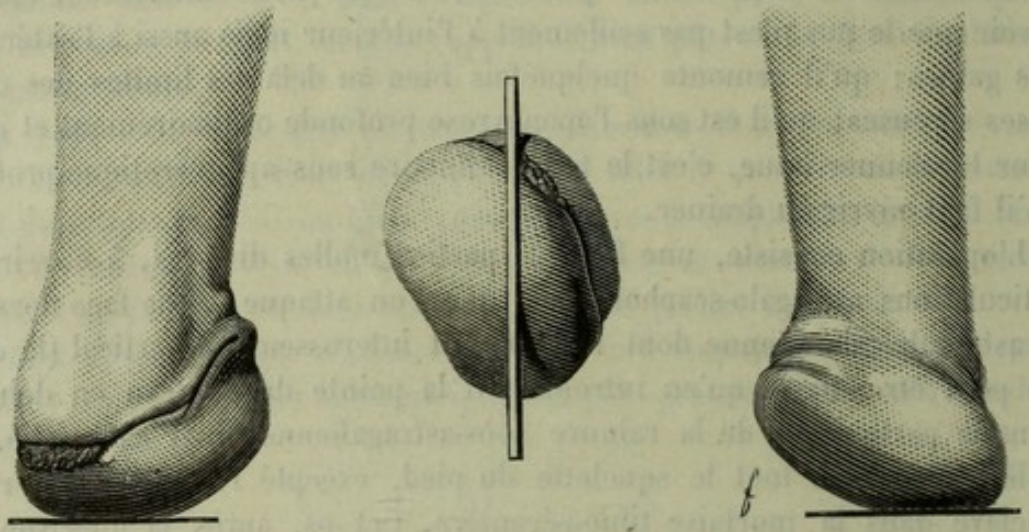

Moignon d'amputation sous-astragalienne, pied gauche, procédé ordinaire avec conservation totale de la coque talonnière maintenant exubérante, plissée, remontée derrière les os de la jambe et ne supportant pas le poids du corps.

Fig. 345. — Face externe, montre que le lambeau plantaire n'a pas été assez long pour fournir une cicatrice linéaire.

Fig. 346. — Le dessous du moignon avec une règle et son ombre portée indiquant que la surface d'appui ne s'étend pas jusqu'en arrière.

Fig. 347. — Face interne : on y voit que le lambeau est à la fois entraîné en haut et déjeté en dedans.

nécessité ou par inattention, des téguments suffisants n'ont pas été conservés. Pour réséquer la tête de l'astragale, on la saisit avec un davier à résection, du bout des dents et, appliquant sur le col la scie à chantourner, on dirige le trait en bas puis en arrière, en arrondissant. Si l'on veut simplement enlever le cartilage, la même scie peut encore faire la majeure partie de la besogne. Mais un grattoir manié avec patience n'a pas l'inconvénient d'ouvrir le tissu spongieux de l'os. Dolbeau m'a dit, il y a quelques années, et répété peu de jours avant sa mort : « J'ai fait six fois cette opération ; cinq fois n'ayant pas touché aux cartilages, j'ai vu une suppuration interminable ; une fois, les ayant grattés, j'ai obtenu la

réunion par première intention. » Aujourd'hui, avec les nouveaux pansements, l'ablation des cartilages n'a plus la même importance.

Anatomie. — La première articulation qu'il faut ouvrir est facile à trouver pour celui qui sait tordre le pied en varus et faire saillir la tête de l'astragale au-dessus et en dehors du scaphoïde (voy. fig. 336, p. 475). La seconde, l'astragalo-calcanéenne, que je suppose connue dans ses parties essentielles (fig. 334, p. 474), présente pour le chirurgien trois ligaments : deux latéraux et un interosseux appelé encore vertical. A vrai dire, les deux premiers ne sont que les ligaments latéraux de l'articulation tibio-tarsienne : en dehors, le ligament restiforme péronéo-calcanéen (fig. 334, 11) ; en dedans, toute la portion longue, épaisse et large du ligament interne, qui du tibia descend au-dessous de l'astragale, pour s'attacher à la petite apophyse calcanéenne, au ligament glénoïdien et au scaphoïde (fig. 335, 1, 2 et 3, p. 474). Il est évident qu'on ne peut séparer le calcanéum de l'astragale sans diviser ces deux ligaments qui rattachent le calcanéum aux malléoles ; c'est pourquoi j'en ai parlé ici.

Le ligament interosseux est impossible à atteindre par le côté interne de la jointure. Du côté externe, au contraire, est le *défaut* de l'articulation ; la rainure sous-astragalienne y est assez évasée pour accepter le bout du doigt qui la cherche et la pointe du couteau qui, introduite à plat, peut diviser le ligament dans toute son étendue.

En examinant attentivement la figure 334, page 474, on peut constater que le ligament vertical interosseux calcanéo-astragalien est en réalité double : une haie de trousseaux fibreux s'élève d'un os à l'autre immédiatement devant l'articulation postérieure (fig. 334, 10) et une autre plus serrée et plus résistante, immédiatement derrière l'articulation antérieure (fig. 334, 9). En dedans, ces deux cloisons fibreuses se rapprochent, se touchent et se confondent ; en dehors elles restent écartées et distinctes. La pointe du couteau, pour les couper d'un seul coup, ne devra pas être enfoncée dans leur intervalle mais bien insinuée à plat, entre les surfaces de l'articulation qui est à la gauche de l'opérateur, pour marcher ensuite jusque dans l'articulation qui est à sa droite. Enfoncée un peu au hasard, mais à plat et horizontalement, entre le calcanéum et l'astragale, la lame divise toujours assez de fibres interosseuses, pour rendre possible un écartement des os qui permet de couper le reste facilement.

Les *parties molles* qu'il faut employer pour former le lambeau destiné à s'appliquer sous l'astragale sont évidemment celles de la face interne du talon où sont les vaisseaux, et celles de la plante du pied conformée pour supporter le poids du corps. Le lambeau n'est jamais trop épais. Les vaisseaux sont profonds et à peu de chose près, en contact avec la paroi osseuse du canal calcanéen : deux raisons qui obligent l'opérateur à dépouiller soigneusement les faces inférieure, postérieure et interne du calcanéum par crainte de la gangrène, Il ne faut, en effet, diviser les vaisseaux que sur

les limites extrêmes du lambeau. Encore n'est-ce pas une garantie absolue.

Les chairs de la plante du pied, en arrière comme en avant, sont nourries par des artérioles détachées des artères plantaires et surtout de l'externe, la plus grosse comme on le sait. Ces artérioles fournissent également au calcanéum. Un grand nombre d'entre elles sont intéressées par la dissection du lambeau et saignent ensuite abondamment et longtemps. Peut-être des veinules prennent-elles part à l'hémorrhagie. Mais, certainement, beaucoup d'artérioles donnent des jets de sang et embarrassent fort le chirurgien qui n'en peut saisir l'extrémité rétractée dans les parties molles. Le lambeau contient dans son épaisseur le gros nerf tibial postérieur qu'il faut réséquer ; les tendons des muscles fléchisseurs des orteils, tendons à raccourcir ultérieurement mais qu'il faut ménager pendant la dissection, pour être plus sûr encore de ménager aussi les artères qu'ils protègent. Les extrémités postérieures des muscles plantaires font partie du lambeau : en les séparant du calcanéum, on doit raser les ligaments et le périoste ; mais ne pas décoller ce dernier, sous peine, dit-on, d'avoir ultérieurement de fâcheuses (?) productions osseuses dans le moignon.

Choix du procédé. — Les premiers opérateurs couvrirent l'astragale : avec deux lambeaux latéraux ; avec le grand lambeau dorsal de Baudens ; avec le lambeau postérieur de Syme, avec un lambeau de moyenne grandeur, externe au interne. Aujourd'hui, en France, les dérivés du procédé de J. Roux sont les plus employés. On conserve un lambeau plantaire à base interne et postérieure (fig. 359, p. 503 et 361, p. 505.). On aborde le calcanéum par sa face externe ; mais il faut ensuite énucléer l'extrémité postérieure de cet os, sa face plantaire, sa face interne : c'est très difficile, car la coque talonnière est dure, inextensible. L'expansion fibreuse que le tendon d'Achille donne comme doublure profonde au pannicule graisseux, est la cause principale de cette inextensibilité qui nous intéressera davantage lorsque nous étudierons la désarticulation totale du pied avec lambeau talonnier de Syme.

Je vais, en premier lieu, décrire un procédé facile que l'on appréciera certainement après l'avoir exécuté sur le cadavre. Il consiste à tailler un lambeau *interne* et plantaire dont la vitalité soit garantie par une *très large base* ; dont la forme soit absolument modelée sur celle de la surface à recouvrir. C'est le lambeau de J. Roux considérablement allongé en avant, mais privé en arrière et en dehors d'une certaine quantité de téguments inutiles dont le sacrifice facilite beaucoup et l'opération et l'écoulement du liquide. Je me suis arrêté à ce procédé en 1871 et l'ai fait adopter à plusieurs jeunes chirurgiens qui n'ont pas craint de l'exécuter dans les concours et n'ont pas eu toujours à le regretter. Aujourd'hui, plusieurs malades ont été ainsi opérés avec succès (voy. fig. 355 et 356, p. 498).

La saillie considérable de la tête de l'astragale pourrait être couverte

et enveloppée par une guêtre de téguments dorsaux, s'ils étaient de nature à supporter le poids du corps dans les cas fréquents où la rétraction consécutive du tendon d'Achille détermine le renversement de l'astragale déjà signalé. En raison de la possibilité de ce renversement, l'opérateur a le devoir de chercher, en *allongeant en avant le lambeau plantaire*, à rejeter le plus haut possible la partie antérieure de la cicatrice. L'idéal, en effet, serait d'envelopper toute la surface articulaire de la tête astragalienne avec les chairs de la plante du pied.

La rétention du pus dans la coque talonnière a été, par tous les chirurgiens, accusée de favoriser les fusées purulentes. C'est donc un avantage

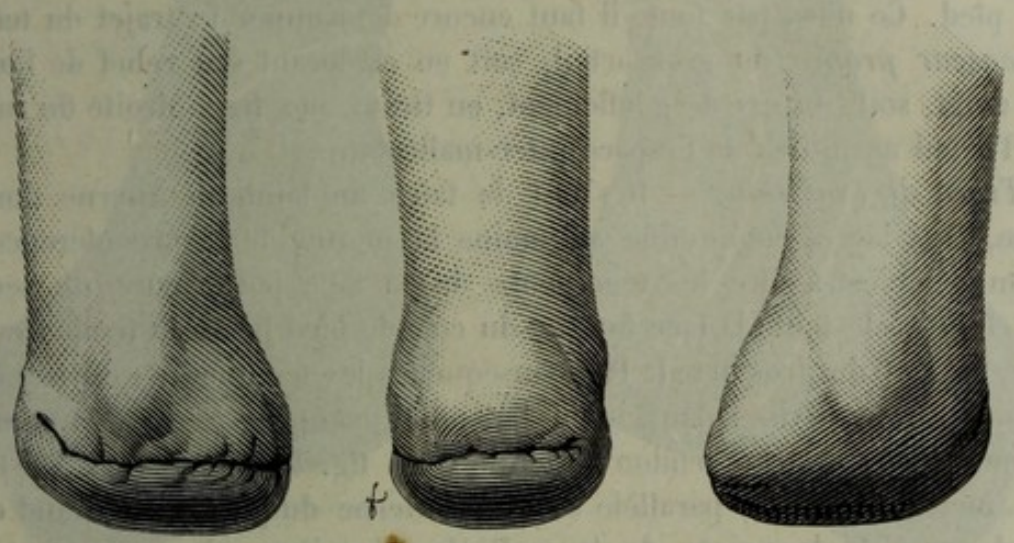

Moignon d'amputation sous-astragalienne, pied droit, procédé d'élection, grand lambeau postéro-interne, avec sacrifice de la paroi externe de la coque calcanéenne.

Fig. 348. — Face externe : le tendon d'Achille a légèrement relevé l'extrémité postérieure de la cicatrice.

Fig. 349. — Face antérieure : la cicatrice est linéaire, éloignée de la plante ; ses deux lèvres dorsale et plantaire ont été suffisantes et concourent également à l'enveloppement de la tête astragalienne.

Fig. 350. — Face interne.

sérieux pour un procédé, que de ne pas conserver entier ce véritable *réservoir à suppuration*. Le sacrifice partiel que je fais volontiers, est sans inconvénient pour la base de la sustentation. En effet, c'est sur la partie antérieure de la face plantaire du moignon que marche le malade ; ce n'est pas sur la partie reculée de l'ancien talon, car, plus ou moins remontée en arrière, *elle ne porte plus sur le sol*.

Mais, je le répète, c'est exclusivement pour la facilité relative que je préfère ce procédé. N'est-ce pas à la face profonde du lambeau que sont les plus gros vaisseaux et que naissent par conséquent les principaux rameaux tégumentaires ? Si vous scarifiez cette face profonde, vous aurez

une hémorrhagie considérable, une pluie de sang et, après une hémostase longue et difficile, peut-être la gangrène. Or, plus vous serez à l'aise pour séparer les chairs du calcanéum, moins vous hacherez le lambeau, moins il saignera, mieux il sera nourri.

Exploration. — Avant de prendre le couteau, il faut de toute nécessité, regarder et palper le pied sur toutes ses faces, toucher le point où s'insère le tendon d'Achille derrière le calcanéum ; la malléole externe et la tubérosité du cinquième métatarsien ; toucher de même la malléole interne, la tubérosité du scaphoïde, celle plus vague du grand cunéiforme, afin de bien connaître la situation de l'articulation *scapho-cunéenne*. Celle-ci, du reste, se trouve sur la même ligne transversale que la tubérosité du cinquième métatarsien située elle-même au milieu du bord externe du pied. Ce n'est pas tout, il faut encore déterminer le trajet du tendon *extenseur propre* du gros orteil, soit en explorant son relief de l'œil et du doigt, soit, en cas de gonflement, en tirant une ligne droite du milieu de l'orteil au milieu de l'espace inter-malléolaire.

Tracé de l'incision. — Il s'agit de faire un lambeau interne dont la base, très large, comprenne au moins la moitié de la circonférence du membre, c'est-à-dire les téguments de la face postérieure du tendon d'Achille et de toute la face interne du cou-de-pied jusqu'au tendon extenseur propre du gros orteil. Par conséquent, les téguments externes de la région seront divisés dans toute l'étendue comprise entre ledit tendon extenseur propre et le tendon d'Achille (voy. fig. 355 et 356, p. 498).

L'incision passera, parallèle au bord externe du pied, à un grand doigt au-dessous de la pointe de la malléole péronière, s'avancera jusqu'au niveau commun à la tubérosité du cinquième métatarsien et à l'articulation scapho-cunéenne, se recourbera presque brusquement en dedans, plutôt en avant qu'en arrière de cette articulation, surtout si la peau ne peut être rétractée, et s'arrêtera sur le relief du tendon extenseur propre. La demi-guêtre presque angulaire ainsi obtenue a pour but de satisfaire à la grande rétractilité des téguments du cou-de-pied et de recouvrir la face supérieure du col et de la tête de l'astragale. En arrière, l'incision qui, je le répète, passe *horizontalement* à un grand doigt au-dessous de la malléole péronière, devra s'abaisser un peu pour aboutir sur l'insertion du tendon d'Achille.

L'incision qui cernera le lambeau continuera la première en partant du relief du tendon extenseur propre. Mais, pour descendre sur le bord interne du pied, elle se fera convexe en avant, afin de passer juste *sous le milieu de ce bord* et d'attaquer la moitié interne de la plante, en travers, à ce niveau. Arrivée au milieu de la plante, pas plus tôt, l'incision commencera à rétrograder en s'arrondissant ; elle atteindra le bord externe du pied près de la tubérosité du cinquième métatarsien et suivra ce bord jusqu'à la tubérosité postérieuse externe du calcanéum pour remonter enfin derrière le talon, rejoindre l'extrémité de la première incision. De cette

manière, les téguments de la face externe du calcanéum sont en grande partie sacrifiés (fig. 351 et 352).

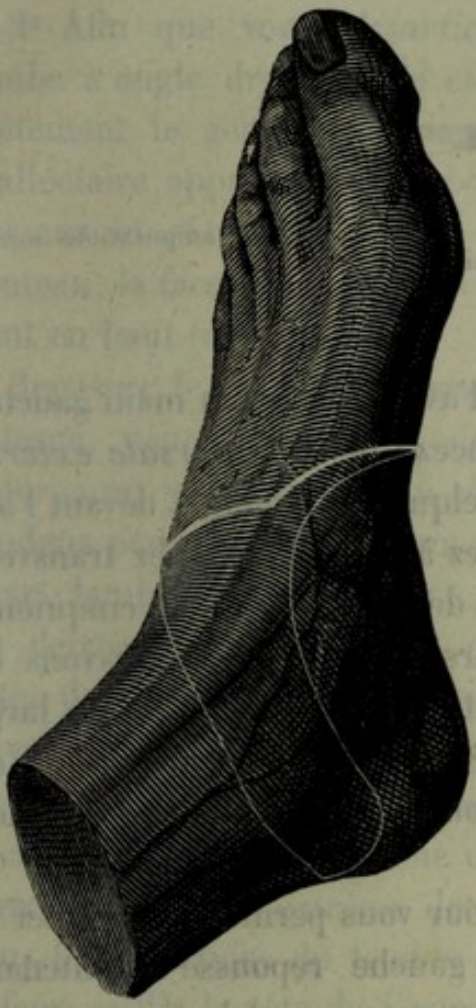

Fig. 351. — Désarticulation sous-astragalienne, tracé des incisions, faces dorsale et interne.

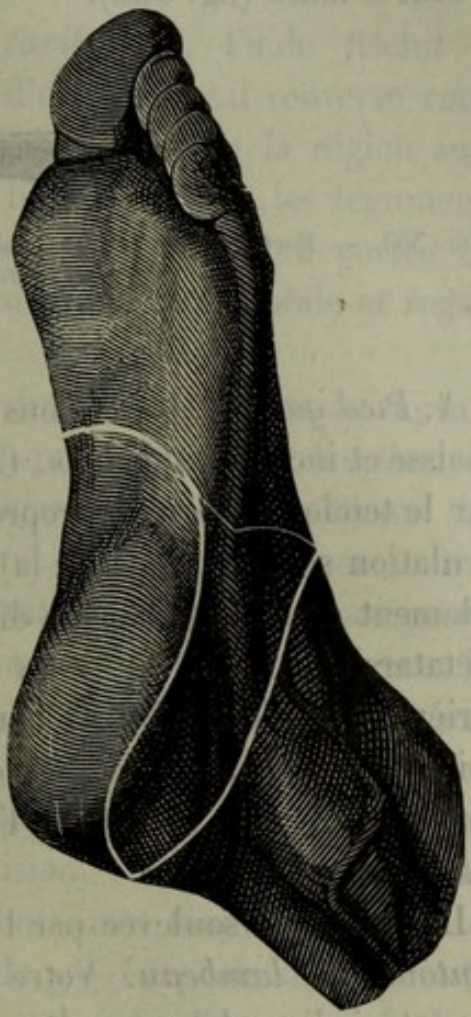

Fig. 352. — Désarticulation sous-astragalienne, tracé des incisions, faces externe et plantaire.

Quand on s'est exercé, à plusieurs reprises, sur des pieds de morts ou de vivants, à marquer les points de repère et à dessiner, à la teinture, le trajet des incisions, on peut hardiment prendre le couteau et exécuter facilement l'opération suivante.

Désarticulation sous-astragalienne; large lambeau interne et plantaire.

Le tiers inférieur de la jambe malade dépasse le bout du lit. L'aide, chargé de relever les téguments et de supporter, quand il le faut, tout le poids du membre, etc., se tient en dehors.

Déterminez attentivement les points de repère et le trajet des incisions comme je viens de l'indiquer, et armez-vous du couteau à courte lame (fig. 353).



Fig. 353. — Forte lame de 0m,06, solidement emmanchée, pour amputations sous-astragalienne et tibio-tarsienne.

A. *Pied gauche.* — 1° Vous tenez l'avant-pied de la main gauche, abaissé et incliné en dedans. Commencez l'*incision dorsale externe* sur le tendon extenseur propre, à quelques millimètres devant l'articulation scapho-cunéenne (a). Coupez à fond et marchez transversalement en dehors, dans la direction de la tubérosité du cinquième métatarsien; mais, après un parcours de 0m,05, dirigez-vous en arrière, parallèlement au bord plantaire, pour passer, à un large doigt au-dessous de la malléole péronière, et gagner enfin, en abaissant un peu l'incision, l'insertion du bord externe du tendon d'Achille (b).

La jambe est soulevée par l'aide pour vous permettre d'inciser le *contour du lambeau.* Votre main gauche repousse maintenant l'avant-pied en dehors; votre coude et votre avant-bras correspondants sont fortement relevés, afin que, par dessous, vous aperceviez le bord interne du pied et le départ de l'incision dorsale. Remettez-y le bistouri, conduisez-le vers la plante suivant un trajet légèrement convexe en avant, qui l'amène sous l'articulation cunéo-métatarsienne. — A ce niveau, entamez la plante transversalement jusqu'en son milieu; au delà commencez à rétrograder tout en gagnant vite *le bord externe du pied* que vous suivrez pour atteindre le dessous de la tubérosité postérieure externe du calcanéum et remonter enfin (après avoir fait élever le pied), derrière le talon au côté externe du tendon d'Achille, dans la terminaison de l'incision première. Dans ce long trajet, vous devrez secouer la main afin que la pointe agitée de mouvements de va-et-vient, coupe dans son premier passage toute l'épaisseur des parties molles. — Dussiez-vous ramener le couteau plusieurs fois dans le même chemin en vous aidant de la main gauche, il faut qu'à ce

moment, toutes les chairs du lambeau, tendons compris, soient coupées à fond, sur toute la longueur de l'incision.

2° Afin que vous *désarticuliez facilement*, l'aide fléchit la jambe à angle droit sur la cuisse : d'une main, il renverse complètement le genou en dedans; de l'autre, il fixe la région sus-malléolaire appuyée sur le bord du lit, et rétracte les téguments dorsaux et externes. Il vous tient sous les yeux et à portée du couteau, la face externe du pied parfaitement horizontale et regardant en haut (c).

Repassez le couteau de gauche à droite dans l'incision dorsale externe, pour diviser s'ils ont été jusqu'ici épargnés, les tendons antérieurs, y compris celui du jambier, le muscle pédieux, les tendons péroniers et le ligament latéral externe. Disséquez le très court lambeau dorsal externe en rasant les os et par conséquent, en détruisant les insertions calcanéennes du muscle pédieux. La tête de l'astragale et l'excavation astragalo-calcanéenne sont devenues accessibles :

Chaque coup de bistouri que vous allez donner maintenant, commencera à l'extrême gauche de l'incision, sur le bord interne du tarse et finira à l'extrême droite, y entamant toujours de plus en plus les insertions du tendon d'Achille. — Le poids du pied suffit à faire saillir la tête de l'astragale, touchez-la néanmoins du bout du doigt, ainsi que l'excavation calcanéo-astragalienne. Ouvrez, par sa face dorsale, l'articulation astragalo-scaphoïdienne; sans retirer la pointe, engagez-la à plat sous la tête astragalienne, le tranchant en arrière, et divisez le ligament interosseux, *la clef*. La simple pression du bout des doigts gauches sur la face externe du calcanéum, tournée en haut, vous aidera singulièrement. Aussitôt le ligament interosseux tranché, les articulations calcanéo-astragaliennes s'ouvriront largement : le calcanéum tournant sur son grand axe, vous présentera sa face supérieure; votre couteau marchant en arrière, au sortir de la grande articulation calcanéo-astragalienne, détachera facilement le tissu adipeux suscalcanéen et s'engagera enfin entre l'os et le tendon d'Achille, pour commencer et avancer la désinsertion de celui-ci.

Reportez le tranchant à l'extrême gauche de l'incision et parcourez-la de nouveau jusqu'à l'extrême droite, pour couper, che-

min faisant, tout ce qui s'oppose encore au complet écartement des surfaces articulaires et achever de désinsérer le tendon d'Achille (d). Prenez bien garde de faire avec la pointe, des échappades dans la base de votre lambeau qu'il s'agit maintenant de séparer de la surface irrégulière que présentent, en dedans, la tubérosté du scaphoïde, la petite apophyse et l'excavation du calcanéum.

3° Souvenez-vous de la direction du *canal calcanéen* oblique en bas et en avant ; il va falloir y conduire la lame, non pour couper, mais pour décoller les nerfs, vaisseaux et tendons qui y passent. —

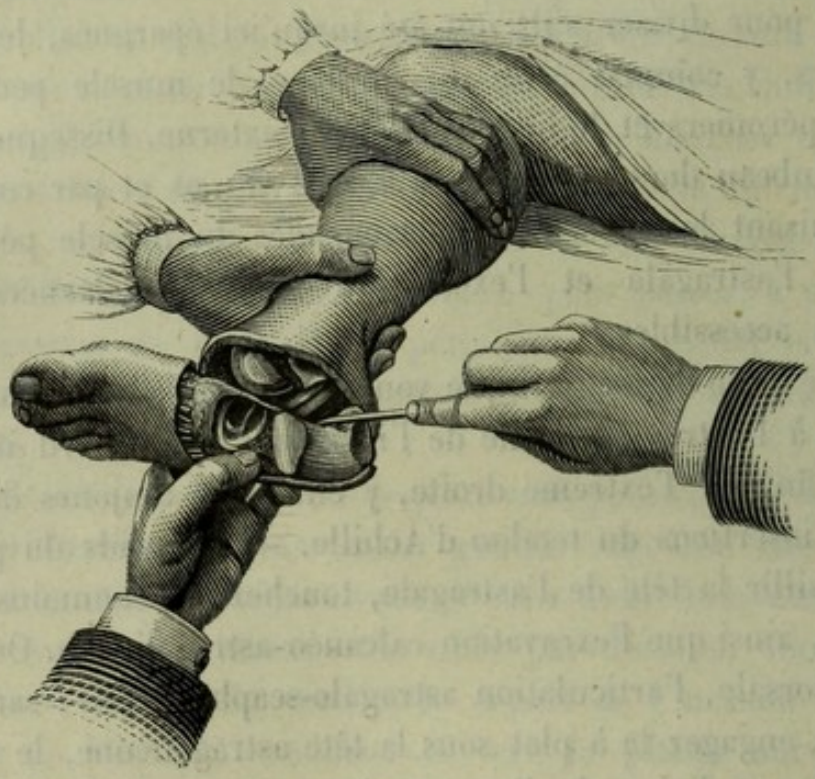

Fig. 354. — Désarticulation sous-astragalienne, pied gauche, dissection du lambeau de l'intérieur vers l'extérieur. L'aide tient la jambe fléchie au genou, couchée sur sa face interne. La gauche de l'opérateur tord le pied de plus en plus en dehors, faisant saillir le calcanéum. La droite passe et repasse le couteau toujours tenu parallèle à l'axe du canal calcanéen.

De la main gauche en supination, les doigts sous la plante, le pouce sur la grosse apophyse calcanéenne, exagérez la béance de la plaie, en renversant de plus en plus le pied directement en dedans. Ménagez vos forces et gardez-vous toujours d'abaisser l'avant-pied : vous vous rendriez la partie postérieure du calcanéum inaccessible. Dans cette attitude, attaquez avec l'extrême pointe l'insertion du jambier postérieur puis, d'avant en arrière, entamez les fibres du

ligament latéral interne qui s'insèrent au scaphoïde, au ligament glénoïdien et à la petite apophyse calcanéenne. Repassez à plusieurs reprises l'extrême pointe, afin de couper toute l'épaisseur du ligament sans intéresser les chairs du lambeau. Cela fait, tenez le couteau très oblique, ainsi qu'est le trajet des vaisseaux plantaires, et le mettant dans l'extrême gauche de la plaie, le tranchant appliqué contre les os, comme pour l'y émoudre, incisez et décollez d'avant en arrière, jusque derrière le calcanéum. Dans ce trajet, tenez toujours le plat de la pointe du couteau appliqué aux os, afin que le taillant suive les accidents de la surface du canal calcanéen comme s'il s'agissait d'en décoller le périoste sans le trouer. Contournez de la même manière, avec les mêmes précautions, la tubérosité interne et la face postérieure du calcanéum. — Faites reprendre au couteau plusieurs fois le même chemin : chaque fois, au moment de dépasser la petite apophyse calcanéenne, songez à la profondeur du canal sous-jacent que vous devez évider de tous les tendons, nerfs et vaisseaux, en les touchant, mais sans les blesser. Enfin, continuez à promener le couteau de gauche à droite en détachant du calcanéum les muscles plantaires, jusqu'à ce que le pied, de plus en plus tordu par la main gauche, dont le pouce a fini par accrocher la petite apophyse, soit complètement séparé du lambeau. (Voy. la fig. 354.)

Parez le moignon. A la surface saignante du lambeau, extirpez, si vous l'avez gardé, le bout deux fois coupé du tendon long péronier latéral; excisez les tendons flottants des muscles fléchisseurs commun et propre.

Cherchez le nerf tibial près de l'extrémité des tendons excisés, très haut par conséquent, saisissez-le avec une pince et, l'ayant dénudé de haut en bas avec grandes précautions, enlevez-en 2 centimètres d'un coup de ciseaux. — Liez le plus d'artérioles que vous pourrez, afin de bien dessécher la plaie.

Essayez votre lambeau : s'il n'est pas trop court, conservez l'astragale en totalité. Dépouillez cet os de ses cartilages, si vous opérez dans un mauvais milieu et si vous ne pouvez employer un pansement antiseptique.

Je crois bon de suturer les tendons antérieurs au lambeau *ramené en avant* comme pour refaire l'avant-pied, à l'aide de

sutures profondes; de ménager une ouverture en arrière, d'immobiliser le lambeau, de comprimer mollement la jambe, de la fléchir et de la coucher sur sa face externe.

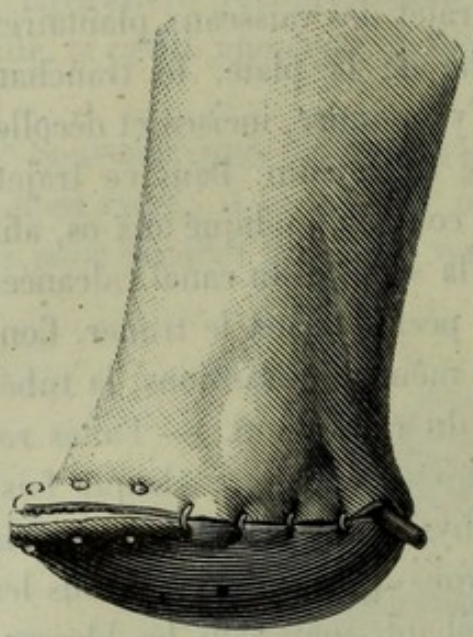

Fig. 555. — Désarticulation sous-astragalienne après la suture du lambeau (face externe, pied gauche).

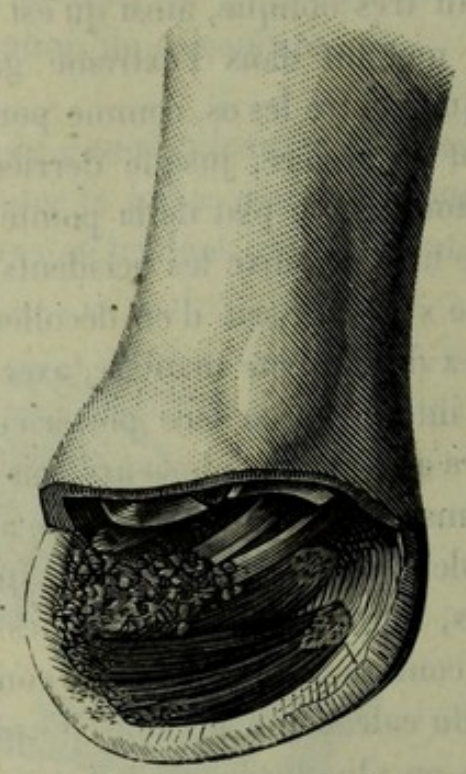

Fig. 556. — Désarticulation sous-astragalienne (face externe, pied gauche), lambeau d'élection flottant.

B. *Pied droit.* — 1° De la main gauche saisissez l'avant-pied pour l'abaisser et le porter à votre droite. Sur l'insertion du bord externe du tendon d'Achille, commencez l'*incision externe* hardie et profonde qui marche d'abord en avant et un peu en haut, puis bientôt directement en avant, pour passer horizontalement à un large doigt au-dessous du sommet de la malléole péronière, atteindre le niveau de l'articulation scapho-cunéenne et se recourber en dedans, à quelques millimètres devant cette articulation, jusqu'au tendon extenseur propre.

A ce moment et sans désemparer, vous portez le bout du pied à votre gauche, pour en amener sous vos yeux le bord interne. Continuant l'incision dorsale, faites descendre le *contour du lambeau*, légèrement convexe en avant, sous le milieu du bord interne du pied. Toujours sans désemparer, mais après avoir relevé le métatarse, aidé par l'assistant, qui soulève la jambe, conduisez

l'incision à travers la plante jusqu'en son milieu. Au delà seulement, recourbez-la en arrière, faites-la toucher et mordre le bord externe du pied, sous le cuboïde, et rétrogradez ensuite le long de ce bord, jusque sous la tubérosité postérieure externe du calcanéum. Enfin, après avoir commandé à l'aide d'élever davantage la jambe en l'air, conduisez votre incision derrière le talon, sur l'insertion du bord externe du tendon d'Achille, rejoignant à peu près à angle droit le départ de l'incision première. — Repassez le couteau une ou plusieurs fois, afin de couper les parties molles jusqu'aux os spécialement sous et derrière le talon.

2° Vous avez alors à choisir entre deux partis : disséquer le lambeau avant de désarticuler (je vous le conseille, c'est plus facile, voy. fig. 358, p. 501), ou désarticuler d'abord pour disséquer ensuite le lambeau en renversant le pied droit comme vous avez appris à renverser le pied gauche. Un ambidextre, tenant le couteau de la main gauche, n'hésiterait pas à choisir ce dernier parti. Tout opérateur qui a un peu de souplesse dans le poignet peut en faire autant de la main droite. Voici comment :

Afin que vous *désarticuliez facilement*, l'aide fléchit la jambe à angle droit sur la cuisse; d'une main, il renverse énergiquement le genou en dedans; de l'autre, il fixe la région sus-malléolaire, appuyée sur le bord du lit, et rétracte les téguments dorsaux externes. Il vous tient sous les yeux et à portée du couteau, la face externe du pied parfaitement horizontale et tournée en haut. Vous repassez le couteau dans l'incision externe et dorsale : aucun tendon, pas même celui du jambier antérieur, n'a dû être épargné. Vous disséquez suffisamment le petit lambeau correspondant, en rasant les os, pour détacher complètement le muscle pédieux et rendre tangibles et visibles le défaut ou creux astragalo-calcanéen et la saillie de la tête astragalienne, que vous mettez à nu d'un coup de pointe.

Celle-ci s'engage facilement dans l'articulation astragalo-calcanéenne postérieure et, d'arrière en avant, coupe les premiers puis les seconds faisceaux du ligament interosseux, aidée par la main gauche, qui appuie légèrement sur le calcanéum pour l'abaisser et l'écarter de l'astragale. S'il est nécessaire, un second coup de pointe donné plus profondément achève la section du ligament afin que l'articulation s'ouvre largement.

3° Il faut maintenant exécuter, comme pour le pied gauche, une série d'incisions superposées dans la même voie, de l'extrême gauche à l'extrême droite de la plaie, c'est-à-dire, sur ce pied droit, du talon où vous attaquerez le tendon d'Achille en entrant, jusqu'au scaphoïde, dont vous séparerez le jambier postérieur en sortant.

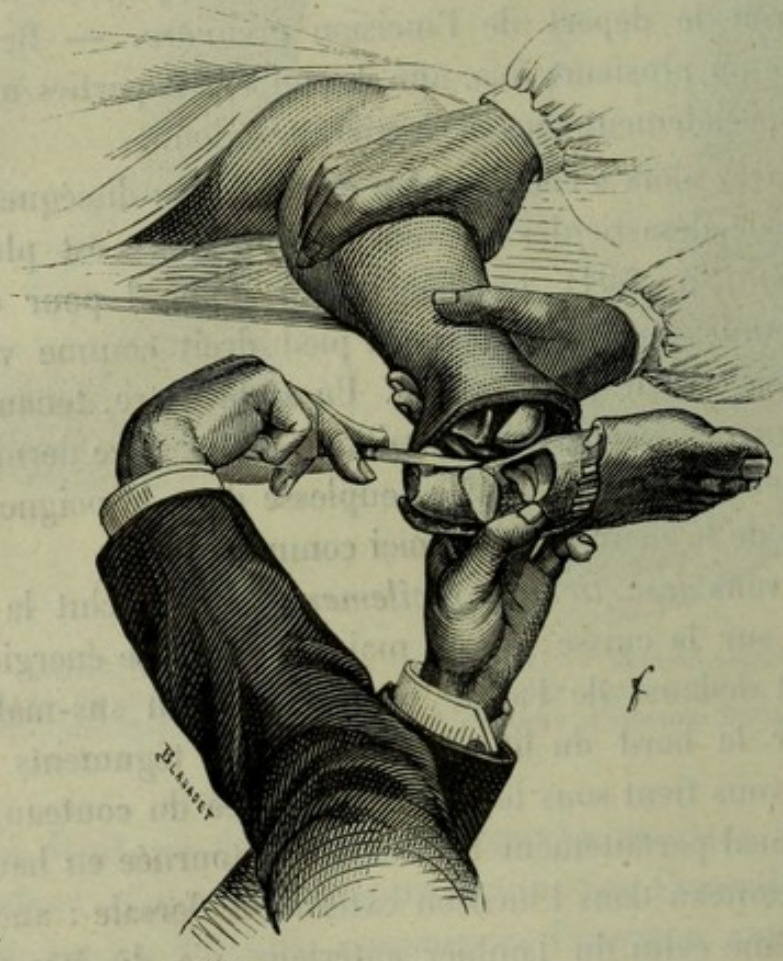

Fig. 357. — Désarticulation sous-astragalienne, pied droit, dissection du lambeau de l'intérieur vers l'extérieur. La droite de l'opérateur est obligée de se jeter en dehors de la gauche pour diriger la lame dans l'axe du canal calcanéen. Jambe fléchie à angle droit et couchée sur sa face interne.

Chemin faisant, il faudra d'abord détacher le tissu adipeux sus-calnéen et, plus tard, couper le ligament interne. Vous devrez ensuite évider le canal calcanéen, en tenant, bien entendu, le couteau dans sa direction, comme pour le sonder. Par conséquent, la main droite, armée du couteau, fléchie et en pronation forcée, devra croiser la main gauche comme le représente la figure 357 (e).

Si vous voulez *disséquer le lambeau* avant de désarticuler, vous le pouvez grâce au sacrifice que vous avez fait des téguments de la

face externe du talon. A cet effet, aussitôt le contour du lambeau incisé, sans plier la jambe sur la cuisse, vous le détacherez en dessous et en avant, dans l'étendue de quelques centimètres ; vous disséquerez également, comme à l'ordinaire, la lèvre supérieure de l'incision externe. — Puis, faisant renverser fortement l'avant-pied en dehors pour rendre le talon visible et accessible, vous accro-

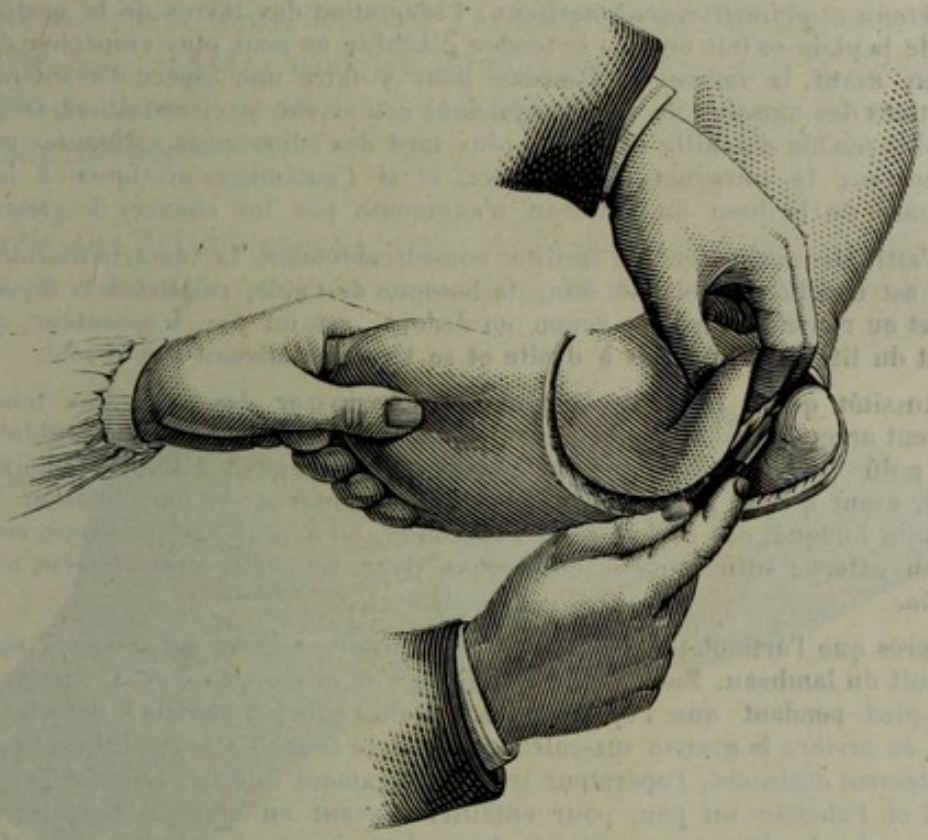

Fig. 358. — Désarticulation sous-astragalienne, dissection du lambeau du pied droit : action de l'aide sur le pied, la jambe restant étendue. La gauche de l'opérateur s'efforce de décoller le lambeau pour faire place au couteau qui évide le canal calcanéen et que la droite tient parallèle à l'axe de ce canal.

cherez du bout des doigts de la main gauche la partie postérieure du lambeau et la détacherez d'abord, avec le tendon d'Achille, de la face postérieure du calcanéum, de ses tubérosités et de sa face inférieure. Vous relèverez de plus en plus la partie talonnière du lambeau vers la malléole tibiale, à mesure que le couteau parallèle aux tendons évidera le canal calcanéen (f).

Lorsque le lambeau sera suffisamment disséqué et le calcanéum dénudé sur toutes ses faces, postérieure, inférieure, interne et supérieure, vous irez attaquer l'articulation par son côté externe, après avoir ramené la pointe du pied en dedans et fait fléchir la jambe.

Notes. — (a) C'est à l'opérateur, quand il se prépare à couper sur le dos du pied, à apprécier la proéminence de l'astragale, la mobilité et l'élasticité des téguments, toutes choses variables. Le pied est-il long, la peau mobile et tendue, il vaut mieux garder plus que moins et inciser, non à quelques millimètres, mais à un travers de doigt en avant de l'articulation scapho-cunéenne.

(b) Cette insertion se fait sur une crête horizontale qui divise en deux étages à peu près égaux la face postérieure du calcanéum. Les avis sont partagés sur l'opportunité de la conservation des adhérences du tendon d'Achille à la partie postérieure du lambeau.

En prolongeant l'incision externe jusqu'au bord interne du tendon, que l'on divise en travers, juste au-dessus de son insertion, *le résultat est plus beau, plus facilement obtenu et primitivement meilleur;* l'adaptation des lèvres de la partie postérieure de la plaie se fait mieux : le tendon d'Achille ne peut plus empêcher de maintenir en avant la masse du lambeau pour y faire une espèce d'avant-pied; les contractions des muscles du mollet sont sans action sur la cicatrisation, etc. Reste à savoir si le tendon d'Achille recouvre plus tard des adhérences suffisantes pour agir utilement sur le coussinet du moignon, et si l'entamure pratiquée à la partie postérieure de la base du lambeau n'augmente pas les chances de gangrène.

(c) L'attitude conseillée ici facilite considérablement la désarticulation. Si le malade est couché sur le côté sain, la besogne de l'aide, relative à la flexion de la jambe et au renversement du genou en dedans, est un jeu. L'opérateur, qui était au bout du lit, a fait un pas à droite et se tient maintenant sur le côté.

(d) Aussitôt qu'on le peut, il faut se débarrasser des insertions tendineuses facilement accessibles. Ainsi, le tendon jambier antérieur si souvent oublié par les élèves, a dû être coupé depuis longtemps, et le tendon d'Achille complètement détaché, avant que la pointe attaque le ligament interne de l'articulation. Tout est plus facile lorsque, dès le début de l'opération, on a prolongé la partie reculée de l'incision externe suffisamment en dedans pour trancher complètement le tendon d'Achille.

(e) Après que l'articulation est ouverte, on arrive encore autrement à séparer le pied droit du lambeau. Mais il faut le concours d'un deuxième aide, chargé de tenir l'avant-pied pendant que l'opérateur, sa main gauche l'aidant, détache d'abord d'avant en arrière la graisse sus-calcanéenne et le tendon d'Achille. Une fois celui-ci complètement désinséré, l'opérateur coupe le ligament interne, reprend l'avant-pied, le tord et l'abaisse un peu, pour entailler d'avant en arrière, décoller la partie antérieure du lambeau et engager la lame dans le canal calcanéen, qu'elle évide avec facilité. La main du deuxième aide intervient utilement pour écarter le lambeau à mesure que l'opérateur le détache.

(f) On arrive avec peine à disséquer d'une manière analogue le lambeau du pied gauche. Pendant cette dissection, un aide tient la jambe allongée, élevée et fortement tordue vers la droite de l'opérateur. Cette torsion, ou ce renversement du pied gauche en dehors, expose le talon que l'opérateur peut décortiquer en tenant la main droite en pronation forcée, pour commencer tous les traits du couteau derrière le talon et les conduire dans le canal calcanéen.

Remarques. — En laissant pendre le lambeau qui vient d'être décrit, on voit que la surface saignante totale ressemble à un cœur asymétrique à base antérieure non échancrée. Le lambeau, en effet, reproduit en grand la forme semi-cordée de la surface à recouvrir; la partie la plus étoffée est l'antérieure, celle qui supportera le poids du corps. Après l'application, la béance utile de la plaie, en arrière et en dehors, existe naturellement (fig. 355 et 356).

Quel que soit le jugement définitif à porter sur la valeur clinique de ce

procédé, certainement supérieure à celle du petit et étroit lambeau interne qui pourtant a donné de bons résultats (Malgaigne, Volkmann, etc., etc.), j'engage les élèves à le pratiquer sur le cadavre jusqu'à ce qu'ils soient sûrs de pouvoir désarticuler et évider le canal calcanéen sans blesser les vaisseaux. Alors seulement ils pourront s'exercer à la pratique du procédé en raquette, dérivé des procédés de J. Roux et Verneuil et qui ne diffère essentiellement de celui qui vient d'être décrit que par le trajet de l'incision plantaire externe et l'extrême difficulté que l'on rencontre pour énucléer le calcanéum (V. plus loin).

Le procédé de J. Roux, tel qu'il l'exécuta devant Nélaton et le décrivit (*Gaz. des hôp.*, 1848), avait été inventé pour pratiquer la désarticulation tibio-tarsienne, en 1846. C'est Nélaton qui l'appliqua à l'amputation sous-astragalienne.

Je crois que Nélaton opérait ainsi : de l'extrémité postérieure de la face externe du calcanéum, une incision vient en avant passer à un doigt au-

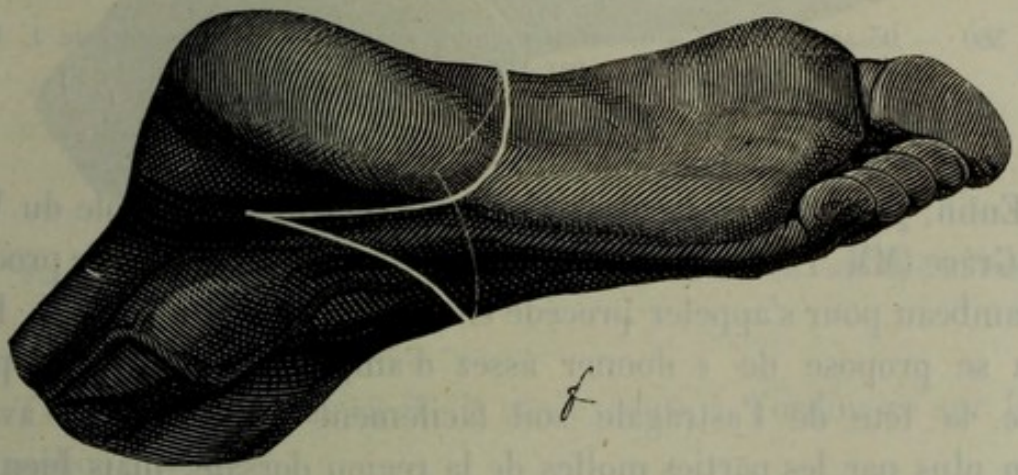

Fig. 339. — Désarticulation sous-astragalienne, incision de A. Nélaton.

dessous de la malléole péronière, se recourbe en dedans sur le dos du scaphoïde, rétrograde vers le tubercule de cet os et de là, revenant en avant, forme une encoche obtuse, pour descendre, légèrement convexe, couper la plante en travers au niveau de la tubérosité du cinquième métatarsien et, arrivée sur le bord externe du pied, remonter obliquement au point de départ.

La première opération de Nélaton avait été précédée des recherches de Verneuil sur l'adaptation du procédé J. Roux à l'amputation sous-astragalienne.

Verneuil, armé d'un couteau à lame courte et solide, faisait partir l'incision du tubercule externe du calcanéum (à 2 ou 3 centimètres au-

dessous de la malléole péronière), l'amenait en avant jusqu'à 2 centimètres en arrière et en dedans de la tubérosité du cinquième métatarsien; la recourbait en guêtre sur le dos du pied pour la conduire sur le milieu du premier cunéiforme, puis sous la plante du pied, mais très obliquement, afin de rejoindre le point de départ.

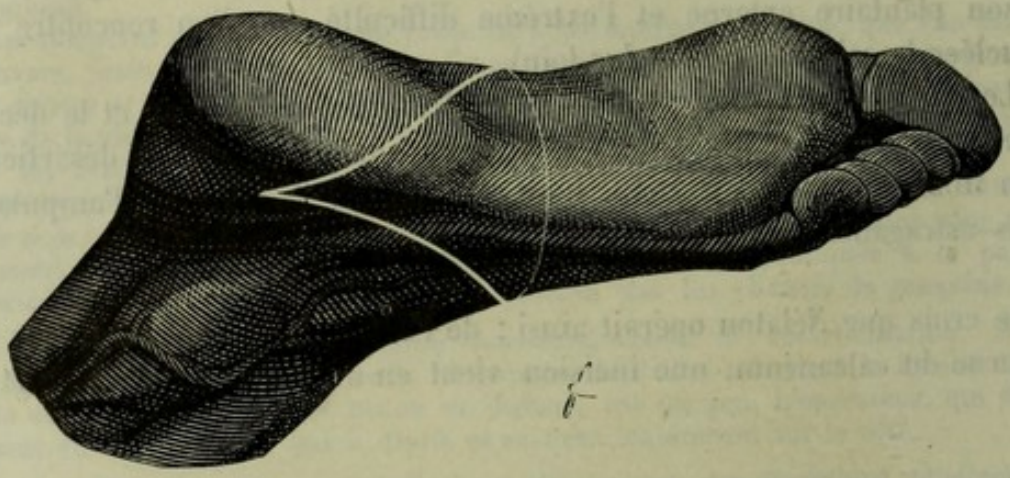

Fig. 360. — Désarticulation sous-astragalienne, adaptation du procédé de J. Roux par Verneuil.

Enfin, j'arrive à un dérivé qui semble accepté par l'École du Val-de-Grâce (MM. Perrin et Chauvel) et qui a perdu son nom de procédé à lambeau pour s'appeler procédé en raquette. Comme moi, M. Perrin se propose de « donner assez d'ampleur au lambeau pour que la tête de l'astragale soit facilement recouverte en avant, non plus par les parties molles de la région dorsale, mais bien par la peau de la plante du pied.... Le procédé ainsi modifié diffère de celui qui a été décrit par M. Verneuil par les dimensions en quelque sorte exagérées qu'il donne au lambeau plantaire de facon à obtenir, comme résultat opératoire, un véritable pied d'éléphant. »

A partir du côté externe de l'insertion du tendon d'Achille, l'incision de M. Perrin marche en avant, passe à $0^m,03$ de la pointe péronière, atteint l'extrémité postérieure du cinquième métatarsien, se recourbe en dedans sur le dos du pied, croise le bord interne au niveau de l'articulation cunéo-métatarsienne et traverse la plante pour rejoindre l'incision externe, à $0^m,02$ en arrière du cinquième métatarsien.

En fait, j'ai vu M. Perrin prolonger son incision en arrière jusque sur le bord interne du tendon d'Achille, qu'il coupe en travers, dans

l'espoir, dit-il, de supprimer pour le présent et l'avenir l'action du triceps sural sur le coussinet plantaire.

En tenant l'incision externe près du bord plantaire et en la prolongeant assez loin derrière le talon pour couper le tendon d'Achille immédiatement au-dessus de son insertion, on ne rencontre pas de grandes dificultés. Mais il faut ensuite et tout d'abord bien détacher la lèvre inférieure de la queue de la raquette, afin de dépouiller le dessous du cuboïde, du calcanéum et surtout de la tubérosité postérieure externe de cet os.

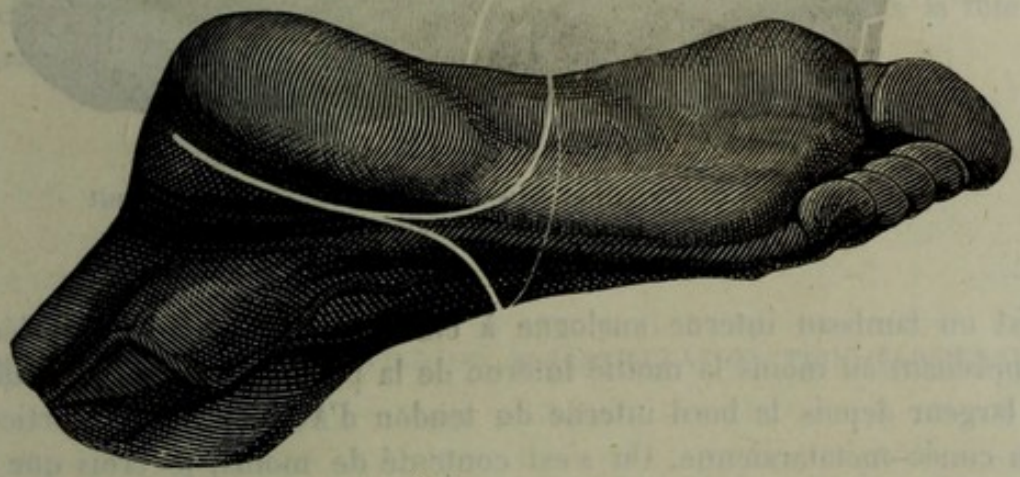

Fig. 361. — Désarticulation sous-astragalienne, incision en raquette, M. Perrin.

Le reste devient alors facile et s'exécute à l'ordinaire sur le pied gauche.

Sur le pied droit, après avoir disséqué dans la mesure du possible, en premier lieu, la lèvre inféro-externe, en second lieu, le lambeau supéro-externe, l'articulation sera ouverte. Pour évider le canal calcanéen sans péril, il faudra ici le concours d'un aide armé d'un grand écarteur pour attirer en dedans la partie interne du cercle de la raquette, pendant que le chirurgien abaisse le pied et le tord en dehors afin de faire place au couteau qui, par une succession de traits, va pénétrer d'avant en arrière et de dessus en dessous, au delà du scaphoïde et de la petite apophyse calcanéenne. Quand il ne reste plus à dégager que la tubérosité postérieure interne du calcanéum, l'intervention de l'aide qui écarte les chairs reste précieuse, pendant que la gauche de l'opérateur exagère la torsion et l'abaissement ou plutôt le renversement du pied.

Je veux bien que, dans les cas rares où le chirurgien a des parties molles à discrétion, il fasse pour le pied des moignons très étoffés; je le lui conseille même formellement. Mais je lui conseille aussi d'apprendre à se contenter du strict nécessaire. Quel est ici le strict nécessaire?

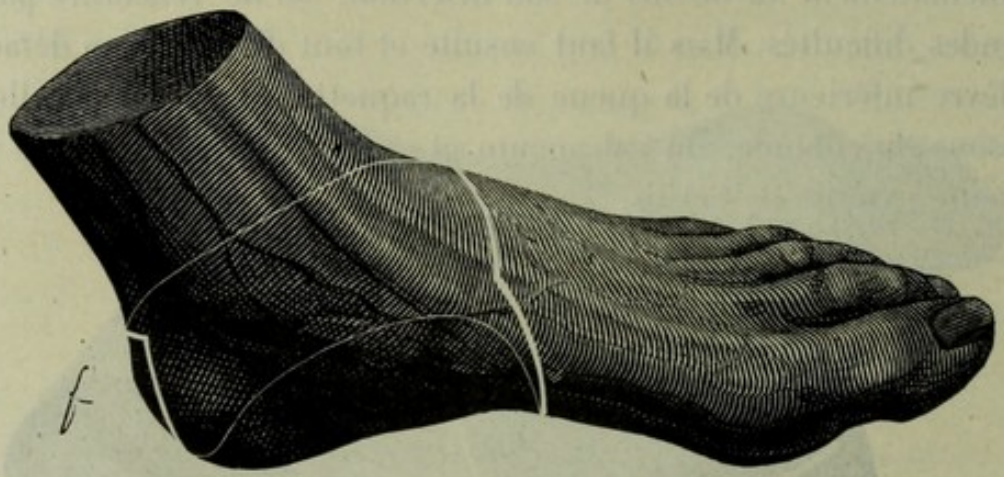

Fig. 362. — Désarticulation sous-astragalienne, lambeau réduit au strict nécessaire.

C'est un lambeau interne analogue à celui que j'ai longuement décrit, comprenant au moins la moitié interne de la plante du pied et s'étendant en largeur depuis le bord interne du tendon d'Achille jusqu'à l'articulation cunéo-métatarsienne. On s'est contenté de moins, je crois que l'on risquait beaucoup; mieux eût valu désarticuler le pied en totalité.

En opérant ainsi, on peut *très facilement* disséquer le lambeau de dehors en de dedans. Pour peu que la tête de l'astragale soit à l'étroit dans son enveloppe, il faudrait l'exciser avec la scie à chantourner.

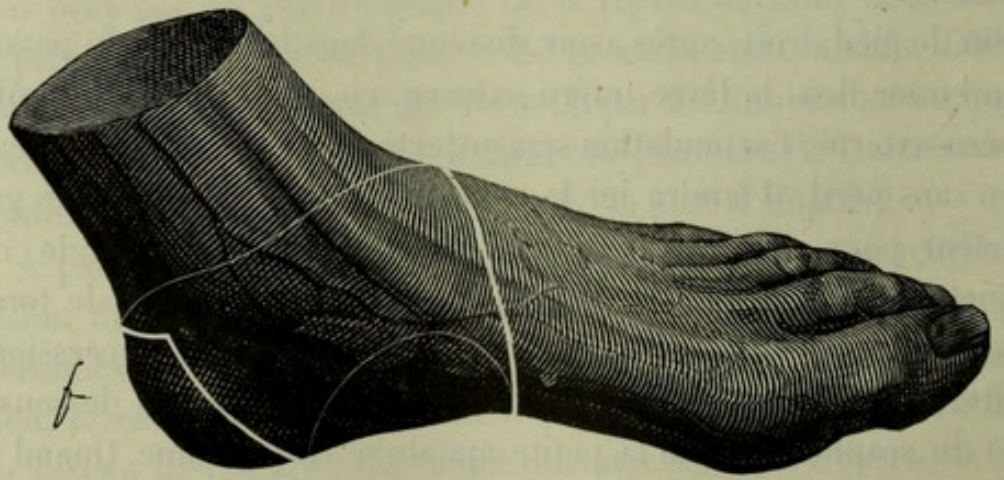

Fig. 363. — Désarticulation sous-astragalienne, lambeau interne de Malgaigne.

Malgaigne restait donc en deçà de l'indispensable, lorsqu'il opérait d'après le tracé de la figure 363. Après avoir tranché le tendon d'Achille

et coupé les téguments postérieurs, externes et dorsaux (ceux-ci à 3 centimètres devant l'articulation astragalo-scaphoïdienne), Malgaigne entaillait au même niveau le bord interne et la plante du pied, au moins jusqu'au milieu. Puis, remettant le couteau dans le commencement de l'incision postérieure, derrière la malléole interne, il descendait obliquement vers la plante du pied, sous un angle d'environ 45 degrés, et rejoignait la fin de la première incision, en découpant ainsi un lambeau arrondi, large de 8 à 10 centimètres à la base et de 4 à 6 au sommet.

On a aussi, spécialement en Angleterre, gardé mainte fois un lambeau postérieur, la cupule calcanéenne de Syme, pour couvrir la face inférieure de l'astragale. C'est un mauvais procédé, qui place la cicatrice justement sur le point du moignon qui fatigue le plus, sous la tête de l'astragale.

ARTICLE VIII

AMPUTATION TOTALE DU PIED OU DÉSARTICULATION TIBIO-TARSIENNE[1]

La désarticulation totale du pied, pratiquée plusieurs fois à de grands intervalles, était abandonnée et méprisée de la plupart des chirurgiens lorsque Baudens fit sa première opération en 1839. Imbu de cette idée théorique que les lambeaux antérieurs doivent toujours être préférés parce que, dans le décubitus dorsal, ils s'adaptent d'eux-mêmes sous l'action de la pesanteur et ne forment pas clapier, Baudens choisît un mauvais procédé. C'est pourquoi notre compatriote a dû partager l'honneur d'avoir réhabilité la désarticulation tibio-tarsienne avec Syme, d'Édimbourg. Celui-ci, à partir de 1842, fit en Angleterre un très grand nombre de désarticulations du pied, réussit à donner son nom à l'opération, et trouva l'occasion d'enseigner son procédé à Chélius fils et, par lui, à toute l'Allemagne (1846). Il faut pourtant rendre justice à Baudens et ne pas oublier non plus que l'invention du procédé de J. Roux a eu l'influence la plus heureuse sur la vulgarisation, en France, des amputa-

1. Baudens, *Gaz. des hôp.*, 1841, 1848, 1849. — Syme, cinq mémoires, reproduits en substance *in Contributions to the Pathology and Practice of Surgery*. London, 1848, analysé *in Britisch and foreign med. chir. Review*, 1848, II. — J. Roux, *Annales de thérap.*, 1846, et *Gaz. des hôp.*, 1848. — Sédillot, *Contributions*, II. — Gross, *loc. cit.* — Chauvel, *loc. cit.* — Hancock, *loc. cit.* — Linhart, *loc. cit.* — Flamain, *Étude sur les procédés opératoires applicables à l'amputation tibio-tarsienne*, thèse de Paris, 1871. — J. Bell. *Manuel of operations of Surgery*. Edimburgh, 1874.

tions tibio-tarsienne et sous-astragalienne. Cela dit, je dois ajouter que le procédé de Syme est beaucoup trop négligé chez nous, puisqu'il paraît donner, avec bien moins d'étoffe, des résultats aussi bons, sinon meilleurs, que ceux du procédé de J. Roux.

Les *indications* de cette opération sont les mêmes que celles des autres amputations partielles du pied. C'est dire que l'état des parties molles ne permettra pas toujours au chirurgien de choisir son procédé. Dans les circonstances favorables, où les meilleurs téguments, ceux du talon et de la face interne du cou-de-pied, sont détruits, faut-il néanmoins désarticuler, plutôt que d'amputer dans la région sus-malléolaire? Non.

Le grand avantage de la désarticulation, c'est de permettre la marche sur le bout du moignon. Il n'y faut plus compter si l'état des téguments ne permet pas de confectionner des lambeaux bien étoffés qui rejettent la cicatrice en bon lieu : car le désarticulé se trouverait alors dans les conditions d'un homme amputé au-dessus des malléoles par un procédé médiocre; il devrait porter un appareil de Riche prenant son point d'appui sur l'ischion. Je crois qu'au point de vue de la marche, une amputation intra ou même sus-malléolaire qui, avec un lambeau long, large et épais, permet au mutilé de s'appuyer directement sur le bout du moignon, vaut mieux que la désarticulation du pied faite par un procédé de nécessité. S'il y avait entre les deux opérations une différence de gravité *notable*, il faudrait, c'est évident, opter pour la moins grave. Et encore, je ne comprends guère la sensiblerie de quelques chirurgiens militaires qui veulent avant tout et quand même, donner à leur amputé toutes les chances de survivre, même au prix d'une infirmité. Car tout moignon de jambe, ou mauvais ou médiocre, réduit le salaire du mutilé, qui garde le lit de temps en temps, court des risques de phlegmon, d'ostéite, d'érésipèle, de résection ou d'amputation secondaire; bref, une telle infirmité empoisonne et abrège la vie.

L'amputation sus-malléolaire est, dit-on, plus grave que la désarticulation du pied; c'est pourquoi il faut pratiquer cette dernière de préférence, toutes les fois qu'on le peut. Je ne conteste pas cette préférence à donner toujours à la désarticulation, quand on a à sa disposition des téguments de choix. Je discute seulement les cas où le chirurgien hésite entre une désarticulation par un procédé de nécessité et une amputation sus-malléolaire par un procédé d'élection. La statistique ne nous a rien appris sur la gravité relative de ces deux opérations faites *dans ces conditions*. L'écart est déjà si faible entre la mortalité des désarticulations tibio-tarsiennes prises en bloc et celle des amputations sus-malléolaires, que je soupçonne fort qu'un malade dont le pied serait assez altéré pour imposer au chirurgien un procédé de désarticulation médiocre, ne perdrait aucune chance de survivre, en se faisant amputer au-dessus des malléoles par le procédé d'élection.

Je dis tout cela pour arriver une fois de plus à répéter : si vous

amputez dans le pied ou dans le bas de la jambe, faites un moignon sur lequel le mutilé puisse marcher.

Choix des procédés. — Un tel moignon, après la désarticulation qui nous occupe, doit avoir pour coussinet les téguments de la plante du pied habitués à supporter le poids du corps; la cicatrice doit être rejetée sur la périphérie, au-dessus de la surface d'appui. C'est donc par un lambeau que nous couvrirons l'extrémité du squelette de la jambe. Ce lambeau, nous ne le prendrons ni en avant, parce qu'il doit comprendre une partie de la semelle plantaire, ni en dehors, parce qu'il doit contenir les vaisseaux dans son épaisseur; mais plutôt en arrière, ou en dedans, ou à la fois en dedans et en arrière (fig. 364 à 367).

Autant que possible nous garderons un *large* lambeau et chercherons à lui conserver sa mobilité sur le bout des os, par une réunion rapide et par la conservation ou la reproduction des adhérences tendineuses. Car il me semble démontré que la marche est plus facile lorsque le coussinet charnu se meut à la volonté du malade.

Avant de décrire l'amputation sous-astragalienne, j'ai dit le nécessaire sur les téguments du talon et les vaisseaux qui les nourrissent. Je rappellerai seulement ici que la coque talonnière est très épaisse et très résistante en bas, très mince au contraire en haut, sur les côtés du tendon d'Achille. Nous retrouverons une minceur pareille au niveau des malléoles où le fascia pellucida est à l'état de séreuse ébauchée.

L'articulation tibio-tarsienne est facile à trouver et facile à ouvrir. Mais, après la désarticulation, la mortaise tibio-péronière avec ses deux malléoles inégales est évidemment fort mal disposée pour fournir un bon moignon : il faut l'aplanir, soit avec la scie, soit avec les cisailles. Quelques chirurgiens recommandent de scier franchement à 1 centimètre au-dessus de l'interligne; d'autres d'enlever seulement avec les malléoles les bords antérieur et postérieur (celui-ci plus saillant) de la surface articulaire du tibia; d'autres de couper simplement les deux malléoles ou seulement l'externe. On peut même ne rien enlever du tout et réussir; mais c'est une mauvaise pratique, surtout chez l'adulte, quand on veut, ce qui est l'ordinaire, faire marcher l'amputé sur le bout du moignon[1].

La maladie des surfaces articulaires peut forcer le chirurgien à enlever successivement et par tranches, 2 ou 3 centimètres des os de la jambe.

Lorsque l'articulation est saine, je crois qu'il faut scier les deux mal-

1. Blandin ne croyait pas qu'il fût possible d'obtenir un pareil résultat. En conséquence, il conservait les malléoles, qu'il couvrait avec deux lambeaux latéraux. Ainsi avait été opérée la jolie modiste pour laquelle Martin fit sa première jambe artificielle, si parfaite que l'amputée pouvait danser dans les bals publics, fort bien, sans doute, puisque le jour du mardi-gras, étant masquée, elle trompa l'interne qui l'avait soignée, le lutina et dansa avec lui une partie de la nuit : « Ce ne fut qu'à la sortie du bal..., lorsque le masque dut se déchausser... que le jeune homme la reconnut. » (*Gaz. des hôp.*, 1846, p. 562.)

léoles isolément et un peu obliquement pour donner à la surface terminale du squelette des bords latéraux légèrement obtus. Je crois aussi que

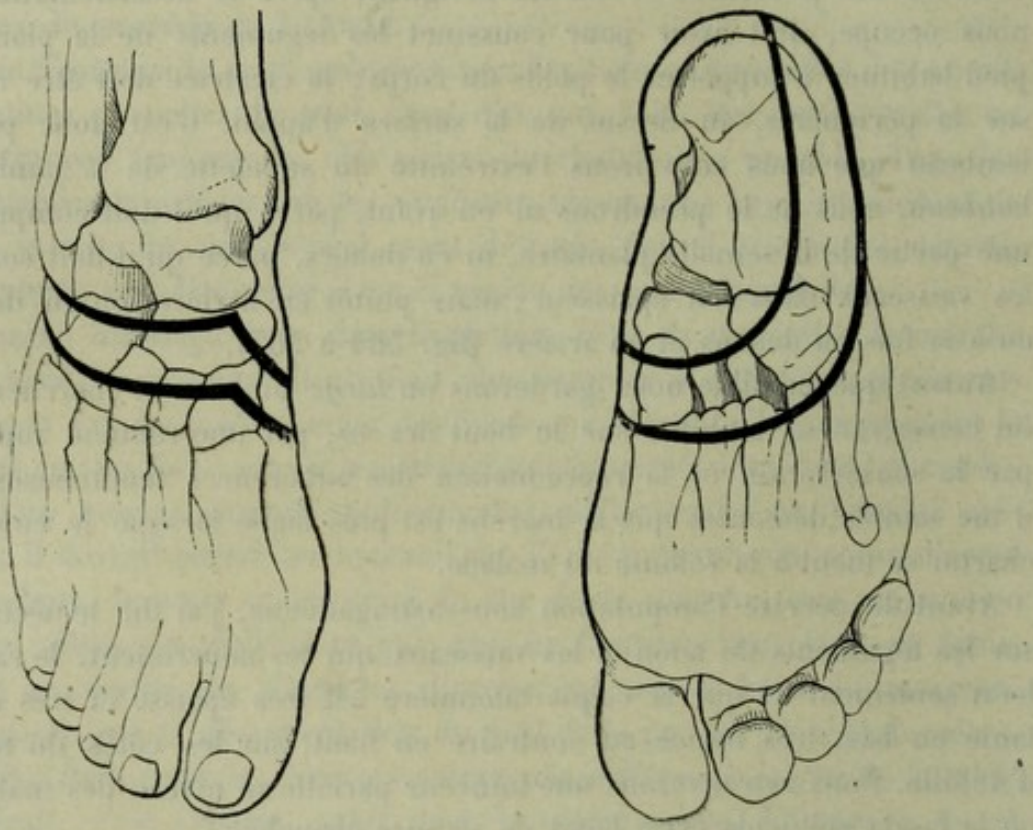

Fig. 364 et 365. — Tracés comparatifs pour l'amputation sous-astragalienne et la désarticulation tibio-tarsienne, par le procédé à lambeau interne amélioré.

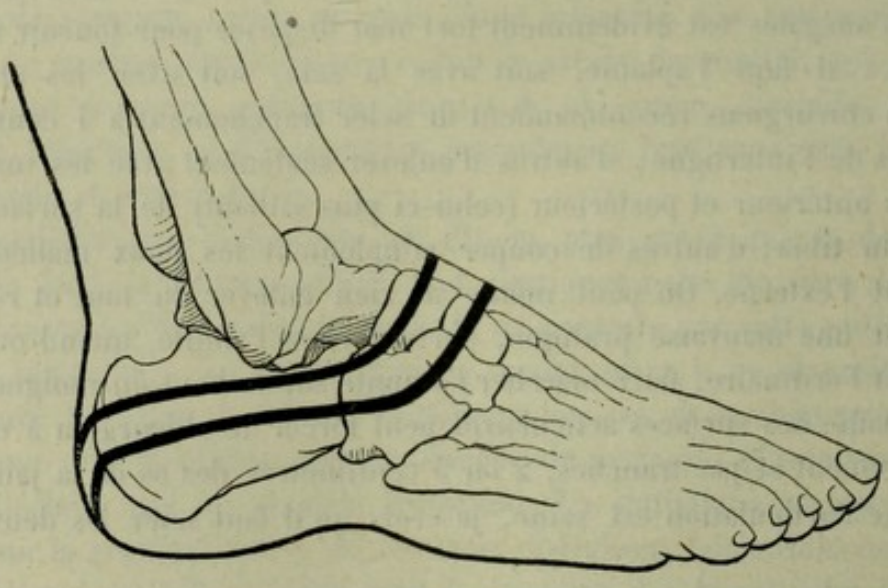

Fig. 366. — Désarticulations sous-astragalienne et tibio-tarsienne, lambeau interne amélioré, tracés comparatifs de l'incision dorsale externe.

si le moignon doit suppurer, une minute employée à gratter le cartilage sans perforer la lame compacte sous-jacente contribuera à assurer la guérison rapide. Sans cette précaution, si la réunion immédiate fait défaut, le cartilage s'exfolie rarement, mais il s'exfolie quelquefois.

Quatre procédés pourraient être donnés comme bons et décrits longuement les uns et les autres : le lambeau interne pur, le lambeau interne amélioré comprenant le tendon d'Achille, le lambeau interne et postérieur de J. Roux, enfin, le lambeau postérieur de Syme. Les deux premiers ne comprennent pas la coque talonnière ; ils se ressemblent comme exécution et ne sont que la reproduction, en plus petit, du lambeau du procédé facile décrit pour l'amputation sous-astragalienne.

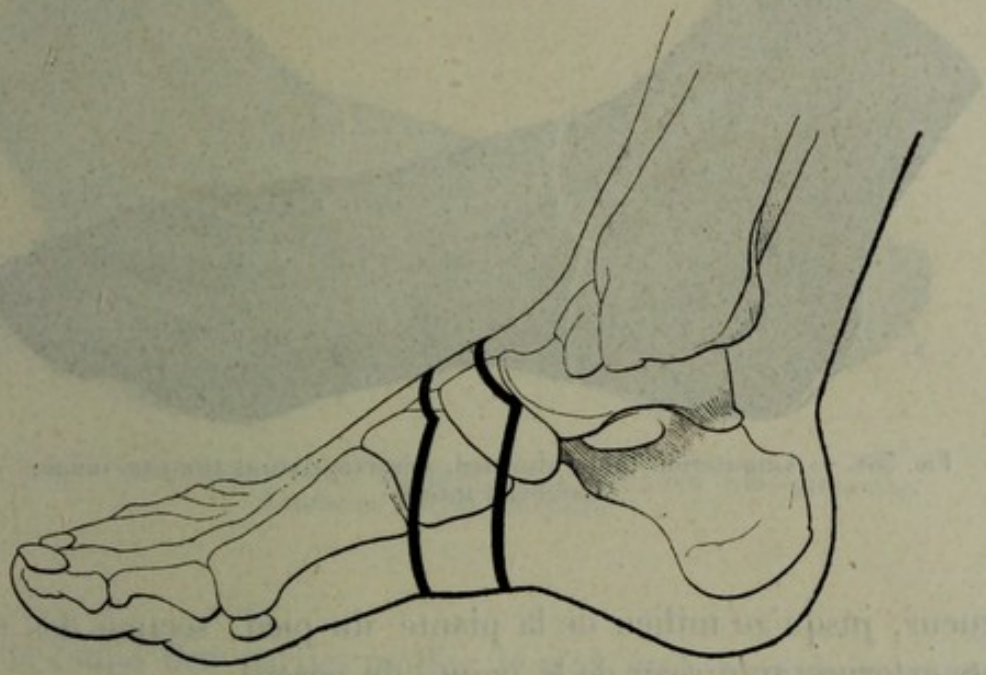

Fig. 367. — Désarticulations sous-astragalienne et tibio-tarsienne, lambeau interne amélioré, tracés comparatifs.

Je m'attacherai à bien exposer la manière d'exécuter le procédé de Syme d'après les ouvrages anglais, spécialement d'après le manuel de J. Bell d'Édimbourg et aussi d'après mes propres remarques.

Je le ferai en dernier lieu parce que les premiers procédés sont les mêmes que ceux de l'amputation sous-astragalienne qui vient d'être décrite.

Désarticulation du pied.

Lambeau interne (Soupart, Sédillot, A. Guérin, etc.).

Ce procédé est, de tous ceux qu'il est permis d'appliquer sur le vivant, le plus facile à exécuter. Il a l'inconvénient de détruire tout à fait les adhérences du tendon d'Achille au futur coussinet

du moignon, adhérences qui peuvent, il est vrai, se rétablir. On a réussi, sur le vivant, à faire un bon moignon, avec une très petite quantité de parties molles, mais je ne me permettrais pas de rester en deçà du minimum suivant : lambeau étendu en largeur depuis le bord interne du tendon d'Achille jusque sur le scaphoïde, et en

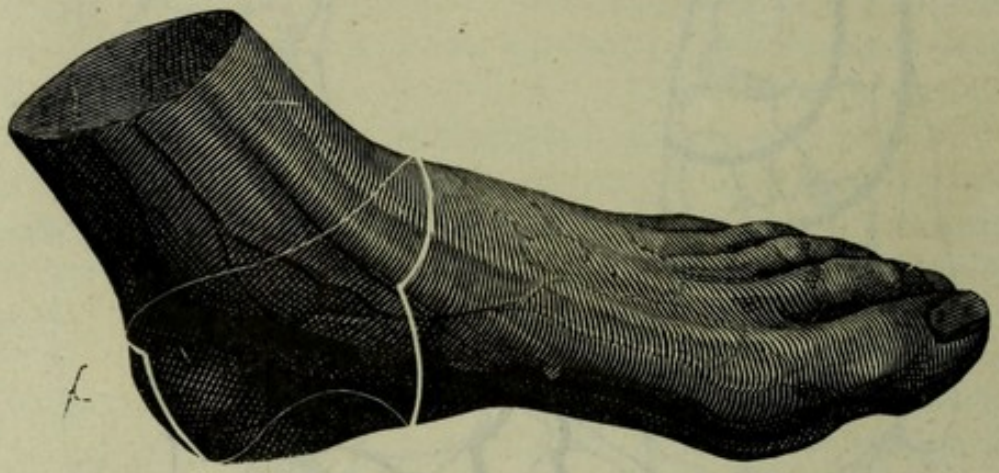

Fig. 368. — Amputation totale du pied, désarticulation tibio-tarsienne Lambeau interne.

longueur, jusqu'au milieu de la plante du pied; section des téguments externes au niveau de la pointe du péroné.

Le lambeau peut être disséqué facilement avant la désarticulation. C'est un avantage énorme que nous retrouvons dans le procédé suivant. Cela permet, sur l'un et l'autre pied, de faire si l'on veut l'amputation *intra-malléolaire* sans désarticuler.

Désarticulation du pied.

Lambeau interne amélioré.

Ce procédé se recommande par les arguments que j'ai donnés à propos de l'amputation sous-astragalienne (voy. p. 490). Ce n'est, en effet, que le procédé facile que j'ai conseillé pour cette opération, avec environ un doigt de peau en moins dans tous les sens. Le lambeau est étoffé, épais, bien vascularisé, adhérent au tendon d'Achille, et beaucoup plus facile à séparer du canal calcanéen, que

les lambeaux de J. Roux et de Syme. Il fournit aux os de la jambe une semelle aussi large que l'on veut. Dans ma description, je vais supposer, comme d'habitude, que l'état des parties molles ne laisse disponible que le minimum indispensable.

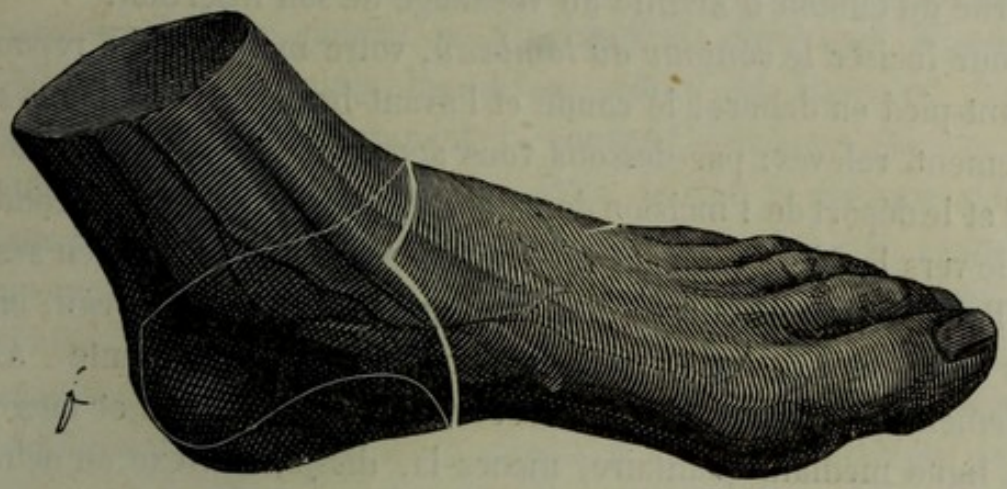

Fig. 369. — Amputation totale du pied. Désarticulation tibio-tarsienne. Lambeau interne amélioré.

Pour la coupe des parties molles, je n'ai qu'à reproduire mot à mot la description de l'amputation sous-astragalienne. Néanmoins, cette reproduction me paraît nécessaire car on ne me comprendrait pas à demi mot. Il est si difficile, comme dit Paré, « de mettre clairement et entièrement par escrit la Chirurgie manuelle » !

Opération.— Le tiers inférieur de la jambe malade dépasse le bout du lit. L'aide chargé de relever les téguments et de supporter, quand il le faut, tout le poids du membre, etc., se tient en dehors. S'il est très habile, il peut assurer l'hémostase en comprimant les artères pédieuse et tibiale postérieure. Mais il vaut mieux faire agir un appareil ou un aide sur la fémorale.

Vous avez examiné le pied attentivement, vous savez notamment où passent les tendons extenseur propre du gros orteil et jambier antérieur, où se trouve l'articulation astragalo-scaphoïdienne, etc.

A. *Pied gauche.* — 1° Abaissant d'abord l'avant-pied de la main gauche qui tout à l'heure l'inclinera en dedans, commencez l'*incision dorsale externe* sur le tendon extenseur propre ou en dedans,

entre ce tendon et celui du jambier, à quelques millimètres devant l'articulation astragalo-scaphoïdienne : coupez à fond, marchez transversalement en dehors et, après un trajet de $0^m,04$, rétrogradez parallèlement au bord externe du pied, vers la pointe de la malléole péronière que vous raserez, pour viser ensuite et atteindre le bord externe du tendon d'Achille au voisinage de son insertion.

Pour inciser le *contour du lambeau*, votre main gauche repousse l'avant-pied en dehors ; le coude et l'avant-bras correspondants sont fortement relevés : par-dessous vous apercevez le bord interne du pied et le départ de l'incision dorsale. Remettez-y le bistouri, conduisez-le vers la plante suivant un trajet légèrement convexe en avant, qui l'amène sous l'articulation scapho-cunéenne. A ce niveau, entamez hardiment et en travers le tiers interne de la plante. Alors seulement, recourbez l'incision et menez-la arciforme et tangente à la ligne médiane plantaire, menez-la, dis-je, convexe en dehors, sous la partie interne de la pointe du talon, puis derrière, puis en dehors vers la terminaison de l'incision externe que vous rejoignez, après avoir fait élever le pied par votre aide. Repassez le couteau une ou plusieurs fois jusqu'à ce que toutes les parties molles du lambeau soient coupées à fond et un peu en biseau.

2° Afin que vous *désarticuliez facilement*, l'aide fléchit la jambe à angle droit sur la cuisse. D'une main (la droite) il renverse complètement le genou en dedans ; de l'autre (la gauche) il fixe la région sus-malléolaire appuyée sur le bord du lit et rétracte les téguments dorsaux et externes : il vous tient sous les yeux et à portée du couteau, la face externe du cou-de-pied parfaitement horizontale. Repassez le couteau de gauche à droite dans l'incision dorsale externe et mobilisez suffisamment la lèvre supérieure des téguments, en avant et sur le côté, pour rendre la malléole péronière visible et l'articulation accessible. — Touchez la pointe malléolaire ; au-dessous, entrez à plein tranchant en insinuant la lame à plat entre la malléole et la face latérale de l'astragale. La simple pesanteur aidée d'une pression légère des doigts de la main gauche commencera le renversement du pied en dedans ; l'articulation s'entr'ouvrira et votre pointe coupera, en avant et en arrière, les faibles ligaments ; elle dégagera, sans le blesser, le tendon long fléchisseur propre de sa coulisse rétro-astragalienne, détachera la

graisse sus-calcanéenne et, toujours rasant l'os, désinsèrera le tendon d'Achille en s'y reprenant à plusieurs fois, s'insinuant chaque fois plus profondément, à plat entre l'os et le tendon.

Le pied se renversera alors davantage sous l'action modérée de la main gauche agissant sur le calcanéum (voy. fig. 354 relative à la désarticulation sous-astragalienne, p. 495). — Portez la pointe du couteau dans la gauche de l'incision et attaquez-y le tendon jambier postérieur, puis les divers plans du ligament latéral interne ; repassez prudemment le couteau plusieurs fois sur ces tissus fibreux, dans la même voie. Puis, tenant le couteau oblique comme les tendons, c'est-à-dire comme le canal calcanéen, rasez successivement de l'extrême gauche à l'extrême droite de la plaie, la face inférieure du tubercule scaphoïdien, de la petite apophyse, de l'excavation, de la tubérosité interne et de l'extrémité postérieure du calcanéum. Au moment de dépasser la petite apophyse calcanéenne, songez à la profonde gouttière sous-jacente et faites tourner la lame sur son axe pour qu'elle s'y engage et en déloge, sans l'entailler, le tendon du fléchisseur propre. Dans toute la longueur de la plaie, repassez le couteau plusieurs fois dans la même voie, la lame marchant à plat sur la surface dure dont elle suit les irrégularités, afin que jamais le tranchant ni la pointe ne s'écartent du périoste.

Bientôt le pied, de plus en plus tordu par la main gauche dont le pouce s'est avancé jusque dans la gouttière calcanéenne, se trouve complètement séparé. Le calcanéum présente une surface absolument nue, la face profonde du lambeau n'a pas reçu le moindre coup d'estoc.

3° Dès à présent, on peut lier les vaisseaux et ensuite exciser les deux tendons flottants pour apercevoir *le nerf* dont il faut toujours détruire la continuité, près de la base du lambeau, sur une longueur de deux centimètres.

Il faut maintenant réséquer les malléoles et d'abord les dépouiller. Dans ce but, vous ramènerez la jambe dans la rectitude. — De la main gauche, vous saisirez le bord des téguments pour le relever et, avec la pointe introduite à plat entre la peau et les os, vous contournerez successivement chaque malléole, en faisant marcher le taillant d'avant en arrière où vous devez, de chaque côté, fendre les

gaines des tendons, pour que ceux-ci puissent être relevés hors de la portée des dents de la scie ou de la cisaille.

Si vous êtes obligé d'enlever, avec ces malléoles, un plateau tibial de $0^m,01$, par exemple, vous dépouillerez les faces antérieure et postérieure du squelette comme les malléoles. Le trait de scie devant être perpendiculaire aux os, il faudra dénuder un peu plus haut en arrière qu'en avant, parce que le bord postérieur de la mortaise descend plus bas que l'antérieur.

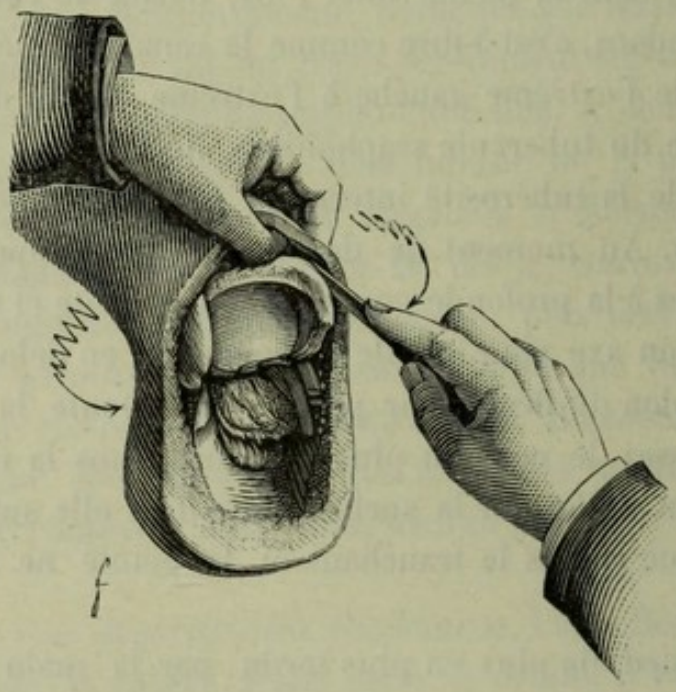

Fig. 370. — Après la désarticulation du pied, dénudation et toilette des malléoles qu'il va falloir scier. Le lambeau ici représenté est celui de Syme et non le lambeau interne amélioré. Les flèches indiquent la marche du couteau et ses mouvements de va-et-vient.

Quand, par suite d'altération manifeste des surfaces articulaires, on est contraint de substituer une amputation intra-malléolaire à la désarticulation, il faut envelopper les chairs dans une compresse à deux chefs et en confier la rétraction à l'aide qui tient le tout solidement embrassé à deux mains.

Le chirurgien placé en dehors (il s'agit toujours du pied gauche), saisit la malléole la plus solide avec un davier et manœuvre la scie de la main droite.

Dans les cas ordinaires, il est expéditif et élégant d'enlever d'un seul trait les deux malléoles, en effleurant le bord antérieur et en

intéressant un peu davantage le bord postérieur de la mortaise dont la partie moyenne serait ensuite à volonté dépouillée du cartilage épargné par la scie.

On peut se borner à scier ou à couper isolément chaque malléole comme je l'ai déjà indiqué.

B. *Pied droit.* — De la main gauche, saisissez l'avant-pied pour l'abaisser et le porter à votre droite. A partir du bord externe du tendon d'Achille, près de son insertion, tirez une incision qui, d'abord légèrement ascendante, marche hardie et profonde parallèlement au bord externe du pied, au ras du sommet de la malléole péronière, jusqu'au niveau de l'articulation de Chopart ; qui se recourbe ensuite en dedans pour traverser le dos du pied, à quelques millimètres devant cette articulation, et s'arrêter sur le relief du tendon extenseur propre du gros orteil, ou même un peu en dedans.

A ce moment, vous rejetez le bout du pied à votre gauche et vous avez sous les yeux le bord interne du tarse et la fin de votre incision dorsale où vous avez laissé la pointe. — Incisez le bord interne du pied suivant un trajet légèrement convexe en avant qui vous conduise sous l'articulation scapho-cunéenne. Entamez transversalement le tiers interne de la plante. Alors seulement, rétrogradez suivant une courbe arciforme tangente à la ligne médiane plantaire. Cette courbe convexe en dehors vous ramènera sous la partie interne de la pointe du talon d'où, après avoir fait élever le membre, vous rejoindrez en arrière et en dehors le point de départ de l'incision externe. Repassez le couteau une ou plusieurs fois dans la même voie, jusqu'à ce que toutes les parties molles du lambeau soient coupées à fond et un peu en biseau.

De même que pour la désarticulation sous-astragalienne, vous avez maintenant à choisir entre deux manières de terminer l'opération.

Ou bien, faisant tenir la jambe horizontale et fléchie à angle droit, le genou renversé en dedans, attaquer l'articulation en dehors et l'ouvrir, détacher le tendon d'Achille et la graisse sus-calcanéenne, couper le ligament interne et le tendon jambier postérieur ; puis, à plusieurs reprises dans la même voie, repasser le couteau

en croisant les mains pour évider le canal calcanéen, etc., comme le représente la figure 357, page 491.

Ou mieux, disséquer le lambeau avant de désarticuler. Dans ce but, laisser la jambe étendue, couchée sur sa face externe, le bout du pied fortement renversé en dehors par un aide, tordu en varus pour exposer et relâcher les chairs de la face interne du cou-de-pied. Le membre étant ainsi, accrocher du bout des doigts gauches la partie talonnière de votre lambeau et, avec la pointe du couteau, coupant exceptionnellement de droite à gauche, désinsérer le tendon d'Achille, décortiquer l'extrémité postérieure du calcanéum, détacher les muscles insérés à la tubérosité interne et postérieure, enfin, évider le canal calcanéen. Que les doigts de votre main gauche, qui relèveront le lambeau sur la malléole tibiale, ne craignent pas de précéder toujours le couteau dans le fond de la plaie, opposant les ongles au tranchant pour se garer de toute blessure et protéger efficacement l'artère et les tendons (revoyez la figure 358, p. 501).

Quand vous aurez disséqué votre lambeau sur toute sa largeur jusqu'à la pointe du tibia que vous pourrez sentir, vous ferez ramener le bout du pied en dedans, ou mieux encore fléchir la jambe et renverser le genou en dedans pour attaquer l'articulation en dehors et traiter successivement les malléoles, le cartilage, les tendons, le nerf, etc., comme du côté gauche.

En disséquant le lambeau d'avance, vous pouvez aussi vous dispenser de désarticuler.

Pourvu que la dissection des parties molles ait été prolongée assez haut et suivie de la section du tendon jambier postérieur, le squelette de la jambe est facile à dénuder sur toute sa périphérie, et à scier, soit au niveau de l'interligne, soit au-dessus (15 ou 20 millimètres).

Dans ce dernier cas, on fait ce qu'on a appelé une *amputation intra-malléolaire*, qui peut être précédée ou non de la désarticulation.

Le *lambeau interne amélioré* a donné récemment à M. Félizet un excellent résultat. J'en possède le moulage en cire : on ne peut rien voir de plus beau ni de mieux conformé pour la marche.

Désarticulation du pied.

Lambeau interne et postérieur (J. Roux).

Voici d'abord le tracé de l'incision des parties molles, d'après le texte un peu vague de J. Roux.

« Du bord externe du tendon d'Achille, ou si on l'aime mieux de « l'extrémité postérieure de la face externe du calcanéum, part « une incision qui passe au-dessous de la malléole externe, à 1 « centimètre au-devant de l'articulation tibio-tarsienne, et aboutit « à quelques millimètres au-devant de la malléole interne; de ce

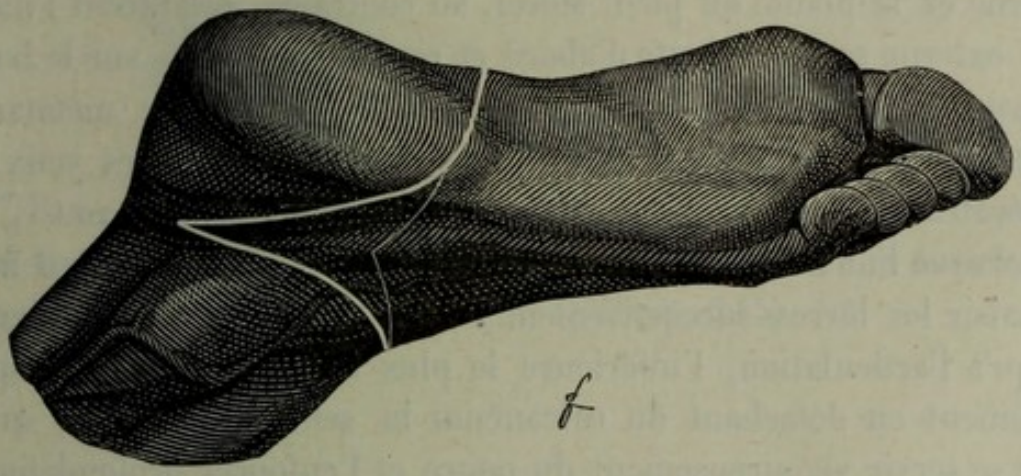

Fig. 371. — Désarticulation tibio-tarsienne, procédé de J. Roux, avec plus d'ampleur donnée au lambeau et, par suite, une encoche interne un peu plus marquée.

« point elle descend transversalement au-dessous du pied, parvient « à la face externe du calcanéum et remonte obliquement jusqu'au « point de départ. Cette incision ovalaire, ou en raquette, doit « partout diviser les parties molles jusqu'aux os... »

Le procédé, décrit par quelques auteurs sous le nom de Morel, ressemble tellement au précédent, que la question de priorité a été posée devant les Sociétés savantes en 1849. Tous les documents témoignent en faveur de J. Roux.

Actuellement, en raison de la tendance à exagérer les dimensions des lambeaux, et de l'habitude prise sur le cadavre de tailler en

plein drap, on pratique le procédé de Roux en suivant plutôt le tracé de la figure 371 que le tracé primitif.

L'incision part d'un point reculé de la face externe du calcanéum, vient passer sur le scaphoïde et même plus en avant, traverse le bord interne et la plante du pied; elle remonte ensuite derrière la tubérosité du cinquième métatarsien, en rétrogradant à peine, pour fermer le cercle de la raquette en rejoignant la queue.

Quel que soit le tracé primitif ou modifié que l'on adopte, le procédé de J. Roux s'exécute de la même manière qui est la suivante.

Opération. — L'incision en raquette, commencée en arrière, est faite d'un seul coup de couteau, sans reprise; ou, au contraire, en deux temps, comme pour le lambeau interne. Chaque opérateur choisit l'attitude qui lui convient, peu importe. J. Roux faisait d'abord l'incision externe et dorsale, puis descendait sous le bord interne et la plante du pied. Morel, au contraire, conduisait l'incision externe sous la plante d'abord et remontait ensuite sur le bord interne et le dos du pied. La main gauche qui tient le métatarse manœuvre de manière à amener successivement sous les yeux de l'opérateur les diverses régions que doit traverser le couteau.

Lorsque l'incision des parties molles est faite et parfaite il faut en saisir les lèvres successivement et les disséquer : la supérieure jusqu'à l'articulation, l'inférieure le plus loin possible. C'est spécialement en détachant du calcanéum la semelle plantaire, qu'il faut se servir vigoureusement du pouce et l'enfoncer profondément pour faire la voie du couteau et protéger les chairs. Il ne faut pas espérer décoller complètement le lambeau de dehors en dedans. Quand on a fait le possible, sans chercher imprudemment à évider le canal calcanéen, on attaque l'articulation en avant et en dehors; ensuite l'on tord le pied en dedans. A ce moment, le concours d'un aide armé de deux crochets mousses destinés à écarter les chairs, devient presque indispensable pour permettre à l'opérateur : d'abord de désinsérer le tendon d'Achille en contournant et serrant de près la face postérieure du calcanéum encore enfouie dans la coque talonnière ; ensuite, pour couper le ligament interne et déloger les tendons et les vaisseaux de la profonde gouttière osseuse où ils sont logés. Si le chirurgien préfère écarter les parties molles lui-même avec les doigts de la main gauche, il est obligé de confier le pied à

un aide qui le renverse, le tord, l'abaisse, l'incline, etc., suivant les besoins.

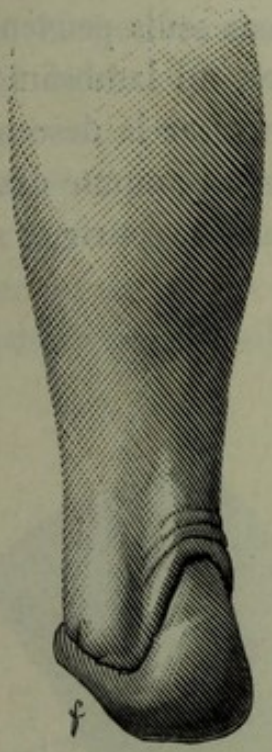

Fig. 372. — Moignon de désarticulation totale du pied gauche, procédé de J. Roux, vu en arrière. Ce dessin montre l'action du tendon d'Achille qui fronce et invagine les téguments. Dans ce cas les malléoles n'avaient pas été sciées, par oubli, je pense. Le malade marchait bien.

Dans la pratique, si l'on rencontrait quelque difficulté à couper le tendon d'Achille avec le couteau, on devrait comme Foucher, se servir de ciseaux (*Gaz. des hôp.*, 1860, p. 215).

Désarticulation du pied.

Lambeau talonnier (Syme).

Le procédé primitif de Syme (fig. 373 et 374) n'a subi que des modifications insignifiantes entre ses mains ou celles de ses élèves.

D'autres chirurgiens l'ont véritablement altéré en proposant : les uns d'allonger le lambeau en avant, aux dépens de la plante, pour avoir une plus large base de sustentation; les autres de débrider en dehors la coque talonnière pour faciliter l'opération, etc. Le lambeau de Syme se gangrène s'il est trop long, si au lieu d'une large base on lui donne un étroit pédicule, si sa face profonde a été tailladée. Il y a en Angleterre, disent les Anglais, des chirur-

giens habitués à voir le lambeau de Syme se gangréner entre leurs mains. Cela tient-il à leur maladresse ? N'est-ce pas plutôt qu'en voulant garder trop d'étoffe, ils exagèrent les difficultés de l'opération et maltraitent le lambeau? Ces chirurgiens seuls peuvent être tentés de tailler, à tout événement, une guêtre, un lambeau dorsal complémentaire que l'on peut accuser de favoriser la descente de la cicatrice sur la surface d'appui. Or, pour qu'un amputé des deux pieds, par le procédé d'Édimbourg, puisse danser, courir et sauter

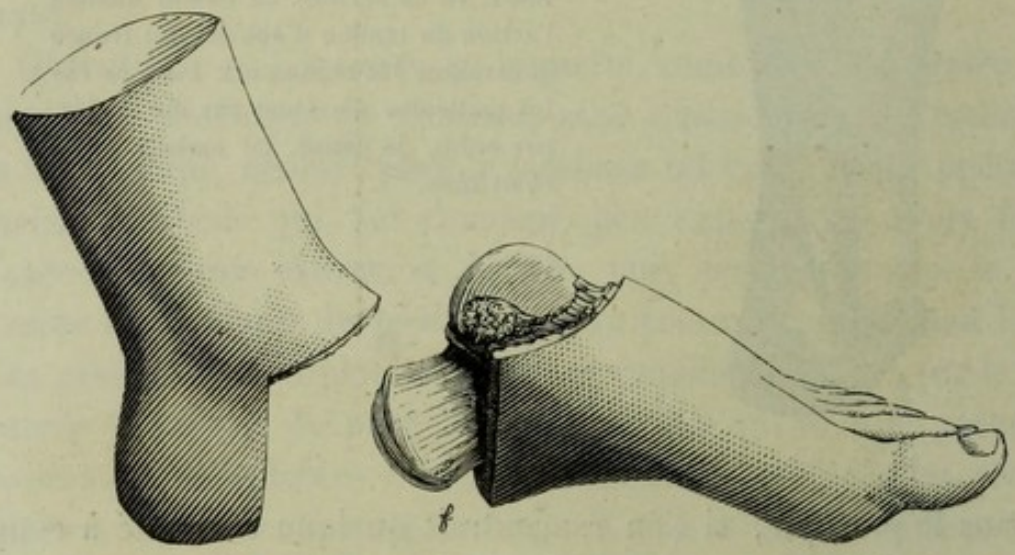

Fig. 373 et 374. — Désarticulation tibio-tarsienne, procédé de Syme, lambeau talonnier.

sans chaussures, sur le pavé, comme cela s'est vu, il faut que la cicatrice reste en avant, à une certaine hauteur.

L'incision en sous-pied commence au-dessous de la malléole externe, dans l'axe de cette malléole ; elle descend en ligne droite, en bas et même un peu en arrière, parallèle au profil du talon, traverse la plante et remonte *symétriquement* vers la malléole interne *à un doigt* de laquelle elle s'arrête. La deuxième incision bride le cou-de-pied et réunit les deux extrémités de la première par le plus court chemin. Avec ce tracé, l'artère est coupée à un doigt environ au-dessous de sa bifurcation. Sa branche plantaire externe a donc pu déjà fournir la plupart des rameaux presque récurrents qu'elle donne aux parties molles du talon.

Opération. — 1° L'aide tient d'une main le bas de la jambe, de l'autre le bout du pied qu'il relève de manière à vous présenter

la plante à une certaine hauteur, si vous n'êtes pas assis. Empaumez le derrière du talon dans la main gauche, pour sentir avec le pouce la malléole qui est à gauche, et avec l'index celle qui est à droite. Incisez en sous-pied et à fond, de gauche à droite, suivant le trait décrit et figuré ci-dessus (a).

Du bout du pouce accrochez fortement le bord du lambeau talonnier et, les autres doigts prenant un point d'appui derrière le talon, agissez comme pour décortiquer le calcanéum : l'ongle doit arriver au contact de l'os et accompagner constamment la pointe du bistouri qui travaille à désinsérer les muscles attachés aux tubé-

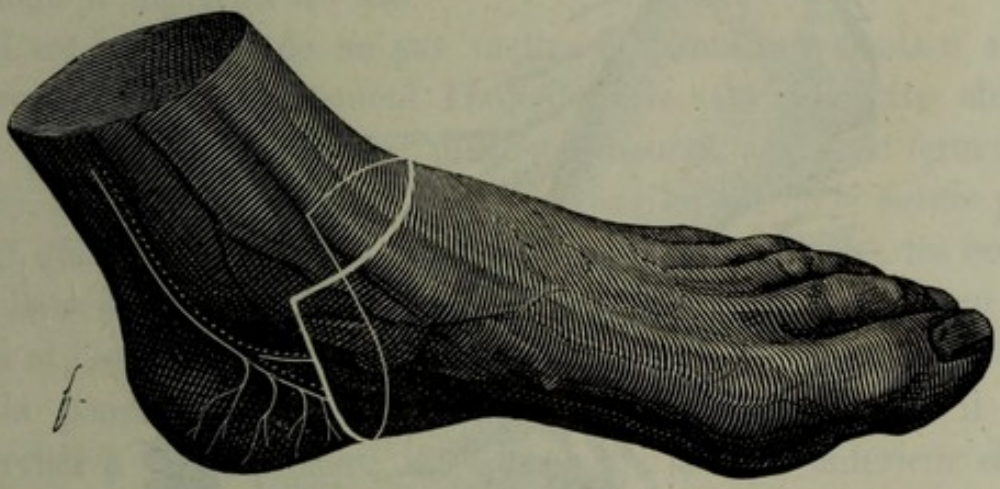

Fig. 375. — Désarticulation totale du pied, tracé des incisions de Syme. On peut juger du lieu où seront coupées les artères plantaires et de l'importance du rôle des rameaux de l'externe dans la nutrition du lambeau.

rosités calcanéennes (b). — Ne cherchez pas à voir ce que vous faites, et ne vous obstinez pas à vouloir détacher le lambeau d'avant en arrière (c). Décollez ses bords dans la mesure du possible et partout assurez-vous que les tendons, même les plus profonds sont coupés.

Cela fait, prenez l'avant-pied de la main gauche, abaissez-le et faites, de gauche à droite et à fond, l'incision dorsale qui passe sur ou devant la tête de l'astragale.

2° Ouvrez la partie antérieure de l'articulation, puis introduisez la pointe, le tranchant en bas, sucessivement entre chaque malléole et la face astragalienne correspondante, pour couper de l'intérieur vers l'extérieur chacun des ligaments latéraux. L'articulation s'ou-

vrira largement par l'abaissement et l'attraction du pied : vous diviserez le ligament postérieur et commencerez à séparer, de la face supérieure du calcanéum et de ses limites latérales, le tissu graisseux, les tendons et les vaisseaux. La main gauche, à ce moment de l'opération, tire sur le pied en même temps qu'elle le renverse fortement en arrière ; de plus, elle le tord à droite quand le couteau travaille sur le flanc gauche de l'os du talon (fig. 376), et le tord à gauche quand le couteau travaille sur le flanc droit.

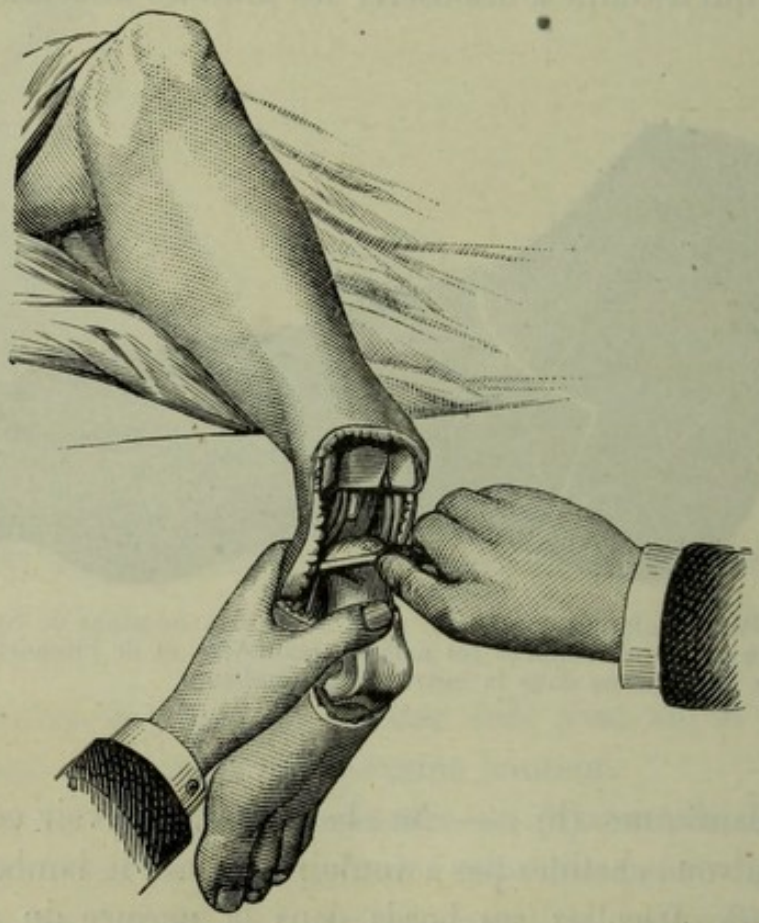

Fig. 376. — Désarticulation tibio-tarsienne, décortication de l'extrémité postérieure du calcanéum.

Vous vous trouverez bien de faire écarter toute l'épaisseur des bords latéraux du lambeau par un aide armé d'un crochet mousse large et solide.

Bientôt le pied sera presque replié derrière la jambe ; l'insertion du tendon d'Achille ainsi exposée, pourra être détruite assez facilement. Ici encore, pour terminer l'opération, il faut que la pointe basse contourne de gauche à droite la face postérieure du calca-

néum, appliquée à plat sur la surface osseuse et agitée de petits mouvements de va-et-vient comme s'il s'agissait de l'y émoudre.

3° Le pied étant détaché, l'on dénude les malléoles, le bord postérieur du tibia et l'on scie à quelques millimètres au-dessus de l'articulation. Les tendons sont trop courts pour qu'il faille les exciser. Je crois, au contraire, qu'il est bon de réséquer le nerf, comme d'habitude.

Après avoir lié tous les vaisseaux, il y en a quelquefois douze, Syme faisait en arrière, à la coque talonnière, une ouverture dans laquelle il engageait les fils.

Il est important de ne pas mettre le lambeau en place avant d'avoir arrêté complètement l'hémorrhagie. On peut être obligé, par précaution, d'attendre plusieurs heures avant de fermer la plaie. Dans cette occurrence, il faut passer les fils de la suture pendant que le sommeil artificiel dure encore, mais ne pas les nouer. Au bout d'un certain temps, on évacue les caillots qui se sont formés et l'on ferme la plaie dans laquelle on peut laisser encore un drain pendant quelques jours. En pratiquant la suture, il faut chercher à y comprendre les tendons du jambier antérieur et des extenseurs des orteils (d).

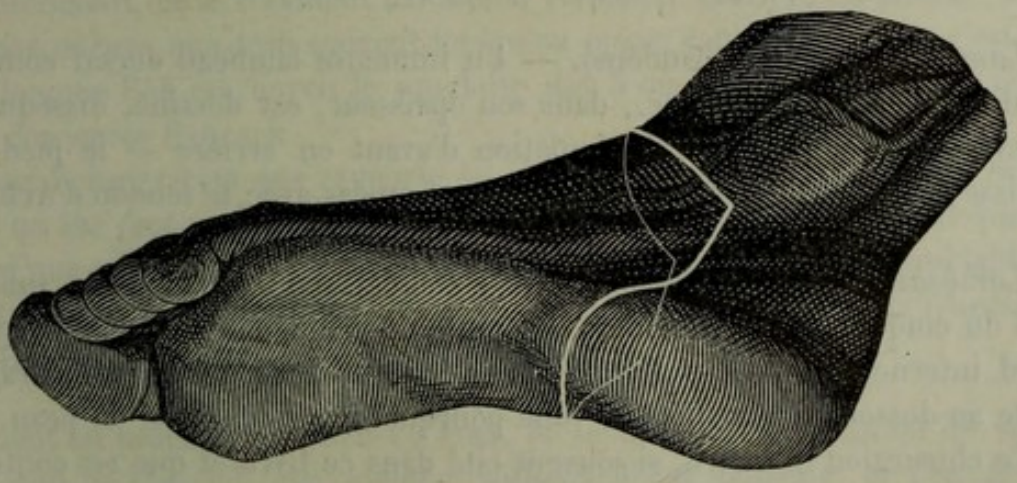

Fig. 377. — Désarticulation tibio-tarsienne, modification de l'incision plantaire de Syme (Hancock, Ollier, Panas).

Notes. — (a) Plusieurs chirurgiens recommandent de commencer par l'incision dorsale. Cela paraît, *a priori*, indifférent, mais songez combien serait compromise la vitalité de votre lambeau si, par malheur, cette première incision se prolongeait trop en arrière au-dessous de la malléole interne.

(b) Il est plus facile de ne pas comprendre les muscles dans le lambeau dont la face profonde présente alors la toile fibreuse qui vient du tendon d'Achille et qui avec la peau, fait un véritable matelas dont le pannicule graisseux représente la laine. En incisant cette toile fibreuse en long, lorsque l'opération est terminée, la coque talonnière s'étale plus facilement et s'adapte mieux au bout des os. Je recommande de garder les muscles et de ne rien inciser, l'ennemi à craindre étant la gangrène. Ollier m'a dit qu'il gardait même le périoste.

(c) Je voudrais bien voir les élèves de Syme décortiquer le calcanéum en disséquant le lambeau d'avant en arrière jusque derrière le talon ! Cette décortication est impraticable dans l'immense majorité des cas, si l'on tient à l'intégrité du lambeau.

(d) C'est pour faciliter cette suture que je ne conseille pas de couper en deux temps les parties molles du cou-de-pied. Sur le cadavre, quelques opérateurs divisent successivement et non simultanément la peau et les tendons. C'est plus propre mais c'est une habitude qui pourrait être préjudiciable au malade.

Autres procédés.

Un très grand nombre de procédés, dont l'énumération serait longue et certainement incomplète, ont été imaginés et conseillés autrefois pour désarticuler le pied : incision circulaire (Brasdor, Sabatier, Velpeau, Günther), deux lambeaux latéraux (Rossi, Blandin), lambeau antérieur, (Kluge, Baudens), lambeau antéro-interne (Jobert, Leroy), lambeau externe (Baudens et Soupart).

Aucune de ces manières d'opérer n'est bonne ; mais les dernières sont les moins mauvaises et pourraient à la rigueur être employées comme procédé de nécessité.

Lambeau antérieur (Baudens). — Un immense lambeau dorsal comprenant le muscle pédieux, etc., dans son épaisseur, est dessiné, disséqué et relevé — la scie traverse l'articulation d'avant en arrière — le pied est abaissé et les parties molles postérieures coupées avec le tendon d'Achille.

Lambeau externe (Baudens). — Il s'étendait en largeur de la tubérosité du cinquième métatarsien à la pointe du talon, en longueur jusqu'au bord interne du pied — l'opérateur s'était proposé de scier l'astragale juste au-dessous des malléoles, voilà pourquoi il a tant gardé de peau.

Ce chirurgien militaire, si souvent cité dans ce livre et que ses contemporains civils ne me paraissent pas avoir justement apprécié, avait indiqué également le procédé à lambeau interne.

ARTICLE IX

AMPUTATIONS OSTÉOPLASTIQUES INTRA-CALCANÉENNES

(Pirogoff, Pasquier-Le Fort, Hancock, etc.[1].)

Depuis que Pirogoff a fait publier (congrès de Tubingue, 1853) l'idée de conserver la partie postérieure du calcanéum dans le lambeau de Syme, pour en obtenir la soudure rapide ou tardive, à l'extrémité des os de la jambe avivés par un trait de scie, le procédé primitif a engendré plusieurs dérivés, notamment ceux de Hancock et de Pasquier-Le Fort.

Je ne crois pas devoir insister sur l'*opération de Hancock* que mes essais cadavériques me font juger impraticable. Elle consisterait, après avoir décapité l'astragale, à le scier horizontalement au-dessous des malléoles et à ramener sous cet os avivé, la surface de section à peu près verticale du calcanéum. Une telle adaptation est rendue impossible par le tendon d'Achille et les téguments postérieurs qui refusent de s'allonger pour s'enrouler jusque sous le moignon. Quand même on viendrait à la réaliser par la force, comment pourrait-on la maintenir ? Par de solides sutures profondes ? Je vois d'ici, dans un grand nombre de cas, les boutons les mieux agencés perforer les téguments, les os même, si la suture les intéressait, et le fragment calcanéen remonter derrière la jambe. Ceci n'arrive encore que trop souvent lorsqu'on opère comme Pirogoff, c'est-à-dire lorsque l'on raccourcit le squelette des 3 ou 4 centimètres que prétend conserver Hancock.

Dans l'observation que rapporte le chirurgien anglais (*Operative Surgery on the foot and ankle-joint*, 1873, p. 209), il n'est nullement question d'une adaptation du calcanéum sous l'astragale. Très vraisemblablement, cet os-ci reposait devant cet os-là, sur la grande semelle plantaire que Hancock avait heureusement conservée.

Quant au procédé Pasquier-Le Fort, je le décrirai avec autant de soin que celui de Pirogoff, car, quoique difficile il est possible, et j'en ai vu de bons, d'excellents résultats, aujourd'hui nombreux.

1. V. Pasquier, *Mém. de méd. chir. et pharm. militaires*, 1875, XXXI, p. 107. *Sur l'amputation tibio-tarsienne par le procédé de Pirogoff*, historique, bibliographie, tableaux, etc.

On peut lire la traduction du mémoire de Pirogoff in Sédillot, *Contributions à la chirurgie*, II, p. 194. Il faut être prévenu qu'à plusieurs reprises le traducteur y dit tête au lieu de poulie de l'astragale.

J'associe avec intention les noms de Pasquier et de Le Fort, comme j'associerais volontiers ceux de Lignerolles et de Malgaigne pour la désarticulation sous-astragalienne. Si Pasquier (thèse, 1871), a sinon proposé le premier, du moins décrit et figuré la section horizontale du calcanéum, le professeur Le Fort, poursuivant de son côté la même idée, a pratiqué et vulgarisé l'opération ; il en a bien montré les avantages, en faisant ressortir que les mutilés marcheraient sur la surface d'appui naturelle du talon, etc., etc., et qu'au moment de l'opération, ils seraient exempts de l'abondante hémorrhagie veineuse et artérielle qui suit l'énucléation partielle ou totale du calcanéum.

De quelque manière que soit faite la section calcanéenne, les os de la ambe sont allongés de toute l'épaisseur de l'os conservé. Malgré le titre de son mémoire, Pirogoff n'attachait qu'une importance secondaire à cet *allongement ostéoplastique*. Il voulait éviter les inconvénients du lambeau de Syme, lambeau si difficile à décortiquer, si mince à la base, si peu vivace et si mal conformé pour l'évacuation des liquides.

Quoi qu'en ait dit Weber de Bonn et quoi qu'on ait pu voir exceptionnellement, les amputations ostéoplastiques tibio-calcanéennes exigent que les os conservés soient absolument sains. Elles ne conviennent donc pas dans les ostéo-arthrites fongueuses, bien que l'extrémité postérieure du calcanéum y paraisse souvent en bon état.

Procédé de Pirogoff.

Au début, le chirurgien russe sciait les os et le calcanéum à peu près perpendiculairement à leur axe. De là une certaine difficulté dans l'affron-

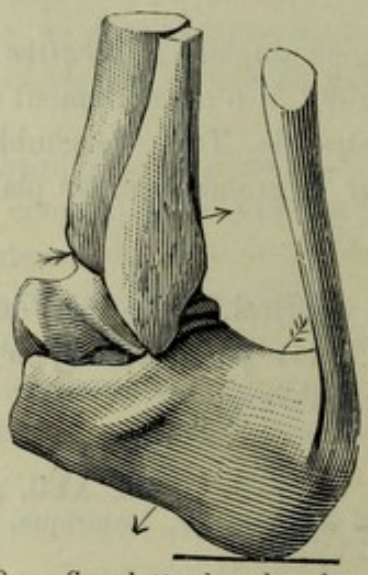

Fig. 378. — Squelette du talon dans l'attitude normale. Les flèches indiquent l'obliquité des sections osseuses.

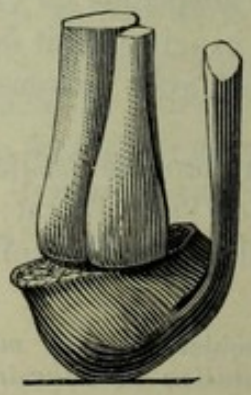

Fig. 379. — Le squelette du moignon après l'amputation ostéoplastique tibio-calcanéenne de Pirogoff.

tement, difficulté qui porta Michaelis, Sédillot, Günther, etc., à pratiquer ou à recommander les sections obliques aux dépens de la face postérieure du tibia et de la face supérieure du calcanéum. Ce que je vais décrire, avec ces améliorations, n'en reste pas moins le procédé de Pirogoff. Il donne un raccourcissement de 3 à 4 centimètres, juste ce qu'il faut pour permettre de loger un coussinet dans la chaussure. Les moignons réussis sont les plus beaux qu'on puisse voir, disent les Anglais, grands partisans de cette amélioration de l'opération nationale de Syme. On cite cependant quelques échecs par névralgie, renversement, gangrène, nécrose et surtout par ostéite. Je ne me lasse pas de répéter que le moindre doute sur l'intégrité des os est une contre-indication aux opérations ostéoplastiques. Quant au renversement et à l'ascension du fragment calcanéen, c'est par la fixation, l'immobilisation absolue qu'il faut les prévenir. Cela est si important qu'on est allé récemment jusqu'à clouer le fragment calcanéen sur le bout du tibia.



Fig. 380. — Opération de Pirogoff, moignon suturé. Grâce à l'obliquité des sections osseuses, la marche ne se fera pas sur le mince tégument rétro-calcanéen. — Les oreilles latérales, très saillantes immédiatement après l'opération, disparaissent dans la suite.

Je ne pense pas qu'il y ait lieu de rejeter les sections obliques si recommandables à tous les autres points de vue, par l'unique raison qu'elles favorisent l'action nocive du tendon d'Achille. Je ne ferai donc que citer l'opinion de Legouest qui, voulant s'en tenir aux sections perpendiculaires de Pirogoff, préconisait la ténotomie immédiate afin de rendre possible l'adaptation.

Avec les sections obliques, la marche a lieu non pas sur les minces téguments postérieurs du talon, comme dans le procédé primitif, mais sur la partie postérieure de l'excellent coussinet sous-jacent aux tubérosités du calcanéum.

Quelle qu'en soit la direction, les sections osseuses ne s'adaptent jamais bien, car celle du calcanéum est beaucoup plus étroite dans le sens transversal et beaucoup plus longue d'avant en arrière que celle des os de la jambe.

Opération. — 1° Le pied dépassant le bout du lit, faites d'abord les incisions de Syme, à savoir : incision en sous-pied et incision en bride sur le coup-de-pied, divisant tout jusqu'aux os (a).

2° Les téguments antérieurs, les tendons, etc., étant bien rétractés, tâtez l'articulation et ouvrez-la en avant, d'un trait transversal. Alors, divisez, de l'intérieur vers l'extérieur et de haut en bas, les ligaments latéraux, en insinuant la pointe successivement entre chaque malléole et la face astragalienne correspondante. — En manœuvrant le couteau de la même manière, décollez la naissance de chaque bord latéral du lambeau que vous faites rétracter par le crochet d'un aide. Que votre gauche attire et abaisse le pied, tout en le tordant légèrement quand il le faut, pour faire place au tranchant de la pointe qui travaille sur les côtés d'abord, et ensuite en arrière de l'astragale, sur le dessus de l'os du talon.

3° Quand les flancs du squelette sont libérés, ainsi que la partie rétro-astragalienne de la face supérieure du calcanéum, attaquez cette face avec la scie, à un travers de doigt derrière l'astragale, afin de l'entamer obliquement de haut en bas et d'arrière en avant (b).

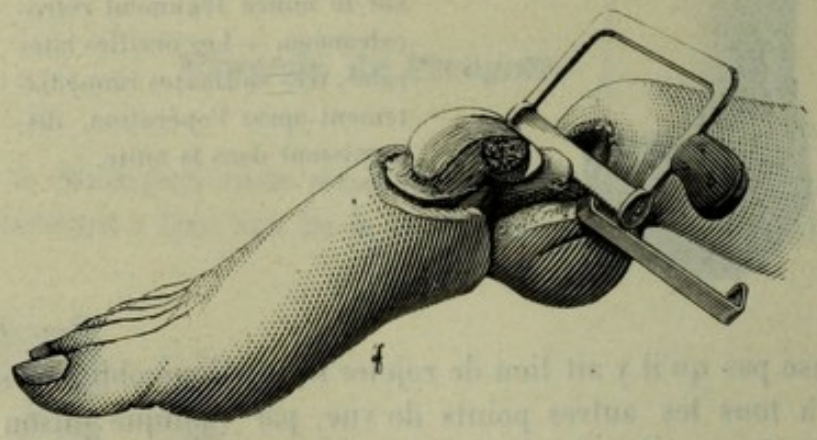

Fig. 381. — Opération de Pirogoff. Section du calcanéum. La gauche de l'opérateur devrait être représentée, luxant le pied et le projetant hors de la plaie. Deux crochets réclinent la base des bords du lambeau. La scie entame très en arrière et va marcher obliquement en bas et en avant.

— La réussite dépend et de votre main gauche qui doit abaisser et attirer fortement le pied tout en le tenant solidement, et de l'aide qui, armé de deux crochets, rétracte les bords latéraux du lambeau.

Lorsque le calcanéum est scié et par suite le pied détaché, vous dénudez les malléoles, vous délogez les tendons postérieurs de leurs

gaines et, la jambe étant élevée, vous dépouillez la face postérieure des os dans l'étendue de 2 centimètres.

L'aide chargé du membre ayant ramené la jambe dans la situation horizontale et tenant le lambeau, calcanéum y compris, fortement relevé vers le mollet, vous saisissez l'une des malléoles dans le davier tenu de la main gauche : sciez le squelette jambier en commençant en avant, à quelques millimètres de l'articulation, pour finir en arrière, à un travers de doigt plus haut (c).

Notes. — (a) Sédillot, voulant se mettre à l'aise et donner une grande obliquité à la section calcanéenne, a dû modifier le sous-pied de Syme. Il en fait remonter les branches jusqu'à la base des malléoles au lieu de s'arrêter à la hauteur de la pointe péronière. Il conduit ensuite le sous-pied obliquement en avant de manière à le faire passer sous l'articulation médio-tarsienne. L'incision étant faite à la hauteur ordinaire sur le cou-de-pied, il en résulte un lambeau antérieur carré de 2 ou 3 centimètres de long.

Je dois ajouter que dans les pays où l'amputation ostéo-plastique tibio-calcanéenne est couramment pratiquée, les chirurgiens ne se sont pas gênés pour modifier les incisions, les uns en prolongeant très haut les têtes du sous-pied, les autres en détruisant la symétrie des branches et plaçant l'interne devant la malléole tibiale, l'externe derrière la malléole péronière, etc.

(b) Il faut employer une lame assez large (0m,02) afin d'être sûr de faire une section plane. La scie à dos mobile convient bien, de même la scie à arbre, pourvu que la lame de celle-ci soit tournante et puisse être inclinée, sans quoi l'arbre serait gêné par le bout de la jambe. — Bruns a essayé de chantourner et le calcanéum et les os de la jambe, pour donner à celui-là une surface concave, à ceux-ci une surface convexe.

(c) Primitivement Pirogoff divisait le calcanéum avec la scie à chaîne. Pour les os de la jambe il usait d'une scie ordinaire. Dans sa première opération seulement, il n'enleva que les malléoles, laissant une partie du cartilage de la mortaise tibiale, — Il est arrivé assez souvent que pour rapprocher les os, on a dû enlever successivement plusieurs tranches du squelette jambier.

Remarques opératoires. — Pirogoff a indiqué lui-même qu'il était possible de *scier le calcanéum de bas en haut*, sans désarticuler. Pour le bien faire, c'est-à-dire pour scier le calcanéum obliquement, il est nécessaire de disséquer d'abord les bords latéraux du lambeau et ensuite de les faire rétracter. Dans ce but, l'aide tient de chaque main un crochet et s'appuie du bout des pouces derrière le calcanéum qu'il tend à expulser hors de sa coque tégumentaire.

Après la section du calcanéum, le squelette jambier est facilement dépouillé, cerné et divisé.

Dans cette variante l'articulation n'est pas ouverte.

Il en est de même lorsqu'on imite Pélikan et que l'on scie d'abord les os de la jambe, puis le calcanéum de haut en bas, derrière l'astragale, à la première manière de Pirogoff. Cette modification exige que l'on découvre bien le squelette jambier, que l'on déloge les tendons posté-

rieurs et qu'entre eux et les os, on passe une sonde ou une lamelle protectrice. Tout cela ne se peut faire avec l'incision de Syme. Il faut prolonger les branches latérales du sous-pied à plusieurs centimètres au-dessus de l'incision antérieure qui bride le cou-de-pied. Cela crée un lambeau carré pré-osseux.

Procédé Pasquier-Le Fort.

Je vais décrire ce procédé, beaucoup moins d'après les textes et les dessins jusqu'ici publiés, que d'après mes essais d'amphithéâtre et les indications du professeur Le Fort qui d'abord avait bien voulu opérer devant moi.

L'opération ressemble à la désarticulation sous-astragalienne avec les incisions J. Roux-Nélaton. Mais, l'incision externe doit être prolongée en arrière jusqu'à l'insertion du tendon d'Achille, de manière que le pied étant désarticulé, puisse être renversé et luxé en dehors en totalité. Il faut en effet que le feuillet de la scie morde la face interne du calcanéum et divise cet os horizontalement juste au-dessous de la petite apophyse.

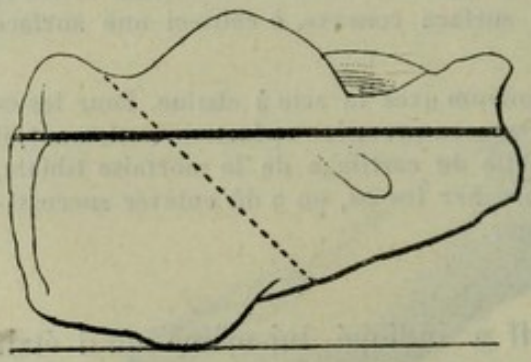

Fig. 382.

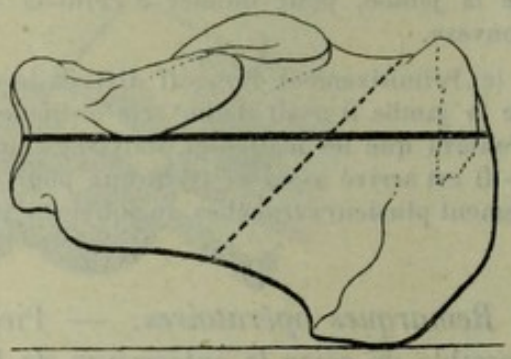

Fig. 383.

Faces externe et interne du calcanéum, attitude normale. — Tracés comparatifs des sections osseuses que l'on doit se proposer de réaliser dans les opérations de Pirogoff (lignes pointillées), et de Pasquier-Le Fort (lignes pleines).

Il n'est pas facile de scier horizontalement parce que la partie postérieure du calcanéum luxé reste peu accessible. Heureusement, une section légèrement oblique est sans inconvénient sur le vivant. Pour bien faire, le trait de scie doit passer : en avant, très près et au-dessous de la petite apophyse ; en arrière, immédiatement au-dessus de l'insertion tendineuse, c'est-à-dire dans le sinus inférieur de la petite cavité séreuse rétrocalcanéenne.

Les os de la jambe sont ensuite divisés transversalement et leur surface

de section n'a qu'à descendre, s'appliquer à celle du calcanéum, sans que cet os ait à subir la moindre modification dans son attitude normale.

La surface calcanéenne, créée par la scie, est une fois plus étendue d'avant en arrière que la section tibio-péronière. Aussi, je ne me ferais aucun scrupule de rogner le bec de la grande apophyse, si le lambeau plantaire manquait d'ampleur.

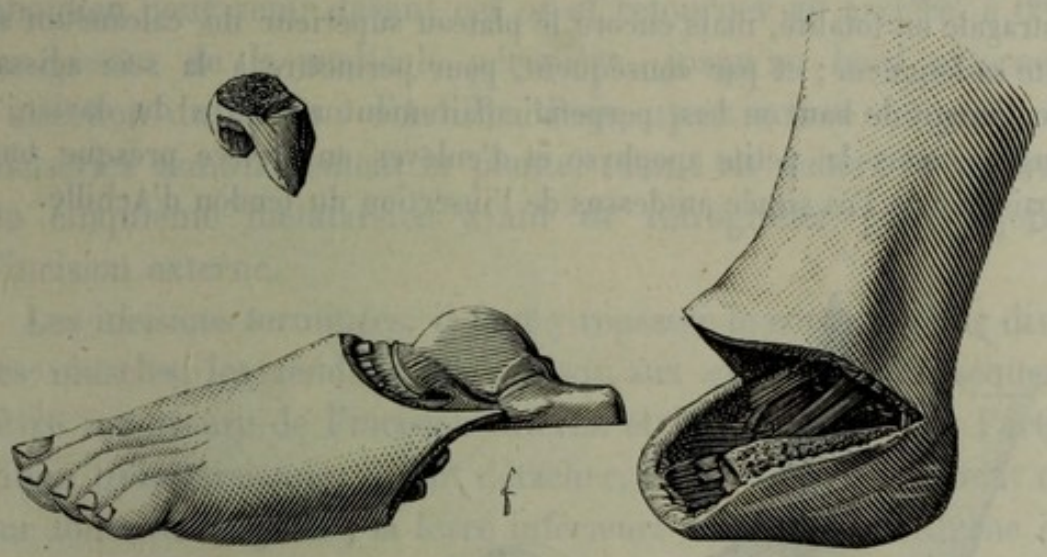

Fig. 384, 385 et 386. — Amputation ostéoplastique tibio-calcanéenne à section horizontale; face externe, pied gauche. Au-dessus de l'avant-pied est représentée l'extrémité du squelette jambier qui a été excisée.

Voici d'abord le tracé des incisions.

La guêtre dorsale et la semelle plantaire s'avancent au même niveau, l'une sur et l'autre sous l'*articulation scapho-cunéenne*, qu'il faut tout d'abord déterminer et marquer. En dedans, les incisions dorsale et plantaire, toutes deux convexes, se rencontrent sur le tubercule scaphoïdien. En dehors, elles se rejoignent en un point à peu près symétrique au précédent, pour devenir une incision unique horizontale qui passe à 1 centimètre au-dessous de la pointe péronière et rétrograde jusque sur l'insertion même du bord externe du tendon d'Achille.

Si l'on négligeait l'échancrure interne, on reproduirait la raquette à queue externe recommandée à l'école du Val-de-Grâce pour la désarticulation totale du pied.

Il importe de bien placer l'incision externe, la queue de la raquette, à quelques millimètres à peine au-dessus du plan de la future section osseuse. Car, lorsque le pied étant désarticulé, tordu et luxé en dehors, la scie aura mordu la face interne du calcanéum, c'est au niveau même de la lèvre inférieure de la queue de la raquette que le feuillet denté devra se dégager.

Quelle que soit la scie qu'on emploie, mon davier à double articulation rend les plus grands services. Aussitôt que la désarticulation est accom-

plie et la luxation opérée, ce davier est appliqué sur les flancs de l'astragale comme l'étaient les malléoles, mais plus profondément; il est ensuite renversé et tenu ferme par la main gauche, dans la position horizontale. Après cette manœuvre, le bord externe du pied regarde en bas, et la face interne du calcanéum en haut (voy. fig. 389, p. 536). Il suffit à la main gauche de tirer sur le davier pour faire saillir, en dehors du bout de la jambe et du bord externe du tendon d'Achille, non seulement l'astragale en totalité, mais encore le plateau supérieur du calcanéum sur toute sa longueur; et par conséquent, pour permettre à la scie agissant directement de haut en bas, perpendiculairement au corps du davier, de s'engager sous la petite apophyse et d'enlever en arrière presque toute l'épaisseur de l'os située au-dessus de l'insertion du tendon d'Achille.

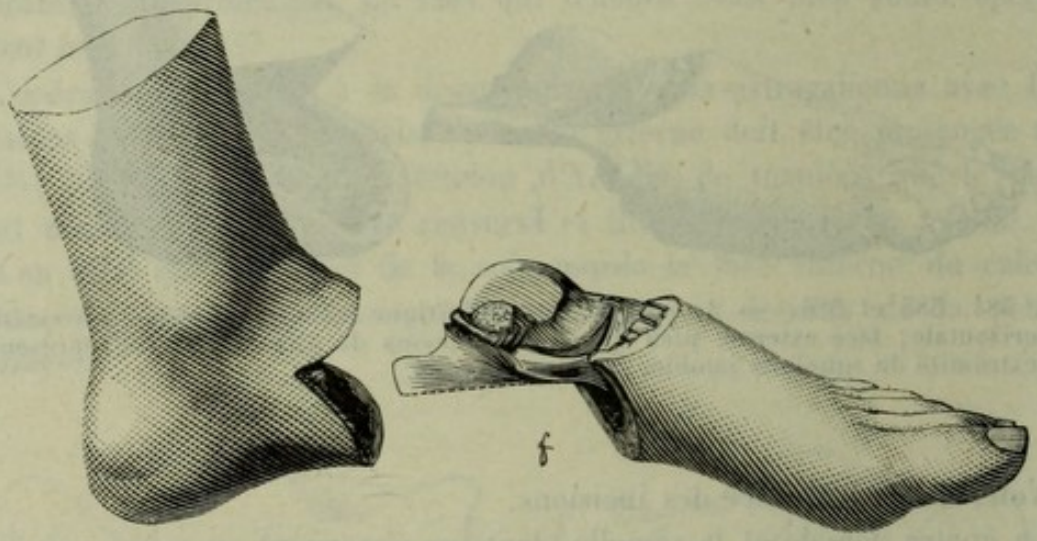

Fig. 387 et 388. — Amputation ostéoplastique tibio-calcanéenne à section horizontale ; face interne, pied gauche.

Opération. — Le bas de la jambe, solidement fixé dans les mains d'un aide, dépasse le bout du lit. Vous avez à votre disposition un petit couteau à lame courte et trapue, un davier à double articulation et une scie. Vous avez marqué l'interligne scapho-cunéen.

1° *Incisions.* — Du côté *droit*, votre main gauche abaisse l'avant-pied et l'incline en dedans pour vous montrer le côté externe de la face postérieure du talon où vous mettez le couteau. Commencez là une incision qui, parallèle au bord externe du pied, passe à 1 centimètre au-dessous de la malléole péronière, forme guêtre sur l'articulation scapho-cunéenne et — le pied étant rejeté en dehors — rétrograde jusqu'au tubercule du scaphoïde où elle s'arrête. Ayant relevé l'avant-pied, pour en voir la plante, faites dessous,

de gauche à droite ou de droite à gauche, une incision profonde, convexe en avant, correspondant au niveau de l'articulation scapho-cunéenne et rejoignant la première : en dedans, sur le tubercule scaphoïdien; en dehors, à une très faible distance au-dessus et en arrière de la tubérosité du cinquième métatarsien.

Sur le *pied gauche*, vous commenceriez sur le tubercule scaphoïdien pour venir devant cet os et retourner en arrière, à $0^m,01$ au-dessous de la malléole péronière, jusqu'au bord externe de l'insertion du tendon d'Achille. Puis, ayant relevé le pied, vous inciseriez semblablement la plante, rasant en dehors la tubérosité du cinquième métatarsien avant de rétrograder pour rejoindre l'incision externe.

Les incisions terminées, il faut y repasser le couteau pour diviser les muscles, les tendons, etc., jusqu'aux os; il faut disséquer la lèvre supérieure de l'incision externe et la guêtre jusqu'à l'articulation tibio-tarsienne; il faut détacher, très peu profondément mais sur toute sa longueur, la lèvre inférieure de l'incision externe et la partie proéminente ou convexe de la semelle plantaire, jusqu'à ce que l'articulation calcanéo-cuboïdienne soit accessible.

2° *Désarticulation.*— Tout cela fait avec soin, l'articulation est attaquée en dehors. Le couteau y pénètre de bas en haut, entre la malléole externe et l'astragale. Bientôt, la main gauche aidant, la pointe a coupé les ligaments antérieur et postérieur, détaché la graisse sus-calcanéenne; elle attaque maintenant et divise le tendon jambier postérieur et le ligament interne : la petite apophyse devient libre et les os du tarse semblent ne plus tenir à la jambe que par le tendon d'Achille. C'est de ce côté qu'il vous faut travailler un instant, afin d'ouvrir la petite séreuse et de bien libérer l'étage supérieur de la face postérieure du calcanéum que tout à l'heure il faudra faire saillir hors de la plaie (a).

3° *Sciage.* — Maintenant, saisissez à pleins mors du davier les deux faces latérales de l'astragale et renversez le tout en dehors, jusqu'à ce que le davier soit horizontal. Tirez sur l'instrument afin que tout le plateau supérieur du calcanéum, en arrière comme en avant, saille hors de la plaie. Débridez au besoin en arrière, le long du bord externe du tendon d'Achille, ou contentez-vous d'y placer un écarteur (b). — Que le tarse soit tenu comme si le calcanéum était couché horizontalement sur sa face externe. Cela

étant, portez la scie, manœuvrée dans un plan vertical, sur la face interne de l'os, pour en enlever un doigt d'épaisseur en arrière et raser en avant, le dessous de la petite apophyse. Un aide essaye de soutenir la plante du talon pendant le sciage, mais c'est le davier et par conséquent votre main gauche, qui fixe sérieusement. Comme, en réalité, vous sciez de dedans en dehors et d'arrière en avant, méfiez-vous en approchant du cuboïde : la grosse apophyse

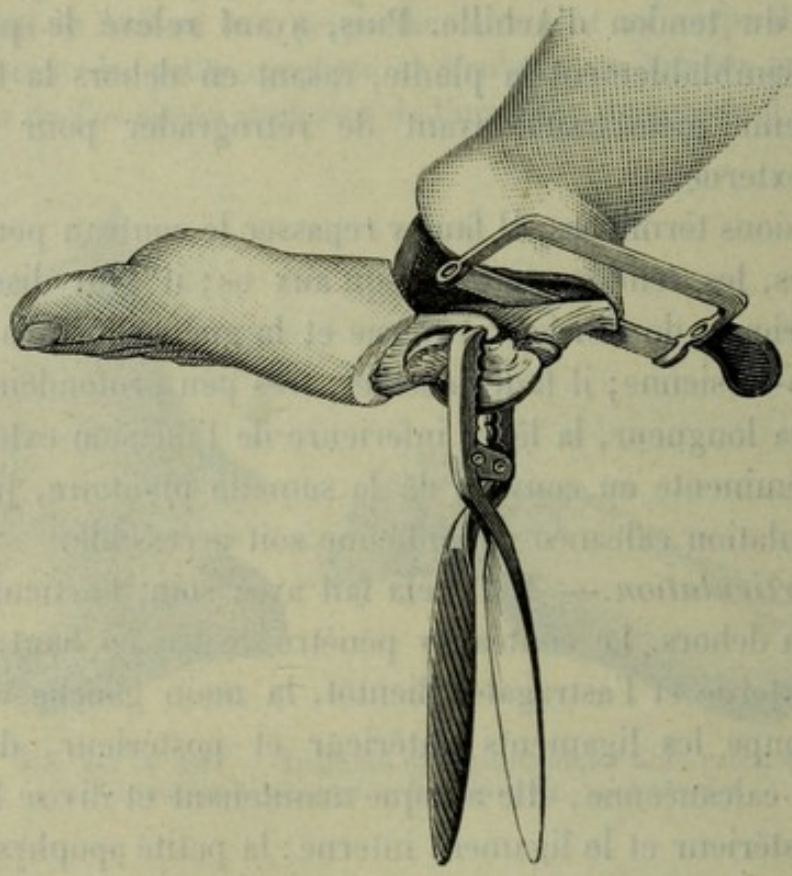

Fig. 389. — Amputation ostéoplastique tibio-calcanéenne à section horizontale. Le pied, c'est le gauche, est renversé horizontalement sur son bord externe et tenu ferme par le davier. La scie attaque en dedans et en arrière, dans un plan vertical comme est devenu celui de la plante du pied.

du calcanéum éclate souvent avant d'être complètement dédoublée. Pour détacher le pied, vous n'avez plus qu'à diviser les fibres calcanéo-cuboïdiennes latérales et inférieures.

Dénudez les malléoles et sciez le squelette jambier en travers juste au-dessus du cartilage de la mortaise.

Après l'hémostase, rapprochez les surfaces osseuses, drainez, suturez et immobilisez.

Notes. — (a) A ce moment, il est commode de se débarrasser de l'avant-pied en

exécutant la désarticulation médio-tarsienne ou de Chopart. Le reste de l'opération en est beaucoup facilité. Mais peut-être trouverait-on cela mauvais dans les concours où l'on est en droit de demander aux candidats de faire preuve d'une adresse supérieure à celle qui suffit dans la pratique.

(b) Ce débridement a des avantages de commodité et peu d'inconvénients ; il a été figuré et par Pasquier et par Le Fort. On le pratiquerait en incisant le long du bord externe du tendon d'Achille dans une étendue de quelques centimètres.

ARTICLE X

AMPUTATIONS PARTIELLES DE LA JAMBE

Avec les progrès qu'a faits l'art de la prothèse, d'une part, et la technique opératoire, d'autre part, je suis tenté d'écrire que de la jambe comme du bras, il faut ôter le moins possible. Dans les siècles derniers et même dans la première moitié de ce siècle-ci, un malade amputé près des chevilles devait presque nécessairement marcher le genou plié appuyé sur un pilon ; il était en peine, dit Paré, « de porter trois jambes au lieu de deux ». Aujourd'hui, nous savons faire, avec des précautions minutieuses, il est vrai, d'excellents moignons de jambe, ordinairement capables de porter tout ou partie du poids du corps et, dans les plus mauvais cas, de mouvoir un membre artificiel articulé, à point d'appui ischiatique.

Il est admis, en outre, que plus on coupe la jambe près du pied, moins l'opération est grave. Le danger de l'amputation sus-malléolaire, qu'on ne l'oublie jamais, c'est la *conicité*, la conicité secondaire, précoce ou tardive ; fort heureusement, il dépend de l'opérateur de l'éviter.

Nous aurons donc à apprendre, dans la suite de cet article, à couper la jambe à une hauteur quelconque, depuis les malléoles jusque près de la tubérosité tibiale antérieure. Ravaton se demandait déjà pourquoi l'on rendait la jambe entière victime des maladies du pied. Et Chassaignac, tout en reconnaissant dans le lieu d'*élection* des anciens un lieu de *nécessité*, allait néanmoins jusqu'à l'appeler lieu d'*exclusion*.

Anatomie. — Les téguments de la jambe ont une telle *prédisposition à la gangrène* qu'il n'est pas permis de faire des lambeaux cutanés un peu longs, encore moins de les comprimer, si peu que ce soit, sur les os sous-jacents.

Les muscles des régions antérieure et externe, emprisonnés et isolés dans une gaine ostéo-fibreuse, se rétractent assez peu et dans leur rétraction, n'entraînent pas les téguments. — Il est impossible de comprendre toute leur épaisseur dans un lambeau taillé par transfixion.

Au contraire, les muscles superficiels de la région postérieure de la

jambe, les jumeaux surtout, se rétractent énormément, et attirent avec eux la cicatrice et les téguments, surtout lorsque l'amputation a lieu dans la région du tendon d'Achille.

La jambe n'a qu'un gros nerf, le tibial postérieur; chaque fois qu'il sera compris dans un lambeau, il faudra le réséquer.

Les artères de la jambe ont toujours passé pour difficiles à lier. Certes, quand on ampute très haut, il n'est pas facile, après avoir saisi, soit la tibiale antérieure, soit le tronc tibio-péronier, à cheval sur le ligament interosseux, de les faire saillir notablement, car ces artères sont retenues par l'orifice fibreux du ligament et par leurs collatérales qui desservent le pourtour et l'intérieur du genou. En outre, lorsque la scie a porté sur l'ancien lieu d'élection, l'artère nourricière du tibia peut jeter du sang et se dérober, soit dans la gouttière qui précède le trou, soit dans le canal même qui parcourt plusieurs centimètres dans le tissu compact. On pourrait introduire et tasser dans cet étroit orifice, un petit fragment de catgut ou de tissu fibreux emprunté au moignon lui-même. Dans un cas de friabilité exceptionnelle, Verneuil fut obligé de fendre la partie interne du mollet pour lier la poplitée. (*Gaz. des hôp.*, 1859, p. 352).

Usage des moignons. — Les anciens chirurgiens qui amputaient toujours au lieu dit d'élection, cinq doigts au-dessous de l'articulation, se proposaient pour but de faire marcher le malade sur le genou fléchi, sur la tubérosité tibiale antérieure, la rotule et les condyles. Le moignon proprement dit ne servait absolument à rien. Pourvu qu'il fût indolent, c'était bien; pourvu qu'il fût court, c'était commode et beau. La cicatrice pouvait donc être terminale ou latérale, suivant la préférence de l'opérateur pour tel ou tel procédé, ou suivant les exigences du traumatisme.

Aujourd'hui, pour peu que le moignon ait au moins $0^m,10$ de longueur, on doit désirer qu'il puisse communiquer à une jambe articulée les mouvements normaux de flexion et d'extension. Ce serait trop demander que d'exiger qu'il soit en outre capable de supporter le poids du corps. Donc, pour nous borner au nécessaire, nous chercherons, en amputant à la partie supérieure de la jambe, à chasser la cicatrice des faces antérieure et postérieure, à conserver une enveloppe large et bien matelassée et nous ne craindrons pas trop les cicatrices terminales.

Quand le moignon est plus long, il a plus de facilité à mouvoir la jambe artificielle et l'on peut lui demander de supporter une notable partie, sinon la totalité du poids du corps. Il en est généralement capable lorsque la cicatrice est bien placée pour échapper à la pression du coussinet qui remplit le vide de la jambe artificielle.

Abstraction faite pour un instant, de l'usage ultérieur du moignon, ce que nous savons de la faible vitalité des téguments de la jambe, nous fait hésiter à recommander l'emploi des lambeaux cutanés, et même celui de la méthode circulaire pure qui donne, en avant et en dedans, une longue manchette cutanée peu vivace et fatiguée par l'os sous-jacent. D'autre

part, la situation des masses charnues, en dehors et surtout en arrière, semble nous inviter à prendre là des lambeaux, ou tout au moins à diriger dans ce sens la partie basse des incisions elliptiques.

L'expérience a démontré qu'il n'était plus permis, à moins d'avoir la main forcée, d'amputer une jambe dans la région sus-malléolaire, autrement que par un procédé donnant en définitive un lambeau postérieur.

A. AMPUTATION SUS-MALLÉOLAIRE.

Dans la partie inférieure de la jambe, le tibia arrondi a perdu sa crête : les deux os se sont rapprochés en reprenant du volume, l'espace interosseux n'existe plus. Autour des os : la peau, les vaisseaux, les nerfs et de nombreux tendons dont quelques-uns seulement, celui du long fléchisseur propre du gros orteil en particulier, sont encore garnis d'une quantité notable de fibres musculaires.

Le tendon d'Achille, très large à son origine et doublé en avant des dernières fibres du soléaire, forme une couche bien distincte, excessivement rétractile, adhérente à l'aponévrose superficielle qui l'engaine et le rattache immédiatement aux téguments.

L'opérateur doit employer le tendon d'Achille pour garnir le moignon ; il doit tout faire pour en obtenir la cicatrisation rapide, la fixation immédiate et définitive sur la surface de la section osseuse. Alanson l'avait déjà compris et c'est pour empêcher la contraction des muscles du mollet d'entraver cette fixation immédiate qu'après avoir constaté l'insuffisance des sutures superficielles (opération d'avril 1781), il mit (opération d'octobre de la même année) un point de *suture profonde* (*through the whole substance of the flap*), sur le milieu de son lambeau.

Dans l'amputation sus-malléolaire type, pratiquée sur un adulte, on scie les os au moins à 3 centimètres ou deux doigts au-dessus de l'articulation.

Toute amputation de jambe faite plus bas doit être dite intra-malléolaire et exécutée par les procédés de la désarticulation tibio-tarsienne, c'est-à-dire avec le lambeau talonnier de Syme ou un lambeau postéro-interne imité de celui de J. Roux (voy. plus haut DÉSARTICULATION TOTALE DU PIED).

L'histoire de l'amputation sus-malléolaire est intéressante à établir. Il fallait *concevoir l'opération*, trouver le *procédé convenable* et réaliser un *appareil prothétique* utilisable.

L'opération a été conçue par les Hollandais van Solingen et Verduin, dans la seconde moitié du dix-septième siècle ; assez bien exécutée par

les Anglais Ch. White et Alanson, dans la seconde moitié du dix-huitième ; et enfin, perfectionnée par les Français Marcellin Duval et F. Guyon, dans la seconde moitié du dix-neuvième[1].

Les jambes de Solingen, Brünninghausen, etc., le pilon de Bigg et toutes les bottines modernes qui ne fournissent d'appui réel qu'à l'extrémité du moignon exigent de celui-ci une conformation parfaite et une tolérance absolue. Ces conditions ne se rencontrent pas toujours, tant s'en faut. Aussi, Mille, d'Aix (1835), en faisant remonter son appareil articulé jusqu'à l'ischion, pour y fournir un point d'appui et décharger le bout du moignon, a-t-il rendu un véritable service. L'appareil de Mille, lourd, dispendieux, fort gênant en été, doit être réservé aux moignons impotents ; le simple pilon de Bigg, aux moignons parfaits, capables de supporter constamment la totalité du poids du corps. Pour les moignons de valeur moyenne et ordinaire, c'est une jambe imitée de celles de Ravaton, Mori, Salémi, etc., qu'il faut employer. Cette mécanique, étroitement appliquée à la jambe mutilée, recevra le poids du corps, partie par le bout du moignon, partie par les saillies des condyles tibiaux et de la rotule. Elle sera fixée à un cuissard très court, articulé excentriquement avec la jambière, suivant le mode inventé par F. Martin.

C'est à l'excellente méthode de White et d'Alanson (*lambeau postérieur*), trop longtemps dédaignée en France, que se rattachent les procédés elliptiques actuellement en usage et que je décrirai longuement : celui de M. Duval (*elliptique peu oblique*) et celui de F. Guyon (*elliptique très oblique*).

Je dois commencer par ce dernier procédé, car il permet de scier les os très bas, sans ouvrir les canaux médullaires : on l'a même souvent qualifié *intramalléolaire*, à tort, il est vrai, puisque l'on doit scier à trois centimètres au-dessus de l'articulation, c'est-à-dire à douze centimètres du sol, sur un grand sujet.

1. En 1740, Bromfield après avoir vu des amputations sus-malléolaires spontanées par gangrène, projette d'imiter la nature à l'occasion. Mais il ne revient à son idée pour la mettre en pratique, qu'en 1754, après avoir appris que Wright a réussi trois fois.

En 1756, O'Halloran conseille l'emploi de la méthode à lambeau. Il est lu par Ch. White. Celui-ci, abandonnant immédiatement la méthode circulaire jusque-là usitée pour cette opération, fait, en 1766, 1768 et 1769, huit amputations sus-malléolaires à lambeau postérieur de trois pouces, entaillé de bas en haut *a partir de l'insertion du tendon d'Achille*. Alanson, en 1780, avant d'en venir à la transfixion pure, taille un lambeau postérieur semblable ; toutefois il coupe d'abord la peau ; ce n'est qu'après avoir ainsi dessiné le contour du lambeau qu'il sectionne les tendons et les muscles.

Amputation sus-malléolaire.

Procédé Guyon (elliptique très oblique).

Ce procédé, décrit par un rédacteur anonyme de la *Gazette des hôpitaux*, 1868, page 514, a subi quelques petites modifications que l'aimable professeur a bien voulu m'enseigner ou accepter.

Le point culminant de l'ellipse est antérieur et répond au niveau même de l'interligne ou à quelques millimètres au-dessus. Le point infime est situé au sommet de l'arc qui dessine le profil du talon, plutôt dessous

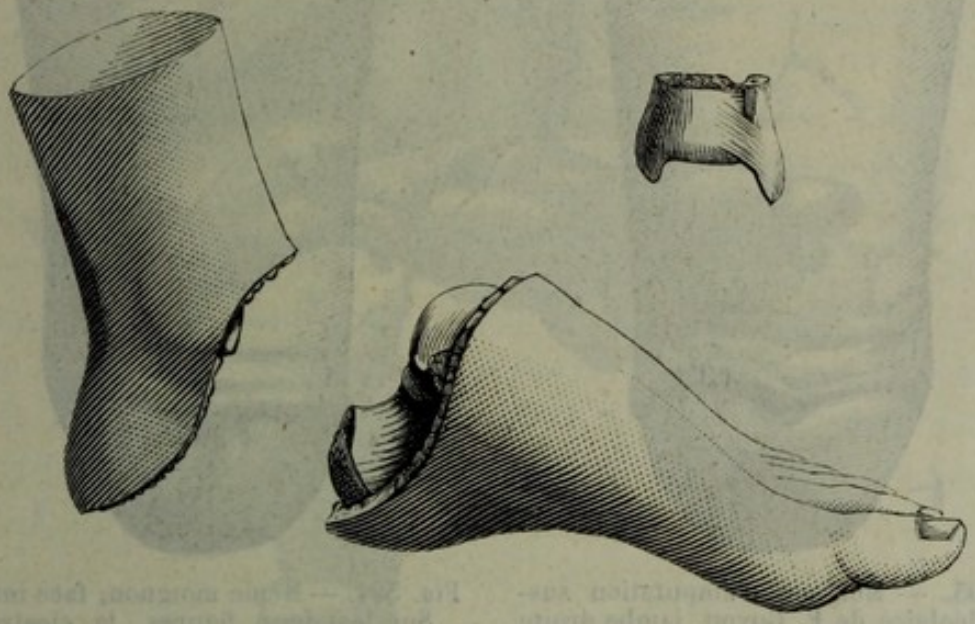

Fig. 390, 391, 392. — Amputation sus-malléolaire, procédé de F. Guyon. — La forme curviligne de l'incision a été conservée au lambeau pour la graver dans la mémoire. Cela n'est pas conforme à la vérité, car le lambeau se rétrécit et les malléoles se découvrent aussitôt que les incisions sont accomplies. — Au-dessus du pied, on voit représentée la longueur du squelette jambier qu'il faut enlever.

que derrière. Si l'on se borne à unir par le plus court chemin les deux extrémités de l'ellipse, on obtient un mauvais résultat à cause du rétrécissement élastique que subit la base du lambeau ainsi formé. Mieux vaut un lambeau vivace et à large base, qui donne momentanément des oreilles latérales après adaptation, qu'une étroite languette prédisposée à la gangrène et insuffisante pour l'enveloppement des os.

Donc, l'incision que je supposerai partir du point culminant, devant et sur l'articulation, se portera d'abord en arrière et en bas, puis directement en bas, en sous-pied, jusqu'à mi-chemin de la distance qui sépare

du sol les pointes malléolaires ; puis enfin, en arrière, pour aller former fer à cheval derrière et sous le talon. Ce sera une ellipse coudée.

Les parties latérales ou descendantes doivent se trouver, pour être symétriques : l'interne, dans l'axe même de la malléole ; l'externe, un peu en avant, car le péroné est plus rapproché du tendon d'Achille que le tibia.

Opération. — Le pied du malade déborde le bout du lit. Un aide est placé en dehors de la jambe, qu'il devra dresser en l'air à un moment donné.

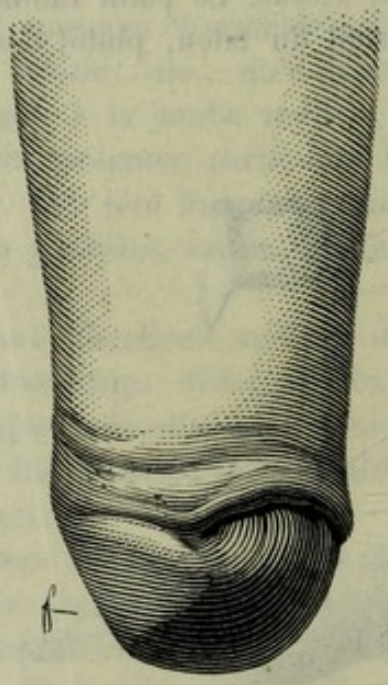

Fig. 393. — Moignon d'amputation sus-malléolaire de F. Guyon, jambe droite vue en dehors.

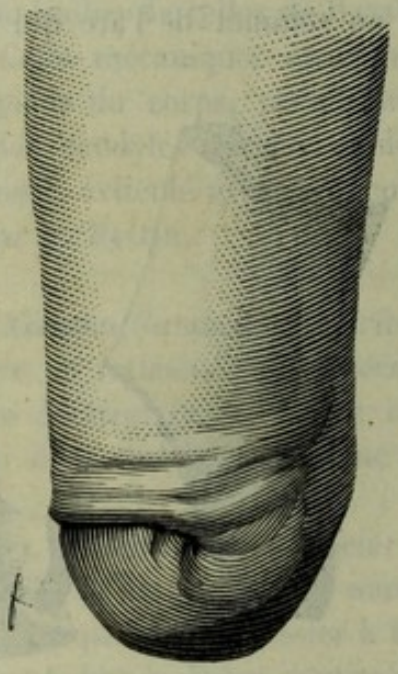

Fig. 394. — Même moignon, face interne. Sur les deux figures, la cicatrice se montre bien placée, linéaire, protégée.

1° *Incision.* — Tenez-vous au bout du membre et, de la main gauche en pronation, saisissez la pointe du pied ; renversez-la fortement à votre droite pour rendre visible et abordable la partie postérieure du talon. Avec une lame courte et forte, tenue la pointe basse, attaquez hardiment, derrière et sous le calcanéum, entamant le plus loin possible la face latérale du talon qui regarde le sol. Tirant le couteau, divisez les téguments (a), suivant le tracé indiqué ; remontez sur le cou-de-pied, la main gauche ramenant les orteils en avant pour les renverser bientôt à gauche, afin que vous puissiez faire redescendre votre incision à son point de

départ. Au besoin, repassez le couteau une seconde fois,afin de bien mobiliser la peau (b).

2° *Dissection du lambeau.* — Confiez l'avant-pied à l'aide, qui va le renverser fortement en dedans, fléchi à angle droit, et vous permettre de détacher en premier lieu, le bord externe du lambeau. — Dans ce but, pincez et relevez la peau, du bout des doigts gauches ; avec la pointe du couteau, dénudez la malléole péronière, fendez en long la gaine des tendons péroniers pour les y couper court, d'un trait descendant, et les en dégager ; dépouillez la face externe du calcanéum et sa tubérosité correspondante. Que le couteau s'y reprenne



Fig. 395. — Amputation sus-malléolaire. — Dissection du lambeau postérieur talonnier de Guyon. — Attitude de la jambe, action de l'aide sur le pied, travail des deux mains de l'opérateur pour finir la désinsertion du tendon d'Achille quand on ne veut pas dresser la jambe en l'air.

à plusieurs fois, toujours de la base du lambeau vers son extrémité, et serre le calcanéum de très près. Vous détacherez ainsi et le tissu graisseux sus-calcanéen et le tendon d'Achille lui-même (c).

Cela fait, l'aide, renversant le pied fortement en dehors, vous présente maintenant la partie interne de l'incision. Repassez-y le couteau une ou plusieurs fois pour diviser à fond: tendons, muscle, nerfs et vaisseaux. En vous aidant de la main gauche, dépouillez le

bord postérieur de la malléole tibiale; incisez en long la gaine des tendons pour les y couper court, d'un trait descendant, et les en dégager ensuite; séparez les chairs de l'excavation calcanéenne et de la tubérosité interne, jusqu'à ce que le lambeau flotte complètement détaché du talon (d).

Faites dresser la jambe en l'air. De la main gauche, rabattez le lambeau vers le mollet, pour bien dépouiller la face postérieure de l'articulation et des os de la jambe en les rasant, les râclant même, dans une étendue de deux travers de doigt.

Le moment est venu de ramener la jambe dans la position horizontale pour diviser les tendons antérieurs. A cet effet, ayant relevé le plus possible la peau pour découvrir les bords antérieurs des os, fendez de haut en bas l'aponévrose sur ces bords. Puis, entre le pouce et l'index gauches, pincez et soulevez tout le paquet tendineux pour le couper en travers, en petit lambeau carré de deux centimètres, dans lequel vous saisirez facilement l'artère quand vous voudrez.

3° *Sciage.* — Après vous être assuré que les os sont dénudés à la même hauteur sur toute la périphérie, placez une compresse à deux chefs, le péroné dans la commissure. — Sciez de manière que le rebord antérieur de la section tibiale ne soit pas anguleux. Employez la scie à chantourner si vous en avez une bonne; sinon, abattez d'avance ce rebord de la façon suivante. Un peu au-dessus du point où vous devez diviser le squelette, faites mordre la scie guidée par l'ongle du pouce, lentement et à longs traits (e). Aussitôt qu'un léger sillon sera tracé, inclinez l'instrument et entamez le tibia obliquement en bas et en arrière. Arrivé au tiers de l'épaisseur de l'os, dégagez le feuillet et reportez-le à quelques millimètres au-dessous du premier trait pour diviser, cette fois-ci complètement, les deux os en travers.

Liez les vaisseaux, réséquez le nerf tibial postérieur, parez, drainez et suturez le moignon : de prime abord, passez un ou deux fils profonds qui fixent le lambeau aux tendons antérieurs. Les lèvres du moignon suturé doivent faire en avant une moue très accentuée.

Notes. — (a) Dans ce premier temps, il faut couper toute l'épaisseur des téguments (peau et tissu cellulaire). Cette épaisseur est considérable sous la pointe du

talon. Mais ce serait une faute de diviser prématurément et tout à fait inutilement, les vaisseaux qui passent dans la concavité du calcanéum.

On peut à ce moment désarticuler et détacher le lambeau, de l'intérieur vers l'extérieur, à la manière de Syme.

(b) On peut maintenant faire dresser immédiatement la jambe en l'air pour détacher le lambeau de la pointe à la base. Cette attitude sera préférée par plusieurs, bien qu'assez fatigante pour l'aide et l'opérateur.

(c) Il importe beaucoup, pour disséquer facilement ensuite la partie interne du lambeau, que le tendon d'Achille soit d'abord désinséré complètement ou presque complètement. Cela n'est pas difficile quand l'aide tient le pied fortement renversé en dedans et bien fléchi à angle droit, pourvu que l'extrémité du lambeau ne soit pas retenue par quelques adhérences plantaires oubliées lors du second passage du couteau dans l'incision cutanée elliptique.

(d) A ce moment, le pied n'étant plus retenu, cède à l'impulsion de l'aide et se porte dans la flexion forcée. Le calcanéum paraît absolument dénudé, car la racine du muscle adducteur du gros orteil, les tendons, nerfs et vaisseaux, le tissu graisseux sus-calcanéen, tout doit faire partie du lambeau.

(e) Quand on veut scier obliquement, il est bon, afin que la scie morde sans échappade ni déraillement, d'attaquer perpendiculairement pour creuser un léger sillon : mais il faut se garder de donner à ce dernier une profondeur notable parce qu'il empêcherait ensuite d'incliner l'instrument.

Amputation sus-malléolaire.

Procédé oblique elliptique (d'après Marcellin Duval, 1849).

Ce procédé convient à l'amputation dans le *tiers inférieur* de la jambe, plus ou moins près des malléoles ; c'est pour cela qu'il a été créé (voy. Marcellin Duval, *Atlas général d'anatomie*, etc., pl. A, fig. 17 et 22 et légende générale, p. 9). Je sais que, depuis la publication du procédé de Guyon, M. Duval et ses élèves ont plaidé l'identité des deux procédés. Tous deux appartiennent en effet à la méthode elliptique ; mais Guyon, dans le but spécial de diviser les os toujours très près de l'article, a indiqué un procédé que personne n'avait précisé avant lui. Et, pour plaider l'identité, il avait fallu prendre, non le procédé primitif de M. Duval, mais ses plus récents perfectionnements.

L'opérateur n'oubliera jamais l'excessive rétractilité secondaire des chairs postérieures de la jambe. Il en gardera un lambeau *conservant*, après la rétraction immédiate, une longueur au moins *égale au diamètre antéro-postérieur* du membre mesuré au niveau de la future section osseuse. Cela ne serait point une garantie suffisante contre la conicité : la partie antérieure de la manchette devra rester capable de couvrir la moitié de la surface de la coupe, c'est-à-dire rester égale en longueur au *demi-diamètre* ou rayon du membre.

J'estime qu'il est bon et commode, si l'on opère sur une jambe bien

développée, ayant par exemple 8 centimètres de diamètre antéro-postérieur au niveau de la future section osseuse, de couper en arrière à 12 centimètres au-dessous et, en avant, à 6 seulement.

Cette incision recommandée, un peu plus oblique que celle de M. Duval (fig. 396), resterait inclinée à moins de 45 degrés sur l'horizon. Je n'hésite pas à conseiller de la faire encore plus oblique dans le cas où, en raison de la réplétion des téguments, l'on prévoirait de la difficulté à relever la manchette.

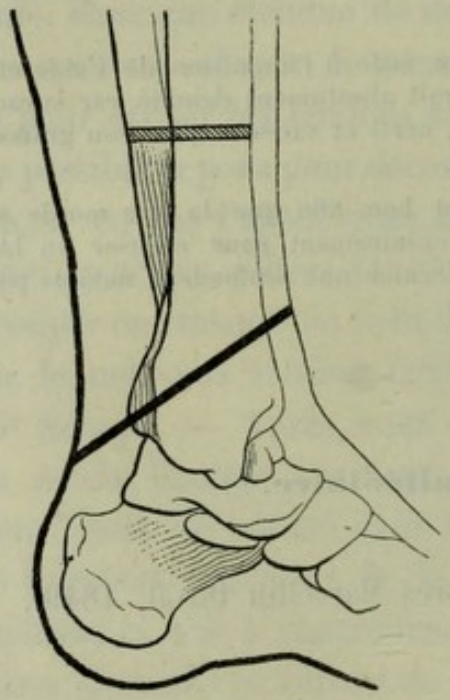

Fig. 396. — Moignon d'amputation sus-malléolaire elliptique de M. Duval.



Fig. 397. Amputation sus-malléolaire elliptique de M. Duval.

Opération. — La jambe dépasse le bout du lit, qui ne saurait être trop haut. Un aide se tient prêt à la tourner dans tous les sens et même à la dresser en l'air. L'opérateur se place au bout du membre et garde de l'espace pour évoluer librement.

1° Ayant saisi de la main gauche l'avant-pied, renversez-le à votre droite : par-dessus le membre portez le couteau, la pointe basse, derrière le tendon d'Achille, de manière à attaquer le plus loin possible. Tirez une incision qui remonte sur le côté, oblique à 45 degrés, croise le devant de la jambe et, le pied maintenant renversé à gauche, redescende à son point de départ (a). — Mobilisez lestement la peau. — Coupez le tendon d'Achille pincé et soulevé, et séparez-le de la couche musculaire profonde en détruisant, avec précaution, le tissu cellulaire lâche qui l'y unit. —

Appliquez-vous maintenant à bien décoller les téguments des parties latérales (b) et antérieure, vous aidant de la main gauche et les relevant en manchette si vous pouvez.

2° Avec un doigt gauche glissant de bas en haut devant la crête du tibia, refoulez le bord de la manchette pour, avec la pointe insinuée le plus haut possible sous la peau, fendre de très haut en bas l'aponévrose, le long et en dehors de la crête osseuse. Faites de même devant le bord sensible du péroné. Alors, soulevant entre le pouce et l'index tout le faisceau charnu antérieur, divisez-le en travers, au-dessous de vos doigts; décollez et relevez ce court lambeau, dans lequel vous lierez facilement l'artère tibiale antérieure et qui jamais ne débordera la peau.

Taillez de même un lambeau postérieur profond plus grand, après avoir fendu en long l'aponévrose derrière le bord interne du tibia et détaché, derrière le péroné, les fibres du muscle court péronier (c). Faites élever la jambe en l'air si vous voulez avoir vos aises pour achever de détruire les adhérences de la face profonde du lambeau; et dépouillez les os en arrière aussi bien qu'ils l'ont été en avant.

3° Placez la compresse qui doit protéger et relever les parties molles pendant que vous scierez.

Liez les artères. Réséquez le nerf tibial postérieur. Rapprochez les chairs d'arrière en avant; laissez béants les angles latéraux de la plaie et ne vous inquiétez pas des oreilles saillantes qui disparaîtront dans la suite. Je crois que la suture profonde à travers le tendon d'Achille et ceux des muscles antérieurs est indiquée.

Notes. — (a) Quelques-uns préféreront attaquer le membre en dessous, comme on fait pour l'incision circulaire. Ils devront alors faire une reprise par-dessus pour compléter la section des téguments.

(b) Pour obtenir la mobilité de la peau et rendre possible le retroussement de la manchette, il faut, en s'aidant de la main gauche, qui pince le bord cutané et le refoule, porter la pointe du couteau en dehors vers le péroné, comme aussi derrière et sur le bord interne du tibia, où se trouvent de solides adhérences aponévrotiques.

(c) L'opérateur ne rencontre aucune difficulté à séparer les chairs de la face tibiale postérieure, à laquelle elles n'adhèrent pas; mais il n'en est pas de même en dehors, du côté du péroné. Pour rendre possible cette partie importante de l'opération, il est bon que l'opérateur soit placé en dehors et que la jambe soit tordue en dedans, ce qui devient facile si, le malade étant couché sur le côté sain, le membre opéré est légèrement fléchi à l'aîne et au genou.

Amputation sus-malléolaire.

Deux lambeaux inégaux, le postérieur très long.

L'amputation elliptique de la partie inférieure de la jambe n'est pas facile quand les téguments ont perdu leur souplesse et leur mobilité. Dans un cas pareil, il vaut mieux, pour être sûr de diviser le squelette assez haut, fendre la peau de chaque côté ou plutôt pratiquer l'excellent procédé à lambeaux inégaux, un postérieur très long et un antérieur très court.

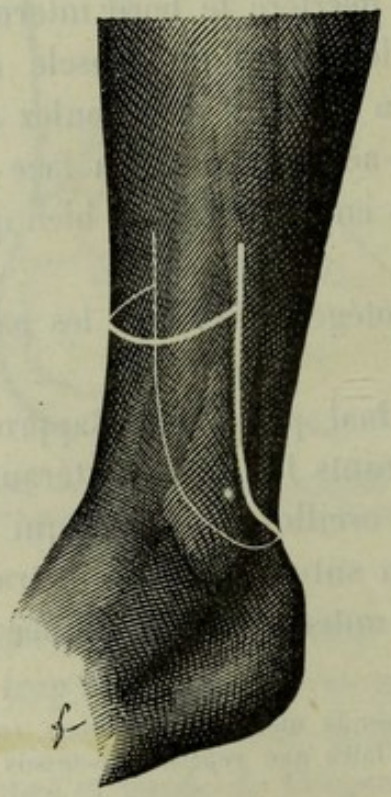

Fig. 398. — Amputation sus-malléolaire. — Tracés des deux lambeaux inégaux, le postérieur très long. Face antéro-externe de la jambe gauche.

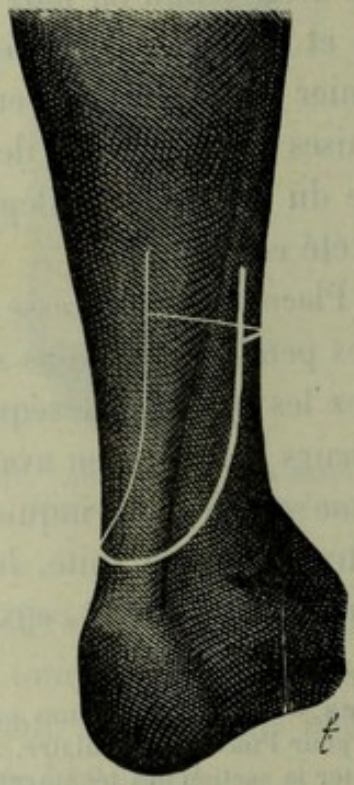

Fig. 399. — Amputation sus-malléolaire. Face postéro-interne de la jambe gauche. Tracés des deux lambeaux inégaux, le postérieur très long.

En 1840 (*Gaz. méd.*), Tavignot emploie ce procédé et le recommande. En 1843, Jobert fait quelque chose d'analogue et dit : « mon procédé. » (*De la réunion en chirurgie*, p. 627.) Enfin, Lucien Boyer, en 1848 (*Gaz. des hôp.*, p. 556), opère à peu près de la même manière. Mais Tavignot donnait au lambeau antérieur, cutané, les deux tiers de la longueur du lambeau charnu postérieur, tandis que Jobert et surtout Boyer le faisaient

beaucoup plus court. Cette dernière pratique me paraît mériter la préférence. Mais je crois qu'il faut renoncer à la transfixion, quoiqu'elle soit bien séduisante par sa rapidité et sa facilité, je dirai même par la beauté des résultats primitifs... sur des jambes fines, peu musclées et grasses.

Le lambeau postérieur, musculo-cutané, légèrement rejeté en dedans, doit être plus large dans ses téguments que la demi-circonférence du membre. Son bord interne descendra devant le bord interne du tibia ; l'externe, immédiatement derrière le péroné. Les muscles péroniers seront coupés en travers comme les muscles antérieurs, plutôt que conservés en languette. Le lambeau antérieur cutané et carré devant être court (2 ou 3 centimètres), le postérieur sera taillé assez long pour qu'après avoir perdu, par rétraction immédiate, un tiers de sa longueur, il conserve encore une étendue *au moins* égale au diamètre du membre.

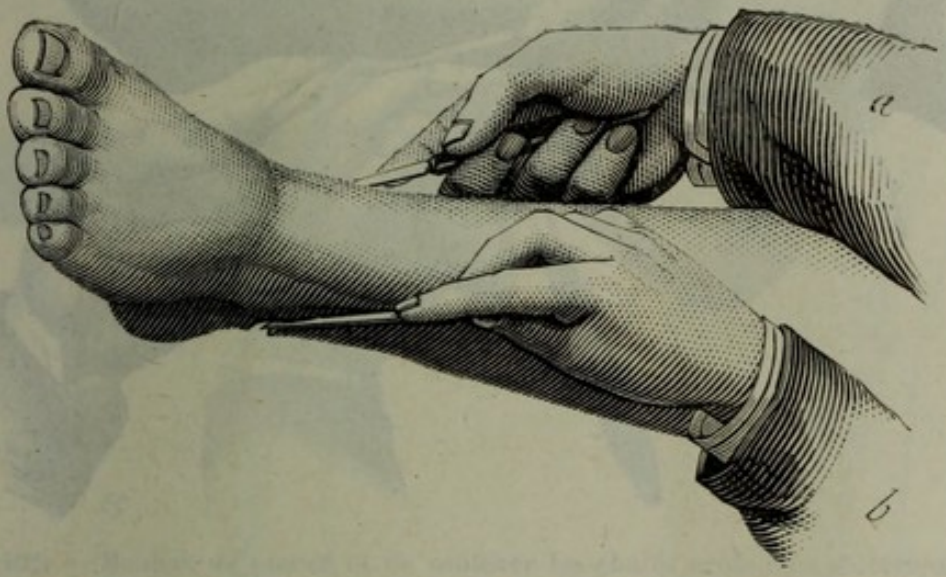

Fig. 400. — Manière de circonscrire un lambeau postérieur en deux temps. L'opérateur, placé en dehors de la jambe gauche, d'abord en rotation externe, attaque derrière le tendon d'Achille et remonte devant le bord interne du tibia, main *a*. Ensuite, il provoque la rotation interne, reprend son incision derrière le tendon d'Achille et remonte le long du péroné, main *b*.

La partie difficile de l'opération est l'incision du contour du lambeau postérieur ; car, une fois la peau divisée, la coupe des chairs musculaires peut se faire absolument comme dans le procédé elliptique précédemment décrit.

L'examen des figures 400 et 401 montrera comment on peut en un ou deux temps, à volonté, dessiner un lambeau postérieur avec le couteau.

Quant au résultat, il est représenté fig. 411, p. 556.

Opération. — La jambe est tenue par les mains d'un aide et dépasse entièrement le bout du lit. L'opérateur se tient d'abord à

l'extrémité du membre, il évolue ensuite à gauche et se rapproche du genou.

1° *Contour des lambeaux.* — Donc, placé auprès du pied, dont vous tenez le bout de la main gauche, vous portez la pointe tranchante sur le côté droit (c'est-à-dire à votre droite), et vous abaissez une incision longitudinale devant le bord interne du tibia ou

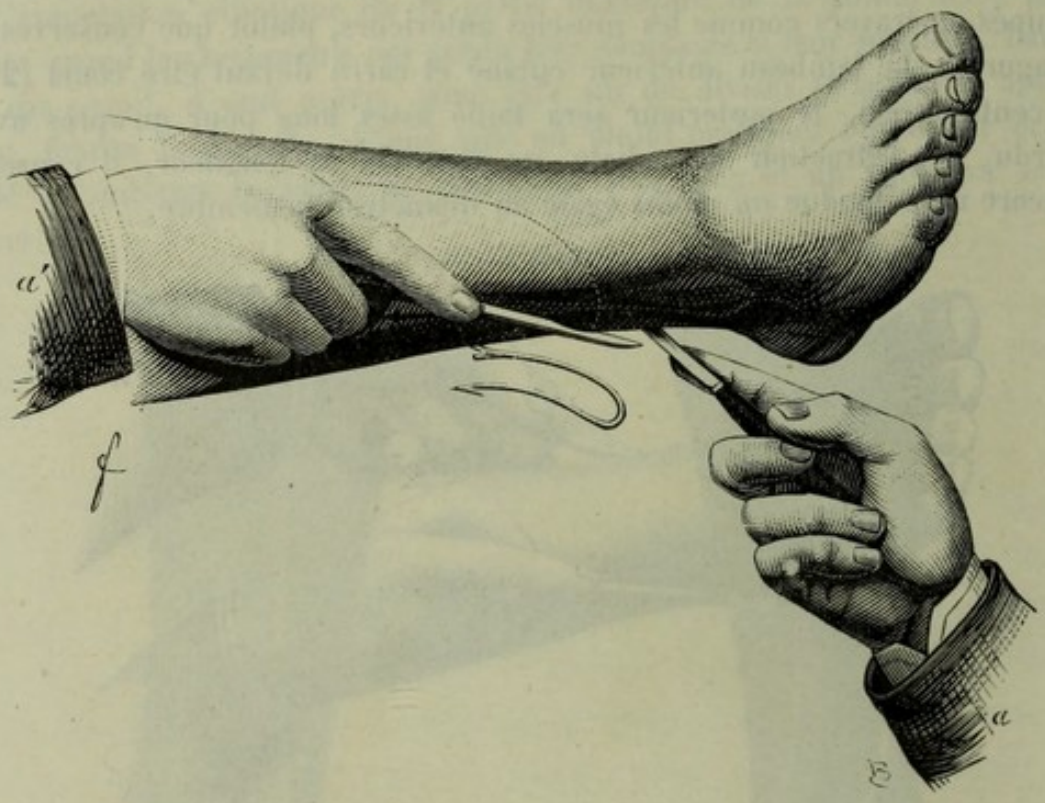

Fig. 401. — Manière de circonscrire d'un trait un lambeau postérieur. L'opérateur, placé d'abord au bout de la jambe droite, a attaqué devant le bord interne du tibia pour descendre, croiser le tendon d'Achille, main *a*. Sans désemparer, mais après s'être placé en dehors du membre, il remonte le long du péroné, main *a'*.

derrière le péroné. Au moment d'arrondir pour passer sous le tendon d'Achille, vous faites un premier petit déplacement à gauche. Un second pas dans le même sens vous rapproche du genou et vous permet de conduire sans désemparer la deuxième branche de l'U derrière le péroné ou devant le bord interne du tibia, jusqu'au niveau de la tête de la première. — Divisez maintenant les téguments antérieurs en travers, à 3 centimètres des têtes de l'U (a). — Partout mobilisez bien la peau.

2° *Entaille des muscles.* — Ayant libéré, pincé et soulevé le tendon d'Achille entre le pouce et l'index gauches, coupez-le à

plein tranchant, sans atteindre les vaisseaux tibiaux postérieurs. — De chaque côté, incisez en long l'aponévrose profonde ou les muscles, d'abord derrière l'os le plus rapproché de vous, puis derrière l'os éloigné, ne cherchant pas à garder les péroniers dans le lambeau. Ensuite, enpaumant et pinçant entre le pouce et l'index, introduits dans les fentes latérales, toute l'épaisseur du lambeau postérieur, aidez-vous du couteau pour dépouiller absolument bien la face postérieure du squelette jambier, et finalement divisez, soit de dehors

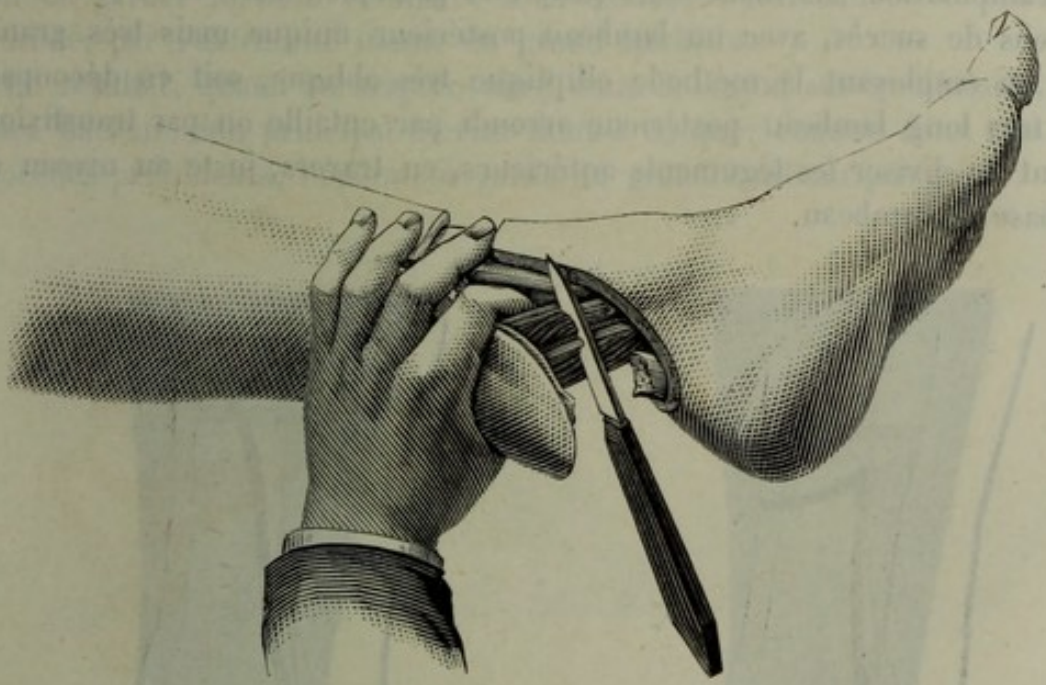

Fig. 402. — Manière de pincer et de soulever les chairs profondes postérieures pour les couper après les avoir décollées de chaque côté.

en dedans par entaille, soit de dedans en dehors, la couche charnue profonde que vous venez de détacher avec tant de soin (b).

Au niveau de la peau antérieure rétractée, coupez en travers les chairs antéro-externes; détachez-les des os après avoir débridé l'aponévrose le long et en dehors de la crête du tibia.

3° *Sciage*. — Quand le squelette sera également bien dépouillé sur toute sa périphérie et assez haut, vous placerez la compresse et vous scierez en travers.

Le nerf tibial postérieur ayant été réséqué, les sutures profondes et superficielles seront convenablement faites, de manière à produire une moue antérieure qui disparaîtra par la suite.

Notes. — (a) Le lambeau antérieur peut être légèrement convexe comme il peut mesurer un peu plus de trois centimètres.

(b) Rien ne s'oppose à ce que l'opérateur fasse dresser le pied en l'air pour détacher des os, les chairs profondes du lambeau postérieur. Les ongles de la main gauche jouent efficacement le double rôle d'écarteur et de grattoir.

Autres procédés.

L'amputation sus-malléolaire peut être pratiquée dans de bonnes conditions de succès, avec un lambeau postérieur unique mais très grand, soit en employant la méthode elliptique très oblique, soit en découpant un très long lambeau postérieur arrondi par entaille ou par transfixion, avant de diviser les téguments antérieurs, en travers, juste au niveau de la base du lambeau.



Fig. 403. — Amputation sus-malléolaire, lambeau unique postérieur. — Sa base est au-dessous de la section osseuse.



Fig. 404. — Amputation sus-malléolaire, elliptique très oblique : remontant au-dessus de la section osseuse.

Lambeau postérieur unique[1]. — Il aurait une longueur d'un diamètre et demi ; de plus, la section osseuse serait pratiquée notablement au-dessus de la base du lambeau. Vous commenceriez par inciser le contour

1 C'était le procédé de Ch. White et d'Alanson, dont les modernes ont fait honneur à Voillemier. Celui-ci faisait la transfixion sans inciser d'abord le contour du lambeau.

du lambeau et diviser les téguments antérieurs suivant une ligne légèrement convexe en bas (fig. 403). La peau ayant été bien mobilisée, vous tailleriez les muscles en arrière et en avant comme il a été dit. Enfin, vous vous efforceriez, avant de scier, de dépouiller les os en faisant rétracter les chairs le plus haut possible. Le nerf serait réséqué, etc.

Elliptique très oblique. — Après avoir eu sous les yeux un opéré de Laborie dont la cicatrice, primitivement antérieure, s'était abaissée considérablement, j'avais imaginé de recommander une incision très oblique dont le point culminant antérieur surmonterait de plusieurs centimètres la section osseuse (fig. 404). La crête du tibia, devant laquelle je crois bon de garder le tissu cellulaire sous-cutané, serait couverte, dans ce procédé, par l'extrémité même du grand lambeau.

Le résultat, quand on ampute ainsi dans la région sus-malléolaire, est assez flatteur. Son principal mérite tient à ce que, comme dans tous les procédés précédents, l'opérateur garde un grand lambeau postérieur.

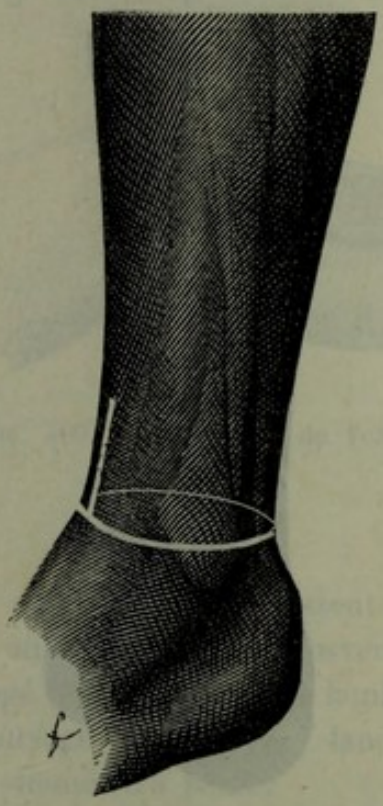

Fig. 405. — Amputation sus-malléolaire, circulaire à fente antéro-interne (Lenoir).

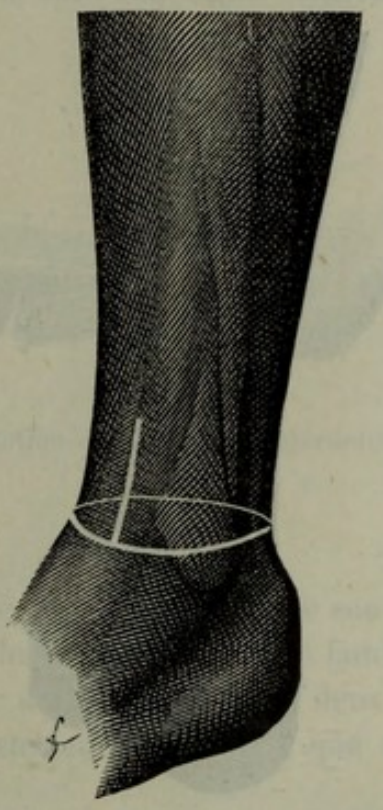

Fig. 406. — Amputation sus-malléolaire, circulaire à fente antéro-externe.

Amputation circulaire. Procédé de Lenoir. — Voici enfin, au dernier rang, le procédé le plus souvent mis en usage en raison de sa facilité. Depuis des années, je lutte pour faire bannir des amphithéâtres l'amputation circulaire du bas de la jambe, dont les résultats restent déplorables malgré les améliorations considérables dues à Lenoir (*Archives gén. de*

méd., juillet 1840). Ces améliorations avaient surtout pour but d'éviter la fréquente gangrène de la manchette cutanée et les fusées purulentes. Elles ne visaient guère la conformation définitive du moignon, tout en l'améliorant quelque peu.

Pourquoi donc les chirurgiens du commencement de ce siècle avaient-ils laissé perdre l'expérience des siècles derniers ?

Quoi qu'il en soit, Lenoir faisait à un pouce et demi (0m,04) au-dessous du passage de la scie une incision circulaire aux téguments. Il fendait la peau le long et en dedans de la crête du tibia (fig. 405), disséquait et relevait les deux angles antérieurs ainsi formés, ce qui donnait à la plaie la forme ovalaire. D'un coup oblique, il divisait les chairs superficielles, principalement les postérieures, le tendon d'Achille. Le tout étant relevé, Lenoir coupait circulairement les chairs profondes et sciait.

J'ai vu procéder autrement : fendre la peau en dehors de la crête du tibia plutôt qu'en dedans (fig. 406) et tailler les muscles postérieurs par transfixion.

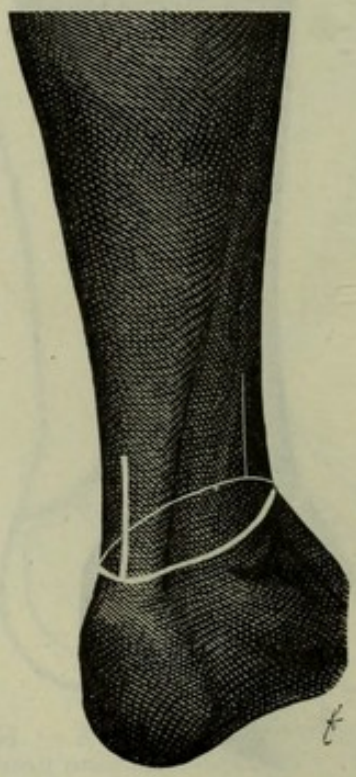

Fig. 407. — Amputation sus-malléolaire, circulaire fendue en avant et en arrière (Dupuytren).

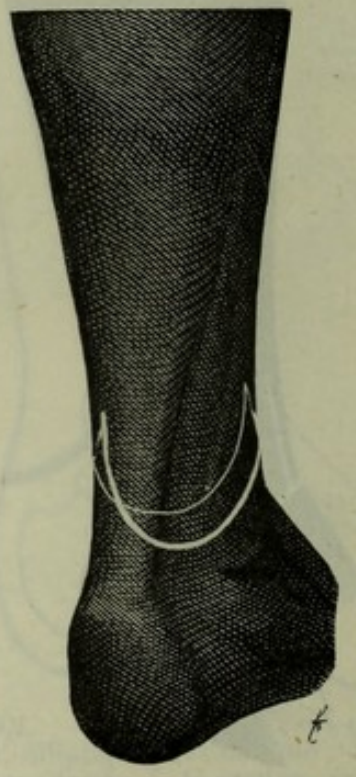

Fig. 408. — Amputation sus-malléolaire, deux lambeaux latéraux égaux (Vermale, Roux).

De quelque manière qu'on s'y prenne pour pratiquer l'opération circulaire du bas de la jambe : que l'on fende la peau en avant, en avant et en arrière, comme Dupuytren (fig. 407), ou bien encore de chaque côté, comme Ravaton, on a une cicatrice terminale et l'on fait courir au mutilé le risque de ne pas pouvoir s'appuyer du tout sur le bout de son moignon.

C'est ce qui arriva au fameux cavalier du régiment de Schomberg opéré par Ravaton, en 1755. — J'ai lu dans la thèse de Mathé, Paris, 1872, qu'un chirurgien, préoccupé de loger la cicatrice terminale antéro-postérieure dans un sillon osseux, a eu l'idée de faire un moignon fourchu, en enlevant à la scie un petit coin d'os pris aux dépens de la face externe du bout du tibia.

Je le répète : pour amputer le bas de la jambe, employez le procédé que vous voudrez, pourvu qu'en définitive il vous donne un *grand lambeau postérieur* dont vous réséquerez le nerf, à moins que vous ne vouliez imiter les élèves de Teale, qui, avec un énorme lambeau antérieur, obtiennent, dit-on, d'excellents résultats.

Procédé de Teale. — Les lambeaux sont taillés à la Ravaton (voy. Généralités, p. 169). Reste à préciser leurs dimensions.

Les fentes latérales partent d'un point situé un peu au-dessus de la future section osseuse ; l'externe remonte plus haut que l'interne. Celle-ci longe le bord postérieur du tibia ; celle-là suit une ligne diamétrale-

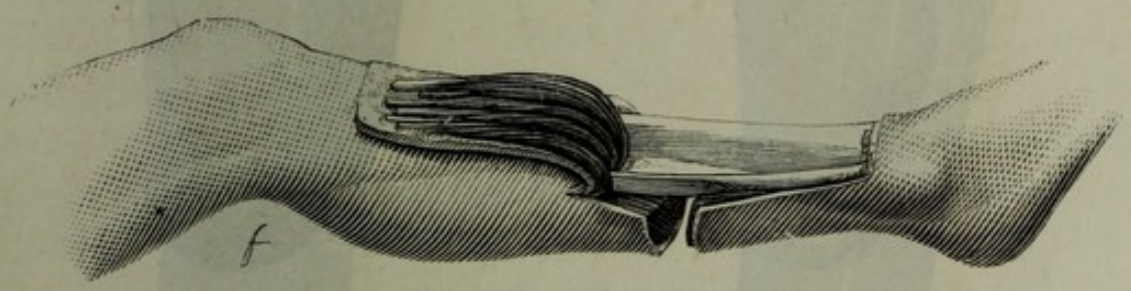

Fig. 409. — Lambeau de Teale pour l'amputation de la moitié inférieure de la jambe.

ment opposée ; elles passent sur les malléoles et gagnent le cou-de-pied, où une incision transversale convexe les réunit quand le lambeau est jugé assez long. Or, le lambeau antérieur doit avoir presque deux fois le diamètre du membre, tandis que le postérieur n'a besoin que d'un demi-diamètre à peine.

Prenons une jambe ordinaire, ayant au niveau de la section osseuse projetée, à 10 centimètres au-dessus de l'articulation, une circonférence de 24 centimètres. La longueur totale des deux lambeaux devra égaler les deux tiers de cette circonférence, soit 16 centimètres, et se partager de manière que le lambeau antérieur soit quatre fois plus long que le postérieur : celui-ci ayant 32 millimètres, celui-là 128.

Donc, pour scier les os à $0^{m},10$ de l'articulation tibio-tarsienne, le lambeau antérieur de Teale se prolongera jusqu'à l'articulation de Chopart. Et, pour scier au lieu d'élection de Teale, au-dessous du mollet, à l'union

du tiers moyen avec le tiers inférieur de la jambe, le lambeau devra descendre au niveau de la pointe de la malléole tibiale.

Le résultat est analogue à celui du lambeau postérieur prédominant, quoique les cicatrices soient diamétralement opposées, ainsi que le montrent les figures 410 et 411.

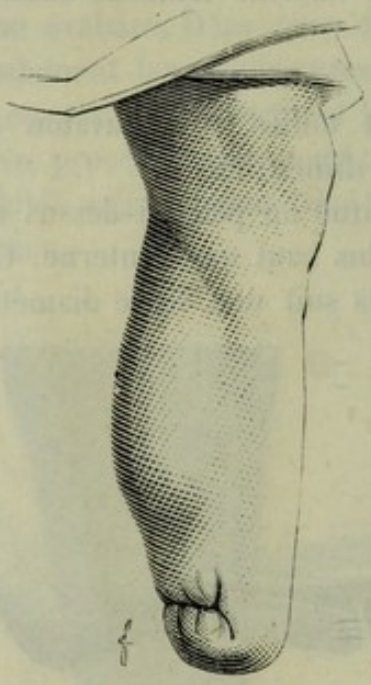

Fig. 410 — Moignon de jambe, grand lambeau antérieur prédominant, procédé de Teale. Cicatrice transversale postérieure.

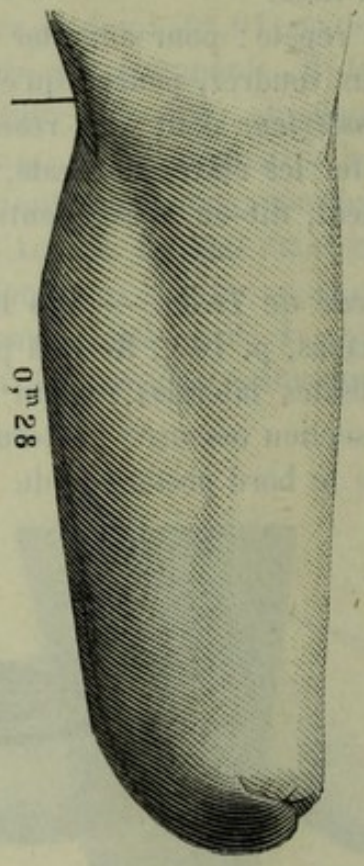

Fig. 411. — Moignon de jambe, grand lambeau postérieur prédominant. Cicatrice transversale antéro-inférieure.

B. Amputation de la jambe en son milieu.

« Tant plus long on laissera le tronc, tant mieux et tant plus ferme on pourra lui appliquer la jambe artificielle. » Cette phrase de Verduin (traduction Vergniol 1697) est restée longtemps lettre morte, à cause des nsuccès de l'amputation sus-malléolaire, compromise par des chirurgiens obstinés à n'employer que de faciles et mauvais procédés à cicatrice terminale. Il est évident que si l'on veut faire marcher l'amputé le genou fléchi sur un pilon, il est inutile de lui laisser une demi-jambe qui serait fort embarrassante. Mais si le mutilé doit faire usage d'un membre articulé, il marchera d'autant mieux que son moignon sera plus long. Le malade dont la jambe est représentée fig. 411, marchait très bien sur le bout du moignon avec un simple pilon de Bigg.

Il ne faut donc plus, tant s'en faut, rejeter systématiquement l'amputation de la jambe au voisinage de son milieu.

Cela dit, quels procédés convient-il d'appliquer à cette opération qui,

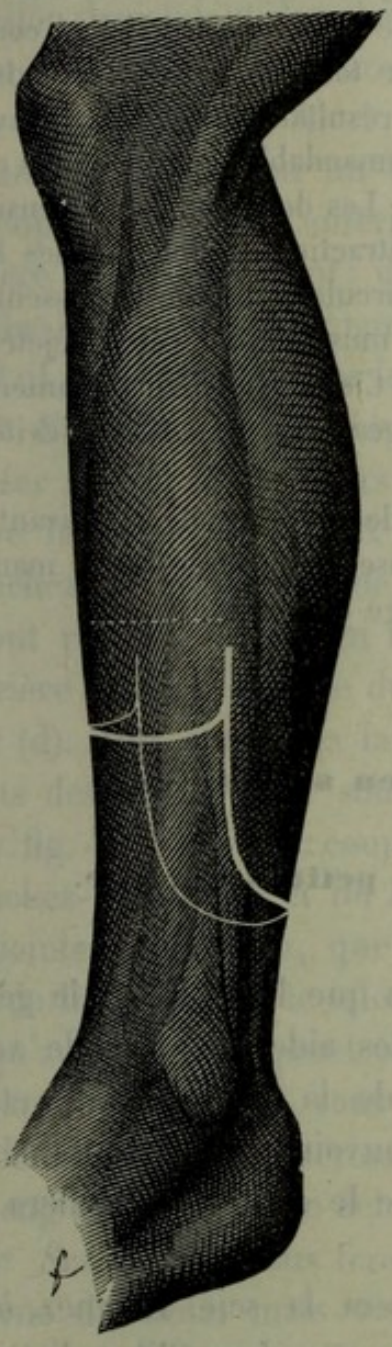

Fig. 412. — Lambeaux imités de Hey pour amputer la jambe en son milieu, trait de scie pointillé.

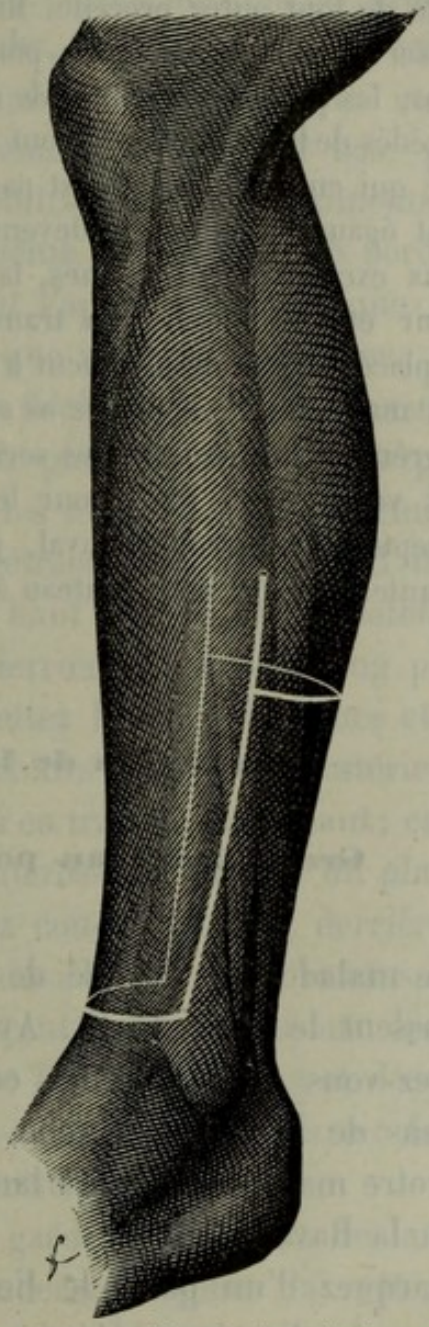

Fig. 413. — Tracés des lambeaux de Teale pour l'amputation à la partie moyenne de la jambe.

au dire des orthopédistes anglais, donne le moignon le plus facile à chausser.

Hey, qui la pratiquait aussi souvent qu'il le pouvait, taillait un grand lambeau postérieur et un petit antérieur après avoir tracé des lignes et fait des mensurations méthodiques.

Teale, au contraire, a préconisé un énorme lambeau antérieur destiné à se replier jusque derrière les os pour s'unir à un très court lambeau postérieur. Les auteurs anglais rapportent de nombreux succès dus à ce procédé.

Nul doute qu'on ne puisse amputer la jambe dans le tiers moyen à l'aide de tout autre procédé. Mais qu'on ne l'oublie pas : si l'on compte utiliser le bout du moignon pour supporter tout ou partie du poids du corps, les procédés capables de donner des résultats analogues à ceux des procédés de Hey et de Teale sont seuls recommandables, parce que la cicatrice qui en est la suite n'est pas terminale. Les deux lambeaux sensiblement égaux ou devant le devenir par la rétraction secondaire, les lambeaux exclusivement cutanés, la méthode circulaire ne me paraissent pas devoir être employés. La transfixion des muscles doit être rejetée et remplacée par le désossement à la Ravaton. C'est la meilleure manière de bien matelasser le bout des os et, en ménageant les vaisseaux, d'éviter la gangrène et les hémorragies secondaires.

Si vous prenez parti pour le procédé de Hey, amélioré suivant les préceptes de Marcellin Duval, je vous conseille d'opérer de la manière suivante, avec un petit couteau à pointe large et convexe.

Amputation de la jambe en son milieu.

Grand lambeau postérieur, petit antérieur.

Le malade sera couché de telle façon que la jambe et le genou dépassent le bout du lit. Ayant l'un des aides en face de vous, placez-vous de préférence en dehors de la jambe droite et en dedans de la jambe gauche, afin de pouvoir relever vous-même, de votre main gauche, les lambeaux que le couteau détachera des os, à la Ravaton.

Marquez d'un point le lieu où passera la scie. Estimez, à ce niveau, le diamètre antéro-postérieur du membre. S'il a dix centimètres, faites un lambeau postérieur de dix centimètres et un antérieur trois fois moins long. Mais prenez la précaution de commencer ces lambeaux à un grand doigt au-dessous de la future section osseuse. Après l'incision et la mobilisation des téguments, vous atteindrez facilement, pour la taille des lambeaux charnus, le point où les os doivent être sciés, et vous aurez des parties molles en quantité suffisante.

1° *Contour des lambeaux.* — D'abord, tenez vous-même l'avant-pied de la main gauche pour suspendre le membre et laisser libre le talon sous lequel va évoluer votre avant-bras droit. — En effet, armée du couteau, votre droite, passée sous la jambe, tire une incision descendant derrière l'os éloigné, péroné ou tibia (a), croisant ensuite la face postérieure de la jambe, remontant enfin derrière l'os rapproché. — Alors, ayant remis le pied à l'aide, incisez devant la jambe par un trait légèrement convexe en bas, pour découper le lambeau antérieur. — Mobilisez bien les téguments, en arrière comme en avant; disséquez même quelque peu le bord du lambeau cutané postérieur en incisant l'aponévrose, afin que plus tard il déborde toujours les muscles que vous allez entailler.

2° *Entaille des muscles.* — Faites fléchir la jambe sur la cuisse, rejeter le genou en dehors et fléchir le pied (b). Après avoir pincé entre le pouce et l'index gauches, les muscles gastro-cnémiens, tranchez-les au niveau de la peau rétractée (c). — Quand ils se seront retirés, incisez en long et de haut en bas, immédiatement derrière le bord interne du tibia et derrière le muscle long péronier (d). Dans ces fentes latérales, mettez le bout du pouce et les bouts des doigts pour soulever les chairs profondes postérieures (voy. fig. 402, p. 551) : coupez celles-ci en travers, assez haut; enfin, détachez-les des os et du ligament interosseux à l'aide du plat de la pointe du couteau, que vous tenez couché en long derrière le bas de la jambe et le talon. Évidez ainsi la gouttière interosseuse jusqu'au niveau du point où les os seront sciés, en faisant dresser la jambe en l'air si vous voulez. — Taillez de même et décollez un court lambeau antérieur museulo-vasculaire après avoir fendu en long l'aponévrose en dehors de la crête du tibia.

3° *Sciage.* — Vous ferez bien de garder le périoste de la face interne du tibia, mais vous en dénuderez toujours la crête, de manière à l'abattre d'un trait de scie oblique commençant à 2 centimètres au-dessus de la section transversale définitive (fig. 417, p. 563). Pour accomplir cette section, il importe peu que vous soyez en dedans ou en dehors du membre. Il est de règle de prendre voie sur le tibia, puis d'attaquer tôt et de terminer d'abord la section du mince péroné. Vous scierez donc la main basse, si vous êtes placé en dehors de la jambe droite, et la main haute si vous opérez en dedans de la jambe gauche. Dans les deux cas,

la jambe sera étendue et vous vous souviendrez que le péroné, flexible comme une baguette de bois vert, doit être fixé par votre main gauche ou par l'aide, dont le pouce et les doigts feront coin entre les deux os en avant et en arrière, de manière que le péroné, empêché de s'écarter en dehors par le ligament interosseux, ne puisse, refoulé par les doigts, se rapprocher en dedans.

Les ligatures sont faciles dans les lambeaux. La tibiale antérieure est près du ligament interosseux, à la face profonde du lambeau antérieur, entre le muscle jambier et l'origine de l'extenseur propre. La péronière se voit à la surface même du lambeau postérieur, dans ou devant le fléchisseur propre ; la tibiale postérieure en dedans du nerf, entre le soléaire et les muscles profonds correspondants. Il faut toujours réséquer le nerf tibial postérieur.

Notes. — (a) Les deux branches de l'**U** doivent être rectilignes et situées, l'une près et derrière le bord postérieur du tibia, l'autre derrière les muscles péroniers.

(b) Sur la jambe droite il faudra vous approcher beaucoup du membre par-dessus lequel vous êtes obligé de tailler les chairs du lambeau postérieur.

(c) Le travail des doigts gauches a la plus haute importance, car il permet de diviser les gastro-cnémiens sans blesser les vaisseaux tibiaux postérieurs, mais les doigts ne s'insinuent bien sous les muscles à soulever que si le couteau a fendu l'aponévrose de chaque côté. Il est bon de couper ces muscles pendant que l'aide, par la flexion du pied, attire en bas le tendon d'Achille.

(d) Quand on opère sur la jambe gauche, en dedans de laquelle on est placé, il est avantageux de commencer par le lambeau musculo-vasculaire antérieur. Il n'est pas défendu de faire de même lorsqu'on opère sur la jambe droite. La seule partie un peu difficile est la séparation des muscles péroniers, qui doivent rester dans le lambeau antérieur. Un long coup de couteau commençant très haut et descendant très bas, facilite bien des choses. Pour le donner, il est permis de ramener momentanément la jambe dans l'extension et la rotation en dedans.

C. Amputation de la jambe au lieu dit d'élection.

A cinq doigts au-dessous de l'articulation, c'est là qu'il faut, non pas commencer les incisions, mais scier les os quand on se propose de faire marcher l'amputé, le moignon fléchi, à genou sur un pilon. Il faudra donc se méfier d'une ankylose dans la rectitude ou dans la semi-rectitude. Il faudra craindre aussi la rigidité dans la flexion, car il est des malades qui tiennent à porter une jambe artificielle complète offrant appui à l'ischion. Un petit tronçon de jambe, pourvu qu'il ait au moins $0^m,10$, peut même contribuer à donner quelques mouvements de flexion à l'appareil.

Comme il n'y a pas à chercher ici à faire marcher l'amputé sur le bout du moignon, les méthodes à réunion terminale sont permises. En fait, on a souvent appliqué au lieu d'élection de la jambe l'incision circulaire, les deux lambeaux, antérieur et postérieur ou latéraux, égaux ou inégaux, souvent aussi le lambeau postérieur de Verduin et, dans notre siècle, le lambeau externe de B. Bell et Sédillot.

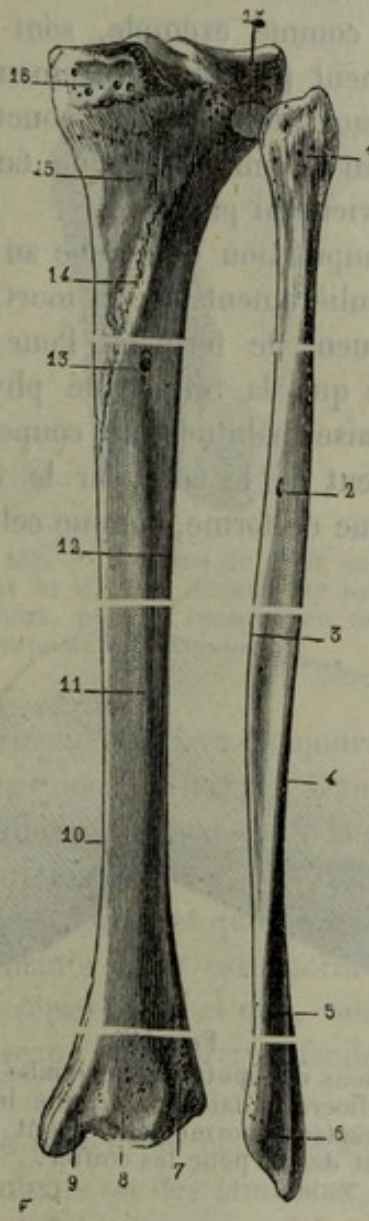

Fig. 414. — Face postérieure du squelette de la jambe droite scié en trois points.

1° Au lieu dit d'élection, entre les chiffres 13 et 14. Le chiffre 13 indique le trou nourricier du tibia.

2° A la partie moyenne, entre les chiffres 11 et 12.

3° A la partie inférieure, à 3 centimètres au-dessus de l'articulation (amputation sus-malléolaire).

Le moignon travaillera par sa face antérieure ; il y faut donc des téguments intacts assez étoffés pour rester largement suffisants même après que la rétraction secondaire aura entraîné la cicatrice vers le jarret. Or, les téguments antérieurs ne peuvent être taillés en long et mince lambeau sans courir des risques de gangrène fort sérieux.

D. Larrey comprimait le moignon latéralement pour obtenir la soudure du péroné au tibia. Le même chirurgien nous dit que « les artères doivent être comprises autant que possible dans la section des muscles libres ou

superficiels, pour qu'elles soient accessibles à la ligature ». Ce précepte général se recommande ici d'une manière particulière ; car la difficulté de lier les artères jambières et la fréquence des hémorrhagies secondaires commandent de tailler les chairs avec des précautions spéciales, autant que possible sans user de l'aveugle transfixion souvent fatale à la vitalité des lambeaux.

Les artérioles musculaires de la région antéro-externe de la jambe, prise comme exemple, sont très nombreuses ; mais, de ce qu'elles se détachent perpendiculairement de la tibiale antérieure, il résulte qu'un lambeau antéro-externe ponctionné reçoit très peu de sang, parce que le couteau chemine presque fatalement devant le tronc de l'artère tibiale. J'y reviendrai plus loin.

L'amputation de jambe au lieu d'élection est très difficile à bien faire, particulièrement sur le mort, dont les muscles ne se rétractent pas et manquent de fermeté. Pour éviter la saillie des jumeaux du cadavre, saillie que la rétractilité physiologique ferait disparaître, on prend la mauvaise habitude de couper ces muscles beaucoup plus haut qu'il ne convient de le faire sur le vivant si l'on veut ne pas avoir un moignon conique de forme, comme celui que représente la figure 416.

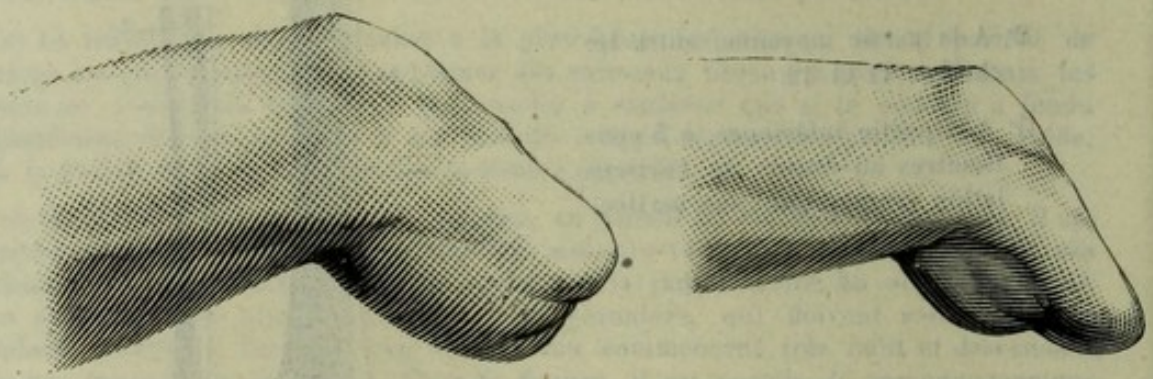

Fig. 415. Fig. 416.

Moignons d'amputation de jambe au lieu d'élection : fig. 415, bon et beau ; fig. 416, médiocre et laid, parce que les chairs postérieures, coupées trop haut, se sont rétractées énormément et ont forcé les téguments antérieurs à se tendre sur le bout des os pour les coiffer.

L'opérateur doit s'efforcer de ne couper qu'une fois les artères, de détacher ensuite les chairs profondes de la surface des os dans l'étendue d'un travers de doigt, afin de faciliter les ligatures, le sciage, l'enveloppement des os et la fixation cicatricielle des muscles aux extrémités du squelette. Je tiens à ce précepte.

Si l'on réunit les parties molles suivant une ligne antéro-postérieure, ce qui est excellent, il faut scier le péroné obliquement et plus haut que le tibia. Quant à celui-ci, qui sera toujours en conflit avec les téguments, puisqu'il est sous-cutané, l'idéal serait d'en abattre tous les angles, sauf

l'externe, et de couvrir sa coupe d'un lambeau périostique. Ceux qui tiennent pour la réunion en fente transversale doivent abattre l'angle antérieur, petite amélioration que Béclard a vulgarisée (fig. 417) ; ceux qui préfèrent la fente antéro-postérieure, après avoir scié le péroné haut et obliquement, imitent Sanson et biseautent toute la face interne du tibia (fig. 418).

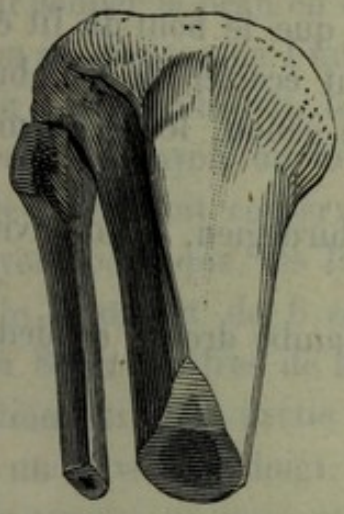

Fig. 417. — Manière de scier le squelette jambier en abattant l'angle tibial antérieur pour la réunion en fente transversale.

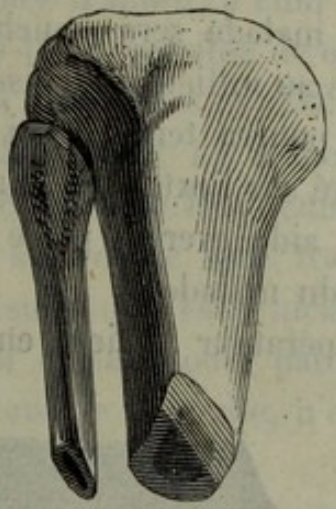

Fig. 418. — Manière de scier en biseautant le tibia en dedans, le péroné en dehors, pour la réunion en fente antéro-postérieure.

De quelque côté que se tienne le chirurgien il sera toujours gêné pour exécuter un ou plusieurs des temps de l'opération. L'ancienne règle voulait que l'opérateur se plaçât toujours en dedans de la jambe, dans le but de scier, la main haute, les deux os à la fois. Aujourd'hui, la taille des parties molles, que nous avons le temps et qu'il est utile de bien faire, a pris une importance prédominante ; l'on est d'accord pour reconnaître qu'il faut souvent scier les os séparément et que, voulût-on les diviser simultanément et au même niveau, on y arrive facilement, quelle que soit la position du chirurgien.

Je me range donc à l'avis de ceux qui se placent de manière à confier à leur main gauche le relèvement des téguments ou des lambeaux, c'est-à-dire qui se mettent en dedans de la jambe gauche et en dehors de la jambe droite. Mais cette règle générale pourra sans inconvénient, parfois même avec avantage, souffrir des exceptions que j'aurai soin d'indiquer.

Je vais décrire avec quelques détails deux procédés de choix, l'amputation circulaire et l'amputation à lambeau externe. J'indiquerai brièvement les autres procédés et je dirai quelques mots ensuite de l'opération de Larrey.

Amputation de la jambe au lieu d'élection.

Méthode circulaire.

Le malade sera couché de manière que le bout du lit corresponde au milieu des cuisses. Un assistant écartera le membre sain qu'il pourra tenir fléchi à l'aine et au genou, le pied ramené et appuyé sur l'extrémité du lit.

Un aide exercé, placé en face du chirurgien, manœuvrera le pied du malade.

L'opérateur se tient en dehors de la jambe droite, en dedans de

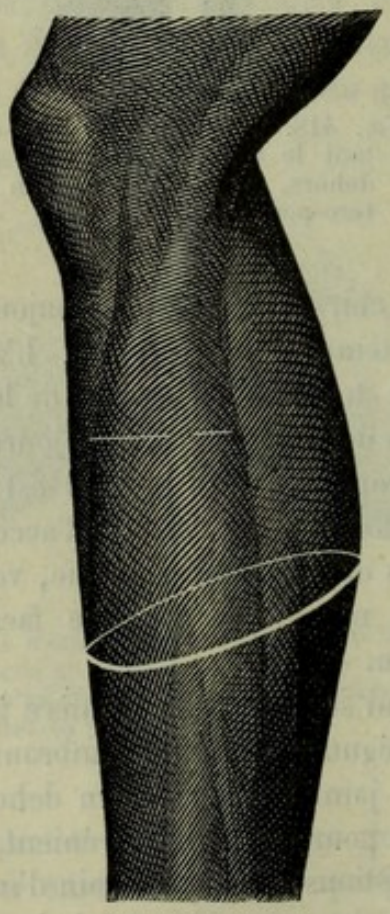

Fig. 419. — Tracé de l'incision dite circulaire pour l'amputation de jambe au lieu dit d'élection. Deux petits traits fins et horizontaux indiquent ce lieu d'élection, c'est-à-dire le futur trait de scie.

la jambe gauche. Il a à sa disposition, outre les instruments indispensables : pinces, scie, etc., des écarteurs et un grattoir refoulant, par exemple, ma rugine courbe sur le plat et à front rectiligne. Il emploie une lame de 12 centimètres ou un simple bistouri à pointe large et obtuse.

Vous allez : 1° diviser la peau et la retrousser en avant seulement; 2° couper les deux jumeaux, ce qui permettra de rétracter le tégument à la même hauteur, sur toute la périphérie de la jambe; 3° sectionner les chairs adhérentes aux os, puis les en détacher sur une étendue d'un travers de doigt.

Pour couper la peau en bon lieu, marquez d'abord, à cinq doigts environ au-dessous de l'interligne fémoro-tibial sensible de chaque côté du tendon rotulien, le point où vous scierez les os. Estimez à ce niveau le rayon ou demi-diamètre du mollet. La manchette, vous le savez, doit conserver, après dissection, une longueur égale au rayon, pour que ses lèvres puissent s'affronter sans traction.

Si le rayon est de 6 centimètres, il suffit que vous incisiez la peau à 8 centimètres de la future section osseuse, pour parer à la rétraction qui, à la partie antéro-supérieure de la jambe, n'excède guère un travers de doigt.

Mais comme, en coupant tout à fait circulairement, vous pourriez avoir de la peine à rétracter suffisamment les chairs sans fendre la manchette, il vous est permis et conseillé, si le gras du mollet est situé au-dessus de l'incision cutanée, de faire passer celle-ci un doigt plus haut en arrière qu'en avant (a).

1° *Incision cutanée.* — La jambe étant étendue et votre gauche s'y appuyant, passez le couteau sous le membre et, toujours tirant, sciant au besoin, attaquez-en la face éloignée, la pointe haute, puis la face qui regarde le sol, puis la face rapprochée. Faisant alors une reprise par-dessus le membre, reportez le tranchant, la pointe basse, dans la partie initiale de la première incision, dont vous devez unir les extrémités (b). — Mobilisez parfaitement le tégument avec l'extrémité du couteau. Coupez donc les brides celluleuses qui, sur tous les points de la périphérie et spécialement sur les côtés, s'opposent à la rétraction sollicitée par votre main gauche. — Pincez maintenant la partie antérieure de la peau, détachez-la du tibia et de l'aponévrose et faites-en un retroussis de deux doigts, moins considérable sur les côtés et tout à fait nul en arrière.

2° *Sections musculaires.* — A ce moment, faites renverser en dehors et fléchir un peu le genou. Soulevez les deux jumeaux (c) entre le pouce et l'index gauches pour les détacher de la couche

profonde, afin de pouvoir les diviser au niveau de la peau rétractée, sans atteindre les vaisseaux.

La jambe étant remise dans l'extension, les parties molles, obéissant à l'aide, se relèvent également sur tout le pourtour du membre, sans que cependant le niveau de la section osseuse soit encore atteint. Il vous reste à diviser et à détacher les chairs adhérentes, d'abord en avant, ensuite en arrière. — En avant : commencez par introduire la pointe de champ sous la manchette pour inciser, de très haut en bas, la forte aponévrose le long et en dehors de la crête du tibia. Cela vous permettra de soulever, entre les doigts, tous les muscles antéro-externes et de les couper facilement en travers. Vous les décollerez ensuite de bas en haut avec les nerfs et vaisseaux y compris, dans l'étendue d'un travers de doigt (d). — En arrière : après avoir passé le couteau sous le membre, divisez d'abord les muscles et les vaisseaux au niveau du trait transversal antérieur. Puis faites tordre la jambe en dehors ou, mieux encore, faites élever le pied pour voir derrière la jambe et décoller facilement les muscles profonds, avec les ongles gauches et le couteau ou le grattoir. Il faut dénuder la face postérieure du squelette ostéo-fibreux, comme l'a été la face antérieure, sur une étendue d'un travers de doigt, c'est-à-dire en arrière comme en avant, jusqu'au niveau du point où la scie va passer (e).

Par ce procédé très recommandable et recommandé par plusieurs chirurgiens, il n'y a pas, à proprement parler, de 8 de chiffre à faire. On perce le ligament interosseux d'un coup de pointe et, du bout de l'index, l'on éraille et l'on refoule la lèvre supérieure de la petite boutonnière. — Reste à refouler le périoste tibial, primitivement incisé en travers au même niveau que les muscles profonds, de manière à en former, adhérent à la face profonde du tégument, un lambeau à base oblique, mesurant un doigt sur la face interne du tibia, mais atteignant deux doigts devant la crête que la scie doit attaquer plus haut, pour la biseauter.

3° *Sciage.* — La compresse à trois chefs est placée; un écarteur contribue à bien découvrir la crête tibiale que la scie mord à un travers de doigt au-dessus du prochain trait transversal. L'instrument attaque d'abord perpendiculairement, prend voie, mais, avant qu'elle soit profonde, s'incline pour entamer très oblique-

ment et très profondément le tibia. — Enfin, la scie, dégagée et reportée plus bas, au lieu d'élection, prend voie de nouveau sur le tibia, puis sur le péroné et, celui-ci étant maintenu écarté par un aide ou par l'opérateur, divise les deux os en travers en terminant naturellement la section du péroné en premier lieu, puisque cet os est le moins épais et aussi le moins solidement articulé (f).

Cherchez l'artère tibiale antérieure devant le côté interne du péroné, les artères postérieures (tibiale postérieure et péronière ou tronc tibio-péronier) assez loin des coupes osseuses, entre les muscles profonds et le soléaire. Liez aussi les jumelles et obturez la nourricière du tibia si elle saigne et si, déjà engagée dans l'os, elle est insaisissable. — De quelque manière que vous fassiez le pansement, évitez toute compression sur les téguments du tibia.

Notes. — (a). On voit qu'ici, relativement à la quantité de téguments à garder, nous sommes au-dessous des prescriptions de la règle générale. Avec un rayon de $0^m,06$ il faudrait, en effet, $0^m,09$ de distance entre la section cutanée et la section osseuse. Mais, d'une part, le tégument antérieur se rétracte peu; d'autre part, le volume des chairs du mollet condamnées à l'amaigrissement et à l'atrophie est considérable relativement au volume des os.

(b). Il est tout aussi bon d'inciser d'abord devant la jambe et de compléter ensuite la circulaire en faisant une reprise sous le mollet. Chacun fera à sa fantaisie ou à son habitude.

(c). Cette section des jumeaux est facilitée par deux incisions aponévrotiques le long de leurs bords; les doigts peuvent alors soulever facilement les muscles que le bistouri divise ensuite avec prudence. Sur le membre droit, l'opérateur agit par-dessus la jambe, facilement. Sur le membre gauche, il faut forcer l'abduction du genou, élever la jambe; encore est-on obligé de se baisser un peu.

(d). Le nerf musculo-cutané caché dans la concavité de la face externe du péroné ne doit pas échapper au couteau, car il est au moins inutile de l'exposer aux dilacérations de la scie.

(e). Si ce n'était pas très difficile, je conseillerais, non pas de détacher les chairs profondes du périoste, mais de les détacher avec le périoste, à l'aide de la rugine courbe que j'ai recommandé d'avoir dans l'appareil instrumental. Je me borne à conseiller formellement de conserver le périoste épais qui recouvre la face interne et la crête du tibia. C'est une précieuse doublure pour la peau. Tout le monde semble convenir aujourd'hui qu'il faut garder une manchette ou des lambeaux de périoste quand on le peut (voy. Houzé de l'Aulnoit. *Etude historique et clinique sur les amputations sous-périostées*, Paris, 1873).

(f). Avec la scie à chantourner, on n'a qu'une voie à prendre, sur la crête de l'os, et l'on peut, en terminant, arrondir aussi l'angle interne.

Il est bien entendu que si l'on voulait rapprocher les chairs, d'un côté à l'autre, on scierait les os séparément, biseautant le tibia aux dépens de sa face interne et le péroné aux dépens de sa face externe. En terminant par ce dernier os, on arrive à le diviser plus haut que le tibia, sans le briser, sans même ébranler son articulation supérieure, pourvu que le pied et la jambe soient bien soutenus.

Amputation de la jambe au lieu d'élection.

Lambeau externe (B. Bell, Sédillot).

Après avoir vu bon nombre de lambeaux externes se gangrener en totalité ou en partie, j'en suis venu à croire le procédé de B. Bell (t. VI, p. 243, 1796) et de Sédillot, même légèrement amélioré, moins recommandable que la méthode circulaire.

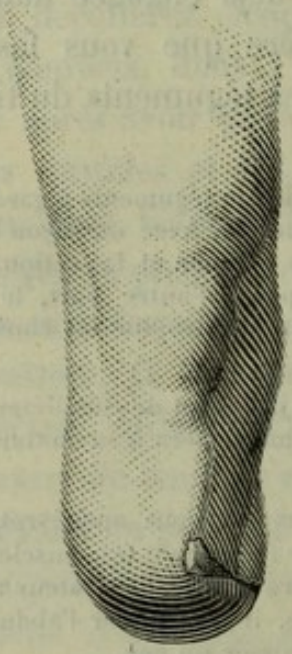

Fig. 420.

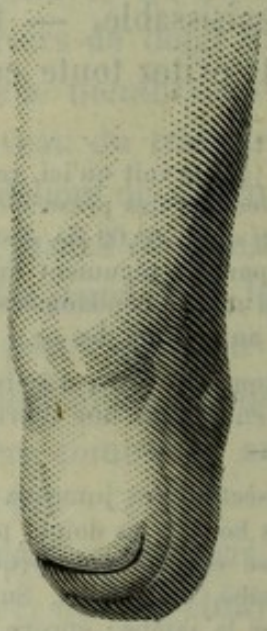

Fig. 421.

Moignons d'amputation de jambe au lieu d'élection à lambeau externe. — Fig. 420. Moignon droit ; le tégument interne ayant été insuffisant, c'est une surface cicatricielle qui revêt le bout du tibia. — Fig. 421. Moignon gauche, cicatrice linéaire, le tégument interne suffisant coiffe le tibia.

Dans plusieurs cas, après mortification des téguments ou des chairs du ambeau, la plaie ne s'est fermée que grâce au petit lambeau cutané complémentaire que j'ai toujours conseillé formellement de garder en dedans du tibia. En cela, j'étais et je reste d'accord avec Sédillot et Pingaud.

Je crois la transfixion aussi désastreuse que facile. Guyon, Duplay, Tillaux, etc., semblent avoir renoncé définitivement à tailler ainsi les lambeaux. Voici les raisons anatomiques qui m'ont porté à penser que, toutes choses égales d'ailleurs, les lambeaux désossés à la Ravaton, doivent se gangrener moins souvent que les lambeaux ponctionnés. Ceux-ci, en

effet, ne peuvent jamais comprendre l'artère tibiale antérieure ; par conséquent, ils ne reçoivent que peu ou pas de sang dans les deux tiers antérieurs de leur largeur. On me pardonnera de rappeler le résultat des injections que j'ai faites des vaisseaux jambiers.

L'artère tibiale antérieure, profondément couchée au contact du ligament interosseux, ressemble un peu à l'aorte fournissant les intercostales ; elle donne, en effet, deux séries de collatérales séparées par la veine antérieure et qui se portent en avant, l'une en dedans, l'autre en dehors. Il y a, de chaque côté, autant d'artérioles que de centimètres, sinon plus. Les rameaux de la série interne se distribuent spécialement au muscle jambier antérieur ; quelques-uns passent entre ce muscle et le tibia pour perforer l'aponévrose et aborder la peau. Les rameaux de la série externe nourrissent les deux muscles extenseurs et la moitié voisine des péroniers. Ceux-ci reçoivent en outre du sang de l'artère péronière. Les artères que leur envoie la tibiale antérieure sont peu nombreuses, mais volumineuses : on les voit perforer la cloison fibreuse intermusculaire pour contourner le bord antérieur du péroné et se diriger ensuite

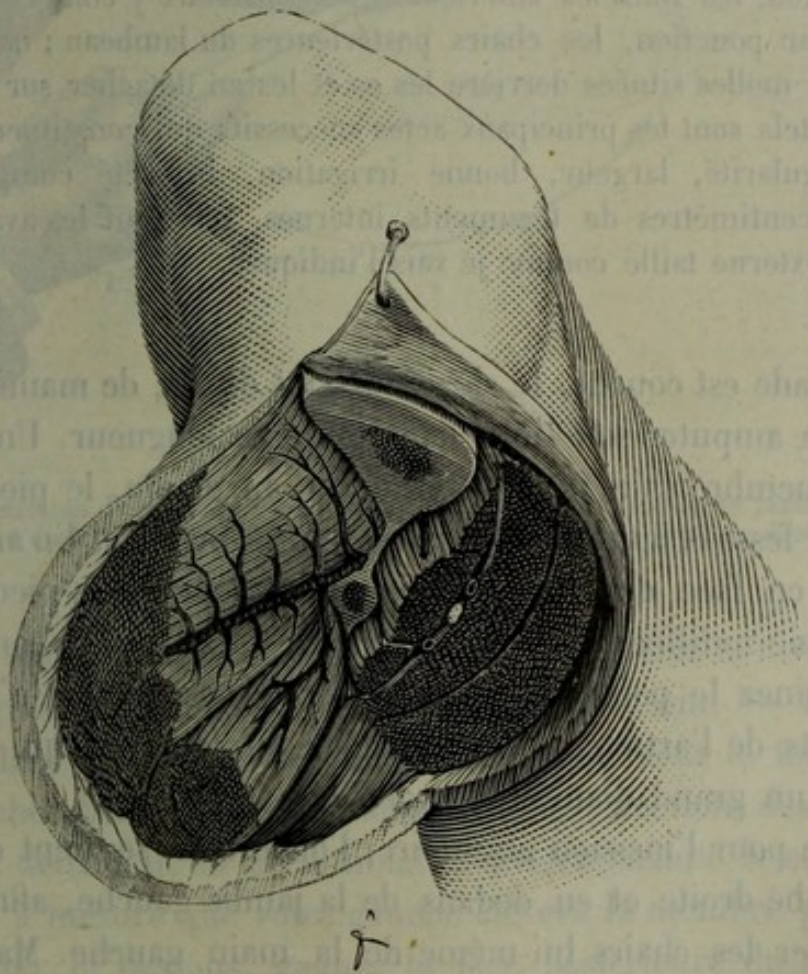

Fig. 422. — Amputation de la jambe droite au lieu d'élection, lambeau externe musculo-cutané, disséqué pour conserver l'artère tibiale dont on voit les branches nombreuses et perpendiculaires sauf celles des péroniers. Court lambeau interne tégumentaire ou doublé de périoste tibial. Les muscles postérieurs sont représentés coupés à un doigt au-dessous du trait de scie.

principalement de haut en bas, direction indispensable pour l'irrigation sanguine d'un lambeau. Cette direction n'existe pour aucun des trois muscles de la région antérieure. Car leurs artères sont très nombreuses et *perpendiculaires* au tronc mère, de sorte qu'à un centimètre au-dessous de la section et de la ligature de ce tronc, ces muscles ne reçoivent plus d'autre sang que celui qui peut leur venir par les anastomoses capillaires.

La conclusion logique de ces faits, c'est la nécessité de garder l'artère tibiale antérieure dans le lambeau et, par conséquent, le rejet de la transfixion pour la taille des chairs antérieures. Je dis antérieures, car, pour les muscles péroniers et gastro-cnémiens, l'obliquité descendante de leurs artérioles indique l'admissibilité de la transfixion.

J'ai coupé des jambes par centaines avant de m'arrêter aux détails du procédé suivant, qui me paraît actuellement ce qu'il y a de mieux, étant supposé que le procédé de Sédillot doive être préféré à la méthode circulaire. Inciser les contours du lambeau et les mobiliser ; diviser en travers les téguments internes et les mobiliser ; fendre l'aponévrose en dehors de la crête tibiale pour évider la gouttière interosseuse en détachant, à la Ravaton, les muscles antérieurs, les vaisseaux y compris, et tailler ensuite, par ponction, les chairs postérieures du lambeau ; couper enfin les parties molles situées derrière les os et les en détacher sur une faible hauteur : tels sont les principaux actes successifs qui constituent ce procédé. Régularité, largeur, bonne irrigation, brièveté compensée par quelques centimètres de téguments internes, tels sont les avantages du lambeau externe taillé comme je vais l'indiquer.

Le malade est couché, le siège au bout du lit, de manière que le membre à amputer soit libre dans toute sa longueur. Un assistant tient le membre sain fléchi à l'aine et au genou, le pied ramené près de la fesse et appuyé sur l'extrémité du matelas. Un aide exercé se place en face du chirurgien pour manœuvrer le pied malade.

J'emploie indifféremment une lame de 12 ou de 15 centimètres.

Déterminez le point où vous scierez les os, le lieu d'élection à cinq doigts de l'article, et la longueur du lambeau qui doit descendre à un grand diamètre au-dessous.

Comme pour l'incision circulaire, l'opérateur se tient en dehors de la jambe droite et en dedans de la jambe gauche, afin de pouvoir relever les chairs lui-même de la main gauche. Mais, quand il agit sur le membre gauche, il commence par se tenir au bout et en dehors pour inciser le contour du lambeau en manœuvrant comme j'aurai soin de l'indiquer.

1° *Incision du contour du lambeau.* — A. *Jambe droite.* Vous êtes en dehors de la jambe prête à subir la rotation en dedans; votre gauche repose devant la partie supérieure pour fixer les téguments. A partir du lieu d'élection, incisez en descendant le long et en dedans de la crête tibiale; recourbez ensuite en dehors le trait de votre couteau; commandez de fléchir un peu la jambe et de la tordre en dedans pour en apercevoir la face postérieure, y conduire votre incision et la faire remonter enfin, diamétralement opposée à

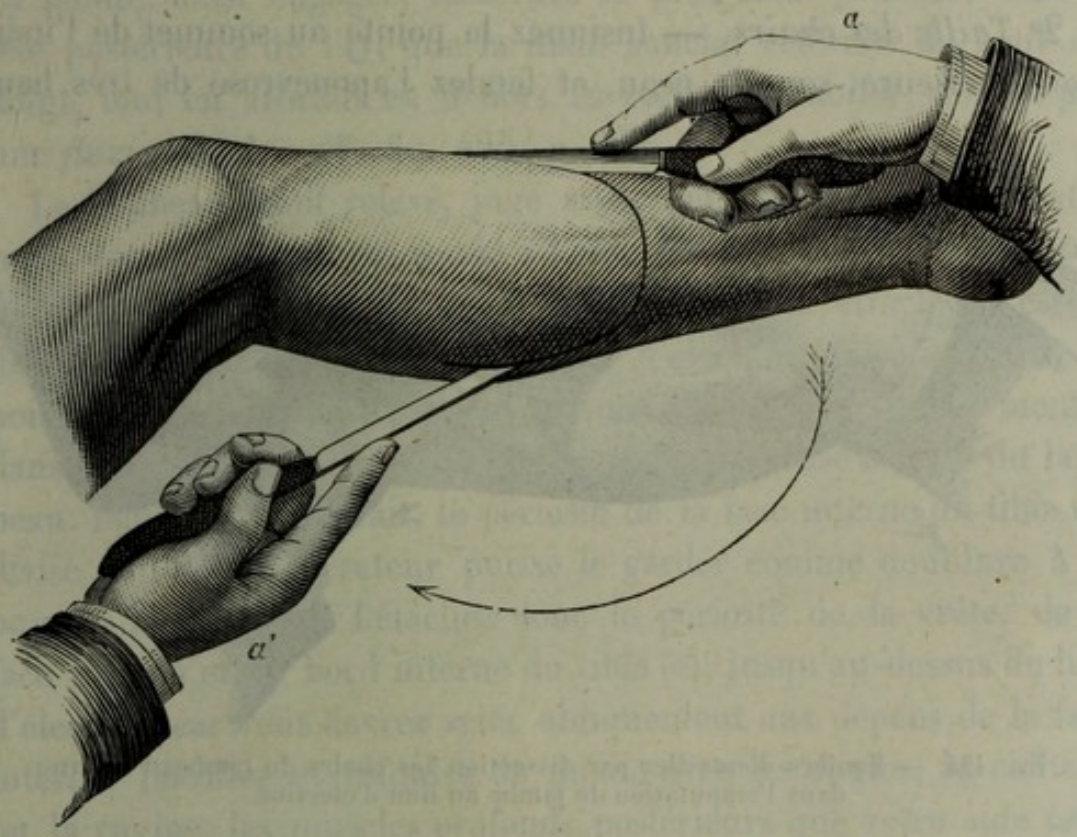

Fig. 423. — Incision du contour du lambeau externe pour amputer la jambe droite au lieu d'élection. Attitude initiale *a* et terminale *a'* de la main droite.

ce qu'elle était au départ, sans atteindre tout à fait le niveau de ce départ (fig. 423). Mobilisez les téguments avec soin. — B. *Jambe gauche.* Placé au bout et en dehors du pied, vous le tenez de la main gauche. Commencez l'incision au lieu d'élection, descendez le long et en dedans de la crête tibiale; dirigez ensuite le couteau en dehors et, à mesure que votre gauche élèvera le membre pour vous en présenter le dessous, gagnez la face postérieure du mollet, et faites la branche postérieure ou ascendante de l'∪, diamétralement opposée à l'antérieure, mais un peu moins longue (a). Repassez le couteau une seconde fois dans la plaie pour bien mobiliser le tégu-

ment. Donnez la jambe à tenir et, faisant un pas à votre gauche, placez-vous définitivement au côté interne du membre.

Le contour du lambeau est incisé; vous êtes en dehors de la jambe droite ou en dedans de la gauche. Divisez en travers les téguments internes en réunissant la tête postérieure de l'U à un point situé à deux doigts au-dessous de la tête antérieure (b). Repassez le couteau dans la plaie afin de permettre à ce petit lambeau triangulaire de bien se rétracter. Ne vous laissez jamais tenter de sacrifier l'angle de ce lambeau pour l'arrondir.

2° *Taille des chairs.* — Insinuez la pointe au sommet de l'incision antérieure, sous la peau, et fendez l'aponévrose de très haut

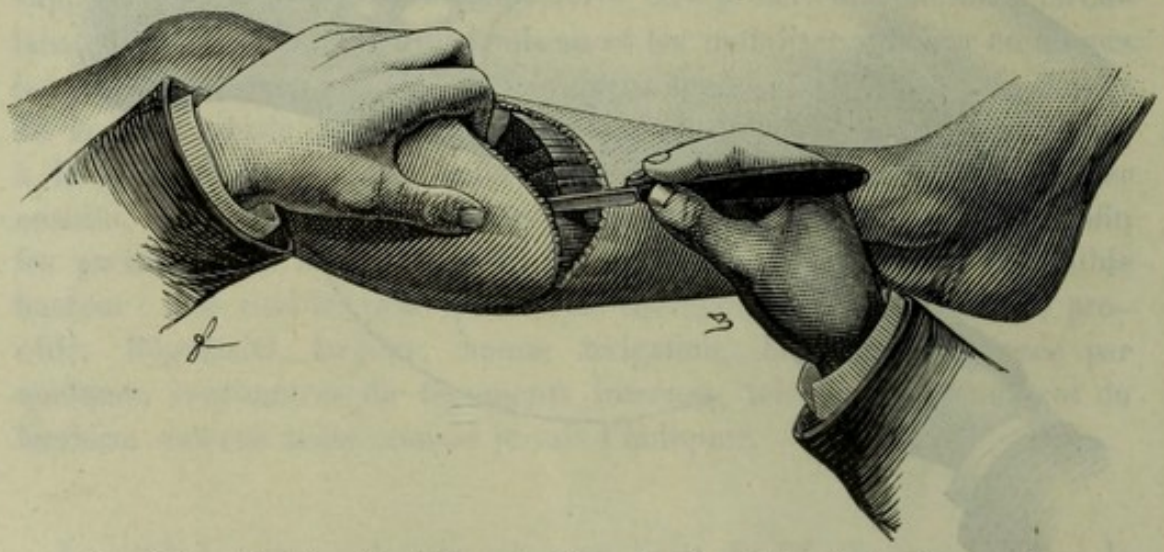

Fig. 424. — Manière d'entailler par dissection les chairs du lambeau externe dans l'amputation de jambe au lieu d'élection.

en bas, d'abord immédiatement en dehors de la crête, puis obliquement en dehors suivant le contour de la peau du lambeau que votre main gauche réussit à faire glisser en dehors à mesure que le tranchant divise la toile fibreuse (c). — Le muscle jambier antérieur est largement exposé et comme hernié, divisez-le obliquement de haut en bas et en dehors, d'abord en le décollant du tibia, puis en l'incisant obliquement, le long de la peau du lambeau. Ayez bien soin, dans ce trait descendant, de maintenir la pointe au contact du tibia afin qu'elle ne divise pas prématurément l'artère, pendant que le manche de plus en plus rejeté en dehors fait mordre obliquement la surface du muscle. Continuez cette profonde incision en dehors et en arrière pour sectionner, en travers, l'artère, les

muscles extenseurs et entamer les péroniers. A l'aide du pouce ou des doigts gauches, écartez et soulevez les muscles antéro-externes, pendant que le couteau couché dans la gouttière interosseuse les détache du ligament et du pérone en s'appliquant à respecter les vaisseaux. — Quand les chairs antérieures du lambeau, l'artère y comprise, seront bien décollées jusqu'au delà du bord antérieur du péroné et jusqu'à la hauteur du lieu d'élection, vous pourrez commodément ponctionner d'avant en arrière, en dehors du péroné, les muscles qui doivent garnir la partie postérieure du lambeau. La pointe, ainsi engagée, ressortira le plus haut possible, dans la tête postérieure du l'U, que la main gauche relèvera du bout du doigt, tout en attirant en dehors *la masse du mollet*, relâché par une *flexion* légère. (V. fig. 425, p. 575.)

Le lambeau étant relevé, jugé assez long, c'est-à-dire suffisamment détaché des os, est confié à l'aide : il faut maintenant couper les chairs postérieures (d), au niveau de la peau rétractée, c'est-à-dire à un doigt au-dessous du lieu d'élection. Dans ce trait, la pointe perfore prudemment le ligament interosseux et se montre dans la gouttière interosseuse au-dessous de la base coudée du lambeau. Dans ce même trait, le périoste de la face interne du tibia est divisé afin que l'opérateur puisse le garder comme doublure à la peau de la grève. — Détachez donc le périoste de la crête, de la face interne et du bord interne du tibia (e), jusqu'au-dessus du lieu d'élection, car vous devrez scier obliquement aux dépens de la face interne. Décollez et refoulez de même avec les ongles, le couteau ou la rugine, les muscles profonds postérieurs que votre aide rend abordables en fléchissant la jambe et rejetant le genou en dehors.

3° *Sciage*. — Avant de passer le chef médian de la compresse dans la boutonnière du ligament interosseux, la lèvre supérieure sera détachée du tibia et du péroné dans une étendue suffisante, soit par la pointe, soit par la simple pression du doigt.

La réunion devant se faire en fente antéro-postérieure, il faut biseauter la face interne du tibia à la Sanson, scier le péroné à 1 centimètre au-dessus du tibia, ce qui n'est pas facile, et biseauter sa face externe. Il est utile de faire agir des crochets rétracteurs par-dessus la compresse fendue. — *A gauche*, on scie le péroné en premier lieu, la main haute, d'un trait oblique de haut en bas, de dehors en dedans et d'avant en arrière, pendant que la jambe est

tordue en dedans. Puis on dégage la scie, l'on fait tordre la jambe en dehors de manière à pouvoir, après avoir mordu obliquement la face interne du tibia, reprendre transversalement, à quelques millimètres au-dessous de l'entaille première. — *A droite*, si l'on veut scier dans le même ordre, le péroné d'abord, on réussira bien en attaquant ce petit os de dessous en dessus, la scie ayant les dents en l'air. On peut encore, de l'avis de Malgaigne, Verneuil, Le Fort, etc., scier le péroné en dernier lieu, après le tibia (f).

Notes. — (a). Il est moins commode, mais possible, de tracer le lambeau en se plaçant en dedans dès le début de l'opération. Pour ce faire, vous attaqueriez par-dessus la jambe, derrière le mollet, descendriez croiser la face externe et, sans désemparer, remonteriez devant le tibia, jusqu'au lieu d'élection. Ou bien, après avoir tracé derrière et en dehors la branche postérieure et la courbe de l'**U**, vous viendriez attaquer au lieu d'élection pour descendre joindre la courbe du contour du lambeau (voy. fig. 98, p. 165).

(b). L'incision demi-circulaire interne peut être faite de dessous en dessus ou de dessus en dessous. Dans les deux cas, la main gauche de l'opérateur doit attirer fortement le mollet pour rendre visible l'incision longitudinale postérieure. Il est permis de faire aboutir la coupe demi-circulaire un peu au-dessous de la tête de cette incision. — Je dirai plus : si l'on veut être à l'aise pour scier le péroné plus haut que le tibia, il faut faire remonter la branche postérieure de l'**U** du lambeau aussi haut que l'antérieure et, conséquemment, conduire la coupe demi-circulaire interne à un ou deux doigts au-dessous de la tête de cette branche. De la sorte, on obtient un vrai lambeau interne carré, un peu plus long en avant qu'en arrière.

Lorsque la peau s'annonce rétractile, on est tenté de maintenir les têtes du contour du lambeau externe, à plusieurs centimètres au-dessous du futur trait de scie et de couper là, en travers, les téguments internes. Ce serait bel et bon si le sciage restait facile.

(c). Fendre l'aponévrose de très haut en bas veut dire qu'il faut insinuer la pointe sous la peau à 2 centimètres au-dessus de la future section osseuse. Cette fente est destinée à permettre l'écartement du lambeau avant et surtout pendant le sciage. Si elle permet au jambier antérieur de faire hernie, celle-ci ne peut que soulever la peau voisine et l'empêcher d'entrer en conflit avec l'angle du tronçon tibial.

La pointe fendant l'aponévrose longe d'abord la crête du tibia, mais bientôt elle doit s'incliner en dehors. Cela n'est possible qu'avec le concours de la main gauche s'appliquant à faire glisser en dehors et en arrière la peau du lambeau. Du reste, à mesure que la pointe divise la toile fibreuse, les téguments se laissent récliner de plus en plus facilement.

(d). Il serait bon, sans doute, de couper les jumeaux d'abord à cause de leur grande rétractilité ; on les pincerait entre le pouce et l'index gauches, pour les soulever et permettre au couteau de les diviser sans entamer trop profondément les muscles sous-jacents, destinés à être sectionnés un peu plus haut et en même temps que les vaisseaux, après rétraction des jumeaux.

(e). On n'obtient un bon lambeau périostique qu'en agissant ainsi : sur les deux extrémités de l'incision transversale, on fait tomber deux incisions longitudinales situées, l'une sur la face postérieure du tibia le long du bord interne, l'autre sur la face externe le long du bord antérieur. Le grattoir ramène les bords de ce large lambeau périostique vers la face interne avant de dépouiller cette face aussi haut qu'i convient.

(f). A l'mphithéâtre, j'ai bien souvent scié en faisant dresser la jambe en l'air, verticalement. Dans cette attitude, les chairs obéissant à la pesanteur, s'écartent d'elles-mêmes de l'instrument.

Autres procédés.

Lambeau externe ponctionné. — A l'amphithéâtre, sur un sujet un peu gras, on obtient un beau résultat en taillant le lambeau externe par transfixion, soit d'emblée, soit après avoir incisé les téguments. Dans les deux cas, il faut craindre de faire un lambeau trop étroit. Cela arrive nécessairement si l'on ponctionne trop près de la crête du tibia ou encore, si l'on oublie, au moment où la pointe va se dégager, d'attirer le mollet

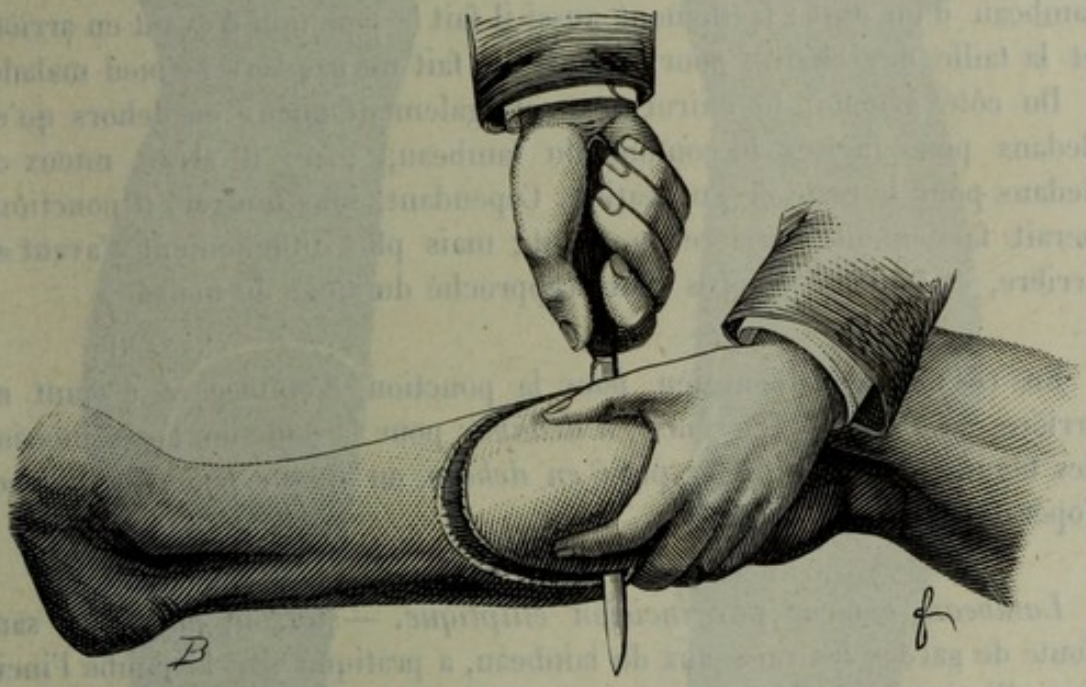

Fig. 425. — Amputation de la jambe gauche, ponction du lambeau externe, dont le contour a été préalablement incisé — L'opérateur est placé en dedans ; ses derniers doigts gauches amènent en dehors le mollet relâché par la flexion du genou ; le pouce et l'index de la même main rétrécissent et rétractent les téguments du lambeau afin que le couteau divise les chairs plus étroites et plus courtes que la peau.

en dehors, ce qui n'est possible qu'avec une légère *flexion* de la jambe.

Je supposerai une transfixion d'emblée.

La jambe est légèrement fléchie et, dans la rotation interne, la face externe regarde donc en haut.

L'opérateur, placé en dedans, embrasse de la main gauche le haut du mollet qu'il soulève et attire en masse, pendant que son pouce fait glisser en dehors les téguments du tibia. La ponction est faite à un doigt en dehors de la crête et la contre-ponction en un point diamétralement opposé. Chemin faisant, la pointe heurte et contourne le péroné. A mesure que la lame descendant fait son office, la main gauche rétrécit

et raccourcit les téguments du lambeau afin qu'ultérieurement ils soient plus larges et plus longs que les muscles.

Une coupe transversale divise alors les téguments internes un peu au-dessous du lieu de la ponction, puis les muscles antérieurs et postérieurs, avec les vaisseaux, au niveau même de la ponction (voy. la manière de couper les chairs interosseuses, p. 316 et 317).

Quand on ne veut user de la transfixion qu'après avoir incisé et mobilisé le contour du lambeau, l'un de ces deux actes peut devenir difficile si le chirurgien manque de souplesse ou répugne à changer de position.

Du côté droit, l'opérateur, placé en dehors, dessine facilement son lambeau d'un trait ; facilement aussi il fait la ponction d'avant en arrière et la taille des chairs, pourvu qu'il ait fait un pas vers le pied malade.

Du côté gauche, le chirurgien est également mieux en dehors qu'en dedans pour inciser le contour du lambeau, mais il serait mieux en dedans pour le reste de l'opération. Cependant, sans bouger, il ponctionnerait facilement d'arrière en avant ; mais plus difficilement d'avant en arrière, et seulement après s'être rapproché du siège du malade.

En résumé, le chirurgien, pour la ponction d'emblée et d'avant en arrière, se tient de préférence *en dedans ;* pour la ponction après incision des téguments, il est mieux placé *en dehors*, au moins pour commencer l'opération.

Lambeau externe par incision elliptique. — Guyon, préoccupé sans doute de garder les vaisseaux du lambeau, a pratiqué sur la jambe l'incision elliptique à point infime externe et à point culminant interne, ce dernier correspondant au lieu d'élection.

La distance entre les deux extrémités de l'ellipse doit être d'un diamètre et demi (fig. 426). La partie antérieure de la courbe descend sur la face interne du tibia, le long et à $0^m,01$ en dedans de la crête. Les muscles sont entaillés et détachés des os avec les précautions nécessaires pour conserver les vaisseaux tibiaux antérieurs.

Deux lambeaux latéraux arrondis (fig. 427). — En même temps qu'un lambeau externe dessiné, puis entaillé, ou simplement ponctionné, on a quelquefois taillé un lambeau interne tégumentaire de forme et de dimensions pareilles.

A l'étranger, les *lambeaux cutanés latéraux* égaux et arrondis sont très recommandés et fréquemment employés.

Où doit se trouver la commissure antérieure des lambeaux ? Sur la crête du tibia ? En dedans, ou en dehors ?

Je préférerais la placer à un centimètre en dehors et je garderais comme doublure au lambeau interne, l'insertion de l'aponévrose à la crête, le périoste de cette crête et celui de la face interne du tibia.

Avec des lambeaux cutanés semi-lunaires, il y aurait béance des commissures, ce qui serait fâcheux, surtout pour l'antérieure, par laquelle le tibia tend à sortir. C'est pour cela que les lambeaux en U doivent être préférés. Leur longueur sera telle qu'après leur rétraction d'un tiers, ils

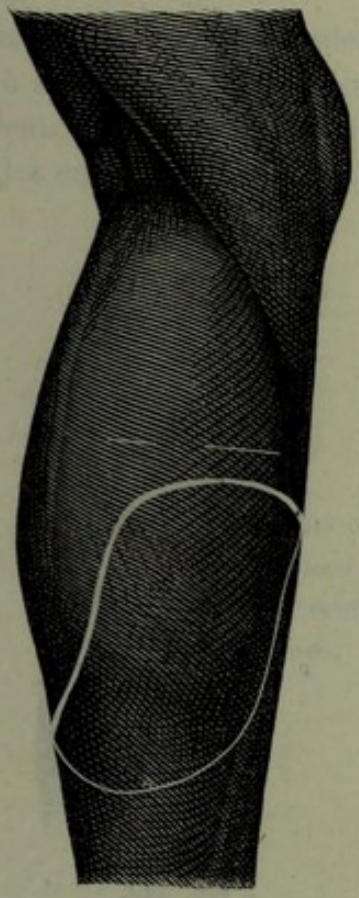

Fig. 426. — Vue postéro-interne de la jambe gauche, tracé de l'incision elliptique pour l'amputation au lieu d'élection. Le résultat est un lambeau externe.

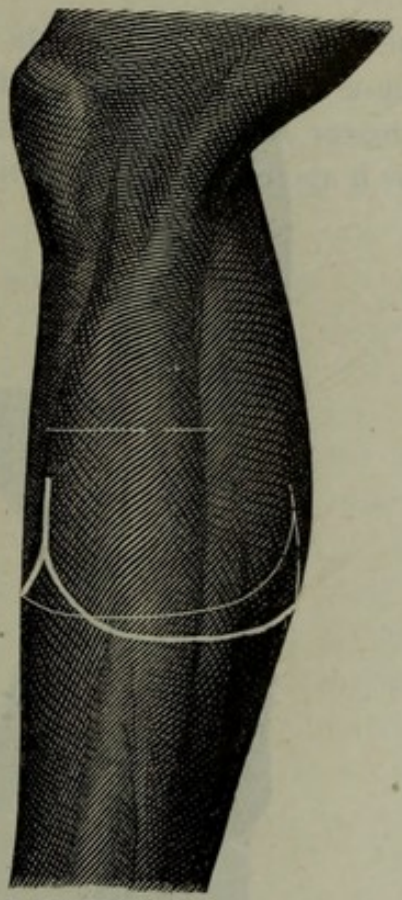

Fig. 427. — Vue antéro-externe de la jambe gauche. Tracé des lambeaux latéraux. Comme sur la fig. 426, le trait de scie est indiqué par deux traits fins horizontaux.

aient encore au moins un demi-diamètre. Si la jambe a 12 centimètres de diamètre, on taille des lambeaux de 9 au moins, afin qu'après rétraction ils conservent 6 au moins. Les lambeaux étant dessinés, disséqués et relevés, il faut couper les chairs circulairement avec les précautions indiquées plus haut et *notablement au-dessous* du point où les os doivent être sciés.

Deux lambeaux antérieur et postérieur. — J'ai vu un certain nombre de moignons, et pas tous bons, résultant de diverses variantes de ce procédé (fig. 428 et 429).

Tantôt, l'opérateur dessine et dissèque un lambeau antérieur assez court, cutané, semi-lunaire ou carré à angles arrondis, en U; tantôt il double ce lambeau d'une couche musculaire empruntée, par transfixion ou mieux par dissection, à la région antéro-externe de la jambe. Je crois qu'il faut faire charnu et vasculaire le lambeau antérieur comme le postérieur. Celui-ci, en raison de sa grande rétractilité, doit être taillé très long, car il est bon qu'il reste proéminent.

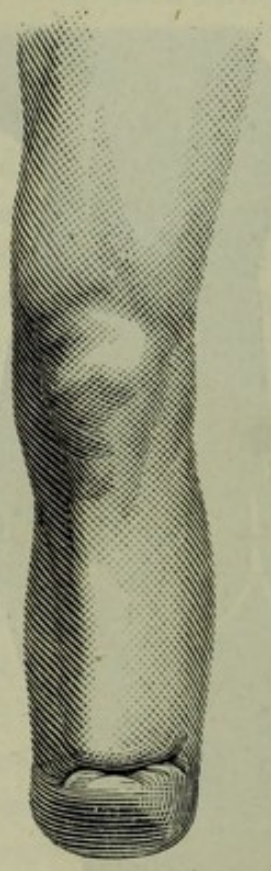

Fig. 428.



Fig. 429.

Bons moignons de jambe résultant du procédé à grand lambeau postérieur complété par un court lambeau antérieur. — Fig. 428. Amputation à la partie moyenne. — Fig. 429. Amputation au lieu d'élection exécutée par un chirurgien anglais, en 1871.

Amputation de D. Larrey.

D. Larrey a pratiqué souvent, par nécessité, pendant les campagnes du premier empire, l'amputation de la jambe à deux doigts de l'interligne, immédiatement au-dessous de l'insertion du tendon rotulien. Pour avoir un moignon plus régulier et plus tolérant, il ne craignait même pas d'extirper la tête du péroné détruisant ainsi l'attache du muscle biceps fémoral.

A cette époque, on coupait la jambe ou la cuisse aux lieux d'élection,

aucune opération intermédiaire n'avait cours. Or, c'était pour éviter l'amputation de la cuisse, fort grave, que D. Larrey pratiquait l'amputation de la jambe au voisinage du genou. Il n'était pas fâché non plus de diviser l'os tibial dans une région spongieuse et de laisser au mutilé un moignon bien plus utile que celui qui résulte de l'amputation de la cuisse.

D. Larrey fendait la peau en avant au niveau de l'angle tibial pour en éviter, dit-il, la perforation. Il agissait de même quand il opérait plus bas et débridait même en arrière pour l'écoulement du pus et le passage des fils.

Il ne faut pas se dissimuler que l'on peut être amené assez fréquemment à amputer assez près de la tubérosité tibiale antérieure, c'est-à-dire notablement au-dessus du lieu d'élection. Les téguments bien vascularisés des environs du genou suffiront à couvrir le moignon sans qu'il soit

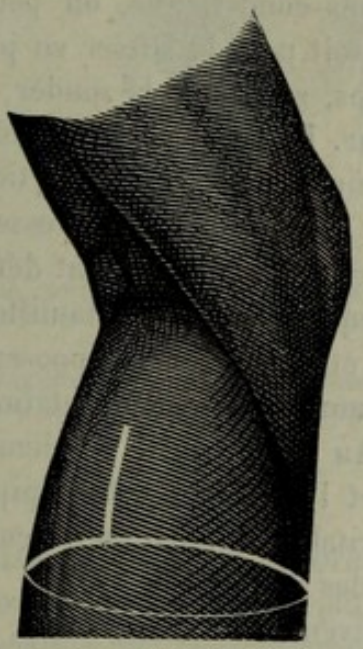

Fig. 430. — Amputation de jambe au-dessus du lieu d'élection. Incision circulaire avec fente postérieure.

nécessaire d'essayer de conserver des lambeaux charnus. On couperait donc les muscles transversalement, les jumeaux à quelques centimètres au-dessous du trait de scie. On ne devrait pas hésiter à fendre en arrière la manchette cutanée pour permettre à l'aide de rétracter suffisamment les téguments (fig. 430). De cette manière, on imiterait Stephen Smith (voy. *Désarticulation du genou*).

ARTICLE XI

AMPUTATION TOTALE DE LA JAMBE. — DÉSARTICULATION DU GENOU [1]

Je crois devoir décrire, dans cet article, et la simple désarticulation, et l'amputation dite condylienne, intra ou sus-condylienne dans laquelle on se borne à raccourcir l'os, après avoir pratiqué la désarticulation par l'un des procédés habituels. Dans la désarticulation comme dans l'amputation sus-condylienne, on peut sacrifier la rotule ou au contraire la garder, soit pour la laisser en place devant l'os, abandonnée aux tractions du triceps, soit pour la souder, après avivement, à la surface de section du fémur. De là un certain nombre de procédés qu'il convient néanmoins de réunir dans le même article parce qu'ils reposent sur les mêmes données anatomiques et se ressemblent beaucoup, au double point de vue de l'exécution et du résultat définitif.

Quoi qu'en aient dit Hamilton et Stephen Smith [2], je pense qu'il ne saurait être question d'opposer sérieusement l'amputation totale de la jambe aux diverses amputations partielles qui se pratiquent de nos jours. Au contraire, il y a lieu de se demander si la désarticulation du genou et l'amputation de l'épiphyse fémorale inférieure sont préférables à la véritable amputation de cuisse et si, par conséquent, elles méritent des études d'amphithéâtre.

Relativement à la mortalité, si grande et si redoutée avant la vulgarisation de la méthode antiseptique, je ne puis rien décider. Voici des chiffres trop vieux et trop discordants : statistique défavorable de Panas (Genou, *Dict. de méd. et chir. prat.*), 33 succès sur 137 cas ; statistique favorable de Brinton (*Americ. Journal*, 1876), 111 succès sur 164 cas dont 117 opérés en Amérique.

Au point de vue de l'utilisation du moignon, deux cas se présentent. Tantôt l'on veut faire marcher le mutilé sur l'ischion, comme après une amputation ordinaire de la cuisse : la désarticulation du genou conserve un plus long bras de levier, pour mouvoir l'appareil, et un muscle puissant, le droit antérieur, pour projeter le tout en avant. C'est un avantage qui persiste même quand on enlève et la rotule et les condyles.

1. Brasdor et Hoin, *Mém. d'Ac. de chir.*, V. — Velpeau, *Archiv. de méd.*, 1830 et *Médecine opératoire*, II. 510. — Baudens, *Bull. de l'Ac. de méd.*, I.
2. Mac Cormac, *Dublin quarterly Journal*, n° XVIII, 1870.

Tantôt l'on désire que le bout du moignon puisse transmettre directement le poids du corps. Cela n'est jamais possible, que je sache, après l'amputation dans la diaphyse fémorale et cela se voit certainement quelquefois après la désarticulation du genou. Je dis quelquefois et n'ose pas dire souvent, parce que les trois premiers moignons que j'ai vus avaient fini tous trois par refuser le service. Ils étaient devenus coniques dans le sens pathologique du mot, sans qu'il y eût atrophie de l'extrémité fémorale, comme cela a déjà été observé.

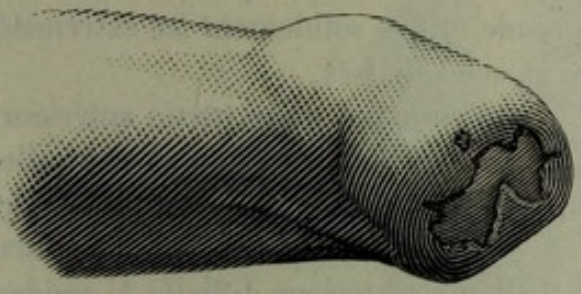

Fig. 431.

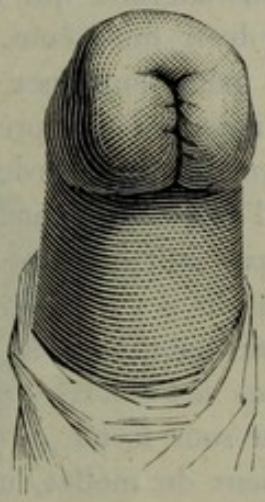

Fig. 432.

Fig. 431. — Désarticulation du genou, moignon conique dans le sens pathologique du mot, impotent, douloureux, ulcéré, ayant nécessité l'admission du malade à l'asile de Bicêtre.

Fig. 432. — Désarticulation du genou. Bon moignon, relevé, vu en dessous, pour montrer la place et la forme de la cicatrice, après l'incision de Stephen Smith (d'après Bryant).

Tout en admettant avec Skey contre Liston (*Bristish and foreign med. chir. Review*, 1851, VII, p. 292) qu'un moignon est d'autant plus utile et puissant qu'il est plus long, il faut reconnaître que la conservation totale du fémur a quelques petits inconvénients. La difformité consécutive à l'amputation totale de la jambe est difficile à cacher quand on veut faire marcher le blessé sur le bout du moignon. Car on est obligé d'adapter à celui-ci un coussin épais qui l'allonge très notablement. Cet allongement dissimulé dans la station debout, saille désagréablement en avant lorsque la jambe artificielle est fléchie. On la croirait luxée en arrière, pendant la station assise. L'on peut bien éviter cet inconvénient en abaissant la fausse articulation du genou ; mais cela raccourcit la jambe et allonge la cuisse, ce qui devient encore disgracieux lorsque le membre artificiel est plié.

La désarticulation du genou, au point de vue de la rétractilité secondaire des parties molles du jarret, a les inconvénients des amputations faites à l'extrémité périphérique d'un segment de membre. Aucune adhérence normale ne peut entraver la rétraction des muscles biceps,

demi-tendineux, droit interne et couturier. Le muscle demi-membraneux conserve son tendon réfléchi. Les muscles vastes interne et externe deviennent inutiles. Au contraire, le droit antérieur, grâce à son attache pelvienne, reste actif et précieux pour projeter en avant le moignon, de concert avec le psoas et le tenseur du fascia lata. Quand on conserve la rotule, il faut ménager aussi ses ligaments latéraux, par l'intermédiaire desquels le muscle agira sur le fémur. De même, quand on enlève la rotule, on doit serrer cet os de près et respecter attentivement les mêmes expansions latérales qui rattachent aux condyles les muscles vastes et le tendon droit lui-même. Autrement, le muscle libre se retirerait; il pourrait même entraîner la rotule à une grande hauteur devant le fémur. Il faut noter ici qu'après une désarticulation comme celle du genou, dans laquelle on ne garde guère que des téguments, il peut se former au bout de l'os un foyer inodulaire qui soude et fixe solidement les extrémités peu ou pas saillantes des tendons et muscles divisés.

On l'a dit il y a longtemps déjà, les téguments de la partie antérieure du genou, habitués à la fatigue et à la distension, se replient naturellement sous les condyles du fémur après la désarticulation. On préfère les employer sous forme de lambeau ou de manchette plutôt que de tailler, aux dépens du mollet, un énorme lambeau postérieur difficile à couder, très rétractile, et exposé à la gangrène partielle, si l'on garde la tête du soléaire. La face disséquée des téguments antérieurs est presque naturelle, tant sont rares ses relations vasculaires avec les parties sous-jacentes, condition jugée autrefois défavorable à l'infection purulente. La peau qui avoisine le genou est épaisse et vivace ; néanmoins, taillée en lambeau trop long ou trop étroit, elle peut se gangrener, surtout si elle a été préalablement altérée par la contusion.

Etant donnés les usages présumés et désirés du futur moignon, on est amené à penser que le procédé d'élection doit donner une cicatrice placée en arrière et, si c'est possible, dans l'échancrure des condyles. C'est indiquer : 1° l'*incision elliptique* à point culminant postérieur (Baudens) ; 2° le *lambeau antérieur* unique, ou prédominant sur un très court lambeau postérieur complémentaire.

Il y a quelques années, la réunion immédiate n'était pas à tenter. Tout le monde, en prévision d'une vaste et longue suppuration, s'évertuait à ouvrir préventivement ou à extirper les sinus de la synoviale, à enlever les cartilages des condyles et à emporter la rotule elle-même, pour éviter les inconvénients que J.-L. Petit a si bien signalés. Tout en sachant que, malgré l'ablation de la rotule, le contact restait parfois irréalisable, à cause de l'épaisseur du tendon du triceps, je conseillais alors de relever les téguments antérieurs jusqu'au-dessus de la rotule, pour enlever cet os en même temps que la jambe malade. Cela m'avait fait reconnaître les difficultés d'un retroussis suffisamment étendu, spécialement chez les femmes grasses, dont le côté interne du genou est

garni d'un épais coussinet adipeux. Je m'étais donc arrêté à tailler un grand lambeau antérieur complété par un petit postérieur, ayant appris, du reste, que cette coupe des parties molles avait été ordinairement employée dans les nombreuses désarticulations du genou pratiquées en Amérique. Mais aujourd'hui que la conservation de la rotule est possible et conseillée par beaucoup de praticiens, je crois préférable l'incision elliptique simple, c'est-à-dire l'incision ovalaire de Baudens (V. fig. 435).

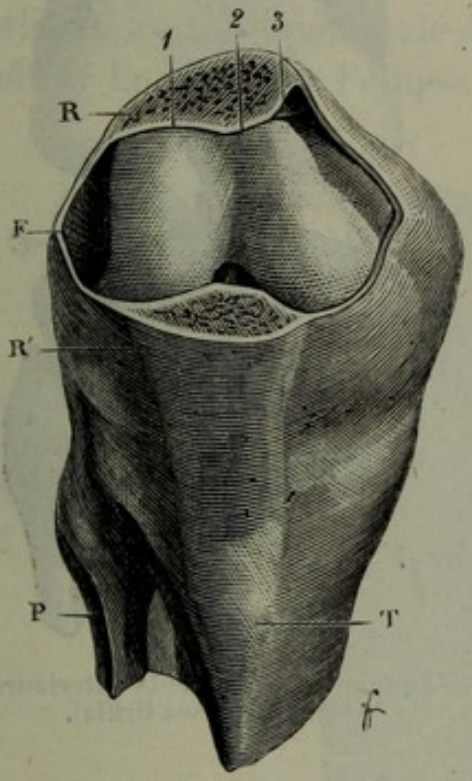

Fig. 433. — Coupe transversale de la rotule et de ses ligaments latéraux. Le genou a été fléchi ensuite. Le fragment supérieur de la rotule resté dans l'extension soulève la capsule par son épais bord interne (3) et forme là un espace tout préparé pour faire un clapier.

L'*interligne articulaire* du genou est très facile à sentir de chaque côté du ligament rotulien, surtout si l'on imprime, pendant l'exploration, quelques mouvements de rotation à la jambe demi-fléchie. Quand les téguments seront relevés, il faudra toucher de nouveau l'interligne, pour l'attaquer en avant, à plein tranchant.

Cette attaque devra se faire non pas comme pour traverser la jointure, mais comme s'il s'agissait de fendre le fémur de bas en haut. C'est le moyen sûr de passer au-dessus du ligament adipeux et des ménisques que l'on recommande d'enlever avec le tibia. Aussitôt que le couteau a touché les bords de la trochlée fémorale, il doit se porter successivement et à gauche et à droite, le plus loin possible en arrière, en coupant, juste sur le rebord cartilagineux condylien, les ligaments

latéraux, au-dessous de leur insertion osseuse, au-dessus de leur adhérence aux ménisques.

Le ligament croisé antérieur, rendu accessible par la flexion de la

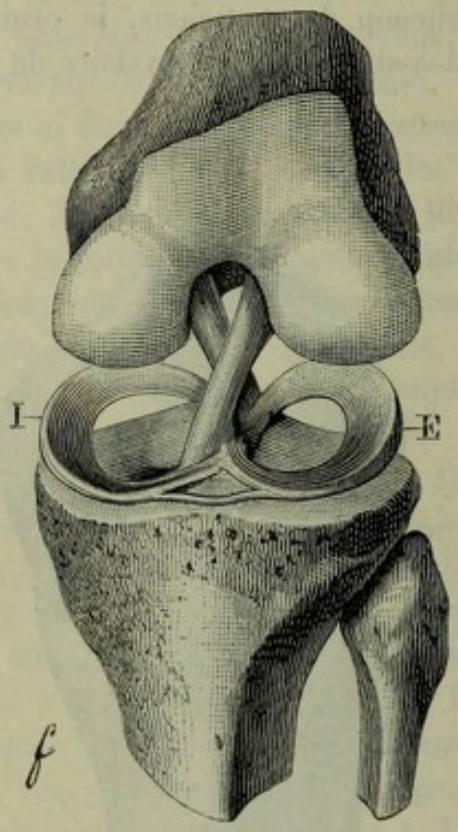

Fig. 434. — Squelette et ligaments intérieurs du genou (Richelot, musée Orfila).

lambe, est coupé près de l'épine tibiale. Le ligament croisé postérieur et le ligament postérieur proprement dit sont ensuite désinsérés du tibia, toujours avec la précaution d'enlever les ménisques et de ne pas en laisser des copeaux dans la cavité du moignon.

Désarticulation du genou.

Incision elliptique.

Le malade a le siège au bout du lit; le membre sain est fléchi et écarté par un assistant. Un autre assistant soutient le pied et la jambe à amputer. Ayant en face l'aide rétracteur, vous vous placez sur le côté du membre malade, de manière que la jambe à

enlever soit à votre gauche. Vous êtes donc en dehors de la jambe gauche ou en dedans de la jambe droite, prêt à saisir une lame de 12 à 15 centimètres.

Cherchez l'interligne articulaire, de chaque côté du tendon rotulien ; estimez l'épaisseur ou diamètre antéro-postérieur du jarret, et marquez, en avant de la crête du tibia, le point infime de l'ellipse, à un diamètre au-dessous de l'articulation. Marquez de même le point culminant derrière le mollet, à un demi-diamètre au-dessous de l'interligne, c'est-à-dire à égale distance de cet interligne et du point infime. Enfin, tracez l'ellipse à la teinture et re-

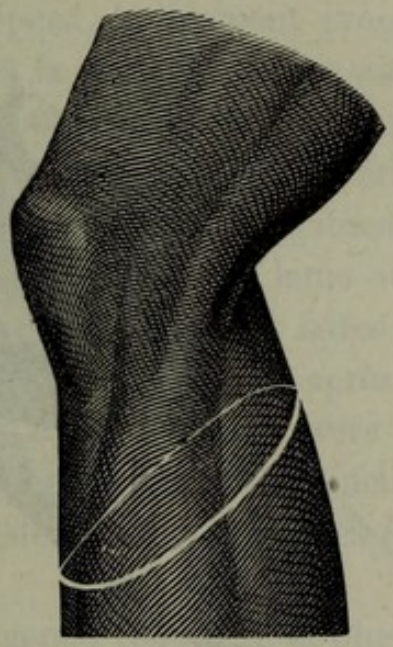

Fig. 435. — Désarticulation du genou. Tracé de l'incision elliptique. Vue antéro-externe du genou gauche.

marquez bien qu'elle est inclinée à 30 degrés seulement sur le plan supposé d'une coupe circulaire (a).

1° *Incision tégumentaire.* — Tenant la jambe à pleine main gauche et la tordant à droite, vous attaquez sa face gauche, c'est-à-dire à votre gauche, avec le milieu du tranchant dirigé, la pointe basse, suivant l'obliquité de 30 degrés. Venez au point infime, devant la crête tibiale, et remontez symétriquement sur la face droite, pendant que la jambe est amenée dans la rotation à gauche. Vous avez fait ainsi, d'un trait, les trois quarts antéro-inférieurs de l'ellipse. — Immédiatement, passez le couteau sous le jarret, afin de le remettre dans la partie initiale de la première incision et, tenant toujours l'instrument dans le plan oblique indiqué, complétez, en tirant et sciant au besoin, la section elliptique (b).

2° *Dissection et retroussis des téguments.* — Abandonnez complètement la jambe à l'assistant qui la soutient. Occupez-vous de bien couper les adhérences celluleuses des téguments sur toute la périphérie, spécialement en arrière où la peau doit être rétractée par glissement et non par renversement. Ensuite, retroussez la partie antérieure de la manchette. Saisissez-en donc le bord entre le pouce et les doigts gauches ; disséquez-le avec le plat de la pointe, qui doit mordre au besoin l'aponévrose et le périoste, plutôt que

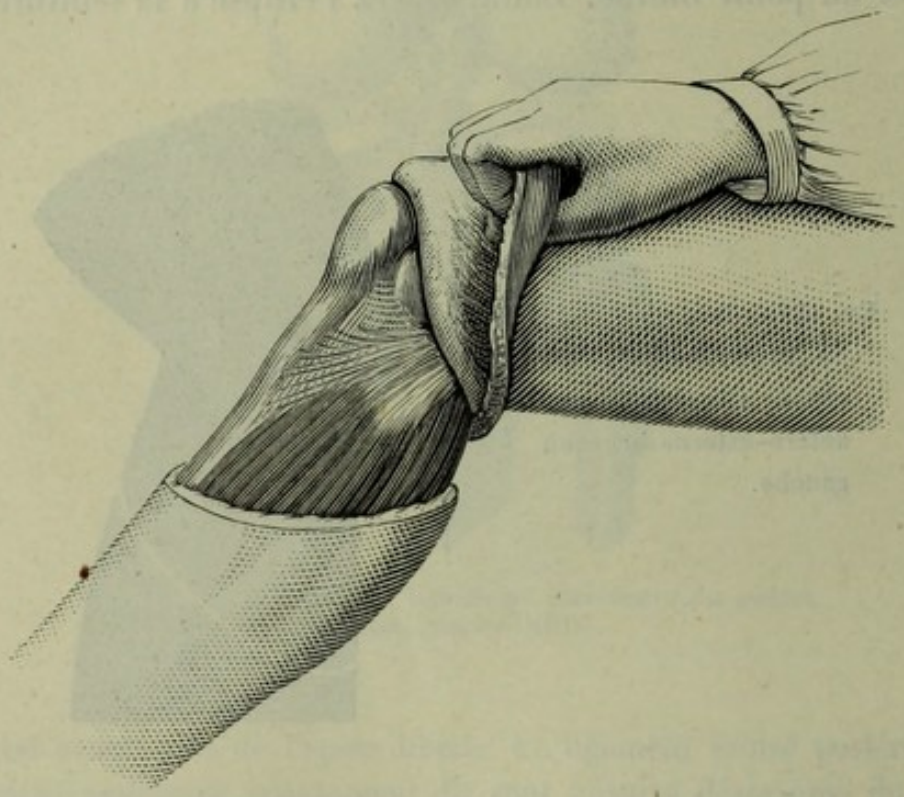

Fig. 436. — Désarticulation du genou. Incision elliptique. Manière, pour l'aide, de relever le lambeau, même jusqu'au-dessus de la rotule, si l'on veut enlever cet os, ce qui n'est possible que sur un objet maigre.

de ne pas laisser au tégument toute l'épaisseur de sa doublure celluleuse. Ne vous arrêtez, dans ce retroussis, que lorsque la pointe de la rotule sera accessible. Pour arriver assez haut, ne craignez pas d'entailler les lames fibreuses qui sont de chaque côté et en arrière des condyles (c).

3° *Désarticulation.* — Enfin, confiez à l'aide rétracteur la peau relevée devant la rotule. De la main gauche, redevenue libre, reprenez la jambe et tenez-la modérément fléchie. — Détachez l'index droit à la recherche de l'interligne, en dehors du ligament

rotulien que vous attaquerez à plein tranchant et en travers, près de la pointe rotulienne, en dirigeant le taillant à ras du revers des téguments, vers les lèvres de la trochlée, qui vous arrêteront bientôt. Sans désemparer, poussez le couteau en levant le manche et sciant, afin de diviser la capsule et le ligament latéral gauche juste sur le rebord cartilagineux du condyle, rebord qui apparaît dans la plaie et que vous suivez de l'œil pour le suivre du tranchant. Incisez ainsi *jusqu'en arrière*. Puis, ramenez le couteau en avant ; abaissez le manche en tirant et divisant le ligament latéral droit, toujours en sciant sur le rebord cartilagineux du condyle correspondant *jusqu'en arrière*. — Un coup de pointe ayant achevé de détacher le ligament adipeux, le ligament croisé antérieur apparaît, grâce à la flexion et à la propulsion que votre main gauche, remontée près du jarret, imprime à la partie supérieure de la jambe. Du bout du couteau tombant à pic, désinsérez le ligament croisé antérieur de l'épine tibiale, puis le ligament croisé postérieur. Aussitôt après, engagez le plein de la lame sur le ligament postérieur, juste au-dessus des ménisques; faites mordre pour raser la face postérieure du tibia et bientôt, après que la jambe aura été relevée, pour sortir carrément à travers les jumeaux, dans la partie culminante et postérieure de l'incision elliptique, à quelques centimètres au-dessous des condyles (d).

Là se borne la désarticulation du genou réduite à sa plus grande simplicité. Il n'y a plus qu'à lier les vaisseaux, l'artère poplitée et quelquefois un grand nombre d'artérioles.

Les lèvres de la plaie seront rapprochées d'avant en arrière, de manière à produire une cicatrice transversale postérieure qui se raccourcira singulièrement dans la suite. Un drainage très soigné me paraît indispensable. Peut-être devrait-on passer un tube transversal sous le tendon du triceps, dans le cul-de-sac synovial, sus-rotulien. Je rappelle seulement qu'autrefois l'on extirpait les parois synoviales, les cartilages, la rotule entière. Avec les pansements antiseptiques, ces précautions ne sont plus nécessaires.

Au contraire, je pense qu'au genou comme ailleurs, quel que soit le pansement, si l'on veut obtenir une réunion rapide et la fixation sur place des parties profondes, il faut immobiliser le moignon extérieurement et intérieurement, c'est-à-dire, par la

compression modérée, mais générale, désarmer les muscles, entraver leurs contractions.

Notes. — (a) Si vous n'osez pas employer la teinture devant les juges d'un concours, tenez le bout du doigt gauche sur le point le plus bas de l'ellipse et, en attaquant avec le tranchant sur le côté éloigné du membre, souvenez-vous de l'inclinaison à 30 degrés, pas davantage, que doit avoir l'ellipse. La tendance générale des débutants est de donner trop d'obliquité à l'incision, ce qui les conduit ensuite beaucoup trop haut dans le creux du jarret.

En disant que la partie basse de l'ellipse doit être à un diamètre au-dessous de l'interligne, je parle en général, pour les sujets de tout âge et de toute taille. Sur un adulte ordinaire, un diamètre équivaut à environ cinq travers de doigt. La pointe rotulienne se trouve à un doigt au-dessus de l'interligne, et la tubérosité antérieure du tibia à un doigt au-dessous. C'est donc à six doigts de la rotule, à cinq de l'interligne et à quatre de la tubérosité antérieure qu'il faut couper la peau devant la crête tibiale, sur un sujet moyen.

(b) Quelques-uns préféreront renverser l'ordre des deux temps de l'incision tégumentaire et commencer sous le membre, comme on le fait ordinairement dans la méthode circulaire. Peu importe, pourvu que le couteau soit tenu dans l'obliquité convenable.

(c) On peut notamment détacher avec la peau antéro-interne les lames de la patte d'oie.

Il ne faudrait pas hésiter à fendre la peau en arrière, si l'on ne pouvait obtenir autrement une rétraction suffisante de la manchette, ce qui arrive chez les *femmes grasses*. Le plus souvent la lèvre postérieure se trouve suffisamment refoulée par la flexion même dans laquelle on place la jambe pour désarticuler. Si l'épaisseur de la graisse fait prévoir de grandes difficultés pour relever la manchette, il faut abandonner l'incision elliptique et employer le procédé décrit ci-après.

(d) Après que le couteau est engagé, il est possible de faire comprimer médiatement les vaisseaux poplités par un aide qui saisit, entre le pouce et les doigts, toute l'épaisseur du petit lambeau musculaire taillé aux dépens des jumeaux.

Désarticulation du genou avec ablation des condyles, etc.

Grand lambeau antérieur, petit postérieur.

Cette opération consiste à tailler un grand lambeau antérieur cutané, arrondi, destiné à se replier sous la surface de section du fémur et à s'unir en arrière, avec un lambeau postérieur complémentaire, charnu, court et à peu près carré. Les deux courtes fentes latérales qui séparent les lambeaux sont destinées à permettre de relever suffisamment les téguments antérieurs pour enlever la rotule en désarticulant, et à faciliter le sciage de l'épiphyse fémorale. C'est le procédé de Carden (1846, *On amputation by single flap*), dans ce qu'il a d'essentiel : section du fémur sans ouverture du canal médullaire, ablation de la rotule et conservation des téguments antérieurs pour servir d'appui.

Les adhérences aux faces latérales des condyles que conservaient la

rotule et le tendon tricipital après la simple désarticulation vont être sacrifiées et par conséquent les dangers de la rétraction primitive et secondaire du droit antérieur vont augmenter. J'estime qu'il faut garder un doigt de peau en avant spécialement pour parer à cet accroissement de rétractilité.

Donc, au lieu de donner au lambeau antérieur un diamètre de long au-dessous de la section osseuse, nous y ajouterons un travers de doigt. Nous avons vu que, sur un sujet moyen, le diamètre en question était d'environ cinq travers de doigt. En conséquence, le contour de notre lambeau antérieur croisera la crête tibiale, à un diamètre plus un doigt, soit six doigts au-dessous de la future section osseuse : le tégument postérieur sera divisé en travers, à mi-distance de cette même section. Telle sera la longueur *réelle* des lambeaux. Leur longueur *apparente* pourra varier singulièrement selon que les fentes latérales remonteront plus ou moins haut. Comme, à mon avis, elles ne doivent guère excéder le niveau de l'interligne situé à deux doigts du trait de scie, il arrivera que les lambeaux seront réduits *en apparence*, l'antérieur à quatre doigts, le postérieur à un seul, sans avoir rien perdu de leur longueur utile et réelle. L'antérieur n'en sera que moins exposé à la gangrène, surtout si l'opérateur lui a donné une largeur prédominante, comme il convient. — En ne faisant pas remonter les fentes latérales sensiblement au-dessus de l'interligne, l'opération est un peu moins facile, mais l'enveloppement des angles latéraux de la section osseuse est assuré.

Le lambeau antérieur doit s'étendre en largeur jusque derrière les condyles, c'est dire que les fentes latérales doivent descendre : l'externe sur le péroné ; l'interne, comme pour venir longer à distance, à deux doigts en arrière, le bord interne du corps du tibia. Ces deux fentes ne sont donc pas diamétralement opposées : chacune d'elles est à un travers de doigt en arrière des extrémités de la demi-circonférence antérieure du membre, extrémités qu'il est bon de marquer après les avoir déterminées à l'aide d'un ruban.

Voici les divers temps de l'opération, dans l'ordre où ils se succèdent :

1° Incision du contour du lambeau antérieur ; section transversale des téguments du jarret ; dissection et relèvement du lambeau antérieur. 2° Désarticulation par-dessus la rotule et, en sortant en arrière, section des muscles jumeaux et des vaisseaux. 3° Toilette de l'épiphyse fémorale et sciage.

Si c'est un aide qui comprime la fémorale, il faut lier les vaisseaux avant de scier le fémur.

Opération. — Le malade, les aides, le chirurgien se placent comme pour la désarticulation simple.

Tenez-vous donc sur le côté, de manière que la jambe malade

soit à votre gauche. Explorez l'articulation; les bords postérieurs des condyles, l'interligne articulaire. A deux doigts plus haut passera la scie; mesurez le diamètre antéro-postérieur et marquez l'extrémité du lambeau devant la crête tibiale, à un diamètre plus un doigt de la future section osseuse, c'est-à-dire, sur un adulte ordinaire, à six travers de doigt.

Vous êtes placé en dedans du membre droit ou en dehors du membre gauche, armé d'une lame de 12 ou 15 centimètres.

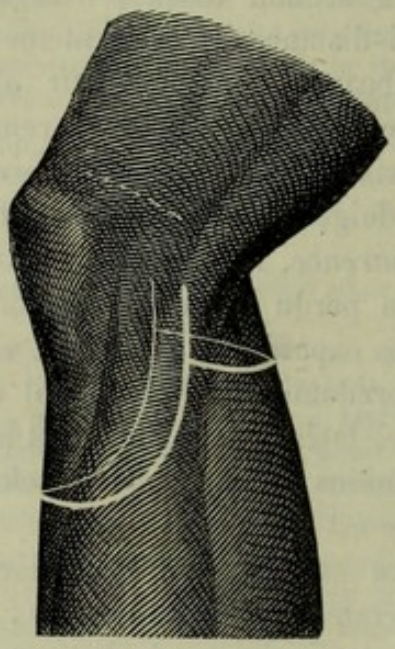

Fig. 437. — Désarticulation du genou suivie de l'ablation des condyles. Tracé d'un grand lambeau antérieur complété par un petit postérieur. Un trait pointillé et fin indique le niveau de la section osseuse.

1° *Formation des lambeaux.* — Tenant la jambe à peu près étendue, à pleine main gauche, et la tordant à droite pour découvrir le côté gauche du genou, attaquez derrière le condyle, à peine au-dessus de l'interligne. Descendez longitudinalement, presque jusqu'au niveau de la limite du lambeau. Recourbez votre incision à mesure que votre gauche, aidée de l'assistant qui soutient le pied, substitue à la rotation droite la rotation gauche qui vous permet de remonter derrière le condyle droit, à la hauteur voulue. — Immédiatement, passez le couteau sous le jarret et coupez les téguments en travers, à mi-distance entre le futur trait de scie et l'extrémité du lambeau antérieur (a).

Abandonnez complètement la jambe à l'assistant qui déjà la soutient et, après avoir soigneusement détruit les adhérences cellulo-fibreuses des téguments, dans toute la longueur des incisions, occupez-vous de disséquer et de relever le lambeau anté-

rieur. Saisissez-en donc le bord du bout des doigts gauches, en y comprenant, si vous voulez, les lames de la patte d'oie; décollez avec la pointe tranchante la face profonde du lambeau des parties ostéo-fibreuses sous-jacentes, afin de découvrir complètement la rotule. Avant d'y parvenir, vous apercevrez sans doute que sur les côtés et en arrière, dans les fentes latérales, quelques bribes fibreuses retiennent encore la peau prérotulienne; vous devrez trancher ces obstacles hardiment. Pour amener la rotule au jour, vous confierez le lambeau à la main gauche de l'aide rétracteur dont la main droite retire par glissement les téguments du jarret. Vous fléchirez vous-même la jambe et, après quelques coups de pointe, la désarticulation sera rendue possible.

2° *Désarticulation.* — Vous tenez donc la jambe fléchie et pendante; vous pouvez, d'un trait saccadé, mais sans reprise, ouvrir l'articulation en passant par-dessus la rotule (b). Attaquez la capsule à gauche, le plus en arrière possible, juste sur le rebord cartilagineux du condyle et, tout en secouant la main et marchant à mesure que vous apercevez le cartilage dans la plaie, venez en avant vers le bord latéral correspondant de la rotule; rasez ce bord en remontant pour attaquer et trancher le tendon tricipital, en secouant toujours le couteau avec vigueur. Sans désemparer, descendez à droite de la rotule sur le rebord du condyle droit et incisez la capsule sur ce rebord, jusqu'en arrière (c).

Terminez la désarticulation à l'ordinaire, divisant le ligament adipeux, le croisé antérieur devant l'épine tibiale; puis, après propulsion de l'extrémité supérieure du tibia, le croisé postérieur; enfin, à plein tranchant, le postérieur proprement dit, pour raser un instant les os et sortir carrément à travers les jumeaux, au niveau de la section cutanée postérieure.

Si le mode hémostatique employé ne vous inspire pas une confiance absolue, liez les vaisseaux.

3° *Toilette et sciage.* — Procédez alors à la toilette de l'épiphyse fémorale. Sur les côtés seulement, existent encore des adhérences fibreuses très solides qui relient au fémur le muscle triceps. Au lieu de les couper haut et de provoquer ainsi une rétraction excessive, détachez-les des faces latérales des condyles en serrant l'os de près (d).

Si vous êtes obligé de scier un tant soit peu au-dessus des con-

dyles, il vous faudra dresser la cuisse et prendre le grattoir pour décoller, dans l'étendue nécessaire, les insertions supérieures du ligament postérieur (e).

Où et comment faut-il scier le fémur? Chez les jeunes sujets, autant que possible au-dessous du cartilage de conjugaison et par conséquent dans les condyles; il convient ensuite d'abraser les saillies que forment encore en arrière ces éminences restées saillantes de chaque côté de l'échancrure, et même de racler le cartilage du bord supérieur épargné de la trochlée. Chez les adultes, je crois que le mieux est de scier à quelques millimètres au-dessus des condyles. Tout étant prêt, les lambeaux enveloppés, relevés et solidement embrassés dans les mains de l'aide qui doivent aussi fixer le corps du fémur horizontal, vous saisirez l'un des condyles dans les mors du davier à double articulation, tenu de la main gauche. Alors, vous attaquerez la face antérieure de l'os, notablement au-dessus de la trochlée, à la hauteur nécessaire pour que le trait, mené perpendiculairement au fémur dans le sens antéro-postérieur, mais parallèlement à l'interligne dans le sens transversal, vienne aboutir juste au-dessus des condyles (f).

A plusieurs points de vue, il est avantageux de chantourner. Si donc vous avez à votre disposition une bonne lame étroite, vous pourrez la faire mordre juste au-dessus de la trochlée, entamer l'os obliquement en bas, puis recourber le trait en arrière et en haut, afin de sortir sur les limites des condyles, après avoir créé une surface de section cylindroïde convexe en bas et dont la génératrice dentée soit, dans son mouvement, toujours restée parallèle à l'interligne. Cette manière de scier me paraît surtout recommandable quand, sur les jeunes sujets, on veut à la fois ménager le cartilage de conjugaison et abraser à la scie le cartilage d'encroûtement.

Le pansement sera le même que celui de la désarticulation du genou : immobilisation et drainage. Les fusées dans la cuisse étaient autrefois redoutables par leur fréquence et leur étendue.

Notes. — (a) Quand le lambeau antérieur a été commencé au niveau de l'interligne, le lambeau postérieur n'a qu'un doigt de longueur apparente. Plusieurs opérateurs seront tentés de le supprimer tout à fait; d'autres, tout en conservant ses angles latéraux, d'en faire le bord terminal légèrement convexe. Cela n'est pas

indiqué si l'on veut faire marcher le mutilé sur le moignon, car dans ce cas il faut tout faire pour que la cicatrice soit maintenue en arrière du bout du fémur.

(b) L'incision des ligaments prend la forme d'un oméga majuscule Ω, c'est-à-dire qu'elle se compose de deux longs tirets latéraux réunis en avant par un arc saillant en haut qui embrasse la rotule dans sa concavité.

(c) Il est moins élégant d'opérer autrement, savoir : trancher d'abord le tendon du triceps d'une entaille transversale, saisir la rotule de la main gauche, et à mesure qu'on la rabat devant le tibia, diviser à gauche et à droite les ligaments latéraux. Ce qui importe, c'est de couper ceux-ci sans hésiter sur le rebord condylien, entre leurs insertions fémorales et leurs adhérences aux ménisques.

(d) En prenant la précaution de garder ainsi de longs bouts des tendons, lames tendineuses et aponévroses qui environnent le genou, on rend possible leur réinsertion à l'extrémité de l'os scié. Si cette fixation se produit solide et rapide, c'est, entre autres avantages, une garantie sérieuse contre la conicité secondaire si fréquente et si redoutable.

(e) A aucun prix vous ne devez trouer ce ligament qui sépare si heureusement le vaste espace poplité du foyer opératoire. Le même instrument, le grattoir, est sans doute ce qu'il y a de mieux pour traiter les parties fibreuses des faces latérales des condyles.

(f) On pourrait scier encore plus haut sans ouvrir le canal médullaire. L'on resterait par conséquent dans le tissu spongieux, renommé pour s'exfolier plus rarement et se modeler plus vite. La surface d'appui serait encore assez large.

Amputation ostéoplastique fémoro-rotulienne.

Avant d'indiquer les diverses manières de tailler les parties molles

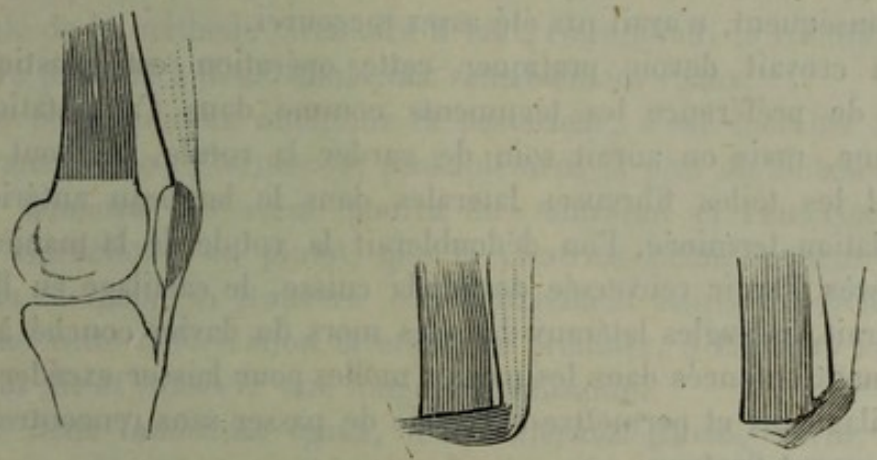

Fig. 438. Fig. 439. Fig. 440.

Amputation ostéoplastique fémoro-rotulienne de Gritti.

Fig. 438. — Indique quelles parties (les blanches) du fémur et de la rotule on enlève.

Fig. 339. — Montre comment doit être appliqué le fragment rotulien sous le fémur.

Fig. 440. — Montre ce que j'ai vu une fois, c'est-à-dire la rotule soudée obliquement et, par la saillie de son bec, rendant le moignon intolérant.

aujourd'hui généralement abandonnées, je dois dire quelques mots de l'*amputation sus-condylienne ostéoplastique* de Gritti.

Le chirurgien de Milan s'est proposé de conserver la rotule dans le lambeau et, après l'avoir dédoublée à la scie, dans le sens de l'épaisseur, pour enlever le cartilage et aviver l'os, de la souder à la surface de section du fémur. La partie sous-périostique de la rotule ainsi conservée n'a perdu aucun vaisseau ; elle est donc dans de meilleures conditions de vitalité que le fragment calcanéen de Pirogoff. Pour la souder au fémur, il faut d'abord la mettre, puis la maintenir en contact avec la surface du trait de scie, c'est-à-dire lutter contre l'action continue du triceps.

Pour établir le contact, c'est-à-dire pour replier la rotule sous le fémur, il faut avoir scié environ six centimètres de cet os. Le maintien de cette adaptation sera d'autant plus difficile que le triceps sera plus distendu et plus libre de se rétracter. Les précautions les plus méticuleuses, pour immobiliser le moignon, neutraliser les contractions du muscle et éviter l'amaigrissement, ne sont pas à dédaigner.

Les Anglais et les Allemands ont pratiqué un assez grand nombre d'opérations de Gritti et les avis restent partagés.

Comme le professeur Le Fort, je doute que, même la réussite opératoire étant parfaite, les mutilés puissent ordinairement marcher sur la rotule. Le moignon que j'ai vu ne prouve rien à cet égard, puisque la rotule, au lieu de se souder horizontalement au bout du fémur, s'était fixée obliquement et de sa pointe formait une saillie intolérante. L'opération avait été faite, en 1871, à Nancy, par un chirurgien allemand, sur un soldat français. Le moignon était beau, la cicatrice complètement postérieure, mais la saillie du sommet rotulien s'était toujours refusée à servir d'appui. Il m'a paru que le fémur n'avait perdu que ses condyles et, par conséquent, n'avait pas été assez raccourci.

Si l'on croyait devoir pratiquer cette opération ostéoplastique, on taillerait de préférence les téguments comme dans l'amputation sus-condylienne, mais on aurait soin de garder la rotule, un bout de son tendon et les toiles fibreuses latérales dans le lambeau antérieur. La désarticulation terminée, l'on dédoublerait la rotule de la manière suivante. Après l'avoir renversée devant la cuisse, le cartilage en l'air, on embrasserait les angles latéraux dans les mors du davier couché à plat et suffisamment enfoncés dans les parties molles pour laisser excéder le plateau cartilagineux et permettre à la scie de passer sans rencontrer le fer de l'instrument fixateur.

Autres procédés.

Les procédés de choix, longuement décrits plus haut, sont incontestablement les meilleurs quand on veut faire marcher le blessé sur le bout du moignon. Mais la forme extérieure et l'étendue du traumatisme peu-

vent contraindre l'opérateur à recourir à d'autres manières de tailler les parties molles. Comme la plupart de ces procédés de nécessité donnent une cicatrice terminale, ils exigent ensuite ordinairement l'emploi d'un cuissard à point d'appui sous-ischiatique.

Velpeau, qui fit beaucoup pour réhabiliter la désarticulation du genou, préconisait l'*incision circulaire* à trois ou quatre doigts au-dessous de la rotule. Cornuau et Blasius recommandaient la même méthode, mais celui-ci conseillait de réunir en fente antéro-postérieure pour placer la cicatrice entre les condyles comme avec deux lambeaux latéraux.

La difficulté d'atteindre et d'ouvrir l'articulation, après l'incision circulaire, a porté plusieurs chirurgiens à *fendre la manchette*, soit en dehors (Lacauchie), soit de chaque côté (Günther), soit même en arrière et en avant. Lorsque cette espèce de débridement est double, c'est la méthode à deux lambeaux égaux et carrés ; quand il est simple, le résultat est celui de la raquette primitive : cicatrice termino-unilatérale. Je pense que si un débridement longitudinal est jugé utile, il faut le faire en arrière, où la cicatrice peut se prolonger sans inconvénient.

Stephen Smith (*Amer. Journal of med. sc.*, janvier 1870) est également de cet avis, car pour le genou, comme pour la jambe et pour la cuisse, il conseille une espèce de raquette améliorée, c'est-à-dire à branches convexes et arrondies, dont la queue remonte sur la ligne médiane postérieure. Ce procédé, dont se loue Bryant, donne deux lambeaux cutanés latéraux séparés en arrière, mais confondus en avant (fig. 441).

A côté de la méthode circulaire il faut, considérant le résultat définitif, placer le procédé à *deux lambeaux* sensiblement égaux.

Faire ces lambeaux antérieur et postérieur, c'est chercher une cicatrice transversale et terminale, probablement la pire de toutes. Il est vrai que le lambeau postérieur pourra être entraîné et l'antérieur allongé par la rétraction ; ou plutôt, que la cicatrice primitivement placée au bout du moignon se trouvera consécutivement attirée en arrière. Mais, pour que cette déformation favorable se produise, il faut que le lambeau antérieur ait et conserve une longueur suffisante.

Faire deux *lambeaux* égaux, mais *latéraux* (Rossi, Turin, 1806) est beaucoup moins déraisonnable quand il s'agit de la désarticulation simple. Il paraît même que plusieurs blessés ainsi opérés ont pu marcher sur leur moignon, la cicatrice, dirigée d'avant en arrière, se trouvant cachée dans la trochlée et l'échancrure condylienne comme la commissure d'un pied fourchu. Il ne faut pas oublier toutefois que les condyles du fémur peuvent s'atrophier et une telle cicatrice devenir exposée.

Si le traumatisme avait détruit, fendu la peau en avant de la crête du tibia, la méthode à lambeaux latéraux s'imposerait. On devrait les tailler courts, non pas en négligeant de les faire descendre assez bas,

mais en tenant leurs commissures au-dessous du niveau de l'interligne et comptant sur la possibilité de faire glisser les téguments pour atteindre l'articulation. L'on pourrait commencer les deux anses latérales ou contours des lambeaux, sur la tubérosité tibiale antérieure et remonter en arrière au même niveau, après être descendu à trois ou quatre doigts plus bas.

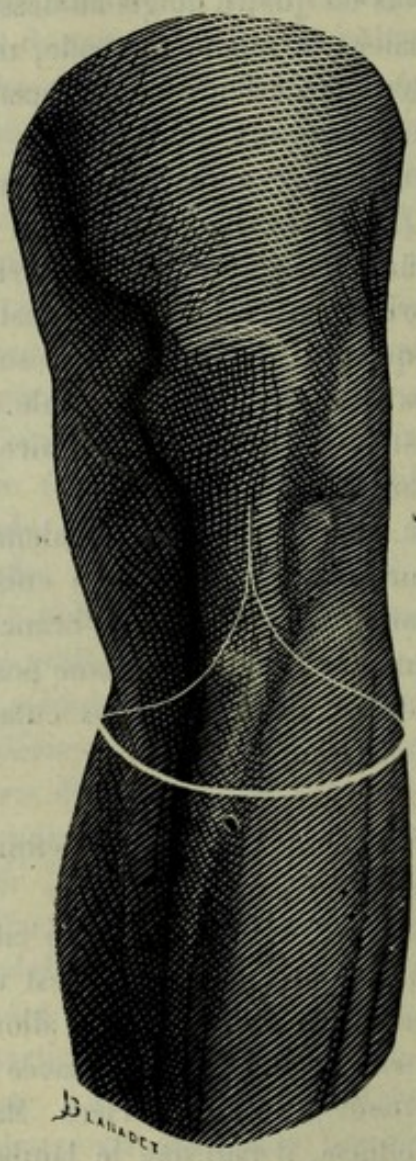

Fig. 441. — Tracé de l'incision de Stephen Smith pour la désarticulation du genou. Vue antérieure. C'est une raquette à queue postérieure qui remonte jusqu'au niveau de l'interligne.

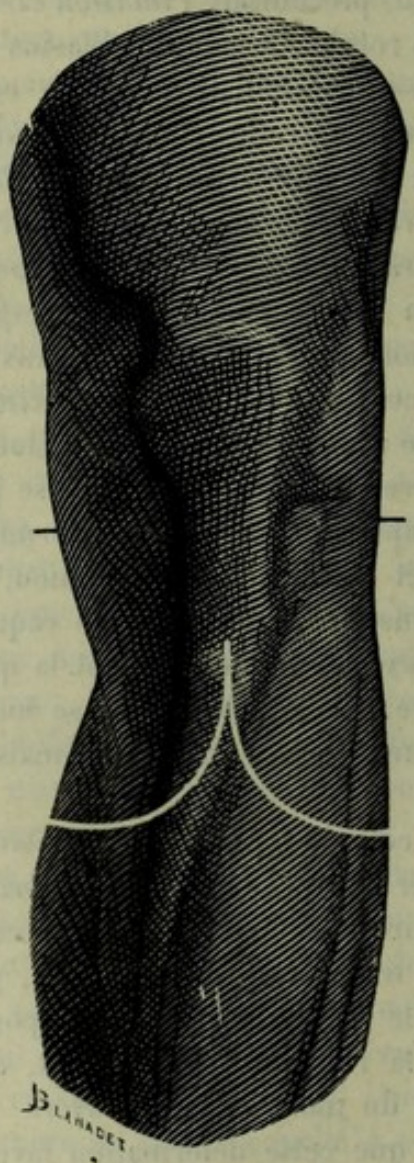

Fig. 442. — Tracés des deux lambeaux latéraux arrondis pour la désarticulation du genou. Vue antérieure du genou gauche. Les deux tirets noirs indiquent le niveau de l'interligne.

L'amputation dans le genou, faite par ce procédé, est incommode, car l'attitude qui convient pour inciser les téguments ne convient plus pour la désarticulation. Si l'opérateur ne craint pas de changer de place, il se mettra, pour tailler les lambeaux, en dehors de la jambe droite, en dedans de la jambe gauche ; il se placera de l'autre côté du membre pour désarticuler. Je pense qu'il vaut mieux d'emblée prendre cette

dernière attitude, qui met la jambe à la gauche et dans la main gauche de l'opérateur. Cela étant, le dessin du contour des lambeaux reste pénible ; néanmoins, l'on parvient à bien faire en commandant à l'aide d'imprimer au genou et à la jambe des mouvements de flexion et de rotation ou d'élévation. La dissection des lambeaux cutanés doit être soignée ; il est bon de leur conserver une doublure épaisse, peut-être même d'y comprendre les plans fibreux de la patte d'oie. Aussitôt que les lambeaux relevés sont dans les mains de l'aide rétracteur et que l'interligne est accessible, le chirurgien saisit et fléchit la jambe pour désarticuler à l'ordinaire.

Le plus souvent, le genou a été, avec raison, désarticulé par la méthode à cicatrice non terminale rejetée vers le côté postérieur, à l'aide d'un lambeau antérieur unique ou simplement proéminent. Tantôt les opérateurs dessinèrent un véritable lambeau; tantôt ils atteignirent le même but par l'incision elliptique. Mais, pendant longtemps, la méthode à *lambeau postérieur* (ou son équivalent, l'incision elliptique ou ovalaire, à point infime postérieur) a trouvé des partisans : Hoin, Brasdor, Blandin, Syme.

Supposant que la peau antérieure doive être forcément coupée à peu près au niveau de l'interligne ou de la section osseuse, je crois que le lambeau postérieur devrait descendre à deux diamètres plus bas, et sa largeur s'étendre de chaque côté, à plusieurs centimètres en avant des bords latéraux des jumeaux. Quand la peau serait incisée et rétractée, il conviendrait de couper les jumeaux au-dessus de leur fusion avec le soléaire et de les décoller de la face postérieure de ce muscle. Ce serait après la désarticulation que, rasant la face postérieure du muscle poplité, l'on couperait les vaisseaux et nerfs au moment où ils s'engagent dans l'anneau du soléaire.

On comprend l'importance que doivent avoir l'immobilisation, la suture et le drainage après une telle opération.

ARTICLE XII

AMPUTATIONS PARTIELLES DE LA CUISSE

L'occasion de couper la cuisse se présente souvent, dans la pratique civile, pour des traumatismes, des néoplasmes, des arthrites fongueuses du genou, etc.

On ne marche pas sur le bout d'un moignon de cuisse autre que celui qui peut résulter de l'amputation sus-condylienne déjà décrite.

Mais un long moignon, bien mobile dans tous les sens, est utile pour mouvoir la jambe artificielle. En outre, la mortalité est d'autant moindre qu'on ampute plus près du genou.

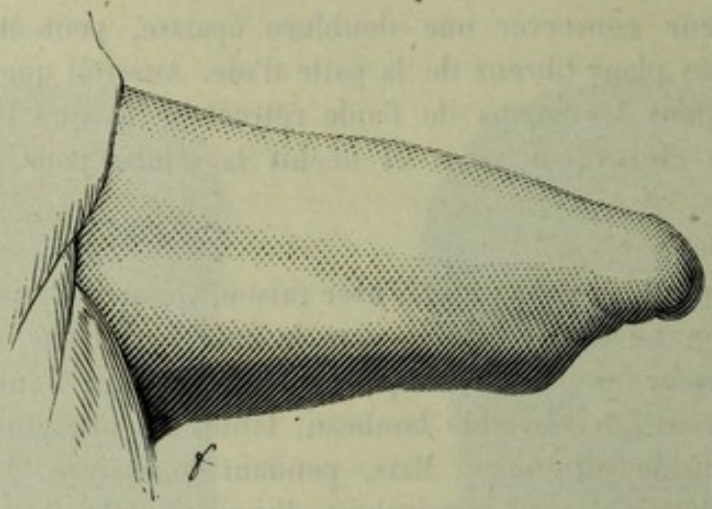

Fig. 443. — Face interne d'un moignon de cuisse gauche amputée par la méthode circulaire non améliorée, c'est-à-dire sans qu'on ait gardé plus de parties molles en arrière qu'en avant.

L'os unique est entouré complètement par des masses musculaires. Celles-ci sont formées de muscles superficiels longs et libres qui se rétractent beaucoup, et de muscles profonds adhérents qui se rétractent peu. C'est pour remédier à la conicité des moignons de cuisse que tant de mémoires ont été écrits sur l'amputation circulaire (voy. p. 149 et suiv.).

L'inégale rétraction, tant primitive que secondaire, des chairs et par suite des téguments, tend à porter la cicatrice *en arrière et en dedans*.

Si donc l'on ampute circulairement et que l'on prétende obtenir une cicatrice terminale à peu près centrale, il faut, à l'exemple de Sédillot, Ph. Boyer, M. Duval, etc., couper les téguments et les chairs très obliquement ; faire passer l'incision beaucoup plus bas en arrière et en dedans qu'en dehors et en avant. De même, dans les amputations à lambeaux, il faut compter fort peu sur l'effet utile définitif des lambeaux postérieurs ou postéro-internes, à moins qu'ils n'aient été taillés d'une longueur primitivement excessive. Il est à peine besoin de dire que les muscles les plus rétractiles sont ceux qui, s'insérant aux os de la jambe, deviennent complètement libres après la section : le demi-membraneux, le demi-tendineux, etc.

La forme conique de la partie supérieure de la cuisse rend difficile et peu étendu le retrait de la gaine tégumentaire à la suite des incisions circulaires faites au-dessus du tiers inférieur, chaque fois que le sujet est gras ou bien musclé, c'est-à-dire chaque fois qu'il a des chairs plein la peau. Dans ces conditions, la rétraction des muscles, restés courts,

est également fort peu marquée. C'est pourquoi je déconseille l'emploi de la méthode circulaire pourtant si naturelle, comme disait St. Laugier, quand le fémur doit être scié au-dessus de son milieu. Car, avant tout, il faut éviter la conicité d'emblée, conicité si fréquente dans les amputations rapprochées de la racine des membres.

Au contraire, quand ils sont divisés près du genou, la peau et les muscles, dont presque toute la longueur est conservée, se retirent facilement et beaucoup, tant primitivement que consécutivement. De là un danger de conicité secondaire. De là aussi, comme une invitation à employer la méthode circulaire, quelle que soit l'énorme quantité de parties molles que l'on croie devoir garder.

Je conclurai à peu près comme pour le bras : les procédés à lambeaux sont applicables à toute hauteur ; mais ils ne sont indispensables que lorsqu'on scie l'os au-dessus du milieu ; la méthode circulaire ne convient qu'à la partie inférieure du membre, à moins qu'on ne la transforme par des fentes longitudinales ou qu'on ait affaire à une cuisse exceptionnellement flasque et amaigrie.

Comment faut-il traiter le fémur ? Doit-on le dépouiller de son périoste, le scier carrément, etc. ? Je regarde comme un excellent précepte celui de désinsérer les muscles qui s'attachent à la ligne âpre, même au delà du passage de la scie, afin d'être sûr de diviser le fémur assez haut. C'est donc une occasion presque unique d'appliquer opportunément le précepte de Bell. En outre, n'oubliant pas que maintes fois



Fig. 444. — Le fémur chantourné aux dépens de sa face antérieure et de son bord postérieur.



Fig. 445. — Morceau de fémur scié carrément d'un côté ; et de l'autre détaché avec la scie à chantourner.

le fémur a percé même toute l'épaisseur d'un lambeau antérieur charnu, je suis d'avis d'écouter Assalini, Gensoul, Sédillot, Malgaigne, etc., et de scier l'os obliquement ou mieux de le chantourner en se servant d'une lame étroite de la scie représentée (fig. 119, p. 192). La conservation d'un lambeau ou d'une manchette de périoste est également une bonne précaution.

Si l'on ampute un enfant, on doit toujours songer que la simple rétraction de l'aide peut décoller trop haut et très haut la membrane nourricière de l'os.

Amputation de la cuisse au-dessous du milieu.

Méthode circulaire.

Cette opération a servi de type à la description générale de l'amputation circulaire infundibuliforme (p. 149, fig. 86 et suiv.).

Après avoir décidé que vous scierez le fémur à telle hauteur, vous calculez immédiatement la quantité de parties molles à garder. Refaites donc mentalement le raisonnement suivant : Après rétraction complète, il faut que chaque lèvre conserve une longueur minima égale au rayon ou demi-diamètre du membre. Or, nous savons que la rétraction enlève aux chairs, en moyenne, le tiers de leur longueur primitive ; c'est donc à un rayon et demi au-dessous du futur trait de scie qu'il faut couper la peau. Pratiquement, un rayon et demi, c'est le quart de la circonférence, puisque celle-ci vaut six rayons ou trois diamètres, $2\pi R = \pi 2R = \pi D$.

C'est pourquoi, en présence de la cuisse à amputer, vous en mesurerez la circonférence avec un fil ou un ruban que vous plierez en quatre pour avoir la longueur des parties molles, c'est-à-dire la distance entre la section osseuse et la section tégumentaire. Cette distance sera presque toujours supérieure à 10 centimètres. Vous devrez, en outre, l'augmenter de près de moitié en arrière et en dedans pour parer à l'excès de rétraction, qui se produit en ce sens.

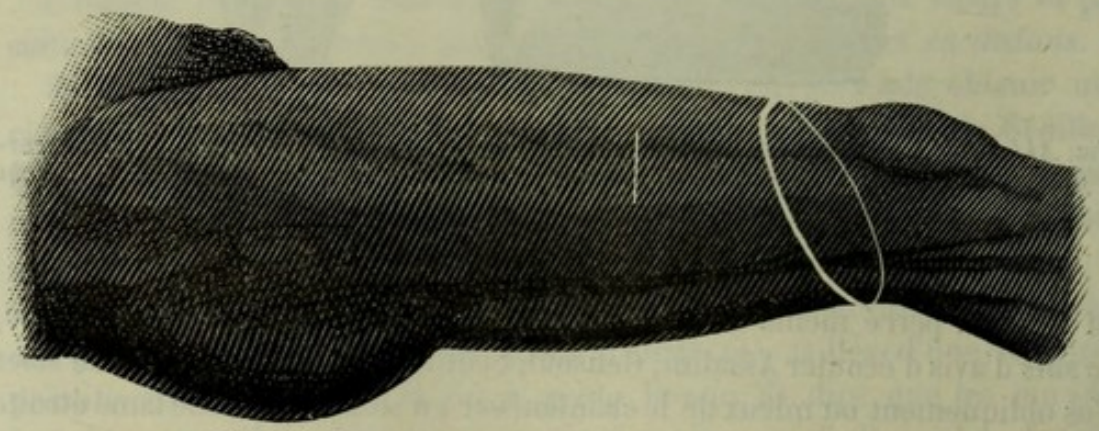

Fig. 446. — Amputation de la cuisse, partie inférieure. Tracé oblique de l'incision dite circulaire. Un trait fin indique le niveau de la section osseuse.

Si la cuisse appartient à un sujet petit et grêle, elle peut n'avoir que 36 centimètres de circonférence, c'est-à-dire un diamètre de 12, un rayon de 6, ce qui donne pour le rayon et demi, 9, le quart de la circonférence. Sur cette cuisse, que j'ai supposée petite pour avoir des chiffres

favorables au calcul mental, il faudrait donc garder 9 centimètres, cinq travers de doigt de peau en avant et sept doigts en arrière et en dedans.

Mettez-vous, par ces précautions, en garde contre la conicité du moignon, et sachez bien que la quantité de parties molles que je vous conseille de garder est au-dessous de celle qu'exigent d'éminents chirurgiens.

De toutes les amputations dans la moitié inférieure de la cuisse que j'ai vu pratiquer dans les hôpitaux de Paris, par diverses méthodes, bien peu avaient des parties molles suffisantes : le plus souvent, la cicatrisation fut très lente et suivie de larges bandes inodulaires; enfin, j'ai vu rescier le fémur plusieurs fois et, plusieurs fois aussi, le chirurgien attendre le raccourcissement de l'os par nécrose.

Opération. — Le malade étant couché le siège au bout du lit, la jambe saine repliée, l'hémostase assurée, la jambe malade soutenue par un assistant.... le chirurgien armé d'un long couteau, se place en dehors de la cuisse. L'aide rétracteur ne devient utile qu'au moment de la coupe des muscles; il se tient en dehors du membre, à la droite de l'opérateur pour la cuisse gauche, en dedans du membre, en face de l'opérateur, pour la cuisse droite.

1° *Incision tégumentaire.* — Tout étant calculé et ordonné, votre main gauche s'appuyant sur le devant du membre pour fixer la peau, passez le grand couteau sous le jarret et, en tirant et sciant, divisez successivement les téguments internes, inférieurs et externes. — Pour compléter cette incision circulaire *oblique*, alors aux trois quarts accomplie, faites, par-dessus le membre, une *reprise* qui divise les téguments antérieurs (a).

2° *Mobilisation des téguments.* — A ce moment, l'aide peut commencer à rétracter la peau. Vous même y contribuez de la main gauche, pendant que l'extrémité de votre taillant détruit les adhérences cellulo-fibreuses, de manière à libérer le tégument, bien et également sur toute la périphérie, et à permettre, entre les lèvres de l'incision, un écartement de trois travers de doigt au moins, dussiez-vous faire un retroussis (b).

3° *Coupe des muscles.* — L'aide, s'appliquant à former de ses mains un cercle parfait, rétracte fortement, sans détruire l'obliquité de la lèvre cutanée. A ras de cette lèvre, après avoir engagé de nouveau le couteau sous le jarret, divisez les chairs jusqu'à l'os, et faites une *reprise* pour couper devant le fémur (c).

4° *Recoupe des muscles.* — La besogne de l'aide qui rétracte de-

vient de plus en plus difficile et importante. Il doit vous faciliter la recoupe des muscles profonds plus ou moins saillants autour de l'os (d). Attaquez cette espèce de cône le plus haut possible, pour creuser le moignon régulièrement. En secouant vivement le couteau, incisez dans l'ordre ordinaire, en dedans, en dessous et en dehors, l'aide rétracteur concentrant ses efforts successivement sur chaque région, pour que les effets de son action précèdent le tranchant dans sa marche. Pour couper devant le fémur, faites une *reprise* du couteau et fixez vous-même, entre le pouce et l'index, ce qui reste du cône charnu (voy. fig. 91, p. 156).

Pendant que vos doigts gauches sont encore dans la plaie, explorez le pourtour de l'os pour vous assurer qu'il est absolument à nu. En outre, avec la pointe ou le talon de la lame, incisez par pression les insertions qui se font à la *ligne âpre*, sur une certaine hauteur. Si vous voulez garder un manchon périostique, usez du grattoir pour le refouler prudemment après une incision nette. Gardez-vous, en tout cas, de dépouiller l'os plus haut que vous ne pourrez le scier.

Appliquez la compresse fendue ou le rétracteur métallique.

5° *Sciage*. — Guidée par l'ongle du pouce gauche, que la forte scie à dos mobile morde la face antérieure du fémur le plus haut possible, qu'elle marche à longs traits, le manche assez élevé pour terminer sur la face externe et non sur la ligne âpre, qui éclaterait facilement en pointe. Ou mieux, que la fine et étroite lame d'une scie à chantourner entame obliquement et très haut la face antérieure du fémur, que son trait devienne bientôt transversal, puis enfin ascendant pour terminer en biseautant la ligne âpre.

L'artère fémorale sera liée après avoir été bien isolée des nerfs satellites. Le sciatique sera raccourci afin que son extrémité se cicatrise loin du bout de l'os et de la masse inodulaire.

Les avis sont partagés sur la forme immédiate à donner au moignon. Souvent j'ai vu réunir en fente transversale. Mais on peut aussi rapprocher les chairs d'un côté à l'autre ou encore diriger la cicatrice obliquement d'avant en arrière et de dehors en dedans, suivant le plus grand diamètre du membre. Pour les moignons de cuisse, plus encore que pour les autres, je regarde, avec Houzé de l'Aulnoit, l'immobilisation comme précieuse.

Notes. — (a) Si je recommande de faire oblique l'incision circulaire, c'est dans le but d'obtenir une cicatrice à peu près terminale. Mais à vrai dire, ce n'est pas un grand mal de voir la cicatrice se porter en arrière pourvu que les téguments soient suffisants. Si donc vous ne voulez pas garder deux doigts de peau en plus du côté postérieur, vous économiserez un doigt en ce sens et vous l'ajouterez en avant. Vous ne serez pas étonné d'avoir ensuite un moignon en gueule de requin.

(b) Le retrait de la peau, simple retrait ou retroussis, doit être égal sur tous les points, afin de conserver l'obliquité de la première incision. C'est, en effet, dans le même plan oblique, c'est-à-dire plus bas en arrière et en dedans qu'en avant et en dehors qu'il faut entailler les muscles.

(c) Je dis d'inciser jusqu'à l'os, parce que beaucoup de débutants, surtout ceux à qui l'on a enseigné de tâcher d'épargner l'artère, entament simplement les chairs sans même diviser complètement les muscles libres superficiels, ce qui est une faute grave. Mais il ne faut pas s'attacher à émousser le tranchant sur l'os pour être plus sûr de le bien atteindre, puisqu'il va falloir recouper plus haut les muscles profonds adhérents.

Il est plus anatomique de diviser les muscles un à un, en commençant par les plus rétractiles, c'est-à-dire par les postéro-internes non adhérents. C'est le seul moyen qui permette d'éviter sûrement de couper l'artère prématurément, et même de la lier avant de terminer l'opération.

(d) J'ai déjà dit qu'au lieu de recouper ce cône, M. Séc le fendait de chaque côté pour en faire deux lambeaux garnis de périoste à leur face profonde.

Amputation de la cuisse.

Grand lambeau antérieur, petit postérieur.

Lorsqu'on est obligé de scier le fémur au milieu, il est prudent de recourir à la méthode à lambeau pour être sûr d'éviter la conicité. Dans le temps où les plaies d'amputation s'enflammaient et suppuraient presque nécessairement, j'ai vu de très mauvais résultats de cette méthode. Mais



Fig. 447. — Amputation de cuisse. Tracé du grand lambeau antérieur et du petit postérieur complémentaire, à partir du niveau du trait de scie. Procédé recommandé pour les sujets gras et très musclés. Le sciage est toujours facile à la bonne hauteur.

les opérateurs y étaient pour beaucoup. Ils avaient conservé un lambeau antérieur insuffisant et unique, double faute.

Car si le lambeau antérieur est unique, comptez qu'il devra rester assez long pour se replier derrière le fémur, à la manière des lambeaux de Teale, en raison du retrait considérable immédiat et consécutif des chairs postérieures. Pour que le lambeau antérieur n'ait autre chose à faire qu'à se couder à angle droit, son extrémité doit rencontrer, pour s'y réunir, un court lambeau postérieur, court au moment où la cicatrice se produit, mais d'une longueur primitive égale au demi-diamètre du membre.

Quelle longueur faut-il donc donner au lambeau antérieur ? La réponse est facile, sachant que ce lambeau devra couvrir le diamètre entier, toute l'épaisseur du membre, et que sa rétractilité le raccourcira d'un tiers.

C'est en effet à un diamètre et demi environ du futur trait de scie que doit se trouver l'extrémité du tracé du lambeau. Donc, si vous voulez scier le fémur juste au milieu, que votre lambeau descende jusqu'à toucher la rotule. Si cela vous paraît excessif sur le cadavre, songez que vous devez opérer pour le vivant comme sur le vivant, et ne négligez pas le petit lambeau postérieur compensateur. A plus forte raison, si vous avez à amputer le tiers inférieur, devez-vous faire descendre le lambeau antérieur jusqu'à la rotule.

Mais tout en descendant aussi bas, le lambeau antérieur peut être plus court, *en apparence*, le lambeau postérieur manquer, *en apparence*, et le résultat se montrer excellent, pourvu que, dans ces conditions, après avoir

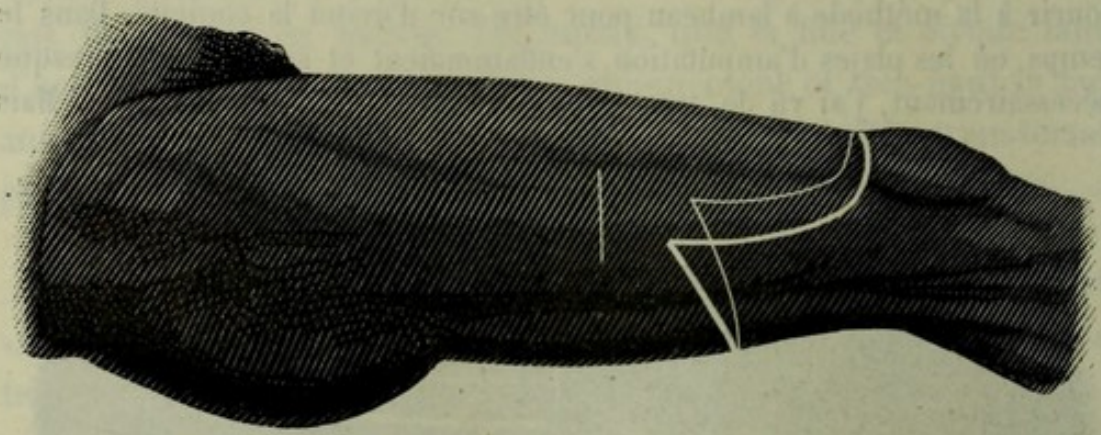

Fig. 448. — Amputation de cuisse. Tracé du court lambeau antérieur et de l'incision demi-circulaire postérieure, dans la méthode mixte. Un trait blanc indique le niveau de la section osseuse à un demi-diamètre environ au-dessus de la base du lambeau. Procédé très beau dans son résultat, applicable à presque tous les cadavres, contre-indiqué seulement lorsque la graisse et les muscles ont un développement excessif.

taillé le lambeau et coupé les chairs postérieures, l'on dépouille l'os des parties molles environnantes afin d'arriver à le scier à bonne hauteur, à

plusieurs travers de doigt au-dessus de la base du trop court lambeau. Cette manière de faire rentre dans ce qu'on appelle la méthode mixte et peut être recommandée, surtout lorsque les chairs flasques paraissent devoir obéir aux mains de l'aide rétracteur (fig. 448).

L'artère doit-elle être comprise dans le lambeau ? Non, si l'on ampute très bas ; oui, si l'on scie l'os dans le tiers supérieur. Pour le milieu, il suffit de rejeter le lambeau un peu en dehors, pour éviter d'y comprendre l'artère. Le grand lambeau pouvant être directement antérieur (Hennen) ou légèrement rejeté en dehors (Chassaignac), cela permet d'en placer le bord interne à volonté en dehors ou en dedans du trajet du vaisseau.

Dans tous les cas, il faut mesurer la circonférence du membre avec un ruban que l'on applique, plié en deux, devant la cuisse, pour marquer la largeur de *la base* du lambeau, largeur qui devra excéder d'un grand travers de pouce et de chaque côté, la demi-circonférence ainsi déterminée. Enfin, il est bon que la branche interne de l'U remonte primitivement un peu moins haut que l'externe.

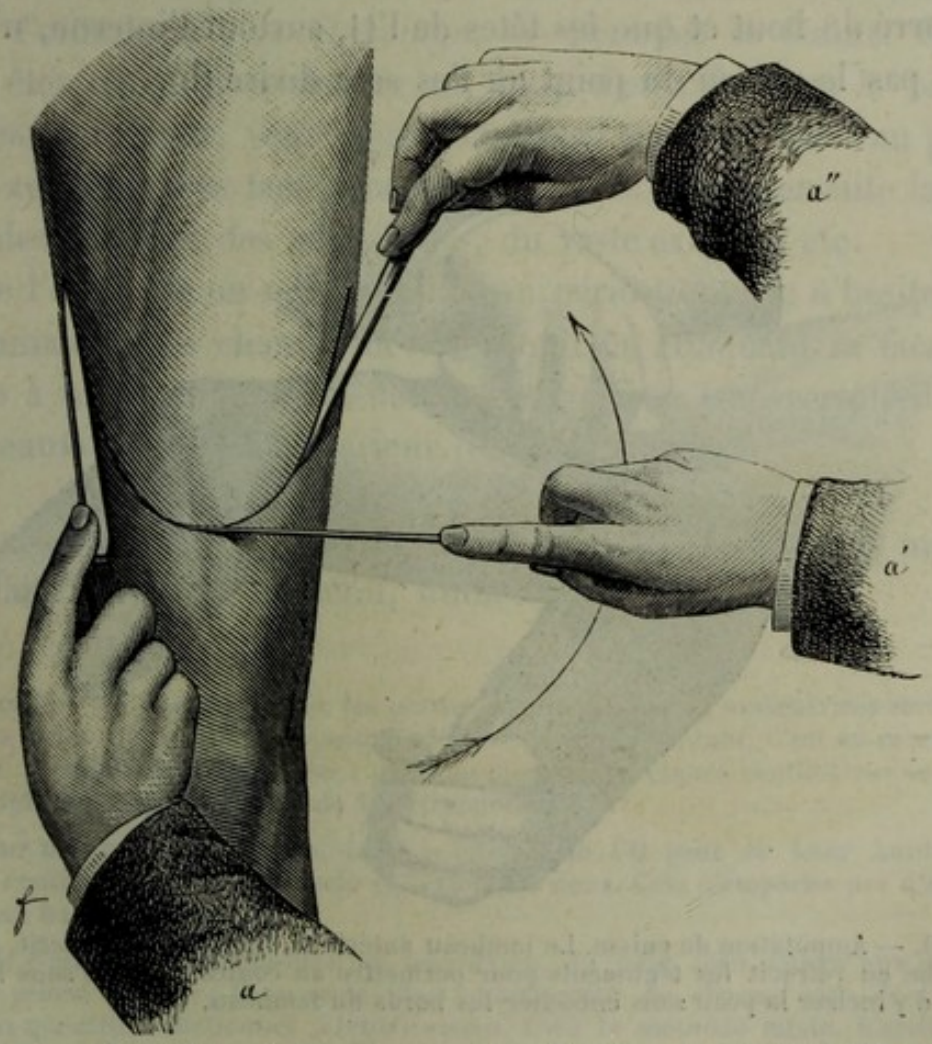

Fig. 449. — Amputation de la cuisse gauche. Incision du contour d'un lambeau antérieur, d'un trait. La main droite de l'opérateur est représentée dans ses trois attitudes successives *a*, *a'*, *a''*.

Pour la cuisse droite, la main droite agit comme pour tailler le lambeau externe de la jambe du même côté (v. fig. 423, p. 571).

Opération. — Placez-vous de préférence en dehors du membre, quel qu'il soit, pour tracer d'un coup le lambeau, en commençant toujours par la branche interne de l'U. Votre aide rétracteur se tiendra en face de vous.

Marquez devant la cuisse : 1° le niveau du futur trait de scie (a) ; 2° le point extrême du lambeau, à un diamètre et demi plus bas ; 3° les bords latéraux diamétralement opposés de la cuisse ; 4° le niveau de la section des téguments postérieurs, à un demi-diamètre de la section osseuse.

1° *Incisions tégumentaires.* — Cela fait, prenez le couteau et, pendant que la cuisse est primitivement tordue en dehors, attaquez-en le flanc interne devenu antérieur pour descendre, traverser, et remonter sur le flanc externe, après que la cuisse a été tordue en dedans (fig. 449). Faites que le lambeau soit arrondi plutôt que carré du bout et que les têtes de l'U, surtout l'interne, n'atteignent pas le niveau du point où l'os sera divisé (b).

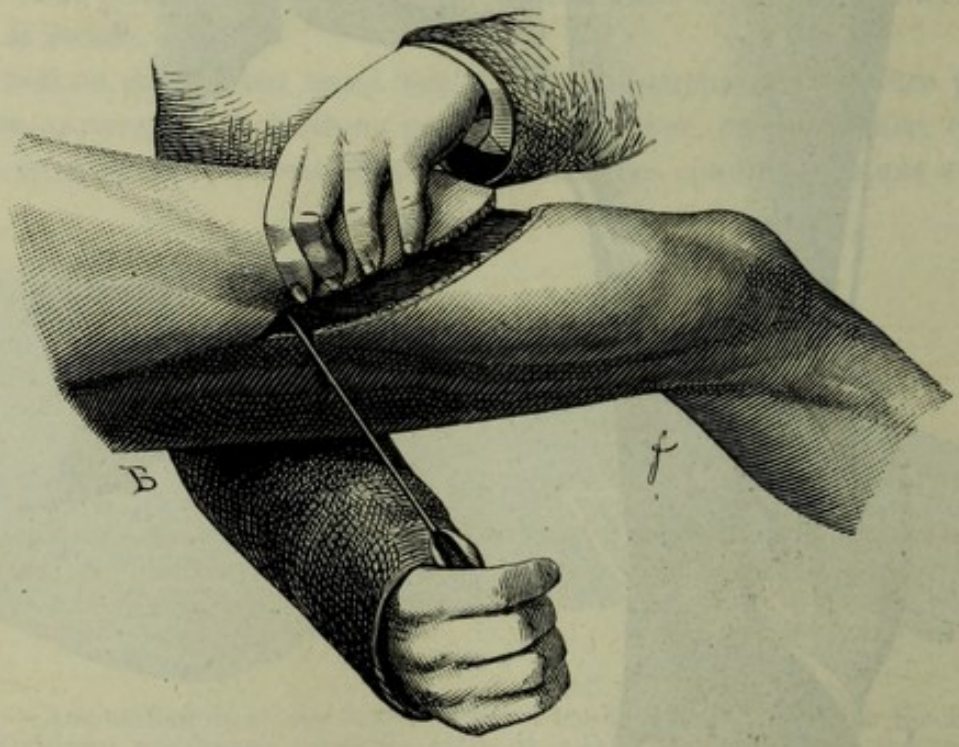

Fig. 450. — Amputation de cuisse. Le lambeau antérieur ayant été circonscrit, la main gauche en rétrécit les téguments pour permettre au couteau engagé sous le membre, d'y inciser la peau sans encocher les bords du lambeau.

Après avoir mobilisé le contour du lambeau, passez le couteau sous le membre pour inciser les téguments postérieurs, un peu au-

dessous des têtes de l'U et en demi-lune, de manière que la peau soit coupée, en arrière du demi-membraneux, à un demi-diamètre de la section osseuse.

Divisez soigneusement toutes les adhérences qui peuvent retenir la peau avant de songer à entamer les chairs.

2° *Sections musculaires.* — Usez à volonté de l'entaille ou de la transfixion pour diviser les chairs du lambeau antérieur, mais rasez la face antérieure du fémur, ne pourfendez pas l'artère et faites que la masse musculaire soit plus courte que la peau (c). Je conseille, pour l'élégance, la transfixion de la cuisse gauche et l'entaille de la cuisse droite (d).

Aussitôt que le lambeau aura été relevé, passez le couteau sous la cuisse et entaillez à plein tranchant les muscles de la demi-circonférence postérieure, à peu près en travers, mais en creusant, c'est-à-dire en dirigeant le taillant vers la racine du membre.

3° *Toilette de l'os et sciage.* — Dénudez le fémur. Comme vous êtes obligé de redonner un coup d'entaille sous la base du lambeau antérieur, vous pouvez découper un petit lambeau périostique adhérent à sa face profonde. Vous délivrerez ensuite la ligne âpre des attaches des adducteurs, du vaste externe, etc.

Que l'on garde ou non un lambeau périostique, je n'hésite pas à recommander de chantourner le fémur en attaquant sa face antérieure à un centimètre au-dessus de la partie transversale du trait et biseautant le bord postérieur (e).

L'artère, le nerf doivent être traités comme dans la méthode circulaire. Drainage bilatéral, immobilisation.

Notes. — (a) A mesure que les parties tégumentaires et musculaires seront divisées, ce point marqué sur la peau se déplacera en remontant. C'est au niveau de sa position première qu'il faut scier ; par conséquent, à quelques centimètres au-dessous de sa situation acquise du fait de la rétraction.

(b) Sur une cuisse ordinaire, la tête interne de l'U peut se tenir hardiment à quatre centimètres du trait de scie et l'externe à deux. Cela n'empêche pas d'atteindre l'os assez haut et facilement.

(c) Si l'on divise les muscles par transfixion, on peut n'en donner aux lambeaux qu'une mince couche : il en reste alors, notamment de chaque côté de l'os, une certaine quantité à sectionner circulairement. C'est la méthode mixte. L'artère, dans cette manière de faire, n'est jamais comprise dans le lambeau ; on la coupe en travers avec les adducteurs.

(d) Dans une récente épreuve de concours, les candidats ont presque tous manqué la ponction ou l'entaille.

Pour réussir la *ponction* des muscles, en passant le couteau en travers devant le fémur malgré la grande largeur du lambeau cutané incisé au préalable, il faut que ce lambeau soit pincé, *rétréci* par la main gauche; et il ne peut l'être que si l'opérateur en a *bien mobilisé les bords :* il faut que les muscles, au lieu d'être tendus par la flexion plus qu'inopportune de la jambe, soient relâchés par une légère flexion du bassin sur la cuisse; il est bon que l'aide rétracteur soulève les chairs et les amène devant le fémur; il est indispensable que l'opérateur qui attaque de dehors en dedans ne ponctionne pas trop en arrière, car l'aponévrose fascia lata, à moins d'être longuement fendue, s'oppose absolument au relèvement du manche, relèvement sans lequel la pointe perfore le lambeau au lieu d'aller se dégager derrière le bord interne.

Quant à l'*entaille*, très avantageuse lorsqu'on ampute la cuisse droite, c'est en vain qu'on prétendrait la bien faire en dirigeant le taillant qui est rectiligne en travers devant le cylindre fémoral. Lorsque le tégument est incisé et le lambeau empaumé dans la main gauche, le couteau attaque les chairs en dedans, le long du bord interne du lambeau, devant l'artère, cela va de soi; coupant les muscles à fond, il descend sur la face interne de l'os, traverse la face antérieure et remonte sur la face externe toujours suivant le contour du lambeau. Il ne reste plus ensuite qu'à décoller, avec la pointe couchée en long, les faisceaux adhérents à la face antérieure et à ses bords. Aux approches de la future section osseuse, un court lambeau périostique circonscrit, de dedans en bas, en dehors et en haut peut être gardé adhérent à la face profonde des chairs.

(e) Le sciage du fémur est bien plus facile lorsque les chairs ont été taillées en lambeaux que lorsqu'on les a coupées circulairement. Cependant, le lambeau antérieur ne se laisse pas toujours relever, et c'est ce qui arrive quand il est induré ou bien quand on a voulu le faire court et creuser ensuite le moignon. Avec la scie à chantourner, sans relever le lambeau, on engage le mince feuillet dessous ; l'aide qui se borne à agir sur le lambeau postérieur enveloppé d'une compresse, met un doigt de chaque côté dans les têtes de l'U et les attire assez haut pour le libre jeu de l'instrument.

Amputation de la cuisse.

Deux lambeaux égaux, antérieur et postérieur.

Pour que ces lambeaux deviennent et restent sensiblement égaux, le postérieur doit être primitivement plus long de deux travers de doigt; il doit égaler le diamètre entier, et l'antérieur les trois quarts. Supposons une cuisse mesurant, au niveau du trait de scie, 16 centimètres d'épaisseur, c'est-à-dire de diamètre : le lambeau postérieur mesurera primitivement 16 centimètres et l'antérieur 12 seulement. Tous deux auront, comme largeur, la demi-circonférence du membre; comme forme, celle d'un U.

L'opérateur, placé en dehors, attaque par-dessus la cuisse le côté interne du membre tordu en dehors. L'incision tégumentaire descend d'abord longitudinale, elle se recourbe en dehors et, la

cuisse étant tordue en dedans, redevient longitudinale en remontant sur la face externe. D'un seul trait l'U antérieur est terminé ; il ne reste à faire que la courbe du postérieur. On peut l'exécuter en un temps par-dessous le membre, en commençant la pointe haute :

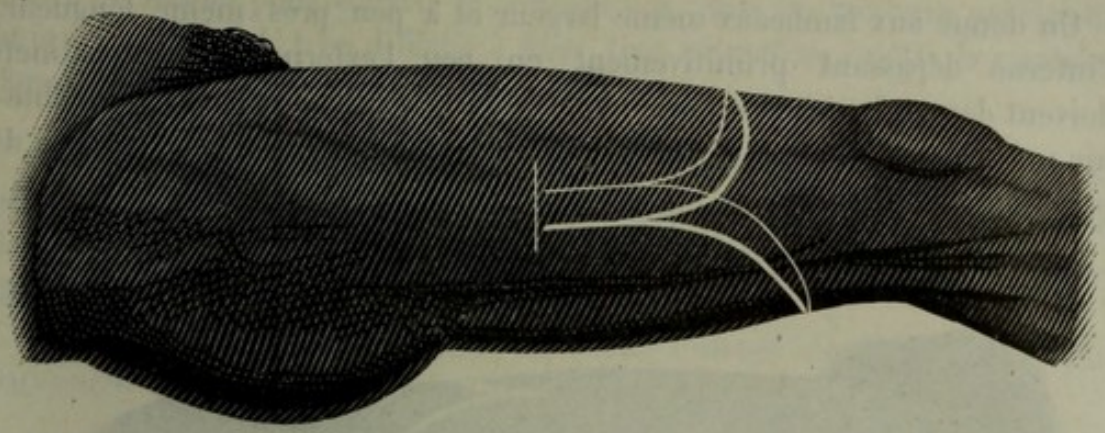

Fig. 541. — Amputation de cuisse. Tracés de deux lambeaux inégaux, antérieur et postérieur, destinés à devenir et à rester égaux.

c'est le mieux pour le côté droit. Au contraire, du côté gauche, il est commode de porter d'abord le couteau par-dessus la cuisse, la pointe basse, pour faire de bas en haut la partie interne de la courbe de l'U postérieur. Ensuite, le couteau reprend, en dehors et en dessous, la première partie de cette courbe et la réunit à la branche externe commune aux deux U.

Quand la peau est complètement incisée et bien mobilisée, le fascia lata fendu au besoin, les muscles sont divisés par ponction ou par entaille. Voy. note *d* précédente. Il faut s'appliquer à ne pas pourfendre l'artère et la comprendre nettement dans l'un ou dans l'autre des lambeaux.

L'os étant cerné, sera scié en travers ou chantourné.

Autres procédés.

Bien que les chirurgiens emploient de plus en plus rarement le procédé à *lambeaux latéraux* de Vermale, il faut cependant convenir qu'il est indiqué quelquefois par la forme du traumatisme, par exemple lorsqu'une balle a perforé la cuisse d'avant en arrière et aussi lorsque le fémur rachitique est fortement aplati d'un côté à l'autre. Ce procédé, comme tous

ceux de la même méthode, permet d'explorer très bien l'étendue des lésions osseuses. De ce que j'ai vu l'os sortir par la commissure antérieure de lambeaux latéraux, je ne conclurai pas au rejet de ce procédé. Il est bien facile, en effet, de ne pas faire remonter cette commissure jusqu'au niveau du trait de scie et surtout de soutenir les chairs par un pansement bien fait et surveillé.

On donne aux lambeaux même largeur et à peu près même longueur, l'interne dépassant primitivement un peu l'externe. Leurs sommets doivent descendre à près d'un diamètre de la section osseuse. Pour obtenir un beau résultat, l'on inciserait les contours des lambeaux avant de ponctionner ou d'entailler les muscles.

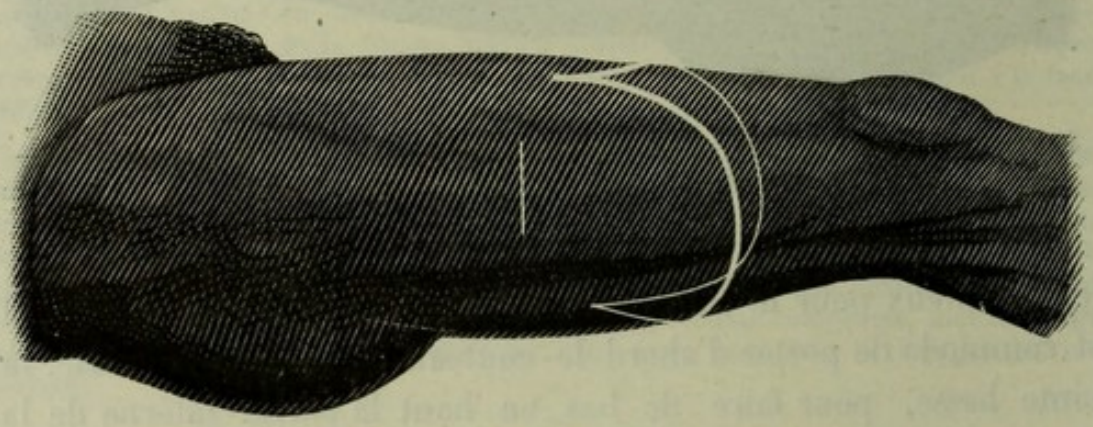

Fig. 252. — Amputation de cuisse. Tracés de deux lambeaux latéraux, courts parce que le moignon doit être creusé suivant la méthode mixte pour atteindre l'os à la hauteur marquée, notablement au-dessus de la base des lambeaux, afin d'éviter l'issue du fémur par la commissure antérieure.

Il est facile de dessiner le lambeau externe en commençant devant la cuisse pour descendre, passer en dehors et remonter en arrière pendant que le membre est élevé. Mais pour le lambeau interne ce n'est pas commode, à moins que l'opérateur ne se mette un instant en dedans du membre, pour commencer par ce lambeau.

Les téguments incisés et mobilisés, les muscles sont entaillés ou ponctionnés.

L'os cerné est scié en travers, car ce serait une minutie de le chantourner d'avant en arrière, puisque les chairs sont rapprochées d'un côté à l'autre.

On recherchera avec soin la réunion rapide superficielle et profonde de toute la partie antérieure de la plaie et l'on soutiendra les chairs pendant fort longtemps, afin d'éviter que le bout du fémur ne rouvre la cicatrice en avant.

Les lambeaux, quelle que soit la position qu'on leur donne, peuvent être taillés à la Ravaton; ils sont alors carrés et aussi épais au bord libre

qu'au bord adhérent. L'énorme lambeau antérieur de Teale n'est pas fait autrement.

Parmi les procédés de nécessité, on peut citer ceux qui consistent à garder un lambeau unique, soit en dedans, soit en dehors, soit même en arrière. Syme, on le sait, dans l'amputation suscondylienne, se servait des chairs du mollet pour couvrir le bout de l'os. Mais un lambeau postérieur unique, trop lourd, trop difficile à fixer, trop rétractile, rejette la cicatrice dans le lieu le plus exposé aux chocs.

Au lieu de conserver pour envelopper l'os un entonnoir ou des lambeaux charnus, plusieurs chirurgiens se sont contentés et se contentent de garder soit une manchette cutanée, soit des lambeaux cutanés semi-lunaires.

Ceux-ci, qu'on appelle souvent lambeaux cutanés de Brünninghausen, paraissent avoir repris une assez grande faveur à l'étranger.

ARTICLE XIII

AMPUTATION TOTALE DU MEMBRE INFÉRIEUR, OU DÉSARTICULATION DE LA HANCHE.

C'est la plus grave de toutes les amputations. Dans la pratique civile, on est obligé d'y recourir assez souvent, pour des néoplasmes, des affections inflammatoires, des échecs d'amputation sous-trochantérienne, des traumatismes, etc. On le fait généralement trop tard, tant cette opération effraye à juste titre les chirurgiens. La mort en est la suite ordinaire : très souvent elle arrive peu d'heures après l'action chirurgicale. Cette mort rapide peut avoir d'autres causes, mais elle est fréquemment déterminée, en apparence du moins, par la perte de sang. La plupart des blessés qui subissent cette mutilation ont déjà tant saigné qu'ils n'ont plus les moyens de subir une hémorrhagie, fût-elle modérée.

Avant les guerres de la République et de l'Empire, le fémur n'avait été désarticulé que cinq ou six fois pour des cas pathologiques, gangrène ou carie articulaire. Cependant cette opération occupait les chirurgiens depuis 1739, date du travail de Puthod et Wöhler, inspirés par Morand.

L'Académie de chirurgie avait mis la question au concours en 1751, reçu finalement 34 mémoires sur ce sujet et couronné celui de Barbet en 1759. La même année, Moublet avait publié son grand travail dans le journal de Vandermonde. Lalouette avait donné son procédé en 1748. Quant à Ravaton, il aurait eu appliqué sa méthode sur le vivant dès 1743 s'il avait pu triompher de l'opposition de ses confrères consultants.

Ce fut D. Larrey qui, par un excellent procédé, pratiqua probablement la première désarticulation traumatique ; c'était à l'armée du Rhin en 1793. A. Blandin en fit autant à Nieder-Loustadt le 14 fructidor an III. Dans les années suivantes, d'autres opérateurs civils et militaires, français et étrangers, notamment Baffos à l'hôpital des Enfants de Paris en 1812, exécutèrent la même opération. Les revers restaient en proportion effrayante ; cependant, un désarticulé vivant et marchant cessait d'être une rareté.

Aujourd'hui, Lüning nous apprend qu'il ne meurt plus que les deux tiers des opérés, mais aussi que cette amélioration ne tient pas aux cas traumatiques opérés avant la fièvre, dont la mortalité reste considérable à cause sans doute de la multiplicité des blessures et des hémorrhagies préopératoires.

La perte de sang tue en effet rapidement un grand nombre d'opérés. Telle est la raison impérieuse qui va nous obliger à rechercher et à adopter un procédé hémostatique. (Voy. Lüning, *Uber die Blutung bei der Exarticulation der Oberschenkels und deren Vermeidung*. Zurich, 1877. — *Id.* anal. par Berger dans *Revue des Sc. méd.* 1878, XI, p. 682.)

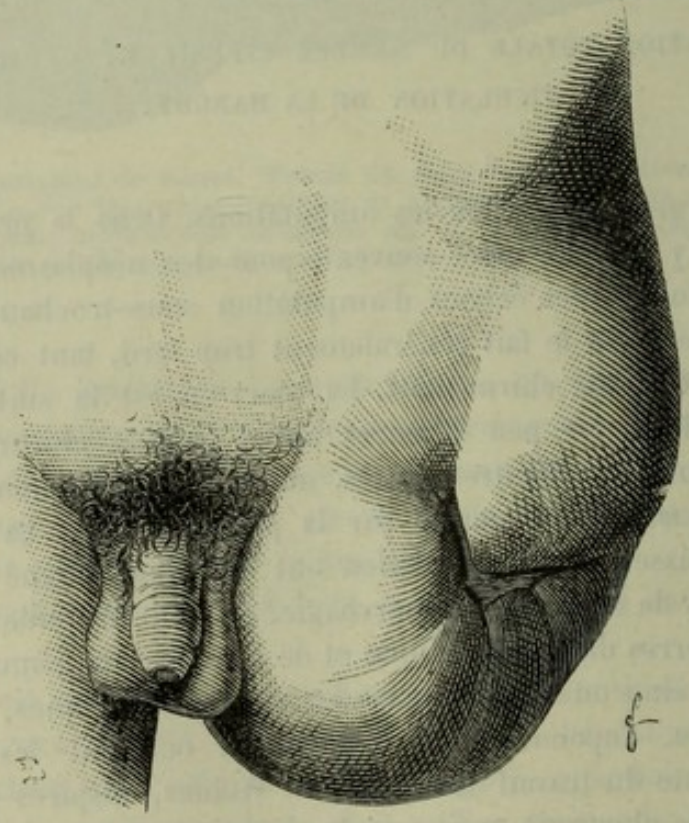

Fig. 453. — Moignon résultant de l'amputation totale du membre inférieur. (Verneuil, méthode ovalaire antérieure, réunion secondaire.)

Moignon. — Les mutilés guéris marchent sur l'ischion ; c'est dire que la cicatrice doit en être éloignée et qu'il faut garder, pour couvrir large-

ment cette éminence, une quantité suffisante des téguments de la partie interne de la racine du membre.

Qu'on n'oublie pas que ces téguments, comme ceux de la partie antérieure voisine, sont excessivement rétractiles.

Par son voisinage de l'ischion, le tronçon du nerf sciatique a pu gêner la marche : il est bon de le raccourcir, mais il faut se méfier de l'hémorrhagie de son artère.

Anatomie. — Pour former l'articulation enarthrodiale de la hanche, une tête sphérique supportée par un col oblique est enfoncée dans un cotyle au fond duquel elle est rattachée par le ligament rond interarticulaire, ligament gras et vasculaire, long et faible, quoique gros. Une capsule en forme de manchon, insérée d'une part au bord ou sourcil cotyloïdien se porte en dehors vers la base du col, dont elle atteint les rugosités pour s'y fixer en avant, en dessus et en dessous, mais pas en arrière. Car la capsule, plus courte en ce dernier sens, s'insère sur une anse ou cravate fibreuse, la zone orbiculaire, qui embrasse la face postérieure du col et n'adhère solidement qu'en dessus et en dessous. De sorte qu'en avant, la capsule vient jusqu'à la ligne intertrochantérienne, tandis qu'en arrière elle s'arrête à un doigt du bord postérieur du trochanter et laisse passage au tendon enroulé de l'obturateur externe, qui glisse sur le col et vient s'insérer dans la cavité digitale.

Plusieurs autres *muscles* ont des rapports étroits avec l'articulation qu'ils couvrent en venant s'insérer aux trochanters. Ce sont, en arrière : le pyramidal, l'obturateur interne et les jumeaux, insérés au bord supérieur du trochanter; le carré crural et le grand fessier, insérés au bord postérieur et plus bas ; en dessus : le petit fessier, attaché par un énorme tendon devant le grand trochanter; le moyen fessier, dont le tendon plat se fixe à la diagonale de la face externe et à l'angle postéro-supérieur de la même éminence, et le tenseur du fascia lata ; en avant : le psoas-iliaque, étroitement appliqué sur la capsule, jusqu'à son insertion au petit trochanter, le droit antérieur et le couturier ; en dedans et en bas : le pectiné et l'obturateur externe déjà nommé, sans parler des muscles adducteurs ni de ceux qui s'attachent à l'ischion. Le tissu cellulaire qui sépare tous ces muscles est plus ou moins largement ouvert suivant les procédés employés ; il n'était que trop souvent ravagé par des fusées purulentes.

L'articulation coxo-fémorale est donc profondément située dans l'épaisseur de masses musculaires énormes.

Cela ne serait rien sans les vaisseaux nombreux et volumineux qui semblent en défendre l'approche.

En avant, l'artère fémorale primitive couvre elle-même la partie interne de l'articulation et se bifurque à quelques centimètres ou seulement à

quelques millimètres au-dessous du ligament de Poupart. Les branches des *artères fémorales primitive, superficielle* et *profonde* s'étendent de chaque côté comme pour rendre l'articulation tout à fait inaccessible par la partie antérieure. Ce sont, en dehors : la *petite musculaire* en haut, la *circonflexe antérieure* plus bas, et plus bas encore la *grande musculaire;* en dedans : les *honteuses externes* et quelques rameaux de la *circonflexe postérieure*, qui passe finalement sous le col fémoral, derrière la base duquel elle forme une *arcade* avec des anastomoses venues de la fessière et de l'ischiatique.

De cette distribution des branches de la fémorale, il résulte qu'un fil jeté sur cette artère immédiatement au-dessous de l'arcade crurale, ischémie approximativement toute la partie antérieure de la racine du membre, à une profondeur suffisante pour que l'articulation puisse être découverte sans trop verser de sang.

C'est l'*obturatrice* qui, par sa branche interne ou antérieure, se distribue à la racine des muscles adducteurs ; on peut la considérer comme épuisée ou tout au moins réduite en ramuscules insignifiants à $0^m,10$ au-dessous du périnée.

L'artère *ischiatique* nourrit les muscles profonds situés derrière le col fémoral et la partie inférieure du grand fessier, au-dessous duquel elle n'est plus représentée que par les rameaux du nerf sciatique.

La *fessière* enfin n'a de rapports avec l'articulation que par le rameau de sa branche profonde, qui descend se distribuer au petit fessier, au voisinage de son insertion trochantérienne.

En résumé, si l'on porte hardiment le couteau en avant, au-dessus et surtout en arrière du grand trochanter, on ouvre des artères d'un certain volume appartenant : en avant, à la circonflexe antérieure ; au-dessus, à la fessière ; en arrière, à l'ischiatique.

Si, au lieu de circonscrire le trochanter hardiment, on cherche à énucléer cette éminence, après l'avoir abordée à l'aide d'une fente longitudinale externe, on réussit péniblement à désinsérer tous les muscles sans ouvrir d'autres vaisseaux que ceux qui pénètrent dans l'os. Que l'on n'oublie pas qu'une *arcade artérielle* contourne le col à la manière du tendon obturateur externe et que, formée principalement par la circonflexe postérieure, elle reçoit des anastomoses, en bas, de l'ischiatique et de la branche postéro-externe de l'obturatrice ; en haut, de la fessière.

On le devine, il ne suffit pas de lier l'artère fémorale primitive pour pouvoir attaquer l'articulation en avant sans perte de sang. Pendant qu'on taille les chairs antérieures, un grand nombre de branches de cette artère sont coupées. Elles ne jettent pas fort, c'est le principal; mais elles peuvent donner chacune un peu de sang par les deux bouts, à cause des anastomoses.

Il faut savoir que la veine fémorale primitive, continuation de l'iliaque

externe dépourvue ordinairement de valvules suffisantes, saignerait beaucoup par regorgement si on osait la couper sans la lier. Les faits cliniques et les expériences cadavériques sont là pour le prouver. Les bouts périphériques des rameaux veineux coupés donnent quelquefois du sang qu'ils reçoivent évidemment des anastomoses des vaisseaux fessiers.

Hémostase. — « Décidément, dans cette amputation, le plus sûr est de commencer par lier l'artère et la veine au niveau du ligament de Poupart. »

Je suis absolument de cet avis, exprimé par la grande majorité des chirurgiens qui se sont occupés de la question. Il faut lier non seulement l'artère, mais aussi la veine fémorale, et ce n'est point encore suffisant pour éviter une notable perte de sang dans la suite de l'opération.

Que se passe-t-il, en effet, après la ligature des deux gros vaisseaux fémoraux primitifs? Je vais le dire *de visu*, car j'ai expérimenté sur le cadavre et pris part à plusieurs désarticulations sur le vivant.

Non seulement la veine, mais encore l'artère reste pleine de sang au-dessous des ligatures, que l'on ait coupé ou non ces vaisseaux entre deux fils. C'est que de nombreuses *voies anastomotiques* unissent l'obturatrice, l'ischiatique et la fessière aux collatérales fémorales sous-jacentes à la ligature (circonflexes, musculaires, etc.).

La ligature préalable des gros troncs ne fait donc autre chose que parer au plus grand danger. C'est déjà beaucoup. Mais quand tout à l'heure le couteau atteindra forcément les vaisseaux au-dessous de la ligature, le sang coulera, ne formant il est vrai qu'un jet nul ou très faible, mais en quantité variable suivant le volume du vaisseau coupé, la largeur des anastomoses et le temps employé à terminer l'opération. Les voies anastomotiques ne sont pas égales chez tous les sujets, et se développent vraisemblablement en de certains cas pathologiques.

Les artères qui viennent de l'hypogastrique dans la cuisse suffisent à remplir en peu de temps tout le système vasculaire du membre inférieur. C'est pourquoi la bande d'Esmarch, quand elle est applicable, doit rester en permanence et remonter le plus près possible du champ opératoire. Sans cela, les veines sous-cutanées et profondes saignent lorsqu'on sectionne les téguments d'abord, les muscles ensuite. Jeter des fils sur les bouts périphériques des veines coupées lorsqu'on n'a pas appliqué la bande élastique, c'est s'opposer à l'écoulement du sang, mais ce n'est pas économiser ce liquide d'une façon notable, puisque ce n'est pas l'empêcher d'aller s'accumuler dans le membre qui tout à l'heure sera jeté.

Donc, après avoir lié les gros vaisseaux fémoraux primitifs, il faut encore laisser la bande d'Esmarch à demeure, lier ou pincer les veines sous-cutanées qui donnent du sang, et avancer l'opération le plus possible sans toucher aux gros vaisseaux, ni même à leurs branches, malheureusement fort exposées dans le champ où manœuvre le bistouri. Je suis sûr,

d'après ce que j'ai lu, qu'un bon compresseur aortique, dans les cas où la souplesse du ventre en permettrait l'application, serait souvent d'une grande utilité pour empêcher l'abord du sang dans l'hypogastrique et, par conséquent, la réplétion du système sanguin de la cuisse. Après la ligature préalable des vaisseaux fémoraux primitifs, on peut, à la manière de Verneuil, couper les deux adducteurs superficiels pour découvrir la branche antéro-interne de l'artère obturatrice et la lier à son tour. Ce n'est pas difficile, d'autant plus que le mieux est d'embrasser avec une aiguille tout le paquet artério-veineux. On supprime ainsi une demi-voie anastomotique; mais il reste toujours celles des artères de la fesse et de la branche postéro-externe de l'obturatrice.

Ce sont les artères de la fesse qu'il faut ménager à tout prix. Par leur multiplicité, elles sont autrement redoutables que la fémorale elle-même, quand elles ont été imprudemment et prématurément coupées en plusieurs points. Avec les anciens procédés rapides, sans ligature préalable, c'était sur elles que le chirurgien, aidé de plusieurs mains nues ou armées de tampons, d'éponges et de pinces, devait se précipiter d'abord, avant de songer à l'artère fémorale, confiée à un aide éprouvé.

Désarticulation. — L'articulation coxo-fémorale, quand elle est exposée, n'est pas difficile à ouvrir, surtout en avant et en dedans, pendant la rotation en dehors; ni même en arrière, pendant le rotation en dedans. Il suffit de donner sur la tête un coup de couteau perpendiculaire au col, parallèle et adjacent au sourcil cotyloïdien, pour que la tête se luxe sous les efforts de l'aide qui fait la rotation, et présente l'insertion du ligament rond, qu'il devient facile de trancher d'un coup de pointe.

Si, pour ouvrir l'articulation, l'on fend simplement la capsule en avant, suivant sa longueur, et si l'on détruit avec soin les adhérences de chacune des lèvres de la fente à la base du grand trochanter, on peut, après avoir saisi le col avec un davier, tirer la tête de sa boîte comme une molaire, il suffit d'une traction de 13 kil. On y réussit très bien, à l'imitation de Foullioy, en soulevant, avec le manche d'un scalpel ou la pointe du couteau, la lèvre supérieure de la plaie capsulaire pour entr'ouvrir la porte à l'air qui doit pénétrer dans le cotyle. L'emploi du davier est très précieux dans les cas de fracture cervicale ou sous-trochantérienne qui rend impossible la luxation par rotation, puisque le levier fémoral n'existe plus. S. Cooper dit avoir vu un des premiers anatomistes de Londres, assisté d'un aide vigoureux, rester une demi-heure pour luxer la tête, quoique le fémur fût entier!

L'*exploration* destinée à déterminer la place occupée par l'articulation n'est pas difficile. On reconnaît les attaches osseuses de l'arcade crurale, et l'on trace sur la peau le trajet de l'artère dont on sent les battements, immédiatement en dedans du milieu de l'arcade. La tête fémorale est dans

l'angle obtus ouvert en dehors que forment le pli de l'aine et les vaisseaux.

Quant au grand trochanter, il faut le saisir, le pincer d'avant en arrière entre le pouce et les doigts, puis remonter jusqu'au-dessus pour en sentir les limites. Si, pendant cette exploration, il est possible d'imprimer au fémur des mouvements de rotation, on atteint bien vite son but. Dans le cas où la région serait déformée, on agirait sagement en étudiant le côté opposé, resté normal, pour y prendre des mesures à reporter du côté malade.

Pour certains procédés, il faut avoir senti le bord interne du moyen adducteur. C'est un gros cordon que l'abduction de la cuisse rend tangible, sinon visible, et qui forme une espèce d'arête mousse entre la face antérieure et la face interne de la cuisse.

Nous avons dit plus haut que l'articulation n'était pas difficile à détruire quand elle était découverte, exposée, accessible. Mais est-elle rendue également accessible, quel que soit le point d'attaque, quel que soit le procédé de taille des parties molles? Il s'en faut de beaucoup. La levée d'un lambeau antérieur ou antéro-interne donne une facilité extrême. De même, l'incision ovalaire ou raquette antérieure, permet de séparer les os très commodément. Au contraire, l'ovalaire ou raquette externe rend la désarticulation laborieuse et pénible si, pour épargner les vaisseaux, l'on serre de près les surfaces osseuses. Je ne parle que des procédés les plus recommandés à l'heure actuelle.

Sur les procédés rapides. — Ce qui a fait le succès du lambeau antérieur dans les amphithéâtres, c'est que la transfixion en est brillante, rapide et suivie d'un résultat qui flatte l'œil : le lambeau retombé, vrai cache-misère, dissimule entièrement la vaste plaie, mais il n'en comble pas les anfractuosités.

Pour recommander la rapidité, il faut pouvoir assurer que la sécurité y sera jointe : *citissime si tuto*. Mais en ce temps de chloroforme, alors qu'il s'agit de gagner des secondes, tout au plus des minutes, *sat cito, si sat bene*. A quoi bon lutter de vitesse avec les charcutiers suisses dont parle Mayor? Leurs victimes, les quatre membres bas, criaient encore !

Syme, assisté de Liston qui comprimait l'artère, à Édimbourg, en 1823, avait opéré vité, en 10 secondes peut-être, comme il l'avait vu faire à Lisfranc. Il s'attendait à une vascularisation extraordinaire, il avait l'habitude du sang, l'artère fémorale venait d'être liée ; cependant il faillit perdre la tête, croyant à première vue qu'il ne pourrait jamais arrêter les forts et nombreux jets de sang artériel qui se croisaient dans tous les sens. Syme en fut quitte pour la peur ; mais que d'opérés sont morts de procédés imprudents et dont on n'a pas confié l'histoire au papier !

A côté de ce tableau un peu chargé (il en est de plus sombres encore), en voici un autre bien différent : « Pendant que le membre tombait à

terre, le lambeau tombait sur la plaie, tellement mes aides (Velpeau et Guersant) furent prompts et habiles pour lier l'artère fémorale. L'opéré ne perdit pas deux cuillerées de sang. » (Vidal, V, 961). Une observation pareille, si elle n'est pas une gasconnade, est un encouragement dangereux. En général, quand on taille en plein drap, il faut lier 15, 20, 25 artères et artérioles. Vidal faisait, sur un adulte, un étudiant blessé d'une balle, une opération très retardée; les artères avaient sans doute perdu leur perméabilité, car l'opérateur a divisé certainement de grosses branches de la fémorale profonde, sinon le tronc lui-même, et des rameaux de l'obturatrice, de l'ischiatique et de la fessière. Il y a des exceptions à la règle relative à la multiplicité des voies hémorrhagiques, c'est vrai, mais elles sont rares.

Désarticulation de la hanche.

Raquette antérieure.

Les deux principaux avantages de ce procédé sont : 1° de parer au plus grand danger par la ligature des deux gros vaisseaux fémoraux primitifs; 2° de conduire directement et facilement sur l'articulation, quel que soit l'état du fémur, brisé ou non, tuméfié ou non.

En outre, l'écoulement des liquides est parfaitement assuré.

Le pansement antiseptique ouvert est possible; la réunion l'est également avec un drainage facile.

L'ischion est bien enveloppé : les chairs se rapprochent d'un côté à l'autre et la cicatrice se porte en avant.

L'exécution est aussi rapide que celle de n'importe quel autre procédé hémostatique. Elle n'exige pas qu'on soit prestidigitateur. Il suffit que l'opérateur ait quelques connaissances anatomiques. Les premiers venus peuvent lui servir d'aides. Aucun obstacle n'existe donc à ce que l'opération soit faite *hic et nunc* dans les cas traumatiques pressés.

Malheureusement pour la vulgarisation, ce procédé n'est qu'excellent; son résultat immédiat n'est pas beau. La plaie reste béante et choque les yeux..., tandis qu'avec un rideau quelconque de peau et de muscles le malade est à peine opéré qu'il semble déjà guéri !

La filiation du procédé qui va être décrit me paraît devoir être établie de la manière suivante.

Dominique Larrey, dans sa clinique en 1829, dit qu'après avoir lié les vaisseaux à l'aide d'une incision longitudinale, il faut diviser la peau tout autour du membre et figure sur la face antérieure de la cuisse une véritable raquette. J'ignore s'il opéra jamais ainsi, mais peu importe, car, par le procédé qu'il décrit dans ses *Mémoires* (II, 1812), comme ayant été

employé dès 1793, il arrivait au même résultat. La ligature faite au-dessus des vaisseaux fémoraux profonds, il plongeait le couteau dans la partie inférieure de la plaie, taillait de l'intérieur vers l'extérieur (comme pour l'épaule) ce qu'il appelle le lambeau interne, à la surface duquel il faisait immédiatement lier les vaisseaux. Il désarticulait ensuite et, après avoir écarté la cuisse en dehors, découpait le lambeau externe en sortant. Quelquefois, il entaillait les chairs pour former les lambeaux.

A. Cooper, en janvier 1824, traça une véritable raquette, après avoir lié et relié l'artère. Ses incisions furent faites beaucoup trop haut et la queue de la raquette trop courte, si toutefois elle a existé. Le procédé décrit dans *Principles and practice of Surgery*, III, p. 488, 1836, est bien amélioré.

En 1856, à Marbourg, Roser employa la méthode ovalaire antérieure exécutée avec un long bistouri. Voici les expressions de sa *Chirurgie anatomique* (trad. fr., 1870, p. 764) : « Naturellement, on choisira la méthode selon les particularités du cas donné ; en général, cependant, on donnera la préférence à la *méthode ovalaire antérieure*, qui consiste à faire d'abord la ligature de l'artère fémorale au-dessous du ligament de Poupart, avant la naissance de la fémorale profonde, et à ajouter à la section cutanée, qui a servi à mettre l'artère à nu, une section ovalaire autour de la cuisse. Si l'on prend la précaution, en opérant de cette manière, de ne diviser la capsule articulaire qu'à son insertion inférieure au col du fémur, et de ne couper les muscles rotateurs qu'immédiatement sur l'os, on n'atteindra les vaisseaux plus petits, l'obturatrice, l'ischiatique, etc., qu'à leurs dernières ramifications ; on aura donc une hémorrhagie en somme assez minime et une plaie musculaire et cutanée relativement peu étendue. »

Fr. Kœnig (*Lehrbuch der speciellen Chirurgie*, II, 857) se félicite d'avoir opéré lui-même par la méthode ovalaire antérieure. Pitha l'aurait fait également.

Enfin, le professeur Verneuil a exposé et défendu ce procédé devant l'Académie, en y ajoutant des soins particuliers pour lier les artères de second ordre avant de les couper, fidèle à sa méthode *d'extirper les membres comme les tumeurs*.

S'il m'est permis de me citer moi-même, je dirai que j'ai entretenu la Société de chirurgie de cette question en 1878 et que le procédé en *raquette antérieure* n'a rencontré aucune opposition.

Opération. — Je suppose, bien entendu, que la lésion vous laisse maître de choisir votre procédé.

Vous êtes muni de tout ce qu'il faut pour lier des artères. Vous ferez bien d'avoir un grand nombre de pinces à forcipressure et un gros davier.

L'expression du membre va être faite jusqu'à mi-cuisse par la bande en caoutchouc, qui restera à demeure sans lien constricteur. Le compresseur aortique est en place, si vous en avez un.

Vous avez les aides que le temps vous a permis de trouver.

Le malade est endormi, couché sur le dos, le siège au bout du lit, la jambe saine repliée et tenue écartée; la jambe malade étendue dans les mains d'un aide ou provisoirement sur une petite table portative.

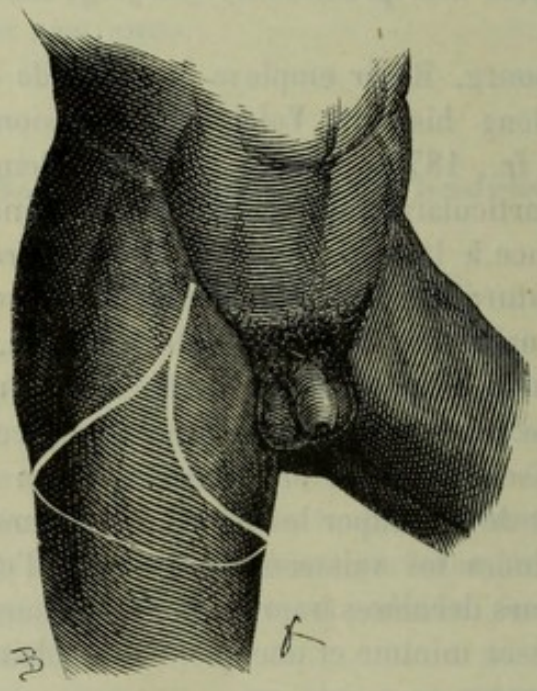

Fig. 454. — Désarticulation de la hanche. Tracé de la raquette antérieure.

Vous vous tenez en dehors du membre et cherchez, par le palper, le grand trochanter, le milieu de l'arcade crurale et les battements de l'artère.

1° *Ligatures des vaisseaux.* — Incisez, à partir du milieu du pli de l'aine (a), dans une direction intermédiaire à celles du col fémoral et des vaisseaux, c'est-à-dire en bas et un peu en dehors (b). Après un trajet rectiligne de quatre doigts au moins, recourbez l'incision en dedans, jusqu'au bord interne du moyen adducteur, à six doigts, $0^{m},10$, au-dessous du pli génito-crural. — Mobilisez la lèvre interne de cette plaie, qui devient de moins en moins convexe et découvre bientôt la ligne des vaisseaux. — Aidé par des écarteurs (c), fendez longuement la gaine des vaisseaux devant l'artère,

sur la sonde introduite de haut en bas, immédiatement au-dessous de l'arcade crurale. Liez l'artère d'abord, puis la veine, à coup sûr au-dessus de leur bifurcation (d).

2° *Incision tégumentaire autour de la cuisse.* — Complétez maintenant la division des téguments. Passez donc le bistouri sous le membre pour reprendre l'incision sur le bord de l'adducteur

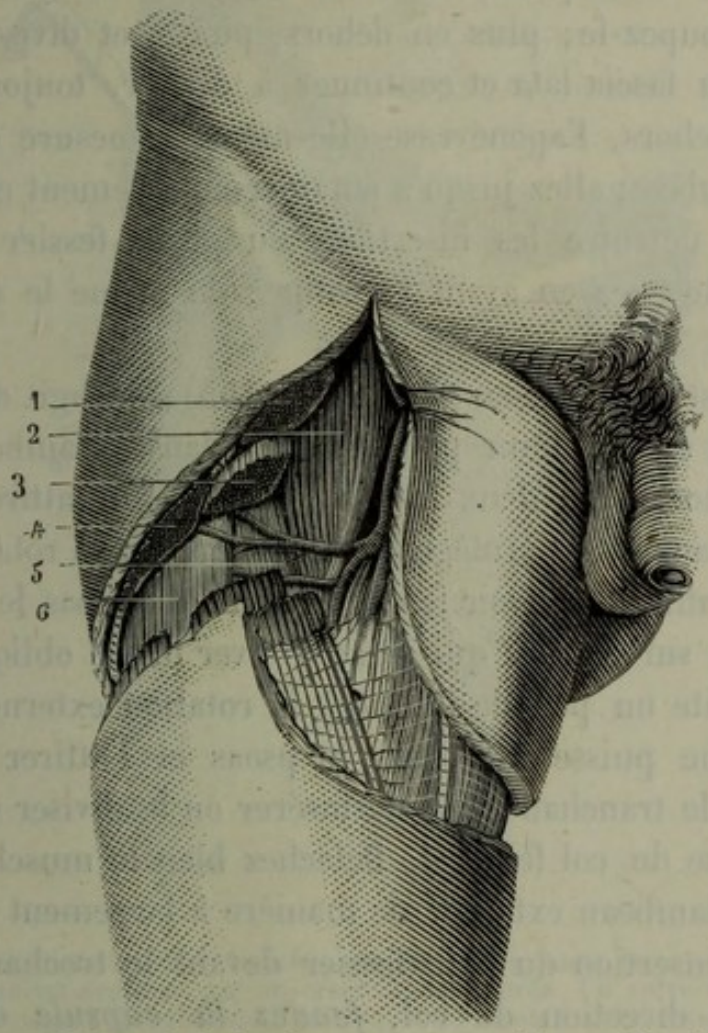

Fig. 455. — Désarticulation de la hanche, raquette antérieure. Une double ligature a été posée sur l'artère et la veine fémorales primitives. — Le couturier (1), le tenseur (4) et le fascia lata, le droit antérieur (3) ont été coupés et se sont rétractés, découvrant le psoas (2), les vastes interne (5) et externe (6). — On voit qu'ici, l'artère circonflexe antérieure va gêner pour désinsérer le psoas.

moyen, croiser la face interne de la cuisse perpendiculairement et sa face postérieure obliquement, pour remonter en dehors et passer devant le fémur, à trois doigts au-dessous du sommet du trochanter. Vous pourriez regagner ainsi le premier coup de bistouri, à quelques doigts du pli de l'aine. Pour y arriver avec facilité, faites plutôt une reprise devant la cuisse de haut en bas et de dedans en dehors. — Vous devez avoir incisé les téguments, peau et

graisse, dans toute leur épaisseur, afin que la lèvre supérieure soit déjà notablement rétractée. Faites poser lestement, pour y rester jusqu'à la fin de l'opération, des pinces hémostatiques sur toutes les veines qui peuvent saigner.

3° *Dénudation du fémur.* — Vous allez à présent disséquer le lambeau externe, par entailles successives à ras de la lèvre externe et supérieure de la plaie. Pincez le couturier du bout des doigts gauches et coupez-le; plus en dehors, pincez et divisez de même le tenseur du fascia lata et continuez à diviser, toujours de plus en plus en dehors, l'aponévrose elle-même à mesure que le doigt gauche la soulève; allez jusqu'à entamer notablement et mieux encore jusqu'à détruire les insertions du grand fessier derrière le fémur. — Revenez en avant et coupez de même le muscle droit antérieur (e).

Le psoas est devenu bien visible (fig. 455) ; il s'agit de le séparer des vaisseaux et du fémur pour l'attirer dans le lambeau externe.

Placez donc un ou deux larges écarteurs qui attirent les vaisseaux en dedans et les protègent, et commandez la rotation externe de la cuisse afin de pouvoir fendre la gaine du psoas le long de son bord interne, sur le nerf qui va se trouver divisé obliquement. — Ajoutez ensuite un peu de flexion à la rotation externe, pour que l'index gauche puisse accrocher le psoas et l'attirer en dehors, pendant que le tranchant va le désinsérer ou le diviser sans danger, devant la base du col fémoral. Détachez bien le muscle en le rejetant dans le lambeau externe, de manière à largement découvrir la capsule et l'insertion du petit fessier devant le trochanter.

Suivant la direction du col, *fendez la capsule* d'un bout à l'autre, sur le milieu de sa face antérieure. Grâce à la flexion légère qui n'est que l'extension incomplète, accrochez la lèvre capsulaire externe du bout du doigt et détruisez complètement ses attaches fémorales. Sans désemparer, accrochez à son tour le petit fessier et désinsérez-le. Continuant à raser le trochanter en dehors, grâce à un peu de *rotation interne*, détachez le tendon du moyen fessier de la ligne oblique. Aussitôt après, manœuvrant toujours dans la même attitude, coupez les tendons qui se fixent au bord trochantérien supérieur (f).

En opérant ainsi, aucun vaisseau notable n'a pu être rencontré et la partie lente et pénible de l'opération est terminée.

Conservant encore la flexion légère, ordonnez un peu de *rotation externe* et désinsérez la lèvre interne de la capsule en serrant le fémur de près. C'est l'affaire d'un instant.

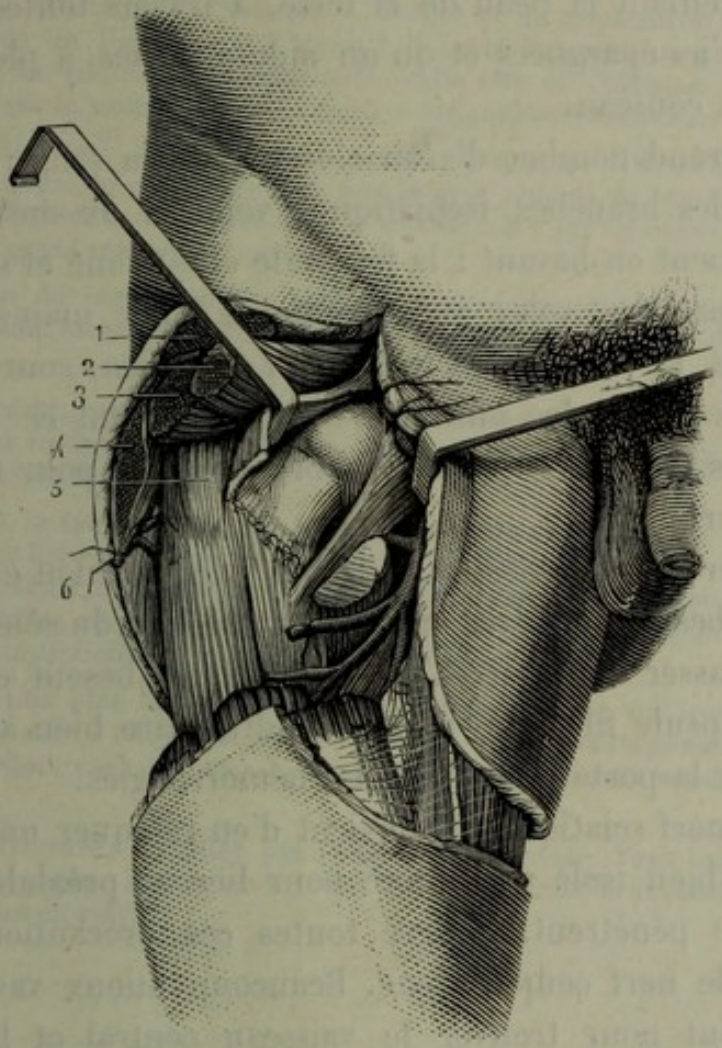

Fig. 456. — Désarticulation de la hanche, raquette antérieure. La capsule a été fendue et sa lèvre externe soulevée par un crochet, désinsérée. Un autre crochet attire en dedans et protège les vaisseaux. L'attaque du tendon petit fessier (5) va avoir lieu, etc. L'artère circonflexe antérieure (6) a dû être coupée entre deux ligatures pour permettre sans danger la section du tendon du psoas. — 1. Coupe du couturier ; 4, du tenseur du fascia lata ; 5, du droit antérieur ; 2, du psoas.

4° *Désarticulation.* — Abandonnez maintenant la cuisse à son propre poids dans l'extension et la rotation en dehors. La plaie étant béante du fait de vos aides, transformez en T l'extrémité supérieure de la fente capsulaire, le fémur se luxera, surtout si vous faites forcer l'extension et la rotation externe (g).

Du fait de cette même rotation, le ligament rond se présente; un coup de pointe, tombant à pic dessus, le divise.

La cuisse pend verticale; votre aide la soulève pour *faire*

surgir le fémur que vous saisissez par la tête; rasez attentivement la face postérieure du col; coupez le tendon de l'obturateur externe dans la cavité digitale et continuez à dépouiller l'os de haut en bas jusqu'au niveau de l'incision sous-fessière. Sortez alors prestement, mais en surveillant la peau de la fesse, à travers toutes les parties molles jusqu'ici épargnées et qu'un aide a saisies à pleines mains au-dessus du couteau.

Un assez grand nombre d'artérioles jettent du sang : ce sont, en particulier, des branches ischiatiques voisines du nerf sciatique; d'autres saignent en bavant : la fémorale elle-même et ses branches alimentées par les voies anastomotiques. Les mains des aides plongées dans la plaie avant la fin de l'opération, courent au plus pressé et vous jetez des pinces lestement sur tout ce qui saigne. Ensuite, vous posez des fils en nombre suffisant pour réaliser une hémostase parfaite.

Il est généralement nécessaire de parer le moignon en réséquant quelques bribes musculaires ou tendineuses qui, du côté de la fesse, peuvent dépasser la peau. L'on pourrait au besoin enlever aux ciseaux la capsule fibreuse, mais il faudrait être bien attentif pour ne pas ouvrir la porte à de nouvelles hémorrhagies.

Quant au nerf sciatique, il convient d'en réséquer un long bout, après l'avoir bien isolé et exploré pour lier au préalable les vaisseaux qui le pénètrent. Malgré toutes ces précautions, il peut arriver que le nerf coupé saigne. Beaucoup mieux vaut alors en fendre le bout pour trouver le vaisseau central et le lier, que d'étreindre le nerf dans une ligature.

La plaie peut être laissée béante et couverte d'un pansement antiseptique. L'on peut suturer, seulement devant les vaisseaux fémoraux, la queue de la raquette; ou bien, réunir toute la plaie, suivant une ligne à peu près antéro-postérieure, en ayant soin de garder une large ouverture déclive et de drainer absolument bien l'intérieur du moignon. J'ai vu guérir lentement un moignon laissé béant et plus vite un autre tenu relativement fermé.

Pour rapprocher et accoler les lèvres minces et élastiques de la queue de la raquette, pourtant sans perte de substance, il faut placer un grand nombre de points de suture à cause de la rétractilité extrême de la peau de cette région. Je pense qu'il serait bon

d'agir à distance à l'aide de bandelettes agglutinatives pour aider ces sutures à réaliser le contact parfait des lèvres de la plaie antérieure.

Notes. — (a) Il est inutile d'écouter A. Cooper et de commencer l'incision à deux pouces au-dessus du ligament de Poupart : il suffit de partir du pli de l'aine. C'est assez pour lier les vaisseaux commodément : cette tête de l'incision remonte encore bien trop haut sur le ventre, quand la peau a été coupée tout autour du membre.

(b) Je conseille cette obliquité, sans y tenir beaucoup. Elle m'a cependant paru commode et rationnelle pour conserver une largeur notable au lambeau interne très rétractile, et pour atteindre facilement le double but : les vaisseaux d'abord, le col du fémur et le grand trochanter ensuite.

(c) Il est bon de faire tirer en haut le commencement de l'incision, pour bien découvrir l'arcade. Le meilleur écarteur pour cela serait un élévateur de la paupière supérieure.

(d) A ce moment, vous pourriez imiter M. Verneuil et couper les vaisseaux, après avoir placé deux secondes ligatures, à distance et au-dessous de la première, mais encore au-dessus de la bifurcation.

(e) Maintenant le lambeau externe est suffisamment rétracté pour que l'on aperçoive le psoas, le bord antérieur du trochanter où s'attache le petit fessier, et plus bas, croisant le fémur, les vaisseaux circonflexes antérieurs. On doit couper ceux-ci entre deux ligatures ou entre deux pinces, s'ils sont assez haut placés pour embarrasser le champ opératoire, c'est-à-dire pour masquer le psoas.

(f) Il est un peu plus facile d'opérer cet isolement du grand trochanter sur la cuisse droite que sur la cuisse gauche. On peut se servir avantageusement d'un petit bistouri à résection, véritable détache-tendon. De forts ciseaux seraient aussi d'un bon emploi.

(g) En cas de fracture, n'oubliez pas d'employer le davier. Vous saisirez le fémur par le col et sans même inciser en T, vous ferez, en tirant brusquement, sauter la tête fémorale hors du cotyle.

Remarques opératoires sur la méthode ovalaire antérieure.

J'ai déjà indiqué, dans l'étude de la filiation du procédé, la manière de faire de Larrey, de Cooper et surtout celle de Roser dont je me suis inspiré.

Il me reste à donner en abrégé les conseils de Verneuil (voy. *Bull. de l'Ac. de méd.* 1877, p. 1159).

1° Inciser la peau en raquette passant à deux bons travers de doigt du pli génito-crural. Lier chemin faisant les vaisseaux divisés.

2° Couper successivement l'artère et la veine fémorales primitives entre deux ligatures.

3° Sectionner les muscles en commençant *ab libitum* en dedans ou en dehors. En dedans, découvrir les vaisseaux obturateurs par la section du moyen adducteur, pour les lier avant de les couper.

4° Désarticuler et raser la face postérieure de l'extrémité supérieure du fémur.

5° Pour terminer, diviser à petits coups les chairs de la fesse, liant au préalable ou à mesure les vaisseaux rencontrés. Réséquer le nerf sciatique.

Désarticulation de la hanche.

Raquette externe.

C'est le procédé que Ravaton se proposait d'appliquer en 1743 de la manière suivante : fendre en long la face externe de la cuisse, saisir le fragment supérieur du fémur qui était brisé, l'énucléer en décollant le périoste et la capsule, puis terminer par une section circulaire (fig. 478, p. 645).

Veitch, Lacauchie, Esmarch, Volkmann et d'autres ont fait ou recommandé quelque chose d'analogue en commençant par une amputation circulaire pour fendre ensuite en dehors, jusqu'au-dessus du trochanter et extirper l'extrémité fémorale avec le bistouri ou le grattoir (fig. 479, p. 645).

Foullioy, de Brest, en 1841, après avoir lié l'artère fémorale au pli de l'aine, dessine une magnifique raquette à queue trochantérienne (fig. 475, p. 643). Malgaigne dit avoir appliqué ce procédé.

Au lieu d'une raquette externe, beaucoup d'opérateurs, Kerr (fig. 472, p. 641), Guthrie (fig. 473, p. 643), Langenbeck, Cornuau, Scoutetten, Velpeau, Günther (fig. 474, p. 643), se sont contentés d'une incision ovalaire dont le sommet se trouvait dans l'intervalle du grand trochanter et de l'épine iliaque antéro-supérieure.

De ce point, deux incisions descendaient obliquement en bas et en dedans, l'une devant, l'autre derrière, pour se joindre à la face interne du membre, à une distance variable au-dessous du pli génito-crural. La plaie se réunissait en fente oblique transversale et la cicatrice remontait ensuite en avant.

Le grand avantage attribué à la méthode ovalaire externe, c'est de permettre, sans rencontrer de vaisseaux importants, d'atteindre l'articulation et de passer le couteau d'arrière en avant et de dehors en dedans par-dessus la tête fémorale, avant d'avoir coupé les gros vaisseaux qu'il est possible alors de faire saisir à pleine main par un aide, au moment où l'opérateur va entamer, de l'intérieur vers l'extérieur, les chairs de la partie antéro-interne. C'est, en un mot, de traiter la hanche comme on traite l'épaule dans le procédé n raquette ordinaire.

Mais la hanche n'est pas l'épaule : le col fémoral enfonce la tête à une

grande profondeur et les artères de la fesse sont là dans le voisinage, dangereuses et nombreuses.

Veut-on raser les os de très près, fournir une plaie juxta-périostée, la besogne est pénible et longue. M. Guyon nous l'a dit.

Ose-t-on circonscrire le grand trochanter hardiment, l'on divise d'emblée, en avant, en dessus et en arrière, des rameaux de la fémorale de la fessière et de l'ischiatique.

Dans les deux cas, la désarticulation proprement dite est difficile, D. Larrey l'avait bien vu.

Pour exécuter la désarticulation de la cuisse par l'incision ovalaire externe, il faut tenir le malade couché sur le côté sain, cela interdit et la compression de l'artère fémorale et celle de l'aorte. Il faut donc un aide sûr.

Voici comment on opère.

Le malade est couché sur le côté sain. La cuisse saine peut être repliée ou bien fortement étendue. Dans ce dernier cas, un assistant la soutient par l'intermédiaire de la jambe fléchie à angle droit. La cuisse malade allongée repose dans les mains d'un aide qui devra exécuter les mouvements commandés.

L'opérateur se place de préférence en face du malade.

A. Procédé rapide (a). — Armé d'une lame de vingt centimètres, faites deux entailles de quinze, profondes jusqu'à l'os, qui commencent à deux doigts au-dessus du grand trochanter, descendent obliquement en dedans, l'une en arrière, l'autre en avant, et enserrent cette éminence dans le sinus d'un V renversé.

Commandez à un aide d'exécuter la rotation interne avec adduction et flexion légère, à un autre d'attirer en arrière toute la lèvre postérieure de la plaie et allez vite, votre doigt gauche éclairant la marche du couteau, chercher l'articulation et l'ouvrir en dessus, en arrière et en dessous. — Aussitôt la luxation produite, divisez le ligament rond, franchissez la tête fémorale et engagez le plein du tranchant avec précaution, pendant que la cuisse pend dans l'adduction et la rotation interne forcées. — Avant d'aller plus loin, dites à votre aide de confiance de plonger profondément les doigts dans la plaie, en laissant le pouce dehors ou inversement, et de saisir les vaisseaux. Quand il sera sûr de lui, terminez l'opération en divisant toutes les parties molles internes jusqu'ici épargnées, à quelques travers de doigt du pli génito-crural.

B. Procédé lent (b). — Commencez par inciser les téguments en forme d'ovale ou de raquette; disséquez un peu la lèvre supérieure et liez tout ce qui saigne. A partir de deux doigts au-dessus du trochanter, incisez en long l'aponévrose fascia lata; puis débridez-la obliquement : en avant, en incisant son muscle; en arrière, en divisant les trousseaux fibreux du grand fessier.

Désinsérez l'énorme tendon du petit fessier en glissant le bistouri de haut en bas entre ce tendon et le bord antérieur du trochanter. Coupez ensuite la lame tendineuse qui fixe le moyen fessier à la ligne oblique trochantérienne; puis enfin les insertions qui se font au bord supérieur de l'os. Cela fait, la plaie prend une certaine béance, surtout à l'aide d'écarteurs. Coupez le tendon obturateur externe dans la cavité digitale.

Pendant que la cuisse est dans la rotation interne et après avoir désinséré, s'il l'a fallu, le muscle carré du bord trochantérien postérieur, enfoncez le court bistouri jusqu'au sourcil cotyloïdien pour fendre, en tirant, la partie postérieure de la capsule et, si cela n'est fait déjà, diviser en travers le tendon obturateur externe. Aussitôt, vous devrez poser une pince à demeure sur chacune des lèvres de la plaie, car vous venez de diviser l'arcade vasculaire rétro-cervicale.

Cela fait, désarticulez après avoir transformé en T la fente capsulaire près du sourcil cotyloïdien. Saisissez la tête fémorale amenée au dehors et continuez l'espèce de résection sous-capsulo-périostée jusqu'à ce que vous ayez dépassé le petit trochanter.

A ce moment, vous commandez à un aide de plonger les doigts dans la plaie pour s'assurer de l'artère; vous engagez une grande lame et vous terminez l'opération par une section rapide des chairs jusqu'alors épargnées.

Notes. — (a) Je dis procédés rapide et lent, ne considérant que l'action du tranchant. Mais les procédés rapides à ce point de vue, sont souvent les plus longs à cause de l'hémostase consécutive dont la durée fait partie du temps consacré à une opération.

(b) Dans l'exécution de ce procédé lent, la main gauche jouant un grand rôle pour attirer et soulever les tendons, etc., qu'il s'agit de couper, l'opérateur fera bien de se mettre, pour la cuisse gauche, en face du malade couché sur le côté, et derrière pour a cuisse droite. Dans ce dernier cas, le membre sain devrait être fléchi et replié.

Désarticulation de la hanche.

Lambeau antérieur.

On dit toujours que Lalouette décrivit, en 1748, un procédé à lambeau interne. Cela n'est pas tout à fait juste. Il conseillait d'inciser en arrière, du dessus du trochanter à l'ischion, d'entrer dans l'articulation, de franchir la tête fémorale et de découper en sortant un grand lambeau antéro-interne. Le premier procédé de Lenoir, en 1831, n'était pas autre chose et, à dire vrai, tous les lambeaux antérieurs sont un peu rejetés en dedans (fig. 468, p. 639).

En 1805, Plantade (fig. 462, p. 637) recommandait de découper à la Ravaton un lambeau antérieur carré, d'attaquer l'articulation d'avant en arrière et de sortir au-dessous de la fesse.

Béclard apprit à tailler par transfixion le lambeau antérieur de son procédé à deux lambeaux (fig. 465, p. 639). A son imitation, Baudens usait dès 1826, dit-il, de la ponction pour tailler un grand lambeau unique antérieur dont il indique les limites avec précision (fig. 466, p. 639). Vers la même époque, Manec (fig. 467, p. 639) et Lenoir enseignaient le même procédé, exécuté sensiblement de la même manière.

J. Roux, au dire de Malgaigne, commençait par inciser et disséquer le contour du lambeau antérieur, il ponctionnait les muscles ensuite, liait les vaisseaux, désarticulait; mais, avant de découper les chairs postérieures, il en incisait et disséquait un peu les téguments. Plusieurs avaient déjà recommandé d'inciser la peau et même les muscles du pli fessier, de dehors en dedans, pour plus de régularité. Enfin, Sanson et Bégin, comme Ashmead, disséquaient tout à fait un lambeau antérieur cutané arrondi pour découvrir et lier l'artère (fig. 463 et 464, p. 637).

Nous trouvons dans ce bref historique tous les éléments des deux manières, actuellement en usage, de tailler un lambeau inguinal antérieur, à savoir : la manière rapide ou la ponction et la manière lente, l'entaille, dissection plus ou moins méthodique de dehors en dedans, qui permet de découvrir les vaisseaux et de les lier avant de les couper.

Parmi ceux qui aujourd'hui voudraient recourir à la transfixion, il en est plusieurs qui ne le feraient pas sans avoir dessiné les contours du lambeau comme J. Roux. Quant à ceux qui acceptent l'entaille (Verneuil, Rose, M. Duval, etc.), je pense qu'ils n'ont qu'à imiter ce que faisait Verneuil avant d'adopter la méthode ovalaire antérieure comme méthode d'élection.

A. Procédé rapide. — Il s'agit de tailler un lambeau en ∪ de

vingt centimètres environ, en enfonçant une lame de vingt-cinq entre le trochanter et l'épine iliaque antéro-supérieure, pour la faire sortir à un doigt derrière le relief du bord interne du muscle moyen adducteur, ou inversement (a).

Placez-vous en dedans de la cuisse droite ou en dehors de la cuisse gauche. Pendant que le membre est légèrement fléchi, empoignez de la main gauche les chairs du futur lambeau pour les rétrécir, les rétracter et les soulever. Plongez le couteau d'abord vers la tête du fémur et ouvrez la capsule; puis, rapprochant le manche du tronc, dirigez la pointe vers son issue et, à longs traits, détachez un grand lambeau qui sera immédiatement relevé par vous et saisi par un aide de confiance.

Pendant que celui-ci tient le lambeau et les vaisseaux y contenus, incisez la capsule à ras du sourcil, en avant et en dedans; ordonnez ou pratiquez vous-même un peu de rotation externe pour, le poids du membre aidant, amener le ligament rond sous la pointe qui le divise et s'engage à l'instant entre la tête et le col. — A ce moment, la cuisse doit pendre verticale, poussez-en l'extrémité inférieure devant vous pour dégager le grand trochanter afin que le couteau le franchisse en arrière et bientôt, à plein tranchant, sorte dans le pli fessier suivant une courbe régulière (c).

Sans vous occuper encore des vaisseaux antérieurs qui sont en sûreté dans les mains qui tiennent le lambeau, précipitez-vous sur les jets de sang qui sortent de la fesse, etc.

B. Procédé lent. — Tracez le lambeau à la teinture : du milieu de la distance qui sépare le grand trochanter de l'épine iliaque antéro-supérieure, descendez longitudinalement; traversez la face antérieure de la cuisse à vingt centimètres du point de départ et remontez sur la face interne, à un doigt derrière le bord interne du moyen adducteur, jusque près du pli périnéo-crural. En arrière, vous unirez les deux têtes de l'U antérieur, ou mieux ses deux branches, un peu au-dessous des têtes, par une incision qui viendra passer à un doigt au-dessous du pli fessier (d).

Opération. — Tenez-vous en dehors du membre légèrement écarté et tordu en dehors. Incisez d'un trait le contour du lambeau, en commençant en dedans de la racine de la cuisse pour descendre,

croiser la face antérieure et remonter en dehors. Passez le couteau sous la cuisse pour le remettre près du départ de la première incision et diviser les téguments postérieurs (e).

Vous devez, sans la disséquer, libérer tout à fait la lèvre supérieure de la plaie, aussi bien en avant qu'en arrière, de manière à produire une rétraction par glissement de plusieurs centimètres. Les veines intéressées doivent être pincées dès à présent.

Sous le bord du lambeau antérieur, en dehors, incisez le fascia lata et l'extrémité de son muscle tenseur; plus en dedans, le couturier soulevé entre deux doigts; entre les deux, le droit antérieur, et relevez le tout par décollement pour découvrir les vaisseaux fémoraux le plus haut possible. Coupez-les entre deux ligatures et relevez-en le bout supérieur avec le lambeau. Un peu plus haut, traitez de même les vaisseaux fémoraux profonds. Tout de suite après, divisez le muscle moyen adducteur, ce qui vous permettra de jeter un fil sur un rameau de l'obturatrice.

Entaillez maintenant le psoas pour atteindre la capsule, l'ouvrir, luxer la tête, et inciser le ligament rond comme d'habitude. Cela fait, vous contournerez l'extrémité supérieure du fémur en serrant l'os (f) pour éviter les vaisseaux et, quand vous serez arrivé au niveau du pli fessier, vous terminerez en divisant le nerf et les muscles. Dans ce dernier temps, il vous arrivera peut-être d'apercevoir des vaisseaux et de pouvoir les pincer avant de les couper.

Notes. — (a) Le couteau doit glisser entre l'artère et la tête du fémur, fuyant l'artère pour ne pas l'atteindre, cherchant l'articulation pour en ouvrir la capsule en passant, à la manière de Baudens. Pour que cela soit possible, il faut opérer pendant que la cuisse est légèrement fléchie, car la flexion éloigne l'artère de la tête fémorale.

La transfixion est impraticable lorsque les chairs sont parsemées d'esquilles ou soulevées par une grosse tumeur.

(b) Quelques opérateurs ont recommandé de faire introduire les doigts d'un aide dans la plaie pour aplatir l'artère dans la base du lambeau, peu après que le couteau a fait sa voie, c'est-à-dire avant la section de l'artère fémorale. Le mieux est de faire vite, car si le couteau ne divise qu'en dernier lieu les vaisseaux fémoraux superficiels, il est à peine introduit qu'il a déjà coupé les gros vaisseaux fémoraux profonds.

(c) Il vaut mieux, quand l'articulation est ouverte, passer le couteau sous le membre pour inciser les téguments, sinon les muscles, de dehors en dedans L'on revient après, contourner l'extrémité fémorale et terminer à la manière ordinaire.

(d) L'incision postérieure devrait même descendre plus bas, si les téguments antérieurs faisaient défaut pour tailler un lambeau suffisamment long. Quand on opère pour quelque énorme ostéosarcome, le ventre a prêté de la peau qu'il reprendra aussitôt que les incisions seront faites. Il faut tailler en conséquence.

(e) L'on peut remettre à plus tard la section des téguments postérieurs.

(f) La cuisse, avons-nous dit, doit à ce moment pendre verticale, soutenue, soulevée même par un aide. Vertical aussi sera tenu le couteau, la pointe basse, rasant successivement les faces externe et postérieure du grand trochanter et du col, sans abandonner le contact de l'os, malgré les secousses que la droite du chirurgien imprime nécessairement à l'instrument pour trancher les parties fibreuses.

Remarques. — Quand on ampute par un procédé rapide, le couteau travaille vingt secondes; les pinces, vingt minutes, rarement moins, souvent plus. Un tel procédé n'est évidemment pas plus rapide que tel autre réputé lent dans lequel l'action du couteau dure vingt minutes, mais se termine en même temps que l'hémostase.

Abstraction faite du danger d'hémorrhagie foudroyante, s'il était prouvé qu'avec la transfixion ou l'entaille hardie, la dernière ligature est plus vite posée que dans les autres procédés, il faudrait hésiter à recourir à ces derniers. Il vaut mieux, en effet, perdre 200 grammes de sang, en cinq minutes, par quelques grosses artérioles, que 500 en une heure par une longue série de petites hémorrhagies.

Dans tous les procédés, la lenteur est un défaut si elle n'est pas exigée par la sécurité. Ici, dans la désarticulation de la cuisse, il faut redouter presque autant que les hémorrhagies de la fémorale, celles qui durent, venant des petites artères ou des capillaires. C'est pourquoi je crois bon non-seulement de fuir les artérioles en rasant les os, mais encore de préférer à la raquette externe, la raquette antérieure qui permet d'aller vite et facilement, quel que soit l'état des os.

Quelques chirurgiens ont entaillé un lambeau antérieur après avoir passé une longue et forte aiguille en travers sous les vaisseaux fémoraux primitifs et jeté par dessus un fil de caoutchouc entortillé plusieurs fois de manière à produire une striction temporaire.

Autres procédés.

Comme l'a dit Barbet, il faut souvent choisir un procédé suivant les circonstances.

A plusieurs reprises, on a dû se contenter du *lambeau interne* de Moublet (fig. 459, p. 635), allongé par Delpech (fig. 460, p. 635), transformé par Blasius (fig. 461, p. 637), qui malheureusement s'est quelquefois gangrené.

Le *lambeau postérieur* unique, indiqué par Puthod et Wöhler (fig. 457, p. 635), a servi à Langenbeck et à Bryce.

Le *lambeau externe* a plusieurs fois été employé accidentellement, dans des cas où il s'agissait de compléter par l'extirpation de l'extrémité supérieure du fémur une amputation sous-trochantérienne faite par cette méthode (fig. 458, p. 635).

Béclard, Sanson, Bégin et M. Duval coupent les téguments postérieurs à une certaine distance au-dessous du pli de la fesse, après avoir taillé un lambeau antérieur. C'est donc un procédé à *deux lambeaux antérieur et postérieur*. Mais je ferai remarquer, qu'à moins d'entamer la fesse, comme Lalouette, on en garde toujours la totalité des parties molles quand on pratique le lambeau antérieur dit unique, un peu à tort, comme on le voit.

Les *lambeaux latéraux* paraissent dater de Larrey (fig. 470, p. 641) et d'A. Blandin, mais nous avons vu que le premier faisait à la hanche, comme à l'épaule, quelque chose qui est devenu la raquette, externe ici, antérieure là.

Dupuytren (premier procédé), Lisfranc (fig. 471, p. 641), Kerst, Hammick, Syme, Unger et Walter taillaient de vrais lambeaux latéraux, les uns par transfixion, les autres par entaille, en commençant tantôt en dedans, tantôt en dehors.

Lisfranc ponctionnait d'avant en arrière, en dehors de l'artère et même de l'articulation qu'il ouvrait ou rasait en passant, pour aller ressortir plus en dedans, sous l'ischion, et tailler de suite le lambeau externe ou plutôt postéro-externe. Faisant tirer en dedans les chairs internes, il ramenait le couteau à l'attitude du départ, passait cette fois en dedans de la tête fémorale et faisait saisir l'artère avant de terminer le lambeau interne, toujours de l'intérieur vers l'extérieur. La désarticulation venait après.

Quant à B. Bell, en conseillant, après avoir coupé circulairement, de fendre en avant et en arrière (fig. 477, p. 645), il a fourni également un procédé à lambeaux latéraux, que Roser, entre autres, a employé pour extirper l'extrémité du fémur à la suite d'une amputation préalable.

Alanson, Abernethy, Sanson (fig. 476, p. 643), Cornuau, Græfe insisaient *circulairement* ou plutôt un peu obliquement comme le pli de l'aine ; puis, creusant le moignon de plus en plus, atteignaient l'articulation.

Voici du reste, comme pour l'épaule, un petit *atlas historique*, incomplet sans doute, mais qui cependant représente avec une exactitude approximative les principaux procédés proposés ou employés jusqu'à ce jour.

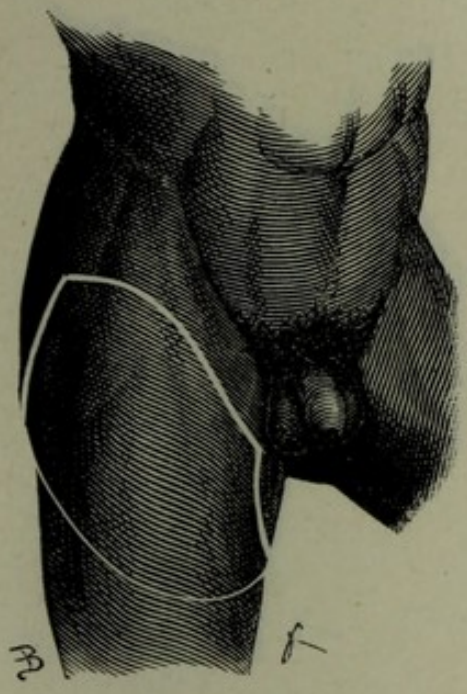

Fig. 457. — Lambeau postérieur indiqué par Puthod et Wöhler (1739), employé par Bryce (1827).

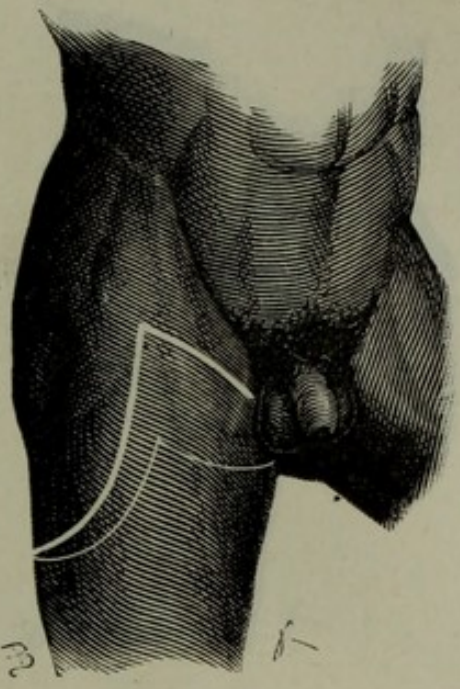

Fig. 458. — Lambeau externe résultant d'une incision dite elliptique coudée, Soupart.

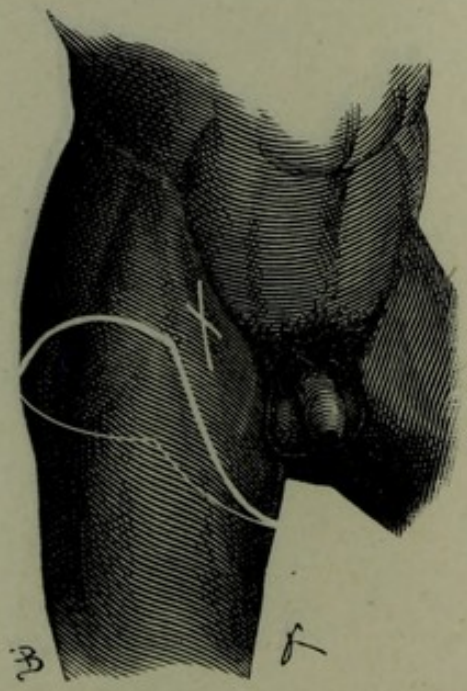

Fig. 459. — Lambeau interne de Moublet (1759), après ligature de l'artère fémorale.

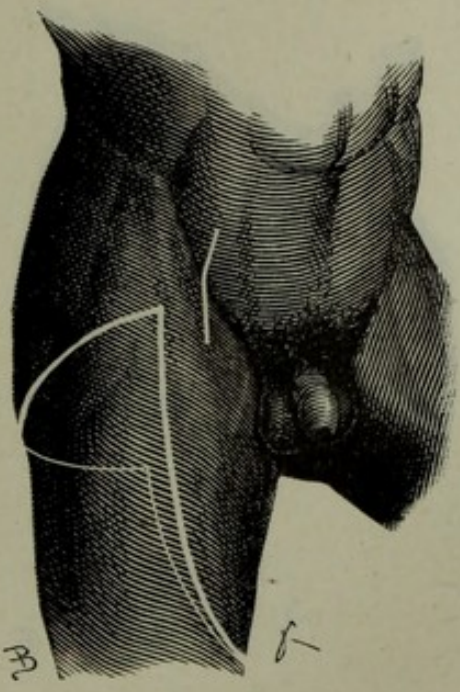

Fig. 460. — Lambeau interne très long de Delpech (1828), après ligature de l'artère fémorale.





Fig. 461. — Lambeau interne pointu, résultant d'incisions formant losange (Schrägschnitt) de Blasius (1839).

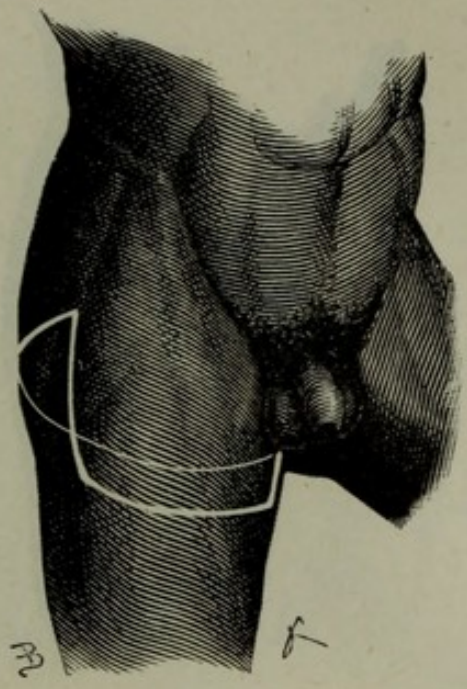

Fig. 462. — Lambeau antérieur carré, musculo-cutané, entaillé à la Ravaton, Plantade (1805).

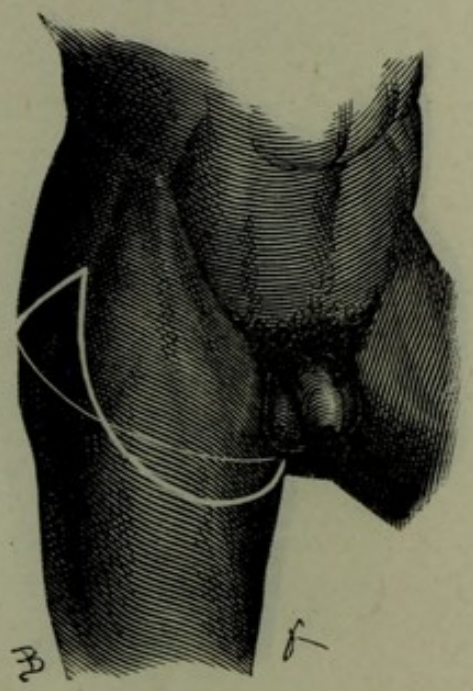

Fig. 463. — Lambeau antérieur arrondi cutané, disséqué pour lier l'artère avant de désarticuler : Ashmead (XIXe).

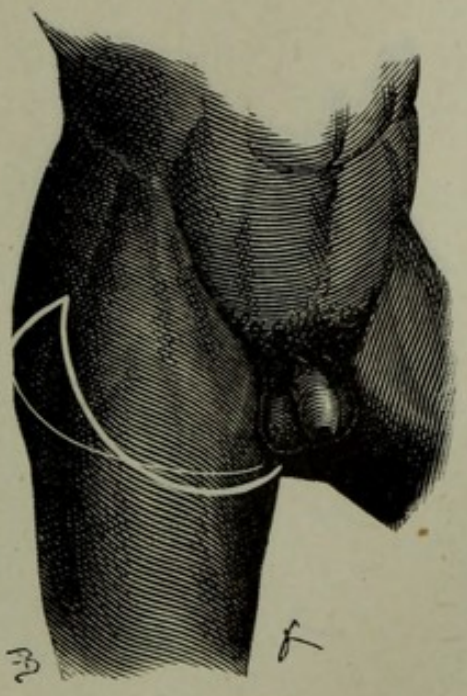

Fig. 464. — Lambeaux arrondis, antérieur et postérieur, courts, l'antérieur cutané, disséqué : Sanson et Bégin.



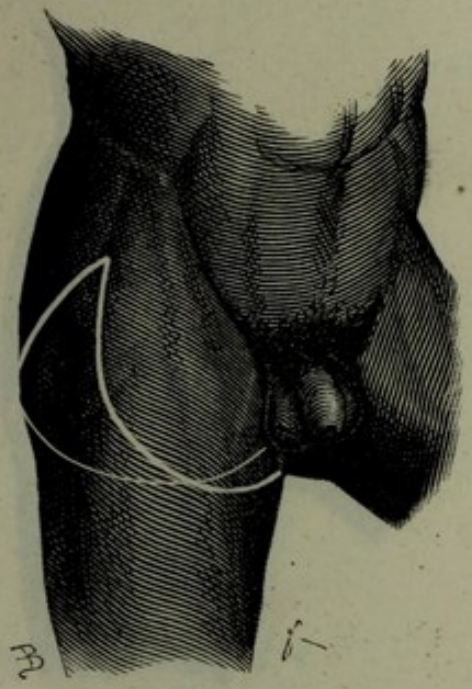

Fig. 465. — Lambeaux arrondis, courts, antérieur et postérieur, l'antérieur ponctionné : Béclard.

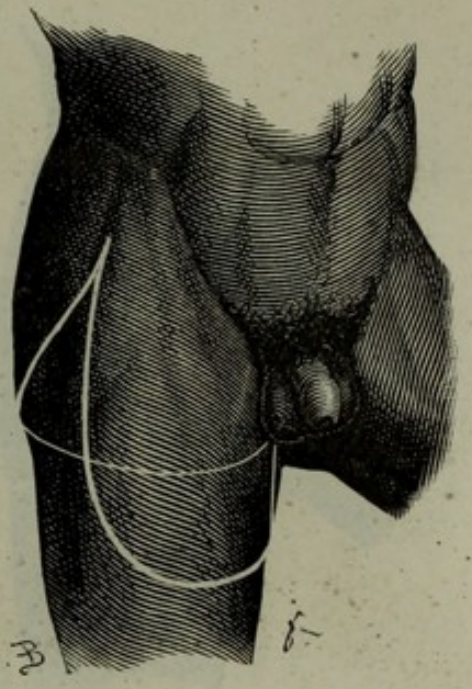

Fig. 466. — Lambeau antérieur prédominant, très long, ponctionné à la Béclard : Baudens (1826 ?), Lenoir.

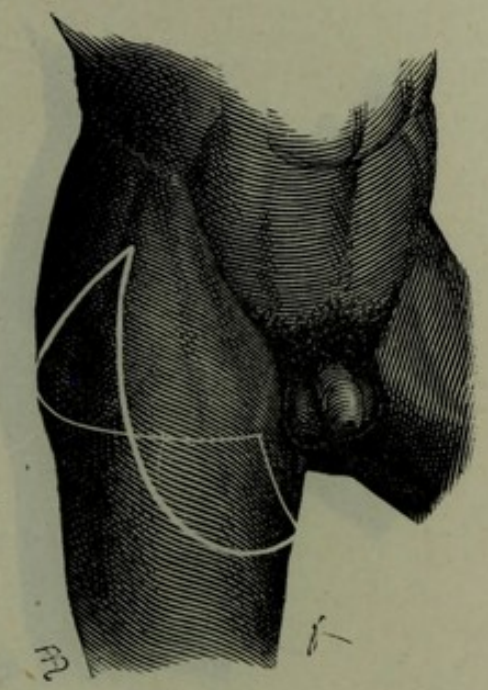

Fig. 467. — Lambeau antérieur un peu interne, ponctionné, l'incision postérieure précède la désarticulation : Manec.

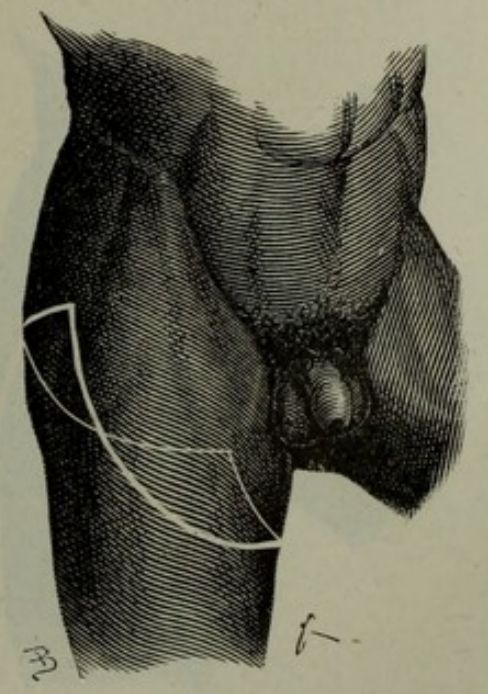

Fig. 468. — Lambeau antéro-interne taillé en sortant, après désarticulation : Lalouette (1748), Lenoir (1831).



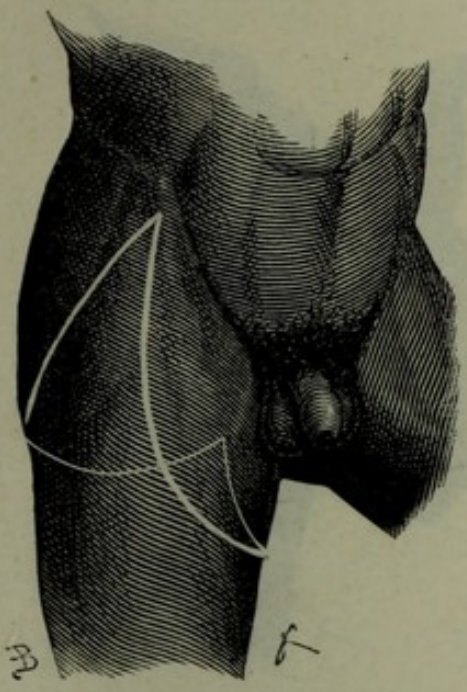

Fig. 469. — Lambeau antéro-interne circonscrit, puis entaillé : 2e procédé ou procédé d'élection de Dupuytren.

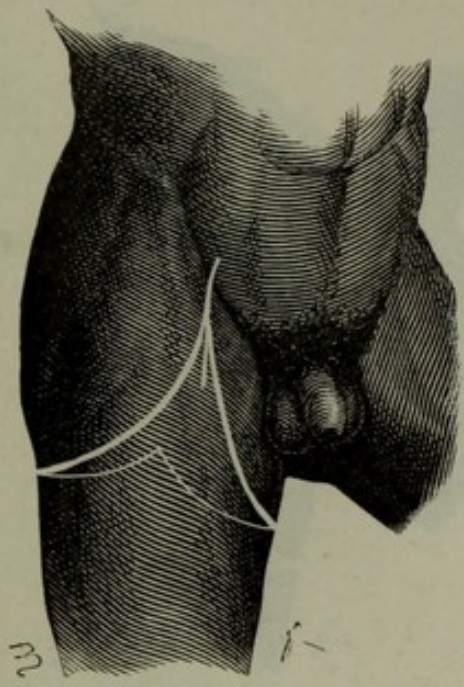

Fig. 470. — Lambeaux interne et externe ; entaillés : A. Blandin ; ponctionnés : D. Larrey. Ligature préalable.

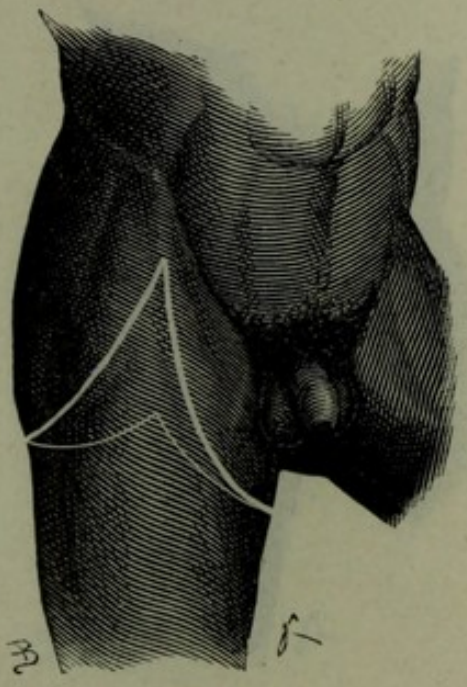

Fig. 471. — Lambeaux int. et ext.; ponctionnés : Lisfranc ; il commençait par l'ext. et finissait par la désarticulation.

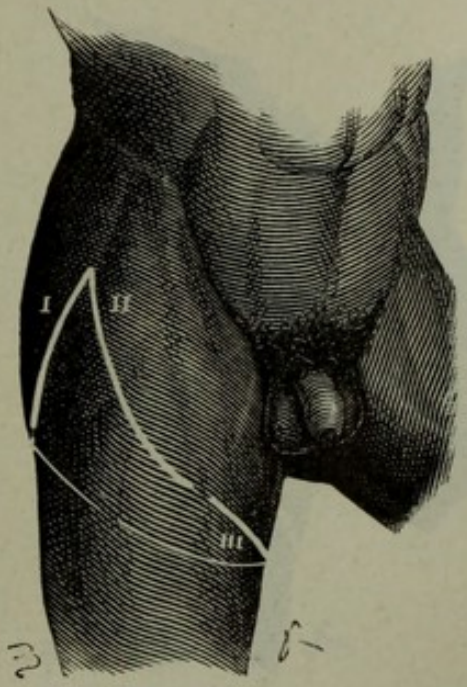

Fig. 472. — Ovalaire : Kerr, de Northampton, avant 1795. Il coupait, I et II, désarticulait et divisait, III.

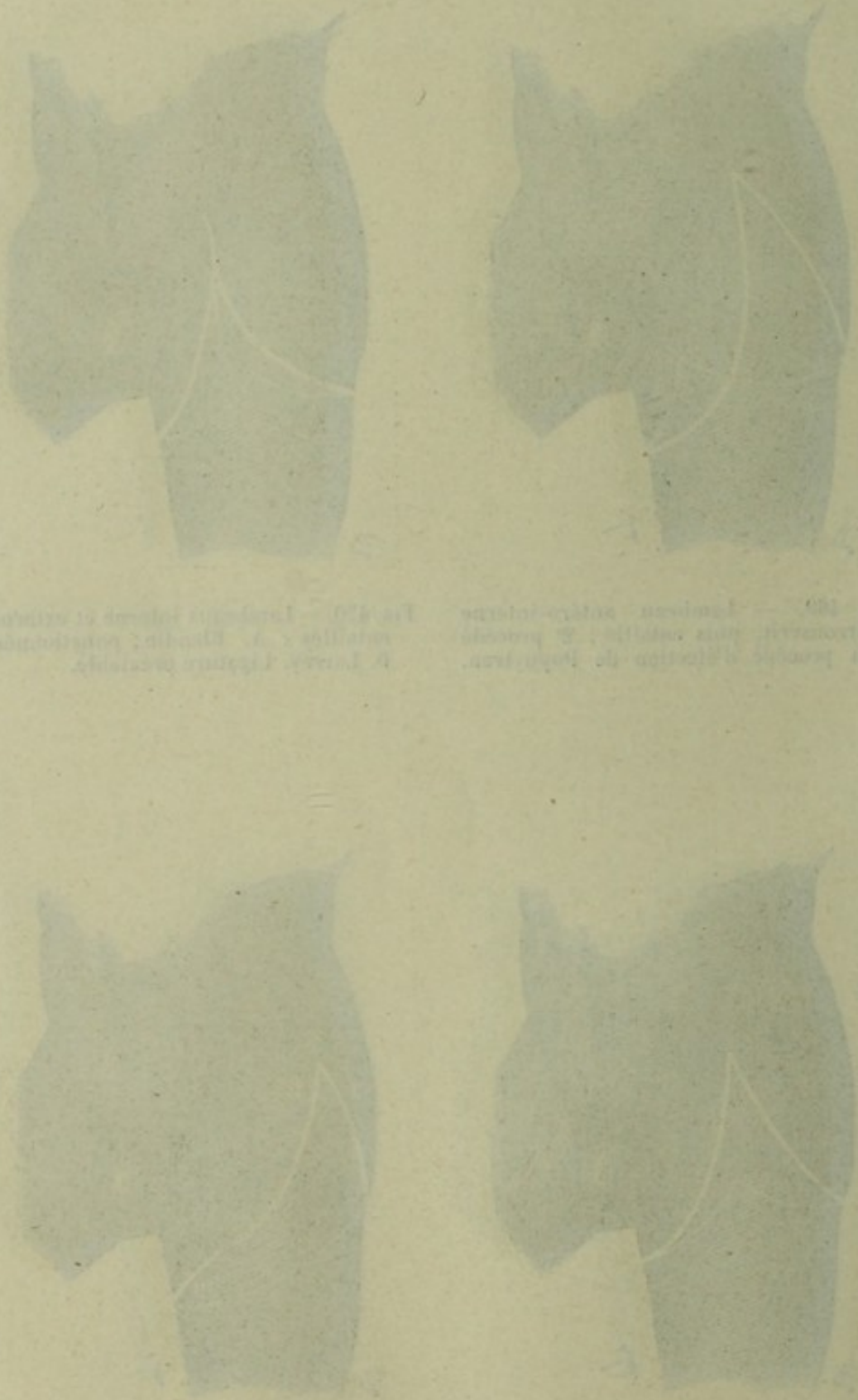

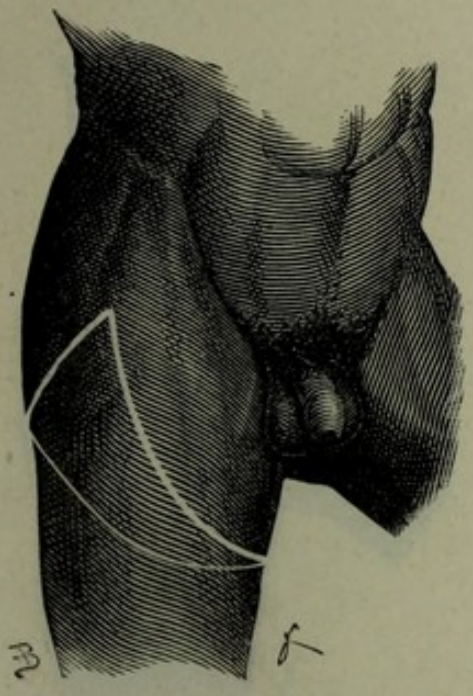

Fig. 473. — Ovalaire, ou deux courts lambeaux obliques, entaille précédant la désarticulation : Guthrie.

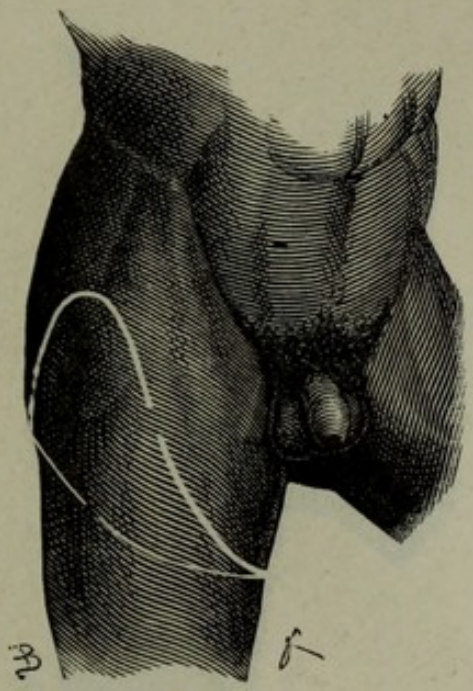

Fig. 474. — Ovalaire ou elliptique à lambeau interne destiné à s'unir à la concavité sus-trochantérienne : Günther.

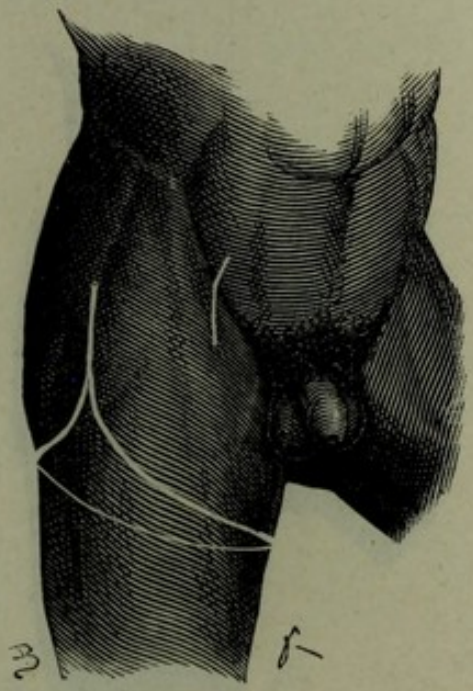

Fig. 475. — Raquette externe de Foullioy (1841), après ligature de l'artère fémorale.

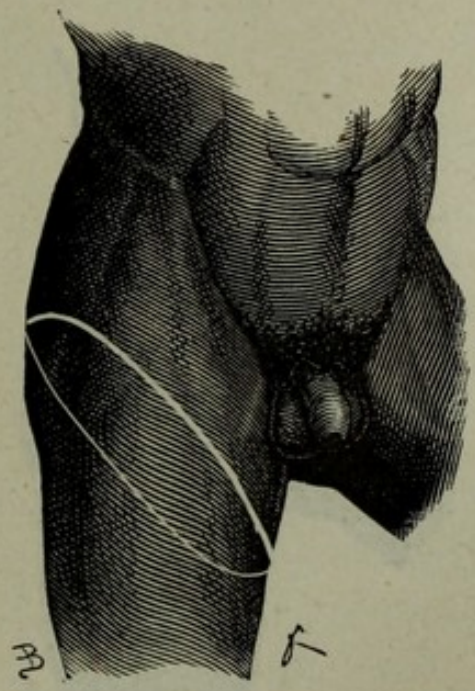

Fig. 476. — Circulaire oblique : Sanson. — Cornuau, etc., coupaient moins obliquement et moins haut.

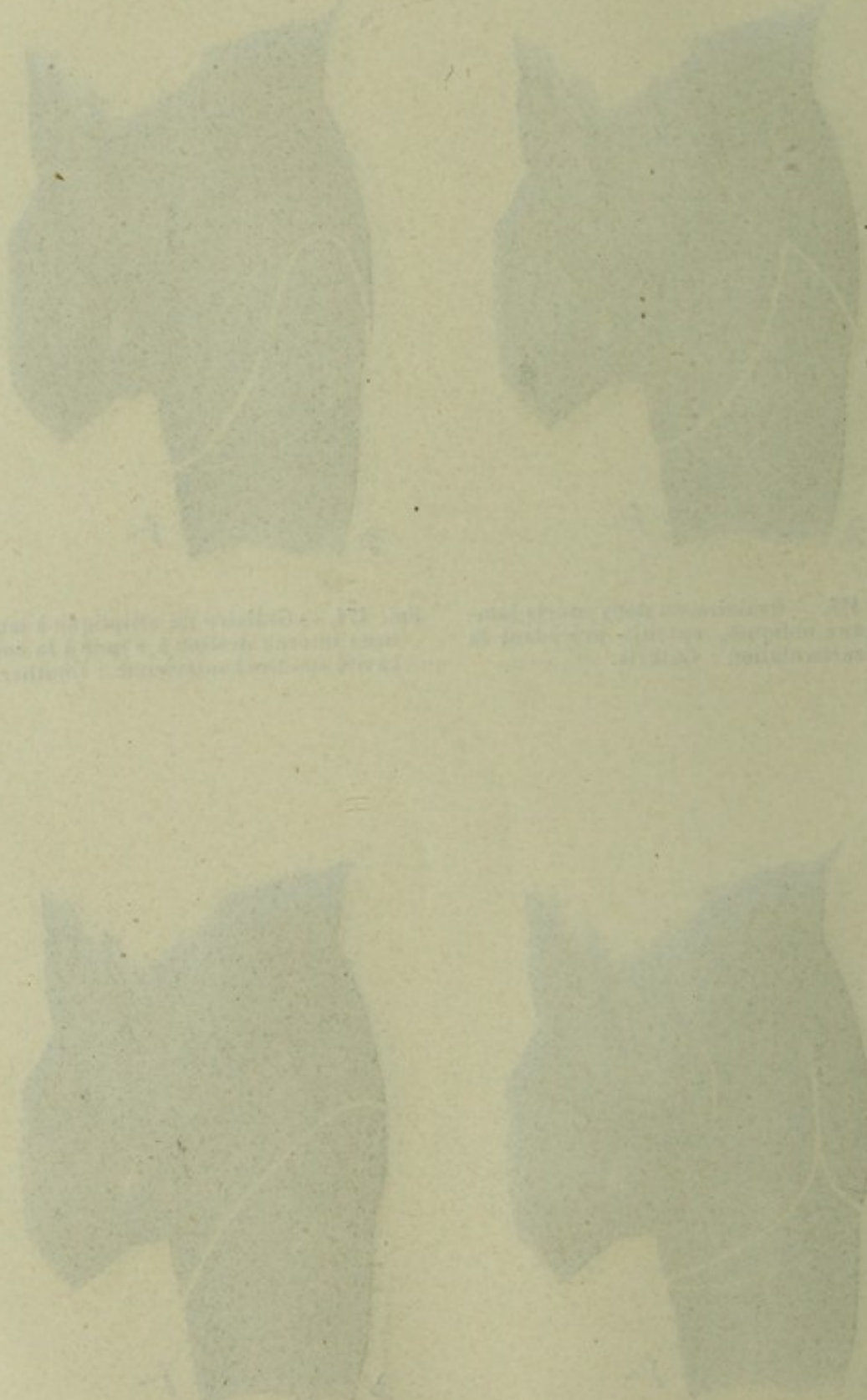

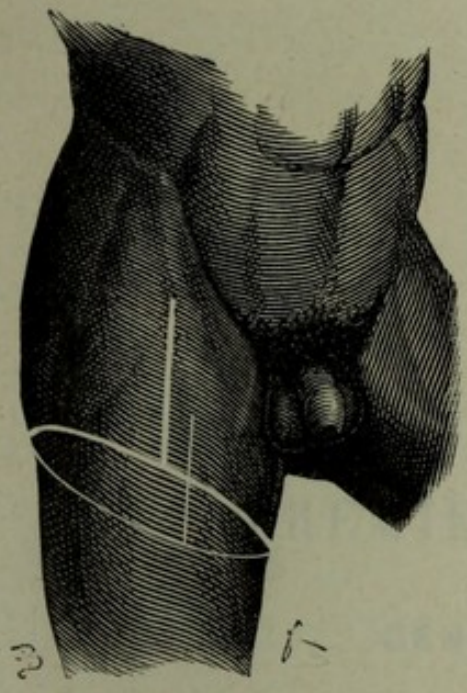

Fig. 477. — Circulaire doublement fendue, en avant et en arrière, donnant deux lambeaux carrés : Benjamin Bell.

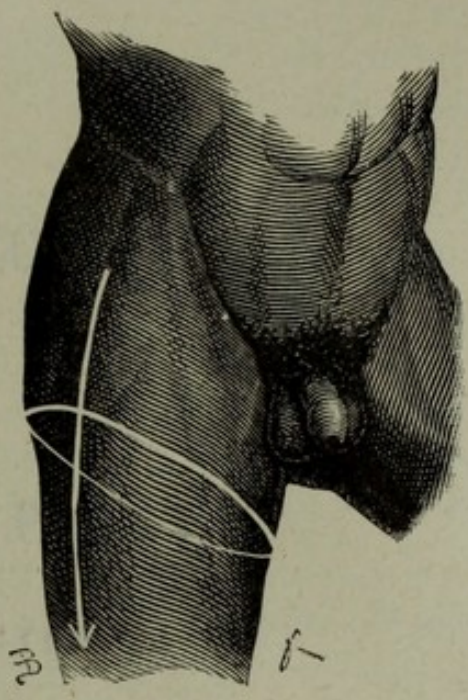

Fig. 478. — Circulaire à grande fente externe préalable, désarticulation sous-périostée : Ravaton.

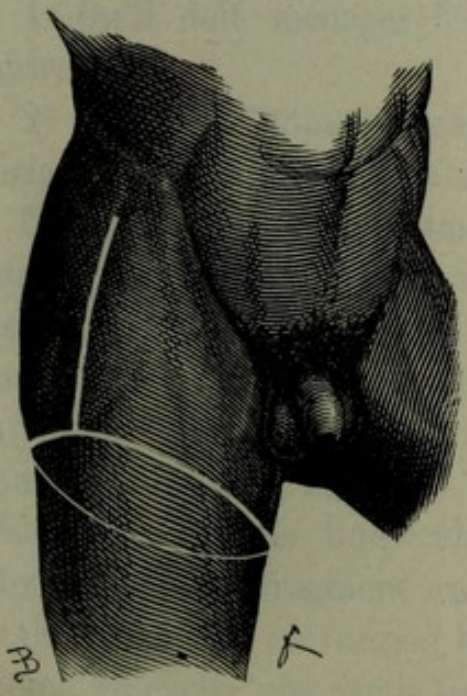

Fig. 479. — Circulaire à fente ext. consécutive : Veitch, Lacauchie, Esmarch. L'opération peut être juxta-osseuse.

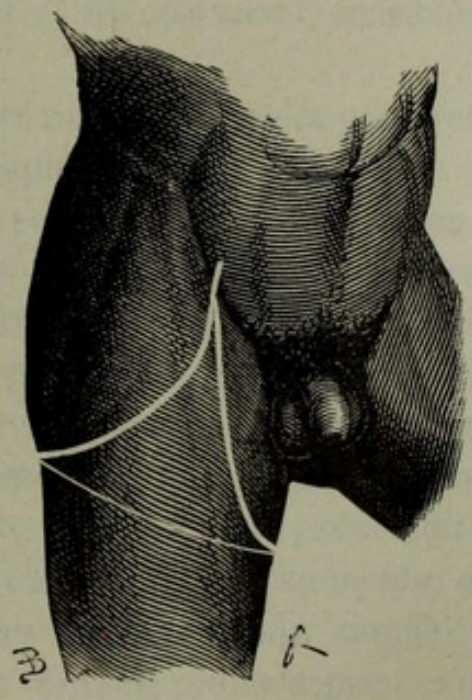

Fig. 480. — Raquette antérieure : A. Cooper, Roser, Verneuil. Ligature au premier temps de l'opération.



III. — RÉSECTIONS

PREMIÈRE PARTIE

GÉNÉRALITÉS

On appelle *résection* l'extirpation d'une portion du squelette, sans sacrifice notable de parties molles.

Cette définition, quoique imparfaite, indique cependant bien au chirurgien :

1° Qu'il doit ménager les chairs et les conserver sensibles et actives;

2° Que dans l'immense majorité des cas, il lui faudra préparer et diriger la restauration de la solidité squelettique.

Ordinairement les résections ont pour but unique l'ablation de parties altérées par divers processus morbides ou par le traumatisme. Exemples : résection d'une partie du corps du tibia nécessitée par un abcès sous-périostique; résection de la tête fémorale dans la coxalgie; résection de la mâchoire inférieure, envahie par une tumeur fibreuse; résection du premier métacarpien enflammé; résection de la tête humérale, brisée par une balle; résection de l'extrémité d'un fragment osseux qui a perforé les téguments, etc.

Quelquefois le chirurgien divise les os (ostéotomie simple) ou même en excise une partie (résection véritable ordinairement cunéiforme) afin de remédier à une infirmité résultant d'une intolérable ankylose ou d'une courbure anormale. Il le fait tantôt pour établir

et entretenir une néarthrose, tantôt pour arriver simplement à une reconsolidation dans une attitude favorable (résection orthopédique).

Quelquefois encore la résection n'est qu'une opération préliminaire, temporaire ou définitive, dont le but unique est de rendre accessibles les parties profondes sous-jacentes à l'os attaqué. Telle est la résection du maxillaire supérieure, quand on la pratique pour atteindre un polype naso-pharyngien; celle du coccyx pour approcher du rectum imperforé; telle aussi la trépanation.

A vrai dire, dans l'ostéotomie simple, de même que dans ce que l'on appelle improprement résections temporaires, qui sont plutôt des luxations temporaires rendues possibles, par une ostéotomie préalable, il n'y a pas résection proprement dite, c'est-à-dire enlèvement d'une portion osseuse. Néanmoins, au point de vue de la technique opératoire et du processus réparateur, etc., toutes ces opérations sont bien de la même famille.

Il est d'usage de diviser les résections en deux catégories.

Les unes, dites *articulaires*, se pratiquent pour remédier aux lésions traumatiques ou spontanées des extrémités osseuses encroûtées de cartilages, en abrasant ces extrémités dans une étendue convenable, après les avoir mises au jour et dénudées. Ce sont les plus difficiles et les plus utiles à répéter sur le cadavre. Je les décrirai avec un soin particulier.

Les autres, appelées encore *extirpations* lorsqu'elles sacrifient un os tout entier, comme le premier métacarpien, ou un groupe d'os comme la mâchoire supérieure, ne sont point limitées aux extrémités articulaires. Elles portent tantôt sur le corps d'un os long, tantôt sur le bord d'un os plat; on les appelle quelquefois *abrasions* ou résections latérales, quand elles n'atteignent qu'une partie de l'épaisseur ou de la surface d'un os sans arriver à la fragmentation réelle de cet os. L'*évidement* est une espèce d'abrasion qui, au lieu de se faire à ciel ouvert, débute nécessairement par une perforation de la partie compacte sous-périostique, mais se continue ensuite à l'intérieur de l'os.

Si, contrairement aux amputations, les résections conservent les parties molles et ne sacrifient qu'une minime partie du squelette,

elles portent néanmoins ordinairement (je laisse à part les abrasions latérales et les évidements) une grave atteinte à la solidité des membres intéressés. C'est donc, je le répète presque toujours une nécessité pour l'opérateur que de viser le double but :

1° Ménager les parties molles, leur vitalité, leur sensibilité et leur contractilité;

2° Restaurer ultérieurement la solidité du squelette, qu'il s'agisse d'obtenir la rigidité pure et simple (reproduction osseuse et cal) ou la solidité avec mobilité (néarthrose).

Ménager les chairs, leurs vaisseaux et leurs nerfs n'est point en général difficile. C'est affaire à l'opérateur, et il y a longtemps que l'attention a été appelée sur ce premier *desideratum*, car à quoi bon conserver un membre s'il devait se gangrener ou rester paralytique?

Tout autre chose est de rétablir la solidité squelettique. C'est affaire et à l'opérateur et au chirurgien qui donne les soins consécutifs.

A. S'agit-il de la simple rigidité, deux cas sont à distinguer :

1° Un os long comme le fémur a subi une résection diaphysaire, mais le fragment enlevé était court et les deux bouts de l'os ont été ensuite rapprochés au contact et immobilisés : il se produit un cal comme dans une fracture compliquée ordinaire.

Pareillement, après la résection simultanée des condyles fémoraux et du plateau tibial, l'ankylose simple, par fusion osseuse, peut être obtenue.

2° Si, au contraire, un os long quelconque a perdu un trop long bout de sa diaphyse pour qu'il y ait lieu de songer au rapprochement, la consolidation par cal est impossible, il faut qu'il se forme une colonne osseuse intermédiaire aux deux fragments conservés.

Or, le seul agent capable de produire cette colonne est le périoste. Il est donc nécessaire, indispensable, chaque fois qu'on extirpe un long bout de la diaphyse, dans l'espérance de rétablir la rigidité sans amener les fragments en contact, c'est-à-dire sans provoquer un raccourcissement considérable et désastreux, de conserver le périoste adhérent à la face profonde des chairs qui lui fournissent ses vaisseaux, de décortiquer le tissu osseux proprement dit, c'est-à-dire de fendre la gaine périostique et de la décoller, si la maladie ne l'a pas déjà fait. Cela s'appelle une *résection sous-périostée*.

B. S'agit-il d'obtenir, après une résection, et de la solidité et de la mobilité, ce qui serait l'idéal pour toutes les résections articulaires, il faut que les fragments osseux mis en contact s'adaptent, s'accommodent, se façonnent, se modèlent l'un sur l'autre, de manière à reconstituer des surfaces articulaires analogues, quoique imparfaites, à celles qui ont été enlevées; il faut en outre que des liens fibreux solides se développent, également analogues à ceux qui ont été plus ou moins détruits; il faut encore que les muscles moteurs de l'ancienne articulation n'aient point perdu leurs attaches pour mouvoir les os qui vont constituer la néarthrose.

Sans ligaments et sans muscles, une néarthrose de résection n'est pour les membres qu'une pseudarthrose impotente, toujours inférieure à l'ankylose, quelquefois pire qu'un simple moignon. Pour en bien juger, figurez-vous un genou et même un coude de caoutchouc, la jambe ou l'avant-bras oscillant au gré de la pesanteur!

Pour assurer la solidité en même temps que la mobilité des néarthroses de résections, c'est-à-dire la conservation des insertions musculaires, des restes ligamenteux, et la reproduction partielle des extrémités articulaires, il faut utiliser la continuité que la capsule articulaire établit entre les manchons périostiques des os articulés, fendre cette capsule et décortiquer, dégainer les épiphyses avec le grattoir, avant de les scier. Cela s'appelle une résection *sous-capsulo-périostée*.

Dès à présent, il est bien facile de comprendre en quels cas la conservation du périoste est désirable : reproduction d'un fragment diaphysaire, restauration ostéo-ligamenteuse d'une articulation. Toutes les fois, au contraire, que le but poursuivi sera simplement l'obtention d'un cal ou d'une ankylose articulaire, la conservation du périoste n'aura plus qu'une importance secondaire.

Ce périoste est-il donc indispensable à la reproduction osseuse? Est-il toujours capable et suffisant?

Quand on sacrifie le périoste du fragment réséqué, les extrémités osseuses bourgeonnent quelque peu, se façonnent même, si des mouvements systématiques travaillent à rétablir un type articulaire; mais il n'y a pas de reproduction notable de la partie enlevée.

Quand on conserve le périoste, la régénération osseuse n'a pas

toujours lieu ; et si quelquefois elle est exubérante, trop souvent elle reste insuffisante.

Indiquons ici les circonstances favorables ou défavorables à l'activité du périoste, et signalons les divers états dans lesquels se montre cette membrane dans les différents cas où se pratiquent les résections.

1° Cas traumatiques récents. J'appelle ainsi les cas dans lesquels l'intervention chirurgicale est précoce et antérieure à toute modification inflammatoire de l'état normal. Ce sont, à proprement parler, des cas physiologiques, absolument semblables, d'une part, aux expériences faites sur les animaux, et d'autre part, aux exercices que l'on répète sur le cadavre dans les amphithéâtres. Eh bien, dans ces circonstances, l'activité périostique sur laquelle l'opérateur peut compter, n'existe réellement que dans le *jeune âge*, comme aussi la possibilité de détacher cette membrane sans la trouer, avec une couche profonde ostéogène fertile. Chez l'adulte, alors que l'accroissement des os est terminé, alors que leurs épiphyses mêmes sont revêtues d'une mince couche arrivée à la dureté du tissu compact, le périoste n'est plus en sève. Très adhérent et en quelques points d'une minceur extrême, il ne se laisse que très difficilement décoller, même avec de bons instruments et de l'adresse. Et surtout ce périoste, trop souvent éraillé et troué par l'opérateur, ne conserve pas à sa face profonde ce pavement de lamelles osseuses superficielles que la tendreté des os jeunes permet seule de garder, et qui témoignent de l'existence d'une couche ostéogène encore active, apte à la reproduction désirée.

Donc le périoste normal, sain, physiologique, non modifié par plusieurs jours d'inflammation, n'a de puissance ostéogénique patente que chez les jeunes sujets, c'est-à-dire pendant la période d'accroissement en épaisseur.

Encore faut-il ajouter que ce pouvoir générateur et régénérateur varie en intensité et en durée suivant l'épaisseur et la précocité des différents os.

2° Cas pathologiques inflammatoires.

Je dois laisser de côté les affections organiques (sarcomes, etc.), dans lesquelles le périoste est envahi par la production morbide, et ne m'occuper que des lésions où l'inflammation joue le principal sinon l'unique rôle.

Voici un os, court ou long, enflammé à la suite d'un choc, d'une fracture ou d'une maladie spontanée : la couche profonde du périoste, chez l'adulte même, quoique moins vite que chez le jeune, s'est tuméfiée activement et a donné à la membrane, en même temps qu'une adhérence moindre, une épaisseur et une capacité ostéogénique plus grandes.

Un tel périoste est dans de bonnes conditions pour produire du tissu osseux, soit autour de l'os ancien quand celui-ci, nécrosé, reste en place ; soit tout simplement dans la cavité de l'étui périostique conservé quand l'on résèque cet os ancien.

Chez les adultes le périoste exige une assez longue préparation pour redevenir ostéogène.

Chez l'enfant, au contraire, sans préparation ou simplement après quelques jours, comme à la suite d'un abcès sous-périostique aigu qui dépouille rapidement la diaphyse entière d'un os long, le périoste bien dirigé peut reconstruire un os à peu près identique au premier.

Au voisinage des tumeurs blanches, la membrane périosseuse doit subir le retentissement inflammatoire et se montrer faiblement adhérente en raison même de l'épaississement de sa molle couche profonde. Il en est ainsi généralement, circonstance favorable à la facilité opératoire et à la reproduction des surfaces articulaires, je le répète, surtout chez les jeunes. Trop souvent, la capsule et les périostes épiphysaires sont tellement altérés, troués et détruits par les fongosités, qu'on se prendrait à douter, de prime abord, de l'opportunité qu'il peut y avoir à les conserver pour la reproduction ostéo-ligamenteuse si les extrémités périostiques de ce manchon n'étaient pas en même temps les parties les plus saines et les plus utiles.

L'on recommande cependant de ne pas hésiter, car les débris de la membrane capsulo-périostique, s'ils ne produisent pas nécessairement une bonne néarthrose, paraissent toujours utiles comme barrière limitant le foyer opératoire et le séquestrant des masses et des traînées de tissu cellulaire situées dans le voisinage.

Ce qui vient d'être dit nous mène à conclure au point de vue du manuel opératoire : Sur les malades, dans les cas où la reproduction osseuse est désirable et réalisable, il est souvent possible, facile même de faire des résections sous-périostées et sous-capsulo-

AVERTISSEMENT

Le présent ouvrage comprend trois parties : les ligatures d'artères, 3e édition; les amputations, 2e édition; les résections et l'appendice, 1re édition.

J'ai de nouveau corrigé les ligatures d'artères; j'ai remplacé les figures les plus défectueuses et j'en ai ajouté plusieurs nouvelles. Cette première partie se trouve donc grandement améliorée.

J'ai relu avec soin les amputations, j'y ai fait des retranchements, des corrections et des additions de texte et de figures.

Enfin j'ai essayé pour les résections de rester dans le plan primitif de l'ouvrage : *Décrire* et *représenter* le manuel opératoire.

De l'appendice je ne dirai rien, si ce n'est qu'il est la fin de ma tâche. Je me suis borné là pour des raisons énoncées dans les préfaces des éditions précédentes, préfaces reproduites ci-après.

L. H. F.

Mars 1885.

PRÉFACE

DE LA PREMIÈRE ÉDITION DES LIGATURES (1872)

Au moment où je résolus d'écrire sur le *manuel opératoire*, je crus devoir bien préciser mon but et arrêter la forme que je donnerais à mon ouvrage.

Mon but était de combler les lacunes qui rendent nos meilleurs traités de médecine opératoire insuffisants pour les futurs praticiens qui hantent l'amphithéâtre, afin d'y acquérir cette habileté manuelle qui est la moitié du chirurgien.

Ce n'était pas de remplacer un livre quelconque ; on le verra sans peine aux soins que j'ai pris pour restreindre ma tâche.

Rien ne me forçait à écrire un précis complet de médecine opératoire. J'étais absolument maître de mon programme et n'avais à répondre qu'aux sollicitations de quelques élèves restés mes aveugles amis ; aussi ai-je éliminé d'emblée les opérations spéciales que je ne pouvais décrire avec compétence. Je gardai seulement les opérations courantes et urgentes (ligatures, amputations, etc.), que tout praticien est appelé à exécuter et qui, contrairement à ce qui a lieu pour les opérations spéciales, sont à peine indiquées dans les livres de pathologie.

C'est cette chirurgie élémentaire que l'étudiant doit apprendre, tant pour ses examens que pour les exigences de sa future pratique. Aussi est-il généralement désappointé, lorsqu'à l'amphithéâtre et le couteau à la main il ouvre ses classiques et n'y trouve que des chapitres écourtés ou dévoyés vers l'histoire, l'anatomie ou la clinique. Lui qui ne demande pour le moment qu'à apprendre à opérer, il ne peut se contenter de vagues descriptions. Il voudrait saisir un fil d'Ariane et le trouver solide, continu et tirant droit au but.

Il voudrait qu'on ne lui dît pas seulement ce qu'il faut faire et ce qu'il faut éviter, mais aussi *comment* il faut le faire. J'imagine que les auteurs qui ont particulièrement négligé ce dernier point, ont redouté l'insuffisance de l'enseignement écrit et qu'ils ont voulu laisser de la besogne au répétiteur dont quelques élèves réclament encore les leçons pratiques.

Ils ont supposé à celui-ci du métier et de la tradition, sans songer que la tradition peut se perdre si on ne la couche sur le papier.

C'est parce que je suis convaincu qu'il y a possibilité de combler cette lacune et utilité à le faire, que j'ai voulu l'essayer. Je vais donc chercher à montrer *comment* il faut opérer, ce point capital de tout enseignement professionnel manuel.

Je n'ai pas voulu écrire d'abord sur les amputations, craignant de prendre ma tâche par le gros bout. Quoiqu'on dise volontiers dans le monde médical, entre augures, qu'on se tire toujours d'une amputation, je pense qu'il est plus difficile de *bien* amputer un membre que de lier une artère.

Or, la difficulté d'enseigner une manœuvre est généralement en rapport avec la difficulté qu'on trouve à l'exécuter.

Une autre raison capable de me pousser à commencer par les ligatures d'artères, c'est que ces opérations, souvent urgentes, sont un peu la terreur des praticiens. On ne peut les improviser: il faut avoir appris à lier chaque artère méthodiquement, comme on fait la manœuvre du fusil de guerre ; il n'y a pas qu'à trancher, comme dans une amputation; il faut trouver ce qu'on cherche, et pour le trouver sûrement, il faut connaître son chemin et l'avoir maintes fois parcouru.

J'ai donc tâché de composer pour les ligatures un guide clair et précis qui, ouvert sous les yeux de l'élève, avant d'être dans la mémoire du praticien, puisse lui permettre d'opérer avec succès. Qu'on ne se méprenne pas sur mes intentions : je n'ai songé qu'à venir en aide à l'enseignement pratique et mimique de l'atelier et non à le rendre superflu ; car rien ne peut remplacer le concours du répétiteur qui opère sous les yeux de ses élèves et les fait opérer après lui.

Je n'ai point oublié un seul instant que l'on devait opérer sur le sujet mort comme s'il était vivant, prévoyant les mêmes dangers, prenant les mêmes précautions, supposant aux parties intéressées par le couteau toutes leurs propriétés physiologiques, etc. C'est afin que l'exercice de l'amphithéâtre soit un vrai début dans la pratique des ligatures d'artères.

Car il faut convenir, avec T. Holmes (*A System of Surgery*, t. III, p. 464, 1re édit.), qu'une ligature sur le vivant ressemble beaucoup à la même opération faite sur le cadavre. Il y a peu d'imprévu à craindre pour un opérateur exercé aux opérations cadavériques. Mais il faut dire exercé, car Holmes rappelle le fait de P. Crampton qui, malgré sa grande habileté, avant de lier l'artère iliaque interne, répéta sept fois cette opération sur le cadavre et trouva chaque fois quelque chose à apprendre.

Quiconque écrit sur la médecine opératoire trouve deux rôles à remplir. Dans le chirurgien, en effet, il y a deux hommes : le clinicien, qui juge des indications, de l'opportunité d'une opération, etc., et l'opérateur, qui l'exécute. Je me hâte de me récuser au point de vue clinique ; j'aurais pu

compiler, mais pour rester en paix avec ma conscience, je préfère renvoyer aux livres des chirurgiens expérimentés qui ont écrit sur la matière, et aux traités de pathologie externe suffisants à ce point de vue.

Enfin, je n'ai pas décrit tous les procédés connus pour lier les artères ; je m'en suis bien gardé. J'ai fait un choix, ou j'ai accepté le choix fait d'avance par les chirurgiens les plus éminents de notre époque.

Le lecteur reconnaîtra sans doute que, si j'ai mis à profit les écrits de mes devanciers, je ne les ai pas copiés servilement, il trouvera quelque trace de personnalité en plusieurs points. S'il désire apprendre l'art d'opérer autrement qu'en amateur[1], et s'il met mes conseils en pratique, je suis sûr qu'il me saura gré des efforts que j'ai faits pour guider sa main.

On s'étonnera sans doute au premier abord de la forme toute nouvelle donnée à cet ouvrage. La pratique de l'enseignement m'a démontré qu'il n'est rien de facile pour un apprenti ; et si quelqu'un est tenté de me reprocher de me montrer trop méticuleux, ce ne sera qu'un opérateur déjà exercé : je me justifierai en le renvoyant à ses débuts.

Mes descriptions sont imprimées en gros caractères. Je les ai voulues courtes, rapides et continues, pour que l'élève saisisse vite l'ensemble de l'opération. Aussi, ai-je dû les faire précéder et suivre de notes en petit texte, tant sur l'anatomie que sur certaines précautions et manœuvres opératoires. Après avoir rappelé à l'élève les notions anatomiques indispensables, je lui commande pour ainsi dire l'exercice, lui indiquant avec soin et successivement toutes les manœuvres qu'il doit exécuter pour arriver à son but ; chemin faisant, je lui donne les explications nécessaires pour qu'il saisisse et retienne l'utilité de toutes les phases de l'opération, pour qu'il ne se borne pas à opérer machinalement. . . . . .

. . . . . .

Quelque imparfaite que soit la partie iconographique de cet opuscule, j'ai mieux aimé la faire comme elle est, représentant les principales manœuvres indiquées dans le texte, que d'imiter les auteurs qui se bornent à figurer le résultat de l'opération. Que penser, en effet, de ces gravures qui, à travers une fente de la peau, sur un membre sans modelé, montrent l'artère chargée sur la sonde ? Ne rappellent-elles pas le prestidigitateur exhibant tout à coup la muscade ? Nous la voyons bien, mais d'où vient-elle et comment est-elle venue ? S'il nous fallait répéter le tour, nous serions bien embarrassés.

1. Les arts mécaniques les plus simples exigent un long apprentissage. (La Bruyère.)

PRÉFACE

DE LA PREMIÈRE ÉDITION DES AMPUTATIONS (1881)

Le premier fascicule de cet ouvrage ayant été spontanément bien accueilli par plusieurs chirurgiens expérimentés d'Europe et d'Amérique, je me suis enhardi à travailler pendant quelques années pour donner un assez gros précis du manuel opératoire des *amputations*. Ultérieurement paraîtra une dernière partie consacrée aux résections et à certaines opérations fréquemment pratiquées, et qu'il est utile et possible de répéter sur le cadavre : « Parmi les opérations, il en est, dit Chassaignac, dont l'étude exige des manœuvres cadavériques; il en est pour lesquelles on n'a rien à retirer de ce genre d'exercices.... On répète sur le cadavre une ligature d'artère, une amputation et surtout une résection. On ne répète pas une opération de hernie étranglée ou une ablation de tumeur. »

C'est donc volontairement que je n'ai jamais songé à traiter de cette multitude d'opérations qui, sans grand profit pour les études sérieuses, prennent la majeure partie de la place dans les traités de médecine opératoire — opérations de petite chirurgie — opérations impossibles à répéter sur le cadavre, — opérations spéciales qui ne peuvent être enseignées que par des maîtres devenus spécialistes à des élèves spéciaux. Ne forçons point notre talent : c'est de la grosse ou grande chirurgie qu'on trouvera ici, celle-là même qui, au point de vue des études d'amphithéâtre, c'est-à-dire de l'*éducation de la main*, mérite la première place.

On trouvera dans ce livre bien des procédés justement abandonnés et bien d'autres très médiocres que la nécessité seule peut imposer. Les premiers ont été seulement indiqués ou figurés, les seconds n'ont reçu que les développements strictement nécessaires.

Quant aux procédés de choix ou d'élection, je n'ai rien épargné pour mettre le lecteur en mesure de les comprendre, de les apprécier et de les exécuter dans les meilleures conditions, pour que le malade guérisse et possède un moignon régulier, indolent et *utile*. J'ai donc été long, fort long, ne craignant pas les répétitions, cherchant, à l'imitation d'A. Paré, à faire si bien et si clair « qu'il n'y eût personne qui ne devînt par mes écrits

beaucoup plus habile que moi ». Certes, nul ne me fera le reproche, adressé par Bichat aux auteurs de son temps, de forcer le lecteur à « parcourir péniblement dix pages de ce qui ne se fait plus pour arriver à dix lignes de ce qu'on doit faire. » Car ce qui ne se fait plus ou ce qui se fait encore, mais ne devrait plus se faire, a été relativement écourté; tandis que ce qu'il faut faire recevait des développements tout à fait inusités.

Pour chaque procédé d'élection, j'ai donné les raisons de mon choix. Dédaigneux de faire des élèves crédules et inconscients, cherchant des disciples librement convaincus, ne désirant m'imposer à personne, je fais un appel constant aux connaissances et au jugement de ceux à qui je propose tel ou tel procédé, telle ou telle manœuvre.

Je n'attache pas, du reste, une importance extrême à la manière dont un opérateur s'y prend pour exécuter un procédé. Chacun a ses attitudes préférées, ses habitudes, etc. Je voudrais même que les juges des examens et des concours fussent, comme moi, à peu près indifférents au mode d'exécution chaque fois qu'il reste méthodique, et gardassent leur sévérité pour apprécier le résultat. Le juge B. veut que le couteau attaque d'abord la face dorsale; le juge C. tient pour le contraire. A quoi bon faire subir aux candidats les conséquences de ce futile désaccord, puisque vous vous entendez, Messieurs, sur la forme, la situation, la vitalité, les dimensions du lambeau, etc. ?

On reconnaîtra, je l'espère, que je ne me suis pas contenté de mes études d'amphithéâtre et que c'est de la médecine opératoire applicable au vivant que je me suis efforcé d'enseigner. Au peu que j'ai vu moi-même j'ai voulu ajouter tout ce que je pouvais prendre dans les auteurs français, anglais et allemands.

On ne trouvera pas ici de séries de faits à l'appui du jugement porté, avec prudence et réserve, sur les procédés opératoires. A ce point de vue surtout, la statistique est d'un primitif désespérant. Certes, le temps n'est pas loin où tout le bagage statistique chirurgical accumulé jusqu'à nos jours sera rejeté avec dédain comme une matière brute et avariée. Car n'est-il pas urgent de catégoriser les amputations de chaque segment de membre suivant la cause, l'état général et local, suivant le lieu ou la hauteur de l'amputation; enfin, suivant le procédé et le mode de réunion et de pansement? Peut-on se contenter d'observations comme j'en ai tant lu, surtout dans les recueils anglais, où il est dit à la fin : *recovered*, guéri ! C'est le principal. Mais dans quel état est la cicatrice? Le moignon est-il indolent et utilisable? On n'en dit rien. Et que de fois aussi j'ai, à propos des amputations du membre inférieur, trouvé comme résultat indiqué : le malade marche; sans qu'il soit dit s'il s'appuie sur le moignon ou sur l'ischion !

Jusqu'à présent et malgré les commodités de l'anesthésie, les procédés

rapides ont été conservés par la grande majorité des chirurgiens, « comme si un tablier devait être la mesure du mérite d'un opérateur » (Pouteau, III, 214).

J'ai voulu réagir hardiment contre cette pratique, qui devait disparaître avec l'avènement du chloroforme, car ce qu'on gagne en vitesse on le perd en précision. Je me permettrais même de ne pas accorder à Sédillot que les procédés rapides doivent être conservés près des champs de bataille : car ce n'est pas l'amputation proprement dite qui prend du temps, mais bien les soins préliminaires et consécutifs, l'anesthésie, l'hémostase et le pansement. Qu'y a-t-il à gagner à choisir un procédé rapide? Des secondes, très rarement des minutes. Qu'y a-t-il à perdre? La sécurité, le *tuto*, auquel tout doit être sacrifié, le *cito* comme le *jucunde*.

Plusieurs chirurgiens français tendent à se montrer moins soucieux qu'autrefois de l'effet à produire sur les assistants : pour amputer le mieux possible, ils se placent commodément; ils *extirpent* les membres et ne les *abattent* plus avec la furia, la recherche de pose et les grands gestes incommodes de leurs prédécesseurs. Toutefois, la simplicité dans l'attitude, la brièveté du couteau employé, la volonté de faire un bon moignon, ne doivent point empêcher le chirurgien d'opérer avec élégance.

Est-il donc si utile de bien opérer? Les vrais chirurgiens disent oui, les autres non. Pour ceux-ci les malades guérissent aussi vite et aussi bien, les moignons sont aussi bons, quelles qu'aient été la méthode employée et l'habileté de l'opérateur. Ceux qui parlent ainsi, contestant, en fait, l'utilité des longues études anatomiques et opératoires, contempteurs de ce qu'ils ignorent, ne méritent le nom de chirurgiens que parce qu'ils font de la chirurgie.

Nous savons mieux qu'autrefois choisir le moment opportun pour pratiquer les opérations ; nous respectons les contre-indications de l'état général ; nous sommes maîtres, ou à peu près, de la septicémie. Par conséquent, puisque nous pouvons presque répondre de la vie des opérés, le moment n'est-il pas venu de concentrer notre attention sur les procédés opératoires, afin que cet idéal, la réunion rapide, se produise sûrement et que le résultat, le moignon, reste non seulement régulier et indolent, mais encore et surtout puissant et bien conformé pour le travail?

Je n'ai rien à dire sur la forme de ce travail que je n'aie déjà dit dans le préambule de la première partie. Ici encore les figures ont été faites par moi et gravées sous la direction de M. Blanadet, dont la complaisance ne s'est pas démentie un seul instant pendant notre longue collaboration[1]. Ces figures ne sont pas toutes ce que j'aurais voulu qu'elles fussent : elles m'ont cependant coûté beaucoup à tous les points de vue. J'ai vainement

1. La plupart de celles des résections sont dues au burin de M. Thomas.

voulu trouver un dessinateur capable de représenter plusieurs mains attelées à la fois à la même manœuvre opératoire. Telles qu'elles sont, j'espère que les figures de cet ouvrage contribueront à le rendre clair et précis. Elles ont été faites pour cela et ne sont pas empruntées à des ouvrages antérieurs. C'est un trait d'originalité rare et incontestable que je me permets de signaler.

Si je voulais citer les ouvrages lus ou consultés pendant la rédaction de ce précis, le premier serait un recueil manuscrit de mes leçons orales d'autrefois, et que m'a laissé M. Charles Monod en quittant l'École pratique après s'y être exercé trois années...; le dernier, le volume de mémoires sur les amputations que vient de publier le professeur Verneuil. En relisant ces mémoires, que je ne connaissais pas tous dans leur état actuel, je me suis aperçu qu'ayant été imprégné de l'enseignement de ce maître depuis quinze ans, je tenais de lui un certain nombre d'idées que j'étais arrivé à croire miennes.

AVIS

En terminant, il me faut donner un *avis* utile, sinon indispensable.

Quand vous lirez dans ce livre : Incisez de gauche à droite... attaquez le bord gauche du pied... poursuivez jusque sur la face droite du membre... sachez que les termes *gauche* et *droite* visent l'opérateur et non l'opéré. Par conséquent, incisez de gauche à droite, veut dire : de votre gauche à votre droite; attaquez le bord gauche du pied, signifie : attaquez le bord du pied quelconque situé à votre gauche; poursuivez jusque sur la face droite du membre, est mis au lieu de : poursuivez jusque sur la face du membre qui regarde votre main droite.

PROGRAMME ÉCONOMIQUE

D'EXERCICES OPÉRATOIRES

Le grand malheur des études d'amphithéâtre, c'est généralement la pénurie de cadavres. Chargé de diriger les nombreux élèves de l'École pratique de la Faculté de Paris, j'ai dû chercher à faire faire en 18 démonstrations ou séances, avec 4 cadavres seulement, la première éducation opératoire de chaque série de 4 élèves. J'y suis arrivé approximativement ; et je crois être utile à tous ceux qui n'ont qu'un petit nombre de sujets pour s'exercer, en donnant les indications suivantes sur la manière de les utiliser ou de les faire utiliser sans en rien perdre.

PREMIER SUJET SUPPOSÉ ENTIER

Première Séance.

Ligatures. Quelques généralités sur la ligne d'opération, les repères, etc. (pour cette fois négliger la dénudation). — *Artère cubitale :* A. au-dessus du milieu ; B. près du poignet. — *Radiale*, partie supérieure.

Amputations. Quelques généralités sur la forme des moignons, la quantité de chairs à garder, etc. — Désarticulation d'un *doigt du milieu :* A. *médius ;* B. *annulaire.* — Désarticulation du premier *métacarpien.*

2e Séance.

Ligatures. *Radiale* près du poignet (apprendre à dénuder). — *Humérale* et *axillaire :* A. au pli du coude ; B. au milieu du bras ; C. dans l'aisselle. (Dans tous les cas, soigner la dénudation.)

Amputations. Extirpation du *petit doigt et de son métacarpien.* — Désarticulation du *poignet.* — Désarticulation du *coude.* (Dans les deux cas, méthode facile, circulaire, pour cette première fois.)

3e Séance.

Ligatures. *Pédieuse* et *tibiale antérieure :* A. sur le dos du pied ; B. au bas de la jambe ; C. en haut. — *Tibiale postérieure :* A. derrière la malléole ; B. dans le mollet.

Amputations. *Orteil du milieu.* — Première étude de l'interligne tarso-métatarsien. Ablation du *gros orteil et de son métatarsien...;* du *petit orteil et de son métatarsien.*

4e Séance.

Ligatures. *Fémorale :* A. dans le canal de Hunter; B. à la pointe du triangle; C. à la base, au-dessus de l'origine de la fém. profonde. — *Iliaque externe.*

Amputations. Désarticulation *tibio-tarsienne.* — Amputation de *jambe au-dessous du milieu.* — Désarticulation du *genou.*

5e Séance.

Ligatures. *Axillaire* sous la clavicule. — *Sous-clavière.* — *Carotide primitive.* — *Linguale.*

Amputations. *Intra-deltoïdienne* (extraire ensuite la tête humérale et première étude de la désarticulation). — Amputation de *cuisse* au tiers inférieur, mais ne pas scier pour permettre la. — Désarticulation de la *cuisse.*

Au lieu de jeter le tronc de ce cadavre, on le met de côté pour diverses opérations ultérieures sur la face (résections des mâchoires), sur le périnée, etc.

DEUXIÈME SUJET SUPPOSÉ ENTIER

6e Séance.

Ligatures. *Radiale* dans la tabatière. — Répéter les ligatures de la cubitale et de la radiale. (Il y a deux élèves de chaque côté : celui qui, sur le premier cadavre, aura lié la cubitale, liera cette fois-ci la radiale et ainsi de suite).

Amputations. Désarticulations des *phalanges* et amputations dans la continuité. — Désarticulations des *doigts chefs de file : pouce, index, petit doigt.* — Désarticulation du *poignet* (cette fois-ci, méthode elliptique ou lambeau antérieur)

7e Séance.

Ligatures. Répéter celles du bras et de l'aisselle.

Amputations. Désarticulation du *coude*, de l'*épaule* (cette fois-ci par les procédés d'élection).

8e Séance.

Ligatures. *Péronière. — Poplitée. — Fessière.* — Répéter toutes celles de la jambe.

Amputations. *Orteil du milieu. — Gros orteil. — Petit orteil.* — Désarticulation *tarso-métatarsienne* (Lisfranc).

9e Séance.

Ligatures. Répéter celles de la fémorale et de l'iliaque externe. On peut aussi lier l'iliaque interne ou l'iliaque primitive.

Amputations. *Sous-astragalienne.* — *Jambe*, au lieu d'élection.

Si le sujet a le cou ouvert, il faut dès maintenant couper la cuisse très près des condyles, puis près des trochanters et sauter le reste de la 10e Séance, qui sera reprise plus tard, à la fin du prochain cadavre entier.

10e Séance.

Ligatures. Tronc *brachio-céphalique.* — *Carotide externe*, étude très soignée. — *Mammaire* interne.

Amputations, etc. De la *cuisse* très près des condyles, puis près des trochanters. Faire extraire ensuite au davier l'extrémité fémorale. — Résection d'une *mâchoire* et *Trachéotomie.* — Utiliser le tronc réservé du premier cadavre qui a déjà pu servir dans une séance précédente si le temps a permis de réséquer un maxillaire antérieurement.

TROISIÈME SUJET SUPPOSÉ OUVERT

11e Séance.

Ligatures. *Arcade palmaire superficielle.* — Répéter celles de l'avant-bras.

Amputations, etc. Extraction du *médius et de son métacarpien.* — Résection du *premier métacarpien* en conservant le pouce. — Répéter l'ablation du petit doigt et de son métacarpien, etc. — Amputation de l'*avant-bras près du poignet :* ne pas scier tout de suite, afin de laisser possible la résection du coude.

12e Séance.

Ligatures. Répéter celles du bras et de l'épaule.

Amputations, etc. Résections du *coude*, de l'*épaule.*

13e Séance.

Ligatures. *Faciale*, *temporale*, *occipitale.* — Répéter sur le cou celles que l'état du cadavre permet de pratiquer. — Répéter celles de la pédieuse et de la tibiale postérieure derrière la malléole.

Amputations. Des cinq *orteils en masse.* — Tracer seulement l'amputation dans la continuité des métatarsiens. — Désarticulation *médio-tarsienne* (Chopart).

14e Séance.

Ligatures *Épigastrique.* — Répéter celles de la jambe et de la cuisse, etc.

Amputations, etc. *Intra* ou *sus-malléolaire.* — *Résection du genou.* — Amputation de la *cuisse* au-dessus du milieu.

Utiliser la face, etc., avante de jeter le tronc.

QUATRIÈME SUJET SUPPOSÉ OUVERT

15e Séance.

LIGATURES. Répéter celles de la main, de l'avant-bras et du bras.

AMPUTATIONS, ETC. *Quatre doigts* à la fois, ou chacun d'eux isolément par les procédés d'élection. — Résection du *poignet*.

16e Séance.

LIGATURES Répéter celles de l'aisselle, du cou et de la tête.

AMPUTATIONS, ETC. De l'*avant-bras*. — Répéter la désarticulation ou la résection du coude. — Amputation du *bras*. — Répéter la désarticulation ou la résection de l'épaule.

17e Séance.

LIGATURES. Répéter celles du pied, de la jambe et du jarret.

AMPUTATIONS, ETC. *Gros orteil avec la tête* de son métatarsien. — Répéter la désarticulation tarso-métatarsienne. — Amputations *ostéoplastiques*.

18e Séance.

LIGATURES. Répéter celles de la cuisse, etc.

AMPUTATIONS, ETC. Résection de la *hanche* d'abord. — Puis, répéter les amputations de la jambe, du genou et de la cuisse.

Utiliser la face avant de jeter le tronc.

Nota. L'occasion d'exécuter et de répéter les résections des mâchoires, la trachéotomie, l'œsophagotomie, la taille périnéale, l'extraction du globe de l'œil, etc., s'est présentée plusieurs fois. Ce sont les membres et spécialement les pieds qui manquent.

périostées *parfaites*. Mais sur les cadavres, généralement adultes, dont on dispose dans les amphithéâtres, on n'arrive qu'à des résections sous-périostées imparfaites, et à des résections sous-capsulo-périostées dans lesquelles les capsules seules sont bien ménagées. C'est déjà beaucoup, car il n'y a pas de comparaison entre le foyer bien limité qu'on obtient ainsi et la plaie anfractueuse et lardée d'échappades qu'on produirait en ne s'astreignant pas à raser les os. Pour tout avouer, je dirai qu'à Paris les jeunes chirurgiens, dans leurs exercices cadavériques, se contentent d'abord de ne pas trop s'écarter des os, de pratiquer les résections extra mais juxta-périostées, en séparant simplement *le mou d'avec le dur*.

Il est intéressant de rappeler ici quelles peuvent être les *suites des résections*, la mortalité mise à part.

Les os et les articulations se reconstituent plus ou moins bien.

En général, les évidements se comblent après des mois.

Les abrasions ou résections latérales de cause inflammatoire, dans lesquelles un périoste fertile a été conservé, se réparent aussi assez bien, la portion d'os restante servant à la fois de soutien, de moule et de foyer ostéogène.

A la suite de l'ostéotomie ou des résections cunéiformes, la consolidation est la règle; il est même difficile de l'empêcher quand on cherche à produire une pseudarthrose.

Chaque fois qu'on résèque un long bout diaphysaire, même chez l'enfant, même lorsque le périoste est préparé, il faut redouter une reproduction insuffisante. Le nouvel os sera souvent trop grêle pour être solide, trop court pour jouer son rôle avec son congénère, à la jambe ou à l'avant-bras. Les rares malades qu'on a vus sur deux bonnes jambes promener dans leur poche une diaphyse tibiale entière leur appartenant, sont des exceptions qui, vues par tout le monde, ont pu paraître la règle à quelques-uns. Il est assez commun en effet de rencontrer des réséqués (ceux-là au moins ne sont pas morts) qui, enfants et même adultes, ont subi des mutilations diaphysaires importantes que le périoste n'a pas pu réparer.

Lorsqu'à la suite d'une *résection articulaire*, la mobilité subsiste, la réparation ostéo-ligamenteuse n'arrive pas toujours à produire l'idéal, une véritable néarthrose. On devine que cela dépend beaucoup de l'étendue des portions réséquées et des soins consécutifs.

Le plus *mauvais type* est celui dans lequel les os réséqués sont restés à distance, reliés à peine par quelques liens fibreux : le membre oscille, ballotte, sans qu'aucun muscle puisse le diriger, sans qu'aucun appareil soit capable de le consolider.

Le *type médiocre* est encore une pseudarthrose ; mais les liens fibreux sont plus courts et plus solides, les os se touchent même quelquefois sans toutefois présenter des surfaces articulaires bien reconstruites : le membre *ballotte* encore en certains sens quoiqu'il obéisse aussi à certains muscles et puisse recevoir du secours de certains appareils prothétiques.

Enfin, le *type idéal* est la *néarthrose*, reproduction suffisamment parfaite de l'articulation réséquée, pour n'en différer qu'au point de vue de l'étendue des mouvements, généralement plus limités. A la suite d'une résection sous-capsulo-périostée du coude par exemple, on peut voir se former une nouvelle trochlée, un nouveau crochet sigmoïdien, etc., le tout lisse, revêtu d'une membrane d'apparence fibro-cartilagineuse, contenu par des ligaments latéraux de juste longueur et mis en jeu par les muscles restés actifs, triceps, biceps et brachial antérieur. On le conçoit, pour obtenir un pareil résultat, ce n'est point assez de bien opérer, il faut encore diriger la cure avec un soin extrême, assurer le contact permanent des os, empêcher toute oscillation latérale et provoquer au contraire les mouvements physiologiques au moment opportun.

Il ne suffit pas que les muscles, les nerfs et les vaisseaux aient été ménagés dans une résection pour qu'ils ne s'altèrent pas ultérieurement. Les troubles de la vitalité et de la sensibilité des membres réséqués sont très communs. Les muscles moteurs de l'articulation peuvent se montrer impuissants parce que l'opérateur a détruit leurs insertions, ou bien parce que celles-ci, trop rapprochées maintenant de l'axe de mouvement, ont perdu tous les avantages de leur éloignement primordial, ou enfin parce que l'atrophie a envahi leurs faisceaux. Rien n'est commun en effet comme de voir, à la suite des résections, signaler l'impotence, non seulement dans les muscles intéressés, mais aussi dans ceux des régions éloignées. C'est ainsi que la perte d'une articulation entraîne quelquefois un anéantissement fonctionnel presque complet de toutes celles qui sont situées au-dessous.

Les *instruments* employés dans les résections diffèrent notable-

ment de ceux dont nous avons étudié l'usage à propos des amputations. Cependant, les principaux se rangent encore assez bien dans les quatre catégories suivantes, selon qu'ils sont destinés : 1° à inciser et détacher les parties molles; 2° à écarter et protéger celles-ci; 3° à saisir les os pour les fixer ou les extraire; 4° à diviser le tissu osseux.

1° *Instruments destinés à inciser et à détacher les parties molles, bistouris et grattoirs; différentes manières de s'en servir.*

Lorsque les os qu'il s'agit d'atteindre ne sont pas situés à une trop grande profondeur, les *bistouris* à lame très courte dont on ne saurait se passer pour raser les os, doivent être pris en main dès le début de l'opération pour inciser les téguments. Ces bistouris sont destinés à agir avec force et précision car il s'agit, le plus souvent de trancher des parties dures (tendons et ligaments), toujours de serrer de très près la surface osseuse, quelles qu'en soient les saillies et les anfractuosités.

Or, le chirurgien n'arrive à la force et à la précision qu'en tenant l'instrument comme une plume à écrire, de manière que la pointe du tranchant excède à peine de 2 ou 3 centimètres le bout des doigts. Il est donc inutile de donner une plus grande longueur aux lames des bistouris à résection, lames que les doigts saisissent par le talon dont il est bon, pour assurer la prise, d'excaver ou de tailler les flancs. Ces lames courtes et solides doivent être fixées dans des manches longs et légers, car le rôle de ceux-ci dans la main est simplement analogue à celui du porte-plume.

On se trouve bien d'avoir à sa disposition trois bistouris : l'un avec pointe dans l'axe, bout du tranchant convexe (fig. 481); l'autre avec pointe rabattue, tranchant rectiligne (fig. 482); le dernier en serpette à pointe mousse ou boutonnée (fig. 483).

Le premier sert à faire toutes les incisions et dissections à ciel ouvert; c'est un fort scalpel, pas autre chose.

Les usages du second et du troisième, pour être plus restreints, n'en sont pas moins précieux. La solide pointe du tranchant rectiligne est très propre à inciser le périoste pour amorcer le travail du grattoir; elle ouvre bien les capsules et, introduite dedans,

coupe de l'intérieur à l'extérieur les tendons et les ligaments, un peu à la manière d'une serpette. Sous ce dernier rapport, le bistouri concave à pointe mousse est ce qu'il y a de mieux; il ne laisse



Fig. 481. — Petit bistouri à résection, pointe dans l'axe.



Fig. 482. — Petit bistouri à résection, pointe rabattue.



Fig. 483. — Petit bistouri à résection. Serpette à pointe mousse.

pas échapper, glisser ces parties, comme le ferait le tranchant convexe ordinaire.

Ces petits bistouris solidement tenus de la main droite, travaillent ordinairement à détacher une lèvre ou une valve molle d'une surface osseuse dure. La collaboration de la main gauche est indispensable pour écarter cette lèvre, soit du bout des ongles, ce qui est l'ordinaire, soit à l'aide d'une *solide pince à dissection*, qui réussit mieux, en certains cas, à saisir et à écarter les parties fibreuses juxta-osseuses.

On peut faire beaucoup, sinon tout, avec deux *rugines* (grattoirs, détache-tendon ou burins), l'une droite, l'autre courbe sur le plat



Fig. 484. — Ma rugine droite. Les nouveaux modèles n'ont plus de stries sur le dos et sont plus faciles à entretenir propres.

(fig. 484). Celles que j'ai demandé à Collin de fabriquer pour l'École pratique sont très solides, très courtes et très inoffensives pour les doigts de l'opérateur, ce qui est précieux pour les exercices cada-

vériques qui exigent toujours de la force. Elles sont biseautées, c'est-à-dire tranchantes sur le bout et sur les bords dans l'étendue de 25 millimètres. On peut leur distinguer un *dos* et un ventre ou *plat*, deux *bords* et un *front*. Celui-ci, l'extrémité du tranchant, est rectiligne, les angles qui l'unissent aux bords ou côtés sont arrondis.

Examinons d'abord ce qu'on peut faire avec la rugine droite.

Tenue dans la main comme un canif, le pouce appuyé sur l'os, elle peut mordre de l'un de ses bords tranchants une insertion ligamenteuse ou tendineuse, comme la lame du canif entame par de courts mouvements de scie un crayon dur et tenace qu'il s'agit de tailler.

Tenue de la même manière, la rugine droite peut, placée de champ, racler par l'un de ses côtés et décoller ainsi à petits pas le périoste. Vienne une dépression, l'angle arrondi y pénètre très bien pour y continuer la décortication. Ainsi, *en amenant*, l'on peut détacher la lèvre périostique rapprochée de l'opérateur. Pour la lèvre éloignée, il faut *repousser*. Sans changer le mode de préhension du manche, on y réussit assez bien, toujours avec un bord, pourvu que le pouce gauche, appuyé sur le dos de la lame placée de champ, se charge de la refouler fortement, tandis que la main droite se borne à maintenir le contact osseux et à diriger. Je dois dire et je veux dire que le grand maître des résections sous-périostées semble répudier ces manœuvres du grattage, manœuvres que ses élèves ne dédaignent pourtant pas, bien qu'elles soient, j'en conviens, incapables d'entamer l'os pour en garder, quand c'est possible, de minces lamelles à la face profonde du périoste.

Je m'empresse d'ajouter que, pour arriver au maximum de puissance, *c'est avec le front de la rugine qu'il faut travailler*. L'instrument est alors tenu tantôt comme un trocart, le bout du manche dans le creux de la main, l'index allongé jusqu'au delà du bout de l'instrument pour refouler les parties molles et refréner les échappades; tantôt comme un burin de graveur, le pouce détaché et appuyé sur l'os pour diriger et modérer les coups. Dans les deux cas, le front du grattoir *burine* la surface osseuse en la décortiquant. La progression lente et sûre dépend de la droite de l'opérateur, qui doit être animée sans cesse de vifs *mouvements de térébration* extrêmement limités.

Je suis allé à l'école à Lyon. J'ai vu Ollier, dont la complaisance égale le talent, tenir comme un poinçon sa rugine droite ou détache-tendon, dont l'extrémité convexe est seule affilée (fig. 485). A coups de boutoir, je veux dire avec le bout, ce que j'appelle le front de l'instrument, Ollier laboure la couche osseuse sous-périostique, pour être plus sûr de garder à cette membrane toute son épaisseur et d'emporter avec elle quelques écailles de la surface osseuse.



Fig. 485. — Rugine droite d'Ollier à bout tranchant convexe.



Fig. 486. — Rugine droite d'Ollier à bout tranchant concave.

Cette manière exige de la force, et la région intéressée doit être nécessairement immobilisée, appuyée sur un coussin résistant ou tenue dans les mains d'un aide vigoureux ; elle est sujette aux échappades, mais l'index allongé jusqu'au bout de l'instrument, les rend peu dangereuses. Il faut à la fois pousser et retenir, et tout en poussant devant soi, imprimer à l'instrument, pour le faire cheminer, le plus souvent des mouvements de térébration vifs et limités, quelquefois des mouvements de levier, d'élévatoire.

Pour ne pas verser, glisser involontairement à droite ou à gauche, ce qu'il est très difficile d'éviter quand l'os n'est plus tendre, c'est-à-dire en dehors du jeune âge, un front rectiligne au

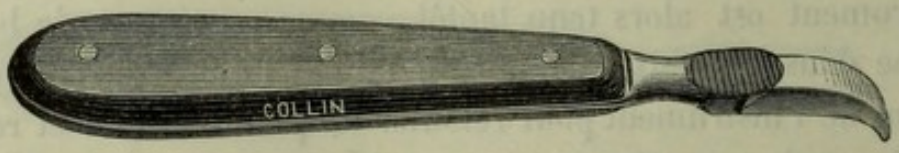

Fig. 487. — Ma rugine courbe sur le plat.

grattoir vaut bien mieux, à mon avis, que le front convexe habituel. Celui-ci est notoirement incapable de décoiffer les tubérosités ; aussi Ollier est-il obligé de se servir, pour cette besogne spéciale, d'une espèce de pied-de-biche ou grattoir à front concave (fig. 486).

La rugine courbe sur le plat (fig. 487) coupe, attire et refoule par ses bords comme la rugine droite. Mieux que celle-ci, elle va de l'avant autour d'un os rond dans le sens transversal. Elle peut seule racler, gratter en reculant, et remplace très bien dans l'opération du trépan la rugine-raclette ou racloir.

La rugine courbe ou sonde-rugine dont Ollier se sert ou se servait pour contourner en travers les os longs et libérer leur surface sur toute leur circonférence, est longue, grêle et cannelée sur sa face concave. Elle sort du manche et varie de longueur à volonté. Cet instrument peut s'engager complètement, charger l'os comme une sonde charge une artère, recevoir dans sa rainure la scie à chaîne et, pendant l'action de celle-ci, protéger les chairs. C'est donc à la fois une rugine, un conducteur et une sonde protectrice.

Récemment Ollier a fait construire de grosses sondes cannelées en cuivre rouge, c'est-à-dire assez flexibles pour s'accommoder aux contours des os et assez creuses pour recevoir la scie à chaîne.

J'ai vu encore, à Lyon, Tripier qui n'a pas, comme son maître, une seule manière de dénuder les os, employer fréquemment un *détache-tendon*, c'est-à-dire une rugine droite, étroite, assez longue, très tranchante de toutes parts et munie d'un côté, près du bout, d'une espèce de court bec de serpette auquel les tendons et les ligaments, pris en dessous, ne résistent pas plus qu'au bistouri à pointe rabattue et à la serpette décrits plus haut.

Les Allemands vantent beaucoup, depuis huit ans, la méthode de Paul Vogt que j'ai essayée sur le cadavre et que je recommande pour les os sains et durs. Armé d'un ciseau et d'un maillet, on emporte les lamelles et saillies osseuses avec les tendons et ligaments qui s'y attachent.

Je ne suis pas loin de penser qu'avec les bistouris et les rugines de l'École pratique, les uns et les autres un peu grossiers en raison de leur destination, on peut faire bien toutes les résections. Cependant il existe chez les couteliers un grand choix d'instruments tranchants utiles, variés de forme et de dimensions, parmi lesquels ceux d'Ollier en France et de Langenbeck en Allemagne se recommandent particulièrement en raison de la compétence toute spéciale de leurs inventeurs.

2° *Instruments propres à écarter et à protéger les parties molles.*

Au premier rang se placent les crochets mousses et les érignes. Parmi les premiers, il n'en est pas de plus économiques, de plus simples et de plus faciles à tenir solidement sans gêner l'opérateur que mes crochets doubles (fig. 488).



Fig. 488. — Mes doubles crochets écarteurs.

Les vieux écarteurs en S sont déjà abandonnés. Parmi les crochets emmanchés, ceux de Langenbeck, etc., sont excellents. Quant à ceux qui ont plusieurs dents mousses comme celles d'une fourchette de



Fig. 489 et 490. — Crochets à deux dents mousses emmanchés, petit et grand modèle (demi-grandeur).

table (fig. 489 et 490), ils fournissent une transition entre les écarteurs proprement dits et les érignes à dents pointues.

Le dirai-je encore? ce sont les doigts gauches de l'opérateur, spécialement l'index et le pouce qui, du bout des ongles, font la principale besogne.

C'est lorsque le moment du sciage approche qu'interviennent les

instruments protecteurs proprement dits. Le plus souvent, ce sont des lames ou des tiges de métal rigides ou flexibles. Mes crochets peuvent servir en maintes circonstances (on le verra), car ils peuvent être engagés sous les chairs ou sous les os comme autrefois la sonde de Blandin et aujourd'hui la sonde-rugine d'Ollier. La sonde de Blandin est une grande sonde à bec courbé cannelée sur la convexité, de telle sorte qu'une fois engagée sous un os, la cannelure tournée vers l'os, la scie rectiligne peut faire tomber son trait juste dans la rainure sans menacer les parties molles. Un manche articulé sert à maintenir l'instrument sans que la main risque d'être atteinte par les dents de la scie. Collin, sur ma demande, fabrique des sondes cannelées bicoudées d'un prix modique, qui remplacent l'instrument de Blandin. Tout opérateur en peut faire autant avec



Fig. 491. — Sonde cannelée ordinaire courbée aux deux bouts et destinée à être passée sous les os qu'on veut diviser avec la scie rectiligne ordinaire.

la sonde cannelée de sa trousse (fig. 491). Dans bien des cas, on usera avec avantage de petits rubans de zinc faciles à introduire et ensuite à replier et à tenir. Enfin un tube de caoutchouc paraîtra souvent d'un usage aussi simple qu'efficace.

Il est bien entendu que l'enveloppement des chairs dans une compresse, pendant le sciage, est recommandé chaque fois qu'il est possible.

3° *Instruments propres à fixer les os pendant qu'on les dépouille ou qu'on les divise.*

On n'emploie guère maintenant que les pinces et les daviers. L'usage du tire-fond est réservé pour l'extirpation de la rondelle trépanée.

Donc, de fortes pinces avec et sans griffes et un davier droit ordinaire font partie presque nécessairement de l'arsenal des résections.

Chaque fois qu'il s'agit d'os un peu volumineux, un davier spécial devient nécessaire. Le mien qui s'articule à petit et à grand écartement des mors, s'est répandu immédiatement, non sans altérations graves, en France et à l'étranger (fig. 116, p. 188). Je le recommande donc sans hésitation. Non contrefait (fig. 492), il saisit bien

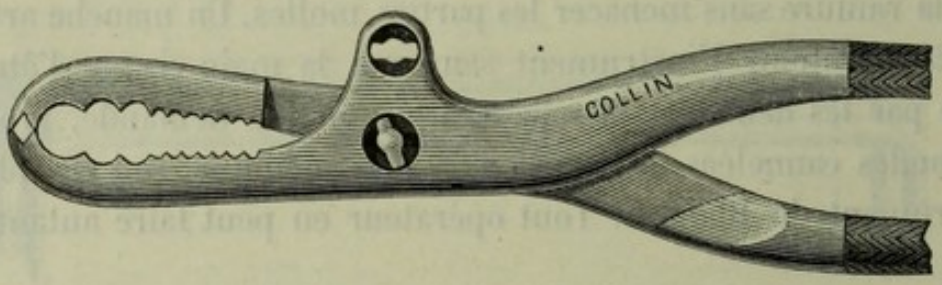

Fig. 492. — Mon davier à double articulation. Cette figure, demi-grandeur, est dédiée aux fabricants français et étrangers qui n'ont pas encore pu arriver à bien copier le modèle produit par Collin.

un os plat par ses quatre dents terminales, un os rond et petit comme un métacarpien, en long ou en travers. Pour les grosses épiphyses, pour le calcanéum, la mâchoire supérieure, le davier étant articulé au deuxième trou, la prise est tout aussi facile et aussi solide.

J'ai fait construire récemment, pour saisir solidement les os du carpe, etc., sur le cadavre, un petit davier droit ordinaire à bec de perroquet denté (fig. 493). La mandibule longue que l'on engage

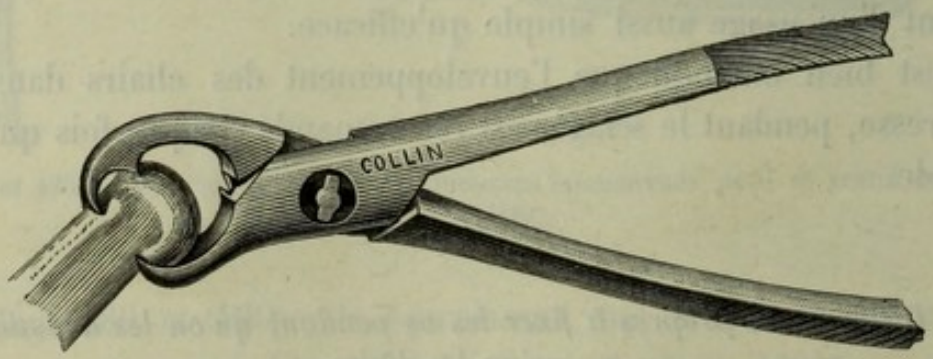

Fig. 493. — Mon davier : bec de perroquet denté, porte à faux; prise extrêmement solide de tous les petits os glissants.

dans la partie profonde de la plaie porte quatre dents, deux avancées et deux reculées ; la courte n'a que deux dents termi-

nales qui pendant l'écartement et la prise, correspondent à l'intervalle des dents de la longue mandibule.

Les os du cadavre ont besoin d'être bien fixés pendant le sciage, car ils sont durs. Il n'en est pas toujours ainsi sur le vivant, car les os cariés s'écrasent sous la moindre pression. Ils se laissent aussi entamer ou scier facilement, même au delà des limites du mal irréparable.

4° *Instruments employés pour diviser le tissu osseux* (*scies*, *cisailles*, *ciseaux*, *gouges*, *curettes* etc.)

Ceux qui s'emploient le plus ordinairement dans les amphithéâtres sont les scies. Je ne m'attarderai pas à en décrire toutes les variétés. Les plus employées sont la scie rectiligne par rigidité ou par tension, et la scie flexible, dite à chaîne (fig. 494).

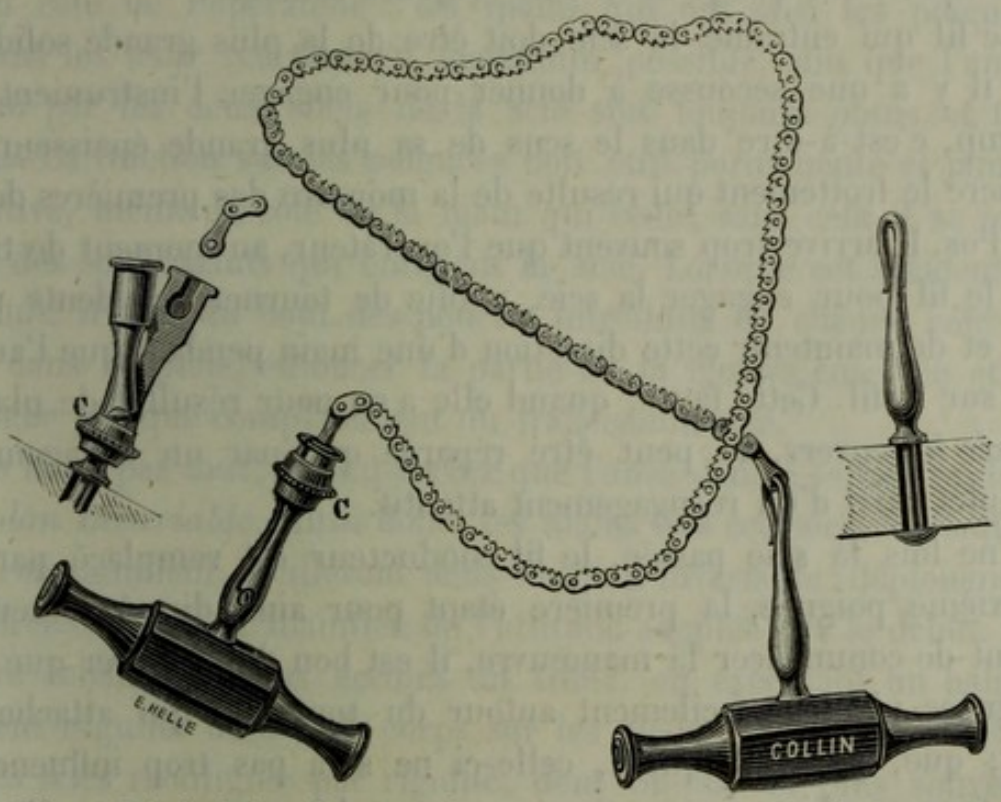

Fig. 494. — Scie à chaîne. La coupe des poignées montre que la scie peut y tourner librement. D'un bout, la dernière maille est accrochée. De l'autre elle est pincée dans un étau que serre le coulant *c*.

Celle-ci permet de diviser un os au fond d'une plaie dont les bords ne peuvent être qu'insuffisamment abaissés. Pour l'engager, il faut user d'un stylet aiguillé ou mieux d'une aiguille flexible

non trempée, un peu mousse, à laquelle on donne, au moment de s'en servir, une courbure en rapport avec le trajet qu'elle doit parcourir pour contourner l'os en passant dessous. Cette aiguille entraîne un fil qui lui-même entraînera ultérieurement la chaîne dentée.

Au lieu d'une simple aiguille, assez difficile à manier sans pince dans le sang qui la rend glissante, on se sert quelquefois d'un porte-fil emmanché semblable au porte-fil à ligatures artérielles de Cooper. Les chirurgiens ne sont d'accord ni sur la force ni sur la forme à donner à de tels instruments. Nicaise, trouvant trop d'inconvénients à la rigidité et à la fixité de la courbure, a fait construire un passe-fil d'acier élastique dont la concavité s'ouvre au besoin pour épouser toutes les formes à contourner sans que le bec-chas, toujours ramené par l'élasticité, abandonne jamais la surface osseuse.

La grosse *aiguille mousse d'acier non trempé* est si simple et si complaisante que je m'en suis toujours contenté.

Le fil qui entraîne la scie doit être de la plus grande solidité, car il y a une secousse à donner pour engager l'instrument de champ, c'est-à-dire dans le sens de sa plus grande épaisseur, et vaincre le frottement qui résulte de la morsure des premières dents sur l'os. Il arrive trop souvent que l'opérateur, au moment de tirer sur le fil pour engager la scie, oublie de tourner les dents vers l'os et de maintenir cette direction d'une main pendant que l'autre tire sur le fil. Cette faute, quand elle a eu pour résultat de placer la scie à l'envers, ne peut être réparée que par un dégagement complet suivi d'un réengagement attentif.

Une fois la scie passée, le fil conducteur est remplacé par la deuxième poignée, la première étant pour ainsi dire à demeure. Avant de commencer la manœuvre, il est bon de s'assurer que ces poignées pivotent facilement autour du tourillon qui attache la scie; que, par conséquent, celle-ci ne sera pas trop influencée, pas trop gauchie, si ces poignées cessent de rester, comme il convient, parallèles et perpendiculaires au plan de sciage.

On a dit beaucoup de mal de la scie à chaîne. C'est pourtant un admirable instrument, et s'il y a à médire, c'est plutôt de l'habileté des ouvriers que de l'outil. On n'improvise pas le maniement de la scie d'Aitken ou de Jeffray, car je l'ai vue ordi-

nairement rebelle à qui n'en avait point étudié et fréquemment renouvelé l'emploi. Heureusement, elle est d'une application obligatoire restreinte.

Les conditions de réussite sont les suivantes.

Du côté de l'opéré : fixation, immobilité absolue de l'os et par conséquent du membre intéressé. C'est dire que le malade, couché sur un lit fixe et solide, ne doit exécuter aucun mouvement et que l'opérateur, l'aide ou les aides, armés ou non armés de daviers, doivent maintenir *comme dans un étau* la partie squelettique attaquée.

Du côté de l'instrument : solidité éprouvée, flexibilité dans les articulations de tous les maillons, poli parfait, mobilité des tourillons terminaux, bon état de la denture et enfin, alignement absolu de ses rangées latérales. Cette dernière condition n'existe pas toujours sur les scies qui viennent d'être affûtées; elle se réalise par un essai préalable qui lisse, use ou fait rentrer dans le rang les dents proéminentes.

Du côté de l'opérateur : les mains qui ont saisi les poignées doivent les tenir écartées au maximum possible, afin que l'angle formé par les deux chefs de la scie soit toujours obtus et très obtus. La traction sur les poignées doit être permanente et jamais négative, même du côté de la main qui cède; sans cela il se produit des soubresauts qui enrayent la scie. Lorsque cet accident se produit, il faut du bout des pouces, introduits de chaque côté de l'os dans la plaie, enfoncer la partie de la chaîne enserrée et la dégager presque complètement du trait commencé.

Ce n'est pas tout; il faut encore que l'anse dentée se meuve dans un *plan invariable*. Ainsi donc, les mains très écartées, tendant la scie constamment, oscilleront dans un plan invariable : déploiement de force constant et maintien de l'attitude adoptée dès le début. J'y arrive tenant les bras accolés au tronc, en exécutant un balancement régulier de tout le corps sur les pieds.

Les scies rectilignes par rigidité, dont on use le plus souvent, sont très larges ou très étroites. Les premières, ou grandes scies à dos mobile (fig. 117, p. 189), sont excellentes pour faire bien *planes* de larges surfaces de section, par exemple à travers les condyles du fémur et du tibia. Les secondes, appelées encore scies de Larrey ou de Langenbeck, sont formées de simples et solides

petites lames rigides, courtes, très étroites et solidement emmanchées (fig. 495). On les utilise en les faisant agir par un très court va-et-vient, une espèce d'oscillation sur place, dans la profondeur des plaies ou des cavités, là où les longs traits sont impraticables.



Fig. 495. — Scie cultellaire de Larrey, passe-partout.

Elles ont une puissance médiocre, inférieure à celle de la scie à chaîne qui s'emploie à peu près dans les mêmes circonstances. Leur denture, plus encore que celle de cette dernière, se laisse engorger par la sciure osseuse et exige de fréquents recours à la brosse.

Les scies rectilignes par tension ou scies à arbre, convenant aux résections, ont des lames mobiles de diverses largeurs. Ce sont les plus étroites qui rendent le plus de services. Je me suis appliqué avec Collin à réaliser un instrument qui nous donne un montage et un démontage des lames solide, facile et rapide, une *tension réglée*, et enfin de la *fixité dans le degré d'inclinaison* imposé au feuillet au début de l'opération (fig. 119, p. 192).

Voilà toutes les scies d'usage ordinaire. Elles sont impuissantes à découper à la surface d'un os quelconque, plat, court ou long, défendu par des organes et des parties molles, une pièce d'un dessin déterminé. Aussi s'est-on évertué à inventer des appareils compliqués, capables d'agir à la surface des os autrement que par des mouvements de va-et-vient. Le trépan est une scie en couronne, indispensable en bien des cas; et l'on connaît au moins de nom les ostéotomes de Heine, la scie à molette. Tout récemment enfin, Ollier, pour donner le mouvement à de petites roues dentées terminales, a fait construire un moteur à volant avec courroie de transmission.

Cisailles, pinces ostéotomes. — Elles varient de forme et de dimensions. Les unes ressemblent à d'énormes ciseaux droits ou courbes sur le champ, dont les lames, courtes et fortes, garnies ou non de dents pour empêcher le recul, glissent l'une sur l'autre et croisent leur tranchant. Les autres coupent net, par simple pin-

cement, à la manière des tenailles ou tricoises; tantôt elles ont la forme des précédentes (fig. 496), tantôt elles sont coudées sur le



Fig. 496. — Cisaille coupe-net.

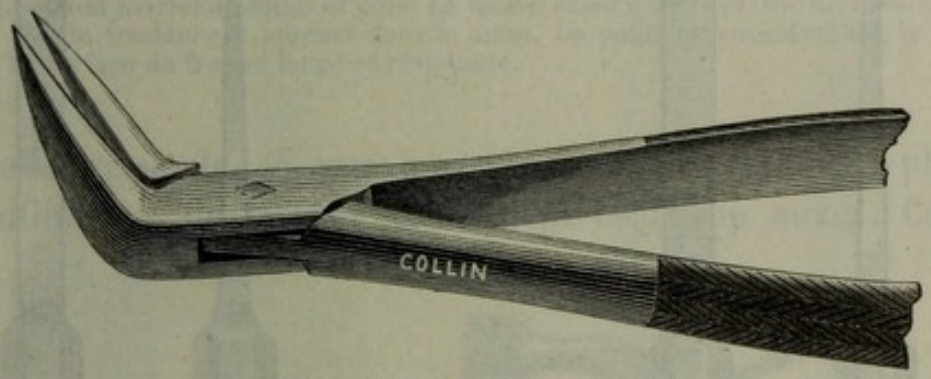

Fig. 497. — Pince coudée sur le plat.

plat (fig. 497); tantôt enfin elles ressemblent absolument à des tricoises dont la ligne incisive est ou perpendiculaire ou oblique sur les mors.

A côté des pinces coupe-net, il faut ranger la pince-gouge de Roux, qui est une espèce de davier tranchant du bout des mors, avec lequel on peut rogner un petit os, ronger le pourtour d'un orifice pour l'agrandir et fouir dans la profondeur du tissu spongieux. Nélaton se servait d'un instrument analogue (fig. 498), dont

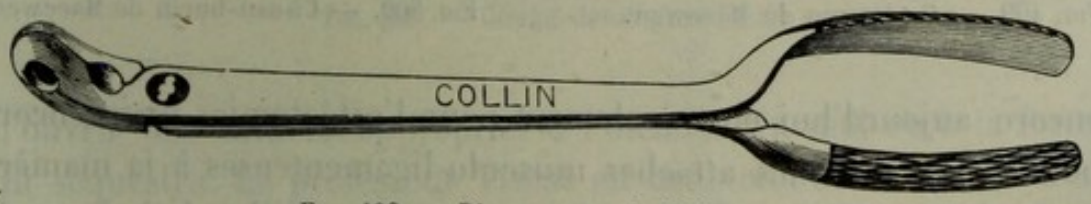

Fig. 498. — Pince-gouge de Nélaton.

les mors perforés faisaient l'effet de deux emporte-pièce marchant à la rencontre l'un de l'autre.

Bien qu'on puisse construire des cisailles capables de diviser le col du fémur et même la mâchoire inférieure, ces instruments, et

surtout les variétés coupe-net et pince-gouge, sont spécialement employés à diviser des os minces ou tendres, ou trop profondément placés, comme le sourcil cotyloïdien et la cavité glénoïde, pour être accessibles à la scie.

Les *ciseaux* et *burins*, très employés autrefois, peuvent l'être

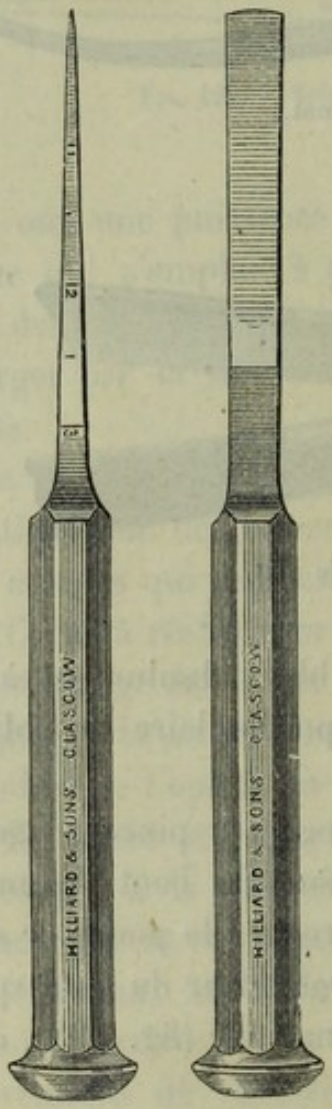

Fig. 499. — Ostéotome de Macewen.

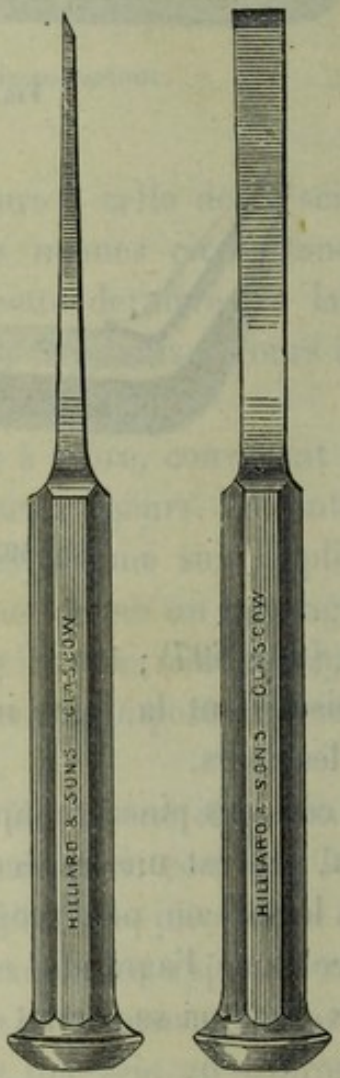

Fig. 500. — Ciseau-burin de Macewen.

encore aujourd'hui non seulement pour l'ostéotomie, mais encore pour faire sauter les attaches musculo-ligamenteuses à la manière de Paul Vogt. Il faut frapper dessus avec un maillet de bois ou de plomb ou à la fois de bois et de plomb comme celui que j'ai fait faire par Collin (fig. 501).

Quant aux gouges à main, curettes, cuillers tranchantes, gouges à lunette, leur usage est très fréquent dans l'évidement des os. Les unes sont emmanchées (Legouest) (fig. 502), les plus simples

sont tout d'une pièce (Malgaigne), et l'on peut frapper dessus au besoin. L'extrémité tranchante varie de forme; le plus sou-

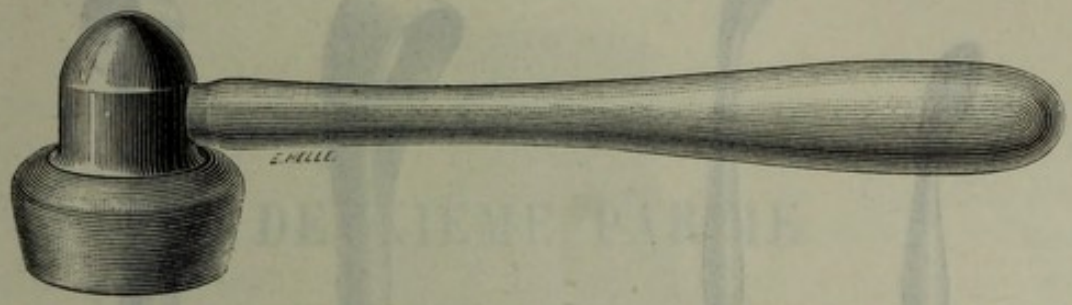

Fig. 501. — Mon marteau plomb et bois. La masse étant d'un seul côté du manche, celui ci n'a pas de tendance à tourner dans la main. Le poids est considérable, le volume petit, la surface de frappe large et résistante.

vent elle ressemble à une gouttière. Elle a rarement plus de 10 millimètres de largeur et souvent beaucoup moins. Ces pe-

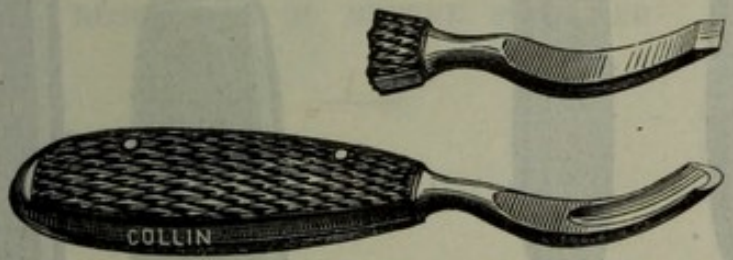

Fig. 502. — Gouge et burin de Legouest.

tits instruments, bien tranchants, donnent à un opérateur adroit une puissance suffisante pour térébrer un os long et permettent



Fig. 503. — Gouge demi-grandeur.

d'ouvrir des orifices appropriés à l'étendue du mal ou à la forme du séquestre. Le professeur Trélat en use volontiers. L'évidement des os se pratique à l'aide de cuillers tranchantes et de gouges fenêtrées dites à lunettes (fig. 504 et 505).

Enfin, le chirurgien a souvent besoin de recourir aux perforateurs pour attaquer le tissu osseux. Ce sont des vrilles, des tarières ou des forets, tantôt simples, tantôt montés sur des appareils à manivelle (fig. 506) ou sur des vilebrequins. Les perforateurs servent

dans les évidements, dans les résections partielles pour passer la

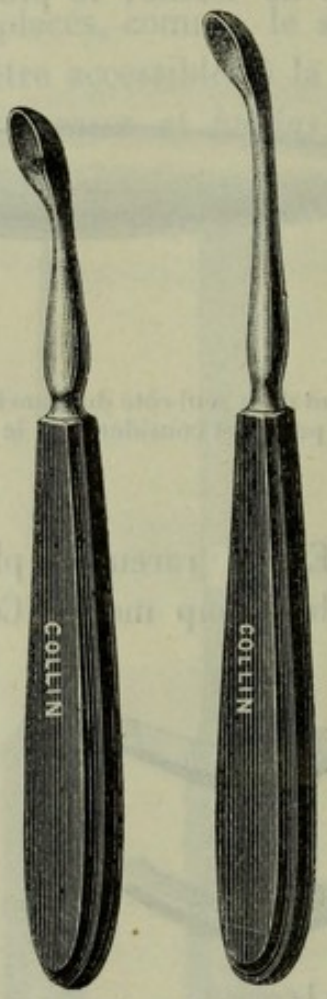

Fig. 504. — Cuillers tranchantes.

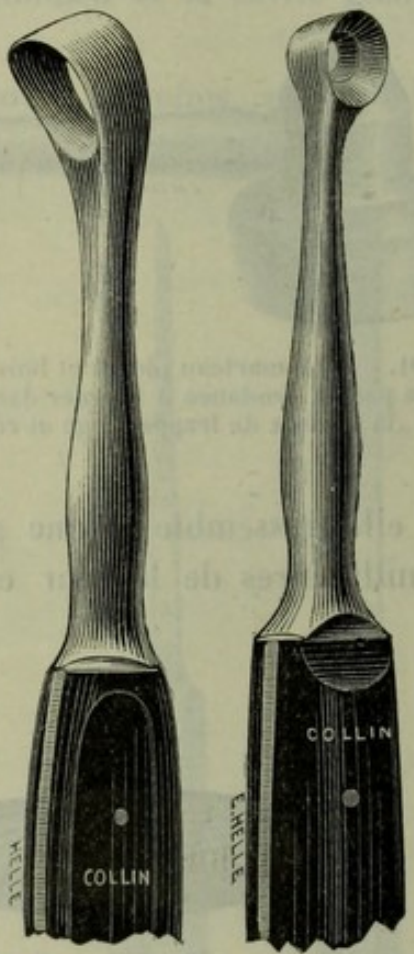

Fig. 505. — Gouges à lunettes.

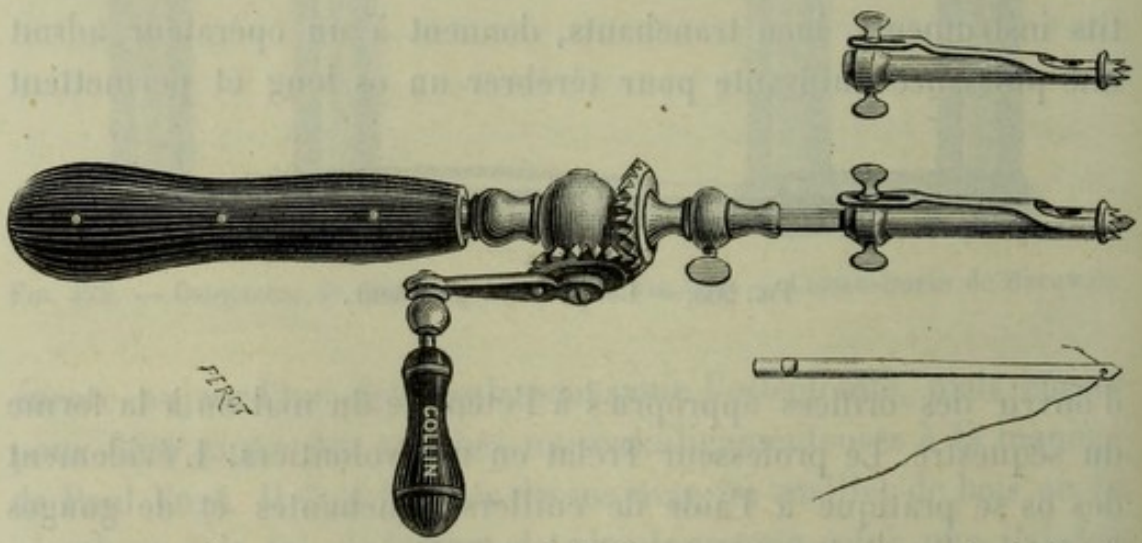

Fig. 506. — Perforateur à manivelle de Collin pouvant mouvoir un simple foret ou une petite couronne de trépan.

scie à chaîne ou la fine lame de la scie à arbre et enfin dans la suture osseuse.

DEUXIÈME PARTIE

DES RÉSECTIONS EN PARTICULIER

CHAPITRE PREMIER

RÉSECTIONS DU MEMBRE SUPÉRIEUR

ARTICLE PREMIER

RÉSECTIONS DES PHALANGES ET DES MÉTACARPIENS

A. — Extirpation partielle ou totale de la phalange unguéale

Le pouce seul, en raison de son importance physiologique, peut bénéficier largement de la conservation totale des parties molles et de l'ongle, lorsque la phalangette broyée ou nécrosée doit être extirpée en partie ou en totalité.

Sans prétendre que cette extirpation puisse être ordinairement réglée sur le vivant, je n'en conseille pas moins l'exercice cadavérique suivant. On y verra ménagées avec soin les attaches des tendons, la matrice de l'ongle et l'intégrité du coussinet pulpaire.

Les insertions tendineuses sont destinées à constituer, en place de la phalange, un noyau fibreux mobile à volonté; l'ongle, véritable squelette extérieur, à maintenir approximativement la forme et la consistance de ce moignon désossé; la pulpe digitale exempte de cicatrice, à subir les contacts et les pressions.

Pour toutes ces raisons, j'incline à préférer l'incision en fer à cheval dite de Maisonneuve (fig. 507, médius) à l'incision antérieure en I dite de

Guérin (fig. 507, index), pour tous les cas où celle-ci n'est pas imposée par la forme et la situation des lésions extérieures.

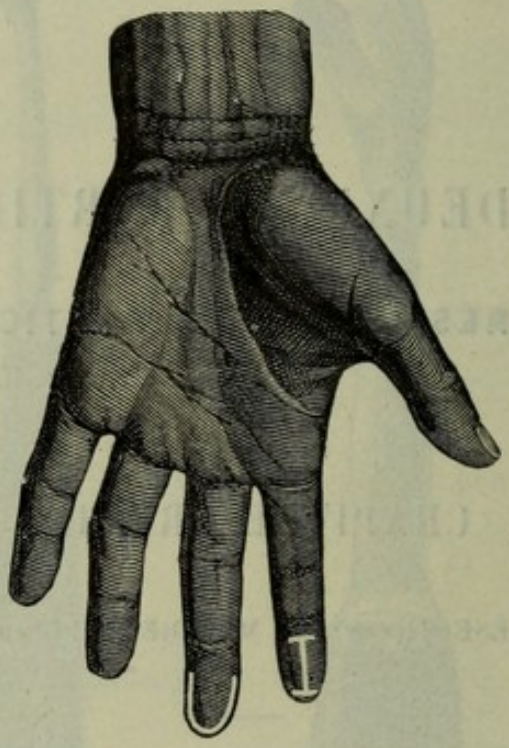

Fig. 507. — Résection de la phalangette : index, incision de Guérin ; médius, incision de Maisonneuve.

Opération. — Les deux talons du fer à cheval ou têtes de l'U remonteront à un demi-centimètre au-dessus du niveau articulaire ; les branches côtoyant les bords du pouce à quelques millimètres de distance des bords de l'ongle, viendront se réunir à l'extrémité même de la pulpe digitale.

Le lambeau palmaire ainsi tracé et incisé jusqu'à l'os, sera détaché par les côtés et par le bout, de bas en haut. On s'appliquera à raser la phalangette pour désinsérer sans perte de substance, le tendon long-fléchisseur.

Il est difficile de faire aussi bien quand, après avoir incisé le contour du lambeau, on a recours à la transfixion, en essayant d'engager la lame très haut, entre le tendon et la trochlée de la phalange conservée.

Quant au lambeau dorsal qui supporte l'ongle, on le décollera aussi de l'extrémité vers la base, avec les plus grandes précautions.

Sur le cadavre, quoi qu'on fasse, l'opération est très difficile, et la matrice de l'ongle a bien souvent à en souffrir. Il est presque

impossible de l'épargner si, après avoir taillé le lambeau palmaire et ouvert l'articulation, on se laisse aller à luxer la phalangette du côté dorsal pour la détacher ensuite de la base vers l'extrémité.

Remarques. — Ce procédé convient également lorsqu'avec la phalange unguéale on enlève, en partie ou en totalité, la première phalange du pouce. Huguier, dans un mémoire posthume (*Arch. de méd.* 1874), s'est loué d'avoir pratiqué sept fois l'*exossation*, c'est-à-dire le désossement du pouce. Les moignons étaient raccourcis, immobiles ou peu mobiles, mais suffisamment longs et solides pour contribuer à saisir des objets assez lourds. Au point de vue plastique, ils laissaient sans doute à désirer, mais ils n'avaient pas subi ce modelage, ces pansements orthopédiques qu'Ollier recommande pour toutes les résections des doigts et des métacarpiens.

Chaque fois que vous aurez à diviser une phalange que vous voudrez toujours garder longue et régulièrement terminée, défiez-vous de la meilleure des cisailles et employez une scie, étroite pour la commodité, finement dentée pour la perfection du travail.

B. — Résections des articulations interphalangiennes

C'est encore le pouce, si précieux, qu'il faut ici avoir en vue. On peut être amené à faire une résection partielle ou totale de l'articulation interphalangienne, à la suite d'une luxation compliquée de plaie ou bien d'une ostéo-arthrite. La situation des fistules ou de la plaie a ses exigences; néanmoins, sur le vivant comme sur le cadavre, il faut éviter de blesser les tendons et par conséqnent, inciser en long sur les côtés.

On peut se contenter d'une incision; il est plus commode d'en faire deux non diamétralement opposées, mais plus rapprochées du côté dorsal que du côté palmaire, d'où le nom d'incisions latéro-dorsales.

Avec une *incision unique* que l'on fait très longue relativement à la longueur d'os à enlever, on est obligé, après dénudation sous capsulo-périostique, de luxer les extrémités articulaires en pliant le doigt sur le côté non attaqué. Si l'on veut enlever d'un bloc le squelette articulaire avec sa capsule, il faut d'un coup de cisaille, trancher le col de la phalange supérieure au-dessus de la trochlée, puis saisir au davier la partie à enlever, l'attirer au dehors et la dénuder jusqu'à ce qu'un second coup de cisaille donné sur la phalange inférieure puisse emporter tout le mal.

Quand on a recours aux *deux incisions* latéro-dorsales (fig. 508), la dénudation est plus facile : on luxe après désarticulation ou bien, avec la fine et étroite lame passe-partout introduite ous les parties molles

dorsales, on scie au droit d'une lamelle protectrice insinuée entre les phalanges et les chairs palmaires.

C. — Résections des articulations métacarpo-phalangiennes, totales ou partielles

Bien que l'on puisse encore utiliser avec avantage deux incisions latéro-dorsales, on devra, sur le cadavre, s'efforcer d'opérer avec une seule incision dorso-latérale qui sera externe pour le pouce et l'index (fig. 508),

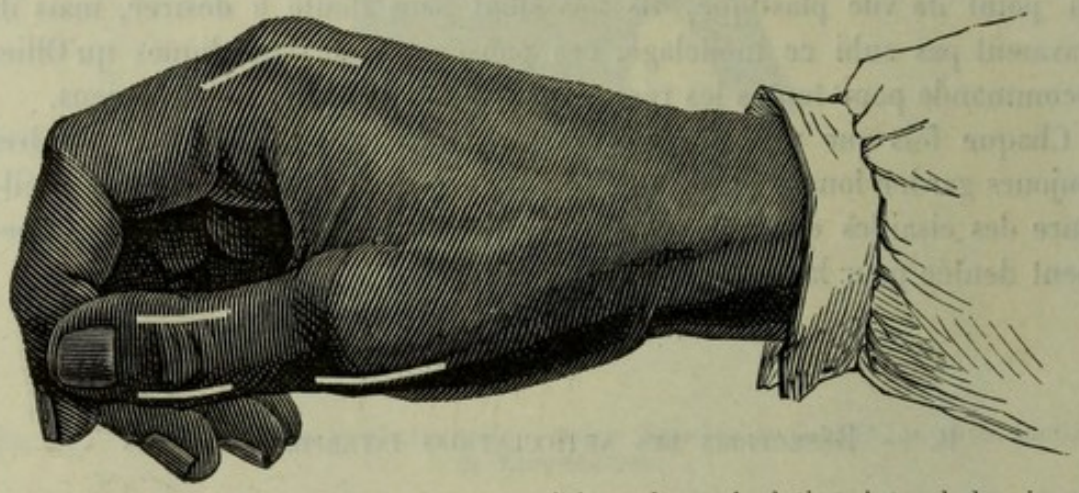

Fig. 508. — Incisions dorso-latérales pour réséquer les articulations interphalangiennes et métacarpo-phalangiennes.

interne pour le petit doigt, et l'une ou l'autre, ad libitum, pour le médius et l'annulaire.

En ne gardant pas la capsule ni le périoste, en se servant d'une bonne pince à disséquer et d'un petit bistouri fort, en usant de la cisaille hardiment et prématurément, puis du davier, l'opération est bientôt faite. Lorsqu'on pratique comme on le doit, l'isolement sous-capsulo-périosté, la désarticulation en est le résultat immédiat et cette désarticulation permet d'extraire facilement chaque extrémité osseuse séparée d'un coup de cisaille ou de luxer la base phalangienne pour l'exciser d'abord à la scie. Le col du métacarpien serait ensuite divisé par la scie, sur une sonde ou attelle protectrice.

D. — Extirpations des métacarpiens

Conserver le doigt correspondant à un métacarpien qu'on est obligé d'extirper en totalité, c'est faire une opération aléatoire. Qu'importe un doigt de plus ou de moins, surtout un mauvais doigt? Au contraire un

pouce même défectueux rend souvent de très grands services. Sans négliger tout à fait l'extirpation des quatre derniers métacarpiens, je vais décrire avec un soin spécial l'ablation du premier de ces os.

A tout prix, il faut respecter les organes moteurs du pouce conservé, c'est-à-dire les tendons et les muscles phalangiens. L'insertion du tendon long abducteur va être sacrifiée ainsi que celles de l'opposant en dehors et du premier interosseux dorsal en dedans. L'artère radiale au lieu où elle plonge vers la paume, en dedans de la base métacarpienne, sera ménagée lors de la désarticulation.

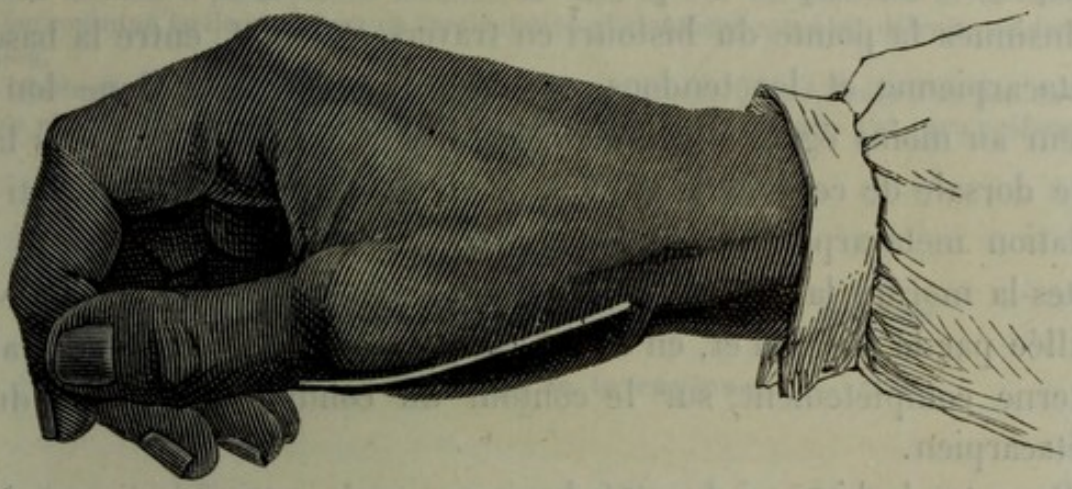

Fig. 509. — Incision dorso-latérale externe pour l'extirpation du premier métacarpien.

Comme le bord externe de l'os est superficiel et abordable d'un bout à l'autre, une incision rectiligne est suffisante (fig. 509), pourvu qu'on la commence sur le trapèze, à un centimètre, pas davantage à cause de l'artère, au-dessus de la base métacarpienne, et qu'on la termine sur la phalange à un centimètre au-dessous de la tête.

Extirpation du métacarpien du pouce.

(Méthode du bistouri.)

Dans les amphithéâtres, on continue, pour les besoins des examens et des concours, à extraire le premier métacarpien au bistouri.

L'aide, placé en dehors, fixe le membre en position moyenne, le pouce en dessus tenu par le bout étendu. — Vous êtes entre la main et le corps et vous avez sous les yeux le bord externe de l'éminence thénar.

Explorez la région pour sentir le *bord externe* du premier métacarpien et marquer ses extrémités. Ayant bien tendu la peau en pinçant les chairs du premier espace intermétacarpien, incisez de gauche à droite (a), sur le bord externe de l'os, ayant soin d'empiéter un bon travers de doigt sur la phalange et un peu moins sur le trapèze. Du premier coup, ne divisez que la peau; du second, ayant évité le nerf que vous attirerez en dehors et le petit tendon court extenseur qui restera en dedans, pénétrez jusqu'aux os, excepté sur le trapèze où passe l'artère radiale (b).

Insinuez la pointe du bistouri en travers et à plat, entre la base métacarpienne et les tendons extenseurs; enfoncez-la d'une longueur au moins égale à la largeur de l'os et rasez au plus près la face dorsale de celui-ci jusqu'à la phalange. Arrivé là, sur l'articulation métacarpo-phalangienne, tournez votre lame de champ : faites-la mordre la capsule dorsale, entrer dans l'articulation entrebâillée par la traction et, en se retirant, couper le ligament latéral externe complètement, sur le contour du condyle articulaire du métacarpien.

Reportez le bistouri du côté du carpe, mais cette fois-ci sous le flanc palmaire externe de l'os, et détachez-en le muscle opposant jusque vers l'articulation métacarpo-phalangienne où votre pointe, ayant heurté et contourné la saillie palmaire de la tête de l'os, s'engage, entre cette tête et l'os sésamoïde. Repassez le bistouri une ou deux fois pour libérer le mieux possible la face palmaire du métacarpien.

Alors, faisant luxer le pouce fléchi vers la paume et vers l'index, attirez au dehors la tête métacarpienne que vous avez saisie par le col avec un davier. Faites placer un écarteur sur la lèvre dorsale : cela permettra à votre pointe de rentrer dans l'articulation pour couper le ligament latéral interne, et de libérer le bord interne de l'os en remontant vers le trapèze. A ce moment, le davier saisit l'os par le bout, en exagère l'abduction et permet au tranchant de terminer la dénudation du flanc palmaire interne, d'atteindre le côté interne de l'articulation trapézienne, de l'ouvrir et de la traverser de dedans en dehors, en divisant en dernier lieu l'insertion du long abducteur (c).

Notes. — (a) Beaucoup d'opérateurs incisent en partant du carpe pour aboutir sur

la phalange, c'est ce que je conseille pour la main gauche. Je ne le défends pas pour la main droite à ceux qui trouveront cette manière plus commode ou plus sûre.

(b) Ce deuxième trait doit diviser hardiment la coiffe fibreuse latérale formée par l'expansion que le court abducteur envoie aux tendons extenseurs. Le grêle tendon du court extenseur est souvent adhérent à sa gaine, circonstance heureuse; même en opérant avec le bistouri, on peut ne pas le voir.

(c) Au lieu de procéder comme je viens de l'indiquer, on peut désarticuler d'abord la base métacarpienne. Après avoir isolé la face dorsale et le flanc palmaire externe du métacarpien de deux coups de bistouri, on saisit l'os par le milieu du corps avec les doigts ou avec le davier et l'on cherche à faire surgir sa base en dehors. Le bistouri intervient alors qui divise le tendon abducteur, puis la partie accessible de la capsule, puis, après que la luxation est à demi accomplie, la partie profonde, c'est-à-dire interne. A partir de ce moment, la base de l'os est énucléée et la dénudation continue facilement jusqu'à l'articulation phalangienne, qui est détruite en dernier lieu.

Cette manière d'extirpation rétrograde est en faveur. Quand, faute d'un bon davier, on n'a que ses doigts, elle est bien plus commode que celle que j'ai paru préférer.

Extirpation du métacarpien du pouce

(Méthode de la rugine.)

Avec le bistouri court à pointe rabattue, sur le dos du métacarpien, près et le long du bord externe, faites à la peau une incision qui dépasse d'un travers de doigt les deux bouts de l'os. Écartez le nerf du côté de la paume et divisez le périoste et les deux capsules (a).

Placé au bout du membre, tenez de votre gauche le pouce, le bout ou le travers de vos doigts soutenant l'éminence thénar et formant appui au métacarpien que vous allez gratter et buriner.

Cet appui sera moins précaire si votre main qui le fournit, repose elle-même sur un coussin résistant.

De la main droite saisissez la rugine et, pour en user avec sécurité, tenez toujours le bout de votre pouce droit appuyé sur la partie opérée. Vous pourrez ainsi tirer la rugine courbe en raclant ou pousser la rugine droite.

Si vous extirpez le *métacarpien gauche*, votre main droite opère par-dessus la main malade; la rugine courbe peut faire toute la besogne. D'abord, en raclant énergiquement la face dorsale, rejetez le périoste et les capsules en dedans jusqu'au bord interne du métacarpien. Ensuite, en poussant et burinant, dépouillez le bord et

le flanc externe du corps de l'os et de ses deux extrémités, base et tête. Grâce à la courbure de l'instrument dont vous relèverez le manche, poussez le décollement capsulo-périostique jusque sur le flanc interne de la face palmaire du métacarpien, de sa base et de sa tête.

Puis, faisant un quart de tour à gauche pour vous placer en dedans du membre, laissez le pouce à un aide qui d'une main va le luxer vers l'index et vers la paume, tandis que de l'autre armée d'un écarteur il attirera en dedans la lèvre dorsale, peau, tendons et périoste. Saisissez avec le davier, le col du métacarpien par le travers, pour l'attirer et vous permettre de compléter la dénudation du bord interne. Bientôt, le davier pourra saisir l'os par le bout, le luxer et permettre d'engager la concavité de la rugine dont le dos rond soulève les parties molles, en même temps que le tranchant d'un des côtés s'avance jusqu'en dedans de l'articulation trapézienne où sont les seules fibres qui tiennent encore.

La dénudation du *métacarpien droit* est commencée avec la rugine droite qui dépouille toute la face dorsale. Il vaut mieux la continuer

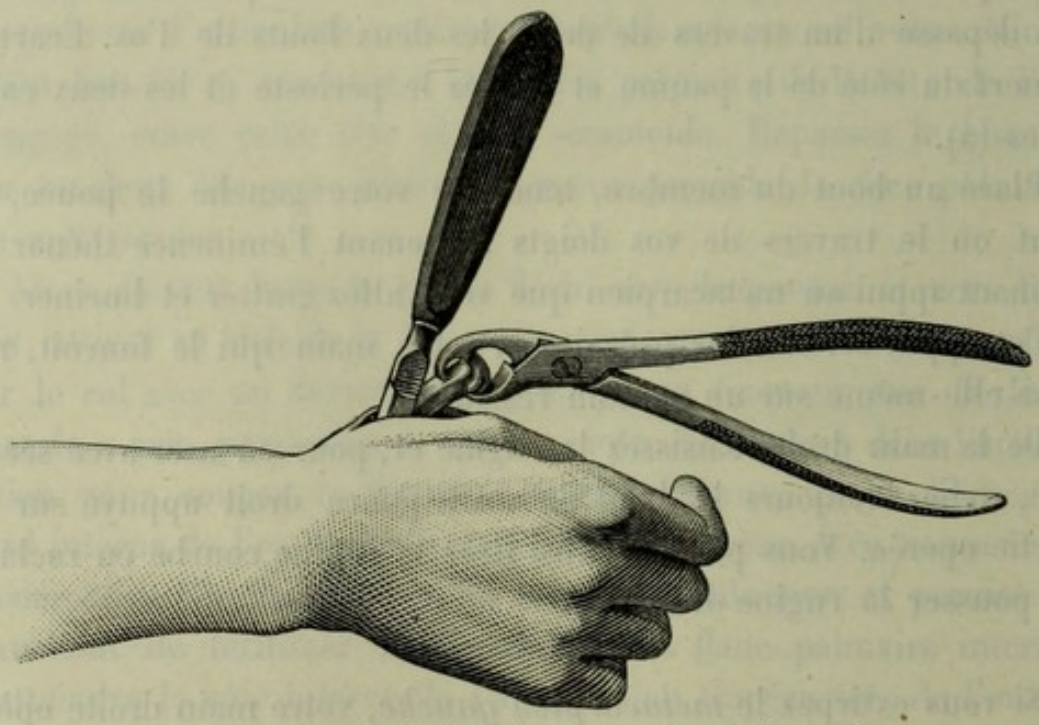

Fig. 510. — Fin de l'extirpation du premier métacarpien.

et la terminer avec la rugine courbe. Celle-ci, poussée, complète d'abord la dénudation du bord interne de la face dorsale; redressée,

elle s'avance sur le flanc interne de la base, du corps et de la tête où le ligament latéral interne est à désinsérer. La même rugine vient ensuite par raclage dénuder le flanc externe de la tête où se trouve le ligament latéral externe, du corps et de la base dont elle détache le tendon long abducteur.

Le pouce étant tiré par l'aide vers la paume et l'index, le davier saisit le col métacarpien, la concavité de la rugine s'engage en dedans de la tête, puis en dedans du col et permet au davier de prendre l'os par le bout pour le luxer davantage, ce qui permet à la rugine poussée de compléter la dénudation dans la profondeur vers la base, sans danger pour l'artère radiale (fig. 510 (b).

Notes. — (a) Pour ouvrir l'articulation métacarpo-phalangienne, il y a deux plans fibreux à couper : l'expansion nacrée qu'envoie le court abducteur aux tendons extenseurs et la véritable capsule, grise, lâche et feutrée.

(b) Ici encore je dirai que l'extirpation rétrograde est beaucoup plus facile quand on n'a pas un bon instrument de préhension comme mon petit davier canin. La base, en effet, appuyée sur le carpe, appuyé lui-même sur le coussin ou le billot, la base, dis-je, ne fuit pas devant la rugine comme la tête. Elle se laisse donc facilement dénuder puis extraire, la main gauche faisant basculer le métacarpien, enfin saisir du bout des doigts.

Extirpation de l'un des métacarpiens des doigts.

Bien qu'il soit assez facile d'extirper tout d'une pièce le deuxième et le cinquième métacarpien en incisant naturellement sur le côté interne de la face dorsale de celui-ci et sur le côté externe de la face dorsale de celui-là, je vais indiquer rapidement le procédé que je crois le plus commode, procédé décrit et figuré par Chassaignac, applicable à tous les métacarpiens, sans en excepter celui du pouce. Il consiste, après avoir fait une longue incision sans léser les tendons, à dénuder le milieu de l'os tout autour, par le bistouri ou la rugine, à scier ou trancher l'os (fig. 511), et enfin à extraire successivement les deux bouts à l'aide d'un davier.

Un coup d'œil jeté sur la figure 514, p. 685, vous montrera les tendons à éviter.

Supposons donc que nous devons extraire le *troisième métacarpien*.

Nous inciserons depuis le grand os jusque sur la première phalange. Nous ferons écarter les tendons de l'index en dehors, celui du médius en dedans, après avoir incisé la très mince palmure transversale et transparente qui les unit. Nous dénuderons le corps de l'os tout autour afin d'y passer une scie à chaîne ou d'y engager les mors de la cisaille (fig. 511).

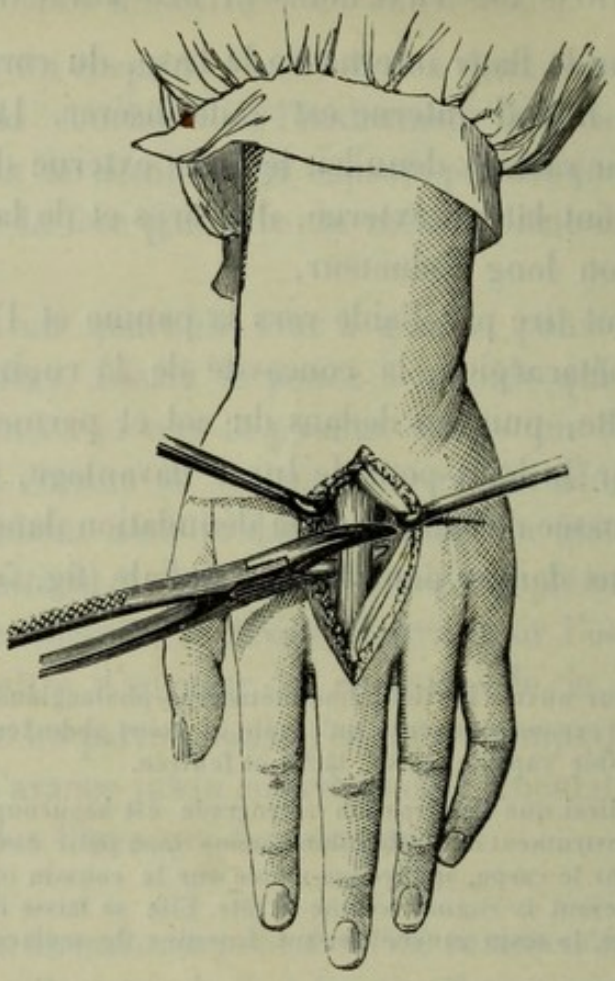

Fig. 511. — Extirpation d'un métacarpien, section de l'os (Chassaignac.)

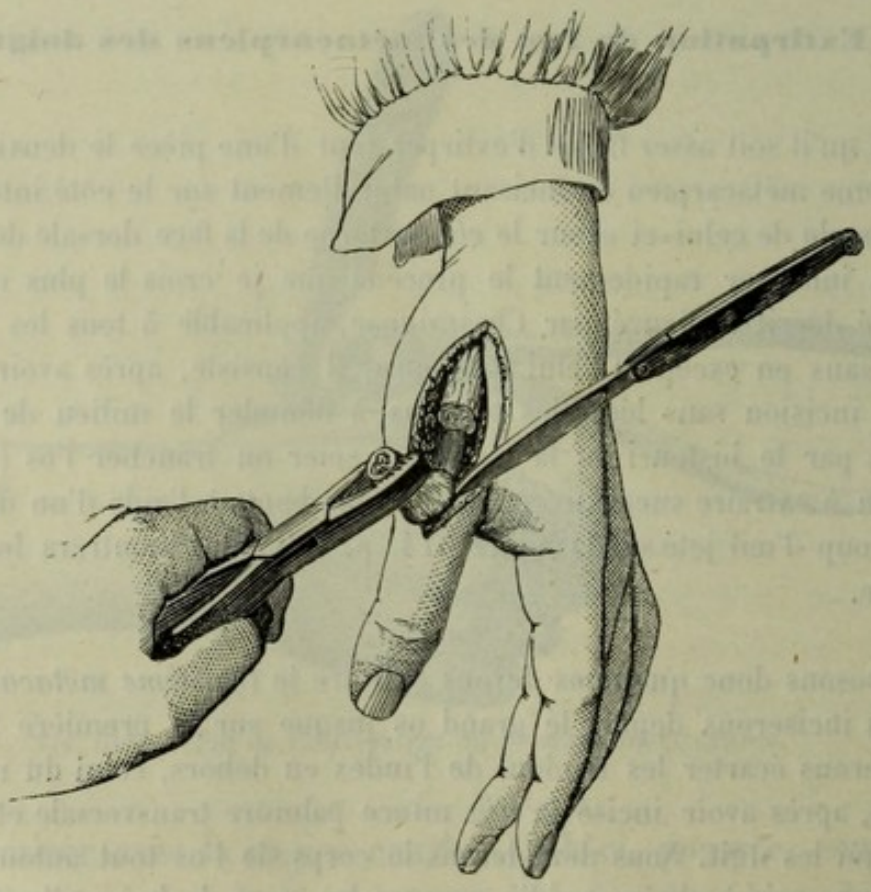

Fig. 512. — Extirpation d'un métacarpien, désarticulation de l'extrémité phalangienne. (Chassaignac.)

Nous ferons porter la division de l'os sur le point mince, c'est-à-dire un peu au-dessus du milieu.

Avec le davier nous relèverons le fragment digital (fig. 512), et nous le dépouillerons à mesure, jusqu'à ce que la tête sorte de la capsule.

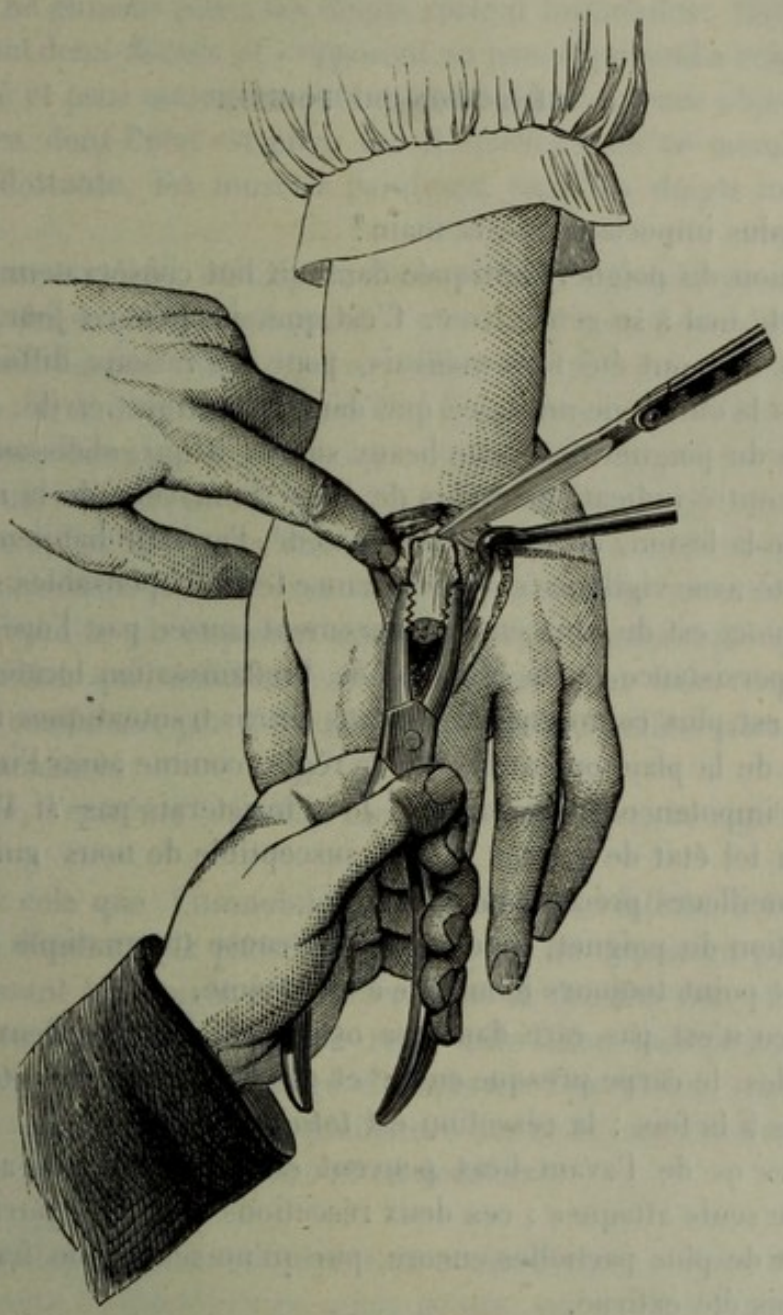

Fig. 513. — Extirpation d'un métacarpien, désarticulation de l'extrémité carpienne. (Chassaignac.)

Ensuite nous saisirons le bout supérieur (fig. 513) et, l'ayant dénudé le plus haut possible, nous le désarticulerons au bistouri comme nous avons appris à le faire page 276.

Il n'est pas besoin de dire que ce procédé convient parfaitement aux résections partielles de l'une ou de l'autre extrémité d'un métacarpien.

ARTICLE II

RÉSECTION DU POIGNET

Quoi de plus important que la main?

La résection du poignet pratiquée dans un but conservateur et curatif a cependant du mal à se généraliser. C'est que, jusqu'à ce jour, les résultats pris en bloc ont été fort mauvais, pour des raisons différentes, plus encore dans la chirurgie militaire que dans la pratique civile. Néanmoins, la résection du poignet donne de beaux succès à qui, obéissant aux indications et contre-indications tirées de l'âge du malade, de la nature et de l'étendue de la lésion, choisit le bon procédé, l'exécute habilement et pratique ensuite avec vigilance et persévérance les indispensables soins consécutifs. La mort est de plus en plus rarement causée par l'opération elle-même. La persistance ou la récidive de l'inflammation locale, simple ou spécifique, est plus commune. Mais, dans les cas traumatiques notamment, la guérison de la plaie opératoire est la règle, comme aussi l'insuccès définitif par impotence fonctionnelle. Je n'insisterais pas si l'examen des causes d'un tel état de choses n'était susceptible de nous guider dans le choix des meilleurs préceptes opératoires.

La résection du poignet, qu'elle soit de cause traumatique ou pathologique, n'est point toujours identique à elle-même.

Tantôt, ce n'est pas rare dans les ostéo-arthrites, les deux extrémités antibrachiales, le carpe presque entier et même des bases métacarpiennes sont enlevés à la fois : la résection est *totale*.

Tantôt les os de l'avant-bras peuvent être respectés ou au contraire doivent être seuls attaqués : ces deux résections sont dites *partielles*.

Il en est de plus partielles encore, puisqu'un seul os ou fragment d'os a quelquefois été extirpé.

Quand la résection du poignet est suivie de succès, il s'établit une ankylose fibreuse, ordinairement sans contact osseux, pseudarthrose solide quoique mobile, sans déviation de la main, avec des doigts et surtout un pouce, agiles et puissants, c'est-à-dire souples dans leurs articulations et mobiles sous l'action de leurs muscles et tendons. Que la pseudarthrose s'enraidisse et devienne une véritable ankylose mixte, fibreuse, cartilagineuse et osseuse, c'est un petit mal, mais qu'elle ne se forme pas solide, c'en est un grand.

A côté de cet homme jeune dont le membre opéré présente un faible raccourcissement, une déformation minime, qui soulève et tient à bras tendu un lourd fardeau, qui presse vigoureusement le dynamomètre, qui se gante et vrille sans difficulté..., en voici un autre dont la main, pourtant solide sur l'avant-bras, ne rend que peu de services : elle est déviée ; les tendons ne glissent plus ; les doigts restent immobiles ; fort heureusement, ils sont demi-fléchis et s'opposent au pouce qui seul a conservé quelque mobilité et peut ainsi pincer et soutenir divers menus objets..., et cet autre encore dont l'état est pire, car il souffre dans ce membre dont la main est ballottante, les muscles paralysés, tous les doigts incapables et enraidis.

Pseudarthrose solide, rectiligne, obéissant à la volonté ; pouce et doigts sensibles, mobiles et puissants, voilà l'idéal. On a chance de s'en rapprocher, en restreignant avec sagesse l'étendue en longueur de l'ablation osseuse afin de réaliser la brièveté des liens fibreux qui vont se former ; en juxtaposant des surfaces osseuses coupées bien transversalement pour éviter toute déviation latérale ; en ménageant attentivement non seulement les vaisseaux et les nerfs, les tendons et les muscles, mais aussi tous les éléments périosseux susceptibles de concourir à la restauration de la solidité ; et ensuite en imposant aux doigts une gymnastique quotidienne passive et active qui mobilise leurs articulations et leurs tendons, sans négliger de combattre par l'électricité les fâcheux effets atrophiques de l'inertie musculaire.

En résumé, l'extrême mobilité menace le poignet, la rigidité menace les doigts.

C'est pour cela que l'immobilisation devra être réalisée à l'aide d'une gouttière ou d'une attelle plâtrée imperméable ne dépassant pas le métacarpe et laissant les doigts et le pouce dans la demi-flexion et la liberté. Longtemps un appareil de soutien reste utile sinon indispensable, et les cas sont rares où l'on est obligé d'employer l'extension continue pour lutter contre un rapprochement prématuré des os et une tendance précoce à la luxation de la main en avant et en dedans.

L'acte opératoire, ici surtout, doit être absolument conservateur. Nous allons demander à l'*anatomie* en quels points, sur quelles lignes le squelette du poignet peut être découvert et excisé avec une commodité suffisante, sans sacrifier les organes voisins.

La face antérieure ou palmaire du poignet est occupée par les principaux muscles, vaisseaux et nerfs ; elle est donc inabordable. Sur la face dorsale et les bords latéraux, les os au contraire sont faciles à sentir à travers les téguments. Les tendons quoique nombreux ne sont point sans intervalles ; l'artère radiale dont la suppression ne porte pas d'atteinte sérieuse à la nutrition de la main, croise seulement le côté externe du carpe et la face dorsale du trapèze ; les veines volumineuses mais sans régularité et les

petits nerfs cutanés sans importance ne sauraient non plus barrer le chemin.

Le long du cubitus, entre les tendons des muscles cubitaux, jusqu'au cinquième métacarpien, la route est courte, sûre et libre.

De même le long du radius, sur la crête antérieure sensible en dehors des battements du pouls, le bistouri atteint directement le squelette, jusqu'au trapèze même, si l'on sacrifie l'artère radiale.

Enfin, sur la face dorsale, dans l'angle de partage des tendons extenseurs du pouce et de l'index, le seul deuxième radial externe est à désinsérer pour découvrir largement et longuement l'articulation (fig. 514).

Les tendons des doigts n'adhèrent pas au squelette ; ils peuvent donc être écartés. Ceux des métacarpiens, les cubitaux, les radiaux, le grand palmaire sont en rapports plus étroits avec les os du poignet. Dans les cas pathologiques, les gaines tendineuses sont ordinairement oblitérées. L'un des cubitaux qui s'insèrent tous deux au cinquième métacarpien, l'antérieur, a son tendon interrompu par le pisiforme. Les deux radiaux couvrent la moitié dorsale externe du carpe. Le grand palmaire enfin est étroitement engainé dans la gouttière antérieure du trapèze. Cet os, en raison de son enclavement entre le tendon qui est en avant et l'artère qui est en arrière, présente donc des difficultés particulières. Sa crête, comme le crochet de l'unciforme, est superficielle et très adhérente au ligament annulaire antérieur auquel elle donne insertion. La conservation du trapèze se recommande encore pour fournir une base d'appui au pouce dont le fonctionnement est si précieux.

Deux muscles de l'avant-bras sont nécessairement intéressés quand on enlève une certaine longueur des extrémités du radius et du cubitus ; ce sont le long supinateur et le carré pronateur ou tout au moins son bord inférieur.

Il n'y a pas lieu de discourir longuement sur l'arrêt de développement que déterminerait l'ablation des cartilages épiphysaires du radius et du cubitus, malgré le grand rôle qui leur est dévolu, s'il est vrai, comme l'enseigne l'École de Lyon, que la résection du poignet doive être proscrite chez les enfants et réservée aux malades âgés de 15 à 55 ans (Métral, *Rés. du poignet*, th. Lyon, 1882). Cependant, à la suite des coups de feu graves qui guérissent sans doute par l'expectation, mais non sans faire courir à la main de plus grands risques que la résection elle-même, on peut être amené, chez un enfant, à scier au-dessus des cartilages d'élongation. Dans la belle observation d'Ollier (*Lyon méd.* 1882, XL, p. 15), l'enfant de 13 ans, qui avait perdu trois centimètres de radius et de cubitus, avait à 23 ans, un radius de $0^m,16$ (côté opéré) au lieu de $0^m,24$ (côté sain) et un cubitus de $0^m,20$ au lieu de $0^m,265$. La main n'était pas parfaite, mais elle pouvait calligraphier toute la journée, soutenir 11 kilogr. à bras tendu, contribuer à l'exercice du trapèze et jouer du cornet à pistons.

Choix du procédé. — J'estime, après de nombreux essais, que le pro-

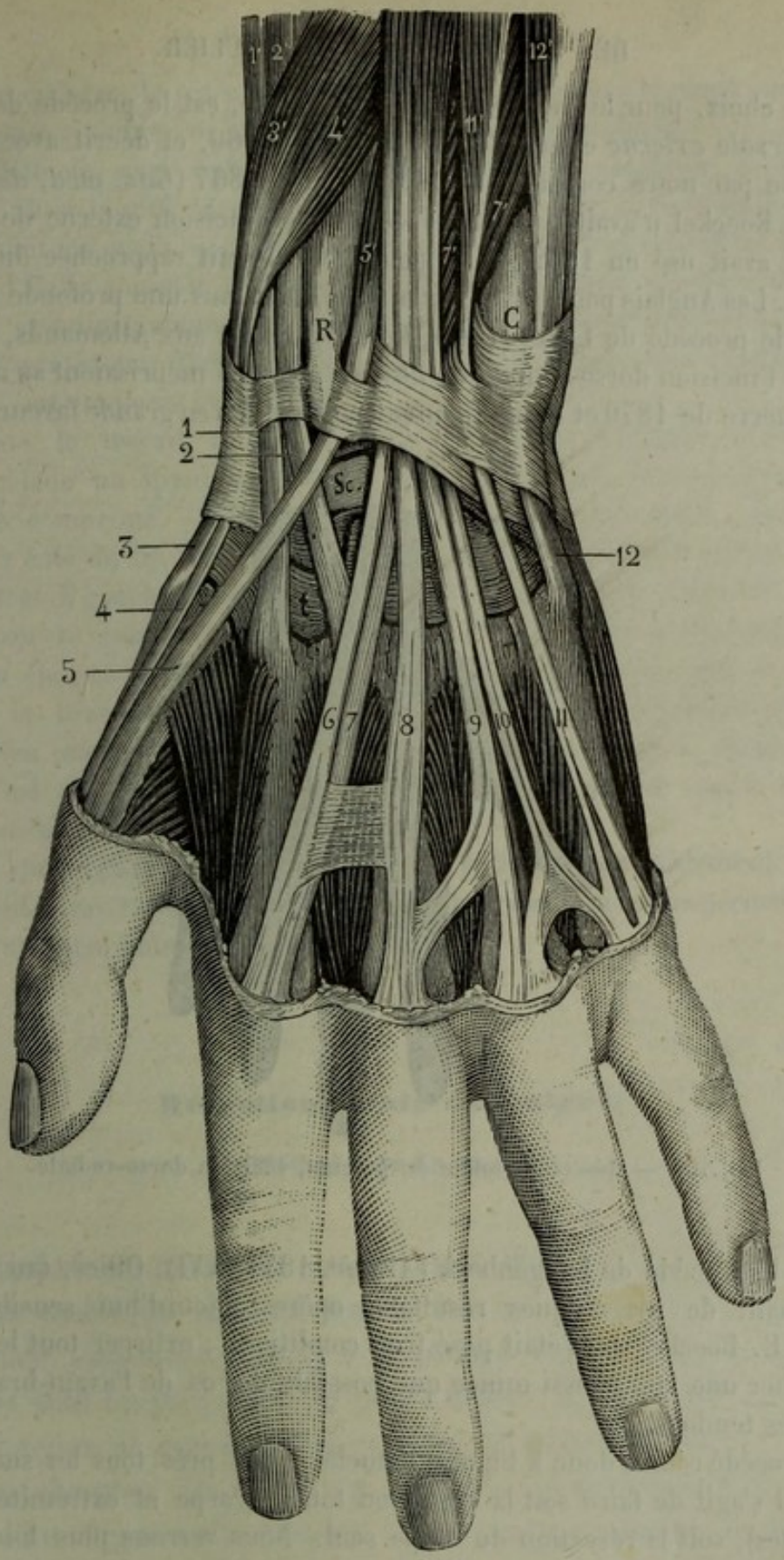

Fig. 514. — Face dorsale du poignet. — R, radius; C, cubitus; *Sc*, scaphoïde; *t*, trapézoïde. — 1, 1', tendon du premier muscle radial; 2, 2', tendon du deuxième radial; 3, 3', long abducteur du pouce; 4, 4', court extenseur du pouce; 5,5', long extenseur du pouce; 6, 8, 9, 10, tendons de l'extenseur commun; 7, 7', extenseur propre de l'index; 11, 11', extenseur propre du petit doigt; 12, 12', cubital postérieur.

Entre 5 et 6, le long de 6, une incision longitudinale découvre, après écartement des tendons, le métacarpe, le carpe et le radius; elle n'intéresse que l'insertion du tendon deuxième radial.

cédé de choix, pour le cadavre et pour le malade, est le procédé de l'*incision dorsale externe* employé avec succès en 1866, et décrit avec soin et précision par notre compatriote E. Boeckel en 1867 (*Gaz. méd. de Strasbourg*). Boeckel n'avait pas trouvé commode l'incision externe de Danzel dont il avait usé en 1862; déjà pourtant il l'avait rapprochée du dos de la main. Les Anglais peuvent reconnaître là, non sans une profonde modification, le procédé de Lister (1865, *Lancet*). Quant aux Allemands, il va de soi que l'incision dorso-radiale qu'ils ignoraient ou méprisaient au moment de la guerre de 1870 et qu'ils tiennent aujourd'hui en grande faveur, devait



Fig. 515. — Résection totale du poignet, incision dorso-radiale.

devenir le procédé de Langenbeck (*Archiv.* 1874, XVI). Ollier, qui obtient maintenant de magnifiques résultats, opère aujourd'hui sensiblement comme E. Boeckel qui s'était posé trois conditions : extirper tout le carpe, retrancher une lame aussi mince que possible des os de l'avant-bras, ménager les tendons.

Ce procédé réunit donc à l'heure actuelle à peu près tous les suffrages, quand il s'agit de faire soit la résection totale (carpe et extrémités antibrachiales), soit la résection du carpe seul. Nous verrons plus loin comment, à l'aide de deux incisions latérales, on excise le cubitus et le radius sans toucher au carpe.

Le plus souvent, dans les cas pathologiques, le chirurgien est contraint d'enlever tous ou presque tous les os du carpe, quelquefois même avec des bases métacarpiennes, tandis qu'en même temps il peut se borner à n'exciser qu'une très courte portion des os de l'avant-bras.

Sur le cadavre, la résection totale type doit emporter le carpe tout entier et le moins possible, au plus 0m,02, des os de l'avant-bras.

La méthode sous-capsulo-périostée, la seule à employer, est la plus facile et aussi la plus sûre au double point de vue de la restauration d'une bonne jointure et du ménagement des tendons, nerfs et vaisseaux. Ce n'est pas qu'il faille compter sur une sérieuse reproduction osseuse ; mais, ici surtout, cheminer autant que possible « entre l'arbre et l'écorce », comme a dit le professeur Trélat il y a longtemps, à propos des résections en général, est toujours le meilleur.

Comme le travail se fait en grande partie à la rugine, il faut à la main malade un appui, un coussin épais et résistant, par exemple rempli de sable comprimé. Cet appui sera supporté par une toute petite table placée à côté du lit, car il est indispensable que l'opérateur puisse évoluer à droite et à gauche du bout du membre opéré. A la rigueur, on peut opérer sur le genou élevé et bien garni d'un aide. Dans les amphithéâtres, on éloigne le plus possible le sujet de l'opérateur, afin de pouvoir écarter le bras du corps et amener le poignet sur un billot placé tout au bord ou mieux encore au coin supérieur de la table. Si le champ opératoire n'est pas absolument immobilisé, il fuit devant la rugine qui perd toute puissance et toute précision.

Ceux qui négligent de placer la partie malade convenablement et de se faire aider ne tardent pas à proclamer les résections sous-périostées fatigantes et impossibles sur le cadavre.

Résection totale du poignet.

(Méthode de la rugine.)

Le malade endormi est couché assez loin de l'opérateur.

Vous mobilisez d'abord toutes les articulations des doigts et du pouce, successivement et à plusieurs reprises. La main et le poignet sont en pronation, le pouce écarté, appuyés sur un coussin dur et tenus de manière à permettre d'évoluer autour.

Vous cherchez les apophyses styloïdes pour déterminer et marquer l'interligne radio-carpien. Vous palpez ensuite le deuxième métacarpien sur toute sa longueur et vous marquez d'un long trait le trajet des tendons extenseurs de l'index qui placés d'abord sur la tête du métacarpien, s'inclinent en dedans de la base de cet os en remontant vers le milieu de la face dorsale du poignet. Vous tracez de même le passage du tendon long extenseur du pouce qui re-

joint sur l'épiphyse radiale les tendons de l'index. C'est entre ceux-ci en dedans et celui-là en dehors que votre incision va pénétrer sur le radius. Elle côtoiera de très près mais sans les toucher les tendons de l'index, en descendant au moins jusqu'au milieu du deuxième métacarpien. Cette incision mesurera : sur une petite main 9 centimètres, 3 au-dessus et 6 au-dessous de l'interligne radio-carpien; sur une grande et grosse main, 12 centimètres, 4 au-dessus et 8 au-dessous du même joint.

Incision. — Incisez d'abord la peau avec précaution; écartez en dehors les filets nerveux radiaux sous-cutanés et reconnaissez le premier tendon externe de l'index, c'est celui qui vient du muscle extenseur commun (fig. 514, p. 685). Faites incliner la main sur son bord interne afin d'entraîner et de mettre à l'abri ce tendon sous la lèvre cutanée interne. Incisez alors profondément sur le carpe et sur le métacarpe, et reconnaissez le tendon deuxième radial externe qui se porte obliquement à la base du troisième métacarpien. Sur le radius, séparez à petits coups le tendon long extenseur propre du pouce des extenseurs de l'index, en vous efforçant de ménager la gaine du premier. Remontez assez haut dans l'intervalle des corps charnus des extenseurs propres du pouce et de l'index qui sont en contact.

Enfin, avant de déposer le bistouri, fendez le périoste et les capsules sur le radius, sur le carpe et jusqu'en dedans de l'insertion du deuxième radial qui va faire partie de la lèvre externe.

Dénudation ou décortication du côté externe. — Avec le bout de la rugine droite tenue comme un trocart, amorcez sur le bout du radius le décollement de la lèvre capsulo-périostique externe; poussez la décortication le plus loin possible vers l'apophyse styloïde en dirigeant votre rugine en travers, le tranchant du front desquamant l'os, le dos soulevant les tendons sans les blesser (a). — Alors, faites écarter avec des érignes ou tirez vous-même en dehors avec des pinces, la lèvre périostéo-capsulaire externe, pour la détacher, en burinant la face postérieure des os du carpe correspondants, scaphoïde et trapézoïde. Le trapèze doit être épargné jusqu'à plus ample examen. Dans cette manœuvre, vous avez désinséré le deuxième radial externe (b).

Décortication du côté interne. — Après avoir changé de position, traitez la lèvre interne comme vous venez de traiter l'externe,

d'abord sur le radius puis sur les os du carpe semi-lunaire et grand os, pyramidal et crochu. Découvrez enfin la tête cubitale coiffée du ligament triangulaire et incisez les bords radial et postérieur de celui-ci que vous rejetterez plus tard en avant. Toute la face postérieure des extrémités du radius et du cubitus est maintenant dénudée. Devez-vous extraire d'abord les os du carpe, ou réséquer les os de l'avant-bras auparavant? (c).

Dans la résection totale cadavérique, je préfère commencer par ceux-ci.

Luxation et sciage des extrémités antibrachiales. — Si vous y consentez, libérez les deux apophyses styloïdes sur les côtés et en

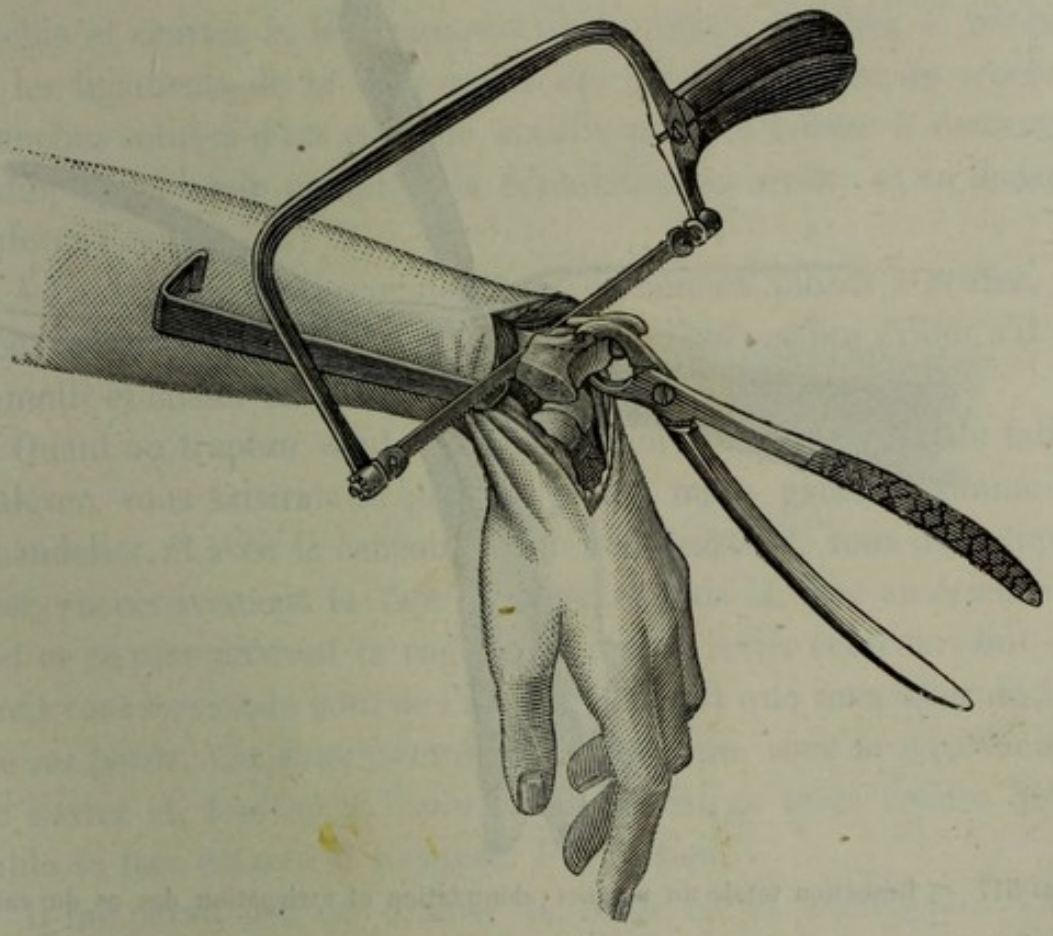

Fig. 516. — Résection totale du poignet. Sciage des extrémités antibrachiales.

avant. Commencez par l'externe : faites tenir la main fléchie et tordue en pronation forcée, la lèvre correspondante fortement rétractée, pendant que la rugine va travailler. Pour l'interne, que la main soit fléchie et déjetée en dedans comme les chairs elles-mêmes ; et recourez au besoin à la pointe tranchante qui s'impose quelquefois pour bien dénuder l'extrémité cubitale.

Aussitôt que vous le pourrez, faites saillir les extrémités antibrachiales à travers la plaie et, grâce à la flexion forcée de la main, complétez la dénudation de la partie antérieure du radius et du cubitus. Placez alors un lacs, des crochets ou une lame métallique pour rétracter les chairs. Enfin, sciez bien transversalement et à la fois la partie dénudée des deux os (fig. 516).

Extirpation des os du carpe. — Commandez alors à vos aides la flexion forcée de la main avec torsion et l'écartement de la lèvre externe de la plaie, pour vous rendre accessible le scaphoïde que vous allez extraire en premier lieu, après avoir décortiqué sa

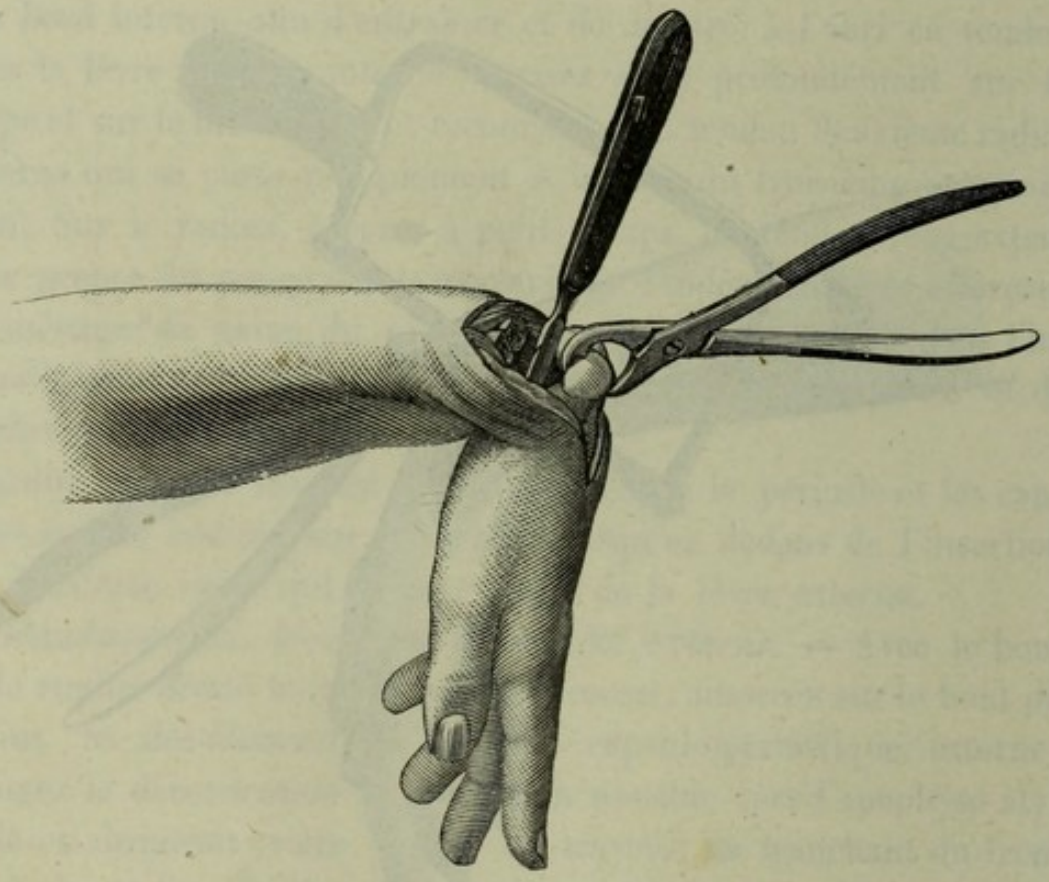

Fig. 517. — Résection totale du poignet ; dénudation et extirpation des os du carpe.

face antérieure et son apophyse externe. Saisissez donc cet os délicatement avec un bon et fin davier qui n'embarrasse pas la rugine. Avec celle-ci tenue verticale (fig. 517), bèchez devant le scaphoïde, puis en dehors, prenant des appuis sur la convexité de l'os pour faire des pesées et décoller le périoste et les ligaments. Séparez, si ce n'est fait déjà, le semi-lunaire du scaphoïde et arrachez cet os-ci qui ne doit plus tenir.

La lèvre interne étant écartée à son tour, traitez le semi-lunaire et le pyramidal comme vous avez traité le scaphoïde. Laissez en place le pisiforme.

Le tour du grand os est venu : saisissez-le par la tête, avec le davier; dénudez, toujours en bèchant avec le bout de la rugine verticale, les deux flancs et la crête de sa face antérieure; l'ayant séparé du crochu et du trapézoïde, renversez-le en arrière et extrayez-le. — Saisissez et enlevez le trapézoïde : dépériostez donc sa petite face antérieure, atteignez les ligaments qui l'unissent au métacarpe pendant que la main est extrêmement fléchie pour que votre rugine ne glisse pas devant ce qu'elle doit saper.

Venez à l'os crochu : faites tordre la main toujours solidement fléchie et écartez la lèvre interne de la plaie; détachez le périoste et les ligaments de la face antérieure jusqu'à la base du crochet; tranchez celui-ci d'un coup de cisaille pour le laisser à demeure; enfin, après avoir complété la dénudation en arrière et en dedans, enlevez l'os (d).

A l'aide d'un fin davier denté ou de bonnes pinces à griffes, on peut saisir et extirper le pisiforme que l'on préfère évider s'il est ramolli et laisser en place s'il est sain.

Quant au trapèze dont la conservation est si utile, s'il le fallait enlever, vous saisiriez le pouce à pleine main gauche comme un chandelier, et avec le concours d'un bon écarteur, vous décortiqueriez successivement la face postérieure puis la face antérieure de cet os en manœuvrant la rugine comme un levier écorceur, soit que vous vous serviez du bout de l'instrument, soit que vous usiez de l'un de ses bords. Ces deux faces de l'os étant à nu, vous le saisiriez avec le davier et, tout en le fixant, le feriez surgir pour rendre accessible sa face externe et terminer l'extraction.

Il me paraît bon de drainer le foyer de la résection à l'aide de trois tubes, l'un dans la plaie raccourcie par la suture de ses extrémités, les deux autres placés dans des orifices de décharge pratiqués de chaque côté, aux téguments des apophyses styloïdes.

Une gouttière rigide ou une attelle plâtrée vernie fixe l'avant-bras et le métacarpe, laissant les doigts et le pouce en légère flexion et en liberté aussitôt que les premiers jours sont passés.

Notes. — (a) La rugine courbe sur le plat est excellente, non pour commencer le

travail, mais pour l'avancer profondément en dehors, sur la facette gouttière que l'apophyse styloïde offre aux muscles abducteur et court extenseur et dans laquelle vient s'insérer le long supinateur. Tout le monde s'accorde à recommander de limiter le plus possible la dénudation des os de l'avant-bras, dans le sens de la longueur. Beaucoup même prétendent dénuder et réséquer en premier lieu le carpe avant de toucher au radius. C'est chercher la difficulté quand on résèque des os fermes qui ne s'évident pas à la cuiller. C'est bien assez de la rencontrer, cette difficulté, dans la résection partielle bornée au carpe, sans la transporter dans la résection totale.

(b) Je ne me fais aucun scrupule de dépouiller la face postérieure du carpe avec une pince solide, qui soulève le plan fibreux capsulo-périostique, et le plat d'une pointe de court bistouri qui rasant les os, emporte ce qu'il peut du périoste et du tissu osseux. Il est pénible de buriner cette marqueterie osseuse dont les pièces mobiles se dérobent à la pression, et l'on fait moins bien avec la rugine qu'avec un petit bistouri assez fort de tranchant pour raser les os et emporter leurs aspérités.

(c) L'un et l'autre sont difficiles. Lorsque les tissus dorsaux, les lèvres de la plaie, ont de la souplesse et de la mobilité, je trouve plus facile de réséquer d'abord le radius et le cubitus. L'extraction successive des os du carpe, si durs et si solidement articulés qu'ils soient, en est singulièrement facilitée. Mais lorsque les lèvres de la plaie ne peuvent pas s'écarter ni permettre la flexion et la luxation, il faut se résigner à attaquer le carpe en premier temps. S'il a conservé de la solidité et ne peut être évidé à la curette, l'affaire est laborieuse.

(d) Plusieurs auteurs recommandent d'enlever d'un bloc la deuxième rangée carpienne moins le trapèze. Cela se peut; mais c'est plus difficile que d'extirper successivement chacun des os. Dans les cas pathologiques, on extrait une bouillie osseuse plutôt que des os; on pratique l'évidement et l'on va jusqu'à attaquer les métacarpiens quelquefois sur une longueur notable. L'opération est alors aussi facile que disgracieuse. Dans les cas traumatiques, comme sur le cadavre, on peut et l'on doit opérer méthodiquement. Pour que la résection ne paraisse pas trop laborieuse il faut un bon davier, assez petit, longuement, finement et solidement denté.

RÉSECTIONS PARTIELLES DU POIGNET

Ablation des os du carpe.

Le procédé qui vient d'être décrit convient avec les modifications suivantes : d'abord commencer un peu moins haut sur l'avant-bras l'incision cutanée et, lorsqu'on est obligé d'attaquer les bases métacarpiennes, ce qui n'est pas sans danger pour l'arcade palmaire profonde, la prolonger un peu plus bas; ensuite, ne pas décortiquer le radius, se borner à désinsérer sur une faible étendue les lèvres de la capsule, afin de donner du jeu aux écarteurs qui vont découvrir le condyle carpien à mesure que la rugine ou le bistouri trapu dépouillera la face postérieure. Si les os du carpe sont assez résistants pour être extraits, on commence par le scaphoïde et l'on continue dans l'ordre indiqué : semilunaire, pyramidal, grand os, trapézoïde et crochu. Ordinairement, cette opération rencontre des os ramollis que l'on extrait à la gouge ou à la curette.

Ablation des extrémités inférieures du cubitus et du radius.

On fait de chaque côté une incision longitudinale comme Dubled et tant d'autres depuis pour la résection totale. Ces deux incisions conduisent sur les os, fendent le périoste et permettent de le soulever. On scie les os de deux manières différentes : ou bien successivement avec la scie à chaîne, en commençant par le cubitus, que l'on extrait immédiatement ; ou bien simultanément avec une fine lame rectiligne engagée sous les chairs soulevées et protégées. Sous peine de déviation grave, on doit scier les deux os au même niveau, et par conséquent proscrire la résection isolée d'une longueur notable de l'un des deux os.

La statistique américaine nous donne, sur un total de 51 résections traumatiques du poignet guéries, 27 mains très déviées du côté dont on avait enlevé l'os. Peut-être cependant, la résection isolée du petit bout du cubitus avec conservation absolument soignée du périoste et immobilisation prolongée dans l'abduction, est-elle permise.

Opération. — Pour enlever à la fois l'extrémité du cubitus et celle du radius sur une longueur supposée de 3 à 4 centimètres, placez le sujet comme dans la résection totale : tenez le bras écarté du corps, le poignet sur un coussin ferme posé sur une petite table autour de laquelle vous puissiez évoluer.

Ayant étudié au besoin le côté sain, explorez la région malade.

Dénudation du radius. — Vous inciserez sur le radius, pendant que le poignet sera en attitude moyenne, presque en supination, après avoir reconnu, au-dessous de l'apophyse styloïde, le relief des tendons long abducteur et court extenseur réunis, qui viennent obliquement de la partie postérieure; après avoir senti la crête osseuse du radius qui limite en avant la gouttière de ces tendons. C'est le long de cette crête qui n'est que la terminaison du bord antérieur de l'os que vous inciserez la peau, très près des tendons sus-nommés, suivant leur obliquité légère.

Sur cette ligne donc, à $0^m,05$ de l'apophyse styloïde, commencez avec légèreté votre incision externe et conduisez-la en bas et un peu en avant jusqu'à un doigt au-dessous de l'articulation. Coupez avec précaution pour ménager, en haut la branche nerveuse cutanée

radiale postérieure qui pourrait s'exposer, en bas l'artère radiale au moment où elle se dirige derrière le trapèze (a).

Ayant fait écarter les tendons dorsaux engainés, fendez le périoste radial à côté de l'insertion du long supinateur qui va faire partie de la lèvre postérieure ; fendez non seulement le périoste, mais la capsule ou plutôt le ligament latéral radio-carpien jusqu'au scaphoïde, pendant qu'un aide attire dans l'angle inférieur de la plaie le tissu cellulaire mobile où rampe l'artère radiale.

Armé d'abord de la rugine droite, amorcez le décollement de la lèvre postérieure de la plaie, puis celui de la lèvre antérieure. De ce côté vous devez dénuder presque toute la face antérieure de l'os qui est plane, sur toute la longueur de la partie à réséquer (b).

Employez la rugine courbe sur le plat pour compléter la dénudation en arrière, d'abord au-dessus de la région des coulisses, au niveau de la partie arrondie et étroite du radius que la scie divisera ultérieurement. Quand la rugine courbe aura accompli son travail à ce niveau, le radius devra être libre sur toute sa périphérie, prêt à se laisser charger sur une sonde ou sur la scie à chaîne (c).

Dénudation du cubitus. — Le poignet est maintenant placé en pronation sur le coussin. Dans cette attitude, l'apophyse styloïde cubitale est interne, plutôt palmaire que dorsale ; cherchez-la. L'incision commencée un doigt plus bas, passera dessus et remontera à $0^m,05$ plus haut, sur l'os, entre les reliefs des deux muscles cubitaux, épargnant autant que possible la branche nerveuse cubitale postérieure.

Ayant fendu le périoste et le ligament latéral interne, amorcez avec la rugine droite le décollement des deux lèvres capsulo-périostées : soulevez avec soin le tendon cubital postérieur. Achevez de contourner le col de l'os avec la rugine courbe.

Sciage. — Quand vous sentez que le pourtour des deux os est complètement dénudé, qu'une scie à chaîne pourrait être placée sur chacun d'eux pour les diviser isolément, vous pouvez employer ce mode de section (fig. 518). Vous pouvez encore, afin de scier le cubitus et le radius sûrement au même niveau, effondrer la cloison qui sépare les deux étuis, placer devant et derrière les os une lame protectrice, après avoir débridé le périoste en travers s'il résistait, enfin engager la fine lame de la scie articulée. (Voir la

figure 579 qui représente la section simultanée du péroné et du tibia, art. Résection tibio-tarsienne p. 771.)

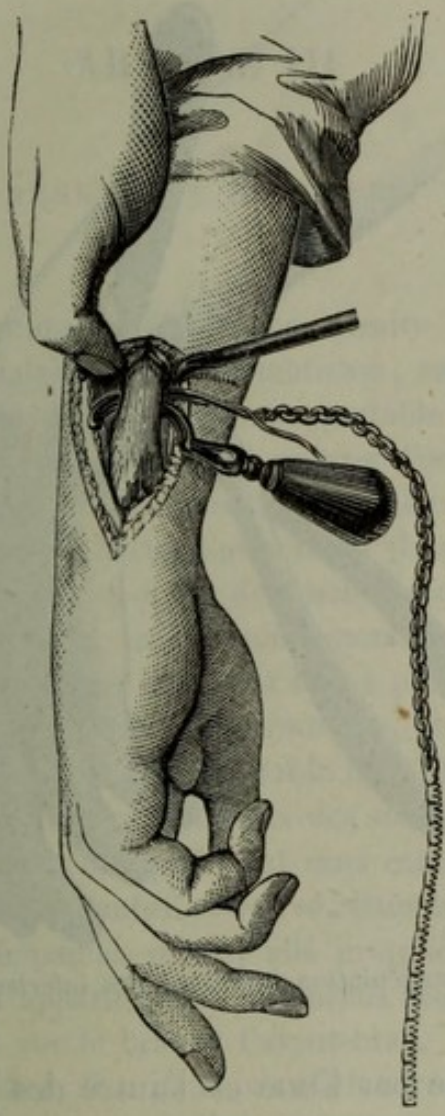

Fig. 518. — Résection de l'extrémité inférieure du cubitus, passage de la scie à chaîne. (Chassaignac.)

Extraction. — Lorsque les os auront été sciés, saisissez d'abord le fragment du cubitus avec un davier bien denté et, l'ayant renversé en dedans, complétez-en la dénudation à la rugine, burinant le pourtour de la petite tête jusqu'à ce qu'elle sorte complètement dépouillée (fig. 519).

Extrayez de même le fragment radial par la plaie externe en le saisissant par le bout supérieur et en le séparant attentivement des tendons dorsaux. Vous devez vous efforcer de raser par le pied les crêtes osseuses qui séparent les coulisses tendineuses, afin de

respecter celle-ci, dussiez-vous employer le ciseau frappé à la manière de Vogt.

Lorsque les deux os de l'avant-bras sont réséqués, le condyle

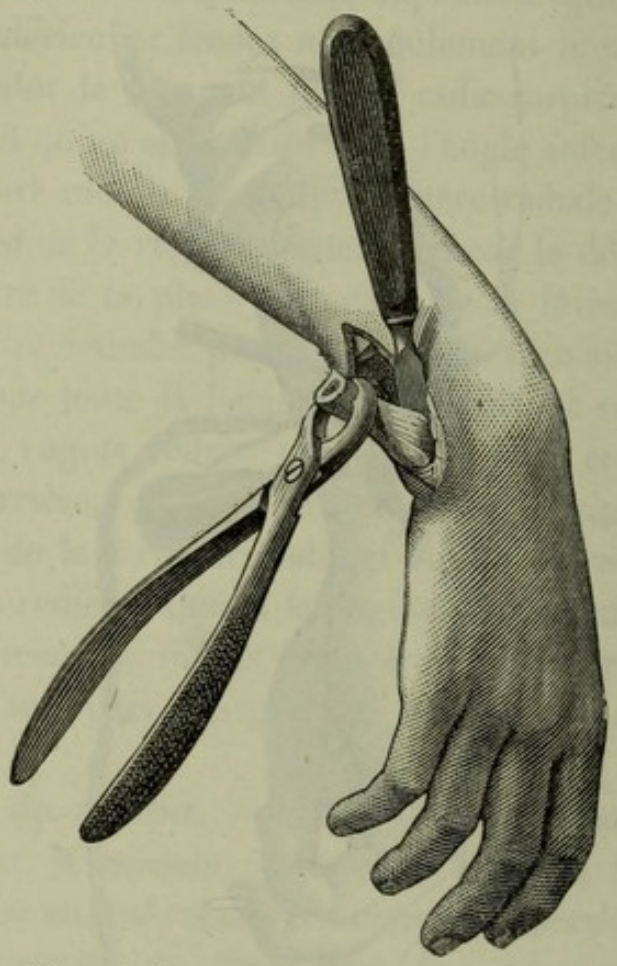

Fig. 519. — Désarticulation de l'extrémité inférieure du cubitus.

carpien est accessible par l'une et l'autre des plaies latérales : on peut donc l'examiner et, moyennant un allongement des incisions, l'attaquer si, contrairement aux prévisions, on le trouve malade.

Notes. — (a) Ce ne serait pas gros risque que de couper la radiale. On en serait quitte pour en lier les deux bouts. Mais il faut le faire à bon escient. Dans une opération cadavérique, quand même on voudrait faire une résection totale par les incisions latérales, on devrait ne pas couper l'artère. On arrive, avec de la légèreté de main, à prolonger l'incision tégumentaire, jusqu'au premier métacarpien, tout en respectant le vaisseau.

(b) La face antérieure du radius est limitée en bas par un bourrelet au-dessous duquel s'attache le puissant ligament radio-carpien antérieur. La rugine est poussée en travers et à plat devant l'os, jusqu'à ce que le bourrelet soit dénudé. A ce moment, l'instrument doit être tourné de champ, afin que par son bord il désinsère ou divise les fibres carpiennes. Il est expéditif d'avoir recours pour ce temps de l'opération au petit bistouri rectiligne à pointe rabattue.

(c) Il est très difficile de compléter la dénudation de la face postérieure si anfrac-

tueuse de l'épiphyse radiale, avant d'avoir scié l'os, parce que les parties molles ne se laissent pas suffisamment soulever. Aussi ne le conseillè-je pas. On y arriverait cependant avec le ciseau frappé de Vogt.

ARTICLE III

RÉSECTION DU COUDE

Cette opération se pratique souvent pour extraire les extrémités articulaires altérées par la maladie ou le traumatisme, rarement pour détruire une ankylose établie dans une attitude insupportable au malade.

La résection totale du coude consiste à enlever l'extrémité inférieure de l'humérus et les extrémités supérieures des os de l'avant-bras, en respectant les insertions du muscle fléchisseur cubital (brachial antérieur) et du muscle fléchisseur radial (biceps). La destruction de ces attaches musculaires compromet absolument le fonctionnement de l'avant-bras. Aussi est-ce une règle de ne pas faire passer la scie à plus de 2 centimètres au-dessous de l'interligne articulaire. Au contraire, du côté de l'humérus, le champ est plus libre et, s'il est désirable de n'enlever que l'extrémité même de l'os par un trait rasant le dessus des tubérosités latérales, il est possible de remonter beaucoup plus haut sans compromettre nécessairement le fonctionnement du membre conservé. Dans une quarantaine de cas de la guerre franco-allemande, on est allé jusqu'à enlever de 10 à 18 centimètres d'os, tantôt appartenant à l'humérus seul, tantôt répartis également ou inégalement sur le bras et l'avant-bras.

Après un pareil sacrifice, il ne faut pas s'attendre à voir une néarthrose se constituer. L'avant-bras reste ballant et la main sans force.

Lorsque l'on peut se contenter de n'enlever que le nécessaire pour produire une bonne adaptation des surfaces osseuses, tout autre doit être le *résultat*.

Si le coude s'ankylose à angle droit, c'est bien; car la main est solide et très serviable, pourvu que le radius ait été maintenu en position moyenne sur le cubitus.

S'il se forme une néarthrose solide et activement mobile, c'est mieux. Pour qu'il en soit ainsi, il faut que les os mis en rapport se façonnent, se modèlent, se polissent et reconstituent des formes compatibles avec les mouvements de charnière; que des ligaments latéraux se rétablissent solides et courts, pour entraver les mouvements de latéralité; que les muscles principaux, fléchisseurs et extenseur, aient conservé ou recouvré des insertions à une certaine distance du nouvel interligne, afin qu'ils puissent,

quoique affaiblis par le raccourcissement de leurs leviers, exercer encore une action suffisante.

Une bonne néarthrose du coude jouit de notables mouvements de flexion active et d'extension active, en deçà et au delà de l'angle droit; les os sont au contact; la solidité latérale est suffisante pour que le membre soit fort. La main et les doigts sont absolument libres et puissants. La pronation et la supination, lorsqu'elles laissent à désirer, ce qui n'est pas rare, sont complétées ou suppléées par la rotation scapulo-humérale.

On conçoit qu'une pseudarthrose serrée, mais souple dans le sens des mouvements physiologiques et ne différant de la néarthose que par l'absence de contact osseux, puisse être un résultat commun excellent.

Mais si, par nécessité ou par incurie, l'opération a été faite dans de mauvaises conditions, si de longs bouts d'os ont été enlevés et le rapprochement rendu impossible, si les attaches ligamenteuses et musculaires n'ont pas été conservées avec la capsule et le périoste, si les soins consécutifs importants sont mal dirigés..., loin de s'affronter et de se modeler, les os ne s'unissent même pas par des liens solides et courts. Il se forme une simple pseudarthrose fibreuse à distance : le coude semble en caoutchouc et le membre un battant de cloche. Tantôt et c'est le mieux, l'avant-bras obéit encore à ses muscles et arrive, en se fixant, à permettre à la main d'agir; tantôt au contraire, le membre reste ballant, oscillant, sans force et sans précision; les fonctions de la main sont elles-mêmes ordinairement compromises, même avec le secours d'un appareil adjuvant. Ces résultats médiocres ont été jusqu'à ce jour trop fréquents. On en voit de pires.

En effet, à l'ankylose vicieuse rectiligne ou à l'excessive mobilité du coude peuvent se joindre l'inertie des muscles, l'impotence de la main et des doigts par rigidité, déviation ou paralysie, enfin la douleur et divers troubles de nutrition et de sensibilité.

Je vais supposer l'opération faite et dire le nécessaire sur les *soins consécutifs*, afin de n'avoir pas à scinder plus tard la description des procédés opératoires.

Après l'opération, l'avant-bras, en demi-pronation, est étendu ou à peu près; les extrémités de ses os sont appuyées sous le bout huméral, de manière que les grands diamètres des sections osseuses se correspondent et ne se croisent pas. Le radius et le cubitus sont donc poussés vers le tendon du triceps et empêchés d'obéir à la traction des puissants fléchisseurs qui les attireraient en haut et en avant. L'immobilisation dans cette attitude est réalisée par une gouttière ou une attelle plâtrée fenêtrée, jusqu'à la guérison complète de la plaie que l'on suture et draine comme à l'ordinaire. Mais le poignet et surtout les doigts sont fréquemment maniés, pour en éviter la rigidité. L'épaule elle-même n'est pas négligée.

Le premier mouvement passif, imprimé avec douceur, sera un mouve-

ment explorateur : flexion à 90° et retour à l'extension primitive. Le chirurgien, ayant apprécié ainsi le résultat intérieur du processus réparateur qui date déjà de quelques semaines, devra se résoudre à poursuivre ou l'ankylose ou la néarthrose.

Si la mobilité paraît considérable, ce qui arrive généralement quand le squelette a été largement sacrifié et les parties périosseuses insuffisamment respectées, il faut tendre à l'ankylose et, par conséquent, immobiliser l'avant-bras dans la flexion à angle droit et dans l'attitude de rotation moyenne, c'est-à-dire le pouce en l'air. Plus que jamais il convient alors de se préoccuper de la mobilité des doigts, du poignet, de l'épaule, et de la contractilité des muscles.

Si la mobilité est modérée, les os en contact, on doit tenter la formation d'une néarthrose ; le principal est donc de permettre à l'avant-bras de recevoir ou d'exécuter des mouvements purs de flexion et d'extension sans compromettre par le moindre ébranlement latéral les nouveaux ligaments latéraux en voie de formation. Un appareil articulé dont on use d'abord pour varier le degré de flexion immobile, donne seul de la sécurité. L'exercice quotidien des mouvements de pronation et de supination ne doit pas être négligé La vigilance du chirurgien, la bonne volonté et l'intelligence du malade sont indispensables à la poursuite du succès.

En résumé, dans les cas ordinaires où l'on enlève une longueur notable de squelette, ce qui est à redouter, c'est l'excessive mobilité, le défaut de solidité. Cela ne veut pourtant pas dire que l'on n'ait jamais à lutter contre des productions osseuses prématurées ou exagérées qui entravent la mobilité dans le sens de la flexion et de l'extension. (Voy. procédé contre l'ankylose.)

Anatomie. — Examinons la région du coude au point de vue anatomique et physiologique, afin de rappeler : la situation des vaisseaux et des nerfs qui conserveront à l'avant-bras et à la main vitalité, sensibilité et motilité; le mode et le lieu d'insertion des muscles indispensables ou ligaments actifs du coude, qui mobiliseront activement la néarthrose après l'avoir façonnée, et aussi des muscles et ligaments sur lesquels il faut compter pour la restauration de la solidité.

L'articulation du coude, envisagée simplement, est une charnière. La solidité de la néarthrose exige le rétablissement du contact osseux, l'adaptation des fragments et la reconstitution de *ligaments latéraux* inextensibles. La mobilité active dépend de la conservation des attaches des muscles antérieurs (le biceps et le brachial antérieur) et postérieur (le triceps).

Quelle que soit l'importance des mouvements de pronation et de supination, je m'attacherai peu à l'articulation cubito-radiale supérieure. Des deux muscles pronateurs, le carré échappe nécessairement à l'acte opératoire. La supination est l'œuvre du biceps et du *court supinateur*. Ce dernier muscle est rarement détruit en totalité, car il descend fort bas.

Ses fibres inférieures, qui procèdent du bord externe du cubitus jusqu'à 6 centimètres de l'interligne, pour joindre le bord antérieur du radius, forment avec la corde de Weitbrecht une espèce d'anneau oblique qui tend à maintenir le radius appliqué au côté du cubitus.

Personne n'ayant jamais songé à réséquer le coude en attaquant la face antérieure, il est inutile d'insister sur la situation des vaisseaux et des nerfs médian et radial.

Mais, comme de nombreux chirurgiens ont recommandé des incisions latérales, il faut rappeler la situation de la *branche postérieure du nerf radial*, branche motrice, indispensable à l'extension de la main et des doigts, à l'extension et à l'abduction du pouce. Elle pénètre à deux centimètres de l'interligne, dans l'épaisseur du *muscle court supinateur*, contourne la face externe du radius de haut en bas et d'avant en arrière et gagne la région antibrachiale postérieure. Elle pourrait être atteinte par l'extrémité inférieure d'une incision latérale externe profonde, qui descendrait à quatre centimètres au-dessous de l'articulation, sans s'incliner en arrière.

On connaît le trajet du *nerf cubital*, derrière le bord et la tubérosité interne de l'humérus, dans la gouttière rétro-épitrochléenne où le nerf

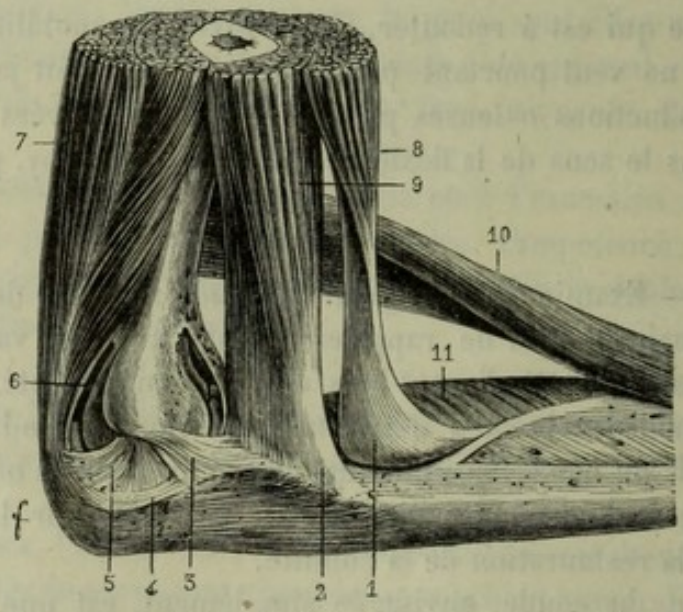

Fig. 520. — Muscles moteurs de l'articulation du coude. 1, attache du biceps à la tubérosité radiale ; 2, attache du brachial antérieur au cubitus ; 3, 4, 5, ligament latéral interne ; 6, synoviale ; 7, triceps ; 8, biceps ; 9, brachial antérieur ; 10, long supinateur ; 11, court supinateur.

est au contact même du périoste. L'on n'a pas toujours pensé ni réussi à respecter ce nerf. L'expérience a prouvé qu'il pouvait se cicatriser et recouvrer ses fonctions ; elle a montré aussi que l'abolition définitive de la sensibilité et de la contractilité placées sous sa dépendance, n'empêchait pas la main, le petit doigt y compris, de rendre des services. Néan-

moins, l'on doit ménager attentivement le nerf cubital, et sa blessure est à la fois un accident pour le malade et une honte pour l'opérateur.

Les deux muscles fléchisseurs principaux, le *biceps* et le *brachial antérieur*, se fixent tous deux assez loin de l'articulation pour qu'on puisse enlever deux centimètres d'os (à partir de l'interligne) sans détruire leurs insertions (fig. 520). Maintenue dans ces limites, la résection entame bien

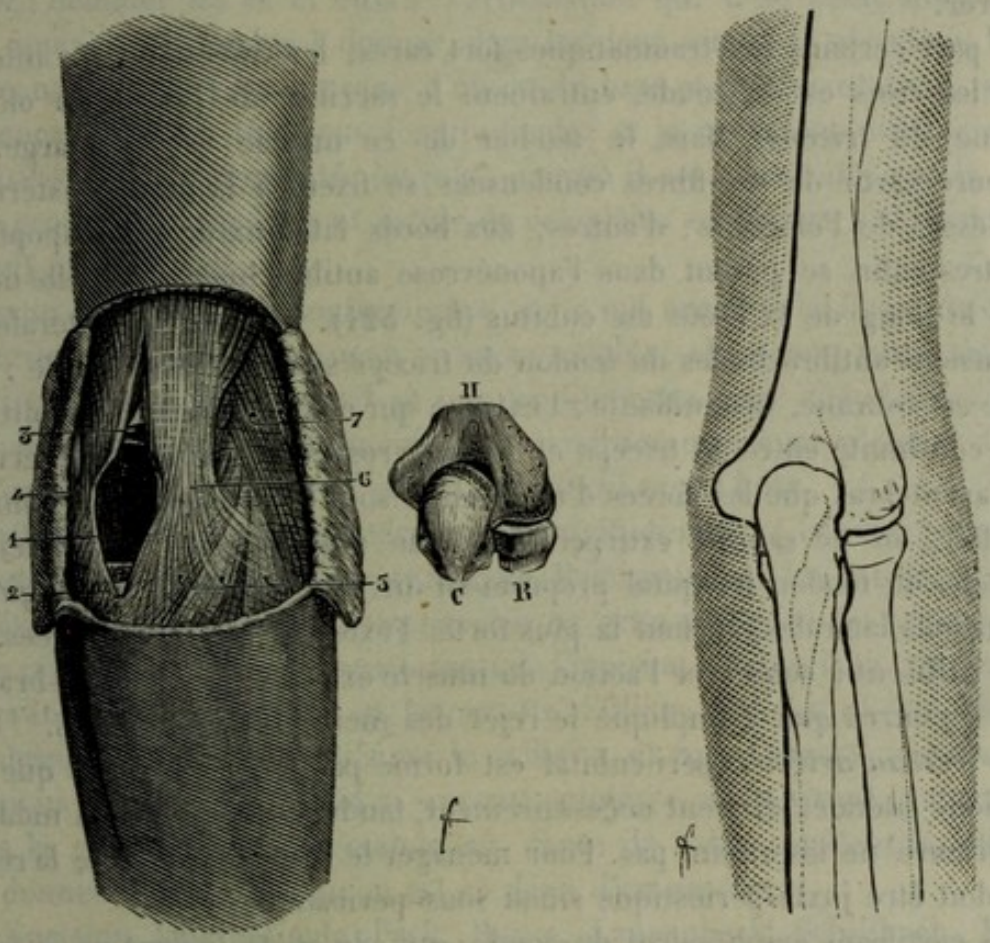

Fig. 521. — A gauche, région postérieure du coude droit disséquée après extraction, par une incision longitudinale, des extrémités articulaires représentées à côté H, C, R, humérus, cubitus, radius. — 1, cavité ou foyer de la résection; 2, coupe du cubitus; 3, coupe de l'humérus; 4, faible expansion interne du tendon tricipital; 5, aponévrose antibrachiale postérieure couvrant les muscles épicondyliens anconé, cubital postérieur, etc., recevant; 6, forte expansion externe du tendon tricipital; 7, muscles long supinateur et premier radial.

A droite, région postérieure du même coude droit avec squelette intérieur.

l'attache du brachial antérieur, mais, à moins d'une maladroite échappade du bistouri ou du grattoir, elle en respecte la partie la plus solide et, par conséquent, la plus importante.

Certains muscles antibrachiaux sont des fléchisseurs accessoires. Il en est un, le *long supinateur*, dont les insertions remontent si haut sur le bord externe, qu'on peut enlever dix centimètres d'un humérus ordinaire sans les détruire complètement. Les autres, *muscles épitrochléens* et *épicondyliens*, quoiqu'ils s'attachent plus près de l'articulation, conserveront

ordinairement quelques adhérences brachiales, surtout si l'on prend soin de les désinsérer sans rompre leurs rapports de continuité avec les aponévroses sus-jacentes, avec les ligaments et le périoste sous-jacents. A vrai dire, ce n'est pas dans l'espoir de conserver à ces muscles leur faible pouvoir fléchisseur qu'il faut, en dénudant les côtés de l'articulation, ménager leurs adhérences brachiales; c'est afin de préparer la restauration de solides ligaments latéraux, sans lesquels il n'y a pas de solide charnière à espérer.

A part certains cas traumatiques fort rares, les résections qui intéressent les trois os du coude, entraînent le sacrifice de l'insertion olécranienne du *triceps*. Mais le tendon de ce muscle est fort large. La majeure partie de ses fibres condensées se fixent à la partie postérieure du dessus de l'olécrane; d'autres, aux bords latéraux de cette apophyse. D'autres enfin se jettent dans l'aponévrose antibrachiale fixée elle-même tout le long de la crête du cubitus (fig. 521). Les parties latérales ou expansions antibrachiales du tendon du triceps sont de force inégale : l'interne est minime, insignifiante; l'externe qui couvre l'anconé, établit une telle continuité entre le triceps et l'aponévrose de la région postérieure de l'avant-bras que les forces d'un homme sont incapables de la rompre. En fait, on ne saurait extirper l'olécrane sans détruire complètement l'attache du tendon tricipital proprement dit. Peu importe, *pourvu que* les expansions latérales, surtout la plus forte, l'externe, soient ménagées, car elles suffisent à conserver l'action du muscle extenseur sur l'avant-bras.

Ce « *pourvu que* » implique le rejet des incisions transversales.

Le *réseau artériel* péri-cubital est formé par les récurrentes que des incisions latérales divisent nécessairement, tandis qu'une incision médiane postérieure ne les atteint pas. Pour ménager le réseau lui-même, la résection doit être juxta-périostique sinon sous-périostique.

Les cartilages épiphysaires du coude, qui, du reste, jouent un si faible rôle dans l'accroissement du membre en longueur, ont achevé leur évolution à la fin de la seizième année. La résection pratiquée après cet âge se borne donc à rogner des os qui n'ont plus à grandir de ce côté.

En de certains cas, pour conserver l'usage de la main, on n'a pas craint d'enlever de très grandes longueurs des os du bras et même de l'avant-bras. Du côté de l'avant-bras, cela entraîne la destruction des insertions des muscles fléchisseurs principaux : un appareil prothétique devient indispensable.

Chaque fois que l'on dépasse l'insertion radiale du biceps, il faut songer à l'artère interosseuse postérieure, c'est-à-dire perforante.

Choix du procédé. — Suivant que la mobilité de l'avant-bras est abolie ou conservée, le choix du procédé varie. Avec telle incision qui convient très bien dans une ostéo-arthrite quand la flexion de l'avant-bras reste possible, la résection d'une ankylose rectiligne est presque impraticable.

Le but à atteindre est la reconstitution d'une articulation *solide* et *mobile*. Mais je pense (pour les travaux de force il n'y a pas de doute) que la rigidité anguleuse, fût-elle complète, n'est pas un mauvais résultat et vaut mieux que l'excessive mobilité si fréquemment obtenue.

Ne pouvant tenir compte de tous les cas particuliers qui imposent au chirurgien tel ou tel procédé, je dois me placer dans les circonstances ordinaires. Il s'agit donc d'une ostéo-arthrite ou d'une blessure : il faut d'abord dénuder les os et ouvrir l'articulation qui n'est point ankylosée, pour apprécier l'étendue à donner, dans les deux sens, à la résection. Voulant conserver tous les moyens d'union du bras et de l'avant-bras, je me prononce pour les incisions longitudinales et je condamne les incisions transversales de commodité, jusqu'au jour où il sera démontré que la réunion profonde immédiate et *solide* de ces plaies en travers s'obtient facilement et sûrement.

Parmi les incisions longitudinales, celle qui avoisine la ligne médiane postérieure ne rencontre aucun vaisseau notable; elle donne toute sécurité relativement au nerf cubital et une facilité égale pour dénuder les deux éminences latérales de l'humérus, à la condition que, à un moment donné de l'opération, *l'avant-bras puisse être fléchi sur le bras.*

Cette incision unique, postérieure et longitudinale, ne convient donc pas à l'ostéotomie d'une ankylose rectiligne. Mais pour tous les autres cas, que la résection soit sous-capsulo-périostée ou extra-périostée (la seule que je fasse répéter aux élèves), je recommande l'incision longitudinale postérieure de préférence à l'incision en baïonnette d'Ollier. J'ai fait et fait faire de nombreux essais comparatifs sur le cadavre, et suis d'accord avec les chirurgiens étrangers qui l'ont si souvent employée sur le vivant, notamment dans la guerre franco-allemande où, faute de soins consécutifs, elle n'a pu donner les résultats qu'on est en droit d'en espérer.

L'incision longitudinale (Park, Dupré, Langenbeck, Schillbach, Maunder, etc., etc.), très favorable au drainage, donne facilité et sécurité; elle ne sacrifie pas la moindre continuité tendineuse. La baïonnette d'Ollier (fig. 539, p. 720), qui fut un progrès considérable sur les H, les U et les ⊣ de ses prédécesseurs, divise en travers la forte et large expansion tendineuse externe du triceps, énerve l'anconé et laisse bien difficile le refoulement du nerf cubital et le contournement de l'épitrochlée.

L'incision longitudinale postérieure que je préfère est dans le prolongement de la crête cubitale (fig. 523, p. 704). Elle fend le tendon tricipital et partage la surface sous-cutanée de l'olécrane en deux parties égales. Elle est donc sensiblement à égale distance des deux sommets de l'épitrochlée et de l'épicondyle qu'il s'agit de contourner.

A ce point de vue seulement, elle l'emporte sur les incisions qui côtoient le tendon, en dedans (Langenbeck, Gurlt, etc., fig. 522), ou en dehors (fig. 524), pour gagner ensuite obliquement la crête du cubitus. J'ai essayé sur le cadavre d'imiter les Allemands, c'est-à-dire de rejeter un peu en

dedans la partie sus-olécranienne de l'incision pour ne pas avoir à fendre le tendon du triceps. Le résultat immédiat est parfait, le drainage bien assuré. La dénudation de l'épicondyle est seule rendue un peu laborieuse.

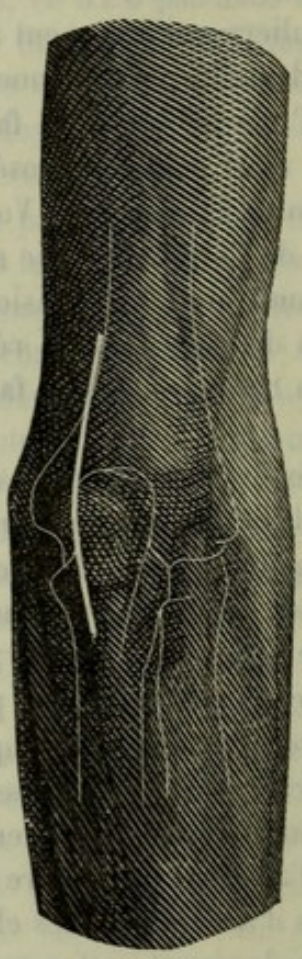

Fig. 522.
Incision dorsale interne.

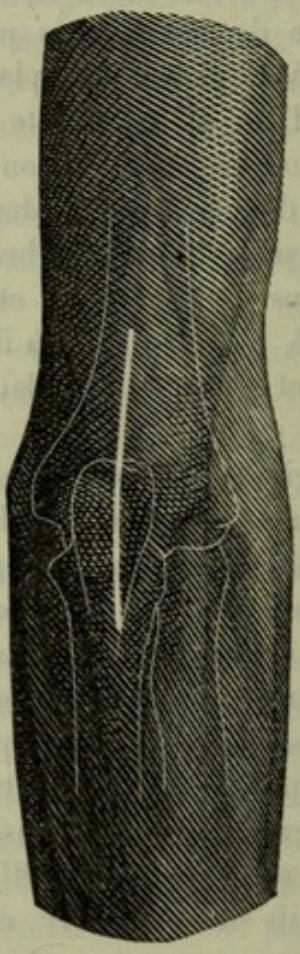

Fig. 523.
Incision dorsale médiane.

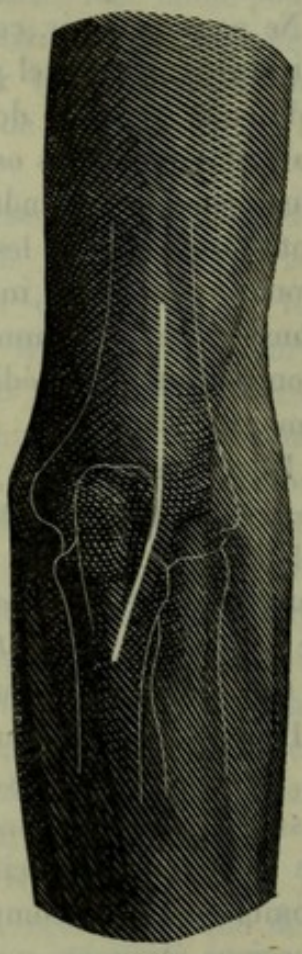

Fig. 524.
Incision dorsale externe.

Oserais-je dire que le triceps n'étant pas fendu en son milieu, en deux rênes de force sensiblement égale, pourrait ne pas être aussi apte à bien gouverner l'avant-bras?

Résection totale du coude

(Méthode du bistouri.)

Le malade endormi est couché sur le dos, au bord du lit, de manière que le coude à opérer soit parfaitement accessible à l'opérateur. Un aide placé du côté sain et agissant par-dessus le lit, tient en l'air la main malade afin de dresser le bras sans fléchir notablement l'avant-bras.

Déterminez le sommet de l'olécrane et la crête du cubitus. Vous allez pratiquer une incision longitudinale rectiligne de $0^m,10$ dans le prolongement de cette crête, en commençant sur le tendon tricipital à $0^m,05$ du sommet olécranien et finissant sur la naissance de la crête cubitale, à $0^m,05$ du même sommet (*a*).

Incision. — Donc, placé près du flanc pour inciser sur le coude *droit*, du bras vers l'avant-bras, c'est-à-dire de bas en haut puisque le membre est dressé (attitude de fig. 525)...., ou placé près de la tête pour inciser de même sur le coude *gauche*...., fixez les téguments mobiles, entre le pouce et les doigts gauches : de la droite tenant ferme le petit bistouri, coupez hardiment jusqu'aux os. Du premier coup vous pouvez fendre complètement le tendon du triceps, ouvrir l'articulation, monter ensuite sur l'olécrane et aboutir sur la crête (*b*).

Complétez s'il le faut la fente du tendon en repassant le bistouri jusqu'à ce qu'il sente l'humérus, la cavité olécranienne, le bec et le sommet de l'olécrane, c'est-à-dire jusqu'à ce que la graisse et la capsule soient divisées.

Dissection de la lèvre éloignée. — Introduisant alors le pouce gauche dans la plaie brachiale, *refoulez*-en la lèvre éloignée et détachez-la attentivement et à petits coups, du sommet puis du flanc de l'olécrane. Vous ne le pouvez bien faire qu'en incisant et réincisant du bras vers l'avant-bras (fig. 525).

Que l'ongle du pouce précède toujours la pointe qui, serrant l'os, doit contourner l'olécrane et côtoyer de très près la crête pour désinsérer successivement le tendon, l'aponévrose et les fibres musculaires sous-jacentes. Travaillez sur toute la longueur de la plaie et, pour avancer dans la profondeur, gardez que votre aide, s'oubliant, ne laisse tomber l'avant-bras prématurément dans la flexion. Ne vous inquiétez de voir, en dedans ou en dehors, ni le nerf qui sera rejeté inaperçu, ni l'articulation cubito-radiale qui sera ouverte nécessairement. Il suffit qu'avec l'ongle du pouce gauche vous grattiez l'os qui est dur, pour refouler tout ce qui est chair, c'est-à-dire mou, et ne portiez le bistouri qu'en long, entre l'ongle et le dur, entre l'ongle et l'os (*c*).

Quand il vous semblera que la lèvre est suffisamment mobilisée, d'un bout à l'autre, pour que vous puissiez la luxer, la rejeter au delà de la tubérosité humérale correspondante, opérez cette luxa-

tion en même temps que vous ferez fléchir l'avant-bras, le bras restant dressé (*d*).

Incisez alors comme il vous plaira, mais toujours à petits coups au ras des os, pour désinsérer les muscles qui s'attachent sur le côté et en avant de l'éminence humérale accessible, grâce à la



Fig. 525. — Résection du coude, dissection de la lèvre éloignée, attitude initiale.

flexion du membre et à l'action de vos doigts gauches aussi utiles pour protéger les parties molles que pour les éloigner.

Bientôt il ne reste plus rien à faire de ce côté, les os sont absolument nets, l'interligne visible et ouvert, car la capsule ligamenteuse a été emportée à la face profonde des parties molles.

Dissection de la lèvre rapprochée. — Faites défléchir l'avant-bras afin de retrouver l'attitude initiale et, du bout des doigts gauches, attirez à vous la lèvre tendineuse rapprochée, jusqu'ici intacte.

Détachez-la attentivement du sommet et du flanc de l'olécrane, dirigeant vos coups du bras vers l'avant-bras, c'est-à-dire de bas en haut. Que les ongles de vos doigts précèdent le petit tranchant qui, appliqué à plat, va raser à plusieurs reprises les accidents de la surface de l'olécrane. Accrochez et attirez tout ce qui est mou, pour le séparer de bout en bout et jusque dans la profondeur du fond osseux et dur que ne quitte pas le tranchant du bistouri. Allez assez profondément pour dépouiller, découvrir, suivant le



Fig. 526. — Résection du coude. — Fin de la dissection de la lèvre rapprochée qui a été luxée par la flexion et qui la maintiennent par les doigts gauches pendant que le bistouri désinsère les muscles et ligaments correspondants.

côté : en dedans, le bord interne de la coronoïde; en dehors, la tête et le col du radius, après section du ligament annulaire.

Aussitôt que vous croirez pouvoir luxer la lèvre au delà de l'éminence latérale de l'humérus, mais pas avant, commandez la flexion de l'avant-bras, opérez cette luxation et maintenez-la du bout des doigts. Ainsi vous tiendrez à découvert l'éminence humérale, dont vous pourrez à loisir désinsérer les muscles qui s'y attachent sur le côté et en avant (fig. 526).

Comme la capsule et les ligaments ont été désinsérés avec les chairs, la *désarticulation* se trouve accomplie.

Toilette et sciage de l'humérus. — Tenant encore le bras dressé, laissez tomber l'avant-bras par-dessus l'épaule, près de la tête, dans la flexion extrême : la pesanteur suffira à faire surgir l'extrémité humérale. Faites la toilette de sa face antérieure jusqu'ici respectée; faites-la sur une hauteur convenable pour que la scie puisse être appliquée au-dessus et près des tubérosités.

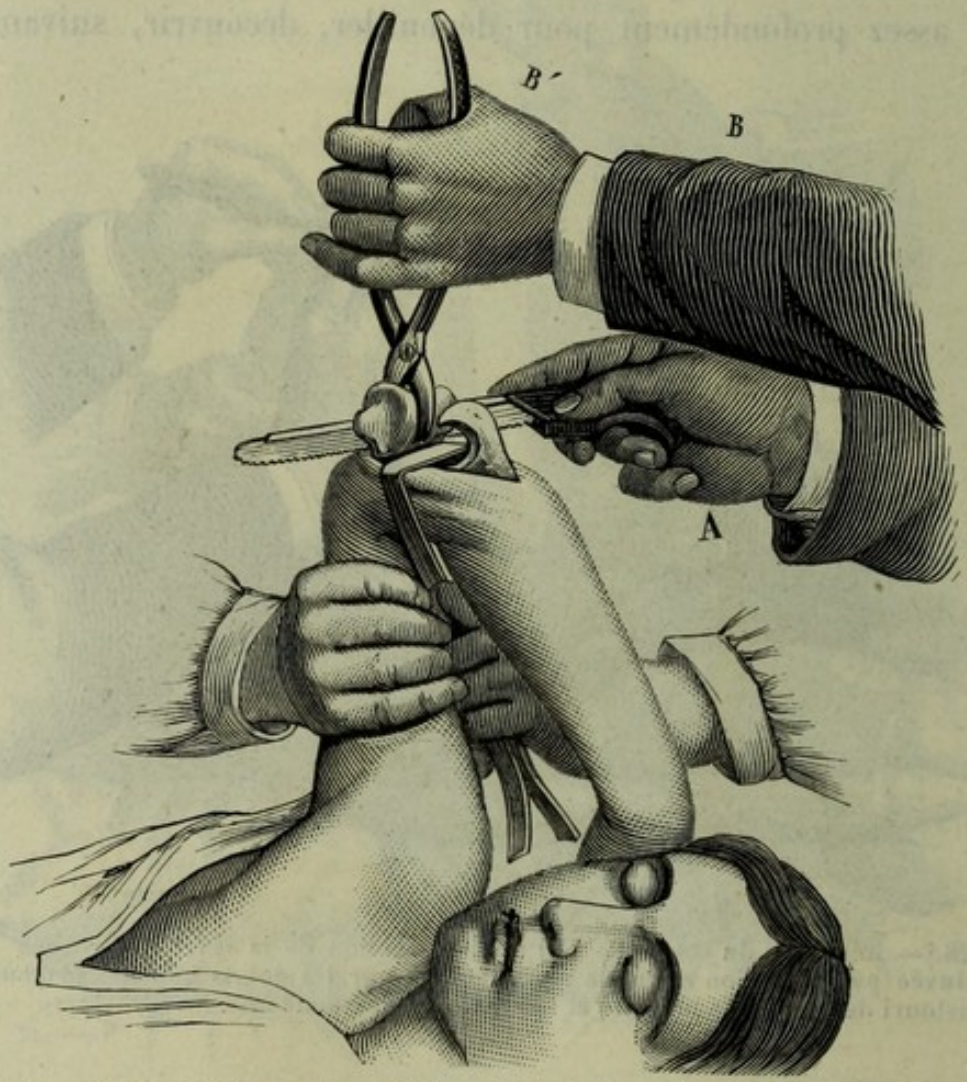

Fig. 527. — Résection du coude. — Sciage de l'humérus. Au lieu d'un lacs rétracteur noué en dessous pour être abaissé par la main qui tient le bras, la figure représente un ruban métallique tenu d'une autre main.

Cravatez l'humérus d'une compresse fendue, et par-dessus, appliquez un lacs rétracteur noué en anse pour que la main d'aide chargée de fixer le bras s'y engage et abaisse les chairs. Du bout des mors du davier tenu, par votre gauche, vertical et pendant, saisissez la trochlée humérale et soulevez en l'air pour faire saillir l'os pendant que l'aide chargé du bras abaisse les chairs. L'humérus étant ainsi dressé et fixé, sciez-le d'un trait horizontal (fig. 527).

Toilette et sciage du cubitus et du radius. — Votre aide saisit maintenant l'avant-bras toujours pendant ; il fait saillir les extrémités osseuses et vous en présente la face antérieure jusqu'ici intacte. Libérez l'apophyse coronoïde, entamez l'insertion du brachial antérieur pour dénuder deux centimètres de la face antérieure

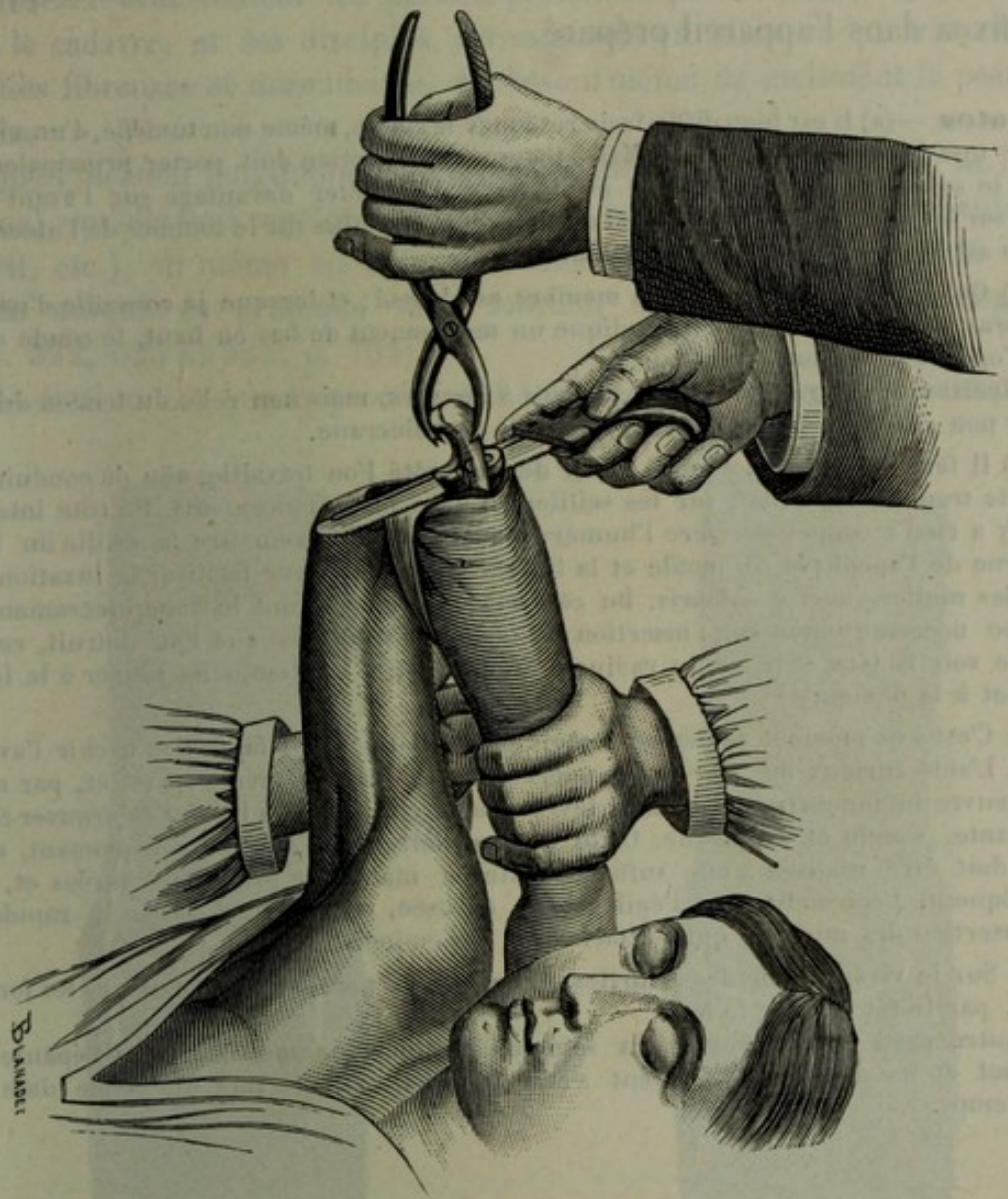

Fig. 528. — Résection du coude. — Sciage des os de l'avant-bras. La main droite de l'aide abaisse les chairs ; sa gauche fixe l'avant-bras et fait surgir les os.

du cubitus ; désinsérez le ligament annulaire et cernez d'un coup de pointe le col radial au niveau du futur trait de scie. Placez la compresse fendue et le lacs rétracteur par-dessus. Avec le davier tenu par votre gauche, vertical et pendant, saisissez les flancs de l'olécrane et soulevez en l'air pour faire saillir les os pendant que l'aide chargé de l'avant-bras abaisse les chairs. Le cubitus étant

ainsi fixé et fixant le radius, dressés tous deux, sciez-les à la fois, d'un trait horizontal qui terminera naturellement la décapitation du radius en premier lieu (fig. 528).

Examinez, curez et parez au besoin le foyer opératoire (*e*).

Suturez et drainez. Étendez l'avant-bras, dans l'attitude convenable; mettez et maintenez les sections osseuses en bons rapports et fixez dans l'appareil préparé.

Notes. — (a) Il est bien difficile de réséquer le coude, même non tuméfié, d'un adulte, avec une incision plus courte. Mais, lorsque la résection doit porter principalement sur le squelette antibrachial, il est indiqué d'empiéter davantage sur l'avant-bras que sur le bras, de placer le milieu de l'incision, non plus sur le sommet de l'olécrane, mais au niveau de l'interligne articulaire.

(b) Qu'on le remarque bien, le membre est dressé; et lorsque je conseille d'inciser du bras vers l'avant-bras, cela indique un mouvement de bas en haut, le coude droit de l'opérateur se tenant en l'air.

L'incision des téguments peut se faire à l'envers, mais non celle du tendon du triceps non plus que sa désinsertion des côtés de l'olécrane.

(c) Il faut cependant toujours savoir de quel côté l'on travaille, afin de conduire la pointe tranchante, à plat, sur les saillies ou dans les enfoncements. Du coté interne, il n'y a rien à couper derrière l'humérus, mais il faut connaître la saillie du bord interne de l'apophyse coronoïde et la libérer avec soin, pour faciliter la luxation des parties molles, nerf y compris. Du côté externe, en libérant le flanc olécranien, on tombe nécessairement sur l'insertion du ligament annulaire que l'on détruit, ce qui laisse voir la tête et le col du radius et indique qu'il est temps de songer à la luxation et à la flexion.

(d) C'est à ce moment seulement, mais pas plus tôt, qu'il faut faire fléchir l'avant-bras. L'aide curieux de voir l'acte opératoire, fléchit toujours trop tôt et, par cette manœuvre intempestive, distend la lèvre que le chirurgien a besoin de trouver complaisante, souple et extensible. Cette flexion doit être réalisée à son moment, mais elle doit être réalisée : elle suffit, en effet, à maintenir les chairs luxées et, par conséquent, l'épicondyle ou l'épitrochlée exposée, ce qui rend facile et rapide la désinsertion des muscles qui s'attachent à ces éminences.

(e) Sur le vivant, dans les arthrites chroniques, il paraît bon de détruire les fongosités, par le fer ou par le feu.

D'autre part, il faut profiter du sommeil anesthésique pour mobiliser l'épaule, le poignet et les doigts qui peuvent s'être enraidis, si l'affection du coude date de longtemps.

Autres procédés de résection totale du coude (méthode du bistouri).

Je veux, de parti pris, taire jusqu'au nom d'un très grand nombre de procédés ou sous-procédés anciens ou récents, oubliés ou mauvais. Mais je crois devoir faire connaître ceux qui ont joui successivement ou simultanément de la faveur des chirurgiens.

Ces procédés classés au point de vue du jour (restauration d'un type articulaire *solide*, *mobile* et *puissant*) se divisent en deux catégories, suivant que les muscles, tendons ou aponévroses postérieurs sont simplement *fendus* ou au contraire plus ou moins *divisés* en travers ou en biais.

A la fente longitudinale postérieure appartient le procédé ci-dessus décrit, que l'on pourrait appeler de Maunder[1], si notre compatriote Dupré ne nous l'avait enseigné avant lui et si plusieurs Allemands ne l'avaient aussi conseillé depuis longtemps.

A vrai dire, c'est en apparence le procédé de Park. Mais il y a un siècle, au temps de ce grand partisan des résections, il n'eût pu être question de désinsérer avec lenteur les parties profondes péri-osseuses. Aussi Park, sur le cadavre, et ses disciples, divisaient-ils en biais ou en travers les parties fibreuses et musculaires. Au besoin même ils incisaient la peau en croix.

Que l'incision longitudinale unique soit médiane (sur le milieu de l'olécrane), qu'elle soit rejetée en dedans du tendon tricipital (Langenbeck, Gurlt, etc.), ou même en dehors, c'est toujours le même procédé de la fente unique et profonde sans solution de continuité physiologique (fig. 522, 523 et 524, p. 704).

Je dirai même que le procédé qui sera décrit plus loin pour l'ankylose,

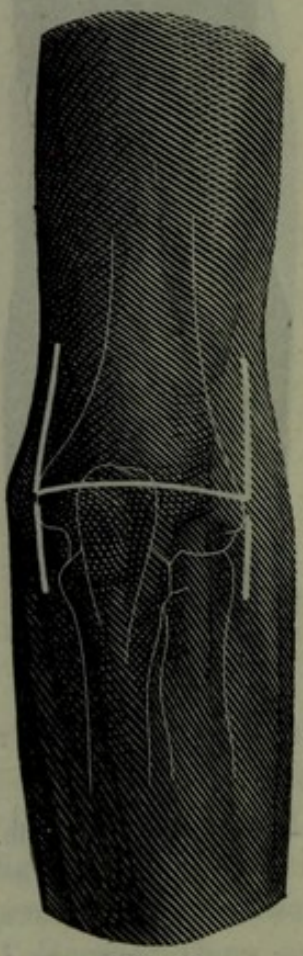

Fig. 529. — Résection du coude. Incision en H de Moreau.

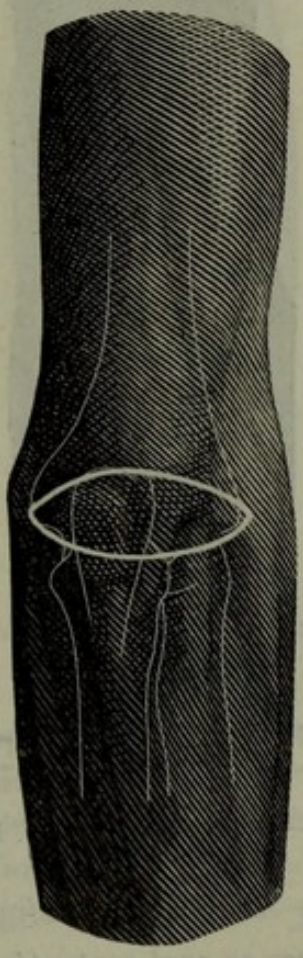

Fig. 530. — Résection du coude. Incision de Sédillot.

1. Maunder, *Operative Surgery*, 2e édition 1873. — Morel d'Arleux, Considérations sur la résection du coude et particulièrement sur la pratique de cette résection en Angleterre. Thèse, Paris, 1874.

et qui consiste à pratiquer deux incisions longitudinales latérales comme Jeffray (fig. 540, p. 723), est encore de la même famille.

Au contraire, le procédé en H de Moreau (fig. 529) est le type de la seconde catégorie dont la caractéristique est la *section* transversale, plus ou moins étendue, rectiligne, courbe ou brisée, directe ou oblique. C'est le procédé facile et rapide qui devait se vulgariser au moment des guerres de Napoléon Ier, même dans le pays de Park, et durer avec ses dérivés jusqu'après l'avènement du chloroforme.

Les deux lambeaux carrés que l'incision en H découpe ont été faits égaux ou inégaux et même réduits à un seul par Moreau lui-même. Je ne vois aucune différence entre un tel lambeau carré et le lambeau arrondi qui a servi à quelques opérateurs (fig. 531).

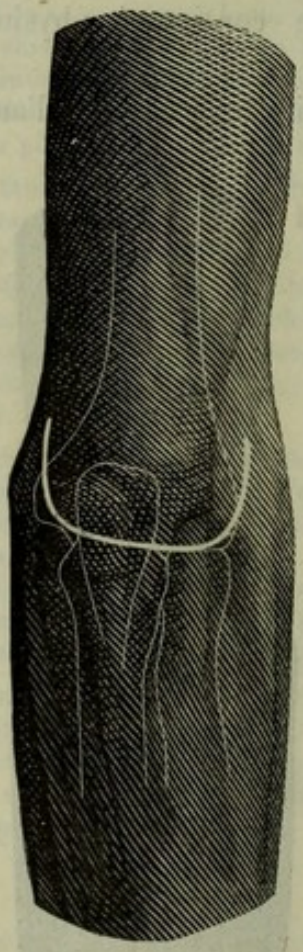

Fig. 531. — Résection du coude. Lambeau supérieur arrondi.

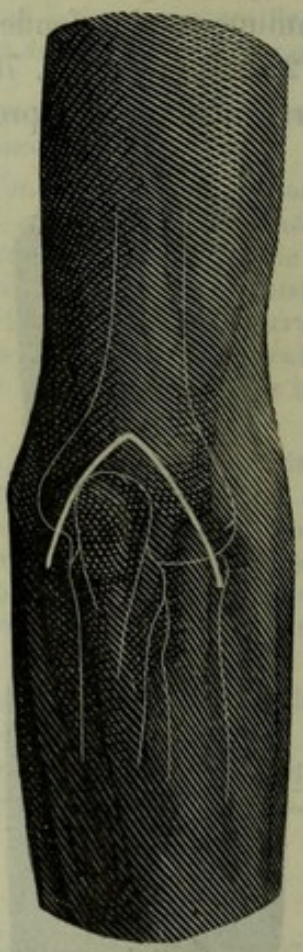

Fig. 532. — Résection du coude. V renversé de Textor.

D'autres se sont contentés d'une simple incision transversale, légèrement concave. Simpson ouvrit deux volets par une incision médiane longitudinale coupée transversalement en haut et en bas. D'autres ont fait deux incisions également transversales, plus ou moins concaves, se regardant par leur concavité et se rejoignant par leurs extrémités (fig. 530). Ce procédé entraîne l'*excision des téguments* olécraniens.

Textor coiffait l'olécrane d'un large V renversé (fig. 532) et Jones d'un Y également renversé.

On vient de voir dans tous ces procédés les parties molles postérieures divisées en travers ou en biais depuis l'épicondyle jusqu'à l'épitrochlée.

Mais le voisinage de cette éminence et du nerf cubital devait amener Moreau fils et surtout Dupuytren à rejeter ce nerf en dedans du champ opératoire, et par conséquent à rapprocher de l'olécrane la branche interne de l'H (fig. 533) ou le bord interne du lambeau.

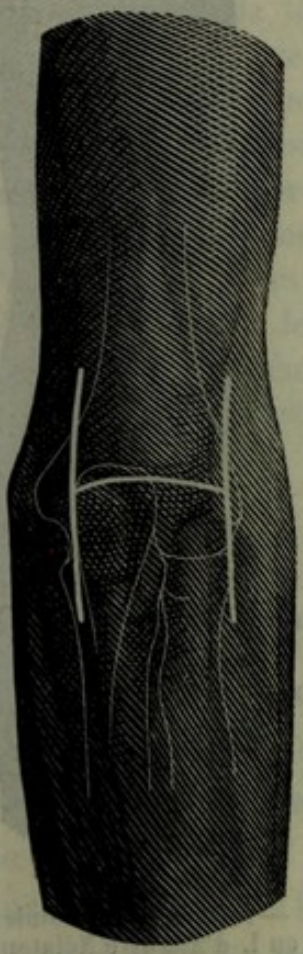

Fig. 533. — Incision en H rétréci de Moreau fils et Dupuytren.

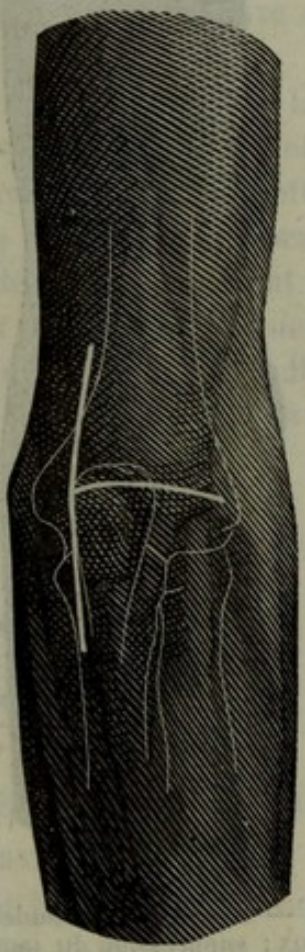

Fig. 534. — Incision de Jaeger, suppression du jambage externe de l'H.

La terreur du nerf cubital régna fort longtemps. Jaeger, après l'avoir découvert par l'incision longitudinale interne et mis à l'abri en dedans, comme Dupuytren, incisait ensuite sans crainte en travers derrière l'olécrane (fig. 534). Il jugeait inutile le jambage externe de l'H de Moreau. Liston pensait ainsi et faisait son incision longitudinale interne entre le nerf et l'olécrane; Thore sur l'olécrane même.

Roux, en 1839, avait abandonné le jambage interne ou cubital de l'H. Son procédé était l'envers des précédents : sur le milieu de l'incision longitudinale externe venait tomber, au niveau de l'interligne, une incision transversale qui ne dépassant pas l'olécrane en dedans, respectait nécessai-

rement le nerf cubital et quelques fibres aponévrotiques rattachant le triceps à l'avant-bras (fig. 535).

Nélaton abaissa la branche transversale de Roux au bas de l'incision longitudinale externe, sur le col radial jusqu'à la crête cubitale. Le tout prit la forme L (fig. 536). Il n'y eut plus qu'un lambeau triangulaire postéro-supérieur à relever pour découvrir le radius et le décapiter avec la

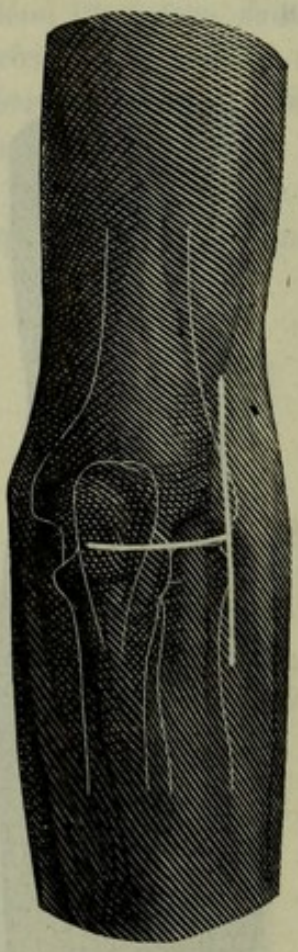

Fig. 535. — Résection du coude. Incision de Roux ; suppression du jambage interne de l'H.

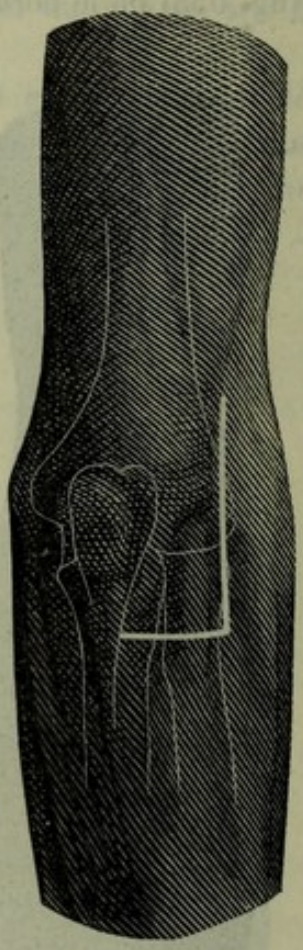

Fig. 536. — Résection du coude. Incision en L d'Auguste Nélaton.

scie, comme Roux, au début même de l'opération. L'ablation de l'extrémité radiale facilite beaucoup le reste de l'opération.

Enfin Ollier, qui ne pratique, il est vrai, que la résection sous-périostée, incise en long sur le bord épicondylien de l'humérus, obliquement derrière l'articulation huméro-radiale jusqu'à la crête cubitale sur laquelle il incise de nouveau en long. Cette incision en baïonnette (fig. 539, p. 720) est, à mon avis, la meilleure de celles qui ne sont pas une fente unique longitudinale. J'y reviendrai.

Quelques manœuvres relatives à la section des os méritent d'être signalées ou rappelées, car elles ne sont pas contraires au principe qu'il faut

d'abord explorer l'étendue du mal et, par conséquent, ouvrir ordinairement l'articulation avant de scier les os.

Nous venons de voir que dans le procédé Roux--Nélaton, l'articulation huméro-radiale ayant été découverte et ouverte, le radius était d'abord excisé ; que cela devait faciliter la dénudation du cubitus, dont l'extrémité était poussée, luxée en dehors par un aide, chargé de forcer l'avant-bras en dedans. Le nerf cubital ne court pas grand risque dans ces manœuvres, et l'humérus dénudé et scié en dernier lieu, peut l'être convenablement.

Ilueter, qui se sert de deux incisions latérales pour dépérioster l'humérus, extirpe ensuite la tête radiale en premier temps ; il luxe ensuite l'humérus et le scie avant le cubitus.

Park lui-même avait reconnu qu'après avoir pratiqué l'incision longitudinale postérieure ou l'incision cruciale, la section préalable de l'olécrane aidait beaucoup à terminer l'opération. Dupuytren préconisa cette manœuvre qu'adoptèrent Maisonneuve et beaucoup de nos contemporains.

Mais l'on n'a pas toujours scié ou tranché l'olécrane dans le but unique de s'en débarrasser. Dans les cas traumatiques notamment, plusieurs ont cherché à conserver l'extrémité ou la totalité de cette apophyse adhérente au triceps et tenté, avec des chances diverses, de la réunir ensuite au bout du cubitus raccourci.

Résection totale du coude, sous-périostée.

(Méthode de la rugine.)

Cette opération commence comme la précédente : l'incision longitudinale est faite à fond jusque dans la cavité olécranienne articulaire, sur le sommet, la face postérieure et la crête du cubitus. Le petit couteau à pointe rabattue est alors déposé, mais à portée de l'opérateur pour servir ultérieurement de périostotome, c'est-à-dire pour cerner les cartilages et amorcer le travail de la rugine. C'est cet instrument-ci qui va détacher le périoste, et désinsérer les muscles, les tendons, etc., en labourant la surface osseuse, afin d'en conserver des écailles adhérant à la face profonde de la gaine périostique.

Donc, l'incision de 10 centimètres est faite et se termine sur la naissance de la crête cubitale, à $0^{m},05$ du sommet olécranien.

Cette incision est médiane, relativement à l'olécrane, et fend le tendon tricipital ; ou bien, elle est sur le bord interne de ce même tendon et se déjette ensuite vers la crête cubitale (a).

Le bras est maintenant allongé sur le côté du corps, à peu près étendu, la main en pronation, le coude reposant sur un coussin ellipsoïde ferme et très épais (b). La plaie a deux lèvres : une supérieure vers le ciel, qui est l'externe; une inférieure, l'interne, sur le coussin. Occupez-vous de la première.

Décortication de la partie postéro-externe (fig. 537). — De votre gauche empaumez le pli du coude pour le fixer et, du bout du pouce, relevez la peau afin de découvrir le trait que le bistouri a creusé dans le tendon et le périoste olécranien. Dans ce trait, sur l'os, mettez le front, le bout de la rugine, et poussant en travers,

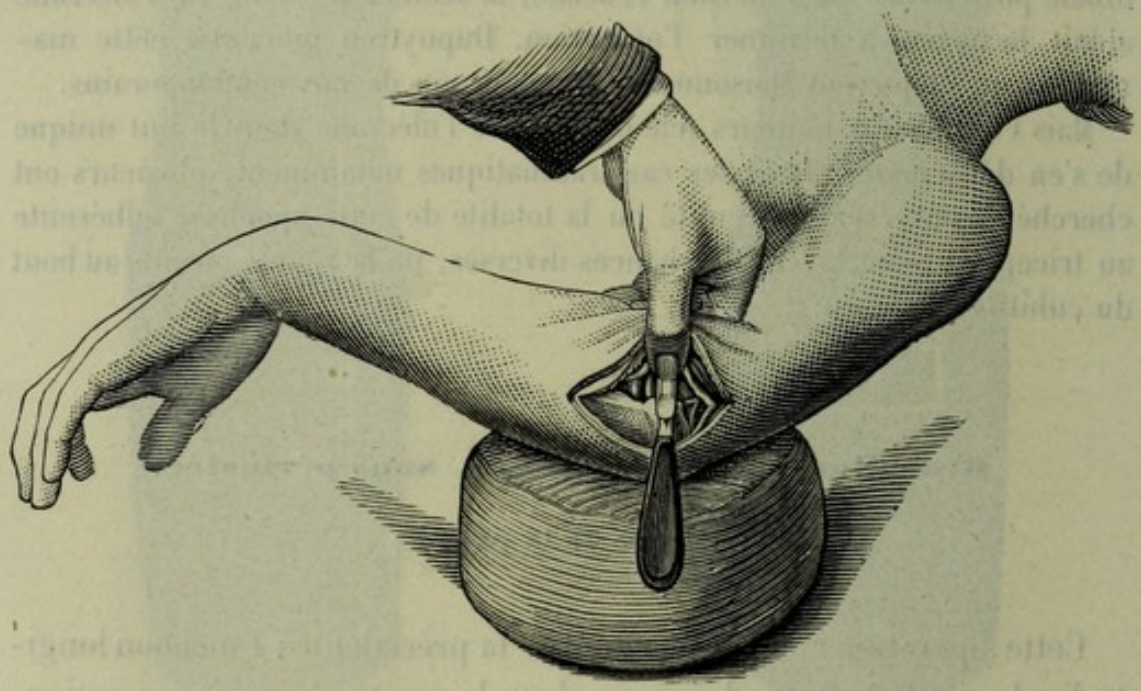

Fig. 537. — Résection sous-périostée du coude. — Décortication de la partie postéro-externe.

amorcez le décollement sur toute la longueur de l'olécrane. Pour ce faire, appuyez le tranchant sur le fond osseux afin de l'entamer superficiellement; poussez alors, mais en retenant, le grattoir que vous tenez coiffé jusqu'au delà du bout, par votre index droit qui lui forme visière; poussez doucement, en imprimant de très petits et rapides mouvements perforateurs; parcourez ainsi toute la longueur de la plaie périostique olécranienne, vous gardant des échappades aussi fréquentes que dangereuses pour la fertilité du périoste, etc. Quand le décollement est amorcé sur toute la longueur de la lèvre supérieure, continuez à avancer à très petits pas; travaillez avec patience notamment l'insertion tendineuse. Sachez

incliner la rugine de manière que son front tranchant ne perde pas le contact de l'inégale surface osseuse et l'entame, comme la bêche qui lève de la terre avec le gazon à transplanter.

Bientôt la moitié de l'olécrane tournée en l'air, l'externe, sera absolument nette et l'interligne correspondant déjà ouvert, aussi bien l'huméro-sigmoïdien que le radio-sigmoïdien, car le ligament annulaire aura été désinséré par le bout de la rugine (c).

Laisssant le radius, occupez-vous de l'humérus.

Avec le petit couteau à pointe rabattue, pendant que l'avant-bras est un peu fléchi et la plaie rendue béante par des écarteurs puissants, assurez-vous que le périoste est bien fendu dans la cavité olécranienne et continuez cette incision dans l'intérieur de la cavité articulaire, sur le contour du cartilage de la trochlée et du condyle, aussi loin que possible en avant.

Reprenant le grattoir, détachez de bas en haut la capsule et le périoste de toute la surface humérale postéro-externe, en amorçant le décollement dans la voie que vient de tracer la pointe du bistouri. En raison de l'épaisseur de l'olécrane, le grattoir touche d'abord perpendiculairement le fond osseux et ne peut s'incliner assez pour le raboter : amorcez en burinant comme avec un élévatoire; appuyez ferme le bout du grattoir et soulevez le périoste avec la couche osseuse sous-jacente, en faisant basculer l'instrument sur l'olécrane point d'appui.

En approchant de la tubérosité épicondylienne, faites fléchir l'avant-bras pour la rendre accessible et tenez la lèvre de la plaie luxée dans toute son épaisseur. Désinsérez à très petits coups les muscles épicondyliens et ne vous arrêtez que devant cette éminence (d).

Décortication de la partie postéro-interne (fig. 538). — Changez le bras de position : relevez-le sur le côté de la tête avec l'épais coussin sous le coude et l'avant-bras à peu près étendu. La lèvre interne de la plaie, qui tout à l'heure était inférieure et reposait sur l'appui, est devenue supérieure et libre. Traitez-la comme vous avez traité l'externe. Du bout de la rugine agissant en travers, désinsérez le triceps et dénudez le flanc correspondant de l'olécrane jusques et y compris la saillie du bord interne de la coronoïde. Ouvrez ainsi l'interligne sigmoïdien. Faites fléchir légèrement l'avant-bras et, de la pointe du bistouri, cernez le cartilage de la trochlée dans l'intérieur de la synoviale. Amorcez le décolle-

ment capsulo-périosté de la cavité olécranienne et de la face interne de la trochlée; gravissez ensuite derrière et sous l'épitrochlée, en burinant avec appui, la rugine ayant le plat en l'air sous l'index et le dos basculant appuyé sur l'olécrane.

Faites exagérer la flexion et luxer la lèvre par-dessus l'épitro-

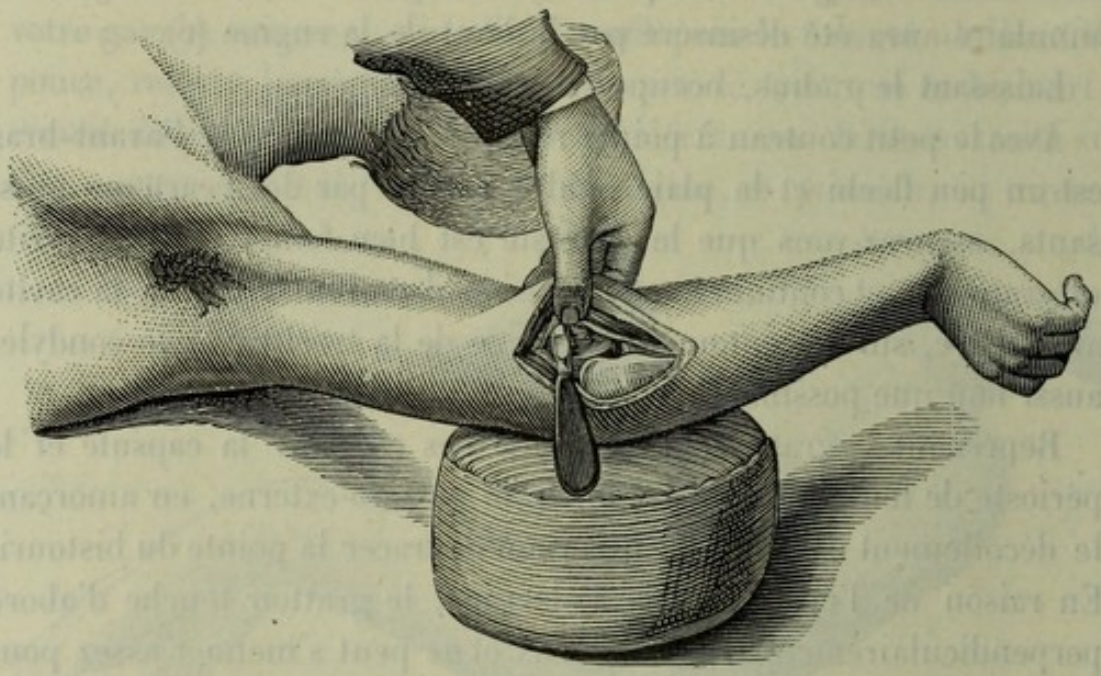

Fig. 538. — Résection sous-périostée du coude. — Décortication de la partie postéro-interne.

chlée qu'il vous reste à dépouiller de ses insertions musculo-ligamenteuses, sur le côté et en avant, afin de pouvoir faire sortir l'extrémité humérale.

Décortication de la partie antérieure de l'humérus et sciage. — Avec la pointe du bistouri cernez, en avant, les cartilages du condyle et de la trochlée. De votre gauche, tenez le bras immobile appuyé au besoin sur votre corps; détachez avec la rugine la capsule et le périoste antérieurs dans l'étendue nécessaire. Placez une compresse fendue, un lacs en anse par-dessus; confiez le tout à un aide qui rétracte les chairs et fixe en même temps l'humérus maintenant dressé. Saisissez vous-même la trochlée avec le davier et, vous efforçant de la faire surgir, sciez horizontalement l'extrémité de l'humérus à quelques millimètres au-dessous du décollement périostique (e).

Décortication de la partie antérieure du cubitus et du col du radius, sciage. — Tenant l'avant-bras ferme dans votre gauche,

cernez d'un trait de pointe le dessous du contour du bec de la coronoïde ; détachez le périoste de sa face inférieure et de la face antérieure du cubitus ; désinsérez les premières fibres du muscle brachial antérieur et l'extrémité antérieure du ligament annulaire.

Alors, ayant la tête et le col du radius découverts, incisez le pourtour au-dessous du cartilage et rabattez le périoste et la synoviale, en faisant imprimer à l'os des mouvements de rotation qui vous en rendent accessible toute la périphérie. — Enveloppez, donnez à rétracter et à tenir ; saisissez l'olécrane en travers et faites-la surgir, pour scier les deux os à la fois et au même niveau.

Notes. (a) Si vous prenez ce dernier parti à l'imitation de Gurlt, qui a beaucoup étudié les résections, ou bien si vous croyez devoir rejeter l'incision du côté externe, ne vous éloignez pas trop du milieu du tendon tricipital, incisez la peau sur le bord tendineux plutôt qu'à côté, afin d'arriver sur l'olécrane et de n'avoir qu'une très légère déviation à imposer à votre incision, pour aboutir sur l'origine de la crête cubitale.

Plus l'incision postéro-interne est interne, moins elle est commode pour atteindre l'épicondyle. De même, l'incision postéro-externe trop externe ne convient pas au contournement de l'épitrochlée.

(b) Pour le cadavre, on se sert d'un billot de bois. Pour le malade, un coussin d'appareil de Scultet, replié, ficelé et enveloppé, peut servir, à la condition que le tout soit ferme et épais de 12 à 15 centimètres. Il importe beaucoup que le coude malade soit absolument fixé, comme sur un établi, afin qu'il ne fuie pas devant les poussées de la rugine qui va travailler comme le burin du graveur ou le ciseau frappé du sculpteur.

(c) A ce moment, l'on doit prendre parti relativement à la section de l'olécrane. S'il semble bon, pour les manœuvres ultérieures, de se débarrasser de cette apophyse d'un coup de cisailles ou de ciseau frappé, ou d'un trait de scie, il est nécessaire qu'au préalable on l'ait complètement décortiquée.

On aurait donc à détacher, maintenant, le tendon et le périoste du bord et du flanc interne tourné en bas. Après avoir fait un pas à droite, l'opérateur glisserait les doigts gauches entre le coussin et le coude opéré pour soutenir celui-ci et, du bout du pouce, abaisser la lèvre inférieure de la plaie, pendant que la rugine travaillerait de haut en bas.

(d) Vogt a préconisé en 1876 et fait accepter par un grand nombre de chirurgiens allemands, la méthode expéditive et irrésistible de faire sauter au ciseau les saillies osseuses qui fournissent de puissantes insertions, afin de mieux assurer la reproduction osseuse par un étui périostique incrusté sur toute sa surface. Je l'ai imité maintes fois sur le cadavre, en maniant le ciseau et le maillet comme un sculpteur. Il est bon que l'os attaqué soit fixé, mais cela n'est point indispensable, car j'ai pu, en dirigeant bien mes coups, employer cette méthode pour extraire des extrémités articulaires fracturées. Un petit coup de maillet donné sec fait toujours mordre le ciseau et toujours dans une faible étendue, sans risque d'échappade.

On peut ainsi détacher une plaque osseuse épicondylienne, emportant la majeure partie des attaches musculo-ligamenteuses correspondantes.

De même les insertions du triceps, du ligament et des muscles épitrochléens, peuvent être emportées avec le sol même où elles sont enracinées.

(e) La brutalité n'est pas de mise quand le périoste en sève est peu adhérent au

corps huméral. La simple traction de l'aide rétracteur, si elle n'est pas modérée, suffit à augmenter considérablement l'étendue du décollement.

Procédé d'Ollier.

« PROCÉDÉ APPLICABLE AUX TUMEURS BLANCHES, AUX ARTHRITES SUPPURÉES ET AUX LÉSIONS TRAUMATIQUES »

« 1er TEMPS. *Incision de la peau et pénétration dans la capsule articulaire.* — Le sujet étant couché sur le côté opposé, et l'avant-bras étant plié à angle de 130 degrés sur le bras, on fait une incision à la région postérieure et externe, au niveau de l'interstice qui sépare le long supinateur de la portion externe du triceps. On commence cette incision sur le bord externe du bras à 6 centimètres au-dessus de l'interligne articulaire; on la poursuit en bas jusqu'au niveau de la saillie de l'épicondyle; de là on la dirige obliquement en bas et en dedans jusqu'à l'olécrane. Le bistouri change de direction et suit le bord postérieur du cubitus jusqu'à 4 ou 5 centimètres, selon la longueur d'os qu'on pense avoir à réséquer (fig. 539). Tout le long du cubitus, l'incision doit arriver jusqu'à l'os. On divise ensuite, dans la partie supérieure de l'incision, l'aponévrose, pour pénétrer entre le triceps d'une part, et le long supinateur, puis le premier radial, de l'autre. On commence la dénudation de l'os, et l'on ouvre largement la capsule articulaire dans le sens de l'incision extérieure. Dans la portion moyenne et oblique, l'incision suit approximativement l'interstice qui existe entre le triceps et l'anconé.

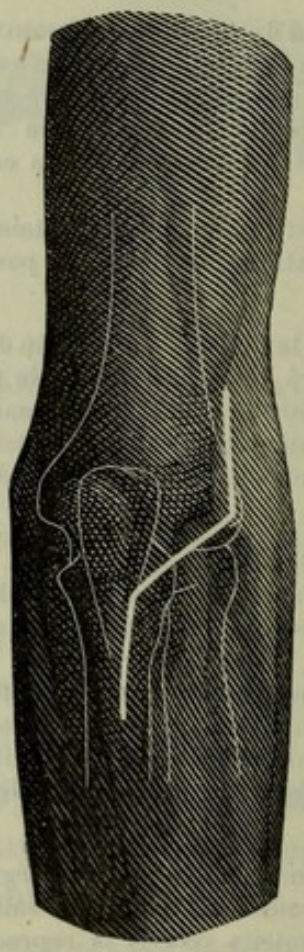

FIG. 539.
Résection du coude. — Incision en baïonnette d'Ollier.

« 2e TEMPS. *Dénudation de l'olécrane et renversement du triceps en dedans.* — On étend un peu l'avant-bras; on fait écarter avec des crochets mousses la lèvre interne de la plaie, et avec le détache-tendon on sépare le tendon du triceps, en ayant bien soin de respecter sa continuité avec le périoste cubital : c'est le point le plus important. On écarte le muscle, ou plutôt le lambeau cutanéo-musculo-périostique, à mesure qu'on le détache et on le renverse en dedans. On achève

de dénuder le pourtour de l'olécrane, et l'articulation se trouve déjà largement ouverte en arrière.

« 3e TEMPS. — *Détachement du ligament latéral externe; luxation de l'humérus et complément de la dénudation de l'os.* — On reprend la dénudation sur le condyle externe de l'humérus; on détache la lèvre externe de la plaie capsulaire, et l'on dépouille ainsi toute la tubérosité externe de l'humérus. Par un effort très modéré on luxe alors l'humérus en dehors, et son extrémité apparaît avec ses attaches capsulaires et ligamenteuses internes et antérieures, qui, se trouvant renversées de bas en haut par le fait de la luxation de l'humérus, sont successivement détachées avec le détache-tendon; la luxation devient plus complète à mesure qu'on sépare ces adhérences.

« 4e TEMPS. *Section de l'os.* — On aura soin, avant de sectionner l'os, de compléter la dénudation circulairement sur le point où doit porter la scie. On peut scier de différentes manières; mais ce qu'il importe de recommander, c'est de ne pas tirailler violemment l'avant-bras ou les lèvres de la plaie, de crainte de voir le périoste se décoller plus haut que le point où doit porter la scie.

« 5e TEMPS. *Dénudation et section des os de l'avant-bras.* — On dénude de leur périoste et de leurs attaches ligamenteuses le radius et le cubitus, et on les coupe le plus habituellement avec une cisaille, à cause du ramollissement des os enflammés. On doit commencer généralement par le radius. »

Ollier, on le voit, ne se préoccupe pas du nerf cubital; il se garde bien, même quand les doigts pourraient suffire à décoller le périoste et les tendons, d'abandonner la rugine, qui entame la surface osseuse. Maintenant, il draine le cul-de-sac épitrochléen.

Sur les résections partielles du coude.

Les résections partielles qui ménagent des contacts osseux suffisants et bien disposés, sont aujourd'hui permises, moyennant l'emploi de la méthode antiseptique.

On peut donc réséquer l'*humérus seul* quand les os de l'avant-bras sont intacts; l'*humérus* et le *cubitus;* le *cubitus* et le *radius:* le *cubitus seul;* l'*humérus* et le *radius;* le *radius seul.* Le cubitus réséqué sans le radius, doit être scié au-dessus, au niveau ou très près au-dessous de la cupule radiale.

Dans les résections partielles, le chirurgien est souvent tenté de suivre la voie des plaies ou des fistules. C'est raisonnable quand elles sont bien placées. Rien ne vaut l'incision longitudinale postérieure décrite plus haut

pour extirper l'olécrane ou l'extrémité supérieure du cubitus, même quand on emporte en même temps l'extrémité humérale, ce qui est fréquent, ou la tête radiale, ce qui n'est pas rare.

Si l'on osait extraire l'extrémité du radius avec ou sans le condyle huméral, c'est à l'incision longitudinale postéro-externe qu'il faudrait recourir.

La résection limitée à l'extrémité inférieure de l'humérus demande un autre procédé, à moins que l'on ne scie l'olécrane pour la luxer temporairement dans le but de permettre l'issue de la trochlée à travers la plaie postérieure.

Les chirurgiens semblent en majorité préférer le procédé des deux incisions latérales ou de Jeffray, rajeuni par Hueter. Je n'insisterai pas longtemps, car ce sera tout à l'heure le procédé d'élection contre l'ankylose.

Des deux incisions latérales qui répondent aux bords et aux éminences de l'humérus, l'interne est la plus courte. Elle permet aux rugines droite et courbe de partager, en avant et en arrière, les insertions épitrochléennes musculaires et ligamenteuses, et de poursuivre la décortication jusque dans les cavités coronoïdienne et olécranienne. Par l'incision externe beaucoup plus longue, car c'est de ce côté que l'os sera extrait, la dénudation de l'humérus est complétée. Alors, s'il est possible, après avoir extrait les esquilles mobiles, de renverser l'avant-bras en dedans et de faire saillir l'extrémité humérale en dehors, on le fait. Sinon, une fine lame divise d'abord l'humérus par-dessous les chairs soulevées et protégées.

Résection du coude ankylosé[1].

La sécurité que donne la méthode antiseptique rigoureuse, permet d'attaquer chez les jeunes sujets, même les ankyloses anguleuses qui ne constituent pourtant pas, à moins qu'elles ne soient bilatérales, une grave infirmité. Mais c'est ordinairement à la rigidité presque rectiligne (130 à 150°, Ollier) que la résection est opposée. Cette rigidité peut être ancienne ou récente ou simplement en voie de formation. Lorsque l'ankylose date de plusieurs années, le périoste est stérile, sauf chez l'enfant; les muscles, de leur côté, sont quelquefois irrémédiablement atrophiés : pour cette raison, le ballottement est à craindre. Aussi beaucoup de chirurgiens ne veulent pas attendre et attaquent les articulations en voie d'ankylose. Les cas les plus nombreux qui réclament l'intervention étant de date récente, c'est ordinairement la récidive de l'ankylose qu'il faut

1 Voy. Ollier. *Revue mensuelle de méd. et de chir.*, 1878. — Marangos, thèse, Lyon, 1885.

redouter. S'il en était autrement, on pourrait se contenter de la rupture ou de l'ostéotomie. Sauf exceptions rares, ces opérations sont suivies d'un retour de la rigidité ; elles ne sont donc utilisables que pour transformer une ankylose presque rectiligne fort gênante en ankylose anguleuse supportable.

Une bonne néarthrose mobile ne s'obtient que par l'ablation d'un long bout de squelette garni de son périoste, par exemple 5 à 6 centimètres mesurés du côté convexe.

Deux procédés différents sont applicables ici.

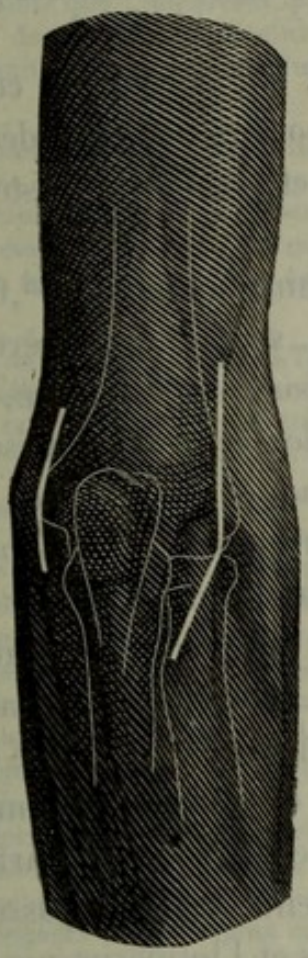

Fig. 540. — Résection du coude ankylosé. — Deux incisions latérales inégales. Hueter, Marangos.

A l'aide d'incisions latérales on peut dénuder et scier l'humérus, puis luxer et dénuder à mesure le fragment inférieur ; enfin le rescier à ciel ouvert au-dessous de l'ancienne articulation (fig. 540).

Avec une simple incision postérieure ou avec la baïonnette postéro-externe d'Ollier, on résèque facilement, mais à la condition expresse de rompre l'ankylose à la main ou au ciseau avant de poursuivre la dénudation. Une fois cette rupture accomplie, l'opérateur rencontre les conditions que lui fait une articulation mobile. Ollier se prononce aujourd'hui pour ce procédé, que je crois avoir suffisamment décrit pour pouvoir me borner

ici à parler de l'emploi des deux incisions latérales, longitudinales. Ollier, qui autrefois les employait, les réserve aujourd'hui pour les ankyloses absolument complètes, qu'il suppose très difficiles à briser, mais Langenbeck et beaucoup d'autres les tiennent pour ce qu'il y a de mieux.

C'est le vieux procédé de Jeffray.

Résection du coude ankylosé.

(Incisions latérales.)

Opération (a). — On fait de chaque côté une incision longitudinale, l'externe assez postérieure pour découvrir d'emblée le bord externe de l'humérus et la partie postérieure de l'articulation huméro-radiale.

Il est avantageux de faire longue de $0^m,08$ cette incision externe par laquelle le squelette, scié une première fois, sera luxé pour être scié de nouveau plus bas. Au contraire, l'ouverture interne qui doit découvrir l'épitrochlée et la terminaison du bord interne de l'humérus pourra être moitié plus courte.

Les deux incisions étant pratiquées à fond jusqu'aux os, l'on sépare avec la rugine, mais sans cheminer nécessairement sous le périoste, les deux faces de l'épiphyse humérale des chairs antérieures et postérieures (b). — On passe une lame protectrice entre l'os et les parties molles antérieures ; on soulève de même le triceps avec le nerf cubital à l'aide d'une anse de métal ou de ruban. On engage enfin la fine lame de la scie à arbre articulée ou, au pis aller, le petit couteau denté dit scie passe-partout, au-dessus de l'olécrane, entre le triceps et l'humérus que l'on sectionne d'arrière en avant au droit de la lame protectrice antérieure (c).

Cela fait, il convient de déplacer les os, d'abord dans le sens de l'épaisseur, en portant le corps de l'humérus en avant de l'autre fragment qui doit rester en arrière pour pouvoir s'engager dans l'incision externe qui est un peu postérieure (d). Un léger chevauchement se produit et quand on incline l'avant-bras en dedans, l'épicondyle se dégage tout de suite, ainsi que toute la surface vive du squelette du coude. On dénude celui-ci à mesure qu'il sort, poussé par l'aide qui tient l'avant-bras fortement fléchi en dedans ; et quand on juge la saillie suffisante, on scie de nouveau, cette fois-

ci au-dessous de l'apophyse coronoïde. Cependant, si le radius avait échappé à l'ankylose, on pourrait peut-être se contenter d'abraser le cubitus juste au-dessus de la cupule radiale (e).

Notes — (a) Pour s'exercer sur le cadavre à la résection du coude ankylosé, il suffit de planter une vis dans la trochlée à travers l'olécrane, l'avant-bras faisant avec le bras un angle de 150 degrés environ.

(b) Ollier, au contraire, dans le but de ménager sûrement les chairs et les vaisseaux et de s'épargner une hémostase longue, difficile et pénible, fait la résection sous le périoste, qu'il excise à la fin de l'opération. Il paraît que Langenbeck en fait autant à grands coups de ciseaux. Il me semble que l'important, pour éviter les hémorrhagies opératoires et post-opératoires, est de substituer la rugine au bistouri pour le travail dans la profondeur, et qu'il est indifférent de suivre l'une ou l'autre des faces du périoste.

(c) Ollier, comme Syme le recommandait déjà, conseille de ne pas scier complètement l'humérus, dans la crainte de blesser les parties molles. Pour l'imiter, il faut retirer la scie avant qu'elle n'ait terminé son travail, rompre l'os et ultérieurement en régulariser la coupe. Avec la bonne et fine lame de ma scie à arbre articulée et une lamelle protectrice bien placée, la section complète de l'humérus est facile, rapide et inoffensive.

(d) J'ai vu de près une résection de coude ankylosé. L'humérus scié s'étant déplacé en arrière du fragment inférieur, celui-ci, refoulé en avant, ne put sortir par la plaie qu'après que le déplacement suivant l'épaisseur eut été détruit et établi en sens contraire.

(e) Marangos, dans sa thèse qui est un bon travail édifié sur l'expérience des maîtres lyonnais, donne des conseils précis qui méritent d'être connus et dont voici le résumé : Commencer l'incision externe à 5 ou 6 centimètres au-dessus de l'épicondyle, pénétrer entre le triceps et le premier radial, atteindre le bord externe de l'os et descendre jusque derrière l'épicondyle ; descendre plus bas encore, à 2 centimètres, mais en inclinant en dedans, pour suivre l'interstice oblique de l'anconé et du cubital postérieur Ne pas détruire le ligament annulaire si le radius est encore mobile. — Décoller d'abord le triceps et l'anconé qu'on rejette en arrière et en dedans, puis tous les autres muscles épicondyliens que l'on rejette en avant avec le ligament latéral externe. — Essayer de rompre l'ankylose et de luxer l'humérus. — Si l'on échoue : ouvrir une incision de 4 centimètres sur le bord interne de l'humérus et derrière l'épitrochlée, de manière à rejeter vers l'olécrane le nerf cubital, et de l'autre côté, en avant, toutes les insertions musculaires et ligamenteuses épitrochléennes et voisines. — Passer un abaisse-langue devant l'humérus, engager une fine lame derrière et scier sur l'abaisse-langue protecteur. — Luxer le fragment cubital par la plaie externe, achever la décortication et rescier.

ARTICLE IV

RÉSECTION DE L'ÉPAULE

Cet article serait aussi bien intitulé : résection de *l'extrémité supérieure de l'humérus;* car la résection de l'épaule est ordinairement partielle et bornée à la décapitation de l'os du bras. Le chirurgien débute toujours par l'ablation de l'extrémité humérale ; ce n'est qu'ensuite qu'il

examine la cavité glénoïde, pour l'attaquer s'il le juge à propos. On est allé jusqu'à enlever l'omoplate en entier.

L'opération type, celle des examens et des concours, la seule qui puisse donner une néarthrose ou une bonne pseudarthrose, ne sacrifie que l'extrémité supérieure de l'humérus, la scie traversant le col chirurgical au-dessous des tubérosités auxquelles s'insèrent les muscles rotateurs, au-dessus des insertions des muscles adducteurs. Quelque soin que l'on mette à maintenir l'union des tendons des muscles rotateurs avec la gaine capsulo-périostique, dans le but d'en conserver l'action physiologique sur l'extrémité de la diaphyse humérale remontée au contact de la glène, on ne peut guère compter sur le rétablissement de mouvements de rotation parfaits. L'os, même quand il a végété et qu'il s'est fixé au voisinage de la cavité du scapulum, demeure trop souvent effilé, aplati, mal conformé pour subir l'action rotatrice des muscles sous-scapulaire et sous-épineux. C'est pour cela que les opérés du bras droit sont généralement fort gênés pour écrire, c'est-à-dire pour aller et revenir d'un bout de la ligne à l'autre sans faire glisser le papier.

La conservation des mouvements actifs d'adduction, d'abduction, de rétropulsion et de prépulsion est autrement importante. Elle est aussi moins difficile à réaliser, car il est rare que l'on soit obligé de dépasser les limites des tendons adducteurs. Mais la restauration de ces mouvements exige encore que l'humérus soit *appuyé* par le bout, *fixé sans raideur* à la cavité glénoïde ou au bord externe sous-jacent de l'omoplate.

Dans les cas pathologiques, chez les jeunes gens dont le développement en longueur est à peu près accompli, la résection sous-capsulo-périostée bien faite, de $0^m,06$ d'humérus, peut et doit donner une excellente *néarthrose*. Peu importe que la nouvelle tête humérale soit grosse ou petite, irrégulière ou lisse, convexe ou concave : il suffit que l'épaule n'ait pas une déformation trop marquée ; que les mouvements actifs étendus ou restreints restent libres et que la solidité se rétablisse suffisante pour que toute la puissance de l'avant-bras et de la main soit conservée

La *pseudarthrose* modérément serrée, l'*ankylose* même, quand l'humérus est attaché à la bonne place et de manière à pouvoir s'écarter sous l'influence des mouvements de l'omoplate, ne constituent pas des résultats absolument mauvais.

Dans les cas traumatiques, quand on opère tout de suite, sur un adulte, alors que l'activité du périoste n'a pas encore été réveillée par l'inflammation, surtout si l'on ne décolle pas attentivement cette membrane et si l'on sacrifie quelques insertions musculaires, surtout si l'on enlève un grand bout d'humérus, il faut redouter la formation d'une *pseudarthrose oscillante*. En campagne, les chirurgiens militaires ne peuvent pas toujours choisir leur moment, ni suivre leurs opérés. Ils peuvent encore moins limiter l'étendue du sacrifice. Rarement la résection peut être bornée à la tête humérale, même en ne poursuivant pas les fissures diaphysaires.

Cent fois peut-être, en Amérique et en Europe, on a enlevé 10, 12, 15, 18 centimètres d'humérus !

Gurlt, en cas de fracture du col avec intégrité reconnue du contenu de la capsule articulaire, propose de réséquer les esquilles et les pointes des fragments sans toucher à l'articulation.

Le succès fonctionnel après de telles opérations est une rareté. Trop souvent la main elle-même et l'avant-bras demeurent impotents. Le rôle que joue le cartilage épiphysaire supérieur de l'humérus dans l'accroissement du membre supérieur indique qu'il faut le respecter autant que possible quand on est contraint d'opérer chez les jeunes gens. Du temps de la septicémie, les hémorrhagies secondaires et les fusées purulentes étaient fréquentes et redoutables, en raison du voisinage du foyer opératoire et de l'aisselle. La guérison était bien lente; on l'obtient maintenant en quelques mois, en quelques semaines et même en 10 jours! Aujourd'hui comme autrefois, les troubles consécutifs de nutrition, de température, de sensibilité, de contractilité sont communs, spécialement lorsque la pseudarthrose ou l'ankylose ne permettent pas le rétablissement des fonctions du membre.

Or, c'est parce qu'il dépend du chirurgien, dans une large mesure, de contribuer par ses manœuvres opératoires et par les soins consécutifs à l'établissement d'une néarthrose ou d'une bonne pseudarthrose, que je me suis permis de rappeler ce qui précède.

Conserver tous les moyens d'union passifs et actifs quand même ceux-ci devraient devenir passifs eux-mêmes; grâce au retrait de ces liens et aussi au mode de pansement, favoriser l'ascension de l'humérus, tout en combattant sa tendance à se luxer en avant vers le plexus brachial et les côtes; concourir ainsi volontairement à la production d'un raccourcissement modéré mais suffisant pour mettre le bout huméral au contact du bord externe ou de la cavité du scapulum; respecter non seulement les gros nerfs, les gros vaisseaux, les tendons et les muscles, mais aussi les nerfs de ces muscles.... tels sont les principes qui doivent nous inspirer dans le choix et l'exécution des procédés.

Anatomie. — L'articulation scapulo-humérale est facile à ouvrir sans danger en dehors et en avant à travers le deltoïde.

La surface d'attaque serait donc large et l'opération commode, n'était l'importance de ce muscle, seul abducteur puissant, auquel il faut conserver sa contractilité, et n'était la direction du nerf deltoïdien ou circonflexe qui cravate le col chirurgical de l'humérus d'arrière en avant.

Si l'on fendait le deltoïde de haut en bas, à partir de la pointe acromiale, les filets nerveux circonflexes qui se distribuent à la moitié antérieure du muscle seraient coupés, et cette moitié si utile à l'abduction et à la prépulsion s'atrophierait et deviendrait inerte. Il ne le faut pas. Force est

donc à l'opérateur de se rapprocher du bord antérieur du deltoïde, de l'interstice de la veine céphalique, pour diminuer le nombre des faisceaux voués à l'inertie.

Mais, au-dessus du parcours horizontal du nerf circonflexe, à travers la base même du muscle, le champ n'est-il pas libre et la voie courte? Oui, sans doute, et c'est celle qu'ont suivie Nélaton et Neudörfer, sans entraîner les chirurgiens pour des raisons particulières de difficulté, de drainage, etc.

Le deltoïde est utile non seulement par sa contractilité, mais encore par sa rétractilité. C'est en effet celle-ci qui concourt le plus énergiquement à relever l'humérus raccourci, au contact de la cavité glénoïde. Il a comme synergiques, dans cette action élévatrice, la longue portion du triceps et les deux chefs du biceps dont le tendon inclus dans la capsule, doit être rejeté de côté mais non coupé pendant l'acte opératoire. Pour opérer cette luxation tendineuse, il faut savoir trouver la coulisse bicipitale par l'exploration digitale, ce qui est facile en l'absence de fracture, moyennant que l'on imprime des mouvements de rotation à l'humérus. On se rappelle en outre que la flexion de l'avant-bras conduit la main vers cette coulisse.

Quand on place un sujet sur une table horizontale, les mains sur les épines iliaques antérieures, les humérus sont écartés à peu près à 45°. Dans cette attitude qui est celle de la résection, la lèvre externe de la coulisse bicipitale se présente en avant, c'est-à-dire en haut vers le ciel, et mérite

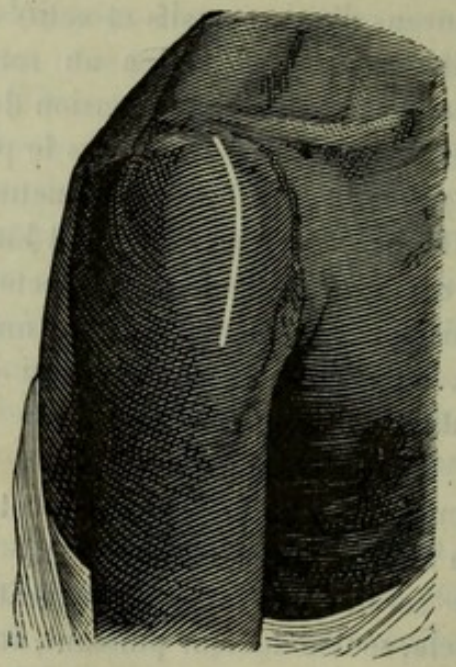

Fig. 541. — Résection de l'épaule. — Incision antérieure (Maigaigne).

le nom de *lèvre antérieure;* la capsule articulaire est relâchée également sur toute sa périphérie; il n'existe en effet aucune torsion, et l'humérus est à mi-chemin de l'adduction à l'abduction. Celui qui, après avoir fendu

la capsule, commence à en désinsérer les lèvres, doit veiller à ce que son aide qui tient le membre le tienne rigoureusement dans cette attitude moyenne, seule commode pour le début du travail du détache-tendon et l'action de l'écarteur.

Pour la résection de l'épaule, il n'y a plus à proprement parler de discussion sur le *choix du procédé* (fig. 541). Fendre *en avant* le deltoïde et la capsule, déplacer le tendon bicipital, désinsérer les muscles rotateurs des tubérosités, faire surgir la tête et en dépouiller le col sur une hauteur juste suffisante, sans perforer la partie axillaire de la capsule, scier l'os au mieux de sa destination : voilà ce que nous allons apprendre à faire.

La décapitation de l'humérus par la méthode du bistouri rasant l'os, peut être exécutée d'une manière sûre, facile et brillante. Beaucoup plus rapide que l'extraction sous-périostée, elle se recommande aux concurrents de Paris qui opèrent devant un jury toujours pressé et naturellement rebelle à ce qu'il n'a pas appris dans sa jeunesse.

Décapitation de l'Humérus.

(Méthode du bistouri.)

Le malade est couché au bord du lit, l'avant-bras fléchi, la main sur l'épine iliaque antérieure, par conséquent le coude écarté du corps mais soutenu dans le plan du corps par un aide.

L'opérateur se place en dehors près du coude, au bout du bras, ayant l'aide à sa droite. Le côté droit est le plus facile à opérer.

Explorez l'épaule, le sommet de l'acromion, de la coracoïde et, entre deux, le creux dépressible coraco-acromial où vous allez plonger le bistouri.

Incision. — Ayant fixé les téguments avec la main gauche, incisez hardiment devant le moignon de l'épaule en partant du bord externe de la coracoïde, pour descendre légèrement obliquement en dehors, à 8, 10, 12 centimètres plus bas, suivant la musculature du sujet.

Repassez le bistouri jusqu'à ce que, les écarteurs aidant, vous aperceviez la capsule et l'os ; dès à présent, divisez la voûte acromio-coracoïdienne.

Cherchez la *coulisse bicipitale* en mettant l'index gauche dans la plaie à la hauteur des tubérosités et commandant des mouvements alternatifs de rotation en dehors et en dedans. La coulisse

trouvée, descendez-la jusqu'au niveau du col chirurgical ; en ce point, incisez au côté externe du tendon le cul-de-sac synovial. Par cette incision, introduisez une sonde cannelée de bas en haut et, glissant le bistouri dans la cannelure, fendez la capsule également de bas en haut, en dirigeant votre tranchant en dehors de manière à épargner sûrement le tendon qui doit rester en dedans. Coupez progressivement, comme pénètre la sonde qui ne s'arrête qu'en touchant la glène ; coupez jusqu'au sourcil glénoïdien en relevant le bistouri pour diviser la capsule sur toute sa longueur (a).

Désinsertion de la lèvre capsulaire gauche. — Avec l'écarteur ou simplement avec le bout de l'index (fig. 542), introduit dans

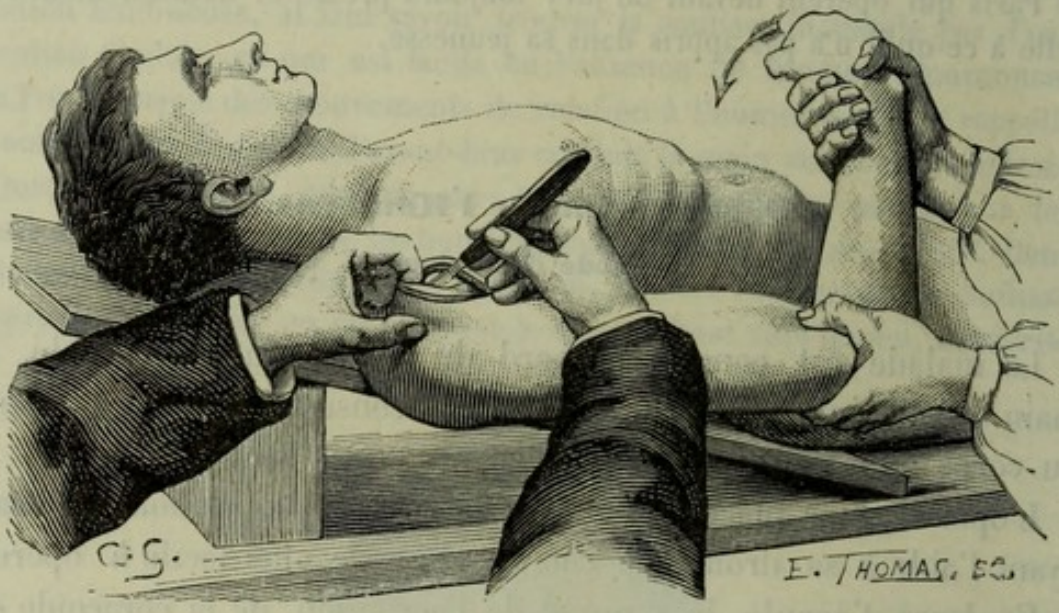

Fig. 542. — Résection de l'épaule. — Désinsertion de la lèvre capsulaire correspondant à la gauche de l'opérateur, de la lèvre externe sur ce bras droit. — Le bras malade est écarté du corps de 45°.

l'articulation, à côté du tendon qu'il faut laisser en place, accrochez, écartez et soulevez la lèvre capsulaire située à votre gauche : l'externe, bras droit ; l'interne, bras gauche (b). Engagez dessous, dans l'articulation, le bistouri à pointe rabattue ou mieux la serpette mousse, et entamez obliquement de l'intérieur vers l'extérieur, les insertions humérales du manchon fibreux, comme si vous vouliez les décoller en rasant l'os au plus près. A mesure que mord votre lame agitée de petits mouvements de scie, engagez plus profondément l'écarteur ou le doigt qui prépare la voie du tranchant et faites faire progressivement la rotation à votre droite ; finalement,

commandez d'abaisser le coude un instant : cela rendra saillante la tête humérale et permettra d'opérer la désinsertion jusque derrière la tubérosité, à une grande profondeur.

Désinsertion de la lèvre capsulaire droite. — Le membre étant remis dans la position initiale, venez à la lèvre capsulaire située à votre droite : l'interne, bras droit; l'externe, bras gauche; séparez-en d'abord le tendon du biceps; chargez ensuite cette lèvre sur l'écarteur (fig. 543) ou sur le bout du pouce afin de la

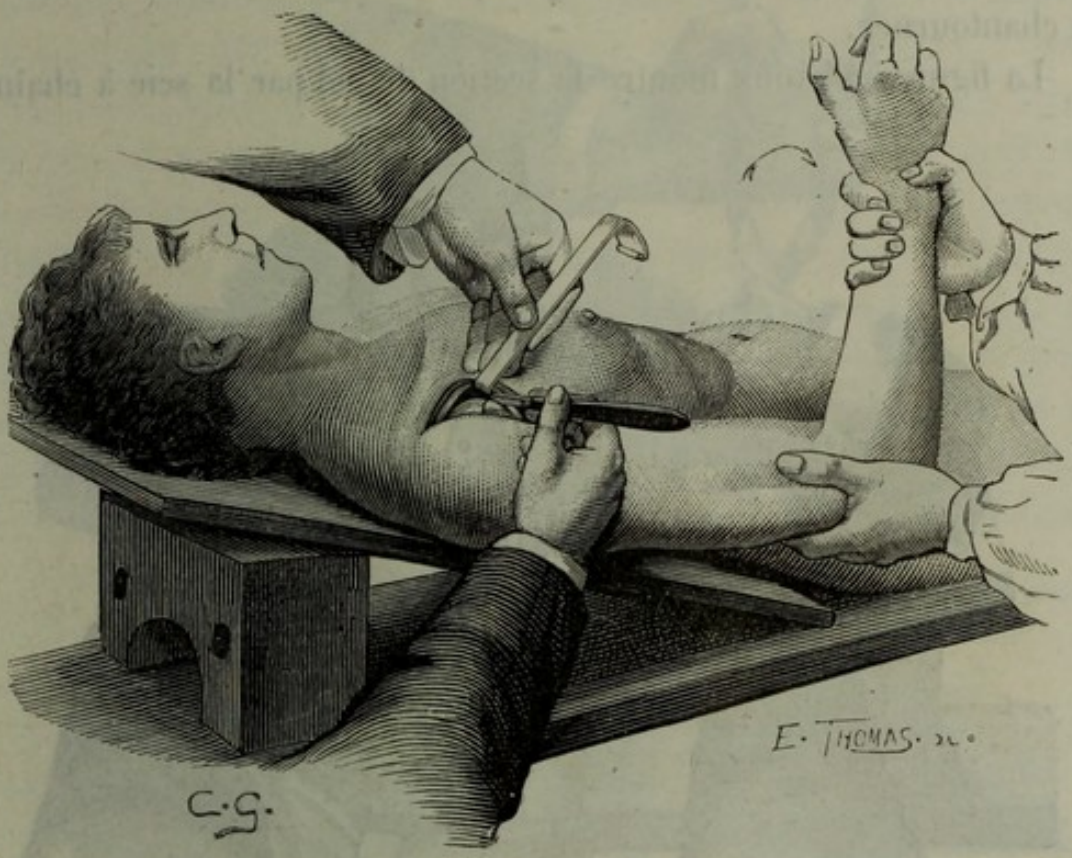

Fig. 543. — Résection de l'épaule. — Désinsertion de la lèvre capsulaire correspondant à la droite de l'opérateur supposé placé en face de l'opéré. — Bras à 45°.

soulever et d'engager dessous le petit bistouri qui va la désinsérer en rasant la tubérosité. Vous irez jusqu'en dedans et profondément, grâce à la rotation à votre gauche que vous commanderez, avec chute terminale du coude.

Toilette du col. — Si le tendon bicipital ne s'est pas luxé tout seul, luxez-le en dedans. Dites à l'aide qui tient maintenant le bras tout à fait pendant et vertical, et l'avant-bras fléchi, de faire surgir la tête humérale pour rendre visible le pourtour du col chirurgical que vous devez examiner et cravater d'un coup de bistouri, à un centimètre au plus des limites internes du cartilage articu-

laire. Gardez-vous surtout d'ouvrir la capsule du côté de l'aisselle : désinsérez-la de l'humérus et s'il faut scier celui-ci bas, décollez le périoste à la rugine afin de conserver la continuité avec la partie axillaire de la capsule. Faites la toilette du col huméral pour le scier plus bas en dedans qu'en dehors, afin d'éviter la formation d'un bec axillaire dangereux pour les nerfs et vaisseaux, et mal disposé à la formation du futur contact huméro-scapulaire.

Sciage. — Vous emploierez, soit une scie à chaîne, soit une large scie rectiligne par tension ou par traction, soit une fine lame à chantourner.

La figure 544 vous montre la section du col par la scie à chaîne.



Fig. 544. — Resection de l'épaule. — Décapitation de l'humérus par la scie à chaîne.

Un aide tient solidement l'humérus vertical, d'une main à plein bras, de l'autre main avec le davier qui, placé dans le prolongement vertical de l'os, a saisi la tête et la soulève.

Des écarteurs ou des lacs peuvent être employés par le second aide à abaisser les chairs axillaires qu'il est bon d'envelopper d'une compresse, quel que soit le mode de sciage.

L'opérateur ayant engagé le plein de la scie à chaîne sur le côté interne du col huméral, divise l'os de dedans en dehors et très légèrement de bas en haut. Conformément à la règle, il tient la scie modérément tendue mais toujours tendue également, les mains très écartées afin de maintenir très obtus l'angle que font les deux chefs de la chaîne. Il oscille sur ses pieds, les coudes fixés au corps de manière que les deux mains se balancent à droite et à gauche toujours dans un même plan sensiblement horizontal.

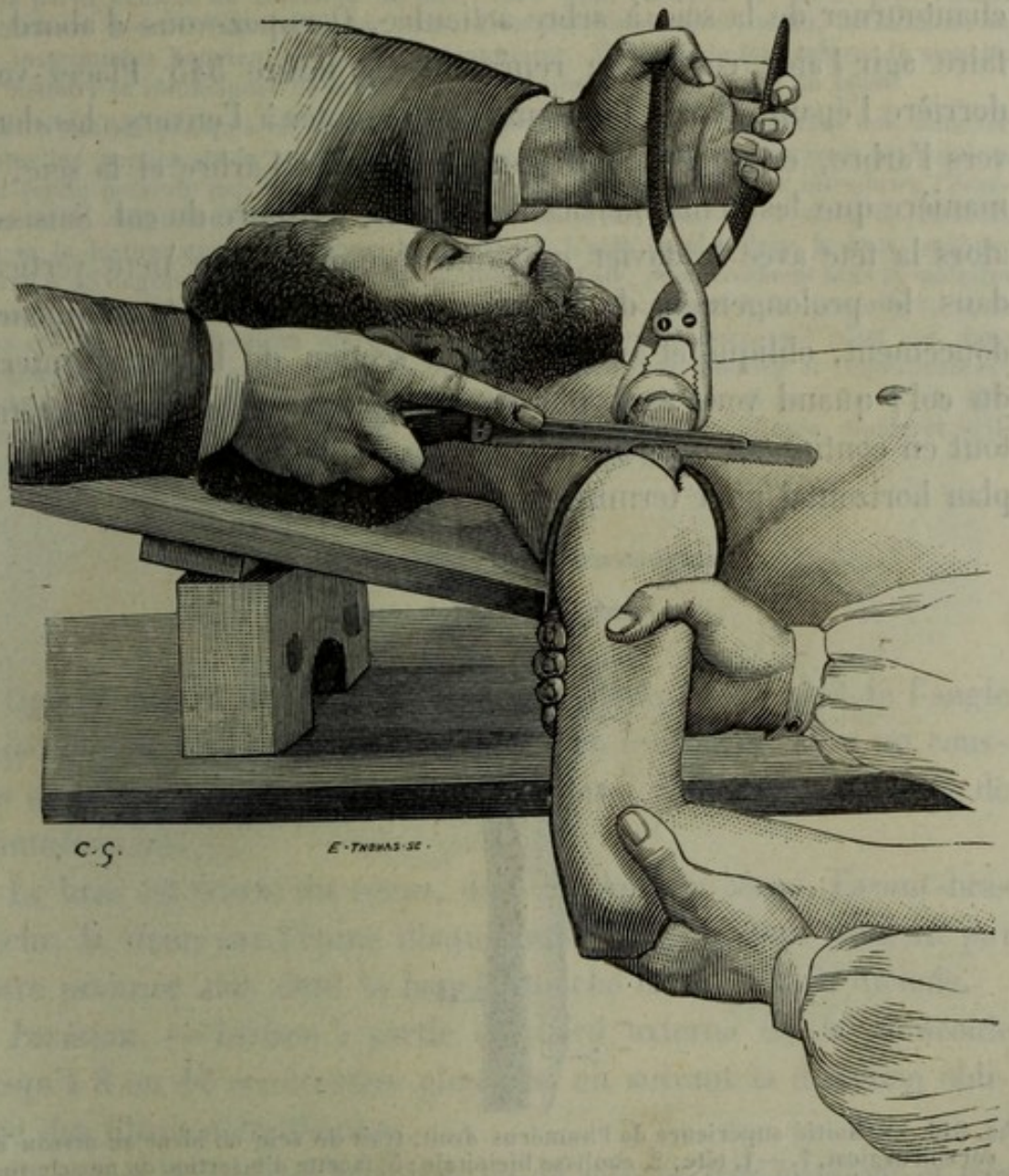

Fig. 545. — Résection de l'épaule. — Décapitation de l'humérus par la scie large à dos mobile.

La figure 545 représente la section du col huméral par la scie large à dos mobile. On conçoit que les scies larges sont condamnées à attaquer l'os de dehors en dedans, car elles ne trouveraient point

en dedans de place pour s'engager. L'opérateur tient lui-même de la main gauche armée du davier, le bout saillant de l'humérus; de la droite, il manœuvre la scie. Les deux mains de l'aide sont employées, l'une à abaisser, tout en fixant le milieu du bras, une anse de ruban jetée sur les parties molles en dedans de l'os, l'autre à tenir le coude en paume pour pousser en haut et faire surgir la tête de l'os.

Mais pour bien scier l'humérus, je vous conseille et ne suis pas seul de mon avis, d'employer de préférence la fine lame à chantourner de la scie à arbre articulée. Occupez-vous d'abord de faire agir l'aide comme le représente la figure 545. Placez-vous derrière l'épaule. Votre fine lame étant montée à l'envers, les dents vers l'arbre, engagez la tête humérale entre l'arbre et la scie, de manière que les dents menacent la partie axillaire du col. Saisissez alors la tête avec le davier que votre propre gauche tient vertical, dans le prolongement de l'humérus. A ce moment, commencez doucement, oblique et ascendante, la section de la partie interne du col; quand vous avez mordu une épaisseur de un centimètre, tout en continuant à scier ramenez insensiblement la scie dans le plan horizontal pour terminer.

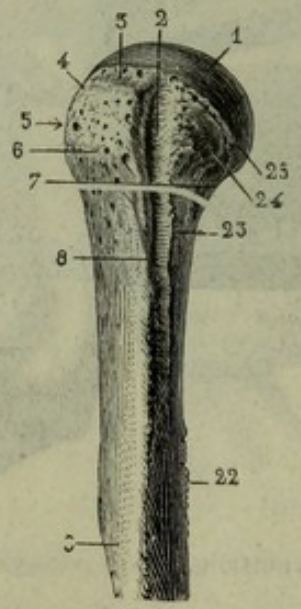

Fig. 546. — Moitié supérieure de l'humérus droit, trait de scie en blanc au niveau du col chirurgical, 7. — 1, tête; 2, coulisse bicipitale; 3, facette d'insertion du muscle sus-épineux; 4, du sous-épineux; 5, du petit rond; 6, grosse tubérosité; 8, insertion du grand pectoral, lèvre externe de la coulisse; 9, empreinte deltoïdienne; 22, insertion du coraco-huméral; 23, insertion du grand dorsal et du grand rond; 24, insertion du sous-scapulaire à la petite tubérosité; 25, col anatomique.

Examinez la cavité glénoïde et, s'il le faut, attaquez-la avec la curette, la gouge, la pince-gouge, la tenaille incisive, etc.

Enfin, drainez en arrière et en bas à travers le deltoïde, suturez.

Placez et immobilisez le bras de manière que le bout huméral soit porté en haut et en arrière au contact du bord externe du scapulum, sinon de la cavité glénoïde.

Notes. — (a) De même qu'il a fallu diviser la voûte fibreuse acromio-coracoïdienne pour aborder l'extrême dessus de l'articulation, de même il importe d'inciser la capsule jusqu'au sommet de la cavité glénoïde, afin d'obtenir une fente maxima, dans laquelle on puisse engager facilement le doigt ou l'écarteur pour écarter et soulever chaque lèvre l'une après l'autre.

On incise donc sur la sonde cannelée et facilement, la gaine du tendon bicipital et la partie externe du manchon fibreux ; mais pour enfoncer la sonde plus loin et le bistouri avec, il faut demander d'abord un peu d'abduction ; enfin, au moment où les instruments heurtent le cartilage scapulaire, il faut à la fois relever le manche du bistouri et commander de rapprocher momentanément le coude du tronc.

(b) N'oubliez pas qu'à ce moment l'attitude imposée au bras réséqué doit relâcher toutes les parties de la capsule, afin : 1° que l'écartement des surfaces articulaires soit rendu possible par la traction de l'aide ; 2° que vous puissiez introduire l'écarteur ou le doigt sous la lèvre capsulaire à soulever, pour faire place au bistouri qui va la désinsérer de l'intérieur à l'extérieur. L'aide tiendra donc le bras toujours écarté à 45 degrés du corps, le coude soutenu en l'air, primitivement sans la moindre torsion. Si, malencontreusement, le coude tombe abandonné à la pesanteur, si le bras est dans une rotation marquée en dedans ou en dehors, s'il n'est pas dans l'écartement moyen, les lèvres de la fente capsulaire sont tendues et impraticables ; le doigt y est pincé ; la place manque même pour l'écarteur et le bistouri ; la tête humérale est appliquée à la cavité glénoïde. Bref, l'opération, simple, rapide et brillante quand on sait s'y prendre, devient pénible, lente et disgracieuse.

Décapitation de l'humérus.

(Méthode de la rugine.)

Opérez sur un lit bas, l'épaule du malade située près de l'angle supérieur du lit, pour être abordable en tout sens. Ayez un coussin de sable où vous appuierez au besoin l'extrémité supérieure de l'humérus (a).

Le bras est écarté du corps, dans le plan du corps, l'avant-bras fléchi, la main sur l'épine iliaque antérieure ; le tout soutenu par votre premier aide dont la hanche touche la hanche du malade.

Incision. — Incisez à partir du bord externe de la coracoïde jusqu'à 8 ou 10 centimètres plus bas, en suivant la direction oblique des fibres deltoïdiennes.

Cherchez la coulisse bicipitale là où elle est très profonde et très sensible, au niveau des tubérosités, en vous faisant aider par quelques mouvements de rotation et par des écarteurs confiés au deuxième aide.

Fendez la capsule à quelques millimètres en dehors de la coulisse bicipitale divisant la voûte acromio-coracoïdienne, la capsule sur

toute sa longueur et le périoste de la grosse tubérosité jusqu'au niveau du futur trait de scie (b).

Désunion de la lèvre capsulo-périostique externe. — Déposez le bistouri et prenez en main la rugine droite pour détacher la lèvre externe de votre plaie capsulo-périostée. Vous allez peler et labourer la surface osseuse avec le bout de l'instrument que vous pousserez à petits pas tout en lui imprimant des mouvements de pesée et de térébration. Vous réussirez en faisant agir l'instrument en travers ou légèrement de haut en bas, en dirigeant vos poussées comme se dirigent les faisceaux sterno-claviculaires du muscle grand pectoral. Pour manœuvrer commodément la rugine, placez-vous donc près du coude au bout du bras, si vous opérez l'épaule droite, près de la tête si vous opérez l'épaule gauche (fig. 547).

Du bout du pouce de la main gauche que la figure représente

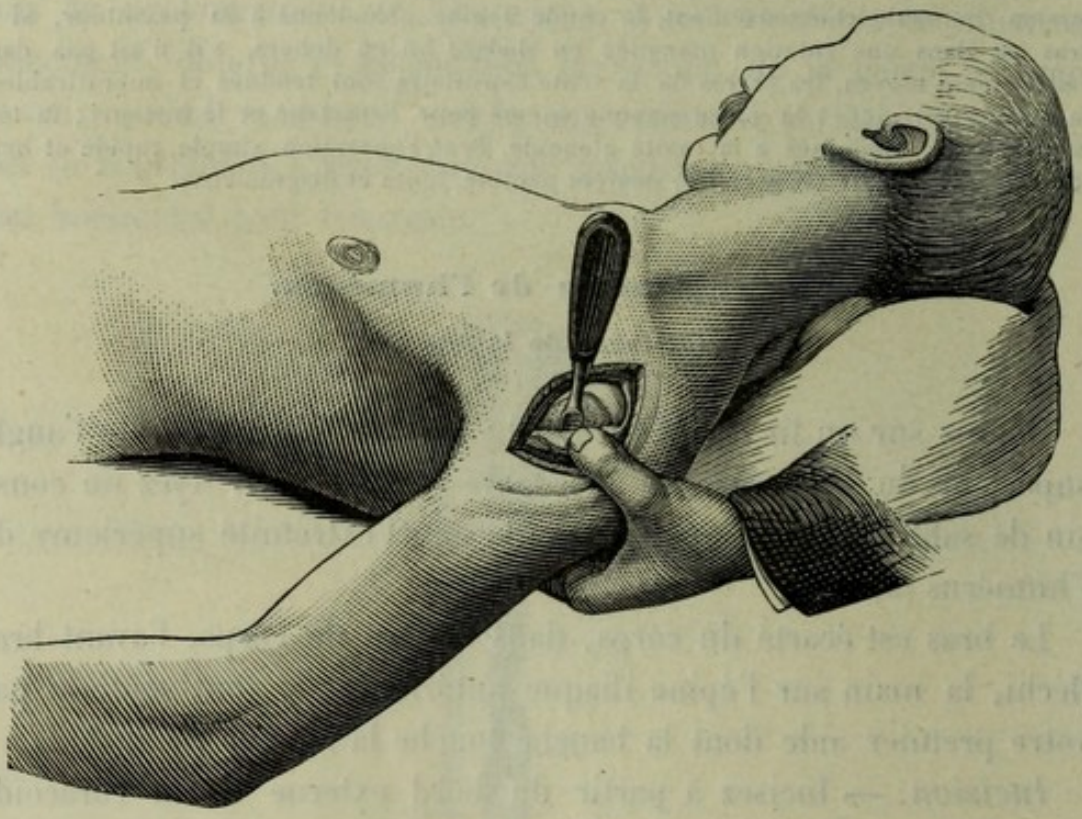

Fig. 547. — Résection sous-périostée de l'épaule. — Décortication de la grosse tubérosité. Le bras tourne en dedans.

seule, écartez vigoureusement les parties molles externes, l'ongle entraînant la lèvre capsulo-périostée à mesure que la rugine la détache, jusqu'à ce que la grosse tubérosité soit complètement dépouillée. Vous n'y réussirez qu'en demandant à votre aide, de la rotation interne progressive, un peu plus d'abduction et finalement l'abaissement du coude. Et si vos doigts gauches étaient insuf-

fisants, tant pour écarter les chairs que pour soutenir le col huméral, vous placeriez sous ce dernier le ferme coussin de sable et feriez agir sur la lèvre de la plèvre un second aide armé de puissants écarteurs (c).

Désunion de la lèvre capsulo-périostique interne. — Dans la lèvre interne que vous avez à détacher maintenant, le tendon du biceps doit rester inclus et invisible. Ayant ramené le bras dans l'attitude initiale, il vous faut amorcer le décollement périostique sur la lèvre externe de la coulisse, plonger dans cette coulisse, en soulever la croûte fibro-cartilagineuse et remonter enfin sur la lèvre interne et la petite tubérosité.

L'ongle de votre pouce gauche (fig. 548) ou, à son défaut, un

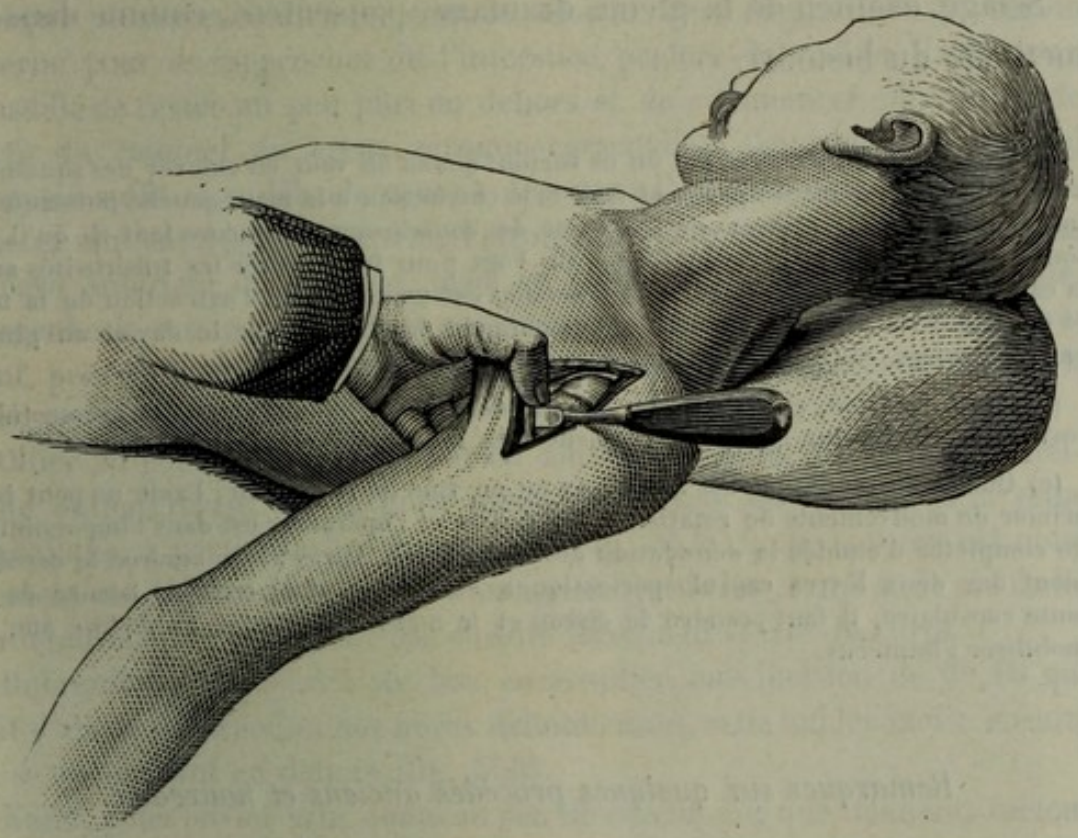

Fig. 548. — Résection sous-périostée de l'épaule. — Décortication de la petite tubérosité. Le bras tourne en dehors.

puissant écarteur, suit le travail de la rugine. Ici encore, celle-ci doit être poussée à peu près en travers, mais cette fois de dehors en dedans et de haut en bas. Vous devez donc vous placer près et en dehors du coude si vous opérez sur le bras gauche (fig. 548), près de la tête si vous réséquez l'humérus droit.

Lorsque, grâce à la rotation du membre en dehors accompagnée d'un peu d'adduction et suivie de la chute du coude, vous aurez

complètement dépouillé la petite tubérosité, commandez à l'aide agissant sur le coude fléchi, de faire surgir la tête.

Toilette et dénudation du col huméral. — Placez des écarteurs s'il le faut, pour bien voir la face interne de l'extrémité humérale. De ce côté, cernez le cartilage d'un trait de bistouri; puis, avec le côté de la rugine, amorcez par grattage le décollement du périoste interne, depuis la grosse tubérosité jusqu'à la petite. Bornez-vous à faire saillir le cylindre huméral hors de son étui, dans l'étendue juste nécessaire au passage de la scie au-dessous des limites du mal. Gardez-vous bien d'abuser de la facilité extrême avec laquelle un humérus de jeune sujet se laisserait dépouiller jusqu'aux attaches deltoïdiennes.

Sciage, examen de la glène, drainage, pansement, comme dans la méthode du bistouri.

Notes. — (a) On n'écorce pas un os surtout quand on veut en enlever des squames, s'il n'est pas solidement appuyé et fixé. Si le chirurgien a la main gauche puissante et infatigable, il peut essayer de se passer de coussin-appui. Encore faut-il qu'il ne songe pas à employer le ciseau frappé de Vogt pour faire sauter les tubérosités avec la capsule et le périoste. Lorsque la résection est traumatique, l'extraction de la tête et des esquilles à la rugine, exige bien entendu la fixation par le davier ou plutôt par les daviers, car il en faut plusieurs variés de dimensions et de prise.

(b) Cette incision, en dehors de la coulisse, rend la dénudation de la grosse tubérosité plus facile que celles qui tombent dans la coulisse ou en dedans.

(c) Quand l'articulation est ankylosée ou en voie de le devenir, l'aide ne peut imprimer de mouvements de rotation à l'humérus et l'opérateur est dans l'impossibilité de compléter d'emblée la dénudation des tubérosités. Après avoir amorcé le décollement des deux lèvres capsulo-périostiques et obtenu une certaine béance de la fente capsulaire, il faut prendre le ciseau et le maillet et rompre l'ankylose afin de mobiliser l'humérus.

Remarques sur quelques procédés anciens et nouveaux.

Ceux qui ont l'habitude de réséquer avec un grand couteau et de couper la capsule en travers, comme lorsqu'on extirpe le membre entier, ne doivent plus trouver de disciples. Je ne parlerai pas davantage de ce procédé.

Au contraire, je ferai connaître plusieurs manières de découvrir la capsule, c'est-à-dire d'inciser les parties molles deltoïdiennes. Les plaies et les fistules ont quelquefois leurs indications sinon leurs exigences. Et il est telle et telle variante de l'incision antéro-externe préconisée, que je dois nécessairement faire connaître, ne serait-ce qu'au point de vue historique.

Certes, Moreau découvrait largement l'articulation en taillant un grand lambeau deltoïdien à base inférieure (fig. 549, p. 740).

Le lambeau à base supérieure carré (Manne, etc.) ou arrondi (fig. 550) (Morel, etc.), donnait tout autant de commodité.

Sabatier cherchait la même facilité en fenêtrant la partie antérieure du deltoïde par l'excision d'un triangle ou Vétroit à pointe tournée en bas.

Mais on ne doit pas sacrifier le deltoïde : or, exciser le muscle ou couper son nerf, c'est le sacrifier.

Donc, ne recommandons plus l'incision longitudinale *externe* de White (fig. 551), si employée au commencement du siècle, qui énerve la moitié antérieure du muscle, ni ses dérivés dans lesquels cette incision est rendue plus complaisante par divers débridements obliques et transversaux, en haut, en bas, en avant ou en arrière (Bromfield, Bent, Syme, Champion, Buzairies, etc.

Depuis que Baudens, dans le but d'atteindre plus facilement l'articulation, a préconisé l'incision deltoïdienne franchement antérieure (fig. 552) presque sous-coracoïdienne, tout le monde s'est éloigné de la région externe pour se rapprocher de l'interstice pectoro-deltoïdien. Malgaigne a conseillé de rester un peu plus en dehors et de commencer plus haut, de partir du sommet du creux acromio-coracoïdien. Cette incision que j'ai acceptée suffit sans débridement, à découvrir l'extrême dessus de l'articulation; elle paralyse, il est vrai, l'étroite bande musculaire qui constitue le bord antérieur du deltoïde, mais ne blesse jamais la veine céphalique. Langenbeck enseigne qu'il faut commencer en avant du bec acromial, très haut, près de l'extrémité claviculaire, et descendre ensuite juste devant la coulisse bicipitale (fig. 553).

Ollier au contraire, dans le but de conserver contractile le muscle deltoïde entier, incise sur le bord même du muscle en dehors de la veine céphalique, à partir du bec coracoïdien (fig. 554). Cette incision est notablement en dedans de la coulisse bicipitale; et celle-ci ne serait pas facile à atteindre si le bras n'était pas ensuite fortement écarté du corps.

Dubreuil fait descendre du bec coracoïdien une incision de $0^{m},10$ qui suit d'abord la direction des fibres deltoïdiennes, mais qui les incise ensuite en se recourbant en dehors (fig. 555).

Enfin, pour obvier sans doute au peu de commodité que donnent, surtout chez les hercules, les incisions antérieures trop déjetées en dedans ou insuffisamment prolongées en haut, divers chirurgiens ont conseillé de débrider l'extrémité supérieure de la lèvre externe, soit en n'intéressant que les fibres musculaires sur la cicatrisation desquelles on peut compter, soit en divisant la peau en même temps. Ainsi fait Paulet dont l'incision ressemble à un 7 sur l'épaule droite (fig. 556).

La branche horizontale des incisions composées convient très bien lorsqu'il faut enlever avec l'extrémité humérale une partie de la voûte acromio-cléido-coracoïdienne.

La simple incision transversale de la base du deltoïde ne compromet pas le muscle, mais elle n'est ni commode ni bien disposée pour l'écoule-

ment des liquides qu'on assure, il est vrai, en passant des tubes dans les points déclives. Nélaton cependant avait essayé de s'en contenter (fig. 557) : il plongeait le bistouri à un centimètre en dedans et au-dessous de l'articulation cléido-acromiale, et, se portant en arrière, côtoyait à un doigt de distance le bord externe de l'acromion, pour s'arrêter en arrière de l'union de cette apophyse avec l'épine de l'omoplate. M. Perrin fait à peu près de même.

Quant à Neudörfer, son incision (fig. 558) sauvegarderait les artères, le nerf, la forme, la beauté et donnerait beaucoup de jour, mais pas de commodité s'il fallait enlever un long bout d'humérus. Elle va en épaulette de l'épine de l'omoplate par-dessus l'acromion jusqu'au bec coracoïdien. On scie l'acromion et on le luxe temporairement pour le suturer quand la résection est terminée.

Sans doute dans le but spécial d'assurer l'écoulement du pus dans le décubitus dorsal, Stromeyer attaquait l'articulation à l'aide d'une incision courbe postéro-externe. J'ai lu dans Gurlt, qu'Albanèse a employé une incision en équerre également postérieure, mais n'empiétant pas sur le trajet du nerf.

J'ai lu aussi dans le même auteur qu'un blessé opéré par l'incision postérieure avait péri en quarante heures d'une hémorrhagie de l'artère circonflexe.

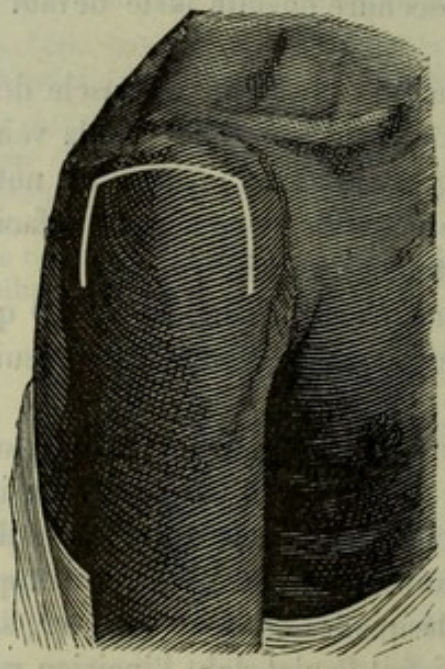

Fig. 549. — Lambeau carré à base inférieure de Moreau.

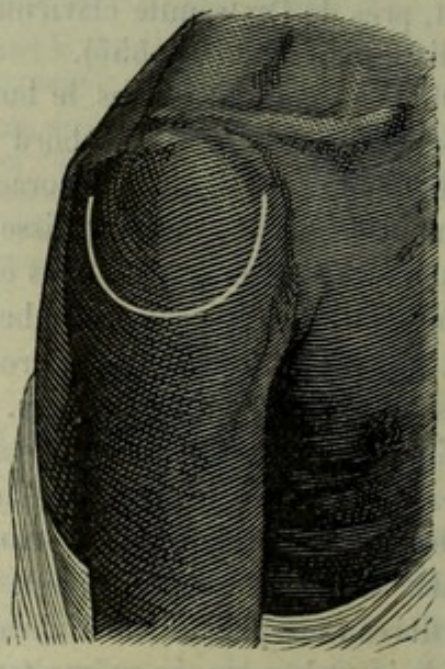

Fig. 550. — Lambeau arrondi à base supérieure de Morel, etc.

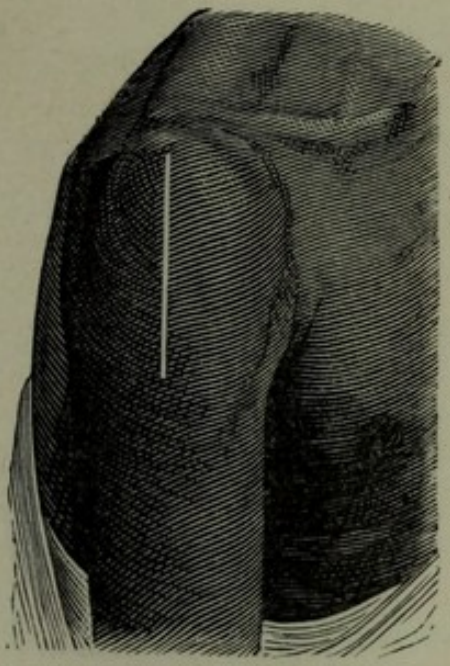

Fig. 551. — Incision externe de White.

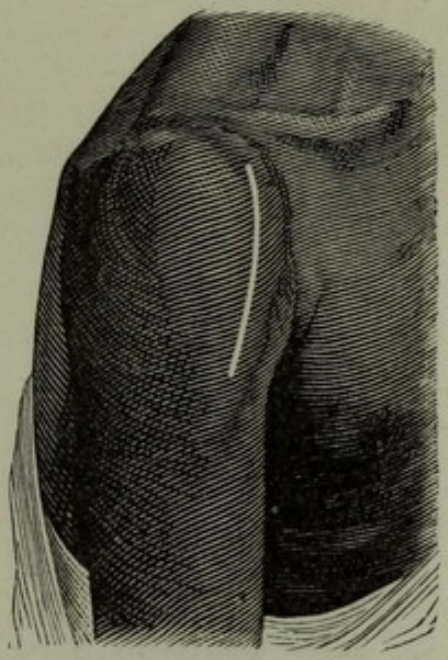

Fig. 552. — Incision antérieure de Baudens.

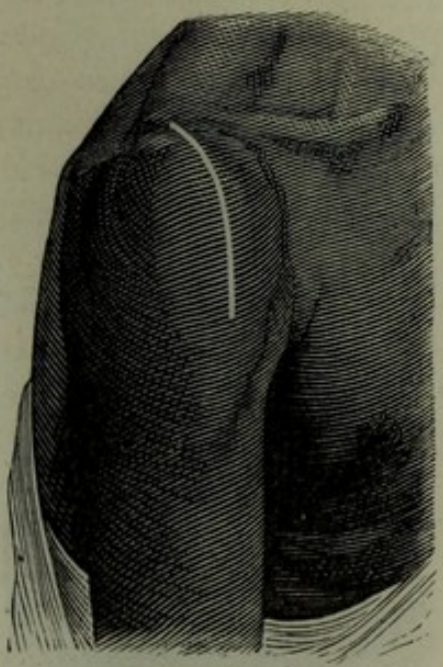

Fig. 553. — Incision antéro-externe de Langenbeck.

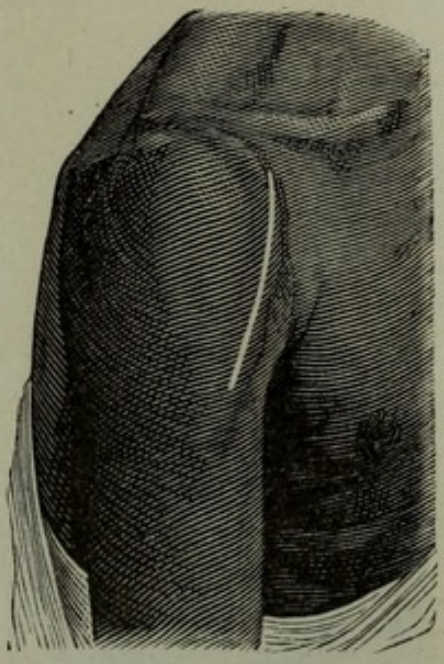

Fig. 554. — Incision antérieure oblique d'Ollier.

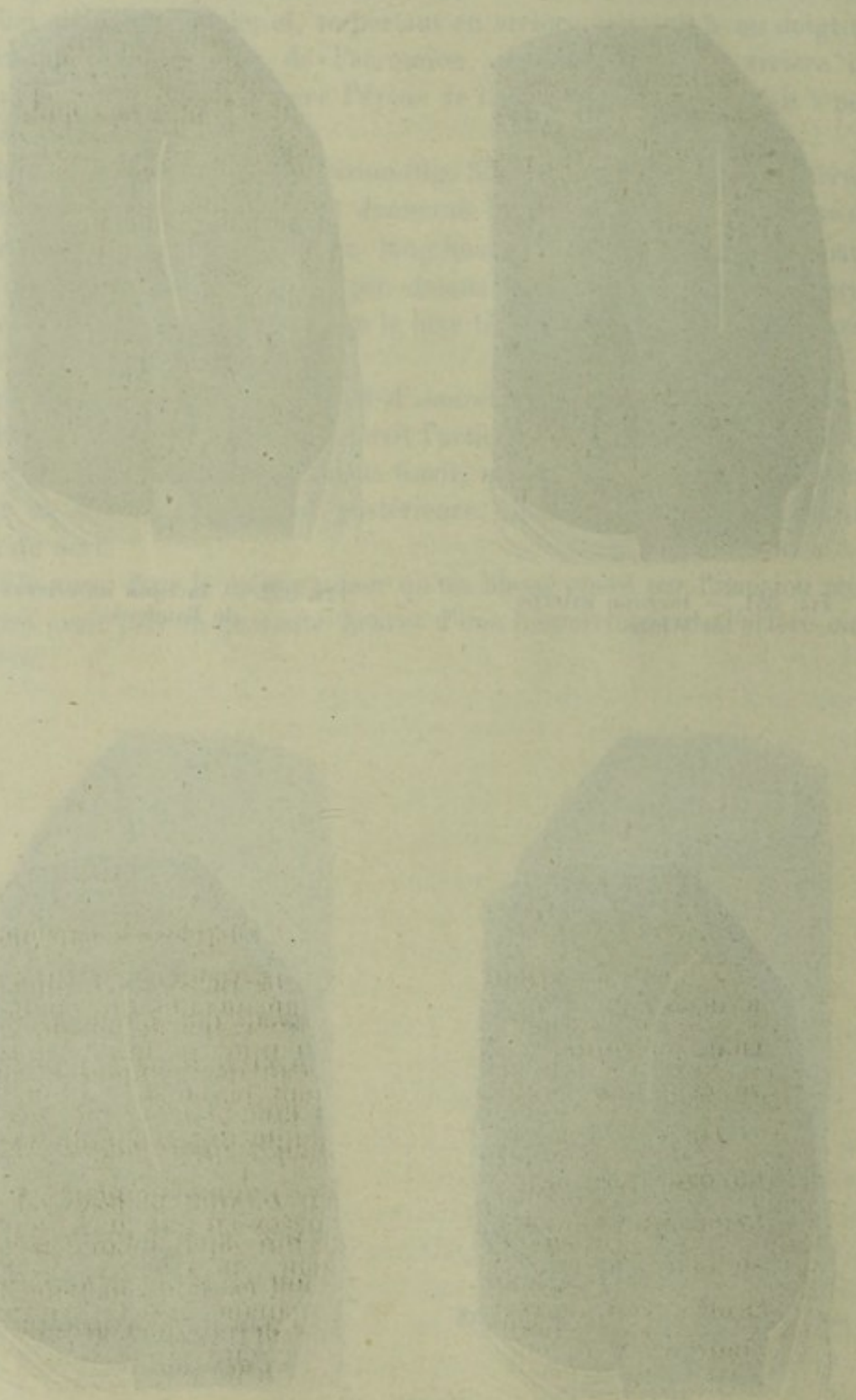

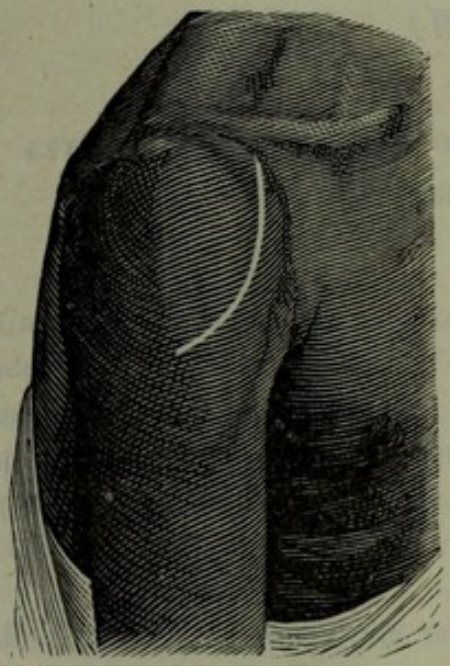

Fig. 555. — Incision antéro-externe courbe de Dubreuil.

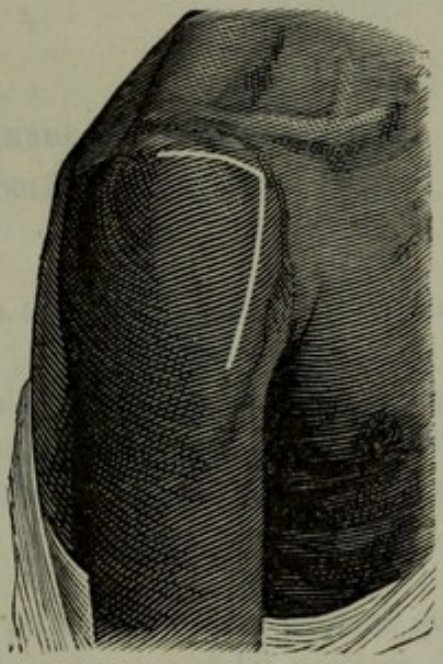

Fig. 556. — Incisions supérieure et antérieure oblique de Paulet.

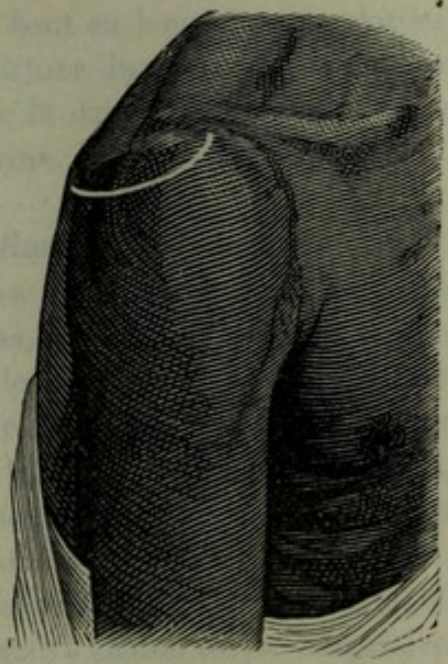

Fig. 557. — Incision supérieure transversale de Nélaton.

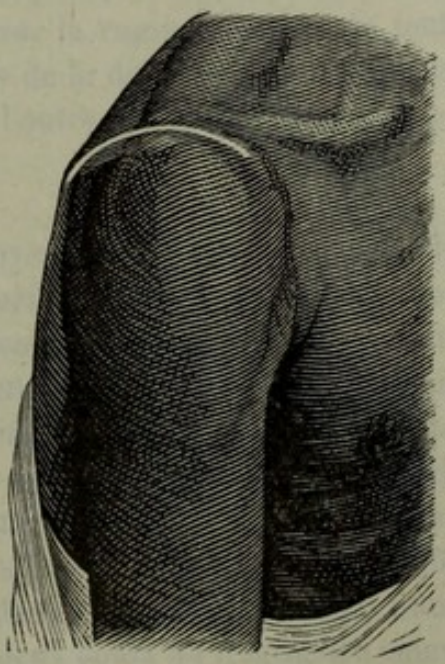

Fig. 558. — Incision sus-acromiale de Neudörfer.



ARTICLE V

EXTIRPATION DES GRANDS OS DU MEMBRE SUPÉRIEUR (CUBITUS, RADIUS, HUMÉRUS, CLAVICULE, OMOPLATE)

Cubitus. — Sous-cutanée sur toute sa longueur, la crête de l'os est le guide de l'opérateur, depuis l'olécrane jusqu'à l'apophyse styloïde. On pousse la dénudation aussi loin que possible, sur les épiphyses et sur la diaphyse. Après l'isolement périphérique de celle-ci, la scie crée deux fragments que le davier saisit et extrait l'un après l'autre avec le concours de la rugine.

Radius. — Il est bien plus enveloppé de muscles et de tendons que le cubitus. Le chemin d'Ollier, qui évite les vaisseaux et les nerfs en épargnant les tendons, est l'interstice qui sépare le *long supinateur* du premier radial. Cet insterstice, ouvert avec précaution, laisse voir : en bas, le rameau nerveux dorsal cutané qui vient de la branche antérieure du radial, on le rejette en avant; en haut, la bifurcation même du nerf en branche antérieure à rejeter en avant, et branche postérieure qui perfore le court supinateur et doit être écartée en arrière. Le bistouri pénètre attentivement dans l'intervalle de ces deux branches nerveuses et coupe le muscle court supinateur sur le radius qui se trouve ainsi découvert de bout en bout. La dénudation, facile avec la rugine courbe, de tout le pourtour du corps de l'os, permet à la scie de le diviser en deux fragments que le davier saisit et extrait l'un après l'autre, avec le concours de la rugine et des écarteurs.

Humérus. — Pour extraire la partie moyenne du corps de cet os, Ollier nous conseille de découvrir d'abord le nerf radial sur le côté externe du bras, à environ $0^{m},10$ au-dessus de l'épicondyle, entre le long supinateur et le brachial antérieur sur le bord externe duquel doit porter l'incision. Après la découverte du nerf que l'on rejette en dehors et en arrière avec le long supinateur et plus haut le vaste externe, tandis que le brachial antérieur et plus haut le deltoïde sont attirés en avant et en dedans, le bistouri incise le périoste sur la longueur voulue. Les rugines droite et courbe accomplissent la dénudation sans danger et, si l'os n'est pas rompu, la scie à chaîne divise successivement les deux bouts du fragment à enlever, qui peut remonter jusqu'à la hauteur du col chirurgical.

L'incision latérale externe utilisée pour la résection du coude ankylosé,

convient très bien à l'ablation des dix derniers centimètres de l'humérus. Cette incision porte sur le bord externe *tangible* de l'humérus, entre les muscles long supinateur et radiaux qui restent en avant, et le triceps que l'on écarte en arrière et en dedans. Après l'action périphérique de la rugine courbe, la scie à chaîne intervient. Le davier saisit ensuite et extrait le fragment huméral, à mesure que la rugine en complète la dénudation et la désarticulation.

L'incision antérieure ou l'inter-pectoro-deltoïdienne qui sert à la décapitation, servirait aussi à l'ablation d'un très long bout de l'humérus.

On peut même, en attaquant en haut par l'incision antérieure, en bas par l'incision externe, dénuder, désarticuler et extraire l'os entier !

Clavicule. — L'extirpation partielle ou totale de cet os n'est pas une rareté. En raison du voisinage de l'artère sus-scapulaire que j'appelle volontiers rétro-claviculaire, des nerfs, de l'artère et de la veine sous-clavières séparés de l'os seulement en dessous par le muscle sous-clavier, du confluent des jugulaires et du tronc brachio-céphalique très rapprochés de l'extrémité interne rétroéminente, la méthode sous-périostée ou tout au moins juxta-périostée s'impose. Ici, ma rugine courbe sur le plat, rendra de précieux services.

Je ne conseille pas d'enlever la clavicule d'un bloc, bien que cela soit possible en commençant par l'extrémité acromiale.

Mieux vaut, lorsque la résection doit être totale, diviser l'os en dehors du milieu, en dedans de la coracoïde, aussitôt que la dénudation superficielle a été accomplie. L'extraction successive des fragments est ensuite opérée au davier et à la rugine en commençant par l'externe.

Les ligaments coraco-claviculaires sont très puissants : le postérieur ou conoïde, le moins accessible, a sa base fixée à la coudure ou angle du bord postérieur de la clavicule. On n'arrive à redresser l'extrémité osseuse divisée par la scie, pour la désarticuler, qu'après avoir désinséré ces ligaments. De même pour l'extrémité interne, la destruction du lien costo-claviculaire doit précéder le redressement et la désarticulation.

Que la résection soit totale ou partielle, l'incision à pratiquer suit la face sous-cutanée de l'os. On la recourbe à chaque bout ou bien on la croise d'une petite incision perpendiculaire pour plus de commodité. Sans danger ni difficulté, le dessus et le devant de l'os sont dépériostés avec la rugine droite. Puis, le lieu de section est déterminé : pour l'ablation de l'extrémité externe ou de la totalité, c'est la partie située en dedans de la coracoïde, en dehors des vaisseaux ; pour l'ablation de l'extrémité interne, cela peut être au droit même du passage oblique de la veine. Ce lieu de section doit être contourné en arrière, de haut en bas, avec le bout de la rugine courbe qu'il est facile de maintenir au contact de l'os, en relevant le manche à mesure que l'instrument pénètre. Quand cette rugine a pour ainsi dire chargé l'os dans sa concavité, on la fait glisser légèrement en

dedans et en dehors, afin que les bords de l'instrument allongent le décollement périostique. Bientôt une lamelle protectrice ou mieux la sonde-gouttière flexible de cuivre rouge d'Ollier, remplace la rugine et permet le passage et l'action de la scie à chaîne. Le moignon de l'épaule doit être porté en haut et en avant.

Aussitôt que la scie a terminé son œuvre, le davier saisit le bout du fragment externe et l'attire afin que la rugine achève le décollement périostique. L'opérateur est bien placé, près de la tête pour la clavicule gauche, près du bras pour la clavicule droite. Lorsqu'il s'agit d'extraire l'extrémité interne, pendant que la main gauche, armée du davier, soulève le fragment en avant, la rugine courbe s'engage de nouveau à plat derrière et sous l'os, au contour duquel elle s'adapte pour, avec son bord tourné en dedans, décoller et soulever le périoste jusque dans l'articulation.

Omoplate. — L'acromion et l'épine de cet os sont accessibles : les téguments seuls les couvrent. Le col de l'omoplate et la coracoïde en sont les parties les plus profondes, les plus défendues par des organes importants et les plus solidement attachées à des ligaments, à des tendons et à des muscles. L'opération, commencée par l'acromion et l'épine, se terminera nécessairement par la coracoïde, si toutefois l'ablation est totale.

Les muscles des fosses scapulaires s'attachant à l'humérus (insertion mobile) et recevant leurs vaisseaux et nerfs du canal axillaire, il est absolument indiqué de commencer la désinsertion de ces muscles par leur extrémité ordinairement fixe ou interne afin de les rabattre en dehors vers l'épaule. De là, nécessité d'ajouter à l'incision acromio-épineuse une autre incision longeant le bord spinal, de l'angle supérieur à l'angle inférieur, et rencontrant la première sur la naissance même de l'épine. Ainsi se trouvent créés deux lambeaux triangulaires : un sus-épineux qui pourra être rejeté en haut et un sous-épineux qui sera rejeté en bas et en dehors. Ces incisions, qui sont celles d'Ollier, ne rencontrent aucune artère notable. En effet, les rameaux de l'artère sous-scapulaire abordent le muscle sous-épineux en contournant le bord axillaire de l'omoplate. L'artère scapulaire postérieure est profonde, sous-jacente aux muscles angulaire et rhomboïde : les rameaux que divise l'incision sur le bord spinal sont minimes. Enfin, la petite artère sus-scapulaire ou du sus-épineux se trouve maintenue dans la base du lambeau supérieur.

Le nerf sus-scapulaire qui, après avoir donné des filets au muscle sus-épineux, va, appliqué au col de l'omoplate, se terminer dans le sous-épineux, peut seul embarrasser l'opérateur au moment de rejeter les chairs en dehors pour découvrir ce col. On libère l'anse nerveuse, en la dégageant de l'échancrure, par l'incision du petit ligament qui l'y maintient.

Il faut s'appliquer à conserver la fusion des insertions des muscles du tronc qui se fixent aux bords minces de l'os (grand dentelé, rhomboïde, angulaire et omo-hyoïdien), afin de ne pas ouvrir le vaste espace celluleux

sous-jacent et de conserver à ces muscles des conditions d'action ultérieure.

Donc, sur l'épaule gauche, l'incision partie du sommet acromial suivra la courbe de l'acromion et de l'épine jusqu'au voisinage du bord spinal ; elle descendra ensuite longeant ce bord, mais à quelques millimètres en dehors, jusqu'à l'angle inférieur et même un peu au delà pour la commodité et le drainage. La partie ascendante ou sus-épineuse de l'incision sera faite plus tard ou immédiatement : oblique comme la partie correspondante du bord interne du scapulum, elle mesurera au moins trois centimètres. Sur l'épaule droite la grande incision sera faite à l'envers, de l'angle inférieur au bec de l'acromoin.

La dénudation de l'os commence par l'acromion et l'épine dont il faut séparer les insertions du deltoïde et du trapèze. La partie de ce dernier muscle qui glisse sur l'origine de l'épine sera avantageusement fendue sur une certaine longueur.

Sur le cadavre, on doit s'exercer à opérer avec la rugine bien qu'il soit impossible, en raison de la minceur du périoste des fosses scapulaires, de conserver un moule périostique complet.

Après avoir bien ruginé le dessus et le dessous de l'acromion et de l'épine, on attaque la fosse sous-épineuse. Le bistouri à pointe rabattue incise d'abord à fond le long du bord spinal de cette fosse, à quelques millimètres sur l'os, jusqu'à l'angle inférieur qu'il contourne et que l'aide découvre en abaissant le grand dorsal. La rugine amorce et poursuit le décollement des muscles sous-épineux grand rond et petit rond de dedans en dehors et de bas en haut, jusqu'au bord axillaire de l'omoplate. Puis le périoste marginal du bord spinal et de la pointe est rejeté en dedans avec la ligne d'insertion du rhomboïde, du grand dentelé et du sous-scapulaire, avec la bordure cartilagineuse si l'opéré est jeune. La dénudation de la fosse sous-scapulaire est amorcée de bas en haut et de dedans en dehors, pendant que l'aide ou l'opérateur cherche à retourner la feuille osseuse.

Le lambeau qui remplit la fosse sus-épineuse, est à son tour détaché avec le périoste que l'on incise sur la partie oblique du bord spinal. En rejetant les chairs en haut, il ne faut dépasser le bord supérieur de l'os, qu'après avoir reconnu et dégagé le nerf de son trou. Cela fait, la partie supérieure de la fosse sous-scapulaire est attaquée. Aussitôt après, le bord spinal étant complètement libre, peut être saisi et relevé de manière à retourner l'os à moitié, ce qui permet de compléter la dénudation de cette fosse jusqu'au bord axillaire où l'on peut attaquer ou non l'insertion du triceps.

Si la résection doit respecter la cavité glénoïde et la coracoïde, le moment est venu de scier le col scapulaire avec la scie à chaîne.

Dans le cas où l'extirpation doit être totale, il faut au contraire aborder le pourtour de l'articulation, d'abord en arrière, en dessous et en avant,

pendant que l'omoplate est fortement relevée : on détache ainsi la capsule, et l'os ne tient plus que par des liens sus-glénoïdiens et coracoïdiens. On en vient à bout péniblement, en se faisant aider par de grands crochets écarteurs, par la rugine prudemment et patiemment maniée et surtout par la torsion de l'os.

Il est avantageux de se débarrasser de l'acromion dès le début de l'opération.

Je ne veux rien dire de l'ablation des tumeurs malignes scapulaires, d'un volume quelquefois énorme. Qu'y a-t-il à apprendre sur le cadavre pour de telles opérations, à qui sait l'anatomie?

CHAPITRE II

RÉSECTIONS DU MEMBRE INFÉRIEUR

Si je ne tenais à me borner au manuel opératoire, je développerais ce que je vais simplement affirmer. Au membre supérieur, la mobilité ne le cède point en importance à la solidité; c'est le contraire au membre inférieur. A la main, il est permis d'être conservateur; au pied, il faut être radical.

ARTICLE PREMIER

RÉSECTIONS DES OS DU PIED

A. — Phalanges, métatarsiens, petits os du tarse.

S'il fallait enlever une phalange unguéale, c'est-à-dire désosser le bout d'un orteil, on opérerait absolument comme il a été indiqué pour le pouce.

Si l'on osait réséquer les surfaces de l'articulation interphalangienne du gros orteil ou d'une articulation métatarso-phalangienne, on opérerait encore de la même manière que sur la main.

J'en dirai autant de l'extraction partielle ou totale des métatarsiens. L'incision de découverte serait adaptée à la longueur, à la forme et au vo-

lume des os. Par exemple, pour le cinquième métatarsien (fig. 559), il faudrait suivre le bord externe de l'os et recourber l'incision sur le dos du

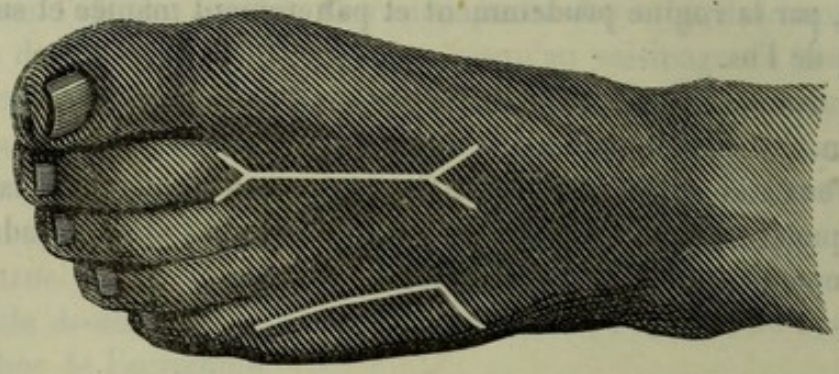

Fig. 559. — Incisions pour ablation d'un métatarsien enclavé et du cinquième

pied, suivant l'obliquité de l'interligne métatarso-cuboïdien. Et le premier, dont les deux bouts sont fort volumineux, serait découvert largement à l'aide d'une incision croisée aux deux bouts de manière à faire deux petits

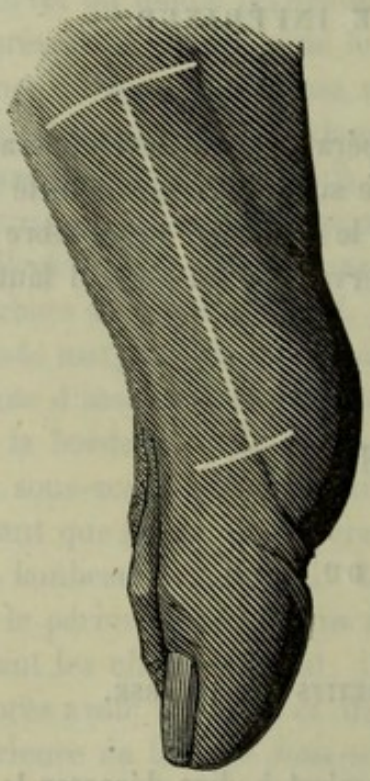

Fig. 560. — Extirpation du premier métatarsien. — Incision longitudinale croisée aux deux bouts.

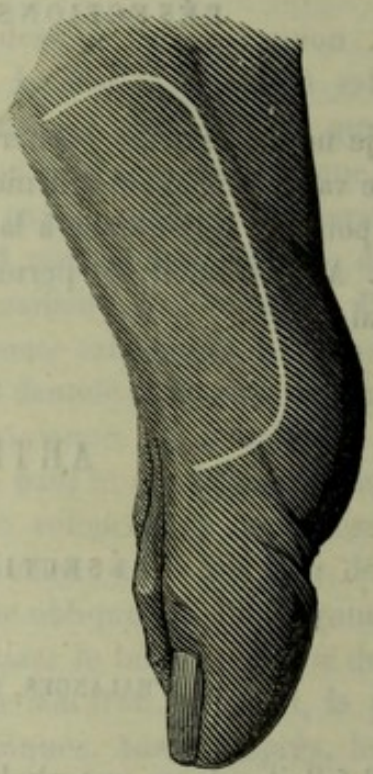

Fig. 561. — Extirpation du premier métatarsien. — Lambeau à base dorsale.

volets (fig. 560), l'un dorsal, l'autre plantaire, ou encore par la formation d'un lambeau unique à large base dorsale (fig. 561).

Les 2e, 3e et 4e métatarsiens seraient nécessairement divisés au-dessous du milieu, pour permettre au davier et au court bistouri ou à la rugine,

l'extirpation successive des deux bouts, en commençant par le bout phalangien.

Les petits os du tarse, scaphoïde, cuboïde et cunéiformes, cariés, nécrosés ou luxés, ont été quelquefois.... faut-il dire réséqués? non sans doute, mais évidés à la gouge ou extraits au davier.

Cette partie du tarse a été aussi attaquée pour rendre au pied bot varus une forme compatible avec la marche.

A ce point de vue, la difficile extraction du cuboïde semble le céder à la tarsotomie cunéiforme, qui s'est répandue depuis quelques années.

L'extraction de l'astragale, dont je m'occuperai plus loin, est, d'autre part, le remède de l'équinisme.

La tarsotomie cunéiforme se pratique à l'aide du ciseau frappé, ou d'un fort bistouri si les os sont encore tendres; on coupe dans le tarse comme si c'était un bloc d'une seule pièce. Le difficile est de bien calculer l'étendue de la base du coin et sa profondeur. Cette base, dans le varus vulgaire, est externe, plus ou moins dorsale suivant que l'équinisme est plus ou moins prononcé. Elle correspond donc au cuboïde et à la grosse apophyse calcanéenne. En profondeur, le coin pénètre jusqu'au bord interne du pied, intéressant le scaphoïde et même la tête de l'astragale.

Je n'ai pas trouvé, depuis quelques années, l'occasion de m'exercer sur des cadavres à pieds bots. Il y a une telle différence entre un pied normal et un pied-bot, que je ne puis donner ici aucune règle éprouvée. (Voy. Schwartz, thèse d'agrég.; Paris, 1883.)

B. — Extirpation de l'astragale.

La luxation irréductible ou compliquée de l'astragale commande souvent l'extirpation de cet os, devenu bien plus accessible et bien moins solidement fixé qu'à l'état normal. Le traumatisme rompt de puissants ligaments et chasse l'os sous la peau ou même à travers la peau.

Plus rarement, une fracture esquilleuse, un coup de feu perforant, engage le chirurgien à extraire l'astragale resté en place, quoique broyé.

Enfin, nombreux sont aujourd'hui les cas d'extirpation de l'astragale pratiquée pour remédier à l'équinisme du pied-bot.

La description que je vais donner de l'extraction cadavérique me semble donc indispensable.

Quant à l'ostéite, supposée parfaitement limitée, c'est un prétexte à évidement plutôt qu'à résection.

L'astragale repose sur le calcanéum, auquel il est solidement fixé par la double haie fibreuse ou ligament interosseux que nous avons appris à connaître, en étudiant la désarticulation sous-astragalienne (fig. 565,

9 et 10, p. 756). Nous savons que ce ligament ne peut être atteint qu'en dehors, en raison de l'étroitesse extrême de la partie interne de la rainure sous-astragalienne.

Nul os n'est plus enclavé que l'astragale. La chape tibio-péronière embrasse sa poulie et s'y attache par les forts ligaments malléolaires, plus ou moins couverts par les fibres, également malléolaires et plus superficielles, qui descendent au calcanéum et doivent être ménagées. En dehors, l'examen de la figure 565 montre, 2, le ligament péronéo-astragalien antérieur, facile à atteindre, et, 12, le péronéo-astragalien postérieur, masqué par le péronéo-calcanéen, 11, et par les tendons péroniers qui glissent dessus, derrière la malléole.

Il n'est point impossible cependant, une fois le ligament péronéo-astragalien antérieur coupé, le pied étant dans l'extension, d'insinuer une lame de champ entre la face externe de l'astragale et le péroné, et d'atteindre le ligament péronéo-astragalien postérieur, au voisinage même de son origine malléolaire.

En dedans, les fibres tibio-astragaliennes peuvent être divisées par une manœuvre interstitielle semblable, le tranchant pénétrant en avant, entre la face interne de l'astragale et la malléole tibiale, pour aller diviser dans la profondeur les fibres défendues en arrière et en dedans par les vaisseaux et nerfs et les tendons. Donc, en dedans, profitant de l'intervalle praticable qui sépare le tendon jambier antérieur de la malléole interne, l'opérateur peut libérer la face interne du col et du corps de l'astragale ; et en dehors, en utilisant de même le grand espace libre derrière le tendon péronier antérieur, il est possible de découvrir et de délier le col, la face inférieure et la face externe du même os. Les quelques fibres qui en rattachent le bord postérieur au calcanéum et au tibia demeurent inaccessibles, mais non invincibles : le davier a une puissance considérable et par la plaie externe, la plus large, il extraira l'astragale.

Tel est le procédé qu'Ollier m'a enseigné en 1880 et que j'ai souvent exécuté avec la plus grande facilité, grâce à mes daviers qui ne démordent pas.

Tous les tendons seront ainsi respectés. La fourche tibio-péronière s'abaissera sur le calcanéum et y constituera une nouvelle articulation ou pseudo-articulation, généralement solide, mais dont il faudra favoriser la formation par l'immobilisation et la bonne attitude.

Opération. — L'exploration préalable de la région a de l'importance. Il faut, par le palper, déterminer le contour antéro-inférieur des malléoles ; par les mouvements communiqués, l'œil, le doigt, les données anatomiques, chercher, trouver et marquer le relief ou tout au moins le trajet des tendons entre lesquels sont les deux petites aires opératoires.

En dedans, ces tendons sont le jambier antérieur, prémalléolaire, qui descend obliquement vers la base du premier métatarsien, et le jambier postérieur, rétro-malléolaire, qui devient horizontal pour gagner en avant le scaphoïde (Voy. fig. 335, p. 474).

En dehors, le péronier antérieur (8, fig. 562) prémalléolaire comme le jambier antérieur, descend vers la base du cinquième

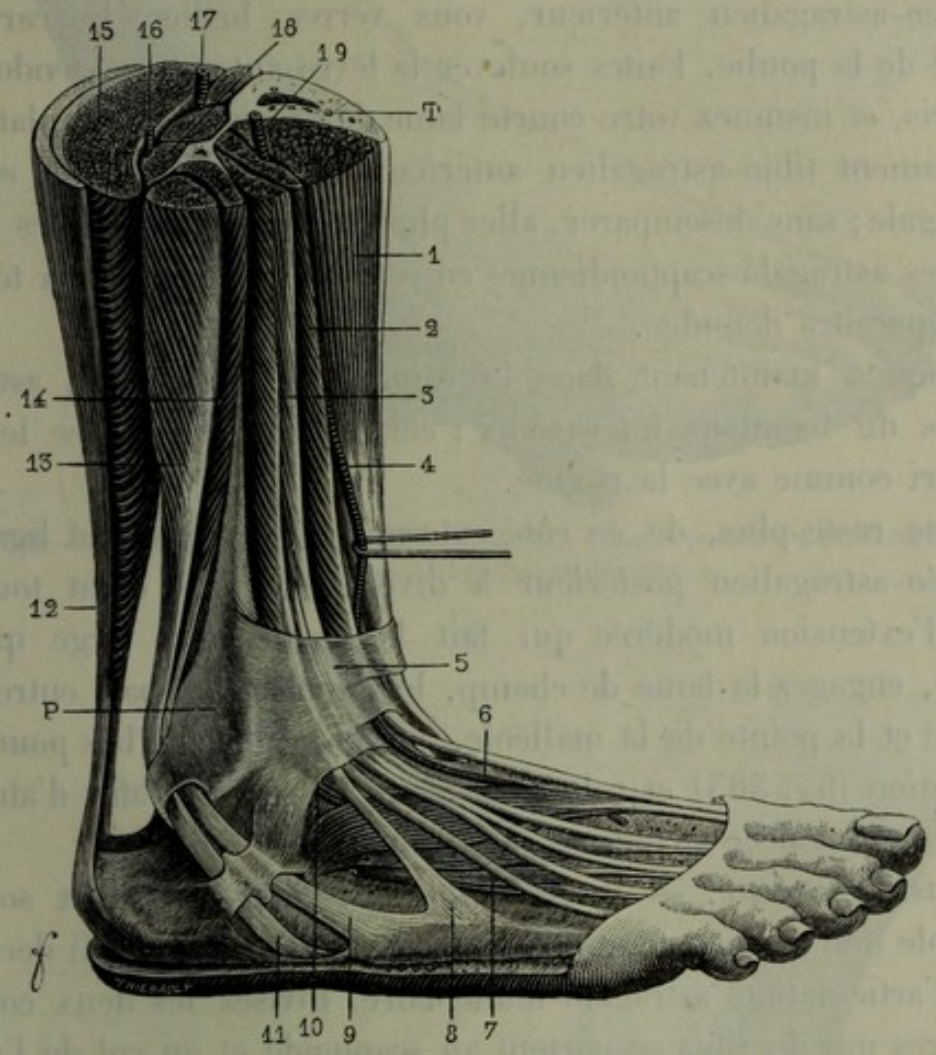

Fig. 562. — Les muscles, les tendons, etc. du bas de la jambe et du dos du pied. — Devant et sous la malléole externe P, entre le tendon péronier antérieur, 8, et le tendon péronier externe court, 9, l'astragale est accessible.

métatarsien, et le court péronier latéral, rétro-malléollaire comme le jambier postérieur, devient presque horizontal comme ce dernier et gagne la tubérosité du dernier os du métatarse (9, fig. 562).

Incision externe. — Après cette exploration, faites le long et en dehors du tendon péronier antérieur une incision tégumentaire de $0^{m},06$, commencée quelques millimètres au-dessus de l'interligne tibio-astragalien. Du milieu de cette incision, faites-en partir une

autre perpendiculaire et une fois plus courte qui, descendant oblique en arrière, s'arrêtera au-dessous du sommet de la malléole péronière. Incisez à fond et disséquez les deux petits lambeaux, rejetant le supérieur en arrière et l'inférieur en bas. Le côté externe de l'articulation, du col et de la tête de l'astragale, est ainsi découvert.

Le pied est placé dans une légère extension : coupez le ligament péronéo-astragalien antérieur, vous verrez briller le cartilage latéral de la poulie. Faites soulever la lèvre antérieure, tendons y-compris, et insinuez votre courte lame devant la poulie à plat sous le ligament tibio-astragalien antérieur et détachez-le du col de l'astragale ; sans désemparer, allez plus en avant et divisez les fibres dorsales astragalo-scaphoïdiennes en retirant le bistouri : la tête de l'os apparaîtra dénudée.

Attaquez maintenant dans la rainure les insertions astragaliennes du ligament interosseux ; cela se peut faire avec le petit bistouri comme avec la rugine.

Il ne reste plus, de ce côté externe, que le profond ligament péronéo-astragalien postérieur à diviser. Le pied étant toujours dans l'extension modérée qui fait la chape plus large que la poulie, engagez la lame de champ, le tranchant en bas, entre l'astragale et la pointe de la malléole. Tenez le manche bas pour l'introduction (fig. 563) et relevez-le pour la section, afin d'abaisser la pointe enfoncée au-dessus du ligament.

Incision interne. — Du côté interne, faites devant et sous la malléole une incision tégumentaire courbe de $0^m,05$, qui découvre bien l'articulation astragalo-malléolaire. Divisez les deux couches de fibres qui du tibia se portent au scaphoïde et au col de l'astragale et débarrassez celui-ci de ses légères adhérences supérieures et internes scaphoïdiennes. Enfin, traitez le ligament profond tibio-astragalien postérieur comme vous avez traité le péronéo-astragalien postérieur.

Ici, le bistouri s'engage bien en tenant le manche légèrement élevé (fig. 564) ; et il n'y a qu'à le relever davantage, pour faire crier sous la pointe les puissantes fibres qu'il faut diviser complètement.

Extraction. — Dans la plaie externe, engagez le davier béant pour saisir le col par le travers, mors dessus, mors dessous,

luxez la tête et arrachez l'os, comme une molaire, en un instant!

Drainez en arrière, de chaque côté du tendon d'Achille.

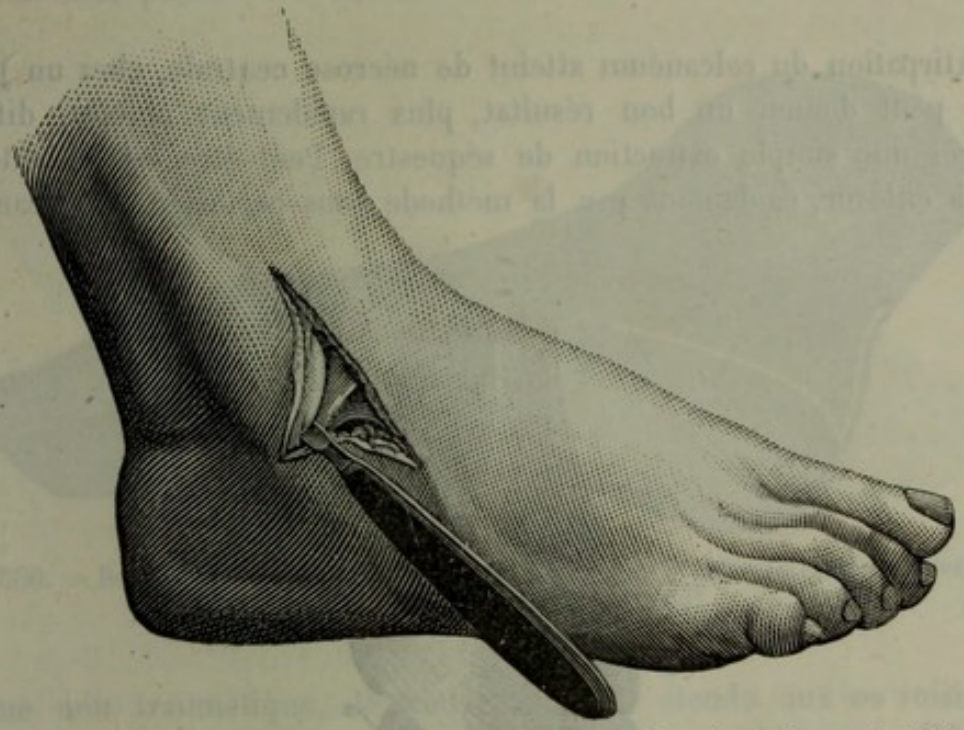

Fig. 563. — Extirpation de l'astragale. — Section avec la pointe du profond ligament péronéo-astragalien postérieur.

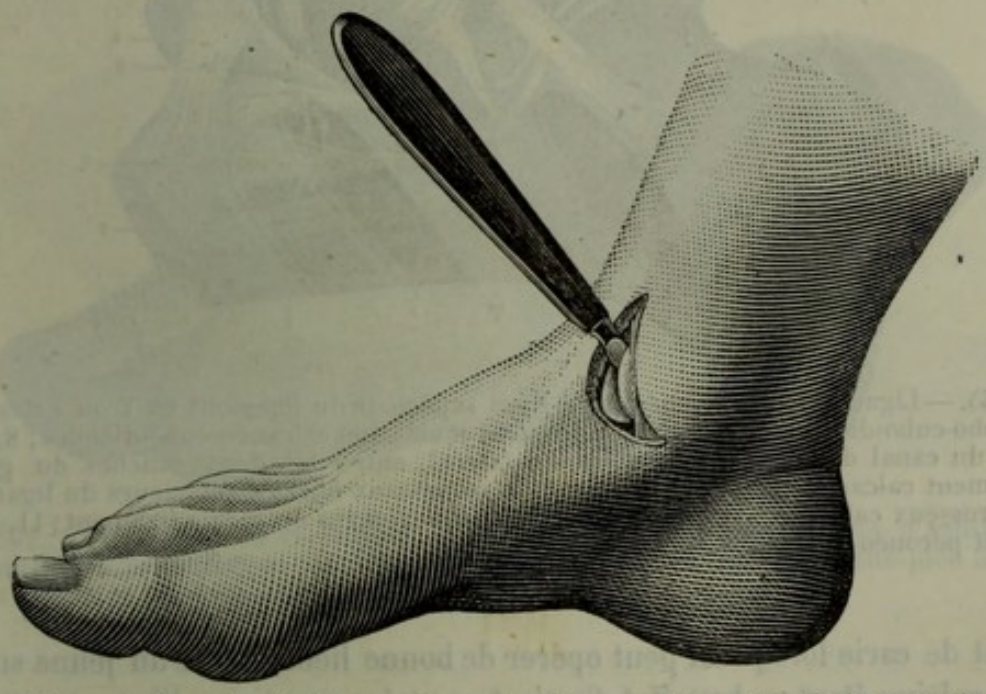

Fig. 564. — Extirpation de l'astragale. — Section avec la pointe des fibres profondes tibio-astragaliennes.

L'opération peut être faite à la rugine en totalité ou en partie. Ollier, toujours fidèle à la méthode sous-périostée, a publié une magnifique observation (*Lyon méd.* 1884).

C. — Extirpation du calcanéum.

L'extirpation du calcanéum atteint de nécrose centrale, chez un jeune sujet, peut donner un bon résultat, plus rapidement obtenu, dit-on, qu'après une simple extraction de séquestre. Peut-être est-on autorisé aussi à enlever, également par la méthode sous-périostée, le calcanéum

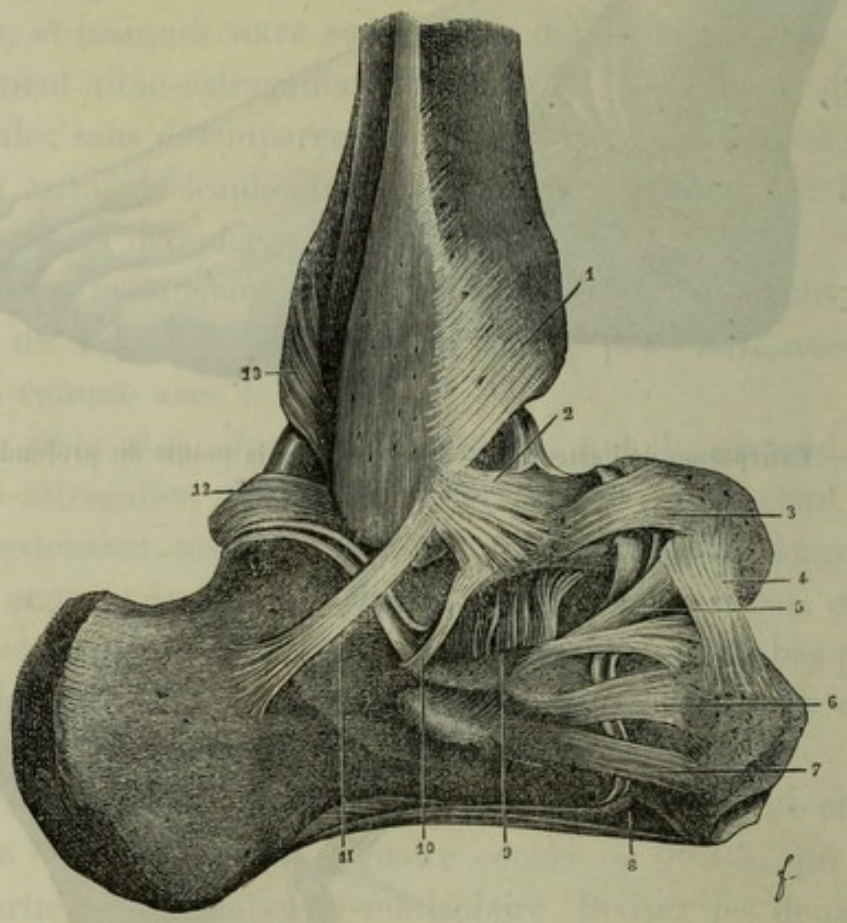

Fig. 563. — Ligaments du calcanéum ; 5, bord supérieur du ligament en Y ou calcanéo-scapho-cuboïdien ; 6 et 7, fibres supérieures et externes calcanéo-cuboïdiennes ; 8, orifice du canal du tendon long péronier latéral, entre les deux couches du grand ligament calcanéo-cuboïdien inférieur ; 9, trousseaux fibreux antérieurs du ligament interosseux calcanéo-astragalien ; 10, fibres postérieures du même ligament ; 11, ligament péronéo-calcanéen.

atteint de carie lorsqu'on peut opérer de bonne heure, chez un jeune sujet, les os voisins étant en bon état. Ce n'est que très exceptionnellement, qu'on a pratiqué l'ablation du calcanéum pour des néoplasmes ou des traumatismes de guerre. La perte du levier qu'offre le calcanéum aux muscles gastro-cnémiens diminue considérablement la puissance de ceux-ci ; la marche en est fort troublée.

Cependant, tous les opérés ne sont pas réduits à faucher péniblement ;

il en est qui recouvrent la faculté d'étendre le pied avec puissance et, par conséquent de sauter et de courir. Le pied des enfants supporte incomparablement mieux cette mutilation que celui des adultes.

La crainte, quand on attaque un calcanéum atteint d'une ostéite quel-

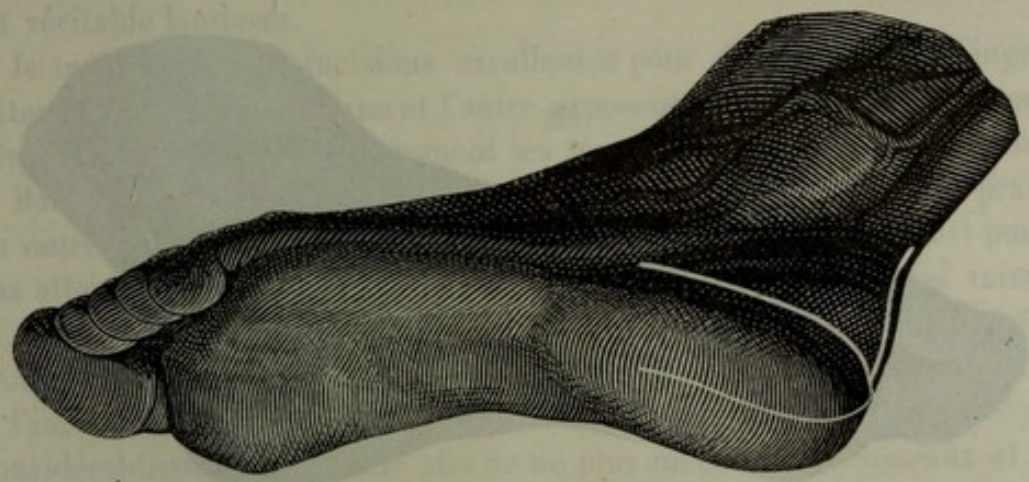

Fig. 566. — Résection du calcanéum. — Incision en fer à cheval avec fente verticale sur le tendon d'Achille (Erichsen).

conque non traumatique, de trouver le mal étendu aux os voisins, et d'être obligé à l'amputation, doit faire choisir un procédé compatible avec la conservation d'un bon lambeau interne. Les rapports de l'os d'accord

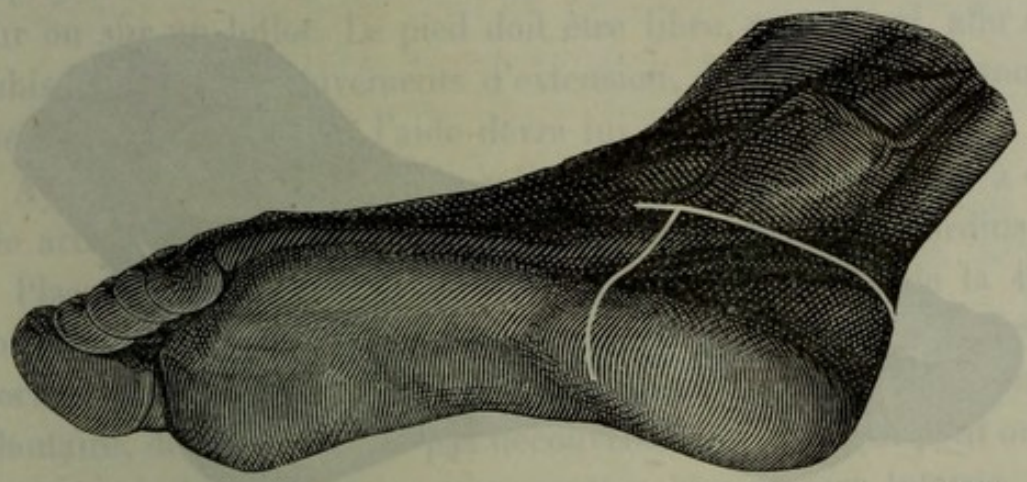

Fig. 567. — Résection du calcanéum. — ncision de Holmes. Le tendon d'Achille est tranché en commençant l'incision horizontale externe. Le demi-sous-pied ne doit pas atteindre les vaisseaux plantaires.

avec cette nécessité, commandent à l'opérateur d'attaquer la face externe du talon. De ce côté, les tendons péroniers croisent seuls la surface calcanéenne. Lorsque les téguments taillés en lambeau, sont relevés avec les tendons en haut et en avant, la face externe est totalement dénudée; les chairs plantaires et talonnières, y compris le tendon d'Achille, peuvent être détachées de l'os.

Il faut ensuite pénétrer dans le creux astragalo-calcanéen, pour y couper le ligament interosseux de ce nom et dénuder avec le grattoir ou le bistouri toute la face supérieure du calcanéum ; puis, du côté de l'articulation calcanéo-cuboïdienne, couper les ligaments supérieurs, externes et plan-

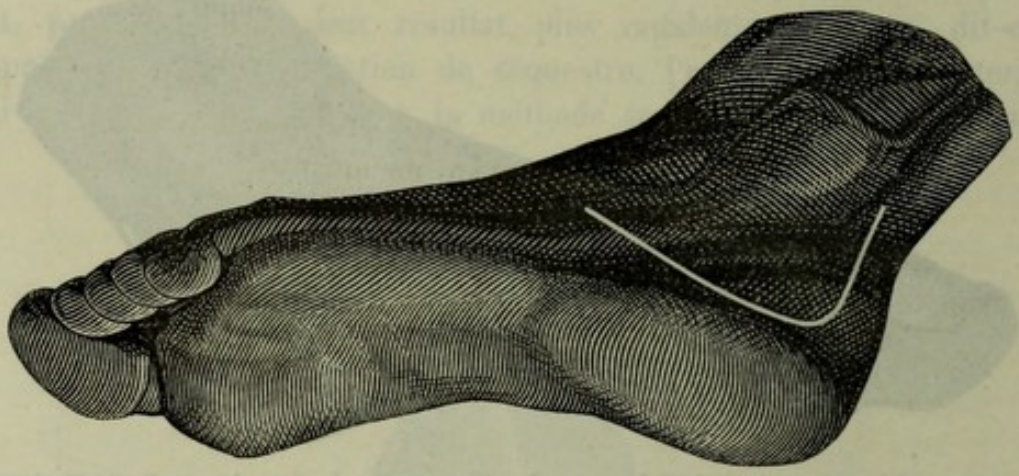

Fig. 568. — Résection du calcanéum. — Incision d'Ollier.

taires. Cela fait, la grosse apophyse reste encore solidement enchaînée par les fibres, difficiles à atteindre, qui de sa face interne se partagent au scaphoïde et au cuboïde sous le nom de ligament en Y (fig. 565,5). Tant

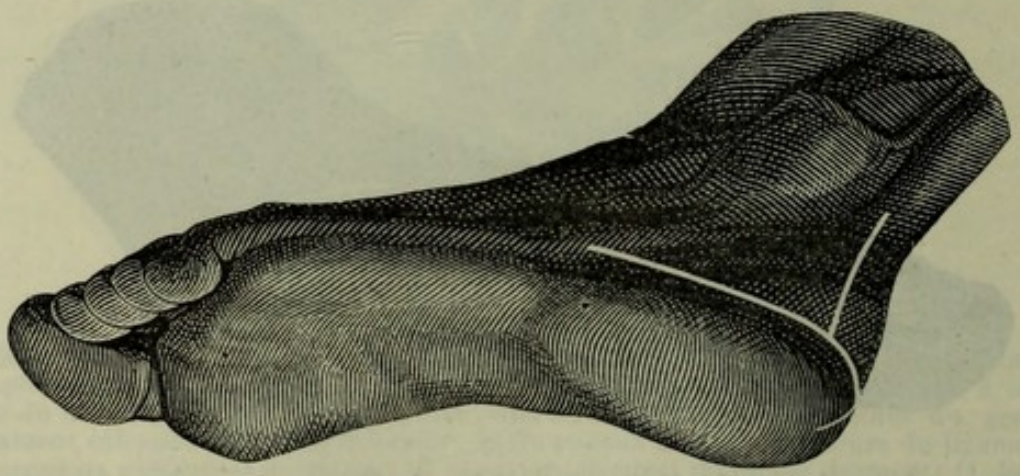

Fig. 569. — Résection du calcanéum. — Procédé sûr et commode, adopté.

que la pointe ne les a pas divisées, le calcanéum résiste aux efforts de la main ou du davier qui essaye de le renverser en dehors pour rendre accessible le bord interne de la petite apophyse, c'est-à-dire l'origine du ligament calcanéo-scaphoïdien, dernier obstacle à l'extraction.

Les Anglais ne se gênent pas pour extirper le calcanéum : ils ont employé les incisions de commodité les plus dangereuses pour les tendons et les vaisseaux fig. 566 et 567).

L'incision d'Ollier descend le long du bord externe du tendon d'Achille et se recourbe en avant sur le bord externe du pied, qu'elle suit, en s'élevant un peu (fig. 568), jusque sur le dessus de la base du cinquième métatarsien. Celle de Clifford Morrogh, qui probablement a servi de guide à Ollier, venait moins loin en avant et s'y recourbait de manière à former un véritable lambeau.

Je trouve ces deux incisions excellentes pour découvrir l'os et juger de l'étendue de la lésion; l'une et l'autre exposent mais respectent les tendons péroniers et ménagent absolument les téguments plantaires et talonniers.

Mais l'extirpation d'un gros calcanéum est bien facilitée, si l'on pratique en outre, derrière le talon, un débridement horizontal assez court pour ne pas atteindre la partie interne, toujours à ménager, à cause des vaisseaux et nerfs, et à réserver, en prévision de l'obligation où l'opérateur peut se trouver de désarticuler le pied. L'incision d'Ollier ainsi modifiée ressemble à l'incision en fer à cheval d'Erichsen, dont la branche interne serait considérablement raccourcie afin de ne plus menacer les vaisseaux et nerfs tibiaux et dont la branche verticale aurait été rejetée en dehors (fig. 569), le long du bord externe du tendon d'Achille. Je recommande cette manière de faire aux débutants et à tout le monde.

Opération. — Couchez le malade sur le côté sain afin de pouvoir appuyer la face interne du bas de la jambe malade sur un coussin dur ou sur un billot. Le pied doit être libre, sans appui, afin qu'il subisse tous les mouvements d'extension, de flexion et surtout de torsion en dedans, que l'aide devra lui imposer.

Ayez à votre disposition de solides écarteurs, mon davier à double articulation, les rugines et les bistouris à résection ordinaires.

Placez-vous d'abord derrière le talon. — A partir de la tubérosité du cinquième métatarsien, incisez la peau et la graisse horizontalement, en côtoyant le dessus du rebord de la semelle plantaire, de manière à ne pas découvrir l'abducteur du petit orteil; contournez le talon et ne vous arrêtez, sur sa face interne, qu'à 3 ou 4 centimètres de la ligne médiane postérieure. Sur cette incision horizontale, immédiatement en avant et le long du bord externe du tendon d'Achille, abaissez-en une autre longue de $0^{m},05$ environ (fig. 569) (a).

Vous avez ainsi créé deux lambeaux triangulaires, un antéro-supérieur ou lambeau des tendons péroniers, et un postéro-supérieur ou lambeau du tendon d'Achille. De plus, est rendu possible le décollement de la partie sous-calcanéenne des chairs de la plante.

Repassez le bistouri et coupez jusqu'au périoste inclusivement, dans la partie inférieure de l'incision verticale, derrière le talon, enfin au côté externe, en prenant la précaution de vous arrêter, cette fois, à deux doigts de la tubérosité du cinquième métatarsien, pour épargner les tendons péroniers qui vont être un obstacle considérable, mais dont la conservation est indispensable.

En premier temps, dépouillez d'arrière en avant et de bas en haut, la face externe du calcanéum, de préférence avec la rugine droite poussée, c'est-à-dire maniée comme une échoppe à champlever. Faisant relever à mesure, le lambeau antéro-supérieur, pendant que votre gauche fixe l'os, décortiquez vigoureusement; tâchez de conserver un fond à la coulisse des tendons qui, avec de l'habileté, peuvent être soulevés inaperçus; franchissez ou sapez le tubercule qui les sépare; détachez le ligament péronéo-calcanéen, remontez jusqu'à l'interligne calcanéo-astragalien externe dont vous désinsérerez la capsule, et avancez sur la face externe de la grosse apophyse (b).

En second temps, détachez le lambeau postéro-supérieur. L'avant-pied étant fléchi, bien fixé par l'aide et finalement tordu en varus, vous pouvez relever le lambeau du bout des doigts de votre main gauche, à mesure que la rugine-échoppe détachera, de dehors en dedans, le périoste rétro-calcanéen et l'insertion du tendon d'Achille, puis le périoste sus-calcanéen et la masse graisseuse qui le couvre. Vous irez ainsi jusqu'en dedans de l'extrémité postérieure de l'os et même dans l'excavation.

En troisième temps, laissant toujours l'avant-pied à votre aide, décortiquez la face plantaire. A cet effet, poussez la rugine de haut en bas et de dehors en dedans, en travers relativement au calcanéum, pendant que votre pouce gauche s'efforcera de contribuer à l'arrachement du périoste. Le travail, relativement facile dans la région des tubérosités postérieures, deviendra dur sous le corps de l'os et sous la tubérosité antérieure où se font les insertions du puissant ligament calcanéo-cuboïdien (c). Arrivé là, votre pouce gauche abaisse énergiquement la semelle plantaire pour faire place à la rugine; et le crochet de l'aide attire fortement en avant le tendon long péronier pour qu'il échappe à toute blessure. Cette dernière manœuvre vous découvre la partie externe de l'interligne

calcanéo-cuboïdien : ouvrez-la comme vous venez d'ouvrir la partie inférieure.

Retournez maintenant derrière le calcanéum et poussez la dénudation, dans l'excavation, plus loin que vous n'aviez pu le faire tout à l'heure, ne vous arrêtant que lorsque votre doigt peut faire tout le tour du corps de l'os.

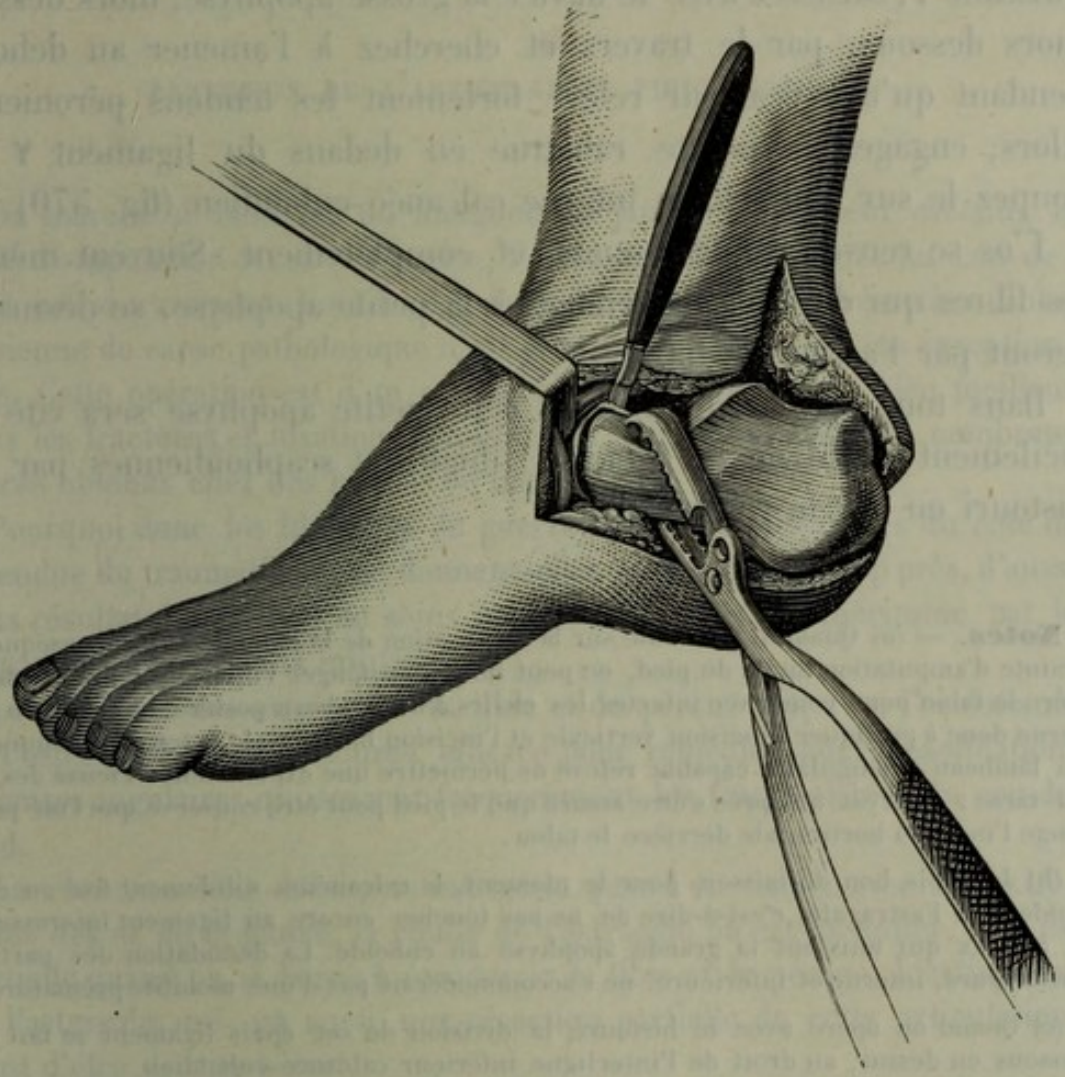

Fig. 570. — Extirpation du calcanéum. — Le davier tient la grosse apophyse; le bistouri est engagé en dedans des fibres qui naissent de la face interne de cette apophyse pour se partager au scaphoïde et au cuboïde (ligament dit en Y). Un écarteur relève fortement les tendons des péroniers.

Rappelez-vous en ce moment la désarticulation sous-astragalienne. Venez à l'excavation astragalo-calcanéenne et au-dessus de la grosse apophyse, où s'insèrent le ligament interosseux et le muscle pédieux. Avec la rugine, comme le maréchal-ferrant avec son boutoir, détachez ces parties, en soulevant avec elles les fibres supérieures calcanéo-cuboïdiennes, et pénétrez dans le canal interosseux, le plus profondément possible, jusqu'à ce que le cal-

canéum sur lequel vous appuyez de la main gauche, commence à se renverser. Prenez le bistouri à pointe rabattue, plus délié que la rugine, pour atteindre les fibres internes courtes et profondes, logées dans la partie étroite du canal interosseux.

Enfin, ne vous étonnant pas que l'os tienne toujours, car il existe en dedans des liens jusqu'à présent inaccessibles, notamment le puissant Y, saisissez avec le davier la grosse apophyse, mors dessus mors dessous, par le travers et cherchez à l'amener au dehors pendant qu'une écarteur relève fortement les tendons péroniers. Alors, engagez la pointe rabattue en dedans du ligament Y et coupez-le sur l'interligne interne calcanéo-cuboïdien (fig. 570).

L'os se renversera facilement et complètement. Souvent même les fibres qui du tibia descendent à la petite apophyse, se désinséreront par l'action du davier.

Dans tous les cas, le bord de cette petite apophyse sera vite et facilement libéré de ses attaches tibiales et scaphoïdiennes par le bistouri ou par la rugine (d).

Notes. — (a) Quand il y a doute sur la localisation de la maladie et par conséquent crainte d'amputation totale du pied, on peut ne pas prolonger l'incision d'emblée derrière le talon pour conserver intactes les chairs d'un lambeau postéro-interne. On se borne donc à pratiquer l'incision verticale et l'incision horizontale externe qui donnent un lambeau triangulaire capable relevé de permettre une exploration sérieuse des os du tarse ; ce n'est qu'après s'être assuré que le pied peut être conservé que l'on prolonge l'incision horizontale derrière le talon.

(b) Je crois bon de laisser, pour le moment, le calcanéum solidement fixé au cuboïde et à l'astragale, c'est-à-dire de ne pas toucher encore au ligament interosseux ni à ceux qui unissent la grande apophyse au cuboïde. La dénudation des parties postérieure, interne et inférieure, ne s'accommoderait pas d'une mobilité prématurée.

(c) Quand on opère avec le bistouri, la division de cet épais ligament se fait de dessous en dessus, au droit de l'interligne inférieur calcanéo-cuboïdien.

(d) Les chirurgiens peu habitués à la rugine, c'est-à-dire la très grande majorité, ne font que des résections sous-périostées imparfaites, quoi qu'ils en disent. L'ablation du calcanéum n'est pas plus difficile qu'une autre résection. Mais il faut avoir parfaitement dans l'œil, la forme de cet os et la situation des principaux ligaments. Cela étant, il n'est même pas besoin de davier, il suffit d'un petit bistouri et d'un bon écarteur. Si l'opérateur ne connaît plus bien son os, le davier le plus puissant ne lui rendra pas l'opération facile.

A l'amphithéâtre, je conseille, justement pour apprendre à connaître la conformation et les liens du calcanéum, et aussi pour perfectionner la main gauche, d'opérer d'abord avec le bistouri et sans davier. Lorsque les lambeaux et la semelle talonnière sont détachés, l'écarteur relève les tendons péroniers et découvre le dessus de la grande apophyse : le bistouri coupe le ligament interosseux, les insertions du pédieux et les fibres supérieures calcanéo-cuboïdiennes.

Alors la main gauche qui, du bout des doigts, appuie sur l'extrémité postéro-inférieure du calcanéum, obtient une béance notable de l'articulation sous-astragalienne. Le bistouri achève la section des fibres interosseuses et, relevant son manche

pour enfoncer sa pointe, va mordre de dedans en dehors le ligament y. Le calcanéum cède de plus en plus à la pression de la main gauche, les ligaments qui s'attachent au contour de la petite apophyse, devenus accessibles, sont tranchés et l'os, toujours pressé, se détache pour ainsi dire par la simple torsion qu'il subit sans qu'on ait besoin de l'arracher.

ARTICLE II

RÉSECTION DE L'ARTICULATION TIBIO-TARSIENNE

On marche si bien sur un moignon de jambe artistement exécuté, la plaie d'amputation est si vite guérie, l'ostéo-arthrite spontanée du cou-de-pied est si rarement limitée du côté du tarse, que la résection tibio-tarsienne de cause pathologique n'est permise que dans des cas exceptionnels. Cette opération est d'un emploi bien plus fréquent et bien meilleur dans les fractures et luxations compliquées ; on cite en effet de nombreux succès obtenus chez des blessés de tout âge.

Pourquoi donc les blessures de guerre, toutes choses égales du côté de l'étendue du traumatisme, ne donnent-elles pas, et à beaucoup près, d'aussi bons résultats? Le défaut de soins consécutifs suivis est incriminé par la plupart des chirurgiens militaires.

La résection des extrémités du tibia et du péroné est, avec l'ostéotomie et l'ostéoclasie, une ressource efficace pour remédier aux consolidations vicieuses angulaires qui suivent fréquemment les traumatismes du cou-de-pied.

La résection tibio-tarsienne est totale quand on enlève avec les extrémités des os de la jambe, la poulie de l'astragale ou cet os entier. Elle est partielle quand on se borne à raccourcir le tibia et le péroné. L'extirpation de l'astragale, qui est aussi une résection partielle de cette articulation, vient d'être décrite à part.

Enlever une certaine longueur au tibia sans toucher au péroné est une opération aléatoire, car la reproduction osseuse quelquefois si abondante, est loin d'être toujours suffisante, même chez le jeune sujet. Que nous apprend à ce sujet l'expérience? Que le péroné se luxe dans son articulation supérieure pour permettre au contact tibio-astragalien de se rétablir ; que le péroné de l'enfant continue à grandir par le bas, tandis que le tibia ne le fait plus ; que le péroné est incapable de transmettre le poids du corps ; que le pied se renverse du côté de l'os qui n'offre plus de soutien..... c'est-à-dire que, s'il est permis de rogner le tibia seul, c'est seulement dans l'étendue de quelques millimètres, et en deçà des limites de l'épiphyse.

La même réserve qu'on ne comprendrait pas si l'on ne connaissait que les belles observations, la même réserve, dis-je, n'est point imposée à l'égard du péroné, cela se devine.

Autant que possible cependant, au cou-du-pied comme au poignet, il faut scier les deux os au même niveau, car une des suites malheureuses de l'opération, c'est la déviation latérale, à craindre surtout lorsque le traumatisme a détruit un groupe de tendons et livré le pied à leurs antagonistes qu'on peut, il est vrai, couper et réséquer comme l'ont proposé Lisfranc et Verneuil.

La solidité dans la bonne attitude, sans raccourcissement considérable, tel est le but de l'opérateur. Il faut donc restreindre le plus possible l'étendue du sacrifice, même chez l'adulte, surtout chez l'enfant, et rechercher l'ankylose ou tout au moins la pseudarthrose serrée. Exercer une traction permanente sur le pied, pour tendre les gaines périostiques où va peut-être se produire de l'os, n'est-ce pas chercher le mieux et s'exposer à manquer le bien?

Le pied sera fixé à angle droit ou mieux, légèrement fléchi sur la jambe : l'équinisme, qui diminuerait le raccourcissement, entrave la marche. C'est plus encore que la déviation latérale, le danger de la résection tibio-tarsienne qui guérit. On commence à le combattre par le sciage des os de la jambe d'avant en arrière et un peu de haut en bas, sur le modèle de la coupe naturelle de l'épiphyse tibiale. On continue en maintenant le bout du pied fortement relevé, pendant la longue période de l'immobilisation.

Si les orteils n'ont pas l'importance des doigts, ils méritent cependant quelque surveillance pour leur assurer une bonne direction et de la mobilité, surtout pour les empêcher de se fixer dans la flexion. La conservation des tendons extenseurs semble donc nécessaire.

La raideur de l'ankylose ou de la pseudarthrose serrée se trouve compensée dans une certaine mesure par la mobilité des articulations médio-tarsiennes et les malades marchent bien sans faucher.

Puisque la solidité est indispensable, le contact osseux préparé par le sciage doit être assuré et maintenu par le pansement; tous les agents de contention actifs et passifs, tous les tissus ostéogènes ménagés. On a vu de grandes reproductions osseuses, jusqu'à 20 centimètres de tibia, le périoste étant d'avance en sève inflammatoire. Mais la résection traumatique immédiate ne donne pas de tels espoirs, et le mieux paraît être de rapprocher les os quand ils sont sciés.

L'articulation tibio-astragalienne est abordable par les côtés. Elle ne l'est ni en avant où passe le faisceau des tendons du jambier, des extenseurs propre et commun des orteils et du péronier antérieur, avec le nerf et les vaisseaux tibiaux antérieurs; ni en arrière où, sous le tendon d'Achille, s'étale la couche musculo-vasculaire formée des tendons péro-

niers en dehors, du fléchisseur propre, du jambier postérieur, du fléchisseur commun du nerf et des vaisseaux tibiaux postérieurs en dedans.

C'est donc nécessairement aux incisions latérales qu'il faut recourir pour découvrir les os et leurs ligaments. Ceux-ci sont très puissants. C'est d'abord la cloison interosseuse tibio-péronière qu'il faut diviser si l'on extrait isolément chaque extrémité osseuse. Cette cloison est d'autant plus large qu'on remonte plus loin de l'articulation, puisqu'au voisinage de celle-ci les os sont au contact. La scie à chaîne, malgré sa finesse, ne peut être engagée entre les os, qu'à trois centimètres de l'interligne tibio-astragalien.

Les malléoles sont fortement unies aux os de la première rangée du tarse, d'une manière à peu près symétrique.

Du côté interne, un delta ou éventail de fibres superficielles part du pourtour du sommet malléolaire et fixe sa base à la petite apophyse calcanéenne, au ligament calcanéo-scaphoïdien ou glénoïdien et enfin, au scaphoïde lui même. Plus profondes sont les fibres tibio-astragaliennes, les antérieures grêles, les postérieures extrêmement fortes.

Du côté externe, le long ligament péronéo-calcanéen représente seul l'éventail superficiel interne. Les fibres péronéo-astragaliennes antérieures forment un plan assez résistant et les péronéo-astragaliennes postérieures, un magnifique et puissant ligament brillant et nacré (Voy. fig. 565, p. 756).

Tout cet appareil ligamenteux joint à la chape malléolaire qui emboîte l'astragale, fait d'emblée soupçonner l'extrême difficulté qu'éprouverait l'opérateur, s'il prétendait désarticuler et luxer les deux os à la fois pour les scier à découvert.

Le procédé de choix est au fond celui de Moreau père. Il conduit d'abord sur les extrémités des os de la jambe par deux incisions latérales coudées ou débridées qui, inoffensives pour les tendons, permettent une exploration suffisante ; ensuite, après une dénudation limitée, la scie divise en travers ou le péroné seul ou les deux os à la fois. Alors, le bout du péroné est extrait de haut en bas, puis celui du tibia, s'il est déjà scié. Dans le cas contraire, l'épiphyse tibiale est désarticulée et amenée à l'extérieur grâce à l'ablation préalable du péroné. Enfin, l'astragale est traité en raison de son état.

Quelques mots sur les incisions latérales. L'externe peut être une simple fente longitudinale, dans l'axe de la surface sous-cutanée du péroné, dépassant un peu en haut le niveau du futur trait de scie et s'arrêtant en bas sur la pointe de la malléole (fig. 571). Si l'extraction de l'astragale s'imposait, une deuxième incision, celle-ci horizontale, partirait de l'extrémité inférieure de la première et s'avancerait jusqu'au voisinage du tendon péronier antérieur (fig. 572).

Au lieu d'inciser dans l'axe même du péroné, la plupart des opérateurs en longent le bord postérieur comme Moreau, contournent l'extrémité de la malléole en recourbant en L l'incision qu'ils mènent ensuite horizontale

(fig. 573) ou ascendante (fig. 574), plus ou moins loin en avant, et se ré-

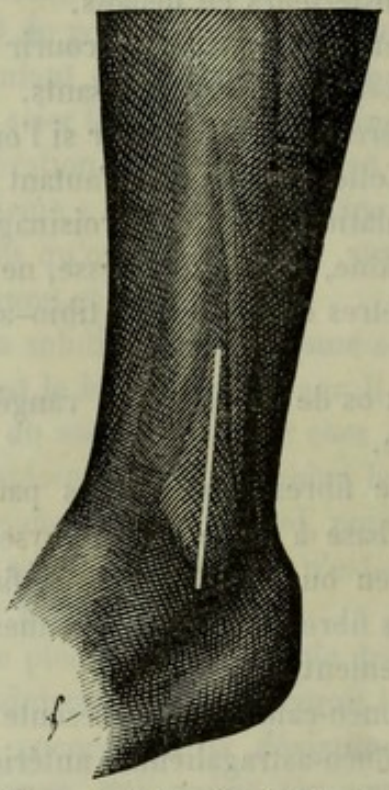

Fig. 571. — Incision longitudinale dans l'axe de la malléole externe.

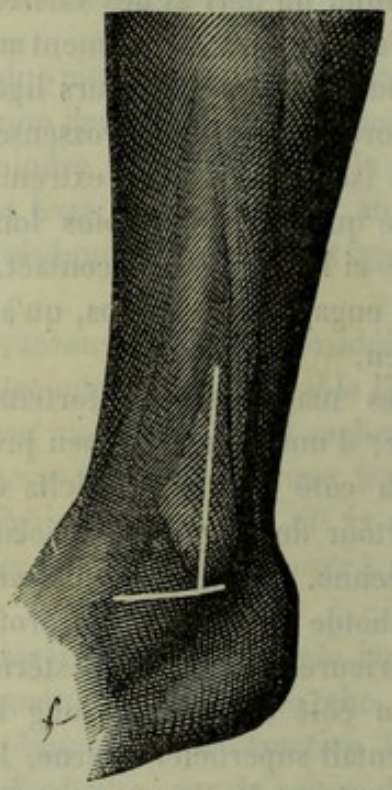

Fig. 572. — Incision externe axile avec branche horizontale pour l'extirpation de l'astragale.

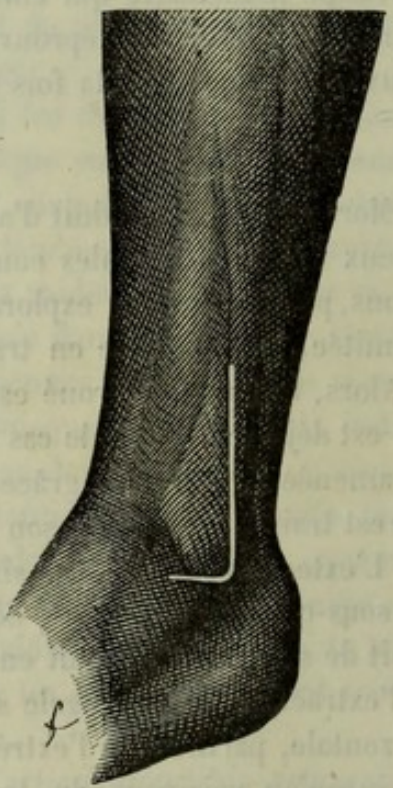

Fig. 573. — Incision de Moreau.

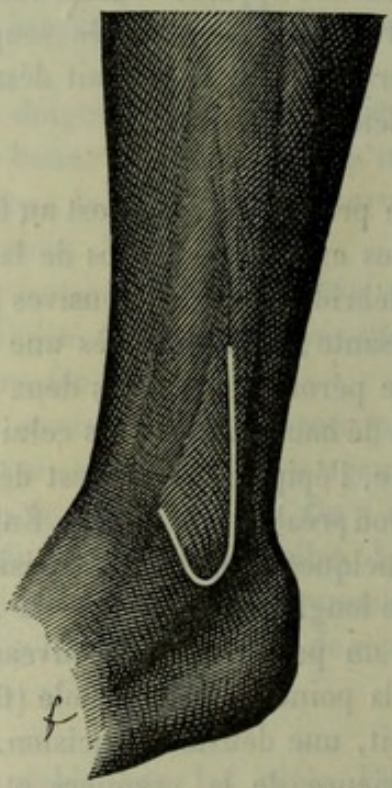

Fig. 574. — Variante de l'incision de Moreau.

servent en général de la prolonger ultérieurement, si l'extraction totale de l'astragale devient obligatoire.

L'incision longitudinale interne qui doit découvrir la très large face interne du tibia peut être simple, mais alors elle doit dépasser la malléole en bas sans intéresser autre chose que la peau, et remonter beaucoup plus haut que le point où la scie sera appliquée. Ceux qui pratiquent cette in-

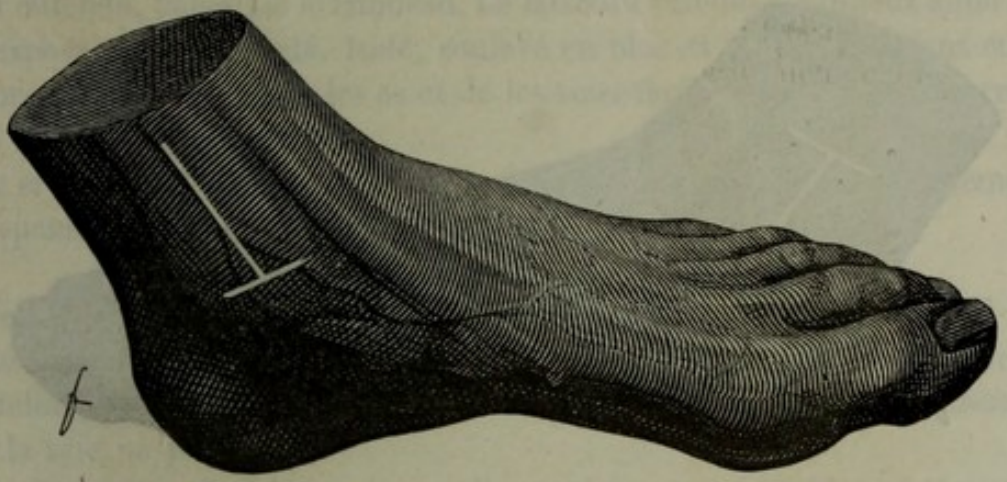

Fig. 575. — Incision dans l'axe de la malléole tibiale croisée en bas d'un trait horizontal.

cision sur le milieu de la face sous-cutanée du tibia, la complètent en bas au niveau de la pointe malléolaire, par un trait horizontal ou arciforme qui donne la figure d'un T renversé ⊥ (fig. 575) ou d'une ancre. Ceux qui

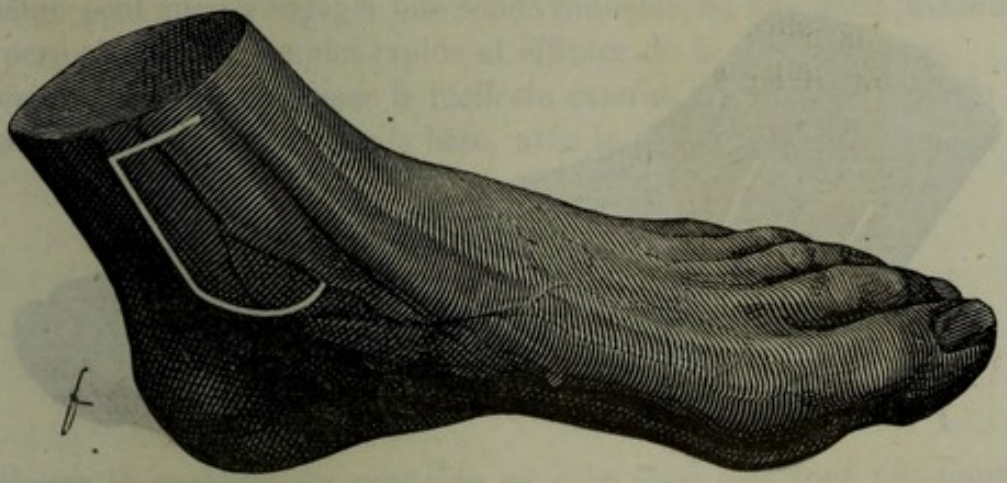

Fig. 576. — Incision de Moreau arrondie et transformée en lambeau par le débridement horizontal supérieur.

descendent le long du bord postérieur de l'os, contournent ensuite la malléole et se portent en avant dans l'étendue de 2 ou 3 centimètres. C'est L de Moreau.

Ces incisions suffisent pour la dénudation du squelette. Je ne conseille pas de s'en contenter pour scier les os en place, simultanément, ce qui est le plus sûr pour bien scier. Comment en effet, après avoir décollé les chairs antérieures et postérieures, comment passer les lames ou sondes

protectrices rigides et rectilignes devant et derrière l'énorme tibia, si une simple fente a servi à le découvrir? La fig. 579, p. 771, montre ce tour de force dessiné d'après nature. Je ne conseille pas de s'embarrasser ainsi.

Donc, si l'on pratique l'incision interne en L à branche longitudinale côtoyant le bord postérieur, elle suffit à explorer l'étendue du mal et à commencer la décortication; mais une fois fixé sur le lieu du futur trait de scie, il ne faut pas hésiter à débrider horizontalement le haut de la lèvre

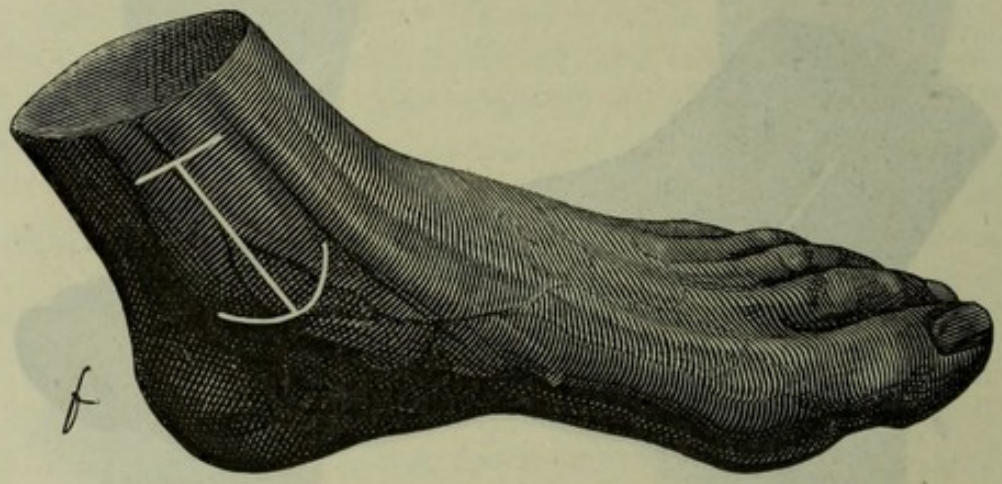

Fig. 577. — Incision en forme d'ancre avec trait croisant la partie supérieure pour faciliter le sciage.

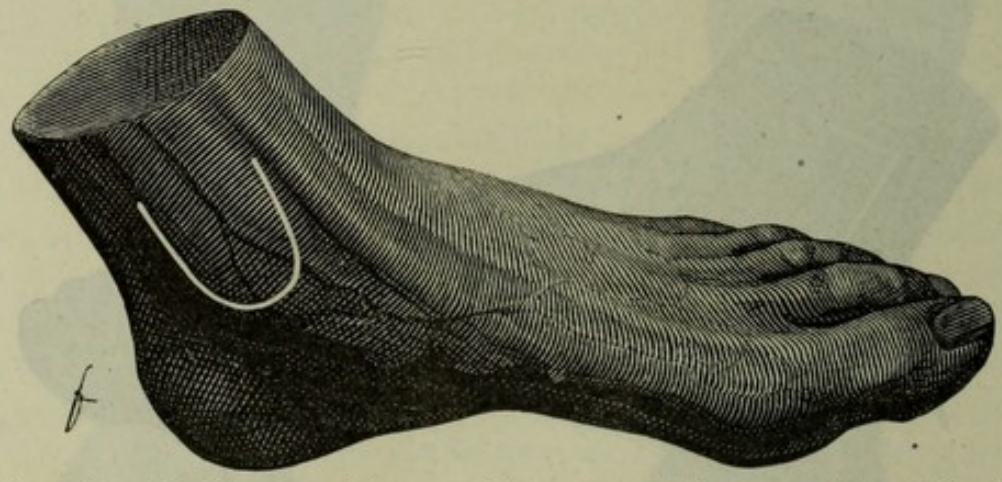

Fig 578. — Petit lambeau à base supérieure pour réséquer un très petit bout de tibia.

antérieure de la peau et du périoste, à créer un véritable lambeau ou volet adhérent en avant (fig. 576). De même, quand on débute par l'ancre ou le ⊥ il faut, aussitôt qu'on est fixé sur l'étendue du mal, croiser l'extrémité supérieure de l'incision longitudinale, d'un trait horizontal long comme la face interne du tibia est large (fig. 577).

Si je n'avais à enlever que moins de $0^m,05$ de tibia, je trouverais fort commode de découvrir l'extrémité de cet os en la circonscrivant dans une

incision en U qui me donnerait un petit lambeau à base supérieure (fig. 578), ce qui du reste a été fait.

Sous le rapport de la commodité, rien ne vaudrait le procédé de Hancok à large lambeau antérieur en U dont les branches côtoient les bords postérieurs des os, tandis que la courbe bride le cou-de-pied. La *peau seule*, bien entendu, constitue le lambeau. Le faisceau vasculo-tendineux antérieur est exposé, mais respecté. Isolé, soulevé en bloc et rejeté en dedans ou en dehors, il permet d'isoler les os et de les scier facilement d'avant en arrière avec la lame passe-partout.

Je crois qu'il faut s'en tenir aux incisions latérales avec les débridements indispensables du côté interne.

Exposer et dénuder les os n'est que la moitié de l'opération : il faut encore les diviser. La tendance actuelle est au ciseau frappé. C'est si facile ! Toutefois, cet instrument doit être employé seulement pour la besogne que la scie ne peut faire.

Après avoir soulevé les parties molles antérieures, récliné les postérieures, la fine lame passe-partout de la scie à arbre divise admirablement les deux os à la fois, aussi près que l'on veut de l'articulation. C'est, à mon avis, la meilleure manière. Beaucoup d'autres conseillent l'emploi de la chaîne dentée pour diviser d'abord le péroné : il faut avoir à enlever plus de $0^m,06$ de cet os à partir de la pointe malléolaire, car l'espace interosseux n'est pas praticable jusqu'en bas. J'ajouterai que là où peut passer la scie à chaîne peut aussi s'engager une sonde cannelée, ou une lame protectrice, qui permet ensuite l'emploi rapide et efficace de la scie rectiligne.

Lorsque l'on désire laisser la malléole externe en place au flanc de l'astragale, il faut la couper par la base, avec le ciseau frappé.

Résection tibio-tarsienne totale.

(Méthode de la rugine.)

Placez le malade de manière que le pied soit tout au bout du lit, parfaitement abordable en tout sens, car vous allez avoir à travailler successivement sur le péroné, la jambe étant tordue en dedans, et sur le tibia, la jambe étant renversée en dehors.

Ayez un bistouri court, la rugine droite, la rugine courbe, la scie à résection à fine lame passe-partout, deux écarteurs et enfin le davier à double articulation.

Si vous jugez indispensable d'explorer d'abord, incisez sur l'os qui semble le plus malade ; sinon, commencez par le péroné.

Dénudation du péroné. — Ayant donc fait tordre et tenir la jambe tordue en dedans, le malade étant couché pour l'instant sur le côté sain, incisez de haut en bas sur le péroné à partir d'un point situé un peu au-dessus du futur trait de scie (a). Fixant bien la peau qui fuirait devant le bistouri, descendez dans l'axe de la face sous-cutanée de l'os jusqu'à la pointe malléolaire. A ce niveau, croisez l'extrémité de la première incision par une seconde horizontale qui empiète un seul centimètre en arrière et deux en avant (b).

Incisez le périoste longitudinalement et prenez la rugine droite pour en détacher les deux lèvres jusqu'aux bords antérieur et postérieur de l'os. Ceux-ci franchis, prenez la rugine courbe pour continuer la décortication en avant et en arrière jusqu'aux insertions du ligament interosseux. Vous pouvez différer la désinsertion des ligaments malléolaires, mais vous devez bien dénuder le péroné au-dessus et à partir de l'interligne. La rugine sera poussée en travers et agira de front. Lorsque en avant, vous serez au fond de l'espace ou mieux de la rainure interosseuse, vous essayerez de remonter devant le tibia en soulevant son périoste. A cet effet, vous reprendrez la rugine droite que vous appuierez à plat sur le péroné pour faire des pesées échelonnées qui, dans les limites accessibles, détacheront la capsule antérieure, le périoste antérieur de l'épiphyse et enfin le périoste de la face externe du tibia. Avec la même rugine droite, vous tâcherez de faire au tibia par derrière le péroné, ce que vous venez de faire par devant.

Dénudation du tibia. — Ramenez le malade dans le décubitus dorsal et couchez la jambe sur sa face externe. Incisez la peau dans l'axe de la face interne du tibia jusqu'à la pointe malléolaire. Croisez les deux bouts de cette incision longitudinale par deux incisions horizontales longues comme la face interne du tibia est large (c).

Fendez le périoste en long et débridez cette fente à la partie supérieure comme vous avez débridé la peau. Armé de la rugine droite attaquant à plat mais toujours en travers et de front, décollez ces deux volets périostiques. Pour l'antérieur, tenez le coude bas et poussez en l'air ; pour le postérieur, tenez le coude haut et poussez en bas. Après avoir atteint et dépassé les bords antérieur et postérieur de la malléole et de l'os, prenez la rugine courbe et poursuivez la désinsertion des ligaments, de la capsule, ainsi que

la séparation du périoste, en avant et en arrière, jusqu'à ce que vous ayez rejoint les décollements pré et rétro-péroniers. La malléole doit être absolument débarrassée de ses liens, c'est-à-dire, séparée du ligament deltoïdien et du tibio-astragalien.

Avant de quitter la rugine, assurez-vous que les os sont absolument dénudés sur tout leur contour, au niveau du point où la scie va passer. Autant que possible, vous garderez les fibres interosseuses adhérentes au périoste des faces postérieures.

Sciage. — Engagez un de mes écarteurs devant les os et un

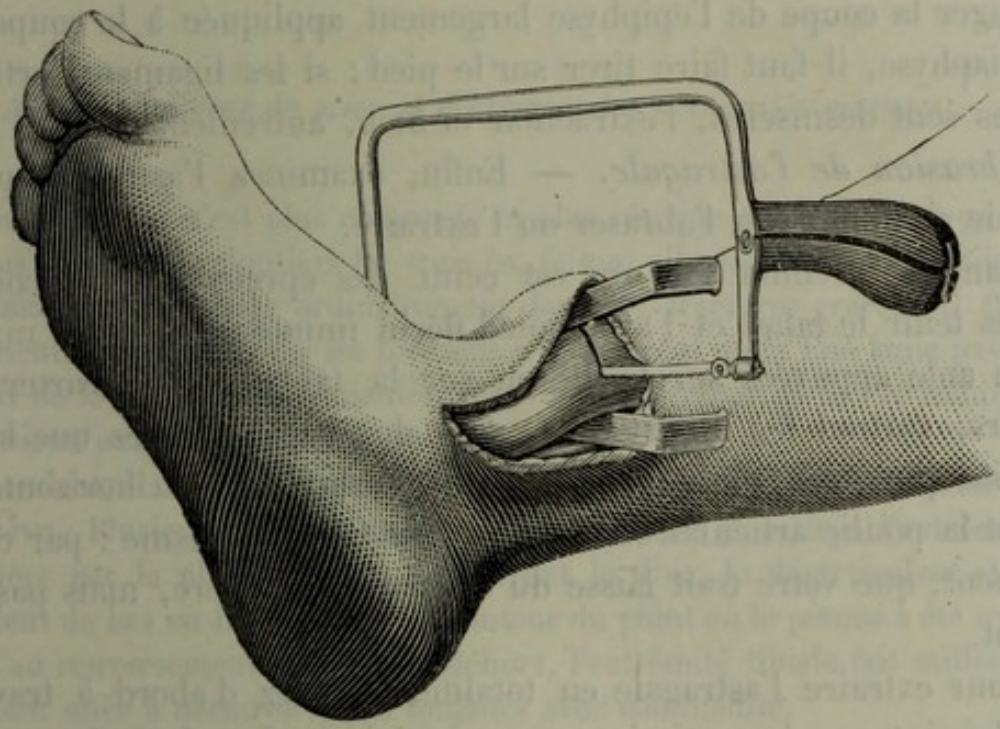

Fig. 579. — Résection tibio-tarsienne. — Sciage des deux os en place. Le travail de la scie étant à moitié terminé, l'écarteur supérieur devrait être remis à plat ou retiré ; l'inférieur au contraire, jusqu'ici à plat, doit être mis sur champ comme il est représenté.

autre derrière. Laissez celui-ci à plat pour le moment et faites tenir le premier de champ afin qu'il soulève les parties molles antérieures et vous permette de passer la fine lame passe-partout (d).

Engagez maintenant cette lame désarticulée ; montez-la sur l'arbre et commencez à scier les deux os à la fois, l'écarteur antérieur demeurant toujours de champ. Gardez-vous de scier obliquement en arrière et en haut ce qui préparerait le redoutable équinisme. Sciez plutôt en arrière et en bas (fig. 579).

Arrivé au milieu de l'épaisseur des os, commandez à l'aide d'enlever ou de laisser tomber à plat l'écarteur antérieur, de saisir

et de placer de champ à son tour l'écarteur postérieur. Cela fait, continuez le sciage jusqu'à ce que votre lame se dégage dans l'espace créé par l'écarteur qui tient éloignées les chairs postérieures. Désarticulez la scie et retirez-la (e).

Extraction des os. — Armé du davier tenu de la main gauche, saisissez le bout péronier, attirez-le en dehors, renversez-le et, avec le concours de la rugine, complétez la désinsertion des fibres interosseuses inférieures et des ligaments malléolaires.

De même extrayez l'extrémité du tibia en l'attirant dans la plaie interne avec le davier articulé au deuxième trou. Pour réussir à dégager la coupe de l'épiphyse largement appliquée à la coupe de la diaphyse, il faut faire tirer sur le pied ; si les ligaments articulaires sont désinsérés, l'extraction va bien, autrement non.

Abrasion de l'astragale. — Enfin, examinez l'astragale pour savoir si vous devez l'abraser ou l'extraire.

Dans le premier cas qui est celui des épreuves de concours, faites tenir le talon et l'avant-pied fléchi immobile dans les mains d'un aide appuyées sur le lit ou sur la table ; faites écarter les chairs, surtout les antérieures, avec des lacs ; engagez une lame étroite que vous monterez ensuite sur l'arbre et sciez horizontalement la poulie articulaire. N'oubliez jamais l'équinisme : par conséquent, que votre trait laisse du cartilage en arrière, mais pas en avant.

Pour extraire l'astragale en totalité, ruginez d'abord à travers la plaie interne, la partie interne et supérieure du col où s'attachent des fibres astragalo-scaphoïdiennes qui vous gêneraient ultérieurement.

Portez-vous ensuite en dehors, car c'est par la plaie externe que vous extrairez l'os. Commencez par prolonger l'incision horizontale en avant jusqu'au tendon péronier antérieur, coupez le ligament interosseux calcanéo-astragalien et dégagez bien le col de l'os afin de le saisir dans les mors du davier. L'aide renversant le pied en dedans, l'opérateur achève la section des liens astragalo-calcanéens et l'astragale se laisse emporter.

Rapprochez les os, drainez, immobilisez. Défiez-vous de la tendance du talon à se porter en arrière et en haut ; tirez donc l'avant-pied en avant et tenez-le à angle droit et même un peu fléchi ; cherchez l'ankylose.

Notes. — (a) Dans les exercices cadavériques, on commence l'incision à 0m,06 au-dessus de l'articulation.

(b) Ultérieurement, vous prolongerez cette branche antérieure de manière à lui donner jusqu'à 0m,05 si vous êtes contraints à enlever l'astragale.

(c) Inutile de répéter que l'incision sous-malléolaire peut être arquée et que sa branche antérieure doit se prolonger jusqu'au tendon jambier antérieur si l'on veut extirper l'astragale.

(d) Il faut passer les deux écarteurs tout de suite, mais ne les faire agir en les plaçant de champ, que successivement et alternativement. Avec cette précaution, les parties molles sont toujours assez complaisantes.

(e) Je ne saurais dire assez de bien de la scie à résection que j'emploie. La fine lame passe partout, fait d'autre besogne que la petite scie cultellaire de Larrey. On peut scier les os près ou loin de l'articulation, *ad libitum*.

Autres manières de scier et d'extirper les extrémités osseuses.

Pour moi, rien n'est plus commode ni plus sûr que de scier les deux os à la fois : je dirais volontiers les trois os, faisant allusion au fragment tibial intermédiaire qui existe ordinairement dans les fractures graves. Il faut seulement savoir employer les précieuses ressources de la fine lame passe-partout de la scie à arbre articulée. Nous avons le chloroforme et sommes bien mieux outillés que les Moreau.

Cependant, il faut toujours avoir plusieurs cordes à son arc, à cause de l'imprévu. Plusieurs chirurgiens, après avoir scié et extirpé l'extrémité péronière par la plaie externe, découvrent le tibia, le désarticulent et le dénudent de bas en haut jusqu'à la hauteur du point où le péroné a été scié. Grâce au renversement du pied en dehors, l'extrémité tibiale fait saillie et peut être sciée à découvert, pas toujours avec commodité.

D'autres, après l'extirpation du péroné, dénudent le tibia et scient sur place avant de le désarticuler.

C'est ce que recommande Langenbeck, mais ce n'est pas tout. Après avoir enlevé le péroné et avant de découvrir le tibia, il conseille de scier, pendant qu'elle est encore fixée, la poulie astragalienne qui sera ultérieurement enlevée avec la malléole interne. Cela n'est pas facile, car si l'astragale est fixe, il est enclavé. L'avantage de la fixité ne peut-il donc être retrouvé après l'ablation des extrémités des deux os de la jambe? Avec mon davier à double articulation, les mains d'un aide, et une bonne petite lame *bien longue* de scie à arbre, on divise l'astragale sans peine.

Récemment, Hahn de Berlin (1881) et Bush (1882) (*Revue de chir.*, 1883), croyant les incisions latérales incapables de permettre un curage complet d'une articulation fongueuse et ne voulant pas recourir au procédé de Hueter qui incise largement en avant, ont eu recours à l'incision en étrier. Il est possible que ce procédé ne soit pas déraisonnable quand on

est obligé de tenter la conservation du pied malgré l'étendue des lésions dans les os du tarse et dans les gaines tendineuses. Une incision en sous-pied complétée avec la scie, fait du talon un lambeau postérieur, le lambeau de Pirogoff, que l'on relève derrière la jambe pour mettre à jour les tendons, vaisseaux et nerfs rétro-malléolaires. On luxe ceux-ci de chaque côté; on fléchit l'avant-pied devant la jambe et l'on résèque ce que l'on veut des os de la jambe et du tarse. Le pied est ensuite rétabli par la suture.

Résection isolée de l'extrémité inférieure du péroné.

Inciser et décortiquer comme pour la résection totale, couper ou scier à la hauteur voulue, telle est l'opération. Si l'on doit extirper un long bout comprenant la malléole, on scie l'os avec la chaîne dentée ou avec la cie ordinaire, mais alors sur une sonde cannelée ordinaire plus fine que celle de Blandin, et courbée aux deux bouts comme celle-ci (fig. 491, p. 661). Il est bon de scier l'os un peu obliquement de haut en bas et de dehors en dedans : le fragment inférieur ne s'en dégage que mieux.

C'est au ciseau frappé qu'il faut recourir pour diviser le péroné dans ses derniers centimètres, soit qu'on veuille laisser la malléole, soit qu'on veuille l'extraire seule. Cependant la cisaille a été fréquemment employée.

Résection isolée de l'extrémité inférieure du tibia.

Rien à dire des incisions qui n'ait été dit à propos de la résection totale. Voilà donc l'os découvert et dénudé; il est naturellement impossible de le luxer, comment donc le diviser sur place? Cela dépend du lieu où doit porter la section. Est-ce près de l'articulation? Le ciseau frappé s'impose ou l'ostéotome à chaîne dentée de Heine, modifié. Est-ce plus haut? La scie à chaîne ordinaire devient applicable de même que la scie rectiligne aussitôt qu'une sonde cannelée peut être engagée sous le tibia. L'extraction, je l'ai déjà dit, est difficile à cause de la largeur des surfaces de sciage, si l'on n'a pas au préalable parfaitement désinséré les liens articulaires et détruit avec la rugine courbe les fibres interosseuses tibio-péronières.

ARTICLE III

RÉSECTION DU GENOU

Cette opération a longtemps répugné aux chirurgiens français : la pyohémie emportait presque tous les opérés.

Non seulement on redoutait les suites des résections traumatiques, mais on hésitait à redresser un membre ankylosé en pratiquant l'ostéotomie cunéiforme. Et dans les tumeurs blanches, quand on recourait à la résection, ce n'était souvent qu'après avoir compromis le succès par une excessive temporisation.

En 1820, Percy et Laurent, traitant de la résection du genou (*Dict. des sc. méd.*, XLVII), écrivent : « Les exemples de Park, de MM. Moreau et du professeur Roux, ne doivent point trouver d'imitateurs. »

De 1820 à 1850, les Français s'abstiennent; les Anglais hésitent; les Allemands seuls ne se découragent pas, malgré les résultats.

W. Fergusson, dont la première opération date de 1850, est le véritable restaurateur de la résection du genou. Il entraîne ses compatriotes : Jones, Mackensie, Humphry, Butcher, Erichsen, Pemberton, Henri Smith, Price, Edwards, et l'Américain Hodges (*Excision of joints*, Boston 1861). En dix ans, il se pratique 200 résections du genou, la plupart de la main des Anglais, et M. Le Fort fait connaître leurs travaux à la Société de chirurgie française par un mémoire écrit en 1859.

Une nouvelle période dans l'histoire de la résection du genou, s'est ouverte avec la vulgarisation de la méthode antiseptique. Tout est bien changé sous le rapport de la mortalité. Cependant, les chirurgiens de notre pays, forts des succès qu'ils obtiennent dans le traitement de la tumeur blanche du genou, semblent vouloir rester dans la réserve.

La résection du genou réussit lorsqu'elle donne une *ankylose rectiligne sans raccourcissement considérable :* solidité, rectitude, longueur. Un membre inférieur impotent ne vaut pas une bonne jambe de bois. Beaucoup de chirurgiens penchent encore pour l'amputation aujourd'hui si bénigne; mais les malades et les blessés sont généralement d'un avis contraire et aiment mieux courir la chance de garder leur membre au prix de longs mois de souffrance, de séjour au lit et d'incapacité.

Je crois que le chirurgien ne doit pas consentir à enlever plus de $0^{m},10$ du squelette du genou chez un sujet ayant terminé sa croissance. Chez un jeune enfant, est-il permis de toucher aux épiphyses si fertiles du tibia et du fémur? Non sans doute, à moins qu'on puisse n'enlever de chacune que

quelques millimètres, en respectant à coup sûr la lame cartilagineuse d'accroissement.

Prenons le squelette du genou d'un enfant de huit ans : il ne faut pas

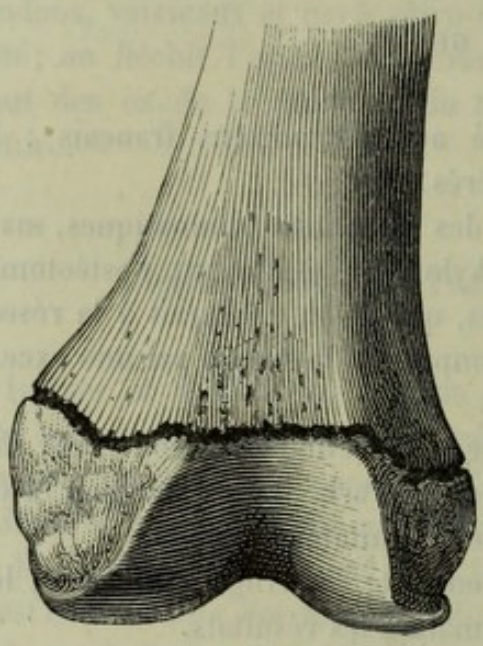

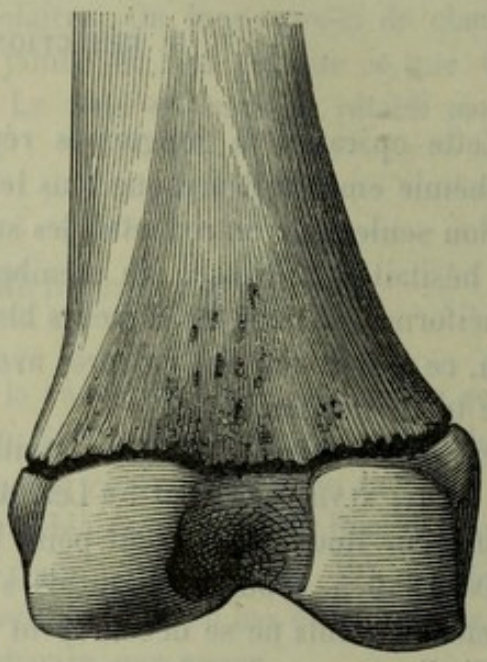

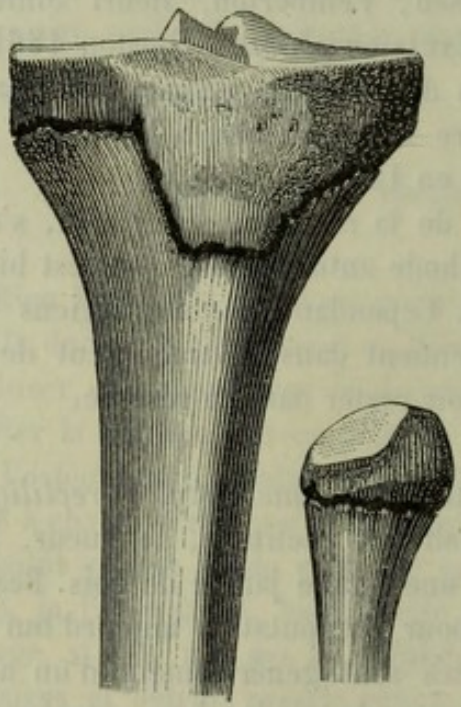

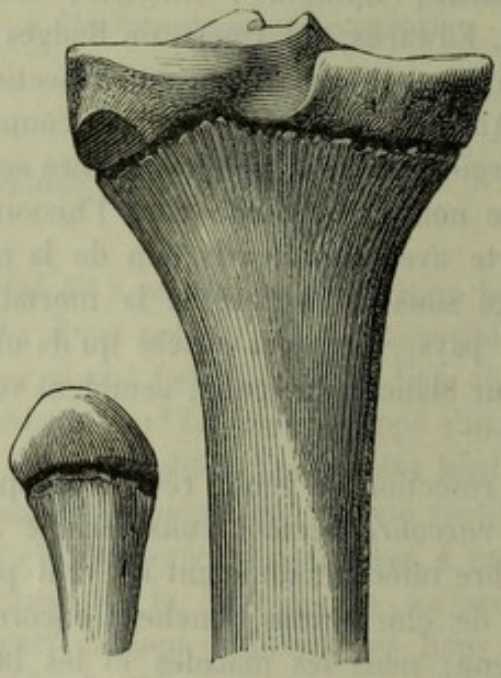

Fig. 580. — Vue antérieure des épiphyses du genou ; sujet bien développé de dix-sept ans et demi (demi-nature.)

Fig. 581. — Vue postérieure des épiphyses du genou ; sujet bien développé de dix-sept ans et demi (demi-nature.)

scier plus d'un centimètre de tibia ni plus d'un centimètre et demi de fémur pour respecter sûrement les cartilages d'accroissement, pour rester en deçà de ces cartilages et faire ce qu'on appelle une résection *intra* ou

citra-épiphysaire. Après la puberté et l'augmentation rapide de la taille, qui l'accompagne ordinairement, on peut enlever nn centimètre et demi de tibia et deux centimètres et demi de fémur, sans compromettre l'accroissement physiologique ultérieur (fig. 580 et 581).

La résection *ultra-épiphysaire*, celle qui porte des deux côtés au delà des cartilages, détruisant les organes principaux du grandissement du membre inférieur, doit être interdite avec d'autant plus de rigueur que le sujet est plus jeune, c'est-à-dire plus loin d'avoir atteint sa taille définitive.

L'enfant de huit ans pris pour exemple, qui perdrait le cartilage épiphysaire du tibia et celui du fémur, perdrait du premier chef un accroissement ultérieur de 6, 8 peut-être 10 centimètres, et du second chef 12, 15 et plus. Dans l'avenir, on serait tenté de se demander s'il ne conviendrait pas, pour rétablir l'égalité approximative des jambes ou plutôt une inégalité tolérable, de réséquer un grand bout du fémur sain qui aurait grandi !

La suite désirée de la résection du genou est l'ankylose en ligne droite. Cependant, l'obtention d'une néarthrose ou d'une pseudarthrose serrée a séduit quelques élèves de Langenbeck. La pseudarthrose peut persister solide malgré l'absence des ligaments croisés si puissants à l'état normal, et qui ne se reconstituent jamais ; elle peut évoluer lentement vers l'ankylose, et c'est encore bien ; malheureusement, elle peut aussi se laisser vaincre par les muscles fléchisseurs et permettre à la jambe de se fixer dans la flexion avec abduction et rotation en dehors, principalement du fait du puissant muscle biceps. Un pareil résultat est bien inférieur à celui que donne la rigidité absolue.

L'ankylose elle-même n'est point toujours exclusive de cette déformation : chez les enfants, lorsque les cartilages d'accroissement ont été conservés, si l'ankylose n'a pas été établie parfaitement rectiligne, si un léger degré de flexion a été toléré, cela suffit, dit-on, pour donner prise à l'action ultérieure et incessante des muscles fléchisseurs, action qui, compressive du bord postérieur des cartilages d'accroissement, dépressive de leur bord antérieur, fait marcher la production osseuse plus vite en avant qu'en arrière et couder le genou.

Mais ordinairement, même chez le jeune, l'ankylose rectiligne et solide reste solide et rectiligne, indolente et puissante.

Le raccourcissement, quand il ne dépasse pas dix centimètres est assez facilement corrigé, tant par l'inclinaison compensatrice du bassin que par l'extension du pied et la hauteur du talon de la chaussure. Le sujet marche plus facilement ou, comme on dit, fauche moins et plus librement qu'un ankylosé ordinaire dont le membre n'a subi aucun raccourcissement.

Puisque l'ankylose est désirable et la mobilité redoutable, la conservation de tous les tissus ostéogènes et de tous les moyens d'union périphériques est recommandable.

C'est un premier point.

Le second consiste à bien scier.

Le troisième à maintenir les surfaces de section en rapport et le membre rectiligne.

Bien scier, c'est créer deux coupes qui, appliquées l'une à l'autre, placent la jambe dans la rectitude. Il faut de l'exercice. Encore ne réussit-on pas toujours à diriger la scie comme il convient : dans le sens transversal parallèlement à l'interligne, dans le sens autéro-postérieur perpendiculairement aux deux os. A vrai dire, les plans de section pourraient être obliques, pourvu qu'ils fussent parallèles après redressement du membre. L'obliquité d'avant en arrière et de bas en haut est mauvaise; d'avant en arrière et de haut en bas, mais très légère, elle est bonne. La première favorise la tendance qu'a le fémur à chevaucher le tibia en avant. La seconde contrarie ce déplacement que la pointe de Malgaigne a quelquefois du mal à vaincre et qu'il faut attribuer aux muscles fléchisseurs de la jambe. Donc, le sciage prend dans la résection du genou une importance exceptionnelle. Il faut bien scier, et enlever le moins possible, afin de créer de larges surfaces, de restreindre le raccourcissement et, chez le jeune, de respecter les cartilages épiphysaires d'accroissement.

Rien n'est facile comme de découvrir et d'exposer les extrémités articulaires du genou; les scier, on le devine, exige du coup d'œil et de la main ; les affronter et les maintenir demande une vigilance de tous les jours jusqu'à la complète constitution de l'ankylose. La suture osseuse rend des services dans les résections traumatiques ou pour mieux dire dans tous les cas où les os sont assez durs pour résister à la striction du fil. Mais il ne faut compter sur la suture que pour empêcher le déplacement en épaisseur de prendre de grandes proportions. La déformation angulaire par flexion et rotation de la jambe ne peut être sûrement évitée que par un appareil rigide maintenant la cuisse et la jambe dans la rectitude immuable, immobilisant même la cuisse sur le bassin. De même qu'après la résection du coude le chirurgien doit surveiller le fonctionnement du poignet et des doigts, de même ici, l'on veillera à maintenir ou à rétablir le pied à angle droit sur la jambe et les orteils en bonne position.

L'articulation du genou est formée par trois os, le fémur, la rotule et le tibia. Le péroné n'en fait pas partie et la résection ne l'intéresse ordinairement pas. La rotule ne sert plus à rien après l'ankylose. Elle a été reconnue gênante pour la guérison : saine ou malade, presque tous les chirurgiens l'enlèvent maintenant complètement.

Les ménisques ne sont pas des liens, mais des surfaces de glissement et de calage : on les emporte avec le plateau tibial.

Les ligaments articulaires passifs sont : les ligaments latéraux, les ligaments croisés et le ligament postérieur. Les ligaments croisés sont nécessairement divisés et en partie excisés.

Le ligament postérieur est conservé intact et, même quand chez l'adulte on dépasse les limites de ses insertions, on ne détruit pas sa continuité avec le périoste. De tout temps il a été recommandé de respecter ce plan fibreux derrière lequel passent, au milieu d'une masse adipeuse, les vaisseaux et nerfs poplités. Très souvent, dans les tumeurs blanches avec flexion, il existe là une gangue indurée qui s'oppose au redressement, même après la résection de plusieurs centimètres de fémur et de tibia, et qui a pu exiger quelquefois le raccourcissement des os et la ténotomie, spécialement celle du biceps.

Les ligaments latéraux, quand on ne les coupe pas en travers, peuvent ne perdre que leurs insertions fémorales, car du côté de la jambe, l'externe s'attache au péroné et l'interne encore plus bas, à la diaphyse tibiale.

En résumé, ceux qui cherchent l'ankylose, c'est-à-dire presque tous les chirurgiens, n'ont besoin des ligaments, de la capsule et du périoste, que pour activer et augmenter la production osseuse; peu leur importe donc que la continuité de ces parties soit absolument maintenue.

C'est dire que le bistouri qui attaquera nécessairement le genou en avant ou sur les côtés, peut inciser en long ou en travers.

Un seul muscle, l'extenseur de la jambe, occupe ces régions. L'énucléation de la rotule est possible sans détruire la continuité du triceps et du tendon rotulien; mais les incisions longitudinales, interne ou externe ou antérieure, s'imposent à ceux que n'effraye pas la pseudarthrose. Car il vaut mieux ne pas couper le tendon extenseur de la jambe que de compter sur une suture aléatoire.

La plupart des opérateurs ne se gênent pas et coupent en travers le tendon rotulien et la capsule : ainsi deviennent faciles l'exploration, la toilette des épiphyses et le sciage.

Cela n'empêche pas de faire ensuite la suture des parties fibreuses antérieures, qui n'est que favorable à la production de l'ankylose et peut être d'un grand secours lorsque la jambe, malgré l'immobilisation prolongée, conserve quelque flexibilité.

Les procédés de résection du genou ont beaucoup varié, même entre les mains de leurs auteurs. Je n'en citerai qu'un exemple pour éveiller l'attention du lecteur et le rendre sceptique à l'égard des historiques qu'on trouve partout. Erichsen dans son livre, en 1853, décrit et figure un large lambeau antérieur arrondi et il écrit à Le Fort en 1859 qu'il se contente de l'incision transversale qui porte maintenant son nom et qui appartient pourtant bien à Sanson et Bégin.

En fait, Park semble avoir prévu l'emploi, non seulement de l'incision

cruciale antérieure connue sous son nom (fig. 582), mais aussi de l'*incision longitudinale* antérieure ou unilatérale et de l'*incision transversale*.

L'incision en H de Moreau (fig. 583), sans imiter la fente qu'il fit au lambeau prétibial, est ce qu'il y a de plus commode. Elle recueillit d'abord les suffrages.

On a beau raccourcir (fig. 584), supprimer même les jambages inférieurs, ce que Moreau faisait lui-même (fig. 585), placer la traverse au-dessus, en travers ou au-dessous de la rotule, c'est toujours l'*incision transversale* complétée par des fentes latérales de commodité.

Mackensie (fig. 586), Erichsen, etc., arrondirent les angles du lambeau carré de Moreau sans modifier sérieusement le procédé.

Et si l'incision unique transversale plus ou moins arquée qui est à la mode aujourd'hui, ne laisse pas assez de jour sur les côtés, on n'hésite pas plus que Sanson et Bégin (fig. 588) à fendre de chaque côté, à retourner à l'H primitif.

Il me semble donc que tout procédé qui ouvre le genou largement en avant par une *incision transversale* ou à peu près, droite ou arquée, complétée ou non par des branches latérales ascendantes ou des fentes latérales ascendantes et descendantes, dérive du procédé de Bar-sur-Ornain. J'en dirai autant des procédés à fenêtre transversale de Manne et de Syme (fig. 589).

Un deuxième genre de procédés a pour caractère la conservation, non la restauration, la conservation de l'attache tibiale du muscle extenseur, soit que la rotule demeure, soit qu'on la détache à la rugine.

Ce genre comprend les *incisions longitudinales* droites ou sinueuses, uni ou bilatérales.

Jones cependant s'était avisé de lever un grand lambeau *cutané* antérieur et de réséquer ensuite en déplaçant la rotule en dedans et en dehors sans couper son tendon. Cette manière trouve son analogue dans le procédé d'Hancok pour la résection tibio-tarsienne. (Voy. plus loin méthode de la rugine.)

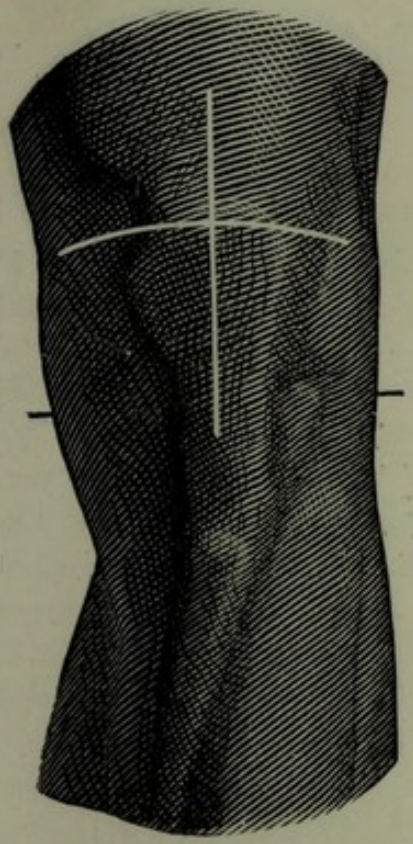

Fig. 582. — Incision cruciale de Park.

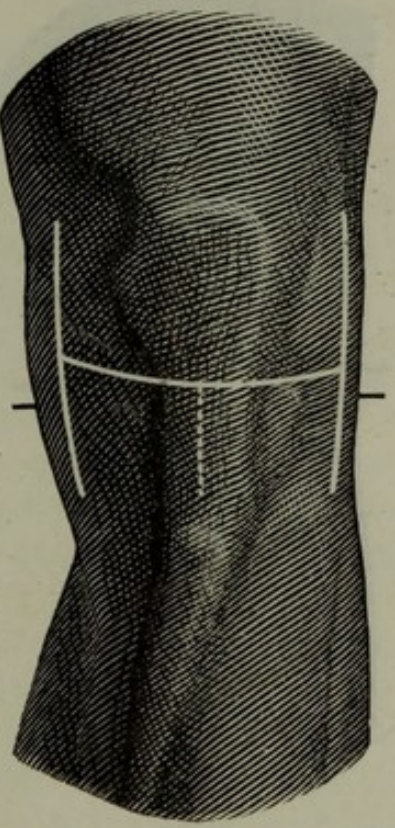

Fig. 583. — Incision en H de Moreau avec débridement complémentaire médian prétibial.

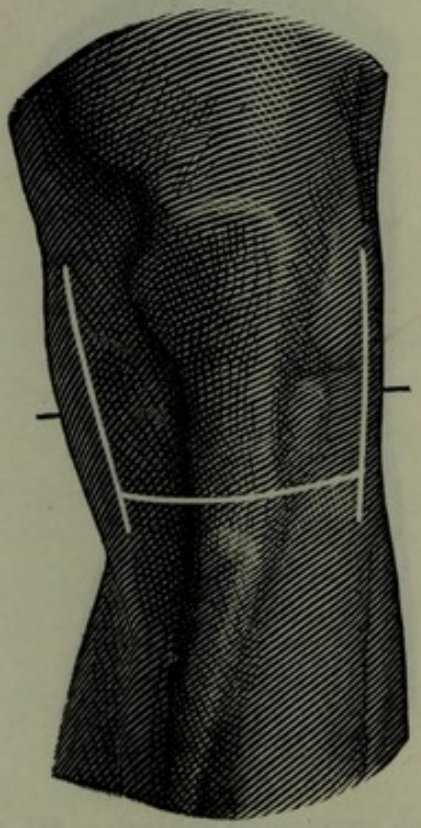

Fig. 584. — Incision en H modifiée par Fergusson.

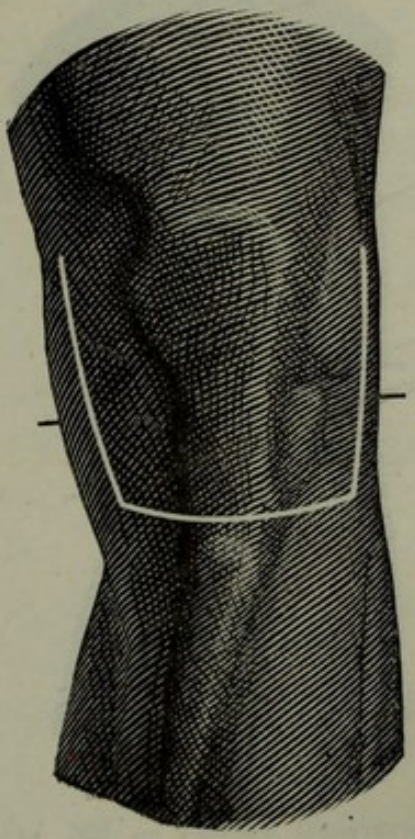

Fig. 585. — Lambeau carré (Moreau, etc).

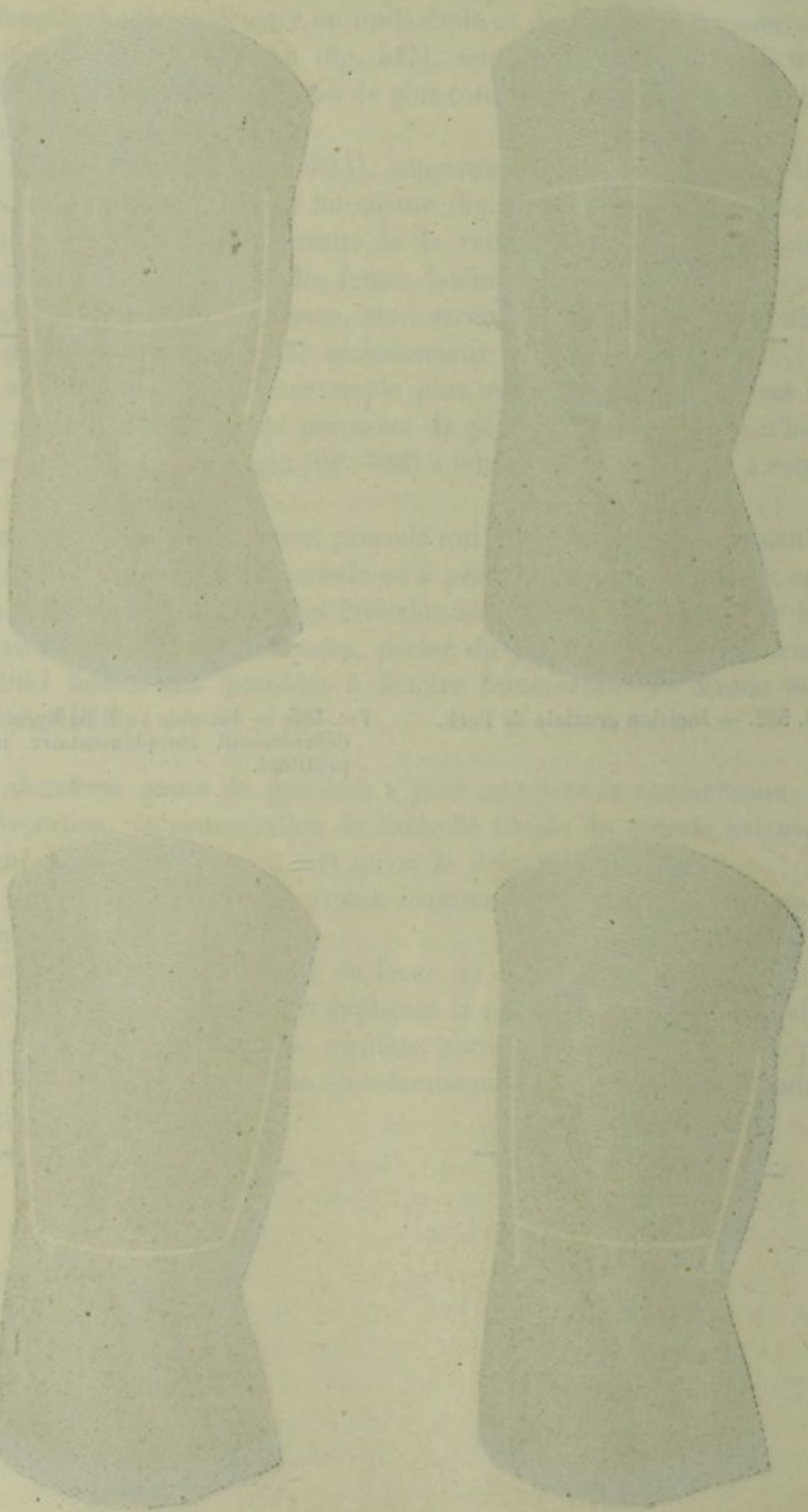

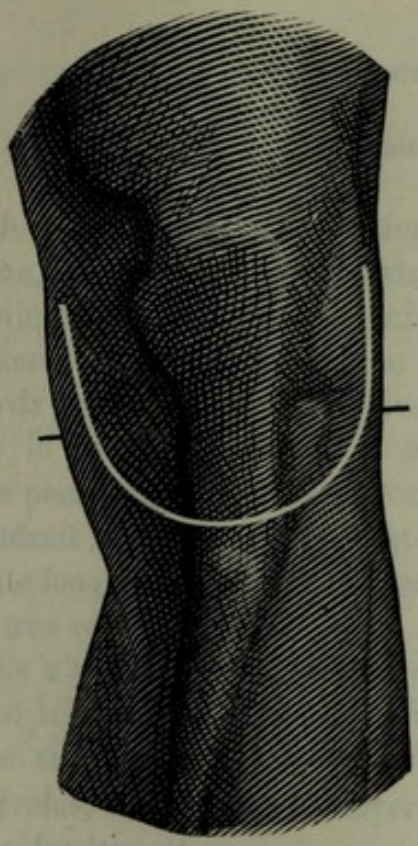

Fig. 586. — Lambeau arrondi de Mackensie.

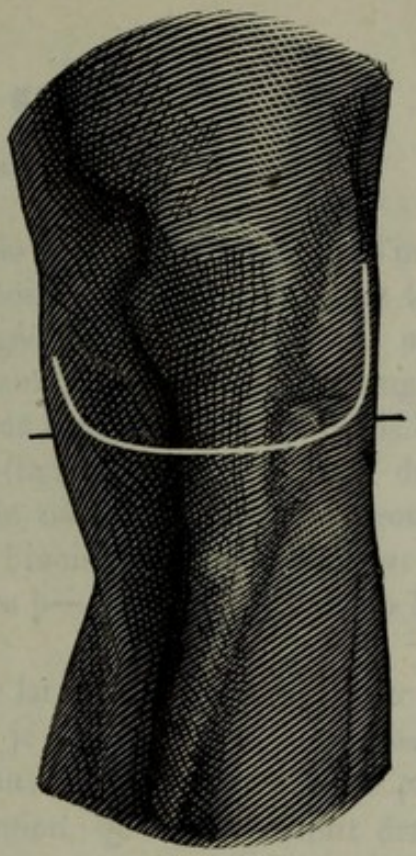

Fig. 587. — Incision commode et suffisante.

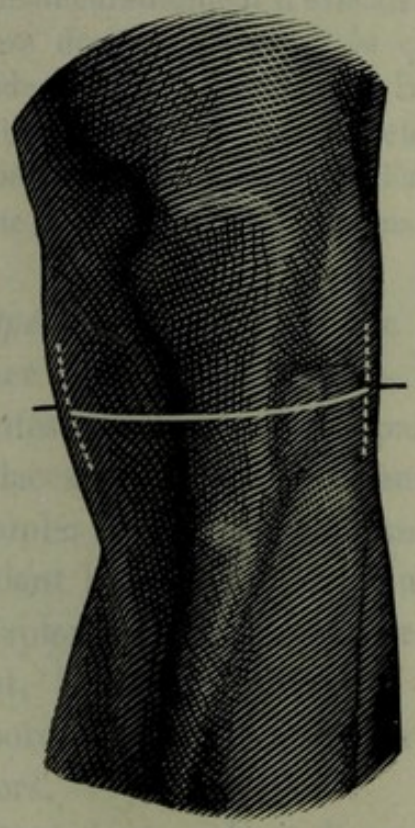

Fig. 588. — Incision transversale de Sanson et Bégin avec fentes latérales facultatives.

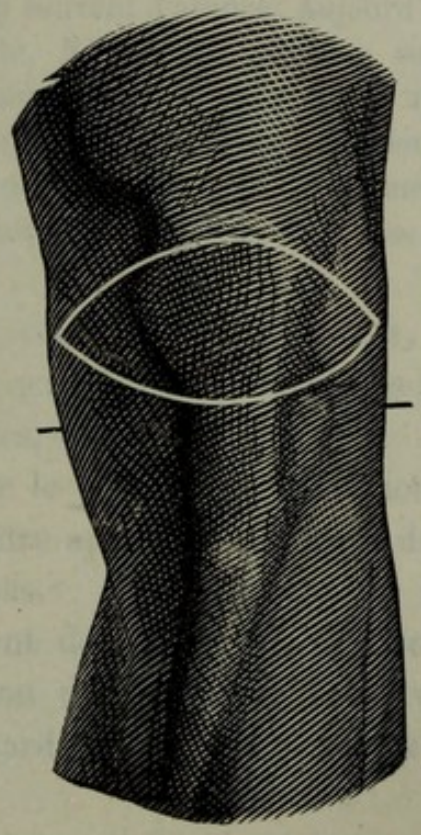

Fig 589. — Fenêtre transversale de Syme.

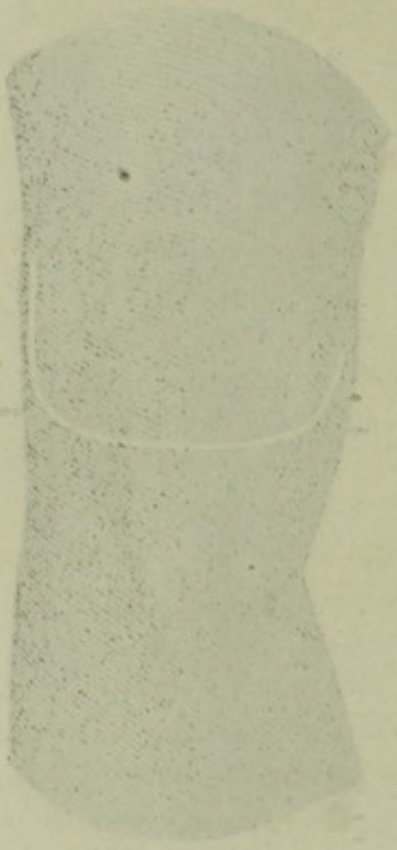







Résection du genou.

(Méthode du bistouri.)

Je recommande une incision transversale passant au niveau de l'interligne, c'est-à-dire à égale distance de la pointe rotulienne et de la tubérosité tibiale antérieure, incision prolongée très loin en dedans et en dehors, où elle se relève en s'arrondissant pour remonter le long des *bords postérieurs* des condyles, un peu plus haut en dehors qu'en dedans, car le côté externe sera le côté déclive (fig. 587, p. 783). Il va de soi que pour enlever plusieurs centimètres de tibia et entamer le péroné, il vaudrait mieux croiser chaque bout de l'incision transversale par une fente longitudinale. Cela donnerait la figure |—| au lieu d'un U très large et très court.

Ce n'est pas seulement afin de découvrir largement les os qui, pour être bien sciés, doivent l'être facilement, que je prolonge l'incision transversale si loin de chaque coté; c'est aussi dans le but de détruire les parois latérales, les ridelles du foyer de la résection, qu'on ne saurait drainer trop facilement.

Le ligament postérieur devait être ménagé avec soin au temps de la pyohémie, pour éviter les fusées purulentes dans le creux poplité, fusées qui malheureusement n'existaient que trop souvent d'avance. Aujourd'hui, on ose drainer à travers le creux poplité. Néanmoins, j'insiste sur la grande étendue à donner à la partie transversale de l'incision, après Butcher, Erichsen, Holmes, etc. Vous conduirez donc votre incision de derrière un condyle derrière l'autre, évitant, bien entendu, d'entamer et même de découvrir les tendons des muscles fléchisseurs de la jambe.

Opération. — Préparez un petit couteau à amputation, un davier à double articulation, une large scie, des crochets et des bandelettes pour protéger les parties molles, etc. (a).

Placez votre malade de manière que le pied, après la flexion de la jambe à angle droit, puisse encore être appuyé sur le bout du lit pendant le sciage. Opérez sur un lit bas.

Explorez l'articulation, ordinairement déformée par le gonflement, la flexion légère et la rotation de la jambe. Tenez-vous d'abord au bout du membre. Plus tard, vous vous mettrez en dehors.

Étant donc au bout du membre légèrement fléchi, et par conséquent *assoupli d'avance*, si cela a été possible sans aller jusqu'au décollement de l'épiphyse...., la cuisse soutenue par un aide, le pied

par un autre...., votre gauche tenant la jambe au niveau de la jarretière et jetant le genou à votre droite, vous apercevez la face latérale du condyle qui répond à votre gauche. Attaquez au-dessus de ce condyle et descendez sur son bord postérieur jusqu'à l'articulation ; recourbez alors presque brusquement votre incision et venez devant le genou, plutô un peu au-dessous qu'au-dessus de l'interligne ; croisez le tendon rotulien assez près de son insertion tibiale et continuez à votre droite jusque derrière le condyle correspondant, que votre gauche, rejetant le genou, vous rendra accessible, afin que vous puissiez remonter au-dessus (b).

Repassez le couteau pour mobiliser la peau ; en passant, divisez d'un coup de tranchant le tendon rotulien, la capsule antérieure et la graisse. Plutôt que de la remettre à plus tard, exécutez immédiatement l'ablation de la rotule si elle est mobile. Saisissez-la donc avec le davier, tirez dessus, décoiffez-la et séparez-la de toutes les parties fibreuses qui s'attachent à ses côtés et à sa base (c).

Coupez maintenant la capsule et les ligaments latéraux sur les bords postérieur et inférieur des condyles, à quelques millimètres au-dessus de l'interligne fémoro-méniscoïdal.

Ayant repris la jambe dans votre gauche, exagérez-en la flexion, devenue facile. D'un coup de pointe abattu sur l'épine tibiale, tranchez le ligament croisé antérieur qui se présente ; plus haut, dans l'échancrure intercondylienne, désinsérez le ligament croisé postérieur.

Toilette et sciage du fémur. — Aussitôt, la flexion de la jambe pourra être complétée et la cuisse dressée, ce qui fera surgir l'épiphyse fémorale, dont il convient maintenant de faire la toilette. Tâchez que le trait de scie ne dépasse pas la hauteur du cartilage, dépouillez-donc dans une faible étendue, les faces latérales des condyles ; employez la rugine pour désinsérer le ligament postérieur sans le trouer, et s'il fallait remonter plus haut, gardez la continuité des muscles jumeaux avec le périoste poplité.

Quand le pourtour du fémur sera libre et abordable pour la scie, placez un lacs sur les chairs poplitées qu'un aide va rétracter tout en fixant la cuisse (fig. 590).

Faites tenir la jambe fléchie à angle droit sur la cuisse, le pied appuyé sur le lit, et saisissez l'un des condyles dans le grand davier placé dans le prolongement du fémur. Commandez à l'aide de

tirer sur le lacs poplité : vous verrez le tibia se luxer en arrière et

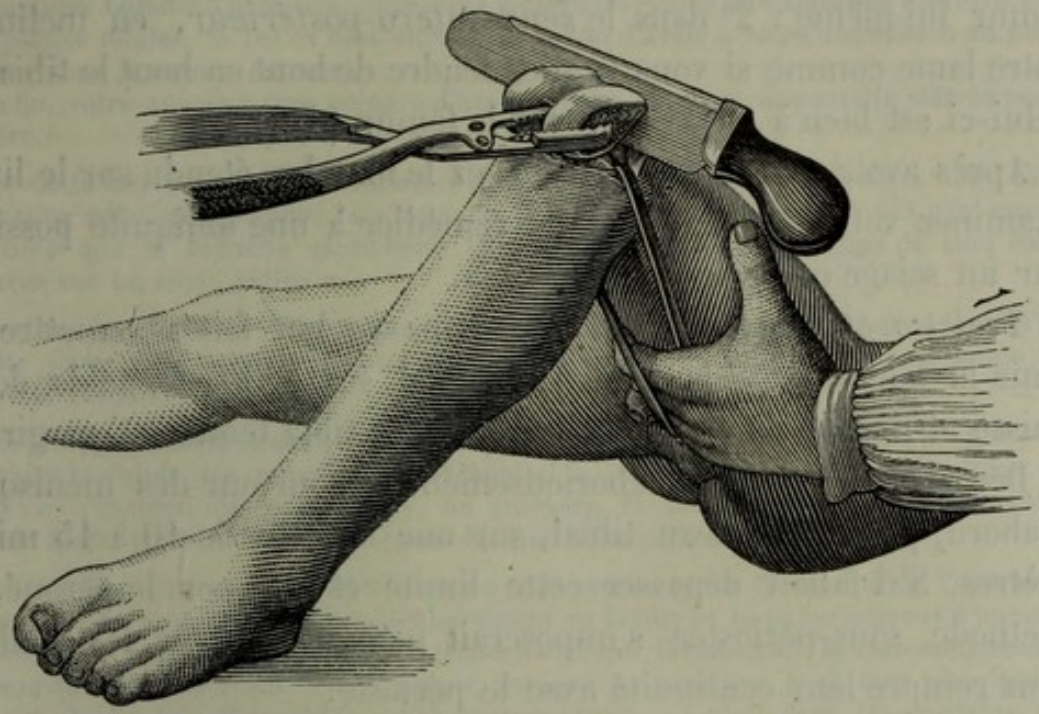

Fig. 590. — Sciage du fémur sur le tibia-billot. La jambe est à angle droit sur la cuisse. La scie attaque le fémur, d'avant en arrière, perpendiculairement, comme pour fendre le tibia. Une anse de caoutchouc tenue par l'aide rétracte les chairs poplitées.

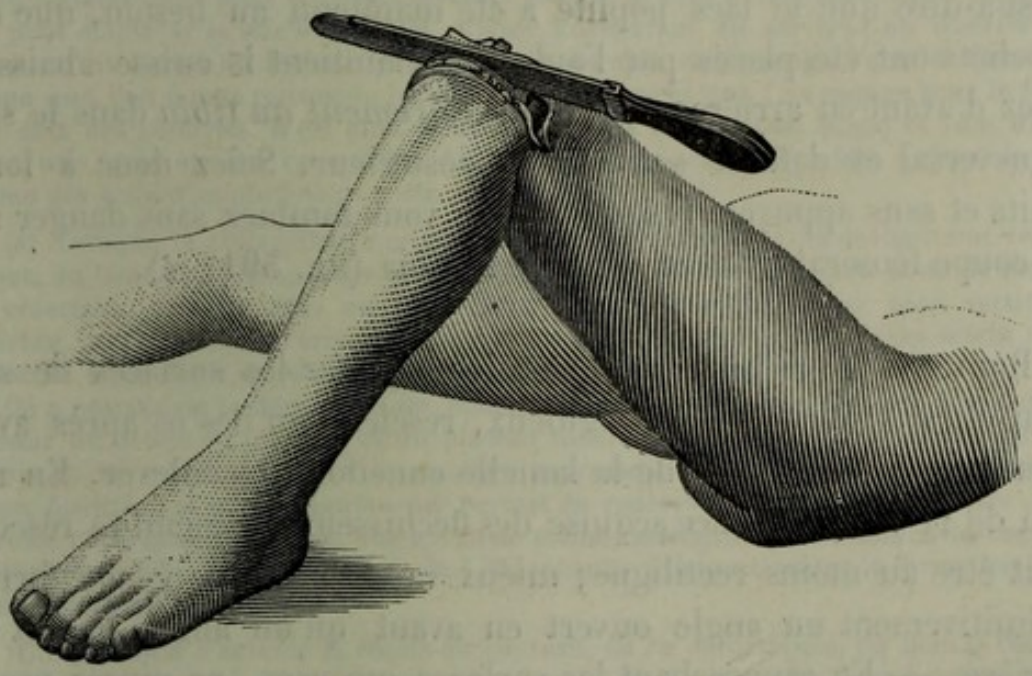

Fig. 591. — Sciage du tibia devant le fémur-billot. Jambe à angle droit sur la cuisse La scie attaque le tibia d'avant en arrière, perpendiculairement, comme pour fendre le fémur. Les mains des aides ne sont pas représentées. Il en faut plusieurs pour bien fixer la jambe.

venir comme un billot se placer sous le trait de scie. Dirigez celui-ci : 1° dans le *sens transversal* parallèlement à l'interligne (c'est

facile quand les condyles sont à peu près intacts) ou encore, perpendiculairement à l'axe de la cuisse, à l'artère fémorale, mais non au fémur lui-même ; 2° dans le *sens antéro-postérieur*, en inclinant votre lame comme si vous vouliez fendre de bout en bout le tibia, si celui-ci est bien à angle droit sur le fémur (d).

Après avoir scié le fémur, couchez le membre étendu sur le lit et examinez votre ouvrage, afin de remédier à une obliquité possible par un sciage compensateur du tibia.

Toilette et sciage du tibia. — Dans ce but faites remettre et tenir la jambe dans la flexion, le pied sur le lit, le poids de la cuisse abaissant les chairs du jarret, et le tibia tendant à surgir.

Dénudez avec soin et laborieusement le pourtour des ménisques d'abord, puis du plateau tibial, sur une hauteur de 10 à 15 millimètres. S'il fallait dépasser cette limite et attaquer le péroné, la méthode sous-périostée s'imposerait pour désinsérer les tendons sans rompre leur continuité avec le périoste.

Quand la scie pourra être appliquée, faites tenir le bas et le milieu de la jambe à deux mains par un aide, tenez le haut vous-même et, vous étant assuré que les chairs ne courent pas de risques, c'est-à-dire que le lacs poplité a été maintenu au besoin, que des crochets ont été placés par l'aide qui maintient la cuisse abaissée, sciez d'avant en arrière, *perpendiculairement au tibia* dans le sens transversal et dans le sens antéro-postérieur. Sciez donc à longs traits et sans appuyer, jusqu'à ce que vous tombiez sans danger sur la coupe fémorale placée derrière le tibia (fig. 591) (e).

Ramenez la jambe dans l'extension, ajustez les surfaces de section et, si le membre est anguleux, resciez l'un des os après avoir bien calculé l'épaisseur de la lamelle cunéiforme à enlever. En raison de la prédominance acquise des fléchisseurs, le membre réséqué doit être au moins rectiligne; mieux vaudrait que le genou formât primitivement un angle ouvert en avant qu'un angle ouvert en arrière. — En rapprochant les surfaces osseuses, ne pincez pas le ligament postérieur. Drainez ; suturez les os si vous le jugez bon, avec du catgut ou du fil métallique; suturez les parties fibreuses antérieures et les téguments par-dessus; placez un appareil métallique ou une attelle plâtrée postérieure : assurez l'immobilité absolue pendant trois mois (f).

Notes. — (a) Si vous opérez pour une arthrite fongueuse, ayez aussi des pinces à griffes et des ciseaux, des curettes, un thermocautère et des agents modificateurs chimiques. Comme d'habitude, vous serez pourvu de drains et d'aiguilles à suture pour les parties molles. Si les os sont durs, il sera bon d'avoir à votre disposition un perforateur pour la suture osseuse.

Enfin, votre appareil sera préparé d'avance, si ce n'est pas une attelle plâtrée postérieure.

(b) Cette incision cutanée remontera plus haut en dehors qu'en dedans. C'est là un précepte recommandé pour la sûreté de l'écoulement et la facilité des pansements. J'estime que la branche ascendante externe ne doit pas avoir moins de cinq centimètres sur un sujet ordinaire.

Redirai-je encore que l'incision purement transversale, coupée à chaque bout d'une petite fente longitudinale qu'on prolonge au besoin en haut ou en bas, donne une extrême commodité?

(c) L'usage de forts ciseaux est ici indiqué et, sans les quitter, l'on peut, si on le veut, extraire le cul-de-sac synovial sous-tricipital à l'aide de pinces à griffes. Dans une épreuve d'examen ou de concours, on enlèvera la rotule en taillant largement, à pleine lame, pour aller vite et ne pas changer d'instrument.

(d) La direction antéro-postérieure du trait mérite toute l'attention de l'opérateur. Il faut, en ce sens, scier perpendiculairement au fémur et se garer surtout d'une obliquité créée aux dépens de la face postérieure, qui favoriserait le chevauchement et l'issue du fémur en avant. Sur le vivant, lorsque la résection peut être très limitée, on prend voie sur la trochlée et l'on sort en arrière en plein dans les condyles, cheminant chez les enfants, quand on le peut, au-dessous du cartilage d'accroissement. A l'amphithéâtre, la scie doit mordre un peu au-dessus de la trochlée pour sortir en arrière juste sur les limites des condyles. Si on entame ceux-ci, il reste des saillies tranchantes qu'il faut faire sauter à la cisaille ou à la scie.

Je recommande, pour faire des sections planes, la scie à très large lame. Cependant on peut employer la scie à arbre et diviser l'os d'avant en arrière, ou d'arrière en avant, c'est-à-dire de dessous en dessus. Ce dernier mode exige l'emploi d'une fine lame que l'on monte renversée les dents vers l'arbre et que l'on engage sous le fémur au delà des condyles. Il est plus difficile de faire une section plane et bien dirigée avec une lame étroite, ce que les Anglais appellent scie de Butcher, qu'avec la large lame des scies d'amphithéâtre à dos mobile.

(e) Lorsque le tibia possède encore sa consistance normale, le davier tenu vertical peut, du bout des dents, saisir et fixer le plateau. Ici encore, la fine lame de ma scie à résection, montée dans un plan horizontal perpendiculaire au plan vertical de l'arbre, arrive à scier d'arrière en avant. Mais, je le répète, les élèves scient mieux avec la large lame de la scie cultellaire ordinaire.

On a proposé de tailler les os de manière qu'ils s'emboîtent, faisant du bout du fémur un tenon ou un coin, et du plateau tibial une mortaise. C'est un peu difficile, mais en se contentant d'un assemblage approximatif, cela n'est pas déraisonnable. Avec facilité, ma scie à chantourner permet de conserver au fémur une surface cylindroïde et de donner au tibia une gorge de même courbure. Voilà l'affaire de ceux qui, à l'imitation de plusieurs élèves de Langenbeck, voudront tenter la formation d'une néarthrose ginglymoïdale.

(f) Si, au lieu d'enlever la rotule au couteau, on l'a décortiquée, ou bien si l'on s'est borné à exciser ou à évider sa face articulaire, il faut suturer les deux bouts du tendon rotulien.

Tout le monde place des drains multiples, même à travers le creux poplité s'il le faut. Lorsque les muscles fléchisseurs résistent au redressement, on doit les vaincre ou les couper.

En mettant les os en place, on tâche de ne pas pincer le ligament postérieur, surtout si l'on fait quelques points de suture osseuse. Celle-ci se recommande pour maintenir pendant les premiers jours les os en bons rapports. C'est l'appareil qui assure l'ankylose et la rectitude.

Boeckel excise largement les fongosités et les lambeaux de la synoviale et des ligaments. Ollier se proclame au contraire extrêmement ménager de tout ce qui peut être conservé. Holmes est du même avis.

Sur le vivant, l'hémorrhagie se montre souvent considérable. Je ne parle pas de celle qui résulte de la section des artères articulaires qu'on pince ou qu'on lie à mesure, mais bien de la pluie de sang qui couvre les surfaces osseuses et les surfaces excisées. L'eau glacée, l'eau astringente de Pagliari ont maintes fois rendu de signalés services.

Dans un lit mou le siège s'enfonce : cela fléchit la cuisse sur le bassin et favorise la saillie et le chevauchement du fémur en avant. Il a semblé bon à plusieurs, surtout pour les enfants, d'immobiliser complètement l'articulation de la hanche dans l'extension, en emprisonnant le bassin dans une ceinture faisant corps avec le cuissart. (Butcher etc.). Là est la seule garantie contre la flexion coxo-fémorale et contre la rotation de la cuisse sur la jambe.

Résection du genou.

(Méthode de la rugine).

La méthode de la rugine n'est pas généralement appliquée au genou dans le but d'obtenir une néarthrose, puisque l'ankylose rectiligne reste, jusqu'à nouvel ordre, l'idéal de la grande majorité des chirurgiens. En gardant les tissus fibreux périosseux, on se propose ordinairement de conserver aux extrémités osseuses un manchon protecteur, fixateur et ostéogène. L'ankylose vient-elle à manquer, la gaine périosseuse et le tendon extenseur deviennent les agents de la solidité et de la mobilité.

Le programme se formule donc ainsi : conservation du manchon capsulo-périosté, notamment sur les côtés et en arrière ; conservation ou restauration de l'attache tibiale du triceps.

La réalisation de cette dernière condition est possible, dans les deux méthodes de la rugine et du bistouri, par divers procédés.

Pour conserver l'attache tibiale du triceps, il suffit de ne couper ni au-dessus, ni au travers, ni au-dessous de la rotule ; d'abraser seulement la face articulaire de cet os, ou de le conserver en totalité, ou encore de l'énucléer, sans rompre la continuité des fibres du tendon tricipital qui passent devant et sur les côtés pour joindre la tubérosité antérieure du tibia.

Les deux incisions latérales de Jeffray, Sédillot, Trèves, etc. (fig. 592), permettent de scier le fémur et le tibia par-dessous les chairs antérieures avec la fine lame passe-partout de la scie à arbre.

Plus facilement encore, quand on a largement découvert l'articulation par un procédé quelconque (incision transversale, Wrigt), on engage cette scie sous le tendon tricipital pour diviser le fémur, puis sous le tendon rotulien pour diviser le tibia.

L'incision longitudinale unique, droite ou sinueuse, interne ou antéro-interne (Langenbeck), antéro-externe ou médiane (Ollier), permettent,

avec peine, il est vrai, d'ouvrir l'articulation, de luxer la rotule ou les moitiés de la rotule, sans en rompre les attaches, pour arriver à faire saillir les extrémités du fémur et du tibia et à les raccourcir seulement à ciel ouvert.

Quant à la restauration de l'attache tibiale du triceps, restauration qui implique section préalable, on l'obtient par la suture, la rotule ayant été conservée ou énucléée, suture du tendon sous-rotulien, suture du tendon

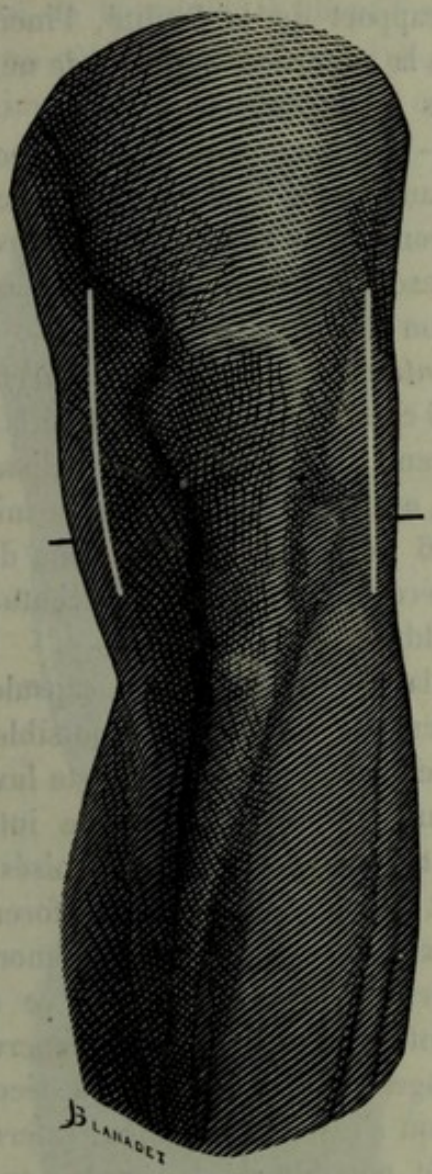

Fig. 592. — Incisions latérales de Jeffray, Sédillot, Trèves, etc.

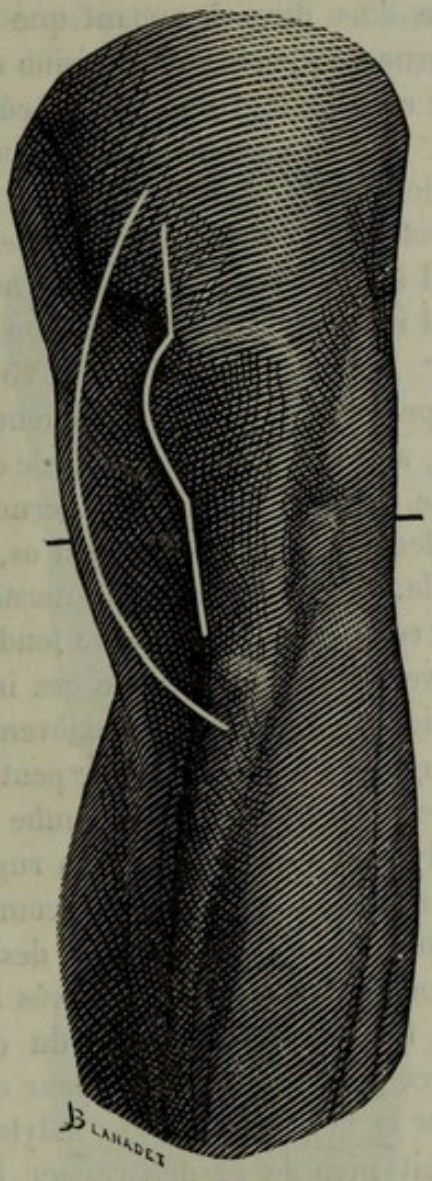

Fig. 593. — Variantes d'incision unique, interne, antéro-interne (Langenbeck).

sus-rotulien ou suture de la rotule elle-même. On conçoit en effet qu'aujourd'hui, dans les cas traumatiques, le procédé de Volkmann qui scie la rotule en travers pour ouvrir le genou, puisse être suivi de la formation rapide d'un solide cal osseux, après suture des deux fragments rotuliens.

Appliquée au genou, la méthode sous-capsulo-périostée sans aucune section tendineuse ni ligamenteuse, exige l'emploi d'une incision unilatérale à peu près longitudinale : l'opération est difficile.

Le procédé de Langenbeck consiste à découvrir l'articulation à l'aide d'une incision unilatérale interne ou antéro-interne, droite ou sinueuse ou simplement concave en avant.... On le voit, c'est un procédé qui se cherche encore et que, malgré ses modifications successives, les Allemands eux-mêmes n'ont pas accepté volontiers. En effet, pour la guerre franco-allemande de 1870-71, Gurlt accuse seulement 8 résections faites par l'incision interne sur un total de 78 observations dans lesquelles le procédé suivi est indiqué.

Je dois dire cependant que sous le rapport de la facilité, l'incision interne l'emporte sur l'incision externe, à la condition toutefois de ne pas être rectiligne. Voici deux tracés attribués à Langenbeck (fig. 593).

1° *Incision antéro-interne sinueuse.* — Commence au côté interne du tendon tricipital, à deux travers de doigt au-dessus de la rotule, descend directement vers l'angle rotulien correspondant, s'incline pour suivre le bord interne de l'os, puis de nouveau descend directement, longeant le bord interne du tendon rotulien jusqu'à son insertion.

2° *Incision curviligne de* 15 *à* 18 *centimètres, convexe en arrière.* (d'après Esmarch). — Commence à 5 ou 6 centimètres au-dessus de la rotule, au bord interne du muscle droit, descend en arrière en s'arrondissant, passe derrière le condyle interne du tibia, et revient en avant se terminer en dedans de la crête de cet os, à 5 ou 6 centimètres au-dessous de la rotule. Les fibres du vaste interne sont intéressées mais celles du couturier sont respectées ainsi que le tendon de l'adducteur.

Avec l'une ou l'autre de ces incisions, la désinsertion de la capsule et du ligament interne, le soulèvement du périoste fémoral sont possibles à la rugine. Bientôt, la rotule peut être luxée en dehors, où elle reste luxée, grâce à la flexion de la jambe qui amène au jour l'échancrure intercondylienne où le bout de la rugine va attaquer les ligaments croisés. Il faut s'appliquer à désinsérer complètement ces ligaments, sans perforer le ligament postérieur bouclier des vaisseaux poplités. L'extrémité fémorale ne commence à saillir qu'après la désinsertion complète de tout ce qui peut tenir soit en dedans du condyle interne, soit dans l'échancrure intercondylienne. Il reste, pour que le sciage devienne possible, à décortiquer la face externe du condyle externe où s'insère le ligament externe. On fait bien de se débarrasser le plus tôt possible de la rotule, en la retournant et en la déchaussant à l'élévatoire, c'est-à-dire avec la rugine droite travaillant du bout pour s'engager sous l'os et le soulever comme ferait un levier.

Une fois le fémur scié, la dénudation du tibia devient possible ainsi que le sciage des os.

Ollier a passé longtemps pour être partisan de l'incision antéro-latérale externe sinueuse, longeant le bord interne du tendon rotulien et de la rotule puis se portant à trois travers de doigt plus haut (fig. 594). L'opé-

ration ainsi faite est difficile et déjà, lorsque je visitai Ollier, il faisait « *volontiers, et même plus volontiers,* » la résection sous-périostée du genou par une variante quelconque de l'incision transversale antérieure, lorsqu'il s'agissait d'une tumeur blanche. Pour les cas traumatiques, Ollier tient encore pour l'incision longitudinale ; mais il regarde aujourd'hui comme plus simple « l'incision unique droite, médiane, coupant la rotule longitudinalement, divisant également en deux le tendon rotulien et le tendon du triceps. » L'incision commence à 6 ou 7 centimètres au-dessus de la rotule et aboutit sur la tubérosité du tibia. Il est fait de chaque côté derrière le condyle, devant le biceps, derrière le couturier, une incision de décharge de 4 centimètres (fig. 594).

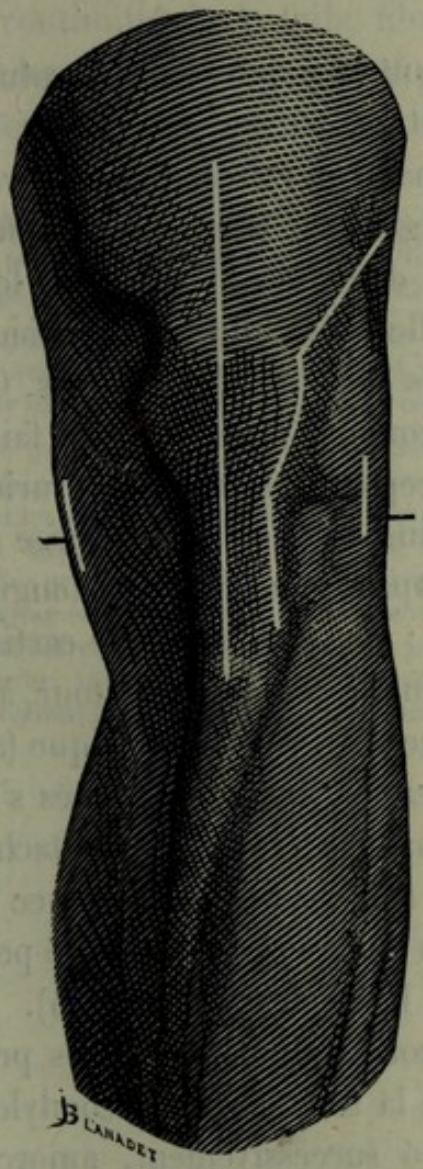

Fig. 594. — Deux variantes d'incision unique : antéro-externe et antérieure d'Ollier. De chaque côté, ouverture de drainage.

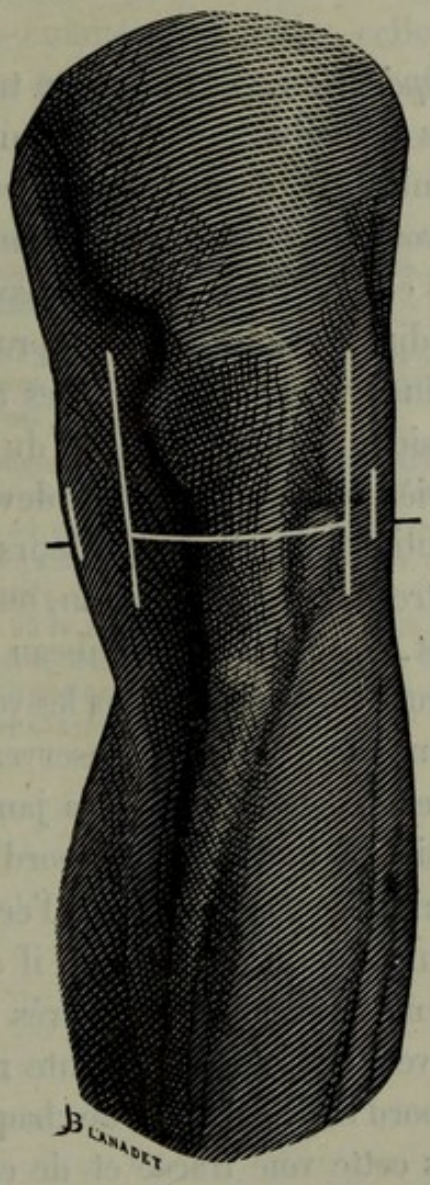

Fig. 595.— Procédé d'élection d'Ollier pour les tumeurs blanches. H rétréci, ave ouverture de décharge de chaque côté.

On agrandit, s'il le faut, les deux bouts de l'incision médiane, pour déjeter les deux lèvres ostéo-tendineuses et exposer les condyles fracturés qu'il faut dépérioster et extraire ou scier.

On suturerait la rotule et l'on ne garderait que quatre tubes, deux gros dans les incisions de décharge, et deux petits, l'un au-dessus, l'autre au-dessous de la rotule, entre les lèvres tendineuses.

J'ai essayé ce procédé et ne l'ai pas trouvé commode, à moins de prolonger l'incision sans gène, en haut et en bas, et de désinsérer les deux moitiés du tendon rotulien, en conservant, il est vrai, leur continuité avec le périoste.

Je regarde donc comme procédé de choix, pour la résection sous-capsulo-périostée, le procédé qu'Ollier préfère pour les tumeurs blanches (fig. 595). Le voici d'après la *Revue de chirurgie*, 1883, et d'après ce que j'ai vu faire à Lyon.

Opération. — Incisez en travers devant le genou, sous la rotule, dans l'étendue de sept à neuf centimètres, suivant le volume du membre. Coupez hardiment et à fond mais, en raison de la brièveté de votre incisision, sans atteindre les ligaments latéraux. Transformez en H cette incision transversale, en donnant aux branches longitudinales, une longueur proportionnelle à l'étendue de la lésion. Ordinairement, les branches ascendantes sont les plus longues. Ces incisions sont faites à fond du premier coup. — Tout de suite, faites derrière chaque condyle, devant le biceps, derrière le couturier, attentivement et en plusieurs temps, une incision de décharge de quatre centimètres environ, ouvrant la capsule un peu moins longuement. — Relevez le lambeau supérieur : vous aurez la face cartilagineuse de la rotule sous les yeux. Déchaussez cet os tout autour, à la rugine, de manière à conserver entièrement sa niche périostique (a).

Pendant la flexion de la jambe, divisez les ligaments croisés s'ils subsistent : attaquez d'abord l'antérieur par le milieu; détachez ensuite le postérieur de l'échancrure afin de le refouler avec le ligament postérieur auquel il adhère. La désinsertion du croisé postérieur sera complétée après celle des ligaments latéraux (b).

Avec le bistouri à pointe rabattue, coupez le périoste très près du bord cartilagineux, de chaque côté de la trochlée et des condyles. Dans cette voie tracée et de chaque côté successivement, amorcez la décortication du condyle et poursuivez jusqu'à ce que le ligament latéral soit complètement désinséré et la face condylienne pelée jusqu'à l'incision de décharge postérieure. — Avant de scier le fémur, dépouillez-le bien, à une hauteur égale et convenable sur toute sa périphérie.

La dénudation du plateau tibial se fait également à la rugine : on se garde bien de rompre la continuité de la capsule avec le périoste ; on ménage l'extrémité du tendon rotulien.

Après la section des os, curez la synoviale ; nettoyez bien le cul-de-sac sous-tricipital et drainez-le. Placez de nombreux tubes, notamment un, en travers derrière les os. Pour faire place à ce dernier, Ollier abat à la scie l'arête tibiale postérieure que la scie a créée. — Rapprochez les os, unissez-les par un point de suture de chaque côté.

Suturez avec soin la partie transversale de la plaie pour rétablir la continuité de la toile fibreuse sous-cutanée et surtout celle du tendon rotulien : piquez donc à la fois la peau et les parties sous-jacentes (c).

Notes. — (a) Si l'on opère pour une lésion traumatique et que la rotule soit saine, on peut être tenté de la garder. Ollier le veut bien, mais à la condition que le draimage et l'antisepsie seront particulièrement soignés.

(b) Lorsque le fémur ne présente que des lésions superficielles, on peut quelquefois, dès que les ligaments croisés sont détachés et sans toucher aux ligaments latéraux, scier une épaisseur suffisante des condyles. Ce n'est pas le cas ordinaire.

(c) Quand on a dû enlever une assez grande longueur d'os, la mise en contact des surfaces de sciage raccourcit, plisse et grossit les parties molles périphériques. On ne peut les raccourcir ni en arrière ni sur les côtés où du reste cette déformation primitive disparaît assez vite. Mais en avant, l'exubérance explique pourquoi les commodes procédés de Manne et de Syme sont rationnels.

Ollier recommande, exclusivement pour les cas où la résection est très étendue, huit centimètres et plus, de raccourcir un peu les parties fibreuses antérieures avant de les suturer, afin que le triceps retrouve sa tension physiologique plus tôt que les muscles postérieurs dont il a à contre-balancer l'action si souvent fatale à la rectitude.

ARTICLE IV

RÉSECTION DE LA HANCHE

On ne s'étonnera pas, après ce que j'ai dit à propos de l'épaule, de me voir remarquer ici que cet article serait aussi bien intitulé : *Résection de l'extrémité supérieure du fémur*. Ordinairement, en effet, dans les exercices cadavériques, on ne touche pas à l'os iliaque. Dût-on le faire, le procédé n'en subirait aucune modification puisque l'extraction préalable d'une partie ou de la totalité de l'extrémité du fémur s'impose dans tous les cas.

L'étendue de la lésion, et par conséquent du sacrifice nécessaire, varie dans les traumatismes et dans la coxalgie. La simple décapitation est quelquefois suffisante, sans ou avec ablation du grand trochanter ; d'autres fois la scie emporte le col entier, rarement sans, le plus souvent avec le grand trochanter ; exceptionellement, la section du fémur se fait même au-dessous du petit trochanter.

Du côté de l'os iliaque on ne procédait autrefois qu'avec une prudence extrême, par rugination, évidement ménagé, extraction d'esquilles flottantes, etc. Aujourd'hui l'on est plus hardi.

L'articulation coxo-fémorale jouit de tous les mouvements. La longueur du col donne une grande puissance aux muscles rotateurs et abducteurs. Ceux-ci jouent un rôle actif considérable dans la station sur un pied pendant la marche. Un rôle passif non moins important est dévolu à l'emboîtement de la tête dans le cotyle et au ligament de Bertin.

Même dans les cas où la tête seule est réséquée, le mécanisme articulaire est profondément altéré. En supposant l'extrémité du col engagée dans le cotyle, la capsule reste bien longue pour l'y maintenir, pendant que plusieurs muscles tendent à l'ascension du fémur. Quand le col lui-même est sacrifié, le remboîtement n'est plus possible, l'extrémité fémorale ne peut que s'appliquer au contour cotyloïdien.

La suppression du col anéantit à peu près l'action rotatrice ou abductrice des muscles pelvi-trochantériens. Ils deviennent de simples agents de contention qui tous sollicitent le fémur à s'appliquer à l'os iliaque, quelques-uns à remonter vers la fosse iliaque, comme dans la luxation congénitale. Cette ascension est favorisée par les muscles de la cuisse et de la jambe qui descendent du bassin ; elle n'est guère entravée par quelques pelvi-trochantériens que lorsqu'elle est déjà fort prononcée. Les

débris de la capsule seuls peuvent la limiter et, en cas de pseudarthrose, suspendre le corps sur le fémur, comme dans la luxation congénitale.

Que de causes de raccourcissement et de faiblesse pour un membre qui a besoin de *longueur* et de *solidité!* L'opérateur enlève plusieurs centimètres, l'ascension du fémur en fait perdre quelques autres et, si le sujet n'a pas terminé son accroissement en longueur, la perte des cartilages épiphysaires supérieurs ajoute dans l'avenir un certain déficit, sans parler de l'arrêt de développement qui peut atteindre le membre tout entier.

L'inclinaison du bassin, quelque correctrice qu'elle soit, ne peut généralement pas arriver à compenser le raccourcissement. Elle est précieuse cependant, et le chirurgien ne doit pas oublier qu'elle ne pourrait s'établir sans une abduction proportionnelle de la cuisse, abduction favorable à l'appui du fémur sur l'os iliaque, et à laquelle il faut songer lorque l'ankylose se produit, ce qui n'est ni rare ni malheureux.

Le défaut de solidité est ce qu'il y a le plus à redouter : les malades marchent, on sait comment; mais ils se fatiguent vite, et ce n'est pas sans risques de récidive. Une pseudarthrose serrée, une néarthrose solide, car on ne saurait douter qu'il ne s'en établisse, même chez l'homme, constituent des modes de terminaison heureux. L'excès de mobilité et par conséquent le défaut de solidité, voilà le danger. L'ankylose osseuse ou simplement fibreuse est excellente; je parle de l'ankylose en bonne attitude, (abduction et flexion très légères), cela va de soi.

Longueur, solidité, attitude, tels sont les trois points du problème. Dans les cas traumatiques l'étendue de la résection s'impose; dans les cas pathologiques on conseille de réséquer *tôt* pour sacrifier *peu*. Toujours il faut garder les insertions musculaires, la capsule et le périoste, et les inciser de manière à ne pas compromettre le puissant concours qu'ils donneront au rétablissement de la solidité. Enfin, par les soins consécutifs, il faut combattre le raccourcissement par ascension, immobiliser et maintenir le membre dans une bonne direction. Ce serait une grande honte en effet que de laisser un membre réséqué s'ankyloser dans la flexion et nécessiter ultérieurement une ostéotomie orthopédique comme tant de coxalgies négligées.

Ce que j'ai dit plus haut de la nécessité de conserver la continuité des muscles et de la capsule avec le périoste, infirme, condamne tous les procédés qui coupent en travers ces précieux moyens de réunion. Or, les muscles pelvi-trochantériens rayonnent vers le grand trochanter : nous allons donc chercher un *rayon praticable* et suffisamment commode pour permettre d'enlever au besoin la tête seule ou l'extrémité entière du fémur.

Donnons à la cuisse une flexion de 45°, c'est-à-dire plaçons-la dans la situation intermédiaire à l'extension et à la flexion à angle droit. Incisons en ligne droite dans la direction même du fémur, sur le milieu de la face

externe du grand trochanter et plus haut. Nous tombons d'abord sur le grand fessier, dont les faisceaux se montrent parallèles au trait du bistouri. Fendons l'intervalle de deux de ces énormes faisceaux ; écartons-les ensuite. Cherchons un instant la séparation du moyen fessier et du pyramidal, ouvrons cet interstice. Au fond, la capsule apparaît, sur toute sa longueur. Un trait profond du petit bistouri rencontre et dénude le sourcil cotyloïdien, la tête, le col, le grand trochanter : la désinsertion des lèvres profondes est maintenant possible et la désarticulation un jeu. La voie est sèche, sûre, brève, facile, favorable au drainage et absolument ménagère des parties favorables à la reconstitution de la solidité et de la mobilité. Tels sont les avantages qui me font recommander, sans hésiter, l'incision de Langenbeck dont l'incision d'Ollier diffère assez peu, comme on le verra plus loin.

Presque tous les opérateurs ont attaqué l'articulation en dessus et en arrière ; car bien que l'incision antérieure de Roser soit praticable, son emploi n'a pas prévalu. Y a-t-il en arrière un écueil à éviter ? Oui, lorsque la tête fémorale est luxée et par suite rapprochée du nerf sciatique, qu'il faut évidemment épargner. On y réussit aujourd'hui, quelle que soit l'incision que l'on ait adoptée, car on pénètre graduellement dans la profondeur de la fesse, voyant ce qu'on fait et reconnaissant les organes, au lieu de tout couper brutalement d'un seul coup de grand couteau.

Sur le cadavre comme dans les cas traumatiques, la capsule ayant de la solidité, la luxation de la tête ou l'extraction au davier exige une ouverture capsulaire appropriée et suffisante. En arrière du col fémoral, la *capsule* s'insère sur une anse fibreuse (zone orbiculaire) fixée par ses deux bouts au-dessus et au-dessous de la base cervicale. Maintes fois j'ai vu des opérateurs de tout âge inciser la capsule demi-circulairement, près du sourcil cotyloïdien, en dedans de la zone orbiculaire, sans songer à diviser ensuite celle-ci. Le fémur, conservant cette corde au cou, restait impossible à luxer complètement, à moins d'une violence extraordinaire.

Quelle que soit la forme de l'incision extérieure, on doit diviser la capsule en long et en large, c'est-à-dire suivant l'axe du col et perpendiculairement à cet axe : en long pour la fendre en arrière et trancher la zone orbiculaire ; en large, près du contour cotyloïdien, pour donner du jeu au lèvres créées par la fente longitudinale. L'incision capsulaire prend donc l'apparence d'un ⊣ ou d'un ⌟. Cette dernière forme convient très bien dans certains procédés et s'exécute d'un trait : le couteau engagé d'arrière en avant *sur* la partie supérieure de la capsule, près du sourcil, coupe en se retirant d'avant en arrière puis de haut en bas ; sans désemparer il se dirige ensuite en dehors, derrière le col et ne s'arrête qu'après avoir divisé la zone orbiculaire.

Lorsque la capsule est bien coupée, le ligament rond intra-articulaire reste le seul obstacle au complet déboîtement, car la pénétration de l'air n'est plus empêchée. Si le fémur est brisé, le grand davier tire la tête

d'un coup brusque et les ciseaux tranchent le ligament rond. Si l'os est intact, il faut produire la *luxation :* l'aide tenant d'une main le genou, de l'autre le pied, fléchira fortement le membre pour amener la cuisse sur le ventre ; en même temps il portera le genou en dedans et le pied en dehors, de manière à produire une luxation rétro-ischiatique. Cette luxation demande quelquefois un coup de couteau sur le ligament rond ; ordinairement il se rompt, même sous l'action d'un aide sans vigueur. Dans la coxalgie il est détruit ou sans résistance.

Quelques procédés mériteront de m'arrêter plus tard ; d'autres, en plus grand nombre, seront simplement figurés. J'entre d'emblée dans la description du procédé d'élection par la méthode de la rugine. Ce procédé permet d'enlever à volonté la tête seule, la tête et le sommet du trochanter, la tête le col et la totalité du grand trochanter. L'emploi du bistouri, qui pourrait être de mise dans une épreuve rapide d'examen ou de concours, ne diffère pas assez de l'emploi de la rugine pour que j'y consacre une description particulière. Je dirai le nécessaire dans les notes.

Résection de la hanche.

(Ablation de la tête, du col et du grand trochanter).

(Méthode de la rugine).

Le sujet est couché sur le côté sain, au bord d'un lit bas, il tourne le dos à l'opérateur ; ses jambes dépassent ; son bassin repose sur l'angle inférieur du matelas. La cuisse malade est fléchie à 45° sur l'extension. — Un aide placé au bout du lit tient d'une main le pied, de l'autre le genou fléchi. Cet aide aura pour mission de produire au commandement : l'adduction ou l'abduction en laissant tomber le genou ou, au contraire, en le soulevant ; la rotation en dehors ou la rotation en dedans, en abaissant ou en élevant le pied. Ces manœuvres sont indispensables ; exécutées avec intelligence elles rendent facile la désinsertion des tendons trochantériens. — Vous êtes muni de bistouris, de rugines et de gouges, d'écarteurs puissants et longs, d'un grand davier, d'une sonde protectrice et d'une scie rectiligne, d'une scie à chaîne, etc.

L'attitude où est la cuisse est telle qu'en prolongeant la direction du fémur en ligne droite sur la fesse, on aboutit à l'épine iliaque

postérieure et supérieure. Explorez ce repère osseux et déterminez par le toucher les bords antérieur, postérieur et supérieur du grand trochanter.

Incision. — Faites une incision, toujours facile à agrandir, de 8 à 12 centimètres suivant la taille du sujet et l'épaisseur des parties molles (a). Que cette incision soit rectiligne; qu'elle suive la direction prolongée du fémur, parcoure le milieu même de la face externe du grand trochanter et se dirige vers l'épine iliaque postéro-supérieure. Les deux tiers au plus de l'incision doivent être sur la fesse, le tiers sur le trochanter.— Si vous opérez sur la hanche droite d'un grand sujet, commencez donc une incision de 12 centimètres, à 7 ou 8 centimètres du bord supérieur du grand trochanter, et terminez-la à 4 ou 5 centimètres au-dessous, au niveau du bord inférieur non tangible de la face externe quadrilatère de cette éminence. Sur la hanche gauche, faites la même chose à l'envers.

Divisez la peau, la graisse; exposez le grand fessier et le large tendon qu'il a commun avec le tenseur du fascia lata. Entre deux faisceaux du muscle pénétrez avec quelque prudence, mais divisez hardiment le tendon plat et épais qui couvre le trochanter. Complétez la fente du muscle jusqu'à ce que ses lèvres se laissent entraîner par les deux écarteurs que vous poserez.

Dans cette longue plaie, du côté de la fesse, traînez le bistouri pour diviser le tissu cellulaire et voir clair. Cherchez de l'œil et du doigt l'intervalle des muscles pyramidal situé en arrière et moyen fessier placé en avant. D'un trait de bistouri séparez ces deux muscles. Ayant reconnu que l'insertion du moyen fessier couvre celle du pyramidal, qu'elle se fait principalement près de l'angle postéro-supérieur du grand trochanter, bien exposé par un peu de rotation, introduisez votre courte lame entre les deux tendons et, dans la direction de l'incision superficielle, coupez sur la face interne, sur le bord supérieur et sur la face externe du grand trochanter, jusqu'à l'os, pour faire la voie de la rugine. — Enfoncez les écarteurs; accrochez avec l'antérieur le moyen fessier, avec le postérieur le pyramidal : la capsule apparaîtra depuis le sourcil cotyloïdien jusqu'à la zone orbiculaire. — Fendez vigoureusement sur toute la longueur du col, la capsule d'abord, y compris le sourcil cotyloïdien, le périoste ensuite. Repassez de nouveau dans votre premier trait, sur la face interne, sur le bord supérieur

et sur la face externe du grand trochanter, pour être bien certain que la rugine prendra voie facilement (b).

Vous allez maintenant, armé de la rugine, rejeter en avant et en arrière les tissus péri-osseux du trochanter et du col ; vous devrez inciser le périoste de celui-ci suivant le contour du car-

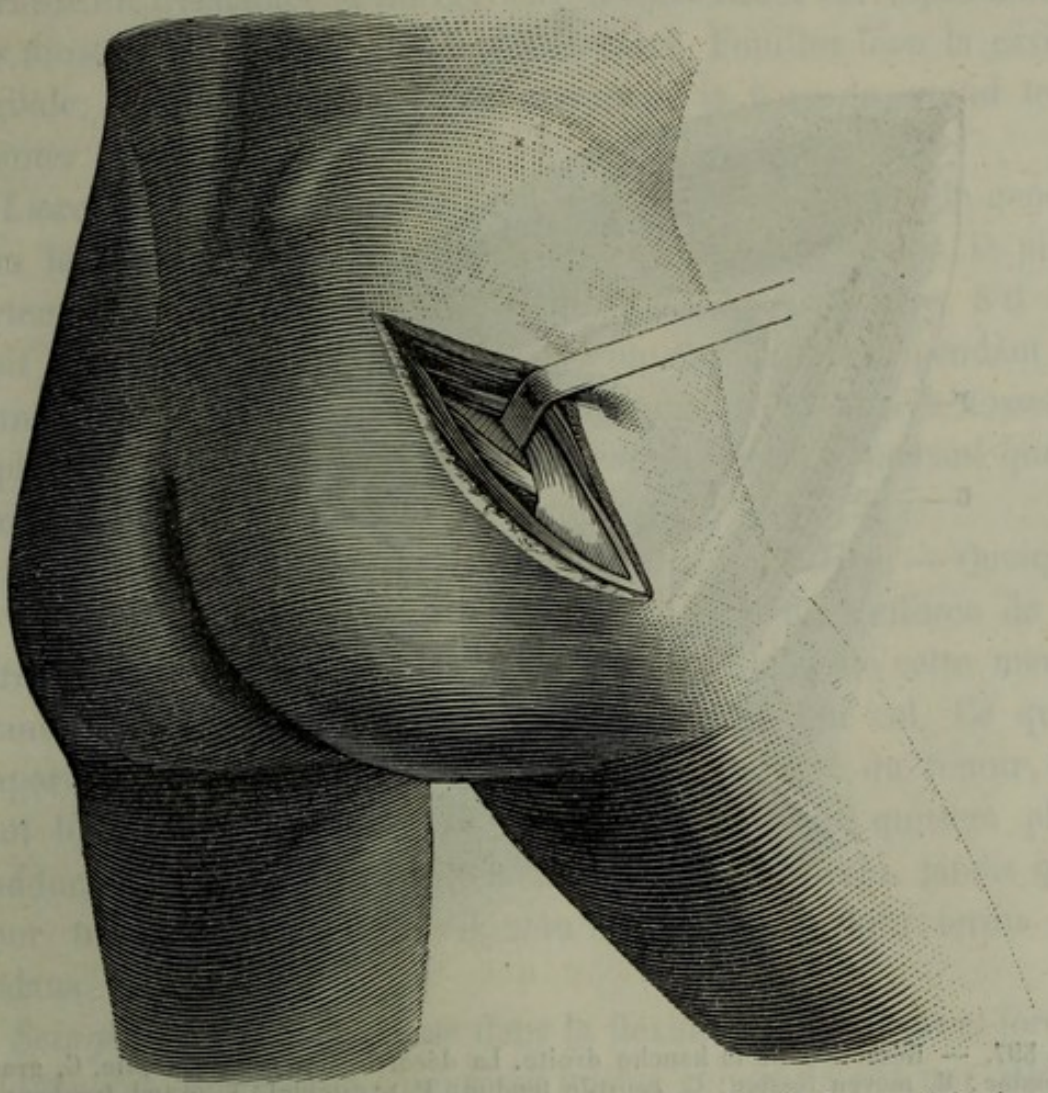

Fig. 596. — Résection de la hanche. La cuisse est fléchie de 45°. Le grand fessier a été fendu, on voit le grand trochanter à nu. Le crochet écarte la peau, la lèvre supérieure du grand fessier et le moyen fessier ; il laisse voir le tendon du pyramidal.

tilage ; peut être serez-vous obligé de débrider, de croiser en ⊣ l'extrémité cotyloïdienne de la fente capsulaire.

Décortication de la partie antérieure. — Veillez à ce que le genou soit soutenu par l'aide, pour éviter l'adduction qui tendrait la lèvre qu'il s'agit de décoller. Gardez-vous de l'extension, faites plutôt augmenter un peu la flexion qui tend à décoiffer la partie antérieure du trochanter. Placez-vous près du dos pour la hanche

droite et près du jarret pour la hanche gauche, afin de buriner de haut en bas et d'arrière en avant. — Armé de la rugine droite, désinsérez donc le moyen fessier d'abord et poussez-le en avant; décortiquez ainsi la face externe et le bord supérieur du grand trochanter, puis sa face interne, puis le dessus du col. Dans votre

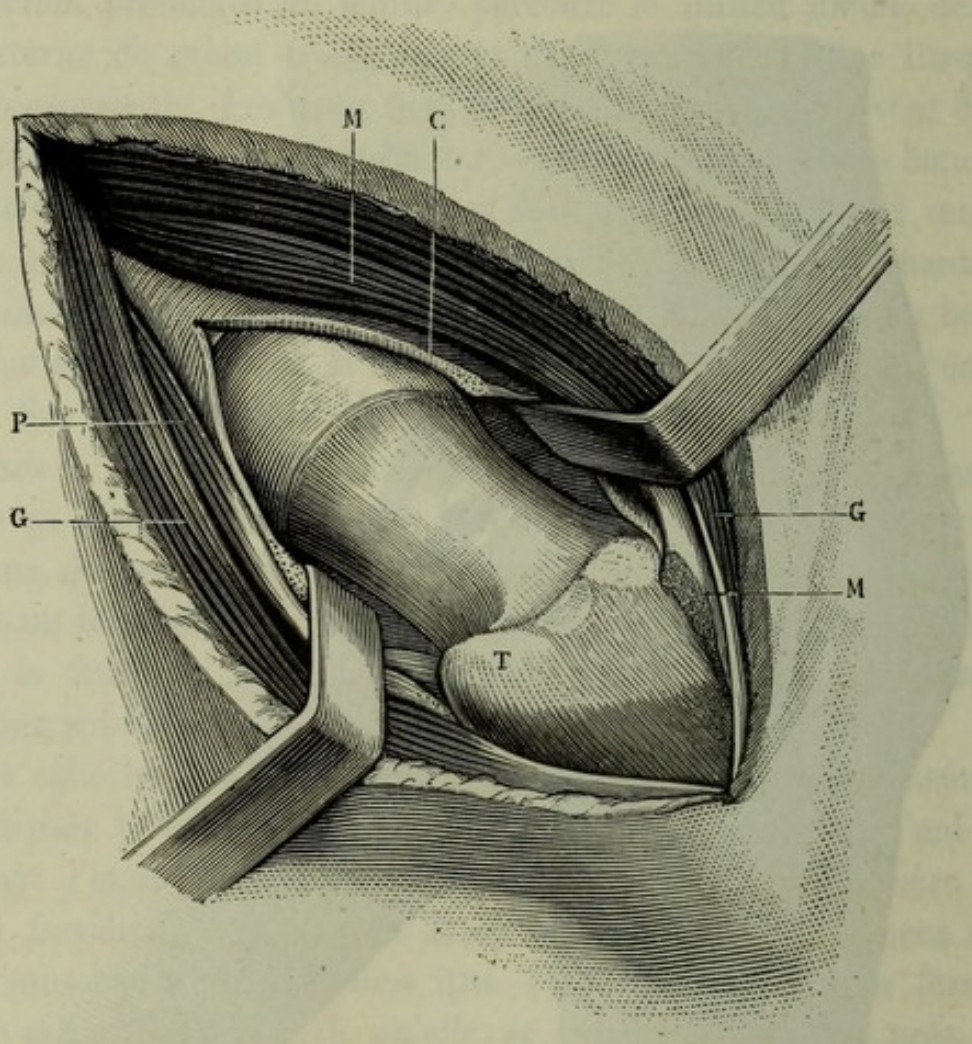

Fig. 597. — Résection de la hanche droite. La décortication est accomplie. G, grand fessier; M, moyen fessier; C, capsule fendue; P, pyramidal; T, grand trochanter. Le crochet du haut relève la lèvre supérieure du grand fessier, le moyen fessier, le petit, qui est caché et la capsule. Le crochet du bas abaisse la lèvre du grand fessier, le pyramidal et la capsule, sans parler des tendons profonds qu'on ne voit pas.

marche en avant, singulièrement facilitée par l'augmentation graduelle de la flexion, l'insertion du petit fessier devant le trochanter vous retiendra quelques instants ; sapez-la vigoureusement et arrêtez-vous après avoir poussé le décollement périostique devant le col, où vous entamerez les solides attaches de l'énorme faisceau transverse du ligament de Bertin.

Décortication de la partie postérieure. — Diminuez maintenant

la flexion, laissez tomber le genou dans l'adduction et commandez un peu de rotation interne, afin de découvrir l'angle trochantérien postérieur. Vous devez cette fois buriner de haut en bas et d'avant en arrière; placez-vous donc près du dos si vous opérez la hanche gauche, et comme vous pourrez si vous opérez la hanche droite. — Toujours avec le bout de la rugine droite, rejetez en arrière le périoste du trochanter et du col avec les insertions correspondantes des muscles obturateurs pyramidal et carré. Fouillez bien la cavité digitale. Ne vous arrêtez qu'au niveau de la base du grand trochanter (c).

Luxation. — Commandez à l'aide de pousser vivement le genou vers le flanc du côté sain et de rejeter en même temps le pied fortement en dehors : la luxation se produira en arrière. S'il en était autrement, vous débrideriez la fente capsulaire et, pendant la manœuvre de l'aide, atteindriez le ligament rond dans la fossette céphalique avec le bout de la rugine courbe ou un tranchant quelconque (d).

Continuation de la décortication, toilette définitive. — Quoique le périoste cervical ne soit pas bien précieux on s'efforce de le garder. Vous compléterez donc l'incision circulaire de cette membrane et la rabattrez tout autour vers la base du col. Ce qu'il importe de bien connaître pour terminer la toilette du fémur, ce sont les attitudes à donner au membre. Celui-ci ne quittera plus l'adduction. Mais pour travailler en avant, il sera fléchi, tandis que pour travailler en arrière, il sera étendu et surtout tordu en dedans.

Sciage. — Mettez la cuisse dans la flexion à angle droit et forcez l'adduction. Placez une compresse fendue et par-dessus une attelle ou sonde protectrice si vous employez la scie rectiligne. Contentez-vous au contraire des écarteurs ou d'une attelle flexible si vous usez de la scie à chaîne. Le davier est toujours utile pour fixer et faire saillir l'extrémité fémorale (e).

Après le sciage, examinez la cavité cotyloïde, ordinairement atteinte dans la coxalgie; au besoin ruginez-la avec la cuillère, la pince gouge ou la gouge fenêtrée. Drainez bien le fond de la plaie, suturez-en les extrémités. Établissez une extension continue en bonne attitude jusqu'à la cicatrisation. Vous donnerez plus tard un appareil au malade pour qu'il s'exerce prudemment à la marche.

Notes. — (a) Les sujets gras d'amphithéâtre exigent une plus longue incision. On ne se gênera jamais avec les téguments ni avec le grand fessier, qui ne subit aucune solution de continuité puisqu'il est simplement fendu. Mais en arrivant dans la profondeur, dans l'intervalle du pyramidal et du moyen fessier, l'incision doit se restreindre et dépasser à peine en arrière le sourcil cotyloïdien, qui est à environ 5 centimètres du bord supérieur du trochanter.

(b) A ce moment, l'exploration est possible. L'on juge de l'étendue du mal. En conséquence, l'on prolonge s'il le faut l'incision trochantérienne, ce qui sera toujours commode et sans inconvénients, pourvu que la décortication ne soit pratiquée que dans es limites nécessaires. Aussitôt qu'on a terminé l'examen de l'articulation, et même auparavant, il est avantageux de débrider de chaque côté l'extrémité cotyloidienne de la fente capsulaire en rasant sinon en entamant le sourcil fibro-cartilagineux.

(c) Si vous opériez avec le bistouri, vous devriez introduire sa lame serpette entre l'os et es parties fibreuses pour couper celles-ci de l'intérieur à l'extérieur, ainsi qu'il a été dit pour l'épaule. Les écarteurs ou vos doigts gauches joueraient un rôle important. Avec le bistouri on coupe en tirant comme avec une serpette ; avec la rugine on burine en poussant : l'opérateur ne devrait dans les deux cas choisir la même position, bien au contraire. J'engage les élèves à se familiariser avec les attitudes commodes. Il suffit, à l'aide d'un sujet quelconque, mort ou vivant, d'un squelette ou d'un simple dessin, de chercher en tâtonnant dans quelle position on sera bien pour accomplir tel ou tel temps de l'opération.

(d) Dans la coxalgie, la luxation est souvent faite ou en voie de se faire. Dans les fractures, le grand davier doit nécessairement intervenir.

(e) A l'amphithéâtre, la fesse d'une femme grasse a une telle épaisseur que la scie à chaîne s'impose. Heureusement, l'extrémité supérieure du fémur n'est pas très dure et la cuisse, ne serait-ce que par le poids du membre, s'immobilise facilement. Il faut placer une compresse, et par-dessus d'énormes écarteurs tels que des abaisse-langue ou des valves de spéculum.

Remarques sur l'étendue de la résection.

Depuis l'opération heureuse d'Hancock en 1858, plusieurs chirurgiens anglais et allemands n'ont pas craint de réséquer largement le cotyle et ses parties voisines, pubis, ischion, ilion. On cite des succès que le pansement antiseptique multipliera sans doute.

Mais c'est surtout de l'étendue de la résection fémorale que je veux parler.

La statistique semble montrer que l'ablation large qui vient d'être décrite, à savoir la section sous-cervicale, entre les deux trochanters, est ce qu'il y a de plus sûr. C'est obligatoire dans la coxalgie avec altérations de la synoviale, fistules périarticulaires ou luxation spontanée.

Mais si l'épiphyse céphalique est bien évidemment seule malade, la décapitation est permise. Peut-on la pratiquer sans décortiquer au moins la partie saillante du grand trochanter, cet angle postéro-supérieur en dedans duquel est creusée la cavité digitale? Je ne le pense pas en raison des tendons qui se rassemblent en ce point et qu'il vaut peut-être encore mieux désinsérer que couper à distance comme on le faisait autrefois hardiment.

Si je suis dans le vrai, si la luxation de la tête exige la section ou la désinsertion des muscles sus-trochantériens et si la désinsertion est préférable, que faut-il faire du sommet décortiqué du trochanter? Le réséquer, de l'avis de plusieurs.

Toujours est-il que si l'on veut borner l'opération à l'ablation de la tête c'est-à-dire couper le col en son milieu, en employant l'incision de Langenbeck, que je regarde comme la meilleure, on devra donner du jeu aux lèvres profondes de la plaie et, dans ce but, détacher du sommet trochantérien les tendons qui s'y insèrent. Le travail de la rugine invite à scier consécutivement la partie exubérante dénudée. Ceux qui ne veulent pas abraser le trochanter, feront bien de recourir au bistouri pour diviser les tendons au plus près, mais sans entamer l'os.

Autres procédés.

L'incision d'Ollier diffère notablement de celle de Langenbeck, mais seulement dans sa partie sus-trochantérienne. Au lieu d'aller en ligne droite dans la direction de l'épine iliaque postérieure et supérieure, Ollier recourbe

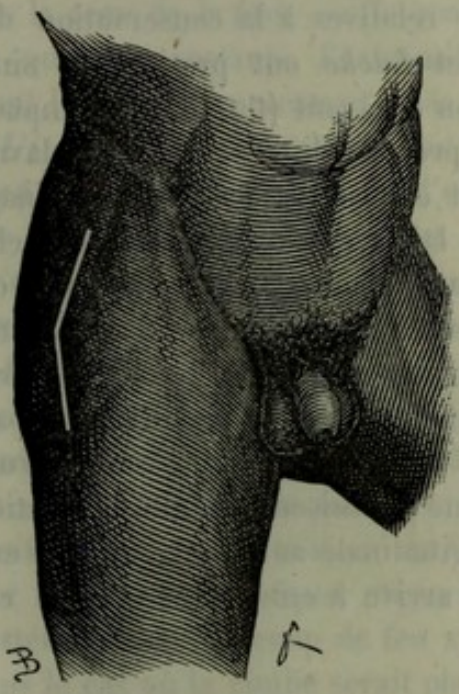

Fig. 598. — Résection de la hanche, incision externe d'Ollier.

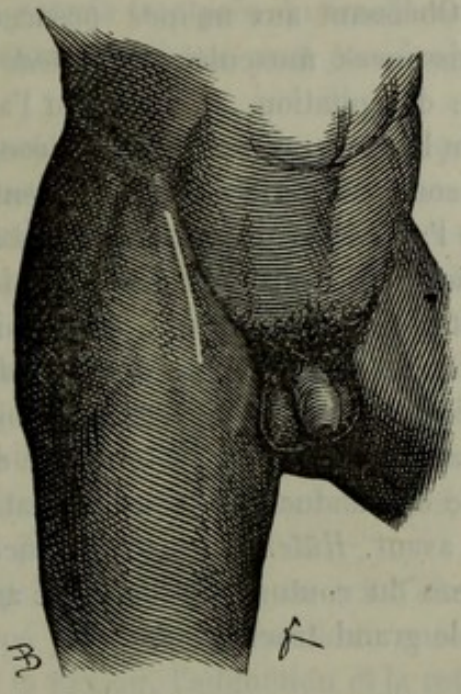

Fig. 599. — Décapitation du fémur, incision antérieure de Schede.

son incision en avant et s'arrête en un point situé à quatre doigts de la crête iliaque et de l'épine antérieure (fig. 598). Il lui faut ensuite inciser la forte aponévrose, puis le moyen et le petit fessier, pour atteindre la partie supérieure de la capsule.

Ce n'est pas le seul procédé d'Ollier, qui a bien voulu exécuter devant moi la décapitation du fémur, après section préalable et luxation temporaire du grand trochanter.

A l'aide de son incision indiquée ci-dessus, le maître lyonnais ayant divisé la peau et la forte aponévrose commune au grand fessier et au tenseur du fascia lata, découvre à l'aide d'écarteurs, la face externe du grand trochanter et plus haut le petit et le moyen fessier. Il passe une scie à chaîne sous les tendons de ces muscles et des autres pelvi-trochantériens supérieurs, et scie le trochanter obliquement en bas.

Il dissèque ensuite, en fendant en avant et même en arrière, un épais lambeau musculo-trochantérien qui se relève et se rabat comme le couvercle d'une *tabatière* (nom familier du procédé). Sous ce lambeau, l'articulation apparaît largement dénudée : on y fait ce qu'on veut, après quoi le lambeau, rabattu par-dessus un tube, est fixé par des points de suture osseuse. Ollier exécute aussi le même procédé, en découpant un lambeau tégumentaire convexe à base supérieure pour découvrir le grand trochanter, qu'il scie de bas en haut et de dehors en dedans et qu'il relève ensuite comme après l'action de la scie à chaîne.

Langenbeck et Ollier, abordent le côté supérieur de l'articulation, celui-ci plus en avant que celui-là. Tous deux opèrent dans le but de favoriser la réinsertion ultérieure des tendons.

Obéissant aux mêmes préoccupations, relatives à la conservation des puissances musculaires, *Schede* (1877) et *Lücke* ont pratiqué la simple décapitation, en attaquant l'articulation en avant (fig. 599), comptant sur le drainage fessier. J'ai trouvé leur procédé difficile sur le cadavre Il consiste à inciser directement de haut en bas, à partir du voisinage de l'arcade crurale, entre le psoas, qu'on laisse en dedans, et les muscles couturier et droit antérieur, qui restent en dehors. Quand l'incision est faite jusqu'à la capsule, on fléchit la cuisse en même temps qu'on l'écarte et qu'on la tourne en dehors, afin de permettre à deux grands crochets d'écarter les muscles et d'exposer l'articulation, dont on divise l'épais ligament de Bertin au voisinage du sourcil cotyloïdien. L'exagération brusque de l'abduction et de la rotation externe produisent ensuite la luxation en avant. *Hüter*, en plaçant l'incision longitudinale antérieure au côté externe du couturier et du droit antérieur, arrive à enlever la tête, le col et le grand trochanter.

C'est à la *méthode ancienne* qu'appartiennent les autres procédés dont j'ai à parler. Parmi ceux-ci nul n'a eu plus de vogue en France, nul n'est plus commode ni plus expéditif que celui qui consiste à couper hardiment au-dessus et en arrière du grand trochanter, en se tenant à un ou deux doigts des bords supérieur et postérieur de cette éminence. L'incision peut être en équerre, horizontale au-dessus du trochanter, verticale en arrière (fig. 600), ou *arrondie en arc* (fig. 601). Cette forme est

encore à la mode dans les amphithéâtres. De qui vient-elle? Il faudrait remonter bien au delà de *A. Guérin* et de *Chassaignac*, jusqu'à *Hewson* et peut-être *Antony White* si la figure donnée par Esmarch repose sur une donnée historique solide.

« Je fais, dit A. Guérin, une incision courbe à concavité antéro-inférieure, embrassant les bords supérieur et postérieur du grand trochanter. »

Quand j'enseignais moi-même ce procédé, je conseillais de faire l'incision tégumentaire, à deux travers de doigt du contour osseux, car le sourcil cotyloidien, suivant lequel il faut diviser la capsule, est à environ cinq centimètres du trochanter. Après la section de la peau et de la graisse, l'opérateur devait se rapprocher de l'éminence fémorale pour éviter le nerf sciatique et couper au plus près les muscles et tendons que la rétraction entraîne naturellement en dedans et en haut. Des écarteurs étaient néanmoins utiles pour découvrir l'insertion iliaque de la capsule dont le couteau, profondément engagé jusqu'en avant, doit diviser la demi-circonférence supérieure et postérieure, avant de fendre derrière le col en revenant en dehors pour ne pas manquer l'anse d'attache ou zone orbiculaire. La section de la capsule exige que celle-ci soit développée et tendue par l'attitude qui prépare la luxation, c'est-à-dire par la flexion, l'adduction et la rotation en dedans. — L'exagération subite de ces trois mouvements produit la rupture du ligament rond et l'issue de la tête que la peau de la fesse coiffe quand on l'a coupée trop près du trochanter. En quelques instants, l'extrémité supérieure du fémur peut être largement libérée au couteau et sciée.

L'incision en Λ à cheval sur le trochanter recommandée par *Jaeger*, *Ried*, *Textor*, *M. Perrin* est d'une extrême commodité et compte encore des partisans (fig. 602). Qu'on lui maintienne sa forme anguleuse ou qu'on l'arrondisse suivant le conseil de *Jones* et de *Sédillot*, elle sacrifie toutes les insertions trochantériennes.

A *Vidal de Cassis* « *une simple incision dans la direction du col* » paraissait suffisante. *Roser* ne pense pas autrement : « On fait une profonde incision antérieure suivant exactement la ligne du col du fémur et divisant le muscle iliaque (le nerf crural reste en dedans), le couturier, le droit antérieur et le tenseur du fascia lata (fig. 603). »

« Si l'on veut réséquer en arrière, ce qui serait indiqué en cas d'abcès postérieur, ou de coup de feu ayant frappé par derrière, ou bien encore dans le cas où la jambe serait placée dans la flexion, l'adduction et la rotation en dedans, on ferait l'incision à travers le grand fessier, on ouvrirait la capsule dans la même direction, et l'on arriverait aussi sur la tête et le col du fémur. »

Sur l'incision antérieure de Roser, *G. Simon* de Rostock fait tomber une fente verticale à partir de l'arcade crurale, en dehors du nerf (fig. 604). Cela donne du jour.

Schillback incise devant le col, mais va moins loin en dedans que Roser,

car il s'arrête au bord externe du couturier. En revanche, arrivé près du trochanter, il prolonge son incision, non dans la direction oblique descendante primitive, car il la coude pour suivre le bord supérieur de l'éminence fémorale (fig. 605).

Charles White, de Manchester, proposa en 1769 de réséquer la hanche à l'aide d'une longue *incision longitudinale externe* (fig. 606). L'incision de Langenbeck en diffère, en ce qu'elle est pratiquée pendant la flexion de la cuisse et dirigée vers l'épine postéro-supérieure au lieu d'être verticale. Celle d'Ollier s'en rapprocherait davantage.

La simple fente droite de Charles White a été légèrement courbée par *Jaeger* et *Textor* pour la faire passer au-devant du trochanter (fig. 607); par *Antony White* peut-être, pour la faire passer derrière la même éminence (fig. 608). Derrière aussi, *Heyfelder fils* place son incision sinueuse (fig. 609).

Seutin et *W. Fergusson* l'ont faite moins longue et l'ont transformée en croix (fig. 610). *Rossi* n'avait fait qu'un débridement en arrière (fig. 611).

Erichsen a supprimé la partie iliaque et du reste a fait un **T** à branche horizontale sus-trochantérienne, comme *Heyfelder père* (fig. 612).

D'autres opérateurs, pour plus de commodité encore, ont taillé des lambeaux carrés ou arrondis. Le lambeau *de Percy* était rectangulaire, à base retro-trochantérienne (fig. 613). Celui de *Roux*, de même forme, avait sa base supérieure (fig. 614). Dans le vrai procédé de *Sédillot*, « une incision courbe à convexité inférieure contourne le grand trochanter et forme un lambeau tégumentaire à base supérieure (fig. 615). » Note lue à l'*Académie des sciences*, 1866.

Velpeau nous parle d'un vaste lambeau fessier postéro-supérieur d'une faible convexité inférieure, et *Sayre* (Philadelphie, *Med. Times*, 1874) a fait quelque chose d'analogue avec une grande incision oblique qui commence au-dessus et en avant du trochanter pour finir au-dessous et en arrière.

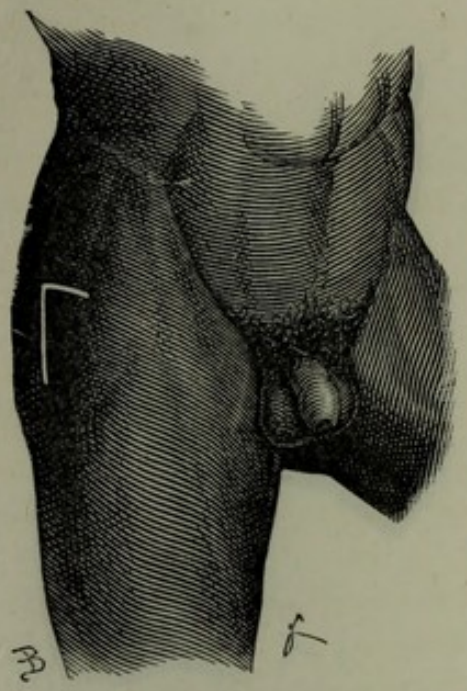

Fig. 600. — Incision en équerre sus et rétro-trochantérienne (Hüter).

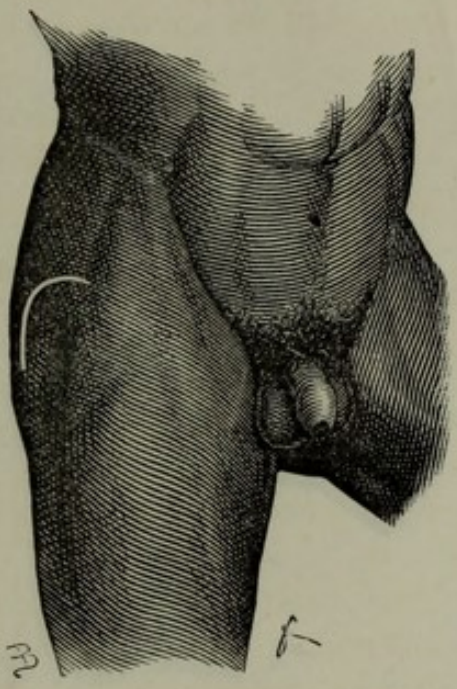

Fig. 601. — Incision arquée sus et rétro-trochantérienne (A. Guérin).

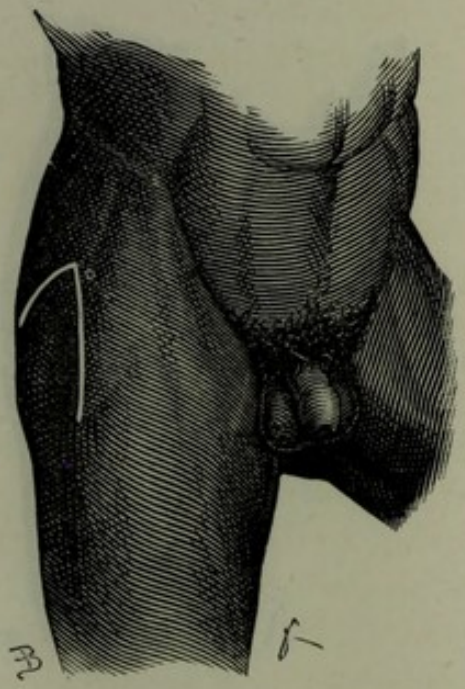

Fig. 602. — Incision en ∧ à cheval sur le trochanter (Jaeger).

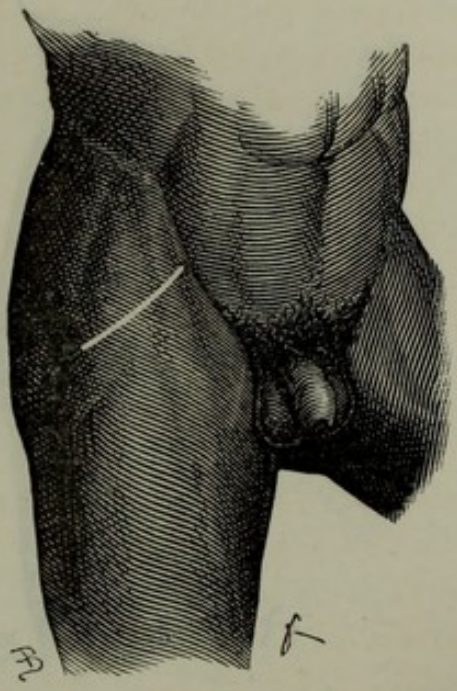

Fig. 603. — Incision antérieure dans la direction du col (Vidal, Roser)

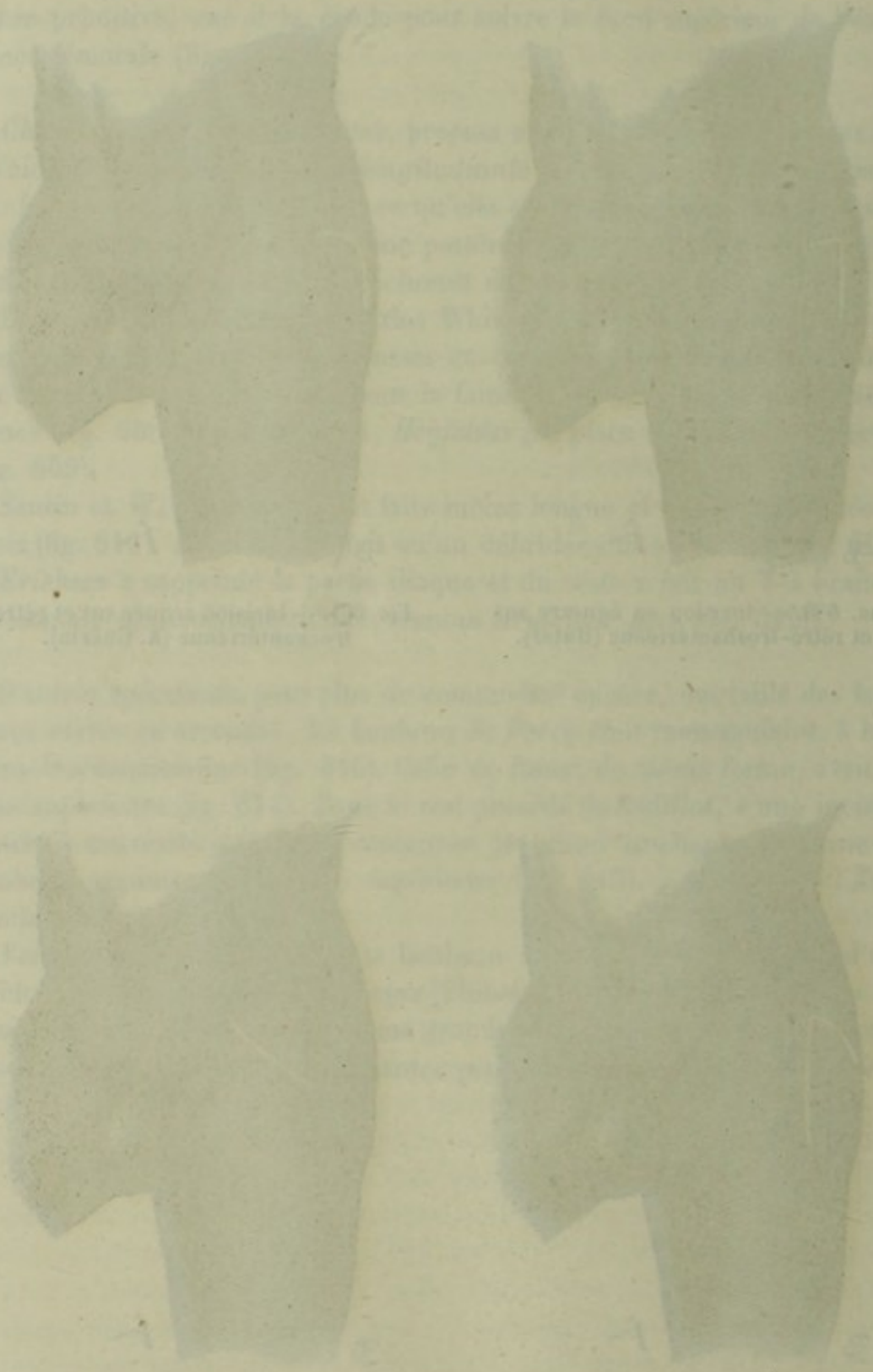

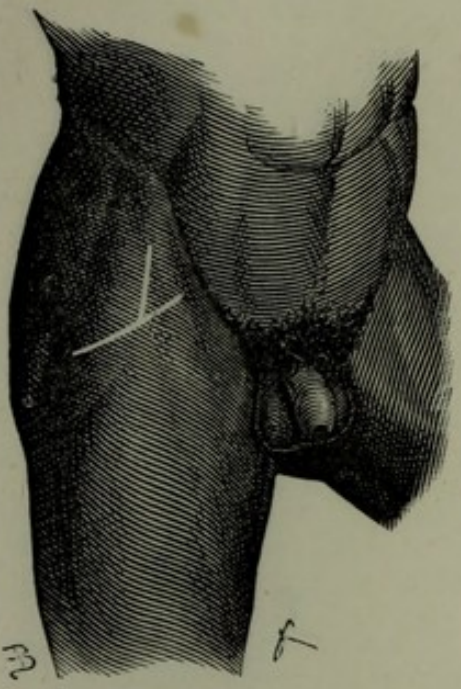

Fig. 604. — Incisions de G. Simon.

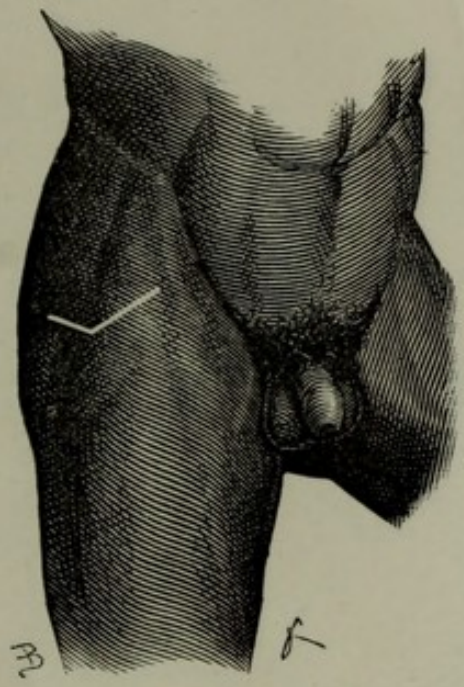

Fig. 605. — Incision de Schillbach.

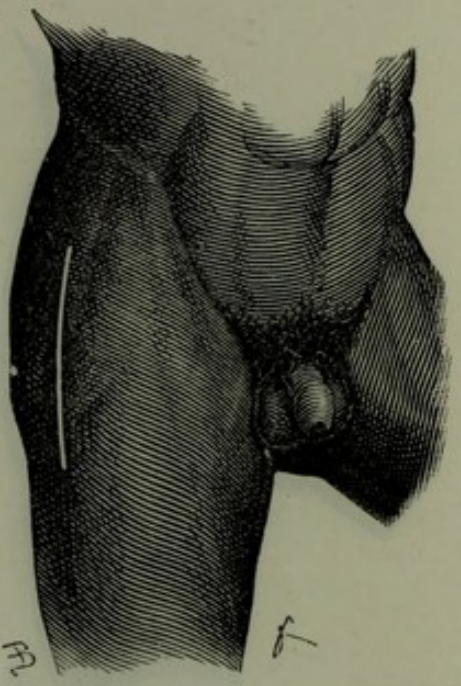

Fig. 606. — Incision externe de Ch. White.

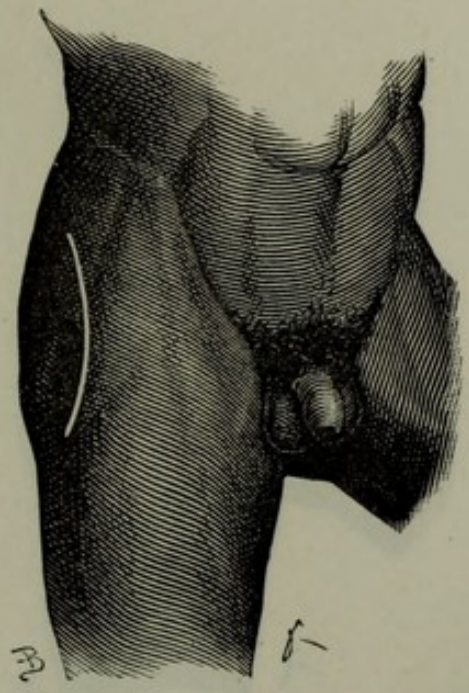

Fig. 607. — Incision externe courbée devant le trochanter (Jaeger Textor).



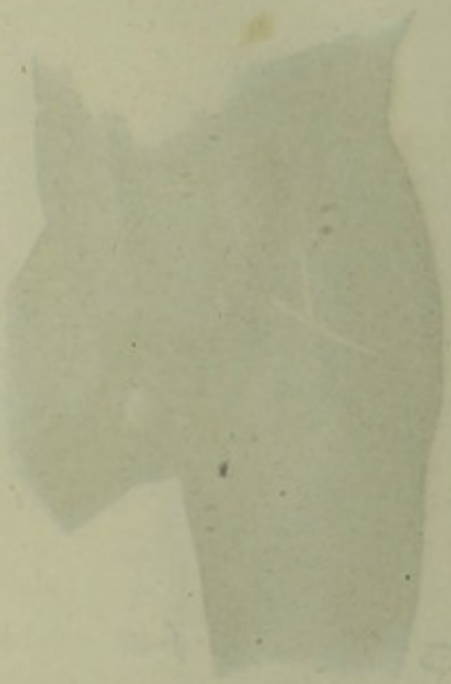





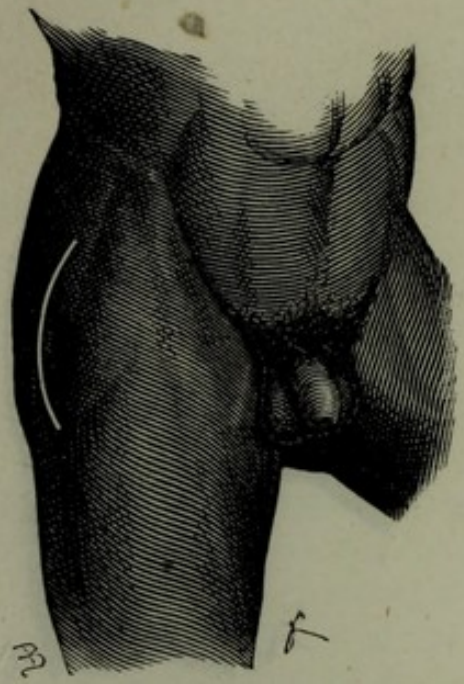

Fig. 608. — Incision externe courbée derrière le trochanter (Multi).

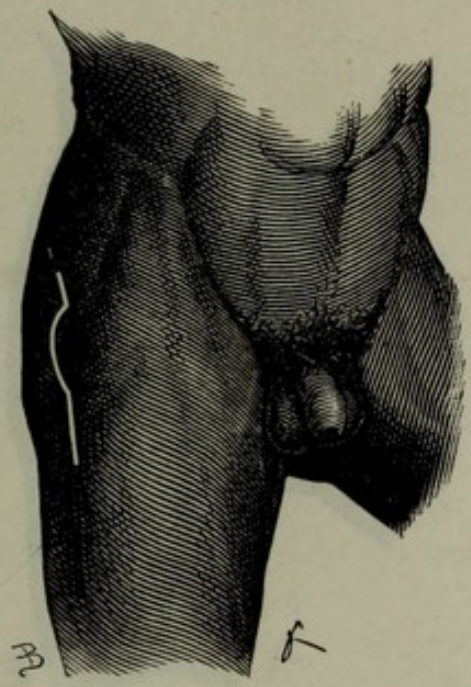

Fig. 609. — Incision sinueuse rétro-trochantérienne d'O. Heyfelder.

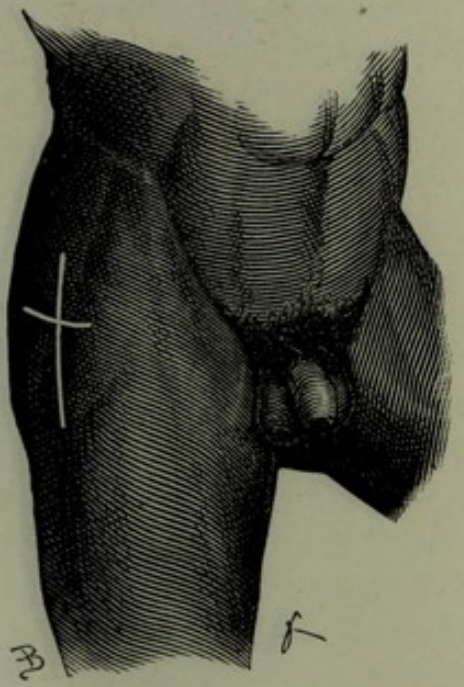

Fig. 610. — Incision externe cruciale (Seutin).

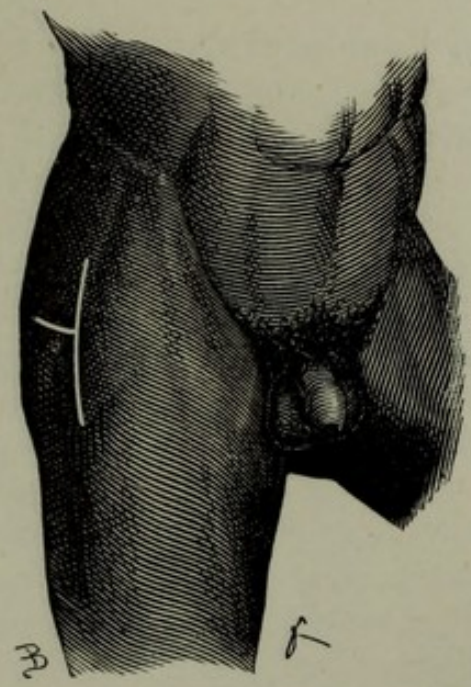

Fig. 611. — Incision externe débridée en arrière (Rossi).



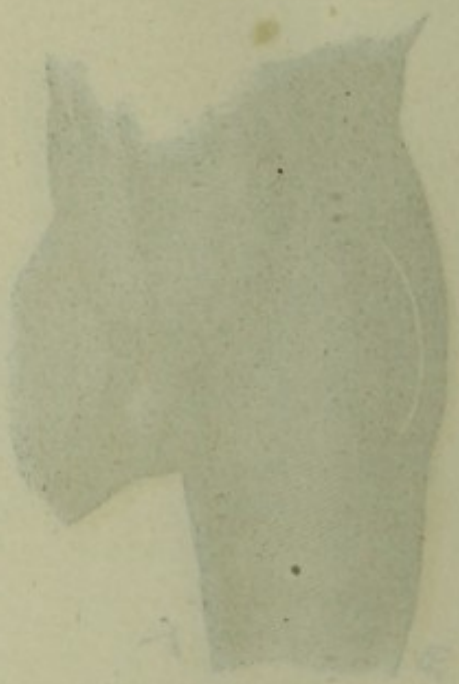

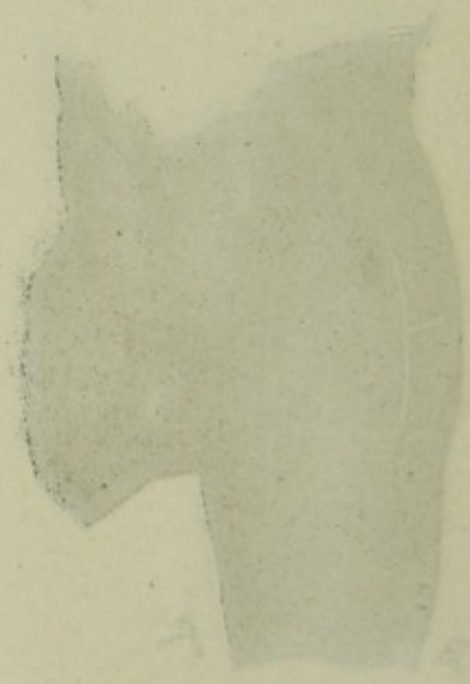

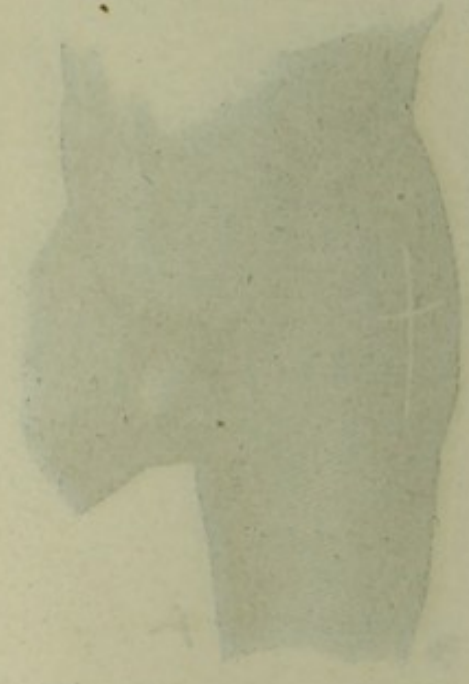

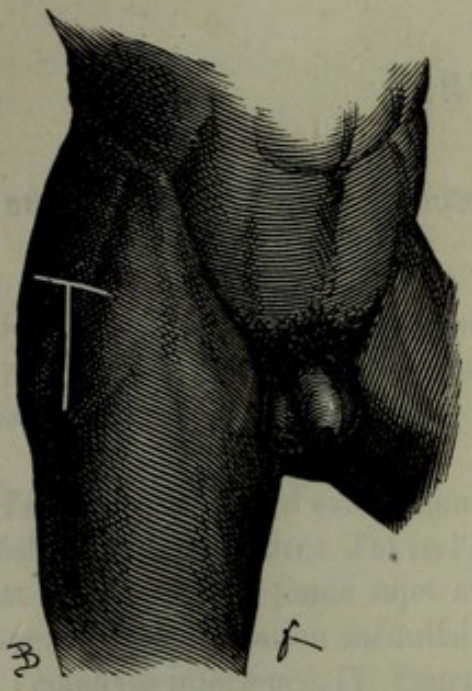

Fig. 612. — Incision externe en T (Erichsen).

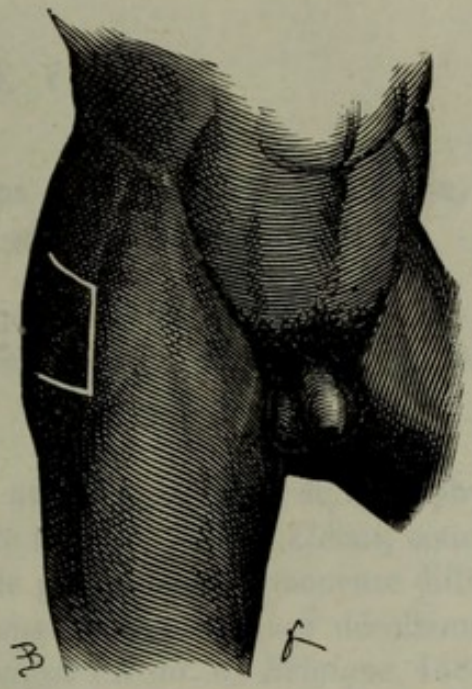

Fig. 613. — Lambeau carré à base postérieure (Percy).



Fig. 614. — Lambeau carré à base supérieure (Roux).

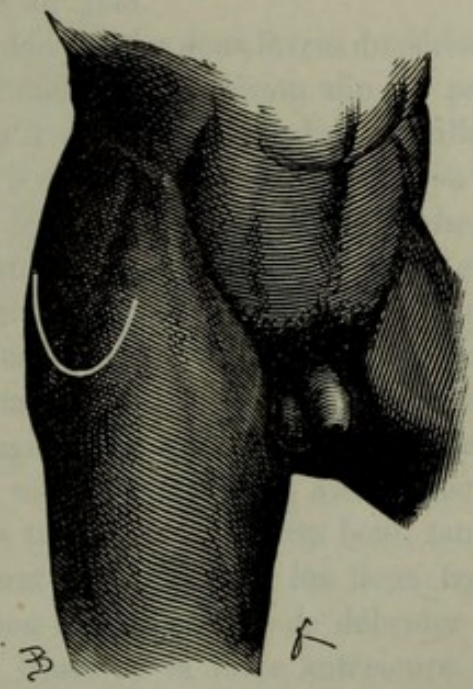

Fig. 615. — Lambeau arrondi à base supérieure (Lisfranc, Sédillot).









ARTICLE V

RÉSECTIONS DIAPHYSAIRES DES GRANDS OS DU MEMBRE INFÉRIEUR.

Je ne resterai pas longtemps sur ce sujet et m'abstiendrai de parler de la résection dans les fractures compliquées et de l'extraction des séquestres invaginés.

Tibia. — Les cas d'extirpation totale ou presque totale de la diaphyse tibiale ne sont plus rares. J'ai vu l'opéré de Duplay en 1875. C'était, comme c'est l'ordinaire, un jeune sujet atteint de périostite phlegmoneuse diffuse grave, vaste suppuration médullaire et sous-périostique avec décollement de l'épiphyse inférieure. (V. Faucon, *Mém. de l'Acad. de Belgique*, 1880.)

Beaucoup de chirurgiens prêchent pour l'extirpation hâtive. C'est donc une résection sous-périostée à exécuter, avec cette circonstance opératoire favorable que le périoste est déjà en partie détaché et, là où il adhère encore, préparé au décollement.

L'incision à faire doit courir sur la face interne ou sous-cutanée, le long et à faible distance du bord interne du tibia.

On commence, avec la rugine droite, à décoller les deux lèvres du périoste de la face exposée; l'on explore ainsi l'étendue de la lésion afin de prolonger d'emblée l'incision aussi loin qu'il est nécessaire. En travaillant d'abord au milieu de la plaie, dont les lèvres s'écartent facilement en ce point, l'on arrive, principalement avec le bout de la rugine courbe, à contourner le bord antérieur puis le postérieur, d'un bout à l'autre, et à pousser la dénudation sur les faces externe et postérieure jusqu'au bord externe, dont la même rugine courbe détache bien la cloison interosseuse. Pour peu que l'incision ait plus de 12 centimètres de long, on réussit sans peine, avec de bons écarteurs et les rugines appropriées, à dépérioster tout le pourtour de la diaphyse dans le milieu de la plaie. Alors, avec la rugine insinuée à plat sous le périoste et travaillant tantôt du bout, tantôt du côté, l'on pousse la dénudation en haut et en bas sur les deux faces externe et postérieure. Il est utile sinon indispensable, de débrider au niveau des futurs traits de scie les deux bouts de la lèvre antérieure du périoste, afin de la rejeter en lambeau en avant et en dehors. Avec cette précaution, il devient possible de dépouiller la face externe aussi facilement que la face postérieure, et de libérer, dans la même étendue, le bord externe du tibia. Ce dernier temps de l'opération s'accomplit avec le tranchant latéral de la rugine courbe engagée à plat sur l'os comme

pour le charger, quelquefois avec une simple anse de fil solide passée sous le milieu de l'os et tirée successivement en haut et en bas.

La scie à chaîne intervient ensuite pour diviser l'os une première fois, autant que possible au-dessous de l'attache du tendon rotulien, une seconde fois, si l'épiphyse inférieure n'est pas décollée, au point fixé lors de l'exploration. La sonde gouttière en métal flexible (cuivre rouge) d'Ollier me paraît recommandable autant pour passer la scie à chaîne que pour maintenir les parties molles écartées pendant le sciage.

Le périoste diaphysaire du tibia reproduit souvent un fragment intermédiaire solide et long, même chez l'adulte ; mais pas toujours, surtout chez l'adulte. Il faut tabler en conséquence, quand on a la main forcée, et au besoin raccourcir le péroné pour rétablir la solidité du squelette jambier.

Péroné. — Voilà un os que l'on peut extirper en totalité. Cependant, il vaut mieux, quand c'est possible, laisser la malléole externe, procédé sur

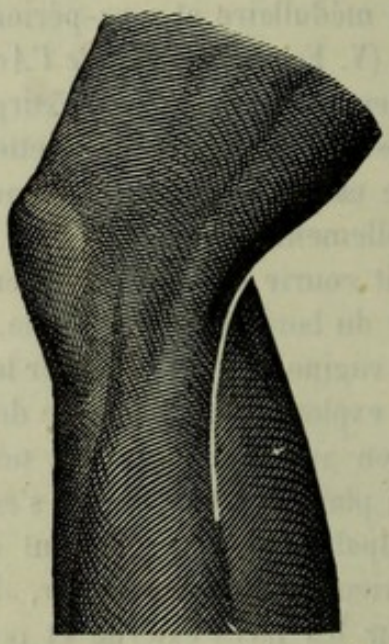

Fig. 616. — Extirpation de l'extrémité supérieure du péroné, incision d'Ollier.

lequel Polaillon a rappelé l'attention, et ne pas toucher à l'extrémité supérieure de l'os à cause des nerfs tibial antérieur et musculo-cutané et de la communication possible de l'articulation tibio-péronière avec l'articulation fémoro-tibiale. Aujourd'hui toutefois, le pansement antiseptique et le procédé d'Ollier ont levé ces deux dernières difficultés.

On peut enlever le péroné d'un seul morceau, en rejetant en avant les muscles péroniers et leurs tendons. Je conseillerais volontiers de l'extraire en deux pièces et par deux incisions, l'une que nous connaissons, serait située dans l'axe de la malléole devant les muscles, l'autre en haut et derrière. La première devrait épargner la branche cutanée du nerf musculo-cutané.

Voici commment opère Ollier pour extirper l'extrémité supérieure du péroné avec un bout plus ou moins long de la diaphyse.

Il commence au bas du creux poplité, en dedans du relief visible et tangible du tendon du biceps, à plusieurs centimètres au-dessus de la tête péronière, une incision qui descend derrière le péroné, sur l'interstice du muscle long péronier et du soléaire. Il cherche le nerf sciatique poplité externe, le mobilise et le donne à tenir à des écarteurs échelonnés qui l'attirent et le maintiennent en avant pendant que le bistouri approche l'os et fend le périoste derrière la tête, le col et le corps, en séparant le soléaire du long péronier.

Les rugines désinsérent le biceps et, plus bas, décortiquent le col et le corps. Aussitôt que celui-ci a pu être contourné au niveau convenable, la scie à chaîne le divise, ou la scie rectiligne sur une sonde coudée à la Blandin. Alors le davier saisit, relève le fragment et le tord, alternativement en avant et en arrière, jusqu'à ce que la dénudation et par suite l'extirpation nette soit accomplie. On pourrait souvent terminer l'extraction en conservant en place, grâce à l'intervention de la gouge ou du ciseau, tout ou partie de l'épiphyse supérieure afin de ne pas ouvrir l'articulation.

Fémur. — Nous savons en extraire les deux extrémités avec un bout diaphysaire plus ou moins long.

Quand le corps de cet os est atteint d'ostéomyélite, de périostite phlegmoneuse diffuse, les chirurgiens se partagent, qui pour la temporisation avec drainage, etc. qui pour l'amputation. On s'accorde en effet à douter de la reproduction suffisante par la gaine périostique trop difficile à tendre et à fixer dans cette partie du membre.

Cependant si, pour une raison quelconque, on croyait devoir réséquer le milieu du fémur, il faudrait, de l'avis d'Ollier, inciser en dehors et pénétrer dans l'intervalle du muscle vaste externe et de la courte portion du biceps. On arriverait ainsi sur la face externe, au voisinage de la ligne âpre. Une telle incision même fort longue, reste incommode à cause de la profondeur de l'os. Aussi Ollier conseille-t-il de la débrider aux deux bouts, en avant, de manière à tailler un lambeau musculo-cutané trapézoide à base antérieure.

ARTICLE VI

OSTÉOTOMIE ET RÉSECTION CUNÉIFORME APPLIQUÉES AUX COURBURES OU AUX ANKYLOSES VICIEUSES DU MEMBRE INFÉRIEUR[1]

Appliquée d'abord, et il y a longtemps, à la rupture des cals vicieux, l'ostéotomie trouva en 1826 une application nouvelle entre les mains de l'Américain Rhea Barton, cité partout pour avoir divisé le fémur entre les deux trochanters dans le but de remédier à une ankylose vicieuse de la hanche. Le même chirurgien, profitant plus tard du procédé *d'excision cunéiforme* de notre compatriote Clémot, redressa une ankylose du genou après avoir attaqué l'extrémité inférieure du fémur. Bientôt les courbures rachitiques devinrent justiciables de la même opération.

Dans le but de restreindre la mortalité, Meyer et Langenbeck répandirent la méthode sous-cutanée, ou plutôt la méthode à petites incisions.

La vulgarisation du pansement antiseptique a fait perdre à l'ostéotomie sa gravité ; couramment on l'appplique au redressement du *genu valgum* en concurrence avec l'ostéoclasie.

Les *appareils ostéoclastes* en vogue portent les noms du Dr Robin de Lyon et de Collin, fabricant à Paris. Ils sont surtout propres à produire la fracture sus-condylienne du fémur. Celui de Robin fixe solidement la cuisse à la table et rompt le fémur *d'arrière en avant* ou redresse la jambe ankylosée dans la flexion. Je le crois très puissant et très bon. Celui de Collin a été construit pour agir latéralement et, dans le cas du *genu valgum*, rejeter de *dehors en dedans* l'extrémité inférieure du fémur. Je l'ai expérimenté plusieurs fois dans le but de l'améliorer. Il offre maintenant à la face externe de la cuisse une gouttière sous-trochantérienne large et un tampon condylien étroit ; l'appui se fait en dedans, au-dessus du condyle interne. C'est le tampon appliqué sur le condyle externe qui reçoit l'impulsion de l'appareil. Je conseille à ceux qui voudront s'en servir d'apprendre d'abord à le bien placer, c'est-à-dire à bien saisir la cuisse. L'exercice cadavérique me paraît indispensable à qui ne veut pas s'exposer à des mécomptes. La cuisse doit être prise comme dans un étau, bien calée, bien ligaturée et au préalable entourée, ainsi que le genou, d'une bande roulée fortement serrée. Il ne faut pas craindre de mettre trop bas sur l'interligne le tampon condylien externe, car il a de la tendance à

1. V. Campenon, *Thèse d'agrégation*, Paris, 1883. — Macewen, *Ostéotomie*, etc. traduit, par A. Demons, 1882. — Hénocque, *Dictionn. encyclop.*

remonter. On tire ensuite sur la moufle tant qu'on peut tirer doucement de manière à fortement appliquer le tampon sus-condylien interne. Alors, ayant enroulé la corde autour d'un doigt ou de la main, on donne une secousse brusque : l'os casse ordinairement du premier coup.

L'ostéotomie se pratique à la scie ou au ciseau. Rhea Barton après avoir découvert et contourné le fémur entre les deux trochanters se servit d'une scie à chaîne pour le diviser. Dans des cas semblables, d'autres opérateurs ont employé la petite scie cultellaire de Larrey, qui ne compte plus aujourd'hui ses modèles ni ses parrains mais qui n'a pas grande puissance. L'ostéotome de Heine ou porte-scie à chaîne a été fait pour diviser les os profondément situés. Il est abandonné. N'avons-nous pas le ciseau de Macewen? Chaque fois qu'on opère à ciel ouvert, la scie rectiligne par rigidité ou par tension est excellente, et quand par deux incisions latérales, on a levé un pont charnu sous lequel l'os est exposé, je conseille la fine lame de ma scie amovible à inclinaison fixe et variable. Étroite, cette lame passe partout ; finement dentée, elle divise le périoste sans le décoller ; mince, elle travaille sans fatigue et fait peu de sciure ; longue, elle avance fort vite ; amovible, elle s'insinue dans le moindre trajet, se tend à volonté et garde l'inclinaison qu'on lui donne, capable, en conséquence, de scier aussi bien de dessous en dessus que de dessus en dessous. Mais il faut que l'os puisse être traversé par une ligne droite dans toute son épaisseur sans que les parties molles aient à en souffrir. J'ai décrit et figuré la manœuvre à propos de la résection tibio-tarsienne (p. 771) et plus loin je figurerai la section sous-cutanée de la mâchoire inférieure (p. 836).

Les ciseaux employés aujourd'hui en France sont ceux de Macewen (fig. 499, page 668). Ce sont des variantes du ciseau à froid du serrurier, du tailleur de pierre, du sculpteur. Cependant les burins (fig. 500), forme du ciseau à bois du menuisier et du charpentier, ont leur emploi pour faire des entailles en V dans les os. Tous ces instruments ont besoin d'une trempe spéciale qui s'arrête pour ainsi dire à la surface et au tranchant, pour éviter la fragilité. On ne doit pas se servir de ciseaux avant de les avoir éprouvés sur des os très durs, tels que le tibia du bœuf.

Les meilleurs ciseaux ont un manche gros, prismatique et pesant. On les tient à pleine main, et pour mieux éviter les écarts sous les coups de maillet, la main qui tient les ciseaux s'appuie ferme sur le membre solidement fixé lui-même dans son empreinte sur un coussin de sable mouillé.

L'ancien maillet de plomb ne vaut rien, il est tout de suite déformé. Macewen recommande un assez gros maillet en bois de gayac dur et dense. La surface de frappe en est douce et large. Ces avantages, je les ai conservés dans le maillet bois et plomb que j'ai commandé à Collin (fig. 501, page 669). Ce dernier est pesant en raison même de la densité du plomb qui en est l'âme. Il est peu volumineux, il a conservé une surface de frappe large, douce et ferme. Enfin sa masse est d'un seul côté du manche

comme celle du marteau à ferrer les chevaux, disposition favorable à l'aplomb du coup, le manche n'ayant pas de tendance à tourner dans la main.

Ostéotomie linéaire.

La coupe transversale d'un os, la simple ostéotomie linéaire au ciseau, demande un peu d'habileté, surtout de la part de la main gauche. Tenu ferme, à pleine main, le tranchant appuyé sur la ligne d'entaille, le ciseau doit mordre sans glisser d'un dixième de millimètre. Engagé, il faut qu'il pénètre dans la *direction voulue*, par conséquent, qu'il reste *obéissant à la main*. C'est dire qu'il ne doit pas cesser de rester mobile dans l'entaille qu'il fait, sans s'y enclaver. Donc, après chaque coup de maillet, la gauche ébranle le ciseau, non pas dans le sens de son épaisseur, ce serait inefficace ou dangereux, mais dans le sens de sa largeur, comme pour couper l'os avec ses bords. Ne jamais frapper à tour de bras ; donner bien d'aplomb de *petits coups secs* d'un *maillet lourd ; mobiliser le ciseau après chaque coup :* tels sont les bons préceptes.

Si l'os a plusieurs centimètres de diamètre, il arrive que le ciseau, dont l'épaisseur croît en s'éloignant du bout, rencontre tant de résistance sur ses flancs, à force de tasser le tissu pour faire son entaille, qu'il ne peut plus pénétrer. C'est pour cela que Macewen recommande un jeu de trois ciseaux, d'épaisseur variable. Quand le plus épais a fait le possible, on l'utilise comme guide, pour le remplacer par le ciseau moyen, qui très à l'aise dans une entaille d'abord trop large pour lui, pénètre du bout jusqu'à ce que, serré lui-même il cède la place au ciseau le plus mince.

Les ciseaux employés étant plus étroits que la plupart des os à couper, il convient ordinairement de faire plusieurs entailles transversales bout à bout sur toute la partie accessible du pourtour. Beaucoup d'attention est nécessaire pour commencer une nouvelle entaille juste au bout et dans le plan de la première. Car la section se fait à l'aveuglette, sans écarteurs, au fond d'une plaie juste capable de laisser passer et se mouvoir le ciseau. Il faut que celui-ci, dans la main gauche, soit une sonde qui renseigne l'opérateur à chaque instant. On arrive vite à sentir où l'on est et ce que l'on fait. La connaissance de la forme et des dimensions de l'os attaqué n'est pas inutile au ménagement des parties molles.

En général, l'ostéotomie linéaire est combinée avec l'ostéoclasie. En effet, lorsque l'entaille a divisé les trois quarts de la tige osseuse, si celle-ci ne s'est pas déjà rompue, elle est du moins facile à rompre. Cependant, il est des opérateurs qui préfèrent aller avec le ciseau jusqu'au pôle profond au risque d'y diviser le périoste et les parties molles.

Ostéotomie cunéiforme.

C'est le ciseau-burin qui, à défaut de la scie, s'emploie dans l'ostéotomie cunéiforme c'est-à-dire pour faire une encoche ou une section qui permette de redresser une courbure rachitique, un cal angulaire ou une ankylose.

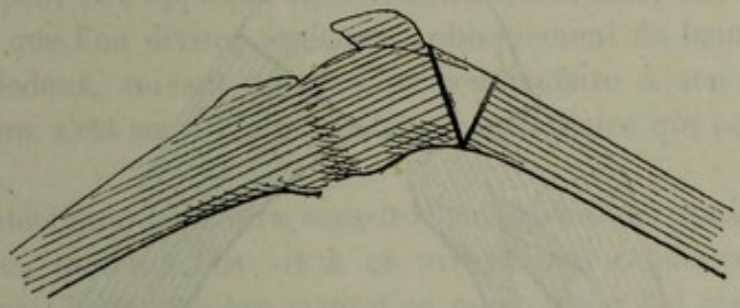

Fig. 617. — Vue interne d'un squelette de genou ankylosé à angle obtus. Le coin reséqué pour le redressement est aigu.

En réalité, le ciseau-burin n'enlève pas un coin d'os tout d'une pièce; tant s'en faut. Il creuse d'abord, en coupant successivement de ci et de là, une entaille étroite et peu profonde. Il reprend ensuite les talus de ce petit fossé pour l'élargir et le creuser. Le travail est long, difficile et

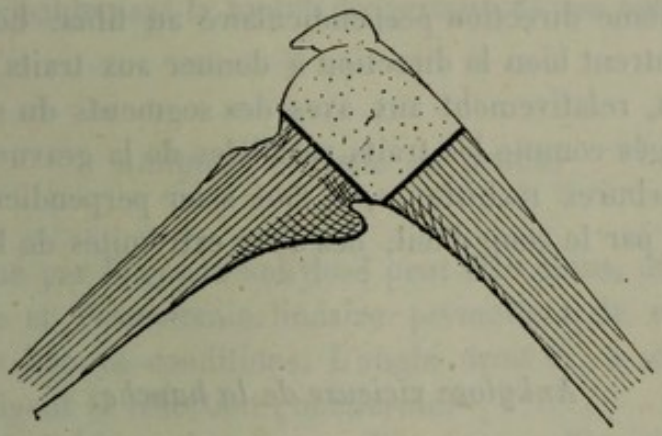

Fig. 618. — Vue interne d'un squelette de genou ankylosé à angle droit. Le coin réséqué est lui-même un angle droit.

aléatoire. On termine rarement la section cunéiforme au ciseau, sans fracturer la table profonde de l'os, qui forme alors une esquille ascendante ou descendente assez longue pour s'opposer au redressement.

Les chirurgiens se trompent souvent sur la largeur à donner à la base du coin pour obtenir la rectitude cherchée. Voici une règle. Supposons qu'il s'agisse d'une déviation angulaire, d'une ankylose du genou ou d'un

cal fémoral : il y a là comme un compas dont l'ouverture varie avec chaque cas. Peu importe cet angle, il suffit, mais il faut, que vos deux traits de scie soient perpendiculaires, l'inférieur à la branche inférieure du compas, le supérieur à la branche supérieure. Dans la résection cunéiforme du genou ankylosé, vous donneriez le trait supérieur dans

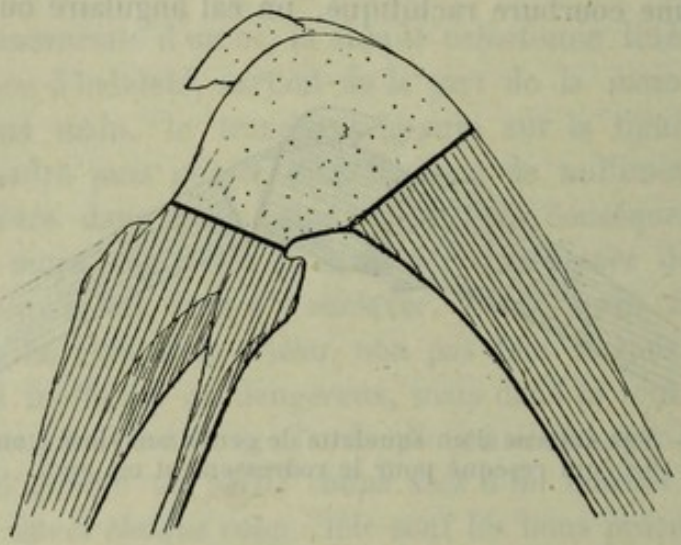

Fig. 619. — Vue externe d'un squelette de genou ankylosé à angle aigu. Le coin réséqué est obtus.

une direction antéro-postérieure perpendiculaire au fémur et le trait inférieur dans la même direction perpendiculaire au tibia. Les figures 617, 618 et 619 montrent bien la direction à donner aux traits de scie ou aux coups du ciseau, relativement aux axes des segments du squelette ankylosés, axes dirigés comme les traits parallèles de la gravure.

Pour les courbures rachitiques, il faut scier perpendiculairement aux axes, prolongés par le coup d'œil, des deux extrémités de l'os arqué.

Ankylose vicieuse de la hanche.

L'ostéotomie du col fémoral permet de défléchir la cuisse, de la ramener dans l'extension où elle tend à s'ankyloser de nouveau : les malades marchent, mais ne peuvent pas commodément s'asseoir, à moins qu'on n'ait évité l'extension complète ou empêché l'ankylose. Au contraire, la résection de la tête ou du col, traitée par l'extension continue, donne plus sûrement une pseudarthrose compatible avec la marche et la station assise. Volkmann, qui a préconisé cette opération, se sert de l'incision de Langenbeck décrite plus haut, pour découvrir les os.

L'*ostéotomie linéaire* peut être pratiquée *sur le grand trochanter* même, en dirigeant le ciseau en dedans et en bas pour traverser la base du col à peu près perpendiculairement à l'axe de celui-ci. On peut se contenter, pour les parties molles, d'une incision longitudinale dont on débride au besoin les lèvres profondes formées par la fente de l'aponévrose ilio-fémorale. En raison de l'épaisseur de la partie osseuse, il faut user successivement des trois ostéotomes, épais, moyen, mince. Rhea Barton, à l'aide d'une incision cruciale, dénudait l'os jusqu'à passer le doigt sous la base du col; il sciait ensuite à ciel ouvert.

Le ciseau peut être appliqué au-dessus du trochanter, sur le bord supérieur du col que l'on divise, également obliquement de haut en bas et de dehors en dedans, suivant un plan perpendiculaire à son axe. On sait que W. Adams s'est servi d'une petite scie cultellaire qui pour cela porte son nom.

Enfin, l'ostéotomie peut être sous-trochantérienne et pratiquée à la scie ou au ciseau, quoique l'os ait à ce niveau une coque compacte bien épaisse. Lucas-Championnière vient d'en montrer un bel exemple.

L'ostéotomie, ou plutôt la résection cunéiforme, si elle n'était plus difficile, semblerait préférable au point de vue du redressement. On l'a pratiquée avec la scie cultellaire ou les scies mécaniques et avec l'ostéotome, tantôt sous les trochanters, tantôt sur le grand, tantôt sur le col, en s'approchant plus ou moins de la tête.

L'ostéotomie linéaire au ciseau faite à distance de l'ancien foyer inflammatoire, est probablement la moins dangereuse de ces opérations.

Ankylose vicieuse du genou.

L'angle formé par le genou ankylosé peut être obtus, droit ou aigu.

L'ostéoclasie et l'ostéotomie linéaire permettent de redresser l'angle obtus dans de bonnes conditions. L'angle droit et, à plus forte raison, l'angle aigu exigent la résection cunéiforme.

Celle-ci est facile à pratiquer avec la scie, par l'incision ordinaire de la résection du genou. On opère donc à ciel ouvert, et l'on scie après avoir parfaitement dénudé les os et passé une sonde protectrice par derrière. A l'aide d'incisions latérales longitudinales suffisamment longues, on peut quelquefois lever un pont antérieur de parties molles et opérer dessous avec la fine lame amovible de la scie à chantourner.

La résection intéresse en tous cas le fémur, rarement seul, ordinairement avec la rotule et même le tibia, plus ou moins fusionnés. L'important est d'enlever un coin suffisant; sa base comprendra autant que possible

la saillie anguleuse. Que ce coin ait son bord poplité tranchant, qu'il l'ait au contraire épais de 1 ou 2 centimètres, en raison de la résistance prévue des parties fibreuses et tendineuses du jarret, il sera bien taillé, si les deux traits de scie sont perpendiculaires, le supérieur au fémur, l'inférieur au tibia. (*V.* plus haut les fig. 617, 618 et 619.)

J'ai déjà dit que l'ostéotomie simple ne permettait de redresser que l'angle obtus.

On l'exécute à la scie ou au ciseau.

Langenbeck avait pensé percer deux trous à travers les os, les réunir avec la scie cultellaire et rompre ensuite les deux lames osseuses antérieure et postérieure ménagées par prudence. Il vaudrait bien mieux scier à ciel ouvert, à l'aide d'une incision transversale, ou sous un pont charnu antérieur levé par deux incisions longitudinales.

Mais c'est au ciseau frappé qu'on a recours, depuis que Billroth en a vulgarisé l'emploi. Le ciseau peut être porté sur l'ancien interligne, sur les condyles ou au-dessus des condyles. Ce dernier point est le lieu d'élection ; alors, le manuel opératoire est celui du *genu valgum*, dont je vais m'occuper dans un instant.

Rien n'est difficile à redresser comme un genou ankylosé depuis longtemps dans une flexion notable ; les os sont déformés et luxés, les parties fibreuses et tendineuses du jarret rétractées : je crois la résection cunéiforme seule capable de donner dans ces circonstances un résultat facile et beau.

Genu valgum.

L'ostéoclasie et l'ostéotomie linéaire se partagent les suffrages des chirurgiens. En France, où nous possédons de bons ostéoclastes, l'ostéotomie sus-condylienne me paraît délaissée. J'en ai ouï-dire quelque mal, et les accidents opératoires que je connais sont bien faits pour refroidir les chirurgiens français, déjà naturellement enclins à la prudence.

Macewen nous a donné sur l'ostéotomie appliquée au redressement du *genu valgum*, etc., un ouvrage qui mérite d'être lu et étudié. Je laisserai de côté l'ostéo-arthrotomie, c'est-à-dire les sections osseuses qui ouvrent la jointure, pour ne décrire que la section fémorale sus-condylienne. Comme Macewen, je crois qu'il faut attaquer le fémur par la face interne ; mais je ne vois pas que l'entaille du ciseau puisse jouer dans le redressement le rôle d'une véritable excision cunéiforme.

Supposons que le gros ciseau ait été employé et que, suivant les conseils de Bœckel, toute la largeur de la face interne ait été incisée : la béance de l'entaille ne sera jamais qu'égale à l'épaisseur de l'instrument, soit 4 ou

5 millimètres. Dès le début du redressement, les lèvres de l'entaille se mettront en contact; car un rapprochement de ces lèvres égal à 1 millimètre correspond à un rapprochement de la malléole égal à 1 centimètre pour une jambe d'adulte de taille moyenne. Or, en supposant la malléole déjetée de 15 centimètres, ce qui est un chiffre faible, il faudrait, pour opérer le redressement facile, enlever un coin de fémur ou faire une entaille cunéiforme à base interne de 15 millimètres! L'ostéotome de Macewen doit donc être regardé comme pratiquant une section sensiblement linéaire. En conséquence, le redressement ne peut être obtenu que par rupture complète de l'os avec légère pénétration là où le ciseau a mordu et écartement du côté opposé.

Le malade doit être endormi et couché sur le côté opéré, le fémur et le genou *appuyés fortement* par leur face externe sur un coussin de *sable mouillé*. Macewen applique la bande d'Esmarch. Un aide fixe la cuisse et la jambe.

Le chirurgien cherche le tendon et le tubercule du grand adducteur.

L'incision des parties molles, longitudinale, est faite à 1 centimètre et quart devant le tendon ; longue de 2 centimètres, elle commence en bas à 2 centimètres au-dessus du tubercule, de manière que le milieu de cette incision, niveau de la future section osseuse, soit à 3 centimètres de ce tubercule. Comme le condyle externe du *genu valgum* descend beaucoup moins bas que le condyle interne, le trait du ciseau dirigé perpendiculairement à l'os, viendra aboutir à 15 millimètres au-dessus de ce condyle. Cette distance est suffisante pour que le cartilage épiphysaire ne coure pas de risques, pourvu qu'on maintienne attentivement le ciseau dans une direction bien transversale.

L'incision des parties molles est du premier coup faite à fond jusqu'à l'os. On ne retire le bistouri qu'après s'en être servi pour conduire l'ostéotome épais. Celui-ci est alors tourné en travers, empoigné dans la gauche, qui le tient ferme, porté sur la partie postérieure de la face interne, et, pour qu'il ne glisse pas dans le creux poplité, dirigé un peu d'arrière en avant. Frappé de petits coups secs, ébranlé après chaque coup, l'instrument pénètre de dedans en dehors et d'arrière en avant. Bientôt, on le dégage presque complètement et avec précaution, pour ne pas perdre la voie, et inclinant davantage le manche en arrière, on coupe d'arrière en avant la coque de la face interne jusqu'à la partie antérieure de cette face. Arrivé là, le manche est redressé, incliné même en avant et frappé pour diriger le tranchant vers la partie postérieure de la face externe. Ce n'est que lorsque la pénétration est difficile que l'on emploie successivement l'épais, le moyen et le mince ciseau.

La section n'a pas besoin d'être complète pour permettre le redressement qui se fait brusquement, si l'os est dur, ou à la manière du bois vert si l'os est jeune.

Chez les enfants, une seule entaille transversale suffit ordinairement. Chez les adultes, je crois qu'il faut absolument couper la coque compacte sur toute la périphérie accessible et plonger dans plusieurs directions, en employant successivement les trois ciseaux. Moins on a à casser, mieux cela vaut et pour les esquilles et pour le redressement.

Courbures rachitiques du tibia.

C'est la résection ou l'ostéotomie cunéiforme qu'il faut employer pour redresser une courbure notable. L'épaisseur de la base du coin doit être proportionnée à la courbure. Je ne puis pas me résigner à voir dédaigner la fine lame de la scie à résection, qui fait un travail si facile et si parfait, chaque fois que l'os peut être chargé sur une sonde cannelée, ce qui est le cas de bien des tibias rachitiques.

On dirige le trait supérieur perpendiculairement à l'axe prolongé par l'œil de l'épiphyse supérieure, le trait inférieur perpendiculairement à

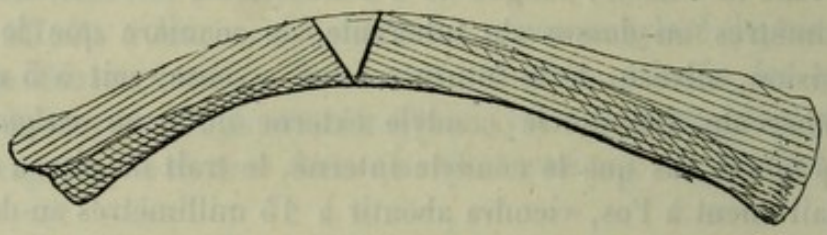

Fig. 620. — Tibia rachitique, dimensions du coin à enlever pour opérer le redressement. Flancs du coin perpendiculaires à l'axe de l'épiphyse correspondante.

l'axe de l'épiphyse inférieure également prolongé par l'œil (fig. 620). Dans ces conditions, le redressement est parfait après fracture ou section cunéiforme du péroné déformé.

L'enlèvement d'un coin au ciseau burin est toujours possible alors même que la scie rectiligne fine ne peut être employée. Certainement, c'est un jeu que d'entailler un tibia tendre : un coup dessus, un coup dessous, et voilà un petit fossé ; de nouveau un coup dessus et un coup dessous pour élargir et approfondir ; ainsi de suite, jusqu'à la face profonde de l'os.

Mais le tibia compact de l'adulte et probablement le tibia éburné de certains jeunes rachitiques ne se laissent pas entamer facilement. Il faut réaliser un appui parfait et, sur un excellent burin, frapper sec et dur. L'entaille va bien jusqu'à moitié chemin ; les copeaux sautent, le fond s'évide. Mais, l'os a de l'épaisseur et l'évasement de la tranchée a des limites. Il faut, pour creuser encore, rendre les pentes plus raides ; et le burin ne chasse plus ses copeaux. Bientôt, sous l'action du maillet, la

lame profonde de l'os se brise, souvent en formant une pointe assez longue pour gêner beaucoup le redressement.

CHAPITRE III

RÉSECTIONS DU TRONC ET DE LA TÊTE

Les principaux articles de ce chapitre traiteront des résections des mâchoires. Dans le premier, il sera brièvement question de la résection des côtes.

Je ne dirai rien des résections, abrasions, évidements ou grattages qui peuvent avoir pour champ l'os iliaque, le sacrum ou le coccyx, la colonne vertébrale ou le sternum.

ARTICLE PREMIER

RÉSECTIONS DES CÔTES[1]

On n'ose pas toucher à la première côte. Les deux dernières peuvent être enlevées complètement, non sans risque de péritonite.

Toutes les autres ont subi des résections partielles respectant la partie voisine de la colonne vertébrale, intéressant quelquefois les cartilages et le bord du sternum. Il est très rare qu'un chirurgien ait à songer à la résection costale pour un traumatisme esquilleux, un corps étranger, une hémorrhagie, un cancer, un cal vicieux névralgique. La cause la plus ordinaire de l'opération était naguère encore la carie et la nécrose. En ce moment, c'est la pleurésie purulente chronique fistuleuse. Dans la carie ou la nécrose, l'opérateur supprime la partie malade. La résection, ordinairement bornée à une faible longueur d'une ou deux côtes, se fait dans de bonnes conditions à cause de l'épaississement de la plèvre et du périoste. Dans l'opération de l'empyème, pour agrandir et maintenir l'ouverture de la plèvre, les Allemands, à la suite de König, semblent disposés à échancrer le bord supérieur ou même à réséquer un bout de

1. V. Paulet, *Diction. encyclop.*, art. Côtes. — Berger, *Soc. de Chir.*, 1883.

côte. Enfin, lorsque la pleurésie purulente est fistuleuse et intarissable, que l'on a perdu l'espérance de voir le contact se rétablir entre le poumon inextensible et la cage thoracique rigide, Estlander d'Helsingfors a proposé de désosser celle-ci pour l'assoupplir et en permettre l'affaissement. Alors, la résection intéresse un grand nombre de côtes, par exemple de la troisième à la huitième.

Le périoste costal reste quelquefois stérile; quelquefois la reproduction se fait en quelques semaines solide et exubérante, c'est même fâcheux quand la résection n'a eu d'autre but que d'assouplir la cage thoracique.

On conçoit que cet article doit être divisé en deux fragments, l'un décrivant la simple résection d'une côte malade, l'autre visant le désossement partiel d'un côté de la cage thoracique, l'opération d'Estlander.

A. — Résection sous-périostée d'une côte malade

La méthode de la rugine est la plus facile et la plus sûre. On découvre la portion de côte à réséquer par une simple incision qui suit le milieu de la face externe de l'os. Le bistouri pénètre jusqu'à l'os, divisant le périoste à fond et avec soin. Après l'exploration, l'incision peut être prolongée ou complétée par de courts débridements perpendiculaires à ses extrémités. La rugine droite prise en main décortique la face externe en relevant la lèvre supérieure du périoste, puis en abaissant l'inférieure. Elle sépare attentivement des deux bords supérieur et inférieur les attaches des muscles intercostaux. Alors intervient la rugine courbe sur le plat, excellent instrument pour contourner de haut en bas la face interne de la côte, désinsérer le muscle intercostal interne et soulever les vaisseaux et nerfs hors de leur gouttière.

Quand la rugine courbe a contourné un point, on la peut remplacer par une anse de fil solide, métallique ou non : à l'aide de cette anse tirée successivement vers le sternum et vers la colonne, le périoste se décolle assez souvent très bien et sans aucun danger. S'il n'en est pas ainsi, la rugine courbe doit tout faire, ordinairement de haut en bas, quelquefois de bas en haut; soit en commençant par le milieu pour aller ensuite aux deux bouts, soit en commençant par les deux bouts, remettant la dénudation du milieu après l'ostéotomie. La dénudation du milieu du fragment étant accomplie, on peut le trancher d'emblée, saisir successivement chaque bout avec le davier, en poursuivre le décollement aussi loin que nécessaire et le couper enfin au delà des limites du mal. La portion réséquée est ainsi emportée en deux morceaux.

La scie à chaîne est efficace et facile à manœuvrer dans la gouttière de la sonde cannelée flexible d'Ollier; mais la mode est aux cisailles ou plutôt

aux sécateurs, dont on engage le mors mousse et concave sous la côte, préalablement chargée sur la rugine, et qui coupent très-bien.

Après l'extraction du fragment réséqué, il faut examiner les deux bouts et les régulariser s'ils présentent des esquilles ou des pointes dangereuses.

Il est évident qu'on peut découvrir plusieurs côtes par une seule incision des parties molles, incision parallèle ou perpendiculaire à ces os, droite ou arquée, ou brisée, de manière à former un lambeau, etc.

B — Résection simultanée de plusieurs côtes, désossement de la paroi thoracique (*Estlander*)

La forme bombée de la cage thoracique demande que, pour en obtenir l'affaissement en réséquant les arcs costaux moyens, l'on enlève des longueurs inégales des arcs intéressés.

Le dessin formé par les sections costales antérieures et postérieures est comparable à un segment de surface sphérique ou à l'extérieur d'une tranche de melon, ou plus simplement à un losange à grand axe vertical et à angles latéraux obtus et arrondis.

Une grande incision verticale croisée au milieu d'une plus petite parallèle aux côtes, donne quatre lambeaux qui, relevés, découvrent une plaie losangique dans laquelle on opère commodément. Mais que de variantes! Lambeaux, volets, incisions multiples parallèles aux côtes : tout a déjà été employé.

Autant que possible, les incisions doivent passer par les fistules que l'on crée d'habitude sur la verticale axillaire, entre la quatrième et la neuvième côte. C'est donc sur la partie latérale du thorax, où se rencontre le seul grand dentelé, que doit porter la résection. Elle sera, dans le sens de la hauteur, aussi étendue que la poche purulente, dût-on aller de la dixième à la deuxième côte; dans le sens de la longueur des côtes, on peut aller jusqu'à 10 centimètres et plus, pour les côtes de la région moyenne. L'opération doit être largement faite et d'emblée suffisante, afin de n'avoir pas à y revenir quelques semaines après.

Lorsque le champ est découvert à l'aide d'une incision verticale ou cruciale ou d'un court et très large lambeau à base antérieure, on résèque chaque côte séparément par la méthode sous-périostée. L'on fend donc le muscle grand dentelé, d'abord sur la côte voisine de la fistule, en prenant soin d'inciser avec le bistouri à pointe rabattue, jusqu'au périoste inclusivement. La rugine droite s'emploie comme dans la résection ordinaire, puis la rugine courbe, qui charge la côte et permet bientôt de la couper, soit au milieu de la partie sacrifiée soit aux deux bouts. Dans le

premier cas, chaque bout saisi et relevé par le davier est dénudé dans l'étendue convenable et finalement recoupé.

Le périoste de la face externe de la côte, incisé le long des deux bords du fragment et aux deux extrémités, pourrait être emporté : cela ne ferait qu'entraver la reproduction trop hâtive d'arceaux rigides et ne nuirait en rien à la sécurité de l'opération.

L'opération d'Estlander respecte la plèvre autant que possible. Mais cette membrane est ordinairement si épaisse et si résistante que Max Schede la résèque avec la paroi thoracique : ce n'est plus un désossement de la cage rigide, c'est une large fénestration de la cavité pleurale purulente.

ARTICLE II

RÉSECTIONS DE LA MACHOIRE INFÉRIEURE

On ne s'exerce guère dans les amphithéâtres qu'à enlever une moitié du maxillaire inférieur. Mais dans la pratique, en présence de nécrose phosphorée, de carie, de néoplasmes, le chirurgien peut être amené à enlever la partie moyenne du corps, ou sa partie latérale, ou seulement le bord alvéolaire, sans rompre la solidité de l'os, ou au contraire, la totalité du corps sans ou avec les apophyses montantes, les coronoïdes et les condyles.

L'articulation temporo-maxillaire n'échappant pas à l'ankylose, la nécessité de créer une pseudarthrose se rencontre quelquefois.

L'extirpation de la mâchoire inférieure pour des néoplasmes a été décrite et vulgarisée par Dupuytren (1812 et années suivantes). « Cette opération, dit Lisfranc, grande conquête chirurgicale, brava les criailleries et les calomnies qui ne l'épargnèrent pas alors. »

Dès la première moitié du dix-huitième siècle, la mâchoire inférieure avait été touchée par la Peyronie et Lambert. En 1795 et depuis, des chirurgiens militaires avaient enlevé des fragments plus ou moins importants de cet os, brisé par un projectile. Palm, Graëfe, Signorini, etc., opérèrent des tumeurs après Dupuytren. Heyfelder intervint en 1843 contre la nécrose phosphorée, enlevant non seulement le séquestre, mais aussi la gaîne ostéophytique périphérique.

Enfin, depuis quelques années, la décapitation, c'est-à-dire l'extirpation du condyle, a été pratiquée pour remédier à l'ankylose ou même à une luxation irréductible.

Les opérateurs du commencement du siècle redoutaient beaucoup de blesser l'artère carotide externe et sa branche maxillaire interne, qui con-

tourne le col du condyle. Le chloroforme, aujourd'hui, donne le temps de suivre l'os de près, aussi ne lie-t-on plus la carotide primitive, opération préalable plus grave que l'opération principale elle-même.

Si l'hémorrhagie n'est plus redoutée comme perte de sang, elle l'est encore par la gêne, le trouble, le danger même qu'elle apporte à la chloroformisation quand le sang tombe dans la bouche et menace d'envahir la voie respiratoire. C'est donc un principe de procéder de l'extérieur à l'intérieur et de n'ouvrir la bouche que le plus tard possible, après avoir terminé tout ce qui peut se faire auparavant.

L'ablation de l'arc mentonnier maxillaire a l'inconvénient grave de détruire les insertions des génio-glosses, protracteurs de la langue, et de laisser la base de cet organe refouler l'épiglotte sur l'orifice supérieur du larynx. Des mesures sont à prendre, pendant les premiers jours tout au moins, pour maintenir la langue et empêcher l'asphyxie.

C'est dire que chaque fois que ce sera possible, la région médiane des apophyses géni devra être ménagée.

La mâchoire inférieure est abordable tout le long de son bord inférieur, moyennant l'insignifiante section, entre deux ligatures, des artères faciales. On peut même relever cette incision en fer à cheval, derrière les angles maxillaires, jusqu'à la hauteur du lobule de l'oreille, sans atteindre les branches importantes du nerf facial ni le canal de Sténon. Ainsi peuvent être dépouillées les deux faces du corps de l'os jusqu'aux sinus, extra et intra gingival, de la muqueuse buccale.

Mais les puissants muscles élévateurs, le masséter externe et le ptérygoïdien ou masséter interne sont très difficiles à désinsérer. On y arrive avec la rugine en poussant d'avant en arrière; l'on serre de près le bord postérieur de l'angle, autant pour énucléer l'os d'une espèce de coque, anse ou poche fibro-musculaire, que pour être assuré de n'atteindre pas les vaisseaux environnants. En fait, il est relativement facile de dénuder les deux faces de toute la partie horizontale de l'os et de couper le nerf mentonnier à sa sortie, le nerf dentaire à son entrée.

On n'atteint l'insertion du temporal au coroné, qu'en abaissant fortement la mâchoire. Encore est-on obligé d'employer des ciseaux courbes pour diviser l'épais tendon au-dessus de la pointe coronoïde, ou la cisaille de Liston pour trancher l'apophyse elle-même (Chassaignac) lorsqu'elle est très longue, ce qui n'est pas rare. L'abaissement, alors exagéré, ne peut l'être assez cependant pour amener au jour le pourtour du col du condyle; aussi, au lieu de porter le tranchant sur les ligaments et le muscle ptérygoïdien externe, dans cette région périlleuse, procède-t-on par arrachement, manœuvre brutale, mais rapide, efficace et inoffensive. Il faut dire qu'avant d'arriver à ce temps de l'opération, le chirurgien a scié la mâchoire dont on n'arrache jamais, et par torsion, qu'une moitié à la fois.

Le maxillaire inférieur n'est pas favorable au sciage : il est mobile et dur. Bien entendu, on ne scie pas les dents plus dures encore; on arra-

che celles qui pourraient gêner. Quant à la scie, que ce soit une fine lame ou une chaîne, il la faut bonne. Encore ne peut-elle bien opérer que sur un maxillaire *fixé par le davier comme dans un étau.*

L'exercice cadavérique, quoique fait par la méthode sous-périostée, est une excellente préparation aux opérations que l'on pratique sur des mâchoires de vivant atteintes de néoplasmes quelquefois malins qu'il ne saurait être question de dépérioster.

Ablation d'une moitié de la mâchoire inférieure.

(Méthode de la rugine.)

Couchez le malade près de vous, la tête à l'angle supérieur d'un lit étroit, étendue, abordable en tous sens. Placez sous les épaules et le cou un coussin ; sous la tête, un oreiller qui puisse au moment de sciage, être enlevé, afin de produire la flexion de la nuque et la saillie du menton.

Outre le chloroformisateur, un aide est indispensable. Une scie à fine lame amovible, un davier droit ordinaire, le grand davier, des écarteurs, une cisaille de Liston, les rugines, des ciseaux courbes et un bistouri, tels sont les instruments indispensables, sans parler de ceux qui, destinés à l'hémostase et au pansement sont toujours à la disposition de l'opérateur.

Faites une *incision* qui parte du bord adhérent de la lèvre sur la ligne médiane, descende verticalement jusque sous la symphyse, s'y recourbe brusquement, suive le dessous du bord inférieur de l'os jusqu'à l'angle et remonte enfin, n'intéressant que la peau, derrière le bord postérieur de la branche montante, dans l'étendue de 3 centimètres environ. Usez du petit bistouri à pointe dans l'axe. Afin qu'il divise facilement et suive le bon tracé, flanquez-le du pouce et de l'index de votre main gauche, qui le fileront pour tendre et fixer les téguments sur le bord même de l'os. Repassez le bistouri dans la plaie et, chemin faisant, reconnaissez et coupez entre deux ligatures l'artère faciale. La partie de l'incision qui remonte derrière la mâchoire n'a qu'un but : donner du jeu à la peau ; elle ne doit pas dépasser le derme, afin de ne menacer aucune branche du nerf facial. Dans tout le reste de la plaie incisez

le périoste ; devant le menton, à quelques millimètres en deçà de la ligne médiane, car l'os sera scié en dehors des apophyses géni.

Décortication de la face externe. — Armé de la rugine droite, raclez avec son tranchant latéral le dessous de l'os pour amorcer le décollement des deux lames superficielle et profonde du fourreau périostique. Commencez par décoller la première en la relevant



Fig. 621. — Résection de la moitié de la mâchoire inférieure, fin de la dénudation extra-buccale. La rugine contourne le bord postérieur de la branche montante.

avec le lambeau formé par le tégument du menton et de la joue. Poussez ce décollement jusqu'aux gencives, sans ouvrir le sinus buccal : coupez en passant, du bout de la rugine ou avec le bistouri, le nerf mentonnier au sortir de son trou. Allez maintenant en arrière attaquer d'avant en arrière et de bas en haut, les insertions larges et solides du masséter (a), Burinez serré la face externe de la branche montante de la mâchoire et du coroné aussi haut que

vous pourrez, sans cependant trop insister en ce sens, mais en vous appliquant à atteindre le bord postérieur sans le dépasser.

Décortication de la face interne. — Dans la région qui sépare l'attache du ventre antérieur du digastrique de celle du ptérygoïdien interne, le périoste ne tient pas du tout ; l'ongle, le bout de la rugine le détache en un instant jusqu'à la ligne myloïdienne où s'insère

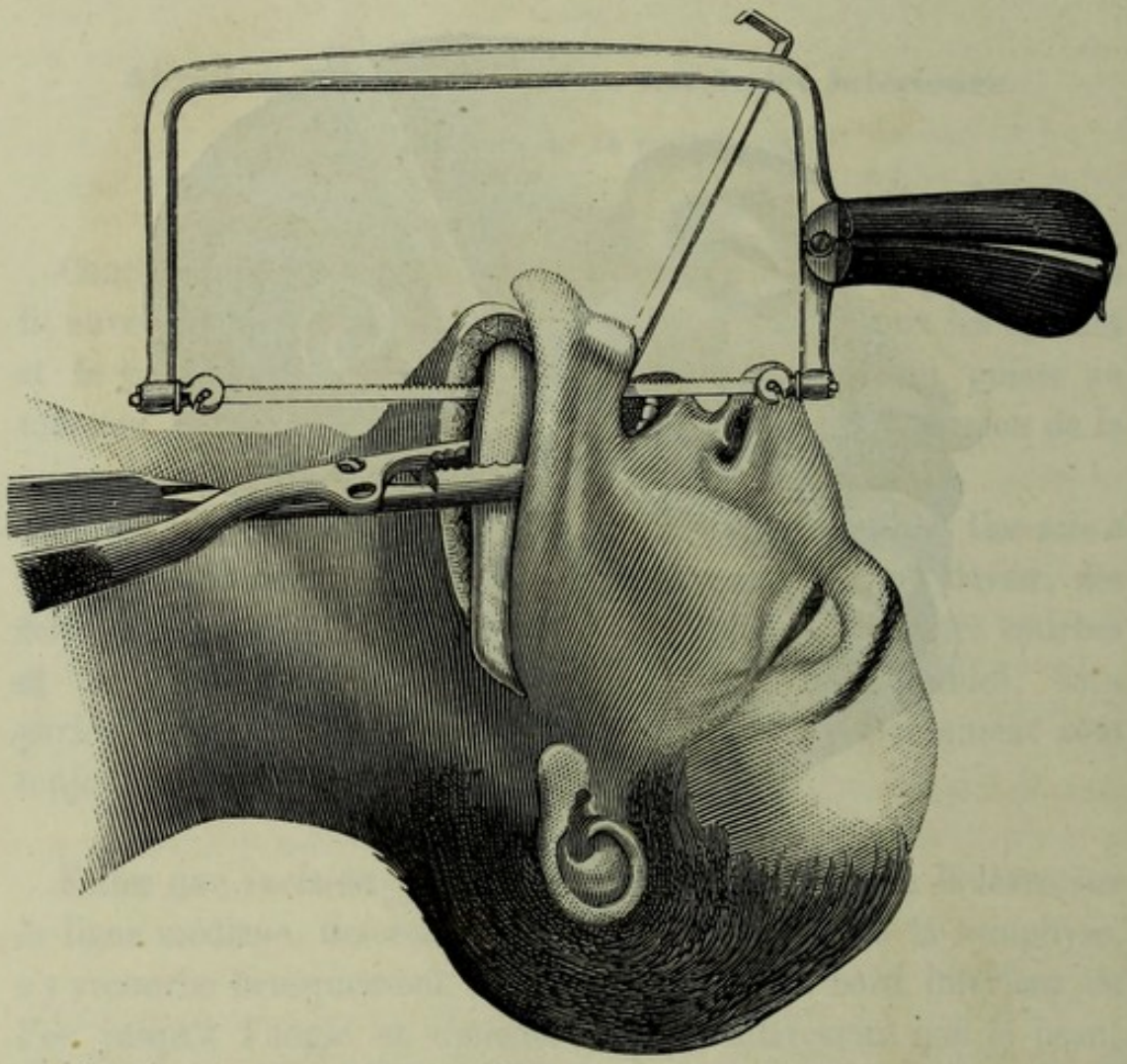

Fig. 622. — Résection de la moitié de la mâchoire inférieure. Sciage de dessous en dessus avec la lame passe-partout de la scie à arbre.

le plancher musculaire de la bouche ou muscle mylo-hyoïdien. Burinez serré la face d'insertion du ptérygoïdien interne comme vous l'avez fait pour celle du masséter. Détachez ce muscle complètement jusqu'au bord postérieur de l'os et assurez-vous que votre rugine droite peut contourner facilement (fig. 621) et repasser sur la face interne ou *vice versa*. Vous pouvez, en revenant en avant, désinsérer le muscle myloïdien ou le négliger. Entamez un peu

l'attache du ventre antérieur du digastrique afin de faire place au futur trait de scie.

Sciage. — Faites ouvrir la bouche et, avec le davier droit ordinaire, faites sauter l'incisive latérale du côté malade (b). A quel-

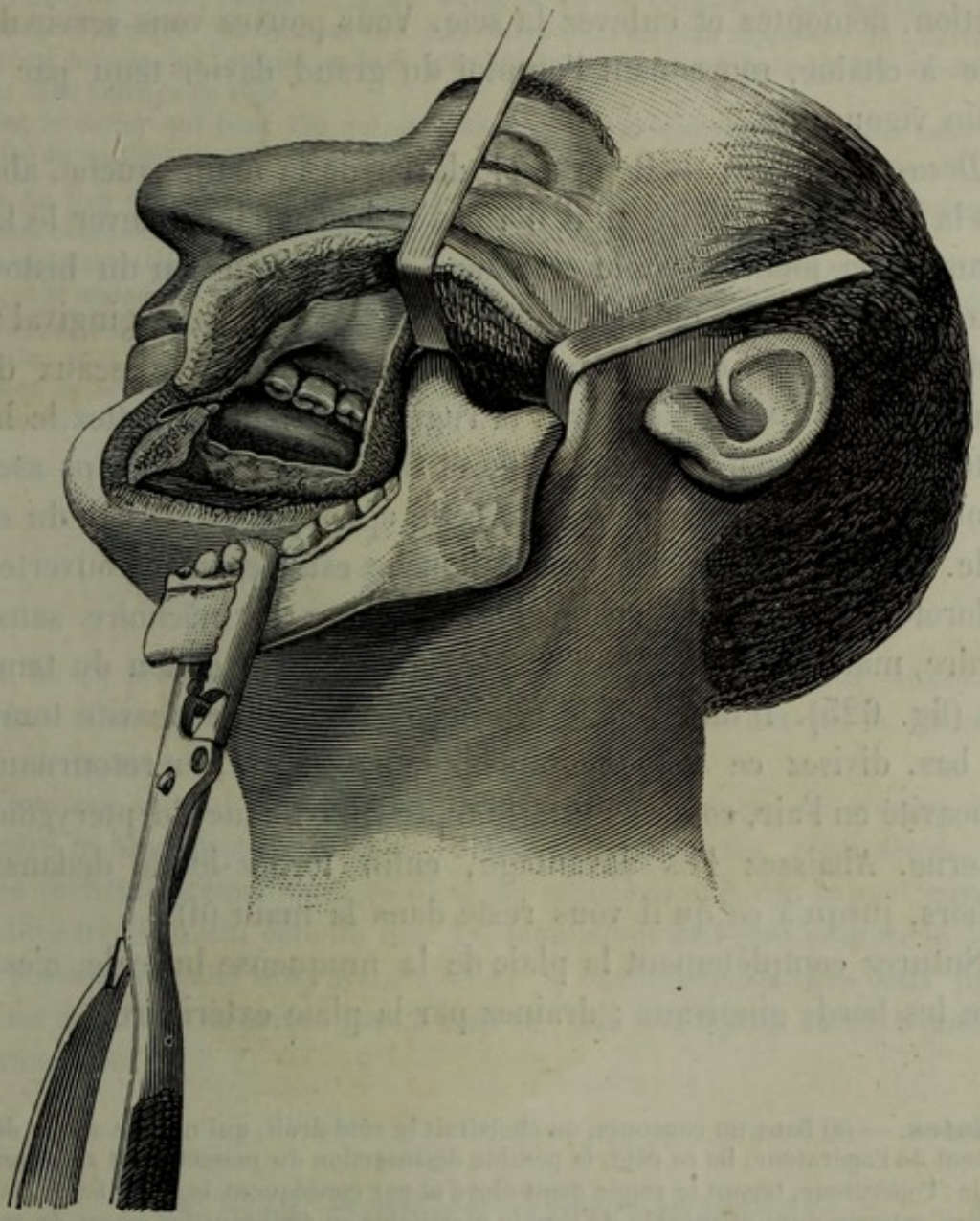

Fig. 623. — Résection de la moitié de la mâchoire inférieure. L'os est abaissé, l'insertion du muscle temporal est accessible et le condyle n'est pas loin d'être découvert.

ques millimètres en deçà de la ligne médiane, au contact même de l'os, en dehors des muscles géniens, ponctionnez le plancher buccal et passez la fine lame de la scie. Ponctionnez de même devant l'os et engagez un écarteur ou une anse de ruban sous la lèvre. Montez la scie sur l'arbre les dents en l'air ; faites enlever l'oreiller

et renverser la tête ; tenez ou faites tenir dans le grand davier l'os dénudé, sciez à longs traits de dessous en dessus (fig. 622).

Le davier doit s'efforcer de réaliser la propulsion du menton, à laquelle contribuent les doigts de l'aide, qui fixe la tête solidement entre les paumes de ses mains placées de chaque côté. Après la section, démontez et enlevez la scie. Vous pouvez vous servir de la scie à chaîne, moyennant l'emploi du grand davier tenu par une main vigoureuse.

Désarticulation. — Reprenez le davier de la main gauche, abaissez la moitié maxillaire qu'il n'a pas lâchée et faites relever le lambeau de la joue. Avec le tranchant de la rugine ou du bistouri, coupez lestement : en dehors la muqueuse du sinus gingival ; en dedans, l'attache du plancher buccal, les nerfs et vaisseaux dentaires inférieurs. Si vous avez la rugine en main, rabottez le bord antérieur de l'apophyse coronoïde et donnez quelques coups ascendants en dedans et en dehors de cette apophyse et du col du condyle. Allez vite : depuis que la bouche est largement ouverte, la chloroformisation est suspendue. Abaissez la mâchoire sans la tordre, mais fortement, pour rendre accessible le tendon du temporal (fig. 623). D'un coup de ciseaux courbes, la concavité tournée en bas, divisez ce tendon. Immédiatement après, en retournant la concavité en l'air, coupez l'insertion précondylienne du ptérygoïdien externe. Abaissez l'os davantage, enfin tordez-le de dedans en dehors, jusqu'à ce qu'il vous reste dans la main (d).

Suturez complètement la plaie de la muqueuse buccale, c'est-à-dire les bords gingivaux ; drainez par la plaie extérieure.

Notes. — (a) Dans un concours, on choisirait le côté droit, qui n'exige aucun déplacement de l'opérateur. De ce côté, la pénible désinsertion du masséter est relativement facile : l'opérateur, tenant le coude droit élevé et par conséquent la main basse, burine la face externe dure et inégale de l'angle maxillaire en dirigeant les coups de rugine en arrière et en haut, perpendiculairement à la direction du masséter.

Pour en faire autant du côté gauche, il faut opérer par-dessus la tête du malade.

(b) Pour faire place au trait de scie on peut arracher les deux incisives mais il suffit d'enlever la deuxième, ou latérale.

Il est plus facile de casser une dent que de l'arracher. Une fois découronnée et par conséquent privée de son émail, qui est la partie la plus dure, une dent n'arrête fort heureusement pas une bonne scie. S'il en était autrement, j'en aurais vu des résections manquées

Voici comment il faut s'y prendre pour arracher l'incisive inférieure en question. Placé derrière la tête, saisir le collet de la dent avec le davier, *sans serrer*. Pousser le davier toujours *sans serrer* afin de faire descendre le bout des mors sur la racine ; pousser en vrillant légèrement comme pour démolir le bord alvéolaire et pénétrer

dans l'alvéole. Enfin, quand on a engagé le plus profondément possible l'instrument, serrer modérément, *tirer* et *luxer* en avant.

(c) La mandibule est très dure et j'ai vu échouer la scie à chaîne, la scie cultellaire et les plus puissantes cisailles. Je conseille l'emploi de la fine lame de la scie à résection, qui est très puissante. Mieux vaut scier de dessous en dessus car la pression exercée par la scie tend alors à soulever le menton au lieu de l'enfoncer dans le cou comme on le ferait en sciant d'avant en arrière.

Si l'on croit devoir employer la scie à chaîne, on fait tourner la face de l'opéré vers l'opérateur afin que l'instrument soit manœuvré dans un plan rapproché de l'horizontal. C'est bien moins fatigant et bien plus sûr que d'opérer à bras tendus au-dessus d'une face tournée en l'air.

C'est le davier qui tient l'os qui, de concert avec l'aide chargé de la tête, assure la facilité du sciage.

(d) Au lieu de couper le tendon temporal avec des ciseaux, on peut trancher le sommet coronoïdien et le laisser comme partie intégrante du muscle.

D'autre part, il n'est pas indispensable de sectionner le ptérygoïdien externe. Cependant, si le malade ne périclite, il ne saurait être désavantageux de poursuivre la dénudation sous-périostée et sous-capsulaire du col et du condyle.

Si l'on veut opérer sans violence aucune et sans se servir de la rugine, la désarticulation se fait au bistouri boutonné, dont on engage l'extrémité en dehors et en arrière de l'articulation.

Ablation de la totalité du maxillaire inférieur.

On ne s'y prendrait pas autrement que pour enlever la moitié de cet os, car la section dans la région du menton, s'impose aussitôt que la dénudation est terminée.

L'incision suivant le bord inférieur de l'os remonterait de chaque côté derrière le bord postérieur dans l'étendue de quelques centimètres. La partie verticale prémentonnière n'est pas indispensable, car le pont cutané se relève très bien du côté du nez. La dénudation doit être poussée le plus loin possible en tous sens avant d'ouvrir la cavité buccale. Les deux moitiés du maxillaire séparées par le trait de scie s'enlèvent successivement et prestement.

Résection de la moitié de la partie horizontale.

La même incision, le même procédé de dénudation extra-buccale, sont encore ici ce qu'il y a de mieux.

La résection doit-elle être plus restreinte que le titre ci-dessus ne l'indique, l'incision est raccourcie en conséquence. Après la dénudation, l'os est scié plus ou moins près de la symphyse et rescié, obliquement ou horizontalement, pour en séparer la partie montante de la branche.

Par quel trait de scie faut-il commencer? J'estime qu'il importe peu sur le cadavre, car la fine lame amovible de la scie à arbre s'engage bien

dans une simple ponction sous la branche, dans la bouche et à travers l'orifice labial. Montée les dents en l'air, cette lame divise l'os de dedans en dehors moyennant le concours du davier et d'une anse de ruban ou de métal qui soulève les chairs de la joue. Cependant les auteurs recommandent de faire d'abord la section mentonnière.

Résection de la totalité de la partie horizontale.

Même incision que pour la désarticulation totale, c'est-à-dire suivant le dessous du bord inférieur et remontant de chaque côté derrière l'angle, à une hauteur de quelques centimètres, toujours avec la précaution de ne pas inciser à fond dans la région des branches du nerf facial.

Après la dénudation extra-buccale poussée aussi loin qu'on le doit faire, est-il indispensable de scier d'abord l'os en son milieu pour rescier plus commodément ensuite chacune des parties latérales? Je répète que sur le cadavre, en plaçant bien la tête, en usant du davier pour fixer l'os, d'écarteurs et d'une anse protectrice quelconque pour soulever la joue, on peut, à l'aide d'une simple ponction de la muqueuse derrière la dent de sagesse, scier de dedans en dehors, horizontalement et très vite, la branche du maxillaire inférieur.

Résection de la partie moyenne ou corps du maxillaire.

Par corps de l'os en entend la partie garnie de dents ou partie prémassétérine. Son ablation n'oblige pas à couper l'artère faciale qui se trouve près des limites de la plaie.

Aujourd'hui, c'est encore par-dessous, par la voie extra-buccale, qu'il faut découvrir et dépouiller la partie malade, afin de n'ouvrir la bouche qu'au dernier moment.

Au lieu de pratiquer la dénudation extra-buccale par une incision sous mentonnière, il est bien tentant, au point de vue plastique, d'essayer la dénudation intra-buccale en détachant la lèvre inférieure pour la luxer sous le menton comme la jugulaire d'un casque. Malgaigne, qui donne ce procédé comme sien, a bien deviné que le sciage pourrait être fort difficile. Aussi propose-t-il de faire de chaque côté une petite incision sous-maxillaire pour le passage de la scie.

Si le nom de Dupuytren ne figurait pas ici, ce serait de l'injustice. Son procédé rapide et facile comme il convenait alors, est le suivant. Une grande incision médiane et verticale divise la lèvre et descend jusqu'à l'os hyoïde. Les deux lambeaux sont rapidement écartés et confiés à deux

aides. L'opérateur, après avoir arraché les dents correspondantes aux traits des sections osseuses, passe derrière la tête et avec une scie cultellaire divise successivement les deux bouts du segment malade, qui est ensuite lestement séparé des chairs du plancher buccal.

J'ai déjà fait allusion au danger d'asphyxie qui résulte de la perte de l'attache antérieure de la langue. Les chirurgiens se sont appliqués à y remédier. Quand la mâchoire est sacrifiée en totalité, il n'y a qu'une chose à faire : passer un fil dans la langue et le fixer soit aux dents de la mâchoire supérieure, soit en dehors, à un arc résistant quelconque fixé lui même à la tête du malade. Mais lorsque le milieu du corps a seul été emporté, l'anse de fil passée dans la langue peut très bien être attachée à un arc métallique fiché de chaque côté dans les parties osseuses conservées.

Après l'ablation d'une partie notable de l'arc mentonnier, il faut renoncer à mettre les fragments en contact ; il faut plutôt s'opposer à leur rapprochement, ne serait-ce que pour ne pas provoquer la gêne de la respiration due au refoulement de la langue.

Ostéotomie, résection cunéiforme, etc., contre l'ankylose ou l'immobilité[1].

Ces opérations datent d'une trentaine d'années.

D'après Esmarch, on scie le côté du maxillaire en deux points et l'on enlève le morceau intermédiaire, que les uns font rectangulaire, les autres triangulaire à base inférieure. L'interposition entre les deux fragments d'un lambeau de chair, muqueuse ou périoste paraît une bonne précaution pour empêcher la consolidation.

Rizzoli opère par deux simples ponctions buccales, l'une en dedans, l'autre en dehors de l'os, qui lui servent à engager les deux branches d'un ostéotome spécial et puissant à l'aide duquel il tranche le maxillaire.

Je ne connais pas d'ostéotome comparable à la fine lame amovible de ma scie à résection. Cette lame se glisse comme une scie à chaîne dans un simple trajet ouvert dans la région sous-hyoïdenne et dans la bouche elle divise l'os de dedans en dehors avec une grande facilité, pourvu que la tête soit renversée, et que la commissure des lèvres et les téguments soient écartés.

Déjà dans sa thèse de concours pour la chaire de médecine opératoire, en 1850, Richet avait proposé la section du col du condyle pour remédier à l'ankylose temporo-maxillaire. Il conseillait de faire une incision

1. W. de Schultem, *Arch. de méd.* 1879.

horizontale de $0^m,04$, commençant au bord antérieur du conduit auditif et située à $0^m,01$ au-dessous de l'arcade zygomatique. Il disait qu'après avoir reconnu et écarté, en arrière quelques lobules parotidiens, en avant le bord postérieur du masséter, il fallait inciser le périoste de haut en bas, sur le bord externe du col condylien, décoller cette membrane en avant et en arrière, et passer la scie à chaîne autour du col dépériosté.

L'opération a été pratiquée (*Revue des sciences médicales*, 1881, XVIII, 638). Elle ne se borne plus à une simple section et devient une vraie résection d'un bout du col condylien avec ou sans le condyle. Cela semble préférable pour la persistance de la mobilité.

Quelle que soit l'étendue de la résection, l'opération doit être faite sous le périoste. L'emploi de la rugine courbe est tout indiqué.

Ostéotomie du maxillaire inférieur comme opération préalable.

Dans le but d'extirper plus vite et plus facilement certaines tumeurs de la langue et du plancher buccal, Sédillot a proposé de scier la mâchoire inférieure près de la ligne médiane et de rapprocher les deux moitiés de l'os après la terminaison de l'opération.

L'immobilisation des fragments est extrêmement difficile ; la non-consolidation est venue souvent ajouter encore aux dernières misères de malheureux opérés en proie à la récidive. Il me semble que cette opération préalable n'est pas permise et que c'est faire payer cher au malade une aise dont à la rigueur on peut se passer.

Sédillot avait imaginé de diviser l'os par un trait anguleux semblable à un V largement ouvert et couché. Cette coupe peut empêcher le déplacement en hauteur. Mais c'est le déplacement suivant l'épaisseur qui a peut-être le plus de tendance à se produire : le fragment qui a conservé les attaches des muscles génio-glosses m'a semblé se porter de préférence en arrière de l'autre fragment. La suture osseuse serait peut-être efficace mais il est difficile de la bien faire. Si l'on pouvait, avant de scier, grâce à la courbure du menton, percer un ou deux trous en séton dans l'épaisseur de l'os, traversant la région du futur trait de scie, n'obtiendrait-on pas une coaptation et une immobilité parfaites ultérieures, au moyen de la suture entortillée ou de la simple suture métallique ? On arriverait encore au même résultat autrement. Par exemple, en sciant à gauche des apophyses géni, en sciant obliquement d'avant en arrière et de gauche à droite, le fragment gauche arc-bouterait le fragment droit. Enfin, si avant de scier, l'on avait percé deux trous d'avant en arrière et de droite à gauche de manière qu'ils soient coupés en X par le trait de scie, la coaptation et l'immobilisation seraient facilement maintenues par un point de suture piquée, peut-être, la mode y étant, par deux vis ou deux

rivets, comme les deux bouts amincis et imbriqués d'un cercle de cuir ou de métal.

ARTICLE III

RÉSECTIONS DE LA MACHOIRE SUPÉRIEURE

Le groupe d'os qui constitue chaque moitié de la mâchoire supérieure, est souvent envahi par des néoplasmes, et par suite, souvent extirpé en totalité. Les abrasions partielles qui respectent le plancher de l'orbite sont rares. La fréquence des polypes naso-pharyngiens et la difficulté d'atteindre leur implantation profonde et d'en poursuivre la destruction ont amené les chirurgiens à créer des voies, permanentes ou temporaires, à travers la mâchoire. Ces dernières opérations connues sous le nom de résections temporaires, sont plutôt des luxations temporaires rendues possibles par l'ostéotomie et l'ostéoclasie.

L'extirpation d'une moitié entière de la mâchoire supérieure m'occupera surtout ici. C'est Gensoul, de Lyon qui le premier pratiqua cette opération en 1827. En Angleterre, Lizars, dès cette année, exécutait la même opération ; et bientôt après, en Allemagne, Léo. Heyfelder père, en 1844, enleva les deux maxillaires supérieurs à la fois.

L'hémorrhagie, par son abondance, est un danger dans certains cas de tumeurs vasculaires, aussi n'est-il pas rare de voir pratiquer la ligature de la carotide externe comme opération préalable. Cette précaution reste néanmoins d'un emploi exceptionnel. Les branches terminales de la maxillaire interne que l'on intéresse forcément à la fin de l'opération, peuvent, dans les circonstances ordinaires, être divisées, surtout par écrasement ou arrachement, sans donner lieu à une perte de sang abondante. Cependant, le thermocautère doit être tout chaud sous la main de l'opérateur.

Mais, quiconque a vu, pendant les préliminaires de l'extraction, les angoisses des patients dont on est obligé de suspendre l'anesthésie lorsque le sang coule dans le gosier et le larynx, doit être convaincu que, pour l'opéré plus encore que pour l'opérateur, il faut retarder le plus possible l'ouverture de la bouche et obturer, si on le peut, l'arrière cavité des fosses nasales, conformément aux préceptes de Verneuil (*Archives de méd.* 1870, oct.).

Fort heureusement l'incision, aujourd'hui préférée, suivant le rebord orbitaire inférieur et descendant sur le côté de l'aile du nez, d'abord jusqu'au sinus muqueux buccal exclusivement, permet d'accomplir les

temps les plus longs de l'opération avant d'ouvrir les voies respiratoires. Le tégument de la joue étant abaissé en bas et en dehors découvre complètement la face antéro-externe du sinus maxillaire jusque derrière la tubérosité : le périoste du plancher orbitaire peut être décollé jusqu'au fond ; la scie à chaîne s'engager dans la fente sphéno-maxillaire et diviser l'os malaire; la narine entr'ouverte laisser passer un mors de la pince de Liston qui tranche l'apophyse montante jusqu'au canal lacrymal.

Alors seulement l'opérateur se hâte, car le sang va pénétrer dans le nez et dans la bouche : il achève la section de la lèvre et la décolle vivement jusque derrière la tubérosité ; revenant en avant, il ouvre la bouche et plonge, de bas en haut, $0^{m},02$ de lame derrière la voûte palatine, pour en détacher la moitié correspondante du voile et, contournant la dernière molaire, rejoindre la dénudation de la tubérosité; il fait sauter les incisives et, du ciseau ou de la cisaille, tranchant la voûte palatine jusqu'à la désinsertion du voile, il désunit les deux maxillaires supérieurs.

Celui qu'il faut enlever ne tient plus solidement qu'en arrière à l'apophyse ptérygoïde; on l'en sépare, à défaut de cisaille coudée sur le plat, par un abaissement brusque suivi, après un coup de ciseau donné sur l'origine du nerf sous-orbitaire, d'un véritable et rapide arrachement.

On vient de le voir, il n'est pas difficile de libérer d'abord les faces antéro-externe et supérieure de cette mâchoire. Mais pour l'extraire, il faut plus tard diviser la muqueuse du palais et du plancher nasal, et désinsérer le voile lui-même, dans toute son épaisseur qui est grande, sous peine d'en arracher de vastes lambeaux. Des quatre appuis et liens osseux qui donnent à la mâchoire supérieure sa solidité, trois sont divisés par la scie, la cisaille ou le ciseau : le malaire, l'apophyse montante, l'apophyse palatine; le quatrième, ptérygo-maxillaire, est rompu en dernier lieu. Que de fois n'ai-je pas vu laisser au fond de la plaie, la paroi postérieure du sinus avec de larges esquilles du palatin adhérentes à la solide apophyse ptérygoïde !

Pour l'opérateur, la mâchoire supérieure comprend le palatin, le cornet inférieur et la moitié du malaire. Sur le cadavre il faut s'exercer à tout enlever d'un bloc. Sur le vivant, l'ablation est tantôt plus restreinte, tantôt plus étendue.

Les *procédés* classés ou réclamés, diffèrent par la forme et la situation de l'incision faciale. (V. Robin-Massé, th. Paris 1864.)

J'ai déjà dit que je ne trouvais rien de préférable à l'incision anguleuse qui, dans sa partie horizontale, longe le bord inférieur de l'orbite, et dans sa partie descendante vient raser l'aile du nez et couper la lèvre supérieure, soit verticalement (Blandin) (fig. 624), soit en contournant la narine pour descendre sur la ligne médiane (Liston) (fig. 625). Ces incisions, qui ne sont pas sans laisser des cicatrices apparentes, respectent le canal de Sténon et les principaux filets du nerf facial, elles découvrent

bien la mâchoire et rendent l'opération facile, quelles que soient l'étendue et la profondeur de la lésion.

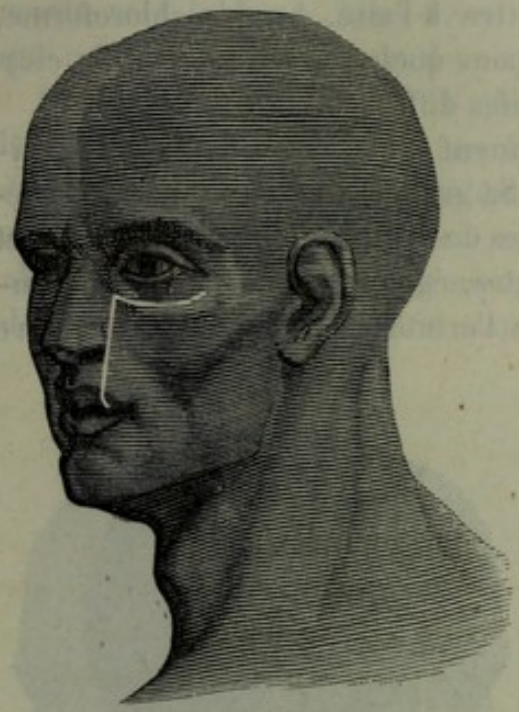

Fig. 624. — Incision de Blandin.

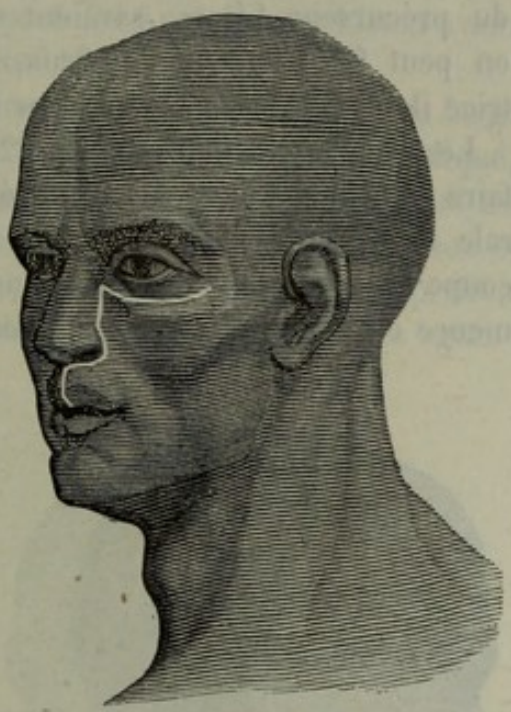

Fig. 625. — Incision de Liston.

L'incision unique de Velpeau (fig. 626), qui, convexe en bas et en

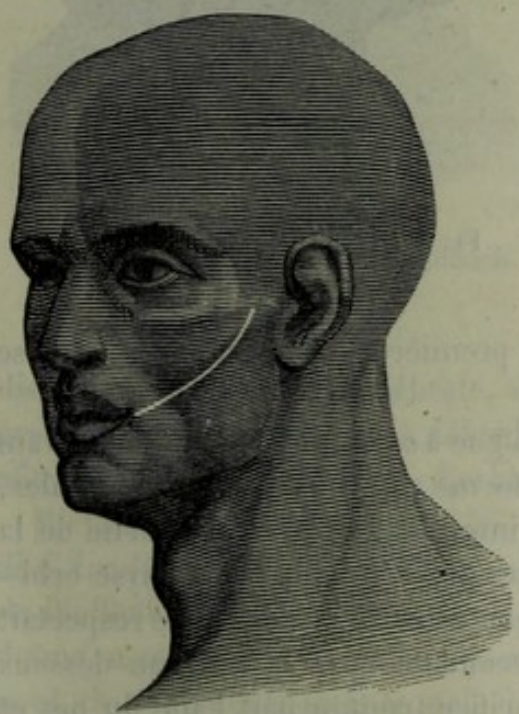

Fig. 626. — Incision de Velpeau.

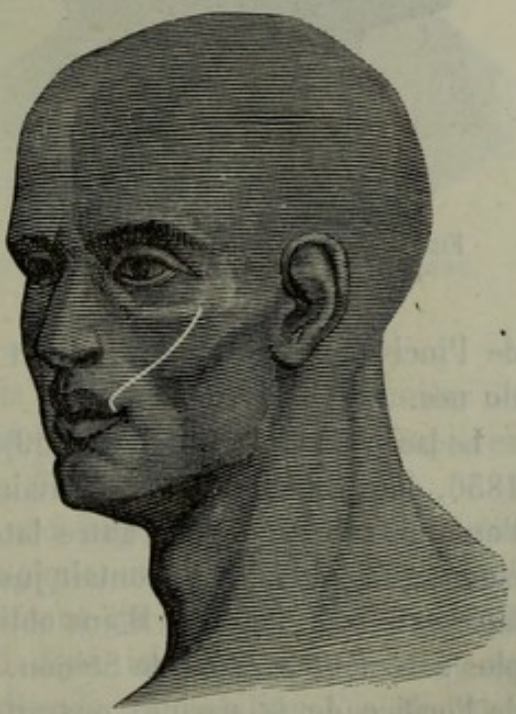

Fig. 627. — Incision d'Ollier.

arrière, remonte de la commissure vers l'os malaire, menace le canal de Sténon et sacrifie des filets nerveux moteurs. Elle laisse difficile le décol-

lement du périoste orbitaire et la section de l'apophyse montante : c'est son plus grand défaut.

Gensoul, qui a tant fait pour cette opération, et Liston, le compatriote du précurseur Lizars, savaient se mettre à l'aise. Avec le chloroforme, on peut faire à moins de frais, mais pour quelques centimètres de cicatrice il ne faut pas s'embarrasser d'inutiles difficultés.

Les incisions de Gensoul (fig. 628) donnent un lambeau carré sous-orbitaire et un petit lambeau labio-génien. Sa grande incision verticale, latérale interne, descend de l'angle interne de l'œil, rase l'aile du nez et coupe la lèvre au droit de la canine ; l'autre, également descendante, commence en dehors du contour externe de l'orbite et s'arrête à la rencontre

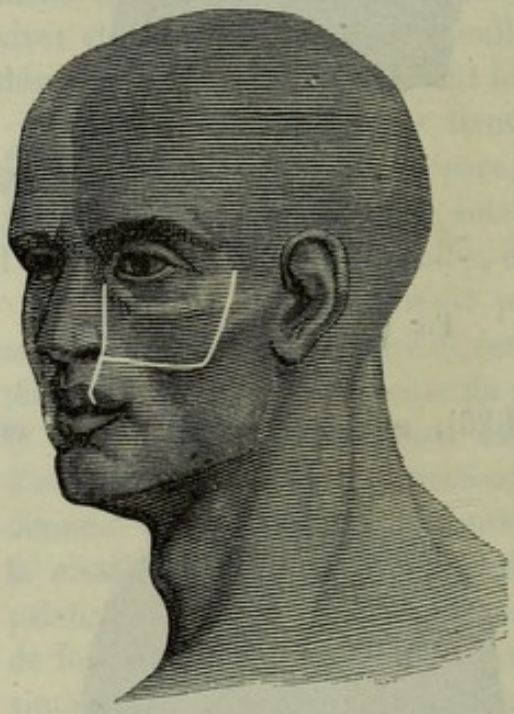

Fig. 628. — Incisions de Gensoul.

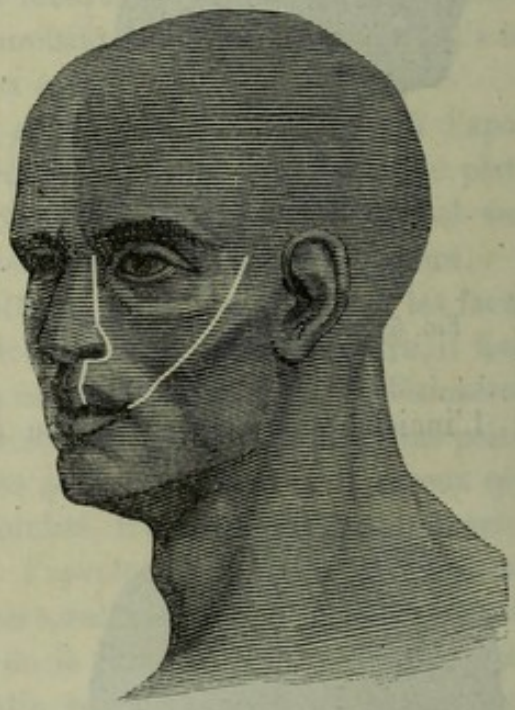

Fig. 629. — Lambeau de Lisfranc.

de l'incision horizontale qui part de la première, à la hauteur de la base du nez.

Le lambeau de Lisfranc (fig. 629), analogue à celui que taillait Liston avant 1836, était également sous-orbitaire, et formé par deux incisions latérales, l'une atérale externe, l'autre latérale interne. La première, partie de la commissure labiale, remontait jusqu'à un doigt derrière l'apophyse orbitaire externe du frontal. Moins oblique que celle de Velpeau, elle respectait plus sûrement le canal de Sténon. La seconde coupait la lèvre au-dessous de l'orifice de la narine, ouvrait cet orifice, contournait l'aile du nez et remontait ensuite directement jusqu'au-dessus de l'apophyse montante du maxillaire.

Un grand nombre d'opérateurs se sont contentés d'ajouter à l'incision externe de Velpeau, plus ou moins modifiée, une incision interne mé-

diane ou latérale, coupant la lèvre supérieure, contournant même l'aile du nez, mais sans remonter beaucoup plus haut.

Gensoul, Velpeau, Lisfranc relevaient donc la majeure partie des téguments vers le haut. Ainsi firent la plupart des Anglais avec Liston avant que celui-ci eût publié son deuxième procédé.

Dieffenbach, qui donna 18 observations en 1838, préconisait un large lambeau ou volet se rabattant sur le côté. Son procédé fut souvent appliqué, car il ouvre un espace considérable, respecte les nerfs et place bien les cicatrices. Une première incision médiane part de la racine du nez et aboutit au milieu de la lèvre supérieure, se déviant un peu pour profiter de la narine et épargner la sous-cloison. Une seconde, véritable agran-

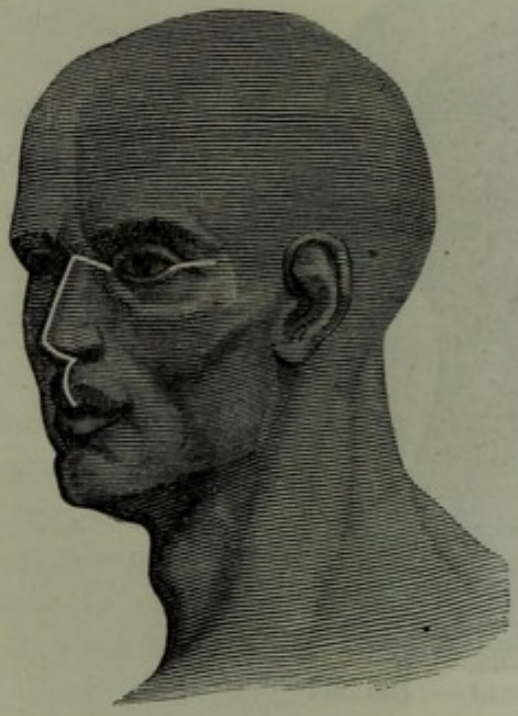

Fig. 630. — Incision de Dieffenbach.

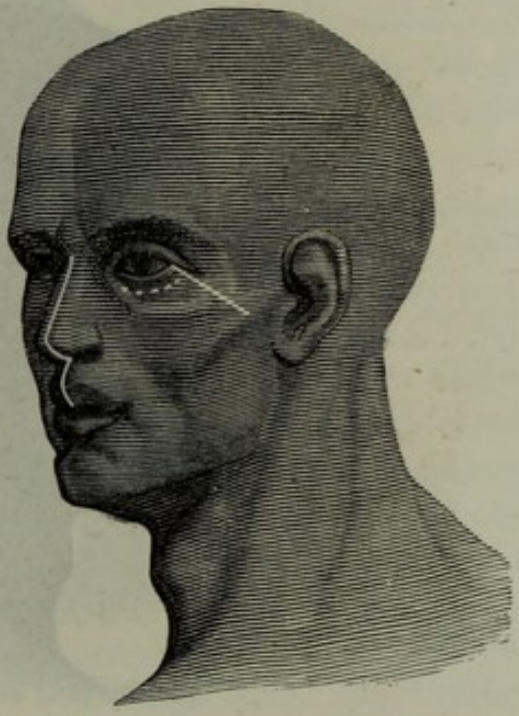

Fig. 631. — Incisions de Michaux.

dissement de la fente palpébrale, va de la partie initiale de la première au grand angle de l'œil, puis débride la commissure externe des paupières afin de découvrir le bord de l'orbite (fig. 630).

Michaux, de Louvain, en 1853, dans son important mémoire (*Bulletin de l'Académie royale de médecine de Belgique*, n° 5), reproche au procédé de Dieffenbach d'avoir compromis gravement l'écoulement des larmes. Il donne comme préférable un procédé à deux incisions qui forment un pont de téguments sous lequel il faut dénuder et mobiliser l'os. Michaux incise sur la ligne médiane comme Dieffenbach, mais il respecte les téguments angulaires (et les vaisseaux) qui séparent ladite incision du lac lacrymal. En effet, après avoir débridé la commissure externe des paupières assez longuement, en dehors et en bas, dans la direction des

filets du facial, il se borne à inciser le fond du cul-de-sac conjonctival inférieur (fig. 631).

L'incision d'usage ordinaire aujourd'hui porte dans les auteurs français le nom de Nélaton ; pourtant Liston, dans son édition de 1846, en donne la description et la figure, il est vrai à quelque chose près ; et le procédé de Liston dérive de celui de Blandin (1834, *An. top.*, p. 122). (Voy. plus haut les fig. 624 et 625.) L'incision est anguleuse ; elle se compose d'une *branche horizontale* sous-orbitaire et d'une *branche descendante* latérale interne qui contourne l'aile du nez et la narine pour gagner la ligne médiane de la lèvre. J'incline, avec plusieurs, à revenir

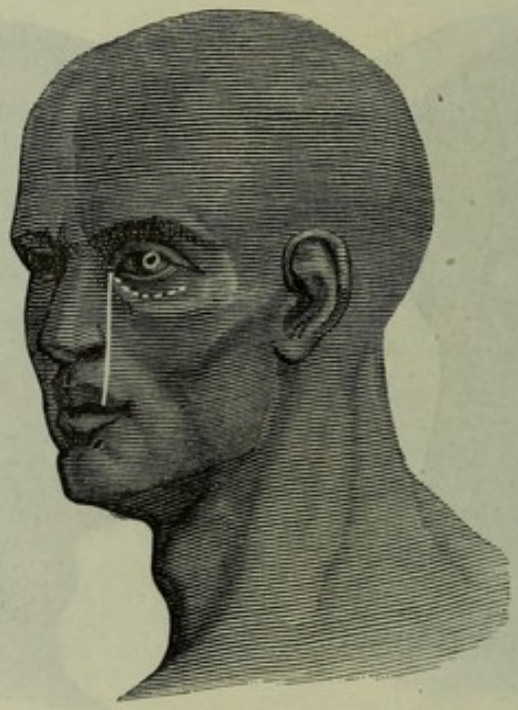

Fig. 632. — Incision d'O. Heyfelder.

au procédé original de Blandin, à faire descendre l'incision latérale interne en droite ligne, comme Gensoul, Syme, O. Heyfelder, etc. Mais je ne crois pas qu'il faille se passer de l'incision sous-orbitaire.

O. Heyfelder commence son incision latérale interne dans le grand angle de l'œil et détache ensuite la paupière inférieure en incisant le cul-de-sac conjonctival (fig. 632). Moins on touche à ce qui *soutient* et entoure l'œil, mieux cela vaut.

Dans la crainte de ne pas obtenir une réunion convenable de la lèvre, Langenbeck a proposé de ne pas en diviser le bord rouge et de se contenter d'un lambeau arrondi descendant au niveau de la base du nez et remontant, d'une part sur la pommette, de l'autre sur le côté de la racine du nez (fig. 633).

Après avoir décrit brièvement et figuré les principales manières de découvrir les os afin de permettre au lecteur d'improviser, au besoin, un procédé en rapport avec la lésion qui s'étend, tantôt vers l'arcade zygomatique, tantôt vers l'os du nez, etc., je vais examiner les différentes manières de diviser, de disjoindre ou de rompre les attaches osseuses, et quels instruments peuvent y être employés.

Gensoul usait du ciseau frappé; Velpeau et surtout Maisonneuve, de la scie à chaîne; Lisfranc et les Anglais, de la cisaille de Colombat ou de la pince de Liston.

Je suis éclectique. A Paris, le ciseau est trop délaissé. Outre que, bien

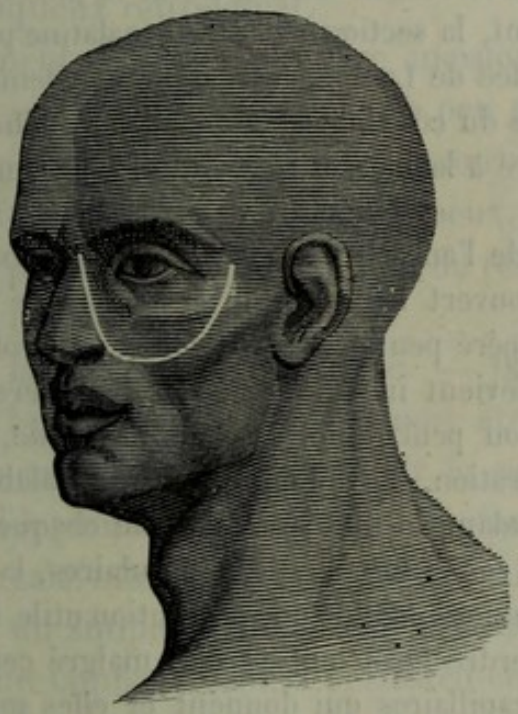

Fig. 653. — Lambeau de Langenbeck.

tranchant et bien frappé à petits coups secs et retenus, il peut diviser l'apophyse orbitaire externe ou l'os malaire, et même l'apophyse montante, c'est le large et mince ciseau qui convient le mieux à la disjonction de la suture intermaxillaire.

La section de l'attache supéro-externe est le triomphe de la scie à chaîne, soit qu'on traverse l'os malaire, soit que, pour enlever cet os, on en divise successivement l'apophyse zygomatique et l'apophyse orbitaire externe. Comme la scie doit être engagée dans la fente sphéno-maxillaire, un poinçon, un perforateur quelconque est nécessaire dans les cas où la tuméfaction a déterminé le rétrécissement de cette fente.

De même, quand on veut scier l'apophyse montante, il faut d'abord perforer l'unguis.

Les cisailles écrasent, brisent, plutôt qu'elles ne coupent; elles sont

très expéditives quoique dures à manier; elles ne conviennent véritablement qu'aux os ramollis ou minces et par exemple à l'apophyse montante de la mâchoire supérieure.

Quand on les veut appliquer à la section de la voûte palatine, la hauteur de l'arcade alvéolaire même après qu'on a arraché une ou plusieurs dents, écarte tellement les mors qu'un instrument de dimensions ordinaires recule et ne mord pas. Je conseillerais d'arracher au moins deux dents et, du bout des mors de la cisaille, de faire lestement, comme Liston, une coche en Λ à l'arcade alvéolaire pour n'avoir plus ensuite à saisir qu'une partie sans grande épaisseur. Je le répète, un mince et large ciseau frappé, appliqué de champ entre les deux incisives médianes, à peine incliné pour glisser sur le côté de la cloison nasale, serait le plus expéditif.

Exceptionnellement, la section de la voûte palatine pourra être précédée, conformément à l'idée de Langenbeck, d'un décollement de la fibro-muqueuse qui la double du côté buccal. Ce lambeau, adhérent au côté sain et au voile, serait suturé à la joue et rétablirait le cloisonnement bucco-nasal.

Au point de vue de l'anesthésie, l'opération a deux périodes. Tant que l'opérateur n'a pas ouvert la narine ni la bouche, le sang ne pénètre pas dans les cavités, l'opéré peut donc être couché et profondément anesthésié. Plus tard, il devient incommode, sinon dangereux, de continuer la chloroformisation : on peut donc asseoir le malade, si l'on croit ainsi hâter la fin de l'opération. Le tamponnement préalable de l'orifice nasal postérieur correspondant au mal sera pratiqué chaque fois qu'il sera possible. Dans quelques cas de tumeurs très vasculaires, la ligature de la carotide externe se présentera comme une précaution utile sinon indispensable. J'ai vu un opéré perdre beaucoup de sang malgré cette ligature. Ce sont surtout des voies capillaires qui donnent et elles sont suffisamment alimentées par les anastomoses. Ordinairement l'hémorrhagie est médiocre : à peine a-t-on quelques artérioles à lier ou à cautériser.

Résection d'une moitié entière de la mâchoire supérieure.

Votre malade est couché et bien endormi ; sa tête, abordable, peut être tournée, fléchie et défléchie par l'aide qui en est chargé.

Vous avez sous la main les bistouris, les rugines, des ciseaux courbes, des écarteurs, une pince de Liston, une cisaille coudée sur le plat, une scie à chaîne attachée à son aiguille par un fil éprouvé, une pince à anneaux, un ciseau et un maillet, un davier droit

ordinaire, le grand davier à double articulation... et, pour le vivant, un perforateur, poinçon ou vrille, des pinces, des fils, un cautère, etc.

La première partie de l'opération, celle du travail extérieur, comprend quatre actes consécutifs : les incisions de la joue, la dénudation de la face antéro-externe de la mâchoire, le soulèvement du périoste orbitaire, le sciage du malaire.

Incisions. — Touchez le bord inférieur de l'orbite. A ce niveau, commencez une incision profonde qui, verticale, vienne raser l'aile du nez et s'arrête avant d'entamer la lèvre supérieure, pour ne pas ouvrir le sinus muqueux rétro-labial.

Du commencement de cette première incision, faites-en partir une seconde qui, sous orbitaire, se porte à peu près horizontale en dehors jusque sur le milieu de la face externe de l'os malaire. Veillez à faire cette incision sur le bord osseux, à quelques millimètres au-dessous plutôt qu'au-dessus, afin de respecter l'enveloppe du tissu graisseux de l'orbite (a).

Dénudation de la face antéro-externe. — Détachez le lambeau génien : avec le bistouri si le périoste doit être sacrifié ; avec la rugine dans le cas contraire et toujours sur le cadavre. Ayant donc repassé le bistouri à pointe rabattue dans les deux incisions pour y diviser le périoste sans interruption, prenez la rugine, la courbe de préférence, et par un simple raclage, rapide et efficace, rabattez en bas et en dehors un lambeau génien périostéo-cutané. Dès le début, vous rencontrerez les vaisseaux et nerfs sous-orbitaires : coupez-les à leur issue du bout de la rugine appuyé sur l'os. Continuez la décortication de l'os jusque près des bords alvéolaires de toutes les dents, incisives et molaires ; jusque derrière la tubérosité maxillaire ; jusqu'au milieu de l'os malaire, devant, dessous et derrière (b).

Soulèvement du périoste orbitaire. — Ce périoste adhère en dedans au sac lacrymal, en dehors au périoste extérieur de la fente sphéno-maxillaire. On essaye de ne pas rompre ces adhérences. Il est encore attaché en arrière, à la fissure sous-orbitaire dont il faut le séparer avec une extrême douceur. Enfin, comme il tient solidement au bord de l'orbite, le plus difficile est de commencer,

Le périoste a été coupé sur l'os, je suppose à un millimètre au-dessous du contour orbitaire. Du bout ou du côté de la rugine, par grattage, relevez la lèvre périostique, repoussez-la en haut d'abord,

sur toute la longueur ; franchissez ensuite et prudemment le rebord orbitaire, alors, avec le bout de l'instrument, amorcez le décollement sur toute la ligne ; veillez à décortiquer suffisamment l'extérieur de l'apophyse montante et du malaire afin que le périoste ne bride. Poussez le soulèvement périostique commencé à l'aveuglette, doucement, avec le bout ou front de la rugine dont le dos soulève

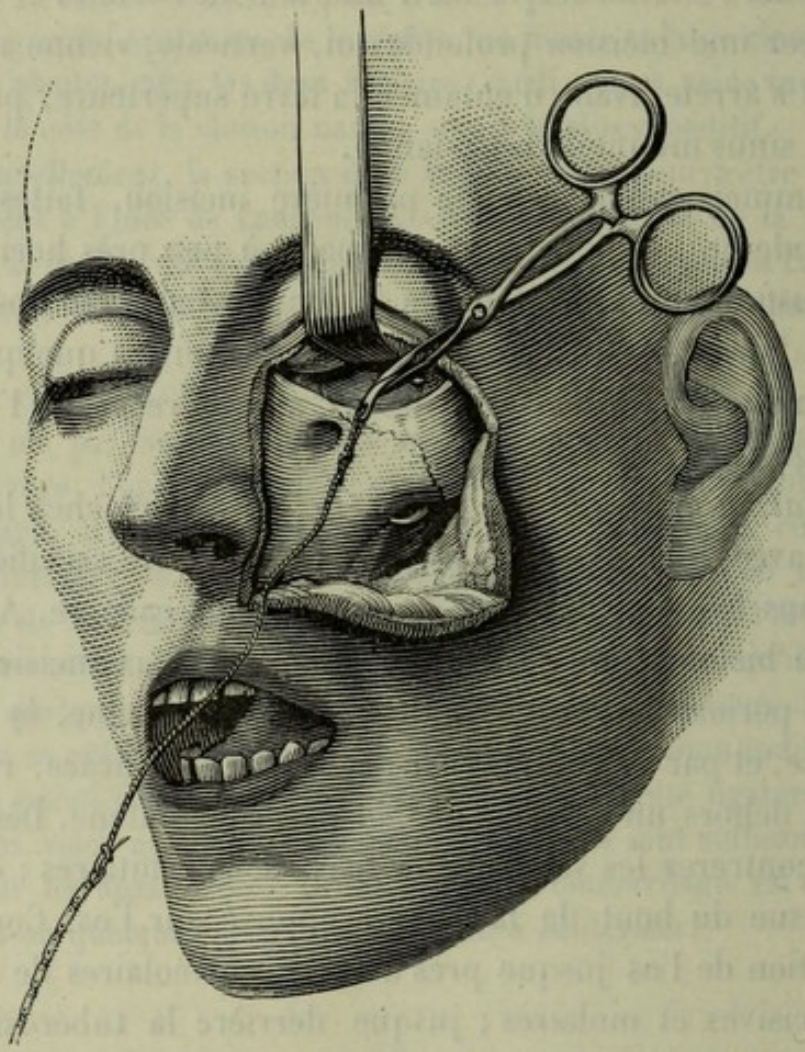

Fig. 634. — Résection de la mâchoire supérieure ; passage de l'aiguille qui va entraîner la scie à chaîne. La pointe de l'aiguille se dégage sous le malaire au contact de l'os et ne va pas piquer le lambeau.

les chairs sans les blesser. Placez bientôt le grand écarteur sous la masse charnue orbitaire et faites-la tenir relevée. Assurez-vous que le périoste est détaché en largeur depuis le sac lacrymal intact jusqu'à la fente sphéno-maxillaire dont la lèvre maxillaire, si la rugine a bien travaillé dans l'orbite et auparavant dans la fosse zygomatique, doit être complètement dépériostée.

Sciage du malaire. — Gonstatez à l'aide d'une sonde, que la fente sphéno-maxillaire est assez large pour laisser passer la scie à chaîne. Élargissez-la s'il le faut avec un poinçon perforateur. Cela fait, montez de côté et à angle droit, dans les mors d'une pince à arrêt, l'aiguille fortement courbée (c) qui doit entraîner la scie à chaîne. Engagez le bec mousse de l'aiguille dans l'orbite, faites-le glisser sur le plancher de dedans en dehors à une profondeur suffisante pour qu'il tombe et s'engage dans la fente sphéno-maxillaire. Tenez puis tournez la pince de manière que le bec de l'aiguille, maintenant caché, se maintienne au contact du maxillaire supérieur et vienne se montrer en avant sous l'apophyse dite malaire de cet os (fig 634). Avec une seconde pince, saisissez le bec apparent; enlevez la première pince qui tenait le chas et dégagez complètement l'aiguille en continuant le mouvement de rotation commencé pour l'introduire (d). Pour engager la scie, tirez le fil d'une main tandis que l'autre dirige les dents en avant. Ajustez la deuxième poignée, faites tenir la tête à deux mains, étudiez votre position pour scier commodément par un balancement latéral et divisez le malaire au lieu déterminé d'avance, après avoir placé les écarteurs nécessaires.

La deuxième partie de l'opération ouvre la fosse nasale et la bouche, et fait couler le sang dans ces cavités ; elle doit être accomplie rapidement et comprend les cinq actes successifs suivants : ouverture de la fosse nasale et section de l'apophyse montante ; ouverture de la bouche, désinsertion du voile du palais, incisions postéro-antérieures sus et sous-palatine ; arrachage de deux dents, coche de l'arcade alvéolaire et section de la voûte palatine ; disjonction ptérygo-maxillaire ; prise par le davier, léger abaissement de la mâchoire, section du nerf, arrachement.

Section de l'apophyse montante. — Si vous pratiquez la résection sous-périostée, décollez le périoste nasal pour faire place au mors intérieur de la cisaille sans perforer dès à présent la cavité. Enfoncez alors la cisaille à la hauteur voulue et tâchez que la pointe des lames ne détruise pas le sac lacrymal tout en rompant sa niche osseuse (fig. 635).

Ouverture de la bouche, etc. — Coupez verticalement la lèvre supérieure en prolongeant l'incision initiale (e) ; rejetez vivement en dehors le lambeau génien qui ne tenait plus que par la muqueuse

gingivale et confiez-le à un aide qui réfrènera l'hémorrhagie artérielle. Rejetez en dedans le petit lambeau pré-incisif si la résection est totale et faites-le tenir écarté.

Renversez la tête en arrière, ouvrez largement la bouche de l'opéré

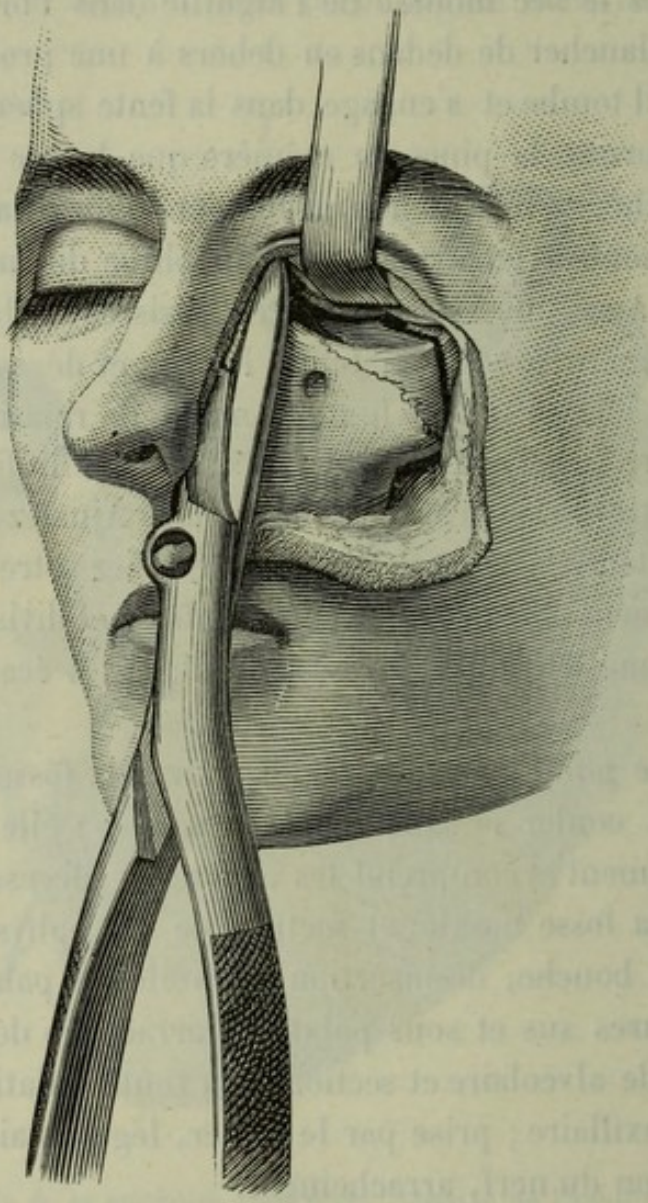

Fig. 635. — Résection de la mâchoire superieure. L'os malaire est scié. Section de l'apophyse montante.

et plongez deux centimètres de lame de bas en haut, derrière la voûte osseuse, pour en détacher depuis la ligne médiane jusque derrière la troisième molaire, l'épais voile du palais. Cela fait lestement, ramenez la pointe du bistouri d'arrière en avant le long de la ligne médiane palatine, vigoureusement, afin de diviser la fibro-muqueuse jusqu'aux incisives (f). De même dans la fosse nasale,

et après l'avoir ouverte si elle ne l'est déjà, coupez la muqueuse avec la pointe, d'arrière en avant, au pied de la cloison (g).

Section de la voûte palatine. — Si vous n'usez pas du ciseau frappé pour disjoindre les mâchoires, faites sauter deux dents avec le davier ordinaire, les deux incisives dans la résection totale. Du bout des mors de la cisaille faites une coche à l'arcade alvéolaire

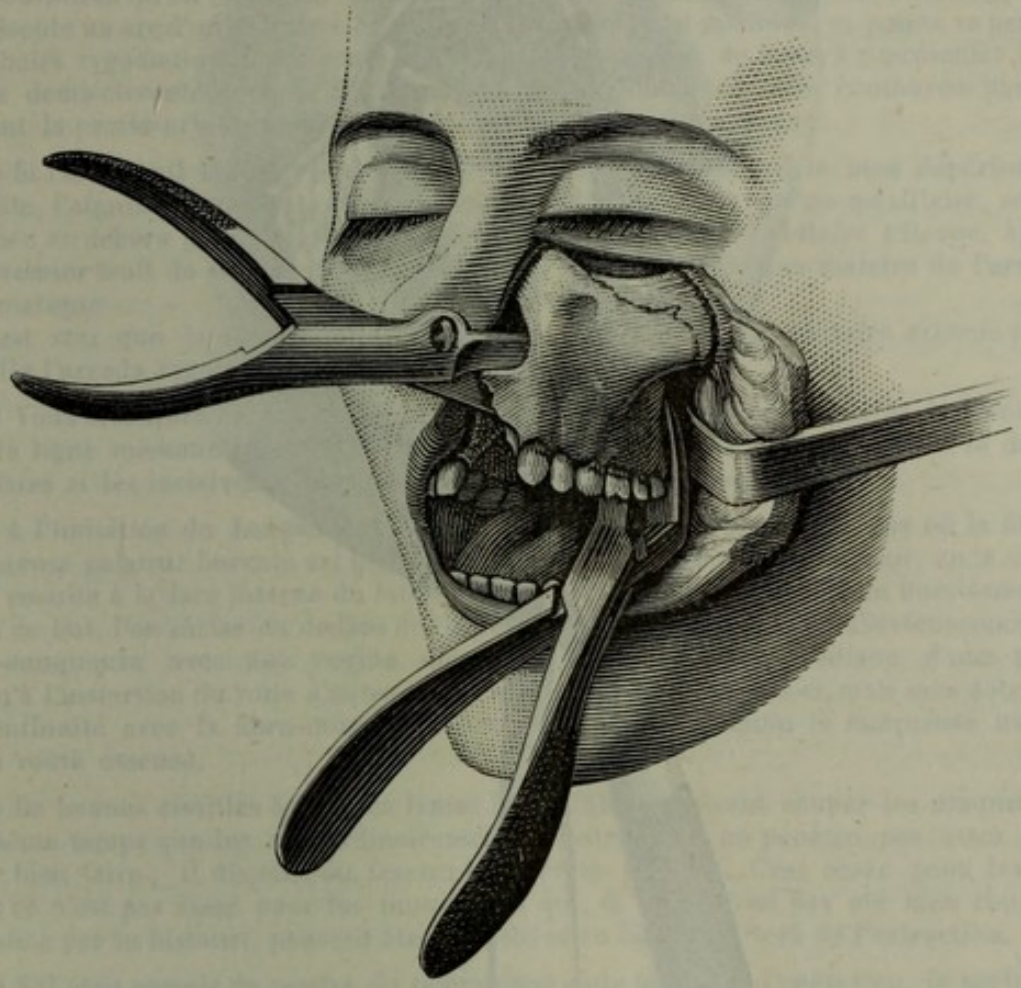

Fig. 636. — Résection de la mâchoire supérieure. Section de la voûte palatine et disjonction ptérygo-maxillaire.

débarrassée de ces deux dents. Tout de suite, enfonçant la cisaille aussi loin que possible (fig. 636), tranchez la voûte osseuse (h).

Disjonction ptérygo-maxillaire. — Introduisez la cisaille coudée sur le plat, dans la bouche béante (fig. 636) ; engagez un mors derrière la voûte osseuse dans la plaie palatine transverse, laissez l'autre mors en dehors et derrière la tubérosité et serrez la main (i).

Extraction. — Avec le grand davier articulé au deuxième tenon et manœuvré de la main gauche, saisissez la mâchoire de haut en bas, de l'orbite à l'arcade dentaire, donnez une secousse et abaissez

légèrement afin de trancher d'un coup de ciseaux courbes le nerf

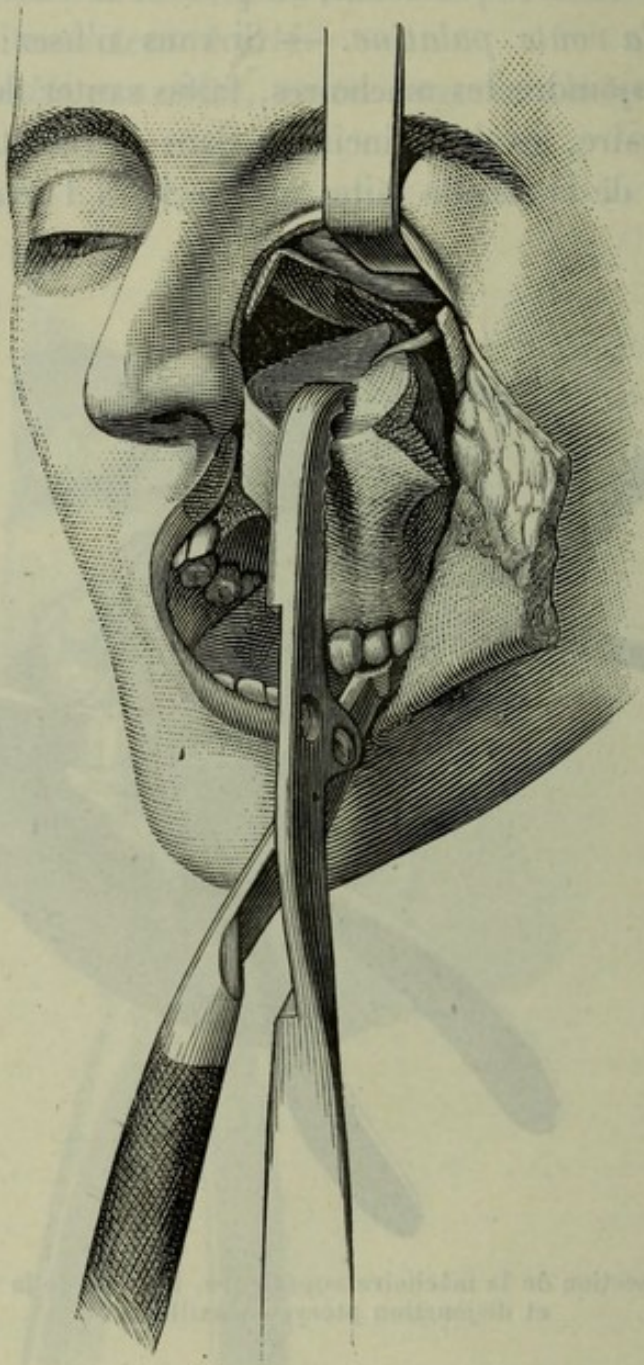

Fig. 637. — Résection de la mâchoire supérieure. Abaissement. Extraction : au préalable, le nerf apparent peut recevoir un coup de ciseaux.

sous-orbitaire (fig. 637) au moment où il s'engage dans son canal. Arrachez enfin vivement.

Notes. — (a) En cas de besoin, et c'est l'étendue de la lésion qui crée le besoin, l'opérateur prolonge l'incision verticale sur l'apophyse montante, ou l'incision sous-orbitaire, en dedans sur le nez, ou en dehors au delà du malaire.

(b) La rugine courbe vient à bout, en raclant, de cette facile besogne. Elle peut aussi être poussée sans aucun danger d'échappade, car elle fait pour ainsi dire le gros dos

tandis qu'elle pèle avec son front. En la poussant derrière la tubérosité maxillaire, en raclant avec un de ses bords, sous et derrière le malaire, on offre le périoste à l'écarteur et sans exposer la graisse de cette région, on fait une voie sous-périostique à la chaîne qui passera tout à l'heure dans la fente sphéno-maxillaire.

La dénudation du malaire serait poussée plus loin sur l'apophyse orbitaire externe ou sur l'arcade zygomatique, si cet os devait être enlevé en totalité. Au contraire, on se garderait de décortiquer l'os incisif s'il était possible de le conserver suivant le conseil d'Ollier.

(c) L'aiguille doit être en acier non trempé et à pointe mousse. Elle prend toutes les courbures qu'on veut lui donner. Telle que les fabricants nous la livrent, elle représente un arc d'un diamètre beaucoup trop grand ; non modifiée, sa pointe va percer les chairs zygomatiques. Au contraire, courbée davantage, de façon à représenter plus d'une demi-circonférence de 3 à 4 centimètres de diamètre, elle contourne parfaitement la partie orbito-malaire sous laquelle il faut passer la scie.

(d) Si l'on devait enlever tout l'os malaire, il faudrait d'abord le bien dépérioster. Ensuite, l'aiguille fortement courbée et engagée dans la fente sphéno-maxillaire, serait amenée au dehors par la fosse temporale, à ras de l'apophyse orbitaire externe. Après un premier trait de scie, il resterait à charger et à scier l'origine malaire de l'arcade zygomatique.

Il est vrai que la scie cultellaire diviserait bien l'apophyse orbitaire externe et la cisaille l'arcade zygomatique.

(e) Vous êtes libre encore de choisir le tracé de votre incision labiale et de l'amener sur la ligne médiane en contournant l'orifice inférieur de la narine. Vous ne le devez pas faire si les incisives et leur support ne sont pas malades.

(f) A l'imitation de Langenbeck, d'Ollier, d'autres encore, dans les cas où la fibro-muqueuse palatine buccale est saine, on peut essayer de la conserver pour, en la suturant ensuite à la face interne du lambeau génien, reconstituer la cloison bucco-nasale. Dans ce but, l'on incise en dedans de l'arcade dentaire, l'on décolle laborieusement la fibro-muqueuse avec une rugine spéciale, jusqu'à la ligne médiane d'une part, jusqu'à l'instertion du voile d'autre part. Puis, l'on désinsère celui-ci, mais sans détruire sa continuité avec la fibro-muqueuse buccale ; l'on divise enfin la muqueuse nasale et la voûte osseuse.

(g) De bonnes cisailles à longues lames bien affilées peuvent couper les muqueuses en même temps que les os. Ordinairement, l'instrument ne pénètre pas assez loin pour bien faire ; il disjoint ou fracture la voûte palatine. C'est assez pour les os, mais ce n'est pas assez pour les muqueuses qui, si elles n'ont pas été bien coupées d'avance par le bistouri, peuvent être arrachées en lambeaux lors de l'extraction.

(h) S'il était permis de perdre du temps dans cette partie de l'opération, je parlerais de l'emploi de la petite scie cultellaire pour la section palatine : le ciseau frappé ou la cisaille sont bien plus expéditifs et doivent être préférés. Le modèle original de la pince incisive de Liston présentait une échancrure sur l'une de ses lames, pour s'adapter à l'épaisseur du bord alvéolaire auquel ce chirurgien pratiquait du reste une coche préalable, comme je le recommande moi-même.

(i) La pince incisive coudée sur le plat destinée à cet usage pourrait, si j'en crois les auteurs du Compendium, porter le nom de Mazettini. Elle n'a pas besoin d'être très tranchante. Mieux vaudrait même qu'elle le fût peu, opérant dans la région des artères. A son défaut, la disjonction peut être opérée avec un levier quelconque (une paire de forts ciseaux, une rugine, une poignée de davier, etc.) qu'on introduit dans la fosse ptérygo-maxillaire. Quand on arrache brutalement une mâchoire supérieure, sans détruire au préalable sa jonction avec l'apophyse ptérygoïde, il arrive souvent qu'on laisse au fond de la plaie la paroi postérieure du sinus.

Résections partielles de la mâchoire supérieure.

Deux de ces opérations pourraient nous demander quelque attention: l'ablation du plateau inférieur palato-dentaire et l'extirpation de la *partie sous-orbitaire*.

Dans ce dernier cas, l'incision primitive anguleuse de la résection totale est indiquée. Découvrir la face antérieure de l'os et la décortiquer dans l'étendue convenable ; soulever le périoste orbitaire, scier le malaire, trancher l'apophyse montante sans ouvrir la narine, c'est-à-dire par la voie extra-muqueuse, tels sont les temps que nous avons déjà rencontrés dans la résection totale. Voici maintenant autre chose : il faut diviser horizontalement le maxillaire à travers le sinus. On le peut avec la scie cultellaire. Je conseille l'usage de la petite cisaille précédé d'une large perforation de la paroi antérieure du sinus. Une simple vrille perce en quelques instants un ou plusieurs trous sur la ligne de section. Par ces trous facilement transformés en mortaise, les *mors* déliés d'une *petite cisaille* coupent à petits coups, d'abord en dehors, la paroi externe qui est la plus dure, jusque dans la fosse ptérygo-maxillaire ; puis en dedans la paroi interne du sinus qui n'est résistante qu'au voisinage de l'orifice nasal. Le petit davier à dents de lion saisit ensuite l'apophyse malaire, qui offre la meilleure prise pour l'extraction.

Ce qui caractérise l'ablation du *plateau palato-dentaire*, c'est la conservation du plancher de l'orbite avec le nerf sous-orbitaire et l'apophyse malaire. Ici donc, rien à faire du côté de l'apophyse montante ni du côté de la pommette. Au contraire, nécessité de couper la voûte palatine et d'opérer la disjonction ptérygo-maxillaire ou de trancher l'apophyse ptérygoïde.

Je ferais volontiers une incision transversale commençant à l'aile du nez, pour exposer, décortiquer et attaquer l'os à la hauteur voulue avant d'ouvrir la bouche. Cette incision permettrait en effet de dépouiller le maxillaire jusqu'au bord des gencives, depuis la ligne médiane jusque derrière la tubérosité. Après avoir déterminé à loisir l'étendue de la maladie, le sinus serait perforé largement, en avant : la petite cisaille pointue couperait ses parois externe et postérieure ; au besoin, la scie cultellaire viendrait au secours de la cisaille pour entamer la base de l'apophyse malaire. S'il était ensuite possible de décoller la muqueuse nasale, la paroi interne du sinus serait tout de suite divisée.

Le reste de l'opération s'accomplirait comme dans la résection totale. On pourrait parfaitement se dispenser de diviser la lèvre supérieure, car l'extraction et les temps préliminaires sont possibles par la voie buccale.

Résections ou luxations temporaires, opérations préliminaires à l'extraction des polypes naso-pharyngiens.

J'irais loin si je voulais traiter ce sujet. (Voy. Robin-Massé, thèse Paris 1864: M. Duval, thèse Strasbourg 1869; Goguel, thèse Paris 1875; Spillmann, art. *Nez*, Dictionn. encyclop.). Une luxation temporaire d'une partie ou de la totalité de la mâchoire supérieure implique évidemment mobilisation préalable, c'est-à-dire usage de la scie, du ciseau frappé ou de la cisaille. La partie mobilisée ne peut conserver qu'une base d'attache, comme un lambeau. Huguier luxa en bas, dans la bouche, le plateau palato-dentaire laissé adhérent par sa portion palatine. J. Roux conseilla de luxer la mâchoire en dehors, après avoir divisé ses attaches orbitaires, ptérygoïdiennes et palatines. Sédillot le fit et perdit son malade de syncope. Langenbeck relève en avant sur le nez la partie sous-orbitaire du maxillaire. Bœckel au contraire la rejette en dehors vers l'oreille.

Voilà des luxations temporaires de la mâchoire même; en voici qui se bornent à l'auvent nasal.

L'opération primitive de Chassaignac était bien plus une résection définitive qu'une luxation temporaire. Une incision transversale divisait les téguments de la racine du nez, d'une orbite à l'autre; une autre également transversale séparait la base du nez de la lèvre supérieure; enfin, une troisième, suivant le sillon naso-génien gauche, unissait les deux premières. Le lambeau circonscrit, comprenant les téguments et toute la partie cartilagineuse du nez, était disséqué et rejeté à droite. L'auvent osseux était alors réséqué. A cet effet, un perforateur traversant la racine du nez d'une orbite à l'autre faisait la voie de la scie à chaîne. Lorsque celle-ci avait terminé, la cisaille tranchait, de chaque côté, les apophyses montantes et la pièce osseuse était enlevée. En sciant la racine du nez et sectionnant l'apophyse montante gauche aussitôt que les incisions cutanées sont faites, on peut renverser à droite et d'une pièce le nez tout entier, moyennant l'emploi d'une force suffisante pour faire une charnière en brisant verticalement l'apophyse montante droite.

Lawrence (1862) releva le nez de bas en haut sur sa racine. Ollier le scie transversalement de haut en bas pour le rabattre sur sa base. (Voy. plus loin.)

L'apophyse montante et l'os nasal sont relativement faciles à garder à la face profonde d'un lambeau ostéo-cutané. Plus difficilement, un lambeau génien pourrait emporter, futur soutien, une lamelle notable de la paroi antérieure du sinus. Quant à la voûte palatine, rien n'empêcherait, s'il en valait la peine, d'y ouvrir un volet mobile à base médiane ou à base externe.

Les luxations temporaires visent un double but : donner une voie large, reconstituer la forme et la solidité. Souvent on les combine avec de véritables résections partielles de parties osseuses embarrassantes et d'une utilité secondaire.

Souvent même, on se contente d'une vraie résection aussi restreinte que possible, en se bornant à garder le périoste à la face profonde des lambeaux.

Ainsi donc, soit en sacrifiant, soit en déplaçant momentanément une partie du squelette de la face, on cherche à atteindre les polypes par différentes voies, palatine, nasale, orbitaire, maxillaire, etc. Chacune de ces voies peut être préférable dans un cas donné, car on sait que les polypes naso-pharyngiens déforment considérablement la face et ses cavités. Je conseille de répéter sur le cadavre quatre procédés : le palatin de Nélaton, le nasal d'E. Desprez, le nasal d'Ollier et le naso-orbito-maxillaire.

La *voie palatine d'A. Nélaton* se pratique ainsi : Une incision médiane, absolument médiane pour qu'elle ne coupe aucune artériole, divise complètement le voile et la luette. Elle est ensuite prolongée en avant sous la voûte jusqu'à mi-chemin des incisives. Du point de terminaison antérieure partent deux incisions transversales, une de chaque côté, qui s'inclinent légèrement en arrière. La rugine détache alors la fibro-muqueuse en deux lambeaux qui pendent dans la bouche et qui font suite aux deux moitiés du voile fendu. Pour arriver à rabattre ces parties au niveau du bord palatin postérieur, là où le voile se dédouble pour se continuer avec la muqueuse du plafond buccal et celle du plancher nasal, il faut inciser celle-ci juste derrière la lame horizontale du palatin. Le ciseau frappé réussit à découper le quadrilatère osseux décortiqué. Nélaton perçait deux trous aux extrémités latérales des incisions antérieures, y engageait les pointes de cisailles déliées et coupait transversalement la voûte palatine dont il achevait ensuite la résection avec le même instrument. Restait la muqueuse du plancher nasal. Il l'incisait de chaque côté du vomer et en avant, pour la faire retomber dans la bouche ; d'un coup de cisaille il faisait sauter au besoin la partie accessible du vomer.

Ultérieurement, la restauration est possible, naturelle par la staphylorrhaphie, artificielle par un obturateur. Sur certains sujets, en raison de la faible hauteur de l'apophyse basilaire, la résection de la voûte osseuse n'ajoute presque rien d'utile à la fente du voile du palais, c'est-à-dire à l'opération de Manne. La hauteur de l'apophyse basilaire est en rapport avec celle du conduit auditif externe (Sédillot-Legouest).

La *voie nasale d'Eug. Desprez* résulte du renversement, sur le côté, des parties cartilagineuses du nez détachées de l'autre côté. Elle me paraît devoir être exécutée ainsi : palper les côtés du nez pour déterminer la ligne du bord inférieur de l'os propre ; inciser le tégument du flanc du

nez parallèlement à ce bord et à cinq millimètres au-dessous, en commençant également à cinq millimètres de la ligne médiane; descendre l'incision dans le sillon qui sépare la joue de la narine, contourner l'orifice de celle-ci en laissant une bordure de cinq millimètres au moins et terminer dans l'orifice du côté opposé, en tranchant l'attache labiale de la sous-cloison. Cette première incision faite et parfaite, à la peau et aux tissus sous-cutanés, il faut en écarter les bords et ouvrir la fosse nasale en divisant la muqueuse à ras du contour osseux. Alors, le bout du nez attiré du côté intact, laisse voir la cloison. La cisaille légèrement courbe sur le plat et à mors étroits, tranche horizontalement l'épine nasale et coupe ensuite le cartilage médian en remontant sous le toit du nez. Le même instrument poussé pas à pas d'avant en arrière, rase à mesure la cloison osseuse par le pied, jusqu'au bord postérieur. De même porté vers le plafond, mais la concavité en bas, il parvient à trancher à petits coups le dur vomer. L'excision des cornets est aisée et prompte. A défaut de cisaille assez forte et à mors assez étroits, le ciseau frappé peut saper la cloison osseuse par le haut et par le bas. Il est bon d'employer un ciseau fourchu.

La *voie nasale d'Ollier* s'obtient à l'aide d'une section qui tranche le nez de haut en bas, depuis sa naissance jusqu'à la hauteur de ses ailes.

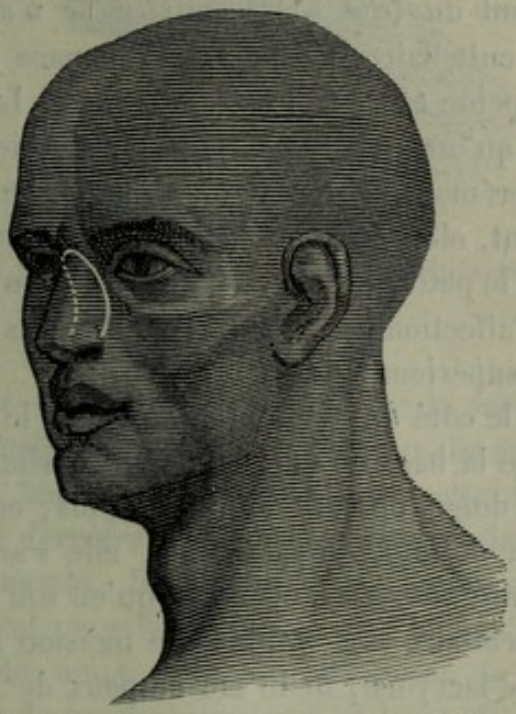

Fig. 638. — Incision cutanée pour la voie nasale d'Ollier. Le trait de scie doit empiéter davantage encore sur les orbites.

L'incision cutanée commence derrière l'aile droite, remonte sur le côté jusqu'à la racine du nez qu'elle croise pour redescendre symétriquement jusque derrière l'aile gauche (fig. 638). Un aide tirant alors sur la peau

des joues pour l'écarter et les aplatir, l'opérateur armé de la scie à chantourner attaque le dos de la racine du nez et descend, suivant moi, non pas verticalement, mais en creusant la face le plus possible, pour abattre la plus grande largeur possible du squelette nasal. Avec cette précaution et moyennant une conformation favorable de la face, l'ouverture est large et praticable ; autrement, non. J'estime que le trait de scie doit pénétrer assez loin en arrière pour intéresser le bord de l'orbite devant le sac lacrymal et qu'il est bon de libérer les lèvres molles dans cette intention.

La *voie naso-orbito-maxillaire* est large, mais c'est la plus difficile à obtenir quand on veut se borner à luxer temporairement les parties osseuses sans les sacrifier. J'ai bien lu qu'avec la scie à guichet ou la scie à chaîne, ou la cisaille, ou le ciseau, tel ou tel opérateur avait fait merveille et gardé à la face profonde du lambeau charnu une pièce osseuse, un bouche-trou régulièrement conformé et consolidé en 15 jours. Mais je n'ai rien vu ni pu faire d'aussi beau. Il est vrai que je me fais scrupule de sacrifier les nerfs et vaisseaux sous-orbitaires.

Je conseille, comme exercice cadavérique, la création d'une voie naso-orbito-maxillaire en usant de l'incision d'E. Bœckel, qui donne un lambeau à base postérieure, en gardant le périoste, mais en sacrifiant, c'est-à-dire en réséquant définitivement : un peu de l'os nasal, toute la largeur de la base de l'apophyse montante et la coque antérieure du sinus maxillaire, jusqu'à la verticale descendant du trou sous-orbitaire. Je n'aime guère la scie à guichet, petite scie cultellaire, parce qu'elle menace du bout les parties profondes, avance à peine et s'engorge de sa sciure. La scie à chaîne vaut mieux, mais il faut qu'un perforateur fasse ses voies ; l'une et l'autre exigent l'ouverture prématurée de la fosse nasale. Quant aux cisailles, si bonnes qu'elles soient, elles écrasent les coques et font éclater les bords compacts. Le ciseau, le petit ciseau étroit, mince et bien tranchant, véritable outil de bijoutier qu'affectionne Trélat, frappé à petits coups secs et retenus, est à mon avis supérieur à tout.

L'incision est, sur le côté du nez, oblique comme le sillon naso-génien ; en bas, au niveau de la base du nez, elle se recourbe horizontalement en arrière, jusqu'à deux doigts de l'aile ou un peu plus ; en haut, un peu avant d'atteindre la hauteur de la fente palpébrale, elle s'arrondit et redescend pour suivre le bord inférieur de l'orbite jusqu'en son milieu, c'est-à-dire jusqu'au trou sous-orbitaire (fig. 639). Cette incision ne doit ouvrir, ni la fosse nasale, ni le sac lacrymal, ni le sac adipeux de l'orbite. On la complète à fond de manière que le périoste soit divisé et le travail de la rugine amorcé. Celle-ci, la courbe, agissant comme racloir a détaché le lambeau périostéo-cutané en un instant. On voit alors le nerf sous-orbitaire à son issue. La même rugine gratte, refoule et soulève le périoste du bord orbitaire et montre le sac lacrymal ; elle détache ensuite, sans la rompre, la fibro-muqueuse nasale, du bord et de la face interne de l'apophyse

montante et du sinus. Pas une goutte de sang ne tombe dans les voies respiratoires. Le petit ciseau entaille le bord orbitaire au-dessus de l'orifice du nerf; il l'entaille en V; incliné alternativement à gauche et à droite, il fait sauter à chaque coup de marteau un petit copeau et la coche pénètre bientôt jusqu'au nerf.

Le bord postérieur de l'apophyse montante et toute sa largeur sont de même divisés à petits coups, principalement frappés de haut en bas pour ne pas défoncer le toit du nez. Alors, le tranchant du ciseau simplement appuyé, divise le plancher de l'orbite à quelques millimètres derrière le bord, depuis le canal nasal jusqu'au canal sous-orbitaire. Puis, la paroi

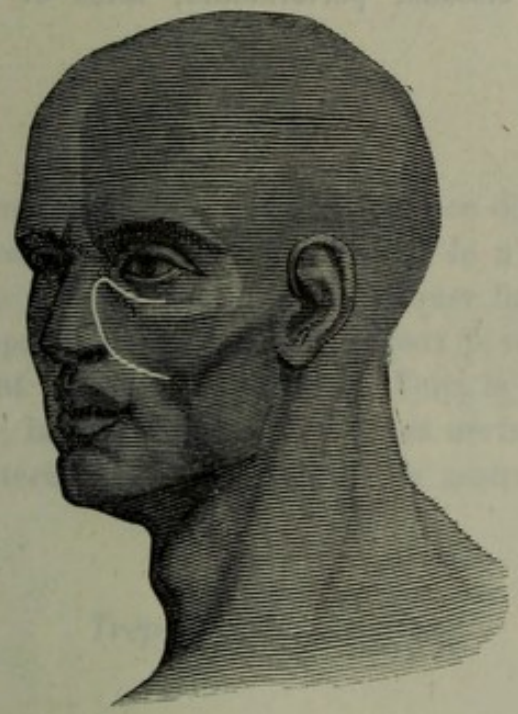

Fig. 639. — Incision pour la voie naso-orbito-maxillaire.

antérieure du sinus est coupée, d'abord sur la verticale descendant du trou sous-orbitaire jusqu'à deux centimètres au-dessous; ensuite sur une ligne qui, partie du bas de la précédente, marche dans la direction de l'épine nasale. Cette dernière section demande quelque vigueur au droit du bord de la fosse nasale. Ici encore il est bon d'encocher avant d'enfoncer le ciseau à fond pour raser par le pied le solide bord de la narine et la paroi interne du sinus. D'un coup de levier, le ciseau fait sauter la pièce osseuse, haute de trois centimètres et large de deux. A ce moment seulement, la muqueuse nasale est largement ouverte : on la saisit et on l'excise avec le reste de la mince paroi interne du sinus, et le cornet inférieur. On excise de même à volonté le cornet moyen. S'il le faut, on fend la cloison, pour en emporter la partie postérieure osseuse après l'avoir détachée du plancher et du plafond.

En prolongeant en dehors les incisions horizontales et en prenant le parti de sacrifier les vaisseaux et le nerf sous-orbitaires, on peut comme Bœckel, essayer de luxer et de garder la paroi antérieure du sinus et le bord orbitaire, à la face profonde du lambeau. Aussitôt que les incisions sont faites, il faut diviser l'apophyse montante, puis le plancher orbitaire y compris les vaisseaux et nerf, derrière le bord inférieur, puis l'os malaire, puis enfin la paroi antérieure du sinus et le bord osseux de la fosse nasale, dans l'incision horizontale inférieure. Après cela, la lamelle osseuse en grande partie découpée se laisse luxer, par arrachement de la paroi interne de l'antre et fracture verticale de sa paroi postéro-externe.

Pour une telle opération, il n'est pas superflu d'avoir à sa disposition un assortiment de ciseaux, perforateurs, scies et cisailles de toutes sortes, etc.

APPENDICE

La tâche que je m'étais proposée dans la préface de 1872, les ligatures, les amputations, les résections, est accomplie. Je n'ai plus que quelques pages à écrire et je veux les consacrer à indiquer brièvement la manière de faire certaines opérations qu'il est avantageux de répéter sur le cadavre et qui ne sont point absolument spéciales. Voici le sommaire de cet appendice : le trépan ; la découverte de quelques nerfs sensitifs de la tête ; l'œsophagotomie externe ; la trachéotomie ; la gastrostomie ; l'anus artificiel.

Trépan et trépanation.

Le trépan est un vilebrequin dont la mèche se compose de deux pièces principales : 1° d'une tige perforatrice ou *pyramide* qui agit comme un foret, s'implante dans l'os au point voulu, au début de l'opération, et sert d'axe à la mèche proprement dite ; 2° d'un tube cylindrique d'acier trempé et taillé en scie par un bout, d'où le nom de *couronne*. Cette pièce, apte à découper une rondelle d'os pourvu qu'on la fasse tourner sur un axe immuable, se monte sur la tige ou pyramide et s'y fixe à la hauteur voulue.

Au début de l'opération, on laisse saillir la pyramide de quelques millimètres : elle fait son trou et la couronne ne tarde pas à mordre elle-même et à creuser sa voie. Alors, on fait descendre la couronne jusqu'à ce que la pyramide ne la déborde plus et l'on achève l'opération. Il faut dire que la couronne porte à l'extérieur une bague mobile ou curseur annulaire que l'on fixe à la hauteur que l'on veut et qui limite la pénétration.

Certaines couronnes dont l'usage n'est plus répandu pouvaient se passer de curseur. Leur forme de tronc de cône mordant par la petite base garantissait contre toute brusque pénétration. Leur face externe était taillée en râpe, sans quoi elles n'eussent évidemment pas pénétré.

Il existe des trépans à main ou *tréphines* qui se manœuvrent comme une vrille et un tire-bouchon. Les tréphines peuvent être munies d'un encliquetage Bréguet qui permet à la main de revenir de la supination à la pronation sans lâcher prise, sans dérailler et sans ramener la couronne sur ses pas. Les dents de celle-ci sont en conséquence dirigées, taillées, pour mordre dans un seul sens, celui qui correspond au mouvement de vrille ou de tire-bouchon. Or, plusieurs fabricants destinent les mêmes

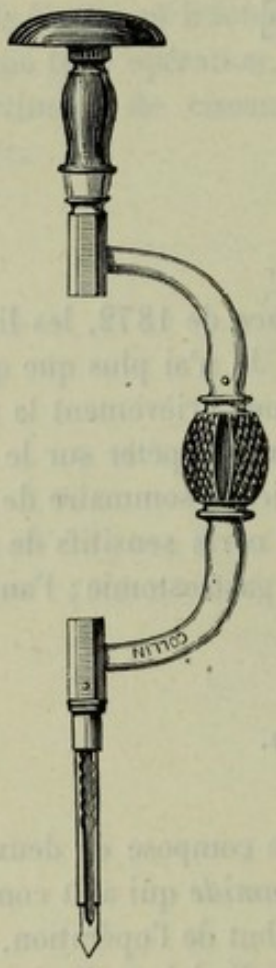

Fig. 640. — Trépan et sa pyramide perforative, non garni de sa couronne.

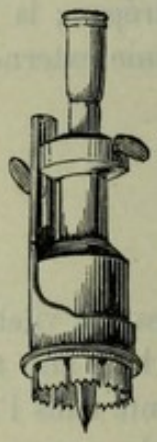

Fig. 641. — Garniture complète de l'extrémité du trépan : pyramide, couronne dentée, curseur limitatif.

couronnes à la tréphine et au vilebrequin. Il convient donc de manœuvrer celui-ci en tirant l'arc que je suppose en l'air au lieu de le pousser comme fait le menuisier pour faire mordre ses mèches. J'ai conseillé à Collin de faire mettre à ses trépans un encliquetage qui ne permette pas de tourner à l'envers. L'opérateur doit connaître son instrument : il n'a du reste qu'à examiner la denture de la couronne pour savoir dans quel sens il doit tourner. A. Poulet a fait construire récemment une tréphine, trépan à main ou plutôt à mains, car il en faut trois pour le manœuvrer, qui opère sans pyramide et prend son point d'appui tout autour de la rondelle à découper.

J'ai essayé ce nouveau trépan, qui exige une large dénudation. Je ne

crois pas qu'il puisse prétendre à remplacer l'ancien. Il faut cependant le reconnaître capable d'agrandir d'aussi peu que l'on veut l'ouverture antérieurement faite, ce que ne permet pas le trépan ordinaire, qui exige un appui pour sa pyramide axile.

L'arsenal de la trépanation comprend encore quelques autres instruments : une brosse contre la sciure ; un tire-fond, c'est-à-dire une vis conique que l'on implante dans le trou fait pour la pyramide pour extirper la rondelle ; des leviers ou élévatoires ; un couteau lenticulaire, c'est-à-dire un petit couteau à fort tranchant terminé par un bouton en forme de lentille qui protège le cerveau tandis que le tranchant régularise et adoucit les bords de la section osseuse ; etc.

On n'est pas libre de trépaner où l'on veut, sans cela on éviterait la région du muscle temporal, celle des grosses branches de l'artère méningée et tous les points voisins des grands sinus veineux qu'il faut évidemment ne pas ouvrir.

L'opérateur, à l'aide d'une incision cruciale ou d'un lambeau, met à nu les os. C'est dire qu'après avoir rasé les cheveux, il incise à fond peau, aponévrose et périoste et qu'il décolle celui-ci avec la rugine courbe agissant comme le vieux racloir. Il fait ensuite érigner le ou les lambeaux. La dénudation, toujours possible à étendre, doit être d'emblée une fois plus large que la couronne. L'opérateur place d'abord le curseur limitatif de la pénétration, à une distance en rapport avec l'épaisseur qu'il suppose à l'os trépané. Mais il reste en deçà du nécessaire probable, remettant à plus tard de donner 1 ou 2 millimètres de liberté de plus à la scie. Puis, ayant fait saillir la pyramide de quelques millimètres, il l'applique au point voulu, bien perpendiculairement à la surface, et tourne dans le bon sens déterminé d'avance par l'examen de la denture de la couronne. L'instrument ne doit pas vaciller. La tête du malade est donc tenue immobile sur un coussin ferme. La main gauche de l'opérateur tient la palette et fournit appui au menton qui lui donne la fixité.

La main droite, après avoir posé la pointe de la pyramide sur le point désigné, a donc saisi la boule et tourné jusqu'à ce que la couronne ait elle-même atteint la surface osseuse et tracé sa voie à une profondeur suffisante pour pouvoir se passer désormais de l'axe fourni par la pyramide. Il faut en effet faire rentrer celle-ci, qui jusqu'à présent débordait, sans quoi elle pénétrerait dans le cerveau. On la fait rentrer à plusieurs centimètres, c'est-à-dire que l'on fait descendre la couronne d'autant, afin de faire place dans sa cavité au petit piton à vis conique qu'il faut dès à présent implanter dans le trou central creusé par la pyramide. Quand ce piston à vis est solide en place, on reprend la trépanation : le bruit de l'instrument renseigne sur la compacité du tissu osseux. Mais il ne faut pas trop s'y fier, non plus qu'à la couleur de la sciure, à l'abondance de l'hémorrhagie ou à la résistance éprouvée.

Aussitôt que l'on soupçonne que l'on approche de la dure-mère, il faut regarder, brosser la rainure et la sonder avec une épingle ou un bec de plume. Si à la première exploration on constate que le travail est loin d'être terminé, et ce doit être, on place le curseur limitatif en conséquence, mais toujours avec prudence. En général, à cause de l'inégale épaisseur de tous les points de la rondelle, la section est accomplie d'un côté avant de l'être tout autour. Un peu d'inclinaison du trépan remédie à la chose. Enfin, la rondelle ne tenant plus guère, on l'ébranle avec un crochet qui s'adapte au piton vissé et l'on rompt les dernières fibres osseuses. Il faut alors décoller la pièce mobilisée de la dure-mère sous-jacente, et pour ce faire, la soulever légèrement, dans tous les sens successivement, jusqu'à ce qu'elle se détache.

On nettoie la plaie, on régularise le bord plus ou moins esquilleux de la table interne avec le couteau lenticulaire.

Au lieu de trépan, on se sert maintenant assez fréquemment du ciseau burin pour ouvrir le crâne. Les hommes de l'âge de pierre le faisaient bien avec des silex!

Découverte de quelques nerfs sensitifs de la face.

Des névralgies rebelles ont été suspendues, guéries même, par la distension, la section et surtout la résection des nerfs. Les nerfs mixtes ne s'accommoderaient pas de la résection, qui rendrait la paralysie musculaire ordinairement définitive.

Je ne m'occuperai que des branches du trijumeau, siège de l'horrible et fréquente névralgie faciale. On peut les couper sous les téguments avec un ténotome : il vaut mieux les découvrir et en réséquer un bout à ciel ouvert (voy. Létiévant, *Traité des sections nerveuses*. Paris 1873).

Nerf frontal.

Il est appliqué mais non adhérent au périoste du plafond de l'orbite, sous lequel il se divise en frontal externe, frontal interne et trochléaire.

C'est sous ce plafond qu'il faut aller le chercher, assez profondément pour le saisir avant sa division. On incise donc l'attache palpébrale le long et au-dessous du rebord orbitaire divisant successivement la peau, le muscle orbiculaire et l'aponévrose; on abaisse toutes les parties molles et l'on aperçoit le nerf que l'on saisit profondément pour le couper au de là de la prise, renverser le bout périphérique et l'exciser.

Mais où faut-il placer le milieu de l'incision pour tomber juste sur le

nerf? Autrement dit, en quel point les branches frontale externe, frontale interne et sus-trochléaire émergent-elles de l'orbite? La première sort avec l'artère homonyme, par l'échancrure sus-orbitaire, échancrure *tangible* quand elle n'est pas transformée en trou; la seconde se dégage entre l'échancrure et la poulie du grand oblique généralement *tangible* aussi; la troisième enfin, quand elle existe, traverse le tissu fibreux de la poulie. Entre la première et la troisième il y a 12 ou 15 millimètres.

Comme la branche frontale externe, la principale, continue le nerf en droite ligne, c'est son point d'émergence, l'échancrure sus-orbitaire, situé à 25 ou 30 millimètres de la ligne médiane, qui marque le milieu de l'incision.

En plaçant le milieu de l'incision au droit de la poulie et la recourbant suivant le contour interne de l'orbite, on risque de trancher, mais avec précaution l'on découvre, le nerf sous-trochléaire ou *nasal externe* que j'ai vu Abadie reconnaître à la petite artère qui l'accompagne.

Nerf sous-orbitaire.

Au sortir de la fosse ptérygo-maxillaire le nerf maxillaire supérieur, après avoir fourni les rameaux dentaires postérieurs, s'engage dans la gouttière sous-orbitaire bientôt convertie en canal par un mince couvercle qui ne s'épaissit qu'au bord même de l'orbite. Dans le canal même se détachent, souvent un nerf dentaire moyen, toujours le dentaire antérieur. Découvrir le nerf le plus en arrière possible, avant la naissance des nerfs dentaires antérieurs, dans la portion du canal facile à effondrer, tel est le but.

On l'atteint en incisant le bord adhérent de la paupière inférieure, peau, muscle et périoste, dans l'étendue de trois centimètres. Le milieu de l'incision doit se trouver à plomb au-dessus du trou sous-orbitaire qui est lui-même sur la verticale descendant de l'échancrure sus-orbitaire tangible, à 25 ou 30 millimètres du plan médian.

L'incision, ayant été faite à fond, permet d'amorcer et de poursuivre le soulèvement du périoste du plancher de l'orbite, périoste que l'on charge sur le grand bout de l'écarteur brillant, afin de relever toutes les parties sus-jacentes et d'exposer le couvercle fissuré du canal et la gouttière qui le précède.

Le bris du couvercle est facile : aussitôt fait, un petit crochet charge le nerf délicatement sans appuyer sur le lit fragile du canal. On sépare l'artère du nerf; on coupe celui-ci le plus profondément possible; on relève son bout périphérique et on l'excise.

Michel, au lieu de pénétrer dans l'orbite, se borne à couper le nerf à sa

sortie du trou sous-orbitaire. Il introduit ensuite un poinçon dans le canal pour détruire le nerf sur une grande longueur et atteindre l'origine du dentaire inférieur. Celui-ci peut du reste être tranché d'un coup de ciseau donné à travers la paroi antérieure du sinus maxillaire.

Nerf lingual et nerf dentaire inférieur, voie buccale.

Si, le doigt étant dans la bouche, sur le bord antérieur de la base coronoïdienne puis en dedans, on commande au malade de mordre un gros bouchon, ou de serrer les dents sur l'ouvre-bouche, le doigt explorateur sent se contracter le bord antérieur du ptérygoïdien ou masséter interne. Il semble à ce doigt que, n'était la muqueuse, il pénétrerait facilement entre le muscle et la mâchoire dans l'espace maxillo-ptérygoïdien où se séparent : le nerf lingual qui s'avance glissant sous la muqueuse avant d'entrer dans la langue, et le nerf dentaire qui plus profond, plus externe, masqué par le relief osseux qui supporte l'épine de Spix et couvert par le ligament sphéno-maxillaire, pénètre dans le maxillaire inférieur.

La bouche étant maintenue ouverte et la langue tirée du côté opposé, une incision de trois centimètres faite entre la langue et la gencive de la dernière molaire, au fond de la gouttière muqueuse linguo-gingivale, découvre le nerf lingual que l'on peut poursuivre avec des ciseaux jusqu'à la face externe du muscle ptérygoïdien interne.

Voici les préliminaires de la section du nerf dentaire inférieur : tenir la bouche très largement ouverte et la commissure labiale tirée du côté de l'opération, toucher le bord antérieur de l'apophyse coronoïde, à quelques millimètres en dedans inciser verticalement la muqueuse, de très haut en bas, fouir avec le doigt, entre le muscle et l'os, la pulpe dirigée vers l'os, l'ongle refoulant en dedans le nerf lingual et le muscle ptérygoïdien et s'arrêter enfin sur l'épine de Spix qu'un peu de dénudation rend plus reconnaissable.

La pulpe de l'indicateur reste donc sur l'épine de Spix et couvre l'entrée du nerf dans le canal dentaire. Un petit crochet est conduit de champ sur le doigt jusqu'au delà ; tourné en dehors et remonté au-dessus de l'épine, il accroche tout ce qui pénètre dans le canal et des fibres du ligament sphéno-maxillaire : tout peut être coupé avec un long bistouri boutonné.

Il semble préférable, lorsque l'épine repère est sous le doigt, d'essayer de saisir le faisceau vasculo-nerveux à la face externe du ligament sphéno-maxillaire, entre ce ligament et l'os, à l'aide d'une pince à pression continue ou d'un très petit lithotriteur, pour le couper ensuite au-dessus et au-dessous de la prise.

Nerf dèntaire inférieur, voie osseuse.

L'orifice interne du canal dentaire se trouve à la face interne de la branche montante, à égale distance des bords antérieur et postérieur, et à peu près à mi-chemin entre le bord inférieur et la concavité de l'échancrure, sur le prolongement du bord alvéolaire ou supérieur du corps du maxillaire, chez le sujet denté. Une couronne de trépan appliquée de dehors en dedans, au-dessus de l'orifice d'entrée du nerf, découvre celui-ci dans l'excavation même ou tranchée qui précède le tunnel osseux. Cette tranchée dont le fond est mince, a deux berges dont l'antérieure surtout est fort épaisse. Aussi la couronne du trépan menace-t-elle le nerf bien avant d'avoir mobilisé la rondelle dont il faut rompre au ciseau les attaches antérieure et postérieure. Ce procédé, de Warren, blesse la parotide, le canal de Sténon, le facial, le masséter.

La perforation de la table externe du maxillaire inférieur est indispensable à la découverte du nerf dans son trajet intra-osseux. Cette perforation peut être faite au trépan ou au petit ciseau frappé.

On peut même couper le nerf avec cet instrument introduit dans la bouche entre la joue et la mâchoire, et arracher le bout périphérique en tirant sur le nerf mentonnier découvert par la voie buccale.

Nerf mentonnier, voie buccale.

Le trou mentonnier est situé au droit de la deuxième petite molaire ou plus en dedans, un plus près du bord inférieur que du supérieur, sauf chez les édentés. L'incision du fond du sinus muqueux qui sépare la joue de la mâchoire découvre tout de suite le nerf.

Œsophagotomie externe.

La recherche de l'œsophage se fait de préférence au côté gauche du cou. C'est à peu près la même opération que la découverte de l'artère carotide primitive au-dessous du muscle omo-hyoïdien (Voy. Michel, art. *Œsophage* in *Dictionnaire encyclop.*).

Le doigt promené sur la ligne médiane du cou et de bas en haut, reconnaît et marque la saillie de l'arc antérieur du cartilage cricoïde. Ce

point correspond à l'origine de l'œsophage et au tubercule carotidien de la sixième vertèbre cervicale : la partie transverse de l'artère thyroïdienne inférieure qu'il faudra reconnaître, et au-dessus de laquelle l'œsophage sera ouvert, est à environ deux centimètres plus bas.

Je conseille à l'opérateur, s'il veut tomber sur l'œsophage et non sur le pharynx, s'il veut épargner les vaisseaux thyroïdiens supérieurs qu'on a tant de fois coupés inutilement, d'inciser un peu plus bas qu'on ne le dit communément, de placer le milieu de son incision à un travers de doigt au-dessous du niveau de l'arc tangible du cricoïde. Si l'incision cutanée ne mesure que 8 centimètres, ce qui est une moyenne suffisante, elle ne remontera donc pas tout à fait au bord supérieur du cartilage thyroïde, mais descendra assez près du sternum.

Quand on peut introduire dans l'œsophage la sonde dilatatrice de Vacca; quand il existe un corps étranger volumineux au niveau même de l'incision, l'ouverture de l'épais conduit est bien facilitée.

Le malade est couché, un coussin sous les épaules, la tête légèrement détournée et suffisamment défléchie pour développer la face antérieure du cou et attirer hors de la poitrine la trachée et l'œsophage y appendu.

Le milieu de l'incision ayant été marqué à un travers de doigt au-dessous du cricoïde, l'opérateur avec les bouts alignés des quatre doigts gauches sent le bord antérieur du muscle sterno-mastoïdien et la gouttière qui est devant. Il incise sur le bord musculaire sans craindre de découvrir le chef sternal, qui serait plus tard coupé d'un coup de ciseaux s'il restait gênant. Le faisceaus terno-mastoïdien mis à nu, mobilisé et récliné, laisse voir le feuillet profond de la gaine du muscle. Si la veine jugulaire antérieure y apparaît embarrassante, on la divise entre deux ligatures. Sans quitter encore le bistouri ni la pince à dissection, mais en abaissant le manche pour diriger le tranchant vers la trachée et le détourner de la grosse jugulaire, on met à nu les muscles omo-hyoïdien et cléido-hyoïdien. Il est possible de pénétrer dans l'interstice de ces deux muscles en réclinant le premier en dehors, le second en dedans. Il est plus commode de les charger sur la sonde insinuée de haut en bas et de diviser l'omo-hyoïdien en totalité et le cléido-hyoïdien en partie, en épargnant et rejetant en dehors les filets visibles de la branche descendante de l'hypoglosse. Si l'on opère très bas, on respecte l'omo-hyoïdien et l'on incise seulement le cléido-hyoïdien.

Alors apparaît le corps thyroïde dont le développement peut gêner beaucoup. S'il en sort des veines qui traversent le champ opératoire, elles doivent être coupées entre deux ligatures. Le doigt cherche dans la plaie, la trachée, la colonne vertébrale, le tubercule carotidien et la carotide. Un grand écarteur est mis à cheval sur l'ensemble trachéo-œsophagien et le maintient en dedans; l'index de l'opérateur attire en dehors le paquet vasculo-nerveux et la sonde ou le bistouri, si elle en est incapable sans violence, libère sans le dénuder le bord interne de l'artère jusqu'à

ce que tout le paquet puisse être retenu en dehors par un deuxième écarteur. L'opérateur a maintenant sous les yeux le lit où tout à l'heure l'artère était couchée; il relève le lobe thyroïdien et, s'il présente une gouttière creusée par la carotide, il se garde de prendre la lèvre interne de cette gouttière pour l'œsophage. En relevant la glande, les vaisseaux thyroïdiens inférieurs apparaissent : la sonde leur donne quelque liberté qui permet de les récliner en bas et en dedans. Leur section entre deux fils est permise, indiquée même, si l'ouverture œsophagienne doit être pratiquée plus bas.

Enfin le doigt *sent*, en haut la petite corne thyroïdienne, en bas *la trachée* et l'œsophage; l'œil voit le muscle œsophagien rouge et le nerf récurrent devant. J'ai vu passer l'artère thyroïdienne inférieure derrière ce nerf. Pour l'épargner, il convient de fendre l'œsophage sur le côté. A défaut de dilatateur intérieur, une pince à griffe permet d'ouvrir l'œsophage qui est épais, très épais, et formé de deux couches *peu adhérentes*, l'une *rouge* extérieure, l'autre *blanche* intérieure. L'ouverture ou plutôt la ponction est agrandie avec des ciseaux ou sur la sonde cannelée attentivement introduite non dans l'interstice des parois, mais dans le canal qui jette toujours un peu de mucosité.

Après l'extraction d'un corps étranger, on est tenté de faire la suture de cette plaie d'environ 3 centimètres. On dit qu'elle ne réussit pas sur la tunique musculaire et qu'il n'est permis de la tenter que sur la muqueuse. (Colin, Terrier, Cazin.)

Trachéotomie.

Cette opération, l'ouverture de la trachée, longtemps réservée à l'extraction des corps étrangers, est entrée depuis soixante ans dans la thérapeutique du croup sous les efforts de Bretonneau et de Trousseau[1]. La trachéotomie dans le croup se complique de la pose d'une canule qui reste en place jusqu'à ce que le larynx désobstrué soit redevenu perméable à l'air respiré. C'est en effet à l'obstacle laryngé et non à la diphthérie que s'adresse l'opération. Il ne faut la pratiquer volontairement ni trop tôt, car la guérison spontanée est possible, ni trop tard, puisque les progrès de l'intoxication et de l'asphyxie peuvent rendre l'enfant incapable d'expulser ses fausses membranes et de se remonter. Quand on est libre, on opère à la fin de la deuxième période de la maladie ou au commencement de la troisième. Les accès de suffocation se sont *rapprochés;* l'état asphyxique devient *permanent;* la respiration est pénible et le *tirage* continu et marqué : il faut opérer.

1. Sanné, *Traité de la diphthérie*, 1877; de Saint-Germain, *Chirurgie des enfants*, 1884; Dubar, art. *Trachéotomie*, Dictionn. de Jaccoud, 1884.

Le croup atteint tous les âges, mais spécialement la première enfance. Les petits larynx deviennent vite insuffisants et demandent tôt la trachéotomie. Au contraire chez les grands enfants et les adultes, l'asphyxie ne se montre guère avant l'envahissement des bronches, ce qui rend la trachéotomie inefficace. Plus un enfant est jeune, — on opère aujourd'hui couramment dans la deuxième et même dans la première année, — plus l'opération est difficile en raison de l'*étroitesse*, de la *brièveté*, de la *flaccidité* de la trachée, en raison aussi de l'*embonpoint*.

Cette petite trachée d'un an, de 3 centimètres de long, en partie seulement accessible, mince et dépressible, à peine assez large pour recevoir la canule de 6 millimètres, comment la sentir à travers un collier de graisse? Comment l'atteindre sans la transpercer et l'inciser juste sur la ligne médiane? Comment y introduire enfin la canule? En 1798, Pelletan opérait un enfant de trois ans qui avait un haricot dans la trachée. L'embonpoint était considérable : « Je conçus, écrit cet habile bronchotomiste, que la pratique de cette opération n'appartiendrait jamais qu'aux personnes qui, à des *connaissances positives*, joindraient du *sang-froid* et une *grande habitude* d'opérer. »

Si quelqu'un me lit, je souhaite qu'il m'accorde quelque crédit, je souhaite qu'il consente à s'exercer aussi souvent qu'il le pourra à la trachéotomie cadavérique; il s'habituera ainsi à placer son petit malade, à s'éclairer, à se faire aider, à inciser dans le plan médian, à placer la canule, etc. Sa main gauche s'exercera à rechercher et à fixer le larynx; son index à sentir la trachée et à entr'ouvrir la plaie. Il jugera de la superposition et de la profondeur des parties, de leur résistance au bistouri, etc. Enfin, choses capitales, il deviendra capable, les yeux fermés, de distinguer la trachée d'un nouveau-né, et avec le doigt la touchant à nu, et avec le bistouri divisant les cerceaux en travers.

Les praticiens sont bien près de confondre dans un seul genre les quatre variétés suivantes de laryngo-trachéotomie : laryngotomie intercrico-thyroïdienne, crico-trachéotomie, trachéotomie supérieure et trachéotomie inférieure. Celle-ci, que pratiquait Trousseau, intéressait la portion de la trachée comprise entre le quatrième et le septième anneau. La trachéotomie supérieure se borne aux trois premiers anneaux. La crico-trachéotomie divise le cartilage cricoïde et deux anneaux de la trachée. Enfin la laryngotomie intercrico-thyroïdienne a pour champ la membrane élastique crico-thyroïdienne.

La trachéotomie inférieure est abandonnée aujourd'hui. L'anatomie va nous dire pourquoi et nous fournir sur les autres procédés des données indispensables.

Le conduit aérien est situé sur la ligne médiane. C'est à peine si dans le thorax la crosse aortique le rejette un peu vers la droite. Mais quelque résistant qu'il soit, ce conduit peut être déformé par les tumeurs et rejeté

quelquefois fort loin de sa position normale. Très superficielle à son origine au cartilage cricoïde, la trachée s'enfonce obliquement en bas et en arrière et laisse entre elle et la poignée du sternum assez de place pour loger les énormes troncs brachio-céphaliques artériel et veineux. La trachée est donc d'autant plus profonde qu'on la découvre plus près de la fourchette du sternum. Elle est située devant l'œsophage, ce qui n'a pas toujours mis celui-ci à l'abri des atteintes du bistouri. De chaque côté sont la carotide et la jugulaire interne, qui n'ont pas non plus toujours été respectées, la jugulaire gauche surtout qui, en bas du cou, se porte en avant et à droite pour contribuer à former le tronc veineux brachio-céphalique gauche, bien exposé, si l'on pratiquait la trachéotomie inférieure sans d'extrêmes précautions.

Flanquée de la carotide et de la jugulaire, la trachée en est séparée par du tissu cellulaire lâche que bien des opérateurs ont ouvert et traversé pour aboutir à la colonne vertébrale, et qui alors reçoit facilement la canule. Celle-ci, quand on la force si peu que ce soit et qu'elle ne trouve pas la bonne voie, fait fausse route et se loge soit en avant, soit sur le côté lorsqu'on a décollé le lobe latéral du corps thyroïde.

Mais ce qui intéresse le plus le trachéotomiste, ce sont les parties qui couvrent la face antérieure du conduit qu'il s'agit d'ouvrir sur la ligne médiane. De ces parties la principale est le corps thyroïde et surtout ses vaisseaux.

Je dois signaler pourtant la petite artère crico-thyroïdienne, large de un demi-millimètre, qui de chaque côté descend de la thyroïdienne supérieure et vient former arcade devant la membrane crico-thyroïdienne. De cette arcade naissent : 1° un petit rameau médian perforant qui se distribue à la muqueuse de la portion sous-glottique du larynx ; 2° des rameaux latéraux qui se distribuent aux parties molles situées entre la lame cartilagineuse thyroïdienne et la membrane élastique du larynx. Les veinules qui correspondent à l'artère crico-thyroïdienne et à ses branches sont ordinairement très petites et incapables de donner une hémorrhagie sérieuse. On peut cependant citer de nombreuses anomalies de volume, d'origine, de distribution et d'anastomoses, tant pour l'artère que pour les veines. Néanmoins la région intercrico-thyroïdienne passe pour la plus sûre au point de vue opératoire.

Le *corps thyroïde* est formé de deux lobes latéraux adhérents aux côtés de la trachée et réunis sur la ligne médiane par un isthme court, mince et étroit, mais très variable dans ses dimensions, et que l'on rencontre ordinairement devant deux, trois ou quatre des premiers anneaux de la trachée. Du bord supérieur de l'isthme ou des parties voisines s'élève ordinairement la petite pyramide de Lalouette rattachée à l'os hyoïde.

Il est donc, à moins que l'isthme ne manque, ce qui est extrêmement rare, impossible de pratiquer la trachéotomie supérieure sans diviser cette partie et une ou plusieurs fines anastomoses artérielles transversales.

L'existence d'artérioles de volume notable au-devant de la trachée est un fait exceptionnel. La thyroïdienne médiane de Neubauër elle-même n'est pas commune et ne couvre que la partie cervicale inférieure de la trachée.

Au contraire, une grande quantité de *veines*, véritable plexus, émanent du corps thyroïde et masquent la trachée, d'autant moins nombreuses mais d'autant plus grosses qu'on se rapproche davantage du tronc brachio-céphalique où se jettent les plus exposées et les plus dangereuses par leur volume et leur *absence de valvulves*.

Si nous ajoutons que dans le tissu sous-cutané l'on peut rencontrer une veine jugulaire antérieure médiane, longitudinale, oblique ou même transversale, nous pourrons conclure qu'il est impossible de prévoir quelle quantité de sang veineux fournira l'incision.

L'hémorrhagie veineuse est si redoutable chez l'*adulte*, que les chirurgiens se partagent sur le choix du procédé. Les uns, fuyant le danger, s'adressent à l'ouverture intercrico-thyroïdienne; les autres, disciples de Trousseau, opèrent avec lenteur et circonspection, disséquant, reconnaissant, écartant, pinçant ou liant tous les vaisseaux qui se présentent; d'autres enfin emploient le thermo-cautère à basse température.

Chez le *jeune enfant* que le croup asphyxie et qu'il ne faut pas retenir trop longtemps sur la table d'opération si on ne veut l'y voir mourir, on pratique *vite* la trachéotomie *supérieure* ou la crico-trachéotomie, comptant sur la suppression de la dyspnée pour arrêter l'hémorrhagie. On redoute l'action escharifiante du cautère et l'on ne perd pas son temps à poursuivre la cause de l'hémorrhagie en nappe que fournit la petite plaie. On ne s'arrête que dans les cas exceptionnels où une grosse veine ou une artériole a été divisée.

Me plaçant principalement au point de vue de la trachéotomie dans le croup chez un enfant, de la trachéotomie supérieure, le bistouri est l'instrument recommandé. Il devra donc diviser successivement, sans parler des vaisseaux qui viennent d'être signalés : la *peau* fine, extensible et mobile, la *graisse* d'épaisseur variable, la *ligne blanche* cervicale, entre les cléido-hyoïdiens écartés en bas et les sterno-thyroïdiens écartés en haut, l'*isthme thyroïdien* ; enfin la *trachée*, cerceaux, muqueuse et fausse membrane. A travers toutes ces couches, il suffit d'enfoncer 12 à 14 millimètres de lame pour ouvrir la partie supérieure de la trachée d'un enfant.

L'étudiant en médecine qui fréquente les hôpitaux d'enfants doit se familiariser avec l'exploration de la région cervicale antérieure. Un index gauche exercé remontant à partir de la fourchette sternale sent presque toujours le cartilage cricoïde qui déborde notamment la trachée. C'est le repère par excellence. Quand on l'a senti de bas en haut, on le cherche de haut en bas : en partant du cartilage thyroïde, on reconnaît en passant le creux crico-thyroïdien. Enfin, on s'exerce à fixer le larynx entre le pouce et

le médius gauche pendant que l'index de la même main parcourt la ligne médiane. On tâche même, après avoir pris du large, d'amener le pouce et le médius à se rencontrer derrière le larynx que de Saint-Germain, sans le comprimer, soulève et amène ainsi au-devant de son bistouri.

Appareil instrumental. — Bistouri, dilatateur et canule, voilà l'indispen-

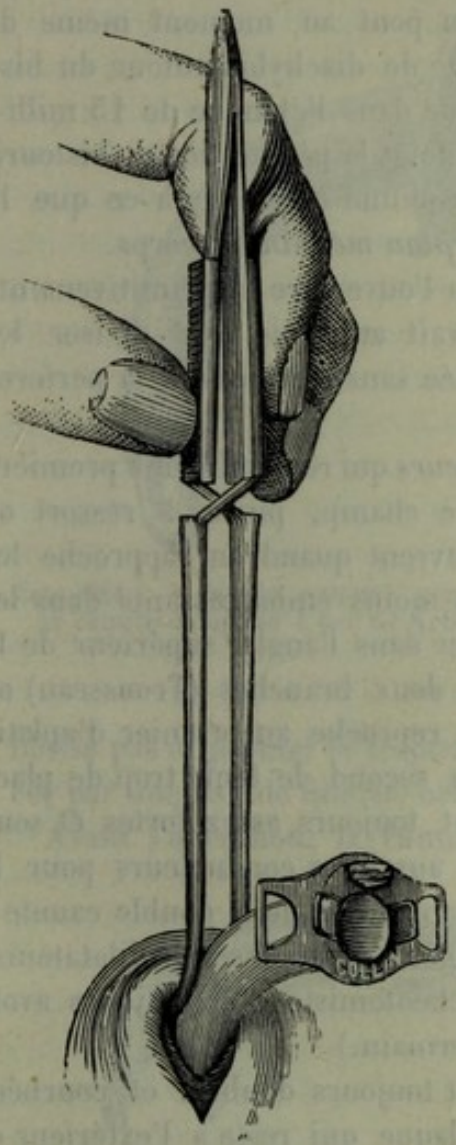

Fig. 642. — Dilatateur supérieur de Garnier.

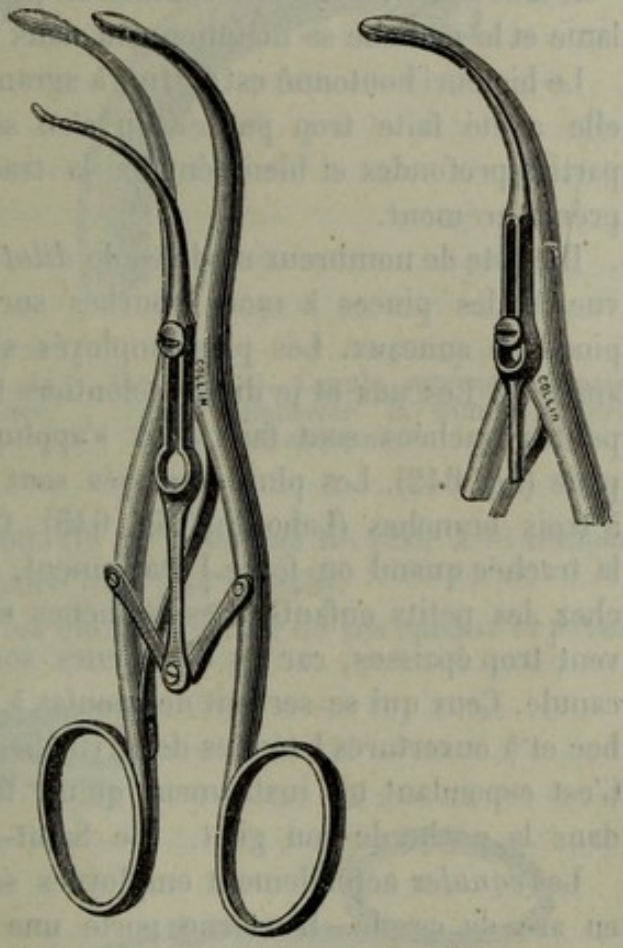

Fig. 643. — Dilatateur à trois branches de Laborde : ouvert et fermé.

sable. On se passe souvent du dilatateur, on ne peut s'en passer toujours. A moins d'être pris au dépourvu, il faut encore avoir à sa disposition : des pinces hémostatiques et des fils; des écarteurs ou érignes mousses, une pince à disséquer, une sonde cannelée, des ciseaux, une pince à fausses membranes, un tube insufflateur, un écouvillon ou une plume d'oiseau. La boîte à trachéotomie qui ne contient que les instruments spéciaux se compose de : bistouri droit, bistouri boutonné, crochets écarteurs, dilatateur, écouvillon, baleine porte-éponge, pince à fausses membranes; une double

canule pour adulte et au moins trois doubles canules pour enfants de 1 à 12 ans et d'un diamètre de 6, 8 et 10 millimètres.

Le bistouri droit, c'est-à-dire à pointe dans l'axe, doit être parfaitement affilé et entretenu au beau poli. Sa lame doit être courte.

Elle peut porter des marques indiquant à partir de la pointe combien il y a de millimètres d'engagés. Le bistouri de Dubar présente trois traits : le premier à un centimètre de la pointe, le second à un centimètre et quart, le troisième à un centimètre et demi. On peut au moment même de l'opération enrouler un fil ou une bandelette de diachylon autour du bistouri pour ne laisser le tranchant libre que dans l'étendue de 15 millimètres. De Saint-Germain limite avec son doigt la pénétration du bistouri.

Il faut tenir le bistouri comme un porte-plume et veiller à ce que la lame et le manche se maintiennent dans le *plan médian* du corps.

Le bistouri boutonné est destiné à agrandir l'ouverture si, primitivement, elle a été faite trop petite. On s'en servait autrefois pour diviser les parties profondes et bien dénuder la trachée sans s'exposer à la perforer prématurément.

Il existe de nombreux modèles de *dilatateurs* qui ressemblent à première vue à des pinces à mors courbes sur le champ, pinces à ressort ou pinces à anneaux. Les plus employés s'ouvrent quand on rapproche les anneaux. Les uns et je dirais volontiers les moins embarrassants dans les petites trachées sont faits pour s'appliquer dans l'angle supérieur de la plaie (fig. 642). Les plus employés sont à deux branches (Trousseau) ou à trois branches (Laborde) (fig. 643). On reproche au premier d'aplatir la trachée quand on force l'écartement, au second de tenir trop de place chez les petits enfants. Les branches sont toujours assez fortes et souvent trop épaisses, car les dilatateurs sont aussi des conducteurs pour la canule. Ceux qui se servent de canules à mandrin ou de la double canule à bec et à ouvertures latérales de Krishaber, peuvent se passer de dilatateurs. C'est cependant un instrument qu'un trachéotomiste doit toujours avoir dans la poche de son gilet. (De Saint-Germain.)

Les *canules* actuellement employées sont toujours doubles et courbées en arc de cercle. L'externe porte une plaque qui reste à l'extérieur et sert à attacher deux rubans de fil qu'on noue derrière le cou. L'interne a une plaque moins large qui limite sa pénétration et donne prise à un petit tourniquet qui la fixe à la grande plaque de la canule externe. Lüer a imaginé de donner aux canules une certaine mobilité sur la plaque afin de permettre à ces tubes de suivre la trachée dans ces mouvements verticaux. Enfin, pour faciliter la pénétration, l'extrémité de la canule externe qu'on introduit d'abord est légèrement taillée en bec de flûte aux dépens du côté concave de l'arc.

Que de modèles n'a-t-on pas inventés !

Le bout d'une canule trop courbée ulcère le devant de la trachée et même les gros vaisseaux, l'excès contraire amène la blessure de la partie

postérieure. Coupée carrément, la canule entre difficilement sans dilatateur et celui-ci tient de la place. Un mandrin conducteur suffoque l'enfant s'il n'est pas tubuleux.

La double canule de Krishaber tend à entrer dans la pratique. Le tube interne sert à l'autre d'embout. Comme il est terminé en bec arrondi largement et obliquement percé de chaque côté, il pénètre bien, ne

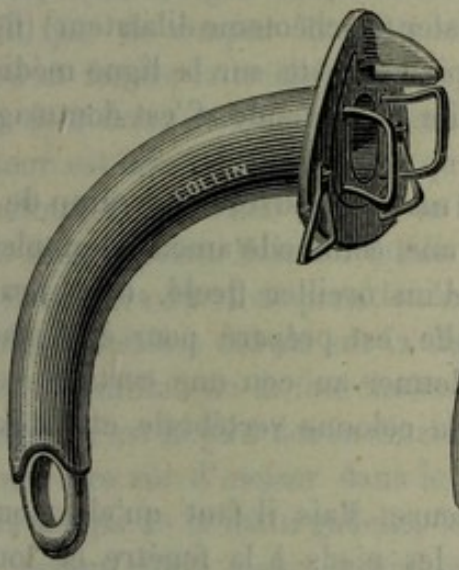

Fig. 644. — Canule externe garnie de la canule-mandrin à bec de Krishaber.

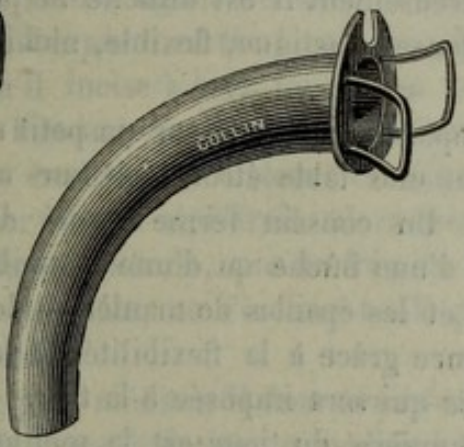

Fig. 645. — Canule interne ordinaire pour remplacer la canule-mandrin après l'introduction.

blesse pas et permet la respiration. On ne tarde pas du reste à le remplacer par une canule interne ordinaire (fig. 644 et 645).

Avant l'opération, la canule est choisie, garnie de ses rubans et passée

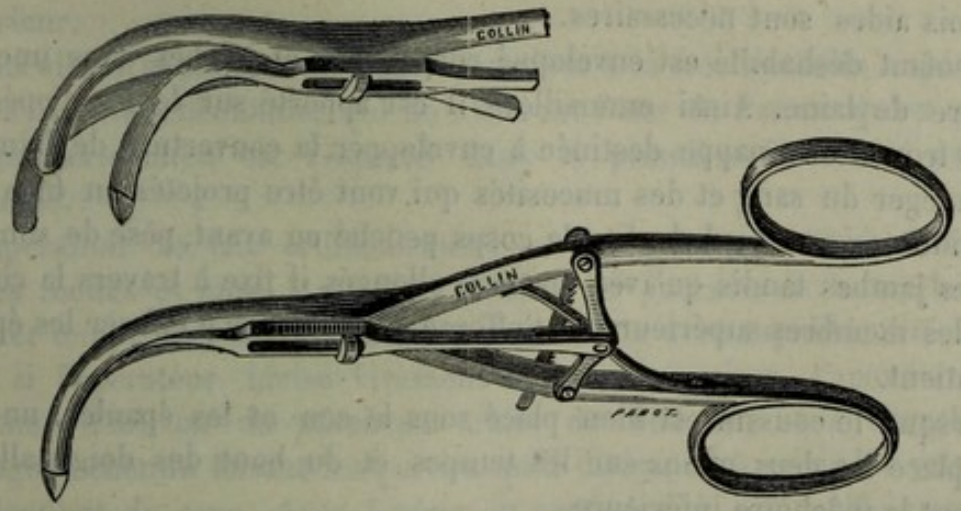

Fig. 646. — Trachéotome dilatateur de B. Anger.

à travers le trou central d'un disque de taffetas gommé qui séparera la plaie de la plaque et des cordons. Trousseau a rendu un service signalé en inventant la cravate formée d'un lainage tricoté et d'une pièce de grosse

mousseline peu serrée dont on couvre la canule pour que l'air inspiré y trouve la chaleur et la vapeur d'eau qu'y dépose l'air expiré.

J'aurais l'air de commenter un catalogue de coutellerie chirurgicale si je décrivais tous les instruments qui ont été inventés pour la trachéotomie. Je ne veux plus dire qu'un mot des ténaculums et trachéotomes. Ces instruments ont pour but de pénétrer d'emblée dans la trachée soit pour la fixer (ténaculum simple), soit pour la dilater après l'avoir fixée (ténaculum dilatateur), soit pour l'inciser et la dilater (trachéotome dilatateur) (fig. 646). Malheureusement il est difficile de piquer juste sur la ligne médiane une paroi dense, élastique, flexible, mobile et profonde. C'est dommage!

On opère les enfants sur un petit matelas couvert d'un drap de toile et posé sur une table étroite ou sur une commode amenée en pleine lumière. Un coussin ferme formé d'un oreiller ficelé, d'un drap roulé autour d'une bûche ou d'une bouteille, est préparé pour être placé sous le cou et les épaules de manière à donner au cou une certaine convexité antérieure grâce à la flexibilité de la colonne vertébrale et à l'extension *modérée* qui sera imposée à la tête.

La lumière du jour est la meilleure. Mais il faut qu'elle tombe de haut. Le lit d'opération sera amené les pieds à la fenêtre et tourné de biais de manière que le jour frappe un peu sur le côté gauche du malade.

Quand on opère la nuit, il faut des lumières fixes et une lumière mobile. Lampes et bougies, tout est bon comme lumières fixes pourvu qu'il y en ait aux quatre points cardinaux de la chamdre, au plafond ou sur les meubles. Quant à la lumière mobile, le rat-de-cave est ce qu'il y a de plus commode. On l'approche aussi près qu'on veut du champ de l'opération et il ne laisse point tomber de gouttes brûlantes.

Trois aides sont nécessaires.

L'enfant déshabillé est enveloppé corps, bras et jambes dans une couverture de laine. Ainsi emmailloté il est apporté sur le lit d'opération où se trouve une nappe destinée à envelopper la couverture de laine et à la protéger du sang et des mucosités qui vont être projetés en tous sens. Un aide assis au pied du lit, le corps penché en avant, pèse de son poids sur les jambes tandis qu'avec les bras allongés il fixe à travers la couverture les membres supérieurs et s'efforce d'abaisser et d'effacer les épaules du patient.

Lorsque le coussin est bien placé sous le cou et les épaules, un autre aide place les deux mains sur les tempes et du bout des doigts allongés soutient la mâchoire inférieure.

L'opéré est ainsi maintenu immobile dans le *décubitus dorsal parfait*.

Le troisième aide se tient à gauche de l'opéré, il est chargé, suivant la nécessité, d'éponger, d'écarter les lèvres de la plaie, de poser les pinces hémostatiques, d'éclairer, etc.

Enfin, l'opérateur qui se place à droite du malade, a sous la main, posés

sur une petite table, les instruments qu'il doit manier lui-même : bistouri, dilatateur, canule.

Quel que soit le procédé, le dispositif est le même, car on n'opère plus les malades assis.

Quel que soit le procédé, les *principes* suivants ont la même valeur capitale :

1° Inciser sur la ligne médiane et dans le plan médian du corps. — Il ne suffit pas de couper la peau sur la ligne médiane, il faut encore atteindre et fendre la trachée sur la même ligne. De toute nécessité, le bistouri doit donc se mouvoir dans le *plan vertical médian*. Lorsque l'opérateur est loin de l'opéré, et qu'il incise à bras tendus, sa tendance est d'incliner et d'amener vers lui le bistouri. Fort de toute son attention, il divise bien la peau. Mais s'il faiblit ensuite, son bistouri s'incline, glisse devant la trachée ou vient ponctionner sur le côté droit. Alors même que l'incision trachéale a débuté sur la ligne médiane, que de fois, au lieu de filer vers le milieu de la fourchette sternale, ne s'incline-t-elle pas vers l'opérateur ! c'est la pire des inclinaisons.

2° Pour être sûr d'inciser dans le plan médian, il faut *tenir la trachée entre les doigts* de la main gauche, le pouce à droite, le médius à gauche, l'index restant libre pour sentir les anneaux, boucher ou entr'ouvrir l'ouverture. J'ai déjà dit comment De Saint-Germain soulevait le cylindre laryngo-trachéal sur le milieu duquel il est vraiment facile d'inciser tout, à la fois, en tenant bien son bistouri. Les partisans du procédé ordinaire se bornent à placer en permanence le pouce et le médius aux flancs du cricoïde qu'ils fixent dans le sens transversal. En incisant à égale distance de ces doigts fixateurs et repères, le bistouri est sûr de tomber sur le milieu de la trachée pourvu qu'il ne quitte pas le plan vertical antéro-postérieur.

Nous allons appliquer ces deux principes à la trachéotomie supérieure et à la crico-trachéotomie, qui ne diffèrent l'une de l'autre qu'en ce que l'anneau cricoïdien est respecté dans la première et divisé dans la deuxième.

L'opération se fait ordinairement en *deux temps* : 1° incision des parties molles et mise à nu de la trachée ; 2° incision de la trachée. Le premier temps peut être exécuté avec lenteur ou avec rapidité. Avec *rapidité*, si l'opérateur incise vivement la peau, la graisse, l'aponévrose et l'isthme, d'*un* ou de *plusieurs* traits de bistouri, sans chercher à distinguer chemin faisant les parties qu'il divise, ni à saisir les vaisseaux qui donnent du sang. Avec *lenteur* au contraire si, comme Trousseau, le trachéotomiste va pas à pas, faisant absterger la plaie, écarter ses bords, récliner ou saisir les vaisseaux, de manière à produire une plaie étanche au fond de laquelle apparaisse la trachée tangible et visible.

De Saint-Germain plonge d'emblée son bistouri dans la voie aérienne : en *un temps* et en *un instant*, il divise tout, à la fois, téguments et

trachée, sur la longueur voulue. Dans ce procédé spécialement applicable à la crico-trachéotomie, on ne voit pas ce qu'on fait, on le *sent*.

L'acte opératoire est essentiellement *rapide*, tandis que dans le procédé en deux temps il peut être lent ou rapide à volonté.

Je ne crois pas que la lenteur, utile chez l'adulte à cause du volume des veines ou des artères, soit de mise chez l'enfant qui asphyxie, et dont la position est défavorable à la respiration. Je dirai plus loin comment opérait Trousseau.

Trachéotomie supérieure rapide en deux temps. — Tout étant disposé comme il a été dit préalablement, la situation du cricoïde étant approximativement connue et marquée, le milieu de la fourchette sternale l'étant de même, saisissez sans la déplacer et sans la serrer, la partie inférieure du larynx entre le pouce et le médius gauche. Tenant le bistouri par le talon de sa courte lame, le manche élevé et maintenu dans le plan vertical antéro-postérieur, incisez la peau à partir du cricoïde dans l'étendue de 3 centimètres, sur la ligne médiane, à égale distance du pouce et du médius qui flanquent la trachée, dans la direction du point marqué au milieu de la fourchette sternale. Par ce premier trait ne cherchez pas à découvrir la trachée. Contentez-vous d'inciser la peau élastique et fuyante. Immédiatement repassez dans la plaie le bistouri toujours maintenu dans le plan vertical; repassez-le avec légèreté, car les parties se laissent facilement couper et vous ne devez pas vous exposer à ouvrir prématurément la voie aérienne; repassez-le donc doucement, et sans hâte, une fois, deux fois, jusqu'à ce que les arceaux cartilagineux se révèlent à l'index gauche qui les explore ou à la pointe qui les croise.

La plaie saigne ou ne saigne pas, la trachée est dénudée : ouvrez-la sur une longueur de 15 millimètres. Votre main gauche n'a pas bougé, l'ongle de l'index s'est abaissé dans le haut de la plaie, il sent peut-être le cricoïde et cherche à le maintenir en l'accrochant. Au-dessous, plongez au plus 5 millimètres de pointe; n'attendez pas le sifflement, mais réjouissez-vous s'il se produit; ne vous effrayez pas du sang qui peut-être vous éclabousse, fendez froidement de haut en bas, toujours sur la ligne médiane et dans le plan médian, tenant le bistouri redressé afin de ne faire courir aucun risque d'échappade à la paroi postérieure.

Déposez le bistouri et prenez vite la canule ou le dilatateur.

A ce moment, l'ongle de l'index gauche a entr'ouvert la boutonnière de la trachée et offre la voie que cherche le dilatateur ou le bec de la canule. On tient le dilatateur fermé à pleine main droite sans en presser les anneaux que l'on couche devant le sternum et on le présente sur la ligne médiane; on le relève quand il est entré; on l'ouvre enfin.

La canule à embout de Krishaber s'introduit de même sur la ligne médiane.

Mais la canule externe ordinaire est, en raison de la coupe oblique de

son bec, présentée transversalement sur le côté droit ou sur le côté gauche du cou, suivant les opérateurs et leur manière d'entre-bâiller la plaie; elle est ramenée par un quart de tour dans le plan médian aussitôt qu'elle est engagée dans la bonne voie.

Quand on se sert du dilatateur, on l'introduit fermé et on l'ouvre modérément après qu'il est introduit. On fait tout de suite asseoir l'enfant pour lui permettre de respirer et de désobstruer ses bronches; puis on pose la canule par-dessus, si c'est un des dilatateurs inférieurs ordinairement usités.

On essaye toujours de se passer de dilatateur et d'introduire d'emblée la canule avec le secours de l'ongle de l'index. Il me semble que le mieux est, après que la trachée a été incisée, d'y introduire l'ongle, ce qui déprime d'abord les lèvres fibro-cartilagineuses, puis d'accrocher, d'attirer à soi et de relever la lèvre droite sous laquelle on introduit le bec de la canule présentée en travers du côté gauche du cou. Cette manière réussit très bien quand l'incision est tout à fait médiane ou un peu déjetée à gauche, ce qui n'est pas très mauvais.

Au contraire, si l'incision a été faite à droite de la ligne médiane, il faut se contenter de déprimer la lèvre droite et d'introduire le bec de la canule sous la lèvre gauche proéminente en présentant la canule en travers du côté droit du cou.

Soit que l'on accroche et relève la lèvre droite pour introduire la canule dessous de gauche à droite, soit qu'on la déprime simplement pour engager le bec de droite à gauche sous la lèvre gauche, il faut s'efforcer de placer l'ongle près de la commissure supérieure de la plaie. Sur les trachées qui ne sont pas très petites, l'ongle tourné un peu en travers détermine une béance notable en soulevant une lèvre, affaissant l'autre et les écartant toutes les deux.

J'estime qu'il y a tout avantage à s'exercer à ces manœuvres sur des cadavres de nouveau-nés ou de jeunes enfants.

Cette trachéotomie supérieure en deux temps est généralement connue sous le nom de procédé de Bourdillat.

On peut faire de la même manière la crico-trachéotomie. Plus on opère haut, moins le tube aérien est profond.

Trachéotomie supérieure ou crico-trachéotomie rapide en un temps. — De Saint-Germain, qui n'emploie que ce procédé sur les enfants, fait tenir la tête soit par les côtés, soit en plaçant les mains de l'aide, l'une sous la nuque, l'autre sur le front. Après l'exploration de la ligne médiane du cou, il est bon de marquer les repères cricoïdien et thyroïdien.

L'opérateur saisit alors le larynx au droit du cartilage thyroïde, entre le pouce et le médius appliqués d'abord à distance sur la peau, rapprochés ensuite comme pour se rencontrer derrière le tube respiratoire qui se trouve ainsi soulevé devant les doigts. Cette manœuvre détermine ordi-

nairement la formation d'un sillon transversal correspondant à la dépression crico-thyroïdienne, là même où il faut enfoncer le bistouri. L'incision se fait sur la ligne médiane et dans le plan médian, en enfonçant *un centimètre et quart* de pointe limitée par le médius appliqué sur la lame : avec de l'habitude, on sent la pointe pénétrer dans le larynx comme à travers une membrane tendue et l'on continue l'incision par des mouvements de scie verticale très limités; enfin, quand on juge l'incision trachéale suffisante, on retire le bistouri en faisant comme une échappade en bas qui agrandit un peu l'ouverture cutanée.

L'ongle de l'index gauche introduit dans la plaie sert de guide à la canule de Krishaber, au dilatateur ou à la canule ordinaire.

Dans ce procédé, il faut sentir ce que l'on fait. Dubar nous dit pourtant qu'au moment de la ponction, on doit entendre le sifflement et l'attendre pour continuer. Il a même fait construire un bistouri à lame graduée pour indiquer la pénétration, et cannelée pour provoquer le sifflement et la pluie de sang qui l'accompagne. De Saint-Germain n'attend pas : il ponctionne, incise et pose la canule.

Pour que le sifflement se produise, il faut que l'enfant respire et ce n'est pas toujours le cas.

Trachéotomie lente. — Trousseau, après avoir longuement découvert la trachée, l'ouvrait à ciel ouvert dans la partie inférieure du cou, au-dessous de l'isthme du corps thyroïde, entre le quatrième et le septième anneau. Il insistait sur la nécessité d'être lent. On fuit maintenant, pour de bonnes raisons, la partie inférieure de la trachée,

Mais chez l'adulte, quand on opère au bistouri, la trachéotomie rapide reste une imprudence. On diviserait donc à partir du cricoïde et sur la ligne médiane la peau dans l'étendue de 4 centimètres; deux écarteurs entr'ouvriraient la plaie; les éponges l'entretiendraient claire et nette. L'opérateur se méfierait d'abord des grosses veines superficielles; n'en trouvant pas ou les voyant liées, il inciserait la ligne blanche et ferait écarter les muscles. Arrivé sur le plan du corps thyroïde, il examinerait attentivement le nombre et le volume des vaisseaux; au besoin, il passerait deux fils sous l'isthme et son plexus, pour couper le tout entre deux ligatures en masse. Il ne faut ouvrir la trachée de l'adulte qu'après l'avoir tout à fait découverte et s'être assuré par l'observation de quelques expirations que la plaie ne saigne pas ou ne saigne plus.

Laryngotomie intercrico-thyroïdienne. — C'est encore un procédé d'adulte moins dangereux sans doute que la trachéotomie au point de vue de la perte de sang. Cependant, aujourd'hui même, j'ai rencontré au niveau de la membrane crico-thyroïdienne une grosse veine transversale sous-aponévrotique, et cette anomalie m'a rappelé à la prudence.

La recherche du creux crico-thyroïdien est facile. On fait sur la ligne

médiane une incision cutanée de 25 millimètres ; on incise couche par couche attentivement, usant même de la dilacération par la sonde, liant tout ce qu'on soupçonne pouvoir saigner ; on écarte la pyramide de Lalouette si on la voit ; on cherche à apercevoir l'arcade artério-veineuse crico-thyroïdienne et on la lie si on la trouve. Enfin, la membrane étant bien à nu, on incise depuis le bord inférieur du cartilage thyroïde jusqu'au bord supérieur du cricoïde. Il est rare qu'on n'entame pas celui-ci en terminant l'incision : cette entamure augmente le calibre de la plaie, surtout lorsque l'introduction de la canule la transforme en rupture complète de l'arc cricoïdien antérieur. La canule à bec de Krishaber est indispensable, à moins qu'on ne conduise une canule ordinaire sur un embout conique. L'espace crico-thyroïdien, même agrandi par la bascule imposée au cricoïde pour l'introduction, est juste suffisant pour recevoir une canule de bon calibre. Mais il est suffisant dans l'immense majorité des cas, je m'en suis assuré.

Gastrostomie.

Larger a fait à l'École pratique un assez grand nombre de gastrostomies et d'autres chirurgiens sont venus s'y exercer sous mes yeux. Je me bornerai à quelques remarques que j'ose à peine appeler des conseils.

D'abord, il s'agit de gastrostomie et non de gastrotomie ; il s'agit d'établir une bouche à un estomac qui ne reçoit plus rien par l'œsophage depuis longtemps, qui est probablement enfoui profondément sous le foie et le côlon transverse. On m'a dit qu'il pouvait être tout à fait vide et pas plus large que trois doigts.

Dans un tel cas, il faut donc aller sous le foie, en abaissant l'épiploon et le côlon, chercher la face antérieure du viscère, la pincer loin du pylore, c'est-à-dire très haut vers le diaphragme, et l'amener à l'extérieur.

Ainsi que Sédillot l'a bien dit, le foie, la face inférieure du foie, est le point de repère.

Donc, avant de faire l'incision, il est urgent de percuter pour déterminer la situation du bord antérieur de cette glande. Larger affirme que le bord antérieur du foie ne dépasse guère l'appendice xyphoïde lorsque l'organe trouve à se loger dans la capacité d'un vaste thorax ; qu'au contraire il déborde cet appendice de plusieurs travers de doigt si le thorax est resserré.

L'incision abdominale que l'on fait descendante en bas et à gauche, devant le muscle grand droit, commencera donc plus haut, plus près de l'appendice, à un doigt par exemple, si le thorax est vaste et le foie élevé ; moins haut, moins près de l'appendice, à trois doigts par exemple, si le thorax est étroit et le foie abaissé.

Cette incision me semble devoir se tenir à un bon travers de pouce du

bord des fausses côtes et se rapprocher de la bissectrice de l'angle formé par ce bord et la ligne médiane.

Une longueur de 8 centimètres paraît suffisante pour les corps épais. On se contenterait de moins sur un corps plat.

L'opérateur étant placé à gauche et ayant incisé la peau, l'aponévrose, le muscle grand droit, de nouveau une aponévrose, enfin le péritoine, aperçoit le bord du foie et une masse épiploïque ou intestinale dont il ne faut pas s'occuper et qui peut présenter des adhérences fort gênantes.

Si l'estomac ne se présente pas tout de suite sous le bord du foie, l'index gauche rampant au contact de la face inférieure du lobe hépatique gauche plonge jusqu'à la colonne vertébrale, où il peut sentir à travers le mince épiploon gastro-hépatique l'aorte. S'il se porte un peu à gauche, en restant toujours dans la profondeur et très haut sous le diaphragme, il rencontre une cravate plus ou moins épaisse, la petite courbure de l'estomac en dehors de laquelle avec une longue pince inoffensive on peut saisir la face antérieure de l'organe et l'amener à l'extérieur.

Colotomie lombaire (Callisen).

L'établissement d'un anus artificiel dans la région lombaire gauche, sur le côlon descendant, a été pratiquée assez souvent dans ces dernières années, pour adoucir et prolonger la vie des malades atteints de rétrécissements incurables du rectum.

Callisen proposa d'inciser sur la verticale élevée sur le milieu de la crête iliaque ou mieux un peu en dedans de ce milieu. Amussat préconisa l'incision transversale; Baudens l'incision oblique, que Bryant et Trélat ont adoptée.

L'opération est difficile sur le cadavre, lorsque le côlon n'est pas rempli de matières fécales. La partie de l'intestin qu'il faut atteindre et qui se montre à nu, dépourvue de péritoine n'a pas toujours la même largeur ni la même situation relativement à la ligne médiane. Tantôt elle est plus rapprochée, tantôt plus éloignée, tantôt large, tantôt étroite.

Le professeur Trélat a donné sa manière de faire dans les Bulletins de la Soc. de Chir., 1881, p. 894. Depuis, il a jugé bon de recourir à l'insufflation du côlon par le rectum afin de distendre celui-là et de faciliter l'opération, qui est vraiment difficile et aléatoire lorsque le côlon cherché est vide.

Voici l'exercice cadavérique que je recommande. Le sujet est placé dans le décubitus abdomino-latéral droit, sur un gros billot placé au-dessus de la crête iliaque : ainsi, le tronc est arqué et présente en saillie la région lombaire gauche. On recherche les épines iliaques antéro-supérieure et postéro-supérieure, afin de déterminer le milieu de la crête

iliaque. A 2 centimètres en arrière de ce milieu, on élève une verticale, c'est-à-dire une parallèle à la ligne médiane épineuse. Cette ligne a quelques chances de correspondre à l'intervalle des feuillets du mésocôlon, à la partie nue de l'intestin. C'est donc sur elle que devra se trouver le milieu de l'incision oblique qui va être faite, longue de 8 ou 10 centimètres et sur le trajet d'un fil tendu de l'épine iliaque antéro-supérieure à l'angle que forme la douzième côte avec la masse musculaire sacro-lombaire.

L'opérateur, après avoir coupé la peau et le tissu cellulaire, divise le grand dorsal et le grand oblique, celui-là d'abord qui est plus superficiel et qui s'aperçoit en haut de la plaie; l'autre ensuite. Il incise alors le bord postérieur des fibres rouges du petit oblique qui se montrent en avant et l'aponévrose blanche du transverse qui occupe presque toute l'étendue de la plaie. Alors apparaît en haut le bord externe rouge du carré des lombes, de dessous lequel on voit descendre oblique comme l'incision une grosse branche nerveuse ramifiée à angles aigus, accompagnée de vaisseaux qu'il est facile de reconnaître et de récliner. Jusqu'ici point d'hésitation ni de difficultés.

Sous les nerfs toujours faciles à reconnaître, existe un dernier feuillet aponévrotique, antérieur au muscle carré et dépendance du muscle transverse. A travers ce feuillet on voit la graisse jaune sous-péritonéale et périrénale. Si l'on touche cette graisse avec le doigt dans l'angle supérieur, on sent le rein ferme dans sa coque graisseuse qu'il ne faut pas entamer. C'est en dehors, sur la verticale primitivement tracée, dans le milieu de la plaie, qu'il faut chercher l'intestin en écartant les pelotons graisseux avec deux pinces.

Il me semble bon de diriger les instruments de dedans en dehors, d'aborder le côté postéro-interne de l'intestin. Celui-ci, bien dépouillé de graisse sur un point, est blanc gris à peine rosé; il n'est ni jaune comme la graisse, ni rouge comme du muscle; il est fibroïde en travers, en long si l'on tombe sur la bandelette longitudinale postéro-interne dans laquelle on voit pénétrer des vaisseaux. L'intestin froissé entre les doigts a une certaine épaisseur que n'a pas le péritoine dénudé.

Quand on a trouvé l'intestin, et ce n'est facile que s'il est dilaté par des matières solides, liquides ou gazeuses, on l'attache aux lèvres de l'incision cutanée avant de l'ouvrir. On passe d'abord, espacées de 3 centimètres deux anses de fil à travers toute l'épaisseur de l'intestin pour l'attirer à l'extérieur; puis on fait de chaque côté quelques points de suture unissant la peau à toute l'épaisseur de la paroi intestinale, laissant dans l'intervalle des deux séries de points assez de place pour fendre le côlon sans couper les fils. On ne peut serrer et nouer les points de suture qu'après avoir fendu l'intestin sur une longueur de 3 centimètres.

Anus artificiel iliaque. (Littre.)

C'est également contre l'imperforation ou l'occlusion anale qu'est pratiquée cette opération qui consiste à ouvrir le péritoine à travers la paroi abdominale antérieure, au-dessus du pli de l'aine, à chercher l'S iliaque du côlon, ou même le cæcum (Chassaignac), à l'amener dans la plaie et à l'y fixer pour l'ouvrir en dernier lieu.

Cette opération est bien connue. On l'emploie comme palliatif du cancer du rectum haut situé. Or, pour qu'elle soit suivie de bons effets, il faut que le bout supérieur verse toutes les matières au dehors, qu'il n'en pénètre pas dans le bout inférieur, où elles réveilleraient de douloureuses épreintes.

Verneuil m'a enseigné récemment, 1° qu'il fallait diviser les fibres musculaires de la paroi abdominale et non séparer leurs faisceaux, parce que ceux-ci par leur tension gêneraient l'issue des matières : il commence donc à un doigt en dehors et au-dessus de l'arcade crurale, une incision ascendante d'environ 5 centimètres, à peu près verticale; 2° qu'il fallait attirer au dehors toute la périphérie de l'intestin, l'y fixer et en réséquer le pôle saillant de manière à produire une ouverture à travers laquelle on aperçoive les deux orifices séparés par un *véritable éperon*.

Quand l'intestin a été cherché et reconnu à sa situation, à son point d'attache, à sa forme et à ses appendices graisseux, on l'amène à l'extérieur en se garant de l'épiploon qui se présente volontiers; on réalise la hernie et pour qu'elle ne tende pas à rentrer pendant la suture, on la charge sur une broche qui traverse la méso-côlon. Un grand nombre de points de suture fixent la base de la hernie à l'orifice, intéressant toute l'épaisseur de la paroi intestinale et toute l'épaisseur des lèvres de la plaie, spécialement la peau et le péritoine pariétal qu'il faut piquer et appliquer attentivement au péritoine intestinal. Quand la hernie est fixée, on ôte la broche et l'on ouvre l'intestin en excisant une calotte oblongue de 2 centimètres.

TABLE DES MATIÈRES

AVERTISSEMENT v
PRÉFACES VII
PROGRAMME ÉCONOMIQUE XIII

I. — LIGATURES DES ARTÈRES

PREMIÈRE PARTIE

GÉNÉRALITÉS 1

CHAPITRE I. — Description d'une ligature d'artère (dans la continuité) . . 1

Article I. — Découverte du faisceau vasculo-nerveux. 2

§ 1. Exploration de la région et tracé de la ligne d'opération. . . . 2
§ 2. Incision des téguments 5
§ 3. Incision de l'aponévrose superficielle 6
§ 4. Recherche et reconnaissance des points de ralliement et du faisceau vasculo-nerveux 7
§ 5. Reconnaissance de l'artère. 8

Article II. — Isolement de l'artère 11

§ 1. Structure et gaine celluleuse des artères. 11
§ 2. Dénudation 13
§ 3. Passage du fil. 17

Article III. — Ligature proprement dite 18

Effets immédiats et consécutifs de la ligature et précautions à prendre pour les réaliser 20
Résumé des règles à suivre et des fautes à éviter 22

CHAPITRE II. — Ligatures des artères à la surface des moignons. 23

CHAPITRE III. — Autres moyens d'oblitérer les artères, succédanés de la ligature 25

Article I. — Torsion 25

§ 1. Torsion d'un bout d'artère coupée en travers 25

a. Torsion simple (refoulement aléatoire) 26

b. Torsion avec refoulement prémédité 27

§ 2. Torsion d'une artère dans la continuité 27

Article II. — Refoulement (sans torsion) 28

Article III. — Refoulement avec ligature 29

SECONDE PARTIE

DES LIGATURES EN PARTICULIER 30

CHAPITRE I. — Système aortique supérieur 30

Article I. — Ligature de l'artère **radiale** 30

A. Dans la tabatière anatomique, derrière l'os trapèze 30

B. A l'avant-bras 32

§ 1. Près du poignet 33

§ 2. A la partie supérieure de l'avant-bras 34

Article II. — Ligatures de l'artère **cubitale** 35

§ 1. Au poignet ou près du poignet 37

§ 2. Au-dessus du milieu de l'avant-bras 38

Article III. — Ligatures de l'artère **brachiale** et de l'**axillaire** dans l'aisselle 39

§ 1. Au pli du coude 41

§ 2. Au milieu du bras 43

§ 3. Dans le creux de l'aisselle 43

Article IV. — Ligature de l'**axillaire** au-dessous de la clavicule . . . 47

Article V. — Ligature de la **sous-clavière** 52

Article VI. — Ligatures des artères **carotides** 56

§ 1. Carotide primitive 56

§ 2. Carotides externe et interne 59

Article VII. — Ligatures de la **linguale** 63

§ 1. Dans le triangle 65

§ 2. Au-dessus de la grande corne hyoïdienne 67

Article VIII. — Ligatures exceptionnelles 68

§ 1. **Faciale** 69

§ 2. **Temporale** 70

§ 3. **Occipitale** 70

§ 4. **Brachio-céphalique**, carotide et sous-clavière, près de leur origine 71

§ 5. Ligature de la **mammaire interne** 72

CHAPITRE II. — Système aortique inférieur 73
Article I. — Ligature de la **pédieuse**. 73
Article II. — Ligatures de la **tibiale antérieure** 76
§ 1. En bas de la jambe. 77
§ 2. En haut 78
Article III. — Ligatures des artères postérieures de la jambe 80
A. **Tibiale postérieure** 81
§ 1. Derrière la malléole. 81
§ 2. Dans le mollet 83
B. **Artère péronière.** 85
Article IV. — Ligature de la **poplitée** 85
Article V. — Ligature de la **fémorale** 87
§ 1. Dans le canal de Hunter 89
§ 2. Au-dessus du milieu de la cuisse. 92
§ 3. Près de l'arcade crurale. 92
Article VI. — Ligature de l'**Iliaque externe.** 95
Article VII. — Ligatures exceptionnelles. 101
§ 1. **Iliaques primitive et interne** 101
§ 2. **Épigastrique.** 103
§ 3. **Fessière.** 104
§ 4. **Ischiatique et honteuse interne** 107

II. — AMPUTATIONS DES MEMBRES

PREMIÈRE PARTIE

GÉNÉRALITÉS 109
Article I. — Des moignons 111
a. Les bons moignons. 111
b. Les mauvais moignons 114
Article II. — Propriétés des matières dont on fait les moignons. . . . 117
1° Au point de vue de la constitution physique 117
a. Téguments. 117
b. Muscles 121
c. Os. 128
2° Vitalité des diverses parties des moignons 129
a. Téguments 131
b. Muscles 132
c. Parties fibreuses. 132
d. Os. 132
3° Du processus cicatriciel des diverses parties des moignons. 133

Article III. — Classification des méthodes d'amputation 140
A. Méthode circulaire 148
Amputation circulaire infundibuliforme 149
Amputation circulaire à manchette 157
B. Amputations à lambeau 158
Art de tailler les lambeaux 159
a. Transfixion 160
b. Entaille 162
c. Incision préalable du contour des lambeaux. 163
Lambeaux cutanés et méthode mixte. 117
C. Méthode elliptique 172
D. Méthode ovalaire. 175
Remarques comparatives sur les différentes méthodes. 176
Article IV. — Instruments employés, travail des mains de l'opérateur et des aides 178
1° Instruments destinés à diviser les parties molles; différentes manières de s'en servir 178
2° Objets et intruments destinés à écarter et protéger les parties molles 185
3° Manière de fixer les os que l'on veut scier 187
4° Instruments qui servent à diviser les os, leur emploi. 189
5° Instruments et objets destinés à l'hémostase définitive, au parage et au pansement 194
Article V. — Hémostase pendant l'opération 195
1° Lien circulaire, méthode d'Esmarch 196
2° Compresseurs 198
3° Compression digitale 198
a. De la carotide 199
b. De la sous-clavière. 202
c. De la brachiale 203
d. De l'aorte abdominale. 204
e. De la fémorale. 204
Article VI. — Le chirurgien et ses aides; l'opéré et l'opération. . . . 206

DEUXIÈME PARTIE.

DES AMPUTATIONS EN PARTICULIER. 219
Chapitre I. — Amputations et désarticulations du membre supérieur. . . 219
Article I. — Amputations **partielles des doigts** 219
Article II. — Amputation totale ou désarticulation d'**un doigt**. . . . 230
A. Désarticulation d'un **doigt du milieu**. 233
B. Désarticulation d'un **doigt chef de file** 243
— De l'index. 244
— Du petit doigt. 245
C. Amputation du **pouce**. 246

Article III. — Amputations des **métacarpiens** 250
A. Amputation du **pouce** avec extirpation totale ou partielle de son métacarpien 250
B. Amputation **de l'un des doigts** avec extirpation partielle ou totale de son métacarpien 259
1° Ablation du petit doigt et de la totalité de son métacarpien . . 265
2° Amputation de l'annulaire, etc. 274
3° Amputation du médius avec extirpation totale de son métacarpien 274
4° Amputation de l'index avec extirpation totale de son métacarpien 279
C. Amputation **de quelques doigts voisins** avec extirpation partielle ou totale de leurs métacarpiens. 282

Article IV. — Amputations **transversales de la main** 285
A. Amputation totale et simultanée des **quatre doigts** 285
B. Amputation d'ensemble des quatre doigts avec extirpation partielle ou totale de leurs métacarpiens. 286
C. Désarticulation carpo-métacarpienne 287

Article V. — Désarticulation du **poignet** 288
Incision circulaire 292
Incision elliptique 295
Lambeau antérieur 302

Article VI. — Amputations partielles de l'**avant-bras** 306
A. Dans son tiers inférieur 308
B. Dans ses deux tiers supérieurs. 311

Article VII. — Désarticulation du **coude** 319
Incision dite circulaire 326
Incision elliptique 331
Lambeau antérieur. 334
Lambeau externe. 336

Article VIII. — Amputations partielles du **bras**. 340
A. Partie inférieure. 343
B. Milieu 345
C. Partie supérieure, intra-deltoïdienne. 350

Article IX. — Désarticulation de l'**épaule**. 352
Raquette permettant l'exploration préalable. 359
Raquette améliorée. 366
Lambeau externe. 373
Atlas historique. 376

CHAPITRE II. — Amputations et désarticulations du membre inférieur . . 391

Article I. — Amputations des **orteils**. 391
A. Orteils du milieu 394
B. Petit orteil 395
C. Gros orteil 397

Article II. — Amputation d'**un orteil** avec **ablation partielle du métatarsien** correspondant 405
A. Orteil et métatarsien du milieu 405
B. Orteil et métatarsien chef de file 406
1° Petit orteil, etc 406
2° Extirpation du gros orteil avec partie de son métatarsien. . . 407
Article III. — Amputations transversales du bout du pied. 415
A. Désarticulation simultanée des **cinq orteils** 415
B. Amputation dans la **continuité de tous les métatarsiens** à la fois 420
Article IV. — Désarticulations des **métatarsiens en particulier**. 424
A. Ablation du gros orteil et de la totalité de son métatarsien. . . . 437
B. Ablation du petit orteil et de la totalité du cinquième métatarsien. 443
C. Ablation simultanée des deux derniers métatarsiens. 446
D. Ablation d'un orteil du milieu et de la totalité de son métatarsien. 448
Article V. — Désarticulation **tarso-métatarsienne** ou de Lisfranc. 450
Article VI. — Désarticulation **médio-tarsienne** ou de Chopart . . 466
Article VII. — Désarticulation **sous-astragalienne**. 486
Article VIII. — Désarticulation **tibio-tarsienne** ou amputation totale du pied. 507
Article IX. — Amputations **ostéo-plastiques tibio-calcanéennes** 527
Article X. — Amputations partielles de la **jambe**. 537
A. Amputation sus-malléolaire. 539
B. Amputation de la jambe en son milieu. 556
C. Amputation au lieu dit d'élection 560
Article XI. — Désarticulation du **genou**. 580
Id. avec ablation des condyles. 588
Amputation ostéoplastique fémoro-rotulienne 593
Article XII. — Amputations partielles de la **cuisse** 597
Article XIII. — Désarticulation de la **hanche** 611
Atlas historique. 635

III. — RÉSECTIONS

PREMIÈRE PARTIE

GÉNÉRALITES 647
Instruments destinés à inciser et à détacher les parties molles, leur maniement. 655
Instruments propres à écarter et à protéger les chairs. 660
Instruments propres à fixer les os 661
Instruments employés pour diviser le tissu osseux. 663

DEUXIÈME PARTIE

DES RÉSECTIONS EN PARTICULIER 671

CHAPITRE I. — Résections du membre supérieur 671

Article I. — Résections des **phalanges** et des **métacarpiens**. . 671
A. Extirpation partielle ou totale de la phalange unguéale. 671
B. Résections des articulations interphalangiennes. 673
C. Résections des articulations métacarpo-phalangiennes. 674
D. Extirpation des métacarpiens 674
— du métacarpien du pouce au bistouri. 675
— — à la rugine. 677
— de l'un des métacarpiens des doigts 679

Article II. — Résection du **poignet**. 682
Résection totale à la rugine 687
Résection partielle (carpe). 692
Résection partielle (extrémités antibrachiales). 693

Article III. — Résection du **coude** 697
Résection totale au bistouri 704
Résection totale à la rugine. 715
Sur les résections partielles 721
Résection du coude ankylosé 722

Article IV. — Résection de l'**épaule** 725
Méthode du bistouri. 729
Méthode de la rugine. 735

Article V. — Extirpation des grands os de nombre supérieur. 745
Cubitus. 745
Radius 745
Humérus. 745
Clavicule. 746
Omoplate. 747

CHAPITRE II. — Résections du membre inférieur 749

Article I. — Résections des os du pied 749
A. Phalanges, métatarsiens, petits os du tarse 749
B. **Astragale** 751
C. **Calcanéum** 756

Article III. — Résection de l'articulation **tibio-tarsienne**. . . . 763
Résection totale à la rugine 769
Résection partielle (péroné et tibia). 774

Article III. — Résection du **genou** 775
Méthode du bistouri 785
Méthode de la rugine. 790

Article IV. — Résection de la **hanche**. 796
Méthode de la rugine 799
Atlas des procédés. 809

Article V. — Résection des grands os du membre inférieur. 817
Tibia. 817
Péroné. 818
Fémur. 819
Article VI. — **Ostéotomie**. Ostéoclasie, résections cunéiformes. . . 820

Chapitre III. — Résections du tronc et de la tête 829

Article I. — Résections des **côtes**. 829
A. Résection sous-périostée d'une côte malade 830
B. Résection simultanée de plusieurs côtes (Estlander). 831

Article II. — Résections de la **mâchoire inférieure**. 832
Méthode de la rugine. 834
Ablation de la totalité. 839
Résections partielles. 839
Ostéotomie et résection contre l'ankylose 841
Ostéotomie comme opération préalable 842

Article III. — Résections de la **mâchoire supérieure** 843
Opération 850
Résections partielles. 858
Opérations préliminaires à l'extraction des polypes. 859

APPENDICE

Trépan et trépanation. 864
Découverte de quelques nerfs sensitifs de la face 868
Nerf frontal 868
Nerf sous-orbitaire 869
Nerfs lingual et dentaire inférieur voie buccale. 870
Nerf dentaire inférieur voie osseuse. 871
Nerf mentonnier. 871
Œsophagotomie externe 871
Trachéotomie. 873
Trachéotomie supérieure rapide en deux temps. 882
Crico-trachéotomie rapide en un temps.. 883
Trachéotomie lente.. 884
Laryngotomie intercrico-thyroïdienne. 884
Gastrostomie 885
Colotomie lombaire. 886
Anus artificiel iliaque 888

FIN DE LA TABLE DES MATIÈRES

WELLCOME LIBRARY INSTITUTE

9855. — Imprimerie A. Lahure, 9, rue de Fleurus.

