

Lehrbuch und Atlas der konservierenden Zahnheilkunde / von Gustav Preiswerk.

Contributors

Preiswerk, Gustav.

Publication/Creation

München : J. F. Lehmann, 1912.

Persistent URL

<https://wellcomecollection.org/works/yutfhqz9>

License and attribution

Conditions of use: it is possible this item is protected by copyright and/or related rights. You are free to use this item in any way that is permitted by the copyright and related rights legislation that applies to your use. For other uses you need to obtain permission from the rights-holder(s).



Wellcome Collection
183 Euston Road
London NW1 2BE UK
T +44 (0)20 7611 8722
E library@wellcomecollection.org
<https://wellcomecollection.org>

6/9
Bakt.

722
272

LEHMANN'S MEDICIN.
HAND-ATLANTEN.

Bd. XXXVIII
Konservierende
Zahnheilkunde
von
G. Preiswerk

MÜNCHEN
VERLAG von L. F. LEHMANN

Lehmann's medizinische Handatlanten nebst kurzgefassten Lehrbüchern.

Bd.

1. Atlas und Grundriss der Lehre vom Geburtsakt und der operat. Geburtshilfe. In 155 teils vielfarb. Abbild. Von Dr. O. Schäffer. 5. erw. Aufl. Geb. *M* 8.—
2. Anatomischer Atlas der geburtshilflichen Diagnostik und Therapie. Von Dr. O. Schäffer 2. Aufl. Mit 160 farb. Abb. und 318 S. Text. Geb. *M* 12.—
3. Atlas und Grundriss der Gynäkologie, mit 207 meist farb. Abbild. u. 262 S. Text von Dr. O. Schäffer. 2. Aufl. Geb. *M* 14.—
4. Kurzgefasstes Lehrbuch und Atlas der Krankheiten der Mundhöhle, des Rachens und der Nase. Von Dr. L. Grünwald. 3. Auflage. Mit 57 farbigen Tafeln und über 200 Textabbildungen. 2 Bände Geb. *M* 22.— (I. Lehrbuch *M* 12.— II. Atlas *M* 10.—)
5. Franz Mracek's Atlas und Grundriss der Hautkrankheiten. Mit 109 farb. Taf. u. 96 schw. Abb. 3. Aufl., herausg. v. Prof. Dr. Alb. Jesionek, Giessen. Geb. *M* 18.—
6. Atlas und Grundriss der Syphilis und der venerischen Krankheiten. 2. Aufl. Mit 81 farb. Taf. u. 26 schwarzen Abb. Von Prof. Dr. Mracek. Geb. *M* 16.—
7. Atlas u. Grundriss d. Ophthalmoskopie u. ophthalmoskopischen Diagnostik. Mit 151 farb. Abb. Von Prof. Dr. O. Haab in Zürich. 5. Aufl. Geb. *M* 12.—
8. Atlas u. Grundriss der traumatischen Frakturen u. Luxationen. Mit 78 farb. Taf. u. 316 Abb. im Text. Von Prof. Dr. H. Helferich. 8. Aufl. Geb. *M* 14.—
9. Atlas des gesunden und kranken Nervensystems nebst Abriss der Anatomie, Pathologie und Therapie desselben. Von Prof. Dr. Ch. Jakob. Mit Vorrede v. Prof. v. Strümpell. 2. Aufl. Geb. *M* 14.—
10. Atlas und Grundriss der Bakteriologie und bakteriolog. Diagnostik. Von Prof. Dr. K. B. Lehmann und Prof. Dr. R. O. Neumann. 5. Aufl. Mit za. 700 vielfarb. Originalbildern. 2 Bände Geb. *M* 20.—
- 11/12. Atlas und Grundriss der patholog. Anatomie. In 135 farb. Tafeln und 68 Textabb. Von Prof. Dr. O. v. Bollinger. 2 Bände. 2. Aufl. Geb. je *M* 12.—
13. Atlas und Grundriss der Verbandlehre von Prof. Dr. A. Hoffa. Mit 170 Tafeln u. 134 Textabb., 4. Aufl. bearb. v. Prof. Dr. Rud. Grashey, München. Geb. *M* 10.—
14. Grundriss der Kehlkopfkrankheiten und Atlas der Laryngoskopie. 2. Aufl. mit 112 Abbild. auf 47 farb. Taf. u. 26 Textabb. Von Dr. L. Grünwald. Geb. *M* 10.—
16. Atlas u. Grundriss d. chir. Operationslehre. Von Prof. Dr. O. Zuckerkindl. 4. verm. u. verb. Aufl. Mit 45 farb. Tafeln u. 356 Textabbild. Geb. *M* 12.—
17. Atlas u. Grundriss d. gerichtl. Medizin u. Benutz. v. E. v. Hofmanns Atlas d. gerichtl. Medizin, herausgeb. v. Prof. Dr. G. Puppe in Königsberg i. Pr. Mit 70 farb. Tafeln und 204 Text-Abbild. 2. Aufl. Geb. *M* 20.—
18. Grundriss und Atlas der äusserlich sichtbaren Erkrankungen des Auges von Prof. Dr. O. Haab. Mit 86 farb. u. 13 schwarzen Abb. 4. Aufl. Geb. *M* 10.—
19. Atlas und Grundriss der Unfallheilkunde. Von Dr. Ed. Golebiewski in Berlin. 40 farbige Tafeln. 141 Textabbildungen. Geb. *M* 15.—
22. Atlas und Grundriss der allgemeinen pathologischen Histologie. Von Prof. Dr. H. Dürck. Mit 77 vielfarbigen lithographischen und 31 zum Teil zweifarbigen Buchdrucktafeln. Geb. *M* 20.—
23. Atlas und Grundriss der orthopädischen Chirurgie von Dr. A. Lünig und Dr. W. Schulthess. Mit 16 farb. Taf. u. 366 Textabb. Geb. *M* 16.—
24. Atlas u. Grundriss d. Ohrenheilkunde. Herausg. v. Dr. G. Brühl u. Prof. Dr. A. Politzer. 2. Aufl. Mit 265 farb. u. 163 schwarz. Abb. Geb. *M* 12.—
25. Atlas und Grundriss der Unterleibsbrüche. Von Prof. Dr. G. Sultan in Berlin. Mit 36 farb. Tafeln und 83 Textabbildungen. Geb. *M* 10.—
26. Atlas und Grundriss der Zahnkrankheiten. Von Zahnarzt Emil f. Abbild. Geb. *M* 14.—
27. Atlas und Grundriss der Zahnkrankheiten. Von Zahnarzt Emil f. Abbild. Geb. *M* 14.—
28. Atlas und Grundriss der Zahnkrankheiten. Von Zahnarzt Emil f. Abbild. Geb. *M* 14.—
29. Atlas und Grundriss der Zahnkrankheiten. Von Zahnarzt Emil f. Abbild. Geb. *M* 14.—
30. Atlas und Grundriss der Zahnkrankheiten. Von Zahnarzt Emil f. Abbild. Geb. *M* 14.—
31. Atlas und Grundriss der Zahnkrankheiten. Von Zahnarzt Emil f. Abbild. Geb. *M* 14.—
32. Atlas und Grundriss der Zahnkrankheiten. Von Zahnarzt Emil f. Abbild. Geb. *M* 14.—
33. Atlas und Grundriss der Zahnkrankheiten. Von Zahnarzt Emil f. Abbild. Geb. *M* 14.—
34. Atlas und Grundriss der Zahnkrankheiten. Von Zahnarzt Emil f. Abbild. Geb. *M* 14.—
35. Atlas und Grundriss der Zahnkrankheiten. Von Zahnarzt Emil f. Abbild. Geb. *M* 14.—
36. Atlas und Grundriss der Zahnkrankheiten. Von Zahnarzt Emil f. Abbild. Geb. *M* 14.—
37. Atlas und Grundriss der Zahnkrankheiten. Von Zahnarzt Emil f. Abbild. Geb. *M* 14.—
38. Atlas und Grundriss der Zahnkrankheiten. Von Zahnarzt Emil f. Abbild. Geb. *M* 14.—
39. Atlas und Grundriss der Zahnkrankheiten. Von Zahnarzt Emil f. Abbild. Geb. *M* 14.—
40. Atlas und Grundriss der Zahnkrankheiten. Von Zahnarzt Emil f. Abbild. Geb. *M* 14.—
41. Atlas und Grundriss der Zahnkrankheiten. Von Zahnarzt Emil f. Abbild. Geb. *M* 14.—
42. Atlas und Grundriss der Zahnkrankheiten. Von Zahnarzt Emil f. Abbild. Geb. *M* 14.—
43. Atlas und Grundriss der Zahnkrankheiten. Von Zahnarzt Emil f. Abbild. Geb. *M* 14.—
44. Atlas und Grundriss der Zahnkrankheiten. Von Zahnarzt Emil f. Abbild. Geb. *M* 14.—
45. Atlas und Grundriss der Zahnkrankheiten. Von Zahnarzt Emil f. Abbild. Geb. *M* 14.—
46. Atlas und Grundriss der Zahnkrankheiten. Von Zahnarzt Emil f. Abbild. Geb. *M* 14.—
47. Atlas und Grundriss der Zahnkrankheiten. Von Zahnarzt Emil f. Abbild. Geb. *M* 14.—
48. Atlas und Grundriss der Zahnkrankheiten. Von Zahnarzt Emil f. Abbild. Geb. *M* 14.—
49. Atlas und Grundriss der Zahnkrankheiten. Von Zahnarzt Emil f. Abbild. Geb. *M* 14.—
50. Atlas und Grundriss der Zahnkrankheiten. Von Zahnarzt Emil f. Abbild. Geb. *M* 14.—
51. Atlas und Grundriss der Zahnkrankheiten. Von Zahnarzt Emil f. Abbild. Geb. *M* 14.—
52. Atlas und Grundriss der Zahnkrankheiten. Von Zahnarzt Emil f. Abbild. Geb. *M* 14.—
53. Atlas und Grundriss der Zahnkrankheiten. Von Zahnarzt Emil f. Abbild. Geb. *M* 14.—
54. Atlas und Grundriss der Zahnkrankheiten. Von Zahnarzt Emil f. Abbild. Geb. *M* 14.—
55. Atlas und Grundriss der Zahnkrankheiten. Von Zahnarzt Emil f. Abbild. Geb. *M* 14.—
56. Atlas und Grundriss der Zahnkrankheiten. Von Zahnarzt Emil f. Abbild. Geb. *M* 14.—
57. Atlas und Grundriss der Zahnkrankheiten. Von Zahnarzt Emil f. Abbild. Geb. *M* 14.—
58. Atlas und Grundriss der Zahnkrankheiten. Von Zahnarzt Emil f. Abbild. Geb. *M* 14.—
59. Atlas und Grundriss der Zahnkrankheiten. Von Zahnarzt Emil f. Abbild. Geb. *M* 14.—
60. Atlas und Grundriss der Zahnkrankheiten. Von Zahnarzt Emil f. Abbild. Geb. *M* 14.—
61. Atlas und Grundriss der Zahnkrankheiten. Von Zahnarzt Emil f. Abbild. Geb. *M* 14.—
62. Atlas und Grundriss der Zahnkrankheiten. Von Zahnarzt Emil f. Abbild. Geb. *M* 14.—
63. Atlas und Grundriss der Zahnkrankheiten. Von Zahnarzt Emil f. Abbild. Geb. *M* 14.—
64. Atlas und Grundriss der Zahnkrankheiten. Von Zahnarzt Emil f. Abbild. Geb. *M* 14.—
65. Atlas und Grundriss der Zahnkrankheiten. Von Zahnarzt Emil f. Abbild. Geb. *M* 14.—
66. Atlas und Grundriss der Zahnkrankheiten. Von Zahnarzt Emil f. Abbild. Geb. *M* 14.—
67. Atlas und Grundriss der Zahnkrankheiten. Von Zahnarzt Emil f. Abbild. Geb. *M* 14.—
68. Atlas und Grundriss der Zahnkrankheiten. Von Zahnarzt Emil f. Abbild. Geb. *M* 14.—
69. Atlas und Grundriss der Zahnkrankheiten. Von Zahnarzt Emil f. Abbild. Geb. *M* 14.—
70. Atlas und Grundriss der Zahnkrankheiten. Von Zahnarzt Emil f. Abbild. Geb. *M* 14.—
71. Atlas und Grundriss der Zahnkrankheiten. Von Zahnarzt Emil f. Abbild. Geb. *M* 14.—
72. Atlas und Grundriss der Zahnkrankheiten. Von Zahnarzt Emil f. Abbild. Geb. *M* 14.—
73. Atlas und Grundriss der Zahnkrankheiten. Von Zahnarzt Emil f. Abbild. Geb. *M* 14.—
74. Atlas und Grundriss der Zahnkrankheiten. Von Zahnarzt Emil f. Abbild. Geb. *M* 14.—
75. Atlas und Grundriss der Zahnkrankheiten. Von Zahnarzt Emil f. Abbild. Geb. *M* 14.—
76. Atlas und Grundriss der Zahnkrankheiten. Von Zahnarzt Emil f. Abbild. Geb. *M* 14.—
77. Atlas und Grundriss der Zahnkrankheiten. Von Zahnarzt Emil f. Abbild. Geb. *M* 14.—
78. Atlas und Grundriss der Zahnkrankheiten. Von Zahnarzt Emil f. Abbild. Geb. *M* 14.—
79. Atlas und Grundriss der Zahnkrankheiten. Von Zahnarzt Emil f. Abbild. Geb. *M* 14.—
80. Atlas und Grundriss der Zahnkrankheiten. Von Zahnarzt Emil f. Abbild. Geb. *M* 14.—
81. Atlas und Grundriss der Zahnkrankheiten. Von Zahnarzt Emil f. Abbild. Geb. *M* 14.—
82. Atlas und Grundriss der Zahnkrankheiten. Von Zahnarzt Emil f. Abbild. Geb. *M* 14.—
83. Atlas und Grundriss der Zahnkrankheiten. Von Zahnarzt Emil f. Abbild. Geb. *M* 14.—
84. Atlas und Grundriss der Zahnkrankheiten. Von Zahnarzt Emil f. Abbild. Geb. *M* 14.—
85. Atlas und Grundriss der Zahnkrankheiten. Von Zahnarzt Emil f. Abbild. Geb. *M* 14.—
86. Atlas und Grundriss der Zahnkrankheiten. Von Zahnarzt Emil f. Abbild. Geb. *M* 14.—
87. Atlas und Grundriss der Zahnkrankheiten. Von Zahnarzt Emil f. Abbild. Geb. *M* 14.—
88. Atlas und Grundriss der Zahnkrankheiten. Von Zahnarzt Emil f. Abbild. Geb. *M* 14.—
89. Atlas und Grundriss der Zahnkrankheiten. Von Zahnarzt Emil f. Abbild. Geb. *M* 14.—
90. Atlas und Grundriss der Zahnkrankheiten. Von Zahnarzt Emil f. Abbild. Geb. *M* 14.—
91. Atlas und Grundriss der Zahnkrankheiten. Von Zahnarzt Emil f. Abbild. Geb. *M* 14.—
92. Atlas und Grundriss der Zahnkrankheiten. Von Zahnarzt Emil f. Abbild. Geb. *M* 14.—
93. Atlas und Grundriss der Zahnkrankheiten. Von Zahnarzt Emil f. Abbild. Geb. *M* 14.—
94. Atlas und Grundriss der Zahnkrankheiten. Von Zahnarzt Emil f. Abbild. Geb. *M* 14.—
95. Atlas und Grundriss der Zahnkrankheiten. Von Zahnarzt Emil f. Abbild. Geb. *M* 14.—
96. Atlas und Grundriss der Zahnkrankheiten. Von Zahnarzt Emil f. Abbild. Geb. *M* 14.—
97. Atlas und Grundriss der Zahnkrankheiten. Von Zahnarzt Emil f. Abbild. Geb. *M* 14.—
98. Atlas und Grundriss der Zahnkrankheiten. Von Zahnarzt Emil f. Abbild. Geb. *M* 14.—
99. Atlas und Grundriss der Zahnkrankheiten. Von Zahnarzt Emil f. Abbild. Geb. *M* 14.—
100. Atlas und Grundriss der Zahnkrankheiten. Von Zahnarzt Emil f. Abbild. Geb. *M* 14.—



22900306676

K40125

- der Lehre von den Augenoperationen von Prof. Dr. 30 farb. Taf. u. 154 Textabbild. Geb. M 10.—
 Kinderheilkunde von Privatdoz. Dr. R. Hecker und mpp. Mit 48 farb. Taf. u. 144 Abbild. Geb. M 16.—
 33. Lehrbuch und Atlas der zahnärztlichen Technik von Dr. G. Preiswerk. 2. Aufl. Mit 29 vielfarb. Tafeln u. 371 schwarz. u. farb. Abbild. Geb. M 14.—
 34. Atlas und Grundriss der allgemeinen Chirurgie v. Prof. Dr. Gg. Marwedel. Mit 28 farbigen Tafeln und 171 Textabbildungen. Geb. M 12.—
 35. Atlas u. Grundriss der Embryologie der Wirbeltiere und des Menschen von Prof. Dr. A. Gurwitsch in St. Petersburg. Mit 143 vielfarb. Abbild. auf 59 Tafeln und 186 schwarzen Textabbildungen. Geb. M 12.—
 36. Grundriss u. Atlas der speziellen Chirurgie. Von Prof. Dr. G. Sultan in Berlin. Bd. I. Mit 40 vielf. Tafeln und 218 zum Teil zwei- u. dreifarbigen Textabbildungen. Text 29 Bogen 8°. Geb. M 16.—
 37. — Bd. II. Mit 40 vielfarb. Tafeln sowie 261 zum Teil zwei- und dreifarbig. Textabbildungen. Text 40 Bogen 8°. Geb. M 16.—
 38. Lehrbuch und Atlas der konservierenden Zahnheilkunde. Von Dr. G. Preiswerk. Mit 32 vielfarb. Tafeln und über 300 Textabbildungen. Geb. M 14.—

Bd. **Lehmann's medizinische Atlanten in 4^o.**

1. Atlas und Grundriss der topographischen und angewandten Anatomie v. Prof. Dr. O. Schultze i. Würzburg. 2. Aufl. Mit 22 vielf. lith. Taf. u. 205 meist farb. Abbild., nach Orig. v. Maler A. Schmitson u. Maler K. Hajek, Geb. M 16.—
- 2—4. Atlas der deskriptiven Anatomie des Menschen von Professor Dr. J. Sobotta, Prosektor der Anatomie zu Würzburg:
 1. Bd.: Knochen, Bänder, Gelenke und Muskeln des menschl. Körpers. Mit 34 farb. Tafeln, sowie 257 z. T. mehrfarbig. Abbild. nach Originalen von Maler K. Hajek und Maler A. Schmitson. Geb. M 20.—
 2. Bd.: Die Eingeweide des Menschen, einschl. des Herzens. Mit 19 farb. Taf., sowie 187 z. T. mehrfarbig. Abb. n. Orig. v. Maler K. Hajek. Geb. M 16.—
 3. Bd.: Das Nerven- und Gefäßsystem und die Sinnesorgane des Menschen nebst einem Anhang: Das Lymphgefäßsystem des Menschen. Mit 294 meist vielfarbigen und z. T. ganzseit. Abbildungen nach Originalen von Maler Karl Hajek und mit 1 lithographischen Tafel. Geb. M 22.—
 Grundriss der deskriptiven Anatomie des Menschen (Textband f. d. Atlas der deskript. Anatomie von Sobotta, mit Verweisgn. auf diesen). 1. Bd. geheft. M 4.—, 2. Bd. geheft. M 3.—, 3. Bd. geheft. M 6.—, zusammen geb. M 15.—
5. Atlas typischer Röntgenbilder vom normalen Menschen, ausgewählt und erklärt nach chir.-prakt. Gesichtspunkten, mit Berücksichtigung der Varietäten und Fehlerquellen, sowie der Aufnahmetechnik. Von Prof. Dr. med. Rud. Grashey, Ass.-Arzt a. d. chirurg. Klinik in München. 2. bedeutend erweiterte Auflage. Mit 207 Tafelbildern (Autotypien) in Originalgröße und 201 Textabbildungen. Geb. M 20.—
6. Atlas chirurgisch-pathologischer Röntgenbilder, mit 240 autotyp., 105 photograph. Bildern, 66 Skizzen und erläut. Text. Von Professor Dr. Rudolf Grashey, Ass.-Arzt an der Kgl. chirurg. Klinik zu München. Geb. M 22.—
7. Atlas und Grundriss der Röntgendiagnostik in der inneren Medizin. Bearbeitet von neun hervorrag. Fachgelehrten, herausgegeben von Dr. med. Franz M. Groedel, Bad Nauheim. Mit 297 Abb. auf 12 fotogr. und 44 autotypischen Tafeln und mit 114 Textabbildungen. Geb. M 24.—
8. Atlas und Lehrbuch der Hygiene mit besonderer Berücksichtigung der Städte-Hygiene. In Verbindung mit 19 hervorragenden Fachmännern herausgegeben von Prof. Dr. W. Prausnitz in Graz. 700 Seiten Text, mit 818 Abbildungen, darunter 4 farbige Tafeln. Geb. M 28.—
9. Atlas und Lehrbuch der Histologie und mikroskop. Anatomie des Menschen. Von Prof. Dr. J. Sobotta in Würzburg. 2. Auflage. Mit mehr als 400 Abb. auf 32 vielfarb. lithogr. u. 24 meist mehrfarbig. Buchdrucktafeln. Geb. M 24.—
10. Atlas und Grundriss der Rachitis. Von Dr. F. Wohlaue in Charlottenburg. Mit 2 farb. und 108 schwarzen Abbildungen auf 34 autotyp. und 12 photographischen Tafeln und mit 10 Textabbildungen. Geb. M 20.—
11. Atlas und Grundriss der internen Diagnostik. In 70 farb. Tafeln. Von Prof. Dr. Brugsch und Prof. Dr. Strauss. (In Vorbereitung.)

J. F. LEHMANN's Verlag in MÜNCHEN.

Lehmann's medizinische Handatlanten.

Band XXX.

**Lehrbuch und Atlas der Zahnheilkunde
mit Einschluß der Mund-Krankheiten**

von Dr. med. et phil. Gust. Preiswerk, Lektor a. d. Univ. Basel.

Zweite, verbesserte und vermehrte Auflage.

Mit 50 vielfarb. Tafeln u. 141 Textabbild. Preis gut geb. M. 14.—.

Band XXXIII. **Lehrbuch und Atlas der**

zahnärztlichen Technik

Von Dr. med. et phil. Gustav Preiswerk,
Gew. Lektor an der Universität Basel.

Mit einem Anhang von Dr. med. Paul Preiswerk.

Zweite verbesserte und vermehrte Auflage. — Mit 29 vielfarbigen Tafeln und
371 schwarzen u. farbigen Abbildungen. Preis gut gebunden M. 14 —.

Frühjahr 1913 erscheint:

**Atlas und Lehrbuch der
zahnärztlich-stomatologischen Chirurgie**

von Privatdozent Dr. Paul Preiswerk in Basel.

Etwa 20 Bogen 8° mit za. 40 farb. Tafeln u. za. 200 Textabbildg.

Preis gut gebunden M. 14.—.

Band XXVI. **Atlas und Grundriß der**

zahnärztlichen Orthopädie

von Zahnarzt Emil Herbst, D.D.S. in Bremen.


XX und 404 Seiten 8° mit 3 vielfarbigen lithographischen Tafeln und 438 zum Teil
farbigen Abbildungen. — Preis gut gebunden M. 14.—.

Im Jahre 1913 erscheint:


Röntgenologischer Atlas der Zahnheilkunde

von Dr. med. Oskar Weski in Berlin.


Etwa 10 Bogen 8° mit zahlreichen Abbildungen und Tafeln.



Konservierende
Zahnheilkunde.



LEHMANN'S MEDIZINISCHE HANDATLANTEN
BAND XXXVIII



Lehrbuch und Atlas

der

konservierenden Zahnheilkunde

von

Dr. med. und phil. **Gustav Preiswerk**


**Mit 32 vielfarbigen Tafeln
und 323 Textabbildungen**




München

J. F. LEHMANN'S VERLAG

1912





Vorwort.

Wie bei meinen anderen Lehrbüchern, so verfolgte ich auch hier den Zweck, dem Praktiker sowohl als dem Studierenden, einen Spezialzweig unserer Wissenschaft in möglichst knapper, fasslicher Form, in Wort und Bild wiederzugeben. Dabei wurde jeglicher Ballast vermieden und nur selbst Erprobtes und als gut Befundenes erhielt eingehendere Würdigung. Besonderen Wert legte ich auf detaillierte Darstellung unserer exaktesten Operationsmethoden, wie z. B. der Goldfüllungen, der Pulpa- und Wurzelbehandlung usw., von dem Standpunkte ausgehend, man könne nicht nachdrücklich genug in unserem Berufe die Sinne an sorgfältigem gewissenhaftem Arbeiten üben und schärfen.

Hatte ich schon meine beiden früheren Bände mit Freude und Eifer abgefasst, so erfüllte mich diese konservierende Zahnheilkunde mit ganz besonderer Befriedigung; denn die praktische Tätigkeit, der ich mit Liebe seit zwanzig Jahren obliege, entspricht in höchstem Masse meiner Neigung und Befähigung.

Die Mundchirurgie, welche im gleichen Verlage in etwa Jahresfrist erscheinen wird, wurde in die berufeneren Hände meines Bruders Paul Preiswerk-Maggi gelegt.

Bilder sprechen sehr oft deutlicher als Worte, deshalb wurde damit geradezu verschwenderisch umgegangen; die von H a j e k gemalten farbigen Tafeln entsprechen vollauf dem von der rührigen Firma J. F. L e h m a n n aufgestellten Grundsätze, welcher

lautet: „Das Beste ist für uns gerade gut genug“. Auch die zum Teil vom selben Maler, zum Teil von Zuberbühler angefertigten schwarzen Abbildungen sind die Produkte allergrössten Fleisses und Talentes. Fast ausnahmslos dienten als Vorlage eigene Präparate und Modelle, so dass man mit Recht von „Originalbildern“ reden darf.

Unter diesen Umständen glaube ich hoffen zu dürfen, das vorliegende Buch bedeute eine würdige Ergänzung und einen Abschluss meines dreibändigen Werkes. Schon lange wurde es vom Verleger sowohl als vom Leserkreise reklamiert. Da aber vor Fertigstellung dieses „Lehrbuchs der konservierenden Zahnheilkunde“ meine „Zahnheilkunde mit Einschluss der Mundkrankheiten“, und dann die „Zahnärztliche Technik“ eine zweite Auflage benötigten, so mussten leider die Skizzen und Notizen für die konservierende Zahnheilkunde lange Jahre auf ihre Durcharbeitung warten.

Ich möchte noch die angenehme Pflicht erfüllen, Herrn Kollegen Arthur Herkert, welcher mir bei einigen Schlusskorrekturen behilflich war, bestens zu danken.

Basel, im Oktober 1912.

Gustav Preiswerk-Maggi.

Inhaltsverzeichnis.

	Seite
Vorwort	VII
Verzeichnis der farbigen Tafeln	XIII
Verzeichnis der Textabbildungen	XXI
I. Das Operationszimmer	1
II. Materia medica dentaria	6
1. Antiseptica	7
2. Anaesthetica	20
3. Adstringentia und Styptica	28
4. Cauteria	31
III. Das Reinigen der Zähne	35
1. Der Zahnstein	35
2. Der Serumstein	38
3. Die Zahnbeläge	41
IV. Das Bleichen der Zähne	46
V. Die Untersuchung der Zähne auf kariöse Stellen	52
VI. Die gebräuchlichsten Instrumente zum Präparieren von Kavitäten	56
VII. Die Haltung der Instrumente	63
VIII. Das Trockenlegen des Operationsfeldes	67
IX. Die Dentin- und Pulpaanaesthesie	90
a) Anaesthesie zur Präparation von Kavitäten	90
1. Benutzung scharfer Instrumente	90
2. Zinkchlorid	92
3. Argentum nitricum	94
4. Karbolsäure, Paramonochlorphenol	94
5. Chlorphenol und Kokain	95
6. Chloraethyl	96
7. Kathaphorese	96
8. Injektionsanaesthesie	100
9. Geheimmittel	101

	Seite
b) Anaesthesie bei entblößtem Zahnbein	102
1. Chlorzink	102
2. Doppelkohlensaures Natron	103
3. Argent. nitr.	103
c) Anaesthesie bei freiliegenden Pulpen	104
1. Kokaïn	104
2. Chlorphenol	104
d) Anaesthesie zur Pulpaextraktion	105
1. Druckanaesthesie	105
2. Chloraethyl	105
3. Subgingivale Injektion	105
4. Arsenige Säure	105
X. Kohäsive Goldfüllungen	106
1. Kauflächenfüllungen bei Praemolaren und Molaren	106
Praemolaren	106
a) Die Technik der Präparation	107
b) Die Technik des Füllens	110
Molaren	113
a) Die Technik der Präparation	113
b) Die Technik des Füllens	117
2. Approximalfüllungen von Schneide- und Eckzähnen	120
a) Die Technik der Präparation	124
b) Die Technik des Füllens	128
3. Approximalfüllungen von Frontzähnen mit Konturaufbau	133
a) Die Technik der Präparation	133
b) Die Technik des Füllens	137
4. Approximo-zentrale Füllungen bei Prämolaren und Molaren	141
a) Die Technik der Präparation	145
b) Die Technik des Füllens	150
Matrizen	150
Prämolaren	155
Molaren	163
Linke untere distale Approximalfüllungen	163
Rechte untere distale Approximalfüllungen	168
Linke obere distale Approximalfüllungen	169
Rechte obere distale Approximalfüllungen	170
Mesiale Approximalfüllungen	173
5. Labiale oder bukkale Füllungen	175
a) Die Technik der Präparation	175
b) Die Technik des Füllens	179

	Seite
6. Linguale Füllungen	182
7. Füllungen an Schneidekanten von Inzisiven, Spitzen von Eckzähnen etc.	184
XI. Nonkohäsive Goldfüllungen	188
XII. Zinn-Gold-Füllungen	194
XIII. Das Füllen mit knetbaren Materialien . . .	198
1. Amalgam	199
2. Zemente	207
a) Zinkphosphatzement	207
b) Silikatzement	211
c) Zinkenol und Fletcher's Arti- ficial Dentine	215
3. Guttapercha	218
XIV. Porzellan-Füllungen	221
1. Allgemeines über die Vorbereitung der Kavität	218
a) Die Präparation von labialen oder bukkalen Kavitäten, sowohl vor- derer als hinterer Zähne, zur Auf- nahme von Porzellanfüllungen . . .	224
b) Approximale Kavitäten von Schneide- und Eckzähnen	225
c) Approximale Kavitäten von Prämolaren und Molaren	227
2. Das Abdrucknehmen mittels Metall- folie	229
3. Das Schmelzen des Porzellanens . . .	232
XV. Gold-Einlage-Füllungen	240
1. Die Präparation der Kavitäten für Goldeinlagen	242
2. Das Modell	246
a) Das direkt gewonnene Modell . . .	246
b) Das indirekt gewonnene Modell . .	249
3. Das Gießen der Gold-Einlage-Fül- lung	251
4. Das Finieren und Einsetzen von Goldeinlagen	256
XVI. Kombinierte Füllungen	258
XVII. Die Pulpabehandlung	267
1. Die Behandlung hyperämischer Pulpen	267

	Seite
a) Diagnose	267
b) Therapie	270
2. Die Behandlung freiliegender Pulpen	274
3. Die Behandlung partiell entzündeter Pulpen	282
a) Diagnose	282
b) Therapie	284
4. Die Behandlung total entzündeter Pulpen	285
a) Diagnose	285
b) Therapie	286
5. Die Behandlung eitrig entzündeter Pulpen	287
a) Diagnose	287
b) Therapie	288
6. Die Behandlung gangränös zerfallener Pulpen	290
a) Diagnose	290
b) Therapie	291
7. Die Behandlung mumifizierter Pulpen	291
8. Die Behandlung von Zahnfleisch- und Hautfisteln	293
9. Das Abtöten und die Anästhesie der Pulpa zum Zwecke der Extraktion derselben	299
10. Die Wurzelbehandlung	312
a) Die Pulpaextraktion	312
b) Die Desinfektion der Wurzelkanäle	320
c) Die Wurzelfüllung	338
d) Die bei Wurzelbehandlungen auftretenden Mißerfolge	347
11. Die Pulpaamputation	352
XVIII. Die Behandlung der Periodontitis	360
XIX. Die Behandlung der Alveolar-Pyorrhoe	370
XX. Die Behandlung der Milchzähne	380
Autoren-Verzeichnis	385
Alphabetisches Schlagwörter-Verzeichnis	388

Verzeichnis der farbigen Tafeln.

		Seite
Tab. I.	Satz farbiger Fläschchen zur Aufnahme diverser Medikamente; an einen aseptischen Instrumentisch geschraubt	6
Tab. II.	Gummiplatte (Cofferdam) an vier obere Frontzähne angelegt	70
Tab. III.	Gummiplatte an vier untere Schneidezähne angelegt	70
Tab. IV.	Anlegen des Cofferdams an einen unteren Sechsjahrmolaren bei Kauflächenkaries	76
Tab. V.	Cofferdam, zur Behandlung von Approximalkavitäten unterer Molaren und Prämolaren angelegt. Damit die Unterlippe das Operationsfeld nicht verdeckt, wird sie durch an die Ligaturen gehängte Gewichte abgezogen	78
Tab. VI.	Cofferdam, zur Behandlung einer zentralen Kavität auf einen oberen Prämolaren montiert	78
Tab. VII.	Hatchklammer mit Cofferdam bei Keildefekt des oberen linken Eckzahn angelegt	80
Tab. VIII.	Anwendung des Saugers zum Trockenlegen des Operationsfeldes	86
Tab. IX.	Diverse Kariesformen auf der Kaufläche von Prämolaren. <div style="margin-left: 20px;">Fig. 1 zwei punktförmige Kariesherde durch gesunden Schmelzwulst von einander getrennt, 2 ausgebohrt, 3 mit Gold gefüllt. Fig. 4 zwei punktförmige Kariesherde, durch Fissur verbunden, 5 ausgebohrt, 6 mit Gold gefüllt. Fig. 7 einfache Längsrinne, 8 ausgebohrt, 9 mit Gold gefüllt. Fig. 10 dreibuchtige Fissurenkaries, 11 ausgebohrt, 12 mit Gold gefüllt</div>	108
Tab. X.	Fig. 1 zeigt die fehlerhafte Anwendung eines zu grossen Bohrers zum Aufbohren einer engen Kavität.	

	Fig. 2 zeigt die richtige Grösse des Bohrers.	
	Fig. 3 stellt die Kavitätenpräparation mit einem umgekehrt konischen Bohrer dar.	
	Fig. 4 ist die präparierte Höhle bei einer kleinen zentralen Prämolarenkaries.	
	Fig. 5 zeigt das Einführen eines Goldzylinders; bei	
	Fig. 6 ist eine tiefe, aber enge Höhle zu zwei Drittel <i>a</i> mit nonkohäsivem und zu einem Drittel <i>b</i> mit kohäsivem Golde gefüllt. Bei	
	Fig. 7 <i>a</i> und <i>b</i> ist der Beginn einer Füllung und bei	
	Fig. 8 der Fortgang derselben in einer relativ seichten und breiten Höhle dargetan .	108
Tab. XI.	Die linke Seite der Tafel zeigt diejenigen Formen zentraler Kavitäten, wie sie bei oberen Molaren am häufigsten vorkommen (Fig. 1, 3, 5, 7, 9). Rechts davon ist jeweilen die fertig präparierte und mit Gold gefüllte Kavität dargestellt (Fig. 2, 4, 6, 8, 10)	112
Tab. XII.	Kavitäten unterer Molaren (Fig. 1, 3, 5, 7) und deren Ausfüllen mit Gold (Fig. 2, 4, 6, 8). Fig. 9 zeigt den Längsschnitt einer gewöhnlichen Goldfüllung und Fig. 10 einen solchen, bei welcher die Kavitätenränder nach aussen abgeschrägt worden sind	114
Tab. XIII.	Darstellung des Herganges einer zentralen Goldfüllung bei Molaren. Fig. 1 <i>a</i> , grosser ungeglühter Goldzylinder, der in eine Ecke der Kavität gepresst wird zum Beginne der Füllung. Fig. 2 <i>a</i> , kondensierter Goldzylinder. Fig. 3 <i>a</i> , kleiner schwach geglähter Goldzylinder zum Ausfüllen des Haftloches, Fig. 4 <i>a</i> , kondensierter Zylinder. Fig. 5 <i>a</i> , der eben kondensierte Goldzylinder, <i>b</i> das neu aufgehämmerte geglähte Gold. Fig. 6, Fortgang der Füllung. Fig. 7 <i>d</i> zeigt die gegenüberliegende Ecke der Kavität, die nun auch mit Gold belegt wird. Fig. 8 ist die fertige Füllung, <i>e</i> deutet die letzte Lage Goldes an	116
Tab. XIV.	zeigt den Hergang bei einer zentralen Molaren-Goldfüllung von oben gesehen, wie dies schon am Längsschnitte auf Tab. XIII Fig. 3 bis 7 dargetan wurde	118

- Tab. XV. Fig. 1. Versteckt angelegte Goldfüllung, die dunkel erscheint.
 Fig. 2. Sichtbare hell leuchtende Goldfüllung.
 Fig. 3. Approximalkaries.
 Fig. 4. Die kariösen Massen von Fig. 3 sind entfernt und in
 Fig. 5 ist die Höhle richtig präpariert, erweitert und mit Haftpunkten versehen worden. Die punktierte Linie *a* bedeutet den Zahnfleischsaum.
 Fig. 6 ist ein Frontalschnitt,
 Fig. 7 ein horizontaler und
 Fig. 8 ein sagittaler Schnitt durch einen zentralen Schneidezahn, der eine approximale Goldfüllung trägt 126
- Tab. XVI. Herstellung einer approximalen Goldfüllung bei Frontzähnen.
 Fig. 1, 3, 5 und 7 zeigen den Vorgang am Längsschliff, währenddem
 Fig. 2, 4, 6 und 8 denselben von oben gesehen veranschaulichen. Bei *a* steht das Gold vor 130
- Tab. XVII. Fig. 1 bis 4 zeigen den Aufbau einer Konturfüllung mit Vergrößerung der Füllungsbasis nach der lingualen Seite hin. Bei
 Fig. 5 und 6 ist die vordere und hintere Ansicht einer solchen Füllung mit Einbeziehung der anderen Schneidezahnecke gegeben.
 Fig. 7 und 8 stellen eine Konturfüllung dar, welche durch einen lingual angebrachten Ausschnitt verankert ist. Bei
 Fig. 9, 10, 11 und 12 sind je zwei Approximalkavitäten durch einen Verbindungsbalken vereinigt 134
- Tab. XVIII. Die Herstellung von distalen Goldfüllungen bei Prämolaren. Die Zähne liegen unter Coffferdam und der zu füllende Zahn trägt eine Matrize.
 Fig. 1 zeigt das Einführen der ersten (nonkohäsiven) Goldportion, die in
 Fig. 2 an den zervikalen Rand gedrückt ist. In
 Fig. 3 ist eine Lage kohäsiven Goldes über das nonkohäsive gehämmert, und
 Fig. 4 stellt die fertige Füllung dar 154

Tab. XIX. Herstellung einer approximalen Goldfüllung aus kohäsivem Golde bei Prämolaren, ohne Matrize. (Siehe Text.)

Fig. 1 ist die präparierte Höhle mit Unterschnitten *a* und *b*. In

Fig. 2 *a* ist ein Unterschnitt sowie die ganze zerviko-bukkale Ecke mit Gold belegt und in

Fig. 3 wurde die von *a* gegenüberliegende Ecke *b* ausgefüllt, so dass nunmehr der ganze zervikale Rand mit Gold bedeckt ist. In

Fig. 4 ist die Arbeit bis zur oberen Stufe der Füllung gediehen. *c* und *d* sind Haftpunkte.

Fig. 5 und 6 sollen erläutern, in welcher Weise der Kauflächenteil der Goldfüllung begonnen und mit dem zervikalen Teile vereinigt wird

Tab. XX. Distale Approximalkavitäten unterer Molaren. Der Hergang beim Füllen mit Gold unter Zuhilfenahme einer Matrize.

Fig. 1. *M* ist die Matrize, welche um den zu füllenden Zahn gelegt ist; bei *a* liegt in der von der horizontalen und vertikalen Kavitätenwand, sowie der Matrize gebildeten Nische die erste Goldportion, bestehend aus einer Rolle nonkohäsiven Goldes, das der besseren Differenzierung halber gelblich gemalt wurde; im Gegensatz hiezu erhielt das kohäsive Gold einen rötlichen Ton. In

Fig. 2 ist nicht nur die Nische *a*, sondern auch die gegenüberliegende *b* mit nonkohäsivem Golde gefüllt.

Fig. 3 *b* zeigt das Anfügen von kohäsivem auf das nonkohäsive Plombiergold *a*.

Fig. 4 stellt den weiteren Aufbau des kohäsiven *b* und *c* Goldes auf die nonkohäsive Unterlage dar und in

Fig. 5 *d* ist bereits die Arbeit bis zur oberen Etage, das heisst bis zum Pulpdach der Kavität fortgeschritten. In

Fig. 6 ist angedeutet, wie nunmehr kohäsives Gold in den Kauflächenausschnitt *e* der Kavität, bis zur endlichen Verbindung mit *d* gehämmert wird. In

Fig. 7 *a* ist die basale Lage nonkohäsiven Goldes mit der darüberliegenden Schicht kohä-

- siven Goldes *b* im Querschnitte dargestellt, wie Beides durch den angedeuteten Stopfer zu einem relativ dünnen Kuchen in
- Fig. 8 (*a* und *b*) zusammenkondensiert wird . . . 162
- Tab. XXI. Das Ersetzen verloren gegangener Schneidekanten an oberen und unteren Frontzähnen.
- Fig. 1 kariöse Schneidekante *a*, die bei
Fig. 2 *a* abgeschliffen und bei
Fig. 3 und 5 *a* fertig präpariert ist. Die fertige Goldfüllung ist in Fig. 4 *a* zu sehen.
An
- Fig. 6 und 7 ist dasselbe an Frontalschliffen veranschaulicht.
- Fig. 8 und 9 zeigen die Präparation und das Füllen mit Gold bei oberen Schneidezähnen am sagittalen Schliffe.
(Siehe Text) 184
- Tab. XXII. Fig. 1 zeigt das Aufstellen von nonkohäsiven Goldzylindern, der Wand einer zentralen Kavität entlang. In
- Fig. 2 ist diese äussere Lage an die Wandung festgepresst (*a*) und eine neue Reihe (*b*) von Zylindern wird aufgestellt.
- Fig. 3 stellt den Beginn einer Zinngoldfüllung *a* dar, die in
- Fig. 4 mit reinem kohäsivem Golde *b* weitergeführt wird 196
- Tab. XXIII. Goldringe in Verbindung mit Amalgamfüllungen bei stark zerstörten Zahnkronen. In
- Fig. 1 ist bei einem oberen Molaren fast die ganze Krone durch Karies verloren gegangen. Nach Präparation der Höhle fertigt man einen Ring (Fig. 2), setzt ihn auf den Zahn (Fig. 3 *a*) und füllt den Hohlraum mit Amalgam *b*. Obere Prämolaren brechen relativ häufig entzwei, steht noch ein Höcker (Fig. 4), so fertigt man, wie dies in
- Fig. 5 und 6 zu sehen ist, einen den Zahnhals umschliessenden Ring, den man mit Amalgam ausfüllt. Bei ausgedehnter, disto-mesial gerichteter Kavität wird zur Stütze der noch vorhandenen Höcker ebenfalls mit Vorteil ein Ring vor dem Einbringen des Amalgams angelegt (Fig. 7, 8 und 9). Bukkalwärts müssen die Ringe, des besseren Aussehens halber, ausgeschweift werden 204

- Tab. XXIV. Abdrucknehmen für Porzellanfüllungen.
- Fig. 1. Goldfolie mit Kremepe.
 - Fig. 2. Folienabdruck bei fehlender Zahnecke.
 - Fig. 3. Das Hinunterpressen von Watte zur Erhaltung eines Folienabdruckes. In
 - Fig. 4 ist die Kavität mit gepresster Watte ausgestopft. In
 - Fig. 5 presst man den Abdruck Fig. 4 mit einem Stück Radiergummi hinunter. Aus relativ engen und tiefen Kavitäten lässt sich der Folienabdruck besser entfernen, wenn man die Höhle mit Wachs ausfüllt, in das eine Nadel gestochen wird (Fig. 6) 230
- Tab. XXV. Einige Beispiele von Goldeinlagefüllungen.
- Fig. 1, zentrale, kreuzförmige Füllung eines unteren Molaren;
 - Fig. 2, dazugehörige Einlage.
 - Fig. 3, Approximale Prämolarenfüllung;
 - Fig. 4, dieselbe von der Kaufläche aus gesehen;
 - Fig. 5, Einlage allein.
 - Fig. 6, bukkale Füllung eines unteren Molaren;
 - Fig. 7, die mit einem der Retention dienenden Unterschnitte versehene Einlage.
 - Fig. 8, Approximalfüllung eines oberen Molaren;
 - Fig. 9, Kauflächenansicht;
 - Fig. 10, diese Einlage allein;
 - Fig. 11, Approximale Füllung eines zentralen Inzisivus von vorn;
 - Fig. 12, dieselbe Füllung von hinten und
 - Fig. 13, dieselbe Füllung isoliert.
 - Fig. 14, Umfangreiche Kauflächenfüllung;
 - Fig. 15 ist diese Füllung isoliert dargestellt, um die der Verankerung dienenden Fortsätze zu zeigen.
 - Fig. 16, Approximale Molarenfüllung;
 - Fig. 17, ist ein Querschnitt, welcher zeigt wie die Einlage
 - Fig. 18 durch Längsrinnen Verankerung findet. 250
- Tab. XXVI. Kombinierte Füllungen.
- Fig. 1. Guttapercha (a) und Phosphatzement (b).
 - Fig. 2. Guttapercha (a) und Amalgam (b).
 - Fig. 3. Zinkenol (a) und Amalgam (b).
 - Fig. 4. Zinkenol (a) und Amalgam (b) und Gold (c).
 - Fig. 5. Phosphatzement (a) und Silikat-zement (b).
 - Fig. 6. Phosphatzement (a) und Amalgam (b).
 - Fig. 7. Phosphatzement (a) und Gold (b) . . . 260

- Tab. XXVII. Kombinierte Füllungen. Phosphatzement und Gold. Ein Molar nach der Zementverdrängungsmethode mit Gold gefüllt, stellt
- Fig. 1 dar, währenddem der Molar
- Fig. 2 nach meiner Methode mit Gold gefüllt ist. In
- Fig. 3, 4 und 5 ist diese Methode schematisch erläutert. Die Füllung kann auch so begonnen werden, dass man wie in
- Fig. 6 in das noch weiche Zement an verschiedenen Stellen Goldzylinder eindrückt und dann das Zement erhärten lässt. Diese Zylinder dienen der Goldfüllung alsdann als Ausgangspunkte. Dieselbe Füllmethode wie Fig. 3—5 für Molaren wurde in
- Fig. 7—10 für Frontzähne gezeigt. (*a* Zement, *b* Gold) 262
- Tab. XXVIII. Kombinierte Füllungen. (*a* Amalgam, *b* Gold.)
- Fig. 1 stellt Längsschnitte durch zwei Molaren dar, welche bis unter das Zahnfleisch kariös sind. Der grösste Teil der Füllung wurde aus Amalgam hergestellt, auf welches man, nach gründlichem Erhärten, eine Schicht kohäsiven Goldes baute. In
- Fig. 2 ist die Rückwand einer umfangreichen Schneidezahnkavität mit Amalgam belegt worden, in welches, nach mehrtäglichem Erhärten, Anhaltspunkte und Rinnen eingegraben wurden.
- Fig. 3 zeigt den Beginn des Doublierens mit Gold. In
- Fig. 4 ist der sichtbare, labiale, aus Gold bestehende Teil der Füllung und in
- Fig. 5 die linguale Amalgamwand zu sehen . 264
- Tab. XXIX. Pulpaüberkappung.
- Fig. 1. Mit dem Löffel-exkavator wird ein Tropfen Fletcher auf das entblösste Pulpahorn gebracht. In
- Fig. 2 ist dieser Tropfen erhärtet, und darüber wurde Amalgam gefüllt.
- Fig. 3. Mit der Pinzette bringt man einen eingedrückten Goldzylinder, der mit etwas Zinkenolpaste belegt ist, über die entblösste Pulpa. In
- Fig. 4 ist das Zinkenol erhärtet und der Zahn gefüllt. *a* ist die Zinkenolpaste,

- b* der darüber gestülpte Goldzylinder und *c* die Amalgamfüllung.
- Fig. 5, *a* ist die zur Ueberkappung verwendete Zinkenolpaste, *b* der Goldzylinder, *c* Phosphatzement, *d* die Goldfüllung.
- Fig. 6, *a* eine weichbleibende Paste, *b* Goldkappe, *c* Zement und *d* Amalgam. . . 280
- Tab. XXX. Fig. 1. Das Auflegen der Arsenpaste.
- Fig. 2. Die Arsenpaste (*a*) liegt auf der Pulpa, sie ist mit Wundschwamm (*b*) bedeckt und die Höhle wird durch Zinkenol (*c*) abgeschlossen.
- Fig. 3. Gezahnte Wurzelsonde aus Tantal.
- Fig. 4. Extraktion der Wurzelpulpa.
- Fig. 5. Die Pulpa hat sich auf die Sonde gewickelt.
- Fig. 6. Der entleerte Wurzelkanal.
- Fig. 7. Schweizer Reibahle oder sonstige glatte Wurzelsonde mit getränkter Watte umwickelt.
- Fig. 8. Die Wattesonde wird, mit einem Antiseptikum getränkt, in den Wurzelkanal geführt.
- Fig. 9. Die durch Abstreifen in den Wurzelkanal gebrachte antiseptische Watte.
- Fig. 10. Die antiseptische Watteeinlage (*a*) wird durch ein kleines Stückchen Wundschwamm (*b*) von der darüber liegenden Zinkenolschicht (*c*) getrennt . . 318
- Tab. XXXI. Die Methoden der Wurzelfüllung.
- Fig. 1 stellt eine mit Antisepticiis imprägnierte Wurzelfüllung aus Watte dar. Die Höhle ist mit Amalgam verschlossen. Es zeigt sich, dass die Watte in ihrem apikalen Teile übermässig verfärbt ist, als Folge von Zersetzungs Vorgängen, die bald Platz gegriffen haben.
- Fig. 2 ist eine Wurzelfüllung, bestehend aus einer stark antiseptischen, weich bleibenden Paste. Auch hier zeigt sich nach Jahren dieselbe Verfärbung wie bei Wattefüllungen.
- Fig. 3 ist eine Guttapercha-Wurzelfüllung, darüber wurde Phosphatzement gelegt. Die apikale Randzone dieser Guttaperchafüllung wurde im Laufe der Zeit ebenfalls nicht unbeträchtlich imbibiert.

- Fig. 4 zeigt eine frische Guttapercha-Wurzelfüllung; diese wurde mit Amalgam bedeckt und die Füllung mit Gold beendet.
- Fig. 5 ist ein in den Wurzelkanal eingeführter Guttaperchapoint, der im Innern einen Metalledraht enthält.
- Fig. 6 und 7 stellen meine metallenen Wurzelstifte vergrößert dar.
- Fig. 8a ist die Pinzette, welche den in Phosphatzement getauchten Stift *b* in einen Wurzelkanal führt. Bei *c* ist eine Wurzel schon nach dieser Methode gefüllt.
- Fig. 9 zeigt einen oberen Molaren, dessen Wurzeln nach meiner Methode behandelt und mit Stiften *c* gefüllt wurden 344

Tab. XXXII. Die Pulpaamputation.

- Fig. 1. Auf der Pulpa liegt arsenige Säure *a*, welche mit Zinkenol *b* bedeckt ist.
- Fig. 2. Nach der Kauterisation entfernt man den Aetzverband, bohrt gründlich aus und füllt etwas Kreosot in die Höhle.
- Fig. 3. Mit einem Rosenbohrer wird der Pulpakopf entfernt.
- Fig. 4. Die vom Pulpakopf befreite Pulpahöhle.
- Fig. 5. Eugenol-Borax-Kugel auf Zinnfolie.
- Fig. 6. Dasselbe als Pille.
- Fig. 7. Diese Pille wird in das leere Cavum gepresst.
- Fig. 8. Die fertige Füllung: *a* ist die zusammengedrückte Borax-Eugenolpille und *b* die Amalgamfüllung 358

Verzeichnis der Textabbildungen.

Figur	Seite
1 Zahnärztliches aseptisches Operationszimmer	2
2 Zahnärztliches aseptisches Operationszimmer	3
3 Gefäß zum Aufbewahren der Injektionsspritze	4
4 Medikamenten-Flasche	6
5 Flasche mit eingeschliffener Glaskuppe	6
6 Anwendungsweise des Chloräthyles	21
7 Das Herausziehen der Injektionsflüssigkeit aus einer Phiole	25
8—12 Zahnsteininstrumente	36
13 Die Verwendung des Mundspiegels bei Entfernung des Zahnsteins	37

Figur	Seite
14 Untere Frontzähne mit Serumstein behaftet	39
15—19 Serumsteininstrumente	40
20 Zahnbelag (mikroskopisch)	42
21 Zahnbürstchen	44
22 Das Bleichen eines Zahnes	48
23 Mundspiegel	53
24 Explorator	53
25 Zerlegbarer Mundspiegel	53
26 Radiogramm zur Aufdeckung versteckter Defekte	55
27 Blacks Schmelzmesser	57
28 Verschiedene Formen von Exkavatoren	58
29 Löffel-exkavatoren	59
30 Tretbohrmaschine	59
31 Elektrische Bohrmaschine	60
32 Gerades Handstück	60
32 <i>a</i> Winkelstück	60
32 <i>b</i> Verstellbares Winkelstück	60
33 Rosenbohrer	61
34 Radbohrer	61
35 Knospenbohrer	61
36 Konische Bohrer	61
37 Walzenbohrer	61
38 Spitzbohrer	61
39 Spiessbohrer	62
40 Dreikantbohrer	62
41 Dreikantspiralbohrer	62
42 Vierkantbohrer	62
43 Löffelbohrer	62
44 Schreibfederhaltung	63
45 Haltung des Instrumentes in der ganzen Hand	64
46 Stichelhaltung	65
47 Sondenhaltung	66
48 Viereckig geschnittener Cofferdam mit Löchern für die vier unteren Schneidezähne	67
49 Dreieckig geschnittener Cofferdam mit Löchern für die vier oberen Schneidezähne	67
50 Ein Stück Cofferdam für unten links, unten rechts, oben rechts und oben links gelocht	68
51 Lochzange	68
52 Das Anlegen des Cofferdams an obere Frontzähne	69
53 Verschiedene Cofferdamklammern	72
54 Klammerzange	73
55 Die Klammer wird durch das Loch des Cofferdams gesteckt	74
56 Bei zurückgeschlagenem Cofferdam führt man die Klammer in den Mund	75
57 Sitzt die Klammer am Zahne, so ziehen rechte und linke Hand den Cofferdam über die horizontalen Branchen der Klammer	76

Figur	Seite
58 Der Cofferdam wird durch den Faden <i>a</i> zwischen beide Zähne geschoben.	77
59 Sauger von Witt	78
60 Die Hatch-Klammer in situ	80
61 Die schlechtsitzende Klammer <i>a</i> wird durch Zement <i>b</i> an ihren Platz fixiert	81
62 Anlegen der Serviette bei oberen Frontzähnen	82
63 Das Wickeln der Serviette	83
64 Zungenhalter	84
65 Zungenhalter in situ	85
66 Zungenhalter	86
67 Zungenhalter in situ	87
68 Flügelklammer <i>b</i> , durch welche die Watterollen <i>c</i> fixiert werden	88
69 Mein Zungenhalter für die rechte Seite	89
70 Zungenhalter in situ	89
71 Das übliche Erwärmen der Luftspritze	91
72 Mein Pressluftapparat	93
73 Der Wöbber'sche Kataphoreseapparat	97
74 Injektionsspritze	100
75 Injektion zum Zwecke der Dentin-Anästhesie	101
76 Zahnfissur	106
77 Fissur am Grunde leicht kariös	106
78 Karies unterminierend	106
79 Unterer Prämolare mit zwei kleinen Löchern	106
80 Unterer Prämolare, bei dem beide Löcher zusammengefließen sind	106
81 Oberer Prämolare mit kariöser Fissur	106
82—91 Diejenigen Formen von Stopfern, die sich beim Füllen des Goldes unter Zuhilfenahme des Handhammers als unentbehrlich ausgewiesen haben	109
92 Doppelendiger Goldstopfer	111
93 Goldstopfer mit Holzgriff	111
94 Längsschnitte, welche dartun, in welcher Weise zwei Kavitäten vereinigt werden	113
95 Walzenbohrer	113
96 Höhlenpräparation, falsch und richtig	116
97 Haftrinnen, falsch und richtig	116
98 Winkelförmiger Goldstopfer	118
99 Goldhammer von Power	118
100 Goldfinierer in Stahl	119
101 Schleifsteinchen zum Polieren von Goldfüllungen	120
102 Holzkeil	122
103 Separierfeile	122
104 Separier- (Schleif-) Rad	122
105—107 Goldstopfer	129
108 How's Ankerschrauben	135
109—111 Verschiedene Ankerstifte	136
112—116 Aufbau einer Ecke in Gold bei einem unteren Schneidezahne	137

Figur	Seite
117 Richtung der Goldzylinder beim Konturaufbau . . .	138
118 Reihenfolge des Füllens	138
119 Schleifrädchen	140
120 Polierstreifen	140
121 Geränderte Polierscheiben	140
122 Kautschuknäpfchen	140
123 Falsch beschliffene Zähne. In der Richtung des Pfeiles keilen sich Speisen ein	142
124 Parallel geschliffene Zahnwandungen. <i>a</i> ist die intakte Zahnpapille	142
125 Die parallel geschliffenen Zähne sind zusammengerückt, so dass die Papille <i>a</i> gedrückt wird	142
126 Konturaufbau von der Seite	142
127 Konturaufbau von oben	142
128 Durch Guttapercha separierte Zähne	144
129 Aufgebohrte Approximalkavität	145
130 Öffnen einer Approximalhöhle von der Kaufläche aus	145
131 Eröffnete Approximalhöhle	145
132 Approximalkavität <i>a</i> , soll bis <i>b</i> erweitert werden	147
133 Derselbe Fall wie Fig. 132, soll an der Kaufläche <i>a</i> wie <i>b</i> erweitert werden	147
134 Präparation nach Black	147
135 Präparation nach Bläck	147
136 Anlegen von Haftrinnen	149
137 Stahlblechmatrize	151
138 Herbst's Ringmatrize	151
139 Ringmatrize in situ	151
140 Zelluloidmatrize	151
141 Brophy-Matrize, <i>a</i> Schraube, <i>b</i> Schraubenmutter, <i>c</i> Schraubenschlüssel	153
142 Matrize Fig. 141 in situ	153
143 Clapp-Matrize	153
144 Die Matrize Fig. 143 beim Anlegen	154
145 Die Matrize Fig. 143 in situ	154
146 Die Miller-Matrize	154
147 Goldhammer mit Rückschlag	159
148 und 149 Sicheln zum Finieren von approximalen Gold- füllungen	160
150 und 151 Feilen zum Finieren von approximalen Füllungen	160
152 Korundum-Schleifsteinchen	162
153 Rechtwinkliger Stopfer	164
154 Die linke Hand hält mit der Pinzette das Gold. Die rechte dirigiert es mit einem Stopfer an seinen Platz	164
155 Bajonettförmiger Stopfer	166
156 Goldstopfer nach eigener Angabe	171
157 Anwendung meines Goldstopfers am Oberkiefer	172
158 Anwendung meines Goldstopfers am Unterkiefer	173
159 Rechtwinkliger Exkavator	177
160 Kleiner Labialdefekt	177

Figur	Seite
161 Kleiner Labialdefekt ausgebohrt	177
162 Bukkaldefekt	177
163 Derselbe ausgebohrt	177
164 Zahnhalskaries	178
165 Präparierter Zahnhalsdefekt	178
166 Buchten zur Retention	178
167 Labiale Höhle am Längsschliff	178
168 Längsschliff mit präparierter Höhle	179
169 Querschliff mit präparierter Höhle	179
170 Beginn einer labialen Goldfüllung	180
171 Belegen der anderen Bucht	180
172 Ausfüllen des Zwischenraumes	180
173 Schleifsteinchen	181
174 Linguale Höhle	183
175 Diese Höhle präpariert	183
176 Der Fall Fig. 174 im Längsschliff	183
177 Die präparierte Höhle im Längsschliff	183
178 Instrumente für nonköhäsive Goldfüllungen	189
179 Stopfer für Weichgold	190
180 Weichgoldkugel	190
181 Das Vertreiben der Weichgoldkugel	190
182 Sternförmig angeordnete Goldbänder	191
183 Stopfer	191
184 Der Goldstern mit dem Stopfer aufgenommen	191
185 Der Goldstern in der Höhle	191
186 Das Lumen der Höhle ist nahezu mit Goldsternen gefüllt	191
187 Die vorstehenden Ränder werden niedergeschlagen	191
188 Gerollter Goldstreifen	192
189 Das faltenförmige Einlegen der Goldrollen	192
190 Die Höhle ist locker mit Goldrollen gefüllt	192
191 Das Dichten des Goldes	192
192 u. 193 Präparation der Höhle für plastische Füllungen	200
194 Amalgamstopfer, die auch für jede andere Art plastischer Füllung gebraucht werden können	202
195 Amalgamträger	203
196 A. Starke Wurzelstiften. B. Pyramidenfüllung. C. Kuppelfüllung aus Amalgam nach Witzel	206
197 Füllung aus Silikatzement, zum Schutze der Pulpa mit Zement unterfüllt	215
198 Guttaperchawärmer von How	219
199—201 Präparation einer Höhle für Porzellan-Füllungen	222
202 u. 203 Zackige Ränder müssen glatt präpariert werden	223
204 Abgeschrägte Präparation der Ränder (falsch)	223
205 Scharf präparierte Ränder (richtig)	223
206 Kreisrund präparierte Höhle (falsch)	223
207 Gleichmässig oval präparierte Höhle (falsch)	233
208—210 Richtig geformte Kavitätenränder	224
211 Kastenform am Längsschnitt	224
212 Kastenform am Querschnitt	224

Figur	Seite
213 u. 214 Höhlenpräparation bei tiefer reichender Karies	224
215 Approximalkavität	225
216 Dieselbe Kavität labialwärts eröffnet, um das Abdrucknehmen zu ermöglichen	225
217 Approximale Kavität mit fehlender lingualer und labialer Wand	225
218 Dieselbe Kavität präpariert und die fehlende hintere Wand durch Amalgam ersetzt	225
219 Schneidezahn mit fehlender Ecke	226
220 Schneidezahn mit fehlender Schneide	226
221 Präparation des Falles Fig. 219	226
222 Präparation des Falles Fig. 220	226
223 Längsrinnen zur Retention der Füllung	227
224 Kaufläche der in Fig. 223 angedeuteten Höhle	227
225 Präparation zur Retention der Füllung	227
226 Präparation einer Approximalkavität, wenn zugleich Fissuren der Kaufläche kariös sind	228
227 Der stufenförmige Schnitt	228
228 Präparation ohne Längsrinne	228
229 Die Verankerung wird durch eine Vertiefung erreicht	228
230 Dicke Porzellaneinlage, die bei α unterschritten ist	234
231 Pinzette für Porzellanfüllungen nach Moeser	236
232 Pinzette mit Folienabdruck und Einbettungsmasse	236
233 Pinzette mit Folienabdruck, Einbettungsmasse und Bodenmasse	236
234 Pinzette mit Folienabdruck, Einbettungsmasse und Porzellanmasse Moeser über der Flamme eines Bunsenbrenners	236
235 Gasofen von Jenkins für Emailarbeiten	237
236 Elektrischer Ofen für Emailfüllungen	238
237 Glasschale mit Phosphatzement, in welches Glasstückchen gedrückt wurden	241
238 Dasselbe im Längsschliff	241
239 Präparation einer gewöhnlichen Zentralkavität	242
240 Kavitätenpräparation im Profil	242
241 Dieselbe Kavität wie Fig. 240 von vorne	242
242 u. 243 Approximale Kavität, schwalbenschwanzartig nach der Zungenseite geöffnet	243
244—246 Zwei approximale Kavitäten an einem Zahne, werden lingualwärts durch eine Rinne miteinander verbunden	243
247 u. 248 Zwei Approximalkavitäten an einem Prämolare	244
249 Präparation einer Approximalkavität. Die punktierten Linien deuten die Stellen der später anzulegenden Unterschnitte an	244
250 Präparation bei engstehenden Zähnen (Querschiff)	245
251 Präparation bei engstehenden Zähnen	245
252 Stufenförmiger Schnitt	245
253 Bohrloch an der Basis zur Retention	245

Figur	Seite
254 Kauflächenausschnitt	245
255 Mit Rinne und Bohrloch versehene Kavität zur besseren Retention der umfangreichen Füllung	245
256—258 Instrumente für das WachsmodeLL	246
259 WachsmodeLL, in welches ein Metallstift mit Klebwachs befestigt wurde	248
260 Das herausgenommene WachsmodeLL von Fig. 259, das an den Stift angeschmolzen wurde	248
261 Das Abdrucknehmen von Kavitäten	250
262 Das WachsmodeLL mittels des Stiftes auf den Holzsockel gesteckt	251
263 Dasselbe wie Fig. 262, nur wurde das ModeLL mit Gips umgossen	251
264 Metallzylinder	252
265 Mit der Gipsmasse ausgefüllter Metallzylinder	252
266 Gussmuffel fertig zum Giessen	252
267 Die Bardet-Schleuder	253
268 Die Solbrig-Zange	254
269 Das Schmelzen des Goldes	255
270 Das Einpressen des geschmolzenen Goldes in die Hohlform	255
271 Metallausgüsse von Zähnen	271
272 Metallausguss eines Molaren bei einem Sechzigjährigen	271
273 und 274 Zinkenolfüllung zum probeweisen Verschluss eines pulpakranken Zahnes. In Fig. 274 ist das Zinkenol bis auf die Dicke <i>a</i> entfernt und darüber Amalgam gefüllt worden	273
275 Spiessförmiger Bohrer	288
276 Diamantbohrer	288
277 Das Durchspritzen einer apikalen Zahnfleischfistel	295
278 Wurzelsondierung unmöglich	312
279 und 280 Eröffnung kleinerer approximaler Höhlen von der lingualen Seite aus zur bequemeren Sondierung	312
281 Kavität mit schwacher Ecke	313
282 Sondierung nach Abtragung der schwachen Ecke	313
283 Sondierung vom foramen coecum aus	313
284 u. 285 Erweiterung der Kavitätenöffnung bei Molaren des Ober- und Unterkiefers und Abtragung der bukkalen Wand, um die Kanaleingänge freizulegen	314
286 Sondierung bei approximalen Kavitäten	316
287 Gezahnte Wurzelsonde	316
288 Donaldson's Sonde	316
289 Ivory's Sonde	316
290 Die Sonde von Keer	317
291 Sonden aus Tantal	317
292 Falscher Weg, durch einen Maschinenbohrer verursacht	320
293 Schweizer Reibahlen	321
294 Watteumwickelte Ahle	321
295 Wurzelspritze	329
296 Enger Wurzelkanal	332

Figur	Seite
297 Gekrümmter Wurzelkanal	332
298 Wirkung der Keer-Sonde	332
299 Richtung der Wurzelkanäle bei den Molaren des Oberkiefers	333
300 Richtung der Wurzelkanäle bei den Molaren des Unterkiefers	334
301 Verkalkender Kanal	335
302 Wurzelkanäle vor der Salzsäurebehandlung	336
303 Wurzelkanäle nach der Salzsäurebehandlung	336
304 Böhmsche Spritze, von Fischer modifiziert	341
305 Wurzelstiftchen	345
306 Zinnverschluss des Wurzelloches	349
307 Seitliche Wurzelperforation durch eine Zinnröhre ver- schlossen	349
308 Dentikel	349
309 <i>a</i> mit Stift gefüllter und <i>b</i> mit antiseptischer Paste ausgestrichener Kanal	350
310 Schere zur Exzision bei erschwertem Weisheitszahn- durchbruch	364
311—313 Thermokauterspitzen	375
314 Ignipunktur bei Alveolarpyorrhoe	376
315 Apparat zum Fixieren wackliger Zähne	376
316 Derselbe Apparat in situ	377
317 Apparat zum Fixieren wackliger Zähne	378
318 Derselbe Apparat in situ	378
319 Aufbisskappen	379
320 Füllung eines „toten“ Milchzahnes	382
321 Füllung eines Milchzahnes bei halb zersetzter Pulpa .	382
322 Behandlung eines Milchzahnes bei Pulpangrän	382
323 Füllung eines Milchzahnes nach vollbrachter Behandlung einer Pulpangrän	383

I. Das Operationszimmer.

Nicht jeder beliebige Raum eignet sich zur Vornahme zahnärztlicher Manipulationen, sondern es braucht Platz, Luft und vor allem Licht; dies mögen sich besonders diejenigen Herren gesagt sein lassen, die ihre Patienten in engen, womöglich nach dem dunkeln Hof gelegenen Kammern behandeln, besser belichtete und grössere Räumlichkeiten aber in den Dienst der Repräsentation und des Empfanges stellen.

Gleichmässiges Nordlicht bildet die beste Lichtquelle, doch lässt sich ganz gut mit jeder anderen Himmelsrichtung auskommen, wenn nur die Fenster hoch und breit genug sind und ein Übermass von Sonnenschein durch nicht zu sehr dämpfende Rouleaux abgeblendet werden kann.

Kleine Eitelkeiten, wie der Zierde dienende Gardinen, Teppiche und vor allem Polstermöbel, sollte der gebildete Zahnarzt endgültig überwinden und sein Arbeitszimmer so einfach, reinlich und zweckmässig wie möglich gestalten. Was muss der aufgeklärte Laie oder gar der Mediziner von unserem aseptischen Fühlen denken, wenn unser Operationszimmer, wie ich dies einmal zu meinem Entsetzen gesehen habe, mit Maquart-Blumensträussen und ausgestopften Tiergruppen ausgestaffiert ist!

Die Wände sowohl als die Decke des Zimmers sollten womöglich mit Porzellanfarbe gestrichen sein; für den Fussboden eignet sich vorzüglich ein Linoleumbelag. Auch jedes andere Material ist zur Bekleidung der Wände, der Decke und des Fussbodens recht, wenn es nur waschbar ist.

Die Möbel müssen möglichst aus Metall und Glas bestehen, und wo man das Holz nicht umgehen kann, soll man bezüglich Form und Anstrich die




Fig. 1.

Zahnärztliches aseptisches Operationszimmer.

gründliche Reinigungsfähigkeit nicht aus dem Auge verlieren.

Wo man ohne Polsterung nicht auskommt, wie beim Operationsstuhl, überziehe man wenigstens die Kissen mit einem glatten undurchdringlichen Stoffe,

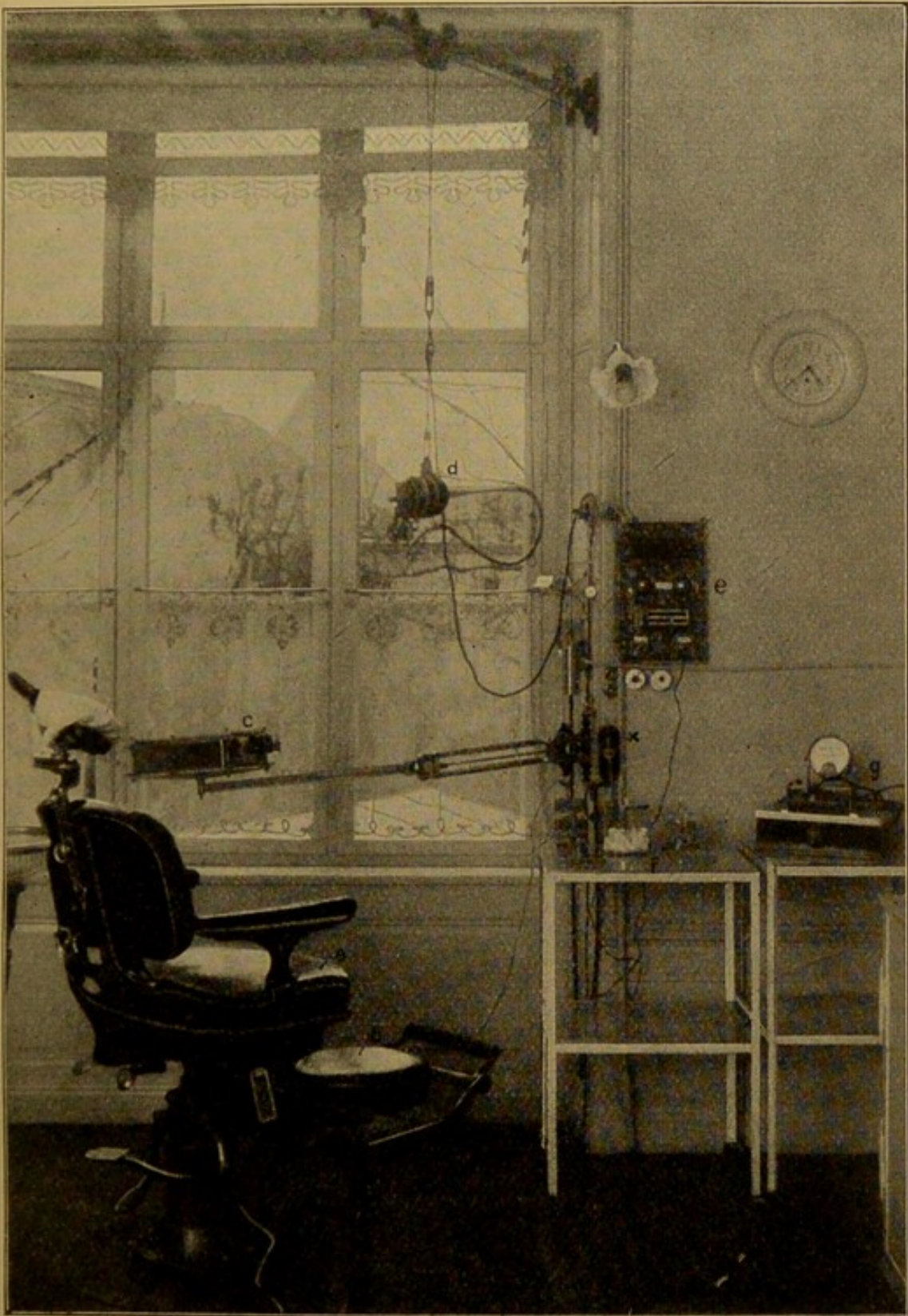


Fig. 2.

Zahnärztliches aseptisches Operationszimmer.

wie Pegamöid, Wachstuch u. dergl. Weiche Kautschukteppiche, die waschbar sind, liefert jedes gute Kautschukgeschäft.

So lässt sich mit Einsicht und gutem Willen, durch entsprechende Farben- und Formgebung, ein Operationszimmer herrichten, das die Behaglichkeit der altmodischen besitzt, dabei aber aseptisch ist und hierdurch in hygienischer Hinsicht sowohl dem Operierenden als dem Patienten eminente Vorteile bietet.

Ich habe in Fig. 1 und 2 ein Operationszimmer dargestellt, das den eben gestellten Forderungen nach Möglichkeit entspricht. Die einzelnen Gegenstände sind mit Buchstaben bezeichnet, die ich im nachfolgenden erläutern möchte:

a) Operationsstuhl, mit Wachstuch bezogen. Kopfstütze und Armlehnen sind zudem durch waschbare Überzüge geschützt.

b) Beweglicher Stuhl aus Stahl, mit Wachstuch bezogen.

c) Beweglicher Instrumententisch aus vernickeltem Metall und Glas.

d) Elektrische Bohrmaschine, welche an den Strassenstrom angeschlossen ist.

e) Schaltbrett aus Marmor für Thermokauter, Warmluftgebläse und Endoskopie. Daneben hängt das Handstück für den Warmluftapparat. Etwas

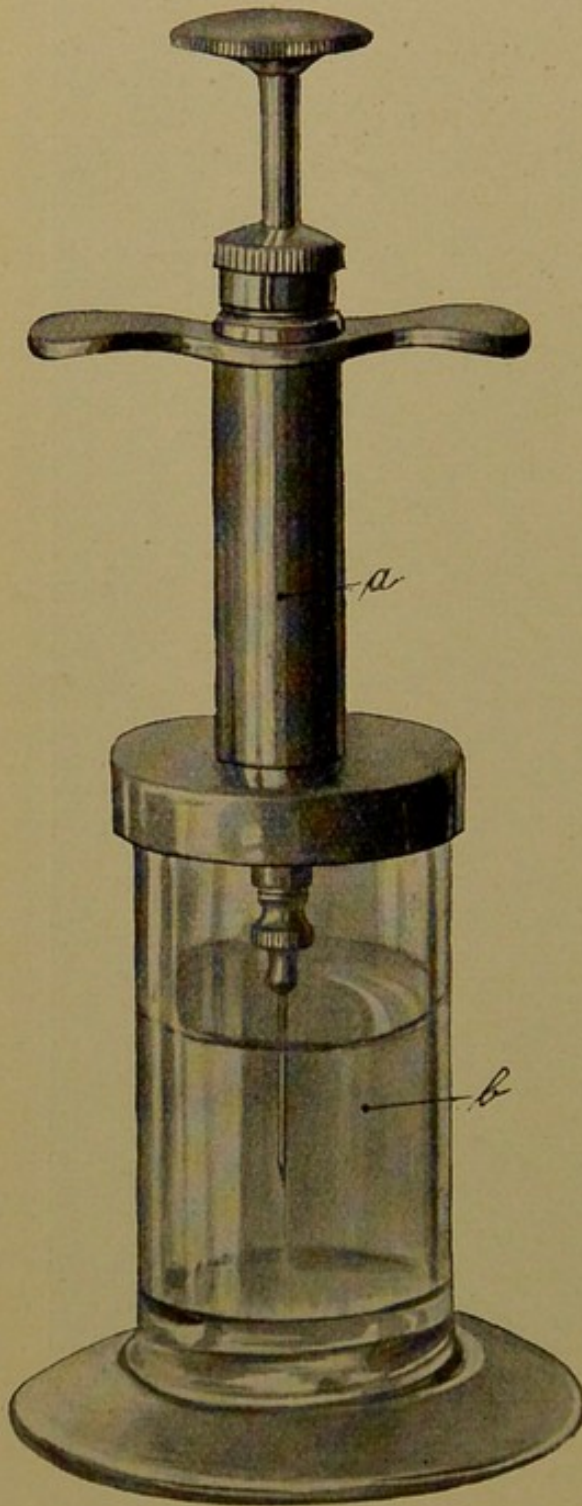


Fig. 3.
Gefäß zum Aufbewahren der
Injektionsspritze.
a Spritze, b Gefäß.

höher und links befindet sich eine vernickelte Büchse für den Cofferdam und eine ebensolche für den Ligaturenfaden.

f) Instrumententisch aus Eisen und Glas mit Watte- und Watterollenbehälter usw.

g) Anschlussapparat für die elektrische Leitung. Dienlich für Elektrodiagnostik, elektrolytische Wurzelsterilisation und Kataphorese.

h) Speinapf aus teils vernickeltem, teils lackiertem Metall und Glas für Spül- und Trinkwasser. Ein Speichelsauger steht damit in Verbindung.

i) Wasserbecken.

k) Warmwasserapparat.

l) Gefäss mit einem Mundantiseptikum.

m) Apparat für flüssige Seife.

n) Sterilisierapparat.

o) Reflektor. Derselbe birgt eine Nernstlampe. Damit das Auge des Operierenden durch die aktiven Strahlen des künstlichen Lichtes nicht gereizt und ermüdet werde, liess ich zwischen Lichtquelle und Linse eine Scheibe aus hellblauem Glas einsetzen.

In Fig. 3 ist ein mit Alkohol gefülltes Gefäss abgebildet (b), in welches die Kanüle der Spritze (a) taucht, damit sie bei Nichtgebrauch steril bleibt.

Tab. I. Satz farbiger Fläschchen zur Aufnahme diverser Medikamente; an einen aseptischen Instrumententisch geschraubt.

II. Materia medica dentaria.

Wollte ich hier alle diejenigen Medikamente anführen, die mit mehr oder weniger Berechtigung dem zahnärztlichen Arzneischatze einverleibt worden sind, so würde dies allein schon die Spalten eines ansehnlichen Lehrbuches füllen. Notgedrungen muss ich mir deshalb allergrösste Einschränkung auferlegen, die jedoch nicht soweit getrieben werden soll, dass nicht jeder aus den angeführten Chemikalien, nach eigener Wahl, eine vollständige stomatologische Apotheke anlegen

könnte.


Trotzdem ich auf die Verpackungsarten nicht eintrete, so möchte ich doch nicht verfehlen, für Flüssigkeiten die in Fig. 4 abgebildete Art von Glasflaschen anzuraten. Die Flaschen können, je nach der Zersetzbarkeit des Inhaltes, in jeder beliebigen Farbe bezogen werden;



Fig. 4.
Medikamenten-
flasche.

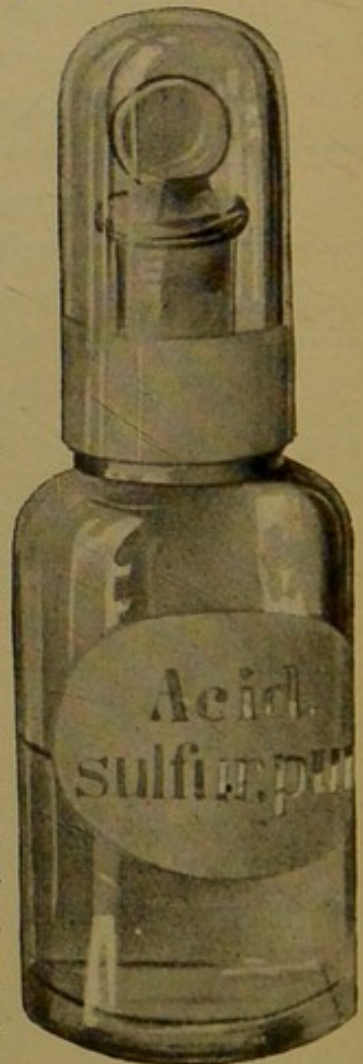

Fig. 5.
Flasche mit
eingeschliffener
Glaskuppe.





sie besitzen eingeschliffene Glasstöpsel und deutlich sichtbare eingebrannte Aufschrift. Flaschen, welche bestimmt sind, besonders flüchtige Stoffe aufzunehmen, erhalten dann noch eine dem Flaschenhalse aufsitzende und sorgfältig eingeschliffene Glas-
kuppe (Fig. 5).

Willkommen ist dem Vielbeschäftigten der kleine Satz verschieden gefärbter Fläschchen, die er in erreichbarer Nähe, am besten am Instrumententischchen, anbringt. Die Farbe des Glases gibt dem Eingeweihten Aufschluss über den Inhalt, ohne dass der Patient hiervon jedesmal Kenntniss nehmen kann. Die darüber gestülpten Deckelgläschen lassen sich bequem mit einer Hand abheben. Ein derartiger Satz ist auf Tab. I abgebildet.

Von den heute am meisten in Gebrauch stehenden Medikamenten will ich im folgenden die mir am wichtigsten scheinenden gruppenweise aufzählen. Bei der Einteilung des Stoffes leitete mich die Absicht, dem Praktiker nützlich zu sein, deshalb habe ich weder nach pharmakologischen Gesichtspunkten oder physiologischen Wirkungen usw., sondern nur nach den therapeutischen Indikationen rubriziert. Demzufolge sind folgende Gruppen entstanden:

1. Die Antiseptika.
2. Die Anästhetika.
3. Die Adstringentia und Styptika.
4. Die Kauteria.

1. Antiseptica.

(*αντί* gegen *σηπτικός* Fäulnis bewirkend.) Die Antiseptika sind Stoffe, welche die Fäulnis, also die Zersetzung stickstoffhaltiger Substanzen, verhindern. Da aber diese Zersetzung meist unter dem Einflusse von Bakterienwirkung entsteht, so handelt es sich demgemäss um Agentien, die imstande sind, Bakterien zu schwächen oder zu vernichten.

Man spricht von physikalischen und chemischen, der Antisepsis dienenden Mitteln. Von den physikalischen kommt für uns nur die Hitze in Betracht und zwar nur für die Sterilisation von Gebrauchsgegenständen. Es gibt Legionen von chemischen Mitteln, die der Sepsis entgegenarbeiten; es sei hier nur derjenigen gedacht, die in der Zahnheilkunde eine nutzbringende Rolle spielen. Hierzu gehören:

Einige Körper der aromatischen Reihe wie Karbolsäure, Chlorphenol, Salizylsäure, Kreosot, Trikresol, Lysol, Thymol; dann Chinosol und diverse ätherische Öle.

Die organische Chemie stellt in unseren Dienst den Alkohol, Äther, Jodoform, Airol und das Formaldehyd.

An Metallsalzen sind zu nennen: Sublimat und Zinkoxyd.

Von Säuren benutzen wir die Salzsäure, das Königswasser, event. auch die Schwefelsäure.

Ferner sind zu nennen: Jod, Kaliumpermanganat, Borsäure, Borax, Kali chloricum und Wasserstoffsuperoxyd.

Karbolsäure, Acidum carbolicum, Phenolum, C_6H_5OH . Sie dient in 3—5 prozent. Lösung zur Desinfektion der Hände, gewisser Instrumente, sowie des Operationsfeldes. Konzentriert wirkt sie (in Form farbloser Kristalle), auf die Pulpa gebracht, schmerzlindernd. Es ist beim Umgang mit Karbolsäure von hoher Konzentration höchste Vorsicht geboten, da durch dieselbe gefährliche Verätzungen entstehen können.

Die rohe Karbolsäure, wie alle Destillationsprodukte des Teeres, sehr stark riechend, enthält ca. 50% reine Karbolsäure und lässt sich zur Sterilisation unserer Operationszimmer-Abläufe verwenden.

Chlorphenol, Paramonochlorphenol

C_6H_4ClOH . Die kristallinische Form stellt ein reines Produkt dar, währenddem das flüssige Präparat Orthochlorphenol enthält (Dorn).

Das Chlorphenol, welches zu dem unentbehrlichsten Bestande unseres Arzneischatzes gehört, wurde von Walkhoff in die Zahnheilkunde eingeführt. Am besten geschieht die Anwendung in der Weise, dass man das Präparat zu Schnee zerdrückt und in dieser Form auf das erkrankte Gewebe legt. Auch lässt sich leicht ein grösseres Quantum kristallinischen Chlorphenols durch einen Tropfen Alkohol verflüssigen und dann mit Watte aufnehmen. Da es ähnlich ätzend wirkt wie Phenol, ist auch hier Vorsicht geboten. Merkwürdigerweise übt es, auf die erkrankte Pulpa gebracht, keinen Reiz aus, sondern es dämpft im Gegenteil sofort auch die heftigsten Schmerzen.

Therapeutisch dient es als zuverlässiges Antiseptikum bei Caries profunda, dann bei Pulpitis sowie zur Sterilisation septischer Wurzelkanäle. Nach Römer erlangt kariös erweichtes Dentin nach mehrmaligem Einlegen von Chlorphenol wieder härtere Konsistenz. Manchmal weicht hartnäckiger Zahnlückenschmerz nach Touchieren der Extraktionswunde mit einem Chlorphenolkristalle, denn das Mittel wirkt analgetisch und entzündungshemmend zugleich.

Ich mische stets den zur Pulpakauterisation bestimmten Arsenik mit verflüssigtem Chlorphenol, hierdurch gestaltet sich das Abtöten zu einem schmerzlosen Vorgange. Die Arsenchlorphenoleinlage muss gegen die Mundhöhle hermetisch abgeschlossen werden, damit sie nicht zu Verätzungen der benachbarten Weichteile Veranlassung gibt. Dies geschieht am besten mit Zinkenolpaste oder Fletchers artificial Dentine.

Salizylsäure, Acidum salicylicum
 $C_6H_4 \begin{smallmatrix} OH \\ < \\ COOH \end{smallmatrix}$. Sie ist als Mundspülwasser in einer Verdünnung von etwa 2 ‰ noch wirksam, da sie

selbst in dieser schwachen Konzentration noch reichliche antifermentative und antiseptische Kraft besitzt. Von einem schädlichen Einflusse auf die Zahnsubstanzen, wie dies von anderen Seiten angenommen wird, konnte ich mich nicht überzeugen, denn ich kenne Patienten, die jahrelang mit salizylsäurehaltigen Mundwässern gespült haben, ohne dass sich der geringste Grad von Entkalkung an ihren Zähnen nachweisen liesse. Auch zeigte der Schmelz extrahierter Zähne, die ich sogar während vier Wochen in 10proz. Lösung von Salizylsäure eingelegt hatte, keinerlei Erweichung oder sonstige Veränderung.

Die gereinigte Salizylsäure, ein weisslich glänzendes Pulver, kann bei Caries profunda, zu 5 bis 10% mit irgend einem indifferenten Zemente vermischt, als stark antiseptische Dauerunterlage dienen. Auch hat sich dieselbe Paste zum Überkappen freiliegender Pulpen verwenden lassen. Es verdiente auch dieses Mittel bei der Pulpaamputation mehr Berücksichtigung, denn es hat sich nach meinen Untersuchungen herausgestellt, dass bei Zähnen, denen man eine salizylhaltige Paste an Stelle der herausgebohrten Kronenpulpa legte, in vielen Fällen jahrelang lebenskräftige Wurzelpulpen behielten.

Kreosot, Kreosotum, ist ein Destillat des Buchholzteers und besteht aus verschiedenen Verbindungen der aromatischen Reihe, besonders aus Guajacol (75 %), dann aus geringeren Mengen von Kreosol, Kresol usw.

Kreosot wird unverdünnt zu desinfizierenden und zugleich schmerzlindernden Einlagen bei tief kariösen Zähnen benützt. Sodann dient es zur Sterilisation septischer Wurzelkanäle und zwar in der Weise, dass man mit Kreosot getränkte Fäden für längere Zeit in die Wurzelkanäle einlegt. Neben Trikresol-Formol ist die reine Kreosot-Wurzeleinlage wohl die wirksamste, und es ist als besonderer Vorteil hervorzuheben, dass sie keinen

Reiz auf das periapikale Gewebe ausübt. Mit Tannin zur Paste gemischt, dient Kreosot als Mumifikationsmittel nach der Pulpaamputation.

Trikresol C_7H_8O , so genannt, weil alle drei isomeren Kresole, Meta-, Para- und Orthokresol, enthalten sind, bildet einen Bestandteil der Destillationsprodukte des Steinkohlenteers. Dieses Cresolum crudum riecht ähnlich wie Kreosot und ist auch von ganz ähnlicher Wirkung. Die Zahnärzte gebrauchen Trikresol nach dem Vorschlage von Buckley gewöhnlich mit Formalin 2:1 oder 3:1 vermischt als Antiseptikum zur Bekämpfung der Pulpagangrän. Es wurde ferner von Gysi und Fischer zur Mumifikation von Pulparesten empfohlen. Zu diesem Behufe ist jedoch die flüssige Form ganz ungeeignet, weshalb eine Paste, nach folgender Zusammensetzung, diesem Zwecke eher entsprechen mag:

Rp. Trikresoli 4,0
Formalini 1,0
Eugenoli 1,0
Zink. oxyd. 10,0.

Lysol, Lysolum ist eine Kresol-Seifen-Lösung, die etwa 50% Kresole enthält. Es ist weniger giftig als Karbolsäure bei gleicher Wirksamkeit und greift die Instrumente nicht an. Seines Seifengehaltes halber eignet es sich vornehmlich zum Waschen der Hände, doch sollte es, seiner ätzenden Eigenschaften halber, nicht stärker als 1—2 prozentig gebraucht werden. Schleimhäute ertragen höchstens eine 0,5 proz. Lösung; es eignet sich aber selbst in dieser Verdünnung, seines beissenden Geschmacks halber, nicht sonderlich gut als Munddesinfiziens.

Miller empfahl die 5 proz. Lösung zur Desinfektion von Instrumenten. Abdruckmasse, Kautschuklappen usw. lassen sich ohne Schaden bakterienfrei machen, wenn man sie für einige Zeit in 5—10 proz. heisse Lysollösung einlegt.

Thymol, Thymolum $C_{10}H_{14}O$ (Methyl-Iso-propyl-Phenol) ist im ätherischen Thymianöl enthalten.

Es löst sich in Wasser nur im Verhältnis von 1:1000; ist in dieser Verdünnung ungiftig, aber dennoch bakterizid, deshalb eignet es sich in dieser Form als Mundwasser, sowie als Spülflüssigkeit bei Antrum-Empyem.

Thymol wurde in hoher Konzentration, als alkoholische oder ätherische Lösung, zur Wurzelbehandlung empfohlen, sowie von Miller in Substanz als Konservierungsmittel nach der Pulpa-amputation.

Die als Mundwasser empfohlene Tinktur von Miller besitzt folgende Zusammensetzung:

Rp. Thymoli 0,25
 Acid. benzoici 3,0
 Tinct. Eucalypti 15,0
 Alkoholi 100,0
 Ol. Menth. pip. 0,75
 D. S. Zahntinktur.

Chinosol ist das Kaliumsalz der Oxychinolin-sulfonsäure $C_9H_5(OH)(SO_3H)N$. Es kommt zu gelben Tabletten komprimiert in den Handel, besitzt in konzentriertem Zustande einen beissenden Geschmack und leicht aromatischen Geruch.

Chinosol ist ein ausgezeichnetes Antiseptikum und wird von Noffke schon lange mit Kakao-butter vereinigt als Bestandteil der Schmelzbougie verwandt, welche er zur Ausheilung von Zahnfleisch- und Hautfisteln empfiehlt. Meiner Erfahrung nach dient es, zu 5—10% einer härtenden Paste beigemischt, als Dauerantiseptikum bei Wurzelfüllungen.

Da es stark desodorierend wirkt, benutze ich es stets zum Waschen der Hände nach Operationen an übelriechenden Zähnen, oder ich lasse die Patienten bei foetor ex ore damit den Mund spülen. In beiden Fällen verwende ich eine 0,5 proz.

Lösung; diese ist absolut ungiftig, leicht adstringierend und vor allem energisch desinfizierend. Ich wüsste deshalb kaum ein besseres Mundantiseptikum zum täglichen Gebrauche; seit vielen Jahren empfehle ich als Mundwasser eine Chinosoltinktur. Man benutze etwa folgendes Rezept:

Rp. Chinosoli 2,0
 (40%) Alcoholi 100,0
 Ol. menth. pip. 0,5

M. D. S. 1 Teelöffel auf $\frac{1}{2}$ Glas Wasser zum täglichen Mundspülen.

Ätherische Öle. Die Olea aetherea werden gewöhnlich aus starkriechenden Pflanzen gewonnen und zwar entweder durch Extraktion mit Alkohol, Äther, Schwefelkohlenstoff oder durch Destillation mit Wasserdämpfen. Sie sind soviel als unlöslich in Wasser, wohl aber in Alkohol, Äther, Chloroform, Benzol und fetten Ölen. Ihre Reaktion ist eine neutrale, nur in verdorbenem, verharztem Zustande werden sie sauer. Ihrer chemischen Natur nach sind sie entweder sauerstoffhaltig oder sauerstofflos. Die sauerstofflosen „Terpene“ sind nach der Formel C_5H_8 oder einem Vielfachen derselben zusammengesetzt. Die sauerstoffhaltigen (z. B. der Kampfer) sind nach Art der Formel $C_{10}H_{16}O$ zusammengesetzt.

Von ätherischen Ölen wurde zur Sterilisation der Wurzelkanäle Zimmtöl und Nelkenöl empfohlen. Das letztere dient auch, mit Borax vermischt, als Dauerantiseptikum nach der Pulpaamputation (nach G. Preiswerk). Pfefferminzöl findet sich in den meisten Zahnreinigungsmitteln (Mundwasser, Zahnpulver, Pasten). Es besitzt einen angenehmen Geruch und kühlenden Geschmack, neben schwach antiseptischer Wirkung.

Alkohol C_2H_6O wird wegen seiner fettlösenden und keimtötenden Eigenschaften in der Zahn-

heilkunde sehr viel verwendet, sei es zum Auswaschen von präparierten Zahnhöhlen vor dem Einlegen des Füllmaterials, zum Einträufeln in septische Wurzelkanäle, zum Betupfen von gelockertem Zahnfleische oder zum Reinigen der Mundspiegel, Zungenhalter, Zangen, Messer usw. In ähnlicher Weise lässt sich der Äther $C_4H_{10}O$ gebrauchen.

Jodoform. Es bildet kleine sechseckige Täfelchen von gelber Farbe und durchdringendem Geruche. Die Formel ist CHI_3 . In Wasser ist es unlöslich, hingegen löst es sich in 50 Teilen Spiritus, in 5 Teilen Äther, sowie in ätherischen Ölen und in Vaseline.

Die antiseptische Wirkung soll auf der Abspaltung von Jod beruhen, welche sich besonders unter dem Einflusse von Zersetzungsprodukten abspielen soll. Dabei bildet sich Azetylen, wodurch der widerliche Geruch erklärt ist. Neben der antiseptischen Wirkung ist die schmerzlindernde zu erwähnen. Wir brauchen das Jodoform besonders gegen ulzeröse Prozesse in der Mundhöhle, dann als Wurzeleinlage bei Periodontitis, zum Ausblasen der Highmorshöhle bei Empyem usw.

Airol, basisch gallussaures Wismutoxyjodid, wird ähnlich wie Jodoform benutzt. Es ist geruchlos, aber seine Wirkung ist entschieden eine schwächere als diejenige des Jodoforms.

Formaldehyd CH_2O . Es entsteht bei Einwirkung von Alkoholdämpfen auf glühenden Platinschwamm. Das farblose, die Schleimhäute stark reizende Gas löst sich zu 35 % in Wasser und kommt in diesem Zustande als „Formol“ in den Handel. Es lässt sich nicht allzulange aufbewahren, weil es mit der Zeit polymerisiert. Dies lässt sich umgehen, indem man statt des Wassers dem Formaldehyd Glyzerin zusetzt.

Da es lebendes Gewebe stark reizt, können wir es nur zur Sterilisation pulpaloser (toter) Zähne verwenden. Am häufigsten wird es wohl zurzeit in Zusammensetzung mit Trikresol verwendet.

Sublimat, Hydrargyrum bichloratum, Quecksilberchlorid HgCl_2 . Farblose Kristalle in 16 Teilen kaltem, in 3 Teilen siedendem Wasser, sowie in 3 Teilen Alkohol und 4 Teilen Äther löslich.

Sublimat wurde verschiedentlich zur Behandlung erkrankter oder brandig zerfallener Pulpen benutzt, und Magitôt wendet es zur Desinfektion der Zahnfleischtaschen bei Pyorrhoea alveolaris an. Es ist ein ausserordentlich kräftiges Desinfiziens und schon in einer Verdünnung von 1⁰/₀₀ von zuverlässiger Wirkung. Kein Wunder, dass es als allgemeines Mundantiseptikum zur Vertilgung der Mundbakterien versucht worden ist (Miller).

Leider haften diesem überaus wirksamen Mittel einige fatale Fehler an, die dessen Anwendungsweise beschränken. Nämlich es ist sehr giftig für den tierischen Organismus, verfärbt die damit behandelten Zähne mit schmutziggrüner Farbe, und verdirbt Metallgegenstände, weil ihm die Neigung innewohnt, sich zu amalgamieren. Deshalb eignet sich Sublimat weder zur Munddesinfektion, noch zur Zahnbehandlung. Selbst die Sterilisation metallener Gebrauchsgegenstände müssen wir vermittelt eines anderen Antiseptikums besorgen.

Einzig zur Desinfektion der Hände vor blutigen Operationen ist es, seiner zuverlässigen bakterientötenden Wirkung halber, am Platze. Bei längerem und fortgesetzt wiederholtem Gebrauche jedoch schädigt es die Haut, indem es sie mazeriert; dieser anätzenden Wirkung halber ist dem Sublimat der Name „Hydrargyrum bichloratum corrosivum“ gegeben worden. Da es durch die Epidermis hindurchdringt, ist die Gefahr einer Merkurialintoxikation, im Gefolge ausgiebiger Waschungen, keineswegs ausgeschlossen.

Zinkoxyd, Zincum oxydatum, ZnO_2 , ist ein weiches weissliches Pulver, ohne Geschmack und von schwach antiseptischer Wirkung. Es wird

meist durch Verbrennen chemisch reinen Zinkes gewonnen, kann aber auch auf andere Weise (*Zincum oxydatum via humida paratum*) dargestellt werden.

Das Zinkoxyd wird meist in Verbindung mit stärker wirkenden Antiseptics, Chinosol, Karbol, Kreosot usw. verwendet und mehr nur als Vehikel benützt. Bei unseren provisorischen (Zinkenol) und dauernden (Phosphat- und Silikatzementen) bildet es einen beträchtlichen Bestandteil des Pulvers.

Salzsäure, *Acidum hydrochloricum*, *Acidum muriaticum*, HCl , wird meist dargestellt durch Behandeln von Chlornatrium mit Schwefelsäure, wobei schwefelsaures Natron entsteht und Chlorwasserstoff (Salzsäure) als gasförmiger Körper entweicht. Dieses Gas wird unter einem Drucke von 40 Atmosphären bei 10^0 C zu einer wasserhellen Flüssigkeit verdichtet.

Die Salzsäure ist ein starkes Antiseptikum, sie wirkt chemisch zersetzend auf organische Bestandteile, daher reinigend, und hat entkalkende Eigenschaft. Wir benutzen sie in Verdünnung von 30% zur Entfernung von Zahnbelägen, zum Auflösen des Zahnsteines in den Zahnfleischtaschen pyorrhoeischer Zähne; sowie 50proz. bis konzentriert bei der Wurzelbehandlung, zum Sterilisieren der Kanäle, Auflösen von organischen Resten und Verkalkungen in den Wurzelkanälen und zum Erweitern derselben. Wegen seiner ätzenden Eigenschaften ist Vorsicht geboten.

Schwefelsäure H_2SO_4 ist zu ähnlichem Zwecke wie die Salzsäure und zwar von Callahan empfohlen worden. Sie bildet jedoch mit den Kalksalzen der Zähne unlösliche Schwefelkalkverbindungen (Gips), deshalb ziehe ich die Salzsäure, die ich seit über 15 Jahren verwende, vor.

Königswasser, Salpetersalzsäure, *Aqua regia*, ist eine Mischung von 1 Teil Salpetersäure mit 3 Teilen Salzsäure. Es wurde von

Boennecken in die Zahnheilkunde eingeführt und dient hauptsächlich der energischen und raschen Eröffnung verstopfter oder verengter Wurzelkanäle.

Jod, Jodum, J., grauschwarze metallglänzende Blättchen von stechendem Geruch und Geschmack. Unlöslich in Wasser, aber leicht löslich in Wein-geist, Äther und Chloroform.

Jod hat die Neigung, sich mit den Wasserstoff-Atomen zu verbinden, welche im Moleküle der organischen Substanzen enthalten sind, deshalb wirkt es zerstörend auf alles Organische, so auch auf Bakterien, und ist deshalb antiseptisch. Es besitzt eine überaus grosse Resorbierbarkeit durch Bildung leicht resorbierbaren Jodalbumins, und erzeugt nach wiederholter Benutzung Schwund mancher Geschwülste sowie entzündlicher Exsudate. Lokal durch Aufpinselung reizt es in eigentümlicher Weise die Schleimhäute, indem es eine akute Entzündung erzeugt, welche stets ohne Eiterung einhergeht und welche die Tendenz besitzt, auf benachbarte Krankheitsgewebe schrumpfend und austrocknend zu wirken.

Wir gebrauchen wohl nie Jod in Substanz, da es heftige Verätzungen verursacht, sondern als Tinctura Jodi 1:10. Diese leistet als Pinselsaft gute Dienste bei allen Formen von Periodontitis; auch bei Zahnlückenschmerz sowie der Pyorrhoebehandlung ist seine Anwendung indiziert.*)

Milder wirkt die Lugolsche Lösung, bestehend aus Jod-Jodkalium, oder ein Gemisch von Jodtinktur mit Tinct. Gallarum, Tinct. Aconiti, Tinkt. Ratanhiae, ungefähr nach folgendem Rezept:

Rp. Tinct. Jodi
Tinct. Ratanhiae ana 10,0
D. S. zum Pinseln des Zahnfleisches.

*) Frische Jodflecken lassen sich mit Liquor Ammonii caustici entfernen.

Kaliumpermanganat, Kalium permanganicum KMnO_4 . Dunkelviolette metallglänzende Kristalle; in 20,5 Teilen Wasser mit violetter Farbe löslich.

Das übermangansaure Kali gibt in Lösung leicht seinen Sauerstoff ab, wenn es mit organischen Substanzen in Berührung kommt, wobei es zu dem farblosen Manganoxydulsalz reduziert wird. Durch diese oxydierende Eigenschaft wirkt es als Desodorans und Desinfiziens. Hierauf beruht seine Verwendbarkeit als Mundwasser; jedoch werden nach längerem Gebrauche die Zähne bräunlich verfärbt, welcher Belag von Zeit zu Zeit durch verdünnte Salzsäure, die sofort zu neutralisieren ist, weggewischt werden muss.

Da Spaltpilze erst von ca. 1proz. Lösungen getötet werden, so sind die gebräuchlichen Mundwässer zu schwach. Des schlechten Geschmackes halber darf jedoch eine gewisse Konzentration nicht überschritten werden. Ich empfehle folgendes Rezept:

Rp. Kali hypermang. 0,25

Aq. destill. 100,0

D S. Ein Teelöffel voll auf ein Glas Wasser zum Mundspülen.

Borsäure, Acidum boricum, BO_3H_3 . Farblose Kristalle von säuerlichem Geschmacke, in 25 Teilen kaltem, 3 Teilen siedendem Wasser und 15 Teilen Weingeist löslich.

Sie wird als harmloses, aber auch schwaches Antifermentativum zu Mundspülungen in 2- bis 4proz. Lösung, sowie zur Desinfektion wenig septischer Instrumente, wie Gold-Amalgamstopfer usw., benutzt. Ähnlich wird Borax, Natriumborat $\text{B}_4\text{O}_7\text{Na}_2 + 10\text{H}_2\text{O}$ verwendet und zwar hauptsächlich als Antiseptikum und leichtes Adstringens bei verschiedenen Formen der Stomatitis.

Kali chloricum, Chlorsaures Kalium, Kaliumchlorat ClO_3K , bildet farblose luftbeständige Kristalle von kühlem fadem Geschmacke.

Es explodiert, wenn es mit Schwefel, Phosphor, Kohle und trockener organischer Substanz gerieben wird. Es gibt, in Verbindung mit faulenden organischen Substanzen, Sauerstoff ab, wobei es zu Chlorkalium reduziert wird; in dieser Weise wirkt es durch Oxydation antiputrid.

Innerlich gegeben, geht fast das ganze Quantum Kaliumchlorat unverändert durch den Körper und erscheint auch als solches im Speichel. Es werden tägliche Gaben von 3 g ertragen, wogegen grössere Dosen leicht toxisch wirken können, indem das Hämoglobin in Methämoglobin verwandelt wird, welches zum Sauerstofftransporte ganz ungeeignet ist. Diese nach grösseren Gaben von Kalium chloricum auftretende Blutzersetzung äussert sich u. a. im Auftreten von Hämoglobinurie, sowie von schweren Zirkulationsstörungen.

Äusserlich angewendet übt es einen heilenden Einfluss auf verschiedene Mundaffektionen aus, wie Skorbut, Stomatitis ulcerosa, Stomatitis aphthosa, Stomatitis mercurialis, allwo es in folgender Konzentration aufgetragen wird:

Rp. Kalii chlorici 8,0

Glycerini 50,0

D. S. Pinselsaft; zweimal täglich die Mundgeschwüre damit bestreichen.

Durch die interne Darreichung wird der Prozess der Heilung ganz wesentlich unterstützt, und besonders bei Stomatitis mercurialis sollte man dieselbe nicht umgehen. Aber es ist grösste Vorsicht geboten und bei den ersten Anzeichen beginnender Intoxikation sofort damit auszusetzen. Holländer empfiehlt zum innerlichen Gebrauche je nach dem Alter folgende Lösung:

Rp. Kalii chlorici 8,0—10,0

Kalii carbon. 0,5

Aq. destill. 200,0

D. S. 3—4 mal täglich einen Esslöffel voll nach jeder Mahlzeit.

Wasserstoffsperoxyd, Hydrogenium peroxydatum H_2O_2 , lässt sich in jedem Verhältnisse mit Wasser mischen und zerfällt sehr leicht in Wasser und Sauerstoff, wobei sich eine oxydierende, antifermentative und antizymotische Wirkung entfaltet. In 10proz. Verdünnung dient es als Wurzelantiseptikum, sowie zum Auswaschen der Zahnfleischtaschen bei Pyorrhoe, und in etwa 2proz. Lösung kann es als Mundspül- und Gurgelwasser Verwendung finden. Ein Nachteil ist die leichte Zersetzbarkeit, die man durch Beifügen irgend einer Mineralsäure zu paralysieren versuchte. Ein reines und haltbares Wasserstoffsperoxydpräparat, das säurefrei ist, stellt Perhydrol dar. Man vergleiche auch das Kapitel über „Das Bleichen der Zähne“.

2. Anästhetika.

Unter „Anästhetika“ versteht man Mittel, welche die Schmerzempfindung aufzuheben vermögen. Wirken dieselben nur peripher, d. h. auf die Nervenendigungen, so spricht man von lokaler Anästhesie; wird jedoch der ganze Organismus in einen Zustand der Bewusstlosigkeit versetzt, so ist dies die allgemeine Anästhesie.

Zur Erzeugung lokaler Anästhesie, auch „Analgesie“ genannt, wird seit alters die Kälte benutzt. Für zahnärztliche Zwecke eignen sich besonders der Äther und das Chloräthyl, also Flüssigkeiten mit niedrigem Siedepunkt, die eine beträchtliche Verdunstungskälte entwickeln. Die Verdunstungskälte wird beim Äther dadurch entwickelt, dass man denselben in mechanisch zerstäubter Form (Ätherspray) appliziert. Dies lässt sich beim Chloräthyl umgehen, schon die Erwärmung durch die menschliche Hand genügt, um die Flüssigkeit in einem feinen Strahle aus der Öffnung der Tube auszutreiben, wie dies in Fig. 6 dargestellt wurde.

Es gibt aber eine Reihe spezifisch wirkender Mittel, unter denen Kokain, Tropakokain, Novokain und Anästhesin Ritsert zu erwähnen sind, sowie die Nebennierenpräparate (Adrenalin, Suprarenin, Renoform, Paranephrin, Epirenan, Tongen usw.)

Das Kokain $C_{17}H_{21}NO_4$ wird aus den Blättern von Erythroxylon Coca hergestellt; gewöhnlich bedienen wir uns in der Praxis einer salzsauren Verbindung dieses Alkaloides. Es wirkt, auf Schleimhäute gebracht, lähmend auf die sensibeln Nerven ein, deshalb benutzen wir es, um oberflächliche Operationen in der Mundhöhle mit Messer oder Thermokauter schmerzlos ausführen zu können. Auch lassen sich nach Bepinseln des harten und weichen Gaumens mit einer Kokainlösung, auch bei Patienten mit starkem Brechreiz, Abdrücke nehmen.

Um jedoch eine Tiefenwirkung, welche für Extraktionen und grössere Mundoperationen nötig ist, zu erzielen, muss das Kokain eingespritzt werden. Da jedoch im Gefolge subkutaner Kokaininjektionen häufig manchmal recht bedrohliche Intoxikationserscheinungen

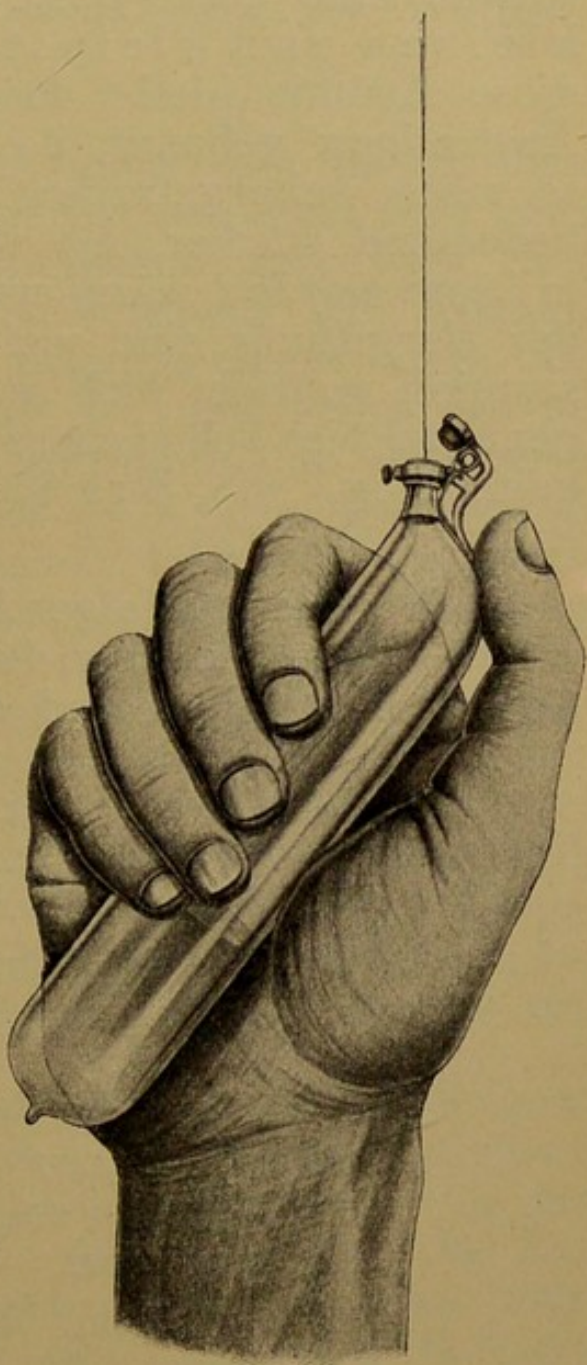


Fig. 6.

Anwendungsweise des
Chloräthyles.

beobachtet worden sind, so wird diesem Stoffe heute allgemein ein Nebennierenpräparat in starker Verdünnung zugesetzt. Die Nebennierenpräparate bewirken nämlich, unter die Haut gespritzt, eine energische Kontraktion der kleinen und kleinsten Blutgefäße. Durch diese Anämie bleibt das Kokain an den Ort der Anwendung gebannt, da es vom Blutstrom nicht so rasch weitergetragen wird. Hierdurch wirkt es bedeutend stärker, als wenn es in reiner Lösung injiziert worden wäre, und zugleich ist die Gefahr der Vergiftung eine viel geringere, denn die Resorption vollzieht sich weit langsamer, und zudem genügen viel schwächere Konzentrationen der Kokainlösung, wie Braun und Hartwig gezeigt haben.

Ich gebe im folgenden vier kokainhaltige Rezepte, welche sich für die Injektionsanästhesie vorzüglich eignen; es sind dies:

1. Cocain. mur. 0,01
Supraren. boric. 0,00013
Chlornatrium 0,009
S. Suprarenin-Kokain-Tabletten. Form A
nach Prof. Dr. Braun.
2. Cocain. hydr. 0,008
Subkutin 0,002
Paranephrin sol. 0,1
Chlornatrium
S. Paranephrin, Kokain, Subkutin nach
Ritser.
3. Cocain. mur. 0,8
Subkutin 0,2 (Anästhesin sulfophenylic.)
Paranephrin Merck 0,01
Chlornatrium 0,6
Fertige Lösung „Paranephrin-Kokain-Lösung
mit Subkutin“ nach Ritser.

4. Cocain. mur. 0,0075
Renoform 0,00005
In Ampullen à 1 ccm
Aq. dest.

Renoform-Kokain-Lösung nach Dr. Freund
und Dr. Redlich.

Das Tropakokain findet sich neben dem Kokain in den Blättern von *Erythroxylon coca* vor; wird wohl aber meist synthetisch dargestellt. Es besitzt eine ganz ähnliche Wirkung wie Kokain, jedoch zersetzt sich die Lösung weniger rasch, als dies bei Kokain der Fall ist, und dann ist die Toxizität eine wesentlich geringere, so dass man ohne Schaden 1 ccm einer 5—6proz. Lösung injizieren kann. Es ruft einen leichten Grad peripherer Hyperämie hervor, wodurch die Wirkung der Nebennierenpräparate paralysiert wird. Dies ist der Grund, weshalb den Lösungen des Tropakokains keine Nebennierenextrakte zugesetzt werden.

Novokain ist ein wasserlösliches salzsaures Salz, das von den Höchster Farbwerken hergestellt wird. Es wirkt ähnlich wie Kokain oder Tropakokain, nur fehlt ihm die gefässerweiternde Eigenschaft des Tropakokains und es ist 5—7mal weniger giftig als Kokain.

G. Fischer, Bunte und Morál haben ganz richtig ihr Augenmerk auf den osmotischen Druck eines Lokalanästhetikums gelenkt, von der Voraussetzung ausgehend, dass anisotonische Lösungen Gewebsschädigungen zur Folge haben müssen. Sie lösen deshalb das Novokain in einer 0,92proz. Kochsalzlösung, wodurch eine, dem Novokain anhaftende hämolytische Wirkung vollständig aufgehoben wird.

Um das Präparat haltbarer zu machen, d. h. um das Auskeimen allfällig vorhandener Bakterien zu verhüten, haben sie etwas Thymol hinzugefügt. Ihre Rezepte lauten:

1. Novocaini 1,5
Natrii chlorati 0,92
Thymoli 0,02
Aq. dest. ad 100,0
(Für Erwachsene.)

2. Novocaini 0,5
Natrii chlorati 0,92
Thymoli 0,02
Aq. dest. ad 100,0
(Für Kinder und schwächliche Personen.)

Jedem Kubikzentimeter ist direkt vor der Injektion 1 Tropfen Suprarenini synthet. 1:1000 hinzuzusetzen.

Die Höchster Farbwerke geben in Phiolen eingeschmolzen folgendes Präparat in den Handel, das ich in meiner Praxis seit Jahren gebrauche:

Novocain 0,02
Suprarenin 1:1000 1 gtt.
Natr. chlor. 0,009
Aq. dest. 1 ccm.

Die meisten dieser Präparate sind als gebrauchsfertige Lösungen zu kaufen, oder in Form von Tabletten, die noch gelöst werden müssen. Ich ziehe die Ampullen vor, da hierdurch jede zeitraubende Manipulation wegfällt und wir jederzeit ein richtig dosiertes und steriles Quantum der Injektionsflüssigkeit zur Hand haben. In Fig. 7 ist gezeigt, in welcher Weise man aus der Phiole, von der man die Spitze abgebrochen hatte, die Flüssigkeit mit der Injektionsspritze entnimmt.

Als allgemeine Anästhetika kommen für die zahnärztliche Praxis in Betracht: Der Äther, das Chloroform, das Bromäthyl und das Stickstoffoxydul.

Der Äther, Äthyläther $C_4H_{10}O$, wird dargestellt durch Destillation eines Gemisches von Alkohol und Schwefelsäure. Er wird durch In-

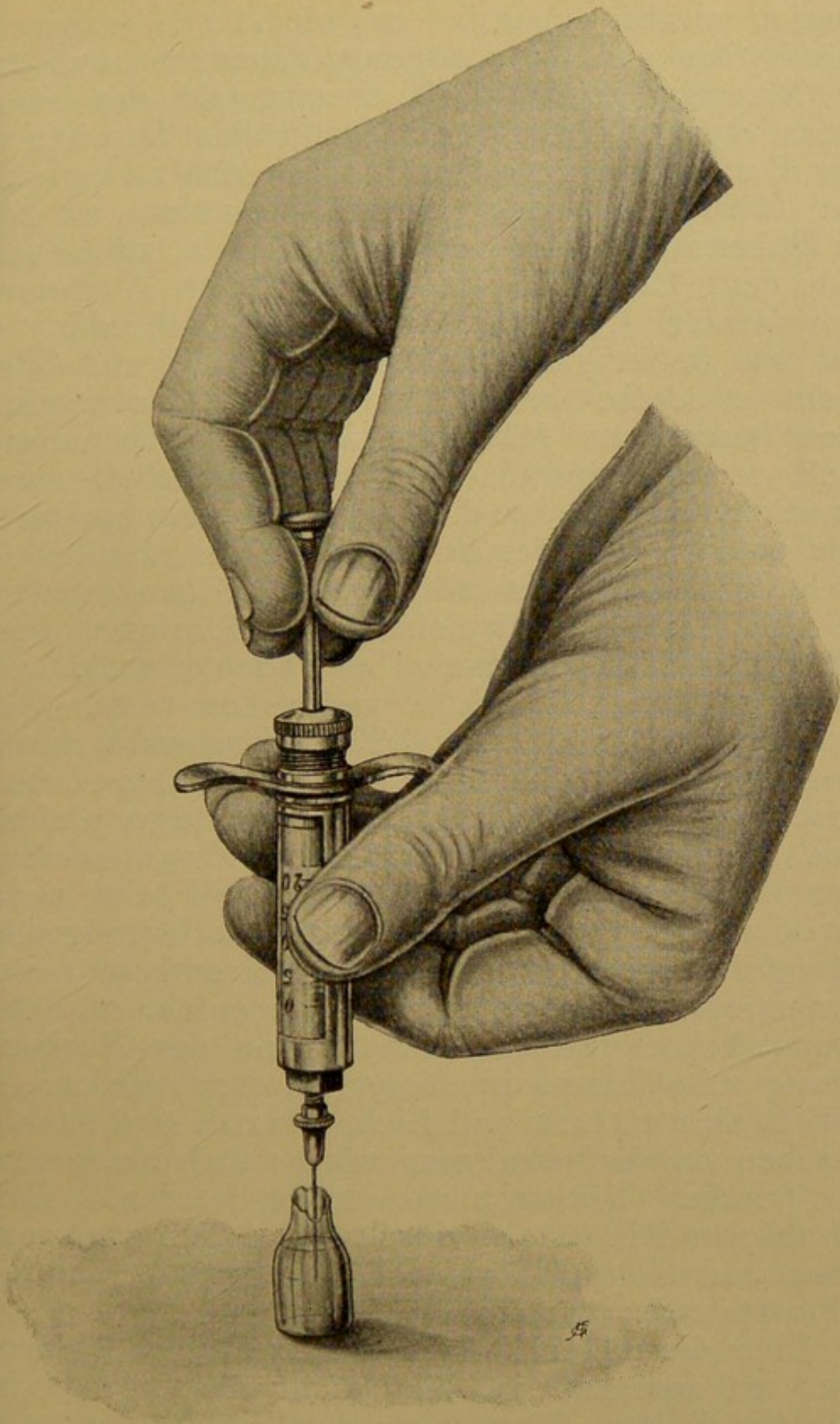


Fig. 7.

Das Herausziehen der Injektionsflüssigkeit aus einer Phiole.

halation verabfolgt, wobei er, wie alle allgemeinen Anästhetika, von der Lunge aufgenommen und an das Blut abgegeben wird. Zuerst tritt das Stadium der Willkür ein, dann das Stadium der Exzitation und schliesslich das Stadium der Narkose. Das Exzitationsstadium ist bei der Äthernarkose überaus unangenehm, und auch nach dem Erwachen findet energische Agitation, auch häufig Erbrechen statt. Die Ätherdämpfe sind eine Belästigung für die Umgebung, und dann macht es seine rasche Verdunstung notwendig, einen besonderen Inhalationsapparat zu benutzen. Auch reizen seine Dämpfe die Bronchial- und Mundschleimhaut, so dass Husten und Speichelfluss eintritt, was das Arbeiten in der Mundhöhle erschwert. Er wirkt aber weit weniger intensiv auf das Herz als beispielsweise Chloroform, weshalb man gezwungenerweise bei Patienten mit Herzfehlern Äther zur Narkose verwenden muss.

Das Chloroform CHCl_3 , dargestellt durch Destillation von Alkohol mit Chlorkalk oder durch Zersetzung von Chloral mit Natronlauge, richtet seine Wirkung direkt gegen das Zentralnervensystem. Bei Ausschluss von Sauerstoff tritt leicht Herzlähmung ein, weshalb man für genügende Luftzufuhr während der Narkose sorgen muss. Ferners müssen Patienten mit Klappenfehlern, Fetharz und hochgradiger Anämie von der Narkotisierung mit Chloroform ausgeschlossen werden. — Weil es sich an Luft und Licht zersetzt, sind dunkle Flaschen zur Aufbewahrung nötig; auch muss stets ein frisches Präparat verwendet werden. Das Chloroform Pictet ist durch einen Gefrierprozess reiner und haltbarer gemacht, als andere Chloroformpräparate.

Über die nähere Anwendungsweise des Chloroforms zu sprechen ist hier nicht der Ort, da in dem Abschnitte „Materia medica“ wohl über die „Anästhetika“, nicht aber über „Anästhesie“ im besonderen zu viel erörtert werden darf.

Das Bromäthyl, Bromäther C_2H_5Br , wird durch Destillation von Alkohol und Schwefelsäure unter Zusatz von Bromnatrium gewonnen.

Da sich Bromäthyl leicht zersetzt, wobei das giftige Bromäthylen gebildet wird, müssen stets frische und reine Präparate verwendet werden. Am besten hat sich der „Aether bromatus“ Merck bewährt.

Das Bromäthyl ist wohl das beliebteste Anästhetikum für die zahnärztliche Praxis; die Narkose tritt sehr rasch ein und der Patient erwacht meist, im Gegensatz zur Äther- und Chloroformnarkose, ohne Übelbefinden und Brechreiz. Bevor man die modernen, mit Nebennierenpräparaten versehenen Injektionsanästhetika kannte, war die Geflogenheit, Zähne in Bromäthernarkose zu extrahieren, ausserordentlich verbreitet.

Nach Witzel ist Bromäthyl ein Herzgift. Es sind aber sehr wenig Todesfälle bekannt geworden, wahrscheinlich aus dem Grunde, weil meist nur leichte Narkosen, in denen nicht einmal der Muskeltonus nachliess, genügten, um rasch einen oder einige Zähne zu entfernen. Zudem dehnte man in seltenen Fällen die Narkose über mehr als 2—5 Minuten aus.

Das Präparat zersetzt sich offenbar im Organismus, was sich an dem knoblauchartigen Geruche kundgibt, welcher mit der Expirationsluft dem Patienten noch tagelang entströmt.

Stickstoffoxydul, Lustgas N_2O , gewinnt man durch Erhitzen von Ammoniumnitrat; das Gas wird durch Lösungen von Kalium hydricum und Eisenvitriol geleitet zum Zwecke der Reinigung. Es lässt sich unter hohem Druck verflüssigen und bei tiefer Temperatur in feste Konsistenz bringen.

Eingeatmet wirkt es lähmend auf die Funktionen des Zentralnervensystems. Die Herztätigkeit wird sehr spät beeinflusst, vorher kommt es beim Tierexperiment zu Stillstand der Atmung, so dass Asphyxie eintritt.

Dennoch kennt die Literatur fast keine Todesfälle, welche direkt auf das Konto des Stickstoffoxyduls zu setzen wären, weshalb es als beinahe ungefährlich für kurze Narkosen (bis 4 Minuten) bezeichnet werden kann.

Bei länger dauernden Narkosen fügt Hillischer 10—15% Sauerstoff hinzu („Schlafgas“). Dieses Gas wird aus einem Behälter zu einem Mundstück geleitet, das Mund und Nase des Patienten vollständig deckt. Ein an diesem Mundstück angebrachtes Ventil sorgt dafür, dass die Expirationsluft nicht in den Gaskessel zurück, sondern nach aussen geleitet wird.

Sowohl bei reinem Stickstoffoxydul wie bei Schlafgas fehlt fast immer jede Exzitation im Beginne der Narkose, was gegenüber dem Äther und Chloroform einen grossen Vorteil bedeutet. Nach dem Erwachen ist nur in ganz ausnahmsweisen Fällen Erbrechen beobachtet worden.

3. Adstringentia und Styptica.

Fast alle Adstringentien entziehen dem Gewebe Wasser und fällen Eiweiss; deshalb verursachen sie, auf die Mundschleimhaut gebracht (wegen des Vorhandenseins eiweissartiger Substanzen und des Schleimes), einen ziemlich trockenen Niederschlag, der seinerseits eine Verengerung der oberflächlichen Blutgefässe veranlasst. Daraus resultiert eine antihyperämische und sekretionsbeschränkende Wirkung.

Die meisten Adstringentien wirken zugleich als blutstillende Mittel (Styptica).

Acidum tannicum, Tannin, Gerbsäure $C_{14}H_{10}O_9$ wird aus Galläpfeln gewonnen und bildet ein gelbliches Pulver von schwachsaurer Reaktion. Tannin löst sich leicht in Wasser, sowie in Alkohol und Äther; doch brauchen wir es für den zahnärztlichen Bedarf meist in amorphem Zustande. Tannin fällt Eiweiss und verbindet sich mit leim-

gebendem Gewebe zu einer trockenen zähen Masse, welche der Fäulnis widersteht.

Wir verwenden Tannin zum Stillen von Zahnfleischblutungen, in welchem Falle es als Streupulver zu benutzen ist. Auch bei Blutungen aus dem Foramen apicale wirkt es als zuverlässiges Stypticum. Ich lege gewöhnlich einen kleinen mit Tanninpulver beschickten Tampon in den betreffenden Wurzelkanal und lasse ihn bis zur nächsten Sitzung liegen. Die Blutung ist dann meist definitiv gestillt.

Nach Amputation von Pulpen, die mit eitriger Entzündung behaftet waren, lege ich in die Pulpa-kammer einen Vorrat von Tannin ein. Hierdurch trocknen die Wurzelpulpen vollständig zu lederartigen Strängen ein, welche sehr widerstandsfähig gegen die Angriffe von Fäulnisbakterien sind.

Gute Dienste leistet Tannin als Mundwasser bei katarrhalischen Zuständen der Mundschleimhaut, beispielsweise in folgender Form:

Acid. tannic. 5,0
Aq. dest. 200,0
Ol. menth. pip. gutt. 10.

Anstatt des reinen Tannins sind vielfach andere, Gerbsäure enthaltende Mittel im Gebrauch, wie Salbei oder Radix Ratanhiae. Die Tinctura Ratanhiae enthält 1 Teil Wurzel auf 5 Teile Alkohol.

Alumen, Kali-Alaun, Schwefelsaure Tonerde-Kali, Alaun $(\text{SO}_4)_2\text{AlK} + 12\text{H}_2\text{O}$ bildet durchsichtige Oktaëder-Kristalle, die sich in 8 Teilen Wasser lösen. Es fällt Eiweiss und Leim und besitzt antiseptische sowie styptische Eigenschaften.

Magitôt hat gefunden, dass Alaun den Zähnen schadet, weil durch dasselbe der Zahnschmelz aufgelöst werde, und andere Autoren, wie H. Paschkis, bestätigen diese Angaben. Zähne, die man in konzentrierte Alaunlösung einlegt, zeigen

bald nachher einen Schmelzbezug, der wie zernagt aussieht. Die schwachen Konzentrationen, in denen Alaun zum Spülen bei Stomatitis katarrhalis zum Beispiel verwendet wird, üben jedoch wahrscheinlich keinen schädigenden Einfluss auf die Zahnschmelz aus. Ich gebe ein Rezept zum Blutstillen an und ein Mundwasserrezept nach H. Paschkis:

1. Alumin. crudi
Ferri sulfur. āā 5,0
M. D. S. Pulver zum Blutstillen.

2. Alumin. 2,0
Aq. rosar. 200,0
Spir. Sacchari 5,0
M. D. S. Mundwasser.

Aluminium aceticum, Aluminiumazetat, Essigsäure Tonerde. Der Liquor Aluminii acetici besteht aus 30 Teilen Aluminiumsulfat, 36 Teilen verdünnter Essigsäure, 13 Teilen Kalziumkarbonat und 100 Teilen Wasser. Diese Lösung besitzt einen Gehalt von 8% basischen Aluminiumazetates; sie reagiert leicht sauer, riecht nach Essig und schmeckt zusammenziehend.

Die essigsäure Tonerde, d. h. dieser Liquor Alum. acet., wird als antiseptisches und adstringierendes Mundwasser benützt, besonders bei Reizzuständen der Mundschleimhaut, wie sie bei Angewöhnung neuer Prothesen hie und da auftritt. Ich empfehle folgende Konzentration:

Liquor Alum. acet. 10,0
Aq. dest. 30,0
Ol. menth. pip. gtt. 5
D. S. Zum Mundspülen.

Es sind noch folgende Styptika zu erwähnen:

Liquor ferri sesquichlorati, welcher 10% Eisen bzw. 20% wasserfreies *Ferrum sesquichloratum* enthält.

Als Styptikum gebraucht man den reinen *Liquor* und zwar, indem man die damit getränkte Watte als Kompresse verwendet. Das Eisenchlorid muss mit Vorsicht und Mässigung verwendet werden, wegen seiner gewebsschädigenden und blutgerinnenden Eigenschaften.

Styptizin ist salzsaures Kotarnin und kommt als Pulver oder in Form von 30proz. *Styptizin*-watte in den Handel.

Die Nebennierenpräparate wirken ebenfalls styptisch und zwar in hohem Grade. Sie wurden bei den Injektionsanästhetizis erwähnt.

4. Cauteria.

Früher unterschied man das *Cauterium actuale*, die Hitze, von dem *Cauterium potentiale*, der chemischen Zerstörung der Gewebe.

Die chemisch wirkenden Mittel arbeiten viel langsamer als beispielsweise der Thermokauter, aber es bildet sich in ganz derselben Weise ein Ättschorf, der langsam durch reaktive Entzündung vom Boden des gesunden Gewebes abgelöst wird.

Unter den chemisch wirkenden Stoffen sind für uns von Wichtigkeit:

Zincum chloratum, Chlorzink, ZnCl_2 , welches eine kristallinische weisse Substanz darstellt, die an der Luft nach und nach zerfliesst und in Wasser, Weingeist und Äther löslich ist.

Es koaguliert Eiweiss und wirkt zugleich waserentziehend, und zwar in einem solchen Grade, dass Ätzwirkung eintritt. In 5proz. Lösung wird es benutzt, um schlecht heilende Mundgeschwüre durch Ätzung zur Heilung zu bringen, und in konzentrierter Form dient es zum (wenig zweckmässigen, weil schmerzhaften) Wegätzen von kleineren

Neubildungen der Mundhöhle. Es ist ferner zur Mumifikation der Zahnpulpa, sowie zur Behandlung des sensiblen Dentines empfohlen worden.

Argentum nitricum, Salpetersaures Silber, Höllenstein AgNO_3 ist ein wasserfreies Salz, welches in Stangen gegossen den Lapis infernalis darstellt.

Das Argentum nitricum geht mit dem Eiweiss tierischer Gewebe, wie andere Metallsalze, unlösliche Verbindungen ein, so dass ein Schorf gebildet wird. In verdünnter Lösung wirkt es antiseptisch und adstringierend zugleich, denn es ist ein Protoplasmagift. Touchiert man die Mundschleimhaut mit konzentrierter Höllensteinlösung oder mit dem Höllensteinstifte, so bilden sich weisse Flecke, welche Silberoxydeiweiss darstellen; hierbei wird die NO_3H frei und bildet ihrerseits Nitro-Eiweissverbindungen und Chlorsilber, weil stets in den Geweben Chlornatrium vorhanden ist. Das Chlorsilber dokumentiert sich bald, unter dem Einflusse des Tageslichtes, als schwarzer Fleck. Im Gegensatz zu den kaustischen Alkalien dringt die Höllensteinätzung nicht in die Tiefe und zwar aus dem Grunde, weil die Eiweissverbindung des Höllensteins unlöslich ist.

Es wirkt aber nicht nur ätzend, sondern auch blutstillend, und zwar in einer 2—4proz. Lösung, und antiseptisch von 0,2 $\frac{0}{100}$ an.

Der Höllenstein wird zur Ätzung langsam heilender Mundgeschwüre benutzt, sowie zur Ätzung kleinerer Neubildungen und Hypertrophien. Den besten Dienst leistet er uns bei der Behandlung sensiblen Dentines; besonders stark abgekaute Zähne und Keildefekte, die zu unangenehmen Sensationen führen, werden unter der Behandlung mit dem Lapis infernalis dauernd abgestumpft.

Acidum arsenicosum, Arsenige Säure, Arsenik As_2O_3 (Arsenigsäure-Anhydrid) bildet ein kristallinisches Pulver von weisslicher Farbe. In Wasser schwer löslich, nimmt die Löslichkeit des

Arseniks bedeutend zu durch Zusatz von Säuren oder Alkalien, auch in Alkohol ist die arsenige Säure löslich.

Auf die äussere Haut gebracht, kommt keine Ätzung zustande, wohl aber werden die Schleimhäute bei längerer Berührung mit Arsen verschorft. Da diese Verschorfung wohl mehr auf Zirkulationsstörung als Eiweissgerinnung beruht, so bleibt sie nicht lokal, sondern sie schreitet bei längerer Einwirkung des Giftes in die Tiefe und breitet sich auch seitlich nicht unbeträchtlich aus.

Auch bei der Pulpakauterisation, die an anderer Stelle genau beschrieben ist, wird die Ätzung nicht durch Protoplasmagerinnung erzeugt, sondern es entsteht zunächst Hyperämie mit Extravasation, dann kommt es zu bleibender Blutgefässerweiterung mit Verlangsamung und schliesslichem Stillstande der intrapulparen Zirkulation. Die Folge hiervon ist ein Absterben der Pulpa.

Wie ich durch den Versuch nachgewiesen habe, lässt sich nach der Pulpakauterisation stets im Zahnbeine des betreffenden Zahnes Arsen nachweisen, was darauf hindeutet, dass es in Lösung den Tomesschen Fasern gefolgt ist. Zu langdauernde Arseneinlagen könnten deshalb die mit dem Perioste sich verbindenden Ernährungsbahnen schädigen, deren der pulpalose Zahn entschieden zu seiner Erhaltung bedarf.*)

Kobalt Co ist ein Metall, das sich in Verbindung mit Schwefel, Arsen, Nickel, Eisen usw. in der Natur findet. Der im Handel sich befindende Zaffer, Lafflor, Kobaltflor ist geröstetes Kobalterz und besteht aus Kobaltoxydul, Kobaltoxyd, sowie aus arsensaurem und arsenigsaurem Kobaltoxydul. Erst durch chemische Behandlung des Zaffers erhält man das reine Metall.

*) Die stets betonten, durch Arsenapplikation hervorgerufenen pulpitischen Schmerzen lassen sich dadurch ausschliessen, dass man an Stelle der anderen schmerzlindernden Adjuvantia, die meist von unsicherer Wirkung sind, das Arsenpulver mit Paramonochlorphenol zu einer teigigen Paste mischt.

Dieses ist stahlgrau bis rötlichgrau, polierbar und fester als Eisen.

Der in der Zahnheilkunde verwendete Kobalt ist meines Dafürhaltens ein unreines in der Natur vorkommendes Produkt und deshalb von sehr inkonstanter Zusammensetzung. Seine ätzende Wirkung dürfte auf dem Vorhandensein von Arsen beruhen. Herbst empfahl den Kobalt zum Abtöten von Pulpen an Stelle der arsenigen Säure, da er viel schmerzloser und milder wirke. Diese Eigenschaften sind ihm in der Tat nicht abzusprechen, weshalb er sich für die Kinderpraxis sehr wohl eignet. Eine allgemeine Verwendung dürfte er aus dem Grunde nicht erlangen, weil er weniger prompt und zuverlässig wirkt als die arsenige Säure.

III. Das Reinigen der Zähne.

Bezüglich der Therapie lassen sich die Zahnbeläge in drei Abteilungen scheiden, nämlich in den Zahnstein, den Serumstein und die eigentlichen Beläge.

1. Der Zahnstein.

Im Speichel sind erdige Bestandteile, besonders phosphorsaurer und kohlensaurer Kalk, durch Kohlensäure gelöst, vorhanden. Durch das Entweichen der Kohlensäure werden diese Kalksalze niedergeschlagen und bilden zusammen mit Bakterien, Speiseteilchen, Schleim, Epithelien usw., je nach dem Gehalt an organischer Substanz, mehr oder weniger harte Massen, die sich an den Zähnen, sowie an Zahnersatzstücken, Regulierungsapparaten usw. anlegen. Nach Galippe sollen die Bakterien, welche akzidentell in dem Zahnsteine eingeschlossen werden, die Urheber dieses Präzipitationsprozesses sein.

Am häufigsten findet sich naturgemäss der Zahnstein nahe den Ausführgängen der Speicheldrüsen, also an der Lingualfläche unterer Vorderzähne und der Bukkalfläche oberer Molaren. Aber nicht nur hier trifft man ihn an, sondern überall da, wo freie Zahnflächen in die Mundhöhle ragen, die dem Kauakte nicht dienen, können sich Krusten weichen oder harten Zahnsteines anlegen. Wenn Patienten gewohnheitsmässig oder schlechter Zähne halber eine Seite der Zahnreihe nicht zum Kauen benützen, so überziehen sich diese Zähne

trotz des Vorhandenseins von Antagonisten mit dicken Belägen, was manchmal a priori von Bedeutung für die Diagnostizierung eines verkannten Zahnleidens

ist.

Der Zahnstein lässt sich auf zweierlei Art entfernen: entweder durch eine schabende oder stossende Bewegung. Als Schabinstrumente können die in Fig. 8, 9, 10 abgebildeten bezeichnet werden, währenddem Figur 11 und 12 zum Abstoßen der Inkrustationen bestimmt sind. Es fragt sich nun sehr, welches die schonendste und sicherste Methode sei. Beim Abkratzen greift man mit der Schneide eines gebogenen Schabers (z. B. Fig. 9) unter den Zahnsteinrand und löst durch eine ziehende Bewegung die Masse vom Zahnschmelz ab. Da sehr oft der Zahnstein bis unter das Zahnfleisch reicht, so wird dasselbe hierbei des öfteren verletzt. Bei straffem, zurückgewichenem Zahnfleischsaume besteht diese Gefahr wohl kaum, weshalb man ruhig diese Methode in Anwendung bringen mag. Liegt aber eine wulstige und sogar entzündlich geschwollene Gingiva vor, so geht es auch bei dem geschicktesten Operateur nicht ohne Blutung ab. Diese lässt sich meistens dadurch vermeiden, dass man mit einem schmelzmesserähnlichen Instrumente (Fig.

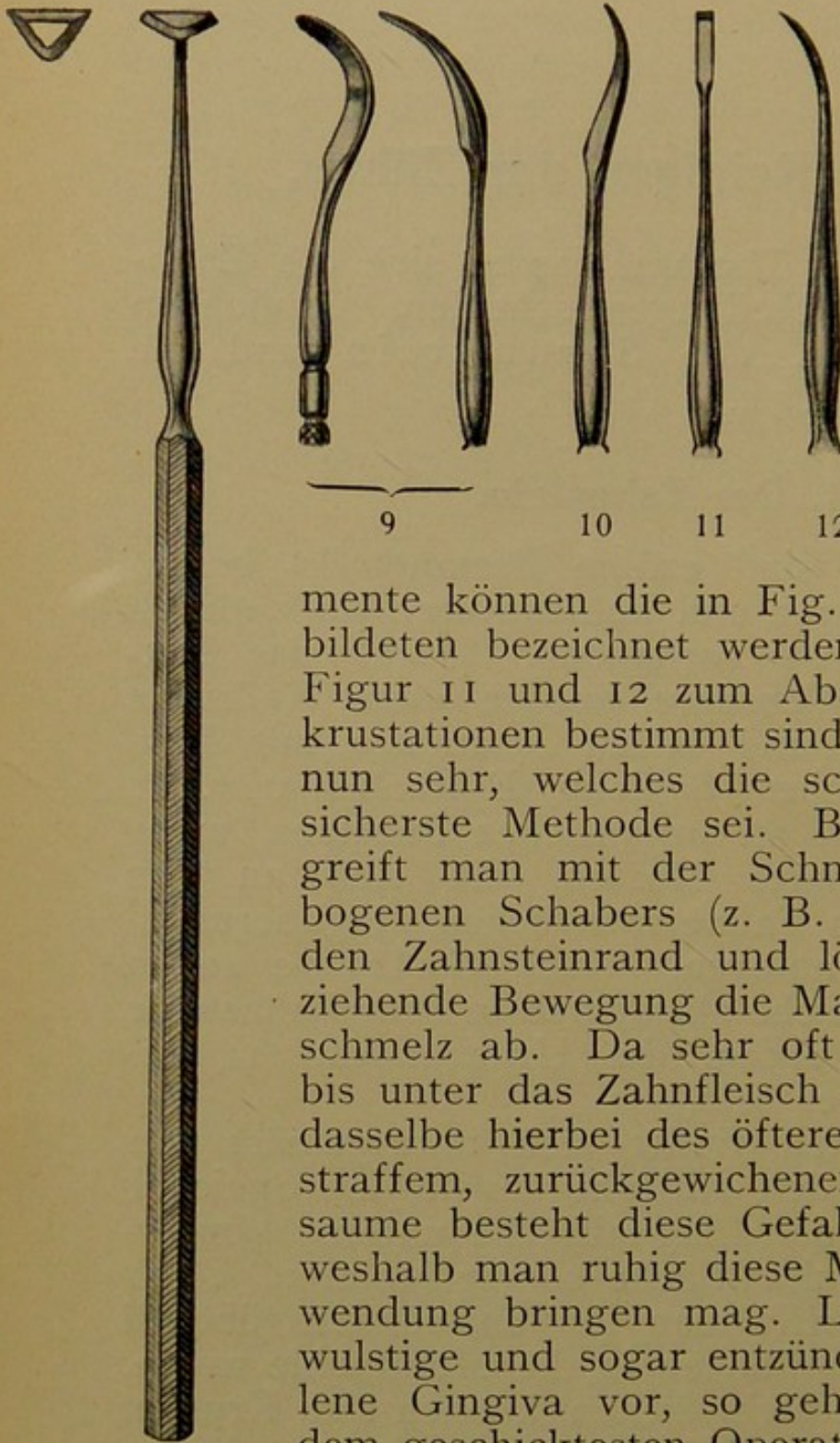


Fig. 8.
Zahnstein-
instrumente.

Fig. 9, 10 abgebildeten bezeichnet werden, währenddem Figur 11 und 12 zum Abstoßen der Inkrustationen bestimmt sind. Es fragt sich nun sehr, welches die schonendste und sicherste Methode sei. Beim Abkratzen greift man mit der Schneide eines gebogenen Schabers (z. B. Fig. 9) unter den Zahnsteinrand und löst durch eine ziehende Bewegung die Masse vom Zahnschmelz ab. Da sehr oft der Zahnstein bis unter das Zahnfleisch reicht, so wird dasselbe hierbei des öfteren verletzt. Bei straffem, zurückgewichenem Zahnfleischsaume besteht diese Gefahr wohl kaum, weshalb man ruhig diese Methode in Anwendung bringen mag. Liegt aber eine wulstige und sogar entzündlich geschwollene Gingiva vor, so geht es auch bei dem geschicktesten Operateur nicht ohne Blutung ab. Diese lässt sich meistens dadurch vermeiden, dass man mit einem schmelzmesserähnlichen Instrumente (Fig.

II) die Kruste abstösst. Dies darf aber nicht wie vorhin in einem von der Wurzel nach der Kaufläche hin gerichteten Sinne geschehen, sondern es wird die Schneide des Instrumentes da angesetzt, wo der Zahnstein am nächsten der Kaufläche liegt, und nun stösst man kräftig zwischen Emaille und Konkrement in der Richtung der Wurzel hinunter. Meist löst sich infolgedessen die ganze Masse auf einmal ab. Um hierbei nicht auszugleiten, was zu Verletzungen der Weichteile führen würde, muss die Hand irgendwelche Stütze, am besten an den benachbarten Zähnen, suchen. Sind nur kleine Depots vorhanden, welche schalenartig den Zähnen anhaften, so lassen sich diese am besten durch Schaben entfernen,

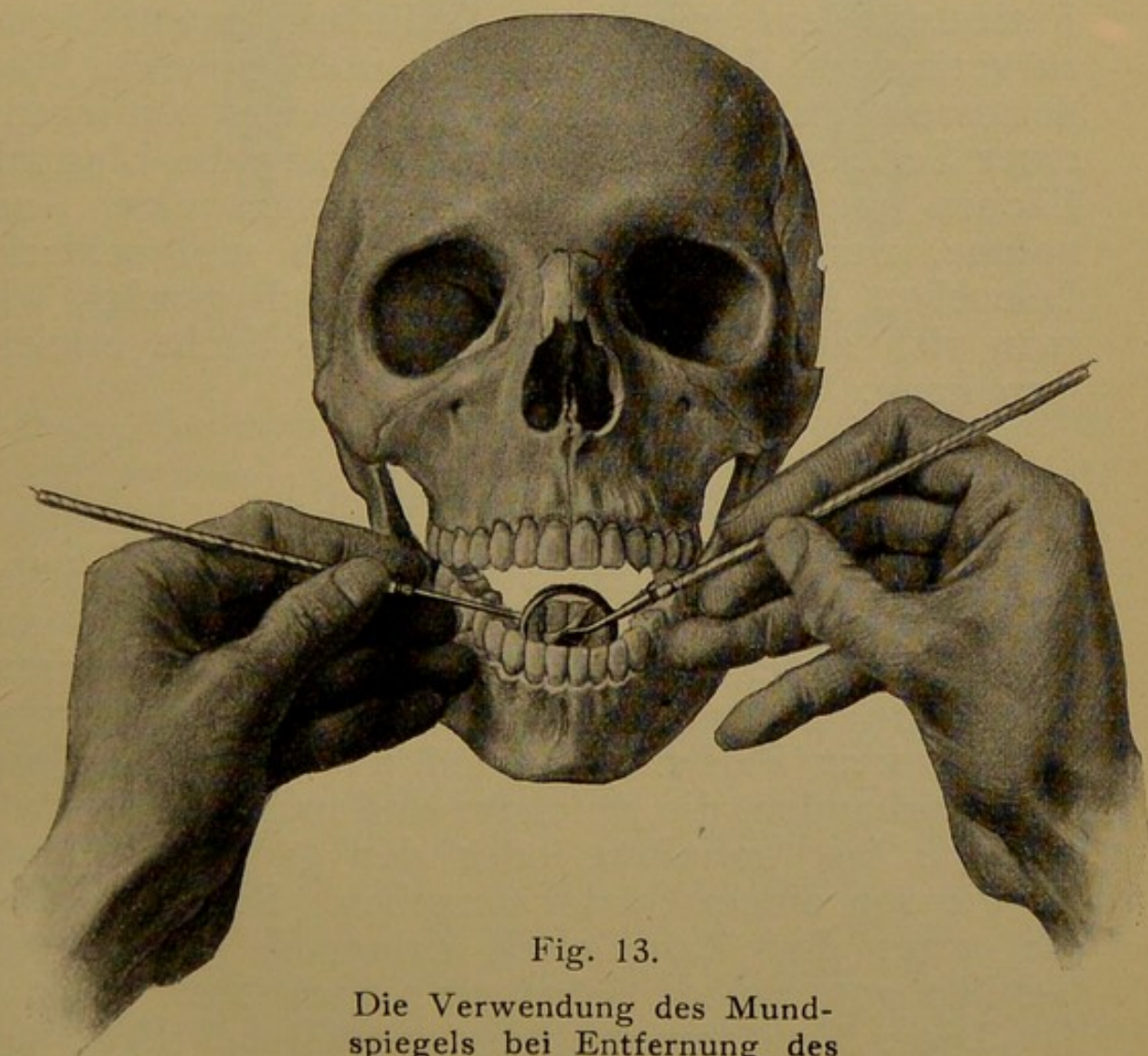


Fig. 13.

Die Verwendung des Mundspiegels bei Entfernung des Zahnsteins.

wogegen sich umfangreiche Blöcke viel leichter in toto unter Zuhilfenahme meisselartiger Instrumente abstossen lassen. Hat sich der Zahnstein zwischen die Zähne hineingelegt, so verliere man keine Zeit mit dem Versuche, ihn durch sichelförmige Messerchen u. dergl. abkratzen zu wollen, denn er lässt sich hier ausserordentlich leicht dadurch entfernen, dass man ihn mit feinen Schmelzmessern (Fig. 11) oder zugespitzten Instrumenten (Fig. 12), die längs den Approximalwänden von der Lippen- nach der Zungenseite hin geführt werden, abstösst.

Wer sich diese allgemeinen Gesichtspunkte einprägt und es versteht, den Mundspiegel richtig anzuwenden, und im gegebenen Momente die Stellung des Patienten und seine eigene Stellung zum Patienten dem jeweiligen Bedürfnis entsprechend zu verändern, dem werden sich wohl keinerlei Hindernisse beim Entfernen des Zahnsteines von irgend einer Seite in den Weg stellen; einzig die Lingualflächen unterer Vorderzähne machen eine Ausnahme, weil sie schwer zugänglich und schlecht beleuchtet sind. In Fig. 13 habe ich gezeigt, wie man sich auch in diesem Falle die Sache erleichtern kann.

2. Der Serumstein.

Es finden sich an Stellen, die vom Speichel nicht gespült werden, und zwar subgingival am Zahnhalse, oder an Wurzeln chronisch abszedierender Zähne harte glatte Konkreme von meist grünlich dunkler Farbe. Oft sind nur kleine Schüppchen vorhanden, die steinhart sind und dem Wurzelzemente fest anhaften, oder der ganze Zahnhals ist wie von einem Gürtel umgeben. Seltener stösst die unter das Zahnfleisch dringende Sonde auf Gebilde von rauer, körniger Oberfläche.

Diese Konkreme, die speziell bei Pyorrhoe angetroffen werden, stammen entschieden aus dem

Blute, d. h. sie sind der Ausdruck von Reizzuständen, die sich aus irgendwelchen Ursachen (Überlastung) in den Alveolen abspielen. Es werden Urate, besonders harnsaurer Kalk, auch Xanthine und Hypoxanthine abgeschieden, und diese legen sich, vielleicht wegen der Elastizität der umgebenden Weichteile, dicht an die Wurzeloberfläche an. In Fig. 14 sind Zähne mit Ablagerungen von Serumstein abgebildet.

Zum Entfernen des Serumsteines bedarf es der feinen, in Fig. 15 bis 19 abgebildeten Instrumente, denn mit den meisten der gebräuchlichen Zahnsteininstrumente wäre es unmöglich, in schonender Weise unter das Zahnfleisch zu gelangen. Mit einem

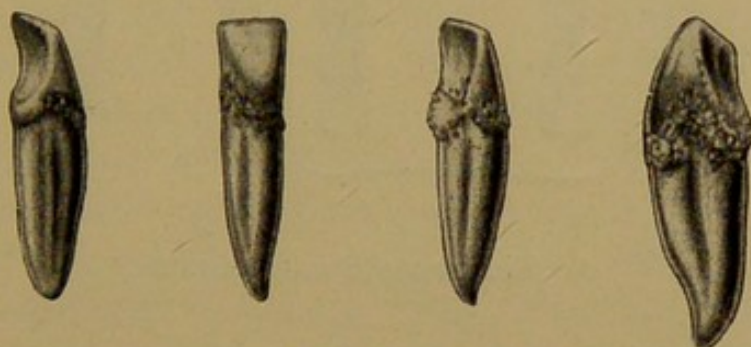


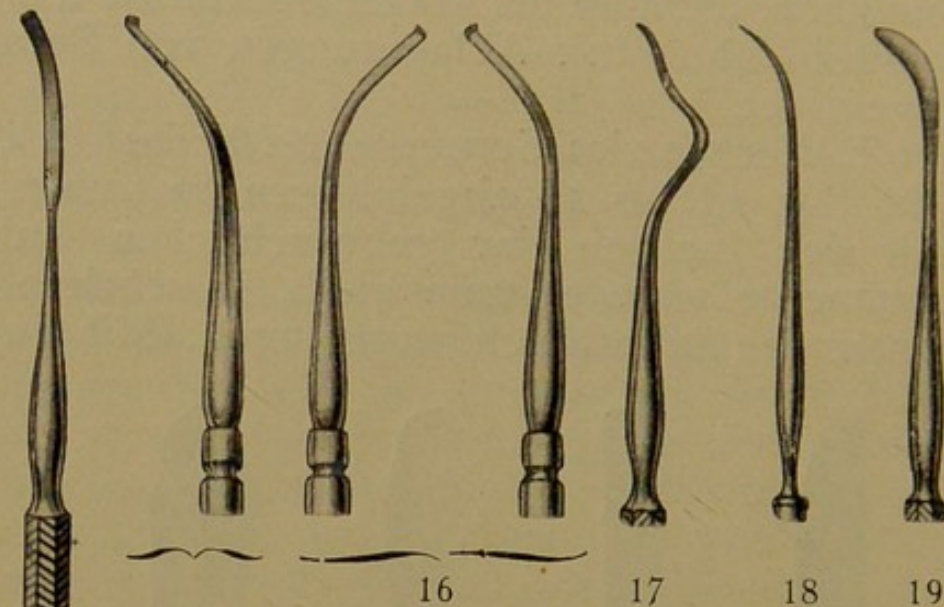
Fig. 14.

Untere Frontzähne mit Serumstein behaftet.

feinen Schaber (Fig. 15 oder 16) gleitet man zwischen Ligamentum circulare und Zahnhals der Wurzel entlang, um durch das Gefühl die Art und Form der Auflagerung festzustellen. Sind grössere, steinige Massen vorhanden, so ist die Diagnose eine leichte, wogegen dünne Verschalungen dem Ungeübten leicht entgehen können. Mit der umgebogenen Kante dieses Schabers versucht man, die äusserste Demarkationslinie der Auflagerung zu fassen und durch ziehende Bewegung ein möglichst grosses Stück auf einmal abzulösen. Dies ist manchmal recht schwierig und es ist ratsam, mehrmals diese Abkratzen am selben Zahne zu wiederholen, damit ja keine Reste zurückbleiben. Denn jedes zurückgelassene Partikelchen bildet

einen scharfkantigen, hervorstehenden Fremdkörper, der die Umgebung des Zahnes vielleicht noch mehr reizt, als die ursprüngliche Steinkruste. Zwischen die einzelnen Zähne dringt man am besten mit den feinen Instrumenten Fig. 17 bis 19 ein.

Es kommt vor, dass unter relativ intaktem



Serumsteininstrumente.

Zahnfleische ein Kragen von Serumstein den Zahnhals umgibt. Derselbe wird beim Abheben des Zahnfleisches deutlich sichtbar, dringt jedoch, wie dies die Sonde zeigt, nicht in die Tiefe. Solche oberflächlichen Krusten kann man sehr gut dadurch entfernen, dass man sie mit irgendeinem geraden Exkavator vom Zahnhalse abstösst.

Es ist manchmal ausserordentlich schwer, das Vorhandensein dünner Depots nachzuweisen. Hier hilft man sich mit dünnen Kautschukringen, die sich in beliebiger Dimension von Schläuchen abschneiden lassen; diese Ringe bringt man über die zu untersuchenden Zähne und schiebt sie unter das Zahnfleisch, in welches sie sich schon nach wenigen Minuten infolge der konischen Form der Zahnwurzel hineinarbeiten.

Fig. 15.

Entfernt man nun die Ringe, so ist für kurze Zeit das Zahnfleisch genügend abgedrängt, um eine Okularinspektion zu ermöglichen. Dasselbe lässt sich, wenn auch in geringerem Grade, dadurch erreichen, dass man etwas Watte für kurze Zeit zwischen Zahn und Ligamentum circulare packt.

Es ist eine bekannte Tatsache, dass bei schwankender Reaktion der Mundflüssigkeit mehr Zahnstein abgelagert wird, als wenn derselbe stets alkalisch reagiert. Fussend auf diese Tatsache, gibt Trauner seinen Patienten stets Preblauerwasser, mit dem sie allabendlich ihren Mund zu spülen haben. Hierdurch nimmt der vorher harte Zahnstein eine weiche Konsistenz an, wird bröcklig und lässt sich mit der Bürste leicht entfernen. Selbst die harten Krusten, wie sie sich bei Pyorrhoea alveolaris finden, erfahren nach Römer durch die Anwendung von Karlsbader Sprudelsalz; welches in der Solvolith-Zahnpasta enthalten ist, eine energische Zerstörung. — Ich möchte noch auf eine gewöhnliche Lösung von Natrium bicarbonicum aufmerksam machen, welches entschieden dem gleichen Zwecke dient.

3. Die Zahnbeläge.

Unter Zahnbelägen versteht man jene dünne Ablagerung, welche die Zahnoberfläche überzieht. Manchmal scheint es, als ob das Schmelzoberhäutchen, die Substanz des Schmelzes, oder wo derselbe fehlt, das Zahnbein selbst der Sitz eines Pigmentes geworden sei. In anderen Fällen handelt es sich um eine dickere Ablagerung, die solche Dimensionen annehmen kann, dass sie sich abschaben lässt. Die Farbe ist meistens gelblich, aber es finden sich auch braune, rote und besonders grüne Farbtöne in allen möglichen Nuancen vor. Bei Tabakrauchern bedecken sich die Zähne teilweise mit einer braunen oder schwarzen Russschicht. Jedoch trifft man schwarze Verfärbungen auch

bei Nichtrauchern; so habe ich des öfteren bei jugendlichen Individuen kohlschwarze Flecken beobachtet, welche so fest hafteten, als wären sie mit dem Email verwachsen. Gewisse Chemikalien führen zu dauernder Verfärbung der Zahnoberfläche; in meiner Poliklinik stellte sich ein Farb-

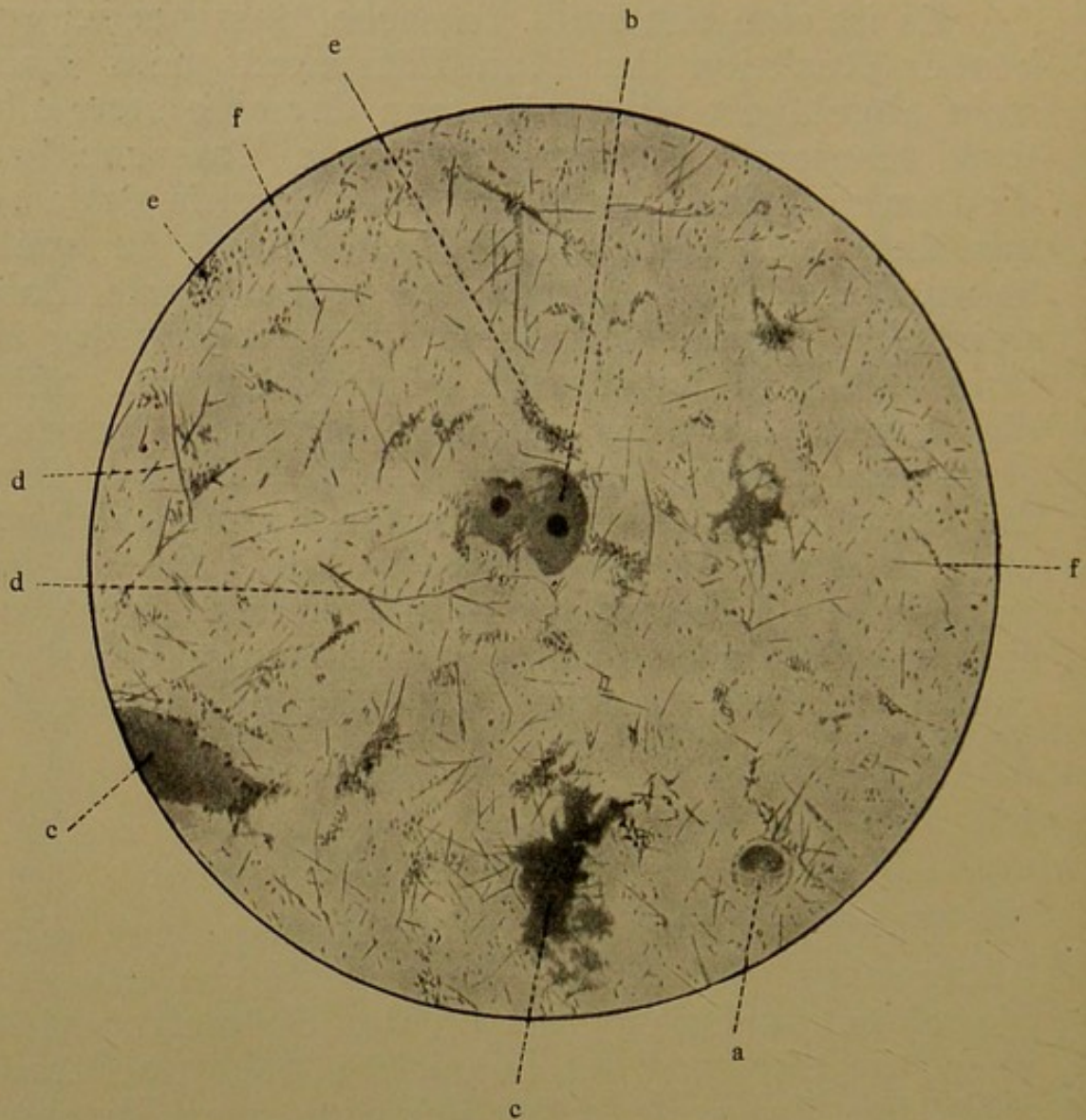


Fig. 20.

Zahnbelag (mikroskopisch).

arbeiter mit prachtvoll blau tingierten Zähnen vor.

Über die morphotische und chemische Natur dieser Beläge weiss man nicht sehr viel. Nach Miller rufen Eisenpräparate einen gelblichen, gelblichbraunen, braunen oder braunroten Niederschlag hervor, währenddem Kupfer eine grüne,

graugrüne und bläulichgrüne Verfärbung verursacht. Schwefelverbindungen führen zur Schwarzfärbung der Zähne.

Jedenfalls handelt es sich in den meisten Fällen um eine Schmutzschicht, bestehend aus Speiseresten, Schleim, Speichelbestandteilen, Epithelien, Staub usw. Auf diesem Substrate gedeiht in ungeheurer Variabilität und Zahl eine reiche Bakterienflora. Schabt man einen solchen Belag ab, trocknet ihn auf dem Objektträger und färbt ihn beispielsweise mit Karbolfuchsin, so erhält man ein Bild, wie dies Fig. 20 zeigt. Neben einigen amorphen Bestandteilen, dem anorganischen Substrate angehörend (c), finden sich Haufen von Kokken, Stäbchen und Leptothrixarten (d, e, f). Bei a ist ein Leukozyt und bei b sind Plattenepithelien zu sehen. Ich habe mich einmal der Mühe unterzogen, von Mundbelägen Kulturen anzulegen, musste es aber aufgeben, weil ich hierbei vom Hundertsten ins Tausendste kam; jedoch etwas hat mich diese Untersuchung gelehrt, nämlich, dass diese Beläge u. A. viele chromogene Bakterien aufweisen. Es ist nicht ausgeschlossen, dass diese farbenerzeugenden Mikroorganismen in vielen Fällen die Farbe des Zahnbelages bestimmen. Ich erinnere nur an die Farbstoffe der Karotingruppe, welche gelb, orange oder rosa Farben erzeugen. Auch schwarz wachsende Bakterienarten sind bekannt; nach Marpmann soll es sich hierbei um körnige Ausscheidung von Schwefeleisen handeln. Bakterien, welche Blau und Blaugrün, auch Zitronengelb und Hochrot erzeugen, sind gar keine Seltenheit. Wenn nun auch im Munde diese Farben nicht so rein erscheinen, wie in Kulturen, so liegt es an dem Umstande, dass das Nährsubstrat kein geeignetes ist oder dass die Farben unter irgendwelchen chemischen Einflüssen Veränderungen erleiden.

Oft wird die Verfärbung auf Nahrungsmittel zurückzuführen sein oder auf akzidentell in die Mundhöhle aufgenommene Substanzen. Auch spielt

der Blutfarbstoff unbedingt eine grosse Rolle, denn es finden sich sehr oft an den Hälsen solcher Zähne, die von lockerem, leicht blutendem Zahnfleisch umsäumt sind, Beläge von einer schmutziggelblich dunkeln Farbe. Diese Art des Belages überzieht nicht die ganze Krone, sondern sie bildet ein mehr oder weniger breites Band, das meist rings um die Krone läuft und das der Biegung des Zahnfleischsaumes genau folgt.

Solche Beläge lassen sich manchmal ganz leicht mit einer gewöhnlichen, in Schlemmkreide getauchten Zahnbürste entfernen. Mischt man

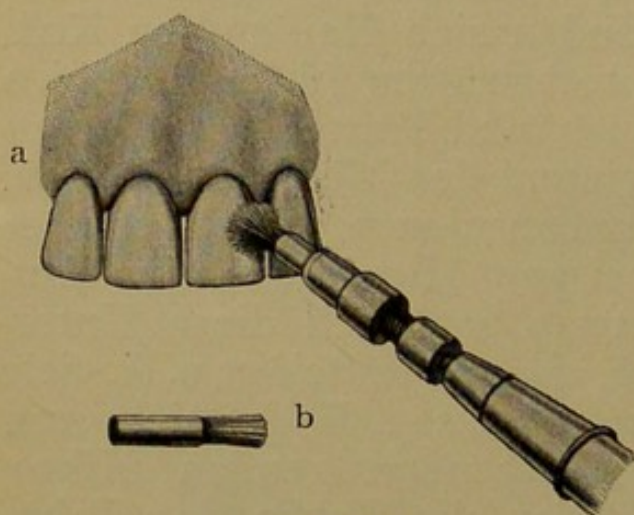


Fig. 21.

Zahnbürstchen.

unter die Schlemmkreide einige Tropfen 10 prozent. Wasserstoff-superoxyd, so ist die reinigende Wirkung eine noch bessere, weil der Sauerstoff dieser Flüssigkeit oxydierend, somit desintegrierend auf den Belag wirkt. Sitzt der Niederschlag fester, so ist die Benützung einer kleinen, durch die Bohrmaschine getriebenen

Bürste (Fig. 21b) die in pulverisierten Bimsstein getaucht wurde, angezeigt. Diese Bürste wird sanft auf die Oberfläche der zu reinigenden Zähne gedrückt, währenddem sie sich in Rotation befindet. Nachdem sich auf diese Weise die Reinigung vollzogen hat, wäscht man die Bürste aus, beschickt sie mit feingepulverter Schlemmkreide und poliert damit die Oberfläche des Schmelzes, um einer künftigen Ablagerung nach Möglichkeit vorzubeugen (Fig. 21a).

Da diese Manipulation sehr viel Zeit erfordert, so habe ich versucht, die Sache zu vereinfachen und die Reinigung auf chemischem Wege zu voll-

ziehen, und ich glaube, in der 30proz. Salzsäure ein geeignetes Mittel gefunden zu haben. Die Technik ist eine sehr einfache: Man wischt rasch ein- oder einigemal mit einem in Säure getauchten Wattebausch die Zähne ab, bis sie blank sind, und streut zur Neutralisation etwas doppeltkohlensaures Natron oder Schlemmkreide auf. Es ist eine weit verbreitete Ansicht, dass die Zähne unter jeder Säurebehandlung zugrunde gehen müssen, und auch ich wagte mich erst an diese Behandlung heran, nachdem ich durch eigene Experimente*) die Einwirkung der Säuren auf die verschiedenen Zahns-substanzen erprobt hatte. Diese Versuche zeigten, dass z. B. 50proz. Salzsäure das Schmelzoberhäutchen erst nach 3 Minuten soweit schädigt, dass es sich ablöst. Bei 30proz. Lösung braucht es bis zur Ablösung 6—8 Minuten. Lassen wir nun eine solche Lösung, wie dies zum Zwecke der Entfernung farbiger Beläge im Munde in Wirklichkeit der Fall ist, während der Dauer einer oder nur weniger Sekunden auf die Schmelzoberfläche einwirken, so lässt sich beobachten, dass der Belag radikal entfernt wird, ohne dass sich makroskopisch oder mikroskopisch eine Tiefenwirkung nachweisen liesse. Die Schmelzoberfläche erscheint blank, und was von Wichtigkeit ist: sie ist glatter als zuvor.

Ich gebe zu, dass man mit Zirkularbürste und Bimsstein zu einem ähnlichen Ziele gelangt, doch ist es sehr fraglich, ob mittels der Säure oder der Bürste mehr von der oberflächlichen Substanz des Emails geopfert wird. Meine Versuche berechtigen mich dazu, diese Frage zugunsten der Säure zu beantworten.

*) Beitrag zur Aetiologie der Zahnkaries, Oester.-ungar. Vierteljahrsschrift für Zahnheilkunde, Oktober 1902.

IV. Das Bleichen der Zähne.

Wenn Blut aus einer Pulpa tritt, so diffundiert der Blutfarbstoff rasch in die Dentinkanälchen hinein, so dass der betreffende Zahn zunächst rötlich erscheint. Durch Zersetzung des Blutfarbstoffes kommt es zu einer immer dunkler werdenden Verfärbung, und es gibt Fälle, bei denen eine abundante Pulpahämorrhagie späterhin fast zu gänzlicher Schwarzfärbung führt. Auch jauchige und gangränöse Prozesse ziehen eine Verfärbung des Zahnbeines nach sich, und zwar erhält es einen gelben oder schmutziggrauen Ton. Manchmal verfärben sich tote Zähne aus absolut unerklärter Ursache, selbst solche, deren Pulpa man entfernt hatte.

In andern Fällen liegen der Verfärbung anorganische Stoffe zugrunde, z. B. tritt nach Sublimatlagen eine grünliche Verfärbung auf, Höhlenstein färbt schwarz, und verschiedene Amalgame besitzen die unliebsame Eigenschaft, nicht nur selbst schwarz zu werden, sondern diesen Farbstoff an das Zahnbein abzugeben.

Von allen zum Bleichen der Zähne gepriesenen Mitteln eignen sich schweflige Säure, Chlor, Wasserstoffsuperoxyd und Natriumsuperoxyd am besten.

Die schweflige Säure lässt sich nach Kirk am besten folgendermassen anwenden: Er legt in den zu bleichenden Zahn eine trockene Mischung von schwefligsaurem Natron und Borsäure 100:70 und befeuchtet dieselbe mit etwas Wasser. Dadurch erhält er eine langsame Gas-

entwicklung, welcher Prozess durch Benetzen mit gewissen Säuren viel heftiger wird. Durch Kirks Methode kommt es wohl selten zu Reizerscheinungen, aber durchschlagende Erfolge habe ich persönlich keine gesehen. Die Zerstörung des Farbstoffmoleküls denkt man sich durch Reduktion entstanden, weil die entwickelte schweflige Säure SO_2 das O des Farbstoffes an sich reisse.

Das Chlor entwickelt man durch Einlegen von pulverisiertem Chlorkalk, dem eine Spur 50pr. Essigsäurelösung beigegeben wird. Das sich bildende Gas entzieht den Geweben Wasserstoff, wobei der freiwerdende Sauerstoff oxydierend auf das Farbstoffmolekül wirkt und es somit zerstört. Die mit dem Wasserstoff eingegangene Verbindung zu Salzsäure fällt jedenfalls beim Bleichprozeß mit ins Gewicht. Analog dem Chlorkalk wirken der Ligu. Natr. hypochlor. (Eau de Laborracque) und der Ligu. Kalii hypochlor. (Eau de Javelle).

Wegen des stechenden Geruches und mehr noch, um die Einwirkung der Gase zu lokalisieren, müssen alle derartigen Einlagen sorgfältig verschlossen werden, entweder mit Guttapercha, Fletcher, Zinkenol oder Zinkphosphatzement. Oft ist es nicht mit einer Einlage abgetan, sondern es sind deren mehrere erforderlich. Das Chlorgas sowohl als die schweflige Säure reizen in hohem Masse die Pulpa sowie das Zahnfleisch und Periodontium. Lebende Zähne, die übrigens sehr selten tiefgehendere Verfärbungen aufweisen, sind von dieser Behandlung ausgeschlossen, und tote Zähne hat man vorher gründlich zu behandeln und die Wurzelkanäle mit Guttapercha, Phosphatzement u. dergl. zu verschliessen. Die Umgebung des zu behandelnden Zahnes lässt sich sehr leicht durch Anlegen des Kofferdames wirksam schützen.

Wasserstoffsperoxyd, Hydrogenium peroxydatum H_2O_2 , ist meiner Erfahrung nach entschieden das wirksamste aller Bleichmittel, und mir scheint, als ob die Entfärbung viel länger an-

dauert, als dies bei anderen Mitteln der Fall ist. Man wendet meist die 30proz. Lösung von Merck an, das Perhydrol, oder auch Lösungen von Wasserstoffsuperoxyd in Äther oder Alkohol (Pyrozon).

Ich verwende mit ausgezeichnetem Erfolge das konzentrierte, in Originalflaschen käufliche Wasserstoffsuperoxyd von Merck (100 Gewichtsprozent, 30 Volumprozent). Wie gewohnt, wird die Wurzel

(es handelt sich naturgemäss meist um Vorderzähne) sorgfältig gereinigt, desinfiziert und durch einen in

Zinkphosphatzement getauchten Metallstift (s. Figur 22 b) abgeschlossen. Nun erweitert man die kariöse Höhle dermassen, dass ein grosser Teil des verfärbten Zahnbeines durch die Tätigkeit des Bohrers mechanisch entfernt wird, immerhin mit dem Bedacht, die Krone nicht zu sehr zu schwächen.

Fehlt eine Kavität, so schneidet man sich vom Foramen coecum aus eine Höhle in die

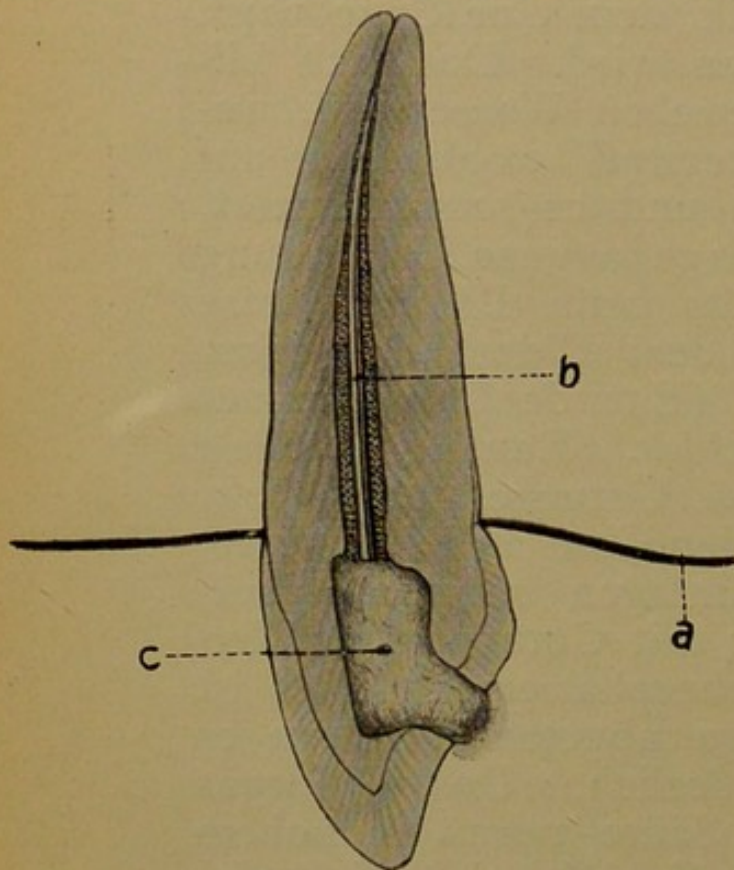


Fig. 22.

Das Bleichen eines Zahnes.
a Kofferdam, b Wurzelfüllung,
c Watteeinlage.

Substanz des Zahnes hinein. Nach sorgfältigem Anlegen des Kofferdams (Fig. 22a), um Ätzungen der Weichteile zu verhüten, wird ein kleiner, mit konzentriertem Wasserstoffsuperoxyd getränkter Wattebausch in den Zahn gelegt (c) und mit derselben Flüssigkeit die Oberfläche der Zahnkrone benetzt. Der Patient muss so gelagert werden, dass auf seinen Zahn möglichst helles Tageslicht, am besten

Sonnenlicht, fällt. Je nach Art und Grad der Verfärbung hat die erste Sitzung $1\frac{1}{2}$ — $1\frac{1}{2}$ Stunden zu dauern und muss 3—4-, ja in hartnäckigen Fällen sogar bis 8 mal wiederholt werden. Die bleichende Wirkung beruht auf der überaus leichten Zersetzlichkeit des Wasserstoffsuperoxyds; hierbei entweicht ihm unter leichtem Aufbrausen der Sauerstoff, welcher durch gierige Oxydation den Farbstoff vernichtet. Etwa alle 10 Minuten wechsle ich den Wattebausch und benetze von neuem die Schmelzoberfläche. Es ist von grösster Wichtigkeit, das Bleichen so lange fortzusetzen, bis die behandelten Zähne eine Nuance heller sind als ihre gesunden Nachbarn, denn in vielen Fällen dunkeln im Laufe der Zeit solche Zähne, wenn auch meistens ganz unbedeutend, nach. Hatte man nun diese Vorsicht gebraucht, so wird durch die Überkorrektion der Farbe der angedeutete Rückschlag vollständig kompensiert, so dass zwischen natürlichen und gebleichten Zähnen kaum ein Unterschied zu finden ist. Es ist aus optischen Gründen nicht ratsam, solche Zähne mit Gold, Phosphatzement oder gar Amalgam aufzufüllen, sondern hier ist ein gutes Silikatzement von heller, lebendiger Farbe vorzüglich am Platze.

Megay und Zielinsky verwenden einen Apparat, der die Sonnenstrahlen in konzentrierter Form auf den zu bleichenden Zahn wirft. Es entsteht jedoch hierdurch eine zu stürmische O-Entwicklung aus der verwendeten 30 proz. Perhydrolösung, was zu Reizerscheinungen des Periodontiums führt. Ich bin deshalb ganz der von Guido Fischer interpretierten Ansicht, welcher der freien Lichtbestrahlung das Wort redet indem er sagt: „Und gerade die Vermeidung einer allzu intensiven Belichtung scheint mir im Hinblick auf die Reaktion der lebenden Substanz von grösstem Werte, zumal die schonende Methode, die eines besonderen Apparates nicht bedarf, ebenfalls zu einem vollen dauernden Erfolge führt, und zwar

ohne Beeinträchtigung irgend eines Organes oder Gewebes.“

Natriumsuperoxyd Na_2O_2 ist von Kirk zum Bleichen der Zähne empfohlen worden, weil es die organischen, in den Zahnbeinkanälchen deponierten Stoffe vollständig vernichte, was jeden Rückfall ausschalte. Dieses Mittel bringt anfänglich eine gelbe Verfärbung des Zahnbeines hervor, welche durch Salzsäure entfernt werden muss. Durch Ausspritzen mit heissem Wasser sollen sich dann alle Endprodukte restlos entfernen lassen. Wegen der starken Ätzwirkung muss mit Natriumsuperoxyd äusserst sorgfältig verfahren werden.

Man hat versucht, durch die Kataphorese Pyrozon tiefer in die Zahngewebe hineinzuschleudern, um eine ausgiebigere Bleichwirkung zu erzielen. Hierzu ist es nötig, den Zahn durch Kofferdam zu isolieren und die Wurzel mit Guttapercha abzuschliessen. In die Kavität legt man ein Wattebäuschchen, getränkt mit einer wässrigen Lösung 25 proz. Pyrozens, dem man, um den Widerstand der Flüssigkeit zu verringern, 1 % Zinksulfat (Hollingsworth) zugesetzt hat. Während der Patient die Kathode in der Hand hält, wird die Anode in der Zahnhöhle fixiert. Die Stärke des zu verwendenden Stromes soll 30—40 Volt betragen.

Ich war bis jetzt nie genötigt, die Kataphoresebehandlung heranzuziehen, weil mich in allen Fällen das mit freier Belichtung angewendete Wasserstoffsuperoxyd zum gleichen Ziele führte.

Verfärbungen nach Sublimatbehandlung entfernt man durch Einlagen von Aluminiumchlorid, dem man etwas Wasserstoffsuperoxyd beimengt zum Freimachen des Chlorgases, oder man wendet Chlorkalk an mit etwas Essigsäure, Borsäure oder Weinsäure. Hierdurch bildet sich mit dem vorhandenen Quecksilber Chlorid, das sich durch eine Lösung von Wasserstoffsuperoxyd in Salmiakgeist ausspülen lässt.

Auch den Höllensteinverfärbungen rückt man durch eine dieser Chlormethoden zu Leibe. Das hierbei sich bildende Chlorsilber kann durch Auswaschen mit einer Lösung von Natriumhyposulfit entfernt werden.

Höllenstein und Quecksilber sollen sich auch durch Anwendung von Jod vernichten lassen; nach Kirk müsste bei Höllenstein das Jodsilber durch Natriumhyposulfit, und bei Quecksilber das Jodit durch eine Lösung von Jodkalium ausgewaschen werden.

Amalgamverfärbungen sind meist ausserordentlich hartnäckiger Natur, etwas Besserung verschafft manchmal die Chlorgasmethode, aber leider bleibt bei dieser häufigen und überaus wichtigen Verfärbung der Erfolg meist ein sehr unsicherer.

V. Untersuchung der Zähne auf kariöse Stellen.

Eine häufige Frage, die von Patienten an uns gestellt wird, lautet: „Wie oft muss ich meine Zähne untersuchen lassen?“ Unsere Antwort hat sich stets nach der Kariesempfindlichkeit des betreffenden Individuums zu richten. Dieselbe schwankt enorm; ich kenne Patienten, die alle paar Wochen etwas zu tun haben, währenddem bei anderen die Zähne jahrelang gesundbleiben. Im einen Falle muss alle zwei Monate eine gründliche Untersuchung vorgenommen werden, währenddem sich dieselbe unter günstigeren Mundverhältnissen auf ein Mal im Jahr beschränken lässt.

Um ja keine Defekte zu übersehen, tut man gut daran, bei der Untersuchung eine gewisse Reihenfolge einzuhalten. So kann man beispielsweise beim letzten Molaren der linken unteren Zahnreihe beginnen, dann den vorletzten examinieren, und so jeden einzelnen Zahn der unteren Zahnreihe ins Auge fassen, bis man beim letzten Molaren der rechten Seite angelangt ist. Nun untersucht man den Antagonisten im Oberkiefer und schreitet nun den Zähnen des Oberkiefers entlang von rechts nach links, bis jeder einzelne Zahn des ganzen Mundes berücksichtigt worden ist.

Man vergesse nicht, sich ins Gedächtnis zu rufen, dass jeder Zahn fünf Flächen besitzt, die alle von Karies heimgesucht werden, und die man deshalb gleichermassen würdigen muss.

Es dienen folgende Hilfsmittel der Unter-

suchung: 1. Der Mundspiegel (Fig. 23). 2. Die Exploratoren (Fig. 24). 3. Die Flockseide. 4. Das Radiogramm. In Fig. 25 liess ich einen praktischen Mundspiegel abbilden. Derselbe lässt sich in seine Bestandteile a, b, c zerlegen, wodurch er gut desinfizierbar ist.



Fig. 23.

Mundspiegel.



Fig. 24.

Explorator.

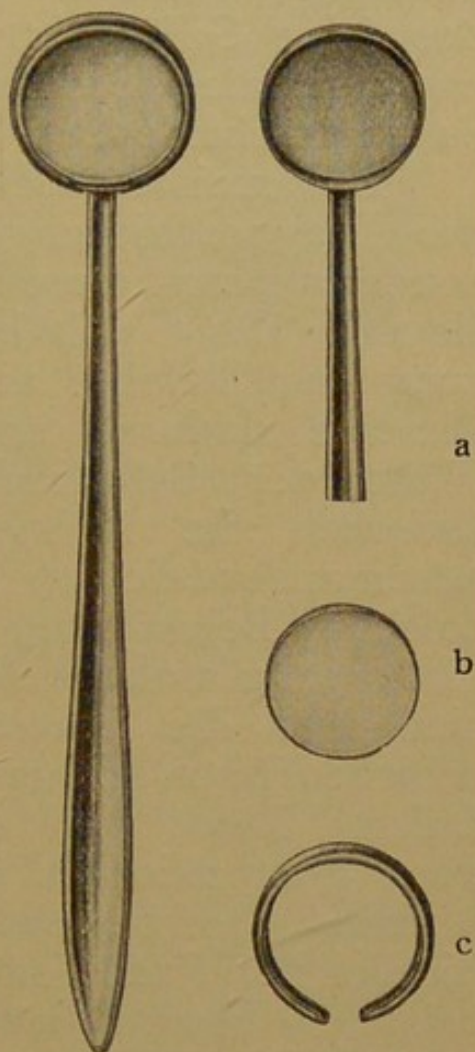


Fig. 25.

Zerlegbarer Mundspiegel.

Meist arbeitet man mit Mundspiegel und Explorator zusammen, indem man den ersteren in die linke, den Explorator in die rechte Hand nimmt. Der Mundspiegel dient zum Spiegeln versteckter Stellen, die unser Auge nicht direkt

erreichen kann, oder zum Beleuchten dunkler Partien. Für alle Fälle ist es von Vorteil, einen Spiegel zu verwenden, der die Gegenstände vergrößert; denn damit lassen sich kariöse Herde aufdecken, die ihrer Kleinheit halber sonst nicht gesehen werden könnten.

Kleine, besonders Fissurenlöcher, werden leicht übersehen, deshalb muss mit der feingeschliffenen Spitze des Explorators die suspekte Zahnpartie abgestochert werden. Gar bald gibt uns die Übung das feine Gefühl in die Finger, dessen es bedarf, um normale Vertiefungen von kariösen Defekten zu unterscheiden.

Am meisten Schwierigkeiten bereitet oftmals die Diagnostizierung approximaler Kavitäten, besonders wenn dieselben noch im Anfangsstadium liegen. Lässt sich bei Vorderzähnen eine Sondierung der Defekte nicht vornehmen, so kann man dieselbe dadurch ermöglichen, dass man in der Nähe der Schneidekanten einen dünnen Spatel zwischen die Zähne presst, wodurch sie etwas auseinanderweichen. Hintere Zähne würden einer solchen Behandlung Widerstand bieten, deshalb sind wir zu anderen Massnahmen gezwungen. Wenn sich hier die Spitze des Explorators nicht einschieben lässt, so versuche man es mit dem Seidenfaden. Lässt sich derselbe mit leisem Knacken ganz glatt zwischen den Kontaktpunkten hindurchschieben, so besteht keine Karies; wenn jedoch hierbei der Faden sägt, ausfasert oder gar entzweireisst, so besteht berechtigter Verdacht, dass daran scharfe Ränder von versteckten kariösen Kavitäten schuld sind.

Können wir jedoch auch durch die Flockseide keinen sicheren Aufschluss erhalten, so pressen wir für die Dauer eines Tages etwas Watte, Gutta-percha oder einen Holzkeil zwischen die Zähne, worauf meist die Übersichtlichkeit nichts zu wünschen übrig lässt. Auch ist manchmal, besonders bei Zeitmangel, die instrumentale Momentanseparation am Platze.

Wenn die Kariesherde sehr tief am Zahnhalse liegen, so lassen manchmal alle angeführten Methoden im Stiche, und manche helfen sich diesenfalls durch Auseinanderschleifen der in Frage stehenden Zähne. Ich übe seit Jahren ein viel schonenderes Verfahren, indem ich von der betreffenden Zahnreihe ein Röntgenbild anfertigen lasse, wie ein solches in Fig. 26 als Negativ dargestellt ist. Kariöse Stellen heben sich ganz deutlich am Negativ als meist verwaschene Schatten von der übrigen Zahnkrone ab (a). Zugleich gibt uns das Röntgenbild wertvolle Aufschlüsse über die an anderer Stelle besprochenen Zustände der Pulpa und des Periodontiums.

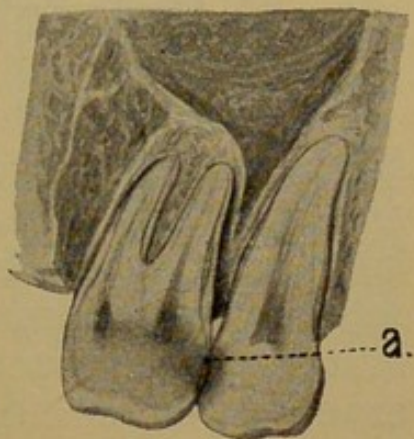


Fig. 26.

Radiogramm zur Aufdeckung versteckter Defekte.

Eine gründliche Untersuchung ist natürlich nicht möglich ohne vorangegangene Entfernung des Zahnsteines und der Zahnbeläge, denn hierdurch werden sehr oft kleinere oder grössere Zahndefekte bedeckt oder ausgefüllt.

Es darf nicht vergessen werden, bei allfällig vorhandenen Kronen- und Brückenarbeiten den Zahnhals kronentragender Zähne mit der Sonde besonders sorgfältig abzutasten, um allfällige Erweichungen beizeiten festzustellen. Auch alte Füllungen sind nachzuprüfen, denn manchmal schliessen sie an den Rändern nicht mehr an; diesen Umstand trifft man besonders häufig am zervikalen Rand approximaler Füllungen, welcher zu sekundärer Karies prädisponiert.

VI. Die gebräuchlichen Instrumente zum Präparieren von Kavitäten.

Damit sich der Leser die in den einschlägigen Kapiteln erwähnten Instrumente, sofern sie nicht an Ort und Stelle illustriert wurden, vorstellen kann, habe ich hier eine Zusammenstellung derselben vorgenommen. Da die Bilder als solche laut genug sprechen, habe ich es als überflüssig erachtet, einen eingehenden Text beizufügen; natürlich konnte von einer ganz knappen Beschreibung derselben und deren Anwendungsweise nicht ganz Umgang genommen werden. Jeder Praktiker verwächst gleichsam mit seinem Instrumentarium und hält es für das beste; man kann mir deshalb nicht übelnehmen, wenn ich überall da, wo mir die Wahl blieb, die von mir täglich benutzten Instrumente anführe.

In Fig. 27 liess ich die Schmelzmesser von Black darstellen; sie dienen zum Abtragen von gesunden und kranken Kavitätenrändern, wodurch die Höhle übersichtlich und für die übrigen Instrumente leichter zugänglich gemacht wird. Sie werden, wie dies später gezeigt wird, meist stichelartig gehalten, wobei der Daumen eine Stütze sucht, um nicht auszugleiten. Das Ausgleiten kann noch sicherer vermieden werden, wenn man die Schneide des Instrumentes an die gewünschte Stelle setzt und auf das andere Ende mit dem Goldhammer einen leichten Schlag ausübt. Mit Recht würde in diesem Falle das Schmelzmesser die Bezeichnung eines „Schmelzmeissels“ verdienen.

Exkavatoren, wie sie in Fig. 28 dar-

gestellt sind, gebraucht man zum „Exkavieren“ kariöser Höhlen, das heisst es wird mit deren Hilfe erweichtes Dentin

herausgeschält, und gelegentlich präpariert man lege artis, mit allen Unterschnitten eine Kavität nur mit Exkavatoren, nämlich

wenn es sich um Patienten handelt, welche eine unüberwindliche Abneigung gegen die Bohrmaschine haben. Diejenigen

Exkavatoren, deren Enden zu feinen Schälchen geformt sind (Fig. 29), nennen wir „Löfflexkavatoren“.

In keinem Operationszimmer fehlt die Bohrmaschine. Früher bediente man sich wohl allgemein der Fusstretma-

schine (Fig. 30), die auch jetzt noch als Ersatzmaschine beliebt ist. Sie ist aber längst von der elektrischen Bohrmaschine, welche durch Akkumulatoren, meistens aber den Strassenstrom,

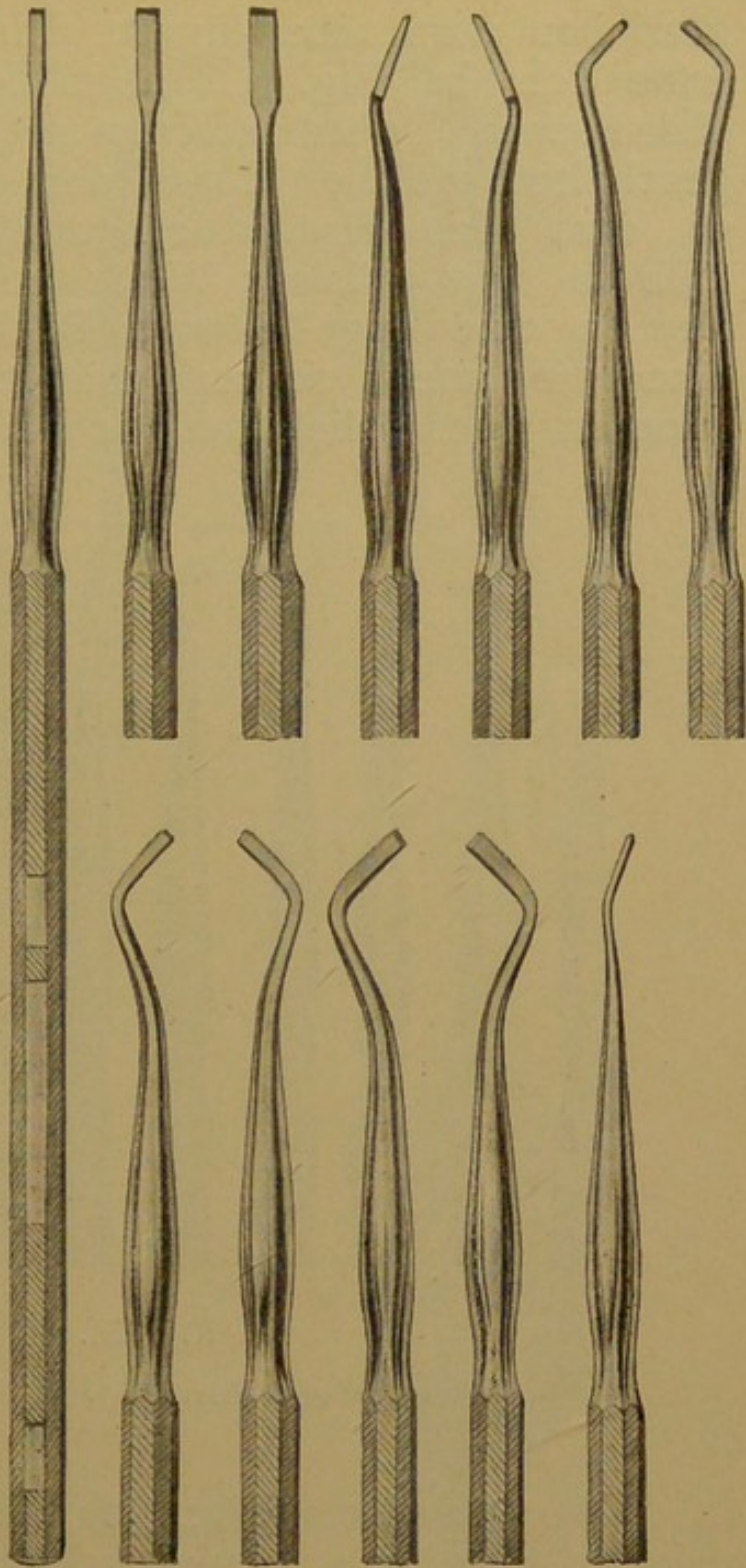


Fig. 27.

Blacks Schmelzmesser.

getrieben wird, überflügelt. Eine solche Maschine habe ich in Fig. 31 abgebildet. Den meisten elektrischen Bohrmaschinen ist ein Rheostat vorgeschaltet, welcher durch den Fuss betätigt wird, so dass das Handstück unabhängig und deshalb in sehr präziser Weise geführt werden kann. Der in eine kugelförmige Büchse eingeschlossene Motor ist meist so aufgehängt, dass er sich bequem in jeder beliebigen Richtung verschieben lässt.

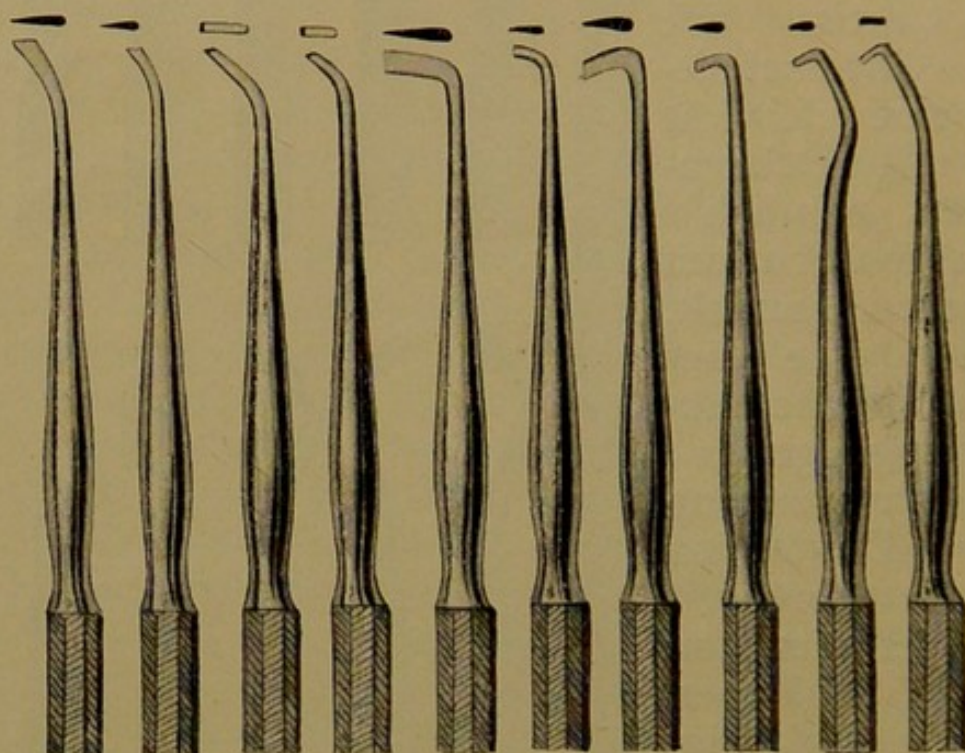


Fig. 28.

Verschiedene Formen von Exkavatoren.

Ein gerades (Fig. 32) und ein winkelförmiges (Fig. 32a) Handstück vervollständigen den Apparat. Ich benutze mit Vorliebe ein Handstück, dessen Ende in beliebiger Knickung, bis zu einem spitzen Winkel, verschoben werden kann. Dieses Stück, das sowohl als gerades Handstück, wie als Winkelstück benutzt werden kann, wurde in Fig. 32b dargestellt.

Die gebräuchlichsten Bohrerformen sind die Rosen- oder Kugelbohrer (Fig. 33); die Rad-



Fig. 29.
Löffelxkavatoren.

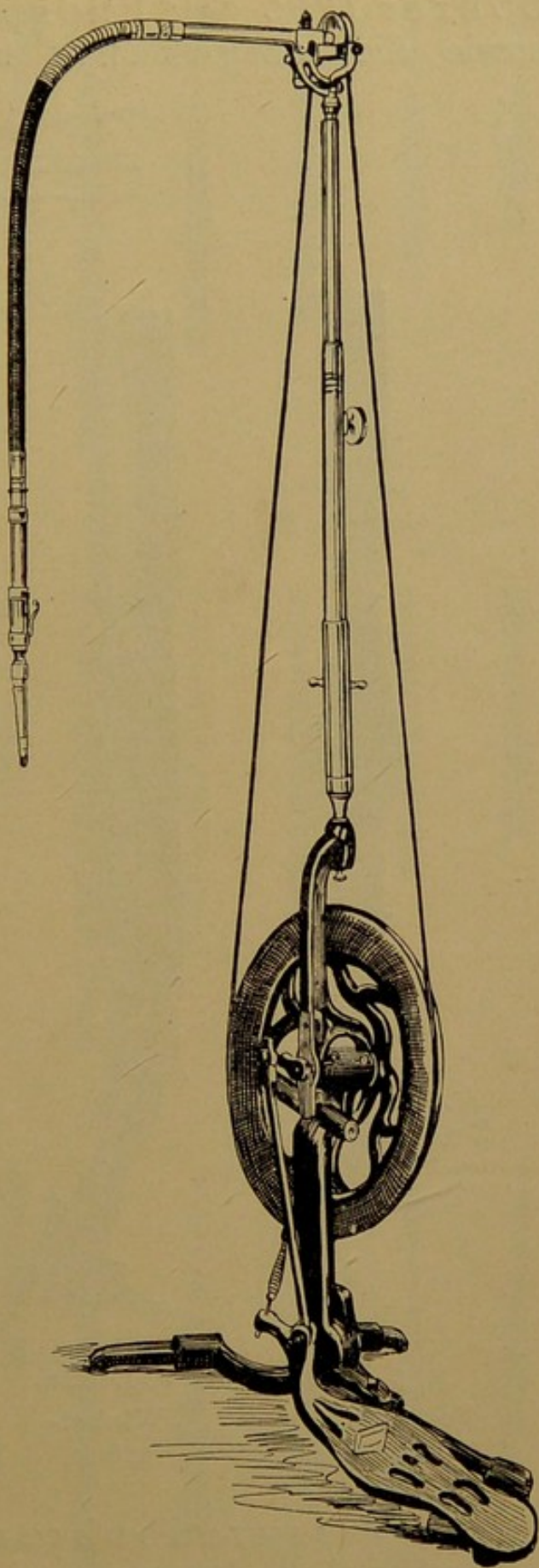


Fig. 30.
Tretbohrmaschine.

bohrer (Fig. 34); knospenförmige (Fig. 35), sowie die umgekehrt konischen (Fig. 36).

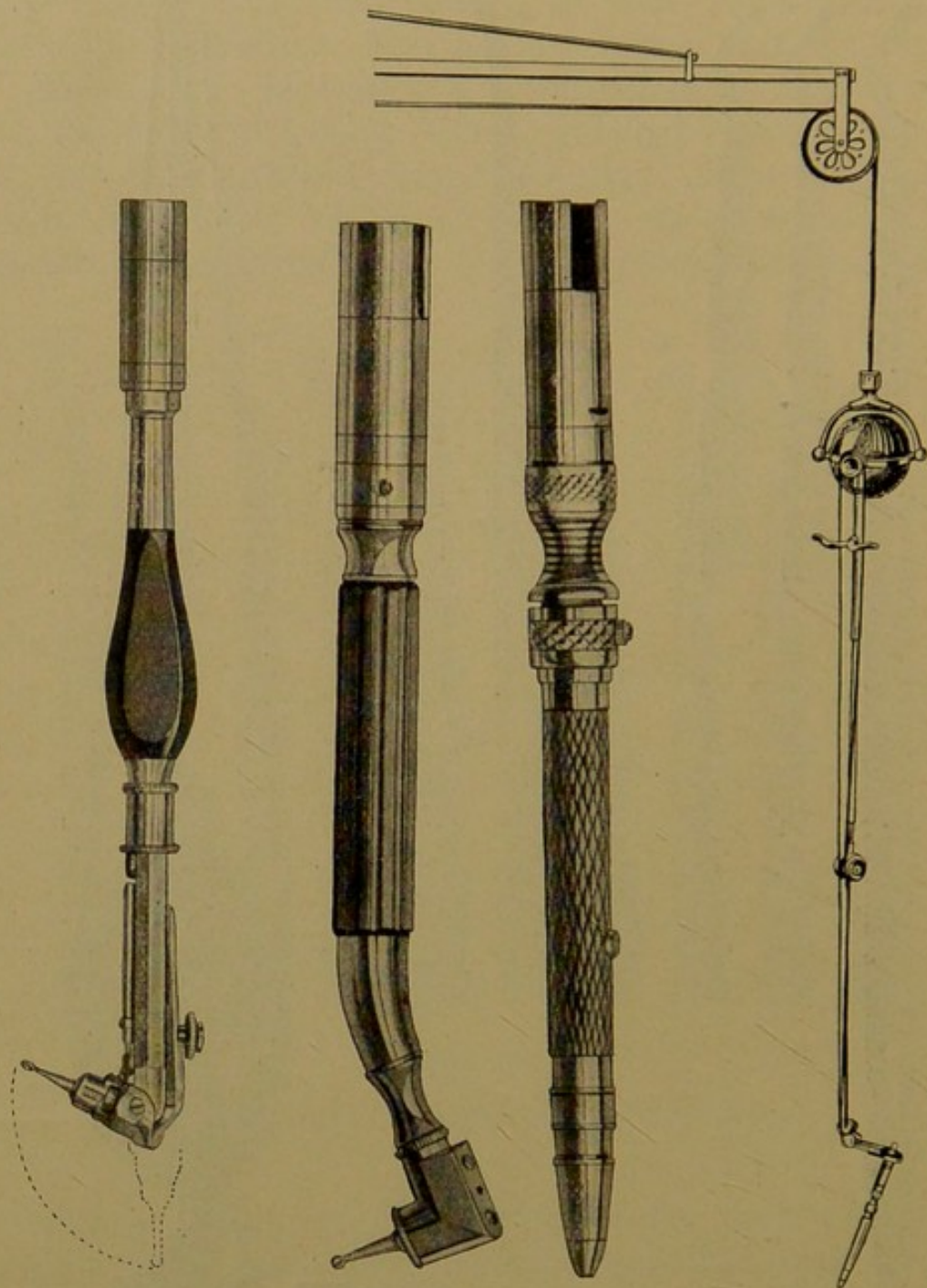


Fig. 32b.
Verstellbares
Winkelstück.

Fig. 32a.
Winkel-
stück.

Fig. 32.
Gerades
Handstück

Fig. 31.
Elektrische
Bohrmaschine.

Als Fissurenbohrer bezeichnet man feine walzenförmige Instrumente (Fig. 37), welche in jeder wünschbaren Dicke als Walzenbohrer fabri-
ziert werden. Alle Bohrerformen sind mit einfachem

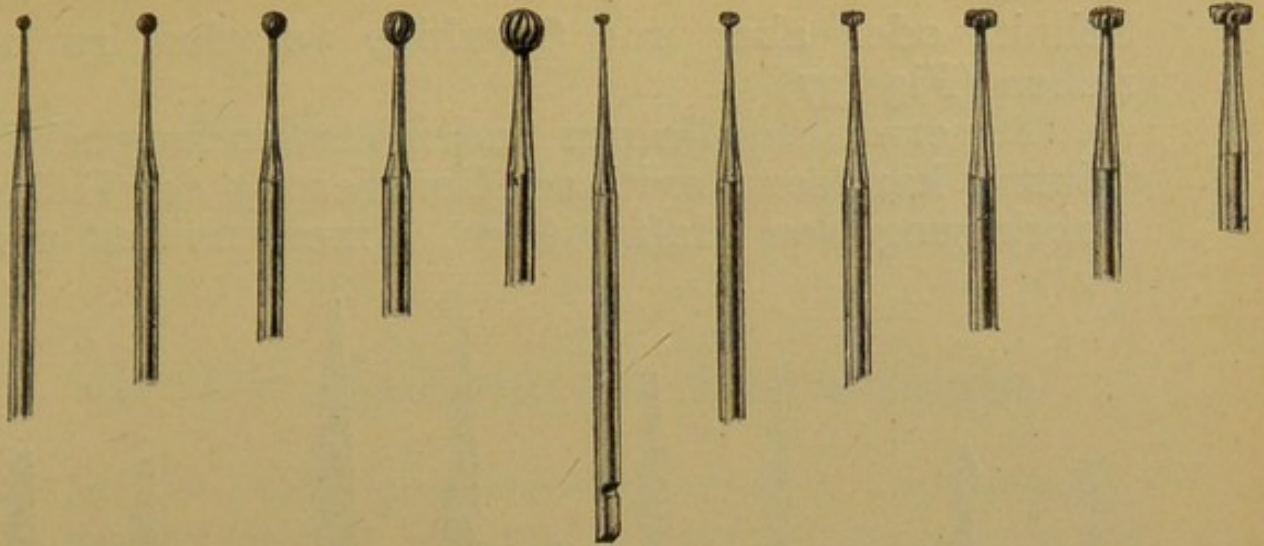


Fig. 33.
Rosenbohrer.

Fig. 34.
Radbohrer.

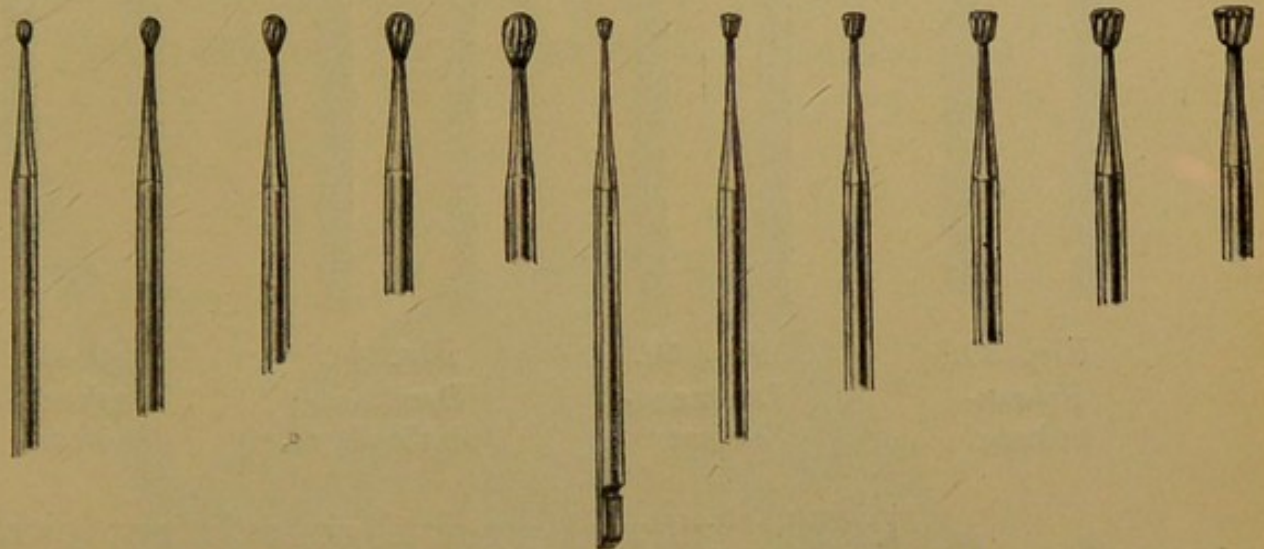


Fig. 35.
Knospenbohrer.

Fig. 36.
Konische Bohrer.

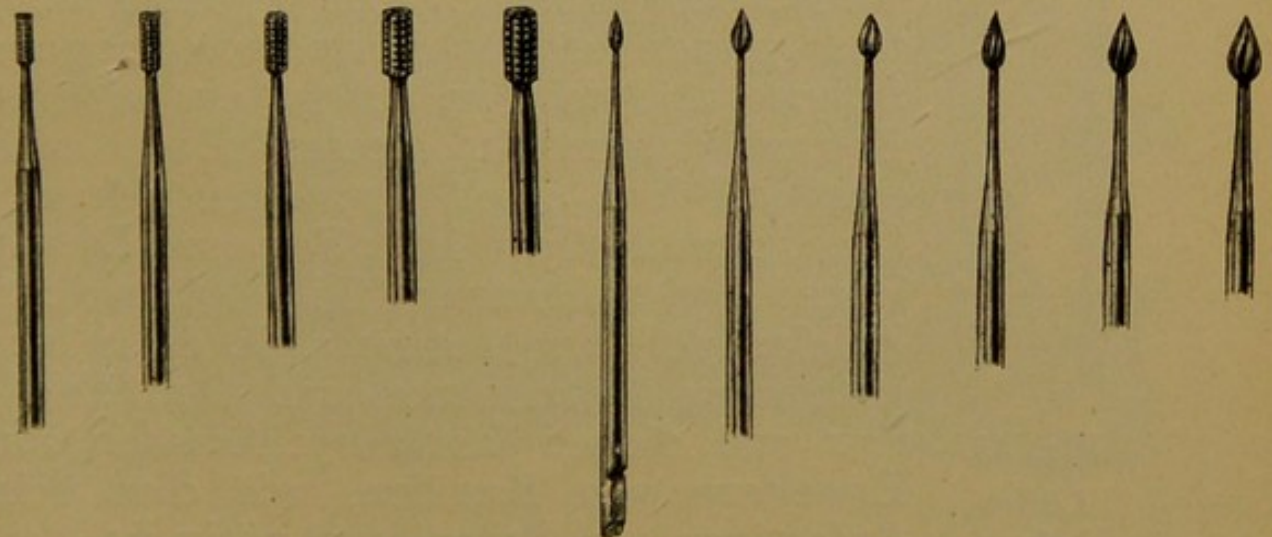


Fig. 37.
Walzenbohrer.

Fig. 38.
Spitzbohrer.

Schnitt oder aber mit Querhieb versehen zu beziehen (Fig. 37).

Die erwähnten Bohrer finden Verwendung bei Eröffnung kariöser Kavitäten, Formierung der Höhle, Anbringung von Haftpunkten, Unterschnitten usw.



Fig. 39.
Spiess-
bohrer.



Fig. 40.
Dreikant-
bohrer.



Fig. 41.
Dreikant-
spiralbohrer.



Fig. 42.
Vierkant-
bohrer.




Fig. 43.
Löffel-
bohrer.

In Fig. 38 und 39 sind scharf zugespitzte Bohrerformen abgebildet, die hauptsächlich bei der Perforation und Trepanation Verwendung finden. Die Typen Fig. 40 und 41 besitzen die Form langgezogener Spiesse und in Fig. 42 ist ein kantiger Bohrer dargestellt, dessen Ende nicht spitz sondern nach Art eines Meissels flach, geschliffen ist. Famose Dienste leistet das Instrument Fig. 43, welches löffelartige Form besitzt. Alle diese letztgenannten Instrumente sind Drillbohrer und dienen fast ausschliesslich zum Erweitern von Kanälen, wie dies beim Anfertigen von Stiftzähnen nötig ist.

VII. Die Haltung der Instrumente.

Es ist von grösster Wichtigkeit, zu wissen, auf welche Weise wir uns unserer Instrumente zu bedienen haben, damit wir präzise Arbeit leisten und zugleich die an das Operationsfeld grenzenden Gewebe vor Verletzung schützen.

Die Handhabung unserer Instrumente ge-

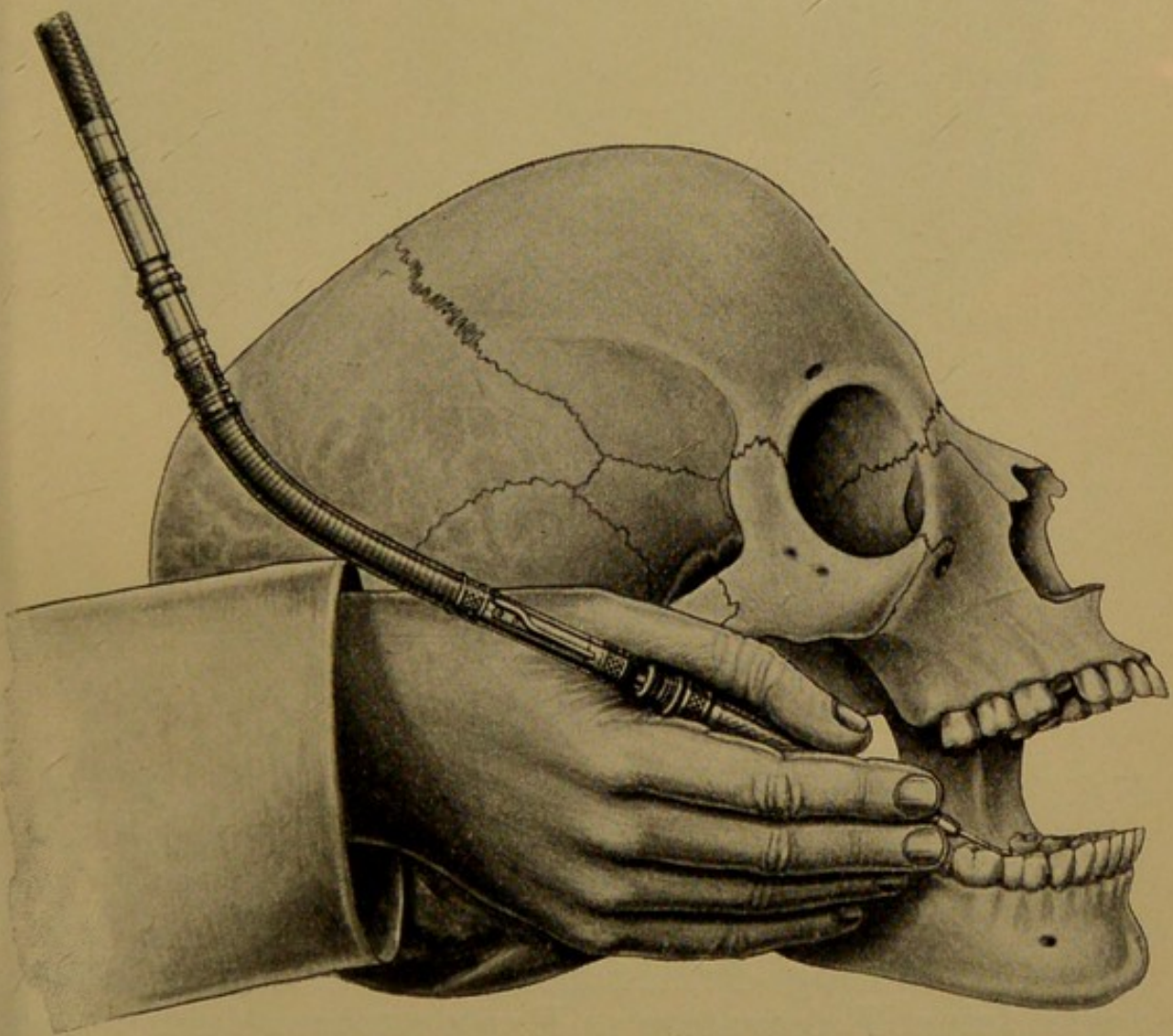


Fig. 44.
Schreibfederhaltung.

schiebt auf vier Arten. Da ist zuerst die gebräuchlichste zu nennen, nämlich die Schreibfederhaltung, wie sie uns Fig. 44 zeigt. Auf diese Weise führen wir Instrumente, die ohne grosse

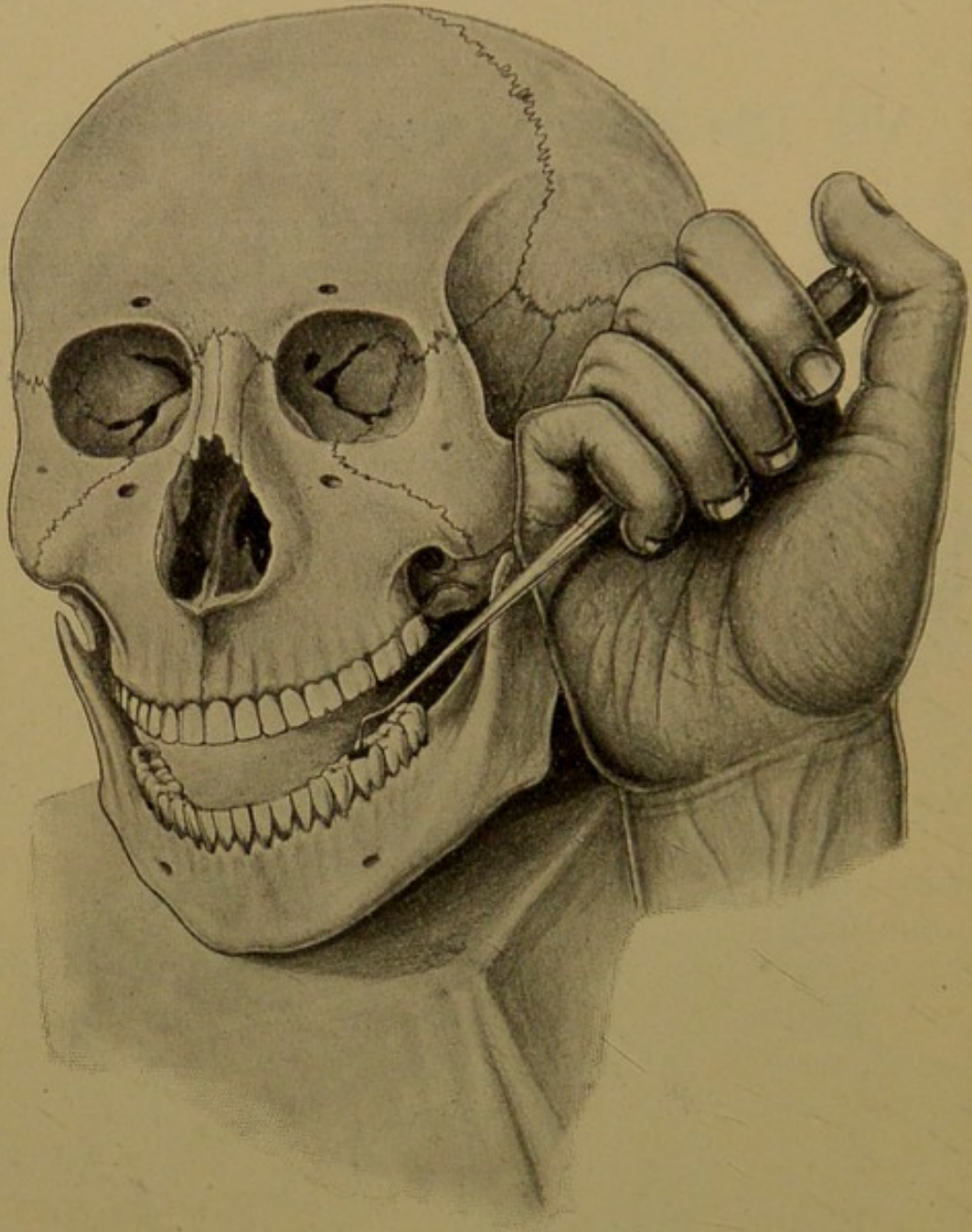


Fig. 45.

Haltung des Instrumentes in der ganzen Hand.

Kraftentfaltung Präzisionsarbeit zu leisten haben, wie feine Exkavatoren, Exploratoren, feinspitzige Goldstopfer, Zahnsteininstrumente usw. Auch das Handstück der Bohrmaschine wird wie eine Schreib-

feder in die Hand genommen. Damit bei diesen Instrumenten ein Abgleiten nicht eintreten kann, muss unter allen Umständen ein Stützpunkt gefunden werden. Diesen sucht man am besten dadurch zu gewinnen, dass man die ledigen Finger derselben Hand auf die Nachbarzähne oder die gegenüberliegende Zahnreihe stützt. Sollten diese Möglichkeiten fehlen, so kann man sich durch Auflegen

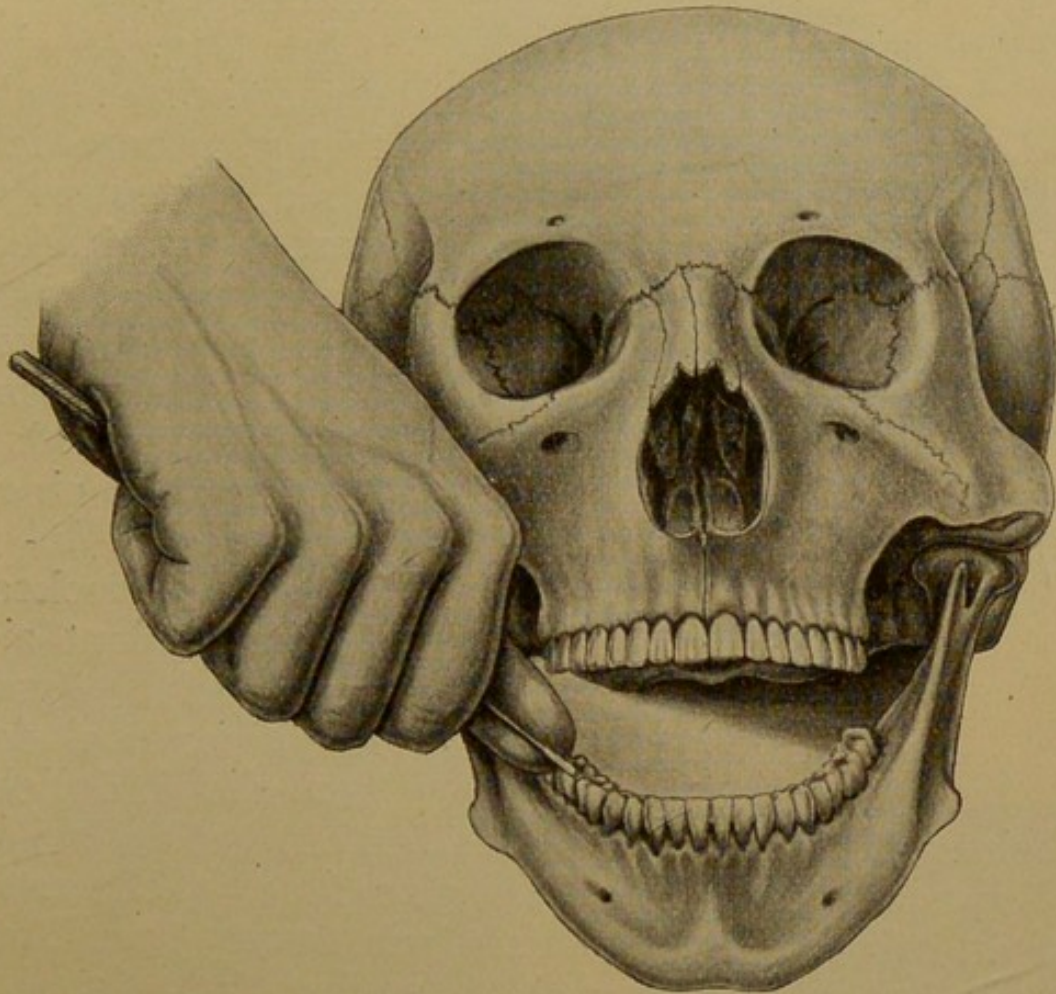


Fig. 46.
Stichelhaltung.

der linken Hand auf das Kinn des Patienten eine Unterlage für die rechte Hand schaffen.

Fig. 45 zeigt ein Instrument in der ganzen Hand; die Erfahrung lehrt, dass auf diese Weise ein starker Druck ausgeübt werden kann, aber die Handhabung ist eine plumpere und sich aus diesem Grunde für feinere Arbeiten kaum empfehlende. Man wird deshalb vornehmlich gröbere,

zum Absprengen grösserer Zahnpartien bestimmte Schmelzmesser in die volle Hand nehmen oder Goldstopfer mit breiten Enden, wie man sie zum Kondensieren umfangreicher nonkohäsiver Goldfüllungen oder Zinngoldfüllungen unter Anwendung grosser Gewalt gebraucht (Fig. 45). Niemals darf hier vergessen werden, um ein Ausgleiten zu vermeiden,

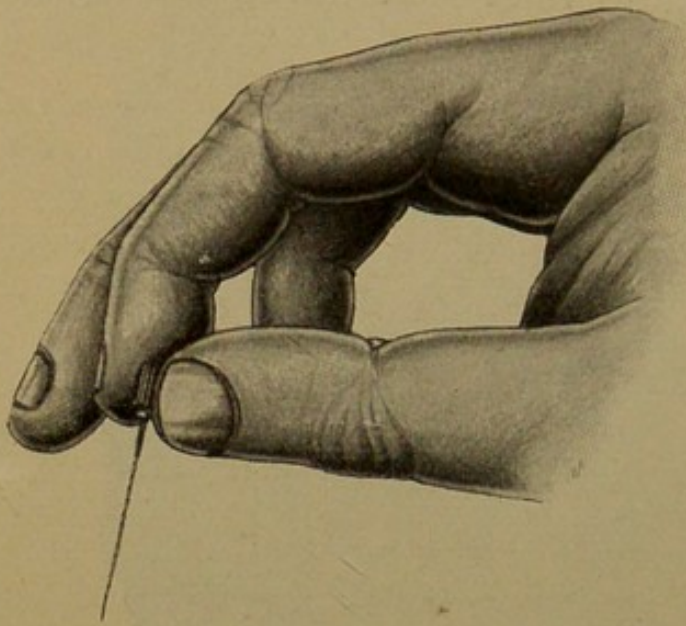


Fig. 47.
Sondenhaltung.

die linke Hand zu unterlegen.

In Fig. 46 ist die Stichelhaltung, wenn ich sie so nennen darf, abgebildet. Sie erlaubt sowohl eine ziemlich genaue Instrumetenführung, als Anwendung eines ganz beträchtlichen Druckes. Deshalb dient sie zur Eröffnung von Kavitäten, bei denen die Möglich-

keit einer freiliegenden Pulpa besteht. Wenn, wie dies Fig. 46 zeigt, der Schmelzmeissel stichelartig gehalten wird und man nicht versäumt, den Daumen als Stütze vorzuschieben, so hat man das Instrument so in der Gewalt, dass ein Abweichen nach der Pulpa ausgeschlossen ist.

Bedarf es soviel wie keines Kraftaufwandes, sondern kommt es lediglich auf weiche und subtile Führung eines Instrumentes, wie der Pinzetten, Thermokauterspitzen, Pulpanadeln usw., an, so fasst man das Instrument nur zwischen Daumen und Zeigfinger an. Fig. 47 zeigt eine Pulpasonde von Kerr, welche in dieser Art gehalten wird.

VIII. Das Trockenlegen des Operationsfeldes.

Der grösste Feind zahnärztlicher Massnahmen ist die Mundflüssigkeit; deshalb ist das Trockenlegen des Operationsfeldes eine überaus wichtige Sache. Ich bin überzeugt, dass die von den Amerikanern erzielten ungeheuern Erfolge nicht zum kleinsten Teile auf peinlichster Beachtung dieser Regel beruhen. Wie soll man auch in eine feuchte Höhle eine haltbare Füllung legen können, und wie ist eine Pulpa- oder Wurzelbehandlung unter Speichel aseptisch durchzuführen? Der Wichtigkeit des Gegenstandes entsprechend, und um denselben anziehend und klar zu gestalten, habe

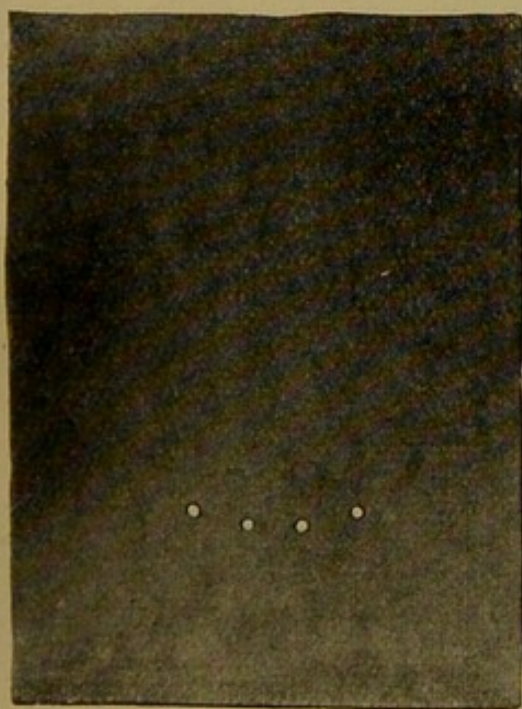


Fig. 48.

Viereckig geschnittener Cofferdam mit Löchern für die vier unteren Schneidezähne.




Fig. 49.

Dreieckig geschnittener Cofferdam mit Löchern für die vier oberen Schneidezähne.




Fig. 50. Ein Stück Cofferdam.
a für unten links, b unten rechts,
c ob. rechts, d ob. links gelocht.

ich diesem Kapitel eine grosse Zahl vorzüglich ausgeführter Bilder beigefügt.

Das beste Mittel zum Isolieren von Zähnen ist die von Barnum eingeführte Gummiplatte (Rubberdam, Cofferdam), die in verschiedenen Dicken zu haben ist. Die Wahl der Dicke ist Geschmackssache.

Dünne Gummiplatten lassen sich leichter anlegen, aber sie halten weniger gut an den Zähnen als dicke, auch werden sie von den ro-

tierenden Instrumenten eher erfasst und zerrissen. Ich verwende deshalb stets eine möglichst dicke Nummer; wohl ist deren Applikation eine etwas unbequeme, aber sie haften so fest an den Zähnen, dass ich oft ohne Ligatur auskomme.

Der Cofferdam wird, wie Fig. 48 und 49 zeigt, entweder quadratisch oder dreieckig geschnitten. Mit einer in jedem Dental-Depot erhältlichen Lochzange (Fig. 51) zwickt man sich die zum Durchstecken von Zähnen bestimmten Löcher hinein. Fig. 48 zeigt ein viereckiges Stück, in das vier für die Frontzähne des Unterkiefers bestimmte Löcher angebracht sind, währenddem der dreieckige Lappen Fig. 49 ebenso viele für Vorderzähne der oberen Zahnreihe bestimmte Löcher erhalten hat.

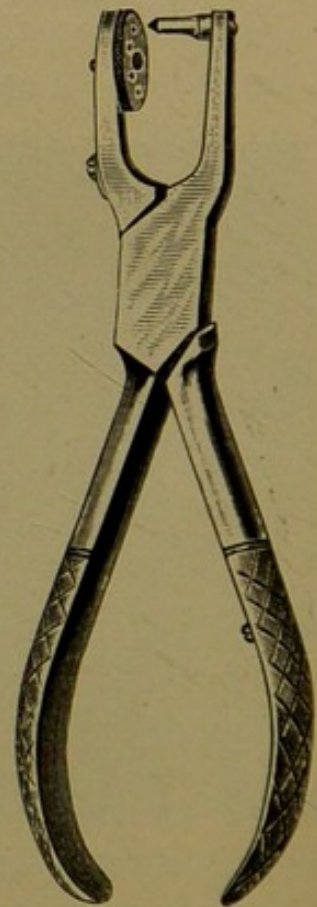


Fig. 51.
Lochzange.

Damit keine Falten entstehen, legt man die Löcher nicht in einer Geraden, sondern in einem Bogen an; auch muss die Distanz zwischen je zwei Löchern derjenigen der in Betracht kommenden Zähne ent-

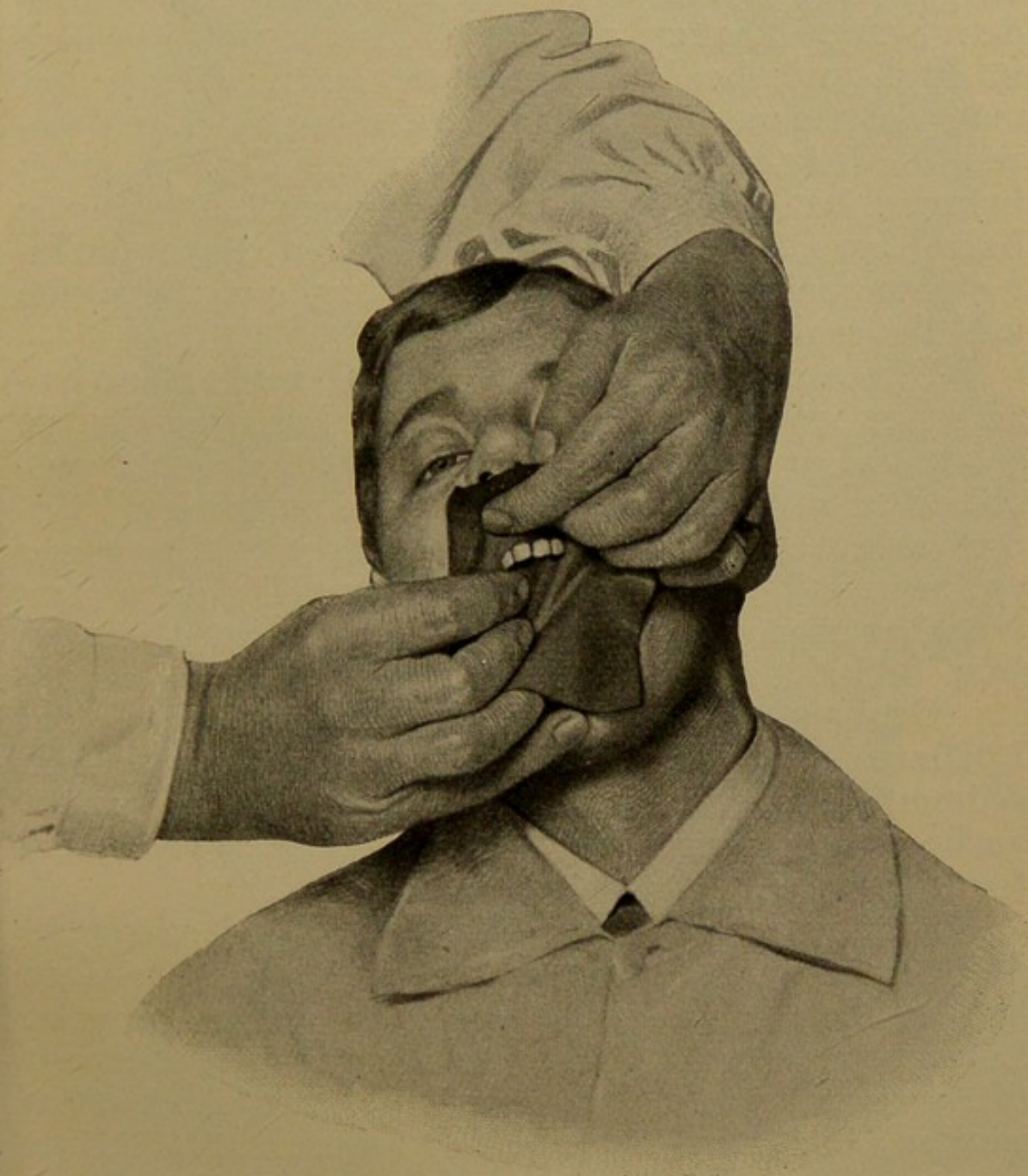


Fig. 52.

Das Anlegen des Cofferdams an obere Frontzähne.

sprechen. Am besten lässt sich die Distanz sowohl als der Bogen bestimmen, wenn man den Cofferdam mit der linken Hand, ohne zu ziehen, über die Zahnreihe legt und mit einem Spatel oder

Tab. II. Gummiplatte (Cofferdam) an vier obere Frontzähne angelegt.

Tab. III. Gummiplatte an vier untere Schneidezähne angelegt.

dergleichen genau über der Mitte der Zahnschneiden kleine Marken anbringt. An dem Cofferdam in Fig. 50 habe ich angedeutet, nach welcher Art man bei Behandlung eines Prämolaren oder Molaren die Löcher mit der Lochzange Fig. 51 anzu- bringen hat. Das mit *a* bezeichnete Loch würde beispielsweise einem ersten Molaren links unten, *b* einem ebensolchen rechts unten und *c* und *d* rechts und links oben entsprechen.

Um den Cofferdam an den oberen Front- zähnen zu befestigen, fasst man ihn, wie Fig. 52 zeigt, mit beiden Händen an, zieht ihn leicht auseinander und lässt die Zähne durchschlüpfen. Zu- erst bringt man den am weitesten vom Operateur entfernten Zahn unter den Kautschuk, dann den Nachbarzahn, und so wird bis zu dem am nächsten sich befindenden weitergeschritten.

Oftmals ist es schwierig, die zwischen den Löchern gelegene Kautschukbrücke zwischen den Zähnen hindurchzwingen, deshalb ist es ratsam, vorher mit einem starken Seidenfaden, oder einem feinen Spatel, durchzugehen.

In günstigen Fällen hält eine dicke Kautschuk- platte von selbst, meist jedoch sind, wenigstens an den zu behandelnden Zähnen, zu deren Fixation Ligaturen nötig; die Nachbarzähne, die sehr oft, um mehr Licht zu erhalten, ebenfalls isoliert werden, bedürfen derselben weniger häufig. Eine Ligatur ist nichts anderes, als eine um den Zahn- Hals gelegte Schlinge aus Flockseide. Ich benutze seit langem eine dünne Angelschnur, welche weni- ger leicht zerreisst als Seide. Diesen Faden, den man lang genug wählt, damit er sich richtig an- fassen lässt, schiebt man, wenn nötig unter sägen- der Bewegung, zwischen zwei Zähne bis hoch an den Zahnhals hinauf, dann wird das linguale Ende







desselben um die Gaumenseite des Zahnes geführt und in gleicher Art der gegenüberliegenden Approximalseite entlang nach der Lippenseite hin durchgezogen. Nun fasst man mit der linken Hand beide Enden und zieht sie labialwärts fest an, währenddem die Rechte einen über die Fläche gebogenen Spatel so gegen die Ligatur drückt, dass dieselbe palatinalwärts bis unter den Zahnfleischrand geschoben wird, den Kautschukklappen mit sich ziehend. Die beiden Fadenenden werden nun zu einem chirurgischen Knoten geschürzt, so dass die Ligatur, ohne sich zu lockern, den Zahnhals fest umschliesst. Handelt es sich um jugendliche Individuen mit noch tief eingebettetem Zahnhalse oder um tief unter das Zahnfleisch gehende Karies, so muss mit dem erwähnten Instrumente die Schlinge allseitig möglichst hochgeschoben werden, sonst gleitet die Ligatur während des Arbeitens zurück, oder der zervikale Rand der Kavität wird von der Gummiplatte verdeckt. Zum Schlusse knüpft man die Ligatur und schneidet deren Enden mit einer Schere kurz ab, oder man zieht sie in die Höhe und klemmt sie zwischen dem oberen Rande des Cofferdams fest.

Auf Tab. II habe ich gezeigt, in welcher Art eine Gummiplatte für obere Frontzähne angelegt wird. Wenn nur die beiden mittleren Schneidezähne, wie in diesem Falle, kariös sind, so ist es nicht immer nötig, die Nebenzähne mit Ligaturen zu versehen, sondern es genügt oftmals, durch zwischen die Zähne gepresste Wattekügelchen ein Heruntergleiten zu verhindern.

Nach ähnlichem Modus bringt man den Cofferdam bei unteren Schneidezähnen an. Da dieselben am Zahnhalse ungefähr gleich breit sind wie an der Schneide, so gleiten die Ligaturen leicht in die Höhe. Wenn dies der Fall ist, so binde ich die Enden jeder Ligatur zusammen und hänge Gewichte daran, oder ich lasse den Assistenten oder den Patienten selbst, wie dies in Tab. III

dargetan ist, die Fäden während der Dauer der Operation nach unten straff anziehen. Hierdurch wird zugleich die Unterlippe, die sich bei Operationen an unteren Schneide- und Eckzähnen gerne reflektorisch gegen diese Zähne anpresst, hinuntergezogen.

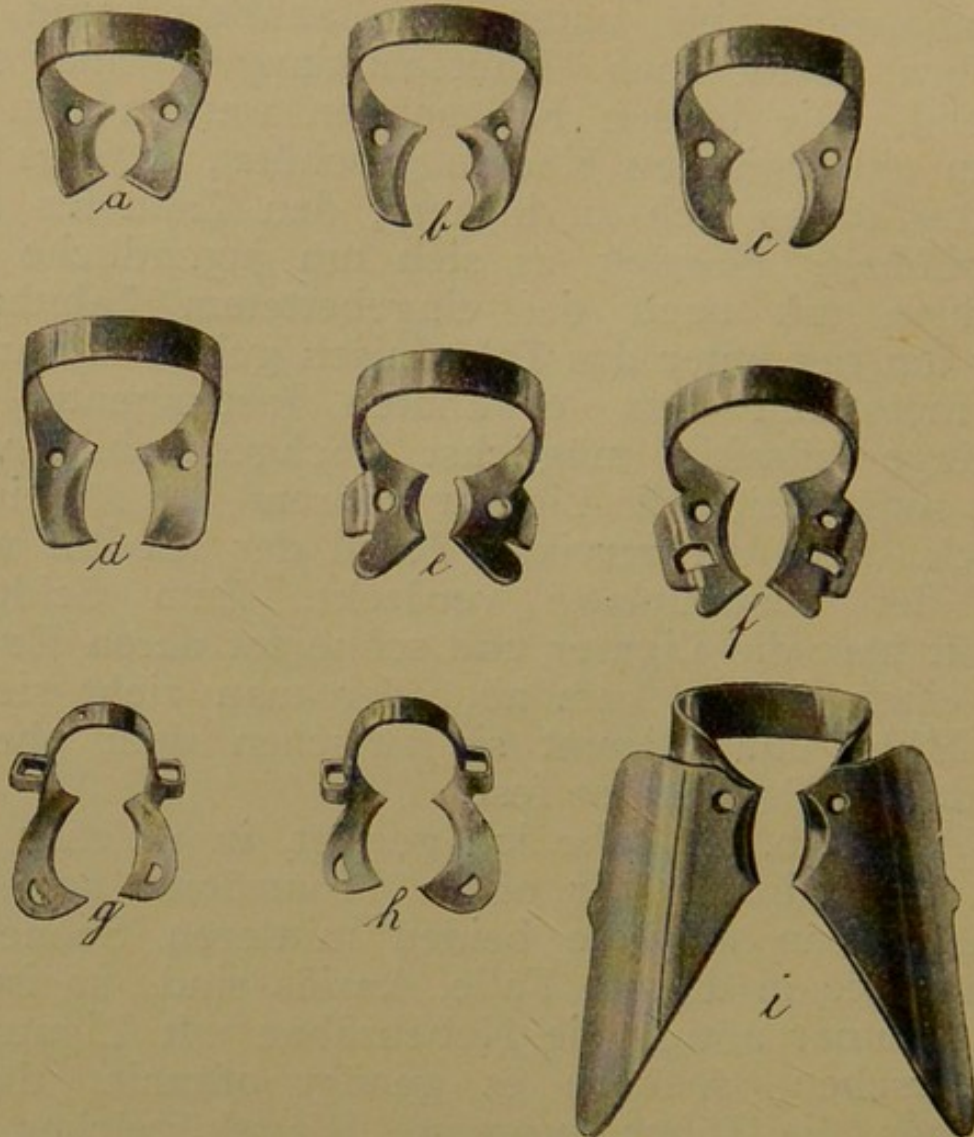


Fig. 53.

Diverse Cofferdamklammern.

Um an Molaren und Prämolaren den Cofferdam sicher zu befestigen, bedarf es der Klammern. Es befinden sich im Handel viele wertlose, weil anatomisch unrichtig gebaute Klammern. Ich habe in Fig. 53 a eine Universalklammer für Prämolaren und bei d eine solche für Molaren

abgebildet (A m b l e r T e e s, konturierte Klammer); beide sind von grosser Brauchbarkeit. Da in Bezug auf Variabilität der Zahnformen keine Grenzen gesetzt sind, so kann es vorkommen, dass auch diese zweckmässig konstruierten Klammern nicht passen, deshalb ist es zweckmässig, noch andere Formen vorrätig zu halten, wie beispielsweise b und c, welche für ziemlich grosse obere rechte und linke Molaren bestimmt sind; sie wurden von E v a n s konstruiert. — Aus dem Satze von I v o r y habe ich bei e und f zwei Typen herausgegriffen; e ist für Prämolaren und f für Molaren bestimmt. Die seitlich angebrachten Flügel dienen dazu, den Cofferdam vom Gesichtsfelde fernzuhalten. Mann kann diese Klammern, wie alle anderen, unter Zuhilfenahme einer durch den Bügel gesteckten Klammerzange Fig. 54 auseinanderdehnen und auf den Zahn setzen. Wo jedoch, wie dies bei der Molarenklammer f der Fall ist, besondere Löcher angebracht sind, lässt sich ebensogut die Zange von E l l i o t benützen, bei welcher zwei an den Enden angebrachte Spitzen genau in diese Löcher passen. Nach demselben Modus werden die recht elegant und zweckmässig gebauten Cofferdamklammern von E. M o o r e mit einer speziellen Zange angefasst und aufgesetzt; da von diesen Klammern ein grosser Satz existiert, so ist die Möglichkeit gegeben, für jeden Fall eine Klammer zu finden, die fest und schmerzlos sitzt ohne abzugleiten. In Fig. 53 g und h habe ich je eine solche Klammer, für den rechten oberen und linken oberen Molaren bestimmt, zeichnen lassen. Ganz ähnlich ist der Klammersatz von P a l m e r gestaltet. Um den Gummilappen möglichst vom Operationsfelde fern-

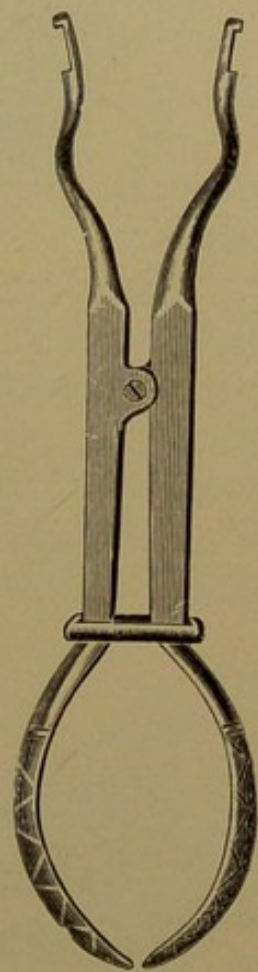


Fig. 54.
Klammer-
zange.

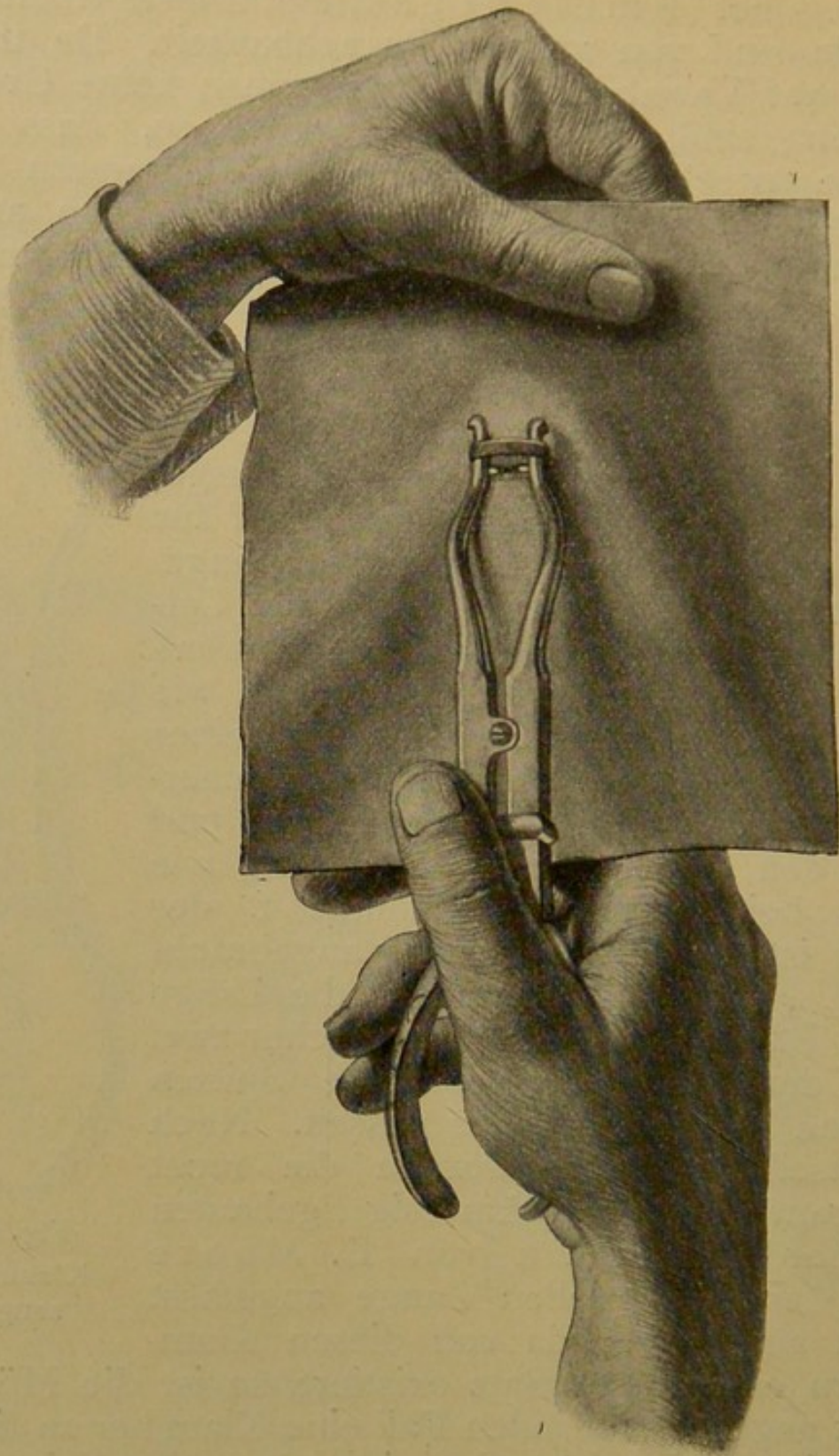


Fig. 55.

Die Klammer wird durch das Loch des Cofferdams gesteckt.

zuhalten, sind Klammern mit umfangreichen Seitenflügeln erdacht worden; ich will Ihnen von all

den im Handel befindlichen Instrumenten dieser Art nur das bei i abgebildete vorführen.

Soll der Cofferdam für eine Kauflächenfüllung an einen unteren Prämolaren oder Molaren gelegt werden, so verfährt man folgendermassen:

Der mit einem Loch versehene Gummilappen wird so auseinandergezogen, dass das Loch genügend gross ist zum Durchstecken des horizontalen Klammerteiles. Ist die Klammer durchgesteckt, so fasst man, wie dies in Fig. 55 dargestellt ist, den vertikalen Klammerteil, also den Bügel, mit der Zange an. Dann wird der Gummilappen über der Zange zurückgeschlagen, und wie dies in Fig. 56 dargestellt ist, führt man nun die Zange samt Klammer und Gummilappen in den Mund. Behutsam wird jetzt die Klammer auf den kranken Zahn geschoben, wobei Sorge zu tragen ist, dass keine Weichteile verletzt werden. Durch Druck auf die Zangenhandgriffe lässt sich in jedem Falle der sehr elastischen Stahlklammer die nötige Weite

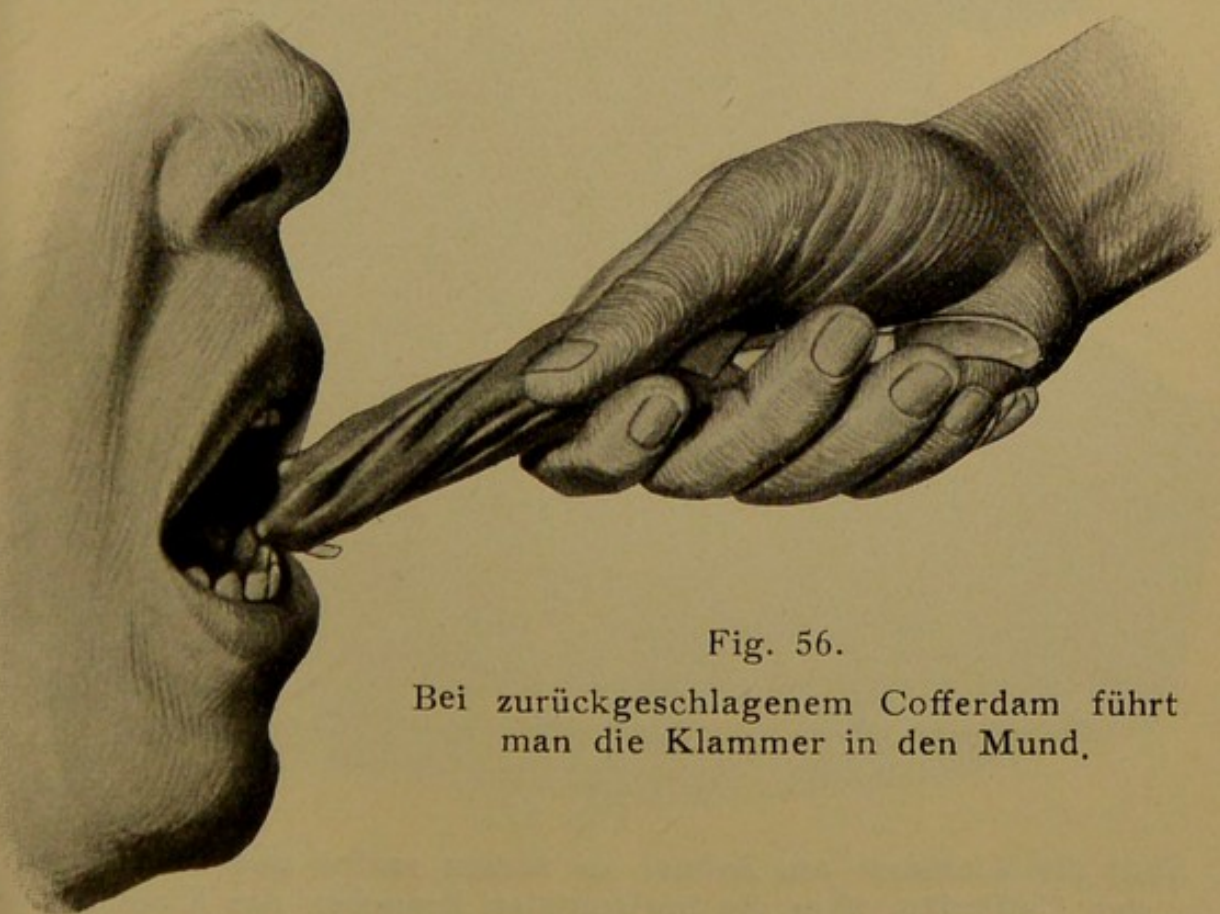


Fig. 56.

Bei zurückgeschlagenem Cofferdam führt man die Klammer in den Mund.


Tab. IV. Anlegen des Cofferdams an einen unteren Sechsjahrmolaren bei Kauflächenkaries.

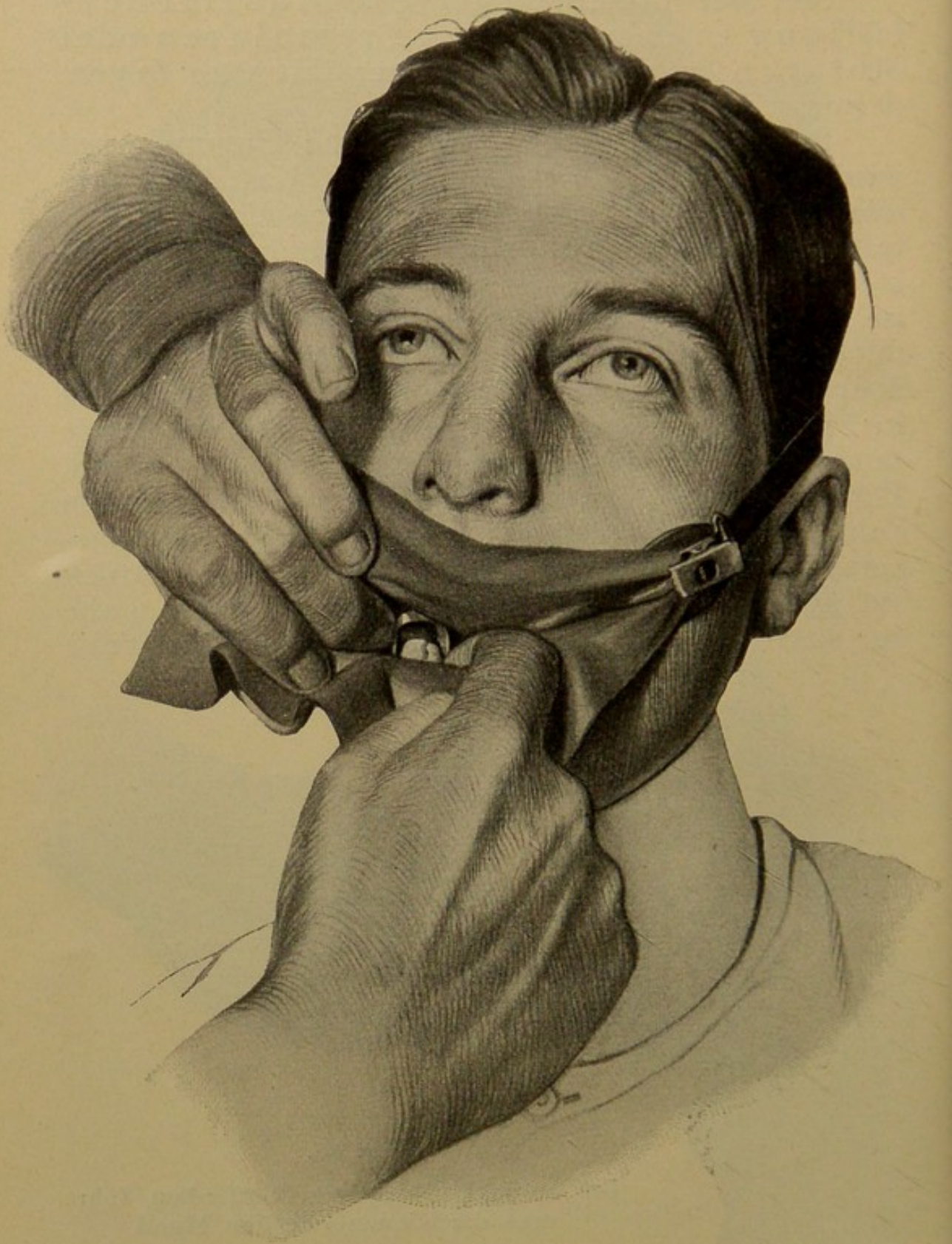

Fig. 57.

Sitzt die Klammer am Zahne, so ziehen rechte und linke Hand den Cofferdam über die horizontalen Branchen der Klammer.





geben, so dass sie sich bequem über jeden gewünschten Zahn schieben lässt; sobald man mit diesem Drucke aufhört, federt sie wieder zurück, so dass sie sich fest an den Zahnhals anschmiegt.

Steckt die Klammer mit dem Gummilappen an ihrem Platze, so muss, nach der in Fig. 57 veranschaulichten Weise, der vorerst noch den Zahn

bedeckende Gummi über den Zahn und den horizontalen Klammerteil gezogen werden. Damit der obere Teil des Lappens dieses Unternehmen nicht hindert, bindet man ihn durch irgend einen Cofferdamhalter in die Höhe.

Zum Schlusse werden am unteren Rande des Gummilappens Gewichte befestigt, damit er nicht die Aussicht verlegen kann. Auf Tab. IV ist dargestellt, in welcher Weise der Cofferdam bei einem unteren rechten Sechsjahrmolaren, der mit Kauflächenkaries behaftet ist, angelegt wird. Die besondere Art des hier verwendeten Cofferdamhalters gestattet ein glattes Zurückziehen nach der Seite sowohl als nach oben.

Meist gleitet der vordere Rand des Gummiausschnittes nicht ohne weiteres zwischen die beiden Zähne hinunter, so dass zwischen dem mangelhaft schliessenden Gummi und den Zähnen Speichel durchfließt. Dem lässt sich dadurch leicht abhelfen, dass man einen Faden aus Flockseide oder Angelschnur zwischen beide Zähne presst. Damit er nicht geniert, stutzt man ihn beiderseitig kurz ab (Fig. 58).

Beim Arbeiten an unteren Zähnen leiden die

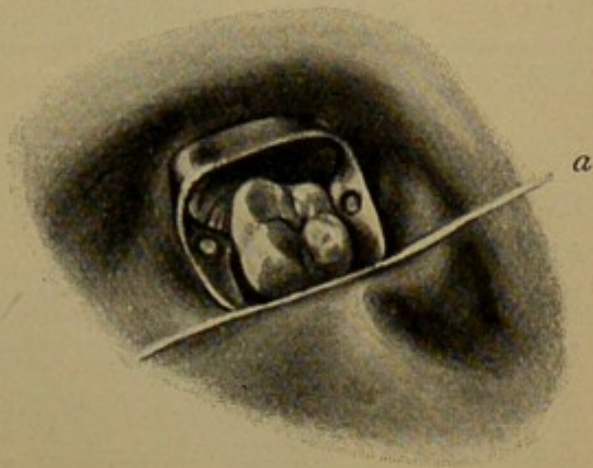


Fig. 58.

Der Cofferdam wird durch den Faden *a* zwischen beide Zähne geschoben.

Tab. V. Cofferdam, zur Behandlung von Approximalkavitäten unterer Molaren und Prämolaren angelegt. Damit die Unterlippe das Operationsfeld nicht verdeckt, wird sie durch an die Ligaturen gehängte Gewichte abgezogen.

Tab. VI. Cofferdam, zur Behandlung einer zentralen Kavität auf einen oberen Prämolaren montiert.

meisten Patienten sehr unter dem massenhaft sich ansammelnden Speichel, den sie nicht verschlucken können. Deshalb sollte stets ein Speichelsauger eingelegt werden; es gibt solche Sauger, welche durch eine von einem Assistenten oder dem Patienten gehandhabte Pumpe betrieben werden. Appetitlicher erscheinen mir jedoch die an die Wasserleitung angeschlossenen Saugsysteme. Was das Saugmundstück anbelangt, so klagen viele Patienten über Schmerzen bei Anwendung desselben, weil es sich an der empfindlichen Mundschleimhaut leicht festsaugt. Diesem Übelstand lässt sich durch Anwendung des in Fig. 59 abgebildeten Ejektors von Witt vorbeugen. Derselbe besitzt ausser zwei Speichel- A auch noch eine Luftöffnung B, was das Ansaugen verhindert, ohne die Saugkraft wesentlich zu vermindern.

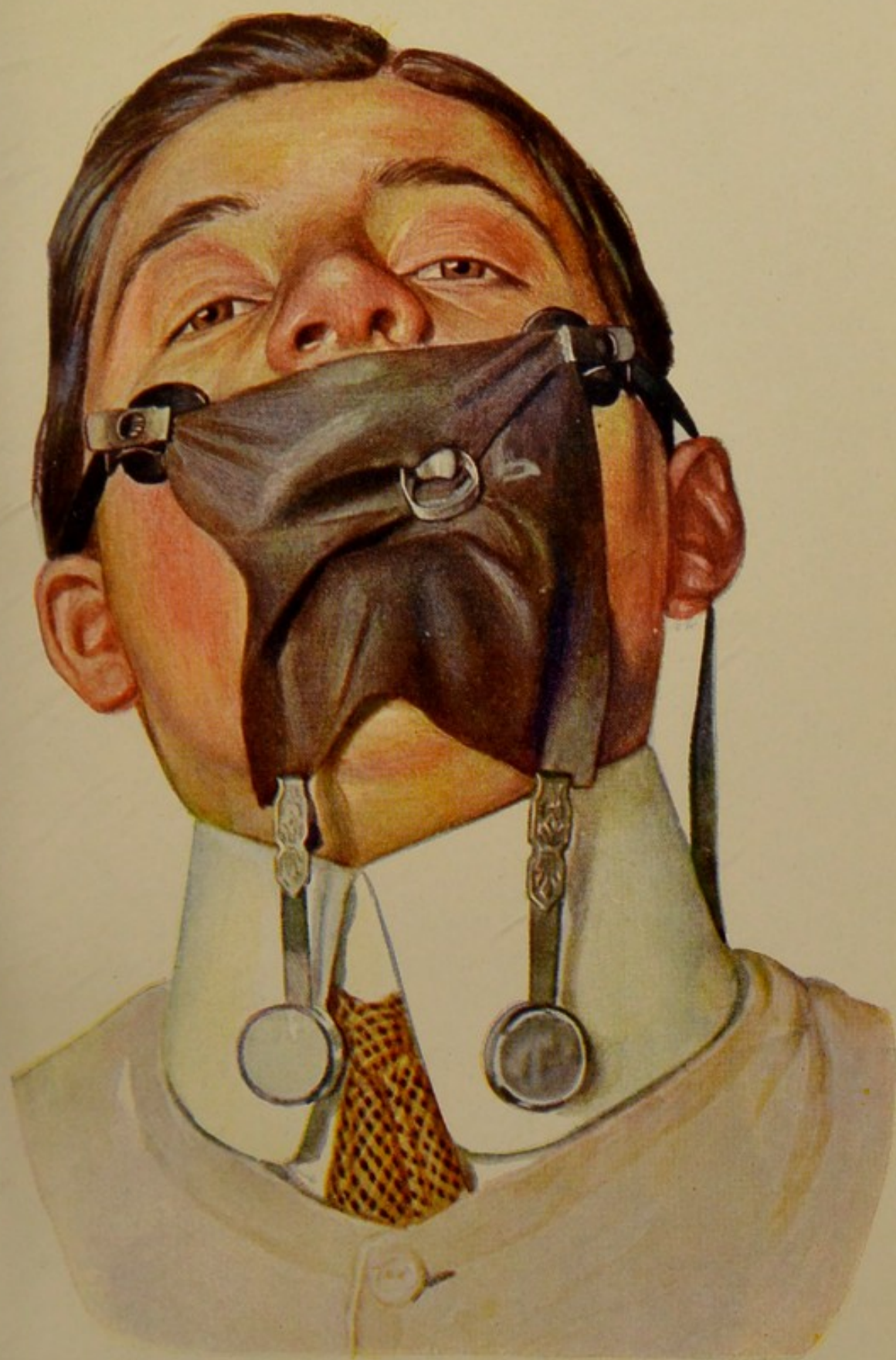Beim Füllen approximaler Höhlen unterer




Fig. 59.
Sauger
von Witt.

Prämolaren und Molaren ist es nötig, zwei und mehr Zähne gleichzeitig durch Cofferdam zu isolieren. Nachdem die gewünschte Zahl der Löcher in richtiger Distanz angebracht ist, steckt man (genau in derselben Weise, wie vorhin beschrieben) eine passende Klammer in das letzte Loch. Dann bringt man Klammer samt Gummilappen auf den betreffenden Zahn, befestigt den Coffe-







damhalter und zieht vorsichtig, von hinten anfangend, den Gummi über die zu isolierenden Zähne. Gewöhnlich klemmen sich die zwischen den einzelnen Löchern gelegenen Kautschukbänder in den Zwischenräumen der Zähne fest und lassen sich nicht hinunterschieben, weshalb man auch hier wieder zum Ligaturenfaden greifen muss, mit dessen Hilfe rasch das Ziel erreicht wird. Manchmal sind Ligaturen überflüssig, gewöhnlich lassen sie sich jedoch nicht gut entbehren. Wenn Ligaturen gelegt werden müssen, so benutze ich deren Enden gewöhnlich dazu, den Gummi sowohl als die Unterlippe etwas vom Operationsfeld abzu ziehen, was durch Anhängen von Gewichten, wie dies in Tab. V gezeigt ist, leicht erreicht werden kann.

Um an oberen Prämolaren und Molaren den Cofferdam zu befestigen, verfährt man analog wie bei den Kauzähnen des Unterkiefers; aber dennoch sind einige Verschiedenheiten zu notieren. Der Patient neigt nicht, wie bei Arbeiten am Unterkiefer, den Kopf etwas nach vorn, sondern im Gegenteil zurück, denn nur in dieser Stellung fällt das Licht auf die obere Zahnreihe. Hatte man beim Unterkiefer die Klammerzange so angefasst, dass der Handrücken nach oben gekehrt war, so ist nunmehr umgekehrt der Handrücken abwärts gerichtet, weil natürlich der Klammerbügel eine entgegengesetzte, abwärts gerichtete Lage einzunehmen hat. Es erfordert einige Übung, die Klammer in richtiger Weise durch den Kautschuklappen zu stecken, meist täuscht sich hierbei der Anfänger, was zur Folge hat, dass der fertig aufgespannte Lappen schief oder verkehrt im Munde sitzt. In Tab. VI ist ein richtig am Oberkiefer montierter Cofferdam abgebildet.

Sollen mehrere Zähne unter Cofferdam gelegt werden, wie dies zur Behandlung von Approximalkavitäten nötig ist, so verfährt man genau wie bei unteren Kauzähnen. Nämlich die Klammer kommt

Tab. VII. Hatchklammer mit Cofferdam bei Keildefekt des oberen linken Eckzahnes angelegt.

auf den hintersten Zahn, und von diesem ausgehend bringt man fortschreitend nach vorne einen Zahn um den andern durch die Löcher.

Schwierig ist es, bei Keildefekten und Zahnhalskaries den Gummilappen genügend hoch zu drängen. Mit Ligaturen gelangt man nur selten zum Ziele, ebenso lassen die gewöhnlichen Klammern, besonders wenn der Defekt bis unter das Zahnfleisch reicht, meist im Stiche, deshalb bedient man sich

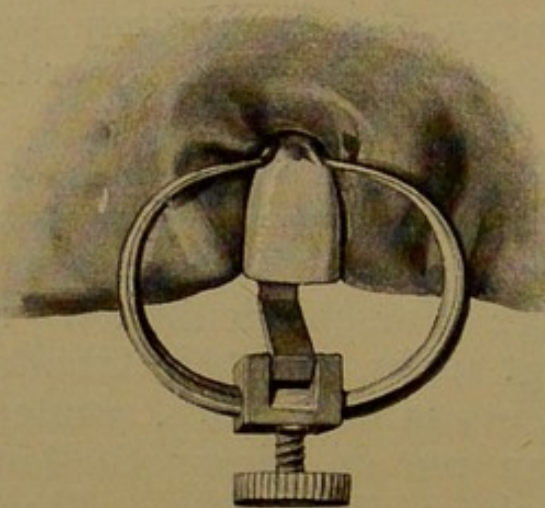


Fig. 60.

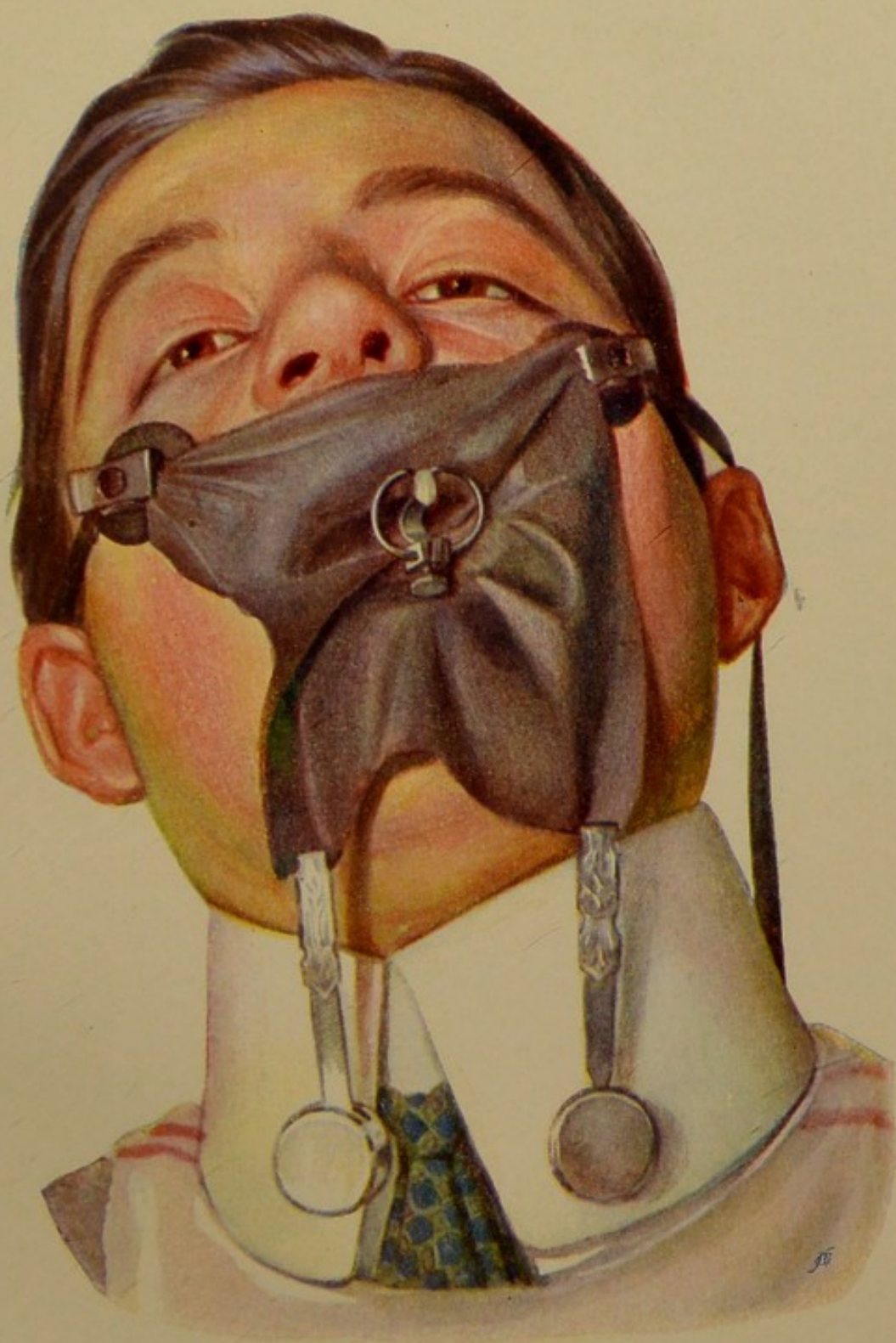Die Hatch-Klammer
in situ.

mit Vorteil besonders konstruierter Klammern. Von den angepriesenen Zahnhalsklammern erwähne ich diejenige von Hatch (Fig. 60) als eine recht brauchbare; sie lässt sich ziemlich schmerzlos bis hoch unter das Zahnfleisch schieben und beein-

trächtigt in keiner Weise die Übersichtlichkeit des Operationsfeldes. Beim Anlegen

dieser Klammer ist es zweckmässig, den nur mit einem Loch versehenen Gummilappen über den kranken Zahn zu schieben, wobei es von Vorteil ist, in üblicher Weise durch Durchziehen von Seide nachzuhelfen. Dann wird mit zwei Fingern (Daumen und Zeigefinger) der linken Hand der Lappen möglichst energisch hochgezogen, währenddem die rechte Hand die Klammer ansetzt. Sobald dieselbe den ihr zukommenden Platz eingenommen hat, dreht man die kleine Schraube nach rechts, wodurch sie am Zahnhalse fixiert wird.

Auf Tab. VII ist gezeigt, nach welcher Art die





Hatchklammer beispielsweise bei einem Keildefekt des linken oberen Eckzahnnes angelegt wird.

Viel gebraucht werden auch solche Zervikalklammern, bei denen sich die labialen gegen die lingualen Branchen verschieben lassen, denn mit diesen Instrumenten kann man labialwärts sehr tief unter das Zahnfleisch reichende Defekte trocken legen, ohne dass lingualwärts dasselbe irgendwie verletzt wird. Solcher Art sind die Klammern von How, Woodward und Keefe.

In besonderen Fällen lassen sich Prämolaren- und Molarenklammern in einer anderen als der vorhin beschriebenen Weise zur Befestigung des Gummilappens benutzen. Anstatt nämlich zuerst die Klammer durch das Loch zu stecken, setzt man sie einfach zuerst auf den betreffenden Zahn und zieht erst nachher den Cofferdam darüber. Da jedoch oft der Gummi hierbei reißt, erfreut sich diese Methode keiner besonderen Beliebtheit.

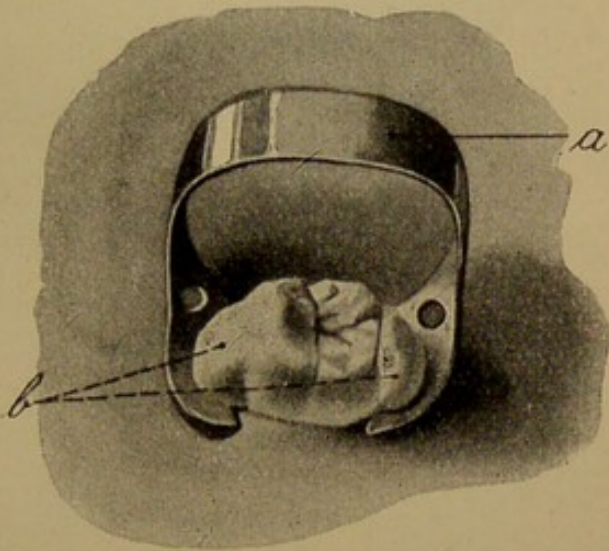


Fig. 61.

Die schlechtsitzende Klammer *a* wird durch Zement *b* an ihren Platz fixiert.

Schwierigkeiten beim Anlegen der Gummipatte bereiten uns gelegentlich Molaren, die eine konische Form besitzen. Hier hilft es manchmal nichts, zu Spezialklammern zu greifen, denn selbst diese springen bei jedem Versuche ab. In einem solchen Falle bringe ich die Klammer samt Cofferdam auf den Zahn, ohne jedoch die Klammerzange loszulassen. Trockne den Zahn gut ab und fülle, wie dies Fig. 61 zeigt, zwischen Klammer *a* und Zahn etwas schnellhärtendes Zinkphosphatzement *b*. Sowie das Zement gehärtet ist, wird die Zange entfernt und es zeigt sich jedesmal,

dass durch diese Massnahme auch in den schwierigsten Fällen eine vollkommene Fixation der Klammer während der ganzen Operation anhält.

Oft sind zweite obere und dritte Molaren etwas bukkalwärts gerichtet, so dass beim Versuche,




Fig. 62.

Anlegen der Serviette bei oberen Frontzähnen.

eine Klammer anzulegen, dieselbe gegen den aufsteigenden Unterkieferast anstösst. Hier helfen Klammern mit kleinen Bügeln, deren es im Handel eine grosse Zahl gibt.

Steht im Unterkiefer der zweite oder dritte Molar so weit nach rückwärts, dass er die Klammer mit ihrem Bügel gegen den vorderen Rand des Ramus ascendens drückt, so greife man zu der Klammer von Southwick, bei welcher der Bügel eine mehr vertikale Lage einnimmt.

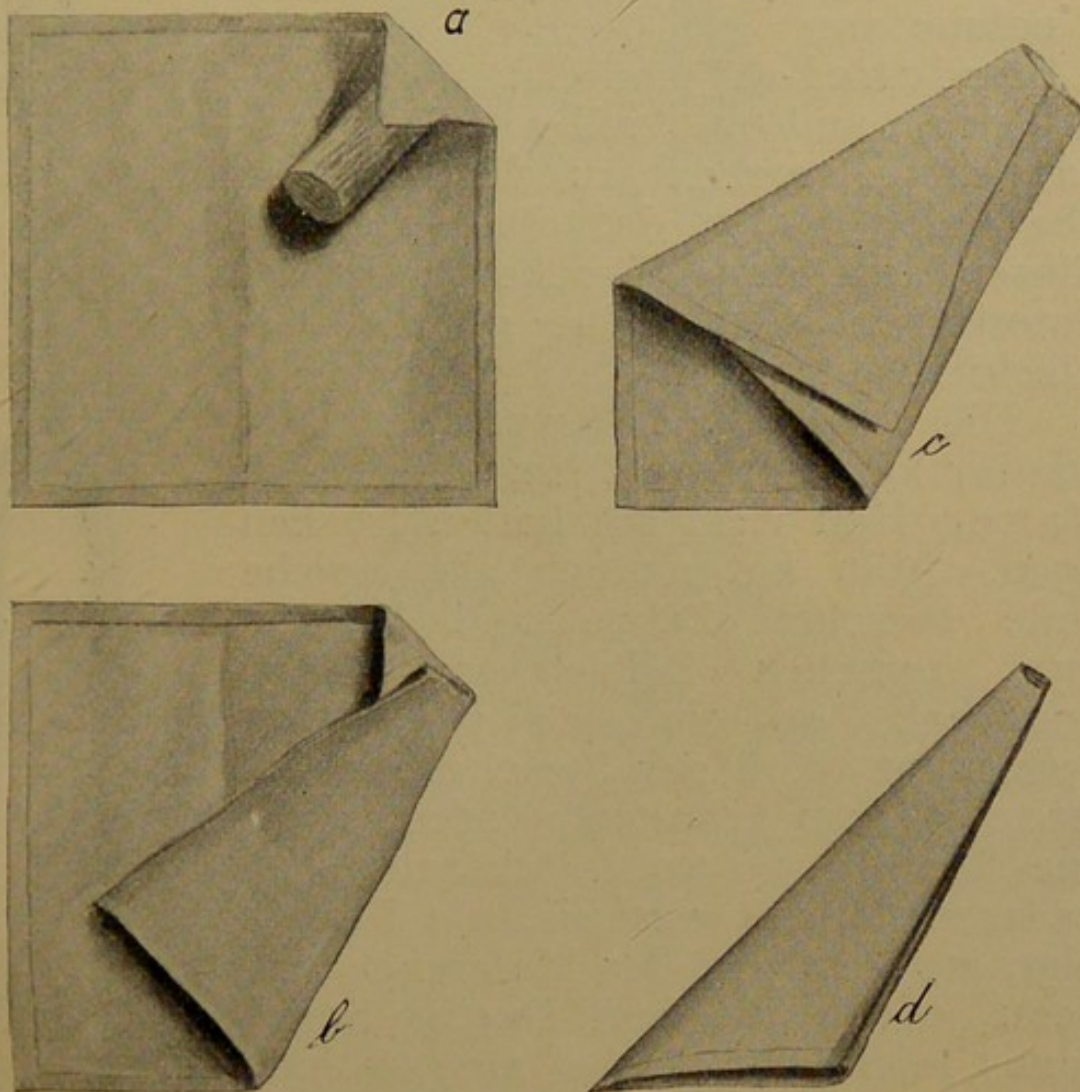


Fig. 63.

Das Wickeln der Serviette.

Ist an einer Stelle der Cofferdam eingerissen, so wechsle man ihn sofort gegen einen intakten aus. Als Notbehelf kann man gegebenenfalls auch einen kleinen Kork, Kollodium- oder Mastixwatte u. dergl. in das Loch stecken und so einen provisorischen Schluss bewerkstelligen.

Für kurzdauernde Operationen genügt es manch-

mal, das Operationsfeld durch
Watterollen, Wund-
schwamm,
japanisches
Fliesspapier
Servietten,
unter Zuhilfenahme von
Speichel-

saugern und eventuell von Zungen-
halten, trocken zu halten. Am
Oberkiefer genügt das ohne weiteres,
währenddem zum Trockenlegen des
Unterkiefers schon eine gewisse Ge-
schicklichkeit gehört.

Die obere Zahnreihe lässt
sich für kurz dauernde Eingriffe durch
Watterollen wohl am besten trocken
legen. Man hat einfach eine solche
Rolle zwischen Zähne und Wange,
bezw. zwischen Zähne und Lippe
einzulegen, wo sie sich von selbst
festklemmt. Soll der Speichel für län-
gere Zeit fern gehalten werden, so ist
eine Serviette wohl wirksamer; bei
vorderen Zähnen wird sie, wie Fig. 62
zeigt, angelegt. In der Molarengegend
fließt jedoch aus dem Ductus Steno-
nianus reichlich Speichel aus, weshalb
es notwendig ist, der Serviette mehr
Aufsaugungsvermögen beizubringen.
Dies erreichen wir in folgender Weise:
Wie Fig. 63 zeigt, wird eine etwa
handgrosse Serviette gewählt, in wel-
che man an einer Ecke a eine Watter-
rolle einschlägt. Wie dies bei b, c
und d gezeigt ist, wird nun die Ser-
viette so zusammengerollt, dass sie an
dem Ende, wo die Watterolle liegt,
spitz, am anderen Ende breit ausläuft.

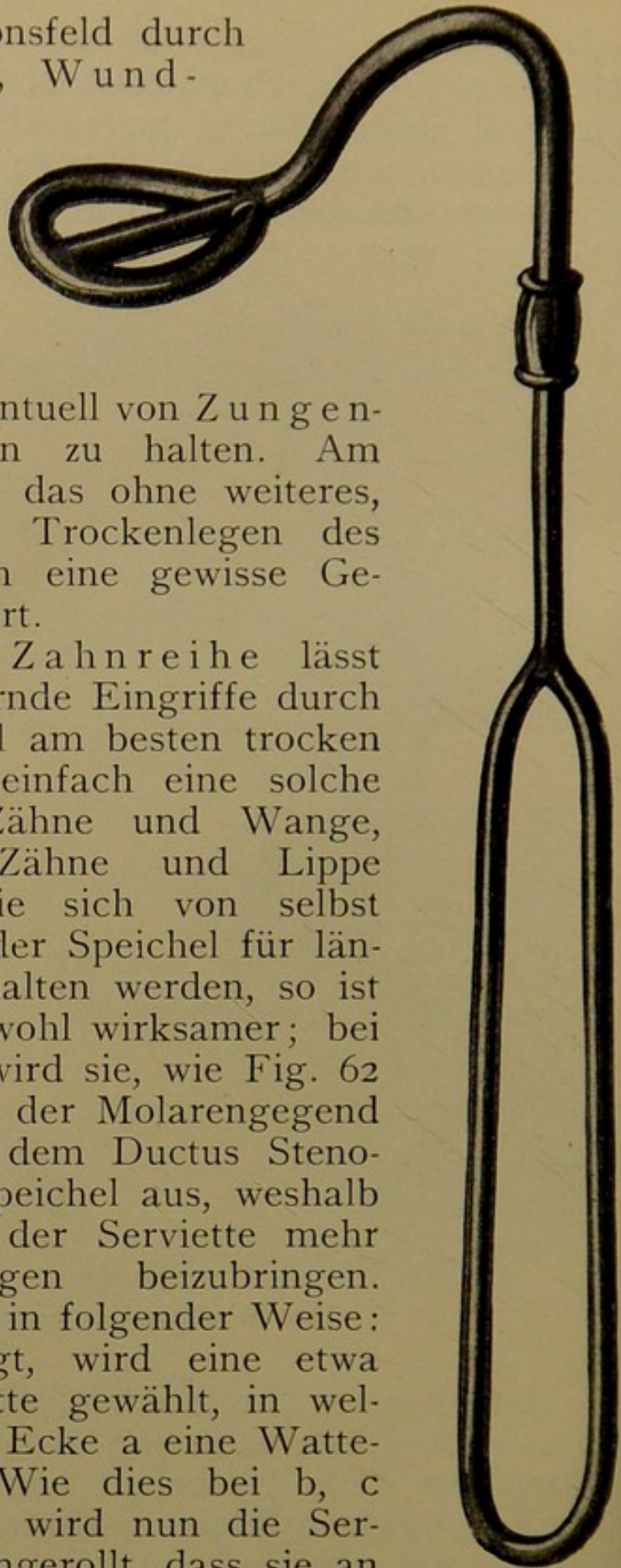


Fig. 64.
Zungenhalter.

Den spitzen Teil zwängt man nun so zwischen die oberen Kauzähne und die Wange, dass dessen Ende dem Beschauer zugewendet ist, der übrige Teil wird dann bis in die Gegend des dritten

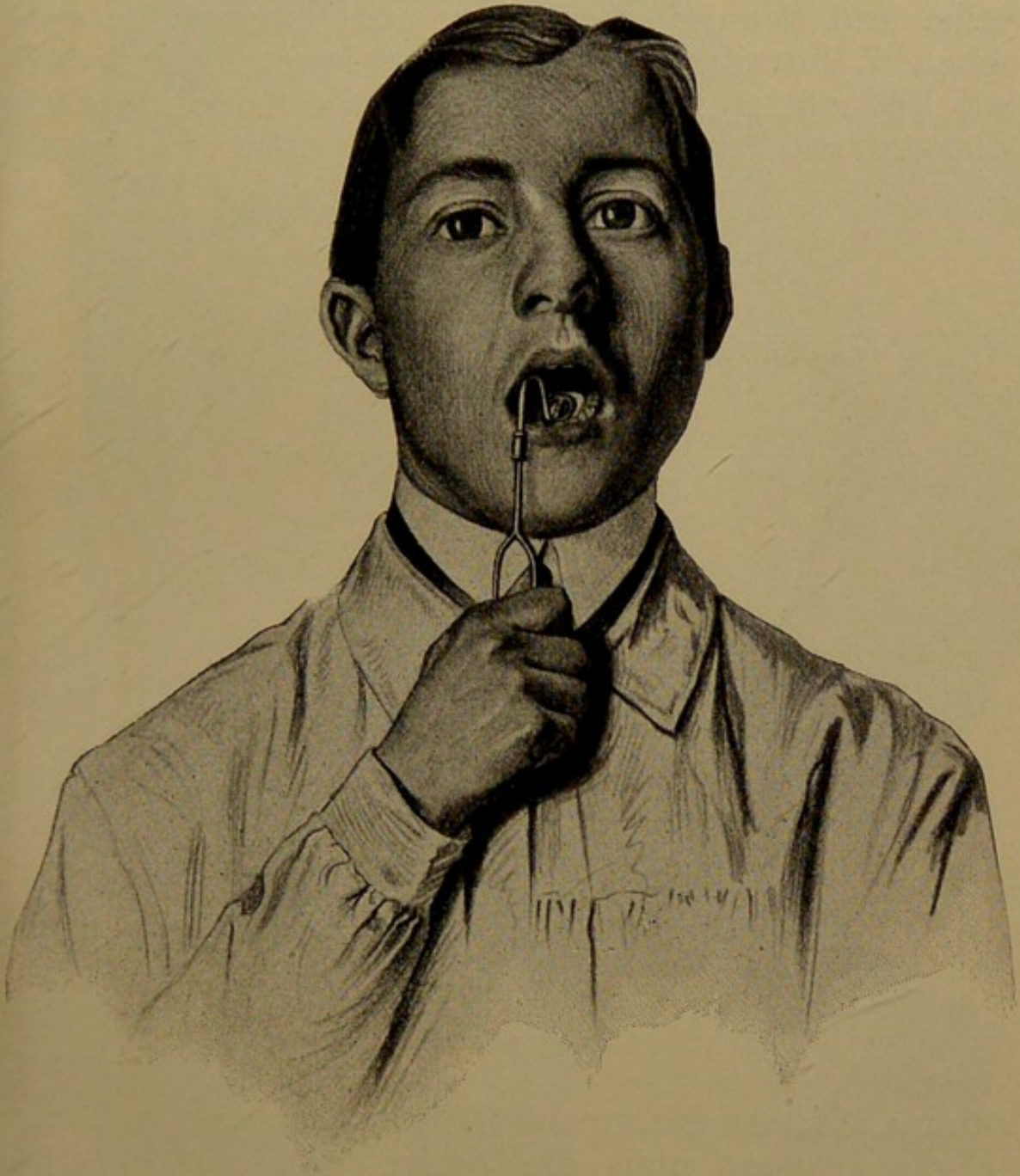


Fig. 65.
Zungenhalter in situ.

Molaren gestopft, und das breite Ende ragt aus der Mundhöhle hervor. Durch diesen breiten Serviettenabschnitt wird der Hauch abgehalten, was zum Legen von Goldfüllungen unerlässlich ist.

Tab. VIII. Anwendung des Saugers zum Trockenlegen des Operationsfeldes.

Für kurze Operationen am Unterkiefer genügt es, eine Watterolle zwischen Zahnreihe und Wange oder Lippe und eine zweite zwischen Zahnreihe und Zunge zu legen, wobei darauf Bedacht zu nehmen ist, dass die Rolle zwischen Zungenrand und linguale Zahnpartie zu liegen

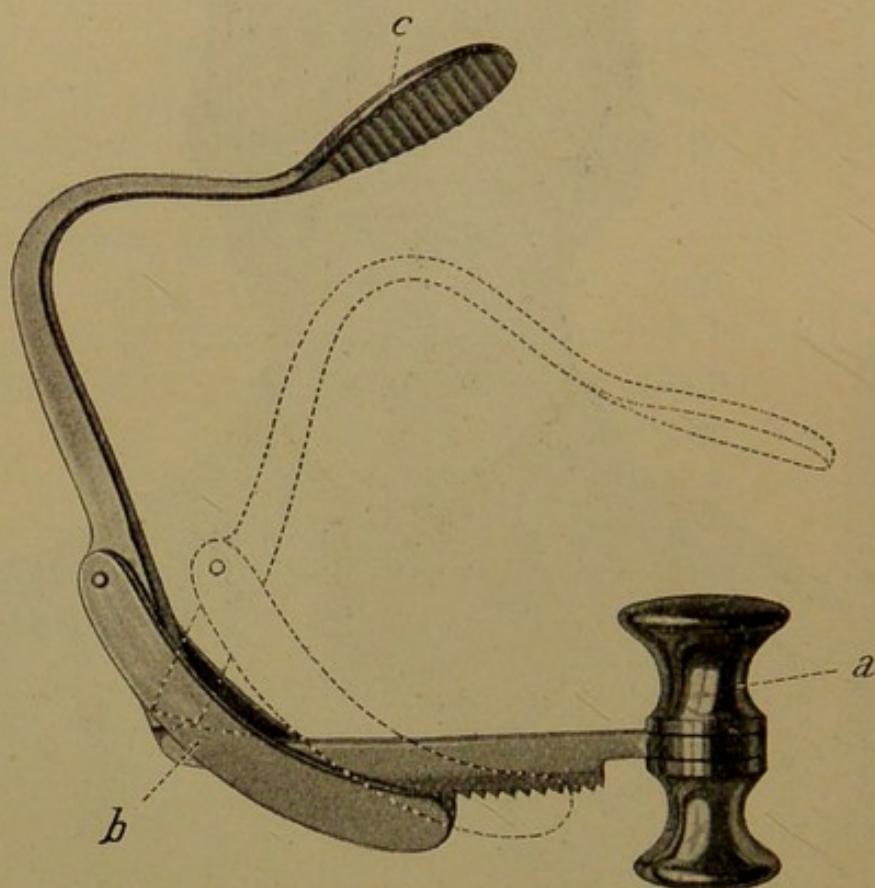


Fig. 66.

Zungenhalter.

kommt. Mit einem gewöhnlichen Zungenhalter (Fig. 64) lässt man die Zunge, wie aus Fig. 65 ersichtlich, vom Patienten selbst hinunterdrücken. Oder es lässt sich auch mit Vorteil der Zungenhalter Fig. 66 verwenden, welcher automatisch die linguale Watterolle festklemmt, wie dies durch die Fig. 67 veranschaulicht wird.

Längere Zeit den Unterkiefer vor dem Überfluten zu schützen, gehört nicht gerade zu unsern





leichtesten Geschäften. Wenn ausser den beiden Rollen am Unterkiefer noch solche zwischen die oberen Molaren und Wangen gelegt werden, so dass das Sekret der Ohrspeicheldrüse aufgesaugt wird, so lässt sich die Trockenheit schon etwas verlängern. Noch sicherer aber wirken die Sauger, wie dies Tab. VIII zeigt. Diese müssen jedoch

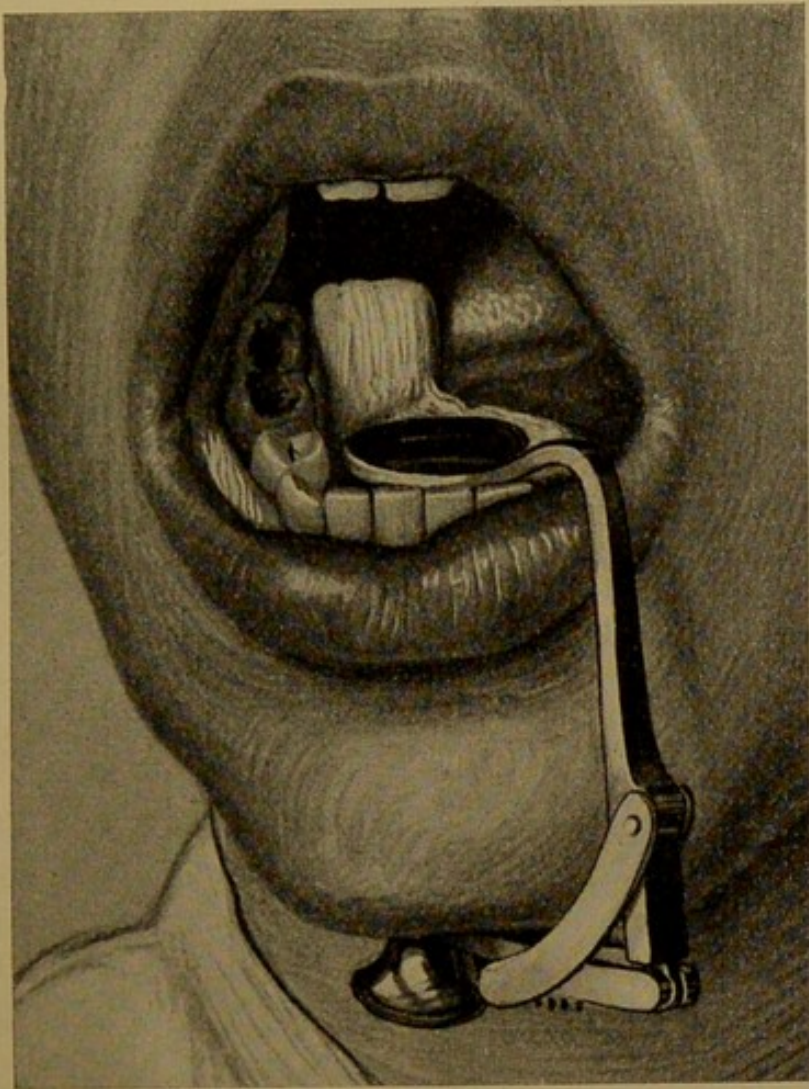


Fig. 67.
Zungenhalter in situ.

während der Operation sanft gegen den Boden der Mundhöhle gedrückt werden, damit der Speichel abgesaugt wird, bevor er das Niveau der Zähne erreicht hat.

Macht es einige Schwierigkeit, am Unterkiefer die Watterollen zu fixieren, was bei nervösen un-

ruhigen oder bei sehr jungen Patienten häufig der Fall ist, so kann man mit Vorteil irgend eine mit Watterollenhalter versehene Zahnklammer anlegen. Fig. 68 zeigt die Klammer von Rob. Richter in situ. (*a* der Unterkiefer, *b* die Klammer und *c* die Watterollen.)

Ich habe vor vielen Jahren einen Zungenhalter konstruiert (Fig. 69), der ausserordentlich praktisch

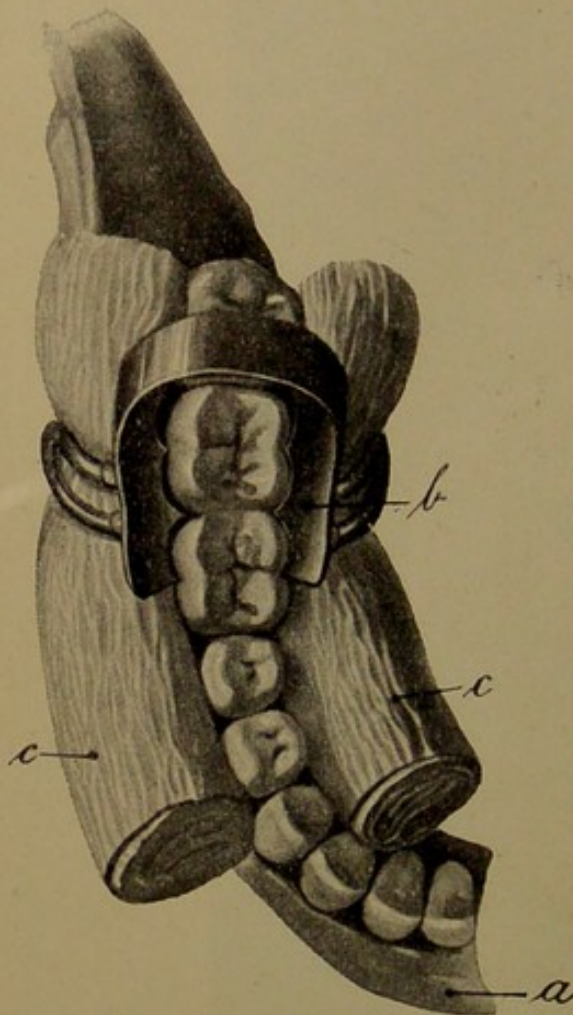


Fig. 68. Flügelklammer *b*, durch welche die Watterollen *c* fixiert werden.

ist und den ich deshalb in der Praxis stets verwende (im Handel befindet er sich nicht, aber nach der Zeichnung kann

ihn jeder Mechaniker nachmachen). Bei *b* ist die Zungenplatte, welche etwas gegen die Zahnreihe hingeneigt ist, damit bei möglicher

Schönung der Zunge die Zähne tief freigelegt werden. *a* ist eine Kinnplatte, durch welche der

kleine Apparat unverrückbar fixiert wird. *c* ist

ein Führungsstab mit Zähnelung, an welchem sich, durch Betätigung der Klappe *d*, die Zungenplatte in beliebiger Distanz von der Kinnplatte *a* einstellen lässt.

Dieser Führungsstab ist

hohl und besitzt an seinem Ende *f* eine Öffnung zum Absaugen der Mundflüssigkeit. Am anderen Ende *e* befindet sich eine kleine Olive zum Aufstecken eines Gummischlauches, welcher mit einer Speichelpumpe in Verbindung steht.

Fig. 70 zeigt den Apparat in seiner Anwendung; er ist ein Zungenhalter, kombiniert mit einem

Speichel-
sauger, der seiner
Konstruktion we-
gen, untere Zähne
für lange Zeit vor
dem Überfluten
mit Speichel zu
beschützen ver-
mag.

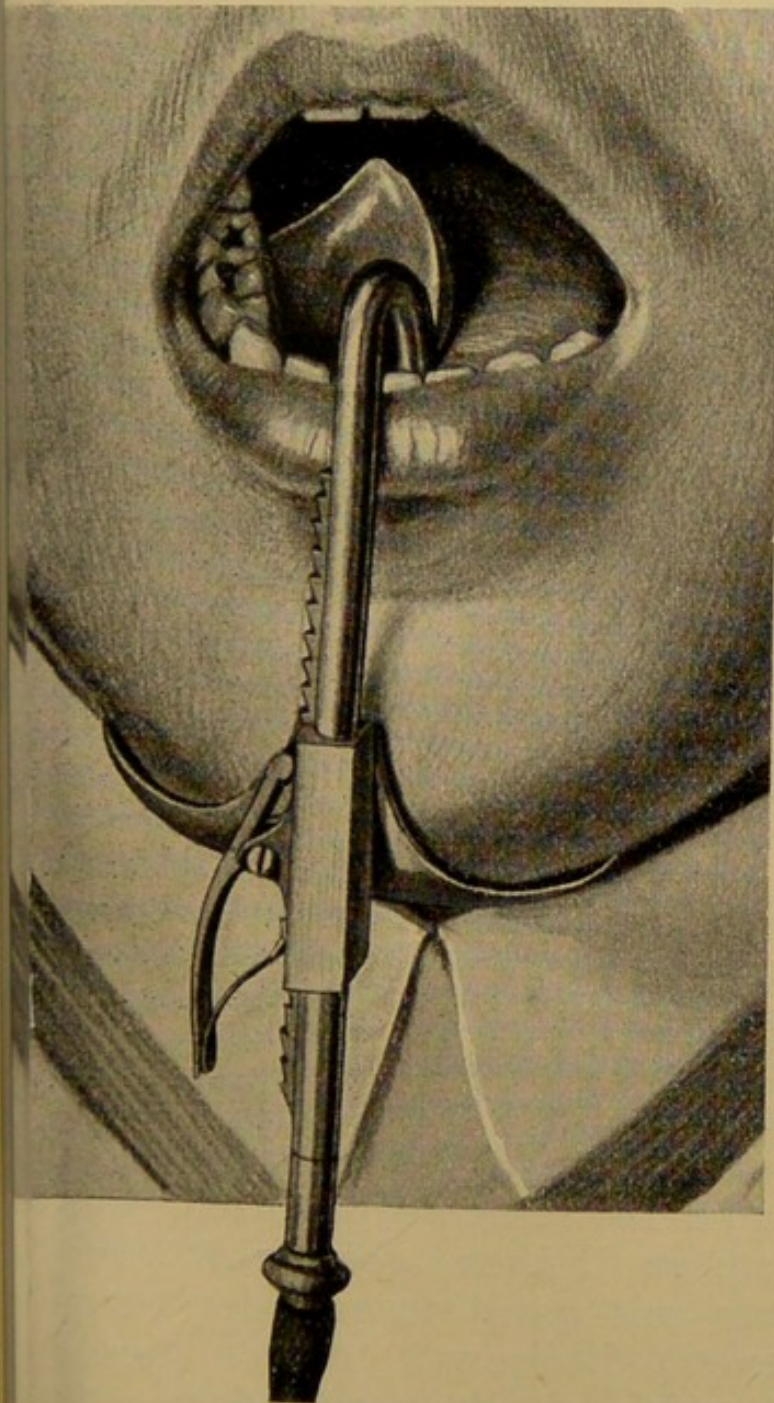


Fig. 70. Zungenhalter in situ.

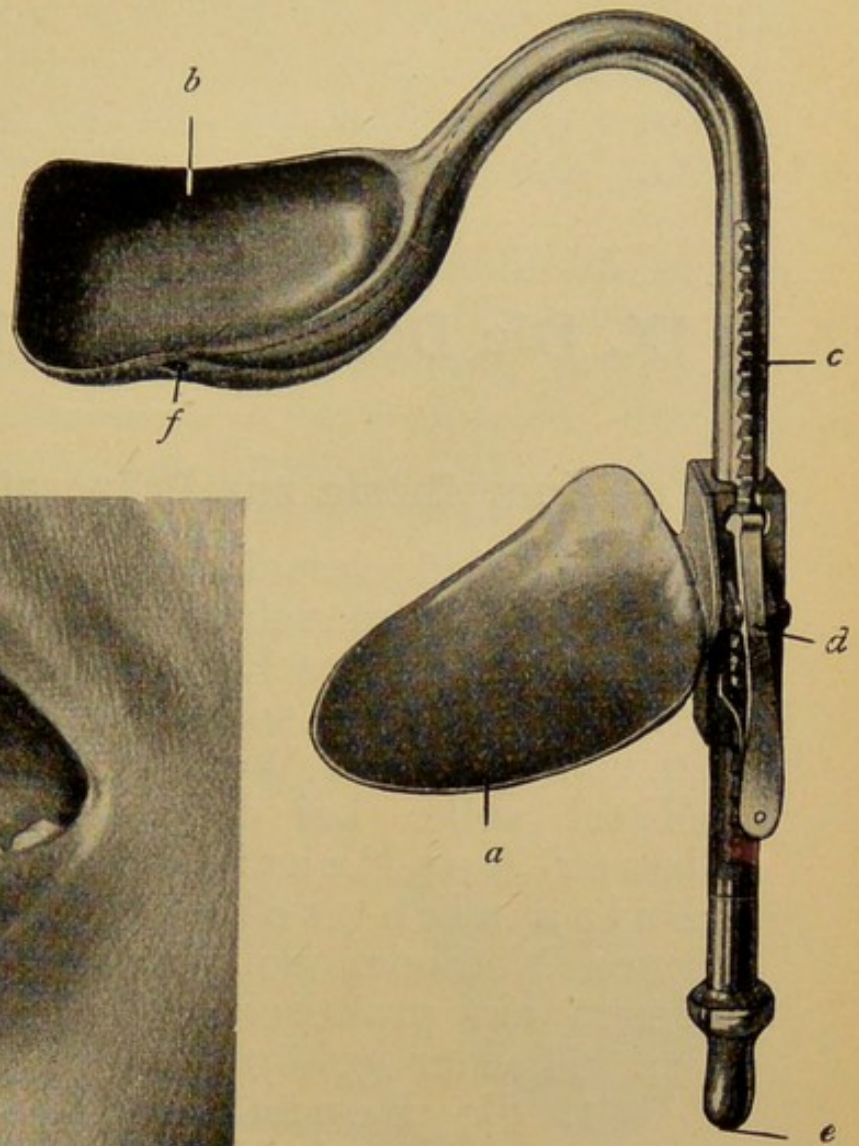


Fig. 69.

Mein Zungenhalter
für die rechte Seite.

- a* Kinnplatte,
- b* Zungenplatte,
- c* Führungsstab.
- d* Schieber zum Bewe-
gen der Kinnplatte,
- e* Rohröffnung mit
Olive,
- f* Öffnung zum Ansau-
gen des Speichels.

IX. Die Dentin- und Pulpa-Anaesthesie.

a) Anaesthesie zur Präparation von Kavitäten.

Es sind verschiedene Mittel im Gebrauche, welche das manchmal recht schmerzhaftes Ausbohren und Ausschaben von kariösen Höhlen erträglich machen sollen, aber kein einziges erfüllt in vollkommener Weise seinen Zweck. Ein ideales Mittel sollte bei bequemer und schmerzloser Applikation rasch wirken und die Pulpa nicht schädigen. Von allen empfohlenen Methoden will ich nur diejenigen erwähnen, denen ein praktischer Nutzen nicht abzusprechen ist. Hierher gehört:

1. die Benützung ganz scharfer Instrumente bei absoluter Trockenlegung der Zahnhöhle. Es liegt auf der Hand, dass stumpfe Exkavatoren und Bohrer, statt zu schneiden, eine mehr reibende und kratzende Wirkung ausüben, was nicht nur die Operation unnötig verlängert, sondern zugleich übermässige Schmerzen auslöst, die nicht zum geringsten Teile der hierbei auftretenden Reibungswärme zuzuschreiben sind. Mit der gleichen Selbstverständlichkeit, mit welcher der Chirurg die Weichteile nur mit scharfen Messern durchtrennt, sollte auch jeder gewissenhafte Zahnarzt nur scharfe Instrumente benutzen, was leider in den seltensten Fällen geschieht. Ich arbeite prinzipiell nur mit ganz neuen oder sorgfältig aufgeschliffenen Bohrern, denn dieser „Luxus“ lohnt sich reichlich dadurch, dass wir schmerzloser und rascher zum Ziele gelangen.

gen, wodurch wir uns dankbare Patienten gewinnen, an denen es wiederum entschieden angenehmer zu arbeiten ist, als an solchen, die verängstigt oder verärgert worden sind durch Misshandlung mit einem stumpfen Instrumentarium.

Die Tomeschen Fasern leiten bekanntlich in feuchtem Zustande viel besser als in trockenem. Deshalb lässt sich die Schmerzempfindung *ceteris paribus* durch gründliches Austrocknen der Höhle bis zu einem gewissen Grade herabmindern. Am besten gelingt das Austrocknen, wenn der zu behandelnde

Zahn unter Coffer-
ferdam gelegt
wird. Dann tupft
man die Höhle
mit Wund-

schwamm mehr-
mals aus und
pustet so lange
mit warmer Luft,
bis das Zahn-

bein kreidig
weiss erscheint.
Will man bis zu
einer gewissen
Tiefe austrock-
nen, so darf man
sich damit aber
nicht begnügen,

sondern es muss noch längere Zeit hindurch — wäh-
rend 2—3 Minuten — mit dem Warmluftstrom fort-
gefahren werden. Meist wird eine Luftspritze hier-
zu benutzt, deren kugelig verdickte Kanüle man über
einem Bunsenbrenner erhitzt, so dass die hindurch-
strömende Luft erwärmt wird (Fig. 71). Dies ist
jedoch ein verwerfliches Beginnen, denn es ist
unmöglich, einen Wärmegrad zu erreichen, der
dem hyperästhetischen Zahnbeine zusagt, sondern
die Temperaturen sind bald zu hoch, bald zu

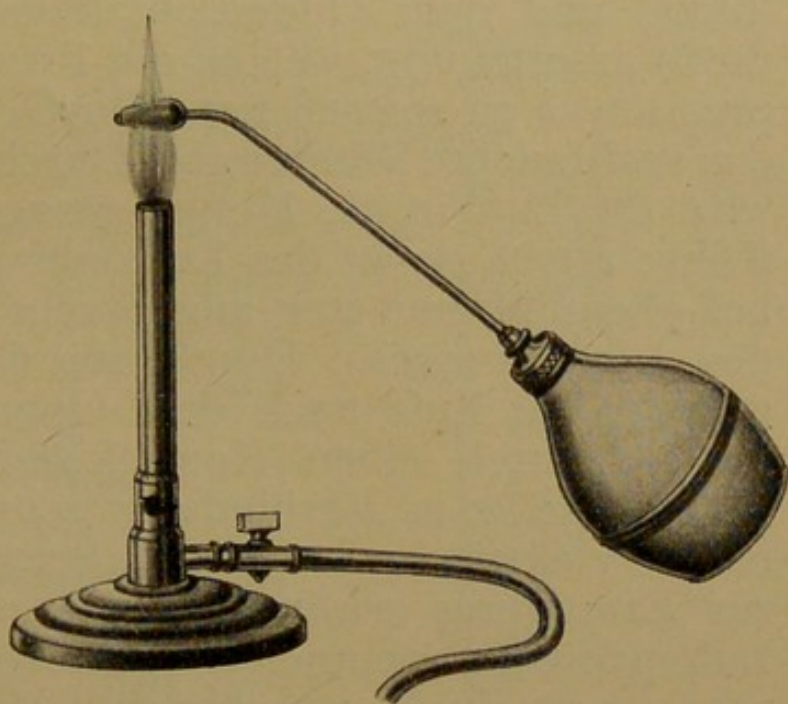


Fig. 71.

Das übliche Erwärmen der Luftspritze.

niedrig, was beides zu heftigen Schmerzen führt. Benutzt man hingegen einen kontinuierlichen Luftstrom (Pressluft), so lässt sich derselbe mittels eines elektrisch erwärmten Ansatzes genau auf die gewünschte Temperatur regulieren, so dass sich die Prozedur des Austrocknens, wenn auch nicht immer ganz schmerzlos, so doch viel erträglicher ausführen lässt, als dies mit der gewöhnlichen Luftspritze möglich ist. In Fig. 72 ist ein von mir konstruierter Pressluftapparat dargestellt. *i* bedeutet die Scheidewand zwischen dem Atelier (links) und dem Operationszimmer (rechts). *a* ist die Wasserleitung, welche die Pressionspumpe (Bierpression) *b* zu speisen hat. Durch das Rohr *c* fliesst das verbrauchte Wasser ab. Durch den Rohransatz *d* wird die Luft in die Pumpe gesogen, und durch die Röhre *e* tritt sie in das Luftreservoir *f*, an welchem bei *g* ein Manometer angebracht ist zur Kontrolle des Innendruckes. Durch ein dünnes Zinnrohr *h* gelangt die Luft nach dem Operationszimmer, allwo sie durch einen Kautschukschlauch *l* mit der Luftspritze *m* in Verbindung gebracht wird. Bei *n* ist die elektrische Leitung dargestellt durch welche, zur Erzeugung erwärmter Luft, ein im Innern der Luftspritze angebrachter Glühkörper, gespiesen wird. *k* ist ein Manometer zum Messen des Druckes der ausströmenden Luft. Neben dem Manometer befindet sich eine Vorrichtung, welche gestattet, diesen Luftdruck, der in der Regel $\frac{1}{2}$ —1 Atmosphäre zu betragen hat, zu regulieren. Werden selbst diese temperierten Ausblasungen nicht ertragen, so lege man vorher für einige Minuten einen Kristall von Chlorphenol auf und lasse ihn in der Höhle zerfliessen; hierdurch wird die Sensibilität des Dentins etwas herabgesetzt.

Wasserentziehende Mittel, wie absoluter Alkohol, dem Römer etwas Kupfersulfat zugesetzt, unterstützen die austrocknende Wirkung der warmen Luft.

2. Zinkchlorid wird neben anderen, che-

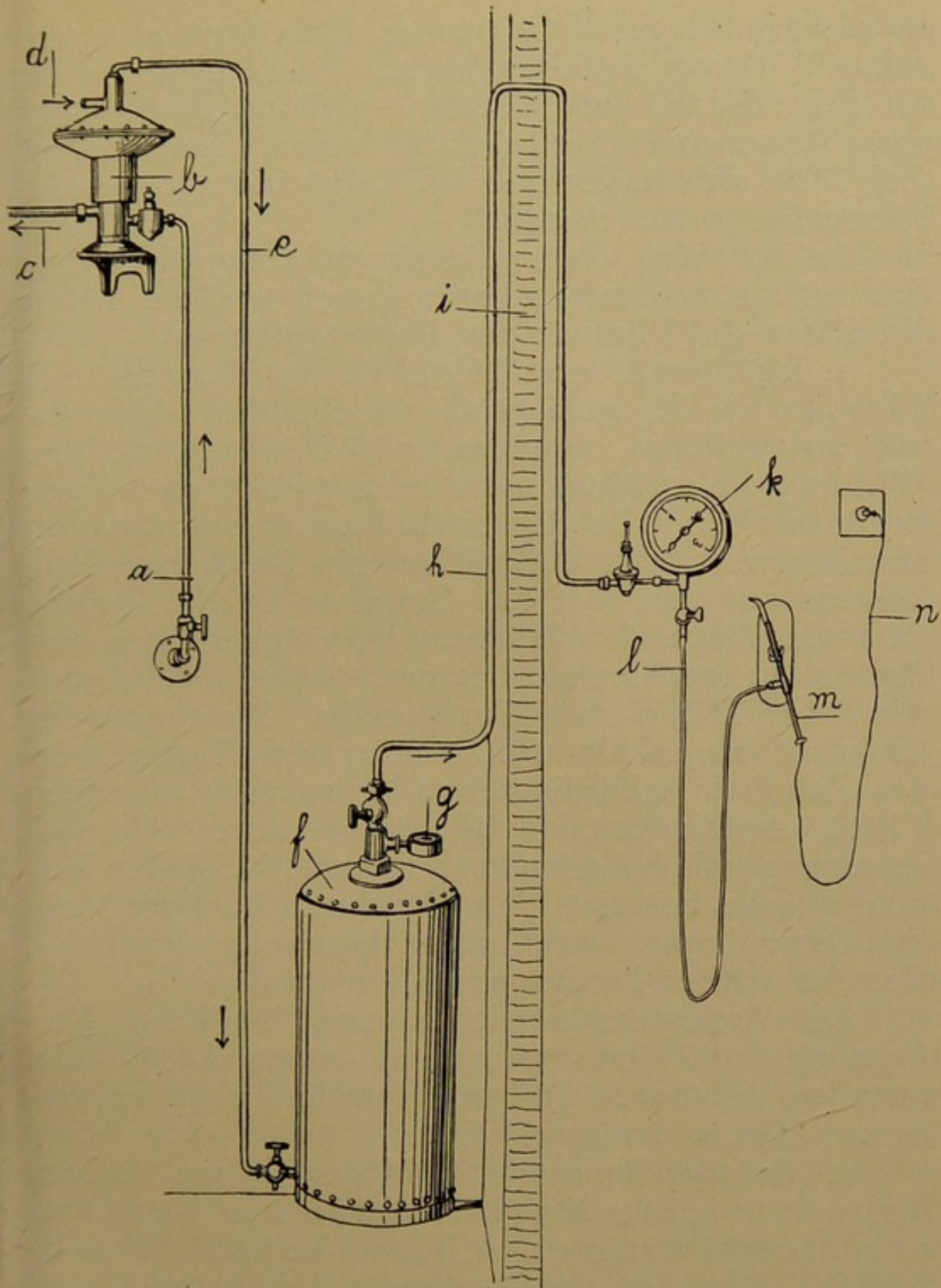


Fig. 72.

Mein Pressluftapparat (siehe Text).

misch wirkenden Mitteln zur Herabsetzung der Dentinempfindlichkeit ziemlich häufig benutzt. Es wird von der körnigen Masse ein kleines Quantum

in die Höhle gebracht, wo es für einige Minuten seine Wirkung entfalten kann. Noch besser aber tut man daran, das Mittel 2—3 Tage in der gut verschlossenen Höhle liegen zu lassen. Nach dieser Zeit lässt sich in der Tat die Exkavation bedeutend schmerzloser vornehmen.

Leider rufen Chlorzinkeinlagen anfänglich ziemlich heftige Schmerzen hervor, auch wird bei tiefen Kavitäten die Vitalität der Pulpa gefährdet.

3. Ein harmloseres Mittel ist das *Argentum nitricum*. Es genügt aber nicht, die Höhle damit auszupinseln, sondern, um eine augenfällige Wirkung zu erzielen, muss es ungefähr zwei Tage liegen bleiben. Zu diesem Behufe nimmt man mit einem kleinen Wattekügelchen ein Stückchen Höllenstein auf und legt das Ganze so in die Kavität, dass die Watte den Höllenstein, welcher über dem Dentin zu zerfließen beginnt, bedeckt. Hierauf wird die Höhle mit Guttapercha, Fletcher oder Zinkenol abgeschlossen. Nach zwei Tagen wird das Zahnbein, allerdings nur bis zu einer mässigen Tiefe, empfindungslos geworden sein. Voraussetzung ist, wie bei allen koagulierend wirkenden Mitteln, welche bekanntlich nicht durch kariöses Dentin diffundieren, dass alles knorpelig erweichte Gewebe vorher herausgeschält wurde.

Da *Argentum nitricum* eine hässliche Verfärbung der Zähne erzeugt, ist dessen Anwendung an allen sichtbaren Stellen, besonders aber bei vorderen Zähnen kontraindiziert.

4. Schmerzlindernde Wirkung haben ferner konzentrierte Karbolsäure und konzentriertes Paramonochlorphenol (Walkhoff). Die Art der Anwendung ist eine höchst einfache. Man tränkt ein Wattebäuschchen mit einer konzentrierten alkoholischen Lösung von Karbolsäure oder Chlorphenol und legt es während der Präparation zu wiederholten Malen in die Kavität, da jeweils nur die Oberflächenschicht unempfindlich wird. Da trockene Zahnbeinfasern Flüs-

sigkeit besser aufsaugen als feuchte, ist es geraten, jedesmal vor dem Einbringen des Mittels die Kavität gründlich zu trocknen. Anstatt der gelösten Säuren lassen sich auch solche von fester Form verwenden, da sie bei Berührung mit Zahnbein, selbst wenn dasselbe gründlich trocken ist, sofort zerfließen. Es ist selbstredend, dass bei Anwendung dieser stark ätzenden Substanzen äusserste Vorsicht zu gebrauchen ist, um ein Verbrennen der benachbarten Weichteile zu vermeiden.

Bei hypersensitivem Zahnbein sollte das Mittel vor dem Einführen erwärmt werden, da der Temperaturwechsel sonst unangenehm empfunden wird. Auch scheint es mir, dass die warmen Lösungen rascher und gründlicher zur Wirkung gelangen als die kalten.

5. Noch tiefer dringt die Anästhesie, wenn man dem Chlorphenol Kokain beigesellt (wegen seiner hygroskopischen Eigenschaft benutzt Walkhoff mit Vorliebe das salpetersaure Kokain hierzu); es muss auch hier die Höhle vorerst mit warmer Luft und Alkohol getrocknet werden, was gelegentlich durch vorheriges Betupfen mit konzentrierter Chlorphenollösung erträglicher zu machen ist. Dann tränkt man eine Wattekugel mit Chlorphenollösung (1 Tropfen Alkohol auf 2 g Chlorphenol), tupft damit einige Kokainkristalle auf und bringt das Ganze in die betreffende Zahnhöhle. Da die Wirkung etwas auf sich warten lässt, verschliesst man vorläufig mit Fletcher oder Zinkenol. Inzwischen können in der Mundhöhle andere Arbeiten vorgenommen werden, da diese Massnahme keineswegs, wie beispielsweise die Katakaphorese, das ganze Operationsfeld verlegt. Nach 10—15 Minuten kann der kleine Verband entfernt werden und man wird finden, dass sich eine ganz bedeutende Verminderung des Exkavationsschmerzes, wie dies sonst kaum mit solch einfachen Mitteln zu erreichen ist, eingestellt hat. Ich behandle meine empfindlichsten Patienten seit

langer Zeit nach diesem Modus (den auch Prof. Dieck empfiehlt) und bin nur ganz ausnahmsweise genötigt, zu rigoroseren Mitteln zu greifen.

In neuester Zeit wird an Stelle des Kokains vielfach Novokain benutzt und zwar in Verbindung mit Nebennierenextrakten. Der Erfolg ist jedoch kein wesentlich besserer als mit Kokain-Chlorphenol.

6. Das von Redard in die zahnärztliche Praxis eingeführte Chloräthyl wird, in Form eines auf die betreffende Stelle des Zahnes gerichteten feinen Strahles, zur Dentinanästhesie durch Kälte verwandt. Ich kenne die Wirkung dieses Verfahrens nicht, jedoch berichtet mir ein Berliner Kollege (Alfr. Schirmer), der hiervon häufig Gebrauch macht, dass der Erfolg ein durchaus günstiger sei. Nach Schirmer lässt sich ein durch Chloräthyl eingefrorener Zahn ganz ohne jede Schmerzempfindung ausbohren, jedoch müsse der Patient einen ziemlich heftigen, aber kurzdauernden Schmerz, der beim Beginne der Anästhesie jedesmal auftrete, mit in Kauf nehmen.

Vielleicht liesse sich dieser durch die rasche Abkühlung ausgelöste Schmerz durch vorangehende Einlagen von Chlorphenol-Kokain oder Novokain-Adrenalin einschränken.

Ob nicht gelegentlich die Pulpa durch den Chloräthylstrahl geschädigt wird, ist eine Frage, die man sich unwillkürlich stellt.

7. Im Jahre 1895 hat Morton die Katakathorese in die zahnärztliche Praxis eingeführt. Sie ist dann von Respinger, Schirmer, Marcus, Berten, Schäffer-Stuckert u. A. weiter ausgebaut worden. Das Wesen der Katakathorese besteht bekanntlich kurz ausgedrückt darin, dass man eine medikamentöse Flüssigkeit zwischen einen elektrischen, den menschlichen Körper durchziehenden Stromkreis schaltet, wodurch das Medikament von einem Pole nach dem anderen geschleudert wird. Dieser Umstand ermöglicht es, Medi-

kamente in irgend einer gewünschten Richtung, bis zu einer gewissen Tiefe, in tierische Gewebe eindringen zu lassen. Man muss nur den einen Pol auf das dem tierischen Gewebe anliegende flüssige Medikament, den anderen Pol aber an irgend eine andere Körperstelle anlegen.

Viele der untersuchten chemischen Stoffe wandern — durch sog. „elektrische Endosmose“ — von der Anode (d. i. die positive Elektrode) nach der Kathode (negative Elektrode). Andere wiederum schlagen ihren Weg in umgekehrter Richtung, nämlich von der Kathode zur Anode ein, jedoch ist höchst wahrscheinlich hierbei Elektrolyse, d. h. Zerlegung der komplizierten in einfachere Verbindungen mit im Spiele.

Jedenfalls ist es nicht gleichgültig, vor Einführung eines Medikamentes dessen kata-

phorische (endosmotische) Richtung zu bestimmen.

Als Stromquelle benutzte man früher wohl am häufigsten die Chlorsilber-Trockenbatterien, welche jedoch heute meist überflüssig sind, da der elek-

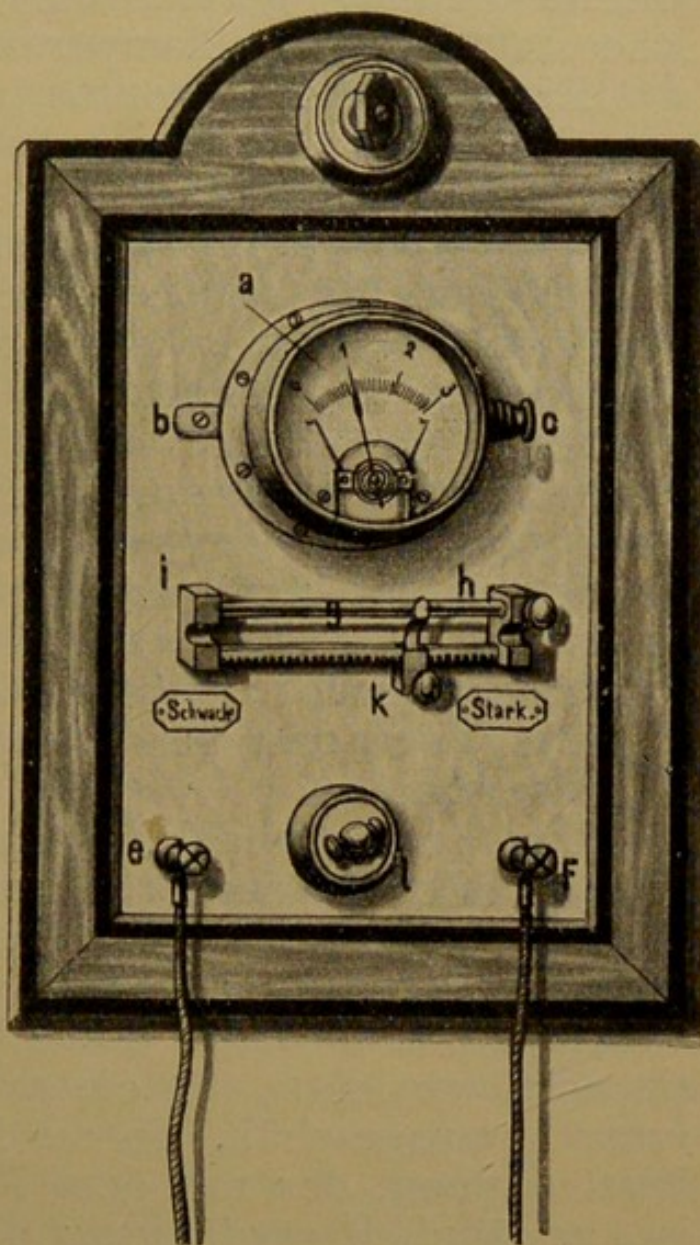


Fig. 73.

Der Wöbber'sche Kataphoreses-
apparat.

trische Strassenstrom dieselben verdrängt hat. Zur Regulierung des Stromes schaltete man zwischen Batterie und Elektroden einen Rheostaten, und ein Milliampèr-meter zeigte die Stärke des verwendeten Stromes an. Wir besitzen heute vorzügliche Anschlussesapparate, die an die elektrische Leitung geschlossen werden, und welche Rheostaten und Milliampèr-meter vereinigen.

Einen solchen Apparat, und zwar denjenigen von Wöbber, habe ich in Fig. 73 abgebildet. *a* ist der Milliampèr-meter. *i, g, h, k* sind die Bestandteile des Rheostaten, *b, c* sind die Schrauben zum Festmachen des Ampèr-meters. *e* und *f* sind die Polklammern und *l* ist der Schalter. Oben ist die Ansteckdose angebracht.

Auch die Elektroden haben gegen früher wesentliche Verbesserungen erfahren; es ist nicht mehr nötig, während des ganzen Verfahrens die Anode mit der Hand im Zahne zu halten, sondern es gibt eine Anzahl von Elektroden, welche am Zahne mechanisch befestigt werden können.

Die Technik der Kataphorese gestaltet sich folgendermassen:

Der zu behandelnde Zahn wird vollständig durch Cofferdam isoliert; kleinere Metallfüllungen entfernt man, grössere werden mit einer nicht leitenden Schicht, wie Firnis, dünnem Zementbrei, Chlorapercha u. dergl. bestrichen. Erweichtes Dentin wird vorsichtig mit einem scharfen Löffel-exkavator herausgeschält. In die Höhle legt man einen Wattetampon, der mit dem Medikamente getränkt ist, gewöhnlich wird hierzu die von Wöbber angegebene Zusammensetzung verwendet; sie besteht aus

Coc. hydrochl. 0,4
Alcoh. absol. 10,0
Guajacol
Glycerin ana gtts. XXX—XXXX.

Nun befestigt man einen guten Elektroden-

halter, z. B. denjenigen von Morgenstern, so am Zahne, dass die Anode die angefeuchtete Watte berührt, währenddem die Kathode vom Patienten in eine Hand genommen wird. Vorzüglich eignen sich Armbänder aus Metall, die innen mit Flanell belegt sind, das man vor dem Gebrauche mit Kochsalzlösung anfeuchtet, zum Durchleiten des Stromes durch den Organismus.

Jetzt wird durch einen am Apparat angebrachten Schalter der Strom geschlossen und ganz langsam, gleichsam „einschleichend“, durch Verschieben des Kontaktes am Rheostaten der Strom verstärkt. Es darf aber nicht sprungweise vorgegangen werden, da sonst vom Patienten deutliche elektrische Schläge wahrgenommen werden, und sollten sich während der Stromsteigerung, trotz gleichmässigen Arbeitens, Schmerzen einstellen, so muss der Schleifkontakt etwas zurückgeschoben werden, und erst nach einigen Minuten soll man denselben wieder verschieben.

Es genügen ganz minimale Stromstärken; im allgemeinen soll man in 10—15 Minuten nicht mehr als 0,5—1 Milliampère am Ampèrmeter ablesen können. Dies genügt in den meisten Fällen, um das Ausbohren der kataphorisierten Kavität schmerzlos zu gestalten. Es darf aber ja nicht die Anode entfernt werden, solange noch die Spur eines elektrischen Stromes abzulesen ist, da jeder plötzliche Unterbruch schmerzhaft Sensationen auslöst. Sondern stets muss in derselben schleichenden Weise, wie das Einführen geschah, auch das Ausschalten bewerkstelligt werden. Sollte ausnahmsweise einmal die Dentinempfindlichkeit noch nicht gewichen sein, so muss die Prozedur unter denselben Vorsichtsmassregeln wiederholt werden.

Währenddem manche Autoren, worunter Price, die Kataphorese als ein ideales Dentinanästhesieverfahren darstellen, fordern andere, wie Johnson, grösste Vorsicht, da die Pulpa gefährdet sei. Ich kann mich dieser Ansicht nicht verschliessen, da

auch in meiner Praxis gleich nach Einführung der Kataphorese, von etwa zwei Dutzend behandelten Zähnen, zwei unmittelbar nach der Kataphorese abgestorben sind; daraufhin habe ich der Angelegenheit für meine Zwecke keine weitere Folge gegeben.

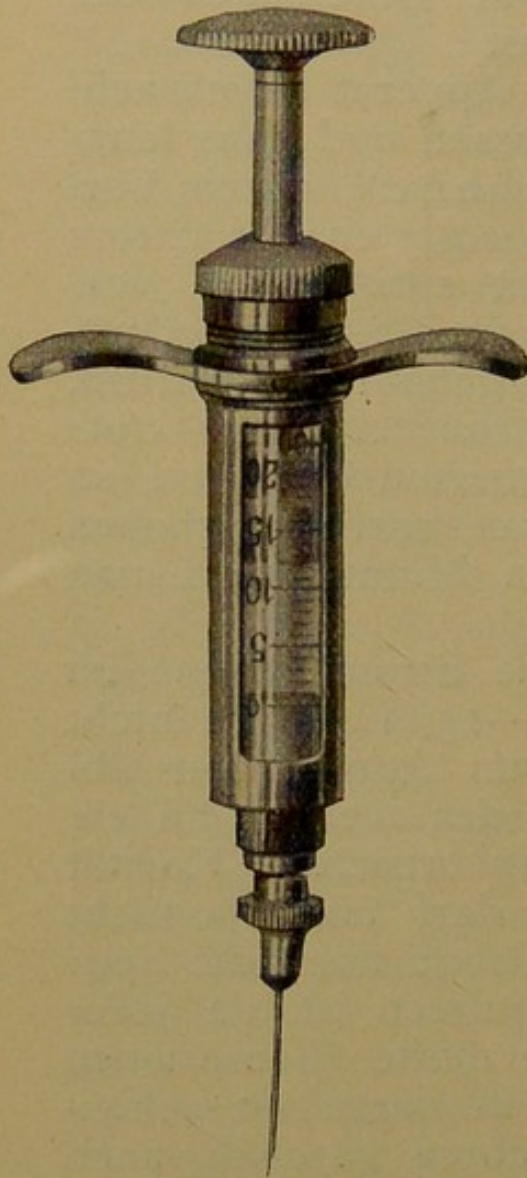


Fig. 74.

Injektionsspritze.

8. In ganz schweren Fällen von Dentinsensibilität, bei denen alle anderen Mittel im Stiche lassen, kann man es mit der lokalen Injektionsanästhesie unter Benutzung der in Fig. 74 abgebildeten Injektionsspritze versuchen. Ich verfahre hierbei folgendermassen:

Mit der 1 ccm Flüssigkeit haltenden Injektionsspritze nehme ich die 2proz. Novokain - Adrenalinlösung (der Höchster Farbwerke) auf, welche Lösung folgendermassen zusammengesetzt ist:

Novocain. 0,02

Suprarenin. 1:1000 1 gtt.

Natr. chlor. 0,009

Aq. dest. 1 ccm.

Nachdem durch Alkohol oder einen Tropfen Jodtinktur das Zahnfleisch an der Einstichstelle sterilisiert worden ist, sticht man die Kanüle, die Öffnung dem Knochen zugewandt, so ein, dass

die Spitze derselben bukkalwärts in die Nähe des Foramen apicale reicht; durch langsam aber kräftig ausgeübten Druck presst man die Hälfte des Spritzeninhaltes in das Gewebe. Nun sticht man in gleicher Weise von der lingualen Seite aus ein

und entleert den Rest der Flüssigkeit, wie dies in Fig. 75 gezeigt ist. Nach ca. 5 bis 8 Minuten lässt sich die Präparation der Kavitäten meist ganz schmerzlos vornehmen. Ich sage „meist“, denn mir sind schon einige Fälle vorgekommen, bei denen die Empfindung, trotz sorgfältig ausgeführter Injektion, nicht ganz gewichen war. Besonders renitent benimmt sich in dieser Hinsicht der Unterkiefer, weshalb ich bei hinteren Zähnen des Unterkiefers von vornherein den Inhalt zweier Spritzen in Anwendung bringe, von denen die eine an der Wangen-, die andere an der Zungenseite entleert wird.

Dass durch die Injektionsanästhesie die Pulpa geschädigt werden könnte, habe ich

bei meinen schwachprozentigen und isotoni- schen Lösungen nicht erlebt; auch

Euler und Scheff jun. sind durch klinische Erfahrungen, so-

wie durch Tierexperimente von der Unschädlichkeit der gebräuchlichen, Nebennierenextrakt enthaltenden, Injektionsmittel überzeugt.

9. Geheimmittel, die fortwährend unter schönen Namen angepriesen werden, sind meist viel zu teuer, manchmal nutzlos oder sogar gefährlich. Am harmlosesten sind diejenigen, die gar keine Dentinanästhesie herbeiführen, denn sie schaden auch meistens nichts, bedenklicher jedoch

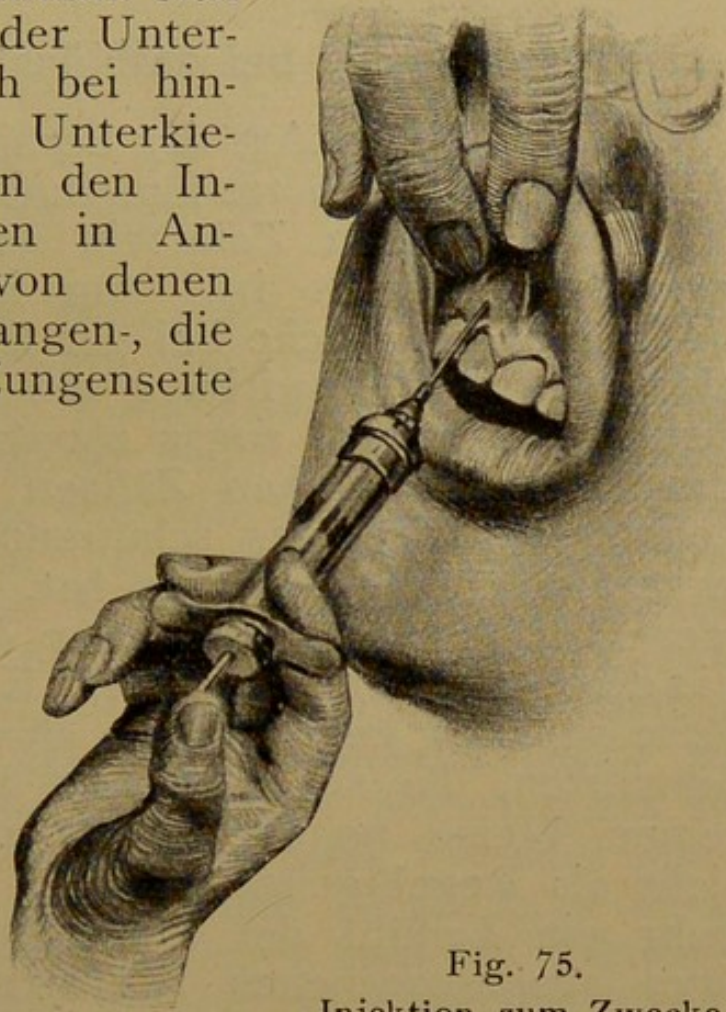


Fig. 75.

Injektion zum Zwecke der Dentin-Anästhesie.

steht es um jene Mittel, welche nach mehrtägiger Einlage ein vollkommen schmerzloses Exkavieren gestatten, denn sie enthalten gewöhnlich arsenige Säure; hierdurch werden nicht nur die Zahnbeinfasern zerstört, sondern die Pulpa wird so sehr geschädigt, dass sie nach einiger Zeit ihrer Vitalität verlustig geht.

b) Anästhesie bei entblösstem Zahnbein.

Eine ähnliche Art der Sensibilität, wie wir sie in kariösen Höhlen treffen, findet sich nicht selten an Zähnen, deren Zahnbein aus irgendeiner Ursache entblösst ist. Am häufigsten sind es Zahnhälse, welche bei der leisesten Berührung, oder unter der Einwirkung von süßen oder sauren Speisen, manchmal sogar spontan Schmerzen verursachen. Bei solchen Zähnen findet man in der Regel, dass sich das schützende Zahnfleisch gelockert oder zurückgezogen hat. Ist durch Feilen oder Schleifen, oder aber durch physiologische Abnutzung der Emailbezug stellenweise verloren gegangen, so entstehen gelegentlich Schmerzen, die an Heftigkeit den pulpitischen in keiner Weise nachstehen; allerdings kann dies nicht als Regel gelten, sondern manchmal besteht mehr ein Gefühl des Unbehagens als dasjenige eines ausgesprochenen Schmerzes. Dasselbe gilt von Keildefekten; hier ist es meist die Berührung mit gewissen Nahrungsmitteln oder mit dem Zahnstocher, welcher den Patienten ziemlich früh auf sein Leiden aufmerksam werden lässt.

Gegen die bei blossliegendem Zahnbeine auftretenden Schmerzen helfen meiner Erfahrung nach nur folgende Mittel:

1. Chlorzink. Dieses legt man, nach vorherigem Trockenlegen der betreffenden Stelle, auf und klebt es durch einen Tropfen Klebwachs fest, so dass für einige Stunden kein Speichel zu dem Mittel dringen kann. Diese Prozedur wird so

lange als möglich wiederholt. Da Chlorzink vor anderen Mitteln keine wesentlichen Vorteile besitzt, so ist es nur an denjenigen Stellen zu verwenden, die keine Verfärbung ertragen, also an exponierten Flächen vorderer Zähne.

2. Doppeltkohlensaures Natron. Dieses muss täglich ein- bis zweimal auf das empfindliche Zahnbein gelegt und dort zwei Minuten belassen werden, was der Patient selbst jeweilen beim Schlafen und Aufstehen selbst besorgen kann. Da aber unter dieser Behandlung der Erfolg meist wochenlang auf sich warten lässt, dürften sich nur ganz leichte Fälle für diese Art der Abstumpfung eignen.

3. *Argentum nitricum*. Bevor ich Höllenstein auftrage, entfette und reinige ich gewöhnlich die betreffende Zahnpartie durch absoluten Alkohol. Dann wird der Höllensteinstift leicht mit Wasser angefeuchtet und damit das schmerzhaftes Zahnbein bestrichen. Die erste Berührung mit dem Stifte ruft meist Schmerzen hervor, aber bald verschwindet dieser unter der Einwirkung des Höllensteins. Oft genügt die einmalige Behandlung, um für geraume Zeit die Schmerzhaftigkeit zu bannen. In hartnäckigen Fällen jedoch muss in Zeiträumen von einigen Tagen diese Prozedur drei- bis sechsmal wiederholt werden. Man kann auch Höllenstein in Substanz auflegen und mit Fletcher oder Phosphatzement für einige Tage bedecken.

Höllenstein ist geradezu ein souveränes Mittel zur Bekämpfung der Hyperästhesie entblössten Zahnbeines; leider haftet ihm ein Übelstand an, es verfärbt nämlich das damit behandelte Zahn- gewebe.

Niemals darf der Zahnarzt die Behandlung aus seiner eigenen in die Hand des Patienten verlegen, da die Patienten ein ausserordentliches Geschick dafür besitzen, ihre Mundwinkel, Wangen, Kleider und alles andere, nur nicht die erkrankte Zahnpartie, damit zu bemalen.

c) Anästhesie bei freiliegenden Pulpen.

Wir werden manchmal vor die Aufgabe gestellt, bei pulpitischen Schmerzen sofort Linderung zu schaffen. Auch ist es angezeigt, vor der Kauterisation hochgradig empfindlicher Pulpen dieselben zu anästhesieren.

Zu diesem Zwecke stehen uns verschiedene Mittel zur Verfügung, von denen ich in der Praxis nur zwei gebrauche, nämlich:

1. Das Kokain. Dieses wird in Substanz auf die entblösste Pulpa gelegt, allwo man es etwa fünf Minuten liegen lässt; besteht dann immer noch Empfindlichkeit, so legt man nochmals für wenige Minuten einige Kokainkristalle ein. Hierdurch werden nicht nur die Schmerzen für 10—30 Minuten zum Verschwinden gebracht, sondern die Kronenpulpa wird gegen Berührung absolut empfindungslos. Diesen Umstand kann man sich zunutze machen, um eine allfällig zu wenig freigelegte Pulpa in grossem Umfange abzudecken, um sie einer nachfolgenden Behandlung zugänglicher zu machen.

2. Das Chlorphenol. Dieses bringt man entweder in seiner kristallinen Form, oder als konzentrierte alkoholische Lösung mit etwas Watte in den schmerzenden Zahn, worauf in 2—3 Minuten meist vollständige Ruhe eintritt. Selbst der wahnsinnigste pulpitisches Zahnschmerz ist kurz nach gemachter Chlorphenoleinlage wie weggeblasen. Die Sondenberührung wird jedoch immer noch als Schmerz, wenn auch weniger deutlich als vorher, empfunden, jedoch wird die sich meist anschliessende Arsenkauterisation kaum wahrgenommen.

Eine vorzügliche Wirkung erzielt man durch die Kombination von Kokain mit Chlorphenol. Jenes gestattet bis zu einem gewissen Grade die schmerzlose Präparation der Kavität, währenddem das Chlorphenol die Pulpa in einen andauernden Zustand der Analgesie versetzt.

d) Anästhesie zur Pulpaextraktion.

Die hier in Gebrauch stehenden Methoden decken sich mit denjenigen, die ich teils bei der Dentinanästhesie beschrieben habe, teils bei der Pulpabehandlung noch beschreiben werde. Ich will den Umfang dieses Buches nicht durch Wiederholungen unnötig steigern, aber der Vollständigkeit halber sollen wenigstens die Mittel und Wege angedeutet werden, nach welchen die Pulpa zum Zwecke der Extraktion unempfindlich gemacht wird.

Es ist dies

1. Die Druckanästhesie mittels Kokain.
2. Die Anwendung des Chloräthylstrahles.
3. Die subgingivale Injektion mit Novokain-Adrenalin.
4. Die Arsenapplikation.

Am sichersten führt die Arsen-Einlage zum Ziele. In eiligen Fällen ist wohl auch die Kokain-Druckanästhesie angezeigt, aber wegen der auftretenden starken Blutung wird diese sowohl wie auch die Injektionsanästhesie nur ausnahmsweise angewandt. Wohl am wenigsten Anhänger hat die Chloräthyl-Methode gefunden, denn sie ist recht schmerzhaft, und dann ist es nicht so leicht, in die eingefrorene Pulpa mit den gezahnten Sonden einzudringen.

X. Kohäsive Goldfüllungen.

1. Kauflächenfüllungen bei Prämolaren und Molaren.

Prämolaren.

Diese sind häufig der Sitz von Strukturfehlern, die sich mikroskopisch darin äussern, dass in der Tiefe von Furchen, also zwischen den Höckern, an Stelle des kompakten Emails, Spal-

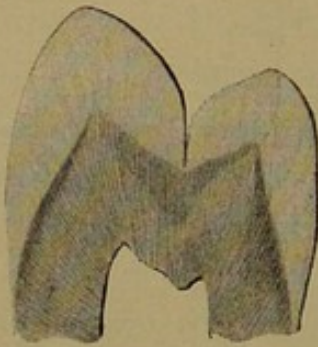


Fig. 76.
Zahnfissur.

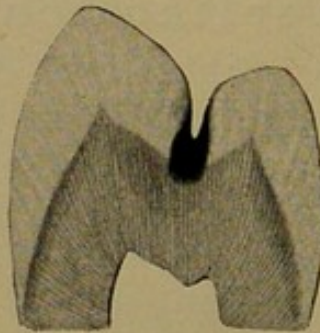


Fig. 77.
Fissur am Grunde
leicht kariös.

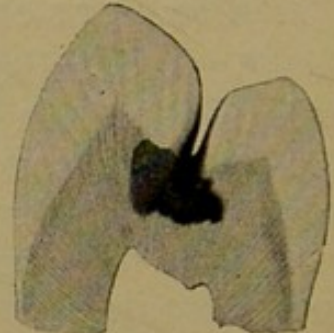


Fig. 78.
Karies
unterminierend.

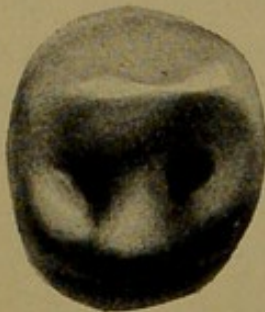

Fig. 79.
Unterer Prämolare
mit zwei kleinen
Löchern.



Fig. 80.
Unterer Prämolare,
bei dem beide Löcher
zusammengeflossen sind.



Fig. 81.
Oberer Prämolare
mit kariöser
Fissur.

ten oder Fissuren anzutreffen sind, wie dies in Fig. 76 gezeigt ist. Durch Zersetzung retinierter Speisepartikelchen bildet sich nun vorerst in leichtem Grade Karies (s. Fig. 77), die, je nach der übrigen Zahnstruktur, mehr oder weniger rasch um sich greift, so dass eigentliche kariöse Höhlen entstehen (Fig. 78).

Bei unteren Prämolaren finden sich nicht selten auf einer Kaufläche zwei solcher Löcher vor (s. Fig. 79), was auch bei oberen häufig konstatiert werden kann, nur fließen hier manchmal die beiden Löcher zusammen, weil die trennende Schmelzkrysta schwächer ausgebildet ist als an unteren Bikuspidaten (s. Fig. 80). Aus demselben Grunde ist oft oben nur eine einzige kariöse Rinne zu entdecken (Fig. 81).

Diese Herde sind oft so unbedeutend, dass sie nicht einmal das Auge, geschweige denn die Sonde, entdecken kann. Manchmal erscheinen sie ganz zufällig, wenn man den Zahn aus anderen Gründen trocken gelegt hat, als schwarze Punkte oder Striche, und wird dann mit dem Bohrer der Emailriss erweitert, so sinkt er oft plötzlich in einen tief in das Zahnbein dringenden Defekt. Wenn man nun denkt, wie leicht Prämolaren, die in der Mitte tief kariös sind, frakturieren, dann kann man mir den Rat nicht übel nehmen, bei dem leisesten Verdachte von Karies die Fissuren von Prämolaren zu füllen. Wird dann einmal unter einer aufgebohrten Fissur keine Karies gefunden, so ist die Massnahme als eine auf Gewissenhaftigkeit beruhende prophylaktische aufzufassen. Man vergegenwärtige sich stets, dass die Fissurenkaries ausgesprochen terminierenden Charakter besitzt.

a) Die Technik der Präparation.

In welcher Weise die Orifizien von solchen Kavitäten gestaltet werden, kann ich, besser als in Worten, durch Bilder dartun, weshalb ich auf Tab. IX,

- Tab. IX. Diverse Kariesformen auf der Kaufläche von Prämolaren.
- Fig. 1 zwei punktförmige Kariesherde durch gesunden Schmelzwulst von einander getrennt, 2 ausgebohrt, 3 mit Gold gefüllt.
- Fig. 4 zwei punktförmige Kariesherde, durch Fissur verbunden. 5 ausgebohrt, 6 mit Gold gefüllt.
- Fig. 7 einfache Längsrinne, 8 ausgebohrt, 9 mit Gold gefüllt.
- Fig. 10 dreibuchtige Fissurenkaries, 11 ausgebohrt, 12 mit Gold gefüllt.

-
- Tab. X. Fig. 1 zeigt die fehlerhafte Anwendung eines zu grossen Bohrers zum Aufbohren einer engen Kavität.
- Fig. 2 zeigt die richtige Grösse des Bohrers.
- Fig. 3 stellt die Kavitätenpräparation mit einem umgekehrt konischen Bohrer dar.
- Fig. 4 ist die präparierte Höhle bei einer kleinen zentralen Prämolarenkaries.
- Fig. 5 zeigt das Einführen eines Goldzylinders; bei
- Fig. 6 ist eine tiefe, aber enge Höhle zu zwei Dritteln a mit nonkohäsivem und zu einem Drittel b mit kohäsivem Golde gefüllt. Bei
- Fig. 7 a und b ist der Beginn einer Füllung und bei
- Fig. 8 der Fortgang derselben in einer relativ seichten und breiten Höhle dargetan.

Fig. 1—12 die präparierten Höhlen sowohl, als die fertigen Goldfüllungen zeige.

Da diese Kavitäten selten sehr weit sind, so genügt es, wenn die Wandungen der Höhle senkrecht geschnitten werden; nur bei grösseren Kavitäten ist es nötig, die Höhle im Innern etwas zu erweitern, um eine genügende Retention für das Füllungsmaterial zu gewinnen.

Die Präparation geschieht in einfacher Weise. Mit einem Rosenbohrer öffnet man die Fissur und entfernt das kariöse Gewebe, worauf durch einen Fissuren- oder umgekehrt konischen Bohrer der Höhle die betonte Gestalt verliehen wird. Anfänger verfallen oft in den Fehler, zum Eröffnen einer kleinen Kavität zu grosse Bohrer zu verwenden (Tab. X, Fig. 1), wobei das Instrument naturgemäss auf dem harten Schmelze gleitet anstatt zu schneiden. Mit einem ganz feinen Bohrer, der leicht durch die Fissur dringt (Tab. X,

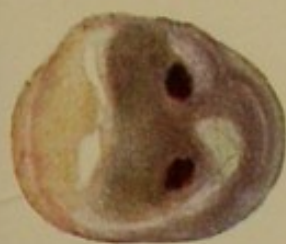

Fig. 1



Fig. 2



Fig. 3



Fig. 4



Fig. 5

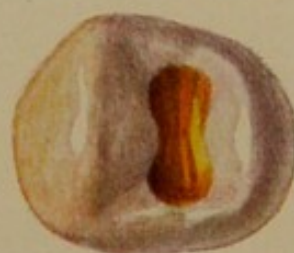

Fig. 6



Fig. 7



Fig. 8

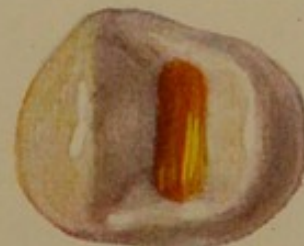

Fig. 9



Fig. 10



Fig. 11

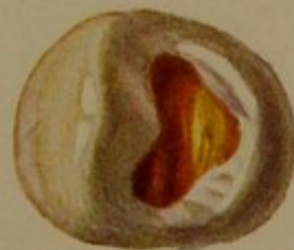

Fig. 12



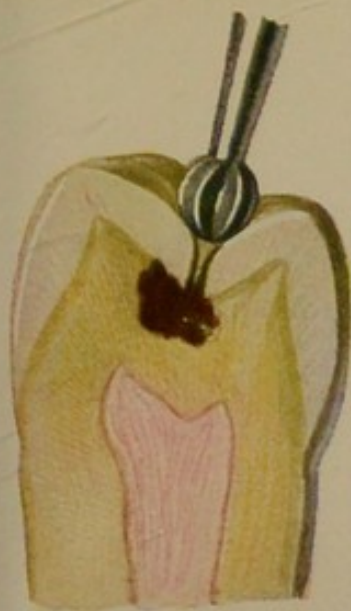

Fig. 1

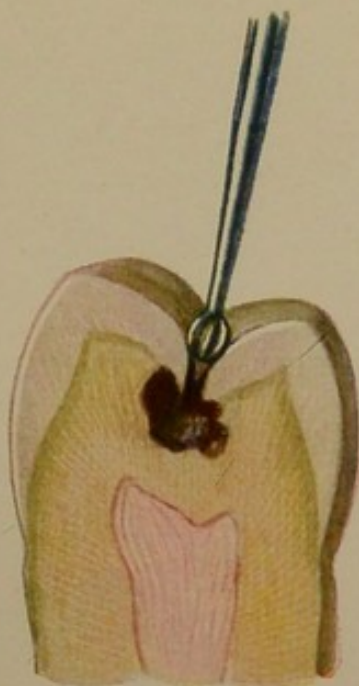

Fig. 2

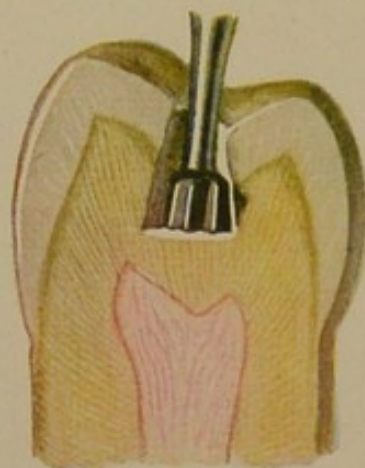


Fig. 3

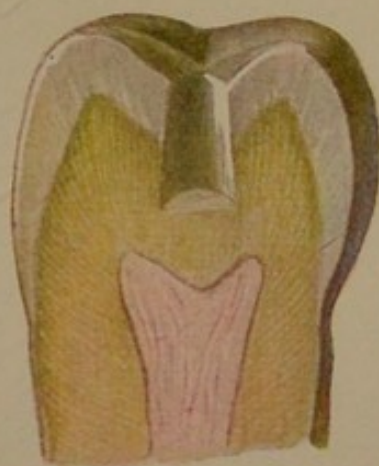

Fig. 4

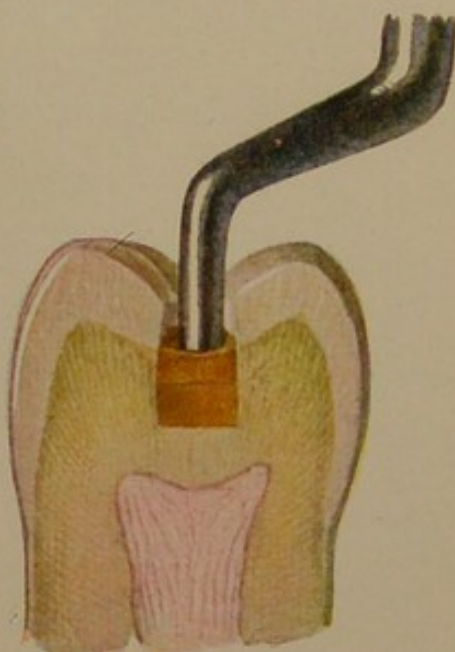


Fig. 5

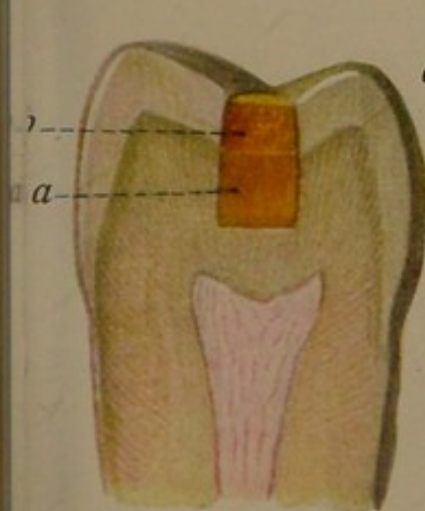


Fig. 6

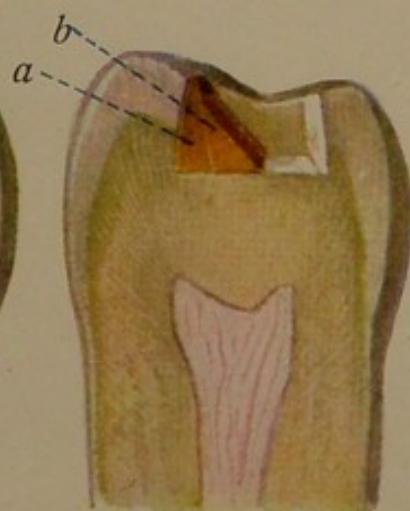


Fig. 7

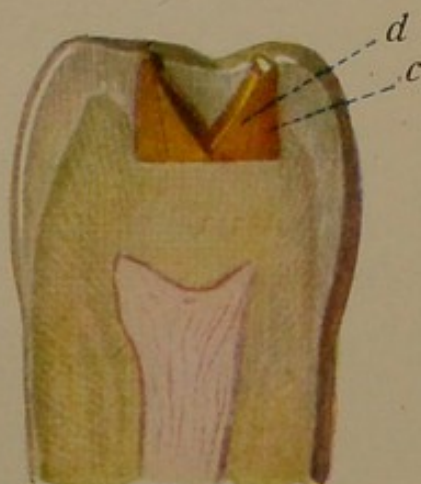


Fig. 8



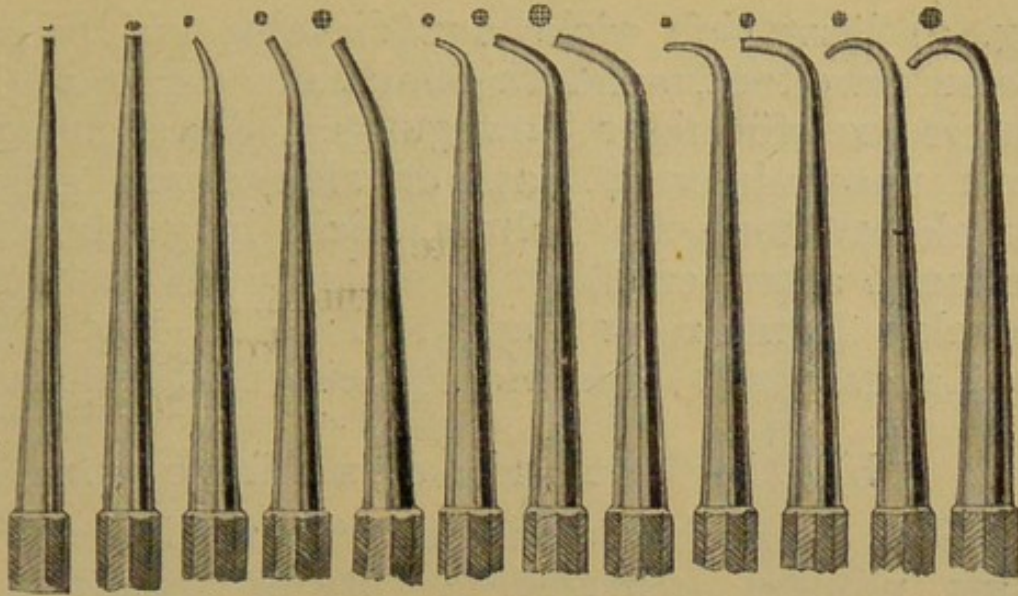


Fig. 83.

Fig. 84.

Fig. 85.

Fig. 86.

Fig. 87.

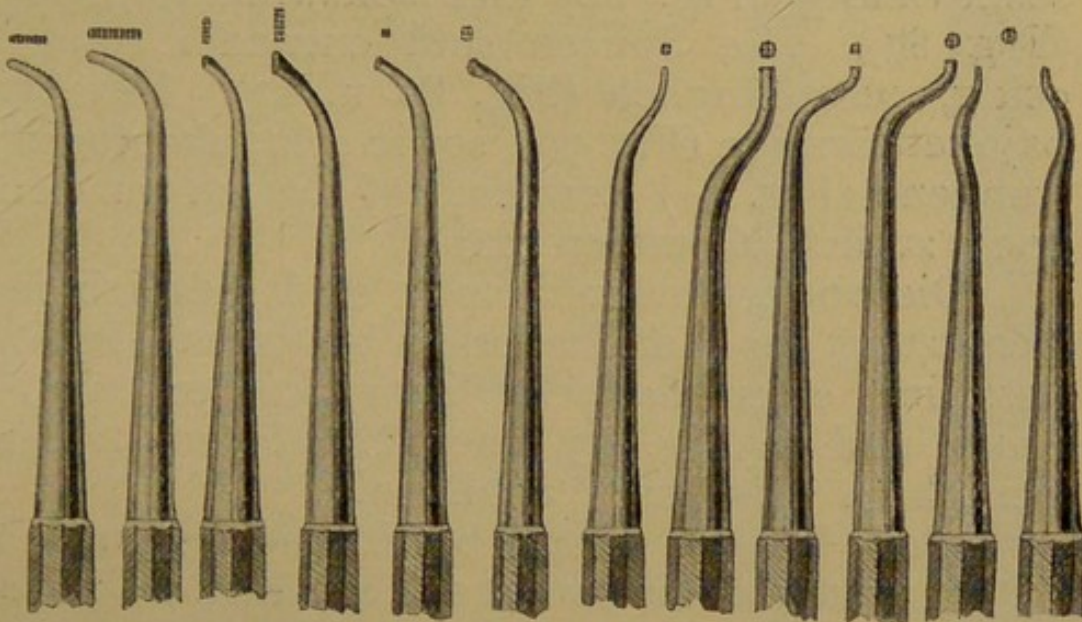


Fig. 88.

Fig. 89.

Fig. 90.

Fig. 91.

Diejenigen Formen von Stopfern, die sich beim Füllen des Goldes unter Zuhülfenahme des Handhammers als unentbehrlich ausgewiesen haben.

Fig. 2) lässt sich nicht nur dieselbe auf bequeme Weise erweitern, sondern man kann damit zugleich mittels kreisförmiger Bewegungen, den Schmelz so stark unterminieren, dass er sich durch grössere umgekehrt konische Bohrer, leicht in gewünschtem Umfange abtragen lässt. Die hierdurch entstandene korrekte Form zeigt Fig. 3. Tab. X, Fig. 4 zeigt im Längsschnitt eine richtig ausgebohrte Kavität.

b) Die Technik des Füllens.

Hier will ich gleich die beim kohäsiven Goldfüllen nötigen Instrumente vorweg anführen. Es bedarf langstieliger Goldstopfer (Fig. 82) und zwar feiner gerader, mit schwacher Zähnelung versehener Stopfer (Fig. 83) oder stumpfwinklig (Fig. 84, 85), rechtwinklig (Fig. 86) und spitzwinklig gebogener (Fig. 87). Die Spitzen sind entweder rund, vier-eckig, oder länglich (Fig. 88 u. 89). Beliebte sind bajonettförmige (Fig. 90), sowie schraubenförmig gewundene (Fig. 91) Formen, auf die ich im Verlaufe noch zurückzukommen habe.

Die vorstehenden Stopfer sind sämtlich für die Benützung des Handhammers bestimmt. In Fig. 92 liess ich einen doppelendigen Stopfer für Handdruck und in Fig. 93 einen Handdruckstopfer mit zierlichem Handgriff abbilden.

Meist handelt es sich bei Prämolaren um enge, seltener um relativ weite Kavitäten. Die engen Kavitäten sind sehr leicht mit Gold zu füllen. Man beginnt (Tab. X, Fig. 5) mit einem nicht geglähten Goldzylinder, der die Länge der Kavität besitzt und bringt ihn liegend auf den Boden derselben; hier wird er mit einem nicht zu spitzen, ziemlich tief gerieftem Goldstopfer niedergedrückt und durch leichte Hammerschläge rasch kondensiert. Auf diesen Zylinder werden in genau derselben Weise neue gelegt, bis die Höhle beinahe aufgefüllt ist; da nicht geglähtes Gold weich ist, so besitzen wir eine Garantie dafür, dass es dem Boden und den Wänden äusserst dicht anliegt.

Auf der Kaufläche hat die Goldfüllung einen enormen Druck auszuhalten (hat doch Black festgestellt, dass das Maximum des Kaudruckes sich bis zu einhundertfünfzig Kilogramm erheben kann); deshalb sind wir gehalten, eine möglichst solide Oberfläche herzustellen. Eine ganz beträchtliche Widerstandskraft lässt sich dem Golde dadurch abgewinnen, dass man es glüht, und durch Hämmern über den Grad der notwendigen Kondensation hinaus, gewinnt es noch mehr an Zähigkeit. Man wird deshalb gut tun, zirka zwei Drittel mit ungeglühtem weichem und das letzte Drittel mit geglühtem hartem Golde zu füllen, wie Tab. X Fig. 6, a und b veranschaulicht. Ausgedehntere Höhlen in Prämolaren sind genau nach derselben Methode zu füllen, nur muss man entsprechend grössere Goldzylinder wählen. Ist hingegen die Kavität besonders gross und dabei flach, so hält es schwer, einen einzigen Zylinder durch Niederdrücken unverrückbar auf die Pulpawand der Höhle zu kondensieren. In diesem Falle legt man zuerst einen Zylinder in diejenige Ecke, welche durch die distale und pulpäre Höhlenwand gebildet wird (Tab. X, Fig. 7, a) und fixiert ihn durch kräftigen Handdruck an seinem Platz. Dann wird ein zweiter Zylinder (b) so daneben gelegt, dass sich sein distaler Rand mit dem schon



Fig. 92.
Doppel-
endiger
Gold-
stopfer.



Fig. 93.
Gold-
stopfer
mit Holz-
griff.

Tab. XI. Die linke Seite der Tafel zeigt diejenigen Formen zentraler Kavitäten, wie sie bei oberen Molaren am häufigsten vorkommen (Fig. 1, 3, 5, 7, 9). Rechts davon ist jeweilen die fertig präparierte und mit Gold gefüllte Kavität dargestellt (Fig. 2, 4, 6, 8, 10).

fixierten Goldzylinder verbindet, währenddem er anderseits schon etwas mehr den Boden der Kavität bedeckt. In dieser Weise rückt man nach und nach bis zur gänzlichen Übergoldung des Bodens nach der mesialen Seite hin vor. Bedeckt nun der Goldkuchen vollständig den Fundus der Kavität, so ist dadurch für den Weiteraufbau, der in gleichem Sinne vor sich zu gehen hat, ein unerschütterlicher Grund gelegt, denn das gründlich in die Höhlenecken gepresste Gold rührt sich nicht mehr von der Stelle. Oder man füllt, nachdem die eine Ecke, Tab. X Fig. 7 a und b gefüllt ist, die gegenüberliegende Fig. 8 c und d auf, und zum Schlusse wird der noch bleibende Raum überbaut.

Erstreckt sich die Kavität über einen grossen Teil der Krone, so kommt man wohl ohne Unterschnitte nicht aus. Meist genügt es, eine Haftrinne in die durch Distalwand und Pulpawand gebildete Berührungsecke einzuschneiden. In diese Haftrinne füllt man nun einen oder mehrere kleine Goldzylinder, bis sie vollständig ausgelegt ist, rauht die Oberfläche des Goldes durch zackige Stopfer etwas an und verfährt dann genau wie dies vorhin durch Fig. 7 und 8 angedeutet worden ist.

Poliert werden kleine Füllungen am sichersten und raschesten durch feine Stahlfinierer, wobei man Sorge tragen muss, das Gold gegen die Ränder zu polieren und nicht etwa umgekehrt, da sonst Partikelchen des so wertvollen Randschlussmaterials weggerissen werden könnten. Grössere Oberflächen lassen sich zum Teil mit Finierern, zum andern Teil mit Schleifsteinchen, Holzspitzen usw. sehr schön bearbeiten.

Bei allen Kauflächenfüllungen ist anzustreben,

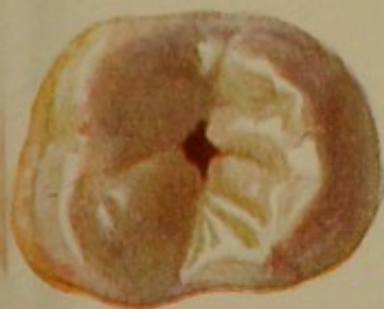

Fig. 1




Fig. 2



Fig. 3

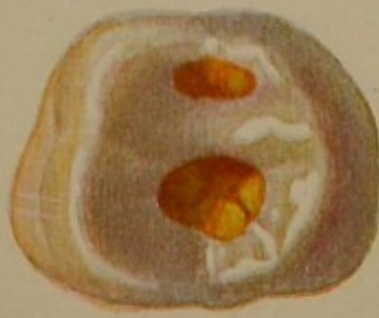

Fig. 4



Fig. 5

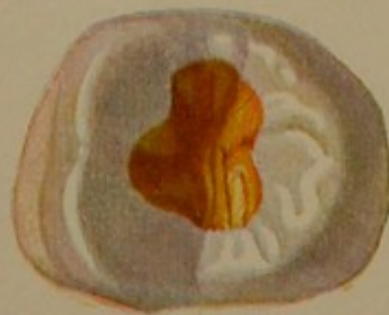

Fig. 6

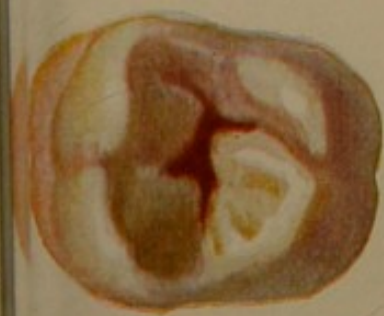

Fig. 7



Fig. 8

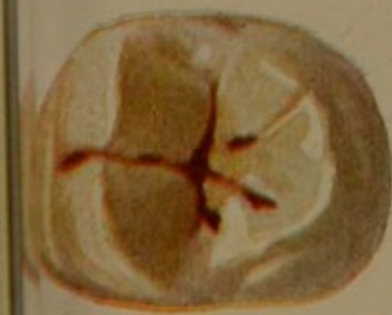

Fig. 9



Fig. 10



dass dieselben den Antagonisten, ohne Druck auszuüben, leicht treffen.

Molaren.

Diese müssen, sofern deren Kavitäten ähnlich beschaffen sind wie diejenigen der Prämolaren, nach demselben Prinzip behandelt werden. Ihre eigentümliche Konfiguration, sowie hinfälliger Struktur bringt es aber mit sich, dass wir es meist mit ausgedehnten Höhlen zu tun haben.

Die oberen Molaren besitzen an ihrer Kaufläche eine zentrale und eine mehr distalwärts gerückte Einsenkung, und hier lokalisieren sich gerne kariöse Prozesse. Statt dieser zwei, für gewöhnlich anzutreffenden Fissuren finden sich nicht selten, je nach dem Oberflächenrelief der Kaufläche, deren drei und vier, wogegen hinwiederum, zur Seltenheit zwar, nur in der Mitte des Zahnes ein Loch konstatiert werden kann (Tab. XI).

a) Die Technik der Präparation.

In solchen Fällen, Tab. XI, Fig. 1, wird genau wie bei Prämolaren verfahren, dasselbe findet beim Vorhandensein von zwei Fissuren, Fig. 3 und 4, statt, sofern der Schmelzdentinkamm, welcher beide Kavitäten trennt, noch kräftig genug ist, um jahrelang dem Kaugeschäfte standzuhalten.

Zeigt es sich jedoch beim Ausbohren, dass diese Brücke wenig widerstandsfähig ist, so trägt man sie ab und vereinigt so die beiden Höhlen zu einer einzigen, Tab. XI, Figur 5 und 6. Dasselbe zeigt Fig. 94 am Längsschnitte. Walzenförmige Quer-

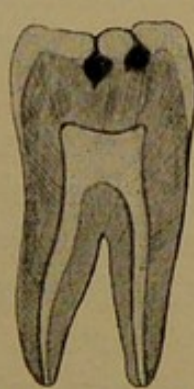

Fig. 94. Längsschnitte, welche dartun, in welcher Weise zwei Kavitäten vereinigt werden.

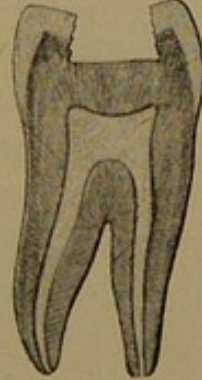

Fig. 95. Walzenbohrer.

- Tab. XII. Kavitäten unterer Molaren (Fig. 1, 3, 5, 7) und deren Ausfüllen mit Gold (Fig. 2, 4, 6, 8).
 Fig. 9 zeigt den Längsschnitt einer gewöhnlichen Goldfüllung und
 Fig. 10 einen solchen, bei welcher die Kavitätenränder nach aussen abgeschrägt worden sind.

hiebbohrer, Fig. 95, eignen sich ganz besonders gut zum Abtragen des Schmelzwulstes sowohl, als der meist stark überhängenden Schmelzränder. Zudem erzeugt der quere Hieb solcher Bohrer an den Wandungen der Höhle Rauigkeiten, welche dem Golde einen besonders guten Halt gewähren. In Figur 7 liegt eine verästelte Kavität, die in Fig. 8 gefüllt ist, vor. Ist das Foramen coecum mitbeteiligt, wie bei Fig. 9, so wird es, wie dies Fig. 10 zeigt, in die Füllung mit einbezogen.

Von den **unteren Molaren** besitzt der erste meist fünf Höcker und der zweite deren vier. Sind überall die zwischen den Höckern liegenden Furchen suspekt, d. h. durch Fissuren mehr oder weniger stark alteriert, so entsteht (Tab. XII, Fig. 1 u. 2) beim Ausbohren eine ziemlich komplizierte Form. Sehr selten steht durch die kariös entartete, von der Kaufläche zum bukkal gelegenen Foramen coecum dieses Zahnes verlaufenden Querfurche dieses Blindloch mit den Fissuren der Kaufläche in Verbindung (Fig. 3 a). Nichts ist dann natürlicher, als diese Rinne gründlich zu erweitern (Fig. 4 a) und mit dem Kauflächendefekte b zu verschmelzen.

Der zweite untere Molar charakterisiert sich durch das Vorhandensein von vier Höckern, zwischen denen in der Regel eine längs und eine quer verlaufende Fissur sich im Mittelpunkt der Kaufläche so schneiden, dass die Form eines einfachen Kreuzes entsteht (Tab. XII, Fig. 5 und 6). Diese Fissuren müssen natürlich kräftig erweitert und bis über die letzten Zipfel hinaus ausgeschnitten werden.

Kauflächenfüllungen sind, im Vergleich zu anders lokalisierten Füllungen, von ausserordentlicher Halt-



Fig. 1



Fig. 2

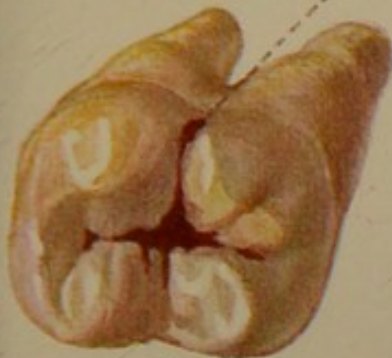

Fig. 3

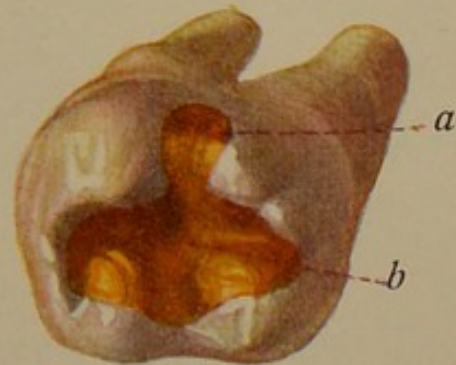


Fig. 4



Fig. 5



Fig. 6

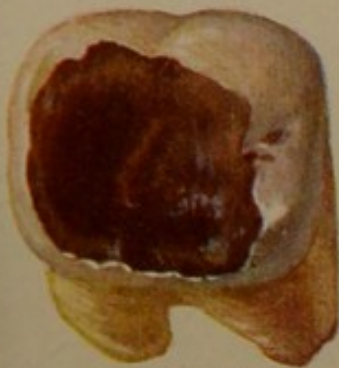

Fig. 7

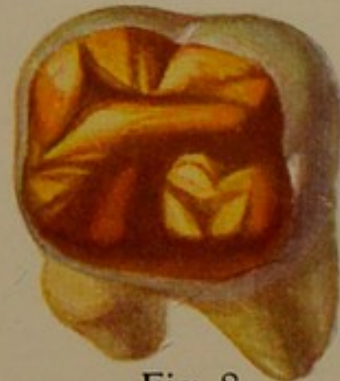

Fig. 8

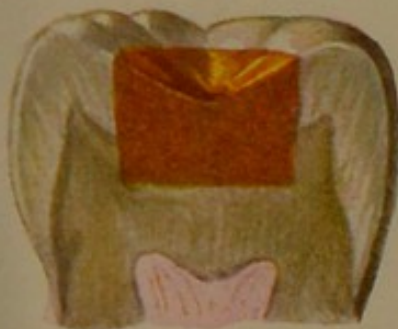

Fig. 9



Fig. 10



barkeit, aber hierzu ist erforderlich, dass man die Technik derselben einwandfrei beherrsche. Überhängende Schmelzränder müssen mit einem starken und gebogenen Exkavator eingedrückt werden; Fissuren bohrt man mit runden Bohrern auf, wenn sie sehr eng sind, und erweitert sie mit umgekehrt konischen oder mit Fissuren- und Walzenbohrern. Weiche Massen sind mit dem Löfflelexkavator fortzulöffeln. Wo das gerade Handstück nicht ausreicht, wie z. B. bei den distalen Partien der Kavitäten, da hilft ausnahmslos das Winkelstück zu einer einwandfreien Präparation. Die vorliegenden Fälle beziehen sich meist auf relativ harte, gesunde und daher widerstandsfähige Zähne. Haben wir es jedoch mit solchen weicher, hinfälliger Struktur zu tun, so würde an den Rändern der Füllungen nach einiger Zeit sekundäre Karies auftreten; deshalb tragen wir in solchen Fällen nach der Präparation durch energisches Beschleifen die Kaufläche in grösserem Umfange ab, wie dies auf Tab. XII, Fig. 7 und 8 ersichtlich ist und füllen bis zum Rande die Kaufläche mit Gold aus. Sind auch diese Ränder nicht mehr tragfähig genug, so werden sie etwas niedriger geschliffen und so nach aussen abgeschrägt, dass nachher das aufgehämmerte Gold die ganze Kaufläche kappenartig bedeckt (Tab. XII, Fig. 10a und b). In Fig. 9 (Tab. XII) ist eine zentrale Kauflächenfüllung im Längsschnitt dargestellt.

Zur anfänglichen Bearbeitung sämtlicher Höhlen dient das gerade Handstück. Um den mesial gelegenen Wandungen jedoch eine senkrechte Form geben zu können, ist es besonders bei allen unteren und linken oberen Molaren notwendig, Winkelstücke zu benutzen. Der Boden der Kavität muss tunlichst horizontal, wenigstens an den Rändern, geformt werden, und die Wandungen selbst vertikal; auf diese Weise entsteht ein genügend dickes Goldlager, das dem Kaudrucke standhält und das fest in der Kavität haften bleibt. Sind

Tab. XIII. Darstellung des Herganges einer zentralen Goldfüllung bei Molaren.

Fig. 1 a, grosser ungeglühter Goldzylinder, der in eine Ecke der Kavität gepresst wird zum Beginne der Füllung.

Fig. 2 a, kondensierter Goldzylinder.

Fig. 3 a, kleiner schwach geglähter Goldzylinder zum Ausfüllen des Haftloches,

Fig. 4 a, kondensierter Zylinder.

Fig. 5 a, der eben kondensierte Goldzylinder, b das neu aufgehämmerte geglähte Gold.

Fig. 6, Fortgang der Füllung.

Fig. 7 d zeigt die gegenüberliegende Ecke der Kavität, die nun auch mit Gold belegt wird.

Fig. 8 ist die fertige Füllung, e deutet die letzte Lage Goldes an.

die Höhlen sehr voluminös oder breit, dann bringe man leichte U n t e r s c h n i t t e an, aber nicht im Schmelze, sondern im Dentine, und zwar an derjenigen Stelle der Kavität, welche am besten von uns übersehen und mit den Instrumenten erreicht werden kann, also am linken Ober- und Unterkiefer mesial oder mesio-bukkal, und oben und unten rechts mesial oder mesio-lingual. Natürlich lassen sich auch gegebenen Falles die Haftstellen an der disto-lingualen Wand linker und an der disto-bukkalen Wand rechter Mahlzähne anbringen, aber dann ist es nötig, zur Ausfüllung derselben den Mundspiegel zu benutzen.

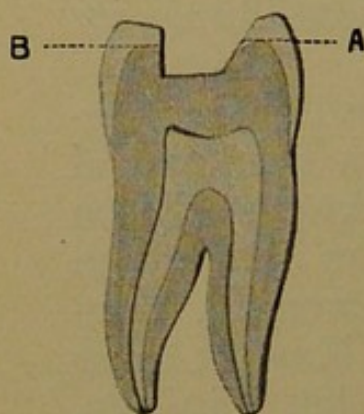


Fig. 96. Höhlenpräparation, bei A falsch, bei B richtig.

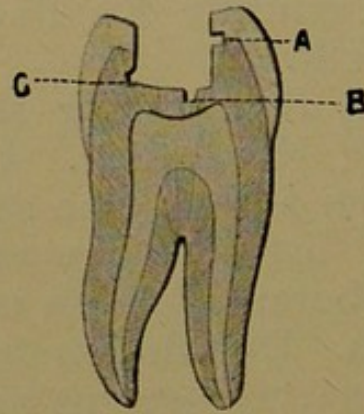


Fig. 97. Hafrinnen, bei A falsch, bei B falsch, bei C richtig.

Wähle man nun die Stelle, welche man wolle, so ist unbedingt von Anfängern das Unterschneiden der distalen Höhlenregion zu unterlassen, da dasselbst ein gründliches Dichten des Goldes schwer ausführbar ist.

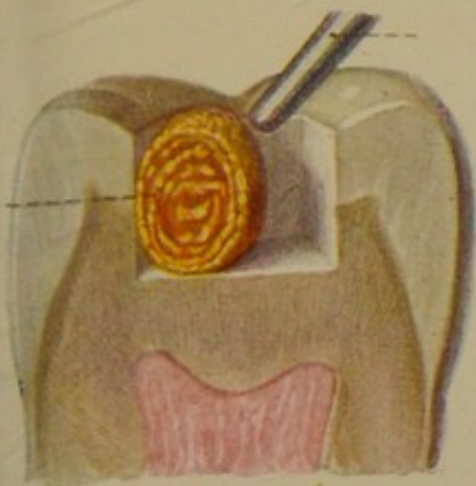


Fig. 1

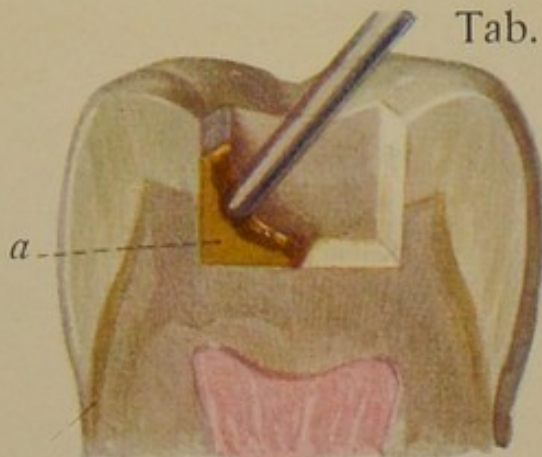


Fig. 2

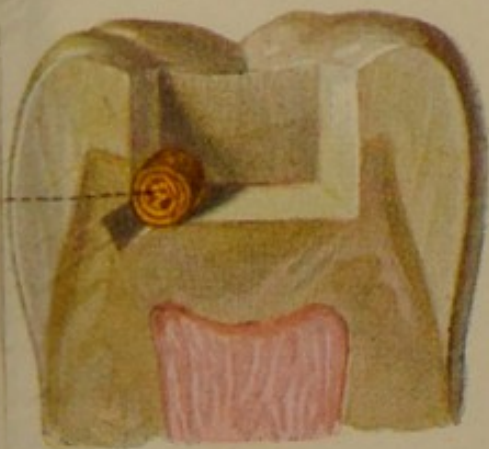

Fig. 3

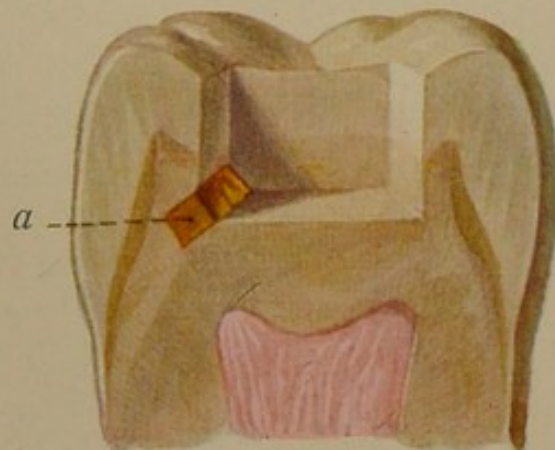


Fig. 4

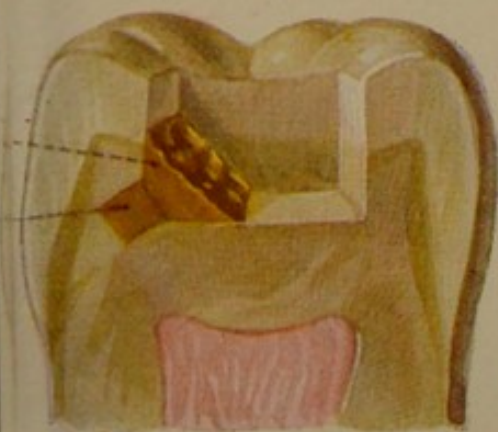

Fig. 5

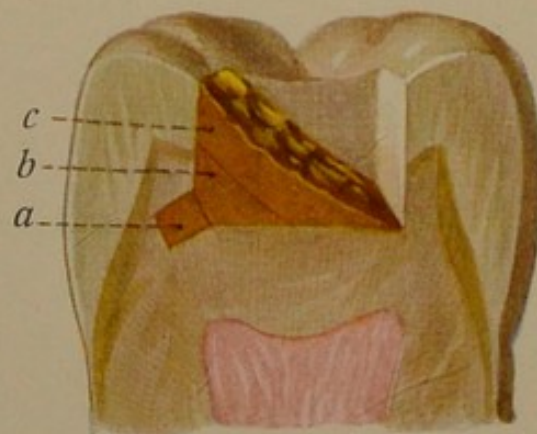


Fig. 6

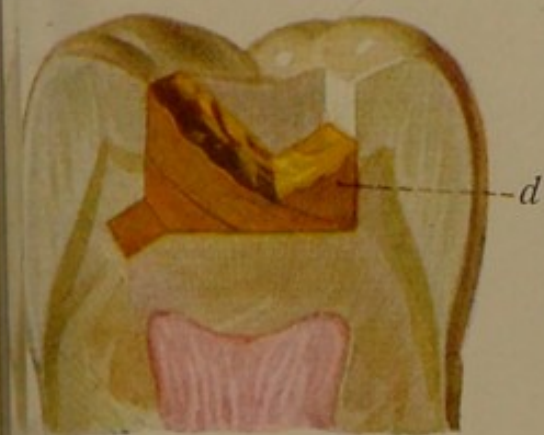


Fig. 7

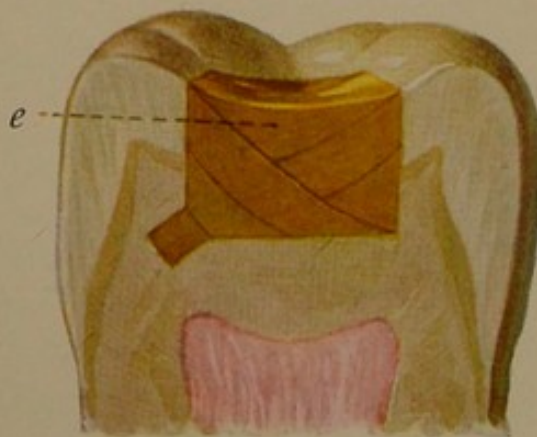


Fig. 8



Das Gesagte möchte ich in den vorstehenden Figuren nochmals präzisieren (Fig. 96 B richtig geformte, A falsch geformte Höhlenwandung; Fig. 97 A falsch angelegter Unterschnitt, weil zu nahe am Schmelze, und die Hafrinne B gefährdet die Pulpa, wogegen die im dicken Dentine sitzende Rinne C die richtige ist.)

b) Die Technik des Füllens.

In welcher Weise bei relativ grosser Kauflächenkavität oberer und unterer Molaren das Gold eingebracht wird, will ich an einem Beispiel an Hand von Abbildungen im folgenden erläutern: Tab. XIII, Fig. 1 zeigt eine Höhle ohne Unterschnitte, aber mit senkrechten Wänden. Hier legt man in die Ecke, die unserem Blicke am besten zugänglich ist, d. h. da, wo die pulpäre in die mesiale Wand übergeht, einen grossen ungeglühten Goldzylinder a oder eine Rolle nonkohäsiven Goldes, von der ungefähren Länge des Kavitätenquerdurchmessers und drückt mit kräftigem Handdruck diese Goldportion so gegen die erwähnte Stelle an, dass sie sich zwischen Boden und mesialer Wand einerseits und zwischen bukkaler und lingualer Wand anderseits gründlich einklemmt (Fig. 2). Wurde eine Haftstelle, Loch oder Rinne, eingeschnitten, so beginnt man mit einem ganz kleinen schwach- oder ungeglühten kohäsiven Zylinder (Fig. 3a), legt ihn vor die Haftstelle und schiebt ihn mit spitzem Stopfer in die Vertiefung (Fig. 4a). Alsdann bringt man einen grösseren Zylinder darauf (Fig. 5b) und vereinigt ihn mit dem schon sesshaften Zylinder, indem man ihn vorsichtig mit feinspitzigen Stopfern aufkondensiert. Ein breiterer Stopfer dient dazu, das überschüssige Gold sowohl an den Boden der Kavität, als auch an die distale Wandung zu pressen. Solcher Art werden immer neue Lagen Goldes aufgehämmert, so dass sich der Boden immer mehr mit Gold bedeckt und zugleich dasselbe an der distalen, sowie an den distalwärts gelegenen Partien der bukkalen und lin-

Tab. XIV zeigt den Hergang bei einer zentralen Molaren-Goldfüllung von oben gesehen, wie dies schon am Längsschnitte auf Tab. XIII Fig. 3 bis 8 dargetan wurde.

gualen Wand langsam emporsteigt. Dabei ist zu beachten, dass die Oberfläche der im Werden begriffenen Goldfüllung niemals gewölbt, also konvex aussehen darf, sondern stets soll sie mehr oder weniger ausgehöhlte, also konkave Form besitzen. Dies ist das untrügliche Zeichen dafür,

dass das Gold richtig nach dem Boden und den Wänden hin gegrängt wird. Dies erreicht man dadurch — und es lässt sich den Anfängern nicht genügend einprägen —, dass man stets das Gold gegen die Wände der Kavität zu kondensieren hat.

Ist es nun durch lagenweisen An- und Aufbau leicht geglühten Goldes (Fig. 6a, b, c) zur völligen Bedeckung des Kavitätengrundes gekommen, so dass die Füllung an die ihrem Ausgangspunkte entgegengesetzte Stelle, also an die Distalwand, sich anlehnt, dann ist der Zeitpunkt gekommen, das Gold in die vom Boden und der Distalwand gebildete Ecke zu packen (Fig. 7d). Hier wird genau so verfahren wie beim Beginne der Füllung, nur baut man diesmal das Gold sukzessive an die mesiale und deren benachbarte Wandungen an. Da es hier nicht möglich ist, mit dem Handhammer zu arbeiten, so wendet man mit Vorteil einen rechtwinklig gebogenen Stopfer (Fig. 98)

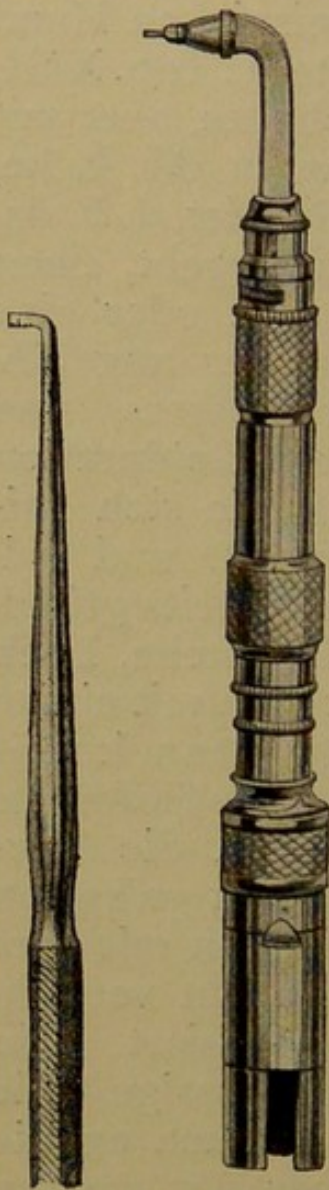


Fig. 98.
Winkel-
förmiger
Gold-
stopfer.

Fig. 99.
Gold-
hammer
von
Power.



Fig. 1

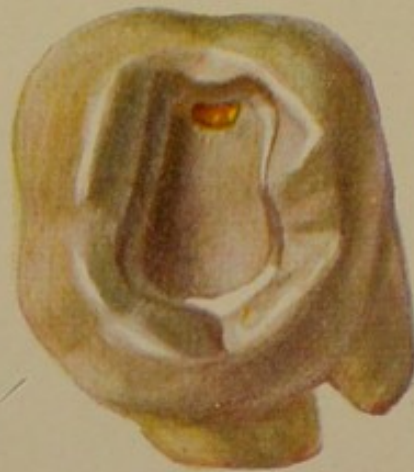

Fig. 2



Fig. 3

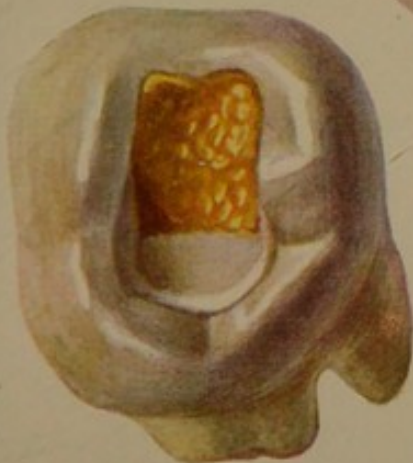

Fig. 4

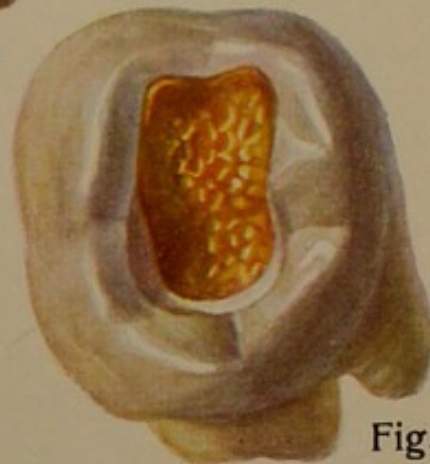

Fig. 5

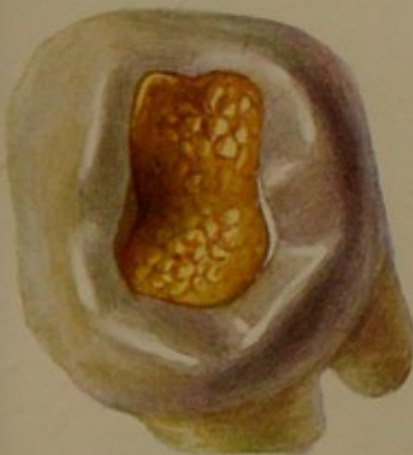

Fig. 6

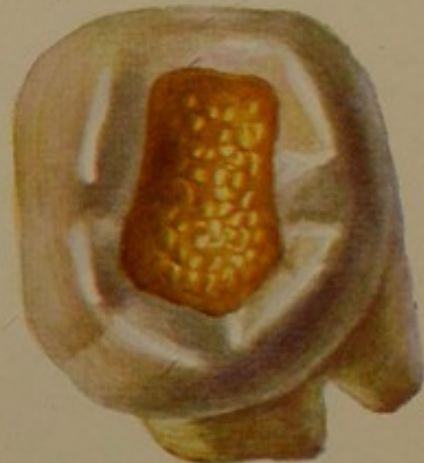


Fig. 7



an, oder noch besser den Winkelhammer von Power (Fig. 99). Auf diese Weise erhält die Kavität, besitze sie eine Form welche sie wolle, eine absolut dicht anliegende Auskleidung mit Gold, welche sich vom Boden bis hinauf zu den Rändern erstreckt und die in ihren zentralen Partien noch wesentlich vertieft erscheint. Deshalb erübrigt uns nur noch, das Gold bis zum Niveau der Höhle aufzutragen (Fig. 8 e), was keine grosse Kunst mehr ist, denn man hat nur noch Zylinder über Zylinder zu kondensieren und mit dem Hammer gründlich festzuhämmern. Nahe an der Oberfläche müssen diese Zylinder, um zäher zu werden, kräftiger geglüht und ebenso gehämmert werden. Auch ist es zweckmässig, Folie No. 40 in

Stückchen von der ungefähren Flächen- ausdehnung der Kavität zum Schlusse der Füllung zu benutzen, da hierdurch eine glatte, schöne Oberfläche entsteht.

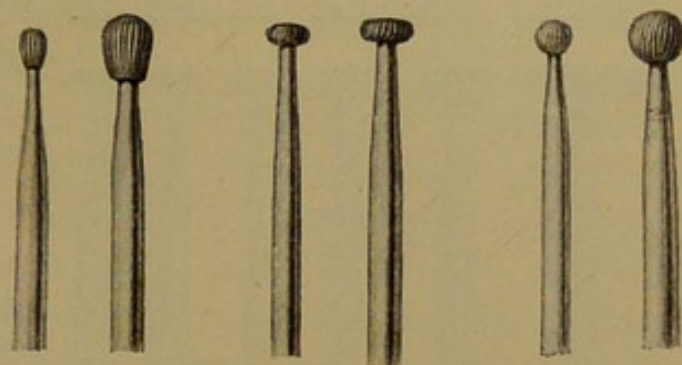


Fig. 100.

Goldfinierer in Stahl.

Auf Tab. XIV habe ich versucht, den Hergang der im

Längsschnitt dargestellten Füllung, von oben gesehen, zu demonstrieren.

Die Erfahrung lehrt, dass beim Kondensieren des Goldes sehr oft folgende Punkte vernachlässigt werden, so dass sekundäre Karies am Rande der Füllung auftritt. Es ist dies bei oberen Molaren links die disto-palatinal, rechts die disto-bukkale Ecke, und an unteren Molaren dringen wir leider oft mit einer feinen Sonde an gut aussehenden Goldfüllungen zwischen Gold und Zahnwand ein, und zwar bei unteren linken Molaren disto-lingual und bei unteren rechten Molaren disto-bukkal. Man wolle deshalb diesen Stellen, damit sie später keine loci minores resistentiae darstellen, ganz besondere

Aufmerksamkeit während des Füllens zuwenden und hier das Gold möglichst dicht und gleichmässig zur Adaption bringen. Bei Fig. 1 (Tab. XIV) ist die Höhle von oben gesehen dargestellt. An der mesialen Wand befindet sich ein Retentionspunkt, welcher bei Fig. 2 mit Gold ausgestopft ist. Bei Fig. 3 ist schon etwas mehr Gold gegen die mesiale Partie der Kavität gehämmert worden und in Fig. 4 erstreckt sich das Gold sowohl bis über die Ränder der Kavität hinaus, als auf den Boden der Höhle, von dem fast zwei Drittel schon bedeckt sind. In Fig. 5, 6 und 7 ersieht man, ohne weiteres Kommentar, den Fortgang der Füllung.

Das Schleifen und Polieren hat den Zweck, den Gegenbiss zu regulieren und zugleich

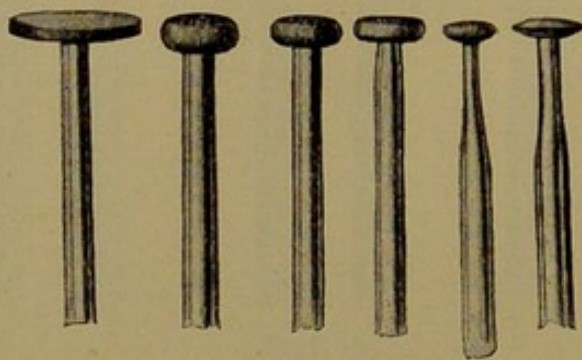


Fig. 101.

Schleifsteinchen
zum Polieren von Goldfüllungen.

eine Glätte zu schaffen, welche die Retention von Speiseteilchen verunmöglicht. Es werden hierzu Stahlpolierer (Figur 100) oder Schleifsteinchen (Figur 101) und Räder, sowie stark niedergedrückte Glaspapierscheibchen, Holzspitzen usw. benutzt. Es ist nicht

nötig, dass die ganze Oberfläche hoch poliert sei, jedoch müssen die Ränder da, wo sie mit der Zahnschubstanz in Berührung stehen, gleichsam ein Ganzes mit dem Zahn bilden und deshalb an Glätte mit derjenigen eines Spiegels wetteifern.

2. Approximalfüllungen von Schneide- und Eckzähnen.

An der Berührungsstelle zweier vorderer Zähne entsteht sehr oft Karies, weil hier keine Selbstreinigung stattfindet und selbst die Borsten der Zahnbürste nicht hingelangen können. Solche Kavitäten

stellen der Behandlung ihre meist schwere Übersichtlichkeit entgegen. Diese beseitigt man entweder durch temporäres Auseinanderdrängen oder indem man zwischen den Zähnen durch Befeilen oder Schleifen künstliche Lücken schafft.

Das Auseinanderdrängen wurde früher allgemein durch ein Stück eingeschobenen elastischen Kautschuks besorgt; jedoch ist man hiervon fast gänzlich abgekommen, weil die Zähne zu empfindlich wurden. Sehr viel Raum gewinnt man, ohne dass die Prozedur viel Schmerzen verursacht, wenn eine Wattekugel zwischen die zu separierenden Zähne gedrängt wird. Nach wenig Tagen sind die Zähne so weit voneinander abgerückt, dass sie übersichtlich und für die Instrumente zugänglich sind. In diesem Stadium exkaviere ich gewöhnlich die Kavitäten und bereite sie vollständig zur Aufnahme einer Goldfüllung vor. Das Füllen selbst wird aber erst zwei bis mehrere Tage später besorgt, während welcher Zeit beide Löcher mit einem Block Guttapercha gefüllt wurden, wodurch die Zähne in ihrer neuen Lage gefestigt und auch für starken Hammerschlag unempfindlich werden. — Weniger schonend, aber recht effektiv gestaltet sich diese kleine Operation, wenn für einige Tage ein Stück Holz (Orangenholz) zwischen die Zähne, in die Gegend der Zahnhäule, gesteckt wird, so dass durch Aufquellen der Holzfasern die Zähne zum Weichen gebracht werden.

Fehlt es an Zeit, so wende man einen der schon erwähnten Separatoren an; sie leiden jedoch sämtlich an dem Nachteile, Kavitäten, die nahe ans Zahnfleisch reichen, zervikalwärts zu verdecken. Besser sind Holzkeile (Fig. 102); diese gleiten, wenn sie unter genügendem Drucke richtig zwischen beide Zahnhäule dirigiert werden, fast ausnahmslos bis über den zervikalen Höhlenrand hinauf. Kann dennoch von einem genügenden Blosslegen des unter das Zahnfleisch reichenden Kariesherdes keine Rede sein, dann verdrängt wohl unter Druck

eingeführte Guttapercha, die für einige Tage liegen blieb, am besten das die Höhle maskierende Zahnfleisch.

Von fast allen modernen Operateuren wird die bleibende Separation perhorresziert und ich gehe darin vollkommen mit ihnen einig, sofern es sich um sonst kerngesunde Zähne handelt, bei denen die Karies in zehn Jahren kaum wahrnehmbare Fortschritte macht. Auch bei älteren Leuten mit relativ gutem Gebisse würde ich von den Zahn-

substanzen nicht mehr als nötig abtragen. Dagegen sehe ich nicht ein, weshalb uns nicht das Recht, ja die Pflicht zukommen sollte, von relativ schlechten Zahnsubstanzen möglichst viel zu entfernen und durch

haltbares Gold zu ersetzen; wissen wir doch aus eigener Erfahrung ganz genau, dass fast regelmässig in der Zirkumferenz solcher approximaler Goldfüllungen, nach Jahren im Bereiche einer gewissen Zone, neue Kariesherde erscheinen.

Deshalb scheue man bei relativ hinfälligen Zähnen durchaus nicht

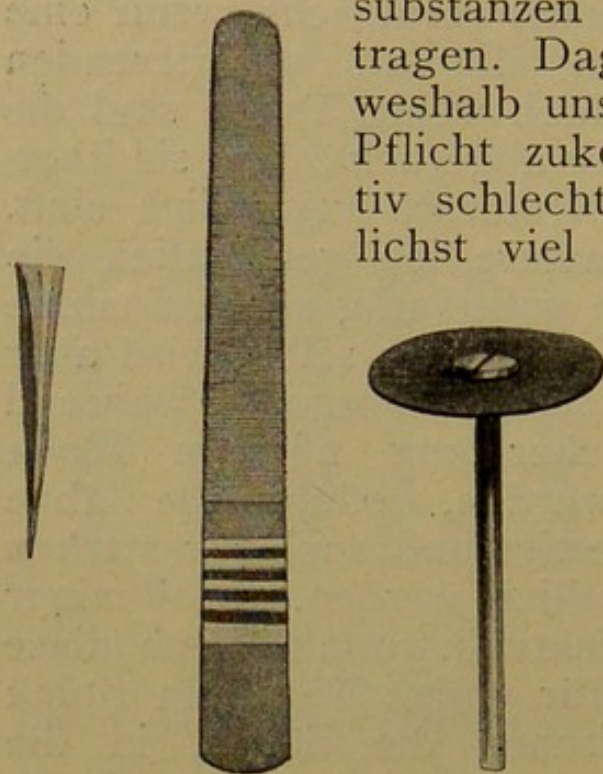


Fig. 102. Holzkeil.
Fig. 103. Separier-
feile.

Fig. 104.
Separier-
(Schleif-) Rad.

die Anwendung von Separierfeile (Fig. 103) und Schleifrad (Fig. 104), um genügend Raum zu gewinnen. Sollte auch wider Erwarten dann noch zu wenig Platz zum richtigen Einbringen des Goldes sein, so öffne man ruhig labialwärts mit einem entsprechenden Maschinenbohrer. Durch das Anbringen eines gleichsam lippenwärts sich öffnenden Fensters erhält die Höhle direktes Licht, was uns peinlichste Präparation und nachherige ebensolche Dichtung des Goldes gestattet. Wenn

von anderer Seite empfohlen wird, die Höhle von der lingualen Seite aus zugänglich zu machen, damit man ja kein Gold sehe, so ist mir dies rein unverständlich, denn diejenigen Praktiker sind zu zählen, die von der Mundhöhle aus umstände sind, eine tadellose Goldfüllung zu legen. Sind wir eigentlich Kosmetiker oder Therapeuten? Ich denke doch das letztere; uns soll vor allem am Herzen liegen, die unserer Pflege anvertrauten Zähne tunlichst lange funktionsfähig zu erhalten, und dies lässt sich niemals durch eine versteckte Goldfüllung erreichen. Denn eine Füllung, die dem Blicke nicht zugänglich ist, ist es ebensowenig der Reinigung, und ohne Reinigung ihrer Ränder ist deren Haltbarkeit sehr in Frage gestellt. Eine Füllung hingegen, deren weit aus grösster Teil des Randes freiliegt, bleibt daselbst immer rein und deshalb unversehrt. Den hingstlichen Kosmetiker mache ich bei dieser Gelegenheit gerne darauf aufmerksam, dass sog. unsichtbare Goldfüllungen im Schatten zwischen den Zähnen liegen und deshalb schwarz aussehen, währenddem eine labial situierte Füllung einen schönen hellen Goldglanz reflektiert. Man wolle Tab. XV, Fig. 1 und 2 vergleichen.

Es ist mir leicht verständlich, dass sich gelegentlich Damen oder Herren in besonderer Lebensstellung, wie z. B. Schauspieler, gegen das Anbringen sichtbarer Goldfüllungen sträuben; hier steht aber dem Einführen wirklich unsichtbarer Porzellanfüllungen nichts im Wege.

Ich betone nochmals, es ist ein Fehler, vordere Goldfüllungen möglichst versteckt anzubringen, sie sind nur haltbar, wenn sie unter vernünftiger Schonung oder soliden Zahngewebe möglichst sichtbar, sowohl von der labialen, als lingualen Seite aus sind. Wenn lingualwärts noch eine gesunde Lage durch Dentin gestütztes Email steht, so fällt es uns natürlich nicht ein, auch diese

Wand abzutragen. Das Beschleifen allein schon genügt, um ein Goldfilet zu gewinnen, das von der Zunge spontan gereinigt wird.

a) Die Technik der Präparation.

Über die Präparation einfacher approximaler Höhlen in Frontzähnen ist eigentlich hiermit schon manches vorausgeschickt und kann ich mich deshalb in folgendem kurz fassen: Nehmen wir das Beispiel einer einfachen Kavität an, bei der sowohl die labiale als linguale Wand noch steht, so drücken wir zuerst mit dem Schmelzmesser alle dünnen oder morschen Ränder ein, gleichviel ob dadurch die Kavität an Ausdehnung gewinnt, denn für unsere Zwecke können wir nur gesunde, womöglich durch eine Lage Dentin verstärkte Schmelzränder gebrauchen. Mit Löffel-exkavatoren von geeigneter Grösse wird nun durch scharfen und sicheren Schnitt womöglich auf einmal die ganze Höhle ihres erweichten Inhaltes entledigt, so dass es möglich ist, über die zukünftige Form derselben ein endgültiges Bild zu gewinnen. Die übrigen, noch harten Zonen des kariösen Gewebes werden so sorgfältig wie möglich (denn Kavitäten dieser Gattung sind meist recht sensibler Art) vermittels scharfer runder Bohrer gänzlich entfernt. Tab. XV, Fig. 3, zeigt die Kavität, welche in Fig. 4 ihres kariösen Inhaltes entledigt ist.

Nach dieser oberflächlichen Reinigung nimmt man die Gestaltung der Ränder vor, was mit grösster Überlegung zu geschehen hat. Wie schon angedeutet ist eine „extension for prevention“ (ein ausgiebiges Erweitern der Höhle, zur Vorbeugung von Kariesrezidiven) nicht nötig, wenn es sich um sehr kariesarme Zähne handelt. Da diese aber bei unseren Kulturverhältnissen immer seltener werden, so ist auch die extension for prevention nicht oft zu umgehen.

Jedes Orifizium einer approximalen Höhle bildet bei Frontzähnen ungefähr ein Dreieck, dessen Basis die ganze marginale (gingivale) Wand und dessen Seiten die labiale und linguale (palatinale) Wand bilden. Die drei Ecken lassen sich als 1. margino(gingivo)labial, 2. margino(palatino)lingual und 3. als Inzisival-ecke bezeichnen, weil diese letzte der Schneidekante am nächsten liegt.

Der marginale Rand muss bis unter das Zahnfleisch mit einem Rosenbohrer abgetragen werden, damit später die gesunde Zahnfleischpapille die Füllung bedecke, denn es hat sich gezeigt, dass Karies nie rezidiviert, wenn die Ränder der Füllung von intaktem Zahnfleisch bedeckt waren. Die punktierte Linie in Tab. XV, Fig. 5, gibt den Verlauf der Interdentalpapille an. Vom Zahnfleisch nicht geschützt sind aber die margino-labiale und die margino-linguale Ecke und hier ist es auch, wo Karies meist von neuem erscheint und die Dauerhaftigkeit der Goldfüllung ins Wanken bringt. Es ist deshalb ratsam, diese gefährdeten Ecken abzutragen und durch Gold zu ersetzen; wir geben daher dem marginalen Höhlenrande die in Tab. XV, Fig. 5, ange deutete Form.

Vom lingualen Rand schneiden wir alle Partien weg, welche zu schwach sind, um dem Hammerschlag zu widerstehen. Ist aber die ganze Wand dünn, so kann es uns reuen, dieselbe wegzunehmen, wegen der hieraus erwachsenden Schwierigkeiten. Hier lässt sich oft dadurch Abhilfe schaffen, dass man diese Wand mit etwas Phosphatzement ausstreicht. Dadurch erhält die Schmelzlamelle eine solche Unterstützung, dass sie den zur Kondensation des Goldes nötigen Druck vollkommen aushält, und daher viele Jahre vorhält. Besitzt hingegen die linguale Wand noch eine genügende Dicke, so flachen wir sie in frontalem Sinne etwas ab und schneiden mit einem feinen Rosenbohrer eine Furche so zwischen linguale und Pulpawand,

- Tab. XV. Fig. 1. Versteckt angelegte Goldfüllung, die dunkel erscheint.
 Fig. 2. Sichtbare hell leuchtende Goldfüllung.
 Fig. 3. Approximalkaries.
 Fig. 4. Die kariösen Massen von Fig. 3 sind entfernt und in
 Fig. 5 ist die Höhle richtig präpariert, erweitert und
 mit Haftpunkten versehen worden. Die punktierte Linie *a* bedeutet den Zahnfleischsaum.
 Fig. 6 ist ein Frontalschnitt,
 Fig. 7 ein horizontaler und
 Fig. 8 ein sagittaler Schnitt durch einen zentralen Schneidezahn, der eine approximale Goldfüllung trägt.

dass beide sichtbar von einander abgetrennt werden.

Der labiale Rand erhält, entsprechend der Form der Lippenfläche, eine leicht lippenwärts gekrümmte Gestalt; es sollen hier tiefere Unterschnitte möglichst vermieden werden, weil das Gold nicht immer genügend in dieselben verpackt und einwandfrei darin kondensiert werden kann. Immerhin zeigt sich manchmal die Nötigung, mangels anderer Retentionsmöglichkeiten hier Verankerungen anzubringen. Diese sind in Form wenig tiefer Furchen anzulegen, die man von der Mundhöhle aus mit einem in ein Winkelstück eingespannten feinen Kugelbohrer, oder von aussen durch einen Radbohrer mit geradem Handstück, anbringt. Auch durch einen feinen gebogenen Exkavator lässt sich eine Rinne einkratzen. Am Inzisivenwinkel, wo sich linguale und labiale Wand vereinigen, ist die Zahnkrone meist so dünn, dass Unterschnitte, wenn sie überhaupt gesetzt werden können, nur ganz seichte ausgeführt werden dürfen. Jedenfalls müssen sie möglichst parallel der Schneidekante angebracht werden, weil in dieser Richtung der Bohrer eher noch eine Lage Dentines vorfindet. Wird schräg nach unten gebohrt, so gelangt das Instrument zwischen die sich fast berührenden Schmelzlamellen der lingualen und labialen Zahnbekleidung, wodurch sie sofort, oder doch jeden-

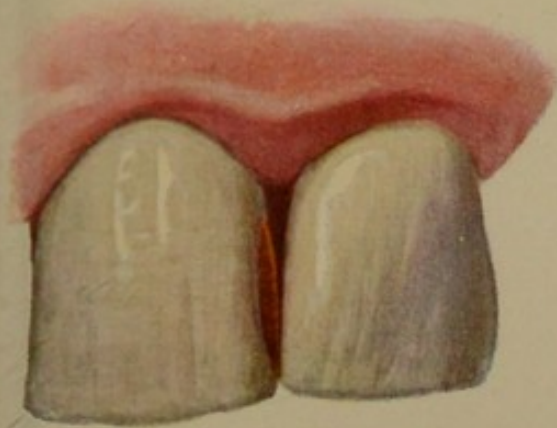

Fig. 1

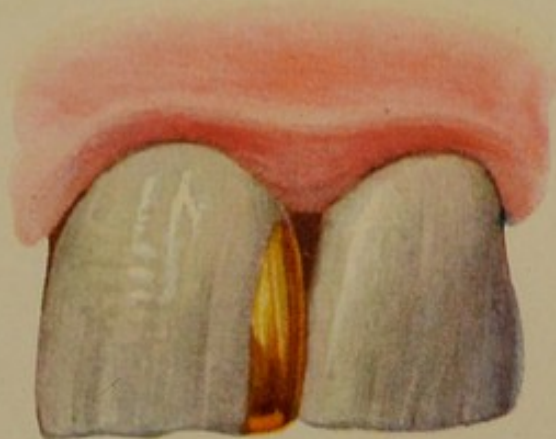

Fig. 2

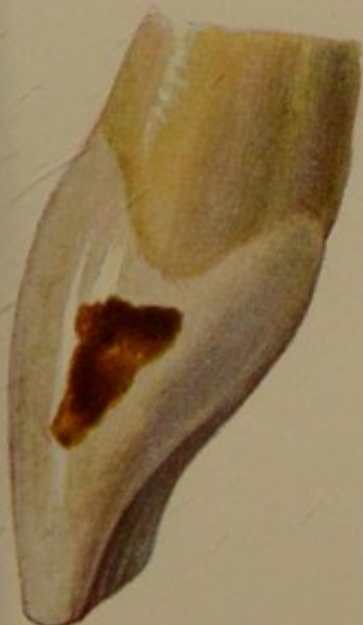

Fig. 3

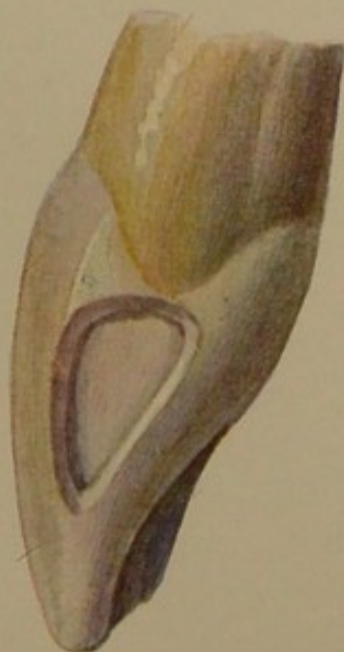

Fig. 4

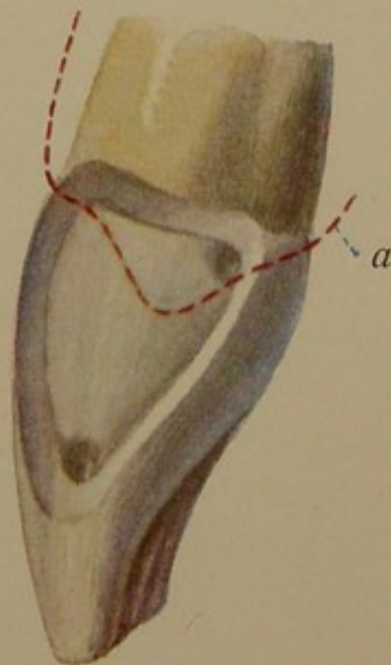
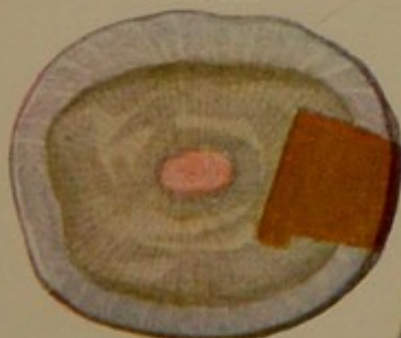


Fig. 5

labial



lingual
Fig. 7

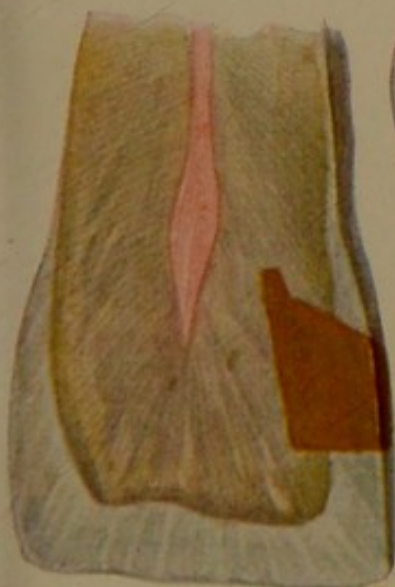

Fig. 6

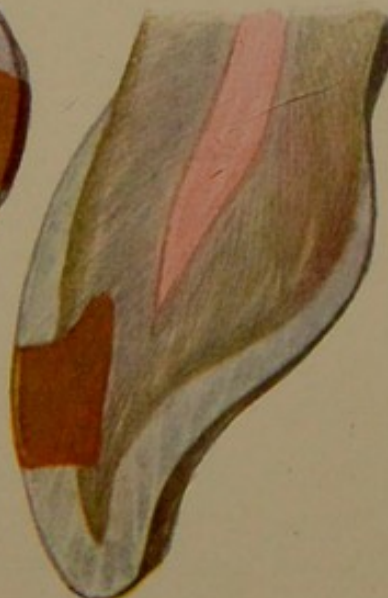

Fig. 8



falls beim Einführen des Goldes, zum Bersten gebracht werden.

Der Boden der Kavität (Tab. XV, Fig. 5, zeigt eine korrekt präparierte Kavität) ist nach Möglichkeit plan zu machen und zwar so, dass er einigermaßen senkrecht zu den Seitenwänden steht. Zu diesem Behufe führt man einen umgekehrt konischen Bohrer ein, den man, mit der Basis dem Boden der Kavität aufliegend, sorgsam, aber mit sicherer Hand, den Wänden der Kavität entlang führt. Den beträchtlichsten Retentionspunkt legt man da an, wo der Boden der Kavität in die linguo-marginale Ecke übergeht. Hier besitzt der Zahn eine genügende Mächtigkeit, um ein Untergraben auszuhalten. Die Gefahr, die Pulpa anzubohren, ist ausgeschlossen, wenn man den Rosenbohrer allerfeinster Nummer von besagter Stelle aus nicht parallel zur Längsachse des Zahnes führt, sondern eine schräg zur Längsachse strebende und etwas lingualwärts ausweichende Richtung einschlägt. Hierdurch verlegt man das Ankerloch oder die Ankerinne aus der verderblichen Nähe des Emailüberzuges und der Pulpa in das Massiv des Dentins, wie es hier, in der Nähe der lingualen Höcker, so reichlich vorhanden ist.

Da die radiär verlaufenden Prismen, die am Rande durch die Präparation abgestutzt worden sind, durch das Hämmern leicht brechen und so einen mangelnden Randschluss veranlassen, ist es notwendig, die Ränder an ihrem äussersten Umfange abzupolieren. Dies geschieht, indem man einen entsprechend gebogenen Papierdisk darüberlaufen lässt. Das Gleiche lässt sich erreichen durch Anwendung feiner Poliersteinchen, selbst das Beschaben mit einem scharfgeschliffenen Löffel-exkavator oder Schmelzmesserchen verbessert schon wesentlich den Zustand der Ränder.

Besser als alle Worte vermögen jedoch Bilder

den Sachverhalt zu erläutern, und zwar kommen wir hier nicht ohne drei Dimensionen, nämlich den Frontal-, den Sagittal- und den Horizontalschnitt aus. Der Frontalschnitt (Tab. XV, Fig. 1) soll zeigen, wie gegen die Schneidekante das Dentin geschont werden muss (a), währenddem am Zahnfleischrande, zur Retention der Füllung, die Wandung leicht gegen die Wurzel hin abzuschrägen ist. Am sagittalen Schnitt (Fig. 8) soll die Tendenz zum Ausdruck kommen, möglichst die Kastenform anzustreben und die Prismenenden zu einer glatten Kante zu polieren. Zur Retention des Goldes weicht man oben mehr (a), unten weniger (b) von dieser Kastenform ab. Der Horizontalschnitt (Fig. 7) zeigt eine korrekt gelegte Füllung, bei welcher lippenwärts (a) sehr wenig, lingualwärts viel stärker unterschritten worden ist.

b) Die Technik des Füllens.

Für approximale Goldfüllungen von Frontzähnen benützt man folgende Instrumente: 1. einen ganz geraden oder schwach abgebogenen Stopfer mit scharfer Spitze, um das Gold in die Unterschnitte zu treiben (Fig. 105). 2. einen leicht gebogenen Stopfer mit etwas breiterer Spitze, um grössere Zylinder über den zuerst eingeführten zu kondensieren (Fig. 85). 3. schraubenförmige Instrumente für links und rechts und stumpfwinklig gebogene für die labiale Wand und den unteren Anhaltspunkt (Fig. 87 u. 90) und 4. bajonettförmige (Fig. 89), fussförmige (Fig. 106), muschelförmige (Fig. 107), zum Kondensieren am lingualen, zervikalen und labialen Rande, sowie zum Aufbau der ganzen approximalen Fläche. Hierzu gehört noch der Winkelhammer mit genau denselben Einsätzen.

Wird von der labialen Seite gefüllt, so gestaltet sich bei einigem Geschicke die Operation zu einer durchaus nicht schwierigen und dennoch von grösstem Erfolge gekrönten. Als Ausgangspunkt hat

man die zerviko-labiale Haftstelle zu wählen. Hier wird durch Aufspiessen mit Stopfer (Fig. 84) ein kleiner, nicht geglähter Goldzylinder aufgenommen, vor das Haftloch gelegt und mit kräftigem Drucke darin verstaute. Durch leichte, auf den Stopfer ausgeübte Hammerschläge wird dieser Zylinder bis auf den Boden der Haftstelle getrieben und hier so fest eingekeilt, dass er sich nicht mehr von der Stelle rührt. Falls

dieses erste Stück wackelt, so wird die ganze Zukunft der Goldfüllung, als auf unsoliden Füßen ruhend, in Frage gestellt, weshalb das misslungene Experiment unbedingt zu wiederholen ist, bis es gelingt diese erste Goldpartie zum unwankbaren Haften zu bringen. Dem

Anfänger rate ich, den Goldzylinder mit einer in der linken Hand gehaltenen Pinzette vor das Loch zu führen, was dann der mit dem Goldstopfer bewaffneten rechten Hand die Arbeit sehr erleichtert. Diese Manipulation betreibt man solange, bis der Unterschnitt bis zum Überquellen mit einem Propfen soliden Goldes ausgefüllt ist (Tab. XVI,

Fig. 1). Von diesem Moment an haben wir leichtes Spiel, es wird ein grösserer, diesmal leicht geglähter Goldzylinder so auf die vorhandene Goldfläche gelegt, dass er den zervikalen Rand bedeckt, ja sogar etwas über denselben vorsteht (Fig. 3a). Reicht ein Zylinder nicht aus, so folgt nach dem Kondensieren ein zweiter, dritter usw. Durch leichte Schläge auf den Stopfer wird je-

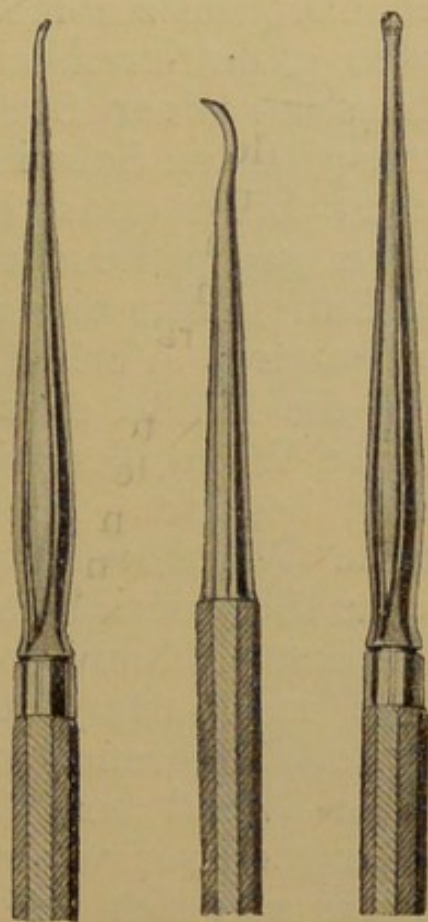


Fig. 105. Fig. 106. Fig. 107.
Goldstopfer.

Tab. XVI. Herstellung einer approximalen Goldfüllung bei Frontzähnen.

Fig. 1, 3, 5 und 7 zeigen den Vorgang am Längsschliff, währenddem

Fig. 2, 4, 6 und 8 denselben von oben gesehen veranschaulichen. Bei *a* steht das Gold vor.

weils der neue Zylinder auf die gedichtete Unterlage angenagelt, worauf das breite Kondensieren mit Stopfer erfolgen kann. Durch dieses Bedecken des zervikalen Randes mit überhängendem Golde garantieren wir einen genügenden Goldüberschuss an einer Stelle, an der sich späterhin nur unter grössten Schwierigkeiten Gold nachfüllen lässt; zudem bildet das hervorstehende Material einen Schutz gegen Feuchtigkeit, die sich manchmal trotz des Cofferdams einschleicht und unsere Arbeit stört. Im weiteren Verlaufe legt man die Zylinder stets so in die Höhle, dass ihr längeres Ende die linguale Wand, der kürzere Teil aber die labiale Wand bedeckt. Hierdurch wird verhütet, dass die labiale Wand vor der lingualen gefüllt wird, was grosse Schwierigkeiten im Gefolge hätte, da alsdann das Gold an der labialen Wand nur mit grösster Mühe in mustergültiger Weise angebaut werden könnte. Währenddem das Vorerwähnte die linguo-labiale Wand betrifft, verstärke man immer mehr das zervikale Polster und verlängere von hier aus die Füllung langsam nach der Inzisivenspitze. Die damit verbundene Austapezierung der lingualen Wand darf aber ja nicht zu schnell vor sich gehen, da sonst die Goldschicht, weil zu dünn ausfallend, abschuppen würde (Tab. XVI, Fig. 5, zeigt die fertige Füllung vor, und Fig. 7 nach dem Polieren. In Fig. 2, 4, 6 und 8 sind diese Vorgänge von oben gesehen, dargestellt.

Die Richtung des Stopfers muss natürlich stets senkrecht zu derjenigen Fläche stehen, die man jeweils mit Gold zu belegen hat. Da nun zervikalwärts am meisten Gold untergelegt wird, so lassen sich die

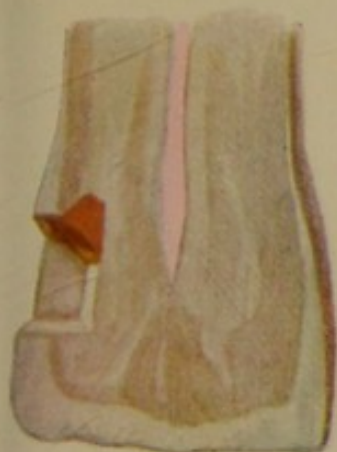

Fig. 1

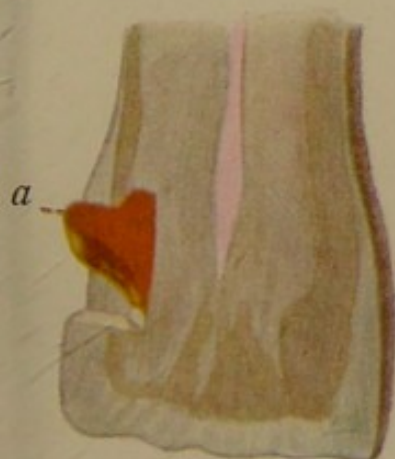


Fig. 3

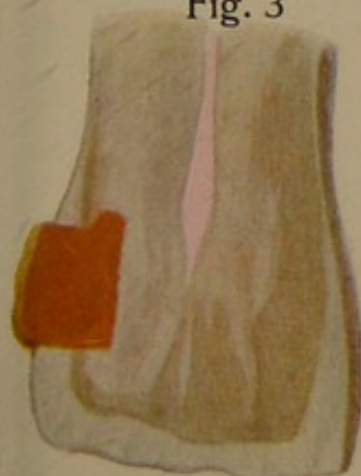

Fig. 5

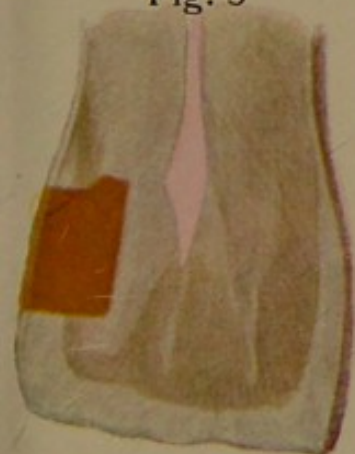


Fig. 7

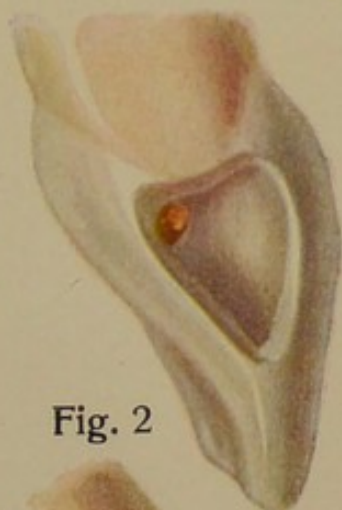

Fig. 2

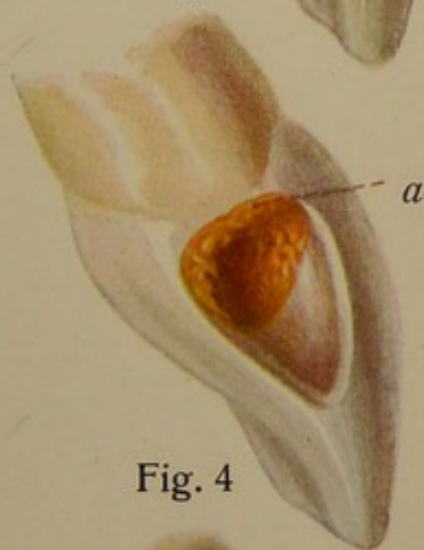

Fig. 4

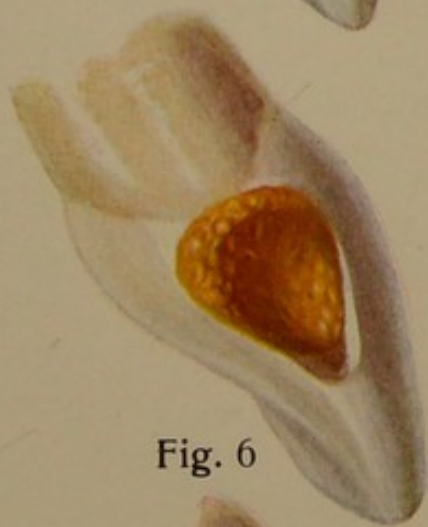

Fig. 6



Fig. 8



meisten Hammerschläge in der Längsrichtung des Zahnes anbringen, was deshalb von Vorteil ist, weil sich dann der Druck der Schläge auf die ganze Wurzelunterlage gleichmässig verteilt. Nur in der Nähe des Inzisivenwinkels, sowie beim völligen Ausfüllen der approximalen Wandung nimmt der Schlag eine senkrecht zur Längsachse des Zahnes gerichtete Bahn an, weshalb wir, um Schmerzen am einseitig bearbeiteten Perioste zu verhindern, die Schläge bedeutend abzuschwächen genötigt sind.

Sind wir nahe am unteren Haftpunkte angelangt, so führen wir in denselben einen oder mehrere Zylinder ein und verbinden ihn so mit dem Teile der schon erstellten Füllung. Hier gelangt man nicht immer mit dem Handhammer ans Ziel, aber mit zweckmässig gebogenen Stopfern lässt sich das Gold in ganz verborgene, schwer zugängliche Unterschlupfe bringen und darin zu soliden Pfröpfen kondensieren.

Somit haben wir es zu einer Goldfüllung gebracht, die an den zervikalen, sowie lingualen Rändern überall reichlich hervorquillt und den Schmelzrand überkleidet, und welche die ganze Höhle so überzieht, dass wir, von der labio-approximalen Richtung darauf gesehen, eine Goldfüllung in Form einer Mulde vor uns haben. Es bleibt deshalb weiter nichts zu tun übrig, als, von der Tiefe dieser Mulde ausgehend, anfänglich mit bajonettförmigen, später mit füsschen- oder muschelförmigen Stopfern neue Lagen Goldes bis zur gänzlichen Füllung und Konturierung aufzuhämmern. Dabei muss nicht vergessen werden, stets vom Zentrum gegen die Peripherie hin während des Hämmerns den Stopfer gleiten zu lassen.

Zum Schlusse möchte ich noch erwähnen, dass manche Praktiker beim Beginn der Füllung nonkohäsives Gold verwenden. Hiervon wird ein grosses Stück an die zervikale Wand, zwischen zerviko-labialen und zerviko-lingualen Winkel eingezwängt und gedichtet. Auf diesen nonkohäsiven

Kuchen hämmern sie dann gut geglühtes kohäsives Gold in Zylinderform und verfahren im übrigen wie oben angegeben.

Wenn die linguale Wand fehlt, so neigt man den Kopf des Patienten möglichst nach hinten und macht vom Mundspiegel ausgiebigen Gebrauch. Der Beginn der Füllung unterscheidet sich in nichts von demjenigen gewöhnlicher Approximalfüllungen, nur verankert man hier die erste Goldportion nicht im zerviko-lingualen, sondern im zerviko-labialen Winkel. Dann wird von hier aus nicht lingualwärts, sondern der labialen Wand entlang weitergebaut, aber man vergesse auch hier die vorher betonten Prinzipien nicht, nach welchen vor allem zervikalwärts eine dicke und überhängende Schicht Goldes aufzubauen ist, bevor man den untern Inzisivenwinkel zu erreichen sucht.

Füllt nun das Gold den gingivalen, sowie labialen Teil der Höhle reichlich, d. h. bis zur Bedeckung der Schmelzränder, aus, und überzieht den Boden der Kavität lingualwärts bis in die Nähe der Schneidekante, so wird der hier gelegene Winkel, dem man mit Vorteil eine blindsackartige Gestalt gegeben hat, mit rechtwinklig gebogenen Stopfern ausgefüllt.

Es ist deshalb wichtig, die linguo-approximale Wand gründlich und zuerst mit Gold zu belegen, weil es nachher, wenn die labiale Seite vollständig, gleichsam mit Gold vermauert, fast unmöglich ist, den Rest des Goldes aufzutragen. Solcher Art befestigte Goldzylinder oder Goldplättchen haben die unangenehme Neigung, während des Polierens oder später von der Mutterfüllung abzublattern.

Beim nunmehr zu erfolgenden Beenden der lingualen Fläche wird nach Bedarf, unter Benützung des Winkelhammers, Gold aufgetragen, mit dem man an der Lingual- und Approximalfläche nicht sparen darf, sonst könnte sich leicht dieser Teil der Füllung als zu schwach und somit dem Kau-drucke nicht gewachsen ausweisen.

3. Approximalfüllungen von Frontzähnen mit Konturaufbau.

Falls ausser der approximalen Kavität am selben Zahne die Schneidekannte stark abgenützt oder kariös ist, so müssen beide Höhlen zu einer einzigen vereinigt werden; der verlorengegangene Zahnkörper ist alsdann durch Konturaufbau zu ersetzen. Dasselbe trifft zu, wenn die Ecke eines Zahnes verloren ging oder wenn beide Wandungen, sowohl die linguale als labiale, fehlen, oder wenn sie wegen allzu grosser Dünnhheit entfernt werden mussten.

a) Die Technik der Präparation.

Solche komplizierte Kavitäten werden genau nach denselben Prinzipien behandelt, wie dies für einfache Approximalkavitäten angegeben worden ist. Nur ist darauf Rücksicht zu nehmen, dass die Füllung hier mit einer viel grösseren Fläche aus dem Zahne ragt, weshalb sie dem Kaudrucke in erhöhtem Masse ausgesetzt ist. Wer die Grundregeln der Mechanik kennt, der weiss, dass es sich hier beim Kauakte um eine Hebelwirkung handelt, wobei der lange Hebelarm die aus der Höhle ragende Füllung, der kurze Hebelarm die vom Dentine unterstützte Goldmasse repräsentiert. Je grösser nun der frei hervorragende Teil der Goldfüllung im Vergleich zu dem im Zahne verankerten ist, desto mehr besteht die Gefahr des Losbeissens. Seltener wird wohl die Füllung in die Brüche gehen, sondern es bewirkt deren Lockerung einen unberechenbaren Druck auf irgendeinen Teil der Zahnkrone, die dadurch frakturieren kann. Das Geheimnis der Präparation glaube ich andurch beleuchtet zu haben, es besteht darin, für die zu legende Füllung eine im Verhältniss zu deren Aufbau möglichst grosse Basis zu gewinnen. Jedoch soll diese als Fundament dienende Basis unter möglichster Schonung der noch vorhandenen gesunden Zahnsubstanzen gewonnen werden.

Tab. XVII, Fig. 1 bis 4 zeigen den Aufbau einer Konturfüllung mit Vergrößerung der Füllungsbasis nach der lingualen Seite hin. Bei

Fig. 5 und 6 ist die vordere und hintere Ansicht einer solchen Füllung mit Einbeziehung der anderen Schneidezahnecke gegeben.

Fig. 7 und 8 stellen eine Konturfüllung dar, welche durch einen lingual angebrachten Ausschnitt verankert ist. Bei

Fig. 9, 10, 11 und 12 sind je zwei Approximalkavitäten durch einen Verbindungsbalken vereinigt.

Wie für alle Arten von Füllungen, so ist es hier ganz besonders angezeigt, den Boden zu den Wänden der Kavität möglichst senkrecht zu gestalten, da durch die Kistenform ein viel besserer Halt garantiert ist, als wenn die Höhle nach Art einer Tasse präpariert worden wäre.

Am zervikalen Rande ist ein möglichst ausdrückvoller Unterschnitt anzubringen, der in weiser Mässigung grösstmögliche Tiefe mit Schonung von Pulpa und gingivaler Dentinschicht verbindet.

Die labiale und linguale Wand sowohl als die pulpäre (d. h. den Boden der Kavität) formiert man schon erläuternderweise durch entsprechend ausgesuchte, umgekehrt konische Bohrer. Diese sind mit ihrer Basis auf den Kavitätenboden aufzusetzen und durch ovale Bewegungen den Kavitätenwänden entlang zu führen, bis selbige ungefähr senkrecht zur Pulpawand stehen. Weil diese Vorschrift aus naheliegenden Gründen nicht immer eingehalten werden kann, so sucht man ihr wenigstens nach Möglichkeit nahe zu kommen.

Der Forderung „Vergrößerung der Höhlenbasis“ kommt man am besten durch Befolgung einer von Johnson angegebenen Methode nach. Dieser Autor, dessen Ratschlägen wir seit Jahren unbewusst in der Praxis gefolgt sind, gewinnt durch Abtragung der Schneidekante eine sehr willkommene Unterlage für das Gold (siehe Tab. XVII, Fig. 1, 2, 3 und 4). Diese Abtragung kann um so eher geschehen, als dieser Teil des Zahnes sehr oft



Fig. 1



Fig. 2

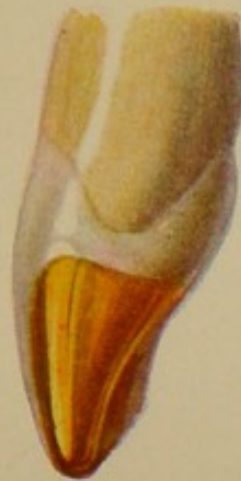

Fig. 3

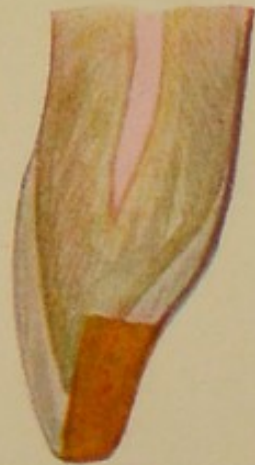

Fig. 4



Fig. 5

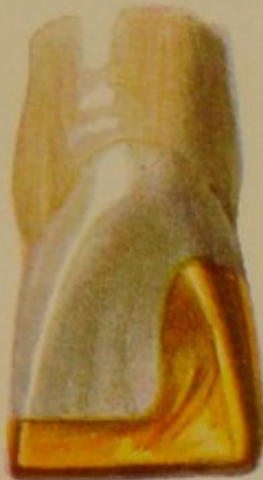

Fig. 6



Fig. 7

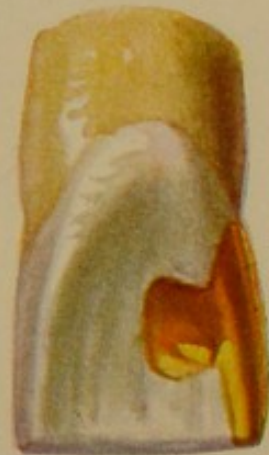

Fig. 8

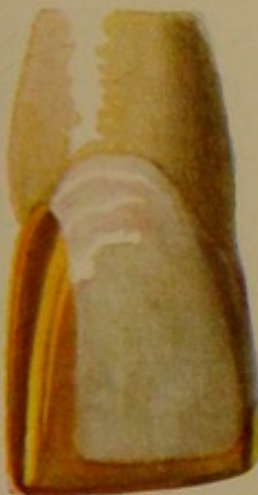

Fig. 9



Fig. 10



Fig. 11



Fig. 12



sowieso schon durch den Kauakt des Schmelzes verlustig gegangen ist. Die Kante wird nun bis nahe zur entgegengesetzten Zahnecke mit einem Karborundumsteinchen schräg nach innen und oben abgeschliffen, worauf durch geeignete Bohrer soviel von dem lingualen Rand weggefräst wird, bis genügend Platz für eine Goldschicht geschaffen ist, die auch nach Jahren noch nicht durchgebissen ist. Hierbei muss aber darauf geachtet werden, dass die labiale Wand nicht zu sehr geschwächt wird, weil sie sonst abbrechen könnte; auch würde das durchschimmernde Gold zu einer Verdunkelung der Zahnfarbe führen. Eine zweckmässige Art der Verankerung an der Lingualfläche zeigen Fig. 7 und 8. Wie bei den übrigen Flächen der Höhle, so ist auch hier dafür Sorge zu tragen, dass die perpendikuläre mit der horizontalen möglichst einen rechten Winkel bildet. Am Ende dieses Einschnittes bringt man zur Verankerung ein der Längsachse der Zähne parallel gerichtetes Bohrloch an (Tab. XVI, Fig. 2). Stark abgenützte oder durch Karies zerstörte Schneidekanten baut man nicht nur lingual-, sondern auch labialwärts auf, immerhin so, dass an der Lippenfläche weniger Gold zu sehen ist als an der Gaumenfläche (Tab. XVII, Fig. 5 und 6). Einen besonders sicheren Halt gewinnt die Füllung, wenn sie noch etwas über die jenseitige Kante hinübergebaut wird (Fig. 9 und 10). Manchmal findet sich sowohl mesial wie distal ein ausgehnter Defekt und auch hier lässt sich mit Vorteil durch Belegen des lingualen Teiles der Schneidekante ein für beide Füllungen vorteilhafter Halt schaffen, ohne dass mehr als nötig von dem Golde zu sehen ist, wie dies Fig. 11 und 12 zeigen.

Nach einem Vorschlage von How sollen Ankerschrauben, die man in ausgebohrte Löcher einschraubt,



Fig. 108.

How's
Anker-
schrauben.

einen sicheren Halt gewähren. Diese in Figur 108 in ihrer Anwendungsweise dargestellten Schrauben dürfen nur da angebracht werden, wo noch dickere Schichten von Dentin vorhanden sind, da sonst leicht der Zahn gesprengt wird. Ich habe sie sehr selten angewandt, weil man in allen Fällen, in denen sich so weite und tiefe Löcher anbringen lassen, wie sie zur Befestigung von Schrauben notwendig sind, ebensogut Haftlöcher einbohren kann.

Statt der Ankerschrauben lassen sich auch Stifte aus 14 karätigem Gold- oder Platiniridium-



Fig. 109.



Fig. 110.



Fig. 111.

Diverse Ankerstifte.

draht verwenden. Die Stifte werden an dem in die Zahnschubstanz zu versenken- den Ende et- was ange- rauht, damit das Zement, das sie im Bohrkanäle festhalten soll, besser adhä-

riert. Das andere Ende jedoch muss etwas breit- geschlagen und an den Rändern ausgezackt werden, um dem Golde einen guten Halt zu gewähren (Fig. 109). Einen günstigen Unterschlupf für das Gold verschafft man sich durch Anbringen eines Drahtbogens, den man in zwei Löcher steckt (Fig. 110). Wähle man nun einzelne Stifte oder diesen Bogen, so muss stets darauf geachtet werden, dass die Füllung erst begonnen wird, wenn das Zement, das zur Befestigung der Stifte dient, stein- hart geworden ist.

Sehr oft ist bei so hochgradig zerstörten Zähnen auch die Pulpa verloren gegangen. Natürlich wird man sich da den Vorteil, einen kräftigen Stift in die Wurzel versenken zu können, wie dies Fig. 111 zeigt,

nicht entgehen lassen. Das hervorstehende Ende muss ebenfalls flachgeschlagen werden, aber immerhin mit einiger Mässigung, da sich sonst der Stift beim energischen Umstopfen mit Gold verbiegen würde. Diese Art der Befestigung kann ich nicht warm genug empfehlen, da Füllungen solcher Konstruktion auch den stärksten mastikatorischen Insulten trotzen.

Bis jetzt wurde nur von oberen Frontzähnen gesprochen, aber das Gesagte bezieht sich auch auf die unteren Zähne, die noch schwieriger zu behandeln

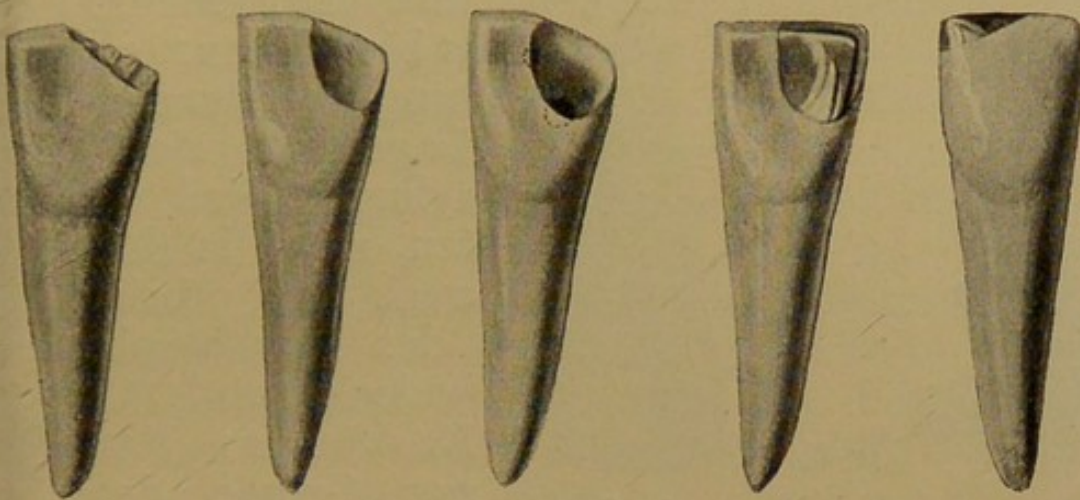


Fig. 112. 113. 114. 115. 116.

Aufbau einer Ecke in Gold bei einem unteren Schneidezahne.

sind, weil sie noch kleinere und noch zerbrechlichere Objekte darstellen, als die oberen Zähne. Ich habe im folgenden den Gang einer komplizierten Füllung an einem unteren Schneidezahn darzustellen versucht. Fig. 112 zeigt den kariösen Zahn, dessen linguale Wand zur Vergrösserung der Basis bei Fig. 113 abgetragen ist. Die Unterschnitte sind in Fig. 114 ange- deutet und Fig. 115 zeigt die fertige Füllung von hinten, Fig. 116 zeigt dieselbe von der lingualen Seite.

b) Die Technik des Füllens.

Die komplizierten Füllungen beginnt man ungefähr ebenso, wie dies für die einfachen angegeben

wurde. Zuerst wird die zervikale Haftfurche ausgefüllt, wobei grösste Vorsicht und Genauigkeit am Platze ist, um, von den Ankerpunkten ausgehend, bis zur Oberfläche eine durchaus homogene, äusserst dichte Füllung zu erhalten. Ein kleiner Goldzylinder wird mit einem spitzen Goldstopfer eingeführt und gründlich festgeklopft, hierauf kommt ein zweiter, dritter u. s. f., bis das Loch vollständig gefüllt ist. Nun bringt man grössere Zylinder an, mit denen der zervikale Rand fest auszufüllen ist, und zwar müssen die Zylinder so gelegt werden, dass

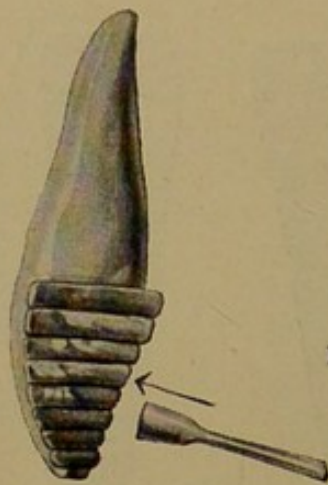


Fig. 117.
Richtung der Gold-
zylinder beim Kon-
turaufbau.

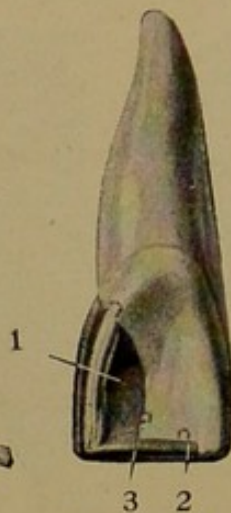


Fig. 118.
Reihenfolge
des
Füllens.

ihre Längsachse eine labio-linguale Richtung einnehmen. Diese Lagerung der Goldzylinder wird eingehalten, wenn in der Folge auch der übrige Teil des Kavitätenbodens bedeckt wird. Da die Kavität im Verhältnis zur Grösse des Substanzverlustes meist sehr niedrig ist, so vollzieht sich das Ausfüllen derselben rela-

tiv rasch. Nun werden noch etwas längere Zylinder, oder schmal geschnittene Bänder gefalzten Blattgoldes gewählt und diese genau in demselben Sinne aufgelegt wie die vorhergehenden, wobei man aber darauf zu achten hat, dass sie lingualwärts ein gutes Stück über die Oberfläche der Rückwand des Zahnes vorstehen (Fig. 117). Selbstverständlich müssen die einzelnen Zylinder sorgfältig gegläht und mit fast übertriebener Genauigkeit kondensiert werden, mit Ausnahme der hervorstehenden Enden, die eine dichte, aber noch weiche Masse bilden. Ist die approximale Kontur reichlich aufgebaut, so dass ein Nachfüllen — was nicht sehr leicht ist — wegfällt, so schlägt man mit dem Powerschen

Winkelhammer gegen den weichen Goldkuchen an der Rückfläche, bis er zu einer soliden Schicht umgewandelt ist. Dem im inzisiven Winkel gelegenen Retentionspunkte ist möglichste Beachtung zu schenken, da sich hier ein nachlässiges Dichten des Goldes bald rächen würde.

Wurde die Schneidekante in die Kavität mit einbezogen, so muss nun diese mit Gold ausgelegt werden. Ein leicht geglühter Zylinder wird auf den ausgefüllten unteren Ankerpunkt kondensiert, dass er auf das vorhandene Gold zu liegen kommt und zugleich streckenweise die Rinne der Schneidekante ausfüllt. Gab man vorher den Goldzylindern eine labio-linguale Hauptrichtung, so ist dieselbe hier eine mesio-distale. Es ist sehr darauf zu achten, dass der relativ enge Raum mit ängstlicher Genauigkeit gefüllt wird, so dass nicht nur das Gold den Zahnwandungen hermetisch anliegt, sondern es muss auch vollkommen dicht in seiner Struktur sein, so dass nirgends auch nur die geringste Porosität vorhanden ist. Dies wird durch die Wahl möglichst kleiner Goldzylinder erzielt, die ausgiebig mit feinspitzigen Stopfern in alle Unebenheiten der Wände hineingehämmert werden. Erst wenn die Wände mit einer genügend dichten Lage Goldes ausgekleidet sind, kann die weitere Kondensation unter Zuhilfenahme breiterer Stopfer geschehen. In dieser Weise wird zuerst derjenige Teil der Schneidekante ausgefüllt, welcher der schon fertiggestellten Partie der Goldfüllung am nächsten liegt, und von hier aus baut man bis zum terminalen Haftpunkte weiter. Soll die diesseitige Zahnecke überkappt werden, oder ist die Schneidekante auch auf der Labialseite aufzutragen, so bedient man sich am besten schmaler Bänder Goldfolie Nr. 30, die sich durch rasch ausgeführte Hammerschläge nach Belieben in jedem gewünschten Sinne gleichsam ausmodellieren lassen. Die Reihenfolge des Füllens zeige ich in Fig. 118. Bei 1 wird zuerst, dann bei 2 und schliesslich 3 gefüllt.

Zur Politur verwendet man in erster Linie gut angefeuchtete Schleifsteinchen (Fig. 119), mit denen man alle zugänglichen, überstehenden Goldränderfortschleift und überhaupt der Füllung die gewünschte Form der Oberfläche gibt. Am Zahnhalse sind Glaspapierstreifen (Fig. 120) zu benutzen, weil es bei deren Anwendung möglich ist, den zervikalen Goldrand glatt zu schleifen, ohne die Kontur der Füllung zu

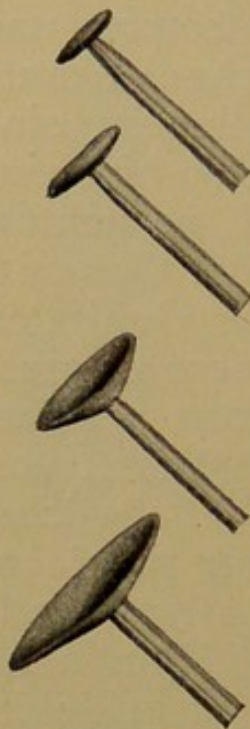


Fig. 119.
Schleif-
rädchen.



Fig. 120.
Polier-
streifen.



Fig. 121.
Geränderte
Polierscheiben.



Fig. 122.
Kautschuk-
napfchen.

zerstören. Bis zu einem gewissen Grade gelingt es auch mit den geränderten Glaspapierscheiben (Fig. 121), die nur nahe ihrer Peripherie, aber nicht im Zentrum schneiden. Die Hauptarbeit jedoch werden wir mit den gewöhnlichen Glaspapier- oder Korundscheiben verrichten. Da diese aber ganz flach sind und somit die Rundung der Oberfläche schädigen, geben wir ihnen durch geeignete Instrumente wie kugelförmige Amalgamstopfer oder dgl., während der Rotation die gewünschte Biegung. Eine matte Politur erhält man durch die Anwendung fein-

ster Sandpapierscheibchen, die aber nur solange angewendet werden dürfen, als sie noch rauh sind, haben sie jegliche Spur von Glasstaub verloren, so verleiht das rotierende Papier dem Golde schon einen erhöhten Glanz. Die höchste Politur wird dadurch erzielt, dass man unter Anwendung weicher Kautschukknäpfchen (Fig. 122) bei rotierender Bewegung feucht gehaltenes Pariserrot einwirken lässt.

4. Approximo-zentrale Füllungen bei Prämolaren und Molaren.

Den einfachen approximalen Höhlen, wie sie sich an den Berührungsflächen von Prämolaren und Molaren vorfinden, habe ich kein besonderes Kapitel gewidmet, denn sie kommen als solche selten zur Behandlung, sondern wir entdecken sie meist erst, wenn kompliziertere Höhlenformen daraus entstanden sind, zudem deckt sich deren Behandlung mit derjenigen zentraler Kavitäten.

Nur beim Fehlen von Nachbarzähnen, oder wenn die Zähne infolge fehlerhafter Zahnstellung oder im hohen Alters weit auseinander gerückt sind, kommen sie uns zu Gesichte. Meist geben sich die Zahnärzte auch gar nicht die Mühe, approximale Kavitäten in ihrem Anfangsstadium aufzusuchen, aus dem Grunde nämlich, weil bei gedrängter Zahnstellung die Behandlung weit mehr Geschicklichkeit erfordert, als wenn durch umfangreichere Zerstörung des Zahngewebes die Kavität übersichtlicher und für die Instrumente zugänglicher geworden ist. Dies ist jedoch ein Unrecht, denn bei dem exquisit unterminierenden Charakter der approximalen Bikuspidaten- und Molarenkaries erstrecken sich beim ersten Sichtbarwerden des Defekts die Verwüstungen oft schon sogar auf die Pulpa und die Interdentalspapille.

Hegen wir Verdacht auf solche versteckte kariöse Herde, so stehen uns zwei Mittel zur Verfügung, um uns von der Richtigkeit unserer Annahme zu vergewissern; dies ist 1. die Separation durch

einen geeigneten Separator, wodurch der feinen Sonde ein Abtasten ermöglicht wird, sowie 2. die Radiographie, welche letztere ich in ausgiebiger Weise zur Auffindung verborgener Defekte benütze, denn wohl kann mir die Separation Aufschluss geben

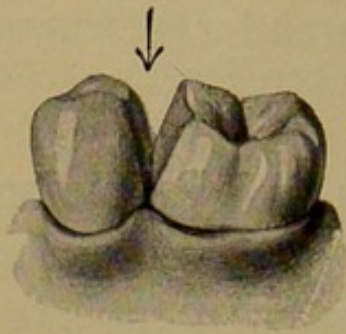


Fig. 123.

Falsch beschliffene Zähne.
In der Richtung des Pfeiles keilen sich Speisen ein.

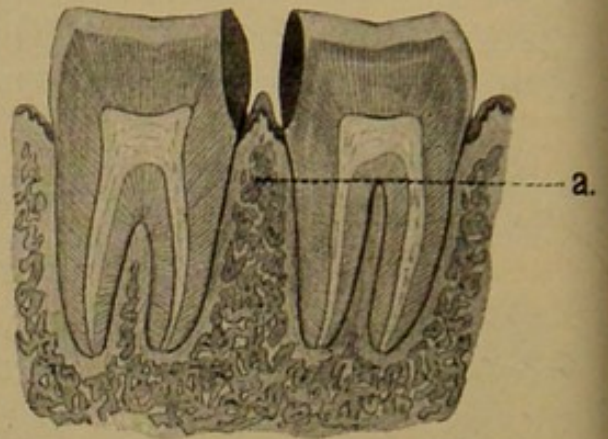


Fig. 124.

Parallel geschliffene Zahn-
wandungen. *a* ist die intakte
Zahnpapille.

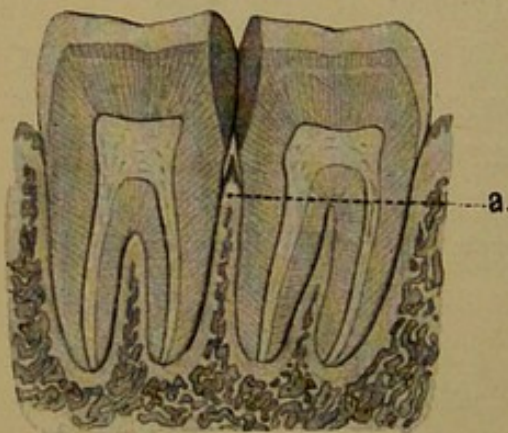


Fig. 125.

Die parallel geschliffenen
Zähne sind zusammen-
gerückt, so dass die
Papille *a* gedrückt wird.

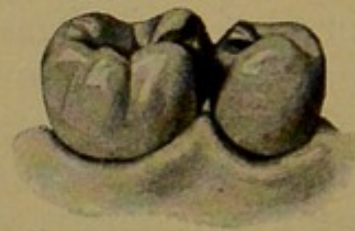


Fig. 126.

Konturaufbau von der Seite.



Fig. 127.

Konturaufbau von oben.

über das eventuelle Vorhandensein einer Höhlung, aber nur das Röntgenbild ist imstande, über deren Ausdehnung, Charakter und Lage zu berichten. Ist mit Sicherheit eine solche einfache Approximalhöhle nachgewiesen, so öffnet man sie, falls

sie tief am Zahnhalse sitzt, von der Wangenfläche und sonst von der Kaufläche aus umrandet und präpariert sie genau wie eine Kauflächenkavität.

Häufig wird beim Verdacht auf Karies einfach zwischen den Zähnen durchgefeilt oder mit dem Korumdumrad durchgeschliffen und zwar habe ich die Beobachtung gemacht, dass gewöhnlich der Zwischenraum so beschaffen ist, dass am Zahnhalse die approximalen Wandungen einander noch berühren, währenddem sie an der Kaufläche mehr oder weniger weit klaffen (Fig. 123). Es liegt auf der Hand, dass beim Kauen die in der Richtung des Pfeiles eingetriebenen Speisen, wenn sie fester Art sind, wie Keile die Zähne auseinandertreiben und sich in den Zwischenraum setzen. — Um diesem Übelstande zu begegnen, schleifen manche die Zahnwandungen parallel (Fig. 124) und in der Tat klemmen sich hier die Speisen weniger leicht fest, allein sehr bald rücken die Zähne gegeneinander, weil sie das Bestreben haben, lückenlos nach der Mittellinie aufzurücken, wodurch, wie dies Fig. 125 zeigt, das wertvolle Septum interdentale, das die Interdentalspapille trägt und ernährt, gedrückt und somit atrophisch wird. Hierdurch geht auch die Interdentalspapille samt Ligamentum circulare, die den vornehmsten Schutz gegen sekundäre Zahnhalskaries abgeben, zugrunde. Bei dieser Art des Separierens kann der skizzierten Katastrophe nur einigermaßen dadurch vorgebeugt werden, dass man die Kontur des Zahnes vollkommen zu ersetzen sucht, so dass sich die Zähne im Kontaktpunkte berühren, wodurch jede Annäherung vereitelt wird (Fig. 126 und 127). Es ist jedoch mit fast unüberwindlichen technischen Schwierigkeiten verknüpft, geschliffene Zwischenräume in besagter Form durch Gold zu überbrücken.

Viel leichter gelangt man zu einem genügenden Grade von Übersichtlichkeit, dessen es unter allen Umständen bedarf, durch Anwendung von Guttapercha, wie sie Bonwill zu diesem Zwecke eingeführt hat. Natürlich muss hierbei mit

Sorgfalt und Geduld verfahren werden und genügt es nicht, das Material in die kariöse, feuchte Höhle einzupressen; sondern es werden vorerst mit geeignet geformten und ganz scharf geschliffenen Schmelzmessern die schwachen Ränder abgetragen. Gelingt dies nicht durch Handdruck, so benütze man die Schmelzmesser als Meissel; auf diese Weise lassen sich, wenn der Assistent die Hammerschläge mit leichter Hand abgibt, ohne merkliche Belästigung des Patienten grössere Stücke absprenge. Demselben Zwecke dient der pneumatische Kirby-Rauhe-Hammer, an welchem man statt der Stopferspitzen kleine winkelförmig gebogene Schmelzmesserchen befestigt. Sofern nun der gewonnene Raum gestattet Instrumente einzuführen, löffelt man die erweichte

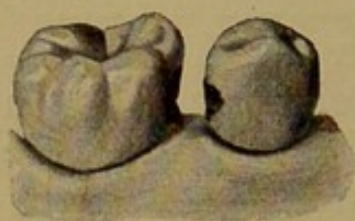


Fig. 128.
Durch Guttapercha
separierte Zähne.

kariöse Masse aus und trocknet die Kavität so gut es geht. Die Guttapercha wird in gut erweichtem Zustande kräftig zwischen die Zähne gepresst, wobei nicht unterlassen werden darf, einen Überschuss nach der Kaufläche hervorquellen zu lassen. Hierdurch wird durch die Mastikation die

Guttapercha langsam hinuntergebissen, was ein Auseinanderweichen der Zähne zur Folge hat (Fig. 128).

Manchmal bleibt der gewünschte Erfolg aus und die Guttapercha senkt sich zwischen den Zähnen in die Alveolen hinunter, anstatt seitlich zu wirken. Dies hat seinen Grund in einer abschüssigen Form des zervikalen Höhlenrandes, welche ihrerseits wohl auch für die nachgiebige und granulierende oder ulzeröse Beschaffenheit der interdentalen Gewebe, wie sie hiermit im Zusammenhange oft beobachtet wird, verantwortlich zu machen ist. Man hilft sich hier in der Weise, dass man der vertikalen Wand eine horizontale Form verleiht; hierdurch wird von selbst der Druck der Guttapercha, der an und für sich eher ein vertikaler ist, in horizontale Bahnen gelenkt, wodurch die Zähne separiert werden.

Den Guttaperchakloss lässt man mindestens acht Tage liegen; genügt der Raum dann noch nicht, oder stellt sich die anfänglich fast immer vorhandene Blutung der Interdentalpapille wieder ein, so lässt sich durch abermaliges Einlegen von Guttapercha für weitere acht, vierzehn und mehr Tage, nach und nach der angestrebte Zustand erzwingen. Bei diesem Überfluss an Raum, wie er meist einzutreten pflegt, ist es dann relativ leicht, der Höhle in allen Teilen eine korrekte Form zu geben und nachher die Kontur so herzustellen, dass die wertvolle Interdentalpapille, trotz des nachherigen Zusammenrückens der Zähne, in ihrer ursprünglichen Form erhalten bleibt. Ja es hat sich herausgestellt, dass sogar schwer geschädigte interdental gelegene Gewebsteile durch korrekt gelegte Konturfüllungen eine Restitutio ad integrum erfahren haben.

a) Die Technik der Präparation.

Manchmal gelingt es nicht ohne weiteres mit dem Schmelzmesser die Kavität blosszulegen, besonders wenn der Schmelzwulst der Kaufläche zu solid ist. Gewöhnlich kann man sich helfen, ohne dem Patienten Schmerzen zuzufügen, indem man mit einem feinen Fissurenbohrer diese Schmelzstelle so durchschneidet, dass die proximale Höhle nunmehr mit der Kaufläche durch eine Spalte in Verbindung steht (Figur 129). Be-

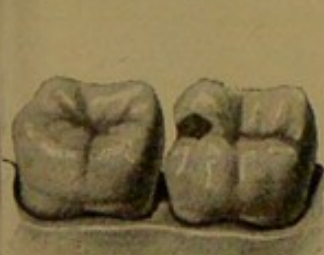

Fig. 129.
Aufgebohrte
Approximal-
kavität.

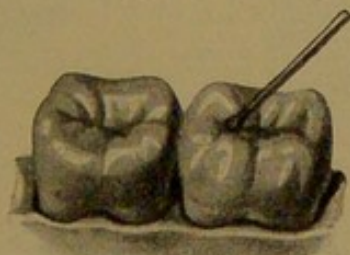


Fig. 130.
Öffnen einer Approximal-
höhle von der Kaufläche
aus.

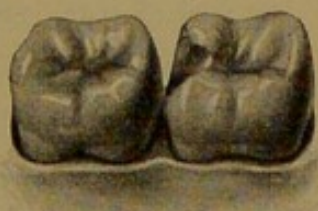

Fig. 131.
Eröffnete
Approximal-
höhle.

sitzt jedoch die Kaufläche nahe der fraglichen Stelle eine furchen- oder grübchenartige Vertiefung oder gar schon eine Fissur, so dass sich für einen feinen Kugelbohrer ein Angriffspunkt bietet, dann ist es sehr zweckmässig, von der Kaufläche aus mit besagtem Bohrer das Öffnen vorzunehmen, wie das Fig. 130 zeigt. Hierdurch bricht diese überhängende Schmelzbrücke zusammen so dass es dann ein Leichtes ist, die hierdurch geschwächte, an und für sich meist dünnwandige Partie des Schmelzes in genügendem Umfange, wie Fig. 131 zeigt, abzutragen. Nach dieser Prozedur ist es meist ein Leichtes, kariös erweichte Gewebe auszulöffeln und, wenn jetzt noch nötig, die Druckguttapercha einzuführen.

Was wir nach erfolgter Separation anzustreben haben, das ist

1. Erweiterung der Höhle bis zu einer Grenze, durch welche der Karies für die Zukunft neue Angriffspunkte entzogen sind.
2. Der Übersichtlichkeit, sowie der Verankerung dienende Erweiterung der Höhle nach der Kaufläche hin, um nach Möglichkeitschwächende Unterschnitte entbehren zu können.
3. Präparation des Höhlenbodens in einer besonderen Weise, damit der enorme Kaudruck möglichst von den Seitenwänden nach dem Boden der Kavität abgelenkt wird.

Webb hat vorgeschlagen, bei jedem Grad von approximaler Karies die Höhle so sehr zu erweitern, dass die Ränder der Füllung einer Selbstreinigung ausgesetzt sind, was natürlich in jedem Falle eine umfangreiche Konturfüllung nach sich zieht. Wohl muss die Richtigkeit dieser ausgedehnten Resektion für diejenigen Fälle zugegeben werden, in denen es sich um schlechtes Zahnmaterial handelt, da hier an

gewissen Stellen des Zahnhalses Karies sehr leicht rezidiert. Bei vorzüglichen Zähnen hingegen würde ein so weit gehendes Opfern von harter gesunder Zahnschubstanz eines relativ unbedeutenden Defektes wegen, eine unnötige, dem Patienten viel Schmerzen bereitende Übertreibung bedeuten. Immerhin ist eine „extension for prevention“ (Black) in jedem Falle geboten, aber unter Zugrundelegung der obwaltenden hygienischen Zahn- und Mundverhältnisse.

An Hand der nebenstehenden Figuren möchte ich einen Durchschnittsfall behandeln, den man sich in die Praxis übersetzen und daselbst nach Massgabe der Vielseitigkeit der vorkommenden Fälle nach Bedarf variieren wolle. Fig. 132a stellt den approximalen Kariesherd eines Molaren dar, und in Fig. 133a ist eine Fissurenkavität abgebildet, die sehr leicht mit jener Höhle in Zusammenhang gebracht werden kann. Würde man nun die approximale Höhle (Fig. 132a) nach deren Reinigung und den notwendigsten Retentionsgelegenheiten füllen, so könnte man in den meisten Fällen nach Monaten oder Jahren die unliebsame Wahrnehmung machen, dass am Zahnhalsfleischrande von neuem Karies aufgetreten ist und ganz besonders bilden der zerviko-linguale und der zerviko-bukkale Winkel günstige Angriffspunkte

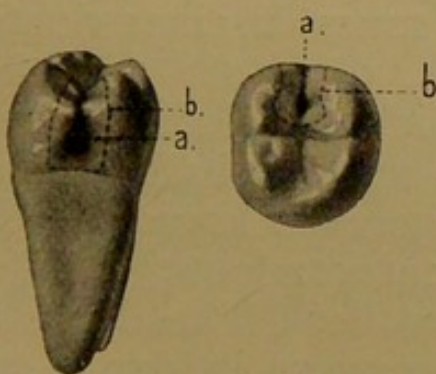


Fig. 132. Approximal-
kavität *a*,
soll bis *b*
erweitert
werden.
Fig. 133. Derselbe Fall
wie Fig. 132,
soll an der
Kaufläche *a*
wie *b* erweitert
werden.

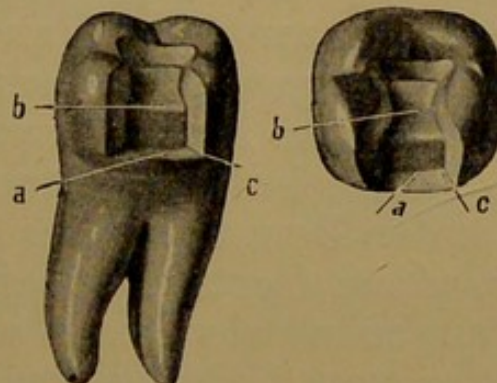


Fig. 134. Präparation
nach
Black.
Fig. 135. Präparation
nach
Black.

für dieselbe. Deshalb muss der zervikale Höhlenrand mit scharfen Rosenbohrern bis unter das Zahnfleisch ausgeschnitten und in bukko-lingualer Richtung verbreitert werden, wie dies der in Fig. 132 eingezeichnete Strich b andeuten soll. Der bukkale und linguale Rand soll rechtwinklig zum zervikalen Rande stehen, doch dürfen sie sich gegen die Kaufläche hin auch leicht gegeneinander neigen.

An der Kaufläche sind die Fissuren am besten mit walzen- oder birnförmigen Bohrern so zu erweitern, wie dies bei den Kauflächenfüllungen des Genauern erläutert worden ist (siehe auch Fig. 133b). Aber man vergesse nicht der Kurve dieses Kauflächenausschnittes die Form eines Kolbens, eines Hakens, eines Schwalbenschwanzes, kurz irgendeine Form zu geben, welche die Füllung in ihrer Lage zurückzuhalten vermag. Der approximale Ausschnitt dient also mehr dem Prinzip der „extension for prevention“, der zentrale hingegen der Retention. Wie in ähnlichen Fällen die Füllung bei Frontzähnen nach der lingualen Seite überzugreifen hat, um Halt zu bekommen, so erstreckt sie sich hier nach der Kaufläche.

Sind die Ränder ausgeschnitten, so schreitet man zur Gestaltung der Höhlenwänden und benutze ich die Fig. 134 zur besseren Verständigung. Die zervikale Wand a muss zu einer richtigen Basis umgewandelt werden, d. h. sie darf nicht, wie dies von Natur gewöhnlich der Fall ist, gegen den Zahnfleischrand geneigt sein, deshalb gibt man ihr unter Benutzung des umgekehrt konischen Bohrers, plane Gestalt, wobei recht vorsichtig zu Werke gegangen werden muss wegen der Nähe der Pulpa, welche von Unkundigen, besonders in der Gegend der bukko-zervikalen und linguo-zervikalen Winkel oft blossgelegt und verletzt wird (Fig. 134c). Diese Basis darf aber nur ein schmales Band darstellen, denn wollte man sie nach der Mitte der Zahnkrone zu erweitern, so würde dies unfehlbar zur breiten Eröffnung der Pulpakammer führen. Damit man nun

nicht genötigt ist, die pulpäre Wand der Kavität von der Basis aus schräg nach den Rändern des Kauflächenausschnittes zu führen, was dem soliden Sitze der Füllung schaden würde, hat Black angeraten, die in Fig. 134 angedeutete Stufe b anzubringen. Hierdurch erhalten wir eine zweite, höher gelegene Kauflächenbasis.

Sowie die zervikale Wand (Fig. 134a) zur Basis (Fig. 134b) mit scharfer Kante beinahe rechtwinklig stehen muss, so soll man auch für sämtliche übrigen Höhlenwände nach Möglichkeit dasselbe Prinzip anzustreben versuchen. Hierdurch erhalten wir z. B. scharfe Winkel (Fig. 134c), welche es ermöglichen, den ersten Goldportionen einen gewissen Halt zu verleihen. Dasselbe möchte ich in Fig. 135 in einer mehr von oben gesehenen Kavität darstellen. Es ist durchaus verpönt, Unterschnitte und Haftlöcher in approximalen Kavitäten anzubringen, weil dadurch die Wandungen geschwächt werden und stimme ich hierin mit denjenigen Praktikern überein, welche zum grossen Teile ihre Füllung aus monkohäsivem oder Zinngolde herstellen, weil sich diese Präparate auch ohne besondere Unterschlupfe in den kistenförmig gestalteten Höhlen verstauen lassen. Wer wie ich jedoch meist die ganze Füllung aus monkohäsivem Golde aufbaut, bedarf eines Haftpunktes zum Anfangen. Diese lege ich mir meist in Form schmaler Rinnen im dicksten Teile der bukkalen und lingualen Wand, einander gegenüberliegend, an, was durch Fig. 136a dargestellt sein soll.

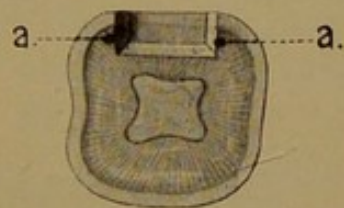


Fig. 136. Anlegen von Hafrinnen.

Grosse Sorgfalt ist auch hier wieder auf die Schmelzränder zu verwenden, welche mit dem Golde einen dauerhaften Randschluss bilden sollen. Sie sollen aber nicht, wie dies gemeinhin angegeben wird, nach aussen abgeschrägt werden, weil sonst die abschliessende Goldschicht zu dünn ausfällt, sondern es darf nur die äusserste

Schmelzkante leicht gebrochen und poliert werden, damit beim Anhämmern des Goldes keine Prismenenden losgesprengt werden. Es genügt hierzu ein Beschaben mit ganz scharf geschliffenen Löffel-exkavatoren, an gewissen Stellen unterstützt man die Wirkung der Exkavatoren mit feinen Goldfinierern oder selbst mit Glaspapierscheibchen, denen man durch irgendein passendes Instrument die gewünschte Biegung gibt.

So fasslich sich auf dem Papier dies alles annimmt, so schwierig gestaltet sich manchmal die praktische Ausführung. Oft ist die Pulpa zerstört und der Defekt nimmt einen grossen Teil der Zahnkrone in Beschlag. Zieht man da nicht eher vor, eine Goldkrone aufzusetzen, so steht uns hier das Zinkphosphat zu Diensten, mit dem wir hier die allzu geräumige Höhle teilweise ausfüllen. Währenddem es noch weich ist, lässt sich mit Leichtigkeit die für eine Konturfüllung notwendige Standardform modellieren. Überhaupt kann ich nicht genug anraten, Phosphatzement zum Ausfüllen allzutiefer Buchten, zum Verstärken schwacher Wandungen usw. in ausgiebigem Masse anzuwenden, nur lasse man sich nicht verleiten, damit die Ränder auszustreichen oder es so übermässig anzuwenden, dass dadurch die Dicke des Goldes nachteilig vermindert wird.

b) Die Technik des Füllens.

Approximo-zentrale Kavitäten lassen sich, allgemein gesprochen, auf zweierlei Arten mit Gold füllen, entweder 1. Gemischt nonkohäsiv und kohäsiv oder 2. ganz kohäsiv. Bei der gemischten Füllung sind Matrizen unentbehrlich, wogegen dieselben den Beginn einer kohäsiven Goldfüllung oft erschweren würden.

Die Wahl einer zweckmässigen Matrice ist sehr wichtig, weshalb ich im folgenden hierauf näher eintreten möchte.

Matrizen.

Bekanntlich sind Zentralkavitäten, überhaupt alle Höhlen, bei denen die Seitenwände stehen, am leichtesten zu füllen. Es kann deshalb nicht wundernehmen, wenn das Bestreben besteht, jeder Höhle die Form einer Zentralkavität zu geben; dies wird durch ein kleines Instrument zu erreichen versucht, das man „Matrize“ nennt. Um an approximozentralen Kavitäten die Approximalwand zu ersetzen, wurde seit langem einfach ein Stückchen Metallblech (Neusilber oder Stahl) zwischen die beiden Zähne hineingepresst, und zwischen dasselbe und den gesunden Zahn brachte man, um einen besseren Anschluss zu gewinnen, einen Metallstift, Holzkeil oder etwas Gutta-percha (Fig. 137).

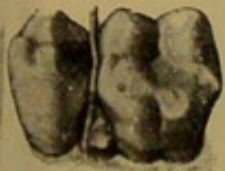

Fig. 137.
Stahlblech-
matrize.



Fig. 138.
Herbst's
Ringmatrize.

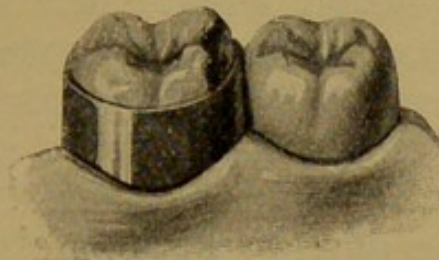


Fig. 139.
Ringmatrize
in situ.

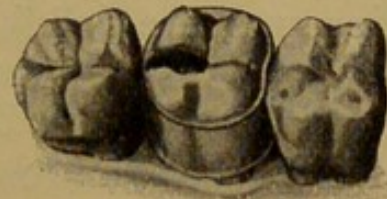


Fig. 140.
Zelluloid-
matrize.

Solche Neusilber- oder Stahlstreifen sind leicht anzubringen und für gewöhnliche Fälle den meisten käuflichen Matrizen vorzuziehen. Die Füllung erhält aber dadurch eine flache, nicht der wirklichen Form des Zahnes entsprechende Gestalt. Diesem Übelstande hilft die von Jack ersonnene Matrize ab, welche etwas ausgebuchtet ist.

Damit ein solches Instrument auch wirklich brauchbar sei, muss es möglichst fest an seiner Stelle sitzen. Diese Bedingung erfüllt in vorzüglicher Weise die Ringmatrize von Herbst. Sie besteht aus einem mit Zinn gelöteten Neusilberringe, welcher sich dem Zahnhalse genau anpasst. Die Herstellung einer sol-

chen Matrize ist eine recht einfache. Man legt um den zu füllenden Zahn ein Neusilberband, klemmt es mit der Flachzange zusammen und lötet es mit Zinnlot zu einer Röhre zusammen (Fig. 138). Damit die Matrize nicht in das Zahnfleisch schneidet, wird sie zwischen den Zähnen etwas ausgeschnitten, auch der obere Rand muss, sofern er die Kronen überragen sollte, zurückgestutzt werden. Eine solche Matrize (Fig. 139) hält meist sehr fest; besitzt jedoch der Zahn am Halse einen grösseren Umfang als an der Kaufläche, dann verschiebt sich die Matrize zu leicht, was aber dadurch korrigiert werden kann, dass man vor dem Einsetzen des Ringes denselben innen mit weicher Guttapercha oder Zement bestreicht, wodurch er dann einen absolut sichern Halt bekommt. Wenn umgekehrt der Zahnhals im Verhältnis zur Zahnkrone sehr schmal ist, so steht die Matrize am zervikalen Rande der Höhle ab; in diesem Falle drückt man etwas erwärmte Guttapercha zwischen die Matrize und den Nebenzahn, wodurch dieselbe an den Zahnhals angepresst wird. Solche Metallringe haben aber leider einen Nachteil, der darin besteht, dass sie das Operationsfeld verdunkeln, weshalb man auf den Gedanken kam, Ringe aus durchsichtigem Stoffe herzustellen, und haben wir in der Kohinoor-Matrize ein Handelsprodukt dieser Art (Fig. 140). Diese durchsichtigen Ringe gestatten einen freien Überblick. Leider sind sie aber zu weich — sie bestehen aus Zelluloid — um den bei Anfertigung von Goldfüllungen notwendigen Druck auszuhalten. Ihre Anwendbarkeit beschränkt sich deshalb auf plastische Materialien.

Ein genau passender Ring lässt sich dadurch herstellen, dass man einen um den zu füllenden Zahn gelegten Metallstreifen mittelst einer Schraubvorrichtung zu einem geschlossenen Ringe vereinigt. Dieser Art sind die kleinen Apparate von Pinney, Woodward, Meister u. a. Die meiner Ansicht nach beste Matrize dieser Kategorie ist diejenige von Brophy. Der Ring besteht aus dünnem

Stahlblech, das nachgiebig genug ist, um überall die Bedeckung der Schmelzränder mit Gold zuzulassen, dabei besitzt es die für das Kondensieren erforderliche Rigidität. Durch eine kleine Schraube, welche die Übersicht nicht behindert, lassen sich diese Ringe fest anziehen. Fig. 141 zeigt die Ringe in verschiedener Grösse. Durch die Schraube *a* werden sie vermittelst der Schraubenmutter *b* unter Zuhilfe-

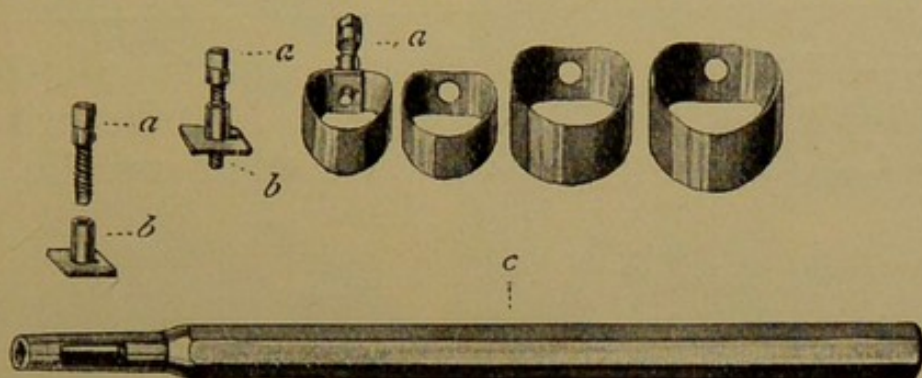


Fig. 141.

Brophy-Matrize, *a* Schraube, *b* Schraubenmutter, *c* Schraubenschlüssel.

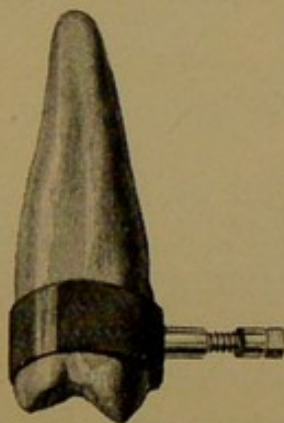


Fig. 142.

Matrize Fig. 141 in situ.

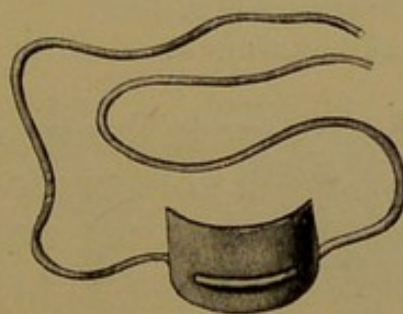


Fig. 143.

Clapp-Matrize.

nahme des Schlüssels *c* angezogen. Fig. 142 zeigt eine solche Matrize in situ. Sollten sie nicht von vornherein für einen vorliegenden Fall passen, so lassen sie sich genau nach der Anleitung, wie ich sie für die Herbst-Matrize angegeben habe, umgestalten und befestigen.

Clapp benutzt ein Stückchen Neusilberblech, dem er die gewünschte Form gibt und das er mit zwei

Tab. XVIII. Die Herstellung von distalen Goldfüllungen bei Prämolaren. Die Zähne liegen unter Cofferdam und der zu füllende Zahn trägt eine Matrize.

Fig. 1 zeigt das Einführen der ersten (nonkohäsiven) Goldportion, die in

Fig. 2 an den zervikalen Rand gedrückt ist. In

Fig. 3 ist eine Lage kohäsiven Goldes über das nonkohäsive gehämmert, und

Fig. 4 stellt die fertige Füllung dar.

Löchern versieht, durch die ein Seidenfaden durchgezogen wird (Fig. 143). Diese Matrize wird zwischen die Zähne gesteckt, der Faden um die Krone

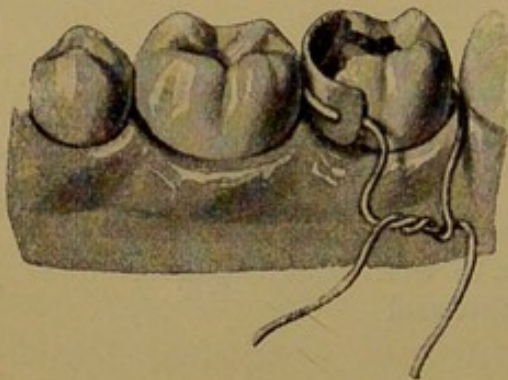


Fig. 144.

Die Matrize Fig. 143
beim Anlegen.

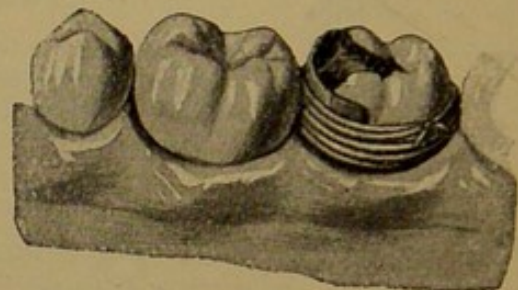


Fig. 145.

Die Matrize Fig. 143
in situ.



Fig. 146.

Die
Miller-
Matrize.

geschlungen und mittelst chirurgischen Knopfes so fest angezogen, dass die Matrize an ihrem Platze fest haftet (Figur 144). Da diese eine Fadenschlinge nicht genügt, um das Neusilberblech genügend festzuhalten, so wiederholt man die Prozedur vier- bis sechsmal (Figur 145). Trotz grösster Sorgfalt weicht manchmal, wegen Rutschens der Ligaturen, eine solche Matrize dem Drucke des Goldstopfers aus, weshalb ich sie nur für Amalgamfüllungen empfehlen möchte.

Sollen in einer Sitzung zwei benachbarte Approximalhöhlen gefüllt werden, so ist es zweckmässig, die Matrize von Miller (Fig. 146) zu ge-

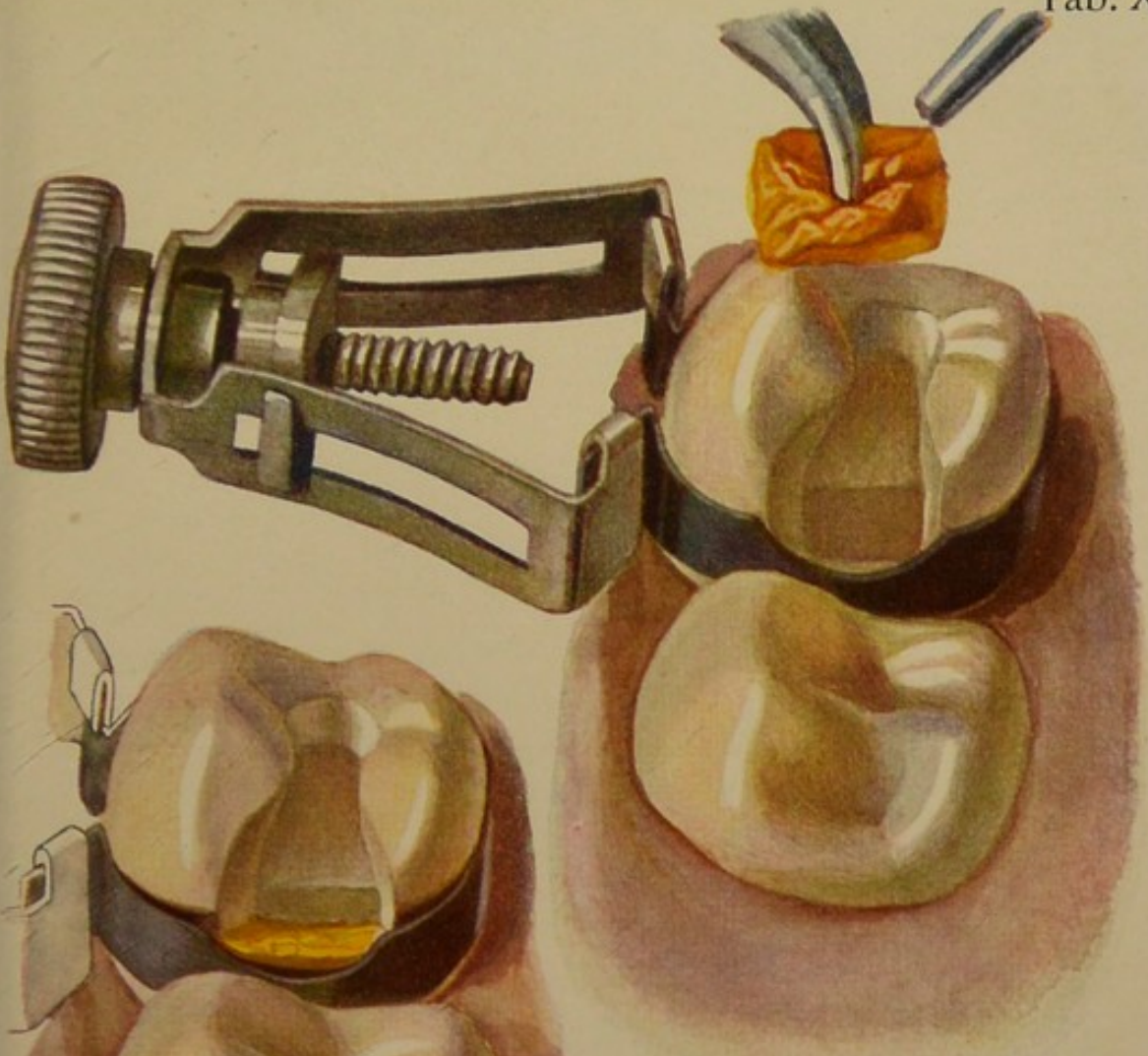


Fig. 1



Fig. 2

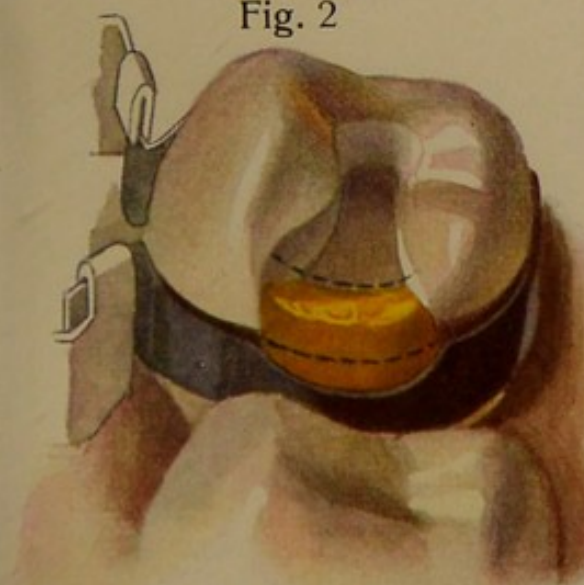

Fig. 3

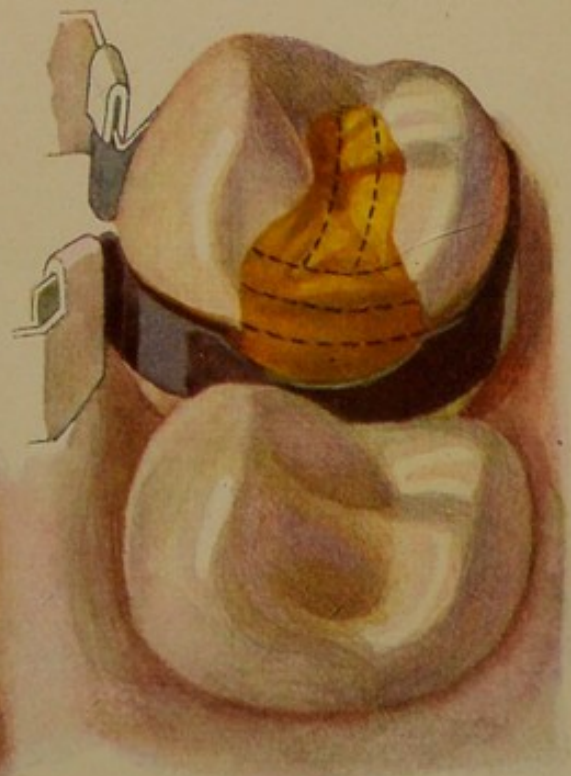

Fig. 4

br
Er
di
M

brauchen. Diese besteht aus zwei parallelen an einem Ende zusammengelöteten Metallstreifen, zwischen die man, um sie an ihrem Platze zu fixieren, einen Metallstift oder Holzkeil hineinzuzwängen hat.

Prämolaren.

Prämolaren bedürfen, wie übrigens auch Molaren, fast ausnahmslos einer Matrize, wenn es sich um das Füllen distaler Kavitäten handelt, wogegen bei mesialen Höhlen nur dann eine solche erforderlich ist, wenn der Defekt bis unter den Zahnfleischrand reicht.

Meist wird die Höhe der Matrize übertrieben, so dass sie alles Licht wegnimmt und das Kondensieren des Goldes erschwert, anstatt es zu erleichtern.

Die Matrize soll allerdings die Zahnkrone in möglicher Breite umschliessen, um genügend fest zu halten, jedoch darf sie bei mesialen Kavitäten den Zervikalrand nicht mehr als ein bis zwei Millimeter überragen, und distale Kavitäten dürfen nur bis zu einem Drittel von der Matrize verdeckt werden. Dies genügt vollständig, um den Beginn der Füllung zu erleichtern, sowie um derselben die richtige Kontur anzuweisen und zu verhindern, dass man nachher am Zahnfleischrande einen allzu grossen Überschuss an Gold wegzupolieren genötigt ist.

So straff einesteils die Matrize sitzen muss, so ist es doch nötig, dass sie sich von den Rändern der Höhle mit einem Instrumente etwas abdrängen lässt, da es sonst nicht möglich ist, den Kavitätenrand vollständig dicht mit Gold zu belegen. Ich zwänge jedesmal vor Beginn der Füllung dem gingivalen, sowie bukkalen und lingualen Höhlenrande entlang einen feinen Goldstopfer zwischen Email und Matrize, um mich von dieser Beschaffenheit zu überzeugen. Erst wenn die Matrize allenthalben etwas nachgibt, wird zum Einfüllen des Goldes geschritten; sonst muss bedingungslos zu einer etwas weiteren Matrize gegriffen werden.

Wie in Tab. XVIII, Fig. 1, dargestellt wird, benutzt man einen Klotz nonkohäsiven Goldes von dem bucco-lingualen Durchmesser der Höhle, der in lose gewickeltem oder gefaltetem Zustande etwa den dritten Teil oder beinahe die Hälfte der Höhle einnimmt. Nun fasst man diesen Klotz mit der in der rechten Hand gehaltenen Stopfpinzette, währenddem die Linke einen feinen Stopfer so zwischen Metallband und Zahnhals stösst, dass sich dasselbe etwas vom zervikalen Rande der Höhle abhebt. Durch geeigneten Druck mit der Pinzette und gründliches Nachstopfen mit einem feinen Goldstopfer füllt man den dünnen Spalt zwischen Metallband und Zervikalrand aus, und nun presst man durch Handdruck mit einem ziemlich breiten und gut gezähnelten Stopfer, unter wiegender Bewegung des Instrumentes, den ganzen Klotz zu einem horizontal gelagerten ziemlich dichten Kuchen (Tab. XVIII, Fig. 2), den man ganz besonders stark in die basalen Kanten der Höhle hineindrückt. Auf diesen Kuchen kommt ein kohäsiver, leicht geglühter Goldzylinder zu liegen, der den nonkohäsiven Boden gänzlich zu bedecken hat. Er hat eine bucco-linguale Lage einzunehmen. Nachdem er durch Handdruck leicht hinuntergepresst wurde, muss er mit einem Goldstopfer, dessen Spitze nicht zu breit ist, durch Hammerschlag kräftig hinuntergestampft werden (Tab. XVIII, Fig. 3). Hierdurch verbindet sich das nonkohäsive Gold, das durch den gezähnelten Stopfer eine rauhe Oberfläche besitzt, intensiv mit dem kohäsiven Gold, und man kann hierüber ganz beruhigt sein, dass nunmehr der gingivale Boden dicht belegt ist. Denn das nonkohäsive Gold adaptiert sich den Wandungen sehr vollständig, und der kohäsive Zusatz gewährt ihm eine solche Rigidität, dass diese erste Goldportion vollständig solid zwischen den senkrecht präparierten Wandungen der Kavität eingekellt ist.

Auf diese erste nonkohäsive Goldlage kommt ganz im gleichen Sinne eine zweite, dritte u. s. f.,

bis die Füllung den Rand der Matrize erreicht hat. Beim Kondensieren des Goldes beachte man ganz besonders die bukkalen und lingualen Ränder, sowie die durch die Matrize gebildete Höhlenwand. Es ist wichtig, dass das Gold ganz prall an diese metallene Wand angehämmert werde, weil sonst die nötige Kontur und damit der Kontaktpunkt verloren ginge.

Ist man am offenen Rande der Matrize angelangt, so kann die Füllung, was Schwierigkeit anbelangt, als überwunden angesehen werden, denn jetzt hat man nur noch den bequemen und übersichtlichen Kauflächenaufbau zu bewerkstelligen. Zu diesem Behufe legt man einen stark geglühten Goldzylinder, diesmal in distal-mesialer Richtung, auf die Füllung und, wenn dieser Teil der Höhle noch nicht bedeckt sein sollte, auf den Grund der Kauflächenfissur; dies wird so lange wiederholt, bis die jedesmal sehr nachdrücklich gehämmerten Goldlagen die verloren gegangenen Partien des Zahnes in jeder Weise ersetzen. Tab. XVIII, Fig. 4, zeigt die fertige Goldfüllung.

Anstatt mit nonkohäsiver Folie zu beginnen ziehen es viele vor, gleich von Anfang an kohäsives Gold zu verwenden. Es ist schwer anzugeben, in welchen Fällen wir der einen oder der anderen Methode den Vorzug geben sollen. Ausser der Form, Grösse und Lage der Höhle kommt Befähigung und Vorliebe des Operateurs für eine bestimmte Goldsorte in Betracht. Ich beginne meist mit nonkohäsivem oder ungeglühtem kohäsivem Golde da, wo eine relativ hohe Matrize als angezeigt erscheint, also bei distalen Höhlen. Dann bei tief unter das Zahnfleisch sich senkenden Defekten, wo die Aussicht auf die Form des Höhlenbodens verdeckt ist, wogegen ich übersichtliche, relativ flache Kavitäten mit grosser Vorliebe ganz kohäsiv fülle. Prämolaren, bei denen Approximalkavitäten naturgemäss im Verhältnis zu ihrer Tiefe recht schmal sind, fülle ich fast ausnahmslos nach obengenannter Methode, wäh-

Tab. XIX. Herstellung einer approximalen Goldfüllung aus kohäsivem Golde bei Prämolaren, ohne Matrize. (Siehe Text.)

Fig. 1 ist die präparierte Höhle mit Unterschnitten *a* und *b*. In

Fig. 2 *a* ist ein Unterschnitt sowie die ganze zervikobukkale Ecke mit Gold belegt und in

Fig. 3 wurde die von *a* gegenüberliegende Ecke *b* ausgefüllt, so dass nunmehr der ganze zervikale Rand mit Gold bedeckt ist. In

Fig. 4 ist die Arbeit bis zur oberen Stufe der Füllung gediehen. *c* und *d* sind Haftpunkte.

Fig. 5 und 6 sollen erläutern, in welcher Weise der Kauflächenteil der Goldfüllung begonnen und mit dem zervikalen Teile vereinigt wird.

renddem recht geräumige Molarenkavitäten, bei denen es schwer halten würde, die erste Portion nonkohäsiven Goldes richtig zu adaptieren und zu dichten, lieber von vornherein zur kohäsiven Methode gegriffen wird. Da nach einiger Übung die Applikation nonkohäsiven Goldes zu einer nicht allzuschweren Manipulation wird, so bereitet dem Geübten dieser Modus ebensowenig Schwierigkeiten als der andere.

Soll bei Prämolaren eine approximale Kavität ganz kohäsiv gefüllt werden, so benutzt man entweder nur eine schmale Matrize, oder es wird hiervon überhaupt Abstand genommen, wobei allerdings durch geeignete Klammern oder Ligaturen dafür gesorgt werden muss, dass der Kautschuklappen über das Niveau des Zervikalrandes emporgeschoben wird, so dass dieser sich dem Auge in vollkommener Übersichtlichkeit darbietet. Bei *a* und *b* auf Tab. XIX, Fig. 1, sind zwei sich gegenüberliegende Unterschnitte angebracht worden. Nach Gutdünken wird nun in den bukkalen oder lingualen Haftpunkt ein Goldzylinder gelegt und darin durch Hämmern befestigt, und nun füllt man nach und nach schwach geglähte Goldzylinder, indem jeder einzelne festgehämmert wird, gegen den vorgefüllten Haftpunkt, bis die eine Ecke mit Gold belegt

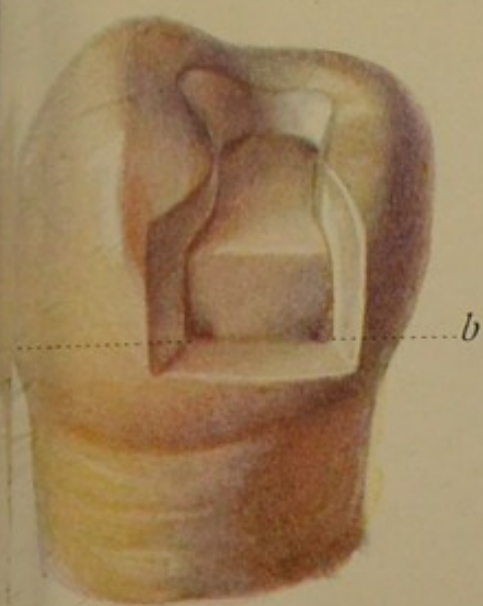


Fig. 1

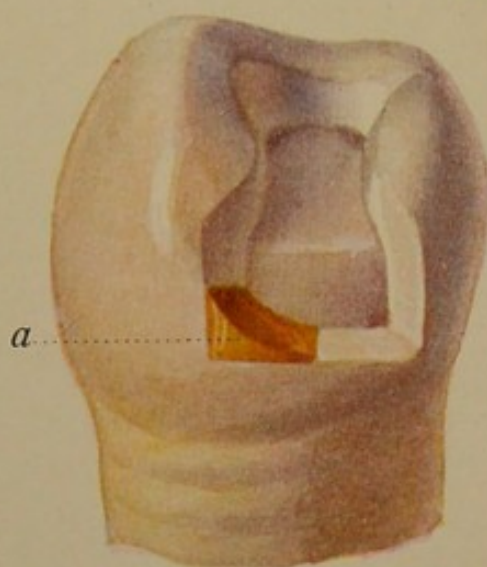


Fig. 2

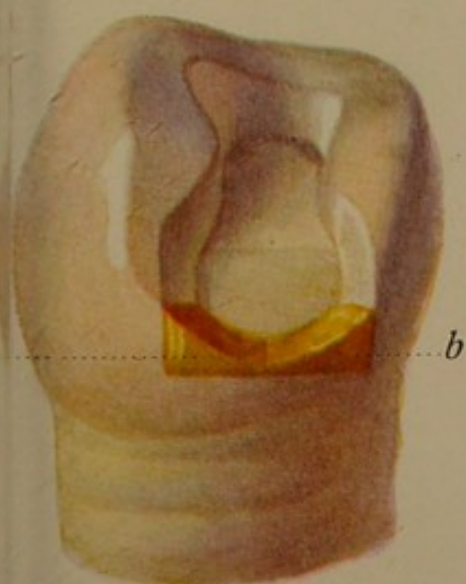


Fig. 3

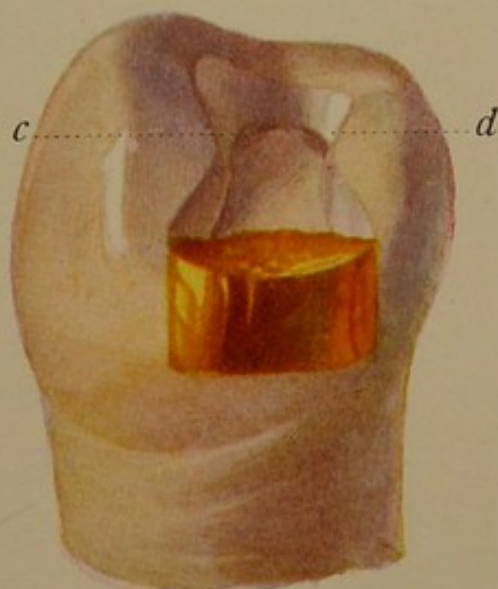

Fig. 4

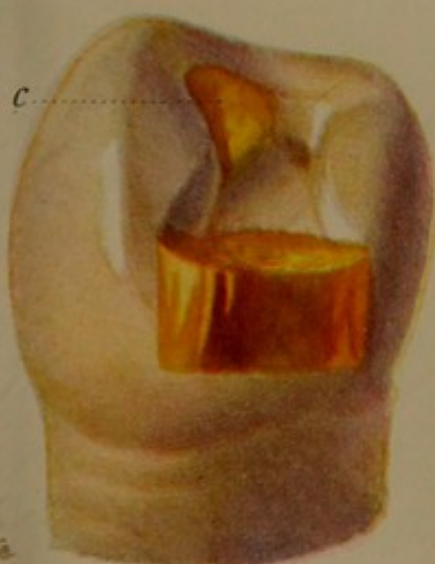

Fig. 5

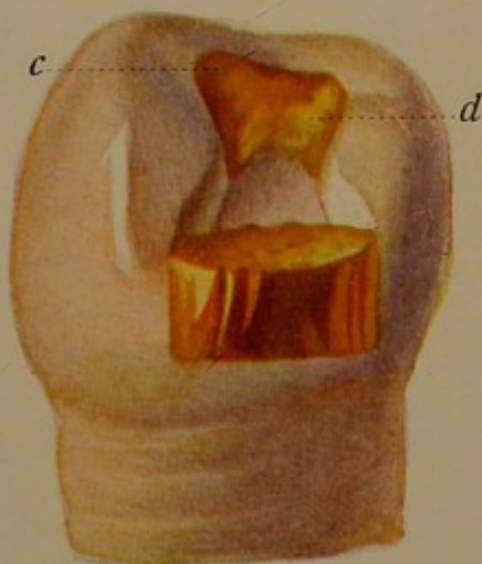

Fig. 6



ist (Tab. XIX, Fig. 2). Das Gold muss gleich von Anfang an, wie ich dies für approximal zu füllende Frontzähne angegeben habe, am zervikalen Rande so reichlich aufgetragen werden, dass es etwas vorsteht. Wurde eine Matrize angebracht, so drückt man mit der Spitze des Stopfers etwas Gold zwischen dieselbe und den Zervix; zu diesem Ende ist es nötig, gleichzeitig mit dem Stopferhandgriff gegen das Metallband zu pressen. Beginnt die Goldlage den Boden der Höhle in grösserem Umfange zu bedecken, so füllt man den entgegengesetzten Haftpunkt auf und trägt in der angegebenen Weise neue Lagen gut gehämmerten Goldes auf, bis sich die neue mit der alten Goldmasse vereinigt (Fig. 3).

Der weitere Aufbau geschieht in der Weise, dass man dem Bestreben, der werdenden Füllung möglichst eine horizontale, in der Mitte leicht konkave Oberfläche zu geben, nachlebt (Fig. 4). Dies wird durch Einhämmern von Zylindern erreicht, die man, wie bei nonkohäsiven Füllungen, in bukkolingualer Richtung hinlegt. Auf welche Weise dann die Füllung vom Kauflächenausschnitte weitergeleitet wird, ist aus Fig. 5 und 6 c, d ersichtlich. Es ist sehr schwierig, die approximale Wand, wenn sie nicht von vornherein genügend konturiert worden ist, nachzufüllen, deshalb vergesse man ja nicht, von Anfang bis zu Ende gerade hier dem Aufbau einen gewissen Vorsprung zu geben. Wenn keine Matrize angewendet wurde, muss die Oberfläche in mesial-distaler Richtung oder umgekehrt gedichtet werden, was mit einem schmalen und fussförmigen Stopfer bewerkstelligt wird. Bei mesialen Füllungen lassen sich Handstopfer mit so geformten Enden anwenden, distalwärts aber muss man sich mit Maschinenhämmern behelfen, die einen Rückschlag auszuüben imstande sind; Fig. 147 stellt einen solchen Hammer dar.

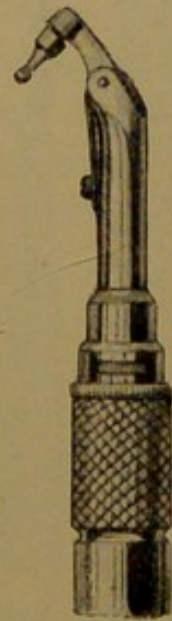

Fig. 147.

Goldhammer
mit Rück-
schlag.

Zum Polieren approximal-zentraler Höhlen benutzt man zuerst einen Glaspapierstreifen, schiebt ihn zwischen die Zähne und bewegt ihn solange dem Zahnhalse entlang hin und her, bis der zervikale Rand der Goldfüllung vollständig glatt ist. Die Streifen müssen aber sehr schmal sein, sonst geht der Kontaktpunkt verloren. — Hatte man eine sehr dünnwandige Matrize benutzt, oder wurde unmittelbar vor dem Füllen separiert, so drängen sich die Zähne, nach Wegnahme der Matrize, manchmal so eng zusammen, dass es nicht möglich ist, einen Streifen zu passieren. In diesem Falle ist es erlaubt, mit einer feinen Separierfeile zwischendurch zu gehen.

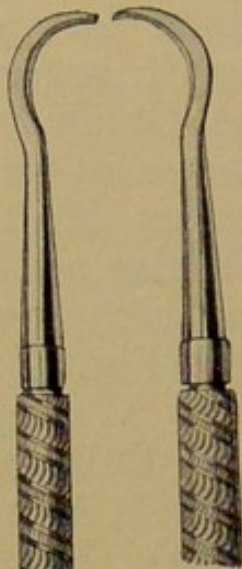


Fig. 148.

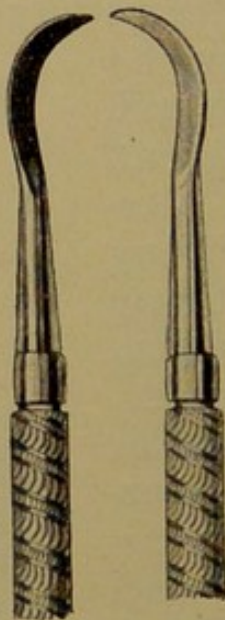


Fig. 149.

Sicheln zum
Finieren von
approximalen
Goldfüllungen.

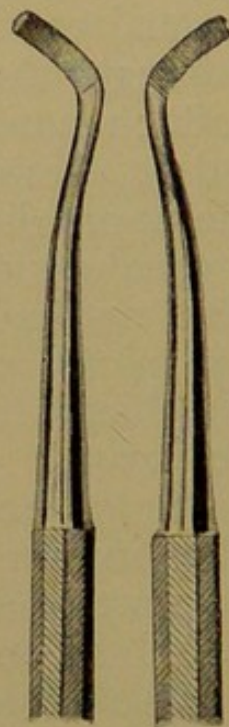


Fig. 150.

Feilen zum Finieren von approximalen
Füllungen.




Fig. 151.

Wenn der Zervikalrand so tief liegt, dass durch das Hin- und Herziehen der Glaspapierstreifen die interdentalen Weichteile verletzt werden, so ist es angeraten, statt dessen feine sensenförmig gebogene Messerchen (Fig. 148 und 149) oder ähnlich gestaltete Feilen (Fig. 150 und 151) anzuwenden. Da die Matrize einen bedeutenderen Goldüberschuss natürlich nicht aufkommen lässt, so ist es nicht nötig, ja sogar schädlich, Separier- oder Polierstreifchen irgendwelcher Art zu benutzen, denn hierdurch geht der Kontaktpunkt verloren und überhaupt wird die schöne natürliche Kontur der Füllung abgeflacht.

Ist der zervikale Rand der Füllung geglättet, so bearbeitet man die bukkale und linguale Wand mit Glaspapierscheibchen, eventuell sind auch kleine Korundumschleifsteinchen (Fig. 152) am Platze. Die approximozentrale Kante lässt sich am besten durch Glaspapierscheibchen beschleifen und polieren, denen man ja eine beliebige Biegung beibringen kann. An der Kaufläche kommt man am besten mit kleinen Schleifsteinchen irgendwelcher Art (Korundum, Karborundum, Schmirgelkautschuk usw.) zum Ziele, oder auch mit Stahlfinierern. Es darf aber nicht eine spiegelglatte Fläche geschaffen werden, sondern die Kauflächengestaltung muss, im Hinblick auf die physiologische Aufgabe, genau dem Einbiss des Gegenzahnes entsprechen. Um dies zu erreichen, hat der Patient wiederholt auf Blaupapier zu beissen; die dadurch auf der Goldoberfläche entstehenden blauen Punkte zeigen die Stelle an, an der die Füllung abgeschliffen werden muss. Besondere Aufmerksamkeit ist den Rändern zuzuwenden, das Gold darf von denselben nicht abpoliert, sondern es muss im Gegenteil anpoliert werden. Dies ist so zu verstehen, dass wenn beispielsweise Kauflächenfüllungen am linken Unterkiefer zu polieren sind, am lingualen Rande derselben die Maschine nach rechts, am bukkalen Rande jedoch nach links rotieren muss.

Einen höheren Glanz teilt man der konvexen

Tab. XX. Distale Approximalkavitäten unterer Molaren. Der Hergang beim Füllen mit Gold unter Zuhilfenahme einer Matrize.

- Fig. 1. M ist die Matrize, welche um den zu füllenden Zahn gelegt ist; bei a liegt in der von der horizontalen und vertikalen Kavitätenwand, sowie der Matrize gebildeten Nische die erste Goldportion, bestehend aus einer Rolle nonkohäsiven Goldes, das der besseren Differenzierung halber gelblich gemalt wurde; im Gegensatz hierzu erhielt das kohäsive Gold einen rötlichen Ton. In
- Fig. 2 ist nicht nur die Nische a, sondern auch die gegenüberliegende b mit nonkohäsivem Golde gefüllt.
- Fig. 3b zeigt das Anfügen von kohäsivem auf das nonkohäsive Plombiergold a.
- Fig. 4 stellt den weiteren Aufbau des kohäsiven b und c Goldes auf die nonkohäsive Unterlage dar und in
- Fig. 5d ist bereits die Arbeit bis zur oberen Etage, das heisst bis zum Pulpdach der Kavität fortgeschritten. In
- Fig. 6 ist angedeutet, wie nunmehr kohäsives Gold in den Kauflächenausschnitt e der Kavität, bis zur endlichen Verbindung mit d gehämmert wird. In
- Fig. 7a ist die basale Lage nonkohäsiven Goldes mit der darüberliegenden Schicht kohäsiven Goldes b im Querschnitte dargestellt, wie Beides durch den angedeuteten Stopfer zu einem relativ dünnen Kuchen in
- Fig. 8 (a und b) zusammenkondensiert wird.

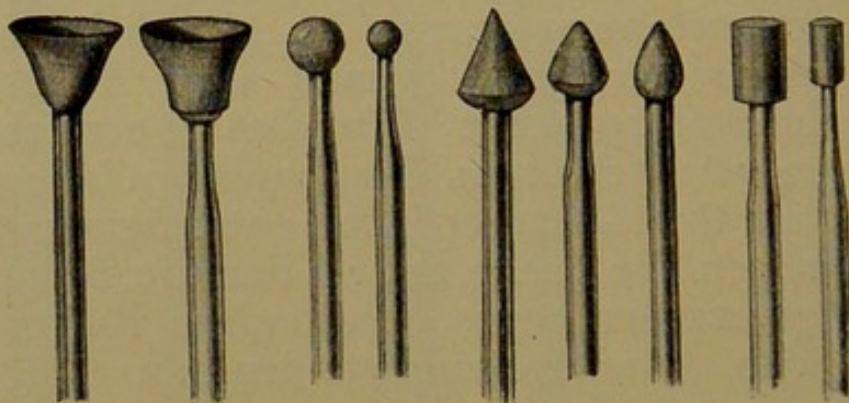


Fig. 152.

Korumdum-Schleifsteinchen.

Approximalfläche durch Kautschukknäpfchen mit, die man zuerst mit feuchtem Schmirgelpulver, nachher mit Kreide oder Pariserrot füllt. Bei Platz-

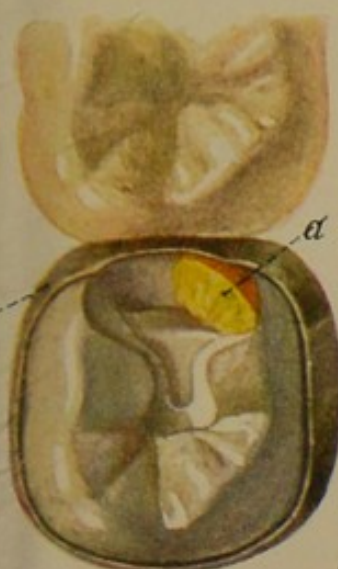

Fig. 1

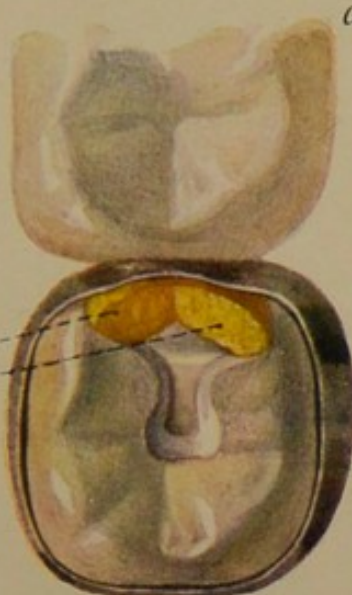

Fig. 2

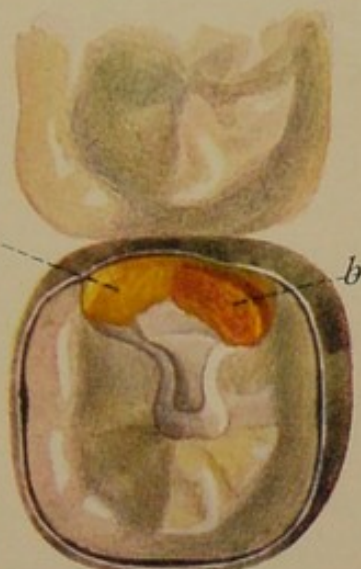


Fig. 3

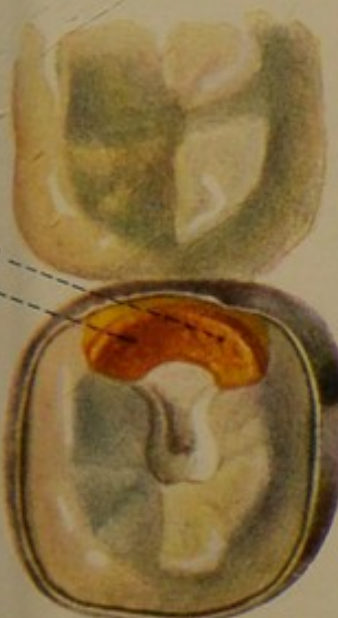

Fig. 4

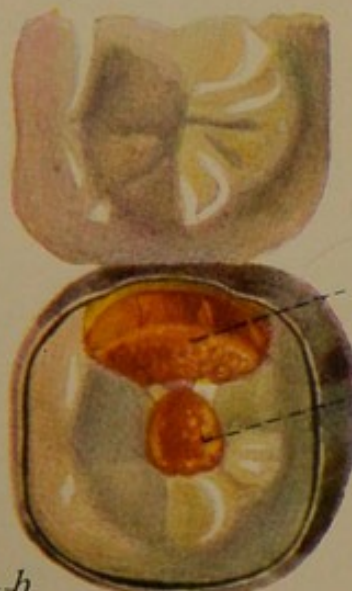


Fig. 6

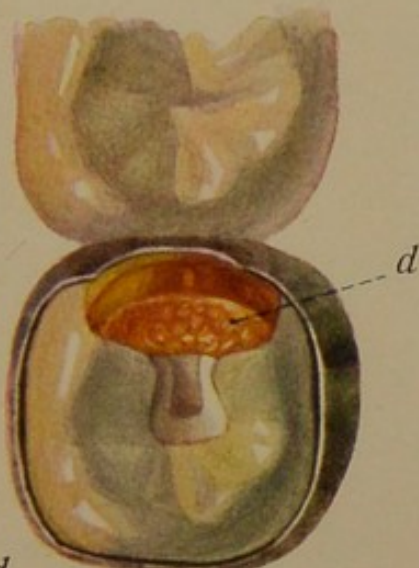


Fig. 5

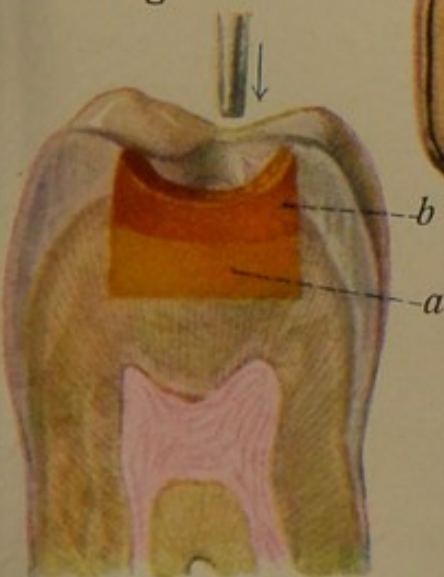


Fig. 7

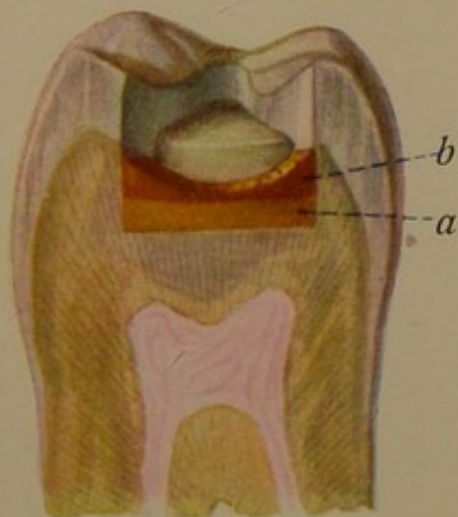


Fig. 8



mangel hingegen lässt sich, allerdings unter Anwendung einiger Geduld, genügende Politur durch Anwendung von Sandpapierstreifen erzielen. Diese müssen aber, da sie sonst statt der polierenden eine schleifende Wirkung ausüben, so fein gekörnt sein, dass sie sich mit der Hand glatt anfühlen. Mit Holz-, Leder-, Filz-, Kautschuk-Rädchen oder Spitzen, die gut befeuchtet und in Schmirgel- oder Bimspulver getaucht wurden, sind die besser zugänglichen Teile der approximalen, sowie der zentralen Flächen zu glätten. Den höchsten Glanz erzielt man, wenn nach sorgfältigstem Beschleifen der gröberen Unebenheiten, mit Pariserrot oder Englischweiss nachpoliert wird.

Molaren.

Linke untere distale Approximalfüllungen.

Ich beschreibe deshalb die distalen Molarenfüllungen nach ihrer Lage gesondert, weil es sich meist um viel umfangreichere und deshalb schwierigere Füllungen handelt als bei den Prämolaren und weil sie noch weiter hinten in der Mundhöhle liegen, was auch besondere Massnahmen nötig macht. Im übrigen wolle man gegebenen Falles das hier Gesagte auch für Prämolaren anwenden.

Bei der Präparation distaler unterer Approximalkavitäten hat man, wie dies vorangehend genau beschrieben worden ist, für den *nonkohäsiven* Beginn der Füllung, möglichst senkrecht aufeinanderstehende Wandungen zu schaffen. Ohne dass eigentliche Unterschnitte angebracht werden, ist es doch von Vorteil, der bukkalen und der lingualen Wand eine nach der Zahnkrone gerichtete Konvergenz zu geben, wohingegen diese beiden Wandungen direkt untergeschnitten werden müssen, wenn es sich darum handelt, mit kohäsivem Golde die Füllung einzuleiten.

Von einer Matrize kann bei distal situierter Füllung nicht gut Umgang genommen werden, es sei denn, dass es sich um eine sehr kurze Zahnkrone



Fig. 153.
Recht-
winkliger
Stopfer.

handelt, oder dass die Höhle kaum den Zahnfleischrand erreicht.

Ist die Matrize solid befestigt, so bringt man (Tab. XX, Fig. 1) eine grosse nicht kohäsive Goldrolle an diejenige Stelle, die dem Operateur am meisten verborgen ist, also in die zervikale linguo-pulpäre Ecke und drückt sie dort mit einem rechtwinklig gebogenen Stopfer (Fig. 153), dessen Spitze vorgeeignet und so breit ist, dass es ebenfalls gelingt, sie zwischen Matrize und Pulpawand an den Kavitätenboden zu führen. Die Goldrolle wird vorerst zur Hälfte eingepresst (Fig. 1), während der übrige Teil, welcher bis jetzt aus der Höhle hervorragte, auf den schon festgelegten zurückgebogen und selbst ebenfalls durch Handdruck verdichtet wird. Nachdem dies geschehen

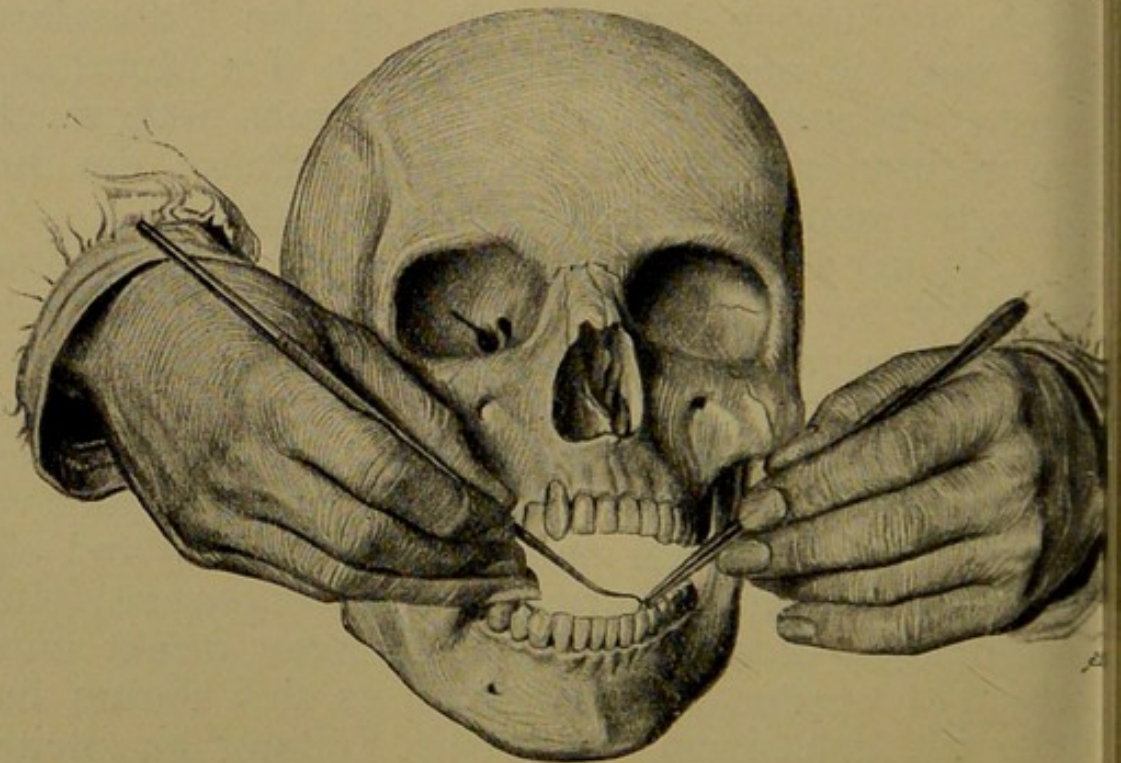


Fig. 154.

Die linke Hand hält mit der Pinzette das Gold. Die rechte dirigiert dasselbe mit einem Stopfer an seinen Platz.

legt man (Fig. 2) eine zweite Rolle nonkohäsiven Goldes in die zerviko-bukko-pulpäre Ecke und presst sie dort mit demselben Instrumente fest, und presst sie gleichzeitig dafür Sorge tragend, dass das Gold den ganzen Höhlenboden von der zerviko-pulpären Kante bis zum zervikalen Rande gründlich bedeckt. Bei ungünstigen Mundverhältnissen ist es manchmal schwer, das Gold an Ort und Stelle zu bringen. In einem solchen Falle (siehe Fig. 154) fasst man den Zylinder mit der linken, mit Pinzette bewaffneten Hand, wobei ihn der in der rechten Hand gehaltene Stöpsel an seinen Platz dirigiert.

Auf diese halbkondensierte, noch nicht gehämmerte nonkohäsive Unterlage wird ein grösserer, leicht geglähter kohäsiver Goldzylinder gelegt, und dieser wird in die zerviko-linguale Ecke, allwo er niedergedrückt wird, dass ein Teil desselben die linguale und pulpäre Wände, ein anderer den Boden bis zum zervikalen Rande bedeckt (Fig. 3). Um eine gleichmässige Schichtung zu erhalten, ist es notwendig, die Zylinder, von denen man nun wie gewöhnlich einen auf den andern legt und durch Handdruck kondensiert, mit ihrer Längsachse bucco-lingual auszurichten (Fig. 4). In dieser Arbeit muss man oben innehalten, sobald etwa die Hälfte des Höhlenbodens mit kohäsivem Golde in der beschriebenen Weise bedeckt ist, da sonst leicht ein Ablösen der ganzen Masse eintreten könnte. Dies zu vermeiden, verstaut man nun auch die zerviko-bukkale Ecke mit einem Zylinder kohäsiven Goldes, den man recht kräftig an dieser Stelle in die Ecke presst, um so für alle Zukunft ein Wanken der werdenden Füllung auszuschalten (Fig. 5). Wiederum legt man in gleicher Weise Zylinder auf Zylinder, so dass stets eine Extremität auf das kohäsive, die andere auf das nonkohäsive Gold zu liegen kommt, bis der ganze Boden überdeckt ist. In Fig. 6 zeige ich an einem Querschnitte nochmals, wie dies zu verstehen ist.

Es empfiehlt sich von jetzt ab, gelegentlich auf



Fig. 155.

Bajonett-
förm. Stopfer.

die linke Seite des Patienten zu treten, um die sonst so schwer zu überblickende zerviko-linguale Ecke kontrollieren zu können, und weil es nur in dieser Stellung möglich ist, den direkten Hammer Schlag anzuwenden.

Unter Zuhilfenahme eines feinspitzigen, bajonettförmigen Stopfers (Figur 155) schlägt man nun das Gold gründlich in die zerviko-linguo-pulpäre Ecke und promeniert nun die Spitze so auf der Goldoberfläche herum, dass auch nicht eine Stelle ungehämmt bleibt. Besonders muss die Stopferspitze an den zervikalen Rand gründlich herangeführt und sogar etwas zwischen Metallband und Emailrand eingeschoben werden, damit der zervikal gelegene Abschluss der Füllung ein ganz tadelloser werde. Man vergesse

ja nicht — ich fühle mich gehalten, dies zu wiederholen — dem Stopfer während der ganzen Arbeit eine im grossen und ganzen zum Boden der Höhle senkrecht gerichtete Haltung zu geben. Nun ist es nötig, wenn das Gold den Wänden nach aufgebaut wird, den Stopfer, wenn auch nicht senkrecht, so doch in einem Winkel auf diese Wände wirken zu lassen. Dadurch wird das Gold unabwendbar in alle Unterschlupfe getrieben, deren sich manchmal einige besonders in der Nähe der Kaufläche vorfinden. Nach Gutdünken kann hier an die Stelle des Handstopfers ein rechtwinkliger oder spitzwinkliger Maschinenhammer treten, aber dann muss man sich auf die rechte Seite des Patienten stellen.

Gebraucht man auch noch im weiteren Verlaufe die Vorsicht, die neuen Goldlagen durch Goldzylinder einzuleiten, die anfänglich wie Garben auf den Boden gestellt und an die Wandungen gelehnt werden, so erhält man nach der Kondensation

die stets gewünschte und allein korrekte konkave Oberflächenform, welche die Füllung in jedem Stadium mehr oder weniger ausgesprochen einzunehmen hat (Fig. 7).

Ist die Höhe des Fissurendefektes erreicht, so arbeitet man verschieden, je nachdem derselbe eine grössere oder kleinere Ausdehnung besitzt. Wenn er sehr gross ist und mithin einen beträchtlichen Teil der Kaufläche einnimmt, dann verfährt man genau so, als hätte man es mit einer gewöhnlichen Kauflächenkavität zu tun. Nach Fertigstellung derselben erübrigt uns nur noch die solide Verbindung mit der Approximalfüllung, was durch distomesial gelagerte Goldzylinder, am besten aber mit Goldfolie Nr. 30 oder 40 bewerkstelligt werden kann.

Kleinere, mehr nur der Verankerung dienende Kauflächenfissuren, wie dies in Fig. 8 angedeutet ist, werden so gefüllt, dass man die Oberfläche der schon fertig erstellten Approximalfüllung als Ausgangspunkt wählt, hier das neue Gold zum Teil auf die alte Unterlage, zum Teil aber auf den Boden der Kauflächenhöhle legt und, sobald diese bedeckt ist, dasselbe sukzessive nach den Wänden hin aufbaut, stets peinlich genau nach dem Boden sowohl als den Wänden hin mit nicht zu breitem Stopfer kondensierend.

Soll mit kohäsivem Golde begonnen werden, so verfährt man ganz genau so, wie ich dies für Prämolaren angegeben habe. Hier bei distalen Kavitäten unterer linker Molaren ist es meist unumgänglich notwendig, gleich von Anfang an sich links vom Patienten aufzustellen, da es sonst fast ganz unmöglich ist, die linguale Retentionsrinne, mit der bei diesen Höhlengattungen stets angefangen werden muss, ordentlich mit Gold auszufüllen. Im Vergleich mit ähnlichen Füllungen von Prämolaren müssen die Goldzylinder gross gewählt werden, wenigstens wenn einmal alle Unterschnitte und Buchten mit kleinen Zylindern fertig ausgestampft sind.

Das Polieren dieser Füllungen geschieht in ganz analoger Weise, wie dies bei den Prämolaren breiter ausgeführt worden ist.

Rechte untere distale Approximalfüllungen.

Alles was für untere linke Distalfüllungen gesagt wurde, bezieht sich auch auf die rechtsseitig gelegenen Kavitäten. Nur ist es hier nicht der linguale Teil der Füllung, welcher am meisten Schwierigkeiten macht, sondern der bukkale; daher kommt es auch, dass man bei alten Füllungen oft an deren bukkaler Begrenzung schlecht schliessende Stellen trifft. Besonders sind es die zerviko-bukkale Ecke, sowie der mesio-bukkale Rand der Kauflächenfüllung, welche wegen schlechter Adaption und Dichtung dem Wiederauftreten der Karies Vorschub leisten.

Es ist aber schon möglich, in dieser Gegend das Gold richtig an die Höhlenwand anzupressen und ihm eine der übrigen Füllung gleichkommende Dichtigkeit zu verleihen. Trotzdem man genötigt ist, mit dem Spiegel zu arbeiten, so lässt sich, wenigstens bei Zähnen, die nicht zu weit zurückliegen, durch richtige Stellung des Patienten ein grösserer Teil der Höhle direkt übersehen, ja es kann selbst das Gold an manchen Stellen durch den Handhammer kondensiert werden. Den besten Einblick erhält man, wenn man den Patienten anweist, den Kopf etwas nach vorne zu neigen und gleichzeitig nach rechts zu drehen, wobei der Stuhl eine konvenable Höhe einzunehmen hat.

Bei dieser Stellung ist es kein Schweres, unter Zuhilfenahme eines rechtwinklig gebogenen Stopfers die erste Goldpartie in der zerviko-bukkopulpären Ecke zu verstauen. Nonkohäsives Gold lässt sich hier entschieden leichter plazieren als kohäsives. Man wähle aber gleich ein Stück, das so gross ist, dass damit die ganze Ecke, sowie ungefähr die Hälfte des Bodens der Kavität bis zur Matrice heran gedeckt ist.

Hat man dann, analog den Füllungen der linken Kieferhälfte, auch die zerviko-linguale Ecke mit non-adhäsivem Golde belegt und das Ganze reichlich mit adhäsiven Zylindern dubliert, dann besteht die schwierigste Aufgabe im Kondensieren der bukkalen Goldlagen. Hier ist der gebogene Handstopfer unentbehrlich, mit welchem man bis zu einer gewissen Höhe der Füllung unter Handdruck das Gold, so gut es geht, kondensieren muss. Um genügende Kraft entwickeln zu können, muss hierbei das Instrument mit der ganzen Hand angefasst werden, da eine Bleistifthaltung keine genügende Druckentfaltung zuliesse. Ich verwende an diesen Stellen, weil das Hämmern stets viel ausgiebiger ist als der blosse Handdruck, einen von der Maschine getriebenen Goldhammer mit rechtwinklig gebogener Spitze.

Wenn auch manchmal der Nebenzahn dem Winkelhammer im Wege steht und so dessen Einführung in die Tiefe der Höhle verunmöglicht, so kann er abgelegt unter allen Umständen für die bukkale Wand und den bukko-mesialen Rand des Kauflächen- theiles verwendet werden; ich kann nicht genug von dessen ausgiebigem Gebrauche gerade an diesen Stellen, die von Hand nicht gehämmert werden können, anraten.

Linke obere distale Approximalfüllungen.

Der Kopf des Patienten wird möglichst stark nach hinten geneigt und bei Bedarf etwas nach rechts gedreht, wobei für gewöhnlich der Stuhl ziemlich hoch gestellt werden muss. Bei sehr langwierigen, ermüdenden Füllungen empfehle ich dem Operateur, sich dicht etwas rechts hinter den Patienten zu setzen und den Operationsstuhl hinunterzulassen, bis der Kopf des Patienten gleichsam in seinem Schoosse ruht. Auf diese Weise lassen sich, unter Benützung des Mundspiegels, auf die bequemste Art für den Operierenden sowohl als den Patienten,

distale Füllungen an Zähnen des linken Oberkiefers ausführen.

Das Anlegen einer Matrize kann meist nicht umgangen werden; aber dies schadet weiter der Übersichtlichkeit nichts, da mit dem Spiegel die Höhle dennoch übersehen werden kann.

Wie bei den distalen Füllungen des Unterkiefers, so besteht auch hier ein Punkt, der besonders schwierig zu bearbeiten ist, und dies ist die zerviko-bukko-pulpäre Ecke der Höhle. Bei der zerviko-palatinalen Ecke gelingt es in den meisten Fällen, wenigstens beim ersten Molaren, durch Zurückdrängen des linken Mundwinkels genügend Platz zu gewinnen, um die dort zu fixierende Goldpartie mittels Handhammers kondensieren zu können, wogegen der linke Horizontalast des Unterkiefers das Einführen eines geraden Instrumentes, wie es zum Hämmern des in der zerviko-bukkalen Ecke gelegenen Goldes nötig wäre, verhindert. Deshalb hat hier der rechtwinklig gebogene Goldstopfer, der nur für Handdruck bestimmt ist, in Anwendung zu treten. An Stelle des gebogenen Stopfers soll auch hier, wo immer möglich, der Winkelhammer treten.

Im allgemeinen sind im Oberkiefer solche Distalfüllungen leichter auszuführen als im Unterkiefer, weil hier die Zunge nicht im Wege ist; aus demselben Grunde bietet auch das Beschleifen und Polieren entschieden weniger Schwierigkeiten.

Rechte obere distale Approximalfüllungen.

Auch hier neigt man den Patienten nach hinten; der Operateur steht zur rechten Seite des Stuhles mit Front gegen den Patienten.

Die Füllung muss in der zerviko-bukko-pulpären Ecke begonnen werden, weil es hier die rechte Seite der Höhle ist, die am schwierigsten zu erreichen geht.

Um diese zerviko-bukkale Partie mit Gold gründlich ausstopfen zu können, bedient man sich des

rechtwinklig gebogenen Handstopfers, mit dem unter gehörigem Drucke und gleichzeitig wiegender Bewegung des in der ganzen Hand gehaltenen Instrumentes eine gründliche Kondensation auszuführen ist. Da der Kopf des Patienten unter der Einwirkung dieses Druckes zur Seite geschoben wird, so tut man gut, bis zur Vollendung dieses Arbeitsabschnittes rechts neben und hinter den Stuhl zu treten und mit dem linken Arm den Kopf energisch zu stützen. Wird dies unterlassen, so kann man keinen Anspruch auf eine genügend gedichtete Füllung erheben. Handelt es sich um zweite Molaren, so ist es oft nötig, die Kavität bis ungefähr zu einem Drittel nach angegebenen Modus durch Handdruck zu füllen. Bei ersten Molaren hingegen, und besonders bei Prämolaren, lässt sich in mehr oder weniger ausgiebiger Weise bald nach Beginn der Füllung der Winkelhammer oder sogar der Handhammer in Anwendung bringen.

Am Kauflächenteil der Füllung sind es natürlich auch wieder die bukkalen und mesialen Ränder, welche einer besonderen Sorgfalt bedürfen; der Unterkiefer steht auch hier dem direkten Hammerschlage hindernd im Wege, weshalb zum Handdrucke geschritten werden muss.

Da von Hand gehämmerte Füllungen meiner Erfahrung nach den mit Maschinenhammer oder

Handdruck hergestellten weit überlegen sind, so habe ich versucht, Handstopfer herzustellen, mit denen man auch an die




Fig. 156.
Goldstopfer nach
eigener Angabe.

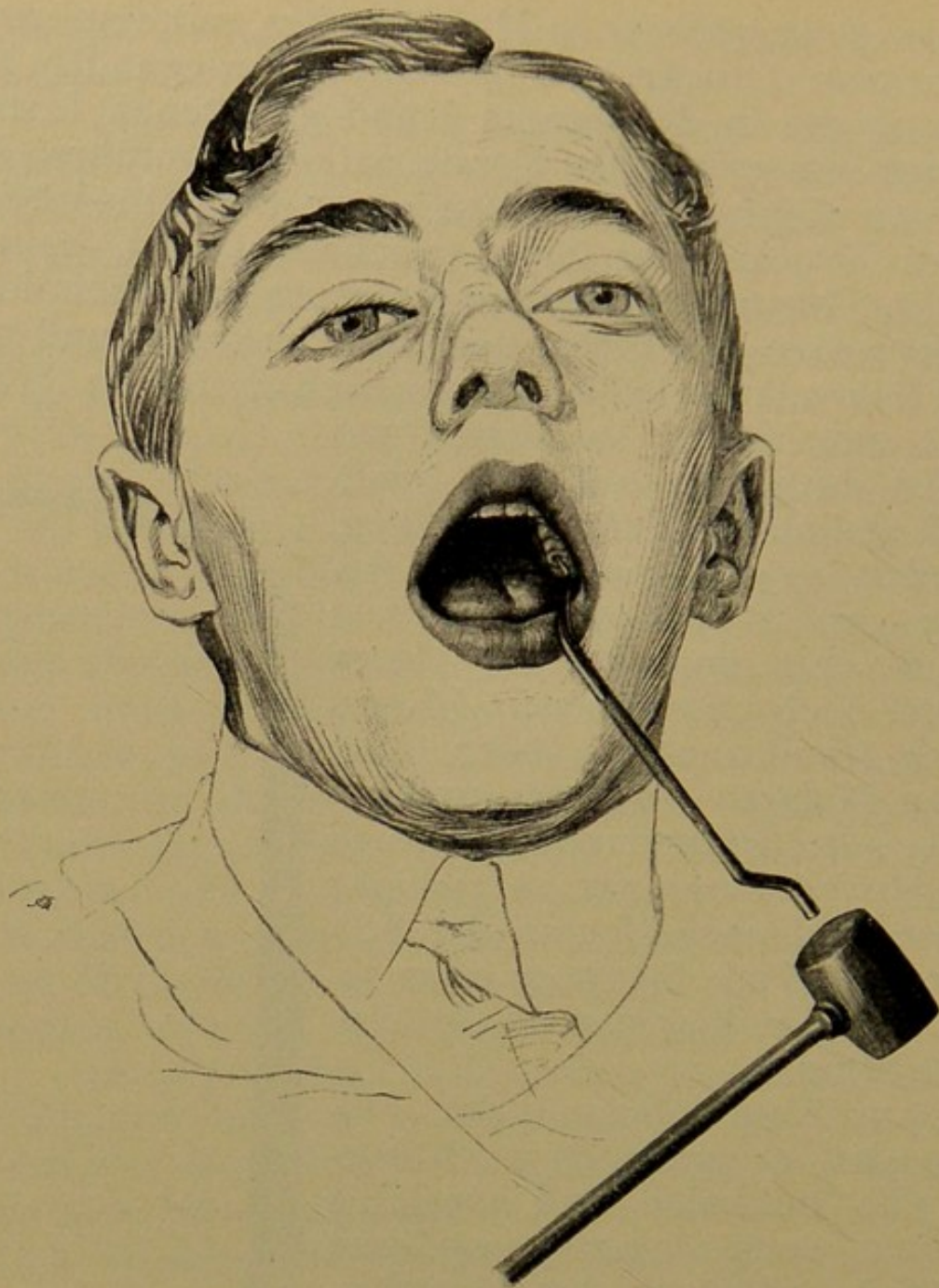

Fig. 157.

Anwendung meines Goldstopfers am Oberkiefer.

schwer zugänglichen Wangenflächen oberer Disto-
proximalhöhlen gelangen kann. Dies ist durch
eine dem Unterkiefer ausweichende Biegung des
Handgriffes zustande gebracht. Die Stopferspitze
und das Stopferende liegen in einer Achse,
dadurch überträgt sich der Hammerschlag genau in
derselben Weise wie bei einem ganz geraden Gold-
stopfer (Fig. 156). Ähnliche Stopfer habe ich für



Fig. 158.

Anwendung meines Goldstopfers am Unterkiefer.

meinen privaten Bedarf sowohl für den Oberkiefer als Unterkiefer konstruieren lassen, Fig. 157 und Fig. 158 zeigen diese Stopfer in ihrer Anwendung.

Mesiale Approximalfüllungen.

Das Wichtigste hierüber ist in dem Kapitel „Prämolaren“ schon ausgedrückt. Wenn sie richtig separiert und präpariert wurden, so ist deren Ausführung keine viel schwierigere als diejenige von zentralen Kavitäten, denn sie empfangen von aussen direktes Licht und sind unseren Blicken durchaus zu-

gänglich. Die Anwendung rechtwinklig oder spitzwinklig gebogener Instrumente, welche besonders dem Ungeübten viel Verdruss bereitet, fällt dahin, überall lassen sich in bequemer Weise gerade Stopfer einführen, was vom Beginn bis zum Ende der Füllung die Anwendung des Handhammers ermöglicht.

Die meisten Praktiker beginnen die Füllung an einem Haftloche der zerviko-bukkalen oder zervikolinguale Ecke, füllen dieses Haftloch mit kohäsivem Golde und belegen nach bekannter Manier langsam den ganzen Boden mit diesem Materiale. Eine Matrize ist hierzu nicht erforderlich, wohl aber erwünscht, und zwar nur deshalb, um die Kontur des zervikalen Abschnittes der Füllung zu limitieren. Der Goldüberschuss, wie er sich sonst an dieser Stelle bildet, ist nämlich sehr schwer abzutragen, wenigstens wenn man nicht riskieren will, eine flachgeschliffene Füllung zu erhalten, denn der Glaspapierstreifen, mit welchem distale Höhlen so schön geschliffen werden können, ohne dass der übrige Teil der Füllung verstümmelt wird, kann hier aus Mangel an Platz leider nur in ganz beschränkter Masse zur Anwendung gelangen. Es wäre überflüssig, auf den Aufbau solcher Füllungen genau einzugehen, da ich alles vorhin Gesagte nur wiederholen müsste. Wenden Sie die Zeichnungen, die für distale Füllungen bestimmt sind (Tab. XX), in weiser Übertragung auf mesiale Lokalverhältnisse an, dann werden Sie, bei genauer Einhaltung der gegebenen Vorschriften, zu ausgezeichneten Resultaten gelangen.

Da mit den Glaspapierstreifen nicht viel auszurichten ist, so sind die kleinen Zervikalfeilen von Rhein u. a., oder feine gebogene Messerchen sehr willkommene Hilfsmittel zum Abtragen und Glätten des gingivalen Goldüberschusses. Die übrige Oberfläche der Füllung lässt sich durch Glaspapierscheibchen und den vielfach zitierten Schleifsteinchen in ganz bequemer Weise glätten.

5. Labiale oder bukkale Füllungen.

An den Frontzähnen finden sich aus mancherlei Veranlassung und in mancherlei Gestalt kariöse Defekte der Labialflächen vor. Die angeborenen Schmelzdefekte, Hypoplasieen, bilden oft den Ausgangspunkt für kariöse Prozesse. Sind nur kleinere Grübchen vorhanden, so lassen sich dieselben sehr wohl mit Gold füllen, wogegen bei ausgedehnterem Schmelzmangel meist der Zahn hierzu viel zu dünn und schwach ist, weshalb zu irgendeiner andern Therapie Zuflucht genommen werden muss.

Grosse runde oder ovale, selten ganz unregelmässig geformte Höhlen bilden sich auf der labialen Fläche ganz normal entwickelter, also nicht hypoplastischer Schneide- oder Eckzähne. Solche Defekte eignen sich besonders gut für Porzellanfüllungen; sind sie jedoch nicht allzu sichtbar, so lässt sich Gold mit grossem Nutzen anwenden.

Schwierig in der Behandlung sind zervikale und subzervikale Kavitäten, sowie Keildefekte. Sie werden von den Lippen meist so verdeckt, dass auch auffallende Füllungen nicht stören. Wir füllen deshalb solche Defekte in weitaus den meisten Fällen mit Gold, das auch ganz entschieden dasjenige Material ist, das dem Zerstörungswerke, das ja am Zahnhalsrande ein gesteigertes ist, am besten widersteht. Nur bei Weisheitszähnen und zweiten Molaren ist manchmal das Füllen ausgedehnter Höhlen am Zahnhalse mit solchen Schwierigkeiten verknüpft, dass es zweckmässig ist, ein plastisches Material heranzuziehen, wohingegen das Foramen coecum der ersten unteren Molaren mit seinem zugehörigen Sulcus ausnahmslos mit Gold gefüllt werden sollte.

a) Die Technik der Präparation.

Für gewöhnlich ist diese Art von Kavitäten leicht zu exkavieren und zu füllen, denn die Übersichtlichkeit lässt nichts zu wünschen übrig. Liegen sie jedoch nahe am Zahnfleisch oder reichen sie sogar bis

unter dasselbe, dann muss zuerst durch Einlegen von Guttapercha der verdeckte Höhlenrand vollständig freigelegt werden; dies erfordert immerhin zwei bis mehrere Tage und wenn diese Zeit nicht zur Verfügung steht, so bleibt nichts anderes übrig, als das gewucherte Zahnfleisch mit dem Thermokauter wegzubrennen. Dies darf um so eher geschehen, als erfahrungsgemäss der Limbus der Gingiva eine grosse Regenerationsfähigkeit an Stellen besitzt, an denen er mit einer glatten Goldfläche in Berührung steht. Eine Erklärung für dieses Phänomen vermissen wir bis zum heutigen Tage, aber die Tatsache steht fest, dass entzündlich entartetes oder chronisch geschwollenes Zahnfleisch, das eine rauhe Wurzeloberfläche als Grundlage besass, sehr rasch in Heilung übergeht, sobald diese Oberfläche mit glattpoliertem Golde belegt worden ist, währenddem das einfache Abschleifen des Zahnes zu keinem Resultate führt. Auch wächst über einer subzervikal gelegenen Goldfüllung verdrängtes oder zerstörtes Zahnfleisch in relativ kurzer Zeit nach, so dass manchmal solche Füllungen nachträglich von einer gesunden straffen Gingiva fast gänzlich verdeckt werden.

Natürlich bedarf es des Cofferdams zum Trockenlegen; dieser muss mit einer besonderen Klammer nach How, Evans, Johnson, Ivory, Jack usw. möglichst hoch am Zahne emporgeschoben werden. Gewöhnlich wird gelehrt, man soll drei Löcher in den Cofferdam machen und ihn über drei Zähne ziehen. Davon rate ich entschieden ab, denn bei solchem Verfahren fliesst von den Nachbarzähnen etwas Flüssigkeit in die zu behandelnde Höhle. Ich lege stets nur den kranken Zahn unter Cofferdam und wüsste mich keines einzigen Falles zu erinnern, bei dem nicht die Trockenheit bis zum Schlusse der Füllung angehalten hätte.

Wenn in der Kavität erweichtes Zahnbein vorhanden ist, so lässt sich dieses ganz leicht auf einmal entfernen, sofern dies mit dem nötigen Geschicke

angefasst wird. Zu diesem Behufe presst man die scharf geschliffene Schneide eines rechtwinklig gebogenen Exkavators (Fig. 159) an irgendeiner Stelle der Kavitätenwand so energisch in die Substanz des Zahnbeines, dass sie bis zum Boden der Höhle vordringt; und nun löst man durch hebelnde Bewegung den Zahnbeinkuchen ab. Findet sich statt dieser speckig elastischen Schicht in der Kavität eine mehr krümmelige trockene Masse vor, so ist es besser, zu dessen Wegräumung den Löfflelexkavator zu verwenden.

Sei dem wie ihm wolle, so ist jetzt der Moment zur Formierung der Höhlenränder gekommen. Eine Extension for prevention ist natürlich auch hier ange-



Fig. 159.
Recht-
winkliger
Exkavator.

Fig. 160.
Kleiner
Labial-
defekt.

Fig. 161.
Derselbe
ausgebohrt.

Fig. 162.
Bukkal-
defekt.

Fig. 163.
Derselbe
ausgebohrt.

zeigt, aber unter gewissen Beschränkungen. Bei Hypoplasien und labialen Defekten, sowie beim Foramen coecum des ersten unteren Molaren, kurz überall da, wo Lippe und Wange eine gründliche Selbstreinigung vollziehen, ist es nicht nötig, soviel Material zu opfern, wie dies an den versteckten Approximalwänden der Fall ist, aber die meist unregelmässig gezackten, oft auch unterminierten Ränder müssen doch wenigstens mit einem zylindrischen Bohrer so bearbeitet werden, dass eine Höhle mit glatter und fester Begrenzung entsteht. Ich verweise hierzu auf Fig. 160 bis 163.

In Fig. 160 ist eine Hyperplasie abgebildet, die nach Art von Fig. 161 erweitert werden muss. Foramina coeca von Molaren, die durch Karies affiziert sind, erweitert man wie Fig. 162 und 163 zeigt.

Liegen die Höhlen in der Nähe des Zahnfleisches (Zahnhalsskaries, Keildefekte), so müssen sie jedoch stark erweitert werden und zwar nach der Seite des Zahnfleisches zu. Hierzu wird der am Zahnfleisch liegende und deshalb stark der Karies ausgesetzte Rand der Füllung unter dasselbe verschoben, wodurch er einen unschätzbaren Schutz vor Karieserregern erhält (Fig. 164 und 165). Ganz besonders rücksichtslos ist dieses Ausschneiden der




Fig. 164.	Fig. 165.	Fig. 166.	Fig. 167.
Zahnhalsskaries.	Präparierter Zahnhalssdefekt.	Buchten zur Retention.	Labiale Höhle am Längsschliffe.

Kavität bei Zahnhalsskaries vorzunehmen, wogegen Abrasionsdefekte, die mit ihren harten polierten Rändern wenig Neigung zu Rezidiven besitzen, keine so energische Erweiterung nötig haben. Die punktierte Linie bei Fig. 164 und 165 bedeutet den Zahnfleischsaum.

Die Wandungen der Höhle müssen senkrecht zu dem planen Boden derselben abfallen, was durch den zylindrischen Bohrer von selbst bewirkt wird. Um dem Golde aber eine genügende Retention zu sichern, kann man mesial- und distalwärts seichte Buchten anbringen (Fig. 166). Auch lässt sich dadurch die ganze Höhle in ihrem Grunde weiter

machen als an der Öffnung, dass man statt des zylindrischen einen konischen Bohrer anwendet; an Fig. 167 erkennt man, wie sicher eine Füllung einer derart präparierten Höhle sitzen muss. Sind die Höhlen sehr umfangreich, so genügen die zwei Buchten der Fig. 166 oft nicht, und auch die Form Fig. 167 ist für kohäsives Gold in diesem Falle ungenügend, deshalb ziehe ich vor, mit einem zylindrischen Bohrer senkrechte Wände herzustellen und mit dem Radbohrer an beliebigen Stellen des Zahnbeines, aber stets bedacht, die Pulpa nicht zu belästigen, Haftrinnen anzubringen; diese haben dann die am Längsschnitte (Fig. 168), sowie am Querschnitte (Fig. 169) angegebene Form.

Ist diese leicht auszuführende Arbeit vollbracht, so schabt man mit feinen Messerchen die Ränder der Höhle etwas ab oder bricht deren Schärfe durch Goldfeinierer von ovaler oder runderlicher Form.

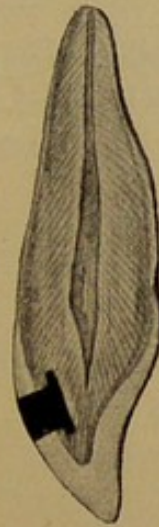

Fig. 168.
Längsschliff
mit
präparierter
Höhle.

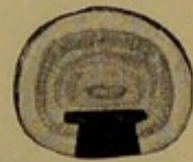

Fig. 169.
Querschliff
mit
präparierter
Höhle.

b) Die Technik des Füllens.

Kleine Höhlen mit senkrechten Wandungen werden genau so gefüllt, wie ich dies bei Zentralkavitäten der Prämolaren angegeben habe, d. h. zuerst legt man eine Schicht nonkohäsiven Goldes ein bis zur völligen Bedeckung des Bodens, hierauf kommt eine gleiche Lage kohäsiven Goldes und in der Art fährt man bis zum Schlusse fort.

Handelt es sich jedoch beispielsweise um eine grössere oval geformte Füllung, in deren Pole Nischen eingeschnitten wurden, so beginnt man mit einem kohäsiven Goldzylinder, den man in eine der Nischen stopft und dort gleich energisch kondensiert unter Zuhilfenahme eines geraden feinspitzi- gen Stop-

fers. Nun bringt man einen weiteren Zylinder so auf den festgehämmerten, dass ein Teil davon denselben bedeckt, ein anderer jedoch den übrigen Teil der Höhle auszufüllen beginnt. Hierbei ist es sehr wichtig, darauf zu achten, dass nach dem gingivalen (zervikalen) Rande (sofern die Füllung bis zum Zahnfleisch reicht) die Füllung stets einen bedeutenden Vorsprung erhält, damit möglichst bald gegen das Zahnfleisch hin ein Abschluss geschaffen ist, welcher einem allfälligen Vordringen von Speichel, eventuell auch einem Gleiten der Klammer, wirksam sich entgegenstellt. In Fig. 170 bis 172 habe ich den

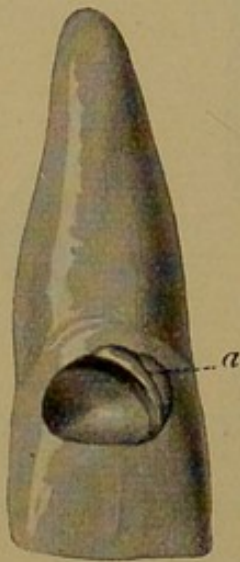

Fig. 170.
Beginn einer
labialen
Goldfüllung.

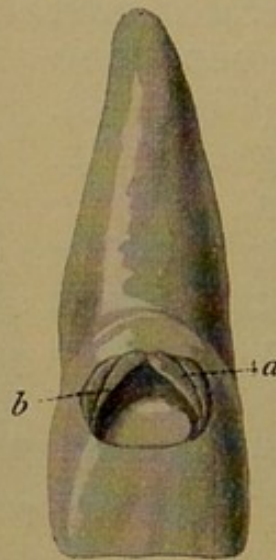


Fig. 171.
Belegen
der anderen
Bucht.

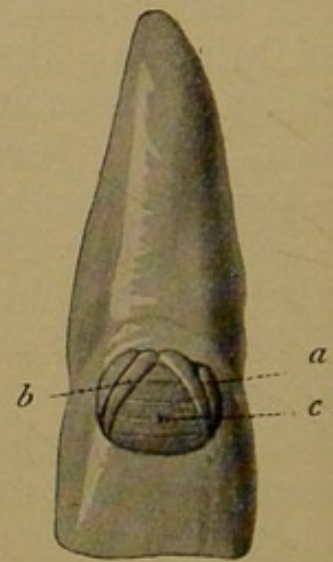


Fig. 172.
Ausfüllen
des
Zwischenraumes.

Gang einer solchen Füllung darzustellen versucht. Fig. 170a zeigt die zuerst gelegten in einer Ecke verstaute Goldschichten. Hierauf wird die gegenüberliegende Ecke (Fig. 171b) mit Gold belegt, und wenn das Gold gründlich gedichtet und bis zum Rande der Kavität gefüllt ist, so hat man noch den leeren Raum der Höhle, wie Fig. 172c zeigt, mit Gold auszukleiden.

Auch bei ganz grossen Kavitäten verfare ich stets nach den gleichen Prinzipien. Zuerst wird das Gold in die mesialen und distalen Unterschnitte verstaute und von hier dem Zahnhalse entlang weiter-

gebaut. Erst wenn dieser vollständig ausgekleidet ist, kommen allfällig weiter abgelegene Haftgelegenheiten in Betracht; diese werden dann mit peinlicher Sorgfalt ausgefüllt und unter sich durch immer neu hinzugetragene Goldzylinder verbunden, bis der ganze Boden bedeckt ist. Zuerst wurde, wie gesagt, der zervikale Rand gefüllt, und dies geschieht in so reichlichem Masse, dass ein geringer Überschuss an Gold — zu besagtem Zwecke — vorhanden ist. Dieser Überschuss lässt sich später sehr leicht abtragen, wenn man vorschriftsmässig für ein genügendes Zurückdrängen des Zahnfleisches besorgt war.

Sind die Haftrinnen ausgefüllt und hat sich nach und nach der Boden ganz mit Gold bedeckt, so lässt man es langsam an den übrigen Kavitätenwänden emporklettern, bis die Füllung die Form eines flachen Tellers zeigt. In diesem Stadium ist es ratsam, von den Zylindern zur Goldfolie Nr. 30 oder 40 überzugehen und hiervon gutgeglühte Stückchen auf die alte Unterlage aufzunageln, d. h. daselbst durch kräftige, auf ein spitzes Stahlinstrument geführte Streiche zu fixieren. Damit eine glatte Oberfläche entsteht ist dann ein Stopfer mit ganz feiner Zähnelung oder auch ein ganz glatter, aber mit breiter Spitze, zu verwenden.

Das Polieren geschieht zuerst mit wohl befeuchteten Schleifsteinchen, die aber nur solange anzuwenden sind, bis die Füllung die gewünschte Höhe erreicht hat; dann kommen Glaspapierscheibchen zur Anwendung und zum Schlusse die schon oft erwähnten Kautschukknäpfchen und dergleichen.

Wenn die Füllung unter den Zahnfleischsaum reicht, dann ist beim Polieren des gingivalen Randes besondere Vorsicht geboten. Die Klammer wird entfernt, damit die Polierinstrumente ungehindert ihr




Fig. 173.
Schleif-
steinchen.

Objekt erreichen können, und der Gummilappen wird zum selben Zwecke bis über den gingivalen Rand emporgezogen. Der Überschuss dieses Randes lässt sich entschieden am leichtesten und am schonendsten für den Patienten durch ganz feine Schleifrädchen (Fig. 173) abtragen, die jedoch stets etwas hin- und herbewegt werden müssen, damit keine Rinnen entstehen. Durch diese Rädchen ist es möglich, den Zahnfleischrand zu glätten, ohne im mindesten das Zahnfleisch, welcher übrigens oben-drein durch den Cofferdam geschützt ist, zu verletzen.

Die vollkommene Glätte jedoch, welcher der unter das Zahnfleisch ragende Teil der Füllung erhalten soll, kann man am besten durch Papierscheibchen erzeugen, die jedoch genügend klein sein müssen, um die Nachbarteile nicht zu verletzen oder der Füllung eine flache Kontur zu geben. Durch Einfetten dieser Scheibchen, oder noch besser durch Beblasen mit kalter Luft, verhindert man die sich hier so lästig fallende Erhitzung des Zahnes.

6. Linguale Füllungen.

Bekanntlich besitzt der laterale Schneidezahn ein Foramen coecum, das sehr oft der Karies anheimfällt; im gleichen Falle befinden sich die ersten oberen Molaren.

Bei den gaumenwärts gelegenen Löchern der seitlichen Schneidezähne wird ganz genau so verfahren, wie dies bei den an der Lippenfläche gelegenen schon beschrieben wurde, mit dem Unterschiede jedoch, dass die Kopfstellung hier eine möglichst stark hintüber geneigte sein muss. Der Cofferdam soll auch hier zu Dienste gezogen werden, allein manchmal ist es nicht möglich, denselben genügend hoch über das „blinde Loch“ hinaufzuschieben, weil sowohl die Ligatur als auch die Klammer an dem harten Gaumen einen unüberwindlichen Widerstand findet. Dies trifft besonders häufig bei jungen Leuten zu, bei welchen die Frontzähne noch relativ tief im Alveolarfortsatze stecken. Da ist nun die Anwen-

ung des warmen Luftstromes von grossem Vorteil; mit dessen Hilfe lassen sich, mit Umgehung anderer der Trockenlegung dienenden Mittel, mit Ausnahme etwa des Speichelsaugers, alle Füllungen gut zu Ende führen.

Die Präparation der Höhle (Fig. 174) besteht, da diese Sorte meist stark unterminiert ist, in Abtragung der Ränder durch einen walzenförmigen Bohrer (wie Fig. 175 zeigt), gründlicher Ausschneidung des erweichten Inhaltes und endlichen Abtragung der Höhlenwandung, bis diese senkrecht zum



Fig. 174.

Linguale Höhle.



Fig. 175.

Diese Höhle präpariert.

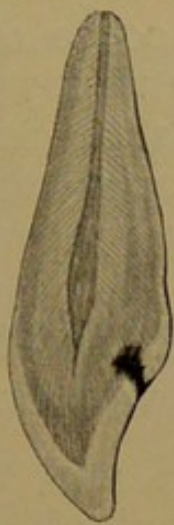

Fig. 176.

Der Fall Fig. 174 im Längsschliff.

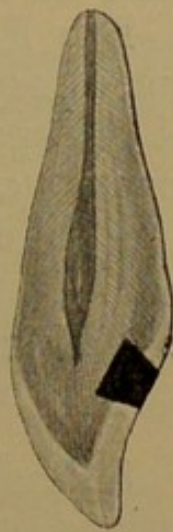

Fig. 177.

Die präpar. Höhle im Längsschliff.

Höhlenboden steht. Mit einem konischen Bohrer wird nun die von den seitlichen Wandungen und dem Boden gebildete Ecke etwas vertieft, so dass die ganze Höhle sich von aussen nach innen etwas erweitert (Fig. 176 und Fig. 177).

Diese meist kleinen Höhlen füllt man sehr vorteilhaft mit nonkohäsivem Golde bis fast zum Rande und legt einen nur dünnen Deckel von kohäsivem Golde darüber.

Poliert werden diese Füllungen mit zwiebel- oder birnförmigen Stahlfinierern, wobei stets der Biss peinlich zu kontrollieren ist, da bei zu starkem Aufbiss alle, besonders die einwurzligen ziemlich schwach

Tab. XXI. Das Ersetzen verloren gegangener Schneidekanten an oberen und unteren Frontzähnen.

Fig. 1 kariöse Schneidekante a, die bei

Fig. 2a abgeschliffen und bei

Fig. 3 und 5a fertig präpariert ist. Die fertige Goldfüllung ist in Fig. 4a zu sehen. An

Fig. 6 und 7 ist dasselbe an Frontalschliffen veranschaulicht.

Fig. 8 und 9 zeigen die Präparation und das Füllen mit Gold bei oberen Schneidezähnen am sagittalen Schliffe. (Siehe Text.)

verankerten seitlichen Schneidezähne aufs empfindlichste zu reagieren beginnen.

Die Foramina coeca oberer Molaren erheischen genau dieselbe Behandlungsweise, nur ist dort manchmal der palatino-distale Sulkus mit in den kariösen Prozess verwickelt, weshalb aus der rundlichen eine in die Länge gezogene ovale Füllung entsteht.

7. Füllungen an Schneidekanten von Inzisiven, Spitzen von Eckzähnen usw.

Schneidekanten und Spitzen an Inzisiven und Kaninen müssen aufgefüllt werden, wenn selbige durch ein Trauma verloren gingen. Viel häufiger jedoch kommt die physiologische Abnutzung in Betracht; auch Hypoplasie kann zu einer so hochgradigen Schwächung der Schneidekante führen, dass sie spontan abbricht, wenn man nicht vorher vorgezogen hatte, durch Abtragen der schwachen Partien dieser Katastrophe vorzubeugen. Nur selten bildet sich an dieser Stelle Karies, doch kommt sowohl eine akute, mit rascher Erweichung des Dentins einherschreitende Form, als eine chronische, unter dem Bilde von Verkreidung sich entwickelnde Art der Karies vor; welch letztere ich gelegentlich an Frontzähnen, häufiger jedoch auf den Höckern von Prämolaren und Molaren angetroffen habe.

Es ist ein Unterschied, ob beispielsweise die schmalen Schneiden unterer Schneidezähne oder die

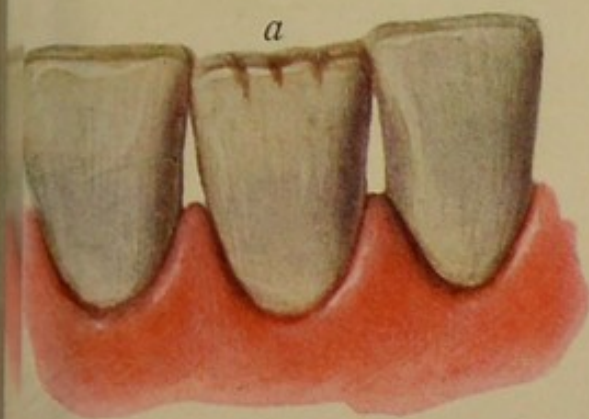


Fig. 1

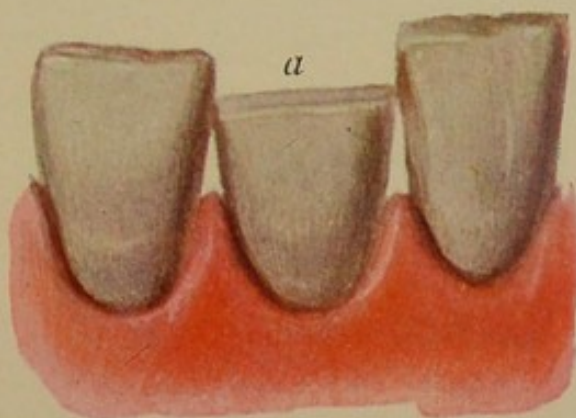


Fig. 2

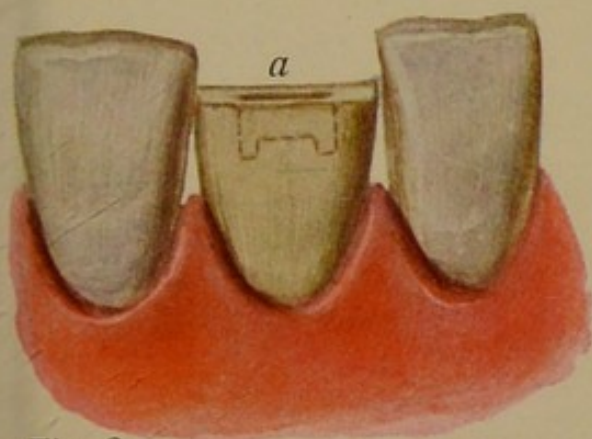


Fig. 3

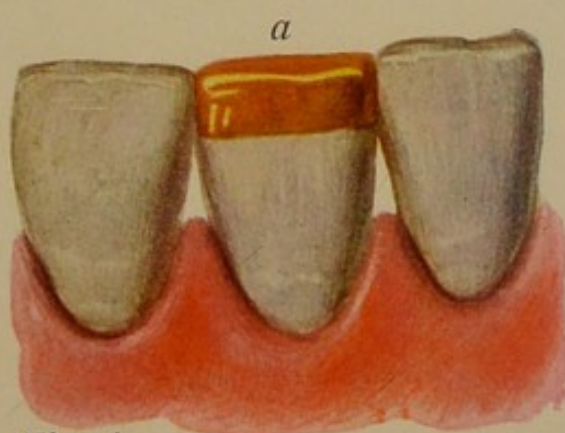


Fig. 4

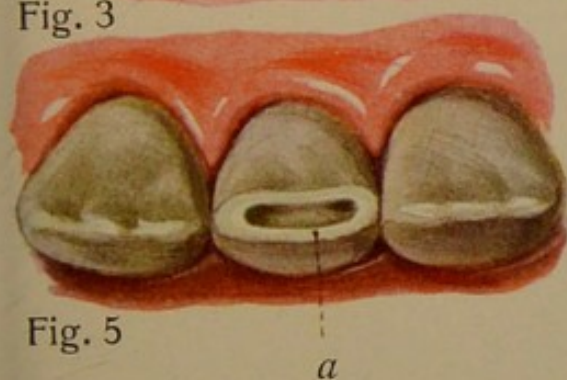


Fig. 5

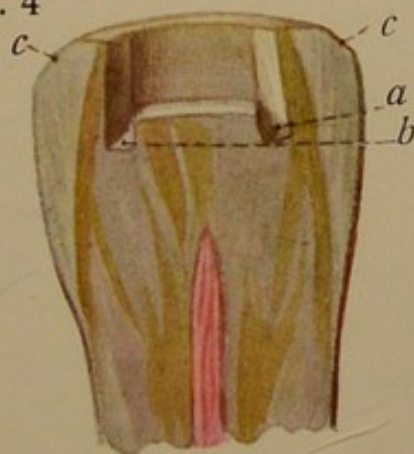


Fig. 6

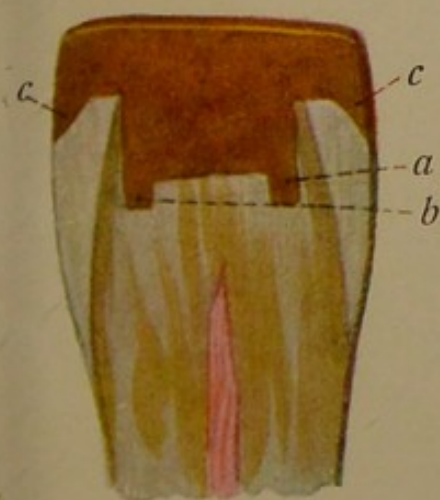


Fig. 7

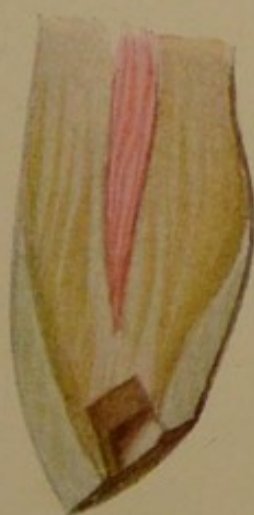

Fig. 8

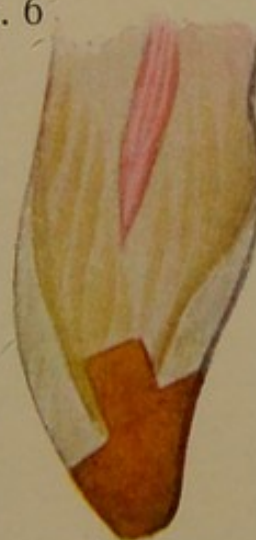

Fig. 9



breiteren oberer Inzisiven gefüllt werden müssen. Bei unteren Schneidezähnen muss jede Schwächung vermieden werden, da sonst die an und für sich schon zarten Zähnchen springen würden. Wir verfahren hier folgendermassen: Der in Tab. XXI, Fig. 1, abgenutzte Zahn a sollte gefüllt werden; nun wird zuerst mittels Schleifrades die ganze Oberfläche eine Kleinigkeit, d. h. einen halben bis anderthalb Millimeter abgetragen (Tab. XXI, Fig. 2a), wobei nicht versäumt werden darf, die Ränder mit einem ganz feinen Schleifsteinchen etwas zu brechen respektive abzuschrägen. Mit einem kugelförmigen, sog. „Rosenbohrer“ vertieft man ganz wenig diese Schlifffläche, ohne jedoch den Schmelz zu beschädigen, so dass die Form einer flachen Mulde entsteht. Senkrechte Wände können hier nicht, wie sonst in allen übrigen Höhlengattungen, angebracht werden, weil sonst zu wenig Zahnschmelz übrig bleibt und somit die Füllung bald aus ihrer zu schwachen Fassung herausbricht. Hingegen ist es erlaubt, an der mesialen, sowie distalen Begrenzung je ein Haftloch anzubringen, das jedoch nur Derjenige zum Nutzen der Füllung richtig anzulegen versteht, der mit der Anatomie dieser Zähne vollständig vertraut ist. Meist werden diese Löcher parallel gebohrt, wodurch die Zahnecken keine unbeträchtliche Schwächung erleiden, da sich ja bekanntlich die unteren Schneidezähne nach dem Zahnhalse ziemlich verschmälern. Das einzig Richtige ist es, solche Haftlöcher in etwas konvergierender Richtung anzubringen. In Tab. XXI, Fig. 3 und 5a ist die Präparation einer solchen Kavität gezeigt, und Fig. 6 stellt den Längsschliff des präparierten Zahnes dar. a und b sind die Haftlöcher, c die abgeschrägten Schmelzränder. Fig. 7 stellt dieselbe Kavität gefüllt im Längsschnitte dar.

Das Füllen verlangt hier die Anspannung all unserer Fähigkeiten, denn die geringste Nachlässigkeit oder Ungeschicklichkeit zieht üble Folgen nach sich. Um die feinen Bohrlöcher ausfüllen zu kön-

nen, müssen die allerfeinsten Nummern der Stopfer gewählt, oder wenn diese noch zu grob sind, durch nadelartig zugefeilte ausrangierte Handinstrumente ersetzt werden. Die allerkleinsten kohäsiven Goldzylinder sind gerade recht; diese füllt man nach und nach in die Anhaltspunkte, indem man sorgfältig Stückchen für Stückchen einhämmert. Natürlich muss auch das Hämmern mit besonderer Rücksicht auf die zerbrechlichen Eigenschaften dieser Zahngattung ausgeübt werden. Sind die Haftlöcher gefüllt, so wird mit einem Zylinder der ganze Boden belegt, und mit etwas breiterem, aber immerhin noch reichlich feinen Stopfer kondensiert man denselben gehörig gegen die Haftstellen sowie den Boden der Höhle. So wird ein Zylinder auf den andern gelegt, bis die Höhle gefüllt ist. Zum Aufbau verwenden wir nun der Grösse der Schneidekante extra zugeschnittene Stückchen Goldblech Nr. 40. Diese legt man eines über das andere, aber niemals ohne vorher jeden Teil der Oberfläche gründlich gehämmert zu haben. Das Hämmern muss sogar bedeutend übertrieben werden, weil damit ein ganz besonderer Härtegrad, den man hier unbedingt braucht, erreicht wird.

Durch Schleifrad, Papierscheibchen usw. gibt man zum Schlusse dieser Kontur die gewünschte Form und ihren Glanz. Die fertige Füllung ist in Tab. XXI, Fig. 4, dargestellt.

Nehmen wir den Fall einer zu ersetzenden Schneidekante einer zentralen oberen Inzisiven an, so wird wiederum zuerst die Oberfläche glatt geschliffen. Sodann schrägt man den Schmelzrand nach aussen ab, so dass nachher das Gold die Krone ringförmig umfasst, oder doch wenigstens haubenartig bedeckt.

Wo das Dentin am dicksten ist, gräbt man nun mit einem zylindrischen Bohrer eine kastenförmige Vertiefung ein, so dass die Füllung einen soliden Fuss erhält. Durch Ausbuchtungen an den distalen und mesialen Ecken gewinnt dieser Fuss bedeutend an

Stabilität und zugleich erleichtert diese Art der Präparation den Beginn der Füllung. Auf Tab. XXI, Fig. 8 zeigt ein Längsschliff die besprochene Präparation.

Um dem Golde eine noch grössere Basis zu verschaffen, schräge ich gewöhnlich die Schneidekante nach der lingualen Seite zu ziemlich stark ab, so dass am Sagittalschliff folgendes Bild entsteht (Tab. XXI, Fig. 9); dadurch gewinnt die Füllung ganz bedeutend an Halt, ohne dass eine Spur des diesem Zwecke dienenden Goldes gesehen wird, weil es die rückwärtige Wand einnimmt.

Das Füllen mit Gold vollzieht sich genau in derselben Weise, wie dies eben von mir beschrieben worden ist. Eine besondere Aufmerksamkeit hat man den Rändern zu widmen, damit hier das Gold einen wirklich einwandfreien Abschluss bildet.

XI. Nonkohäsive Goldfüllungen.

Nonkohäsives Gold ist weicher als kohäsives, weshalb es sich den Zahnwandungen inniger anschmiegt und dadurch einen dichteren Abschluss bildet. Zudem lässt es sich in grösseren Quantitäten auf einmal einführen, so dass das Füllen relativ rasch vonstatten geht. Konnte der Zutritt von Flüssigkeit nicht ganz vermieden werden, so hindert dies nicht — wie dies bei kohäsiven Füllungen der Fall ist — die Beendigung der Arbeit.

Wenn nun trotz dieser Vorteile der Verbrauch des früher so allgemein beliebten nonkohäsiven Goldes zurückgegangen ist, so liegt dies an seiner Weichheit, die sich in rascher Abnützung der damit gelegten Goldfüllungen äussert. Auch ist ein Konturaufbau, wie er sich mit kohäsiuem Golde in fast beliebigem Umfange ausführen lässt, mit nonkohäsiuem Golde ausgeschlossen.

Die Präparation der Höhlen geschieht so, dass dieselben annähernd kastenförmige Gestalt erhalten, d. h. Wände und Boden müssen senkrecht zueinander stehen. Noch leichter gelingt das Festlegen des Goldes, wenn die Höhlen in der Tiefe etwas weiter sind als an ihrer Öffnung. Unterschnitte, wie wir sie für nonkohäsive Füllungen anzubringen gewohnt sind, haben hier, wie bald aus der Darstellung der Technik ersichtlich sein wird, keinen Sinn.

Am besten eignen sich Höhlen, die noch alle Wandungen besitzen. Fehlt ein Teil der Wandungen, wie dies besonders bei approximalen Kavitäten häufig der Fall ist, so muss das Fehlende durch

eine Matrize ersetzt werden. Aber selbst mit Matrize darf man der Versuchung nicht nachgeben, die Kontur durch nonkohäsives Gold zu ersetzen, sondern man verwende hierzu das viel widerstandsfähigere kohäsive Gold, das ja bekanntlich sehr leicht über das kohäsive gebaut werden kann.

Nonkohäsives Gold erfordert ein besonders grobzahniges Instrumentarium, das in Fig. 178 bis Fig. 179 dargestellt ist.

Es gibt ganz verschiedene Formen, in denen das Weichgold verarbeitet wird und möchte ich nicht erman-
geln, die einschlägigen Methoden vollzählig zu schildern, um sie

der Vergessenheit zu entreissen, welcher einige davon geweiht zu sein scheinen.

1. die Anwendung von Goldkugeln entspricht einer alten und bewährten Füllmethode. Die Kugeln stellt man sich in der Weise dar, dass man, je nach der Grösse der zu füllenden Kavität, ein ganzes, halbes oder Viertelblatt Goldfolie Nr. 4 mittels einer Serviette so zusammenrollt, dass eine locker gewickelte Goldkugel entsteht.

Eine solche Kugel, die ohne Kompression die Höhle gut ausfüllt, und sogar

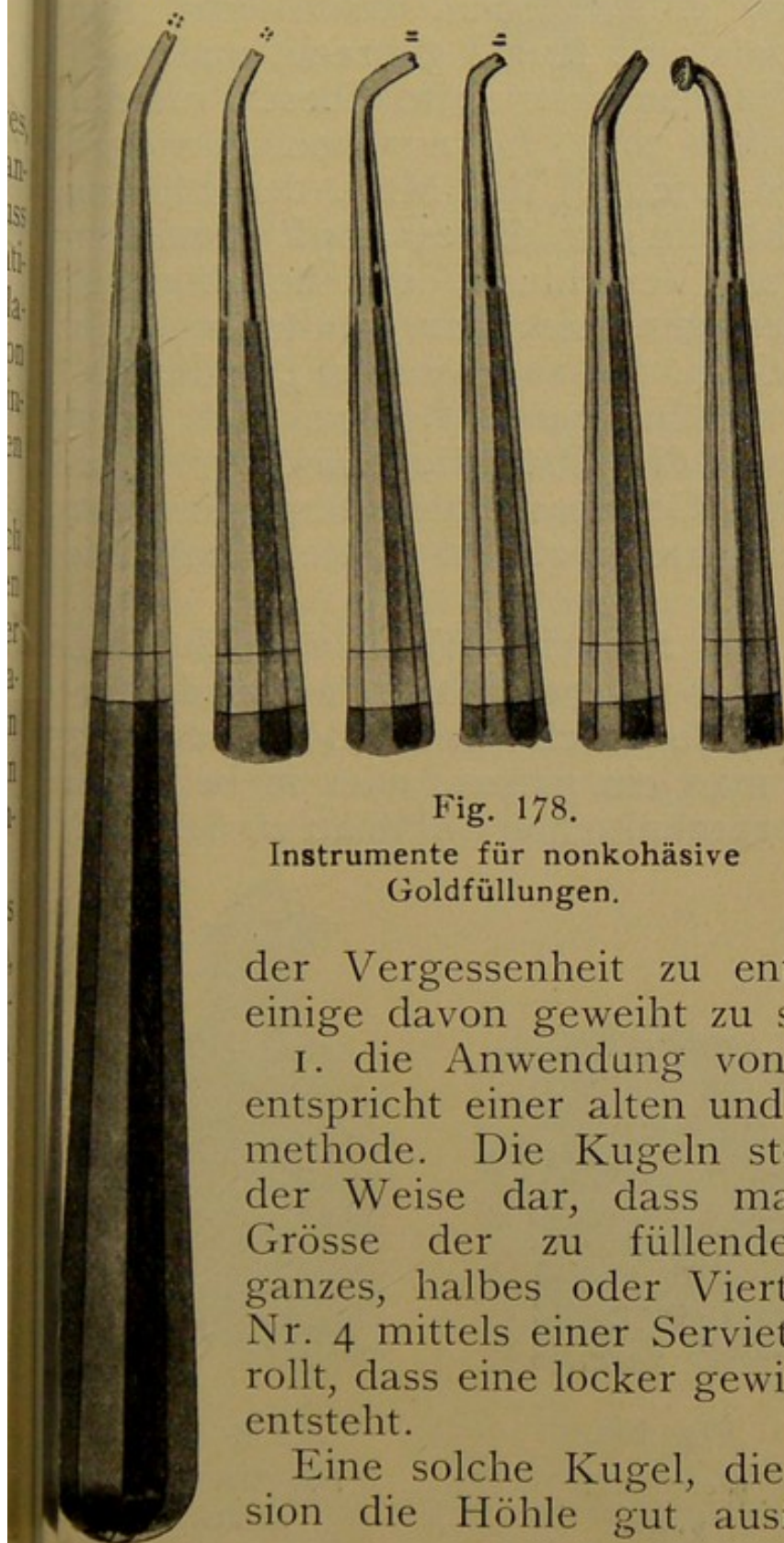

Fig. 178.

Instrumente für nonkohäsive Goldfüllungen.

noch etwas aus derselben hervorragt, bringt man zunächst in die Höhle (Fig. 180).

Dann treibt man ein grobes keilförmiges Instrument in die Mitte der Kugel und drängt das Gold durch hebelnde Bewegungen an die Seitenwände der Kavität (Fig. 181). In den so entstandenen Raum wird nun abermals eine Kugel gebracht und nach den Wänden vertrieben. Diese Prozedur wiederholt man, bis nur noch ein ganz kleines Loch in der Mitte der Füllung zurückbleibt; in dieses stopft man zum völligen Verschlusse ein beliebig geformtes, gerolltes oder gefaltetes Stückchen Gold, den sogenannten „Schlüssel“. Mit breitfussigem Stopfer wird zum Schlusse die über die Ränder hervorstehende Goldmasse heruntergehämmert, so dass eine möglichst dichte Oberfläche entsteht.

2. Auf ähnliche Weise vollzieht sich das Füllen mit gefalteten Goldbändern. Je nach dem Höhlenumfang faltet man ein ganzes, oder in beliebige Teile geschnittenes Goldblatt zu Streifen,



Fig. 179.
Stopfer für
Weichgold.

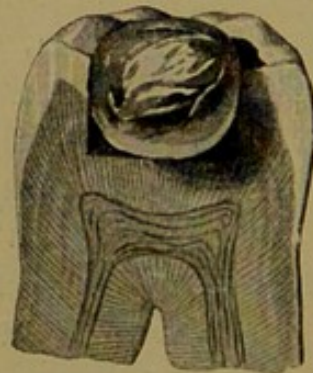


Fig. 180.
Weichgold-
kugel.

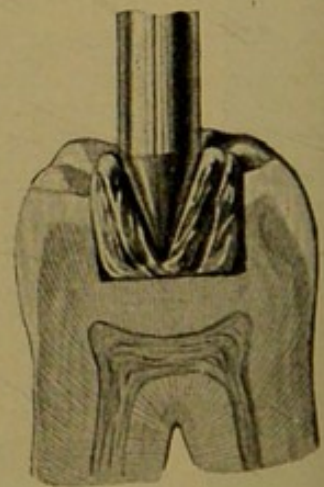


Fig. 181.
Das Vertreiben
derselben.

die 2—4 mm breit sind und aus 10—30 Folienlagen bestehen und schneiden sie in Stücke, deren Länge mehr als das Doppelte der Höhlentiefe betragen muss.

Diese Bänder legt man zu einer Sternform zusammen (Fig. 182). Mit einem dicken,




Fig. 182.
Sternförmig
angeordnete
Goldbänder.

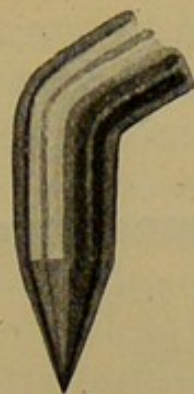


Fig. 183.
Stopfer.

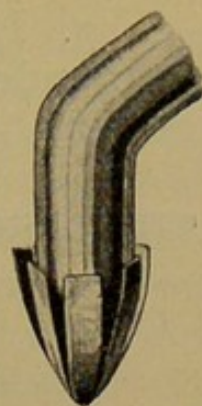


Fig. 184.
Der Goldstern
mit d. Stopfer
aufgenommen.

hier stark vergrößerten bleistiftartig zugespitzten Instrument (Fig. 183) nimmt man den Stern, der auf einer weichen Unterlage (Kork, Gummi) gelegen hat, auf (Fig. 184) und führt ihn in die Höhle (Fig. 185). Durch hebelnde Bewegung wird er an die Wände angedrückt, und wenn dies geschehen, folgen immer neue Sterne, bis das Lumen der Höhle nahezu gefüllt ist (Fig. 186). Durch einen beliebigen Schlüssel wird dann das zentral gelegene, vom Instrumente hinterlassene Loch verschlossen und zuletzt werden durch kräftigen Hammerschlag die noch hervorstehenden Radien niedergedrückt (Fig. 187).

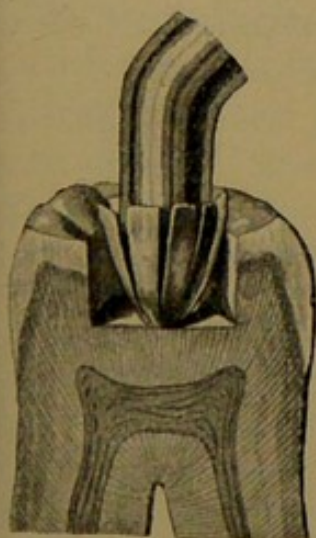


Fig. 185.
Der Goldstern
in der Höhle.

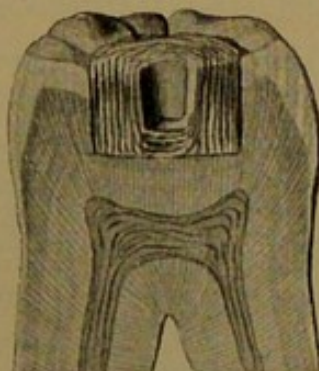


Fig. 186.
Das Lumen der Höhle
ist nahezu mit Gold-
sternen gefüllt.

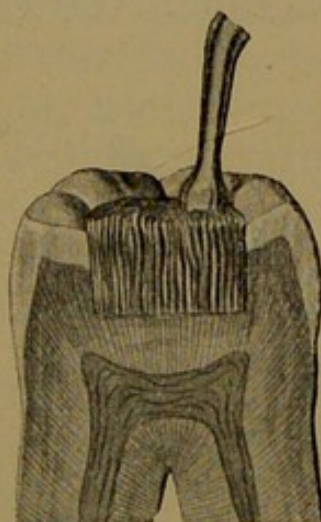


Fig. 187.
Die vorstehenden
Radien werden
niedergeschlagen.

3. Häufig werden gerollte Goldstreifen verwendet. Diese stellt man sich durch Zusammendrehen von Goldfolie her (s. Fig. 188), und zwar



Fig. 188.
Gerollter
Goldstreifen.

dreht man die Folie zwischen den (natürlich gut getrockneten) Fingern.

Noch besser gelingt dies meiner Erfahrung nach, wenn das Goldblatt auf ein Stück rauhen Handtuchstoffes gelegt wird; streicht man nun mehrmals das gefaltete Tuch über beiden Handballen leicht gegeneinander, so rollt sich das dazwischenliegende Stück Goldblatt zu einer gleichmässig dichten Goldrolle zusammen.

Wie solche Rollen verwendet werden, zeigt am besten Fig. 189.

Eine genügend lange Rolle wird mit der Pinzette in die Höhle geführt und darin vermittelt eines Weichgoldstopfers faltenförmig eingelegt, bis der ganze Raum locker ausgefüllt ist, wobei das Material ein bis mehrere Millimeter hervorstehen muss (Fig. 190). In die Mitte der Goldmasse stösst man ein keilförmiges Instrument zum Zwecke des Vertreibens, so dass, wie in Fig. 191 angegeben, ein leerer Raum entsteht. Besitzt dieser Raum eine genügende Ausdehnung, so wird er abermals mit einer

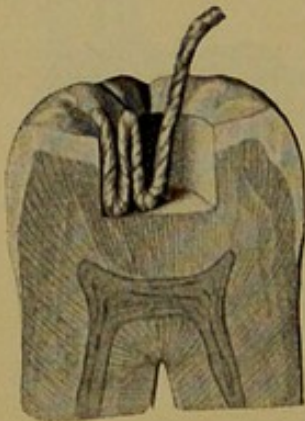


Fig. 189.
Das faltenförmige
Einlegen der
Goldrollen.

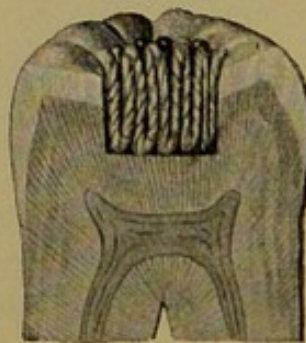


Fig. 190.
Die Höhle ist locker mit
Goldrollen gefüllt.

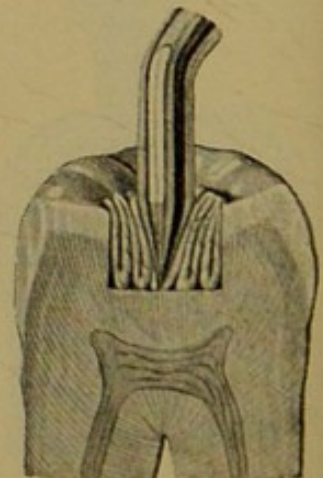


Fig. 191.
Das Dichten
des Goldes.

zusammengefalteten Goldrolle ausgestopft, die man ihrerseits kräftig durch Vertreiben an die alte Goldlage allseitig anpresst. Das restierende Loch wird schliesslich durch ein kürzeres Stück gerollten Goldbandes verschlossen. Mit einem spitzen Instrumente versucht man noch in das Zentrum der Füllung ein Loch zu schlagen, das natürlich nachgefüllt werden muss, wodurch eine möglichst grosse Dichtigkeit erreicht wird. Unter Zuhilfenahme flacher Stopfer wird dann der Überschuss gründlich hinuntergehämmert.

4. Sollen Goldzylinder Verwendung finden, so werden sie etwas länger gewählt, als die Kavität tief ist; wie Tab. XXII, Fig. 1, zeigt, stellt man sie der Höhlenwandung entlang so auf, dass sie in einfacher Lage die ganze Wandung bedecken, wobei sich ein Zylinder gegen den anderen stützt.

Nach schon beschriebener Weise wird diese Zylinderlage flach an die Höhlenwandung gepresst, und ein neuer Kreis von Goldzylindern wird, wie Tab. XXII, Fig. 2, zeigt, eingebracht. Nach abermaliger Kondensation wiederholt man das Spiel so lange, bis die ganze Höhle mit Gold ausgefüllt ist.

Dieses Schema des Füllens mit nonkohäsiven Goldzylindern kann aber nicht auf alle Höhlen gleichmässig angewandt werden, da es bei besonders weiten Kavitäten nicht möglich ist, die randständigen Goldzylinder vor dem Umstürzen zu bewahren. Hier ist es oft zweckmässiger, gleich mehrere Lagen von Zylindern an einer Höhlenextremität zu verstauen, dann das entgegengesetzte Ende der Höhle zu füllen und schliesslich die Mitte.

Kleinere Höhlen fülle ich manchmal in der Weise, dass ich dieselben regellos mit Goldzylindern ausstopfe, bis sie aus der Höhle hervorragen. Dann wird wie sonst die mässig gedichtete Masse nach den Höhlenwandungen vertrieben, ein Schlüssel eingehämmert und die Oberfläche festgestampft.

Das Polieren der nonkohäsiven Füllungen unterscheidet sich in nichts von dem der kohäsiven.

XII. Zinn-Gold-Füllungen.

Zinn-Gold ist weicher als reines Gold, weshalb es sich bequemer verarbeiten lässt und einen genauen Abschluss bildet, etwa so wie nonkohäsives Gold. Es eignet sich vorzüglich für Kinder, und wir füllen deren bleibende Mahlzähne lieber mit Zinngold als Amalgam, weil es seine Form absolut nicht mehr verändert und deshalb die Zähne viel länger erhält als Amalgam, das sich bekanntlich in vielen Fällen nach einiger Zeit kontrahiert. Es lässt sich ohne Hammerschlag und viel rascher als Gold verarbeiten, besitzt jedoch, eben seiner Weichheit halber, lange nicht die Widerstandsfähigkeit goldener Kauflächen. Seine schmutziggraue Farbe schliesst von vornherein die Anwendung für sichtbare Füllungen aus.

Besonders gute Dienste leistet es, seiner raschen Verarbeitungsfähigkeit und seiner Adaptibilität wegen, beim Beginne bis unter das Zahnfleisch reichender Approximalkavitäten. Hier verwenden manche Praktiker mit grosser Vorliebe Zinngold an Stelle des nonkohäsiven Goldes, auf welches dann das kohäsive Gold direkt aufgebaut wird.

Das Zinngold stellen wir uns in der Weise her, dass wir auf eine Zinnfolie No. 4 eine ebensolche Goldfolie legen. Dann zerschneiden wir das Doppelblatt in 2—4 Streifen und drehen die einzelnen Streifen zu lockeren Schnüren zusammen, wobei darauf Bedacht genommen werden muss, dass das Zinn an der Oberfläche liegt, weil es sich besser an die Wandungen anschmiegt als Gold. Von dieser Zinn-Gold-Rolle schneidet man sich je nach

der Grösse der Höhle mehr oder weniger lange Stücke ab.

Da bei 50 % Zinngehalt die Oberfläche einer Füllung stark abgenutzt wird, so verwendet man für Füllungen, die dem Kaudrucke ausgesetzt sind, Kombinationen mit einem höheren Goldgehalte. Hugenschmidt, welcher bei Goldfüllungen die Gegenwart von Zinn nicht vermissen möchte, füllt den grössten Teil der Kavität mit Zylindern aus, welche aus sechs Goldblättern und einem Zinnblatte bestehen. Den Rest der Füllung baut er mit Rollen auf, welche sogar auf 12 Teile Gold nur 1 Teil Zinn besitzen. Hierdurch soll die Abnutzung eine minimale und die Farbe eine durchaus goldähnliche sein.

Die Instrumente für Zinngold ähneln ganz den gewöhnlichen Goldstopfern, nur sind sie, genau wie die Stopfer für nonkohäsives Gold, etwas stärker gezackt.

Da Zinngold genau so gefüllt wird, wie nonkohäsives Gold, so brauche ich auf die Technik der Zinngold-Füllungen nicht näher einzugehen; nur möchte ich darauf aufmerksam machen, dass die einzelnen Pellets noch schwieriger aneinander haften, als dies beim nonkohäsiven Golde der Fall ist, und dass es absolut keinen Hammerschlag verträgt.

Sollen approximale Höhlen mit Zinngold begonnen und mit reinem Golde beendet werden, so plaziert man eine Zinngold-Rolle auf den Boden der Kavität, so dass sie sich, den marginalen Rand gut bedeckend, zwischen der bukkalen und lingualen Wand einklemmt. Mit einem reichlich breiten Stopfer presst man unter kräftig wiegender Bewegung die Masse gleichmässig gegen den Boden der Kavität an. Dieses Anpressen erfordert einige Übung; jeder Teil der Masse soll gleichmässig und möglichst mit einem einzigen Drucke gedichtet werden. Wenn planlos und hastig vorgegangen wird, so riskiert man, den Zinngold-Kuchen zu zerreißen

Tab. XXII. Fig. 1 zeigt das Aufstellen von nonkohäsiven Goldzylindern, der Wand einer zentralen Kavität entlang. In

Fig. 2 ist diese äussere Lage an die Wandung festgepresst (*a*) und eine neue Reihe (*b*) von Zylindern wird aufgestellt.

Fig. 3 stellt den Beginn einer Zinngoldfüllung *a* dar, die in

Fig. 4 mit reinem kohäsivem Golde *b* weitergeführt wird.

oder abzulösen. Eine solche Zinngold-Unterlage ist auf Tab. XXII, Fig. 3 a dargestellt.

Um auf dieser Unterlage mit Gold weiterzubauen, genügt nicht ein einfaches Aufhämmern, weil sich die beiden Materialien absolut nicht miteinander verbinden. Deshalb muss auf physikalischem Wege dem Mangel der Kohäsion begegnet werden. Dies lässt sich dadurch realisieren, dass man einen kohäsiven Goldzylinder oder eine ebensolche Goldrolle, die etwas länger ist als der bukkolinguale Höhlendurchmesser, so über die kondensierte Zinngold-Schicht legt, dass sie davon völlig bedeckt wird und ein überschüssiger Teil noch etwas an der bukkalen und lingualen Wand emporragt (siehe Tab. XXII, Figur 4 b). Die Oberfläche des Zinngoldes besitzt zahlreiche, durch den zackigen Zinngold-Stopfer hervorgebrachte Vertiefungen, und in diese Vertiefungen soll die junge Goldschicht hineingearbeitet werden. Dies lässt sich am besten so bewerkstelligen, dass man mit demselben rauhen Stopfer das Gold unter kräftigem Drucke gleichsam in seine Unterlage hineinpresst. Wenn dies geschehen ist, so wird ein gewöhnlicher Goldstopfer hervorgeholt, und mit diesem hämmert man die ganze Oberfläche glatt, wobei darauf Bedacht zu nehmen ist, dass das an den Wandungen hinaufreichende Gold ganz besonders gründlich gedichtet werde, denn einesteils wird hierdurch dieser unterste Teil der Füllung so stark fixiert, dass er jede übrige Manipulation verträgt, und andernteils wird dadurch ein hermetischer Abschluss an einer Stelle geschaffen, an der sich im

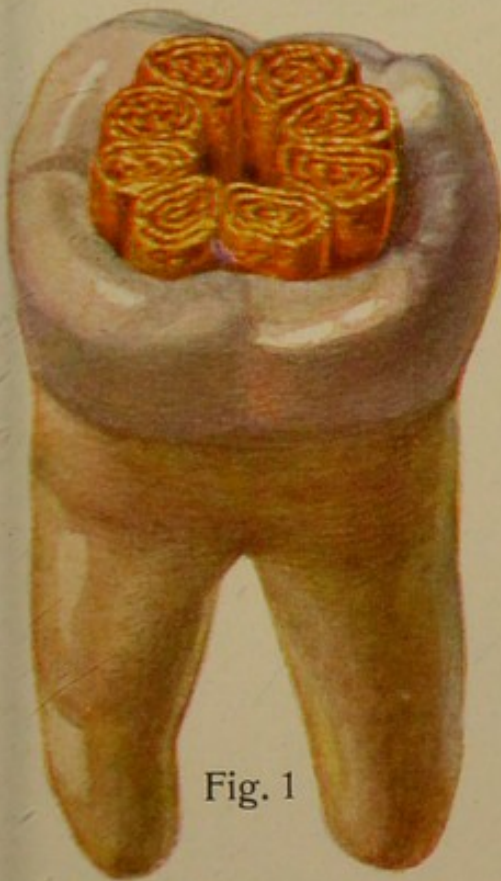

Fig. 1

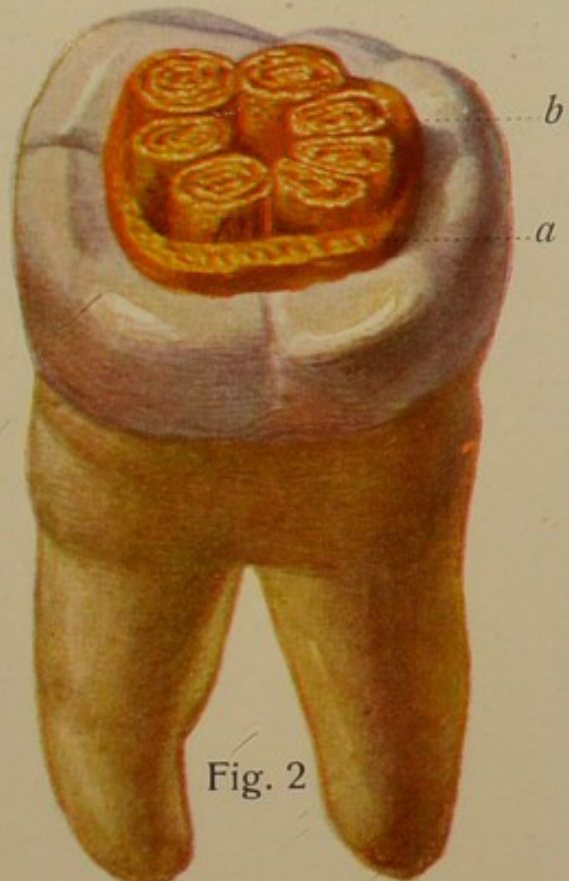

Fig. 2



Fig. 3

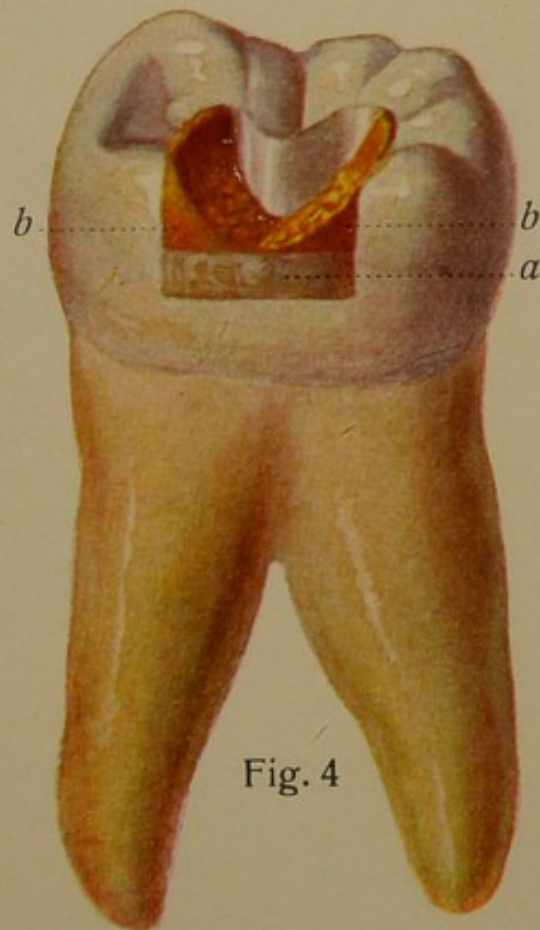

Fig. 4



späteren Verlaufe der Arbeit das Gold nur mühsam andichten lässt.

Ist die Höhle zu umfangreich, als dass sie sich durch einen einzigen Zylinder überkleiden liesse, so verwende man deren mehrere. Aber man vergesse nicht, das angedeutete Prinzip stets im Auge zu behalten, da nach dieser Methode meiner Erfahrung nach viel rascher und gründlicher gefüllt werden kann, als nach jeder anderen.

Der Schluss gestaltet sich wie bei jeder kohäsiven Goldfüllung dieser Art. Auch poliert werden solche Füllungen in derselben Weise. Die Oberfläche des Zinngoldes bearbeitet man am besten mit dünnem Glaspapierstreifen, oder, wo man mit demselben nicht hingelangen kann, verwendet man feine Feilen oder sichelförmige Messerchen, mit denen sich jeder Überschuss wegen der Weichheit des Materiales leicht abtragen lässt.

Ich finde, dass man mit einer nonkohäsiven Goldunterlage ebenso sicher und rasch zum Ziele gelangt, wie mit einer aus Zinngold bestehenden. Da jedoch von vielen Seiten behauptet wird, Zinngold verhindere an Stellen, die beim Füllen nicht ganz trocken gelegt werden konnten, das Wiederauftreten von Karies, so kann aus diesem Grunde seine Anwendung empfohlen werden.

Mit weniger Berechtigung wird es von manchen Praktikern als Unterlage für zentrale Goldfüllungen verwendet, denn hier ist reines Gold, das durch Kohäsion zum Haften gebracht werden kann, entschieden einfacher zu verarbeiten und deshalb vorzuziehen.

XIII. Das Füllen mit knetbaren Materialien.

1. Amalgam.

Unter Amalgam versteht man eine chemische Verbindung eines reinen, festen Metalles oder einer Metallegierung mit Quecksilber.

Die meisten Amalgame bestehen aus Silber und Zinn, jedoch verfärben und kontrahieren sich dieselben. Durch einen Zusatz von Gold, der aber 7 % nicht übersteigen darf, werden Silber-Zinn-Amalgame farbbeständiger, kantenfester und weniger schrumpfbar. Denselben Effekt erreicht man durch Zusatz von etwa 5 % Kupfer, jedoch scheinen sich solche Amalgame in der Mundhöhle zu verfärben. Nach Black soll ein gutes Amalgam etwa 65 Teile Silber auf 35 Teile Zinn besitzen. Will man Gold, Kupfer oder Platin zu 3—7 % hinzufügen, so muss um das gleiche Gewicht das Zinn reduziert werden. Nach Witzel sollen Zusätze von Zink bis 2 % das Erhärten des Amalgams beschleunigen. Erfahrungsgemäss verlangsamt eine grosse Menge Zink den Erhärtungsprozess, und die Verfärbung und Kontraktion wird zugleich eine geringere. Das bekannte Präparat von Arrington besteht aus 42,5 Teilen Silber und 57,5 Teilen Zinn. Ein von Black empfohlenes, gutes Goldamalgam besitzt folgende Bestandteile: Silber 28,5, Zinn 25,5, Gold 5,0, Zink 1,0.

Kupferamalgam kommt in Form von Stückchen amalgamierten Kupfers in den Handel. Vor dem

Gebrauche werden diese Stückchen in einem Metalllöffelchen so lange über die Flamme eines Bunsenbrenners gehalten, bis Quecksilber in kleinen, glänzenden Tröpfchen ausgeschwitzt wird. In diesem Zustande bringt man die Stückchen in einen Mörtel, zerbröckelt und zerreibt sie da und verarbeitet sie zu einer plastischen Masse.

Diese Masse ist so geschmeidig und weich wie kein zweites Füllungsmaterial und lässt sich deshalb ausserordentlich leicht verarbeiten. Zudem ist sie antiseptisch, und die einmal gelegte Füllung verändert ihre Form nach dem Erhärten nicht mehr. Es findet also weder Kontraktion noch Expansion statt. Leider verfärben aber solche Füllungen sich und selbst den Zahn in hässlicher Weise, und zudem erweichen sie besonders an approximalen Berührungsflächen nach einiger Zeit. Diesen Uebelständen kann nach Angabe von Jung, Dieck und Andern dadurch abgeholfen werden, dass man dem Kupferamalgam 2,5—3% Zinn zusetzt. Die dem reinen Kupferamalgam nachgerühmte antiseptische Wirkung soll bei dem Kupfer-Zinn-Amalgam beträchtlich in den Hintergrund treten.

Um das Metallpulver mit dem Quecksilber zu einer geschmeidigen plastischen Masse zu vermischen, bringt man beide Bestandteile in einen Glas- oder Porzellanmörtel und reibt sie tüchtig mit einem Stöpsel gegen die Wandungen des Mörtels. Die Innenfläche desselben muss aber rauh sein, denn sonst flüchtet sich das Quecksilber unter dem Drucke des Pistills, anstatt sich mit der Metallfeilung zu amalgamieren. Ist die Masse zu weich geraten, so setzt man etwas Pulver, im anderen Falle Quecksilber zu, bis sie die richtige Konsistenz erlangt hat. Nun bringt man die Masse auf die Fläche der Hand und knetet sie mit dem Daumen der Rechten gründlich durch. Das gleiche lässt sich zwischen Daumen und Zeigfinger der rechten Hand bewerkstelligen. Meist enthält das so zubereitete Amalgam einen Überschuss an Quecksilber, der

entfernt werden muss. Entweder presst man ihn mit der Hand heraus; manche jedoch ziehen es vor, die Masse in ein Rehleder zu wickeln und durch Zusammendrehen des Lederbeutels ein Entweichen des überschüssigen Quecksilbers zu bewirken.

Man hat auf das richtige Gewichtsverhältnis zwischen Quecksilber und Metallfeilung grosses Gewicht gelegt, und in diesem Sinne sind verschiedene Wagen konstruiert worden. Allein diese Instrumente haben sich keinen rechten Eingang in die Praxis verschafft, weil das Abwägen nicht nur einen Verlust der kostbaren Zeit bedeutet, sondern weil jeder Praktiker aus der Plastizität seines Amalgams den Quecksilbergehalt zu beurteilen vermag. Selbst wenn sich einmal erst beim Einfüllen in die Kavität ein Quecksilberüberschuss bemerkbar macht, lässt sich der Schaden immer noch dadurch gut machen, dass man durch kräftigen, auf das in der Höhle eingeschlossene Amalgam ausgeübten Druck, das Quecksilber austreibt, das dann in kleinen Tröpfchen, die sich leicht abwischen lassen, an der Oberfläche erscheint.

Die meisten Amalgame härten langsam, so dass mit dem Füllen nicht geeilt werden muss. Schnellhärtende Sorten können durch fortwährendes Kneten plastisch erhalten werden bis zum Momente, in dem man sie braucht.

Die Präparation der Höhlen erfordert genau dieselbe Sorgfalt, als wenn es sich um Gold-

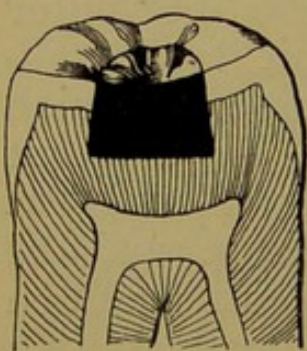


Fig. 192.

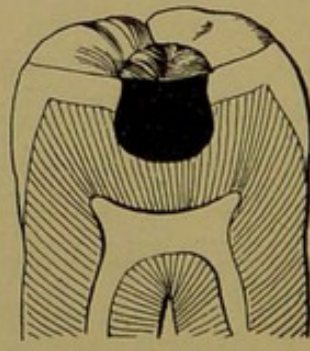


Fig. 193.

Präparation der Höhle für plastische Füllungen.

füllungen handelte. Allerdings haftet Amalgam auch in schlecht gereinigten Kavitäten, aber sehr bald erweist sich das gute Aussehen der Füllung als trügerisch, und an den Rändern oder in

er Tiefe greift von neuem die Karies um sich. Die leichte Anwendbarkeit des Amalgams hat manche gewissenlose Praktiker dazu verleitet, gebohnheitsgemäss flüchtig zu arbeiten. Kein Wunder, wenn das Publikum zu diesem Materiale grossenteils aus Zutrauen eingebüsst hat.

Unterschnitte, wie sie beim nonkohäsiven Golde unerlässlich sind, lassen sich meist umgehen, dagegen ist es wünschenswert, dass die Höhle jeweilen, wie dies Fig. 192 und 193 zeigt, etwas unter sich geht. Man tut gut, den Schmelzrand mit einem feinen Schmelzmesser abzuschaben, weil dünn auslaufende Kavitätenränder beim Kauakt leicht bröckeln. Da Amalgam unter grossem Drucke eingeführt werden muss, so müssen schwache Wandungen abgetragen oder durch Zement verstärkt werden. Höhlen, bei denen alle Wandungen vorhanden sind, eignen sich aus diesem Grunde besonders gut für Amalgam; fehlt aber, wie z. B. bei Approximal-Kavitäten, eine Wand, so muss diese unter allen Umständen durch eine Matrize ersetzt werden.

Das zum Einfüllen bestimmte Amalgam wird am besten zu kleinen eiförmigen Stückchen oder zu Kügelchen geformt. Ein solches Stückchen bringt man mit der Pinzette oder dem Amalgamträger in die Höhle und presst es mit einem breiten Stopfer, welcher die Masse nicht durchstösst, kräftig gegen den Boden der Höhle. Mit einem kugelförmigen Instrumente wird nun das Amalgam tüchtig an den Boden und die Wandungen der Höhle angerieben. Auf dieses Quantum folgt ein zweites und drittes, wobei jedesmal der gleiche Handgriff angewendet werden muss. Manche rotieren mit einem durch die Bohrmaschine getriebenen Stahlpolierer die erste Portion gleichsam in die Substanz des Zahnes hinein. Andere wiederum benützen den Handhammer zum Dichten des Amalgams. Ich glaube jedoch, dass wir mit dem Handdrucke, sofern er kräftig genug ausgeübt wird, eine dichte Füllung erzielen können, die frei von jeglicher Porosität ist. Gefährlich

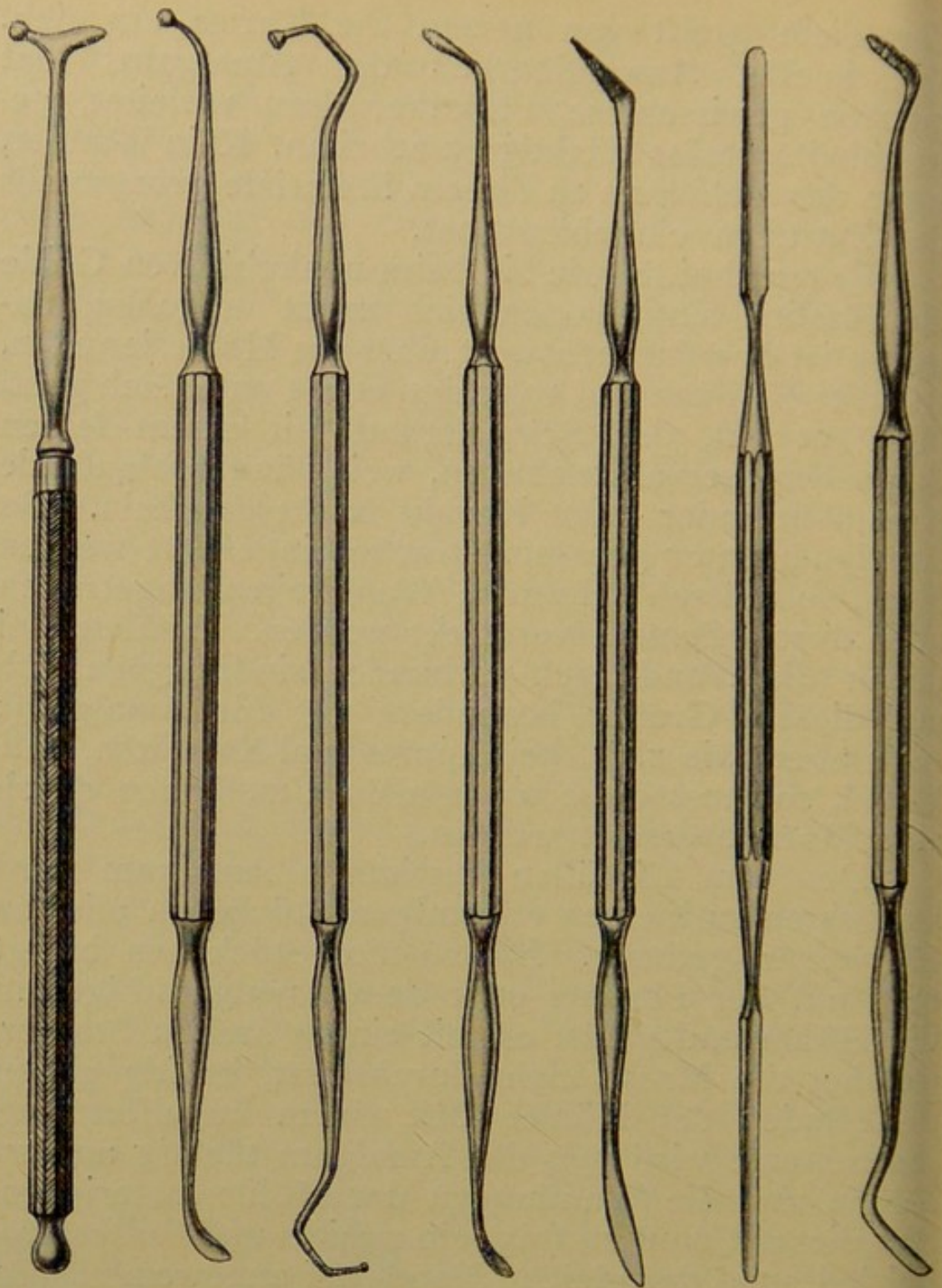


Fig. 194.

Amalgamstopfer, die auch für jede andere Art plastischer Füllung
gebraucht werden können.

für die Solidität der Oberfläche sind allfällig aus-
gepresste Quecksilberkügelchen. Am besten lassen
sich dieselben dadurch beseitigen, dass man die
Oberfläche abschabt und den entstandenen Defekt

durch möglichst trocken ausgedrücktes Amalgam ersetzt. Auch ein Abtupfen mit Kügelchen, bestehend aus Zinnfolie, welche das Quecksilber gierig absaugt, führt zu einer Verdichtung der Oberflächenschicht. Zum Füllen benutzt man am besten kugel- und spatelförmige Instrumente von verschiedener Grösse und Gestalt, wie ich dies in Fig. 194 dargestellt habe. Alle diese Instrumente lassen sich in gleicher Weise für sämtliche übrigen plastischen Füllmaterialien verwenden. Beim Amalgamträger, Fig. 195, wird das Amalgam in die hohle Spitze gefüllt, durch Druck auf den Knopf in der Richtung des Pfeiles entleert sich dasselbe in bequemer Weise, wodurch auch schwer erreichbare Höhlen relativ leicht zu füllen sind.



Fig. 195.
Amalgam-
träger.

Das Polieren kann bei schnellhärten- den Amalgamen sogleich geschehen, wo- gegen man bei langsam härtenden bis zu einer andern Sitzung warten muss. Es muss ebenso sorgfältig geschehen, als hätte man es mit einer Goldfüllung zu tun, denn rauhe Oberflächen oder vor- stehende Ränder halten Speisereste zu- rück, durch welche sehr bald Karies ein- geleitet wird.

Damit sich das Amalgam bei Ap- proximalkavitäten während des Erhär- tungsprozesses nicht verschieben kann, lässt man als Stütze die straff sitzende Matrize liegen. Ist vollständige Erhär- tung eingetreten, so wird erst die Ma- trize entfernt. Trotz der Matrize steht meist am gingivalen Rande das Amalgam et- was vor und muss hier sorgfältig mit feinen Messerchen geglättet werden. Auch Sandpapier- streifen dürfen Verwendung finden, aber man

Tab. XXIII. Goldringe in Verbindung mit Amalgamfüllungen bei stark zerstörten Zahnkronen. In

Fig. 1 ist bei einem oberen Molaren fast die ganze Krone durch Karies verloren gegangen. Nach Präparation der Höhle fertigt man einen Ring (Fig. 2), setzt ihn auf den Zahn (Fig. 3 a) und füllt den Hohlraum mit Amalgam *b*. Obere Prämolaren brechen relativ häufig entzwei, steht noch ein Höcker (Fig. 4) so fertigt man, wie dies in

Fig. 5 und 6 zu sehen ist, einen den Zahnhals umschliessenden Ring, den man mit Amalgam ausfüllt. Bei ausgedehnter, disto-mesial gerichteter Kavität wird zur Stütze der noch vorhandenen Höcker ebenfalls mit Vorteil ein Ring vor dem Einbringen des Amalgams angelegt (Fig. 7, 8 und 9). Bukkalwärts müssen die Ringe, des besseren Aussehens halber, ausgeschweift werden.

trage Sorge, den Kontaktpunkt nicht zu zerstören, was man bei Amalgamfüllungen viel leichter riskiert, als bei den schwieriger schleifbaren Goldfüllungen. Glaspapierscheiben dürfen nur zum Polieren der bukkalen und lingualen Ränder, event. noch der Kaufläche verwendet werden. Diese lässt sich jedoch mit noch besserem Erfolge mit den gewöhnlichen Finierern oder Schleifsteinchen bearbeiten.

Die meisten Amalgamsorten werden im Munde missfarbig oder schwarz und einige teilen sogar diese hässliche Farbe den Zahnsubstanzen mit. Deshalb dürfen die Amalgame nur an unsichtbaren Stellen angebracht werden. Wer Amalgamfüllungen in Frontzähne oder obere Prämolaren legt, sündigt in unverantwortlicher Weise wider den guten Geschmack.

Durch Waschen des Amalgams soll ihm ein guter Teil seiner verfärbenden Eigenschaften entzogen werden. Manche Praktiker waschen deshalb vor dem Gebrauche ihr Amalgam, solange es knetbar ist, in Seifenwasser, Alkohol und Chloroform. Meines Wissens sind jedoch keine Kontrollversuche



Fig. 2

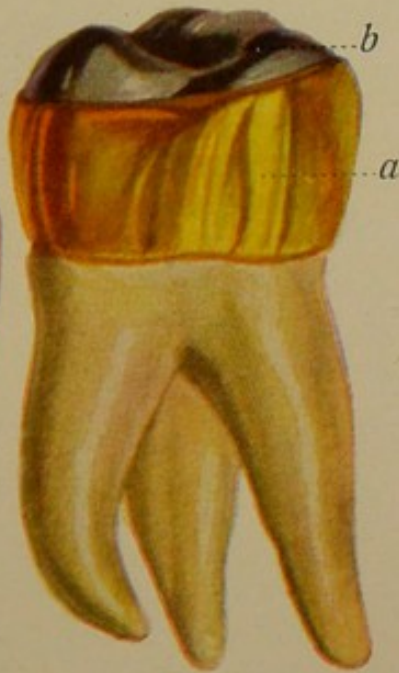


Fig. 3

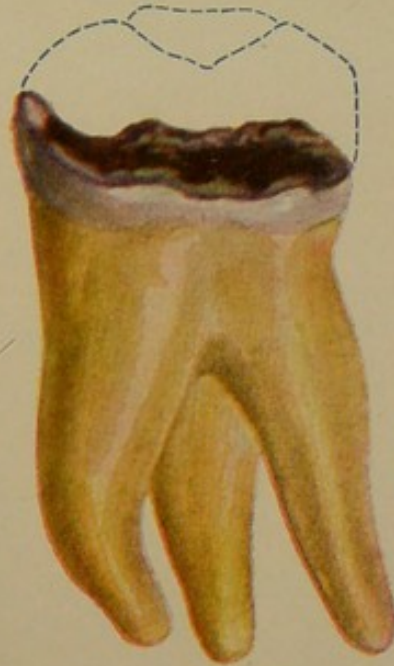

Fig. 1

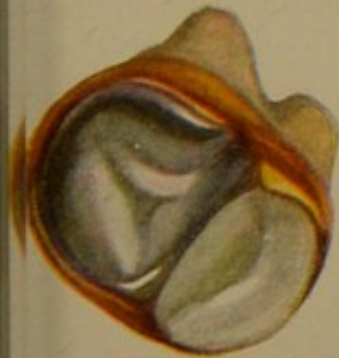

Fig. 6



Fig. 5



Fig. 4

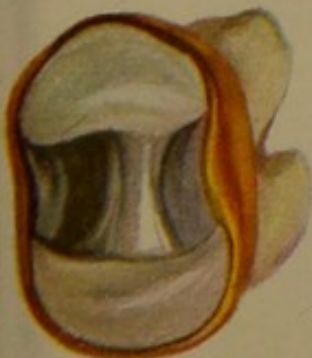

Fig. 9



Fig. 8



Fig. 7



darüber angestellt worden, ob gewaschenes Amalgam die Zahnschmelzen weniger verfärbt als ungewaschenes.

Sind an Prämolaren oder Molaren umfangreichere Partien durch Karies oder Fraktur zugrunde gegangen, so lassen sich auch solche Zähne mit Amalgam noch jahrelang erhalten, nur muss durch eine dauernd am Zahn fixierte Matrize aus Gold- oder Platinblech dem Amalgamaufbau bleibender Halt geboten werden. Diese Goldringe fertigt man sich genau wie bei Kronenarbeiten nach Mass oder Abdruck an, schneidet sie an denjenigen Stellen aus, wo sie intakten Zahnschmelz unnötig verdecken würden, und biegt sie an ihrem freien Rande etwas nach dem Innern der Höhle zu um, damit das Amalgam einen besseren Halt bekommt. Einen in dieser Weise hergerichteten Ring fixiert man mit einer dünnen Lage Zementes auf dem zu füllenden Zahn und füllt das ganze Lumen mit nicht zu weich angerührtem Amalgam auf. Durch Zusammenbeissen wird die richtige Höhe gewonnen; den Überschuss streicht man mit einem flachen Polierer so weg, dass zugleich das Amalgam gegen den Goldring einen glatten Abschluss bildet. Nach dem Erhärten des Amalgams muss dasselbe sorgfältig aufpoliert werden. Damit die Goldringe sich nicht amalgamieren, empfiehlt es sich, dieselben mit einer dünnen Schellacklösung zu überziehen, welche Vorsichtsmassregel jedoch nicht bei allen Amalgamsorten nötig ist. In Tab. XXIII sind solche Fälle abgebildet.

Zum Ersatz von Zahnkronen, die zum grossen Teile durch Karies zerstört worden sind, empfiehlt Witzel einen besonderen Amalgamaufbau, den er Kuppelfüllung nennt. Zu diesem Behufe entfernt man die kariöse Masse vollständig und die Zähne werden, wie dies in Fig. 196 c ersichtlich ist, horizontal herunterschliffen, bis weder schwache noch kariöse Teile mehr vorhanden sind. Den weiteren Vorgang beschreibt Witzel folgender-

massen: „Sind die Wände genügend abgeschliffen, so erweitert man mit grossen, runden Schmirgelköpfen die Kronenkavität napfförmig. Die Höhlenränder werden von innen und aussen derartig zugeschliffen, dass sie eine einigermaßen scharfe

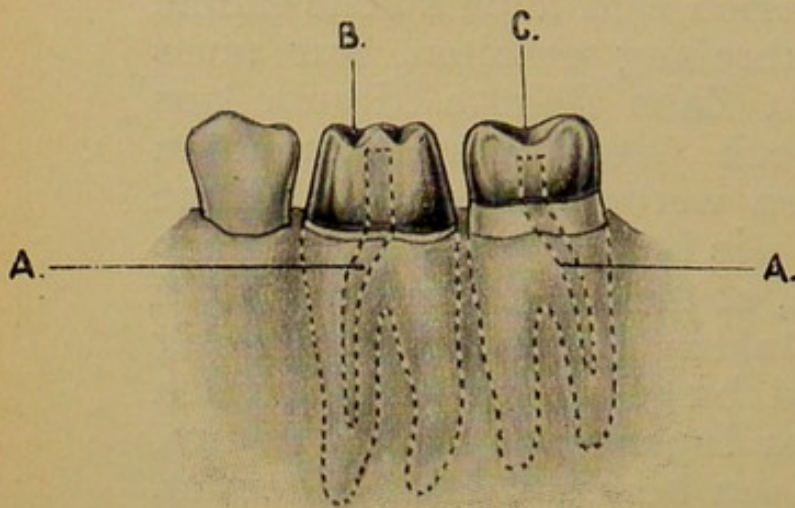


Fig. 196.

- C. Kuppelfüllung aus Amalgam nach Witzel.
- B. Pyramidenfüllung aus Amalgam.
- A. Starke Wurzelstiften.

Kante bilden. Man hat aber darauf zu achten, dass die Abschrägung der Höhlenwände von aussen her in keinem Falle zu stark ausfällt, da sonst die der Aussenfläche aufliegenden schwachen Füllungsänder nach kurzer Zeit abbrechen.

Nachdem der Zahn in dieser Weise zugeschliffen ist, wird er trocken gelegt

und die noch auf dem Grunde der Höhle liegende Zementschicht sowie das erweichte Zahnbein ausgeschabt.

Ist die Pulpa gesund, so müssen die Haftpunkte für die Kuppelfüllung im Kronenteil angelegt werden, und zwar flache oder tiefere Löcher, immer aber durch eine fortlaufende seichte Furche verbunden. Bei antiseptisch gefüllten Zähnen wird von der deckenden Chlorzinkzementschicht soviel hinweggenommen, dass ein Drittel der Pulpahöhle zur Verankerung der Füllung frei wird. Diese Befestigung genügt vollkommen, um eine Kuppelfüllung dauernd am Platze zu halten, wenn nur das Amalgam trocken eingebracht und richtig kondensiert wird.

Ist die Kuppel genügend hoch aufgebaut, so wird das etwa noch überflüssige Quecksilber herausgepresst und die Füllung mit dem Spatel so

formt, dass die Schmelzränder von einer möglichst senkrecht aufsteigenden dicken Amalgamlage bedeckt sind.

Zur Aufnahme einer Kegel- oder Pyramidenfüllung (Fig. 196 B) weicht die Vorbereitung des Stiftes von der oben beschriebenen nur insofern ab, als die Füllung ihren Halt nicht bloss in der Kavität, sondern auch an einem im Wurzelkanal verfestigten kantigen, spitz zugefeilten Stifte finden muss. Der zur Aufnahme des Neusilberstiftes bestimmte Kanal muss in jedem Falle bis zur Wurzelspitze mit Phenol- oder Formolzementpasta ausgefüllt und darauf für den konischen Stift trichterförmig ausgebohrt werden. Zum Aufbau solcher Füllungen benutze ich ein schnell erhärtendes goldmischtes Amalgam. Ich fülle dasselbe in die noch leere Zementpasta, mit der ich auch den oberen Teil des Stiftes umfülle, entferne aber vom Rande den Überschuss von Zement. Dann baue ich das Amalgam fest um den kantigen Teil des Stiftes auf, und zwar mit einem Rinnen- oder Hohlstopfer. Das flüssig plastische Amalgam wird dann bis zur Stiftspitze mit Seitenspateln zuckerhutartig geformt.“

2. Zemente.

a) Zinkphosphatzement.

Das Zinkphosphatzement, Oxyphosphatzement, Phosphatzement besteht aus einem festen und einem flüssigen Bestandteil, die durch inniges Vermengen eine rasch erhärtende Masse bilden.

Das feste Material stellt ein feines, speziell noch schweres Pulver dar, dessen Hauptbestandteil *cinnum oxydatum pondorosum* ist, welches kleinere Ansätze von Kalzium, Magnesium und Aluminiumoxyd enthält, sowie Farbstoffe wie Braunstein, Eisenoxyd u. dergl.

Die dickliche Flüssigkeit, die nur noch bei ganz wenig Sorten in kristallinischer Form in den Handel kommt, ist nichts anderes als Phosphor-

säure. Immer lässt sich normale Phosphorsäure (Orthophosphorsäure H_3PO_4) nachweisen, ausserdem Metaphosphorsäure HPO_3 und oft auch Spuren von Pyrophosphorsäure $\text{H}_4\text{P}_2\text{O}_7$. Bei den verschiedenen Zementsorten variiert das Verhältniss dieser genannten Säuren nicht unbeträchtlich, ja es lässt sich nachweisen, dass während des Gebrauches die Zusammensetzung der Flüssigkeit eine andere wird, weil sich durch Feuchtigkeitsaufnahme oder -abgabe die chemische Zusammensetzung der Flüssigkeit verändert. In manchen Fällen finden sich in der Flüssigkeit kleine Mengen von Zink- und Kalksalzen gelöst; kristallisierte Säuren enthalten grössere Quantitäten dieser Salze.

Masur und E. Herbst haben Präparate angefertigt, bei denen das Zementpulver mit pulverisierter Guttapercha gemischt wurde. Durch Einrühren in die Phosphorsäure erhärtet die Masse, lässt sich aber durch Berühren mit einem heissen Instrumente erweichen. Diese Zementsorte dürfte sich gelegentlich zum Einsetzen von Stiftzähnen und Kronenarbeiten eignen, und zwar in Fällen, wo eine bequeme Abnehmbarkeit erwünscht erscheint. Das Zinn-Zement von Scheuer enthält im Pulver fein zerteiltes metallisches Zinn zu dem Zwecke, den Oberflächen solcher Zementfüllungen einen haltbareren Charakter zu verleihen. Eine plastische Goldplombe, die eine Zeitlang viel von sich reden machte, war wohl auch nichts anderes als ein Zinkphosphatzement, dessen Pulver der Fabrikant mit Goldstaub vermengt hatte.

Im Phosphatzement besitzen wir ein Füllungsmaterial, das an den Zahnsubstanzen klebt. Aus diesem Grunde bedarf es in der Regel zu dessen Retention keinerlei Unterschnitte, aber immerhin Sorge man bei Füllungen, die dem Kaudrucke ausgesetzt sind, für genügende Vertiefung der Kavität, da bei seichten, tellerartigen Höhlen die Füllung herausgebissen würde.

Die Hauptsache ist auch hier wieder möglichste

Trockenlegung der Kavität vor dem Einbringen des Zementes. Dies wird am besten durch den Warmluftstrom erzielt, was nur im Falle des Anlegens von Cofferdam umgangen werden darf.

Beim Mischen von Pulver und Flüssigkeit verfähre man, um gute Resultate zu erzielen, mit einiger Energie. Es genügt nicht, rasch einen Teig anzurühren, sondern es ist besser, das auf einer Glasplatte befindliche Häufchen Pulver in kleinen Portionen der daneben ausgeschütteten Flüssigkeit einzuverleiben. Hierzu ist ein starker, nicht flexibler Metall- oder Beinspatel nötig, mit dessen Hilfe man sukzessive das Pulver durch kräftige, knetende Bewegung der Flüssigkeit inkorporiert, so dass eine pastenartige, formbare Teigmasse daraus entsteht. Es ist unnötig, zu sagen, dass diese Manipulationen bei grösster Trockenheit und Reinlichkeit aller Gebrauchsgegenstände vor sich gehen müssen. Je nach der Klebrigkeit der verschiedenen Zemente dreht man aus dem Breie mit den Fingern kleine Kügelchen, oder man entnimmt mit einem Spatel von der an der Glasplatte haftenden Masse direkt das zum Füllen nötige Material in kleinen Quanten.

Das Einführen des Phosphatzementes in die präparierte, gut getrocknete Höhle ist das einfachste, was man sich denken kann, und doch ist es manchmal geradezu verblüffend, auf welchem schlechtem Fusse sonst ganz leidlich geschickte Praktikanten mit diesem Materiale stehen. Es wird entweder zu dünn hineingeschmiert, so dass es überall, wo man hinblickt, haftet, nur nicht da, wo es sollte, oder es wird als harte, krümelige Masse verwendet, die beim Einpressen in die Kavität zu Staub zerfällt. In seiner Konsistenz soll es genau derjenigen erweichter Guttapercha gleichen, denn in diesem Zustande klebt es in der Höhle und gehorcht zugleich dem Drucke des Stopfers. Man führe keine zu grosse Portion auf einmal ein, weil sonst Luftblasen entstehen, sondern man fülle die Höhle je nach Grösse in 2—4 Etappen. Die

erste Portion wird in die tiefste oder abgelegenste Gegend der Kavität transportiert und daselbst mit flachem oder kugelförmigem, hochpoliertem Stopfer festgedrückt. Rasch werden die übrigen Portionen, bevor Erhärtung eintritt, daraufgefüllt. Weil an den Instrumenten Zement leicht adhäriert, ist es gut, stets deren mehrere zu häufigem Wechsel bereit zu legen. Bevor die Masse ganz erstarrt ist, schneidet man den Überschuss an der Kaufläche mit äusserst scharf geschliffenen Löffel-Exkavatoren und approximalwärts mit ebensolchen sichelförmigen Messerchen fort. Wäre hierbei eine Blutung verursachende Verletzung des Zahnfleisches zu befürchten, so müsste mit dem Finieren bis zur vollständigen Erhärtung gewartet werden.

Weil der Zutritt von Feuchtigkeit ein vollständiges Binden des Zementes verhindert, soll bis zu diesem Zeitpunkte die Füllung trocken gehalten werden. Gute Resultate werden durch Überziehen der Oberfläche mit Paraffin oder noch besser mit Klebwachs gewonnen, weil stundenlang die frisch gelegte Füllung vor solch schädigenden Einflüssen bewahrt bleibt.

Da Zinkphosphatzement dem Kaudrucke nicht allzulange standhält, und überhaupt mit der Zeit ausgewaschen wird, und sogar nach etwa drei Jahren oft in einen Zustand von Zersetzung übergeht, was mir jeder zugeben wird, der den übeln Geruch beim Ausbohren alter Zementfüllungen wahrgenommen hat, so eignet es sich wohl eher zu provisorischen als bleibenden Füllungen. Ich benutze es fast ausschliesslich für die Behandlung von solchen Milchzähnen, die nicht länger als 2—3 Jahre im Munde mehr verweilen. Merkwürdigerweise halten bei einigen Patienten Zementfüllungen auffallend viel länger als bei andern. Dies ist aber kein Grund, diesem Materiale mehr Verbreitung zu wünschen, denn in keinem Falle lässt sich eine diesbezügliche Prognose stellen, und es steht uns ja eine Reihe anderer zweckmässigerer Füllungsmate-

rialien zu Gebote. Unschätzbare Dienste leisten uns die Zink-Oxyphosphate beim Einsetzen von Stiftzähnen, Kronen, Brückenarbeiten usw.; hier sind sie von keinem anderen Bindemittel überboten worden.

Von vielen Seiten ist die Frage aufgeworfen worden, ob wohl durch solche Zementfüllungen die Pulpa geschädigt werden könne. Dies glaube ich aus den Ergebnissen der Praxis entschieden verneinen zu sollen, denn unter allen Umständen konnte bei genauer Untersuchung von Zähnen, die scheinbar durch Einwirkung des Zementes pulpitisches geworden waren, eine andere Ursache — freiliegende Pulpa, mangelhafte Exkavation — nachgewiesen werden.

b) Silikatzement.

Bei den meisten Silikatzementen besteht die Flüssigkeit aus Orthophosphorsäure, in welcher Aluminiumphosphat mit wenig Zink- oder Strontiumphosphat bis zur Sättigung gelöst ist. Nach Apffelstaedt lässt sich daneben auch noch Metaphosphorsäure nachweisen, und er vermutet ebenfalls das Vorhandensein von Pyrophosphorsäure; in dieser Flüssigkeit gelöst fand er Tonerde (Al_2O_3). Demnach liegt dieselbe Flüssigkeit wie bei Phosphatzement vor, nur mit der Beigabe des Aluminiumoxydes. Andere Analysen (Bruck) ergaben noch Spuren von Natrium, die sich neben dem Aluminium in der Flüssigkeit vorfinden.

Im Pulver findet sich Kieselsäure (SiO_2), Tonerde (Al_2O_3), Kalium (K_2O) und Spuren von Eisen und Magnesium, sowie die vom Zinkphosphate her bekannten Farbstoffe Braunstein, Eisen usw.

Für Silikatfüllungen werden die Höhlen ähnlich präpariert, wie dies bei Gold- und Amalgamfüllungen angegeben wurde, d. h. es muss der Höhle eine solche Form gegeben werden, dass das Mate-

rial darin gründlich haftet, denn auf die Adhäsion kann man sich nicht verlassen, sie ist wesentlich geringer als diejenige des Phosphatzementes. Das heisst, das Silikatzement adhäriert sehr stark an der Glasplatte und an den Instrumenten, weniger jedoch an den Zahnschubstanzen. Die Ränder der Kavitäten sollen ja nicht abgeschrägt werden, damit keine dünnen Randpartien entstehen, weil die Silikatzemente sehr zerbrechlich sind. Noch erwähnen möchte ich, während und nach dem Füllen auf grösste Trockenheit des Operationsfeldes Bedacht zu nehmen, denn die Feuchtigkeit ist der grösste Feind dieses Zementes; wo diese Bedingung nicht erfüllt werden kann, wende man alles andere, nur nicht Silikatzement an.

Das Mischen von Pulver und Flüssigkeit geschieht auf einer reinen und trockenen Glasplatte. Da durch Stahlinstrumente die Masse sich etwas verfärbt, so ist ein starker Bein- oder Achatspatel vorzuziehen. Mit diesem wirkt man sukzessive kleine Portionen Pulver in die Flüssigkeit hinein, bis ein zäher Teig entsteht. Es ist unnötig, zu sagen, dass dieser Teig gründlich durchgearbeitet werden muss, ohne diese Vorsicht bleibt derselbe von nicht gebundenen Pulverklümpchen verunreinigt, wodurch Porositäten entstehen.

Mit den Fingern darf die Masse nicht in Berührung kommen, sondern man nimmt sie von der Glasplatte mit einem spatelförmigen Instrumente auf, streicht sie in die Kavität und presst sie daselbst mit einem kugelförmigen Stopfer gründlich an den Boden derselben und in die Unterschnitte. Hat man nach und nach soviel Masse aufgetragen, bis sie die ganze Höhle reichlich ausfüllt, so wird mit einem leicht gefetteten flachen Stahlpolierer zum Schlusse in glättender Bewegung die Oberfläche modelliert. Statt der Stahlinstrumente sind vielfach solche aus Achat in Verwendung. Nach dieser Prozedur lasse ich die frischen Füllungen gewöhnlich ca. 10 Minuten unter Cofferdam härten,

und wo der Kautschukklappen sich nicht anbringen lässt, lasse ich die Feuchtigkeit durch den kontinuierlichen Warmluftstrom während der gleichen Spanne Zeit vom Operationsfelde fernhalten. Auf die Füllung geträufeltes Klebwachs hat den Zweck, für längere Zeit deren Oberfläche vor den Einwirkungen der Mundflüssigkeit zu schützen.

Ich habe die Beobachtung gemacht, dass selbst ganz sorgfältig gelegte Füllungen während des Erhärtungsprozesses ihre Form etwas verändern, und zwar werfen sie sich gewöhnlich. Dies äussert sich darin, dass an einer oder mehreren Stellen der ursprünglich glatt abschliessende Füllungsrand in kaum wahrnehmbarer Weise über das Niveau der Zahnwand vorsteht. Aus diesem Grunde schleife und poliere ich Silikatfüllungen immer erst in einer nächsten Sitzung. An Approximalflächen sind hierzu Schmirgel- oder Glaspapierscheiben sowie eben solche Streifen angezeigt. Am Zahnhalse lässt sich mit gebogenen Messerchen die Oberfläche sehr gut glatt schaben, und an der Kaufläche finden dieselben Finierer wie für Goldfüllungen Verwendung. Den Schluss bilden ganz feine Glaspapierscheibchen, durch welche die Oberfläche einen schönen Glanz erhält, besonders wenn die Scheibchen vorher mit Vaseline gefettet wurden.

Bei Approximalfüllungen von Backen- und Mahlzähnen leisten Matrizen vorzügliche Dienste. Ich verwende hierbei mit Vorliebe Zelluloidmatrizen.

Da Silikatzemente etwas durchscheinend sind und zahnähnliche Farbe besitzen, so leisten sie in kosmetischer Hinsicht dasselbe, was gebrannte Porzellanfüllungen. Sie eignen sich deshalb besonders für sichtbare Höhlen, aber auch umfangreiche Approximalkavitäten in Molaren und Prämolaren lassen sich mit Vorteil durch diese plastische Emaille obturieren an Stelle des so beliebten Amalgams, denn ausser dem appetitlicheren Aussehen haben sie vor den meisten Amalgamen noch den

Vorteil voraus, dass sie nicht schrumpfen. Von mancher Seite ist behauptet worden, Silikate werden im Munde ausgewaschen, und in der Tat scheint manchmal diese Beobachtung zuzutreffen. Aber in der Regel handelt es sich hierbei um Füllungen, bei denen die Masse nicht genügend durchgearbeitet wurde, oder man füllte dieselbe in eine feuchte Höhle, oder schützte während des Erhärtens die Füllung nicht genügend vor Feuchtigkeit. Einwandfrei gefertigte Silikatfüllungen geben bezüglich Haltbarkeit ausgezeichnete Resultate.

Wenn die Farbe richtig gewählt wurde, so lassen sich Silikatfüllungen selbst mit der Lupe kaum von Zahnschmelz unterscheiden. Doch verlasse man sich bei der Farbenwahl niemals auf die vorhandenen Farbenmuster, denn sie stimmen mit dem Inhalt der Fläschchen in den seltensten Fällen überein, sondern man fertige sich von jeder Portion ein kleines Farbenmuster jeweilen an. Durch Mischen verschiedener Pulver lassen sich fehlende Nuancen leicht ergänzen. In besonders heikeln Fällen lasse ich mir vorerst eine kleine Probe anrühren; da sich während des Erhärtens die Farbe der Masse aber verändert, so kann man sie erst nach völligem Erstarren zur Farbenswahl benützen.

Ob durch Silikatzemente die Pulpa geschädigt werden kann, darüber ist viel pro und contra geschrieben worden; meiner Erfahrung nach besteht bei Silikatfüllungen, besonders wenn sie bis nahe an die Pulpa reichen, immer die Gefahr der Pulpaschädigung und -zerstörung. Zuerst verursachen solche Zähne meist anhaltende dumpfe Schmerzen, die zeitweise verschwinden, sich aber gewöhnlich nach einiger Zeit in verstärktem Masse wieder einstellen. Anfänglich schmerzt der Zahn auf kalt, später auf kalt und warm, und meistens schliesslich nur noch bei ganz heissen Getränken. War ursprünglich der Zahn nur auf Perkussion empfindlich, so schmerzt nach und nach

jede, auch die leiseste Berührung. Auch der umgebende Alveolarteil ist druckempfindlich, ohne jedoch für gewöhnlich eine nennenswerte Schwellung aufzuweisen. Wird der Zahn im Frühstadium aufgebohrt, so findet man eine äusserst schmerzhaft, hochrote Pulpa vor. Später wird dieselbe ähnlich weissem Wachse und lässt sich als blasser, empfindungsloser Faden in einem Stücke aus ihrem Kanale befreien. Schliesslich jedoch ist von der Pulpa gar nichts mehr vorhanden, und aus der geöffneten Pulpakammer fliesst Eiter in mehr oder weniger reichlicher Menge aus. Wir können diesen Erscheinungen unzweideutig entnehmen, dass Silikatfüllungen unter Umständen imstande sind, Pulpitis totalis purulenta hervorzurufen.

Es lässt sich dadurch diesem Übelstande vorbeugen, dass wir die Höhle vor Einbringung des Silikates mit einem indifferenten Materiale (Fig. 197a) auskleiden und dieses Material besitzen wir im Phosphatzement und im Zinkenol. Nicht zu dick angerührtes Phosphatzement oder Zinkenol wird so in die Höhle gebracht, dass es in dünner Schicht den ganzen Boden bedeckt, ohne jedoch die Ränder zu erreichen. Die Silikatmasse (Fig. 197b) soll aber erst eingebracht werden, nachdem die auskleidende Zementschicht erhärtet ist. Denselben Dienst leistet etwas aufgeträufeltes Wachs oder ein kleines Quantum aufgepinselter Schellacklösung; auch kann man den Boden der Kavität mit einer dünnen Schicht Chlorapercha belegen.

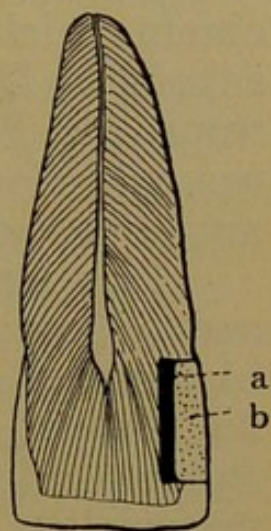


Fig. 197.
Füllung aus Silikat-
zement b, zum
Schutze der
Pulpa mit Ze-
ment a unterfüllt.

c) Zinkenol und Fletchers Artificial-Dentine.

Das Zinkenol besteht aus einem Pulver und einer Flüssigkeit. Das Pulver ist reines, in beson-

derer Weise präpariertes Zinkoxyd, welchem antiseptische, für die Pulpa ganz indifferente Stoffe beigemischt sind, und die Flüssigkeit besteht zur Hauptsache aus chemisch reinem Eugenol.

Wie dies bei andern Zementen geschieht, mischt man auf einer Glasplatte Pulver und Flüssigkeit miteinander mittels eines starken Spatels. Die Flüssigkeit nimmt aber viel mehr Pulver auf, als beispielsweise das Phosphatzement. Etwa drei Gewichtsteile Pulver sind nötig, um mit einem Gewichtsteil Flüssigkeit eine brauchbare Paste zu bilden. Es ist keine leichte Aufgabe, sondern ein gutes Stück Arbeit, um der Masse diejenige Konsistenz zu verleihen, die sie zu einem brauchbaren Präparate stempelt, denn wie bei Silikatzement muss das Mischen und Kneten mit dem Spatel unter einem nicht unbedeutenden Kraftaufwande geschehen. Die richtige Konsistenz hat man erreicht, wenn die Paste dem Glaserkitte ähnelt. Wurde zu wenig Pulver verwendet, so wascht sie sich rasch aus, und bei zuviel Pulver wird sie bröcklig.

Das Präparat dient zum Füllen von Milchzähnen oder provisorischem Verschlusse von Kavitäten bleibender Zähne. Da es absolut keinen Reiz auf die Pulpa ausübt, dient es zum Überkappen von Pulpen oder als Unterlage für andere Füllungsmaterialien bei Caries profunda. Hier fülle ich gewöhnlich die ganze Höhle mit Zinkenol aus, entferne beliebige Zeit nachher die oberflächliche Schicht der gut gehärteten Masse und ersetze das Weggenommene durch ein Dauerpräparat (Amalgam, Silikatzement usw.). Dadurch besitzt die Pulpa eine thermisch und chemisch absolut indifferente, dabei jedoch antiseptische Schutzdecke.

Eine wertvolle Eigenschaft des Präparates liegt in dem Umstande, dass es fast ohne Druck eingefüllt werden kann und da, wo es liegt, in bei-läufig einer Viertelstunde zu einer undurchlässlichen, leidlich harten Masse erstarrt. Diese Eigenschaft benütze ich zum Bedecken von medikamen-

tösen, besonders Arsen-Einlagen. Nachdem mit einem Exkavator das erweichte Dentin aus der Höhle geschält worden ist, wird auf einem ganz kleinen Wattebäuschchen das Medikament über die Pulpa gelegt. Hierauf tupft man mit Wundschwamm die Ränder der Kavität ab, um jede Spur von Flüssigkeit zu entfernen. Die Zinkenolpaste führt man mit einem kleinen Spatel so in die Höhle, dass gleich das erste Quantum die ganze Höhle füllt. Nun wird mit einem Stückchen Wundschwamm mittels der Pinzette die Masse sanft in die Höhle hinuntergepresst. Die entstandene Konkavität füllt man mit einer zweiten Portion Zinkenol auf und entfernt den Überschuss mit geeigneten Instrumenten.

Da dieses Präparat hydraulisch ist, d. h. unter Flüssigkeit härtet, lässt man sofort nach beendigter Füllung den Mund schliessen.

Sollen mit Zinkenol Stiftzähne, Kronen, Brücken oder mit Kronen versehene Regulierungsarbeiten befestigt werden, so werden vor dem Einsetzen die Stifte mit Zinkenol bestrichen und die Kronen damit ausgefüllt. Trotz der schon erwähnten hydraulischen Eigenschaft dieses Zementes müssen aber vor dem Einsetzen die Wurzelkanäle und Zahnstümpfe auf das sorgfältigste getrocknet werden, da Zinkenol an feuchten Gegenständen absolut nicht adhäriert.

Ähnlichen Zwecken dient Fletchers Artificial-Dentine, welches ein Zinkoxysulfat ist. Das Pulver ist aus Zinkoxyd und Zinksulfat zusammengesetzt. Die Flüssigkeit besteht zum grössten Teile aus in Wasser gelöstem arabischem Gummi mit Spuren von Glyzerin, Karbolsäure usw.

Auch dieses Präparat übt auf die Pulpa keine schädigende Wirkung aus und eignet sich somit vorzüglich zur Pulpaüberkappung. Auch zum Decken von medikamentösen Einlagen wird es vielfach benutzt, da es den Höhlenwandungen, selbst wenn solche nicht ganz trocken sind, genügend adhäriert, um die Einlage gegen die Mundhöhle hin abzuschliessen.

Fletchers Artificial-Dentine härtet, selbst wenn man es dünn anrührte, sehr rasch, was manchmal von Vorteil ist, gelegentlich aber zum Misslingen der geplanten Füllung führt.

3. Guttapercha.

Guttapercha ist dem Kautschuk nahe verwandt; es ist der frische Milchsaft von indischen Sapotaceen (*Isonandra Gutta*), welcher zu Guttapercha erstarrt. Für unsere Zwecke erhält die reine Guttapercha Zusätze von Zinkoxyd, Farbstoffen usw. Es gibt Sorten, die schon bei 50° C erweichen, währenddem bei den härtesten hierzu etwa 110° C erforderlich sind.

Da sich Guttapercha leicht verarbeiten lässt, ferner ein schlechter Wärmeleiter ist und den Mundsekreten lange Zeit Widerstand bietet, so findet sie in der Zahnheilkunde vielfach Verwendung. Wegen der relativ weichen Beschaffenheit jedoch eignet sie sich nicht für Stellen, die dem Kaudrucke ausgesetzt sind.

Soll eine Guttaperchafüllung lange Zeit halten, so muss vor allen Dingen die Höhle richtig präpariert werden, d. h. das kariöse Gewebe ist sorgfältig zu entfernen und die Höhle so zu gestalten, dass sie der Füllung einen sichern Halt garantiert. Dies lässt sich dadurch erreichen, dass man der Höhle eine in der Tiefe sich ausweitende Gestalt verleiht. Wo dies nicht angängig ist, erfüllen Unterschnitte denselben Zweck.

Wichtig ist die Art des Erweichens der Guttapercha. Wird dieselbe einfach in eine Flamme gehalten, so fängt sie rasch zu verkohlen an, was deren gute Eigenschaften vernichtet; man erwärme sie deshalb recht vorsichtig in der Nähe einer Flamme oder indem man sie rasch mehrmals durch dieselbe zieht. Steht genügend Zeit zur Verfügung, so rate ich, einen Guttaperchawärmer zu benutzen, der mit Thermometer versehen ist, denn mit Hilfe

dessen lässt sich die Guttapercha genau auf den gewünschten Grad erwärmen. Der in Fig. 198 abgebildete Apparat dieser Art stammt von How; er besteht aus einer kleinen Wasserpfanne, die mit einem Deckel aus Steatit versehen ist. Diese Platte ist zum Durchstecken eines Thermometers durchbrochen. Will man beispielsweise ein mittelhartes Guttaperchapräparat auf 90° erwärmen, so bringt man eine Flamme so lange unter den Apparat, bis das Thermometer 90° zeigt. Die auf den Deckel aufgelegten Guttaperchastückchen sind nun oberflächlich in dem gewünschten Grade erweicht, und sollen sie dieselbe Konsistenz durch ihre ganze Dicke erreichen, so hat man nichts weiteres zu tun, als die Flamme zu entfernen und die Guttapercha noch einige Zeit auf der die Wärme zurückhaltenden Steatitplatte zurückzulassen.

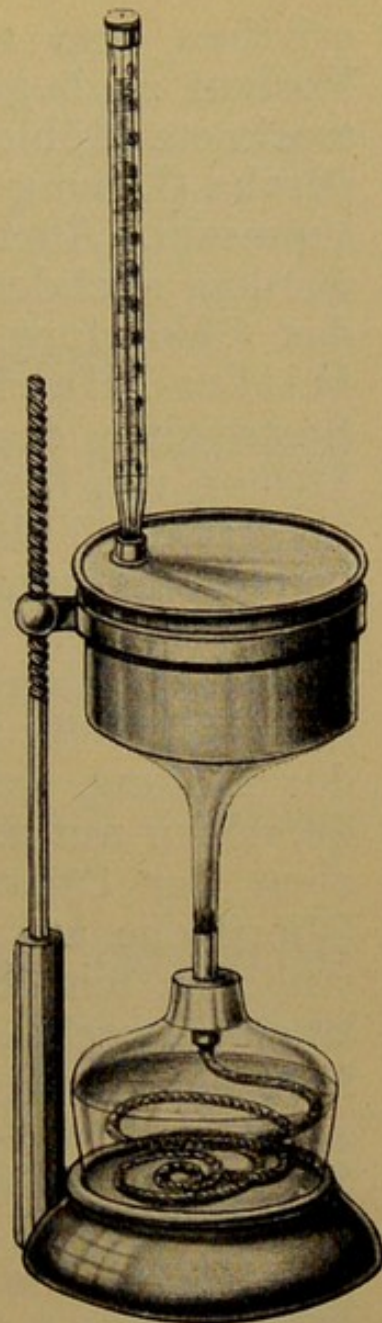


Fig. 198.
Guttaperchawärmer
von How.

Von der erweichten Guttapercha wird ein kleines Stückchen zuerst in die gut getrocknete Kavität gebracht und dort mit irgendeinem Instrumente (am besten Kugelstopfer) angedrückt. Rasch führt man ein Stückchen nach dem andern ein, bis die Kavität gut gefüllt ist. Will einmal eine Portion nicht haften, so erwärme man das Stopfinstrument, wodurch sich gewöhnlich die neu eingeführte Guttapercha mit der alten verbinden lässt. Wurde jedoch hierbei unvorsichtigerweise das Instrument zu stark erhitzt, so erreicht man das gerade Gegenteil, indem das sich am Instrumente festklebende Material aus der Höhle gezogen wird. Um den Randschluss zu

erhöhen, und das Haften der zuerst eingeführten Portion zu begünstigen, empfehle ich, die gut getrocknete Höhle mit einer dünnen Lage von Chlorapercha (Lösung von Guttapercha in Chloroform) auszunipeln. Aber die Guttapercha soll erst eingeführt werden, nachdem durch Auspusten mit warmer Luft das Chloroform zum Verdampfen gebracht wurde. Miller-Dieck empfehlen zum gleichen Zwecke das Bestreichen der Kavitätenwände mit einer dünnen Lösung von Kopalfirnis.

Ist die Füllung beendet, so glätte man sie mit heissen Instrumenten. Oft ist es notwendig, die Ränder, besonders wenn sie unter das Zahnfleisch reichen, von überschüssiger Guttapercha zu befreien. Dies geschieht am besten erst nach dem Erhärten der Füllung, denn nun lässt sich ohne Schädigung derselben mit mässig erhitzten Spateln oder Messerchen der Überschuss abtragen. Das Glätten der Oberfläche auf chemischem Wege, d. h. durch Bestreichen mit chloroformgetränkten Wattekügelchen ist zu verwerfen, weil später eine so behandelte Oberfläche rauh und missfarbig wird.

Unsere weicheren Guttaperchasorten dienen zur Separation von Zähnen, zum Verschlusse medikamentöser Einlagen, als Unterlage von Amalgamfüllungen, sowie zum provisorischen Füllen von Zähnen. Die härteren Sorten, worunter ich besonders die zähe und widerstandsfähige, rosagefärbte Plattenguttapercha empfehlend hervorheben möchte, findet in bestimmten Fällen zweckmässig als Dauerfüllung Verwendung. An richtiger Stelle und in richtiger Weise angewandt, schützt diese Guttapercha manchmal jahre-, ja sogar jahrzehntelang die Zähne vor weiterem Zerfalle.

XIV. Porzellan-Füllungen.

Folgende Massnahmen lassen sich für die Herstellung von Porzellan-Füllungen in Kapitel vereinigen:

1. Allgemeines über die Vorbereitung der Kavität.
2. Das Abdrucknehmen mittelst Metallfolie.
3. Das Schmelzen des Porzellans.
4. Das Einsetzen der geschmolzenen Porzellanfüllung.

... Allgemeines über die Vorbereitung der Kavität.

Hier hat man sich vor Augen zu halten, dass, im Gegensatz zu den meisten übrigen Füllungsverfahren, ein Abdruck der Kavität nötig ist und deshalb da, wo es an Platz mangelt, genügend Raum geschaffen werden muss, um diesen Abdruck nehmen zu können. Das Separieren, wie wir es für approximale Goldfüllungen auszuüben gewohnt sind, hat noch in ausgiebigerem Massstabe bei Porzellanfüllungen zu geschehen. Hilft dies nicht, so darf unbedenklich labialwärts bei Vorderzähnen, bukkalwärts, sowie nach der Kaufläche hin, bei Prämolaren und Molaren mit Schleifstein und Bohrer von der Zahnschubstanz abgetragen werden. Eine Entstellung, wie sie durch Phosphatzement und mehr noch durch Amalgam und Gold verursacht wird, ist nicht zu befürchten, da Porzellanmasse ein durchaus zahnähnliches Aussehen besitzt.

Wie bei anderen Füllungen ist alles kariöse Gewebe bis ins Gesunde hinein wegzunehmen, wobei

aber jeder Unterschnitt vermieden werden muss, da sonst der Abdruck nicht mehr abgehoben werden kann. War es jedoch unmöglich, der Höhle allseitig die gewünschte Muldenform zu geben, so füllen wir vor dem Abdrucknehmen die unter sich gehenden Stellen mit Zement aus.

Die Höhle muss, wo nur immer angängig, gründlich vertieft werden, damit die Porzellanschicht eine genügende Dicke erlange. Dünne Porzellanplättchen springen leicht entzwei, auch fallen sie nicht selten nach kurzer Zeit wieder heraus.

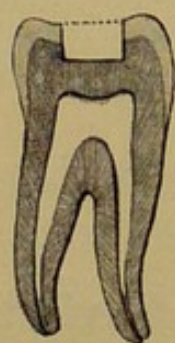

Fig. 199.

richtig

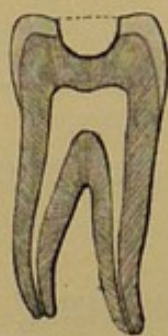

Fig. 200.

richtig

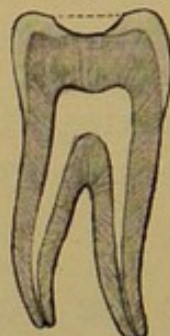

Fig. 201.

falsch

Präparation einer Höhle für Porzellanfüllungen.

Der Boden der Kavität soll tunlichst flach aussehen und wagrecht zu den Seiten stehen, da in einer so geformten Höhle die Füllung von selbst hält (Figur 199). Es ist aber sehr oft nicht möglich,

diesem Grund-

satze nachzuleben, schon deshalb nicht, weil Abdrücke dieser Art sehr schwer herzustellen sind; dann ist auch eine schüsselförmige Gestalt (Figur 200) erlaubt. Würde man aber statt dieser tiefen Schüsselform eine seichte Tellerform ausbohren (Fig. 201), so ergäbe dies ein nur unsicheres Resultat. Forme man nun die Kavität wie man sie wolle, so ist nicht zu vergessen, dass die Füllung mehr durch die physikalische Friktion als durch das Zement halten sollte. Auf welche Weise die Retention bei einzelnen Kavitätengruppen in diesem Sinne bewerkstelligt wird, werden wir bald sehen.

Es bedarf kaum des Hinweises, dass nicht nur den Höhlenzugang verdeckende, sondern auch alle

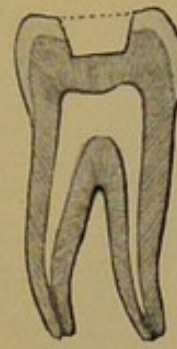
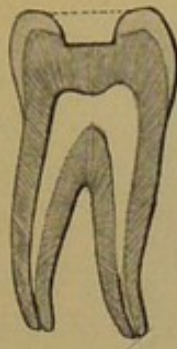
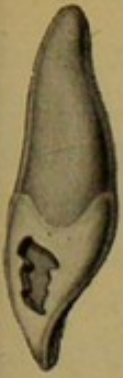Fig. 202.
Zackige Ränder (Fig. 202)
müssen glatt (Fig. 203)
präpariert werden.

Fig. 204.
Abgeschrägte
Präparation der
Ränder (falsch).

Fig. 205.
Scharf präpa-
rierte Ränder
(richtig).

überhängenden, zackigen und schwachen Ränder abgetragen werden müssen.

Um einen scharfrandigen Folienabdruck und infolgedessen einen scharf abschliessenden Emailblock zu erhalten ist es nötig, die Kavitätenränder ganz glatt zu präparieren. Dies geschieht mit scharfen Bohrern (ohne Querhieb) oder mit Goldfinierern, Schleif- und Arkansassteinchen usw. — Ohne Zuhilfenahme der Lupe ist es unmöglich, diesen wichtigen Teil der Arbeit zu kontrollieren und zu bewerten. Würden die Ränder zackig (Fig. 202) anstatt glatt wie in Fig. 203 geformt, so entstünden auch am Borde der Füllung Zähnelungen, die für den Randschluss leicht gefährlich werden könnten.

Auch ist ein Abschrägen der Kavitätenränder (Fig. 204) nicht zu empfehlen, weil sonst am Porzellanblock ein dünner Kragen entsteht, welcher dem Kaudruck wenig Widerstand bietet. Deshalb sind die Ränder scharf, wie in Fig. 205 anzubringen.

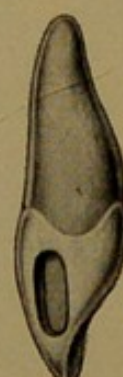

Fig. 206.
Kreisrund
präparierte
Höhle
(falsch).

Fig. 207.
Gleichmäs-
sig oval prä-
parierte
Höhle
(falsch).

Wird der Ausgang einer Höhle kreisrund (Fig. 206) oder gleichmässig oval (Fig. 207) gehalten, so besteht die Gefahr, dass die Einlage etwas



Fig. 208.



Fig. 209.



Fig. 210.

Richtig geformte Kavitätenränder.

verschoben oder ganz verkehrt eingesetzt wird; deshalb ist es zweckmässig, die Kavität etwas unregelmässig aufzubohren. Solche Beispiele gebe ich in Figur 208 bis 210.

a) Die Präparation von labialen oder bukkalen Kavitäten, sowohl vorderer als hinterer Zähne zur Aufnahme von Porzellanfüllungen geschieht folgendermassen:

Kariöse Herde an den Zungen- und Wangenflächen von Zähnen werden so präpariert, wie dies im Vorhergehenden gesagt worden ist. Nur hat man zu unterscheiden, ob es sich um Schneide- oder Eckzähne, oder um Bicuspidaten und Molaren handelt. Besonders bei Schneide-



Fig. 211.
Kastenform
am Längs-
schnitt.

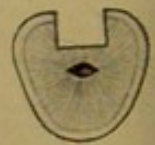

Fig. 212.
Kastenform
am Quer-
schnitt.

und etwas weniger ausgesprochen bei Eckzähnen, liegt die Pulpa so nahe an der Oberfläche, dass bei deren

Vorhandensein ein starkes Vertiefen der Kavität, wie es für die Retention der Einlage von Vorteil wäre, nicht möglich ist. Dafür

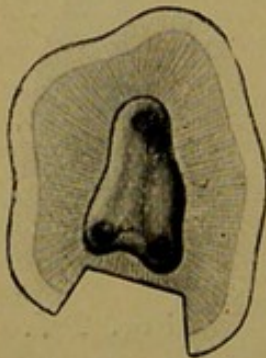


Fig. 213.

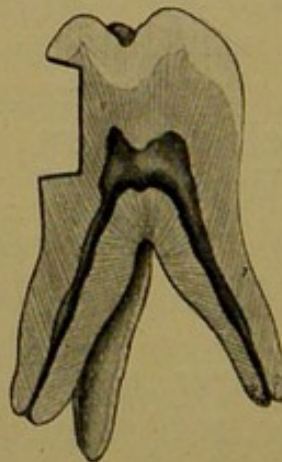


Fig. 214.

Höhlenpräparation bei tiefer reichender Karies.

man muss nun hier (Fig. 211) die Kavitätenwandung möglichst senkrecht zum Boden stehen. Diese Kastenform, die auch in Fig. 212 an einem Querschnitte dargestellt ist, garantiert trotz der spärlichen Tiefe einen gewissen Halt.

Die übrigen Zahngattungen erlauben schon das Anlegen eines wesentlich tieferen Schachtes, weshalb hier das Lumen der Öffnung etwas weiter sein darf als dasjenige des Bodens (Fig. 213 u. Fig. 214). Hier gestaltet sich das Abdrucknehmen um vieles leichter und einfacher, als dies in den vorigen Fällen zutrifft. Durch Anbringen kleiner Unterschnitte, sowohl an den Füllungen als an den Seiten der Kavität, erhalten trotz der ungünstigeren Gestalt solche Einlagen sehr fest.

b) Approximale Kavitäten von Schneide- und Eckzähnen werden (sofern dieselben so weit auseinandergedrängt [separiert] wurden, dass man die Abdruckfolie ohne Verbiegen entfernen kann) ganz genau so präpariert, wie Defekte an labialen und bukkalen Zahnflächen. Stehen sie jedoch gedrängt (Fig. 215) oder fehlt ein Teil der vorderen oder hinteren Wand, so öffnet man labial- oder lingualwärts die Kavität in ausgiebigster Weise,

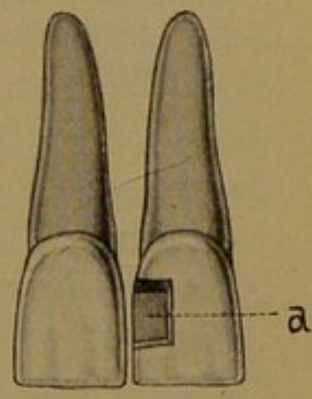
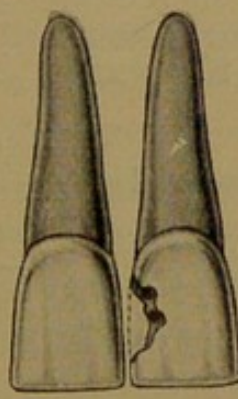
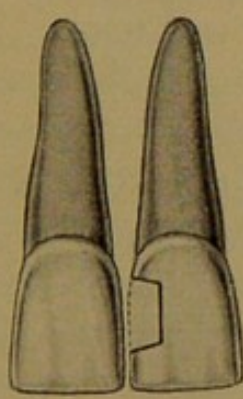
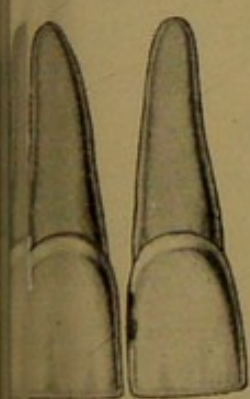


Fig. 215.

Fig. 216.

Fig. 217.

Fig. 218.

Approximal-
kavität.

Dieselbe Kavi-
tät labialwärts
eröffnet, um
das Abdruck-
nehmen zu er-
möglichen.

Approximale Ka-
vität mit fehlen-
der lingualer und
labialer Wand.

Dieselbe Kavi-
tät präpariert
und die fehlende
hintere Wand
bei a durch
Amalgamersetzt.

so dass ein Abheben des Abdruckes leicht vonstatten geht (siehe Fig. 216). Fehlen bei solchen Kavitäten beide, sowohl die linguale als die labiale Wand (Fig. 217), so füllt man wohl am besten die linguale Seite mit Gold oder Amalgam auf (Fig. 218), präpariert dann die Höhle genau so, als wenn die hintere Wand eine natürliche wäre. Auf diese Weise wird die Mühe sehr verringert und der kosmetische Erfolg ist derselbe, da der einzementierte Porzellanblock das primäre Füllmaterial vollständig maskiert.

Fehlen an Vorderzähnen ganze Ecken und Schneiden (Fig. 219 und Fig. 220), so dürfte bei intakten Pulpen ein Ersatz durch Porzellan wohl ein

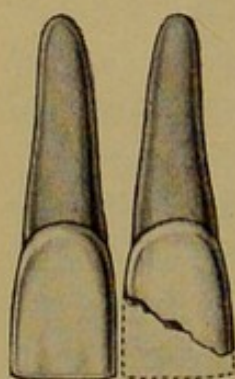


Fig. 219.

Schneidezahn
mit fehlender
Ecke.

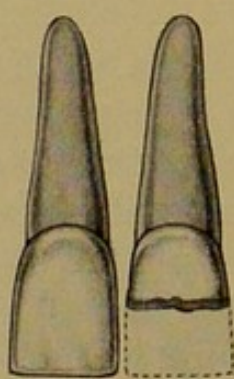


Fig. 220.

Schneidezahn
mit fehlender
Schneide.

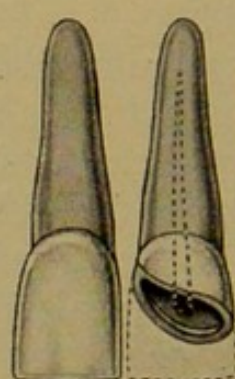


Fig. 221.

Präparation
des Falles
Fig. 219.

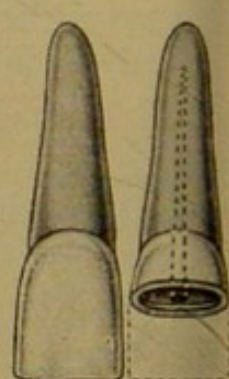


Fig. 222.

Präparation
des Falles
Fig. 220.

gewagtes Unternehmen sein. Wohl erträgt eine solche Füllung jeden normalen in der Längsrichtung des Zahnes ausgeübten Druck, aber durch den beim Kauen auftretenden linguo-bukkalen Druck entsteht bald eine Lockerung des angefügten Zahnstückchens. Anders bei abgestorbenen Pulpen; hier lässt sich ein Wurzelstift aus Platin anbringen, den man in die Porzellanmasse einbrennt.

Nachdem der Wurzelkanal antiseptisch behandelt und ausgefüllt worden ist, schleift man die Oberfläche solcher Zähne glatt und bringt, zur Vergrößerung der Basis, eine seichte Mulde an; dann bohrt

man den für den Wurzelstift gedachten Kanal hinein (Fig. 221 und Fig. 222).

c) Approximale Kavitäten von Prämolaren und Molaren müssen so eröffnet werden, dass der Abdruck bequem genommen werden kann, und zwar reseziert man ein Stück des gesunden Gewebes entweder aus der Kaufläche oder aus der bukkalen Fläche. Wurde von der Kaufläche abgetragen, dann ist die Kavität so zu formen, dass deren bukkale und linguale Wand nach dem Zahnhalse zu ständig etwas auseinanderweichen. Beim Aufbohren der bukkalen Wand hingegen sollen die dem Zahnhalse und dem Kronenteile zugewandten Wandungen

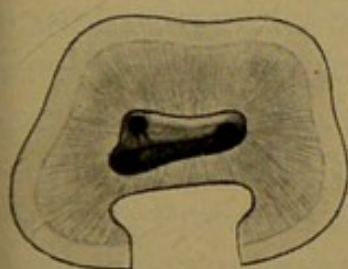


Fig. 223.
Längsrinnen zur
Retention der
Füllung.

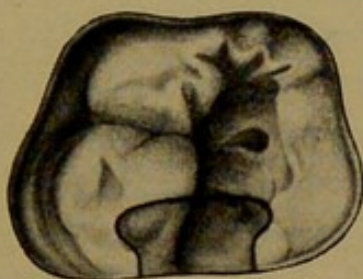


Fig. 224.
Kaufläche der in
Fig. 223 angedeu-
teten Höhle.

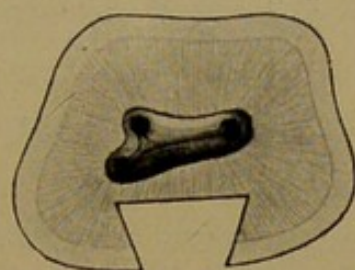


Fig. 225.
Präparation zur
Retention der
Füllung.

der Kavität von der linguale nach der bukkalen Seite zu etwas auseinandergehen. Hierdurch allein ist das Entnehmen des Abdruckes und das nachherige Einführen der Füllung möglich. Bei parallelen Seiten zerreißt allzu leicht die Folie.

Damit ist auch das Wesentliche gesagt für die Vorbereitung kombinierter Kavitäten, bei denen der Zahn sowohl approximal als auch an der Kaufläche von Karies befallen ist. Ist die Karies der Kaufläche wenig fortgeschritten, so dass die Form der Höhle hiervon nicht zu sehr abhängig ist, so empfiehlt es sich (nach Ottolengui), um eine bessere Retention zu erhalten, an derjenigen Stelle, an welcher die lateralen Kavitätenwände mit der Frontalwand zusam-

menstossen, Längsrinnen anzubringen (Fig. 223 und Fig. 224). Es genügt jedoch schon, wenn man den Zahn so aufbohrt, dass die Höhle von der Peripherie des Zahnes gegen die Mitte zu etwas weiter wird, wie dies durch Fig. 225 angedeutet ist.

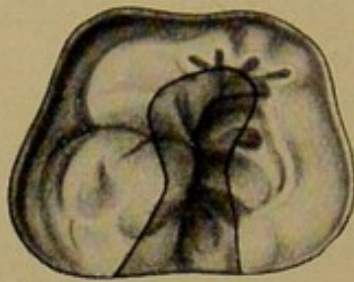


Fig. 226.

Präparation einer Approximalkavität, wenn zugleich Fissuren der Kaufläche kariös sind.

Sofern die Kaufläche bis in die Fissuren hinein kariös ist, schneiden wir dieselben, wie Fig. 226 zeigt, aus. Um hierbei jedoch die Pulpa nicht zu verletzen, und um gleichzeitig eine dem Kaudrucke standhaltende Basis zu gewinnen, wendet man mit Vorteil den von Black empfohlenen stufenförmigen Schnitt an (Figur

227). Auch die gewöhnliche, in Figur 228 abgebildete Form des Kauflächenteiles führt zu genügender Verankerung der Einlage, sofern an der Basis der Stelle *a* eine Vertiefung angebracht wurde, wie der Längsschnitt in Fig. 229 zeigt. Es liegt klar auf der Hand, dass Füllungen, die in solche Kavitäten gelegt werden, sowohl dem vertikalen als jedem seitlichen Drucke reichlich standhalten; nur dem vertikalen Zuge sind sie

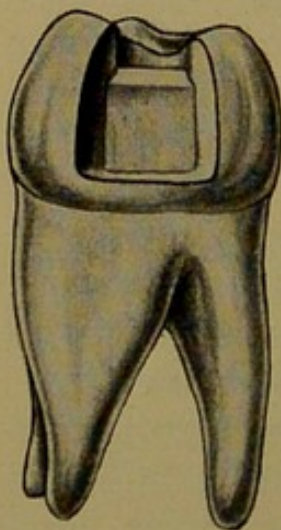


Fig. 227.

Der stufenförmige Schnitt.

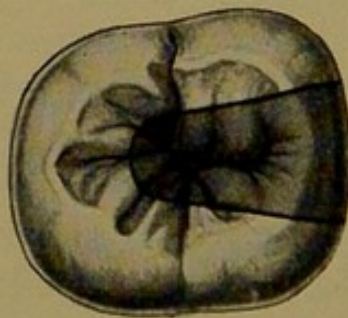


Fig. 228.

Präparation ohne Längsrinne.

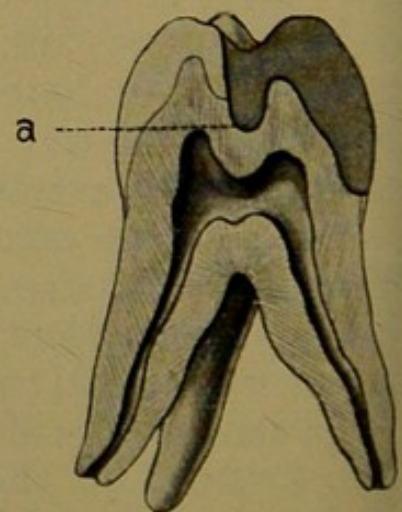


Fig. 229.

Die Verankerung wird durch eine Vertiefung *a* erreicht.

nicht gewachsen, und so kommt es, dass trotz der Beachtung aller Regeln Porzellaneinlagen manchmal an klebrigen Substanzen, wie gewissen Bonbons, hängenbleiben.

2. Das Abdrucknehmen mittels Metallfolie.

Hierzu bedient man sich dünner Blätter von Platin, Platingold oder Gold. Platinfolie muss aber vor dem Gebrauche, da sie sonst zu steif ist, im elektrischen Ofen weissglühend gemacht werden. Platingold ist ebenfalls härter als die gewöhnliche Plombiergoldfolie und eignet sich wohl nur für Höhlen, die sich auch mit geglühtem Golde abformen lassen, d. h. für sehr tiefe schachtartige Kavitäten, bei denen ungeglühtes, weiches Gold leicht so sehr einreisst, dass der Abdruck nicht mehr zu gebrauchen ist.

Für gewöhnlich wird Goldfolie verwendet und zwar Nr. 30 für kleinere und Nr. 40 für grössere Füllungen.

Man schneidet sich hiervon ein Stückchen zurecht, das ungefähre Form des Höhlenrandes besitzt, vergesse aber nicht, es so gross zu wählen, dass nach dem Hinunterdrücken noch ein kragenartiger Überschuss bestehen bleibt (Tab. XXIV, Fig. 1). Über die Grösse der zu verwendenden Folie ist viel geschrieben worden. Ich bin der Ansicht, dass womöglich die Folie allenthalben etwa 2—3 mm aus der Höhle hervorragen sollte, weniger führt leicht zu Beschädigung des Randschlusses, und wurde ein zu grosses Blatt verwendet, so kann es oft ohne Verbiegen nicht mehr entfernt werden. Nur dann muss reichlich Folie verwendet werden, wenn Konturen zu ersetzen sind, denn dann dient uns der über die Nachbarteile sich erstreckende Abdruck als Richtschnur für den geplanten Aufbau (Tab. XXIV, Fig. 2).

Mit einer Pinzette führt man die Folie vor die Öffnung der Kavität und drückt mit einer zweiten Pinzette ein relativ kleines, leicht angefeuchtetes

Tab. XXIV. Abdrucknehmen für Porzellanfüllungen.

Fig. 1. Goldfolie mit Krempe.

Fig. 2. Folienabdruck bei fehlender Zahnecke.

Fig. 3. Das Hinunterpressen von Watte zur Erhaltung eines Folienabdruckes. In

Fig. 4 ist die Kavität mit gepresster Watte ausgestopft. In

Fig. 5 presst man den Abdruck Fig. 4 mit einem Stück Radiergummi hinunter. Aus relativ engen und tiefen Kavitäten lässt sich der Folienabdruck besser entfernen, wenn man die Höhle mit Wachs ausfüllt, in das eine Nadel gestochen wird (Fig. 6).

Wattekügelchen (oder Wundschwamm) an die tiefste Stelle des Bodens. Nach und nach werden auf dieses eine Kügelchen andere gepresst, bis der Boden ausgefüllt ist. Durch Andrücken mit flachen Stopfern ist dafür Sorge zu tragen, dass die Folie genau anliegt (Tab. XXIV, Fig. 3), denn sonst verschiebt sich dieselbe leicht oder sie wird rissig, und grössere Risse machen den ganzen Abdruck unbrauchbar (*a* Stopfer, *b* Watte, *c* Folie).

Nun werden in ähnlicher Weise weitere Wattekügelchen eingeführt, so dass die Folie gegen die Wandungen der Höhle gedrängt wird (Tab. XXIV, Fig. 4). Ist dieselbe bis zum Niveau mit kondensierter Watte aufgefüllt, so schreitet man zum Anbiegen der Ränder. Manche reiben mit polierten Stahlwerkzeugen die Goldfolie gründlich auf das Email. Dies scheint mir nicht sehr zweckmässig zu sein, denn hierdurch wird leicht der ganze Abdruck verschoben. Auch erhärten die anpolierten Ränder etwas und heben sich federnd von der Oberfläche des Zahnes ab. Bessere Resultate erzielt man durch weichen Kautschuk (Tab. XXIV *a*), den man in Gestalt eines Radiergummis stempelartig auf die mit Watte *b* ausgestopfte Kavität energisch presst. Hierdurch werden die Ränder der Goldfolie *c* so exakt auf das Email des Zahnes gelegt, als ob sie angestantzt worden wären. Bei approximalen Kavitäten ist es oftmals unmöglich, mit einem Stück



Fig. 1

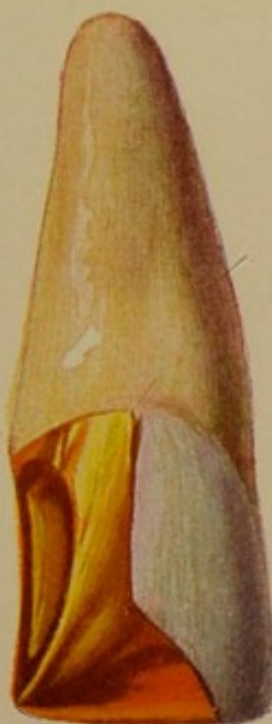

Fig. 2

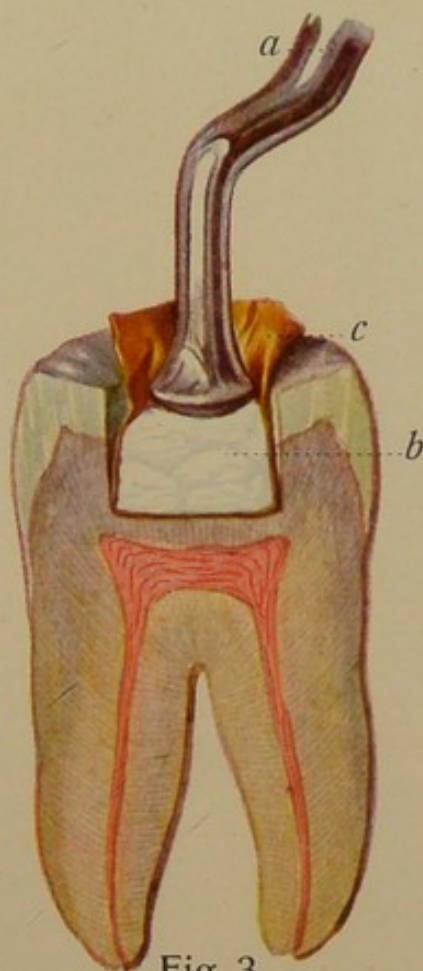


Fig. 3

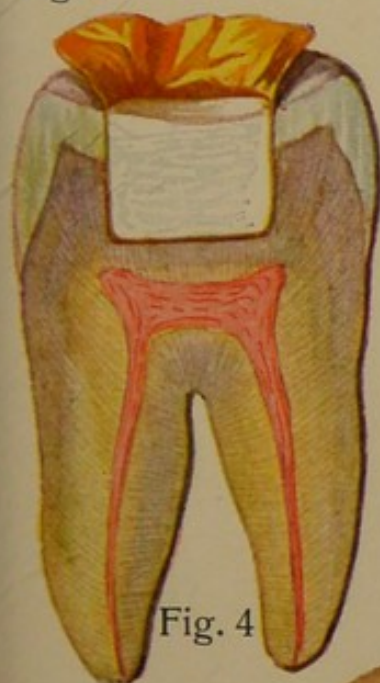


Fig. 4

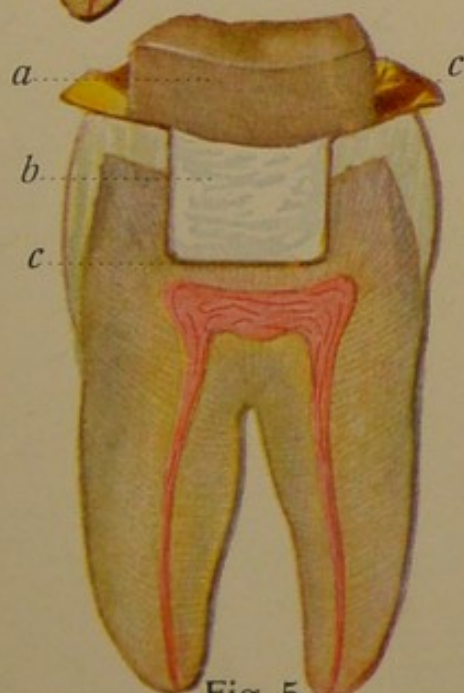


Fig. 5

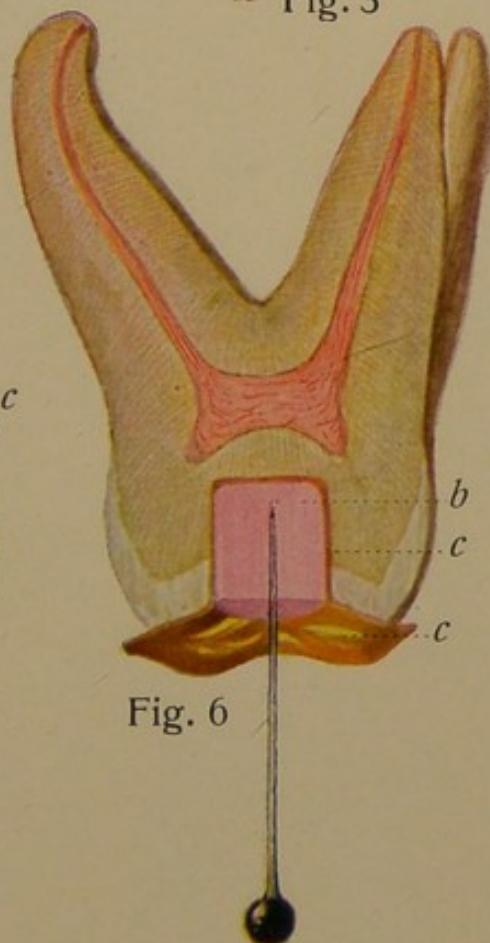


Fig. 6

Kad
um
des
und
ge
satz
ange

Entf
Kata
Nicht
Folie
die
einen
schul
gesch
träge

Ent
Weg
Erika
de s
die M
schw
druck

ische

bei w
uren
druck

Wac
narr
die n
der

Nach
ausg
wes
nicht

Radiergummi hinzugelangen; da hilft man sich wohl am besten durch etwas unvulkanisierten Kautschuk; diesen klebt man auf einen heissgemachten Spatel und drückt damit nach dem Erkalten kräftig gegen den Abdruck. Bruck hat einen Stopfersatz mit Gummipolster zum Anprägen der Ränder angegeben.

Bei tiefen Kavitäten ist es ratsam, um das Entfernen des Abdruckes zu ermöglichen, nach dem Ratschlage Jenkins, etwas Vaseline aufzupinseln. Nicht zu vermeiden ist manchmal ein Zerreißen der Folie; dem beugt man am besten vor, wenn man die Folie vor dem Einpressen in die Kavität mit einem geeigneten Instrumente auf weichem Kautschuk, Kork oder Wildleder etwas vorprägt. Sehr geschickt ist hierzu der von Bruhn erdachte Vorprägeapparat.

War die Höhle richtig präpariert, so ist das Entfernen der Abdruckfolie ein Kleines. Nach Wegnahme der Wattekügelchen wird ein ganz feiner Exkavator unter den Rand der Folie geschoben, bis sie sich lockern und entfernen lässt; schwierig ist die Manipulation auf keinen Fall, eine ungeübte oder schwere Hand ist jedoch imstande, den kleinen Abdruck bis zur Unbrauchbarkeit hierbei zu verbiegen.

Manche fertigen zwei bis drei Abdrücke an, um sicherer zu gehen.

Ist es (z. B. bei kastenförmig geformten Höhlen, bei welchen bekanntlich der Porzellanblock mit hörbarem Knacken einschnappt) unmöglich, den Abdruck herauszubekommen, so füllt man ihn mit Wachs aus und hebt das Ganze nach dem Erstarren, unter Zuhilfenahme einer erhitzten Nadel, die man in die Substanz des Wachses einsticht, aus der Höhle (Tab XXIV, Fig. 6, *b* Wachs, *c* Folie). Nachher wird durch siedendes Wasser das Wachs ausgespült. Auf eine originelle Idee verfiel Galbreath; um einen schönen Randschluss zu erhalten, schmilzt er den Abdruck zuerst mit einer dünnen Schicht Porzellan aus, setzt ihn wieder in die Kavität

und presst nochmals die Ränder der Folie gründlich an.

Erwähnen möchte ich noch die indirekte Abdruckmethode, welche darin besteht, die Gussmatrize nicht, wie vorhin beschrieben, vom Zahne direkt, sondern nach einem Höhlenabdrucke zu gewinnen.

Johnson empfiehlt für die indirekte Abdruckmethode, die Kavität vorher gut mit Talk einzupudern; dann formt er sich aus schnellhärtendem Zemente eine Kugel, die er ebenfalls mit Talk bestreicht und die er, solange sie noch weich ist, in die Höhle drückt. Um eine Handhabe zu gewinnen, kann man die Füllung etwas vorstehen lassen, wogegen die Ränder durch haarscharfe Messer peinlich zu beschneiden sind.

Nach diesem Abdruck wird ein Modell aus Amalgam (das man 24 Stunden härten lässt) oder, nach abermaligem Bestreichen mit Talk, aus Zinkphosphatzement hergestellt. Dieses Metall dient zum Prägen einer aus Platin- oder Goldfolie bestehenden Gussform, in welcher das Porzellan geschmolzen werden soll. Die Prägung selbst vollzieht Johnson mit unvulkanisiertem Kautschuk.

Anstatt des Zementes empfiehlt Gadowood zum indirekten Abdrucknehmen eine plastische Masse, die er „Dentallack“ getauft hat.

Die Vorteile dieser Methode bestehen darin, dass man auf dem Modelle den Porzellanblock beliebig einprobieren und diese Prozedur ohne Behelligung des Patienten so oft als nötig wiederholen kann. Aber es ist bei Platzmangel trotz extra von Ash konstruierter Abdrucklöffel nicht immer möglich, einen richtigen Abdruck zu gewinnen. Zudem fallen oft Zufälligkeiten, wie sie eben bei komplizierteren Massnahmen häufig auftreten, störend in Betracht.

3. Das Schmelzen des Porzellanens.

Hier müssen einige allgemeine Regeln vorausgeschickt werden: die Porzellanmasse wird meist in

Form feiner, gefärbter Pulver, seltener als feine Körnchen, verkauft. Durch das Vermischen verschieden gefärbter Pulver suchen wir der natürlichen Zahnfarbe möglichst nahe zu kommen, was sich durch einige Übung leicht aneignen lässt. Über eine allfällige Unsicherheit hilft uns das Brennen kleinerer Versuchsquanten hinweg. Da trockene Zähne das Licht anders reflektieren als feuchte und menschliche Zähne meist feucht sind, so ist die Porzellanfarbe so zu wählen, dass sie im feuchten Zustande derjenigen der Zähne gleicht. Die Erfahrung lehrt, dass gut belichtetes (labial oder bukkal gelegenes) Porzellan im Munde zu hell wirkt und umgekehrt approximal situierte Füllungen dunkler aussehen; deshalb pflegt man gewöhnlich an sichtbaren Flächen die Farbe der Porzellanfüllung etwas dunkler, an beschatteten Stellen dieselbe jedoch heller zu wählen, als es dies eigentlich die natürliche Nuance des Zahnes erfordern würde. Um die Transparenz des natürlichen Zahnschmelzes möglichst naturgetreu zu imitieren, schmelzen R e e v e s u. a. zuerst den Körper der Einlage aus schwer schmelzbarem Material und überziehen ihn mit einem glashellen Gusse leichter fließender Emaille.

Jeder Folienabdruck muss, damit er sich beim Erhitzen nicht verziehe, eingebettet werden und zwar in eine breiige Masse, die aus Asbestpulver mit Wasser (oder besser absolutem Alkohol) besteht. Je nach dem Schmelzgrade des Pulvers bestreicht man entweder nur die Rückseite der Folie mit einer mehr oder minder dicken Lage Asbestbrei, oder man bettet den Abdruck in eine mit dieser Einbettungsmasse gefüllte Miniaturmuffel aus Platin.

Ist die Einbettungsmasse vorsichtig getrocknet worden, so dass sie keine Risse bekommen hat, und hat man allfällig im Abdruck befindliches Wachs ausgeschwemmt, so hat das Einfüllen und Brennen des Porzellanes zu erfolgen. Das Emaillepulver wird mit destilliertem Wasser oder besser mit

absolutem Alkohol zu einem Brei gemischt, wovon ein kleines Quantum mit feinem Spatel oder Haarpinsel in den Abdruck zu bringen ist. Es ist, je nach der Dicke der Einlage zwei bis sechsmaliges Brennen nötig. Besondere Vorsicht erheischt die Herstellung der Oberfläche. Man hüte sich, hier die Masse in zu dicker Lage aufzutragen und Sorge dafür, dass nirgends von ihr die Ränder überragt werden. Wird dann durch länger anhaltende und gesteigerte Hitzeeinwirkung für einen glatten Fluss gesorgt, so entsteht eine Einlage mit glänzender Oberfläche und scharfen und glatten Rändern.

Nach dem Schmelzen des Porzellan es bereitet meist das Ablösen der Folie keine Schwierigkeiten. Klebt sie jedoch fest, so genügt gewöhnlich das Einlegen in Wasser, um deren Ablösbarkeit herbeizuführen. In hartnäckigen Fällen kann Goldfolie durch Königswasser entfernt werden; dieses löst bekanntlich Gold auf, ohne das Porzellan anzugreifen.

Durch leichtes Beschleifen der Höhlenteile des Blockes (Johnson) wird die Adhäsion vergrößert; dasselbe lässt sich durch Betupfen mit Fluorwasserstoffsäure (Elander) erreichen. Nur muss Sorge getragen werden, dass die Oberflächenpolitur hierdurch nicht verloren geht, was sich durch eine dünne Schicht aufgeschmolzenen Waxes leicht umgehen lässt.



Fig. 230.

Dicke Porzellan-
einlage, die bei *a*
unterschnitten ist.

Dickere Einlagen werden unter-
schnitten mittels Diamant — oder
feinen Karborundumrädern nach Art
von Fig. 230.

Moeser benutzt eine Bodenmasse, welche eine granulierte Oberfläche erzeugt und Mamlok, so-
wie Erich Schmidt legen vor dem Brennen der Porzellanmasse Kupfereinlagen in den Abdruck, welche, durch Salpetersäure entfernt, am fertigen Block Vertiefungen hinterlassen, in denen sich das Zement kräftig verankern kann.

Vor dem Einsetzen der Einlage ist es zweck-

mässig, auch die Höhlenwandungen des Zahnes anzurauen oder leicht zu unterschneiden.

Mit rahmig angerührtem Zemente streicht man nun die gut getrocknete Höhle aus und drückt mit einem Holzstabe die Einlage an ihren Platz, allwo sie solange fixiert werden muss, bis das Zement erhärtet ist. Dies kann bei Zeitmangel durch Aufschwemmen von etwas Klebewachs erleichtert werden. Lichtwitz empfiehlt das Anlegen einer Ligatur mit chirurgischem Knopfe bis zum vollständigen Erstarren des Zementes.

Dies ist im Prinzip der einzuschlagende Weg, oder beim Anfertigen von Porzellaninlays befolgt werden muss. Es erübrigt uns nur noch, die Unterschiede kennen zu lernen, wie sie sich uns in der Behandlung der zwei Gruppen von Porzellansorten, den leicht- und den schwerschmelzbaren, bieten.

Leichtschmelzbare lassen sich in Goldplatin-Folie auf gewöhnlicher Gas- oder Spiritusflamme zum Flusse bringen, währenddem für schwer schmelzbare Sorten Abdrücke aus Platin und besonders konstruierte Öfen notwendig sind.

Dafür sollen schwerfliessende Emailen zahnähnlicher von Farbe und in jeder Beziehung haltbarer sein als leichtfliessende.

Eine sehr brauchbare Sorte leichtfliessender Präparate dieser Sorte ist die Porzellanmasse von Moeser; ich will diesen Typus unter den Dutzenden auf dem Markte befindlichen herausgreifen, denn ich glaube an Hand desselben dem Anfänger am bequemsten die Grundzüge der Emailletechnik beibringen zu können.

Die Kreme des Folienabdruckes wird mit der Schieberpinzette (Fig. 231) gefasst und nun pinselt man die Rückseite dieses Abdruckes (Fig. 232) *a* leicht mit einem Brei *b* ein, welcher aus Einbettungsmasse und Wasser besteht. Damit die Einbettungsmasse nicht abspringe, ist es notwendig, diese in mehreren dünnen Lagen aufzutragen,



Fig. 231.

Pinzette für Porzellanfüllungen nach Moeser.

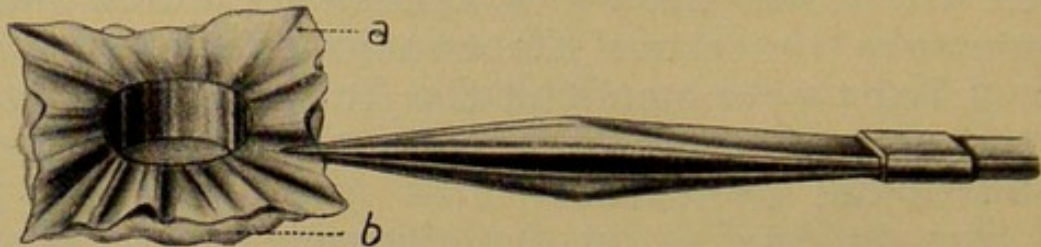


Fig. 232.

Pinzette mit Folienabdruck *a* und Einbettungsmasse *b*.

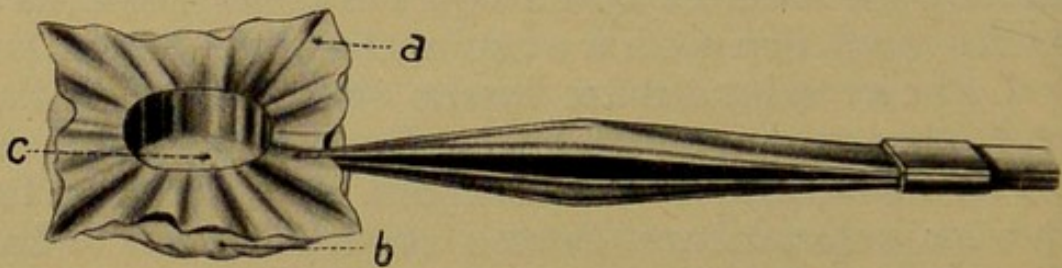


Fig. 233.

Pinzette mit Folienabdruck *a*, Einbettungsmasse *b* und Bodenmasse *c*.

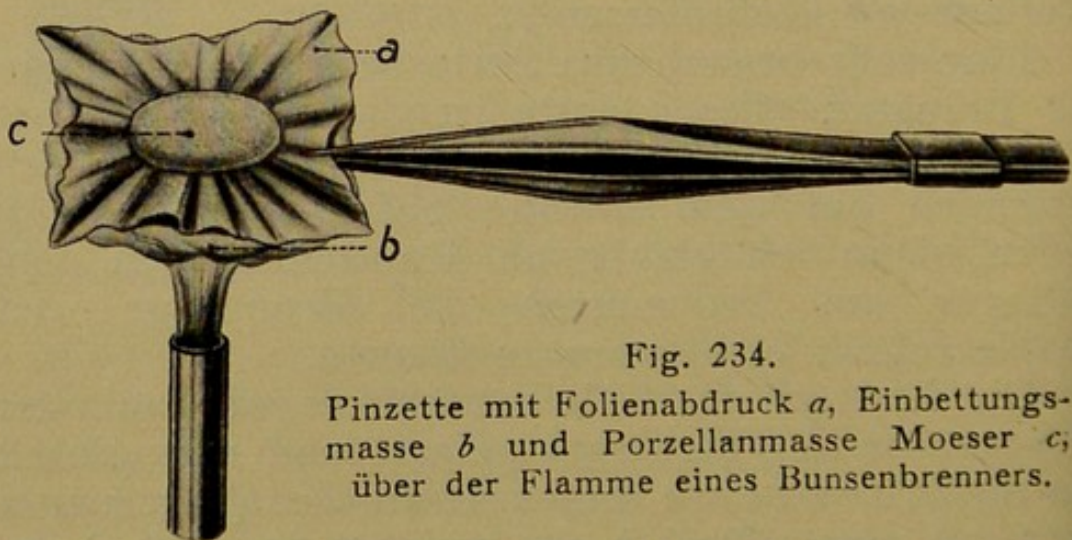


Fig. 234.

Pinzette mit Folienabdruck *a*, Einbettungsmasse *b* und Porzellanmasse Moeser *c*; über der Flamme eines Bunsenbrenners.

die sukzessive und langsam über der Spiritus- oder Gasflamme zu trocknen sind. Nach diesem Einbettungsprozesse bringt man etwas mit Alkohol ange-

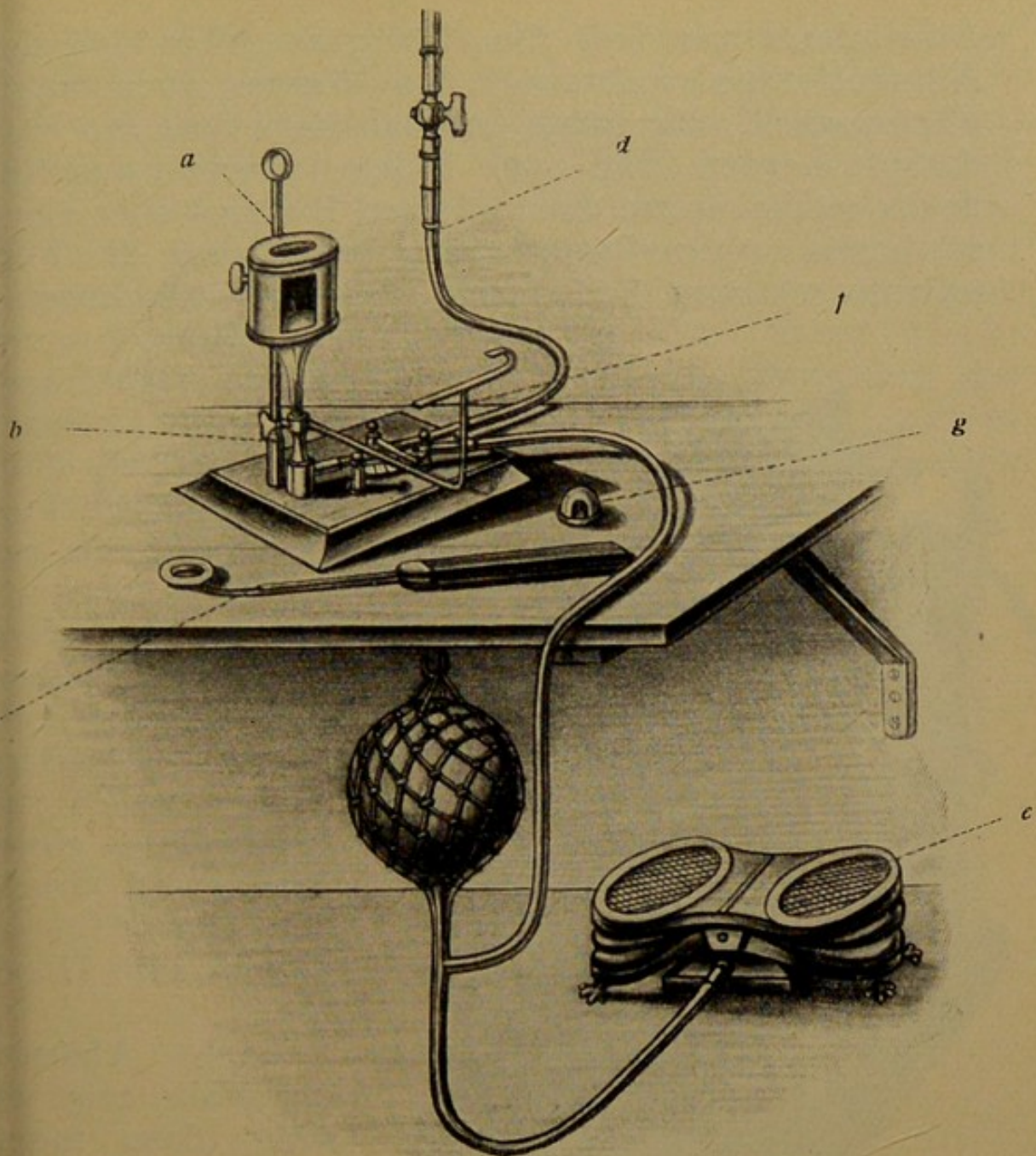


Fig. 235.

Gasofen von Jenkins für Emailarbeiten.

feuchtete Bodenmasse (Fig. 233) *c* auf den Grund des Abdruckes und schmilzt diese, nachdem der Alkohol verdunstet ist, leicht an.

Das Porzellanpulver wird nun mit destilliertem Wasser oder absolutem Alkohol zu einer dünnen Paste gemischt, wovon man ein kleines Quantum (zirka ein Drittel der ganzen Höhle) einfüllt. Vorsichtig ist jeder über den Rand hervorquellende

Überschuss mit dem Pinsel wegzuwischen und der Alkohol muss verbrannt, das Wasser aber durch Fliesspapier aufgesaugt und alsdann langsam verdampft werden (Fig. 234). Indem man nun den Abdruck in die Spitze einer kleinen Bunsen- oder einer stärkeren Spiritusflamme hält, bringt man die Porzellanmasse zum Schmelzen. So wird schichtweise

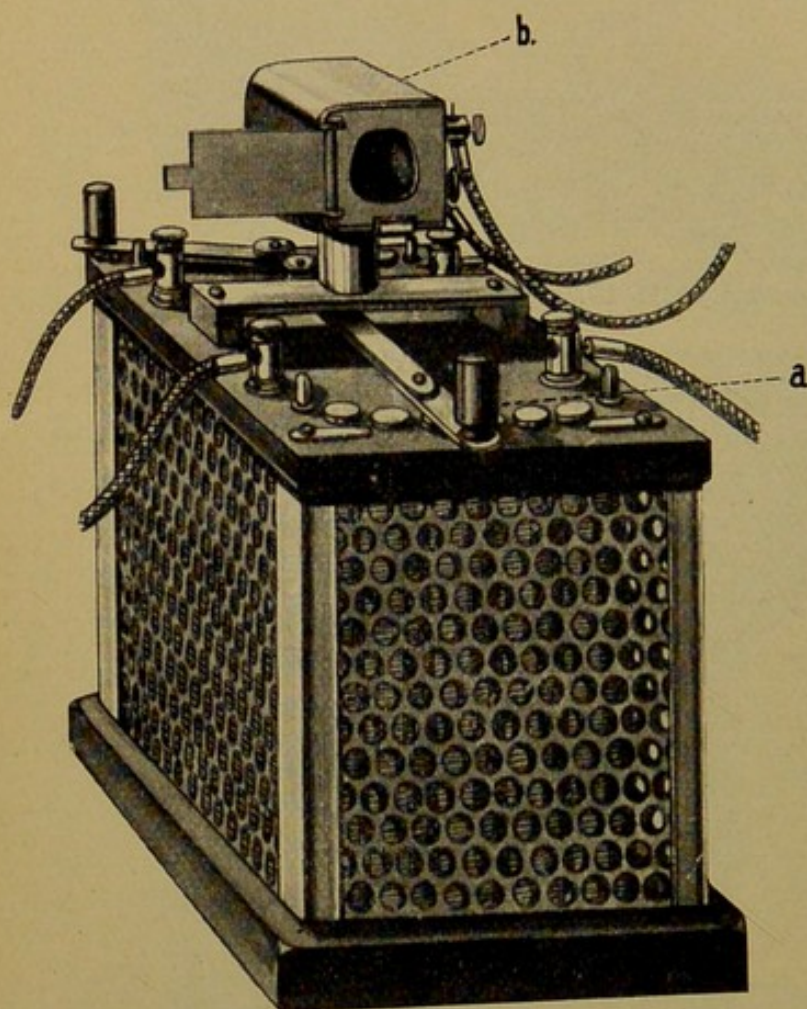


Fig. 236.

Elektrischer Ofen für Emailfüllungen.

verfahren, bis der ganze Hohlraum mit geschmolzener Emaille ausgefüllt ist: die letzte Portion muss bis zur

Glasur ausgeschmolzen werden. Konturen lassen sich beliebig aufbauen, besonders wenn man zur Kontrolle einen genauen Abdruck der einschlägigen Zähne zur Hand hat.

Nach Ablösen der Folie zeigt es sich, dass unter dem Einflusse der Bodenmasse die Rückfläche des Blockes genügend

rauh ist, so dass Unterschnitte nur in seltenen Fällen mehr nötig sind.

Besonderer Beliebtheit scheinen sich schwerflüssige Emailmassen von Jenkins zu erfreuen. Diese werden in einem besonderen, in Fig. 235 abgebildeten Gasofen verflüssigt. Unter diesem Ofen *a* befindet sich ein Brenner *b*, der bequem reguliert werden kann; durch die Fusspumpe *c* wird der Gasleitung *d* die gewünschte

Menge Luft zugeführt. In die mit Handgriff versehene Platinmuffel *e* wird in Asbestbrei der Abdruck eingebettet und während des Brennens führt man die Muffel so in den Ofen, dass der Muffelhalter auf dem Ständer *f* aufruht. Ein kleiner Metallhut *g* hält die Hitze beisammen. Durch einen Ausschnitt lässt sich der Schmelzprozess verfolgen.

Manche wenden statt der Gas- lieber elektrische Öfen an und zwar, zur Ablesung der Hitze, mit Pyrometer versehen. In Fig. 236 ist ein solcher Ofen gezeichnet, *a* ist der Schalter und *b* der Chamotteofen.

XV. Goldeinlage-Füllungen.

Dies sind Goldfüllungen, die durch Schmelzen reinen Goldes ausserhalb der Mundhöhle gewonnen werden; sie müssen genau der Form der Zahnhöhle entsprechen, in welcher man sie mittels Phosphatzementes festklebt. Sie finden überall da Verwendung, wo es sich um so stark beschädigte Zähne handelt, dass eine echte Goldfüllung nicht mehr gelegt werden kann, das Anbringen einer Goldkrone aber noch verfrüht erscheint. Auch bietet die Rücksicht auf Gesundheit, Geduld und Nerven mancher Patienten, Goldeinlagen anzuwenden, statt der sehr zeitraubenden und oft schmerzbringenden Manipulation, wie sie beim Einbringen und Kondensieren der Goldzylinder notwendig ist. Solche Goldpflöcke haben z. B. vor Emailfüllungen den Vorteil, dass sie an den Rändern nie brechen, also mehr Kantenfestigkeit besitzen, und ferner lassen sich die Ränder stellenweise so intensiv anpolieren, dass das als Bindemittel dienende Zement vor den Einflüssen der Mundflüssigkeit geschützt wird. Immerhin lässt sich wohl kaum in allen Fällen ein hermetischer Abschluss erzielen, weshalb nach mehr oder weniger langer Zeit zwischen Füllung und Zahnwand eine Fuge entsteht. Nach H. W. C. Bödecker löst sich das Zement nur so weit auf, als die Fuge breit ist, demnach müsste eine straff sitzende Einlage von unbegrenzter Haltbarkeit sein. Ich habe (da mir auch sehr gut gearbeitete Goldeinlagen zu Gesichte kamen, die bald herausfielen) die Sache experimentell zu eruieren versucht und in weiches Phosphatzement Glasscherbchen

so nebeneinanderlegt, dass zwischen ihnen Fugen der verschiedensten Breite entstanden. Diese mit Glassplittern bepflasterte Zementschicht wurde nun mit verschiedenen verdünnten organischen und anorganischen Säuren bedeckt und nach bestimmten Zeitabschnitten ausgewaschen. Das Präparat sehen Sie in Fig. 237 und 238. Da zeigte sich die überraschende

Tatsache, dass im Gegenteil die engen Spalten tiefer ausgewaschen waren als die breiten Zwischenräume. Wenn

man nun wegen dieses Befundes die Fugen der Einlagefüllungen möglichst gross machen wollte, so wäre dies trotz der Ergebnisse dieses Experimentes ein verfehltes Unterfangen, denn es dürfen solche Versuche nicht ohne weiteres auf die

Mundhöhle übertragen werden, da hier noch andere Faktoren, als verdünnte Säuren, mitspielen. Immerhin ist die Dauerhaftigkeit von Goldeinlagefüllungen an die Haltbarkeit der Zemente gebunden, die nicht in jeder

Mundhöhle dieselbe ist. In Fig. 238 ist ein Vertikalschnitt durch das Präparat Fig. 237 dargestellt, allwo man sehen kann, wie die engen Furchen *b* tiefer reichen als die breiten *a*.

Meines Wissens hat Aguilhon de Sarran zuerst auf die geschmolzenen Goldfüllungen hingewiesen.

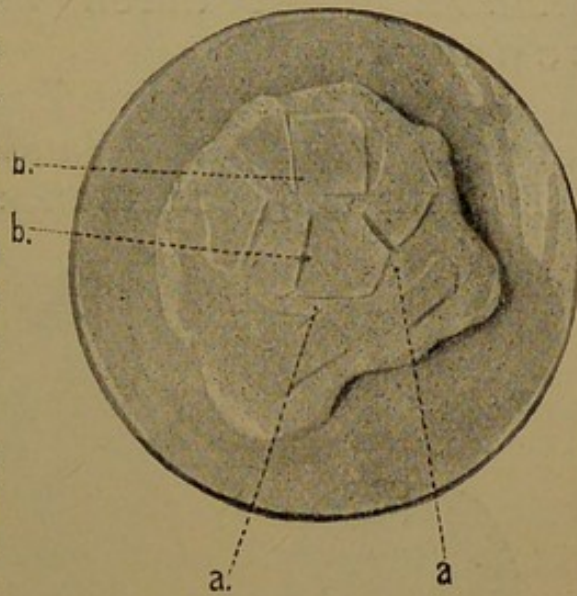


Fig. 237.

Glasschale mit Phosphatzement *a*, in welches Glasstückchen *b* gedrückt wurden.

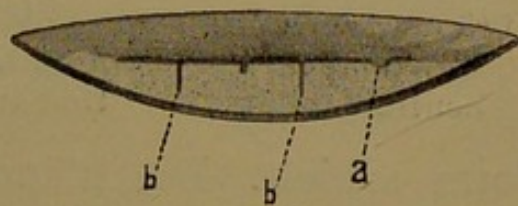


Fig. 238.

Dasselbe im Längsschliff.

1. Die Präparation der Kavitäten für Goldeinlagen.

In Fig. 239 ist ein ganz einfacher Fall — grosse zentrale Höhle auf einem Molaren — abgebildet. Die kariösen Massen wurden gründlich entfernt und die Höhle vertieft, mit dicken Fissurenbohrern sind die Fissuren verlängert und erweitert worden. Der Kavitätenrand ist durch feine Schleifsteine abgeschragt.

Fig. 240 zeigt eine Zahnkaries an einem Molaren im Profil, die Wandungen wurden ringsherum senkrecht eingeschnitten, so dass die Höhle Kasten-

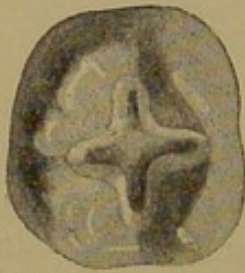

Fig. 239.

Präparation einer
gewöhnlichen
Zentralkavität.

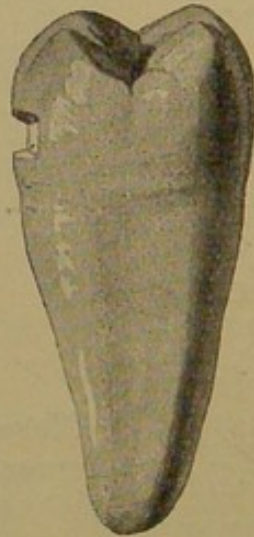


Fig. 240.

Kavitätenpräpara-
tion im Profil.

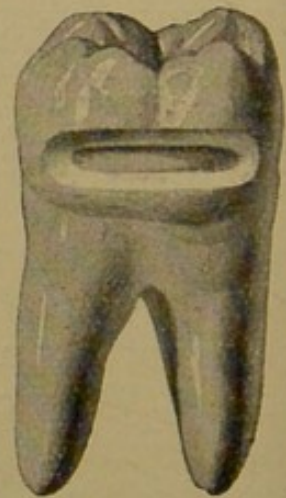

Fig. 241.

Dieselbe Kavität wie
Fig. 240 von vorne.

form erhielt. Die Ränder wurden abgeschragt. In Fig. 241 ist derselbe Defekt von vorne gesehen.

Fig. 242 ist ein Schneidezahn mit approximaler Kavität. Hier wird die vorhandene Kavität nach der Zungenseite hin geöffnet und zwar in der Form eines Schwalbenschwanzes (Fig. 243). Mit einem in ein rechtwinkliges Handstück eingelassenen Fissurenbohrer gibt man der Höhle annähernd senkrechte Wandungen. Die faciale Wand soll dann gleichsam den Boden der neugeschaffenen Höhle bilden, also senkrecht zu derselben stehen. Auch hier ist ein leichtes Abschrägen der Emailkanten von Vorteil.

Sind zwei Approximalkavitäten an Vorderzähnen vorhanden (Fig. 244), so verbindet man sie nach der in Fig. 245 und 246 angegebenen Weise. Nach der Exkavation schneidet

man lingualwärts mit einem ganz feinen Schleifrade eine Horizontalrinne ein, welche beide Kavitäten verbindet. Weder die Kavitäten noch die Rinne dürfen senkrechte Wände erhalten, weil sonst der Abdruck schwer

herauszunehmen geht; das Herausnehmen wird durch das Abschrägen der Ränder erleichtert. Es müssen dafür gründliche Unterschnitte sowohl am Zahn als auch an der Füllung angebracht werden.

In ähnlicher Weise kombiniert man zwei Approximalkavitäten bei Prämolaren (Fig. 247 und 248).

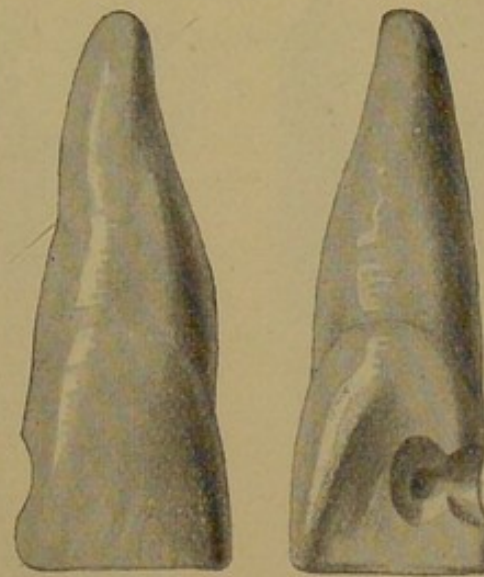


Fig. 242.

Fig. 243.

Approximale Kavität, schwalbenschwanzartig nach der Zungenseite geöffnet.

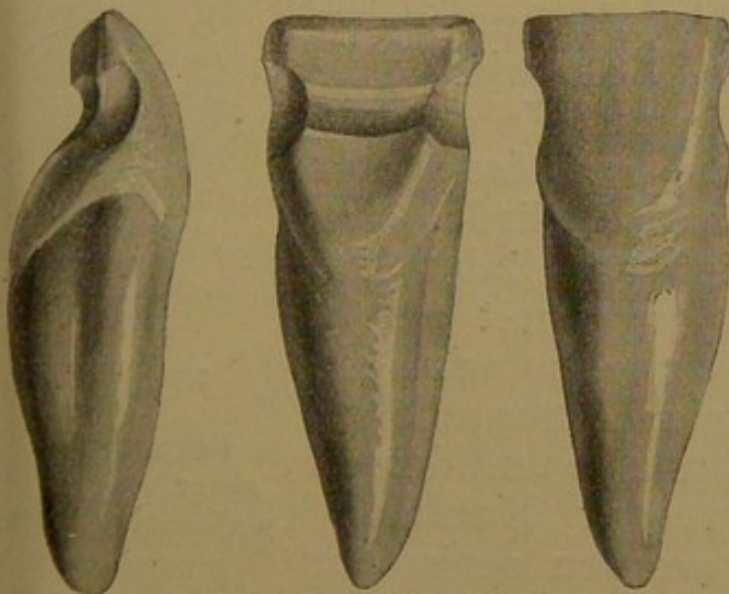


Fig. 244.

Fig. 245.

Fig. 246.

Zwei approximale Kavitäten an einem Zahne, werden lingualwärts durch eine Rinne miteinander verbunden.

Hier ist ja auch gewöhnlich noch ein dritter Defekt, und zwar in der Fissur vorhanden. Mit Schleifrad und Bohrer erweitert und vertieft man die Fissur, so dass sie an der Kaufläche etwas weiter bleibt als in der Tiefe. Die Höcker der Prämolaren werden etwas abgeschlif-



Fig. 247.



Fig. 248.

Zwei Approximalkavitäten
an einem Prämolare.

fen, weil sie bekannter-
massen beim Beissen leicht
abspringen. Die Ränder
der Approximalkavitäten
müssen so präpariert wer-
den, dass sie nach der
Kaufläche zu etwas weiter
sind als am Zahnhalse,
weil sonst der Abdruck
hängen bleibt; auch dür-
fen die Wandungen nicht
senkrecht stehen oder gar
unter sich gehen, aus
demselben Grunde.

Ganz ähnlich werden

Molaren mit zwei (distal und mesial) situierten
Höhlen präpariert, sofern auch die Kaufläche in
grösserem Umfange zerstört ist.

Ist genügend Platz vorhanden,
um eine Einlage seitlich einbringen
zu können, z. B. bei fehlendem Ne-
benzahn, so verfährt man bei Appro-
ximalkavität wie in Fig. 249. Hier
erweitert man die Höhle nach dem
Grundsatz von Black „extension
for prevention“, d. h. es wird pro-
phylaktisch so viel vom Zahne ab-
getragen, als erfahrungsgemäss später
von der Karies zerstört würde. Da
sich nun die Karies am Zahnhalse
gewöhnlich stärker ausbreitet als in
der Nähe der Kaufläche, so wird die
Höhle zu einem Dreiecke ausgebohrt,
dessen Basis am Zahnhalse und dessen
stumpfe Spitze an der Kaufläche
liegt. Die Wände werden senkrecht
geformt (Kastenform). Die Ränder
sind etwas abzuschrägen und die
Hafrinnen, wie (punktiert) angegeben,
anzubringen.

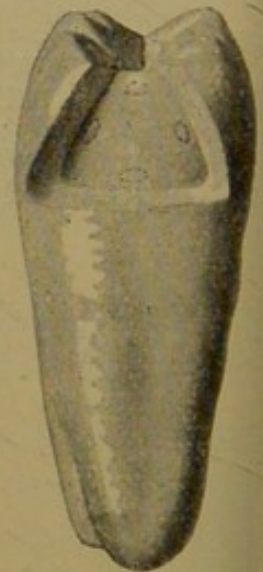

Fig. 249.

Präparation
einer Approxi-
malkavität. Die
punktierten
Linien deuten
die Stellen der
später anzulegen-
den Unter-
schnitte an.

Diese Art der Präparation ist nicht angängig, wenn bei proximalen Höhlen der Zwischen-

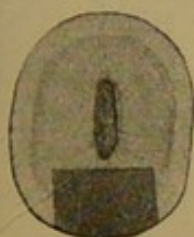

Fig. 250.

Präparation
b. eng stehen-
den Zähnen
(Querschiff).




Fig. 251.

Präparation
bei eng stehen-
den Zähnen.




Fig. 252.

Stufenförmiger
Schnitt.

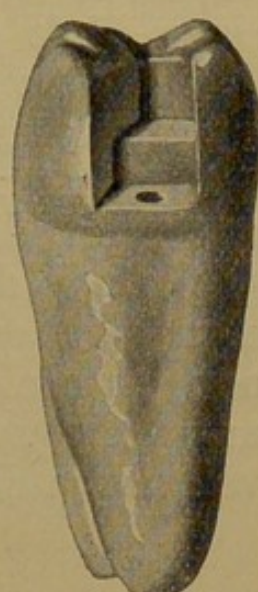


Fig. 253.

Bohrloch an
der Basis zur
Retention.

raum zwischen bei-
den Zähnen ein
sehr schmaler ist.
Denn hier muss der
Goldblock von der
Kaufläche her ein-
geschoben werden.

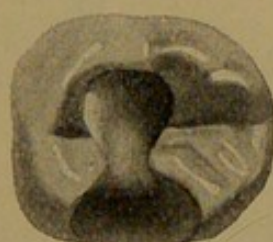

Fig. 254. Kau-
flächenausschnitt.

Die Höhle ist daher so zu formen,
dass sie sich gegen den Zahnhals
nicht verbreitert, sondern im
Gegenteil eher verengt, wie dies
Fig. 250 und 251 zeigt. Eine
solche Höhle darf nicht unter-
schnitten sein, sondern sie soll
eine einfache Kastenform dar-
stellen. Black bringt eine Stufe
an zum besseren Halte, wie dies
Fig. 252 zeigt; man kann auch
an der Basis eine solche Grube
einbohren (Fig. 253), in welche

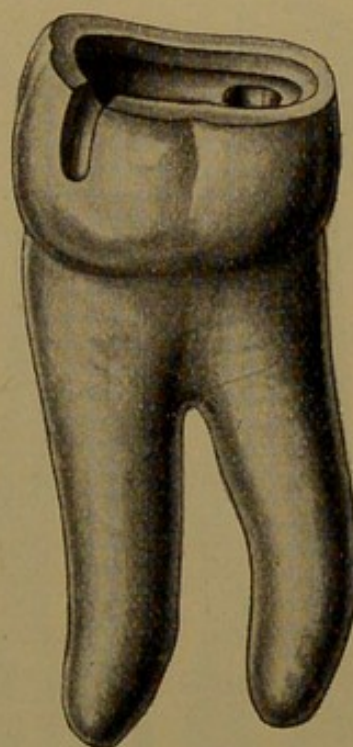


Fig. 255.

Mit Rinne und Bohr-
loch versehene Kavi-
tät zur besseren Re-
tention der umfang-
reichen Füllung.

alsdann ein stiftartiger Fortsatz der Goldeinlage zu stecken kommt. Oder aber es wird häufig die Kaufläche so ausgeschnitten, dass die Füllung daselbst einen Halt gegen den Kaudruck erhält; dies ist in Fig. 254 zu sehen.

Handelt es sich um *abgenutzte* oder teilweise *abgebrochene* Zähne, so ist es manchmal nicht angezeigt, die Höhle so stark zu vertiefen, wie es zur Aufnahme der Füllung nötig wäre, sondern hier hilft man sich durch Anbringen von Löchern und Rinnen, in welche dann das Gold stift- und klammerartig eingreift. In Fig. 255 ist ein solcher Fall veranschaulicht.

2. Das Modell.

Das Gussmodell kann entweder direkt im Munde oder indirekt durch einen im Munde genommenen Abdruck gewonnen werden.

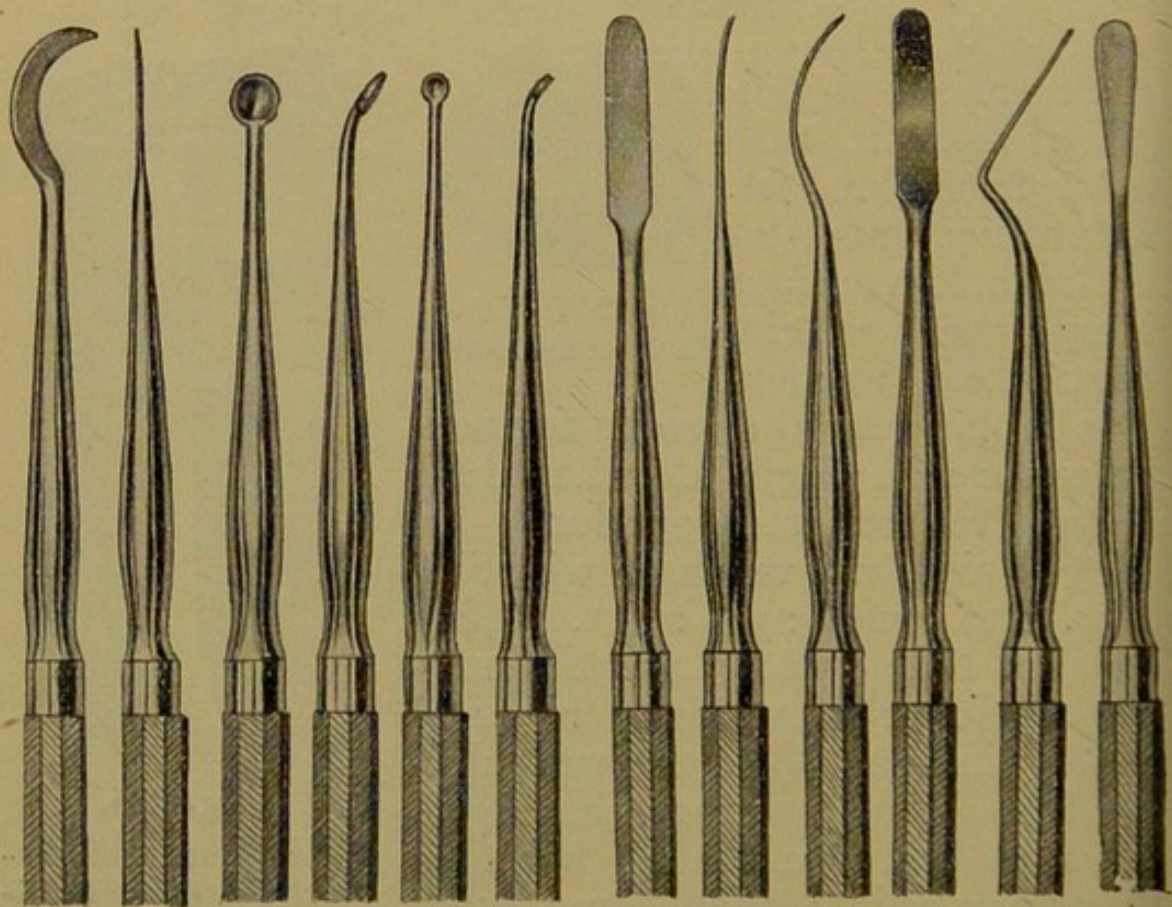


Fig. 256.

Fig. 257.

Fig. 258.

Instrumente für das WachsmodeLL.

a) Das direkt gewonnene Modell spart viel Zeit und ist exakter als das indirekte, welches erst angefertigt werden kann, nachdem man einen von der Zahnhöhle gewonnenen Abdruck mit irgendeiner Substanz (Gips, Zement, Amalgam) ausgegossen hat.

Die Instrumente sind einfach, sie bestehen 1. in einem scharfen sichelförmigen Messerchen (Fig. 256), 2. in löffelförmigen Schabern verschiedener Grösse (Fig. 257), 3. in Kugelstopfern verschiedener Grösse und in verschieden breiten und verschieden gebogenen, an den Rändern angeschärften Spateln (Fig. 258). Als Modelliermasse benutzt man ein hartes Wachs („White's Inlay Wax“, oder Boeckers Inlay Wachs der Harward Dental M. Co.).

Nehmen wir als Beispiel eine einfache Zentralkavität, so wird eine Stange solchen Wachses leicht über einer Bunsen- oder Spiritflamme erwärmt, bis eine kleine Partie knetbar weich geworden ist. Nun wird ein Stückchen, etwa doppelt so gross als die Kavität, leicht geknetet, in Kegelform gebracht und mit der Spitze voran durch Fingerdruck in die Kavität gepresst. Hierauf lässt man zubeissen und durch Bespritzen mit kaltem Wasser ist die Masse in wenig Sekunden genügend hart gemacht, um einer weiteren Bearbeitung fähig zu sein. Diese besteht im Beschneiden der Ränder und Modellieren der Kaufläche. Der grobe Überschuss wird mit erwärmten Exkavatoren weggeschnitten und weggeschabt. Wurden hierbei die Ränder verletzt, so glättet man sie sorgsam mit einem erwärmten Kugelstopfer wieder an. Nach nochmaligem Abkühlen der Oberfläche wird der Rand derselben durch sanftes Beschaben mittelst der angegebenen nicht erwärmten Löffelkratzer zum Schlusse vollständig glatt gemacht und die Bissstellen werden leicht vertieft, weil nachher gar oft der Biss etwas zu hoch ausfällt.

Es ist überflüssig, zu dieser Massnahme einen Kautschuklappen vorzubinden, im Gegenteil lässt sich der Abdruck viel leichter entfernen, wenn die

Höhle etwas feucht geblieben ist. Bei sehr tiefen und kastenförmigen Kavitäten ist ein vorheriges Auswischen mit einem ganz leicht mit Vaseline bestrichenen Stückchen Wundschwammes angezeigt.

Lässt sich die Wachsmasse dennoch nicht herausheben, dann sind Unterschnitte vorhanden, die vorerst mit Gips oder Zement auszufüllen sind. Vor dem Einführen der Füllung ist es dann oft wünschenswert, die Unterschnitte wieder frei zu bekommen, was durch Wegbohren des Füllsels leicht zu bewerkstelligen geht.

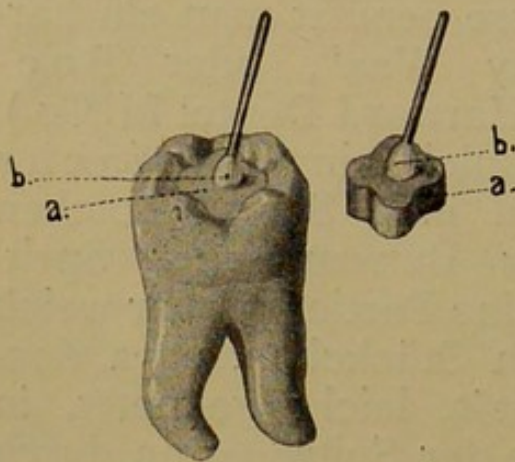


Fig. 259. Fig. 260.

Fig. 259: Wachsmo^{del}l *a*, in welches ein Metallstift bei *b* mit Klebwachs befestigt wurde.

Fig. 260: Das herausgenommene Wachsmo^{del}l von Fig. 259 *a*, das bei *b* an den Stift angeschmolzen wurde.

Zum Zwecke des Heraushebens sticht man einen Inlaystift, der an der Spitze erwärmt wurde, in das Wachs. Ist die

Wachslage hierzu zu dünn, so schmilzt man an diesen Metallstift vorerst ein Stückchen Klebwachs an, erhitzt dasselbe und sticht in die vorher getrocknete und ganz leicht mit einem Kugelstopfer erwärmte Oberfläche ein. Fig. 259 *a* ist das Wachsmo^{del}l und *b* der mit Klebwachs befestigte Metallstift. Fig. 260 stellt die am Stifte *b* hängende Wachsschablone *a* dar.

Nehmen wir den weiteren Fall an, es sei eine geschmolzene Konturfüllung für eine Approximozentral-Kavität anzufertigen, so kommt man beim Abdrucknehmen kaum ohne eine einfache Matrice aus, weil sonst das Wachs an dem Nebenzahn hängen bleibt. Man steckt einfach zwischen beide Zähne ein Stückchen Neusilberblech und drückt dasselbe durch etwas eingepressten Wundschwamm gegen den zu behandelnden Zahn.

Eine Pille Inlaywachs wird erwärmt, etwas durchgeknetet und in die Höhle mit einem Finger stark angedrückt. Hierauf lässt man zubeissen und kühlt mit kaltem Wasser sofort ab, nachdem das Herausquellen des Waxes nachgelassen hat. Vor allen Dingen hat nun die Bearbeitung der Kaufläche zu geschehen, weil sich die Wachseinlage leicht verschieben könnte, wenn man die Interstitialfläche zuerst beschneiden wollte. Zuerst mit erhitzten und nachher kalten Exkavatoren wird der Überschuss fortgenommen, der Rand geglättet usw. Als dann bearbeitet man mit den feinen Sicheln die dem Nachbarzahn zugekehrte Wand, bis das Ganze wie eine schön geformte Konturfüllung aussieht. Besondere Aufmerksamkeit ist hierbei natürlich dem gingivalen Rande zuzuwenden, damit ja nichts von der Masse hier vorsteht. Ist es unmöglich, diesen Rand ganz glatt zu bekommen, dann bleibt nichts anderes übrig, als die Wachsfüllung sorgfältig unter Zuhilfenahme eines eingespiessten feinen Exkavators herauszuheben, nachdem die Matrize vorher entfernt wurde, und ausserhalb des Mundes mit ganz scharfen Messerchen den Überschuss fortzuschneiden. Sofern aus der Form des Abdrucks nicht genau ersichtlich ist, ob nunmehr richtiger Randschluss vorhanden ist, lässt sich nach Bedarf der Block zur Kontrolle beliebig oft wieder einsetzen.

Bei der besprochenen Arbeit darf der Kontaktpunkt nicht aus den Augen gelassen werden. Wird derselbe durch die Matrize zu sehr vom Nebenzahn abgerückt, so lässt er sich ohne Schwierigkeit durch Aufträufeln einer Spur Waxes ergänzen. —

Auf ähnliche Weise gewinnt man alle anderen Modelle, nur ist, beim Fehlen grösserer Zahnpartien, das Anbringen einer Ringmatrize aus Zelluloid, Neusilber-, Messing- oder Kupferblech angezeigt.

b) Das indirekt gewonnene Modell. Ist es aus irgendeinem Grunde unmöglich das Wachs direkt in der Zahnhöhle zu modellieren, so bleibt nichts anderes übrig, als mit Gips, Stents, Wachs

Tab. XXV. Einige Beispiele von Goldeinlagefüllungen.

- Fig. 1, zentrale, kreuzförmige Füllung eines unteren Molaren;
 Fig. 2, dazugehörige Einlage.
 Fig. 3, Approximale Prämolarenfüllung;
 Fig. 4, dieselbe von der Kaufläche aus gesehen;
 Fig. 5, Einlage allein.
 Fig. 6, bukkale Füllung eines unteren Molaren;
 Fig. 7, die mit einem der Retention dienenden Unterschnitte versehene Einlage.
 Fig. 8, Approximalfüllung eines oberen Molaren,
 Fig. 9, Kauflächenansicht;
 Fig. 10, diese Einlage allein;
 Fig. 11, Approximale Füllung eines zentralen Inzisivus von vorn;
 Fig. 12, dieselbe Füllung von hinten und
 Fig. 13, dieselbe Füllung isoliert.
 Fig. 14, Umfangreiche Kauflächenfüllung;
 Fig. 15 ist diese Füllung isoliert dargestellt, um die der Verankerung dienenden Fortsätze zu zeigen.
 Fig. 16, Approximale Molarenfüllung;
 Fig. 17, ist ein Querschnitt, welcher zeigt wie die Einlage
 Fig. 18 durch Längsrinnen Verankerung findet.

und dergl. Abdruck zu nehmen. Das Abdruckmaterial füllt man in irgendeinen miniaturen, dem betreffenden Falle angepassten Abdrucklöffel (Fig. 261)

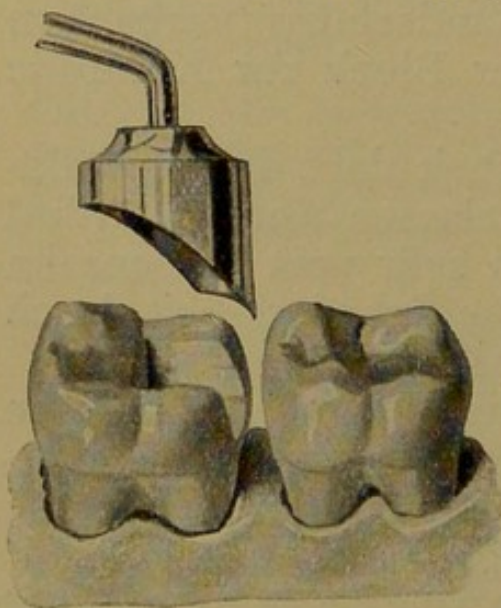


Fig. 261.
 Das Abdrucknehmen
 von Kavitäten.

zeigt einen solchen mit Stiel versehenen Löffel) und lässt ihn bis zur vollständigen Erhärtung des Abdruckmaterials an Ort und Stelle.

Dieser Abdruck wird dann ausgegossen entweder in Gips oder, was noch besser ist, in Phosphatzement, Amalgam oder Spence-Metall. Nach Erhärten der Ausgussmasse und Entfernen des Abdruckmittels besitzt man ein exaktes Modell der betreffenden Zahnhöhle.

Mit Inlaywachs wird nun

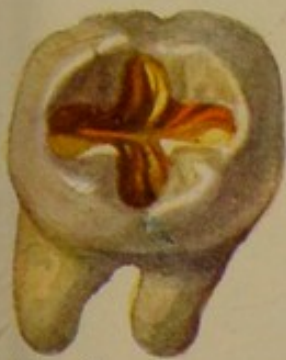

Fig. 1

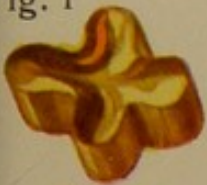

Fig. 2

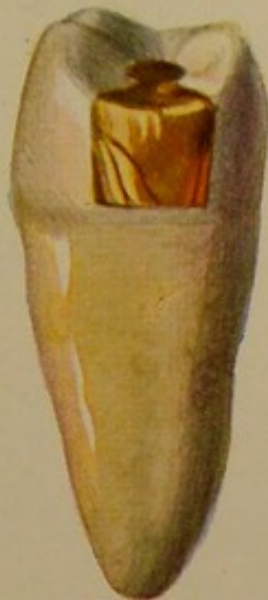

Fig. 3

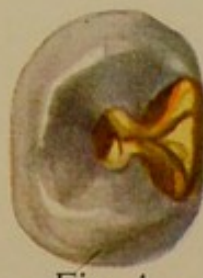

Fig. 4



Fig. 5



Fig. 7



Fig. 6

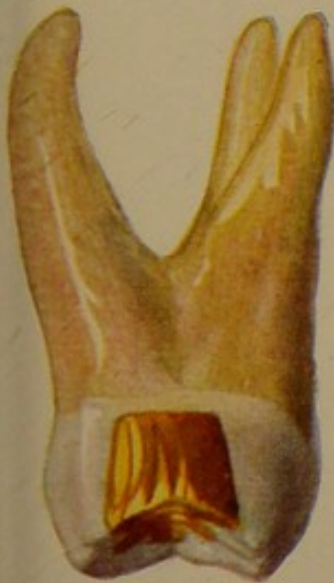

Fig. 8



Fig. 9



Fig. 10



Fig. 12



Fig. 13



Fig. 11



Fig. 14



Fig. 17



Fig. 15



Fig. 18



Fig. 16

in
B
m
M
st

M
st
ent
das

Da
teils
den

In
de au
Fig. 1
bestigt
des K
mit m
masse
Pussat

auf diesem Modell genau in derselben Weise, wie ich es für das direkte Verfahren beschrieben habe, der zukünftige Goldpflock in Wachs modelliert.

Wir wollen uns bei dieser Art des Vorgehens nicht lange aufhalten, da die vorhin beschriebene Methode die viel gebräuchlichere, einfachere und sichere ist.

3. Das Giessen der Goldeinlage-Füllung.

Der Franzose nennt diese Art der Herstellung „Méthode de la cire perdue sous pression“. Damit ist gesagt, dass das Wachsmodell benutzt wird, um eine Hohlform herzustellen, in welche unter Druck das verflüssigte Gold eingepresst wird.

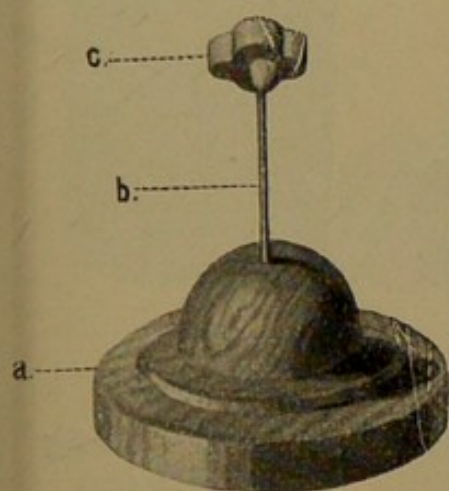


Fig. 262.

Das Wachsmodell *c* mittels des Stiftes *b* auf den Holzsockel *a* gesteckt.

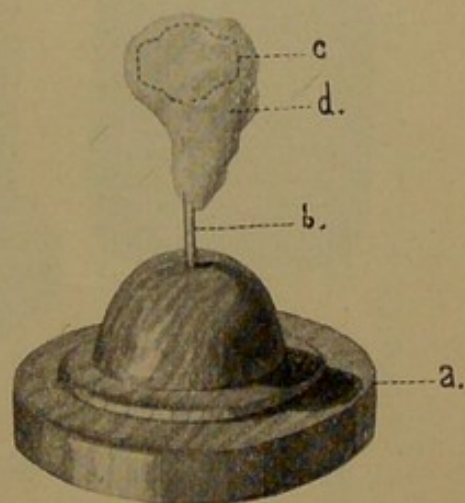


Fig. 263.

Dasselbe wie Fig. 262, nur wurde bei *d* das Modell mit Gips umgossen.

In Fig. 260 besitzen wir eine Wachseinlage, die auf einen Stift gespiesst ist. Diese Einlage (Fig. 262 *c*) wird nun auf einem Holzkegel *a* befestigt, indem man den Stift *b* in das an der Spitze des Kegels befindliche Loch steckt. Hierauf pinselt man mit einer dünn angerührten Einbettungsmasse (Asbest mit Gips, oder nach W. Sachs Flussand 2 Teile und 1 Teil Gips) das Modell so-

wohl als den Stift in mehreren Lagen gründlich ein (Fig. 263 d).

Einen auf den Holzsockel *a* passenden Metallzylinder (Fig. 264) schiebt man alsdann auf den Holzsockel und füllt das Ganze (unter sorgfältigem Klopfen, damit keine Blasen entstehen) mit der Masse vollständig aus (Fig. 265).

Nach dem Erhärten wird der Holzsockel entfernt und der Stift herausgezogen. Wie Fig. 266 zeigt, befindet sich nunmehr an der Gussmuffel eine trichterförmige Öffnung, ein Eingusskanal, und




Fig. 264.

Metallzylinder.

Fig. 265.

Mit des Gipsmasse
ausgefüllt.

Fig. 266.

Gussmuffel fertig
zum Giessen.

daran anschliessend das WachsmodeLL, das nach seiner Entfernung einen Hohlraum hinterlässt.

Über einer gelinden Flamme trocknet man die Masse so lange aus, bis kein Dampf mehr entweicht, und alsdann wird auch das Wachs vollständig verdampft sein.

Sobald die Form genügend erhitzt ist, was unter einer kräftigen Flamme nach dem Trocknen etwa eine Viertelstunde dauert, kann die Füllung gegossen werden. Zu diesem Behufe wird die Röhre mit der Gipsform in den Lötblock gebracht. In die trichterförmige Vertiefung legt man jetzt 22 karätige Goldstücke und zwar mindestens doppelt so viel, als

die Füllung benötigt. Hierauf bläst man mit einem kräftigen Lötrohr (Fletcher), das durch einen

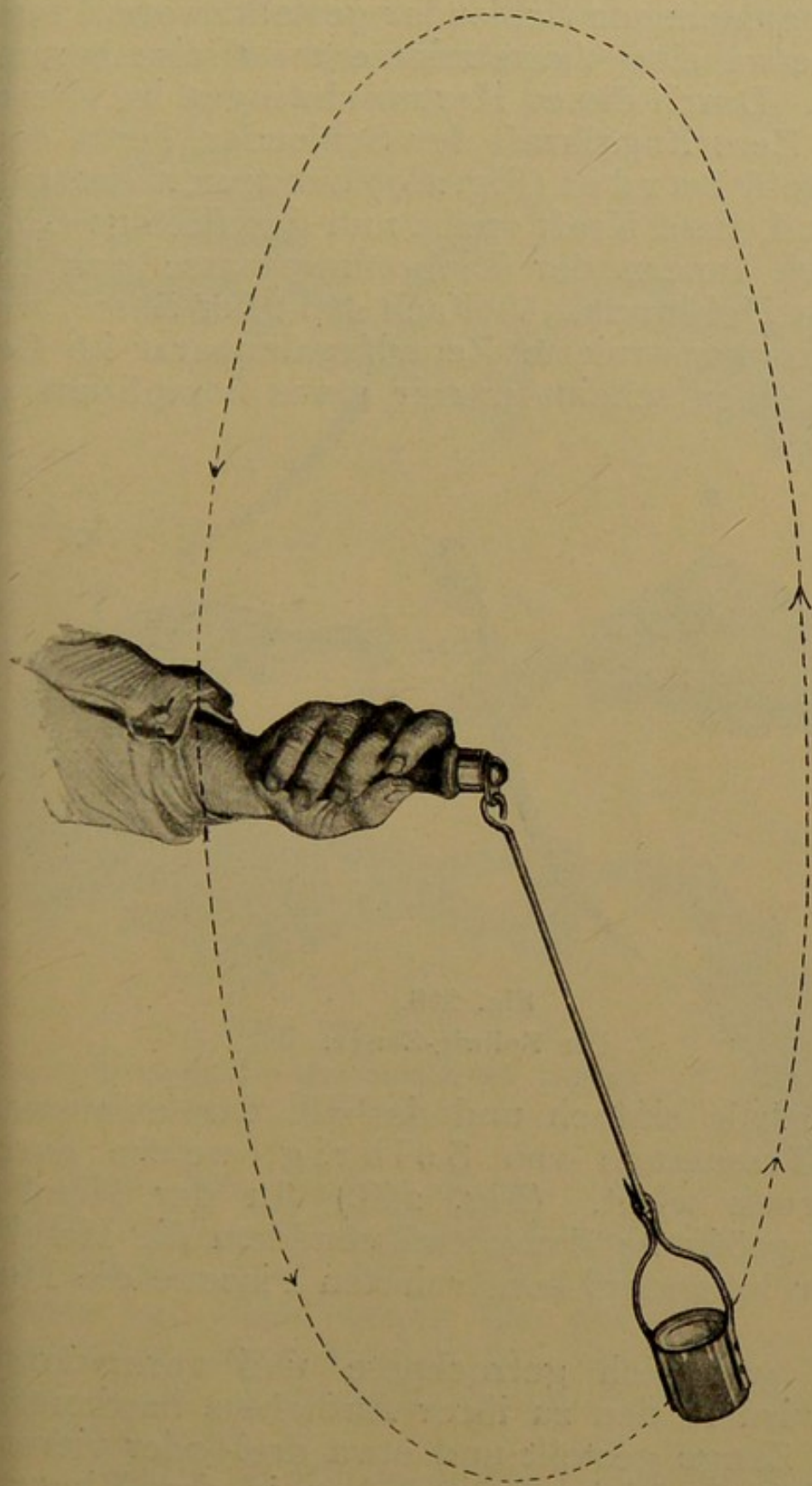


Fig. 267.
Die Bardet-Schleuder.

Fussblasebalg oder durch ein Wassergebläse be-
tätigt wird, so lange auf das Gold und die Form,

bis letztere ganz durchglüht und das Gold dünnflüssig geschmolzen ist. Nun wird die Form schnell in die bereitstehende Schleuder gestellt, worauf man dieselbe etwa eine Viertelminute im Kreise herumschwingt. Durch dieses Herumschwingen im Kreise wird die Zentrifugalkraft der Schleuder, deren einfachste wohl *Bardet* (Fig. 267) konstruiert hat, ausgelöst, und diese Kraft treibt nun das flüssige Gold in den im Innern der Einbettungsmasse sich befindenden Hohlraum. Vielfach steht der ältere, von *Jameson* konstruierte Zentrifugalapparat im Gebrauch, jedoch scheint er mir etwas kompliziert zu sein.

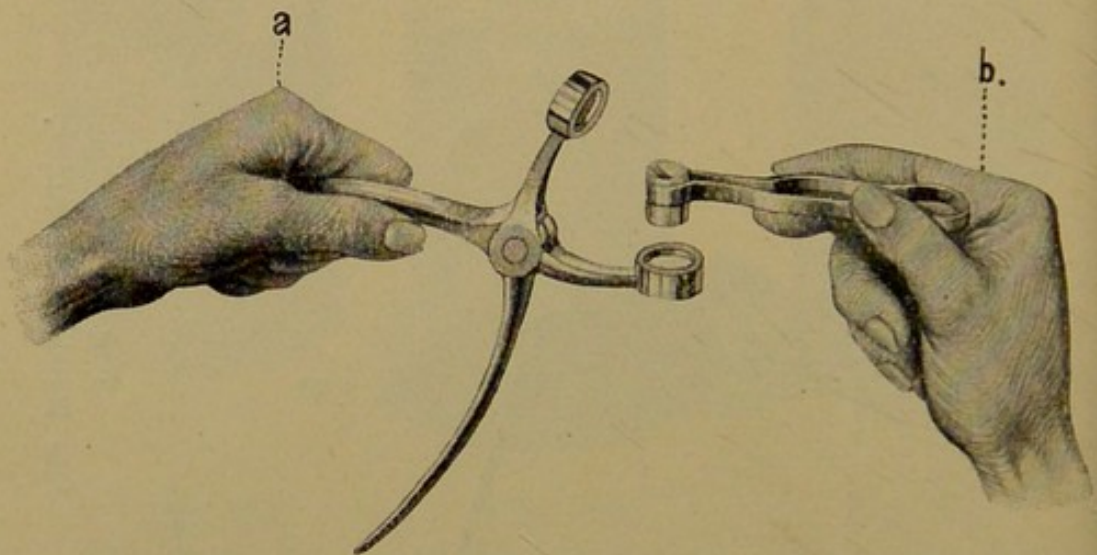


Fig. 268.
Die Solbrig-Zange.

Ebenfalls einfach und deshalb empfehlenswert ist die Presszange von *Solbrig*, welche durch Dampfdruck wirkt. (Fig. 268.) In der Hand *a* ruht die geöffnete Zange, währenddem die Hand *b* mit einer besonders konstruierten Pinzette die Muffel hält.

Die gründlich getrocknete und vorerwärmte Muffel wird in den zu ihrer Aufnahme bestimmten Teil der Zange gestellt und etwa drei- oder viermal soviel Gold in kleinen Stückchen in den Einguss-trichter gelegt, als für die Füllung erforderlich ist. Alsdann wird mit einem starken Lötrohre langsam

die Muffel zum Glühen gebracht (Fig. 269). Das andere Zangenende trägt eine Scheibe von Asbest, die etwas anzuweichen ist, und die genau auf den Eingusstrichter der Muffel passt. Sobald das Gold

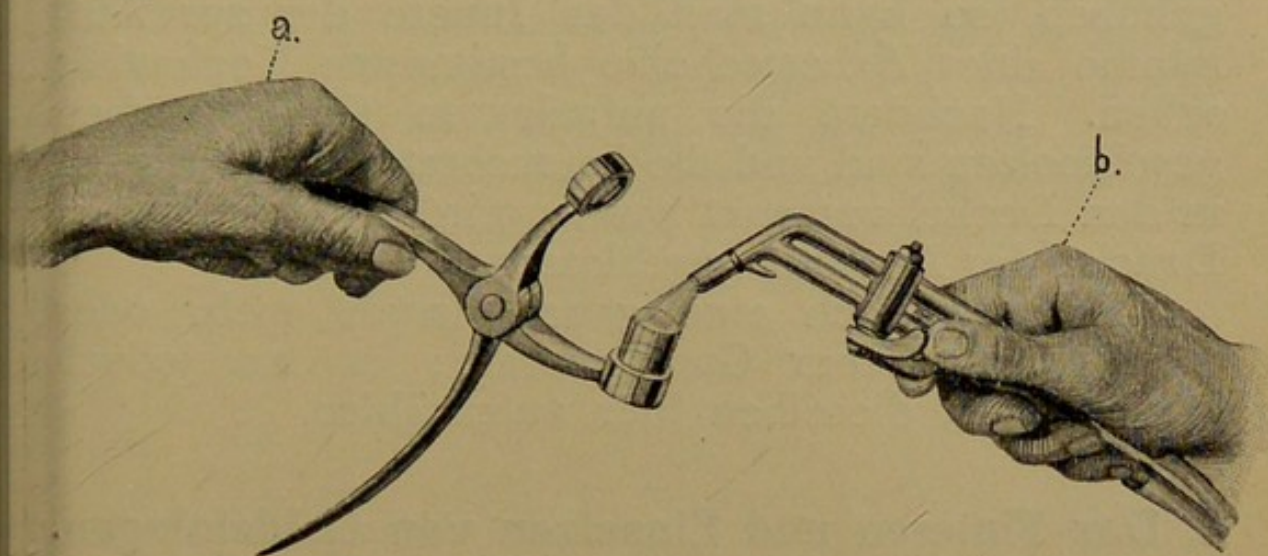


Fig. 269.

Das Schmelzen des Goldes.

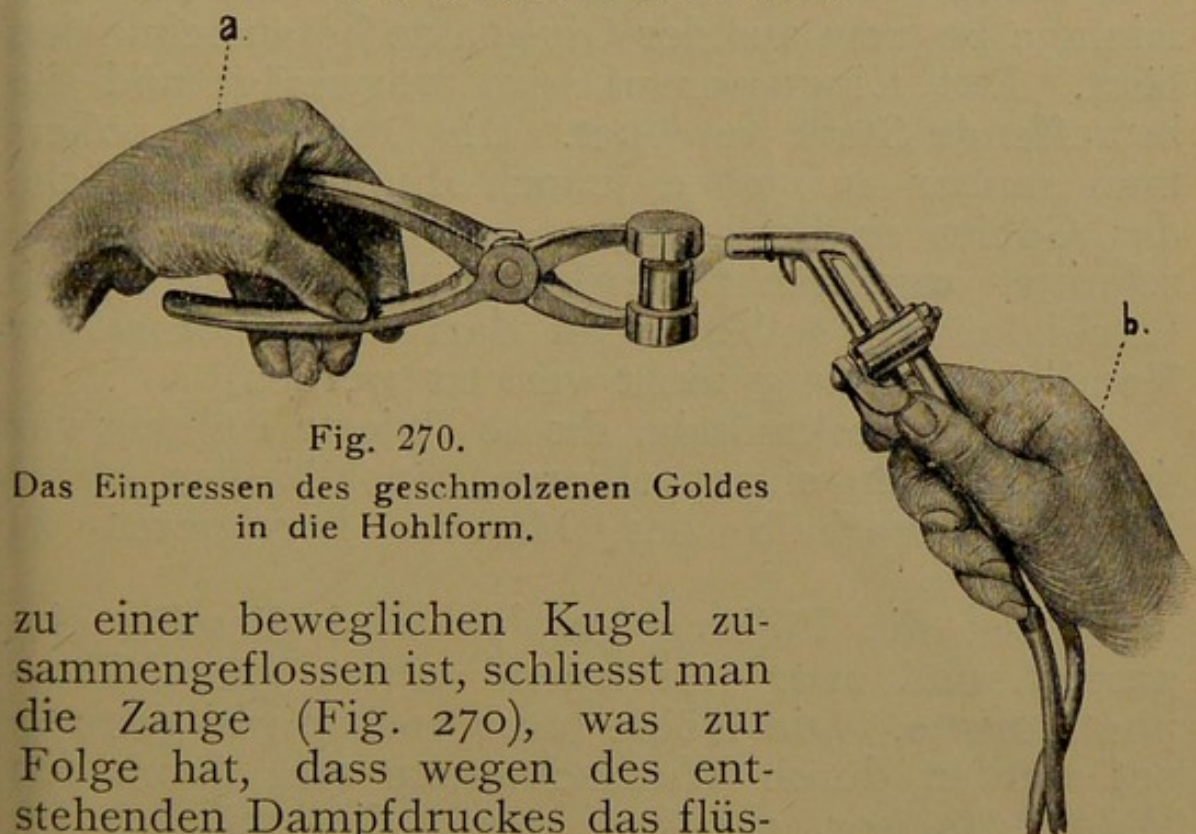

Fig. 270.

Das Einpressen des geschmolzenen Goldes in die Hohlform.

zu einer beweglichen Kugel zusammengeflossen ist, schliesst man die Zange (Fig. 270), was zur Folge hat, dass wegen des entstehenden Dampfdruckes das flüssige Gold gründlich hinuntergepresst wird.

Ähnlich ist die Methode von Riechelmann. Sie eignet sich infolge der Grösse seiner Bestandteile auch zur Anfertigung gegossener Brücken und Platten.

Der Apparat besteht aus einem Dreifuss, auf dem die Muffel steht, darunter befindet sich eine Bunsenflamme zum Trocknen und Vorwärmen, und darüber wird ein Lötrohr gehalten. Wird der Deckel gehoben, so kann man das Innere der zur Aufnahme einer Asbestscheibe bestimmten Konkavität sehen. Nachdem die aufgelegten Goldstückchen geschmolzen sind und die befeuchtete Asbestscheibe in den Deckel versenkt wurde, wird unter kräftigem Drucke der Apparat geschlossen.

Es gibt noch eine ganze Anzahl mehr oder weniger nützlicher Gussapparate; es hat jedoch keinen Sinn, dieselben hier aufzuzählen.

4. Das Finieren und Einsetzen von Goldeinlagen.

Nach Vollendung des Gusses wird die Muffel zum Abkühlen ins Wasser gelegt, worauf sich die Einlage bequem aus der Gipsmasse herausschneiden lässt. Der Eingusspropf wird weggesägt und die betreffende Stelle verebnet. Die Oberfläche poliert man sauber auf, ohne jedoch die Kavitätenfläche des Goldes zu berühren, es sei denn, dass Unterschnitte angebracht werden müssen oder leichte Rauigkeiten; selbstredend darf aber hierbei der Rand der Füllung nicht verletzt werden.

Es ist zweckmässig, die so finierte Füllung vor dem Einsetzen einzuprobieren, um allfällige kleine Fehler ausserhalb des Mundes korrigieren zu können.

Passt die Füllung gut, so wird dieselbe eingesetzt, und zwar mit irgend einem guten Phosphatzemente. Die Höhle muss vorher gut getrocknet werden durch Wundschwamm und durch den Warmluftbläser, eventuell, wenn dies möglich ist, unter Anwendung des Gummilappens. In diese perfekt getrocknete Höhle streicht man etwas dünn angerührten Zement und drückt die Einlage an ihren Platz. Es ist wichtig, das Zement möglichst lange unter Abschluss von Feuchtigkeit trocknen

zu lassen. Wo kein Cofferdam verwendet wurde, sind Speichelrollen, Servietten usw. einzuführen und genügend zu wechseln; die Speichelpumpe ist manchmal nicht zu entbehren. Bestreicht man die Ränder der etwas erwärmten Füllung zum Schlusse noch mit Klebwachs, um den Speichel recht lange abzuhalten, so hat man ein übriges getan.

Auf Tafel XXV habe ich einige Beispiele von solchen Gold-Inlays gegeben.

XVI. Kombinierte Füllungen.

Füllungen, die aus verschiedenen Materialien zusammengesetzt sind, also kombinierte Füllungen, macht man in der Absicht, thermische und chemische Einflüsse von der Pulpa fernzuhalten — dem Patienten Zeit und Schmerzen zu ersparen —, Verfärbungen und sonstwie schlechtes Aussehen zu vermeiden, und überhaupt an ein und derselben Füllung die guten Eigenschaften mehrerer Materialien zur Geltung zu bringen.

Die Zahl der empfohlenen Kombinationsmöglichkeiten ist Legion und es liesse sich ein Buch darüber schreiben, welche Füllungsmittel entweder nach dem Erstarren der Massen, oder solange dieselben weich sind, über-, neben- und ineinander gebaut worden sind. Selbst vor dem Einführen in die Kavität hat man die verschiedensten Substanzen gemischt, wie weiches Amalgam mit frisch angerührtem Phosphatzement, Metallfeilspäne mit erhitzter Guttapercha usw. Unsere Aufgabe kann nur dahin zielen, selbst erprobte und als nützlich befundene Kombinationen in Wort und Bild darzustellen, als da sind:

- a) Guttapercha und Phosphatzement;
- b) Guttapercha und Amalgam;
- c) Zinkenol-Paste und Amalgam;
- d) Zinkenol-Paste und Amalgam und Gold;
- e) Zinkenol-Paste und Silikatzement;
- f) Phosphatzement und Amalgam;
- g) Phosphatzement und Gold;
- h) Phosphatzement und Silikatzement;
- i) Amalgam und Gold.

Die hier gesperrt gedruckten, als Basis dienenden Stoffe sind, mit Ausnahme des Amalgams, schlechte Wärmeleiter (Guttapercha, Zinkenol-Paste, Phosphatzement). Bei einzelnen kommt ihre den Zahnwandungen adhärierende und die Pulpa stützende Eigenschaft in Betracht (Zinkenol-Paste und Phosphatzement). Wieder andere sind bequemer und rascher als beispielsweise Gold zu füllen und dienen bei umfangreichen Höhlen als Ausfüllsel (Phosphatzement, Silikatzement und Amalgam).

(Taf. XXVI, Fig. 1.) Phosphatzementfüllungen, die mit Guttapercha unterlegt werden müssen, sind in der Praxis nicht sehr häufig erforderlich. Es ist aber bekannt, dass in jugendlichen Zähnen, bei denen die Pulpa noch sehr umfangreich und wo das Zahnbein noch ungenügend verdichtet ist, die überschüssige Phosphorsäure des Zementes die Pulpa irritieren kann, wenigstens wenn die Höhle sehr tief ist (Karies profunda). Sind solche Kavitäten schwachwandig, so dass von Zement nicht Umgang genommen werden kann, dann ist es sehr zweckmässig, Guttapercha zu unterlegen.

(Taf. XXVI, Fig. 2.) Sind Zähne, besonders Molaren, mit noch kräftigen Wandungen zu füllen, liegt aber die Pulpa — immerhin durch eine Schicht gesunden Dentins geschützt — nahe an der Oberfläche, so eignet sich Amalgam vorzüglich, dessen Wärmeleitungsvermögen durch eine die Pulpa isolierende Schicht von Guttapercha aufgehoben wird.

(Taf. XXVI, Fig. 3.) In geeigneten Fällen verwende ich bei umfangreichen Amalgamfüllungen als Unterlage etwas Zinkenol-Paste. Steht wenig Zeit zur Verfügung, so kann man das Amalgam sofort einführen. Aber man tut besser daran, abzuwarten, bis die Paste erhärtet ist, sonst kann die unterste Amalgamschicht nicht genügend gedichtet werden. Bei Caries profunda füllt man

Tab. XXVI. Kombinierte Füllungen.

- Fig. 1. Guttapercha (a) und Phosphatzement (b).
- Fig. 2. Guttapercha (a) und Amalgam (b).
- Fig. 3. Zinkenol (a) und Amalgam (b).
- Fig. 4. Zinkenol (a) und Amalgam (b) und Gold (c).
- Fig. 5. Phosphatzement (a) und Silikatzement (b).
- Fig. 6. Phosphatzement (a) und Amalgam (b).
- Fig. 7. Phosphatzement (a) und Gold (b).

zweckmässigerweise Zinkenol für einige Wochen in den Zahn und ersetzt die Oberflächenschicht alsdann durch Amalgam.

(Taf. XXVI, Fig. 4.) Wird eine solche tiefgehende, mit Zinkenol unterlegte Amalgamfüllung durch starken Kaudruck beansprucht, oder fällt die Farbe des Amalgams unangenehm auf, so baut man eine Kappe aus Gold darüber, nachdem das Amalgam erhärtet ist.

(Taf. XXVI, Fig. 5.) Silikatzement reizt bekanntlich die Pulpa, und nach Wochen oder Monaten sterben viele Pulpen unter Silikatzement-Füllungen (meist unter dem Bilde eitriger Entzündung) ab.

Gewöhnlich wird deshalb Phosphatzement unterlegt; liegt jedoch die Pulpa ziemlich nahe, so dass eine Irritation auch durch Phosphatzement zu befürchten ist, so bietet Zinkenol vortrefflichen Schutz. Es braucht nur in dünner Schicht aufgetragen zu werden und zwar so, dass die Ränder der Zahnhöhle, sowie allfällige Unterschnitte freibleiben.

Die Silikatzement-Paste wird eingeführt, wenn die unterlegte Paste angetrocknet ist, was durch Aufpusten von warmer Luft beschleunigt werden kann.

(Taf. XXVI, Fig. 6.) Wenn Zähne zu schwach sind, um reines Amalgam zu vertragen, so füllt man zuerst bis nahe an den Rand der Kavität Phosphatzement, lässt ihn erhärten, bringt Unterschnitte an und füllt Amalgam darauf. Hierdurch platzen die gefüllten Zähne (was ja bei Prämolaren

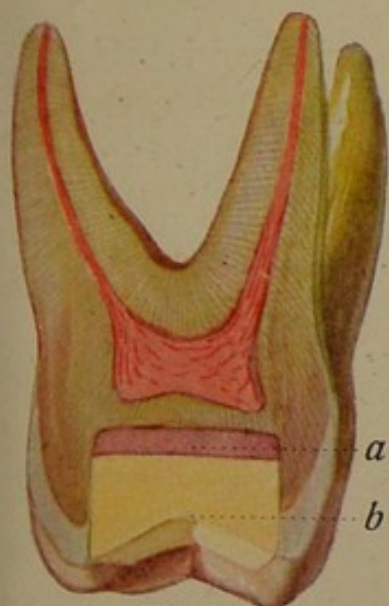


Fig. 1

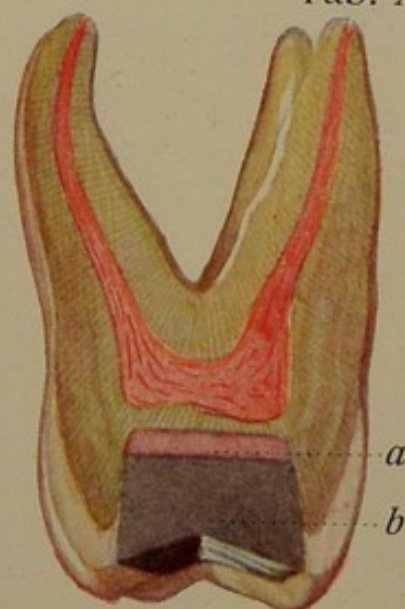


Fig. 2

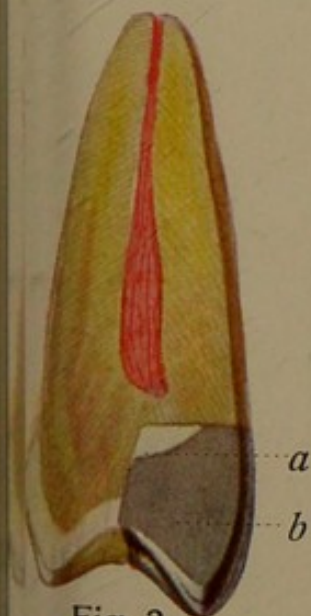

Fig. 3

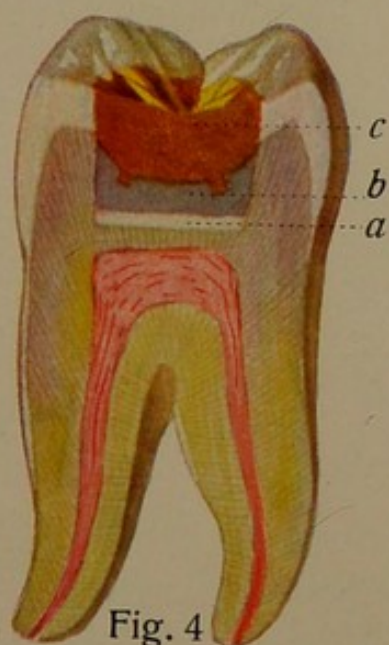


Fig. 4

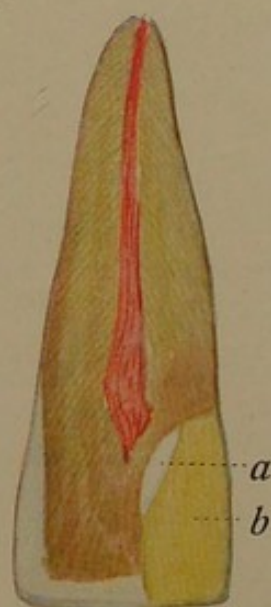


Fig. 5

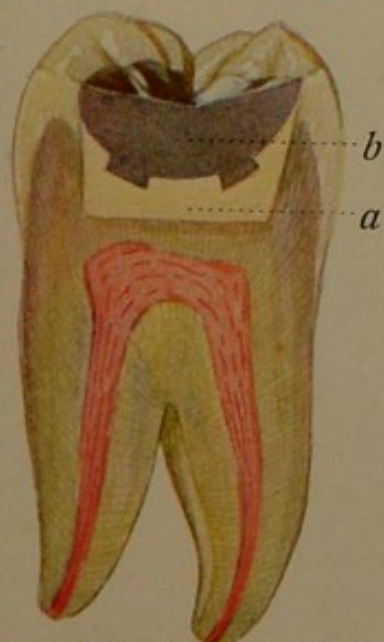


Fig. 6

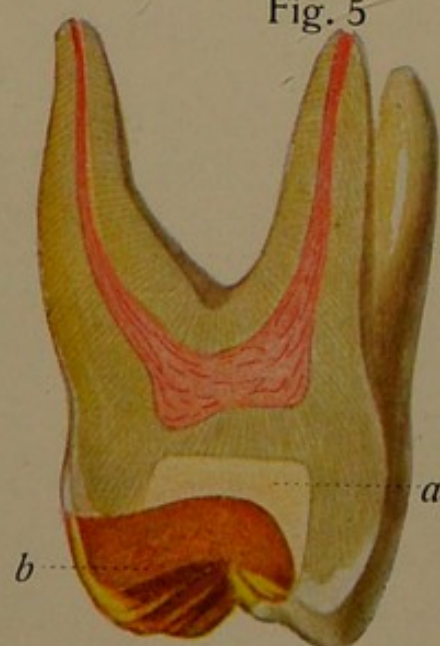


Fig. 7

bes
flä
Ka
flü
Za

ang
sol
ven
saul
den
Met

sich
aufb
ders
füllu
fülle
zum
vor
bring
tiefe
verfä
Gold

einzu
(Kni
Eric
eigene
ver

ich z
welch
härte
In di
oder
glühete
und s
dies e
Richtu

besonders häufig vorkommt) viel seltener, die Oberfläche der Zähne ist widerstandsfähiger gegen Kaudruck sowie gegen die Zersetzung durch Mundflüssigkeiten, und zudem teilt das Amalgam dem Zahngewebe seine dunkle Farbe nicht mit.

Robiczek bestreicht die Zahnhöhle mit dünn angerührtem Zement und presst das Amalgam ein, solange das Zement noch weich ist. Die Zementverdrängungs-Methode nennt er „Doublieren“. Bei sauberer Ausführung, d. h. wenn kein Zement an den Rändern haften blieb, hatten wir mit dieser Methode recht befriedigende Resultate.

(Taf. XXVI, Fig. 7.) Statt des Amalgams lässt sich auf erhärtetem Zement ganz leicht Gold aufbauen und ist diese Kombination ganz besonders überall da zu empfehlen, wo grosse Goldfüllungen in kurzer Zeit gelegt werden sollen. Ich fülle in solchen Fällen gewöhnlich die Höhle bis zum Rande mit knetbar weichem Zemente, schneide vor dem Erhärten desselben die Ränder frei, bringe die gewünschten Unterschnitte an und vertiefe den Boden der Füllung. Nach dem Erhärten verfährt man dann genau wie bei einer „soliden“ Goldfüllung.

Es ist auch versucht worden, die Goldfüllung einzulegen bevor das Zement erstarrt ist ((Kniewel, Oltramare, Madin usw.), und Erich Schmidt hat aus diesem Bestreben eine eigene Methode entwickelt, die er als Zementverdrängung folgendermassen beschreibt:

„In die weit zugänglich gemachte Kavität fülle ich Zement, das weicher gemischt ist als dasjenige, welches wir zu Füllungen benützen, aber doch härter wie das für Porzellanfüllungen verwendete. In dieses Zement drücke ich mit breiten Pinzetten oder Handdruckstopfern grosse, weiche, nicht geglähte, kohäsive Goldzylinder mit starkem Druck und so lange hinein, wie das erhärtende Zement dies erlaubt. Das Zement wird dabei nach allen Richtungen aus der Kavität herausgedrängt. Ich

Tab. XXVII. Kombinierte Füllungen. Phosphatzement und Gold.

Ein Molar nach der Zementverdrängungsmethode mit Gold gefüllt, stellt

Fig. 1 dar, währenddem der Molar

Fig. 2 nach meiner Methode mit Gold gefüllt ist. In

Fig. 3, 4 und 5 ist diese Methode schematisch erläutert. Die Füllung kann auch so begonnen werden, dass man wie in

Fig. 6 in das noch weiche Zement an verschiedenen Stellen Goldzylinder eindrückt und dann das Zement erhärten lässt. Diese Zylinder dienen der Goldfüllung als Ausgangspunkte. Dieselbe Füllmethode wie Fig. 3—5 für Molaren wurde in

Fig. 7—10 für Frontzähne gezeigt. (a Zement, b Gold.)

bestrebe mich dabei nach Möglichkeit, das Gold gegen diejenigen Ränder der Kavität zu drängen, die nachher schwer zugänglich sein würden, und erreiche diesen Zweck dadurch, dass ich mit sehr dünnen, aber festen Polierstäben das Gold gegen diese Ränder anpresse. Ehe noch das Zement vollständig erhärtet, muss die Kavität nahezu gefüllt sein. Das nunmehr aus der Kavität verdrängte Zement ist zum Teil bereits durch das Anpolieren des Goldes abgefallen, den Rest, der noch an den Rändern haftet, beseitige ich mit geeigneten Instrumenten. Ist dies geschehen, so beende ich die Füllung in der Weise, dass ich die Goldfolie No. 60 über die ganze bisherige Füllung lege, mit Handdruck und Hammerschlägen mit dem bisher gefüllten Golde verbinde und mit Polierstäben gegen die Ränder presse und so fortfahre, bis die gewünschte Kontur erreicht ist.“

Ich hatte Gelegenheit, zu sehen, wie Kollege Schmidt mit kundiger Hand in kurzer Zeit eine grössere Konturfüllung ausführte, und habe gefunden, dass sie schneller und schonender zum Ziele führt als die gewöhnliche Art des Goldfüllens. Aber es schienen mir beim Versuche, die Methode nachzuahmen, derselben doch zwei Nachteile anzuhängen. Einmal sind die Ränder der

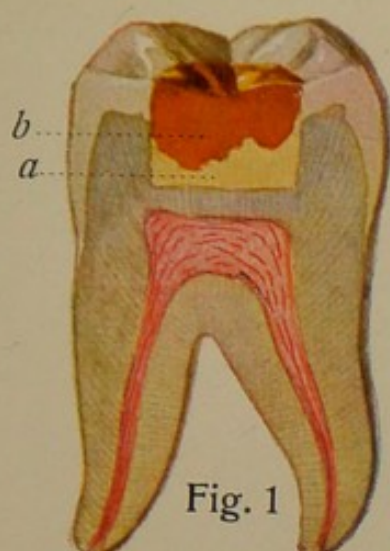


Fig. 1

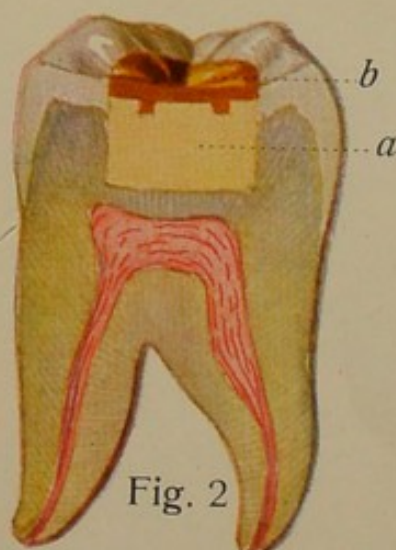


Fig. 2

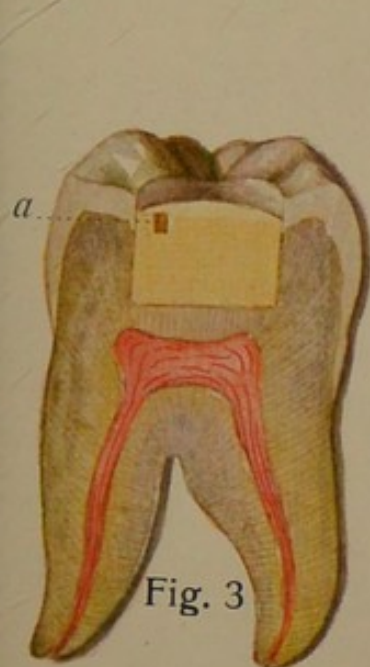


Fig. 3

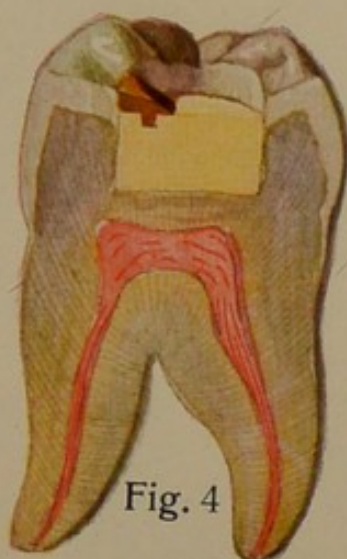


Fig. 4

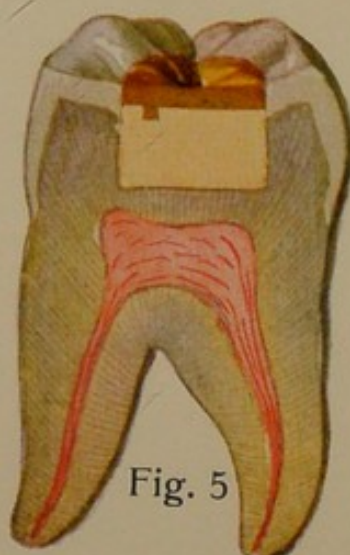


Fig. 5

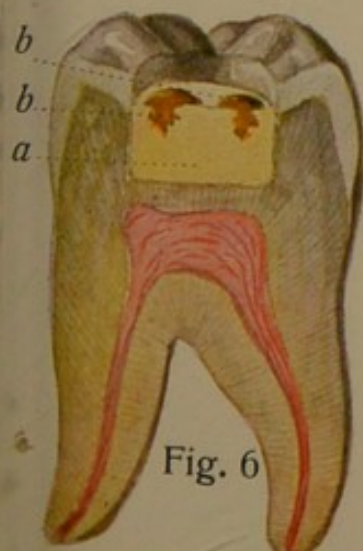

Fig. 6

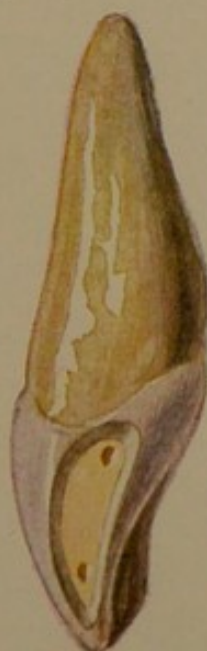

Fig. 7

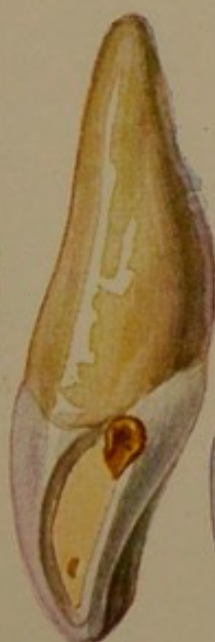

Fig. 8

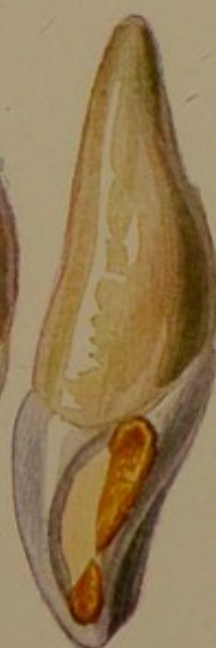

Fig. 9

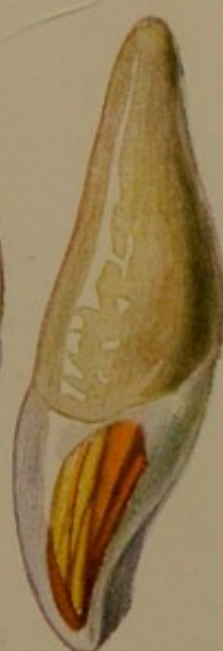

Fig. 10

15

leg
rüh

211,

100

1000

der

7211

1111

1111

1234

THIRD

canon

Ein

wird

enter

510

327

Jan

2011

10

1524

So

27

四

Tab.

Kavität nicht so leicht vollständig von allen anhaftenden Zementpartikelchen zu befreien, und dann wird, da das Zement lange Zeit weich bleibt, wieder sehr viel aus der Kavität verdrängt, was die Arbeit unnötig verzögert. Jedenfalls hat man es nicht in der Hand, der Zementunterlage eine willkürliche Dicke zu verleihen.

Ich habe deshalb die Methode etwas modifiziert, und da seit Jahren kaum noch grössere oder schwierig gelegene Goldfüllungen anders als nach diesem Modus mit bestem Erfolge erstellt werden, will ich näher darauf eingehen.

Die Höhle wird wie für jede andere Goldfüllung präpariert und natürlich unter Cofferdam gelegt, wo dies nur irgendwie angängig ist. Dann rührt man irgend ein gutes Zinkphosphatzement so an, dass es dieselbe Konsistenz hat wie bei einer gewöhnlichen Zementfüllung und füllt die Höhle unter sorgsamem Einpressen der Masse beinahe bis zum Rande auf. Bevor das Zement erhärtet ist, wird mit einem spitzen Instrumente, z. B. einem Exkavator, an irgend einer passenden Stelle ein Ankerloch oder eine Ankerinne angelegt. (Tab. XXVII, Fig. 3.) Nötigenfalls kann man mehrere solcher Retentionsstellen anlegen. Ein Löffel-Exkavator von entsprechender Grösse wird dazu benutzt, um der Oberfläche der Zementunterlage eine konkave Form zu geben, und mit einem etwas kleineren Löffel-Exkavator befreit man den Rand der Höhle vom anhaftenden Zemente. Sollte während dieser Manipulation das Zement erhärten, so ist an Stelle des Löffel-Exkavators ein konischer Bohrer zu verwenden.

Sobald das Zement vollständig erhärtet ist, was durch Aufblasen von warmer Luft beschleunigt werden kann, bringt man in eine Haftstelle einen kleinen weichen, ungeglühten Goldzylinder (Tab. XXVII, Fig. 4) und baut die Goldfüllung unter vorsichtiger Benützung des Hammerschlages fertig. Vorsicht beim Hämmern ist nur so lange

Tab. XXVIII. Kombinierte Füllungen. (*a* Amalgam, *b* Gold.)

- Fig. 1 stellt Längsschnitte durch zwei Molaren dar, welche bis unter das Zahnfleisch kariös sind. Der grösste Teil der Füllung wurde aus Amalgam hergestellt, auf welches man, nach gründlichem Erhärten, eine Schicht kohäsiven Goldes baute. In
- Fig. 2 ist die Rückwand einer umfangreichen Schneidezahnkavität mit Amalgam belegt worden, in welches, nach mehrtägigem Erhärten, Anhaltspunkte und Rinnen eingegraben wurden.
- Fig. 3 zeigt den Beginn des Doublierens mit Gold. In
- Fig. 4 ist der sichtbare, labiale, aus Gold bestehende Teil der Füllung und in
- Fig. 5 die linguale Amalgamwand zu sehen.

geboten, als das Zement noch blossliegt, oder erst von einer ganz dünnen Schicht Goldes bedeckt wird.

Die fertige Füllung (Tab. XXVII, Fig. 5) ist nicht von einer soliden Füllung zu unterscheiden, was den Randschluss und die übrigen Oberflächeneigenschaften anbelangt. Die Haltbarkeit ist beinahe eine unbegrenzte, denn die Goldkappe schützt die darunterliegende Zementfüllung vor jeder Abnützung, und die Zementlage ihrerseits hält die Kälteinflüsse, die sich oft bei soliden Goldfüllungen so verhängnisvoll für den Zustand der Pulpa geltend machen, vollständig ab. Dann ist auch der Umstand für den Operateur sowohl als für den Patienten nicht gering anzuschlagen, dass sich die Zeitdauer der Operation fast beliebig abkürzen lässt. Liegt es doch in unserer Hand, der Zementschicht und damit der Goldschicht eine ganz beliebige, in den Grenzen der Zweckmässigkeit befindliche Dicke zu geben. — Anstatt bis zur völligen Erhärtung des Zementes abzuwarten, kann man auch, wie dies auf Tab. XXVII, Fig. 6, ersichtlich ist, in die noch weiche Masse einige grössere Goldzylinder einpressen. Diese Zylinder verbinden sich dergestalt mit dem Zemente, dass man nach dem Erhärten dieselben als Ausgangspunkt für die zu legende

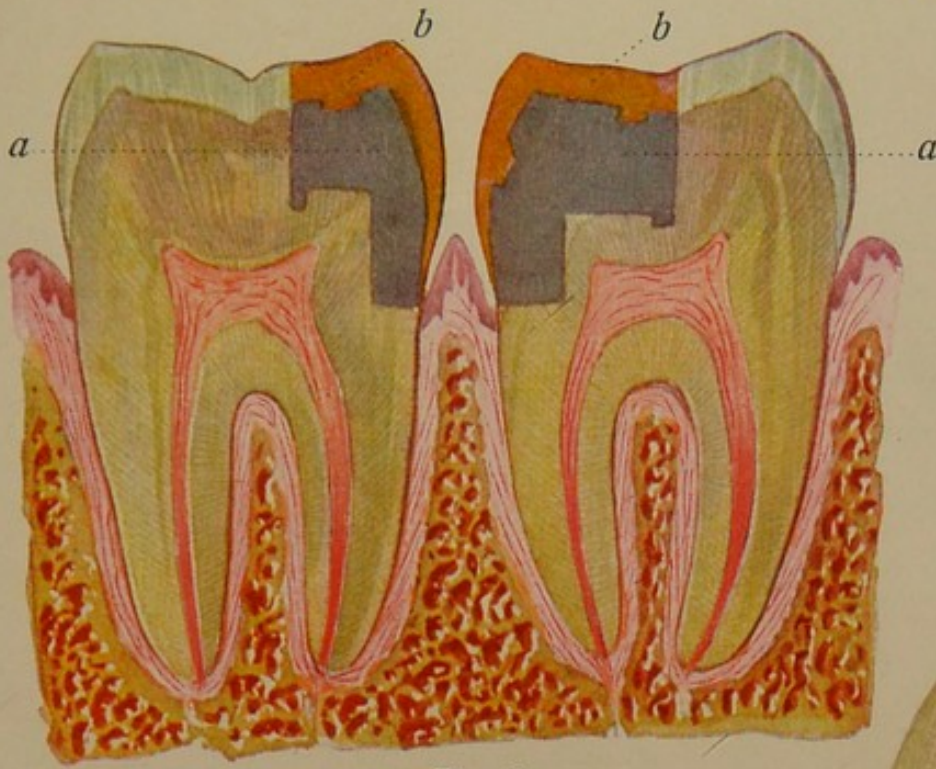


Fig. 1



Fig. 2

b

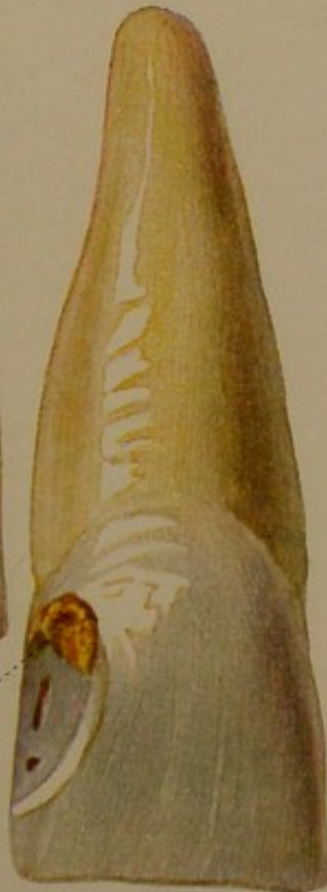

Fig. 3

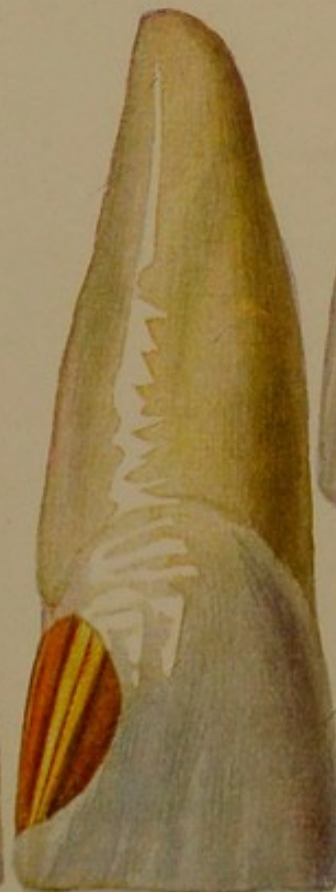

Fig. 4

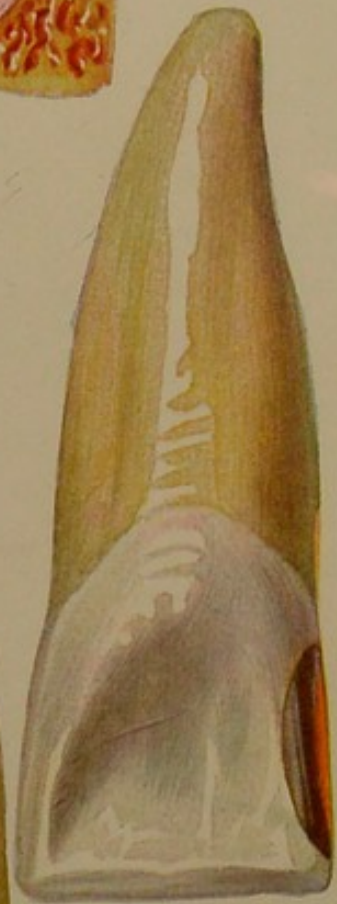

Fig. 5

tion
Pr
rec
flei
füll
nur
Zah
Ode
eine
Gold
XIV
nach
kein
wie
haben
gam

Goldfüllung benutzt, ohne dass man nötig hätte, irgendwelche andere Retentionsstellen anzubringen.

(Tab. XXVII, Fig. 1.) Molar nach der Zementverdrängungsmethode gefüllt. (Tab. XXVII, Fig. 2.) Molar nach meiner Methode gefüllt.

In Fig. 7 ist eine approximale Schneidezahnkavität mit Zement ausgelegt, welches nach dem Erhärten zwei Unterschnitte erhielt. Bei 8 ist der gingival gelegene Unterschnitt mit Gold ausgeschlagen und Fig. 9 zeigt den Fortgang des Füllens. Fig. 10 stellt die fertige, schön polierte Goldfüllung dar. An den Rändern darf selbstredend keine Spur von Zement sichtbar bleiben.

In welcher Weise Silikatzementfüllungen mit Phosphatzement unterlegt werden müssen, habe ich im Kapitel über Silikatfüllungen dargetan. Im Vergleich mit den vorhin beschriebenen Zement-Gold-Füllungen darf bei Silikatfüllungen nur sehr wenig Phosphatzement verwendet werden, denn sonst würde in den meisten Fällen die Silikatfüllung zu dünn ausfallen, um genügende Haltbarkeit zu garantieren.

Zum Schlusse erwähne ich noch der Kombination von Amalgam mit Gold, die bei vielen Praktikern Eingang gefunden hat. Es ist auch recht zweckmässig, Höhlen, die unter das Zahnfleisch reichen, mit einem guten Amalgam zu unterfüllen und sie dann mit Gold so zu beenden, dass nur noch der Kern der Füllung sowie der unter das Zahnfleisch reichende Saum aus Amalgam besteht. Oder aus ästhetischen Gründen wird gelegentlich eine Amalgamfüllung an ihrer sichtbaren Seite mit Gold verkleidet. Beide Fälle habe ich auf Tab. XXVIII abgebildet.

Das Gold darf erst aufgehämmert werden, nachdem das Amalgam gründlich erhärtet ist und kein Quecksilber mehr abgibt. Dann verfährt man, wie ich dies für Zement-Unterfüllungen dargetan habe. Ich warte stets nach dem Unterfüllen mit Amalgam bis zu dem Auffüllen mit Gold mehrere Tage.

Solche doublierten Füllungen halten ausserordentlich lange und sind deshalb sehr zu empfehlen. Es haftet ihnen jedoch wegen des Amalgames ein Nachteil an, der sich im Verfärben der Zähne mehr oder weniger intensiv äussert. Um dies zu umgehen, rät Dill, vor dem Einführen des Amalgams die Zahnwände mit ganz dünn angerührtem Zement oder mit einem dünnen Lacke zu bestreichen.

Eine andere Methode gibt Bryan an. Er füllt das Gold auf die Amalgamunterlage, solange das Amalgam noch weich ist. Die ersten Goldstückchen amalgamieren sich vollständig mit dem überschüssigen Quecksilber des Amalgams, aber nach und nach bekommt man einen schön gelben Goldkuchen, auf den sich dann der Rest der Füllung aufhämmern lässt. Natürlich lässt sich diese Art des Füllens nur da ausführen, wo alle Kavitätenwände vorhanden sind. Besonders vorteilhafte Seiten konnte ich ihr jedoch auch da nicht abgewinnen.

XVII. Die Pulpabehandlung.

1. Die Behandlung hyperämischer Pulpen.

a) Diagnose: Die Hyperaemia pulpae ist recht schwer zu diagnostizieren; meist schmerzt der betreffende Zahn bei jähem Temperaturwechsel, und die Patienten berichten uns, dass es sie beim Genusse kalter Speisen und Getränke an einem bestimmten Zahn „frierte“. Bei der enormen Schwankung der Sensibilität, wie wir sie fortwährend an verschiedenen Individuen zu beobachten haben, wobei der eine Eis in den Mund nehmen, ohne etwas zu fühlen, währenddem der andere nicht einmal seine Zähne mit zimmer-temperiertem Wasser putzen kann, genügt diese Angabe nicht zur Stellung einer sicheren Diagnose. Nach Jack beträgt die untere Grenze der Toleranz für Temperaturwechsel bei verschiedenen Personen 0° bis 25° C und die obere 48 bis 68° C, d. h. einige Patienten haben so temperaturempfindliche Zähne, dass sie an ihren gesunden Zähnen Bespritzungen mit Wasser von 25° C schon als unangenehm kalt empfinden, währenddem in extremen Fällen die Temperatur bis auf 0° C erniedrigt werden muss, bis die Kälte empfunden wird. Andererseits rufen Temperaturen von 48° C bei einer Anzahl Individuen mit ganz gesunden Zähnen schon ein unangenehmes Wärmegefühl hervor, währenddem bei andern ohne alle Schmerzen Temperaturen bis zu 68° C ertragen werden. Zugegeben, dass individuelle Verschiedenheiten in dieser Hinsicht bestehen, so muss doch für die Allgemeinheit der

Thermometrie von Walkhoff ein grosser Wert beigemessen werden. Wird das Bespritzen eines Zahnes mit Wasser von 22 bis 24° C als schmerzhaft empfunden, so kann man nach Walkhoff in den meisten Fällen auf eine Hyperaemia pulpae schliessen.

Um bei der Berieselung einen bestimmten Zahn zu treffen und Nachbarzähne sowie Antagonisten von der Benetzung auszuschliessen, isoliere ich den verdächtigen Zahn durch Watte u. dergl. oder ich bringe ihn unter Cofferdam. Auch lässt sich statt des Wassers eine leicht verdunstende Flüssigkeit, z. B. Äther, mit Watte auftragen, wobei die Verdunstungskälte nur auf den zu untersuchenden Zahn wirkt.

Nicht immer ist es die bei verschiedenen Individuen variierende Temperaturempfindlichkeit, welche das Krankheitsbild zu trüben vermag, sondern sehr oft spielt hierbei die verschiedene Sensibilität des Zahnbeins eine Rolle. Währenddem für gewöhnlich durch Karies blossgelegtes Zahnbein keine besondere Empfindlichkeit zeigt, kann es manchmal in einen gewissen Zustand der Irritation geraten, so dass thermische Reize sowie saure und besonders süsse Speisen Schmerzen verursachen. Diese Hypersensibilität des Zahnbeins ist gelegentlich imstande, eine Hyperämie der Pulpa vorzutäuschen. Walkhoff stellt folgendermassen die Differentialdiagnose, er sagt: „Während eine Wassermenge von 10—12 Tropfen und einer Temperatur von 18—22° C bei der Hyperästhesie des Dentins einen kurzen heftigen Schmerz erzeugt, ist bei der Hyperämie der Pulpa selbst schon Wasser von 22—24° C empfindlich.“ Dieck lässt sich über den gleichen Gegenstand folgendermassen vernehmen: „Wenn die schmerzhaft Reaktion, die bei Temperaturwechsel hervorgerufen wird, sofort aufhört, sobald der Zahn die normale Mundtemperatur erhalten hat, so kann man nach meiner Ansicht nur von Empfindlichkeit der Zahn-

pulpa sprechen. Hält aber die Schmerzhaftigkeit oder nur ein unangenehmes Gefühl, nachdem die normale Temperatur des Zahnes wiederhergestellt worden ist, noch einige Zeit an, dann haben wir erst den Beweis dafür, dass eine pathologische Veränderung in der Pulpa stattgefunden hat, und sind berechtigt, von einer Hyperämie zu sprechen. Besonders aber, wenn man eine tiefe Höhle mit einem Nichtleiter ausfüllt, z. B. ein Wattebäuschchen auf den Boden derselben gelegt und dieses mit Fletchers Zement überdeckt hat, und der Zahn dann doch noch eine abnorme Empfindlichkeit gegen Temperaturwechsel im Vergleiche zu den andern Zähnen des Mundes zeigt, so kann wenig Zweifel vorhanden sein, dass eine wirkliche Hyperämie der Pulpa vorliegt.“

Wenn ich die Aufgabe habe, die Differentialdiagnose zwischen Dentinschmerz und Pulpa-hyperämie zu stellen, so schneide ich mit einem Exkavator sorgfältig das kariöse Dentin aus der Höhle des betreffenden Zahnes, ätze das Zahnbein gründlich mit Chlorphenol oder Argentum nitricum und schliesse die Höhle mit Kollodiumwatte ab. Geht nun infolge dieser Ätzung die Temperaturempfindlichkeit des Zahnes sofort zurück, so handelt es sich um Dentinhyperästhesie, wogegen im anderen Falle es sich um eine Pulpahyperämie handelt.

Noch schwieriger ist die Unterscheidung zwischen Pulpahyperämie und Pulpaintzündung. Bei Hyperämie treten die Schmerzen nur durch thermische Reize hervor, und sie verschwinden sofort, wenn dieser Reiz aufhört, wogegen bei Pulpitis gelegentlich Schmerzanfälle spontan auftreten und dabei meist einen heftigeren Charakter annehmen und länger andauern. Auch liegt in der Qualität des Schmerzes eine Differenz, indem bei Pulpitis häufig ein klopfender Schmerz wahrgenommen wird, währenddem die Hyperämie sich mehr nur als leicht schmerzende Sensation kundgibt.

Weil thermische Reize manchmal zu Fehldiagnosen führen, so habe ich nach anderen Methoden gesucht und glaube eine solche in der Anwendung eines chemischen Reizes, wie ihn das Formaldehyd bietet, gefunden zu haben. Ich bringe nämlich, nach schonender Exkavation der kariösen Massen, für kurze Zeit eine 5proz. (der 40proz. wässerigen) Formaldehydlösung in die zu untersuchende Zahnhöhle. Hierauf entsteht meist ein leichter ziehender Schmerz, der sich nach kurzer Zeit wieder legt. Nimmt jedoch unter dieser Einlage der Schmerz kontinuierlich zu, so lässt dies auf eine Pulpaentzündung schliessen. Wie jede andere, so muss auch diese Reaktion nicht einseitig, sondern im Zusammenhang mit den übrigen Untersuchungsmethoden stehen, wenn sie unzweideutige Resultate ergeben soll.

In neuester Zeit macht die elektrische Diagnostik von Schröder viel von sich reden.*) Nach seinen Angaben sollen bei „irritierten“, also wohl hyperämischen Pulpen etwas schwächere Ströme, als dies bei normalen Kontrollzähnen der Fall ist, ein prickelndes Gefühl oder leichten Schmerz hervorrufen, der sich jedoch auch bei längerer Einwirkung nicht steigert. Besteht aber eine akute Pulpitis, so werden noch schwächere elektrische Ströme empfunden, und zwar steigert sich hierbei das Gefühl bis zu eigentlichem Zahnschmerz.

b) Therapie. Da zweifelsohne durch verschiedene äussere Reize thermischer und chemischer Natur die Pulpa in hyperämischen Zustand versetzt wird, so müssen diese Reize ausgeschaltet werden. Kariöse Massen schneidet man mit scharfen Exkavatoren fort und gibt mit geeigneten Bohrern den Kavitätenwänden alsdann die gewünschte Form.

*) Vergleiche Lehrbuch und Atlas der Zahnheilkunde mit Einschluss der Mundkrankheiten von Gustav Preiswerk II. Auflage. München 1908.

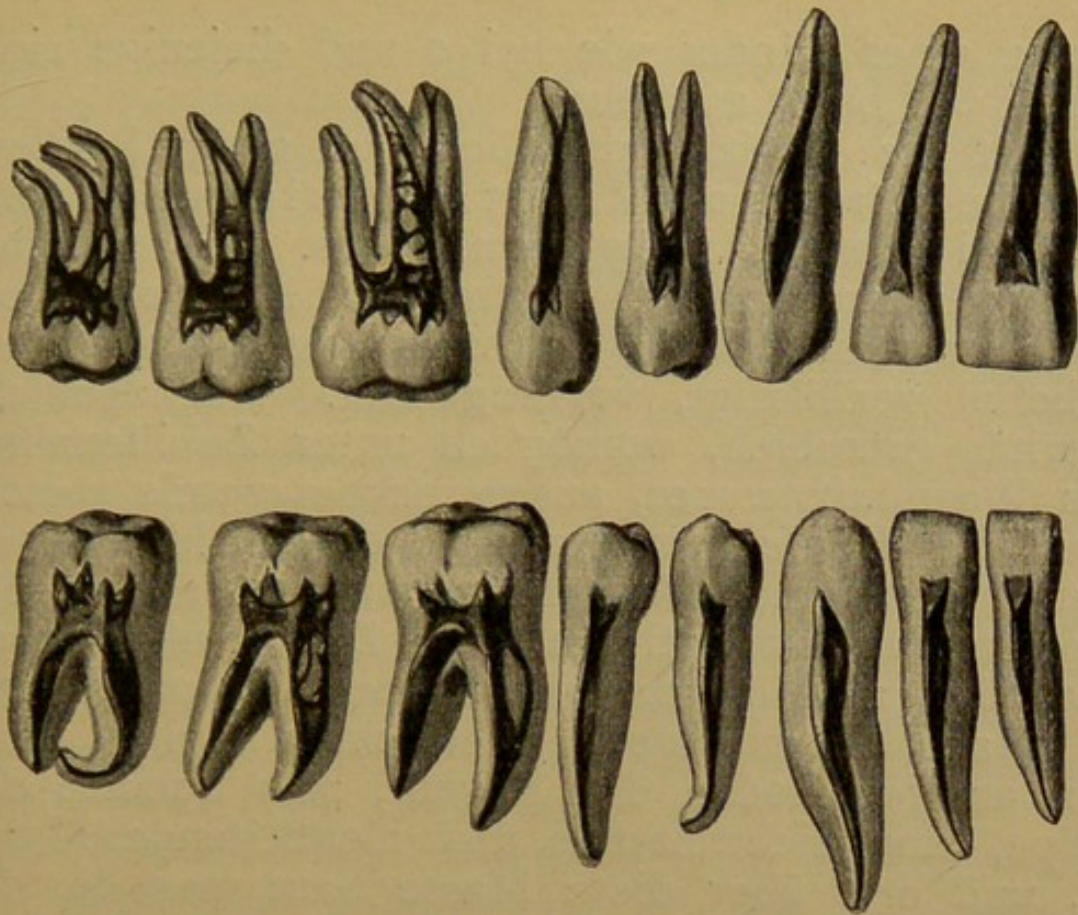


Fig. 271.

Metallausgüsse von Zähnen.

Den Boden der Kavität präpariert man alsdann unter genauester Berücksichtigung der Pulpapographie, um ja nirgends den Körper oder ein Horn derselben zu verletzen. In Fig. 271 gebe ich verschiedene Bilder von Zähnen wieder, in welche die mit Metall ausgegossenen Pulpakammern eingezeichnet sind. Man vergesse aber in der Praxis nicht, dass die Pulpa in jugendlichen Zähnen einen relativ grossen Raum beansprucht, mit zunehmendem Alter jedoch immer kleiner wird. Diese Retraktion des Pulpakopfes ist jedoch nicht eine gleichmässige; wie Szabo lehrt, beträgt sie z. B. beim 60jährigen Individuum in der Längsachse des Zahnes ca. 3 mm, in der Querachse nur ca. 1 mm (siehe Fig. 272). So dass die

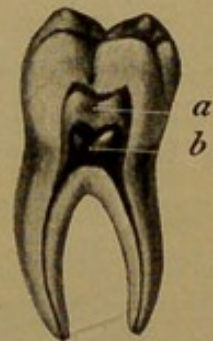


Fig. 272.

Metallausguß eines Molaren bei einem Sechzigjährigen *a*. Bei *b* wurde zu Vergleichszwecken ein Ausguss derselben Zahnsorte bei einem Kinde darübergezeichnet.

Pulpa eines Kindes wie bei *a* und diejenige eines Alten wie bei *b* aussieht.

Ist die Kavität gründlich von allem kariösen Gewebe befreit, so wäscht man sie mit einem kräftigen Antiseptikum aus. Hierzu eignet sich wohl am besten Paramonochlorphenol, von dem man sich ein Quantum, durch Spuren von Alkohol verflüssigt, vorrätig hält. Nachdem die Kavität gründlich, womöglich unter Zuhilfenahme des Warmluftstromes, ausgetrocknet wurde, wischt man die Höhle mit einer in diese Chlorphenollösung getauchten Wattekugel aus. Hierdurch diffundiert das Antiseptikum in die Zahnbeinkanälchen und tötet allfällig zurückgebliebene Bakterien ab.

Nach abermaligem Austrocknen bringt man nun an den Boden der Kavität, zum Schutze der Pulpa, eine nichtreizende und nichtleitende Masse an, und erst über diese Masse baut man die definitive Füllung. Von den vielen, zur Unterlage empfohlenen Mitteln erwähne ich die Guttapercha (Tab. XXV, Fig. 1 und 2). Ein kleines Stückchen Guttapercha wird über der Flamme erwärmt, dann bestreicht man es an einer Seite mit Chloroform, um es klebrig zu machen, und presst es am besten mit einem kugelförmigen Stopfer so an den Boden der Kavität, dass der klebrige Teil der Pulpa zugewendet ist. Auf diese Weise ist es möglich, die Guttapercha genau an der von uns gewünschten Stelle zu fixieren. Will man ein plastisches Material (Amalgam, Zement) zum Beenden der Füllung benutzen, so kann dies sofort geschehen. Soll aber beispielsweise eine Goldfüllung gelegt werden, so muss man vorerst die Guttapercha durch eine ziemlich dicke Lage von Zement bedecken. Fletchers Artificial Dentine bildet ebenfalls wie Guttapercha eine reizlose Unterlage. Auch leistete mir Zinkenol gute Dienste; dasselbe ist ein schlechter Wärmeleiter und besitzt zudem starke antiseptische sowie analgetische Fakultäten. Wegen der antiseptischen

Eigenschaft ist es ganz besonders in denjenigen Fällen zu empfehlen, in denen es nicht ganz sicher ist, ob auch die letzte Spur kariösen Zahnbeines entfernt worden sei.

Ich trage es bei Pulpahyperämie nicht in dünner Schicht auf, sondern es wird mit dieser Paste die ganze Höhle zugefüllt, wo sie gründlich erhärtet, aber immerhin nur bis zu einem Grade, der das teilweise oder ganze Herausschälen der Füllung nötigenfalls gestattet. Diese Füllung (Fig. 273 a) lässt man mehrere Tage oder Wochen liegen, um abzuwarten, ob Schmerzen eintreten oder nicht. Wenn sich solche einstellen, so ist dies ein Beweis, dass unsere Diagnose eine falsche gewesen, und dass die Pulpa trotz der schützenden Dentindecke von Entzündung ergriffen war. In einem solchen Falle entfernt man die Zinkenolpaste und leitet eine andere, der Art der Pulpaerkrankung angepasste Behandlung ein. Verhält sich jedoch die Pulpa ruhig und sind die früheren Symptome, die auf eine Hyperämie hindeuteten, zurückgegangen, so hat man nichts weiteres zu tun, als die Oberfläche der Zinkenoleinlage bis zu einer gewissen Tiefe abzutragen und den entstandenen Hohlraum (Figur 274 b; a ist die Zinkenolunterlage) mit Amalgam, Phosphatzement, Silikat-zement u. dgl. auszufüllen. Will man Gold legen, so tut man gut, das Zinkenol vorerst mit etwas Zinkphosphatzement zu bedecken, trotzdem sich nonkohäsives Gold bei vorsichtiger Manipulation auch direkt auf Zinkenol aufbauen lässt.

Gewöhnliches Zinkphosphatzement gibt ebenfalls einen ausgezeichneten

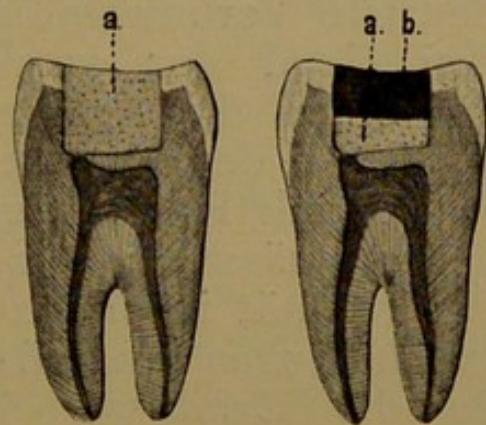


Fig. 273. Fig. 274.
a Zinkenolfüllung zum probeweisen Verschluss eines pulpakranken Zahnes. In Fig. 274 ist das Zinkenol bis auf die Dicke a entfernt und darüber Amalgam b gefüllt worden.

Schutz für die Pulpa ab; da jedoch diese Masse porös ist und durch Aufsaugen von Mundflüssigkeit mit der Zeit septisch wird, so muss man die Vorsicht gebrauchen, die Füllung mit einem undurchlässigen Materiale zu beendigen.

2. Die Behandlung freiliegender Pulpen.

Pulpen können auf verschiedene Weise freigelegt werden, so durch Karies, Keildefekte, Abnutzung oder durch Zahnfrakturen, leider sehr häufig auch durch zahnärztliche Manipulationen. Dies ist nicht verwunderlich bei Caries profunda, da über der Pulpa nur eine ganz dünne Decke Dentins liegt, die trotz grosser Aufmerksamkeit und Geschicklichkeit gelegentlich perforiert werden kann. Manche aber bringen es fertig, Pulpen anzubohren, wenn sie eine relativ oberflächliche Caries media zu behandeln haben. Dies zeugt entweder von grossem Ungeschicke oder von absoluter Unkenntnis der einschlägigen topographischen Verhältnisse.

Bei Beantwortung der Frage, welche Therapie jeweils einzuschlagen sei, müssen wir die verschiedensten Verumständungen in Betracht ziehen, so den Grad der entstandenen Pulpainfektion, das Alter und die Art des betreffenden Zahnes, sowie die Lage der Kavität usw.

Durch Karies freigelegte Pulpen befinden sich naturgemäss wegen des überaus septischen Inhaltes der Kavität in einem mehr oder weniger weit fortgeschrittenen entzündlichen Zustande, und da die Erfahrung leider gelehrt hat, dass die meisten Pulpitiden unheilbar sind, so wird uns nichts anderes übrigbleiben, als die Pulpen abzutöten und dann nach allen in einem andern Kapitel angegebenen Regeln zu behandeln. Dasselbe gilt, wenn Pulpen durch Keildefekte oder Abnutzung freigelegt worden sind, denn gerade in diesen Fällen fehlen selten die Symptome einer

mehr oder weniger ausgesprochenen Pulpaerkrankung. — Bei frakturierten Zähnen sehen wir manchmal vollständig entblösste, aber anscheinend noch intakte Pulpen; häufiger jedoch suchen die Patienten unsere Hilfe auf, da pulpitisches Schmerzen aufgetreten sind, und kommen sie erst einige Tage nach dem Unfalle in unsere Behandlung, so bietet sich oft das Bild einer totalen Pulpaentzündung dar, manchmal sogar mit eitrigem oder gangränösem Charakter. Hier zerstören wir durch Kauterisation jede Pulpa ohne Rücksicht auf ihren Gesundheitszustand, um die für den Kronenersatz notwendigen Unterschnitte, Wurzelstifte usw. anbringen zu können. — Passiert uns jedoch das Malheur, dass wir in einer sauberen, soviel als fertig präparierten Kavität die ganz gesunde Pulpa abdecken, ohne sie schwer zu verletzen, dann ist es unsere Pflicht, deren Erhaltung anzustreben, was durch die sog. Ueberkappung derselben erreicht wird. Aber leider lässt sich eine Pulpa nicht so behandeln, wie jede beliebige Wunde, denn sie ist ein gar zartes Organ, das, einmal entzündet, anstatt auszuheilen leicht zugrunde geht. Selbst nach einwandfreien Methoden ausgeführte Überkappungen vermögen nicht unter allen Umständen die Pulpa am Leben zu erhalten, weshalb es geraten erscheint, diesen Behandlungsmodus für ganz bestimmte Fälle zu reservieren. Ganz besonders eignen sich hierzu Zähne jugendlicher Individuen, auch Milchzähne, aus dem Grunde nämlich, weil die Pulpa noch gross und fleischig ist und mit einem dicken Strange durch das noch weite Foramen apicale mit dem Kiefer in Verbindung steht, wogegen Zähne älterer Individuen mit abgeschlossenem Wurzelwachstum, verengtem Wurzelloch und somit verminderter Nutrition meist weniger gut die Pulpaüberkappung vertragen. Aus technischen Gründen töte ich auch solche Pulpen, die an unzukömmlichen, versteckten Stellen liegen, lieber ab, als dass ich sie durch Überkap-

pung, die doch niemals stilgerecht ausgeführt werden könnte, zu retten versuchte.

So deprimierend es ist, sich eingestehen zu müssen, dass sich die Lebenderhaltung eines so wichtigen Organes wie die Pulpa unserer Macht sehr oft entzieht, so beruhigend ist es für uns, zu wissen, dass, wenn wir einmal an diese Aufgabe herantreten, durch strikte Einhaltung der Indikation der schwierigen Therapie zum Siege verholfen werden kann. Die Indikation für die Pulpaüberkappung aber lautet:

1. Es dürfen nur ganz gesunde, gar nicht oder sehr wenig verletzte, freigelegte Pulpen überkappt werden.
2. Milchzähne sowie bleibende Zähne jugendlicher Individuen, bei denen also das Wurzelwachstum noch nicht ganz abgeschlossen ist, eignen sich besser für die Überkappung als alte Zähne mit geschrumpften, schlecht vaskularisierten Pulpen und engem Foramen apicale.
3. Nur in leicht zugänglichen, übersichtlichen Kavitäten ist es möglich, die relativ schwierige Behandlung so durchzuführen, dass ein Erfolg erwartet werden darf.

Sollte die Pulpa leicht bluten, so muss angenommen werden, dass sie bei einer Verletzung oberflächlich infiziert worden sei. Will man in einem solchen Falle dennoch die Überkappung versuchen, so müssen vor allen Dingen die in die Pulpa gedrungenen Bakterien vernichtet werden, sofern dies überhaupt im Bereiche der Möglichkeit liegt. Zu diesem Behufe tupft Walkhoff die Pulpaoberfläche mit einer konzentrierten Lösung von Chlorphenol und legt darüber eine Jodoformpaste. Witzel wascht in einem solchen

Falle die Kavität mit Jodoform-Phenoläther aus und überzieht die exponierte Stelle mit Jodoform-Kollodium. Von Anderen sind Auswaschungen mit 1—5 proz. wässriger oder spirituöser Karbollösung, oder von Lysol, Sublimat, ätherischen Ölen und anderen antiseptisch wirkenden Mitteln verordnet worden.

Ich selbst finde die meisten der gebräuchlichen Desinfizientien zu stark für die Behandlung dieses zarten Lebensorganes des Zahnes. Deshalb spritze ich, um das Blut und allfällig übriggebliebenen Bohrstaub aus der Höhle zu entfernen, dieselbe mit einer 4 proz., lauwarm gehaltenen Borlösung, oder mit einer ähnlich temperierten physiologischen Kochsalzlösung aus. Es ist notwendig, recht viel Flüssigkeit zu verwenden, um die kleine Wunde möglichst gründlich zu reinigen und um jede mechanische Reizung zu vermeiden, darf der Strahl nur mit leichtem Drucke die Höhle bespülen. Ich will nicht behaupten, dass dies die einzigen zulässigen Lösungen seien, jedoch hüte man sich vor allem vor Plasmagiften, wie Alkohol, Sublimat, Jod u. dergl. Wenn nach Touchieren mit einem Ätzmittel wie Paramonochlorphenol dennoch öfteren die Pulpa am Leben bleibt, so ist das so zu erklären, dass durch die energische, aber sehr begrenzte koagulierende Wirkung ein Ätzschorf gebildet wird, der sich in einem aseptischen, die Pulpa nicht reizenden Zustande befindet.

Auf das Auswaschen der Kavität folgt das Trocknen. Dies hat auch wieder nach demselben Leitmotiv, welches lautet: „Um keinen Preis die Pulpa irritieren“ zu geschehen, nach welchem der ganze Behandlungsmodus abgestimmt sein muss. Wenn schon das Auswischen mit Baumwollkugeln gefährlich ist, so richtet man mit dem so sehr empfohlenen warmen Luftstrom die Pulpa sicher zugrunde. Auf diese rohe Misshandlung des zarten, freigelegten Pulpagewebes ist es meiner Ansicht nach zurückzuführen, dass so viele

Praktiker die Methode der Überkappung wegen steten Misserfolges wieder verlassen haben. — Es muss im Gegenteil bis zum Momente der Überkappung die exponierte Stelle durch ein kleines, in physiologische Kochsalzlösung getauchtes Stückchen Wundschwamm vor Verdunsten geschützt werden. Ohne diesen kleinen Verband zu berühren, trocknet man den übrigen Teil der Höhle gründlich aus und erst im Momente der Überkappung wird der angefeuchtete Wundschwamm abgehoben und mit ganz kleinen zugespitzten Stückchen trockenen sterilisierten Wundschwammes der Rand des Defektes abgetupft, ohne aber hierbei die Pulpa zu berühren. Das Deckmittel wird dann sofort, und zwar wie nachstehend beschrieben, aufgelegt. In folgenden Sätzen möchte ich formulieren, welche Ansprüche wir an ein gutes Überkappungsmittel zu stellen haben.

1. Es darf nicht reizen.
2. Es darf die Temperatur nicht leiten.
3. Es muss, ohne jeden Druck auszuüben, also in weichem Zustande, auf die Pulpa gelegt werden können und dort zu einer festen Masse erstarren.
4. Wünschenswert ist, dass es eine harte Kruste bildet, welche die Pulpa vor mechanischen Insulten schützt.
5. Weil trotz aller Vorsicht gelegentlich septische Keime zurückbleiben können, so ist eine leichte antiseptische Wirkung erwünscht.
6. Leichte Entfernbarkeit, in suspekten Fällen, ist eine notwendige Eigenschaft der Überkappungsmittel.

Von den zu diesem Zwecke empfohlenen Materialien will ich nur einen kleinen, heute noch im Gebrauch stehenden Teil anführen, denn der Zweck dieses Lehrbuches ist kein geschichtlicher, sondern ein rein praktischer.

a) Manchmal kommen Metallkappen aus Gold, Platin oder Blei zur Verwendung. Diese be-

sitzen die Form winziger Näpfchen und werden so über die Pulpa gestülpt, dass die daraufgelegte Füllung keinen Druck oder Reiz auf dieselbe auszuüben vermag. Sie sind jedoch zu verwerfen, denn einmal ist es ausserordentlich schwierig, sie an die ihnen zukommende Stelle zu dirigieren und daselbst bis zur Fertigstellung der Füllung zu fixieren, und dann wird unter diesen Kappen Luft zurückgehalten, welche die Pulpa reizt.

b) Die Anwendung von Guttapercha ist ebenfalls beliebt; entweder trägt man sie gelöst als Chlorapercha auf oder man drückt ein Stückchen erweichter Guttapercha an den Grund der Höhle. Chlorapercha schädigt aber wegen des als Lösungsmittel benutzten Chloroformes das Protoplasma der Pulpazellen und erwärmte Guttapercha lässt sich nicht ohne einen gewissen Druck einführen.

c) Beide Nachteile wollte man durch Anwendung von Chlorzink umgehen, denn dieses lässt sich als weiche Masse über die nackte Pulpa streichen, allwo es zu einer nicht leitenden und auch nicht drückenden Schutzdecke erhärtet. Bald bewiesen jedoch später aufgetretene pulpitisches und periostitische Schmerzen, dass dieses Mittel keineswegs so harmlos ist, wie angenommen wurde. Wenn auch unter Chlorzinkverschluss Zähne manchmal monate- ja jahrelang reaktionslos bleiben können, so ist damit dessen Zweckmässigkeit noch lange nicht bewiesen, denn man hat nach zufällig ausgeführter Extraktion stets in solchen Zähnen abgestorbene Pulpen vorgefunden.

d) Es sind vielfach antiseptische Pasten versucht worden. Beispielsweise bestehend aus Zinkoxyd-Karbol und Thymol oder Jodoform-Kreosot. Entweder wurden diese Pasten direkt auf die Pulpaoberfläche gelegt oder vor dem Einführen in eine Kappe von Metall, Asbest, Pappe und dergl. gefüllt. Fast alle diese Pasten jedoch reizen die Pulpa und führen so zur Entzündung und zudem erhärten sie nicht.

Tab. XXIX. Pulpaüberkappung.

- Fig. 1. Mit dem Löffel-Exkavator wird ein Tropfen Fletcher auf das entblösste Pulpahorn gebracht. In
Fig. 2 ist dieser Tropfen erhärtet, und darüber wurde Amalgam gefüllt.
Fig. 3. Mit der Pinzette bringt man einen eingedrückten Goldzylinder, der mit etwas Zinkenolpaste belegt ist, über die entblösste Pulpa. In
Fig. 4 ist das Zinkenol erhärtet und der Zahn gefüllt. *a* ist die Zinkenolpaste, *b* der darüber gestülpte Goldzylinder und *c* die Amalgamfüllung.
Fig. 5, *a* ist die zur Ueberkappung verwendete Zinkenolpaste, *b* der Goldzylinder, *c* Phosphatzement, *d* die Goldfüllung.
Fig. 6, *a* eine weichbleibende Paste, *b* Goldkappe, *c* Zement und *d* Amalgam.

e) Zur Pulpaüberkappung eignet sich Fletcher's Artificial Dentine. Man bringt einen Tropfen des ziemlich dünn angerührten Zementes vermittels eines Löffel-Exkavators auf die Pulpa-oberfläche (Tab. XXIX, Fig. 1), wo es in wenig Minuten hart wird. Manche Praktiker wollen damit gute Erfolge erzielt haben; mir persönlich ist dieses Material ziemlich fremd geblieben, weil ich mich nie von irgendeiner antiseptischen Wirkung desselben überzeugen konnte. In Fig. 2 ist gezeigt, in welcher Weise über den erstarrten Tropfen dieser Paste Amalgam gebaut wird.

f) Von der Wahrnehmung ausgehend, dass trotz sorgfältigsten Arbeitens bei der Überkappung die Pulpen nicht immer am Leben erhalten werden können, habe ich nach einem Mittel gesucht, das sich gegebenen Falles wieder leicht aus dem Zahne entfernen lässt, und ich glaube dies im schon erwähnten Zinkenol, das zur Hauptsache aus Zinkoxyd und Eugenol besteht, gefunden zu haben. Man verfährt folgendermassen: Nachdem die Höhle, wie oben angegeben, trockengelegt worden ist, füllt man die nicht zu dick angerührte Paste in ein Stückchen, durch einen Kugelstopfer etwas eingedrücktes Plombiergold (Tab. XXIX,

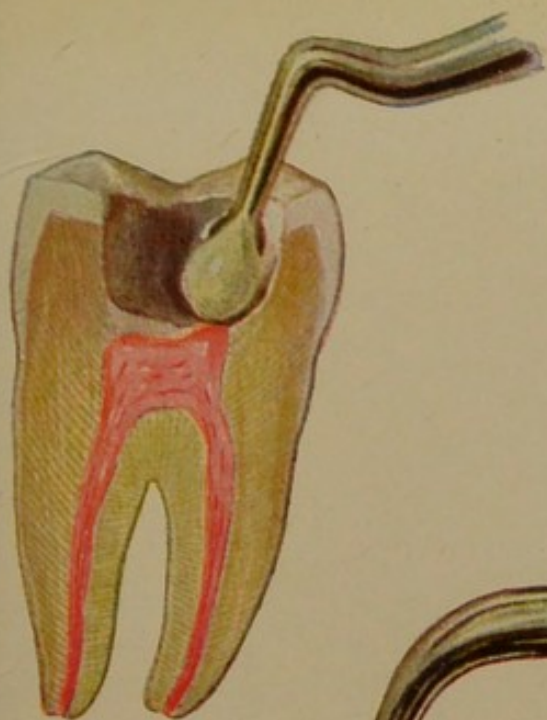

Fig. 1

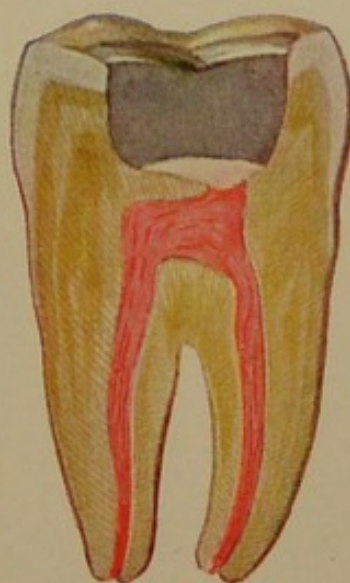

Fig. 2

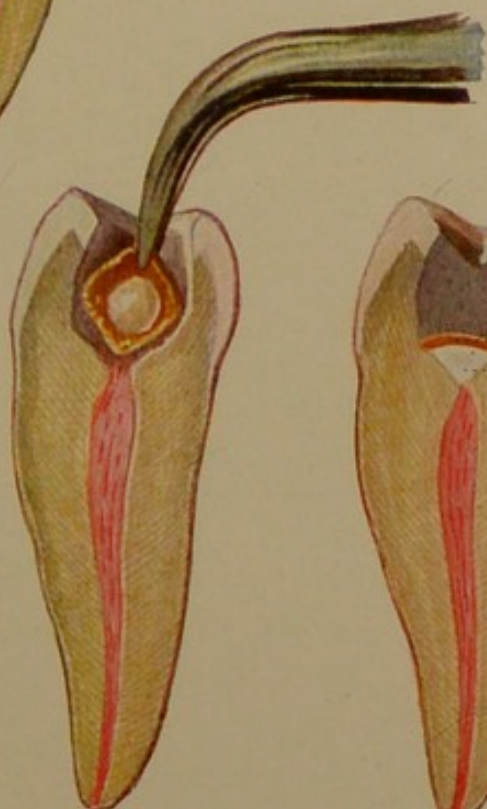

Fig. 3

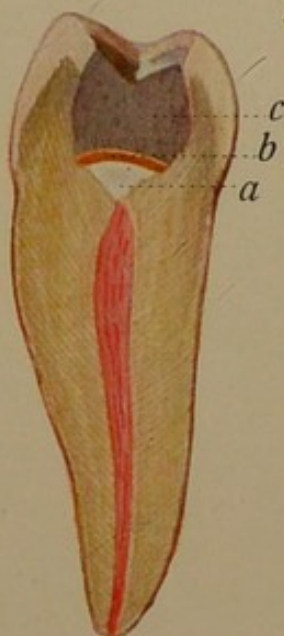


Fig. 4

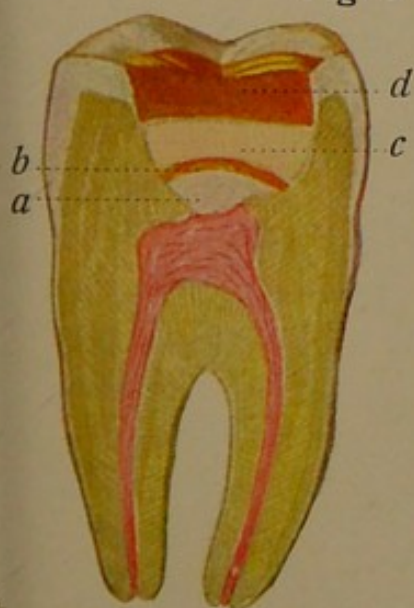


Fig. 5

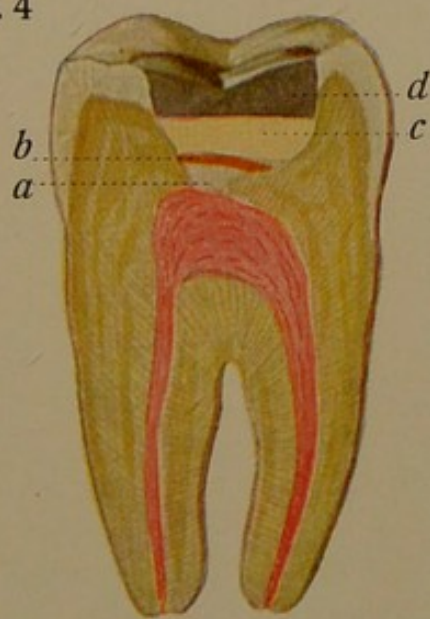


Fig. 6



Fig. 3), fasst dieses improvisierte Goldnäpfchen mit der Pinzette an der Rückseite und bringt es, die Paste voran, direkt auf die Pulpa. Ist die Paste etwas angehärtet, so füllt man die Höhle, nachdem allfällig hervorgequollener Überschuss der Paste entfernt wurde, mit einem plastischen Materiale, wie Zement oder Amalgam, auf (Tab. XXIX, Fig. 4). Scheint eine Goldfüllung am Platze, so steht der Anbringung einer solchen nichts im Wege, nur muss man eine solide Unterlage von Zinkphosphatzement schaffen. (Fig. 5, *a* Zinkenol, *b* Goldkappe, *c* Phosphatzement, *d* Goldfüllung.) Sind zur Überkappung weichbleibende Pasten verwendet worden, so muss selbst für Amalgam, wie dies Fig. 6 zeigt, eine Phosphatunterlage geschaffen werden.

In neuerer Zeit verfare ich nach einem anderen Modus, und zwar besonders in Fällen, die ich als etwas suspekt ansehe, und unter allen Umständen bei Kavitäten, die relativ schwer zugänglich sind, wo also ein korrektes Überdecken unmöglich ist. Hier fülle ich einfach die ganze Höhle mit Zinkenol aus und warte einige Tage, Wochen oder Monate ab, um zu erfahren, wie sich die Pulpa in dieser neuen Situation verhält. Ist sie längere Zeit hindurch reaktionslos geblieben, so lässt sich wohl in den meisten Fällen eine günstige Prognose stellen. Man hat dann nichts weiteres nötig, als einen Teil des Zinkenols mit Exkavatoren, eventuell Bohrern wieder zu entfernen und durch Amalgam oder eine sonstige bleibende Masse zu ersetzen. Nonkohäsives Gold kann man unter günstigen Umständen ebenfalls direkt über Zinkenol bringen; der erfahrene Goldfüller wird bald herausbekommen, dass es unter den meisten Umständen jedoch von Vorteil ist, vor dem Einhämmern des Goldes die Zinkenolfüllung durch eine genügend dicke Lage von Zinkphosphatzement zu schützen. Ich kann die eben beschriebene Überkappungsart aus eigener Erfahrung empfehlen, denn Zinkenol reizt nicht, es leitet die Temperatur nicht; die weich und

fast ohne Druck eingeführte Paste erstarrt zu einer festen Masse, so dass die Pulpa vor mechanischen Insulten geschützt wird. Wenn man dann noch seine antiseptische Wirkung, sowie die leichte Entfernbareit in Betracht zieht, so gewinnen wir die Zuversicht, im Zinkenol ein Material zu besitzen, das den eingangs aufgestellten Postulaten eines guten Überkappungsmittels vollkommen entspricht.

g) Es ist eine bekannte Tatsache, dass Paraffin in der plastischen Chirurgie vielfach verwendet und vom Organismus merkwürdig gut ertragen wird. Aus diesem Grunde dürfte sich wohl Paraffin auch als Pulpaüberkappungsmittel eignen. Schwer schmelzende Sorten sind natürlich ausgeschlossen, weil durch hohe Temperaturen das Pulpagewebe geschädigt würde. Es gibt aber eine Sorte, die bei 36° C schmilzt. Um damit eine Pulpa zu überkappen, verfährt man folgendermassen: Man legt ein Stückchen Paraffin in die gut getrocknete Höhle und bringt es durch ein erwärmtes Instrument zum Schmelzen, wobei das flüssige Paraffin über die Pulpa dirigiert werden muss. Jeder Überschuss von Paraffin muss nach dem Erstarren besonders von den Rändern der Höhle sorgfältig weggeschnitten werden, sonst haftet die definitive Füllung nicht in der Höhle.

Vom Standpunkte der Reizlosigkeit aus betrachtet bildet das Paraffin entschieden ein ideales Überkappungsmittel. Es schützt aber die Pulpa beim Füllen, besonders wenn es in dünner Lage aufgetragen werden musste, nicht genügend vor Druck, und ist in manchen Fällen sehr schwer an die richtige Stelle zu bringen.

3. Die Behandlung partiell entzündeter Pulpen.

a) Diagnose. Bei beginnender Pulpitis stellen sich leichte, manchmal aber sehr lästig werdende Zahnschmerzen ein, die verschwinden, um nach einiger Zeit wiederzukehren. Kalte Speisen und Getränke bringen diese Schmerzanfälle hervor,

ebenso saure und süsse Speisen. Am stärksten aber reagiert der Zahn, wenn während des Essens Speisen in die Kavität gekeilt werden und die Pulpa drücken. Im Gegensatz zu der totalen Pulpaentzündung kann der Patient meist den schuldigen Zahn ziemlich genau angeben, da neuralgieartige Ausstrahlungen noch nicht bestehen, immerhin jedoch können die bei Pulpitis unterer Zähne auftretenden Schmerzen bis nach dem Ohr geleitet werden, und diejenigen oberer Zähne werden manchmal bis in die Augengegend gefühlt.

Bei der leisesten Sondenberührung schmerzt die Pulpa, ebenso bei Anspritzen von kaltem Wasser; hingegen wird das Beklopfen des Zahnes sehr gut vertragen, da noch keine periodontitischen Erscheinungen hinzugetreten sind. Über die Differentialdiagnose zwischen Hyperämie und Pulpitis habe ich im Abschnitt 1 „Die Behandlung hyperämischer Pulpen“ gesprochen, und es erübrigt mir nur noch, die Unterscheidung zwischen partieller und totaler Pulpaentzündung darzutun.

Ist die Entzündung auf die ganze Pulpa übergegangen, so treten die eben besprochenen Symptome noch stärker hervor, die Schmerzen sind heftiger geworden, dauern länger an und wiederholen sich in kürzeren Zwischenräumen. Dabei strahlen die Schmerzen in die Umgegend des kranken Zahnes, ja sogar nach dem antagonistischen Kiefer hinüber, so dass es oft schwer fällt, den Sitz der Krankheit zu bestimmen. Ausser kalten Speisen und Getränken lösen nun auch heisse Schmerzanfälle aus. Je mehr die Pulpa langsam der regressiven Metamorphose anheimfällt, desto mehr schwindet das Gefühl für kalt und nur die Wärme vermag noch Schmerzen hervorzurufen. Der anfänglich auf Beklopfen noch unempfindliche Zahn schmerzt schliesslich bei der leisesten Berührung, sowie beim Versuche zu kauen, wegen der mehr oder wenig hochgradig sich einstellenden konsekutiven Wurzelhautentzündung.

Die objektiven Untersuchungsmethoden mit Einschluss des elektrischen, chemischen und thermischen Reizes, wie sie in einem frühern Kapitel beschrieben wurden, rufen bei der Pulpitis totalis viel heftigere Reaktionen hervor, als wenn die Pulpa nur partiell entzündet ist.

b) Therapie: Es ist von vielen Autoren, worunter besonders Ad. Witzel, v. Arkövy, Walkhoff, G. Fischer u. a. der Versuch gemacht worden, partielle Pulpitiden zur Ausheilung zu bringen. Dies ist jedoch wegen früher angeführten Verumständungen ein Unterfangen, das leider im Vergleich zur Wundbehandlung der übrigen Chirurgen als ganz aussichtslos sich erwiesen hat und der von Arkövy aufgestellte Satz besteht heute noch zu Recht, er sagt nämlich: „Wieviel Millimeter die Entzündung reicht, das zu erkennen hat noch niemand gelehrt, weil es eben ausser der Macht unseres Wissens steht; würde man das aber diagnostisch ermessen können, so würde es vielleicht bereits der gegenwärtigen, sicher aber der zukünftigen Therapie sehr willkommen sein, ebenso wie es jeden Chirurgen hoch erfreuen würde, einen genauen Einblick in das Innere der Gewebe, welche er zu behandeln hat, zu gewinnen.“

Wenn wir nun einmal die Pulpa nicht ausheilen können, so müssen wir versuchen, wenigstens den Zahn zu retten, und hier besitzen wir so vollkommene Operationsmethoden, dass uns darum die gesamte Chirurgie mit Recht beneiden könnte. Statt des Ausheilungsversuches wird die Pulpa vollständig devitalisiert. Dann entfernt man sie aus dem Zahn und füllt den entstandenen Hohlraum, also die Wurzelkanäle und die Pulpakammer, mit irgendeinem zweckdienlichen Materiale aus. Unter Umständen kann man nach der Abätzung der Pulpa an Stelle der Totalexstirpation die Resektion („Amputation“ genannt) der Kronenpulpa vornehmen und die zurückbleibenden Wurzelpulpen durch Auflegen eines Dauerantiseptikums vor Fäul-

nis schützen. Diese Massnahmen, das Abtöten der Pulpa, die Wurzelbehandlung, sowie die Pulpaamputation sind so wichtig, dass sie in besonderen Abschnitten, und zwar in Kapitel 9, 10 und 11 gesondert abgehandelt wurden.

4. Die Behandlung total entzündeter Pulpen.

a) Diagnose. Die subjektiven Symptome sind bei der Pulpitis totalis ungefähr dieselben, wie bei der eben beschriebenen Form, nur halten die Schmerzanfälle länger an, sind in der Regel heftiger und werden durch Kalt und Warm erzeugt. Es treten sogar häufig ohne erkennbare Ursache, also spontan, Schmerzen auf, die dann weniger intensiv sind, aber stundenlang andauern können. Konnte ursprünglich vom Patienten der schuldige Zahn genau angegeben werden, so hört dies auf, indem die Nachbarzähne mitklingen, ja sogar die ganze Zahnreihe kann in Mitleidenschaft gezogen sein. Noch häufiger, als dies bei partiellen Pulpitiden der Fall ist, strahlen Schmerzen der unteren Zähne in die Ohren und Schmerzen oberer Zähne in die Augengegend über.

In der Regel lässt sich der schuldige Zahn an seiner tiefgehenden Kavität erkennen, die gewöhnlich mit Speiseresten, erweichtem Zahnbein und Detritus erfüllt ist. In der Mehrzahl aller Fälle ist der Inhalt der kariösen Höhle so weicher Natur, dass er mit der Sonde leicht durchstochen werden kann. Diese Manipulation führt, sofern die Pulpa getroffen wird, augenblicklich zu einem heftigen Schmerzanfall. Schon beim Loslösen der erweichten Massen, das am besten mit einem scharfen Löffellexkavator oder einem Blackschen Instrumente zu geschehen hat, riskiert man dem Patienten grosse Schmerzen zu verursachen und die Pulpa zu verletzen, denn diese liegt direkt unter der erweichten Masse. Sie ist meist hochrot injiziert und blutet bei der leisesten Berührung. — Das Beklop-

fen des erkrankten Zahnes wird mehr oder weniger unangenehm empfunden, weil das Periodontium in Mitleidenschaft gezogen ist.

b) Therapie: Vor allen Dingen handelt es sich darum, die durch die Exkavation entstandenen Schmerzen zu lindern und dieser Pflicht kommen wir am besten nach, wenn wir sofort auf die freigelegte Pulpa einen kleinen Wattebausch legen, der mit einer konzentrierten Lösung von *Paramonochlorphenol* getränkt ist. Noch rascher tritt die Wirkung dieses souveränen Mittels ein, wenn wir statt der Lösung in die Höhle ein Stück des konzentrierten kristallinen *Chlorphenoles* legen, allwo es sofort zerfließt. Es braucht wohl kaum erwähnt zu werden, dass diese Massnahmen schon wegen der ätzenden Wirkung dieses Mittels das Anlegen des Cofferdams erheischen. — Ebenso schmerzstillend wie *Chlorphenol* wirkt *Kokain*, das in reiner Form auf die Pulpa zu pudern ist, jedoch ziehe ich das *Chlorphenol* seiner übrigen (antiseptischen) Eigenschaften halber vor.

An das Ausheilen einer totalen Pulpaentzündung denkt wohl heute kein Mensch mehr, deshalb wird es niemandem einfallen, die durch die *Chlorphenolbehandlung* schmerzlos gewordene Pulpa durch Überkappen heilen und erhalten zu wollen, sondern sie muss unter allen Umständen nach den in Abschnitt 9 und 10 angegebenen Regeln abgetötet und total aus dem Zahne entfernt werden. Da man nicht wissen kann, bis zu welchen Regionen die Infektion sich schon ausgedehnt hat, darf niemals eine sofortige Wurzelfüllung der Pulpaexkavation unmittelbar folgen, sondern es müssen antiseptische Wurzeleinlagen während eines gewissen Zeitraumes dem Verschlusse vorangehen. Hierdurch wird auch der allfällig vorhandenen Wurzelhauterkrankung Zeit und Gelegenheit geboten, vom Schauplatze zu verschwinden.

5. Die Behandlung eitrig entzündeter Pulpen.

a) Diagnose. Wenn in dem eben erwähnten Detritus, der von Mikroorganismen wimmelt, eitererregende Bakterien die Oberhand gewinnen, so entsteht statt der einfachen eine purulente Pulpitis. Sehr häufig findet sich diese Erkrankung in plombierten Zähnen, und zwar habe ich oft die Wahrnehmung gemacht, dass Zähne mit grossen Amalgamfüllungen hierzu prädisponieren. Gelegentlich mag das gute Leitungsvermögen des Amalgams die nur durch eine dünne Dentinschicht getrennte Pulpa des heftigen Temperaturwechsels wegen geschädigt haben, gewöhnlich jedoch findet man nach der Entfernung der alten Füllung kariöses Dentin vor, das entweder auf eine mangelhafte Präparation der Kavität oder eine nachträgliche Schrumpfung des Amalgames hindeutet. Die Annahme liegt nun sehr nahe, dass es sich um anärobe Eiterbakterien handelt, die hier in der Tiefe des gefüllten Zahnes die Abszedierung der Pulpa herbeiführten. Noch häufiger fand ich in Eiterung übergehende Pulpen in Zähnen, die mit Silikatfüllungen versehen waren, doch habe ich hierüber schon an anderer Stelle (im Kapitel über Silikatfüllungen) berichtet.

Die befallenen Zähne machen anfänglich nur leichte Schmerzen, die dann tage- oder wochenlang aussetzen. Sie treten spontan auf und nehmen stets an Intensität zu. Auffallend ist hierbei ihre enorme Empfindlichkeit gegen Druck, wodurch das Kauen unmöglich wird, ja sogar die Berührung von Lippe und Zunge können Schmerzen verursachen.

Kalt und Warm werden in der Regel nicht empfunden, im Gegenteil bringen Spülungen mit frischem Wasser vorübergehende Erleichterung, wogegen beispielsweise heisser Tee recht häufig unangenehm empfunden wird. Die Perkussion, sowie der in irgendeiner Richtung auf die Zahnkrone

ausgeübte Digitaldruck ist fast unerträglich, ebenso schmerzt der Druck auf das zugehörige Jugum alveolare. Überhaupt besteht meist eine mehr oder minder ausgesprochene Anschwellung der zunächstliegenden Weichteile.

b) Therapie: Die einleitende Therapie hat vor allen Dingen die Eröffnung der Pulpa-kammer ins Auge zu fassen. Molaren und Prämolaren müssen möglichst von der Kaufläche aus durchbohrt werden, damit man einen direkten Zugang zu den Wurzelkanälen erhält. Aus demselben Grunde trepaniert man Schneide- und Eckzähne ausnahmslos an ihrer lingualen Wand, d. h. am Foramen coecum oder wo dieses fehlt, an dessen Stelle. Als Instrument dient am besten ein feiner spiessförmiger (Fig. 275) oder auch ein rosenförmiger Bohrer. Diese greifen allfällig vorhandene Füllungen gut an. Eine Ausnahme bilden gebrannte oder geschliffene Emailfüllungen. Diese lassen sich nicht durchbohren, weshalb sie in einem solchen Falle losgesprengt werden müssen. Besonders hartnäckigen Widerstand leistet diesen Instrumenten



Fig. 275.
Spiessförmiger Bohrer.



Fig. 276.
Diamantbohrer.

der natürliche gesunde Zahnschmelz. Hier muss man die dünnsten und besten Bohrer wählen, die man aufreiben kann, noch besser wirken Diamantbohrer (siehe Fig. 276). Ist es damit gelungen, ein ganz feines Loch in den Schmelz zu bohren, denn gelingt es leicht, die geschaffene Öffnung sukzessive zu erweitern. Das Den-

tin stellt auch größeren Bohrern kein wesentliches Hindernis mehr entgegen.

Weil manche Zähne auf Berührung ausserordentlich empfindlich sind, ertragen sie unter keinen Umständen die durch den Bohrer hervorgerufene Erschütterung. Um diese Erschütterung abzuschwächen, kann man einen provisorischen Ver-

band aus Stentsmasse anlegen, welcher nach dem Erhärten den kranken Zahn so fixiert, dass sich die Perforation fast schmerzlos gestaltet. Bei hochgradig gelockerten Frontzähnen habe ich mir schon in der Weise geholfen, dass ich sowohl auf den kranken Zahn als seine gesunden Nachbarn eine dicke Schicht Phosphatzementes strich. Dieser kleine Verband genügte gewöhnlich vollständig, um die Operation zu ermöglichen.

War die Pulpa total vereitert, so erzeugt weder das Durchbohren des Dentins noch das Eröffnen der Pulpakammer irgendwelchen Schmerz, wogegen im Beginn des Leidens noch leitungsfähige Pulpaelemente vorhanden sind, welche die Operation zu einer recht grausamen gestalten können. Hier wende ich stets die Injektionsmethode an, welche nicht nur die Perforation der Zahnkrone, sondern sogar die Extraktion der erkrankten Pulpa absolut schmerzlos gestaltet. Ich verwende hierzu einen Kubikzentimeter derjenigen Adrenalin-Novokain-Lösung, wie sie für Zahnextraktionen verwendet wird und zwar entleere ich die Hälfte der Spritze labialwärts, indem ich die Nadel nahe der Wurzelspitze einsteche und zwischen Gingiva und Alveolarknochen möglichst bis in die Nähe der Wurzelspitze vorschiebe. Das restierende Quantum der Injektionsflüssigkeit wird lingualwärts in ähnlicher Weise eingespritzt, um auch auf dieser Seite die Leitung zu unterbrechen.

Sofern die Pulpa noch nicht degeneriert war, quillt aus der Bohröffnung blutig gefärbter Eiter. Besteht vollständige Anästhesie so ist es zweckmässig, sofort mit einer gezahnten Sonde die ganze Pulpa herauszuholen und einen mit Kreosot oder einem andern guten Antiseptikum getränkten Faden einzulegen. Quillt jedoch reiner Eiter aus der Öffnung, so tupfe ich den Kanal mit dünnen, watteumwickelten Sonden aus und verschliesse ihn provisorisch mit trockener Watte, welche vorher in Jodoform getaucht wurde. Über diese Ein-

lage lege ich zum Schutze gegen die Mundflüssigkeiten etwas Zinkenol. Der trockene Wattefaden hat den Zweck, allfällige Exkrete aufzusaugen. Manchmal herrscht eine so abundante Eiterung, dass sie trotz mehrfachen Auswischens mit watteumwickelten Sonden nicht erschöpft werden kann. In diesen Fällen ist es geraten, den Zahn für ein bis drei Tage einfach offen zu lassen, nach welchem Zeitraume meist die Eiterproduktion aufgehört hat, so dass eine erspriessliche Wurzelbehandlung eingeleitet werden kann.

6. Die Behandlung gangranös zerfallener Pulpen.

a) Diagnose. Ein häufigerer Ausgang von Pulpaentzündungen ist die Gangrän oder der feuchte Brand. Gewöhnlich stellt sie sich in tief kariösen Zähnen ein, deren erkrankte Pulpen längere Zeit hindurch sich selbst überlassen wurden. Infolge andauernder Zirkulationsstörungen stirbt die Pulpa langsam ab und geht in einen Zustand stinkender Fäulnis über; seltener stellt sich Pulpitis gangraenosa in Zähnen ein, welche durch eine Füllung verschlossen sind. Mir sind aber doch in der Praxis hie und da Fälle begegnet, bei denen beim Eröffnen plombierter Zähne, der Mundhöhle jener penetrante Gestank entströmte, wie er für die Pulpagangrän typisch ist.

Pulpen, welche in fauliger Zersetzung begriffen sind, bereiten manchmal nicht die geringsten Schmerzen. Dies trifft ganz besonders in denjenigen Fällen zu, in denen sie mit der Mundhöhle in offener Kommunikation stehen. Allfällig auftretende Entzündungsprodukte, Ptomaine, Stoffwechselprodukte der Bakterien usw. können dann nicht so intensiv auf die Pulpenerven wirken, weil sie fortwährend von der Mundflüssigkeit verdünnt und fortgespült werden. Ist jedoch die Pulpa noch einigermaßen eingeschlossen, so werden die Patienten anfallsweise von fast unerträglichen

Schmerzen geplagt. Jedenfalls spielen hierbei Fäulnisgase (Schwefelwasserstoff, Merkaptan usw.) eine nicht zu unterschätzende Rolle; diese Gase kann man in vitro sehr leicht darstellen, es ist hierzu weiter nichts nötig, als in ein mit Gelatine gefülltes Reagensglas ein bischen Material einer verjauchten Pulpa überzuimpfen und bald wird sich eine vollkommene Zerklüftung der Nährgelatine einstellen, so heftig ist die von den Fäulnisbakterien bewirkte Gasentwicklung. Innerhalb der Zähne kommt es hierdurch zu einem nicht unbeachtlichen Drucke und hierauf ist das Gefühl der Schwere und des Druckes zurückzuführen, über welches die an Pulpagangrän leidenden Patienten so oft klagen. Wie eine Erlösung wirkt dann auch die Perforation solcher Zähne, weil es durch das Ausströmen der im höchsten Grade übelriechenden Gase zu einer sofortigen Entspannung kommt. Da sich gasförmige Körper in der Wärme ausdehnen, so kann es nicht wundernehmen, wenn heiße Speisen und Getränke die Schmerzen erhöhen, wogegen die Einwirkung von Kälte eher Linderung verschafft. Nach Schröder ist ihre Empfänglichkeit für den Reiz des Induktionsstromes vermindert.

Dringen aus irgendeiner Ursache die als Pto-main e bekannten höchst giftigen Fäulnisprodukte tierischer Gewebe (vielleicht Cadaverin, Neuridin, Neurin, Putrescin usw.) über das Foramen apicale in das Periodontium, so entstehen Periodontitiden, die nicht immer sehr harmloser Natur sind. Es kommt dann im weiteren Verlaufe oft zu Periostitis mit schmerzhaften Anschwellungen der umgebenden Weichteile und nicht selten deuten Schüttelfröste auf eingetretenes Fieber hin. In anderen Fällen klingt der Prozess langsam ab, die gangränöse Pulpa wird durch Kalksalze imprägniert oder sie trocknet ein, auch habe ich schon mehrfach nach einiger Zeit den Kanal vollständig leer gefunden.

Sondieren wir im Zustand einer gewöhnlichen Entzündung eine Pulpa, so blutet dieselbe. Bei einer vereiterten Pulpa entleert sich eine gelbliche, oft noch mit Blut untermischte Flüssigkeit, die geruchlos ist. Gangränöser Inhalt hingegen ist von schmieriger Konsistenz und meist dunkelgrauer oder graubrauner Farbe und sehr übelriechend.

b) Therapie: Die Therapie ist eine ausserordentlich schwierige und zeitraubende. Sie beansprucht unser ganzes Können. Keinesfalls dürfen solche Zähne extrahiert werden, wenn nicht anderswie zwingende Gründe vorhanden sind. Hier feiert unsere, mit Technik gepaarte Wissenschaft die grössten Triumphe, denn es gelingt fast ausnahmslos, bei geschickter Ausräumung der Wurzelkanäle, langdauernder antiseptischer Nachbehandlung und schliesslichem Verschlusse der Wurzelkanäle mit einem Dauerantiseptikum, die an und für sich recht bedeutungsvolle Krankheit zu endgültigem Abschlusse zu bringen. Die einschlägigen, recht komplizierten Massnahmen sind ganz detailliert in Kapitel 10 besprochen.

7. Die Behandlung mumifizierter Pulpen.

Eingetrocknete Pulpen sind klinisch ein sehr wichtiger Faktor, denn wir haben es nicht selten mit Zähnen zu tun, die im Innern statt der Pulpa einen mehr oder weniger gründlich eingetrockneten Strang beherbergen. Statt dieses Stranges finden sich gelegentlich auch nur einige Fäserchen oder Fetzchen vor, ja sogar kann es vorkommen, dass die Wurzelsonde ungehindert den Kanal durchdringt, weil soviel wie gar nichts mehr von dem Pulpagewebe übrig geblieben ist. Diesen Zustand habe ich mehrfach bei Zähnen angetroffen, die früher einmal gefüllt und deren Pulpa offenbar mit einer antiseptischen Paste überkappt worden war. Seltener kommt es zu Pulpamumifikation in in-

takten Zähnen, bei denen durch einen Stoss oder Schlag die Pulpa geschädigt und abgetötet wurde. Drittens kann unter günstigen Umständen jede chronische Pulpaentzündung, die zur totalen Degeneration des Pulpagewebes führt, damit enden, dass das restierende Gewebe in eine relativ trockene, reizlose Masse verwandelt wird.

Mumifizierte Pulpen machen gar keine Symptome und die betreffenden Zähne reagieren weder auf kalt, warm, noch Beklopfen. Man hüte sich jedoch, sich aus diesem Grunde verleiten zu lassen, von einer Wurzelbehandlung Umgang zu nehmen, denn es hat sich gezeigt, dass solche Zähne nach dem Einlegen einer Füllung plötzlich hochgradig empfindlich und selbst wacklig wurden. Der Grund hierfür ist in der Anwesenheit septischer Keime zu suchen, deren Stoffwechselprodukte nun mit einmal anstatt nach aussen, sich durch die Wurzelspitze in das Innere des Kiefers entleeren.

8. Behandlung von Zahnfleisch- und Hautfisteln.

Eiteransammlungen in der Nähe der Wurzelspitze finden manchmal keinen Abfluss und führen so zu blinden Abszessen. Wird durch irgendeinen Zufall oder artefiziell durch den Zahnarzt der Wurzelkanal für Flüssigkeiten passierbar, so entleert sich der Eiter durch den Wurzelkanal in die Mundhöhle. Erfolgt jedoch eine Verstopfung des Wurzelkanals, so sucht sich der Eiter einen Ausweg, wobei er, den Gesetzen des kleinsten Widerstandes folgend, als Zahnfleischfistel periodisch gewöhnlich an der fazialen Alveolarwand erscheint.

Solange für die Eiteransammlung die Möglichkeit der Entleerung besteht, fühlt der Patient durchaus keine Schmerzen, aber auf starkes Beklopfen reagiert der schuldige Zahn meist in unangenehmerer Weise als seine gesunden Nachbarn.

In solchen Fällen sind die Wurzelkanäle ge-

wöhnlich der Sitz septischen, zerfallenen Pulpagewebes; deshalb muss man sich vor allen Dingen einen direkten Zugang zur Pulpakammer verschaffen. Ist dies geschehen, so entleert man nach den in den nächsten Abschnitten angegebenen Regeln den Wurzelinhalt in gründlichster Weise und führt lege artis die Wurzelbehandlung durch. Gewöhnlich vernarben nach und nach unter dieser Behandlung sowohl Abszesshöhle als Fistelgang, wodurch die Eiterproduktion von selbst zum Stillstande kommt.

Manchmal aber liegt der Sitz der Entzündung entschieden zentrifugal vom Foramen apicale, aus welchem Grunde auch der häufigste Wechsel antiseptischer Wurzeleinlagen nicht zum Ziele führt. Hier hilft oftmals das Durchpumpen antiseptischer Flüssigkeiten, von denen sich Kreosot und ganz besonders Jodtinktur eignen. Als Pumpstößel dient eine mit Watte umwickelte Sonde, die so dick gewickelt ist, dass sie sich gerade noch in den Wurzelkanal einzwängen lässt. Diese Sonde taucht man in die antiseptische Flüssigkeit und schiebt sie unter pumpender Bewegung so hoch als möglich in den Wurzelkanal. Diese Prozedur wird so oft wiederholt, bis das Antiseptikum in reiner Form am Fistelmaule zum Vorschein kommt.

Lässt auch dieser Behandlungsmodus im Stiche oder ist der durchzupumpenden Flüssigkeit aus irgendeiner Ursache der Weg des Durchflusses versperrt, so kann man es mit einem forcierten Drucke versuchen. Zu diesem Ende füllt man den Wurzelkanal und die Pulpakammer mit der antiseptischen Flüssigkeit auf, bringt darüber ein die ganze Höhle abschliessendes Stück Weichgummi oder erweichte Guttapercha und presst mit einem flachen Stopfer diese Masse kräftig gegen das Cavum pulpae, wodurch es manchmal gelingt, der Flüssigkeit freie Bahn zu erzwingen. Noch besser aber wirkt das Ansetzen einer Spritze, denn damit können wir einen ungleich höheren Druck ausüben,

als durch beide vorhin erwähnten Methoden. Als antiseptische Spritzenflüssigkeit bewähren sich am besten wässrige Lösungen von Karbolsäure 3%, Lysol 2%, Chinosol 0,5% oder Wasserstoffsuperoxyd 0,5%.

Damit füllt man die Spritze Fig. 277, erwärmt die Spitze derselben und umklebt sie birnförmig mit etwas Guttapercha. Nun trocknet man die Kavität gründlich aus, damit die erwärmte Guttapercha einen hermetischen Abschluss bildet; dann wird die Kanüle der Spritze bis in das Cavum pulpaе vorgeschoben und nach hinten eine vollständige Abdichtung durch die anhaftende Guttapercha bewerkstelligt.

Nach dem Erhärten der Guttapercha drückt man nun so kräftig auf den Spritzenkolben, dass die Flüssigkeit als feiner Strahl aus der Fistelmündung entweicht, wie dies in Figur 277 b dargestellt ist. (Smreker füllt zuerst die Kronenkavität mit Guttapercha auf und sticht mit einer erwärmten Kanüle durch diesen Verschluss.) So behandelte Zahnfleischfisteln heilen oft in ungeahnter Weise; dies kann aber auch nicht wundernehmen, wenn man bedenkt, dass diese reichlichen Quantitäten antiseptischer Flüssigkeiten die Bak-

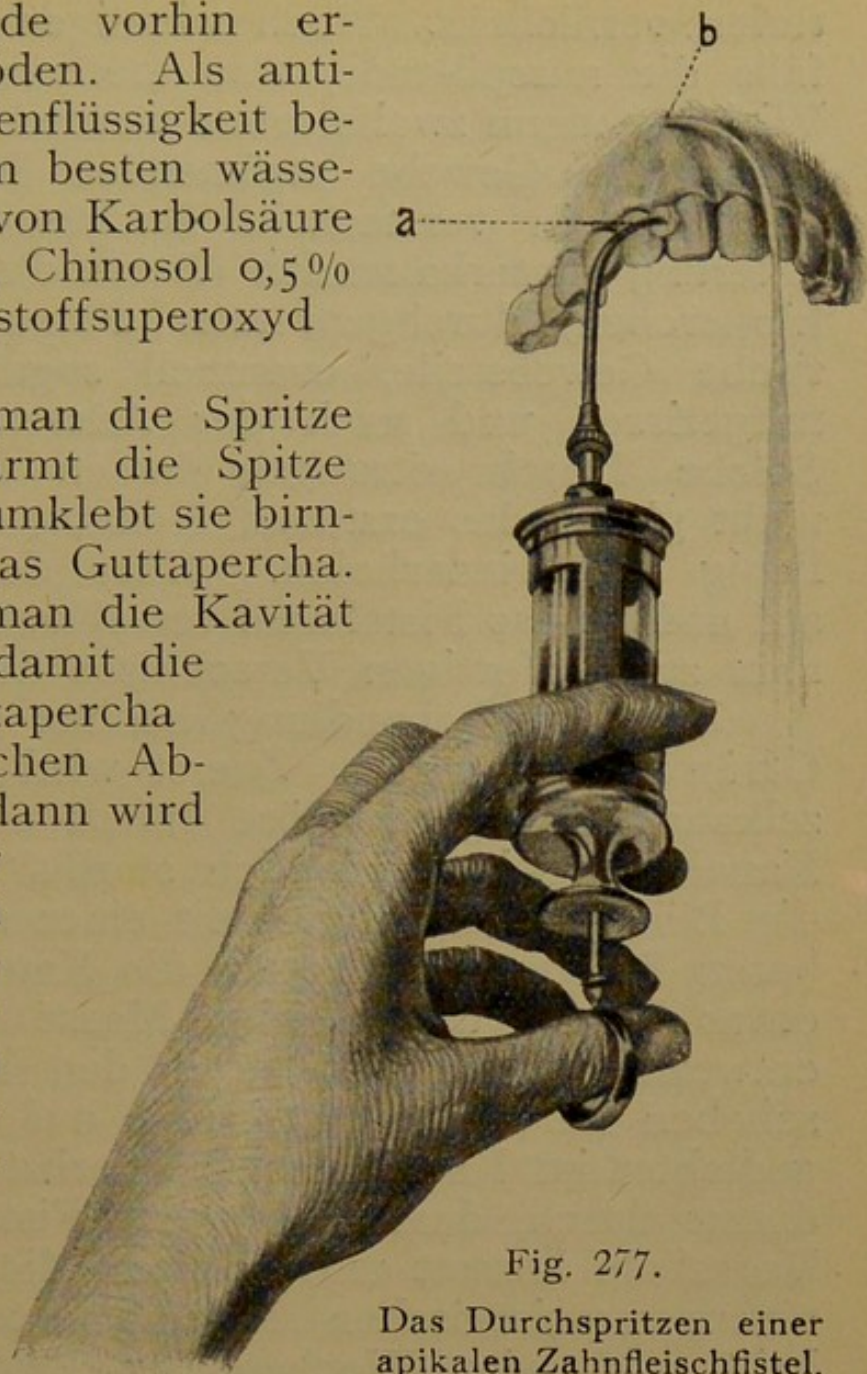


Fig. 277.

Das Durchspritzen einer apikalen Zahnfleischfistel.

terien vernichten. Noch wichtiger aber ist jedenfalls die ausspülende, also mechanisch reinigende Wirkung, denn zweifelsohne werden von der kräftig durch die Gewebe strömenden Flüssigkeit alle, auch die in versteckten Buchten liegenden, die Eiterung unterhaltenden Bestandteile wie Eiterkörperchen, durchgepresster Pulpadetritus, nekrotische Gewebsteile, eventuell sogar Fremdkörper mitgerissen und nach der Aussenwelt befördert. Solche Durchspritzungen lassen sich, wenn sie nicht gleich das erstemal Heilung verschaffen, beliebig oft wiederholen. Hört der Eiterausfluss auf und ist das Fistelmaul verschwunden, so schreite man zum sofortigen Verschlusse der Wurzel.

Zur Fistelbehandlung benutzt Noffke seine Chinosolbougie. Zuerst wird aus dem Wurzelkanale der gangränöse Inhalt entfernt und der Kanal möglichst gründlich sterilisiert. Dann wird die Böhmische Spritze mit einer schwer schmelzbaren Bougies gefüllt; um die Kanüle wickelt man etwas Watte, damit keine Masse nach rückwärts entweiche, wenn dieselbe in den Wurzelkanal geschoben ist. Sitzt die Kanüle auf diese Weise abgedichtet im Kanale fest, so spritzt man die Masse derart durch, dass sie an der Fistelmündung zum Vorschein kommt und schliesst die Zahnhöhle mit einem provisorischen Füllungsmateriale ab. Oft heilt nach vier Wochen der Prozess vollständig aus und zwar schon nach einmaliger Anwendung dieses Verfahrens. Manchmal allerdings muss diese Durchspritzung wiederholt werden. Zu demselben Behandlungsmodus benutzt Fischer eine Bougiemasse, die Trikresol-Formalin 2:1 enthält. v. Hauer verwendet zur Fistelbehandlung das von Elias empfohlene Noalin, bestehend aus 50% Walrat, 10% gelbem Bienenwachs, 40% Paraffin und Spuren von Kreosot (Schmelzpunkt 58°). Statt der Noffkespritze verwendet er den Noahschen Paraffin-Injektionsapparat.

Sollte entgegen unserer Hoffnung die ganze

Behandlung fehlschlagen, so denke man an eine Nekrose der Wurzelspitze oder an Sequesterbildung und dergl. Um sich Gewissheit hierüber zu verschaffen, legt man über der erkrankten Stelle einen kräftigen Zahnfleisch-Periostschnitt an, löst die Weichteile vom Knochen ab, klappt sie zurück und meisselt ein genügend grosses Stück der Knochenlamelle weg, um einen bequemen Überblick in das Bereich der Erkrankung zu erhalten. Wie sich dann der Operateur bei den verschiedenen Befunden zu benehmen hat, wird ein späteres Buch lehren.

Da mit Zahnfleischfisteln behaftete Zähne in weitaus den meisten Fällen dauernd geheilt werden können und nur in Ausnahmefällen ein Misserfolg zu verzeichnen ist, so wäre die Extraktion eines solchen Zahnes ein unverzeihlicher Kunstfehler.

Johnson empfiehlt folgendes, weniger blutige Verfahren bei Nekrose der Wurzelspitze: Er füllt den Wurzelkanal vollständig aus und presst einen Wattedocht in die äussere Öffnung der Fistel, um sie zu erweitern. Täglich wird diese Einlage erneuert, indem er Sorge trägt, das Volumen der Watte stets zu vergrössern, bis die Fistel so weit eröffnet ist, dass man die Wurzelspitze übersehen kann. Ist dies erreicht, so montiert er einen scharf geschliffenen Bohrer auf das Handstück der Maschine und vollführt damit die bekannte „Wurzelspitzenresektion“. Dabei nimmt er Gelegenheit, allfällige Rauigkeiten der Wurzeloberfläche zu glätten. Durch Einlegen antiseptischer Gaze hält man bis zur Benarbung die Wunde noch einige Tage offen, jeden Tag muss der Verband gewechselt werden, wobei entsprechend der fortschreitenden Heilung immer kleinere Quanten einzulegen sind.

Auch die Hautfisteln dentalen Ursprungs heilt man nach genau denselben Prinzipien, wie die Zahnfleischfisteln.

Sie treten häufig an Zähnen auf, deren Krone längst durch Karies zerstört ist und die seit Wochen

oder Monaten an den Folgen chronischer Pulpa-entzündungen laborieren. Auch äusserlich ganz gesunde Zähne, die einen Schlag erhalten haben oder die fortgesetzt traumatischen Insulten unterworfen sind (Pfeifenraucher usw.), können zu Hautfisteln führen. Hierzu gehören u. a. die Kinnfisteln, auf welche besonders Partsch aufmerksam gemacht hat, und die ihre Entstehung meist äusserlich vollständig intakten unteren Schneidezähnen verdanken.

Das Aufsuchen des veranlassenden Zahnes ist oft mit Schwierigkeiten verbunden, am besten gibt uns die Anwendung der Wärme Auskunft. Man tut am besten, hierzu die Schlinge eines Thermokauters zu benutzen, jedoch darf diese nur heiss, aber nicht glühend sein, da sonst die Zähne geschädigt werden könnten. Berührt man nun mit diesem Thermokauter den verdächtigen Zahn, so stellt sich durch seine Unterempfindlichkeit im Vergleich zu den gesunden Kontrollzähnen sein pathologischer Zustand fest. Auch auf elektrischen Reiz antworten solche Zähne bedeutend schlechter als solche mit gesunder lebender Pulpa. Manchmal gibt uns der Perkussionsschall die richtige Antwort, indem gesunde Zähne, wenn sie mit einer Stahlkugel angeschlagen werden, zu einem hellen Klange führen, währenddem tote Zähne einen dumpfen Schall hervorrufen. Je nach der Art der eingetretenen Pulpazersetzung zeichnet sich der schuldige Zahn auf den ersten Blick durch dunklere Verfärbung aus.

Nachdem der Zahn perforiert und die Wurzel gründlich entleert worden war, reinigt man dieselbe tüchtig mit Trikresol-Formol und spritzt alsdann, wie ich das für Zahnfleischfisteln angegeben habe, von der Zahnhöhle aus auch diese Zahnfleischfisteln gründlich mit desinfizierenden Lösungen aus. Gar nicht selten heilen selbst langgestreckte Fistelgänge dieser Art ohne jeden chirurgischen Eingriff nach einiger Zeit vollständig

aus, wie dies auch von anderer Seite (Paul E. Gires) bestätigt wird.

Wenn man auch nicht immer durch die Behandlung des Zahnes den Prozess sistieren kann, so muss sie dennoch in allen Fällen von Hautfisteln durchgeführt werden, denn auch die chirurgische Behandlungsmethode, welche den umgekehrten Weg einschlägt, als die konservierende, indem von der Fistelmündung nach den erkrankten Zahnwurzeln hin operiert wird, erzielt keinen bleibenden Erfolg, wenn die Wurzeln des erkrankten Zahnes nicht vorher antiseptisch behandelt und dauernd gefüllt worden waren. Im anderen Falle bleibt die Gefahr einer Reinfektion durch die Wurzelkanäle bestehen.

9. Das Abtöten und die Anästhesie der Pulpa zum Zwecke der Extraktion derselben.

Muss eine entzündete Pulpa teilweise oder ganz entfernt werden, da man sie nicht mehr ausheilen kann, so erheischt die Beschaffenheit dieses überaus empfindlichen Organes eine Vorbehandlung. Diese besteht in dem sog. „Abtöten“ der Pulpa.

Hierzu wird seit dem Jahre 1836 die von Spooner zu diesem Zwecke eingeführte arsenige Säure verwendet; seither hat man die verschiedensten Surrogate mit mehr oder weniger Erfolg einzubürgern versucht, aber keines vermochte bis jetzt die arsenige Säure aus ihrer festen Stellung zu verdrängen. Da immerfort in der Literatur als neue Errungenschaften die heterogensten Mittel zur Kauterisation empfohlen werden, die aber alle schon ihre Vorläufer hatten, so dürfte es gar nicht uninteressant sein, einmal darüber Umschau zu halten.

Das Zinkchlorid, sowie Acidum pyrogallicum, die beide schon obgenanntem Zwecke

dienen mussten, sind viel zu unsicher in ihrer Wirkung und bringen oft, trotz mehrfacher Anwendung, statt der Kauterisation nur heftige Schmerzen. Statt des reinen Arsens schlug Müller im Jahre 1880 den Scherbenkobalt (gediegenes Arsen) wegen seiner milden Wirkung vor, diesen hat auch Herbst speziell empfohlen. Für die Kinderpraxis soll sich nach Schneider Schwefelarsen besonders eignen; dann wollte Guillermin von Papain gute Erfolge erhalten haben, aber man hörte nie wieder etwas von diesem Mittel. Da oftmals nach Arseneinlage Übelkeit und Erbrechen eintrete, sogar nachträglich ein Teil des Alveolarfortsatzes in der Umgegend des behandelten Zahnes nekrotisch werden könne, schlug Lud. Brandt vor, durch die Galvonakaustik die Pulpa zu zerstören; wenn dies nicht so schmerzhaft wäre und zudem überall ein genügender Eingang offenstände, dann allerdings könnte dieser Eingriff als in mehrfacher Beziehung sehr geeignet bezeichnet werden; so aber lässt er sich nur in den allerwenigsten Fällen mit Erfolg verwerten. Wessler rät sehr zur Kauterisation mit Karbolsäure; durch Auflegen eines kleinen Kristalles soll sich eine lokale Koagulationsnekrose ausbilden. Auch Thymol wurde als schmerzloses Kaustikum gepriesen und zwar, soviel ich weiss, zum erstenmal im Jahre 1892 von Hartmann, dann von v. Arkövy Pepsin, welches ganz ungefährlich sei und wovon 4 bis 5 Milligramm genügen sollen, eine Koagulation der Pulpa herbeizuführen. Dalma empfahl ein Alkaloid, Nervocidin genannt. Aber, wie gesagt, nicht eines dieser Mittel konnte sich Eingang verschaffen, man hing eben zu sehr am Arsen.

Trotzdem war und ist gelegentlich heute noch die Arsenkauterisation gefürchtet, trotz der einschlägigen Arbeit Witzels, die einem doch über alle Zweifel erheben sollte, dies beweist eine Äusserung A. Schellers, welcher noch im Jahre 1885 schrieb: „Ich wage das (nämlich das Ätzen) ein-

zugestehen, trotzdem es ja so sanguinische Zahnärzte gibt, welche uns in diesem Falle fast des Mordes zeihen möchten“, ebenfalls scheint Schlenker noch die Kauterisation möglichst umgangen zu haben, denn er gibt ein Verfahren an, nach welchem er entzündete Pulpen sofort, nach Einlage einer Morphium-Phenol-Tannintinktur amputierte; selbst an lebenden Pulpen ohne Vorbereitung nahm er Amputationen vor, ein Eingriff, zu dem ich niemals den Mut besäße, und auch er gibt zu, dass man es dabei nicht mit „nervösen“ Patienten zu tun haben dürfe.

Um stets der Wirkung der arsenigen Säure sicher zu sein und zugleich die Schmerzen während der Kauterisation zu verhindern, hat man 1. angeraten, die Pulpa möglichst freizulegen, 2. zweckmässige Adjuvantia beizufügen, und 3. sich sonstiger Vorsichtsmassregeln zu bedienen. In den Lehrbüchern geht man überall darin einig, dass die Pulpa freigelegt werden müsse, so sind Baume (Lehrbuch), Rothmann (Scheffs Handbuch), Parreidt (Zahnheilkunde), Jessen (Lehrbuch der praktischen Zahnheilkunde), Miller (Lehrbuch der konservativen Zahnheilkunde) der Ansicht, dass sowohl in bezug auf Sicherheit des Eindringens, als der schmerzlosen Kauterisation, die Pulpa entblösst werden müsse. Jul. Witzel vertritt sogar die Anschauung, dass die arsenige Säure auf die blutende Pulpa zu bringen sei, welcher Ansicht auch Metnitz (Lehrbuch der Zahnheilkunde) huldigt.

Ich habe die Sache experimentell untersucht und mir 20 Fälle gleichaltriger Kinder mit kariösen Sechsjahrmolaren herausgesucht, bei denen die Pulpen noch mit Zahnbein bedeckt waren, und zwanzig Fälle, bei denen die Pulpen entblösst waren. Bei ersteren wurde eine Spur arseniger Säure, ohne jede Beimischung, in die Kavität gebracht und diese ganz lose mit Kollodiumwatte verschlossen, bei letzteren kam, ceteris paribus, das Arsen direkt auf die Pulpa zu liegen.

Die genaue Nachfrage ergab, dass bei den 20 eingeschlossenen Pulpen, Schmerzen in sechs Fällen eintraten und bei den 20 entblösten Pulpen nur in vier Fällen. Demnach ist das Resultat nahezu dasselbe; immerhin scheint die Wirkung bei entblösten Pulpen etwas rascher vor sich zu gehen, so zwar, dass in zwei Fällen von eingeschlossener Pulpa die Arsenapplikation nochmals für 12 Stunden erfolgen musste, um Totalkauterisation zu erzielen.

Billetter kam selbständig zu ganz ähnlichen Resultaten. Es traten nach seinen Beobachtungen während der Kauterisation Schmerzen ein, bei eingeschlossenen Pulpen in 19,9% und bei freiliegenden in 17,8% aller Fälle.

Aus alledem geht hervor, dass die arsenige Säure ganz ähnlich durch das Dentin hindurch die Pulpa beeinflusst, wie wenn sie direkt darauf gelegt worden wäre und Bödecker hat experimentell den Beweis erbracht, dass hierbei die Dicke der dazwischenliegenden Schicht ohne Belang sei. Er schreibt wörtlich über seine Versuche, die er an Menschen und Kaninchen gemacht hat, „es schien indessen in bezug auf die durch das Gift verursachten Veränderungen ganz unwesentlich zu sein, wie dick das dazwischenliegende Gewebe war.“ — Da sich nun in so erfreulicher Weise klinische Erfahrung und experimentelle Tatsache decken, dürfen wir wohl mit gutem Gewissen unsere Arsenpasta auf die eingeschlossene Pulpa legen. Damit soll nicht gesagt sein, dass man Speisereste und stark erweichtes Dentin zurücklassen soll, aber man sollte doch das unnötige, äusserst schmerzhaftes Herumstechen in pulpakranken Zähnen, wie es oft von jungen Zahnärzten geübt wird, auf ulzeröse Formen, bei denen allerdings die Eiterschicht entfernt werden sollte, beschränken.

Wir können uns auf anderm als mechanischem Wege helfen, indem wir dem Arsen, das an und für sich eine starke Hyperämie mit Schmerzen verursachen kann, ein geeignetes, schmerzlin-

derndes Mittel beifügen. Ob auch nach der Angabe Rjabakoffs, welcher vorerst während 20 Minuten eine Arsenglyzerinpaste einlegt, dann ausschabt und nochmals diese Einlage anbringt, der Zweck immer erreicht wird, ist aus den Angaben der Literatur nicht ersichtlich; ebenso scheint die von Kirk empfohlene Kälte, in Form in den Mund gebrachter Eisstückchen, den Ansprüchen nicht zu genügen.

Im Jahre 1862 hat Schneider als erster einen Zusatz von Jodoform empfohlen und viele loben dessen schmerzlindernde Wirkung, so Truman, auch Parreidt gibt eine jodoformhaltige Paste an:

Acid. arsenicos.

Pul. Jodoform. pur. alcoholisat.

Acid. carbolic. pur. āā.

Andere haben mit Jodoform keine gute Wirkung erzielt und wenden Morphium an oder Kokain, oder beides zusammen, wie Gilles, welcher mit folgendem Rezepte das Irritationsstadium zu vermeiden suchte:

Cocain mur.

Acid. arsenicos. ana 0,5

Morph. mur. 0,01

Kreosoti q. s.

M. ut. f. pasta mollis.

Alle möglichen Kombinationen wurden empfohlen und wieder verworfen, ganz besonders häufig wurde Karbol zugesetzt, gerade hiergegen aber protestierte Mendel, da wegen der stark koagulierenden Wirkung der Karbolsäure das Eindringen des Arsens gehemmt werde; er schlug daher vor, grosse Mengen Kokain anzuwenden, die ohne Karbolbeimengung stets ihre anästhesierende Wirkung entfalten sollten. Weil aber schon gegen diese tiefgreifende Koagulationsfähigkeit der Karbolsäure Einwände laut wurden, hat auch sie immer

das Feld noch nicht räumen müssen, besonders da es nach den Versuchen Lawely Yorks erwiesen schien, dass Karbol im Gegenteil das weiche Pulpagewebe energisch durchdringt. Er fand des ferneren, dass nach 18 bis 20 Stunden 95 prozentige Karbolsäure durch frisch extrahierte gesunde Zähne herausdiffundiere, welches er als Beweis dafür anspricht, dass der „albuminöse Inhalt der Zahnbeinkanälchen“ ebenfalls nicht zu einem undurchdringlichen Koagulum werde.

Nach Miller (Lehrbuch der konservativen Zahnheilkunde) soll sich Thymol ganz besonders als Zusatz zum Arsen eignen, wegen seiner Doppelwirkung als schmerzlindernd und antiseptisch; seine Paste, die in gewisser Beziehung sehr brauchbar ist, hat folgende Beschaffenheit:

Acid. arsenicos.
Thymoli ana 0,5
Ol. Caryoph. q. s.
ut f. pasta.

Merkwürdigerweise blieb die Beobachtung Witzels, die er im Jahre 1879 in seinem Werke (über die antiseptische Behandlung der Pulpa-krankheiten) über das Tannin als schmerzlindernde Beimischung zur Arsenpasta mitteilte, von den meisten unbeachtet; es ist dies um so auffallender, als man doch allgemein die Quelle der Schmerzen in hyperämischen Zuständen der Pulpa suchte und deshalb mit Freuden ein Adstringentium hätte aufnehmen sollen. Nur ganz wenige, worunter Chruschtschow, wandten diese Mischung an und rühmten die guten Erfolge.

Ich verwandte jahrelang folgende Paste:

Acidi arsenicos. 5,0
Kreosoti ana.

Dem damit befeuchteten Wattebäuschchen wird etwas

Acid. tannic.

beigefügt und das Ganze so in die Höhle gebracht, dass das Tannin über die Pulpa zu liegen kam. Auf diese Weise ist es durch seine adstringierende Eigenschaft imstande, der starken Hyperämie entgegenzuwirken.

Mit dem Nebenzwecke, die Pulpa zugleich zu härten, und die nachherige Extraktion derselben zu erleichtern, legt Hart nach der Kauterisation einen Wattebausch ein, der mit 5 proz. Formalinlösung getränkt ist. Zum selben Zwecke bedient sich Fischer des Trikresol-Formalins 4:1.

Walkhoff legt je nach der Schwere des Falles für einige Minuten oder 1—2 Tage konzentriertes Paramonochlorphenol ein und in der Tat hat es sich herausgestellt, dass hunderte in dieser Weise vorbehandelte Zähne durch Arsen absolut schmerzlos kauterisiert werden konnten.

Wenn nun auch durch Zusatz von Kokain zum Arsen sich die Applikation des letztern erheblich schmerzloser gestaltet, so ziehe ich an Stelle des Kokains das Paramonochlorphenol entschieden vor, weil seine anästhetisierende Wirkung tiefer geht, länger anhält und weil zugleich das im Diffusionsgebiet liegende Gewebe vollständig sterilisiert wird. Ich empfehle als einzige wissenschaftlich wie praktisch einwandfreie Pulpapaste, beispielsweise:

Acid. arsenicos. 1,0
Paramonochlorphenol
qu. sat. ut f. p.

Über die Grenzen der Arsenwirkung ist man sehr geteilter Ansicht; einige denken sich die Wirkung sehr oberflächlich, andere mehr in die Tiefe gehend und sogar die harten Zahnschubstanzen schädigend. Ad. Witzel erklärte die Tiefenwirkung des Arsens für eine Fabel und besonders durch den Tanninzusatz dringe dasselbe nicht über den entzündeten Teil der Pulpa hinaus, desgleichen

glaubt v. Arkövy an eine lokale, nicht weit über den Ort der Applikation hinausgehende, jedenfalls nicht in die harten Zahnsubstanzen der Zähne sich ausbreitende Schädigung der Gewebe. Diese Theorie erhielt eine scheinbare Stütze durch die Untersuchungen von Detzner, welcher 15 mit Arsen geätzte Pulpen untersuchen liess, wobei in keiner einzigen Arsen mehr zu finden war.

Sehr lebhaft jedoch wird von anderer Seite ein Übergreifen der Arsenwirkung auf das Periodontium, sowie Dentin und Zement behauptet, und zwar von Baume, Schlenker, Brandt u. a. und Jul. Witzel kam auf Grund sorgfältiger Tierversuche sogar zu der Überzeugung, dass wir in der arsenigen Säure eine der am tiefsten ätzenden Substanzen vor uns haben. Speziell die Veränderungen im Zahnbeine hat Bödecker nachgewiesen; er beschreibt sie folgendermassen:

„Unter dem Mikroskope scheinen die Zahnkanälchen vergrössert, an manchen Stellen mehr als an anderen und mit einer tiefschwarzen Masse erfüllt. Dasselbe kann man von den Querverbindungen der Kanälchen sagen. Wenn man solche Stellen bei starken Vergrösserungen untersucht, findet man die schwarze Masse aus unregelmässigen Klumpen bestehend, welche wohl Reste der Dentinfasern sind. Wenn man solche Kanälchen verfolgt, sieht man die geschwollenen Dentinfasern mehr und mehr zerfallen, je mehr man sich der Stelle der grössten Zerstörung nähert.“

Ich kann an mikroskopischen Schnitten und Schliffen die Angaben Bödeckers vollinhaltlich bestätigen, ja es scheint mir sogar der Inhalt der Zahnbeinkanälchen mehr alteriert zu werden, als das benachbarte Pulpagewebe und es mag eine konsekutive Pericementitis ihren Weg öfter durch das Zahnbein als das Foramen apicale nehmen.

Um diese Frage zu lösen, liess ich an drei mit

Arsen kauterisierten und zu Untersuchungszwecken extrahierten Zähnen die Arsenprobe machen, und zwar wurden sowohl die weichen als harten Zahnschubstanzen, die mit dem Arsen in direkter Berührung waren, entfernt, und nur der übrige Teil, Dentin und Pulpa, zu gesonderten Präparaten zerstückelt. — Behufs Zerstörung der organischen Substanzen wurden, nach Abspülung mit destilliertem Wasser, Zähne und Pulpen mit Salzsäure und Kaliumchlorat behandelt; die dabei erhaltenen Lösungen kamen direkt in den Marchschen Apparat und die Wasserstoffentwicklung wurde nach der Einführung dieser Lösungen während einer Stunde im Gange erhalten.

Das Resultat war folgendes: Wie bei den Versuchen von Detzner, war in den Pulpen keine Spur Arsenik nachzuweisen. Anders bei den Lösungen der harten Zahnschubstanzen; hier wurden deutliche Arsenspiegel erhalten, die einigen hundertstel Milligramm Arsen entsprachen.

Es geht durch diesen Versuch zur Evidenz hervor, dass in dem Pulpagewebe nach der Kauterisation keine Spur Arsen vorhanden ist; hingegen bildet sich ein Depot von arseniger Säure innerhalb der Zahnbeinkanälchen, wodurch nicht nur der Inhalt derselben zerstört wird, sondern es kann von hier aus ein beständiger Reiz auf das Periost und, was für uns wichtig ist, auf die nach der Amputation zurückgelassenen Pulparesten ausgeübt werden.

Um diesen Vorrat an Arsen unschädlich zu machen, wäre es vielleicht ratsam, ein Antidotum Arsenici einige Zeit nach der Ätzung einwirken zu lassen und wäre vielleicht gerade das offizinelle Ferrum sulfuricum oxydatum solutum, mittelst Wattebäuschchens eingeführt, zu verwenden. Oder den gleichen Zweck dürfte frisch zubereitetes

Schwefelwasserstoffwasser erfüllen, das möglicherweise mit dem restierenden Arsen unlösliche, also unschädliche Schwefelarsenverbindungen eingehen würde. Wenn es sich aber bewahrheitet, dass Tannin das tiefere Eindringen des Kaustikums verhindert, genügt vielleicht schon dieses Mittel, das sich ja leicht der Arsenchlorphenolpaste beimischen liesse. Versuche wurden darüber meines Wissens keine angestellt, wenigstens keine wissenschaftlich beglaubigten; der Gegenstand ist aber von solcher Tragweite für die konservierende Zahnheilkunde, dass hoffentlich die hier gegebenen Erörterungen zu weiteren Versuchen nach dieser Richtung hin anspornen.

Die Applikation der Arsenpaste nehmen wir in folgender Weise vor:

Zuerst wird die Höhle des erkrankten Zahnes mit warmem Wasser ausgespült, dann entfernt man vorsichtig, um ja die Pulpa nicht zu drücken oder zu verletzen, Speisereste und erweichte Dentinmassen. Bei dieser Prozedur wird oftmals die Pulpa freigelegt; in diesem Zustande ist sie äusserst empfindlich und man hüte sich, dieselbe zu verletzen, denn dies ruft so namenlose Schmerzen, wie ich an mir selbst erfahren habe, hervor, dass die Patienten später zahnärztlichen Operationen gegenüber vollständig handscheu werden. Deshalb ist es geradezu verboten, einen pulpakranken Zahn mit der Bohrmaschine zu traktieren, wie dies viele Zahnärzte tagtäglich zu tun gewohnt sind, sondern man benutze ganz scharfe und, um ein Ausgleiten nach der Pulpakammer zu verunmöglichen, relativ grosse Löffellexkavatoren. Ist ein Zahn so hyperästhetisch geworden, dass er auch diesen schonenden Eingriff nicht verträgt, so soll während der Dauer einiger Minuten Kokain, und zwar am besten in Substanz, in die Kavität gelegt werden; natürlich nach Isolierung des Zahnes, damit das toxische Kokain nicht in die Mundhöhle gelangt. In der feuchten Zahnhöhle wird nun ein genügendes Quan-

tum dieses Kokains ohne unser Zutun gelöst, so dass es auf dem Wege der Diffusion zu einer oberflächlichen Anästhesie kommt, welche den Patienten der Schmerzen enthebt, so dass uns das Ausräumen ermöglicht ist.

Es ist stets angezeigt, vor dem Einführen des Kaustikums für einige Minuten eine in Chlorphenol getränkte Wattekugel einzulegen, um den ganzen Akt schmerzloser zu gestalten und um zugleich die vorhandenen Bakterien möglichst zu dezimieren. In hartnäckigen Fällen ist es sogar geraten, eine solche Einlage (konzentrierte alkoholische Chlorphenollösung) unter Zinkenol- oder Fletscherverschluss ein bis zwei Tage liegen zu lassen und erst dann zur weiteren Behandlung zu schreiten.

Ein ganz kleines Quantum der Arsen-Chlorphenolpaste schöpft man mit einem kleinen Löffel-exkavator (Tab. XXX, Fig. 1) und streicht es über die Pulpa; bei approximalen Kavitäten ist Sorge zu tragen, dass nur die Pulpa mit Arsen bedeckt wird, denn wenn es an dem Zahnhalse hervorquillt, so bedingt es Verätzungen des Zahnfleisches, ja es kann bei lange dauernder Einwirkung sogar zu Nekrose des Septums interalveolare führen. Ebenso zweckmässig ist es, ein Wattekügelchen als Vehikel für das Ätzmittel zu verwenden. Zu diesem Behufe bringt man einen Tropfen der ziemlich dünnflüssigen Paste auf eine Glasplatte, benetzt damit ein etwa stecknadelkopfgrosses Wattebäuschchen und legt dieses behutsam auf die Pulpa. Über diese Watteeinlage bringe ich stets ein kleines trockenes Stückchen Wundschwamm, was den doppelten Zweck verfolgt, einmal die Pulpa vor Druck zu schützen, und dann wird durch den Wundschwamm, welcher das überschüssige Chlorphenol von der Einlage absaugt, die Möglichkeit geschaffen, die Höhle gut auszutrocknen.

Als provisorischer Verschluss ist vielfach Watte empfohlen worden, die man mit Kollo-

dium oder einer Harzlösung (Mastix) imprägniert. Bei deren Anwendung entsteht leicht ein Schmerz erzeugender Druck auf die Pulpa, auch nimmt sie in weniger als 24 Stunden einen fauligen Geruch an. Auch Guttapercha ist beliebt, jedoch kann auch dieses Material nicht ohne Druck eingeführt werden. Zinkphosphatzement lässt sich in ziemlich flüssiger Form in die Höhle giessen und gerinnt dort ohne im geringsten zu drücken, daneben bildet es einen hermetischen Verschluss, weshalb es von vielen angewandt wird. Leider lässt es sich, seiner harten Beschaffenheit halber, schwer wieder entfernen. Am besten eignen sich zum Verschlusse von Arseneinlagen Fletscher oder Zinkenol. Beide Pasten lassen sich fast ohne Druck auflegen und schliessen gut ab, bei Zinkenol geniesst man den Vorteil seiner antiseptischen Eigenschaft, und dann braucht man nicht auf das Erhärten zu warten, da dies unter Speichel geschieht. In Tab. XXX, Fig. 2 ist dargestellt, in welcher Weise das Arsen auf die Pulpa zu liegen kommt. Darüber ruht ein Stückchen Wundschwamm und das Ganze ist durch Zinkenol abgeschlossen.

Wielange eine Arseneinlage im Zahne bleiben soll, darüber haben verschiedene Umstände zu entscheiden. Bei jugendlichen Individuen mit saftreichen Pulpen geht der Prozess des Absterbens rascher vor sich, als bei älteren Leuten mit geschrumpften Pulpen. Es bedarf einer Einwirkung von 2 bis 8 Tagen um die Pulpa schmerzlos extrahieren zu können. Häufig genügt selbst dieser Zeitraum nicht; in solchen Fällen bohre ich den geätzten Pulpenkopf weg und bringe direkt auf die Pulpastümpfe für einige Tage ein zweites Quantum der Arsen-Chlorphenolpaste, oder ich betupfe die Pulpastümpfe mit einigen Kristallen von Kokain, die ich nach und nach mit watteumwickelter Sonde tief in das Gewebe presse, wodurch meist vollkommene Anästhesie erreicht wird.

Wegen der Giftigkeit dürfen nicht mehr als

zwei Zähne auf einmal mit Arsen behandelt werden und bei Kindern ist besondere Vorsicht geboten. Hier verwende ich stets den milderen Kobalt.

Treten trotz aller Vorsicht in ein oder mehreren Tagen periodontitische Schmerzen auf, so ist der betreffende Zahn sofort, weil er später noch empfindlicher wird, seiner Arseneinlage zu entledigen. Diese ist durch eine Einlage konzentrierten Chlorphenols zu ersetzen, wodurch meist nach wenig Stunden Linderung eintritt. Hierauf kann man es entweder nochmals mit Arsen versuchen oder aber die Wurzeln sofort unter Kokainanästhesie ausräumen.

Man hat die Kokainanästhesie vielfach als „Druckanästhesie“ bezeichnet, und zwar deshalb, weil das Kokain unter Druck in das Gewebe der Pulpa geschoben wird.

Am besten wirkt die Druckanästhesie, wenn man mit einem kleinen Wattebausch einige Kokainkristalle aufnimmt und sie über die Pulpa legt. Nun trocknet man so gut wie möglich die Kavität aus, füllt sie mit einer Kugel unvulkanisierten Kautschuks, oder nach Rodier mit Gutta-percha und übt einen langsam sich steigenden Druck mit einem flachen oder kugelförmigen Instrumente aus. Nach wenigen Minuten lässt sich alsdann zur freudigen Überraschung des Patienten die ganze, vorher so empfindliche, Pulpa extrahieren. Am besten gelingt dies Experiment natürlich bei in grossem Umfange freiliegenden Pulpen; jedoch hat Miller nachgewiesen, dass Kokainlösungen, selbst durch dicke Dentinlagen gedrückt, noch wirkungsvoll bleiben. Manchmal versagt jedoch diese Methode vollständig, so dass die Arsenätzung als der sicher zum Ziele führende Weg bezeichnet werden muss. Ferners stellen sich meist bei kokainisierten Pulpen, beim Extraktionsversuche unangenehme Blutungen ein, was nach der Arsenapplikation viel weniger häufig beobachtet wird.

Ganz sicher wirken (wenigstens im Oberkiefer und an den Vorderzähnen des Unterkiefers, weniger an den hinteren Zähnen des Unterkiefers) Injektionen von Novokain-Adrenalin, wie sie auch bei Zahnextraktionen usw. gebräuchlich sind. Ich bediene mich dieser Injektionen in pressanten Fällen, beispielsweise bei Durchreisenden, oder bei vorhandener Idiosynkrasie; es hat sich nämlich gezeigt, dass einige Patienten das Arsen, trotz sorgfältigen Verschlusses, schlecht vertragen, indem sich jedesmal nach dessen Anwendung Schwindel oder Übelkeit einstellt.

10. Die Wurzelbehandlung.

a) Die Pulpaextraktion.

1. Soll die Pulpa extrahiert werden, so muss vor allen Dingen ein direkter Zugang zu den Wurzelkanälen geschaffen werden, sofern ein solcher nicht durch die Ausdehnung des Kariesherdes besteht. Bei approximalen Höhlen vorderer Zähne kann man sich folgendermassen helfen: Ist die Kavität noch relativ klein, so würde das Einführen einer Sonde zu solcher Abknickung führen,

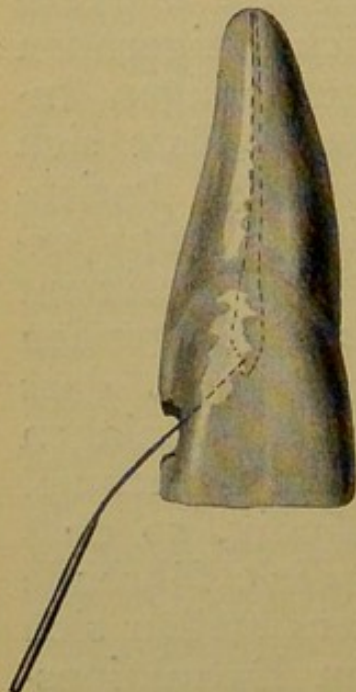


Fig. 278.
Wurzelsondierung
unmöglich.




Fig. 279. Fig. 280.
Eröffnung kleinerer approximaler
Höhlen von der lingualen Seite aus zur
bequemeren Sondierung.

dass ein Entfernen der Wurzelpulpa unmöglich wäre (Fig. 278); in solchem Falle ist es geraten, von der lingualen Wand ein Stück abzutragen (Fig. 279 und Fig. 280), und nun kann man bequem mit der Sonde in den Kanal gelangen. Zugleich bildet dieser Ausschnitt eine Retentionsstelle für die Füllung. Wenn jedoch beinahe die ganze seitliche Wand zerstört ist, so genügt es, die an und für sich schon schwache Ecke wegzunehmen, um Einlass für die Wurzelinstrumente zu erlangen, wie



Fig. 281.
Kavität
mit schwacher
Ecke.

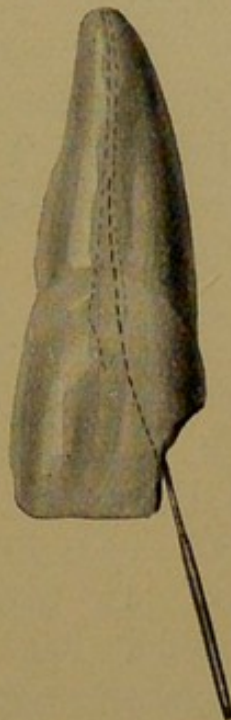

Fig. 282.
Sondierung nach
Abtragung der
schwachen Ecke.

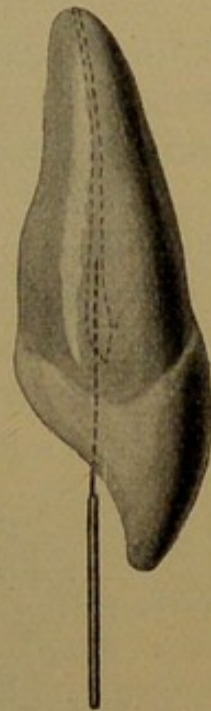


Fig. 283.
Sondierung vom
foramen coecum
aus.

dies in Fig. 281 und Fig. 282 zu ersehen ist. Intakte oder gut gefüllte Zähne eröffnet man immer von der Stelle des Foramen coecum resp. der Lingualwand aus (Fig. 283).

Selten gelingt es bei Prämolaren von der Kavität aus die Wurzeln zu sondieren, sondern hier muss meist von der Kaufläche aus perforiert werden. Approximale Kavitäten sind nach der Kaufläche hin auszuschneiden.

Ganz besonders schwierig liegen die Verhält-

nisse bei den Molaren. Es ist leicht, in die palatinalen Kanäle oberer Molaren zu gelangen, jedoch sind die bukkalen recht schwierig

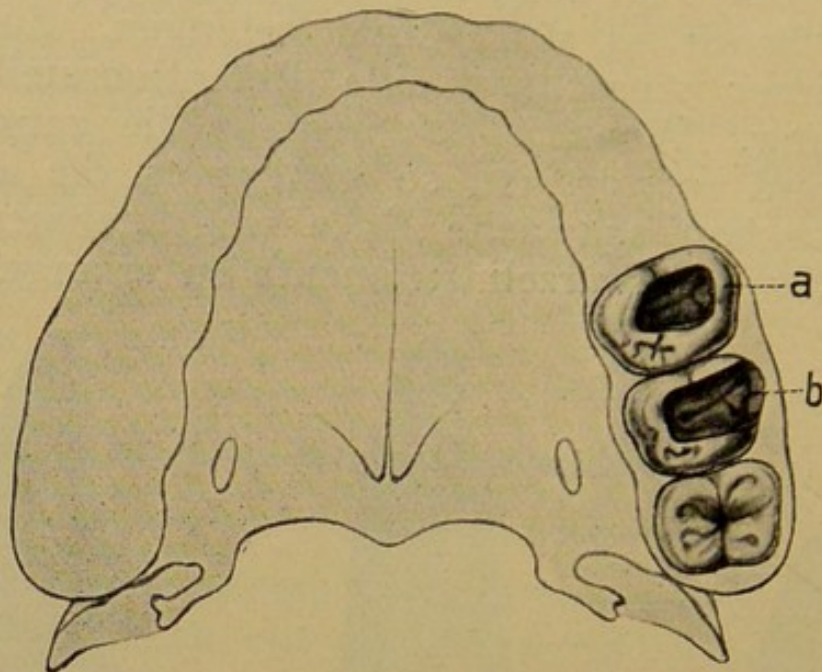


Fig. 284.

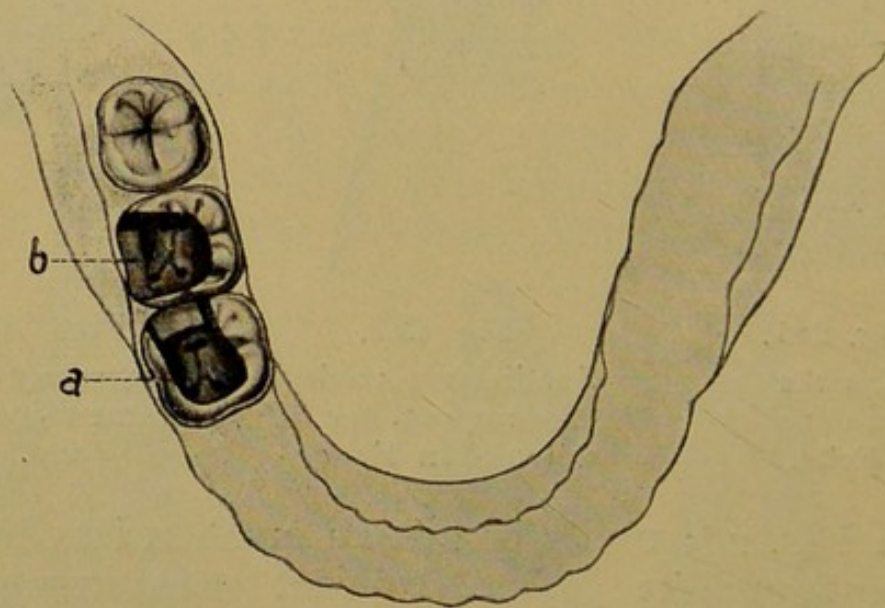


Fig. 285.

Erweiterung der Kavitätenöffnung bei Molaren des Ober- und Unterkiefers (Fig. 284 und 285 a) und Abtragung der bukkalen Wand b, um die Kanäleingänge freizulegen.

zu erreichen, da sie ausserordentlich dicht der bukkalen Wand der Zahnkrone angelagert sind. Es muss deshalb der Zugang, wie in Fig. 284 a angegeben,

erweitert werden. Sind die Zugänge, wie dies besonders bei zweiten und dritten Molaren vorzukommen pflegt, sehr versteckt gelegen, so entferne man einen grossen Teil der bukkalen Wand (Fig. 284 b). Diese Partie ist meist durch Karies oder Aufbohren so sehr geschwächt, dass durch das gänzliche Abtragen nichts geschadet wird. Es ist aber trotzdem eine harte Arbeit, gesundes Email und Dentin in solchem Umfange zu entfernen. Ich helfe mir stets in der Weise, dass ich mit einem kleinen Karborundumscheibchen in horizontaler Richtung den Schmelz durchschleife und in den entstandenen Spalt einen feinen Fissurenbohrer führe, mit dessen Hilfe es gelingt, die vorgeschliffene Partie gänzlich loszutrennen. An unteren Molaren lässt sich meist das distale Wurzelloch, das gewöhnlich einen schlitzförmigen Eingang besitzt, bequem erreichen, wogegen sich dies nicht immer von den beiden mesialen Kanälen behaupten liesse, denn diese verstecken sich meist, besonders der bukkale, ganz dicht unter der bukkalen Zahnwandung. Nehmen wir eine distale Approximalkavität an, so muss diese, wie in Fig. 285 dargestellt ist, bukkalwärts stark erweitert *a* oder die ganze Bukkalwand *b* abgetragen werden. In der Regel genügt es bei approximalen Kavitäten nach der in Fig. 286 bezeichneten Art, die Höhle nach der Kaufläche hin zu erweitern. Hierdurch gelingt es leicht, die Sonden nach den Wurzelkanälen zu führen.

Ist der Zugang genügend, so trägt man, ohne jedoch in die Substanz der allfällig vorhandenen Pulpa einzudringen, das ganze Dach der Pulpakammer mit einem umgekehrt konischen Bohrer ab, und nun schneidet man mit einem scharfen löffelförmigen Exkavator den Kopf der Pulpa weg; oder, wenn dies nicht gelingt, so kann man versuchen, mit hakenförmig gebogenen Instrumenten zum Ziele zu gelangen. Wird ohne jede Vorsicht durch die Pulpa bis zum Boden der Pulpakammer

durchgebohrt, so verstreichen und verstopfen sich die Wurzelgänge, oder, was noch schlimmer ist, es kann zu Perforation des Zahnes kommen, was alles die Wurzelbehandlung ausserordentlich erschwert und kompliziert.

2. Jetzt wascht man die Höhle mit einem kräftigen Desinfiziens, am besten Chlorphenol aus, und dann rate ich dringend, längere Zeit den Warmluftstrom einwirken zu lassen. Seien

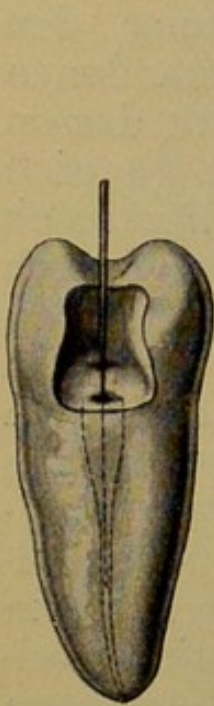


Fig. 286.
Sondierung bei
approximalen
Kavitäten.

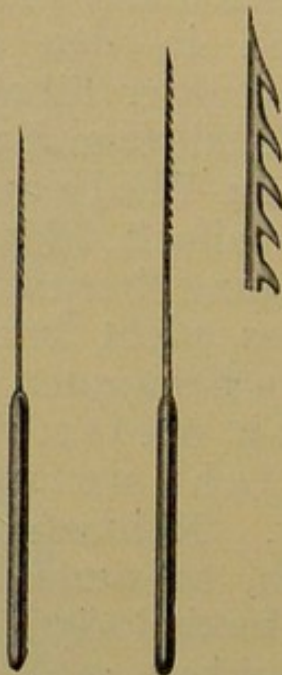


Fig. 287.
Gezahnte
Wurzel-
sonde.




Fig. 288.
Donaldson's
Sonde

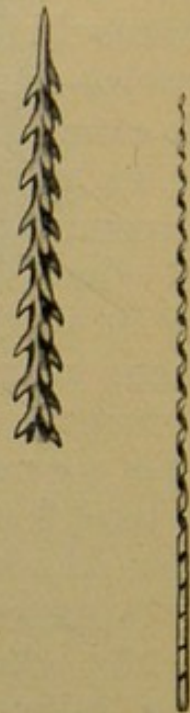


Fig. 289.
Ivory's
Sonde.

die Pulparesten welcher Art sie wollen, entweder frisch oder zersetzt, immer bewirkt das Austrocknen eine Schrumpfung, wodurch das Einführen von Instrumenten in die Wurzelkanäle erleichtert wird. Frische Pulpen erhalten hierdurch eine zähere Konsistenz, was deren Extraktion erleichtert, auch werden ausgetrocknete Reste zerfallener Pulpen weniger leicht durch das Wurzelloch gepresst als dies bei flüssigem oder halbflüssigem Wurzelinhalte der Fall ist. Ich lasse nur dann die warme Luft

weg, wenn durch vorangegangene Einlagen von Tannin oder Formol das Pulpagewebe schon gehärtet worden war.

3. Zur Pulpaextraktion, die sich nunmehr anschliesst, sind verschiedene Instrumente empfohlen worden. Ich erwähne die gewöhnlichen Pulpaextraktoren (Fig. 287), die nichts anderes sind, als feine, mit einer Reihe von Zacken versehene Ahlen. Bei den Extraktoren von Donaldson, die jetzt überall, auch in allen möglichen Imitationen verwandt werden, sind die Widerhaken rings um den ganzen Schaft angeordnet (Fig. 288). Weniger be-

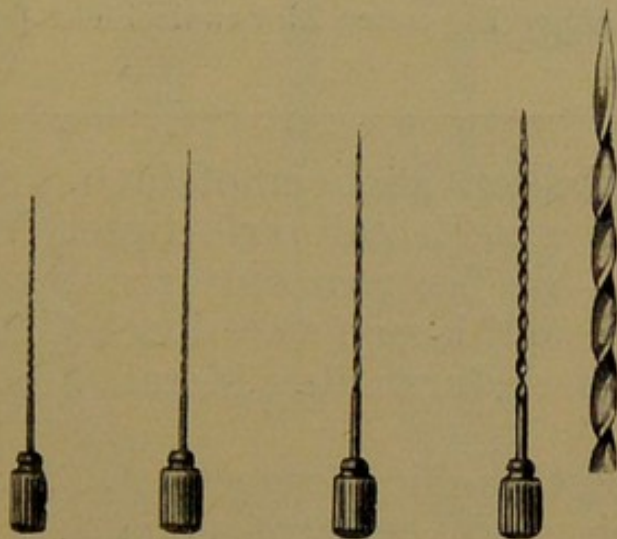


Fig. 290.

Die Sonde von Keer.




Fig. 291.

Sonden aus Tantal.

liebt sind wohl die spiralig gewundenen Wurzelsonden von Ivory (Fig. 289); die dünnen Formen sind zu biegsam, als dass sie sich in enge Kanäle zwängen liessen, deshalb lassen sich wohl nur dicke Nummern, und zwar bei sehr weiten Wurzelkanälen, mit Erfolg verwenden. Die Sonde von Kerr (Fig. 290) besitzt ungefähr die verkleinerte Form eines gewöhnlichen Holzbohrers. Wohl lassen sich damit auch aus engen Kanälen Wurzelpulpen extrahieren, aber meines Dafürhaltens nicht so zuverlässig, wie mit den Donaldson'schen. Hingegen leisten sie zum Erweitern enger Wurzelkanäle vorzügliche Dienste, und in diesem

- Tab. XXX. Fig. 1. Das Auflegen der Arsenpaste.
 Fig. 2. Die Arsenpaste (*a*) liegt auf der Pulpa, sie ist mit Wundschwamm (*b*) bedeckt und die Höhle wird durch Zinkenol (*c*) abgeschlossen.
 Fig. 3. Gezahnte Wurzelsonde aus Tantal.
 Fig. 4. Extraktion der Wurzelpulpa.
 Fig. 5. Die Pulpa hat sich auf die Sonde gewickelt.
 Fig. 6. Der entleerte Wurzelkanal.
 Fig. 7. Schweizer Reibahle oder sonstige glatte Wurzelsonde mit getränkter Watte umwickelt.
 Fig. 8. Die Wattesonde wird, mit einem Antiseptikum getränkt, in den Wurzelkanal geführt.
 Fig. 9. Die durch Abstreifen in den Wurzelkanal gebrachte antiseptische Watte.
 Fig. 10. Die antiseptische Watteeinlage (*a*) wird durch ein kleines Stückchen Wundschwamm (*b*) von der darüber liegenden Zinkenolschicht (*c*) getrennt.

Sinne möchte ich dieselben auch empfehlen. Sehr zu empfehlen sind die aus Tantal verfertigten Wurzelsonden (Fig. 291). Sie besitzen eine recht handliche Form und Grösse und lassen sich durch Glühen sterilisieren, ohne dass dadurch das Metall brüchig wird.

Sobald die Wurzelkanäle, respektive Kanaleingänge übersichtlich sind, entfernt man den Kanalinhalt mit einer gezahnten, am besten Donaldson'schen Nadel. Die im Handel befindlichen handgrifflosen Sonden sind meist zu lang, so dass sich damit wohl Wurzeln vorderer Zähne, nicht aber solche hinterer, besonders die Mesialwurzeln unterer Molaren und die Bukkalwurzeln oberer Molaren, behandeln liessen. Ich zwicke deshalb gewöhnlich ein Stück ab und beklebe das gekürzte Ende, zur besseren Handhabung, mit einem aus Schellack bestehenden Kügelchen. Es ist wichtig, die Nadeln etwas feiner als das Lumen des Wurzelkanales zu wählen, da sonst die Wurzelpulpa in die Höhe gestrupft oder allfällig vorhandener putrider Inhalt durch das Foramen apicale gestossen wird. Die Nadel darf keinesfalls rasch hineingestossen werden, sondern sie soll mit feinem Ge-

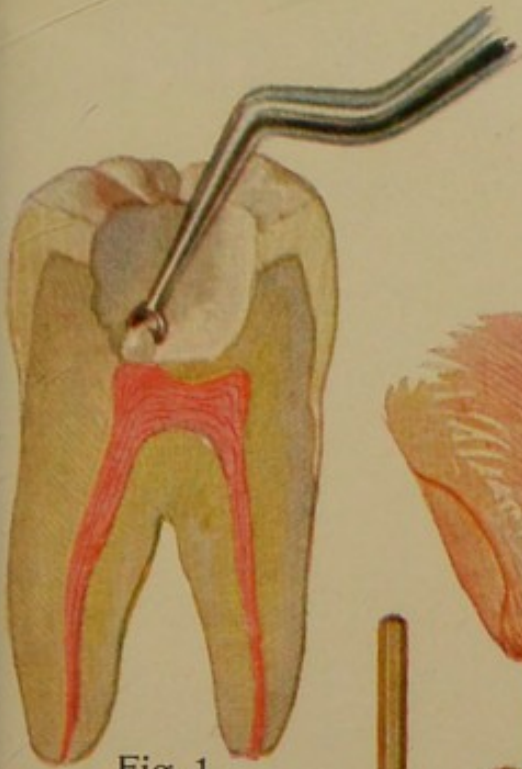

Fig. 1

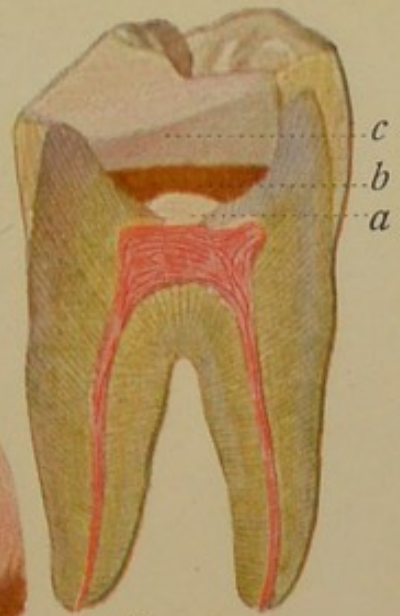


Fig. 2



Fig. 3

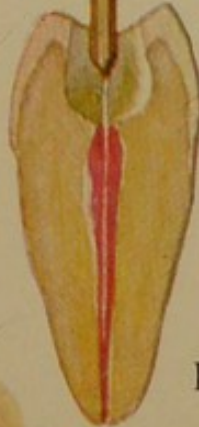

Fig. 4



Fig. 5



Fig. 6



Fig. 7

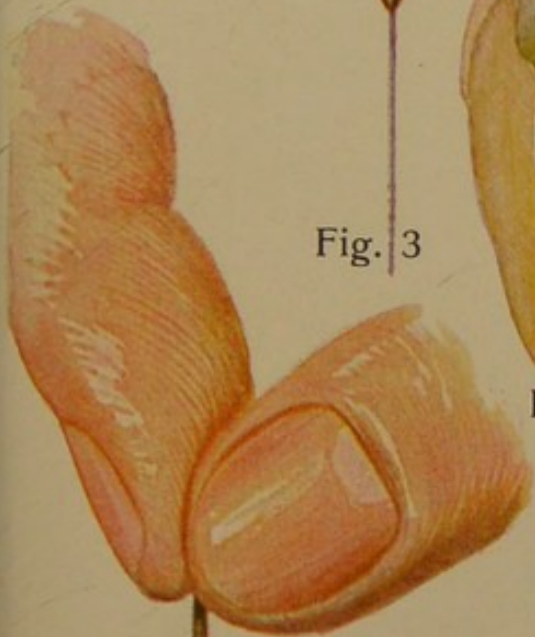


Fig. 8



Fig. 9

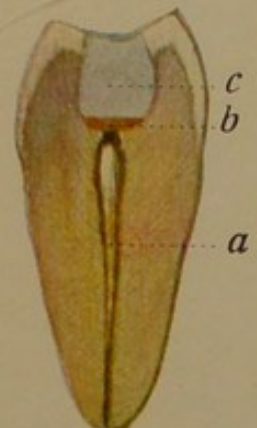


Fig. 10

S
si
F
de
dr

al
le
de
ut
den

es
ze
Ge
sch
nun
bei
tati

fühl und unter drehender Bewegung sorgsam in die Tiefe geführt werden, damit sie ja nicht bricht. Auf Tafel XXX, Fig. 4 und 5, habe ich gezeigt, in welcher Weise die Nadel eingeführt und damit die Pulpa herausbefördert wird. Durch das Drehen der Sonde verfolgt man den doppelten Zweck, die Nadel, ohne die Pulpa hochzuschieben, bis ans Wurzelloch führen zu können, und womöglich den ganzen Wurzelstrang auf das Instrument zu wickeln. Wird nun die Sonde zurückgezogen, so haftet an derselben durch die Widerhaken zurückgehalten, meist die ganze Wurzelpulpa (Fig. 5).

Befand sich die Pulpa schon in einem vorgeschrittenen Stadium der Zersetzung, so lässt sie sich nicht in einem Stücke extrahieren. Hier reinigt man nach dem Herausziehen die Sonde von allen Anhängseln, und wiederholt die Prozedur solange, bis nichts mehr an deren Zacken haften bleibt, bis also der ganze Inhalt des Kanales beseitigt ist.

Diese mechanische Reinigung bleibt bei allen Stadien der Pulpitis dieselbe. Von jedem lässt sie sich mit Übung und Geduld erlernen; der groben Fehler halber, die leider fortwährend gemacht werden, möchte ich die Beherzigung der beiden Sätze dringend empfehlen:

α) Es müssen bei jeder Zahngattung alle vorhandenen Wurzelkanäle entleert, und, nicht einer darf übersehen werden. Auch forsche man stets nach allfälligen überzähligen Kanälen und Abnormitäten der Wurzelbildung.

β) Um einen günstigen Erfolg zu erzielen, ist es absolut nötig, möglichst den gesamten Wurzelinhalt zu entfernen, da zurückbleibende Gewebspartikelchen, wenn sie auch noch so unscheinbar sind, zu folgenschweren Infektionserscheinungen führen können. Von dieser Regel darf nur bei einer ganz zielbewussten Methode (Pulpaamputation) abgewichen werden.

Ausser der manuellen Reinigung mittelst ge-

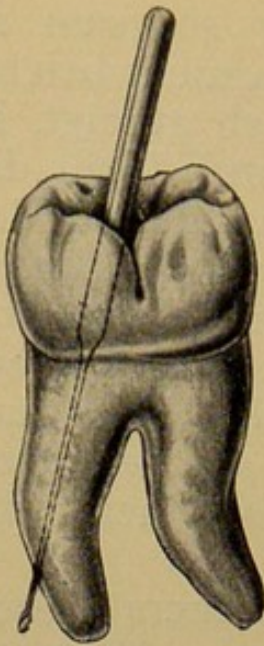


Fig. 292.
Falscher Weg,
durch einen Ma-
schinenbohrer
verursacht.

zahnter Sonden ist vielfach das Ausbohren der Kanäle mit eigens zu diesem Zwecke konstruierten Wurzelkanalbohrern empfohlen worden. Da aber solche durch die Maschine getriebenen Bohrer wegen der Biegung vieler Kanäle, wie dies Fig. 292 zeigt, zu Perforationen in das umliegende Gewebe führen kann, und da ferner sich leicht in engen Kanälen die Bohrer einklemmen und dann abbrechen, so rate ich von deren Anwendung ab. Wir besitzen ja in der Handsonde von Keer ein Instrument, das uns gestattet, nötigenfalls die Kanäle, wenigstens in ihrem oberen Teile zu erweitern.

b) Die Desinfektion der Wurzelkanäle.

Der mechanischen Reinigung hat die chemische auf dem Fusse zu folgen; hierzu bedient man sich glatter Sonden, die entweder nichts anderes sind als dünne Stecknadeln oder kurze Stückchen biegsamen Klavierdrahtes, dem man durch zweckmässige Feilung die gewünschte Dicke gegeben hat. Am besten aber eignen sich die Schweizer Reibahlen; weil sie kantig und zugespitzt sind, lässt sich die Baumwolle leicht aufwickeln und beim Zurückziehen bleibt dieselbe im Zahn zurück (Fig. 293).

Um die Wurzelkanäle zu desinfizieren, verfährt man folgendermassen: Man wickelt eine dünne Lage feinsten Wattefäserchen auf die Reibahle (Fig. 294), taucht die Spitze derselben in ein flüssiges oder pulverförmiges Antiseptikum und führt nun diese Sonde in den Wurzelkanal so tief wie möglich hinein. Soll die Watte in dem Wurzelkanale zurückbleiben, so drückt man beim Zurückziehen die

Sonde gegen die Kanalwandung, wodurch sie abgestreift wird, sofern sie vorher locker genug gewickelt wurde. Wird hierbei die Watte etwas aus dem Wurzelkanale herausgezupft, so lässt sie sich ganz leicht mit demselben Instrumente wieder tiefer hinunterstossen. Dieser kleine Handgriff ist viel leichter zu beschreiben, als auszuführen, denn es ist manchmal geradezu zum verzweifeln, wenn wir einen Baumwollfaden in einen sehr engen und sehr gekrümmten Wurzelkanal einführen sollen, und er kommt jedesmal beim Herausziehen der Sonde mit zum Vorschein. Da hilft es nichts, ein zweites Instrument gegen die Watteeinlage zu halten, denn sie zieht sich alsdann doch zurück und ballt sich im Wurzeleingang zu einer filzigen, später undurchdringlichen Masse zusammen. In diesen besonderen Fällen umwickle ich die Sonde so wenig straff, dass sich die Watte mit den Fingern bequem abziehen lässt, dann tauche ich die Nadel in das gewählte Antiseptikum, tupfe dasselbe mit

Wundschwamm ab und

streiche eine Spur des von Mayrhofer empfohlenen Perubalsams auf. Die klebrige Beschaffenheit der Wurzeleinlage garantiert mir nun, dass sie ganz ohne Schwierigkeit im Kanale haften bleibt. Statt des Perubalsams, der übrigens eine hemmende Wirkung auf das Bakterienwachstum ausübt und deshalb sehr am Platze ist, kann man auch so den Wattefaden bequem in schwierigen Fällen einlegen, wenn man statt eines flüssigen Antiseptikums die antiseptische Flüssigkeit mit soviel Zinkoxyd versieht, dass ein dünner

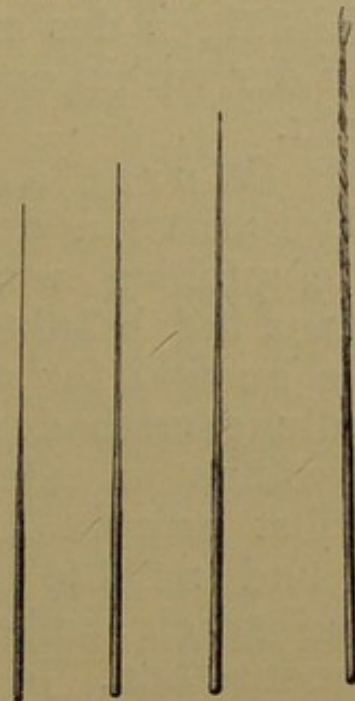


Fig. 293.
Schweizer
Reibahlen.

Fig. 294.
Watte-
umwickelte
Ahle.

Brei entsteht. Taucht man nun die watteumwickelte Sonde in diesen Brei ein, so bleibt sie mit Sicherheit nachher im Wurzelkanale stecken. Einen kleinen Nachteil, der sich hierbei herausstellt, will ich nicht unerwähnt lassen; er äussert sich darin, dass es manchmal schwierig ist, eine solche Watteeinlage zu entfernen, was doch im weiteren Verlaufe der Behandlung notwendig ist. Diese Gefahr lässt sich aber dadurch sehr verringern, dass man den antiseptischen Brei möglichst dünnflüssig macht. Das Einführen des antiseptischen Wattefadens habe ich auf der vorhin erwähnten Tab. XXX darzustellen versucht.

Als Wurzelantiseptikum, d. h. Mittel zum Desinfizieren der Wurzelkanäle, ist alles mögliche empfohlen worden, aber ich kann nur auf eine ganz beschränkte Anzahl von Mitteln eintreten, um die an und für sich schon komplizierte Wurzelbehandlungsmethode nicht unverständlich zu machen. Ich erwähne in extenso nur diejenigen Mittel, die ich selbst erprobt und als wirkungsvoll befunden habe, und möchte dieselben, ihrer verschiedenen Anwendbarkeit halber, zu geschlossenen Gruppen zusammenstellen. Je nach dem Grad und der Form einer Pulpaentzündung oder des mehr oder weniger septischen Wurzelinhaltes müssen wir die Wahl des Antiseptikums treffen. Dabei erhebt aber meine Einteilung keineswegs den Anspruch der Exklusivität, denn wenn ich auch beispielsweise Formol der Gruppe „Pulpagangrän“ beigeselle, so kann es einerseits als zuverlässiges Antiseptikum gelegentlich auch zur Nachbehandlung anderer Pulpitisformen verwendet werden, anderseits wäre es ein Fehler, dasselbe bei Gangraena pulpae solcher Zähne zu verwenden, bei denen das Wurzelwachstum noch nicht abgeschlossen ist, da alle formaldehydhaltigen Präparate lebendes Gewebe reizen, was bei offenem Foramen apicale verhängnisvoll werden könnte. Ich teile die zur Nachbehandlung dienenden Wurzelantiseptika in folgende Gruppen ein:

1. Nach abgelaufener *Pulpitis partialis* sind die Pulpastümpfe nicht septisch; jedoch lässt sich nie genau ermitteln, wie tief die Entzündung gegangen ist, und ob wir nicht durch unsere Instrumente Bakterien in die Kanäle eingepflanzt haben, weshalb ein einfaches, gutes Antiseptikum, wie Kreosot oder absoluter Alkohol am Platze ist.

Hat man eine solche Pulpa aus dem Zahne entfernt, so trocknet man den Kanal mit einer watteumwickelten Sonde aus, wäscht mit einer ebensolchen, in Kreosot oder Alkohol getauchten Sonde den Kanal solange aus, bis keine Spur von Blut mehr an den Wandungen des Wurzelkanales klebt. Dies erkennt man daran, dass nach dem Auswischen die Watte vollständig rein geblieben ist.

Sobald dies eingetreten ist, trocknet man den Kanal mit Watte und heisser Luft gründlich aus, füllt sofort nach einer der im folgenden Kapitel angegebenen Methoden die Wurzel und den Zahn auf. Dies ist der einzige Fall, der uns zur Immediatfüllung der Wurzel berechtigt.

Haben sich jedoch infolge der Arsenapplikation periodontitische Schmerzen eingestellt, so muss mit dem Füllen der Wurzel zugewartet werden, bis absolute Unempfindlichkeit eingetreten ist. Diese erreicht man am besten, wenn man vorläufig in den Wurzelkanal einen Wattefaden einlegt, welcher vorher in Kreosot getränkt und mit Jodoform bepudert wurde. Nach dem Einlegen dieses antiseptischen Fadens muss die Höhle für acht bis vierzehn Tage mit Fletcher oder Zinkenol verschlossen werden, nach welcher Zeit meist die Wurzelfüllung erfolgen kann. Sollte unerwarteterweise bis dahin noch nicht Heilung eingetreten sein, so muss das Verfahren wiederholt werden.

Manchmal bluten abgerissene Pulpen mehr oder weniger heftig, besonders wenn statt der Abtötung durch Arsen die Injektionsmethode oder die Druckanästhesie angewandt wurde. Diese apikale Blutung stillt man am besten durch

Einlegen von Tannin, Stypticin oder Adrenalin. Ist nach einigen Minuten die Blutung nicht gestillt, so lasse man diese Einlage bis zu einer nächsten Sitzung liegen.

2. Bei total entzündeten, auch vereiterten Pulpen ist in Betracht zu ziehen, dass bis zum Foramen apicale, ja über dasselbe hinaus, Bakterien eingeschleppt sind, und dass sie sich möglicherweise schon anschicken, vom Wurzelkanal aus in die Zahnbeinröhrchen hineinzuwuchern. Periodontitische Schmerzen fehlen selten bei dieser Form der Erkrankung.

Aus dem Gesagten geht hervor, dass wir hier ein Antiseptikum verwenden müssen, das in das benachbarte Gewebe (Zahnbein, periapikales Gewebe) diffundiert und daselbst die schädlichen Keime vernichtet. Ein solches Mittel besitzen wir im Paramonochlorphenol. Wir halten uns hiervon eine konzentrierte alkoholische Lösung vorrätig. Damit tränken wir die Wurzeleinlage, führen sie in den gut gereinigten und getrockneten Kanal ein und lassen sie daselbst mehrere Tage liegen. Natürlich muss auch hier die Höhle gut verschlossen werden, sonst würde der Faden die zufließende Mundflüssigkeit aufsaugen. Selbst wenn schon nach einigen Tagen die periodontischen Erscheinungen zurückgehen sollten, so ist es dennoch ratsam, die Einlage ein oder einige Male zu ersetzen, um ganz sicher zu gehen, möglichst alle Bakterien abgetötet zu haben. Auch hier bestreue ich gerne die Spitze der Einlage mit Jodoform, denn Jodoform schwächt bekanntlich die Virulenz pyogener (eitererregender) Bakterien, es neutralisiert und zersetzt die Mikroben-toxine und es regt die amöboide und phagozytäre Tätigkeit der weissen Blutkörperchen an, worauf bekanntlich seine heilende und schmerzlindernde Wirkung zum grossen Teile beruht.

3. Die üppigsten Blüten hat die Therapie in der Behandlung der Pulpagangrän getrieben

und ich fühle mich meinen Lesern gegenüber verpflichtet, die bekanntesten Methoden Revue passieren zu lassen.

Um die verjauchten Pulparesten unschädlich zu machen, hat Godon im Jahre 1866 vorgeschlagen, eine feine glühende Platiniridium-Schlinge in die Wurzelkanäle einzuführen, wodurch der Wurzelinhalt verkohlt werde. Um diese Kohlenpartikelchen durch Absorption antiseptischer Gaze in einen desinfizierenden Dauerzustand zu versetzen, tauchte Kirchner vor dem Einführen die Thermokauterspitze in Thymol oder Jodoform, beim Schliessen des Stromes nun bildeten sich im Innern des Wurzelkanals die gewünschten Verbrennungsgase.

Breuer, Zierler, Machwürth und Hoffendahl benutzten zum selben Zwecke die Elektrizität, aber nicht zum Verbrennen der Pulparesten, sondern zur elektrolytischen Sterilisation. Auch ich habe das Verfahren angewandt und bin folgendermassen vorgegangen:

An den positiven Pol eines Klingelfuss-schen Anschlussapparates befestigte ich eine dünne Wurzelsonde aus Platin (Platindraht), umwickelte diese mit einigen Wattefäserchen, benetzte sie reichlich mit wässriger Kochsalzlösung und brachte sie in den vorher gut gereinigten Wurzelkanal. An den negativen Pol wurde eine metallene Armspange, die mit einer in schwacher Kochsalzlösung getränkten Flanellbinde ausgefüttert war, an ein Handgelenk des Patienten gelegt. Natürlich wurde vor allen Dingen der zu behandelnde Zahn durch Cofferdam isoliert. Nach Vorschrift der genannten Autoren liess ich den Strom ganz langsam einschleichen, bis er gegen 3 Milli-Ampères erreicht hatte, auf welcher Höhe er jeweils zwischen fünf und zehn Minuten belassen wurde.

Durch die Elektrolyse des Chlornatriums soll nach Dieck Chlor freiwerden, was die desinfizierende Wirkung dieses Verfahrens — wie sie Dieck

experimentell bewiesen hat — genügend erklärt. Andere haben Salzsäure HCl nach der elektrolytischen Behandlung im Wurzelkanal vorgefunden; ich glaube, dass beides sich bildet, wenigstens riecht die aus dem Kanale entfernte Watte sowohl nach Chlorgas als nach Salzsäure. Sei dem wie ihm wolle, so hat sich herausgestellt, dass diese Elektrolyse wirklich zu einer Sterilisation der Kanäle führt. Da jedoch das Verfahren ziemlich umständlich und zeitraubend ist, so habe ich es für ganz bestimmte Fälle reserviert, nämlich für ganz enge und durchgängige Wurzelkanäle, bei denen keine Sonde einzudringen vermag. Hier lässt sich hoffen, dass die antiseptischen Produkte der elektrischen Zersetzung durch kataphoretische Vorgänge in die gewünschten Bahnen geschleudert werde und so zu einer Vernichtung der Mikroben führe.

Von Schreier wurde angestrebt, den putriden Wurzelinhalt zu verseifen, weil sich die verseifte Masse viel leichter auswaschen lasse als die schmierigen Produkte der Pulpagangrän. Dies erreichte er durch metallisches Kalium oder Natrium. Er taucht eine gezahnte Wurzelsonde beispielsweise in pulverisiertes Kalium metallicum, wobei feine Metallstäubchen an der Nadel hängen bleiben und führt sie vorsichtig in den zu behandelnden Wurzelkanal ein, welche Prozedur solange wiederholt wird, bis kein Aufbrausen mehr erfolgt. Ein Teil der zersetzten Pulpamasse wird durch die stürmisch auftretende Reaktion herausgeschleudert, während der Rest zu einer festen Masse erstarrt, die sich leicht herausholen lässt. — Durch die Berührung des Kaliums mit dem Wasser des Wurzelinhaltes wird unter Wärmeentwicklung das Wasser zersetzt, wobei sich Kaliumhydroxyd und Wasserstoff bildet. Der naszierende Wasserstoff wirkt ähnlich wie Sauerstoff in statu nascendi, bakterizid; Schreier vermutet, dass er verbrenne; da Wasserstoff nur zu Wasser verbrennen kann, was ich mir bei Gegenwart von Kalium oder Natrium nicht recht

vorstellen kann, halte ich diese Auffassung für eine problematische. Es entsteht, und dies ist das Wesentliche, Kalium- respektive Natriumhydroxyd und jeder weiss, dass beispielsweise Ätzkali sich mit Fetten zu Seife verbindet. — Nach neueren Untersuchungen (Williger) finden sich fast keine Fette in dem Rückstande gangränöser Pulpen vor, so dass wohl noch andere, als die hier erwähnten chemischen Vorgänge eine Rolle spielen dürften.

Statt des metallischen Kaliums, das doch immer eine gewisse Explosionsgefahr bietet, rät Schreiter den Gebrauch von Kalium hydricum zur sog. „Verseifung“ des gangränösen Wurzelinhaltes an. Das kaustische Kali kauft man in Stangenform, mit Vorsicht, um sich vor Verätzung zu schützen, klopft man es zu einem feinen Pulver und pumpt hiervon ein kleines Quantum in die Wurzelkanäle, wo es zwei bis drei Tage unter gutem Verschlusse liegen bleiben muss. Meist erweisen sich nach dieser Frist die Wurzelkanäle als sehr leicht zugänglich, so dass die Entleerung derselben keine Schwierigkeiten bietet. Hamecher und Sachse verwenden und empfehlen ebenfalls diese Methode, sowie v. Arkövy, welcher sie in seiner Klinik in ausgiebigster Weise ausprobte. Trotzdem (wie Hattysy nachgewiesen hat) die Wurzelkanäle nach der Behandlung mit Kalium- oder auch Natriumhydroxyd nicht ganz bakterienfrei befunden wurden, scheint doch das Mittel von grossem Nutzen für die Gangräntherapie zu sein. — Nach meiner Erfahrung eignet sich Ätzkali ganz hervorragend zur Eröffnung von Wurzeleingängen, sofern dieselben durch Pfropfen organischer Substanzen (eingetrocknetes Pulpagewebe usw.) verlegt sind, denn es zerstört in 3 bis 5 Minuten diese Pfröpfe, so dass die Kanäle für die Sonde passierbar werden.

Ebenfalls zum Zwecke der Verseifung wurde von Kirk Natriumsuperoxyd empfohlen. Pierce legt ein kleines Quantum Natriumsuper-

oxyd in die ausgeräumte Pulpakammer und verschliesst die Höhle für 24 Stunden mit Gutta-percha. Andern Tags entleert er die Wurzelkanäle, indem er sie mit verdünnter Schwefelsäure wiederholt ausspritzt.

Seit der Veröffentlichung von Buckley hat sich in der Praxis die Anwendung des schon längst von Gysi gebrauchten Trikresol-Formoles eingebürgert: — Bei Pulpagangrän legt man ein Stück mit Trikresol befeuchteter Watte über die Wurzelkanäle und schliesst die Kavität für einige Tage ab; hierdurch gehen in erstaunlich rascher Weise nach und nach die schmerzhaften Symptome dieser Erkrankung zurück. Diese Erfolge haben manche Praktiker verleitet, über der Trikresoleinlage den Zahn definitiv zu füllen, ohne an eine Ausräumung und Weiterbehandlung der Wurzelkanäle heranzutreten. Sie nehmen an, der Wurzelinhalt sei nicht nur steril, sondern zu einer antiseptischen Paste geworden, die in alle Zukunft das Auskeimen von Bakterien verhindere. Es ist sehr wahrscheinlich, dass sich beim Beginn der Behandlung der mit Trikresol-Formol behandelte Wurzelinhalt wie ein Antiseptikum verhält, denn sonst könnten nicht die manchmal recht schweren periodontitischen Begleiterscheinungen so prompt und bleibend zurückgehen; aber wahrscheinlicher Weise erschöpft sich nach und nach die antiseptische Kraft, wie dies bei allen flüssigen und halbflüssigen Pasten der Fall ist, und dann geben die in den Kanälen zurückgebliebenen organischen Gewebsreste ein günstiges Nährsubstrat für die Bakterien.

Wegen dieser drohenden Gefahr wird wohl jeder gewissenhafte Zahnarzt in einer folgenden Sitzung den Wurzelinhalt entfernen und durch lockere, in Trikresol-Formol getauchte Wattefaden die in die Zahnbeinröhrchen eingedrungenen Bakterien abzutöten trachten. Diesen Zweck erreicht man am besten, wenn vorher die Wurzelkanäle gründlich ausgetrocknet wurden,

denn in feuchte Zahnbeinsubstanz dringt die antiseptische Flüssigkeit viel schwieriger ein als in gründlich ausgetrocknete; ferner durch mehrmaligen Wattewechsel, weil bekanntlich unter dem Einflusse von Antiseptics die Bakterien Dauerformen bilden, welche nach einiger Zeit auskeimen, in welchem Stadium sie alsdann gänzlich durch ein frisches und deshalb besonders wirksames Antiseptikum vernichtet werden können. Ich lege deshalb zuerst für 24 Stunden oder mehrere Tage eine Trikresol-Einlage in die Pulpakammer. Dann wird die Pulpa extrahiert und in die Wurzelkanäle legt man trikresolgetränkte Wattefäden, auch können die Kanäle vermittelt der Wurzelspritze (Fig. 295) mit Trikresol gefüllt werden. Diese Wurzeleinlage verschliesse ich mit Zinkenol und lasse sie etwa 6—8 Tage liegen. Nach dieser Zeit wiederhole ich die Wurzeleinlagen, so dass im ganzen das Trikresol-Formol dreimal Gelegenheit hatte, einzuwirken.

Buckley erklärte sich die chemischen Vorgänge etwa folgendermassen: Bei jeder Fäulnis organischer Substanzen entsteht als Endprodukt Ammoniak, welches schliesslich mit den Fettbestandteilen der Pulpa allein noch im Wurzelkanale zurückbleibt. Unter der Einwirkung der Formaldehyddämpfe (CH_2O) auf das Ammoniak (NH_3) bildet sich Urotropin, welches ein antiseptischer Körper von der Formel $(\text{CH}_2)_6\text{N}_4$ ist. Die vorhandenen Kresole, das Meta-, Ortho- und Parakresol, verbinden sich mit den restierenden Fetten und Fettsäuren zu Lysol, welches nichts anderes als eine Kresolseifenlösung ist.




Fig. 295.
Wurzelspritze.

Trotzdem Williger bewiesen hat, dass diese ganze Theorie auf falschen Prämissen beruht, so dürfen wir Trikresol-Formol dennoch mit Zutrauen anwenden, denn es hat sich klinisch bewährt.

Da aber lebendes Gewebe durch Trikresol-Formol gereizt wird, rate ich dringend ab, es bei Zähnen zu verwenden, deren Wurzelloch weit geöffnet ist; hier ist es ratsamer, sich des viel indifferenten Kreosotes in Verbindung mit Jodoform zu bedienen; dieses führt, wenn auch langsamer als Trikresol zum selben Ziele.

Ein ganz hervorragender Fortschritt in der Gangränbehandlung bedeutet die Säurebehandlung. Diese wurde von Callahan eingeführt und zwar benutzte er 50proz. Schwefelsäure, währenddem Bönneken konzentriertes Königswasser (Aqua regia, Mischung von 1 Teil Salpetersäure mit 2—4 Teilen Salzsäure) empfohlen hat. —

Von der Schwefelsäure bringt man einen Tropfen (entweder mit der Tropfpinzette oder durch einen vollgesogenen kleinen Wattebausch, den man über den Wurzelkanälen ausdrückt), in das Cavum pulpae; mit einer Nadel aus Platin-Iridium sondiert man die Eingänge zu den Wurzelkanälen, wobei etwas Säure eindringt, was zu oberflächlicher Entkalkung und Sterilisation der Pulparesten führt. Indem die Sonde immer tiefer dringt, öffnet sich das Lumen schliesslich dermassen, dass es in den meisten Fällen gelingt, bis an das Foramen apicale vorzudringen. Damit die Entkalkung in den gewünschten Grenzen bleibe, neutralisiert man die Säure durch Natrium bicarbonicum.

So vorzüglich diese Methode ist, so haftet ihr der Nachteil an, dass sich Schwefelsäure mit den Kalksalzen des Zahnes zu schwefelsaurem Kalk, d. h. Gips, verbindet; diese Gipsniederschläge müssen ihrerseits natürlich wieder fortgeschafft werden.

Die Anwendung von Königswasser ge-

schiebt nach Bönneckens auf folgende Weise: Eine gewöhnliche Wurzelsonde (sie braucht nicht aus Platin zu sein, da Stahl von Königswasser nicht angegriffen wird), wird mit konzentriertem Königswasser benetzt, worauf man mit derselben in die Kanäle eindringt. Dies muss solange mit der stets frisch benetzten Nadel wiederholt werden, bis der Kanal eine bequeme Sondierung gestattet. Nun muss die Sonde mit ein paar Wattefäserchen umwickelt werden, damit noch etwas mehr Flüssigkeit eingebracht werden kann, aber man hüte sich hierbei, damit Detritus oder Königswasser über das Wurzelloch hinauszupumpen. Zum Schlusse nimmt man mit einer watteumwickelten Sonde etwas Natrium-superoxyd auf und führt dies in den vom Königswasser noch feuchten Wurzelkanal, wobei unter Aufbrausen Wasserstoffsuperoxyd gebildet wird. Durch diesen Behandlungsmodus ist es ermöglicht, schwer passierbare Kanäle zu erweitern und zugleich eine kräftige Desinfektion auszuüben.

Sehr einfach gestaltet sich die Wurzelbehandlung, wenn Salzsäure verwendet wird, denn dieselbe macht die Kanäleingänge übersichtlich, erweitert die Wurzelkanäle und besitzt zugleich eine hohe antiseptische Kraft. Auf welch letzteren Umstand besonders Madzsar hingewiesen hat. Dieser mehrfachen Wirkung halber hat es die Salzsäure zu verdanken, dass sie heute so allgemein angewandt wird.

In meiner Praxis bediene ich mich der Salzsäure zu diesem Zwecke seit einer langen Reihe von Jahren und ich möchte hier die Art und Weise dartun, nach welcher wir gewohnt sind, bei putriden Zähnen diese Mineralsäure in Anwendung zu bringen.

1. Zuerst wird stets, wie früher schon angegeben, für einige Minuten oder mehrere Tage, je nach dem Vorhandensein und der Intensität von Nebenerscheinungen, Trikresol-Formol eingelegt

und, falls es sich um längere Zeit handelt, der Zahn mit Zinkenol verschlossen.

2. Sind die Kanalmündungen nicht sichtbar und nicht sondierbar, so lässt sich diesem Übelstande dadurch abhelfen, dass man für die Dauer einer oder einiger Minuten etwas Salzsäure, die man mit einem kleinen Wundschwamm auf den Boden der Pulvakammer gestrichen hatte, einwirken lässt. Sind jedoch die Kanäle zugänglich, so ist dies nicht nötig, sondern dann trocknet man dieselben durch Aufblasen von heisser Luft gründlich aus. Dann nimmt man eine im Verhältnis zum Kanaldurchmesser feine,

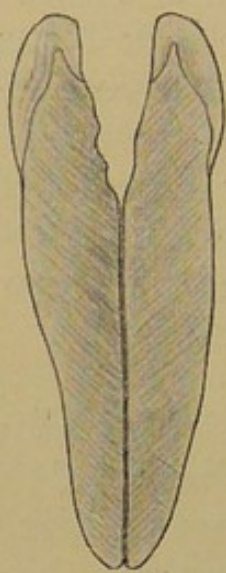


Fig. 296.

Enger

Wurzelkanal.

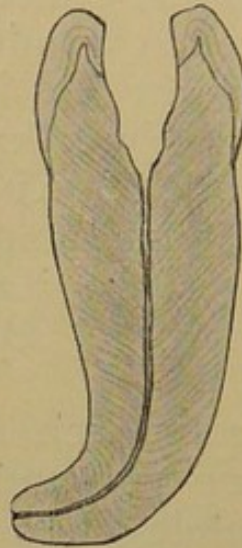


Fig. 297.

Gekrümmter

Wurzelkanal.

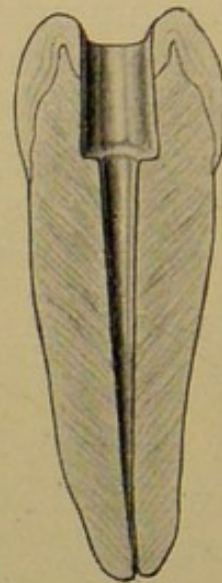


Fig. 298.

Wirkung der
Kerr-Sonde.

gezahnte Donaldson-Nadel und führt dieselbe unter drehender Bewegung mit ganz leichter Hand möglichst bis zur Wurzelspitze und zieht sie dann vorsichtig in gleicher Weise heraus. Die drehende Bewegung ist deshalb nötig, weil sonst dünne Sonden in engen oder gekrümmten Wurzelkanälen (Fig. 296 und Fig. 297) unbedingt abbrechen. — Ist die Kanalmündung sehr eng, so kann man sie, mit einer Wurzelsonde von Kerr (die sehr gut schneiden) wohl am besten erweitern. Es entsteht dann, wie Fig. 298 zeigt, eine trichterförmige Öffnung, durch

welche die Wurzelinstrumente ihren Weg leichter finden. Dies ist meistens nur an den Wangenwurzeln oberer Molaren und den Vorderwurzeln unterer Molaren nötig. Da es wichtig ist, die Lage und Richtung dieser Wurzelkanäle zu kennen, habe ich in Fig. 299 und Fig. 300 Modelle abgebildet, in

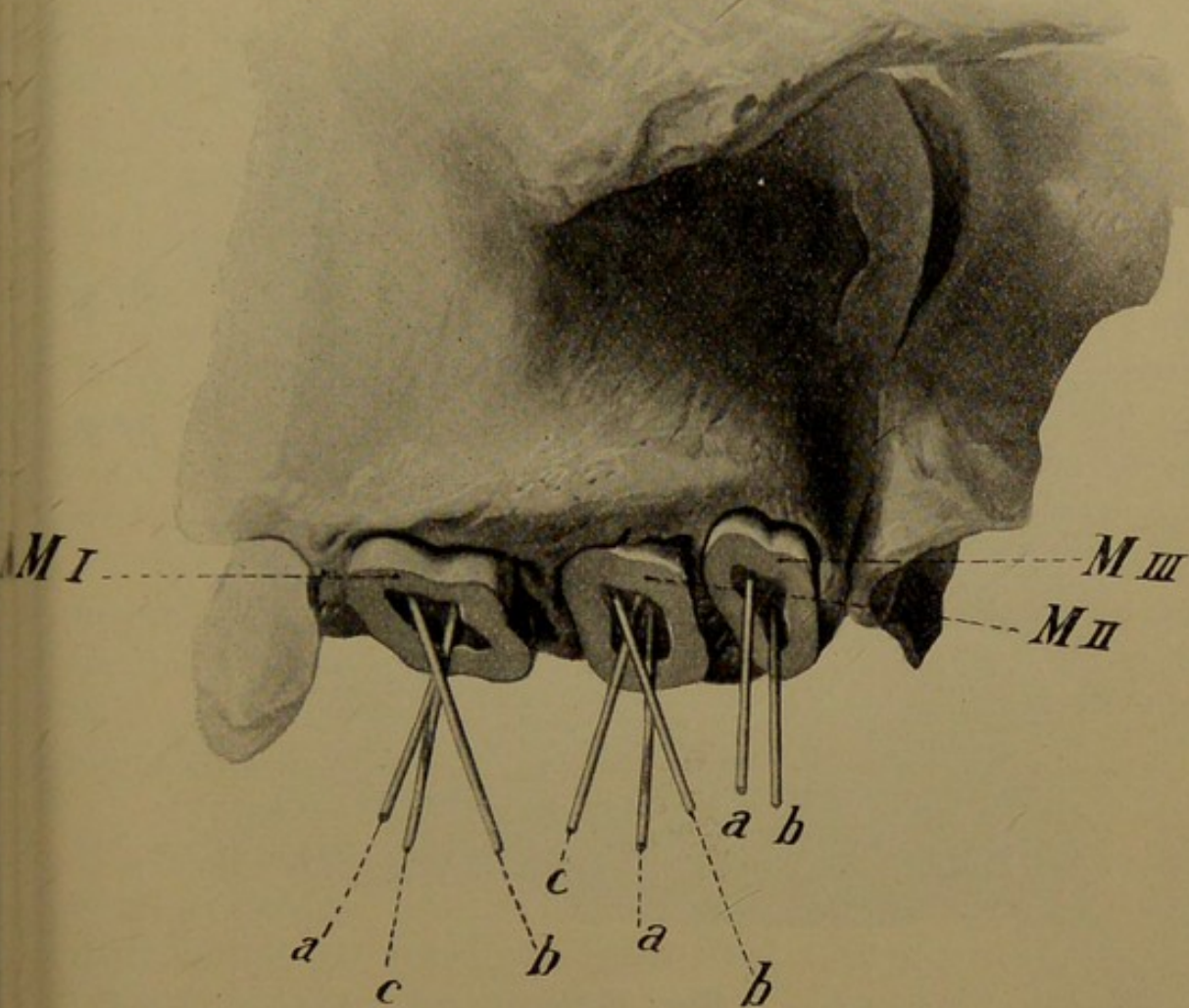


Fig. 299.

Richtung der Wurzelkanäle bei den Molaren des Oberkiefers.

welchen Stifte stecken, um die genaue Richtung, in welcher sondiert werden muss, anzudeuten.

Fig. MI ist der erste obere Molar. *a* ist der in palatinale, *b* der in die mesio-bukkale und *c* der in die disto-bukkale Wurzel eingefügte Stift. MII ist der zweite obere Molar *a* palatinaler, *b* mesio-bukkaler, *c* disto-bukkaler Stift. MIII dritter oberer Molar, *a* bukkaler, *b* palatinaler Stift.

Fig. 300 M_I erster unterer Molar. *a* ist der in die distale Wurzel gesteckte Stift. *b* steckt in dem mesio-bukkalen und *c* in dem mesio-lingualen Wurzelkanal. Dasselbe trifft bei M_{II}, dem zweiten unteren Molaren zu, währenddem M_{III}, der untere Weis-

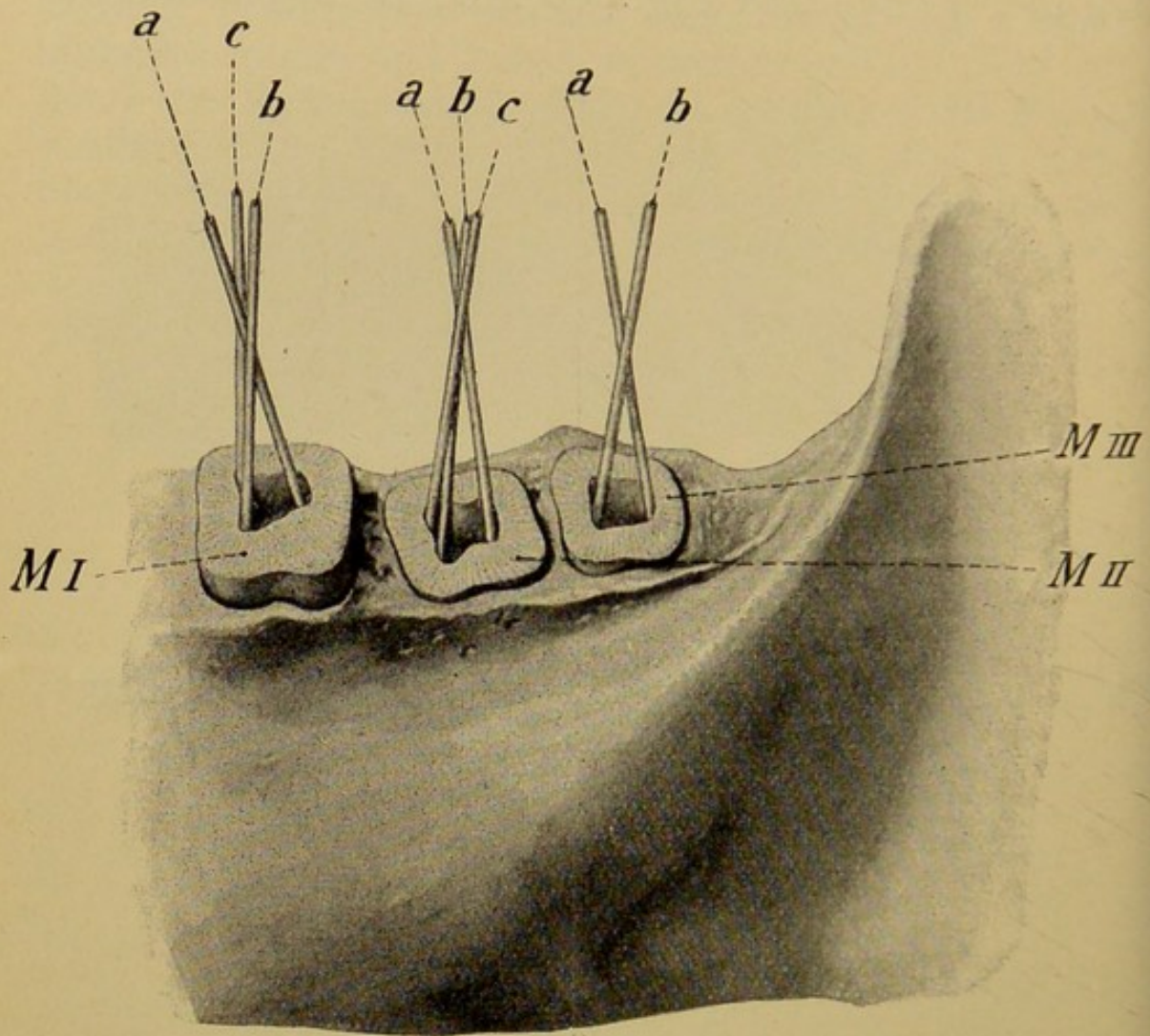


Fig. 300.

Richtung der Wurzelkanäle bei den Molaren des Unterkiefers.

heitszahn, in diesem Falle nur einen distalen *a* und einen mesialen *b* Wurzelkanal besitzt.

Ich bringe deshalb nicht gleich von Anfang an Salzsäure in den Zahn, weil sonst durch dieses Einpumpen in die Kanäle leicht etwas Wurzelinhalt durch das Wurzelloch hindurchgeschoben wird, was zu heftigen Entzündungen führt, und dann soll die Salzsäure in möglichst kleiner Quantität und möglichst

lokalisiert verwendet werden, denn wir wollen ja nur die Kanäle erweitern und desinfizieren, nicht aber die übrige, manchmal noch recht wertvolle Substanz des Zahnes entkalken. Mir sind Zähne zu Gesicht gekommen, die am Boden der Pulpahöhle perforiert waren, wobei die ganze Beschaffenheit der Öffnung, sowie diejenige des angrenzenden Zahngewebes die Vermutung auf Säurelasion nahelegten. Dies ist bei der Gepflogenheit mancher Praktiker, Säureeinlagen längere Zeit in Zähnen liegen zu lassen, gar nicht zu verwundern. Erst wenn durch gezahnte Sonden, die man bei fortschreitender Ausräumung etwas dicker wählen darf, gar nichts mehr aus den Kanälen herausgeholt werden kann, hat die Säurebehandlung einzusetzen. Eine mit wenig Baumwollfäserchen umwickelte Sonde wird in konzentrierte Salzsäure getaucht und damit der Kanal ausgewischt. Zeigt sich an den ersten Wattefasern eine schmutzige Verfärbung, so wird nach und nach beim Wiederholen dieser Prozedur die Watte immer reiner aus dem Zahne gezogen; schliesslich kommt sie ganz rein zum Vorschein und dies ist das Signal zum Abschlusse dieses Teils der Behandlung.

Handelt es sich um kalkig verstopfte Wurzelgänge (Fig. 301), dann lässt sich eine gezahnte Sonde nicht ohne weiteres durchstossen, sondern hier sind wir genötigt, starke, zugespitzte, ganz glatte Wurzelsonden zu verwenden, und zwar so, dass man sie in Salzsäure eintaucht und damit langsam teils mechanisch, teils chemisch die Hindernisse aus dem Wege räumend, in die Tiefe der Kanäle dringt. Sind nun die Kanäle durchgängig, so führt man die Reinigung in der soeben angegebenen Weise mit gezahnten Platin-Iridiumnadeln weiter und wäscht zum Schlusse wieder die

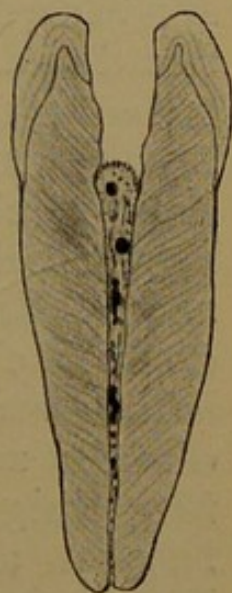


Fig. 301.
Verkalkender
Kanal.

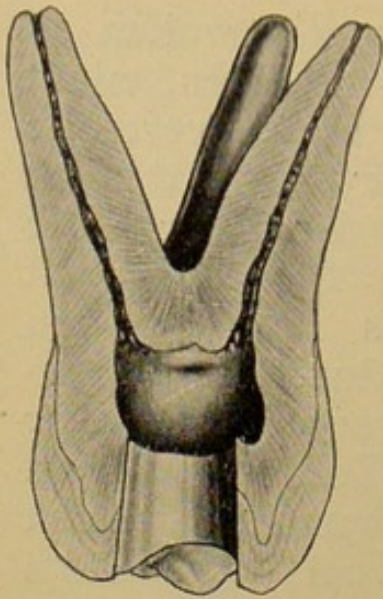


Fig. 302.
Wurzelkanäle
vor der Salzsäure-
behandlung.

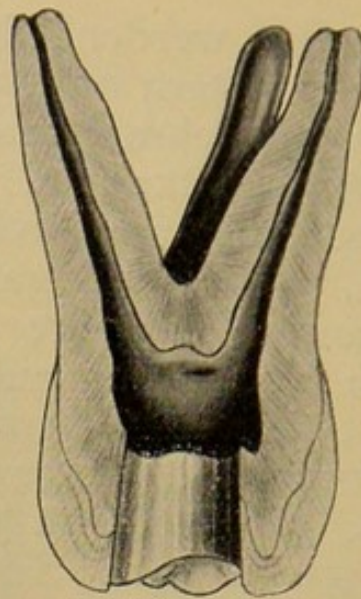


Fig. 303.
Wurzelkanäle
nach der Salzsäure-
behandlung.

Kanäle mit Salzsäure aus. — Ist etwas viel Säure verwendet worden, so muss man mit Natriumbikarbonat neutralisieren; dies ist jedoch in den allerwenigsten Fällen nötig, da sich die Spuren von Salz-

säure durch die gelösten Kalksalze der Zahnschubstanz von selbst neutralisieren.

In welcher Weise durch die Salzsäurebehandlung die Wurzelkanäle erweitert werden, möchte ich hiermit darstellen. Fig. 302 zeigt einen oberen Molaren vor, und Fig. 303 denselben nach der Säurebehandlung.

3. Da Salzsäure ein ausserordentlich kräftiges Antiseptikum ist und ganz besonders, wie Madzsar gezeigt, die Sporen des *Bacillus gangraenae pulpae* (v. Arkövy) vernichtet werden, so könnte man versucht sein, besonders wenn der Zahn sich durch die vorangegangene Trikresol-Formolbehandlung beruhigt hatte, die Behandlung abzuschliessen. Nach unserer Erfahrung kehrt jedoch in einigen Fällen nach sofort vorgenommenem Wurzelverschluss die verschwunden geglaubte Periodontitis zurück, aus welchem Grunde es ratsam ist, für einige Zeit antiseptische Wurzeleinlagen anzubringen. Wegen seiner vorzüglichen Eigenschaften wird hierzu Trikresol-Formol verwandt. Auf die Art dieser antiseptischen Wurzeleinlagen will ich hier nicht näher eintreten, sie wur-

den ja soeben im Abschnitte über „Trikresol-Formol“ besprochen.

Nur kurz möchte ich noch erwähnen, dass an Stelle der angegebenen Methoden andere Antiseptika gebraucht werden, die ich hier, da es sich um Dutzende von Mitteln handelt, nicht aufzählen kann. Ich nenne nur das Wasserstoffsperoxyd, das wegen der auftretenden Abgabe von Sauerstoff energisch keimtötend wirkt. Man benutzt heute meist das 3- oder 5proz. Wasserstoffsperoxyd von Merck, Perhydrol genannt. Baumgartner empfiehlt konzentrierte Chloralhydratlösung in Salzsäure. Er sagt hierüber: „Durch bakteriologische Nachprüfung sowohl, wie durch klinische Erfahrung hat sich die Verwendung konzentrierter Chloralhydratlösung (+ HCl) als vorzügliches Mittel erwiesen. Die chemische Affinität dieser Substanz zu den organischen Bestandteilen des Wurzelkanales, sowie die hierdurch entstehenden chemischen Verbindungen sprechen in gleicher Weise für die Anwendung dieses Mittels; ausserdem ist es im höchsten Grade bakterizid und antizymotisch.“

4. Die Behandlung eingetrockneter Pulpen deckt sich mit der soeben besprochenen Behandlung der Pulpagangrän. Dies mag, angesichts des meist herrschenden Ruhezustandes, in dem sich das Periodontium befindet, als zu pedantisch erscheinen. Allein die Erfahrung lehrt, dass sehr oft tote Zähne, die sich jahrelang symptomlos verhielten, plötzlich nach dem Füllen schmerzhaft wurden. Der Grund hierfür ist noch nicht gefunden; entweder fand durch die Sonden eine Überimpfung septischen Wurzelinhaltes nach dem Periodontium statt, oder aber es wurden durch den Reiz eines Wurzelantiseptikums, die zweifellos stets vorhandenen Bakterien zur Bildung von Dauerformen angeregt, was stets zu reichlicherer Entwicklung von giftigen Stoffwechselprodukten führt. Oft bewirkt die Ausräumung und der antiseptische Ver-

schluss von Wurzelkanälen die Beschleunigung einer alten, chronischen latenten Wurzelhautentzündung; die chronische Entzündung wurde vom Patienten nicht gefühlt, wogegen die frische akute Form derselben zu sehr unangenehmen Sensationen führt. In den meisten Fällen jedoch handelt es sich um rein mechanische Ursachen, indem früher die Fäulnisprodukte, die sich selbst in mehr oder minder trockenen Wurzelkanälen bis zu einem gewissen Grade bilden, nach aussen abfliessen konnten, währenddem sie nach Verschluss der Pulpakammer gezwungen sind, ihren Weg durch das Wurzelloch zu nehmen, allwo sie sich dann plötzlich störend Geltung verschaffen.

Dies sind für uns meist undankbare Fälle, denn der Patient verhehlt uns meist keineswegs sein tadelndes Erstaunen hierüber, dass wir durch unsre Behandlung bei einem sonst ganz ruhigen Zahne Schmerzen geweckt haben.

Am besten können wir dieser Eventualität erfahrungsgemäss begegnen, wenn wir, bevor die eigentliche Wurzelbehandlung in Angriff genommen wird, auf die Dauer mehrerer Tage in die Pulpakammer kleine, oft gewechselte Depots von Chlorphenol oder Trikresol-Formol legen.

c) Die Wurzelfüllung.

Ein taugliches Wurzelfüllmaterial soll meines Erachtens folgende Eigenschaften besitzen:

1. Es soll leicht einführbar sein; dieses ist das wichtigste Postulat, denn was nützt die zweckmässigste Füllmasse, wenn man damit nur die Wurzeleingänge verstopft, so dass die Kanäle leer bleiben?
2. Der Abschluss muss ein absolut dichter sein, weil lockere Einlagen Gewebsfeuchtigkeit aufnehmen, die sich zersetzen kann.
3. Die Füllmasse muss harte Beschaffenheit besitzen, denn es hat sich gezeigt, dass

weiche Pasten u. dergl. im Laufe der Zeit sich zersetzen oder erschöpfen, weil sie durch das Foramen apicale mit dem Diffusionsstrom in Verbindung stehen.

4. Aseptische reizlose Beschaffenheit ist erforderlich, wegen der Gefahr periodontitischer Reizung.
5. Weniger wichtig ist die antiseptische Beschaffenheit des Wurzelmaterials, denn wir haben durch die Vorbehandlung die Mikroben zerstört oder wenigstens so geschwächt, dass sie sich, sobald jede Nahrungszufuhr durch die Wurzelfüllung abgeschnitten ist, nicht mehr vermehren können. Musste man aus irgendeinem Grunde Pulparest zurücklassen, so ist natürlich eine antiseptische Wurzelfüllung angezeigt.
6. Leichte Herausnehmbarkeit der fertigen Wurzelfüllung ist erwünscht, jedoch nur in Fällen mit unsicherer Prognose.

Die heute in Gebrauch stehenden Wurzelfüllmaterialien sind Legion; ich kann nur einige Typen zur Besprechung herausgreifen, um dann zur eigenen Methode, welche den vorhin angegebenen Forderungen nach Möglichkeit genügt, überzugehen.

Ein beliebtes Mittel zum Füllen der Wurzeln ist die W a t t e, und zwar wird sie gewöhnlich mit einem Antiseptikum wie Zimtöl, Nelkenöl, Kreosot, Trikresol-Formol, Jodoform, Thymol usw. getränkt; auch sind Pasten beliebt, wie beispielsweise eine solche bestehend aus Glyzerin und Orthoform, oder Karbol-Zinkoxyd und Nelkenöl, in welche vor dem Einfüllen der Wattefaden getaucht wird. Römer benutzt einen Wattefaden, den er vorher mit einem Gemisch von Chlorphenol + Jodoform + Trikresol-Formalin imprägnierte.

Man umwickelt eine glatte Sonde mit etwas Baumwolle, taucht diese in das gewünschte Antiseptikum und schiebt sie so in den Wurzelkanal,

dass der Wattefaden darin steckenbleibt. Füllt er das Lumen des Kanals noch nicht aus, so muss man mit einer Wurzelsonde die erste Einlage etwas zur Seite drängen und eine zweite oder dritte einführen, bis nichts mehr im Kanale Platz hat. Es ist hieraus zu ersehen, wie leicht Wattefüllungen zu legen sind und sie lassen sich auch gut wieder entfernen, wenn dies erforderlich sein sollte. Aber Watte saugt die Sekrete auf, und geht früher oder später in Fäulnis über, dagegen helfen auch die stärksten Antiseptika nichts, da sie vom Foramen apicale aus vollständig ausgelaugt werden. Tab. XXXI, Fig. 1, zeigt eine Watteeinlage, bei der das Antiseptikum nach 6 Monaten an der Spitze zersetzt und die Watte missfarbig und übelriechend war.

Weich bleibende Pasten sind, wenn sie nicht auf Watte gestrichen werden, schwer einzuführen. Entweder nimmt man sie mit Sonden auf, durch welche sie in die Kanäle geführt und selbst gleichsam in die Tiefe „gepumpt“ werden; oder man füllt mit einer dünnflüssigen Paste die Pulpahöhle an und presst mit Wundschwamm, Weichgummi oder Guttapercha möglichst kräftig dagegen, damit die Masse in die Wurzelkanäle entweicht. Der in der Zahnhöhle zurückbleibende Überschuss wird dann mit Alkohol, Äther u. dergl. ausgewaschen.

Noch sicherer verfährt man nach der Methode von Fischer, welcher eine Paste von folgender Zusammensetzung wählt:

Trikresol 4,0
Formalin 1,0
Glycerin. gutt. X
Zinc. oxyd.
Acid. bor.
āā qu. s. u. f. p. m.

Fischer hat ein der Böhmischen Spritze ähnliches Instrumentarium konstruiert zum Einfül-

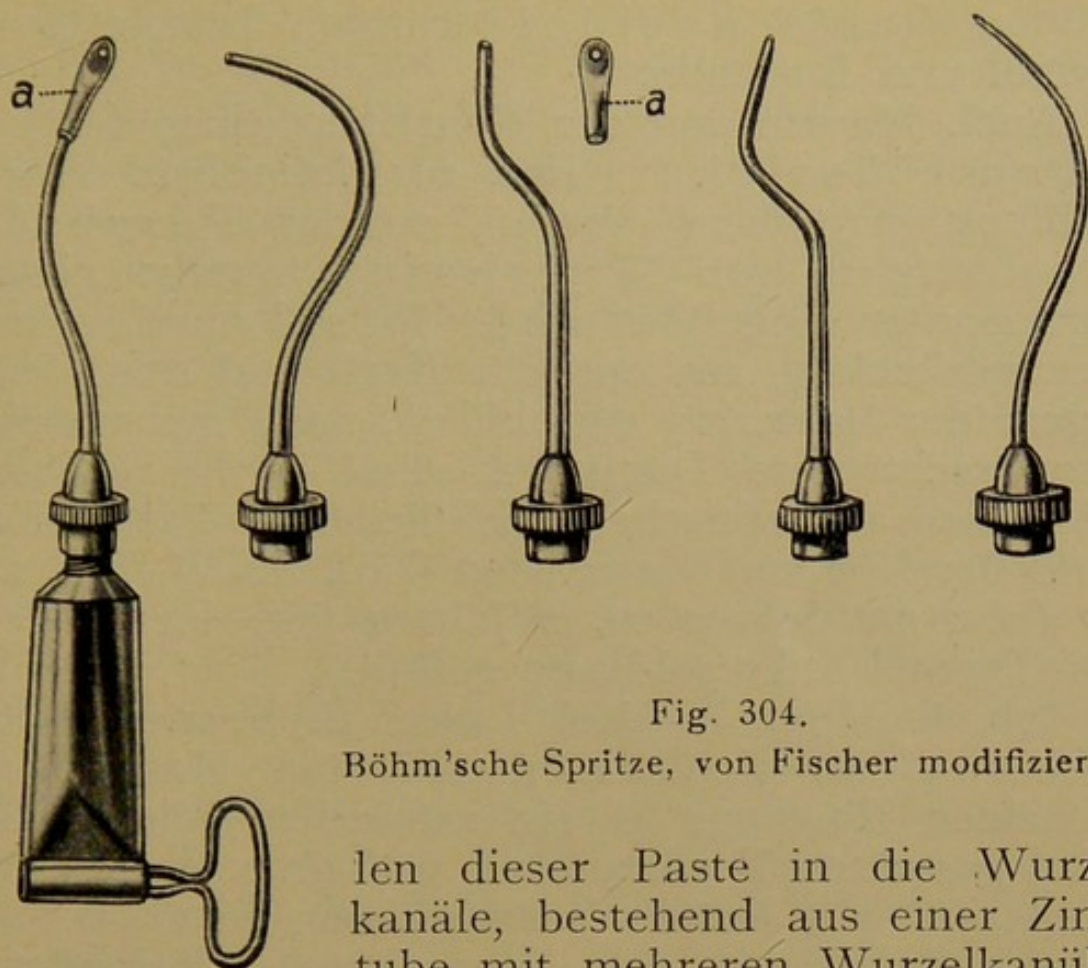


Fig. 304.

Böhm'sche Spritze, von Fischer modifiziert.

len dieser Paste in die Wurzelkanäle, bestehend aus einer Zinntube mit mehreren Wurzelkanülen (Fig. 304). Die Kanüle wird so hoch wie möglich in den Wurzelkanal geschoben und ganz langsam zurückgezogen, währenddem man gleichzeitig durch Drehen des Tubenschlüssels etwas Paste herauspresst. *a* sind die Kanülendeckel.

Mit diesem kleinen Apparate gelingt es meist, die Wurzeln bis zur Spitze zu füllen.

Noffke empfiehlt eine schwer schmelzbare, Chinosol enthaltende Bougie aus Kakaobutter zur Wurzelfüllung; er benutzt die Spritze von Böhm. Nach Verflüssigung des Spritzeninhaltes wird die Masse möglichst bis zur Wurzelspitze emporgetrieben. Auch Misch ist Anhänger der Bougiebehandlung, seine Bougies enthalten 10% Zinkoxyd und 40% Jodoform, oder 10% Chinosol, oder 10% Chlorphenol, oder 40% Xeroform.

Von den übrigen Wurzelpasten will ich nur noch die beiden folgenden erwähnen: E. Baumgartner benützt eine Mischung des Trioxy-Methylens mit Orthoform und Menthol-Thymol;

die von Lartschneider erprobte besteht aus Thymol und Formalin.

Auch Massen von der Konsistenz einer dicklichen Flüssigkeit sind zur definitiven Wurzelfüllung empfohlen worden, so der Perubalsam, welcher von Mayrhofer mittelst einer Wurzelspritze eingeführt wird. Er soll durch seine Unzersetzlichkeit, antiseptische Kraft und sein Vermögen, die Bakterien einzuhüllen, nach genanntem Autor recht gute Dienste leisten. — In welcher Weise sich antiseptische, weichbleibende Pasten im Laufe der Zeit verändern, zeigt Tab. XXXI, Fig. 2, der Zahn wurde vor ca. 2 Jahren mit einer Zinkoxyd-Thymol-Trikresol-Paste gefüllt.

Ich überlasse es dem Leser, zu beurteilen, in welcher Weise sich die angeführten Materialien zu meinen Eingangs an ein rationelles Wurzelfüllmittel gestellten Forderungen, verhalten.

Besser als Pasten verschliessen hart werdende Zemente den Wurzelkanal. Besonders das Chlorzinkzement hat zahlreiche Verehrer. Am besten pumpt man das weich angerührte Zement mit watteumwickelten Nadeln in die Kanäle, wobei aber vermieden werden muss, die Watte im Kanale zurückzulassen. Das Verfahren lässt nie im Stiche, wenn die Wurzelkanäle genügend weit sind, andernfalls aber sind sie sehr schwer vollkommen auszufüllen. Ein wesentlicher Nachteil liegt darin, dass Chlorzink lebendes Gewebe reizt, deshalb ist gerade das Ausfüllen weiter Wurzelkanäle mit weitem Wurzelloch ein zweischneidiges Schwert. Hierzu kommt, dass sich Chlorzinkzement sehr schwer wieder entfernen lässt, so dass es kaum als besonders geeignet gepriesen werden kann.

Ganz reizlos ist hingegen die Guttapercha. Von allen Methoden des Wurzelfüllens mit Guttapercha scheint mir die folgende die beste zu sein:

Es wird etwas Guttapercha in Chloroform gelöst, so dass eine dickliche Paste entsteht. Von

dieser Chlorapercha nimmt man mit einer Sonde ein Quantum auf und pumpt es in den Wurzelkanal, welche Prozedur mehrmals zu wiederholen ist. Nun fasst man mit der Pinzette eine Guttaperchaspitze, wie sie in jedem Dentaldepot zu kaufen ist, und schiebt sie in den Kanal. Das in die Pulpahöhle ragende dicke Ende wird durch einen heissen Stopfer an den Boden der Kavität gepresst. Damit für alle Zeiten dem Zutritt von Feuchtigkeit zum Wurzelkanal vorgebeugt ist, muss nun, wie dies auf Tab. XXXI, Fig. 4, zu sehen ist, die Pulpakammer mit einem wasserdichten Stoffe, und zwar am besten Amalgam, verschlossen werden. Nach Erhärten ist dann die Höhle zweckmässig mit Gold oder Amalgam fertig zu füllen. Ich möchte anraten, vor dem Einbringen des Guttaperchapoints dessen Spitze abzuschneiden, denn dieselbe ist bei den meisten Präparaten so fein, dass sie leicht durch das Foramen apicale schlüpfen könnte.

Leider sind diese Spitzen zu weich, so dass sie sich beim Versuche des Einführens manchmal zurückbiegen und gar nicht bis zum Wurzelloche vordringen; deshalb ist es empfehlenswert, Spitzen zu wählen, die eine Seele aus feinem Metalledraht besitzen (Tab. XXI, Fig. 5). Doch sind diese aus zweierlei Materialien bestehenden Objekte meist zu dick, um bei engen Wurzelkanälen Verwendung finden zu können.

Trotz tadelloser Ausführung solcher Guttaperchafüllungen bleiben periapikale Erscheinungen nicht immer aus, und wenn wir solche Kanäle entleeren, so zeigt es sich, dass die Guttapercha manchmal einen fauligen Geruch angenommen hat. Dies ist dahin zu deuten, dass die Guttapercha, welche organischer Natur ist, in Zersetzung übergeht, oder aber sie ist durchlässig für die Gewebsflüssigkeit. Das Letztere scheint mir durch die Versuche von Hattysy bis zu einem gewissen Grade bewiesen zu sein, denn es zeigte sich, dass

Tab. XXXI. Die Methoden der Wurzelfüllung.

- Fig. 1 stellt eine mit Antisepticiis imprägnierte Wurzelfüllung aus Watte dar. Die Höhle ist mit Amalgam verschlossen. Es zeigt sich, dass die Watte in ihrem apikalen Teile übermässig verfärbt ist, als Folge von Zersetzungs Vorgängen, die bald Platz gegriffen haben.
- Fig. 2 ist eine Wurzelfüllung, bestehend aus einer stark antiseptischen, weich bleibenden Paste. Auch hier zeigt sich nach Jahren dieselbe Verfärbung wie bei Wattefüllungen.
- Fig. 3 ist eine Guttapercha-Wurzelfüllung, darüber wurde Phosphatzement gelegt. Die apikale Randzone dieser Guttaperchafüllung wurde im Laufe der Zeit ebenfalls nicht unbeträchtlich imbibiert.
- Fig. 4 zeigt eine frische Guttapercha-Wurzelfüllung; diese wurde mit Amalgam bedeckt und die Füllung mit Gold beendet.
- Fig. 5 ist ein in den Wurzelkanal eingeführter Guttaperchapoint, der im Innern einen Metalldraht enthält.
- Fig. 6 und 7 stellen meine metallenen Wurzelstifte vergrößert dar.
- Fig. 8a ist die Pinzette, welche den in Phosphatzement getauchten Stift *b* in einen Wurzelkanal führt. Bei *c* ist eine Wurzel schon nach dieser Methode gefüllt.
- Fig. 9 zeigt einen oberen Molaren, dessen Wurzeln nach meiner Methode behandelt und mit Stiften *c* gefüllt wurden.

durch Farblösungen, in welche er die Versuchszähne einlegte, die Guttapercha der Wurzelfüllungen an den Rändern imbibiert waren (Tab. XXXI, Fig. 3 und 4, was auf einen unvollkommenen Verschluss hindeutet.

Ein für den Organismus indifferenter, ziemlich unzerstörbarer Stoff ist das Paraffin, das sich insofern zur Wurzelfüllung eignet, als es relativ leicht eingeführt werden kann und als starre, undurchdringliche Masse dem Eindringen von Flüssigkeit und damit dem Aufleben von Bakterien, sehr hinderlich ist. Dabei lässt es sich gegebenen Falles leicht wieder entfernen.

Man kann entweder so verfahren, dass man



Fig. 1

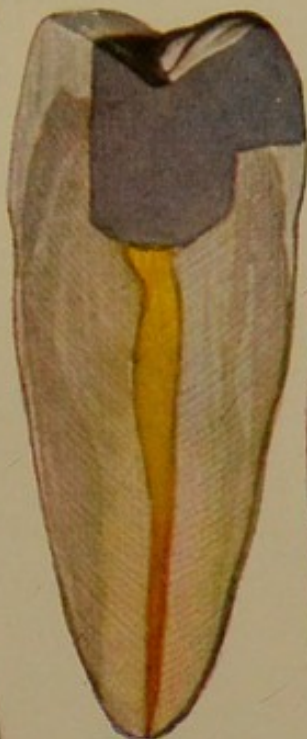


Fig. 2

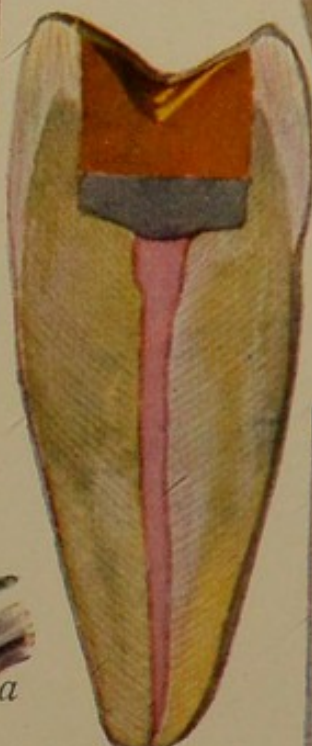

Fig. 4

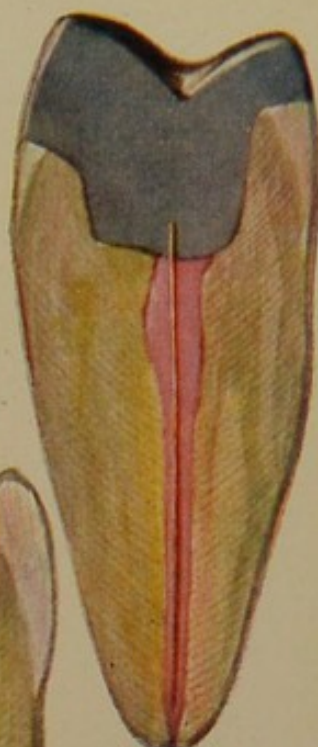

Fig. 5

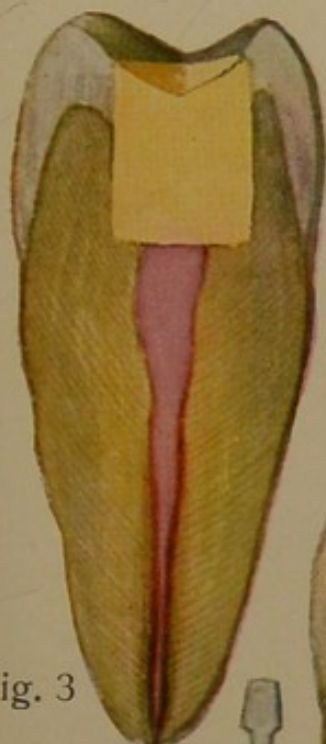

Fig. 3




Fig. 7

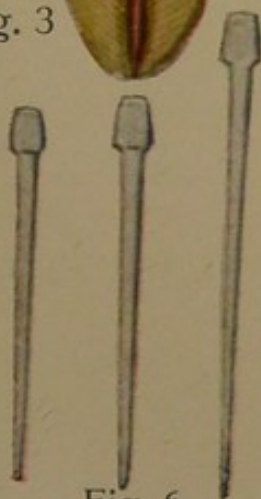


Fig. 6

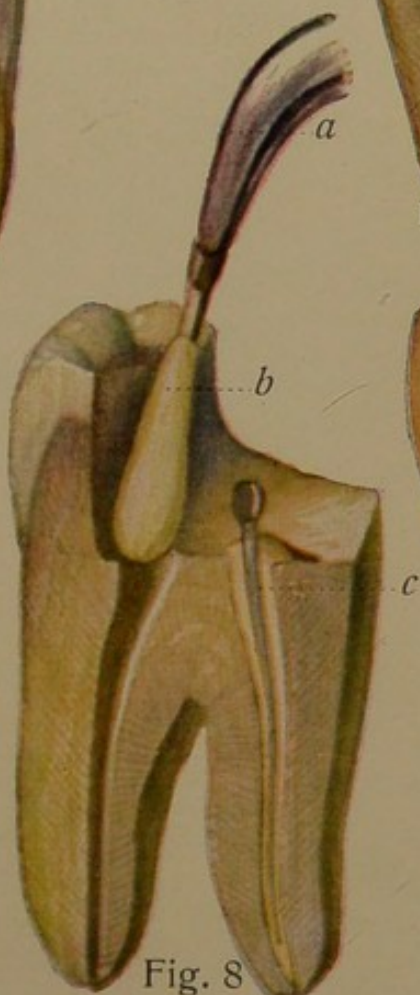


Fig. 8

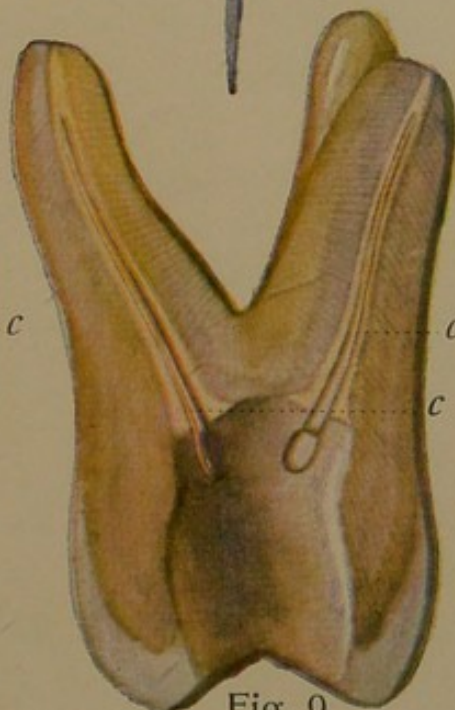


Fig. 9

S
n
a
b
F
s
P
d
z
d
P
se
er
G
ha

fin
ih
D
u.
An
Zä
nic

We

Sil
die
Zit
Kar
ein
ze
son
das
leich
Zwe
was
leich

am

Spitzen, ähnlich den Guttaperchapoints, in die Kanäle schiebt und daselbst durch heisse Instrumente zum Schmelzen bringt. Oder es wird eine Spritze benutzt, welche eine feine Kanüle besitzt; diese Kanüle schiebt man in den zu füllenden Kanal und spritzt das vorher durch Erwärmen verflüssigte Paraffin hinein. Wenn man die Vorsicht gebraucht, das Paraffin nur wenig über seinen Schmelzpunkt zu erhitzen, so erstarrt es sofort bei Berührung mit den Wandungen des Wurzelkanals. Sollte etwas Paraffin durch das Wurzelloch gespritzt worden sein, so sind dennoch keine periapikalen Reizerscheinungen zu befürchten, weil sich die tierischen Gewebe dem Paraffin gegenüber sehr tolerant verhalten.

Schon S. Thomes hatte Paraffin zu diesem Zwecke empfohlen, ihm folgten später Luniatschek, Dunning, Trauner, Szabó u. a. Der letztere empfiehlt dessen Anwendung ganz besonders für Zähne, deren Wurzelwachstum noch nicht abgeschlossen ist.

Zum Schlusse möchte ich der von mir geübten Wurzelobturation Erwähnung tun:

Ich benütze Stiftchen aus Viktoria oder Silber von verschiedener Dicke und Länge, wie dies Fig. 305 zeigt. Diese Stiftchen werden in Zinkphosphatzement eingetaucht und in die Kanäle einzementiert. Zu diesem Behufe ist stets ein solcher Wurzelstift zu wählen, der etwas kürzer ist, als der betreffende Wurzelkanal, denn sonst besteht die Gefahr eines Durchstossens durch das Wurzelloch; ein zu kurzer Stift kann nicht leicht gewählt werden, weil ja derselbe nur den Zweck hat, das Zement bis zur Spitze vorzudrängen, was übrigens sonst mit keiner andern Methode so leicht erreicht werden kann.

Nach gründlichem Austrocknen pumpt man, am besten mit einer glatten, im Verhältnis zum




Fig. 305.
Wurzelstiftchen.

Wurzelkanal ziemlich dicken Sonde, den dünn angerührten Zementbrei in die Kanäle, bis sie möglichst gut ausgefüllt sind, dann taucht man den ausgesuchten Stift in das flüssige Zement und schiebt ihn in den Kanal (Fig. 8), wobei darauf zu achten ist, dass das flachgedrückte Stiftende einige Millimeter weit in die Kavität hineinragt. Dadurch gewinnt die Füllung einen, manchmal recht notwendigen Halt und zugleich ist die Möglichkeit gegeben, nötigenfalls die Stifte wieder entfernen zu können. Durch das Eindringen der Wurzelstifte wird das Zement bis zur Wurzelspitze, sowie in alle Buchten und eventuellen Seitengänge getrieben, so dass ein lückenloser Abschluss entsteht; auch werden gelegentlich Pulparesten, die aus Kanalverzweigungen nicht herausgeholt werden konnten, vom Zemente durchsetzt und so vor Fäulnis geschützt, der Erfolg wird ein um so sicherer sein, je gründlicher die antiseptische Vorbehandlung gehandhabt wurde. Tab. XXXI, Fig. 8, zeigt die Art und Weise, nach welcher ein mit Phosphatzement bestrichener Wurzelstift in die Wurzel geschoben wird und in Fig. 9 sind zwei solcher in die Wurzelkanäle einzementierte Stifte abgebildet.

Dem Zinkphosphatzemente kann der Vorwurf gemacht werden, er besitze keine bakterizide Kraft; dies ist richtig, aber es lässt sich diesem Übelstande leicht dadurch abhelfen, dass man dem flüssigen Zementbrei etwas Chinosol oder Thymol und dergl. in fein pulverisierter Form beimengt. Dann ist Zement nicht absolut undurchlässig für Flüssigkeiten und ebensowenig absolut unzersetzbar; es ist also auch kein idealer Stoff. Aber immerhin hat sich gezeigt, dass die so behandelten Zähne ganz entschieden bedeutend bessere Erfolge aufwiesen als die nach allen anderen von mir durchprobierten Methoden.

Der Vorteil dieser Methode liegt hauptsächlich in der leichten Einführbarkeit; ich wüsste kein einziges Material (Watteeinlagen etwa ausge-

nommen) das sich so leicht einführen liesse, wie die mit Zement armierten Metallwurzelstifte. Ferner entsteht ein überaus dichter Verschluss des Kanales bis zum Wurzelloche, weil das überall hin verdrängte Zement, sofern vorher der Kanal gründlich getrocknet wurde, vollständig erhärtet. Wünscht man die Stifte aus irgendeinem Grunde zu entfernen, so gelingt dies in den meisten Fällen, da sie doch rund sind. In grossen Höhlen benutze man diejenigen mit flachen Enden, denn sie lassen sich durch eine flache Pinzette oder durch eine feinendige Kramponzange nötigenfalls herausbefördern. Die gebogenen Stiftchen entfernt man durch kräftiges Ziehen, indem man einen rechtwinklig gebogenen Exkavator einhakt. Liegen suspekte Fälle vor, so ist es geratener, statt des Zinkphosphates, das immerhin der Stiftextraktion einen gewissen Widerstand entgegensetzt, Zinkenol zu verwenden, das viel leichter zu entfernen geht und das zudem antiseptisch wirkt.

d) Die bei Wurzelbehandlungen auftretenden Misserfolge.

Hierzu rechne ich: 1. das vergebliche Suchen nach den Wurzeleingängen, 2. die Perforation der Zahnbasis oder der Wurzeln, 3. die Unsondierbarkeit einzelner Wurzelkanäle, 4. das Abbrechen der Sonden, 5. die apikale Blutung, 6. Periodontitis.

1. Gelingt es trotz anhaltenden Herumstocherns nicht, den Eingang zu den Wurzelkanälen zu finden, dann kann der Grund in überhängenden, die Sonde in eine falsche Richtung zwingenden Zahnpartien liegen. Durch seitliches Auffräsen der Pulpakammer, sowie durch Abtragen eines Teiles der Kaufläche oder sogar der bukkalen Wand, lässt sich die Pulpakammer dermassen freilegen, dass bei der Einführung der Sonde nichts mehr im Wege steht.

Sollten sich jedoch auch dann die Wurzel-
eingänge noch nicht finden lassen, so lässt sich
dies durch Einträufeln von etwas Schwefelsäure,
Salzsäure oder Königswasser erreichen. Mit glatten
Sonden pumpt man die Säure in die nun sichtbar
gewordenen Wurzelkanäle und neutralisiert nachher
mit Natron bicarbonicum. Sind die Wurzeln durch
Pröpfe organischer Überreste verstopft, so lassen
die sich durch Auflegen einer kleinen Menge
Kalium hydricum zur Auflösung bringen. Für ge-
wöhnlich lasse ich dieses Mittel fünf Minuten im
Zahne, in hartnäckigen Fällen mag man es 24 Stun-
den und länger belassen.

2. Dem Ungeübten kann es passieren, dass er
mit dem Bohrer die Basis des Zahnes per-
foriert. Aus der Öffnung quillt meist etwas Blut
hervor und diese Blutung kann ganz beträchtliche
Dimensionen annehmen, wenn man in der Meinung,
eine Wurzel vor sich zu haben, eine Sonde hinein-
stösst. Es ist recht schwierig, in diesem Falle die
Wurzelbehandlung durchzuführen, da die Wurzel-
instrumente mit Vorliebe nach dieser Perforations-
öffnung abgleiten.

Ist es gelungen, die Wurzelkanäle zu desinfi-
zieren, so muss folgendermassen verfahren werden,
um einen trockenen Wurzelverschluss ausführen zu
können: Zuerst wird der Zahn wenn möglich unter
Gummi gelegt, dann benetzt man die kleine Wunde
solange mit Chlorphenol, bis die Blutung steht.
Dann wird mit Wundschwamm und warmer Luft
die Höhle getrocknet und nun hefte ich einen Gold-
zylinder durch eine dünne Lage weich angerührten
Phosphatzementes über die Perforationsöffnung und
drücke den Zylinder daselbst gut gegen den Boden
der Kavität. Das Härten des Zementes beschleu-
nige ich durch Aufblasen warmer Luft. Hierdurch
entsteht ein dichter Abschluss, welcher ein Aus-
treten der Wundsekrete verunmöglicht. Ferner wird
durch den kleinen Verband ein Durchtreten der
Füllungsmaterialien vermieden. Liegt die Perfo-

rationsöffnung ganz nahe bei Wurzelkanälen, so verstopfen sich dieselben leicht mit Zement; dies lässt sich durch Wattefäden verhüten, die man vorher so in die Kanäle steckt, dass sie über dieselben hinausragen. Auf diese Weise lassen sich die Kanäle mit Leichtigkeit trocknen und füllen.

Wurde die Wurzel perforiert, so verfare ich in ganz derselben Weise, nur wähle ich statt des Goldes das noch weichere Zinn. Besteht eine Perforation der Wurzelspitze (Fig. 306), so wird eine aus Zinnfolie gedrehte Kugel *a* hoch in den Kanal hinaufgeschoben und dort festgestopft; hierdurch ist es möglich, den Wurzelkanal, der vorher jedesmal beim Aus-

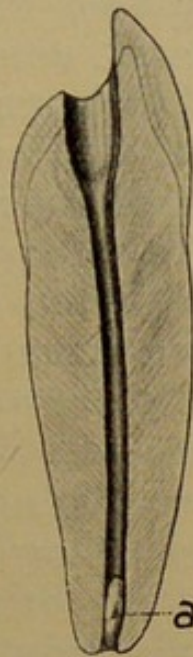


Fig. 306.
Zinnverschluss
des Wurzel-
loches.

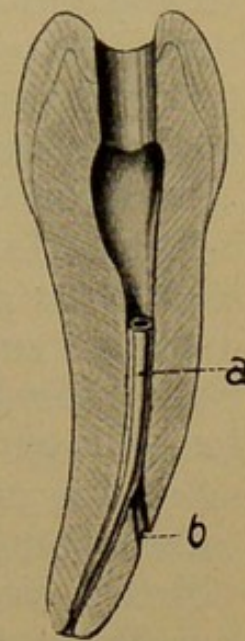


Fig. 307.
Seitliche
Wurzelperfo-
ration *b* durch
eine Zinnröhre
a verschlossen.

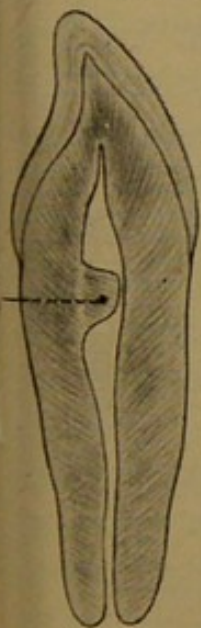


Fig. 308.
a Dentikel.

parietaler Durchbruch stattgefunden hatte, so ist es oft sehr schwer, die Stelle ausfindig zu machen, an welche die Zinnkugel angedrückt werden sollte. In diesem Falle umwickle ich eine Wurzelsonde mit etwas Zinnfolie, bestreiche sie mit dünn angerührtem Zement und schiebe sie in den Wurzelkanal. Nach Zurückziehen der Sonde bleibt diese Röhre als hermetischer und nicht reizender Verschluss der seitlichen Wurzelöffnung zurück (Fig. 307).

3. Ziemlich häufig lässt sich die Wurzelsonde wohl bis zu einer gewissen Tiefe in einen Wurzelkanal schieben, aber dann bleibt sie stecken und lässt sich trotz

aller Anstrengung nicht mehr weiter bewegen. Hier handelt es sich um ein plötzliches Engwerden der Kanäle oder sie sind durch harte Dentikel (Fig. 308 a), Kalkkonkremente, alte Wurzelfüllungen u. dergl. verstopft. Manchmal auch sind es plötzliche Abknickungen oder Verästelungen des Wurzelkanales, die ein Vordringen unmöglich machen. In allen diesen Fällen probiere man es zuerst mit einem Tropfen Salzsäure, den man von der Pulpa-kammer aus mit glatten Sonden in den betreffenden Kanal zu pumpen versucht. Gelingt es dadurch, nach und nach bis zur Wurzelspitze vorzudringen, so fängt man an die Säure mit watteumwickelten Sonden einzuführen, bis eine genügende Entkalkung und somit Erweiterung stattgefunden hat. Sollte dieses Verfahren im Stiche lassen, so bleibt nichts anderes übrig, als sein Glück mit einem Wurzelbohrer von Beutelrock zu versuchen. Da jedoch die Gefahr des Abbrechens eine sehr grosse ist, so empfehle ich eher die Anwendung der Wurzel-

sonde von Keer, bei welcher uns das feine Gefühl der Hand vor dem kritischen Moment des Abbrechens meist schützt.

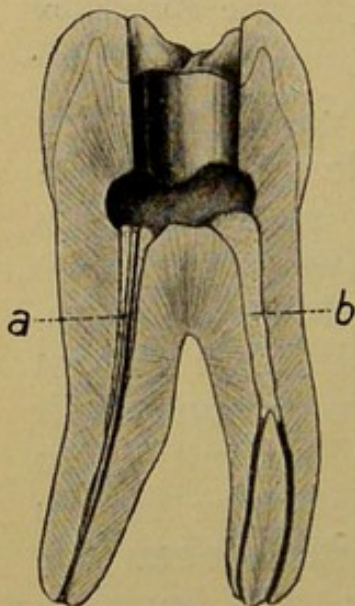


Fig. 309.

a mit Stift gefüllt und *b* mit antiseptischer Paste ausgestrichener Kanal.

Sollte trotz aller Bemühungen ein Kanal nicht mehr passierbar gemacht werden können, so denke man auch an Verästelungen der Wurzelkanäle. In einem solchen Falle fülle ich allfällig vorhandene andere Kanäle auf und in die kritische Wurzel presse ich unter Zuhilfenahme eines Stückes erweichter Guttapercha eine Paste, bestehend aus Zinkoxyd und Trikresol, möglichst hoch hinauf. Wenn nun zur Vorsicht in der Pulpa-kammer des Zahnes ein Quantum dieser Paste bleibend zurückgelassen wird, so bleiben oft durch die

antiseptische Wirkung derselben jahrelang die organischen Überbleibsel des Wurzelkanals in einem aseptischen unschädlichen Zustande erhalten (Fig. 309). *a* zeigt den mit Stift und Zement gefüllten und *b* den verzweigten, im oberen Teile mit antiseptischer Paste gefüllten Wurzelkanal.

4. Abgebrochene Wurzelsonden lassen sich manchmal leicht durch gezahnte Donaldsonnadeln oder eigens hierzu konstruierte Instrumente herausholen. Gelingt dies jedoch nicht, so muss versucht werden, mit feinen Sonden, die man womöglich neben der festsitzenden einzuschieben versucht, Salzsäure oder Königswasser in den Kanal zu bringen. Nach längerem Bemühen kann es manchmal gelingen, hierdurch eine so starke Entkalkung herbeizuführen, dass sich die zur Extraktion des Sondenstückes bestimmte gezahnte Nadel einführen lässt. Es ist auch empfohlen worden, Jodtinktur mehrere Tage oder Wochen in der Höhle einzuschliessen, nach welcher Zeit durch oberflächliche Bildung von Jodeisen die eingekeilte Sonde dünner und dadurch lockerer werde.

5. Ausser bei Wurzelperforation finden Blutergüsse in den Wurzelkanal besonders häufig statt, wenn Pulpen jugendlicher Individuen ohne vorhergegangene Kauterisation unter irgendeiner Form der Anästhesie extrahiert wurden. Meist hört die Blutung auf, wenn für einige Minuten bis zu einem Tage Wurzeleinlagen mit Jodoform, Tannin oder Styptizin gemacht werden. Bei weitem Foramen apicale ist es manchmal nötig, den vorher angegebenen Zinnverschluss anzubringen.

6. Sollte im Anschluss an Wurzelbehandlung und Wurzelfüllung Periodontitis auftreten, so muss nach denjenigen Regeln verfahren werden, die in dem Kapitel „Behandlung der Periodontitis“ niedergelegt sind.

Wie die Korrosionspräparate von G. Preiswerk und G. Fischer gezeigt haben, weisen

gewisse Wurzeln, besonders unterer und oberer Mahlzähne und Weisheitszähne, sehr oft mehr oder weniger komplizierte Verästelungen auf, was darauf hindeutet, dass es in praxi nicht immer möglich ist, alles organische Gewebe aus den Wurzelkanälen herauszuholen. Werden nun solche Wurzelkanäle so gut es geht mit antiseptischen Pasten gefüllt, so gelingt es sehr oft, die restierenden organischen Bestandteile so zu konservieren, resp. unschädlich zu machen, dass der betreffende Zahn auf Jahre hinaus oder sogar für immer gebrauchstüchtig bleibt. Dies führte zu der Idee, die Pulpaextraktion in ganz besonderen Fällen zu umgehen und an deren Stelle die sog. „Amputation“ der Kronenpulpa nach A. d. Witzel auszuführen.

11. Die Pulpaamputation.

Diese Methode ist überall da kontraindiziert, wo sowohl der anatomische Bau der Wurzelkanäle, als Zeit und Umstände es erlauben, die Total-exstirpation vorzunehmen. Ferners ist sie bei Pulpitis gangraenosa und Pulpitis purulenta totalis kontraindiziert.

Indiziert ist sie dagegen in allen denjenigen Fällen partieller Pulpitisformen, wo es an Zeit gebricht, eine gründliche Wurzelbehandlung vorzunehmen. Ebenfalls wird man bei Kranken diese bedeutend kürzere und schonendere Behandlungsweise einschlagen. Auch die Milchzähne der Kinder lassen sich sehr gut nach diesem Modus erhalten. Aus einwurzigen Zähnen lässt sich für gewöhnlich mit Leichtigkeit aller Inhalt herausziehen, was doch immerhin das sicherere Verfahren ist, wogegen mehrwurzlige Zähne (besonders diejenigen alter Leute, die oft sehr enge, schwer sondierbare Wurzelkanäle besitzen) für die Amputationstechnik ein ausgiebiges Betätigungsfeld bilden.

G. Fischer verfährt nach seinen eigenen Worten folgendermassen: „Nach erfolgter Diagnose

wird unter lokaler Anästhesie (2 prozentige Novokainthymollösung mit Supraren. synthet. Höchst, 40 Tropfen 1:1000 auf 50 ccm Novokainlösung) die kariöse Höhle unter Speichelabschluss gründlich gesäubert und mit Chlorphenol. pur. oder Acid. carb. ausgewaschen. Mit einem der Höhle entsprechenden sterilisierten Rosenbohrer öffnet man die Pulpakammer und amputiert die erkrankte Kronenpulpa. Bei der Zartheit des Objektes sowie mangels genügender Orientierung scheint es geboten, immer die gesamte Kronenpulpa zu opfern, selbst wenn man eine tiefere Erkrankung nicht vermutet. Dafür gewinnt die Sicherheit an Boden, bis ins Gesunde vorgedrungen zu sein. Die frische, meist nur leicht blutende Wunde wird sofort mit reizlosen Desinfizientien ausgewaschen, und zwar durch Spülungen von 1proz. Perhydrol und dann Sublamin 1:1000, mit einem kleinen Jodoformgazetampon, der mit Novokainpulver beschickt wird, ohne Druck bedeckt und mit dünnem Fletscher geschlossen. Nach dreimal 24 Stunden wird die Wunde in gleicher Weise gereinigt, desinfiziert, geschlossen und der nun beginnende Heilungsprozess weiter verfolgt. Nach 14 Tagen findet die definitive Füllung statt. Hat sich nach dieser Zeit die Pulpawunde wider Erwarten nicht zur Vernarbung bringen lassen, dann ist damit trotz der Reaktionslosigkeit der Pulpa die Energielosigkeit des Gewebes bewiesen, und es scheint dringend geboten, von der weiteren Lebenderhaltung des Stumpfes abzusehen. Desgleichen ist die Therapie kontraindiziert, wenn nach der ersten Behandlung bereits Schmerzen aufgetreten sind. Auf die vernarbte Pulpaoberfläche wird Salizylsäurefletscher (Acid. salicyl. Fletscherpulver aa mit Fletscherflüssigkeit sahnearartig verrührt) gebracht und nach völliger Erhärtung desselben die Kavität aufgefüllt. Das Resultat unserer Versuche, welche auf die verschiedenen Zähne im Milch- und bleibenden Gebiss ausgedehnt worden sind, ist bis jetzt so günstig

ausgefallen, dass eine Nachprüfung des Verfahrens dringend erwünscht ist.“

Boenneken empfiehlt zur Konservierung der Pulpastümpfe eine Thymol-Formalinpaste, mit der er sowohl wie Römer, Schreier, Körner und viele Andere gute Erfolge zu verzeichnen haben. Ich lasse ihn im folgenden seine Methode selbst schildern: „Bezüglich der Technik der Pulpaamputation ist folgendes zu bemerken. Die Pulpaamputation wird 24—48 Stunden nach der Arsenkauterisation vorgenommen. Bei jugendlichen Individuen, bis etwa zum 30. Jahre, lasse ich Arsen gewöhnlich nur 24 Stunden liegen. Bei älteren Patienten ist meist eine 48 stündige Einwirkung erforderlich. In hartnäckigen Fällen kann eine zweite Arsenapplikation notwendig werden. In jedem Falle erscheint die Applikation der arsenigen Säure auf die freigelegte Pulpa wünschenswert. Ist die Kronenpulpa genügend divitalisiert, so schreite man zur Pulpaamputation. Oberster Grundsatz ist vollkommene Entfernung der Kronenpulpa und vollkommene Freilegung der Wurzelpulpaquerschnitte. Bohrspäne und Detritus sind mit dem Warmwasserstrahl auszuwaschen, damit die Eingänge zu den Wurzelkanälen klar übersehbar sind. Nun wird, nachdem die Kavität präpariert ist, der Cofferdam angelegt. Jede Pulpaamputation soll unter Cofferdam ausgeführt werden. Ein 2—3 Minuten dauerndes Formolbad der Wurzelpulpen ist ohne Cofferdam undenkbar. Nach Trockenlegung des Operationsfeldes überschwemmen wir nun die leere Pulpakammer mit 40prozent. Formalin. Hierzu soll stets ein frisches, wöchentlich zu wechselndes Originalpräparat (Merck oder Schering) verwendet werden, damit man sicher ist, dass man wirklich mit Formaldehyd arbeitet und nicht mit Paraformaldehyd. Wird die Flüssigkeit blutig, so tupfen wir sie mehrmals

mit Watte wieder ab und führen frisches Formalin ein. Dieses „Formolbad“ soll 2—3 Minuten dauern. Schliesslich lassen wir einen Tropfen Formalin in der Pulpakammer zurück und füllen nun das ganze Cavum pulpaе mit einer möglichst grossen Menge Formolthymolpaste aus, die wir unserer eventuell durch ein gebogenes Ansatzstück verlängerten Tube entnehmen. Die vor zwölf Jahren von mir empfohlene Formol-Thymol-Kokainpaste ist in ihrer Zusammensetzung dieselbe geblieben, sie ist nur durch einen Vaselinezusatz etwas haltbarer geworden und vor dem Eintrocknen sowie vor der Verflüchtigung des Formaldehyds besser geschützt. Das Rezept lautet folgendermassen:

Rp. Cocaini muriat.
 Thymoli aa 1,0
 misce exatissime terendo
 adde Formalini (40%) 1,0
 Vaselini alb. americ. 3,0
 Zinc. oxyd. puriss. 7,0
 M. f. pasta.“

Ich will nun die Pulpaamputation, wie sie seit vielen Jahren von mir und meinen Schülern mit bestem Erfolge geübt wird, schildern.

Das Verfahren zerfällt in fünf Etappen:

1. die Kauterisation der Pulpa,
2. die Präparation der Kavität,
3. die Resektion der Kronenpulpa,
4. das Einlegen des Dauerantiseptikums,
5. das sofort sich anschliessende Füllen des Zahnes.

Um günstige Erfolge zu erzielen, ist es absolut nötig, diese kleine Operation unter vollkommen aseptischen und antiseptischen Kautelen auszuführen; ich bin überzeugt, dass die meisten Misserfolge, sofern sie nicht auf unrichtiger Diagnose fussen, aus Nichtbeachtung dieser Regel entstanden sind.

1. Zur Kauterisation der partiell entzündeten Pulpa verwenden wir reine arsenige Säure, welcher ein flüssiges Antiseptikum, wie Kreosot oder noch besser Chlorphenol, zuzusetzen ist, um möglichst frühzeitig mit der Vernichtung der zahlreich vorhandenen septischen Keime zu beginnen. Eine Spur Tannin, welches man der Paste beimengt, oder auf das mit Arsen imprägnierte Wattekügelchen pudert, verhindert eine zu rasche Diffusion dieses Ätzmittels, durch welche sonst leicht Periodontitis entsteht.

Die vorher gut getrocknete Höhle wird mit Fletscher oder Zinkenol verschlossen, was in der Nähe des Zahnfleisches mit besonderer Sorgfalt zu geschehen hat, da Verätzungen des Alveolarfortsatzes zu unliebsamen Komplikationen führen. (Tab. XXXII, Fig. 1.)

2. Nach zwei Tagen wird der provisorische Verschluss samt Arsenwatte entfernt, und man formt die Höhle mit Schmelzmessern und Bohren so gründlich, dass sie zur Aufnahme einer Füllung fertig ist und nachher beim definitiven Verschluss der Höhle gar nicht mehr berührt zu werden braucht. Hierbei ist peinlichste Vorsicht geboten, um ja nicht die Pulpa zu verletzen, denn sonst würde das septische Material des kariösen Zahnbeines direkt in das zarte, sehr fäulnisfähige Gewebe der Pulpa eingimpft.

Sobald die Höhle präpariert ist, muss sie mit einem kräftigen Antiseptikum, z. B. Kreosot oder Trikresol-Formol oder Paramonochlorphenol, überschwemmt werden (Tab. XXXII, Fig. 3). Natürlich ist es von Vorteil, bei Anwendung so stark ätzender Substanzen den Cofferdam anzuwenden.

3. Nun durchstösst man mit einem rotierenden, mit Kreosot benetzten Rosenbohrer das Dach der Pulpakammer und schneidet damit die ganze Kronenpulpa

fort. Tab. XXXII, Fig. 2, zeigt diesen Vorgang, und auf Tab. XXXII, Fig. 4, ist der Längsschliff des Zahnes mit weggebohrtem Pulpakopf abgebildet. Auch hier muss Kreosot eingefüllt werden, entweder in flüssiger Form oder als feuchter Watteverband. In Fig. 4 ist schematisch dargestellt wie die Pulpa-stümpfe nunmehr am Boden der Pulpakammer als rötliche Punkte zum Vorschein kommen. Um jede Infektionsgefahr auszuschliessen muss in die entleerte und gründlich mit sterilisiertem Wasser ausgespritzte Pulpakammer sofort ein Antiseptikum gegeben werden.

4. Inzwischen stellt man sich eine Pille in der Art her, dass man die antiseptische Paste in etwas Zinnfolie (Tab. XXXII, Fig. 5) einwickelt und eine Kugel von der ungefähren Grösse einer Erbse formt (Tab. XXXII, Fig. 6). Dadurch lässt sich das Antiseptikum in relativ grosser Menge auftragen und es gelingt auch viel leichter, dasselbe an den ihm zukommenden Platz zu bringen, als dies bei einer offenen Paste der Fall sein würde. — Als Paste verwende ich gewöhnlich eine Mischung von Borax mit Eugenol; dieses Präparat reizt in keiner Weise die zurückgebliebenen Wurzelpulpen, sondern verwandelt sie in indifferente aseptische Pröpfe. Nach Jahresfrist findet man die Kanäle meistens leer; ich habe den hierbei sich abspielenden Vorgang genau untersucht (siehe G. Preiswerk, Die Pulpa-Amputation, Wien 1901) und gefunden, dass es sich um Verflüssigung der Pulpen auf dem Wege einer aseptischen Kolliquationsnekrobiose handelt.

Auch andere Pasten mögen ganz zweckdienlich sein, so verwendete ich gelegentlich eine solche bestehend aus Tannin und Kreosot. Dies führt zu einer Verlederung der Wurzelpulpen, in welchem Zustande sie niemals in Fäulnis übergehen. Miller empfiehlt Tabletten von der Zusammensetzung: Sublimat 0,003, Thymol 0,005. Lindemann Argentum nitricum; F. S. Brooks

Tab. XXXII. Die Pulpaamputation.

- Fig. 1. Auf der Pulpa liegt arsenige Säure *a*, welche mit Zinkenol *b* bedeckt ist.
- Fig. 3. Nach der Cauterisation entfernt man den Aetzverband, bohrt gründlich aus und füllt etwas Kreosot in die Höhle.
- Fig. 2. Mit einem Rosenbohrer wird der Pulpakopf entfernt.
- Fig. 4. Die vom Pulpakopf befreite Pulpahöhle.
- Fig. 5. Eugenol-Borax-Kugel auf Zinnfolie.
- Fig. 6. Dasselbe als Pille.
- Fig. 7. Diese Pille wird in das leere Cavum pulpae gepresst.
- Fig. 8. Die fertige Füllung; *a* ist die zusammenge-drückte Borax-Eugenolpille und *b* die Amalgamfüllung.

legt nach der Amputation auf die Pulpastümpfe einige Stückchen Chromsäurekristalle, worüber ein Tropfen Schwefelsäure gegossen wird. Kolmar, Skogsborg, Scheller und andere geben dem Jodoform den Vorzug, währenddem Blank Natrium tetraboricum, Peyser konzentrierte Kochsalzlösung und schwache Chlorzinklösungen, de Terra Salubrol usw. verwenden.

Die mit Borax-Eugenol gefüllte Pille wird nun in die Pulpakammer gebracht und daselbst mit einem Kugelstopfer festgedrückt (Tab. XXXII, Fig. 7). Hierbei ist aber jede Berührung der Wurzelpulpen durch vorheriges Auswischen usw. zu vermeiden, sondern die Pille, welche man wegen unumgänglicher Berührung durch unsere Finger in Kreosot sterilisiert hatte, wird direkt in die noch vom Antiseptikum überflutete Pulpakavität gebracht.

5. Erst wenn durch den Pillenverschluss die Wurzelpulpen gegen Infektion geschützt sind, kann man zum Auswischen der Kavität und Austrocknen mit warmer Luft schreiten. Als Füllungsmaterial eignet sich jede beliebige Plombe, nur Zinkphosphatzement nicht, da es bei Gegenwart von Borax nicht härtet. In Fig. 8 ist die fertige Füllung nach vollbrachter Amputation und Einlegen der Borax-

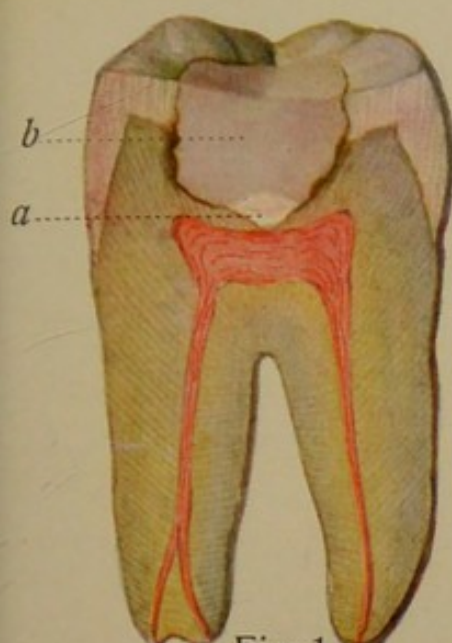


Fig. 1

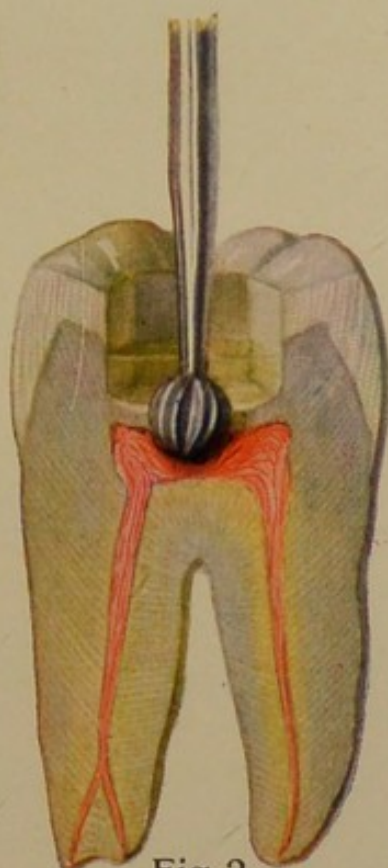


Fig. 2

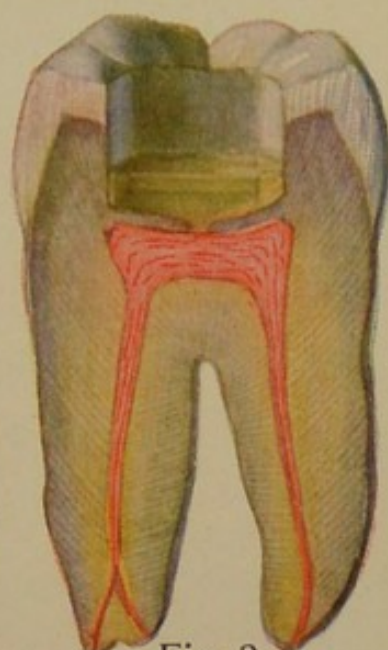

Fig. 3



Fig. 5



Fig. 6

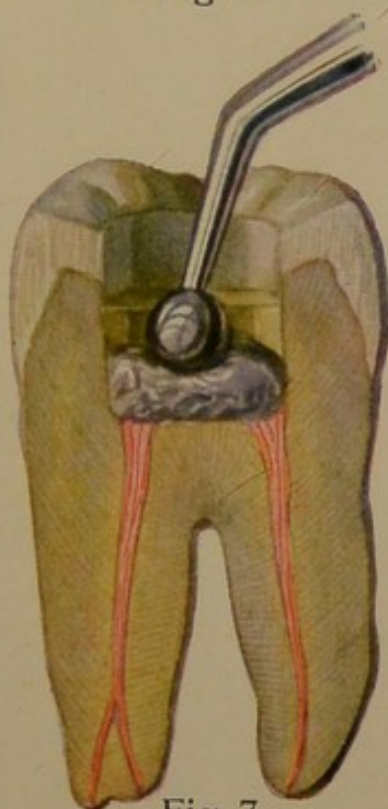


Fig. 7

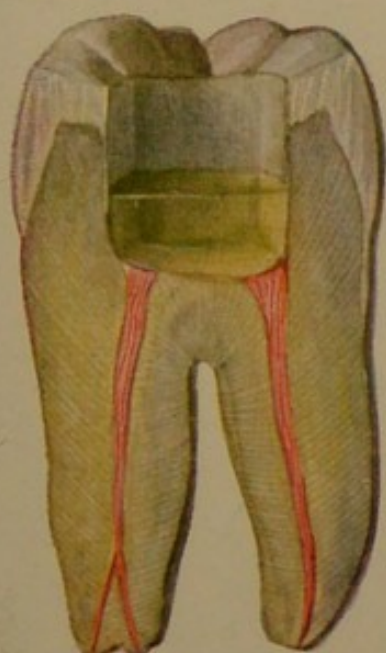


Fig. 4

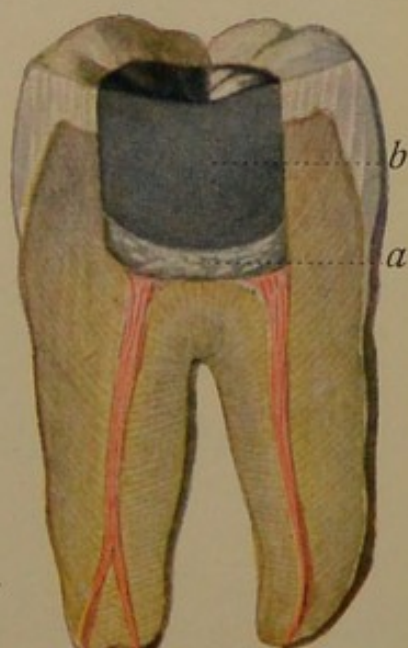


Fig. 8



eugenolpillen, dargestellt. Wünscht man Gold oder Zinngold einzufüllen, so ist es nötig, eine feste Unterlage von Amalgam zu schaffen. Da jedoch bis zum Erhärten desselben abgewartet werden muss, und dies erst nach längerer Zeit eintritt, so unterfülle ich gewöhnlich mit einem rasch härtenden Zinkphosphatzement; damit dieses mit der Boraxeugenolpille nicht in Berührung kommt, wird eine Zwischenschicht von Guttapercha oder Zinkenol hergestellt. Fig. 8 zeigt den fertig hergerichteten Zahn.

In suspekten Fällen fülle ich mit Zinkenol, um gegebenen Falles den Zahn leicht öffnen zu können.

Sollte die Operation misslingen, so zieht dies noch lange nicht die Extraktion des betreffenden Zahnes nach sich, denn es bleibt uns immer noch die nachträgliche Pulpaextraktion und Wurzelbehandlung übrig.

XVIII. Die Behandlung der Periodontitis.

Dieselbe habe ich, im Zusammenhang mit der Pathologie der Periodontitis, schon in meinem „Atlas und Lehrbuch der Zahnheilkunde mit Einschluss der Mundkrankheiten“, II. Auflage, besprochen und bleibt mir nichts anderes übrig, als das Gesagte an dieser Stelle zu wiederholen:

Eine richtige Therapie der Periodontitis lässt sich niemals einleiten, wenn man nicht den ätiologischen Momenten, sofern dieselben überhaupt festzustellen sind, genügende Aufmerksamkeit zuwendet. Desgleichen erfährt die Therapie bei den verschiedenen Folgezuständen gar manche Modifikation. Im Falle die Behandlungsweise eine konservierende oder operative ist, kann sie in diesem Abschnitte nur gestreift werden, weil eine ausführlichere Darstellung in den einschlägigen Kapiteln schon platzgegriffen hat.

Wenn die Periodontitis einer erkrankten Pulpa entstammt, so genügt es, die Pulpa auszuhellen, respektive in einen reizlosen Zustand überzuführen, um Linderung und Heilung zu schaffen. Das Einlegen von Chlorphenol behebt manchmal die pulpitischen und zugleich die periodontischen Erscheinungen. Ist das Zahnmark jedoch hochgradig pathologisch verändert, so muss es chemisch zerstört (arsenige Säure, Kobalt) und hierauf entfernt werden. Die Technik dieses Eingriffes wurde im Kapitel „Pulpakrankheiten“ dargetan. Kariöse Prozesse rufen manchmal, ohne Beteiligung der Pulpa, Periostitis hervor, aber nur wenn der kariöse Prozess am Zahnhalse entlang bis an den Limbus

der Alveole, oder unter denselben gewandert ist. Entfernt man — am besten mit dem Löffellexkavator — die erweichten Zahnmassen, wäscht mit Jodtinktur gut aus und füllt den Defekt entweder temporär oder bleibend, so verschwindet sofort die vorhandene Periodontitis marginalis.

Wurde das Alveolarperiost durch irgendein Trauma irritiert, so hilft am besten die vollkommene Ruhestellung des erkrankten Zahnes; so lässt sich ein beim Separieren mit Baumwolle, Kautschuk oder mittelst eines mechanischen Instrumentes wacklig und schmerzhaft gewordener Zahn dadurch vollkommen fest und empfindungslos machen, dass man ihn für einige Zeit durch Guttapercha in seiner Stellung fixiert. Am häufigsten sind zu hohe Goldkronen oder Füllungen die Ursache traumatischer Reize, was durch Herunterschleifen des Gegenbisses leicht zu korrigieren geht.

Die Prophylaxe kann manchmal die Therapie unnötig machen, indem sie der Einwirkung von Entzündungserregern vorbeugt, und zwar meine ich hier ganz besonders die Fälle von Kieferwunden, die im Anschluss an Extraktionen, Kieferfrakturen oder sonstwie entstehen. Hier gelten genau dieselben Grundsätze, wie für die allgemeine Wundbehandlung, d. h. Abhaltung der Keime von den Wundflächen und Abschwächung der Virulenz allfällig vorhandener Bakterien. Dies wird durch kräftige Spülungen mit einem antiseptischen Mundwasser (Perhydrol, Chinosol 3⁰/₁₀₀, Alkohol 20⁰/₁₀₀ und dergleichen) bewirkt. Brandt lässt gar keine Spülungen vornehmen, sondern er tamponiert jede Extraktionswunde sofort mit antiseptischer Watte aus. Andere legen nach gründlichem Ausspritzen der Alveole oder nach wiederholten Spülungen Salizyl- oder Jodoformgaze ein, die sie erst nach 24 Stunden wieder entfernen. Ich selbst lasse meine Patienten, angesichts der ganz enormen Heilkräftigkeit der Mundorgane, nach der Extraktion einfach mit klarem Wasser spülen und

habe niemals schwerere Fälle von Infektion erlebt. Nur bei herabgesetzter Zirkulation, wie sie nach Injektion von Nebennierenpräparaten erfolgt, wo also eher das Gewebe dem Angriffe von Bakterien unterliegt, Sorge ich für Vernichtung der Keime durch Auswischen der Alveole mit Jodtinktur. Un-erlässlich für einen glatt verlaufenden Heilprozess ist peinlichste Reinhaltung der Mundhöhle, und sollte sich trotz aller Vorsichtsmassregeln dennoch eine Infektion etabliert haben, so reinige man Zähne und Mundschleimhaut gründlich mit Seife, Alkohol 20⁰/₀ und eventuell Perhydrol oder Chinosol, spritze mit einem der letztgenannten Mittel die Alveole gut aus und lege in dieselbe ein Stück Jodoformgaze ein. Da sich dieser Tampon rasch vollsaugt, muss er häufig (nach sechs bis zwölf Stunden) bis zum völligen Nachlass der Schmerzen erneuert werden.

Ein altbekanntes Mittel gegen die Queck-silberstomatitis, die in schweren Fällen bekanntlich zu Periodontitis führt, ist das Kali chloricum, das in 5proz. Lösung als Spülwasser verordnet wird. Da aber jede Spülflüssigkeit sehr gut auf das Cavum oris wirkt, wegen der Wange hingegen viel weniger in das Vestibulum oris und somit gerade an den am stärksten affizierten Teil des Alveolarfortsatzes gelangt, so ist die gründliche Irrigation unter Zuhilfenahme einer Spritze entschieden angezeigt. Neben diesen äusserlichen Gaben, die sich noch durch die Beiersdorfer-Zahnpasta (nach Unna hergestellt), welche 50⁰/₀ Kali chloricum enthält, ergänzen lässt, sind in schweren Fällen innerlich 2—5 Gramm Kali chloricum pro die zu verabreichen. Wer die toxische Wirkung, die übrigens entschieden übertrieben wurde, fürchtet, der verwende Jodoform, das nach Mikulicz und Kümmel dieselben Dienste leistet wie Kali chloricum. Entweder wird Jodoformpulver aufgeblasen oder es wird in Form von Jodoform-Glyzerinbrei eingepinselt. Auch das Einlegen

von 10proz. Jodoformgaze auf die erkrankte Zahnfleischpartie soll von lindernder Wirkung sein.

Der Phosphorvergiftung ist durch die Gesetze, welche die Verwendung des gelben Phosphors verbieten, zum grossen Teile vorgebeugt worden. In den Betrieben, in denen er noch im Gebrauche steht, müssen die Räume hoch und luftig sein und die Arbeiter haben jedes Jahr für mehrere Wochen einer anderen, am besten ländlichen Beschäftigung nachzugehen. Während dieser Zeit müssen ihre Mundverhältnisse bestens saniert werden. Allfällige Abszesse sind zu spalten, mit Jodoformgaze auszutamponieren, und wenn sich Sequester gebildet haben, so entferne man sie, aber unter keinen Umständen bevor sich nicht gründliche Demarkation eingestellt hat.

Am schwierigsten gestaltet sich oft die Therapie beim Vorhandensein von Fremdkörpern, und zwar besonders von solchen, die in Wurzelkanälen stecken, wie beispielsweise abgebrochene Sonden. Es ist empfohlen worden, in solchen Fällen einfach Jod in die Kanäle zu pumpen, worauf sich Jodeisen bilde, das sich leicht herausspritzen lasse. Nach meiner Erfahrung lässt jedoch dieses Verfahren im Stiche, das Jod greift nur ganz oberflächlich die Stahlsonden an, von einer Auflösung derselben kann keine Rede sein. Da auch andere Mittel, wie starke Mineralsäuren wirkungslos sind, so weiss ich keinen andern Vorschlag, als starke Magneten zu versuchen, wie sie die Ophthalmologie schon lange zur Entfernung von Eisen- und Stahlsplintern, die in das Innere des Auges gedrungen sind, in Gebrauch hat.

Die von durchbrechenden Weisheitszähnen herstammenden Beschwerden lassen sich am besten kupieren, indem man die über der Kaufläche liegenden Weichteile durchschneidet. Weil aber nach dieser einfachen Inzision die Wundränder leicht wieder miteinander verkleben, so tut man besser daran, einen ganzen Schnitz zu exzidieren,



Fig. 310.
Schere zur
Exzision bei
erschwertem
Weisheits-
zahndurch-
bruch.

oder den ganzen Schleimhautlappen mit einer gebogenen Schere abzutragen (Fig. 310). Auch das Abtrennen mit der GlühSchlinge ist empfohlen worden. Ich stimme aber vollständig mit Partsch überein, welcher angibt, dass man die besten Erfolge erziele, wenn man einfach unter die den Weisheitszahn bedeckende Weichteil-
kappe etwas Jodoformgaze schiebe.

Um eine Parulis zum Verschwinden zu bringen, genügt wohl in den meisten Fällen die typisch ausgeführte Wurzelbehandlung. Lässt sich jedoch der Eiter nicht durch den Wurzelkanal ableiten, so ist eine Inzision am Platze, die aber nicht zaghaft, sondern energisch in die Tiefe gehend auszuführen ist. Es kann auch versucht werden, eine raschere Erweichung der prallen Schwellung durch eine in Milch gekochte Feige oder eines Capsicum-pflasters herbeizuführen, auch mehrfaches Bepinseln mit Jodtinktur scheint die Entzündung günstig zu beeinflussen.

Geradezu günstige Resultate habe ich bei beginnender Parulisbildung durch Einspritzen eines Kubikzentimeters der gewöhnlichen für Extraktionen in Gebrauch stehenden Adrenalin-Novokain-Lösung erzielt. Die therapeutische Anwendung der Nebennierenpräparate bei Periodontitiden ist besonders von Michel warm befürwortet worden und ich kann mich seinen Mitteilungen vollinhaltlich anschliessen, nach welchen inzipiente Wurzelhautentzündungen schon nach einmaliger Injektion in vielen Fällen zum Rückzuge genötigt werden.

Ein allfällig vorhandenes Ödem wird manchmal durch kontinuierliches Auflegen von Leinsamenkataplasmen, wegen der damit ver-

bundenen Zirkulationsbeschleunigung, zu rascherem Verschwinden gebracht, aber dieses Mittel ist so wenig wie die heissen Senffussbäder von absoluter Sicherheit.

Will man dem Patienten möglichst rasch Ruhe verschaffen und zwar auf symptomatischem Wege, so verabfolge man ihm ein wirksames Narkotikum. Morphinum sowohl subkutan als innerlich ist unter allen Umständen zu vermeiden. Es ist das schlechteste Beruhigungsmittel für das Gebiet des Trigemini, das man sich denken kann und zudem birgt dessen Anwendung die schwere Gefahr der Morphinumvergiftung in sich. Da die leider noch ziemlich häufig publizierten Todesfälle beweisen, dass selbst von gewissenhaften und gebildeten Ärzten fortwährend Morphinum gegen Zahnschmerzen gegeben wird, so betrachte ich es als meine Pflicht, an dieser Stelle ganz energisch hiervor zu warnen. — Viel harmloser und zugleich spezifisch wirkt Aspirin, von dem man alle zwei Stunden 0,5 Gramm bis zur Milderung der Schmerzen geben kann, und nachts mag Chloralhydrat am Platze sein. Römer verordnet folgendes Rezept:

Rp. Chloral. hydrat. 10,0

Aq. destill. 120,0

Syr. Aurant. 20,0.

M. D. S. Abends $\frac{1}{4}$ stündlich 1 Esslöffel bis zur Wirkung.

Die empirische Verabreichung von Chloralhydrat hat durch die Untersuchungen Schröders, die er mit dem Induktionsstrom anstellte, eine wissenschaftliche Stütze erhalten. Schröder hat gezeigt, dass beispielsweise Morphinum in den Zähnen eine zeitweise Steigerung der Empfindlichkeit hervorrufe, so dass es nicht beruhigend, sondern im Gegenteil exzitierend wirkt, wogegen das Chloralhydrat (Chloralhydrat 5,0, Vini hunga-

rici tokayens. 150,0, ein halb Weinglas) die Sensibilität nicht unerheblich herabsetzte.

Ich verordne seit langem Veronal (Veronali 0,3 D.S. Ein Pulver zwei Stunden vor dem Schlafengehen) und habe in der Regel, speziell bei periodontitischen Schmerzzuständen beste Erfolge gesehen, d. h. die Patienten verfielen in ruhigen Schlaf und konnten sich andern Tags neugestärkt einer eingreifenden Behandlung unterziehen.

Da die Wärme, z. B. in Form heißen Kamillentees, trotz gegenteiliger Behauptung, meiner Erfahrung nach die Schmerzen meist vermehrt, so versuche man es eher mit der Kälte. Spülungen mit Eiswasser, Auflegen des Eisbeutels, sowie prolongiertes Anspritzen der erkrankten Kieferpartie mittels des Äthylchlorid-Sprays, führen entschieden manchmal zu einer guten Wendung.

Thrombophlebitische und phlegmonöse Prozesse sind so ernster Natur, dass man gut tut, den Rat eines Chirurgen einzuholen, wenngleich glücklicherweise auch diese Leiden in einigen Fällen durch Sanierung der Mundhöhle mit eventueller Extraktion des schuldigen Zahnes, und antiseptischer Behandlung allfällig vorhandener Wunden, zur Ausheilung gelangt sind.

Was die chirurgische Behandlungsweise anbelangt, so verdient die von Partsch eingeführte und zu einem brauchbaren Systeme gearbeitete Aufklappung der Kieferschleimhaut und Abdeckung des Krankheitsherdes einer besonderen Würdigung. Sie ist ganz entschieden da am Platze, wo man mit der Wurzelsondierung nicht auskommt. Dies ist z. B. da der Fall, wo Wurzelkanäle obliteriert sind durch eine zirkuläre Dentinbildung, die bekanntlich gelegentlich zu einer eigentlichen Konsolidation der Wurzeln führen kann. Oft verlegen auch wandständige Dentikel oder freie Konkrementen so hartnäckig die Passage, dass sie weder auf mechanischem Wege noch durch Säuren beiseite geschafft

werden können. Auch abgebrochene Sonden oder sonstige Fremdkörper versperren den Medikamenten den Zugang zum Krankheitsherde. Jedoch bedarf es keineswegs immer dieser akzidentellen Ursachen, sondern es kann die Sondierung schon aus anatomischen Gründen zur Unmöglichkeit werden, wie aus den Zahnkorrosionen von Fischer, sowie den meinigen zur Evidenz hervorgeht. — Eine fernere Indikation zur Aufmeisselung des Kiefers bilden Zahnsteinablagerungen, wie sie Partsch an chronisch entzündeten Wurzeln, die durch den Wurzelkanal oder die Alveole mit der Mundhöhle in Verbindung standen, gesehen hat. Solche Zahnsteinkrusten lassen sich wohl kaum auf andere Weise entfernen. Dann ist bekanntlich die Wurzelnekrose unheilbar und hier kann manchmal durch das Abtragen der Wurzelspitze, sofern nur diese nekrotisiert war, der Zahn auf viele Jahre gerettet werden. Dass auch chronische granulierende Prozesse in der Umgebung von Wurzeln, die Erschliessung des Krankheitsherdes und Auskratzung der Granulationen nötig macht, sei hier nur erwähnt. Ich möchte sagen: Die Aufklappung ist in denjenigen Fällen indiziert, in denen die Erhaltung eines wichtigen Zahnes auf keine andere Weise mehr zu erreichen ist.

Durch diese Methode ist die Replantation wohl etwas in den Hintergrund gedrängt, aber nicht ganz unentbehrlich gemacht worden. Wir bedienen uns der Replantation immer noch in denjenigen Fällen, in denen, wie bei den mehrwurzigen Zähnen, das Blosslegen der einzelnen Wurzeln durch die Aufklappung unmöglich ist. Auch fällt der Umstand ins Gewicht, dass absolut undurchgängige Wurzelkanäle auch nach ausgeführter Aufklappung und Wurzelresektion ebenso unpassierbar bleiben, wie sie es vorher waren, hält man dagegen den Zahn in der Hand, so lässt sich mit Leichtigkeit jeder Wurzelkanal, und zwar vom Foramen apicale

aus, ausräumen. — In der Technik der Replantation folgen wir bis zu einem gewissen Grade den Vorschlägen R ö m e r s, d. h. der extrahierte Zahn kommt sofort in eine erwärmte, physiologische Kochsalzlösung, mit welcher Lösung auch die Alveole ausgespritzt wird. Scharfe Chemikalien werden vermieden, um die noch gesunden Zementzellen sowohl als das Alveolarperiost am Leben zu erhalten. Indem wir den Zahn mit Watte festhalten, die mit physiologischer Kochsalzlösung getränkt ist, bohren wir durch das Wurzelloch den Pulpakanal aus und füllen ihn mit Amalgam. Alsdann wird noch rasch die Kronenkavität gefüllt und der so präparierte Zahn in die Alveole gedrückt. Entzündliche Granulationen, sowie nekrotische Gewebsteile sind vorher von der Wurzel zu entfernen. Auch tut man gut daran, allfällige, im Fundus der Alveole zurückgebliebene Granulationsbildungen mit dem scharfen Löffel wegzukratzen. — In zwei bis vier Wochen sind solche Zähne vollkommen wieder brauchbar. Ich habe diese Operationen mehrfach, und zwar bei bestehender Periodontitis, selbst wenn eine Parulis vorlag, ausgeführt, und ich habe, wenigstens an den Backzähnen, mit ganz wenig Ausnahmen nur positive Erfolge erlebt.

Die Extraktion soll das *Ultimum refugium* sein, denn mit etwas Sachkenntnis und Geduld lässt sich weitaus die grösste Zahl dieser Entzündungen unter Erhaltung der Zähne kurieren. Ich extrahiere nur bei Trismus oder wenn der Eiter die äussere Haut zu durchbrechen droht. Auch eintretendes Fieber wirkt alarmierend genug, um hier und da die sofortige Extraktion zu veranlassen. Viel seltener werden Zähne wegen allzugrosser Schmerzen geopfert, da uns ja zur Bekämpfung derselben genügend Mittel zur Verfügung stehen und hebe ich hier besonders die Injektion mit Adrenalin-Novokain, die innerliche Darreichung des Veronals oder Chloralhydrates, sowie die Trepanation des schuldigen Zahnes und die Inzision einer allfälligen Parulis hervor.

Unscheinbare Zahnstümpfe, die nicht mehr viel taugen und sonst ganz ansehnliche Zähne, die aber keinen Gegenbiss haben, verfallen naturgemäss relativ leicht der Zange.

Werden durch periodontitische Zähne chronische, nach der Gesichtsoberfläche mündende Fisteln unterhalten, so ist deren Entfernung, wenn auch nicht immer, so doch häufig wegen bestehender Zementnekrose angezeigt.

XIX. Die Behandlung der Alveolar-Pyorrhoe.

Wie ich schon in meinem „Lehrbuch und Atlas der Zahnheilkunde, mit Einschluss der Mundkrankheiten“ II. Auflage dargetan habe, liefern uns folgende Momente die Anhaltspunkte, welche zur Diagnostizierung einer Alveolarpyorrhoe unentbehrlich sind:

1. Rötung, Schwellung und Lockerung des Zahnfleisches.
2. Eiterung aus dem Ligamentum circulare.
3. Konkreme; diese sind meist sehr hart, dunkel pigmentiert und haften fest an der Wurzeloberfläche.
4. Granulationen in unmittelbarer Nachbarschaft der Zahnwurzel und infolgedessen
5. Beweglichkeit der betreffenden Zähne.
6. Dumpfer Perkussionsschall, aber nur in vorgeschrittenem Stadium.
7. Schmerzen; diese treten jedoch in den seltensten Fällen auf. Sie steigern sich nur dann zur Heftigkeit, wenn der Prozess bis zur Wurzelspitze vorgedrungen ist und hierdurch eine Pulpitis ascendens resultiert.

Die Frage nach der Ätiologie dieser leider sehr verbreiteten Krankheit hat eine literarische Hochflut heraufbeschworen; natürlich kann ich nur dasjenige anführen, was für die Therapie von Belang ist.

Man unterscheidet zwei ätiologische Möglichkeiten, die zu Pyorrhoe führen; die eine ist all-

gemeiner, die andere lokaler Natur. Rhein spricht im ersten Falle von *Pyorrhoea complex* und im zweiten von *Pyorrhoea simplex*.

Die *Pyorrhoea complex* verdankt ihren Ursprung gewissen Störungen des Allgemeinbefindens, wie sie bei Gicht, Diabetes, Chlorosis, Anämie, Leukämie usw. auftreten. Auch spielen Infektionskrankheiten, wie Tuberkulose, Typhus, Lues usw., entschieden eine Rolle. Ferners hat man *Pyorrhoe* bei gewissen nervösen Störungen (Gehirn- und Rückenmarkerkrankungen) beobachtet.

Vergiftungen mit Quecksilber, Blei usw. rufen zwar auch Veränderungen hervor, welche Ähnlichkeit mit *Pyorrhoea alveolaris* haben, aber da die hierbei auftretenden Erscheinungen die Diagnose einer ächten *Pyorrhoe* nicht zulassen, sondern eher auf eine *Periodontitis* hindeuten, so habe ich diese Intoxikationen in jenem Kapitel zur Abhandlung gebracht.

Sobald es uns gelungen ist, eine *Pyorrhoea complex* festzustellen, haben wir uns mit dem Hausarzte oder einem Spezialisten zwecks Behandlung des vorliegenden Grundleidens in Verbindung zu setzen.

Die *Pyorrhoea simplex* wird durch folgende Ursachen hervorgerufen:

1. Zahnstein-Ablagerungen. Diese legen sich manchmal kragenförmig um den Zahnhals herum, drängen das sonst straff anliegende Ligamentum circulare vom Zahnfleische ab und wuchern in die Tiefe. Hierdurch ist der Infektion Tür und Tor geöffnet.

Diese schon von Rigg beobachtete Tatsache trifft aber nicht in jedem Falle von Zahnsteinbildung zu, sondern es kommen sehr häufig Fälle vor, bei denen wohl Zahnstein vorhanden, aber keine Spur von *Pyorrhoea alveolaris* nachzuweisen ist. Das Zahnfleisch ist entweder vollkommen gesund geblieben, oder es bietet nur die Symptome einer oberflächlichen *Gingivitis marginalis*.

Hierfür gibt Römer eine Erklärung ab, indem er sagt: „Wo die normale Widerstandsfähigkeit im Gewebe durch Komplikation von lokalen Ursachen mit allgemeinen Ernährungsstörungen herabgesetzt ist, sehen wir gerade durch die Zahnsteinansammlung in der Mehrzahl der Fälle diese Erkrankung veranlasst werden.“

2. Unreinlichkeit. Schlecht gepflegte Mundhöhlen, deren Zähne mit einem schmierigen Belage bedeckt sind, weisen meiner Erfahrung nach viel häufiger Alveolarpyorrhoe auf, als gut gepflegte. Dies ist auch nicht zu verwundern, wenn man bedenkt, dass Gärungsvorgänge am Zahnfleischrande zu Entzündung und Eiterung führen können, und dass alsdann ein Weitergreifen des Prozesses nach dem Periodontium leicht einzutreten pflegt. Die massenhaft vorhandenen Mikroorganismen aber tun das Ihrige, um die Eiterbildung anzuregen und zu unterhalten.

Auch hier muss man wieder an eine Prädisposition denken, hervorgerufen durch allgemeine Ernährungsstörungen, vielleicht auch durch Vererbung; denn nicht in jeder unrein gehaltenen Mundhöhle kommt es zu Pyorrhoe, sondern meist besteht nur ein leichter und oberflächlicher Grad von Stomatitis, der, ohne je in die Tiefe zu greifen, zeitlebens andauern kann.

3. Artikulationsanomalien. v. Arkövy und Karolyi haben darauf hingewiesen, dass bei Artikulationsstörungen einzelne Zähne oder ganze Zahngruppen durch den Kaudruck überlastet, in abnormer Richtung belastet oder sonstwie erschüttert werden, wodurch das Zahnfach gleichsam gequetscht und so zu Zirkulations- und Ernährungsstörungen der Weg gebahnt werde. Von vielen Autoren wird dieser Befund, der in therapeutischer Hinsicht sehr wertvoll ist, bestätigt.

Die Therapie der Pyorrhoea simplex hat sich mit folgenden fünf Massnahmen zu befassen:

1. Mit der Beseitigung des Zahnsteines und Serumsteins.
2. Mit der Beseitigung der Granulationen.
3. Mit der Desinfektion der Zahnfleischtasche.
4. Mit der Nachbehandlung.
5. Mit dem Ausschalten allfällig vorhandener Artikulationsanomalien.

Der Zahn- und Serumstein muss nach den im einschlägigen Kapitel angeführten Kautelen entfernt werden und zwar auf das allersorgfältigste, denn bleibt auch nur die geringste Spur davon an der Oberfläche der Wurzel zurück, so reizen die meist scharfen Kanten dieser Kalkkrusten das periodontische Gewebe dermassen, dass der Krankheitsprozess nach Ablauf einer kurzen Frist rezidiert. Nach der mechanischen Reinigung, welche nie eine vollständige sein kann, hat die chemische dafür zu sorgen, dass die letzten Reste der anhaftenden Kalkmassen entfernt werden.

Als Lösungsmittel stehen mancherlei Säuren im Gebrauch, Younger empfiehlt Milchsäure, welche die Konkreme löse, ohne die weichen Gewebe anzugreifen. 10—50prozent. Trichloressigsäure soll nach Harlan nur die Kalkniederschläge lösen, die Weichteile sowie die Zahnschubstanzen jedoch unversehrt lassen. Ich stimme jedoch mit Dieck überein, welcher vor deren Verwendung warnt, „da die entkalkende Wirkung der Trichloressigsäure auf die Zahnschubstanz allgemein bekannt“ sei. Auch Chromsäure, Schwefelsäure, Salzsäure, Salpetersäure usw. konzentriert und in verdünntem Zustande sind verschiedentlich angepriesen worden.

Ich persönlich gebe der 50proz. Salzsäure den Vorzug, denn es hat sich durch Versuche, die ich an extrahierten Zähnen (siehe G. Preiswerk, Beitrag zur Ätiologie der Zahnkaries. Österreich.

ungar. Vierteljahrsch. f. Z. 1902, IV) anstellte, gezeigt, dass bei einer Einwirkung derselben auf die Zahnoberfläche keine Tiefenwirkung sich einstellt, sofern die Applikation nur wenige Sekunden oder bis zu einer Minute dauert. Dies genügt jedoch in den meisten Fällen, die noch spärlich zurückgebliebenen Konkreme zur Auflösung zu bringen. Sobald sich dies vollzogen hat, spritze man mit warmem Wasser die Zahnfleischtaschen tüchtig aus, um überschüssige Säure zu entfernen. Um die Säure möglichst bis zum Fundus der Pyorrhoeetasche zu transportieren, benutze ich eine (säurefeste) glatte Pulpanadel (Millernadel) aus Tantal, welche mit einigen Wattefasern umwickelt wird. Nach Benetzen der Nadel mit Säurelösung schiebe ich sie dermassen der erkrankten Wurzel entlang, dass sie mit der ganzen Oberfläche derselben nach und nach in Berührung kommt. Sollte dies zu schmerzhaft sein, so werden vorher auf demselben Wege einige Kokainkristalle eingeführt.

Es ist deshalb nötig, möglichst tief in den Krankheitsherd einzudringen, weil man, ausser der Entkalkung, noch eine antiseptische Wirkung erzielen will, die man ja von der Salzsäure, welche ein überaus kräftiges Desinfiziens ist, mit Zutrauen erwarten darf.

Manchen genügt diese Art der Reinigung nicht, sondern sie schneiden längs der Wurzel das Zahnfleisch auf, klappen es auseinander und verschaffen sich auf diese Weise einen bequemen Zugang zu den versteckten Kalkniederschlägen.

Wenn nun auch zweifellos die in den Zahnfleischtaschen, von Galippe nachgewiesenen, Mikroorganismen zum grossen Teile getötet wurden, so hält sich noch genug infektiöses Material in den Granulationen, welche nie fehlen, versteckt, und es ist, wie Römer richtig betont, nicht möglich, den Prozess zum Stillstand zu bringen, ohne diese Granulationen gründlich zu vernichten.

Dies lässt sich durch kaustische Alkalien bewirken; da jedoch deren Wirkungssphäre unberechenbar ist, so ist von deren Gebrauch abzuraten. Dasselbe lässt sich bis zu einem gewissen Grade vom Höllenstein behaupten, der von Holmes propagiert wird, sowie von stark ätzenden, namentlich Mineralsäuren. Alle diese Mittel haben wir nicht genügend in der Hand.

Anders steht es mit dem Ausbrennen der granulösen Massen. Hier ist uns die Möglichkeit gegeben, die Gewebszerstörung ganz nach Wunsch abzugrenzen. Ich benütze je nach Lage und Fall eine gewöhnliche Thermokauterschlinge (Fig. 311) oder einen Platinansatz mit breitgehämmertem Ende, entweder in der Art von Fig. 312, oder von Fig. 313. Hauptsache ist bei dem Ausbrennen, dass alle

vorhandenen Granulationen vernichtet werden und nichts übrig bleibt, sonst tritt nach einigen Wochen abermals Pyorrhoe auf und das Verfahren muss wiederholt werden. Die Thermokauterspitze darf ja nicht halbgelühend oder gar kalt eingeführt werden, weil durch langsames Anwärmen beträchtliche Schmerzen entstehen, wogegen vom Patienten

beinahe nichts gefühlt wird, wenn man die weissglühende Schlinge einführt und dieselbe sofort zurückzieht, sobald sie anfängt abzukühlen. Natürlich darf bei lebenden Zähnen die Glühspitze niemals in direkte Berührung mit der Wurzeloberfläche gebracht werden; dies würde zu starken Schmerzen, ja sogar zu Gefährdung der Pulpa führen. —

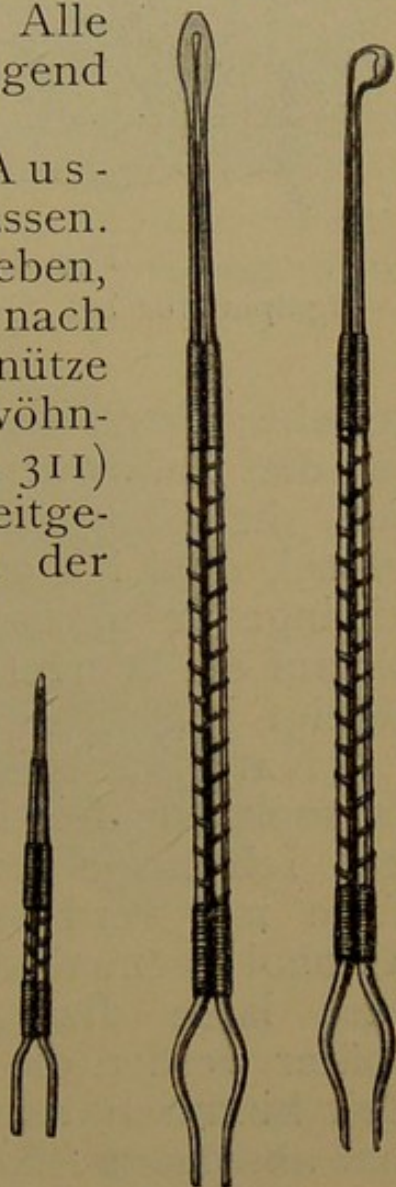


Fig. 311. Fig. 312. Fig. 313.
Thermokauterspitzen.

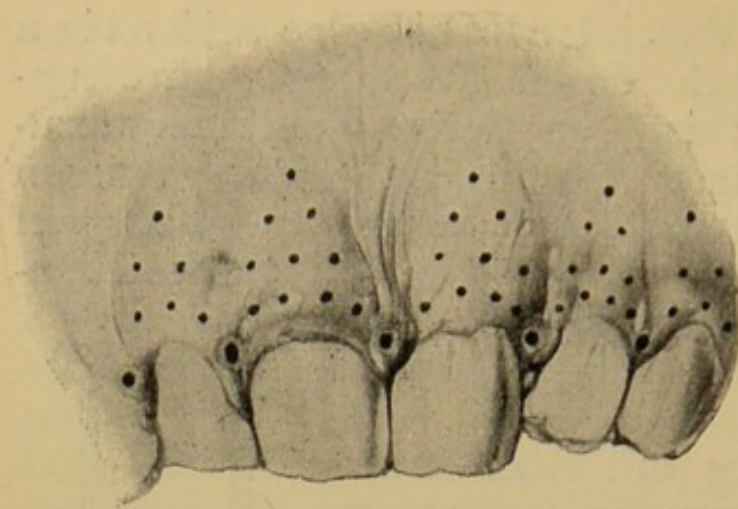


Fig. 314.
Ignipunktur bei Alveolarpyorrhoe.

Ist das Gewebe in grossem Umfange abzutragen, so kann man vor dem Brennen einige Kokainkristalle auflegen; noch sicherer schützt die Injektion eines Tropfens Novokain-Adrenalin vor Schmerzen.

An Stelle der Granulationen tritt späterhin Narbenge-

gewebe; damit dasselbe einen strafferen Anschluss an die Zahnwurzel erfährt, verlöte ich gewöhnlich die Gingiva in der Weise mit der Zahnwurzel, dass ich an mehreren Stellen mit der Glüh-schlinge in horizontaler Richtung die Weichteile bis auf die Wurzel ignipunktiere, wie dies in Fig. 314 gezeigt ist.

Natürlich ist eine Nachbehandlung nötig, da sonst die frisch gesetzten Wunden eitern könnten. Ich pinsle gewöhnlich während der ersten paar Tage mit verdünnter Jodtinktur oder 30 prozent. Alkohol zweimal täglich die behandelten Weichteile, oder lasse dies die Patienten selbst besorgen. Später werden die Patienten gehalten, noch längere Zeit hindurch, manchmal monatelang, täglich zweimal absoluten Alkohol den Zahnhälsen entlang aufzutragen. Zugleich wird ihnen nahegelegt, nach

jeder Mahlzeit, sowie abends und früh ihre Zähne gründlich mit Perhydrol (Wasserstoff-superoxyd) zu bürsten. Meist stellt sich nach und nach, als Frucht dieser adstringierenden und des-

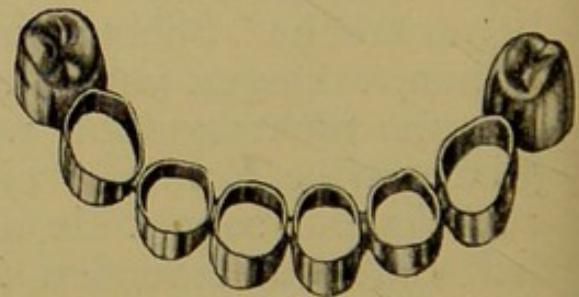


Fig. 315.
Apparat zum Fixieren wackliger Zähne.

infizierenden Behandlungsweise, ein normaler Zustand des Zahnfleisches ein, die Eiterabsonderung hört auf und die Zähne werden wieder vollständig fest. Als Prophylaktikum wird die, Karlsbader Salz enthaltende, „Solvolith“-Zahnpaste empfohlen, sie soll den Zahnsteinansatz vermindern und deshalb eine Ursache der Pyorrhoe beheben.

Allzusehr gelockerte Zähne müssen extrahiert werden. Es gibt jedoch Patienten, die dermassen an der Erhaltung ihrer Zähne hängen, dass man auf Mittel und Wege sinnen muss, auf mechanische Weise eine Fixation anzustreben. Gelegentlich

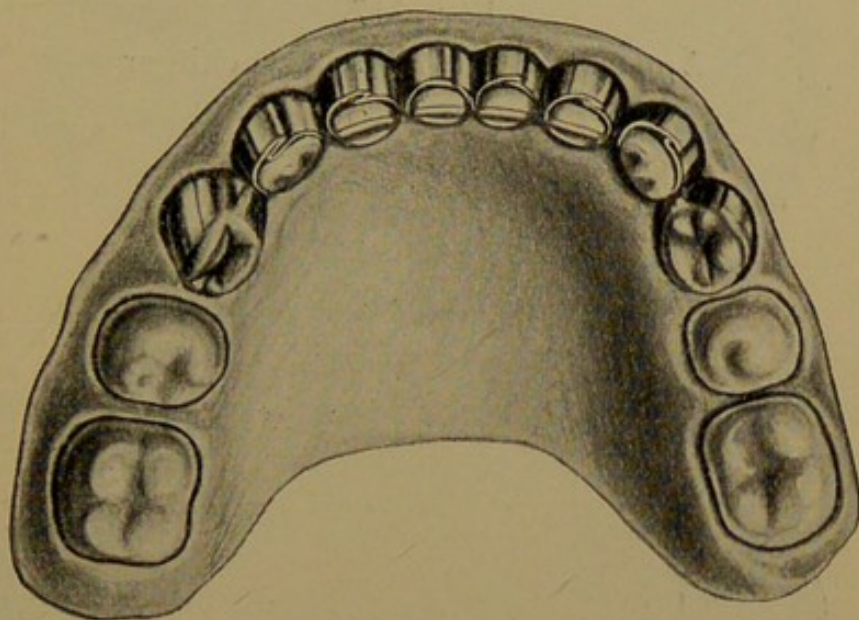


Fig. 316.

Derselbe Apparat in situ.

entspricht der von Herbst sen. erdachte Apparat, den ich mit Erfolg in einem Falle anwandte, dem angestrebten Zwecke. Der kleine Apparat besteht aus vier Ringen 24 karätigen Goldes, die unter sich und mit zwei Kronen (Fig. 315) verbunden sind. Die Kronen füllt man mit Zement und schiebt das Ganze so über die Zähne, dass jeder wacklige Zahn von einem Ringe umfasst wird. Nun kneift man mit einer Flachzange die zu weiten Ringe zusammen, bis sie die Zähne fest umschliessen, und drückt die zusammengekniffenen Enden, damit sie nicht kratzen, zur Seite, wie dies in Fig. 316 zu sehen ist,

Statt der Ringe, unter denen sich Zersetzungsvorgänge abspielen können, lassen sich an den Fixierapparat auch Stifte anbringen, die von der Lingualseite her in eigens angelegte Bohrlöcher ragen. Da aber das Anbohren Schmerzen verursacht und obendrein oftmals der Kanal bis zur Wurzelpulpa reicht, so ist vorher jeder einzelne

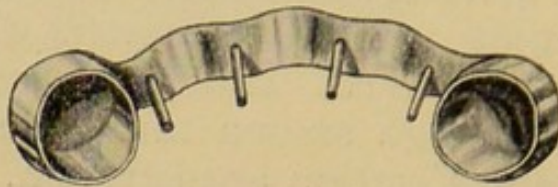


Fig. 317.

Apparat zum Fixieren wackliger Zähne.

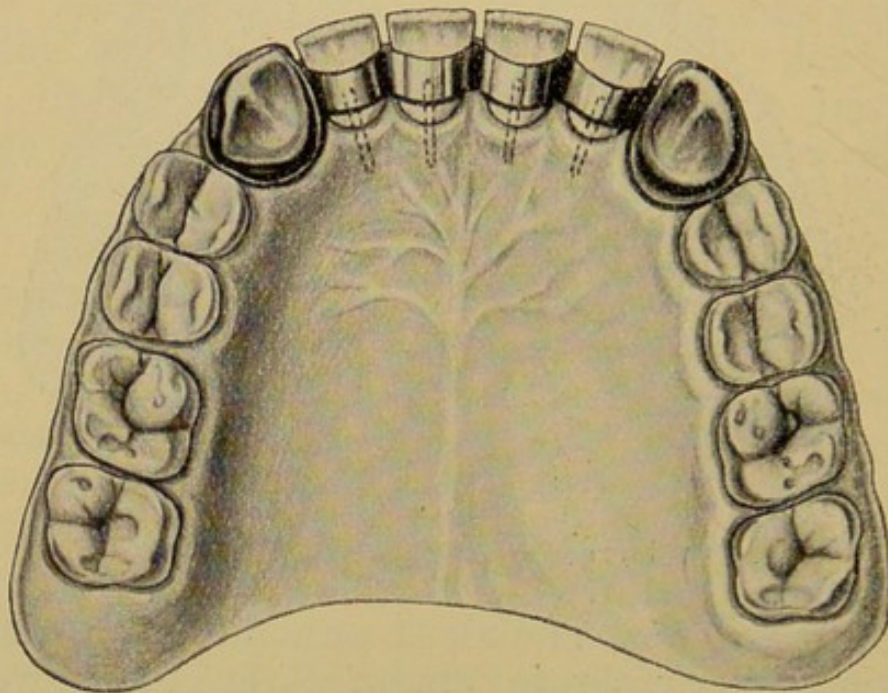


Fig. 318.

Derselbe Apparat in situ.

Zahn zu devitalisieren und von der Pulpa zu befreien. In Fig. 317 habe ich einen solchen Apparat abgebildet und in Fig. 318 sieht man denselben an seinem Platze in der Mundhöhle.

Artikulationsanomalien müssen durch die Methoden der Kronen-, Brücken- und Plattenprothetik, gegebenen Falles aber

durch orthodontische Massnahmen beseitigt werden. Über die Wirkung der Aufbisskappen, wie ich eine solche in Fig. 319 dargestellt

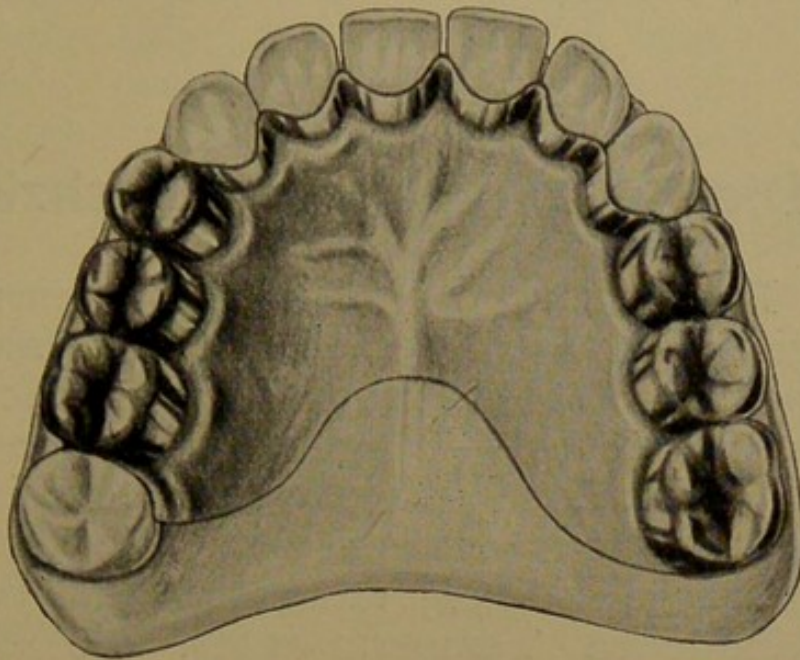


Fig. 319.
Aufbisskappen.

habe, und die der Patient zur Schonung gelockerter Vorderzähne zu tragen hat, sind die Ansichten noch nicht abgeschlossen.

XX. Die Behandlung der Milchzähne.

Die Behandlung der Milchzähne muss gesondert abgehandelt werden, weil sie sich nicht ganz mit derjenigen der bleibenden Zähne deckt.

Hier kommt es — wegen der kurzen Lebensdauer der Milchzähne — nicht auf sonderlich solide Arbeit an, sondern darauf, dass wir, unter möglicher Berücksichtigung des zarten und oft ängstlichen kindlichen Temperamentes, die Zähnchen für einige Jahre gebrauchsfähig und schmerzfrei erhalten.

Um zu diesem Ziele zu gelangen, ist möglichst frühzeitig Inspektion und Behandlung erforderlich. Bald nach dem Durchbruche sämtlicher Milchzähne — also etwa im dritten Jahre — müssen sich die kleinen Patienten zum Zahnarzte begeben, damit schon die kleinsten Defekte gefüllt werden können.

Zum Ausräumen der Kavitäten verwendet man möglichst scharfgeschliffene Exkavatoren und nur ausnahmsweise die Bohrmaschine, da durch einen intensiveren Schmerz die Kinder oft jahrelang völlig störrisch werden.

Es darf zum Trockenlegen nicht gleich verfahren werden wie bei Erwachsenen. Statt des Cofferdams, den Klammern, umfangreicher Servietten usw. bedient man sich am besten nur ganz kleiner Rollen aus japanischem Fliesspapier, das vollständig genügt, um die zu verschliessende Zahnhöhle einen Augenblick trocken zu halten.

Als Füllmaterial eignen sich Amalgam, Zement, Guttapercha und für stark zerstörte Zähne vor allen

Dingen Zinkenol; wenn aber Gold, Porzellan und dergl. in Milchzähne gefüllt wird, so muss dies mindestens als ein Kunstfehler bezeichnet werden.

Kleine Höhlen, die sich genügend unterschneiden lassen, fülle ich gewöhnlich mit Amalgam. Mit Zement werden solche geschlossen, die entweder keinen rechten Halt für eine nicht klebende Füllung, wie Amalgam, mehr bieten würden, oder bei denen die Pulpa vor termischen Reizen geschützt werden muss. Guttapercha kommt nur ausnahmsweise in Betracht, wir legen es nur in Approximalkavitäten, die bis unter das Zahnfleisch reichen; es schützt hier das Zahnfleisch vor äusseren Insulten ganz vorzüglich, muss jedoch ab und zu erneuert werden. Ist die Pulpa schon freiliegend oder gar abgestorben, dann verwende ich stets die Zinkenol-Paste, da sie für die Pulpa eine reizlose Decke bildet, und bei periodontischen Erscheinungen leicht entfernt werden kann. Ich möchte die Zinkenol-Paste, die 1—4 Jahre in der Mundhöhle aushält, als Füllmaterial für Kinderzähne ganz besonders warm empfehlen.

Das Auflegen einer Zinkenol-Paste ist aber nur statthaft, wenn die Pulpa unverletzt und nicht entzündet ist. Bei Pulpitis muss wie bei bleibenden Zähnen ein Kaustikum eingelegt werden. Statt der arsenigen Säure verwende ich aber lieber Kobalt, seiner geringeren Toxizität halber. Eine ganz kleine Spur pulverisierten Kobaltes wird zu diesem Behufe mit einem Tropfen konzentrierter Chlorphenollösung zur Paste gemischt und auf die Pulpa gelegt. Durch diesen Zusatz geschieht meist das Absterben der Pulpa in schmerzloser Weise. Nach ein bis zwei Tagen entfernen wir die Einlage wieder, präparieren die Höhle fertig und schneiden mit einem scharfen Löffellexkavator den Kopf der kauterisierten Pulpa weg. Nach dieser Amputation wird in die Pulpakavität eine Pille Eugenol-Borax gelegt und darüber mit Amalgam gefüllt oder mit Zinkenol. Zement

erhärte nicht über Borax. Eine eigentliche Wurzelbehandlung, also Extraktion der Pulpa, Sterilisation der Kanäle und dann Füllen derselben dürfte bei Milchzähnen wohl in den wenigsten Fällen angezeigt sein. Denn es entsteht, wegen der im Zusammenhang mit den Resorptionserscheinungen sich befindenden grossen Wurzelforamina sehr oft im Anschluss an solche Wurzelbehandlungen, Periostitis. Wenn jedoch eine Wurzelfüllung vorgenommen wird, so verwende man ja keine Wurzel-

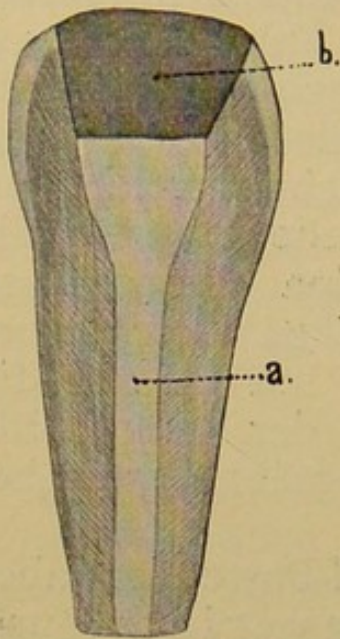


Fig. 320.
Füllung eines
„toten“
Milchzahnes.

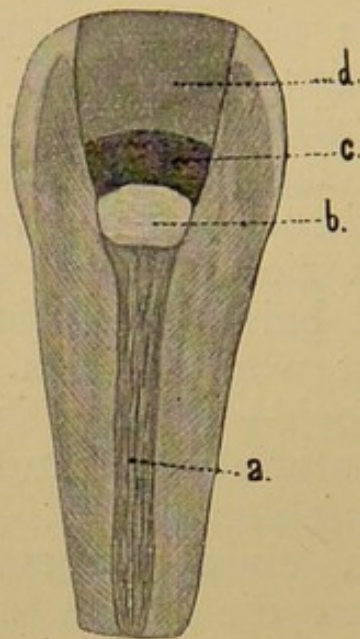


Fig. 321.
Füllung eines Milch-
zahnes bei halb zer-
setzter Pulpa.

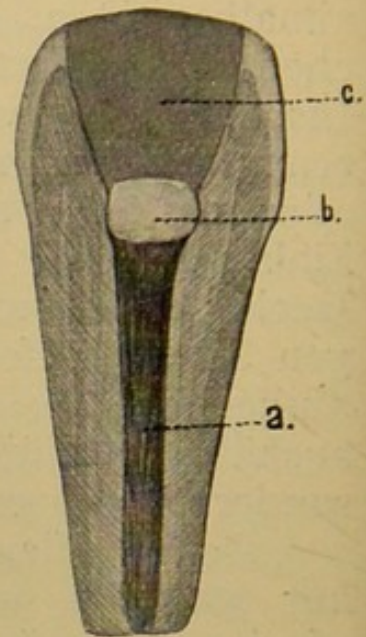


Fig. 322.
Behandlung eines
Milchzahnes bei
Pulpagangrän.

stifte, keine Guttapercha usw., die bei fortschreitender Wurzelresorption als Fremdkörper reizen würden, sondern es sind solche Stoffe zu wählen, die vom Organismus allenfalls resorbiert werden, also z. B. Zement, Jodoform und Paraffin (Fig. 320). *a* ist die aus Zement bestehende Wurzelfüllung und *b* die Amalgamfüllung der Kronenkavität.

Ist in einem Milchzahn die Pulpa schon abgestorben, so bleibt wenig Aussicht auf Erfolg, gleichviel ob der Zahn momentan Schmerzen verursacht oder nicht. Die beiden einzigen Mittel, die

uns hier und da noch einen Milchzahn mit gangränös oder sonstwie zerfallener Pulpa gerettet haben, sind das Paramonochlorphenol und das Tri-kresolformol. Es muss hierbei folgendermassen vorgegangen werden: Zuerst wird die Höhle möglichst sauber von allem kariösen Dentine befreit und hierauf — soferne dies möglich ist — vorsichtig mit gezahnter Sonde der Inhalt der Wurzelkanäle gehoben. Nun bringt man bei nicht riechendem Wurzelinhalte einen Kristall von Chlorphenol in die Pulpakammer (Fig. 321 *a* ist die Pulpa, *b* das Chlorphenol, *c* ein Stückchen Wundschwamm und *d* die Zinkenolfüllung). Darüber wird ein dünnes Stückchen Wundschwamm gelegt und die Höhle mit Zinkenol-Paste verschlossen.

Wenn jedoch Pulpagangrän vorliegt, was fast immer mit Entzündungserscheinungen am Kiefer vergesellschaftet ist, dann legt man, nach vorangegangener mechanischer Säuberung, eine Paste ein, bestehend aus Trikresol und Zinkoxyd und deckt diese Paste mit Guttapercha (Fig. 322 *a* ist die Pulpa, *b* die Trikresol-Paste und *c* die Guttapercha). Wenn nach einigen Tagen jeder Schmerz gewichen ist, so entfernt man die Einlage, füllt abermals die Pulpakammer mit Trikresol-Zinkoxyd und schliesst die Höhle mit Zinkenol-Paste, Zement oder Amalgam ab (Fig. 323, *a* ist die Pulpa, *b* die bleibende Trikresol-Zinkoxyd-Paste und *c* die definitive Füllung).

Abbot schliesst die Pulpahöhle durch ein Metallplättchen ab und legt eine Füllung darüber, dann bohrt er vom Zahnhalse aus ein Loch in die Pulpakammer, um durch diese Trainage allfälligen Exsudaten Abfluss zu verschaffen.

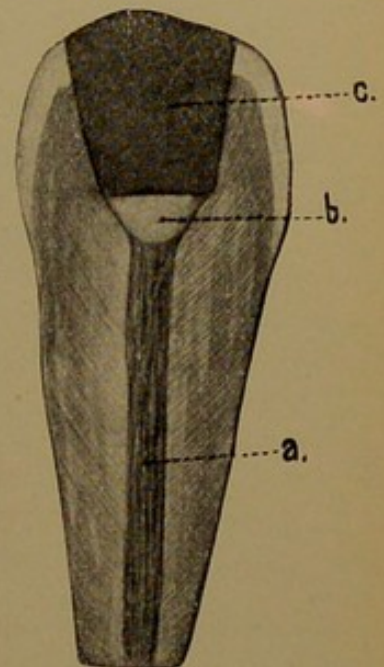
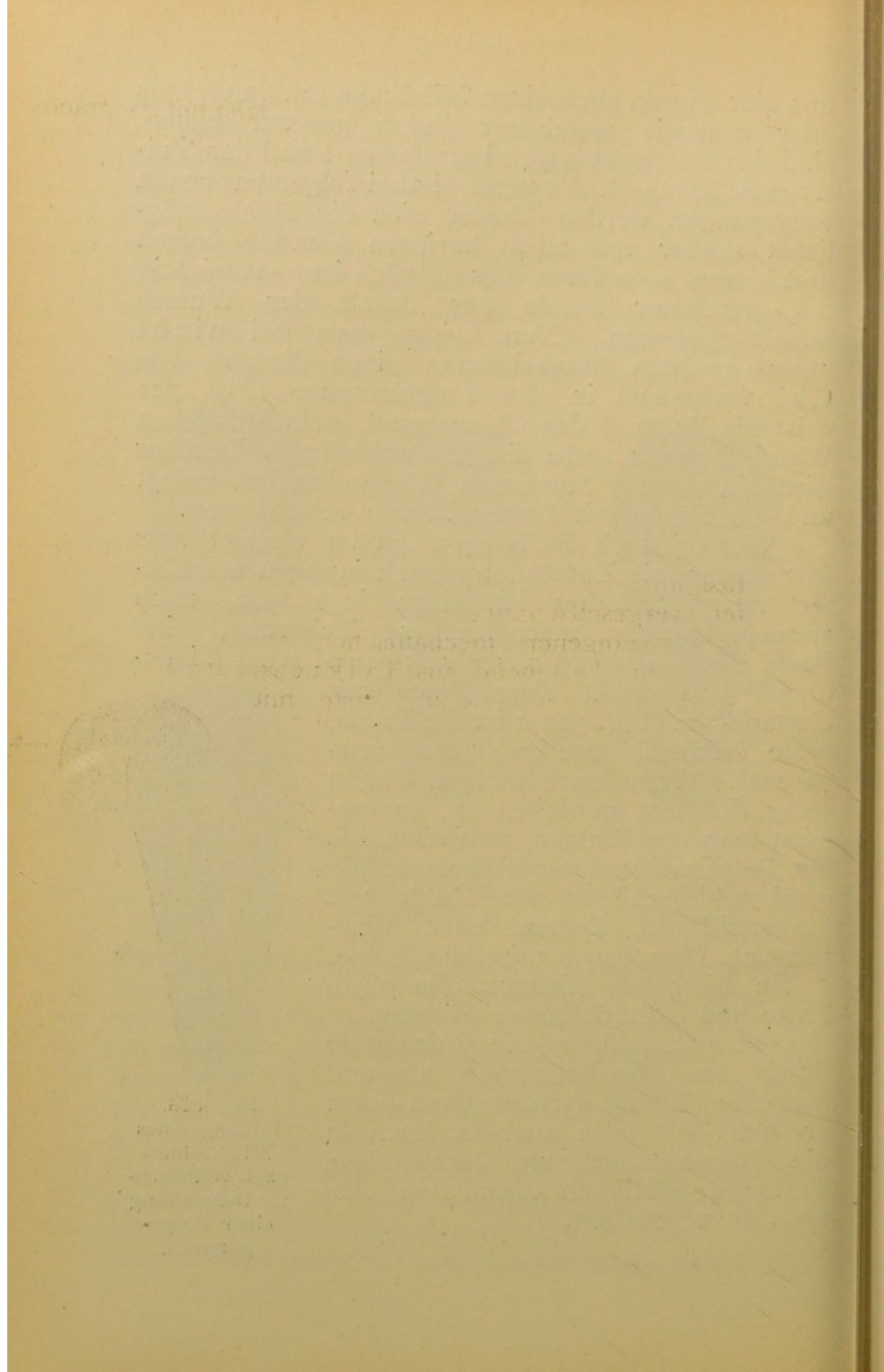


Fig. 323.
Füllung eines
Milchzahnes
nach vollbrach-
ter Behandlung
einer Pulp-
gangrän.



Autoren-Verzeichnis.

(Die Zahlen verweisen auf die Seiten im Werke.)

Abbot 383.
Aguilhon de Sarra 241.
Ambler Tees 73.
Apffelstaedt 211.
v. Arkövy 284. 300. 306. 327.
336. 372.
Arrington 198.

Bardet 253. 254.
Barnum 68.
Baume 301. 306.
Baumgartner 337. 341.
Berten 96.
Beutelrock 350.
Billeter 302.
Black 56. 147. 148. 198. 228.
244. 245. 285.
Blank 358.
Bödecker 240. 247. 302. 306.
Böhm 340.
Bönnecken 17. 331. 354.
Bonwill 143.
Brandt 300. 306. 361.
Braun 22.
Breuer 325.
Brooks 357.
Brophy 152.
Bruck 211. 231.
Bruhn 231.
Bryan 266.
Buckley 11. 328. 329.
Bünthe 23.

Callahan 16. 330.
Chruschtschow 304.
Clapp 153.

Dalma 300.
Detzner 306. 307.
Dieck 96. 199. 220. 268. 325.
373.
Dill 266.
Donaldson 316. 318. 332.
Dorn 9.
Dunning 345.

Elander 234.
Elias 296.
Euler 101.
Evans 73. 176.

Fischer 11. 23. 49. 284. 305.
340. 351. 352. 367.
Fletcher 217. 253. 272.
Freund 23.

Gadwood 232.
Galbreath 231.
Galippe 35. 374.
Gilles 303.
Godon 325.
Guillermine 300.
Gysi 11. 328.

Hamecher 327.
Harlan 373.
Hart 305.
Hartmann 300.
Hartwig 22.
Hatch 80.
Hattysy 327. 343.
v. Hauer 296.
Herbst, E. 34. 151. 208. 300.

Herbst sen. 377.
 Hillischer 28.
 Hoffendahl 325.
 Holländer 19.
 Hollingsworth 50.
 Holmes 375.
 How 81. 135. 176. 219.
 Hugenschmidt 195.

Ivory 73. 176. 316. 317.
 Jack 151. 176. 267.
 Jameson 254.
 Jenkins 231. 237. 238.
 Jessen 301.
 Johnson 99. 134. 176. 232. 234.
 297.
 Jung 199.

Karolyi 372.
 Keefe 81.
 Keer 66. 317. 320. 332. 350.
 Kirby 144.
 Kirchner 325.
 Kirk 46. 47. 50. 51. 303. 327.
 Kniewel 261.
 Kolmar 358.
 Körner 354.
 Kümmel 362.

Lartschneider 342.
 Lawely Yorks 304.
 Lichtwitz 235.
 Lindemann 357.
 Luniatschek 345.

Machwürth 325.
 Madin 261.
 Madzsar 331. 336.
 Magitôt 15. 29.
 Mamlok 234.
 March 307.
 Marcus 96.
 Marpmann 43.
 Masur 208.
 Mayrhofer 321. 342.
 Megay 49.
 Meister 152.
 Mendel 303.
 Merck 337.
 Metnitz 301.

Michel 364.
 Mikulicz 362.
 Miller 11. 12. 15. 42. 154. 220.
 301. 304. 311. 357.
 Moeser 234. 235.
 Moore 73.
 Moral 23.
 Morgenstern 99.
 Morton 96.
 Müller 300.

Noah 296.
 Noffke 12. 296. 341.

Otramare 261.
 Ottolengui 227.

Palmer 73.
 Parreidt 301. 303.
 Partsch 298. 364. 366. 367.
 Paschkis 29. 30.
 Peyser 358.
 Pierce 327.
 Pinney 152.
 Power 119. 138.
 Price 99.

Rauhe 144.
 Redard 96.
 Redlich 23.
 Reeves 233.
 Respinger 96.
 Rhein 174. 371.
 Richter, Rob. 88.
 Riechelmann 255.
 Rigg 371.
 Ritsert 22.
 Rjabakoff 303.
 Robiczek 261.
 Rodier 311.
 Römer 9. 41. 92. 354. 365. 368.
 372. 374.
 Rothmann 301.

Sachs, W. 251.
 Sachse 327.
 Schäffer-Stuckert 96.
 Scheff 101.
 Scheller 300. 358.
 Scheuer 208.

Schirmer 96.
Schlenker 301, 306.
Schmidt, Erich 234, 261, 262.
Schneider 300, 303.
Schreier 326, 354.
Schreiter 327.
Schröder 270, 291, 365.
Skogsborg 358.
Smreker 295.
Solbrig 254.
Southwick 83.
Szabo 271, 345.

de Terra 358.
Thomes, S. 345.
Tomes 33.
Trauner 41, 345.
Truman 303.

Unna 362.

Walkhoff 9, 94, 95, 268, 276,
284, 305.
Webb 146.
Wessler 300.
White 247.
Williger 327, 330.
Witt 78.
Witzel 27, 198, 205, 276, 300,
304.
Witzel, Ad. 284, 305, 352.
Witzel, Jul. 301, 306.
Wöbber 98.
Woodward 81, 152.

Younger 373.
Yorks 304.

Zielinsky 49.
Zierler 325.

Alphabetisches Schlagwörter-Verzeichnis.

(Die Zahlen verweisen auf die Seiten im Werke.)

A

- Abätzen der Pulpa 299.
Abbrechen der Sonden 347.
Abbrechen von Wurzelbohrern 320.
Abdruck bei Goldeinlagefüllungen 229.
Abdruck für Goldeinlagen, indirekte 232.
Abdrucknehmen mittels Metallfolie 229.
Abdruckwachs 247.
Abgebrochene Wurzelsonden 351.
Abnormitäten der Wurzelbildung 319.
Abnutzung, physiologische 184.
Abrasionsdefekte 178.
Absoluter Alkohol 92.
Abtöten und die Anästhesie der Pulpa zum Zwecke ihrer Extraktion 299.
Abtragen der Wurzelspitze 367.
Achatspatel 212.
Acidum arsenicosum 32, 299.
Acidum boricum 18.
Acidum carbolicum 8.
Acidum hydrochloricum 16.
Acidum muriaticum 16.
Acidum pyrogallicum 299.
Acidum salicylicum 9.
Acidum tannicum 28.
Adrenalin 21.
Adrenalin-Novokain-Lösung 289.
Adstringentia und Styptica 28.
Airol 14.
Alaun 29.
Alkalien, kaustische 375.
Alkohol 13, 361.
Alkohol, absoluter, zum Trocknen von Höhlen 92.
Alumen 29.
Aluminium aceticum 30.
Aluminiumazetat 30.
Aluminiumchlorid zum Bleichen 50.
Aluminiumoxyd 207, 211.
Aluminiumphosphat 211.
Alveolar-Pyorrhoe 370.
Amalgam 199.
Amalgam von Arrington 198.
Amalgam von Black 198.
Amalgam von Witzel 198.
Amalgam, dessen Einhämmern 201.
Amalgam, dessen Einrotierung 201.
Amalgam und Gold 259.
Amalgam für Kegelfüllungen 207.
Amalgam für Kuppelfüllungen 205.
Amalgam für Pyramidenfüllungen 206.
Amalgam das Waschen des 204.
Amalgam, dessen Zusammensetzung 198.
Amalgamfüllungen in Verbindung mit Metallringen 205.
Amalgam-Instrumente 202.
Amalgamträger 201.
Amalgamverfärbungen 51.
Amalgam-Wagen 200.
Ambler Tees konturierte Klammer 73.
Ampullen 24.
Amputation der Pulpa 284, 352.

- Anästhesie, allgemeine 20.
 Anästhesie, lokale 20.
 Anästhesie beim „Abtöten“ der Pulpa 302.
 Anästhesie des Dentines und der Pulpa 90.
 Anästhesie zur Perforation von Zähnen 289.
 Anästhesie zur Präparation von Kavitäten 90.
 Anästhesie zur Pulpaextraktion 105, 299.
 Anästhesie bei freiliegenden Pulven 104.
 Anästhesie bei entblösstem Zahnbein 102.
 Anästhetika 20.
 Anästhetika, allgemeine 24.
 Angelschnur als Ligatur 70.
 Ankerbogen 136.
 Ankerschrauben 135.
 Ankerstifte 136.
 Annageln des Goldes 130.
 Anode 97.
 Ansatz, elektr. erwärmter, für Pressluft 92.
 Anschlussapparat, elektrischer 5, 98, 325.
 Ansetzen einer Spritze bei Fisteln 294.
 Antiseptica 7.
 Antiseptische Wurzeleinlagen 336.
 Apikale Blutung 347.
 Apikale Wurzelperforation 349.
 Apparat zum Fixieren wackliger Zähne 376, 378.
 Apparate für Goldguss 254.
 Apparat für Kataphorese 98.
 Apparat von March 307.
 Apparat zur Sterilisation 5.
 Applikation der Arsenpaste 308.
 Approximalfüllungen von Frontzähnen mit Konturaufbau 133.
 Approximalfüllungen von Schneide- und Eckzähnen (in Gold) 120.
 Approximo-zentrale Füllungen bei Prämolaren und Molaren 141.
 Aqua regia 16, 330.
 Argentum nitricum 32, 94, 103.
 Armbänder für Kataphorese 99.
 Arsen, gediegenes 300.
 Arsenapplikation zur Pulpaextraktion 105.
 Arsen-Chlorphenolpaste 309.
 Arsen-Glyzerinpaste 303.
 Arsenige Säure 299.
 Arsenigsäure-Anhydrid 32.
 Arsenik 32.
 Arsenpaste, deren Applikation 308.
 Arsenprobe 307.
 Artificial-Dentine von Fletcher 217.
 Artikulationsanomalien 372.
 Arzneien, zahnärztl. 6.
 Asbest zur Pulpaüberkappung 279.
 Aseptische Kolliquationsnekrobiose 357.
 Aseptisches Operationszimmer 1, 2.
 Aspirin 365.
 Aether 14, 20, 24.
 Aether bromatus 27.
 Aether zur Thermometrie 268.
 Aetherische Öle 13.
 Aetherspray 20.
 Aethyläther 24.
 Aetzen der Pulpa 299.
 Aetzkali 327.
 Aufbau des Goldes an approximo-zentralen Höhlen von Backzähnen 141.
 Aufbau des Goldes an Frontzähnen 133.
 Aufbau von Gold an Schneidekanten etc. 184.
 Aufbau labialer und bukkaler Goldfüllungen 175.
 Aufbau lingualer Goldfüllungen 182.
 Aufbau linker unterer distaler Approximalgoldfüllungen 163.
 Aufbau mesialer Goldfüllungen 173.
 Aufbau rechter oberer distaler Goldfüllungen 169, 170.

Aufbau rechter unterer distaler
Approximalgoldfüllungen 168.
Aufbisskappen 379.
Aufklappung der Kieferschleim-
haut 366.
Ausbohren der Kanäle 320.
Ausbrennen der granulösen
Massen 375.
Ausgetrocknete Pulpen 292.
Ausheilen einer totalen Pulpa-
entzündung 286.
Austrocknen der Höhle 91.
Austrocknen der zu extrahieren-
den Pulpa 316.
Azetylen 14.

B

Bardet-Schleuder für Goldguss
253.
Behandlung der Alveolar-Pyor-
rhoe 370.
Behandlung der Milchzähne 380.
Behandlung der Periodontitis 360.
Behandlung eingetrockneter Pul-
pen 337.
Behandlung eitrig entzündeter
Pulpen 287.
Behandlung freiliegender Pul-
pen 274.
Behandlung gangränös zerfalle-
ner Pulpen 290.
Behandlung hyperämischer Pul-
pen 267.
Behandlung mumifizierter Pul-
pen 292.
Behandlung partiell entzündeter
Pulpen 282.
Behandlung total entzündeter
Pulpen 285.
Behandlung der Wurzel 312.
Behandlung von Zahnfleisch-
und Hautfisteln 293.
Beiersdorfer Zahnpasta 362.
Beinspatel 212.
Beutelrock's Wurzelbohrer 350.
Black's Schmelzmesser 56.
Bleibendes Auseinanderdrängen
121.
Bleichen mit Aluminiumchlorid
50.

Bleichen mit Chlorkalk 50.
Bleichen mit Jod 51.
Bleichen mit Kataphorese 50.
Bleichen mit Natriumsuperoxyd
50.
Bleichen mit Pyrozon 50.
Bleichen der Zähne 46.
Blutergüsse in den Wurzelkanal
351.
Blutstillende Mittel 28.
Blutung, apikale 347.
Bödeckers Inlay Wachs der Har-
ward Dentel M. Co. 247.
Bodenmasse von Moeser 234.
Böhm'sche Spritze 340.
Bohrer, verschiedene 60.
Bohrer zum Eröffnen der Pulpa-
kammer 288.
Bohrerformen 60.
Bohrmaschine 57.
Bohrmaschine, elektrische 4. 57.
Bohrmaschinen-Handstück 58.
Borax 13, 18.
Borax-Eugenol zur Pulpa-Am-
putation 357, 381.
Borlösung zur Pulpabehandlung
277.
Borsäure 18.
Bougie für Wurzelbehandlung
341.
Braunstein 207, 211.
Bromäther 27.
Bromäthyl 27.
Bromäthylen 27.
Brophy's Matrize 152.

C

Cadaverin 291.
Capsicumpflaster 364.
Cauteria 31.
Cauterium actuale 31.
Cauterium potentiale 31.
Chemische Reinigung der Wur-
zelkanäle 320.
Chinosol 12, 295, 341, 361.
Chinosolbougie 296.
Chlor zum Bleichen 47.
Chloralhydrat 365.

Chloralhydratlösung in Salzsäure 337.
 Chlorapercha 220, 343.
 Chloräthyl 20, 96.
 Chloräthylstrahl 105.
 Chlorkalk zum Bleichen 50.
 Chlornatrium zur Elektrolyse 325.
 Chloroform 26.
 Chloroform Pictet 26.
 Chlorphenol 8, 95, 104, 276, 309, 311, 316, 383.
 Chlorphenol, kristallinisches 286.
 Chlorphenol von Walkhoff 94, 95.
 Chlorphenol-Kokain 96.
 Chlorsaures Kalium 18.
 Chlorsilber 32.
 Chlorsilber-Trockenbatterien 97.
 Chlorwasserstoff 16.
 Chlorzink 31.
 Chlorzink zum Bedecken der Pulpa 279.
 Chlorzink zur Dentinanästhesie 102.
 Chlorzinkeinlagen 94.
 Chlorzinkzement 342.
 Chromsäure 373.
 Chromsäurekristalle 357.
 Chruschtschow 304.
 Clapps Matrize 153.
 Cocainum hydrdochloricum 98.
 Cocainum muriaticum 21.
 Cofferdam 68.
 Cofferdam, Schwierigkeiten beim Anlegen 81.
 Cofferdamgewichte 77.
 Cofferdamklammern 72.

D

Dentallack 232.
 Dentinanästhesie durch Geheimmittel 101.
 Dentinanästhesie durch Injektion 100.
 Dentin- und Pulpaanästhesie 90.
 Dentinempfindlichkeit, deren Herabsetzung 90.
 Dentinunterschnitte 116.
 Desinfektion der Hände 15.

Desinfektion von Instrumenten 11.
 Desinfektion der Wurzelkanäle 16, 320, 322.
 Desodorierende Eigenschaft des Kaliumpermanganates 18.
 Diagnose der Pulpahyperämie 267.
 Diagnose der Pulpitis 270.
 Diagnose der Pulpitis gangränosa 290.
 Diagnose der Pulpitis partialis 282.
 Diagnose der Pulpitis purulenta 287.
 Diagnose der Pulpitis totalis 285.
 Diagnose der Zahndefekte 52.
 Diagnostizierung einer Alveolarpyorrhoe 370.
 Diamantbohrer 288.
 Differentialdiagnose zwischen partieller und totaler Pulpitis 283.
 Differentialdiagnose zwischen Pulpahyperämie und Pulpaentzündung 269.
 Differentialdiagnose zwischen Pulpahyperämie und sensibeln Zahnbein 268.
 Donaldson's Sonde 316.
 Doppelkohlensaures Natron 103.
 Doublieren nach Robiczek 261.
 Drahtbogen zur Verankerung von Stiften 136.
 Drillbohrer 62.
 Druckanästhesie 311.
 Druckanästhesie mittels Kokain 105.
 Durchpumpen antiseptischer Flüssigkeiten 294.
 Durchspritzen einer apikalen Zahnfleischfistel 295.

E

Eau de Javelle 47.
 Eau de Laboracque 47.
 Einführen von Wattefaden in den Wurzelkanal 321.

Eingetrocknete Pulpen, deren Behandlung 337.
 Einlagefüllungen aus Gold 240.
 Einrichtung des Operationszimmers 1, 2.
 Einrotieren des Amalgames 201.
 Eisen 211.
 Eisenoxyd 207.
 Eitrig entzündete Pulpa, Diagnose 287.
 Eitrig entzündete Pulpa, Therapie 288.
 Ejektor von Witt 78.
 Elektrische Diagnostik nach Schröder 270.
 Elektrische Endosmose 97.
 Elektrisch erwärmter Ansatz für Pressluft 92.
 Elektrischer Ofen für Emailfüllungen 238.
 Elektrolyse 97.
 Elektrolyse des Chlornatriums 325.
 Elektrolytische Sterilisation 325.
 Emaille-Füllungen 221.
 Endoskopie 4.
 Endosmose, elektrische 97.
 Enge Kanäle, deren Erweiterung 317.
 Entblösstes Zahnbein, dessen Anästhesie 102.
 Entfernen der Pulpa 312.
 Entfernen des Zahnsteins 35.
 Entkalkung durch Alaun 29.
 Entkalkung durch Salicylsäure 10.
 Epirenan 21.
 Eröffnung der Pulpakammer 283.
 Eröffnung von Wurzeleingängen 327.
 Erwärmen der Spritzenluft 91.
 Erweitern enger Wurzelkanäle 317.
 Erythroxydon coca 21, 23.
 Essigsäure Tonerde 30.
 Eugenol-Borax 357, 381.
 Evans' Zervikalklammer 176.
 Exkavatoren 56.
 Exploratoren 53.
 Extension for prevention 147, 177.
 Extraktion der Pulpa 312.

Extraktion der Pulpa unter Anästhesie 105.
 Extraktion als Ultimum refugium bei Periodontitis 368.
 Exzitationsstadium 26.

F

Farbenwahl bei Silikaten 214.
 Faulende Pulpen 290.
 Fäulnisgase 291.
 Fäulnisprodukte tierischer Gewebe 291.
 Fäulniswidrige Mittel 7.
 Ferrum sesquichloratum 31.
 Ferrum sulfuricum 307.
 Fettgehalt gangränöser Pulpen 327.
 Feuchter Brand 290.
 Finierer 119.
 Finierfeilen 161.
 Finiermesserchen 161.
 Fissurenbohrer 60.
 Fistelbehandlung 294.
 Fixieren von Zähnen mit Stents oder Zement 289.
 Fletchers Artificial-Dentine 217, 272.
 Fließpapier, japanisches 84.
 Flockseide 53.
 Flügelklammer 74.
 Fluorwasserstoffsäure 234.
 Formaldehyd 14.
 Formaldehyd mit Trikresol 14.
 Formaldehyd zur Pulpitisdiagnose 270.
 Formol 14.
 Formolbad bei der Pulpaamputation 354.
 Formolzementpasta 207.
 Freiliegende Pulpen, deren Anästhesie 104.
 Freiliegende Pulpen, deren Behandlung 274.
 Füllen mit knetbaren Materialien 198.
 Füllen der Milchzähne 380.
 Füllungen an Kauflächen mit Gold 106.
 Füllungen, prophylaktische 107.

Füllungen an Schneidekanten von Inzisiven, Spitzen von Eckzähnen usw. 184.
 Füllungen sichtbare 173.
 Füllungen, versteckte 123.
 Füllung der Wurzelkanäle 338.
 Füllungen (Goldeinlagen) 240.
 Füllungen aus Guttapercha 218.
 Füllungen, kombinierte 258.
 Füllungen kombiniert, von Gold und Zinn-Gold 195.
 Füllungen aus Porzellan 221.
 Füllungen aus Silikatzement 211.
 Füllungen aus Zinkenol 215.
 Füllungen aus Zinn-Gold 194.
 Fusstretmaschine 57.

G

Galvanokaustik zum Töten der Pulpa 300.
 Gangränöse Pulpen 290.
 Gasentwicklung bei Pulpagangrän 291.
 Gasofen für Emailarbeiten von Jenkins 237.
 Gediegenes Arsen 300.
 Geheimmittel 101.
 Gerades Handstück 58.
 Gerbsäure 28.
 Gewichte für Cofferdam 77.
 Gewichtsverhältnis zwischen Quecksilber und Metallfeilung 200.
 Gezahnte Wurzelsonde 316.
 Giessen der Goldeinlagefüllung 251.
 Giftigkeit des Kaliumchlorates 19.
 Giftigkeit des Kokaïns 21.
 Giftigkeit des Sublimates 15.
 Giftigkeit des Tropakokaïnes 27.
 Gires 299.
 Glaspapierscheiben 120, 140, 161, 181.
 Glaspapierstreifen 140, 161.
 Glühspitze 375.
 Goldamalgam 198.
 Goldbänder für nonkohäsive Füllungen 190.

Goldbänder, sternförmige, für nonkohäsive Füllungen 191.
 Goldeinlage-Füllungen 240.
 Goldeinlage-Füllung, das Giessen der 251.
 Goldeinlagefüllungen, Instrumente 246.
 Goldfinierer 119.
 Goldfüllungen, approximale von Schneide- u. Eckzähnen 120.
 Goldfüllungen an Kauflächen 106.
 Goldfüllungen, labiale und bukkale 175.
 Goldfüllungen, lingnale 182.
 Goldfüllungen, linke obere distale 169.
 Goldfüllungen, linke untere distale 163.
 Goldfüllungen, mesiale 173.
 Goldfüllungen, nonkohäsive 188.
 Goldfüllungen, rechte obere distale 170.
 Goldfüllungen, rechte untere distale 168.
 Goldfüllungen, an Schneidekanten etc. 184.
 Goldguss-Apparate 254.
 Goldhammer von Kirby-Rauhe 144.
 Goldhammer von Power 119.
 Goldkugeln für nonkohäsive Füllungen 189.
 Goldringe mit Amalgam aufgesetzt 205.
 Goldstopfer, spezieller, eigener Angabe 171.
 Goldstreifen, gerollte, für nonkohäsive Füllungen 192.
 Goldzylinder für nonkohäsive Füllungen 193.
 Guajacol 10. 98.
 Gummiplatte 68.
 Gussapparate 254.
 Guttapercha 218.
 Guttapercha und Amalgam 258.
 Guttapercha u. Phosphatzement 258.
 Guttapercha zum Separieren 121.

Guttapercha mit Zement gemischt 208.
Guttaperchapoints 345.
Guttaperchaspitzen 343.
Guttaperchawärmer 219.

H

Haftlöcher, konvergierende 185.
Hafttrinnen 112.
Haftstellen 116.
Haltung der Instrumente 63.
Hammer für Gold von Kirby-Rauhe 144.
Hämmern des Goldes 131.
Hämoglobin 19.
Hämoglobinurie 19.
Hände, Desinfektion der 15.
Handhabung der Instrumente 63.
Handhammer zum Dichten des Amalgams 201.
Handstück, gerades und winkelförmiges 58.
Hattasy 327.
Hautfisteln 293.
Hautfisteln dentalen Ursprungs 297.
Herabsetzung der Dentinempfindlichkeit 90.
Herbst's Fixierapparat 377.
Herbst's Ringmatrize 151.
Höhlenpräparation (Kistenform) 134.
Höllenstein 32.
Höllenstein zur Dentinanästhesie 103.
Holzsockel für Inlay 252.
Holzspitzen 120.
How's Zervikalklammer 176.
Hydrargyrum bichloratum 15.
Hydrargyrum bichloratum corrosivum 15.
Hydrogenium peroxydatum 20. 47.
Hyperaemia pulpaе 267.
Hyperaemie der Pulpa, deren Behandlung 270.
Hyperaemie der Pulpa, Diagnose 267.

Hypersensibilität, deren Herabsetzung 90.
Hypoplasien 177.
Hypoxanthine 39.

I

Ignipunktur bei Alveolarpyorrhoe 376.
Indirekte Abdruckmethode 232.
Injektion von Adrenalin-Novokain-Lösung gegen Periodontitis 364.
Injektionen von Novokain-Adrenalin 312.
Injektion, subgingivale zur Pulpaextraktion 105.
Injektionsanästhesie 100.
Injektionsspritze 100.
Inlay-Füllungen 240.
Inlaywachs 250.
Instrumente für Amalgam 202.
Instrumente zum Entfernen von Serumstein 40.
Instrumente zum Entfernen von Zahnstein 36.
Instrumente für Goldeinlagefüllungen 246.
Instrumente, deren Haltung 63.
Instrumente zum Präparieren von Kavitäten 56.
Instrumententisch 4, 5.
Isomere Kresole 11.
Isotonische Lösungen 101.
Ivory's Sonde 316.
Ivory's Zervikalklammer 176.

J

Jack's Matrize 151.
Jack's Zervikalklammer 176.
Jameson's Zentrifugalapparat für Goldguss 254.
Japanisches Fliesspapier 84.
Jenkins' Gasofen für Porzellan 237.
Jod 17.
Jod zum Bleichen 51.
Jodalbumin 17.
Jod-Jodkalium 17.

Jodoform 14. 303. 324. 330.
 Jodoform-Kollodium 277.
 Jodoformpaste 276.
 Jodoform-Phenoläther 277.
 Jodtinktur zum Sterilisieren der
 Einstichstelle 100.
 Jodum 17.
 Johnson's Zervikalklammer 176.

K

Kakaobutter 12. 341.
 Kali, übermangansäures 18.
 Kali-Alaun 29.
 Kali chloricum 18.
 Kalium 211.
 Kalium hydricum 327.
 Kalium metallicum 326.
 Kalium permanganicum 17.
 Kaliumchlorat 18.
 Kaliumchlorat, Giftigkeit des 19.
 Kaliumpermanganat 17.
 Kalk, harnsaurer 39.
 Kälte zur Anästhesie 20.
 Kälte zur Dentinästhesie 96.
 Kalzium 207.
 Kampfer 13.
 Kappen aus Metall zum Be-
 decken der Pulpa 278.
 Karbolsäure 8. 94.
 Karbolsäure, rohe 8.
 Karborundum 161.
 Kastenform 225.
 Kataphorese zum Bleichen 50.
 Kataphorese zur Dentinanästhe-
 sie 96.
 Kataphorese, Technik der 98.
 Kathode 97.
 Kauflächenfüllungen bei Prä-
 molaren und Molaren mit
 Gold 106.
 Kaustische Alkalien 375.
 Kaustisches Kali 327.
 Kauteria 31.
 Kauterisation der Pulpa 299.
 Kautschuklappen 68.
 Kautschuklappen-Klammern 72.
 Kautschukknäpfchen 141. 162.
 181.
 Keer's Sonde 317.

Kegelfüllungen 207.
 Keildefekte, deren Anästhesie
 102.
 Kieferwunden als Ursache von
 Periodontitis 361.
 Kieselsäure 211.
 Kinnfisteln 298.
 Kirby-Rauhe-Hammer 144.
 Kistenform bei Höhlenpräpa-
 ration 134.
 Klammern 72.
 Klammer von Ambler Tees 73.
 Klammer von Evans 73.
 Klammer von Hatch 80.
 Klammer von Ivory 73.
 Klammer von E. Moore 73.
 Klammer von Palmer 73.
 Klammer von Richter 88.
 Klammer von Southwick 83.
 Klammern, deren Befestigung
 mit Zement 81.
 Klammern mit umfangreichen
 Seitenflügeln 74.
 Klammern für Zahnhalskaries
 80.
 Klebwachs für das Inlay-Modell
 248.
 Klebwachs zum Ueberziehen
 von Silikatfüllungen 213.
 Klebwachs zum Ueberziehen
 von Zementfüllungen 210.
 Klingelfuss'scher Anschluss-
 apparat 325.
 Knetbare Materialien zum Fül-
 len 198.
 Kneten des Amalgams 199.
 Knospenförmiger Bohrer 60.
 Kobalt 33. 300. 311. 381.
 Kobaltflor 33.
 Kochsalzlösung, physiologische
 277. 278.
 Kohäsive Goldfüllungen 106.
 Kohinoor-Matrize 152.
 Kokain 21. 95. 104. 286. 303.
 Kokain zur Druckanästhesie 311.
 Kokain, Giftigkeit des 21.
 Kokain, salpetersäures 95.
 Kokain, salzsaures 21. 98.
 Kokain-Chlorphenol 96.
 Kokain-Druck-Anästhesie 105.

Kolliquationsnekrose nach der Pulpa-Amputation 357.
 Kombination von Amalgam mit Gold 259. 265.
 Kombination von Kokain mit Chlorphenol 104.
 Kombinierte Füllungen 258.
 Kombinierte Füllungen von Gold und Zinn-Gold 195.
 Kombiniert Guttapercha und Phosphatzement 258.
 Kombiniert Phosphatzement mit verschiedenen Materialien 258. 259.
 Kombiniert Zinkenol mit verschiedenen Materialien 258.
 Königswasser 16. 330.
 Kontinuierlicher Luftstrom 92.
 Kontraktion des Amalgams 198.
 Konturaufbau des Goldes an Frontzähnen 133.
 Konvergierende Haftlöcher 185.
 Konzentrierte Karbolsäure 94.
 Konzentriertes Paramonochlorphenol 94.
 Kopalfirnis 220.
 Korrosionspräparate von Zähnen 271.
 Korundumschleifsteinchen 161.
 Kotarnin, salzsaures 31.
 Kreosot 10. 330. 356.
 Kreosotum 10.
 Kresole 11.
 Kresol-Seifen-Lösung 11.
 Kristallinisches Chlorphenol 286.
 Kronenpulpa, deren Ausbohren zur Amputation 356.
 Kupfer im Amalgam 198.
 Kupferamalgame 198.
 Kupfersulfat zum Trocknen von Höhlen 92.
 Kupfer-Zinn-Amalgam 199.
 Kuppelfüllung 205.

L

Labiale und bukkale Füllungen 175.
 Lachgas 27.
 Lafflor 33.

Lapis infernalis 32.
 Leicht schmelzbare Porzellanmasse 235.
 Leinsamenkataplasmen 364.
 Lichtbestrahlung, freie 49.
 Ligaturen 70.
 Linguale Füllungen 182.
 Linke obere distale Approximalfüllungen in Gold 169.
 Linke untere distale Approximalfüllungen in Gold 163.
 Liquor Aluminii acetici 30.
 Liquor ferri sesquichlorati 31.
 Liqu. Kalii hypochlor. 47.
 Liqu. Natr. hypochlor. 47.
 Löcher für Cofferdam 68.
 Lochzange 68.
 Löffel-exkavatoren 57.
 Lokalanästhesie 20.
 Lösungen, anisotonische 23.
 Lösungen, isotonische 101.
 Lötrohr von Fletcher 253.
 Luftreservoir 92.
 Luftspritze 91. 92.
 Luftstrom, kontinuierlicher 92.
 Lugolsche Lösung 17.
 Lustgas 27.
 Lysol 11. 277. 295. 329.
 Lysolum 11.

M

Magnesium 207. 211.
 Manganoxydulsalz 18.
 Manometer zum Messen des Druckes der ausströmenden Luft 92.
 March'scher Apparat 307.
 Maschinen zum Reinigen der Kavitäten 57.
 Materia medica dentaria 6.
 Materialien, knetbare, zum Füllen 198.
 Matrizen 151.
 Matrice von Brophy 152.
 Matrice von Clapp 153.
 Matrice von Herbst 151.
 Matrice von Jack 151.
 Matrice von Meister 152.
 Matrice von Miller 154.

Matrize von Pinney 152.
 Matrize von Woodward 152.
 Mechanische Reinigung der
 Wurzelkanäle 317.
 Medikamente, zahnärztl. 6.
 Medikamentenflasche 6.
 Medikamentenlehre 6.
 Meissel für Schmelz 56.
 Meister's Matrize 152.
 Merkaptan 291.
 Mesiale Approximalfüllungen
 173.
 Messerchen, sensenförmig ge-
 bogene 161.
 Metakresol 11.
 Metallaussgüsse von Zähnen 271.
 Metallfolie zum Abdrucknehmen
 229.
 Metallisches Kalium 326.
 Metallisches Natrium 326.
 Metallkappen 278.
 Metallkorrosionen 271.
 Metallstifte zur Amalgambe-
 festigung 207.
 Metaphosphorsäure 208. 211.
 Methämoglobin 19.
 Méthode de la cire perdue sous
 pression 251.
 Methyl-Isopropyl-Phenol 12.
 Milchsäure 373.
 Milchzähne, deren Behandlung
 380.
 Miller's Matrize 154.
 Millernadel 374.
 Miniaturmuffel aus Platin für
 Porzellan 233.
 Mischen des Amalgams 199.
 Misserfolge bei der Pulpa-Am-
 putation 359.
 Misserfolge bei der Wurzel-
 behandlung 347.
 Mittel, blutstillende 28.
 Mittel zur Pulpaüberkappung
 278.
 Mittel, schmerzlindernde 20.
 Mittel, wasserentziehende 92.
 Modell für Goldeinlage-Füllun-
 gen, das direkte 246.
 Modell für Goldeinlage-Füllun-
 gen, das indirekte 249.

Morphium 303. 365.
 Morphemvergiftung 365.
 Moeser's Porzellanmasse 234.
 Mumifizierte Pulpen 292.
 Mundspiegel 53.

N

Nachbehandlung bei Alveolar-
 Pyorrhoe 376.
 Näpfchen aus Gummi 141.
 Natrium metallicum 326.
 Natrium tetraboricum 358.
 Natriumbikarbonat 336.
 Natriumborat 18.
 Natriumhydroxyd 327.
 Natriumsuperoxyd 327.
 Natriumsuperoxyd zum Bleichen
 50.
 Natron, doppelkohlensaures, zur
 Dentinanästhesie 103.
 Nebennierenextrakte 96.
 Nebennierenpräparate 22, 31.
 Nekrose der Wurzelspitze 297.
 Nelkenöl 13, 339.
 Nernstlampe 5.
 Nervocidin zum Töten der Pulpa
 300.
 Neuridin 291.
 Neurin 291.
 Nitro-Eiweissverbindungen 32.
 Noah'scher Paraffin-Injektions-
 apparat 296.
 Noalin 296.
 Noffke's Chinosolbougie 296.
 Noffke's Schmelzbougie 341.
 Nonkohäsive Goldfüllungen 188.
 Normale Phosphorsäure 208.
 Novokain 23, 96.
 Novokain-Adrenalinlösung 100.

O

Ofen für Emailfüllungen 237, 238.
 Oele, ätherische 13.
 Olea aetherea 13.
 Operationsfeld, das Trockenlegen
 des 67.

Operationsfeld, das Trockenlegen durch Servietten, Watterollen etc. 84.
 Operationsstuhl 4.
 Operationszimmer 1, 2.
 Orthokresol 11.
 Orthophosphorsäure 208, 211.
 Osmotischer Druck eines Lokal-
 anästhetikums 23.
 Oxyphosphatzement 207.

P

Papain 300.
 Pappe zur Pulpaüberkappung 279.
 Paraffin zur Pulpaüberkappung 282.
 Paraffin zum Ueberziehen von Zementfüllungen 210.
 Paraffin zur Würzelfüllung 344.
 Paraffin-Apparat von Noah 296.
 Parakresol 11.
 Paramonochlorphenol 8, 272, 277, 286, 305, 324, 356, 383.
 Paramonochlorphenol von Walkhoff 94.
 Paranephryn 21.
 Parietale Wurzelperforation 349.
 Pariserrot 141.
 Partiell entzündete Pulpa, deren Diagnose 282.
 Partiell entzündete Pulpa, Therapie 284.
 Parulis 364.
 Pasten zur Pulpaüberkappung 279.
 Pasten als Wurzelfüllung 340.
 Pegamöid 3.
 Pepsin zum Töten der Pulpa 300.
 Perforationen in das umliegende Gewebe 320.
 Perforation der Wurzel 349.
 Perforation der Zahnbasis 348.
 Perforation der Zahnbasis oder der Wurzeln 347.
 Perforation von Zähnen 288.
 Perhydrol 20, 337, 361, 376.
 Perhydrol zum Bleichen 48.
 Periodontitis 347.

Periodontitis, Behandlung der 360.
 Periodontitis, deren Bekämpfung durch die Injektion 364.
 Periodontitis wegen einer erkrankten Pulpa 360.
 Periostitis durch Fremdkörper 363.
 Periostitis durch Phosphorvergiftung 363.
 Periostitis an durchbrechenden Weisheitszähnen 363.
 Perubalsam 321, 342.
 Pfefferminzöl 13.
 Phenolum 8.
 Phiolen 24.
 Phlegmonöse Prozesse 366.
 Phosphatzement 207.
 Phosphatzement und Amalgam 258.
 Phosphatzement zum Fixieren von Zähnen 289.
 Phosphatzement und Gold 259.
 Phosphatzement und Silikatzement 259.
 Phosphatzement als Unterlage bei Silikaten 215.
 Phosphorperiostitis 363.
 Phosphorsäure 208.
 Phosphorvergiftung 363.
 Physiologische Abnutzung 184.
 Physiologische Kochsalzlösung 277, 278.
 Pille zur Pulpa-Amputation 357.
 Pinney's Matrize 152.
 Pinzette für Porzellanfüllungen nach Moeser 235.
 Plasmagifte 277.
 Platin-Iridiumnadeln 335.
 Platinringe mit Amalgam aufgesetzt 205.
 Polierstreifen 140.
 Porzellan, dessen Schmelzen 232.
 Porzellan-Füllungen 221.
 Porzellanmasse, leicht schmelzbare 235.
 Porzellanmasse, schwer schmelzbare 235.
 Porzellanmasse von Moeser 234.

Präparation der Kavitäten mit Maschinen 57.
 Pressionspumpe 92.
 Pressluft 92.
 Presszange von Solbrig für Goldguss 254.
 Prophylaktikum bei Pyorrhoe 377.
 Prophylaktische Füllungen 107.
 Ptomaine 291.
 Pulpa-Amputation 284, 352.
 Pulpabehandlung 267.
 Pulpaextraktion 312.
 Pulpaextraktion (Anästhesie) 105.
 Pulpagangrän (Fettgehalt) 327.
 Pulpagangrän bei Milchzähnen 383.
 Pulpakauterisation 299.
 Pulpaschädigung durch Silikate 214.
 Pulpaschädigung durch Zementfüllungen 211.
 Pulpasonde von Kerr 66.
 Pulpatopographie 271.
 Pulpaüberkappung 275.
 Pulpen, freiliegende 274.
 Pulpen, freiliegende, deren Anästhesie 104.
 Pulpen, mumifizierte 292.
 Pulpitis gangränosa 290.
 Pulpitis bei Milchzähnen 381.
 Pulpitis partialis 282.
 Pulpitis purulenta 287.
 Pulpitis totalis 285.
 Pulpitis totalis purulenta durch Silikate 215.
 Putrescin 291.
 Pyorrhoea alveolaris 370.
 Pyorrhoea complex 371.
 Pyorrhoea simplex 371.
 Pyramidenfüllungen 207.
 Pyrophosphorsäure 208, 211.
 Pyrozon 48.
 Pyrozon zum Bleichen 50.

Q

Quecksilber (Amalgam) 199.
 Quecksilberchlorid 15.

Quecksilberstomatitis 362.
 Querhiebböhrer 62.
 Querhiebböhrer, walzenförmige 113.

R

Radbohrer 58.
 Radiographie 142.
 Radix Ratanhiae 27.
 Ratanhiae 29.
 Rechte obere distale Approximalfüllungen 170.
 Rechte untere distale Approximalfüllungen in Gold 168.
 Reflektor 5.
 Reibahlen 320.
 Reinigen der Zähne 35.
 Renoform 21.
 Replantation 367.
 Resektion der Pulpa 284, 352.
 Resorptive Eigenschaft des Jodes 17.
 Retentionspunkte bei Füllungen 127.
 Rheins Zervikalfeilen 174.
 Richtung des Stopfers beim Hämmern des Goldes 131.
 Richtung der Wurzelkanäle bei den Molaren des Oberkiefers 333.
 Richtung der Wurzelkanäle bei den Molaren des Unterkiefers 334.
 Riechelmanns Goldgussapparat 255.
 Rigg 371.
 Ringapparat für wacklige Zähne 376.
 Röntgenbild 142.
 Röntgenbild als diagnostisches Hilfsmittel 55.
 Rubberdam 68.

S

Salbei 29.
 Salizylsäure 9.
 Salpetersalzsäure 16.
 Salpetersaures Kokain 95.
 Salubrol 358.

- Salzsäure 16, 331.
 Salzsäure zum Reinigen der Zähne 45.
 Sandpapierscheibchen 141.
 Sauerstoff mit Stickstoffoxydol 28.
 Sauger für Speichel 78.
 Säure, arsenige 32.
 Säurebehandlung 330.
 Schädigung der Pulpa durch Silikate 214.
 Schädigung der Pulpa durch Zementfüllungen 211.
 Schaltbrett 4.
 Scherbenkobalt 300.
 Schere zur Exzision bei erschwertem Weisheitszahndurchbruch 364.
 Scheuer's Zinn-Zement 208.
 Schieberpinzette 235.
 Schlafgas 28.
 Schleifrad 122.
 Schleifsteinchen 120, 140, 181.
 Schleuder von Bardet für Goldguss 253.
 Schlinge aus Flockseide 70.
 Schmelzbougie 12.
 Schmelzbougie von Noffke 341.
 Schmelzen des Porzellanes 232.
 Schmelzmeissel 56.
 Schmelzmesser von Black 56.
 Schmerzen bei der Pulpa-Kauterisation 302.
 Schmerzlindernde Mittel 20.
 Schmirgelkautschuk 161.
 Schmirgelpulver 162.
 Schneidekanten-Füllungen 184.
 Schrauben zur Verankerung von Füllungen 135.
 Schreibfederhaltung 64.
 Schröders elektrische Diagnostik 270.
 Schwefelarsen 300.
 Schwefelarsenverbindungen 308.
 Schwefelsäure 16, 330.
 Schwefelsaure Tonerde-Kali 29.
 Schwefelwasserstoff 291.
 Schwefelwasserstoffwasser 308.
 Schweflige Säure zum Bleichen 46.
 Schweizer Reibahlen 320.
 Schwer schmelzbare Porzellanmasse 235.
 Schwierigkeiten beim Anlegen der Gummiplatte 81.
 Selbstreinigung der Füllungen 123, 146.
 Sensibilität des Zahnbeines, deren Herabsetzung 90.
 Separieren, bleibend 121.
 Separieren mit Guttapercha 121.
 Separieren, temporär 121.
 Separieren mit Watte 121.
 Separierfeile 122.
 Sequesterbildung 297.
 Serumstein 38.
 Serumsteininstrumente 40.
 Servietten 84.
 Silber, Salpetersaures 32.
 Silberoxydeiweiss 32.
 Silber-Zinn-Amalgam 198.
 Silikatcement 211.
 Solbrigs Presszange für Goldguss 254.
 Solvolith-Zahnpaste 41, 377.
 Sonde von Keer 317.
 Sonden aus Tantal 317, 374.
 Sondierung bei approximalen Kavitäten 316.
 Sonnenlicht zum Bleichen 49.
 Speichelsauger 78, 84.
 Speichelsauger mit Zungenhalter kombiniert 88.
 Speinapf 5.
 Spence-Metall 250.
 Spezieller Goldstopfer eigener Angabe 171.
 Spitzen aus Metall zur Wurzelfüllung 345.
 Spitzen aus Paraffin 345.
 Spritze zur Fistelbehandlung 294.
 Spritze zur Wurzelbehandlung 329.
 Spucknapf 5.
 Stadium der Exzitation 26.
 Stadium der Narkose 26.
 Stadium der Willkür 26.
 Stahlpolierer 120.
 Steatit 219.

Stentsmasse zum Fixieren von
Zähnen 289.
Sterilisation der Wurzelkanäle
durch Elektrolyse 325.
Sterilisierapparat 5.
Sternförmige Bänder für non-
kohäsive Goldfüllungen 191.
Stichelhaltung der Instrumente
66.
Stickstoffoxydul 27.
Stiftapparat für wacklige Zähne
378.
Stiftchen aus Viktoria oder Sil-
ber 345.
Stifte zur Amalgambefestigung
207.
Stifte zur Verankerung von
Füllungen 136.
Stopfer, Richtung des, beim
Hämmern des Goldes 131.
Stopfersatz von Bruck 231.
Strontiumphosphat 211.
Styptica und Adstringentia 28.
Styptizin 31, 324.
Styptizinwatte 31.
Subgingivale Injektion 105.
Subkutin 22.
Sublimat 15. 277.
Sublimat, Giftigkeit des 16.
Subzervikale Kavitäten 175.
Suprarenin 21.

T

Tannin 28.
Tannin als schmerzlindernde
Beimischung zur Arsenpasta
304.
Tantalnadel 374.
Tantalsonde 317.
Technik der Kathaphorese 98.
Technik der Pulpa-Amputation
355.
Temporäres Auseinanderdrängen
121.
Terpene 13.
Theorie der Trikresol-Behand-
lung 328.
Therapie der Alveolar-Pyorrhoe
370.

Therapie bei Fisteln 293.
Therapie erkrankter Milchzähne
380.
Therapie der Pulpitis gangrä-
nosa 292.
Therapie der Pulpitis partialis
284.
Therapie der Pulpitis purulenta
288.
Therapie der total entzündeten
Pulpa 286.
Thermokanterschlinge 375.
Thermokanterspitzen 375.
Thermometrie von Walkhoff 268.
Thrombophlebitische und phleg-
monöse Prozesse 366.
Thymianöl 12
Thymol 12. 304.
Thymol zum Töten der Pulpa
300.
Thymol-Formalinpaste z. Pulpa-
konservierung 354.
Thymolum 12.
Tiefenwirkung des Arsens 306.
Tinctura Jodi 17.
Tinctura Ratanhiae 29.
Tomes'sche Fasern 33.
Tonerde 211.
Tonerde, Essigsäure 30.
Tonerde-Kali, Schwefelsäure 29.
Tonogen 21.
Total entzündete Pulpa, Dia-
gnose 285.
Total entzündete Pulpa, The-
rapie 286.
Totale Pulpaentzündung, das
Ausheilen 286.
Totalkauterisation 302.
Transluzente Zemente 211.
Transparente Zemente 211.
Trauma 184.
Trauma als Ursache von Perio-
dontitis 361.
Trepanation von Zähnen 288.
Trichloressigsäure 373.
Trikesol 11.
Trikesol mit Formaldehyd 14.
Trikesol-Formalin 305.
Trikesol-Formol 298. 328. 336.
356. 383.

Trioxymethylen 341.
Trockenbatterien 97.
Trockene Pulpen 292.
Trockene Pulpen, deren Behandlung 337.
Trockenlegen des Operationsfeldes 67.
Trockenlegen durch Servietten, Watterollen etc. 84.
Tropakokain 23.
Tropakokain, Giftigkeit des 23.

U

Überkappung der Pulpa 275.
Überkappungsmittel 278.
Umgekehrt konischer Bohrer 60.
Umwickeln der Wurzelsonden 321.
Undurchgängige Wurzelkanäle 326.
Universalklammer 72.
Unsondierbarkeit einzelner Wurzelkanäle 347.
Unterschnitte 112. 116.
Untersuchung der Zähne auf kariöse Stellen 52.
Urate 39.
Urotropin 329.

V

Vaseline zum Fetten der Polierscheiben 213.
Verästlungen der Wurzelkanäle 350.
Verdrängung des Zementes 261.
Verfärbung des Amalgams 198.
Verfärbte Zähne, das Bleichen derselben 46.
Vergebliches Suchen nach den Wurzeleingängen 347.
Verklebte Wurzeleingänge 327.
Verliederung der Wurzelpulpen 357.
Veronal 366.
Verseifen des Kanalinhaltes 326.
Vorprägeapparat von Bruhn 231.

W

Wahl der Farbe bei Silikatfüllungen 214.
Walkhoff's Paramonochlorphenol 94.
Walkhoff's Thermometrie 268.
Walzenbohrer 60. 115.
Walzenförmige Querhiebböhrer 113.
Warmluftgebläse 4.
Warmluftstrom 91. 316.
Warmwasserapparat 5.
Waschen des Amalgams 204.
Wasserbecken 5.
Wasserentziehende Mittel 92.
Wassergebläse 253.
Wasserstoffsuperoxyd 20. 295. 337.
Wasserstoffsuperoxyd zum Bleichen 47.
Watte zum Separieren 121.
Watte als Wurzelfüllung 339.
Wattefaden, deren Einführung in den Wurzelkanal 321.
Watterollen 84.
Weich bleibende Pasten 340.
Weisheitszähne (Periostitis) 363.
White's Inlay Wax 247.
Winkelförmiges Handstück 58.
Winkelhammer 132.
Winkelhammer von Power 119.
Wirkung des Chloralhydrates auf das Gebiet des Trigeminus 365.
Wirkung des Jodoforms 324.
Wirkung des Morphiums auf das Gebiet des Trigeminus 365.
Wirkung der arsenigen Säure 302.
Witt's Ejector 78.
Witzel's Kuppelfüllung 205.
Woodward's Matrize 152.
Wundschwamm 84.
Wurzelantiseptikum 322.
Wurzelbehandlung 312.
Wurzelbehandlung bei Milchzähnen 382.
Wurzelbohrer 320.

Wurzelbohrer von Beutelrock 350.
 Wurzeleinlagen, antiseptische 336.
 Wurzelfüllung 338.
 Wurzelfüllung mit Paraffin 344.
 Wurzelfüllung (Pasten) 340.
 Wurzelfüllung (Watte) 339.
 Wurzelfüllung (Zemente) 342.
 Wurzelkanalbohrer 320.
 Wurzelkanäle, Desinfektion der 16. 322.
 Wurzelkanäle, undurchgängige 326.
 Wurzelkanülen 341.
 Wurzel-Perforation 349.
 Wurzelsonden, abgebrochene, 351.
 Wurzelsonde von Donaldson 316.
 Wurzelsonde von Ivory 316.
 Wurzelsonde von Keer 317.
 Wurzelsonde aus Tantal 317.
 Wurzelspritze 329.
 Wurzelspritze von Böhm 340.
 Wurzelstiftchen nach eigener Angabe 345.

X

Xanthine 39.
 Xeroform 341.

Z

Zaffer 33.
 Zahnbeläge 41.
 Zahnbürstchen 44.
 Zähne, das Bleichen von verfärbten 46.
 Zahnfleisch- und Hautfisteln 293.
 Zahnhalsklammern 80.
 Zahnklammern für Cofferdam 72.
 Zahnkorrosionen 271.
 Zahnstein 35.
 Zahnstein, Zusammensetzung des 35.
 Zahnsteinkrusten an den Wurzeln 367.
 Zahnsteininstrumente 36.
 Zemente 207.

Zement mit Guttapercha gemischt 208.
 Zement zur Klammerbefestigung 81.
 Zemente zur Wurzelfüllung 342.
 Zement mit Zinn gemischt 208.
 Zementverdrängung 261.
 Zementverdrängungsmethode 265.
 Zervikale Kavitäten 175.
 Zervikalfeilen von Rhein 174.
 Zervikalfeiler 161.
 Zervikalklammern 81.
 Zervikalklammer von Evans 176.
 Zervikalklammer von How 176.
 Zervikalklammer von Ivory 176.
 Zervikalklammer von Jack 176.
 Zervikalklammer von Johnson 176.
 Zimtöl 13. 339.
 Zincum chloratum 31.
 Zincum oxydatum 15.
 Zincum oxydatum pondorosum 207.
 Zink im Amalgam 198.
 Zinkchlorid 92. 299.
 Zinkenol 16. 215. 272. 381.
 Zinkenol und Amalgam 258.
 Zinkenol und Amalgam und Gold 258.
 Zinkenol zum Bedecken der Arseneinlage 310.
 Zinkenol zur Behandlung suspekter Zähne 281.
 Zinkenol und Fletchers Artificial-Dentine 215.
 Zinkenol zur Pulpaüberkappung 280.
 Zinkenol und Silikatzement 258.
 Zinkenol als Unterlage bei Silikaten 215.
 Zinkenolpaste 9.
 Zinkosphatzement zur Klammerbefestigung 81.
 Zinkoxyd 15.
 Zinkphosphat 211.
 Zinkphosphatzement 207.
 Zinn im Amalgam 198.
 Zinn im Kupferamalgam 199.
 Zinn mit Zement gemischt 208.

Zinnfolie zum Abtupfen von
Amalgam 203.
Zinn-Gold-Füllungen 194.
Zungenhalter 84.

Zungenhalter eigener Konstruk-
tion 88.
Zungenhalter kombiniert mit
Sauger 88.



J. F. LEHMANN's Verlag in MÜNCHEN.

Lehmann's

medizinische

Handatlanten (in 8^o)

Lehmann's

medizinische

Atlanten (in 4^o)

Sämtlich mit kurzgefassten Lehrbüchern.

Herausgegeben von:

Prof. Dr. O. v. Bollinger, Prof. Dr. Brugsch, Prof. Dr. G. Brühl, Prof. Dr. H. Dürck, Dr. E. Golebiewski, Prof. Dr. R. Grashey, Dr. Frz. M. Groedel, Dr. L. Grünwald, Prof. Dr. A. Gurwitsch, Prof. Dr. O. Haab, Doz. Dr. R. Hecker, Prof. Dr. H. Helferich, Zahnarzt E. Herbst, D. D. S., Prof. Dr. A. Hoffa, Prof. Dr. E. von Hofmann, Prof. Dr. Chr. Jakob, Prof. Dr. K. B. Lehmann, Doz. Dr. A. Lüning, Prof. Dr. G. Marwedel, Prof. Dr. F. Mracek, Prof. Dr. R. O. Neumann, Doz. Dr. G. Preiswerk, Prof. Dr. G. Puppe, Doz. Dr. O. Schäffer, Doz. Dr. W. Schult-hess, Prof. Dr. O. Schultze, Prof. Dr. W. Seiffer, Prof. Dr. J. Sobotta, Prof. Dr. H. Strauss, Prof. Dr. G. Sultan, Doz. Dr. J. Trumpp, Prof. Dr. W. Weygandt, Dr. Frz. Wohlaue, Prof. Dr. O. Zuckerkandl u. a. m.

*Bücher von anerkannt hohem wissenschaftlichem Wert,
in bester Ausstattung, zu billigem Preise.*

Von diesen Atlanten sind bisher

Uebersetzungen in 13 verschied. Sprachen

erschienen, und zwar in

Bengali, Dänisch, Englisch, Französisch, Japanisch, Italienisch, Holländisch, Madjarisch, Rumänisch, Russisch, Schwedisch, Spanisch, Tschechisch.

J. F. LEHMANN's Verlag in MÜNCHEN.

Lehmann's medizinische Handatlanten.

Band I.

Atlas und Grundriß der Lehre vom Geburtsakt u. der operativen Geburtshilfe

von Dr. O. Schäffer, Privatdozent an der Universität Heidelberg.
Mit 16 farbigen Tafeln nach Originalen von Maler A. Schmitson
und 139 Abbildungen.

5. erweiterte Auflage. Preis gut geb. M. 8.—

Die *Deutsche medizin. Wochenschrift* schreibt: Der Atlas in der vorliegenden Form ist gleich wertvoll für den Anfänger wie für den praktischen Arzt. Für jenen, weil er die einzelnen Phasen der anfangs so schwer verständlichen Geburtsvorgänge in gedrängter Kürze klar vor Augen führt, für diesen, weil ihm die Möglichkeit gegeben ist, im konkreten Fall sich schnell über Indikation und Technik der in Frage kommenden Operation zu unterrichten. Geradezu prachtvoll findet Ref. die Technik des Kaiserschnitts illustriert. Der Atlas verdient warme Anerkennung und Empfehlung.

Band II.

Geburtshilfliche Diagnostik und Therapie.

Von Dr. O. Schäffer, Priv.-Doz.
an der Universität Heidelberg.

Mit 160 meist farbigen Abbildungen
auf Tafeln nach Originalen von den
Malern A. Schmitson und C. Krapf und
zahlreichen Textillustrationen.

2. vollst. umgearb. u. erw. Aufl.

Preis gut geb. M. 12.—

Band III.

Atlas und Grundriss der Gynäkologie.

Von Dr. O. Schäffer, Priv.-Doz.
an der Universität Heidelberg.

Mit 90 farbigen Tafeln, 65 Text-Illustrationen und reichem Text. 2. vollständig umgearbeitete und erweiterte Auflage.

Preis gut geb. M. 14.—

Band XXVIII: Atlas und Grundriß der

Gynäkologischen Operationslehre.

Von Dr. O. Schäffer, Privatdozent an der Universität Heidelberg.

Mit 42 farbigen Tafeln u. 21 zum Teil farbigen Textabbildungen
nach Originalen von Maler A. Schmitson.

Preis gut gebunden M. 12.—

Obgleich wir bei den Lehmann'schen Handatlanten die vorzügliche, mit allen Behelfen der Technik durchgeführte bildliche Darstellung schon gewöhnt sind, wird das vorliegende Werk, das ein geographisch schwerer darstellbares Gebiet behandelt, dennoch besondere Ueberraschung bereiten. In seinen farbigen Tafeln leistet es alles was man vom technischen, künstlerischen und fachwissenschaftlichen Standpunkt aus verlangen kann. Inhaltlich sind nicht nur die sogenannten typischen Operationen der gynäkologischen Kurse behandelt; ich erwähne von anderen Eingriffen z. B. nur die Kolpotomia anterior und posterior, die Vaginofixation, die retroperitoneale Stielversorgung nach Chroback. Lebendige Anschauung, Leichen- und Phantomübung werden durch den vorliegenden Atlas in glücklichster Weise eine Ergänzung finden. *Wiener medicin. Presse.*

J. F. LEHMANN's Verlag in MÜNCHEN.

Lehmann's medizinische Handatlanten.

Band IV. Kurzgefaßtes Lehrbuch und Atlas der

Krankheiten der Mundhöhle, des Rachens und der Nase

Von **Dr. L. Grünwald**, München.

— Dritte vermehrte Auflage. —

Teil I: **Kurzgefaßtes Lehrbuch.** Etwa 52 Bogen Text, mit ca. 215 zum Teil farbigen Abbildungen.

Teil II: **Atlas.** 57 vielfarbige Tafeln, enthaltend 104 makroskopische und 37 histologische Abbildungen mit erklärendem Text.

Preis in 2 Bänden gebunden **M. 22.—** (I. Lehrbuch **M. 12.—**, II. Atlas **M. 10.—**).

„Allg. Wiener Med.-Zeitung“: Im Rahmen der vortrefflichen Sammlung ist kürzlich die 3. Auflage des obengenannten Werkes erschienen. Der Atlas enthält in 57 vielfarb. Tafeln 104 makroskop. und 37 histolog. Abbildungen, die an ausgezeichneter Ausführung nichts zu wünschen übrig lassen. Die Zusammenstellung der Mund-, Rachen- und Nasenkrankheiten ist eine vollkommene. Besonders möchten wir hier die tuberkulösen und syphilitischen Erkrankungen hervorheben, die in den Bildern sehr anschaulich wiedergegeben werden.

Band XIV. **Grundriß der Kehlkopfkrankheiten und Atlas der Laryngoskopie.**

Von **Dr. L. Grünwald**, Bad Reichenhall-München.

Zweite vermehrte und verbesserte Auflage.

Mit 112 farbigen Abbildungen auf 47 Tafeln und 26 schwarzen Abbildungen im Text. **Preis** gut gebunden **M. 10.—**

„Deutsche medicin. Wochenschrift“: . . . Der Student wird sich bald davon überzeugen, daß er sich wohl nirgendwo so schnell und so gründlich wie in diesem Buch Aufklärung verschaffen kann. Für den Fachmann ist es geradezu ein Genuß, den knappen und exakten Darstellungen Grünwalds zu folgen.

Die Therapie der Kehlkopftuberkulose

mit besonderer Rücksicht auf den

galvanokaustischen Tiefenstich und äußere Eingriffe

von **Dr. L. Grünwald**, Bad Reichenhall-München.

147 Seiten gr. 8° mit 9 farbigen Abbildungen auf 4 Tafeln und 3 schwarzen Figuren im Text. **Preis** geh. **M. 5.—**, geb. **M. 6.—**

J. F. LEHMANN's Verlag in MÜNCHEN.

Lehmann's medizinische Handatlanten. Band V: Franz Mracek's Atlas und Grundriß der **HAUT-KRANKHEITEN.**

Dritte, teilweise umgearbeitete und erweiterte Auflage herausgegeben von

Dr. Albert Jesionek,
a. o. Prof. f. Dermatologie
und Syphilis a. d. Landes-
universität Gießen.

Mit 109 farbigen Tafeln und
96 schwarzen Abbildungen.

Preis gut geb. M. 18.—.

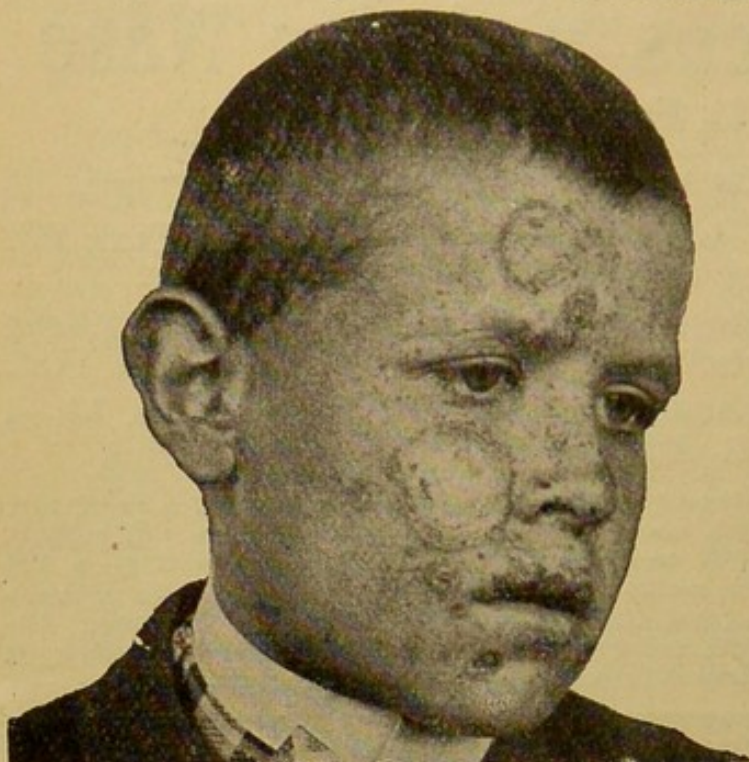


Fig. 38. Impetigo contagiosa circinata.

Aus dem „Zentralblatt für innere Medizin“: Namentlich in illustrativer Hinsicht ist das höchste geleistet worden, was die Technik nur zu bieten vermag... Es sind größtenteils Reproduktionen, die in ihrer Weichheit, in ihrer Farbtonung und in ihrer Plastik das vollendetste darstellen, was sich bildlich erzielen läßt.

Therapie der Haut- u. Geschlechtskrankheiten.

Nach Rezepten der Abteilung des Primararztes
Professor **Dr. Mracek** im k. k. Rudolfsspital in Wien
zusammengestellt v. **Dr. Hugo Kafka**, Sekundararzt der Abteilung.
76 Seiten 8°. Preis geheftet M. 1.20.

Abhandlungen über Salvarsan

(Ehrlich-Hata-Präparat 606 gegen Syphilis).

Gesammelt und mit einem Vorwort und Schlußbemerkungen
herausgegeben von

Dr. Paul Ehrlich, Geh. Obermedizinal-Rat, a. o. Professor,
Direktor des Instituts für experimentelle Therapie, Frankfurt a. M.

Bd. I: 402 Seiten gr. 8°. — Preis geh. M. 6.—, geb. M. 7.50

Bd. II: 617 Seiten gr. 8°. — Preis geh. M. 10.—, geb. M. 12.—

Die beiden Bände bieten eine außerordentlich übersichtliche Orientierung über den Stand der Salvarsantherapie. Ihren besonderen Wert erhalten sie durch die umfangreichen Schlußbemerkungen aus der Feder Paul Ehrlichs selbst

J. F. LEHMANN's Verlag in MÜNCHEN.

Lehmann's medizinische Handatlanten.

Band VI:

Atlas der Syphilis

und der venerischen Krankheiten mit einem Grundriß der Pathologie und Therapie derselben von
Hofrat Professor **Dr. Franz Mracek**.

Zweite, vollständig umgearbeitete und vermehrte Auflage.

Mit 81 farbigen Tafeln nach Originalaquarellen von Maler
A. Schmitson und 26 schwarzen Abbildungen.

Preis gut gebunden **M. 16.—**.

Außerordentlich anerkennenswert ist die Klarheit und Uebersichtlichkeit des kurzgefaßten, aber alles Wesentliche bringenden Textes. Sowohl die farbigen wie die schwarzen Bilder sind ausgezeichnet und geben eine selten vollständige und sehr reichhaltige Illustration der venerischen Krankheiten. So wird der Wunsch der Verlagsbuchhandlung, daß die neue Auflage, die der Verfasser mit größtem Eifer bestrebt war, den höchsten Anforderungen der Wissenschaft gemäß auszugestalten, recht vielen ein schönes Vermächtnis des Verstorbenen sein möge, sich gewiß erfüllen. Ein würdiges Denkmal ist es, das der zu früh der Wissenschaft Entrissene sich gesetzt hat!

„Dermatologische Zeitschrift“.

Die Syphilisbehandlung mit Salvarsan (Ehrlich-Hata 606)

nebst einer systematischen Zusammenstellung der gesamten bisher
(Ende 1910) veröffentlichten Literatur von **Dr. Kurt von Stokar**.

40 Seiten 8°. Preis **M. 1.20**.

Ueber Neurorezidive

nach Salvarsan- und nach Quecksilberbehandlung.

Ein Beitrag zur Lehre von der Frühsyphilis des Gehirns. Von
Dr. J. Benario. Mit einem Vorwort von Wirkl. Geh. Rat **P. Ehrlich**.

Mit 1 Tafel und 5 Figuren im Text.

195 Seiten gr. 8°. Preis geheftet **M. 6.—**, gebunden **M. 7.—**.

Aus der „Zeitschrift für Medizinalbeamte“. Das vorliegende Werk stellt eine ebenso mühevollen und fleißigen als wissenschaftlich interessante und wertvolle Arbeit dar; es ist, um mit den im Vorwort ausgesprochenen Worten **P. Ehrlichs** zu reden, dem Verfasser gelungen, „ein Werk zu schaffen, welches nicht nur einen ephemeren Wert in bezug auf die Salvarsantherapie der Syphilis beanspruchen darf, sondern von großer Bedeutung für die Beurteilung des Wesens und des Verlaufes der Syphilis, im besonderen der Hirnsyphilis bleiben wird.“

Dr. Waibel-Kempton.

J. F. LEHMANN's Verlag in MÜNCHEN.

Lehmann's medizinische Handatlanten.

Atlas und Grundriß der gesamten

AUGENHEILKUNDE.

Von Professor Dr. O. Haab in Zürich.

Vollständig in 3 Bänden. (Jeder Band ist einzeln käuflich.)

Band I (Handatlanten Bd. XVIII).

Atlas der

äusserlich sichtbaren Erkrankungen des Auges.

Mit 86 farbig. Abbild. auf 46 Tafeln und 13 schwarzen Abbild.
4. Auflage. Preis M. 10.—.

Band II (Handatlanten Bd. VII).

Atlas und Grundriß der

Ophthalmoskopie

und ophthalmoskopischen Diagnostik.

5. verbesserte Auflage. Mit 151 farbig. und 7 schwarz. Abbild.
Preis gut gebunden M. 12.—.

Band III (Handatlanten Bd. XXXI).

Atlas und Grundriß der Lehre von den

Augenoperationen.

Mit 30 farbigen Tafeln und zahlreichen schwarzen Abbildungen.
Preis gut gebunden M. 10.—.

Aus Urteilen:

„Wiener klinische Wochenschrift“: (Ueber Bd. I) Der Atlas hat ja bisher von allen Seiten so ungeteilte Anerkennung gefunden, dass es überflüssig ist, noch etwas zu seinem Lobe zu sagen.

„Monatsblätter für Augenheilkunde“: (Ueber Bd. II) Es muss mit besonderer Freude begrüsst werden, dass die Haab'sche „Ophthalmoskopie“ eine so weite Verbreitung gefunden hat. Zunächst deshalb, weil diese Verbreitung identisch ist mit einer wesentlichen Verbesserung der ophthalmoskopischen Ausbildung eines grossen Theiles der heranwachsenden Aerzte; denn es ist kein Zweifel, dass alle diejenigen, welche das Buch kaufen, der Sache mit ganz anders verständnisvollem Interesse folgen und später treu bleiben, als diejenigen, welche nichts derart besitzen. . . .

„Zentralblatt für innere Medizin“: (Ueber Bd. III) Dieses Werk des bekannten klinischen Lehrers und Ophthalmologen steht unter den gegenwärtigen Augenoperationslehren zweifellos an erster Stelle. . . .

J. F. LEHMANN's Verlag in MÜNCHEN.

Lehmann's medizinische Handatlanten.

Band VIII.

Atlas und Grundriß der

traumatischen Frakturen und Luxationen

von Professor Dr. H. Helferich in Kiel.

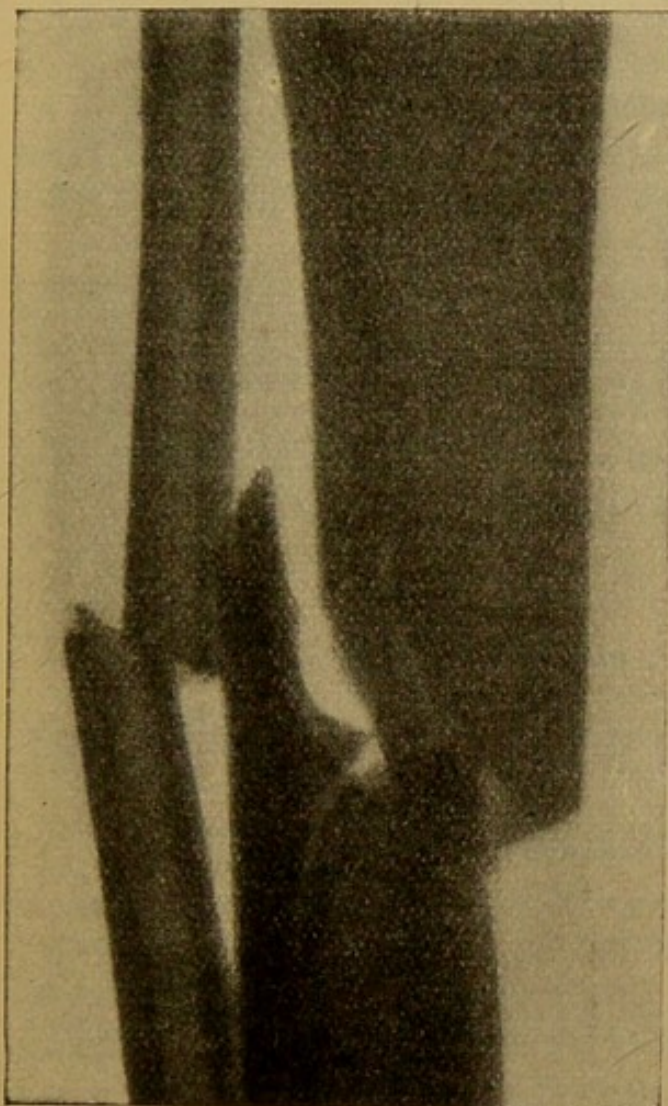


Fig. 3. Biegungsbruch des linken Unterschenkels durch Verschüttung.

Mit 64 farbigen und 14 schwarzen Tafeln und 316 Textabbildungen nach Originalzeichnungen von Maler Bruno Keilitz.

Achte, verbesserte und vermehrte Auflage. Preis gebund. M. 14.—

Der Grundriß genügt im vollsten Maße seinem Zweck, ein praktisches Hilfsbuch zu sein, das die Behandlung der Frakturen und Luxationen besonders dadurch erleichtert, daß es den Praktiker schnell und präzise über die anatomischen Verhältnisse orientiert. Trotz der Erweiterung des Inhalts hat der Autor an seinem Prinzip festgehalten, vor allem bildliches Material zu liefern und von Text nur soviel zu bringen, als für die Erklärung unbedingt notwendig ist. Dadurch ist mit Glück erreicht worden, daß die umfangreiche Materie in einem verhältnismäßig nicht zu starken Band bewältigt worden ist . . .

Klinisch-therapeutische Wochenschrift.

Die Schmerzverhütung in der Chirurgie.

Von O. Witzel, Professor in Bonn, F. Wenzel, Oberarzt in Bonn und P. Hackenbruch, dirig. Arzt in Wiesbaden.

107 Seiten gr. 8°, mit 20 Abbildungen. Preis geheftet M. 3.—

Die Anästhesie in der ärztlichen Praxis.

Von Dr. Max Martin. 36 Seiten gr. 8°. Preis geheftet M. 1.—

J. F. LEHMANN's Verlag in MÜNCHEN.

Lehmann's medizinische Handatlanten.

Band IX.

Atlas des gesunden und kranken Nervensystems

nebst Grundriß der Anatomie, Pathologie und Therapie desselben
von Professor Dr. **Christfried Jakob**.

Mit einer Vorrede von Prof. Dr. **Ad. v. Strümpell**.

2. vollständig umgearbeitete Auflage.

Mit 105 farbigen und 120 schwarzen Abbildungen, sowie 284 Seiten
Text und zahlreichen Textillustrationen. Preis elegant gebunden
M. 14.—.

Professor Dr. Ad. von Strümpell schreibt in seiner Vorrede zu dem vorliegenden Bande: „Jeder unbefangene Beurteiler wird, wie ich glaube, gleich mir den Eindruck gewinnen, dass die Abbildungen alles leisten, was man von ihnen erwarten darf. Sie geben die tatsächlichen Verhältnisse in deutlicher und anschaulicher Weise wieder und berücksichtigen in grosser Vollkommenheit fast alle die zahlreichen und wichtigen Ergebnisse, zu denen das Studium des Nervensystems in den letzten Jahrzehnten geführt hat. Dem Studierenden sowie dem mit diesem Zweige der medizinischen Wissenschaft noch nicht näher vertrauten praktischen Arzt ist somit die Gelegenheit geboten, sich mit Hilfe des vorliegenden Atlases verhältnismässig leicht ein klares Bild von dem jetzigen Standpunkte der gesamten Neurologie zu machen.“

Band XXIX.

Atlas und Grundriß der

Allgemeinen Diagnostik und Therapie der Nervenkrankheiten.

Von Dr. **W. Seiffer**, Professor an der Universität und Oberarzt
an der Nervenlinik der Kgl. Charité, Berlin.

Mit 26 farbigen Tafeln nach Originalen von Maler **G. Hammer-**
schmidt und Maler **M. Landsberg** und 264 Textabbildungen.

Preis schön und dauerhaft gebunden M. 12.—.

Seiffer hat es unternommen, mit Hilfe des enormen Krankenmaterials der Jollyschen Nervenlinik in der Charité einen Atlas der Nervenkrankheiten zusammenzustellen, dessen 290 instruktiv ausgewählte Bilder die verschiedenen Affektionen zur anschaulichsten Darstellung bringen und jedem klar machen müssen, wieviel der Wissende mit den blossen Augen sehen kann; möchte doch auch in anderen Disziplinen mehr Gewicht auf das Sehen, als auf das Perkutieren, Färben usw. gelegt werden. — Die Abschnitte über die Störungen des Gesichtsausdrucks, der Körperhaltung und des Ganges, sowie über die der Sprache und der Handschrift seien ganz besonders hervorgehoben. Ein präziser Text, der nicht auf dem Kothurn angeblicher Gelehrsamkeit einherstolz, sondern kurz und treffend die Punkte hervorhebt, auf die es für die Diagnose und Differentialdiagnose ankommt, begleitet die sorgfältig ausgeführten Abbildungen. — Wissen ist Macht. So dient auch dieses Buch gewiss zur Kräftigung der Position der Aerzte, denn ich glaube, auf keinem Gebiet ziehen die Kurpfuscher so viel Nutzen aus einem unzureichenden Wissen der Aerzte, wie eben auf dem neurologischen und psychischen. Das Buch ist würdig des genialen Gründers der Berliner Nervenlinik wie ihres derzeitigen Leiters; das ist das höchste Lob, das ich ihm spenden kann.

Berliner klinische Wochenschrift.

Buttersack-Berlin.

J. F. LEHMANN's Verlag in MÜNCHEN.

Lehmann's medizinische Handatlanten.

Band X.

Atlas und Grundriss der Bakteriologie und

Lehrbuch der speziellen bakteriolog. Diagnostik.

Von Prof. Dr. K. B. Lehmann in Würzburg und

Prof. Dr. med. et phil. R. O. Neumann in Gießen.

Bd. I Atlas mit etwa 700 farbigen Abbildungen auf 79 Tafeln,

Bd. II Text mit vielen schwarzen Bildern.

5. vermehrte und verbesserte Auflage.

Preis der 2 Bände eleg. geb. M. 20.—

Die *Berliner klinische Wochenschrift* schreibt über den Atlasband: Die Abbildungen bieten nicht nur treffliche Paradigmata für eine ausserordentlich grosse Bakterienzahl, sondern berücksichtigen auch in reicher Fülle die vielfachen Abweichungen von der Norm, welche die Bakterienformen nach ihrem Ursprung und im Involutionzustande darbieten können; wichtige Arten werden in den verschiedenen Kulturen bildlich dargestellt. Die Ausführung der Bilder, Druck und Papier sind vortrefflich.

Die *Zeitschrift für angewandte Mikroskopie* urteilt über den Textband, 4. Aufl.: Alle Neuerungen auf diesem rastlos und von so vielen Seiten bearbeiteten Gebiet sind bis in den Anfang dieses Jahres hinein berücksichtigt worden. So wurde die noch vielumstrittene Immunitätslehre einer neuen Bearbeitung unterzogen, zahlreiche Abschnitte, wie die von den Streptokokken, Typhus, Tuberkulose, Anaërobe-Bazillen, wurden wesentlich verändert, andere, wie der von den Protozoen handelnde Teil, erheblich erweitert. — Für jeden, der sich mit dem Studium der Bakteriologie befasst, wird es ein unentbehrliches, wertvolles Unterrichtsmittel bilden und zu seinen vielen alten Freunden ohne Zweifel zahlreiche neue finden.

Band XI/XII. **Atlas und Grundriß der**

pathologischen Anatomie.

Von Obermedizinalrat Professor Dr. O. von Bollinger.

Zweite Auflage. Mit 135 farbigen Tafeln nach Originalen von Maler A. Schmitson und 68 Textabbildungen.

Preis jedes Bandes gut gebunden M. 12.—

Zentralblatt für innere Medizin: Die zweite Auflage ist wesentlich vermehrt und verbessert. 12 farbige Tafeln und 14 Textillustrationen sind neu hinzugekommen, und mehrere Tafeln der ersten Auflage sind durch bessere ersetzt. Auch an den Text hat B. seine feilende Hand angelegt, so dass das Werk in tadelloser Verfassung an die Öffentlichkeit tritt. Die warme Aufnahme, welche die 1. Auflage erfuhr, und welche schon nach so kurzer Zeit eine neue erforderlich machte, ist begründet in der geschickten Art, wie durch das Werk von B. einem tiefgefühlten Bedürfnisse abgeholfen wurde.

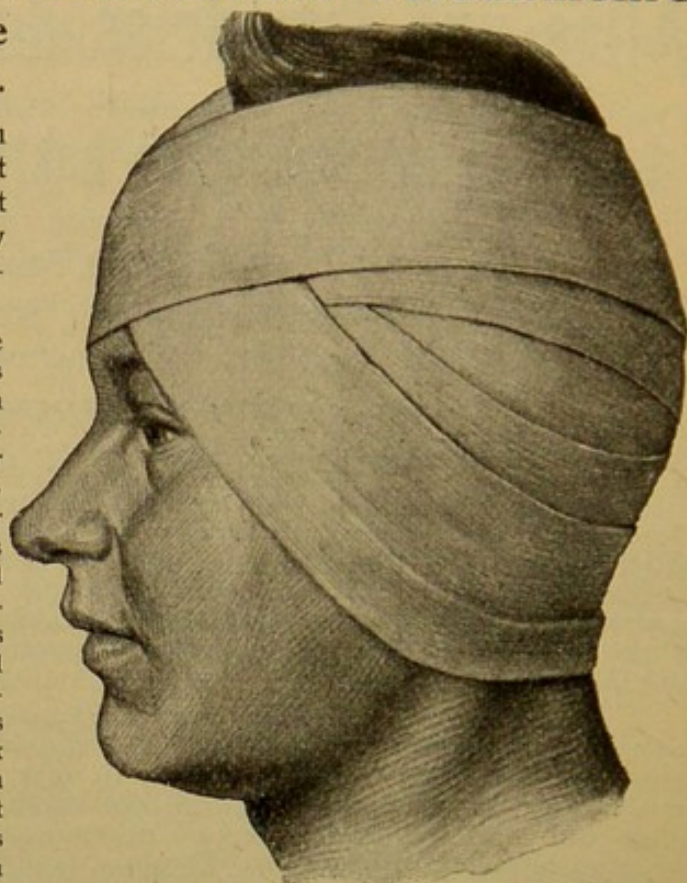
Lehmann's medizinische Handatlanten.

Band XIII. **Atlas und Grundriß der Verbandlehre**

für Studierende und Aerzte
von Prof. Dr. Albert Hoffa.

4. vermehrte Aufl., mit 170 Tafeln
nach Originalaquarellen und mit
134 Textbildern, neu bearbeitet
von Privatdoz. Dr. Rud. Grashey
in München. **Preis geb. M. 10.—**

Pester med.-chirurg. Presse: Die 4. Auflage des prächtigen Werkes des allzu früh verstorbenen Hoffa wird von der Aerzteschaft freudig begrüßt werden. Von pietätvoller und berufener Freundeshand mit den neuesten Errungenschaften auf dem Gebiete der Verbandlehre ergänzt, kommt dieses Werk allen möglichen Wünschen und Bedürfnissen des prakt. Arztes entgegen. Die Abbildungen, durchaus nach der Natur aufgenommen, sind von einer Deutlichkeit und Anschaulichkeit, welche das Erfassen des Gegenstandes auf den ersten Blick ermöglichen. Der erklärende Text in knappem, klarem Stil gehalten, macht selbst dem Anfänger das Verständnis der Verbandtechnik zu einer leichten Aufgabe.



Ohrverband nach Körner.

Band XIX.

Atlas und Grundriß der Unfallheilkunde sowie der **Nachkrankheiten der Unfallverletzungen.**

Von Dr. Ed. Golebiewski in Berlin.

Mit 40 farbigen Tafeln, nach Originalen von Maler J. Fink und
141 schwarzen Abbildungen. **Preis elegant gebunden M. 15.—**

Berliner klinische Wochenschrift: Die rühmlichst bekannte Lehmann'sche Atlantensammlung ist durch dieses ausgezeichnete Werk wieder um ein wertvolles Glied vermehrt. Der Text des Buches, das auf einer 13 jährigen Erfahrung aus 5245 eigenen Beobachtungen des Verfassers basiert, ist in der Weise angeordnet, dass nach einer die bei der Unfallheilkunde vorkommenden Begriffe erläuternden Einleitung die Verletzungen zunächst in einem allgemeinen, darauf in einem speziellen Teile abgehandelt werden. 40 farbige, von Künstlerhand hergestellte Abbildungen mannigfachster Verletzungen und ihrer Folgezustände, sowie 141 sonstige bildliche Darstellungen, meist Röntgen-Aufnahmen aus Verfassers Institut, illustrieren in anschaulichster Weise das im Text Gesagte. — Der Atlas wird für jeden Arzt, der sich mit Unfallkunde zu beschäftigen hat, ein sehr erwünschter und unentbehrlicher Ratgeber sein, auch nichtärztliche Personen, die in der Unfallversicherung tätig sind, werden wertvolle Fingerzeige daraus entnehmen können.

J. F. LEHMANN's Verlag in MÜNCHEN.

Lehmann's medizinische Handatlanten.

Band XVI.

Atlas und Grundriß der

chirurgischen Operationslehre

von Professor Dr. Otto Zuckerkandl, Wien.

Vierte vermehrte und verbesserte Auflage.

Mit 45 farbigen Tafeln und 356 Abbildungen im Text.

Preis gut gebunden M. 12.—.

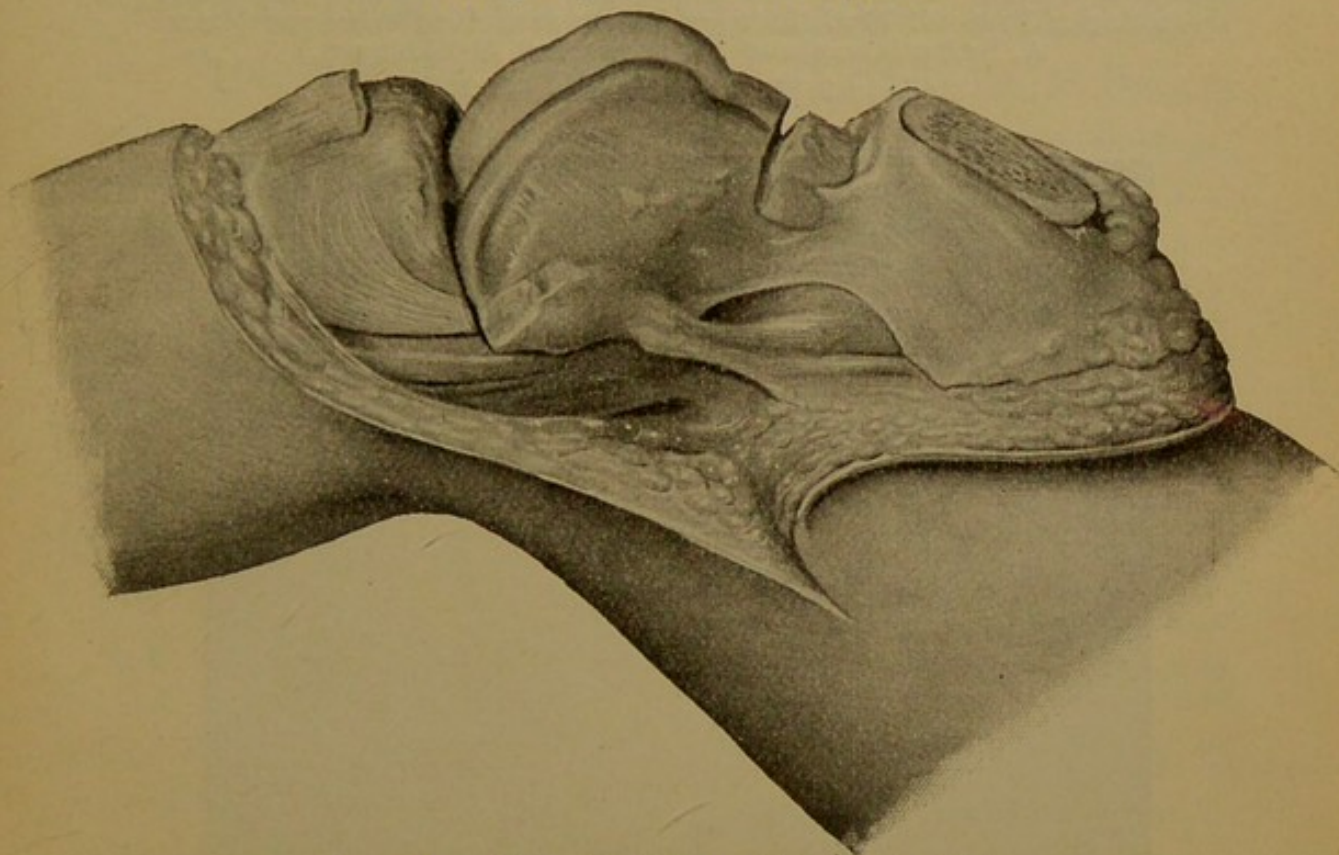


Fig. 131. Oberschenkelamputation nach Gritti.

Deutsche militärärztliche Zeitschrift: Die vornehm gefällige Ausstattung, der treffliche Druck und die mustergültige Wiedergabe der Abbildungen, der schwarzen, wie der farbigen, machen das Durchsehen eines der Lehmann'schen Atlanten zu einem Genuß. Dies gilt auch von der neuesten, durch zahlreiche Abbildungen vermehrten, die neuesten Interessengebiete der Chirurgie berücksichtigenden Auflage der Operationslehre v. Z. Die sehr gut ausgewählten, durchweg außerordentlich naturwahren Abbildungen und der bei aller Knappheit klare und anschauliche Text lassen diesem Grundriß weite Verbreitung wünschen.

Emil Rotters typische Operationen

Kompendium der chirurgischen Operationslehre,
mit besonderer Berücksichtigung der topographischen Anatomie,
sowie der Bedürfnisse des praktischen und des Feldarztes.

Achte Auflage, herausgegeben von

Professor Dr. Alfred Schönwerth, K. B. Oberstabsarzt.
Mit 221 Abbildungen und 6 Dringlichkeits-Orientierungsbildern.
Preis gut gebunden M. 8.—

Lehmann's medizinische Handatlanten.

Band XVII.

Atlas und Grundriß der

gerichtlichen Medizinunter Benutzung von **E. v. Hofmann's Atlas der Gerichtlichen Medizin**
herausgegeben von**Dr. Georg Puppe**, Professor der gerichtlichen Medizin in Königsberg i. Pr.

46 Bogen Text mit 70 vielfarbigen Tafeln nach Originalen von Maler

A. Schmitson und 204 schwarzen Abbildungen.

Preis in 2 Bänden gebunden M. 20.—.

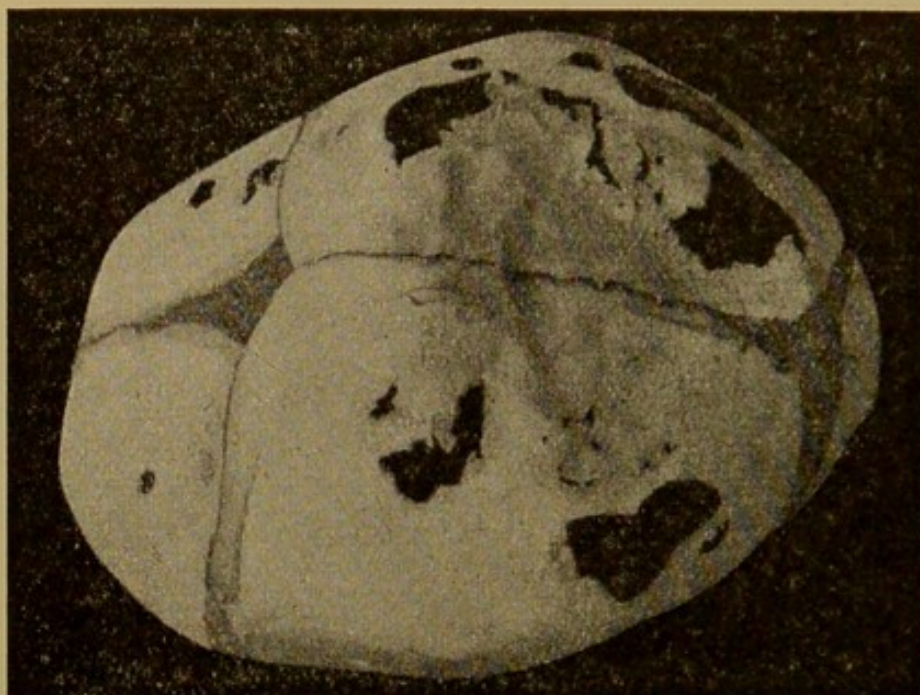


Fig. 194. Ossifikationsdefekte am Schädel eines Neugeborenen.

Berliner klinische Wochenschrift: „Puppe hat den bewährten Hofmannschen Atlas in veränderter Gestalt herausgegeben. Zu dem ursprünglichen Atlas hat er einen Grundriß der gerichtlichen Medizin geschrieben. Aus einem Bande sind deren zwei mit zusammen 692 Seiten geworden. Die Zahl der farbigen Tafeln ist von 56 auf 70, diejenige der schwarzen Abbildungen von 193 auf 204 gestiegen. Zu begrüßen ist die Aufnahme der neueren Methoden der Identitätsbestimmungen am Lebenden, der Anthropometrie und der Daktyloskopie, sowie des Anhangs: Die gerichtsärztliche Untersuchung von Wohnungen . . .“

Band XXVII.

Atlas und Grundriß der Psychiatrievon Dr. phil. et med. **Wilh. Weygandt**, Professor der Psychiatrie.43 Bogen Text, 24 farbige Tafeln nach Originalen von Maler **Joh. Fink** und
Maler **W. Freytag**. 276 Textabbildungen und eine Anstaltskarte.

Preis schön und dauerhaft gebunden M. 16.—.

J. F. LEHMANN's Verlag in MÜNCHEN.

Lehmann's medizinische Handatlanten.

Band XXII.

Atlas und Grundriss

der

Allgemeinen pathologischen Histologie

von Professor Dr. Hermann Dürck in München.

Mit 77 vielfarbigen lithographischen und 31 zum Teil zweifarbigen Buchdruck-Tafeln nach Originalen von Maler K. Dirr und Universitätszeichner C. Krapf.

Preis gebunden M. 20.—.

Durch die farbenprächtigen Abbildungen dieses Werkes fühlt sich jeder, der es betrachtet, vor ein Mikroskop versetzt, durch das er meisterhaft hergestellte, frisch und schön gefärbte Schnitte betrachtet.

Jeder Tafel steht voran eine knappe, klare Erläuterung der einzelnen Bilder, während sich darunter ein fortlaufender Text befindet, aus dem alles Wissenswerte über die entsprechende Krankheit und über die allgemeinen Krankheitsursachen kurz aber klar zu ersehen ist.

Das Werk wird vielen Gelegenheit geben, sich die Bilder aus der Studienzeit wieder in das Gedächtnis zurückzurufen. Vielen wird es auch eine willkommene Ergänzung der Lehrbücher der allgemeinen und der eingehenderen Lehre von den Krankheiten sein, deren Abbildungen grösstenteils nicht so sprechende Naturtreue besitzen, weil sie meist zu Lehrzwecken entweder zeichnerisch vereinfacht oder aus mehreren Bildern zusammengestellt sind.

D. hat die Abbildungen mit grossem Verständnis und glücklichem Griffe ausgewählt und für ihre naturgetreue Wiedergabe durch einen berufenen Zeichner, sowie durch sorgfältigen Abdruck Sorge getragen.

So wird denn diesem Werke eine freundliche Aufnahme in weiten Kreisen beschieden sein.

Schmidt's Jahrbücher der gesamten Medizin

Stereoskopisch - photographischer Atlas der Pathologischen Anatomie des Herzens und der größeren Blutgefäße.

In 50 Lichtdrucktafeln nach Originalaufnahmen von

Dr. G. Schmorl,

K. sächs. Medizinalrat u. Prosektor a. Stadt Krankenhaus z. Dresden.

In Schachtel, mit erläuterndem Text. Preis M. 15.—.

„Der Schmorlsche Atlas ist ein Anschauungswerk ersten Ranges, der Anschaffung durchaus wert.“

Excerpta medica.

„Jede einzelne der 50 Tafeln ist ein Kunstwerk für sich, die Auswahl der Präparate ist geeignet, eine Uebersicht der gesamten pathologischen Anatomie des Herzens zu bieten.“

Wiener med. Presse

Lehmann's medizinische Handatlanten.Band XXIII. **Atlas und Grundriß der****orthopädischen Chirurgie**von Privatdozent **Dr. A. Lüning**, Zürich
und Privatdozent **Dr. W. Schulthess**, Zürich.

Mit 16 farbigen Tafeln und 366 Textabbildungen.

Preis schön und dauerhaft gebunden M. 16.—

Das Erscheinen dieses Werkes ist um so mehr mit Freude zu begrüßen als es bisher an einem knappgefaßten, nur das Wesentliche bietenden Grundriß auf dem zu berechtigter wissenschaftlicher Selbständigkeit gediehenen Gebiete der orthopädischen Chirurgie gefehlt hat

*Deutsche med. Wochenschrift.***Chirurgisches Vademekum
für den prakt. Arzt.**

Von

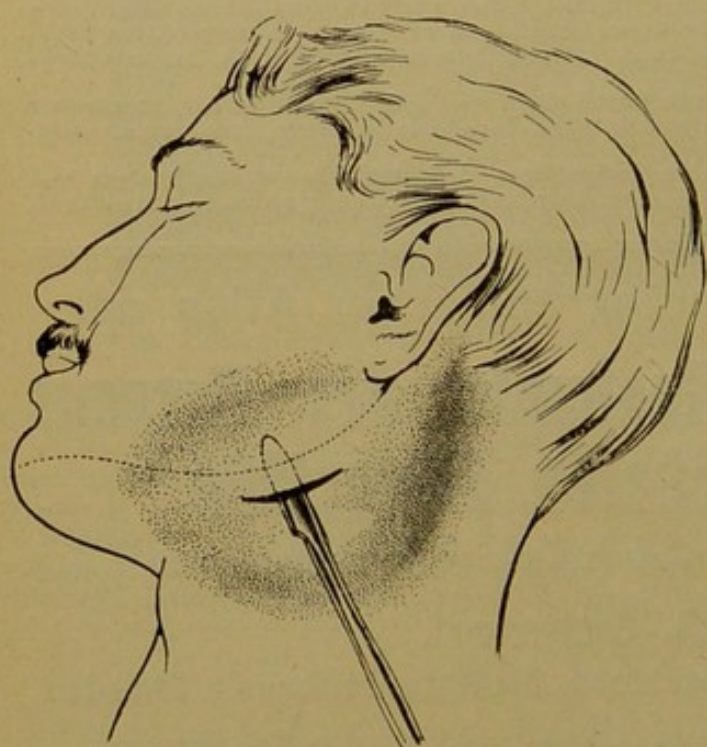
Prof. Dr. A. Schönwerth,
k. Oberstabsarzt.Umfang: XII, 167 Seiten.
Mit 43 Figuren im Text.
Handliches Format.**Preis gebunden M. 4.—.**

Fig. 12. Phlegmone der Submaxillargegend; Inzision parallel dem Unterkieferrande; Richtung der Kornzange gegen den Kieferrand zu (es ist Ausgang der Eiterung von kariösen Zähnen angenommen).

Im Gegensatze zu anderen Kompendien, deren Kürze und Knappheit auf Kosten der Vollständigkeit erzielt wird, ist hier das einschlägige Gebiet in durchaus klarer und lichtvoller Weise dargestellt u. alles Wissenswerte, alle erprobten Neuerungen und Fortschritte der Chirurgie sind in ausreichendem Masse berücksichtigt. Sehr anschauliche, wenn auch etwas schematisierte Bilder betreffend die Technik der Operationen, die wichtigsten Handgriffe, unterstützen wesentlich das Verständnis der Lektüre.

Aerztl. Zentralzeitung.

J. F. LEHMANN's Verlag in MÜNCHEN.

Lehmann's medizinische Handatlanten.

Band XXIV.

Atlas und Grundriss der OHRENHEILKUNDE.

Unter Mitwirkung von

Hofrat Professor Dr. **A. Politzer** in **Wien**,

herausgegeben von

Privatdozent Dr. **Gustav Brühl**, Ohrenarzt in **Berlin**.

Zweite, umgearbeitete und erweiterte Auflage.

Mit 265 farbigen Abbildungen auf 47 Tafeln und 163 Textabbildungen nach Originalen der Maler G. Hammerschmidt, M. Landsberg und A. Schmitson.

Preis elegant gebunden M. 12.—.

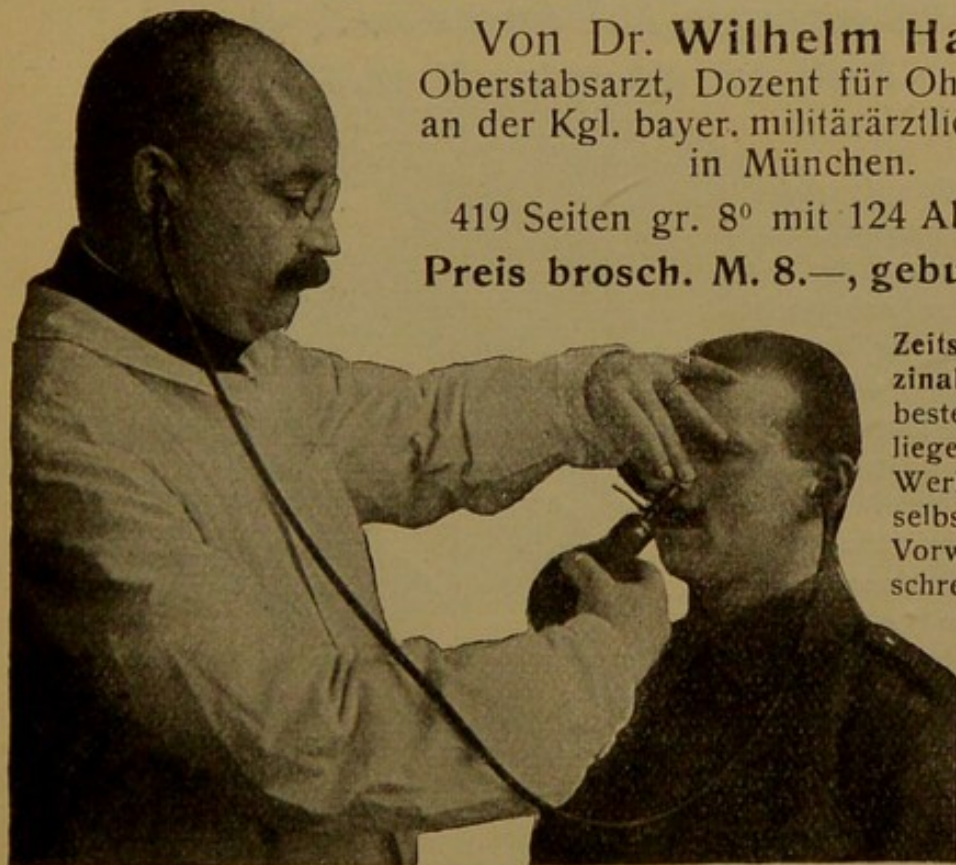
Die Ohrenheilkunde des praktischen Arztes.

Von Dr. **Wilhelm Haßlauer**

Oberstabsarzt, Dozent für Ohrenheilkunde
an der Kgl. bayer. militärärztlich. Akademie
in München.

419 Seiten gr. 8^o mit 124 Abbildungen.

Preis brosch. M. 8.—, gebund. M. 9.—.



Zeitschrift für Medizinalbeamte: Die beste Kritik des vorliegenden stattlichen Werkes gibt Verfasser selbst, wenn er als Vorwort weiter nichts schreibt als: „Aus der Praxis für die Praxis.“ Fürwahr ein Buch, das jedem praktischen Arzt, zumal dem Landarzt dringend u. wärmstens zu empfehlen ist.

Fig. 38. Luftdusche nach Politzer.

Lehmann's medizinische Handatlanten.

Band XXXII.

Atlas und Grundriß der Kinderheilkunde.

Von Dr. R. Hecker und Dr. J. Trumpp
Privatdozenten a. d. Universität München

Mit 48 farbigen Tafeln und 144 schwarzen Textabbildungen.

30 Bogen 8°. Preis gut gebunden M. 16.—.

„Archiv für Kinderheilkunde“: . . . Die Verfasser können sich dem befriedigenden Gefühl hingeben, das Beste geschaffen zu haben, was es bisher in dieser Art gibt.

Band XXXV.

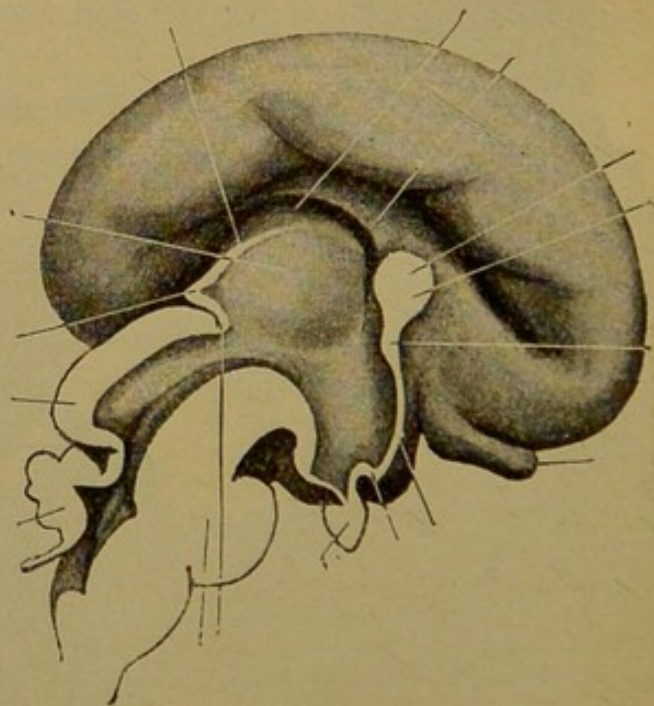
**Atlas und Grundriß der Embryologie
der Wirbeltiere und des Menschen.**

Von Professor Dr. A. Gurwitsch, St. Petersburg.

22 Bogen Text, mit 143 vielfarbigen Abbildungen auf 59 Tafeln,
186 schwarzen Abbildungen im Text.

Preis gut gebunden M. 12.—.

Deutsche medizin. Presse: In klarer, zusammenfassender Form zeichnet Verfasser auf der Basis der vergleichenden Anatomie dasjenige, was wir von der Entwicklungsgeschichte der Säugetiere und des Menschen wissen . . . Außerordentlich instruktiv sind die überaus zahlreichen, sehr schönen und klaren Abbildungen. Das Buch eignet sich vornehmlich als Repetitorium für Studenten und Aerzte, insbesondere aber empfehlenswert ist es für diejenigen Aerzte, die sich mit Embryologie nur wenig befaßt haben; sie können daraus die Entwicklungsgeschichte schnell und leicht erlernen.



Medianschnitt durch das Gehirn eines viermonatlichen menschlichen Embryo.

J. F. LEHMANN's Verlag in MÜNCHEN.

Lehmann's medizinische Handatlanten. Band XXXIV. Grundriß und Atlas der **Allgemeinen Chirurgie.**

Von Professor Dr. Georg Marwedel.

Mit 28 farbigen Tafeln und 171 schwarzen Text-Abbildungen nach Originalen von Maler Arthur Schmitson. :: Preis gut gebunden Mark 12.—

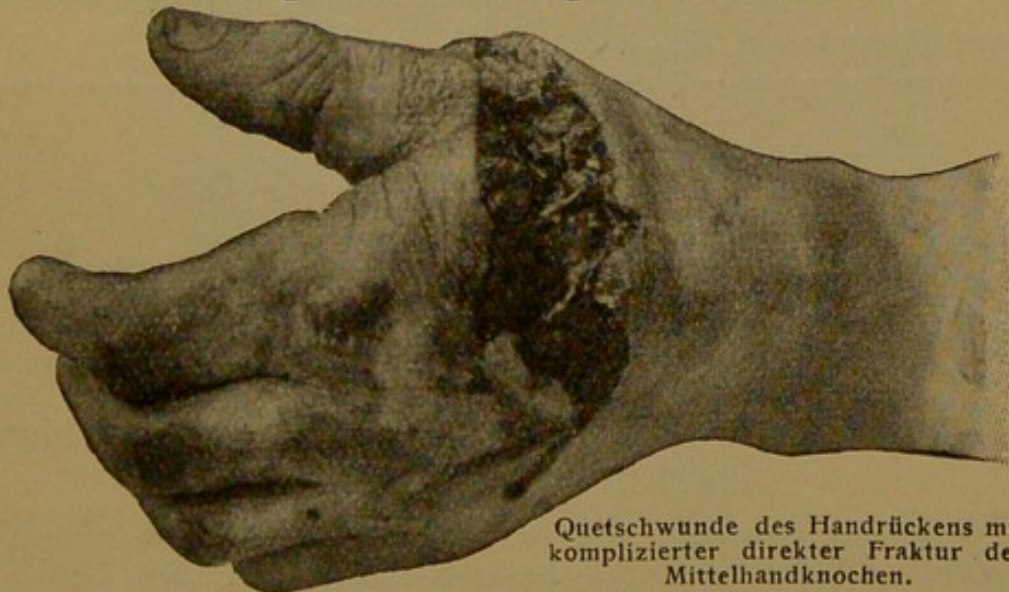Der Atlas, den M. seinem Lehrer und früheren Chef Czerny gewidmet hat, enthält ausgezeichnet ausgeführte Abbildungen und Tafeln von der geschickten Hand des Malers Schmitson gezeichnet. Das Material hierzu entstammt zum überwiegend grössten Teile der Heidelberger chirurgischen Klinik, zum kleineren Teile dem jetzigen Wirkungskreise M.'s in Aachen. Die Hauptabschnitte des Buches, das in geschickter Weise die Mitte hält zwischen den ausführlichen Lehrbüchern und den knappen Kompendien der allgemeinen Chirurgie, sind: Antisepsis und Asepsis; allgemeine und örtliche Betäubung; Verletzungen; chirurgische Infektionskrankheiten; Geschwülste; chirurgische Erkrankungen der Gefässe; die Lehre vom Brande. In der äusseren Ausstattung reiht sich auch der vorliegende Band seinen Vorgängern würdig an.

Schmidt's Jahrbücher der Medizin.

Die chirurgischen Untersuchungsmethoden Lehrbuch für Studierende u. Aerzte von Prof. Dr. Hub. Gebele.

Mit 154 Abbildungen, davon 8 farbige und 18 schwarze auf 18 Tafeln.

Preis geheftet M. 8.—, gebunden M. 9.—



Quetschwunde des Handrückens mit komplizierter direkter Fraktur der Mittelhandknochen.

Frische Kreissägeverletzung.

Gebeles neues Buch folgt mehr der Didaktik der internistischen Werke und zeichnet sich durch eine prägnante, aber inhaltreiche Kürze aus. Die fehlenden breiten Auseinandersetzungen sind durch vortreffliche, zum Teil bunte Abbildungen von Patienten, Untersuchungsmethoden, Apparaten und Präparaten ersetzt und diese ergänzen den in der Chirurgie vor allem wichtigen Anschauungsunterricht durch verbleibende Erinnerungsbilder. So kann nun jeder Mediziner neben seinem Vierordt, Eichhorst oder ähnlichen auch seine chirurgische Propädeutik besitzen. Klauber.

Prager med. Wochenschrift 1912.

Lehmann's medizinische Handatlanten.

Band XXXVI/XXXVII.

Grundriß und Atlas der Speziellen Chirurgie.Von Professor Dr. Georg Sultan
in Berlin.**Band I:** Mit 40 vielfarbigen Tafeln
und 218 zum Teil zwei- und drei-
farbigen Textabbildungen nach
Originalen von Maler Arthur
Schmitson. Text 29 Bogen 8°.**Preis gut gebunden M. 16.—****Band II:** Mit 40 vielfarbigen Tafeln
und 261 zum Teil zwei- und drei-
farbigen Textabbildungen
nach Originalen von Maler
Arthur Schmitson.

Text 39 Bogen 8°.

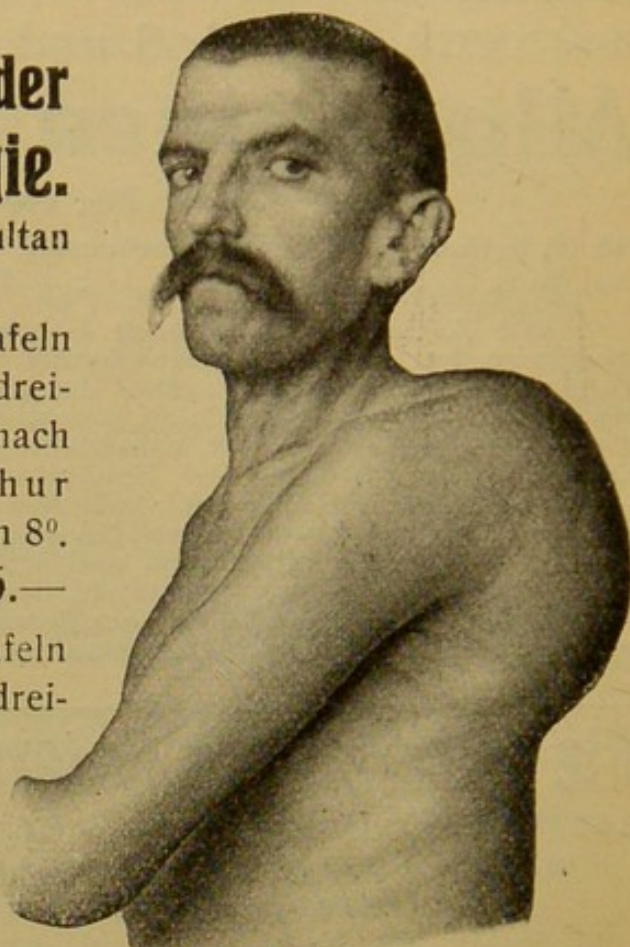
Preis gut gebunden M. 16.—

Fig. 183. Sarkom der Skapula.

Band XXV.

**Atlas und Grundriss der
Unterleibsbrüche**

von Professor Dr. Georg Sultan in Berlin.

Mit 36 farbigen Tafeln und 83 schwarzen Text-Abbildungen.

Preis gebunden M. 10.—

Wiener medizinische Presse: Dieser Band ist einem der wichtigsten Kapitel der praktischen Chirurgie, der Lehre von den Unterleibsbrüchen gewidmet. Sowohl die farbigen Tafeln als auch die schwarzen Figuren sind von einer Naturtreue und einer Genauigkeit in der Ausführung, die nichts zu wünschen übrig läßt. Der erläuternde Text ist knapp, genügt aber voll-
auf, um den Leser über die wichtigsten Kapitel der Herniologie genau zu informieren. Das Buch, dessen Ausführung eine vor-
zügliche ist, kann bestens empfohlen werden.

J. F. LEHMANN's Verlag in MÜNCHEN.

Lehmann's medizinische Atlanten in 4⁰.
Band I.

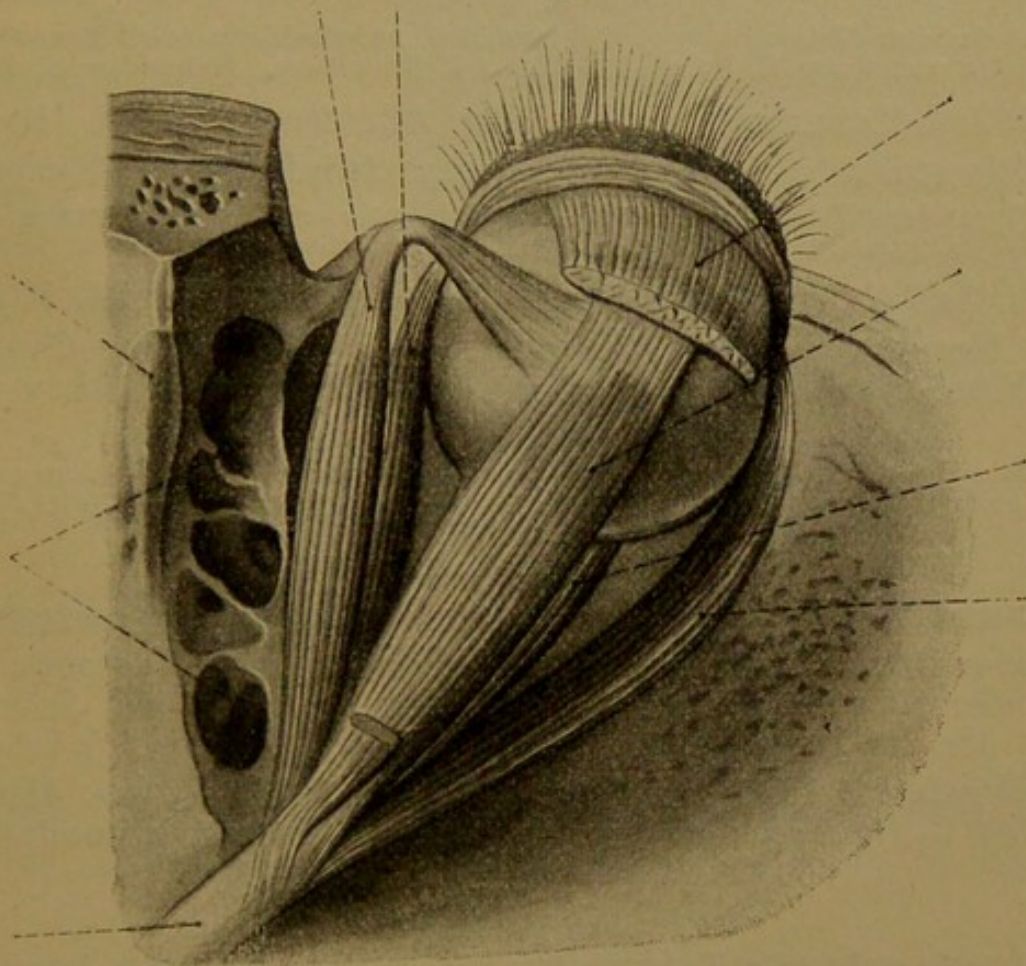
Atlas und Grundriß der topographischen == und angewandten Anatomie ==

von Dr. med. Oskar Schultze, Prof. der Anatomie in Würzburg.

Zweite vermehrte Auflage.

Mit 22 vielfarbigen lithographischen Tafeln sowie 205 meist farbigen, zum großen Teil auf besonderen Tafeln gedruckten Abbildungen nach Originalen von Maler A. Schmitson und Maler K. Hajek.

Schön und dauerhaft gebunden M. 16.—.



Muskeln des Bulbus.

Ein Prachtwerk. Auf die Details des Werkes, das sowohl im textlichen, als auch bildlichen Teile auf der Höhe des Erreichbaren steht, hier näher einzugehen, muß ich mir versagen, so verlockend es auch wäre, zu zeigen, wie die „trockendste aller Wissenschaften“, von der Hand des Meisters kredenzt, sich präsentiert.

Mediz. Chirurg. Zentralblatt, Wien.

Lehmann's medizinische Atlanten in 4^o.

Band II—IV.

**Atlas der deskriptiven
Anatomie des Menschen**

von Professor Dr. J. Sobotta in Würzburg.

I. Teil (Lehmans medizinische Atlanten in 4^o, Bd. II):**Knochen, Bänder, Gelenke und Muskeln des menschlichen Körpers.**

Mit 34 farbigen Tafeln, sowie 257 zum Teil mehrfarbigen Abbildungen nach Originalen von Maler K. Hajek und Maler A. Schmitson. Gebunden M. 20.—.

II. Teil (Lehmann's medizinische Atlanten in 4^o, Bd. III):**Die Eingeweide des Menschen einschließlich des Herzens.**

Mit 19 farbigen Tafeln, sowie 187 zum Teil mehrfarbigen Abbildungen nach Originalen von Maler K. Hajek. Preis gebunden M. 16.—.

III. Teil (Lehmann's medizinische Atlanten in 4^o, Bd. IV):**Das Nerven- und Gefäßsystem und die Sinnes-Organen des Menschen nebst einem Anhang: Das Lymphgefäßsystem des Menschen.**Mit 294 meist vierfarbigen und zum großen Teil ganzseitigen Abbildungen und einer lithographischen Tafel nach Originalen von Maler Karl Hajek.
Preis gut gebunden M. 22.—.**Grundriß der deskriptiven Anatomie des Menschen.**

Ein Handbuch zu jedem Atlas der deskriptiven Anatomie mit besonderer Berücksichtigung und Verweisungen auf Sobottas Atlas der deskriptiven Anatomie. Von Prof. Dr. med. J. Sobotta.

I. Teil geh. M. 4.—, II. Teil geh. M. 3.—, III. Teil geh. M. 6.—,
Teil I—III zusammen in einen Leinwandband gebunden
(46 Bogen in 4^o) M. 15.—.**Aus Urteilen:***Deutsche medizinische Wochenschrift*: „Da gerade in den letzten Jahren verschiedene, teilweise sehr gute Atlanten dieser Art erschienen sind, musste man von vorneherein etwas Hervorragendes von diesem neuen Werk verlangen. Es muss zugestanden werden, dass dieses Verlangen reichlich erfüllt worden ist.“*„Vereinsblatt pfälzischer Aerzte“*: „... Es ist nicht zuviel gesagt, wenn wir annehmen, dass eine bessere Wiedergabe der deskriptiven Anatomie, als wie sie Sobotta uns gibt, kaum noch je zu erreichen sein dürfte. In ein paar Jahren wird es so sein, dass man wie früher in seinem Heitzmann, Spalteholz oder Toldt, nun in seinem Sobotta nachschlägt und sich orientiert.“*„Deutsche Zeitschrift für Chirurgie“*: „... Die Abbildungen sind ausserordentlich schön und instruktiv. Die Absicht des Verfassers, den Atlas sowohl dem Bedürfnis des angehenden Mediziners wie dem der Aerzte anzupassen, ihn auch speziell für den Gebrauch im Präparationsaal geeignet zu machen, ist vortrefflich gelungen.“

J. F. LEHMANN's Verlag in MÜNCHEN.

Lehmann's medizinische Atlanten in 4^o.

Band V.

Atlas typischer Röntgenbilder vom normalen Menschen

ausgewählt und erklärt nach chirurgisch-praktischen Gesichtspunkten, mit Berücksichtigung der Varietäten und Fehlerquellen sowie der Aufnahmetechnik.

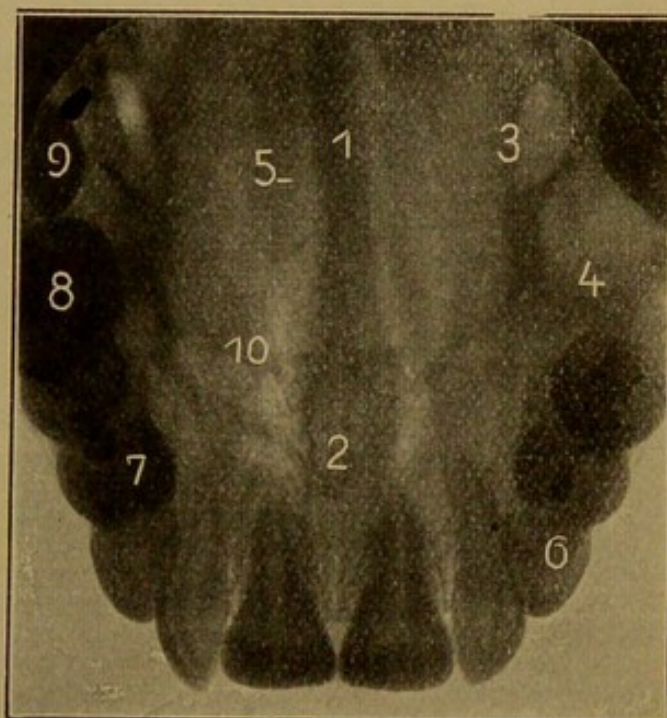
Von

Professor **Dr. med.**
Rudolf Grashey

Assistenzarzt der Kgl. chirurg.
Klinik zu München.

Zweite, bedeut. erweiterte
Auflage. Mit 207 Tafel-
bildern (Autotypien) in
Originalgröße und 201
Textabbildungen.

„Prager med. Wochenschrift:
Das schöne mustergültig aus-
gestattete Werk bildet für den
Fachmann und den Anfänger
eine Quelle reicher Belehrung
und eignet sich wie kein zweites
zur Einführung in die Röntgen-
untersuchung.“



Uebersichtsaufnahme über die obere Front-
zahngegend.

Band VI.

Atlas chirurg.-patholog. Röntgenbilder

mit 240 autotypischen, 105 photographischen Bildern, 66 Skizzen
und erläuterndem Text

von Professor **Dr. Rudolf Grashey**,

Assistenzarzt an der Kgl. chirurg. Klinik zu München.

Preis gebunden M. 22.—.

„Fortschritte auf dem Gebiete der Röntgenstrahlen“: Welcher Unterschied zwischen den ersten Atlanten der Röntgenära und den modernen Arbeiten, unter denen Grasheys Werk als Stern erster Größe hervorleuchtet! Hervorragend sind die Autotypien, denen man die Güte der Originale ansieht ausgefallen . . . Die im dritten Teil mittels des photographischen Verfahrens auf Bromsilberpapier wiedergegebenen Bilder sind von großer Schönheit und hoher klinischer Bedeutung.

Lehmann's medizinische Atlanten in 4^o.

Band VII.

Atlas und Grundriss

der

**Röntgendiagnostik
in der inneren Medizin.**

Bearbeitet von

Professor Dr. Beck, New-York — **Professor Dr. Brauer**,
Marburg — **Dr. Franz M. Groedel**, Bad Nauheim — **Dr. Georg
Fedor Haenisch**, Hamburg — **Professor Dr. Friedrich Jamin**,
Erlangen — **Dr. Alban Koehler**, Wiesbaden — **Professor Dr. Paul
Krause**, Jena — **Professor Dr. Gustav Spieß**, Frankfurt a. M.
Professor Dr. med. et phil. Anton Steyrer, Berlin.

Herausgegeben von

Dr. med. Franz M. Groedel.

Mit 297 Abbildungen auf 12 photograph. und 44 autotypischen
Tafeln und mit 114 Textabbildungen.

Preis gebunden M. 24.—.

Inhalt: Die spezielle Röntgentechnik des Internisten. — Die
Untersuchung der Respirationsorgane. Obere Luftwege. Normales
Thoraxbild. Zwerchfell und Atmung. Trachea. Mediastinaltumoren. Bronchial-
erkrankungen. Tuberkulose. Pneumonie und übrige Lungenerkrankungen.
Pleuraerkrankungen. — Die Untersuchung der Zirkulationsorgane.
Die Erkrankungen des Perikards. Herz. Gefäßerkrankungen. — Die Unter-
suchung des Verdauungstraktus. Oesophagus. Magen-Darmkanal. Leber
und Gallenblase. — Die Röntgenuntersuchung des uropoetischen
Systems. — Die Röntgendiagnose der Erkrankungen des Skeletts.
Literaturverzeichnis. Register.

Die Orthoröntgenographie.

Anleitung zum Arbeiten mit parallelen Röntgenstrahlen.

Von **Dr. Franz M. Groedel**, Bad Nauheim.

Mit 32 Abbildungen. — Preis geheftet M. 3.—.

Die Orthodiagraphie.

Ein Lehrbuch für Aerzte.

Von **Dr. Karl Francke**, Spezialarzt für innere Leiden, München.

Mit 75 Abbildungen und 3 Tafeln. — Preis geh. M. 4.—, geb. M. 5.—

J. F. LEHMANN's Verlag in MÜNCHEN.

Lehmann's medizinische Atlanten in 4^o.

Band VIII.

Atlas u. Lehrbuch der Hygiene mit besond. Berücksichtigung der Städte-Hygiene.

In Verbindung mit hervorragenden Fachmännern
herausgegeben von Professor **Dr. W. Prausnitz**,

Vorstand des hygien. Instituts der Universität Graz.

Inhaltsverzeichnis. Vorwort, Einleitung. — Aufgabe der Bauordnungen, Professor Dr. W. Prausnitz, Graz. Oeffentliche Straßen, Plätze und Anlagen, Ingenieur H. Stillkrauth, München. Planliche Darstellung von Hochbauten, Oberingenieur R. Kloss, Graz. Baustoffe und Baugefüge, Professor E. v. Mecenselfy, München. Entwurf, Ausführung und Benutzung von Hochbauten, Professor Dr. R. Hammerl und Oberingenieur R. Kloss, Graz. Familienhäuser-Kolonien, Gartenstädte, Architekt C. Ebert, München. Arbeiterwohnungen (Kleinwohnungen), Professor Dr. W. Prausnitz, Graz. Wasserversorgung, Professor Dr. Ph. Forchheimer, Graz. Lüftung u. Heizung, Bade-Einrichtungen, Dampfäscherei, Dipl.-Ingen. H. Recknagel, München. Beleuchtung, Stadtrat H. Metzger, Bromberg. Abfallstoffe und ihre Beseitigung, Oberingen. A. Kleinschroth, München. Müll-Beseitigung und -Verwertung, Stadtrat H. Metzger, Bromberg. Entstaubungsapparate, Stadtrat H. Metzger, Bromberg. Die Hygiene des Schulgebäudes, Erster Stadtbaumeister Hennig, Dresden. Schulbänke, Privatdozent Dr. A. Wittek, Graz. Krankenhäuser, Baurat A. G. Stradal, Wien. Tuberkuloseheilstätten und Erholungsstätten, Baracken, Professor Dr. Th. Pfeiffer, Graz. Rettungswesen und Krankentransport, Seesaniärarzt Dr. M. Kaiser, Triest. Desinfektion, Professor Dr. P. Th. Müller, Graz. Bestattungsanlagen, Prof. Dr. A. Lode, Innsbruck. Schlacht- und Viehhöfe, Obermedizinalrat Professor Dr. Edelmann, Dresden. Markthallen, Stadtbauinspektor Dr. Ing. Küster, Breslau.

700 Seiten Text in Quartformat. Mit 818 Abbildungen, darunter
4 farbige Tafeln.

Preis gut gebunden M. 28.—.

Grundzüge der Hygiene

unter Berücksichtigung der Gesetzgebung des Deutschen Reichs und Oesterreichs

von **Dr. W. Prausnitz**,

Professor der Hygiene an der Universität Graz.

Für Studierende an Universitäten u. technischen Hochschulen,
Aerzte, Architekten, Ingenieure und Verwaltungsbeamte.

Neunte erweiterte und vermehrte Auflage.

Bearbeitet von

Prof. Dr. P. Th. Müller und **Prof. Dr. W. Prausnitz**.

gr. 8^o, 662 Seiten Text mit 278 Original-Abbildungen.

Preis geheftet M. 9.—, gebunden M. 10.—.

Lehmanns medizinische Atlanten in 4^o.

Band IX.

Atlas und Lehrbuch der

**Histologie u. mikroskopischen Anatomie
des Menschen**

von Professor Dr. J. Sobotta in Würzburg.

Zweite, vermehrte und verbesserte Auflage.

307 Seiten Text. Mit 400 zum größten Teil mehrfarbigen Abbildungen nach Originalen von Maler W. Freytag. Preis gut gebunden M. 24.—.

Deutsche militärärztl. Zeitschrift: Die vorliegende Auflage läßt von der alten fast nichts mehr erkennen. Das Format ist geändert, der Text, die Abbildungen, Kunstwerke ersten Ranges, alles erscheint in neuer Fassung und Gestalt. 56 Tafeln zeigen in wundervoller Färbung die Gewebsbilder, als sähen wir sie im Mikroskop. Gewöhnlich ist jedes Präparat in dreifacher Größe dargestellt. Ueber das Werk kann man nur ein Urteil fällen, es ist eben ein „Lehmann'scher Atlas“.

Band X. Atlas und Grundriß der

RACHITIS

von Dr. Franz Wohlaue,

Assistent an der Kgl. Univ.-Poliklinik für orthopäd. Chirurgie zu Berlin. Spezialarzt f. Röntgenologie.

Mit 2 farbigen und 108 schwarzen Abbildungen auf 34 autotypischen und 12 photogr. Tafeln und mit 10 Textabbildungen. Preis gut gebunden M. 20.—.

Aus dem Zentralblatt für Orthopädie: Das schöne Buch ist eine willkommene und wertvolle Bereicherung unserer Rachitisliteratur. Dem eigentlichen Atlas ist ein ziemlich umfangreicher Text in Form eines Grundrisses vorausgeschickt. Die Therapie wird kurz skizziert. Ein ziemlich umfangreiches Literaturverzeichnis beschließt diesen Teil. Es folgt der Atlas, der außerordentlich instruktive Bilder von Präparaten, Photographien von rachitischen Patienten, Röntgenbilder bringt. Namentlich die 12 photographischen Tafeln von Röntgenaufnahmen enthalten ausgezeichnete Reproduktionen.

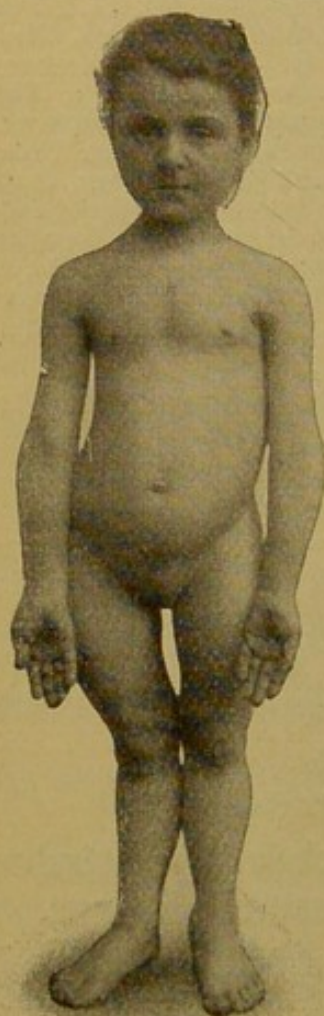Im Jahre 1913 erscheint:

Band XI. Atlas und Grundriß der

inneren Diagnostik

von Prof. Dr. Brugsch u. Prof. Dr. Strauß.

Mit etwa 70 farbigen Tafeln.



8 Jahre altes Mädchen
mit Cubitus Varus und
rechtsseitigen Genu
valgum.

Die Lehre von den NASENEITERUNGEN.

Von Dr. Ludwig Grünwald in München.

Zweite gänzlich umgearbeitete Auflage.

Mit 8 Abbildungen im Text, 2 Tafeln u. 1 Tabelle. 295 Seiten gr. 8°.

Preis geheftet M. 7.—.

Die adenoiden Vegetationen des Nasenrachenraumes

(Hyperplasie der Tonsilla pharyngea)

bei Kindern und Erwachsenen und ihre Behandlung.

Von Dr. Jos. Halbeis in Salzburg. — 54 Seiten gr. 8°. Preis M. 2.—.

Handbuch der Serumtherapie und experimentellen Therapie.

*Ein Handbuch für Klinik und Praxis, gemeinsam mit
26 Fachgelehrten herausgegeben v. Dr. Wolff-Eisner.*

VIII, 408 Seiten gr. 8°. — Preis M. 12.— brosch., M. 14.— gut
gebunden in Schutzhülse.

Inhalt: 1. Antitoxische und baktericide Sera v. Prof. Dr. L. Michaelis-Berlin. — 2. Aktive Immunisierung v. Dr. Georg Wolfsohn-Berlin und v. Prof. Dr. Martin Hahn-München. — 3. Die Ueberempfindlichkeit v. Dr. A. Wolff-Eisner-Berlin. — 4. Die Serumtherapie der Diphtherie von Stabsarzt Dr. Eckert-Berlin. — 5. Die Serumtherapie des Tetanus v. Prof. Dr. Ferd. Blumenthal-Berlin. — 6. Die Serumtherapie gegen das Schlangengift v. Prof. Dr. A. Calmette-Lille. — 7. Die Antistreptokokkenserum und ihre klinische Anwendung v. Privatdoz. Dr. Fritz Meyer-Berlin. — 8. Die Staphylokokkenserum v. Dr. Th. H. van de Velde-Haarlem. — 9. Antistreptokokkenserum in der Geburtshilfe v. Prof. Dr. R. Freund-Berlin. — 10. Meningokokkenserum v. Dr. Flexner-New-York. — 11. Pneumonienserum v. Prof. Dr. Römer-Greifswald. — 12. Serumbehandlung der Dysenterie von Prof. Dr. Kruse-Königsberg. — 13. Die Serumtherapie beim Typhus von Prof. Rodet-Lyon. — 14. Schutzimpfung gegen Cholera von Prof. Dr. M. Hahn-München. — 15. Milzbrandserum v. Prof. G. Sobernheim-Berlin. — 16. Spezifische Behandlung der Tuberkulose v. Dr. A. Wolff-Eisner-Berlin. — 17. Das Deutschmann-Serum von Prof. Dr. R. H. Deutschmann-Hamburg. — 18. Das Heufieber v. Dr. A. Wolff-Eisner-Berlin. — 19. Die Autoserotherapie von Geh. Rat Prof. Dr. Senator und Stabsarzt Dr. Schnütgen-Berlin. — 20. Eklampsie v. Prof. Dr. R. Freund-Berlin. — 21. Ueber Vaccinationstherapie von Dr. Georg Wolfsohn-Berlin. — 22. Das Antifermentserum v. Dr. H. Kolaczek-Tübingen. — 23. Die Chemotherapie von Geh. Rat Professor Dr. P. Ehrlich-Frankfurt. — 24. Die therapeutische Bedeutung der Wassermann'schen Reaktion von San.-Rat Dr. Wechselmann-Berlin. — 25. Die Serumbehandlung der bösartigen Tumoren von Prof. Dr. Lewin-Charlottenburg. — 26. Serumtherapie und Immunität bei Protozoenkrankheiten v. Dr. Seitz-Berlin. — 27. Adrenalintherapie v. Prof. Dr. Boruttau-Berlin. — 28. Die Organotherapie v. Geh. Rat Prof. Dr. Kraus mit Frä. Dr. R. Hirsch-Berlin. — 29. Uebersicht über die im Handel befindlichen Heilsera von Dr. Wolff-Eisner-Berlin.

Jahreskurse f. ärztl. Fortbildung

Systematisch angeordnete, illustrierte Lehrvorträge über den fortlaufenden Wissenszuwachs der gesamten Heilkunde. Gliederung des Lehrstoffes in 12 Einzelgebiete und Verteilung dieser auf die 12 Monate des Jahres. Jedes Monatsheft ist ein jährl. Ueberblick über ein Teilgebiet.

Regelmässiges Programm und ständiges Dozentenkollegium:

(Jährlich kehren in den nachbenannten Monaten die Lehrvorträge wieder, die den Wissenszuwachs auf dem bei den Monaten genannten Sondergebiet behandeln.)

Januar: Biologie (allgemeine Physiologie und Pathologie): Prof. Dr. Biedl, Wien, Prof. Dr. Lubarsch, Düsseldorf.

Februar: Zirkulations- und Respirationskrankheiten: Prof. Dr. Stähelin, Basel, Prof. Dr. Hoffmann, Düsseldorf.

März: Verdauungs-, Stoffwechsel- und Blutkrankheiten: Geh. Hofrat Prof. Dr. Fleiner, Heidelberg, Prof. Dr. Lüthje, Kiel, Prof. Dr. Erich Meyer, Straßburg, Prof. Dr. v. Noorden, Wien.

April: Krankheiten des Harnapparates, Haut- u. Geschlechtsleiden: Prof. Dr. G. Klemperer, Berlin, Prof. Dr. Oberländer, Dresden, Geh. Mediz.-Rat Prof. Neisser, Breslau, Prof. Dr. Jadassohn, Bern.

Mai: Nervenkrankh. u. Psychiatrie: Prof. Dr. Marburg, Wien, Geh. Med.-Rat Prof. Dr. Binswanger, Jena, Prof. Dr. Berger, Jena, Exz. wirkl. Geh. Rat Prof. Erb, Heidelberg, Prof. v. Strümpell, Leipzig.

Juni: Kinderkrankheiten: Prof. Dr. Langstein, Berlin, Prof. Dr. v. Pirquet, Wien.

Juli: Geburtshilfe und Gynäkologie: Geh. Med.-Rat Prof. Dr. E. Bumm, Berlin, Geh. Med.-Rat Prof. Dr. Winter, Königsberg, Geh. Med.-Rat Prof. Dr. A. Martin, Berlin, Prof. Dr. Stöckel, Kiel.

August: Allgem. Therapie (Pharmako-, Balneo-, Hydro-, Aerotherapie, Diätetik, Krankenpfl., Röntgenologie, Elektro- u. Lichttherapie): Privatdozenten Dr. Strasser u. Dr. Holzknecht, Wien, Privatdoz. Hofrat Dr. Determann, Freiburg, Prof. Dr. Strauss, Dr. Salzwedel u. Dr. Frankenhäuser, Berlin, Dr. Glax, Abbazia, Dr. Heubner, Göttingen.

September: Orthopädie u. Krankheiten der Bewegungsorgane: Prof. Dr. Lange, München, Prof. Dr. Ludloff, Breslau.

Oktober: Infektionskrankh., Immunitätsforschung, Tropenmedizin: Geh. Hofr. Prof. v. Gruber, München, Med.-R. Prof. Dr. Nocht, Hamburg, Geh. Med.-R. Prof. Dr. C. Fränkel, Halle, Oberarzt Dr. Schottmüller, Tübingen.

November: Augen-, Hals-, Nasen-, Ohren- u. Zahnleiden: Prof. Dr. v. Eicken, Gießen, Prof. Dr. Kümmel, Heidelberg, Prof. Dr. Dieck, Berlin, Prof. Dr. Krause, Marburg.

Dezember: Chirurgie, Unfall- und Sachverständigen-Wesen: Exz. Staatsrat Prof. v. Bruns, Tübingen, Prof. Dr. Payr, Königsberg, Prof. Dr. Borchardt, Berlin, Geh. San.-Rat Prof. Dr. Thiem, Kottbus, Prof. Dr. Puppe, Königsberg.

Herausgegeben von den genannten Herren Dozenten, den Herren Exz. Staatsrat Prof. v. Bruns (Tübingen), Geh. Med.-R. Prof. E. Bumm (Berlin), Geh. Obermed.-R. Dr. Dietrich (Berlin), Exz. Wirkl. Geh. Rat Prof. Erb (Heidelberg), Geh. Hofrat Prof. v. Gruber (München), Prof. v. Noorden (Wien), Geh. M.-R. Prof. v. Strümpell (Wien) und dem

Redakteur: Dr. D. Sarason (Berlin).

Jährl. Abonn.-Pr. M. 16.—. Der Jahrgang beginnt mit dem Kalenderjahr.

Bestellungen bei allen Postanstalten, Buchhandlungen und dem Verlage.
Ausführliche Prospekte sendet der Verlag auf Verlangen umsonst.

Redakteur:
Dr. Bernhard Spatz
Arnulfstraße 26.

Auflage 14500.

Verlag:
J. F. Lehmann
Paul-Heyse-Straße 26

Münchener Medizinische Wochenschrift

Herausgegeben von O. v. Angerer, Ch. Bäumler, A. Bier, M. v. Gruber, H. Helferich, M. Hofmeier, L. v. Krehl, W. v. Leube, G. v. Merkel, Fr. Moritz, Fr. v. Müller, F. Penzoldt, B. Spatz, R. Stintzing.

Die Münchener Medizinische Wochenschrift ist jetzt **das größte und verbreitetste medizinische Fachblatt deutscher Sprache**. Sie bietet, unterstützt durch hervorragende Mitarbeiter, eine vollständige Uebersicht über die Leistungen und Fortschritte der gesamten Medizin, sowie über alle die Interessen des ärztlichen Standes berührenden Fragen. Sie erreicht dies in erster Linie durch zahlreiche wertvolle **Originalarbeiten**.

Unter der Rubrik „**Referate**“ werden Referate über aktuelle wissenschaftl. Fragen, sow. Besprechungen wichtiger Einzelarbeiten und neuer Erscheinungen auf dem Büchermarkte gebracht. In der Rubrik „**Neueste Journalliteratur**“ wird allwöchentl. eine kurze Inhaltsangabe der jeweils neuesten Hefte der gesamten in Betracht kommenden deutschen periodischen Fachliteratur gegeben. Die Literatur der mediz. **Spezialfächer** (z. B. Ophthalmologie, Otiatrie, Dermatologie u. Syphilis etc.) wird ca. vierteljährl. unter Zusammenfassung der praktisch wichtigsten Erscheinungen referiert. Die **ausländische Journalliteratur** wird in monatl. Referaten besprochen.

Die hier besprochene Rubrik bietet einen Ueberblick über die deutsche und ausländische Journalliteratur, wie er in gleicher Ausdehnung von keiner anderen Zeitschrift gegeben wird; sie ersetzt dem praktischen Arzte ein reich ausgestattetes Lesezimmer; sie dat sich daher auch von ihrer Begründung an großen Beifalls seitens der Leser erfreut.

Die Verhandlungen aller bedeutenderen ärztlichen **Kongresse und Vereine** werden durch eigene Berichterstatter rasch und zuverlässig referiert. Durch die Vollständigkeit und Promptheit ihrer Berichterstattung zeichnet sich die Münchener Med. Wochenschrift vor allen anderen medizinischen Blättern aus.

Mitteilungen aus der Praxis, Feuilletons, therapeutische und tagesgeschichtliche Notizen, Universitäts- und Personalnachrichten, ärztliche Vakanzen etc. geben ferner dem Inhalte der Münchener Med. Wochenschrift eine unübertroffene Vielseitigkeit.

Eine *Gratis-Beilage* z. Münch. Med. Wochenschr. bildet die „**Galerie hervorrag. Aerzte u. Naturforscher**“, die bei gegebener Gelegenheit, wie Jubiläen, Todesfällen, die Porträts besonders verdienter Männer in sorgfältig ausgeführten Kunstblättern bringt. Die jetzt schon 309 Blätter zählende Galerie dürfte die reichhaltigste existierende Sammlung ärztl. Bildnisse sein; sie wird an neueintretende Abonnenten zum Vorzugspreis von 8 M. (statt M. 30.90) abgegeben.

Der Preis beträgt 6 M. vierteljährlich. Bestellungen nehmen der Verleger sowie alle Buchhandlungen und Postämter entgegen.

Probenummern stehen umsonst und postfrei zur Verfügung.

J. F. Lehmann's Verlag, München, Paul-Heyse-Straße 26.

