

Die Untersuchung der Nieren und der Harnwege mit X-Strahlen / von Béla Alexander.

Contributors

Alexander, Béla, 1857-1916.

Publication/Creation

Leipzig : Otto Nemnich, 1912.

Persistent URL

<https://wellcomecollection.org/works/mve8tsa8>

License and attribution

Conditions of use: it is possible this item is protected by copyright and/or related rights. You are free to use this item in any way that is permitted by the copyright and related rights legislation that applies to your use. For other uses you need to obtain permission from the rights-holder(s).



Wellcome Collection
183 Euston Road
London NW1 2BE UK
T +44 (0)20 7611 8722
E library@wellcomecollection.org
<https://wellcomecollection.org>

5/7
Balk

Die
Untersuchung
der Nieren
und der
Harnwege
mit X-Strahlen

Dr. Béla Alexander




22400016776

Med

K32493





Die

Untersuchung der Nieren

und der

Harnwege mit X-Strahlen.

Mit 7 X-Strahlenbildern, 49 Zeichnungen nach den Plattenbildern und 8 Zeichnungen nach der Natur auf 38 Tafeln

von

Dr. Béla Alexander

Dozent für Radiologie, Leiter des Centralen Röntgen-Institutes der Universität in Budapest.



OTTO NEMNICH
VERLAG

LEIPZIG.

1912.

15/11 16

Kellner


16.

1265/255

WELLCOME INSTITUTE LIBRARY	
Coll.	weIMOmec
Call	
No.	WT

Inhaltsverzeichnis.

	Seite
Einleitung	1
I. Allgemeines. Historisches	3
II. Normales Nierenbild. Die X-Strahlen zeichnen das Nierenbild nicht vergrößert. Zarte Kalkablagerung. Darstellung der Niere als Körper (Plastisches Bild). Nierenbecken. Auf- und Absteigen der Niere beim Atmen. Breites und schmales Nierenbild. Nebennierenbild II. Flacher Beckenstein in gesunder Niere. Nierenentartung. Fig. I—XI.	9
III. Vergleichsbilder beider Nieren. Kind und Erwachsener. Gleiche und verschiedene Höhenlage der Niere. Ptosis. Verkalkungen. Horizontale Lage der Niere. Verschiedene Gestaltung der Niere. Geteiltes Nierenbecken. Lesen der Gestalt des Nierensteines. Im Nierenbecken sich bewogender Stein. Fig. XII—XX	21
IV. Große Beckensteine. Kelchsteine. Steinbildungen in der Nierensubstanz. X-Strahlenbild und wirkliches Bild der Niere. Verkalkungen außerhalb der Niere. Verlegung der Schmerzempfindung auf die unrichtige Seite. Verschiedenes Reagieren des Körpers. Fig. XXI—XXVI	31
V. Vergrößerte kranke Niere. Sehr kleines Konkrement im Nierengewebe. Rechts Nierenstein, links Ureterstein. Verlegen des Ureters durch runden und pfropfenartig eingekleiteten Stein. Mißverhältnis beider Nieren. Vikariierende Vergrößerung der Niere. Sehr große Niere. Vernichtung der Niere durch Staphylococcus pyogen. Eitersack der Niere. Reflexion über das einwandfreie Nierenbild. Ist es möglich auf Grund des beiderseitigen Nierenbildes die Diagnose zu stellen? Fig. XXVII—XXXIII	37
VI. Gleiche Lage des Blasensteinbildes und verschiedene Lage des Blasensteines selbst. Freier — eingeklemmter und in Schleimhautnischen sitzender Blasenstein. Wachsen der Blasensteine. Verschiedene Verkalkungen im Beckengewebe. Vermehrung derselben. Weitgehende Demonstrationsfähigkeit der X-Strahlen bei Blasensteinen. Schichtungen. Blasenstein durch Fremdkörper bedingt. Prostatasteine. Verschieden liegende Verkalkungen im Beckengewebe. Blasenbild. Fig. XXXIV—XXXXII	49
Nachwort	57



Die fortlaufenden Untersuchungen mit X-Strahlen zeitigen immer besseres Beurteilen des Geschauten und Gesehenen. Das Vergleichen der Befunde führen diese und oft auch deren Zusammenhängen dem Verständnisse näher, weil die verschiedenen vorhandenen und gesehenen Daten das Beurteilen einer Sache von verschiedenen Seiten gestatten, wobei durch die richtige logische Folgerung die positive Erkenntnis der Verhältnisse zugelassen — die Beobachtung ausgestaltet wird.

Freilich gilt auch hier: je mehr man sich in die einzelnen Themata vertieft, umso mehr erkennt man die Unerschöpflichkeit derselben. Auch die gegenwärtige Arbeit, die sich mit der Untersuchung der Nieren befaßt, und sich zum kleinen Teil auch weiter erstreckt, ist nur eine Studie, die keinen Anspruch auf Vollständigkeit haben kann, sie enthält aber doch manches zu Beachtende und manchen Hinweis auf selbständige Beurteilung der vorhandenen Verhältnisse, zu welcher das positive X-Strahlenbild d. h. die Platte den Grund geliefert hat, entweder so, daß der einseitige Nierenbefund zur Verfügung stand oder der beiderseitige.

Auf jeden Fall ist die Untersuchung beider Nieren immer vorzuziehen; die Folgerungen fließen leichter, es werden Verhältnisse aufgehehlt, deren Beobachtung bei einseitiger Untersuchung nicht möglich ist, nachdem der Vergleich der Nierenbilder und deren Umgebung wegfällt und so der Selbständigkeit des Beobachters der Grund entzogen wird.

Gewiß muß man hier noch viel lernen — und wer wollte dies nicht tun —; das klare Plattenbild an und für sich, mit den darauf enthaltenen Zeichnungen, Tonungen und Nüanzierungen, mit den zarten Umschriebenheiten ist ja allein wert der Studie und des aufmerksamen Lesens, beides wird aber um Vieles gehoben bei Vorhandensein der Bilder beider Nierengegenden und um noch wieviel mehr steigt das Interesse, wenn bei Vorhandensein der Bilder auch die Beobachtung der pathologischen Verhältnisse des lebenden Körpers selbst mit-helfen, und nachträgliche Daten liefern die immer in gesteigerten Massen mit-verwertet werden können bei anderen, neueren Untersuchungen; die bei neueren Untersuchungen nicht nur das Lesen einzelner, oft wichtigen Details leichter machen, sondern auch den Folgerungen richtige Basis geben.

Nicht immer ist es möglich, bei der Operation gegenwärtig zu sein und die Verhältnisse der Niere selbst und der Umgebung zu sehen; wo es aber möglich ist, soll es nicht versäumt werden.

Wer nie ein Bild bereitet hat, wer nie mitgearbeitet und versäumt hat das richtige Beurteilen der Plattenbilder zu erlernen, wird sich leicht denen anschließen, die auf das „Irreführen durch X-Strahlenbilder“ hinweisen, er wird leicht

vergessen, daß die richtig verfertigten Plattenbilder nichts als Wahrheit enthalten auch in den zartesten Nüancen und zartesten Umrissen, aber auch selbst anzeigen, daß dort, wo sie nicht Aufklärung geben, die X-Strahlen es nicht tun konnten aus begründeten Ursachen die der Untersucher kennt, die der einfache Betrachter der Bilder aber nicht erkennen wird und nicht erkennen kann aus Gründen, die nicht weiter erörtert werden sollen.

Die der gegenwärtigen Arbeit beigelegten Illustrationen sind mit Ausnahme eines Nierenbildes Konturzeichnungen, die Veränderungen wurden mit- oder eingezeichnet.

Ein einziges Nierenbild wird in photographischer Reproduktion gegeben, es enthält den Beweis, daß die Niere durch X-Strahlen auch als Körper, auch plastisch dargestellt wird, trotzdem das Organ in der Tiefe des Körpers liegt, trotzdem die Niere durch die Lendenmuskulatur hindurch auf die lichtempfindliche Schichte gezeichnet wird. (Figur IV.)

Das Bild enthält auch den Beweis, daß wir das positive Bild immer auf der Platte zu suchen haben; die Illustration ist ja die Wiedergabe des positiven Bildes.

Die Kopie — das negative Bild —, die alles in das Umgekehrte wechselt, wird auch hier die körperliche Darstellung verwischen und wir würden nicht das plastische Bild der von hinten gesehenen Niere vor uns haben mit dem verständlich dargestellten Nierenbecken und Ausläufern, sondern die Nierenkonturen innerhalb deren wir Schattierungen und Tonungen sehen, die weder lehren noch demonstrieren, weil deren geistige Verarbeitung, d. h. die im Gedanken geschehene richtige Übertragung in das Gegenteil unmöglich ist.

Ich gebrauchte zur Illustrierung die nach den Plattenbildern eigenhändig verfertigten Zeichnungen, weil ja auch nicht alle Plattenbilder reproduzierbar sind.

Als Beispiel kann das Bild gelten, welches sich auf die gänzliche Vernichtung der Niere bezieht. (Fig. XXVII.)

Bringe ich die Kopie, so bringe ich etwas kaum Verständliches, erstens: weil die auf der Platte matten Zeichnungen noch matter, die ineinander gehende Tonung noch undeutlicher erscheint, zweitens: weil alles verkehrt sein wird.

Wie oft kommt es vor, daß vor der Niere ein mit Luft oder teilweise mit Koth gefüllter Darmteil liegt; auf der Platte kann man die Nierenkontur von den andern Weichteilen und deren Konturen sehr oft trennen, betrachtet man als Reproduktion eines solchen Bildes die Kopie (negatives Bild), sehen wir einen solchen Wirrwarr von Flecken, mehr oder weniger deutlichen Konturen, daß wieder eine erklärende Zeichnung notwendig ist, weil wir — wie schon erwähnt wurde — die Daten nicht richtig umarbeiten können.

Aber auch die zu Tage tretende leichte Übersichtlichkeit führt unwillkürlich zur Anfertigung von Zeichnungen und Skizzen; zwei solche nebeneinander gestellte Zeichnungen weisen ohne Mühe rascher und eingehender die Orientierung als es Kopien tun, die mühselig zu bereiten sind, wenn man die dem Originalbilde (Plattenbild) genau entsprechenden Nüancen verkehrt erzielen will, also zweckentsprechend vorgehen will.

Die Zeichnungen sind genau nach den Plattenbildern verfertigt.

I.

Gleich zu Anfang der X-Strahlen-Ära, kurze Zeit nach Prof. Dr. Röntgens Veröffentlichungen (1895) wies Macintyre im Jahre 1896 als Erster einen Nierenstein nach bei Gebrauch der freien Röhre.

Unstreitig ist dies das einfachste, idealste Vorgehen, aber es kann ja nicht in jedem Falle angewendet werden, denn zwischen dem Instrumentarium und den zu durchstrahlenden Körperteil muß ja ein gewisses Verhältnis vorhanden sein.

Bei dünnen Körpern werden wir auch auf dem Schirmbilde den verhältnismäßig großen Nierenstein nachweisen können, aber wie oft weist auch noch jetzt ein dickerer Körperteil, z. B. ein dicker Oberschenkel manch schwer zu Entätselndes auf, besonders dort, wo das richtige Instrumentarium nicht zur Verfügung steht, um wieviel mehr kann dies bei Untersuchung der Niere stattfinden, die in der Tiefe des Bauches versteckt liegt.

Es war daher notwendig, eine Vorkehrung zu suchen, vermittelt welcher man die oft vorhandenen Mißverhältnisse wenigstens zum Teil umgehen könne, eine Vorkehrung zu suchen, welche über Hindernisse hinweghilft, die ohne diese nicht zu beseitigen sind.

Unser Thema betreffend, wird daher als geschichtliches Datum die Mitteilung zu beachten erscheinen, welche Garrigon im Jahre 1897 der Pariser Akademie unterbreitete und nach welcher es ihm möglich war, die Durchdringungskraft der X-Strahlen durch Anwendung eines sogenannten „Kondensators“ zu steigern.

Garrigon verfertigte aus Glas, Stein, Zink, Blei oder auch noch aus anderen Metallen dickwandige Zylinder, welche er unter der Röhre anbrachte, so daß ein Teil, der wirksamste Teil der aus und von der Röhre kommenden Strahlen dieselben passieren mußten.

Er fand bei diesem Vorgehen, daß die so gewonnenen Bilder exakter waren und mehr Details enthielten, aber er fand auch, daß dies bei kürzerer Durchstrahlung zu erreichen war.

Wir können in diesen nicht ganz richtig „Kondensator“ benannten Zylindern Garrigons mit Recht die Vorläufer der Kompressionsblende sehen, wie bei derselben werden die seitlichen Strahlen abgehalten und an Stelle der Schwere des Zylinders tritt bei der Kompressionsblende der Druck, welcher geregelt werden kann.

Albers-Schönberg hat die Kompressionsblende im Jahre 1902 eingeführt.

Die Mängel des ursprünglichen Instrumentes gaben mit der Zeit Verbesserungen Platz, es wurden auch runde, ovale, viereckige und anders gestaltete Kompressionsblenden verfertigt, den Mangel, daß die untere Öffnung des starren Zylinders sich nicht allorts an die Oberfläche des Körperteils anschmiegt, suchte Robinsohn dadurch abzuheften, daß er den Zylinder aus nebeneinander gleitenden Metalleisten verfertigte, welche mit ihren auf die Oberfläche des Körpers

treffenden Enden den zu durchstrahlenden Teil wie möglich vollständig abschließen und zum Unterschied von ersterer die auf beiden Seiten des Tisches fest sitzt nur an einer Seite befestigt ist.

Wir bedienen uns bei den Nierenuntersuchungen des Rosenthal'schen Tisches und der darauf montierten, in Schienen gehenden Rosenthal'schen Kompressionsblende ohne Hebeldruck. In letzterer Zeit wird auch die Rosenthal'sche Kompressionsblende mit Hebel montiert, doch ist die Manipulation ohne Hebel vorzuziehen, weil die drückende Hand leichter die Druckgrenze erkennen kann.

Die Kompressionsblende ist leicht und rasch zu handhaben, das unterlegbare, kugelabschnittförmige nach oben mit tierischer Membran verstärkte Luffahpolster*) drängt die sich vorlagernden Weichteile leicht zurück, Schädigungen sahen wir keine nach Anwendung.

Es kommen auch andere Kompressionsblenden im Gebrauch vor, auch wird die vordere Bauchwand bei aufgelegten Luffahpolster durch eine umgehende Binde eingedrückt und dann die Durchstrahlung vorgenommen, je nachdem sich der Untersucher in das Vorgehen einübt.

Die verhältnismäßig lang dauernde Durchstrahlung, wie hie und da angegeben wird, üben wir nicht, die längste Durchstrahlungsdauer ist 10 Sekunden, in den meisten Fällen gibt das einmal erhaltene Bild genügend Aufklärung sowohl in Hinsicht der vorhandenen Nierensteine, Verkalkungen etc. als auch in betreff der Niere selbst.

Freilich ist das Arbeiten verschieden; dort wo man eine Sache studieren will, werden die verschiedenen Aufnahmen vorgenommen, aber die Praxis bringt genügend Fälle, die rasch erledigt werden müssen, und ich glaube kaum, daß unsere Untersuchungen ohne genügende Aufklärung zu geben, vor sich gegangen wären.

Freilich gilt auch jetzt wie früher, daß die Orientierung, dort wo sehr umfangreicher Unterleib und straffe Bauchwandung vorhanden (bei Männern mehr als bei Frauen), die Verhältnisse der Nieren selbst schwer darzulegen sind, manchmal ist es fast unmöglich; auch kleine Steinchen werden der Darstellung entgehen können, auch selbst dann, wenn diese nicht sehr durchlässiger Natur sind, aber im allgemeinen wird das Vorgehen nicht im Stiche lassen und manche Korrektur der früheren Auffassung der Fälle bedingen.

Das reine Nierenbild zu erhalten, soll immer unser Trachten sein, denn mit dem Vorhandensein desselben sind ja alle Aufschlüsse klarer und deutlicher, selbstverständlich auch dort, wo es sich um den Nachweis von primären oder sekundären Steinen und Konkrementen handelt, denn mit dem Nachweis derselben läuft häufig der Aufschluß über die Niere selbst, über deren Lage, Größe, Konfiguration etc. Legen wir mehr Aufmerksamkeit auf das Nierenbild selbst, erhalten wir auch mehr Aufschluß über das innerhalb desselben, oder neben demselben Vorhandene.

Was die Steindiagnose anbelangt, kann man ruhig sagen, daß sich dieselbe immer günstiger gestaltet, auch die Statistik in Hinsicht der Fehldiagnosen, die 20% betragen, wird sich günstiger gestalten.

Bei dem Nachweisen des Steines spielt dessen Zusammensetzung eine Rolle, den größten Widerstand wird den X-Strahlen in den Weg legen der kohlen-

*) Luffah wurde zuerst von Sträter verwendet.

saure Kalk, Steine die denselben in großem Maße enthalten, sind am leichtesten nachzuweisen (auch die Verkalkungen bei Nierentuberkulose, die oft zart sind, erscheinen deshalb leicht auf der Platte), es folgen dann die Oxalatsteine, dann die Phosphatsteine, die Uratsteine sind schon verhältnismäßig stark durchlässig, das geringste Quantum der X-Strahlen absorbieren die Cystinsteine und Xantin.

Es war ja eine Zeit, wo man aus den gewonnenen Bildern auf die chemische Zusammensetzung der Steine schließen wollte, aber bald mußte man davon absehen, aus leicht erklärlichen Ursachen; es ist ja gar nicht denkbar, daß ein flacher Stein, besser gesagt: daß das Bild eines flachen Steines in derselben Nuanzierung erscheint, wenn die X-Strahlen denselben in der Fläche treffen, wenn er schief liegt oder wenn die X-Strahlen dessen Kantenbild geben.

Es ist ja nicht möglich, daß wenn z. B. zwei gleiche Steine von derselben chemischen Verbindung in verschiedener Tiefe der Niere liegen, der eine in solchem Bilde dargestellt wird als der andere; auf jeden Fall wird der der Platte näher liegende ein helleres Bild geben, während wir dem entfernteren entsprechend ein dunkleres Bild aber auch verschwommeneres Bild finden.

Aber selbst dort, wo mehrere verschiedene große Steine in den verschiedenen Kelchen liegen, werden wir in den Bildern die verschieden entfernt liegenden Steine erkennen in der verschiedenen Konturierung und Tonung der Bilder.

Selbstverständlich wird dies dann der Fall sein, wenn eine gewisse Harmonie zwischen Instrumentarium und durchstrahltem Körper vorhanden ist.

Das Erkennen der perspektivischen Darstellung selbst hier, in dem Nierenbilde ist eine Forderung, welches das gute Plattenbild an uns stellt bei Verständnis des richtigen Bilderlesens. Dies zu wissen ist ebenso notwendig, wie das, daß man das Plattenbild von der Glasseite zu betrachten hat, weil im entgegengesetzten Fall das Bild, welches wir sehen, nicht richtig verstanden werden kann.

Halten wir die Platte mit der Glasseite vor unserem Auge, wissen wir, daß wir die Niere von rückwärts betrachten, wir verstehen warum die Rippen scharf gezeichnet werden, wir verstehen warum bei Vorhandensein mehrerer Steine einer dunkler und verschwommen, der andere lichter und mit deutlicherer Konturierung gezeichnet wird der Entfernung entsprechend, wir werden uns auch in anderen Verhältnissen zurecht finden, selbst bei Betrachten der Nierenkonturen und des Nierenbildes.

Betrachten wir die Platte von der Schichtseite her, sehen wir ja auch die Bilder der vorhandenen Steine, aber wir werden deren richtige Darstellung und die in Nüancen und Konturen sichtbaren anderen zarten Verhältnisse auf der so betrachteten Platte nicht beurteilen können, weil die grundlegende Bedingung des richtigen Schauens dem Auge entzogen ist.

Man kann nicht leugnen, daß zwei gleich große aber chemisch verschieden zusammengesetzte Nierensteine jedenfalls verschiedene und orientierende Bilder geben werden, wenn die Bilder bei Durchstrahlung gleicher Körperteile und bei unter gleichen Verhältnissen stattgefundenen Durchstrahlung zustande kommen.

Aber gibt es zwei einander ganz entsprechende Individuen? Zwei einander ganz entsprechende Körperteile verschiedener Individuen? Ist es möglich, zwei

Durchstrahlungen unter völlig einander entsprechenden Verhältnissen vorzunehmen? Kann man überhaupt zwei Fälle finden, bei welchen gleich große und gleich gestaltete Steine vorkommen, an in jeder Beziehung gleichen Stelle liegend? —

Es ist dies ausgeschlossen; — es ist aber auch nicht notwendig bis an die äußerste Grenze zu gehen, denn es kann dann leicht vorkommen, daß eine zarte Verkalkung als Uratstein gelesen wird, wie es vorkommen kann, daß eine stärkere, derbere Verkalkung als primärer Nierenstein aufgefaßt wird, nicht zu erwähnen solche Fälle, wo direkt fehlerhaftes Lesen unrichtige Diagnose bedingt.

Als Extrem nach einer Seite hin kann man kleine Anhäufungen von Uraten annehmen, welche in zartem Bilde nachweisbar sein können, auch wiederholt nachgewiesen werden nach Vornahme aller Vorkehrungsmaßregeln und endlich aus dem Nierenbilde mit dem Abgehen des gestauten Urines verschwinden.

Freilich sind diese Fälle nicht häufig — und geschieht wegen erkrankter Niere der operative Eingriff, kann es vorkommen, daß trotz Suchen diese Anhäufungen nicht gefunden werden, entweder weil sie nicht mehr vorhanden sind, oder weil sie derartig liegen.

Es ist kein unrichtiger Grundsatz, in zweifelhaften Fällen vor dem operativen Eingriff die Durchstrahlung noch einmal vorzunehmen.

Übrigens ist es ja sehr fraglich, ob es zweckmäßig wäre, allein wegen ein bis zwei kleinen zweifelhaften Konkrementen einen operativen Eingriff vorzunehmen, und ist die Operation wegen erkrankter Niere erforderlich, wird das Vorhandensein kleiner scheinbarer Steinbilder nur deshalb in Betracht zu ziehen sein, weil diese als Produkt der Erkrankung aufgefaßt werden müssen wie die sekundären Steinbildungen.

Wie sehr wichtig das Nachweisen der Steine, ebenso wichtig ist — wie schon erwähnt wurde — das Nachweisen des Nierenbildes, es ist ja dies selbstverständlich und wenn wir wählen müßten zwischen einem Bilde der Nierengegend, auf welchem alle darstellbaren Verhältnisse der Niere und Umgebung vorhanden, und außerdem das nicht allzuscharfe aber sichere Bild eines kleineren Nierensteines und einem Bilde auf welchem dieser kleinere Nierenstein noch deutlicher aber ohne der detailreichen Darstellung der Nierengegend vorhanden, so werden wir gewiß ersteres als das maßgebendere wählen.

Das Teilen des Nierenbildes in vier, eventuell fünf Abschnitte, um in den einzelnen Abschnitten nach Konkrementen zu suchen, dürfte auf Verallgemeinerung keinen Anspruch haben.

Das Nierenbild zu erhalten, sollen wir immer trachten, es ist erwünscht bei Nachweis und Lagebestimmung der Steine, doch können wir auch auf den Zustand der Niere selbst schließen und auf manches hinweisen, was sowohl in klinischer Hinsicht als auch bei chirurgischen Eingriffen zu beachten ist.

Was das Erscheinen des Nierenbildes auf der lichtempfindlichen Schichte betrifft, ist es selbstverständlich, daß in erster Reihe der durchstrahlte Körper seinen Einfluß geltend macht, sowohl der Durchmesser desselben als auch das Alter der Gewebe, die Krümmung der Wirbelsäule und noch verschiedene andere Verhältnisse sind in Betracht zu ziehen, die störend auf das Bild wirken können, eventuell das Wiederholen der Untersuchung erfordern können, auch

selbst dann, wenn die Anwendung der Blende, das möglichste Wegziehen der dicken Bauchwandung richtig geschehen und die richtige Röhre gearbeitet hat.

Wenn wir das bei Untersuchungen der Nieren Erreichte überblicken, so finden wir als Resultat alles, vom vollkommensten Nierenbilde bis zum Verschwinden desselben, also wir finden an einem Ende das plastische Bild, den Beweis der körperlichen Darstellung der in der Tiefe des Unterleibes befindlichen Niere ebenso, wie am anderen Ende das Fehlen des Nierenbildes mit der wohl oft wunderbaren aber gar nicht erwünschten plastischen Darstellung der sich besonders bei kurzen Körpern hinten bildenden Fettwülste und tief eingeschnittenen Falten, deren gänzliches Wegfallen zu erreichen manchmal — trotz verschiedener Lagerung und trotz Richten — ein Ding der Unmöglichkeit ist, besonders bei sehr dicken, älteren, bindegewebsreichen Fettgeweben.*)

Bei Betrachten der Nierenbilder erhält das Auge eine große Fähigkeit die verschiedenen Verhältnisse wahrzunehmen, und es wird sich leicht orientieren in Beurteilung der Umstände, welche das Bild verwischt auch fast verschwindend erscheinen lassen. Je mehr Nierenbilder wir sehen um so leichter ist die Deutung oft überraschender Einzelheiten, die teils als Konturenzeichnung (von oft großer Zartheit), teils als verschiedenartige Tonung vorhanden und wir werden in Hinsicht letzterer auch entscheiden lernen, ob diese sich auf die Niere selbst oder Nierengegend bezieht, oder ob dieses von anderswo her stammt.

Freilich bleibt noch immer sehr viel zu lernen übrig, aber jedes Erkennen einer neuen Einzelheit und erschiene diese auch unbedeutend, bringt uns näher zur Erkenntnis der Verhältnisse, welche maßgebend ist bei Beurteilung der auch hier so weitgehenden Darstellung.

Nierenbild, Wirbelsäule, Psoas, Quadratus lumb., Entfernung der Niere, Größe und Lage, Konturen, Verlauf und Gestaltung der Rippen — alles dies und noch mehr muß in Betracht gezogen werden, und wenn nur eine solche Platte als „einwandfrei“ bezeichnet werden sollte, auf welcher die beiden unteren Rippen, Wirbelsäule mit Querfortsätzen scharf gezeichnet wird, auf welcher die Psoaskontur deutlich zu sehen ist, wie viel Mal werden wir uns dann enttäuscht finden und das Plattenbild als mißlungen betrachten, weil die erwähnten Attribute zum Teil wegfallen.

Wir werden dann gar oft dieses Plattenbild als mißlungen betrachten und beiseite legen können, welches uns eben deshalb viel zeigt, weil es nicht das Erwähnte oder dasselbe nur zum Teil enthält und uns die lehrreichsten Aufschlüsse über pathologische Verhältnisse erteilt, die genaue und oft erschöpfende Darstellungsweise durch X-Strahlen erläutert, welche allsogleich zu Tage tritt, wenn wir das anderseitige Bild (anderseitige Nierengegend) mit eben so viel Aufmerksamkeit herstellen und dann — den Vergleich beginnend — offenbart finden, was unsere Erkenntnis der pathologischen Verhältnisse festigt und richtige Folgerungen zuläßt, die durch die vorgenommene Operation bestätigt werden. — (Als exquisites Beispiel von vielen kann gelten Fig. XXVII und XXVIII.)

*) Was bei den Nierenbildern gilt, gilt auch bei den Steinbildern, der junge und nicht fettarme Körper gestattet nicht so schwer den Nachweis eines an Größe nur den Teil einer Linse entsprechenden Konkrementes als der ältere Körper, als das viel Bindegewebe enthaltende ältere massige Fettgewebe (Entfernung des Steines von der Platte darf nicht außer Acht gelassen werden).

Ausgedehnte Perinephritis, Periureteritis, Infiltrationen, verschiedene andere Vorgänge in der Umgebung der Niere, eiterige Prozesse in und neben der Niere, Veränderungen im Psoasgewebe oder pathologische Veränderungen entlang der Wirbelsäule etc. — Alles dies trägt dazu bei, das Bild der Nierengegend und der Niere selbst zu ändern und deshalb ist zu betonen, daß die beiderseitige Aufnahme immer vorzuziehen ist, erstens als Orientierungs- und Lehrmittel, zweitens als richtiges Vorgehen in Hinsicht der Diagnose.

In markanten Fällen kann und wird oft die beiderseitige Untersuchung wegfallen, aber in Recht wird sie immer bestehen, denn sie schützt vor Überraschungen die unangenehm sein können und auch das Leben des Patienten gefährden können.






Fig. 1 Gesunde und normal liegende Niere einer 42jährigen gesunden Frau.
Eigene Handzeichnung nach dem Plattenbilde von Dr. Alexander.

II.

Bei der Beurteilung der Nierenbilder werden wir selbstverständlich als Ausgangspunkt die normalen Verhältnisse nehmen; wir suchen das Individuum bei dem wir nach Anamnese, Gebaren und Untersuchung normale Verhältnisse voraussetzen können.

Das erhaltene Bild wird nach richtiger Vornahme der Untersuchung alles zeigen, was notwendig ist um als Anhaltspunkt unserer späteren Beurteilungen gelten zu können.

Als Beispiel kann Fig. I gelten, welche uns die Verhältnisse in der Nierengegend einer 42jährigen gesunden Frau zeigt.

Figur 1.

Das Betrachten der genau nach dem Plattenbilde verfertigten einfachen Konturenzeichnung läßt uns — sozusagen — mit einem Schlage alles sehen was sich auf das Bild der Niere, auf die normalen Verhältnisse zwischen Niere und Wirbelsäule, Rippen und Psoas bezieht; der rasch gewonnene Eindruck haftet in unserer Erinnerung.

Das Auge braucht hier nicht wie auf dem Plattenbilde zu suchen, zu vergleichen, und kaum erscheint es notwendig, die Nierengrenzen zu beschreiben; das Auge liest unwillkürlich alles, was in dem Beurteilen weiterer Bilder führend ist und findet in dem Vergleichen mit anderen Bildern leicht die in nicht großem Maße schwankenden Grenzen innerhalb welcher sich das normale Nierenbild entlang der Wirbelsäule bewegt.

Sicher ist, daß mit der Körperzunahme auch die gewonnenen Nierenbilder sich ändern werden und dennoch als richtig zu betrachten sind.

Es können die Umrisse der Nieren zarter werden, sie können auch ganz schwinden, wenn die Niere von weit her auf die Platte gezeichnet wird bei sehr starker hinterer Bauchwandung, oder auch wenn den X-Strahlen verhältnismäßig zu große Hindernisse in dem Wege liegen.

Aber auch dann, wenn dies der Fall ist, auch wenn die klaren Umrisse fehlen, schwindet das Nierenbild oft doch nicht ganz und wir finden in der Tonung das undeutliche Nierenbild, welches noch immer zum Teil orientieren kann.

Bei teilweiser Konturenzeichnung werden wir uns auch zurecht finden, z. B. wo der gasenthaltende Dickdarm mit seinem Haustra in das Nierenbild gezeichnet wird oder wo die im Dickdarm vorhandenen Kotmassen — deren Bild auch ablesbar sein kann — dasselbe decken.

Interessant ist, daß in solchen Fällen, wo die Niere der Wirbelsäule nahe liegt und ihre Kontur durch den Processus transversus eines Lumbalwirbels hindurch gezeichnet wird, nicht so selten das Endstück dieses Processus wie abgeschnitten erscheint, es ist als ob ein ganz dunkler Streifen das Endstück des Fortsatzes abtrennt.

Selbstverständlich, wird das genaue Betrachten schnell richtig führen in der Deutung des Bildes und was im ersten Augenblick als alleinstehendes Knochen-

stück, eventuell als ein der Wirbelsäule ganz nahe liegendes Konkrement erscheint, wird als Endstück des Querfortsatzes erkannt, welches seiner Fläche nach gekrümmt oder verdickt ist.

Wir werden aber auch annehmen müssen, daß bei dieser Erscheinung die Fettkapsel der Niere eine Rolle spielt.

Jedenfalls ist zu erwähnen, daß die Grenzen der normalen Nieren nicht allein entlang der Wirbelsäule schwankt, auch die Entfernung von derselben in horizontaler Richtung wird kleiner oder größer sein.

Wenn aber die Entfernung der Nieren verschieden und auf einer Seite der Zwischenraum zwischen Niere und Wirbelsäule von der anderen Seite merklich verschieden getont gezeichnet wird, wenn dabei das Bild der *Processi transversi* in Hinsicht der Klarheit leidet, dann sagt uns schon das Bild selbst, daß wir in der Beurteilung des Nierenbildes behutsam sein müssen, nicht weil das Bild nicht entsprechend ist, sondern weil es eben entsprechend und richtig demonstriert.

Und so ist es auch mit dem klaren Bilde des *Psoas*, mit dem teilweisen oder gänzlichen Wegfallen der Kontur desselben, auch dieser Umstand kann in Erkenntnis der Verhältnisse richtig führen, wie wir später sehen werden.

Die Kontur des *Psoas* kann unter normalen Verhältnissen kaum merklich concav, geradlinig oder convex verlaufen, es hängt dies von der Gestaltung der Wirbelsäule und von der Ausbildung des *Psoas* ab; die convexe Kontur finden wir bei starkem Körperbau und bei starker Entwicklung der Wirbelsäulemuskulatur.

Was die Rippen anbelangt, ist in Anbetracht zu ziehen, daß deren Verlauf verschieden sein kann; bei asthenischem Brustkorb wird der Verlauf der 12. Rippe anders sein als bei normalem Brustkorb, und selbstverständlich wird das Nierenbild dementsprechend vom Rippenbild verschieden durchlaufen werden.

Es wird auch die von der Wirbelsäule entfernter liegende Niere von der regelmäßig gebildeten Rippe tiefer durchquert erscheinen als diese Niere, welche näher zur Wirbelsäule liegt.

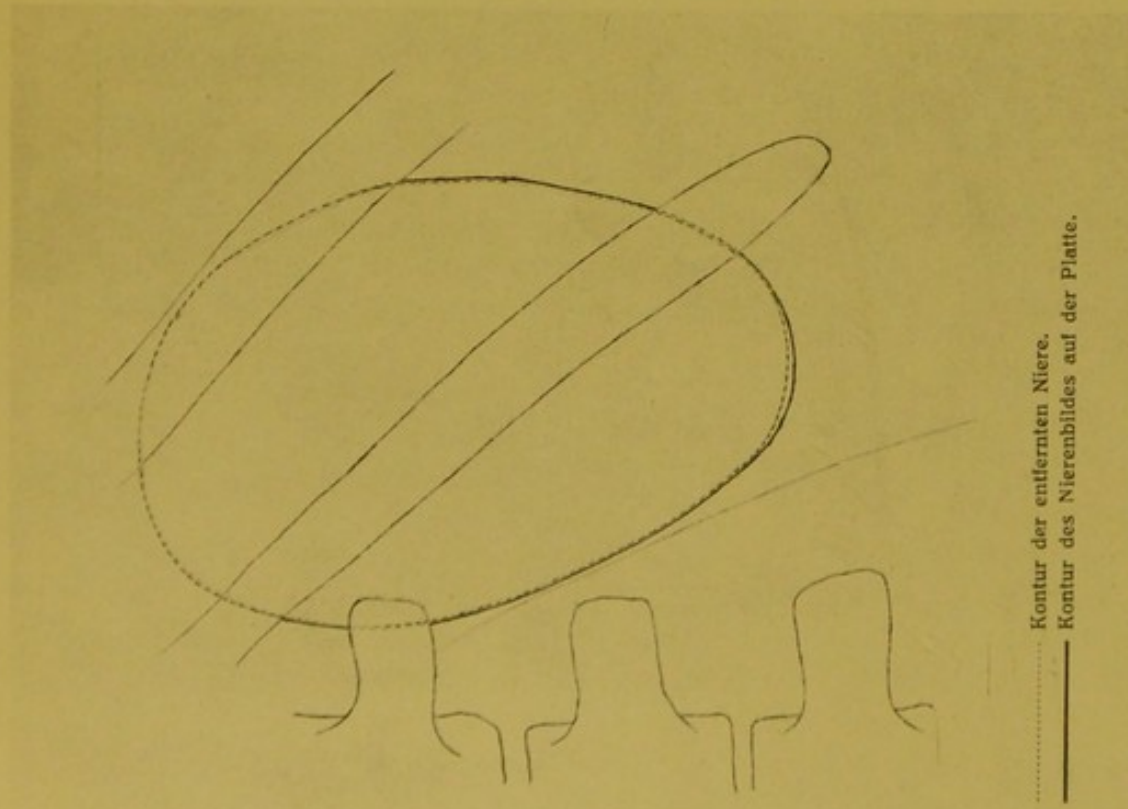
Wenn die 12. Rippe gut ausgebildet ist, verläuft sie — man kann sagen — parallel der elften Rippe, aber je kürzer sie wird um so mehr wird deren Bild sich der Horizontalen nähern.

Es gibt auch Fälle, wo die 12. Rippe so sehr rudimentär ist, daß deren Bild so erscheint, als hätten wir einen verlängerten *Processus transversus* des 12. Brustwirbels vor uns (wie bekannt ladet der *Proc. transversus* des 12. Rückenwirbels am wenigsten gegen die Seiten aus).

Nicht zu vergessen ist, daß die 12. Rippe rechts und links verschieden lang sein kann, daß auf einer Seite das Bild derselben bedeutend verkürzt erscheinen kann, während es auf der anderen Seite kaum sichtbar ist.

Endlich sei noch erwähnt, daß das Knorpelende der 12. Rippe und auch die Rippe selbst verschieden gelagerte Verkalkungen aufweisen kann, die bei Beurteilung auch störend sind; es kommt auch vor, daß von der Knochen substanz der Rippe sich axiale Verkalkung in das Knorpelende erstreckt.





..... Kontur der entfernten Niere.
 — Kontur des Nierenbildes auf der Platte.

Fig. II Rechte Niere eines 39-jährigen Mannes. Tuberculosis disseminata. Die Entfernung der Niere geschah an dem der Aufnahme folgendem Tage. Das Nierenbild wird nicht grösser gezeichnet. Die Konturen des Nierenbildes und der entfernten Niere entsprechen einander.
 $\frac{2}{3}$ der natürl. Grösse.
 Nach dem Plattenbilde gezeichnet von Dr. Alexander.




Fig. III Rechte Niere eines 15-jährigen Mädchens. Tuberculosis. In der Höhe der 11. Rippe ein Verkäsungsherd dessen Wand dünne Verkalkung zeigt, die stellenweise vorhanden ist.
 $\frac{2}{3}$ der natürl. Grösse.
 Nach dem Plattenbilde gezeichnet von Dr. Alexander.

Es kann nicht gelten, daß das Nierenbild vergrößert gezeichnet wird, wenn die Verhältnisse günstig liegen. Wenn der Blendenzylinder genügend groß ist, daß das ganze Organ auch umstrahlt werden kann, werden wir auch das Nierenbild in natürlicher Größe erhalten.

Ein Beispiel gibt uns den Beweis des Gesagten. Die hierher bezügliche Skizze — Fig. II — bezieht sich auf die rechte Niere eines 39jährigen Mannes, welche nach der Aufnahme wegen Tuberculosis disseminata entfernt wurde.

Die Untersuchung mit X-Strahlen geschah einen Tag vor der Operation.

Die Kontur des Psoas ist scharf, das Nierenbild wird medianwärts deutlich bis in die zwölfte Rippe, nach außen deutlich bis in die elfte Rippe gezeichnet; nach oben erscheint die Nierenkontur nicht mehr so klar, doch kann man die Grenzen noch wahrnehmen.

Gleich nach der Entfernung der Niere wurde deren Kontur — bei Innehaltung aller notwendigen Kautelen — genau nachgezeichnet und die gewonnene Figur genau mit dem Plattenbilde verglichen.

Die aufeinander gezeichneten Konturen ergaben das Verhältnis, welches in beigefügter Skizze vorhanden.

Figur II.

Die fortlaufende Linie entspricht der Kontur, welche auf dem Plattenbilde sichtbar ist, die unterbrochene Linie entspricht den Umrissen der entfernten Niere.

Wir können keinen Unterschied finden, die Ergänzung der oberen Nierenkontur zeigt auch nicht auf einen Unterschied, da die seitlichen Konturen in die Ergänzungslinie übergehen.

Die Höhenlage der Niere entspricht den normalen Verhältnissen, der obere Teil liegt etwas näher zur Wirbelsäule.

In der Niere waren keine Verkalkungen vorhanden, die Krankheit zeigte sich als zerstreute Miliartuberkulose an der Oberfläche, in der Substanz waren auch kleinere verstreute käsige Herde vorhanden.

Auch die dritte Skizze — Fig. III — bezieht sich auf einen Fall, in welchem sich das Nierenbild in Hinsicht der Größenverhältnisse von der entfernten Niere nicht unterschied.

Figur III.

Das Plattenbild wurde bei gewünschter Durchstrahlung der rechten Nierengegend eines 15jährigen Mädchens gewonnen, die Erkrankung der Niere war nachgewiesen. Die Untersuchung wurde zwecks Orientierung der Verhältnisse vorgenommen.

Die Niere liegt etwas höher als gewöhnlich, die 12. Rippe durchquert dasselbe nicht schief in der Hälfte, sondern im unteren Teile.

Kleinere Abweichungen in Hinsicht der Lage des Nierenbildes können nicht allzusehr in Betracht gezogen werden, weil — wie ja schon gesagt wurde — die Lage der Niere Schwankungen unterworfen ist; aber man muß auch die Bildung des Brustkorbes und mit dieser den Verlauf der zwei letzten Rippen (auch die Gestaltung derselben) in Betracht ziehen.

Im gegenwärtigen Falle können wir von höherer Lage sprechen, weil die Gestaltung und der Verlauf der drei letzten Rippen normal ist.

Auf der Platte erschien — entsprechend dem unteren Rande der elften Rippe — ein längliches, mit verschwommenen Rändern versehenes, mattes und lichter Bild, welches als tuberkulöser Herd vorausgesagt wurde.

Die vorgenommene Operation bestätigte die Voraussage, an der Stelle, wo das hellere doch matte Bild vorhanden, befand sich ein größerer abgeschlossener Herd, dessen Wandung mit nicht gleichmäßiger dünnen Kalkablagerung belegt war. Dies war auch die Ursache, daß die X-Strahlen Aufklärung geben konnten.

Diese zwei Beispiele erscheinen mir genügend, um zu beweisen, daß die Nierenbilder auf der Platte unter günstigen Umständen die richtigen Maße zeigen; es wird dies dann geschehen können, wenn ein gewisses Gleichgewicht zwischen durchstrahltem Körper und Durchstrahlung vorhanden, wenn die Körpergestaltung derartig, daß sich der erforderlichen Anwendung der Blendenvorrichtung kein Hindernis in den Weg legt, wenn die Aufnahme in genügend kurzer Zeit erfolgt, und es trägt ja zum Erreichen des guten Bildes auch der Umstand bei, daß der Patient der Untersuchung willig und mit Aufmerksamkeit entgegenkommt.

Wie richtig das Nierenbild in Hinsicht der Maße ist, so finden wir auch die Beweise dessen, daß die Niere durch die X-Strahlen als Körper dargestellt wird. Es zeigt dies Fig. IV.

Figur IV.

Man wird nicht zweifeln können, daß die Niere, welche ihren Platz verlassen hat und sich fast um einen ganzen Querfortsatz-Zwischenraum gesenkt hat, wirklich so groß ist, wie das Bild zeigt. Die Blende ließ ja genug Strahlen durch, daß diese die Konturen der Niere deutlich und den natürlichen Verhältnissen entsprechend zeichnen können,*) aber wir sehen auch, daß die Niere als Körper gezeichnet wird, trotzdem sie in der Tiefe des Körpers liegt, trotzdem die X-Strahlen durch die Bauchdecken, durch Bauchinhalt und wieder durch Muskulatur hindurch auf die lichtempfindliche Schichte wirken mußten.

Es ist nicht möglich, von einem Schattenbild oder von einem schattenhaften Bilde zu reden, da unser Auge den Körper aus dem Bilde herausliest, und zwar nicht deshalb, weil wir wissen, daß wir das Nierenbild vor uns haben, sondern deshalb, weil das Auge dort wo die Niere liegt einen Körper dargestellt sieht und denselben erkennt, also das Bild versteht.

Betrachten wir genau die Verhältnisse auf dem Bilde, ist es schwer verständlich, wenn wir so urteilen würden, daß nur allein die Fettkapsel, d. h. die leicht zu durchstrahlende und die Niere umgebende Substanz es möglich macht daß das Bild zustande kommt, denn zwischen Psoas major und Niere ist der langgestreckte Zwischenraum keineswegs eintönig; im Gegenteil — neben dem lichterem Bilde des Psoas sehen wir deutlich eine dunkle schmale Zone, welche sich auch über die Querfortsätze erstreckt, dann folgt eine etwas breitere lichte Zone, dann wieder eine dunklere Zone, neben welcher das Nierenbild beginnt, welches sich nach unten von der Darmwandung (der Darm enthält auch Gase, auch Kothmassen), von der zwölften Rippe angefangen, aber von der vergrößerten und etwas vorgelagerten Milz abgrenzt.

Bei genauem Schauen sehen wir, daß die oberhalb der 12. Rippe bogenförmig verlaufende Nierenkontur im Winkel abbiegt und hier beginnt ein

*) In diesem Falle konnten die Maße nicht verglichen werden, da ja die Niere nicht entfernt wurde.

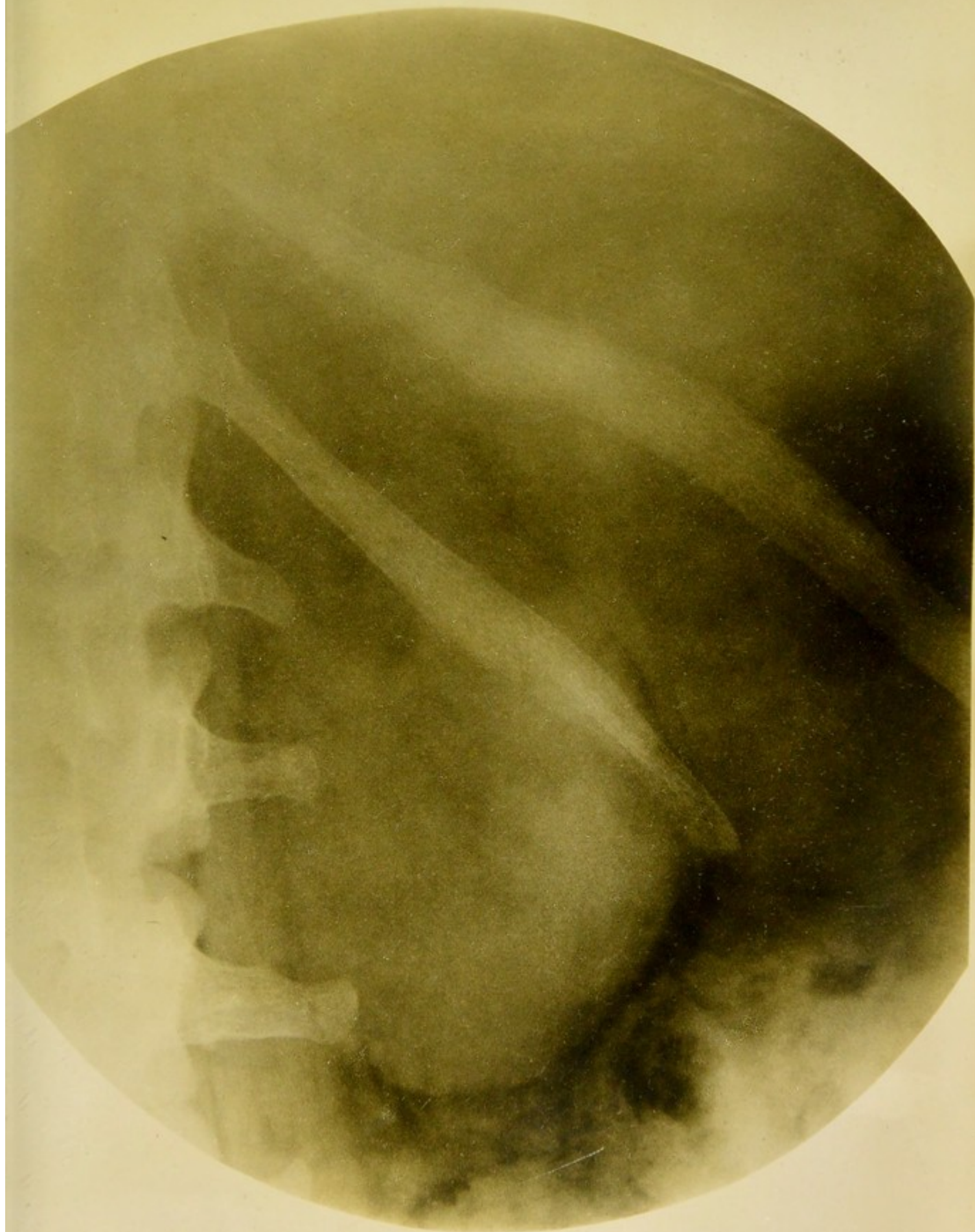

Fig. IV. Mäßig nach unten gewanderte Niere (links) einer 37jährigen Frau. Ober der Niere das Nebennierenbild. Becken, Kelche. Positives Bild. Die Niere wird als Körper gezeichnet. Die Nierengegend von hinten gesehen. Auf der hinteren Oberfläche der Niere erscheint die Zeichnung des Beckens mit den Ausläufern.



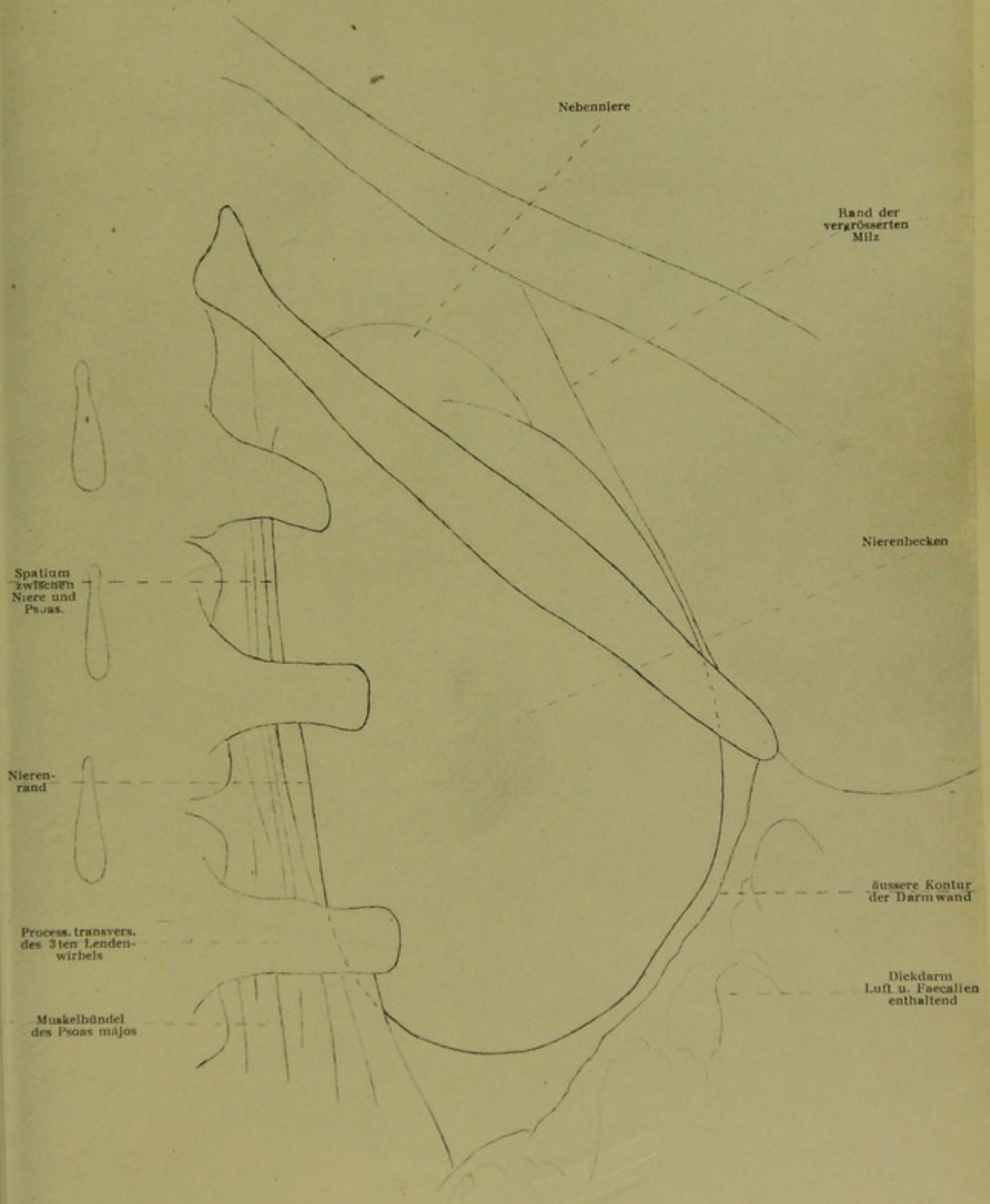


Fig. V Erläuterungsbild zu Fig. III: mässig nach unten gewanderte linke Niere einer 37jährigen Frau.
Die Nierengegend von hinten gesehen (Plattenbild von der Glasseite).

Nach dem Plattenbilde gezeichnet von Dr. Alexander.



etwas dunkleres Bild, welches kappenförmig auf dem Nierenbilde sitzt, es entspricht der Nebenniere.

Daß dies Bild zustande gekommen, müssen wir dem von der Norm abweichenden Verhältnis zwischen Niere und Nebenniere zuschreiben. Unter gewöhnlichen Verhältnissen kann das Bild der Nebenniere aber auch sichtbar werden. (Fig. VIII).

Hier hat sich die Niere gesenkt und die Bilder der zwei Organe, welche vielleicht infolge eines vorhergegangenen Prozesses fester aneinander haften, sind zum Teil auseinander gezogen.

In wieweit die Reproduktion das beschriebene Bild wiedergeben kann, ist unbestimmt, ich schalte darum hierher die erklärende Skizze — Fig. V — ein; doch sicher ist es, daß das Bild (Fig. IV), welches — um dem Plattenbilde womöglich nahe zu kommen — die Kopie eines entsprechenden Dianegativs (Glas-kopie vom Urbild, also vom positiven Plattenbild) ist, nicht imstande ist, alle feinen und überzeugenden Detaillierungen des Urbildes (Positiv, Plattenbild) wiederzugeben.

Figur V.

Selbstverständlich wird dies noch weniger zeigen können das Papiernegativ, d. h. die von der Urplatte genommene Kopie, da diese alles verkehrt zeigt — die dunkeln Grenzen der Niere licht, die Niere selbst dunkel — welcher Umstand das Bild schwer — auch unverständlich macht, denn die X-Strahlen zeichnen auf der Platte die richtigen Verhältnisse und wir haben ja nur ein X-Strahlenbild, d. h. das positive Plattenbild (Urbild) und dieses soll — damit die Verhältnisse und die Darstellung richtig verstanden werde — von der Glasseite gelesen werden.

Die dunkler getonte, nicht scharf aber doch deutlich umschriebene Stelle, beiläufig gegen die Mitte des Nierenbildes liegend (Fig. IV), entspricht dem gesunden Nierenbecken; an dieser Stelle haben die X-Strahlen weniger Nieren-substanz zu durchdringen als in der Nachbarschaft, sie können also von weiterher kräftiger auf die lichtempfindliche Schichte wirken und sie zeichnen das Nierenbecken dorthin wo es sich befindet, d. h. auf die hintere Oberfläche der Niere.

Betrachten wir das Bild genau, bemerken wir, daß nicht nur das Nierenbecken, sondern auch dessen Ausläufer, auch Kelche gezeichnet werden.

Wir finden die Zeichnung des Nierenbeckens genügend oft dort, wo jugendliches Gewebe durchstrahlt wird, dort wo der durchstrahlte Körper nicht allzudick ist, wo die X-Strahlen nicht allzugroße Hindernisse zu überwinden haben.

Dort, wo letzterer Umstand vorhanden, oder wo das Nierenbecken infolge pathologischer Veränderungen vergrößert und in der Wandung verdickt ist, wird diese Detaillierung auch ganz wegfallen oder kaum wahrgenommen werden.

Wenn ich hier für kurz vom eigentlichen Gegenstande abweiche, geschieht es wegen des plastischen Bildes der Niere und weil mit derartigen Bildern auch die gebrauchten stereoskopischen Bilder halbwegs in Zusammenhang zu bringen sind, denn diese werden ja deshalb gefertigt, damit wir Körperteile in räumlicher Darstellung, die einzelnen Teile derselben in perspektivischen Verhältnissen zu einander sehen.

Betrachten wir das bei einfacher Durchstrahlung gewonnene plastische Bild der Niere, die räumliche Darstellung derselben und ziehen wir in Erwägung die treffliche Darstellung des Verhältnisses zwischen Nierensubstanz und dem Becken mit seinen Ausläufen, finden wir alles das wieder, was ich schon mehrfach besprochen und durch Beispiele bewiesen habe, nämlich die Oberflächen-darstellung.*)

Wir sehen das Nierenbild von hinten, wir sehen das Bild des Nierenbeckens, welches ja auch auf der hinteren Seite der Niere liegt, wir sehen die Ausläufer des Nierenbeckens und wie diese in der nachbarlichen Nierensubstanz verschwinden, d. h. durch dieselbe zugedeckt werden, also wir sehen ganz richtig die vertiefte Stelle des Nierenbeckens, neben welchem die sich erhebende Nierensubstanz mit konvexer Oberfläche gezeichnet wird.

Wir sehen das Verhältnis der Muskelbündel des Psoas zu einander, zu den Wirbelfortsätzen und zur Niere; also die richtige räumliche Darstellung der nachbarlichen Verhältnisse neben dem plastischen Nierenbilde — es ist richtige räumliche Darstellung solcher Teile (Weichteile und Knochen) vorhanden, die im Innern des Körpers aber auch der Platte verhältnismäßig nahe liegen.

Wir haben die überzeugende plastische, räumliche Darstellung der Verhältnisse bei Gesichtsaufnahmen ebenso, wie auf dem Bilde des durchstrahlten Brustkorbes, auf dem Handbilde ebenso, wie auf dem Bilde der Hüfte und betrachte ich die schönen, alles beweisenden Bilder des gefüllten Magens, so finde ich — und mit mir auch andere — alles wieder in vollem Maße, was in dem Begriffe „plastisches Bild“, „räumliche Darstellung“, „perspektivische Wiedergabe der Verhältnisse der einzelnen Teile zu einander“ enthalten ist.

Die vordere Oberfläche des Magens liegt dem beobachtenden Auge entgegen, die Oberfläche zeigt die Vertiefung, welche die peristaltische Welle bedingt, die zwischen der schon wieder infolge der Erweiterung hervorgewölbten und früher kontrahierten und zwischen den noch hervorgewölbten, von der Kontraktion nicht berührten Teile des Magens.

Also nicht in der Konturzeichnung, sondern auf dem Oberflächenbild des Magens ist dessen Konfiguration in richtiger Darstellung eingezeichnet und wir werden diese bis zum Atrium, bis zur ausgebildeten Schlußkontraktion des Pylorus verfolgen können.

Diese überzeugend räumliche Darstellung im Magenbilde wird noch mehr gehoben durch die richtige Wiedergabe der perspektivischen Verhältnisse überhaupt, denn wir sehen den Magen vor der Wirbelsäule in richtigem Verhältnisse zu derselben dargestellt und man kann noch mehr beobachten, auch wie der von Pylorus abgeschnürte Speiseteil sich nach hinten zu in das Duodenum

*) Über Röntgenogramme von Fremdkörpern. Fortschritte auf dem Gebiete der Röntgenstrahlen, Bd. XI, Heft 6. Über Röntgenogramme. Verhandl. der Deutschen Röntgengesellschaft 1907, Bd. 3. Adatok a szövetekbe jutott idegen testek meghatározásához. I. Kongreß der Ungar. Chirurgen. Über Röntgenogramme. Verhandl. der Deutschen Röntgengesellschaft. Über Röntgenbilder. Fortschritte auf d. G. d. Röntgenstrahlen, Bd. XII, Heft 5. Über Röntgenbilder. Fortschritte auf d. G. d. Röntgenstrahlen, Bd. XIV, Heft 3. X-sugaras képekrol. Jubiläumsarbeiten der Poliklinik 1908. Über Röntgenbilder. Verhandl. der Deutsch. Röntgengesellschaft 1909, Bd. V. Über Röntgenbilder. Fortschritte auf d. G. d. Röntgenstrahlen, Bd. XIV, Heft 6. Über Röntgenbilder. Verhandl. der Deutschen Röntgengesellschaft, Bd. VII.

hineinschiebt (wo normale Verhältnisse). Und so finden wir auch — zurückkehrend zum Nierenbilde — bei Vorhandensein mehrerer Kelchsteine im Kleinen dasselbe, d. h. die richtige Darstellung der perspektivischen Verhältnisse derselben auch dann wenn ein größerer Stein entfernter als ein kleiner oder verkehrt vorhanden ist, was auf Grund des früher vom Nierenbilde Gesagten — beziehentlich auf Fig. IV — als selbstverständlich erscheint.

Das erste „schattenhafte“ Bild, welches durch X-Strahlen auf die gewöhnliche photographische Platte gezeichnet wurde, war das der Hand, hier finden die X-Strahlen-Studien ihren Ausgangspunkt, aber ebenso wie die plastische Darstellung der Vola-Oberfläche auf der Platte vorhanden, ebenso wie ich die in vollem Maße überzeugende räumliche Darstellung des knöchernen Handskelettes in der lebenden Hand nachgewiesen (und noch andere richtige räumliche Darstellung. Fortschritte auf dem Gebiete der Röntgenstrahlen, Bd. XIV, Heft 6), ebenso erbringe ich die Beweise hier bei der Darstellung des in der Tiefe des Körpers liegenden Organes bei der Niere.

Wir finden diese richtige Darstellungsweise durch X-Strahlen in vollem Maße, gewiß aber nicht auf jedem Bilde, was ja auch selbstverständlich ist, denn die bei den Durchstrahlungen vorliegenden Verhältnisse sind ja sehr verschieden.

Es gilt uns auch jetzt, was wir schon früher ausgeführt; die vollkommene Darstellung, das vollkommene Zeichnen der X-Strahlen wird nur dann vorhanden sein können, wenn das harmonische Zusammenwirken aller Faktoren vorhanden sein wird, welche in Betracht gezogen werden mußten, und zu diesen Faktoren gehört der Zustand der Platte ebenso wie die Verhältnisse des zu durchstrahlenden Körpers, oder der Zustand der Röhre, oder die zugeführte elektrische Energie, ebenso muß ja auch den X-Strahlen Zeit gelassen werden, ihre Fähigkeit der Darstellung zu entfalten.

Doch kann ja dies nicht immer erreicht werden, das Leben des wichtigen Faktors, das Leben der Röhre, wie verschieden ist dies allein und das Studium desselben ist auch jetzt ein offenes Feld.

Aber nicht desto weniger werden wir als Ausgangsbilder immer diese nehmen müssen bei Beurteilung der Bilder überhaupt, welche das Vollkommenste bieten was erreicht werden kann, die räumliche, perspektivische also plastische Darstellung und von diesen Bildern ausgehend, werden wir unsere Beobachtungen aufbauen in richtiger Folgerung und richtigen Schlüssen. Deshalb wird aber auch der Untersucher selbst die Verhältnisse immer besser beurteilen können, als der das Bild lesen will ohne je untersucht zu haben und der so oft zum falschen Schluß kommt, daß die X-Strahlen irre führen, wo doch der Leser selbst sich und andere irre führt.

Ich erwähnte, wir sollen von Bildern ausgehen, welche das Vollkommenste bieten was erreicht werden kann, ich will aber damit keineswegs das gesagt haben, daß das Nierenbild, welches ich gebracht, das vollkommenste ist, was erreicht werden kann, gewiß wird das Studium noch Vollkommeneres bringen.

Das wirkliche und richtige Studium einer Frage kennt keinen Stillstand; die Frage der räumlichen, plastischen Darstellung habe ich in meinen Studien nur in der Hinsicht erschöpft, daß ich diese

bewiesen, aber meine Überzeugung geht dahin, daß noch sehr viel mehr erreicht werden kann.

Um scharfe Bilder des Nierenbeckens zu erhalten, um die Lage desselben genau zu ermitteln und zugleich auch pathologische Veränderungen desselben und der angrenzenden Nierensubstanz, werden in dasselbe Lösungen solcher Substanzen hinein gebracht, welche einen Teil der X-Strahlen absorbieren.

Dieses Vorgehen wurde zuerst von v. Lichtenberg und Voelcker angewendet, das Kollargol wird bis zu 10% Lösung bei Gebrauch des Ureterkatheters in das Nierenbecken eingespritzt (10—40 ccgr) und auch in den Harnleiter selbst.

Dietlen und v. Lichtenberg änderten auch dieses Verfahren, indem sie statt Kollargollösung Oxygen*) in das Nierenbecken und in die Kelche hineinließen, wodurch diese Teile nicht hell wie bei Gebrauch der erwähnten Lösung, sondern ganz dunkel auf der Platte erscheinen und damit auch solche Verhältnisse dargestellt werden, welche sich auf Destruktion der Nierensubstanz selbst beziehen.

Figur VI.

Auf Fig. VI, welche sich auf die Niere eines 30jährigen Mannes bezieht, sehen wir den ausgedehnten, besser gesagt, den erweiterten und mit Kollargollösung gefüllten Ureter, das Nierenbecken und die Kelche (der Kranke empfand während der Injektion des Kollargols keine Schmerzen und wenn auch Ausdehnung des Ureters vorausgesetzt wird, so kann diese kaum in Betracht kommen).

Ober dem der Wirbelsäule zunächst liegenden Kelche sehen wir eine mit demselben zusammenhängende Ausbuchtung der tieferkrankten Nierensubstanz (kleine Höhle).

Trotzdem hier die Kelche, das Nierenbecken und der Ureter erweitert sind, wird uns das Bild doch genügend Orientierung reichen in Hinsicht der Lage dieser Teile und wir werden dieses Bild vor Augen haltend, leichter urteilen können in Betreff vorhandener Nierensteine (Becken-Kelch — und in der Substanz liegende Steine) und deren Lage.

Ich glaube es war zweckmäßig, dieses Bild hier einzuschalten als schematisches Bild des Nierenbeckens und der Kelche, denn man muß ja die verschiedenen Varietaeten in Betracht ziehen (siehe Fig. XIV, geteiltes Nierenbecken) und wir haben in Fig. VI ein Bild, welches, von einem lebenden Menschen stammend, maßgebend ist.

Nicht unerwähnt kann der gerade Verlauf des erweiterten Ureters bleiben, welcher Umstand auf verdickte, starre Wandung schließen läßt.

Wir werden nicht fehl gehen, wenn wir die pathologischen Veränderungen betrachtend, auf einen tuberkulösen Prozeß der Niere schließen, in welchem Prozeß auch der ausgedehnte und starrwandige Ureter mit einbezogen ist.

Der vorhandene Teil der Nierenkontur zeigt deutlich auf die starke Vergrößerung des Organes.

*) Die Sauerstoff-Einblasungen wurden in die Röntgenologie von Robinsohn und Werndorff eingeführt zur klareren Darstellung der Verhältnisse in den Gelenken.

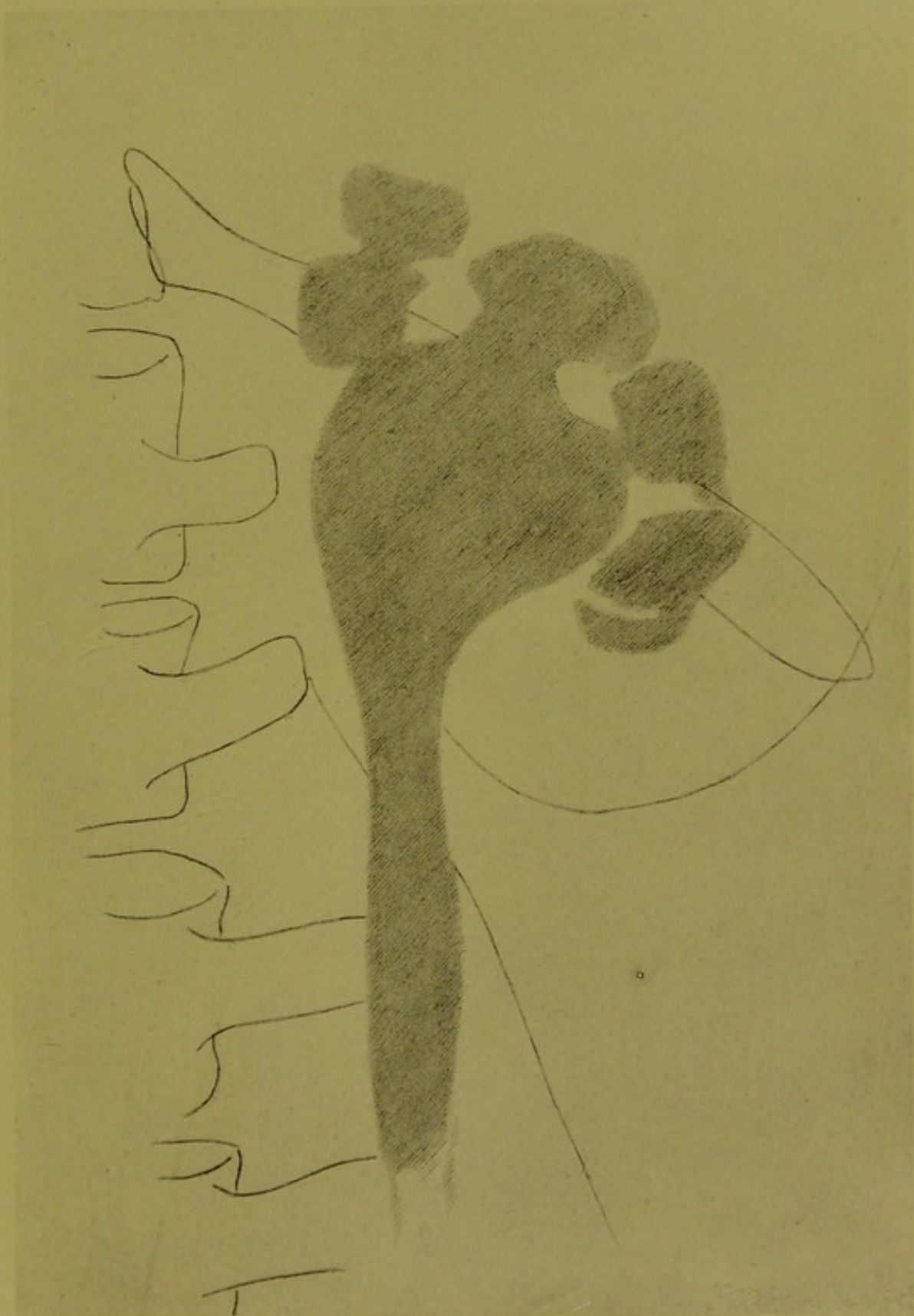

Fig. VI Linke vergrößerte und kranke Niere eines 30 jährigen Mannes. Erweiterter Ureter, Nierenbecken und Kelche mit Kollargol injiziert, ebenso die Höhlung ober dem medialen Kelch.

Eigenhändige Zeichnung nach dem Plattenbilde von Dr. Alexander.





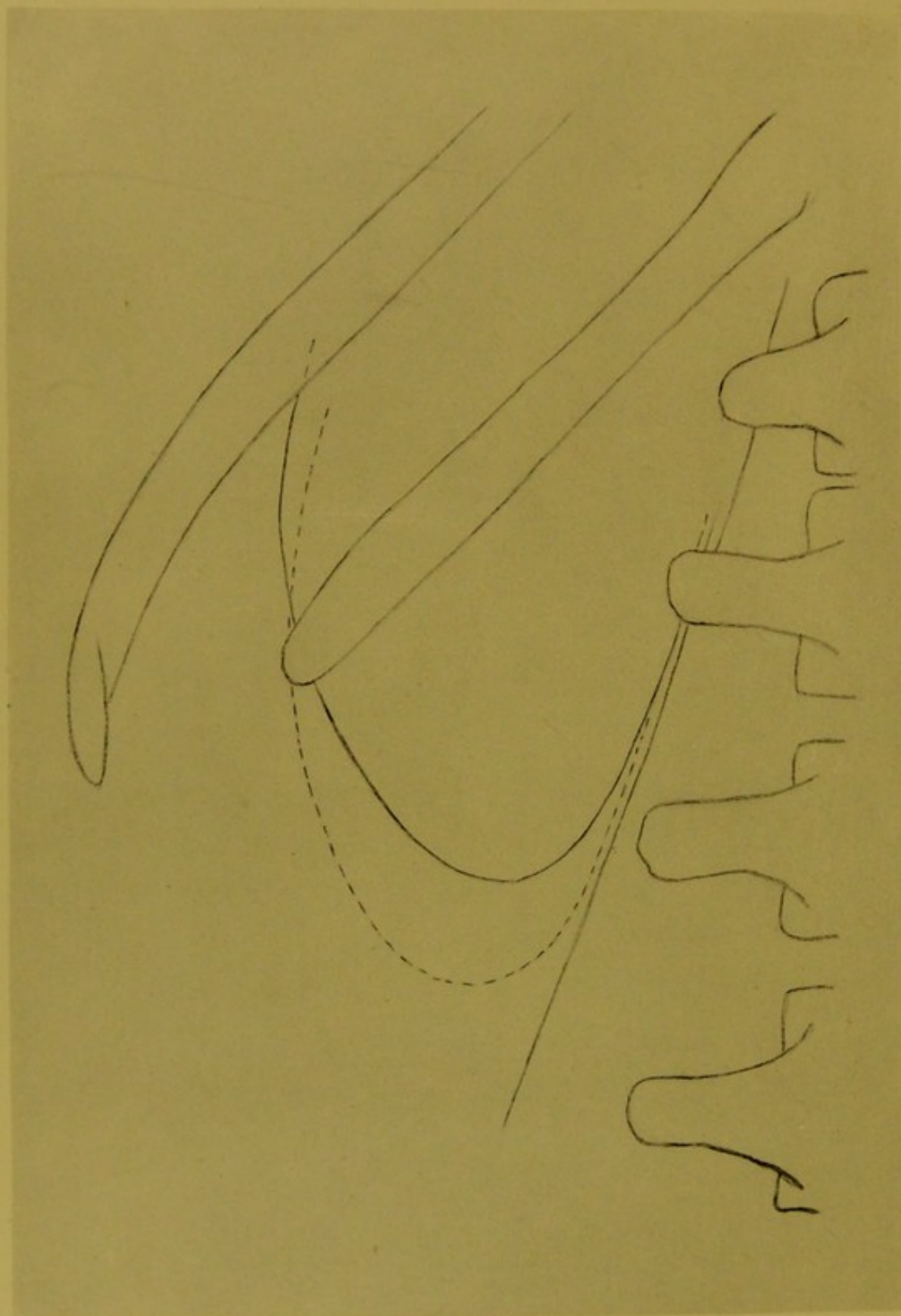


Fig. VII 16-jähriger Jüngling. Das Auf- und Absteigen der gesunden linken Niere bei Aus- und Einatmen. Bewegungsraum 1,5 cm.
Eigenhändige Zeichnung nach dem Plattenbilde von Dr. Alexander.

Bei der Beurteilung der Nierenbilder, werden wir nicht ohne Bedingung auf deren verschieden tiefe Lage unser Augenmerk richten, wir werden auch darauf achten, ob die Durchstrahlung bei Ausatemungs- oder Einatemungsstillstand geschah, denn mit dem Ein- und Ausatmen, mit der hinauf- oder hinuntergehenden Bewegung des Diaphragmes bewegt sich auch die Niere in verschiedenem Maße.

Fig. VII zeigt uns die Nierenbewegung — linke Niere — bei einem 16jährigen Jüngling. Figur VII.

Die fortlaufende Linie deutet die Lage der gesunden Niere bei Aufnahme in Ausatemungsstillstand. Das Nierenbild erstreckt sich bis zum dritten Lumbalquerfortsatz, liegt nahe der Wirbelsäule, die 12. Rippe durchquert das Bild beiläufig in der Hälfte.

Die 12. Rippe geht in ziemlich spitzem Winkel nach außen; in solchen Fällen werden wir immer finden, daß die Niere nahe zur Wirbelsäule liegt. Es ist dies Verhältnis auch mit der Bildung des Brustkorbes in Verbindung zu bringen.

Bei der Einatmung bewegt sich die Niere nach unten — die unterbrochene Linie deutet die Kontur.

Es erscheint so als wäre die Niere auf dem Psoas nach unten geglitten, auch der untere Pol liegt mehr nach außen bei der Einatmung.

Die Konturen der zwei Nierenbilder schneiden sich beiläufig in einer Höhe, entsprechend dem zweiten Lumbalquerfortsatz.

Der Bewegungsraum der Niere beträgt im gegenwärtigen Falle 1·5 cm, doch ist derselbe bei verschiedenen Individuen verschieden, kann auch 3 cm betragen, dies hängt ja alles von der möglichen Lungenarbeit, von der Ausdehnung des Brustkorbes ab, er kann auch tief hinunter sinken.

Selbstverständlich werden pathologische Veränderungen innerhalb des Brustkorbes, an welchen auch das Diaphragma teil nimmt, großen Einfluß ausüben auf die Bewegung der Niere, auch Exsudatbildungen und andere Veränderungen, aber ebenso auch chronische pathologische Veränderungen in der Nierenumgebung.

Sind wir auf die Atmungsverhältnisse, unter welchen die Durchstrahlung gesehen, nicht mit Bedacht, können wir leicht fehlen in Hinsicht der Lagebestimmung der Niere.

Dort, wo länger währende Durchstrahlung angewendet wird — 1—2 Minuten — wird es schwerer möglich sein, die Nierenkonturen klar zu erhalten, das Verfolgen des Auf- und Absteigens der Niere wird daher zum Teil entfallen.

Aber wir werden bei der Beurteilung des Auf- und Absteigens der Niere während der Atmung auch auf die Gestaltung des Körpers Rücksicht nehmen.

Das Nierenbild selbst läßt oft ganz richtig auf die Körperverhältnisse im Allgemeinen schließen, auch selbst dann noch, wenn wir der Lage desselben nicht vollste Aufmerksamkeit zu teil lassen würden.

In dieser Beziehung wird Fig. VIII und Fig. IX imstande sein, unsere Aufmerksamkeit zu fesseln. Figur VIII
und Figur IX.

Wir haben — sozusagen zwei extreme Nierenbilder vor uns; auf Fig. VIII — 38jährige Frau — ist das breite Bild der gesunden Niere vorhanden, welches über die 12., nicht rudimentäre Rippe lateralwärts hinausgeht.

Wenn die 12. Rippe auch nicht gerade die Mitte der Niere schief durchquert, sind wir doch nicht berechtigt, eine tiefer liegende Niere anzunehmen, der untere Pol erreicht den dritten lumbalen Querfortsatz.

Bei derartig liegenden Nieren werden wir deutlich das Auf- und Absteigen bei Aus- und Einatmen beobachten können.

Ganz anders sehen wir das Nierenbild auf Fig. IX — 33jährige Frau —, die Länge desselben ist dem früheren gleich, doch ist dasselbe auffallend schmal (4·6 cm, während der horizontale Durchmesser des auf Fig. VIII vorhandenen Nierenbildes 7·1 cm beträgt) und liegt tief, der obere Pol reicht nur bis zur Hälfte der 12. Rippe, während der untere Pol sich bis unter den 4. Lumbalwirbel erstreckt.

Die Bewegung der Niere, das Auf- und Absteigen derselben bei dem Ein- und Ausatmen ist bei tiefer Lage geringer, manchmal kaum merklich.

Zu bemerken ist, daß das Nierenbild bei seiner Schmalheit ganz senkrecht steht und infolge dessen sehen wir das Entgegengesetzte der auf Fig. VIII vorhandenen Verhältnisse, d. h. während die Niere auf Fig. VIII mit dem unteren Pole sich vom Psoas maj. entfernt, sehen wir auf Fig. IX, daß der untere Pol nahe zum Psoas und der obere weit weg davon liegt.

Es wird nicht recht möglich sein anzunehmen, daß letzteres Bild die Breitseite der Niere zeigt, wir werden kaum irren, wenn wir im Bilde ein Drehen der Niere um ihre Längsaxe, eine Accomodation erblicken, welche sich im Laufe der Zeit herausgebildet.

Das Bild des Nierenbeckens und seiner Nachbarschaft, welches auf Fig. VIII fast die Mitte der Niere einnimmt, fällt bei dem schmalen Bilde (Fig. IX) mehr exzentrisch, was ja aus der Stellung der Niere leicht zu erklären ist.

Wie wir bei der räumlichen Darstellung der Niere (siehe Fig. IV und dessen erläuternde Konturenzeichnung Fig. V) die Nebenniere in dunklerer Tonung als auf der Niere sitzendes Gebilde sahen, ebenso wurde das Nebennierenbild auch bei der 38jährigen Frau durch die X-Strahlen auf die Platte gezeichnet mit schwachen doch deutlich wahrnehmbaren Umrissen.

Es ergänzt das Nierenbild nach oben, aber derartig, daß die Kontur der Niere selbst wahrnehmbar ist.

Bei dem schmalen Nierenbilde ist das kappenförmig gezeichnete Nebennierenbild nicht vorhanden.

Was den Nachweis des Nebennierenbildes anbelangt, kenne ich keine Daten darüber in der X-Strahlenliteratur, aber wenn ich auch als Erster dieses bringe, glaube ich doch kaum, daß es nicht Plattenbilder geben würde, auf welchem dasselbe nicht zu finden wäre.

Freilich wird auch jetzt noch mehr Gewicht darauf gelegt, die X-Strahlenuntersuchung besonders zum Nachweise von Nierensteinen auszunutzen, obwohl in Hinsicht der Nierenerkrankungen selbst viele aufklärende Daten geliefert werden können — verhältnismäßig ebenso geltende wie bei Nachweis der Nierensteine, und ich bin der Ansicht, daß mancher Untersucher Platten besitzt, die, wenn sie das ganze Nierenbild und dessen obere Nachbarschaft enthalten auch Daten für die Nachweisbarkeit der Nebenniere enthalten können.

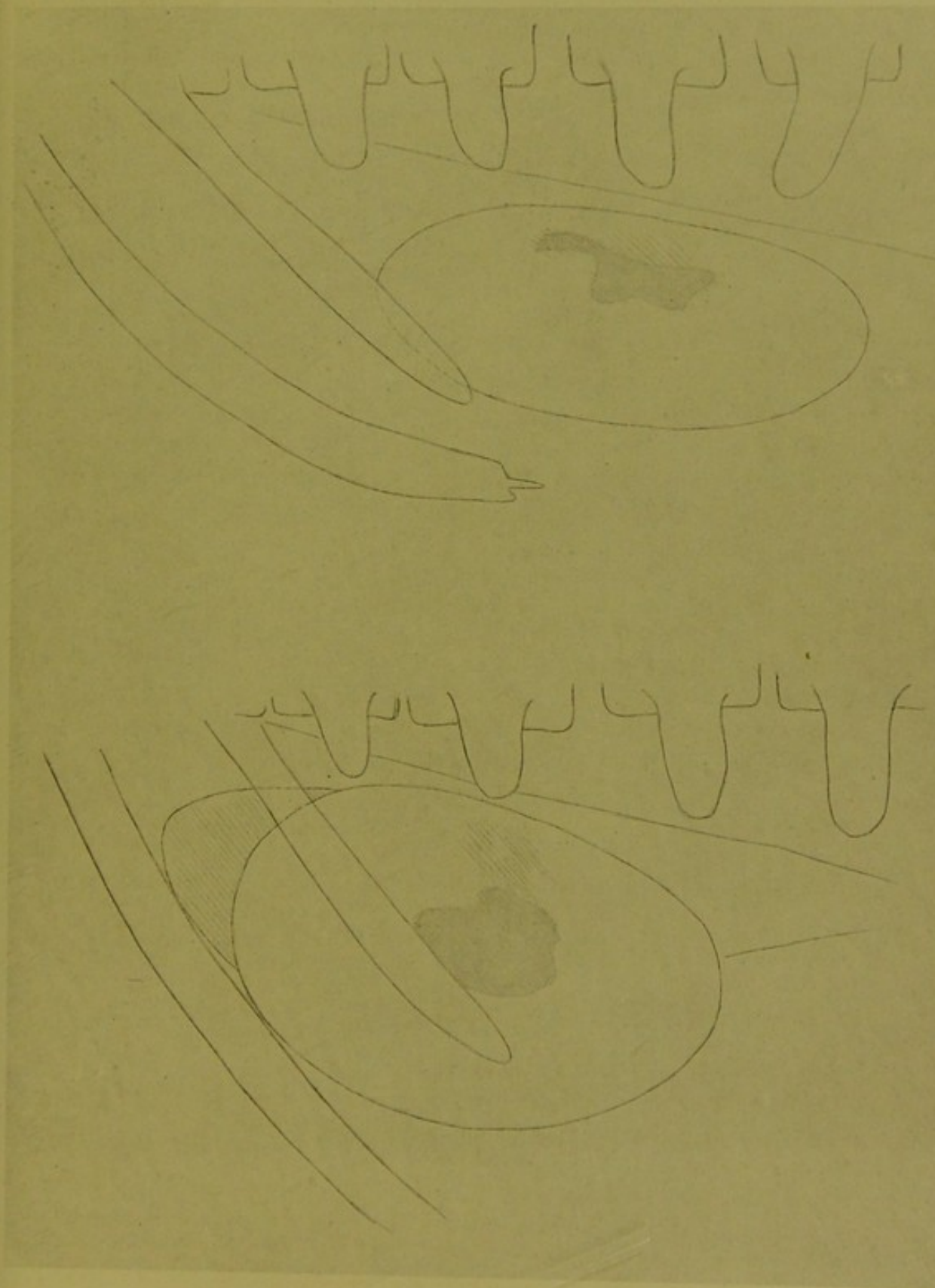


Fig. VIII 38 jährige Frau. Gewölbter, breiter Brustkorb. Gesunde, linke Niere, breites Nierenbild. Die Niere liegt normal. Das Nierenbecken sichtbar. Nebennierenbild. Starker Unterkörper (fettreich). $\frac{2}{3}$ der natürl. Grösse.

Fig. IX 33 jährige Frau, gracil gebaut, schmal schultrig. Gesunde linke Niere, schmales Nierenbild. Costa X fluctuans. Asthenie. $\frac{2}{3}$ der natürlichen Grösse.

Eigenhändige Zeichnung nach dem Plattenbild von Dr. Alexander.



Genaueres Beobachten bei verschiedenem Tageslicht, Vergleichen der Bilder mit einander, sorgfältiges Sichten vorhandener Zeichnungen oberhalb der Niere, wird Manches erkennen und Manches verdeutlichen lassen.

Die Bilder — Fig. VIII und IX — wurden zur Illustration der sichtbaren Verhältnisse auch deshalb gerne gewählt, weil in beiden Fällen die 12. Rippe gleich gestaltet, auch gleich lang ist; doch sind die Verhältnisse der Rippen überhaupt in Betracht zu ziehen.

Bei der 38jährigen Frau können wir aus dem Verhältnisse der zwei letzten Rippen zur Wirbelsäule auf den gewölbten, kräftigen Brustkorb schließen, daraufhin zeigen auch die parallel wegstrebenden Rippen, während bei der 33jährigen Frau die zwei letzten Rippen in stark spitzem Winkel zur Wirbelsäule stehend auf den asthenischen Charakter des Brustkorbes schließen lassen, dieser Umstand erklärt ja so vieles auch das Nierenbild betreffend.

Zu erwähnen bleibt noch das Bildende der 11. Rippe, welches die charakteristische stachelförmige Verknöcherung aufweist, die sich in den Endknorpel fortsetzt (zu vergleichen mit dem 12. Rippenende auf Fig. IV).

Wie normal die Nierenverhältnisse bei vorhandenem Nierenbeckensteine sein können, zeigt uns Figur X.

Figur X.

Die Skizze wurde sorgfältig einem Plattenbilde nachgezeichnet, welches bei Durchstrahlung der linken Nierengegend einer 38jährigen Frau gewonnen wurde.

Die gut genährte Frau ist kinderlos, sehr nervös und klagt seit längerer Zeit über verschiedene Schmerzen, steht auch seit längerer Zeit unter ärztlicher Behandlung. Lokalisation der zeitweilig auftretenden Schmerzen ist eigentlich nicht vorhanden; hie und da empfindet sie einen dumpfen Druck im Rücken, kann aber nicht deutlich angeben an welcher Stelle.

In Hinsicht der Urinentleerung bestand nie eine Klage, der Urin war nie blutig.

Die Untersuchung der Brustorgane zeigte keinerlei Abweichung von der Norm, die Herzaktion war sehr lebhaft infolge der nervösen Unruhe und Ängstlichkeit bei der Durchstrahlung.

Der Diaphragmawinkel war nicht verschwunden, die Bewegung des Diaphragma normal. Milz und Leber war sichtbar, den Nieren entsprechend konnte auf dem Schirmbilde nichts Abnormes nachgewiesen werden. Magenptose war nicht vorhanden.

Das von der rechten Nierengegend verfertigte Plattenbild zeigte nichts Abweichendes, das von der linken Nierengegend verfertigte Bild zeigt auch, daß die Niere an richtiger Stelle liegt (Fig. X), ihre Größe ist normal, die untere Nierenkontur fällt unter den Querfortsatz des zweiten Lendenwirbels.

In das Nierenbild ragt die verkümmerte 12. Rippe, welche, wie bei solchen Fällen, nicht parallel der 11. Rippe verläuft, sondern zu dieser im Winkel steht, sich mehr der Horizontalen nähert.

Etwas unterhalb der Nierenmitte war ein zartes, gleichmäßig getontes, wenig helleres Bild vorhanden, welches sich von der Umgebung mit zarten Kon-

turen abgrenzt*). Das Bild hat eine rhombusähnliche Gestalt und entspricht einem Stein, welcher im Nierenbecken liegt.

Ich glaube richtig gedeutet zu haben, wenn ich einen flachen Stein annahm, und zwar einen solchen von ziemlich durchlässiger Natur, denn deshalb war auch nicht starker Kontrast vorhanden, und deshalb war die gleichmäßige Tonung zu sehen.

Um das zarte Bild des Steines zog sich ein schmaler dunkler Hof.

Der Stein liegt in kaum vergrößerten Nierenbecken und die zeitweilig auftretenden nicht lokalisierbaren dumpfen Schmerzen sind gewiß auf das Vorhandensein desselben zu beziehen; derselbe reizt infolge seiner Gestaltung das Nierenbecken (direkte Änderung der Lage — wie wir dies in einem späteren Beispiele sehen werden, Fig. X — dürfte nicht in Betracht kommen).

Daß die Niere selbst nicht krank ist, daraufhin deutet ihre Lage und Gestaltung, das Nierenbecken kann keine in Betracht zu ziehende Vergrößerung erlitten haben, aber eine Verdickung der Nierenbecken-Wandung können wir voraussetzen.

Die Patientin entzog sich der weiteren Beobachtung und lehnte jeden operativen Eingriff ab.

Ganz andere Verhältnisse in Hinsicht des Nierenbildes selbst sehen wir auf Fig. XI.

Der untere Pol der Niere steht nicht tiefer, er ist aber schmaler als gewöhnlich und läuft fast spitz zu.

Die 12. Rippe verläuft parallel der 11., ist normal gestaltet (zu vergleichen mit Fig. X).

Das Nierenbild zieht sich über den Zwischenraum der 11. und 10. Rippe, und wie die Verhältnisse der Konturen auf dem Bilde zeigen, ziehen sich diese hoch über das Bild der 10. Rippe.

Die Niere ist krank, auf das hin weist die verschieden verlaufende Kontur, das Wachsen des Bilddurchmessers nach oben. Die Niere ragt mit ihrem größten Durchmesser hoch hinauf in die Wölbung des Diaphragma.

Die 40jährige Frau wurde mir zur Untersuchung überhaupt, zur allgemeinen Untersuchung zugesendet; ich erfuhr nur von ihr, daß sie seit langer Zeit an Schmerzen leidet, die sich hoch hinauf gegen die Schultern erstrecken, die Schmerzen sind zuweilen konstant und oft unerträglich. Der Harn zeigt oft trüben, rötlichen Satz.

Ob Blutharnen vorhanden war, konnte ich nicht erfahren.

Die rechte Nierengegend zeigte das normale Nierenbild.

Daß Patientin schwer krank, zeigte ihr kachektisches Aussehen.

Es wurde von mir eine maligne Entartung der Niere angenommen.

Den Krankheitsprozeß konnte ich nicht weiter verfolgen; ein operativer Eingriff wurde wegen des Zustandes der Patientin nicht vorgenommen und ich sah sie nicht wieder.

*) Das zarte Bild des Steines suchte ich in der Zeichnung wiederzugeben, wie weit dies die Reproduktion tun kann, ist fraglich.




Fig. X Linke Niere einer 38 jährigen Frau mit flachem Nierenbeckenstein. $\frac{2}{3}$ der natürl. Grösse.

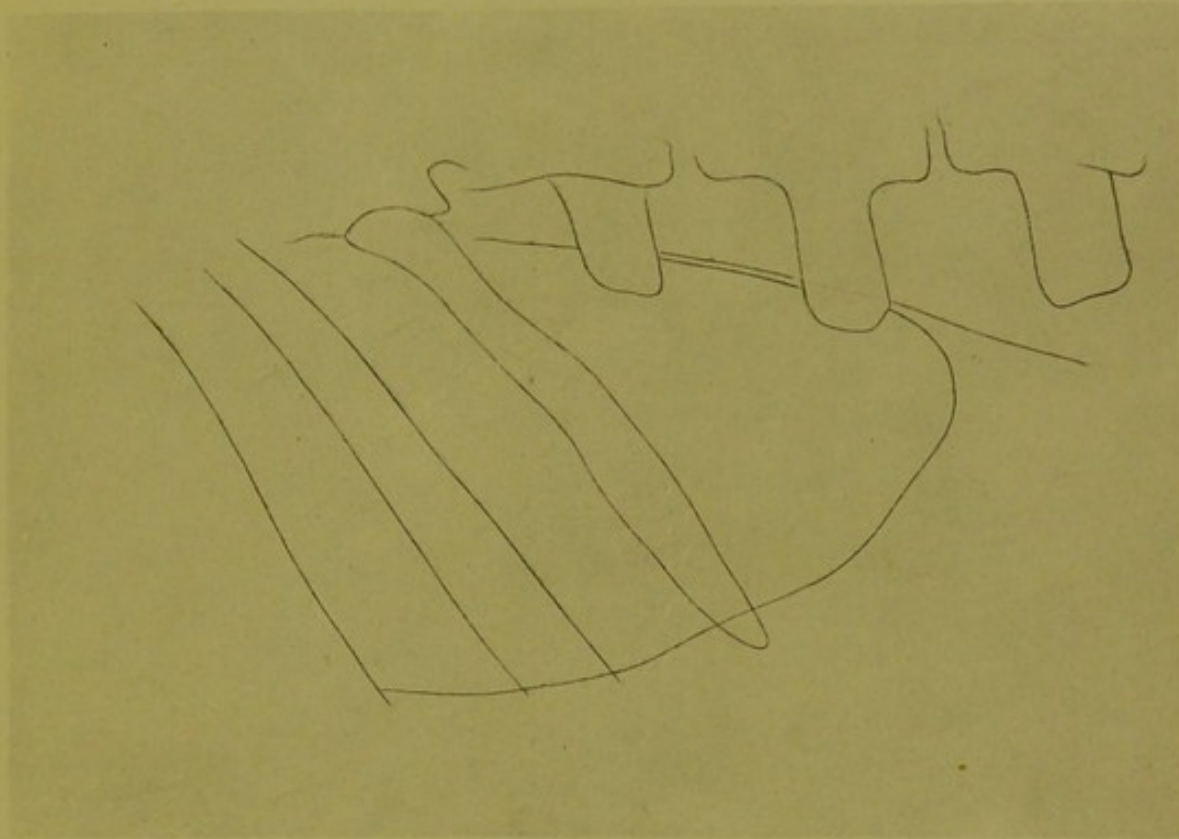



Fig. XI Linke entartete Niere einer 40 jährigen Frau. $\frac{2}{3}$ der natürlichen Grösse.

Eigenhändige Zeichnung nach dem Plattenbilde
von Dr. Alexander.







links
rechts
Fig. XII 20 jähriger Mann. Beide normalen Nieren liegen in gleicher Höhe und an richtiger Stelle. Die Nierenbilder werden in der 12. Rippe durchquert, weil dieselbe — ebenso auch die 11. Rippe in spitzem Winkel nach unten strebt. $\frac{2}{3}$ der natürl. Grösse. Eigenhändige Zeichnung nach dem Plattenbilde von Dr. Alexander.

III.

Das Studium der einseitigen Nierenbilder hat vieles aufgeklärt und viel Wahrscheinlichkeitsdiagnosen richtig gestellt, in Hinsicht der Steindiagnose ist das X-Strahlenbild oft „Offenbarung“, aber noch viel interessanter und aufklärender in Hinsicht der Diagnose, aber auch der Prognose sind die Vergleichsbilder beider Nieren — wie schon zu Anfang erwähnt wurde.

Man findet oft Daten die lehrreich sind und auf Verhältnisse hinweisen, die sehr zu beachten sind, die aber selbstverständlich ohne Überblick unbeachtet geblieben wären.

Es wird allgemein angenommen, auch gelehrt, daß in der Regel die rechte Niere tiefer liegt als die linke*).

Es wird deshalb nicht uninteressant sein Fig. XII zu betrachten, die Skizze Figur XII. bezieht sich auf einen 20jährigen Mann.

Der Untersuchte war ein Simulant, der über Allerhand klagte, auch Blut hustete (nachträglich wurde nachgewiesen, daß er sich das Zahnfleisch verletzte damit er das Blut in dem ausgehusteten Schleime nachweisen konnte).

Die Untersuchung mit X-Strahlen wurde vorgenommen um klar zu legen, ob die Organe in Ordnung; nach Untersuchung von Herz, Lunge und Leber wurden auch die Nieren untersucht, der Befund war wie folgt und wie die Skizze es zeigt.

Die untere Grenze beider Nieren entspricht der untern Kontur des zweiten Lumbalquerfortsatzes, und nachdem beide Nieren gleich groß sind, muß man sagen, daß sie in gleicher Ebene liegen. Auch die Größe beider Nieren ist normal.

Nehmen wir in Betracht, daß beide Nieren in der unteren Hälfte von der 12. Rippe geschnitten werden, daß ihre untere Kontur nicht über den zweiten Lumbalquerfortsatz gehen, können wir von relativ höherer Lage der Nieren reden, doch ist zu bemerken, daß die letzten Rippen in ziemlich spitzen Winkel nach unten streben, was auch teilweise zur Erklärung der Durchquerung der unteren Nierenhälfte beiträgt.

Nicht zu versäumen ist der Vergleich von Fig. XII und XIV, während die jetzt besprochene Skizze die höhere Lage beider Nieren im gesunden Körper zeigt, sehen wir auf Fig. XIV die in verschiedenem Maße vorhandene Tieflage der Niere mit um die ventrodorsale Axe geschäher Drehung; doch ist in beiden Fällen auch die Gestaltung und der Verlauf der Rippen zu beachten (Fig. XII Mann, Fig. XIV Frau.)

*) Die verschiedene Lage der Niere ist auch bei den Tieren vorhanden. Bei dem Pferde und den Wiederkäuern liegt die linke Niere mehr nach hinten, auch bei dem Hunde und der Katze. Bei dem Schweine liegen beide Nieren in einer Ebene, nicht weil die linke nach vorn, sondern weil die rechte nach hinten gewandert ist.

Daß die verschiedene Lagerung der Nieren auch im kindlichen Körper vorhanden ist, ist selbstverständlich.

Die hierher bezügliche Skizze — Fig. XIII — zeigt uns die bei einem 5 jährigen Knaben.

Der Knabe war monatelang leidend; das Gehen war beschwerlich und während des Gehens war leichtes Schonen des Hüftgelenkes zu bemerken. Beim Liegen konnte die Extremität wohl gehoben werden, aber auch nicht lange.

Der Knabe wurde nicht als coxakrank behandelt, es wurde fleißiges Gehen anempfohlen und nur, nachdem ihm dies gar schwer geworden — manchmal auch schon unmöglich war — wurde er zur Untersuchung gebracht mit der Anfrage, ob der lumbale Teil der Wirbelsäule Veränderungen zeigt und an welcher Stelle.

Bei Untersuchung mit X-Strahlen konnte keine Veränderung der Wirbelsäule nachgewiesen werden, wohl aber Erkrankung der linken Coxa (einseitiges Bild und Vergleichsbild beider Hüftgelenke) und zwar nicht als Anfangsprozeß.

Was die Nierengegenden des kleinen Patienten aufwies, zeigt Fig. XIII.

Neben der geraden und in jeder Beziehung normal gezeichneten Wirbelsäule verlaufen die Konturen des Psoas regelmäßig und neben diesen — man kann sagen in gleichem Abstand von der Psoaskontur — sehen wir die Nierenbilder.

Die der kranken Seite entsprechende Niere erreicht mit der untersten Grenze den Querfortsatz des dritten Lendenwirbels, während auf der gesunden Seite das Nierenbild sich bis zum Querfortsatz des vierten Lendenwirbels erstreckt, dementsprechend schneidet das Bild der letzten Rippe den obersten Teil des Nierenbildes, es liegt also diese Niere um vieles tiefer als die anderseitige, welche sich an normaler Stelle befindet.

Die Nieren sind gesund, funktionieren richtig, soweit ich die Mutter des Knaben ausholen konnte, klagte derselbe nie über Schmerzen in der Nierengegend.

Auch bei Erwachsenen werden wir solche Verlagerungen finden, ohne daß die Untersuchten einen Anhaltspunkt reichen könnten, welcher die Annahme eines Herabsinkens der Niere rechtfertigen. Die normal liegenden Nieren zeigen ja in sehr vielen Fällen einen wahrnehmbaren Unterschied in Hinsicht der Höhenlage.

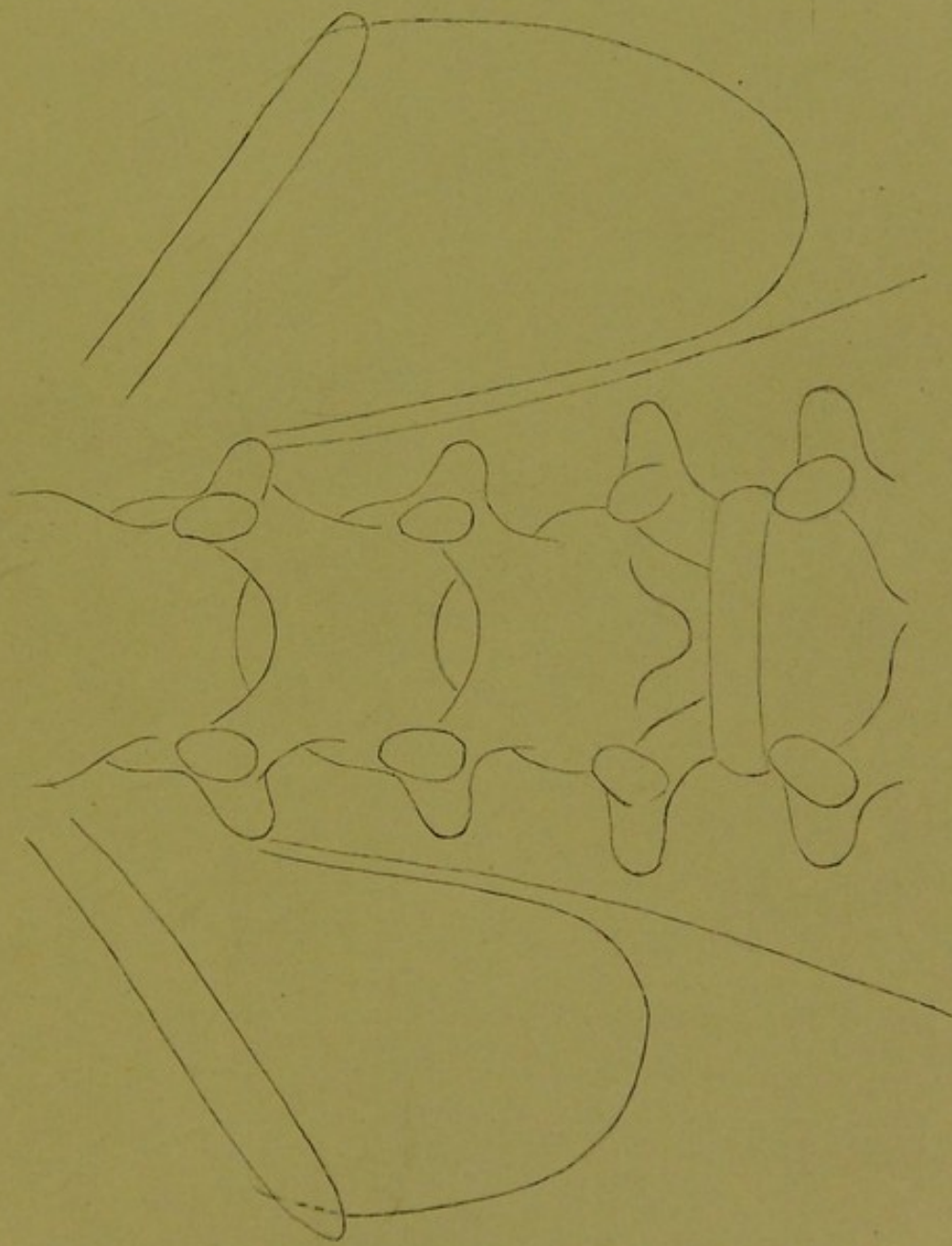
Aber auch solche Fälle werden zur Untersuchung gelangen, wo bei normalem Körperbau, welcher die Annahme ptotischer Unterleibsorgane ausschließt, die Nieren wirklich ptotisch sind, wo also nicht abnormale, sondern pathologische Lage vorhanden.

Zur Illustration des Gesagten sollen auch die nebeneinander gestellten zwei Einzelaufnahmen — Fig. XIV — beider Nierengegenden eines Individuums dienen.

Der Körper der 35jährigen kinderlosen Frau ist gut entwickelt und gut genährt.

Die Aufgabe der Untersuchung mit X-Strahlen war, zu bestimmen, ob eine Erkrankung der Nebenniere vorhanden sei, wie es von anderer Seite auf Grund der X-Strahlen-Untersuchung angenommen wurde.

Der Brustkorb ist schön gebaut, Lunge und Herz normal, Diaphragma arbeitet regelmäßig, der Magen zeigt keine Abweichung, die Untersuchung beider



linke Niere

rechte Niere

Fig. XIII Die Nierengegenden eines 5 jährigen Knaben. Die rechte Niere liegt tiefer als die linke. Der Knabe litt an linksseitiger Coxitis.
 Natürliche Grösse. Eigenhändige Zeichnung nach der Platte von Dr. Alexander.





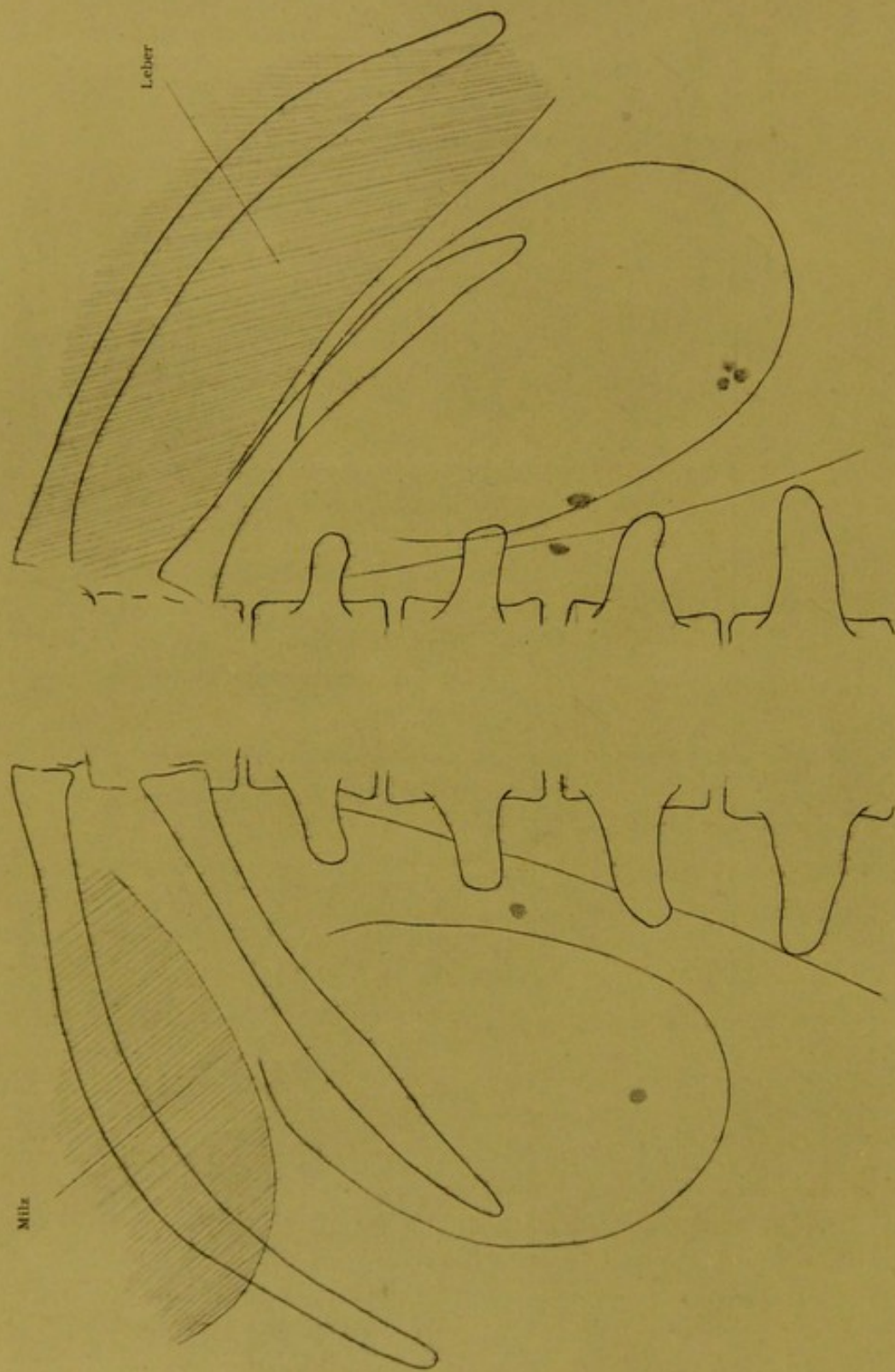


Fig. XIV Die Nierengegenden einer 35-jährigen Frau. Die rechte Niere liegt tiefer als die auch tiefer liegende linke Niere. Verkalkungen. Leber- und Milzbild. Weniger als $\frac{2}{3}$ der natürl. Grösse.

Eigenhändige Zeichnung nach der Platte von Dr. Alexander.

Nieren (Einzelaufnahme mit genauem Übereinstimmen der angewendeten Blenden-vorrichtung rechts und links) ergab die auf der Zeichnung vorhandenen Verhältnisse.

Die Psoaskonturen werden rechts und links deutlich gezeichnet.

Die linke Niere wird nur am oberen — äußeren Ende durch das Bild der 12. Rippe gequert, das untere Ende des Nierenbildes liegt zwischen den Querfortsätzen des 3. und 4. Lendenwirbels.

Die rechte Niere liegt in der Richtung der 12. Rippe und zwar so, daß dieselbe eigentlich einen Teil des äußeren Nierenrandes deckt; das untere Nierenende liegt in gleicher Höhe mit dem Querfortsatze des 4. Lumbalwirbels. Es liegt also das untere Nierenende — die normalen Verhältnisse in Betracht gezogen, d. h. wenn wir für gewöhnlich annehmen, daß die ausgebildete und regelmäßig verlaufende 12. Rippe das Nierenbild in der Mitte schief durchquert — um circa $3\frac{1}{2}$ —4 cm tiefer.

Außerdem sehen wir auf dem linken Nierenbilde, unten und neben dem medialen Rande ein kleines rundes Bild, ebenso sehen wir solche Bildchen auf der rechten Seite und zwar auf dem Psoasbilde ein ovales, ein ähnliches demselben vis-à-vis am Nierenrande und eine kleine Gruppe von drei rundlichen Bildchen im unteren Teile des Nierenbildes selbst.

Die Bildchen links können als kleiner Stein in der Nierensubstanz und als Ureterstein aufgefaßt werden. Rechts können wir dasselbe sagen.

Die aus drei rundlichen Bildchen bestehende Gruppe kann als Konkrement in der Nierensubstanz aufgefaßt werden, während von den zwei oberen wenigstens das eine in das Nierenbecken gedacht werden kann.

Aber es ist nicht so; weder links noch rechts sind kleine Nierensubstanz- oder Uretersteine vorhanden, sondern wir haben Verkalkungen vor uns, wahrscheinlich wie sie im Beckengewebe vorkommen und die unschädlich sind.

Sie liegen wahrscheinlich im Fettgewebe, welches die Niere umgibt.

Als ich die rechte Nierengegend untersuchte — in dieser Seite wurde auf Grund des X-Strahlenbildes eine Nebennierenerkrankung supponiert — war das Bild selbstverständlich auffallend, aber als ich auch bei Untersuchung der linken Niere ähnliche Bildchen fand, klärte sich mit dem Befunde auch die Auffassung der Bilder überhaupt.

Ich durfte mich nicht mit einer Untersuchung zufrieden geben, denn es mußte ein positives Urteil gegeben werden, doch die neuerliche Untersuchung resultierte dasselbe Bild und da vorgehend auch entsprechende Darmentleerung bewirkt wurde, so konnte bei der zwei Tage später erfolgten Untersuchung auch die entfernt liegende Annahme, daß eventuell Darminhalt die kleinen zerstreut liegenden Bildchen vorgetäuscht, ausgeschlossen werden.

Die Plattenbilder werden auch durch Nebendetails noch interessanter, d. h. während links über der Niere die Milz gezeichnet wird, sieht man auf der, der rechten Seite zukommenden Platte die Leber mit deutlicher Randzeichnung und entsprechender Tonung.

Betrachten wir die übersichtliche, getreue Wiedergabe der auf den Plattenbildern vorhandenen Verhältnisse, müssen wir die Nierenptosis sehen (der Vergleich der Fig. XIV und XII gibt uns sehr interessante Aufklärungen in Hinsicht der verschiedenen Nierenlage; während hier verschieden tief liegende Nieren vor-

handen, sehen wir dort die in einer Ebene höher liegenden Nieren), aber es soll uns auch die verschiedene Lage beider Nieren nicht entgehen.

Auf der linken Seite ist die Niere in senkrechter Richtung nach unten verlagert und liegt weit weg von den Wirbeln, auf der rechten Seite ist die Ptosis der Niere nicht in senkrechter Richtung erfolgt, sondern sie hat sich dabei — sozusagen — um ihre ventro-dorsale Axe gedreht, ihr oberer Teil liegt näher der Wirbelsäule und der obere Teil der medialen Kontur schneidet den Querfortsatz des zweiten Lendenwirbels, das untere Ende hat sich von der Wirbelsäule entfernt.

Die Längsaxe der Niere hat sich der Richtung der Rippe angepaßt.

Wie sehr dies geschehen kann, wie sehr sich die senkrechte Lage der Niere in eine der Richtung der Rippen entsprechende Lage umwandeln kann, sehen wir am besten in einem Beispiele (Fig. XV).

Figur XV.

Bei einem 27jährigen Manne war Verkrümmung der Wirbelsäule vorhanden.

Die Wölbung des Krümmungsbogens stand nach links, außerdem war die Wirbelsäule gedreht, so daß die linksseitigen Processi transversi gegen die Platte zu liegen kommen.

Dem Krümmungsbogen entsprechend, war der linksseitige Psoas sozusagen auf die Wirbelsäule gespannt und die Niere scheinbar ganz aus ihrer Lage gedrängt, unter die 12., 11. und 10. Rippe; so daß die 11. Rippe die ganze Länge der Niere durchquert, während die letzte Rippe nur die untere Kante der Niere deckt (den unter normalen Umständen medialen Rand).

Durch die starke Krümmung der Wirbelsäule wurde auch der linksseitige Ureter zusammengedrückt; die Niere war krank*).

Freilich muß dieses Beispiel von Fig. XIV ferngehalten werden, denn im letzteren Falle war das Hinaufdrängen der Niere mechanisch, durch die Krümmung der Wirbelsäule erfolgt und von oben schoben sich — der kompensatorischen Wirbelsäulekrümmung entsprechend — die Rippen über die Niere.

Die Niere hat also ihre Stelle eigentlich nicht verlassen und die starke Bewegung um ihre ventro-dorsale Axe ist nur scheinbar, während bei Figur XIV die ptotische rechte Niere in Wirklichkeit sich um diese Axe gedreht hat, d. h. sich bei ihrem Hinabsinken in die Richtung der letzten Rippe gelegt hat.

Auch Figur XVI zeigt uns Herabsinken der Niere, aber nur auf einer Seite (rechts), doch finden wir ganz andere Verhältnisse, auch die Gestalt der Niere ist anders und die Ptosis geschah in senkrechter Richtung.

Figur XVI.

Die Nieren liegen in gleichem Abstand von der Wirbelsäule, dies ist ersichtlich, wenn wir in Gedanken die nach unten gesunkene Niere in die Höhe

*) Wegen der Erkrankung wurde die Niere entfernt, der Patient starb einige Tage nach der Operation.




Fig. XV Horizontal liegende linke Niere eines 29-jährigen Mannes, infolge von Verkrümmung und Drehung der Wirbelsäule. Natürliche Grösse.
Eigenhändige Zeichnung nach der Platte von Dr. Alexander.





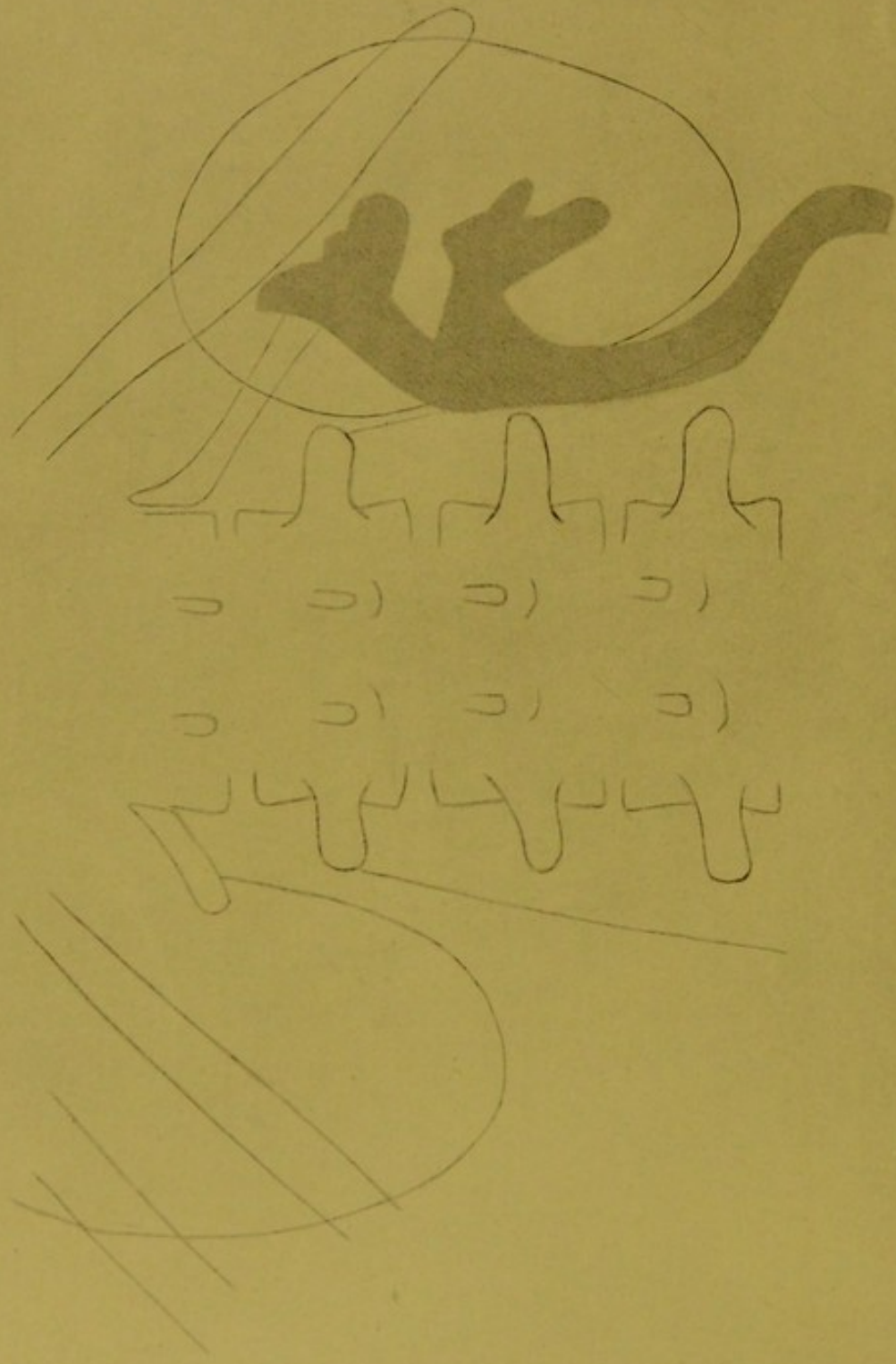


Fig. XVI Die Nierengegenden einer 25jährigen Frau. Aus dem rechten Nierenbecken wurde ein Stein entfernt, bei der Operation wurde die Niere tiefer liegend gefunden und sie wurde höher geheftet. Nach der Heilung traten wieder Schmerzen auf, die zeitweise sehr quälend waren. 8 Monate nach der Operation war der Befund vorhanden, den die Zeichnung aufweist; die rechte Niere liegt um einen ganzen Querfortsatz-Zwischenraum tiefer, gespaltenes Nierenbecken vergrößert, erweiterter Ureter der geschlängelt verläuft. ca. $\frac{2}{3}$ der natürlichen Grösse. Zeichnung nach der Platte von Dr. Alexander.

der gesunden Niere verlegen. Der untere Pol kommt dann in dieselbe Entfernung vom Querfortsatz des ersten Lumbalwirbels und von der Kontur des Psoas zu liegen.

Die Nierenbilder stammen von einer 25jährigen Frau, die in dem Becken der herabgesunkenen Niere einen Stein hatte, derselbe wurde entfernt und bei dieser Gelegenheit wurde auch die Niere höher genäht.

Welchen Erfolg das Hinaufnähen der Niere hatte, zeigt die Skizze deutlich; sie liegt tief unten.

Einen Monat nach der Operation hatte die Patientin wieder große Schmerzen in der rechten Seite und sie wurde als gallensteinverdächtig mir zur Untersuchung zugesendet. Das Resultat war negativ, aber die ptotische Niere war vorhanden.

Die Patientin litt weiter; die Schmerzen steigerten sich manchmal sehr stark, der der rechten Niere entnommene Harn war nicht normal, und nach 8 Monaten kam sie zur neuen Untersuchung nach Vornahme von Kollargolinjektion in den Ureter und in das Nierenbecken.

Die beigefügte Zeichnung zeigt die Verhältnisse deutlich.

Das Bild der 12. rudimentären Rippe reicht in den oberen Teil der rechten Niere, deren unterer Pol um 4—5 cm tiefer liegt als die untere Randkontur der linken Niere.

Der Ureter ist stark erweitert, ebenso das Nierenbecken, welches letzteres nicht einen vergrößerten Sack vorstellt, sondern zweigeteilt ist*), welcher Umstand den Fall umso interessanter erscheinen läßt.

Die starken Schmerzen, welche die Patientin zeitweilig empfindet, sind wohl mit der Erkrankung des Nierenbeckens und der Kelche in Zusammenhang zu bringen, auf jeden Fall trägt auch der erweiterte und erkrankte Ureter dazu bei, denn es kann infolge seines abnormalen Verlaufes eine temporäre Kompression stattfinden, welche Stauung des Harnes und weitere pyelitische Erscheinungen auslöst. Doch muß in Hinsicht der Erklärung der heftigen Schmerzen auch die Ptose der Niere berücksichtigt werden.

Zu bemerken ist, daß der Ureter nicht starr erscheint wie auf Fig. VI bei welchem Falle die Nierentuberkulose auch die chronische Erkrankung des Ureters bewirkt hat, und dessen Wandung sehr verdickt ist. Der sich schlängelnde Verlauf wird hier durch die Ptose der Niere bedingt, aber ein tuberkulöser Prozeß ist ausgeschlossen.

Auch die nachfolgende Skizze — Fig. XVII — zeigt einseitige Ptose, und zwar auf der rechten Seite, während auf der linken Seite normale Verhältnisse vorhanden sind in Hinsicht der Höhenlage.

Zu bemerken ist, daß beide Nieren sehr nahe zur Wirbelsäule liegen, die medialen Konturen des Nierenbildes schneiden die Querfortsätze.

Vergleicht man die Nierenbilder mit denen auf Fig. XVI, fällt der Unterschied gewiß auf.

Dort sind diese breit, hier findet man dieselben lang und schmal, schmaler als auf Fig. XIV.

Figur XVII.

*) Zu vergleichen mit Figur VI.

Während auf Fig. XIV die Nieren entfernt von der Wirbelsäule liegen und die Querfortsätze nicht berühren, findet man hier den Gegensatz neben der interessanten Erscheinung, daß dort, wo die Nierenbilder über die Prozessi transversi gehen, dieselben so erscheinen, als wären deren in das Nierenbild gehende Teile abgeschnitten, welche Darstellung wohl mit dem leichten Durchstrahlen des die Niere umgebenden Fettgewebes*) zusammenhängt.

Nehmen wir die parallel zu einander verlaufenden Konturen des Psoas und der Niere in Betracht, erscheint es so, als ob die starke ptotische rechte Niere auf dem Psoas nach unten geglitten wäre.

Auch hier finden wir, daß die Längsaxe der ptotischen rechten Niere fast in die Richtung der letzten Rippe fällt, doch ist das Verhältnis zwischen Rippe und Niere anders als auf Fig. XIV.

Dort erscheint sie wirklich in die Richtung der letzten Rippe gedreht, hier fällt eigentlich die Rippe fast in die Richtung der Längsaxe der Niere, da die Bildung des Brustkorbes eine andere ist, d. h. derselbe weist den langgestreckten Typus auf und dementsprechend stehen die letzten Rippen in stark spitzen Winkel zur Wirbelsäule.

Die auf Fig. XVII vorhandenen Nierenverhältnisse stammen von einer 43jährigen Frau, die zwei Tage vor der Untersuchung spontan einen nicht sehr kleinen Stein entleert hatte, es war Aufgabe, zu konstatieren, ob noch ein Stein in der Niere vorhanden.

Die Untersuchung mit X-Strahlen antwortet bejahend, daraufhin zeigt das nach oben concav gestaltete Bildchen, welches sich auf einen kleinen Stein bezieht, der in einem der Kelche liegt und derzeit keinen operativen Eingriff erfordert.

Vergleichen wir Fig. XIV, XVI und XII, sehen wir gewiß großen Unterschied in den Nierenbildern.

Während auf Fig. XIV das untere Ende breiter gezeichnet erscheint, finden wir auf Figur XVI das obere Ende breiter, und auf dem letzten Bild (Fig. XVII) sehen wir endlich das langgestreckte Nierenbild, welches in der Verkürzung des horizontalen Durchmessers noch weiter gehen kann; freilich spielt im letzteren Falle auch die Stellung der breitesten Durchschnichtsfläche der Niere zur Körperaxe eine große Rolle.

Wie die Vergleichsbilder der Nieren weiter orientieren können, zeigt die folgende Skizze, die sich auf eine 26jährige Frau bezieht. Fig. XVIII.

Die Frau fiel als 8jähriges Kind auf eine Leitersprosse und zwar so, daß sie in reitender Stellung aufprallend, sich die rechte Seite verletzte. 3—4 Tage nachher begann die rechte Nierengegend zu schmerzen, der Schmerz steigerte sich und es entleerte sich mit dem Urin viel Blut.

Das Blutharnen dauerte mit großen Unterbrechungen durch 7 Jahre (so lautet die Angabe), war hie und da aussetzend, nahm wieder zu, so daß die Patientin sehr leidend war.

Im 15. Jahre hörte das Blutharnen auf, doch zeigten sich hie und da weiter Schmerzen in der rechten Nierengegend.

*) Im Gegensatz zum scharf abgegrenzten Nierengewebe und Psoasgewebe.




Fig. XVII Beide Nierengegenden einer 43jährigen Frau; 3 Tage vor der Untersuchung ging mit dem Urin ein kleinerer Nierenstein ab.
Die linke Niere liegt normal, die rechte um vieles tiefer, in derselben ein kleiner Nierenkelchstein. ca. $\frac{2}{8}$ g der Originalzeichnung.
Eigenhändige Zeichnung nach der Platte von Dr. Alexander.





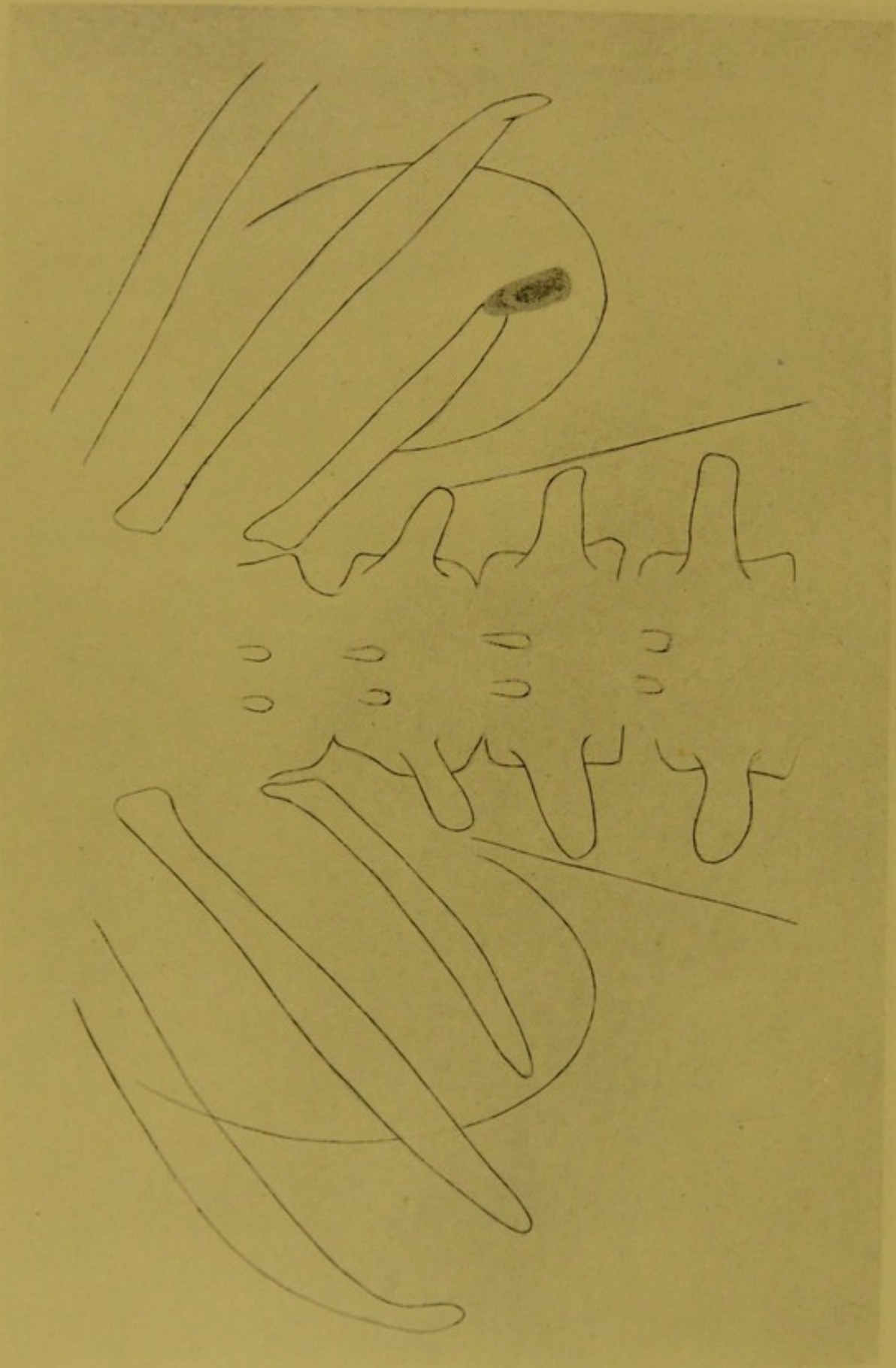


Fig. XVIII Nierengegenden einer 26 jährigen Frau; die linke Niere liegt scheinbar höher, die rechtsseitige ist verkleinert, in derselben wird durch den vorhandenen Stein (sekundärer Bildung) Pyelitis bedingt. ca. $\frac{2}{3}$ der Originalzeichnung.
Eigenhändige Zeichnung nach der Platte von Dr. Alexander.

In den letzten Jahren waren zeitweilig auch Schmerzen vorhanden; letztere Zeit traten sie krampfhaft in der rechten Nierengegend auf, durch 15—20 Minuten andauernd. Die Intervalle waren verschieden. Der Urin war trübe, manchmal mit Blut gemischt.

Endlich kam Patientin in klinische Behandlung; sie wurde beobachtet, es wurde auch zweimal die Untersuchung mit X-Strahlen vorgenommen (Bildbereitung), von der Klinik wurde sie mit der Diagnose „Pyclitis“ einem Spitale zur weiteren Behandlung überwiesen, als Resultat der Untersuchung mit X-Strahlen wurde eine Verkalkung des 12. Rippenendes angegeben.

Die Pyclitis wurde lokal behandelt, doch nachdem die krampfartigen Schmerzen in der Nierengegend nicht aufhörten — der Aufenthalt der Patientin in der Klinik und im Spitale erstreckte sich auf 6 Wochen — wurde sie mir zur Untersuchung zugesendet.

Die Untersuchung ergab die auf dem Bilde geschilderten Verhältnisse. Figur XVIII.

Die linke gesunde Niere liegt etwas höher, das Bild der 12. Rippe geht über den unteren Pol, die Kontur des oberen Nierenendes wird in die 10. Rippe hinein gezeichnet.

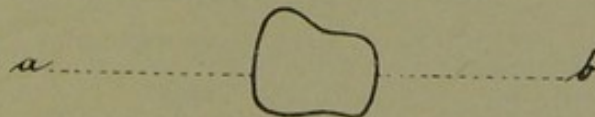
Die kranke rechte Niere liegt mit ihrem unteren Ende der anderseitigen entsprechend, doch endet die auf die Platte gezeichnete Nierenkontur schon unter der 10. Rippe. Die Niere ist also kleiner als die linksseitige.

Entsprechend dem Ende der 12. Rippe sehen wir ein langgestrecktes, nach oben konisch endendes Bild, dessen untere Kontur fast horizontal absetzt. Dieses Bild steht in stumpfem Winkel zur Rippe, grenzt sich von der Umgebung gut ab, erscheint nicht einförmig getönt und entspricht einem Nierenstein.

Auf Fig. XVIII ist die verschiedene Tonung des Nierensteines so wiedergegeben, wie sie auf dem Plattenbilde erscheint.

Oberflächliche Betrachtung könnte vortäuschen, daß während der Aufnahme der Stein sich von oben nach unten und wieder zurück bewegt hat, aber dem ist nicht so. Aus der langgestreckten Gestalt und aus den aufeinander liegenden zwei Bildern kann man auf die Gestalt des Steines schließen, wie dies auch vor der Operation von mir geschehen.

Als Notize zeichnete ich vor der Operation beigefügte Skizze



mit dem Bemerken, daß der Stein nicht mit der Breitseite, sondern mit der Endfläche — **b** — dem Auge entgegen sieht, daß also das Bild der Endfläche **b** auf das Bild der Endfläche **a** fällt bei schiefer Stellung des Steines.

Dieser Befund rektifizierte den früheren (Verkalkung des Rippenendes), die lokale Behandlung des Nierenbeckens wurde als nutzlos aufgelassen, nachdem die Ursache der Pyclitis klar gelegt war, die Operation wurde vorgenommen und dieselbe bestätigte das früher Gesagte.

Der Stein war ungleichmäßig flach, seine Gestalt ähnelte der aus dem Bilde herausgelesenen und notierten, das convexe Ende ist dicker als die Mitte des Steines, und ebenso tritt wieder Verdickung gegen das concave Ende auf, welches im Längsdurchmesser größer ist als das convexe.

Figur XIX.

Die beigegefügtten Bilder zeigen die Verhältnisse deutlich (Fig. XIX).

Bei **1** sehen wir das X-Strahlenbild des Steines von der Fläche, die verschiedene Tonung zeigt die verschiedene Dicke auf negativem Bilde (Kopie des positiven Bildes, d. h. des Plattenbildes), also man muß die verschiedenen Tonungen in's Umgekehrte denken, dort, wo das Bild dunkler ist, ist es in Wirklichkeit lichter, weil der Stein dort dicker ist und umgekehrt, dort, wo das Bild lichter, ist der Stein dünner, denn diese Stellen werden auf der Platte dunkler gezeichnet.

Bildchen **2** entspricht dem X-Strahlenbilde, wenn der Stein mit seinem größeren, concaven Ende auf der Platte liegt und seine kleinere Endfläche von der Platte entfernt steht.

Vergleichen wir dieses kleine Bild mit dem Bilde auf der Zeichnung (Fig. XVII), die genau dem Plattenbilde entspricht, finden wir leicht die Ähnlichkeit beider und sehen auch die Richtigkeit der vor der Operation gemachten Notizen.

Das kleine Bild **3** zeichnete ich gleich nach der Entfernung des Steines, es stellt die Flachseite des Steines dar und zeigt uns, wo die Oberfläche gewölbt und wo sie vertieft ist.

Zeichnung **4** zeigt uns den Stein, wenn das convexe Ende (**a**) näher und die concave größere Endfläche (**b**) hinter derselben liegt, d. h. wenn das Bild einer Endfläche auf die andere fallend dieselbe nicht ganz deckt und zwischen diesen zwei Endflächen das dünnere, flache Mittelstück liegt (Zeichnung **4** ist mit dem kleinen X-Strahlenbild **2** zu vergleichen).

Wir sehen also wie richtig wir das X-Strahlenbild deuten können, neben dem Vorhandensein des Steines erkennen wir auch dessen Gestalt von dem einen Ende gesehen.

Aber man konnte aus den zwei aufeinander fallenden Endbildern auch auf die von der Breitseite gesehenen Gestaltung des Steines richtig folgern, indem wir selbstverständlich auch aus dem Bilde lesen können, daß die kleinere Endfläche des Steines gegen das schauende Auge, also gegen die hintere Oberfläche der Niere gerichtet ist.

Das Plattenbild ist also — wie immer — von der Glasseite zu lesen, weil ansonst die in dem Steinbilde so klar gezeichneten Verhältnisse nicht richtig gedeutet werden können.

Neben dieser so sehr zu beachtenden Darstellung der Gestaltungs- und Lageverhältnisse des Steines kann uns auf Fig. XVII die Verschiedenheit der zwei Nierenbilder — es wurde schon darauf hingewiesen — nicht entgehen.

Die Kleinheit der linken Niere ist gewiß auf einen langwierigen Krankheitsprozeß zurückzuführen.

Es ist ja möglich, daß die in der frühen Jugend erlittene Verletzung des Organes, dasselbe so weit geschädigt, daß dieses zurückgeblieben und ebenso möglich ist es, daß der Stein im Laufe vieler Jahre sich soweit entwickelt hat, daß sein Ursprung weit in die Vergangenheit zu verlegen ist, bis er endlich in seiner jetzigen Gestalt und infolge der Nierenreizung die schweren Krankheits-

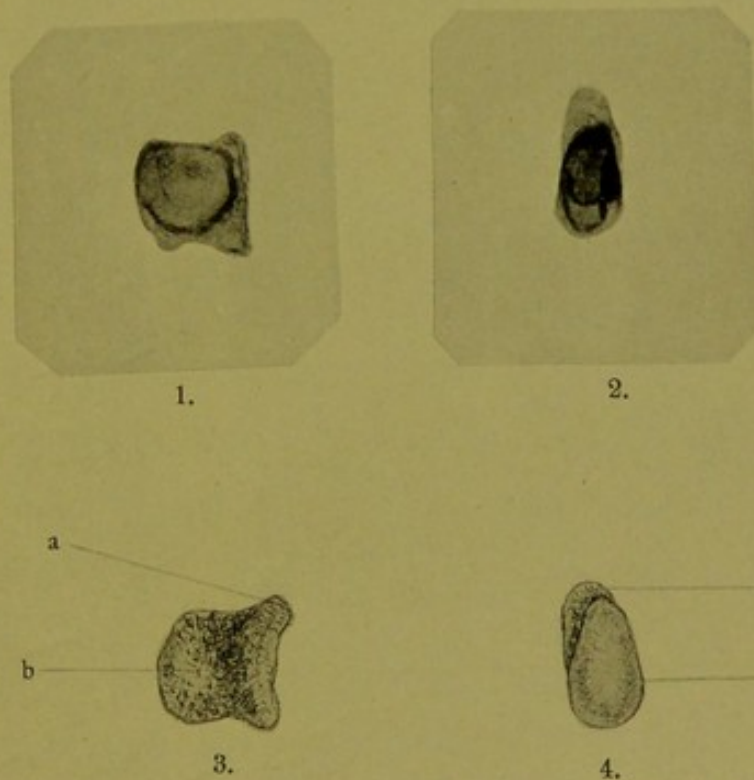
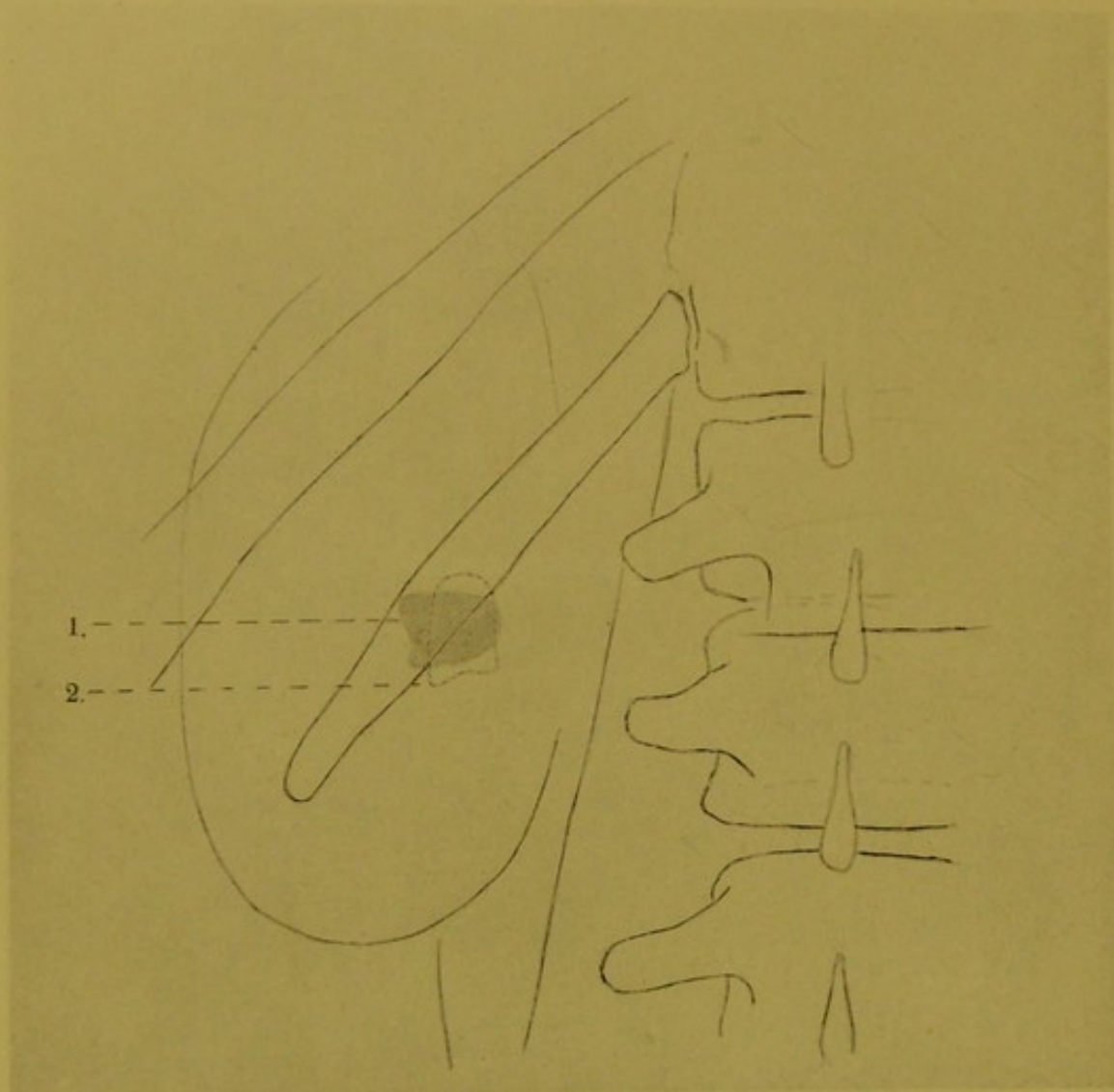


Fig. XIX (zu *Fig. XVIII*) 1. Das X-Strahlenbild des entfernten Steines von der Breitseite (negatives Bild, Kopie von der Platte).
 2. X-Strahlenbild des Steines, wenn die kleinere Endfläche auf die grössere Endfläche fällt bei schiefer Lage des Steines.
 3. Wie das Auge den Stein von der Breitseite sieht (gleich nach der Entfernung gezeichnet); a) grössere, etwas konkave Endfläche; b) kleinere, konvexe Endfläche.
 4. Wie das Auge den Stein sieht, wenn das Bild der kleineren Endfläche auf die grössere fällt (2 und 4 zu vergleichen).

Eigenhändige Zeichnung des Dr. Alexander.





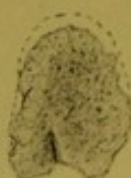

a




a. hintere, etwas convexe Oberfläche, die gebrochene Linie zeigt die Grösse vor dem Abwaschen (die Dicke des fibrinöseitigen Beleges).

b



b. vordere, etwas konkave Oberfläche, die gebrochene Linie zeigt die Grösse vor dem Abwaschen.

c



c. Der Stein von der Kante gesehen, die gebrochene Linie zeigt die Grösse vor dem Abwaschen. (Dicke des Beleges). Natürliche Grösse.

Fig. XX Linke Nierengegend eines 26jährigen Mannes; Nierenbeckenstein in engem Becken. 1 = erste Aufnahme; 2 = zweite Aufnahme nächsten Tag. — Der flache Stein hat sich um seine sagittale Axe gedreht. ca. $\frac{2}{3}$ der Originalzeichnung.

Eigenhändige Zeichnung von Dr. Alexander.

symptome auszulösen imstande war, auch die Erkrankung des Nierenbeckens und der Kelche (Pyelitis) bedingend.

Die Nierenbilder werden in dem hieher bezüglichen Falle etwas vergrößert gezeichnet — dies beweist auch das vergrößert gezeichnete Steinbild — aber dieser Umstand kann keinen Einfluß haben bei der richtigen Beurteilung des Zustandes der Nieren, denn was rechts gilt, muß auch links gelten, also der Vergleich wird keine Fehler resultieren.

Wie interessant sich die genaue Beobachtung der Nierensteine gestalten kann, zeigt auch ein anderer Fall, der sich auf einen 26 jährigen Mann bezieht (Fig. XX).

Der Patient litt seit langer Zeit an krampfartigen, zeitweilig auftretenden Schmerzen in der linken Nierengegend.

Der Harn war nie blutig, Harnsand wurde nie entleert. Der Brustkasten ist lang gestreckt.

Bei der Untersuchung mit X-Strahlen zeigte sich, daß ein Nierenbeckenstein vorhanden ist, der — wie das schraffierte Bild zeigt — mit seiner Längsaxe horizontal liegt und gegen die Wirbelsäule convex, nach außen concav konturiert erscheint.

Nachdem mir das Bild des Nierensteines in seiner gleichmäßigen Tonung so erschien, daß ich einen flachen Nierenstein annehmen konnte und ich ein noch exakteres Bild anstrebte, bat ich den Kranken, er möge mich am nächsten Tage wieder aufsuchen, damit ich nochmals die Untersuchung vornehme.

Der Kranke kam und sagte mir, er habe in verflossener Nacht sehr große Schmerzen gehabt und empfinde auch jetzt noch Schmerzen.

Nachdem ich ihn beruhigt, daß dies mit der Untersuchung in keinem Zusammenhang stehe, wurde er durchstrahlt, ich fand aber auf der bereiteten Platte andere Verhältnisse als Tags zuvor.

Die Nierenkontur wurde matt gezeichnet, der Stein befand sich im Becken, sein Bild war nicht verändert, wohl aber stand dasselbe senkrecht zur Längsaxe des vorigen Bildes; die concave Kontur war nach unten, die convexe nach oben gerichtet.

Dadurch war die Annahme, daß ein flacher Stein vorhanden, festgestellt, denn das Bild zeigte denselben Verlauf der Konturen, also dieselbe Gestaltung, was bei nicht flachem Steine unmöglich wäre.

Der flache Stein hatte sich im Verlaufe der Nacht um seine dorso-vertreale Axe gedreht und hatte so die starken krampfartigen Schmerzen ausgelöst; seine neue Lage bedingt aber auch den nachhaltenden Schmerz, die Reizung des Nierenbeckens.

Also das Nierenbecken kann nicht um vieles vergrößert sein; denn wäre dies der Fall, wäre das Becken stark vergrößert, würde es nicht möglich gewesen sein, daß die Schmerzen so heftig aufgetreten und so nachhaltig geblieben wären.

Die etwaige Voraussetzung, daß der Nierenstein einen Fortsatz hat, der sich eingekeilt und die Schmerzen verursacht, kann logischer Weise auch nicht

gelten, denn dann könnte die Gestalt des Steinbildes auch nicht dieselbe sein wie Tags vorher.

Die Operation bestätigte die richtige Folgerung; das Nierenbecken enthielt wenig trüben, eitrigen Urin, ist kaum vergrößert, seine Wandung infolge der häufigen Reizung verdickt; die Niere selbst war nicht erkrankt (zu vergleichen mit Fig. X).

Die der Fig. XX zugehörigen kleinen Zeichnungen — gleich nach Entfernung des Steines eigenhändig verfertigt — beweisen auch, wie richtig die Folgerung in Hinsicht der Gestaltung des Steines waren; wenn auch auf dem Plattenbilde die Konturen nicht vollständig scharf gezeichnet werden, so zeigt die Größe doch kaum eine Abweichung.

Die hintere Oberfläche des Steines ist *convex* — Zeichnung **a** — und zeigt eine flache Erhabenheit in ihrem oberen Teile, die vordere Oberfläche ist wenig *concav* — Zeichnung **b** — und hat in ihrem unteren Teile eine seichte Vertiefung.

Der Stein ist auf einem großen Teil seiner Oberfläche mit kleinen Kristallen bedeckt, die festhaften, die aber nur nach Abwaschen der fibrinös-eitrigen, auch festhaftenden Überzuges sichtbar werden.

Das dritte Bildchen — **c** — zeigt den flachen Stein von der Seite, der obere Teil ist mit erwähnten feinen rötlichen Kristallen bedeckt (punktförmige Bildchen), welche am unteren Teile nicht vorhanden.

Die außerhalb der Steinkonturen vorhandene punktierte Linie zeigt die Dicke des fibrinös-eitrigen, festhaftenden Beleges, welcher die Oberfläche des Steines bedeckend, die Rauigkeiten desselben ausgleicht. Der Belag hatte nicht gleichmäßige Dicke.

Gewiß ist der beschriebene Fall lehrreich, und die geringe Mühe der zweiten Bildbereitung wurde reichlich belohnt durch den interessanten Aufschluß.

Wir sehen einen Vorgang im Organe, in der Niere, vor unseren Augen ablaufen, der anders zu beobachten unmöglich gewesen und der so Vieles erklärt.



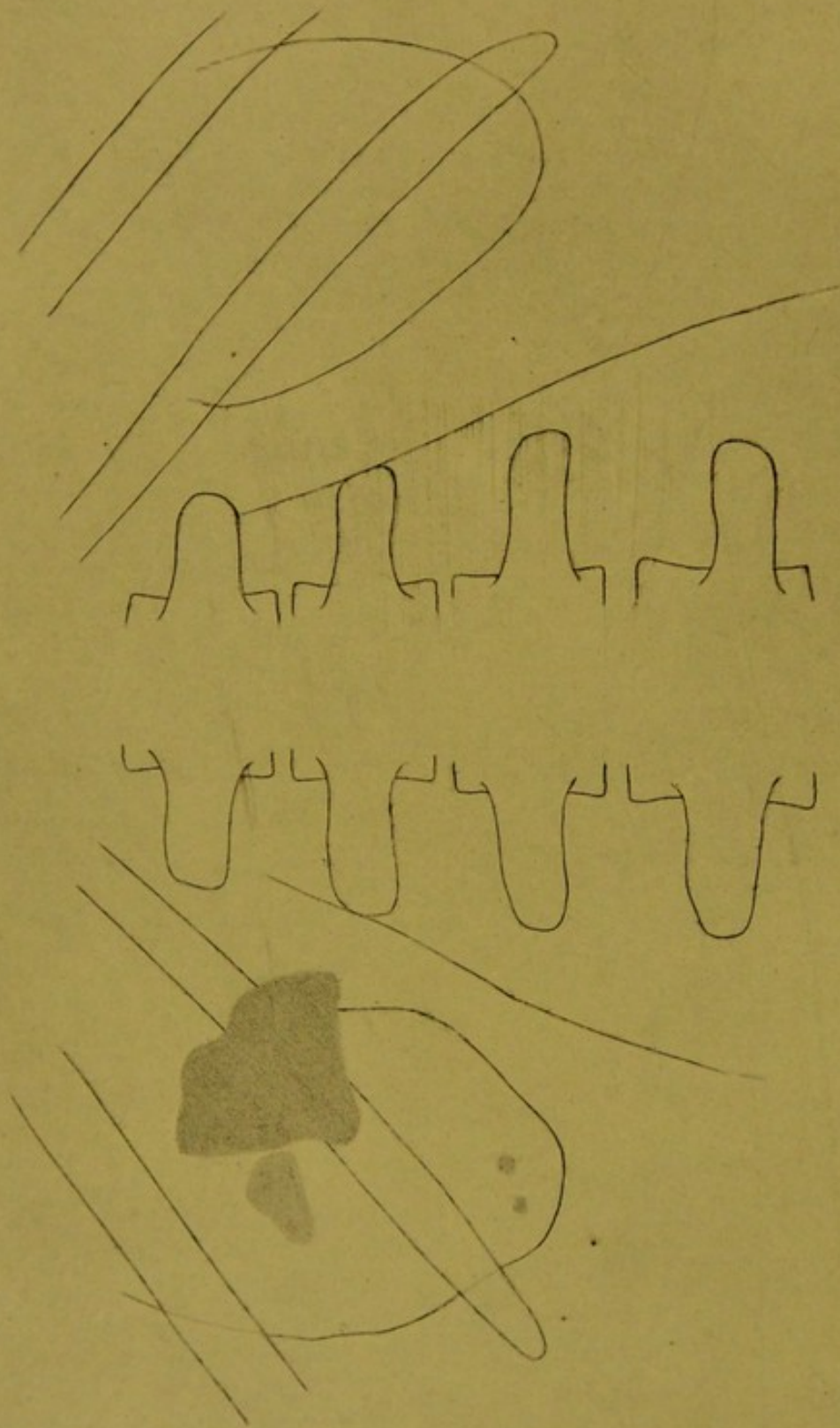


Fig. XXI Beide Nierengegenden eines 53-jährigen Mannes. Scheinbar hoch liegende Nieren. In der linken Niere ein grosser nicht flacher Stein, dessen verjüngendes Ende in den erweiterten Ureter hineinragt. Neben dem grossen Stein und vor dem ein kleinerer, ausserdem zwei kleine Steine im geschrumpften Nierengewebe. Niere stark verkleinert, mit vielen narbigen Einziehungen. Ureterstein im rechten Ureter (nachträglich). ca. $\frac{2}{3}$ der Originalzeichnung. Eigenhändig gezeichnet nach der Platte von Dr. Alexander.

IV.

Zurückkehrend auf die Vergleichsbilder der Nieren, ist zu bemerken, daß wir auf Bild XVIII die Niere der einen Seite infolge chronischer Veränderungen — welche eine stellvertretende Vergrößerung der zweiten Niere bedingten — verkleinert sehen, in dem hier zu verhandelnden Falle — Fig. XXI — aber sehen wir beide Nieren verkleinert, weit abliegend von der Wirbelsäule und auch höher

Das höhere Liegen der Nieren ist aber nur scheinbar und wird dadurch vorgetäuscht, daß die 12. Rippe beiderseitig den unteren Teil des Nierenbildes durchquert. Figur XXI.

Aber es muß in Anbetracht gezogen werden, daß die untere Nierenkontur dem Prozess. transversus des dritten Lendenwirbels entspricht, welcher Umstand das Höherliegen der Niere ausschließt.

Und denken wir uns die Niere näher zur Wirbelsäule geschoben, so wird die 12. Rippe beiläufig die Mitte des Nierenbildes durchqueren.

Die größeren Veränderungen sehen wir links. Die Nierenkontur hat ihre fortlaufende Wölbung verloren, sie ist buchtig, unten verengt sich das Bild stark, bald schwingt sie wieder nach außen, was ja auf nichts anderes zeigt, als daß die kortikale Nierensubstanz infolge des chronischen Prozesses verändert ist, hie und da zu Grunde gegangen ist (narbige Einziehung).

Innerhalb des Nierenbildes — unterbrechend das Bild der 12. Rippe — sehen wir einen großen Nierenstein, der fast das ganze Becken ausfüllt und dessen sich verjüngendes Ende über die Nierenkontur in den ausgedehnten Ureter hineinragt.

Von dem großen Steine nach außen ist das matte Bild eines von der Platte entfernter liegenden Steines sichtbar, dasselbe geht langsam in das des großen Steines über. Er liegt ober denselben in einem ausgedehnten Nierenkelche.

Am unteren Pole der Niere sind auch zwei kleine runde, matte Bildchen vorhanden, die von zwei kleineren in der Nierensubstanz liegenden Steinen herühren. — Auch noch andere verstreute Bildchen waren sichtbar.

Der 53jährige Patient war seit langen Jahren leidend, die vorhandene Pyelitis wird ursprünglich mit einer vor vielen Jahren überstandenen Gonorrhoea in Zusammenhang gebracht. Es traten längere Intervalle des Unwohlseins auf, endlich zeigten sich typische Schmerzsanfälle, die sich oft bis zur Unerträglichkeit steigerten und den Patienten fast ganz berufsuntauglich machten.

Die kranke Niere wurde entfernt, sie war verkleinert, die Oberfläche war stark höckerig, hie und da mit Gruben versehen. Die Kapsel war mit der Oberfläche stark verwachsen.

Nachdem die Niere entfernt war zeichnete ich dieselbe ab, die Zeichnung — Fig. XXII — trachtet die auf der Oberfläche vorhandenen Verhältnisse wiederzugeben. Figur XXII.

Nach einiger Zeit — nachdem die Wunde längst geheilt war und der neurasthenische Patient das Krankenbett verlassen — wurde ein zylinderförmiges, hohles, ganz lose gefügtes und weißes Ureterkonkrement unter Schmerzen der rechten Seite entleert (wahrscheinlich sammelten sich Kalksalze im Ureter an und diese wurden langsam als loser Zylinder entfernt).

Der Urin zeigte in dieser Zeit nicht viel abnormes, doch tritt zeitweilig Polyurie auf, außerdem besteht leichter Blasenkatarrh.

Wenn wir in Betracht ziehen, daß das linksseitige Nierenbild verkleinert ist, und die abnorm verlaufenden Konturen auf eine chronische Erkrankung hindeuten, wenn wir in Betracht ziehen wie große, durchgreifende Veränderungen die Substanz der Niere infolge dieser Erkrankung durchgemacht hat — darüber gibt uns ja die von der entfernten Niere angefertigte Zeichnung (Fig. XXII) genügend Aufschluß —, wenn wir in Betracht ziehen, daß die anderseitige, rechte Niere auch nicht größer ist, aber ihre Konturen auch schon von der Norm abweichen, und wenn wir endlich in Betracht ziehen, daß die rechte Niere während der durch Jahre bestehenden Erkrankung der linken keine kompensierende Vergrößerung (vikariierende Niere) angenommen, wird es nicht möglich sein, eine günstige Prognose zu stellen.

Wenn der Urin, den die vorhandene Niere ausscheidet, auch nicht in hohem Grad abnorme Bestandteile enthält, können wir doch nicht annehmen, daß dieselbe in geweblicher Hinsicht normal sei (vergleiche rechte und linke Niere auch mit der Zeichnung), auf jeden Fall sind Veränderungen vorhanden, welche in Gemeinschaft mit dem vorhandenen Blasenkatarrh eine weitere, langwierige Leidensgeschichte erwarten lassen.

Ich hielt es für notwendig, die gleich nach vollendeter Operation ausgeführte Skizze der herausgenommenen Niere beizufügen, damit man sich überzeuge wie der sichtbare Teil der Niere auf dem X-Strahlenbilde mit dem wirklichen Bilde in den Konturen übereinstimmt (das Zeichnen und die Ausführung der Maße geschah genau), ich hielt es für notwendig, damit ein Vergleich zwischen X-Strahlenbild und den wirklichen Verhältnissen und die Folgerung auf die anderseitige Niere möglich sei.

Wir finden so nicht nur mehr Vergleichs- sondern auch mehr Anhaltspunkte*).

Wie verschieden die Nieren und der Körper überhaupt auf Nierensteine reagieren, wie verschieden der Verlauf des Krankheitsprozesses sein kann, zeigt im Vergleich zum früheren Falle Fig. XXIII, die sich auf den Nierenzustand eines

*) Es war dies eine der schwersten und peinlichsten Untersuchungen. Der furchtsame, überempfindliche und in jeder Beziehung argwöhnische Patient der — ich richte mich nach seinen Aussagen — bei mehrmaligen anderorts geschehenen Untersuchungen mit X-Strahlen keine Aufklärung erhalten, war auch bei dieser Untersuchung so argwöhnisch, daß es unangenehm berührte.

Und als die Untersuchung beendet, rollten Fragen, Befürchtungen und Ausstellungen von seinen Lippen, deren Beantwortung unmöglich war, deren Beantwortung weder zweckmäßig noch nützlich gewesen wäre, denn der aufklärende Befund genügte und befriedigte ebensowenig wie der unrichtige negative.

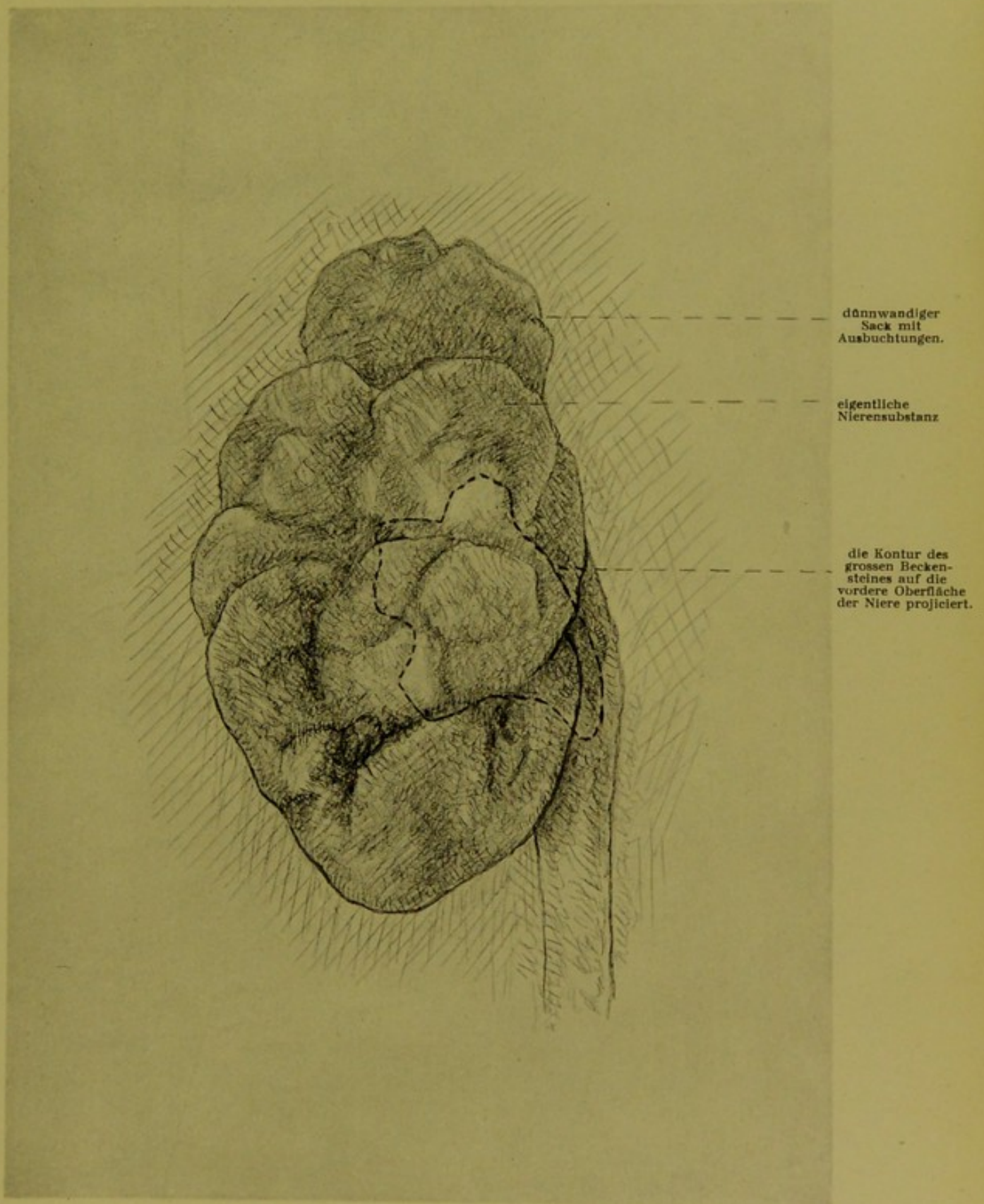


Fig. XXII (zu Fig. XXI) Die entfernte linke, stark veränderte, zum Teil verödete Niere. Besonders die unteren Konturen des auf der Platte sichtbaren Bildes, stimmen mit den Konturen des unteren Teiles der entfernten Niere überein. Natürliche Grösse.

Eigenhändige Zeichnung nach der Natur von Dr. Alexander.







Fig. XXIII Linke Nierengegend eines 41jährigen Mannes. Das Nierengewebe verdrängender grosser Stein. Nierenkelchstein. Verkalkungen ausserhalb der Niere. Natürliche Grösse.
Eigenhändige Zeichnung nach der Platte von Dr. Alexander.

41jährigen Mannes bezieht, der arbeitskräftig, gut genährt ist (Umfang des Bauches bei Gelegenheit der Untersuchung 115 cm), und der seinem Berufe, welcher häufiges Herumfahren erfordert, gewissenhaft nachgeht.

In seinem 14.—15. Lebensjahre war der Urin durch einige Tage ohne Ursache blutig, dabei war die linke Nierengegend schmerzhaft.

In seinem 25. Lebensjahre machte er eine starke Phosphaturie durch, und damals entleerten sich mit dem Urin oft sandartige, hirsekorngroße Konkreme.

Im Jahre 1902, im Alter von 34 Jahren, hatte er den ersten Nierenkolik-Anfall, darnach gingen einige hanfkorngroße harte Steinchen (Oxalatsteinchen?) ab.

In demselben Jahre hatte er noch einen Anfall.

Drei Jahre später blieb ohne vorhergegangene Symptome ein erbsengroßer Stein in der Urethra — entsprechend dem Bulbus — hängen, der, nachdem seine Entfernung nicht glückte, endlich durch den Urin hinausgetrieben wurde.

Seit dieser Zeit zeigt sich im Urin häufig wenig Eiter (Pyelonephritis), das Allgemeinbefinden ist gut, der Untersuchte geht — wie erwähnt wurde — seinem Berufe nach, hie und da empfindet er in der linken Seite dumpfen, aber erträglichen Schmerz.

Figur XXIII.

Auf der Platte sehen wir einen großen Stein, welcher den oberen Teil der Niere einnimmt, es erscheint so, als wäre das fächerartige Bild an einer Stelle tief eingeschlitzt.

Das Bild des Steines erscheint nicht gleichmäßig getönt, der Stein ist also höckerig; dick. Ich trachtete in der Zeichnung die Verhältnisse der Tonung genau nachzuahmen. Auf jeden Fall nimmt die große Steinbildung die Stelle der zu Grunde gerichteten Nierensubstanz ein.

Unter dem spitzen Ende sehen wir Bilder kleinerer Steine.

Unterhalb der 12. Rippe sehen wir zwei größere von einander nicht ganz getrennte höckerige Gebilde, welche anbelangend es schwer sein wird, zu sagen, sie befänden sich in der Niere.

Wir müssen den Sitz dieser zwei Gruppen geballter Verkalkungen außerhalb der Niere suchen, kann sein vielleicht im Zusammenhang mit der Fetthülle der Niere, auf jeden Fall liegen sie entfernter von der Platte, denn die Darstellung ist zart.

Die X-Strahlen zeichnen von weither die zu ballenförmigen Massen zusammengedrängten Verkalkungen.

Auch folgender Fall zeigt, wie verschieden die Reaktion des leidenden Körpers großen Nierenveränderungen gegenüber ist; es handelt sich — im Gegenteil zu den zwei letzten verschiedenen Fällen — nicht um große, sondern um zahlreiche Nierensteine.

Die Skizze — Fig. XXIV — stammt von einem Plattenbild, welches die Durchstrahlung der rechten Nierengegend eines 48jährigen gut genährten und starken, strammen Mannes ergeben (Fleischer).

Derselbe fühlt seit langer Zeit in der linken Nierengegend zeitweilig dumpfen Schmerz; 13 verschieden große Steine (Fig. XXV) gingen von selbst

ab, der letzte und größte verursachte ziemlich große Schmerzen in der Harnröhre, wo er stecken geblieben.

Der Kranke blutete noch ziemlich stark aus der Harnröhre, als er mich Figur XXIV. aufsuchte.

Die linke Nierengegend, in welcher der Kranke dumpfe Schmerzen empfindet, ist rein (Kontrollaufnahme), auch im linksseitigen Ureter war kein Stein.

Bei Durchstrahlung der rechten Nierengegend — wo der Kranke nie Schmerzen empfunden — fand ich die Veränderungen, welche Skizze XXVI zeigt.

Das Nierenbild ist groß, die vielen kleineren und größeren Steine liegen in dem hydro- oder pyonephrotischen Sack, zu welchem das Nierenbecken sich vergrößert, doch sind gewiß auch in den Kelchen Steine vorhanden.

Der Kranke wunderte sich, daß auch die rechte Seite untersucht wurde, nachdem er doch nur in der linken Seite die zeitweiligen Schmerzen empfindet und er genau wisse, daß die Steine aus der linken Niere stammen, auch während des Abganges schmerzte diese Seite.

Die Unfolgsamkeit des leicht erregten Kranken (Alkoholiker) bedingte, daß das Bild nicht die volle Klarheit und reines Detaillieren zeigt, aber es bietet doch gänzliche Orientierung.

Gewiß kann man zugeben, daß unter den abgegangenen Steinen auch solche sein können, welche von der linken Seite herkommen, aber — wie erwähnt wurde — zeigte die Kontrollaufnahme, daß weder in der linken Niere, noch in dem Ureter Steine vorhanden.

Ich beschreibe nichts Neues, wenn ich hier das Übertragen der Schmerzen, das Verlegen der Schmerzempfindung auf die entgegengesetzte, nicht leidende Seite durch den Kranken erwähne, derartige Fälle sind bekannt und beschrieben worden, doch fand ich es der Mühe wert, diesen Fall hier einzuschalten, nachdem so große Veränderungen der Niere und in der Niere vorhanden, und trotzdem die Schmerzen nicht richtig lokalisiert werden.

Auffallend war das Schwanken des Patienten zwischen den Gegensätzen; er ist ziemlich indolent gegen Schmerzen, zeigt fast mit Bravour den blutenden Penis, die blutigen Unterhosen und zusammen gesammelten Steine, doch wollte er sich der Operation nicht unterziehen, trotzdem ihm die Richtigkeit des Befundes bewiesen wurde. Er sagt: wenn die Schmerzen in der linken Niere vorhanden sind, zu was soll die rechte Niere operiert werden.

Das X-Strahlenbild der abgegangenen 13 Nierensteine — Fig. XXV — ist deshalb lehrreich, weil wir bei der verschiedenen Größe der Steine chemisch

Figur XXV. verschieden zusammengesetzte Centren beobachten können.

Das winzige Centrum des kleinsten Steines gibt unstreitig ein auffallenderes Bild, als wir es bei den zwei in der Größe folgenden polygonalen Steinchen finden, wo wir den Kern kaum sehen und das Bildchen fast eintönig erscheint.

In der dritten Reihe zeigt ein Stein den scharf gezeichneten Kern, während in dem zweiten Stein derselbe kaum wahrzunehmen ist.

So steht die Sache auch in der vierten Reihe.

Die zwei Steine der fünften Reihe haben auffallende Kerne, wir sehen das klare Bild der Schichtung, während wir in der sechsten Reihe wohl Schichtung finden, aber den Kern nur schwach angedeutet erblicken.




Fig. XXIV 48jähriger Mann. Kranke rechte Niere mit Becken und Kelchsteinen. Natürl. Grösse.
Eigenhändige Zeichnung nach der Platte von Dr. Alexander.



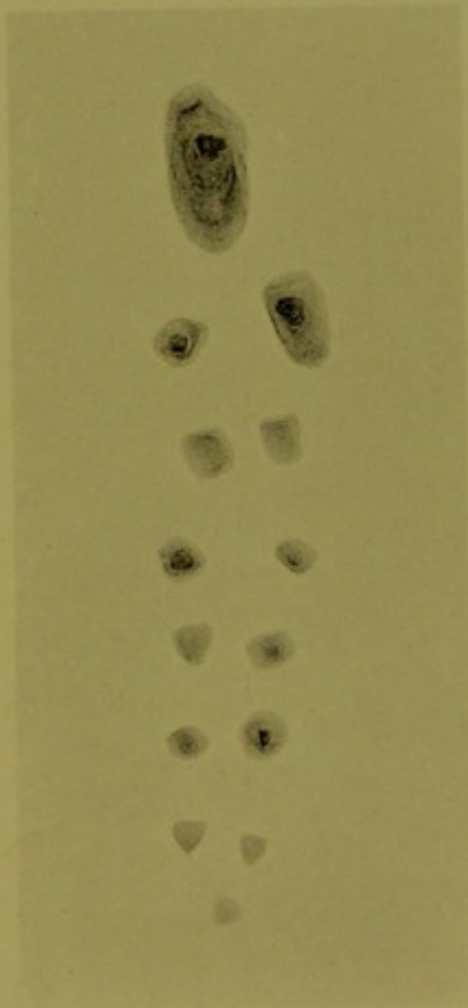


Fig. XXV Von selbst abgegangene Nierensteine. 48jähriger Mann. (zu Fig. XXIV).



Bei den folgenden Steinen sehen wir auffallend gezeichneten Kern und Centrum und ebenso deutlich die verschiedenen Schichten.

Die Schichtung ist bei den zwei größten Steinen am unregelmäßigsten, doch ist das dreieckige Bild des Kernes fast gleich groß; die Schichten kann man bis zum kleinen Centrum deutlich verfolgen.

Der Basis des dreieckigen Centremms entsprechend sind die Schichten dünner, doch bedeutend breiter der Spitze des Centremms entsprechend, und in diesem Umstand müssen wir auch die Ursache der länglichen Gestaltung suchen.

Die durch den Descensus bedingte Reizung der Ureterschleimhaut, ließ denselben immer langsamer vor sich gehen, wobei die herabsteigenden Steine immer größer wurden, besonders immer in die Länge wuchsen. Auch in der Blase schlugen sich gewiß Salze nieder, aber die Steine wurden sehr bald durch die Harnröhre hinausgetrieben.

Die Vergrößerung der Steine fällt größtenteils auf die Zeit des Descensus, wenigstens weist die Art der Schichtenbildung und Gestaltung der zwei größten Steine darauf hin.

Nach Angabe des Kranken entfernen sich immer größere Steine, während welcher Zeit die Schmerzen in der linken Seite vorhanden sind, zuletzt ging der größte Stein ab und der Kranke blutete noch aus der Harnröhre als er mich aufsuchte.

Im beschriebenen Falle war durch das Abgehen der verschiedenen Steine die Diagnose der Nephrolithiasis gesichert, heiklicher kann sich aber die Untersuchung dort gestalten, und umso lehrreicher kann sie sein, wo keine Anhaltspunkte vorhanden, und wo doch mit voller Gewißheit das Übertragen der Schmerzempfindung nachgewiesen werden kann.

Figur XXVI illustriert einen solchen Fall; ich bringe die beiderseitigen Nierenbilder.

Figur XXVI.

Der 62jährige sehr intelligente Mann leidet schon längere Zeit an Schmerzen, welche momentweise auftreten, manchmal auch länger währen, sie konzentrieren sich rechts ober die Gegend des Caecum, beginnen meistens rechts in der Nierengegend, strahlen dem Ureter entlang und peristieren wieder an erwähnter Stelle, manchmal mehr nach außen, manchmal mehr nach innen, wobei sich ein Gefühl von Schwere in der Blasengegend bemerkbar macht.

Blutiger Urin wurde nicht beobachtet, Sand oder kleine Steinchen gingen nicht ab, im Urin waren vereinzelte Zylinder gefunden und wenig weiße Blutkörperchen.

Der stramme Mann mißt all den Erscheinungen nicht viel Wichtigkeit bei und hatte vor nicht langer Zeit auch mit körperlicher Anstrengung verbundene geistige Arbeit auf verantwortungsvollem Posten geleistet, nur auf Zureden seines ärztlichen Ratgebers unterzog er sich der Untersuchung.

Es wurde die Untersuchung der rechten Niere allein gefordert, diese war von negativem Resultate begleitet, ich untersuchte den rechten Ureter bis zur Blase, das Resultat war auch negativ. Ich drang auf die Untersuchung der linken Niere, und fand auf der Platte das Bild, welches Figur XXVI zeigt.

Die Nieren liegen in gleicher Höhe, sie erreichen die untere Kontur des dritten Lenden-Querfortsatzes. Die Nieren werden von der letzten Rippe beiläufig in der Mitte schräg gequert, die Größe der Nieren entspricht einander.

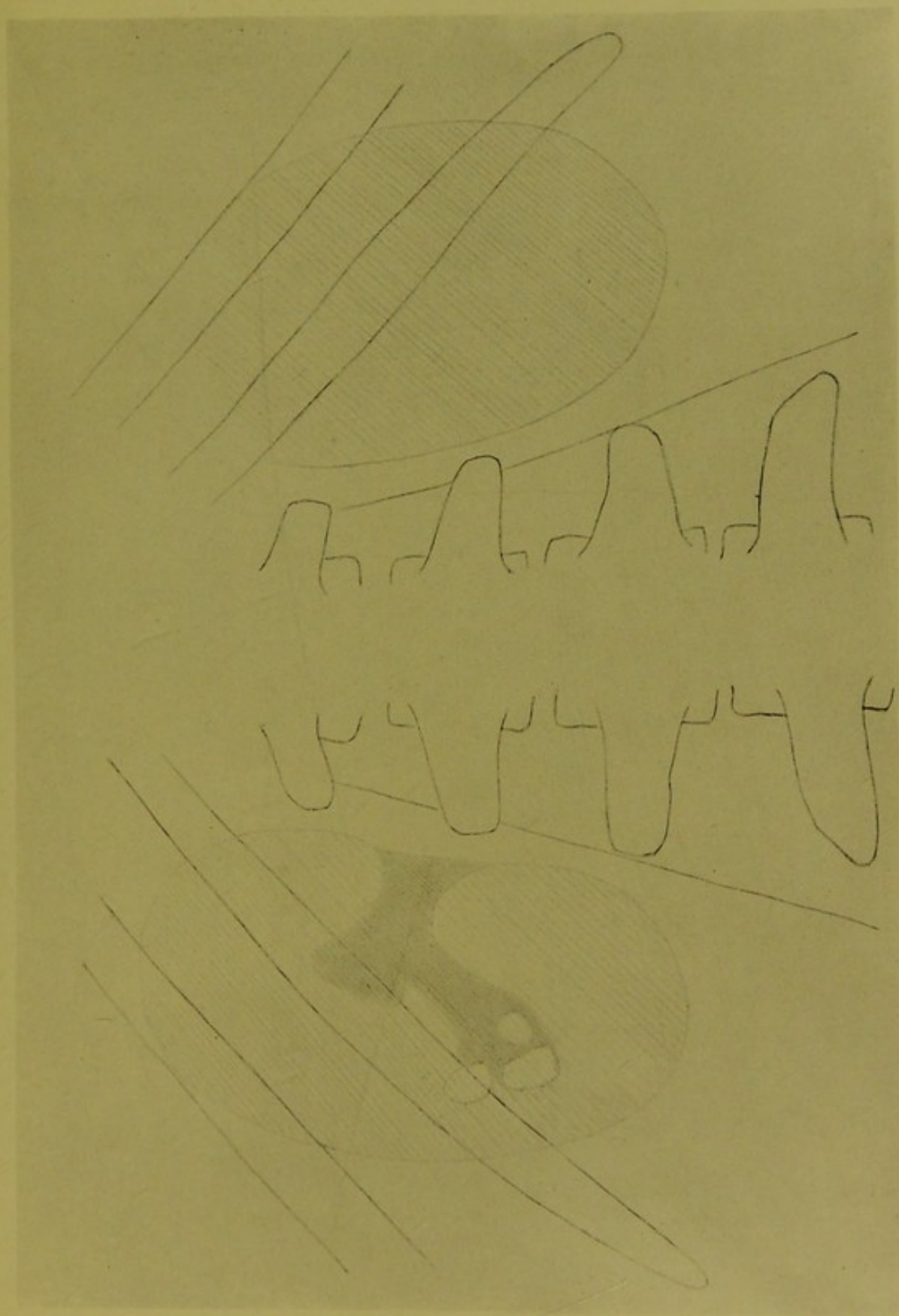
Auf dem linken Nierenbilde wird das Becken deutlich gezeichnet, interessant wird das Bild durch die zwei einander entgegenstehenden konvexen Konturen, welche sich auf die angrenzende Nierensubstanz selbst beziehen; dazwischen wird die Kontur der nach vorn liegenden Nierensubstanz zart gezeichnet.

Das erweiterte Nierenbecken wird selbstverständlich dunkler dargestellt, ebenso dessen Ausläufer; das Bild des einen Ausläufers erstreckt sich bis zu den drei vorhandenen Steinen die verschieden groß, höchst wahrscheinlich in Nierenkelchen liegen.

Sie werden ganz deutlich, aber nicht mit scharfen Konturen gezeichnet und sind gewiß nicht flach.

Wenn wir im vorigen Falle die starke Vergrößerung der Niere und die vorgeschrittene Veränderung der Nierensubstanz selbst beobachten konnten (unregelmäßige Kontur), fällt dies hier weg; die Grenzlinie der Niere ist glatt verlaufend.

Dieser Fall ist das ideale Beispiel für Verlegung der Schmerzempfindung auf die gesunde Seite, da hohe Intelligenz vorhanden und diese für richtige Selbstbeobachtung bürgt.



links

rechts

Fig. XXVI 62-jähriger Mann. Uebertragen der Schmerzempfindung auf die entgegengesetzte Seite. Seit längerer Zeit Schmerzen rechts (oft nur momentan) mit Ausstrahlen in den rechten Ureter bis in die Blasenegend. In der linken Niere drei Steine (wahrscheinlich Phosphat). Ausgedehntes Becken. $\frac{2}{3}$ der natürl. Grösse. Eigenhändige Zeichnung nach der Platte von Dr. Alexander.








Fig. XXVII Beide Nierengegenden eines 32 jährigen Mannes der seit langer Zeit krank ist. Linke Niere stark vergrößert, enthält viele Eiterherde. Nierenkelchstein (eckig), unterhalb dieses ein sehr kleines Konkrement. Im linken Ureter zwei Steine. Rechte Niere normal. ca. $\frac{2}{3}$ der Originalzeichnung.

Eigenhändige Zeichnung nach dem Plattenbilde von Dr. Alexander.

V.

Ebenso wie wir bei den Vergleichsbildern verkleinerte Nieren wahrnehmen konnten, ebenso wird dies mit der entgegengesetzten Nierengestaltung, d. h. mit der Nierenvergrößerung sein; wir werden nicht nur die Vergrößerung sehen, sondern oft auch die Ursache der Vergrößerung mit großer Wahrscheinlichkeit vom Bilde lesen können.

Als Beispiel zur Erhärtung des Gesagten möge Fig. XXVII gelten.

Ein 32jähriger Mann litt seit langer Zeit an Schmerzen in der linken Nierengegend, sein Körper ist nicht herabgekommen, der Unterleib verhältnismäßig stark, das Gesicht ist auffallend blaß, auch die Schleimhäute.

Der Lumbalteil der Wirbelsäule ist stärker als gewöhnlich nach vorn gebogen, die Krümmung ist durch keine Lage auszugleichen, es war also voraussehen, daß die Nierenbilder etwas vergrößert erscheinen werden, welcher Umstand jedoch beim Vergleichsbild nicht störend wirken kann, weil ja auf beiden Seiten dieselben Verhältnisse vorhanden.

Patient entleerte mit dem Urin auch Eiter, der Eitergehalt war schwankend, zeitweilig waren die Schmerzen in der linken Seite heftiger, manchmal war auch durch längere Zeit fieberhafte Temperatur vorhanden. Endlich war ein dumpfer Schmerz in der linken Seite permanent geworden, der sich auf Druck stark steigerte.

Die letzte Zeit war für den Patienten recht mühselig, laut seiner Angabe entleerte sich mit dem Urin manchmal auch Blut.

Die Untersuchung mit X-Strahlen ergab Folgendes:

Figur XXVII.

Rechts war das nur wenig vergrößerte Bild der an normalen Stelle liegenden Niere vorhanden.

Links zeigte die Platte ein sehr großes Nierenbild, welches sich fast bis zur oberen Kontur des 4. Lumbalquerfortsatzes erstreckt.

Nach außen geht die bogenförmige Kontur bis über die Spitze der elften Rippe und geht noch ober dieser weiter nach oben und gegen die Medianlinie.

Die Nierenkontur gegen die Wirbelsäule ist deutlich und verläuft fast parallel mit der Psoaskontur.

Im unteren Teil der Niere sehen wir ein kleines eckiges Bild, dasselbe ist auf der Platte in ungleichmäßiger Tonung vorhanden, es stammt von einem kleineren Steine her, der in einem Nierenkelche liegt und wirklich eckig ist, nicht flach sein kann, denn im letzteren Falle würde die Tonnung anders erscheinen.

Unterhalb dieses Kelchsteines sehen wir ein ganz kleines Bildchen, welches auch von einem Konkrement her stammt, das in den hinteren oberflächlichen Schichten der Nierensubstanz, ganz nahe der Kapsel liegen muß, sonstens könnte es nicht so deutlich wahrnehmbar gezeichnet werden.

Dieses kleine Bild ist sehr gut zu bemerken. —

Man hat zu bestimmen getrachtet, bis zu welcher Größe oder besser gesagt, bis zu welcher Kleinheit Konkremeute nachgewiesen werden können.

Hier finden wir ein ganz winziges Bildchen, welches in seiner Kleinheit und Deutlichkeit doch so vieles sagt. Es beweist nicht nur, daß auch ganz kleine Konkremeute von den X-Strahlen gezeichnet — nachgewiesen werden können, sondern das Bildchen zeigt auch den Ort an, wo das Konkrement liegt; es liegt in den hinteren oberflächlichsten Schichten der Nierensubstanz (unter der Kapsel vielleicht), würde es im vorderen Teile der Nierensubstanz liegen, in geringer Entfernung von der vorderen Oberfläche, also seiner Größe entsprechend weit weg von der Platte, dann würde es neben scheinbarer Vergrößerung dunkler getont gezeichnet werden und so in der Tonung des Nierenbildes verschwinden, wegen der Entfernung auch nicht wahrnehmbar sein.

Wir sehen also auch hier die orientierende Richtigkeit der X-Strahlenzeichnung, die Darstellung der Entfernung, deren Kenntnis uns in dem Entwirren verwickelter Verhältnisse, im Detaillieren so große Dienste leistet.*)

Scheinbar ist dieses so kleine Bildchen der Beschreibung kaum wert, aber in Wirklichkeit repräsentiert es auch einen Buchstaben im Alphabete des Lesens der X-Strahlenbilder und demonstriert uns so viel, besonders wenn man den Zustand der Niere in Betracht zieht und wenn man die Darstellung des sehr vielmal größeren Konkrementes nimmt, welches sich weiter oben in einem Nierenkelche befindet.

Hinzufügen können wir noch, daß dieses kleine Konkrement mit höchster Wahrscheinlichkeit aus kohlensaurem Kalk besteht, welche Substanz großen Widerstand den X-Strahlen in den Weg legt, viel von diesen absorbiert.

Auf das Nierenbild selbst übergehend, können wir in der Vergrößerung desselben nicht Hydronephrose oder Pyelo-hydronephrose sehen, denn die gegen die Wirbelsäule liegende Nierenkontur wird zu deutlich gezeichnet, was in erwähnten Fällen nicht stattfinden würde; wir werden direkt auf die Erkrankung der Nierensubstanz folgern und die Entfernung der Niere motiviert finden.

Nach Entfernung der Niere und bei Untersuchung derselben wurden mehrere kleinere und größere verstreut liegende Eiterherde aufgedeckt, die die Nierensubstanz durchsetzend die Erkrankung des ganzen Nierengewebes bedingten. So kam das große Nierenbild zustande.

Zwischen den Querfortsätzen des dritten und vierten Lumbalwirbels sehen wir noch zwei längliche Bilder, deren Verhältnis zu einander dieselben so erscheinen lassen, als würde ein Ureterstein vorhanden sein, der in der Mitte durchbrochen.

Diese zwei Uretersteine sind auf jeden Fall sekundärer Natur, stammen aus der Niere und haben sich im Ureter zu charakteristischer Gestaltung entwickelt, denselben fast verlegend.

*) Dr. Béla Alexander: Über Röntgenogramme von Fremdkörpern. Daten zur Beurteilung, deren Lage und des Ortes. Fortschritte auf dem Gebiete der Röntgenstrahlen. Bd. XI. Fig. I und Tafelbilder.






Fig. XXVIII 30-jähriger Mann. Kranke rechte Niere mit Becken und Kelchsteinen. Links grosser Ureterstein der den Ureter ganz verlegt. Vikariierende linke Niere unter starkem Druck. Psoas sehr stark ausgebildet. Die 12. Rippe verhältnismässig klein. $\frac{2}{3}$ der natürlichen Grösse. Eigenhändige Zeichnung nach den Plattenbildern von Dr. Alexander.

Auch auf Figur XXVIII sehen wir verschieden große Nieren, aber die Folgerungen die wir bei Betrachten der Zeichnungen (der Plattenbilder) ziehen mußten, lauten anders.

Figur XXVIII.

Der Fall betrifft einen 30-jährigen Mann, der sehr kräftig gebaut, aber durch Jahre krank ist und der auch schon Harnsteine durch den Ureter entleert hat.

Zu erwähnen ist zuerst die starke Entwicklung beider Psoas und die verhältnismäßig große Entfernung der Nieren von der Wirbelsäule.

Beide Nieren liegen an normaler Stelle, die untere Kontur fast in gleichem Niveau, die 12. Rippe ist im Verhältnis schwach ausgebildet.

Die linke Niere ist größer als die rechte, aber auf jeden Fall ist letztere (rechte) mehr krank als die linke.

Wir sehen die auf Vertiefungen und Hervorwölbungen der Oberfläche deutende Kontur, wie wir dies schon früher in höherem Maße gesehen (Fig. XXI und XXII), d. h. die Nierensubstanz von chronischen Veränderungen durchsetzt; innerhalb der Nierenkontur sehen wir die Bilder verschiedener Steine.

Das große Bild rührt von einem Stein her, welcher sich im Nierenbecken befindet, die zwei anderen kleineren Bilder, die fast getrennt erscheinen, beziehen sich auf Kelchsteine, das eine Bild erscheint matter, weil es aus großer Entfernung auf die Platte gezeichnet wird.

Das Bild des großen Steines ist charakteristisch und so gezeichnet, daß man einen flachen Stein ausschließen muß, bei den zwei kleineren Steinen sehen wir die perspektivische Darstellung im Körperinnern zum Ausdruck gelangt*).

Die linksseitige Niere zeigt keine Abweichung in der Konturbildung, ihr Bild ist aber größer, woraus man auf Vikariieren derselben schließen könnte, wenn nicht ein Umstand zum Teil dagegen sprechen würde, nämlich der große Ureterstein, den wir entsprechend dem vierten Lendenquerfortsatz sehen.

Dieser Stein verlegte, wie die vorgenommene Operation zeigte, den Ureter vollständig, oberhalb desselben war der Ureter stark ausgedehnt und die Niere selbst steht unter großem Druck, sie war ganz hart anzufühlen.

Nach der Operation und Entfernung des Steines lag dem Abflusse des Urins nichts im Wege, aber die weitere Untersuchung des Urins zeigte, daß Pyelitis vorhanden.

Wie im vorigen Falle der tiefer unten eingekeilte große und runde Ureterstein im Stande war, selbst die Funktion der Niere zu hindern, so kann dies noch in verstärkterem Maße dann vorkommen, wenn hoch oben aus dem Nierenbecken stammende und sich vergrößernde Steine pfropfenartig das Lumen des Ureters ausfüllen, wie dies Fig. XXIX demonstriert.

Figur XXIX.

Die Niere ist sehr groß; das Nierenbild dehnt sich seitlich, wie auch nach unten, die sichtbare Kontur deutet auf die Erkrankung der ganzen Niere, die

*), Noch schöner finden wir das, wenn mehrere nicht zu große Kalixsteine vorhanden sind.

grubige und höckrige Oberfläche derselben weist darauf hin, daß ein langwieriger Prozeß vorhanden.

Die neben dem größeren Steine verlaufende zarte Schattierung (durch Strichelung angedeutet), bezieht sich wahrscheinlich auf das Nierenbecken.

Der große, oben mit einer Einbuchtung versehene Stein liegt mit seinem obersten Teile noch im erweiterten Nierenbecken, doch mit seinem unteren Teile schon im ausgedehnten Ureter.

Der untere zapfenförmige Stein liegt ganz im Ureter, denselben ausfüllend.

Die zwei Steine liegen nicht in einer Ebene, der untere liegt mit seinem oberen Ende hinter dem oberen Steine und neigt sich mit diesem Teile gegen die Wirbelsäule.

Wo die Bilder der massigen Steine vorhanden sind, dort decken sie vollständig die Bilder der Querfortsätze. Gewiß stammen beide Steine aus dem Nierenbecken und sie füllen das Lumen des Ureters vollständig.

In diesem Falle war es möglich, bei Durchstrahlen von der Bauchseite her, auf dem Schirm neben der Wirbelsäule einen dunklen Flecken zu sehen, der sicher den Steinen entsprochen (Patient war stark abgemagert), freilich war weitere Detaillierung unmöglich.

Die Operation bestätigte vollkommen das Gesagte. Der Patient, der auch lungenkrank war, starb 1—2 Stunden nach der Operation.

Zurückblickend auf Fig. XXVII und diese mit folgender Fig. XXX vergleichend, sehen wir ähnliche Verhältnisse aber auch ganz anders gestaltet.

Figur XXX.

Auch hier finden wir die linke Niere sehr stark vergrößert, sie ist noch größer als auf Fig. XXVII, das untere Ende kommt zwischen den 4. und 5. Querfortsatz der Lumbalwirbelsäule zu liegen.

Zwischen der Crista ilei und dem Nierenrande befindet sich nur ein kleiner Raum, nach außen fällt das Bild mit der äußersten Spitze der 11. Rippe zusammen.

Auf dem Bilde erscheint es so, als würde die 10. Rippe die große Niere umfassen.

Die Konturen des Psoas und der Niere verlaufen parallel, doch erscheint erstere, der vergrößerten Niere entsprechend, eingebogen.

Die rechte Niere funktioniert gut, ihre Lage ist regelmäßig, das Verhältnis des Nierenbildes zu den Rippen und Querfortsätzen ist normal.

Der 20jährige Patient ist seit längerer Zeit krank, ziemlich abgemagert, Haut und Schleimhäute sind blaß, Gesichtsausdruck leidend, hie und da leichteres Husteln, zeitweilig fieberhafter Zustand.

Laut Aussage des Patienten währt seine Krankheit seit sechs Monaten, doch war er auch schon früher krank.

Meine Untersuchung erstreckte sich auch auf die Lungen, das rechte Hilusbild ist groß und keineswegs normal, nach oben ziehen sich gut wahrnehmbar dünne strangförmige Bilder bis in die Lungenspitze, deren Bild vom Bilde der linken Spitze stark abweicht.

Weiteres kann ich nicht berichten, der Patient ging auf ärztlichen Rat in ein milderes Klima.

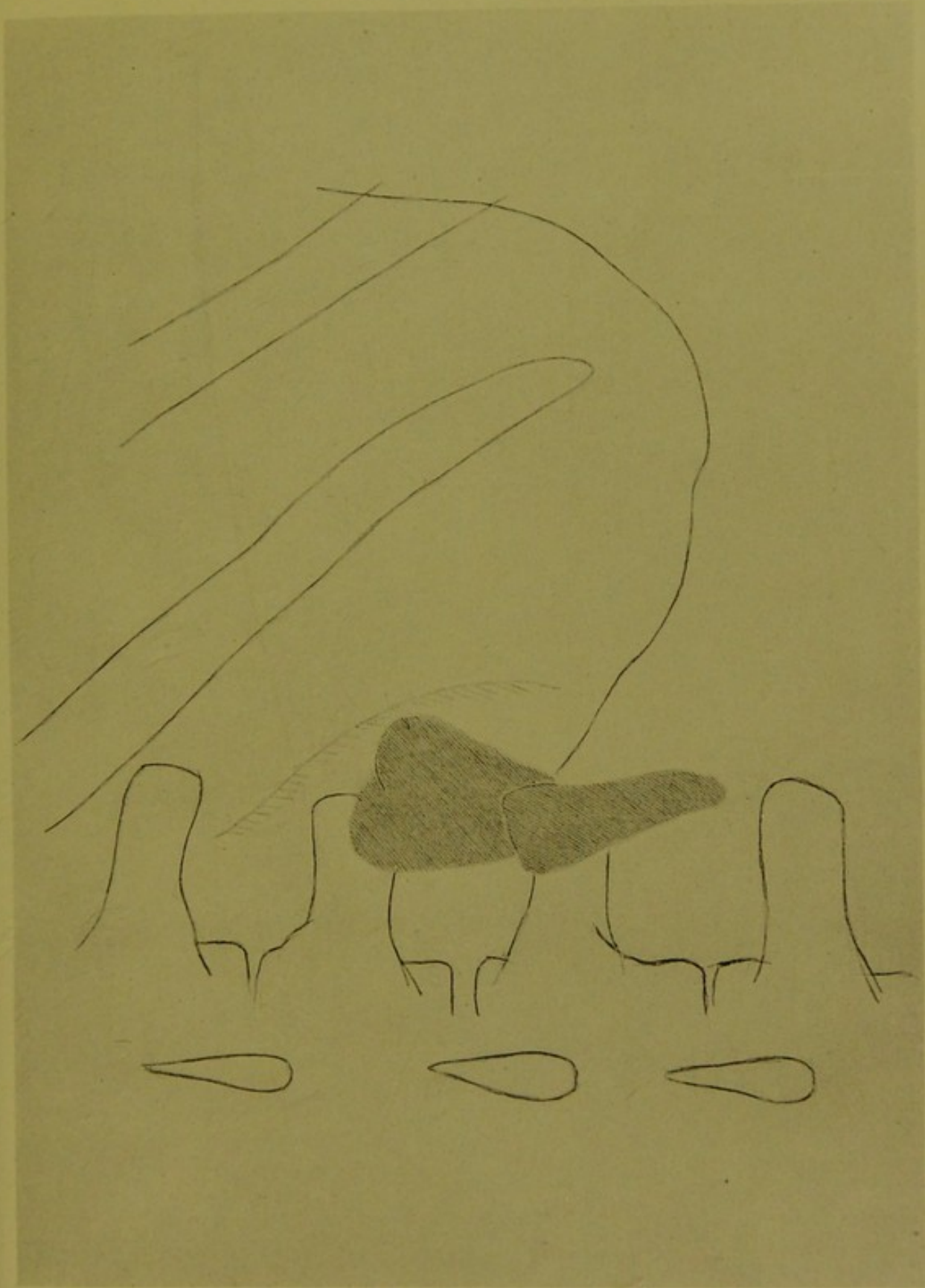

Fig. XXIX 35 jähriger Mann. Rechte sehr grosse, kranke Niere. Pyonephrose mit Nierenbecken und Ureterstein. Natürliche Grösse. Eigenhandige Zeichnung nach dem Plattenbilde von Dr. Alexander.



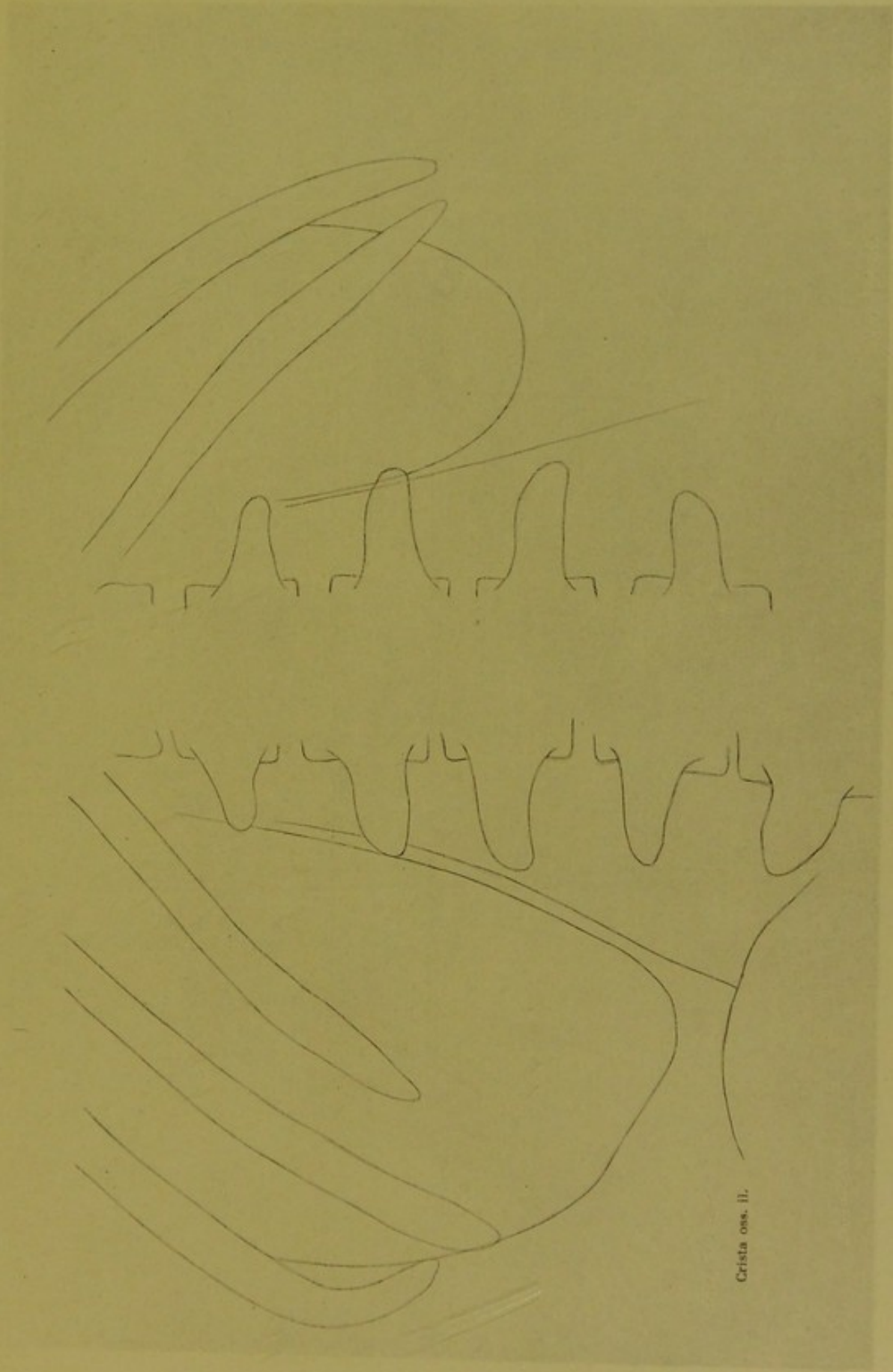


Fig. XXX Nierengegenden eines 20-jährigen Mannes der auch lungenkrank ist. Sehr grosse linke Niere die fast bis zur Crista ilei reicht. Die rechte Niere ist normal. $\frac{2}{3}$ der Originalzeichnung.

Eigenhändige Zeichnung nach der Platte von Dr. Alexander.





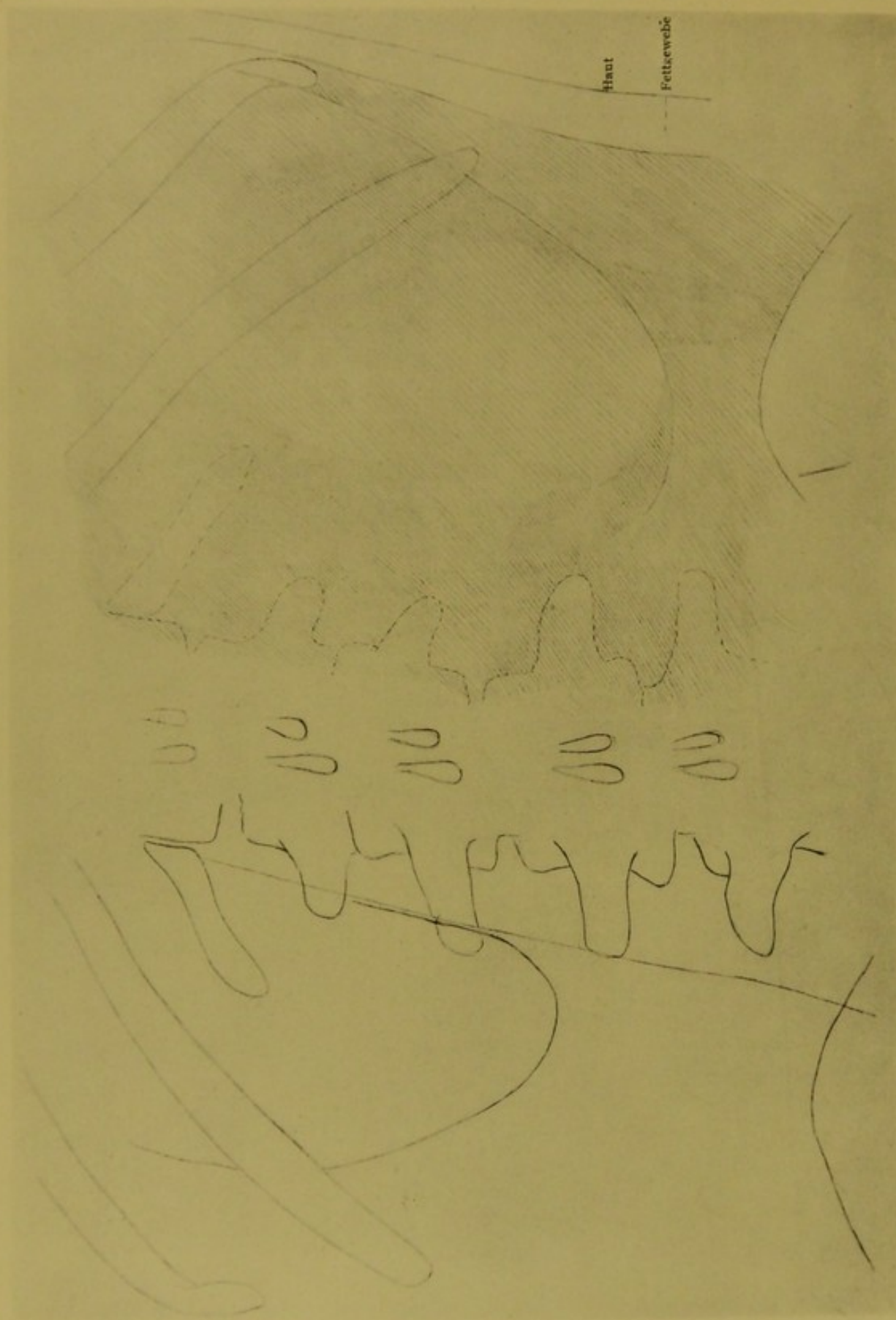


Fig. XXXI Beide Nierengegenden eines 18jährigen Jünglings. Die linke Niere ist und liegt normal, funktioniert gut, die rechte Nierenfunktion ist ganz aufgehoben. Der betreffende Patient war an Typhus abdomin. erkrankt, in der 5. Woche nach der Erkrankung durch einige Tage blutiger und eitrigter Urin, dann normaler, klarer Urin. An Stelle der rechten Niere ein grosser Eiterherd, die Konturen des Nierenbildes vorhanden, trotzdem die ganze Niere zugrunde gegangen ebenso die

Nach der Platte gezeichnet von Dr. Alexander.

Nach der Originalzeichnung

Noch lehrreicher gestalten sich die Verhältnisse auf dem Bilde XXXI, welches ich bei Untersuchung eines 18jährigen Schülers gefunden.

Der Patient wurde mir zur Untersuchung zugesendet, weil er von langem Krankenlager aufstehend nach rechts gekrümmt und den Oberschenkel leicht eingezogen geht.

Er wurde aus einem Krankenhause mit dem Bemerken entlassen, daß das schiefe Gehen mit dem langen Liegen zusammenhängt und von selbst wieder gut werden wird; sein Hausarzt verlangte die Untersuchung mit X-Strahlen.

Die die Skizzierung verdienende Krankengeschichte ist folgende:

Der Patient erkrankte am 15. Oktober 1910 — wie mir mitgeteilt wurde — an Typhus abdominalis, der Verlauf soll regelmäßig gewesen sein, Fieberabfall erfolgte in normaler Zeit.

Einen Monat später — am 15. November stieg die Temperatur plötzlich, das Allgemeinbefinden wurde sehr schlecht, es entleerte sich trüber Urin, der Eiweiß, Eiter und Blut enthielt (bis zu dieser Zeit war der Urin normal, die Untersuchung desselben geschah zwei Mal wöchentlich).

Nach einigen Tagen wurde der Urin klar, und seit dieser Zeit zeigte er nichts Abnormes. Die Temperatur schwankte tagsüber zwischen 37,4—38,3°.

Es wurde die Untersuchung mit X-Strahlen vorgeschlagen, doch wurde der Patient am 21. Dezember, weiter fiebernd, in ein Krankenhaus transportiert, wo er bis 24. Januar 1911 verblieb, während dieser Zeit war der entleerte Urin klar und normal.

Der Kranke verließ das Spital schief gehend; — wie erwähnt wurde, wird das schiefe Gehen auf die abgeklungene Erkrankung und auf das lange Liegen zurückbezogen.

Im Monat Februar — also vier Monate nach der ersten Erkrankung — kam er zu mir; seine Angehörigen verlangten, ich möge konstatieren, was das Leiden sei. Die Aufgabe war nicht leicht, denn ich hatte keine Anhaltspunkte.

Da der Kranke über Schmerzen in der rechten Beckenhälfte klagte, galt die Untersuchung zuerst dieser Stelle; des X-Strahlenbild zeigte nichts Abnormes.

Ich ging zur Untersuchung des unteren Teiles der Wirbelsäule; das Bild war klar, die Wirbelbilder zeigten keine Veränderung, auch die Krümmung der Wirbelsäule war nicht stark wahrnehmbar, doch fehlte die Kontur des rechten Psoas, welche auf der linken Seite scharf gezeichnet wurde.

Dementsprechend ging ich zur Untersuchung der rechten Nierengegend und erhielt ein scheinbar sehr undeutliches Bild, welches aber eben in seiner Undeutlichkeit Vieles zeigte.

Da der Patient seit einigen Tagen keine Stuhlentleerung gehabt, besonders aber weil er ziemlich stark aufgereggt war und ihm auch das Liegen Beschwerden machte, verschob ich die Anfertigung der Vergleichsbilder auf den nächsten Tag. Um leichter zum Ziele zu gelangen, verordnete ich Laxans und Auswaschung des Darmes.

Die neuere Untersuchung resultierte die hieher bezüglichen Bilder, welche in jeder Beziehung Aufklärung geben.

Die linke Niere wird deutlich gezeichnet und liegt an richtiger Stelle; wenn wir die rudimentäre 12. Rippe verlängern, fällt diese mehr in den untern Teil des Nierenbildes, welches größer als normal erscheint, und auch

Figur XXXI.

wirklich der vikariierenden Niere entspricht. Wir werden ja später sehen, daß diese Folgerung verständlich und richtig ist.

Die Kontur des Psoas erscheint scharf. Das Plattenbild ist deutlich und klar.

Eine ganz andere Platte liefert die rechte Nierengegend, doch finden wir auch hier ein Bild, welches der Form nach einem Nierenbild, in sehr großen Dimensionen entspricht — noch größer als auf Fig. XXX —, dasselbe erstreckt sich nach außen bis in die Nähe der seitlichen Bauchdecken und wird von der 10. Rippe sozusagen umfaßt.*)

Die Umgebung des sehr großen Nierenbildes zeigt nirgends Klarheit, die Querfortsätze der Wirbel, die 11. und rudimentäre 12. Rippe werden verwaschen und matt gezeichnet, als würden sie durch eine schwer zu durchdringende Masse hindurch gezeichnet, welche das klare Knochenbild verdeckt.

Die Zeichnung des Psoasbildes — dessen Kontur fehlt gänzlich — ist nur auf der Schaufel des Hüftknochens als matt gezeichnete Grenze sichtbar, also die verdeckende Masse ist auch dort vorhanden, wo sonst die Psoaskontur vorhanden.

Das der Niere ähnliche Bild ist aber nicht gleichmäßig getönt, besonders der untere Teil desselben — in der Mitte hinaufgehend und zwischen 3.—4. Lumbalquerfortsatz gegen die Wirbelsäule zu — erscheint heller, diese hellere oder lichtere Tonung geht langsam in die Nachbarschaft über.

Dieser Teil des Bildes ist der wichtigste und deshalb genau zu betrachten, denn dieser Teil ist der Ausgangspunkt der richtigen Folgerungen.

Die beiden Bilder vergleichend, konnte nur eine Folgerung sein und zwar: auf der rechten Seite befindet sich ein großer Eiterherd, der den größten Durchmesser dort hat, wo sich die beschriebene lichte Stelle in dem Bilde befindet, welches der immens vergrößerten Niere ähnelt.

Der Herd muß die Nierensubstanz betreffen und sich langsam in derselben entwickelt haben, denn es ist nicht denkbar, daß ein perinephritischer Eiterherd das scharf umschriebene Bild der vergrößerten Niere vortäuschen kann, auch selbst dann kann dies nicht geschehen, wenn die ganze Umgebung der Niere eitrig zerfallen sein würde, weil dann ganz andere Verhältnisse auftreten.

Das Fehlen der Psoaskontur, das Verdecktsein der Wirbelfortsätze ergibt sich aus der Infiltration der Weichteile in der Nierengegend.

Selbstverständlich ergab sich auch aus dem Bilde die Notwendigkeit des operativen Eingriffes.

Die vorgenommene Probepunktion zeigte, daß die Deutung richtig, ebenso ergab die auch von anderer Seite vorgenommene Untersuchung der Ureteren, daß die rechte Niere nicht funktioniert.

*) Eigentlich ist dieses Bild nicht mehr das Nierenbild selbst wie wir dies sehen werden.

In dem Nichtfunktionieren der rechten Niere finden wir auch die vikariierende Vergrößerung der linken Niere begründet, die sich langsam ausgebildet hat.

Die Operation ergab, daß das ganze große Nierenbild ein sehr großer Eiterherd ist, außer Eiter fanden sich zerfallene Gewebsetzen vor, von der Wandung der den Eiter enthaltenden Höhle konnte leicht weiches, mißfarbiges Gewebe entfernt werden.

Die Niere war nicht mehr vorhanden.

Die mikroskopische Untersuchung des Eiters, der in denselben enthaltenen Gewebsetzen und des an der Wandung der Höhle haftenden Gewebes ergab: *Staphylococcus pyogen.*, Nebennierensubstanz und loses Granulationsgewebe.

Die Eiterhöhle erstreckte sich gegen die Wirbelsäule (siehe Fig. XXXI) und nach unten; das Nachbargewebe war stark infiltriert.

Es war somit der ganze Fall, der Verlauf der Nierenerkrankung enträtselt.

Als vor beiläufig 3 Monaten der Patient blutig-eitrigen Urin entleerte, war die Niere schon erkrankt, einige Tage darauf wurde klarer Urin entleert, d. h. die rechte erkrankte Niere hörte infolge der Infektion und infolge des Infektionsproduktes rasch auf zu funktionieren und der sich entleerende Urin stammte nur aus der linken Niere.

Die infektiöse Erkrankung und deren Folgen erklärt den Fieberzustand, während dem das Gewebe der Niere — wahrscheinlich rasch teilnehmend an der Erkrankung — eitrig zerfiel; nicht nur das Gewebe der Niere, sondern wie der mikroskopische Befund zeigte, auch die Nebenniere (wahrscheinlich später), die Nachbar-Gewebe — besonders gegen die Wirbelsäule — wurden auch langsam in den Krankheitsprozeß mit eingezogen.

Das ganze Produkt der Erkrankung grenzt sich nach außen derartig ab, daß der große Herd die Nierengestalt beibehält.

Selbstverständlich bedingte dieser große Herd die schiefe Haltung und das fehlerhafte Gehen. Die Heilung erfolgte rasch.

Ich glaube, solche Fälle wie dieser zuletzt beschriebene, dürfte nicht häufig zur Beobachtung gelangen; ich kenne keinen in der Literatur und eben deshalb erschien es mir zweckmäßig, denselben ausführlicher zu beschreiben, umsomehr, weil die Untersuchung mit X-Strahlen so richtige Folgerung gestattet, so richtige Aufklärung gegeben hat.

Auf der folgenden Skizze — Fig. XXXII — finden wir manches, was wir auch schon bei Fig. XXXI gesehen, aber doch sind die Verhältnisse in die Augen springend anders, die Erkrankung der Niere ist chronisch, das Organ ist im Ganzen krank, aber die hervorragenden Veränderungen betreffen besonders einzelne Teile desselben, teilweise das Gewebe um die Niere und den Ureter.

Der Fall betraf einen 31jährigen Mann, der seit lange leidend ist (seit Jahren) und über Schmerzen in der rechten Nierengegend klagt. Der Kranke wurde mir zur Untersuchung gesendet, weil Verdacht auf Nierensteine vorhanden war.

Es wurden beide Nierengegenden durchstrahlt, weil ich die richtige Führung bei Beurteilung der Verhältnisse nicht entbehren wollte.

Der Befund war dem in früherem Falle ähnlich.

Auf einer Seite das klare Bild der vikariierenden vergrößerten Niere — links — das klare Bild der Rippen, der Psoas, der Wirbel und deren Fortsätze, auf der anderen — rechten — Seite war die Kontur des Psoas nicht vorhanden, die Wirbelkörper-Konturen waren vorhanden, aber das Bild der Querfortsätze war nur angedeutet (ich suchte das Verhältnis der beiderseitigen Querfortsätze in der Ausführung der Zeichnung wiederzugeben).

Auf den ersten Blick erkennen wir den großen Unterschied der Nierenbilder in Hinsicht der Lage und der Gestaltung.

Wir hatten schon früher Gelegenheit, der Wirbelsäule nahe liegende Nierenbilder zu sehen und auch solche die davon entfernt lagen, hier sehen wir, daß eine an richtiger Stelle (links), während das andere weit weg von der Wirbelsäule liegt (rechts) aber auch tiefer. — Dies letztere mehr runde Bild geht nach unten in ein halbrundes Gebilde über, welches zur Niere selbst gehört.

Daß die Psoaskontur rechts nicht vorhanden und daß das Auszeichnen der Processi transversi nur schwach, fast verschwindend geschehen, müssen wir auf einen pathologischen Prozeß, besser gesagt, auf das Produkt des Prozesses zurückführen, welches sich als Hindernis den X-Strahlen in den Weg gelegt.

Fehl können wir nicht gehen, wenn wir hier einen chronischen perinephritischen Prozeß als Ursache annehmen, derselbe Prozeß setzt sich als chronische Periureteritis weiter nach unten fort, die Konturen des Psoas und der Querfortsätze deckend. Das Wegdrängen der Niere von der Wirbelsäule wurde auch durch diesen sich weiter entwickelnden Prozeß besorgt.

In Hinsicht der unten sitzenden Konturausbauchung, die ja gewiß einem halbkugelförmigen innerhalb der Nierenkapsel sitzenden Gebilde entspricht, können wir mit Sicherheit sagen, daß kein Neoplasma vorhanden, wohl aber das Produkt eines langwierigen Prozesses, der die Nierensubstanz vernichtet und in seiner Veränderung sich abgesackt hat. Und so war es auch.


Der chirurgische Eingriff legte die Verhältnisse klar. Es war ausgedehnte Perinephritis und Periareteritis vorhanden. Die unten aus dem Nierenbild sich entwickelnde Ausbuchtung entsprach einer großen Absackung, welche mit den Nierenkelchen und Nierenbecken in keiner Verbindung war und viel sehr dickflüssige weiß-gelbliche Substanz enthielt (vielleicht in Eindickung begriffener Eiter eines größeren die Nierensubstanz in sich fassenden Eiterherdes), die Wandung der Aussackung war dick, widerstandsfähig.

Außerdem waren noch kleinere pyonephrotische Höhlungen vorhanden, die Niere war unbrauchbar geworden.

Dementsprechend ist auch die Vergrößerung der linken Niere zu erklären, sie übernahm die Funktion der rechten und tat dies schon seit langer Zeit.

Die Untersuchung auf Nierensteine hat neben dem negativen Resultat lehrreiche Daten zu Tage gefördert.

Wenn wir die 2 letzten Nierenbilder (Fig. XXXI und Fig. XXXII) in Augenschein nehmen, besonders die Bilder der rechten Nierengegend, ist uns in



links

rechts

Fig. XXXII 31-jähriger Mann. Rechte Niere von der Wirbelsäure weg liegend infolge von chronischer Perinephritis, infolge chronischer Periureteritis sind auch die Bilder der Quarfortsätze undeutlich, auch die Kontur des Psoas fällt weg; die Niere selbst zeigt nach unten die Kontur einer ziemlich grossen Aussackung (der Inhalt war eine grosse Menge kaum flüssiger, geruchloser, eiterartiger Substanz; abgesackt) ausserdem waren hydroxophrotische kleinere Höhlungen vorhanden. Die Niere funktioniert nicht. Die linke Niere zeigt vidierende Vergrösserung.

$\frac{2}{3}$ der Originalgrösse.

Eigenhändige Zeichnung nach dem Plattenbilde von Dr. Alexander.



beiden Fällen Gelegenheit geboten, auf Grund positiver Daten die in Lehrbüchern festgelegten Postulate eines guten, einwandfreien Nierenbildes einer objektiven Kritik zu unterziehen (es war auch schon im Abschnitte I davon die Rede), die ausgesprochenen Postulate sind: scharfe Zeichnung der beiden unteren Rippen, der Wirbel und Querfortsätze, die deutliche Zeichnung des Muskules psoas maj.

Sowohl im vorletzten als letzten Falle konnte die scharfe Zeichnung der Wirbelsäule und der Querfortsätze nicht erreicht werden, die Zeichnung des Psoas war nicht nur nicht scharf, sondern entfiel ganz, besonders im vorletzten Falle (Fig. XXXI) war das Bild der letzten Rippen ganz unscharf, nur angedeutet.

Also keine der zu einem einwandfreien Bilde als notwendig erachteten Bedingungen war vorhanden und dennoch waren die X-Strahlen-Bilder einwandfrei im Geben der Aufklärung.

Das Plattenbild demonstriert immer wie die X-Strahlen zeichnen konnten und die gut bereitete Platte stellt an uns die Forderung, daß wir dies erkennen und uns in den auf der Platte sichtbaren Verhältnissen orientieren.

Dazu führt uns das Studium der Plattenbilder und das Inbetrachtziehen aller Verhältnisse die bei der Durchstrahlung obwalten.

Die Orientierung faßt in sich das Erkennen der verschiedenen Daten, d. h. das richtige Lesen der Bilder, das richtige Deuten der vorhandenen Darstellung. Ebenso wie die Darstellung der Niere als Körper, das plastische Bild der Niere (Fig. IV) erreicht werden kann in einem Falle und im andern Falle nicht, auch wenn die exakt durchgeführte Durchstrahlung zu wiederholtem Male geschieht, ebenso werden die erwähnten Postulate in einem Falle erreicht werden, im anderen Falle aber nicht und wenn die Durchstrahlung auch nochmals und nochmals geschieht.

Wie in Hinsicht der Niere selbst das plastische Bild derselben als Ausgangspunkt unserer Betrachtungen gilt, so kann als Ausgangspunkt der Betrachtung der Nierengegend dasjenige Bild gelten, welches überhaupt viele, zum Teil noch nicht genügend gewürdigte, klare Details zeigt. — Selbstverständlich wird dort, wo das plastische Bild der Niere vorhanden, auch die ganze Gegend voll klarer und maßgebender Details dargestellt werden. — Dies gilt bei Steinuntersuchungen ebenso wie bei anderen Untersuchungen der Nierengegend.

Das richtige Instrumentarium, die richtige Röhre liefert das auf der Platte vorhandene Bild, wir lesen davon was die X-Strahlen bei richtiger Technik gezeichnet und wie sie die Verhältnisse darstellen konnten, oft in solchen Details, deren Darstellung fast Staunen erregt, aber auch oft in solcher Art, die unser Auge zuerst nicht befriedigt, aber dem forschenden Auge langsam alles bietet und die Folgerungen ebenso einwandfrei zuläßt, wie die Platte, auf welche die X-Strahlen einfache Verhältnisse in die Augen fallend zeichnen, wenn der durchstrahlte Körper den Strahlen nicht übermäßige Hindernisse in den Weg legt.

Das letzte noch zu verhandelnde Nierenbild ist auch in seiner Einfachheit eigentlich die Beantwortung einer Frage, die schwerwiegend genannt werden kann, sie lautet: ist es möglich auf Grund der X-Strahlenbilder der Nierengegenden eine in jeder Richtung geltende Diagnose zu stellen.

Wir konnten schon früher auffallende Mißverhältnisse in Hinsicht der beiderseitigen Nierenbilder beobachten — auf Fig. XXVII und Fig. XXXI —; in beiden Fällen sehen wir auf einer Seite die erkrankte und infolgedessen stark vergrößerte Niere, und wir sehen auch auf der anderen Seite die vergrößerte, vikariierende Niere.

Noch mehr sehen wir aber das Mißverhältnis der 2 Nieren auf Fig. XXXIII durch die X-Strahlen dargestellt, die Zeichnung zeigt genau die auf den Platten

Figur XXXIII. vorhandenen Verhältnisse.

Die Untersuchung betraf einen 47jährigen Mann, der lange Zeit hindurch krank gewesen und viel gelitten hatte.

Die Orientierung auf der Skizze ist leicht, die linke Niere liegt sehr hoch, der untere Pol erreicht die Mitte des Raumes zwischen 1. und 2. Lumbalquerfortsatz, doch muß man auch sagen, daß die Niere verkleinert ist und daß auf Rechnung der Verkleinerung wenigstens ein kleiner Teil der sehr hohen Lage zu setzen ist.

Die Niere liegt der Wirbelsäule nahe, die Kontur zeigt auf die höckerige Oberfläche, infolge des teilweisen Zugrundgehens des Nierengewebes, an dessen Stelle narbige Einziehungen getreten.

In dem Parenchym des unteren Nierenpoles sehen wir ein kleineres, unregelmäßig gestaltetes, verwaschenes Bild, welches einer Verkalkung entspricht.

Die rechte Niere ist um Vieles größer, erreicht nach unten den 3. Lumbalquerfortsatz und tritt oben in das Bild der 11. Rippe. Die Konturen zeigen nichts Abnormes. Wir können in der Vergrößerung die vikariierende Hypertrophie der Niere sehen.

Die Folgerungen sind folgende:

Die linke Niere ist chronisch erkrankt, verkleinert; ihre Oberfläche ist höckerig, mit narbigen Einziehungen versehen, wie dies die Regel bei chronischen Erkrankungen, welche teilweise destruierenden Gewebsveränderungen bedingen (demonstrierende Kontur, siehe Fig. XXII und Zeichnung XXII).

Die Lage und das Bild des vorhandenen Konkrementes ist derartig, daß wir darauf schließen werden, dasselbe sei das Produkt des chronischen Prozesses, eine Verkalkung oder ein Verkalkungsherd wie solche bei chronischer Tuberkulose der Niere auftreten.

Der Zustand der rechten Niere ist — wie schon erwähnt wurde — als vikariierende Vergrößerung zu betrachten.

Wir können also weitergehend sagen: die Funktion der linken Niere ist stark herabgesetzt, teilweise vernichtet durch einen chronischen mit Destruktion des Gewebes gepaartem Prozeß; dieser Prozeß ist chronische Tuberkulose, welche von einer Stelle des Nierenparenchyme Verkalkung resultiert hat.

Die Operation zeigte deutlich, wie richtig die Voraussetzung war und ergänzte das Gesagte.

Die Niere war verkleinert, die Nierenkapsel war stark angewachsen, die Oberfläche war höckerig, die Nierensubstanz selbst enthielt kleinere und größere

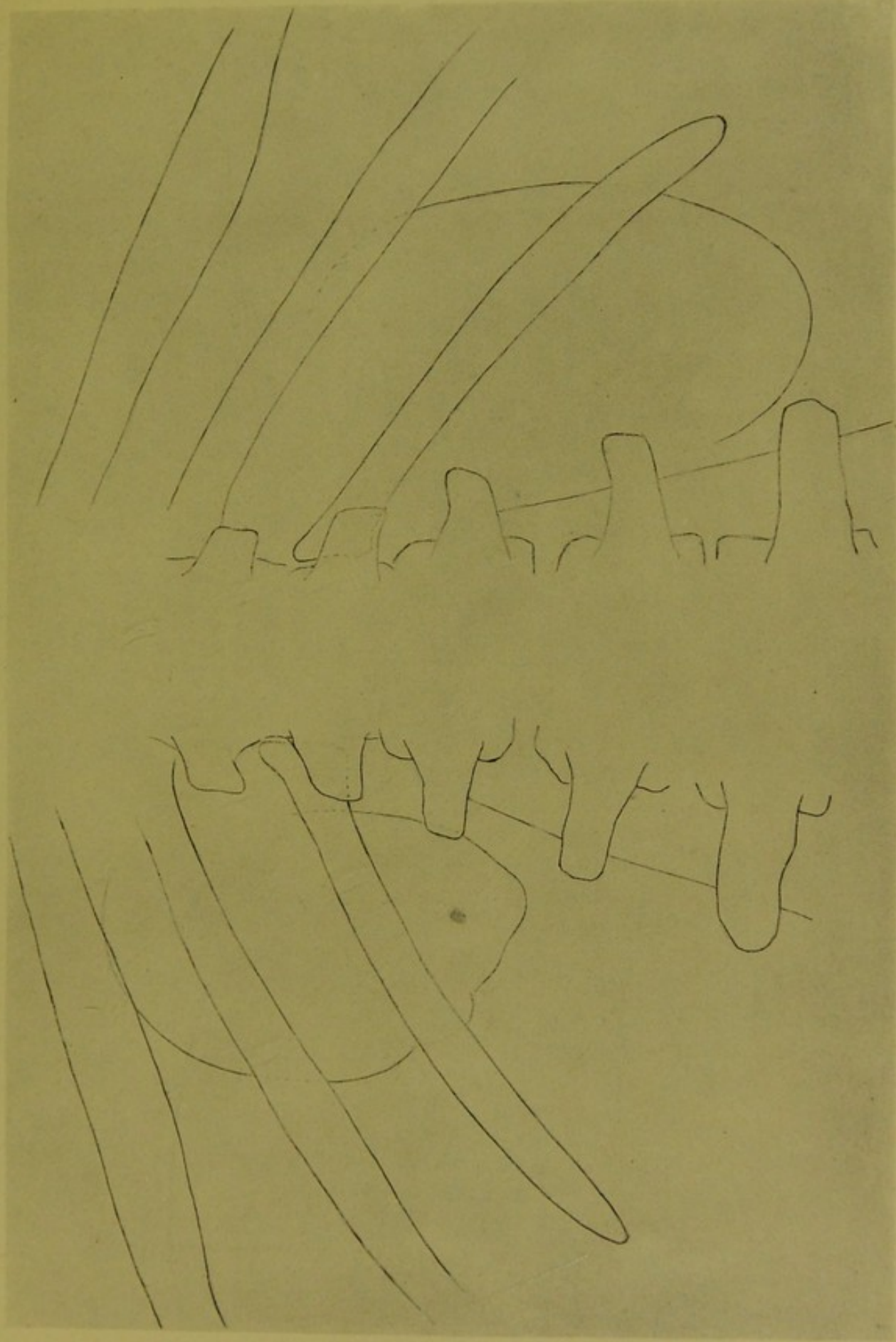



Fig. XXXIII 47jähriger Mann. Linksseitige Nierentuberkulose. Sekundärer Stein (Verkalkung) in der Nierenoberfläche ist höckerig mit narbigen Einziehungen. Vikariierende rechte Niere. $\frac{2}{3}$ der Originalgrösse.
Eigenhändige Zeichnung nach der Platte von Dr. Alexander.



verkäste Herde, auch Höhlungen, gefüllt mit käsiger Masse, waren vorhanden, die Kelche waren ausgebuchtet, das Nierenbecken und der Ureter waren dickwandig.

Die Verkalkung lag im kranken Nierengewebe, unmittelbar neben einem verkästen Herd. Kurze Zeit nach der Operation war der Urin klar, es wurden keine fremden Bestandteile darin gefunden. Das weitere Schicksal des Patienten kenne ich nicht.



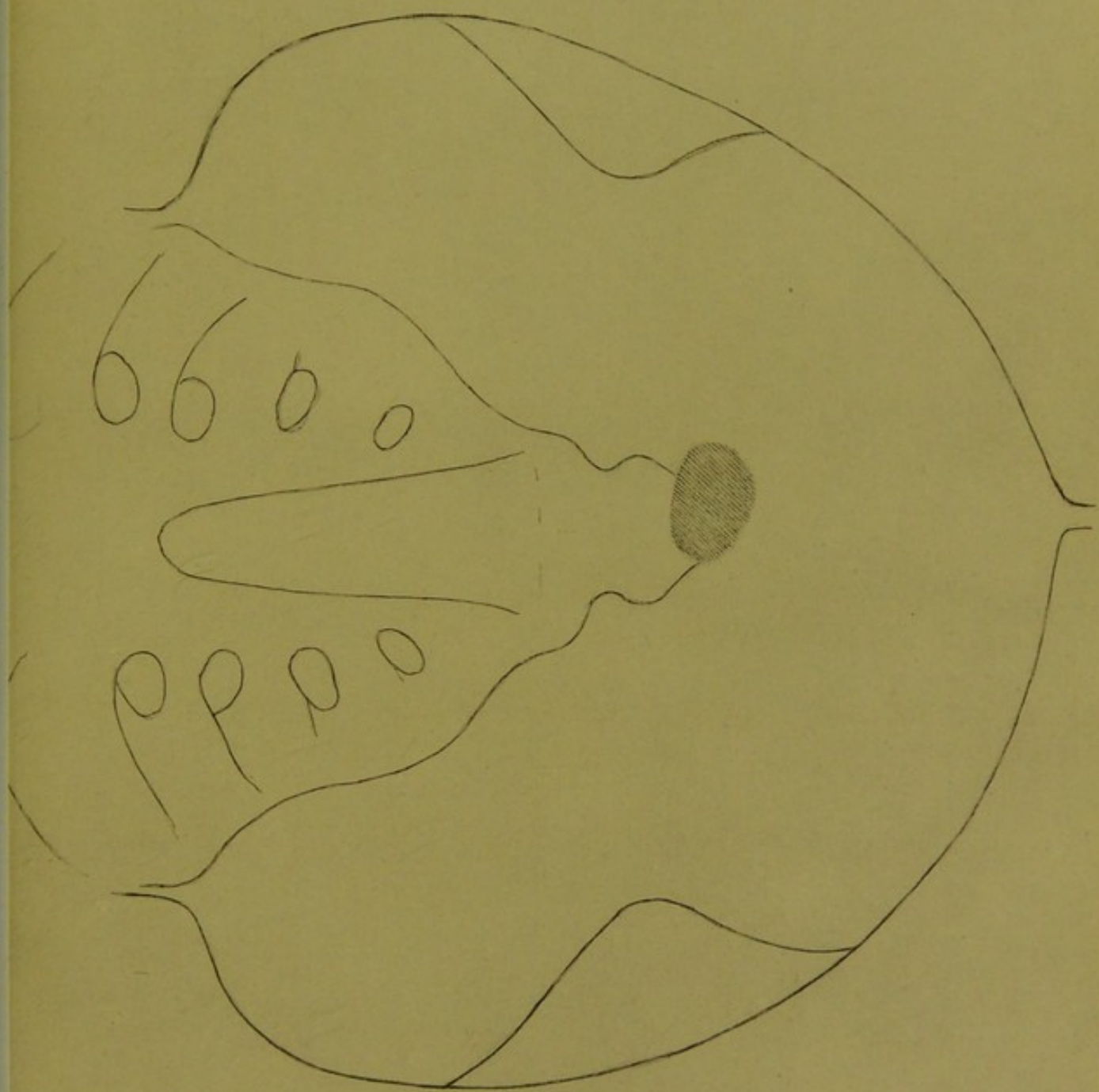


Fig. XXXIV 48-jähriger Mann. In die Blase gewandelter Nierenstein. Der Stein liegt frei in der Blase. Natürliche Grösse. Eigenhändige Zeichnung nach dem Plattenbilde von Dr. Alexander.



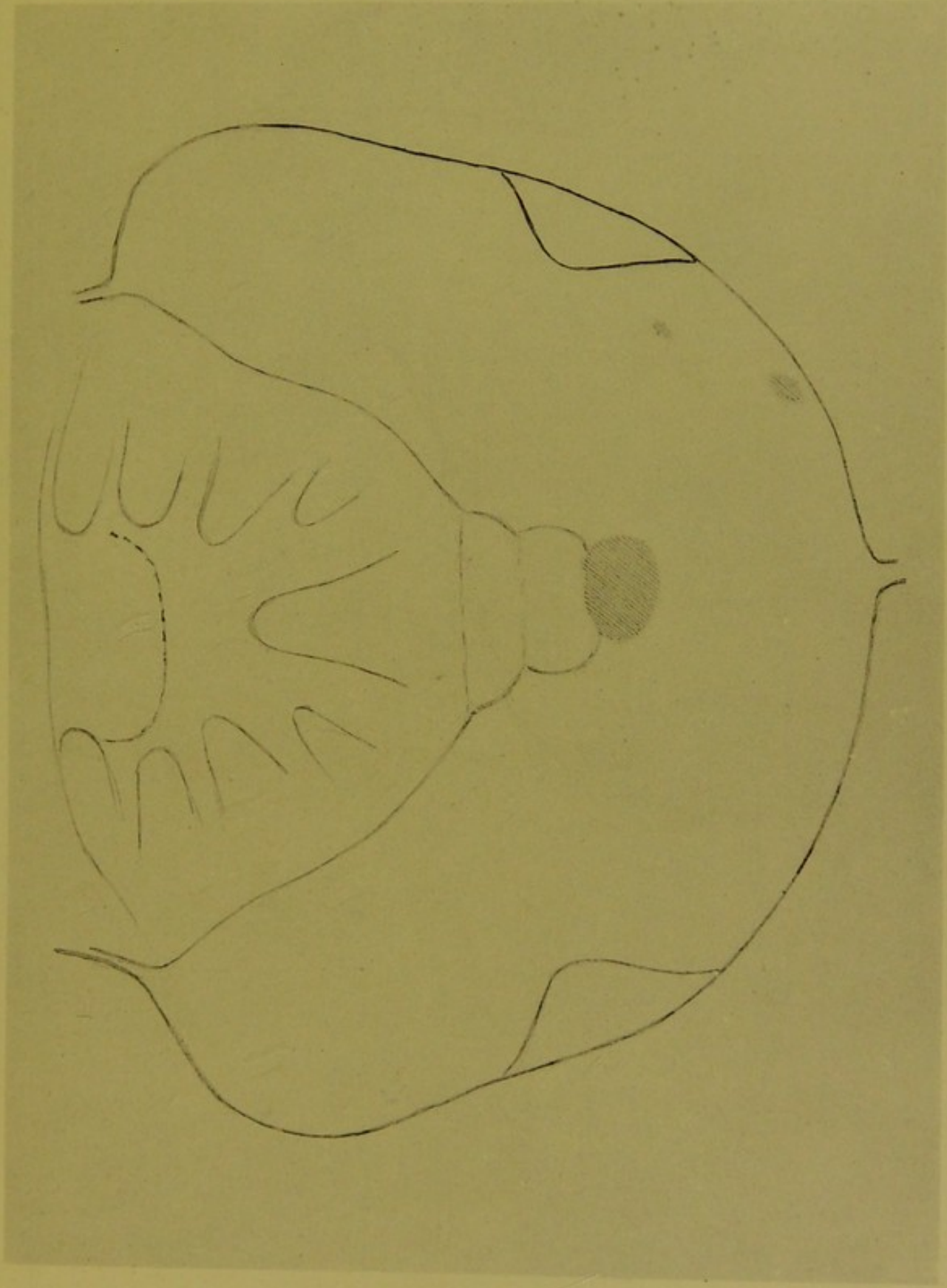


Fig. XXXV 44 jähriger Mann. Der Stein wanderte hinunter bis in den untersten Teil des Ureters, der Ureter stülpte sich vor und hält den Stein umklammert. An der Stelle der Uretermündung fand sich eine flottierende Geschwulst (dunkelrot). Der Stein liegt vom Ureter umklammert im Blaseninnern. Rechts zwei Verkalkungen im Beckengewebe. Natürliche Grösse. Eigenhändige Zeichnung nach dem Plattenbilde von Dr. Alexander.



VI.

Wie sich die Steine*) in den Harnleitern verhalten, haben wir zum Teile in den vorhergegangenen Skizzen gesehen; beim Descensus der Steine spielt die Gestalt und Größe derselben eine eben solche Rolle wie der Ureter selbst, sein Verlauf, sein Lumen und seine Wandung.

Wenn endlich der Stein in der Blase angelangt, ist sein Verhalten auch sehr verschieden, seine Größe wird ebenso eine Rolle spielen, wie die Austreibekraft der Blase, deren maschenförmige Muskulatur und das Lumen der Harnröhre.

Bleibt er liegen, vergrößert er sich, es können auch mehrere liegen bleiben die sich auch im Laufe der Zeit vergrößern, und man erhält dann unterschiedliche Bilder bei den Untersuchungen mit X-Strahlen.

Einer der interessantesten Fälle aus meiner Praxis betraf einen männlichen Patienten der über 70 Jahre alt war, und dessen Urinblase sozusagen zu einem Steinneest umgewandelt war, es waren 9 größere Blasensteine vorhanden, die oblong geformt, fast ganz gleich groß waren (operiert wurde nicht, die Skizze kann ich leider nicht bringen).

Kaum bemerkenswert, kaum interessant erscheint Fig. XXXIV, auf welcher wir einen aus der Niere langsam in die Blase heruntergewanderten nicht allzu großen Stein sehen, der sich in der Blase vergrößert hat.

Der Fall betraf einen 43jährigen, starken, wohlgenährten Mann.

Figur XXXIV.

Aber gewiß wird unser Interesse erweckt werden, wenn wir Fig. XXXIV mit Fig. XXXV vergleichen.

Figur XXXV.

Auch auf letzterer Skizze sehen wir einen fast gleich großen Stein, der ebenso in der Mitte liegt wie der erstere, d. h. entsprechend dem Os coccygis. Der Fall betraf einen 44jährigen Mann.

Man wäre versucht, in beiden Bildern ein und denselben Fall zu sehen, der in verschiedener Zeit aufgenommen wurde — so ähnelt Größe und Lage des Steines — wenn die verschiedenen Bilder des Os sacrum (verschiedene Gestaltung) und besonders die auf Fig. XXXV vorhandenen zwei Beckenverkalkungen nicht dahin weisen würden, daß zwei Fälle vorhanden.

Wie ähnlich aber auch die Bilder sind, so waren die Verhältnisse in der Blase doch sehr verschieden.

Der Blasenstein des 43jährigen Mannes (Fig. XXXIV), wurde durch die Untersuchung der X-Strahlen konstatiert, er wurde zertrümmert und ausgewaschen.

Im zweiten Falle, bei dem 44jährigen Manne (Fig. XXXV), sagte ich auch, daß ein Blasenstein vorhanden, ich wußte nicht, daß die vortägliche Untersuchung mit dem Kystoskop geschehen und in der Blase kein Stein gefunden

*) Die Steine sind alle als aus der Niere wandernde Steine gedacht, in einem einzigen Falle erwähnte ich ein wirkliches Ureterkonkrement, welches die Gestalt eines losen Hohlzylinders hatte.

wurde, erfuhr aber dann, daß entsprechend der rechten Uretermündung eine dunkelrötliche, bullöse Geschwulst vorhanden, deren oberflächliche Teile im Blaseninhalt flottierten.

Es konnte also nicht anders sein, als daß ein Stein in dem untersten Teile des Ureters sich befindet, eingekeilt in der Mündung vielleicht, wo die gereizte Schleimhaut sich zur erwähnten Geschwulst herausgebildet durch Wucherung.

Die bei hohem Blasenschnitt vorgenommene Operation zeigte aber, daß der Ureter vorgestülpt war, und in dieser Vorstülpung lag der Stein, der leicht daraus entfernt wurde.

Der Verlauf des Prozesses war also folgender, der Stein hatte sich im untersten Teile des Ureters eingeklemmt, bedingte die Ausstülpung, lag in derselben aber schon im Lumen der Blase und aus dem Bilde — er liegt ja fast gänzlich in der Mittellinie — kann man ja leicht folgern, wie groß die Ausstülpung gewesen sein kann.

Also trotzdem die zwei Bilder einander entsprechen, zeigt eines einen freien Blasenstein, das andere einen noch vom Ureter umklammerten, aber schon im Lumen der Blase liegenden Stein (Blasenstein).

Auch Figur XXXVI zeigt uns Blasensteine, doch sind hier wieder andere Verhältnisse in Betracht zu ziehen.

Das Bild stammt von einem 60jährigen Manne, der seit Jahren krank ist, er ist stark herabgekommen und leidet an Blasenkatarrh.

Das erste Plattenbild wies so verschiedene Daten auf, daß es mir notwendig erschien, die Aufnahme zu wiederholen, in auf einander folgenden Tagen, doch blieb das Bild ein und dasselbe.

Die rechte Kontur des Steißbeinwirbels deckend, ist das Bild eines ovalen kleineren Steines (1) und in gleicher Linie — noch mehr nach rechts — das Bild eines ebenso gestalteten größeren Blasensteines vorhanden (2). Höchst wahrscheinlich stammen ursprünglich beide Steine aus der Niere, doch war bei den verschiedenen Aufnahmen immer dasselbe Verhältnis, immer die gleiche Lage der Steine vorhanden.

In Anbetracht gezogen, daß der Kranke seit langer Zeit an Blasenkatarrh leidet, in Anbetracht gezogen, daß bei den stark herabgekommenen Kranken gewiß auch die Muskulatur und die Schleimhaut der Blase verändert ist, größere Lücken in der Muskulatur vorhanden sind, kann man nicht anders annehmen, als daß beide Steine in Schleimhautnischen stabil liegen.

Die drei letzten Bilder (Fig. XXXIV, XXXV und XXXVI) ergänzen also einander, wir sahen im ersten Fall den freiliegenden, im zweiten Fall den vom ausgestülpten Ureter umklammerten Blasenstein und sehen im letzten Fall die in den Schleimhautnischen liegenden Blasensteine (1 und 2).

Die anderen Veränderungen sind folgende: unter dem größeren Blasenstein eine kleinere Verkalkung (5),

links neben der Spina ischii in einer Linie liegend drei ebensolche Verkalkungen, die zwei oberen sind klein, die unterste ist groß, rund (6),

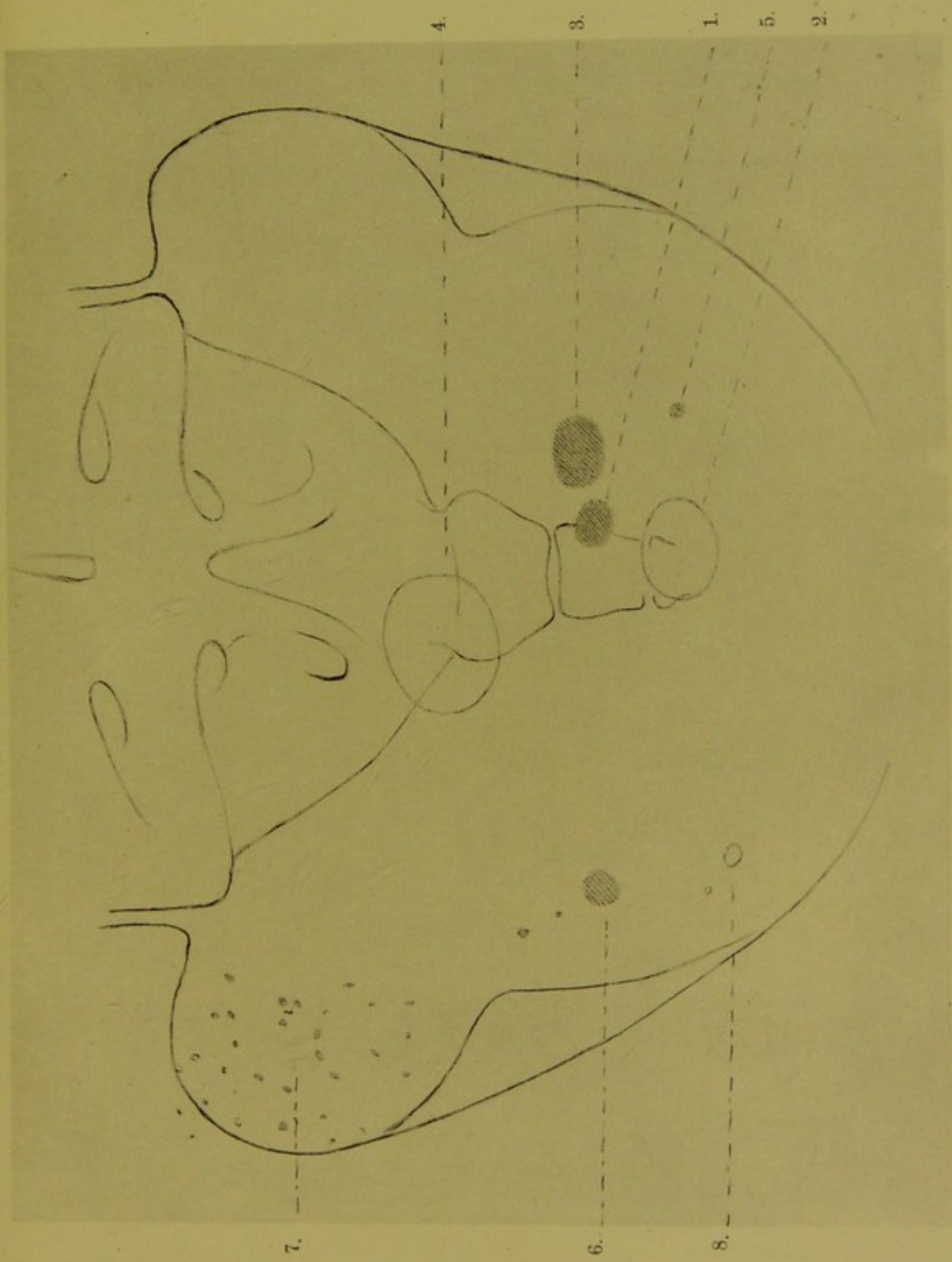


Fig. XXXVI Beckenbild eines 60-jährigen Mannes. Natürliche Grösse. 1. kleinerer Blasenstein festsitzend; 2. derselbe nach 9 Monaten als freier Stein; 3. grösserer festsitzender Blasenstein; 4. derselbe nach 9 Monaten als freier Stein; 5. Beckenverkalkung; 6. Beckenverkalkung unrichtig als Ureterstein gelesen; 7. kleine Verkalkungen im Beckengewebe; 8. frische Verkalkungen im Beckengewebe (seit 9 Monaten sich gebildet).

Eigenhändige Zeichnung nach den Plattenbildern von Dr. Alexander.





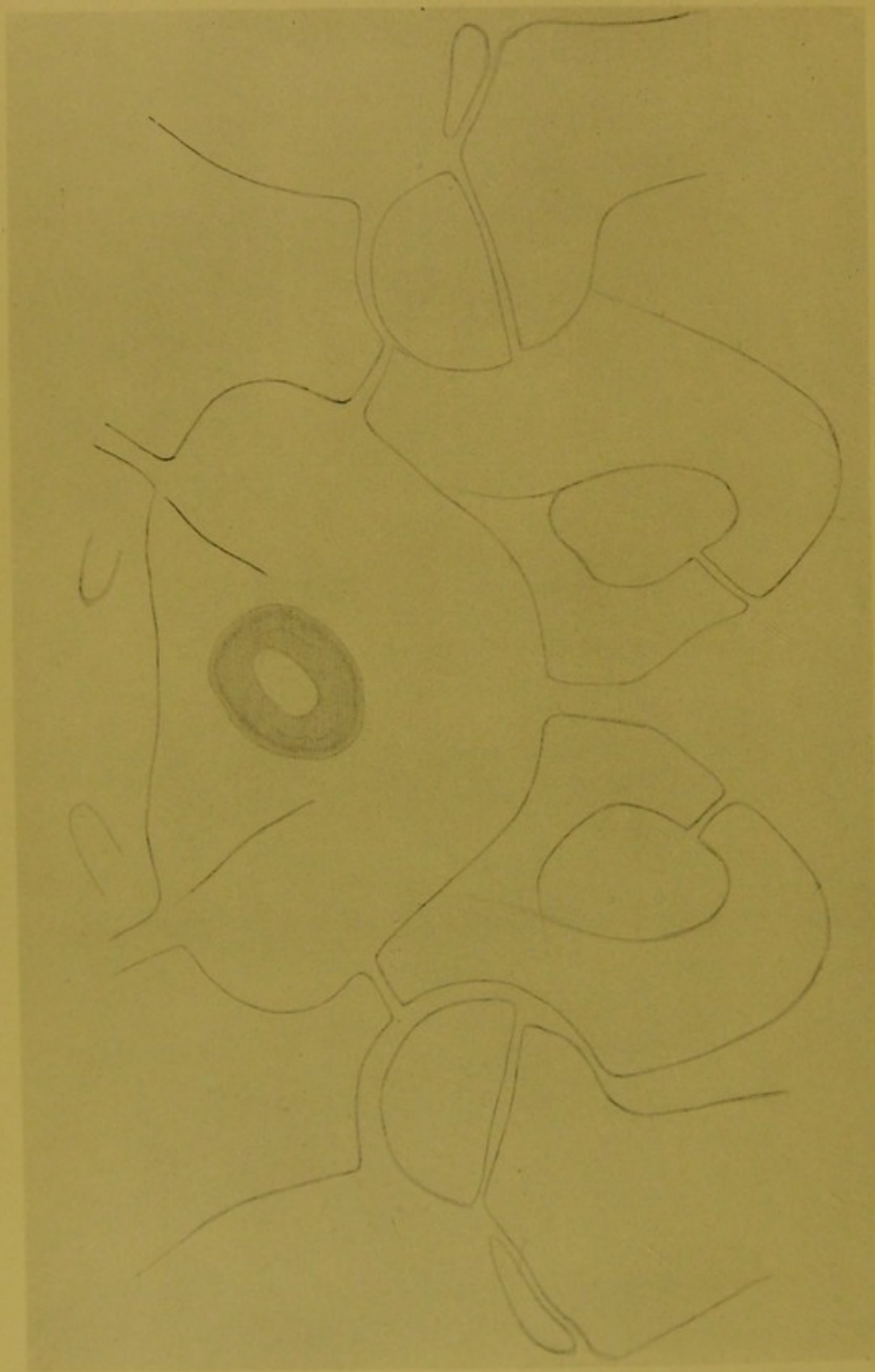


Fig. XXXVII Beckenbild eines 5-jährigen Knaben. Grosser Blasenstein, die X-Strahlen zeichnen deutlich die Schichtung und den Kern. Keine Erscheinungen die auf das Vorhandensein eines Blasensteines hinweisen. Natürliche Grösse.
Eigenhändige Zeichnung nach dem Plattenbilde von Dr. Alexander.

in der Incisura ischiadica ein ganzer Schwarm sehr kleiner Verkalkungen, die auf das Beckengewebe zu beziehen sind (7).

Nach neun Monaten suchte mich der Patient wieder auf, bat um neuere Untersuchung und vertraute mir an, daß bis jetzt nichts geschehen, nachdem ein Kliniker ihm gesagt, daß die große Verkalkung (6) ein Ureterstein (!) sei, er möge warten bis dieser in die Blase gelangt sei.

Er wisse nicht, ob er schon lang genug gewartet hat, sein Zustand wird immer schlechter und deshalb wünscht er die Untersuchung.

Freilich machte ich ihn aufmerksam, daß er noch nicht lange genug gewartet habe, daß die Verkalkung (6) im Beckengewebe fest liegt und nie in die Blase gelangen wird, daß ich nur die vergrößerten Blasensteine nachweisen werde, es interessierte mich aber doch auch zu wissen, wie sich jetzt die früher unbeweglichen Steine verhalten.

Der erhaltene Aufschluß war lehrreich; die Steine sind binnen 9 Monaten mehr als noch einmal so groß geworden, sie haben sich während der Zunahme aus den sie haltenden Nischen geschoben und verändern ihren Platz auf der holprigen Schleimhaut.

Der kleine Stein (1) hat sich besonders stark vergrößert, sein Bild deckt den letzten Steißbeinwirbel (2) das Bild des größeren (3), deckt den unteren Rand des Sacrum und den oberen Teil des ersten Steißbeinwirbels (4) auf der linken Seite.

Die als Ureterstein erklärte Verkalkung (6) ist dort und das geblieben, wo und was sie war, aber unterhalb haben sich seit 9 Monaten zwei neue Verkalkungen gebildet (8), eine ganz kleine obere und eine schief-oval größere unterhalb.

Also das unrichtige Lesen hat wenigstens lehrreiche Daten zu Tage gefördert, aber der Patient hat weiter gelitten.

Wie weit sich das Demonstrationsvermögen der X-Strahlen in Hinsicht der Detaillierungen bei Blasensteinen erstreckt, davon gibt Fig. XXXVII Zeugnis. Fig. XXXVII.

Der Fall ist an und für sich lehrreich und verdient der Erwähnung.

Wir sahen in früheren Beispielen, wie verschieden sich der Körper bei Vorhandensein von Nierensteinen verhält, auch bei Blasensteinen finden wir dieses verschiedene Reagieren des Körpers.

Es wurde ein 5jähriger Knabe, bei dem Spina bifida vorhanden war, mir zugesendet, damit ich durch Untersuchung mit X-Strahlen bestimme, wie weit sich dieselbe erstreckt.

Der Knabe war sonst gut entwickelt, entsprechend dem Kreuzbeine war eine nicht große, sich flach vorwölbende Geschwulst, die weich anzufühlen war, sie machte den Eindruck eines mit Flüssigkeit gefüllten derbwandigen Sackes.

Von Seiten der Blase waren nicht die geringsten Symptome vorhanden, die Funktion war normal.

Die Untersuchung förderte das Bild eines großen Blasensteines zu Tage.

Man muß annehmen, daß zwischen Blasenstein und Platte wenigstens eine Entfernung von 4 cm ist, aber das Bild des Steines zeigt keine Vergrößerung der Durchmesser (vergleiche Fig. XXXVII mit Fig. XXXVIII).

Auf dem Plattenbilde ist auch eine zweite ebenso beachtenswerte Sache zu finden: die deutliche Darstellung der Schichtung des Steines.

Vor der Durchstrahlung wurde die Blase nicht entleert, weder Luft in dieselbe geführt, die jugendlichen Gewebe selbst gestatten den X-Strahlen die detaillierte Darstellung und auch der Stein selbst trägt dazu bei.

In der Zeichnung ist es schwer, die schönen und zarten Einzelheiten wiederzugeben, nichtsdestoweniger habe ich versucht, das auf der Platte Gesehene in die Zeichnung zu bringen (die Platte ist in meinem Besitze und beweist die Richtigkeit der Zeichnung).

Wir sehen den ovalen Kern, der von den X-Strahlen das meiste absorbiert, und von einer dünnen dunkeln (durchgänglicheren) Schichte umgeben ist, auf diese folgt eine breitere, mehr absorbierende lichtere Schichte, die stellenweise durch eine dunkle Linie geteilt wird, es ist dies eine sehr dünne, leichter zu durchstrahlende nicht vollständige Schichte, und zuletzt folgt die fast mit scharfen Konturen abgegrenzte äußere Schichte.

Außer dem Kerne unterscheiden wir also 5 Schichten auf dem aus der Blase stammenden Bilde des Steines, dessen Kern mit glatter Oberfläche gezeichnet wird, während die äußere Schichte uneben ist.

Es ist ja selbstverständlich, daß das X-Strahlenbild des entfernten Steines Fig. XXXVIII schärfere und deutlichere Zeichnungen aufweist. Fig. XXXVIII.

Die den dunkel umsäumten Kern umgebende breitere und lichter dargestellte Schichte erscheint ganz deutlich in zwei Lagen geteilt. Die äußeren Schichten verlaufen wellenförmig.

Wir unterscheiden außerhalb des Kernes 9 Schichten, die verschieden breit und verschieden in der Zusammensetzung sind.

Wie der Stein in der Dicke wächst, werden auch die Schichtgrenzen zarter gezeichnet; besonders sichtbar ist dies auf der Darstellung, welche dem Kantenbild des Steines entspricht (b).

Der ursprüngliche Stein — der Kern — ist flach, dementsprechend sind auch die verschiedenen Schichten breiter auf dem Flächenbild (a) als auf dem Kantenbild (b) des Steines.

Das Gewicht des nach Vornahme des hohen Blasenschnittes entfernten Steines betrug im trockenen Zustande 6.07189 gr.

Das aus dem Innern des Körpers stammende Bild des Steines gibt also in Hinsicht der Größe, der Schichtung und Lage vollständigen Aufschluß, es gibt auch Aufschluß in Hinsicht des perspektivischen Verhältnisses zwischen Stein und knöchernen Beckenteilen.

Das Demonstrationsvermögen der X-Strahlen kann nicht deutlicher verlangt werden.

Als Experiment durchstrahlte ich das Becken des Kindes in Richtung seines horizontalen Durchmessers — von rechts nach links — das Bild des Steines war auch jetzt auf der Platte, aber die Entfernung war schon zu groß, als daß die Schichtendarstellung und das scharfkonturierte Bild zum Ausdruck hätten kommen können.

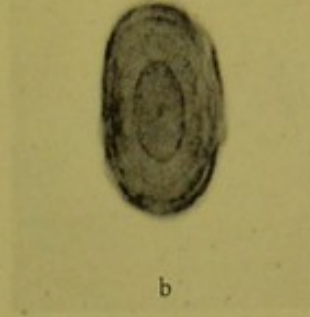
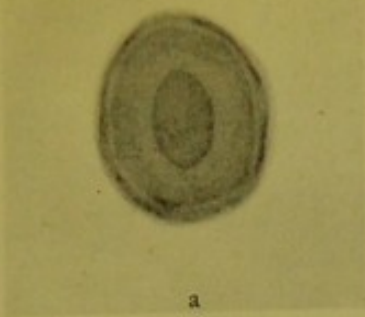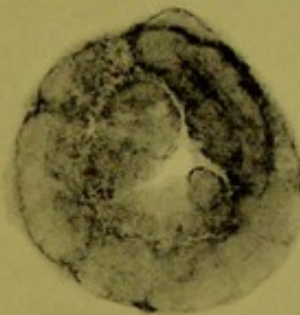


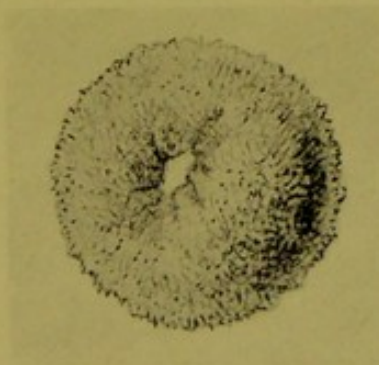Fig. XXXVIII Der entfernte Blasenstein. 5 jähriger Knabe. Negatives Bild (Kopie).

a) Flächenbild. b) Kantenbild. Natürliche Grösse.

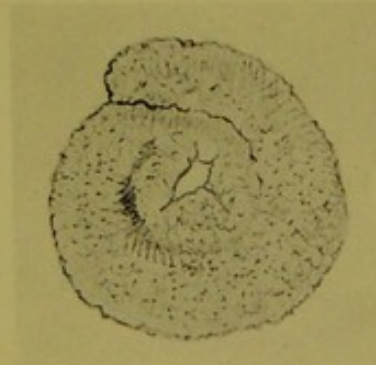
Dr. Alexander.



1.



2.



3.

4.

Fig. XXXX 1. X-Strahlenbild des ringförmigen Blasensteines (negatives Bild) welcher das abgerissene 12,5 cm lange und über 1,0 mm dicke Bougiestück enthält. Das Bougiestück liegt in zwei vollständigen Schneckenwindungen zusammen gerollt und ist hie und da an schmalen Stellen unterbrochen.

2. Der ringförmige flache Blasenstein von oben gesehen; konvexe Oberfläche mit zahllosen feinen Kristallen besät.

3. Die unten fast plane Oberfläche, zeigt nicht so viele fest haftende Kristalle. Man sieht deutlich wie sich um das schneckenförmig zusammengerollte Bougie der Niederschlag gebildet, bis endlich das Ganze zum Blasenstein wurde (2 u. 3 nach der Natur gezeichnet von Dr. Alexander).

4. Länge und Dimension des im Blasenstein enthaltenen Bougies.

Dr. Alexander.



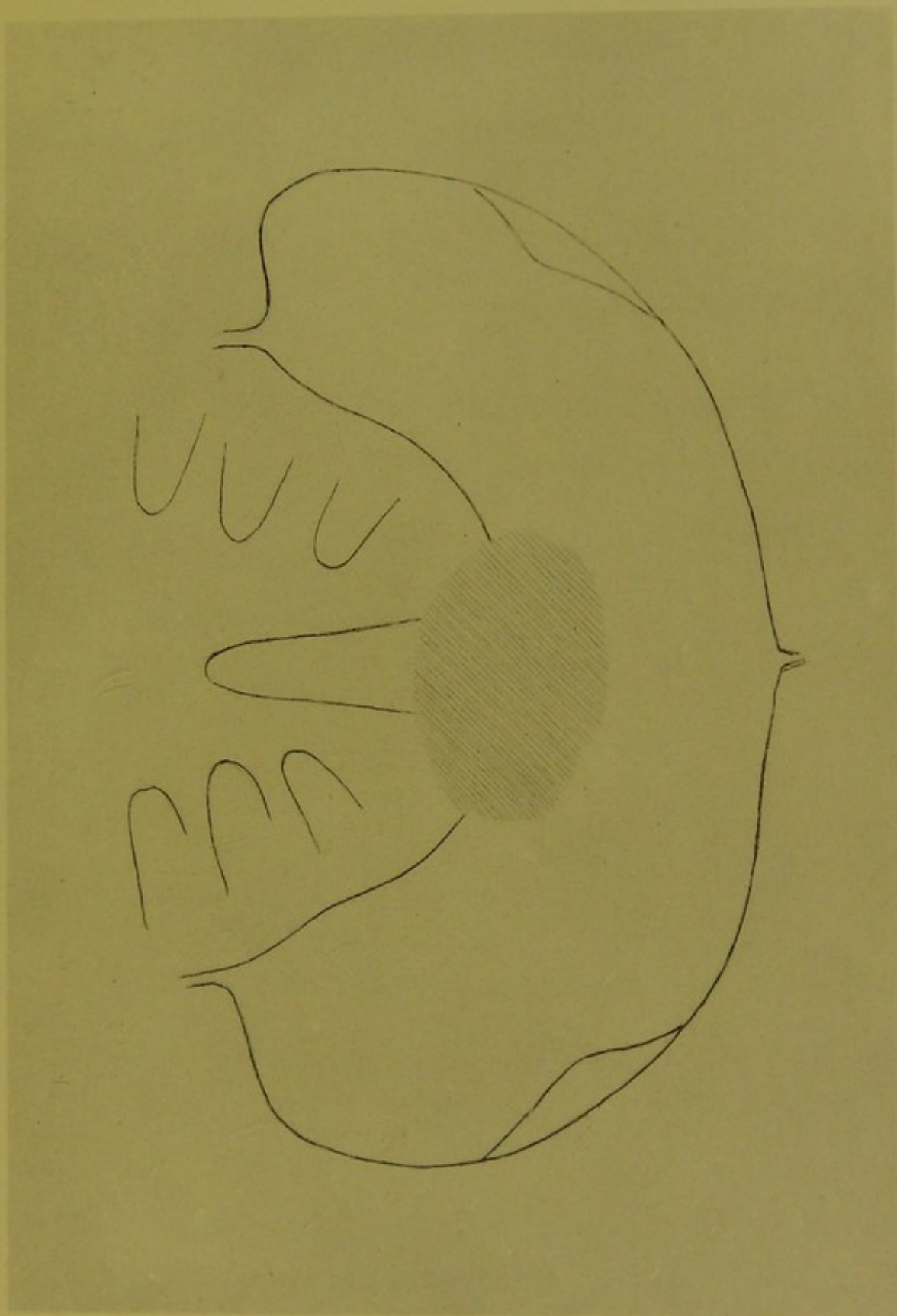


Fig. XXXIX 43 jähriger Mann. Flacher Blasenstein bei hochgradiger Striktur der Harnröhre. Zystoskopie unmöglich.
Eigenhändige Zeichnung nach dem Plattenbilde von Dr. Alexander.



In der Blase wurden schon vielerlei Fremdkörper durch Untersuchung mit X-Strahlen nachgewiesen, auch solche, um welche sich mit der Zeit Krusten bildeten und dennoch wird es nicht ohne Interesse sein, einen Fall zu betrachten, in welchem ein großer flacher Blasenstein nachgewiesen wurde, nach dessen Entfernung — hoher Blasenschnitt — das ganze, etwas rätselhafte Krankheitsbild aufgerollt wurde.

Ein 41 Jahre alter, kräftig gebauter, dickleibiger Mann, klagt seit Jahren über Harnbeschwerden; von Beruf Handelsreisender, konsultierte er bald in dieser, bald in jener Stadt Aerzte, die auch seine Harnröhre untersuchten, Katheter und Bougie gebrauchend.

Seit beiläufig einem Jahre empfindet er Druck in der Blase, der sich auch zum Schmerze steigert, der Urin geht nur in dünnem Strahle ab — oft unterbrochen, der Kranke muß oft mehrmals Urin lassen, um die Blase vom Druck zu befreien.

Die Blase kann mit einem Instrumente nicht untersucht werden, da dies durch eine veraltete, infolge von Gonorrhoea aufgetretene sehr starke Verengung nicht zugelassen wird.

Da sein behandelnder Arzt bei den vorhandenen Symptomen es nicht ausschließen kann, daß eventuell ein Stein vorhanden, war die Untersuchung mit X-Strahlen erbeten.

Die Dickleibigkeit des Patienten mit der hohen Empfindlichkeit verbunden, war zwar hinderlich, auch konnte die Blase nicht entleert werden, aber die Untersuchung zeigte doch zweifellos, daß ein großer flacher Stein vorhanden. Fig. XXXIX.

Fig. XXXIX.

Das Bild des Steines deckt das Steißbein, seine Kontur läuft oben gleichmäßig im Bogen, unten erscheint dieselbe an einer Stelle geknickt.

Nach einigen Tagen suchte mich der Kollege auf, der die Operation — den hohen Blasenschnitt — vorgenommen und den Stein entfernt hatte und legte mir ein ringförmiges Gebilde vor, den entfernten Stein. Fig. XXXX.

Figur XXXX.

Das Gebilde erscheint von oben betrachtet ringförmig mit zentraler, winkelliger Öffnung, die konvexe Oberfläche war überall mit feinen Kristallen besät (2).

Die untere Oberfläche war fast plan, mit unterbrochenen, nicht deutlichen Konturen, die zentrale Öffnung war zezogen, sternförmig, auf der Oberfläche waren weniger Kristalle (3).

Selbstverständlich mußte man sofort an das Vorhandensein eines Fremdkörpers denken; das Durchstrahlungsbild (1) demonstriert Folgendes.

In der Axe des Gebildes sehen wir ein in zwei Windungen zusammengerolltes, in seinem Verlaufe schon mehrfach unterbrochenes Bougiestück, dessen Durchmesser 1.0 mm beträgt, die Länge des ganzen Stückes im Bilde gemessen beträgt 12.5 cm (4).

Die Windungen des Bougiestückes liegen nicht in einer Ebene, sie sind zum Teil übereinander gelagert.

Dieses Bild illustriert auch die ganze Krankengeschichte. Nach dem Einführen eines Bougies riß ein großer Teil davon ab; der Patient nicht wissend was geschehen — begann über Druck und Schmerzen in der Blase zu klagen,

bis er endlich auf Grund der Untersuchung mit X-Strahlen von seinem „Blasenleiden“ befreit wurde.

Die Blasenbeschwerden werden auf ein Jahr zurückgeführt, kann sein, daß auch längere Zeit vergangen, während welcher sich um das Bougiestück der Niederschlag zu dem zierlichen Gebilde auswuchs.

Das letzte, verschiedene Veränderungen demonstrierende Bild — Fig. XXXXI — stammt vom Becken eines 58jährigen Mannes, der auch schon lange leidend war; es ist langwieriger Blasenkatarrh und große empfindliche Prostata vorhanden.

Die Untersuchung mit X-Strahlen ergab die auf der Zeichnung vorhandenen Verhältnisse.

Links neben der Spina ischii sehen wir das ovale Bild einer Beckenverkalkung, rechts an symmetrischer Stelle zwei in einer Linie liegende gleichartige Verkalkungen.

Ebensolche Verkalkungen sind auf dem Bilde des Kreuzbeines vorhanden; das Bild der einen fällt auf den Rand des untersten Foram. sacrale, während die obere in das Bild des vorletzten Foram. sacrale hinein gezeichnet wird.

Blicken wir auf Fig. XIV zurück, so können wir diese Verkalkungen auch weiter hinauf zu verfolgen und finden ähnliche Bilder, endlich auch neben oder auf dem Nierenbilde, wo sie irrtümlicher Weise als in der Substanz der Niere oder im Ureter liegende kleine Steine aufgefaßt werden können, wie es irrtümlicher Weise mit den nicht weit von der Spina ischii liegenden Verkalkungen geschehen ist und leider auch noch geschieht; dies zeigt die Besprechung der Fig. XXXVI, auf welcher man aber verschieden große Verkalkungen und die Vermehrung derselben beobachten kann.

Die Größe der Verkalkungen variiert stark, die größten ganz charakteristisch gestalteten habe ich bei einem 28jährigen Manne, also bei einem verhältnismäßig jungen Individuum gesehen (beschrieben in „Gyógyászat“ 1910).

Der Symphyse entsprechend, bemerken wir zwei Gruppen (rechts und links) teilweise getrennter, teilweise ineinander übergehender Bilder, welche ihren Platz beibehalten, auch wenn das Becken in verschiedener Richtung durchstrahlt wird.

Diese Bilder stammen aus der Prostata, sie entsprechen vorhandenen Prostatasteinen.

Wahrscheinlich ist, daß auch die zusammenhängenden Bilder sich auf einzelne Steine beziehen.

Es kommt ja vor, daß viele kleinere Steine in der Prostata vorhanden, ebenso kann es vorkommen, daß ein Stein sich verhältnismäßig so vergrößert, daß er die ganze Prostata einnimmt und noch darüber hin wächst bis zur Größe eines großen Eies.

Als Schlußfigur soll das Bild der Blase eingefügt sein. Fig. XXXXII.

Es stammt von einem 72jährigen Manne, der an Hypertrophie der Prostata und infolgedessen an Harnstauung leidet.

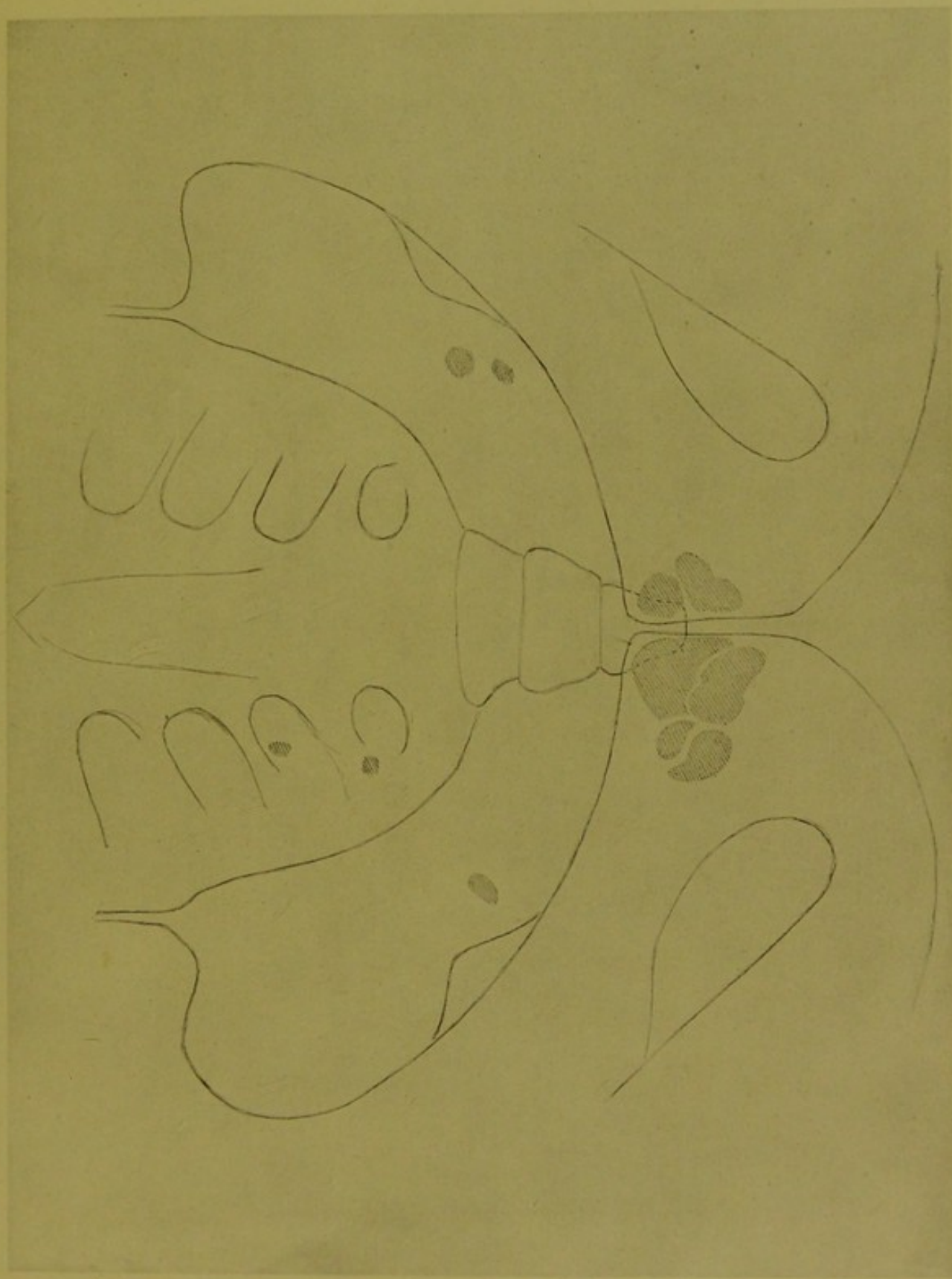


Fig. XXXXI 58jähriger Mann. Prostatasteine in zwei Gruppen. Beckenverkalkungen neben der Spina ischu und auf dem Bilde des Kreuzbeines. Natürliche Grösse. Eigenhändige Zeichnung nach dem Plattenbilde von Dr Alexander.






Fig. XXXXII Mit Kollargollösung gefüllte Blase eines 72-jährigen Mannes der an Hypertrophia Prostatae leidet. Die Blase erhebt sich als kugelförmiges Gebilde über die Symphyse, ihre Wandung ist verdickt. Die Kontur welche sich durch das Blasenbild zieht, entspricht der Blasenkontur eines jüngeren Individuums, dessen Blase nicht krank ist. Die Blase ist nicht allzustark mit Kollargollösung gefüllt, sie kontrahiert sich und presst den Inhalt hinaus. Natürliche Grösse.

Nach dem Plattenbilde gezeichnet von Dr. Alexander.




Die Blase ist mit Kollargollösung gefüllt und hebt sich kugelförmig über die Symphose. Die Blasenwandung ist verdickt, bei Entleerung verkleinerte sich das kugelförmige Gebilde — die Blase — langsam.

Die einfache Kontur, welche zum Teil das erwähnte Bild der Blase durchzieht, entspricht auch einer nicht allzu stark mit Kollargollösung gefüllten Blase eines jüngeren Individuums, das nicht blasenkrank gewesen.

Das Bild wurde bereitet während dem das Hinauspressen des Blaseninhaltes für kurze Zeit angehalten wurde.

Die Konturen sind verschieden. Bereiten wir Blasenbilder von verschiedenen Individuen, so werden wir auch in mancher Hinsicht von einander abweichende Darstellungen erhalten, wie es ja nicht anders sein kann. Kapazität, Wandung, auch überstandene Erkrankungen, etwaige Adhäsionen werden bei der Konfiguration des Kollargolbildes ihren Einfluß zeigen können, ebenso wie vorhandene Schwangerschaft oder die Gegenwart eines Tumors in der Blase selbst oder neben der Blase.





Nachwort.

Wenn ich die in der gegenwärtigen Arbeit enthaltenen Beispiele betrachte und überdenke, kehrt mit den Gedanken immer die Frage, ob ich genügend Beispiele erbracht, welche auf den Erfolg hinweisen, den die Untersuchung der Nieren und der Harnwege mit X-Strahlen erbracht.

Die Antwort wird immer „Nein“ lauten.

Es kann auch nicht anders sein. Jahrelanges intensives Zusammenarbeiten des der Idee sich ganz anheimgebenden Röntgenologen, Chirurgen und Internisten wäre notwendig, um das Thema in seiner Mannigfaltigkeit derartig aufzuarbeiten, daß durch Zusammentragen und richtiges Zusammenstellen der verschiedenen bekannten und nicht bekannten, also nicht berücksichtigten Daten ein halbwegs abgerundetes Ganzes geschaffen würde, ein Nachschlagebuch, welches orientierend auch dem Forscher den Grund weiteren Suchens geben würde; denn erschöpfend kann ja auch das sehr weitgehende Beobachten nicht sein.

Nicht destoweniger werden wir in der Arbeit manche Daten finden die zu beachten sind, und die gewürdigt, die eigene Erfahrung stützen und ergänzen können, die aber auch den Anfänger in der Beurteilung der selbst verfertigten Plattenbilder bzw. in der Beurteilung der auf den Plattenbildern gefundenen Daten an die Hand gehen.

Wenn auch der Zwischenraum, der Unterschied zwischen dem so Vieles sagenden und beweisenden Bilder der räumlichen Darstellung der Niere und der einfachen Linienzeichnung sehr groß ist, so gehören doch beide Illustrationsarten zu einander, sie zeigen sozusagen die Endstationen zwischen welchen die Darstellungsfähigkeit der X-Strahlen bei der Untersuchung der Nieren schwankt.

Dort finden wir die tadellose Darstellung des Organes, des Ganzen, mit lehrenden Hinweis auf die naturgemäße Darstellung der Einzelheiten, hier die orientierenden Daten die bei der Beurteilung der Bilder führend sind und die richtigen Folgerungen zulassen.

Ebenso hätte die Arbeit die ganze Stufenleiter, das langsame Abklingen des plastischen Nierenbildes bringen können, dies wäre aber kaum dem Zwecke der Arbeit entsprechend gewesen, denn es fällt ja — wie schon zu anfangs erwähnt wurde — ein großer Teil der Darstellungen auf die Vergleichsbilder, die in den den Plattenbildern entsprechenden Linienzeichnungen gebracht, gewiß die leichte und schnelle Orientierung für sich haben, welche bei Vergleich der Plattenbilder zum Teile schwieriger ist, wovon man sich sehr leicht überzeugen kann, wenn man nach genau ausgeführter Konturenzeichnung die Originalplattenbilder und Zeichnungen nebeneinander liegend betrachten und lesen läßt.

Das Bilderlesen, das einheitliche Verstehen der auf dem Plattenbilde vorhandenen Daten, stößt anfangs auf manches Hindernis, zu dessen Umgehung

ebenso die Kenntnis der Entstehungsweise der X-Strahlenbilder, als auch das Erkennen und die Würdigung des positiven Plattenbildes als solches und Einziges behülflich ist, freilich hilft die richtige anatomische Kenntnis mit.

Ist ja doch Mangel der letzteren überhaupt des richtigen Bilderlesens größter Feind, der aber einen treuen Begleiter hat, welcher die Irrungen oder — was verhängnisvoller — die Fehler vergrößern kann, es ist dies das außer acht lassen der Verhältnisse unter welchen das X-Strahlenbild zustande gekommen und infolgedessen das fehlerhafte Beurteilen der vorhandenen Zeichnungen. Ebenso hinderlich kann sein bei der Kritik der Bilder das Hasten nach Auffinden pathologischer Verhältnisse.

So wird als Gipfelpunkt des unrichtigen Lesens erreicht, daß man im Bilde des ober der Spina liegenden inneren Winkels der Scapula ein Aneurysma der Arteria subclavia sieht, trotzdem keine Erscheinungen desselben vorhanden, oder umgekehrt und unser Thema betreffend, im Bilde des Nierenbeckensteines eine unschuldige Verkalkung des 12. Rippenendes, obzwar typische Schmerzensanfälle und nachweisbare Pyelitis vorhanden; aber ebenso irrend ist das Vorgehen des Chirurgen, der auf der Platte die höher liegende Niere erschauend, außer acht läßt, daß die Verhältnisse des Körpers sich bei der Vornahme der Nierenoperation ändern und durch das starke Spannen der kranken Seite, die 12. Rippe höher zu liegen kommt, und dort wo die Resektion derselben notwendig erschienen, diese unausgeführt hätte bleiben können.

Nicht im Bilderbereiten allein gipfelt die Untersuchung mit X-Strahlen, sondern sie baut sich auf Grund der richtigen Beobachtung und des guten Bildes zu dem auf, was sie geworden — zur Wissenschaft, zum Erkennen der Wahrheit durch richtiges Ordnen der unzähligen Daten die auf den Platten in räumlicher und perspektivischer, also in richtiger Darstellung, in verschiedenen Nüancen und Tonungen, in zartesten Konturen, aber auch in wirklichen und modifizierten Ausfallsbildern vorhanden sind, und die unserem Verständnis solche Verhältnisse näher bringen, welche unseren Sinnen sonst entgehen, welche aber dem Auge sichtbar, also sinnfällig werden bei Durchstrahlung und noch mehr auf den Plattenbildern, die ja eigentlich nichts anderes sind als die Blätter und Seiten im großen Buche der X-Strahlen-Wissenschaft von welchen wir lesen.

Mannigfaltig sind auch die Blätter in gegenwärtiger Arbeit, trotz einfacher Strichführung.

Es ist ja nur scheinbar, daß man bei den Untersuchungen der Nieren, daß man an den Nierenbildern wenig sieht und wenig sehen kann.

Je mehr man sich vertieft in die Betrachtung zweier nebeneinander in durchfallendes Licht gestellten Platten, welche die Aufnahme der Nierengegenden enthalten, je häufiger man das Betrachten mit geruhtem Auge und bei entsprechender Entfernung vornimmt, umsomehr wachsen aus den Bildern Daten, die mehr und mehr zeigen, mehr und mehr zu verstehen geben.

Man findet sich oft unversehens auf dem Standpunkt des klaren Beurteilens infolge des Erkennens solcher Einzelheiten, die früher scheinbar belanglos er-

schienen, oder aber die das ermüdete Auge bei früherem Schauen nicht mehr richtig verarbeitet, über die das ermüdete Auge hinweg geglitten.

Das Ordnen der Daten lehrt viel, aber noch viel mehr lehrt und wird lehren der Vergleich der Bilder mit dem Befund bei den Operationen, der für den Röntgenologen sehr wichtig ist, weil dadurch die sichere Folgerung in künftigen Fällen immer mehr festen Boden erhält.

In den den Nierenbildern angehängten Beckenbildern und Bildern der Blasengegend finden wir auch einzelne Hinweise auf vorfindbare Verhältnisse die an die Hand gehen können bei dem Lesen von Plattenbildern — aus einzelnen Buchstaben des X-Strahlen-Alphabetes zusammengesetzte Wörter, die das erkennende Auge suchend zu verständnisreichen Worten zusammenfügt.





==== Neuheiten ====

aus dem **Verlag von Otto Nemnich, Leipzig**, erscheinen im Herbst 1912:

Leitfaden

der

Momentaufnahme im Röntgenverfahren

von

Dr. med. J. Schwenter

Privatdozent für das Röntgenverfahren und für Radiologie an der Universität Bern.

Mit zahlreichen Abbildungen und vielen Röntgentafeln in Bromsilberverfahren.

Preis gebunden ca. Mk. 12.—.

Die neuesten Fortschritte in der Röntgentechnik, speziell der Momentröntgenaufnahme

von

Direktor Friedrich Dessauer, Frankfurt a. Main

(früher Aschaffenburg).

Mit zahlreichen Abbildungen.

Preis ca. Mk. 2.—.

Das Werkchen ist die Ausarbeitung eines im April d. J. vom Verfasser im physikalischen Verein Frankfurt gehaltenen Vortrages. Die Darstellung ist überaus klar und verständlich gehalten und der gewandte Stil des Verfassers bringt für den Leser eine angenehme und anregende Lektüre. Das Werkchen sollte von jedem Arzte gelesen werden.

Praxis der Mikro-Photographie

zum Gebrauche für Ärzte, Laboratorien usw.

von

Dr. med. Engelhard Wychgram, Dresden.

Mit zahlreichen Abbildungen im Text und Tafeln.

Preis gebunden ca. Mk. 4.—.

Vor Kurzem erschien:

Winterkuren im Hochgebirge

von

Geh. Rat Prof. Dr. med. Erb, Heidelberg.

Preis geheftet Mk. 0.80.

Ein hochinteressantes Werkchen für jeden Arzt.

Verlag von Otto Nemnich, Leipzig.

Publikationsorgan für die medizinische Abteilung des radiologischen
Institutes an der Universität Heidelberg.

Archiv für physikalische Medizin und medizinische Technik

nebst Beiblatt

„Fortschritte und Neuheiten der physikalisch-chemischen
und photographischen Industrie in ihrer Anwendung auf
das Gesamtgebiet der praktischen Medizin“

herausgegeben von

Prof. Dr. med. H. Kraft,
Chefarzt in Weisser Hirsch bei Dresden

und

Dr. med. B. Wiesner,
prakt. Arzt in Aschaffenburg.

Mitarbeiter:

Dr. Béla Alexander, Budapest; Prof. Dr. Svante A. Arrhenius, Stockholm; Dr. F. Bähr, Hannover; Dr. A. Bèclère, Paris; Prof. Dr. H. Becquerel, Paris; Prof. Dr. J. Bergonié, Bordeaux; Ingenieur H. Boas, Berlin; Dr. Bollaen, Utrecht; Prof. Dr. F. Braun, Straßburg; Geh.-Rat Prof. Dr. Brieger, Berlin; Ingenieur F. Dessauer, Frankfurt a. M., früher Aschaffenburg; Prof. Dr. Edinger, Frankfurt a. M.; Dr. P. H. Eykman, Scheveningen (Holland); Dr. P. C. Franze, Bad Nauheim; Medizinalrat Dr. A. Frey, Baden-Baden; Privatdozent Dr. Rud. Grashey, München; Privatdozent Dr. med. Patrik Haglund, Stockholm; Prof. Dr. J. Hamburger, Groningen; Prof. Dr. Hammer, Heidelberg; Geh.-Rat Prof. Dr. H. Hergesell, Straßburg; Prof. Dr. H. Hildebrand, Marburg; Prof. Dr. Himstedt, Freiburg i. B.; Prof. Dr. A. Hoffmann, Düsseldorf; Privatdoz. Dr. Guido Holzknecht, Wien; Dozent Dr. Kienböck, Wien; Oberarzt Dr. Kümmell, Hamburg; Sanitätsrat Dr. L. Laquer, Frankfurt a. M.; Prof. Dr. C. Leduc, Nantes; Dr. Max Levy-Dorn, Berlin; Prof. H. Liniger, Düsseldorf; Prof. Dr. M. Litten, Berlin; Dr. Th. Madsen, Kopenhagen; Privatdoz. Dr. Mann, Breslau; Dr. H. Metzner, Dessau; Geh.-Rat Prof. Dr. A. Neisser, Breslau; Prof. Dr. H. Rieder, München; Prof. Dr. J. Riedinger, Würzburg; Ingenieur Dr. J. Rosenthal, München; Direktor Schulz-Hencke, Berlin; Professor Dr. Ernst Sommer, Zürich; Privatdoz. Dr. B. Tschlenoff, Bern; Dozent Dr. Karl Ullmann, Wien; Prof. Dr. O. Vulpius, Heidelberg; Prof. Dr. Wertheim-Salomonsen, Amsterdam; Hofrat Prof. Dr. W. Winternitz, Wien; Hofrat Dr. H. Wunderlich, Karlsruhe-Schöneck.

Preis pro Band 20—24 Druckbogen (à 16 Seiten) mit vielen Abbildungen
und Tafeln Mk. 14.—, im Abonnement Mk. 12.—.

Erschienen bisher 6 Bände.

Verlag von Otto Nemnich, Leipzig.

Leitfaden des Röntgen-Verfahrens.

Unter Mitarbeit von

Dr. A. Blencke, Magdeburg, Prof. Dr. Hildebrand, Marburg, Geh. Medizinalrat Prof. Dr. A. Hoffa †,
Berlin, Prof. Dr. A. Hoffmann, Düsseldorf, Dozent Dr. Guido Holzknecht, Wien

herausgegeben von

Ingenieur Friedrich Dessauer und Dr. med. B. Wiesner
Frankfurt a. M. (früher Aschaffenburg) Aschaffenburg.

IV. stark vermehrte und verbesserte Auflage.

Mit ca. 131 Abbildungen und vier Tafeln.

Preis elegant gebunden in ganz Leinen Mk. 12.—.

Anerkannt das beste Werk über Röntgenographie.

In 2. Auflage in Vorbereitung, erscheint 1913:

Kompendium der Röntgenographie.

Ein praktisches Handbuch

von

Ingenieur Friedrich Dessauer und Dr. med. B. Wiesner
Frankfurt a. M. (früher Aschaffenburg) Aschaffenburg.

gr. 8° und 415 Seiten. Mit 201 Illustrationen im Text, 11 Fehlertafeln in Autotypie und
12 radiographischen Tafeln.

Preis gebunden in halb Leder Mk. 25.—.

Handbuch der Röntgentherapie

nebst einem Anhang:

Die Radiumtherapie

von

Dr. med. Josef Wetterer,
Spezialarzt für Haut- und Harnkrankheiten in Mannheim.

Mit 198 Abbildungen im Text, 11 Tafeln in Vierfarbendruck und 4 Tafeln in
Schwarzdruck.

Preis gebunden in Halbleder Mk. 27.—.

==== Zu beziehen durch jede Buchhandlung sowie direkt vom Verlage. ====

Verlag von Otto Nemnich, Leipzig.

In **12. stark vermehrter und verbesserter Auflage** ist erschienen das bekannte Werk:

Professor F. Schmidt's
Compendium der praktischen Photographie
für Amateure und Fachphotographen

Mit 152 Abbildungen im Text und 14 Tafeln.

———— **Preis elegant gebunden Mk. 6.—.** ————

Wer sich auf dem Gebiete der Photographie gründlich unterrichten will, dem ist obiges Werk ein treuer Ratgeber, der niemals im Stiche läßt. Zahlreiche Anerkennungsschreiben liegen über das geradezu vortreffliche Werk vor.

**Eine neue Art der physikalischen
Nachbehandlung von Verletzungen**

auf Grund einer

röntgenologischen Studie über die Callusbildung

von

Professor Dr. med. Ernst Sommer

Direktor der Universitätspoliklinik für physikalische Therapie, Zürich.

Mit 7 Abbildungen im Text und 5 Tafeln.

———— **Preis geheftet Mk. 4.—, gebunden Mk. 5.—.** ————

**Was die meisten Amateure u. manche
: Fachphotographen nicht wissen. :**

Ein Handbuch praktischer Ratschläge

von

Professor F. Schmidt, Karlsruhe (Baden)

(Verfasser des Compendium der Photographie.)

===== **Preis gebunden Mk. 3.—.** =====

Ein unentbehrliches Nachschlagebuch für jeden der sich mit photographischen Arbeiten befaßt.

Soeben erschienen:

Jahrbuch über die Leistungen u. Fortschritte auf dem Gebiete der physikalischen Medizin

(physikalische Heilmethoden)

unter Berücksichtigung der Röntgenologie

begründet und herausgegeben von

Professor Dr. med. **Ernst Sommer**

Direktor der Universitätspoliklinik für physikalische Therapie, Zürich

unter Mitwirkung zahlreicher Autoritäten auf dem Gebiete der physikalischen Medizin.

Mit zahlreichen Abbildungen und Tafeln.

II. Band.

Preis geheftet Mk. 12.—, gebunden Mk. 14.—.

Bei Vorausbestellung vor Erscheinen geheftet

Mk. 9.—, gebunden Mk. 10.—.

Inhalt:

1. Aschoff, Dr., Die Radioaktivität der Heilquellen. 2. Axmann, Dr., a) Ueber diffuse, ultraviolette Strahlen in der Therapie. b) Kältebehandlung der Hautkrankheiten. 3. Bernhard, Dr., Heliotherapie II. 4. Brustian, Doz. Dr. S., Neuere Indikationen der Quarzlampe. 5. Czerny, Exz. v., Geheimrat Prof. Dr. und Dr. Werner, Ueber die neueren physikalischen Behandlungsmethoden des Krebses. 6. Erb, Exz. v., Geheimrat Prof. Dr., Winterkuren im Hochgebirge. 7. Frankenhäuser, Prof. Dr., Die kalorimotorische Wirksamkeit der Luft in ihrer Bedeutung für die physikalische Heilkunde. 8. Glax, Prof. Dr., Thalassotherapie. 9. Häberlein, Dr., Seehospize und Seesanasitorien. 10. Herz, Doz. Dr., Ueber die Berücksichtigung des psychischen Faktors bei der physikalischen Therapie der Herzkrankheiten. 11. Joseph, Doz. Dr., Die Hyperämiebehandlung. 12. Keating-Hart, Dr., de Fulguration et Cancer. 13. Kuhn, Stabsarzt Dr., Die Lungensaugmaske in Theorie und Praxis. 14. Laqueur, Dr., Zur physikalischen Therapie bei einigen wichtigeren Erkrankungen der Respirationsorgane. 15. Lazarus, Prof. Dr., J., Geh. Sanitätsrat, Die Technik in der modernen Inhalationstherapie. 16. Lazarus, Prof. Dr., Paul, Bewegungssport und Blut. 17. Löwenthal, Dr., Die therapeutische Anwendung des Radium. 18. Nagelschmidt, Dr., 1) Ueber Diathermie. 2) Ueber den jetzigen Stand der Hochfrequenzbehandlung. 19. Schmidt, Dr., H. E., Röntgentherapie mit geächter Röhre. 20. Sommer, Prof. Dr. E., a) Ueber die Therapie mit Röntgenstrahlen. b) Radiumemanationstherapie. c) Ueber Duschen. 21. Steffens, Dr., Ueber Anionenbehandlung. 22. Suchier, Dr. Hofrat, Ernährungsfragen. 23. Winternitz, Prof. Dr., K. K. Hofrat, Mißgriffe in Theorie und Praxis bei Wasserkuren. 24. Zanietowski, Dr., Elektrotherapie. 25. Zuntz, Prof. Dr., Höhenlufttherapie.

Früher erschien Band I des Werkes mit nachstehendem Inhalt:

Axmann, Dr. med., Hans, Erfurt, Reminiszenzen über Lichtbehandlung.
Bernhard, Dr. med., Oskar, St. Moritz, Die therapeutische Anwendung des Sonnenlichtes in der Chirurgie.
Dyck, Dr. med., Berlin, siehe unter Kromayer, Prof. Dr.
Franze, Dr. med., Paul C., Nauheim, Die physiologischen Wirkungen hydroelektrischer Bäder, ihre Indikationen und balneotechnischen Winke.
Freund, Dr. med., Leopold, Privatdozent, Wien, Geschichtlicher Rückblick über die Entwicklung der Röntgenstrahlenbehandlung.
Glax, Dr. med., Professor, K. K. Regierungsrat, Abbazia, Balneotherapie.
Herz, Dr. med., Max, Privatdozent, Wien, Heilgymnastik.
†Hoffa, Dr. med., Professor, Geheimrat, Berlin, Die Massage als Heilfaktor.
Jodlbaur, Dr. med., Professor, München, Die sensibilisierende Wirkung fluoreszierender Stoffe (Photodynamische Erscheinungen).
Jungmann, Dr. med., Alfred, Wien, Lichttherapie bei Hauterkrankungen.
Keller, Dr. med., Hermann, Rheinfelden, Die Kochsalzwasser und Soolbäder.
Kienböck, Dr. med., Robert, Privatdozent, Wien, Über die Chancen der Radiotherapie.

Kromayer, Dr. med., Professor und Dyck, Dr. med., Berlin, Die Quarzlampe, ihre Geschichte, Technik und Indikationen.
Lazarus, Dr. med., Paul, Professor, Berlin, siehe unter v. Leyden, Professor Dr., wirkli. Geh.-Rat, Exz.
v. Leyden, Dr. med., Ernst, Professor, wirkli. Geh.-Rat, Exz. und Lazarus, Dr. med., Paul, Professor, Berlin, Die physikalische Therapie und die innere Klinik.
Schmidt, Dr. med., H. E., Oberarzt, Berlin, Radiumbehandlung.
Sommer, Dr. med., Ernst, Professor, Zürich, Fango und Fangobehandlung. Familiäre Hydrotherapie. Über Radium und die Radioaktivität schweizerischer Heilquellen. Über die Therapie mittels Röntgenstrahlen.
Strasser, Dr. med., Alois, Privatdozent, Wien, Die Hydrotherapie in der inneren Medizin.
Strebel, Dr. med., München, Neuere Methoden auf dem Gebiet der Strahlungstherapie. Hochfrequenzfunkenentladungen als Heilmittel für bestimmte Erkrankungen der Haut und Schleimhaut.
Wertheim-Salomonson, Dr. med., J. K. A., Professor, Amsterdam, Die wissenschaftlichen Grundlagen der Elektrotherapie.
Winternitz, Dr. med., Wilhelm, Professor, K. K. Hofrat, Wien, Mein Anteil an der Entwicklung der Hydrotherapie zum klinischen Lehrgegenstand,

Preis geheftet Mk. 10.—, gebunden Mk. 12.—.

Bei Bestellung auf Band I u. II beide Bände zusammen
geh. Mk. 15.—, geb. Mk. 18.—.

Verlag von Otto Nemnich, Leipzig.

Orthodiagraphische Praxis.

Kurzer Leitfaden

der

Theorie, Technik und Methodik der Orthodiagraphie.

Von **Dr. Paul C. Franze**

prakt. Arzt in Bad Nauheim.

————— Mit Abbildungen und 2 Tafeln. —————

Preis geheftet Mk. 1.80, gebunden Mk. 2.50.

Compendium der gerichtlichen Photographie.

Ein Hilfs- und Nachschlagebuch

für vereid. Gerichtschemiker, Sachverständige, Untersuchungsrichter, Staatsanwälte etc.

Von **Wilhelm Urban,**

vereid. Gerichtschemiker und Abteilungsvorstand an der Lehr- und Versuchsanstalt für Photographie in München.

Mit vielen Abbildungen und Tafeln.

————— Preis gebunden Mk. 7.50. —————

Unser Sorgenkind,

Seine Pflege und Erziehung

von **Gustav Major,**

Direktor des medizinisch-pädagogischen Kinderheims Sonnenblick Zirndorf bei Nürnberg.

Preis elegant in Leinen gebunden Mk. 8.—.

Wolzendorff,

Dr. med. Gustav, prakt. Arzt.

Gesundheitspflege und Medizin der Bibel

(Christus als Arzt). Studien und Beobachtungen.

————— **Mk. 1.—.** —————

Zum Nachbezüge empfohlen:

Röntgen-Taschenbuch

begründet und herausgegeben von

Professor Dr. med. Ernst Sommer

Direktor der Universitätspoliklinik für physikalische Therapie, Zürich.

I. Band.

Mit 44 Illustrationen im Text, 23 Abbildungen auf 6 Tafeln, Bildnis des Herrn Prof. Röntgen, Notizbuch, Tasche etc.

Preis gebunden Mk. 3.—

Inhaltsverzeichnis.

I. Vorrede. — II. Einleitung: 13 Jahre Röntgenologie. Rückblick und Ausblick (Prof. Dr. E. Sommer). — III. Technisch-diagnostischer Teil: 1. Die Röntgenröhre (Dir. Fr. Dessauer). 2. Mittel zur Unterdrückung der Schließungsinduktion (Dir. Fr. Dessauer). 3. Einige neuere röntgenologische Hilfsapparate (Dr. Paul C. Franze). 4. Theoretische Grundlagen und Methodik der Orthodiagraphie (Dr. Paul C. Franze). 5. Ueber Blenden und Schutzvorrichtungen im Röntgenverfahren (Prof. Dr. E. Sommer). 6. Ueber die Anwendung der Röntgenstrahlen in der Zahnheilkunde (Prof. Dr. E. Sommer). 7. Röntgenphotographische Winke (Prof. Dr. E. Sommer). 8. Einiges über Dosimeter (Dr. J. Wetterer). 9. Schematische Darstellung der einzelnen Extremitätengelenke unter Berücksichtigung ihrer Entwicklung (Dr. B. Wiesner). — IV. Therapeutischer Teil: 10. Ueber den heutigen Stand der Röntgentherapie (Dr. F. Haenisch). 11. Die Röntgentherapie (Doz. Dr. Holzknecht). 12. Ueber Homogenbestrahlung (Prof. Dr. E. Sommer). — V. Anhang: Winke für die Anschaffung einer Röntgeneinrichtung (Prof. Dr. E. Sommer). — VI. Pathologie und Therapie des Röntgenulcus (Prof. Dr. v. Krzyszalowiec). — VII. Ueber die forense Bedeutung der Röntgenstrahlen (Doz. Dr. R. Grashey). — VIII. Bibliographie. — IX. Register.

II. Band. Gebunden Mk. 4.50.

Inhaltsverzeichnis.

I. Vorrede. — II. Verzeichnis der Mitarbeiter. — III. Technisch-diagnostischer Teil: 1. Plastische Röntgenbilder (Dr. Béla Alexander). 2. Einige Untersuchungen über das Induktium und die Quecksilberunterbrecher (Ingenieur Friedr. Dessauer). 3. Neuerungen an Orthodiagraphen (Dr. Paul C. Franze). 4. Photographische Notizen (Doz. Dr. Grashey). 5. Die radiologische Magenuntersuchung (Doz. Dr. Holzknecht und Dr. Jonas). 6. Radiologische Diagnostik der Nephrolithiasis (Doz. Dr. Holzknecht und Doz. Dr. Kienböck). 7. Die Orthophotographie (Dr. Immelmann). 8. Ueber die intrathorazische Struma (Doz. Dr. Kienböck). 9. Teleröntgenographie des Herzens (Dr. A. Köhler). 10. Ein Blendenklättchen mit Einstellampe, Röntgen-Episkop (Dr. Robinsohn). 11. Beiträge zur röntgenologischen Diagnose normaler und pathologischer Lager und Größenverhältnisse subphrenischer Organe (Dr. C. Bruno Schürmayer). 12. Röntgendiagnostik der Lungentuberkulose (Prof. Dr. E. Sommer). 13. Stereoskopische Röntgenbilder als anatomisches Unterrichtsmaterial (Prof. Dr. E. Sommer). 14. Ueber den zweckmäßigen Gebrauch der Röntgenröhre (Prof. Dr. E. Sommer). 15. Zwei neue Instrumente zur qualitativen und quantitativen Messung der X-Strahlen: Das Villard'sche Radioskopierometer und das Quantitometer (Dr. Josef Wetterer). — IV. Therapeutischer Teil: 16. Behandlung von Gelenkerkrankungen mit Röntgenbestrahlungen (Dr. Ernst Moser). 17/18. Ueber die Therapie der Syringomyelie mit Röntgenstrahlen. Französisch und Deutsch (Prof. Dr. de Nobe). 19. Ueber das Problem der homogenen Tiefenbestrahlung (Prof. Dr. E. Sommer). 20. Sammelbericht über Röntgenbehandlung 1907/08 (Dr. Trapp). 21. Sensibilisierung und Röntgentherapie (Dr. Paul Wichmann). — V. Anhang: 22. Internationale Regelung der Honorare für radiologische Arbeiten (Prof. Dr. E. Sommer). — VI. Uebersicht über Leistungen und Fortschritte der röntgenologischen Technik 1908 (Prof. Dr. E. Sommer). — VII. Internationales Verzeichnis von Röntgenologen und Röntgeninstitute. — VIII. Bibliographie. — IX. Register.

III. Band. Gebunden Mk. 5.—

Inhaltsverzeichnis.

I. Vorrede. — II. Verzeichnis der Mitarbeiter. — III. Technisch-diagnostischer Teil: 1. Fortschritte in der Momentröntgenographie (Dir. Friedrich Dessauer). 2. Durchleuchtung oder Aufnahme? (Doz. Dr. Grashey). 3. Die Röntgenologische Belastungsprobe des Magens (Dr. Franz M. Groedel). 4. Technik und Anwendungsgebiet des Trochoscops (Dr. G. Fedor Haenisch). 5. Ein experimenteller Beitrag zur Wirkung der Silberplatte zur Verhütung von Röntgenshäden (Prof. Dr. v. Jaksch). 6. Die Verbindung der Photographie mit der Röntgenographie (Dr. Immelmann). 7. Ueber „Röntgenkinematographie“ (Bioröntgenographie) (Dr. C. Kästle, Prof. Dr. H. Rieder, Dr. J. Rosenthal). 8. Experimentelle Untersuchungen über Desensibilisierung und Sensibilisierung für Röntgenstrahlen (Dr. H. E. Schmidt). 9. Die Bedeutung der Glycinstandentwicklung in der Röntgenphotographie (Dr. C. Bruno Schürmayer). 10. Das Desensibilisierungsverfahren in der Praxis (Dr. Gottwald Schwarz). — IV. Therapeutischer Teil: 11. Die Röntgentherapie der tuberkulösen Lymphome (Doz. Dr. Robert Kienböck). 12. Beitrag zur Röntgentherapie der Lymphdrüsenkrankheiten (Prof. Dr. A. von Luzenberger). 13. Ueber die zur Zeit feststehenden Indikation der Röntgentherapie (Dr. Franz Nagelschmidt). 14. Die Röntgentherapie der Knochen- und Gelenktuberkulose (Prof. Dr. E. Sommer). 15. Die Röntgentherapie in der Gynäkologie (Prof. Dr. E. Sommer). 16. Die Röntgentherapie in der Oculistik (Dr. Rudolf Steiner). 17. Sammelbericht über Röntgenbehandlung 1908—1909 (Oberstabsarzt Dr. Trapp). 18. Die Röntgenbehandlung subcutaner Tumoren (Dr. J. Wetterer). — V. Anregung, die histologische Untersuchung von Röntgendermatiden betr. — VI. Uebersicht über Leistungen und Fortschritte der röntgenologischen Technik 1909 (Prof. Dr. E. Sommer). — VII. Adressenkalender, d. h. Internationales Verzeichnis der Röntgenologen und Röntgeninstitute. — VIII. Register.

Bei Bestellung von Band I—III, die 3 Bände zusammen zu Mk. 9.—.

Verlag von Otto Nemnich, Leipzig.

Soeben erschienen:

Röntgen-Taschenbuch

Begründet und herausgegeben von

Prof. Dr. Ernst Sommer, Zürich V.

IV. Band.

Preis gebunden in ganz Leinen Mk. 5.—.

Inhalt:

I. Vorrede. — II. Verzeichnis der Mitarbeiter. — III. Technisch-diagnostischer Teil. 1. Ueber die isolierte radiologische Darstellung des Kiefergelenkes (Dr. med. et phil. Herm. Algyögyi). 2. Kritische Beiträge zur Röntgenometrie (Ingenieur Heinz Bauer). 3. Zur Diagnose der zentralen Erkrankungen der Röhrenknochen (Prof. Dr. Bockenhimer). 4. Ein verbesserter Röntgenapparat für Wechselstrom (Direktor Friedrich Dessauer). 5. Die normalen und pathologischen Herzformen im Röntgenbilde (Dr. med. Theo. Groedel und Dr. med. Franz M. Groedel). 6. Die Leistungen des Röntgenverfahrens bei den Untersuchungen des normalen und pathologischen Dickdarms (Dr. med. G. Fedor Haenisch). 7. Röntgentechnische Kleinigkeiten (Doz. Dr. Patrik Haglund). 8. Die röntgenologischen Untersuchungsmethoden der Harnwege (Dr. med. Max Immelmann). 9. Die Bewegungsvorgänge des menschlichen Dünn- und Dickdarmes während der Verdauung auf Grund röntgenographischer und röntgenkinematographischer Untersuchungen (Dr. med. C. Kaestle und Dr. med. et phil. Carl Bruegel). 10. Exakte Dosierung therapeutischer Voll- und Teildosen und praktische Eichung einer Röntgenröhre (Ingenieur Dr. phil. Fr. Klingelfuss). 11. Ueber eine äußerst einfache und billige Rohrblende (Dr. Siegmund Kreuzfuchs). 12. Zur Teleröntgenographie (Prof. Dr. med. Levy-Dorn). 13. Ueber Präzisions-Röntgenogramme (Dip.-Ing. Dr. phil. Josef Rosenthal). 14. Die Bedeutung der Sensibilisierung und Desensibilisierung für die röntgentherapeutische Praxis (Dr. H. E. Schmidt). 15. Selbstschutz des Röntgenologen gegen Schädigungen durch Röntgenstrahlen (Dr. med. Bruno Schürmayer). 16. Die „Trockenplatte“ der Röntgenographen und deren diagnostische Deutung (Dr. med. Bruno Schürmayer). 17. Ueber Kontrastmittel in der Röntgendiagnostik (Prof. Dr. E. Sommer). — IV. Therapeutischer Teil. 18. Inwieweit sind Röntgenbilder zur Diagnose und Behandlung der Frakturen erforderlich? (Prof. Dr. Bockenhimer). 19. Ueber die Röntgenbehandlung der progressiven Paralyse (Prof. Dr. A. v. Luzenberger). 20. Die Röntgentherapie in der Gynäkologie (Prof. Dr. E. Sommer). 21. Sammelbericht über Röntgenbehandlung von Juli 1909 bis April 1911 (Oberstabsarzt Dr. med. Trapp). 22. Röntgentherapeutische Bestrebungen zur Bekämpfung der Tuberkulose (Dr. med. J. Wetterer). 23. Die Röntgentherapie der Uterusmyome (Dr. med. J. Wetterer). — V. Anhang. Zur Hygiene im Röntgenzimmer (Dr. A. Köhler). — VI. Uebersicht über Leistungen und Fortschritte der röntgenologischen Technik 1910/11. — Adressenkalendar, d. h. Internationales Verzeichnis der Röntgenologen und Röntgeninstitute. — VII. Bibliographie. — VIII. Register.

Praxis der Makro- und Mikro-Projektion

für Lehrzwecke in Schule und Haus, sowie für Lichtbildvorträge etc.

Von **Franz Paul Wimmer,**

Königlicher Gymnasiallehrer in München.

Mit vielen Abbildungen und Tafeln. Preis gebunden Mk. 6.—.

Die Erkennung und Behandlung des jugendlichen Schwachsinn.

Von **Gustav Major,**

Direktor des medizinisch-pädagogischen Kinderheims Sonnenblick Zirndorf bei Nürnberg.

Preis geheftet Mk. 1.80, gebunden M. 2.50.

In Vorbereitung befindet sich und erscheint 1913:

Leitfaden der Milchhygiene

zum praktischen Gebrauche für

Ärzte, Tierärzte, Nahrungsmittelchemiker, Landwirte etc.

von **Professor Dr. Arthur Schlossmann,**

Direktor der Kinderklinik an der Akademie für praktische Medizin in Düsseldorf.

Mit zahlreichen Abbildungen. Preis geb. ca. Mk. 10.—.

Der Verfasser ist erste Autorität auf dem Gebiete der Milchhygiene, sein Name bürgt dafür, daß ein wirklich praktisches brauchbares Werk entsteht.

