

**Die Pneumonie im Röntgenbilde ... : mit 59 Röntgenbildern auf 10 Tafeln und 10 Skizzenblättern / von R.v. Jaksch und H. Rotky.**

**Contributors**

Jaksch von Wartenhorst, Rudolf, Ritter, 1855-1947.

Rotky, H.

Royal College of Physicians of London

**Publication/Creation**

Hamburg, 1908.

**Persistent URL**

<https://wellcomecollection.org/works/qcqc356qn>

**Provider**

Royal College of Physicians

**License and attribution**

This material has been provided by This material has been provided by Royal College of Physicians, London. The original may be consulted at Royal College of Physicians, London. where the originals may be consulted.

Conditions of use: it is possible this item is protected by copyright and/or related rights. You are free to use this item in any way that is permitted by the copyright and related rights legislation that applies to your use. For other uses you need to obtain permission from the rights-holder(s).

**wellcome  
collection**

Wellcome Collection  
183 Euston Road  
London NW1 2BE UK  
T +44 (0)20 7611 8722  
E [library@wellcomecollection.org](mailto:library@wellcomecollection.org)  
<https://wellcomecollection.org>

67 g  
**Fortschritte auf dem Gebiete der Röntgenstrahlen**

Herausgeber: Prof. Dr. **Albers-Schönberg**

**Ergänzungsband 19**

---

# **Archiv und Atlas**

der normalen und pathologischen Anatomie

in typischen Röntgenbildern

## **Die Pneumonie im Röntgenbilde**

von

**R. v. Jaksch** und **H. Rotky**

in Prag

Mit 59 Röntgenbildern auf 10 Tafeln und 10 Skizzenblättern



**Hamburg**

Lucas Gräfe & Sillem

(Edmund Sillem)

1908

(P. 1)

Von der Verfasserin.





Digitized by the Internet Archive  
in 2016

<https://archive.org/details/b28038332>

**Fortschritte auf dem Gebiete der Röntgenstrahlen**

Herausgeber: Prof. Dr. **Albers-Schönberg**

**Ergänzungsband 19**

---

# **Archiv und Atlas**

der normalen und pathologischen Anatomie

in typischen Röntgenbildern

---

## **Die Pneumonie im Röntgenbilde**

von

**R. v. Jaksch** und **H. Rotky**

in Prag

Mit 59 Röntgenbildern auf 10 Tafeln und 10 Skizzenblättern



**Hamburg**

Lucas Gräfe & Sillem

(Edmund Sillem)

1908

Aus der K. K. Deutschen II. medizinischen Universitätsklinik in Prag


---

# Die Pneumonie im Röntgenbilde

von

**R. v. Jaksch** und **H. Rotky**  
in Prag

Mit 59 Röntgenbildern auf 10 Tafeln und 10 Skizzenblättern



**Hamburg**  
Lucas Gräfe & Sillem  
(Edmund Sillem)  
1908





Trotzdem die Untersuchung mit Röntgenstrahlen auch in der Diagnostik innerer Krankheiten, insbesondere der Brustorgane eine große Rolle spielt, ja man sagen kann, daß diese Methode, wenn auch nicht ein Gemeingut aller Ärzte, so doch aller inneren Kliniker geworden ist, liegen bis jetzt noch wenig Angaben in der Literatur vor, welche sich mit der fortlaufenden Beobachtung des Krankheitsverlaufes einer akuten Erkrankung der Lungen im Röntgenogramm beschäftigt hätten. Zwar liegen einzelne Arbeiten vor, so von Lichtheim<sup>1)</sup>, Holzknacht<sup>2)</sup> und anderen, jedoch sind nur spärliche Beobachtungen bekannt geworden, welche bei einer derartigen Erkrankung Tag für Tag die Veränderungen im Röntgenogramm mit den physikalisch dargebotenen Erscheinungen in eine Parallele gesetzt haben, so erst in der jüngsten Zeit von De la Camp<sup>3)</sup> und Rieder.<sup>4)</sup> Einer von uns (R. v. Jaksch<sup>5)</sup>) hat bereits im Jahre 1903 wohl als Erster fortlaufende Beobachtungen über die Veränderungen bei Pneumonie im Röntgenogramm veröffentlicht und darauf hingewiesen, daß wir in dem Röntgenverfahren eine Methode besitzen, krankhafte Prozesse in den Lungen — namentlich Pneumonien — direkter Beobachtung zugänglich zu machen, und oft schon aus den dabei dargebotenen Veränderungen allein Schlüsse auf die Natur, den Sitz und den Verlauf der Erkrankung ziehen können. Er hat dann in einem Vortrage<sup>6)</sup>, in welchem ein Teil der unten genau beschriebenen Röntgenplatten demonstriert worden ist, seine Anschauungen näher präzisiert, worauf später noch hingewiesen werden wird.

Unserem Programme gemäß soll zuerst eine Reihe von Beobachtungen bei croupöser Pneumonie besprochen werden, bei welchen die täglich konstatierten physikalischen Symptome mit den auf korrespondierenden Röntgenogrammen wahrzunehmenden Veränderungen in Vergleich gezogen werden. Zunächst ist noch zu bemerken, daß sämtliche Aufnahmen ventrodorsal gemacht wurden, d. h. die Lampe befindet sich vor dem Thorax und der Kranke liegt auf dem Rücken und unter ihm die Platte, mit zirka 50 cm Distanz der Röhre vom Thorax, letztere in senkrechter Stellung. Zu erwähnen ist noch, daß in der Klinik sämtliche Vorrichtungen getroffen sind, daß auch Schwerkranke ohne jede Schädigung dieser Prozedur unterzogen werden können. Mit Rücksicht auf die große Anzahl der erforderlichen Platten, begnügten wir uns nur mit der einen ventrodorsalen Aufnahme. Es ist weiterhin aus leicht begreiflichen Gründen nicht möglich, sämtliche Platten hier wiederzugeben; wir wählten die besten und markantesten zur Reproduktion.

<sup>1)</sup> Lichtheim, Fortschritte auf dem Gebiete der Röntgenstrahlen 3, 81, 1899.

<sup>2)</sup> Holzknacht, Archiv und Atlas der normalen und pathologischen Anatomie in typischen Röntgenbildern: S. 78 u. Taf. II, Fig. 4 u. 5, Hamburg, Luc. Gräfe und Sillem 1901.

<sup>3)</sup> De la Camp, Fortschritte auf dem Gebiete der Röntgenstrahlen 8, 323, 1905.

<sup>4)</sup> Rieder, Münchener medizinische Wochenschrift, 53, 1946, 1906.

<sup>5)</sup> R. v. Jaksch, Prager medizinische Wochenschrift, 28, 495, 1903.

<sup>6)</sup> R. v. Jaksch, Berliner klinische Wochenschrift, 42, 381, 1905.

## I. Fall.

21 jähriges Mädchen, aufgenommen am 4. Mai.<sup>1)</sup>

Anamnese. Der Vater des Mädchens verunglückte, die Mutter erlag einem Herzfehler. Vier Schwestern leben und sind gesund, eine Schwester starb an einem der Kranken unbekanntem Leiden. Die Patientin litt vor 2 Jahren an einem Gelenkrheumatismus, vor einem Monat überstand sie eine Gesichtsröse. Ihre gegenwärtige Erkrankung begann am 3. Mai 1903 mit heftigem Fieber, Seitenstechen und blutig tingiertem Auswurf.

Am Tage der Aufnahme fand sich im Harn kein Eiweiß, kein Zucker, kein Indikan, kein Azeton und keine Azetessigsäure; im Harne fanden sich einzelne granulierten und einzelne Leukozytenzylinder, im Sputum Diplokokken. Die Kranke fieberte vom 4.—11. Mai 1903, und zwar traten am 7. 8. und 9. Mai pseudokritische Abfälle der Temperatur ein, bis dann am 11. Mai die Kranke definitiv entfiebert wurde. Am 5. Mai wurde der Fall in der Klinik vorgestellt; es fand sich vom Dornfortsatz des 6. B.W. rückwärts links eine Dämpfung, vorne links allenthalben tympanitischer Perkussionsschall, kurz Erscheinungen eines Infiltrates im Unterlappen der linken Lunge; dabei laute systolische Geräusche über allen Ostien und ein mäßiger Grad von Icterus, Symptome, welche auf einen schon früher bestandenen Herzfehler zu beziehen sind. Die Zahl der Leukozyten betrug am 5. Mai 11800 und am 9. Mai nur mehr 8600. In der Zeit vom 5.—11. Mai entwickelten sich nach den physikalischen Befunden die Zeichen eines über die rückwärtigen Partien beider linker Lungenlappen verbreiteten pneumonischen Infiltrates, ferner vorne links die Zeichen eines bis zur dritten Rippe reichenden Infiltrates. An diesem Tage, am 11. Mai, an welchem die Kranke definitiv entfiebert war, wurde mit der Röntgenographie begonnen.

## 11. Mai 1903.

Physikalischer Befund (Fig. 1a u. 1b): Es besteht vorne links eine Dämpfung bis zur dritten Rippe. Die Dämpfung war jedoch wenig intensiv und zeigte etwas Schachtelton. Der Pektoral-fremitus war im Bereiche der Dämpfung links vorne verstärkt, die Auskultation ergab über diesen Stellen vorne krepitierendes mittel- und großblasiges Rasseln. Die Perkussion rückwärts ergab links überall etwas gedämpften Perkussionsschall mit tympanitischem Beiklange, der Pektoral-fremitus allenthalben verstärkt, die Auskultation ergab allenthalben krepitierendes Rasseln.

Röntgenogramm (Fig. 1): Wir sehen über der ganzen linken Lunge einen ziemlich gleichmäßig ausgebreiteten Schatten, welcher den Ansatz der Rippen an die Wirbelsäule weniger deutlich erkennen läßt als rechts, wie denn überhaupt die Rippen auf der linken Seite weniger deutlich sich ausprägen als rechts; man bemerkt weiter, daß ein schmaler, schleierförmiger Schatten, dessen Breite nach unten zunimmt, bis er oberhalb der rechten Zwerchfellhälfte seine größte Breite erreicht über die Wirbelsäule hinaus in den rechten Thoraxraum sich erstreckt und dadurch die Ansätze der rechten Rippen an die Wirbelsäule zum Teil etwas verschleiert erscheinen läßt. Es soll noch bemerkt werden, daß außer diesen bandförmigen Schatten, noch einige zur Längsachse des Körpers parallel verlaufende Schatten, welche in ihrem oberen Teile unregelmäßige Formen zeigen, zu verzeichnen sind.

## 12. Mai 1903.

Physikalischer Befund (Fig. 2a): Links rückwärts noch immer Dämpfung mit bronchialem Atmen und Knisterrasseln. Es ist demnach nach der physikalischen Untersuchung ein Fortschreiten der Lösung der Infiltration nicht nachzuweisen.

Röntgenogramm (Fig. 2): Das Bild hat sich geändert, indem nur an einer Stelle entsprechend der linken Skapula der Schatten in der Größe eines Fünfkronenstückes weniger intensiv erscheint, was sich besonders daran kund gibt, daß die Kontur der Rippen an diesen Stellen deutlicher erscheint. Der übrige Befund ist gleich geblieben, also die Wirbel und Rippen erscheinen verschwommen, der bandartige Schatten rechts ist noch vorhanden.

## 13. Mai 1903.

Physikalischer Befund (Fig. 3a): Links vorne noch etwas gedämpft tympanitischer Perkussionsschall, rückwärts unten abgeschwächtes Atmen.

Röntgenogramm (Fig. 3): Der zungenförmige Fortsatz nach rechts noch vorhanden, hat aber an Intensität abgenommen, so daß man die Verbindung zwischen Rippen und Wirbelsäule deutlicher sieht. In der Gegend der linken Skapula sind heute die Rippen an ihrer rückwärtigen Partie schon vollkommen sichtbar; überhaupt ist der ganze über der linken Lunge vorhandene Schatten im Laufe dieser 24 Stunden schwächer geworden, so daß die Rippen und Wirbel an diesem Tage deutlicher hervortreten.

## 14. Mai 1903.

Physikalischer Befund (Fig. 4a u. 4b): Dämpfung vorne links etwas zurückgegangen, Perkussionsschall etwas lauter, links rückwärts Dämpfung vom Dornfortsatz der achten Rippe.

<sup>1)</sup> Die Platten dieses Falles wurden im Jahre 1903 in der Sitzung des Zentralvereins deutscher Ärzte in Böhmen zu Böhmisches-Leipa am 28. Juni demonstriert.

Röntgenogramm (Fig. 4): Der Schatten hat über der linken Lunge sowohl von rechts nach links als auch von oben nach unten an Intensität abgenommen. Es ist nur noch ein Schleier über der linken Lunge zu sehen; die schon früher beschriebene Stelle entsprechend der linken Skapula, an welcher die Rippen vollständig deutlich zu sehen sind, hat an Größe zugenommen.

15. Mai 1903.

Physikalischer Befund (Fig. 5a): Perkussionsschall noch etwas gedämpft, rückwärts über der Supra- und Infraklavikulargrube vesikuläres Atmen.

Röntgenogramm (Fig. 5): Die Rippen treten noch deutlicher hervor, die Veränderungen rechts von der Wirbelsäule kaum mehr angedeutet, der Schatten über der ganzen linken Lunge noch mehr aufgehellt. Die Aufhellung in der Gegend der Skapula hat an Größe zugenommen.

16. Mai 1903.

Physikalischer Befund (Fig. 6a): Links vorne noch etwas gedämpft tympanitischer Schall, über den gedämpften Partien spärliches Rasseln zu hören, links rückwärts lauter, tiefer Schall, die Auskultation ergibt links spärliches fein- und mittelblasiges Rasseln.

Röntgenogramm (Fig. 6): Von den früher beschriebenen streifenförmigen Schatten im rechten Pleuraraum kaum mehr etwas zu sehen. Die Aufhellung in der Gegend der Skapula hat weitere Fortschritte sowohl lateralwärts als medianwärts gemacht.

17. Mai 1903.

Physikalischer Befund (Fig. 7a): Über der linken Lunge unbestimmtes Atmen, sonst in der Krankheitsgeschichte nichts notiert.

Röntgenogramm (Fig. 7): Die Schatten, welche durch die Infiltration des Oberlappens der linken Lunge bedingt wurden, sind namentlich medianwärts zurückgegangen. Die im Vergleiche zu Bild I noch restierenden Schatten gehören zum großen Teil dem Herzen an.

18. Mai 1903.

Physikalischer Befund (Fig. 8a): Keine Veränderung.

Röntgenogramm (Fig. 8): Außer einem höheren Zwerchfellstand rechts gegenüber kein Unterschied.

19. Mai 1903.

Physikalischer Befund (Fig. 9a): Perkussionsschall überall normal, links hinten vom Dornfortsatz des 9. B.W. noch etwas Dämpfung.

Röntgenogramm (Fig. 9) zeigt insofern eine Änderung, als der Zwerchfellstand rechts tiefer ist als links.

20. Mai 1903.

Physikalischer Befund: Unverändert.

Röntgenogramm (Fig. 10): Der über der linken Lunge noch bestehende Schatten hat bis zur siebenten Rippe abgenommen; sonst ist das Bild das gleiche.

21. Mai 1903.

Physikalischer Befund: Unverändert.

Röntgenogramm zeigt keine wesentlichen Änderungen. Die im vorhergehenden Bilde erwähnte Aufhellung bis zur siebenten Rippe war wohl durch ein geändertes Volumen des Herzens bedingt.

22. Mai 1903.

Röntgenogramm: Unverändert, dagegen am

23. Mai 1903

ist am Röntgenogramm (Fig. 11) eine weitere Aufhellung sowohl median- als lateralwärts zu konstatieren. An diesem Tage wurde das Mädchen entlassen.

Es zeigt dieser Fall, wie die Lösung der Pneumonie im Zentrum des Oberlappens einsetzt (Fig. 2), zu einer Zeit, wo unsere üblichen physikalischen Untersuchungsmethoden einen Schluß auf beginnende Lösung nicht zuließen. Das Mädchen kam später noch einmal mit den Erscheinungen eines inkompensierten Herzfehlers an unsere Klinik, wo sie auch ihrem Leiden erlegen ist. Die Obduktion bestätigte die klinische Diagnose und zeigte als Nebenbefund eine totale Anwachsung der linken Lunge.

## II. Fall.

17jähriges Mädchen, aufgenommen am 8. November 1903. Streptokokkeninfektion. Infiltration im Oberlappen der rechten Lunge.

Vor 7 Jahren überstand sie eine Lungenentzündung; nach einer Schieloperation wurde sie am

7. November 1903 von einem Schüttelfroste befallen und am 8. November in unsere Klinik gebracht. Die physikalische Untersuchung ergab an diesem Tage eine Infiltration im Oberlappen der rechten Lunge. Temperatur bis 40° C. Im Sputum Streptokokken. Leukozytenzahl am 10. November 12000, am 19. November 8400.

11. November 1903.

Physikalischer Befund (Fig. 12a u. 12b): Dämpfung rechts in der Supraklavikulargrube und im I. Interkostalraum. Pektoralfremitus vorne im Bereich der Dämpfung verstärkt.

Auskultation: Über den gedämpften Partien Rasseln. Rückwärts Dämpfung bis zum Dornfortsatz des 5. B.W. Pektoralfremitus verstärkt. Auskultation: Rasseln. Temperatur hochfebril (40,1° C).

Röntgenogramm (Fig. 12) läßt einen keilförmigen Schatten, entsprechend dem Oberlappen der rechten Lunge erkennen, dessen Basis ungefähr der Klavikula entspricht, dessen Spitze bis zur rückwärtigen Peripherie der siebenten Rippe herabreicht, wo ein Teil des dem rechten Herzen angehörigen Schattens durch einen schmalen Streifen von diesem Schatten getrennt erscheint. Außerdem ist bemerkenswert, daß in dem keilförmigen Schatten sich lobuläre hellere Herde finden.

20. November 1903.

Physikalischer Befund: Außer einer Verstärkung des Pektoralfremitus rechts, normaler Befund. Temperatur afebril.

Röntgenogramm (Fig. 13): Der früher beschriebene Schatten über der rechten Lunge ist fast vollständig geschwunden, nur medianwärts, oberhalb des Herzens neben der Aorta finden sich noch einzelne leichte schleierförmige Schatten, welche wohl auf Adhäsion zu beziehen sind.

Es zeigt dieser Fall deutlich die Aufhellung des Schattens, dabei aber auch die Tatsache, daß die Schatten nicht absolut verschwinden trotz Verschwinden des physikalischen Befundes, sondern meistens kleine Residuen des Schattens restieren. Die Lösung begann wieder zentral. Die Patientin wurde am 21. November geheilt entlassen.

### III. Fall.

Ein Fall von durch Infektion der Lunge mit Typhusbazillen bedingter pneumonischer Infiltration. Der Fall wurde auch von Rau<sup>1)</sup> aus der Klinik ausführlich beschrieben. Hier sei nur ganz kurz eine radiologische Aufnahme mitgeteilt. Nach der physikalischen Untersuchung (Fig. 14a), handelte es sich um eine Infiltration im Unterlappen der linken Lunge. Temperatur bis 39,8° C. Am Röntgenogramm (Fig. 14) ersieht man, daß links der Kontur der unteren Rippen fast ausgelöscht erscheint, weiter, daß neben dem Herzen sich einzelne schleierartige Schatten finden. Es ist dies die Aufnahme vom 9. November 1903; am 20. Dezember 1903 waren die Symptome der Infiltration des Unterlappens geschwunden, die Temperatur afebril, und wie Fig. 15 zeigt, erscheinen jetzt die Rippen deutlicher ausgeprägt, dagegen die schleierförmigen Schatten neben dem Herzen etwas verbreitert.

Dieser Fall, wo es sich ätiologisch um eine durch Typhusbazillen bedingte Pneumonie handelte, läßt erkennen, daß die Aufhellung des Schattens auch gleichmäßig sich entwickeln kann, nicht nur von einem zentralen Herde aus fortschreitend.

### IV. Fall.

18jähriger Mann, aufgenommen am 1. Februar 1905. Diplokokkenpneumonie mit nachfolgender Tuberkulose. Der Vater des Patienten lebt und ist gesund, ebenso zwei Geschwister. Die Mutter und drei Geschwister starben an einer dem Kranken unbekanntem Krankheit, eine Schwester an Diphtheritis. Patient war früher stets gesund, will nie gehustet haben, war aber immer schwächlich. Seine jetzige Erkrankung begann vor 3 Wochen mit Kopf- und Brustschmerzen, sowie mit Fieber. Schüttelfroste wurden nicht beobachtet. Im Harne fand sich kein abnormer Bestandteil. Patient fiebert hoch (38,4—39,5° C). Im Sputum reichliche Diplokokken.

1. Februar 1905.

Physikalischer Befund: Perkussion ergibt über der linken Fossa supraclavicularis und der Fossa supraspinata beiderseits gedämpften Schall. Links hinten unten Dämpfung, welche in der Höhe des Dornfortsatzes des siebenten Brustwirbels beginnt, und bis zur Basis reicht und sich über die seitlichen Partien hinaus bis nach vorn erstreckt. Pektoralfremitus daselbst verstärkt.

Röntgenogramm: Man sieht entsprechend der linken Lunge einen Schatten, der von der Spitze beginnend — hier aber nur schleierförmige und fleckenweise — bis nach abwärts reicht und in den Zwerchfellschatten übergeht. Dabei ist die Grenze zwischen dem feinen oberen Schatten und dem dichten, durch die Induration des Lungengewebes bedingten Schatten deutlich markiert und erscheint

<sup>1)</sup> Rau, Zeitschrift für Heilkunde, 25, 385, 1904.

horizontal in der Höhe der siebenten Rippe gelegen. Der Herzschatten ist nur rechts deutlich, desgleichen hier auch der sogenannte Begleitschatten des Herzens; links sind von den drei bogenförmigen Linien, die den linken Herzschatten begrenzen, nur die zwei oberen sichtbar.

2. Februar 1905.

Physikalischer Befund (Fig. 16a u. 16b): Dämpfungsgrenze ist unverändert. Die Dämpfung hat tympanitischen Beiklang, im Bereiche derselben ausgesprochenes Knisterrasseln. Pektoralfremitus in der oberen Hälfte der Dämpfung stärker als rechts, in der unteren Hälfte abgeschwächt. Über der linken Spitze vorn und rückwärts kleinblasiges Rasseln, über der rechten Spitze rückwärts scharfes rauhes Inspirium mit verlängertem verschärftem Exspirium. Temperatur bis 38,2° C, Zahl der Leukozyten 9000.

Röntgenogramm (Fig. 16): Der Schatten im allgemeinen unverändert, und erscheinen die feinen fleckigen Schatten im linken Oberlappen etwas deutlicher als früher. Rechts oben sind desgleichen feinste, zerstreute Schatten sichtbar. Der absolute Schatten, dem linken Unterlappen entsprechend, zeigt insofern eine Änderung, als er intensiver zu sein scheint, da die Rippenzeichnung im Schatten viel weniger deutlich erscheint.

3. Februar 1905.

Physikalischer Befund: Perkussionsschall in der linken Lungenspitze, leiser als rechts, desgleichen im ersten Interkostalraum. Rückwärts in der Gegend der Fossa supraspinata links keine ausgesprochene Dämpfung, im ersten Interkostalraum links der Schall etwas leiser. Links über der Lunge rückwärts deutliches, wenn auch nicht sehr ausgesprochenes bronchiales Atmen, beim Exspirium Knisterrasseln. In der rechten Lungenspitze vesikuläres Atmen. In den seitlichen gedämpften Partien hört man pleurales Reiben. Temperatur bis 38° C.

Röntgenogramm: Keine wesentliche Veränderung gegen die letzte Aufnahme, nur erscheint die Dämpfung vielleicht noch intensiver und die Rippenzeichnung mehr verwaschen. Im Oberlappen deutliches Sichtbarsein der Skapularschatten.

5. Februar 1905.

Physikalischer Befund (Fig. 17a u. 17b): Über der ganzen Lunge rückwärts links gedämpfter Perkussionsschall und bronchiales Atmen. Am Ende des Inspiriums konsonierendes feuchtes, kleinblasiges Rasseln. Der Dämpfungsbezirk links vom Herzen etwas aufgehellt. Temperatur bis 38,4° C.

Röntgenogramm (Fig. 17): Die Ansatzstellen der Rippen links im Schatten etwas deutlicher sichtbar. Die lufthaltigen Partien oberhalb der Dämpfung aber nicht so deutlich ausgesprochen wie rechts, darin flockenförmige Schatten sichtbar, auch der linke Skapularschatten viel intensiver als rechts. Die Herzschattenzeichnung erscheint rechts ein wenig über die Wirbelsäule reichend (Stellung der Röhre).

7. Februar 1905.

Physikalischer Befund: Links hinten unten noch ausgesprochene Dämpfung, über derselben bronchiales Atmen und ausgesprochenes kleinblasiges Knisterrasseln. Temperatur bis 38,9° C.

Röntgenogramm: Das Bild zeigt keine auffällige Verschiedenheit mit dem vorangehenden. Es hat aber den Anschein, als ob der Kavaschatten rechts, sowie der Schatten des rechten Vorhofes, also die rechte Begrenzung des Herzschattens etwas nach der linken Seite hin verschoben wäre. Rechts zwischen erster Rippe und Klavikula kleine Schatten.

16. Februar 1905.

Physikalischer Befund: Über der linken Lungenspitze der Perkussionsschall leiser als rechts, weiter nach abwärts kein Unterschied zwischen rechts und links, vielleicht etwas Volumen pulmonum auctum. Links vorn keine Dämpfung, sondern abnorm lauter und tiefer Schall, links rückwärts ganz leichte Dämpfung bis zum dritten Brustwirbel, dann absolute Dämpfung. Auskultatorisch vorn links oben etwas Rasseln, desgleichen auch weiter nach abwärts, rechts vesikuläres Atmen. Rückwärts hörbares Exspirium, kein Rasseln, weiter unten vesikuläres Atmen, links oben hörbares, rauhes Exspirium, unten abgeschwächtes Atmen mit etwas Knisterrasseln, kein pleurales Reiben. Temperatur bis 38,2° C.

Röntgenogramm: Die Dämpfung im linken Unterlappen, entsprechend dem physikalischen Befunde, deutlich vorhanden, als mehr oder weniger homogener, nur durch die Rippenzeichnung unterbrochener Schatten, sich in gleicher Höhe haltend wie früher. Im Oberlappen die herdweisen, ziemlich gut markierten Schatten auf dem gegenüber rechts trüber erscheinenden Untergrund deutlich wahrnehmbar. Die rechte Lunge bis zur konvexen Zwerchfellkuppe dunkel, nur unterbrochen von Begleitschatten des Herzens und den kleinen Schatten zwischen erster Rippe und Klavikula.

3. März 1905.

Physikalischer Befund: Links vorn der Perkussionsschall normal mit vesikulärem Atmen und Rasseln. Links hinten bronchiales Atmen mit Knisterrasseln. Temperatur afebril.

Röntgenogramm: Das Bild zeigt keine weitergehende Veränderung. Der Schatten, der dem linken Unterlappen entspricht, in gleicher Intensität, jedoch der Oberlappenschatten mehr ausgesprochen,

scheinbar bedingt durch engeres Aneinandertreten und weitere Ausbreitung der herdförmigen Schatten. Desgleichen rechts die Zone zwischen erster Rippe und Klavikula trüber. Es hebt sich aber im Oberlappen immer noch der Herz- resp. Aortenschatten deutlich von der Umgebung ab.

13. März 1905.

Physikalischer Befund: Über beiden Lungenspitzen hinten Dämpfung, links stärker als rechts. Über der ganzen rechten Lunge hinten Dämpfung, in der Mitte ein kleiner Bezirk mit tympanischem Beiklang. Links hinten, namentlich an der Spitze und der Basis rauhes Atmen und Rasseln, auch links vorn allenthalben verkürzter Perkussionsschall mit verschärftem Inspirium.

Röntgenogramm: Unverändert.

12. April 1905.

Physikalischer Befund (Fig. 18a und 18b): In Bezug auf den Perkussionsbefund keine wesentliche Änderung (vgl. Fig. 17a und 17b). Rechts hinten oben verlängertes rauhes Inspirium mit vesikulärem Exspirium, nach abwärts pueriles Atmen. Links hinten oben mittel- und grobblasiges Rasseln, nach abwärts zu bronchiales Atmen. Links hinten unten reichliches kleinblasiges konsonierendes Rasseln. Temperatur afebril.

Röntgenogramm (Fig. 18): Das Bild zeigt eine Zunahme der Intensität des Schattens entsprechend dem linken Unterlappen, die Rippenzeichnung erscheint viel mehr verwischt. Der Schatten, entsprechend dem linken Oberlappen ist auch deutlicher geworden, hingegen ist fast keine Veränderung in der rechten Lunge nachweisbar.

21. April 1905.

Physikalischer Befund (Fig. 19a) ist ohne wesentliche Änderung. Temperatur afebril.

Röntgenogramm (Fig. 19): Der Schatten links deutlich. Im linken Oberlappen fallen einige — besonders zwei — dunkle, runde Flecken innerhalb der Zone zwischen Aorten- und Skapularschatten auf.

Resümee: Es zeigt ein Vergleich mit der ersten Platten ganz deutlich: Die Schattenbildung im linken Unterlappen ist, nachdem sie an Intensität allmählich zugenommen hatte, stationär geworden, entsprechend dem Exsudat mit Schwartenbildung an der hinteren Thoraxwand bei ventro-dorsaler Aufnahme besonders deutlich. Hingegen zeigte die Partie, die dem linken Oberlappen entspricht, besonders aber der Zwickel, der zwischen dem linken Rand des Herz- und Aortenschattens und dem rechten Rand der rechten Skapula, jener kipelförmige Bezirk, eine allmählich immer deutlicher werdende Schattenzunahme. Die anfänglich auf schleierförmig getrübttem Untergrund nur kleineren Flecken, breiten sich immer mehr und mehr aus, konfluieren und nehmen an Intensität des Schattens zu, so daß schließlich starke Kontraste in der Helligkeit der korrespondierenden Lungenfelder zwischen rechts und links zu ungunsten der linken Seite sichtbar werden. Den in der letzten Aufnahme erwähnten zwei dunklen Flecken in der kipelförmigen Zone links, dürften wohl Kavernen zugrunde liegen.

Es handelt sich hier also um einen jener Fälle, bei welchen eine vielleicht latente Tuberkulose durch das Auftreten einer Diplokokkeninfektion zur Weiterentwicklung gebracht wird. Trotz eifrigen Suchens konnten zum erstenmal erst am 15. Februar Tuberkelbazillen nachgewiesen werden. Infolge dieser Kombination kam es auch zu keinem kritischen Temperaturabfall, desgleichen zu keinem vollständigen Rückgehen der physikalischen Erscheinungen und der am Röntgenogramme sichtbaren Veränderungen, ja im Gegenteil: es bildeten sich Veränderungen am Röntgenogramm, wie solche bei Lungentuberkulose gefunden werden. Es ist der Fall auch deshalb interessant, weil er mit Bestimmtheit zeigt, daß unmittelbar anschließend an eine nachgewiesene Diplokokkeninfektion, eine Infektion oder vielleicht Reinfektion der Lunge mit Tuberkelbazillen erfolgt. Nur die Kombination der physikalischen mit der Röntgenuntersuchung konnte den Fall klar stellen, und ist es sehr interessant, daß man aus dem Röntgenogramm auch ungefähr schließen kann (Fig. 18), daß und wann an Stelle pneumonischer, tuberkulöse Infiltration sich entwickelt hat.

## V. Fall.

28jähriger Mann, aufgenommen am 20. Januar 1905. Pneumonie, bedingt durch Staphylo- und Streptokokkeninfektion; diese Erreger wurden auch aus dem durch Venaepunktion gewonnenen Blute kultiviert. Eltern des Patienten starben an ihm nicht bekannter Krankheit, drei Geschwister sind gesund. Seit einem Jahr, angeblich infolge einer Verkühlung hustet der Kranke, soll jedoch nicht abgemagert sein. Seine jetzige Erkrankung begann vor drei Tagen (17. Januar 1905) plötzlich mit starkem Kältegefühl, Fieber, Kopfschmerzen und Stechen auf der rechten Brustseite. Im Harn fand sich kein Zucker, eine Spur Eiweiß, kein Indikan, kein Azeton, keine Azetessigsäure. Temperaturen bis 40,2° C.

23. Januar 1905.

Physikalischer Befund (Fig. 20a): Temperatur febril. Rechts vorn abnorm lauter und tiefer Schall, keine Dämpfung, erst an der sechsten Rippe in der Parasternallinie, am unteren Rand der sechsten Rippe in der Mamillarlinie, an der siebenten Rippe in der vorderen Axillarlinie Dämpfung. Links vorn nirgends Dämpfung. Perkussion rückwärts ergibt rechts eine Dämpfung, die nach unten an Intensität zunimmt. Im Verhalten des Pektoralfremitus zwischen rechts und links kein Unterschied, von einer Aufhebung desselben keine Spur. Die Auskultation ergibt rechts vorn allenthalben mittel- und großblasiges Rasseln. Rückwärts reichliches Rasseln. Temperatur bis 39,8° C.

Röntgenogramm (Fig. 20): Das Röntgenogramm zeigt eine Senkrechtstellung und leichte Verlagerung des Herzens nach der Mittellinie zu. Weiter sieht man im ersten, zweiten und dritten Interkostalraum rechts, lateralwärts von der Medianlinie einen gegen die dritte Rippe an Breite abnehmenden, ungemein gleichmäßigen Schatten. Die ganze rechte Lunge erscheint durchsetzt von zahlreichen landkartenförmigen ineinander fließenden Schatten, welche von der siebenten Rippe an zu einem kompakten Schatten zusammenfließen.

26. Januar 1905.

Physikalischer Befund (Fig. 21a): Temperatur subfebril (bis 37,8° C). Über den gedämpften Partien bronchiales Atmen mit feuchtem konsonierenden Rasseln.

Röntgenogramm (Fig. 21): Das Bild zeigt, daß rechts, entsprechend dem Oberlappen, die herdweise ineinander übergreifenden Schatten eine leichte Aufhellung zeigen, daß diese Aufhellung aber am deutlichsten und intensivsten im zentralen Teil des Oberlappens sich erweist, während der von der siebenten Rippe nach abwärts verlaufende Schatten keine wesentliche Veränderung wahrnehmen läßt. Es erscheint im rechten Oberlappen auch schon die rechte Herzgrenze deutlich markiert.

30. Januar 1905.

Physikalischer Befund: Die Dämpfung bis zum Dornfortsatz des siebenten Brustwirbels reichend, etwas intensiver. Über der ganzen Lunge hinten bronchitische Geräusche, über der Dämpfung von bronchialem Atmen begleitet. Temperatur afebril.

Röntgenogramm: Es fällt hier die Zunahme und exzentrische Vergrößerung der zentralen Aufhellung auf. Die Schatten neben der Wirbelsäule (Herz und Aorta) sind ziemlich deutlich von der Umgebung abgegrenzt. Die dem rechten Unterlappen entsprechende Dämpfung immer gleich dicht und gleich homogen, mit undeutlicher Rippenzeichnung.

9. Februar 1905.

Physikalischer Befund (Fig. 22a): Dämpfungsgrenzen unverändert. Über der ganzen Lunge rechts noch rauhes Atmen und feuchtes, kleinblasiges Rasseln. Über der Dämpfung abgeschwächtes Atmen und pleurales Reiben. Links noch bronchitische Geräusche.

Röntgenogramm (Fig. 22): Der Schatten der großen Gefäße und des Herzens auch rechts deutlich abgegrenzt. Die Aufhellung im rechten Oberlappen hat sehr stark zugenommen, so daß der Schatten der rechten Skapula scharf begrenzt in der Aufhellung sichtbar wird. Die absolute Schattenbildung beginnt in der Höhe der achten Rippe, verläuft nicht horizontal, sondern nach außen hin leicht ansteigend, dabei aber scharf markiert. Der Schatten von der achten Rippe nach abwärts an Dichte eher zugenommen, die Rippenzeichnung mehr verwaschen als früher, die linke Lunge frei.

15. Februar 1905.

Physikalischer Befund: Vom Dornfortsatz des achten Brustwirbels an rechts hinten gedämpfter Perkussionsschall, sonst über der Lunge die Dämpfung ziemlich aufgehellt. Die Auskultation ergibt über der Dämpfung abgeschwächtes Atmen und feuchtes Rasseln. Über der ganzen rechten Lunge, besonders in den unteren Partien hört man vesikuläres Atmen mit feuchtem Rasseln. Herzdämpfung ist nicht nachweisbar.

Röntgenogramm: Die Aufhellung im rechten Oberlappen ist vollständig vor sich gegangen.

Dabei scheint aber der Herzschaten etwas mehr nach rechts verschoben und ist nicht scharf abgegrenzt. Der dem Unterlappen entsprechende Schatten ist fast homogen und dicht, ohne Lichtdifferenzen, die Rippenzeichnung nur noch angedeutet. Die Grenze zwischen Schatten und Aufhellung verläuft im Gleichen schräg nach unten hin aufsteigend.

21. Februar 1905.

Physikalischer Befund (Fig. 23a): Dämpfung rechts unten rückwärts unverändert, über der Dämpfung abgeschwächter Stimmfremitus und abgeschwächtes Atmen mit feuchtem Rasseln.

Röntgenogramm (Fig. 23): Der zwischen dem Herzschaten und dem medialen rechten Skapularrand gelegene Teil des rechten Oberlappens besonders scharf aufgehellt, und zeigen sich jetzt auch über einzelne feine Schattenflecken (Bronchien?). Der basale Schatten unverändert.



Dieser Fall zeigt deutlich wie gleichmäßig fortschreitend nach dem Abfall des Fiebers die Aufhellung des Schattens und die Lösung des pneumonischen Infiltrates vor sich geht. Ganz besonders interessant aber ist dabei, daß die Lösung des Schattens zentral beginnt und von da aus exzentrisch der Aufhellungsprozeß weiterschreitet, und zwar ist diese zentrale Aufhellung am Bilde schon deutlich zu erkennen zu einer Zeit, wo die physikalische Untersuchung uns diesbezüglich vollkommen im Stiche ließ (Fig. 21 u. 21a und Fig. 22 u. 22a).

#### VI. Fall.

19jähriger Mann, aufgenommen am 28. Januar 1905. Streptokokken und Diplokokkeninfektion im rechten Unterlappen. Der Vater des Patienten lebt und ist gesund, seine Mutter starb an einem Herzfehler, ein Bruder an Schwindsucht. Außer einer Augenentzündung, litt der Patient durch sechs Wochen an Schmerzen im rechten Handgelenk. Er erkrankte vor fünf Tagen plötzlich mit Schüttelfrost, Kopfschmerzen und Fieber. Gleichzeitig traten starke stechende Schmerzen in der rechten Brustseite auf. Im Harn konnte kein abnormer Bestandteil aufgefunden werden. Im Sputum finden sich Streptokokken und Diplokokken.

30. Januar 1905.

Physikalischer Befund (Fig. 24a): Am Tage der Aufnahme in das Spital, 28. Januar 1905, fiebert der Kranke hoch, bis zu 39,3° C. Lungenbefund rechts hinten, vom Dornfortsatz des fünften Brustwirbels nach abwärts Dämpfung, über derselben bronchiales Atmen, sowie verstärkter Stimmfremitus. Am Ende des Inspiriums Knisterrasseln. Zweiter Tag nach der Entfieberung (30. Januar): Die Dämpfung hat sich in ihrem oberen Anteil etwas aufgehellt. Stimmfremitus abgeschwächt. Atemgeräusch unten fehlend und in der oberen Hälfte der Dämpfung durch reichliches Rasseln verdeckt.

Röntgenogramm (Fig. 24): Es fällt bei Betrachtung des Bildes sofort eine ausgebreitete Schattenbildung entsprechend dem Unterlappen der rechten Lunge auf, welche bis zur Höhe der sechsten Rippe sich erstreckt. Der Schatten erscheint nicht gleichmäßig dicht, sondern zeigt auch einige dunklere Stellen. Insbesondere sind auffällig kleine, stark lichtbrechende, scharf umschriebene runde Fleckchen, welche parallel der Wirbelsäule strangförmig nach abwärts ziehen, und denen anatomisch wohl verkalkte Lymphdrüsen zugrunde liegen. Leider sind dieselben auf der Reproduktion nicht so intensiv, desto deutlicher aber auf der Originalplatte sichtbar. Die Grenze gegen den Oberlappen erscheint wiederum nicht vollständig horizontal, sondern leicht schräg nach oben und außen verlaufend.

31. Januar 1905.

Physikalischer Befund: Rechts vorn ist der abnorme laute Schall auffällig. Die Herzdämpfung sehr klein. Pektoralfremitus rechts vorn gewiß nicht verstärkt. Die Auskultation ergibt nichts Besonderes. Rückwärts ist der Perkussionsschall vom letzten Brustwirbel nach abwärts etwas gedämpft tympanitisch. Das Pektoralfremitus im Bereiche der Dämpfung erhalten, zwischen rechts und links kein Unterschied. Auskultation rückwärts leises, ziemlich reichliches, kleinblasiges Rasseln wahrnehmbar.

Röntgenogramm: Man erkennt einen deutlichen Schatten entsprechend dem Unterlappen der rechten Lunge. Dieser Schatten läßt sich in zwei Teile zerlegen: Der obere Teil des Schattens zeigt eine ungleichmäßige, landkartenähnliche Zeichnung, während das tiefer gelegene Schattenfeld viel intensiver ausgesprochen erscheint und parallel mit dem vom Zwerchfell herrührenden Schatten verläuft. In dem oberen Teil des Schattens, der gegen früher an Helligkeit zugenommen hat, fallen jetzt die verkalkten Drüsen ganz besonders gut auf.

1. Februar 1905.

Physikalischer Befund: Die Dämpfung rechts hinten unten fast verschwunden. Über dem Unterlappen, etwa bis zur Höhe des Dornfortsatzes des achten Brustwirbels tympanitischer Schall, von da nach abwärts gedämpft tympanitischer Schall. Reichliches mittel- und kleinblasiges Rasseln.

Röntgenogramm: Die Aufhellung zeigt deutliche Fortschritte. Die Helligkeitsdifferenz zwischen Oberlappen und Mittel- und Unterlappen erscheint nur mehr graduell. Deutlich ist der Schatten am Lungenhilus. Die Zwerchfellkuppe markiert.

2. Februar 1905.

Physikalischer Befund: Die Dämpfung rechts rückwärts hat tympanitischen Beiklang. Auskultatorisch am Ende des Inspiriums noch ziemlich reichliches Knisterrasseln.

Röntgenogramm: Die landkartenähnliche Schattenzeichnung fast vollkommen geschwunden. Die Zwerchfellgrenze immer noch unscharf markiert, was durch vereinzelte fleckenförmige, ineinander verlaufende Schattenherde, die der Lunge angehören, bedingt wird.

4. Februar 1905.

Physikalischer Befund: Über beiden Lungen rückwärts lauter Perkussionsschall mit vesikulärem Atmen.

Röntgenogramm (Fig. 25): Das Bild läßt uns die vollständige Aufhellung der Schattenbildung im rechten Lungenfeld erkennen. In der Helligkeit zwischen Ober- und Unterlappen fast kein Unterschied mehr wahrzunehmen. Im Unterlappen nur noch eine leichte marmorierte Schattenzeichnung zu erkennen. Parallel zur Wirbelsäule verlaufend sind die verkalkten Drüsen deutlich sichtbar, desgleichen der Begleitschatten des Herzens, sowie die Rippenzeichnung und deren Ansatzstellen an der Wirbelsäule gut gezeichnet. Auch tritt jetzt die Zwerchfellkuppe deutlich hervor.

Es lehrt dieser Fall wieder, daß die Lösung nicht immer von einem zentralen Herde aus sich ausbreitet, sondern der Lösungsprozeß erfolgt gleichmäßig im ganzen Oberlappen und ist diffuser Natur, der immer allgemeiner wird, bis endlich komplette Aufhellung der Schatten erfolgt ist. Der Patient wurde geheilt entlassen. Es ist aber bei ihm die Gefahr nicht ganz ausgeschlossen, daß einmal von den Drüsen am Lungenhilus, die am Bilde so scharf gekennzeichnet sind (Fig. 25), eine tuberkulöse Erkrankung ihren Ausgang nehmen kann; wir halten den Fall in weiterer Beobachtung. Bis jetzt ist uns in dieser Beziehung nichts bekannt geworden.

### VII. Fall.

20 jähriges Mädchen, aufgenommen am 15. März 1905. Diplokokkeninfektion (Puerpera). Infiltrat und Exsudation in der linken Lunge, Exsudat im rechten Pleuraraum, Entzündungsherd im Oberlappen rechts.

Mutter der Patientin starb im Wochenbett, ihr Vater ist gesund, desgleichen fünf Geschwister, Vier Geschwister starben an Fraisen. Ihre jetzige Erkrankung begann sechs Tage vor der Spitalaufnahme plötzlich mit Schüttelfrost, Fieber und heftigen Schmerzen in der rechten Brustseite. Links keine Schmerzen. Heftiger Hustenreiz. Patientin ist sehr matt. Vier Tage später hat die Kranke entbunden, Der Geburtsverlauf gestaltete sich vollkommen normal. Im Harn war Eiweiß und Indikan in geringer Menge nachweisbar, jedoch kein Zucker, kein Azeton, keine Azetessigsäure. Im Sputum wurden reichliche Diplokokken nachgewiesen.

15. März 1905.

Physikalischer Befund (Fig. 26a): Temperatur hochfebril (40,3° C). Perkussorisch vorn allenthalben normaler, vielleicht links vorn etwas verkürzter Schall. Auskultatorisch vorn über den Lungen vesikuläres Atmen nachweisbar. Die Perkussion rückwärts ergibt links bis zum Dornfortsatz des fünften Brustwirbels verkürzten Schall mit tympanitischem Beiklang, von da an nach abwärts gedämpfter Schall. In Fig. 26a kommt dieses Verhältnis durch drei Querstriche zum Ausdruck. Über der Dämpfung der Stimmfremitus verstärkt; vom fünften Brustwirbel an nach abwärts bronchiales In- und Expirium, am Ende des Inspiriums nur spärliches Knisterrasseln. Oberhalb des fünften Brustwirbels nur verschärftes Atmen. Rechts rückwärts vom neunten Brustwirbel an gedämpfter Schall, darüber das Expirium fast bronchial, sonst rechts rückwärts nur verschärftes Atmen. Zahl der Leukozyten 13800.

Röntgenogramm (Fig. 26): Es fällt bei Betrachtung des Bildes sofort auf, daß entsprechend dem linken Unterlappen, in der Höhe bis zur fünften Rippe sich ein ausgebreiteter schleierförmiger Schatten befindet, der die Rippenzeichnung nur undeutlich wahrnehmen läßt. Die Grenze zwischen diesem Schatten und dem lufthaltigen Oberlappen erscheint nicht scharf ausgesprochen, da der Herzschatten im Ganzen nach oben verschoben erscheint und der Lungenschatten in den Herzschatten übergeht. Im lufthaltigen Oberlappen sieht man nur ganz vereinzelte, unscharf begrenzte Schattensflecke. Die rechte Lunge läßt bis zur Höhe der sechsten bis siebenten Rippe an der Basis einen homogenen, dichten Schatten erkennen, mit leichter Konkavität nach oben. Dabei verläuft aber der ziemlich scharfe Kontur leicht nach außen hin ansteigend (Zwerchfellhochstand). Der Ober- und Mittellappen erscheinen hell, doch sieht man parallel mit dem Herzschatten einen streifenförmigen, unscharf begrenzten, ziemlich dichten Schatten nach abwärts ziehen, welcher jedenfalls dichter erscheint als der normalerweise sichtbare Begleitschatten des Herzens. Ebenso sichtbar ist im Zentrum des Oberlappens gelegen ein leichter, nach außen hin unscharf verlaufender Schatten.

16. März 1905.

Physikalischer Befund (Fig. 27a): Temperatur hochfebril bis 40,6° C. Die Perkussion ergibt links und rechts vorn keine Dämpfung, sondern beiderseits abnorm lauten und tiefen Perkussionschall. Links rückwärts ist eine Dämpfung vom Dornfortsatz des sechsten Brustwirbels nach abwärts nachweisbar, welche tympanitischen Beiklang aufweist. Rechts im Interskapularraum auch eine Dämpfung. Eine weitere genaue Untersuchung wegen der Unruhe der Patientin unmöglich.

Röntgenogramm (Fig. 27): Das Bild der linken Lunge zeigt keine Veränderung, kein Steigen oder Fallen der Schattengrenze, nur hat der schattenfreie Fleck im linken Oberlappen eine mehr oblonge

Gestalt angenommen. Hingegen sieht man eingreifende Veränderungen im rechten Oberlappen. Man sieht das helle Feld in zwei Partien zerlegt durch einen Schatten, der streifenförmig von oben außen, in der Höhe des früher beschriebenen zentralen Schattenfleckes schräg nach innen und unten zieht, und sich mit dem parallel zum Herzen verlaufenden und nach abwärts ziehenden Schatten verbindet. Dabei erscheint die Lunge nicht mehr so lufthaltig wie früher, sondern das anfänglich ganz dunkle Lungenfeld erscheint durchsetzt von zahlreichen, schleierförmigen, undichten, zum Teil ineinander übergreifenden Schattenflecken.

17. März 1905.

Physikalischer Befund: Temperatur hochfebril (40,7° C). Soweit es bei der Unruhe der Kranken möglich ist, wurde folgender Befund konstatiert: Rechts rückwärts gedämpfter Schall vom Dornfortsatz des vierten Brustwirbels angefangen nach abwärts. Links von der Skapularspitze nach abwärts abnorm lauter und tiefer Schall, links bis zum Dornfortsatz des fünften Brustwirbels gedämpft tympanitischer Schall; vorn nirgends Dämpfung. Rechts rückwärts Ägophonie, über beiden Lungen sehr reichliches feuchtes Rasseln. Sputum rostfarben.

Röntgenogramm: Links ist wiederum der Befund im Gleichen, nur fällt im Oberlappen, etwa in der Mitte desselben gelegen ein kleiner weißer Schatten auf. Die rechte Lunge erscheint verdeckt durch ausgebreitete Schattenbildung, in der man aber immer noch die dichteren Schatten erkennen kann, sowie den von oben außen nach innen unten, jetzt mächtigen Schattenstreifen. Die Zwerchfellkuppe erscheint auch kaum wahrnehmbar.

22. März 1905.

Physikalischer Befund (Fig. 28a): Heute normale Morgentemperatur. Abfall lytisch. Dämpfung rechts rückwärts vom Dornfortsatz des sechsten Brustwirbels an, darüber abgeschwächtes Atmen und abgeschwächter Stimmfremitus. Vom ersten bis sechsten Brustwirbel rechts heute exquisit tympanitischer Schall. Links rückwärts die Dämpfung im Gleichen, das Rasseln bedeutend geringer ebenso rechts. Im rechten Oberlappen kein bronchiales Atmen, daselbst nur verschärftes Vexikuläratmen wahrnehmbar. Über dem Thorax vorn der Schall entsprechend laut, auskultatorisch rechts über der Basis mäßig reichliches Rasseln, sonst nur Giemen.

Röntgenogramm (Fig. 28): Die Röntgenplatte läßt heute auch links eine Verbreiterung der Aufhellungszone des früher so intensiven Schattens erkennen. Die Rippenzeichnung erscheint deutlicher, besonders aber die Ansatzstellen der unteren Rippen. Im linken Oberlappen bleiben einzelne weißliche Flecke bestehen, so daß das Oberlappenfeld leicht marmoriert erscheint. Rechts sieht man einen Rückgang der Intensität des Schattens, und zwar fast vollständige Aufhellung im obersten Teile der Lunge, entsprechend der Stelle, an welcher zuerst die undeutlich begrenzte, jedoch deutlich sichtbare Schattenbildung gesehen wurde. Die ganze Lunge ist durchsetzt von ineinander übergehenden, landkartenähnlich verzweigten, feinen Schattenherden, so daß auch die rechte Herzschattengrenze unscharf markiert ist. Die früher scharfe, nach oben im konvexen Bogen verlaufende Zwerchfellkuppe, ist jetzt sehr verschwommen, und dabei die Grenzlinie von innen unten nach außen oben leicht ansteigend (etwa zwischen neunter bis sechster Rippe gelegen).

Zu diesem Fall ist zu bemerken, daß laut Fig. 27 zur Zeit als das Röntgenogramm schon deutliche Infiltration zeigt, der physikalische Befund dieselbe nicht deutlich (Fig. 27a) erkennen ließ. Es ist dies also ein weiterer Beweis, daß das Röntgenverfahren, wie schon früher von einem von uns hervorgehoben wurde, früher Veränderungen zeigt als die physikalische Untersuchungsmethode.

Dieser Fall zeigt prägnant, wie rasch die Entwicklung einer pneumonischen Entwicklung vor sich gehen kann. Am 16. März beginnt die Infiltration im rechten Oberlappen plötzlich einzusetzen, am Bilde als streifenförmiger Schatten erkenntlich. Am 17. März ist bereits der Schatten über dem rechten Oberlappen verbreitert; am 22. März ist aber die Schattenzeichnung fast vollkommen aufgehellt, und zwar erfolgte hier die Lösung wieder mehr oder weniger gleichmäßig fortschreitend. Die Patientin wurde am 31. März 1905 vollkommen geheilt entlassen.

### VIII. Fall.

19jähriges Mädchen, aufgenommen am 4. Februar 1905. Diplokokkeninfektion. Infiltration im Oberlappen und Unterlappen rechts, namentlich rückwärts und links metapneumonisches Exsudat.

Mutter ist gesund, der Vater starb an einem Herzfehler, vier Geschwister im jugendlichen Alter. Als Kind machte sie Scharlach durch; seit 6 Tagen klagt die Kranke über Stechen auf der linken Brustseite, Atemnot, Husten und Fieber. Vor einer Woche hat sie entbunden. Das Kind starb

während der Geburt. Im Harn Eiweiß und Indikan, sonst kein abnormer Bestandteil nachweisbar. Am 4. Februar 1905 Temperatur 39,2° C. Die Züchtung von Diplokokken gelang auch aus dem durch Venaepunktion gewonnenen Blute.

5. Februar 1905.

Physikalischer Befund (Fig. 29a): Temperaturabfall kritisch vor sich gegangen. Rechts rückwärts vom Dornfortsatz des vierten Brustwirbels angefangen gedämpfter Perkussionsschall, daselbst bronchiales Atmen. Stimmfremitus verstärkt. Auch links rückwärts zwischen neunten und zehnten Brustwirbel gedämpfter Perkussionsschall, daselbst bronchiales Atmen und Knisterrasseln. In der linken Flanke pleurales Reiben hörbar. Leukozytenzahl 21 600.

Röntgenogramm (Fig. 29): Auf der Platte (Film) sieht man über die ganze linke Lunge ausgebreitete Schattenbildung, welche aber im Oberlappen nur schleierartig ist, und nach unten an Mächtigkeit etwas zunimmt. In der Nähe des Herzschatens erscheint der Schatten etwas aufgehellt. Rechts sieht man, entsprechend dem Mittel- und Unterlappen, in einer Horizontallinie gegen oben abgegrenzt wiederum Schattenbildung, mit jener bekannten, hier aber sehr dichten marmorierten Schattenzeichnung.

6. Februar 1905.

Physikalischer Befund (Fig. 30a): Entfieberung anhaltend. Atemgeräusch über der Dämpfung abgeschwächt, ebenso der Stimmfremitus. Sonst über der Dämpfung mittelgrobblassiges Rasseln.

Röntgenogramm (Fig. 30): Die Aufhellung über der linken Lunge zugenommen, namentlich im Bereiche des Oberlappens. Rechts die dem Unterlappen entsprechende Schattenbildung sehr viel heller, besonders aber auffällig, die Aufhellung in dem kleinen Dreieck, welches von der Wirbelsäule und der jetzt schon deutlich erkennbaren Zwerchfellkuppe begrenzt ist. Der Lichtunterschied zwischen Unter-, Mittel- und Oberlappen noch recht bedeutend.

8. Februar 1905.

Physikalischer Befund (Fig. 31a): Herzdämpfung gut markiert. Dämpfung rechts vollkommen geschwunden, nur vom Dornfortsatz des achten Brustwirbels rechts noch leiser Perkussionsschall. Links vom Dornfortsatz des zehnten Brustwirbels Dämpfung. Pektoralfremitus links im Bereiche der Dämpfung aufgehoben, rechts etwas stärker. Links über der Dämpfung fehlendes Atmen, oberhalb derselben Vesikuläratmen. Rechts oben reichliches groß- und mittelblasiges Rasseln, über der Dämpfung unbestimmtes Atmen.

Röntgenogramm (Fig. 31): Die Aufhellung links im Gleichen geblieben, an der Basis immer noch unscharf nach oben abgegrenzt, Schattenbildung. Die Zwerchfellkuppe nicht deutlich abgrenzbar. Rechts hat die Aufhellung, von dem oben beschriebenen dreieckigen Raum aus weiter zugenommen. Auffällig die Schattenbildung am Lungenhilus. Der Unterlappen noch ab und zu durchsetzt von kleinen unscharfen Schattenflecken. Die Herzdämpfung ziemlich deutlich ausgesprochen.

9. Februar 1905.

Physikalischer Befund (Fig. 32a): Perkussion am Thorax vorn ergibt normalen Befund. Rückwärts über der linken Spitze verkürzter Schall, sonst die Dämpfungsgrenzen unverändert. Pektoralfremitus wie gestern. Die Auskultation ergibt links vorn oben reichliches Rasseln, rückwärts links rauhes, über der Dämpfung abgeschwächtes Atmen, rechts vesikuläres Atmen mit rauhem Inspirium über der früher gedämpften Partie, begleitet von groß- und mittelblasigem Rasseln.

Röntgenogramm (Fig. 32): Die Aufhellung im Gleichen, die Zwerchfellkuppe gut sichtbar. Rechts das Lungenfeld fast vollkommen aufgehellt, die Zwerchfellkuppe vollkommen und scharf abgegrenzt, die Skapular- und Rippenzeichnung deutlich. Die feinen, kleinen Schattenflecke undeutlich geworden.

10. Februar 1905.

Physikalischer Befund: Die Dämpfung rückwärts bis auf einen ganz schmalen Bezirk rechts unten geschwunden. Links rückwärts vesikuläres Atmen, rechts hinten unten etwas Rasseln.

Röntgenogramm: Keine wesentliche Veränderung. Die gesamten Schatten aufgehellt, die Schattenbildung am Hilus der rechten Lunge deutlich.

11. Februar 1905.

Physikalischer Befund (Fig. 33a): Die Dämpfung hinten unverändert. Links hinten unten großblasiges feuchtes Rasseln, rechts kein Rasseln mehr hörbar.

Röntgenogramm (Fig. 33): Wesentliche Aufhellung links, aber ganz besonders rechts. Herzschaten deutlich, beiderseits die Zwerchfellkuppe deutlich markiert, überall die Rippenzeichnung deutlich.

16. Februar 1905.

Physikalischer Befund: Die Dämpfung bis auf eine ganz schmale Zone rechts hinten unten geschwunden. Allenthalben vesikuläres Atmen. Über der Dämpfung rechts unten abgeschwächtes Atmen. Stimmfremitus beiderseits gleich.

Röntgenogramm: Keine weitere Änderung, nur sind die Schatten noch intensiver aufgehellt worden.

Dieser Fall demonstriert wiederum, wie die Aufhellung der Schatten mehr oder weniger gleichmäßig vor sich geht, daß dabei an einer Stelle in der Nähe des Zwerchfells die Aufhellung ganz besonders intensiv, d. h. rasch vor sich geht (Fig. 30), während der physikalische Befund an diesem Tage (6. Februar 1905) uns in dieser Beziehung vollkommen unorientiert ließ. Das Mädchen wurde fast vollkommen geheilt am 20. Februar 1905 entlassen, und nur an der rechten Lungenbasis blieb spärliches Rasseln zurück.

### IX. Fall.

56jährige Frau, aufgenommen am 1. Februar 1905. Linksseitige Oberlappenpneumonie, bedingt durch Diplokokkeninfektion.

Die Mutter der Patientin starb nach einer Geburt, der Vater an Altersschwäche. In der Jugend machte sie Scharlach durch, sonst war sie stets gesund. Seit einigen Tagen Schüttelfrost, Stechen in der linken Brustseite und Schlaflosigkeit. Im Harn wurde Eiweiß und Indikan gefunden.

#### 1. Februar 1905.

Physikalischer Befund (Fig. 34a): Temperatur hochfebril, bis 39,2° C. Die Perkussion ergibt über dem linken Oberlappen hinten bis zur Höhe des Dornfortsatzes des fünften Brustwirbels gedämpften Schall, die Auskultation über dem linken Oberlappen deutlich feinblasiges feuchtes Rasseln. Im Verhalten des Stimmfremitus kein Unterschied zwischen rechts und links. Sowohl im Sputum als auch im Blute Diplokokken.

Röntgenogramm (Fig. 34): Der röntgenologische Befund läßt außer einer leichten Lordose der Wirbelsäule über der linken Lunge ausgebreitete Schattenbildung erkennen, welche schleierartig ist, und die Rippenzeichnung erkennen läßt. Im Oberlappen dabei flockenförmige, ineinander übergehende Schatten; die unteren Lungenpartien erscheinen mehr oder weniger vollkommen vom Herzschatten ausgefüllt. Durch die Verkrümmung der Wirbelsäule erscheint der Herzschatten verlagert. Auffällig ist ferner im Oberlappen, ein unter der Skapula, und medianwärts deren Rand um Fingerbreite noch überragender bis zum Herzen reichender Aufhellungsbezirk. Die Lungenspitze zeigt deutlich Schattenbildung.

#### 2. Februar 1905.

Physikalischer Befund (Fig. 35a): Fieber anhaltend (bis 38,8° C). Über dem linken Oberlappen rückwärts noch deutlich Knisterrasseln. Im Verhalten des Stimmfremitus kein auffallender Unterschied zwischen rechts und links. Die Dämpfung links bis zum Dornfortsatz des vierten Brustwirbels reichend.

Röntgenogramm (Fig. 35): Im ganzen und großen keine Veränderung, bis auf eine graduelle Aufhellung des Schattens an der im Befunde vom 1. Februar näher beschriebenen Stelle.

#### 3. Februar 1905.

Physikalischer Befund: Temperatur afebril. Die Dämpfung immer noch deutlich vorhanden, im Bereiche derselben Rasseln. Zahl der Leukozyten 11800.

Röntgenogramm: Keine wesentliche Änderung.

#### 4. Februar 1905.

Physikalischer Befund (Fig. 36a): Temperatur anhaltend afebril. Über dem linken Oberlappen auch heute noch deutliches Knisterrasseln wahrnehmbar. Stimmfremitus nicht verändert. Die Dämpfung bis zum Dornfortsatz des vierten Brustwirbels reichend.

Röntgenogramm (Fig. 36): Die Aufhellung an Qualität sehr zugenommen, während ihre Extension im Gleichen geblieben ist. Auch ist der Schatten über der Lungenspitze immer noch vorhanden und recht intensiv. Die zwischen Skapula und Aortenschatten gelegene Zone des Lungenfeldes zeigt jetzt schon vollkommene Aufhellung.

#### 5. Februar 1905.

Physikalischer Befund (Fig. 37a): Keine wesentliche Veränderung. Dämpfung nur mehr bis zum Dornfortsatz des dritten Brustwirbels reichend.

Röntgenogramm (Fig. 37): Die Schatten deutlich aufgehellt, die Spitze aber immer noch von Schattenbildung eingenommen.

#### 6. Februar 1905.

Physikalischer Befund (Fig. 38a): Unverändert.

Röntgenogramm (Fig. 38): Heute auch im Zentrum des Oberlappens beginnende Aufhellung; es zerfällt der Schatten mehr in flockenartige, ganz zarte Schatten.

7. Februar 1905.

**Physikalischer Befund:** Die Dämpfung immer noch vorhanden bis zur Höhe des Dornfortsatzes des dritten Brustwirbels.

**Röntgenogramm:** Die Aufhellung überall fortgeschritten, auch nach unten zu, so daß der Herzschatten schon gut abgegrenzt erscheint.

8. Februar 1905.

**Physikalischer Befund (Fig. 39a):** Dämpfung im Gleichen geblieben. Das Inspirium über der Dämpfung mit scharfem Hauch beginnend, am Ende desselben Giemen. Expirium hörbar. Über beiden Lungen sonst vesikuläres Atmen mit etwas Giemen. Vorne überall entsprechend leichter Perkussionsschall.

**Röntgenogramm (Fig. 39):** Es erscheinen in der fast ganz aufgehellten Partie des Lungensfeldes nur noch kleine, unscharf begrenzte, ziemlich dichte Herdschatten, welche Hellergröße haben und voneinander gut abgetrennt sind, d. h. nicht mehr ineinander übergehen. Nur im oberen Teil des Oberlappens die Schattenbildung etwas dichter und konfluierend.

9. Februar 1905.

**Physikalischer Befund:** Die Dämpfung nur mehr bis zum Dornfortsatz des zweiten Brustwirbels reichend, fast vollständig aufgehellt; daselbst Giemen; sonst vesikuläres Atmen.

**Röntgenogramm:** Die Aufhellung fast vollkommen geworden. Nur nach außen hin erscheint noch ein leichter Schatten, der aber bedingt ist durch die Skapula und die starken Muskelmassen daselbst. Der obere Teil des Oberlappens ebenfalls aufgehellt, aber noch nicht ganz vollständig. Gegenüber rechts ist immer noch eine leichte, feine Schattenbildung zu erkennen, aus welcher dunkle Flecke (lufthaltiges Gewebe) deutlich hervortreten.

Dieser Fall läßt ausgebreitete Schattenbildung, von diffuser schleierartiger Beschaffenheit erkennen. Schon zwei Tage vor der Entfieberung zeigt sich eine kleine zentral gelegene Aufhellungszone, die zwei Tage nach der Entfieberung fast vollkommene Aufhellung erkennen läßt, während der übrige Lungenschatten auch schon durchsichtiger wird. Später zerfällt der früher schleierartige Schatten in flockenförmige Schatten, die immer und immer an Intensität abnehmen, bis schließlich die Aufhellung eine fast vollkommene geworden ist, aber auch am letzten Tage der Beobachtung noch zarte Schatten im Oberlappen erkennen läßt (Fig. 39), die physikalisch nicht mehr nachweisbar sind. Drei Tage nachher ging Patientin geheilt nach Hause.

## X. Fall.

28jähriger Mann, aufgenommen am 26. März 1904.

Der Vater des Kranken starb an einer dem Patienten unbekanntem Krankheit, seine Mutter sowie vier Geschwister sind gesund. Er selbst war stets gesund und erkrankte vor zwei Wochen mit Fieber, Husten und Kopfschmerzen. Im Harn fand sich Eiweiß in Spuren.

27. März 1904.

**Physikalischer Befund (Fig. 40a):** Die Perkussion gibt vorne allenthalben normalen, lauten Schall, die Auskultation verschärftes Vesikuläratmen mit Giemen über beiden Lungen. Rückwärts über der rechten Supraskapulargrube verkürzter Schall, dann gedämpfter Schall vom Dornfortsatz des sechsten Brustwirbels; über der Dämpfung des Stimmfremitus verstärkt; oberhalb der Dämpfung ist das Expirium fast bronchial. Über der Basis Knisterrasseln. Temperatur hochfebril bis 39,5° C. Im Grampräparate Kokken zu zweit und viert angeordnet, daneben Kokken in Ketten und Haufen. Leukozytenzahl am 29. März 16000.

**Röntgenogramm (Fig. 40):** Im Röntgenogramm sieht man über der ganzen rechten Lunge Schattenbildung, die entsprechend dem Unterlappen etwas dichter erscheint, während sie sonst mehr einen schleierartigen Charakter trägt. In der linken Lunge deutliche Zeichnung der Hilusverzweigung. Auffällig ist in der Mitte des rechten Unterlappens, gegen die Basis und zentral gelegen eine unregelmäßige etwas dunklere Stelle — also lufthaltiges Gewebe — welche wohl als beginnende Lösung der pneumonischen Infiltration angesehen werden kann. Der Herzschatten nicht sehr deutlich ausgesprochen.

Wir teilen den Fall mit als einen typischen Fall von Diplokokkenpneumonie und wegen der Inkongruenz des physikalischen mit dem röntgenologischen Befunde. Nach dem Röntgenogramm hätte man hier insbesondere an den rückwärtigen Partien der rechten Lunge nur geringe Dämpfung zu erwarten gehabt, während nach dem physikalischen Befunde die

Dämpfung sehr ausgesprochen war (Fig. 40). Der Fall verlief günstig. Die physikalischen Erscheinungen waren bereits am 28. April geschwunden. Die Lösung scheint auch hier von einem mehr oder weniger zentral gelegenen Herde im Unterlappen ihren Ausgang zu nehmen.

### XI. Fall.

36jährige Frau, aufgenommen am 27. April 1904. Diplokokkeninfektion im Unterlappen der rechten Lunge.

Beide Eltern der Kranken starben an Lungensucht, drei Brüder sind lungenkrank, eine Schwester ist gesund. Sie selbst war stets gesund. Vor einigen Tagen erkrankte sie plötzlich mit Fieber, Seitenstechen und Kopfschmerzen. Im Harn Eiweiß in Spuren, sonst kein pathologischer Befund.

28. April 1904.

Physikalischer Befund (Fig. 41a): Temperatur febril bis 39,6° C. Perkussorisch über den supraklavikulären Gruben, den Klavikeln keine Dämpfung, ebenso nicht in den seitlichen Partien links. Rechts vorn eine Dämpfung (Leberdämpfung?). Pektoralfremitus links und rechts oben erhalten, rechts jedoch nach abwärts zu etwas abgeschwächt. Rückwärts rechts vom Dornfortsatz des achten Brustwirbels an gedämpft tympanitischer Schall, auskultatorisch feuchtes, krepitierendes Rasseln in den gedämpften Partien. Im Sputum wurden Diplokokken nachgewiesen, während eine Bouillonkultur mit Blut steril blieb.

Röntgenogramm (Fig. 41): Über der rechten Lunge, namentlich über dem Unterlappen und zwar von der sechsten Rippe nach abwärts ein deutlicher Schatten. Im Zentrum gelegen ein kleiner Bezirk, welcher streifenförmig sich leicht nach aufwärts zieht. Der Oberlappen ist aber auch nicht frei. Der Herzschatten ist undeutlich begrenzt. Das obere rechte Lungenfeld ist im Vergleich mit dem der linken Seite nicht so hell und erscheint von einzelnen schleierförmigen feinen Schattenherden unterbrochen.

29. April 1904.

Physikalischer Befund: Gedämpfter Schall rechts rückwärts vom Dornfortsatz des siebenten Brustwirbels nach abwärts. Verstärkter Stimmfremitus. Oben neben dem Dornfortsatz des dritten Brustwirbels rechts pleurales Reiben. Vom fünften bis siebenten Brustwirbel ausgesprochen bronchiales Atmen. Am Ende des Inspiriums deutliches Knisterrasseln wahrnehmbar, desgleichen an der Lungenbasis.

Röntgenogramm: Die Schattenbildung deutlich an Extension zugenommen, bis zur dritten Rippe reichend. Dabei die Schattenbildung nicht sehr intensiv, aber fast homogen, nur der obere Teil der Dämpfung zeigt besonders einen unscharf begrenzten, unregelmäßig geformten dichten Schatten.

Die Platte geht verloren und kann deshalb nicht reproduziert werden.

Auch der Fall wird wegen des umgekehrten Verhaltens der röntgenologischen mit der physikalischen Methode besprochen, indem am Röntgenogramm mehr wahrzunehmen ist als dem physikalischen Befunde entspräche (Fig. 41), indem das Röntgenogramm auch im Oberlappen der rechten Lungen Schattenbildung aufweist, die physikalisch nicht als Dämpfung sinnfällig wurde.

### XII. Fall.

62jährige Frau, aufgenommen am 11. April 1905. Pneumonie im rechten Unterlappen.

Der Vater starb an einer Lungenentzündung, die Mutter an Lungensucht. Drei Kinder starben frühzeitig. Die Kranke war stets gesund. Vor neun Tagen erkrankte sie mit Schüttelfrost, Fieber, Seitenstechen. Der Auswurf erschien dabei blutig. Im Harn wurde Eiweiß gefunden, sonst nichts Abnormes. Im Sputum (Grampräparat) zahlreiche Kokken.

11. April 1905.

Physikalischer Befund (Fig. 42a): Temperatur febril bis 39,4° C. Die Perkussion zeigt rechts hinten, von der Höhe des Dornfortsatzes des sechsten Brustwirbels nach abwärts Dämpfung. Stimmfremitus daselbst verstärkt. Auskultatorisch über der Dämpfung dichtes Knisterrasseln wahrnehmbar. Leukozytenzahl 19800.

Röntgenogramm (Fig. 42): Es läßt sich eine Schattenbildung im rechten unteren Lungenfeld wahrnehmen, etwa bis zur Höhe der fünften bis sechsten Rippe reichend, unscharf nach oben abgegrenzt. In dem oberen Lungenfeld sowie in der linken Lunge deutliche längliche Schattenzeichnung. Der dem Unterlappen der rechten Lunge entsprechende Schatten ist wiederum nicht gleichmäßig dicht, sondern zeigt wieder jenes charakteristische marmorierte Aussehen. Die Zwerchfellkuppe ist kaum sichtbar.

12. April 1905.

Physikalischer Befund (Fig. 43a): Die Dämpfung steht heute rechts rückwärts in der Höhe des Dornfortsatzes des neunten Brustwirbels; über derselben noch immer Knisterrasseln, kein Bronchialatmen. Temperatur febril bis 38,8° C.

Röntgenogramm (Fig. 43): Die Schattenbildung in gleicher Höhe, zeigt jedoch fleckenweise zarte Aufhellung, so besonders an der Stelle, die in der Mitte der Basis der Lunge zu liegen scheint und auch an der Grenze gegen das lufthaltige Gewebe zu.

13. April 1905.

Physikalischer Befund (Fig. 44a): Dämpfung vom Dornfortsatz des neunten Brustwirbels rechts nach abwärts. Auch oberhalb desselben noch etwas kürzerer Schall als links. Auskultationsbefund wie gestern. Temperaturabfall bisher lytisch.

Röntgenogramm (Fig. 44): Der Unterschied zwischen dem oberen und unteren Lungenfeld rechts immer noch deutlich. Die Aufhellung im unteren Teile geht gleichmäßig weiter.

14. April 1905.

Physikalischer Befund (Fig. 45a): Die Dämpfung kaum ausgesprochen, noch immer starkes Knisterrasseln, kein bronchiales Atmen. Temperaturabfall lytisch.

Röntgenogramm (Fig. 45): Der Schatten wesentlich aufgehellt, nur noch einzelne stärkere Schattenflecke, welche durch zarte Schatten miteinander verbunden sind, dem Mittel- und Unterlappen entsprechend, sichtbar. Die Zwerchfellkuppe schon deutlich markiert. Desgleichen der rechte Rand des Herzschatens abgrenzbar.

15. April 1905.

Physikalischer Befund: Noch spärliches Knisterrasseln. Reichliche Expektoration, Temperatur afebril.

Röntgenogramm: Keine wesentliche Veränderung, nur noch stärkere Aufhellung an der Basis.

16. April 1905.

Physikalischer Befund: Über der rechten Lungenbasis rückwärts noch verkürzter Schall. Am Ende des Inspiriums daselbst spärliches Rasseln.

Röntgenogramm: Die Aufhellung hat weitere Fortschritte gemacht, wiederum besonders prägnant an der Basis. Die Grenze gegen das obere helle Lungenfeld, die noch immer in gleicher Höhe wie früher liegt, noch deutlich sichtbar. Zwerchfellkuppe, Rippenzeichnung, sowie Herzschaten deutlich gezeichnet.

17. April 1905.

Physikalischer Befund (Fig. 46a): Über der Lungenbasis rückwärts noch geringe Rassengeräusche. Perkussionsbefund im Gleichen.

Röntgenogramm (Fig. 46): Keine wesentliche Änderung, nur fällt im Vergleich mit Fig. 45 die stärkere Markierung des Herzschatens und das Schwinden des dem rechten Unterlappen entsprechenden Schatens auf.

19. April 1905.

Physikalischer Befund im Gleichen.

Röntgenogramm: Keine wesentliche Änderung.

20. April 1905.

Physikalischer Befund (Fig. 47a): Temperatur normal. Dämpfung im Gleichen. In der Höhe des achten Brustwirbels nach abwärts etwas Rasseln. Temperatur normal.

Röntgenogramm (Fig. 47): Die Aufhellung im Unterlappen hat entschieden zugenommen.

22. April 1905.

Physikalischer Befund (Fig. 48a): Dämpfung rechts rückwärts im Gleichen, wie am 14. April, sonst Knisterrasseln.

Röntgenogramm (Fig. 48): Die Schattenbildung hat an Intensität wieder zugenommen und sind intensivere Schattenbildungen zu konstatieren.

Aus dieser Beobachtung ergibt sich wiederum, daß die Lösung bei der Pneumonie nicht nur, wie es scheint, zentral, von einem Lappen, sondern auch an verschiedenen Punkten eines Lappens erfolgen kann, so daß aus dem Bilde der lobären das Bild der lobulären Pneumonie sich entwickeln kann. Noch bei Entlassung der Frau, welche auf eigenes Verlangen erfolgte, war rechts rückwärts etwas Dämpfung zu finden und steht dieser Befund im Einklange mit dem am 22. April erhobenen Röntgenbefund (Fig. 48), wo auch an dieser Stelle etwas Schattenbildung zu konstatieren war. Auffällig ist in allen Röntgenogrammen die Senkrechtstellung und Kleinheit des Herzschatens.



## XIII. Fall.

31jährige Frau, aufgenommen am 22. April 1905.

Der Vater starb an einer Lungenentzündung, die Mutter und fünf Geschwister leben und sind gesund. Die Patientin war früher stets gesund und erkrankte vor einigen Tagen plötzlich mit Schüttelfrost, Fieber und Schmerzen in der rechten Brustseite beim Atmen und Husten. Im Harn konnte nichts Abnormes nachgewiesen werden. Bakteriologische Untersuchung des Sputums wurde leider nicht vorgenommen.

25. April 1905.

Physikalischer Befund (Fig. 49a u. 49b): Temperatur febril, bis  $40,1^{\circ}$  C. Über der rechten Supraklavikulargrube und dem ersten Interkostalraum gedämpft tympanitischer Schall, von da nach abwärts Dämpfung. In der rechten Axilla verkürzter Schall. Über der ganzen rechten Lunge vorn bronchiales Atmen und am Ende des Expiriums reichliches Knisterrasseln. Über der linken Lungenbasis feuchtes Rasseln. Rechts rückwärts gedämpft tympanitischer Schall bis zum fünften Brustwirbel. Unter der Skapula eine schmale Zone gedämpften Schalles. Bis zum sechsten Brustwirbel bronchiales Atmen, sonst rückwärts allenthalben reichliches Rasseln und verschärftes Atmen.

Röntgenogramm (Fig. 49): Es läßt sich eine ausgebreitete Schattenbildung entsprechend dem Ober- und Mittellappen der rechten Lunge wahrnehmen und ein zarterer Schatten im Unterlappen derselben Seite. Dabei erscheint der Schatten im oberen Lungenfeld fast homogen dicht (bis zur sechsten Rippe), während er im Unterlappen fleckenweise Verdichtungen erkennen läßt, so daß die unteren Rippenkonturen sichtbar werden, während man entsprechend im Ober- und Mittellappen die Rippen nicht sehen kann. Der Herzschatten scheint stärker nach der linken Seite verzogen, so daß nur der obere Teil der linken Lunge hell erscheint. Die Zwerchfellkuppe beiderseits sichtbar.

27. April 1905.

Physikalischer Befund: Rechts vorn überall gedämpft tympanitischer Schall. Rückwärts rechts vom ersten bis fünften Brustwirbel bronchiales Atmen und spärliches feuchtes Rasseln, vom sechsten bis achten Brustwirbel an reichliches Knisterrasseln. Links rückwärts verschärftes Atmen und spärliches Rasseln. Rechts vorn ebenfalls überall bronchiales Atmen und reichliches feuchtes Rasseln, links vorn nur etwas Rasseln. Temperatur febril, bis  $39,4^{\circ}$  C.

Röntgenogramm: Keine wesentliche Veränderung, nur eine Verdichtung der Schatten deutlich wahrnehmbar. Die Rippenzeichnung im Bereiche der Dämpfung unscharf.

29. April 1905.

Physikalischer Befund (Fig. 50a): Rechts rückwärts gedämpfter Schall vom ersten bis vierten Brustwirbel, sonst rückwärts rechts nur verkürzter Schall, desgleichen rechts vorn nur verkürzter Schall. Über der ganzen rechten Lunge Bronchialatmen nicht mehr zu hören, sondern nur reichlich feuchtes Rasseln, besonders über der Lungenbasis rückwärts und rechts vorn. Links viel weniger Rasseln. Kritischer Temperaturabfall.

Röntgenogramm (Fig. 50): Das Bild hat sich stark geändert. An Stelle des früher mehr oder weniger homogenen Schattens, erscheint jetzt das ganze rechte Lungenfeld eingeteilt in drei Bezirke, von welchen der oberste etwa bis zur vierten bis fünften bis sechsten Rippe reicht, der zweite etwa zwei querfingerbreit in derselben Richtung, also von der Spitze der Skapula nach dem Herz-Leberwinkel hinzieht und der dritte von da an bis zur Zwerchfellkuppe reicht. Der Mittelschatten ist noch ziemlich dicht, aber auch schon unterbrochen von kleinen Aufhellungsflecken, während der obere und untere Teil jene schleierartige Schattenbildung aufweist mit der zarten flockenartigen Schattenzeichnung. Das Herz bleibt etwas nach rechts verschoben, die Rippenzeichnung ist überall deutlich, desgleichen die Zwerchfellkuppen, von denen die linke aber auffällig tiefer steht.

Zu bemerken ist, daß die wohl durch die Verdrängung des Herzens nach links bedingte Verkleinerung des linken Lungenfeldes, wie die Beobachtung vom 29. April (Fig. 50) zeigt, wesentlich an Intensität abgenommen hat.

Es scheint auch hier ein Fall vorzuliegen von Verdrängung des Herzens nach links durch eine rechtsseitige pneumonische Infiltration. Wir bemerken noch, daß am 30. April die Dämpfung vollkommen aufgehellt war und die Frau am 7. Mai vollkommen geheilt entlassen wurde. Auch hier läßt sich eine mehr diffuse Aufhellung der Schatten wahrnehmen.

## XIV. Fall.

20jährige Frau, aufgenommen am 21. März 1905. Diplokokkeninfektion.

Der Vater der Patientin lebt und ist gesund, die Mutter starb an einem Unterleibsleiden, eine Schwester an Masern. Sieben Geschwister leben und sind gesund. Als Kind machte sie Masern, mit

19 Jahren eine Lungenentzündung durch. Vor einigen Tagen erkrankte sie plötzlich mit Fieber, Husten und linksseitigen Brustschmerzen. Der Harn erwies sich frei von pathologischen Bestandteilen. Im Sputum und Blute Diplokokken.

22. März 1905.

Physikalischer Befund (Fig. 51a): Temperatur febril, bis  $39,9^{\circ}$  C. Perkussion ergibt vorn über der rechten Spitze etwas weniger lauten Schall, sonst abnorm lauten und tiefen Schall. Rechts vorn vesikuläres Atmen, links sehr reichliches krepitierendes Rasseln. Links rückwärts der Schall allenthalben leiser als rechts, von der Fossa supraspinata angefangen. Pektoralfremitus nicht verstärkt, in den unteren Partien etwas abgeschwächt. Über der linken Lunge reichliches Rasseln, an der Basis bronchiales Atmen. Leukozytenzahl 19200.

Röntgenogramm (Fig. 51): Hier erscheint die rechte Lunge hell, doch nicht so rein, wie es sonst bei normal lufthaltigem Lungenparenchym der Fall ist. Deutliche Schatten in der Hilusgegend, die Zwerchfellkuppe undeutlich markiert. Über der linken Lunge, oberhalb der Herzdämpfung ebenfalls ein feiner Schatten, in den unteren Partien aber ausgesprochene Schattenbildung, so daß der Herzschatten fast ganz in diesen dichten Schatten subsumiert erscheint. Die Zwerchfellkuppe kaum sichtbar.

23. März 1905.

Physikalischer Befund: Auch an der rechten Lungenbasis etwas Dämpfung, bis zur Höhe des achten bis neunten Brustwirbels. Rechts die Dämpfung unverändert; über derselben hochbronchiales Atmen. Rechts Knisterrasseln. Temperatur febril bis  $39,3^{\circ}$  C.

Röntgenogramm: Rechts die Zwerchfellkuppe wiederum ziemlich unscharf abgegrenzt; links die Schattenausbreitung im Gleichen, aber entschieden homogener geworden, die Rippenzeichnung und Zwerchfellkuppe verwaschen. Das dem linken Oberlappen entsprechende Lungenfeld erscheint heller, doch kleiner als normal, da der Herzschatten etwas nach oben verschoben ist.

24. März 1905.

Physikalischer Befund: Fieber anhaltend, bis  $39,3^{\circ}$  C. Sputum rostfarben. Über der Dämpfung noch abgeschwächtes Atmen.

Röntgenogramm (Fig. 52): Keine wesentliche Veränderung. Die rechte Lunge erscheint freier. Die Schattenbildung im linken Unterlappen ist vielleicht etwas aufgehellt, aber dabei nicht die charakteristische marmorierte Zeichnung aufweisend, sondern die Homogenität beibehaltend, so daß die Rippenzeichnung, Zwerchfellkuppe und Herzschatten eben nur angedeutet sind.

Der Fall lehrt wiederum, daß die Aufhellung noch ausgebreitet und gleichmäßig vor sich gehen kann.

Auch dieser Fall verlief günstig. Am 1. April waren noch einzelne katarrhalische Geräusche vorhanden, am 5. April verließ die Frau vollkommen geheilt das Spital.

## XV. Fall.

58jähriger Mann, aufgenommen am 1. Februar 1905. Diplokokkeninfektion.

Die Eltern des Kranken starben an ihm unbekannter Krankheit. Er war bis auf eine Lungenentzündung vor drei Jahren stets gesund. Er erkrankte plötzlich vor einigen Tagen mit Fieber, Husten, Kopf- und Brustbeschwerden. Im Harn außer vermehrter Indikanausscheidung kein abnormer Befund.

1. Februar 1905.

Physikalischer Befund (Fig. 53a): Temperatur afebril. Über der rechten Lungenbasis eine handbreite Dämpfung, desgleichen im rechten Interskapularraum eine über faustgroße Dämpfung. Über letzterer rauhes Atmen mit konsonierendem Rasseln. Über der Lungenbasis beiderseits bronchitische Geräusche. Im Sputum Diplokokken und Streptokokken; aus dem Blute wurden Diplokokken gezüchtet.

Röntgenogramm (Fig. 53): Im Röntgenogramm sieht man eine auffallende Verbreiterung der Aorta, ferner einen Schatten in der rechten Lunge von der fünften Rippe nach abwärts, welcher ein marmoriertes Aussehen aufweist und an der Zwerchfellkuppe, sowie in der Mitte des Unterlappens eine kleine Aufhellungszone wahrnehmen läßt.

2. Februar 1905.

Physikalischer Befund: Rechts rückwärts, vom Dornfortsatz des siebenten Brustwirbels an gedämpfter Perkussionsschall. Inspirium, bronchial. Am Ende des Inspiriums spärliches Knisterrasseln. Stimmfremitus nicht verändert. Temperatur normal.

Röntgenogramm: Keine wesentliche Veränderung; immer noch die deutliche Schattenbildung entsprechend dem rechten Unterlappen, ungefähr von der fünften Rippe beginnend. Der aufgehellte Bezirk hat nicht wesentlich zugenommen.

3. Februar 1905.

Physikalischer Befund: Rechts vorn abnorm lauter und tiefer Schall. Die Leberdämpfung beginnt auffallend tief. Auch in den seitlichen Partien rechts keine Dämpfung. Links rückwärts bis hinab lauter und voller Schall; rechts eine keilförmige Dämpfung, beginnend am Interskapularraum am Dornfortsatz des vierten Brustwirbels und reichend bis zum Dornfortsatz des siebenten Brustwirbels. Stimmfremitus daselbst nicht erhöht. Die Auskultation ergibt im Bereiche der Dämpfung und unter derselben kleinblasiges Rasseln.

Röntgenogramm: Die Aufhellung ist wesentlich fortgeschritten; man sieht stellenweise, insbesondere von den beiden oben beschriebenen Punkten ausgehend, sehr starke Aufhellung der Schatten, welche aber in ihrer Länge immer noch bis zur fünften Rippe reichen.

5. Februar 1905.

Physikalischer Befund (Fig. 54a): Dämpfung etwas aufgehellt. Vom siebenten Brustwirbel nach abwärts rechts kleinblasiges Rasseln, das nach dem zwölften Brustwirbel hin immer stärker wird.

Röntgenogramm (Fig. 54): Keine wesentliche Veränderung, nur graduelle Aufhellung. Die Rippenzeichnung bedeutend deutlicher als früher.

7. Februar 1905.

Physikalischer Befund: Dämpfung im rechten Interskapularraum geschwunden. Vom zehnten Brustwirbel an nach abwärts rechts am Ende des Inspiriums reichlich kleinblasiges Rasseln, sonst allenthalben rechts verschärftes Vesikuläratmen.

Röntgenogramm (Fig. 55): Die Schatten im unteren Teil des Unterlappens rechts fast gleichmäßig aufgehellt. Es scheidet sich ein schon früher angedeuteter Schatten immer deutlicher aus, nämlich ein streifenförmiger Schatten, der von der Skapula nach abwärts und innen zieht.

11. Februar 1905.

Physikalischer Befund: Das Rasseln über der rechten Lunge fast vollkommen geschwunden. Atmung verschärft vesikulär. Keine Dämpfung.

Röntgenogramm (Fig. 56): Die Aufhellung unverändert. Der streifenförmige Schatten immer noch angedeutet, doch auch schon bedeutend weniger ausgebreitet. Die Schattenbildung erscheint weniger ausgebreitet aber schärfer.

Man erkennt hier wieder deutlich, wie der Lösungsprozeß von zwei Stellen ausgeht, nämlich einmal vom Zentrum der Infiltration und dann von einem in der Nähe der Lungenbasis gelegenen Punkte (Fig. 53), die allmählich an Ausbreitung zunehmen, und das wieder zu einer Zeit, wo physikalisch die beginnende Lösung nicht nachweisbar war.

Auch dieser Fall verlief günstig und konnte Patient am 12. Februar das Spital verlassen.

Überblickt man die ganze Reihe der oben beschriebenen 15 Beobachtungen, so ergibt sich daraus, daß das Röntgenogramm für die Diagnose, welche Art von Pneumonie vorhanden ist, absolut keinen Anhaltspunkt gibt; ja man kann mitunter am Röntgenogramm nicht einmal eine lobäre Pneumonie von einer lobulären mit Sicherheit unterscheiden, indem im Stadium der Lösung zu einer Zeit, in welcher physikalisch noch die Symptome einer lobären Pneumonie vorhanden sind, röntgenographisch häufig die Zeichen von nur lobulären Herden sich wahrnehmen lassen. Was die Art des pneumonischen Schattens betrifft, so ist in erster Linie hervorzuheben, daß es sich niemals um einen dichten und homogenen Schatten handelt, so daß sich schon dadurch der pneumonische Schatten von dem durch einen Pleuraerguß oder einen Lungentumor erzeugten Schatten deutlich differenziert, was wir auf Grund unserer zahlreichen Erfahrungen noch in einer weiteren Mitteilung beleuchten werden. Fernerhin ist zu bemerken, daß der Schatten stets schleierartig ist, dabei oft einige Verdichtungsstellen und auch hellere Partien unterscheiden läßt und so jenes landkartenähnliche oder marmorierte Aussehen gewinnt; niemals ist die Grenze des Schattens scharf. Übereinstimmend mit uns beschreiben auch Rieder und De la Camp den pneumonischen Schatten. Daß aber eine derartige Schattenbildung nicht immer den Schluß auf das Vorhandensein einer Pneumonie zuläßt, zeigt ein auf unserer Klinik beobachteter und von Vlach<sup>1)</sup> genau beschriebener Fall, bei welchem der Schattenbildung

<sup>1)</sup> Vlach, Deutsche medizinische Wochenschrift 31, 1532, 1905.

eine Atelektase des Lungengewebes zugrunde lag. Der Vollständigkeit halber veröffentlichen wir noch die dazu gehörigen Röntgenogramme an dieser Stelle [Film] (Fig. 57, 58, 59 und 57a, 58a, 59a). Es muß wohl zugegeben werden, daß da die Schattenbildung zu der Annahme einer vorhandenen Pneumonie führen konnte, um so mehr als die weitere Beobachtung auch die entsprechende Aufhellung des Schattens erkennen ließ (Fig. 59) und das Vorhandensein von Diplokokken durch Kultur aus dem Blute erwiesen wurde. Allerdings sind die Schatten wie der Vergleich mit pneumonischen Schatten ergibt (siehe Fig. 1—6) relativ wenig intensiv.

Daß Lungenatelektase wirklich der durch Pneumonie bedingten Schattenbildung ähnliche Zeichnung auf der Röntgenplatte hervorzurufen imstande ist, bestätigen auch die unlängst von Lieblein<sup>1)</sup> veröffentlichten Fälle, bei welchen es durch Aspiration von Fremdkörpern zur Verlegung eines Hauptbronchus und somit zu Atelektase der betreffenden Lungenpartie gekommen war.

Vorläufig wollen wir bemerken, daß die Infiltrationen anderer Natur als die pneumonischen im weitesten Sinne, demnach Diplokokken-, Streptokokken-, Typhusinfektionen, von Infiltrationen anderer Ätiologie, insbesondere tuberkulöser, sich wesentlich nur dadurch unterscheiden, daß erstere immer flüchtiger sind, rascher sich entwickeln und schwinden, während letztere, die tuberkulösen sich ebenso rasch, wie eine pneumonische Infiltration entwickeln können, dann aber meist stationär bleiben. Die Beweise für das eben Gesagte werden wir in unseren weiteren Mitteilungen über das Verhalten der Tuberkulose im Röntgenogramm erbringen.

Die Ergebnisse der Studien der fortlaufend bei Pneumonie aufgenommenen Röntgenogramme, hat einer<sup>2)</sup> von uns schon seinerzeit näher präzisiert und sind die hier mitgeteilten Beobachtungen nur Belege für das seinerzeit Gesagte. So ist zuerst als bemerkenswert hervorzuheben, und darin liegt der prognostische Wert der Radiographie, daß sich Zeichen der beginnenden Lösung im Röntgenogramm oft einstellen zu einer Zeit, wo weder der physikalische Befund noch der Gang des Fiebers die Krise erwarten lassen. Außerdem zeigen die Beobachtungen auch, daß wir in dem Röntgenverfahren ein ungemein feines Reagens besitzen, um den Verlauf der Pneumonie im einzelnen zu studieren, indem oft auf der Platte sich Veränderungen wahrnehmen lassen, deren Bestehen mittels der üblichen physikalischen Methoden sich noch nicht konstatieren läßt. (Als Belege zu dem Gesagten dienen Fall I, V, VII, VIII, IX, XI, XV.) Interessant und wichtig ist ferner der Umstand, daß uns die Röntgenplatte zeigt, wie rasch derartige Veränderungen vor sich gehen können, so daß oft schon im Verlaufe von 24 Stunden das Bild wechselt und prognostische Schlüsse zu ziehen gestattet (Beleg Fall I, VII).

Was weiterhin die Lösungsvorgänge der pneumonischen Infiltration betrifft, so können wir da zwei Gruppen von Vorgängen aufstellen. Einmal kann der Lösungsprozeß so einsetzen, daß in der Mitte des Lappens, zentral, oder aber auch in der Hilusgegend oder in der dem Zwerchfell zunächst gelegenen Lungenpartie ein Aufhellungsherd entsteht, was ja schließlich abhängt vom ursprünglichen Sitz der Pneumonie (Belege Fall I, V, VII, IX, X, XV), und daß sich von da aus die Lösung allmählich exzentrisch weiter ausbreitet. Der zweite Modus aber ist der, daß die früher mehr oder weniger dichte Schattenbildung an mehreren Stellen gleichzeitig und allgemein an Intensität abnimmt, wie ein flaches schmelzendes Stück Eis, und so nach und nach die vollkommene Aufhellung herbeigeführt wird (Fall XIV). Bei unseren 15 Fällen war 6mal zentrale Lösung (40%), 9mal diffuse Lösung (60%) zu konstatieren. In gleicher Weise wie die Lösung geht dann auch die Entwicklung der Infiltration vor sich. Ein anfänglich kleiner Schattenherd kann unter Umständen rasch an Ausdehnung zunehmen (Beleg Fall VII). Es entstehen bei dieser Art die länglichen, oder mehr oblongen Schattenflecken, die oft band- oder streifenförmig das Lungenfeld durchziehen, und dann an

<sup>1)</sup> Lieblein, Beiträge zur klinischen Chirurgie, 52, 467, 1906.

<sup>2)</sup> v. Jaksch, Berliner klinische Wochenschrift 42, 381, 1905.

Verbreiterung zunehmen, oder aber es kann von vornherein die Trübung des Lungenfeldes eine mehr gleichmäßige und diffusere sein, wie dies das gewöhnliche Bild zu sein scheint. Da man gewöhnlich schon ausgebreitete Schattenbildung bei den ersten Untersuchungen vorfindet, so kann man diese Schlüsse im allgemeinen nur für das kontrollierbare Weiterschreiten des Prozesses gelten lassen, doch dürften wohl die ersten Anfänge der Infiltration in gleicher Weise entstehen. Daß das Röntgenverfahren in jenen Fällen, wo ein solcher primärer Schattenherd im Zentrum eines Lappens entsteht, und da nicht wesentlich an Ausbreitung gewinnt, die Diagnose zentrale Pneumonie einzig und allein mit Sicherheit zu stellen gestattet, liegt auf der Hand, und es erscheint in jenen Fällen dieses Verfahren um so wertvoller und unentbehrlicher, als die physikalischen Methoden hier vollkommen versagen. Wenngleich wir auch keinen derartigen typischen Fall zu veröffentlichen haben, so ergibt sich das aus Betrachtung von Fall VII, wo im Oberlappen plötzlich Schattenherde einsetzen (Fig. 26, 27), die sich der physikalischen Wahrnehmung entzogen haben.

Was endlich den letzten Punkt, die Größe der Schattenbildung im Vergleiche zur physikalischen Abgrenzung der Infiltration betrifft, so erscheint wohl in der Regel der Schatten etwas größer, was durch die Projektion bedingt ist. Andererseits aber spielen wohl, wie De la Camp annimmt, dabei auch die durch den pneumonischen Prozeß bedingte Massenzunahme des betreffenden Lungenlappens, die Bronchitis und Bronchiolitis in den nicht pneumonisch erkrankten Lungenpartien und die Pleuritis sicca eine nicht zu unterschätzende Rolle.

Durch die obigen Ausführungen glauben wir gezeigt zu haben, daß eine wiederholte radiographische Aufnahme Pneumoniekranker unter Umständen wichtige Gesichtspunkte bezüglich eines Details sowie der Prognose des einzelnen Falles einer pneumonischen Erkrankung zu liefern imstande ist.



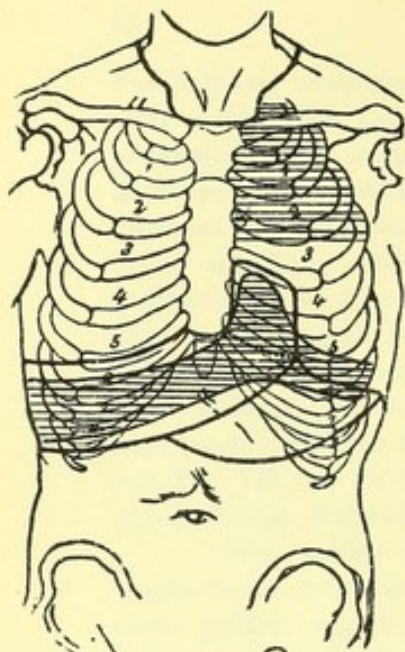


Fig. 1a.

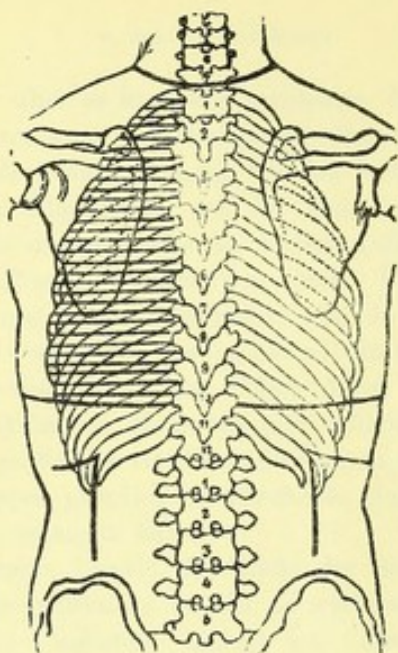


Fig. 1b.

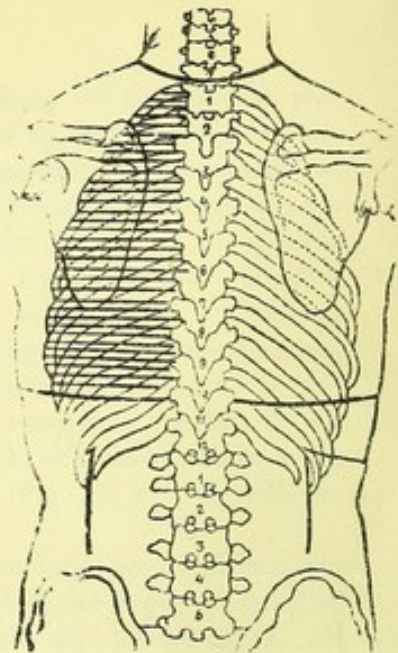


Fig. 2a.

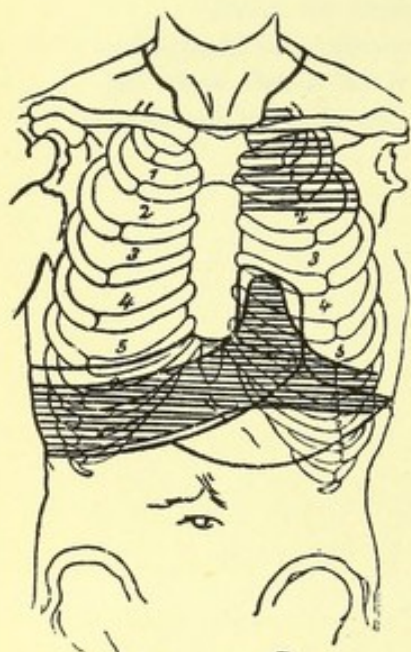


Fig. 4a.

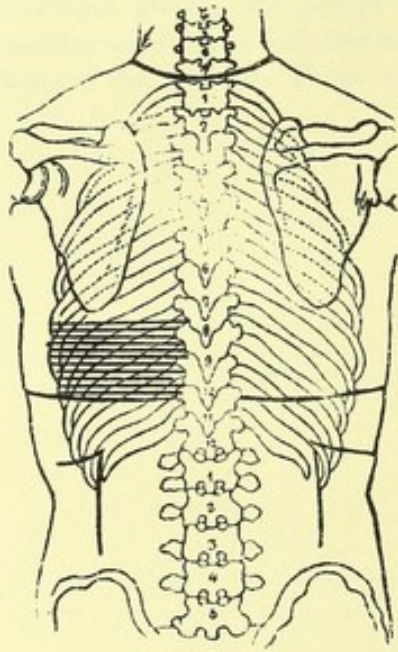


Fig. 4b.

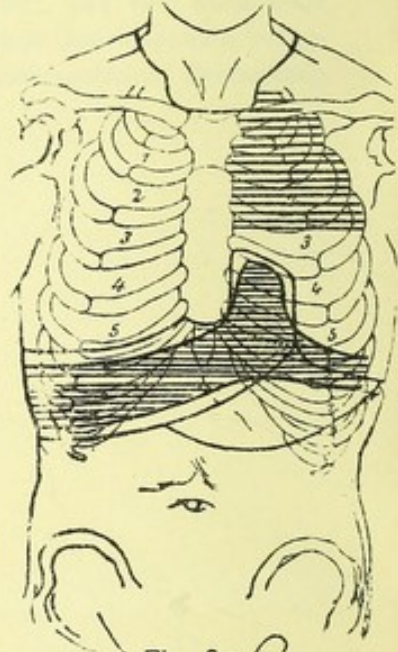


Fig. 3a.

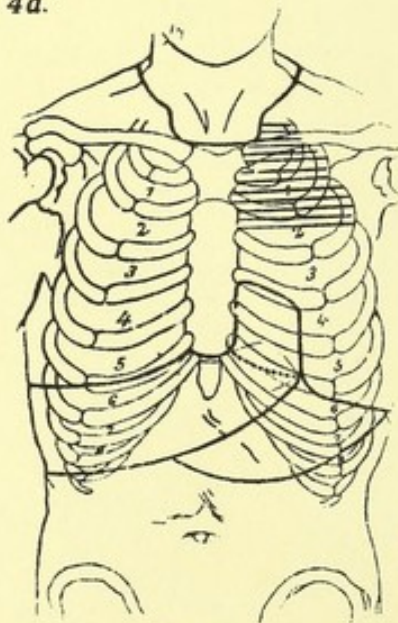


Fig. 5a.

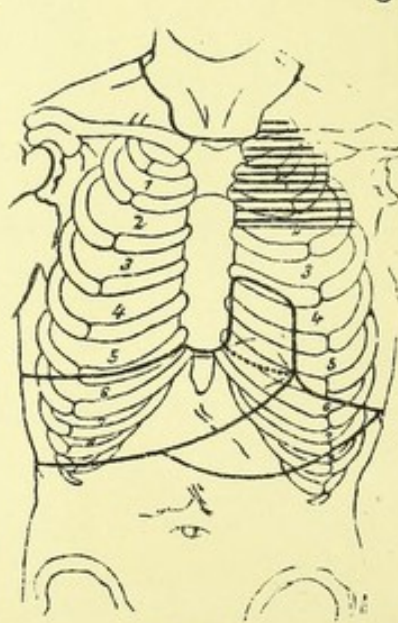
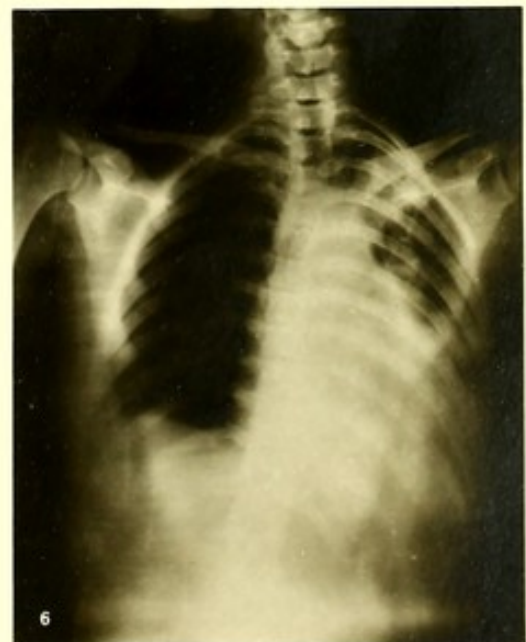
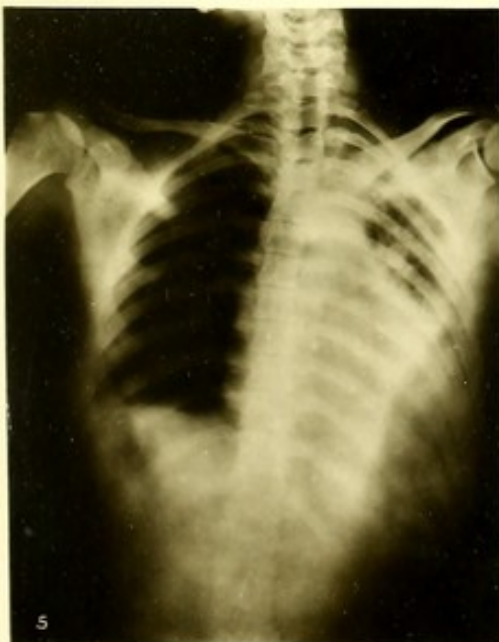
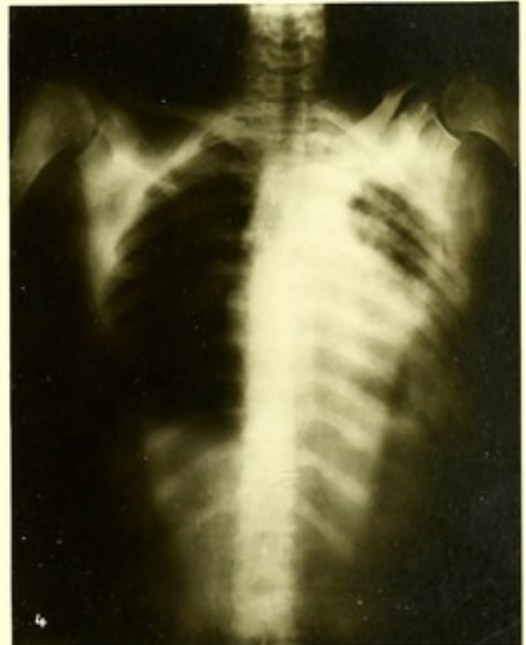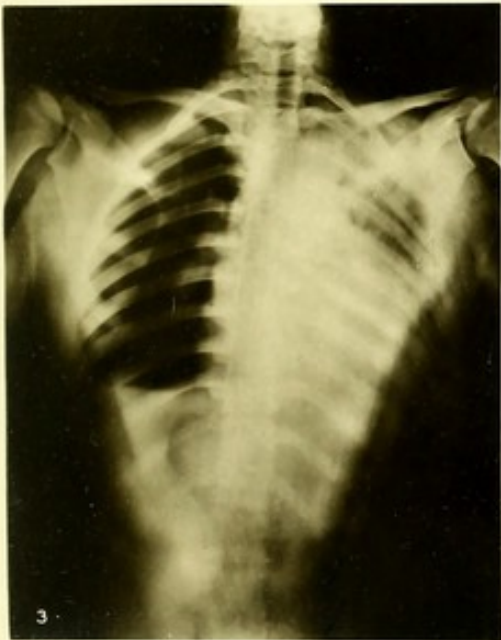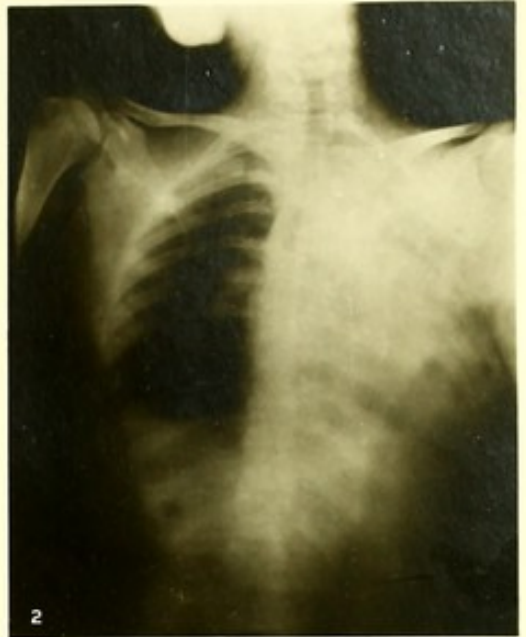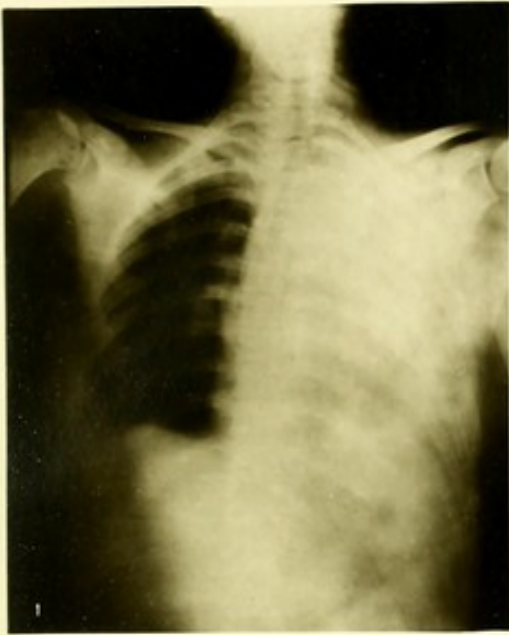Fig. 6a.









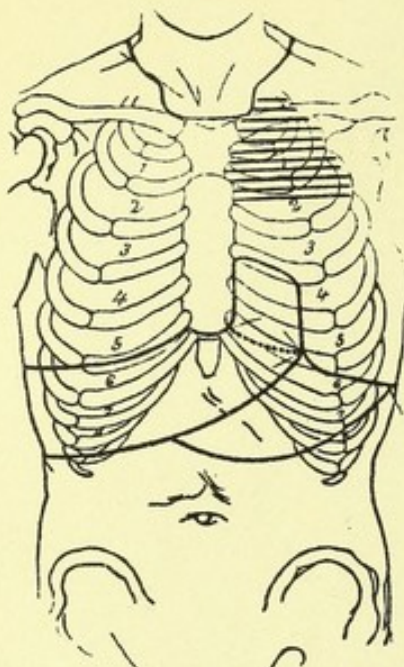


Fig. 7a, 8a.

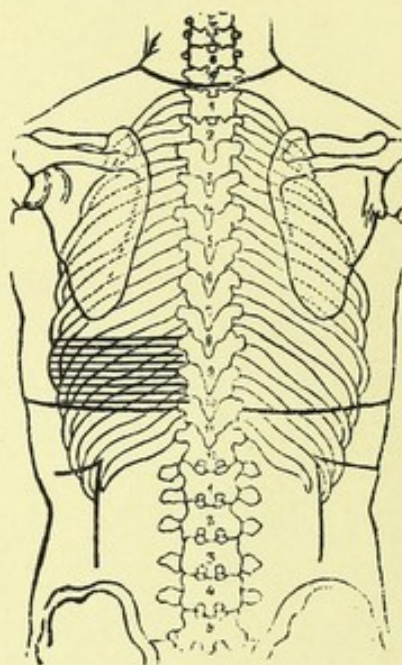


Fig. 9a.

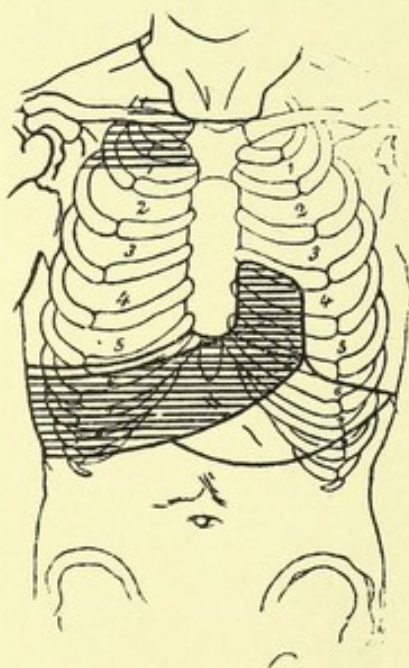


Fig. 12a.

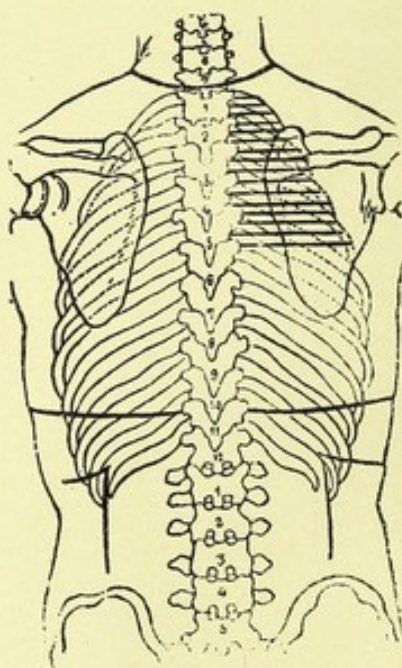
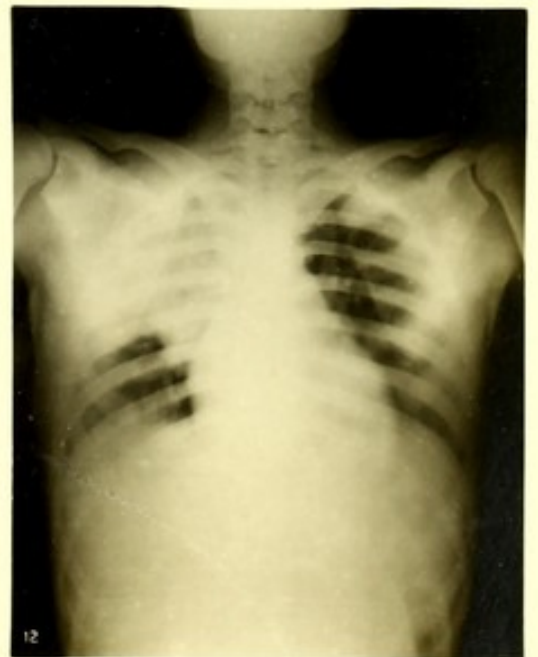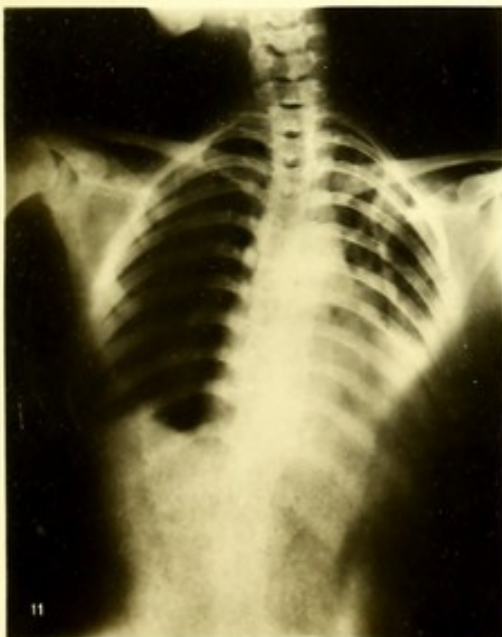
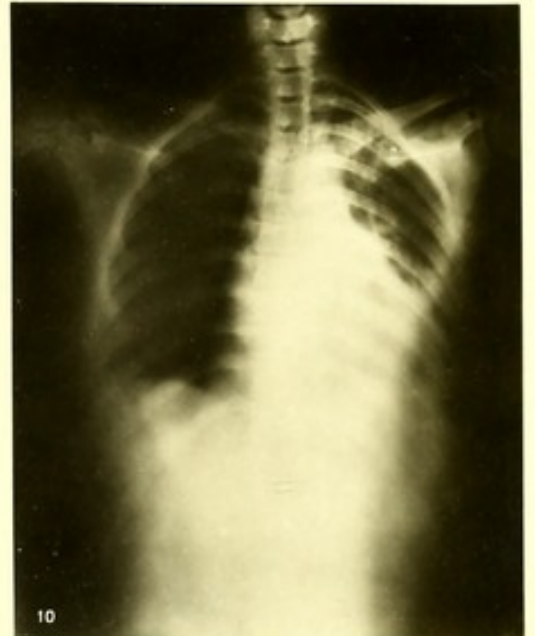
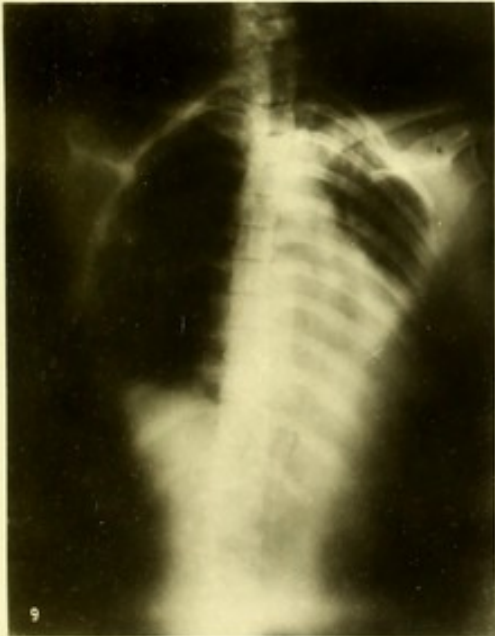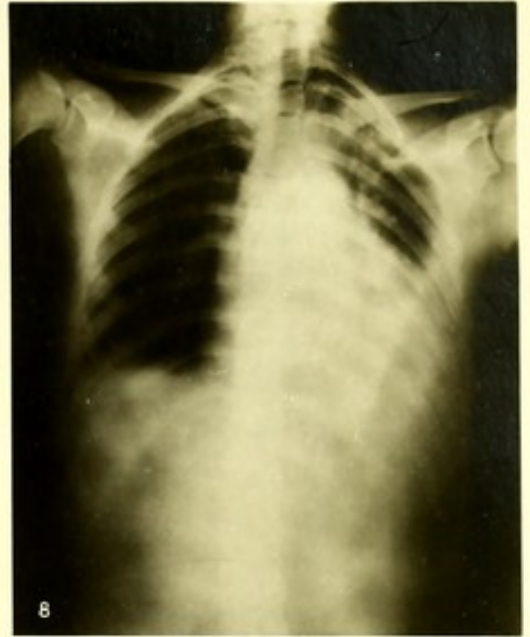
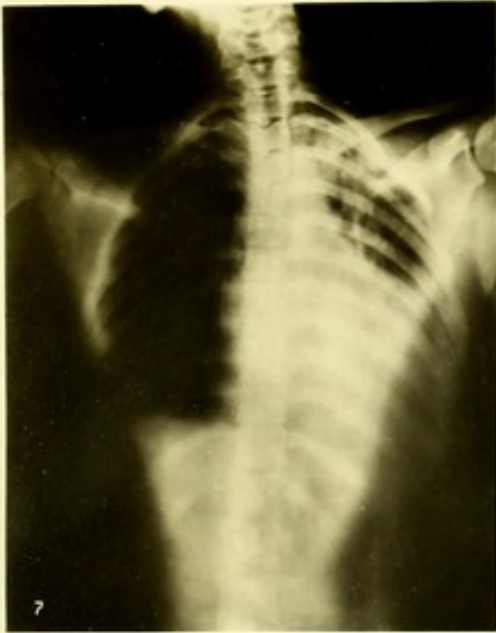



Fig. 12b.







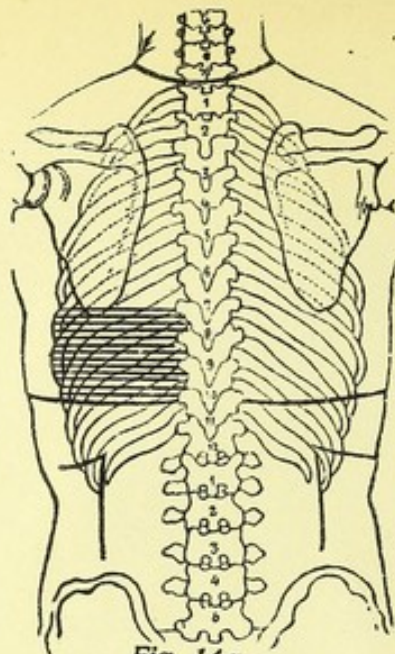


Fig. 14a.

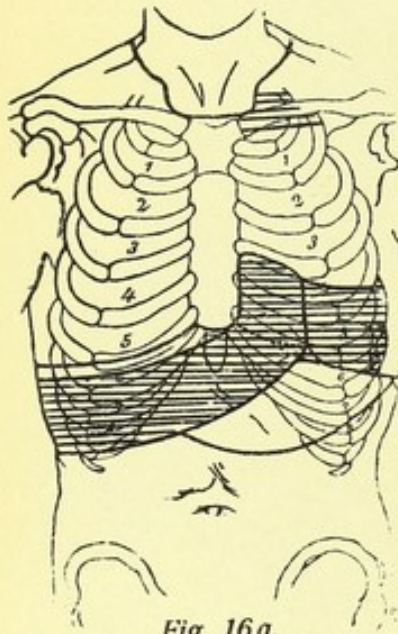


Fig. 16a.

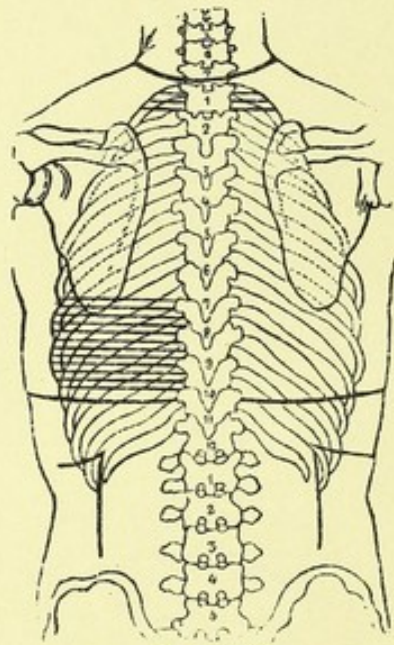


Fig. 16b.

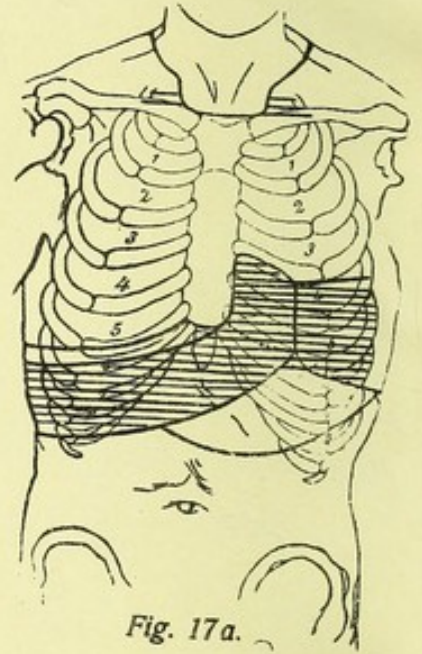


Fig. 17a.

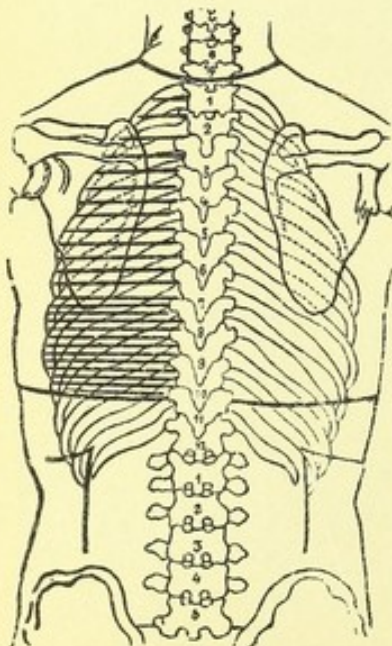


Fig. 17b.

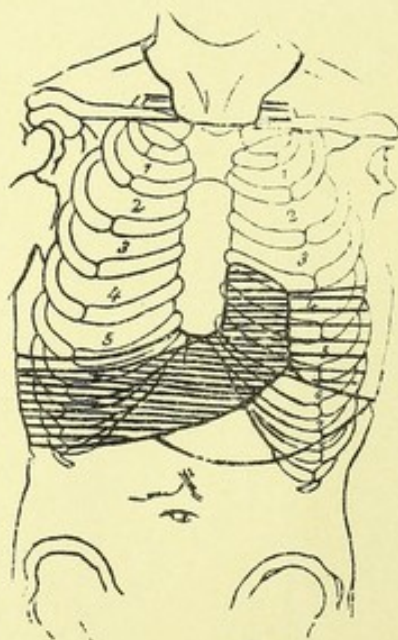


Fig. 18a.

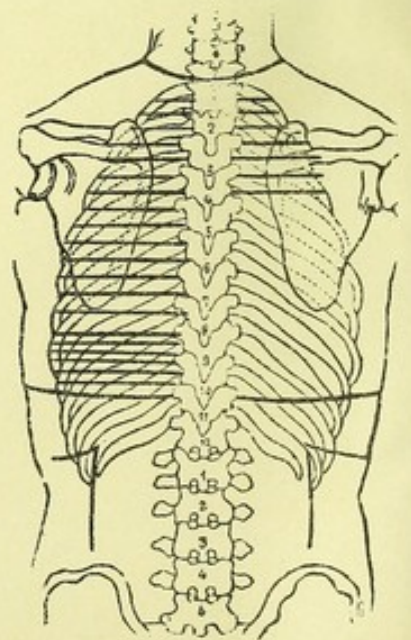
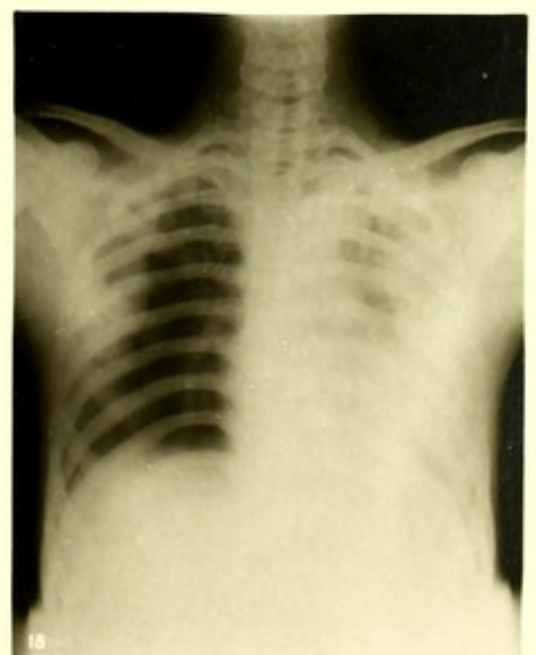
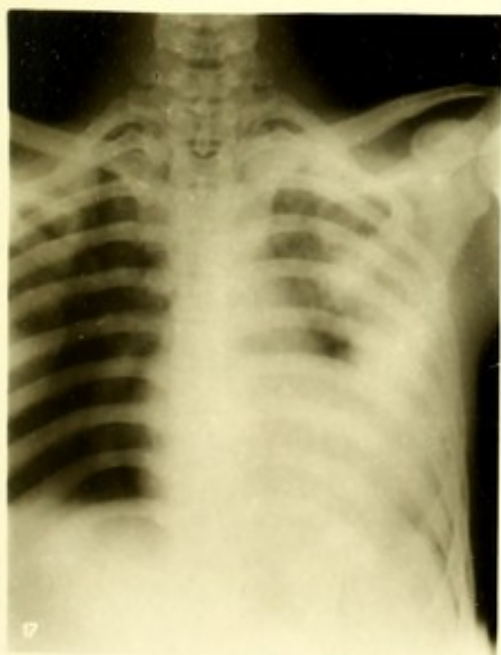
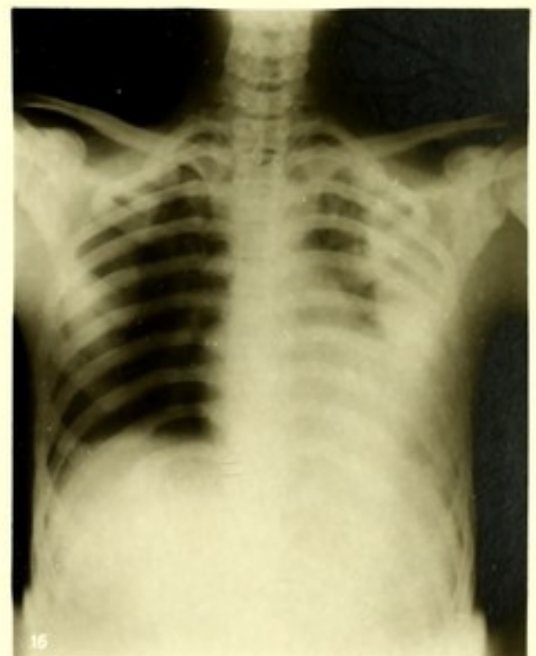
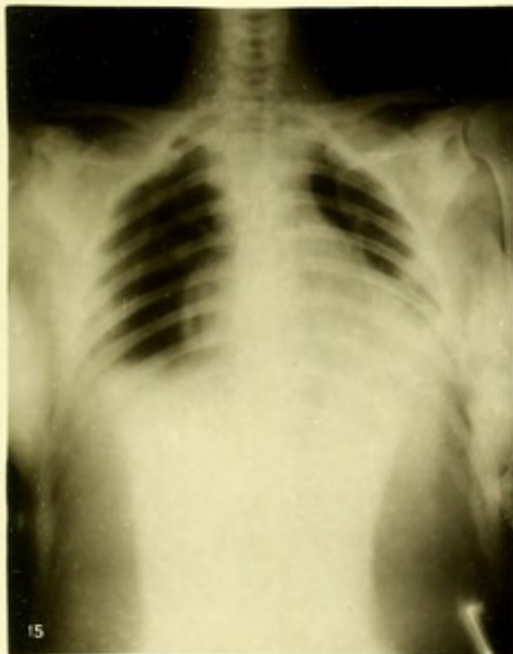
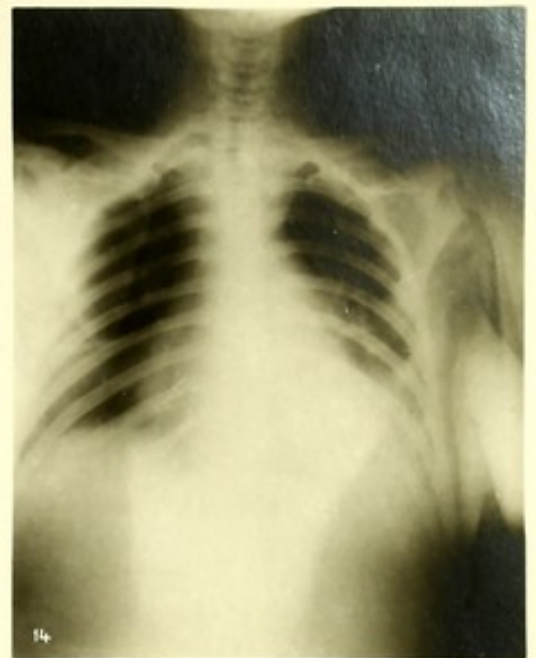
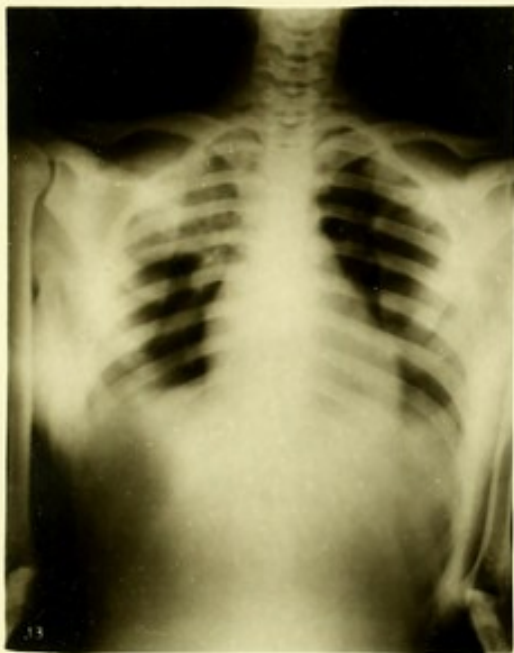Fig. 18b.









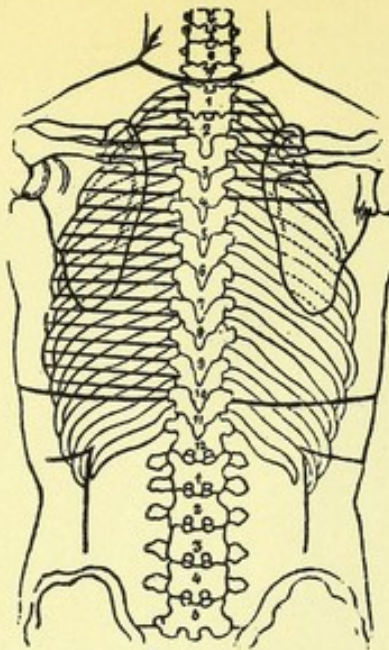


Fig. 19a.

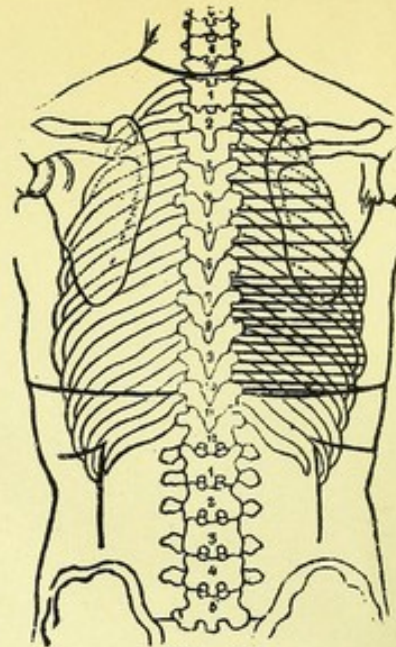


Fig. 20a.

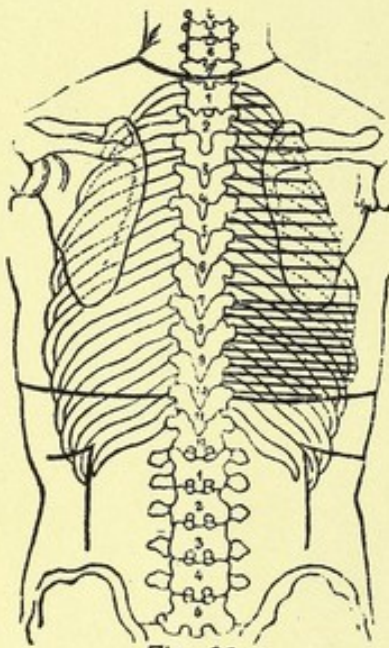


Fig. 21a.

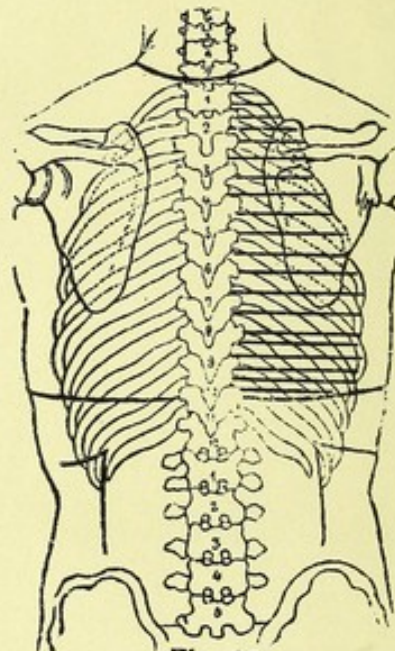


Fig. 22a.

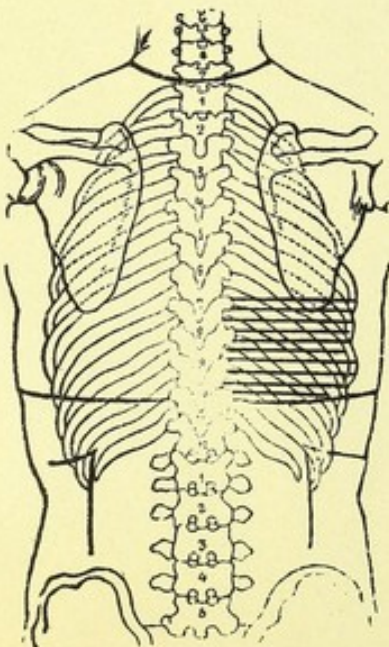


Fig. 23a.

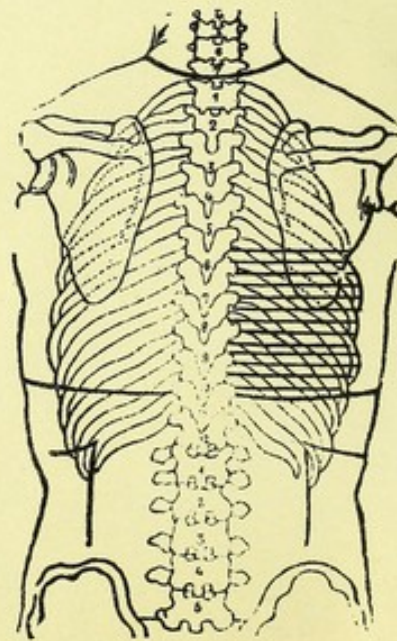
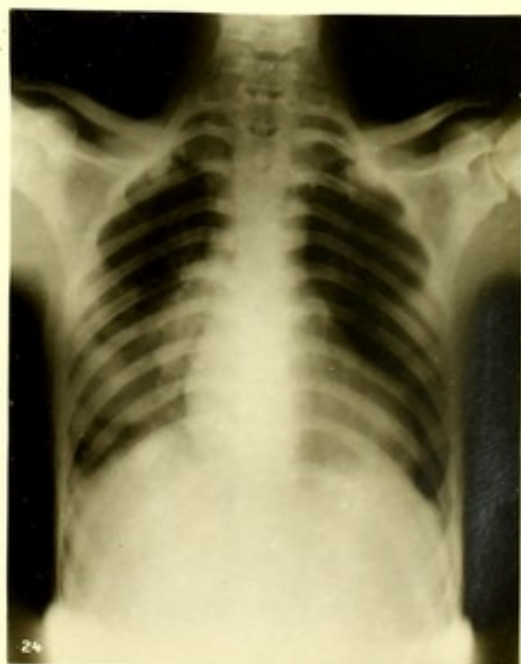
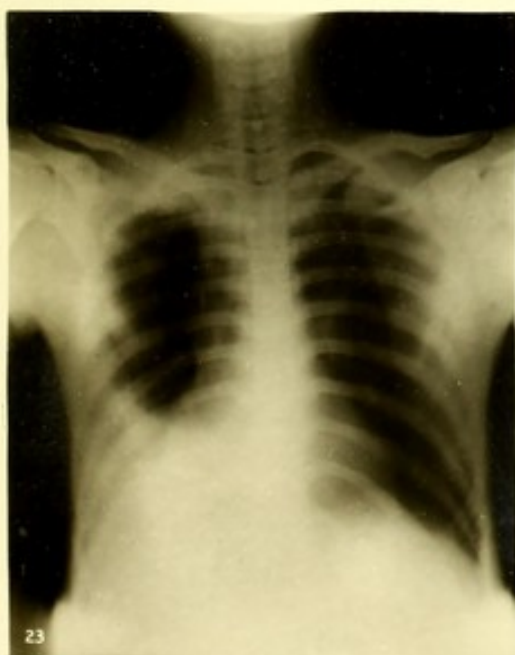
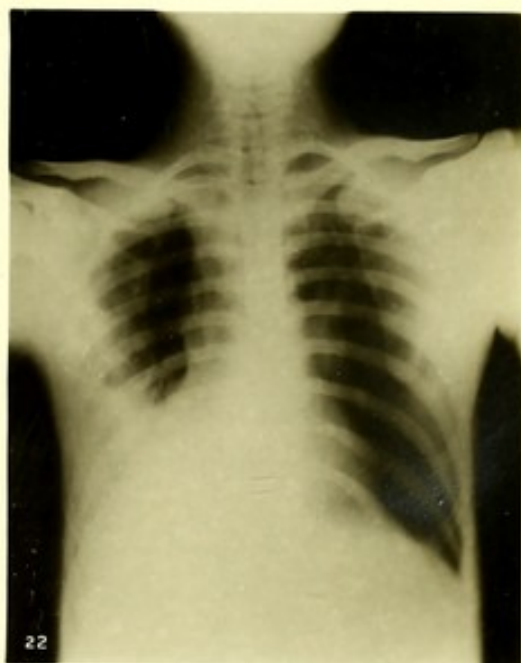
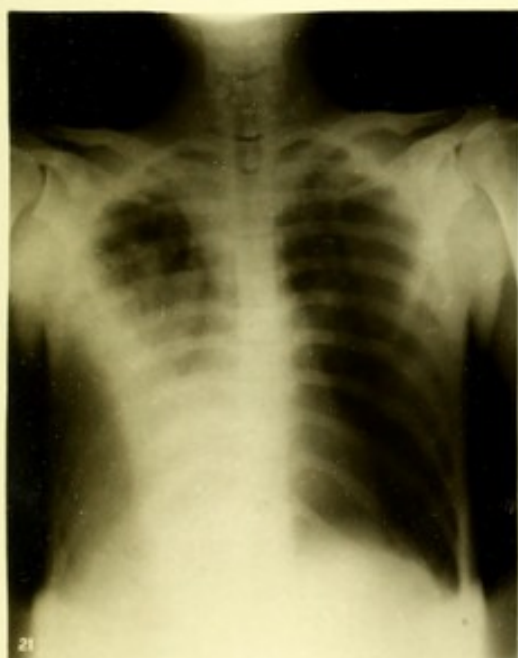
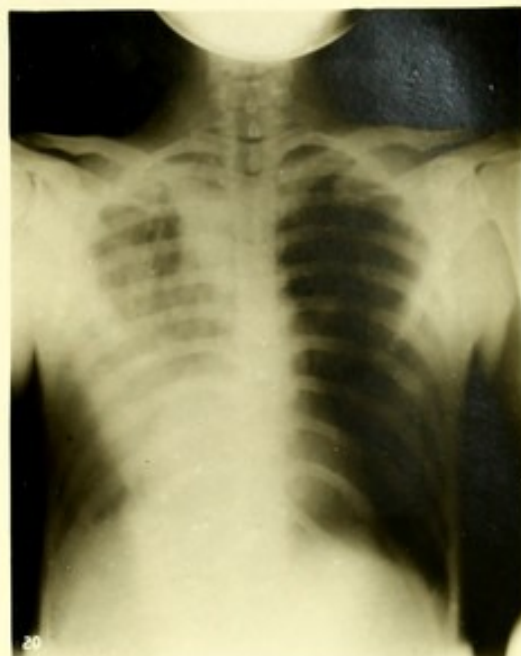
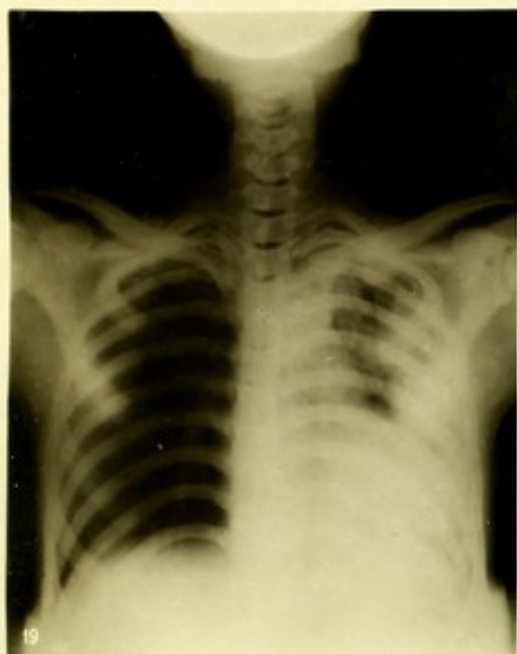Fig. 24a.







Faint, illegible text or markings, possibly bleed-through from the reverse side of the page.



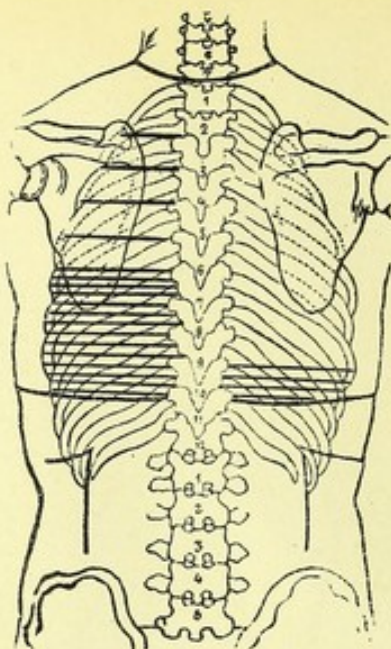


Fig. 26 a.

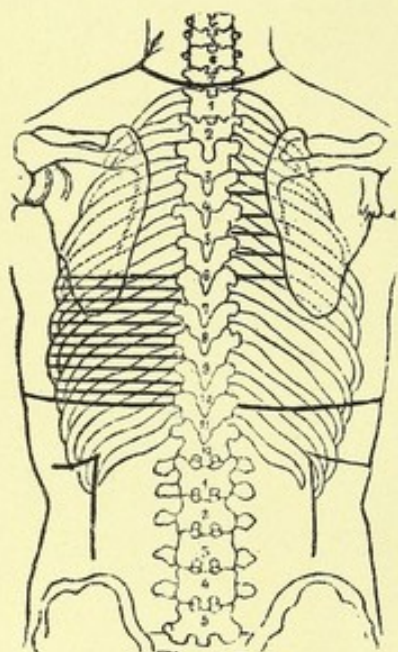


Fig. 27 a.

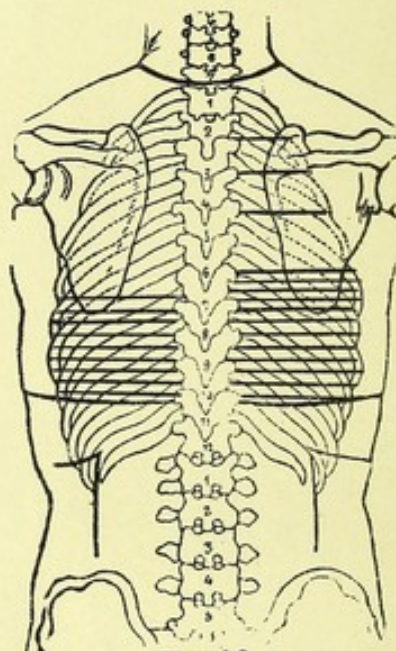


Fig. 28 a.

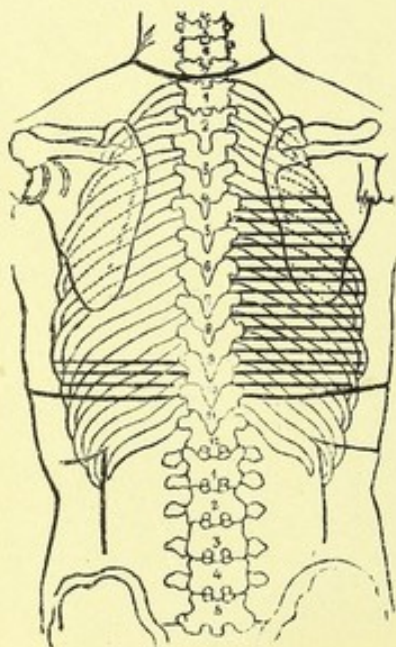


Fig. 29 a.

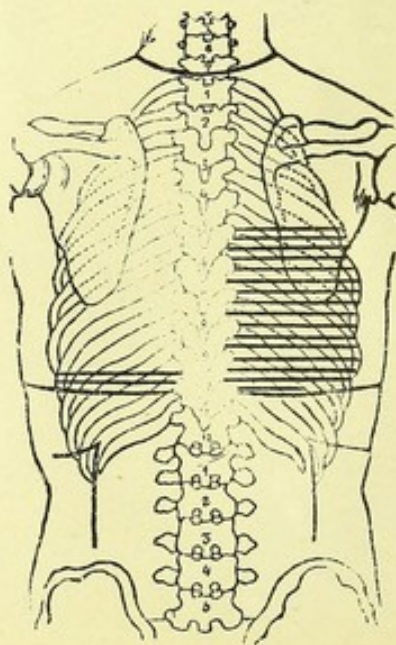
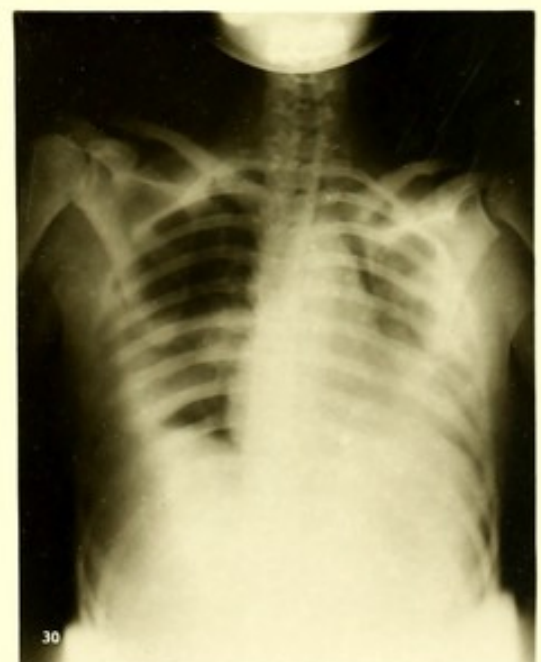
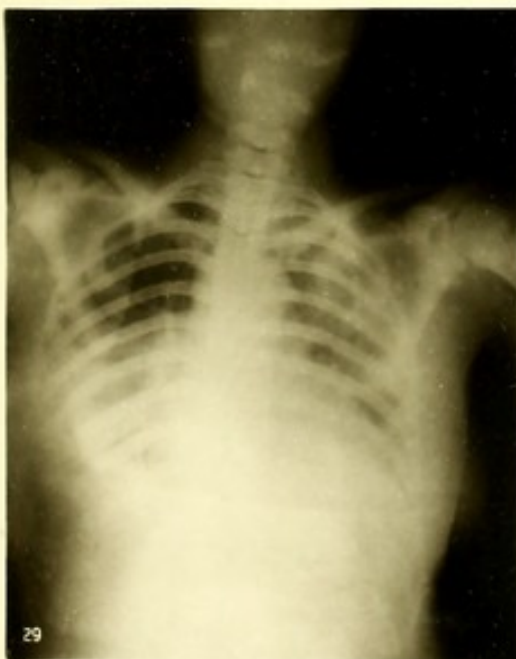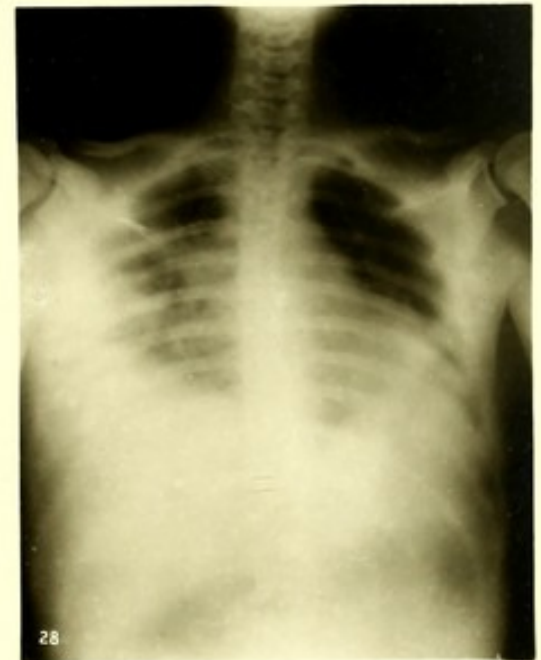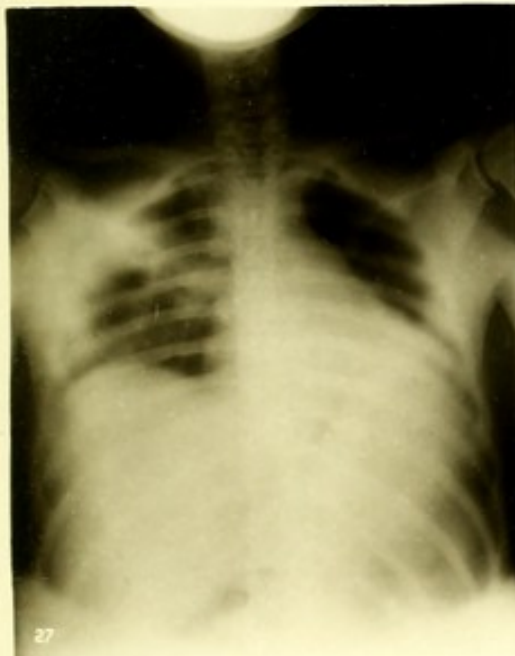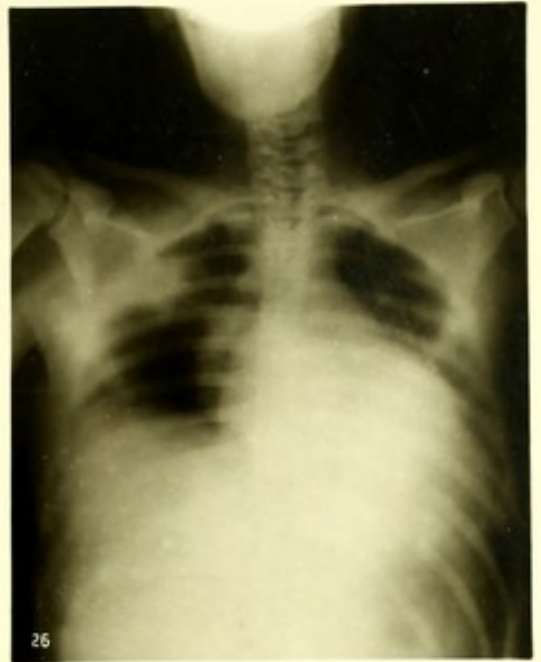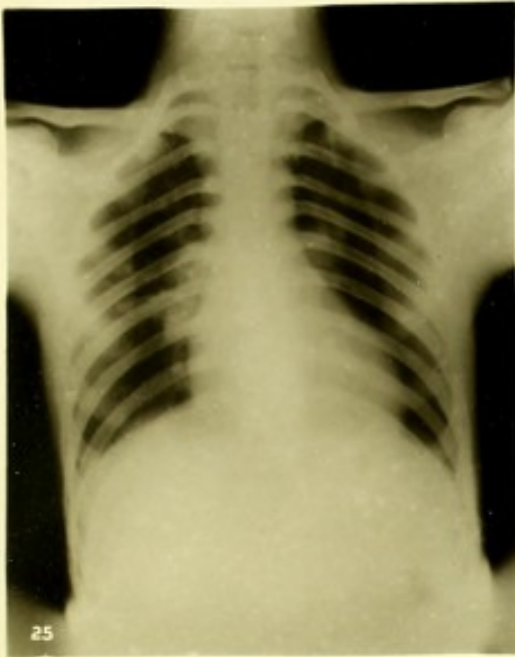



Fig. 30 a.









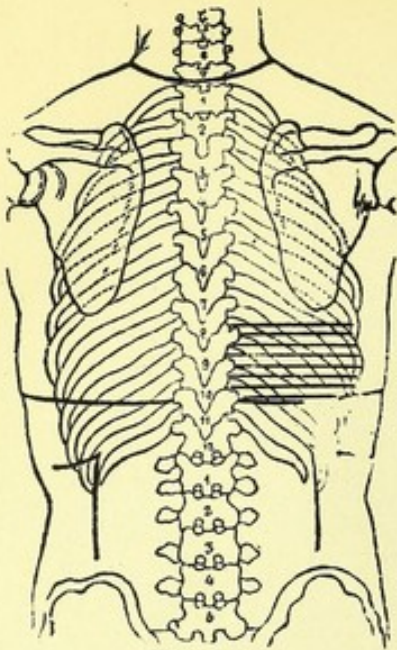


Fig. 31a.

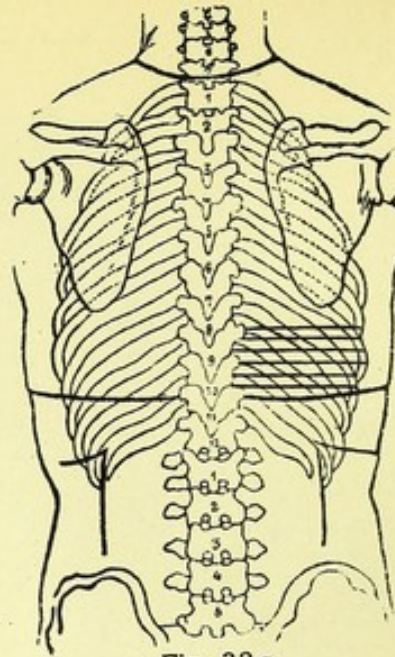


Fig. 32a.

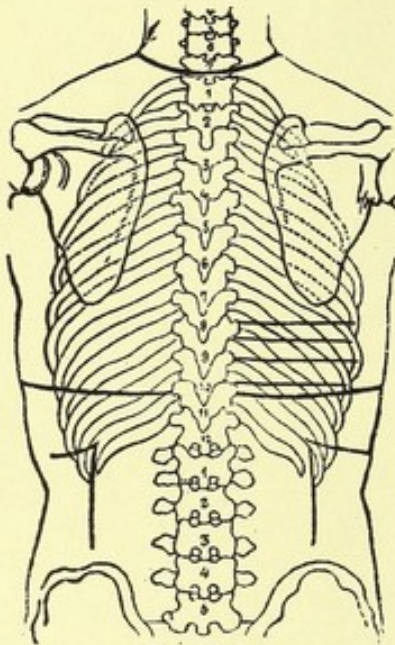


Fig. 33a.

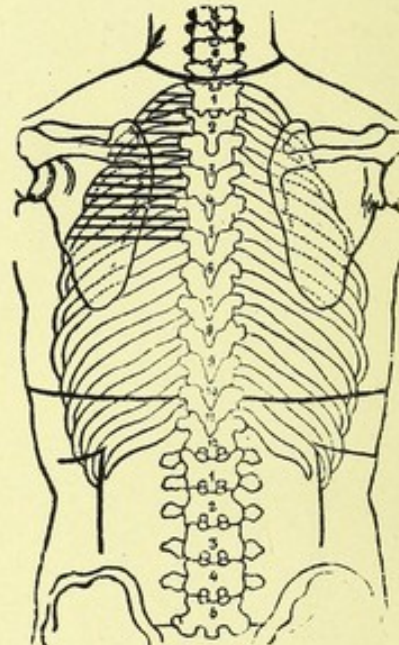


Fig. 34a.

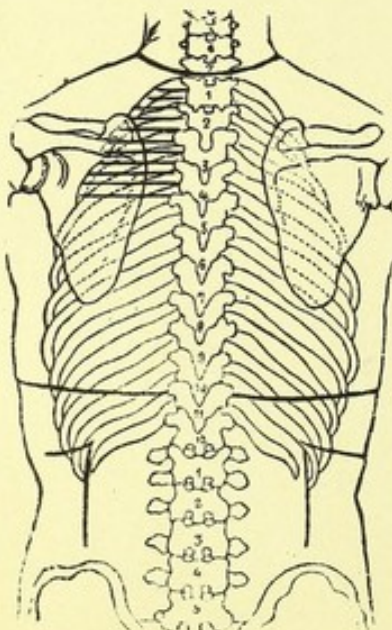


Fig. 35a.

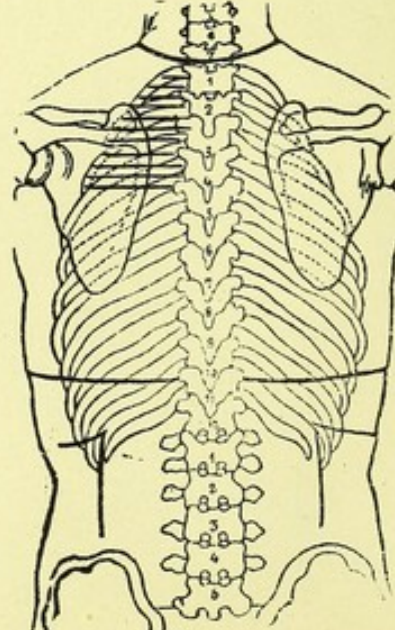
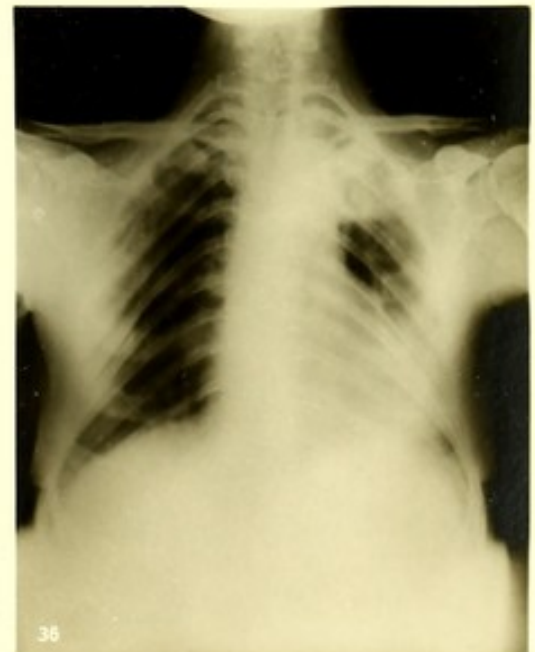
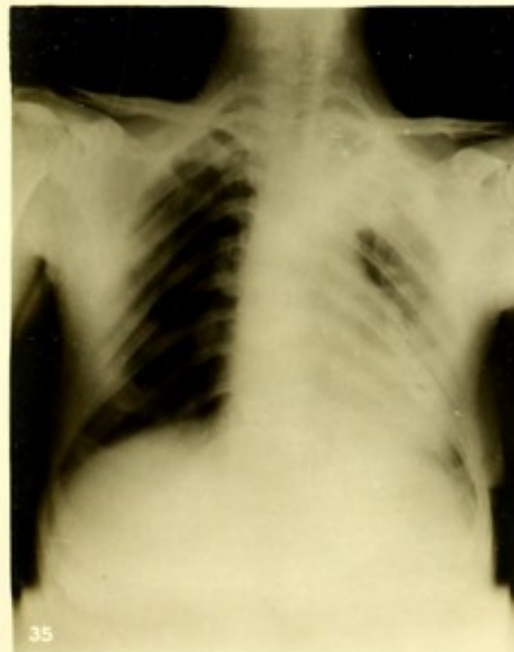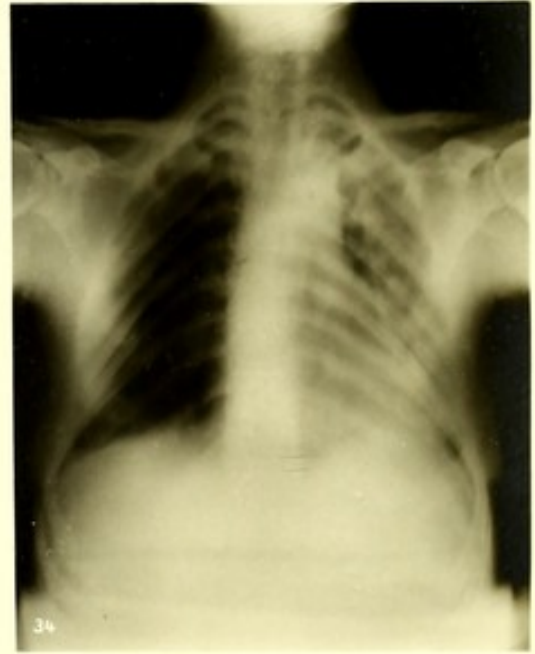
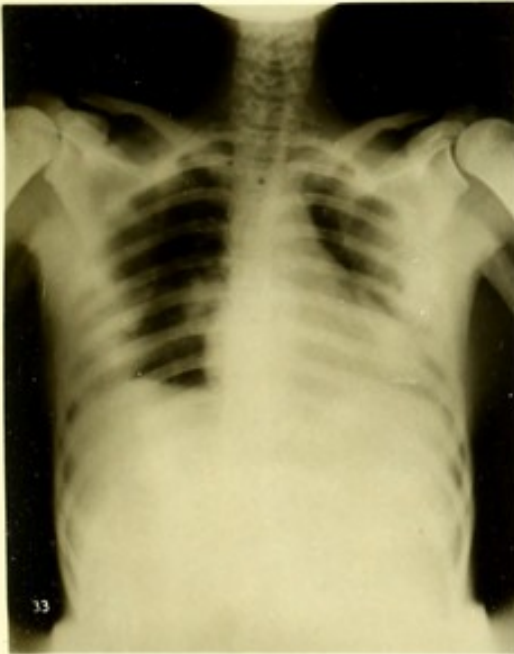

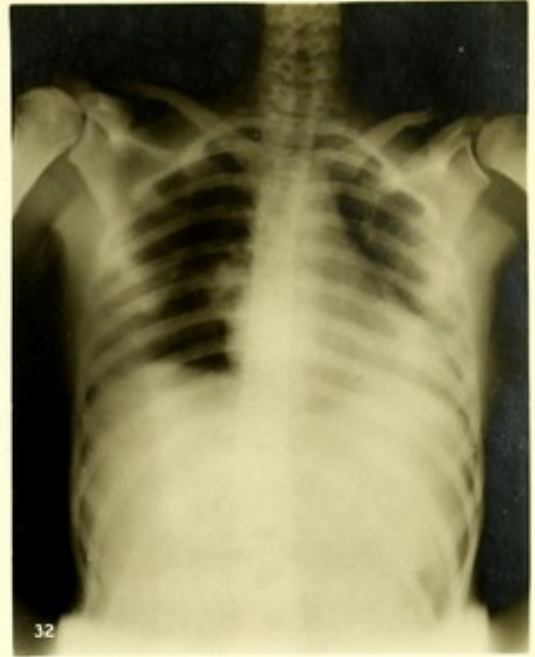
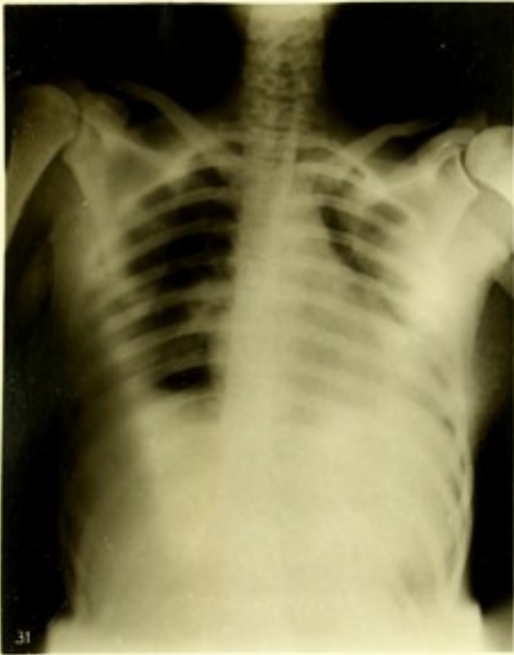Fig. 36a.







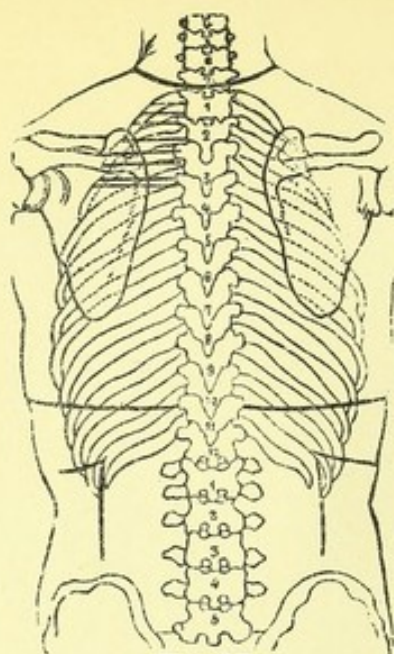


Fig. 37a.

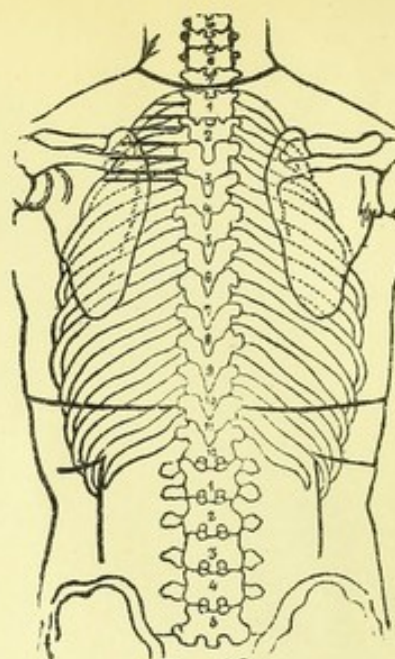


Fig. 38a.

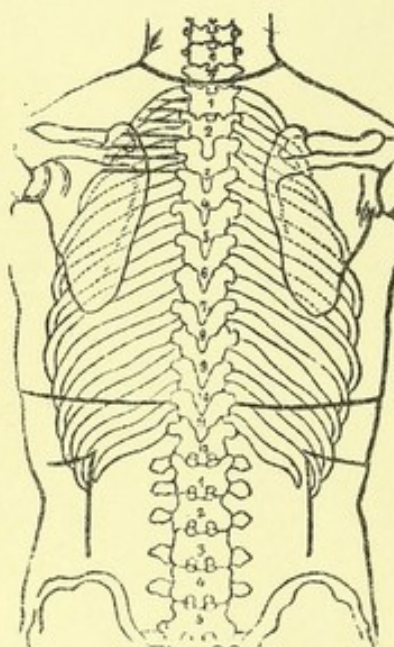


Fig. 39a.

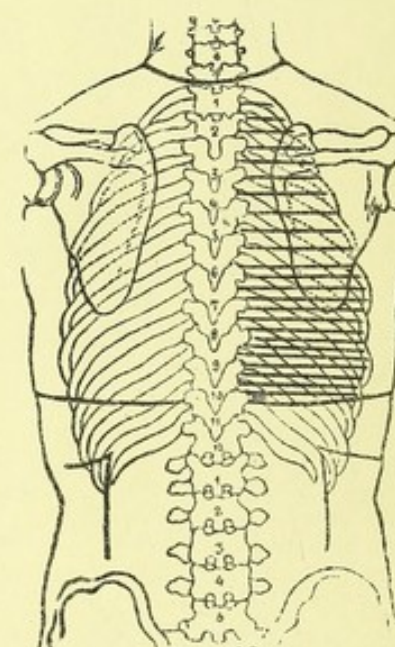


Fig. 40a.

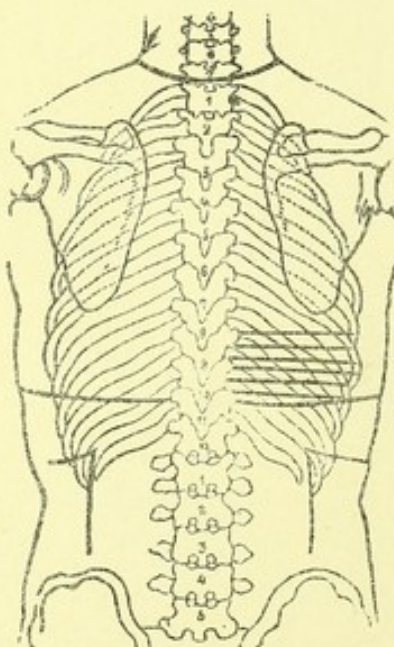


Fig. 41a.

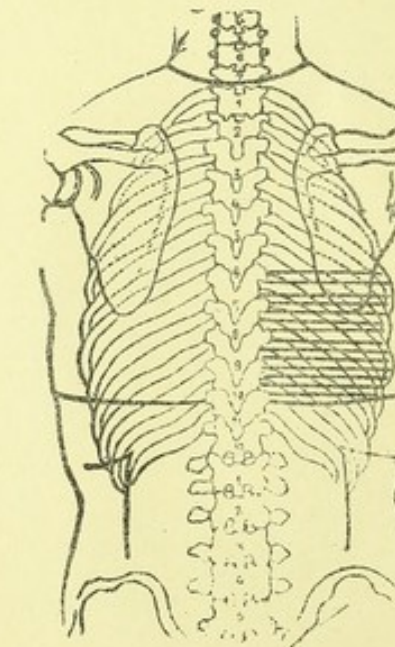
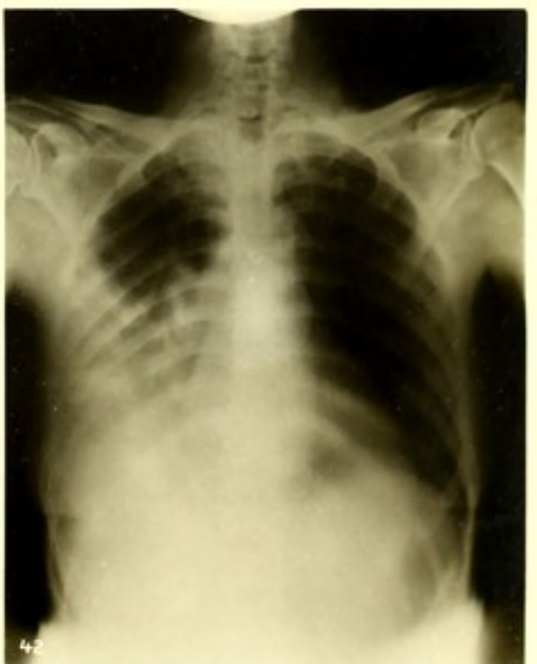
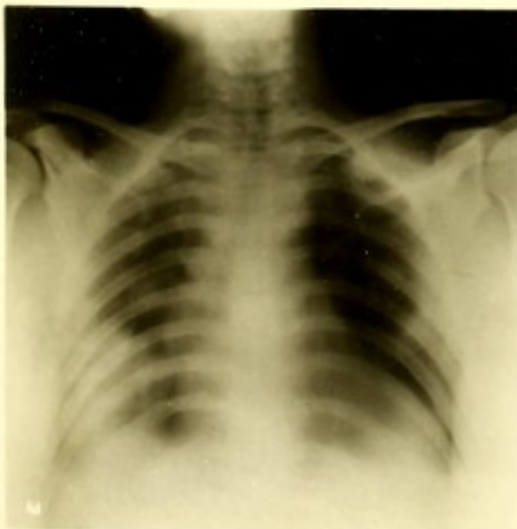
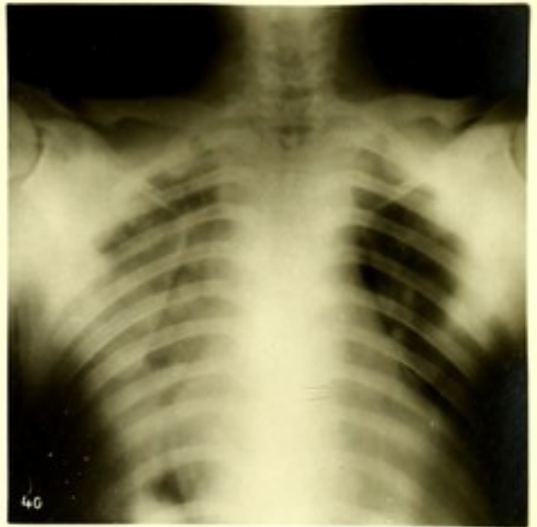
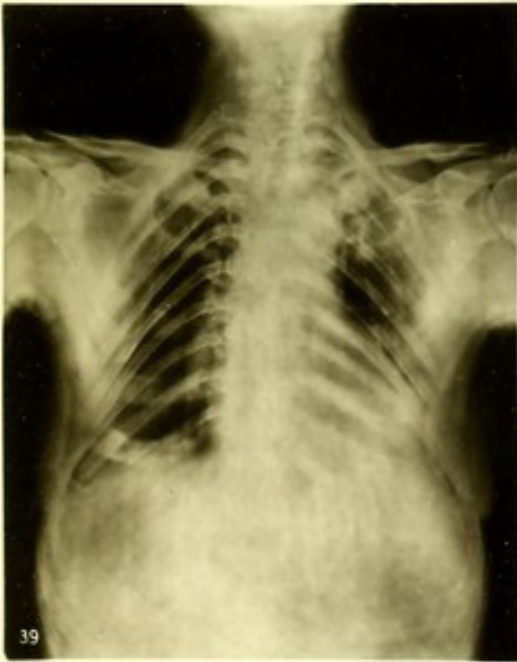
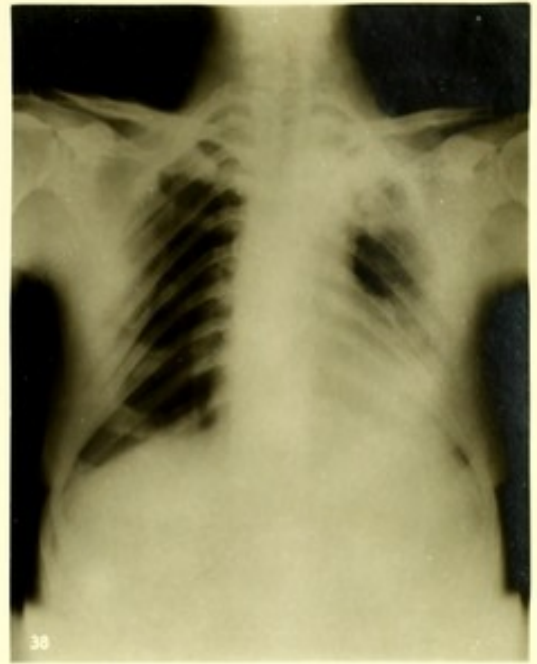
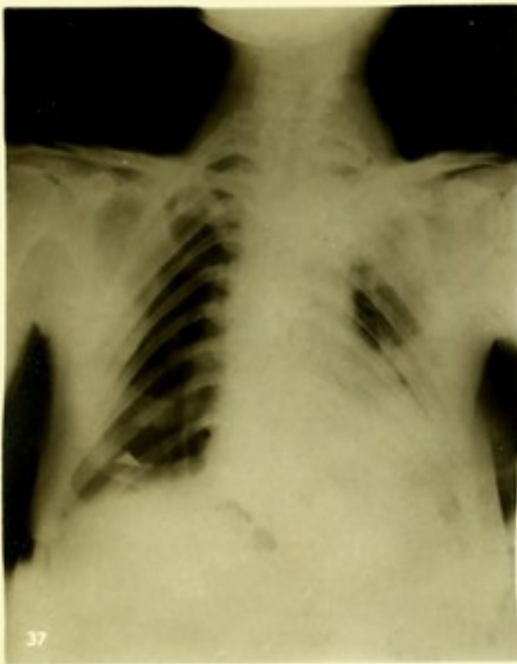Fig. 42a.









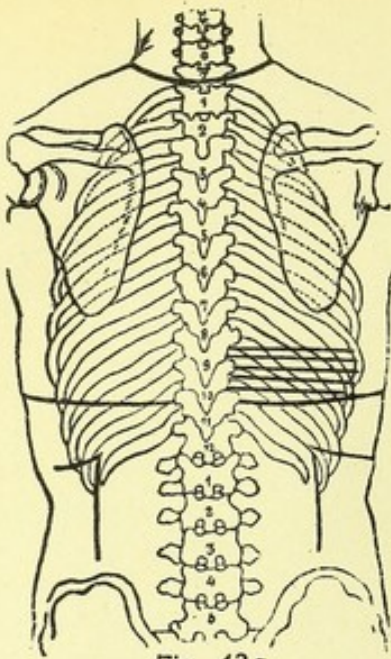


Fig. 43a.

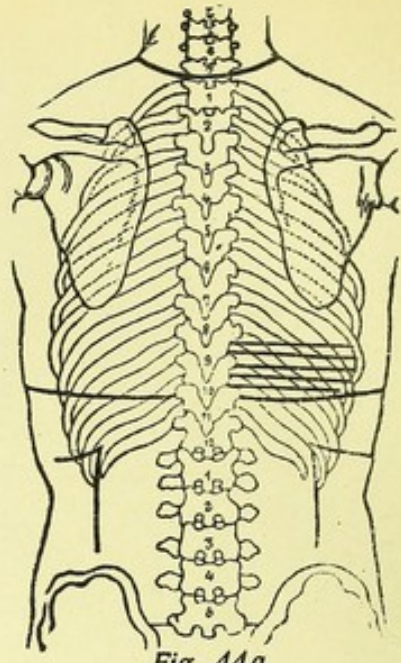


Fig. 44a.

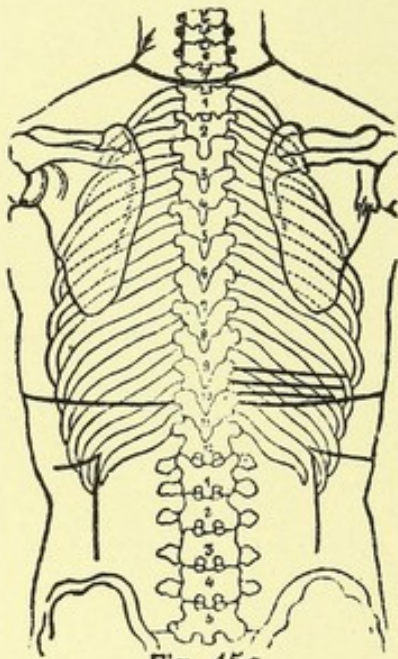


Fig. 45a.

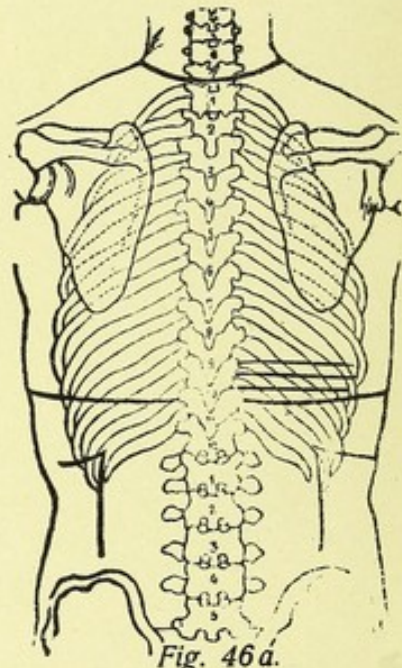


Fig. 46a.

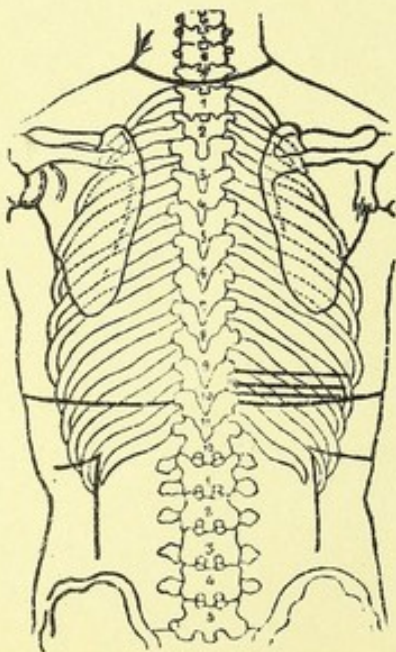


Fig. 47a.

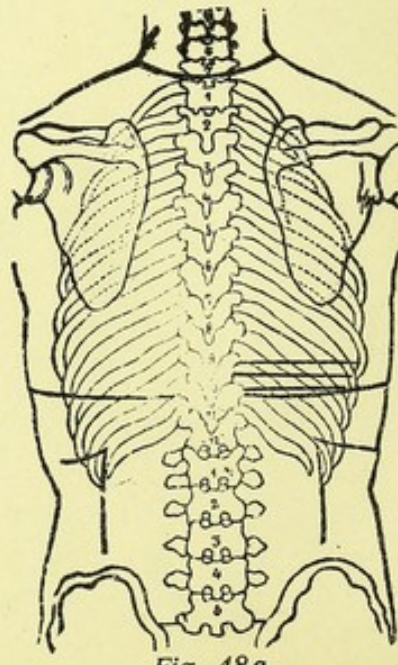
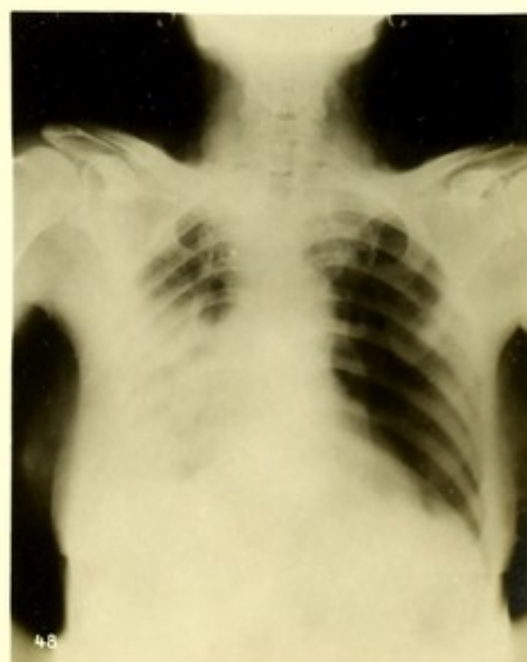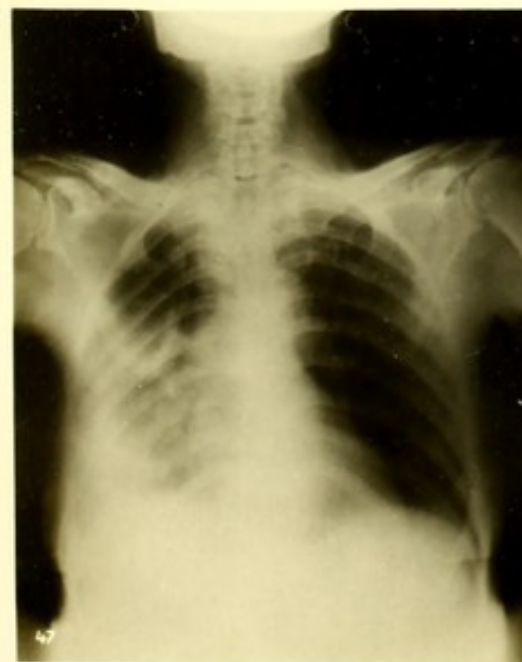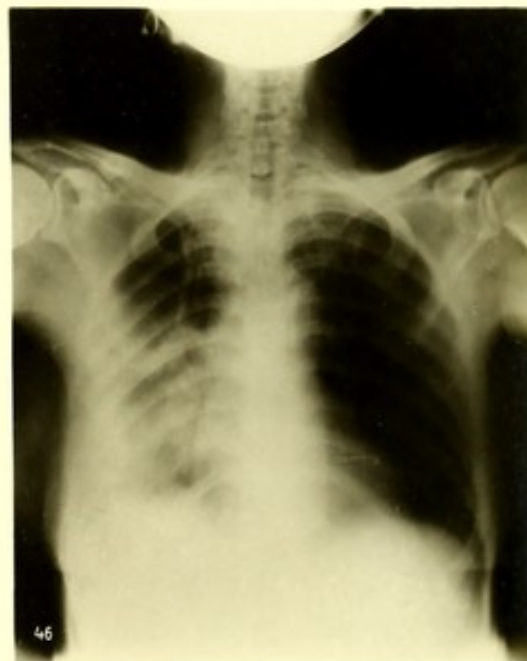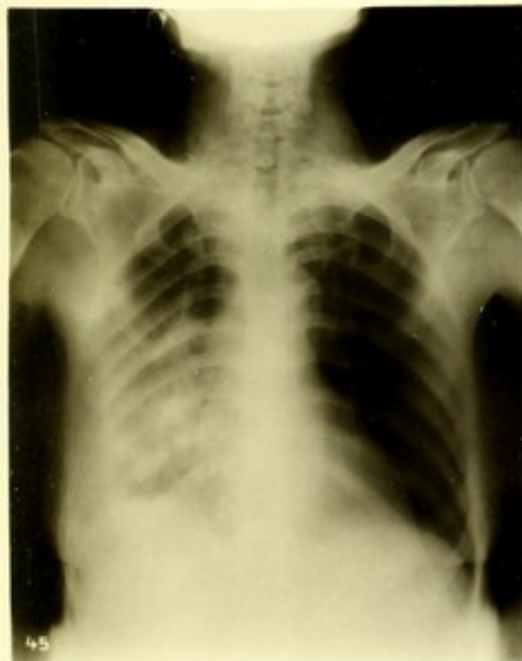
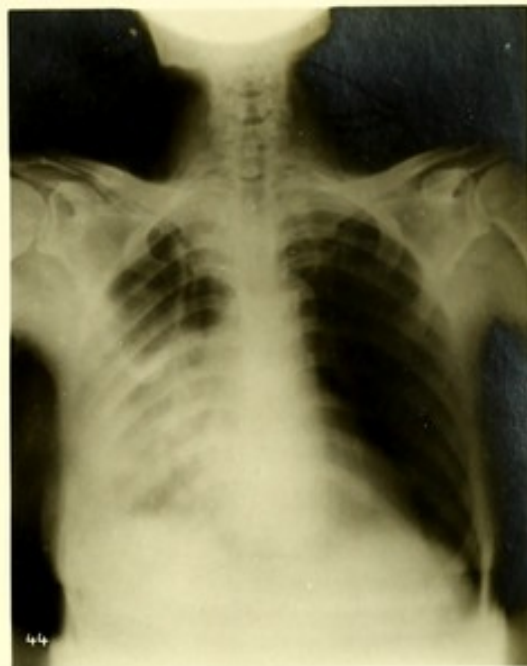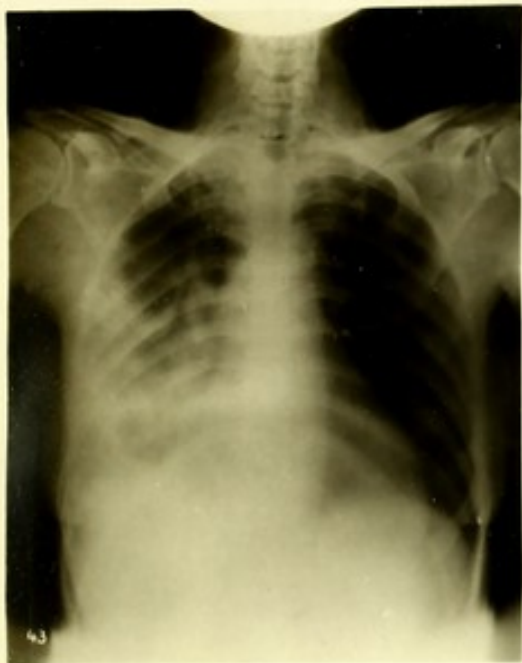



Fig. 48a.







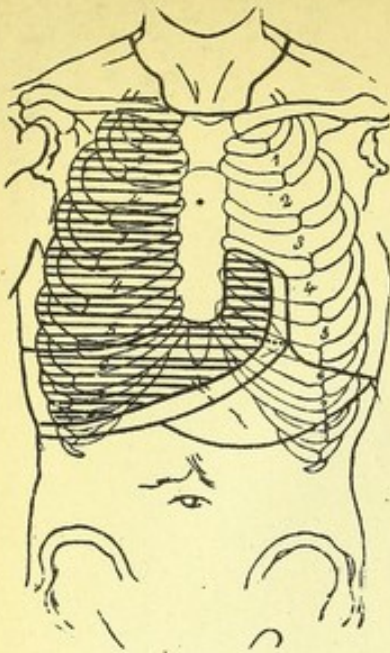


Fig. 49a.

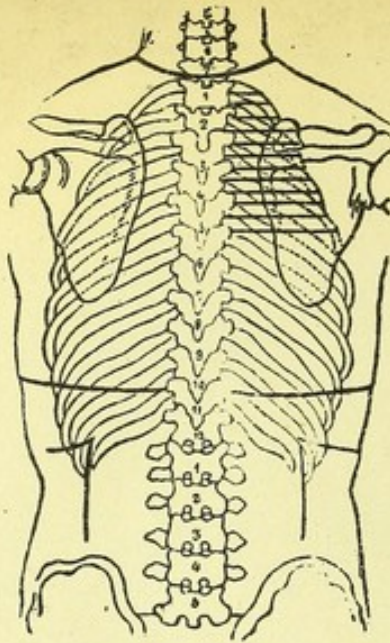


Fig. 49b.

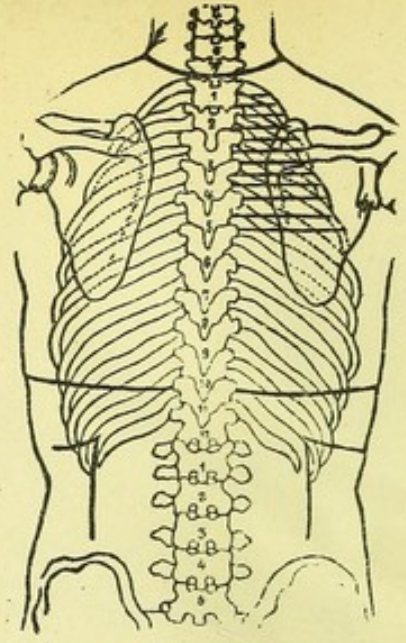


Fig. 50a.

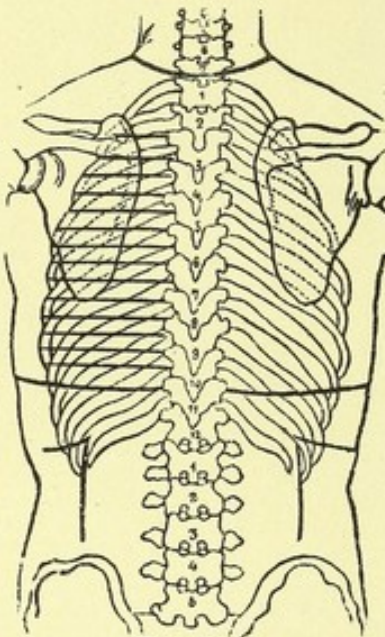


Fig. 51a.

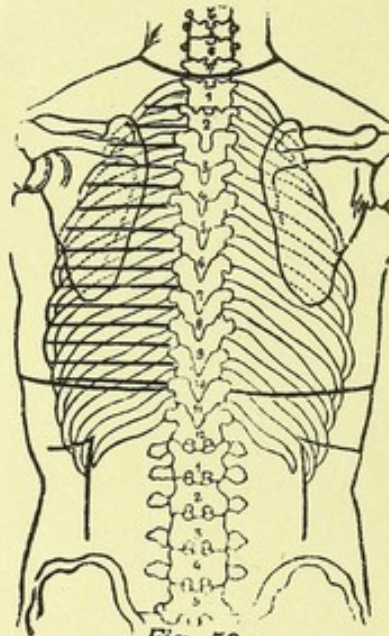


Fig. 52a.

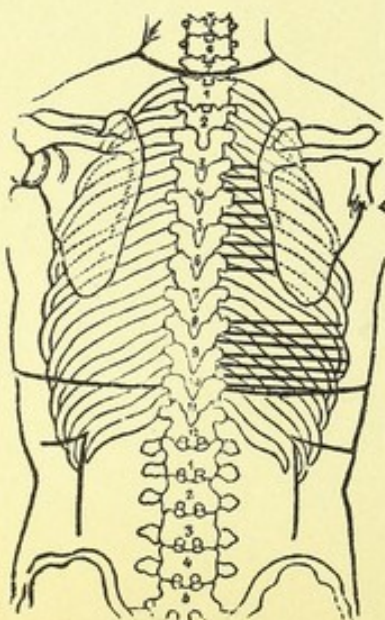


Fig. 53a.

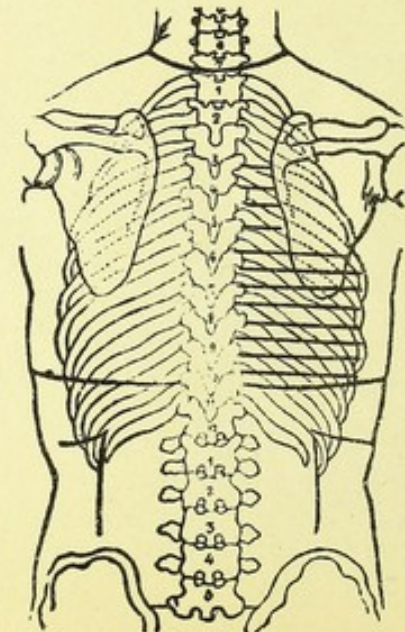
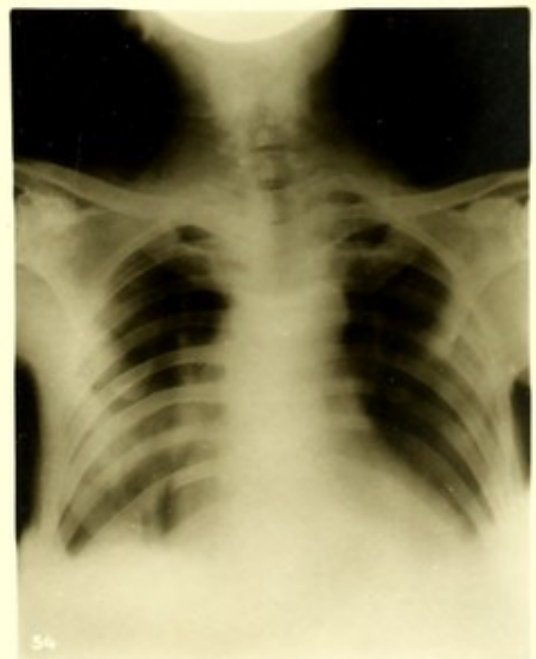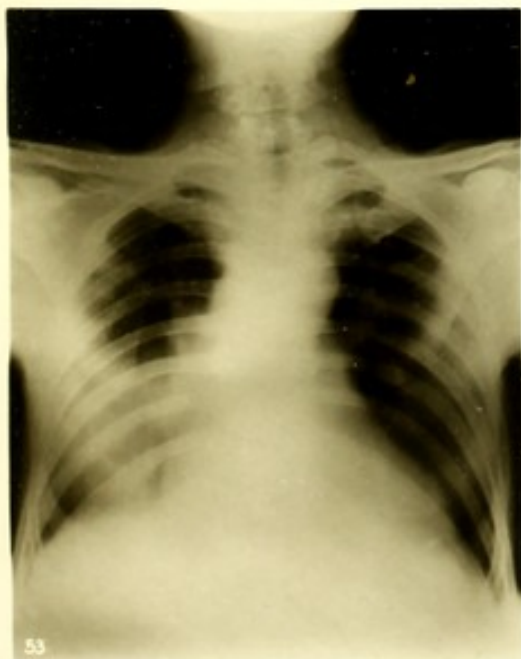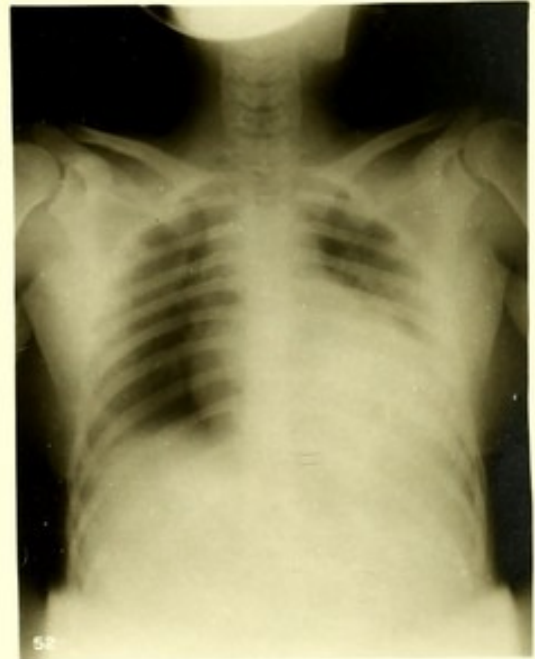
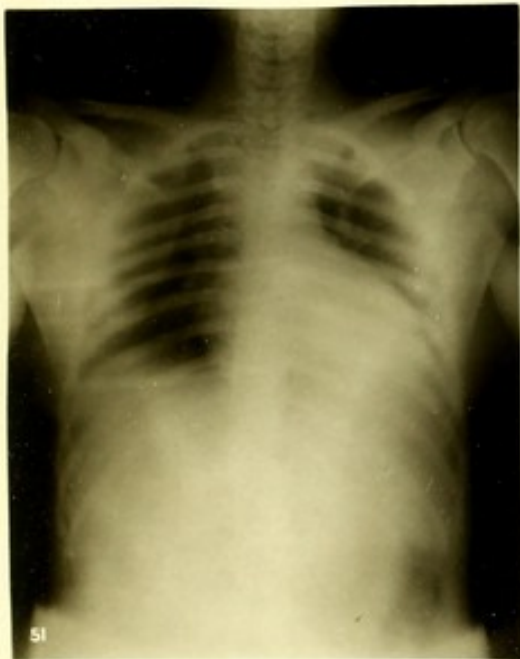


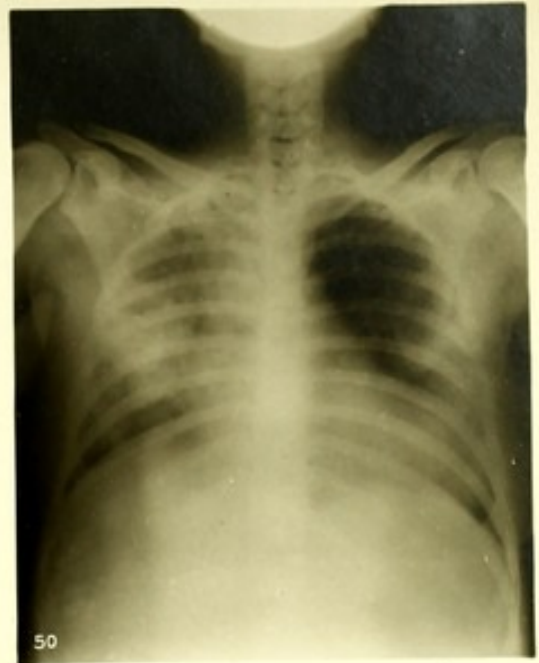
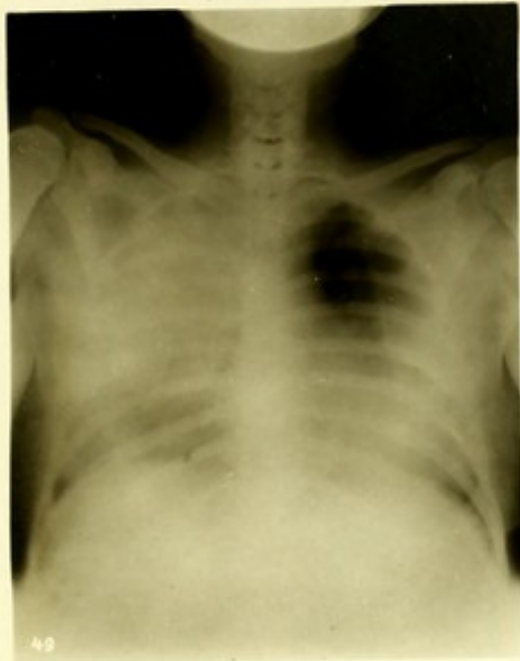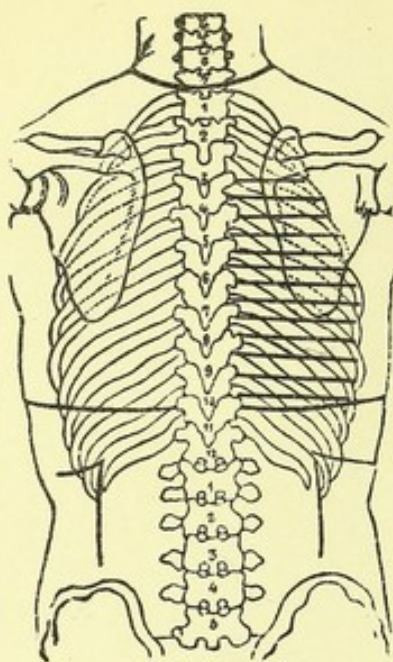
Fig. 54a.



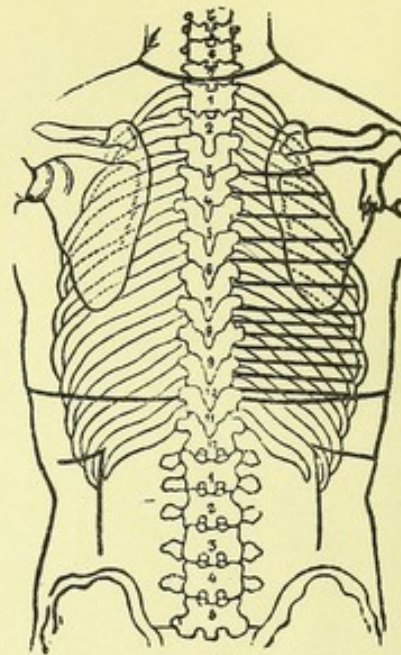




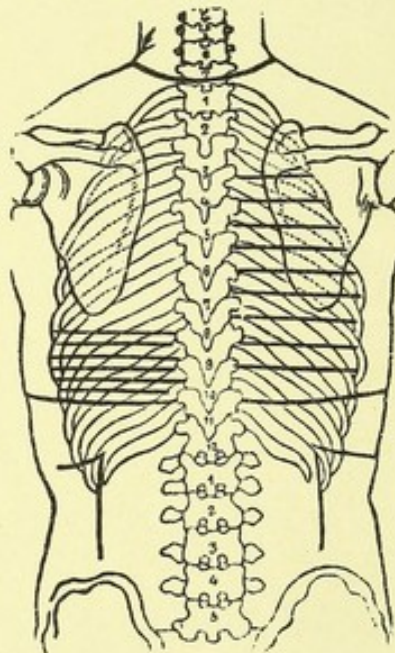




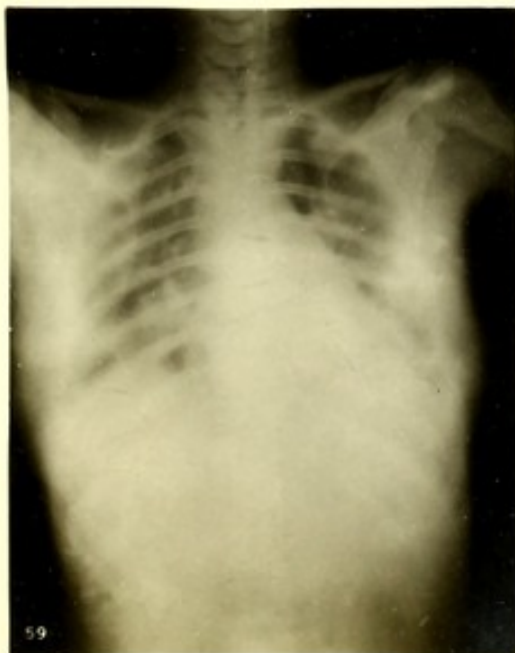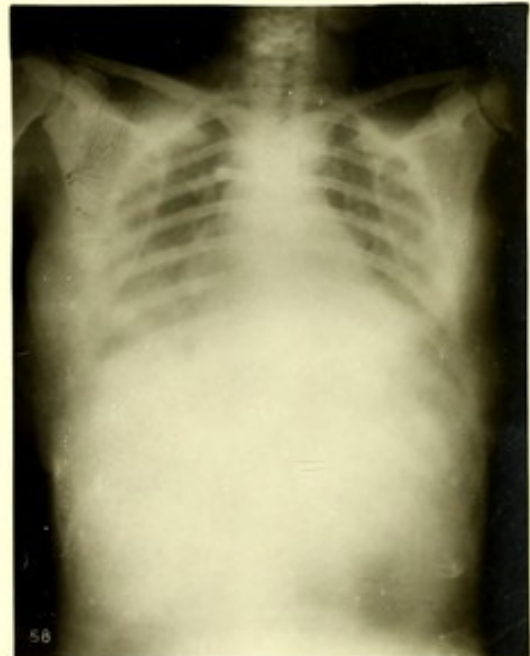
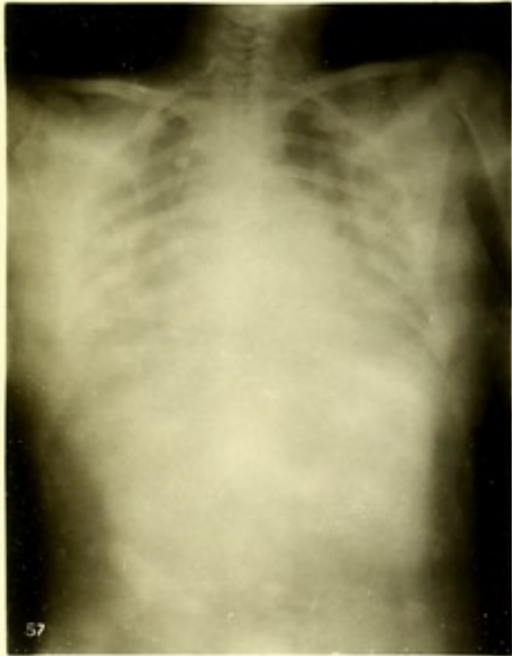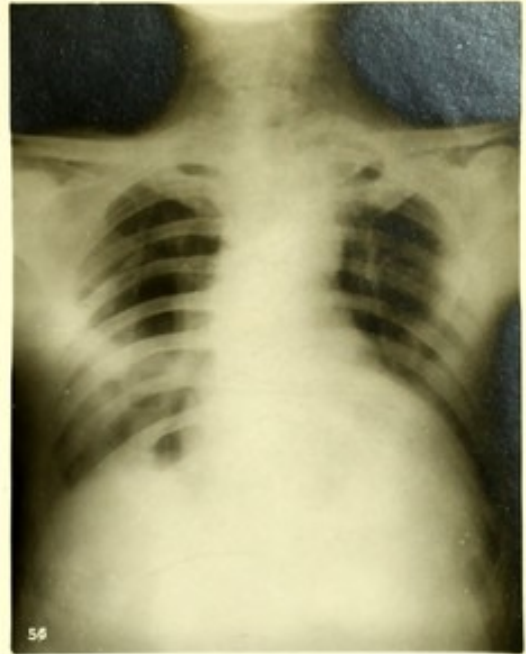
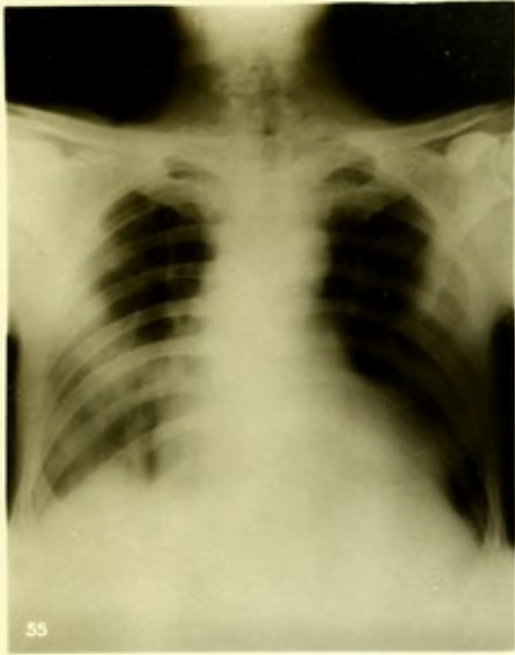*Fig. 57a.*



*Fig. 58a.*




*Fig. 59a.*













## Archiv und Atlas

der

normalen und pathologischen Anatomie in typischen Röntgenbildern

- Band 1: **Die Entwicklung des menschlichen Knochengerüsts während des fötalen Lebens** von **Lambertz**, Stabsarzt bei der Kaiser Wilhelms-Akademie für das militärärztliche Bildungswesen. Mit 10 Tafeln und 20 Figuren im Text. Kart. Preis 12 M.
- Band 2: **Die angeborenen Verbildungen der oberen Extremitäten** von Dr. **Georg Joachimsthal**, Privatdozent an der Berliner Universität. Mit 8 Tafeln und 24 Figuren im Text. Kart. Preis 9 M.
- Band 3: **Die angeborene Luxation des Hüftgelenkes** von Geh. Med.-Rat Prof. Dr. **Max Schede**. Mit 8 Tafeln. Kart. Preis 8 M.
- Band 4: **Die topographische Anatomie der oberen Extremität** von Dr. **R. Jedlička** in Prag, Dr. **G. Kratzenstein** in Frankfurt a/M. und Dr. **W. Scheffer** in London. Mit 14 Tafeln. Kart. Preis 10 M.
- Band 5: **Die Frakturen und Luxationen I.** (Die Frakturen und Luxationen der Finger und des Carpus, die Frakturen des Metacarpus und der Vorderarmknochen) von Prof. Dr. **Oberst** in Halle a. S. Mit 192 Röntgenbildern auf 22 Tafeln. Kart. Preis 20 M.
- Band 6: **Die röntgenologische Diagnostik der Erkrankungen der Brusteingeweide** von Dr. **Guido Holzknicht** in Wien. 229 Seiten. Mit 60 Abbildungen im Text und 50 Röntgenbildern auf 8 Tafeln. Geb. Preis 25 M.
- Band 7: **Die Schussverletzungen** von Generalarzt Dr. **Schjerning**, Stabsarzt Dr. **Thöle** und Stabsarzt Dr. **Voss**. Vergriffen.
- Band 8: **Die angeborenen Verbildungen der unteren Extremitäten** von Dr. **Georg Joachimsthal**, Privatdozent an der Berliner Universität. Mit 62 Röntgenbildern auf 9 Tafeln und 52 Abbildungen im Text. Kart. Preis 12 M.
- Band 9: **Die Entwicklung der Knochen der Extremitäten von der Geburt bis zum vollendeten Wachstum.** Obere Extremität von Dr. **Wilms**, Privatdozent an der Universität Leipzig. Untere Extremität von Dr. **C. Sick**, Oberarzt der chirurg. Abteilung des Allg. Krankenhauses Hamburg-Eppendorf. Mit 92 Röntgenbildern auf 16 Tafeln. Kart. Preis 16 M.
- Band 10: **Die Diagnose des Nierensteins mit Hilfe der neueren Untersuchungsmethoden** von Dr. **Rumpel**. Mit 50 Röntgenbildern auf 10 Tafeln und 9 Abbildungen im Text. (Aus dem Allg. Krankenhaus Hamburg-Eppendorf, I. chirurg. Abteilung, Prof. Dr. Kummell.) Kart. Preis 11 M.
- Band 11: **Die Schädelbasis im Röntgenbilde** nebst einem Anhang: **Über die Nähte, Gefässfurchen und traumatischen Fissuren des Schädels** von Dr. **Artur Schüller** in Wien. Mit einem Vorwort von Doz. Dr. **Holzknicht**. Mit 6 Tafeln, 6 zugehörigen Skizzenblättern und 30 Abbildungen im Text. Geb. Preis 14 M.
- Band 12: **Die normale und pathologische Anatomie des Hüftgelenks und Oberschenkels** von Dr. **Alban Köhler** in Wiesbaden. Mit 12 Tafeln und 35 Abbildungen im Text. Geb. Preis 22 M.
- Band 13: **Die Entwicklung der knöchernen Wirbelsäule** von Dr. **Béla Alexander** in Késmárk. Mit 42 Röntgenbildern auf 20 Tafeln und 14 Originalzeichnungen im Text. Geb. Preis 20 M.
- Band 14: **Knochensyphilis im Röntgenbild** von Dr. **R. Hahn** in Hamburg und Prof. Dr. **Deycke-Pascha** in Constantinopel. Mit 81 Bildern auf 10 Tafeln. Geb. Preis 11 M.
- Band 15: **Die röntgenologische Diagnostik der Erkrankungen des Magendarmkanals** von Dr. **F. Goldammer**. Mit 11 Tafeln und einem Vorwort von Prof. Dr. H. Kummell. Geb. Preis 11 M.
- Band 16: **Über Geschwülste und entzündliche Erkrankungen der Knochen** von Stabsarzt Dr. **O. Rumpel**. Mit 140 Röntgenbildern auf 23 Tafeln. (Aus der königl. chirurg. Universitätsklinik zu Berlin.) Geb. Preis 34 M.
- Band 17: **Die Spondylitis tuberculosa im Röntgenbild** von Dr. **L. Rauenbusch**. Mit 22 Röntgenbildern auf 11 Tafeln und 11 Skizzenblättern. Geb. Preis 11 M.
- Band 18: **Die Möller-Barlow'sche Krankheit** von **Eug. Fraenkel**. Mit 1 farbigen und 5 photographischen Tafeln. Geb. Preis 10 M.

### Die Röntgentechnik.

Lehrbuch für Ärzte und Studierende

von

Prof. Dr. **Albers-Schönberg**.

Leitender Arzt des Röntgeninstitutes am Allg. Krankenhaus  
St. Georg-Hamburg.

Zweite, umgearbeitete Auflage.

Lex. 8°, XV. 428 Seiten mit 164 Abbildungen im Text  
und 1 Tafel.

Preis: 11 Mark broschiert, 12 Mark geb.

### Zur Röntgendiagnostik

der kindlichen

### Lungendrüsentuberkulose

von

Dr. **Alban Köhler**,

Arzt in Wiesbaden.

Mit 3 Abbildungen im Text und 15 Illustrationen  
auf 3 Tafeln.

Preis 4 Mark.

### Verhandlungen der Deutschen Röntgen-Gesellschaft

Band I:

**Erster Kongress in Berlin**

vom 30. April bis 3. Mai 1905.

4°, VII. 248 Seiten.

Mark 8.—.

Band II:

**Zweiter Kongress in Berlin**

am 1. und 2. April 1906.

4°, VII. 116 Seiten mit 4 Tafeln.

Mark 4.—.

Band III:

**Dritter Kongress in Berlin**

am 31. März und 1. April 1907.

4°, XXII. 186 Seiten u. 3 Tafeln.

Mark 8.—.