A. Mandel
1890

DE

L'ACROMÉGALIE

MALADIE DE P. MARIE

DU MÊME AUTEUR :

Nouvelles études sur l'hystérie, particulièrement sur l'hystérie traumatique chez l'homme, par M. le professeur CHARCOT. Traduction brésilienne, 216 pages et 24 figures. Paris, 1889, Steinheil, éditeur.

De la suspension dans l'ataxie locomotrice. Policlinique du Mardi 15 Janvier 1882, par M. le professeur CHARCOT. Traduction brésilienne à paraître incessamment.

Etudes de pathologie nerveuse. 198 pages et 4 figures. Paris, 1889, Steinheil, éditeur.

De l'hérédité morbide. Thèse pour le doctorat en médecine, 1881. Bahia.

Observation d'un malade de 24 ans, ayant présenté les symptômes de la persistance du trou de Batal. Nécroscopie ; en collaboration avec M. RAMIRO, professeur de clinique médicale, 1880

Notes et réflexions sur un cas d'anévrysme poplité chez un charretier.

Sur un cas de blessure de l'artère fémorale par un couteau, 1880.

Ces faits cliniques existent dans les *Archives de la Misericordia* de Bahia.

DE

L'ACROMÉGALIE

MALADIE DE P. MARIE

PAR

SOUZA-LEITE J. D.

Docteur en médecine de la Faculté de Paris et de la Faculté de Bahia,
Ancien interne des Asiles d'aliénés de la Seine,
Membre de la Société d'Anthropologie,
Membre associé de la Société médico-psychologique,
Ancien externe des hôpitaux de Paris.

AVEC 102 FIGURES INTERCALÉES DANS LE TEXTE

PARIS
LECROSNIER ET BABÉ, LIBRAIRES-ÉDITEURS
23, Place de l'Ecole-de-Médecine

1890

A M. LE PROFESSEUR J.-M. CHARCOT

DE L'INSTITUT

Hommage reconnaissant de l'auteur.

DE

L'ACROMÉGALIE

Maladie de P. Marie

CHAPITRE PREMIER.

Introduction.

La maladie qui fait l'objet de ce travail n'a, pour ainsi dire, pas d'histoire, ou du moins celle-ci pourrait bien simplement se résumer dans les trois mots de notre sous-titre : « maladie de Marie ». C'est tout récemment, en 1885, que M. P. Marie isola pour la première fois, décrivit et dénomma « acromégalie » cette maladie singulière, qu'il avait étudiée sur deux femmes du service de M. le professeur Charcot, à la Salpêtrière. Depuis lors, à plusieurs reprises, cet auteur publia de nouveaux cas de cette affection, concordant tous merveilleusement avec sa description première, description à laquelle d'ailleurs il n'y a eu jusqu'ici guère à ajouter, moins encore à retrancher. Aussi, cette épithète de « maladie de Marie », que M. le professeur Verstraeten (de Gand) a proposé d'appliquer à l'acromégalie, n'est-elle qu'un juste hommage rendu à l'action vraiment spécifique de ce distingué clinicien dans la constitution de la nouvelle espèce morbide. Est-ce à dire que les deux malades étudiées par M. P. Marie aient été les premières que l'on eût observées? Non, certes, et dans son premier travail, cet auteur prenait soin de rap-

porter tous les cas de ce genre qu'il avait pu trouver dans la littérature médicale.

Dans la suite, il a pu ajouter à cette liste quelques autres faits du même genre, échappés à ses premières investigations. De toutes ces observations, la plus ancienne qui ait été exhumée jusqu'à l'heure actuelle, et sûrement l'une des meilleures, est incontestablement celle de Saucerotte-Noël (1772). Plus près de nous, on en trouve encore quelques autres, comme celles de Brigidi, de Chalk, de Verga, de Henrot, etc., et celle qui a fait l'objet d'un important travail de MM. Fritsche et Klebs. Mais tous ces cas restaient à l'état de curiosités cliniques dignes, tout au plus, d'être enfouies dans le chapitre « rara et curiosa » de certains recueils, ou se perdaient, confondus sous les dénominations les plus diverses et les moins appropriées : hypertrophie osseuse généralisée, cachexie pachydermique, gigantisme, cachexie exophthalmique, etc.

Le mérite de M. P. Marie a été de découvrir qu'il s'agissait d'une maladie tout à fait particulière, et de procéder à l'étude de celle-ci, par la méthode clinique, avec cette sûreté et cette précision dont M. le professeur Charcot a donné tant d'exemples à ses élèves. En outre, une fois cette affection nouvelle ainsi étudiée et isolée, restait à la décrire de façon que chacun pût la reconnaître.

En prenant pour base de sa description son schema des ἄκρον, l'ancien chef de clinique de la Salpêtrière a, par cela même puissamment travaillé, non seulement à la constitution, mais encore à la vulgarisation de l'acromégalie, car c'était donner à tous les observateurs les moyens de la dépister dès le premier coup d'œil. Aussi, depuis lors, les faits se sont-ils multipliés ; de nombreux mémoires et communications ont paru sur ce sujet, nous les passerons en revue dans le cours de notre travail, mais avant d'aller plus loin, nous devons signaler ici les noms de Erb, de Virchow, de Wilks, de Hadden, de Verstraeten, de Adler, de Minkowski, parmi ceux des auteurs qui ont apporté leur contribution à l'étude de l'acromégalie, et nous verrons que pour quelques-uns cette contribution vaut la peine d'être mentionnée. Une *Revue* de M. G. Guinon, parue il

y a quelques mois, doit être également citée ici pour la précision et la clarté avec laquelle la question s'y trouve traitée.

Pour nous, si nous avons pris cette maladie pour sujet de notre thèse inaugurale, c'est que nous avions eu l'avantage, pendant notre externat dans le service de M. le professeur Charcot, en 1885, d'assister à son éclosion et d'observer les deux premières malades qui en furent les prototypes. Dès ce moment, nous n'avons cessé de nous intéresser à cette question et d'en suivre l'évolution ; aussi, le but que nous nous proposons actuellement est-il de montrer le point où elle est parvenue et d'en fixer l'état à l'époque présente ; heureux si les documents nouveaux que renferme notre travail peuvent, pour une très faible part, contribuer à son avancement.

Avant d'étudier en particulier les différents symptômes et les modalités de l'acromégalie, peut-être ne sera-t-il pas superflu d'en donner rapidement une esquisse d'ensemble pour permettre au lecteur de se rendre compte tout d'abord de ce dont il est question, et aussi pour le mettre à même de se guider plus aisément dans la description détaillée dont nous ferons suivre cette esquisse.

Au point de vue *symptomatique*, quatre ordres de faits attirent immédiatement l'attention, quand on examine un acromégalique.

1° On constatera qu'il a des *mains épaissies*, fort épaissies le plus souvent, *élargies*, *massives* en un mot ; que les parties molles de la face palmaire en sont saillantes, *rembourrées*, si l'on peut s'exprimer ainsi ; que les doigts présentent dans leur étendue à peu près la *même grosseur* ; que, phénomène très curieux, ni la main proprement dite, ni les doigts ne se sont allongées notablement, surtout si l'on tient compte de leur épaisseur singulière. Ces mains sont de véritables « battoirs » et ces doigts peuvent être justement comparés à « des saucissons ».

Les autres segments des membres thoraciques ne sont point

en harmonie avec les modifications si étrangement frappantes dont nous parlions il y a un instant. Si chez certains acromégaliques, ces membres sont plus ou moins gros, cette augmentation de volume n'est jamais aussi considérable que celle

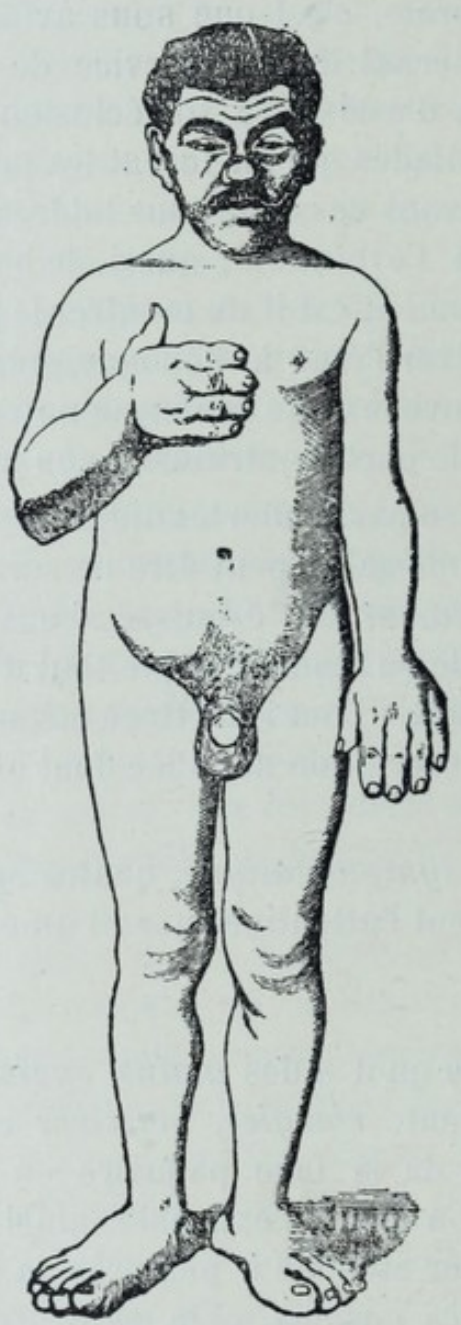

Fig. 1.
Schéma d'un homme acromégalique, observé par M. Minkowski, le volume exagéré des extrémités et du nez est très apparent.

des extrémités proprement dites. Relativement aux *pieds* et aux *membres pelviens*, les mêmes considérations peuvent être

faites, les dimensions de ces parties sont souvent proportionnellement un peu moins exagérées que celles des membres supérieurs.

2° Pour ce qui est de l'extrémité céphalique la *face* est changée d'une manière extraordinaire, elle est allongée de haut en bas, le maxillaire supérieur est saillant et forme un prognathisme des plus marqués, au point que la face prend la configuration d'un ovale allongé et que parfois elle montre une tendance à devenir légèrement *concave* en avant et de haut en bas (Marie). Si nous ajoutons à cela de grosses *lèvres*, principalement la lèvre *inférieure*, qui peut être pendante, comme une véritable *lippe*, laissant entrevoir les dents et la pointe de la langue, plus ou moins épaissie et élargie ; un *nez* grossi, ayant une cloison et des ailes volumineuses qui sont plus fermes que normalement, nez *camard* ; des *arcades orbitaires* saillantes, recouvertes de paupières épaissies et abritant des globes oculaires qui semblent trop petits pour elles ; un front relativement moins haut, et parfois quelque peu fuyant ; enfin une pigmentation plus forte de la peau du visage, spécialement de celle des paupières ; si nous considérons tous ces détails, nous verrons qu'il y a là un véritable *facies acromégalique* digne d'être retenu, car de même que les facies parkinsonien, le masque sélérodermique ou le facies myopathique, il aidera fortement au diagnostic.

3° A ces grandes modifications des *acrons*, joignons une modificatton non moins intéressante du tronc de l'acromégalique, très massif lui aussi, et qui, vu de profil, présente en arrière (a) une *cyphose cervico-dorsale* très marquée (b) une *scoliose* et, beaucoup moins souvent, une *lordose* lombaire légère ; en avant, une *proéminence* plus ou moins prononcée des extrémités des côtes et du sternum, dépassant notablement le plan des parois abdominales. De là, une *double bosse*, sur laquelle nous insisterons en lieu opportun. Joignons encore à cette description l'*aménorrhée*, la *grosseur* du cou, l'altération des qualités de la *voix* et d'autres symptômes objectifs moins manifestes et nous aurons déjà une base presque suffisante de diagnostic.

4° La longue série des phénomènes subjectifs, la *céphalée* avec ses variantes de caractère et d'intensité, les *douleurs* plus ou moins vives des autres parties du corps, *l'appétit* et la *soif* excessifs, les remarquables altérations de la *vision*, achèveront d'entraîner la conviction dans les cas où il pourrait subsister quelques doutes, après l'examen des extrémités.

La *marche* de tous ces symptômes et leur *durée* jusqu'à la *terminaison* de la maladie, variable suivant les cas, sont des plus longues : 10, 20 ans, et plus encore ; c'est une des maladies les *plus chroniques*. La *pathogénie* de l'acromégalie n'est pas encore précisée.

Quant au diagnostic, plusieurs affections, soit idiopathiques soit deutéropathiques, ont été et sont encore confondues avec l'acromégalie. Nous verrons à propos du chapitre si important du diagnostic, quelles sont ces maladies, et quels sont leurs symptômes caractéristiques, nous permettant leur distinction clinique.

Né dans un coin de notre cher Brésil, de bonne heure nous nous sommes habitué à connaître et à admirer pendant notre apprentissage médical, les maîtres de la médecine française. Ensuite, emporté par le désir de nous rapprocher de la Faculté de Paris, afin d'y pouvoir, de notre mieux, apprendre les procédés si perfectionnés d'étude et la méthode scientifique qui a donné des résultats si éclatants à tous les grands médecins qui, depuis un siècle, ont si haut élevé la célèbre Faculté, emporté par ce désir, nous avons, en venant en France, eu le bonheur de suivre de près, comme étudiant, l'enseignement de ces distingués maîtres et d'avoir ainsi acquis des connaissances plus solides.

Nous prions M. le professeur Charcot d'agréer l'expression de notre respectueux attachement et de notre vive reconnaissance pour tout ce que nous lui devons. Non seulement il nous a donné l'accès le plus large dans son service, mais encore il nous a fait l'honneur de nous considérer comme un de ses élèves, et c'est là pour nous un titre glorieux que nous ne

cesserons de revendiquer hautement. C'est à lui, en effet, que nous devons tout ce que nous avons pu glaner dans le champ si ardu de la neuropathologie ; c'est auprès de lui que nous avons appris à distinguer et à traiter les maladies du système nerveux, soit dans leurs formes typiques, soit dans leurs formes anormales, plus nombreuses encore. Au grand observateur de la science française, notre vénération et notre gratitude.

Que M. le professeur Germain Sée veuille bien agréer nos très sincères remerciements pour l'enseignement précieux que nous avons trouvé près de lui pendant l'année où nous avons eu l'honneur d'être externe dans son service ; c'est grâce à lui que nous avons pu accroître nos connaissances dans le domaine des maladies générales, notamment de celles du poumon et du cœur. Au savant professeur de l'Hôtel-Dieu, toute notre reconnaissance.

Que MM. les professeurs Brown-Séquard, Bouchard, Cornil et M. Duval veuillent bien nous permettre de leur présenter l'assurance de notre inaltérable souvenir pour tout ce que nous avons acquis dans leur inestimable enseignement.

Nous sommes heureux de remercier en ce moment M. le professeur agrégé, P. Marie, pour l'intérêt qu'il nous a toujours porté dans le cours de nos études. Si nous avons pu mener à bonne fin le présent travail, c'est grâce à la libéralité avec laquelle il a mis à notre disposition tous ses documents inédits et nous a plus d'une fois donné ses excellents conseils. A ce jeune et savant maître de l'École de Paris, l'expression de notre vive gratitude.

Que nos maîtres, MM. Budin, Brissaud, Hanot, Joffroy, Quinquaud, Chantemesse, Reclus, Lancereaux, Bouilly, professeurs agrégés, Desnos et Brault, médecins des hôpitaux, veuillent bien agréer nos remerciements et l'assurance de notre dévouement pour la bienveillance qu'ils nous ont montrée à plusieurs reprises, et pour ce qu'ils nous ont appris.

Que nos maîtres dans les asiles d'aliénés de la Seine

acceptent le témoignage de notre reconnaissance pour tout ce que nous avons appris dans leurs services et pour l'intérêt qu'ils nous ont montré. Tout particulièrement MM. les docteurs Kéraval, P. Rey et Legrain.

En associant des sentiments semblables, nous éprouvons un vif plaisir à adresser à nos maîtres Brésiliens l'hommage de nos respectueux et doux souvenirs ; nous ne saurions oublier tout ce que nous leur devons.

M. le docteur Parinaud nous a beaucoup appris des rapports existant entre les affections des centres nerveux et les altérations ophthalmoscopiques correspondantes. M. le docteur R. Vigouroux a bien voulu nous donner de précieux renseignements sur maint sujet d'électrothérapie. M. A. Londe nous a souvent obligé en nous fournissant les photographies et les clichés des figures qu'on trouve dans notre thèse ; la compétence de notre ami à cet égard est bien connue. M. le docteur Berlioz, dont les travaux sur ce sujet font autorité et M. Grenouillet nous ont fait l'amabilité d'examiner les urines de plusieurs de nos malades. Nous adressons à tous ces Messieurs nos meilleurs remerciements.

Que MM. les docteurs Féré, Richer, Guinon, Capitan, Babinski, Gilles de la Tourette, Huet, Berbez, E. Cherbuliez, Durand-Fardel, Pignol, Sebileau, Ménard, Roger, Lesage, nous permettent de leur exprimer le bon souvenir que nous garderons toujours de leurs excellentes relations.

CHAPITRE II.

Etiologie

Malgré les recherches récentes, l'étude des causes qui peuvent produire « la maladie de Marie » est encore entourée d'une certaine obscurité et, partant, les notions acquises à ce sujet sont un peu vagues. Cela tient sans doute à ce que la maladie acromégalique débute d'une manière essentiellement indécise et lente, en sorte que les sujets ignorent d'ordinaire (même dans un cas où il s'agissait d'un médecin) l'époque précise de l'apparition des premiers phénomènes morbides de leur maladie. Rien, ou à peu près, ne les a frappés d'une façon nette. Souvent même ils ignorent qu'ils sont porteurs de cette maladie, jusqu'au jour où un médecin leur fait remarquer qu'ils ont les mains trop grosses, que le visage ou que la langue sont volumineux.

Passons, cependant, en revue un certain nombre de causes dont l'importance est, pour beaucoup d'entre elles, d'une valeur bien légère. L'*influence héréditaire* ne joue aucun rôle dans l'apparition de l'acromégalie ; on ne la trouve notée dans aucune des observations connues.

Pour ce qui est des *races*, des faits d'acromégalie ont été publiés par des médecins de presque tous les pays. Il importe de noter que, — étant donné que la connaissance de l'acromégalie est encore peu répandue, ce qui a trait à l'influence des races a besoin d'un plus ample informé, pour en déduire des conclusions définitives; mais il semble bien que cette influence soit nulle.

Les deux *sexes* peuvent être également atteints ; la maladie est presque aussi fréquente chez l'homme que chez la femme (16 cas concernant l'homme, 22 concernant la femme). *L'âge*,

au contraire, offre une importance bien digne d'être considérée. C'est à l'*adolescence* que la maladie commence généralement à s'établir ; en effet, suivant la plupart des cas, dont les débuts ont pu être précisés, c'est entre 19 et 26 ans que l'on voit apparaître les troubles qui constitueront, à une époque plus ou moins prochaine, la maladie de Marie ; chez le sujet de Freund (obs. XIV), ces troubles auraient débuté avec l'établissement de la puberté. En revanche, l'apparition de l'acromégalie aurait, sur le sujet du professeur Erb (obs. XX), eu lieu vers l'âge de 48 ans, au moment de la ménopause. Ces deux faits sont exceptionnels, et, vu la difficulté que l'on éprouve souvent à retrouver l'époque du début, il convient, croyons-nous, de garder à leur égard une certaine réserve. Il s'agit, en somme, d'une affection surtout des dernières années de l'adolescence, ou des premières de l'âge adulte, comme il est facile de le voir par la lecture des observations du présent travail.

Les *impressions morales dépressives*, comme les chagrins, les ennuis, etc., ont été notés dans le cas du Dr Péchadre (obs. IX), où les premiers désordres acromégatiques survinrent entre 35 et 36 ans et coïncidèrent avec une série d'ennuis.

Le *refroidissement* de l'organisme, particulièrement des extrémités, a pu être noté (obs. VI, XII, V) ; c'est une cause banale, commune à des maladies les plus différentes, ce qui fait que son importance étiologique est très difficile à dégager. On peut faire la même remarque pour le *traumatisme* signalé dans les observations VI et XXVI.

Le *rhumatisme el la goutte*, ces deux maladies constitutionnelles par excellence, deux des plus importantes manifestations de la grande diathèse arthritique et causes de nombre d'affections, sont signalés parmi les antécédents des acromégaliques dans les observations I, IV, XXII, XXIII. La malade de M. Godlee est, elle-même, issue d'une famille dans laquelle on trouve des goutteux et des rhumatisants. Mais les cas où ces deux maladies ne figurent pas sont beaucoup plus nombreux, au point que nous pouvons dire que les deux causes morbides

en question n'exercent pas une bien grande influence sur le développement de l'acromégalie. En tout cas, ces faits nous montrent qu'il peut y avoir certains rapports entre les maladies dites arthrithiques et la maladie de Marie.

On note la *syphilis* dans les observations IV, XXXI, VI. Le malade de l'observation IV, M. C... contracta la maladie à 23 ans, 8 ans avant l'apparition des premiers signes de l'acromégalie. A propos de M. C... il est bon de rappeler que, entre 17 et 18 ans, « sa taille s'accrut d'une façon considérable et que, depuis lors, il n'a pas cessé de grandir, très peu, il est vrai, mais d'une façon un peu sensible. (Marie). » Cela montrerait, à la rigueur, que la syphilis n'a fait ici que précipiter l'évolution de l'acromégalie. Ghirlenzoni (obs. XXXI) contracta la syphilis entre 35 et 40 ans, et quand il arriva à Florence en 1850 (49 ans), de retour de sa tournée théâtrale, il était déjà difforme ; l'étiologie syphilitique est donc loin d'être nette dans ce cas particulier. De plus, Brigidi dit de son malade que celui-ci s'adonnait aux boissons alcooliques quand il était encore en bonne santé ; de sorte que *l'alcoolisme* peut aussi entrer en ligne de compte comme cause occasionnelle. Quant à Héron (obs. VI), les abcès multiples qu'elle eut à 30 ans sont imputables, aussi bien à la syphilis qu'à une maladie générale antérieure, infectieuse ou non. En effet, cette malade paraît avoir eu, quelques années auparavant, la *variole* et une attaque de rhumatîsme articulaire.

Dans les antécédents de l'observation XXII, on a noté la *scarlatine* qui provoque surtout des symptômes anormaux ; néanmoins, il ne faut pas oublier que les règles avaient cessé, chez cette malade, déjà depuis *quelques mois avant* l'apparition de la scarlatine. Le début de l'acromégalie fut, dans ce cas particulier, entouré de certaines circonstances qu'il est bon de rappeler en quelques mots : au commencement de 1881, sensation de piqûre et impression douloureuse aux mains ; à la fin de cette année, aménorrhée définitive ; aux premiers mois de 1882, scarlatine normale, et pendant le reste de la même année, début des premiers symptômes acroméga-

liques par les mains. Donc, le rôle étiologique de la scarlatine est ici très douteux.

La *fièvre intermittente* et une *bronchorrhagie* se trouvent notées dans l'observation XXXIV ; le malade qui en fait l'objet eut des accès palustres accompagnés d'une hémorrhagie de l'arbre respiratoire ; ces accès auraient-ils été la cause occasionnelle de son acromégalie ? Il est difficile de se prononcer.

Nous pensons que toutes les causes que nous avons énumérées sont plutôt des causes occasionnelles ou déterminantes à action pathologique plus rapide ou plus lente, plutôt que des causes prédisposantes ; elles semblent tout au plus hâter l'apparition de la maladie acromégalique.

M. P. Marie, malgré sa compétence, avoue n'avoir pas de notions précises sur l'étiologie de cette maladie. Nous verrons, en étudiant l'anatomie pathologique, quelles sont, à cet égard, les données qui peuvent nous permettre de formuler certaines hypothèses sur le mode de production de la maladie ; mais quant à affirmer quoi que ce soit, il ne faut pas y penser actuellement, ce serait plus qu'une hypothèse, ce serait un pur roman.

Quoi qu'il en soit, il est un fait qui se dégage actuellement de cette étude, à savoir : la maladie débute insidieusement, à l'adolescence ou à l'âge mûr. Elle n'est ni congénitale, ni héréditaire. Aussi, M. P. Marie pense-t-il que les cas, décrits et donnés sous la rubrique d'*acromégalie congénitale*, doivent être par cela même immédiatement rejetés et exclus du cadre nosologique du type acromégalique. D'ailleurs, nous verrons à l'occasion du diagnostic qu'il est d'autres motifs qui militent en faveur de cette exclusion.

CHAPITRE III.

Symptomatologie (période d'état).

Dans l'acromégalie, ce qui frappe tout d'abord, à l'inspection des sujets qui en sont atteints, c'est le volume considérable et vraiment caractéristique des extrémités : *mains*, *pieds* et *tête* ; c'est encore la *déviation de la colonne vertébrale*, principalement de sa moitié supérieure. Arrivés à leur période de fastigium, les lésions acromégaliques et les phénomènes morbides qui les traduisent, en clinique, sont marqués par les déformations que nous allons décrire.

Nous allons étudier en détail les symptômes de l'acromégalie, en les prenant sur les parties sus-mentionnées et, successivement, sur la plupart des tissus ou systèmes et sur bon nombre d'organes, qui sont compromis et altérés d'une façon variable. Et pour mettre plus d'ordre dans l'étude qui va suivre, nous croyons qu'il ne sera pas sans utilité de la diviser de la façon suivante : 1° symptômes *objectifs* ; 2° symptômes *subjectifs* ; 3° symptômes *généraux*. Chacun des deux premiers groupes peut, à son tour, être subdivisé en *a*) symptômes *constants*, *fondamentaux* ou *principaux*, et *b*) symptômes *inconstants*, *accessoires* ou *secondaires*.

Il est évident que nous ne saurions pas attacher à l'adjectif *constant* une valeur qu'il ne comporte pas dans l'étude des maladies, étant donné que tout symptôme, alors même qu'il est spécifique, peut être peu accentué et même manquer sur quelques sujets. C'est ainsi qu'on sait que le tremblement intentionnel de la sclérose en plaques, que l'ataxie de la maladie de Duchenne (de Boulogne), que le myosis spinal (paralysie des fibres iriennes) de cette maladie et de la paralysie générale progressive, que le crachat rouillé de la pneumonie

lobaire, franche, etc., ne sont pas d'une constance absolue. Quand nous disons donc symptômes constants, nous signifions seulement leur *grande fréquence*. Nous savons que les cas anormaux, plus ou moins frustes ne sont pas chose rare, qu'ils sont même assez communs, circonstance qui les rend d'une interprétation quelquefois bien difficile.

A. Symptomes objectifs constants.

Après ces explications sommaires, nous commencerons par les mains, car c'est par là que se font ordinairement les dé-

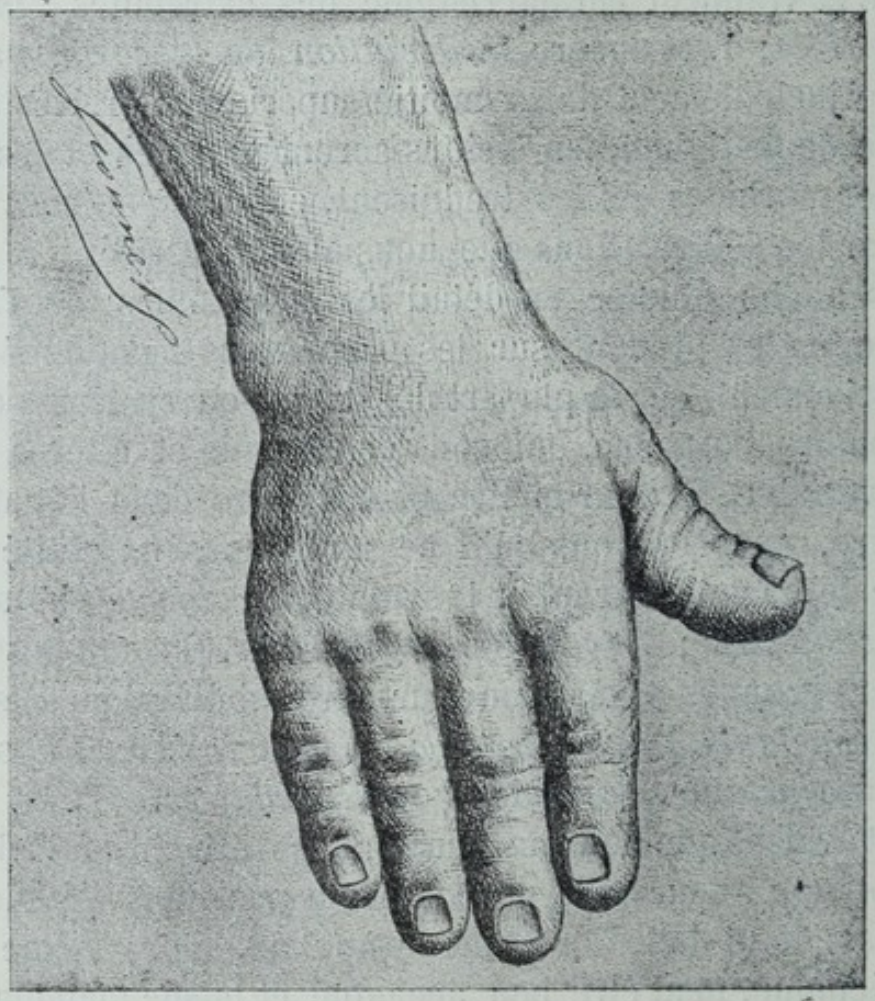

Fig. 2.
Main de la malade observée par M. Péchadre.

buts de l'acromégalie. Lorsqu'on examine *mains* les d'un sujet atteint d'acromégalie, l'attention est attirée immédia-

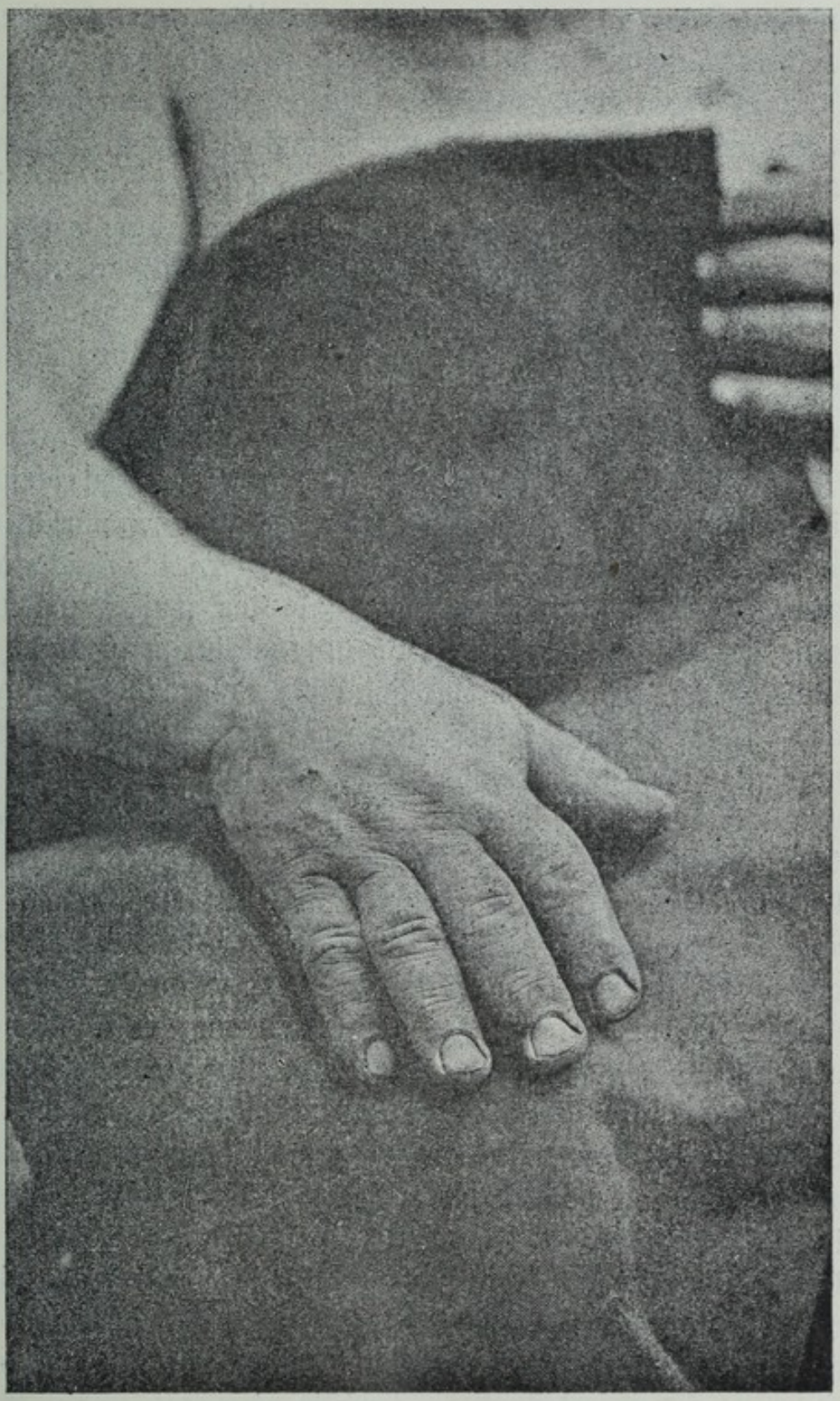

Fig. 3.

Main de l'homme qui fait l'objet de notre observation III.

tement par leur développement exagéré et par celui des *doigts*, contrastant les uns et les autres avec l'état presque normal des autres segments du membre thoracique : avant-bras et au bras. Ce sont de gros doigts, ayant conservé leur longueur ayant à peine grandi, et de grosses mains, larges qui terminent un membre en apparence normal ou tout au moins d'un volume qui n'a rien d'exagéré. Cet aspect cliniqne est tellement net que quelques auteurs ont pu faire, à distance, dans la rue ou dans un tramway, le diagnostic d'acromégalie, alors que le malade ignorait lui-même l'existence de son affection.

Le *développement excessif* des mains porte sur *tous les tissus* dont elles sont formées : os, muscles, tissu celluloadipeux et peau ; il s'agit d'une hypertrophie générale qui intéressé, dans leur *épaisseur* et leur *largeur*, les *doigts* et la *main tout entière*. La longueur totale des mains, mésurée depuis l'interligne articulaire du poignet jusqu'au bout du médius, est à peu près la même que celle de la main d'une personne en état normal, tandis que leur largeur et leur épaisseur sont énormes. Un semblable aspect donne la « main camarde » la « main en battoir » (Marie) ou « spade-like » des auteurs anglais.

La *consistance* de ces mains, ainsi hypertrophiées, est ferme, résistante ; la pression exercée par le doigt du médecin n'y peut faire apparaître la fossette ou le godet de l'œdème. Ces mains ont une coloration un peu plus foncée que les autres segments du membre et plus on s'en éloigne sur quelques individus, plus la coloration de la peau devient naturelle ; nous ne saurions affirmer d'ailleurs si cette apparence est due à la maladie ou à l'exposition des extrémités à l'air et à la lumière.

En examinant d'une façon plus détaillée ces mains grossies, nous ne tardons pas à constater que les plis interphalangiens sont plus profonds que ceux d'une main normale, de telle sorte que les *bourrelets charnus* qu'ils séparent « main capitonnée » (Péchadre) sont très accentués et proéminents. Les éminences *thénar et hypothénar* sont beaucoup plus sail-

lantes qu'à l'état normal, sont très augmentées dans leur volume, ce qui fait que les grands *plis* curvilignes de la paume des mains se sont approfondis proportionnellement au développement pathologique des éminences dont nous venons de parler. Celles-ci et les parties de la paume qui leur sont avoi-

Fig. 4.
Mains de la malade qui fait l'objet de notre observation V.

sinantes sont, chez quelques sujets (obs. IV, II), assez flasques pour pouvoir être saisies par les doigts du médecin et se laisser même un peu isoler des os sous-jacents.

La *longueur totale* des mains des acromégaliques, mesurée de l'interligne articulaire du poignet à l'extrémité du médius, varie beaucoup *suivant les sexes* et même *suivant les individus de chacun des 2 sexes*. Parmi les hommes, la plus grande longueur est notée sur D. (obs. II) dont la taille est de 1^{m},70 et sur C. (obs. IV) dont la taille est de 5 pieds et 11

pouces ou 1^{m},917., la longueur est égale à 220 mm ; celle-ci est de 200 mm. sur F. (obs I.) qui a une taille de 1^{m},740. Sur un

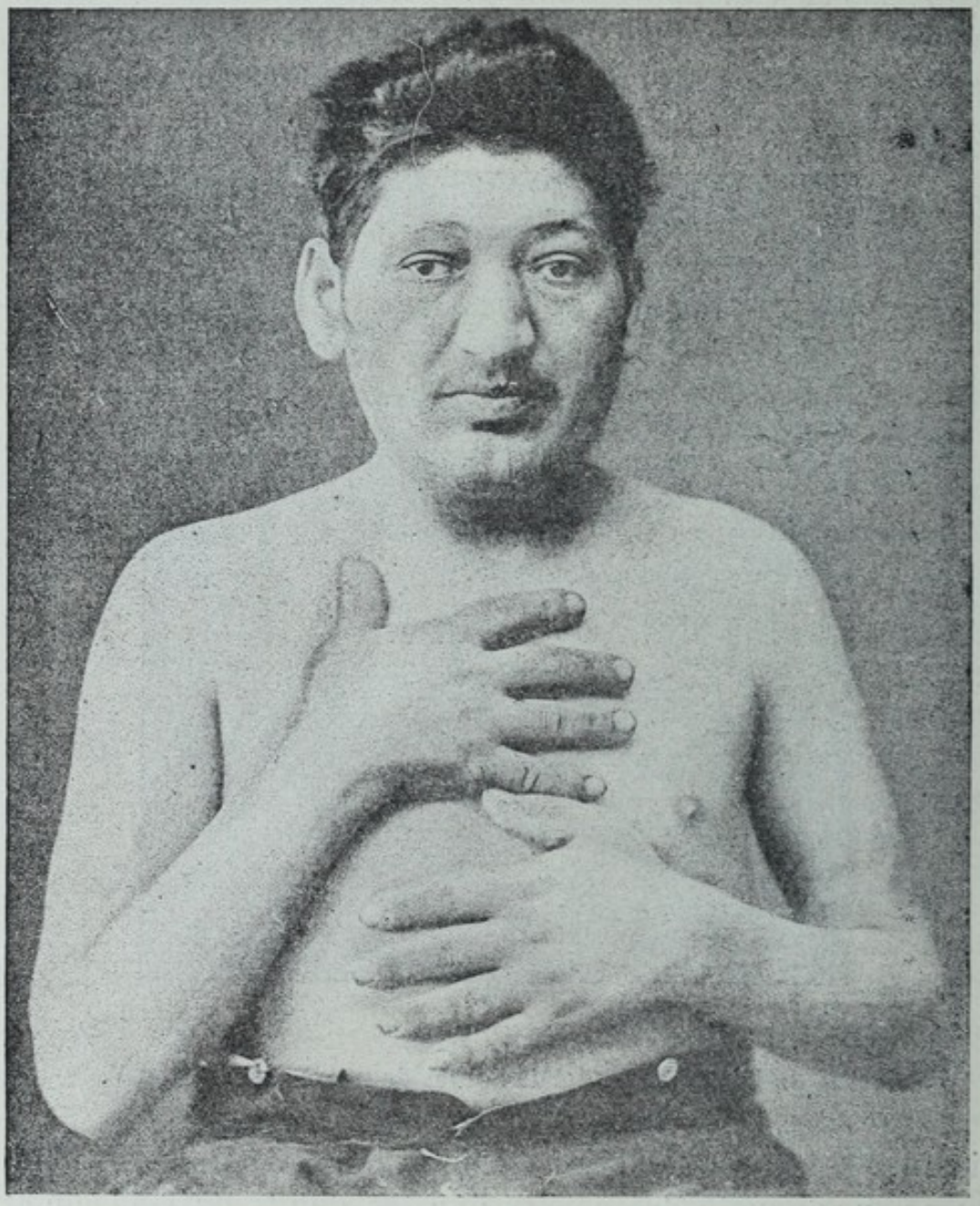

Fig. 5.
Main de l'homme qui fait l'objet de l'observation de M. Roth.

homme normal non acromégalique dont la taille est de 1,776 la longueur de la main et 235 de mm. Parmi les femmes, nous trouvons les plus grandes longueurs sur L. (obs. XII), avec 192 mm ; sur X. (obs. XIV) avec 190 mm ; sur F. (obs). V

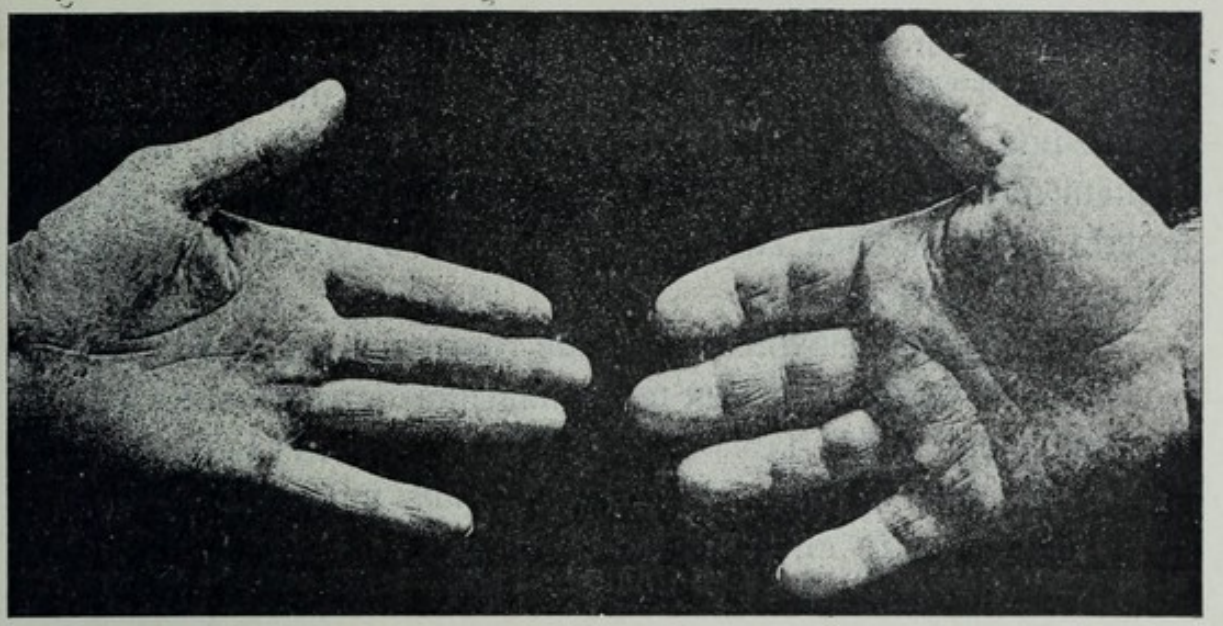

Fig. 6.
Main du malade qui fait l'objet de notre observation I comparée à celle d'un homme dont la taille est de 1 m. 75.

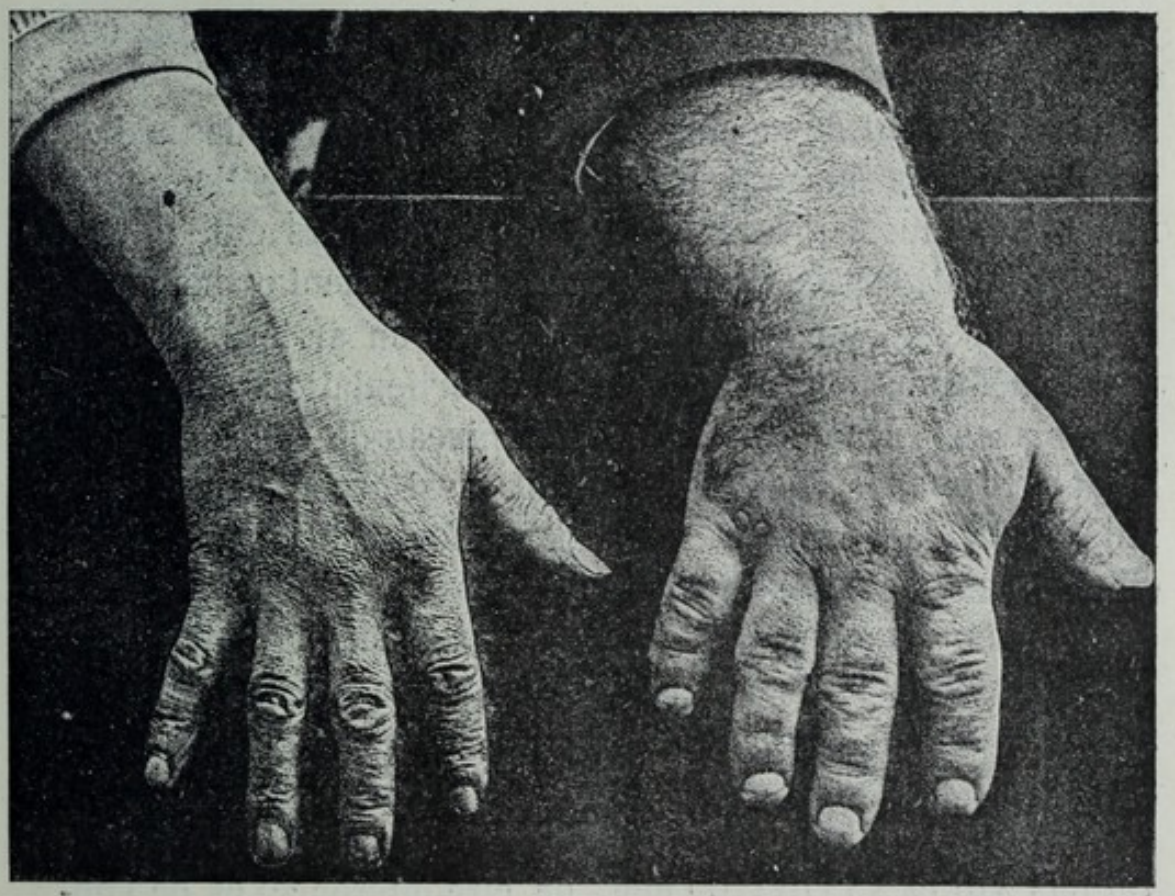

Fig. 7.
Main du malade qui fait l'objet de notre observation I, comparée à celle d'un homme dont la taille est de 1 m. 75.

avec 183 mm. La taille de la 1re est de 1m,595 ; celle de la 2e est de 1m,60 et de la 3e est de 1m,525. Sur une femme normale non acromégalique, dont la taille est de 1m,61, la longueur de la main et de 187 mm. On le voit, la longueur de la main n'est pas chez l'acromégalique *en rapport* avec la stature de ce dernier.

On peut faire, croyons-nous, une remarque analogue relativement au *volume* plus ou moins marqué des mains. En effet si sur le malade de l'observation XXXIV, dont la taille est de 1m,80, la plus grande circonférence des mains est égale à 350 m. ; si cette circonférence est sur F. (obs. I), qui a une taille de 1m,790, égale à 308 m. ; en revanche, la même circonférence est sur Rh....., qui n'a pas une taille supérieure à 1m,58, égale à 310 mm. Voilà pour les hommes. Quant aux femmes, nous voyons, X. (obs. XIV) présenter, avec une taille de 1m,60, une plus grande circonférence de 260 m. ; ensuite, c'est Ruf. (obs. XX) qui a, avec une taille de 1m,52, une des plus grosses mains.

Les *doigts* ont, de même que la paume et le corps des mains, des dimensions énormes. Ils conservent leurs directions normales, sont aussi gros à leurs bases qu'à leurs extrémités ; tout en étant grossis, ils ne sont pas parfaitement cylindriques car ils sont quelque peu aplatis d'avant en arrière. Il n'y a pas de déformations ni au niveau des articulations des phalanges avec les métacarpiens, ni au niveau de celles de phalanges entre elles. Les doigts étant aussi gros à leur extrémité libre qu'à leur base ont un peu la forme de « saucisson » (Marie). Les plis cutanés correspondants aux articulations des doigts avec la paume des mains, autrement, les plis de la base des doigts sont profonds, de direction à peu près normale et rendent également saillants les bourrelets qui les séparent. Les *pouces* les plus gros sont ceux des sujets de l'observation XXXIV (120 mm. de circonférence) des observations XIII et XXVIII (100 mm. de circonférence) et de l'observation III. (90 mm.) de circonférence); des autres doigts, les plus volumineux sont l'index de T. (obs I) ayant 95 mm. de circonférence, le médius de Rh... (obs. XXVIII) ayant 100 mm.

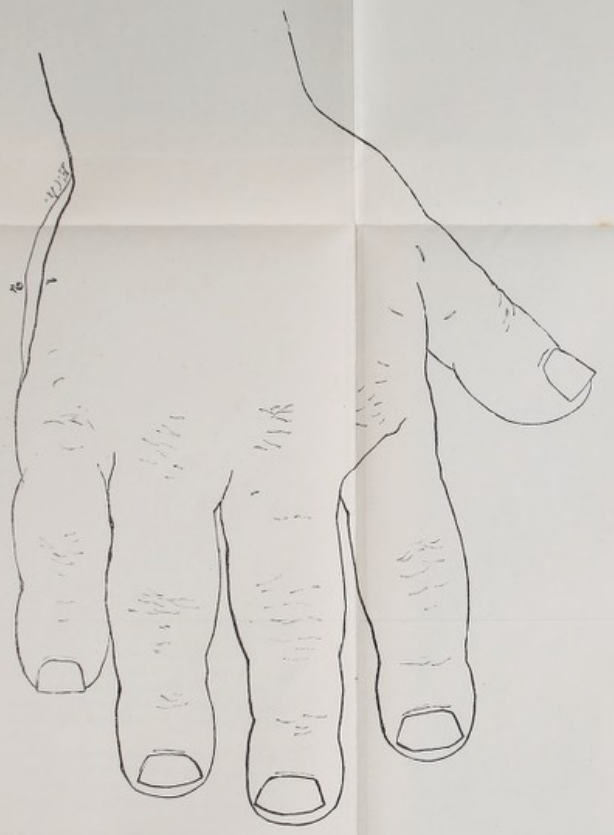

Main de la malade qui fait l'objet de notre observation V.

Fig. 8.

Dessin de M. E. Chenaulieu.



Main d'une femme normale de même âge et de même taille.

et le médius de C. (obs. IV) ayant 87 mm. Parmi les *femmes*, les doigts les plus gros sont l'index (95 mm.) et le médius (94 mm.) du sujet de l'observation XX ; l'index (90 mm.) et le médius (85 mm.) du sujet de l'observation V.

Les malades des observations I et XII présentent le phénomène du *doigt mort* ; celui-là l'a depuis son adolescence et son père l'eut ; celle-ci l'a quand ses mains sont immobiles et qu'il fait froid ; en plus, les doigts et les mains de la seconde gonflent quand la température est élevée ou lorsqu'elle marche. « En dehors de ces temps exceptionnels », dit M. Verstraeten « où la main est engourdie ou très gonflée, la malade a conservé toute sa dextérité pour manier l'aiguille et pour d'autres travaux qui exigent une certaine adresse ». L'index droit, le médius et l'annulaire gauches de L. sont gonflés *en massue*, à leurs extrémités ; *détail qui n'est pas signalé* chez les autres acromégaliques. Le doigt à ressort de C. (obs IV) est dû à un traumatisme produit par un fardeau très lourd.

Les *ongles* sont petits, eu égard au volume des doigts correspondants, ils sont aplatis, élargis, quelquefois ils se retournent de chaque côté de façon à former, alors, une espèce de tuile à bord recourbés ; ils présentent sur tous les malades une striation, laquelle est presque toujours *longitudinale* ; celle-ci est transversale sur le sujet de M. le prof. Verstraeten qui croit qu'une pareille altération débute par les doigts les plus externes des mains. On a signalé, chez quelques malades, des nodosités articulaires au niveau de l'union de la *première* phalange avec la *phalangine*, ayant l'apparence des nodosités des dilatés de l'estomac de M. le professeur Bouchard.

Avant d'en finir avec les mains, rappelons que ces segments du membre supérieur, de même que les pieds, ont augmenté en longueur sur L. (obs. XII) et sur H. (obs XIX) ; quant à L.., n'oublions pas que son acromégalie est en pleine évolution.

Nous avons vu plus haut que cette hypertrophie des mains n'intéressait ni les avant-bras, ni les bras ; qu'elle ne montait pas et qu'elle cessait au poignet qui, dans la grande majorité

des cas, reste presque normal ; cependant, on peut trouver cette région plus ou moins *augmentée* de volume (obs. I, III, IX, XX, XXVI). De plus, dans certains individus (Virchow, Marie) doués d'une force vraiment remarquable, les avant-bras et les

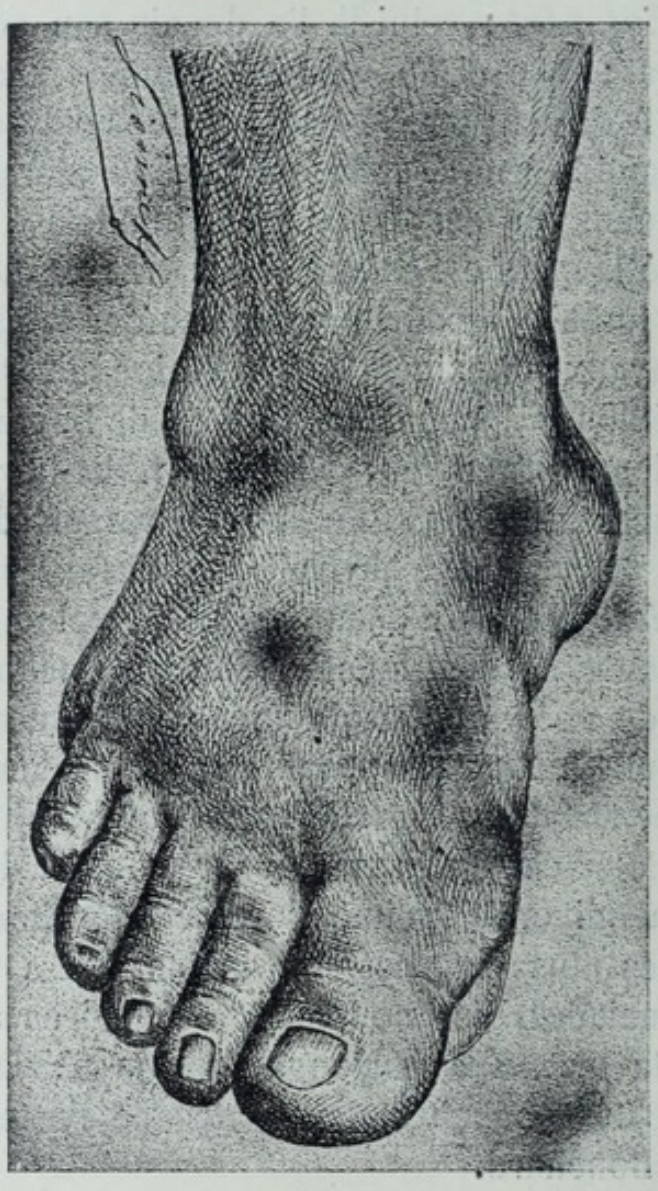

Fig. 9.
Malade observée par M. Péchadre.

bras peuvent se montrer assez gros, mais sans que leurs dimensions correspondent jamais à celles des mains.

Les pieds sont pris à la manière des mains, c'est-à-dire qu'ils sont gros, *élargis*, *épaissis*, *camards*, tout en gardant

leur *longueur normale* ou à peu près. On constate ici les mêmes sillons profonds, notamment les sillons digito-plantaires, séparant les mêmes bourrelets charnus, comme les vallons situés entre les collines.

De même que sur les mains, l'hypertrophie des pieds *ne remonte presque pas* au-dessus des malléoles, elle s'arrête le plus souvent au cou-de-pied ; il en résulte que la jambe et la

Fig. 10.

Femme qui fait l'objet de notre observation V. On voit que le bas des jambes n'est pas hypertrophié en proportion avec l'énorme volume des pieds.

cuisse ont leurs dimensions normales, ou, peu s'en faut, parfois même elles paraissent souvent amaigries ou un peu grêles ; il en est ici comme pour les segments du membre thoracique. Néanmoins, nous venons de le dire, l'augmentation de volume dépasse, dans quelques cas, les limites rigoureuses des pieds ; de fait, on peut constater une hypertrophie assez

légère des malléoles, mais qui *n'atteint jamais* le degré de celle des pieds.

Comme pour les mains, tous les tissus qui entrent dans la formation des pieds : os, muscles, tissu conjonctif, peau, etc., ont subi un *développement* exagéré ; mais celui-ci n'intéresse *que* leurs *largeur* et *épaisseur*. La longueur des pieds, mesurée du talon (côté du tendon d'Achille) à l'extrémité du gros orteil, est à peu près normale. Ils ont aussi la forme « camarde ».

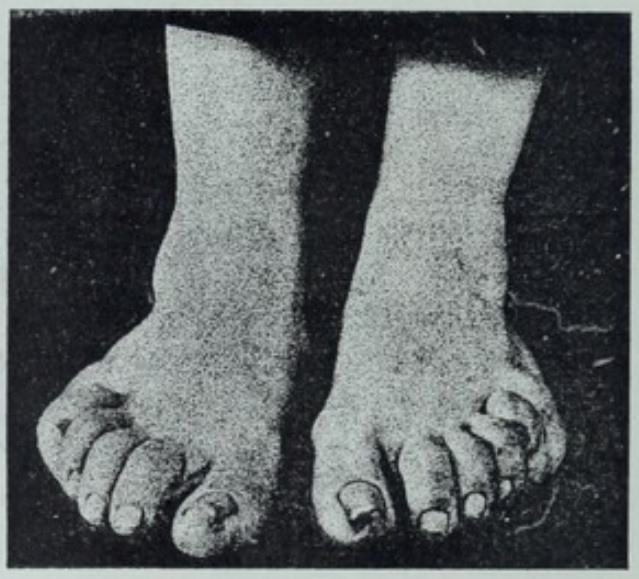

Fig. 11.
Femme observée par MM. Hadden et Ballance.

La *consistance* de ces pieds énormes est assez ferme : on n'y trouve pas les indices de l'œdème ; leur coloration est un peu plus foncée que celle des segments supérieurs des membres inférieurs.

Par un examen plus minutieux des pieds, nous constatons ce qui suit : les *sillons cutanes* correspondant aux articulations des orteils avec les métatarsiens sont très accentués et séparent des parties proéminentes. Les éminences naturelles, siégeant au niveau du premier et du cinquième métatarsiens, et les tissus qui les continuent, en arrière, sont saillants et forment de gros et de larges *bourrelets* (obs. V, X, XV) ;

pour le dire de suite, ces derniers peuvent être chez quelques sujets (obs. II,III,IV), en partie isolés des os auxquels ils s'attachent. Les grands plis de la plante des pieds ont conservé leur forme courbe, mais se sont approfondis en proportion avec les masses hypertrophiées.

Si la longueur totale des pieds des acromégaliques n'est pas augmentée en relation avec leurs deux autres dimensions, toutefois elle varie, comme pour les mains, suivant les individus porteurs de la maladie que nous décrivons; de plus, elle *n'est pas d'accord avec la stature* des malades. Et à ce propos, il nous serait facile de répéter les exemples et les quelques réflexions que déjà nous avons faites alors que nous parlions des mains : les observations citées, alors, serviraient encore ici ; mais cela serait inutile et nous n'insisterons pas davantage. Le volume de ces pieds est plus ou moins prononcé suivant les malades et ce n'est pas toujours le sujet le plus grand qui a les pieds les plus volumineux ; il y a là les mêmes variétés que pour les mains. Le sujet de l'obs. XXVI par exemple, a des extrémités très grosses pour une taille de $1^{m},64$.

Les *orteils* présentent, de même que les doigts, des dimensions excessives ; ils ont gardé leur direction naturelle, ne sont pas déformés et sont tellement volumineux et épais que l'on pourrait croire, sans tenir compte de la taille des malades, avoir affaire à un colosse. Le *gros orteil* prend quelquefois (obs. XII) un volume *spécialement remarquable*, dit M. Verstraeten, pour qui le talon, réellement très hypertrophié dans son cas, est un symptôme bien important pour le diagnostic de l'acromégalie, chose qui nous paraît peut-être un peu exagérée. Les replis de leurs faces plantaire et dorsale, bien que moins profonds que ceux des doigts, sont toutefois assez accentués et séparent de forts bourrelets charnus. La *peau* des phalanges peut devenir un peu plus dense que celle du dos des pieds, dont la *température* est quelquefois un peu supérieure à celle des pieds sains.

Les *ongles* des orteils sont courts, élargis, aplatis, sur quelques malades ils se retournent de chaque côté pour former

des gouttières latérales. Ils sont presque tous striés longitudinalement, sauf sur la malade de l'obs. XII dont les ongles sont triés transversalement.

Enfin, les pieds acromégaliques possèdent quelques-uns des caractères du *pied plat* et si les mains sont des « battoirs », ils sont pour ainsi dire « des pattes ». La partie inférieure des jambes, surtout les malléoles, peut augmenter de volume, mais jamais comme les tissus des pieds.

Fig. 12.
Femme qui fait l'objet de notre observation VI ; le front est bas, le nez volumineux, le menton énorme.

Tête. — *La tête* présente, comme les mains et les pieds, une augmentation de volume des plus notables, laquelle est variable suivant les cas. Les acromégaliques ont un tel as-

pect de l'extrémité céphalique, qu'ils en sont grotesques ; elle les fait reconnaître à distance et même à première vue, comme le simple aspect des mains et des pieds.

Si, maintenant, nous étudions bien en détail cette tête nous constatons que l'hypertrophie en question ne porte pas éga-

Fig. 13.

Femme qui fait l'objet de notre observation V ; l'ovale du visage est notablement exagéré, mêmes caractères que pour la figure 12.

lement sur toutes les régions céphaliques ; ainsi, le *crâne* est peu atteint par la dystrophie ; le mal siège principalement dans la face, dont l'augmentation de volume l'emporte de beaucoup sur celui du crâne.

La face est accrue, surtout dans le sens vertical, elle est allongée et ovalaire. Le *front* est, chez presque tous les malades, bas, repose sur d'énormes saillies orbitaires qui le masquent en partie et semblent le faire disparaître, tant sa forme

est altérée. Les *rebords* ainsi que les *apophyses orbitaires*, augmentés de volume par suite de la dilatation des sinus frontaux, entourent la cavité de même nom, dont le tissu conjonctif, la graisse et jusqu'aux muscles des yeux sont quelquefois modifiés (obs. I, XXXII, XXXIII) ; parfois on note de *l'exophtalmie* pouvant être plus ou moins prononcée (obs. II, VI, XXVII) ; parfois, les yeux sont *petits* peu expressifs et en disproportion avec la grosseur des orbites (obs. XXXI, XXXII) La partie antérieure de la région temporale, en arrière des apophyses orbitaires, peut être déprimée de façon à faire ressembler la région frontale du malade (obs. IV) à celle d'une vache (Marie). Les *paupières* sont allongées, plus épaisses

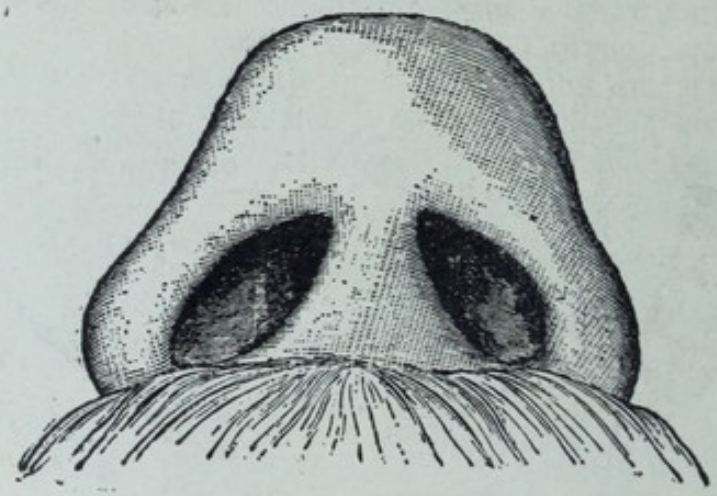

Fig. 14.
Nez de l'homme observé par M. Minkowski, grandeur naturelle.

qu'à l'état normal, de coloration légèrement brunâtre ; dans certains cas, elles recouvrent incomplètement les yeux, notamment s'il y a de l'exophtalmie. Cet épaississement des paupières se fait sur toute leur étendue ; on a noté quelquefois une hypertrophie incontestable des cartilages tarses.

Le nez est une des parties le plus accrues de la face ; il peut être excessivement gros ; il forme, au milieu de la figure, déjà énorme, une saillie fortement prononcée, qui donne à la physionomie une tournure étrange ; il est accru en tous ses points. Les ailes sont épaisses, volumineuses, surtout

leur partie inférieure, la cloison et la sous-cloison ont, alors, le double de leur épaisseur normale. Le nez est arrondi, épat « en pied de marmitte », ou retroussé. Un joli spécimen de cette forme hypertrophiée du nez est fourni par les individus des observations XXVI, XXVII, II.

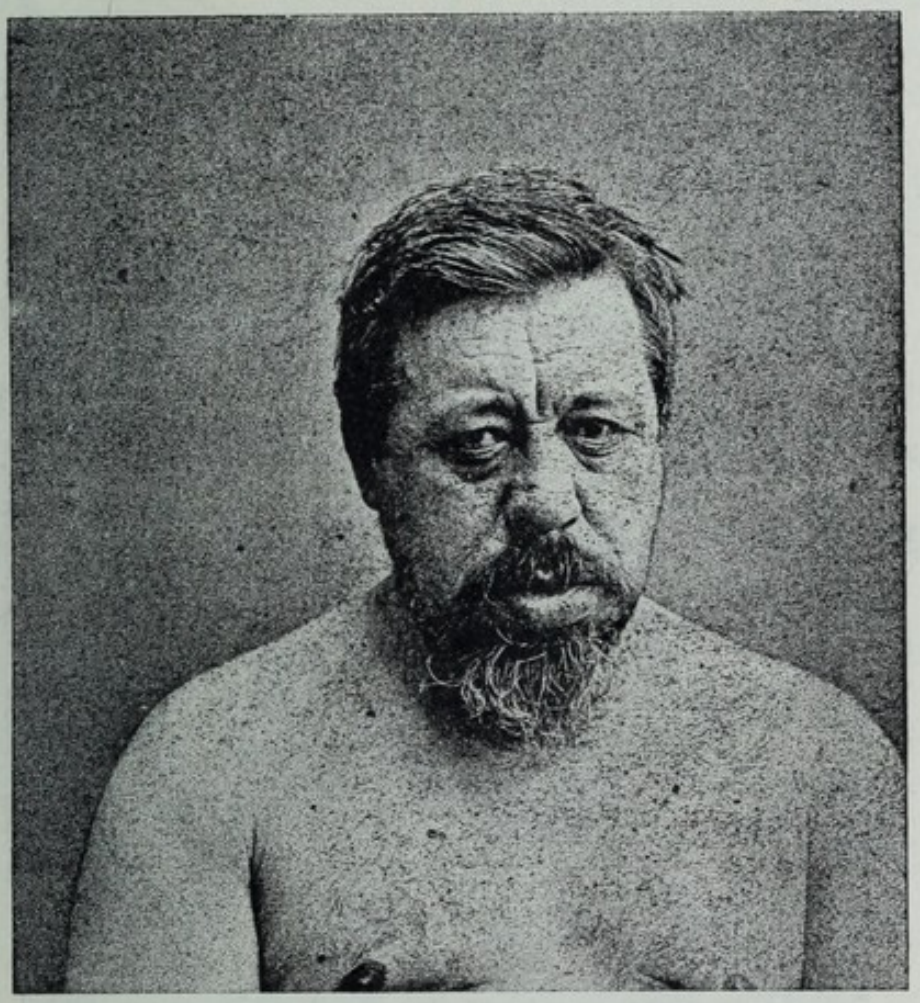

Fig. 15.
Homme qui fait l'objet de notre observation III ; le volume et le bourrelet de la lèvre inférieure sont très apparents.

Les *pommettes* sont saillantes et forment, avec les arcades sourcilières épaissies, un cercle péri-orbitaire très proéminent. Toutes les saillies, dont nous nous sommes occupé à propos de face, sont dues à la *dilatation des sinus* qui existent normalement dans plusieurs os de la tête ; nous le verrons mieux, en étudiant l'anatomie pathologique de l'acromégalie.

Les *lèvres* ont quelque chose de spécial. Elles sont devenues, plus grosses, mais d'une façon inégale. En effet, la lèvre supérieure est moins hypertrophiée et paraît petite, par rapport à la *lèvre inférieure* qui est proéminente, renversée en bas, pendante, comme une *véritable lippe* (obs. III, XXII, XXXI

Fig. 16.
Homme qui fait l'objet de notre observation IV ; sa taille est de plus de 1 m. 80 ; la longueur du menton est très manifeste.

XXXII). A cette hypertrophie générale du tissu des lèvres, plus marquée sur la lèvre inférieure, se joint un état assez fréquent de béance de l'orifice buccal, par lequel on peut voir une langue des plus grosses (obs. III, XXXII). La *langue* est volumineuse, quoique de forme normale, augmentée surtout

en épaisseur et en largeur ; ainsi, chez B... (obs. III) elle est large, à son milieu, de 70 mm et épaisse de 20 mm, ; chez Cien. (obs. IV), la largeur est de 65 mm. ; chez Ruf. (obs. XX) la largeur est de 70 mm. Cette macroglossie peut être telle que la langue ne peut plus être contenue dans la cavité bucale (obs. XXVII) et peut même rester ordinairement pendante (obs. III, XXXI, XXXII) hors de la bouche. Une langue aussi monstrueuse est, à n'en pas douter, gênée dans ses mouvements ; elle est gauche, difficile à mouvoir, se laisse mordre très facilement sur ses bords et présente parfois des crevasses ; on comprend sans difficulté que la prononciation

Fig. 17.

Homme observé par M. Henrot ; le prognathisme du maxillaire inférieur est très apparent.

de la plupart des mots et des lettres linguales, que la déglutition, etc., soient gênées.

Si nous examinons les différentes parties qui composent la cavité buccale, nous remarquons que la *voûte palatine* et le *voile du palais* sont plus étendus, surtout dans le sens antéro-postérieur ; que les *amygdales* et les *piliers palatins* peuvent être augmentées de volume, un peu crevassés (obs. XX, XXII, XXVIII) et rendent la parole difficile, gutturale et un

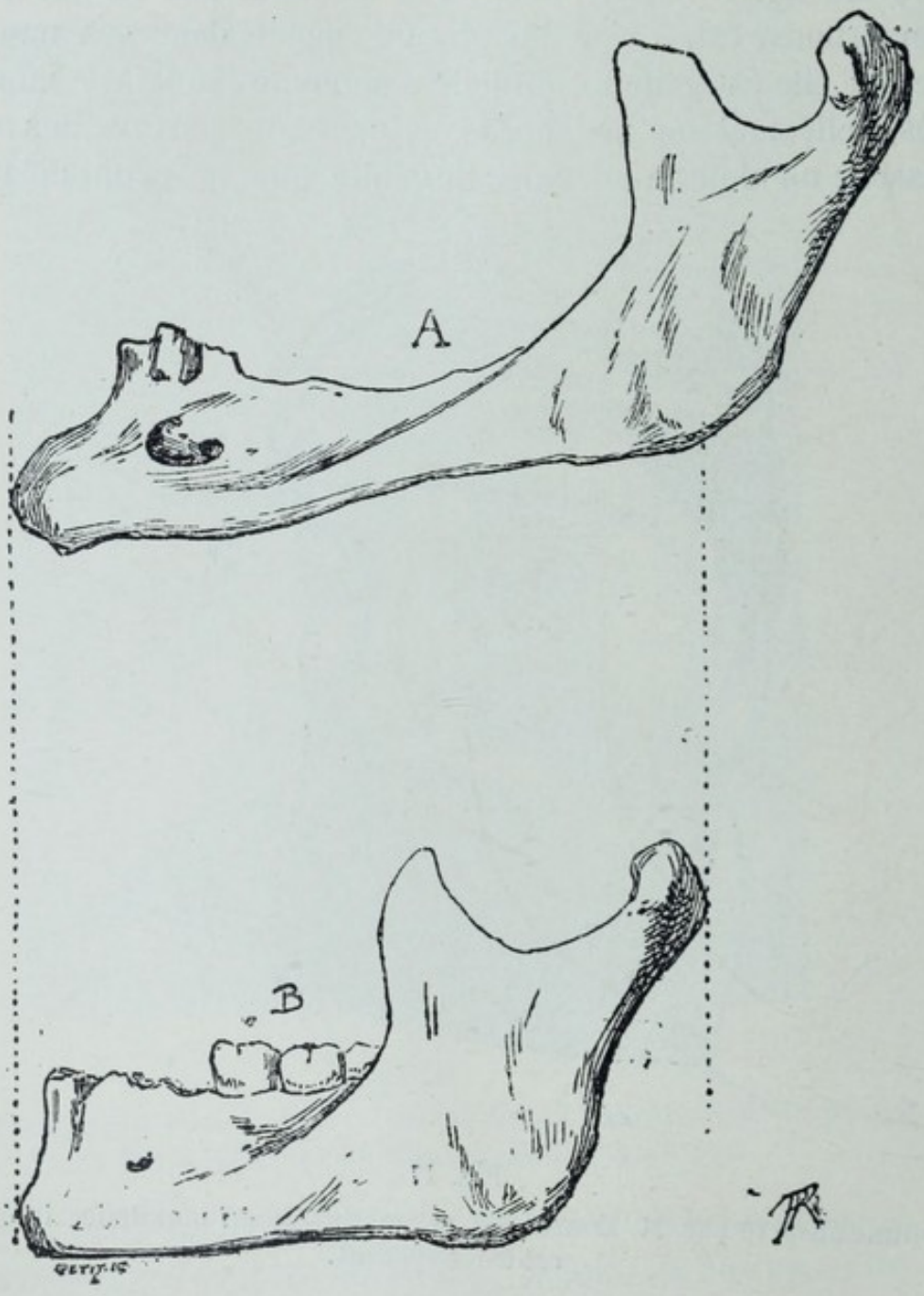

Fig. 18.

En A maxillaire de la malade qui fait l'objet de notre observation VI ; en B maxillaire normal (dessin de M. P. Richer).

peu métallique, comme chez la malade de MM. Hadden et Ballance ; que la *luette* est quelquefois allongée, grossie, ce qui provoque alors une toux répétée.

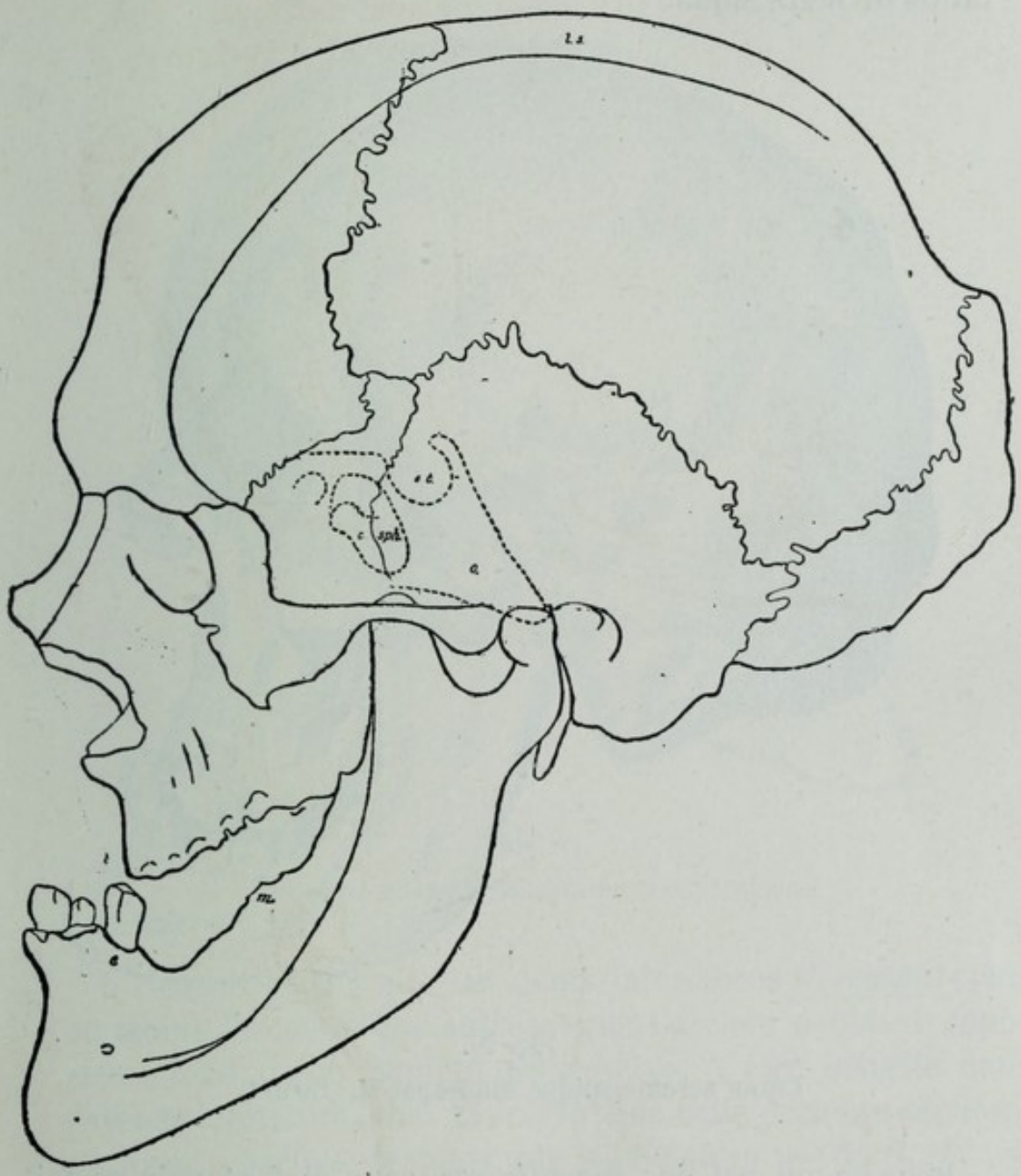

Fig. 19.

Crâne acromégalique étudié par M. Klebs et Fritsche ; le prognathisme du maxillaire inférieur est très apparent.

Le *menton* participe, tout spécialement, à l'augmentation générale de la face ; il est gros, massif, formant une saillie marquée, dirigée en bas et en avant, ce qui contribue à don-

ner à la figure des acromégaliques son aspect étrange. Ainsi, toutes les parties molles de la face sont énormes; les os coronal, maxillaire supérieur, palatin, présentent une dilatation de leurs sinus.

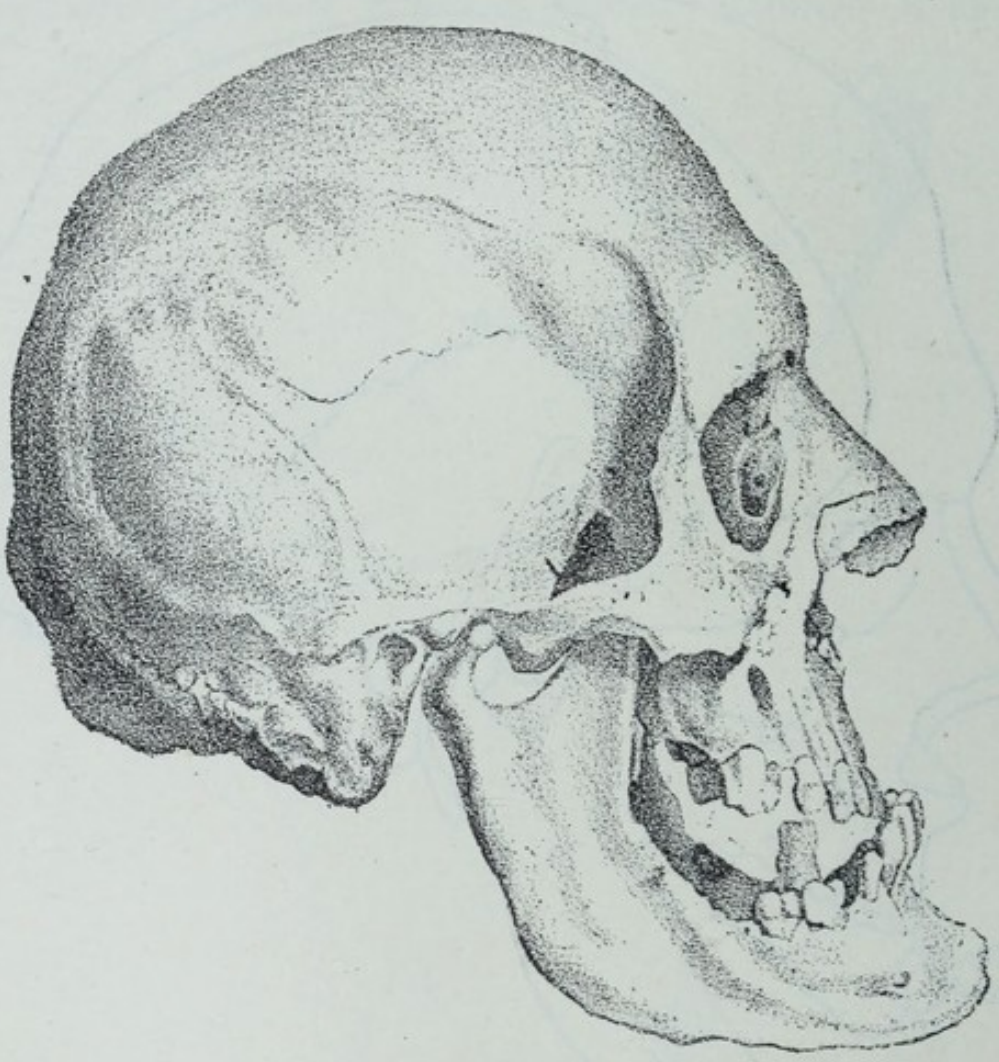

Fig. 20.
Crâne acromégalique étudié par M. Taruffi

Pour ce qui est des *maxillaires*, ceux-ci font voir ce fait particulier, que le supérieur est peu modifié, beaucoup moins que l'*inférieur*, dont l'hypertrophie l'emporte de beaucoup; l'angle de ce dernier presque *droit*, à l'état normal, devient lentement *obtus*, se rapprochant de ce qu'il avait été pendant l'enfance. Cette inégalité de développement entre les deux os principaux de la face explique la modification des rapports

normaux qui existent entre eux, d'où résulte la production du *prognathisme maxillaire* qui est quelqufois très considérable chez l'acromégalique (obs. XXXI, XXXII, XXXVII, XXVIII, XXVII, VI, I).

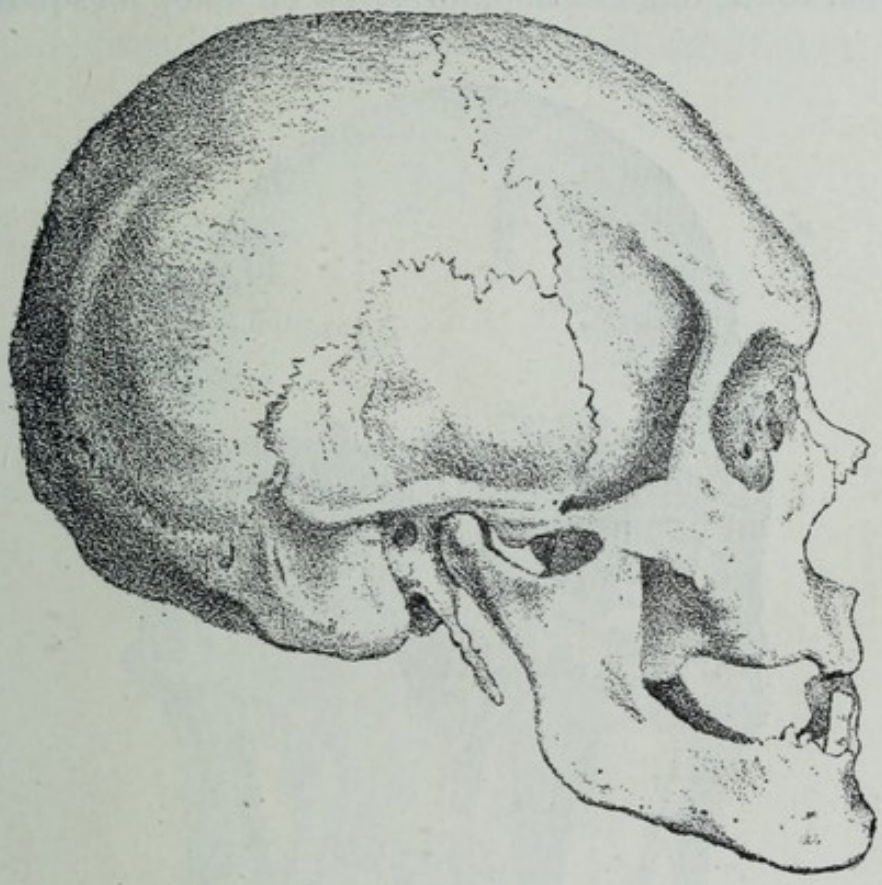

Fig. 21.
Crâne normal pris comme comparaison.

Il s'ensuit encore que les dents inférieures s'écartent plus ou moins les unes des autres ; que l'arcade dentaire supérieure tend, d'une manière progressive, à être inscrite dans l'arcade inférieure (obs. IX, etc) et que cette dernière dépasse, en avant, parfois de plusieurs millimètres — 6, 8, 12 — l'arcade dentaire supérieure. Les rebords alvéolaires, surtout l'inférieur, peuvent se trouver plus ou moins atrophiés (obs. V, VI, XX, etc.), par suite du déchaussement des dents (atrophie (?) et carie). Dans aucun des acromégaliques nous n'avons constaté l'*hypertrophie* des dents notée par M. Henrot.

L'altération des rapports des arcades dentaires entraîne forcément une gêne dans les fonctions des dents, le broiement des aliments et la mastication, par exemple. Un malade observé par M. P. Marie (obs. IV) C... remarqua tout d'abord la modification survenue dans sa mâchoire, en ce que, lorsqu'il vou-

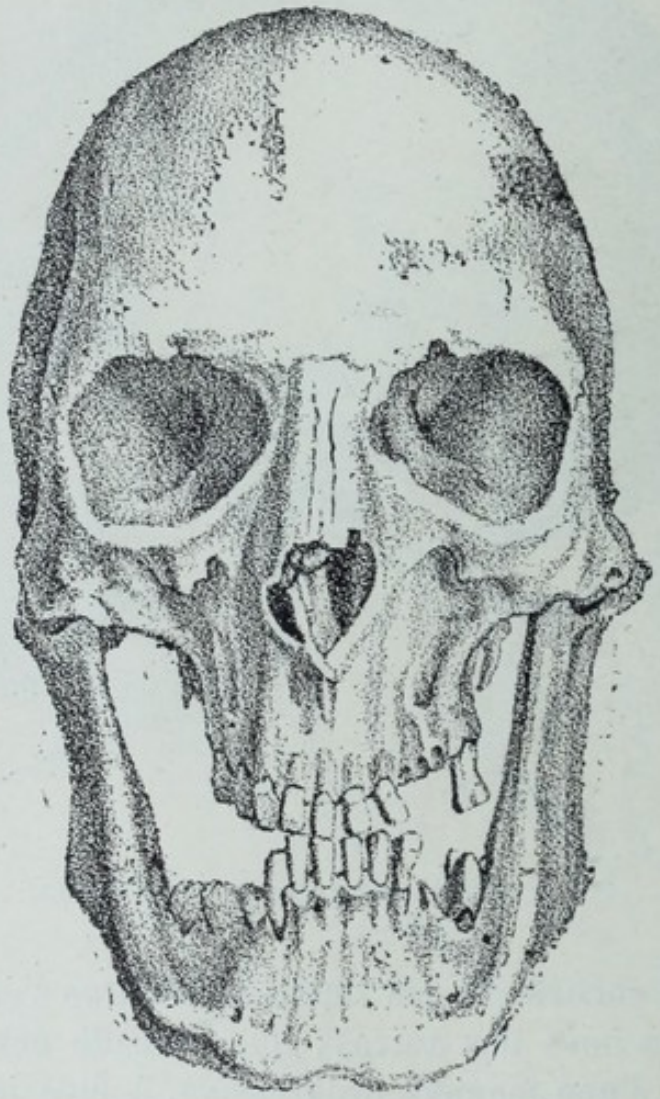

Fig. 22.
Même crâne acromégalique étudié par M. Taruffi (de face).

lait confectionner des lignes pour la pêche, il ne pouvait plus en couper le fil avec ses dents, comme il avait l'habitude de le faire. Un autre malade (obs. XXIX) montre ce phénomène d'une façon encore plus nette : « Il y a un an environ », dit Ellinwood, dans le cas cité, « sa mâchoire inférieure s'avan-

çait au-delà de la supérieure et augmentait graduellement jusqu'au jour où le malade ne pouvait plus réaliser la mastication; le malade s'est fait arracher les dents inférieures, qui furent remplacées par un dentier; ce dernier a été, au bout de quelque temps, substitué par un deuxième et comme la mâchoire inférieure continua à s'allonger, il s'est fait extraire

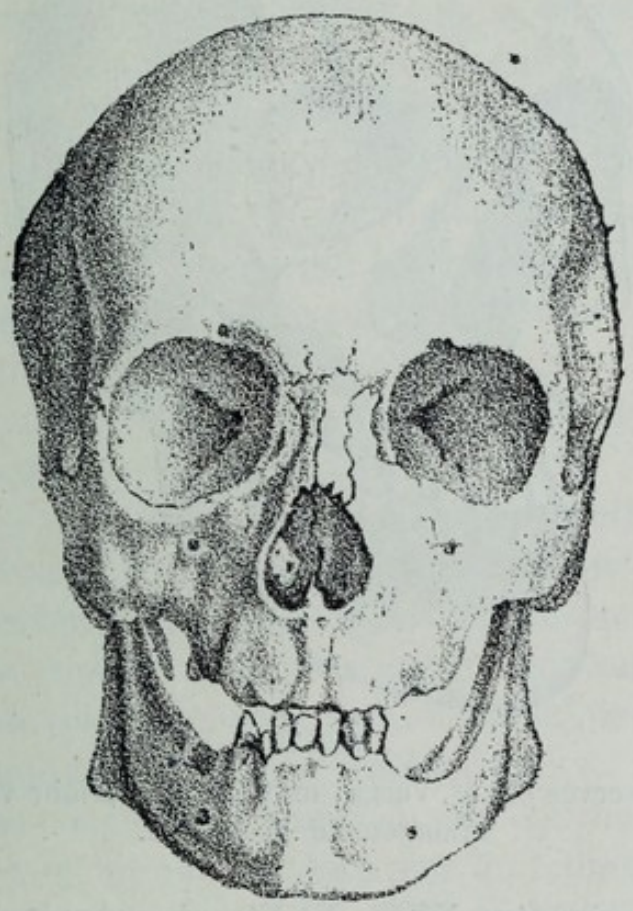

Fig. 23.
Crâne normal pris comme comparaison.

les dents supérieures qui furent remplacées par une plaque artificielle; celle-ci avançait un peu plus que le rebord du maxillaire supérieur afin de pouvoir correspondre au dentier iuférieur. Cependant, la difformité a fait de nouveaux progrès et vous voyez que les dents inférieures se trouvent écartées des supérieures et que la distance qui les sépare est de 22 millimètres. » Voilà qui est tout à fait caractéristique pour le mode de développement morbide inégal des 2 maxillaires

et pour la production du prognathisme des acromégaliques.

Signalons, en outre, une augmentation de volume des *oreilles*, variable suivant les cas observés ; leurs cartilages

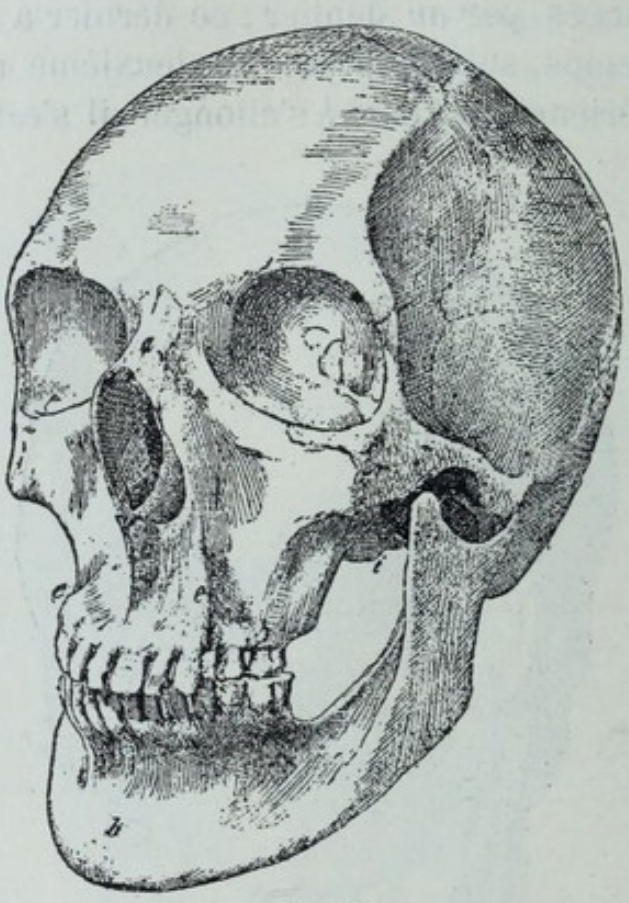

Fig. 24.

Femme observée par M. Verga ; maxillaire inférieur volumineux ; allongement de la face.

peuvent devenir (obs. XXIII, XXVI) plus épais et résistants, de même que ceux du nez, du larynx.

On voit donc, d'après l'analyse que nous venons de faire de chacune des parties de la face, que cette dernière présente la forme d'un *ovale allongé*, comme l'a fort bien dit M. Marie.

Le *crâne* n'est pas tout à fait normal ; il est un peu accru dans son diamètre antéro-postérieur — de la glabelle à l'occiput et de la racine du nez à la protubérance occipitale externe — ; ces modifications dans les dimensions du crâne sont dues pour la plus grande part à la *dilatation des sinus frontaux*. Cet allongement du crâne mérite, pour M. le professeur Verstraeten, une importance assez grande au point de vue

du diagnostic de la maladie; la question est de savoir si cet allongement se produit d'une façon assez précoce pour permettre le diagnostic hésitant. M. P. Marie a noté dans quelques cas (obs. IV, VI, XII) des saillies ou *crêtes osseuses* au niveau et au long des sutures crâniennes. La *protubérance occipitale externe* peut devenir saillante (obs. I, II, V, etc) et avoir la forme (obs. XXVIII) d'un peigne; de même, les apophyses mastoïdes (cas de Schultze); mais, de telles altérations sont très peu de chose à côté de celles autrement importantes et significatives de la face.

Avant d'en finir avec les extrémités de l'acromégalique, disons que le début des déformations que nous venons de décrire, au lieu de se faire par les mains, comme il arrive, généralement, peut avoir lieu sur la tête et, plus spécialement, sur la face (obs. IV, VI, XII, XXIII).

Nous allons maintenant entrer dans la description du *thorax*, en commençant par le rachis.

Le *rachis* est dévié à un degré variable; cette déviation est notée dans toutes les observations, dans celles, au moins, des malades arrivés à la période d'état de l'acromégalie; nous la considérons comme ayant une importance aussi grande que les déformations des extrémités; aussi, la plaçons-nous parmi les symptômes objectifs fondamentaux. Les déviations rachidiennes consistent d'abord en une courbure de la région cervico-dorsale, en une *cyphose* plus ou moins marquée suivant le sujet étudié (obs. IV, V, XIV et XXIII); le « dos est rond » et le malade tient difficilement la tête droite, celle-ci penche et est inclinée continuellement en avant; elle paraît s'enfoncer entre les deux épaules, surtout quand le malade a une de ces dernières plus élevée (obs. II, IV) que l'autre. Souvent, on constate aussi une *scoliose* à concavité tantôt à droite, tantôt à gauche (1), beaucoup moins notable que la

(1) Les déviations et les lésions de la colonne vertébrale qu'on peut observer dans l'*adolescence* et qui, ainsi que les déviations rachidiennes de la maladie de Friedreich et celles de la syringomyélie, peuvent être comparées aux déviations du rachis dans l'acromégalie, ont été dernièrement bien étudiées par M. A. Broca. (Note sur les scolioses. *Gaz. hebd. de méd. et de chir.*, 1888, p. 617.)

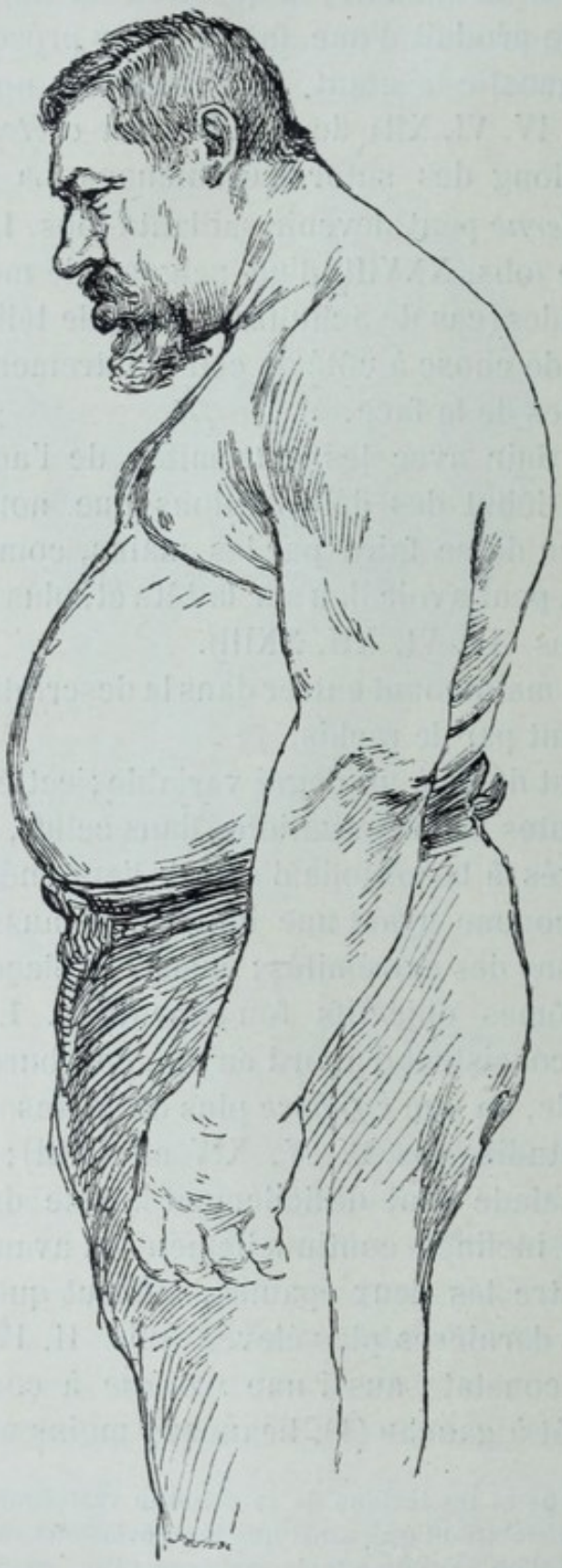

Fig. 25.
Homme qui fait l'objet de notre observation III.

cyphose. On peut trouver encore un certain degré de *lordose* (obs. IV, XXVIII) qui compenserait, alors, la première de ces

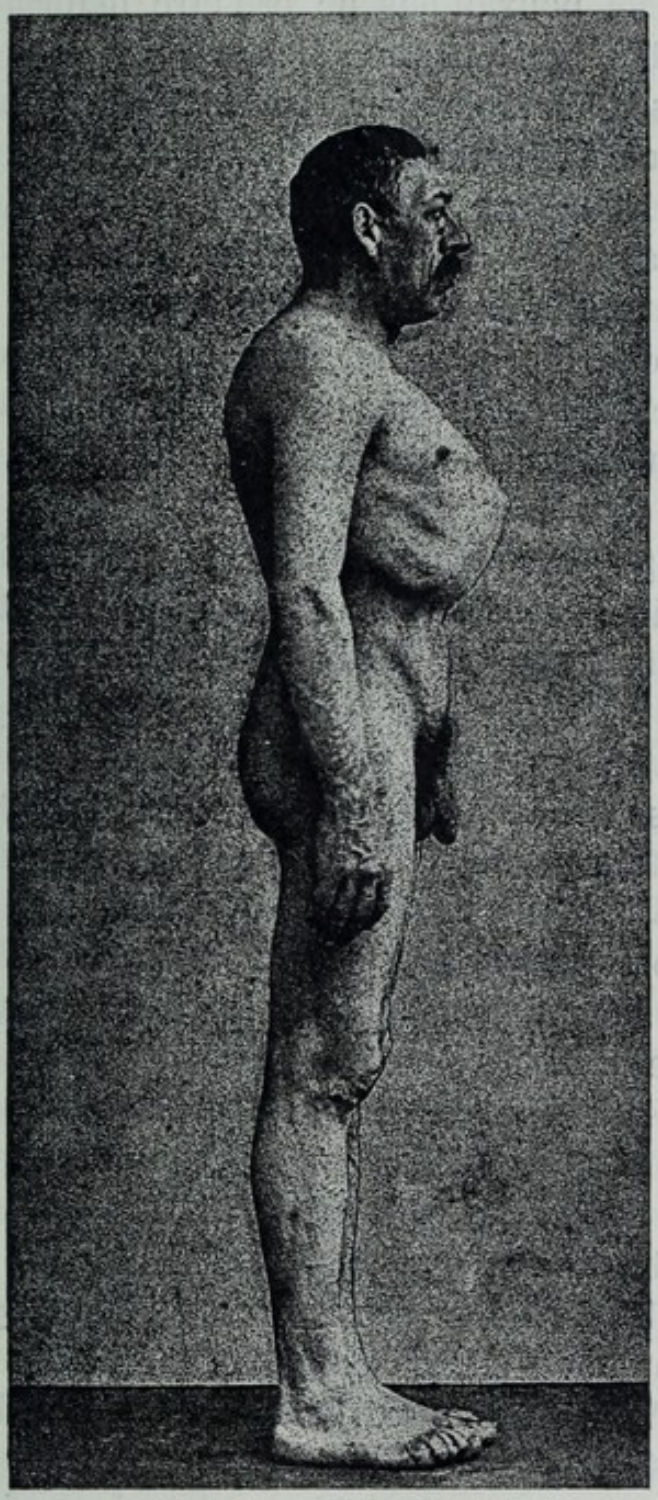

Fig. 26.

Homme qui fait l'objet de notre observation IV; cette photographie a été prise pendant que le thorax était en inspiration.

déviations et qui siège entre la portion inférieure de la région

dorsale et la région lombaire du rachis. Les saillies vertébrales qu'on peut examiner sur le vivant sont hypertrophiées.

Le *thorax* ne pouvait pas ne pas être déformé en conséquence des déformations rachidiennes. Il est hypertrophié et dans son ensemble et dans presque toutes les pièces osseuses qui le forment. Le thorax est projeté en avant, son diamètre antéro-postérieur est augmenté d'une façon certaine et variable et aux dépens, paraît-il, du diamètre transversal, de là résulte que la cage thoracique est *aplatie* latéralement et *saillante* d'arrière en avant (obs. XXXI). La portion sternale de cette cage est dirigée obliquement en bas et en avant. La partie inférieure du thorax est, elle aussi, projetée en avant d'une manière bizarre, ce qui fait que, lorsque les malades inspirent profondément, la projection dont nous parlons, devient encore plus manifeste à la vue et au toucher; elle était, dans le cas de Henrot (obs. XXXII), renversée en dehors.

Le *sternum* est une des pièces osseuses de la cage thoracique qui se trouve être le plus atteintes; il est élargi, épaissi, parfois même, un peu plus long qu'à l'état normal (obs. XIV, XXVIII); il peut être bombé à sa partie supérieure (angle de Louis) et porter sur sa face antérieure des crêtes transversales correspondant à l'union des pièces normales de l'os. La malade de M. Verstraeten (obs. XII) en a cinq, dont la 1re, la 4e, la 5e sont les plus apparentes. L'appendice xyphoïde peut devenir moins élastique, plus résistant et un peu plus long (5 centim., obs. XXX) qu'à l'état normal, sa direction peut changer et il s'incurve parfois en décrivant un angle (obs. III, IV). Les *clavicules* deviennent plus grosses, leurs extrémités s'élargissent bien notablement (obs. VI, XXII, XXXIV), surtout l'extrémité acromiale (35 mm.); ses courbures s'accentuent. Elles peuvent devenir un peu plus obliques que chez les individus sains. Les *côtes* sont plus épaisses, plus larges (25 à 30 mm.), (obs. VI, XXIII) assez larges pour que leurs bords se touchent, sinon en arrière au moins en avant; dans ce cas, elles peuvent s'imbriquer et se couvrir comme il arrivait pour le malade de Saucerotte-Noël

(obs. XXXVIII); leurs angles sont plus ou moins saillants, beaucoup plus que normalement. Les *cartilages costaux* sont grossis, élargis, quelques-uns possèdent une surface un peu irrégulière au toucher; ils sont ossifiés à un degré variable et forment chez certains acromégaliques, un chapelet analogue à celui des rachitiques (obs. XXVI, XXVIII, XXXI); ces cartilages peuvent devenir tellement volumineux que la surface sternale se trouve sur un plan plus postérieur et constitue comme une gouttière à large fond. L'ossification de ces cartilages envahit l'appendice xyphoïde de certains sujets.

Les *dernières côtes* sont très inclinées en bas et en avant, notamment quand l'appendice xyphoïde est plus allongé qu'il ne devrait l'être; alors, ces côtes-là peuvent *toucher* la crête iliaque si le malade est *assis* et *accoudé* sur ses genoux (obs. III, XXVI, XXVIII); en somme, les côtes forment un relief plus ou moins accusé suivant les individus, surtout du côté sternal. Les *omoplates* sont souvent épaissies, spécialement sur le bord postérieur de leurs épines et les apophyses acromiale et coronoïde; ces dernières sont senties facilement par les doigts du médecin.

Si nous suivons les mouvements de la respiration de la cage thoracique modifiée, comme nous venons de le faire voir, nous remarquerons que les parties supérieures du thorax possèdent peu de mouvements d'excursion, et que la dilatation inspiratoire se fait surtout par la partie inférieure du thorax : la respiration de l'acromégalique est surtout *thoracique inférieure* et *abdominale*. Le peu d'amplitude des mouvements de la partie supérieure du thorax permettrait peut-être avec la présence du thymus d'expliquer la présence d'un certain degré de matité rétrosternale que M. le professeur Erb a observé sur un cas. Le trouble respiratoire que nous signalions, il y a un instant, est un symptôme *objectif* d'ordre *fonctionnel*.

Toutes ces altérations et lésions que nous venons de décrire dans le rachis et le thorax se produisent, comme celles des autres organes et tissus, d'*une manière lente et progressive*. Elles s'y montrent tantôt en même temps que sur les autres

parties du corps, tantôt — c'est le cas le plus fréquent — un peu plus tard, alors que les *extrémités* sont déjà *envahies* par le processus morbide.

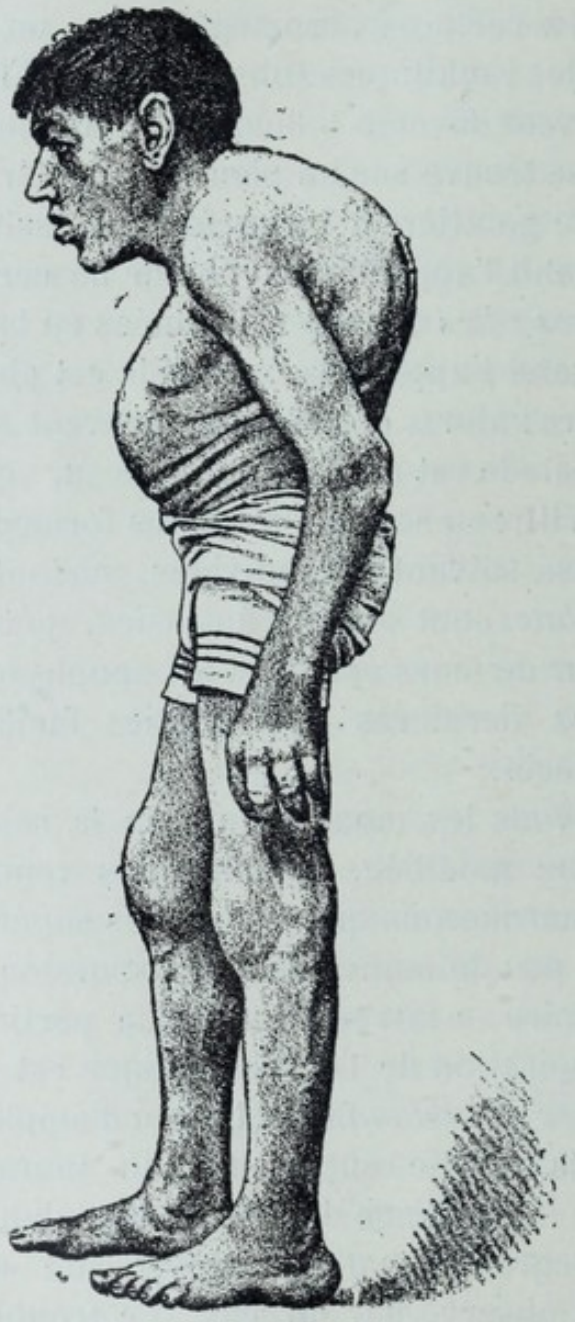

Fig. 27.
Homme observé par Klebs et Fritsche montrant l'existence de la double bosse.

De la description que nous avons donnée de la cage thoracique en son ensemble, nous voyons clairement que les malades présentent deux saillies énormes, l'une en arrière,

cyphose ou gibbosité, l'autre en avant; qu'ils présentent une double bosse, si bien que l'acromégalique possède, on peut le dire, sans forcer les analogies, l'aspect d'un *polichinelle* (Marie). A ce propos, disons que nous avons entendu soutenir à M. P. Marie la thèse assez séduisante que le fameux bouffon italien n'était vraisemblablement qu'un acromégalique (double bosse, volume exagéré des pieds, des mains et du nez, menton proéminent, voix ayant un timbre spécial).

Telles sont les déformations caractéristiques, spécifiques du type acromégalie; elles constituent la base de la symptomatologie et sont les signes cardinaux, constants de cette maladie. Cependant, il existe d'autres modifications qu'il est nécessaire toutefois de bien étudier; elles sont variables comme fréquence et comme intensité et portent sur plusieurs organes et appareils.

B. — Symptomes objectifs inconstants, secondaires

Nous allons maintenant nous occuper des altérations et des modifications d'un certain nombre d'appareils et d'un grand nombre d'organes, lesquelles, bien que moins accentuées et d'une valeur inférieure comme fréquence, sont néanmoins d'une importance réelle à titre de symptômes complémentaires.

Le *cou* est souvent gros, très gros, relativement court et si l'on tient compte en même temps de la courbure cervico-dorsale (gibbosité) et de l'élévation des épaules, le malade a, pour ainsi dire, la tête entre ses oreilles. Cette augmentation de la circonférence et des diamètres du cou est due, non au corps thyroïde, mais à une hypertrophie incontestable des tissus cervicaux. Le *corps thyroïde* est, en effet, diminué de volume sur la plupart des malades, diminution plus ou moins accusée, mais qui ne va jamais à une disparition totale (obs. XXVI, XX, V, III, II), contrairement à ce qui se passe dans la cachexie pachydermique. Cet organe pourtant a été trouvé normal dans certains sujets (obs. XIV, XXII, XXVII) et même hypertrophié chez un certain nombre (obs. XXIII, IX, XXXII, XXVIII, XII);

quant à la malade de Godlee, le goitre a accompagné l'augmentation de volume des os de la face, spécialement du maxillaire inférieur, et de ceux des mains et des pieds (obs. XXIII) ; ce goitre a été opéré par M. Godlee. Le goitre de la malade de M. Verstraeten (obs. XII), nodulaire, est petit ; celui de la malade de M. Péchadre (obs. IX) est du volume d'une petite mandarine et siège sur la ligne médiane. Comme le fit remarquer M. Guinon, il est vrai que dans un bon nombre de cas le goitre, au lieu d'être une hypertrophie du corps thyroïde, représente, au contraire, la destruction d'une portion de cette glande. (*Gazette des hôpitaux*, déjà citée ; l'*Acromégalie* par le Dr G. Guinon) et ces cas peuvent donc à bon droit être rangés parmi ceux dans lesquels le corps thyroïde est atrophié.

Le *larynx* est, d'une façon évidente, augmenté de volume, non seulement chez l'homme, mais encore chez la femme, où il devient assez gros pour que le bord antérieur du cartilage thyroïde (pomme d'Adam) soit *presque* aussi *saillant* que celui de l'homme ; on dirait qu'on a devant soi « un larynx masculin » (Verstraeten). Les cartilages cricoïde, arythénoïde et les fibro-cartilages du larynx sont plus résistants, plus épais, parfois partiellement ossifiés (obs. XXIII, XXVI).

Si la parole est un peu lente, embarrassée, empâtée, gutturale, la *voix* est modifiée d'une manière particulière ; celle-ci devient presque toujours plus grave, plus forte, plus dure, (obs. XXIII) parfois bien désagréable. D'après M. Marie, cette tonalité de la voie est due à la résonnance des sons émis, dans les sinus dilatés de la face ; il est probable que l'agrandissement de la cavité du larynx, de ses ventricules et aussi que l'épaississement des rubans vocaux contribuent à la perturbation de la voix. Chez D. (obs. II) l'étendue de la voix était comprise entre *ut* 2 et *ut* 5 ; elle oscille entre *ut* 3 et *mi* chez le malade de l'observation IV.

La *zone de matité rétro-sternale* de Erb, trouvée et décrite par le Pr de Heidelberg, dans la région antérieure et supérieure du thorax de sa malade (obs. XX), cette zone, dis-je, n'a pas été signalée depuis que par MM. Schültze et Verstraeten ;

ces auteurs l'ont attribuée à la persistance du thymus, mais on ne sait pas jusqu'à quel point cette opinion est fondée. La nécroscopie du malade de Ewald, qui n'était pas un acromégalique et sur lequel cet auteur avait noté la matité de Erb, a montré l'*absence du thymus;* par contre, l'examen cadavérique y a fait constater des ganglions médiastinaux envahis par le néoplasme épithélial des poumons ; donc, la sus-dite matité peut être due à des causes autres que la présence du thymus. M. Marie et moi nous n'avons pu constater qu'une légère submatité de chaque côté du sternum et près de sa fourchette, sur un seul malade (obs. I).

Les *mamelles* sont quelquefois flasques, molles, petites, atrophiées même (obs. XII, XIV); le mamelon est, par contre, (obs. XII) gros, saillant, entouré de poils un peu durs, épaissis. L'*abdomen* est plus ou moins volumineux, pendant, même si le sujet n'a pas acquis les caractères de l'obésité ; il peut être allongé ou, au contraire, court (obs. XXVIII) et un peu rentré ; la peau de la région abdominale et son tissu celluloadipeux se montrent assez souvent épaissis et peuvent être coupés de véritables sillons transversaux, dont l'un masquera le nombril. On y trouve aussi des vergetures.

Le *bassin* peut se montrer élargi dans ses dimensions ; alors, les os iliaques sont épaissis, volumineux ; on sent assez aisément la crête et les épines iliaques, les ischions, la branche horizontale des pubis; l'arcade pubienne peut devenir plus auguleuse qu'à l'état normal et le détroit inférieur *rétréci* (obs. XII). Le mont de Vénus est (obs. XIV) fort saillant en avant et en haut, les régions fessières flasques ; la région sacrée y est un peu aplatie et est moins courbée que normalement, tendant à se rapprocher de la *verticale*. De même, la crête sacrée est (obs. XXVIII, XX) plus notable au toucher.

Les *organes sexuels*, et l'appareil génital sont quelquefois le siège de phénomènes et de modifications très intéressantes. Les grandes lèvres, les nymphes et les autres parties de la vulve peuvent être épaisses, grossies ; le clitoris, en particulier, est « trop volumineux » avec un prépuce épais dans le cas de M. Freund, et « triplé de volume », dans celui de

M. Verstraeten, qui note en plus, la présence de la membrane hymen avec son ouverture ordinaire et dilatable sans déchirure. Le *vagin* est, dans ces cas, long, remarquablement large avec peu de plis et se termine dans un cul-de-sac large et flasque (obs. XX, XIV, XII). La *matrice* est petite, élevée, porte déjà quelques-uns des caractères de l'involution sénile, ses parois étant flaccides et assez minces (obs. XII, XIV); dans la malade de Freund, les *ovaires* sont très plats, résistants et irréguliers à la palpation.

Chez l'homme, on a noté une modification de la *verge* qui devient (obs. III, IV, XXVI, XXVIII) plus grosse ou plus longue; les bourses et les testicules peuvent se montrer *hypertrophiés* (obs. XXVI, IV) ou, par contre, *atrophiés* (obs. XXVIII). Ce développement morbide envahirait le canal de l'urèthre qui décrit des sinuosités et paraît gros comme le petit doigt (obs. XII) et y forme une sorte de « corde uréthrale »; il peut être moins large que dans le cas de Verstraeten, mais peut-être un peu plus résistant (obs. II, III) au toucher.

Les *muscles* des membres ont été trouvés tantôt atrophiés, tantôt plus ou moins hypertrophiés suivant l'époque de la maladie où l'on examine un malade donné et suivant le malade qu'on a sous les yeux. Ainsi, les muscles sont conservés comme si le sujet n'était pas malade, ou même s'il était très développé (obs. I, II, III, IV, XX) et ces individus jouissent d'une force à peu près corrélative; les muscles sont, d'autres fois, diminués de volume, leur masse est flasque, moins consistante qu'à l'état normal et, alors, les malades sont affaiblis, évitent les efforts et se fatiguent vite; ceux-ci forment la majorité. D'après Erb, l'excitabilité *électro-musculaire* serait augmentée et les muscles se contracteraient mieux sous l'influence d'un courant minimum. Inversement, l'excitabilité des nerfs (Verstraeten) ou des muscles (Fritsche et Klebs) seraient abaissées. Adler (obs. XIX) donne des modifications semblables à celles de Erb. Nous ne pouvons actuellement nous faire une opinion un peu précise de ces modifications électriques et l'on ne sait encore si c'est là une règle comprenant la plupart des cas, ou si l'on a affaire à des troubles isolés de

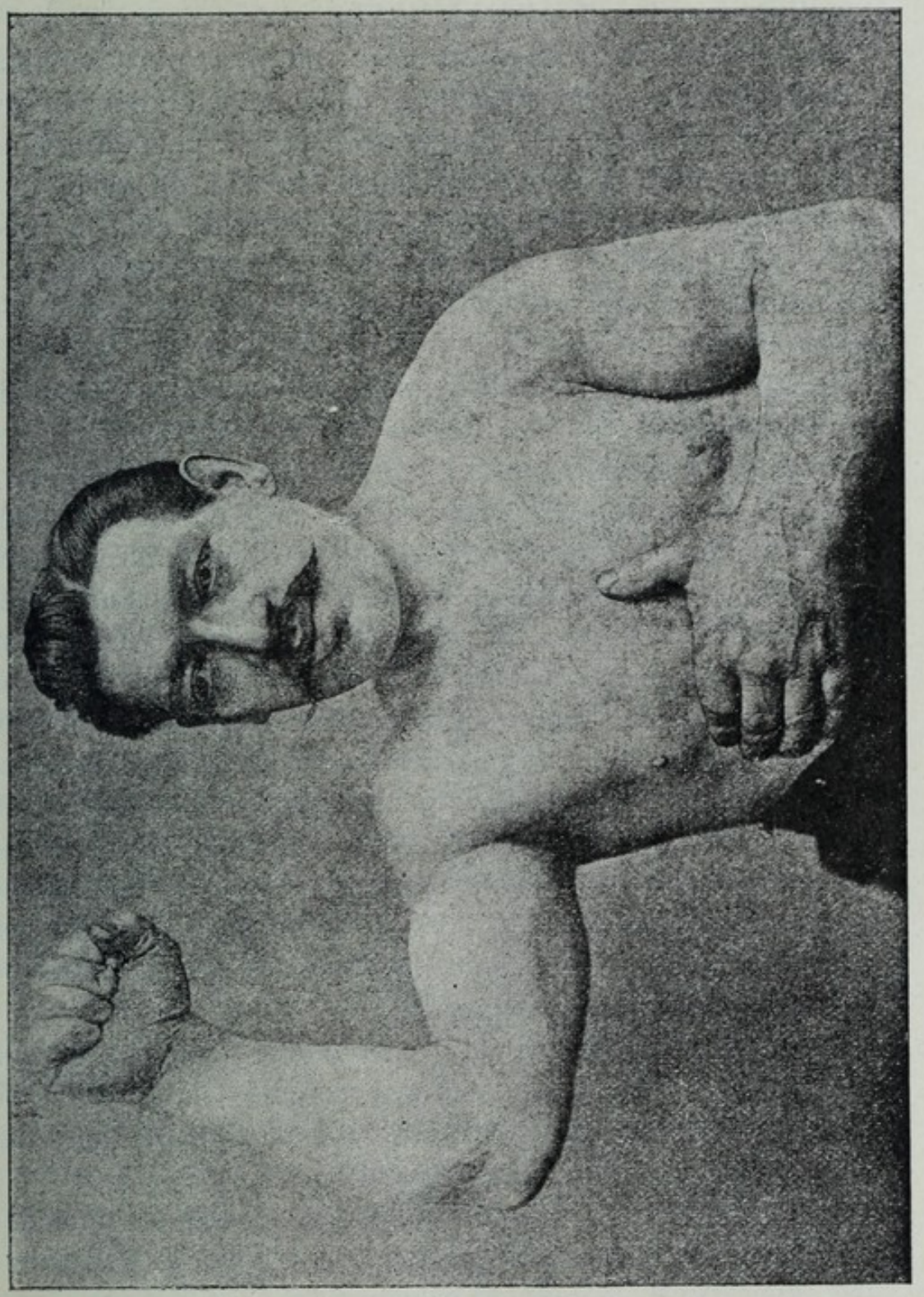

Fig. 28.
Lutteur observé par M. Virchow ; les muscles présentent un développement considérable.

wrestler.
This is the patient Westphal — a carter by trade.

la motricité. Les muscles *interosseux* des mains semblaient atrophiés dans les obs. IV, VI, XXVIII.

Les *articulations* peuvent être un peu plus volumineuses, surtout celles du genou, du poignet et du cou-de-pied, mais elles ne sont jamais déformées, plus ou moins gênés. Les rotules peuvent aussi s'épaissir, de sorte que les genoux sont quelque peu saillants soit de côté, soit en avant (obs. I, V, VI, XXVIII). Des craquements et des frottements peuvent y avoir lieu spontanément et pendant les mouvements passifs chez F... (obs. V), ils donnent à peu près la sensation du sac de noix; cependant, les jointures n'ont pas d'exsudats ni les caractères de l'arthrite déformante. Les os longs des membres sont, en général, peu altérés dans leurs formes et direction normales, et quand on y constate une déviation, celle-ci est très légère, ce qui est bien différent de ce qui se passe dans la maladie osseuse de Paget. Les membres sont quelquefois (obs. I, II, VII, VIII, XIII) plus volumineux qu'on pourrait le croire, mais cela est dû à un réel développement en bloc de toutes les parties constituantes du membre.

Les *mouvements* et la *force musculaire* des membres sont le plus souvent diminués chez l'acromégalique, à une période avancée; il est alors affaibli, incapable d'un effort, cherche très volontiers son lit et y reste immobile (obs. VI, X, XXIII); mais, comme nous disions, il y a un moment, la musculature est parfois bien développée et alors la force est conservée ou est plus notable qu'à l'état normal.

Les *réflexes tendineux* et, en particulier, le réflexe rotulien sont conservés sur la plupart des malades; ils peuvent se montrer diminués (obs. XVII, XIX, II), même abolis (obs. III, IX, XI); on ne les a pas trouvés exaltés.

Du côté de l'appareil cardio-vasculaire, des phénomènes importants ont été notés. Le *cœur* est augmenté de volume (obs. XII, XX, V), comme le prouvent les procédés physiques appropriés à l'examen de cet organe; cette hypertrophie est plus prononcée chez la malade de Freund que chez celle de Erb lequel trouve un souffle systolique à la pointe du cœur. Un souffle a été noté également sur son malade, par Klebs

(obs. XXVIII). Les *artères* accessibles au toucher peuvent offrir un certain degré de rigidité de leurs parois (obs. XXVIII), à la façon de vaisseaux qui présentent les premiers signes de l'athéromasie; dans ce cas sont les temporales, les humérales, les radiales, etc. Mais, c'est surtout du côté des veines qu'existent les altérations les plus communes ; les dilatations *veineuses variqueuses* sont, relativement aux phénomènes précédents, plus fréquents chez les acromégaliques; elles siègent aux mains (obs. IV), aux jambes (obs. XXVII, XX, XII), au rectum (obs. VI, IV, III, II) ; les varices rectales et anales, les hémorrhoïdes, sont très développées et leurs dilatations s'y accompagnent d'hémorrhagies plus ou moins notables et persistantes. Quelques malades ont eu de petites hémorrhagies vers les bronches ou la trachée-artère (obs. III, I). On n'a pas noté jusqu'ici de varices gastriques. Le tissu lymphatique : *ganglions et vaisseaux lymphatiques*, est quelquefois pris (obs. XXXII, XII, XIV) ; cela fut surtout prononcé sur le malade de Henrot dont les glandes sous-maxillaires et parotides étaient aussi hypertrophiées.

La *transpiration* est très augmentée sur la majorité des acromégaliques, le moindre exercice ou travail manuel, une courte promenade, la chaleur du lit ou d'une pièce quelconque provoquent l'apparition d'abondantes sueurs. Chez les femmes, les sueurs deviennent plus profuses encore, dès que la suppression des menstrues s'est définitivement établie : toutes, elles sont unanimes à le déclarer. La réaction sudorale peut devenir désagréable à l'odorat, voire même fétide (obs. XXXVIII).

Les *urines* sont dans certains cas plus abondantes, au point d'offrir une polyurie assez marquée; celle-ci peut devenir énorme, témoin l'acromégalique observé par Alibert qui « urinait parfois avec tant d'abondance qu'il produisait une sorte d'inondation dans les lieux où il se trouvait ». Cette polyurie semble pouvoir rester simple, mais chez certains malades (2 cas de Marie, 1 cas de Strümpell, obs. III, V et XIV) il existe aussi de la glycosurie. Celle-ci présente un intérêt tout spécial puisqu'elle semble être un corollaire des

troubles de la nutrition si variés et si intenses, éprouvés par les acromégaliques. Chez ses deux malades M. P. Marie a pu constater que cette glycosurie était nettement liée à l'alimentation, et qu'on la faisait nettement disparaître en soumettant les malades à un régime anti-diabétique un peu strict; plus encore, il a observé de la façon la plus nette l'influence de chaque repas sur la teneur en sucre de l'urine ; en effet, celle de la nuit réduit d'une manière à peine perceptible, ou ne réduit plus la liqueur de Fehling, tandis que celle rendue dans l'heure qui suit le premier repas contient déjà une quantité notable de glycose. On constate encore dans les urines (obs. XII, XX) la présence de l'albumine, dont la quantité y est très variable (néphrite ?).

Un fait particulièrement intéressant est la présence dans l'urine de *peptone*. La découverte de ce fait appartient à M. le professeur Bouchard chez un malade (obs. I), dont il a bien voulu nous autoriser à recueillir l'observation. Depuis lors, nous avons fait rechercher la peptone dans l'urine d'un autre acromégalique ; elle y a été également *constatée* par M. Grenouillet, M. Berlioz au contraire ne l'y a pas trouvée, il y a donc lieu de poursuivre ces recherches et de voir si c'est là un fait ordinaire et non une simple coïncidence. Le phénomène signalé par M. Bouchard serait très intéressant à considérer en tant que nouvel indice de ces troubles de la nutrition intime dont nous parlions il y a quelques instants.

Les troubles de la *sensibilité cutanée* sont rares : l'anesthésie et l'analgésie ont été constatées par Strümpell, Erb et Henrot (obs. XVI, XX, XXXII), mais elles sont peu marquées. La malade de Verstraeten et celle d'Erb présentent une certaine *impressionnabilité au froid*. La température périphérique peut être (obs. VIII) moins éloignée qu'à l'ordinaire de la température axillaire et la malade accuse que ses pieds sont de temps en temps plus chauds qu'avant le commencement de sa maladie actuelle.

La *symétrie* du corps serait, parfois, peu respectée, d'après M. Verstraeten qui a constaté des différences assez grandes entre les dimensions de l'un et de l'autre côté du corps de sa

malade ; cette symétrie tiendrait à l'hypertrophie inégale de chaque côté. Ce fait n'a pas été noté par les autres auteurs et l'on doit attendre le résultat d'observations postérieures avant de conclure, « les différences de ce genre étant très fréquentes aussi chez les individus sains » (Guinon).

Déjà nous avons vu que la *peau* des extrémités est d'une coloration plus foncée que celle de la racine des membres et du tronc ; en outre, le tégument externe peut prendre une coloration jaune-brunâtre ou une teinte olivâtre (obs. IV, II, III) et acquiert un aspect cachectique. La peau devient, chez certains acromégaliques, un peu épaisse, sèche ou grasse, et comme trop large pour le corps (obs. XIV, IV, XXVIII, XX) ; elle peut être soulevée en gros plis mous et offre, dans un des malades de M. P. Marie, l'état de la peau ansérine. Un certain nombre de malades portent sur le corps, notamment sur la partie supérieure du tronc, de petites tumeurs cutanées pédiculées ou non, des dimensions d'un grain de mil ou de chenevis ou plus encore ; elles ont une coloration rosée, quelquefois violacée, et sont nombreuses ; c'est du *molluscum pendulum*, molluscum fibreux (obs. XXVIII, V, IV, III, II, I). La malade de Verstraeten (obs. XII) présente de nombreuses verrues planes, surtout sur le cou et la ceinture ; s'agit-il là de quelque affection analogue ? Tout d'abord, M. P. Marie avait pensé que ce molluscum n'était qu'une simple coïncidence au cours de l'acromégalie ; mais depuis, l'ayant retrouvé chez tous ses malades, en ayant vu constater l'existence par d'autres auteurs, il se demande si ce ne serait pas un phénomène propre à la maladie, une des conséquences des modifications survenues dans la nutrition de la peau.

Les *cheveux* sont abondants, épais, croissent avec une rapidité plus ou moins normale (obs. XXVIII, IV) ; la barbe peut être frisée (obs. III), elle est souvent rare ; les poils du corps et du pubis sont durs, probablement plus gros que normalement, mais pas plus abondants. Chez la femme, on peut voir les poils petits et fins des aréoles et de la région inter-mammaire devenir gros et longs (obs. V).

C. Symptomes subjectifs constants, fondamentaux.

Ces phénomènes morbides constituent un paragraphe non moins intéressant que celui des symptômes objectifs fondamentaux ou constants.

Parmi les symptômes subjectifs, dont nous allons donner la description immédiatement, l'un des plus saillants est, sans contredit, la *céphalalgie*. Celle-ci est, en effet, très fréquemment observée et c'est avec raison que M. Marie a signalé toute son importance ; la céphalalgie des acromégaliques est souvent le premier signe dont se plaignent les malades ; quelques-uns ne s'adressent au médecin que pour « un mal de tête », qui les tourmente et les empêche de vivre tranquilles ; dans ce cas, se sont trouvés la malade de Wilks (obs. XXIV), un de mes malades (obs. II) et deux malades de M. Marie (obs. V et IV). A propos de C. (obs. IV), M. Marie (1) écrivait, il y a un an environ, ces lignes : « La seule chose qui détermina le malade à venir d'Espagne à Paris, pour consulter M. le professeur Charcot, c'était uniquement une *céphalalgie* persistante et fort pénible. C'est seulement de cela qu'il se plaignit lorsqu'il fut dans son cabinet. Notre maître ayant, du premier coup d'œil, reconnu l'existence de l'acromégalie, voulut bien nous inviter à examiner ce malade avec lui, et c'est avec la plus grande surprise qu'assistant au premier interrogatoire, nous constatâmes que cet homme n'avait pour ainsi dire pas conscience des difformités dont il était atteint. » « ... et on eut quelque peine à lui faire comprendre que ce mal de tête n'était pas toute sa maladie ».

La céphalée dont il s'agit est tantôt intense, rémittente, tantôt elle est intermittente à retours plus ou moins éloignés, mais d'ordinaire assez rapprochés les uns des autres. Elle peut siéger dans le crâne tout entier, mais habituellement elle siège sur l'une des régions de ce crâne : de ces dernières, c'est

(1) P. Marie. *L'acromégalie. Nouvelle Iconographie de la Salpêtrière*, nos de septembre et octobre 1888, p. 181.

à la région occipitale et à la partie avoisinante de la nuque, qu'elle se montre le plus volontiers. Cette céphalée, qui chez F. (obs. V) siège surtout sur la région latérale du crâne et qui y devient, à certaines nuits, très forte, est violente et rémittente chez les sujets des observations XXVI, XXIV, XII, IX, IV, II; elle est modifiable par la position couchée ou assise (obs. I, IV), par la chaleur des oreillers et du lit (obs. III, VI); une malade (obs. XX) ne l'avait, pour ainsi dire, qu'entre 4 et 8 heures du matin. Enfin, quelques auteurs notent son absence : Ballance et Hadden (obs. XXII), Wadsworth (obs. XXVII), P. Marie (obs. III).

Outre la céphalalgie, les malades se plaignent souvent de douleurs, à caractères et à degrés variables, siégeant soit dans la continuité des membres ou, plus particulièrement, dans les os, soit dans les jointures. Ces douleurs, qui ne sont pas ordinairement persistantes, — ce en quoi elles diffèrent de la céphalalgie —, sont tantôt spontanées, tantôt provoquées ou accrues par les secousses de la voiture (obs. XIX), la marche, par la pression des masses musculaires (obs. I, III). Chez quelques sujets (obs. IX, XIV), elles coïncident avec le début des déformations des extrémités qui peuvent avoir une certaine relation d'intensité avec les phénomènes douloureux (obs. XXVIII).

Un second signe de la maladie, c'est la *modification dans la menstruation*. M. Marie a insisté avec juste raison, sur l'intérêt des troubles survenus dans cette fonction. La suppression des règles est chose aussi importante au point de vue symptomatologique qu'au point de vue de la sémiologie. Souvent, elle est un des premiers phénomènes du développement de l'acromégalie (obs. V, VI, XIV, XIX, XX, XXII, IX), alors que les autres symptômes des mains, des pieds et de la face ne sont pas encore apparus, ou sont si peu marqués que le malade ne se doute pas de leur existence; c'est à ce signe que l'on peut alors faire remonter le début de l'acromégalie. Les malades s'en aperçoivent bien, s'en inquiètent et ont cru (obs. XII, IX, VI) à un commencement de grossesse. L. (obs. XII) a refusé une proposition de mariage, parce que ses règles

étaient supprimées. Parfois, l'aménorrhée s'installe d'emblée et d'une façon définitive (obs. VI, à 29 ans; XXVII, à 39 ans; XXII, à 32 ans; IX, à 35 ans); un peu plus souvent, l'aménorrhée définitive est précédée par des suppressions de courte durée, des oscillations assez bien dessinées et durant de deux à dix ou douze mois (obs. V, XII, XIX, XXXV, XIV), jusqu'à ce que l'arrêt permanent se soit établi. Il est très probable que l'ovulation est foncièrement troublée, elle aussi, car il paraît certain que les ovaires subissent, comme la matrice, une involution prématurée; du reste, les femmes acromégaliques n'ont pas fait d'enfants, du moins, quand leur maladie est constituée (obs. XIV, XXVII) et arrivée à sa période d'état. En somme, l'aménorrhée est un symptôme presque constamment présent dans l'acromégalie.

De plus, et dans le même ordre d'idées, on constate assez souvent une diminution du *désir génital* ou appétit sexuel : les malades avouent facilement leur indifférence, parfois croissante, vis-à-vis des individus du sexe opposé. C'est là un phénomène variable et, dans le cas particulier, bien difficile à constater. La puissance virile et les érections, chez l'homme, sont ordinairement diminuées, comme on le voit, par les observations, mais à un degré variable et non d'une façon constante.

Pour ce qui est des *organes des sens* et des *sens spéciaux*, c'est du côté de la vue qu'on constate les troubles et les lésions les plus intéressantes. La vue, d'ordinaire, est *affaiblie*, et cet affaiblissement offre beaucoup de degrés, depuis une légère amblyopie, accusée par les candidats à l'acromégalie, jusqu'à une *cécité complète* des acromégaliques parvenus à leur période ultime, alors qu'ils sont confinés au lit, immobiles et presque inertes. Cette amaurose répond à une altération matérielle, trouvés à l'aide de l'ophtalmoscope, de la rétine et des nerfs optiques, lésion qui s'étend depuis la *simple congestion* de ces organes jusqu'à la *névro rétinite* confirmée (obs. VI, XXIV, XXXI, XXXII, XXXV, XXII, XII, IX, XXXVI, I); la malade de Freund (obs. XIV) a la vue normale. Certains malades accusent des douleurs dans l'intérieur des yeux et

aussi autour de ces organes, surtout quand ils viennent de fixer pendant quelque temps un objet (obs. III, XII, XV); T. (obs. I) les a, ces douleurs, assez vives, lorsqu'il se trouve dans un théâtre et fixe les artistes qui jouent dans la pièce. Un rétrécissement prononcé et irrégulier du champ visuel est noté in obs. XXVI. Le myosis est noté par M. Marie (obs. IV). Le malade de Fritsche et Klebs (obs. XXVIII) est hypermétrope et a une légère exophtalmie ; celle-ci est assez commune chez les acromégaliques, du fait des altérations existant au fond de l'orbite. Cependant, le malade (obs. XXXI) de Brigidi avait de petits yeux, avec une forte saillie des arcades sourcilières. Avant d'en finir avec la vue et les yeux, nous allons transcrire ici une note qui nous a été obligeamment remise par M. le Dr Parinaud, sur l'examen ophtalmoscopique de T. (obs. I) :

« O. D. avec + 0,75..... Vue = 5/10
O. G. emmétrope..... — = 5/20

Un peu de stase des papilles. Coloration grisâtre spéciale ; aspect terne de la papille, sans infiltration caractéristique. Champ visuel normal ; pas de dyschromatopsie. Pupilles normales. Les mouvements de l'œil sont assez difficiles ; diplopie intermittente ». (Novembre 1889.) Dr Parinaud.

Par un rapprochement facile à comprendre, en vertu du résultat des nécroscopies d'acromégaliques, nous savons actuellement à quelle lésion nous pouvons rattacher ces troubles visuels ; et nous demandons la permission de signaler de suite ce fait capital dans l'histoire de l'acromégalie, à savoir : l'hypertrophie du corps pituitaire. Par suite, de la situation de cette *tumeur*, car tumeur il y a, le nerf optique et, mieux encore, le *chiasma* des nerfs optiques est plus ou moins comprimé ; il s'en suit une névrite par compression qui explique suffisamment les divers troubles visuels. Dans son cas, Schultze a observé une *hémianopsie temporale*. Du reste, nous y reviendrons à l'occasion de l'anatomie pathologique.

Dans la plupart des observations, on voit un *appétit* très fort et, peut-être d'une façon un peu moins fréquente, une *soif* vive. L'exagération de l'appétit est si prononcée chez

certains malades (obs. I, V, VI, III, XII, etc.), qu'il leur semble, dit M. Marie (loc. cit.) une heure, une demi-heure, voire même un quart d'heure (obs. V) après le repas, être à jeun, et avoir de nouveau besoin de manger. La soif peut se montrer si difficile à étancher qu'une malade (obs. VI) buvait presque coup sur coup quatre ou cinq chopes pleines d'eau. D'aucuns voient leur céphalée, et même des douleurs oculaires s'apaiser en faisant (obs. I, V) des repas assez répétés; « Je me sens mal à mon aise et plus souffrant, dit T..., toutes les fois que mon estomac commence à se vider. » Chez la malade de Godlee (obs. XV) la soif est excessive et l'appétit très diminué. En somme, les digestions et les fonctions digestives s'exécutent avec plus de rapidité que normalement. Par là, on s'explique sans difficulté qu'on ait pu trouver de la *dilatation* de *l'estomac*, au moins chez les gros mangeurs. Dans tous ces cas, on constate une véritable polyurie; nous avons vu plus haut la possibilité d'un diabète concomitant, d'une albuminurie et encore d'autres troubles morbides liés à la fonction rénale. La malade du Dr Pechadre (obs. IX) a eu, durant un an environ, 1882-83, des troubles dyspeptiques et de l'inappétence accompagnés de quelques envies de vomir.

D. Symptomes subjectifs inconstants, accessoires.

Ceux-ci sont peut-être moins importants que leurs homologues parmi les objectifs, étant plus anormaux et plus changeants que ces derniers.

L'*ouïe* peut être altérée d'une façon variable : on peut voir une surdité complète (obs. XXXV) ou très légère diminution de l'acuité auditive qui n'est pas rare ; F. (obs. V) est notablement sourde des deux côtés ; la diminution de l'ouïe est chez le malade de Minkowski (obs. XXVI) plus marquée à gauche qu'à droite. Les malades s'accusent d'avoir des bourdonnements, des tintements (obs. IX) en même temps qu'ils déclarent entendre moins bien qu'avant leur maladie ; n'oublions pas que cela peut être lié à une affection de l'oreille moyenne

ou de la trompe d'Eustache, ou même (obs. IX) à un catarrhe purulent de date plus ou moins éloignée.

Une altération de l'*odorat* est notée pour quelques acromégaliques : ainsi, l'exercice de ce sens est (obs. XXIII) affecté pour les odeurs délicates et une anosmie légère a été vue dans d'autres cas (obs. IV, IX, XVI). Les troubles du *goût* sont encore moins connus, n'ayant été indiqués que sur les cas de Godlee (obs. XXIII) et de Strümpell (obs. XVI).

Deux acromégaliques se plaignent de *palpitations du cœur*. Chez l'une d'elles (obs. XII), ces accidents apparaissent de temps à autre, particulièrement la nuit au moment de se coucher; ils semblent s'augmenter, reviennent par accès irréguliers et comme intervalle et comme intensité, sans cause apparente ni appréciable. « Je sens alors quelque chose qui m'empoigne à la région précardiaque, et qui m'empêche de respirer; heureusement cela ne dure guère, parfois une minute seulement, quelquefois une demi-heure et plus (1). » M. Verstraeten indique des intervalles plus longs d'accalmie. La seconde, (obs. IX), a eu quelques légers accès d'oppression précardiaque et quelques battements peu accusés au cœur.

Les deux malades que nous venons de citer avaient des *douleurs intra-abdominales* profondes qui simulent des *coliques* et s'irradient du côté des régions lombaires et un peu plus haut; ces douleurs sont par moment vives au point d'arracher des gémissements (obs. IX) et des larmes à la patiente qui déclare, en plus, qu'il lui paraissait, à certaines nuits, qu'un « animal lui rongeait les mains » (Péchadre). Enfin, la malade de l'observation XII a éprouvé quelquefois le matin, à la région occipitale, des douleurs qu'elle compare à celles qui seraientproduites par une tenaille qni tiraillerait les tissus.

E. Symptomes généraux et psychiques.

Nous avons,chemin faisant, touché à beaucoup d'entre eux, en sorte que nous serons maintenant assez brefs. Les acro-

(1) Cette citation est empruntée au travail de M. le professeur Verstraeten qui la donne comme venant de la malade. L'*Acromégalie*, par C. Verstraeten, *in* n° 5, 1889 de la *Revue de médecine*, p. 390, Paris,

mégaliques se plaignent parfois de faiblesse générale, de lassitude, d'inaptitude au travail, parfois d'une envie presque invincible de se coucher, même au commencement de l'affection. Leur humeur s'attriste, leur caractère s'aigrit, devient inquiet; modifications d'ordre moral qui s'expliquent par l'affaiblissement progressif de la vue, de l'ouïe, pouvant atteindre la cécité et la surdité; par la céphalée opiniâtre et par l'aspect grotesque qui provient des déformations acromégaliques. Il en résulte une tendance mélancolique, un découragement bien compréhensible, et même parfois une tendance au suicide; mais on n'a pas vu d'aliénation psychique proprement dite. Ghirlenzoni (obs. XXXI) et Maria (obs. XXXV) eurent avant de mourir, du délire et du coma; la malade de Wadsworth (obs. XXVII) avait le sommeil lourd; B. (obs. III) a un sommeil agité, interrompu de cauchemars, pendant lesquels il parle à haute voix et parfois gesticule; souvent il se réveille, notamment durant ces cauchemars, les yeux fixes et hagards, ne sachant pas ce qui arrive. Malgré toutes ces perturbations, les fonctions de l'intelligence sont à peu près conservées.

Tels sont les nombreux symptômes et lésions que l'on peut observer cliniquement dans la maladie acromégalie. On voit qu'il en est de constantes, ou, si l'on aime mieux, de spécifiques qui forment la base du type pathologique, et d'autres, accessoires, variables comme intensité, dont la présence constitue, sans doute, un complément, mais n'a pas au point de vue du diagnostic rapide, et pour ainsi dire impulsif, une égale valeur.

CHAPITRE V.

MARCHE. DURÉE. TERMINAISONS. PRONOSTIC.

Avant de parler de la marche de l'acromégalie, disons quelques mots de ses débuts. Des 38 cas d'acromégalie, dont nous avons pu donner les observations dans le présent travail, il en est 2 qui, à ce point de vue, méritent une mention un peu particulière : l'un est celui de la malade de Freund (obs. XIV) actuellement âgée de 49 ans, dans laquelle les débuts des déformations acromégaliques coïncidèrent avec le développement de la puberté ; l'autre est le cas de la malade de Erb (obs. XX), actuellement âgée de 59 ans, où l'acromégalie a commencé à apparaître, il y a environ 12 ans. La première donne un exemple de développement précoce, la seconde un exemple de développement tardif. Des 38 cas que nous citions en commençant, sur 14 le début de l'acromégalie s'est fait entre 12 et 30 ans ; sur 10 la maladie ne s'est montrée qu'à partir de 30 ans. D'une façon générale, la maladie se développe durant l'adolescence ou le commencement de l'âge mûr. Mais, c'est pendant la vingtaine que l'acromégalie débute le plus fréquemment. « Le maximum de fréquence, dit M. Guinon (loc. cit.), tombe très évidemment entre 20 et 26 ans. » Chez la femme, l'époque initiale des premiers symptômes ou troubles de l'acromégalie peut être plus facilement déterminée, grâce à l'aménorrhée, qui est un symptôme de début, et passe difficilement inaperçu à la malade qui est toujours impressionnable, toutes les fois que ses menstrues se suspendent.

M. Marie rejette complètement l'idée que cette affection puisse être congénitale ; là dessus, il est catégorique. D'après lui, toute hypertrophie des mains, des pieds ou de la tête, observée chez les enfants, ne doit pas entrer dans le cadre de cette maladie.

Cette maladie s'établit lentement, sournoisement par l'hypertrophie progressive des extrémités et de la face. Aucun symptôme n'attire, pour ainsi dire, au début, l'attention du malade, si bien que parfois c'est le médecin qui lui fait remarquer qu'il est porteur de l'affection en question, ce qui ne laisse pas de l'étonner, car il peut arriver que ce soit là la première fois qn'il en entende parler. Certains détails sont quelquefois les premiers indices évidents de l'acromégalie : ainsi, tel malade a été obligé de quitter sa bague pour en faire faire une autre plus grande (obs. IV, XIX), la première étant devenue trop petite pour le doigt; tel autre change ses chapeaux (obs. VI, XXXVIII) car ceux qu'il portait jusqu'à un moment donné, sont devenus serrés et étroits ; souvent, c'est la pointure des gants et des bottines ; ceci est arrivé pour H. (obs. VI) qui portait des bottines à talon pour se grandir, et était appelée « la petite », à cause de l'exiguité et de la gracilité de sa taille.

Des changements analogues se sont passés, quant au malade de Minkowski. En effet, il est musicien (obs. XXVI) et jouait d'abord du violon ; comme ses doigts ont grossi, il fut forcé de l'abandonner et de prendre le piston, ayant besoin de gagner sa vie. Au bout de quelque temps, il dut faire changer l'embouchure de son instrument, la première étant devenue trop petite pour ses lèvres épaissies et tombantes.

Quelquefois, les malades déclarent que depuis longtemps leurs camarades (obs. I, II) avaient remarqué que leurs mains étaient « fortes », etc. D'autres fois, ils éprouvent des douleurs vagues pouvant être vives, une faiblesse et une lassitude, désespérantes dans quelques cas, et qui leur enlèvent toute disposition à leurs occupations coutumières. Cela peut se montrer d'une manière tellement accentuée que l'on ne saurait alors refuser à la maladie des *allures aiguës* du moins pour les premiers temps de l'acromégalie.

Une fois établie, la maladie marche, en général, d'une façon lente, très lente, mais pas toujours monotone et égale. On peut observer des poussées, des recrudescences et des temps d'arrêt relatif, en sorte qu'il y a de véritables oscilla-

tions ; mais les poussées l'emportent toujours sur les rémissions. En somme, petit à petit et fatalement les mains et les pieds acquièrent leur volume énorme et presque monstrueux ; la *moitié inférieure de la face et le prognathisme* s'accentuent, mais cela postérieurement aux modifications de volume des pieds et des mains ; de même, la *gibbosité*, les déformations du thorax et la céphalée ; alors *les acromégaliques deviennent méconnaissables* (obs. IX, VI, I). Les altérations visuelles sont plus tardives, car les lésions de l'hypophyse, qui se tuméfie, sont d'une lenteur exceptionnelle. L'affection dure 10, 20, 30 ans ou plus encore (obs. III, XXIV, XXXII). Une véritable cachexie peut survenir quand les malades s'acheminent vers la dernière période de l'acromégalie : leur peau devient très flaccide, jaunâtre, brunâtre, elle perd son élasticité, devient très ridée et écailleuse ; les chairs sont molles, émaciées ; les malades ayant toute la figure déformée, les mains excessivement grosses et pesantes, ayant un aspect hideux se confinent au lit avec l'immobilité de la cire, inertes (obs. XXXII, VI, XXXV, XXVIII, XV). Les acromégaliques finissent par succomber aux progrès incessants d'une maladie longue et inexorable, par syncope (obs. VI, XXVIII) et probablement par compression cérébrale (la compression de bas en haut par l'intumescence grandissante du corps pituitaire). Une maladie intercurrente peut abréger la durée de l'acromégalie.

En terminant ce chapitre, nous croyons intéressant, pour montrer l'évolution des symptômes spécifiques de l'acromégalie, de transcrire ici quelques passages de l'observation de M. le professeur Verstraeten, lesquels font bien voir les changements rapidement survenus dans les extrémités de sa malade (obs. XII) et qui lui ont permis un diagnostic précoce. « Elle n'a pas toujours eu l'aspect masculin qu'elle affecte aujourd'hui. Les poils, qui défigurent son visage, existaient, il est vrai, sous forme de poils minces et plus rares ; mais, depuis 2 ans, ils ont beaucoup augmenté. D'ailleurs, la figure s'est totalement transformée. Un portrait de mars 1883 la représente relativement maigre et élancée, le nez petit, la

main ordinaire, les doigts longs et dégagés. Elle avait alors 24 ans... Un second portrait, datant d'octobre 1886, la représente déjà bien fortifiée ; mais le nez, les oreilles, le menton, les lèvres et la taille n'offrent rien d'anormal : en somme, c'est le portrait d'une personne bien faite.

« En septembre 1888, à mon invitation, Mlle L. est retournée chez le photographe qui avait fait le second portrait. Le cliché (donné dans l'observation) rend bien les principaux traits de la maladie d'alors : oreilles grandes, quoique non démesurées, partie inférieure de la figure grande et boursouflée, nez épais, lèvres très grosses, main massive et sillonnée de veines, taille très forte.

« Un quatrième portrait a été fait, fin décembre 1888 : la maladie est plus évidente encore ; elle a perdu les caractères qui font penser au myxœdème pour ne conserver que ceux de l'acromégalie qui sont évidents : figure allongée, nez gros, épaté, grosses lèvres, maxillaire inférieur très allongé, mains énormes... Jadis elle mangeait peu ; depuis 2 ans elle est insatiable... Elle transpire beaucoup, ce qui n'existait pas avant la suppression des règles... Etant tailleuse de son état, Mlle L... a pu fournir des détails très importants sur l'augmentation ou l'accroissement des diverses parties de son corps ; en écartant modérément les doigts, elle mesurait jadis du pouce à l'auriculaire exactement 17 c. 75, actuellement, elle mesure de la même manière, 20 c. 50. L'épaississement des doigts est aussi certain que leur augmentation (ici nous émettons un doute) en longueur. Une bague en or, que jusqu'il y a 2 ans elle portait à l'auriculaire gauche, dépasse à peine l'articulation phalangienne inférieure du même doigt. Le périmètre interne de cette bague, évalué au moyen d'une petite bande de papier bristol, est de 56 millimètres. La bague qu'elle porte actuellement au même doigt, et mesurée de la même manière donne 63 millim. 5 de périmètre interne.

« Il y a 2 ans et demi (mariage de sa sœur) elle gantait 6 3/4 ; maintenant, c'est un grand 7 1/2 ou un 7 3/4 qu'il lui faut... Il y a 2 ans, ses bottines étaient longues de 40 points ; actuellement, elles en mesurent 42... La carrure n'a pas changé,

dit-elle, elle le sait d'autant mieux que les corsages d'il y a 2 ans lui vont bien au dos et aux épaules ; les seins ont notablement diminué, malgré que son embonpoint général soit notablement augmenté. Le pourtour de la taille a augmenté de 5 centimètres, la taille était de 59 centimètres, elle mesure actuellement 64. Elle insiste beaucoup sur l'élargissement des hanches, dû à l'augmentation considérable des chairs ; cet élargissement serait, d'après elle, de 8 centimètres ; le pourtour du bassin par les hanches est actuellement de 1 mètre. L'élargissement porte non seulement sur les parties molles, mais encore et surtout sur le squelette osseux. La stature est devenue plus haute aussi dans ces deux dernières années ; elle évalue l'accroissement à 5 centimètres. En 1885, le poids de son corps était de 61 kilogr. ; en sêptembre 1888, il était de 74 kilogr. ; en janvier 1889, il descend à 68 kilogr. ».

Cette citation fournit un exemple bien fait pour nous montrer un acromégalique en évolution, et aussi une façon rapide d'apparition des altérations que nous connaissons déjà, puisque en deux ans, environ, l'affection s'est constituée d'une façon presque complète. On y voit encore ce fait, constatable chez d'autres malades, que le poids s'accroît d'abord plus ou moins, arrive à un maximum, pour rétrograder ensuite, parfois en peu de temps, de plusieurs kilogrammes. Un phénomène analogue a lieu relativement à la taille.

CHAPITRE VI

Anatomie pathologique

De par la clinique, l'acromégalie est, sans nul doute, une *entité morbide spéciale* (Marie) : les caractères que nous avons reconnus à la symptomatologie le démontrent. L'anatomie pathologique vient, elle aussi, confirmer amplement l'autonomie clinique du type acromégalique : jusqu'ici il y a eu 7 nécroscopies ; bien qu'elles soient peu nombreuses, et que quelques-unes aient été incomplètement faites, pourtant elles ont été suffisantes pour nous faire connaître un certain nombre d'altérations des plus intéressantes et pouvant être regardées comme constantes.

La plus spécifique de ces lésions, celle que nous pouvons considérer comme fondamentale, puisqu'elle n'a jamais manqué, c'est l'augmentation de volume, l'intumescence considérable de l'*hypophyse*. Cette glande est transformée en une masse hypertrophiée, en une tumeur, dont la grosseur a varié entre le volume d'un œuf de pigeon et celui d'un œuf de poule ou d'une pomme d'api.

Pour avoir une idée nette de ce que peut devenir le corps pituitaire dans l'acromégalie, nous allons mettre sous les yeux du lecteur les lignes suivantes : « M. Henrot constate à la base du cerveau, sur la ligne médiane aux lieu et place du corps pituitaire, une tumeur ovoïde du volume d'un œuf de poule ; le diamètre transversal le plus grand mesure 42 millimètres, le diamètre longitudinal mesure 30 millimètres ; elle est limitée par les organes suivants : en avant, le chiasma des nerfs optiques qui est complètement aplati et forme une large bandelette rubanée ayant plus d'un centimètre et demi de largeur ; son épaisseur est réduite à 1 ou 2 millimètres ; elle forme une vaste concavité en rapport de configuration avec la tumeur.

Sur les côtés, les lobes sphénoïdaux du cerveau se sont excavés ; en arrière, elle repose sur les pédoncules cérébraux... En la soulevant avec précaution, on constate ses connexions

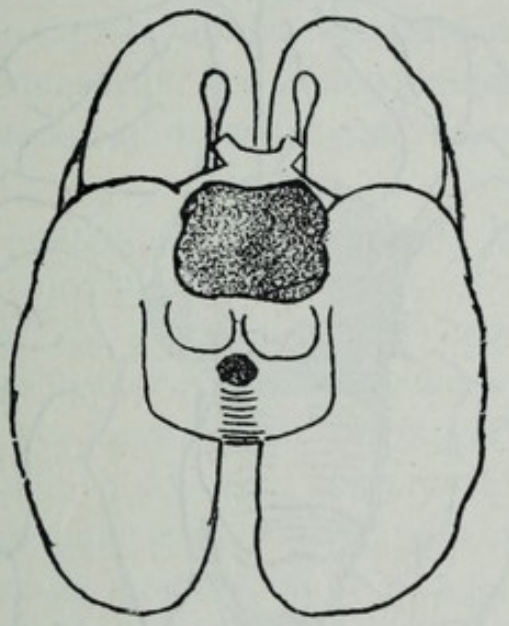

Fig. 29.
Hypertrophie du corps pituitaire dans le cerveau du malade de M. Henrot.

intimes avec la base du cerveau ; elle se continue directement par l'infundibulum jusqu'au tube cinereum qu'on tiraille lors-

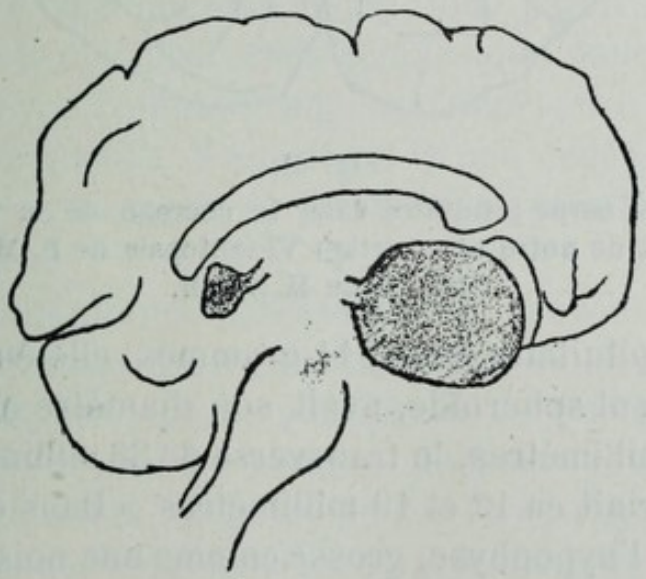

Fig. 30.
Même cerveau de profil.

qu'on exerce sur elle une légère traction. L'infundibulum est résistant, il est beaucoup plus développé que dans l'état normal. » (P. Marie. *Nouvelle Iconog. de la Salpêtrière,* 1889.)

A propos du fait de Brigidi (obs. XXII), voici ce qu'on lit :

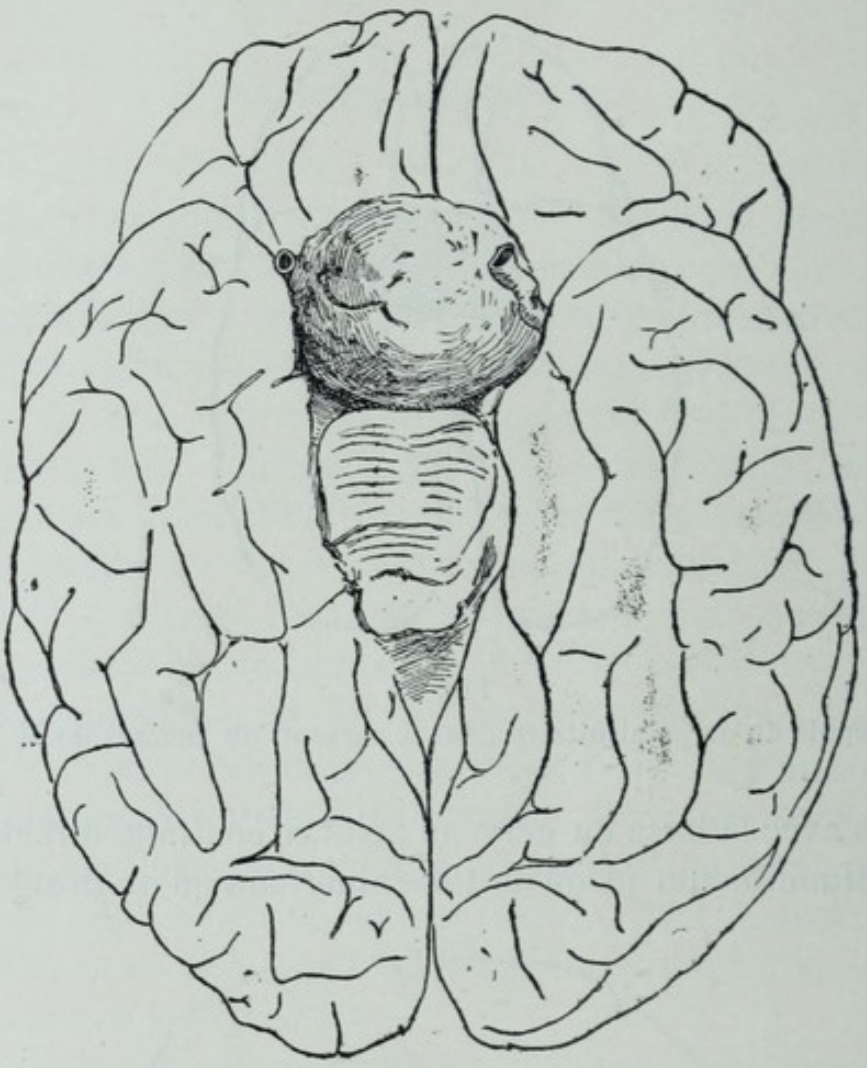

Fig. 31.
Hypertrophie du corps pituitaire dans le cerveau de la malade qui fait l'objet de notre observation VI (autopsie de P. Marie).
Dessin de M. Collin.

« La glande pituitaire pesait 14 grammes, elle était de forme irrégulièrement sphéroïde, avait son diamètre antéro-postérieur de 29 millimètres, le transverse de 38 millimètres, et son épaisseur variait en 12 et 19 millimètres. » Dans un autre cas, la tumeur de l'hypophyse, grosse comme une noisette, remplit la selle turcique, très dilatée, et forme une saillie hémisphérique ; le nerf optique droit est un peu plus comprimé que le

gauche, qui s'est fortement aplati, en formant un ruban plat d'un centimètre de largeur. Ce que nous venons de dire a trait au malade de Fritsche et Klebs, dont l'*infundibulum* et la *tige* pituitaire sont *hypertrophiés* et s'appliquent comme une large bande jaunâtre sur le côté droit de la tumeur.

Dans l'autopsie de Héron (obs. VI), faite par P. Marie, la tumeur pituitaire mesurait dans son diamètre transversal 38 millimètres, dans son diamètre antéro-postérieur 32 millimètres.

On comprend maintenant sans difficulté quelles lésions secondaires, dans l'ordre chronologique, et quelles perturbations corrélatives *est capable de provoquer* une semblable intumescence de l'*hypophyse* et de *quelques organes qui possèdent avec elle des relations de continuité ou de contiguité.* Les nerfs optiques, outre leur compression au niveau des bandelettes et du chiasma optiques, sont encore comprimés assez violemment au moment où ils s'engagent à travers les trous optiques ; de là, la névro-rétinite qui aboutit, en fin de compte, à l'amaurose complète et les douleurs intra-oculaires; de là aussi, bien que moins évidents, certains troubles auditifs et olfactifs. En plus, on pourrait, croyons-nous, s'expliquer encore par là les rêves et l'agitation nocturne (obs. III) de quelques malades.

Au point de vue microscopique, tout paraît indiquer qu'il ne s'agit pas là d'un processus néoplasique dans l'hypophyse, mais d'une hypertrophie (compensatrice?) pure et simple du tissu de cette glande. Y aurait-t-il là une dégénérescence des éléments de cet organe et de ses vaisseaux? Quelle serait, alors, sa nature ?

D'autres altérations pathologiques peuvent encore être envisagées comme fondamentales, non seulement en ce qui touche le squelette, partie statique de l'appareil locomoteur, mais quant à un certain nombre de tissus et d'organes. Du côté de ces derniers, on doit signaler l'hypertrophie des ganglions et des cordons nerveux du *grand sympathique* (Henrot); la persistance du *thymus*; les altérations du *corps thyroïde*, l'*hypertrophie du cœur* et des *vaisseaux sanguins*, sur

laquelle Klebs et Fritsche ont insisté (obs. XIX) ; les modifications de l'appareil de la phonation, celles de l'appareil de la génération sur lesquelles ont justement attiré l'attention MM. Marie, Freund, Verstraeten.

Pour ce qui est du squelette, la lésion osseuse la plus

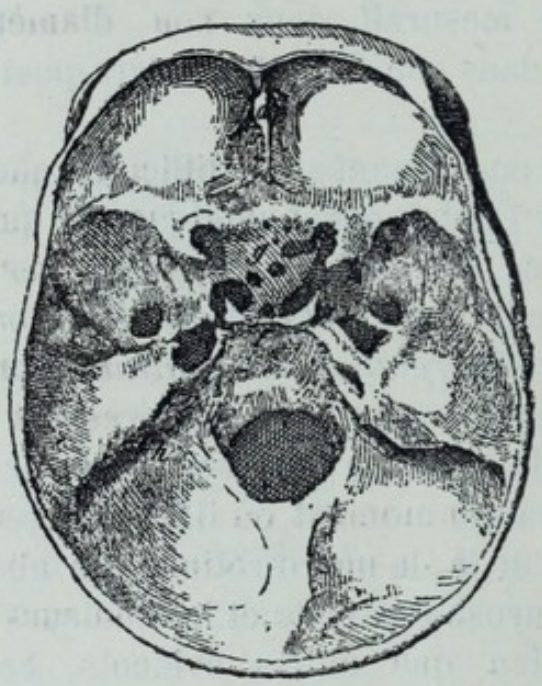

Fig. 32.

Base du crâne de la malade de M. Verga; dilatation de la selle turcique.

curieuse est la déformation et l'altération profonde de la fosse pituitaire ou selle turcique ; étant donnée l'intumescence de l'hypophyse et de sa tige, oblique en haut et en arrière, la déformation de la fosse pituitaire ne pourrait pas ne pas exister. En jettant les yeux sur la base du crâne, en dedans, on ne tarde pas à y constater que les surfaces des trois étages y sont plus ou moins irrégulières à cause de l'exagération des saillies et des proéminences anormalement accrues, séparées par des sillons en conséquence. Mais ce qui frappe, ce sont les dimensions colossales de la partie centrale de l'étage moyen de cette région crânienne. Sur cette partie du crâne de Ghirlenzoni, le diamètre antéro-postérieur était de 30 millimètres, le transverse de 40 millimètres, sa profondeur variait entre 18 et 21 millimètres, du bord postérieur de la fosse

pituitaire s'élevait perpendiculairement, sur une hauteur de 14 millimètres, une lame très mince de substance compacte, de forme carrée interrompue seulement à sa partie médiane

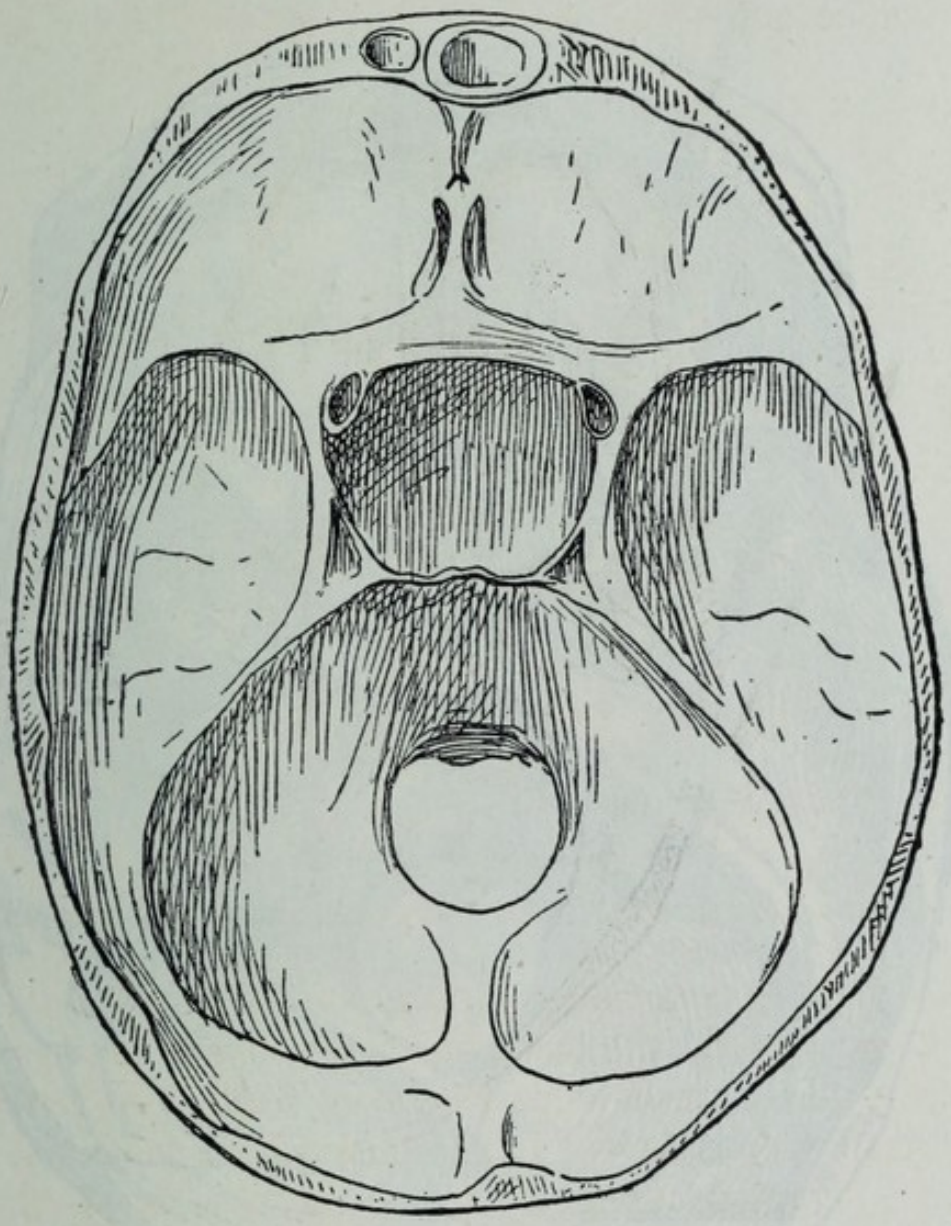

Fig. 33.

Base du crâne à l'état frais de la malade qui fait l'objet de notre observation VI. (Autopsie de P. Marie). — Dessin de M. Collin.

par une fine membrane fibreuse. En définitive, agrandissement de la selle turcique dans tous les sens : en longueur, largeur et profondeur; dans cette œuvre destructive, le processus pathologique envahit le sinus sphénoïdal, la gouttière du chiasma, parfois la lame criblée de l'éthmoïde, la lame

quadrilatère et les apophyses clinoïdes du sphénoïde, déjetées en arrière.

Les sinus frontaux, sphénoïdaux, ethmoïdaux, mastoïdiens,

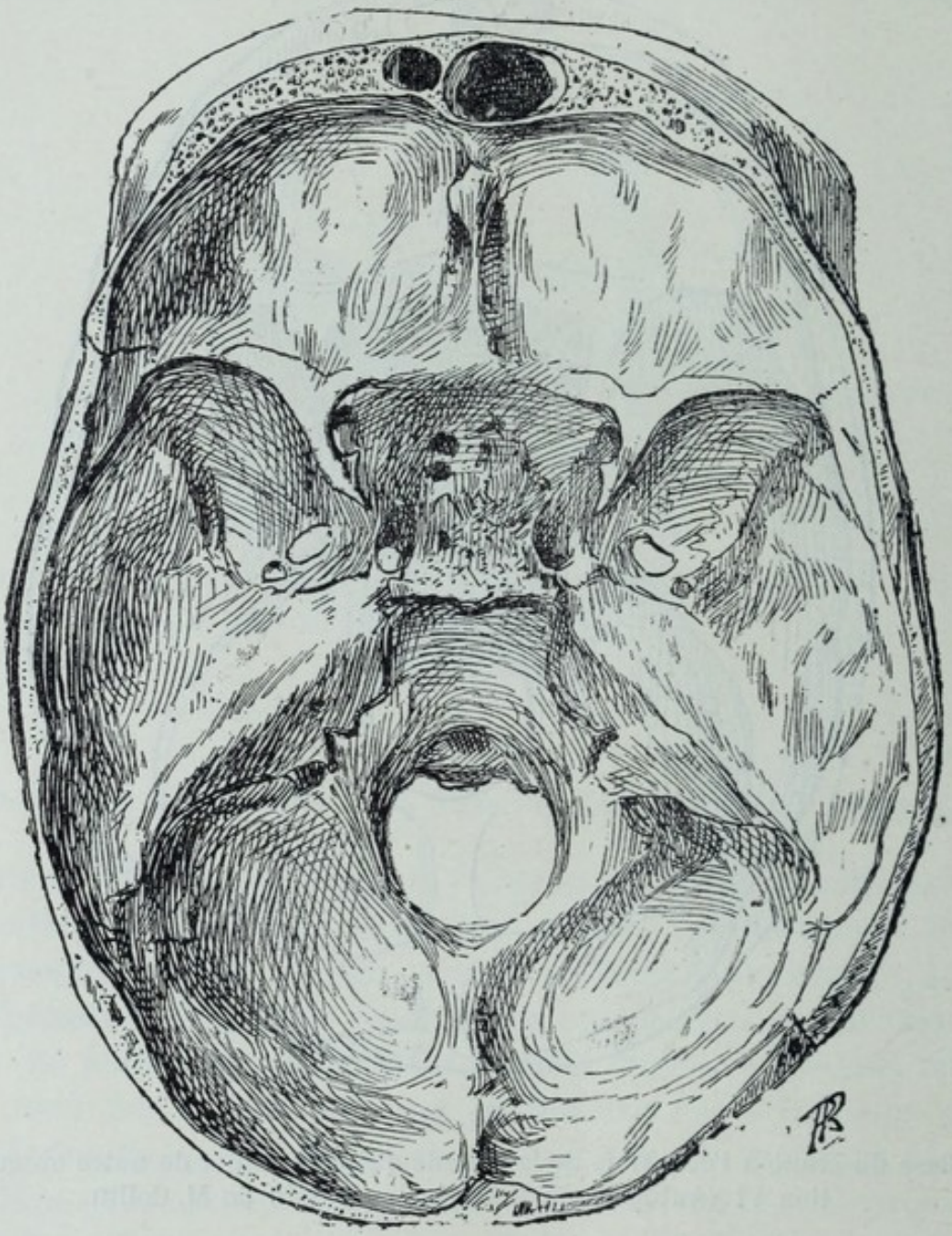

Fig. 34.
Base du crâne (squelette) de la même malade.

et surtout les sinus des maxillaires (antres de Highmore) se trouvent toujours être plus ou moins dilatés, leurs parois

amincies. Les vertèbres sont hypertrophiées, la hauteur de leurs corps souvent réduite, en avant, par suite des différentes courbures du rachis. Les clavicules, les os des iles

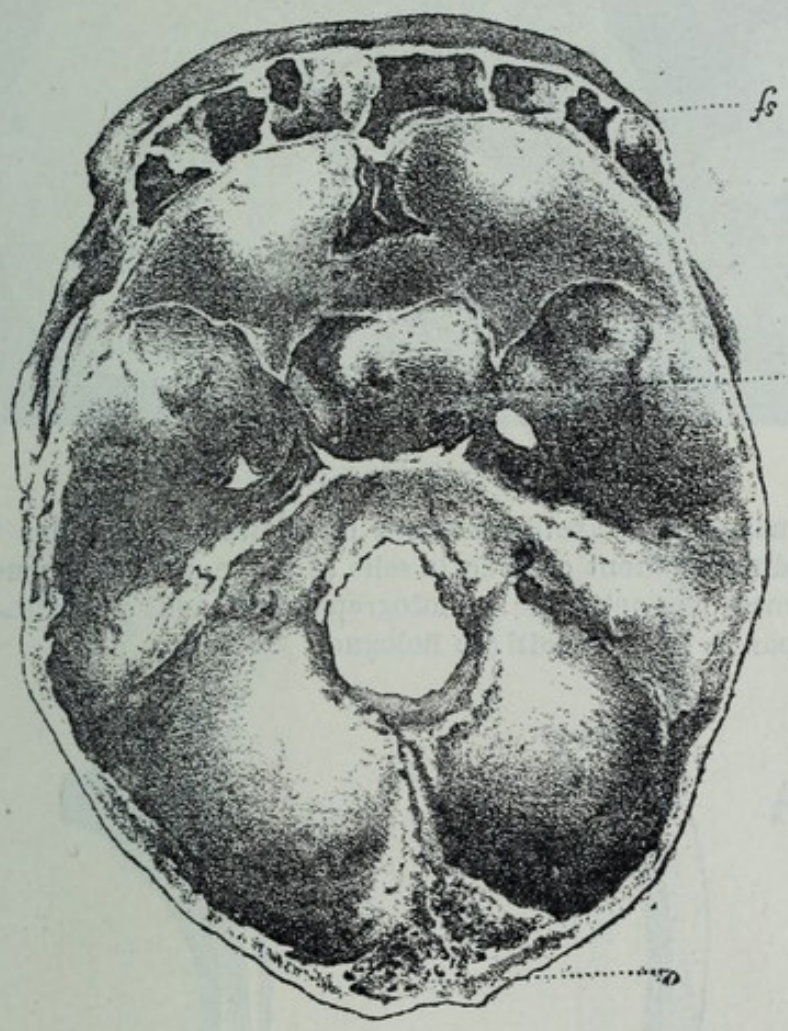

Fig 35.

Base du crâne du malade de M. Brigidi, montrant très nettement la dilatation de la selle turcique et celle des sinus frontaux.

sont hypertrophiés, les côtes épaissies et allongées, parfois de 100 millimètres environ (obs. XXXI). Quant aux os longs des membres, ce qu'on constate, c'est l'exagération de volume des crêtes, des lignes, des éminences, des apophyses d'insertions musculaires et ligamenteuses ; mais ces os ne sont ni allongés, ni grossis, ni déformés, du moins sur leurs diaphyses, ce qui est l'inverse dans la maladie osseuse de Paget. Enfin, comme les os courts de la main et du pied sont fort augmentés de volume, nous sommes bien naturellement conduit

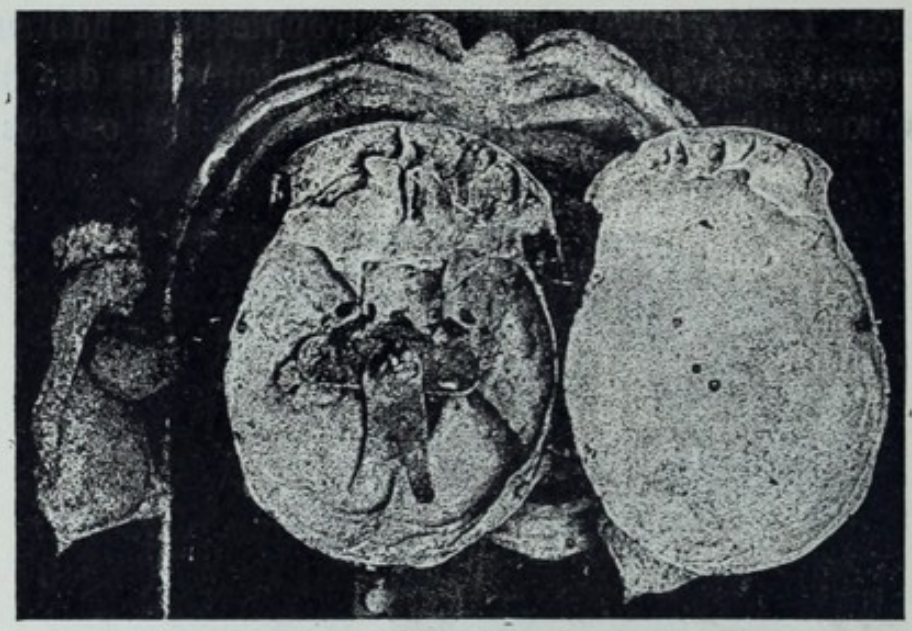

Fig. 36.

Crâne du malade de Taruffi montrant la dilatation des sinus frontaux, et moins distinctement celle de la selle turcique qui est cependant très notable, mais peu nette sur la photographie qui nous a été aimablement envoyée par le Dr G. Melotti (de Bologne).

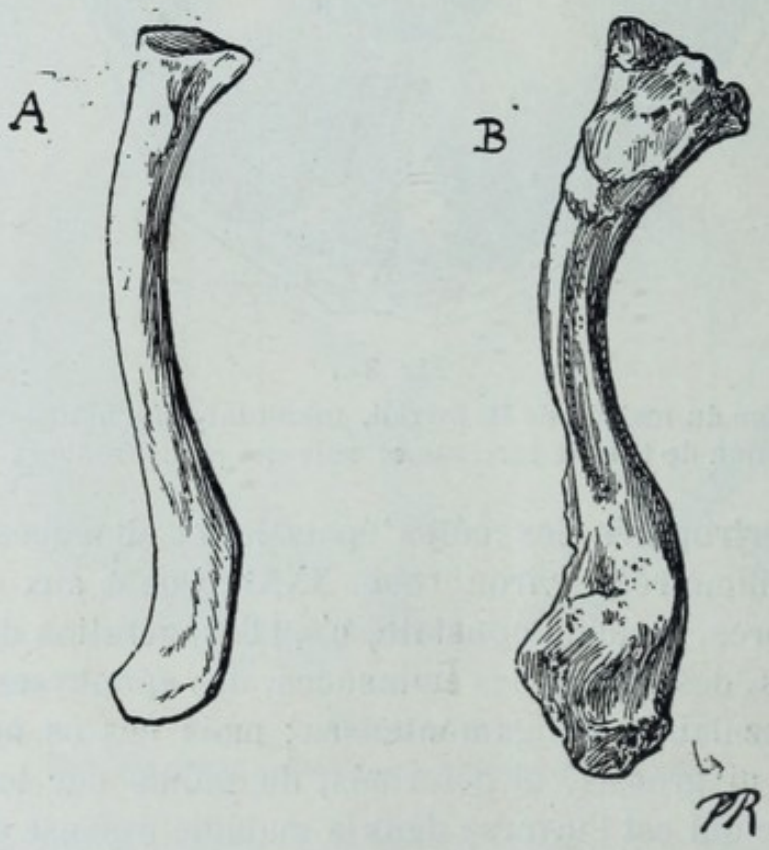

Fig. 37.

A. Clavicule normale. B. Clavicule de la malade qui fait l'objet de notre observation VI (autopsie de P. Marie).

Fig. 38.
A. Humérus de la même malade. — B. Humérus normal.

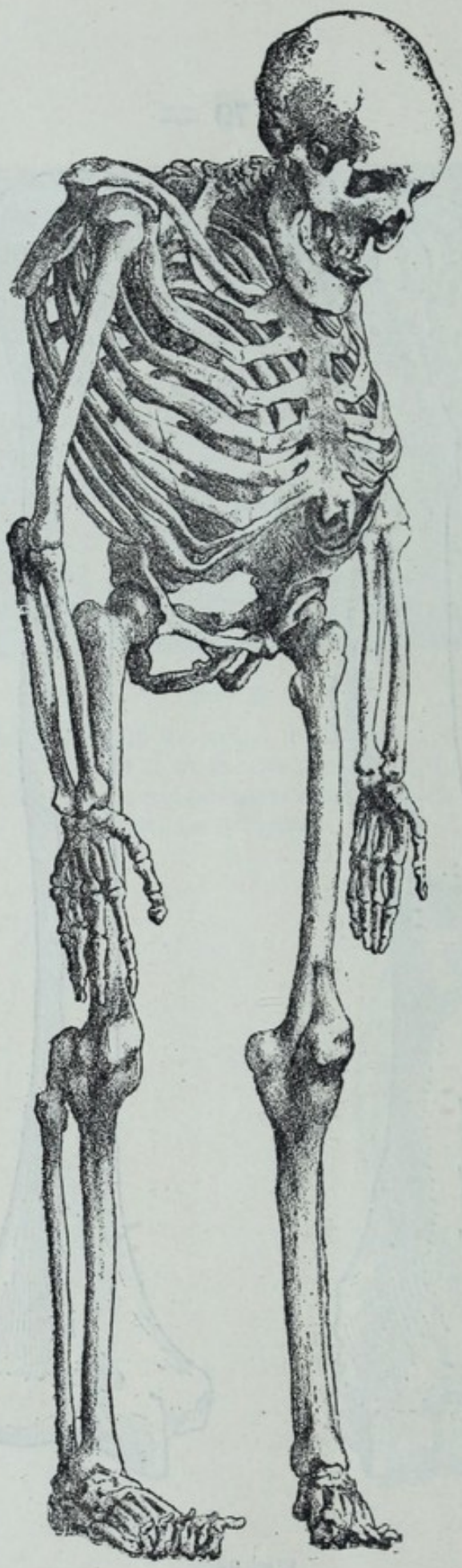

Fig. 39.
Squelette du malade de M. Brigidi. — Le squelette des mains et des pieds, les côtes et le maxillaire inférieur sont hypertrophiés. La *double bosse* est très évidente, etc.

à répéter ici l'ingénieuse formule de M. P. Marie : « Dans le squelette des *membres* des acromégaliques, l'hypertrophie

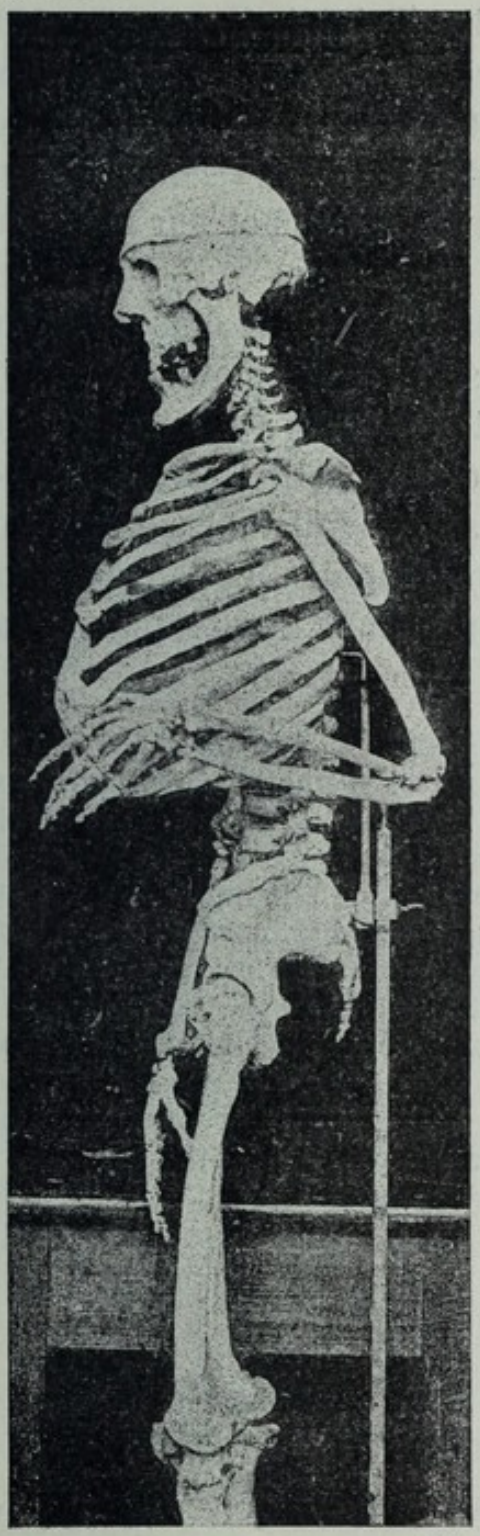

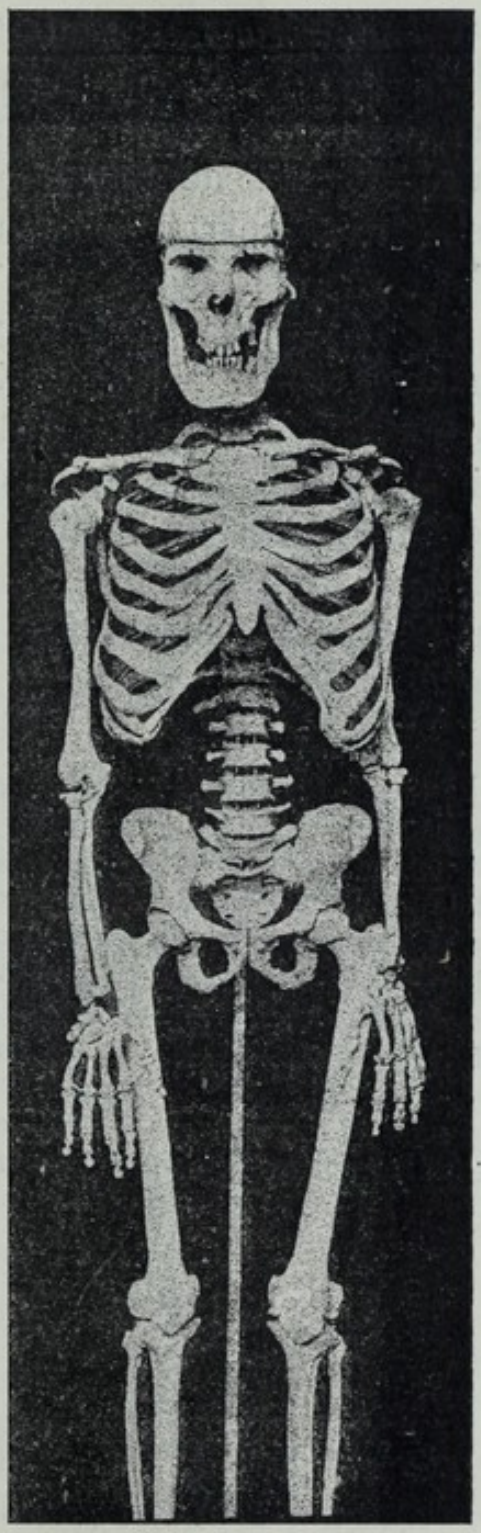

Fig. 40 et 41.
Squelette étudié par M. Taruffi. Hypertrophie très évidente du maxillaire inférieur et des côtes.

se montre de préférence *sur les os des extrémités et sur les extrémités des os* ». Toutes les gouttières osseuses en rap-

port direct avec des vaisseaux ou des nerfs sont plus marquées, les orifices vasculaires, principalement s'ils traversent des parties spongieuses, sont agrandis (Brigidi, Verga, Taruffi). M. A. Broca a confirmé, récemment, ces derniers détails dans la description soignée qu'il a faite du squelette provenant de la nécroscopie de la malade de M. Marie. Le tissu spongieux est, sur la plupart des os plats, sur le diploë et sur beaucoup d'os longs, très développé.

Pour terminer, notons que dans quelques cas les nerfs craniens (obs. XXVIII, XXX), surtout le moteur oculaire commun, étaient augmentés de volume; que la glande pinéale (1) du sujet de Henrot (obs. XXXII) était doublée de volume. Un certain nombre de viscères soit thoraciques, soit abdominaux, sont également hypertrophiés, et peuvent avoir subi des changements très notables dans leurs rapports normaux.

(1) Des recherches d'anatomie comparée et d'embryogéuie, entreprises pendant ces dix dernières années, sur l'œil pariétal ou troisième œil des *Chordés* inférieurs, ont montré les relations qui existent entre cet œil et la glande pinéale des *Chordés* supérieurs et de l'Homme, tant au point de vue morphologique qu'au point de vue physiologique. La glande pinéale est un œil frappé d'arrêt de développement et fort modifié; *elle n'est point une glande.* Ce sujet a été très nettement développé par notre maître M. le professeur M. Duval, dans son cours de 1887-88, à l'*Écolé d'anthropologie.* M. Baudouin a, dans les nos 50 et 51 du *Progrès Médical*, 1887, exposé les vues et les résultats des recherches de Béard, de Peytoureau, de Spencer, etc., sur le *Conarium* et ses relations avec l'œil pariétal.

CHAPITRE IV

PATHOGÉNIE ET NATURE.

Actuellement, il n'y a rien de positif sur la nature intime de l'acromégalie, ni sur l'évolution du processus lésionnel dont les déformations acromégaliques sont l'expression clinique. On ne pourrait qu'émettre des hypothèses quant à l'essence de la maladie. Toutefois, nous allons résumer les théories mises en avant par quelques auteurs.

Pour un anatomo-pathologiste bien connu, Klebs, l'acromégalie est le résultat du développement anormal, insolite du *tissu* ou *système vasculaire* et il rattache l'apparition de cette maladie à une *prolifération généralisée des germes vasculaire*. On connaît les réseaux vasculaires des vésicules ou follicules adénoïdes du thymus ; eh bien, il croit que les endothéliums vasculaires se forment là, de même que dans les organes similaires; ces endothéliums, qui se détacheraient des parois des petits vaisseaux du thymus, tombent dans le sang, sont charriés par le mouvement circulatoire pour s'arrêter là où existent des conditions favorables à la stagnation ou à un simple ralentissement du courant sanguin (ce sont, en somme, quelques-unes des conditions de l'inopéxie); alors, ces endothéliums émigrés formeraient les « perles endothéliales » les « angioblastes » (Klebs), contribuant à la formation du système vasculaire. Cet auteur, partant de cette donnée, considère l'acromégalie comme une « angiomatose ». Nous ne pouvons accepter cette théorie, car les modifications périthéliales et les phénomènes vasculaires qu'il invoque existeraient dans tous les cas d'hypertrophie des membres, ainsi que Klebs reconnaît lui-même. C'est là, comme l'a dit M. Guinon, bien plutôt la constatation d'un fait qu'une explication bien fondée.

Just words

M. Freund a émis une autre théorie que semble avoir adoptée M. Verstraeten. On aurait affaire à une *inversion dans l'évolution de la vie génitale.* « Chez un certain nombre d'individus » dit Freund, « le mode ordinaire de développement est troublé, ou bien il demeure en arrière de la norme. ou bien, au contraire, il dépasse cette norme dans le temps et dans l'espace ; les malformations qui en résultent marchent de concert avec les troubles du développement de la puberté et aussi, plus tard, des fonctions génitales. Comme exemple de développement arriéré, on trouve l'*infantilisme*, le *nanisme*. comme exemple de développement exagéré, le *gigantisme*, l'*acromégalie*. Tous ces états anormaux, qui finissent par s'établir d'une manière fixe, procèdent du même fond, tous sont liés d'une façon énigmatique à la vie génitale.....

« L'acromégalie est une anomalie de développement qui, probablement, débute déjà à l'époque de la deuxième dentition et certainement s'établit énergiquement avec l'époque du développement de la puberté. Si déjà, chez les nains et les géants, on peut reconnaître une participation du système génital, celle-ci devient encore plus évidente chez les acromégaliques. Il est bien établi par l'expérience, que dans tous les cas, régulièrement observés jusqu'ici, d'acromégalie, les fonctions génitales étaient éteintes. D'autre part, il y a, suivant moi, des indices permettant d'admettre que la fonction génitale s'est, chez ces individus, éveillée d'une façon précoce, et n'a pas tardé à atteindre un développement supérieur à la normale. »

Pour répondre à l'argumentation de M. Freund et incidemment à celle de M. le prof. Verstraeten, il suffit, ce nous semble, de rappeler ici que, d'après les cas nombreux que contient notre travail, l'acromégalie se développe le plus fréquemment pendant la seconde moitié de l'adolescence et le commencement de l'âge adulte, alors que l'individu se trouve entre 20 et 28 ou 30 ans ; de plus, beaucoup d'acromégaliques n'avaient pas présenté, avant leur maladie, des troubles notables des fonctions génitales. Finalement, Freund a comparé le développement du squelette de l'enfant ou du squelette des singes

anthropomorphes au développement du squelette de l'acromégalique. Ce parallélisme nous semble avoir été réalisé sous l'influence des conceptions et des théories phylogénétiques très en vogue en Allemagne ; on y voit, en effet, à la suite des travaux de l'école darwinienne, travaux dont on exagère parfois les conséquences, une tendance à appliquer aux maladies et aux processus morbides de l'homme ce qui a lieu, par exemple, dans l'étude comparative de la phylogénèse et de l'ontogénèse. Ce parallélisme tendrait à faire croire qu'il y a peut-être un rapprochement à établir entre le squelette de l'acromégalique et celui d'un anthropoïde et, alors, on invoquerait la loi de l'atavisme et un retour de l'homme à l'état primitif. Si nous avons bien compris le parallélisme que veut établir M. Freund, nous ne pouvons pas l'accepter.

Nous imiterons notre maître M. Marie qui préfère avouer franchement son ignorance relativement à la pathogénie de l'acromégalie et qui émet jusqu'à plus ample informé, une hypothèse plus d'accord avec les acquisitions nécroscopiques. Cette hypothèse, la voici : « Il s'agit d'une sorte de *dystrophie systématique*, dont la place en nosologie serait assez symétrique à celle du myxœdème et qui affecterait, avec un organe encore inconnu de la fonction trophique (corps pituitaire ? ? ?), des relations analogues à celles qui lient le mxyœdème et la cachexie strumiprive à certaines lésions ou à la disparition du corps thyroïde ».

CHAPITRE VII

DIAGNOSTIC

Maintenant, que nous avons énuméré et décrit les symptômes et les caractères qui feront reconnaître avec assez de facilité et même à distance la maladie de Marie, pourvu qu'on ait présent à l'esprit le tableau de l'acromégalie, tel que l'a si vivement tracé cet auteur, maintenant, dis-je, nous croyons que l'on sera en mesure de ne pas se tromper et d'éviter toute erreur de diagnostic. Néanmoins, comme l'acromégalie a été confondue avec d'autres affections, et même avec certains états syndromiques secondaires, ayant quelques ressemblances avec elle, nous allons passer en revue ces analogies, mais surtout les différences qui servent à les distinguer dans la pratique.

Avant l'apparition du mémoire fondamental de M. P. Marie, en 1886, un certain nombre d'acromégaliques avaient été mis dans le cadre de la *maladie de Basedow*, de la *cachexie pachydermique* (Henrot, Wadsworth, etc.). de l'*ostéite déformante* de Paget (Ellinwood, etc.) de la *leontiasis ossea* de Virchow, du *gigantisme* et de quelques altérations osseuses, *hyperostoses* plus ou moins généralisées, de nature rhumatismale ou arthritique —, voire de certaines *hypertrophies* congénitales des membres, homonymes ou croisées. Après la monographie citée, une erreur inverse a été commise, ce qu'on voit, du reste, assez souvent en pareil cas. Elle a consisté en ce que l'on a considéré quelquefois comme des acromégaliques des individus qui souffrent, en réalité, d'une autre affection ou même d'un état deutéropathique particulier, dont l'origine est loin d'être l'acromégalie ; dans ce cas, se trouvent quelques formes du *rhumatisme chronique*, quelques états morbides dépendant à la fois du *rachitisme* et du *lymphatisme* ou d'*affections de l'appareil respiratoire* ; cette dernière cause d'erreur mérite, comme nous verrons, une attention toute particulière.

Myxœdème ou cachexie pachydermique (Charcot). — Quand on regarde un myxœdémateux, on constate, il est vrai, une augmentation de volume du corps, mais celle-ci consiste

Fig. 42.

Femme du service de M. Charcot atteinte de myxœdème; la face est en pleine lune, les mains un peu ridées mais de volume normal. Son observation se trouve in Th. *R. Saillard*.

dans une tuméfaction limitée aux parties molles, ce qui déjà établit une différence entre ce malade et l'acromégalique. Les téguments du premier offrent un œdème dur, un aspect rugueux, une coloration jaunâtre et cireuse ; ils se desquament et — détail important — ils font corps avec les tissus sous-cutanés, leur adhèrent assez fortement ; de là, l'immobilité et la consistance cireuse de la peau. Les téguments du second conservent une mobilité à peu près normale

ou acquièrent, comme nous l'avons vu, une mobilité quelquefois plus accentuée que normalement. Le visage du premier est bouffi, arrondi, il est « en pleine lune » (William Gull), le front est bossué, les paupières œdématiées s'ouvrent à peine

Fig. 43.
Femme qui fait l'objet de notre observation V, la face est allongée, les mains énormes.

et cachent presque les yeux ; point de prognathisme ; les mains et les pieds sont tuméfiés, quelquefois violacés et font suite à des membres tuméfiés et arrondis. Chez le second, le visage n'est pas circulaire, il est allongé par suite de la déformation hypertrophique du maxillaire inférieur et du menton, laquelle produit un prognathisme fort notable, il forme un ovale allongé; le front est bas ; l'hypertrophie des extrémités ne comprend pas seulement les parties molles, mais et principalement leur squelette qui est déformé. Le myxœdémateux n'est pas courbé en avant et n'a pas la double bosse des acromégaliques. Enfin,

le corps thyroïde est généralement atrophié et l'état mental diffère beaucoup dans les deux cas. Par conséquent, ici l'erreur sera facilement évitable.

A ce propos, nous remarquerons que, tout dernièrement, M. le Dr Cheadle a prétendu que l'acromégalie peut être envi-

Fig. 44.
Femme qui fait l'objet de notre observation VI, la face est allongée.

sagée comme une variété ou une forme (condition) de l'état crétinoïde (cretinosed state), à côté du crétinisme endémique, du crétinisme sporadique, de la cachexie pachydermique et de la cachexie strumiprive, ou myxœdème chirurgical ; cela rendrait, d'après lui, plus intéressante l'étiologie du *cretinosed state*. La note de M. Cheadle, publiée dans le *British medical Journal*, ne nous fournit pas les motifs sur lesquels cet auteur a appuyé son hypothèse et nous avouons ne pas saisir les liens qui pourraient faire considérer, comme des variétés du crétinisme, des maladies bien différentes les unes

des autres à beaucoup de points de vue. De plus, s'il est vrai que la cachexie pachydermique et l'acromégalie sont deux maladies qui affectent les tissus de la plupart des parties du corps, il n'est pas moins vrai que les altérations anatomiques principales de l'acromégalie sont très différentes de celles du myxœdème, parmi lesquelles on n'a jamais rencontré ni l'intumescence si remarquable du corps pituitaire avec les lésions qui en résultent (pertubations visuelles et névro-rétinite, etc.), ni les altérations caractéristiques du squelette, notamment du squelette des extrémités. Enfin, si dans leur étude respective on peut comparer l'acromégalie avec le myxœdème, rien n'empêcherait de comparer la première avec la maladie osseuse de Paget, ou avec l'ostéo-arthrophathie hypertrophiante pneumique ; pourtant, personne n'aurait le droit de considérer ces quatre maladies comme des variétés ou états morbides ayant entre eux d'autres relations que celles qui existent, par exemple, entre la maladie de Parkinson et la sclérose en plaques.

Ostéite déformante. — Nous emprunterons à M. P. Marie le tableau qu'il a fait de cette affection, admirablement décrite en Angleterre par Sir James Paget, et qui jusqu'alors était restée à peu près inconnue en France ; le nom de *maladie osseuse de Paget* qui, depuis ce travail, tend à prévaloir en France, nous semble des mieux mérités car cette dénomination évite une confusion qui serait assez facile au sujet de la maladie de la mamelle (1) que Paget avait décrite depuis très longtemps. Pour compléter ce tableau nous emprunterons quelques traits à la remarquable description d'ensemble que vient de faire M. le Dr Georges Thibierge de l'ostéite de Paget.

« On trouve dans la maladie osseuse de Paget une augmentation considérable de volume et une courbure accentuée des os longs des membres et des os du tronc et de la tête, produi-

(1) Consulter : Revue générale et critique sur la maladie du mamelon, dite « Paget's disease of the nipple » in *Annales de dermatologie et de syphiligraphie*, janv. et févr. 1890, par M. L. Wickham. Cette affection est une des formes de la psorospermose cutanée.



Fig. 45.

Photographie d'un malade de sir James Paget, atteint d'ostéite déformante. Les extrémités ne sont pas augmentées de volume, les fémurs et les tibias sont incurvés, le front et le crâne sont très développés, la face normale.

sant un aspect tout à fait particulier ; les fémurs et les tibias sont fortement courbés en avant, les jambes sont écartées, le tronc et le cou sont fixés dans une flexion antérieure très prononcée, par suite de lésions analogues du rachis, la respiration est gênée et à type presque exclusivement diaphragmatique, à cause de l'hypertrophie et de la soudure des côtés. Assez souvent, au début ou dans le cours de l'affection, il existe des douleurs intenses assez analogues aux douleurs fulgurantes. »

Ces lésions et symptômes objectifs deviennent dans quelques cas de *maladie osseuse de Paget*, ou à la dernière période de quelques autres, plus prononcés encore ; alors, dit M. G. Thibierge : « les os se courbent de plus en plus, les jambes arrivent à se croiser en forme d'X, les malades ne peuvent marcher, ils sont confinés dans un fauteuil, sur les bras duquel ils appuient leurs membres supérieurs qui finissent par se courber à leur tour s'ils ne l'avaient fait plus tôt, leur rachis s''incurve de plus en plus ; ils sont réduits jusqu'à leur mort à un lamentable état d'infirmité dont les observations XXV, XXIX, XXX, XXXVI donnent surtout l'idée. »

Cela fait, comparons la *maladie de Marie* avec la *maladie osseuse de Paget* et établissons, pour diagnostiquer l'une avec l'autre, un contraste entre leurs traits fondamentaux. « Chez les malades atteints de la seconde affection », écrit M. Marie, « ce sont surtout les os du crâne qui, par hyperostose, produisent l'augmentation de volume de la tête ; si quelquefois les os de face sont atteints, eux aussi, ce n'est que d'une façon légère et pour ainsi dire accessoire ; dans la première affection, au contraire, ce sont surtout les os de la face qui subissent l'hyperostose, celle des os du crâne n'ayant qu'un développement moins accentué ; chez les seconds malades, le visage prend un aspect triangulaire à base supérieure ; chez les premiers, celui d'une ellipse allongée, tandis que, comme nous l'avons vu, chez les myxœdémateux, il est arrondi en pleine lune. Quant à la localisation de l'hyperostose dans les membres, elle est loin d'être semblable dans les deux affections. Nous avons vu que le carac-

ractère spécial de l'acromégalie est une hypertrophie énorme des pieds et des mains, survenant le plus souvent sans changement notable de volume des os longs des membres ; il en est tout autrement dans la maladie de Paget : ce sont surtout les os longs qui sont atteints, l'hyperostose ne frappant presque jamais les os des extrémités, ou, lorsqu'elle le fait, ce n'est que d'une façon extrêmement légère. En outre, dans la seconde de ces maladies, il y a une tendance très marquée à la *déformation des os longs* ; dans la première, au contraire, on ne voit jamais ces courbures des fémurs et des tibias, ou des humérus et des os de l'avant-bras en dehors et en avant.

« Dans l'ostéite déformante, on observe souvent un abaissement de la taille ; celui-ci peut, à la vérité, exister aussi dans l'acromégalie, mais l'attitude des malades est essentiellement différente. Différence notable au point de vue de l'époque du début : en effet, l'ostéite déformante ne se montre qu'après l'*âge de quarante ans*, tandis que la maladie que nous décrivons survient toujours dans l'adolescence ou les premières années de l'âge adulte.

« Enfin, le mode d'invasion des différentes parties du squelette n'est pas non plus le même ; chez les acromégaliques, il se fait d'une manière *symétrique*, les deux mains ou les deux pieds se prennent à la fois ; dans l'ostéite déformante, au contraire, l'invasion s'effectue d'une façon bien plus *dissociée*, c'est un tibia ou un fémur qui est d'abord atteint, l'os correspondant de l'autre côté ne deviendra malade qu'un certain temps après, et, pendant toute la durée de l'affection, on peut voir les os du côté le premier atteint être plus hypertrophiés et plus déformés que ceux du côté opposé. » Après la description qu'on vient de lire, il nous semble difficile de confondre l'acromégalie avec la maladie osseuse de Paget ; nous n'y insisterons pas davantage.

Une autre affection osseuse, beaucoup moins bien déterminée que la précédente, — la *léontiasis ossea* de Virchow, a pu être l'origine d'erreurs de diagnostic. Mais quelques-uns de ses principaux traits nous permettront la distinction : il s'agit ici d'une hyperostose des os de la face et du crâne, donnant

lieu à de véritables tumeurs osseuses irrégulières (ce sont plutôt des exostoses) ; le squelette des extrémités des membres n'est pas, comme dans l'acromégalie, augmenté de volume ; le malade a, sur les os de la tête, des bosses saillantes et ces bosses donnent à sa physionomie un aspect difforme.

Y aura-t-il des difficultés réelles de diagnostic entre l'acromégalie et l'*éléphantiasis des Arabes* ? Voyons d'abord les symptômes caractéristiques de celle-ci : maladie fréquente dans les pays tropicaux, elle atteint dans la grande majorité des cas les membres pelviens, plus spécialement les jambes et les pieds ; elle épargne parfois une des jambes, s'attaque quelquefois aux organes génitaux. Ayant le plus souvent comme cause une lymphangite, probablement parasitaire, suite des

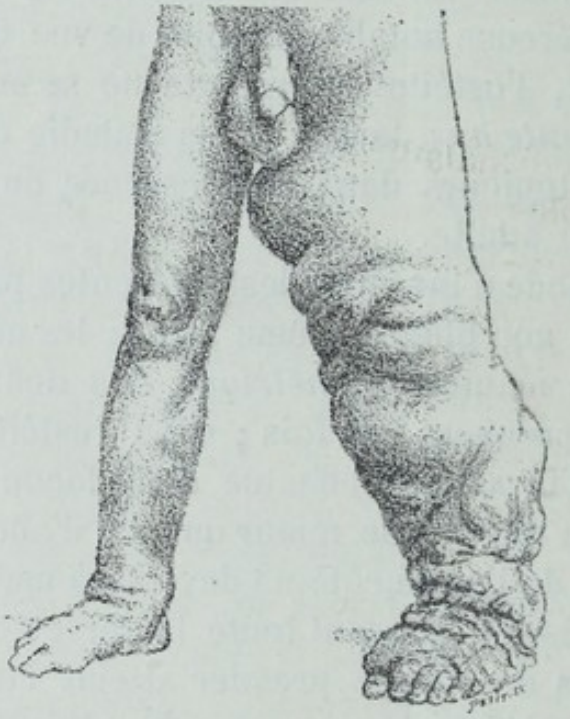

Fig. 46.
Jambes d'un malade atteint d'éléphantiasis.

irritations réitérées de la peau des pieds et des jambes, la pachydermie se manifeste par un œdème persistant qui résulte d'un gonflement douloureux de la peau et du tissu sous-cutané, avec hypertrophie croissante de la plupart des parties molles. Ensuite, le volume de la jambe la plus malade est dou-

blé ou triplé ; on y constate, ainsi que sur le pied, des tuméfactions plus ou moins saillantes, recouvertes de grosses plaques épidermiques et de masses écailleuses, d'où la callosité de ces régions, occupant une partie plus ou moins grande de la circonférence du segment de membre. Les téguments épaissis, condensés et bosselés sont tendus, privés de sécrétion sudorale et sébacée et présentent une teinte pâle, jaunâtre et qui est par places mate ou luisante. Enfin, l'individu atteint de la pachydermie marche appuyé sur une forte canne, lourdement, lentement, se balançant quelquefois et traînant un peu le membre inférieur le plus informe.

Si dans quelques cas on peut voir sur la peau de la joue, du menton, au pavillon des oreilles, etc., des productions éléphantiasiques, celles-ci y sont rares, plus encore qu'aux membres thoraciques et n'ont nullement l'aspect clinique des déformations acromégaliques. Donc, la distinction entre les deux maladies en question est, comme on le voit, des plus aisées et l'erreur n'est plus possible.

Le *rhumatisme chronique* ou, plus précisément, certaines de ses formes produisent, du côté des extrémités des membres, une augmentation de volume qui pourrait faire penser à l'acromégalie au début, et cela d'autant plus que l'on constate en même temps une déformation assez notable des doigts et de quelques jointures ; parfois, le rachis est un peu dévié et la face paraît aussi un peu grossie. Mais, voici les différences : les douleurs ont été ou sont beaucoup plus marquées que dans l'acromégalie et elles prédominent dans les articulations qui ont présenté ou présentent de temps en temps les signes classiques de l'inflammation ; en plus, on y trouvera assez nettement les craquements des arthrites chroniques, quelquefois l'amyotrophie, suite de ces dernières, et un peu d'impotence fonctionnelle. Enfin, la marche différente des deux maladies et les antécédents du sujet examiné finiront par lever les difficultés de diagnostic. (Le cas de l'observation II du travail de M. Marie, in *Nouvelle Iconographie de la Salpêtrière,* appartient très probablement au rhumatisme chronique ; c'est l'avis exprimé par M. Marie dans son article

du « Brain », et par M. le Dr Guinon dans la *Revue* citée plus haut).

Dans son mémoire publié l'année passée dans le *Progrès médical*, M. Marie signalait encore une cause d'erreur de diagnostic, celle-ci un peu plus difficile à éviter que les antécédentes. Ici sont compris les individus « réunissant les apparences de *rachitisme* et de *lymphatisme* » soit aux environs de la cinquantaine, soit plus jeunes. Les symptômes qui peuvent faire confondre cet état avec l'acromégalie sont les suivants : une grosseur plus ou moins accusée des mains et des pieds; un épaississement de la lèvre inférieure pouvant se montrer un peu renversée en dehors ; quelquefois, un peu de bouffissure du visage, une certaine apparence d'œdème palpébral ; mais une étude plus soignée des mains ou des pieds ne tarde pas à faire saillir les différences, car, comme l'a dit M. Guinon, les doigts sont surtout noueux, la main osseuse et déformée et les *parties charnues ne présentent pas ces énormes bourrelets* arrondis, exubérants, si caractéristiques dans l'acromégalie. Pas de cyphose cervico-dorsale, pas de macroglossie, ni de prognathisme ; enfin, l'évolution de ces phénomènes les éloigne de ceux de l'acromégalie. On peut y faire, notamment, rentrer le cas de Bier.

Le *gigantisme* a été par plus d'un auteur confondu avec l'acromégalie ; de prime abord et en absence d'un examen un peu détaillé du sujet, la confusion est admissible ; pourtant, la comparaison de *l'état des extrémités* des deux individus, surtout le *manque de proportion entre la grosseur de ces mêmes extrémités* chez l'acromégalique et *leur longueur*, montreront vite une grande différence. D'ailleurs, deux ordres de preuve existent qui montrent que le gigantisme *n'est point* l'acromégalie. C'est M. Guinon qui nous les fournit : « 1° tous les acromégaliques, ainsi que l'a déjà montré M. P. Marie, sont loin d'être des géants ; en effet, s'il est vrai que, en tenant compte de la diminution de la stature qui peut résulter de la cyphose, quelques malades aient eu près de six pieds, le plus grand nombre avaient moins de 1 m. 75, et chez les femmes, le chiffre de 1 m. 60 semble répondre à la majorité des cas ; de

telle sorte qu'on peut dire que, assez souvent, les sujets atteints d'acromégalie présentent une taille un peu au-dessus de la moyenne, mais il ne saurait ici être question de considérer le gigantisme comme l'un des caractères de cette maladie. On devra d'ailleurs remarquer que les tailles sont plutôt plus élevées dans les anciennes observations que dans les nouvelles, l'attention des observateurs n'étant alors éveillée que par des malades dont la taille élevée attirait les regards sur les dimensions colossales des membres ». A cela, nous ajouterons une particularité bien digne d'être rappelée, à savoir : que souvent la stature des acromégaliques, ainsi que leur poids, *après s'être agrandie*, de manière à faire penser au gigantisme, s'amoindrit d'une façon non moins intéressante et diminue avec les progrès de l'acromégalie de 6, 8, 10, 12 centimètres ; « 2° dans le gigantisme, l'aspect n'est nullement celui que l'on constate dans l'acromégalie, les différents segments des membres et de la face conservant notamment, par rapport les uns aux autres, les dimensions ordinaires ; enfin, l'âge auquel se montrent ces modifications dans le volume des membres, la façon progressive avec laquelle celles-ci procèdent, tout révèle que non seulement il s'agit bien de deux états absolument différents, mais encore que *contrairement au gigantisme qui n'est, le plus souvent, que l'exagération d'un processus normal, l'acromégalie est une véritable maladie* ».

Un état morbide bien particulier, en vérité, qui n'avait pas mérité, jusqu'à ce jour de la part des auteurs une attention suffisante, a été par cela même, le plus souvent confondu avec l'acromégalie ; il en diffère pourtant beaucoup, ainsi que nous le verrons dans quelques secondes. Les malades chez lesquels on l'observe ont été soumis à une étude d'ensemble par M. P. Marie qui, en s'appuyant sur les nouvelles acquisitions de la pathologie générale, vient (*Revue de Médecine*, 10 *janvier* 1890) de les grouper et de les classer, en nous montrant « qu'il s'agit ici non pas d'une nouvelle entité morbide autonome, mais d'un processus secondaire constituant pour ainsi dire un accident au cours d'une autre affection antécédente ».

Avant d'exposer les principaux traits distinctifs de cette affection, nous donnerons quelques mots de son historique, assez restreint du reste, lesquels nous emprunterons au travail de M. P. Marie. Sous le nom d'*hyperostose du squelette tout entier*, Friedreich publia, en 1868, une relation incomplète de deux malades, porteurs d'une hypertrophie considérable des os, hypertrophie beaucoup plus notable encore aux mains et aux pieds; ces malades étaient les deux frères Hagner. L'interprétation de leur affection varia suivant les auteurs, les uns ayant considéré qu'ils devaient entrer dans le tableau de la maladie osseuse de Paget, les autres, parmi lesquels, M. le professeur Erb, les comptant comme des cas d'acromégalie. Ç'a été là une double erreur et pour ce qui concerne l'acromégalie, les renseignements supplémentaires produits en 1888, par M. Erb, sur les frères Hagner, dont l'un est mort depuis deux mois environ (communications personnelles de l'auteur) sont venus lever les doutes relatifs à la véritable nature de leur affection, et, en même temps, ont permis à M. P. Marie de répondre d'une façon satisfaisante à certaines objections formulées par le professeur de Heidelberg, sur quelques points de la description de l'acromégalie. « En outre, » dit l'Agrégé de Paris : « j'eus à plusieurs reprises l'occasion de soutenir que les observations de MM. Fraentzel, Ewald, Saulby, qui toutes trois ont été publiées sous le nom d'acromégalie, n'appartenaient pas à cette dernière maladie. Ayant toujours considéré qu'elles devaient être purement et simplement rangées à côté des faits de Friedreich, j'ai eu la satisfaction d'être suivi dans cette voie par M. Sollier. Mais, en somme, les raisons que j'avais à donner en faveur de mon opinion étaient plus de l'ordre subjectif que de l'ordre objectif. »

Enfin, il y a un mois, M. P. Marie présentait dans une leçon faite à la Salpêtrière (De l'*Acromégalie*, leçon clinique, in *Bulletin médical*, décembre 1889), le malade qu'il a étudié dans le service de M. X. Gouraud et qui lui a fourni l'opportunité de décrire l'*ostéo-arthropathie hypertrophiante pneumonique*.

Voyons, maintenant, quels sont les caractères de ce syndrome clinique et commençons par la tête : la *face* ne présente pas l'ovale allongé de l'acromégalique ; le *nez* peut, à la vérité, être un peu volumineux suivant les malades et devenir rougeâtre, comme à la suite d'excès de boisson (malade de Gouraud-Marie) ; mais, il n'aura pas les dimensions du nez de l'acromégalique. Le *maxillaire inférieur* ne présente pas les dimensions accrues, ni l'ouverture anormale de ses angles, constantes dans l'acromégalie ; il est « indemne » ; le menton n'est pas saillant et il n'y a pas de *prognathisme* maxillaire, différence très importante au point de vue du diagnostic. Le *maxillaire supérieur* est, lui, déformé, et « cette déformation consiste en un épaississement marqué du bord alvéolaire et des extrémités postérieures de ce bord, le tout déterminant un escarpement net de la voûte palatine ». Les lèvres, la langue, le cou et le larynx ne sont pas augmentés de volume ; le cou, contrairement à ce qui se passe dans la maladie de Marie, *n'est jamais* aussi gros, il serait plutôt *mince*.

La courbure de la colonne vertébrale, la *cyphose* de ces malades est *lombaire* et *dorsale inférieure*, plus *allongée* que celle des acromégaliques, laquelle est *cervicale* et *dorsale supérieure*, ce qui fait que lorsque l'on compare deux de ces malades, on est bien vite frappé de la *différence existant* entre les *deux* rachis (Fig. 47). Cette cyphose qui est plus qu'un accident, puisque M. P. Marie l'a notée au moins quatre fois sur 8 cas, n'est cependant pas constante chez les malades en question, tandis qu'elle *l'est* chez les acromégaliques. « Il faut d'ailleurs noter », dit M. Marie (p. 30), « qu'elle constitue le plus souvent un phénomène tardif n'apparaissant que plusieurs années après le début des autres déformations osseuses ». La déformation du *thorax*, conséquence des déviations rachidiennes, *diffère* ici, de celle des acromégaliques : il prend parfois la forme d'une pyramide triangulaire (cas Gouraud-Marie) et il peut être asymétrique. La *matité rétro-sternale* serait ici proportionnellement plus fréquente que chez les acromégaliques ; car, trouvée par M. Erb sur les frères Hagner, elle a été signalée par Ewald et, quoique d'une façon beau-

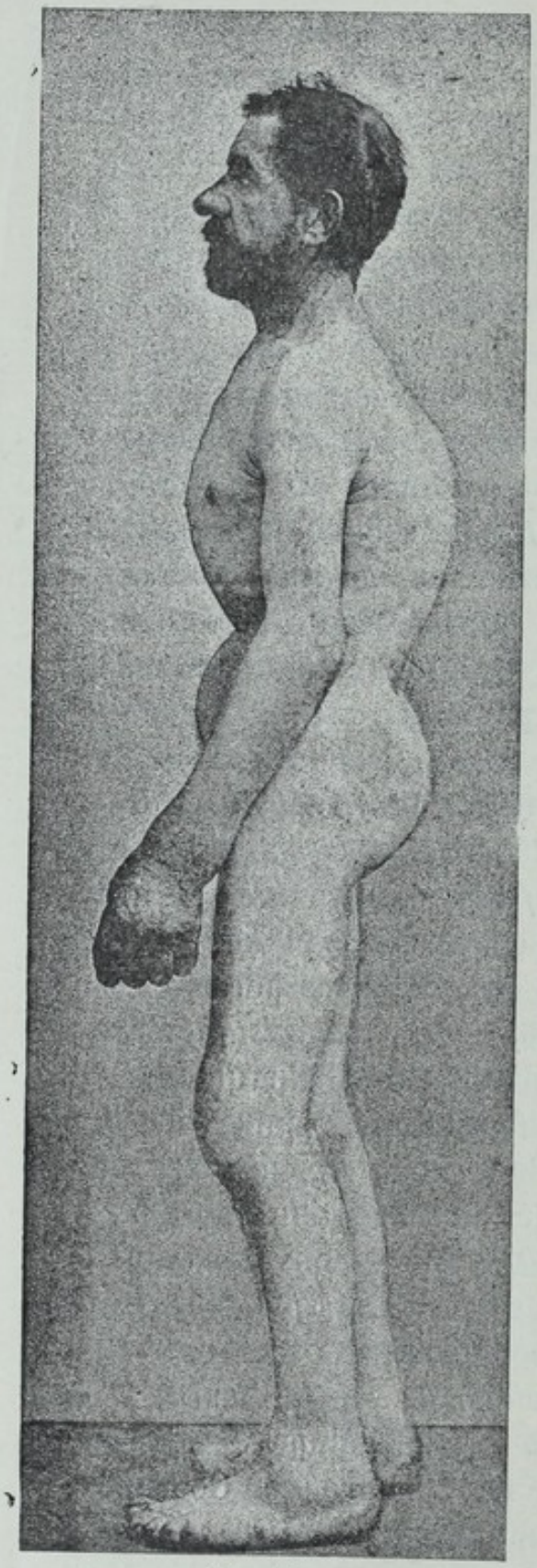

Fig. 47.
Malade atteint d'ostéo-arthropathie hypertrophiante pneumique; la cyphose est nettement dorsale inférieure.

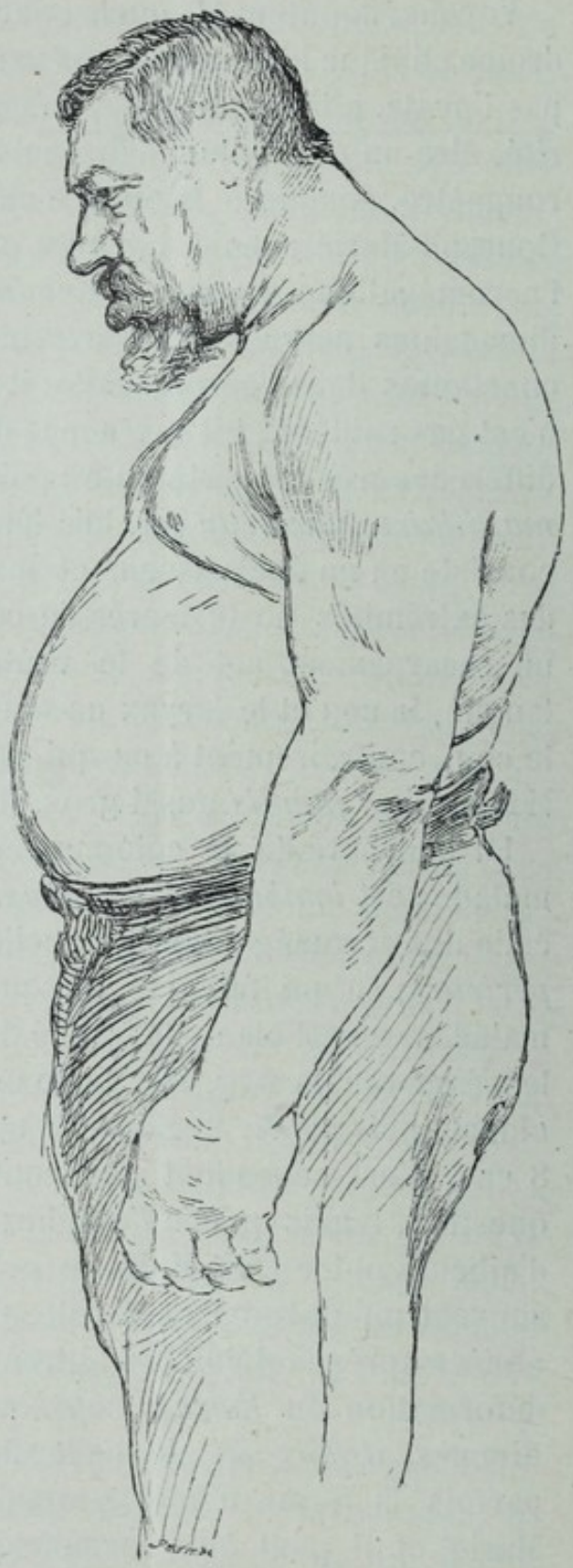

Fig. 48.
Homme acromégalique de notre observation III ; on voit que la cyphose est nettement cervicale inférieure et dorsale supérieure.

coup moins convaincante, par MM. Gouraud et Marie; on la trouverait donc, ici, trois fois sur 8 cas; elle semblerait d'ailleurs être due à la tuméfaction des ganglions trachéo-bronchiques.

En cherchant les caractères présentés par les *mains* de ces deux sortes de malades, on constate les altérations suivantes : « Les *mains*, dit M. Marie (*loco cit.*), sont réellement énormes, je dirai même qu'elles surprennent encore plus par leurs

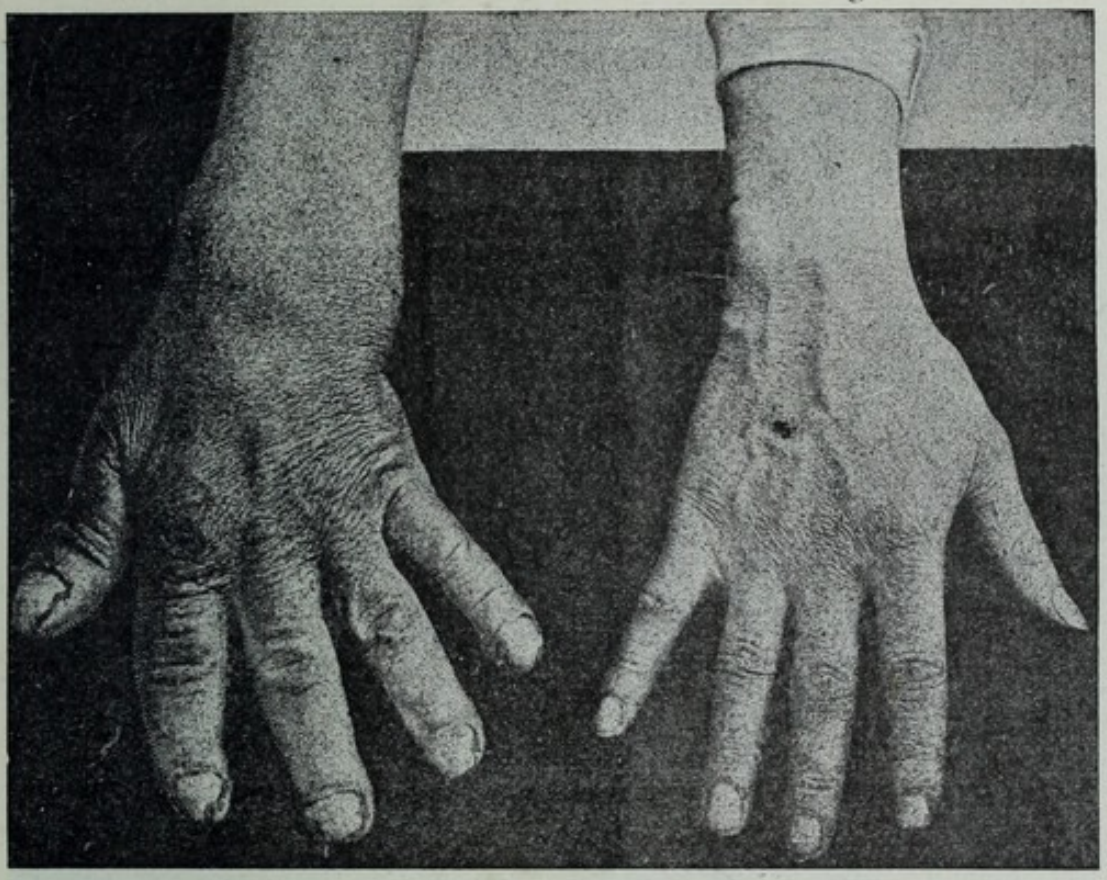

Fig. 49.
Main du malade atteint d'ostéoarthropathie pneumique comparée à une main normale d'un sujet dont la taille est de 1 m. 75.

dimensions que les mains des acromégaliques; mais tandis que ces dernières sont simplement de grosses mains courtaudes, les mains de l'ostéo-arthropathie hypertrophiante pneumique font naître une autre impression, celle de quelque chose d'inouï, de non vu, ce ne sont pas seulement de grosses mains, ce sont des *mains déformées*.

S Trumpy

« Les mains doivent être étudiées séparément dans leurs trois segments : les *doigts*, la *main proprement dite* (région carpo-métacarpienne), le *poignet*.

« Parmi ces trois segments les *doigts* ont éprouvé les plus grandes modifications. Peut être sont-ils un peu allongés, en tout cas ils sont considérablement élargis, c'est ainsi qu'on voit la circonférence de la première phalange du médius, par exemple, atteindre 9 cent. 5 ou même 10 centimètres. Ces dimensions dépassent celles des doigts de l'acromégalie de

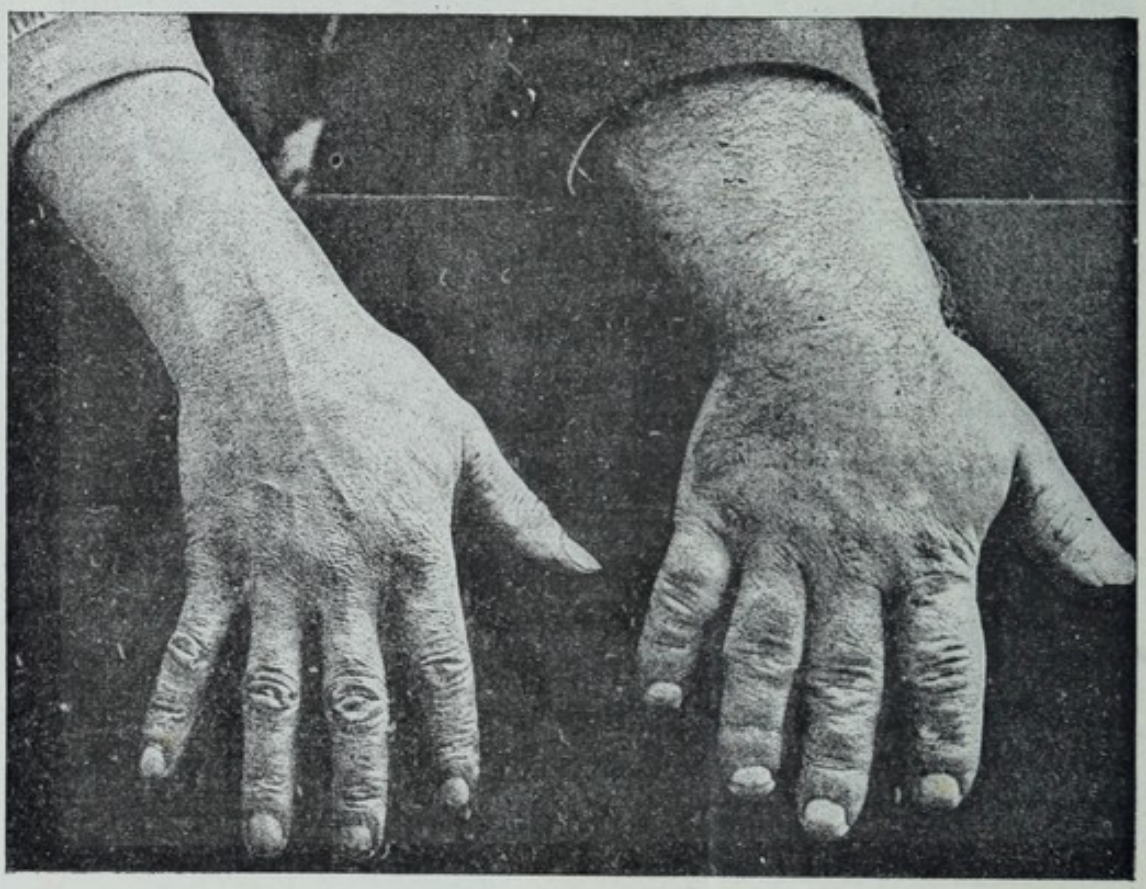

Fig. 50.
Main d'acromégalique (observation I) comparée à la main normale d'un sujet dont la taille est de 1m 75.

près d'un centimètre. La forme des doigts dans l'ostéo-artropathie hypertrophiante pneumique présente ceci de particulier que la dernière phalange, la *phalangette* se renfle considérablement et devient bulbeuse, à tel point que c'est cette phalange qui, relativement et parfois même réellement, est la plus hypertrophiée des trois. Aussi les doigts prennent-ils l'aspect dit en *baguette de tambour* ou en battant de cloche

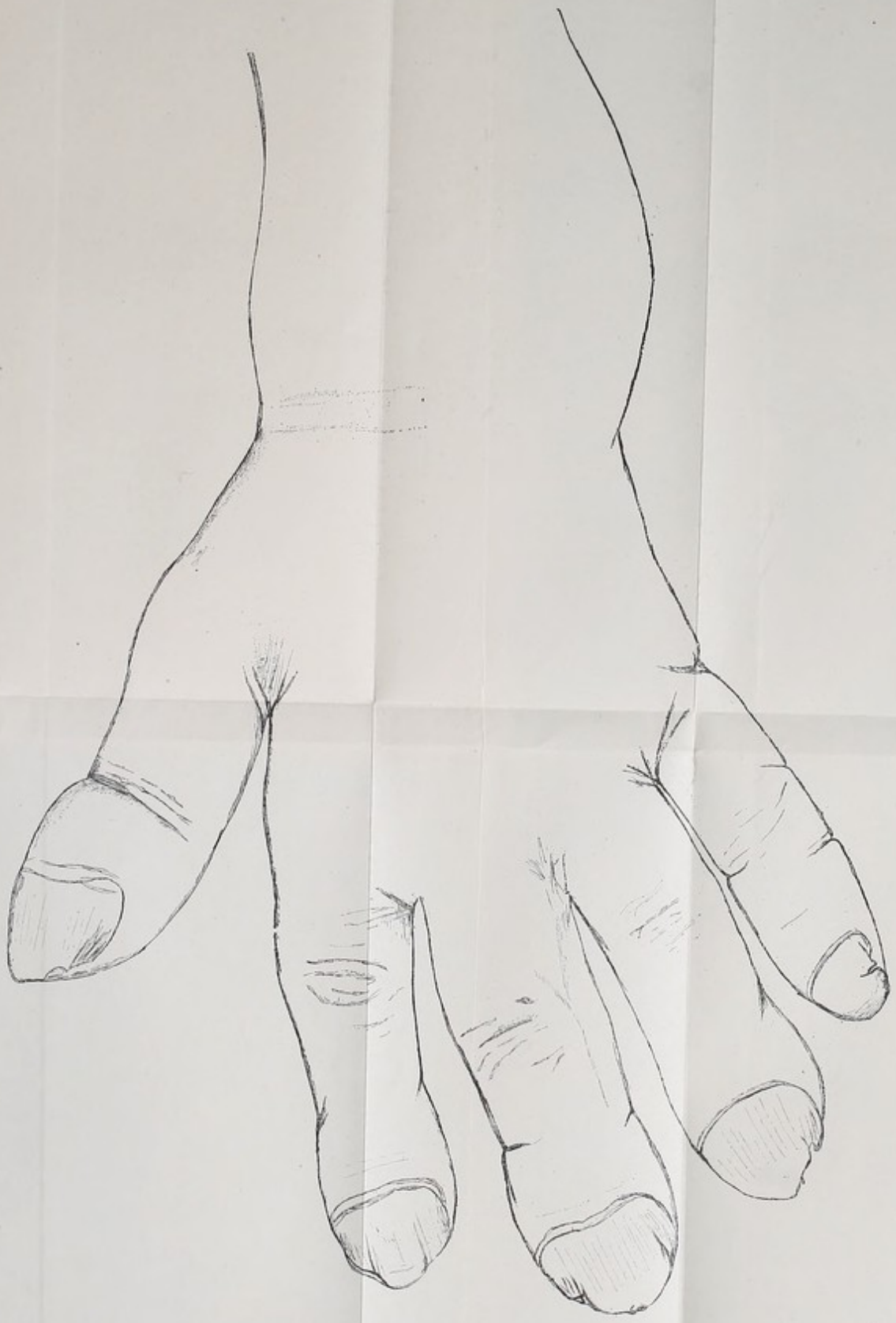

Fig. 51.

Ongles fendillés, *incurvés*. Extrémités des doigts en baguette de tambour (déformation hippocratique). Doigts allongés; région carpo-métacarpienne sensiblement normale; le contraire de la main acromégalique.

(Les clichés 51, 52, 53, 55 ont été mis à notre disposition par M. F. Alcan; nous l'en remercions.)

pour le pouce, ce qui n'a jamais lieu dans l'acromégalie où les proportions de chacun des segments digitaux sont très bien conservées. L'*ongle* qui coiffe l'extrémité du doigt ainsi dé-

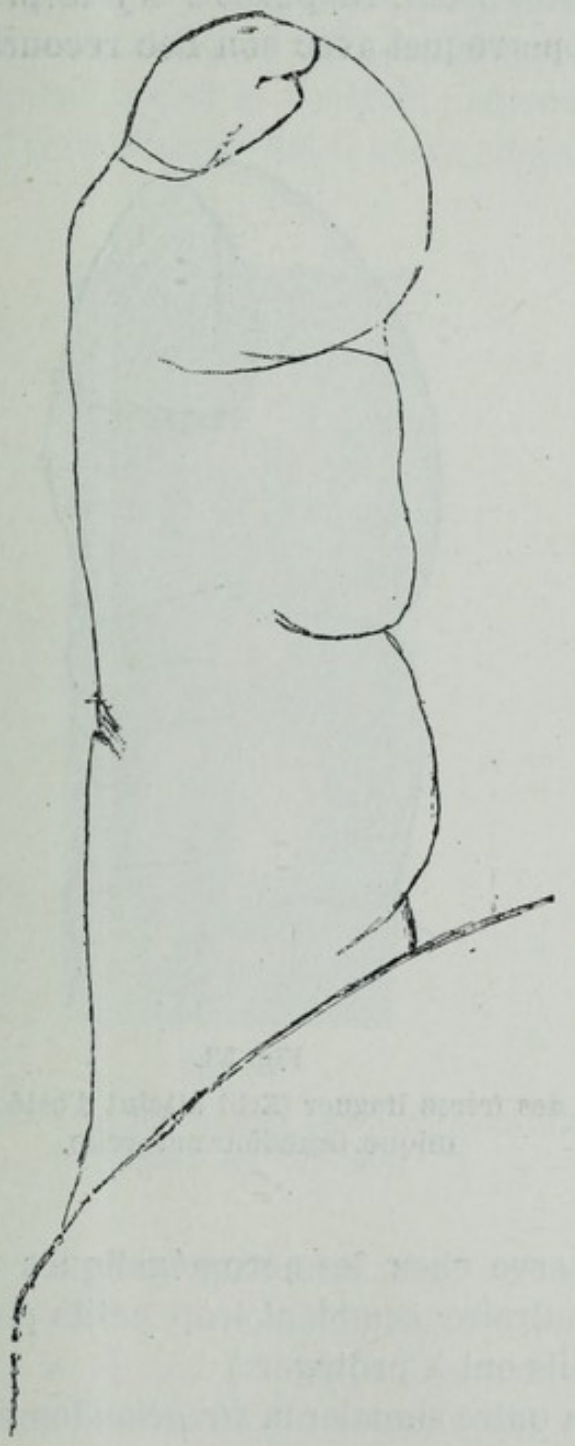

Fig. 52.
Doigt médius du malade atteint d'ostéoarthropathie pneumique (P. Marie). Dessin de M. Anghelovici. Grandeur naturelle.

formée participe à cette déformation, il est considérablement *élargi* (2 cent. 5 et plus pour celui du médius), il est en outre un peu *allongé*, et surtout *recourbé* (aspect hippocratique), de telle façon que l'extrémité du pouce de notre malade, par exemple, vue de profil, rappelait à s'y méprendre le contour d'une tête de perroquet avec son bec recourbé. (Rien de tout

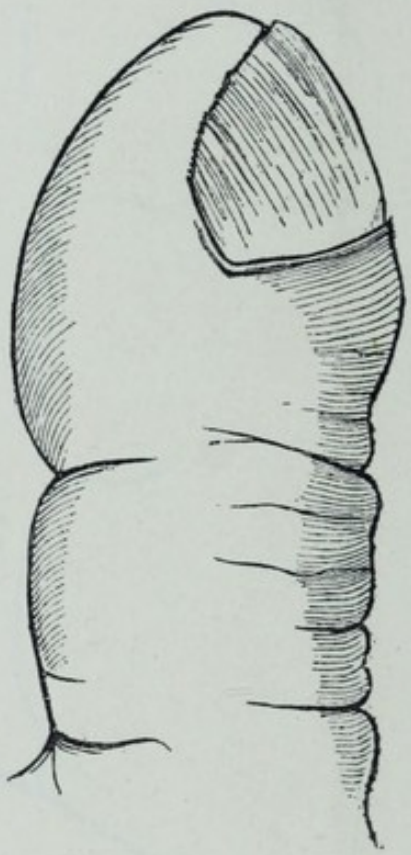

Fig. 53.
Pouce de l'aîné des frères Hagner (Erb) atteint d'ostéoarthropathie pneumique. Grandeur naturelle.

cela ne s'observe chez les acromégaliques dont les ongles aplatis au contraire semblent trop petits pour les phalanges massives qu'ils ont à protéger.)

« Il faut en outre signaler la *striation* longitudinale très accentuée des ongles, et la tendance très marquée qu'ils offrent à se *fendre* et à présenter des éclats dans le sens de leur longueur. Leur extrémité périphérique présente assez souvent une *coloration* d'un rose vif assez accentuée. Dans trois cas

on a également noté une facilité anormale de la phalangette à se laisser placer en *hyperextension*.

« Voilà pour les doigts, quant à la *main proprement dite* (région carpo-métacarpienne), il en est tout autrement, elle ne s'éloigne pas très sensiblement des dimensions et de la forme d'une main normale sauf un peu d'hypertrophie des têtes des métacarpiens, aussi le contraste entre le volume de cette région et celui des doigts est-il assez singulier. Je m'é-

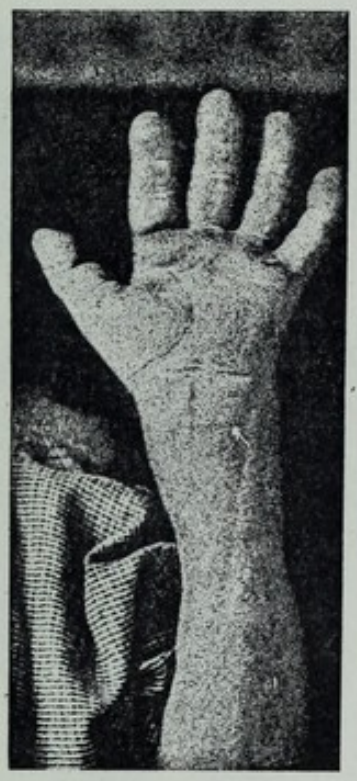

Fig. 54.
Main du malade de M. Saundby atteint d'ostéoartropathie pneumique : le poignet est déformé.

tonne que ce fait n'ait pas frappé davantage les observateurs qui m'ont précédé. — Dans l'acromégalie la région métacarpo-phalangienne de la main est au contraire énorme, je dirais presque que son augmentation de volume est relativement plus considérable que celle des doigts ; c'est là ce qui donne à la main son aspect en *battoir*.

« Arrivons à l'étude du 3e segment, le *poignet*. Dans toutes les observations publiées jusqu'ici, on trouve noté l'élargis-

Fig. 55.
Photographie de l'aîné des frères Hagner (Erb) — atteint d'ostéoarthropathie pneumique.

sement de cette région, sur les différentes figures jointes aux observations cet élargissement saute aux yeux ; on voit l'extrémité inférieure des deux os de l'avant-bras se renfler d'une façon brusqne et faire une énorme saillie au-dessous de la main ; ce renflement a lieu aussi bien dans le sens antéro-latéral que dans le sens transversal, la partie inférieure de l'avant-bras se trouve être ainsi plus grosse que la partie moyenne et même que la partie supérieure située juste au-dessus du coude.

« On remarquera en outre que les poignets sont manifestement *déformés*, toute personne non prévenue à qui on montrera isolément un de ces poignets prononcera certainement le nom d'arthropathie déformante. Dans l'acromégalie, rien de semblable, si chez certains sujets le poignet est plus gros que chez un individu normal, c'est d'une façon tout à fait proportionnelle à la grosseur du membre supérieur, il n'existe à ce niveau aucune saillie, aucun élargissement brusque, en un mot aucune déformation. D'ailleurs cet élargissement n'est jamais aussi prononcé (198 millimètres pour la circonférence du poignet d'un acromégalique qui avait l'avant-bras très gros, contre 230 millimètres du malade Gouraud-Marie).

« Tel est l'aspect des *mains* dans l'ostéo-arthropathie hypertrophiante pneumique, celui des *pieds* est tout à fait analogue. Si nous divisons également ceux-ci en trois segments, (orteils, — région tarso-métatarsienne, — région malléolaire), nous voyons que les *orteils* sont comme les doigts plutôt un peu allongés, mais surtout élargis, et que c'est la phalangette qui prend la plus grande part à ce processus. L'apparence en « battant de clocle » y est encore plus marquée qu'à la main, les ongles sont énormes et recourbés. De même que pour les mains, le second segment (région tarso-métatarsienne) est celui qui certainement a été le moins éprouvé par l'augmentation de volume du pied, bien qu'évidemment ses dimensions dépassent la normale, mais c'est surtout au niveau de la tête des métatarsiens qu'il est le plus élargi. (Fig. 55.)

« Quant au troisième segment (*région malléolaire*), il est,

comme l'était le poignet, énormément accru dans toutes ses dimensions ; le diamètre transversal bimalléolaire n'atteint pas moins de 112 millimètres, et ici comme pour les autres



Fig. 56.

Pied et jambe du malade de P. Marie atteint d'ostéo-arthropathie pneumique; la région malléolaire est très déformée.

segments, la région est manifestement déformée.

« Le bas de la jambe se trouve être ainsi manifestement plus gros que sa partie moyenne, d'où la comparaison avec le pied d'éléphant, notée dans plusieurs observations.

« En résumé le pied présente absolument les mêmes caractères que la main ; la seule différence c'est que pour le premier l'augmentation de volume est en général un peu moins prononcée que pour la seconde.

« Dans cette augmentation de volume le principal rôle

Fig. 57.
Pieds et jambes de la femme acromégalique qui fait l'objet de notre observation V ; la région malléolaire n'est nullement déformée.

semble incontestablement revenir aux *os*, les parties molles suivent à la vérité cet accroissement, mais elles paraissent céder plutôt à une sorte de distension ou tout au moins se prêter simplement à l'augmentation de volume des os. Dans l'acromégalie, au contraire, les parties molles sont hypertrophiées par elle-mêmes, parallèlement au système osseux, et pour leur propre compte, il ne s'agit donc plus d'une hypertrophie en masse de tous les tissus d'une région.

« Tous les *os longs des membres* notamment ont leur dia-

physe et plus particulièrement leurs extrémités articulaires notablement augmentées de volume. Cet accroissement des dimensions ne semble d'ailleurs pas être tout à fait symétrique pour les deux os d'un même segment de membre. Les os longs des segments périphériques des membres (cubitus, radius ; tibia, péroné) sont relativement plus hypertrophiés que ceux de la racine des membres (humérus, fémur).

« Indépendamment des *articulations métacarpo* et *métatarso-phalangiennes* et des articulations des *phalanges* entre elles nous avons vu que les *poignets* et les articulations *tibio-tarsiennes* étaient le siége d'un gonflement extrême. Il en est de même, mais à un moindre degré, pour les *coudes* et pour les *genoux* (les dimensions des *rotules* étant également exagérée). Bien vraisemblablement aussi la cyphose dont il a été question plus haut est, jusqu'à un certain point, sous la dépendance de lésions des articulations *intervertébrales*. En outre de l'augmentation du volume des extrémités articulaires et de leur déformation, un autre caractère important nous indique la participation des jointures au processus morbide, c'est la gêne de leurs *mouvements actifs* et la limitation de leurs *mouvements passifs*. Ces malades sont en effet particulièrement maladroits de leurs mains, leurs coudes présentent d'une façon permanente un degré plus ou moins prononcé de flexion, leur extension complète est impossible ; de même pour les genoux. Je ne saurais dire si du côté des articulations coxofémorales on constate quelque chose d'analogue, mais en tout cas chez notre malade (Gouraud-Marie) les mouvements des épaules étaient certainement un peu gênés. »

Nous n'avons rien à ajouter à cette description si fine de M. P. Marie ni à la discussion par laquelle il fait voir la différence si tranchée qui sépare l'acromégalie de l'ostéo-arthropathie hypertrophiante pneumique.

La citation que nous venons de faire justifie en même temps les 3 premiers termes de l'appellation : *ostéo-arthropathie hypertrophiante*. Quant au vocable *pneumique;* il sera compris quand nous dirons que, sur les 8 cas contenus dans le mémoire mentionné, 2 malades ont eu une pleurésie puru-

lente (cas de Sollier et de Elliot); 2 ont eu une affection néoplasique des poumons (cas de Ewald et de Saundly) et 3 des lésions bronchitiques variables (cas de Friedreich-Erb, de Fraentzel et de Gouraud-Marie). En se basant sur la connaissance des *pseudo-rhumatismes*, dont la pathologie générale est surtout redevable à M. le professeur Bouchard, M. Marie résume la théorie pathogénique de l'ostéo-arthropathie hypertrophiante pneumique dans les propositions que voici : « Une lésion de l'appareil respiratoire permettant vraisemblablement sous l'influence de microorganismes la production à ce niveau de substances putrides ou fermentées (bronchite, pleurésie purulente avec ou sans opération d'empyème), 2° résorption et passage dans la circulation générale de ces substances produites au niveau de l'appareil respiratoire; 3° action élective de ces substances sur certaines parties des os et des articulations déterminant les lésions de l'ostéo-arthropathie hypertrophique. Ce dernier fait ne présente certes rien d'invraisemblable, si l'on veut bien se souvenir de la précision avec laquelle, par un processus tout à fait analogue (microbes à part) la *goutte* grâce à l'uricémie frappe toujours ou presque toujours les mêmes points du système ostéo-fibreux. »

Il est encore à propos du diagnostic un point qui doit être signalé.

On a quelquefois affaire à des individus présentant ce que certains auteurs ont appelé très improprement du nom d'*acromégalies partielles*. Que constate-t-on chez ces individus? Une hypertrophie considérable de toute une moitié du corps, qu'elle soit homonyme ou croisée (membre inférieur d'un côté, membre supérieur et face de l'autre), d'une main ou d'un pied, des doigts ou des orteils, quelquefois seulement d'un doigt ou d'un orteil; ces altérations, s'accompagnant parfois de véritables difformités, sont, on peut le dire, toujours *congénitales*, *stationnaires* et le plus fréquemment *unilatérales*. Il suffit de se rappeler quelques-uns des principaux caractères de l'acromégalie pour rejeter sur le champ une semblable manière de considérer ces faits-là et pour éviter

de les faire entrer dans le cadre de celle-ci. « Ce terme d'*acromégalies partielles* », écrit M. Guinon, « ne saurait être qu'une source de confusion, l'*acromégalie* étant, bien au contraire, comme nous avons eu soin de le montrer plus haut, une maladie essentiellement *générale*. » Ce serait, de fait, une erreur manifeste en matière de nosologie, contre laquelle il importe beaucoup de se garer.

Je terminerai ce que j'avais à dire sur le diagnostic différentiel de l'acromégalie, en signalant une affection qui peut, dans certaines conditions cliniques et de prime abord, prêter à une erreur de diagnostic. Il s'agit de l'*érythromélalgie* ou paralysie vaso-motrice des extrémités. Nous avons été témoins d'une erreur de ce genre, qui s'est produite à propos d'une malade (Mlle Est.), âgée de 44 ans, chez laquelle on a pu constater, surtout du côté des mains et des pieds, un certain nombre de phénomènes pouvant donner le change.

Quels sont les symptômes et les altérations auxquels nous faisons allusion ? Une augmentation assez notable du volume des mains et des doigts ; une teinte rougeâtre, avec quelques taches un peu livides, sur leur face dorsale ; l'existence intermittente, dans les parties en question de douleurs et d'un certain engourdissement remontant jusqu'au bras et même à l'épaule ; enfin, parfois, l'existence d'un léger dégré de cyphose de la partie supérieure du rachis. Mais, ces symptômes sont *bien différents* de *ceux* observés sur les *mains* des acromégaliques. En effet, les mains ne sont pas « camardes », moins encore « en battoir ». Les parties molles de la paume des mains et celles des doigts *ne sont pas capitonnées*, suivant l'expression de M. Péchadre. Les doigts sont plus volumineux à leurs bases qu'à leurs extrémités, ce qui *n'est point le cas* pour les mains acromégaliques, où ils sont devenus presque aussi gros à leurs extrémités qu'à leurs bases, et sont des doigts « en saucisson ». Les ongles *n'ont* aucun des *caractères* des ongles des acromégaliques, et ils sont normaux. Même contraste et mêmes différences relativement aux *pieds* dans l'érythromélalgie.

Si nous comparons l'extrémité céphalique dans ces deux maladies, nous constatons chez l'érythromélalgique l'absence de l'ovale facial et l'absence du prognathisme facial, notamment du *prognathisme maxillaire inférieur*. Les *lèvres* ne sont *pas hypertrophiées*, elles sont même un peu minces. La *langue* n'est pas grossie. Le nez est aquilin et *n'a pas les altérations* du nez, gros et résistant, de l'acromégalique. Les *pommettes*, les *reboras orbitaires* et le *front* sont normaux. Le crâne est bien normal. Ni la *parole* ni la *voix* n'offrent les caractères de celles des acromégaliques.

La *courbure* du *rachis* n'est pas cervicale et dorsale supérieure, elle comprend les *deux tiers* supérieurs de la colonne vertébrale et est *très peu marquée*. Le thorax *n'est pas* déformé · *pas de double bosse*. Les os du tronc ne sont ni *épaissis*, ni *élargis* ; même remarque quant aux os longs et aux jointures. Un peu de migraine, mais pas de *céphalalgie continue*. La *vision* et les autres sens sont *normaux*. Le cou n'est ni gros, ni court, comme il arrive chez les acromégaliques. C'en est assez, croyons-nous, pour distinguer un individu érythromélalgique d'un acromégalique.

Nous ne pouvons entrer maintenant dans la description des symptômes qui ont servi à dénommer l'affection en question, ni dans celle des phénomènes concomitants ; cela sortirait du cadre de notre Thèse. Nous nous bornerons à appeler l'attention sur trois particularités rares, que nous n'avons pas trouvé mentionnées dans les livres classiques : ce sont l'*hypertrophie des mains et des pieds*, assez marquée pour qu'on eût pensé à l'existence de l'acromégalie, une *insensibilité cutanée* bien notable des derniers segments des membres et une *diminution* prononcée de la *notion* de la *position* qu'on donne aux mêmes segments. Du reste, nous nous réservons de revenir ailleurs sur cette malade, en donnant son observation détaillée, ce qui nous permettra de compléter quelques points de la symptomatologie de la paralysie vaso-motrice des extrémités.

CHAPITRE VIII

Traitement.

Le traitement de l'acromégalie se réduit encore à peu de choses. Les indications *causales* ne peuvent pas être formulées à l'heure actuelle, par la simple raison que la genèse de la maladie n'est pas connue et que les causes productrices n'en sont pas fixées. On se borne, donc, à combattre les symptômes les plus pénibles, comme la céphalalgie, qui peut être atroce, les douleurs abdominales ou autres, l'insomnie, les troubles digestifs, etc.

M. le professeur Verstraeten a prescrit à sa malade, le phosphore, l'arsenic, le perchlorure de fer, la rhubarbe, etc., l'a soumise au régime d'Œrtel, modifié. Certains des symptômes paraissent s'être améliorés, tandis que d'autres sont restés stationnaires ou ont même augmenté. Quelques auteurs recommandent le régime lacté, la bière, etc. Mais ce sont des tâtonnements.

En présence de ces troubles de la nutrition, il est aisé de comprendre que l'on se soit surtout adressé aux médicaments qui passent par des modificateurs de celle-ci. Par exemple : les iodures, le salicylate de soude, l'antipyrine, l'arsenic, etc., et nous avons été à même de constater que tels avaient été les agents thérapeutiques conseillés d'une façon tout à fait indépendante par deux médecins distingués.

L'antipyrine agit très nettement sur la céphalalgie qu'elle rend supportable ; quant à la maladie elle-même, l'action de ce médicament sur elle ne semble pas manifeste.

Le malade de notre observation I nous disait récemment avoir éprouvé un grand soulagement de sa céphalalgie par l'emploi du valérianate de caféine.

La glycosurie semble être assez facilement influencée par le traitement (arsenic et alcalins, et régime), du moins d'après ce qu'a observé M. P. Marie.

Mais en réalité, ce qu'il faut bien avouer, c'est que, comme nous le disions en commençant ce chapitre, ne sachant rien de précis de la nature ni de l'étiologie de l'acromégalie, nous nous trouvons jusqu'à présent dans l'impossibilité absolue de lui appliquer un traitement véritablement actif ou tout au moins rationnel.

OBSERVATIONS

OBSERVATIONS

Observation I (inédite. P. Marie et S. Leite).

M. X., 36 ans, célibataire, rentier, a été adressé à M. P. Marie par M. le Dr Hybord (de Meung-sur-Loire) — M. le professeur Bouchard avait vu ce même malade quelques semaines auparavant, il a bien voulu nous communiquer les notes qu'il avait prises alors à son sujet, et se désister en notre faveur de ses droits d'antériorité sur ce malade ; ce dont nous lui sommes très reconnaissants.

Comme antécédents héréditaires, peu de chose : père, de stature un peu au-dessous de la moyenne, était « gros d'épaule » et normalement constitué ; il souffrait de coliques hépatiques et du phénomène du *doigt mort*. Grand-père maternel, plus haut que la taille moyenne, très robuste et vigoureux, n'avait aucune déformation. Pas d'autres détails héréditaires. M. X. pesait, en naissant, 11 livres. Aucune des maladies sérieuses de l'enfance. Au commencement de l'adolescence, il eut en Allemagne, où il se trouvait pour ses études, le rhumatisme articulaire aigu, ayant prédominé du côté droit du corps. Quelque temps après, il est pris, comme son père, du phénomène dit du « doigt mort ». Se trouvant plusieurs années plus tard en Danemarck, récidive du rhumatisme articulaire, moins intense cette fois-ci. Pas de syphilis. Quelques abus de boisson. Entre 15 et 23 ans il s'est adonné aux exercices gymnastiques et est devenu très vigoureux. En 1873, il fait son volontariat, jusqu'alors, il est « comme tout le monde » ; sa hauteur de taille était de $1^{m},72$.

Entre 1874-75 (21 ans), ses parents et ses amis s'aperçoivent que ses *mains* ont un peu augmenté de volume depuis quelques mois ; il gantait jusqu'alors du 7 1/2. Cet accroissement des mains est, dès que son attention a été éveillée la-dessus, soigneusement suivi par notre malade, qui nous a déclaré que les progrès en ont été très lents, mais ininterrompus. L'hypertrophie n'a pas tardé longtemps à envahir les pieds.

Trois ans après, en 1877-78 (24 ans), tous les traits de son visage

s'accentuent, notamment dans la *partie inférieure* de la *face* qui commence à s'allonger, suivant sa propre expression. A ce moment, apparaissent des douleurs d'estomac accompagnées d'éructations d'odeur désagréable; ce trouble estomacal a persisté. Quelques-unes de ses dents se carient et il se les fait arracher. Un an après, le malade commence à se voûter. Dans les premiers mois de 1881, un de ses anciens camarades ne l'a pas reconnu, à cause de son « dos rond » et de l'allongement de sa face. Il prétend que vers cette époque, sa région frontale commença à se gonfler surtout à droite.

A 28 ans (1882), apparition de douleurs dans la tête, a peu près constantes, et ne se calmant que par l'ingestion des aliments. Pendant les années suivantes, toutes les altérations que nous venons de résumer n'ont pas cessé de s'accuser, bien que d'une façon lente. La céphalalgie mérite, à ce point de vue, une mention spéciale.

En octobre 1889, M. le professeur Bouchard a l'occasion d'examiner M. X. et fait le diagnostic d'acromégalie; nous donnerons plus loin la copie de la note prise par notre maître au sujet des urines de ce malade.

État actuel (novembre 1889). — Extrémité céphalique : le *crâne* ne présente aucune déformation dans son ensemble; il est petit relativement à la face. Protubérance occipitale externe et lignes courbes occipitales saillantes. Apophyses mastoïdes un peu globuleuses. Bosses frontales saillantes. Ses cheveux sont encore assez abondants. La *face*, est, bien au contraire, très changée. D'abord, elle s'est allongée d'une manière frappante dans le sens vertical et s'est aussi un peu élargie; de plus, elle forme une très légère concavité antérieure, ce que nous comprendrons dans quelques instants.

Le *front* est un peu fuyant, à cause, très probablement, de la saillie de la partie supérieure de la face; le malade insiste sur le gonflement du côté droit de son front; en réalité, la partie droite de la région frontale, entre les sourcils et les cheveux, semble se montrer légèrement plus saillante que la gauche. Ses sourcils sont fournis et les cils gros et abondants. Les rebords des *cavités orbitaires* sont saillants, épaissis à la vue et au toucher. Les *paupières* sont épaissies, d'une pigmentation assez prononcée, surtout si l'on compare leur coloration avec celle de la peau de la face interne

des bras du malade; et, pour le dire tout de suite, la coloration générale de sa peau est olivâtre. Ses *yeux* sont saillants d'une façon bien notable, mais les paupières les recouvrent encore complètement. Les *pommettes*, les arcades *zygomatiques* font une saillie appréciable, même à une certaine distance.

Le *nez* est épaissi surtout en largeur; il est épaté plus qu'il n'est proéminent, et son volume s'est surtout accentué à son extrémité; il est un peu devié du côté droit de la face, ce qui donne à cette dernière une légère asymétrie. Ses *ailes* et sa cloison sont épaissies et plus résistantes au toucher que normalement. Les lèvres sont hypertrophiées, principalement la *lèvre inférieure* qui n'est pas pendante, mais commence à se renverser en dehors. Ses dents sont pour la plupart mauvaises; les *molaires* inférieures ne *correspondent* plus exactement, comme par le passé, aux dents semblables supérieures; le rebord alvéolaire supérieur commence à s'inscrire, pour ainsi dire, dans le rebord inférieur à cause de l'agrandissement de ce dernier. La *langue* est augmentée dans ses dimensions, surtout en largeur; ses sillons et ses papilles sont devenus plus accusés. La *voûte palatine* se serait un peu aplatie; le *voile du palais*, ses piliers et la *luette* sont sûrement épaissis. Les *amygdales* sont légèrement grossies. La cavité de l'*arrière-bouche* est manifestement agrandie.

Le *maxillaire inférieur* est augmenté de largeur, et plus encore d'épaisseur et de longueur; l'angle formé par ses deux branches est plus ouvert qu'à l'état normal; cet os s'avance très notablement au-delà du maxillaire supérieur et est saillant en bas et en avant; d'où le *prognathisme* du maxillaire inférieur, plus prononcé encore si l'on considère que les parties molles du *menton* sont, elles-mêmes, épaissies et que les *glandes sous-maxillaires* sont plus volumineuses que normalement. M. X. ne ressemble plus à ses photographies d'il y a 9 ans. Au début de sa maladie « des amis » qu'il était resté plusieurs mois sans rencontrer « ne l'ont plus reconnu tant il etait changé. »

Par un hasard singulier il se trouve que M. X... est un ancien camarade de collège de M. P. Marie et celui-ci se souvient fort bien de ce qu'était M. X... vers l'âge de 14 ans (taille moyenne, bien pris, d'une figure agréable). Or les modifications survenues sont telles que bien que M. P. Marie reconnaisse encore très aisément aujourd'hui dans la rue des camarades de collège qu'il n'avait

pas vus depuis son enfance, jamais il n'aurait pensé que c'était en présence de M. X... qu'il se trouvait.

Le malade se plaint de *maux de tête*, violents parfois, surtout dès qu'il commence à éprouver le désir ou plutôt le besoin de manger, car il est obligé de répéter ses repas plus souvent qu'une personne en bonne santé. De plus, si l'appétit n'est pas satisfait au moment où il commence à se faire sentir, la céphalée s'accroît rapidement. « Ces douleurs augmentent, dit-il, quand il me semble que mon estomac se vide. » Cette céphalée plus fréquente à droite est provoquée toutes les fois qu'il appuie, tant soit peu fortement, la partie postérieure de sa tête contre le dos d'un fauteuil, par exemple, chez son coiffeur; elle est augmentée par la chaleur du lit ou de la pièce et est cause d'une d'insomnie très pénible. Il se plaint encore de douleurs péri-orbitaires et *intra-oculaires* survenant quand il fait attention et fixe quelque chose ; ainsi lorsqu'il lit, examine un objet, ou vient d'assister à une pièce de théâtre, il est forcé de se reposer la vue, car autrement, la vision se trouble, il voit des mouches et il se produit un larmoiement accompagné de douleurs. Ce larmoiement et cette difficulté de regarder sont encore provoqués par la céphalée. Enfin, il lui paraît avoir quelquefois sur la tête une *calotte de plomb*.

L'examen de la vision, fait par M. le Dr Parinaud, a donné ceci : O. D. avec + 0,75. Vue = 5/10. O. J. Em. Vue = 5/20. Un peu de stase papillaire. Coloration grisâtre spéciale et aspect terne de la papille sans infiltration caractéristique. Le malade *entend* bien des deux côtés. Son *odorat* serait plus développé qu'auparavant : il perçoit les odeurs avant que d'autres personnes n'en disent rien. *Goût* et *sensibilité* cutanée normaux.

Cou gros et court. *Corps thyroïde* difficilement senti. *Larynx* hypertrophié ; la pomme d'Adam est devenue plus saillante. *Voix et parole* rudes, un peu gutturales ; la voix est moins bonne, M. X... avait une voix de ténor, mais depuis 1881, sa voix est devenue plus grave et il donne, actuellement, et avec facilité, une voix de baryton, ou, même, de basse.

Le *thorax* est grossi, son diamètre antéro-postérieur est plus long que normalement, à cause de l'allongement et d'un certain degré d'aplatissement des *côtes*. Celles-ci se sont épaissies et élargies, comme on peut le constater par le toucher ; les espaces intercostaux sont très réduits, surtout les inférieurs. Les articula-

tions *chondro-sternales* sont légèrement saillantes. Les angles costaux le sont aussi. Les intersections correspondantes aux deux premières pièces du *sternum* offrent des crêtes notables. Cet os est oblique en bas et en avant et élargi. Les *clavicules*, les épines de l'*omoplate* et les *acromions* sont senties beaucoup plus facilement que chez un homme normal. La *colonne vertébrale* est déviée. Cyphose cervicale et dorsale supérieure bien prononcée; léger degré de scoliose; pas de lordose. Il en résulte très nettement que le malade présente une *double bosse*, la double bosse de polichinelle.

L'*abdomen* est volumineux, notablement pendant, présente des gros plis cachés par des bourrelets en conséquence. Les viscères thoraciques sont normaux. La pointe du *cœur* bat à 20 centim. de

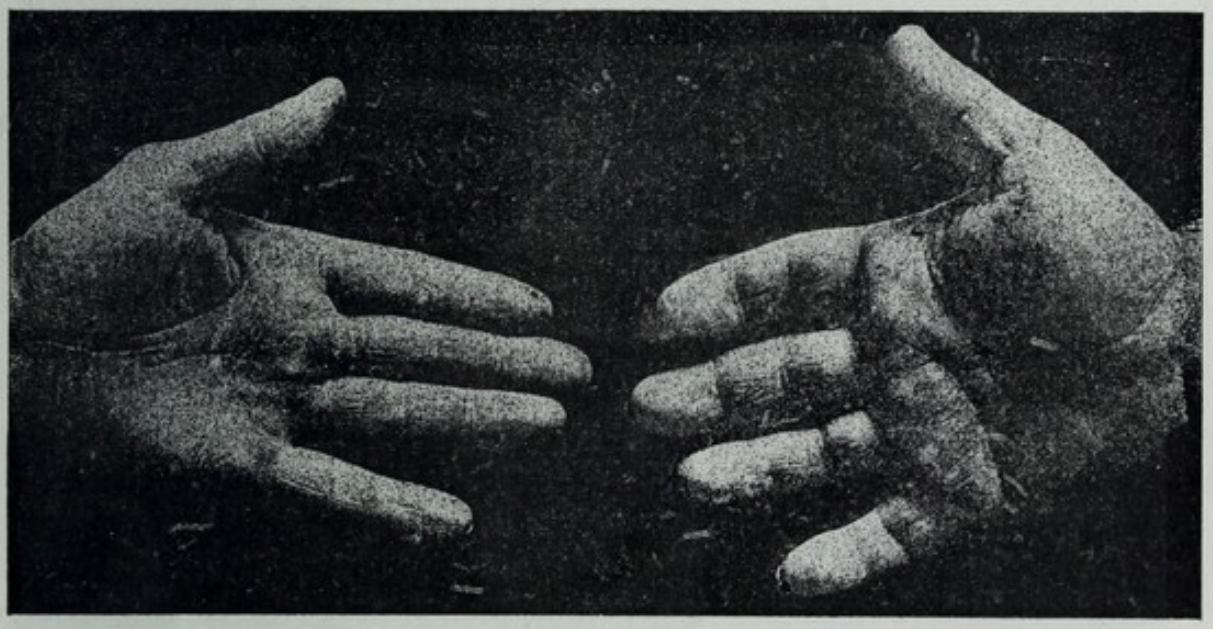

Fig. 59.

Main comparée à la main d'un sujet normal d'une taille de 1 m. 75.

la fourchette sternale, au niveau du mamelon. La région où M. le professeur Erb a décrit une *zone de matité* (en arrière du *manubrium* et du commencement du premier espace intercostal) donne une très légère submatité; mais ce n'est véritablement qu'une nuance à peine sensible. Le foie est normal à la palpation et à la percussion, c'est-à-dire qu'il n'est pas augmenté de hauteur, ni doulouleux ou bosselé à sa surface. L'estomac semble un peu dilaté. Le malade a eu une cystite et une prostatite accompagnées de leurs phénomènes ordinaires. Bourses et testicules plus volumi-

neux que normalement; la verge n'est pas de dimensions excessives.

Les *mains* de M. X... qui gante du 9 « et encore, lui faut-il choisir des peaux très souples » sont véritablement énormes comme largeur et comme épaisseur ; leur longueur est, on peut le dire, normale, et la disproportion entre ces dimensions n'est que trop frappante. Les parties molles qui constituent les éminences thénar et hypothénar, les paumes des mains, les bourrelets métacarpo-phalangiens et ceux correspondant aux faces antérieures des phalanges, toutes ces parties, dis-je, se sont épaissies et élargies d'une façon très considérable. Les *grands sillons* curvilignes de la paume des mains, les *plis articulaires* interphalangiens, surtout ceux situés entre les extrémités métacarpiennes inférieures et les premières phalanges se sont approfondis en con-

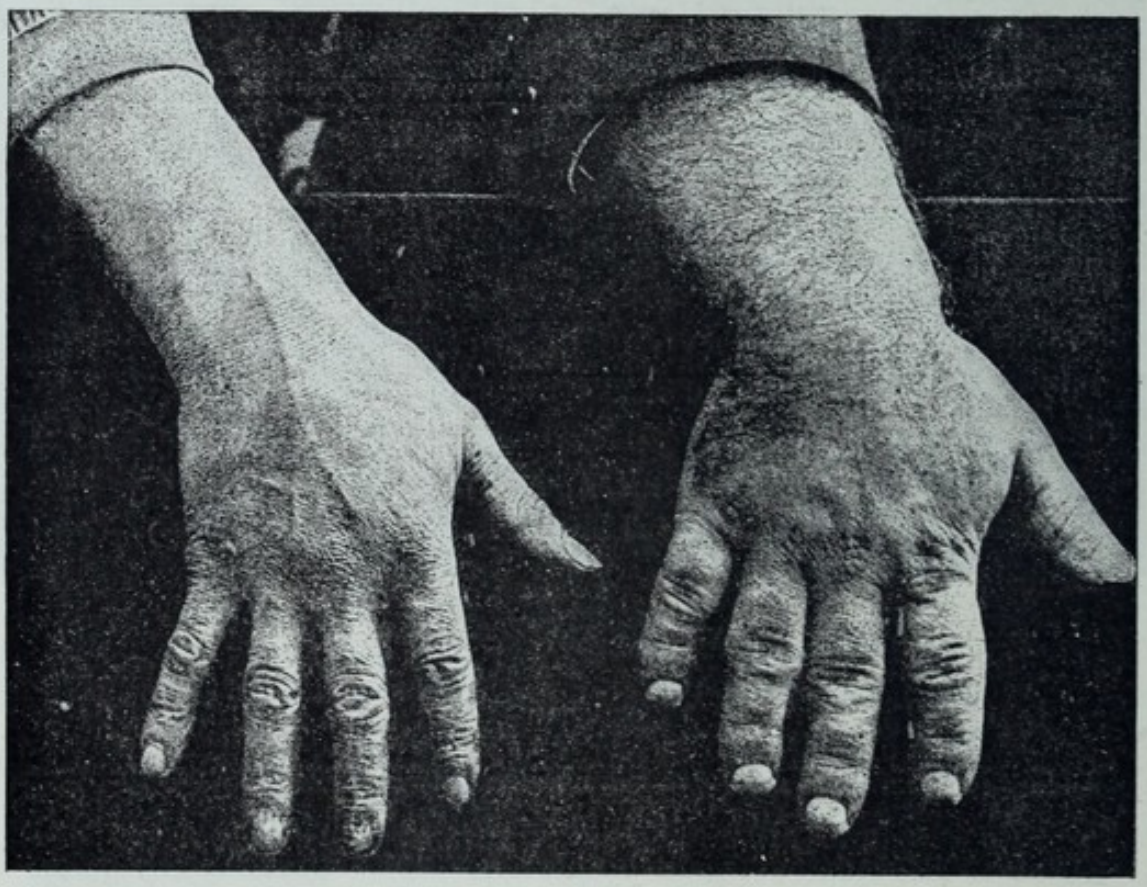

Fig. 60.
Comme pour la fig. 59.

séquence. Les *doigts* sont très gros et ils le sont à leur extrémité presqu'autant qu'à leur base ils ne sont pas déformés. Ces mains offrent le type des mains « en battoir ». Le malade éprouve la sensation de doigt mort dès que l'atmosphère est humide. Les

ongles, petits et aplatis, ne sont pas en rapport avec les masses digitales, particulièrement avec les masses fortement pulpeuses des phalangettes; ils sont enchâssés sur les parties molles sous-jacentes; ils ont conservé une consistance presque normale, ne sont pas fendillés et présentent une légère striation longitudinale.

Si les *poignets* sont un peu augmentés de volume, ils sont bien loin d'être en relation avec les mains camardes que possède notre malade. Ses *avant-bras* et les *bras* sont-ils grossis outre mesure? Un peu, sans doute, mais si ces segments des membres thoraciques sont assez volumineux, il ne faut pas oublier que M. X., a toujours été fort musclé. Les *extrémités articuiaires* ne sont pas grossies d'une façon appréciable.

Les *membres pelviens* ne sont le siège d'aucune déformation appréciable; ils sont gros, mais pas à l'excès. Un certain nombre de veines sont un peu dilatées aux jambes, sur la peau desquelles il y a quelques petits placards d'éczéma. Les jointures sont, ici, à peu près normales, sauf quelques petits craquements dans les genoux, comme il y en a aussi dans l'articulation d'une des épaules. Réflexe rotulien très diminué,même si on a recours au procédé de Jendrassik. Le *cou-de-pied* et les *régions malléolaires* sont grossies, mais à un faible degré. Les *pieds* sont épaissis, élargis, presque des pieds plats; les altérations qu'on y constate sont *identiques* à celles des mains, seulement leur degré est ici un peu moins accentué. Parmi les *orteils*, ce sont surtout les trois premiers qui sont les plus gros; leurs *ongles* sont aplatis, striés longitudinalement, mais pas fendillés ni recourbés; les deux derniers sont déformés, mais cela se voit chez les individus normaux.

On ne sait pas exactement si le malade a un *appétit* excessif, car s'il fait plusieurs repas par jour, ceux-ci ne sont pas abondants et, en plus, il est, pour ainsi dire, poussé à prendre de la nourriture afin de calmer sa céphalée et ses douleurs oculaires. Les aliments contenant de l'estragon, de la coriandre, du persil, etc..., sont mal *digérés*; autrement, les digestions ne sont pas difficiles. Il supporte bien les boissons, mais il *faut* qu'il *boive* par petites gorgées, car, s'il boit une grande quantité à la fois, il vomit. Tendance à la constipation. Hémorrhoïdes légères.

Les mouvements s'exécutent normalement dans toutes les articulations, excepté dans les métacarpo-phalangiennes et les phalangiennes qui sont gênées par les bourrelets énormes décrits ci-dessus. *Facultés intellectuelles* normales. Quelques vertiges sans rela-

tion étroite avec la céphalée. Humeur à peu près égale. Puissance *génitale* un peu diminuée.

La *peau* a un teint olivâtre, plus net au visage et aux paupières ; elle est grasse, est le siège de démangeaisons fréquentes, et d'une transpiration des plus abondantes ; elle offre 6 ou 7 grains de *molluscum fibrosum* sur le côté droit du cou et un assez gros à la paroi interne de l'aisselle droite.

Ses *urines* furent examinées il y a deux ans environ par un médecin avec résultat négatif, au point de vue du sucre et de l'albumine. Nous nous faisons un devoir de transcrire ici la note suivante de M. le professeur Bouchard qui a découvert le premier la peptone dans l'urine de ce malade. « Peptonurie ; énorme précipité avec le « réactif de Tanret, soluble à chaud. Ne précipite pas par l'acide « picrique. Précipité abondant par l'alcool absolu. Violet intense « avec la liqueur de Fehling, à froid. Pas d'albumine, ni de sucre. « Acajou foncé avec Fe Cl³ » (23 octobre 1889), M. Bouchard lui a ordonné le salicylate de sodium, l'iodure de potassium, l'antipyrine, etc.

Voici quelques mensurations prises par nous sur ce malade :

Stature	1m,74	
Distance entre les deux pommettes	43	millimètres.
Plus grande distance entre les deux ailes du nez.	41	—
Distance au compas entre les condyles du maxillaire inférieur	144	—
Hauteur des oreilles	69	—
Largeur des oreilles	36	—
Hanteur de la lèvre inférieure	15	—
Distance entre le point de contact des deux lèvres rapprochées et la partie inférieure de la symphyse du menton	69	—
Circonférence du cou, à sa partie moyenne	430	—
Plus grand diamètre transversal du larynx	51	—
Circonférence du bras, à sa partie moyenne	325	—
Circonférence de l'avant-bras, au pli du coude.	315	—
Circonférence de l'avant, à sa partie moyenne	295	—
Circonférence du poignet, au-dessous des apophyses styloïdes	205	—
Distance entre ces deux apophyses	63	—
Longueur entre l'interligne articulaire du poignét et l'extrémité du médius	200	—
Longueur entre l'interligne du poignet et le pli métacarpo-phalangien du médius	111	—
Circonférence de la main sans le pouce	265	—
Circonférence de la main d'accoucheur (tête des		

métacarpiens.....	308	millimètres.
Diamètré transversal de la main (sans le pouce).	109	—
Epaisseur de la main au niveau de la partie moyenne.....	30	—
Epaisseur de l'éminence thénar.....	45	—
Circonférence de l'index, à sa base..	95	—
Circonférence de l'index (phalangette).....	91	—
Plus grande largeur de l'index.....	15	-
Hauteur de l'ongle.....	16	—
Largeur de langue tirée (partie moyenne.....	53	—
Epaisseur — —	14	—
Circonférence du thorax, au niveau des mamelons.....	1075	—
Circonférence de l'abdomen passant par le nombril.....	1070	—
Circonférence de la cuisse, à 20 centimètres au-dessus du bord supérieur de la rotule.....	560	-
Plus grande circonférence du mollet...	410	—

Observation II (P. Marie et S. Leite) (Inédite).

M. Z..., âgé de 39 ans, docteur en médecine, d'origine israélite, se trouvait dans un tramway lorsque M. Marie placé à côté de lui, reconnut qu'il était atteint d'acromégalie.

Mère morte de néphrite interstitielle ; sa polyurie était surtout accusée la nuit. M. Z... qui ne donne pas d'autres antécédents héréditaires, a été toujours sobre et n'a pas eu la syphilis, M. Z..., déclare que pendant qu'il faisait sa médecine, à Paris, ses camarades trouvaient qu'il était grand et fort pour son âge, ce qui conduit à penser que peut-être sa maladie actuelle avait déjà débuté à ce moment-là, c'est-à-dire, entre 22 et 26 ans. Néanmoins, ce serait, d'après lui, entre 1879 et 1880, à l'âge de 28 ans environ ; il remarqua que les doigts de ses deux mains ont commencé à augmenter de volume, et que la pointure de ses gants, qui était de 7 1/2, devint insuffisante. Déjà à cette époque, M. Z..., souffrait d'une bronchite à répétition tantôt plus, tantôt moins gênante et de douleurs dans les membres ou moins vives, mais erratiques.

En 1881, après avoir eu recours à divers traitements, sans en avoir retiré aucun résultat bien notable, notre confrère résolut, d'accord avec quelques-uns de ses amis, de se soumettre à l'hydrothérapie, surtout aux bains chauds. Au lieu d'une amélioration à ses maux, il en résulta que sa bronchite devint plus intense, et que, en plus, il fut pris d'une toux coqueluchoïde ayant duré très

longtemps, et de douleur dans la partie supérieure de la poitrine, notamment dans la région précordiale ; dans cette dernière région, elles ont été irradiées assez intenses et pour faire croire à l'angor pectoris (pointes de feu, teinture d'iode, iodures) et à une congestion pulmonaire. L'emploi de l'hydrothérapie fut supprimé.

Il convient d'ajouter, pour la pleine interprétation de ces renseignements que M. Z... est et a vraisemblablement été de tout temps un peu hypochondriaque.

A cette époque (1882-83) il avait une soif vive et une appétence des plus marquées. L'augmentation de volume des mains et des pieds progressait très lentement, mais d'une façon indubitable et le visage s'est mis à changer, principalement le menton, les lèvres, la langue et le nez. A propos de sa langue, M. Z... nous a dit que gêné pour parler et pour la mastication et la diglutition, sa macroglossie l'a beaucoup préoccupé ; et que, contrarié par ce fait, il n'a pas manqué de solliciter l'avis d'un certain nombre de confrères, pour qui son affection restait inconnue, ce qui est parfaitement excusable, étant donné ce que nous disons dans l'introduction de notre thèse.

Etat actuel (commencement de novembre 1889). Le jour où M. P. Marie rencontra M. D. dans le tramway, les modifications, qui le frappèrent le plus, furent l'allongement ovalaire de la face, le prognathisme de la partie inférieure de celle-ci et la déviation assez marquée du rachis.

Extrémité céphalique. Les cheveux sont abondants, malgré un léger degré de calvitie, ils ont une grosseur à peu près normale et commencent à grisonner. Pas de saillie le long des sutures craniennes. Apophyses mastoïdes normales. Protubérance occipitale externe très développée, ainsi que les lignes courbes qui en partent. Le *crâne* dans son ensemble *n'est pas* déformé. Ses chapeaux auraient augmenté pendant toute sa maladie d'un quart de point de chapelier. La face a une forme nettement allongée de haut en bas, mais elle n'est pas *asymétrique* ; le milieu (98 mm.) de sa hauteur (196 mm.), mesurée depuis la limite inférieure des cheveux jusqu'à l'extrémité du menton, tombe à l'union des 3/5 supérieurs de la longueur du nez avec les 2/5 inférieurs. Le *front* est bas par suite de l'implantation des cheveux. Les *arcades orbitaires* sont plus saillantes que normalement. Les sourcils sont fournis. Les *paupières* ne sont pas épaissies, mais la peau qui les recouvre a une pigmentation un peu plus brune que celle du front ; leur longueur

mesurée de la limite inférieure du sourcil jusqu'à leurs bords libres, est de 24 millimètres; longueur de la fente palpébrale, 25 millimètres. *Yeux* petits, relativement à la grandeur de la face, pas d'exophthalmie; mouvements des globes oculaires normaux.

Pas de douleurs intra-oculaires (2). La saillie normale des *pommettes* est *exagérée*. Ls *nez* est volumineux, un peu camard; la cloison et les ailes du nez sont épaissies et résistantes. La peau de la face est un peu pâle et le teint mat.

L'ouverture buccale a des dimensions un peu exagérées; sa largeur (les lèvres fermées) est de 58 millimètres. La *lèvre inférieure* est notablement plus épaisse que la lèvre supérieure, mais elle n'est pas pendante. Les *dents* sont plus ou moins cariées, et celles de la mâchaire inférieure un peu écartées les unes des autres. La *langue* est augmentée de volume, surtout en épaisseur et ses sillons normaux sont plus marqués. La paroi supérieure de la bouche est beaucoup plus longue qu'à l'état normal. La *luette* est hypertrophiée; les *piliers* du voile du palais et les *amygdales* le sont aussi, mais moins nettement que celle-là.

Le *menton* est proéminent, le sillon transversal situé entre la lèvre inférieure et la symphyse du menton est prononcé. Le *maxillaire inférieur* est plus haut et plus long que celui d'un homme en bonne santé; il est augmenté dans toutes ses dimensions; d'où le *prognathisme* de la partie inférieure de la face, et l'*avancement* de l'arcade dentaire inférieure : il y a entre les deux arcades dentaires, en avant, un intervalle de 4 millimètres environ. Le maxillaire supérieur est peut-être un peu plus saillant qu'à l'état normal. *Oreilles* légèrement augmentées de dimensions et, peut-être de consistance.

Le *cou* est gros, il semble court, surtout en avant, à cause de la courbure du tronc du malade; celui-ci dit que durant une dizaine d'années l'encolure du faux-col est montée de 40 à 45. Le *larynx* est certainement très puissant, hypertrophié; impossible de sentir nettement le *corps thyroïde*. Au moment des applications hydrothérapiques dont il a été question, M. Z... fut pris d'une *laryngite* qui persista très longtemps et amena la *raucité* de la voix, que l'on constate actuellement; celle-ci est un peu grave. L'*os hyoïde* est un peu hypertrophié.

Les *mains* qui ont leur forme normale sont élargies, épaissies, mais pas plus longues qu'avant sa maladie actuelle; elles sont camardes. Les *grands sillons* cutanés de la paume des mains, les

plis de flexion correspondant aux acticulations métacarpo-phalangiennes et à celles des phalanges entre elles sont beaucoup plus accusés que ceux d'une main normale. Réciproquement, les parties charnues qui les séparent sont très hypertrophiées, en sorte qu'elles forment de gros *bourrelets*, qu'on peut saisir, comme dans tous les cas de ce genre, entre ses doigts. La peau de ces mains a un aspect à peu près normal, elle ne possède pas la consistance, ni la coloration qu'on y voit chez les myxœdémateux.

Les *doigts* sont très volumineux, aussi gros à leurs extrémités qu'à leurs bases ; quelques-uns présentent une courbure, surtout notable sur le médius ; cette courbure, qui n'existe pas sur les pouces, comprend la phalangine et la phalangette, ce qui l'*éloigne* des doigts hippocratiques. Quelques *nodosités* à l'articulation de la phalange avec la phalangine, assez marquées pour que de lui-même M. Z... se soit mis au régime sec. Il existe un kyste synovial au-dessus des tendons long abducteur et du long extenseur du pouce, au niveau de l'articulation du pouce. Les *ongles* ont leur longueur normale, ils sont aplatis ; leurs côtés sont un peu recourbés en haut et en dehors ; leur largeur n'est pas augmentée, et comme les parties molles sur lesquelles ils reposent sont épaissies, il en résulte qu'ils s'y trouvent, pour ainsi dire, enchâssés. Légère striation longitudinale des ongles. Pas d'amyotrophie des *interosseux* dorsaux. Il y a 4 ans, M. D... gantait encore 8 1/4 ; aujourd'hui 8 3/4.

Ses *poignets* sont un peu augmentés de volume, mais dans une *disproportion* remarquable avec les mains. Les *muscles* des avant-bras et des bras sont bien développés. Les *mouvements* des doigts et des mains sont un peu gênés par la grosseur insolide de ces segments, mais la *force* en est à peu près normale. Les mouvements de flexion, d'extension, de supination, de relation, etc., des membres thoraciques, les mouvements particuliers aux interosseux et aux lombricaux s'exécutent normalement. M. Z... ferme bien son poing.

Les *articulations* des membres supérieurs sont normales, et elles ne sont pas le siège de craquements. Leurs extrémités osseuses ne sont pas augmentées de volume d'une façon notable.

Le *tronc* est le siège de modifications d'une grande importance. Epaule droite plus élevée que la gauche ; déjà à l'âge de 8 ans, son tailleur lui a dit qu'il avait une épaule un peu plus haute que l'autre. Quand on examine le rachis, on est immédiatement frappé d'une *gibbosité* marquée, s'étendant des deux dernières vertèbres cervicales jusqu'à la neuvième ou dixième dorsale ; il présente

encore une scoliose dorsale à convexité droite, mais moins nette. L'ensellure lombaire est plus accentuée qu'à l'état normal et, peut-être, compensatrice de la gibbosité. Le *thorax* présente un léger aplatissement latéral, mais sa partie antérieure n'est pas très notablement projetée en avant.

Les *clavicules* sont un peu grossies. Les *côtes* se sont épaissies, mais pas excessivement. L'angle des côtes du côté droit est plus saillant que celui des côtes du côté opposé. Les articulations *chondro-sternales* forment une saillie notable. L'union de la première avec la deuxième pièce du *sternum* forme une crête très notable. Le sternum est légèrement oblique en bas et en avant. Le *profil* du *ventre* est à peu près normal, il est un peu pendant et le maximum du diamètre abdominal tombe à 4 centimètres au-dessous de l'ombilic. Les *poils* du tronc (poitrine, hypogastre, etc.,) sont assez abondants et se seraient surtout développés, il y a 6 ans environ d'une façon très rapide.

On ne constate pas la *zone de matité* de M. Erb. La pointe du *cœur* bat exactement sous la septième côte ; pas de matité anormale à la région précordiale ; battements cardiaques un peu forts, mais normaux. Presque tout le thorax est *sonore* ; signes d'*emphysème* pulmonaire. La percussion de la région *hépatique* donne une matité de 12 centimètres de hauteur, à compter du mamelon. Poils du pubis abondants. *Verge* à l'état de flaccidité a une longueur de 11 centimètres, et une circonférence de 13 centimètres. Testicules normaux. Un peu de frigidité génésique, pas d'*adénopathies* cervicales, ni thoraciques, ni inguinales. *Hémorrhoïdes* légères.

Les *membres pelviens* sont à peu près normaux dans leur forme, leur volume. Les muscles y sont bien développés ; tous les mouvements s'exécutent bien. Les genoux sont saillants, mais faiblement. Légères dilations variqueuses aux jambes. Les extrémités articulaires du tibia et du péroné, surtout les malléoles, sont volumineuses, mais, immédiatement au-dessus, les jambes sont normales. Les *pieds* sont plus gros, plus épais et un peu plus petits que normalement, notamment leurs parties molles ; de même les orteils. Les poils de ces membres sont comme sur le reste du corps, très développés. Réflexe *rotulien* normal. Tendon d'Achille normal. La pointure de ses bottines s'est élevée de 41 à 45, cependant ses bottines actuelles sont un peu trop longues.

Vue affaiblie, *ouïe* et *goût* normaux ; sensibilité cutanée a peu près normal. Caractère psychique égal ; facultés intellectuelles

normales. Le malade se fatigue facilement au moindre exercice. M. Z... n'a pas un *appétit* bien extraordinaire, mais a une *soif* excessive ; il lui faut, parfois en été, une carafe d'eau pour l'étancher. Les *sueurs* furent très fortes, il y a 5 ans ; elles ont disparu spontanément. *Polyurie* norturne ; oxalurie (?). M. Z..., affirme n'avoir jamais constaté d'albumine ni de sucre, ce en quoi son avis concorde avec une analyse de M. le Dr Beaumetz.

La peau possède une très légère coloration bistrée et est le siège de quelques granulations de *molluscum fibrosum* au niveau de la nuque.

Hauteur de taille	1m,70	
Poids (qui n'a pas changé depuis 3 ans 1/2)	85 kilogr.	
Circonférence du crâne passant par la protubérance occipitale externe et immédiatement au-dessus des sourcils	585 millimètres.	
Diamètre occipito-bregmatique	200	—
Diamètre transversal maximum	163	—
Distance entre l'implantation inférieure des cheveux et le bord supérieur des os propres du nez	65	—
Distance entre l'implantation des cheveux et la partie antéro-inférieure du menton	196	—
Diamètre mento-occipital	235	—
Distance du bregma au menton	270	—
Distance entre les deux pommettes	114	—
Distance entre les deux angles du maxillaire inférieur	105	—
Distance entre l'articulation temporo-maxillaire et la symphyse du menton	160	—
Distance entre l'angle du maxillaire à la symphyse du menton	118	—
Largeur entre la face externe des deux ailes du nez	42	—
Longueur de la racine du nez jusqu'à son extrémité	65	—
Distance entre l'extrémité du nez et le point où la cloison s'implante sur la lèvre supérieure	29	—
Longueur des oreilles	69	—
Hauteur de la lèvre inférieure (en somme, peu hypertrophiée) depuis la ligne de contact avec la lèvre supérieure jusqu'à la limite inférieure de son bord muqueux	11	—
Hauteur depuis la ligne de contact des lèvres jusqu'à la partie inférieure de la symphyse du menton	48	—
Largeur de la langue	60	—

Longueur entre la pointe du V lingual et la pointe de cet organe	85	millimètres
Circonférence du cou (pomme d'Adam)	407	—
Diamètre antéro-postérieur du thorax entre l'angle de Lodis et le point correspondant du rachis	240	—
Circonférence du thorax, au niveau du menton	980	—
Circonférence du thorax passant par l'appendice xyphoïde	950	—
Longur des deux bras étendus horizontalement, entre les extrémités des deux médius	1770	—
Circonférence du poignet, immédiatement au-dessus de la main (gauche)	185	—
Longueur de la main depuis l'interligne articulaire du poignet à l'extrémité du médius	220	—
Largeur de la main gauche au niveau de la tête des métacarpiens	91	—
Circonférence de la main, même niveau	243	—
Circonférence « de la main d'accoucheur »	265	—
Epaisseur de la paume de la main	33	—
Epaisseur de l'éminence thénar	42	—
Epaisseur de l'éminence hypothénar	35	—
Plus grande circonférence du pouce	78	—
Plus grande circonférence du médius	80	—
Longueur du médius	80	—
Circonférence de l'auriculaire	67	—
Longueur de l'auriculaire	60	—
Du bout de l'auriculaire au bout du pouce (main étendue)	235	—
Longueur de la rotule et largeur	60	—
Circonférence de la jambe immédiatement au-dessus des malléoles	224	—
Circonférence du pied gauche passant par le talon et le cou-de-pied	370	—
Distance entre la partie postérieur du talon et l'extrémité du gros orteil	269	—
Plus grande largeur au niveau de la tête des métatarsiens	246	—
Plus grande circonférence du gros orteil	100	—
Longueur du second orteil	57	—

Observation III (P. Marie).

B..., 49 ans, employé typographe (1). Personne dans sa famille

(1) Cette observation se trouve dans le travail de M. P. Marie, publié dans le n° de juillet du « Brain », 1889. Ayant eu l'occasion de suivre ce malade, depuis lors, nous avons fait quelques additions à l'observation primitive.

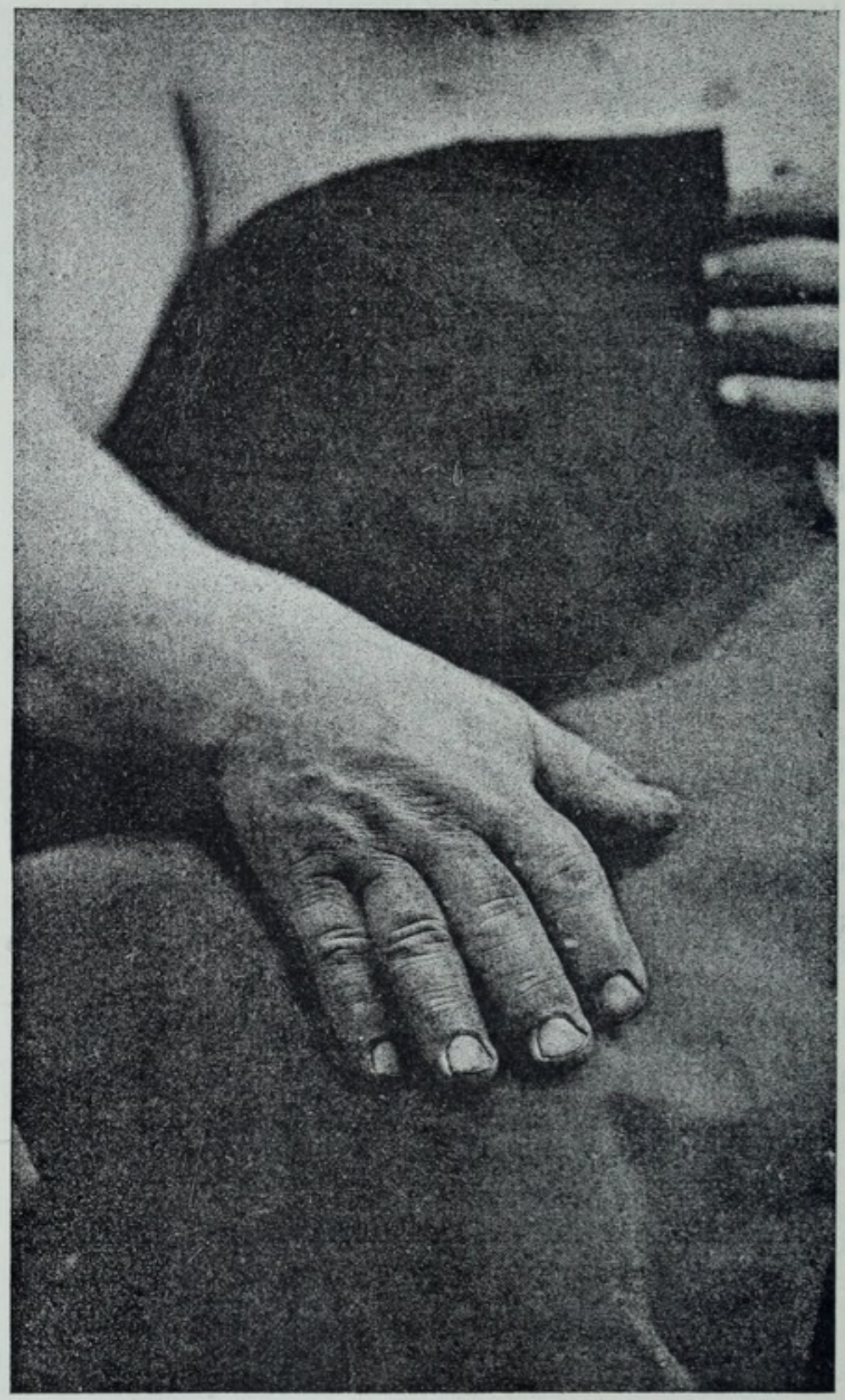

Fig. 61.
Main droite (le poignet n'est ni déformé ni considérablement hypertrophié).

(père, mère frères) n'a présenté aucun accroissement exagéré des membres. Son père, âgé de 73 ans, vit encore et jouit d'une bonne santé. Le malade ne pesait pas, à sa naissance, plus de 1500 grammes, il était chétif. A 15 ans, fièvre typhique intense. Il fit son service militaire ; il affirme n'avoir jamais eu aucune affection vénérienne. En 1881, il eut sur la portion du cuir chevelu répondant à l'occipital, une éruption de pustules confluentes, douloureuses ; les phénomènes inflammatoires aigus durèrent 4 ou 5 jours, le firent souffrir au point de l'empêcher de dormir. Peu de jours après elles s'étaient desséchées.

Le malade ne peut dire à quelle époque exactement ses membres ont commencé à augmenter de volume, et il avoue ne pas avoir attaché une très grande importance à de semblables modifications. Voici, toutefois, ce qu'il raconte : pendant son service dans l'armée qui se prolongea jusqu'à l'âge de 27 ans (1867), il ne faisait pas usage de souliers larges, « les souliers, que je faisais faire étaient moins larges que petits, pour ma taille ». Jusqu'en 1878 on n'avait pas remarqué d'accroissement de ses mains ; c'est à ce moment-là (âgé de 38 ans), que débutèrent les modifications actuelles. Il lui paraît donc certain que les premiers symptômes acromégaliques ont fait leur apparition entre 1867 (27 ans) et 1878, (38 ans).

A 30 ans, le poids du malade avait déjà augmenté un peu : de 64 kilogrammes, ce poids s'était élevé à 80. Mais, c'est surtout à partir de 1878 que son poids et ses dimensions s'étaient manifestement accrus ; en décembre 1887, il était égal à 113 kilogrammes ; un ans après, il était revenu à 106. La stature (mesurée pieds nus), au régiment fut de 1 mèt. 67.

Etat actuel (janvier 1889). L'aspect du malade est tellement caractérisque que le diagnostic fut fait dans la rue ; ses mains et ses pieds sont énormes et épais, de même, les doigts ; l'hypertrophie des parties molles est tellement prononcée qu'il est impossible au malade de fléchir entièrement ses doigts sur la peau des mains afin de former ce qu'on appelle le « poing » ; ce qu'il peut faire, c'est la flexion des deux premières phalanges. Par cela même, les extrémités des doigts ne peuvent être appliquées sur la partie moyenne de la paume des mains ; elles ne touchent pas la partie supérieure de celles-ci. L'index gauche présente les signes cicatriciels d'un panaris qui se développa en février 1888, en conséquence de la pénétration d'une écharde ; depuis lors, le malade a, sur ce point, éprouvé souvent une sensation d'engourdissement.

Le poignet est épaissi, moins cependant que les mains ; les avant-bras et les bras sont gros également, mais leurs dimensions n'éveillent pas, comme celles des mains, l'idée de monstruosité ; il y a une concordance entre le volume de ces deux segments du membre thoracique ; les muscles sont très développés sans qu'il y ait d'hypertrophie, le malade est très robuste et parmi les soldats de sa compagnie il était le plus fort ; dans la suite, il est devenu plus faible que ne le comporte son âge.

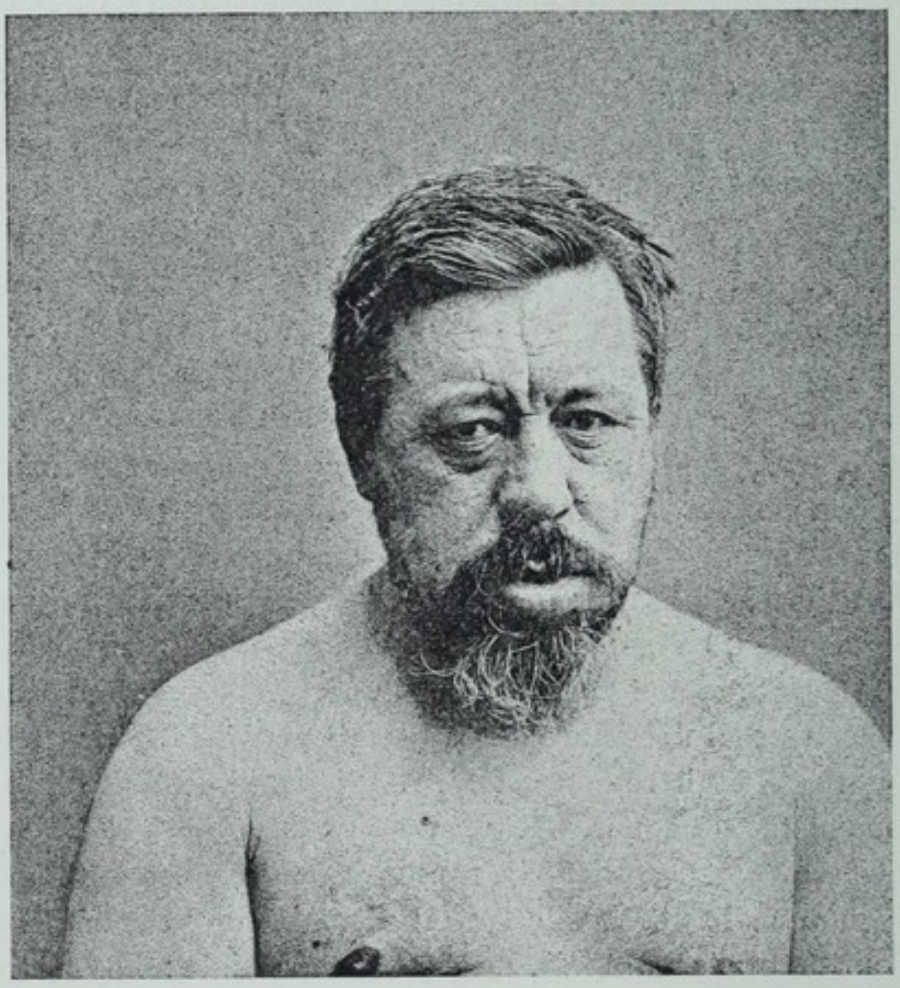

Fig. 62.
Face (la lèvre inférieure forme un énorme bourrelet).

La face est caractéristique, elle aussi ; le nez est large et un peu camard. La lèvre supérieure est épaisse, mais beaucoup moins que la lèvre inférieure, celle-ci est énorme, grosse et donne l'impression d'un bourrelet qui pend. La mâchoire inférieure est très hypertrophiée, le menton est fortement projeté en avant et le prognathisme est tel que les incitives inférieures dépassent les supérieures d'environ 8 millimètres ; elles ne sont ni larges, ni saillantes.

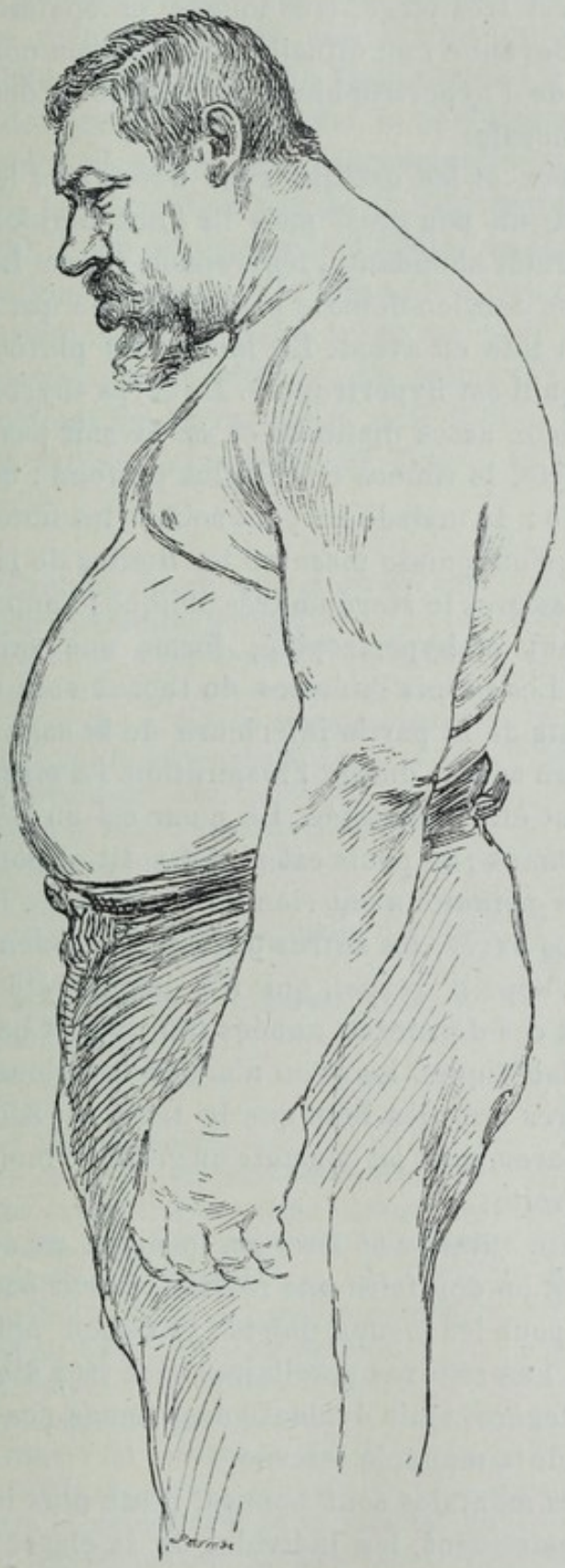

Fig. 63.

La cyphose est cervicale inférieure et dorsale supérieure, le ventre proéminent, les mains larges, épaisses.

La langue est très large, très longue et épaisse. L'articulation des mots est devenue non difficile, mais un peu confuse, probablement à cause de l'hypertrophie de la langue et des parties molles de la cavité buccale.

Les paupières et les oreilles sont normales ; les cheveux sont bien conservés, un peu gros, mais ils l'ont toujours été, dit B... ; la barbe est plutôt abondante, légèrement frisée. Le cou est gros et court. Cyphose cervico-dorsale prononcée, ce qui produit une inclinaison de la tête en avant. Le larynx est plutôt large, mais on ne peut dire qu'il est hypertrophié. Le corps thyroïde ne peut être senti d'une façon assez distincte et on ne sait pas s'il est normal. La voix est forte, le timbre en est plus profond ; en revanche, elle est discordante ; le malade ne peut solfier les notes musicales, ce qui empêche qu'on puisse mesurer les limites de la gamme.

Le *thorax* est gros le sternum très oblique ; l'appendice xyphoïde très prédominant et hypertrophié, forme une saillie appréciable sous la peau. Les parois latérales du thorax sont un peu aplaties ; les mouvements de la partie inférieure de la cage thoracique sont très accusés, en avant, durant l'inspiration. La *matité rétro-sternale* de Erb ne peut être constatée. Le cœur est un peu hypertrophié, les bruits normaux ; le pouls est plutôt petit et compressible.

Les *organes génitaux* n'ont rien de particulier ; le pénis est assez gros, mais sans excès, les autres organes possèdent les dimensions ordinaires. L'appétit *sexuel*, qui n'a jamais été bien fort, s'est amoindri dans ces dernières années (on ne doit pas oublier que ce malade est diabétique). La *peau* n'a pas la coloration olivâtre de quelques autres malades bien que le teint ne soit pas très clair. Pas de vergetures, mais on constate un grain de molluscum fibrosum sur l'épaule droite.

La sensibilité cutanée et les sens spéciaux ne sont pas altérés ; quant à la vue, on doit faire une restriction, car son acuité visuelle est diminuée pour les menus objets ; l'examen ophthalmoscopique a été négatif. Les réflexes patellaires sont très diminués.

Dilatation légère, mais évidente des veines des jambes, surtout au voisinage de la malléole interne.

Les facultés mentales sont bonnes, il est plus intelligent que ne le sont, ordinairement, les individus de sa classe ; il s'est instruit lui-même. Pas de céphalée.

L'appétit du malade a été excessif, notamment dans les trois dernières années ; de même, la soif : il boit, en moyenne, 5 litres,

dont un de vin ; pour se désaltérer, il doit boire beaucoup à la fois.

L'examen des urines a décelé une grande quantité de *sucre* ; nous sommes donc en présence d'un diabétique et il devient par ce fait impossible de dire si la polyphagie, la polydipsie et la polyurie ont ici un rapport quelconque avec l'acromégalie ou, au contraire, si ces symptômes ne dépendent pas du diabète sucré.

Le 15 mai 1889. Pour combattre le diabète, on lui a prescrit, en janvier, les alcalins, l'arsenic et la diète ; le sucre a diminué très rapidement; actuellement, aucune trace ne peut être décelée à l'aide de la liqueur cupro-potassique. En même temps, diminution de la soif ; le patient est beaucoup plus actif et il éprouve moins de tendance à la fatigue et au sommeil, dont il se plaignait avant le traitement.

Longueur de la main du pli articulaire du poignet jusqu'à l'extrémité du médius.....	195	millimètres.
Longueur du médius, à partir du pli de sa base jusqu'à son extrémité	83	—
Longueur du médius sur la face dorsale à partir de la base de la première phalange.....	100	—
Longueur du petit doigt, face palmaire...	66	—
Circonférence de la main, sans le pouce, au niveau de la tête des métacarpiens	234	—
Largeur.....	95	—
Plus grande circonférence de la main d'accoucheur	280	—
Plus grande épaisseur de la main au niveau de l'éminence thénar.....	57	—
Circonférence du médius	85	—
Circonférence du pouce	90	—
Circonférence du petit doigt.....	75	—
Circonférence du poignet, immédiatement au-dessous des extrémités des os de l'avant-bras	200	—
Circonférence du poignet au niveau des apophyses styloïdes du cubitus.....	198	—
Circonférence de l'avant-bras (partie moyenne)..	278	—
Circonférence du bras (partie moyenne).....	315	—
Longueur de l'ongle du médius	14	—
Longueur de l'ongle du pouce.....	16	—
Largeur de l'ongle du médius.....	16	—
Largeur de l'ongle du pouce.....	23	—
Distance entre la crête iliaque et le sommet de la tête du péroné (malade couché).....	540	—
Distance entre le sommet de la tête du péroné et l'extrémité de la malléole externe.....	370	—
Diamètre vertical de la rotule.....	66	—

Diamètre transversal de la rotule.....	75	millimètres
Circonférence de la cuisse (partie moyenne)....	515	—
Plus grande circonférence du mollet.....	400	—
Circonférence de la jambe, tout près de la malléole interne	287	—
Plus grande longueur du pied.....	280	—
Circonférence par le cou-de-pied et le talon.....	395	—
Plus grande circonférence du pied	265	—
Plus grande largeur du pied.....	104	—
Circonférence du gros orteil	110	—
Circonférence du petit orteil	70	—
Longueur de l'ongle du gros orteil	19	—
Largeur de l'ongle du gros orteil	20	—
Distance entre l'implantation des cheveux sur le front et la partie inférieure de la symphyse du menton	280	—
Distance entre l'implantation des cheveux et la racine du nez	79	—
Distance entre la racine du nez et son extrémité	63	—
Plus grande largeur des ailes du nez.....	35	—
Distance entre le sommet du nez et le point de jonction de celui-ci avec la lèvre supérieure.	28	—
Distance entre la cloison du nez et la partie inférieure de la symphyse	80	—
Plus grande distance entre les surfaces des os malaires.....	136	—
Largeur de la bouche.....	55	—
Etendue verticale de la lèvre inférieure.....	16	—
Largeur de la langue à son milieu.....	90	—
Epaisseur de la langue à son milieu.....	190	—
Longueur d'un des bords de la langue, tirée hors de la bouche, de l'extrémité jusqu'au point où le bord touche la lèvre supérieure	70	—
Maxiliaire inférieure, distance entre le bord libre des gencives et la partie inférieure de la symphyse (au compas)	44	—
Distance au compas de l'articulation temporo-maxillaire à la partie inférieure de la symphyse du menton.....	145	—
Distance au compas entre les deux angles de la mâchoire inférieure.....	116	—
Etendue au ruban métrique appliqué le long du corps de la machoire et passant par la symphyse.....	240	—
Plus grande longueur des oreilles.	62	—
Plus grande largeur des oreilles.....	32	—
Circonférence du thorax au niveau du mamelon	1,110	—
Circonférence du cou entre l'os hyoïde et le bord supérieur du cartilage thyroïde	450	—

Note additionnelle. — Sensibilité et réflexes cutanés normaux. « Pas de lésions notables du fond de l'œil, si ce n'est un léger degré de congestion vasculaire ; pas de dyschromatopsie ni de rétrécissement du champ visuel ; acuité visuelle conservée. » (Dr Parinaud.) *Hypercrinie* sudorale continuelle, notamment pendant un exercice quelconque ; sécrétion broncho-trachéale assez abondante. *Amygdales* grosses ; luette aussi, mais pas autant que ces dernières, ce qui contribue à difficultuer la prononciation verbale et la déglutition. Il manque un certain nombre de dents. *Côtes* allongées, élargies ; *sternum* épaissi et élargi, oblique en avant et en bas, direction continuée encore assez loin par le profil de l'abdomen. Os du *bassin* épaissis. Les arcades orbitaires sont saillantes. Les grandes *articulations* et même les petites peuvent être réputées *normales*. Légère striation longitudinale des ongles. Artères temporales, radiales un peu flexueuses. Hémorrhoïdes, boutons hémorrhoïdaires qui saignent.

Diamètre mento-bregmatique	240	millimètres.
Diamètre mento-occipital	245	—
Diamètre occipito-glabellaire	203	—
Diamètre bi-mastoïdien	140	—
Distance entre les deux apophyses zygomatiques.	150	—
Diamètre bi-pariétal (le plus long)	155	—
Distance entre la glabelle et le menton	150	—
Distance entre la glabelle et l'implantation des cheveux	60	—

Analyse de l'urine, le 22 novembre 1889. —« Réaction acide. Densité 1014. Glycose 0. Albumine 0,08. Acide phosphorique terreux 1,0091. Alcalins 1,15. Total 2,1591. Urée 0,8,855. Acide urique 0,205. Pas de résidu fixe. *Consistance* très fluide. *Aspect* limpide. *Couleur* jaune paille.

« *Peptone* : Oui, au réactif de Tanret, et au réactif de Millon (coloration rose).

« *Analyse du 23 novembre.* — Volume. Réaction acide. Densité 1013. Glycose 0. Albumine 0,153. Acide phosphorique terreux 1,02. Urée 9,067. Acide urique 0,217. Résidu fixe, rien. Total 2,170. Alcalins 1,15. Consistance, aspect, couleur, les mêmes qu'hier. Dépôt nul au bout de vingt-quatre heures. *Examen microscopique* après trente heures de repos : globules de pus, cristaux de phosphate ammoniaco-magnésien et d'oxalate de chaux. Diminution dans le dépôt d'urate de soude. Cristaux de cystine en tablettes régulières de 6 côtés.

« *Peptone* : Oui, aux réactifs de Tanret et de Millon (coloration rose).

« *Analyse du* 28 *novembre.* — Densité 1014. Réaction faiblement alcaline. Albumine, glycose, mucine 0. Urée, par litre, 13,888. Acide urique 0,3115. Acide phosphorique total 1,704. Phosphates alcalins 0,9020; phosphate terreux 0,802. *Peptone* : Oui. *Mode de recherche.* On précipite 500 cent. c. d'urine par l'acétate de plomb, soit 20 cent. c. On filtre. On prend 100 cent. c. de ce liquide filtré et on l'additionne de 20 cent. c. d'acide acétique. On laisse en repos durant cinq à six heures, il s'y forme un précipité blanc. On traite le reste du liquide filtré séparé du précipité plombique, 400 cent. c., par 1/5 d'acide chlorhydrique pur, puis par 20 cent.c. de l'acide phosphotungstique, jusqu'à cessation du précipité (20 cent. c. environ). On recueille le précipité sur un filtre, on le lave avec de l'eau distillée à 5 0/0 d'acide sulfurique, jusqu'à ce que le liquide passe incolore. On broye le précipité avec l'hydrate de baryte solide, on l'additionne d'eau et on chauffe pour empêcher la coloration. On filtre, et sur le liquide filtré qui renferme la peptone, on fait les réactions suivantes :

« *Réactif de Millon.* — On prend quelques cent. c. du liquide filtré, on y ajoute 2 à 3 cent. c. de ce réactif, il se forme à froid une coloration rose qu'on peut accentuer par la chaleur.

« *Réactif du Biuret.* — En prend quelques cent. c. du liquide filtré, on y ajoute 1 goutte de potasse caustique et 4 ou 5 gouttes d'une solution de sulfate de cuivre, il se développe par la chaleur une coloration rouge.

« *Réactif de Tanret.* — On prend quelques cent. c. du liquide filtré, on y ajoute 1 cent. c. de ce réactif et il se forme un précipité blanc. Ce précipité est soluble par la chaleur et reprécipitable à froid.

« Enfin, on prend quelques cent. c. du liquide filtré, on y ajoute 1 ou 2 gouttes d'*acide azotique*, ensuite quelques gouttes d'*acide phosphotungstique*, formation d'un abondant précipité blanc. » Novembre 1889.

Tels sont les résultats des analyses de M. Grenouillet et le procédé qu'il a employé pour la recherche de la peptonurie.

Voici maintenant le résultat de l''analyse que M. le Dr Berlioz a faite de l'urine du même malade. « Caractères généraux normaux. Excès d'acide urique par rapport à l'urée, dont la proportion centésimale est faible. Traces d'albumine. Quelques leucocytes et cel-

lules épithéliales de la vessie. Pas de *sucre*, ni de pigments biliaires, ni de *peptone*. Avec la liqueur de Fehling on obtient une simple décoloration jaune sans formation de précipité. Résultat négatif à l'examen polarimétrique. Le réactif de Tanret donne bien un louche ; mais cette épreuve est insuffisante pour permettre d'affirmer la présence de la peptone. En effet, si pour rechercher cet élément, on suit le procédé de Hofmeister, la réaction du biuret ne se fait pas et par conséquent il n'y a pas de peptone. » 3 février 1890.

Observation IV (P. Marie). (*Nouv. Iconogr. Photograph.* 1888.)

M. C..., 45 ans. Sa mère a 82 ans, se porte admirablement, n'a pas encore perdu une dent. Père mort à 58 ans (ramollissement cérébral ??). Tous ses oncles et tantes étaient robustes ; personne n'a jamais présenté rien d'analogue à l'affection dont il est atteint. Les membres de sa famille sont en général de taille un peu au-dessus de la moyenne, mais sans être vraiment des gens d'une grandeur extraordinaire.

N'a eu qu'un frère mort en bas âge. — Lui-même a toujours été d'une bonne santé pendant son enfance, mais n'a jamais eu un teint très coloré. — A l'âge de 23 ans, *syphilis* nettement établie, peu d'accidents ultérieurs, sauf du côté de la gorge. Jusqu'à l'âge de 16 ans, le malade était d'une taille tout à fait ordinaire, plutôt un peu petite, lorsque, vers cette époque, tout d'un coup, il se mit à grandir; de 17 à 18 ans, sa taille s'accrut d'une façon considérable et depuis lors, jusqu'à près de 40 ans, il est convaincu qu'il n'a cessé de grandir, très peu, il est vrai, mais d'une façon sensible cependant. A l'âge de 19 ans ou 19 ans et demi, en sortant du collège, il ne mesurait pas moins de 5 pieds 8 pouces ; de 17 à 18 ans il avait grandi de 11 pouces, de 18 à 19 ans de 4 à 5 pouces. Depuis l'âge de 19 ans et demi jusqu'à l'âge de 40 ans, il a encore gagné 3 pouces : depuis cette époque, en effet, il mesure 5 pieds 11 pouces.

Le malade était d'une bonne santé et d'une force musculaire assez remarquable, il était soldat, avait fait la guerre carliste marchant beaucoup, résistant très bien à la fatigue.

C'est vers l'âge de 32 ou 33 ans qu'il remarqua (sans pouvoir attribuer à cela aucune raison) que ses mains, qu'il avait toujours eues à la vérité un peu fortes et charnues, augmentaient très notablement de volume et cela d'une façon progressive. Il semble

que cet accroissement n'est pas encore complètement terminé, car, dans ces derniers temps, le malade croit avoir remarqué qu'il avait un peu plus de difficulté à mettre ses gants. L'hypertrophie des pieds se serait montrée à peu près en même temps que celle des mains.

Main droite.

Circonférence au niveau de la tête des métacarpiens, 253 millimètres.

Circonférence maxima de la main au niveau de l'articulation métacarpo-phalangienne du pouce, les doigts étaient dans la position de la « main d'accoucheur », 275 millimètres.

Longueur de la main depuis l'interligne articulaire du poignet jusqu'à l'extrémité du médius, 22 centimètres.

Circonférence de la phalangette du pouce, 85 millimètres.

Circonférence du médius au niveau de l'articulation entre la phalange et la phalangine, 85 millimètres.

Epaisseur maxima de la main au niveau de l'éminence thénar (avec le compas d'épaisseur), 47 millimètres.

Longueur du médius prise à partir du pli palmaire, 95 millimètres.

Longueur de l'annulaire, 91 millimètres.

Longueur de l'auriculaire, 80 millimètres.

Longueur de l'index, 85 millimètres.

Longueur de la paume de la main depuis l'interligne articulaire du poignet jusqu'au pli palmaire de la base du médius, 130 millimètres.

Largeur de la paume de la main à la partie moyenne, 110 millimètres.

Le pouce peut être considérablement écarté des autres doigts, la ligne droite menée entre l'extrémité de l'auriculaire et l'extrémité du pouce ainsi écarté par le malade est de 292 millimètres.

Circonférence du poignet au-dessous des extrémités osseuses de l'avant-bras, 20 centimètres.

La *main gauche* présente une hypertrophie tout à fait analogue, mais ses dimensions et celles des doigts sont très légèrement inférieures à celles de la main droite du moins quant à la largeur et à l'épaisseur ; la longueur semble être exactement la même, c'est surtout l'épaisseur qui est moindre ; les masses thénar et hypothénar sont moins développées et un peu plus flasques qu'à la main droite.

La forme des mains est en somme régulière bien qu'étant élargie. Les parties molles ont subi une hypertrophie considérable qui s'observe surtout nettement à la face palmaire des doigts, notamment au niveau de la dernière phalange, et à l'éminence hypothénar ; on peut saisir en cet endroit les parties molles (assez flasques surtout à la main gauche), les isoler du cinquième métacarpien et juger ainsi de leur très réelle augmentation de volume.

Fig. 64.
Les mains sont volumineuses, elles semblent inégales, mais c'est par suite d'un défaut de mise au point de l'appareil photographique.

Sur le dos des mains et la face postérieure des avant-bras, *plexus veineux* assez riche ; la largeur des veines à ce niveau semble certainement plus grande que celle des veines d'une main saine (assez turgescente cependant) prise comme terme de comparaison (il est vrai que des différences dans l'épaisseur des téguments à ce niveau peuvent être cause de cette divergence).

Les *ongles* ne sont pas comparativement très larges, il est même douteux qu'ils soient hypertrophiés ; s'ils semblent très légèrement plus larges que ceux d'une main normale, c'est plutôt par suite d'un certain degré d'aplatissement ; à leur extrémité libre sur les côtés ils ont tous, mais plus ou moins, une tendance à se recourber en dehors et en haut et prennent ainsi la forme de certaines tuiles. Leur largeur n'étant pas augmentée on conçoit aisément qu'ils sont débordés par les parties molles et se trouvent comme enchâssés à l'extrémité du doigt.

Ils présentent tous une striation longitudinale très nette. Leur longueur n'est pas augmentée, mais semble être restée tout à fait ordinaire, aussi, vu l'hypertrophie des parties voisines, les ongles semblent-ils un peu courts.

A la paume de la main, les bourrelets situés au niveau de la tête des métacarpiens sont considérablement augmentés de volume.

L'annulaire et l'auriculaire de la main droite présentent très nettement le phénomène du « doigt à ressort », ce que le malade attribue à une sorte de traumatisme éprouvé en soulevant un fardeau trop lourd.

A l'auriculaire de la main gauche se trouve une bague qui ne peut en être que très difficilement retirée et ne peut entrer à l'auriculaire de la main droite ; il y a quatre ou cinq ans cette bague était très à l'aise à l'auriculaire de la main gauche. Son diamètre intérieur mesure 20 millimètres.

Aux membres supérieurs, pas plus du reste qu'aux membres inférieurs, on ne trouve d'atrophie musculaire, mais les chairs sont en général assez flasques, la force médiocre, eu égard à la stature du malade.

Quant au *tronc*, ce qui frappe immédiatement les regards, c'est une projection tout à fait singulière de l'extrémité inférieure du thorax en avant. C'est en somme la bosse antérieure de polichinelle ; l'analogie est d'autant plus frappante qu'il existe en même temps un certain degré de gibbosité postérieure ; si cette dernière était plus prononcée, la ressemblance avec le célèbre pantin serait complète.

La partie antérieure du *thorax* présente un plan obliquement incliné (dans la position debout) de haut en bas, d'arrière en avant de façon à faire avec une verticale correspondant au rachis un angle d'environ 45° ; il en résulte une projection considérable des fausses côtes en avant ; à la partie supérieure, au-dessous des

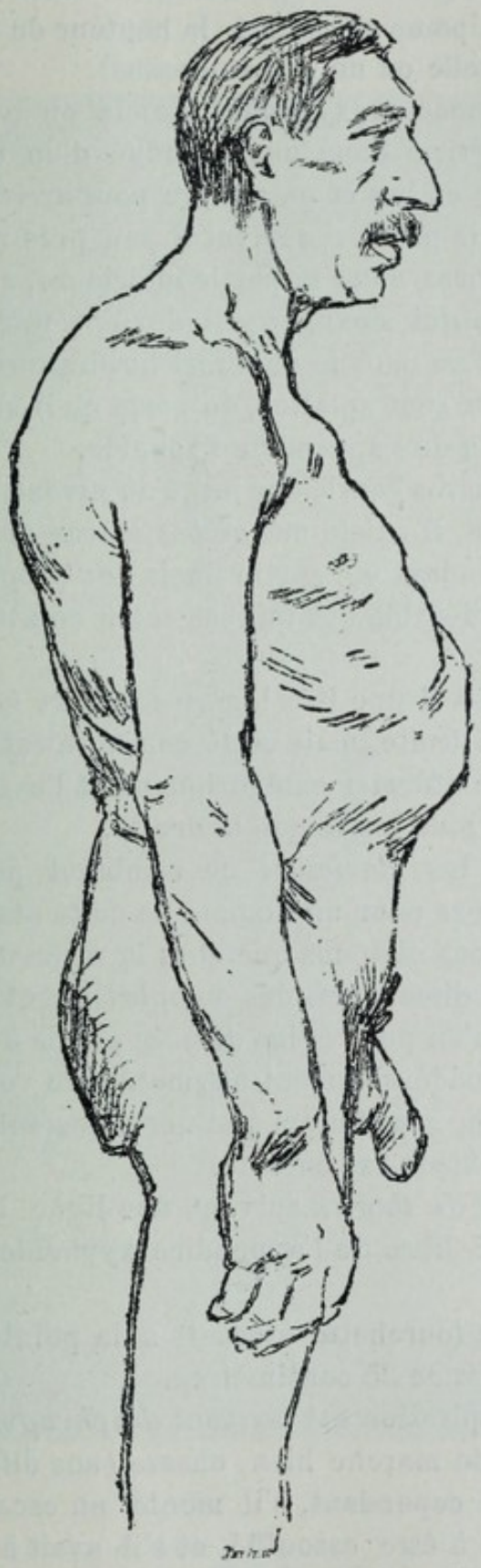

Fig. 65.

La cyphose et le profil de la partie inférieure du thorax se voient nettement.
Dessin de P. Richer.

clavicules, il existe plutôt un aplatissement assez net (sur la région pectorale droite, lipome siégeant à la hauteur du bord inférieur et antérieur de l'aisselle ou un peu au-dessus).

A partir de l'appendice xyphoïde projeté en avant, le *profil du ventre* devient vertical dans une étendue d'un travers de doigt, puis il se recourbe en bas et en arrière pour arriver à l'ombilic ; à partir de celui-ci, le profil redevient à peu près normal ; mais, en somme, tout le thorax dans sa partie iuférieure, se trouve comme porté en avant, ce qui s'exagère et devient tout à fait étrange quand on fait faire au malade un effort inspiratoire énergique. Les parties latérales en sont aplaties, de sorte qu'il se termine comme en pointe au niveau de l'appendice xyphoïde.

Depuis les dernières cervicales jusqu'au niveau de l'angle inférieur de l'omoplate, il existe une *gibbosité* très marquée, puis une ensellure correspondant en partie (mais non proportionnelle) à la projection si considérable des fausses côtes en avant signalée plus haut.

Peut-être existe-t-il une très légère *courbure latérale* du *rachis* à concavité vers la droite, mais cette courbure est si peu marquée qu'on ne saurait en affirmer catégoriquement l'existence. L'épaule gauche est un peu plus haute que la droite.

A la palpation, les *clavicules* ne semblent pas présenter de dimensions exagérées ponr un homme de cette stature ; elles sont peut-être un peu plus obliques que chez la majorité des individus.

La forme et les dimensions des *omoplates* sont trop difficiles à déterminer pour qu'on puisse rien dire de précis à leur égard.

Les *côtes* ont considérablement augmenté de volume, elles sont notamment beaucoup plus larges que normalement.

L'*appendice xyphoïde* est énorme.

La *circonférence du thorax* suivant une ligne horizontale passant par l'extrémité libre de l'appendice xyphoïde est de 111 centimètres.

La distance de la fourchette sternale à la pointe libre de l'appendice xyphoïde est de 25 centimètres.

Le type de la respiration est surtout *diaphragmatique* et *costo-inférieur*. Le malade marche bien, chasse sans difficulté des journées entières, mais cependant, s'il monte un escalier, au second étage, il commence à être essoufflé, et s'il avait à monter un peu haut il serait obligé de s'arrêter et de se reposer.

Le *bassin* ne semble pas en lui-même avoir des dimensions exa-

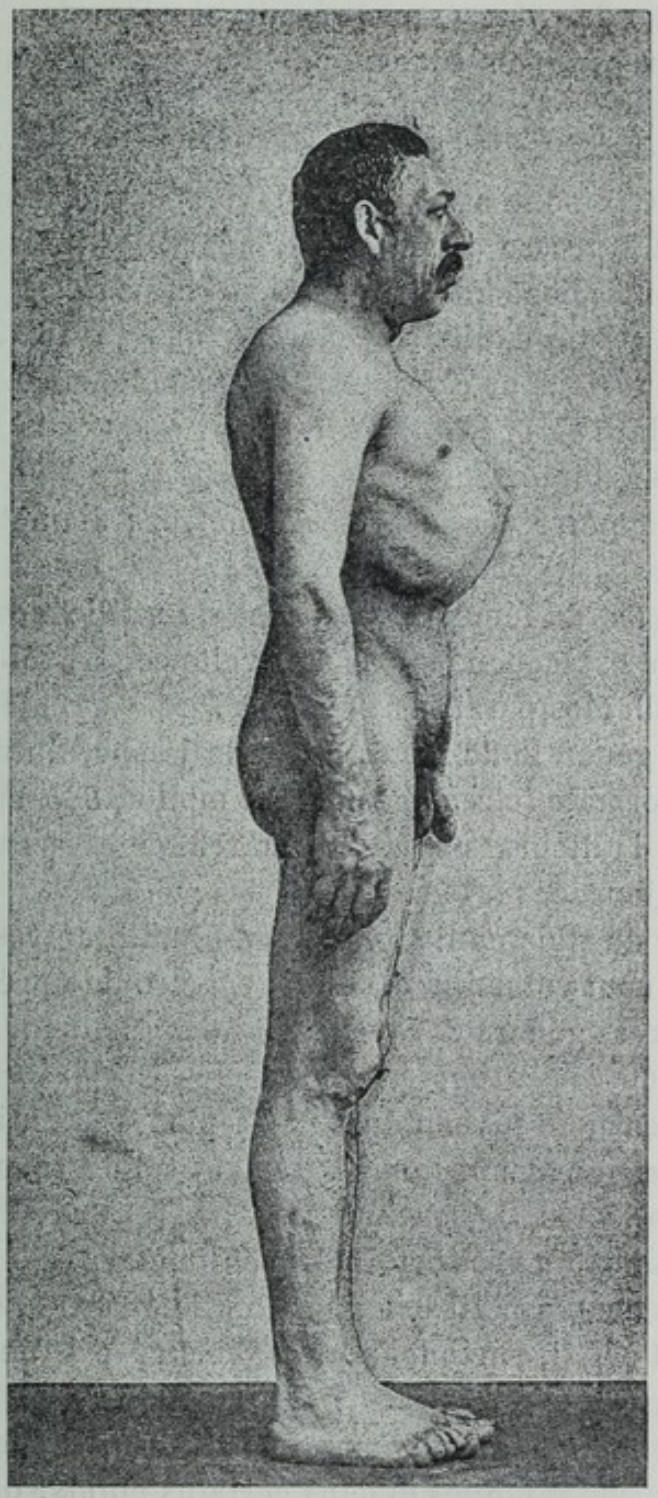

Fig. 66.

La photographie a été prise pendant que le thorax était en inspiration.

gérées, mais les crêtes osseuses en sont certainement augmentées de volume.

Les *cuisses*, les *fesses*, ne présentent rien de particulier ; les masses musculaires en sont un peu flasques, la peau en est sèche, rugueuse ; quelques *vergetures* horizontalement disposées au niveau de la ceinture.

Les *testicules* sont assez gros ; la *verge* très notablement plus longue et plus grosse que chez la plupart des individus. Les poils du pubis sont abondants. Le réflexe crémastérien ne peut être provoqué (n'a été d'ailleurs cherché qu'une fois, les testicules étant alors fortement rétractés). Le malade accuse une certaine diminution dans l'*appétit génital*.

Aux membres inférieurs :

Rotule : diamètre vertical, 6 centimètres ; diamètre transversal, 6 centimètres.

Les condyles du fémur ne font pas de saillie normale. Le plateau du tibia est cependant très développé. La tête du péroné et les deux malléoles paraissent élargies.

La forme générale de la cuisse, de la jambe, dn mollet, est parfaitement normale (circonférence du mollet, 385 millimètres) ; le malade est d'ailleurs un grand marcheur et passe, maintenant encore, des journées à chasser.

Longueur du tibia en ligne droite 442 millimètres.

Les pieds sont volumineux, leur hypertrophie présente les mêmes caractères généraux que celle des mains ; leur longueur maxima est de 30 centimètres.

Circonférence au niveau du cou-de-pied, 28 centimètres.

Circonférence passant immédiatement au-dessous de la pointe des deux malléoles, 29 centimètres.

Circonférence du gros orteil, 12 centimètres.

Circonférence du petit orteil, 75 millimètres.

Le second orteil, surtout au pied gauche, est un des plus hypertrophiés.

Ici encore on constate comme aux mains une hypertrophie considérable des parties molles et dans certains points, où elles se trouvent comprimées, leur rebroussement.

Ongles striés en long et en travers n'ayant pas augmenté de dimentions, sauf peut-être celui du gros orteil qui a des proportions assez considérables : longueur 23 millimètres, largeur 27 millimètres.

Depuis quatre ou cinq ans il se chausse chez le même bottier, et depuis cette époque celui-ci lui fait des souliers sur les mêmes

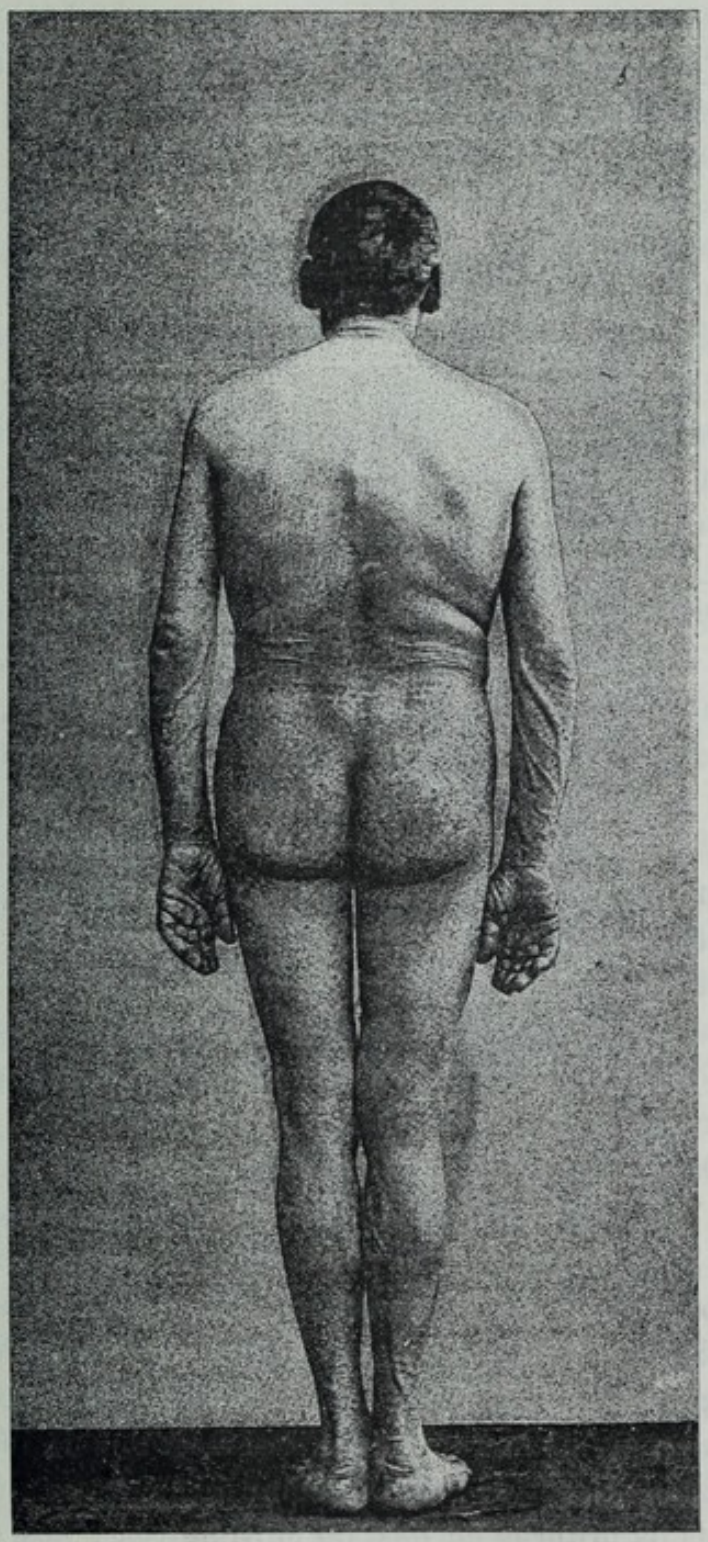

Fig. 67.
On voit nettement les vergetures au niveau de la ceinture et aussi des dilatations veineuses en différents points.

mesures et avec les mêmes formes ; or ces souliers lui vont toujours bien et ne sont pas devenus trop étroits, il semble donc que l'hypertrophie des pieds soit restée stationnaire depuis ce laps de temps.

Sur toute l'étendue du corps, la *peau* du malade a une teinte jaune brun mélangé d'une légère nuance olivâtre ; cette coloration est encore plus nette à la face. La peau est d'ailleurs flasque et comme trop large pour le corps, plutôt un peu épaissie, présentant l'aspect ansérin dans certains points (surtout face postérieure des bras et ceinture), sèche et cependant un peu grasse (le crayon marque difficilement). Sur le cou, les épaules, le dos, plusieurs petites tumeurs de molluscum pendulum.

Aux jambes, on trouve quelques *varices*, mais leur développement est bien loin d'être considérable.

Il existe aussi des *hémorroides* qui se sont montrées vers l'âge de vingt-cinq ou vingt-six ans, puis ont augmenté ; assez souvent elles ont donné lieu à des hémorragies de quantité modérée.

Le malade a toujours eu bon appétit et mange bien, un peu plus que la majorité des gens, mais non excessivement, affirme-t-il, si on à égard à sa taille. Ses digestions sont toujours bonnes, sauf quand il se couche trop tôt. Jamais de fringales en dehors des repas. Il boit une assez grande quantité de liquide (eau) aux repas, mais jamais dans l'intervalle de ceux-ci, à moins qu'il n'aille à la chasse et sue beaucoup. Il évalue la quantité bue en vingt-quatre heures à deux litres et demi environ.

Il pisse cinq à six fois par jour assez abondamment (environ 400 grammes chaque fois ; cela n'a pu être contrôlé). L'*urine* est claire, de couleur ordinaire, ne contient ni sucre ni albumine.

Face. — Dans son enfance et jusqu'à l'âge de vingt-deux à vingt-quatre ans le malade avait la face ronde et assez joufflue le nez petit ; à ce moment, elle commença à se modifier, mais ce n'est que depuis l'âge de trente ans qu'elle a été vraiment déformée, et depuis cette déformation n'a fait et ne fait qu'augmenter.

La forme générale de la face est très allongée ; longueur (au compas d'épaisseur) de la racine des cheveux sur le front au bas du menton, 22 centimètres ; de la racine des cheveux à la partie supérieure des os propres du nez, 66 millimètres ; des os propres du nez au bout du nez, 76 millimètres ; de la base de la cloison du du nez à la partie inférieure de la symphyse du menton, 90 millimètres.

Distance entre la face externe des deux pommettes, 145 millimètres.

Le *front* est oblique, les *arcades sourcilières* font une saillie considérable en avant, tandis qu'en arrière d'elles, latéralement, existe une dépression qui fait un peu ressembler la région frontale de ce malade à celle d'une vache. Les sourcils sont bien fournis. Les *paupières*, d'une pigmentation plus brune que le reste du corps, ne sont pas épaissies, leur longueur, à compter de la partie inférieure de l'arcade sourcilière, est de 25 millimètres.

Fig. 68.
L'obliquité du front, la saillie du nez, de la lèvre inférieure et du menton se voient nettement.

Les *yeux* sont légèrement saillants, de volume normal, la conjonctive un peu vascularisée, la pupille petite (il existe réellement un certain degré de moysis) ; cils d'aspect ordinaire.

Le *nez* est très allongé, sa largeur maxima est de 4 centimètres (distance entre la face externe des deux ailes du nez).

La cloison est un peu déjetée à droite. La forme du nez est régulière, son extrémité plutôt pointue que camarde.

Les pommettes font une assez forte saillie.

La *bouche* n'a pas des dimensions exagérées, mais la *lèvre inférieure* est très saillante et forme un gros bourrelet dont la hauteur est de 17 millimètres.

Les *dents* sont bonnes, leurs dimensions tout à fait normales, plutôt petites que grandes ; les dents de la mâchoire inférieure, qui autrefoir étaient en arrière de celles de la mâchoire supérieure, sont maintenant en avant de celle-ci d'au moins deux millimètres. Il y a douze ou quatorze ans que le malade a remarqué un changement dans la position respective de ses dents et voici comment : étant très amateur de pêche, il a l'habitude de confectionner lui-même ses lignes ; il coupait, étant plus jeune, avec ses dents, le crin dont celles-ci se composent, mais depuis douze à quatorze ans il s'est aperçu que la position de ses dents était telle qu'il ne pouvait plus couper le crin avec elles.

La *langue* est très augmentée de volume ; largeur maxima, 65 millimètres. La longueur est aussi notablement augmentée ; sa face supérieure présente un assez grand nombre de sillons, mais c'est là tout au plus l'exagération de l'état normal.

Le *maxillaire supérieur* ne présente rien de bien net ; il est probablement un peu plus développé que normalement, mais cette différence si elle existe, est difficile à constater.

Le *maxillaire inférieur* est plus grand, plus large et plus haut que normalement, son angle est certainement beaucoup plus ouvert.

Sa hauteur, du bord libre des gencives à la partie inférieure de la nymphyse du menton, est de 5 centimètres ; l'angle gauche du maxillaire fait une plus forte saillie que le droit. Distance (au compas d'épaisseur) de l'articulation temporo-maxillaire à la partie inférieure de la symphyse du menton, 142 millimètres.

Les *oreilles* sont un peu grandes (73 millimètres) assez saillantes, mais sans présenter un aspect réellement anormal.

Le *crâne* ne présente (à part la région frontale) aucune déformation marquée ; cependant les sutures sont très faciles à suivre avec le doigt ; la protubérance occipitale externe et les lignes qui en partent font une saillie considérable, ainsi que la région mastoïdienne. Les cheveux sont abondants, un peu grisonnants, leur grosseur semble normale.

Au cou, le *larynx* fait une saillie assez notable, mais non excessive eu égard à la stature, ses dimensions dans le sens antéro-postérieur semblent cependant augmentées.

L'*os hyoïde* paraît être aussi d'un volume supérieur à la normale

Le *corps thyroïde* ne peut être qu'à peine senti par la palpation, semble diminué de volume (on sait que cette recherche n'est pas aisée, même chez l'homme sain); ce que l'on peut affirmer, c'est que cet organe est ici non pas plus gros, mais vraisemblablement plus petit que normalement.

La recherche du *thymus* ou d'une zone de matité au niveau du sternum, suivant les indications de M. le professeur Erb, n'a donné aucun résultat.

La *voix* du malade, qui dans l'enfance, était assez aiguë et pouvait monter à des notes élevées et qui d'ailleurs au moment de la puberté était devenue plus grave, est actuellement forte, très grave et parfois un peu voilée (fume beaucoup, surtout la cigarette ; en faisant solfier le malade devant un piano on constate que les seules notes qu'il puisse émettre sont comprises entre mi_0 et ut_3 ; il ne peut donner de notes plus élevées.

Au point de vue des *organes des sens* voici ce que l'on peut noter :

La *vue*, dit le malade, est à peu près intacte et notamment quand il est à la chasse il n'a pas à s'en plaindre. En effet, l'examen pratiqué par M. Parinaud montre que l'acuité visuelle est très peu réduite : V = 5/10 pour les deux yeux ; pas de troubles pour l'appareil musculaire et les pupilles. Mais, à l'ophtalmoscope, on constate une *névrite double* caractérisée par une coloration rouge sombre de la papille avec infiltration de ses contours et des parties voisines de la rétine. Les veines sont dilatées et sinueuses, accusant un état d'étranglement assez accentué.

L'*ouie*, d'après le malade, serait un peu faible, mais cependant il entend bien quand on lui parle, même à voix basse.

Odorat médiocre, la respiration nasale est d'ailleurs assez pénible.

Goût bon.

Observation V (P. Marie). (*Revue de médecine*, 1886.)

Fuchs, femme de 37 ans. Mère morte de bronchite, pas de rhumatisme, pas d'affection nerveuse. Père mort asthmatique, pas de rhumatisme.

Pas de renseignements sur les grands-parents maternels et paternels. Oncles, tantes en bonne santé. Un frère et une sœur en bonne santé. A eu la rougeole. N'a jamais eu de rhumatisme. Pas de syphilis. Toujours très forte, faisant de gros ouvrages; « travaillait comme un homme ». N'a pas été mariée.

A l'âge de 24 ans, à la suite d'une grande fatigue et d'un chaud et froid en lavant une maison, ses règles s'arrêtèrent brusquement. Quinze jours après, elle se couche avec frisson et sensation de brisement général, elle tremblait de tous ses membres; au bout de quatre ou cinq jours ses règles reparaissent. Elle reste couchée pendant trois semaines. Aucune douleur du côté des jointures. Elle remarqua en se levant une faiblesse dans la main gauche et des fourmillements.

Au bout de quelques semaines, la force est revenue dans cette main, en grande partie, mais non complètement. A partir de ce moment, elle est restée trois mois sans avoir ses règles. Ayant été alors de nouveau exposée aux courants d'air, elle fut prise de douleurs dans la tête, le dos et les bras. Il n'y avait ni rougeur, ni gonflement des articulations. Elle ne s'est pas couchée, mais a remarqué que dès ce moment elle avait des craquements dans les épaules et dans les genoux. On lui fit prendre des bains de siège, et les règles reparurent une fois encore pour ne plus revenir depuis. Elle éprouvait une sensation de faiblesse au creux épigastrique; il lui semblait, un quart d'heure après le repas, être à jeun, et avoir de nouveau besoin de manger. Le médecin qu'elle a consulté la traita alors pour de l'anémie. Elle partit chez sa mère pour se reposer; les forces reviennent, elle recommence à travailler, mais elle est moins forte qu'auparavant. Elle a vécu ainsi pendant sept ans avec sa mère, aux champs, et se livrant à des besognes très pénibles.

En 1880, elle vient à Paris; elle est alors âgée de 32 ans et reste dans un état à peu près satisfaisant jusqu'au commencement de 1883. Depuis ce moment, elle a été prise de douleurs violentes siégeant soit au niveau du bregma, soit au niveau des bosses pariétales, soit aux tempes. Souvent ces douleurs l'ont empêchée de dormir, et elles sont devenues plus fortes depuis quelque temps, surtout depuis le mois de septembre ou d'octobre. La malade a toujours eu les membres assez gros, mais ce n'était pas à comparer avec ce que l'on voit actuellement; c'est à l'âge de 24 ans, lorsqu'est survenu cet arrêt brusque des règles, qu'elle a vu, d'une

façon très rapide, ses mains augmenter de volume; à la même époque aussi, sa figure a éprouvé des modifications que nous signalerons plus loin; ces modifications étaient telles que lorsque la malade est revenue chez sa mère pour se reposer, ni celle-ci, ni les voisins, ni les personnes de la famille ne la reconnurent.

Etat actuel. — Les pieds sont volumineux, ainsi que les orteils; quoique ceux-ci soient augmentés de volume, ils ont cependant conservé leur forme; il n'y a aucune déformation des pieds dans

Fig. 69.
Les pieds sont volumineux, les jambes et les malléoles ont relativement beaucoup moins grossi.

le sens propre du mot, seulement ceux-ci semblent être ceux d'un colosse. La circonférence du pied au niveau de la tête des métacarpiens est de 29,5.

Circonférence au niveau du cou-de-pied, 29.

Longueur du talon à l'extrémité du gros orteil, 25,5.

La forme générale du pied est conservée; le pied n'est pas plat. Le cinquième orteil se trouve un peu au-dessus et très en arrière des autres orteils.

Circonférence au niveau de la partie inférieure des malléoles, 27.5.

Mollet : plus grande circonférence, 33.

Les membres inférieurs ne présentent aucune adipose, les poils sont normaux, les ongles ne présentent pas de dystrophie notable ; la peau a sa consistance et sa coloration ordinaires.

La courbure des tibias est un peu prononcée, à concavité interne, mais sans présenter de caractère pathologique ; leur épaisseur n'est pas notablement augmentée.

Longueur du tibia en suivant la courbure, 35,3.

Rotule : Diamètre transversal, 9.

— Diamètre vertical, 7,2.

Elle ne présente pas de mobilité anormale. Pas de liquide dans l'articulation.

Vus de profil, les genoux présentent, par rapport à la partie antérieure de la jambe, une saillie notable qui donne à la jambe l'aspect d'une courbe à concavité antérieure très prononcée. La saillie du genou au-dessus de la ligne formée par la crête antérieure du tibia égale environ 5 centimètres : comme il n'y a pas de liquide dans l'articulation, cette saillie tient, soit à une épaisseur considérable de la rotule, soit à une déformation des condyles du fémur.

En imprimant des mouvements à l'articulation du genou, on sent quelques craquements, mais sans que ceux-ci soient aussi forts que dans l'arthrite sèche. Il n'est pas certain que ces craquements soient dus au frottement des parties osseuses; peut-être tiennent-ils simplement au glissement des parties fibreuses, situées en dehors de l'articulation.

Longueur de la cuisse, du grand trochanter à l'extrémité inférieure du fémur, 41.

Circonférence à la partie moyenne de la cuisse, 56.

La peau de la cuisse est absolument normale. Au-dessus du genou se trouvent quelques vergetures dans le sens transversal.

Le mouvement de flexion dorsale du pied se fait avec une force considérable et ne peut être vaincu.

Il en est de même pour la flexion plantaire.

La malade peut très bien remuer les orteils, les écarter et les rapprocher.

Le mouvement de flexion et d'extension de la cuisse se fait avec une intensité parfaitement normale.

Le ventre est assez volumineux; le pannicule adipeux, sans être extraordinairement développé, est cependant assez considérable; les parois abdominales sont plutôt un peu lâches.

Le tronc ne présente rien à signaler, si ce n'est une courbure très accentuée du rachis. Cette courbure est à concavité antérieure,

Fig. 70.

La cyphose dorsale supérieure est manifeste, photographie faite en 1885.

existe à partir de la vertèbre proéminente et occupe les sept ou huit premières vertèbres dorsales. La gibbosité ainsi produite est assez accentuée, mais elle n'est nullement angulaire, et le dos est,

à sa partie supérieure, tout à fait convexe. Au niveau de la base du cou, en arrière, et de la partie supérieure des épaules, se voient une quinzaine de petites tumeurs de molluscum ne dépassant pas le volume d'un pois.

Les mains sont très larges, mais d'une forme à peu près régulière; leur épaisseur et leur largeur sont relativement bien plus grandes que leur longueur, ce qui leur donne un aspect tel que, dès qu'on voit la malade, c'est sur les mains que l'attention est attirée tout d'abord.

Longueur de la main, du pli inférieur du poignet à l'extrémité inférieure du médius, 18,3.

Plus grande largeur de la paume de la main, 11.

Longueur du médius à la face palmaire, 8.

Longueur du pouce à la face palmaire, 6,2.

Circonférence de l'index à sa base, 9.

Circonférence de l'index au niveau de la phalangette, 8,2.

Circonférence du médius à sa base, 8,5.

Circonférence du médius au niveau de la phalangette, 8,2.

Longueur de l'auriculaire, 5,2.

Circonférence de celui-ci à sa base, 7.

Circonférence au niveau de la phalangette, 6.3.

Circonférence du poignet, 18,5. — 20, en janvier 1890.

Plus grande circonférence de l'avant-bras, 27.

Circonférence du bras, partie moyenne, 29.

Longueur du cubitus, 24.

Le volume des doigts de la main gauche est le même que celui des doigts de la main droite, avec 2 ou 3 millimètres en moins pour chaque; il en est de même pour les autres mesures du bras et de l'avant-bras.

La forme de la main est assez régulière, mais camarde.

Les jointures ne font pas (toutes proportions gardées) de saillie notable, quoique le squelette ait certainement participé à l'hypertrophie générale de la main; et il semble que cette augmentation de volume des os soit plus grande dans le sens traversal que dans le sens antéro-postérieur; aussi les doigts ont-ils une apparence un peu aplatie.

Les différents plis de la main sont parfaitement normaux, ainsi que ceux des articulations des doigts; la pulpe des phalangettes est globuleuse, mais d'une façon régulière. Les ongles sont très courts, et, entre le point d'implantation et celui où ils se détachent

de la matrice, ils ne mesurent pas plus de 7 millimètres; leur largeur est augmentée. Ils sont, eux aussi, aplatis, et ne présentent

Fig. 71.
Les mains sont énormes, avec des bourrelets très apparents. Photographie faite en 1885.

pour ainsi dire qu'à l'état rudimentaire la convexité ordinaire. Ils sont le siège d'une striation longitudinale très accentuée. La main gauche présente d'une façon très notable à sa face dorsale une série de dépressions correspondant aux espaces interosseux; les tendons y sont assez saillants, et il semble qu'il y ait une diminution de volume des muscles interosseux; cette dépression est surtout marquée pour le dernier espace interosseux dorsal et pour l'espace qui sépare le pouce de l'index. Il y a là une diminution de volume évidente, et il semble que, d'après les affirmations de la malade, cette diminution de volume du premier espace interosseux se soit montrée dès les premiers temps de la maladie.

Force dynamométrique :

Main droite, 24; main gauche, 27.

La malade était droitière ; la flexion des premières phalanges (interosseux) se fait bien des deux côtés, mais la malade résiste cependant moins à gauche qu'à droite.

Le mouvement d'écartement et de rapprochement des doigts se fait bien des deux côtés, mais avec moins d'amplitude à gauche qu'à droite ; cela est surtout notable pour l'écartement du médius et de l'annulaire l'un de l'autre. La flexion du carpe a lieu avec un peu moins de force à gauche qu'à droite. L'extension est facilement vaincue des deux côtés. L'adduction et l'abduction du carpe sont à peu près normales.

La force du biceps et celle du triceps ne semblent pas diminuées : cependant le bras gauche est notablement moins fort que le droit, et la malade dit s'être aperçue elle-même que son bras gauche était devenu plus faible.

La résistance des deltoïdes aux mouvements passifs du bras est notablement affaiblie ; pendant ces tentatives, on sent nettement des craquements dans l'articulation scapulo-humérale. Ces craquements sont très forts et donnent à peu près la sensation du sac de noix.

Les pectoraux résistent assez bien, mais cependant leur puissance semble aussi diminuée.

En somme, quoiqu'un grand nombre de mouvements s'exécutent avec moins de force qu'à l'état normal, ils peuvent tous s'accomplir sans gêne notable, et la malade peut faire tout ce qu'elle veut. Il en est de même pour les mouvements de la tête qui, quoique affaiblis, comme nous le verrons tout à l'heure, n'en existent pas moins tous.

Tête, cou. — Le mouvement d'extension et de flexion de la tête s'opère bien, mais une pression un peu énergique de la main arrive facilement à le surmonter. Le volume des trapèzes est normal ; il en est de même des muscles de l'épaule.

Le cartilage thyroïde semble augmenté de volume ; son plus grand diamètre, à sa partie supérieure, atteint 6 centimètres.

En revanche, c'est à peine si on trouve le corps thyroïde ; en tous cas, on peut dire qu'ici il est beaucoup moins développé que d'ordinaire chez la femme.

La langue est élargie ; sa largeur atteint 45 millimètres ; elle est aussi épaissie ; son volume est nettement augmenté.

La malade est un peu sourde, il faut lui parler assez haut ; la vue aurait un peu baissé, mais ne semble pas très atteinte.

Mesures et dimensions de la tête. — Diamètre mento-bregmatique, 27. Distance de la racine du nez à la bosse occipitale, 19 centimètres.

Diamètre bi-malaire, 15 centimètres.

Diamètre bi-auriculaire en avant du conduit auditif, 15.

Diamètre bi-mastoïdien, 14.

Distance de la racine du nez au bregma, 15.

Grand diamètre de la bosse occipitale au menton, 21,7. — 22,5 en janvier 1890.

Longueur du maxillaire inférieur de l'articulation temporo-maxillaire à la partie inférieure de la symphyse mentonnière, 14,6.

Diamètre transversal du front au niveau de la partie externe de l'arcade sourcilière et à 2 centimètres au-dessus et en arrière, 12,6.

Distance entre les extrémités externes des deux arcades sourcilières, 12,7.

Diamètre bi-pariétal à 6 centimètres au-dessus du conduit auditif, 15.

Sur le côté droit du crâne, on remarque une dépression très nette, ovalaire, à grand axe dirigé d'avant en arrière et mesurant 3 centimètres et demi à 4 centimètres de longueur, et d'une profondeur de quelques millimètres allant en augmentant progressivement des bords vers le centre. Cette dépression siège sur le pariétal; son extrémité postérieure touche presque la ligne articulo-bregmatique; son centre est à environ 55 millimètres de la suture sagittale. Du côté gauche, on constate l'existence d'une dépression analogue et symétriquement placée; mais cette dépression est notablement moins accentuée que celle du côté droit.

Les sutures du crâne ne sont pas proéminentes en forme de crête. C'est au niveau de la dépression du côté droit qne la malade accuse d'une façon permanente une douleur assez intense.

En somme, l'aspect général de la face est celui d'une ellipse allongée, à grand diamètre dirigé de haut en bas, et régulière.

L'extrémité cranienne ayant à peu près la même dimension que l'extrémité mentonnière, le centre de cette ellipse siégerait environ au niveau de la racine du nez, son plus grand diamètre transversal au niveau des apophyses malaires. Le maxillaire inférieur est très développé.

La teinte de la face est pâle, les sclérotiques ont une teinte légèrement sub-ictérique, les paupières sont un peu pigmentées.

Il existe aussi une soif intense qui obligeait cette femme, pour

qui la ration journalière de tisane n'était pas suffisante, à demander à ses voisines de lui donner la leur; la quantité des urines était abondante, mais aucune mensuration de cette quantité n'a été conservée sur l'examen de l'urine; il n'y avait pas de glycosurie.

Fig. 72.
Ellipse allongée du visage, front bas et saillant, mains camardes, photographie faite en 1890.

Au bout d'un séjour de quelques semaines à l'hôpital pendant lequel les douleurs de tête avaient été très violentes, la malade sort sur sa demande.

Note additionnelle (Souza Leite, 23 janvier 1890). — Les dimensions des mains et des pieds sont les mêmes que celles d'il y a cinq ans. A ce moment là, Mlle Fuchs suait beaucoup au moindre exercice; actuellement, l'hypercrinie sudorale est moins marquée. Serrement douloureux des tempes, douleurs dans les os du crâne, comme si on « lui raclait ses os », douleurs *cérébrales* à peu près

continues, s'exacerbant à certains moments de façon à constituer de *véritables accès* : « Je les sens là-dedans », dit-elle, en désignant son cerveau, « comme si l'on me comprimait la tête d'arrière en avant. » Son cuir chevelu forme au niveau de la protubérance occipitale externe un gros bourrelet; le bourrelet de la nuque qu'on trouve normalement chez beaucoup de personnes. est ici absent. *Submatité* douteuse à gauche du manutrium sternal. Quant aux fonctions digestives et à l'appétit, les viandes lui répugnent, elle s'alimenterait exclusivement de légumes et de salades, si l'on n'y mettait pas un terme.

Circonférence de la tête passant par le milieu du front et par la protubérance occipitale..	580	millimètres.
Distance, au ruban, entre la protubérance occipitale et la racine du nez, ...	380	—
Distance, au ruban, d'un conduit auditif à l'autre en passant à 2 cent. en arrière du bregma.	388	—
Diamètre, au compas d'épaisseur, de la protubérance occipitale à la glabelle.....	194	—
Distance entre l'extrémité du nez et l'implantation des cheveux, sur le front.....	140	—
Longueur du nez.....	65	—
De la racine du nez à son extrémité intérieure.	60	—
De l'extrémité inférieure du nez à la partie inférieure de la symphyse du menton.....	85	—
Du point où la cloison dn nez s'attache à la lèvre supérieure à la partie inférieure du menton	80	—
Distance au compas d'épaisseur entre l'articulation temporo-maxillaire et la partie inférieure de la symphyse du menton.....·....	163	—
Longueur au ruban appliqué entre cette dernière partie et le bord postérieur de la branche du maxillaire inférieur.....	140	—
Longueur de tout le contour du maxillaire inférieur, le ruban appliqué sur le bord postérieur de la branche et le bord inférieur du corps de cet os	210	—
Distance entre les dents incisives de l'arcade inférieure et celles de l'arcade supérieure...	7	—
Epaisseur de la lèvre inférieure.....	15	—
Distance entre le rebord muco-cutané de la lèvre inférieure et la partie inférieure du menton .....·.....	57	—
Distance entre le rebord et le sillon transversal situé au dessous.....	20	—
Distance entre ce sillon et le menton.....	35	—

Epaisseur du centre de la paume de la main...	36	millimètres
Epaisseur de l'éminence thénar.....	58	—
Circonférence du pied, passant par l'articulation tarso-métatarsienne et le talon.....	360	—
Epaisseur des pieds, à peu près au niveau de l'articulation tarso-métatarsienne.....	85	—
Circonférence du gros orteil gauche.....	130	—
Circonférence du gros orteil droit.....	125	—
Taille de la malade (pieds nus).....	1,525	

La force de la malade a beaucoup baissé ; au dynanomètre, main droite 12,5 ; main gauche 1,6.

Les urines de Mlle F... ont été examinées, le 24 janvier 1890, par M. le Dr Berlioz qui nous a obligeamment communiqué l'analyse suivante : « 90 c. c. d'urine de 7 heures du soir à 7 heures du matin. Couleur jaune foncé. Aspect transparent. Dépôt floconneux et peu abondant. Odeur à peu près normale. Consistance fluide Réaction nulle. Densité 1023. Urée 14,50. Acide urique 0,386. Acide phosphorique 0,272. Chlorure de sodium 16,20. Albumine ou sérine néant. Peptone néant. Sucre diabétique 0,55. Très rares leucocytes et cellules épithéliales de la vessie au microscope. Donc, très petite quantité de *sucre* (0,55 par litre). Pas de sérine, ni de globuline, *ni de peptone*. La proportion de l'urée, de l'acide urique et celle de l'acide phosphorique, calculées par litre, sont inférieures à la moyenne normale; le chiffre des chlorures est élevé.

« J'ai recherché la peptone d'après le procédé de Hofmeister, c'est-à-dire au moyen du phosphotungstate de soude, et je n'en ai pas trouvé. Les indications fournies par les autres réactifs, y compris celui de Tanret, ne permettent pas de conclure à la présence même de traces de peptone. D'ailleurs, lorsque ces réactifs peuvent faire supposer l'existence de cet élément dans une urine, il est indispensable, avant d'affirmer si oui ou non il y en a, de contrôler par le procédé de Hofmeister, qui est certainement le plus précis de tous. Il est désirable que nous répétions cette opération avec l'urine des vingt-quatre heures. »

Deux nouvelles analyses de l'urine de la même acromégalique faites par M. Berlioz, lui ont donné le résultat que voici : « Urine de midi (30 janvier) à 8 heures du soir : sucre, quantité fort appréciable; — de 8 heures à minuit, *beaucoup* moins de sucre; — de minuit à 4 heures du matin (31), des traces ou simple décoloration du mélange. Urine de 2 heures du soir (31) à 6 heures : 12 gr. 65 de sucre par litre ; de 6 heures à 10 heures du soir : 6 gr. 60 de

sucre par litre; de 2 heures du matin (1er février) à 10 heures du matin : simple décoloration de la liqueur de Fehling, sans formation de *précipité*. C'est un vrai type de glycosurie alimentaire. Nos deux analyses concordent, on le voit, entre elles d'une façon complète » (1er février 1890).

Trois autres analyses ont été faites par M. P. Marie et moi, au pointde vue de la glycosurie, et nous avons constaté encore l'existence du diabète alimentaire, celui-ci serait donc un symptôme.

La note suivante nous a été fort aimablement donnée par M. Manouvrier, professeur à l'Ecole d'anthropologie :

La tête a été mesurée suivant les procédés de Broca généralement usités dans les laboratoires d'anthropologie. Il a obtenu les chiffres suivants :

		millimètres.
A	*Diamètre antéro-postérieur maximum* (à partir du point le plus saillant de la glabelle)	200 —
B	Idem (mesure à partir du point métopique)	195 —
C	Diamètre transversal maximum	160 —
D	Diamètre auriculo-bregmatique (oblique)	145 —
E	Diamètre bizygomatique (maximum)	154.5 —
F	Hauteur totale de la face (ophryo-alvéolaire)	90 (?) —
	Hauteur du nez	60 —
	Largeur (maxima)	44 —
	Oreille. Longueur	64.5 —
	Idem. Largeur	38.5 —

D'après ces chiffres, comparés à ceux qu'il a recueillis sur un grand nombre de sujets vivants des deux sexes, et d'après l'examen auquel il s'est livré, M. Manouvrier formule l'appréciation suivante :

Le volume du crâne de F est excessif. Tous les diamètres dépassent en effet de plusieurs millimètres les diamètres homologues de la plus grosse tête féminine et les moyennes masculines des mêmes diamètres d'après mes registres d'observations. Ce volume excessif n'est pas dû à l'hydrocéphalie infantile, car la forme du crâne ne présente aucun des caractères en rapport constant avec l'hydrocéphalie. Elle présente même des caractères opposés; ainsi l'excès de grandeur porte bien plus sur le diamètre antéro-postérieur que sur le diamètre transversal et ce dernier est situé sur un plan très bas.

La forme générale du crâne est, en outre, complètement masculine, à cause de la forte saillie de la glabelle et des bosses mas-

culines, à cause de l'inclinaison frontale qui en résulte et de la hauteur de la région du vertex, enfin à cause du grand développement absolu et relatif de la région inférieure.

Les dimensions de la face paraissent encore plus exagérées que celles du crâne surtout dans le sens de la hauteur. Mais le diamètre transversal bizygomatique dépasse lui-même de 3 millimètres le chiffre maximum rencontré par moi chez les femmes françaises. Il est intéressant de noter que la distance interorbitaire est manifestement très grande.

Les dimensions de l'oreille ne sont pas beaucoup supérieures à la moyenne. Elles sont donc faibles relativement aux dimensions de la tête et il n'est pas possible d'affirmer qu'elles se sont accrues pathologiquement.

M. Manouvrier se réserve de revenir sur le sujet dans une étude plus complète qu'il se propose de faire prochainement sur un *crâne acromégalique rencontré par lui dans les collections du Musée Broca*. Cette étude sera publiée dans le *Bulletin de la Société d'anthropologie* de Paris.

Observation VI (P. Marie) (Revue de médecine, 1886).

Héron, veuve Beaufils, 54 ans, lingère. Pas d'antécédents héréditaires. Cinq frères morts tuberculeux, le sixième âgé de 10 ans, rhumatisant.

Pas de maladie jusqu'à l'âge de 15 ans. A cette époque, première attaque de rhumatisme (?) Un an après, la malade eut la variole; elle s'est bien portée depuis lors jusqu'à l'âge de 29 ans. Réglée à 12 ans 1/2, mariée à 16 ans, unipare.

Début. — A 29 ans, la malade fit une chute d'un endroit élevé sur un tas de neige; elle fit la culbute par dessus et tomba à plat ventre. Elle était très peureuse et fut vivement impressionnée par cette chute. Ses règles *disparurent* immédiatement pour ne plus reparaître. Dans les premiers temps qui suivirent, elle se crut enceinte et ne se soigna pas.

Trois mois après la chute, elle se plaignit de courbature générale et fut obligée de garder le lit pendant huit jours environ.

Deux mois après, c'est-à-dire cinq mois après l'accident, des abcès apparurent dans différents endroits, dans les régions axillaire et sous-maxillaire et aux grandes lèvres.

C'est à cette époque que la malade s'aperçut que sa taille avait grossi. Rien encore aux mains et aux pieds.

A l'âge de 30 ans, elle commença à souffrir d'hémorrhoïdes et à perdre du sang; ces hémorragies apparaissaient régulièrement tous les trois mois.

La malade était encore forte et pouvait marcher, mais tout à coup elle fut frappée de cécité, et resta aveugle pendant huit mois; à la suite d'un traitement, elle recouvra la vue en partie (elle pouvait enfiler une aiguille). Mais cette amélioration n'était que passagère, et, deux ans après, elle perdit définitivement la vue (des opacités cornéennes très étendues ont empêché tout examen du fond de l'œil).

Vers l'âge de 32 à 33 ans, la malade fut prise tout à coup de faiblesse; elle ne pouvait marcher cinq minutes sans être obligée de s'asseoir. C'est à cette époque que, voulant mettre un chapeau de l'année précédente, elle s'aperçut que sa tête avait augmenté de volume, le chapeau étant devenu trop petit; la malade s'était mise alors à grandir assez rapidement; on l'appelait autrefois « la petite » et elle portait alors des bottines à talons pour se grandir; il est donc bien avéré qu'avant cette époque il existait une exiguïté et une gracilité très notables de la taille; la longueur de ses jupes, qui auparavant était de 80 et quelques centimètres, a atteint depuis un mètre au moins.

Longueur totale du corps (mesurée debout), 1 m. 54.

La circonférence de la taille a augmenté aussi considérablement. C'est à cette époque que ses mains et ses pieds commencèrent à grossir progressivement. Il faut remarquer cependant que, depuis quelques années, ces extrémités ont un peu diminué et que leur volume n'égale pas celui d'autrefois; la malade affirme de la façon la plus formelle qu'à une certaine époque elles étaient plus hypertrophiées qu'on ne les voit aujourd'hui.

La faiblesse dont souffrait la malade dura environ un an, puis les forces revinrent petit à petit, et la malade put de nouveau marcher.

A 33 ans, deuxième attaque de rhumatisme, qui dura environ six mois; la malade put encore marcher, mais se trouva dans l'impossibilité de monter les escaliers.

En 1869, elle est admise à la Salpêtrière. Elle continue à souffrir de ses hémorrhoïdes.

En 1872, elle est prise de violentes névralgies, et ses dents tombent presque toutes.

Actuellement (3e trimestre de 1885). — Les doigts présentent des nouures très accentuées, surtout au niveau de l'articulation des phalanges avec les phalangines. Ces nouures semblent exister surtout sur la face dorsale plus encore que sur les parties latérales; elles sont relativement peu marquées sur la face palmaire. C'est au niveau du médius qu'elles sont le plus marquées; elles le sont pas-

Fig. 73

Les mains sont assez volumineuses, mais surtout noueuses.

sablement aussi au niveau de l'articulation métacarpo-phalangienne. Sur le dos de la main, on voit les tendons des extenseurs faire une saillie assez nette.

Les métacarpiens sont sentis très facilement, et l'on peut se demander s'il n'existe pas un certain degré d'atrophie des interosseux. Les éminences thénar et hypothénar ne présentent rien de particulier.

Les ongles n'offrent pas d'altération considérable, mais on cependant une striation longitudinale très notable; ils sont courts et assez aplatis.

La colonne vertébrale a subi une légère courbure latérale à concavité gauche surtout au niveau de la région dorsale; cette courbure est d'ailleurs régulière, sans angle brusque, et, en somme, pas très accentuée; il y a aussi à la région cervicale une certaine courbure à concavité antérieure qui fait que la malade est un peu voûtée.

Par suite de la position inclinée du cou et l'élévation des épaules, les clavicules sont très obliques de haut en bas et de dehors en dedans.

Au niveau du tiers interne et des deux tiers externes la largeur de leur bord ou face antéro-supérieure est de 2 centimètres et demi.

Au niveau de la plus grande étendue de l'extrémité acromiale, la largeur de la clavicule est de 3 centimètres et demi. Les omoplates ne présentent rien de particulier, si ce n'est une saillie assez forte de l'épine.

Le relief des côtes est assez marqué, surtout l'angle antérieur, qui fait une saillie notable. Elles sont sensiblement plus larges; quelques-unes ont 2 centimètres à 2 centimètres et demi de hauteur.

Il n'y a rien de bien particulier à signaler pour la respiration; elle est cependant plutôt diaphragmatique que costo-supérieure. Mais on ne peut pas dire que les côtes soient absolument rigides, bien qu'elles aient perdu de leur mobilité.

L'épaisseur des os du bassin semble un peu augmentée, notamment au niveau de l'épine iliaque antéro-supérieure.

A l'âge de 18 ans, la malade portait une chaussure de la pointure n° 37, et aujourd'hui il lui faudrait environ 48 ou 50. Les deux pieds sont considérablement augmentés de volume, les orteils ont des dimensions bien plus fortes que chez une personne ordinaire, surtout le gros orteil, dont l'extrémité est un peu en massue; le coussinet cellulo-adipeux lui forme un renflement assez considérable, de même sous les articulations métatarso-phalangiennes.

Pas de courbure des os des membres, notamment celle des tibias n'est pas exagérée; les genoux seuls sont saillants. Nulle part on ne sent d'exostose.

Les masses musculaires des mollets ont considérablement diminué de volume.

Sur le dos des pieds et la face antéro-externe de la jambe se trouvent quelques taches pigmentaires; des varices assez développées se voient aux jambes et aux cuisses.

La *face* présente un ovale très allongé, le front est peu élevé; il

Fig. 74
Les pieds sont volumineux, les jambes grêles.

n'y a que 5 centimètres de la racine du nez à la ligne d'implantation des cheveux, mais, au-dessus de cette ligne, le frontal se con

tinue sur le même plan que le front proprement dit sur une hauteur de 4 à 5 centimètres.

La ligne des cheveux se trouverait donc à peu près au milieu du plan vertical formé par le frontal. Les rebords des cavités orbitaires sont extrêmement saillants ; la saillie des apophyses du frontal fait qu'entre celles-ci et le bord supérieur de l'os malaire se trouve une

Fig. 75
La face est allongée, le front bas, le menton très saillant.

profonde dépression qui rappelle assez l'aspect de cette région chez la vache ; le nez est volumineux et proémine de 43 millimètres en avant de la lèvre supérieure ; sa largeur à la base des narines est de 42 millimètres.

Le maxillaire inférieur, augmenté de volume dans toutes ses dimensions, est extrêmement saillant ; la lèvre inférieure est proéminente par rapport à la lèvre supérieure.

La distance qui sépare l'extrémité antérieure de la symphyse du maxillaire inférieur et l'os hyoïde est de près de 8 centimètres.

Toutes les sutures du crâne, mais surtout celles qui réunissent le frontal aux pariétaux, et les pariétaux à l'occipital, font une proéminence très appréciable, une sorte de crête ou de bourrelet et semblent envahies par l'hyperostose.

Au niveau de l'angle supérieur de l'occipital au point de jonction avec la suture sagittale existe une saillie considérable à laquelle semble participer le reste de l'écaille de cet os.

Les temporaux font aussi une saillie notable sur la surface du crâne.

La langue est élargie, craquelée, mais pas sèche.

Les mouvements de l'avant-bras sont conservés, mais semblent un peu affaiblis.

Dynamomètre : main droite, 10 kil. ; main gauche, 4 kil.

La puissance du biceps est normale à gauche, légèrement affaiblie à droite, celle du triceps semble légèrement diminuée.

Le deltoïde fait bien ses mouvements, mais sans grande force. Il y a, de plus, dans l'articulation scapulo-humérale une certaine raideur; la malade ne peut mettre la main sur l'épaule opposée en passant derrière la tête; la raideur est plus considérable à gauche qu'à droite.

Le triceps crural a beaucoup diminué de force; la malade ne peut presque pas résister à la flexion passive. Au contraire, les fléchisseurs de la cuisse ont une force à peu près normale. Il en est de même des jumeaux et des muscles de la région antéro-externe de la jambe.

Le corps thyroïde est à peine perceptible; il est notablement diminué de volume; les cartilages du larynx paraissent un peu volumineux, sans que l'on puisse affirmer qu'ils soient hypertrophiés; quant aux oreilles, elles sont très grandes; la hauteur est de 6 centimètres, la plus grande largeur de 4 centimètres; la malade dit qu'auparavant elle avait une oreille, sinon tout à fait petite, du moins ordinaire.

Les mesures suivantes ont été prises avec le compas d'épaisseur pour les diamètres, avec le ruban métrique pour les circonférences : grand diamètre occipito-mentionnier, 26,7.

Longueur du maxillaire inférieur de l'articulation temporo-maxillaire à la partie inférieure de la symphyse mentonnière, 14,6.

Mento-bregmatique, 26.

Diamètre transversal du front au nivean de la partie supérieure de l'arcade sourcilière et à 2 centimètres au-dessus et en arrière, 10,8.

Diamètre entre les extrémités externes des deux arcades sourcilières, 11,4.

Diamètre bi-mastoïdien, 12.

Diamètre bi-malaire au niveau de la jonction des apophyses zygomatiques, 10,4.

Distance de la racine du nez au bregma, 14,7

Diamètre bi-pariétal, à 6 centimètres au-dessus du conduit auditif externe, 13,6.

Diamètre bi-auriculaire, 13,7.

Longueur du pied gauche, 22,6.

Longueur du pied droit, 24.

Diamètre transversal au niveau de la tête des métatarsiens : à droite, 10; à gauche, 10,3.

Circonférence au même niveau, 26.

Hauteur au milieu de la plante du pied droit, 5.8; gauche, 5,8.

Circonférence du gros orteil gauche au niveau de la pulpe, 10,8; droit, 10,5.

Circonférence du deuxième orteil droit, 6,8; gauche, 6,8.

Longueur du tibia sans tenir compte de la courbure, à droite, 34,5.

Longueur en tenant compte de la courbure 35,4.

Circonférence de la jambe au niveau des malléoles, 25.

Plus grande circonférence du mollet, 27,5.

Plus grande circonférence du genou droit, 35; gauche, 34.

Des deux côtés le condyle interne du fémur fait une très forte saillie.

La rotule est volumineuse : diamètre vertical, 6,5; transversal, 6,5.

Circonférence de la cuisse à la partie moyenne, 36 des deux côtés.

Largeur de la face interne du tibia, à la partie moyenne, 3,4; au niveau de la tubérosité antérieure, 5,5.

Diamètre transversal de la main au niveau de la tête des quatre derniers métacarpiens, 8,6.

Circonférence au même niveau, 21,5.

Circonférence de l'index au niveau de l'articulation des phalanges avec les phalangines, 7,2

Circonférence au niveau de l'articulation des phalangines et phalangettes, 6.

Circonférence de la dernière articulation du pouce, 6,8

Circonférence du poignet au niveau de l'extrémité du radius et du cubitus, 17.

Plus grande circonférence de l'avant-bras, 21,2.

Circonférence à la partie moyenne du bras, 20,2.

Le radius et le décubitus ne sont pas notablement augmentés de volume ; au contraire, les os du carpe semblent plus épais.

Diamètre antéro-postérieur du carpe un peu en dedans de la base du pouce, 4.

L'aspect général de la malade est un peu cachectique, teinte jaunâtre de la peau, muqueuses pâles, peau molle, chairs flasques, nécessité de garder le lit par suite d'un certain degré de faiblesse générale (et aussi de la crainte vraiment excessive éprouvée par la malade que ses hémorrhoïdes ne viennent à sortir). Dans les premières années de sa maladie elle nous dit avoir éprouvé une soif très violente ; elle buvait presque coup sur coup quatre ou cinq chopes pleines d'eau ; depuis assez longtemps cette soif n'existe plus, mais il paraîtrait qu'elle se montre encore quelquefois à intervalles assez éloignés. L'urine examinée par les procédés ordinaires (il n'a pas été fait de dosages quantitatifs) n'a rien présenté d'anormal.

Cette malade mourut dans l'été de 1887 d'une façon assez brusque et sans que nous ayons pu savoir comment ; nous avons fait son autopsie et nous en présenterons plus loin les résultats.

La description suivante du squelette de cette acromégalique est due à M. le Dr A. Broca ; elle complète quelques points de détails et confirme pleinement la différentiation anatomo-pathologique de l'acromégalie, au moins quant au système osseux.

« La malade étant morte, il y a environ deux ans, dans le service du professeur Charcot, mon excellent ami Marie m'a chargé d'étudier son squelette. J'en donnerai une description aussi complète que possible ; trop longue sans doute, trop minutieuse et trop ardue. Mais on n'oubliera pas qu'il s'agit d'une maladie encore mal connue sous beaucoup de rapports, pour laquelle on en est à la phase d'observation simple. Il est donc permis de n'omettre aucun détail, au risque de paraître fastidieux.

Face externe du crâne. — Les sutures ne sont nullement ossifiées. Au niveau de l'occipital, de l'apophyse mastoïde, du rocher, toutes les *rugosités et crêtes musculaires* sont très marquées. Les *apophyses mastoïdes* font un relief considérable et sont creusées en dedans d'une rainure digastrique très profonde. Hauteur de la

face externe 40 mill., entre le sommet et la ligne horizontale qui prolonge en arrière la racine transverse de l'apophyse zygomatique ; 14 mill. au-dessus du bord interne de la rainure digastrique. Largeur entre le trou auditif externe et le trou mastoïdien 38 mill. Diamètre transversal à la base, 24 mill. à droite et 22 mill à gauche.

Les *condyles de l'occipital* sont à peu près normaux quoiqu'un peu bosselés ; ils sont entourés d'élevures spongieuses.

La *cavité glénoïde du temporal* a une forme anguleuse, le sommet de l'angle étant formé par la scissure de Glaser. Le bord inférieur de l'apophyse vaginale est à 20 mill. au-dessous de cette scissure ; la racine transverse, à 15 mill. La dépression située derrière la racine transverse (cavité glénoïde proprement dite) est presque verticale. (Racine transverse : longueur 33 mill. ; épaisseur 7 mill.) La *paroi supérieure de la fosse zygomatique* est plus ascendante que normalement. Les *apophyses styloïdes* dépassent de 25 mill. le bord inférieur de l'apophyse vaginale ; elles ne sont distantes que de 16 mill. du sommet du crochet de l'aile interne de l'*apophyse ptérygoïde*. Cette aile est certainement élargie (25 mill. entre la bifurcation des deux ailes et le sommet du crochet). Les crêtes des insertions musculaires à ces apophyses ptérygoïdes sont très marquées.

La hauteur des *orifices postérieurs des fosses nasales* est de 35 mill., leur largeur est de 15 mill. en haut et de 18 mill. en bas ; leur bord inférieur est assez fortement concave en haut. *Voûte palatine :* longueur 44 mill. (de l'épine nasale postérieure au trou palatin antérieur) ; largeur 44 mill. entre les deux trous palatins postérieurs. Elle a dans son ensemble une forme arrondie remarquable. En son milieu, elle présente en avant une crête à laquelle fait suite une dépression, jusqu'à l'épine nasale postérieure ; à la jonction des palatins et des maxillaires existe une véritable fosse elliptique, longue de 18 mill. et large de 9 mill. Chacune des lames palatines, de chaque côté de la ligne médiane, est convexe en bas. On pourrait presque dire que le palais est natiforme.

On voit en avant que les *os intermaxillaires* ne sont pas soudés sur la ligne médiane, leur suture palatine latérale est très nette sur une longueur de 1 centimètre environ à partir du trou palatin antérieur. En les regardant par la face supérieure, on voit que leurs deux lames internes ne sont pas soudées davantage vers les fosses nasales et qu'elles sont mobiles et sur le vomer dont la

pointe s'engage sur cette espèce de V, et sur la crête du maxillaire supérieur qu'elles comprennent entre leurs deux bords obliques en arrière et en haut.

Le *bord alvéolaire supérieur* est complètement édenté. En arrière il est arrondi, distendu et sa translucidité prouve que cela est dû à une dilatation considérable du sinus maxillaire.

Face proprement dite. — Ecartement entre l'extrémité inférieure des deux sutures jugo-maxillaires, 100 mill.; écartement entre la partie moyenne des deux tubérosités maxillaires, 80 mill. (norm. 65 mill.)

On voit bomber fortement : 1° les bosses frontales qui dépassent en avant l'orbite ; 2° les maxillaires supérieurs qui débordent l'os malaire. Ecartement entre les deux trous sous-orbitaires 62 mill. (norm. 54 mill.); entre les deux trous sus-orbitaires 54 mill. (norm. 38 mill.). Largeur maxima de l'échancrure piriforme 29 mill.

Os propre du nez. Son bord interne (25 mill.) n'est pas allongé; son bord externe (39 mill.) l'est notablement et se termine à une pointe considérable qui proémine en avant, divisant en deux le bord antérieur du maxillaire supérieur. La partie supérieure est rectiligne en haut et un peu en arrière (suture naso-maxillaire); l'inférieure est concave en avant et un peu en dedans. De là résulte que l'échancrure piriforme a la forme d'une gourde.

Cloison nasale. Déviée de façon à proéminer par son tiers inférieur dans la fosse nasale gauche.

Orbite. Les dimensions sont peu accrues dans le sens vertical (35 mill. sous le trou sous-orbitaire); mais elles sont considérables dans le sens transversal (53 mill. entre la suture fronto-jugale et la suture naso-maxillo-frontale). La paroi inférieure est soulevée en arrière, d'où une obliquité très marquée en bas et en avant. Le rebord qui la sépare du trou sous-orbitaire est émoussé.

Distance entre les deux sutures fronto-malaires 110 mill. *Fosse temporale*, rien de particulier. *Fosse zygomatique* rétrécie par la proéminence de la tubérosité maxillaire. L'*os malaire* est normal.

Cette étude du massif maxillaire supérieur prouve qu'il y a avant tout une *dilatation remarquable du sinus maxillaire*. C'est ce qui cause la saillie des pommettes, attribuée cliniquement, mais à tort, à l'hypertrophie de l'os malaire. Les parois translucides du sinus maxillaire rendent cette boursouflure évidente. La saillie des bosses frontales fait prévoir qu'il en est de même pour le sinus

frontal ; déjà, en outre, nous avons vu les apophyses mastoïdes pour ainsi dire distendues.

Os de la voûte du crâne. — Un trait de scie horizontal ouvre la boîte cranienne. Il passe par le sommet du sinus frontal. Là on voit un épaississement manifeste dû à un tissu spongieux abondant entourant le sinus. L'occipital dans la partie supérieure de son écaille, les pariétaux près de leur bord médian ont 10 mill. environ d'épaisseur. L'épaisseur n'est pas accrue à la jonction de la voûte et de la base. Hauteur de l'écaille du frontal, 158 mill.

Face interne du crâne. — Dans l'*étage sus-orbitaire* on voit l'apophyse crista-galli très épaissie à sa base ; la crête qui la limite en arrière remonte fortement vers une bosse que forme la moitié gauche de la surface olfactive du sphénoïde ; de là un bord supérieur concave en haut et un peu à gauche. La moitié gauche de la surface olfactive est sur un plan plus élevé que le sommet de l'apophyse crista-galli. Il n'y a pas de démarcation appréciable entre le sphénoïde et l'ethmoïde. La surface triangulaire par laquelle le frontal s'articule avec la grande aile du sphénoïde est perforée, en sorte que par ces trous on voit de petits îlots du sphénoïde ressemblant assez, au premier abord, à de petits os worniens.

La section horizontale, passant à 5 centimètres au-dessus du sommet de l'apophyse crista-galli, ouvre l'extrémité supérieure des *sinus frontaux*, larges à ce niveau : le droit de 19 mill., le gauche de 10 mill. ; ayant dans le sens antéro-postérieur le droit 12 mill. et le gauche 7 mill. Entre les deux existe une cloison verticale, placée à gauche de la ligne médiane. Ils sont fort dilatés.

Étage moyen. L'écartement entre les extrémités internes des deux trous optiques est de 32 mill. Ces deux trous ne sont pas ronds, mais aplatis de haut en bas. Entre eux, on ne voit pas de gouttière optique. Cette gouttière est comblée par un renflement limité en arrière par une légère rainure et qui se continue en avant avec la surface olfactive déjà décrite. Ces trous optiques sont, en somme, fort rétrécis et il est certain que le nerf optique y était très comprimé. En dehors du trou optique existe une apophyse clinoïde antérieure longue de 17 mill., terminée en arrière par une pointe très aiguë et présentant, au milieu de son bord interne, une autre pointe qui s'avance vers l'apophyse clinoïde moyenne, dont elle reste écartée de 3 mill., tendant à circonscrire avec elle un cercle de 7 mill. de diamètre. Écartement entre les

apophyses clinoïdes antérieures : à la base, 43 mill. ; à la pointe, 36 mill. Écartement entre les fentes sphénoïdales : à l'extrémité interne, 50 mill. ; à l'extrémité externe, 69 mill. L'apophyse clinoïde moyenne est à 8 mill. de la fente sphénoïdale ; à 5 mill. du trou optique ; à 32 mill. de sa congénère du côté opposé.

La gouttière caverneuse n'est pas très accentuée en avant, mais l'est très bien en arrière. Elle se continue avec un canal carotidien

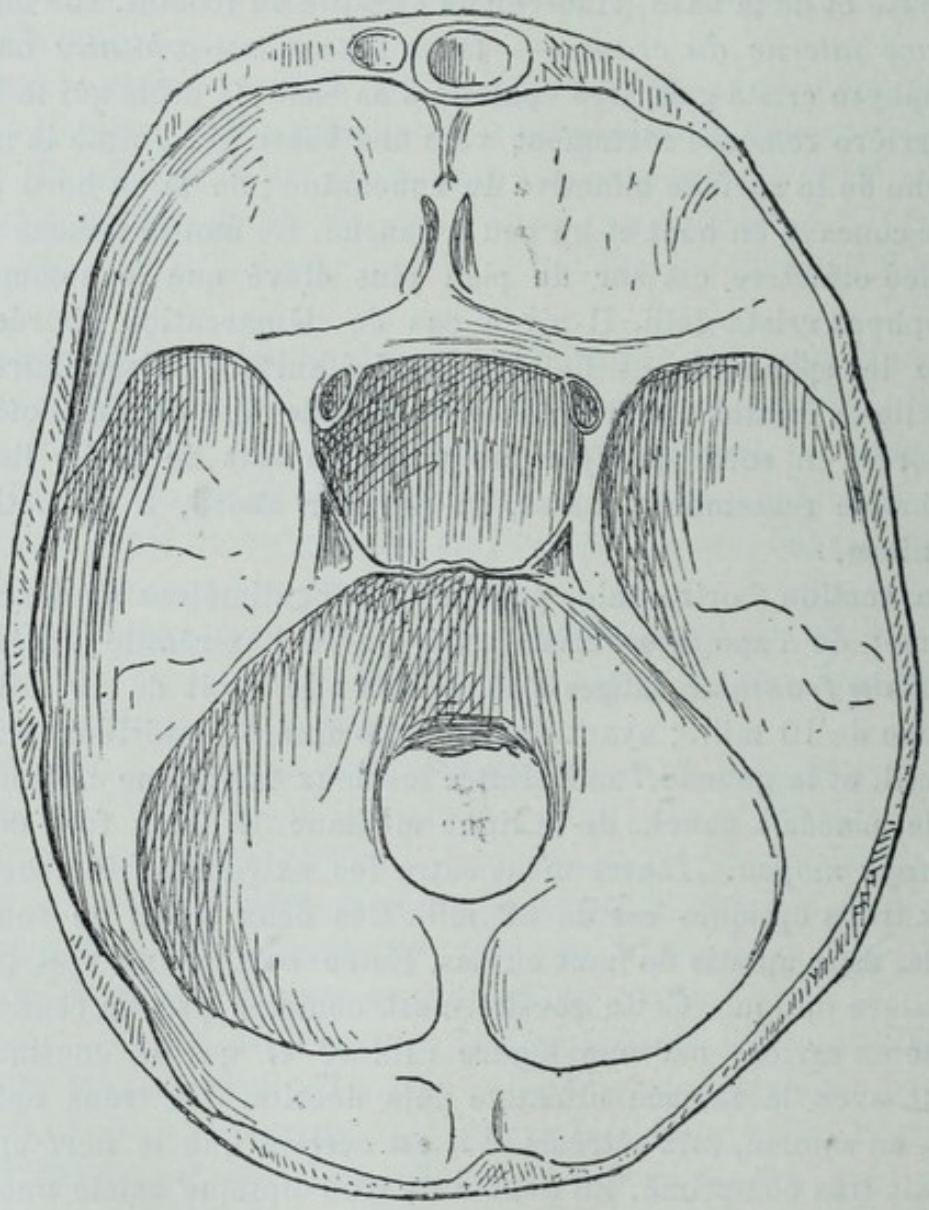

Fig. 76.
Base du crâne à l'état frais ; dessin de MM. Richer et Collin.

ayant 7 mill. de diamètre transversal et 10 mill. de diamètre antéro-postérieur.

Sur la partie moyenne du corps du sphénoïde, on voit une fosse pituitaire très profonde, s'enfonçant à 15 mill. sous le plan passant par le sommet des apophyses clinoïdes antérieures et postérieures. Le fond, ressemblant à de la pierre ponce, est rugueux,

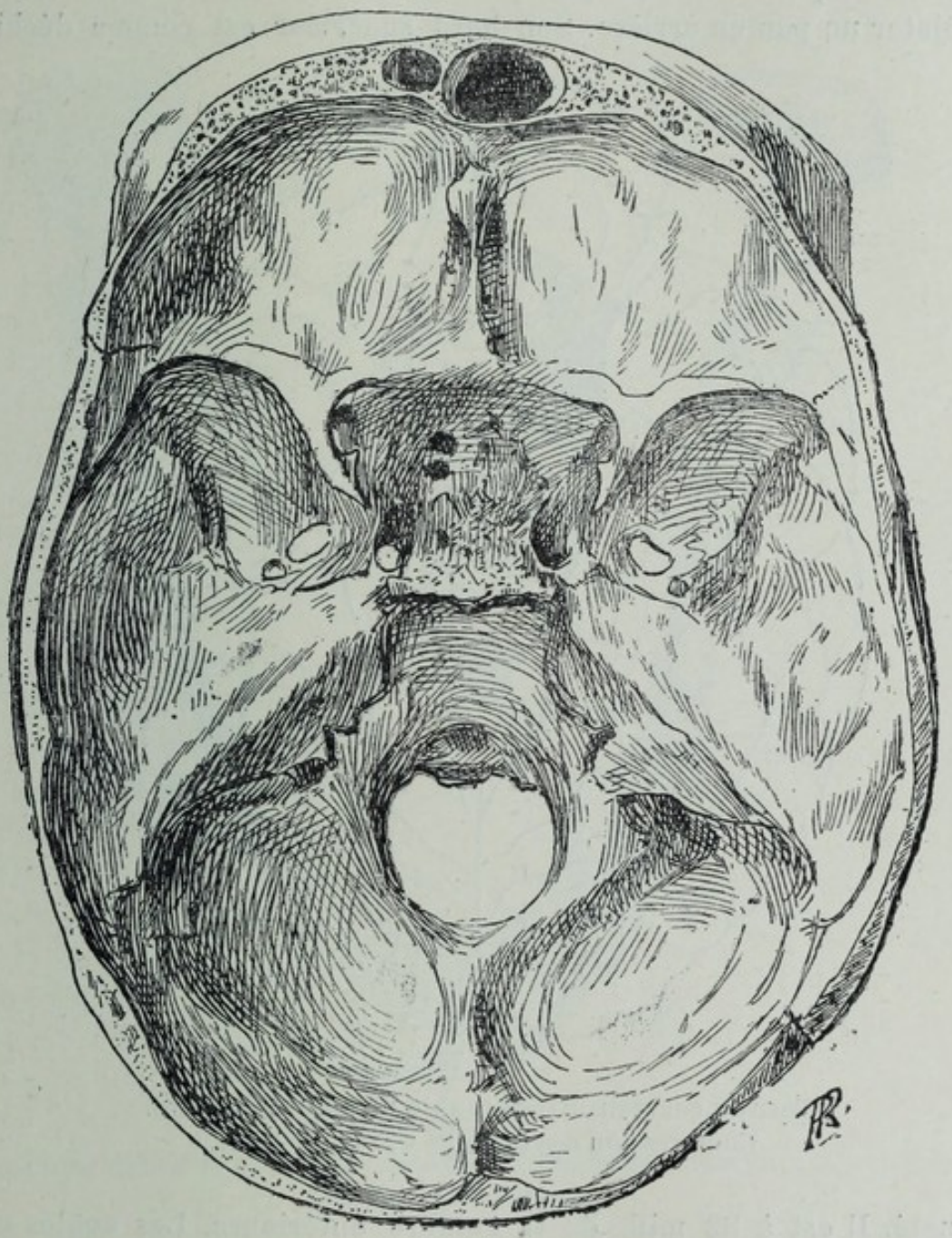

Fig. 77.

Base du crâne (squelette) dilatation de la selle turcique et des sinus frontaux.

extrêmement aminci et présentant même à son pourtour quelques perforations qui conduisent dans le sinus sphénoïdal (diamètre

transversal, 22 mill. ; antéro-postérieur 15 mill.) Les parties latérales se relèvent assez peu, mais en avant est une lame, longue de 12 mill., qui va, très oblique en bas et en arrière, de la rainure qui représente la gouttière optique au fond de la fosse pituitaire. La lame quadrilatère, à peu près verticale, tendrait même à se déjeter un peu en arrière. Son bord supérieur est comme déchi-

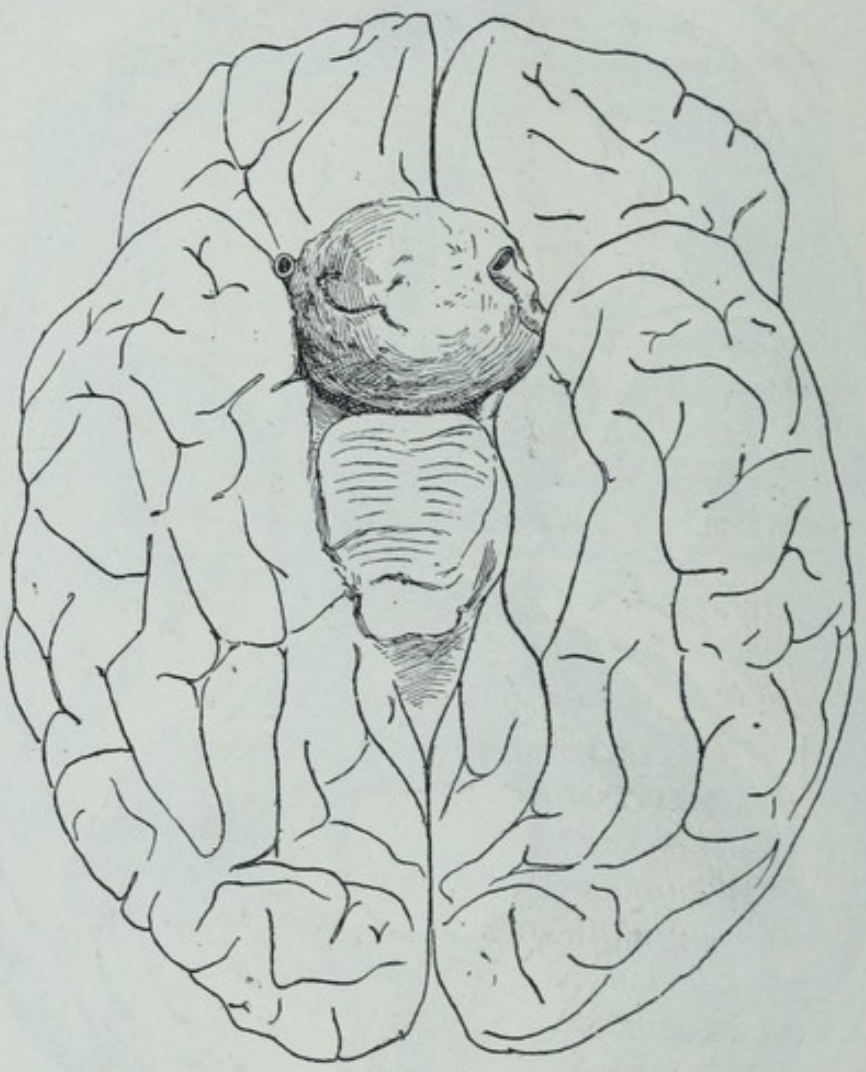

Fig. 78.

Base du cerveau ; hypertrophie du corps pituitaire.
Compression des organes qui l'entourent.

queté. Il est à 32 mill. de la rainure antérieure. Les angles ne présentent pas d'apophyse clinoïde très marquée. Ils sont à 15 mill. de la pointe de l'apophyse clinoïde antérieure ; à 25 mill. de la moyenne.

La fosse sphénoïdale n'offre rien de particulier, sinon la profondeur plus grande du sillon de la méningée moyenne, comme encaissée entre des rugosités un peu poreuses.

En somme, on voit que ces altérations de la fosse moyenne sont surtout de deux ordres : 1° un élargissement de la fosse pituitaire, pour loger une tumeur sur laquelle P. Marie insistera dans un mémoire ultérieur ; 2° une distension considérable du

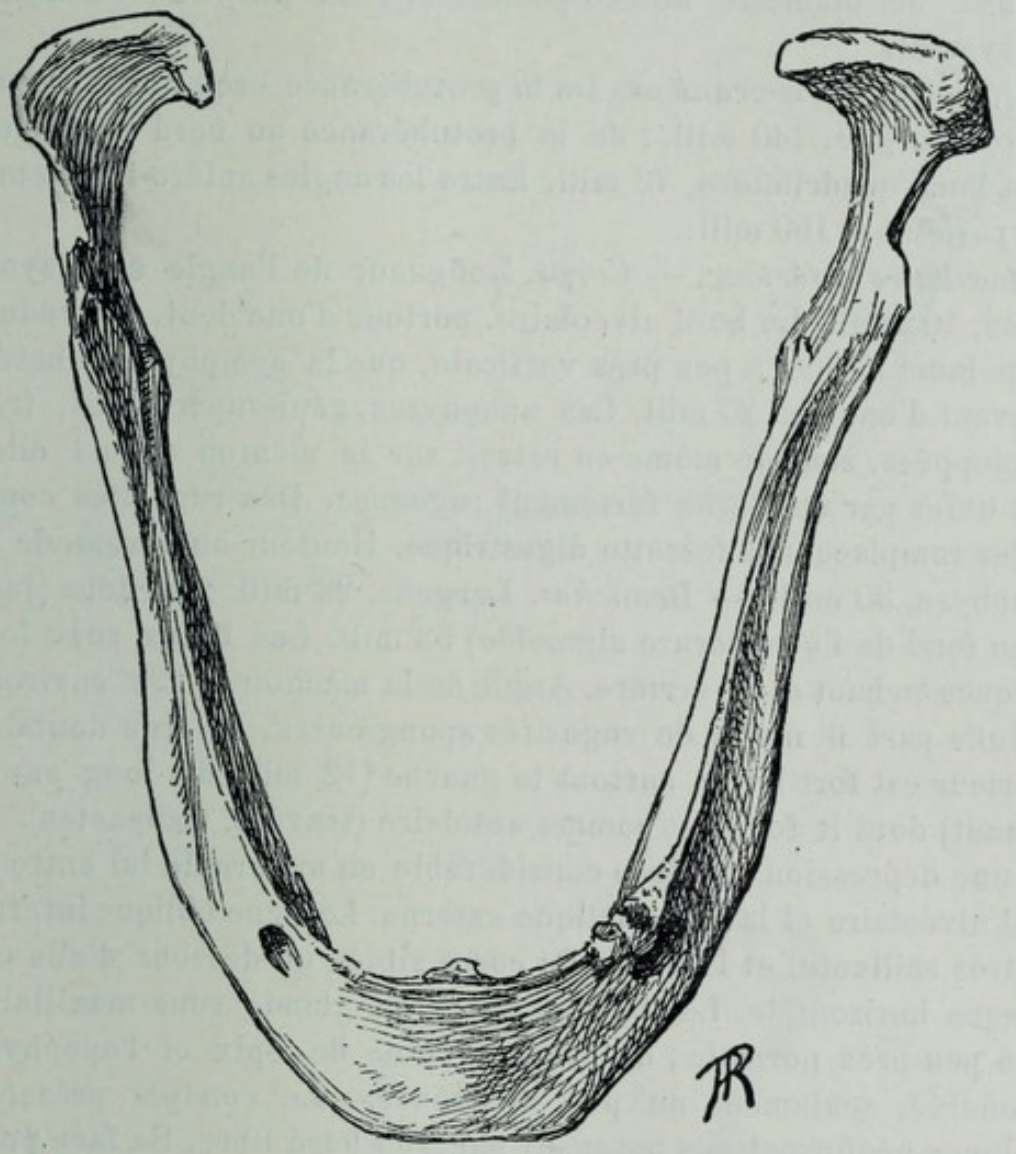

Fig. 79.
Maxillaire inférieur vu de face ; depuis longtemps les dents étaient tombées.
Dessin de P. Richer.

sinus sphénoïdal, dont la paroi supérieure se boursoufle, à gauche surtout, effaçant la gouttière optique et la partie antérieure de la gouttière carotidienne ; remplaçant la moitié gauche de la surface olfactive par une saillie, aplatissant les trous optiques.

Étage postérieur. Les quatre gouttières pétreuses sont très

marquées. La face supérieure de l'apophyse basilaire est finement rugueuse (longueur 30 mill. ; largeur 28 mill.). Le sinus latéral droit est seul marqué sur l'occipital ; sur la région mastoïdienne, il est plus large que le gauche, ainsi que le trou déchiré postérieur. Le sinus occipital droit est très marqué. Le trou occipital a 30 mill. de diamètre antéro-postérieur ; 27 mill. de diamètre transversal.

Diamètres intra-craniens. De la protubérance occipitale interne au trou borgne, 140 mill. ; de la protubérance au bord supérieur de la lame quadrilatère, 73 mill. Entre les angles antéro-inférieurs des pariétaux, 100 mill.

Maxillaire inférieur. — Corps. Longueur de l'angle à la symphyse, 103 mill. Le bord alvéolaire, porteur d'une dent, est réduit à une lame mince, à peu près verticale, que la symphyse déborde en avant d'environ 20 mill. Les apophyses géni-supérieures, très développées, sont de même en retrait sur le menton auquel elles sont unies par une ligne fortement rugueuse. Des rugosités compactes remplacent la fossette digastrique. Hauteur au niveau de la symphyse, 30 mill. — *Branches.* Largeur, 28 mill. ; hauteur (jusqu'au fond de l'échancrure sigmoïde) 53 mill. Les bords sont fort obliques en haut et en arrière. Angle de la mâchoire : 125° environ.

Nulle part il n'y a de rugosités spongieuses. Le trou dentaire inférieur est fort large, surtout le gauche (12 mill. de long sur 7 de haut) dont le fond est comme aréolaire (travées compactes). Il y a une dépression allongée considérable en arrière de lui entre le bord alvéolaire et la ligne oblique externe. La ligne oblique interne est très saillante, et la partie du corps située au-dessous d'elle est presque horizontale. La dépression de la glande sous-maxillaire est à peu près normale ; de même l'épine de Spix et l'apophyse coronoïde, seulement un peu accentuées. Le *condyle* présente quelques néoformations poreuses sur son bord libre. Sa face postérieure est très convexe et son bord supérieur notablement déjeté en avant. En outre, son angle interne est allongé et déjeté en avant, d'où augmentation du creux antérieur du condyle et de son col. L'angle externe est normal à droite ; à gauche, il présente un tubercule saillant et un peu rugueux. Diamètre transversal du condyle, 28 mill. L'allongement porte presque exclusivement sur la partie interne du condyle. Il y a un emboîtement très profond du condyle par la cavité glénoïde tranformée en un angle.

En regardant le profil de la face tout entière on reste frappé

surtout par la saillie considérable du rebord alvéolaire inférieur en avant du supérieur, et par la saillie du menton en avant du rebord alvéolaire inférieur.

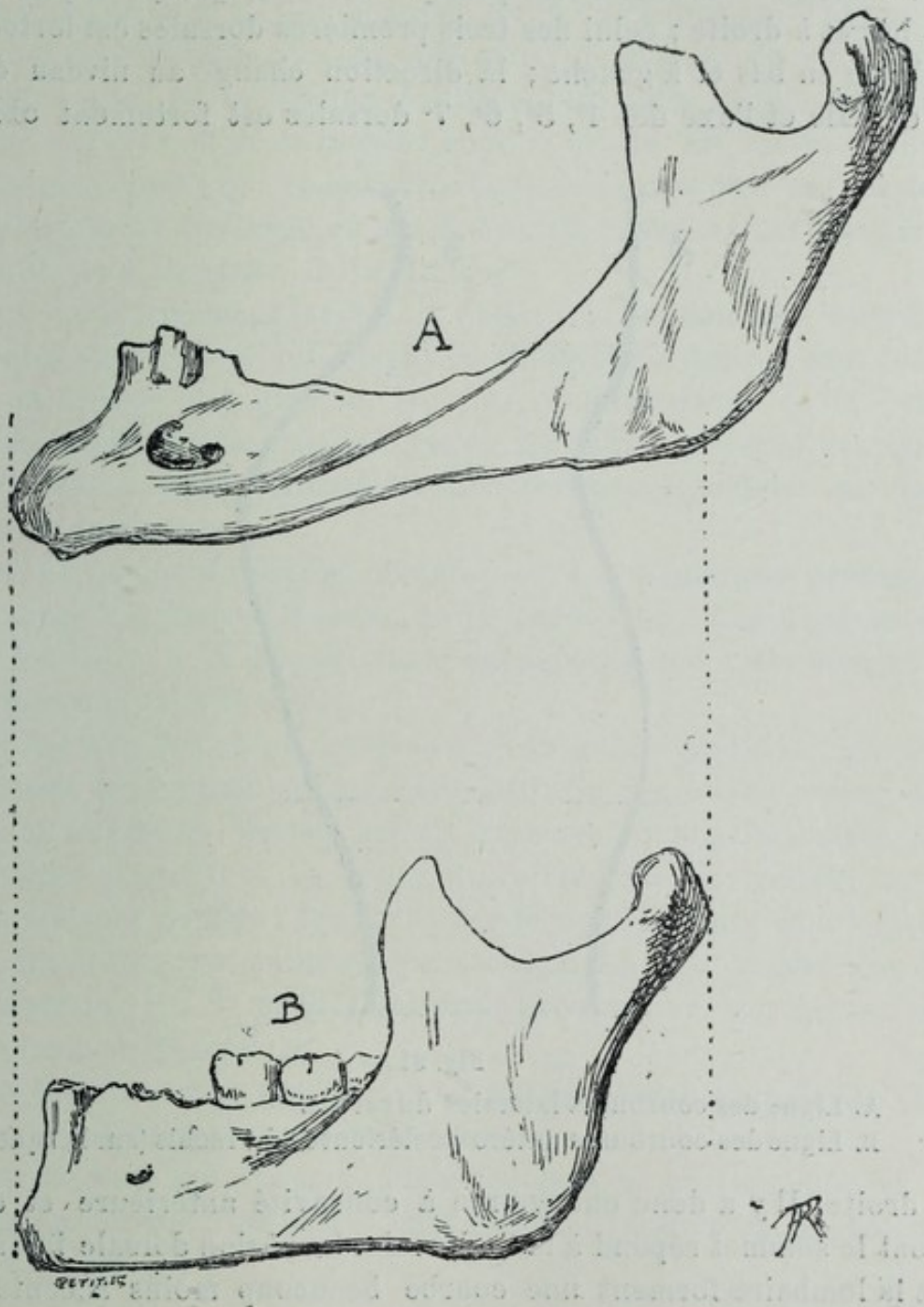

Fig. 80.

A. Maxillaire inférieur de la malade.
B. Maxillaire inférieur normal. Dessin de P. Richer.

Rachis. — En examinant la colonne vertébrale de face, les disques intervertébraux n'existant plus, on voit immédiatement une forte cyphose avec une scoliose gauche très marquée. Le rachis, dans son ensemble, est fortement incurvé en avant. L'axe des vertèbres cervicales est presque vertical, quoiqu'un peu dévié en bas et à droite ; celui des trois premières dorsales est fortement oblique en bas et à gauche ; la direction change au niveau de la 4e dorsale et l'axe des 4e, 5e, 6e, 7e dorsales est fortement oblique

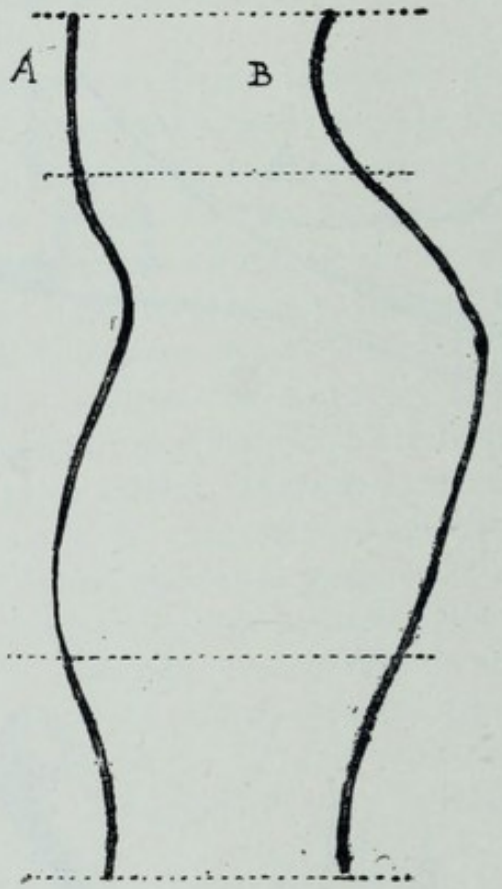

Fig. 81.

A. Ligne des courbures latérales du rachis.
B. Ligne des courbures antéro-postérieures du rachis (sur le squelette).

à droite. Il y a donc une courbe à concavité antérieure et droite dont le sommet répond à la 4e dorsale. La région dorsale inférieure et la lombaire forment une courbe beaucoup moins accentuée, à convexité droite. De plus, comme à la région cervicale, la convexité antérieure normale est accrue. En somme, il y a courbure par compensation des parties supérieure et inférieure du rachis, la région dorsale supérieure étant l'origine de la déformation. Cela est démontré par l'examen des corps vertébraux.

Le corps de la 1re et de la 2e dorsales ne sont guère asymétriques. Celui de la 3e commence à être plus haut à gauche qu'à droite et en arrière qu'en avant; et il prend une forme triangulaire, d'où une crête antérieure, mousse. Cette forme devient très accentuée de la 4e à la 7e dorsales, en même temps que l'asymétrie devient considérable : 1° par affaissement intense du côté droit; 2° parce que, vu la torsion signalée plus loin, l'angle antérieur divise ce corps en deux moitiés dont la droite est moins étendue transversalement que la gauche. Tous ces corps ont une hauteur manifestement diminuée en avant (15 mill. pour les trois premières, 11 mill. pour la partie droite de la 5e).

Outre l'affaissement latéral, il existe une torsion des vertèbres dorsales supérieures; les apophyses transverses droites sont refoulées en arrière et à gauche. De plus, l'affaissement de la partie antérieure des corps crée une concavité antérieure très marquée, et il y a une légère convexité antérieure compensatrice cervicale et dorso-lombaire.

Les corps des dernières dorsales et des lombaires présentent une asymétrie légère, inverse de la précédente. Les dorsales ont une tendance à la forme triangulaire, avec une crête mousse un peu reportée vers la droite.

La hauteur des corps cervicaux n'est guère modifiée ; leurs dimensions transversales et antéro-postérieures sont accrues. Les dorsaux inférieurs, un peu aplatis, ressemblent aux lombaires. Les lombaires présentent un léger accroissement en hauteur et un élargissement notable ; les bords des faces supérieure et inférieure sont des crêtes rugueuses et spongieuses. La face supérieure des 12e dorsale, 1re, 2e et 3e lombaires présente en son centre une excroissance spongieuse.

Sur tous les corps vertébraux on remarque une spongiosité considérable et de gros trous vasculaires.

Les *facettes costales* sont affaissées dans la portion concave de la région dorsale ; les autres sont élargies, entourées de bourrelets rugueux.

Apophyses transverses. Augmentation considérable de leur gouttière à la région cervicale ; l'extrémité costale des dorsales est volumineuse, rugueuse, spongieuse.

Les *apophyses articulaires* ont leur surface élargie dans la région cervicale et dorsale (15 mill. de diamètre) ; aux lombaires,

cette surface n'est pas accrue, mais est entourée d'un fort bourrelet rugueux.

Apophyses épineuses. Hypertrophie de leur extrémité spongieuse. Longueur de la 4e cervicale, 20 mill.; largeur, 18 mill. Longueur de la 4e dorsale, 32 mill.

Trou rachidien : normal. Le *trou de l'artère vertébrale* est élargi. Les *trous de conjugaison* ne sont pas rétrécis, même au niveau des plus fortes courbures anormales.

Côtes. — Elles sont toutes manifestement augmentées de volume, mais ont leurs torsions normales. La 7e a 24 centimètres de long et 25 mill. de haut. Exagération considérable de la gouttière intercostale (10 mill. de haut), surtout en arrière. Extrémité antérieure un peu élargie. Les extrémités postérieures, extrêmement rugueuses, présentent des saillies articulaires et ligamenteuses très accentuées. Tout le col est couvert, à sa face postérieure, de tubérosités spongieuses. Les surfaces vertébrales sont élargies et aplaties ; on y voit encore cependant la trace de la division en deux facettes.

1re *côte.* Largeur à la partie moyenne 25 mill. Gouttière sous-clavière large de 2 centimètres, lisse à droite, un peu rugueuse à gauche. Le tubercule du scalène antérieur est un peu exagéré.

Clavicule droite. — L'*extrémité interne* est très déformée. *Facette sternale* irrégulière, rugueuse, en gouttière demi-circulaire ouverte par en bas, entourant un mamelon central. (Diamètre antéro-postérieur 32 mill.; vertical, 27 mill.) *Facette costale*, irrégulièrement triangulaire à sommet mousse externe (longueur 26 mill.; largeur à la base 19 mill.). Entre ces deux facettes, crête peu accentuée. Le cartilage passe de l'une à l'autre. Le sommet de la facette costale est entouré d'une gouttière qui remonte en haut et en arrière, et surtout se prolonge horizontalement en avant; à un centimètre en dehors de lui est une véritable apophyse, saillante; au niveau de cette apophyse, le *corps* (face antérieure) a 28 mill. de haut. Forme et courbures normales. Au changement de courbure de la face antérieure existe une très forte rugosité deltoïdienne. La face postérieure, lisse dans toute son étendue, regarde un peu en bas dans sa partie concave. Bord supérieur, normal. Les *bord et face inférieurs* sont voûtés et creusés d'une *gouttière du sous-clavier* longue de 62 mill., qui aboutit en se rétrécissant (5 mill. de large) à la petite apophyse déjà décrite en dehors de la facette costale. Son extrémité externe (9 mill. de

large) commence aux rugosités de la face inférieure de l'extrémité externe. Ses bords sont assez tranchants ; l'antérieur descend plus bas que le postérieur. *Extrémité externe ;* sa face supérieure est envahie par les rugosités deltoïdiennes ; les tubercules des ligaments coraco-claviculaires sont très accentués (20 mill. de large), confondus et limités en dehors par une gouttière oblique en avant et en dehors, profonde et large (pouvant contenir l'index). *Facette*

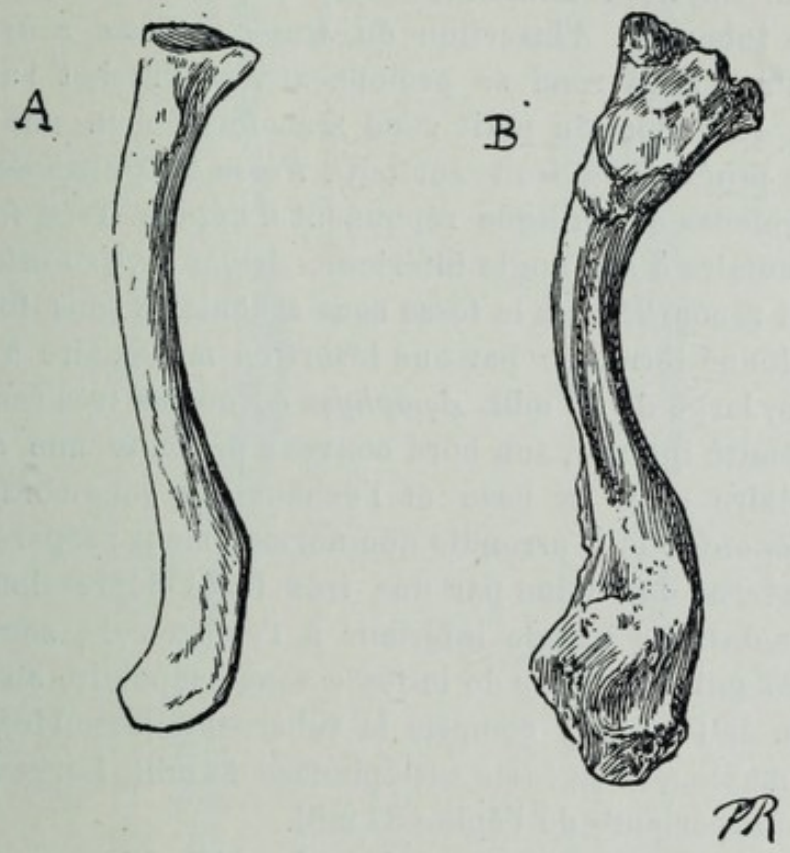

Fig. 82.
A. Clavicule normale.
B. Clavicule de la malade.

acromiale haute de 18 mill. Les extrémités et les rugosités sont toutes très spongieuses. Le corps est perforé de plusieurs trous, mais on n'y voit pas le trou nourricier typique.

La *clavicule gauche* est beaucoup moins déformée. Facette sternale à peu près circulaire. Facette costale moins allongée. Rugosités deltoïdiennes beaucoup moins nettes. Gouttière du sous-clavier peu accentuée. Les rugosités des ligaments coraco-claviculaires sont séparées en deux groupes comme normalement. La même gouttière qu'à droite les sépare de la facette acromiale. Trou nourricier normal.

Longueur totale de chaque clavicule, 14 centimètres (sans suivre les courbures).

Omoplate. — Epine. Sur son bord postérieur, en dehors de la facette triangulaire (pas très lisse) où glisse le tendon du trapèze, il existe une dépression en triangle rectangle à peu près isocèle, dont le sommet atteint la lèvre supérieure de l'épine, l'hypothénuse (22 mill.) longeant sa lèvre inférieure. En dedans de cette surface, à 40 mill. du bord axillaire, existe sur la lèvre inférieure de l'épine le tubercule d'insertion du trapèze. *Fosse sous-épineuse.* Insertion du grand rond se prolongeant en crochet sur le bord axillaire. Insertion du petit rond transformée en une gouttière étroite et profonde (à droite surtout). *Fosse sous-scapulaire* nettement anguleuse sur la ligne répondant à l'épine. Très forte insertion musculaire à son angle inférieur. *Angle supéro-interne* assez fortement recourbé vers la fosse sous-scapulaire sous forme d'une petite colonne terminée par une insertion musculaire à peu près circulaire, large de 13 mill. *Apophyse coracoïde* très recourbée. A son extrémité interne, son bord convexe présente une dépression rectangulaire entre la base et l'échancrure sous-coracoïdienne. *Cavité glénoïde* : plus arrondie que normalement ; séparée du bord antéro-externe de l'épine par une très forte dépression digitale.

Dimensions. De l'angle inférieur à l'échancrure sous-coracoïdienne 127 mill. ; largeur de la fosse sous-scapulaire au niveau de l'insertion de l'épine (y compris la tubérosité glénoïde), 116 mill. Hauteur maxima de la fosse sus-épineuse 42 mill. Largeur maxima de la face supérieure de l'épine 37 mill.

Humérus. — Tête rugueuse, inégale, déformée par un certain allongement dans le sens vertical, pour l'humérus droit surtout sur lequel elle forme une sorte de crochet au-dessus du col anatomique. Sur tous deux, la tête présente à la partie inférieure une sorte de croissant surajouté. Le col anatomique est comblé en haut au niveau des tubérosités, soudées à l'extrémité supéro-externe de la tête. A gauche, on voit là un trou prouvant qu'il s'agit d'une sorte de pont surajouté. Des deux côtés, la gouttière inter-trochantérienne a disparu. Tout autour de la tête, trous vasculaires considérables. Le *corps* a la forme ordinaire. Relief deltoïdien très accentué, formé de deux bords entre lesquels est une profonde dépression. Au-dessous des tubérosités, la gouttière bicipitale apparaît, très profonde. (Etat du tendon du biceps, inconnu). Empreinte très marquée du coraco-brachial ; au-dessous

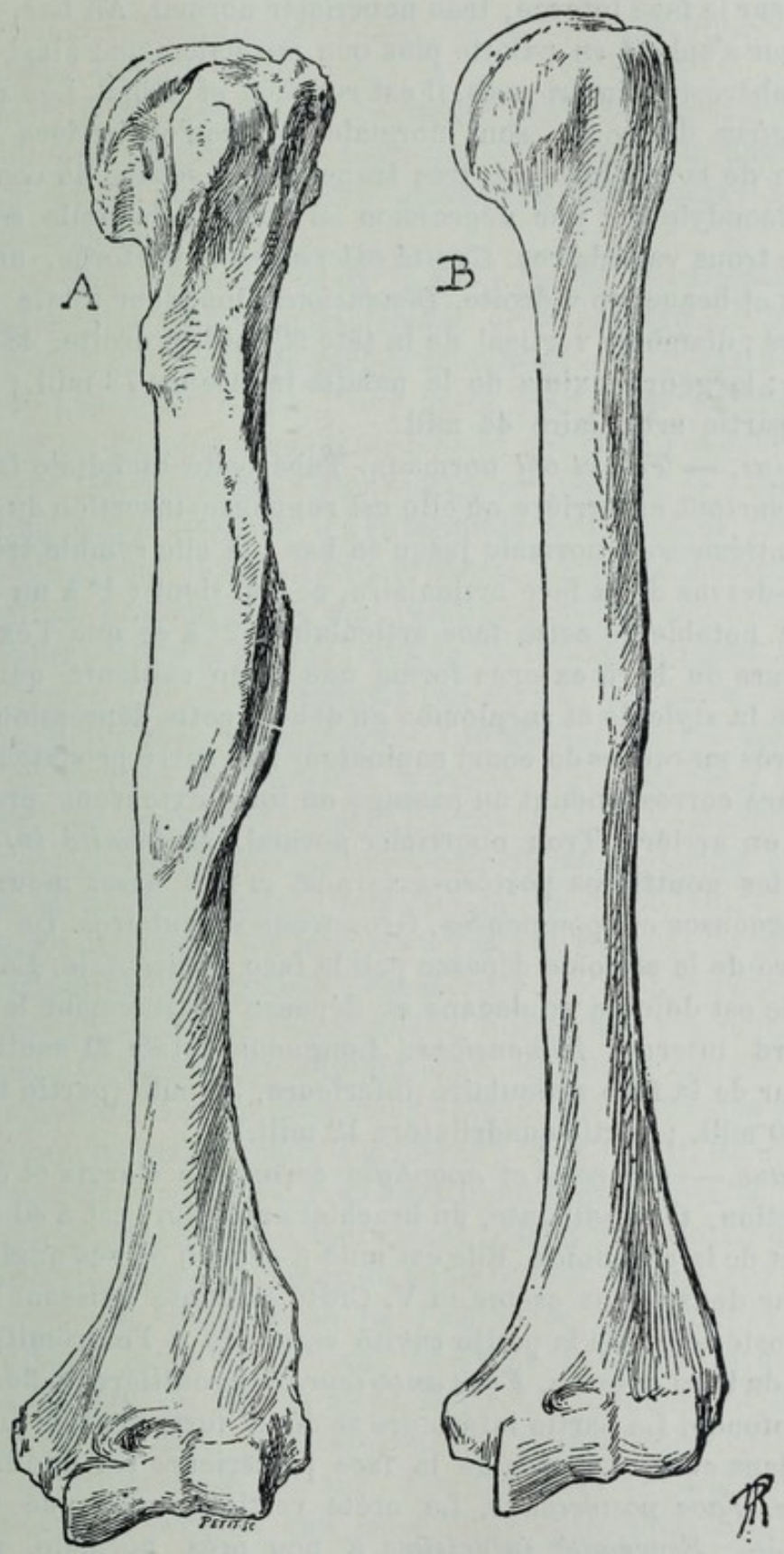

Fig. 83.

A. Humérus de la malade.
B. Humérus normal. Dessin de P. Richer.

d'elle, sur la face interne, trou nourricier normal. *En bas*, le bord antérieur s'aplatit en palette plus que normalement; ainsi que les deux tubérosités inférieures, il est rugueux et inégal. Les *surfaces articulaires* du coude sont normales, quoiqu'en arrière le bord externe de la trochlée soit très tranchant et séparé du condyle et de l'épicondyle par une dépression au fond de laquelle se voient de gros trous vasculaires. *Cavité olécranienne* perforée, un peu à gauche et beaucoup à droite. *Dimensions*: longueur totale 26 centimètres ; diamètre vertical de la tête 52 mill. à droite, 48 mill. à gauche ; largeur maxima de la palette inférieure 73 mill. ; largeur de la partie articulaire 44 mill.

Radius. — *Tête et col* normaux. Tubérosité bicipitale très saillante, surtout en arrière où elle est rugueuse (insertion du biceps). *Face antérieure* : normale jusqu'en bas ; là elle semble très creusée au-dessus de la face articulaire, ce qui tient : 1° à un élargissement notable de cette face articulaire : 2° à ce que l'extrémité inférieure du bord externe forme une crête saillante qui va à la base de la styloïde et surplombe en dehors cette dépression. Insertions très marquées du court supinateur ; du carré pronateur. Forte gouttière correspondant au passage du long extenseur propre du pouce en arrière. Trou nourricier normal. *Extrémité inférieure*. Entre les gouttières postéro-externes, crêtes assez mousses, un peu rugueuses et spongieuses. Gros trous vasculaires. Le plan articulaire de la styloïde dépasse peu la face horizontale. La facette cubitale est déjetée en dedans et dépasse notablement le niveau du bord interne. *Dimensions*. Longueur totale 21 centimètres. Largeur de la face articulaire inférieure, 32 mill. (partie triangulaire 20 mill. ; partie quadrilatère 12 mill.).

Cubitus. — *Olécrâne et apophyse coronoide* élargis et épaissis. L'insertion, très saillante, du brachial antérieur, est à 40 mill. du sommet de la coronoïde. Elle est unie à chacun de ses angles latéraux par deux fortes crêtes en V. Crête saillante unissant l'extrémité postérieure de la petite cavité sigmoïde à l'extrémité supérieure du bord externe. *Face antérieure*. La gouttière du fléchisseur est profonde. La partie inférieure se dévie fortement en arrière et en dedans et est séparée de la face postérieure par une ligne rugueuse. *Face postérieure*. La crête verticale moyenne est très marquée. *Extrémité inférieure* à peu près normale, sauf un épaississement de la styloïde. *Dimensions* : Surface olécranienne : largeur 25 mill. ; hauteur 17 mill. Surface coronoïdienne : largeur

25 mill. ; antéro-postérieure 17 mill. Petite sigmoïde : hauteur 11 mill. ; antéro-postérieure 17 mill. Epaisseur antéro-postérieure de l'olécrane 30 mill.

Les deux os de l'avant-bras envisagés dans leur ensemble présentent un peu au-dessus de leur partie moyenne un angle très obtus ouvert en dedans. Leurs extrémités supérieures sont un peu incurvées en avant.

Main. — Sur aucun des os de la main les surfaces articulaires proprement dites ne sont notablement altérées, mais sur tous il y a exagération des rugosités péri-articulaires ligamenteuses ou tendineuses. Les *os du carpe*, tous assez gros, sont extrêmement spongieux et friables. Les *métacarpiens* ont conservé leur forme générale et il a été facile de les mettre en position. Les corps ont leur configuration normale, les extrémités sont renflées. Longueur du 3e métacarpien 37 mill. Les *phalanges* offrent le même type de déformation. Les unguéales sont relativement peu déformées.

Os iliaque. — Toute la face interne et la fosse iliaque externe sont normales. Les parties spongieuses sont au contraire épaissies, poreuses, déformées. L'échancrure ilio-ischiatique est bien marquée, l'échancrure ilio-pubienne n'existe plus. L'arrière-fond du cotyle est des deux côtés élargi ; à gauche il est surplombé à sa partie postéro-supérieure par une sorte de lame osseuse qui prolonge la partie articulaire. Diamètre du cotyle 55 mill. ; largeur de la partie articulaire 38 mill. en arrière et en haut ; 25 mill. aux deux extrémités qui limitent l'échancrure ischio-pubienne. Gouttière sous-cotyloïdienne peu marquée. Fortes facettes musculaires à l'ischion. Gouttière sus-cotyloïdienne remplacée par des rugosités spongieuses avec de gros trous vasculaires. Ces trous existent tout autour du cotyle, mais s'arrêtent à 7 ou 8 mill. de son bord. Entre le pubis et l'ischion, tous deux gonflés et poreux, la branche ischio-pubienne, elle aussi spongieuse, décrit une courbe à concavité postéro-interne. Hauteur du pubis 50 mill. ; épaisseur 25 mill. Epaississement considérable de l'éminence ilio-pectinée ; de la crête iliaque, large de 21 mill. en avant du tubercule du fascia lata, de 28 mill. au niveau de ce tubercule ; renflement considérable surtout en arrière du tubercule du grand fessier. Derrière la cavité auriculaire très poreuse, non agrandie, le bord postérieur et la tubérosité forment une masse très épaisse (30 mill.) et très spongieuse.

Sacrum. — Lors de l'autopsie, il a été brisé longitudinalement

au niveau de la surface auriculaire droite. Autant qu'on en peut juger, il ne serait pas tout à fait symétrique, mais plus développé à droite. Distance du deuxième trou postérieur à la crête sacrée : 21 mill. à droite ; 18 mill. à gauche. Face antérieure plus incurvée que normalement ; la courbe a lieu au niveau de l'articulation de la deuxième et de la troisième vertèbre sacrées. Epaisseur maximum de la moitié gauche du sacrum : 55 mill. Largeur du canal sacré en haut 28 mill.

Fémur. — Corps et bifurcation inférieure de la ligne âpre normaux. Trifurcation supérieure très épaissie, la branche externe surtout. Angle du col de 130° 135°. La *ligne-inter-trochantérienne antérieure* forme près du grand trochanter une rugosité épaisse, longue de 27 mill. A droite, la face externe du *grand trochanter* est percée d'un large trou qui se bifurque au fond ; à gauche trous volumineux indépendants. Forte apophyse du moyen fessier. *Cavité digitale* très large (19 mill. à gauche ; 25 mill. à droite) soulevée en son centre d'un gros mamelon rugueux. Sur le col, les trous nourriciers sont normaux vers le grand trochanter ; un peu élargis vers la tête. *Tête* spongieuse, un peu érodée : 47 mill. de diamètre. Dimension antéro-postérieure du grand trochanter, 47 mill.

Extrémité inférieure. — Sur le condyle interne, dévié en dedans, le tubercule du grand adducteur se continue avec celui du jumeau et est entouré d'une gouttière 1/2 circulaire à concavité supérieure. Insertion du jumeau externe et gouttière poplitée très accentuées. Dépression digitale très marquée au-dessus du condyle interne.

Dimensions. Longueur totale (à partir du bord supérieur du grand trochanter) 385 mill. ; largeur de la diaphyse à la partie moyenne 30 mill. ; dimension antéro-post. 25 mill. Largeur de l'extrémité inférieure, 85 mill. ; de la surface rotulienne, 43 mill. ; de la partie articulaire du condyle interne, 28 mill.

Tibia. — Extrémité supérieure. Gouttière du 1/2 membraneux pas très marquée. Extrémité supérieure brisée en arrière ; très spongieuse, mais peu de gros trous vasculaires. En avant de la surface péronéale est une tubérosité arrondie, réunie par une crête assez saillante à la partie externe de la tubérosité antérieure. La hauteur du plateau tibial est accrue (27 mill. au niveau de la facette péronéale). *Corps.* Bords très arrondis ; gouttière de la face externe peu marquée ; ligne oblique peu accentuée ; trou nourricier normal. La crête tibiale n'a sa courbure en S qu'en haut et en bas ; à la partie moyenne, ses concavités sont comblées par

l'arrondissement de l'os. *Extrémité inférieure.* Les gouttières malléolaires sont atténuées par des boursouflures spongieuses. Celle du fléchisseur propre est seule bien nette. *Dimensions.* Longueur totale 320 mill. ; circonférence de la diaphyse à la partie moyenne, 60 mill. Largeur de l'extrémité supérieure, 80 mill. (partie postérieure cassée d'où impossibilité de prendre d'autres mesures). A l'extrémité inférieure, transversalement, 49 mill. ; face articulaire horizontale 31 mill. ; face verticale haute de 16 mill. ; dimension antéro-postérieure à la base de la malléole, 35 mill.

Péroné. — Le bord antérieur, extrêmement mince et tranchant, forme une véritable aile placée de champ entre les faces antérieure et externe, toutes deux fortement excavées, enroulées normalement à leur extrémité inférieure. La face postérieure, très rugueuse, présente en haut des pointes et des crêtes tranchantes. *Extrémité supérieure* arrondie : elle a 30 mill. de diamètre et est formée de tissu spongieux exubérant autour de la facette articulaire normale. En arrière existe une gouttière verticale. *Malléole externe* épaisse de 17 mill. à sa base ; dimension antéro-postérieure 30 mill., hauteur 30 mill. Triangle articulaire, hauteur de 22 mill. ; 19 mill. de base. Partie non articulaire de la face interne large de 16 mill. et profondément déprimée. Gouttière de péroniers très accentuée. Bord postérieur boursouflé. *Longueur totale de l'os* 325 mill.

Pied. — Tous les *os du tarse* ont très spongieux ; le calcanéum est même dépressible sous le doigt. Sur tous, le volume est considérable, par hypertrophie des apophyses et surfaces d'insertion. Le *calcanéum*, en particulier, a une tubérosité postérieure et interne qui forme un vrai crochet sous la plante du pied et une tubérosité antérieure très saillante.

Les *métacarpiens* (sauf le premier) ont une gracilité spéciale du corps incurvé en lame de sabre à tranchant dorsal. Cela est accentué surtout sur le cinquième. Epiphyses volumineuses. *Extrémité postérieure du premier métacarpien* : haute de 35 mill., large de 20 mill., elle dépasse considérablement par en bas le bord inférieur de l'os. Ankylose osseuse entre le deuxième métacarpien droit et deuxième cunéiforme.

Phalanges. — Hypertrophie du tissu spongieux, surtout au niveau des phalanges unguéales. Celle du gros orteil est spécialement déformée et ses angles postérieurs s'incurvent en avant, comme une véritable corne.

La dissection n'a été effectuée que sur le pied gauche, qui m'a été remis, conservé dans le liquide de Müller, en même temps que les autres os séchés. La graisse plantaire a deux centimètres d'épaisseur. Les muscles plantaires et le pédieux ont le volume qu'ils offrent chez un homme fortement musclé.

Oservations VII et VIII (P. Marie).

Il s'agit d'un homme et d'une femme adultes, qui ont été rencontrés quelquefois par M. P. Marie et par deux de ses collègues des hôpitaux de Paris. L'une de ces acromégaliques est de profession inconnue, l'autre serait chantre dans une des églises de la capitale. Chez ces malades la *peau* du visage et des mains est plus pigmentée que d'habitude, elle est mate. La *face* est allongée de haut en bas; les « arcades orbitaires » et les *pommettes* sont saillantes ; le *nez* est gros, camard; les *lèvres* sont épaisses, surtout l'inférieure ; le *menton* est proéminent, épais, notamment sur le chantre. Ces malades sont *arqués* en avant et ont le *cou* gros. Leurs *mains* sont énormes, larges et épaisses ; leurs *doigts*, comme *ceux* de tous les acromégaliques. La *voix* du chantre est grave et serait métallique. Ces quelques symptômes sont suffisants pour le diagnostic qu'il nous fallait en ce moment.

Observation IX (Péchadre) (1).
(Résumée.)

Il s'agit d'une femme de 42 ans, concierge, dans le service de M. le docteur Bouveret en mai 1889.

Antécédents héréditaires. — Père mort cardiaque à 60 ans. Mère morte d'apoplexie cérébrale à 82 ans. Pas de maladie nerveuse chez ses oncles, ni chez ses tantes.

Elle a eu huit frères ou sœurs, dont quatre sont morts, l'un à 27 ans de pneumonie, le second à 13 ans d'une affection aiguë indéterminée, les deux derniers en bas âge. Les quatre autres se portent bien.

Antécédents personnels. — Variole à quatre ans. Pendant l'enfance, état de santé satisfaisant. Réglée à 17 ans ; la menstruation

(1) M. le Dr Péchadre a bien voulu nous envoyer son observation avant de l'avoir publiée, et ses dessins; qu'il reçoive nos meilleurs remerciements.

était régulière, mais difficile et douloureuse. La malade était alors souvent obligée de s'aliter pendant un jour ou deux. A cette époque, elle était svelte, la taille mince, le visage légèrement effilé, les mains et les pieds de dimensions moyennes.

Elle se maria à 34 ans. Dès lors, elle épaissit légèrement. Jamais de grossesse. Pas d'alcoolisme, pas de syphilis, pas d'impaludisme. Il y a une huitaine d'années, un rhumatisme de l'épaule droite et probablement une phlébite crurale gauche ayant duré plus d'un mois. Elle a toujours eu un petit goitre qui ne l'a jamais gênée; une de ses sœurs présente également un petit goitre.

Commémoratifs de la maladie actuelle. — Il y a sept ans, fin de 1882, sans cause bien déterminée (quelques émotions morales et des ennuis), les « *règles se supprimèrent tout d'un coup et definitivement* ». Puis l'abdomen se ballonna, atteignit en quelques semaines un volume des plus apparents. Alors de violentes douleurs abdominales et lombaires ayant obligé la malade à cesser son travail et à s'aliter par intervalles. Elle consulta un médecin qui crut à une grossesse et l'exhorta à la patience. Les phénomènes douloureux disparurent d'eux-mêmes au bout de quelques semaines et la malade se porta bien pendant environ six mois.

Bientôt sentiment persistant de lassitude générale, d'accablement, elle ne pouvait se livrer au moindre exercice, vaquer même à ses occupations, habituelles, sans être rapidement fatiguée et à bout de forces. En même temps, des troubles dyspeptiques : elle digérait mal, avait de la pesanteur épigastrique et par moments comme un état nauséeux; de l'anorexie et de la constipation. Vers le milieu de 1883, elle constata avec une certaine stupéfaction qu'elle grossissait outre mesure et que sa physionomie changeait au point qu'elle devenait méconnaissable. Les pieds et les mains augmentaient de volume ; celles-ci furent le siège pendant six mois de phénomènes douloureux. Les douleurs apparaissent à peu près régulièrement vers trois heures de la nuit et persistaient jusqu'à huit ou neuf heures du matin : elles réveillaient la malade et l'empêchaient de dormir. Il lui semblait qu'un animal lui rongeait les mains ; les douleurs étaient parfois tellement vives qu'elles lui arrachaient des larmes. Les bras se trouvaient faibles au point de rendre tout travail très pénible, les doigts devinrent maladroits et inhabiles aux travaux un peu délicats. Aucun de ces phénomènes ne se manifesta au niveau des extrémités inférieures.

Pendant les années suivantes, ses extrémités (tête, pieds et

mains) ont pris un volume de plus en plus considérable ; elle en arriva à ne plus pouvoir se ganter, à être obligée d'agrandir ses chaussures, à élargir ses bonnets. Son corps et surtout son visage se transforma à ce point que plusieurs personnes « *qui ne l'avaient pas vue depuis plusieurs années refusaient de la reconnaître* ». Les douleurs des mains avaient disparu au bout de quelques mois pour faire place à des douleurs erratiques souvent violentes, d'une durée de quelques heures à quelques jours qui occupèrent principalement les mollets, les cuisses, les épaules. Troubles dyspeptiques très atténués. Sentiment de lassitude plus marqué par intervalles. Accès passagers de céphalalgie, des douleurs névralgiformes dans le cuir chevelu. Vue affaiblie dans une certaine mesure ; parfois léger brouillard devant les yeux, qui rendait confuse la perception des objets. Du côté de l'ouïe, bourdonnements et tintements à droite avec diminution de l'acuité auditive. Ces phénomènes doivent être rapportés à un catarrhe purulent survenu il y a deux ans des deux côtés, surtout à gauche. Quelques palpitations peu accusées et quelques légers accès d'oppression.

Aucun trouble des fonctions urinaires. Depuis le début de la maladie, sueurs parfois très abondantes et très incommodes. Jamais d'accès convulsif, ni de vertige ; toutefois quelques étourdissements. Elle n'a jamais été nerveuse ; cependant est devenue depuis quelque temps un peu irritable et inquiète à cause peut-être de la nouvelle situation sociale faite à cette femme par la maladie.

Etat actuel. — Volume énorme de la tête. Front large et élevé, bosses frontales saillantes, bosses pariétales très accusées ainsi que la protubérance occipitale externe ; crâne tout entier agrandi, surtout aux dépens des parties latérales :

Diamètre occipito-frontal, 20 centim. ; diamètre sous-occipito-bregmatique, 17 centim. ; diamètre bi-pariétal, 17 centim. ; diamètre trachélo-bregmatique, 24 centim. ; circonférence trachélo-bregmatique, 80 centim. ; circonférence de la tête passant par le plan occipito-frontal, 63 centim.

A la face, l'hypertrophie a surtout porté sur les parties médianes. Pommettes peu saillantes, paupières et yeux à peu près normaux, joues aplaties et non gonflées, pavillons des oreilles ordinaires. « *Nez* » par contre énorme, aquilin et fort développé, narines largement béantes. De la racine à la pointe du nez 10 centim., ailes du nez d'avant en arrière 04 centim. et demi. Lèvres épaisses, surtout la « *lèvre inférieure* ». Le développement du « *maxillaire infé-*

rieur » fait que le menton est porté en avant. De l'un des condyles de la mâchoire inférieure à la symphyse du menton 14 centim. et demi. Quand les mâchoires sont amenées au contact les incisives de l'arcade inférieure se trouvent sur un « *plan antérieur* » et sont écartées de 2 centim. environ de celles de l'arcade supérieure, les grosses molaires seules arrivent à se toucher, le tiers externe des supé-

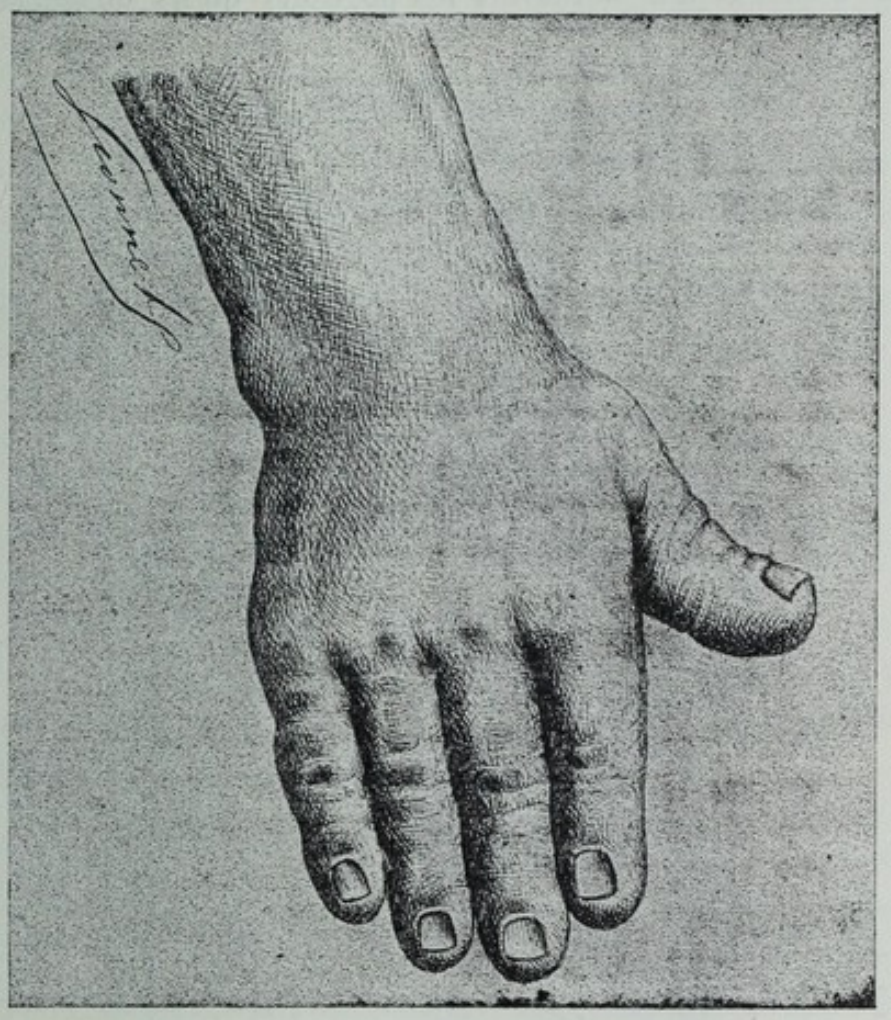

Fig. 84.

Main camarde; doigts volumineux, les ongles sont comme trop petits pour les doigts. Ce dessin et le suivant ont été faits par M. Lionnet, externe des hôpitaux de Lyon.

rieures venant se superposer au tiers interne des inférieures; gencives également modifiées; dents séparées entre elles par un espace de plusieurs millimètres, alors qu'autrefois elles se touchaient toutes exactement et, au dire de la malade, étaient tres serrées.

« *Macroglossie* » très accusée; face dorsale de la langue crevassée; gêne de la parole et de la mastication.

L'attention est ensuite attirée par le volume anormal des mains et des pieds. Les « *mains* » ne se sont pas allongées, mais elles se sont élargies et épaissies. Les « *doigts* » sont gros, arrondis et cette augmentation de volume fait qu'ils se gênent réciproquement dans la plupart de leurs mouvements. Eminences « *thénar et hypothénar* » bombées constituant de forts reliefs ; plis palmaires très accusés, rendant d'autant plus saillantes les portions qu'ils circonscrivent,

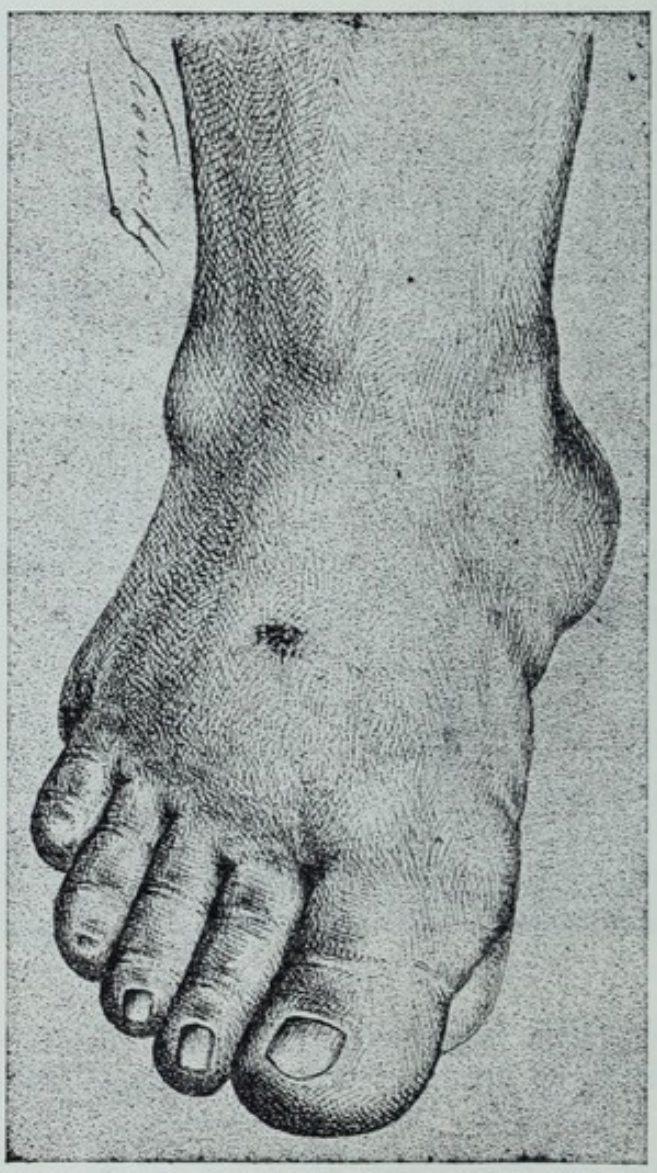

Fig. 85.

Pied élargi ; orteils grossis, le premier surtout.

de telle sorte que la paume paraît être comme capitonnée. Ongles normaux. Poignet un peu gros.

De l'interligne articulaire du poignet à l'extrémité du médius (côté gauche), 17 centim.

Longueur du médius, 7 centim. et demi. Circonférence du poignet, 20 centim.

Largeur de la main prise au niveau de la tête du métacarpien, 12 centim. Circonférence du pouce, 8 centim. et demi. Epaisseur de la main au niveau de l'éminence thénar, 05 centim., au creux de la main, 3 centim.

Les *pieds* ont comme les mains un volume exagéré. « *Orteils* » gros et épais ; hypertrophie du gros orteil très remarquable ; la face plantaire tout entière parcourue par des « *sillons* » plus ou moins profonds. Malléoles grosses. Les tibias, les os du tarse, les métatarsiens, les os du carpe ; les métacarpiens et les phalanges sont épaissis.

Largeur du pied (côté gauche) prise au niveau de la tête des métatarsiens, 13 centim. Circonférence du gros orteil, 10 centim. et demi.

Peau des mains, des pieds, de la partie inférieure de l'avant-bras et de la jambe épaissie, peu souple et comme légèrement scléreuse. Ce géantisme des extrémités produit à l'examen une impression singulière.

Son caractère qui était doux et paisible s'est notablement aigri. Taille 1 m. 57. *Cou* gros et court ; petit goitre du volume d'une petite mandarine siégeant sur la ligne médiane ; les lobes latéraux thyroïdiens ont un volume normal.

Les clavicules, les côtes et les diverses pièces sternales ne paraissent pas épaissies. Base du thorax élargie : rien de particulier du côté de la colonne vertébrale, la malade est un peu voûtée. Elle porte d'habitude un corset sans lequel le tronc ne peut sans fatigue être tenu dans l'extension normale ; quand elle ne l'a pas, elle dit que son corps se plie en deux. Mamelles normales. Abdomen volumineux : sa circonférence prise au niveau de l'ombilic, 1 m. 25 ; il fait une assez forte saillie quand la malade est habillée, aussi lui a-t-on demandé si elle n'avait pas une grossesse avancée.

Le pannicule adipeux sous-cutané paraît surtout faire les frais de cette ampliation. Fesses assez volumineuses. Il est difficile en raison de l'embonpoint de se rendre compte des modifications survenues du côté du bassin, crêtes iliaques plus accusées que normalement. Grandes lèvres légèrement épaissies. Les membres supérieurs participent à l'embonpoint sans qu'il y ait hypertrophie bien considérable. Il en est de même des membres inférieurs. Circonférence du mollet gauche, 30 centim. Rotules normales, tibias seuls

un peu gros. Au niveau de la cuisse droite quelques varicosités sans trace évidente de varice. Aucun trouble de la sensibilité.

Sentiment de lassitude continuel. Dès que la malade s'occupe, elle est vite lasse ; les bras ne peuvent longtemps supporter un effort. L'hypermégalie des mains l'empêche de brocher, coudre, tricoter, elle est maladroite de ses doigts ; par intervalles des picotements, du gonflement, de la raideur ; jamais de symptôme parétique. Douleurs erratiques passagères, surtout dans les membres inférieurs, aux genoux par exemple ; souvent aussi des douleurs lombaires. « *Céphalalgies* » fréquentes parfois violentes, « *affaiblissement visuel* » sans autre trouble oculaire; léger degré d'anosmie.

Goût intact. Du côté de l'ouïe, quelques bourdonnements à gauche, qui doivent être rattachés aux phénomènes pathologiques survenus il y a deux ans et dont nous avons déjà parlé. Examen des oreilles pratiqué par M. le docteur Lannois : à droite tympan très déformé, enfoncé ; manche vertical, très congestionné ; triangle lumineux déplacé, mais au-dessus du point où il devrait siéger normalement il y a un double reflet lumineux très vif. La montre n'est entendue qu'à 1 centim. Du côté gauche : tympan uniformément gris, également enfoncé, mais beaucoup moins qu'à droite ; triangle lumineux complètement disparu sauf tout à fait à la périphérie du tympan où on le distingue encore un peu ; suppuration. A droite, douleurs comme si un abcès allait se former ; mais pas de suppuration.

Trompes perméables des deux côtés. Pas de trouble de l'équilibre ; marche déhanchée et difficilement supportée.

Pas de modification de la voix. Aucun trouble de la parole.

Appareil pileux intact. Au moindre exercice, d'abondantes sueurs; moiteur continuelle.

Quelquefois de légères palpitations et de petits accès d'oppression ; la malade ne peut supporter la course, ni monter rapidement un escalier. Pouls régulier, 78 battements. L'auscultation du cœur ne révèle rien de particulier.

Aux poumons, expiration légèrement prolongée. Aucun trouble des fonctions urinaires. Ni sucre, ni albumine dans l'urine.

L'état intellectuel de cette femme ne laisse rien à désirer et ne paraît avoir subi aucune modification. Elle comprend facilement ce qu'on lui dit et répond très intelligemment ; jamais de délire spécial, jamais d'extravagances et jamais de torpeur mentale, ni

d'hypocondrie. Mémoire restée intacte ; aucun retard de l'intelligence.

Aucun signe dénotant l'existence du thymus.

Observation X (Farge).

Cad... (Louis), 31 ans, né à Moutiers (Loire-Inférieure), est entré à l'Hôtel-Dieu, salle Saint-André, n° 4, en février 1889.

Son père avait 1 m. 70 ; il est mort de pneumonie assez âgé ; sa mère n'avait que 1 m. 40, d'ailleurs bien portante ; il a un frère, taille 1 m. 64, plutôt grêle que fort. Louis Cad... est resté chétif jusqu'à l'âge de 17 ans, et affirme qu'alors il ne pesait que 35 kilogrammes. Tout à coup, vers 18 ans et sans cause appréciable ni symptômes de maladie, il prit un développement très considérable; sa taille s'élève en deux ans à 1 m. 68, et à 20 ans son poids atteint 75 kilogrammes, jusqu'à 23 ans, il ne paraît faire aucun progrès nouveau, le poids et la taille restent les mêmes, et il peut coiffer sans effort le même chapeau que son frère, qui est plus petit que lui, et n'a que 552-553 de circonférence horizontale maximum. Il croit cependant que, dès ce temps, ses mains et ses pieds étaient bien plus grands que la normale, et sa force musculaire était grande. A 23 ans, étant occupé à abattre un arbre, il fut renversé par le tronc qui frappa la hanche et le flanc droit ; relevé par les assistants, il ne put se tenir debout, le tronc paraissait courbé à droite. Porté à l'hôpital, il reste dix mois sur le lit, semble se redresser latéralement ; mais, lorsque dans la convalescence il essaie de se relever, il s'aperçoit d'une courbure cervico-dorsale et cyphose régulière déjà considérable. Il affirme que c'est dans cette maladie, de 23 à 24 ans, que la tête a pris toutes les dimensions actuelles. L'appétit était revenu considérable, et le poids s'élevait à 96 kilogrammes ; mais sa taille avait perdu 0, 12 cent., réduite a 1 m. 56 (2). Pendant toute cette année, il ne se plaignit que de douleurs dorso-lombaires, qui furent traitées par des injections sous-cutanées de nitrate d'argent, sans autre succès que des abcès assez étendus ! Jamais de douleurs de tête, ni de douleurs articulaires ; pendant cinq ans, sauf une interruption causée par une forte variole, il peut continuer son travail (dresseur de parquets), ne se plaignant d'autre chose que de la gêne causée par sa cyphose.

A son entrée dans mon service pour une bronchite, il se plaint de courbature générale et surtout d'une roideur considérable dans

la colonne vertébrale qui le met dans l'impossibilité de se courber assez pour ramasser un objet à terre ; il a maigri et se sent plus faible qu'à son habitude.

Il n'a jamais eu de rhumatisme ni de syphilis, et n'en porte aucune trace. Il n'existe ni dans les anamnestiques ni dans les signes physiques rien qui autorise à invoquer l'alcoolisme.

État actuel, février 1889. — Taille 1,56. Tête énorme rentrée entre les épaules larges et hautes, sa courbature cyphotique est telle que l'occiput reste à 0,18 cent. du plan vertical qui touche le dos ; les membres sont gros et courts, la physionomie, quoique bestiale, n'est pas dépourvue d'intelligence, la voix est grave et rauque, l'étal moral assez gai.

	millim.
Circonférence horizon. maxillaire de la tête	625
Courb. naso-iniaque	380
C. S. zygo bregmat	360
Diamètre ant. post. m	212
— transverse max	162
— frontal minimum	122
— bi-zygomat	166
— bi-goniaque	130
— mento-bregmat	275
— Hauteur de la face	140
— H. du max. inf. menton	53
Circonf. mento-bregmat	750

Arcades du menton rondes, joues larges, un peu espacées.

Oreilles	D	90
	G	85
Nez, diam., trans		6
Bouche, largeur		75
Lèvres réunies		4

Les oreilles sont bordées, excepté en haut où elles s'allongent en pointe satyriaque.

Le nez est court (pied de marmite).

La bouche s'ouvre démesurément. Les deux lèvres sont également grosses, l'inférieur plus tombante.

Langue grosse, large, régulière, prononciation assez nette.

Tronc. — La courbe dorso-lombaire s'étend de la proéminente à la base du sacrum, cyphose régulière sans saillies angulaires, cophose tres peu marquée, pas de lordose. Longueur totale 0,64. Poitrine large, clavicules grosses.

Circonférence pectorale ou sup	1,06
— au niveau max. de cyphose.....	1,05
(Dernières côtes relevées en dehors).	
Membre supérieur : Humérus épaissi dans sa région trochléenne, mais sans courbure ; pas de rotation exagérée	millim. 315
Cubitus, coude gros, sans courbure rachitique. Longueur	285
Main carrée, longueur	195
Longueur maximum.....	16
Largeur du métacarpe sans le pouce.....	13
— des 4 doigts au milieu.....	12
Ongles courts, plats, larges, médiocrement striés en longueur	
Membre inférieur : Longueur du grand trochanter à la malléole ext.....	85
Longueur du péroné	38
Circonférence des genoux	41
Aucune courbure	00
Pieds longs, 0,27,2, nullement plats, un peu moins larges que les mains.	

Les cheveux sont abondants, très noirs, gros et rudes, pas de crêtes sur les sutures. Le front n'est pas bas, et les arcades sourcilières ne font pas une saillie considérable.

Le cou est large et gros, sans aucune hypertrophie de la thyroïde. La respiration n'est altérée que par la bronchite peu profonde pour laquelle C... est entré à l'hôpital. Fonctions du cœur normales.

J'ai recherché avec soin la matité post-sternale de Erb et n'ai trouvé qu'une légère différence, *en moins*, vers le bord droit de la première pièce du sternum. Le ventre est gros, mais dans les limites qu'impose la cyphose. La peau est épaissie au visage par la variole et des tannes assez nombreuses, ni œdème, ni décoloration. Les muscles sont flasques et la force musculaire amoindrie.

Aucun trouble de la vue.

Le malade ayant été pris d'un abcès de l'oreille externe droite, l'ouïe a été suspendue de ce côté pendant sa durée, mais elle était à peu près normale lors de la sortie au 15 avril.

Le goût et l'odorat ne sont pas affectés. Je n'ai rencontré sur la peau aucun point anesthésique ou douloureux. Les fonctions génitales sont un peu affaiblies. Il n'y a pas de traces de varices.

Observation XI. (Flemming.) (1)

Femme âgée de 45 ans. Pas d'antécédents héréditaires, ni personnels ; pas de syphilis. En 1881, ses « *règles* » commencent à se montrer d'une façon irrégulière, intermittente ; deux ans après, à l'âge de 37 ans, « *cessent complètement* ». A ce moment, 1883, la malade s'aperçoit que ses mains commencent à grossir ; en même temps, elle souffre de douleurs à caractère lancinant dans les avant-bras et dans les doigts. Deux ans après le grossissement envahit les pieds, et enfin, en 1886, la face a commencé, à son tour, à changer de forme et de dimensions. Dans la suite, les trois extrémités sont restées en le même état, ou peu s'en faut. L'altération n'a débuté du côté de la vue que depuis 1888.

Etat actuel. Extrémité céphalique : la *face* a la forme d'un ovale allongé. Les pommettes sont saillantes, surtout à droite ; les paupières sont épaissies. Le *nez* est hypertrophié dans tous les sens, ses cartilages sont plus épais et plus résistants. La *lèvre* inférieure est très proéminente et se montre renversée en bas. La *langue* est grossie. Le *maxillaire inférieur* est augmenté dans ses dimensions, massif, il en résulte que les dents inférieures se trouvent en avant des dents supérieures et la distance qui les sépare est de 8 mm. La voûte palatine est très haute. Le *corps thyroïde* est normal, autant qu'on peut en juger.

Extrémités supérieures : les *mains* sont énormes et aplaties ; les *doigts* le sont aussi à cause de l'hypertrophie des parties molles qui font de véritables bourrelets. Les muscles sont bien développés ; les os longs ont conservé leur étendue normale. *Extrémités inférieures :* les « *pieds* » sont énormes, aplatis, élargis et offrent des sillons et des bourrelets semblables à ceux des mains.

Thorax. — Submatité rétro-sternale. Les clavicules et les côtes sont épaissies. *Cyphose* de la région dorsale supérieure.

Sens spéciaux. — Vue : à gauche, 1/50 ; atrophie du nerf optique. Dilatation des veines. A droite, 2/50; atrophie moins avancée du nerf optique. *Rétrécissement* prononcé du champ visuel, surtout du côté temporal. Les autres sens sont normaux.

(1) Cette observation est rédigée d'après les notes que nous a envoyées M. le Dr Percy Flemming. Nous le remercions beaucoup de l'empressement qu'il a mis à nous répondre. Les photographies des extrémités et de la face, nous les avons reçues tardivement et le temps nous a manqué pour les faire graver ; elles confirment le diagnostic de M. P. Flemming.

La malade sue copieusement. La quantité des urines est normale ; pas d'albumine. ni de sucre ; urée en quantité normale. La température est sous-normale.

Observation XII. (Verstraeten.)

Le 14 août 1888, je fus quelque peu surpris en rencontrant à ma consultation une femme jeune encore, à la figure très forte et boursouflée, aux mains et aux pieds très grands. Son visage était couvert de poils bien développés, mais clairsemés, sa démarche était celle d'un homme, sa voix grave n'avait rien du timbre féminin. Cela me suffit pour faire un diagnostic de probabilité ; il s'agissait d'un cas de myxœdème ou d'acromégalie.

Cette femme se pleignait d'une céphalalgie violente, opiniâtre, qui avait résisté à de nombreux traitements et c'était là le but de sa visite ; quant au développement extraordinaire du nez, de la lèvre, des mains et des pieds, il fallut lui rappeler ces détails pour qu'elle y fit attention. Cette jeune personne ne manquait cependant ni d'intelligence, ni de discernement, mais son mal de tête violent lui fit oublier tout le reste. Voici ce que l'interrogatoire m'apprit :

Mlle L... âgée de vingt-neuf ans, célibataire, est tailleuse de profession. Ses règles ont été supprimées à la suite d'un refroidissement intense et, depuis lors, elle souffre cruellement de la tête. Il n'y a rien de bien particulier à noter dans l'histoire de sa vie avant sa maladie ; sa mère lui a dit qu'elle marchait seule à treize mois, comme tous ses frères et sœurs. C'était une enfant précoce, très grande pour son âge ; elle était maigre et élancée, mais elle eut toujours la figure un peu grosse.

A l'âge de seize ans la menstruation s'est établie ; depuis lors, les époques sont revenues à cinq semaines et demie d'intervalle et duraient cinq jours ; elle ne perdait pas beaucoup de sang, pas autant que ses sœurs ; elle n'eut pas de pertes blanches. — Ses deux parents vivent ; le père, âgé de soixante-sept ans, de taille moyenne, est atteint d'*hydropisie* générale depuis trois mois ; il a beaucoup *abusé des liqueurs alcooliques* ; jadis il était fort et bien constitué. (Mort en janvier 1889.) La mère, âgée de cinquante-neuf ans, de taille au-dessus de la moyenne, *a perdu toutes ses dents*, porte un *goitre à droite*, est sujette à avoir les bouts des *doigts anémiés*, sous l'influence du froid (spasme vasculaire).

Mlle L... est la cinquième d'une famille de douze enfants dont quatre sont morts en bas âge. Ses trois frères sont bien portants

et plus grands qu'elle, trois sœurs sont également grandes et bien portantes, une sœur de vingt-deux ans est grande aussi, mais est sujette à de fréquentes atteintes de *purpura simplex*.

Quant à ses oncles et tantes, tant paternels que maternels, ils paraissent être d'une santé assez débile et l'*hydropisie* semble être une maladie fréquente dans la famille. Personne d'ailleurs n'a jamais souffert d'un mal comparable à celui de la malade. Celle-ci ressemble physiquement bien plus à sa mère qu'à son père; voici dans quelles circonstances son mal prit naissance.

C'était le 23 janvier 1886, il neigeait et il faisait extrêmement froid ; à l'occasion du mariage de sa sœur, qui se mariait ce jour, elle s'était beaucoup fatiguée et avait beaucoup souffert du froid ; ses pieds étaient littéralement glacés et même elle s'était fait de profondes brûlures aux pieds en essayant de les réchauffer. Elle habite d'ailleurs une maison froide et humide, travaille beaucoup, de 5 ou 6 heures du matin à 11 heures du soir et, et sort peu. La dernière époque menstruelle a eu lieu le 10 janvier 1886 ; depuis lors les règles ne reparurent que le 7 avril de la même année, mais elles étaient manifestement moins abondantes. L'été de 1886 fut marqué pour Mlle L... par une série d'émotions qui l'ébranlèrent fortement ; elles étaient spécialement causées par suite des excès alcooliques de son père.

Le 10 avril 1887, la menstruation eut lieu la dernière fois ; elle ne perdit à cette occasion que du sang très foncé de couleur, noir, dit-elle, dit-elle, et en petite quantité ; elle remarqua parfois quelques gouttes de sang en se mouchant, ce qui arrivait aussi jadis à l'occasion d'un rhume de cerveau. Elle n'eut pas d'autres hémorragies supplémentaires.

En octobre 1887, on lui conseilla de boire beaucoup de lait et de bière : c'était un remède infaillible pour faire revenir les règles et guérir ses maux de têtes intolérables ; elle suivit ce régime durant près de dix mois, sans en ressentir le moindre bienfait : elle prenait largement 2 litres de bière, et presque autant de lait dans les vingt-quatre heures.

Sa céphalalgie est occipitale et elle s'irradie vers les oreilles ; quand elle se baisse, la douleur augmente ; elle la compare à des tiraillements profonds de la région occipitale et la partie supérieure de la nuque. De plus, elle sent une pesanteur plutôt qu'une douleur sus-orbitaire. Le travail, l'air enfermé et la chaleur exaspèrent ces douleurs, elle se sent soulagée quand elle est au grand air et

quand la tête n'a plus besoin de penser. La nuit, elle dort très bien comme toujours, mais ses nuits sont courtes, tout son temps étant absorbé par le travail. Ces céphalées durent depuis plus de deux ans et sont surtout fortes au moment où elle se lève. Jamais elle n'a souffert de migraine.

Depuis deux ans aussi, elle est sujette à des palpitations de cœur qui reviennent de temps en temps, mais le soir spécialement au moment de se mettre au lit. « Je sens alors quelque chose qui m'empoigne à la région précardiaque, et qui m'empêche de respirer; heureusement cela ne dure guère, parfois une minute seulement, quelquefois une demi-heure et plus. » Ces accidents semblent augmenter, les accès reviennent très irrégulièrement, à des intervalles plus ou moins longs et sans aucune cause déterminée, sans motif appréciable même. Les intervalles sont de un mois, quinze jours, huit jours ou de vingt-quatre heures seulement.

Elle accuse encore des douleurs siégeant dans le dos à la hauteur de la région lombaire et irradiant du côté de la fosse iliaque droite; elles datent aussi de la même époque et durent depuis la suppression des règles; elles augmentent quand elle a marché beaucoup. Quelquefois elle a éprouvé des douleurs aux jambes et à la plante des pieds, surtout du côté droit, sans que la fatigue puisse expliquer ces accidents: l'étroitesse des chaussures n'explique pas non plus le fait, car elle porte toujours des souliers bien larges.

Elle n'a pas toujours eu l'aspect masculin qu'elle affecte aujourd'hui. Les poils, qui défigurent son visage, existaient, il est vrai, sous forme de poils minces et plus rares; mais, depuis deux ans, ils ont beaucoup augmenté. D'ailleurs, la figure s'est totalement transformée. Un portrait de mars 1883 la représente relativement maigre et élancée, le nez pétit, la main ordinaire, les doigts longs et dégagés. Elle avait alors vingt-quatre ans. Ce portrait, d'après des explications reçues, reproduisait bien sa personne telle qu'elle était. Elle ne sait pas quel était le poids de son corps à cette époque, mais, en 1885, il était de 61 kilogrammes.

Un second portrait, datant d'octobre 1886, la représente déjà bien fortifiée; mais le nez, les oreilles, le menton, les lèvres et la taille n'offrent rien d'anormal : en somme, c'est le portrait d'nne personne bien faite.

En septembre 1888, à mon invitation, Mlle L... est retournée chez le photographe qui avait fait le second portrait. Le cliché

rend bien les principaux traits de la maladie d'alors : oreilles grandes, quoique non démesurées, partie inférieure de la figure grande et boursouflée, nez épais, lèvres très grosses, main massive et sillonnée de veines, taille très forte. Le poids du corps était de 74 kilogrammes.

Un quatrième portrait a été fait, fin décembre 1888 : la maladie est plus évidente encore ; elle a perdu les caractères qui font songer au myxœdème pour ne conserver que ceux de l'acromégalie qui sont évidents : figure allongée, nez gros, épaté, grosses lèvres, maxillaire inférieur très allongé, mains énormes. Le poids du corps était tombé à 68 kilogrammes.

Jadis, elle mangeait peu ; depuis deux ans, elle est insatiable, ce qui est un vrai tourment pour elle ; elle a une prédilection pour le pain; la soif n'est pas augmentée, les selles sont normales.

Les urines sont plus abondantes depuis sa maladie, mais la miction n'est pas plus fréquente que d'habitude ; elle transpire aussi bien le jour que la nuit ; la sueur n'a pas d'odeur ni de coloration spéciale ; toutefois elle est obligée de prendre des soins de propreté extraordinaires depuis ce temps.

Comme tailleuse, Mlle L... a pu fournir des détails très importants sur l'augmentation ou l'acroissement de diverses parties du corps : en écartant modérément les doigts, elle mesurait, jadis, du pouce à l'auriculaire exactement un quart d'aune (de Gand), soit 17 cent. 75; actuellement, elle mesure de la même manière 20 cent. 50. L'épaississement des doigts est aussi certain que leur augmentation en longueur. Une bague en or, que jusque il y a deux ans, elle portait à l'annulaire gauche, dépasse à peine l'articulation phalangienne inférieure du même doigt. Le périmètre interne de cette bague, évalué au moyen d'une bande de papier bristol, est de 56 milimètres. La bague qu'elle porte actuellement au même doigt et mesurée de la même manière donne 63 mm. 5 de périmètre interne. Il y a deux ans et demi (mariage de sa sœur) elle gantait 6 3/4 ; maintenant, c'est un grand 7 1/2 ou un 7 3/4 qu'il lui faut. Les doigts s'anémient fréquemment, il suffit qu'elle les garde immobiles pendant un certain temps pour qu'ils deviennent d'un blanc de cire ; déjà avant sa maladie elle était sujette à ces inconvénients, qui revenaient cependant moins souvent. Quand la température est très froide, les bouts des doigts deviennent blancs comme la cire, s'engourdissent et sont privés de toute sensibilité tactile.

Les mains sont habituellement chaudes et sèches, elles transpirent très peu, elles gonflent pendant la marche, la droite spécialement, et surtout en été, quand il fait chaud.

En dehors de ces temps exceptionnels où la main est engourdie ou très gonflée, elle a conservé toute sa dextérité pour manier l'aiguille et pour d'autres travaux qui exigent une certaine adresse.

Les pieds sont devenus beaucoup plus grands; les bottines qu'elle portait aux noces de sa sœur ont été élargies en janvier 1887. Durant l'été 1886, elle s'y sentait gênée, particulièrement du bout du pied, au niveau des gros orteils : elle a pu cependant continuer le port de ces bottines durant tout l'été (dimanches et jours de fête). Elle attribuait cette gêne au gonflement du pied par suite de la chaleur (été 1886). Le cordonnier affirme que le pied de Mlle L... a beaucoup grandi et qu'il est surtout épaissi. Il y a deux ans, ses bottines étaient longues de 40 points, actuellement elles en mesurent 42; l'augmentation en largeur est relativement bien plus importante.

Elle ne sait pas si les proportions du cou ont beaucoup changé, mais elle le suppose. Il y a quatre ans, elle a eu un gonflement douloureux vers l'angle droit de la mâchoire qu'elle attribue à la carie des molaires, dont elle souffrait à cette époque. Ces ganglions ont disparu à l'heure actuelle sans laisser de traces; mais il existe un goitre du même côté, que sa sœur lui fit remarquer, il y a deux ans déjà. Notons que la syphilis peut être exclue avec autant de certitude que pour la première observation.

La carrure n'a pas changé, dit-elle; elle le sait d'autant mieux que les corsages d'il y a deux ans lui vont bien au dos et aux épaules; les seins ont notablement diminué, dit-elle, malgré que son embonpoint général soit notablement augmenté.

Le pourtour de la taille a augmenté de 5 centimètres : la taille était de 59 centimètres; actuellement, elle mesure 64. Elle insiste beaucoup sur l'élargissement des hanches, dû à l'augmentation considérable des chairs; cet élargissement serait, d'après elle, de 8 centimètres : le pourtour du bassin par les hanches est actuellement de 1 mètre. L'élargissement porte non seulement sur les parties molles, mais encore et surtout sur le squelette osseux.

La stature est devenue plus haute aussi, dans ces deux dernières années : elle évalue l'accroissement à 5 centimètres. C'est une donnée approximative : elle n'a jamais connu exactement la hauteur de sa taille, mais elle sait très bien qu'il y a cinq ans

elle était plus petite que sa patronne qui a le même âge qu'elle; la patronue confirme le fait et en a fait spontanément la remarque. Jadis en sortant ensemble elle prenait souvent le bras de son amie pour marcher plus à l'aise ; actuellement elle trouve le bras trop élevé, ce qui prouve l'élévation de la taille de sa compagne. Puis encore, il y a deux ans, Mlle L... était plus petite que sa mère, le fait est confirmé par toute la famille, tandis que, actuellement elle est visiblement plus grande. Elle mesure 1 mètre 595 millimètres. Voici quelques détails complémentaires au sujet d'un certain nombre de mesures que j'ai prises moi-même :

Circonférence de la main à la tête des métacarpiens, 208 mm. D., 207 mm. G.

Circonférence maxima de la main au niveau de l'articulation métacarpo-phalangienne du pouce, les doigts étant dans la position de la main d'accoucheur, 237 mm. D., 224 mm. G.

Longueur de la main depuis l'interligne du poignet jusqu'à l'extrémité du médius, 192 mm. D., 190 mm. G.

Circonférence de la phalangette du pouce, 78 mm. D., 70 mm. G.

Celle de la phalange du pouce, 80 mm. D., 76 mm. G.

Celle du médius (2e phalange), 68 mm. D., 65 mm. G.

Celle de l'index (phalangette), 65 mm. D., 60 mm. G.

Celle de l'annulaire (1re phalange), 74 mm. D., 71 mm. G.

Celle du médius (articulation phalangienne 1 et 2, 78 mm. D., 76 mm. G.

		mill.		mill.		mill.		mill.
Ongle du pouce	D. haut	12	, large	16,5;	G. haut	10,5,	large	15,5 ;
— de l'index	D. —	10,5,	—	16 ;	—	10 ,	—	12,5 ;
— du médius	—	9,5,	—	13 ;	—	11,5,	—	12,5 ;
— de l'annulaire	—	9,5,	—	11 ;	—	10,5,	—	11,5 ;
— de l'auriculaire	—	12,5,	—	9,5 ;	—	10,5,	—	8,5 ;

Épaisseur maxima de la main (éminence thénar), 39 mm. D., 33 mm. G.

Épaisseur minima de la main (creux), 28 mm. D., 26 mm. G.

Longueur du médius prise à partir du pli palmaire, 85 mm. D., 86 mm. G.

Longueur de l'annulaire prise à partir du pli palmaire, 75 mm. D., 80 mm. G.

Longueur de l'auriculaire prise à partir du pli palmaire, 65 mm. D., 68 mm. G.

Longueur de l'index prise à partir du pli palmaire, 74 mm. D., 70 mm. G.

Longueur de la paume de la main depuis l'interligne articulaire du poignet jusqu'au pli palmaire de la base du médius, 110 mm. D., 110 mm. G.

Largeur de la paume (partie moyenne), 95 mm. D., 90 mm. G.

Ecartement maximum du pouce et de l'auriculaire, 210 mm. D., 210 mm. G.

Circonférence du poignet au-dessous des extrémités osseuses, 181 mm. D., 180 mm. G.

Circonférence au-dessus des extrémités osseuses, 180 mm. D., 175 mm. G.

Circonférence de l'avant-bras directement sous la tête du radius, 247 mm. D., 235 mm. G.

Circonférence de l'avant-bras vers son milieu, 220 mm. D., 218 mm. G.

Longueur du cubitus du sommet de l'olécrane à l'apophyse styloïde prise au compas, 255 mm. D., 250 mm. G.

Longueur de l'humérus D. et G., 29 centimètres mesurée au ruban, de l'acromion au condyle externe.

Longueur de l'avant-bras, D., 235 mm. G. 230 mm. depuis le condyle externe jusqu'à la tête inférieure du radius.

Longueur de la main depuis la tête du radius jusqu'à l'extrémité du médius D. et G., 187 mm.

Longueur totale du bras, D. 71 cent. G., 70,5 cent.

Ecart des bras étendus horizontalement, 1 mètre 595 mm.

La forme des mains diffère légèrement : les doigts de la main gauche sont plus minces et plus longs.

La paume de la main est chaude et rosée ; le thermomètre serré dans la main droite durant un quart d'heure marque 36°35, une autre fois 36°80; placé sous l'aisselle durant le même temps, le même thermomètre marque 37°05.

La sensibilité tactile explorée à l'esthésiomètre est reconnue normale. Elle distingue très bien deux points distants d'un millimètre du bout des doigts (face palmaire) de la main gauche, ce pouce excepté; à droite, par l'index seulement. Au bout de la langue elle distingue deux points à 1/2 millimètre. Sur le dos des doigts elle sent très bien deux points à 3 millimètres de distance.

La peau forme des bourrelets très épais dans la face palmaire à la hauteur des têtes des métarcapiens ; elle n'est pas calleuse, mais souple et rosée; sa densité semble augmentée. Les éminences thénar et hypothénar sont bien développées.

Les ongles sont débordés par les parties molles; ceux des deux pouces sont aplatis, rayés transversalement et rugueux; ils paraissent courts; ceux de l'index et du médius sont aplatis aussi, mais non striés, lisses et moins élargis; ceux de l'annulaire et de l'auriculaire sont peu modifiés, lisses, bien convexes. Les altérations des ongles sont bien moins prononcées pour la main gauche que pour la droite, où les autres symptômes d'acromégalie sont aussi plus accusés.

La peau des doigts est épaissie, dense et adhère fortement au niveau des dernières phalanges, n'est pas œdématiée ; sa couleur est rosée sur les faces palmaires et latérales, elle est pâle à la face dorsale et spécialement au niveau des articulations.

La forme générale des doigts est régulière : les parties molles sont renflées en tonne aux premières phalanges du côté de la face palmaire : ce renflement est moins marqué pour les secondes phalanges; l'annulaire et le médius gauches ont leur dernière phalange en massue; symptôme moins prononcé à droite, où l'index, par contre, est très gonflé à son sommet.

Les parties osseuses participent manifestement à l'hypertrophie qui porte sur tous les tissus.

Les apophyses et saillies qui entourent les articulations sont bien développées. Ce développement est remarquable pour les apophyses styloïdes, l'olécrane, l'épicondyle et l'épitrochlée. Cependant la malade m'assure qu'elle a toujours eu ces saillies osseuses qui ne seraient pas augmentées de volume depuis sa maladie.

Le bras semble mince et faible comparativement à la main; les muscles ne sont certes pas hypertrophiés; ils seraient même diminués de volume de l'avis de la malade. La force de l'avant-bras mesurée au dynamomètre de Mathieu donne une moyenne de 56 à droite, de 46 à gauche ; celle du pouce agissant avec l'index et le médius est de 6 D. et 5 G. La pression exercée par le pouce d'une part et l'annulaire et l'auriculaire d'autre part est trop faible pour être marquée au dynamomètre.

Le thorax est grand et bien développé : la respiration affecte le type costal; la base du thorax est à peu près immobile. R. 20 par minute.

Les clavicules sont fortes, à courbures non exagérées; elles mesurent au compas D. 150 mm. et G. 145. Le sternum haut de 17 centimètres, l'appendice xyphoïde exclu, bombe fortement : il porte à sa face antérieure cinq crêtes transversales très reconnaissables au palper et placées à 3 ou 4 centimètres de distance. La

première et la quatrième de ces crêtes sont les plus apparentes, c'est-à-dire l'angle de Louis, et celle placée à une profondeur de 13 centimètres, à compter du bord supérieur du sternum, soit à la naissance du 5e cartilage costal.

Le manubrium sterni est très large et semble hypertrophié : l'angle de Louis, comme je viens de le dire, fait une saillie très remarquable. Le corps du sternum me paraît de grandeur normale; l'appendice xyphoïde est très élastique et flexible : on le sent à peine dans l'angle très aigu formé à l'épigastre par les rebords rapprochés des cartilages costaux.

Les cartilages costaux ne présentent rien de spécial, sauf ceux de la deuxième côte qui sont manifestement hypertrophiés. Je n'ai rien à dire des côtes dont la forme et la direction me paraissent normales, ni de la colonne vertébrale, dont la conformation est normale aussi.

Le périmètre thoracique pris sous les aisselles est de 82 centimètres pendant l'expiration et de 85 centimètres après une forte inspiration.

Le diamètre antéro-postérieur, depuis la face antérieure du manubrium à 1 centimètre en dessous de son bord supérieur jusqu'au milieu du dos, est de 16 cent. 75.

Le diamètre antéro-postérieur pris du sommet de l'angle de Louis, soit 4 centimètres au-dessous du bord supérieur du sternum, est de 19 centimètres.

Celui pris du sommet de l'angle qui se trouve à une profondeur de 13 centimètres, au point opposé du milieu du dos, est de 22 centimètres.

La peau du thorax est brune, renferme beaucoup de pigment : de plus elle est couverte de nombreuses verrues planes, dont quelques-unes sont noires, d'autres d'un brun foncé; elles sont plus ou moins larges, quelques-unes mesurant plus d'un centimètre de diamètre. Elles sont surtout nombreuses à la naissance du cou et à la hauteur de la ceinture; mais elles existent par tout le thorax : elles ne constituent pas un accident morbide récent.

Les seins sont petits et flasques; la partie glandulaire est manifestement atrophiée ; le mamelon est très développé, hypertrophié même : il est donc plus grand que normalement, et, de plus, il est entouré de nombreux poils durs, de couleur foncée.

La peau du thorax n'a pas un panicule adipeux bien épais. La secrétion axillaire est à la fois acide et alcaline : le papier de tournesol rougit faiblement, sur certains points, d'autres restent

bleus; *idem*, mais en sens inverse pour le papier rouge de tournesol : donc réaction amphotère.

La percussion assigne des limites normales au poumon, sauf au niveau de la moitié supérieure du sternnm, où le son est mat. Cette matité est assez semblable à celle décrite par Erb. Supérieurement il n'y a de la matité proprement dite qu'au milieu du manubrium sterni; mais latéralement, sur un largeur de 9 centimètres, il existe une diminution du son pulmonal, une vraie submanité : celle-ci s'étend symétriquement des deux côtés du sternum jusque vers la 3e côte. La matité vraie se présente sous forme d'une figure irrégulière comprenant un triangle et un quadrilatère superposés. Le sommet du triangle atteint à la fourchette du sternum et sa base large de 5 centimètres correspond à la première crête sternale (angle de Louis), le rectangle se trouve au-dessous; il a deux côtés de 5 centimètres, et deux autres de 4 centimètres. La figure ci-jointe rend parfaitement compte de cette matité particulière.

L'auscultation au niveau de cette matité ne révèle aucun bruit spécial, on n'y entend pas le murmure vésiculaire, si ce n'est à distance; les bruits du cœur y sont bien perçus, mais ne présentent aucune altération pathologique. Pas de battements sus-sternaux.

La pointe du cœur bat fortement et visiblement sous le 6e espace gauche, sur une étendue de 4 centimètres carrés. Le point extrême où l'on sent encore les battements est placé à égale distance entre la ligne papillaire et l'axillaire antérieure à 11 centimètres de la ligne sternale. L'impulsion est augmentée, la matité précardiaque est très étendue : en dedans elle dépasse d'un centimètre le milieu du sternum; en dehors elle s'étend jusqu'à 11 centimètres à gauche de la ligne médiane; en haut la ligne de matité dépasse la quatrième côte. L'auscultation ne révèle aucun bruit spécial : le choc du cœur est très intense; les bruits sont fort également, mais non accompagnés du souffle, ni d'autres sons anormaux.

Il n'existe pas de poumon au-devant du cœur et le poumon respire normalement; le murmure vésiculaire est très faible.

L'examen du ventre ne présente rien de spécial à signaler, si ce n'est le développement relativement faible du panicule adipeux. Ce fait m'a surpris beaucoup, car en examinant le ventre pour la première fois je m'attendais à trouver une épaisse couche de tissus graisseux. Les organes contenus dans le ventre ne semblent pas malades au palper abdominal. L'épaisseur du corps autour de la

taille est de 64 centimètres; celle autour du bassin est de un mètre.

Le toucher vaginal permet de constater un développement considérable du clitoris, qui paraît triplé de volume; les petites lèvres ne sont pas hypertrophiées; les grosses lèvres ne présentent rien d'insolite. La membrane hymen est conservée, mais son ouverture est dilatable sans déchirure au point de permettre l'exploration. Celui-ci est étroit et long; la matrice est très élevée; le col, très petit et mou, se trouve dans le cul-de-sac latéral droit. Sa lèvre antérieure surtout est très mollasse; la matrice semble également petite; je sens son corps dans le cul-de-sac latéral gauche. La mensuration de la matrice à l'hystéromètre et l'examen des ovaires par le palper n'ont pas pu être faits. Il n'y a pas de pertes blanches. Pour autant que je puis en juger par le toucher, les os du bassin sont forts et épais : mais la cavité n'est pas large; l'arcade sous-pubienne est peu arrondie et le détroit inférieur paraît rétréci; en tout cas il est étroit et l'arcade pubienne est anguleuse.

Mlle L. avoue que le désir vénérien n'a jamais été très vif chez elle. Une proposition de mariage, qui lui fut faite dans ces derniers temps, a été déclinée parce que les règles étaient supprimées. Le toucher ne produit aucune excitation des organes. Tout semble donc indiquer que l'appétit sexuel est diminué chez cette malade.

Le canal de l'urèthre est très développé et fortement hypertrophié : au toucher il paraît gros comme le petit doigt; il est mou et décrit des sinuosités; je ne sens rien d'anormal à la vessie. La miction d'ailleurs se fait bien : elle ne doit pas se lever la nuit, qui d'ailleurs n'est pas longue pour elle; le matin à son lever le besoin est pressant.

Les urines ont été examinées à plusieurs reprises et en divers temps de la maladie. Leur quantité, évaluée durant plusieurs jours consécutifs, varie pour les vingt-quatre heures de 1500 à 2000 centimètres cubes : urines claires, de couleur légèrement citrine, sans dépôt, formant un léger nuage par le repos, faiblement acides, parfois neutres. P. S. 1012; quantité moyenne d'urée, 13 gr. 33. Parfois une petite quantité d'albumine (1/2 p. 100 d'albumine sèche), jamais de sucre. Au microscope on y trouve beaucoup de cellules plates, à noyau bien apparent, et légèrement granuleuses, quelques-unes ayant la forme de massue, quelques rares corpuscules blancs de sang, quelques corpuscules rouges et de rares cylindres, très courts, brun jaunâtre, granuleux, à points luisants (cylindres sanguins).

Les extrémités inférieures sont surtout modifiées dans leurs parties extrêmes. La jambe jusqu'au genou me paraît bien normale ; il est possible que les condyles fémoraux soient un peu augmentés de volume, c'est ce que dit Mlle L. Moi, je dis : c'est possible ; car l'articulation du genou ne peut pas être considérée comme modifiée par le médecin non prévenu. Quant aux grands trochanters, je crois qu'ils ont subi moins de modifications encore ; les rotules aussi ont bien conservé leur forme et leurs dimensions physiologiques. Voici le résultat de quelques mensurations exactes que j'ai faites moi-même. La longueur des jambes a été évaluée au ruban, en prenant comme point de départ le sommet des grands trochanters.

Depuis le trochanter jusqu'au condyle externe : D. et G., 42 centimètres.

Depuis le condyle externe jusqu'au bas de la malléole externe : D., 385 millimètres ; G., 400 millimètres.

Depuis la malléole jusqu'à la plante du pied : D. G., 65 millimètres.

Rotule, diamètre vertical : D. et G., 7 centimètres (au compas).

Rotule, diamètre horizontal en son milieu : D. G., 6 centimètres.

Longueur du tibia mesurée au compas du côté interne : D., 39 cent. 7 ; G., 40 cent. 9.

Circonférence du mollet : D., 36 centimètres ; G., 36 cent. 5.

Circonférence de la jambe immédiatement au-dessus des malléoles : D., 24 cent. 5 ; G., 24 cent. 4.

Circonférence de la jambe immédiatement au-dessous des malléoles : D. 30 centimètres ; G. 28 cent. 5.

Circonférence du cou-de-pied en passant par le talon : D., 34 cent. 40 ; G., 33 cent. 5.

Largeur du pied levé non appuyé : D., 9 cent. 5 ; G., 9 cent. 55.

Longueur du pied levé, non appuyé : D., 25 centimètres ; G., 23 cent. 88.

Circonférence du gros orteil à sa tête : D. et G., 11 centimètres ; à l'articulation, D. et G., 10 cent. 5.

Circonférence du petit orteil : D., 7 cent. 25 ; G., 7 centimètres.

Les ongles sont larges et courts ; ceux du gros orteil et du second doigt de pied sont striés transversalement.

L'hypertrophie générale du pied est évidente au premier aspect : elle atteint son summum aux gros orteils dont les dimensions sont colossales ; la saillie de la tête des premiers métatarsiens est aussi

exagérée. La plante du pied est charnue et présente à un certain degré les caractères du pied plat, avec des replis épais de la peau. Celle-ci est bien moins épaisse sur le dos du pied, où elle semble normale, de même que sur les premières phalanges des doigts. Pour les autres phalanges la peau est plus dense, et se détache mal des tissus profonds : nulle part il n'y a de traces d'œdème. La peau de la jambe n'est pas altérée, mais les veines cutanées y sont nombreuses et dilatées et le panicule adipeux est très développé.

La température du pied ne semble pas augmentée au toucher; je n'ai pas fait l'exploration thermométrique directe. « Tandis que les mains sont habituellement chaudes et sèches, les pieds sont rarement très chauds et alors ils transpirent. »

Les réflexes rotuliens ont été interrogés plusieurs fois; ils répondent très faiblement; à peine marqués à droite, ils sont à peu près nuls à gauche.

Le réflexe plantaire est très affaibli des deux côtés : il en est de même pour le réflexe du tendon d'Achille. L'excitabilité électrique est bien diminuée, mais les lois des secousses électriques ne son pas modifiées.

L'examen de la tête révèle nettement la nature de la maladie; le crâne a des dimensions assez grandes, mais n'aurait pas grossi, d'après la malade, dans ces deux dernières années; il est couvert d'une riche chevelure brun châtain qui n'a pas changé depuis la maladie. Les sutures sont normales : l'occipito-pariétale seule fait une saillie sous forme d'un bourrelet osseux très appréciable au palper. La bosse occipitale forme une crête horizontale très accusée. Mlle L. ne pourrait dire si ces particularités sont ou non de date récente, son attention n'ayant pas été appelée sur ce point. La percussion est indolore. Le diamètre mento-occipital est de 231 millimètres.

Le diamètre antéro-postérieur mesuré au compas, de la glabelle à l'occipital est de 20 centimètres, celui de la racine du nez au sommet de la protubérance occipitale est de 18 cent. 50.

Le diamètre transversal entre les racines des apophyses zygomatiques est de 14 cent. 4, et de 12 cent. 6 entre les deux apophyses mastoïdes. La face a une forme ovalaire à grosse extrémité supérieure. A la première visite elle avait une forme plutôt arrondie, se rapprochant de la forme discoïde. La distance de la racine des cheveux (haut du front) au menton est de 17 centimètres; celle-ci entre les deux pommettes est de 14 centimètres.

Le front est élevé, beau, mais déjà les rides y sont marquées : les rebords orbitaires et les arcades sourcillières ne forment pas

de saillies anormales : ces dernières sont cachées sous d'épais sourcils qui viennent se rejoindre sur la ligne médiane. La paupière supérieure est gonflée surtout le matin, ou, plus exactement, la peau qui se trouve au haut de la paupière forme une poche au-dessus de l'œil. La paupière inférieure n'est pas changée. Les cils sont conservés, les yeux sont gris bleu, les pupilles réagissent bien à la lumière. Le nez est épais et court, nez camus ; les pommettes sont un peu fortes, la bouche est large, les lèvres sont épaisses, l'inférieure surtout ; le menton est peu saillant, le pli sous-mentonnier est très accusé, de sorte que le menton est bien double ; les oreilles sont bien faites, un peu grandes peut-être. La peau du visage est chaude, sans couleurs, d'un blanc mat, un peu terne ; la peau paraît très épaisse, le panicule adipeux est bien développé sous le menton.

Voici quelques mesures exactes touchant la figure :

De la naissance des cheveux à la racine du nez (compas), 7 cent. 6.

De la racine du nez au bout du nez, 4 cent. 5.

De la base du nez à la pointe du menton, 7 cent. 1

Grandeur des yeux (d'un angle à l'autre) 3 cent. 7.

Distance entre les deux yeux (angles internes), 3 cent. 2.

Hauteur latérale du nez (racine de l'aile au sommet), 4 cent. 5.

Hauteur réelle (base au sommet) 3 centimètres.

Largeur du nez (d'une aile à l'autre). 4 cent. 2.

Largeur de la cloison du nez (à la base du nez), 1 cent. 8.

Ouverture de la bouche (distance au compas des deux angles), 5 cent. 5.

Epaisseur du bord de la lèvre supérieure (bourrelet moyen), 1 cent. 1.

Epaisseur du bord de la lèvre supérieure (à côté du bourrelet), 1 cent. 3.

Epaisseur du bord de la lèvre inférieure, 1 cent. 4.

Les dents sont blanches, petites et bien serrées ; elles sont bien conservées par devant et latéralement. La plupart des grosses molaires sont tombées par carie et toutes celles du maxillaire inférieur. Les deux mâchoires sont saillantes : l'inférieure dépasse la supérieure de 2 mm. à peine.

La langue est épaisse, a la forme d'une massue ; n'a aucun enduit spécial, présente quelques incisures profondes en son milieu seulement ; elle est aussi très longue. La malade soutient que cet agrandissement de la langue ne date que depuis sa maladie. La

luette est grande également, longue et large ; l'isthme du gosier est large ; les piliers normaux ; les amydales ne sont pas gonflées. La réaction de la salive parotidienne est franchement acide, celle de la salive sublinguale l'est faiblement.

Largeur de la langue, à 38 millimètres de la pointe, 52 millimètres.

Epaisseur de la langue tirée hors de la bouche et mesurée au niveau de l'angle de la bouche, 13 millimètres.

Longueur maxima de l'oreille : D., 65 millimètres ; G., 68 millimètres.

Hauteur de la branche montante du maxillaire inférieur : D., 8 cent. 1 ; G., 8 cent. 25.

Pourtour du maxillaire inférieur entre les deux angles, 23 cent.

La vue est affaiblie, ce que la malade attribue au travail du soir. Il est certain que le travail prolongé fatigue sa vision et la malade est persuadée que depuis deux ans l'organe visuel a souffert. L'examen de l'œil a été fait avec soin par un spécialiste distingué, M. le Dr Van Duyse, et rien d'anormal n'a pu être découvert ni au point de vue de lésions internes, ni dans l'étendue du champ visuel. La sensibilité de la rétine fut également reconnue normale. L'ouïe, l'odorat et le goût sont physiologiques, on ne reconnaît aucune altération, nulle perversion d'aucun de ces sens.

La circonférence du cou est 37 cent. 50. Nulle part on n'y voit de cicatrices, on ne sent des ganglions malades ; la peau est très brune. Le larynx est hypertrophié, agrandi ; c'est un larynx masculin ; la pomme d'Adam est aussi prononcée que chez l'homme ; l'os hyoïde ne paraît pas atteint par la maladie. A droite du larynx il existe un goitre, grand comme un œuf de poulet : on le voit très bien et l'on peut le sentir par le palper. Les muscles sterno-cléido-mastoïdiens sont assez forts. La colonne cervicale n'est pas modifiée apparemment.

Depuis deux ans la voix de Mlle L. est devenue plus grave et légèrement voilée, quoiqu'elle ne soit pas enrhumée du tout.

La taille de cette jeune personne est de 1 m. 595 millimètres. J'ai déjà dit que, lorsqu'elle étend les bras en croix, elle mesure tout juste la même distance.

Observation XIII (Virchow).

Westph., très développé dans son enfance, lutteur. Fonctions

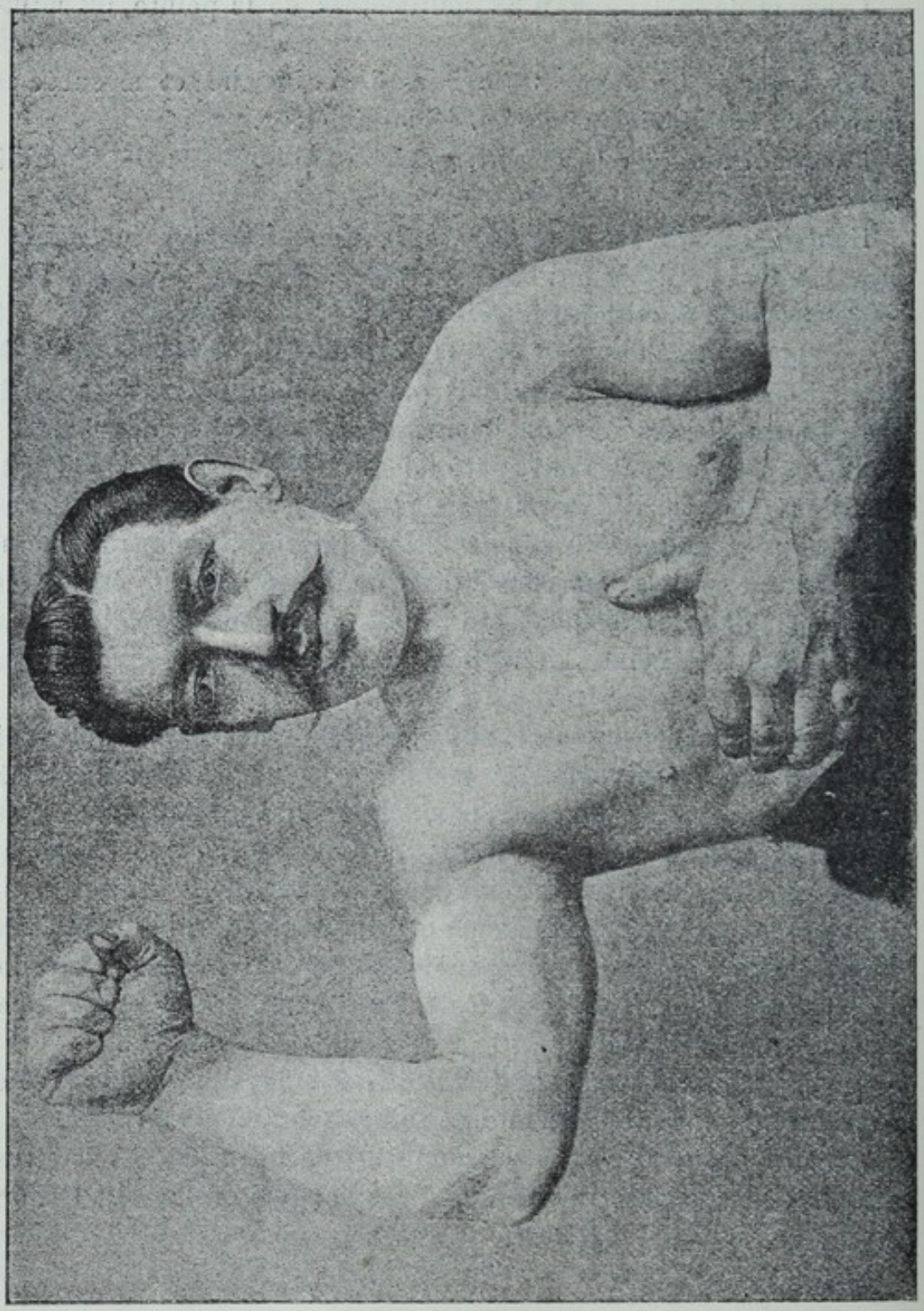

Fig. 86.

Elle montre l'ovale allongé de la face et le développement énorme des muscles des membres thoraciques.

génitales normales, ni exagérées, ni affaiblies. 6 enfants, dont aucun n'est acromégalique. « *Musculature énorme* ». « Force musculaire » très développée. Il porte aisément sur le dos un poids de 400 kilogrammes. Tête grosse ; circonférence : 655 mm. Diamètre antéro-postérieur de la tête : 229. Diamètre transversal de la tête : 168. Indice céphalique : 73,3. Hauteur de taille : 1,838. *Mains* et *pieds* très épaissis et large. *Doigts et orteils* énormes. Circonférence de la phalange du pouce : 100 mm. Circonférence de la phalange de l'index : 114. *Nez*, *lèvres* et partie *inférieure* de la face très hypertrophiés. Pas de *matité* à la partie supérieure du thorax. *Corps thyroïde* petit.

Observation XIV (Freund).

Le 25 mars 1872, l'auteur vit entrer dans son cabinet une femme de taille moyenne, fortement courbée en avant, marchant lourdement, dont la tête était extraordinairement grande et mal conformée ; son chapeau, qui semblait tout d'abord un chapeau d'enfant, était cependant analogue à ceux qu'on portait alors. Ses mains gigantesques croisées au-dessus de la ceinture étaient à moitié enfoncées dans des gants non boutonnés ; les vêtements semblaient n'aller de nulle part. M. Freund eut cette sensation qu'il avait devant lui une sorte de singe anthropomorphe habillé de vêtements humains et prenant pour marcher l'attitude bipède. Cette femme était âgée de 34 ans, elle raconta que ses parents étaient bien conformés, ainsi que ses frères et sœurs. Jusqu'à sa septième année, elle était plutôt petite, et même migonne, comme on disait dans sa famille. A partir de cette époque elle a grandi assez rapidement, sa seconde dentition s'est faite de bonne heure et promptement. Dans les années qui suivirent (une estimation plus exacte du temps n'a pas été possible), la grandeur des mains et des pieds fut remarquée, à propos du choix des vêtements, mais elle se tenait parfaitement bien. Au visage, il n'y avait non plus dans ce temps-là rien d'anormal. Mais vers l'âge de 14 ans, la menstruation s'établit ; tout d'abord les périodes se montrèrent un peu en avance, puis ensuite en retard, elles duraient de quatre à cinq jours avec écoulement d'intensité variable, sans douleurs ; à 15 ans, suppres-

sion des règles pendant quelques mois, alors la jeune fille et son entourage remarquèrent une augmentation de la circonférence des pieds, des mains et du visage, augmentation qui fut d'abord mise sur le compte de la croissance générale et de l'adipose. Puis les règles se montrèrent de plus en plus rarement, elles firent défaut pendant des intervalles de six mois ou plus encore, et enfin disparurent complètement à l'âge de 20 ans. Elle se maria à 22 ans, avec un homme sain jusqu'alors, elle n'eut pas d'enfants, et plus tard devint tout à fait indifférente aux rapprochements sexuels ; impossible de rien savoir sur ce point, pour ce qui a trait aux premiers temps de son mariage. Alors « la chair » aux mains, aux pieds, à la face, aurait épaissi de plus en plus ; alors aussi auraient commencé les difficultés avec la couturière, la modiste, le cordonnier, le gantier. Peu à peu sa tête lui devint trop lourde à porter, de sorte qu'elle ne pouvait plus la tenir droite comme auparavant. Les travaux manuels ne tardèrent pas à devenir impossibles parce que les mains massives ne pouvaient plus tenir ni diriger l'aiguille, et que par suite de leur poids les bras se fatiguaient rapidement; la marche serait devenue lourde et sans élasticité. Une sensation presque permanente de pesanteur et d'épuisement l'envahit, se transformant quelquefois en douleurs lancinantes pénibles dans la nuque et les membres. De sorte que de vive et active qu'elle était autrefois, elle devint mal à l'aise et chagrine, et la déformation de son corps ne faisant que s'accentuer, elle tomba dans la tristesse et la misanthropie, fuyant la vue des autres personnes.

L'examen donna les résultats suivants : femme blonde, de constitution vigoureuse, musculature molle. On est frappé de la maigreur des bras et des jambes que rend d'autant plus saillante la différence de volume des différents segments des membres. Au contraire, les parties molles des mains et des pieds ont éprouvé un développement massif, de sorte que le squelette de ces parties n'est que difficilement accessible à la palpation. La peau est partout molle et élastique, non œdémateuse, et aux mains et aux pieds sillonnée en tous sens de plis massifs. La couleur de la peau est celle ordinaire chez les blondes pâles. Il n'y a nulle part de varices visibles. Les muqueuses sont pâles. L'expression du visage est triste et honteuse. La parole est un peu embarrassée. Les fonctions des organes des sens complètement normales. Les facultés mentales ne sont pas troublées. Le sommeil généralement bon. Appétit

peu vif. Un peu de constipation. La langue ne présente rien d'anormal.



Fig. 87.

Face allongée : maxillaire inférieur prognathe ; nez gros. Mains élargies.

La déformation du corps est principalement due à la cyphose arciforme de la partie supérieure de la région dorsale du rachis et à l'attitude particulière déterminée par cette cyphose, notamment pour le bassin et les extrémités inférieures ; la déformation est due en outre à ce que les épaules sont fortement tombantes en avant et en bas.

Une autre chose qui saute aux yeux, surtout dans la position de profil, c'est le développement tout à fait disproportionné, et presque gigantesque, des quatre extrémités et de la ceinture qui rattache au tronc chacune des deux paires de membres. La face tout entière

d'une façon prédominante, dans sa partie inférieure régie par le maxillaire inférieur, fait, par ses dimensions colossales, paraître le crâne proprement dit trop petit, elle est fortement projetée en avant et en bas. Le cuir chevelu d'une épaisseur normale semble avoir des limites plus étroites que normalement. C'est surtout le maxillaire inférieur qui fait saillie dans toutes les directions, puis la région des tempes et des oreilles. La partie de la région du maxillaire supérieur proche du nez est également anormalement développée, et donne l'impression d'avoir obéi à une traction ou à une poussée venue du dehors qui l'aurait fait sortir de ses limites ordinaires. La lèvre inférieure est un peu plus grosse que la supérieure. L'arcade dentaire inférieure dépasse en avant la supérieure de 5 millimètres.

Les bras étant pendants, l'extrémité des doigts arrive jusqu'à 25 centimètres au-dessus du condyle externe. Le premier coup d'œil montre que la main et l'avant-bras sont d'une longueur disproportionnée, et que la main est en outre démesurément large et massive. La clavicule et le scapulum sont aussi de dimensions énormes.

Pour ce qui est des longues jambes, on remarque tout d'abord le développement exagéré des pieds qui ont l'apparence de pieds plats, sur leurs bords quand la malade est debout, les chairs sous la pression rebroussent sous forme d'un large bourrelet. Les jambes certainement trop longues sont assez maigres, les mollets sont flasques. La région du bassin paraît plus large que normalement. Le mont de Vénus très développé fait une trop forte saillie en avant et en haut; les fesses sont flasques et pendantes. La région lombaire du rachis est anormalement aplatie; la région sacrée se rapproche de la direction verticale.

Au cou on ne remarque que le grand développement des sterno-mastoïdiens, à la nuque celui des trapèzes. Au niveau du corps thyroïde aucune altération appréciable. La partie supérieure du thorax est déprimée, l'inférieure élargie. Les mamelles sont molles, à cela près normales. Au ventre rien d'anormal à signaler.

Les organes génitaux externes présentent un développement complet. Le clitoris est certainement trop volumineux et montre un prépuce épais. Autour de la couronne du clitoris adhèrent de nombreuses masses de sébum à demi desséchées. Les petites lèvres ont une muqueuse très épaisse, rugueuse, d'un brun jau-

nâtre. Le vagin remarquablement large présente peu de plis et se termine dans un cul-de-sac postérieur large et flasque. L'utérus en

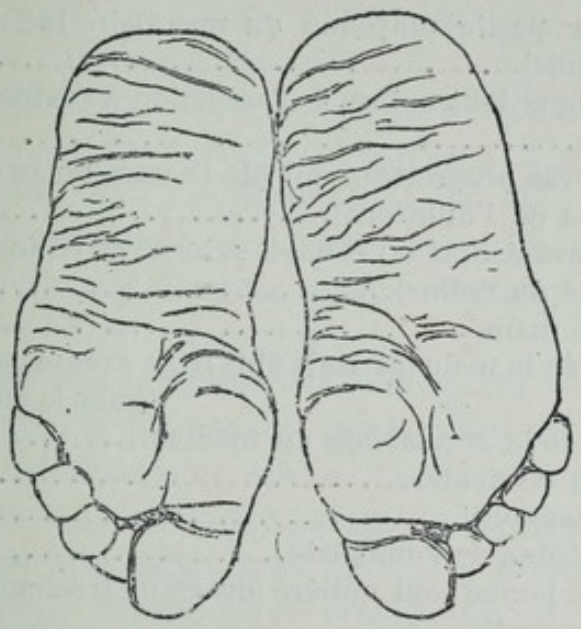

Fig. 88.

Pieds camards, plats, ayant perdu leur concavité naturelle. De nombreux sillons parcourent la face plantaire.

situation normale est long de 7,5 centimètres et porte d'ailleurs tous les caractères de l'atrophie sénile au début; on remarque surtout la flaccidité et la minceur de ses parois. Les ovaires faciles à sentir par la palpation sont très plats, résistants et leur surface un peu irrégulière.

	Centimètres.
Hauteur totale du corps, la malade se tenant aussi droite que possible	160
Diamètre tranversal du visage entre les racines des apophyses zygomatiques	15.5
Diamètre transversal entre les 2 apophyses mastoïdes	16.3
Diamètre transversal entre les angles du maxillaire inférieur	13
Hauteur de la face au compas (du menton à la racine du nez)	16.5

Circonférence du maxillaire inférieur entre ses 2 angles...	31
Distance de l'articulation du maxillaire inférieur jusqu'au menton.....	11
Hauteur de la partie moyenne du maxillaire inférieur (sans les dents).....	6
Hauteur de la partie moyenne du maxillaire inférieur (avec les dents).....	6.5
Longueur du bras tout entier, de l'acromion à l'extrémité du médius.....	75
Longueur du bras proprement dit (de l'acromion au condyle externe de l'humérus).....	29
Longueur de l'avant-bras (du condyle externe de l'humérus à l'extrémité du radius).....	27
Longueur de la main.....	19
Circonférence de la main (partie la plus large avec le pouce)	26
— (sans le pouce)	22
Circonférence de la 2e phalange du médius.....	7
Longueur de la clavicule.....	17.5
Hauteur du scapulum.....	22
Longueur de l'épine de l'omoplate.....	15
Longueur de la jambe tout entière (du grand trochanter à la plante du pied).....	85.5
Longueur de la cuisse (du trochanter au condyle externe du fémur	38
Longueur de la jambe (du condyle externe du fémur à la malléole externe)	41
Hauteur du pied.....	6.5
Longueur du pied.....	27
Largeur des métatarsiens.....	9.5
Largeur du pied au niveau des articulations des orteils...	11
Circonférence du pied au même endroit	26
Diamètre entre les épines iliaques.....	30
— crêtes iliaques.....	31.5
— les trochanters.....	32

Tel était l'état de cette femme il y a seize ans ; tout récemment M. W. A. Freund a prié son frère M. M. B. Freund, à Breslau, de faire un nouvel examen de cette malade ; en voici les résultats à la date du 2 septembre 1888.

Cette femme est actuellement âgée de 50 ans, mais paraît beaucoup plus vieille. Elle est toute fanée et maigre, et la monstruosité de son visage s'en trouve encore augmentée. Elle a une cyphose très prononcée et régulièrement arciforme (dos haut, dos rond?) ce qui augmente encore l'aspect de décrépitude. Depuis huit ans elle

souffre de névralgies augmentant toujours dans les pieds et éprouve de la difficulté à marcher. Cet état est simplement le symptôme d'un tabes bien prononcé. Tous les reflexes sont abolis, la station debout et la marche les yeux fermés sont devenus impossibles) la démarche est complètement ataxique, en un mot rien ne manque. Mais l'étiologie est tout à fait douteuse. Le mari de cette femme est mort il y a huit ans d'une affection cérébrale; elle sait que quelques années après son mariage il a été atteint de syphilis et qu'elle-même l'a contractée de lui. Elle a présenté des exanthèmes et a été soignée par le mercure et l'iode, le ganglion cubital est d'ailleurs actuellement encore induré et augmenté de volume.

La malade pense que la croissance des mains et des pieds n'a guère progressé depuis des années, car la pointure de ses gants et de ses souliers est restée la même. Le maxillaire inférieur se serait plutôt accru, car elle a dû changer au printemps de cette année son râtelier qui allait très bien il y a trois ans pour la mâchoire supérieure comme pour l'inférieure. Je suis persuadé que non seulement le maxillaire inférieur est plus gros, mais encore tout le maxillaire supérieur, et toute l'écaille du temporal; la ligne semi-circulaire très saillante du frontal est déviée anormalement loin en avant, de sorte que l'espace entre elle et le bord antérieur du tragus est extraordinairement grand. En outre toute la région auriculaire fait une saillie considérable et la région mastoïdienne présente une courbure énorme, de sorte que l'apophyse mastoïde proprement dite se trouve presque sur le même plan que la partie du temporal située derrière lui; toute la région temporale donne l'impression d'avoir une étendue anormalement grande.

Actuellement, septembre 1888, les mesures sont les suivantes :

	Centimètres.
Longueur du médius	12
Circonférence de la main au niveau des articulations métacarpo-phalangiennes (sans le pouce)	22,5
Périphérie du maxillaire inférieur d'un angle à l'autre	31
Hauteur du maxillaire inférieur au niveau de la partie moyenne de l'arcade zygomatique	4,5
Distance du menton à la racine du nez, mesurée à côté du nez avec le ruban métrique	16
Distance de la racine du nez jusqu'au sommet du crâne (ruban métrique)	16
Plus grande circonférence horizontale de la tête entière	61

A l'inspection de la bouche on n'a remarqué que l'étroitesse et la voussure très prononcée de la voûte palatine. (L'augmentation de volume des membres ayant, d'après la malade, débuté dès son enfance, M. Freund pense que la syphilis contractée plus tardivevent ne saurait être incriminée dans ce cas comme cause de l'acromégalie.)

Les fonctions psychiques semblent intactes, cependant cette femme a, peu de temps auparavant, fait une tentative de suicide à càuse des douleurs qu'elle ressent dans les jambes (tabes). La mère encore vivante de cette femme est bien bâtie ; le père aurait été de même, et dans la famille on n'aurait jamais constaté aucune malformation. La malade ne permit pas de prendre de nouvelles photographies lors de ce dernier examen.

Observation XV (Roth) (1).

M. Br..., 37 ans, marchand israélite, né à Motilew, entra dans mon service (ancien hôpital Catherine) le 21 mars 1884. C'est un homme de forte constitution, très pâle, « excessivement apathique » et faible, qui passe la plupart du jour au lit. Il n'offre cependant aucune lésion organique, ni de parésie ou d'atrophie musculaire. La région du *manubrium sterni* (gl. thymus) n'avait pas été examinée d'une manière détaillée.

Les *mains*, les *pieds* et la tête ont des dimensions démesurées. Les contours des autres parties du corps, notamment ceux des avant-bras et des jambes, sont normaux. La *peau* et le tissu sous-cutané n'offrent pas d'altérations pathologiques. La maladie se développa peu à peu pendant trois à quatre ans et resta stationnaire les quatre mois qui précédèrent l'entrée du patient à l'hôpital. Jusqu'en 1877, Br..., qui avait alors 22 ans, se sentait parfaitement bien, les dimensions de la tête et des extrémités étaient normales. Le début de l'acromégalie coïncida avec un état de faiblesse assez considérable que les médecins attribuèrent à l'impaludisme, à cause des intermittences plus ou moins marquées. Depuis, cette faiblesse n'a pas quitté le malade ; elle s'est atténue cependant. Les antécédents

(1) M. le Dr Roth, de Moscou, s'est empressé de nous répondre en nous envoyant, avec cette photographie, quelques notes qui ont servi à présenter un résumé de son cas : nos meilleurs remerciements.

de Br..., manquent d'indices étiologiques. Il n'y a pas « d'hérédité ».

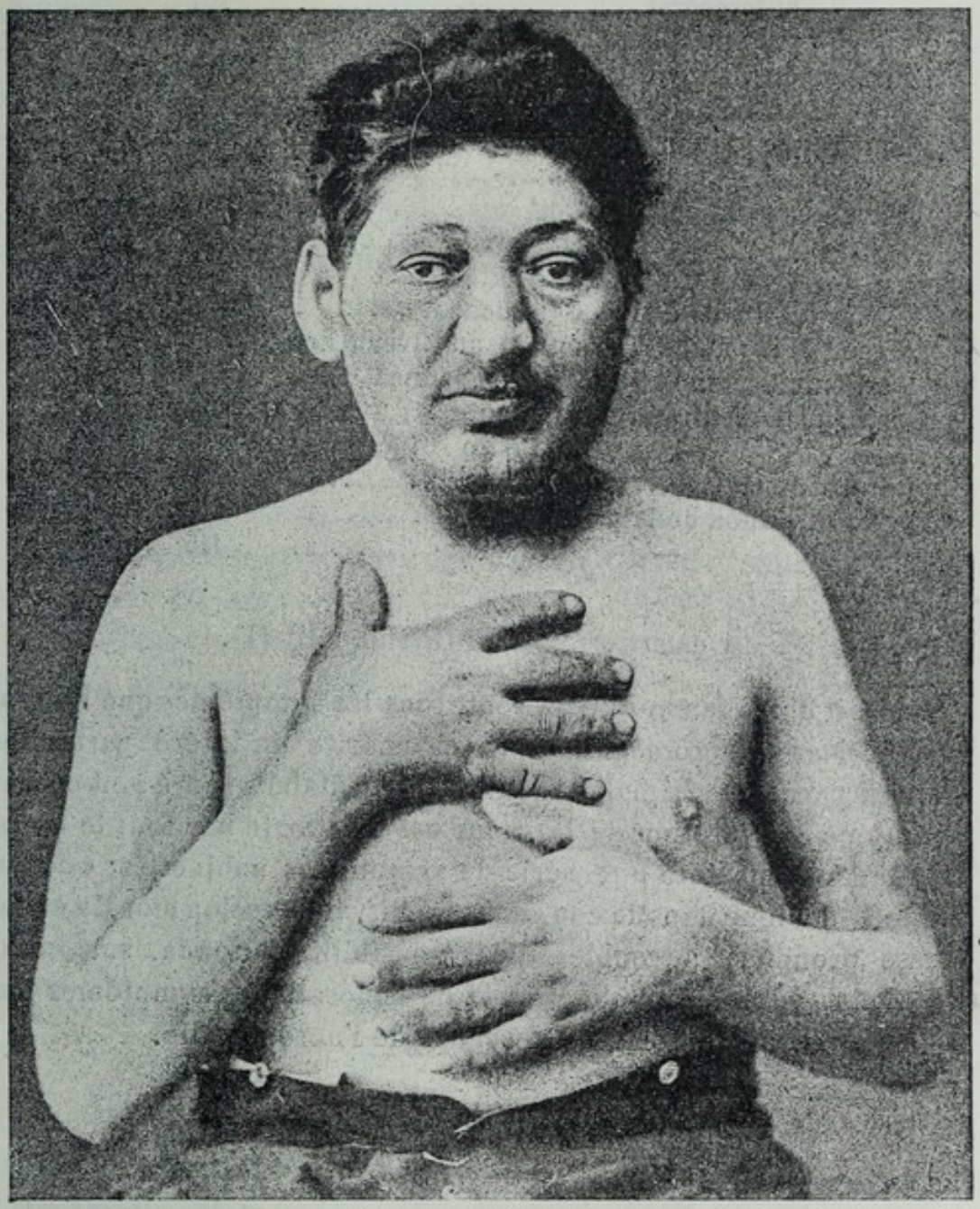

Fig. 89.
Face allongée. Nez camard. Maxillaire inférieur prognathe.
Mains en battoir.

Voici quelques-unes des mensurations anthropométriques du malade :

Hauteur de taille	1m,760 centimètres.
Circonférence de la tête.....	615 —

Diamètre antéro-postérieur maximum.....	204	centimètres
— iniaque.....	203	—
— transverse maximum.....	170	—
— bi-temporal	167	—
— sus-auriculaire.....	153	—
Longueur du visage	190	—
— du nez.....	61	—
Diamètre génio-mental..... ..	107	—
— brigmiaque.....	120	—
Circonférence du poignet droit	310	—
— — gauche	300	—
— du métacarpe droit.....	235	—
— — gauche.....	220	—
Largeur de la paume de la main au niveau des articulations métacarpo-phalangiennes.....	105	—
Longueur de l'extrémité supérieure.....	814	—
— — inférieure (jusqu'au trochanter).....	950	—
Largeur maxima de la plante droite.....	110	—
— — gauche.....	115	—

Observation XVI (Strümpell) (1).

Il s'agit d'une femme qui présente tous les symptômes que l'on sait caractériser « l'acromégalie » ; ce cas mérite un intérêt particulier d'abord parce que la malade souffre d'un « diabète sucré », et ensuite parce que la sécrétion de la sueur est très forte sur tout le corps. De plus, on constate une série de symptômes subjectifs ; « céphalalgie », douleur dans le cou, dans le dos, dépression morale et faiblesse prononcée ; troubles de la sensibilité cutanée, surtout de l'analgésie, diminution du goût et de l'odorat. Ces symptômes plaident en faveur de l'origine nerveuse de l'acromégalie.

Observation XVII, résumée (Schultze) (2).

A L..., 33 ans. Cet homme présente la plupart des altérations et des symptômes de l'acromégalie. Au *crâne* quelques déformations. *Crête* et *ligne* occipitale externes très développées, au point qu'elles figurent l'une relativement à l'autre une sorte de croix,

(1) De cette malade nous n'avons pu nous procurer que ces quelques lignes dans un journal de médecine de Munich.

(2) L'existence de cette observation, ainsi que celle de la suivante, nous a été signalée par M. P. Marie ; nous l'en remercions vivement.

remarquée par le coiffeur de ce malade. *Face* allongée, surtout à sa partie inférieure; *nez* épaissi et élargi, il est presque aussi long (8 cent.) que les *oreilles* (77 millim.), qui sont elles aussi, augmentées de volume; *lèvres* grossies, la supérieure beaucoup moins que l'inférieure qui tend à se renverser; *langue* hypertrophiée; *maxillaire inférieur* agrandi et saillant d'une façon marquée, d'où la production du *prognathisme*; *arcades orbitaires*, *pommettes* saillantes. Myopie; « hémionopsie » temporale; « atrophie du nerf » optique droit; veines et artères du fond de l'œil plus fines que normalement. Réflexe oculaire normal. *Cou* gros et court. *Corps thyroïde* difficilement senti.

Thorax épais, large, profond. Pas de *gibbosité*. *Mains* énormes, élargies, épaissies, mains plus longues que celles d'un homme normal (longueur entre le pli du poignet et l'extrémité du médius 21 cent.); hypertrophie accusée des éminences thénar et hypothénar, des parties molles correspondent aux métacarpiens et aux doigts; d'où profondeur des *sillons* palmaires et des *plis* articulaires. « Doigts » grossis d'une manière à peu près égale à leurs bases et à leurs extrémités. *Ongles* petits pour des doigts aussi larges que ceux-là. Poignets légèrement grossis.

Pieds : mêmes particularités quant à l'épaississement, à l'élargissement et à l'absence d'allongement de leurs dimensions, *Articulations* à peu près normales. *Muscles* normaux, et force en rapport avec le développement musculaire; mouvements non altérés. *Sensibilité* cutanée normale. Pas de *sucre*, ni d'albumine dans les urines; pas de polyurie. Intégrité des fonctions intellectuelles et des fonctions génitales. *Peau* ayant une coloration jaunâtre; un certain nombre de molluscum fibrosum. Douleurs plus ou moins vagues. Pas de paralysies ni de convulsions.

Diamètre bi-zygomatique	165	millimètres.
Distance du menton à la lèvre inférieure	65	—
Longueur du nez	80	—
— de l'oreille	72	—
Largeur de la langue	70	—
Circonférence du cou au dessus de la pomme d'Adam	450	—
Circonférence du thorax, au niveau du mamelon	1180	—
— de l'abdomen au niveau de l'ombilic	1170	—
— du bras droit (partie moyenne)	290	—
— du bras gauche (partie moyenne)	282	—
— du poignet droit	210	—

Longueur de la main droite	210	millimètres
— du pouce	70	—
— du médius	85	—
— de l'auriculaire	55	—
Largeur de la paume de la main, sans pouce	110	—
— — — avec pouce	140	—
Circonférence de la paume de la main, sans pouce	260	—
— — — avec pouce	300	—
— de la phalange du pouce	85	—
Largeur de l'ongle du pouce	25	—
Circonférence de la phalange du médius	90	—
— de la phalangette —	70	—
— de la phalange de l'auriculaire	80	—
Largeur de l'articulation phalango-phalangienne du médius droit	27	—
Circonférence du mollet droit	420	—
— de la jambe au dessus des malléoles.	310	—
Diamètre bi-malléolaire	90	—
Longueur du pied	290	—
Largeur du pied au niveau de la tête des métatarsiens	130	—
Longueur du gros orteil droit	80	—
— du 2e orteil droit	62	—
Circonférence de la phalangette du gros orteil	125	—
— du 5e orteil	80	—

Observation XVIII résumée (Schultze) (?).

Il s'agit d'un homme de 63 ans, présentant sur les extrémités des membres (mains et pieds) les altérations de l' « *acromégalie* ». L'*extrémité céphalique* serait le siège de modifications peu notables ; celles-ci n'existeraient même presque pas, suivant les paroles de M. le professeur Schultze. Cet homme présente une arthrite rhumatismale chronique du poignet et de quelques autres jointures ; mais M. Schultze fait remarquer que les extrémités de son malade se trouvèrent hypertrophiées *bien longtemps avant l'apparition* de ces complications rhumatismales actuelles. En plus, et ce détail est très curieux, deux de ses petits-fils, nés de sa fille, présenteraient des modifications acromégaliques (? ?).

Circonférence horizontale du crâne passant par la glabelle	570	millimètres.
Hauteur de la partie inférieure de la symphyse du menton jusqu'au rebord dentaire	40	—
Circonférence du poignet gauche	200	—

Circonférence du poignet droit	210	millimètres
Longueur de la main gauche	190	—
— de la main droite	195	—
— du pouce droit	80	—
Largeur de la paume de la main, sans pouce	110	—
Distance entre les apophyses styloïdes	80	—
Largeur de la phalangette du pouce	30	—
Circonférence de la phalange du médius	90	—
— de la phalangette —	63	—
Largeur de l'ongle du médius	13	—
Circonférence du mollet gauche	330	—
— du mollet droit	340	—
— de la jambe immédiatement au-dessus des malléoles	210	—
Longueur du pied gauche	300	—
— du pied droit	305	—
Largeur de la plante du pied	90	—
Circonférence du gros orteil	85	—

Observation XIX. (Adler) (1).

Mme Anna H..., âgée de 34 ans, est entrée au mois de janvier 1888, à l'hôpital Allemand.

Comme dans la plupart des cas semblables, les commémoratif font défaut. Pas d'antécédents héréditaires. Le père de la malade vit encore, c'est un homme âgé de 54 ans, très robuste, sans aucune anomalie; ses trois frères sont tous d'une robuste santé. La mère est morte, on ne sait de quoi; mais la maladie a dû être de très courte durée.

La malade n'a jamais fait de maladie sérieuse. Les règles commencèrent à 15 ans; elles étaient peu abondantes, très irrégulières, manquant souvent pendant trois mois. Elle s'était mariée avant 14 ans; elle n'a jamais eu d'enfant. A 18 ans, la menstruation cesse complètement.

A 20 ans, les jambes se mettent à enfler; cependant il suffisait d'un soulier un peu étroit pour faire disparaître cette enflure. Vers cette époque, apparaissent des ganglions tuméfiés à la région parotidienne des deux côtés. Un peu plus tard, souvent le matin, les paupières étaient enflées. Tous ces symptômes ont paru et disparu dans un temps très court.

Sur le début du développement anormal des os la malade ne sait

(1) Cette observation a été traduite de l'allemand par M. Boudaille, externe des hopitaux. Nous lui adressons tous nos remerciements.

rien de certain. La marche des accidents fut tellement lente et progressive que les premiers signes passèrent inaperçus. Les parents de la malade assurent qu'avant sa 18e ou sa 19e année, c'était une jeune fille alerte, robuste, ne présentant aucune anomalie.

Entre 18 et 20 ans, à une époque qu'elle ne peut préciser, une bague, qu'elle portait toujours au doigt et sans en être incommodée, commence à s'imprimer dans la peau au point de la sectionner; elle dut la quitter pour ce motif. C'est de cette façon que son attention fut attirée sur le développement des doigts.

Vers cette époque, elle crut remarquer aussi que les différentes articulations, telles que celles du genou et du pied, étaient enflées. Il n'y a que quelques années, semble-t-il, que la malade se serait aperçue que la rangée des dents d'en bas s'avançait au devant de la rangée de celles d'en haut. Il y a environ 5 ans, la malade entreprit un long voyage en voiture. La trépidation de la voiture a déterminé des douleurs épouvantables dans le dos, à tel point qu'elle ne put effectuer son retour. A partir de cet événement, la malade souffre des douleurs dans le dos et les membres, douleurs qui rendent presque impossible la marche et la station debout et qui ne la quittent même pas complètement dans le tranquille repos du lit. Elle est dans un tel état que le moindre ébranlement détermine des crises douloureuses.

Etat actuel: Déjà à un examen rapide on est frappé de la conformation anormale de la tête et des proportions énormes des mains en formes de griffes. Le cou est court et assez épais.

Les cheveux sont noirs, roides et richement développés. Le front est bas et fuyant en arrière. La totalité du cuir chevelu est manifestement épaissi. Chose remarquable, cette épaisseur répond à l'occipital; en plus, la protubérance occipitale présente un développement vraiment colossal. Il en résulte que le crâne a la forme d'un ovale aplati latéralement et à grand axe antéro-postérieur. La galea aponévrotica glisse partout facilement, elle est pourtant plus épaisse qu'à l'état normal.

Quant aux os de face, on est très frappé du développement énorme du maxillaire inférieur. Celui-ci est très hypertrophié dans tous les sens. La rangée des dents du bas est projetée en avant et dépasse ainsi de 1 cent. 5 environ les dents du haut, d'où une gêne considérable pour la mastication. La protubérantia mentalis surtout est développée. Les arcades sourcilières et les maxillaires

supérieurs sont hypertrophiés, cependant à un degré moindre que le maxillaire inférieur. Les arcades zygomatiques sont très fortes et développées. Le nez est long et épais.

Les dents sont écartées les unes des autres ; beaucoup cariées. L'émail, surtout celui des incisives, est dépoli. La langue est large et épaisse, ses papilles sont hypertrophiées à tel point que, sur sa face dorsale, elle semble creusée de sillons et de crevasses.

La muqueuse labiale et buccale est pâle ; on est frappé de la pâleur et de la mollesse de la peau du visage ; en l'examinant de plus près, elle se montre épaisse surtout au voisinage des paupières inférieures et des arcades zygomatiques. Par ce fait, le visage présente un aspect ædémateux tout particulier, bien que nulle part on ne puisse constater le vrai œdème.

Les parotides paraissent épaisses et élargies. Les ganglions lymphatiques sous-maxillaires et cervicaux sont nombreux et volumineux ; cependant ils ne sont pas douloureux. On peut remarquer qu'à côté de ces ganglions nombreux et hypertrophiés, la glande thyroïde est peu développée. Il est facile de l'explorer dans toutes ses parties, mais elles est un peu plus développée qu'à l'état normal, comme cela peut se rencontrer chez des femmes en bonne santé.

Si on examine la malade debout, on remarque une cyphoscoliose manifeste de la colonne vertébrale. Il en résulte une déformation du rachis. Il est facile, en effet, de voir que les côtes sont toutes en totalité épaissies et élargies et il est, pour le moins, très vraisemblable, qu'elles se sont allongées aussi dans le sens longitudinal. Les clavicules sont épaissies surtout à leur extrémité sternale. Les glandes mammaires sont atrophiées, cependant la peau qui les recouvre est épaisse.

Sur tout le tronc, la peau est remarquablement pâle et épaissie ; le pannicule adipeux est modérément développé.

Les os du bassin sont épaissis, les crêtes iliaques sont extraordinairement volumineuses. L'ensemble du bassin présente le type scoliotique.

Aux membres inférieurs, ce qui frappe tout d'abord, ce sont les proportions gigantesques des deux pieds. Leur squelette tout entier est remarquablement élargi et épaissi ; la peau également. Il en résulte que les pieds sont extraordinairement longs et larges et plus convexes qu'à l'état normal. Les ongles des orteils sont larges et lisses. En comparaison avec les pieds et le reste du corps, les jambes paraissent plutôt grêles. Les muscles de la jambe sont très

atrophiés et flasques. Les os sont très épaissis, surtout à l'extrémité épiphysaire. Les rotules sont épaissies et élargies. L'épaississement de la peau est moindre qu'aux jambes.

Sur tout le corps une faible pression sur les os détermine de violentes douleurs. Cette douleur est prononcée au plus haut point aux mains, aux pieds, au voisinage des articulations et au sternum. Voici les résultats donnés par une mensuration soignée :

Contour du thorax		110
— de la tête, horizontal, au dessus de la glabelle		61
Distance d'un conduit auditif à l'autre		33
Diamètre du crâne (de la glabelle à l'occiput)		21.5
— du menton à l'occiput		26
Largeur du crâne (par les arcades zygomatiques)		14
— du crâne par les branches du maxill. inférieur		12.5
Hauteur du maxill. supérieur (du rebord orbitaire inférieur au bord inférieur des alvéoles)		7
Hauteur du max. inf. (jusqu'au collet des dents)		5.75
— des bras (milieu)	26	26
— des articulations du coude	27.5	27.5
— de l'avant-bras (en haut)	26.5	26.5
— de l'articulation radio-carpienne	20.75	20.5
	Droite	Gauche
Contour du milieu de la main (sans pouce)	24	24
— — (avec pouce)	29	28.75
Largeur de la paume de la main (sans pouce)	10 5	10
Contour du poing	34	34
Largeur du pouce	2.75	2.75
— de l'index	2.75	2.5
— du médius	2.75	2.75
— de l'auriculaire	2.25	2.25
Contour des 2 premières phalanges	9	9
— de la 3e phalange	8.75	8.75
— de la 5e phalange	7 5	7.5
Contour de la 1re phalangette	7.75	7.5
— de la 3e —	7	6.75
— de la 5e —	5.75	5.75
Longueur du membre supérieur	78	76
— du bras	36	36
— de l'avant-bras	24	24
— de la main	19	19
— du médius	11	11
— de l'indicateur	10	10
— du petit doigt	8.5	8.
Contour de l'épigastre	108.25	
— de l'ombilic	102	

	Droite.	Gauche.
Contour un peu plus bas	106.5	
— des cuisses en haut	58	57.5
— 15 cent. au dessous des rotules	45	44
— du mollet	30.5	30
Largeur des rotules	6.125	6.12
— du tibia en haut	9	9
— du tibia au milieu	5	5
— du tibia en bas	6.75	6.75
Contour de l'articulation du genou	40.5	40
— au dessous des malléoles	25.5	25
— au niveau des malléoles	28.5	28.5
— au milieu du pied	28.5	28.5
Longueur du pied	28	27.15
Largeur la plus faible du pied	9	9
— la plus forte	12.75	
Contour à la base des orteils	31	31
Largeur bi-malléolaire	8	8.25
Longueur du gros orteil	8	8
— du 2e orteil	2	2.125
— des 3e et 5e orteils	2	2
Contour de la 1re phalange du gros orteil	10.5	10.25
— de la phalangette du gros orteil	11	11
— du petit orteil	7	7
Largeur de l'ongle du gros orteil	3	3
— de l'ongle du 2e orteil	1.75	1.75
— — du 5e orteil	1.5	1.5
Longueur de l'ongle du gros orteil	2	2
— du 2e orteil	1.25	1.25
— du 5e orteil	0.75	0.75

L'examen des viscères présente peu de chose de particulier. Les poumons sont sains. Les bruits du cœur sont normaux, mais faibles. Le pouls est régulier, mais petit et donne 76 ou 80 pulsations à la minute. Les différentes muqueuses sont pâles ; la malade présente un aspect anémique. Les différentes mensurations des globules rouges ne présentent aucune variation appréciable de la normale. La température est normale. Une matité comme on en trouve dans le cas de persistance du thymus et que M. Erb dit avoir constatée sur ses sujets, n'a été remarquée *en aucune façon* ici. Le foie, la rate et les reins sont normaux. L'urine qui présente une densité de 1018 a 1022, ne contient pas d'albumine. Des examens chimiques et microscopiques, répétés pendant longtemps, n'ont décelé aucune transformation certaine et anormale de l'urine. On trouve au tronc et aux extrémités de nombreux ganglions lymphatiques augmentés

de volume durs mais non douloureux. L'examen ophthalmoscopique donne des résultats normaux. Les réflexes peauciers et tendineux sont normaux. Pas de contractures. Voici les résultats obtenus par l'examen électrique. Tout d'abord il faut remarquer que la résistance de la peau est plus élevée et plus uniforme que cela se voit habituellement. à ce point que 10 éléments d'une batterie de Barrett, au chlorure d'argent, employée dans ces recherches, donnaient un nombre de mille ampères, certainement plus faible que dans les recherches semblables entreprises chez l'homme normal.

EXAMEN FARADIQUE

Droit	Gauche
Nerf frontal : $R = 2\frac{3}{4}$ M. A.	$R = 3\frac{1}{4}$ M. A. Bobine complètement poussée. Fer doux éloigné.
Nerf accessoire : Bobine poussée, 47 Mm. $R = 2\frac{1}{2}$ M. A.	Fer doux complètement éloigné, 43 Mm. $R. = 2\frac{1}{8}$ M. A.
Nerf cubital : Bobine complètement poussée, 58 Mm. $R = 2\frac{5}{8}$ M. A.	Fer doux poussé, 52 Mm. $R = 2\frac{1}{8}$ M. A.
Nerf péroné : Bobine poussée, 102 Mm. $R = 2$ M. A.	Fer doux poussé, 97 Mm. $R = 1\frac{7}{8}$ M. A.

Il est à remarquer que le courant est d'autant plus fort que la bobine induite recouvre davantage la bobine inductrice et que la tige de *fer doux* est poussée plus loin. Dans ce tableau il faut aussi remarquer que l'excitabilité faradique des nerfs péroniers est énormément affaiblie. En outre, des courants considérables ne produisaient qu'une très faible contraction.

EXAMEN GALVANIQUE

Pile au chlorure d'argent de Barrett. — Galvanomètre absolu. — Electrode normal de Erb : 10 c. m.

Droit	Gauche
Nerf accessoire :	
K. F. S... 2,5 M. A.	K. F. S. 7 M. A.
A. F. S... 4 —	A. F. S. 9 —
A. O. S... 7 —	A. O. S. avec 13 M. A. non fermée.
Nerf cubital :	
K. F. S... 6,5 M. A.	K. F. S. 7,5 M. A.
A. F. S... 6,5 —	A. F. S. 7,5 —
A. O. S... 6.5 —	A. O. S. 11 —
Nerf péronier :	
K. F. S... 8 M. A.	K. F. S. 11 M. A.
A. F. S... 12 —	A. F. S. 12 —
A. O. S... 12 —	A. O. S. 12 —
Nerf frontal :	
K. F. S .. 6 M. A.	K. F. S. 7 M. A.
A. F. S... 7 1[2 —	A. F. S. 7 —

Par ces chiffres, il faut remarquer 1) une excitation galvanique élevée des nerfs accessoires, surtout du côté droit ; 2) pour le nerf cubital. K. F. S. = A. F. S. des deux côtés ; 3) une excitabilité moindre du péronier gauche ; 4) pour le nerf frontal gauche K. F. S. = A F. S. L'examen électrique montre donc quelques importantes variations de la normale.

Pour ce qui regarde les phénomènes intellectuels, la malade donne différents signes d'affaiblissement d'esprit. Tandis, qu'autrefois elle était vive et enjouée d'un caractère animé et facilement irritable, elle est aujourd'hui d'un caractère apathique et obtus. Elle prend peu ou point d'intérêt à ce qui se passe autour d'elle, parle très rarement. Elle produit une impression de stupidité. Elle est contente, reconnaissante pour la moindre attention et ne se plaint jamais de son état. Son état moral rappelle celui de la cachexie pachydermique et de la cachexie strumiprive.

Les phénomènes subjectifs sont surtout une faiblesse générale et les douleurs par le poids au corps. Elle ne peut se tenir debout ni marcher sans être aidée. La station assise même, produit des douleurs. Elle passe sa vie à demi couchée sur un lit. Elle peut, mais très peu de temps, tricoter et faire du crochet. Elle passe

plusieurs heures de la journée *les yeux fixés* devant elle et vides de pensées.

Une ou deux fois par semaine a de violents *maux de tête*, qui se localisent surtout à la partie postérieure de la tête et contre lesquels l'antypirine lutte avec succès. En outre, elle souffre d'une constipation habituelle et opiniâtre que l'on doit combattre continuellement avec des purgatifs de toutes espèces. Enfin, il est à remarquer que pendant les six premiers mois de son séjour á l'hôpital on a pu remarquer un *léger accroissement* des parties hypertrophiées. Depuis quelque temps, il semble y avoir un « temps d'arrêt dans la marche ». L'observation nous montrera ultérieurement si ce mieux doit durer ou être simplement temporaire.

Observation XX (Erb).

Femme de 58 ans ; pas d'antécédents héréditaires ; aucune affection analogue non plus chez ses enfants ou chez ses collatéraux. — Début à l'âge de quarante-huit ans. — De quarante à quarante-huit ans fréquentes attaques de migraine.

Avec l'apparition de la ménopause à l'âge de quarante-huit ans se montre l'augmentation de volume du visage et des mains, et presque en même temps aussi des pieds et du tronc. En trois à six mois cette augmentation atteignit un haut degré, puis, pendant les trois ou quatre années suivantes, ses progrès furent lents ; depuis les six dernières années l'augmentation de volume s'est arrêtée, et même, depuis un an, la lèvre inférieure aurait perdu un peu en grandeur et en épaisseur.

L'augmentation de volume s'accompagna de fourmillements et d'engourdissement. Accroissement et projection en avant du maxillaire inférieure, de sorte que les dents ne pouvaient plus s'appliquer l'une sur l'autre. La langue devint plus épaisse, la voix prit un timbre plus bas; le visage devint plus brun, la tête toujours plus grosse.

Les mains et les pieds se montrèrent bleuis, froids, épais et sans forme, les ongles plus larges, mais moins longs que normalement ; maladresse des mains.

Depuis quatre ans, disparition des douleurs dans les bras et les jambes. Dès le début de la maladie, faiblesse générale, somnolence, tendance à oublier, difficulté pour penser, céphalalgie de

Fig. 90.
Prognathisme du maxillaire inférieur. Nez camard. Mains, pieds énormes. Musculature développée.

quatre à huit heures du matin. La vision n'est pas bonne, un peu nuageuse.

Grande impressionnabilité au froid, sécrétion sudorale abondante.

Pas de traumatisme antérieur, rien qui indique l'existence de la syphilis.

Etat actuel. — Taille 152 centimètres ; poids 87 kilogrammes, 3.

Parole un peu lente. Les fonctions cérébrales ne sont pas sensiblement troublées.

La tête est épaisse, le visage grand et large, mais sa forme générale est plutôt ovale. Le nez très large et puissant. La lèvre inférieure très épaisse, un peu pendante. La peau du visage est épaissie et montre une coloration d'un brun jaunâtre. Sillons profonds sur le front, paupières plus volumineuses que d'habitude. Pas de développement notable du tissu conjonctif sous-cutané. Aucune trace d'œdème. Peau souple. Oreilles normales comme dimensions et coloration.

Cheveux et sourcils bien développés.

La région malaire fait une saillie notable ; les os malaires sont devenus plus massifs et plus longs. Pas d'altération bien marquée au maxillaire supérieur ; la plupart des dents manquent, les processus alvéolaires sont atrophiés.

Le maxillaire inférieur est allongé et épaissi considérablement surtout dans les deux tiers inférieurs. — La rangée des dents de ce maxillaire est à environ un centimètre en avant de celle du maxillaire supérieur.

Largueur du nez à l'entrée des narines, 5 centimètres. Langue très volumineuse, faisant saillir le plancher buccale quand la bouche est fermée ; largeur 4 centimètres près de la pointe, 7 centimètres à la partie moyenne, la langue étant tirée.

Le palais et la luette paraissent manifestement volumineux, cette dernière est au moins le double de largeur de ce qu'elle est à l'état sain. Amygdales larges, crevassées.

Larynx assez large. Le corps thyroïde semble manquer complètement.

Épaississement et élargissement très marqués de l'extrémité interne des clavicules ; la partie sternale des côtes est aussi notablement élargie.

La nuque et le dos sont très larges, ce dernier est cyphotique dans la région dorsale.

Thorax grand, large, rigide. Circonférenc 100 centimètres environ ; mamelles flasques et pendantes.

L'acromion est peut-être un épaissi, l'humérus ne semble l'être en aucun point. Les os de l'avant-bras sont élargis et épaissis surtout vers leur extrémité périphérique. De même pour ceux de la main et des doigts. Des parties molles sont, elles aussi, hypertrophiées ; aux mains, c'est surtout le tissu sous-cutané, aux avant-bras les muscles.

Les doigts sont très déformés, surtout au niveau des dernières phalanges, principalement par suite de l'épaississement de la pulpe (diamètre de la dernière phalange du pouce, 2 cent. 75 — du médius, 2 cent. 25). Les sillons entre la dernière et la moyenne phalange ont presque disparu. Les ongles sont tous striés en long, très courts (6 à 9 mm.) et très larges (15 à 25 mm.)

La musculature de l'épaule et du bras est en bon état, au contraire les fléchisseurs et les extenseurs à l'avant-bras, muscles dont le volume est exagéré, paraissent plutôt affaiblis. — Dynamomètre à droite 12° ; à gauche 11° (au lieu de 30°-50° chiffre normal).

Les petits muscles des mains exécutent tous les mouvements ; quoiqu'un peu faibles, ils sont assez volumineux.

Excitabilité mécanique des muscles normals, le réflexe tendineux du triceps existe.

Légers troubles de la sensibilité surtout au contact des avant-bras, les mains, les dernières phalanges.

Suit une série de mensurations dont nous extrayons les suivantes :

Diamètre du crâne, de la glabelle à l'occiput	20.5
— , du menton à l'occiput	22.0
Hauteur du maxillaire inférieur jusqu'au bord dentaire supérieur	6.0
Largeur de la région moyenne de la main, sans le pouce	11.0
— du pouce	3.2
— de l'index	3.2
— du médius	2.7
— de l'auriculaire	2.8

	Droite.	Gauche.
Circonférence de la première phalange du pouce	9.0	9.0
— de l'index	9.5	8.8
— du médius	9.4	9.0
— de l'auriculaire	8.0	7.8
Circonférence de la phalangette du pouce	9.0	9.0
— de l'auriculaire	6.2	6.0
Longueur du bras tout entier		68.0

Longueur du bras proprement dit	30.0
— de l'avant-bras	22.0
— de la main	16 0
— du médius	10.2
— de l'auriculaire	8.0

La peau du ventre semble elle aussi, nu peu épaissie.

Les extrémités inférieures présentent une notable augmentation de volume aux jambes et aux pieds.

Pour les cuisses, rien ne permet de dire qu'elles soient hypertrophiées.

Aux jambes, varices assez nombreuses. Coloration de la peau normale, un peu bleuâtre aux pieds. Les os sont certainement hypertrophiés à un haut degré, surtout dans leur tiers inférieur, et dans leurs épiphyses périphériques, sans aucune augmentation en longueur. Le tibia, en particulier, est notablement épaissi et élargi dans son tiers inférieur, son bord est un peu rugueux.

La peau et le tissu sous-cutanés apparaissent notablement épaissis au niveau du genou et de la jambe. On constate en outre une hypertrophie évidente de la musculature des mollets, surtout du côté gauche ; la musculature antérieure de la jambe est, elle aussi, fortement développée.

L'augmentation de volume des pieds est surprenante, leur squelette est hyperostosé dans toutes les directions. — Il en est à peu près de même pour les orteils que pour les doigts. Sensibilité et réflexes normaux.

Suit une série de mensurations dont nous extrayons les suivantes :

	Droite.	Gauche.
Largeur de la rotule	9.0	8.5
Circonférence de la région moyenne du pied	30.5	30.5
Longueur du pied	23.5	23.5
Circonférence à la base des orteils	31.3	31.0
Longueur du gros orteil	8.0	8 0
Largeur —	3.5	3.4
Epaisseur de la phalangette du gros orteil	3.5	3.5
— du 2e orteil	2.5	2.5
— du 5e orteil	2.0	2.0
Circonférence du gros orteil (1re phalange)	10.5	10.0
-- (phalangette)	11.0	11.0
Largeur de l'ongle du gros orteil		3.0
— du deuxième orteil		2.0
— du cinquième orteil		0.7

Longueur de l'ongle	du gros orteil	1.2
—	du deuxième orteil.....	1.0
—	du cinquième orteil.....	0.6

Les os du bassin semblent, eux aussi, très épais et massifs.

Sécrétion sudorale sur tout le corps.

Augmentation du volume du cœur vers la gauche, encore jusqu'à trois travers de doigt en dehors de la ligne maxillaire. Souffle systolique au niveau du cœur gauche et à l'extrémité inférieure du sternum, diminuant d'intensité vers le haut.

Pas d'anomalies qui puissent être constatées sur le foie, la rate et les poumons. Urine contenant une très faible quantité d'albumine, avec quelques cylindres hyalins et granuleux.

Grandes lèvres assez grandes, le col de l'utérus ne peut être atteint par suite de l'épaisseur des parties molles des organes génitaux externes.

Température du corps complètement normale.

Rien à signaler du côté du système nerveux central, non plus que du côté des organes des sens. Pour l'œil S = 6/12, le cristallin est un peu scléreux, quelques flocons dans la partie antérieure du corps vitré. Pas d'altérations notables du fond de l'œil, les vaisseaux rétiniens ne sont pas dilatés; aucune affection rétinienne.

La recherche de la sensibilité farado-cutanée par la méthode de Erb donna à la face, aux membres supérieurs et inférieurs des chiffres normaux, sauf au niveau de quelques points sur la cuisse droite, où les plus forts courants faradiques ne pouvaient provoquer aucune douleur, tandis que les sensations minima étaient produites avec l'écartement habituel des bobines.

Ici M. Erb donne un tableau des diverses réactions électriques. — Le résumé des résultats obtenus est formulé par lui de la façon suivante : la peau présentait une résistance électrique extraordinairement faible ; d'autre part les intensités des courants minima nécessaires à l'excitation des nerfs et des muscles étaient extraordinairement grandes : pour la Ka SZ dans les différents nerfs 4,5-6,0 MA, tandis que chez les hommes sains, vigoureux d'âge moyen, la moyenne est de 0,5-2. — M. Erb ne veut pas affirmer qu'il s'agisse là de quelque chose de pathologique, étant donné l'âge de la malade, l'épaisseur de la peau et celle de la couche adipeuse sous-cutanée, mais croit, qu'en tout cas, le fait vaut la peine d'être signalé.

Pendant son séjour à la clinique, la malade eut deux accès de

migraine avec vomissements fréquents et abondants. Le traitement employé pendant ce séjour, traitement d'essai, dit M. Erb, consista en galvanisation de la tête, de la nuque et du grand sympathique, bains tièdes, lactate de fer, extrait de quinquina.

Lorsque la malade sortit, elle paraissait notablement améliorée, elle se servait plus aisément de ses mains, et celles-ci étaient plus molles et semblaient moins gigantesques.

En octobre 1887, M. Erb fit revenir cette malade pour rechercher s'il trouverait chez elle la matité de la région supérieure du sternum qu'il avait constatée chez les deux frères Hagner (observations publiées antérieurement par Friedreich et dont il sera question plus loin dans ce travail). Voici quels furent les résultats de son examen : la moitié supérieure du sternum et les parties du thorax immédiatement contiguës à celle-ci sont à la percussion notablement moins sonores; la région où l'on constate cette diminution de la sonorité a la forme d'un trapèze dont la base supérieure mesure environ 12 cent., la base inférieure 8 cent., les bords laféraux 9 cent. La matité cardiaque par sa partie supérieure se confond avec la limite inférieure de la zone qui vient d'être décrite; elle dépasse à droite le bord droit du sternum. — A l'auscultation, souffle systolique intense s'étendant de la partie moyenne de la région occupée par la matité cardiaque jusque vers les clavicules. Les battements sont assez irréguliers, le pouls intermittent et largement tendu; on ne constate pas d'artériosclérose.

Une surveillance attentive des urines permit de fixer la quantité rendue dans les vingt-quatre heures à environ 1300-2250 centimètres cubes. Poids spécifique 1017-1023, très légères traces d'albumine, phosphates abondants.

Assez souvent gêne respiratoire, la malade a éprouvé une fois encore des douleurs de tête avec vomissements.

Au bout de dix à douze jours, les battements cardiaques s'étaient régularisés, le bruit de souffle systolique était devenu plus faible.

Observation XXI (Erb). Présentée au Congrès des médecins de Heidelberg.

Mlle B. R., 25 ans, vue le 7 août 1889. Elle était déjà venue me trouver le 5 février 1886, se plaignant de ce que, depuis neuf mois, elle éprouvait de la faiblesse, de la dyspnée, des battements de cœur, de la céphalalgie, du manque d'appétit; les règles avaient

complètement cessé depuis dix mois. Insomnie; mélancolie ; irritabilité. Objectivement, on ne trouvait rien qu'une anémie très prononcée. Le cœur et les organes internes étaient normaux, *les traits du visage assez granis et épais*; *la peau des mains notablement épaisse.* C'était une personne notablement grande et forte, je posai le diagnostic de chlorose et j'ajoutai avec un point d'interrogation, myxœdème au début; l'acromégalie n'était pas alors encore connue.

Au nouvel examen qui vient d'être fait, la malade dit qu'après le premier examen et l'ordonnance qui lui fut faite (fer, quinine, noix vomique), elle se trouva mieux pendant quelque temps; depuis dix-huit mois elle est devenue pire.

La *tête et la nuque* sont raides; la malade ne peut pas lire, à cause des *douleurs dans les yeux.* Les *règles sont presque complètement absentes* (elles n'ont paru que deux fois pendant toute l'année dernière, 1889). Abattement ; sommeil mauvais ; voix faible ; pas de palpitations ; appétit et selles réguliers.

Elle se plaint d'une douleur située *profondément dans le crâne*; chaque pas lui fait mal à la tête ; elle *ne voit pas bien.* Elle a une sensation comme s'il se trouvait *quelque chose* derrière les yeux. Pas de troubles des muscles des yeux.

Objectivement : *face énorme, nez grand, maxillaire inférieur allongé*; les dents de la rangée inférieure font, en avant, une saillie de 2 millimètres; *lèvres très épaisses*; *apophyse alvéolaire du maxillaire supérieur fortement épaissie*; *langue énorme.* — *Mains très volumineuses, doigts épaissis.* Elle ne trouve plus guère de gants qui lui aillent.

Les os de l'avant-bras et les clavicules sont très épaissis ; le corps du sternum et les premières côtes font une forte saillie. *Matité triangulaire notable en haut derrière le sternum.* Goître, surtout à droite. Anémie. Cœur normal.

Dans la famille rien de semblable.

Observation XXII (Hadden et Ballance).

Femme mariée de 35 ans. Elle avait eu trois enfants, en dix ans, pas de fausses couches. Rien à noter au point de vue de la famille. Jusqu'à ces dernières deux années et demie elle n'avait jamais été malade. A cette époque la scarlatine éclata dans la maison, un de ses enfants en mourut. La malade elle-même eut mal à la gorge

et de l'œdème des pieds, mais pas d'éruption. Elle affirme qu'il exista aussi à cette époque de l'œdème des mains, mais non de la face, ce fait n'est d'ailleurs pas signalé dans une lettre du médecin traitant qui la vit à cette époque ; à la suite de la scarlatine elle eut un gonflement douloureux des deux genoux, il semble bien s'être agi d'une attaque de rhumatisme. — Cette femme attribue son état actuel à la fièvre scarlatine, bien qu'elle reconnaisse qu'elle avait des picotements dans les mains auparavant.

Les règles cessèrent quelques mois avant la scarlatine et ne reparurent plus depuis.

Lors de l'examen on constate que la face est large et bouffie et diffère d'une façon frappante d'une photographie faite quelques

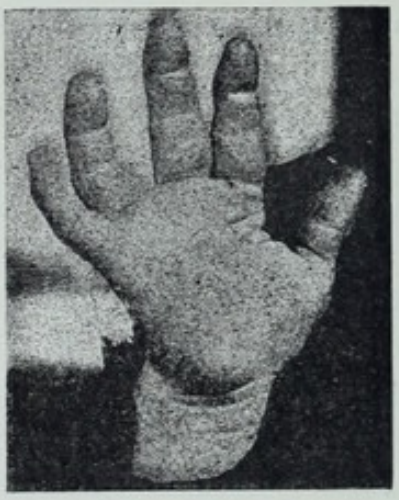

Fig. 91.
On y voit l'aspect rembourré de la paume de la main (droite).

mois avant la scarlatine. Le nez est large et les ailes épaissies. Les maxillaires supérieurs et inférieurs sont augmentés de volume d'une façon uniforme. La lèvre inférieure est épaisse, rosée et renversée. Les glandes sous-maxillaires étaient aisément senties, mais non hypertrophiées d'une façon certaine. Le cou était plein, court, et les tissus sous-cutanés semblaient y être trop abondants. Les dimensions du corps thyroïde étaient normales ; il y avait peu de proéminence au-dessus des clavicules. Les clavicules elles-mêmes étaient très incurvées et distinctement plus larges et plus épaisses que normalement. Les mains étaient remarquablement larges, leur augmentation de volume étant due à un épaississement

des tissus sous-cutanés qui était particulièrement évident au bord interne de la main. La peau était moite, il existait des plis sur le dos des doigts. Les ongles étaient larges, mais d'ailleurs, paraissaient sains. Les phalanges et les métacarpiens n'étaient pas élargis.

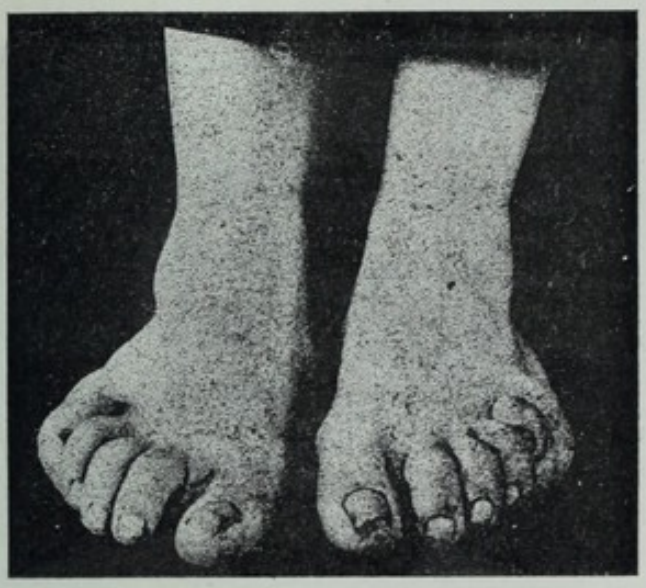

Fig. 92.
Les orteils et le dos du pied sont hypertrophiés.

La circonférence de chaque main faite à la région moyenne est de 9 pouces ; autrefois la malade faisait usage de gants n° 7.

Les pieds étaient plus affectés que les mains ; la circonférence à la partie moyenne est de 12 pouces; avant la maladie cette femme portait des souliers n° 4 large, puis elle prit du 6 large, et maintenant il lui faut du 8 large. Il y a un épaississement sous-cutané très marqué au bord externe du pied, à la face plantaire et au-dessous de la malléole interne, mais très peu sur le dos du pied. Les parties épaissies forment des masses qui pourraient aisément être prises entre le pouce et l'index. Les cheveux sont doux et d'aspect naturel, ils n'ont pas de tendance à tomber. Le cœur et les poumons on été trouvés sains, l'urine non albumineuse.

La parole n'était pas lente, mais nettement gutturale, ce qui était attribué à une hypertrophie inusitée des amygdales, celles-ci gênant la parole, la déglutition et la respiration. En fait, c'est pour cette affection que la malade demanda les soins du Dr Ballance qui enleva les amygdales. Cette femme jouissait d'une assez grande activité physique et psychique. La peau du corps était naturelle ainsi que la sécrétion de la sueur ; pas d'anesthésie.

— A la séance de la Société clinique de Londres, le 13 avril 1888, MM. Hadden et Ballance complétèrent sur quelques autres points l'observation de cette malade, ces nouveaux renseignements proviennent d'un examen de cette femme fait dix-huit mois après le premier 13 octobre 1886.

Fig. 93.
Faciès acromégalique. — Mains en battoir.

Le corps thyroïde ne peut être senti par la palpation, mais on ne peut affirmer avec certitude qu'il soit atrophié, par suite de la difficulté qu'apporte à cette exploration l'épaisseur du cou.

Il n'y avait pas de signe d'hypertrophie du thymus, notamment pas de matité derrière la partie supérieure du sternum; il existe un peu de gonflement au-dessus des clavicules, ces os sont très

incurvés et distinctement plus grands et plus épais que normalement.

Circonférence de la main au niveau des articulations métacarpo-phalangiennes; main droite 9 pouces 3/4; main gauche 9 pouces 1/2. Le médius droit est long de 4 pouces 1/2; le gauche de 4 pouces 1/4; en gros, on peut dire que l'augmentation de circonférence de la main est de 2 pouces 1/2; aucun affaiblissement de la force musculaire, la malade se sert de ses mains aussi bien qu'auparavant.

Circonférence du pied droit à la racine des orteils, 10 pouces 12; au niveau du milieu de la plante du pied 11 pouces 1/2. Les avant-bras et les jambes ne montrent aucune augmentation de volume.

La parole n'est pas lente, mais nettement gutturale. Langue large, probablement hypertrophiée.

La malade est presque complètement aveugle de l'œil droit. La date de la diminution de la vue est incertaine, mais la malade croit que sa vue a été trouble depuis qu'elle a eu ce qu'elle appelait sa diphtérie, il y a trois ans. Quatre mois plus tard, elle découvrit qu'elle ne voyait presque pas.

Pas de commémoratif de mal de tête du côté droit. M. Nettleship fit l'examen opthalmoscopique et nota ceci : « Il y a peu d'action directe à la lumière de la pupille droite, mais l'action indirecte est bonne. Atrophie blanc bleuâtre de la papille droite, ses veines sont très tortueuses; un peu de ce « tissu » au centre de celle-ci. Petite tache de pigment sur la choroïde, un peu au-dessus de la papille. Artères normales. Pas d'autres apparences de névrite. Pupille gauche normale. » M. Nettleship était de l'opinion qu'il y avait probablement eu de la névrite du nerf optique droit.

Pas de sudation excessive, ni de soif exagérée. Pas de courbure du rachis; la tête ne touche pas sur le sternum.

Le crâne n'avait pas subi de modifications dans ses dimensions; la malade n'a jamais été obligée de modifier la largeur de ses bonnets. Intelligence bonne.

Observation XXIII (Godlee).

Femme de 41 ans, avait demandé les soins du docteur Godlee pour une augmentation de volume du corps thyroïde datant de neuf ans; un kyste s'y était formé qui avait amené une névralgie par compression des branches du plexus cervical.

M. Godlee ouvrit et draina ce kyste avec amélioration des symptômes. — La malade, qui auparavant avait été plutôt mince (*had been of a slight figure*) et possédait une bonne voix, constata d'abord la disparition des notes les plus élevées, puis le gonflement du cou et l'arrêt subit des règles à l'âge de trente-six ans. Depuis cette époque, était survenu un accroissement graduel du corps thyroïde accompagné par une augmentation de volume des os de la face et des membres, et spécialement de la mâchoire inférieure, des mains et des pieds.

La malade était issue d'une famille de goutteux et de rhumatisants, et avait été sujette au rhumatisme avant la maladie mais non depuis.

Quant à l'état actuel : mâchoire inférieure très augmentée en volume, de sorte que les dents de celle-ci ne pouvaient s'adapter à celle de la mâchoire supérieure. Les lignes de la tête étaient peu ou pas altérées, de façon que la face avait la forme d'un œuf avec le gros bout en bas, différant ainsi beaucoup de l'aspect qu'elle prend dans l'ostéite déformante. La clavicule et les extrémités des côtes étaient massives, de sorte que le sternum semblait enfoncé. Les os des membres n'étaient généralement pas épaissis, mais toutes leurs proéminences naturelles étaient très exagérées et les petits os des mains et des pieds très augmentés de volume ; aussi les extrémités étaient-elles devenues larges et en forme de bêches. Cyphose marquée, faisant penser à une carie vertébrale et produisant une diminution considérable de hauteur. Cartilages des oreilles et probablement du nez et du larynx épais et résistants. Peau grossière et avec de larges glandes sébacées à la face, naturelle ailleurs. Tissu cellulaire sous-cutané normal, mais insuffisant comme quantité par suite de l'émaciation. Sueurs profuses ; auparavant la peau ne présentait pas d'humidité anormale. Muscles très atrophiés. Ouïe normale, odorat très affecté, spécialement pour les odeurs délicates, de même pour le goût ; la langue était très épaisse et large. Vision bonne. Voix rude, métallique et monotone. Un peu de dyspnée due évidemment en partie à à l'augmentation de volume du corps thyroïde. L'aspect général est celui d'une faiblesse marquée et en voie d'augmentation ; la malade marche en traînant les jambes comme une vieille femme. Appétit régulier, mais soif excessive. Pouls rapide. L'urine ne contient ni albumine, ni sucre. Intelligence parfaite et humeur placide.

Observation XXIV (Wilks).

Il s'agit d'une femme de 28 ans, examinée par M. Wilkis (1869), et sur laquelle il n'a conservé que quelques notes. Elle avait eu une bonne apparence avant d'être malade, mais depuis était devenue si hideuse que les gamins criaient après elle dans la rue. Ses traits étaient épaissis et déformés, les mains et les pieds étaient larges et maladroits. La maladie avait progressé pendant six ans durant lesquels il existait de «l'aménorrhée». Elle perdit la vue des deux yeux. On lui donna de l'arséniate de soude qui sembla lui faire du bien. En avril 1870, elle alla à la campagne et on entendit raconter qu'elle était morte dans le coma. L'opinion de M. Wilkis, à cette époque, était que cette femme avait « une tumeur cérébrale, ce diagnostic étant basé sur le mal de tête persistant et la névite optique ». C'était du reste pour son mal de tête que la malade était allée consulter M. Wilkis. Il était d'avis que cette maladie « était entièrement distincte de toute autre » et que ces cas appartenaient à une classe tout à fait en dehors de la pathologie ordinaire.

Observation XXV (Tresilian) (1).

E. M. âgée de 31 ans, a eu une fièvre rhumatismale entre 20 et 21 ans et on lui dit qu'elle avait une « hydropisie cardiaque. » Sa maladie actuelle date d'il y a environ six ans ; le gonflement fut le premier symptôme constaté, il *commença par les mains* et se montra quelque temps après à la face, autour des yeux. Sa menstruation était tout à fait régulière jusqu'à l'époque où le gonflement commença, mais *ne l'a plus été depuis*. La face est grosse, large, cireuse et pâle comme dans une maladie de Bright chronique. Gonflement très marqué des paupières, surtout de la supérieure. La bouche est grosse, les «lèvres» gonflées. La «langue» est *grosse* et flasque. La parole est un peu lente, mais distincte. Les «mains sont larges et très gonflées», les doigts et le dos de celles-ci sont très gonflés (mais pas de godet à la pression). Les « pieds » sont encore plus gonflés, la malade ne peut trouver de chaussures qui lui aillent et les entoure de linge. Le « nez » est très gonflé, parti-

(1) La traduction de cette observation nous a été très obligeamment communiquée par M. P. Marie.

culièrement aux ailes qui sont de couleur pourpre. Les oreilles sont très volumineuses et tuméfiées. Le gonflement de toutes ces parties est survenu graduellement, et l'influence de la pesanteur semble être nulle, car il reste sans modification le soir et le matin, et est toujours à peu près le même. On observait en outre, par moments, « un nystagmus » rotatoire. Rien d'anormal dans le fond de l'œil.

Observation XXVI (Minkowski.)

Musicien russe, âgé de 38 ans, pas d'antécédents héréditaires ; marié à l'âge de vingt ans, a eu huit enfants qui sont bien développés quoique un peu faibles.

En 1877, à l'âge de 28 ans, il sembla au malade que ses doigts commençaient à devenir plus épais ; il fut forcé de quitter une bague qu'il avait l'habitude de porter, parce que celle-ci lui était devenue trop étroite. Il n'y fit d'ailleurs pas plus attention. Une couple d'années plus tard, douleurs de tête continues. Bientôt il remarqua que ses pieds commençaient à devenir plus gros. Ses bottes devinrent trop étroites, et, au lieu du n° 9, il arrive à chausser des caoutchoucs n° 10, 11 et enfin 12. Les mains augmentèrent aussi d'épaisseur de plus en plus, de telle sorte que le malade ne put bientôt plus jouer du violon, étant dans l'impossibilité de donner des notes pures. Il commença à jouer du cornet à piston et se vit bientôt forcé d'employer une embouchure plus grande, parce que les lèvres étaient, elles aussi, devenues plus épaisses. De même, au nez et aux oreilles, il constata dans les derniers temps un épaississement notable ; la forme générale du visage aurait changé dans les dernières années. Aggravation des douleurs de tête qui, bien que continues, présentent des paroxysmes très violents dans la moitié gauche de la tête. Dans l'été de 1886, diminution de la vue, d'abord dans l'œil gauche, puis dans le droit ; cette diminution devint telle qu'en jouant, le malade ne pouvait plus lire les notes. L'ouïe semble aussi être diminuée dans l'oreille gauche.

(*Etat actuel*) 1er novembre 1886. — Le malade est de moyenne grandeur (164 centimètres), paraît anémique, se trouve dans un état de nutrition satisfaisant. Dès le premier coup d'œil, on est surpris par la grosseur extraordinaire des mains. Celles-ci paraissent absolument élargies et épaissies, un peu courtes par rapport à leur épaisseur et à leur largeur. Les doigts sont également

énormément épaissis. L'augmentation de volume est manifestement due en partie à un épaississement des os, mais l'hypertrophie des parties molles joue encore un plus grand rôle, de sorte

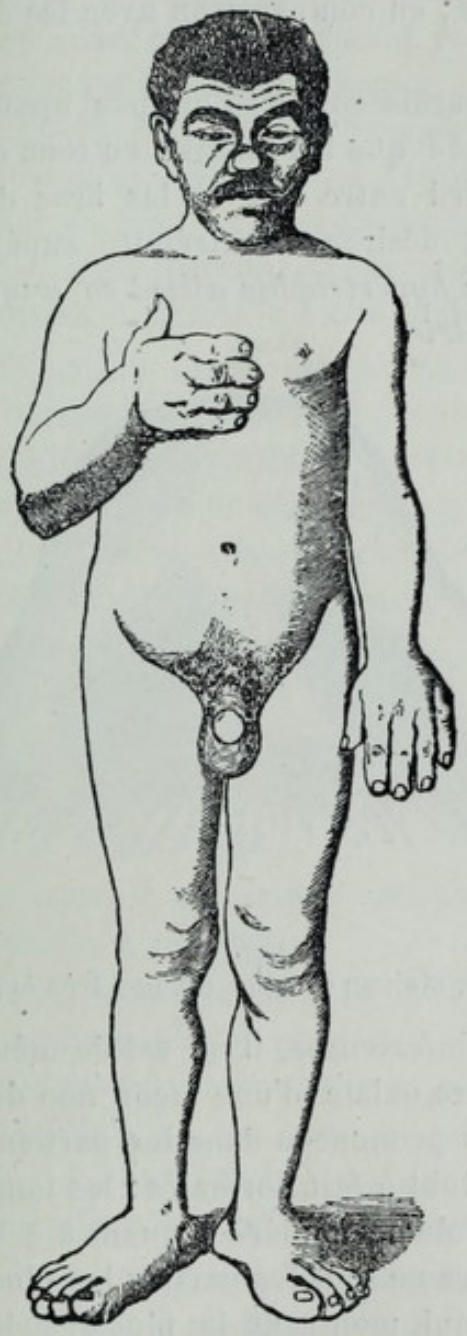

Fig. 94.
Faciès acromégalique (fig. 17, 13, 12). Mains en battoir.
Pieds plats grossis.

que les saillies normales au niveau des extrémités articulaires sont peu marquées. Le tissu cellulaire sous-cutané, de même que la peau, est dans toute sa profondeur hypertrophié, mais semble

d'ailleurs, à part cela, présenter un aspect normal, sauf que les plis de la peau et les bulbes pileux semblent s'être un peu écartés les uns des autres. L'épiderme est complètement normal et tendre, les ongles sont élargis, un peu aplatis, et montrent une striation longitudinale nette ; en comparaison avec les doigts, ils paraissent un peu petits.

Les avant-bras paraissent aussi un peu épaissis, quoique d'une façon moins marquée que les mains ; en tous cas il semble exister un certain désaccord entre eux et les bras dont les dimensions laissent un peu à désirer. L'extrémité supérieure tout entière offre l'image d'une *hypertrophie allant en augmentant de la racine vers la périphérie.*

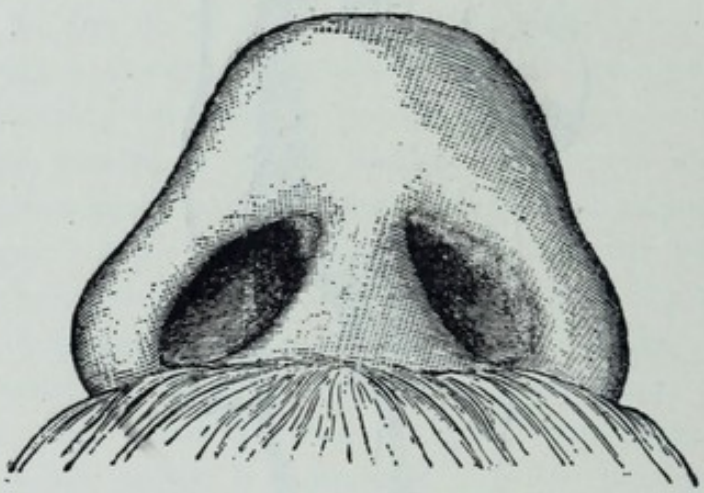

Fig. 94.
Lobule, cloison et ailes du nez très épaissis

Aux extrémités inférieures, il en est de même que pour les supérieures. Ici encore existe d'une façon non douteuse une hypertrophie qui est plus prononcée dans les parties périphériques. Les cuisses paraissent tout à fait normales ; les jambes présentent une augmentation de volume modérée ; quant à celle du pied elle est énorme, et ici encore ce sont les parties les plus périphériques, les orteils et le talon, qui montrent la plus grande augmentation de volume ; les gros orteils ont vraiment un aspect presque gigantesque. La rotule semble aussi un peu grosse et massive, comme du reste tout le genou qui est assez volumineux.

Aussi au visage on remarque une hypertrophie notable, surtout accentuée au nez, aux lèvres et au menton. Au nez, en particulier, la pointe et le septum sont très augmentés de volume comme le montre la figure 93. Le maxillaire inférieur, surtout au niveau du

menton, est manifestement épaissi, un peu élargi et considérablement allongé, de sorte que les dents du maxillaire inférieur se trouvent placées un peu en avant de celles du maxillaire supérieur; les parties molles également sont épaissies au niveau du menton qui proémine fortement. Les os zygomatiques et les rebords orbitaires du frontal sont aussi assez fortement proéminents. La tête tout entière a une forme particulière d'ovale allongé qui répond entièrement à celle que P. Marie donne comme caractéristique de l'acromégalie. Les oreilles, elles aussi, sont remarquablement grosses et difformes on sent très nettement que les cartilages sont d'une épaisseur et d'une résistance anormales, et on n'arrive pas à plier complètement en avant le pavillon de l'oreille.

Les yeux font une saillie assez singulière, à gauche surtout semble exister une véritable exophtalmie, cependant la fente palpébrale n'est pas dilatée, les cartilages tarses semblent un peu élargis. Les pupilles sont des deux côtés également étroites, réagissent également à la lumière et à la convergence, mais d'une façon un peu paresseuse ; les mouvements des yeux se font aisément.

La langue est grosse et massive, la muqueuse des joues et du palais partout hypertrophiée.

Les cartilages du larynx paraissent peut-être un peu volumineux, surtout à l'image laryngoscopique, mais sans qu'on puisse constater une véritable hypertrophie.

Le corps thyroïde semble nettement atrophié, c'est à peine si par la palpation on arrive à le sentir.

La colonne vertébrale présente dans la partie supérieure de la région dorsale une cyphose plane ; la tête est fortement courbée en avant, les parties molles de la nuque un peu épaissies. Les côtes ne semblent pas être élargies, les espaces intercostaux peuvent être nettement sentis; le sternum lui non plus n'est pas hypertrophié, seul, l'appendice xiphoïde est notablement élargi et épaissi.

La musculature est, dans le corps entier, assez pauvrement développée et un peu molle. Il n'existe aucune manifestation paralytique, mais la force dont dispose le malade est en général assez faible. Pression de la main au dynamomètre gauche, 20 k. ; droite 23 k. La démarche est un peu lourde, surtout semble-t-il parce que la pointe du pied a une tendance à tomber un peu en bas. Rien de particulier à remarquer aux jointures.

La sensibilité est partout normale, de même que les réflexes cu-

tanés et tendineux. Il n'existe pas de troubles de l'urine ou de la miction.

L'examen minutieux de la vision donne une diminution assez considérable de l'acuité visuelle, surtout pour l'œil gauche (les doigts ne sont reconnus que lorsque l'éloignement ne dépasse pas 5 c.). Le champ visuel est pour l'œil droit rétréci de tous les côtés ; il existe de plus une abolition totale pour le segment supéro-externe ; pour l'œil droit également, abolition complète de la vision dans le segment supéro-externe allant jusqu'à 15° du point de fixation. Le champ visuel pour les couleurs n'a pas été recherché d'une façon spéciale ; le malade reconnaissait le vert des deux yeux et centralement. L'examen ophtalmoscopique donne des résultats normaux sans aucune différence entre l'œil droit et le gauche.

L'acuité auditive est aussi plus atteinte à gauche qu'à droite. Le malade entend le tic-tac d'une montre à droite à une distance de 20 centimètres, à gauche seulement à une distance de 5 centimètres. — Le goût et l'odorat sont normaux.

L'examen des organes internes ne donne rien d'anormal ; l'urine présente une composition et une abondance ordinaires. Pas d'augmentation de la sensation de la soif.

L'intelligence du malade est libre ; la parole est lente, un peu monotone, mais ne présente aucune anomalie.

Le malade est d'une humeur un peu triste, ce qui s'explique d'ailleurs par la céphalalgie persistante, par la diminution progressive des sens de la vue et de l'audition, ainsi que par le trouble que tout cela a apporté à l'exercice de sa profession.

Observation XXVII (Wadsworth).

Mme C., âgée de 42 ans, femme forte et bien bâtie, s'adresse à moi, au Boston City Hospital, le 27 juin 1884, à cause de la diminution de sa vision. Elle était dans d'assez bonnes conditions, et depuis la rougeole, quand elle avait quatorze ans, elle n'avait jamais été malade. Elle avait été mariée douze ou quinze ans, mais n'avait pas eu d'enfants. Ses menstrues avaient été régulières jusqu'à il y a trois ans, époque à laquelle elles cessèrent. — Il y a environ sept ans, ses doigts et ses mains, deux ou trois ans plus tard ses pieds et la partie inférieure de son visage, lèvres, nez et paupières, commencèrent à augmenter de taille. Cette augmentation s'accrut progressivement, et depuis longtemps elle était obligée de

faire faire ses souliers tout exprès, étant incapable d'en trouver d'assez larges. Sa parole devint un peu épaisse et lente, ses mouvements plus lents qu'auparavant. Excepté des sensations transitoires d'engourdissement dans les parties affectées et de brûlure dans les pieds et les jambes, elle n'avait rien éprouvé de vraiment pénible. Récemment, cependant, elle avait ressenti une légère dyspnée après un exercice actif. La dimiuution de la vision ne fut remarquée qu'il y a un an et demi environ, et avait constamment progressé. Une enquête soigneuse près d'elle et près de son mari ne permit de retrouver l'existence d'aucune douleur. Elle n'avait jamais eu de céphalalgie. Il n'y avait aucune diminution de l'intelligence ni de la mémoire. L'appétit était bon, les fonctions intestinales un peu paresseuses, la miction normale, le sommeil lourd.

« La partie inférieure de la face était pleine, pesante, d'une teinte cireuse, les plis naturels avaient disparu.

Les lèvres étaient grosses, le nez grand, ses ailes larges et épaisses, les paupières gonflées en sacs. — Les mains et les doigts étaient grossiers et carrés, l'épaississement étant surtout prononcé à la face palmaire où les tissus pouvaient être pincés en plis épais, et donnant la sensation d'un développement excessif du tissu adipeux sous-cutané. Les pieds étaient très gros et très larges, le gonflement (*swelling*) ne s'étendait pas au-dessus des malléoles, et quoiqu'il y eût à la jambe droite de grosses veines variqueuses, il n'y avait de dépressiou œdémateuse (*pitting*) ni là ni ailleurs. La langue était grosse et plutôt pâle. La peau n'était pas sèche au toucher, mais la malade affirmait qu'elle ne transpirait jamais. La thyroïde était d'un volume normal. L'auscultation ne révélait rien d'anormal au cœur ni aux poumons. La température et le pouls étaient normaux. Le réflexe rotulien existait. Pas d'anesthésie de la peau. Urine normale à tous les points de vue.

« L'examen des yeux montra que la conjonctive, la cornée et l'iris étaient dans un état normal. Les mouvements des yeux étaient bons. A droite la lumière seule était perçue. A gauche la vision était de 20 : 40 (*P. contracted in all directions, but to much greater degree upward and outward*). Les milieux étaient transparents. Dans les deux yeux les papilles étaient nettement limitées, grises avec une légère teinte bleuâtre, sans vascularisation ; les vaisseaux centraux, artères et veines, étaient grêles, à tout autre égard le fond de l'œil était normal. »

Observation XXVIII (Fritsche et Klebs).

Peter Rhyner, quarante-quatre ans, célibataire. Aucune affection analogue n'aurait été observée dans sa famille. Lui-même était né avec toutes les apparences d'une santé normale ; pas de rachitisme, et d'ailleurs aucune maladie. Dans les premières années de l'âge adulte il comptait à Elm parmi les gens de taille moyenne (les habitants de ce pays sont réputés pour leur haute taille et leur belle stature). Le malade ne sait pas au juste combien il mesurait, mais il se souvient que, quand il était militaire, il avait un peu moins de six pieds. Son dos était alors parfaitement droit. Le poids du corps était de 75 kilogrammes, il aurait même un moment atteint 38 kilogrammes.

La maladie actuelle commença il y a environ huit ans, c'est-à-dire à l'âge de trente-six ans, par des douleurs et de la faiblesse dans les mains. Les douleurs ne se localisèrent pas aux seules articulations, mais siégèrent vraisemblablement sur tous les points. Elles sont décrites par le malade comme des tensions, des tiraillements. En même temps, il y aurait eu un léger gonflement des mains avec rougeur de celles-ci ; d'après la description du malade il ne s'agissait pas là d'un processus aigu inflammatoire, non plus que d'un véritable œdème, car la pression ne formait pas de godet.

Peu à peu les douleurs remontèrent dans les bras et se montrèrent tantôt plus, tantôt moins fortes sur tout le corps. Les douleurs de tête furent particulièrement pénibles, elles étaient fréquentes ; depuis les six dernières années elles étaient restées localisées derrière les oreilles ; depuis les trois dernières années elles s'étaient étendues, avec moins d'intensité à toute la tête. Le visage a toujours été un peu pâle et l'est resté. C'est seulement dans les deux dernières années que les jambes devinrent douloureuses, particulièrement les genoux cet été, mais jamais les pieds n'ont été notablement douloureux. Dans le temps le malade prétend avoir eu des fourmillements dans les mains et une diminution de la sensibilité, mais tout cela a disparu, ainsi qu'une tendance très marquée à suer des mains.

En même temps que ces sensations douloureuses, survint l'augmentation de volume des mains, des pieds, des oreilles, des lèvres et même de toute la tête, du cou et des genoux ; c'est l'épaississement des doigts qui attire tout d'abord l'attention, en dernier lieu

celui des genoux ; d'ailleurs, l'augmentation de volume paraît être survenue partout en même temps. La circonférence du thorax s'accrut aussi d'une manière très notable ; mais d'après la conviction du malade, les bras et les jambes n'auraient éprouvé aucune modification en longueur.

C'est également à cette époque que se montra une incurvation de la colonne vertébrale, une cyphose lentement progressive.

Depuis environ deux ans, l'augmentation de volume des différentes parties du corps et la cyphose se sont arrêtées, et, en effet, pendant toute l'année où M. Fritsche a pu l'observer, il n'a constaté aucune modification.

A peu près en même temps que les autres symptômes survint une faiblesse qui, en quelques années, s'accrut au point de lui rendre très pénible une marche de quelques minutes ; depuis quatre ou cinq ans dyspnée, au moindre effort ; depuis six ou sept ans, fréquentes palpitations.

Le malade n'a jamais été un fort mangeur. Constipation depuis de nombreuses années. On n'a pas remarqué que la quantité d'urine fût anormale.

Depuis plusieurs années, perte de toute excitation génitale ; n'a plus de pollutions.

Le malade prétend avoir remarqué une diminution de la mémoire.

Les yeux seraient devenus plus faibles, mais l'ouïe et les autres sens sont bien conservés.

Au premier coup d'œil, augmentation de la tête, des mains, des pieds, faisant un contraste frappant avec le peu de longueur du corps ; celle-ci trouve son explication dans l'existence de la cyphose très prononcée qui a amené un raccourcissement du corps ; la face, vue par devant, est trop grosse comparativement au crâne, par suite de la forte cyphose entre les épaules.

— La face et surtout sa partie inférieure, notamment le nez, les lèvres, le menton surprennent par leur proéminence ; les dimensions du pavillon de l'oreille semblent aussi excessives.

Le pénis est grand, mais non d'une façon extraordinaire, le scrotum et les testicules sont certainement atrophiés.

Les jambes et les bras sont d'une maigreur qui contraste avec le volume des pieds et des mains. Les genoux sont notablement épais en comparaison avec les cuisses et les mollets.

Voici quelques-unes des mensurations données par MM. Fritsche et Klebs :

Longueur du corps dans la position debout.....	158	centimètres.
— — sur la table d'amphithéâtre..	169	—
Poids du corps	79.5	kilogr.
Distance du menton à l'occiput.....	29	centimètres
Hauteur de la face (du menton à la glabelle)	16.5	—
Longueur du pavillon de l'oreille gauche	8.5	—
— — de l'oreille droite.....	9	—
Largeur — — gauche.....	4.5	—
— — — droite.....	4	—
Dos du nez.....	6	—
Largeur du nez.....	5.5	—
Largeur de la bouche	6.5	—
Epaisseur de la lèvre inférieure	2	—
Distance du menton à l'articulation temporo-maxillaire droite.....	15.6	—
Distance du menton à l'articulation temporo-maxillaire gauche	15.2	—
Distance du menton à l'angle du maxillaire inférieur	11	—
Distance d'un angle du maxillaire inférieur à celui du côté opposé	12	—
Distance du menton au bord des incisives inférieures	6.25	—
Largeur de la langue.....	6	—
Circonférence du cou au-dessus du larynx.....	45	—
Diamètre antéro-postérieur du cou.....	15	—
— transversal	10.25	—
Circonférence du thorax à la hauteur du mamelon.....	111	—
Circonférence du thorax à la hauteur de l'appendice xyphoïde	107	—
Diamètre transversal de la poitrine.....	30	—
Diamètre vertical transversal de la poitrine au niveau de la 12e vertèbre cervicale de l'appendice xyphoïde.....	36.5	—
Longueur totale du bras droit.....	81.5	—
— du bras gauche	81	—
Circonférence de la main	31	—
Largeur de la main (2e au 5e doigt).....	11	—
— (1er au 5e doigt).....	13	—
Circonférence du pouce	10	—
— du médius	10	—
Distance de l'épine iliaque antéro-supérieure à la plante du pied.....	103	—

Longueur du pied droit	29	centimètres.
— du pied gauche	28	—
— du gros orteil droit	9	—
— — gauche	8	—
— du pied au niveau du renflement du gros orteil droit	11.5	—
Longueur du pied au niveau du renflement du gros orteil gauche	10.5	—
Circonférence du genou droit	41.5	—
— gauche	41	—
Circonférence du gros orteil	12	—

MM. Fritsche et Klebs font remarquer que, tenant compte de la perte de la taille due à la cyphose, on arriverait à évaluer la hauteur de cet homme avant sa maladie à environ 175 centim.

On voit d'après ces mensurations que les os de la face sont augmentés de volume, le front est très bas en comparaison avec les autres parties de la face. La largeur de la région bimalaire est augmentée sans que les os malaires paraissent proéminer d'une façon notable. Le maxillaire inférieur est plutôt augmenté dans sa direction antéro-postérieure que dans sa direction transversale. Quoique le palais semble haut et étroit, la distance entre les canines supérieures est cependant plus grande que chez un individu normal.

Les oreilles, le nez, les lèvres et la langue montrent une augmentation très notable de volume.

La circonférence du cou a atteint un chiffre élevé, c'est surtout le diamètre antéro-postérieur qui est augmenté.

Au tronc, en outre du raccourcissement dû à la cyphose il faut relever l'augmentation très notable de la profondeur du thorax (diamètre antéro-postérieur), tandis que le diamètre transversal est plutôt petit. Le sternum a une longueur assez considérable, les omoplates et les clavicules (?) au contraire ne sont pas augmentées.

La largeur du bassin est certainement accrue, même en tenant compte de l'épaississement des téguments.

Aux membres supérieurs, les bras ne présentent pas d'accroissement dans la longueur ; les os de l'avant-bras sont un peu plus longs que ceux d'un sujet type, mais c'est seulement la main qui montre une réelle différence. En comparant les différents segments du membre supérieur avec ceux d'un sujet normal, on constate que « les bras de Rhyner sont moins gros, que ses avant-bras ont le même volume, et enfin que ses mains et ses doigts sont hors de toute comparaison ».

Le malade a toute l'apparence d'une anémie très marquée. Les téguments sont pâles, un peu secs et assez pigmentés. Pas de taches

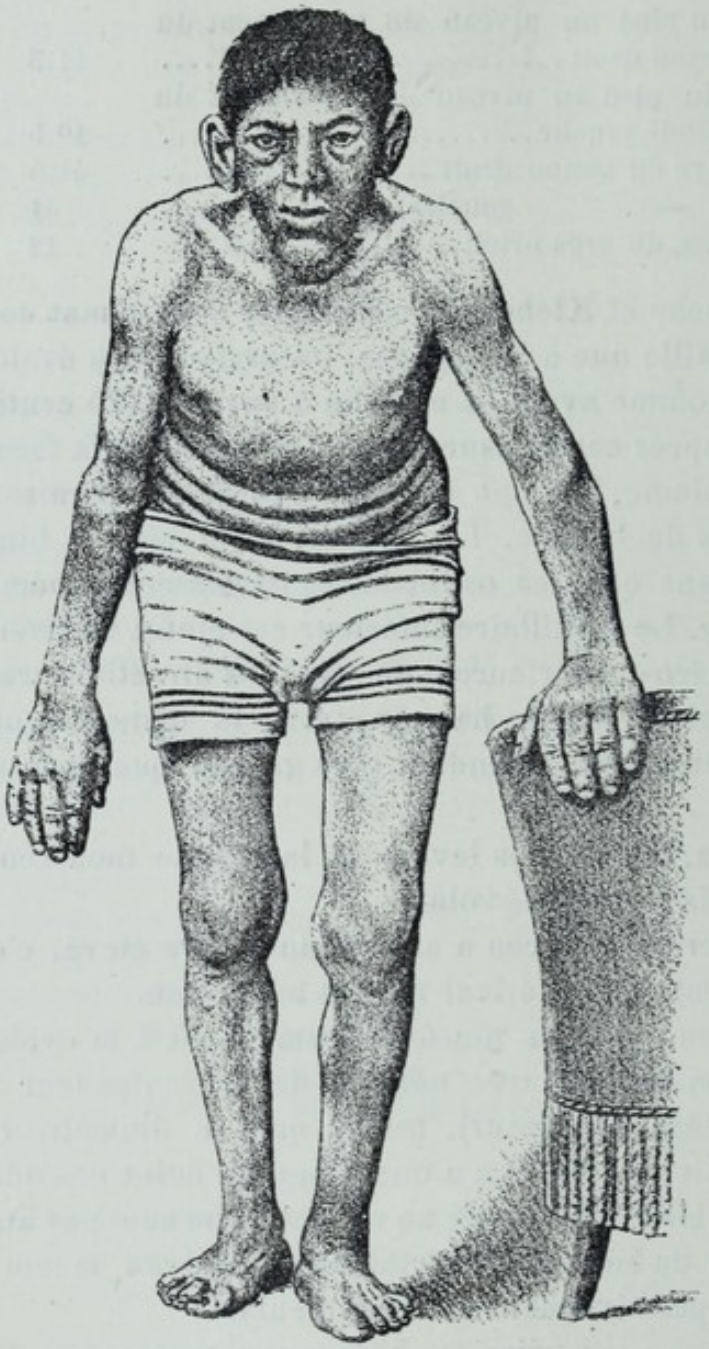

Fig. 94.
Prognathisme facial inférieur. Oreilles énormes. Saillie orbitaire. Mains grosses. Cyphose supérieure.

pigmentaires, de varices ni d'œdème. Pas d'infiltration éléphantiasique de la peau, pas de verrues. Au mollet gauche, eczéma chronique sans importance. Sur le dos, quelques éléments de molluscum

fibrosum. A l'abdomen, qui est court et un peu rentré, la peau assez riche en graisse est coupée de plis profonds transversaux dont l'un cache le nombril. Aux paumes des mains et aux plantes des pieds la peau est résistante et massive et se laisse soulever en gros plis, mous. Elle paraît hypertrophiée dans toute son épaisseur et le tissu conjonctif sous-cutané l'est également, peut-être plus encore. Cette hypertrophie se remarque aussi aux coudes et aux genoux. La peau y semble comme trop large, elle est extraordinairement mobile et se laisse saisir en gros bourrelets mous bien plus largement que d'habitude. L'accroissement anormal de la peau est surtout visible à la région occipitale. Au niveau de la protubérance occipitale externe, se trouve une exostose horizontale en forme de peigne d'environ 3 centimètres de long et d'un centimètre de haut dans sa région moyenne (vraisemblablement congénitale). Au dessus d'elle jusqu'à peu près à la hauteur du sommet de la tête on trouve dans le cuir chevelu quatre à cinq bourrelets longitudinaux ayant environ l'épaisseur d'un doigt et une longueur de près de 12 centimètres. Au-dessous de ces bourrelets on sent des éminences osseuses, aplaties, allant des os pariétaux à l'écaille de l'occipital.

Les cheveux sont abondants et épais, ils croissaient avec une rapidité notable ; les poils du corps sont peu développés ; la barbe et les poils du pubis sont peu abondants.

Les ongles sont à la vérité élargis, mais, en comparaison avec des doigts du malade, ils paraissent plutôt petits. Les phalangettes sont d'ailleurs comparativement moins développées que les autres segments des doigts ; les ongles poussent rapidement.

La musculature est partout flasque et maigre, notamment celle des extrémités. Seule celle de la nuque est massive et ferme. La force musculaire est très abaissée. L'atrophie des muscles est surtout marquée aux bras, aux mollets, et notamment aux éminences thénar et au dos de la main où, par suite de la disparition des interosseux, de profonds sillons se voient entre les métacarpiens.

Parmi les artères accessibles à la palpation, les fémorales et les brachiales montrent une certaine rigidité, mais les radiales et les temporales sont souples. Le pouls est pour la grandeur du corps, et même d'une façon absolue, petit et faible ; le nombre des pulsations est peu fréquent (48 à la minute)

Les ganglions inguinaux sont un peu gros, à part cela il n'existe nulle part de tuméfaction ganglionnaire.

Les dents sont écartées l'une de l'autre (moins en avant qu'en

arrière) ; et cela, paraît-il, beaucoup plus qu'auparavant ; elles sont de grosseur normale. Quand les mâchoires sont fermées, les dents de l'inférieure dépassent celles de la supérieure.

Fig. 95.

Double bosse. Contraste entre la grosseur des mains et des pieds et le volume des membres.

Le larynx et l'os hyoïde ne semblent pas augmentés de volume. Aux genoux, les extrémités articulaires sont épaissies, indépendamment de l'hypertrophie de la peau. — Aucun exsudat dans les

jointures, mais, dans les deux genoux, crépitation lors des mouvements comme dans l'arthrite déformante. Dans l'articulation scapulo-humérale il existe également des frottements secs.

Au niveau du rachis cyphotique, les trois à quatre premières vertèbres dorsales (apophyses épineuses) sont à peu près de la même hauteur, c'est-à-dire se dirigent horizontalement en arrière ; au-dessous, les apophyses épineuses se disposent de telle façon que, au niveau de la neuvième ou de la dixième, le point le plus proéminent en arrière est atteint, pour de là descendre presque verticalement, seulement avec une très légère lordose, jusqu'au sacrum. La mobilité du rachis, à part celle du cou qui est tout à fait libre, ne peut être démontrée que dans la région lombaire et y est fort limitée.

L'incurvation est une cyphose presque pure, il n'existe qu'un léger vestige de déviation vers la droite. (V. fig. 95.) Correspondant à la cyphose, le sternum est dans sa partie inférieure notablement déjeté en avant, de sorte que sa direction est très oblique en avant. C'est seulement à la partie inférieure qu'il est vertical sur une très petite étendue, pour se continuer alors avec l'appendice xyphoïde fortement plié en dedans.

Les côtes sont, comme dans la cyphose en général, dirigées à pic vers en bas. Le bord inférieur des côtes touche presque le bord de l'os coxal. Les extrémités où s'attachent les cartilages sont en partie très aplaties et forment un chapelet très prononcé.

Rien de spécial à la gorge et au larynx. Des deux côtés légère augmentation des lobes du corps thyroïde. Matité cardiaque : bord supérieur de la deuxième et quatrième côte, bord gauche du sternum jusqu'à un travers de doigt en dehors du mamelon. Large impulsion de la pointe dans la région du mamelon jusqu'à deux travers de doigt en dehors de celui-ci. Souffle systolique net à la pointe, faible à la base. Diastole pure. Action du cœur faible, régulière. La matité de la rate n'a pas été trouvée augmentée. Matité hépatique : bord supérieur de la quatrième et sixième côte. Le malade tousse et crache un peu, sécrétion catarrhale modérée. L'urine ne présente rien de particulier ; pas d'albumine, pas de sucre. Constipation.

L'intelligence est intacte. Le malade jouit même d'une excellente humeur. On ne s'aperçoit pas dans la conversation de la diminution de la mémoire. Les yeux sont hypermétropes, mais d'une acuité visuelle normale. Les globes oculaires paraissent augmentés

de volume. Léger arc sénile. La sensibilité cutanée, normale à la piqûre et au toucher, semble abaissée à l'exploration électrique. Ouïe, odorat, goût parfaitement conservés. A part la faiblesse générale la motilité est partout conservée, mais l'excitabilité électrique (examinée avec les appareils vulgaires) est abaissée pour les courants faradique et galvanique. Malgré l'hypertrophie de la langue, la prononciation est bonne, la parole peut-être un peu lente.

Le 17 septembre, le malade éprouva du malaise, et eut une syncope, perte d'appétit, pouls petit ; le 18, mêmes symptômes, pouls petit, très lent ; trois nouvelles syncopes dont la dernière se termina par la mort.

Nécroscopie, fort résumée, de ce malade. *Enveloppe cutanée* du crâne uniformément épaissie, 9 mm. à 1 cent. Tissu cellulaire sous-cutané lâche, sans surcharge adipeuse. Périoste à peu près normal et se détachant facilement des os.

Voûte cranienne, d'une forme ovale allongée avec partie frontale étroite ; notablement mince sur ses *parties latérales* (fosse temporale) ; épaisseur d'un millim. en certains points. *Partie occipitale*, nettement épaissie, jusqu'à un cent. Même chose pour la partie du *pariétal* voisine de la suture sagittale et le coronal ; *sinus coronaux* remarquablement larges. Sutures sagitale et frontale indistinctes, en partie soudées. *Surface interne* des os du crâne lisse dans son entier, mais sillonnée par des *empreintes* vasculaires nombreuses et profondes. A la surface interne de la moitié gauche de l'écaille du coronal, de nombreuses ostéophytes (ostéopériostite ?) aplatis auxquels adhère la *dure-mère*.

Sinus longitudinal large. Pie-mère lisse et mince, circonvolutions cérébrales d'une forme compliquée avec nombreux plis de passage, le sillon de Rolando ne se montre nettement qu'à l'origine de la scissure de Sylvius. Cerveau tout entier évidemment augmenté de volume et d'une façon uniforme. Poids, 1,800 gr. pont de Varole 3 cent. 2 de longueur ; en largeur, au point d'émergence des nerfs trijumeaux, 4 cent. 5. Ganglions centraux de la base (45° en arrière et en dehors de l'angle entre le corps calleux et le cerveau proprement dit) 8 cent. 3, depuis l'extrémité antérieure du noyau caudé sectionné, jusqu'à l'extrémité postérieure de la couche optique. Ecorce cérébrale pas épaissie, ventricules latéraux, un peu élargis, avec un sérum clair.

Grosses artères de la base du cerveau notablement larges ; quant aux vertébrales, droite seule fort développée. Basilaire particulièrement large, parois uniformément épaissies.

Nerfs crâniens en général plus développés que normalement. Augmentation de volume surtout notable pour la 3e paire et pour les nerfs optiques. Ces derniers sont comprimés latéralement par une tumeur de la grosseur d'une noisette qui remplit la selle turcique dilatée et forme au-dessus de celle-ci une saillie hémisphé-

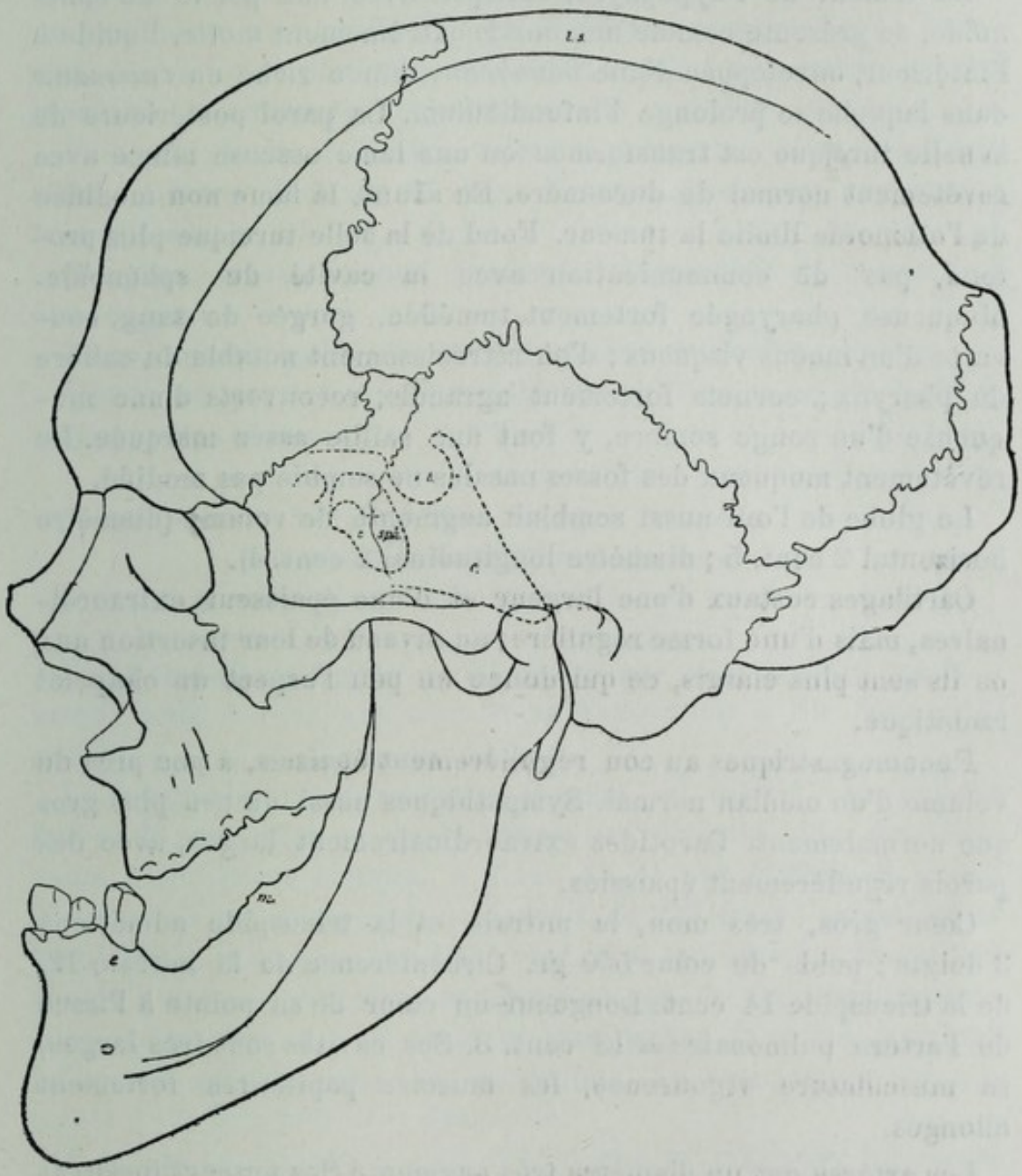

Fig. 96.

Epaississement du frontal et du pariétal; agrandissement du sinus coronal. Prognathisme du maxillaire inf. et effacement de ses angles, dans un crâne acromégalique, étudié par MM. Fritsche et Klebs.

rique; nerf optique droit un peu plus comprimé que le gauche,

fortement aplati, et, détaché de la tumeur, il se présente sous la forme d'un ruban plat d'un cent. de largeur ; nerf optique gauche encore arrondi, son diamètre est de 6 mill. Tige de l'*infundibulum* nettement *augmentée* de volume, se juxtapose comme une large lame jaunâtre à la partie latérale droite de la tumeur.

La tumeur de l'hypophyse, extirpée avec une partie du sphénoïde, se présente comme une *masse* extrêmement *molle*, liquide à l'intérieur, enveloppée d'une *membrane* mince riche en *vaisseaux* dans laquelle se prolonge l'infundibulum. La paroi postérieure de la selle turcique est transformée en une lame osseuse mince avec revêtement normal de dure-mère. En avant, la lame non modifiée de l'ethmoïde limite la tumeur. Fond de la selle turcique plus profond, pas de communication avec la cavité du sphénoïde. Muqueuse pharyngée fortement tuméfiée, gorgée de sang, couverte d'un mucus visqueux ; d'où rétrécissement notable du calibre du pharynx ; cornets fortement agrandis, recouverts d'une muqueuse d'un rouge sombre, y font une saillie assez marquée. Le revêtement muqueux des fosses nasales ne semble pas modifié.

Le globe de l'œil aussi semblait augmenté de volume (diamètre horizontal 2 cent. 5 ; diamètre longitudinal 2 cent. 4).

Cartilages costaux d'une largeur et d'une épaisseur extraordinaires, mais d'une forme régulière ; au niveau de leur insertion aux os ils sont plus élargis, ce qui donne un peu l'aspect du chapelet rachitique.

Pneumogastriques au cou régulièrement épaissis, à peu près du volume d'un médian normal. Sympathiques aussi un peu plus gros que normalement. Carotides extraordinairement larges, avec des parois régulièrement épaissies.

Cœur gros, très mou, la mitrale et la tricuspide admettent 3 doigts ; poids du cœur 550 gr. Circonférence de la mitrale 12, de la tricuspide 14 cent. Longueur du cœur de sa pointe à l'issue de l'artère pulmonaire = 13 cent. 3. Ses cavités sont très larges, sa musculature vigoureuse, les muscles papillaires fortement allongés.

Les artères ont un diamètre très augmenté (les auteurs insistent beaucoup sur ce point et entrent dans de grands détails).

Thymus remarquablement développé forme une masse triangulaire se prolongeant en haut, sous l'aspect d'un *cordon*, jusqu'au *thyroïde*, dont la partie principale est longue à gauche de 13, à droite de 11 cent. et dont la base mesure 8 ; son épaisseur est d'environ 1 cent.

Larynx, corps thyroïde, langue, tous trois régulièrement augmentés de volume, mais sans altérations. Glandes de la racine de la langue un peu tuméfiées.

Rate notablement augmentée de volume; longueur 13, largeur 13, épaisseur, 6 et demi. Poids 750 gr., consistance ferme. Rein gauche très gros 11 cent. 6 et 4 cent. 5; poids 325 gr. Rein droit un peu moins gros, poids 275 gr. Capsules surrénales très amincies, la subsiance corticale ne consiste qu'en une mince couche jaunâtre; la substance médullaire est un peu plus abondante.

Foie gros, lourd, 2,800 gr., vaissaux portes larges et remplis de sang noirâtre. Largeur 32 cent. Estomac très large, muqueuse très plissée.

Ganglions mésentériques légèrement augmentés de volume, un peu rouges.

Dans l'intestin grêle beaucoup de mucus, follicules tuméfiés.

Vessie et prostate sans modification. Testicules de volume moyen, pâles et mous.

Observation XXIX (Ellinwood).

Cette maladie est rare et ne figure pas encore dans nos *Manuels*; nous devons son nom et sa description à Sir James Paget (1).

Le cas que je présente à votre examen est relatif à un homme âgé de 28 ans, qui a eu une adolescence délicate. Pas d'antécédents héréditaires connus. A l'âge de 21 ans (1876), il pesait 93 livres; 5 ans après, son poids était de 206 livres; actuellement (avril 1883), il ne pèse que 196 livres. Il a toujours pu travailler, quoiqu'il éprouve de temps en temps un peu de faiblesse musculaire, du malaise et des douleurs lancinantes dans les membres inférieurs, spécialement dans les genoux. La mastication des aliments a été très troublée; dyspepsie.

Il y a un an environ, il s'est aperçu que sa mâchoire inférieure s'avançait au-delà de la supérieure et qu'elle augmentait graduellement jusque au jour où il ne pouvait plus broyer ses aliments;

(1) A M. le Dr Thibierge nous devons la connaissance de ce cas; nous l'en remercions vivement.

il se fait arracher les dents inférieures, qui furent remplacées par un dentier; ce dernier a été, au bout de quelque temps, substitué par un deuxième, et, comme la mâchoire inférieure continuait à s'allonger, il s'est fait extraire les dents supérieures qui furent remplacées par une plaque artificielle; celle-ci avançait un peu plus que le rebord du maxillaire supérieur afin de pouvoir correspondre au dentier inférieur. Cependant, la déformité ayant fait des progrès, vous voyez que les dents inférieures se trouvent écartées des supérieures et que la distance qui les sépare est d'environ 22 mm.; vous voyez encore que les os de la face se sont agrandis; le crâne est augmenté au point que le malade a été forcé de faire usage d'un chapeau plus large. Les os du tronc, le sternum, les côtes, se sont élargis, épaissis et la colonne vertébrale présente une lordose, pour laquelle il porte un corset, dont il tire quelque bénéfice.

Les os des mains, les phalanges digitales, vous le voyez, sont très épaissis, forts et résistants. Sans doute, le squelette est pris dans son ensemble; néanmoins, c'est sur la tête et les os courts que l'hypertrophie est le plus manifeste.

Quand il se lève du lit, le matin, ses surfaces articulaires s'adaptent un peu difficilement, des craquements s'y produisent, et le malade doit pratiquer quelques manipulations autour des jointures pour que celles-ci fonctionnent convenablement. Il en résulte qu'il butte facilement, qu'il est maladroit quand il se sert de ses jointures.

Il est anémique et souffre beaucoup, lorsqu'il fait froid. L'aspect blanchâtre de ses mains et la pâleur de ses lèvres ont diminué depuis que sa nutrition s'est améliorée. Il n'offre aucun symptôme cérébral, ni de céphalée; son esprit est clair et sa mémoire est bonne. Cet homme n'a jamais eu de rhumatisme articulaire aigu. Pas de sucre, pas d'albumine; augmentation du chiffre des urates.

Tant que je puis en juger, les os ne sont pas poreux, leur poids n'est pas diminué; leur élargissement est symétrique. La colonne vertébrale est courbée, ou, ses courbes naturelles sont très accentuées.

Sir James Paget indique les symptômes caractéristiques de quelques autres maladies des os qui les séparent de l'*ostéïte déformante*; dans le rachitisme, par exemple, les os sont très petits, très courts et les courbes que présentent les os épaissis et allongés sont en différents sens. Dans l'ostéomalacie, ils se sont amincis et courbés d'une façon angulaire.

Le traitement que j'ai adopté pour ce malade est diététique ; croyant que nous avons dans les os une grande quantité d'aliments histogénétiques (1), je ne lui en permet qu'une quantité très modérée et lui prescris une diète libérale d'aliments respiratoires, y compris l'huile de foie de morue.

Les digestions sont meilleures. L'anémie est moins marquée, la santé générale s'est améliorée. Je lui ai conseillé le séjour d'un lieu montagneux et nous le reverrons à son retour.

Observation XXX (Taruffi).

L. Marchetti, tonnelier de son métier, est mort à l'âge de 47 ans, en 1808, après avoir présenté des symptômes indiscutables de l'acromégalie. En 1879, M. C. Taruffi, professeur d'anatomie pathologique à Bologne, décrivit d'une façon très détaillée le squelette de Marchetti, conservé à peu près intact dans un musée pathologique de cette ville; seulement, Taruffi fut d'opinion que le squelette dont il s'agit avait appartenu à un géant. Or, cette théorie a été démontrée fausse par M. P. Marie qui, ayant soumis à une analyse critique le long travail du professeur de Bologne, a fait voir, à n'en plus douter, que Marchetti, loin d'avoir été un géant, n'était autre chose qu'un acromégalique. Le buste en plâtre de ce dernier existe soit à Bologne, soit à Milan.

M. fut renommé comme un grand mangeur, sa stature était de 1m,80. Il avait la *face* très allongée dans le sens vertical, modification dans laquelle, dit Taruffi, la hauteur du crâne n'entrait qu'à un très faible degré. Son *maxillaire inférieur* était agrandi, notamment d'arrière en avant; ses angles n'existaient plus et étaient remplacés par deux lignes courbes; en un mot, *prognathisme* du maxillaire. Les extrémités (mains et pieds) de Marchetti étaient celles d'un acromégalique (voir l'analyse de M. P. Marie).

(1) Les substances histogénétiques sont celles qui concourent à la rénovation moléculaire des tissus normaux.

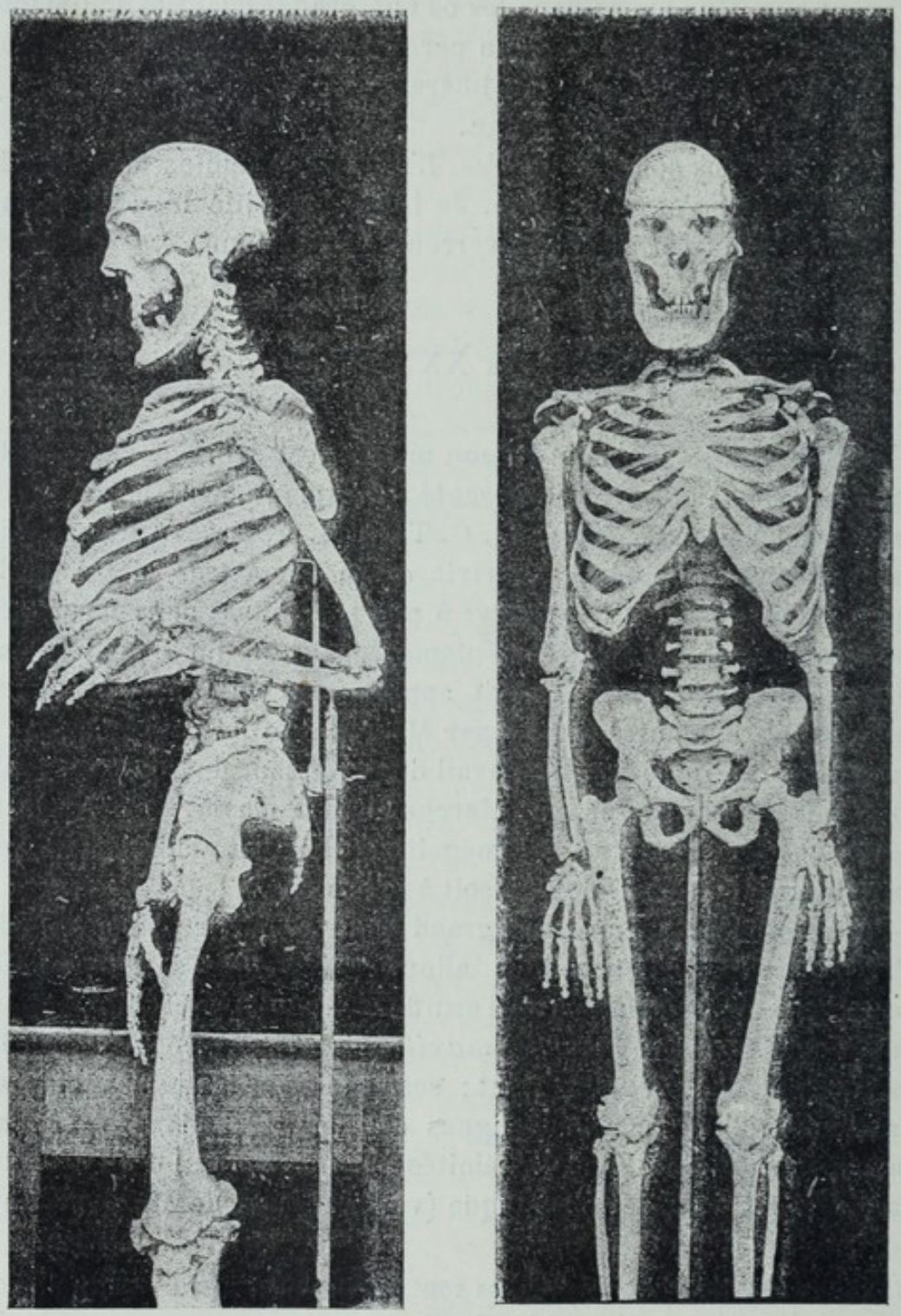

Fig. 97.

Menton faisant une saillie de 35 millimètres hors du plan de la ligne sus-orbitaire. Côtes inférieures épaissies et élargies (2 cent.). Omoplate et clavicules épaissies. Os des mains grossis.

En l'absence de renseignements sur l'état de la face intétérieure du crâne dans la description de M. Taruffi, dit M. P. Marie, je m'adressai à mon distingué confrère et ami le Dr G. Melotti (de Bologne) et lui demandai s'il ne pourrait combler cette lacune en examinant lui-même cette partie du squelette. Voici les résultats de son examen, tels qu'il a bien voulu me les faire connaître en juillet 1889 : « La selle turcique est considérablement agrandie en longueur, largeur et profondeur, et cela aux dépens du sinus sphénoïdal qui a presque entièrement disparu, ainsi que la gouttière qui reçoit l'entrecroisement des nerfs optiques.

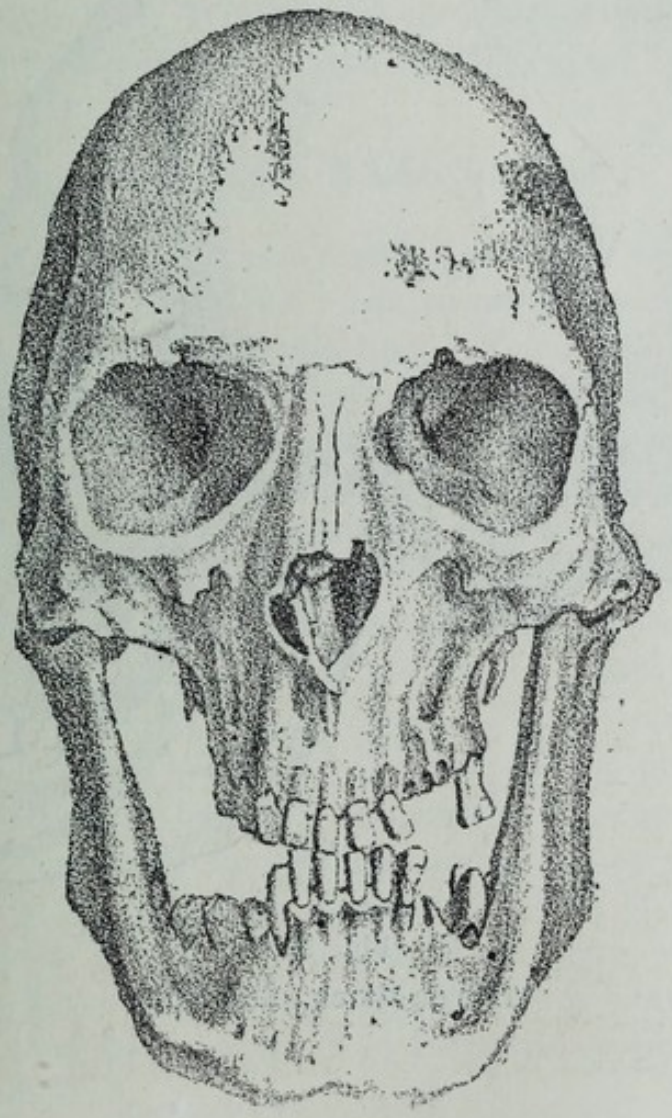

Fig. 98.
Tête de Marchetti vue de face, dont le squelette est manifestement allongé. Le plan des incisives inférieures est supérieur d'environ 10 millimètres à celui des molaires. Hauteur du maxillaire inférieur, au niveau de la symphyse, 39 millimètres.

« Les mesures suivantes donnent l'idée de cette augmentation des dimensions de la selle turcique :

	millim.
Distance entre les deux apophyses clinoïdes.....	38
— entre les deux trous optiques	26
Longueur de l'apophyse clinoïde antérieure droite.....	16
— — — gauche.....	13

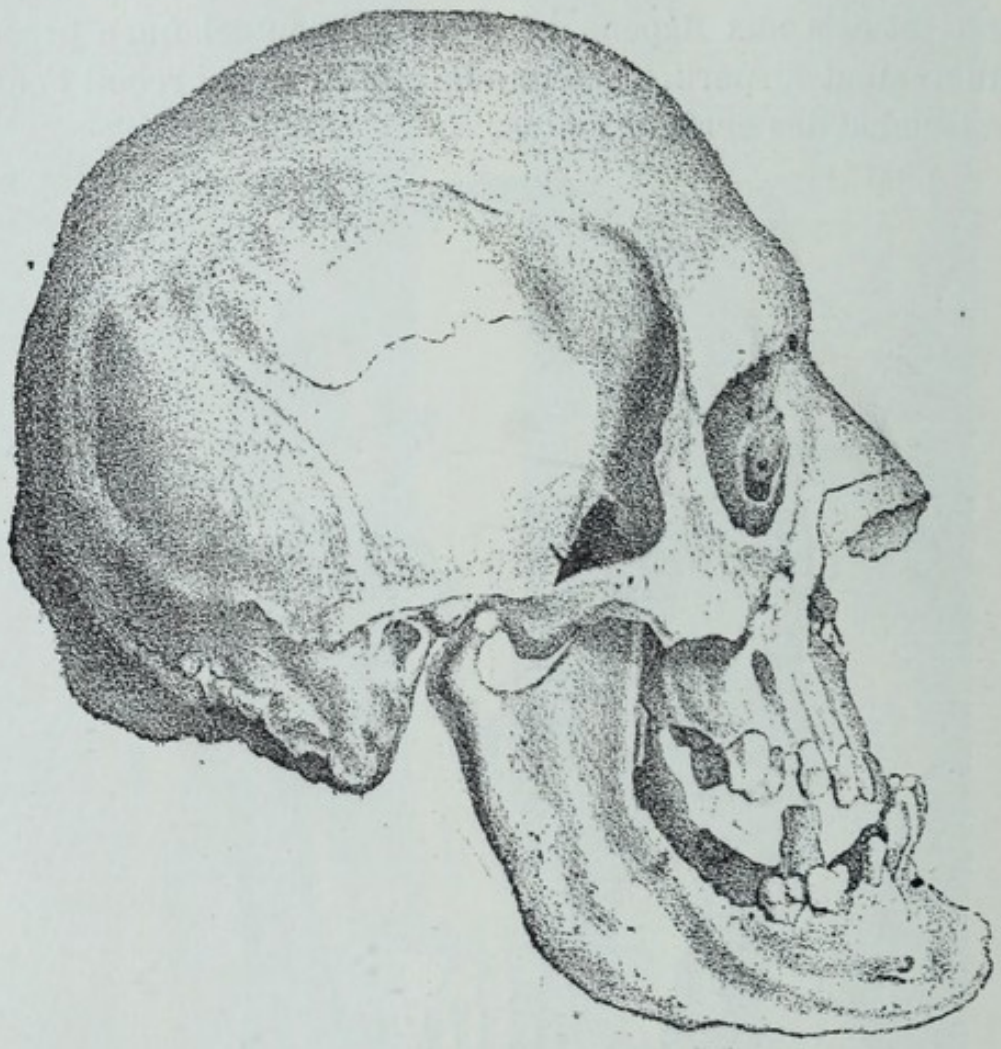

Fig. 99.
Tête de March., de profil.

La distance entre les deux apophyses clinoïdes antérieures est presque le tiers de la largeur totale du crâne ; tandis que normalement elle n'en est que le cinquième.

		millim.
Distance entre les deux apophyses clinoïdes postérieures..		29
— entre l'apophyse clinoïde antérieure droite et l'apophyse clinoïde postérieure droite		20
Distance entre les mêmes apophyses à gauche.....		17
Diamètre transversal de la selle turcique.	à l'union du 1/3 antérieur avec les 2/3 postérieurs.....	31
	au niveau du 1/3 moyen	32
	au niveau des 2/3 pospostérieurs	30
Diamètre antéro-postérieur		30
Profondeur.....		48

« Il est donc bien évident que les dimensions de la selle turcique sont pour ce crâne considérablement augmentées. »

Observation XXXI (Brigidi).

Ghirlenzoni dans sa jeunesse était joli garçon, d'une physionomie ouverte et plutôt sympathique, aussi, ayant quelques dispositions, embrassa-t-il la carrière dramatique. Voici les renseignements fournis sur son compte par Michel Casini, barbier à Florence : « J'ai connu Ghirlenzoni depuis 1835. C'était alors un beau jeune homme de 25 ans environ, ses traits étaient parfaitement réguliers, et les diverses parties de son corps ne présentaient aucune disproportion sauf le nez qui, par sa longueur, excédait notablement les dimensions ordinaires. — Une jeune et jolie veuve, qui de plus avait une certaine fortune, s'éprit de lui, il l'épousa et en eut une fille encore vivante et bien conformée. — A 35 ans, Ghirlenzoni s'en fut dans la haute Italie pour l'exercice de sa profession, et là il attrapa *la syphilis*. Lorsqu'il retourna à Florence, en 1859, il était déjà difforme. — Il me raconta confidentiellement avoir souffert pendant plus de deux ans de ce terrible mal et me dit, qu'au cours de celui-ci, il avait vu tomber ses cheveux et son corps se couvrir de taches et de pustules. A partir de ce temps Ghirlenzoni ne fut plus jamais bien portant et sa difformité devint plus marquée d'année en année. »

Jamais, d'après les témoignages de ses amis, il n'aurait, étant jeune, été atteint de rachitisme. On ne sait pas à quel âge débuta la difformité, mais ce qui est certain c'est qu'elle se montra de plus

en plus prononcée à mesure qu'il avançait en âge. — Il vint un moment où cette difformité devint un moyen de succès pour Ghirlenzoni qui etait resté au théâtre, et Brigidi raconte avec quel enthousiasme les Florentins l'accueillaient lorsqu'il jouait des rôles d'amoureux, comme par exemple dans *Francesca da Rimini* au moment où avec des gestes brûlants il s'écriait en parlant fortement du nez :

... t'amo Francesca, t'amo
E disperato è l'amor mio.

Mais l'affection s'accroissant sans cesse, la gibbosité devint très marquée : de plus l'infortuné ne pouvait plus parler couramment par suite du volume excessif qu'avait acquis la langue qui, par suite de cette augmentation de volume, n'était plus contenue entre les arcades dentaires et dépassait un peu les incisives. C'est à peine si ses jambes pouvaient le porter, il marchait en s'appuyant sur un bâton. Il était en outre adonné à la boisson et cela dès l'époque même où il était vigoureux ; il en était arrivé, quoique très misérable, à dépenser pour satisfaire ce vice, le peu d'argent qu'il arrivait à se procurer.

« Ghirlenzoni était un homme de taille plutôt élevée, il avait le thorax aplati latéralement et proéminent autant en avant qu'en arrière. Cependant la courbure postérieure était plus marquée que l'antérieure et ne se trouvait pas exactement sur la ligne médiane, mais s'inclinait du côté droit, produisant une véritables coliose avec élévation de l'épaule d'environ un centimètre. Le ventre faisait suite à la courbe antérieure du thorax, décrivant avec celui-ci un seul et même arc de cercle. Le tronc, gros et massif, était soutenu par deux membres inférieurs grêles et droits comme par deux colonnettes à large base. Les membres supérieurs étaient grêles et longs ; les mains seules étaient larges et grosses avec les doigts longs et fortement noueux. La tête semblait attachée sur le tronc ; par suite du peu de hauteur du cou incliné vers le côté gauche, elle était volumineuse et aplatie latéralement, les cheveux étaient rares, courts, hirsutes, grisonnants. Le front large, coupé de profondes rides transversales, était limité en bas par deux grandes arcades sourcilières recouvertes de longs poils noirs comme de l'encre, à peine çà et là tachetés de blanc. Cette région, regardée

généralement comme un miroir de la vigueur intellectuelle, était chez Ghirlenzoni aussi belle que possible. Au-dessous, enfoncés dans les orbites se trouvaient deux yeux petits, noirs, peu expressifs et nullement en proportion avec le larges dimensions du front,

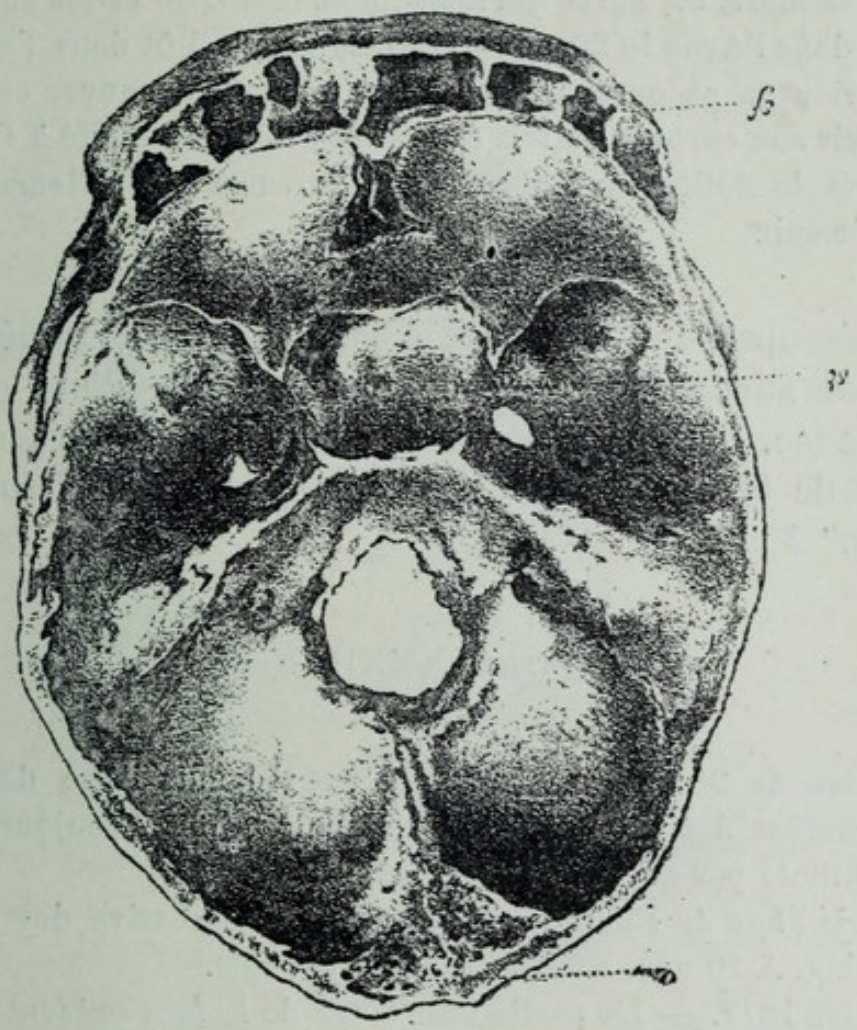

Fig. 99.
Base du crâne de Ghirl. Dilatation des sinus frontaux. Elargissement et déformation de la selle turcique.

Le reste de la face avait bien plus un aspect simiesque qu'humain; elle était allongée avec un très fort prognathisme, aplatie et creusée latéralement, comme si par un coup de hache donné des deux côtés, on avait enlevé les joues. La langue grosse, large, charnue, demeurait interposée entre les arcades alvéolaires très écartées

l'une de l'autre d'arrière en avant. Pour rendre encore plus difforme un aussi affeux visage, la lèvre inférieure était hypertrophiée et renversée en dehors, le nez grand et aquilin. Tout autour, la face était garnie d'une barbe rare, courte, hirsute, grisonnante par l'âge. »

Malheureux et infirme comme il était, Ghirlenzoni résolut de se donner la mort, et, après quelques moments d'un cruel combat, il se jeta dans l'Arno le 29 août 1875. Mais aussitôt dans l'eau il se mit à crier au secours, des bateliers purent le sauver et d'après leur récit son corps « flottait comme du liège ». Porté à l'hôpital, il fut pris de délire et mourut dans le coma le lendemain ou le surlendemain.

La nécropsie de Ghirl est très détaillée ; un résumé passerait sous silence beaucoup de particularités d'une certaine importance, nous préférons en indiquer la lecture dans le travail de M. P. Marie. (*Nouv. Iconogr. de la Salpêtrière*, 1889, n°s 4 et 5.)

Observation XXXII (Henrot).

Homme de 36 ans, non syphilitique ; depuis l'âge de 6 ans, engorgement des glandes sous-maxillaires qui a toujours été en augmentant; pas de cicatrices strumeuses.

Depuis l'âge de 15 ans, augmentation progressive des pieds et des mains. A 20 ans, soldat pendant sept ans.

Janvier 1877. — La partie inférieure de la face présente un développement insolite ; elle se confond sans ligne de démarcation avec la partie supérieure de la poitrine. Les lèvres sont boursouflées, l'inférieure forme un véritable bourrelet de la grosseur du doigt; elle est renversée en bas, et laisse sa bouche entr'ouverte ; la langue ayant au moins le double de son volume normal emplit toute la cavité buccale et vient faire saillie au dehors; elle présente la coloration et le degré de consistance ordinaires; ce n'est pas de l'œdématiation de la pointe, mais bien de l'hypertrophie portant sur la totalité de l'organe.

L'arcade dentaire supérieure est normale ; l'arcade dentaire inférieure appartient à une circonférence beaucoup plus grande que

la supérieure ; on dirait la mâchoire d'un géant appliquée contre le maxillaire supérieur d'un adulte ; on peut, lorsque la mâchoire inférieure est aussi rapprochée que possible de la supérieure, passer le bout de l'indicateur entre les arcades dentaires.

Les dents du maxillaire inférieur présentent une hypertrophie dans tous les diamètres ; elles sont plus longues et plus larges que les supérieures...

Fig. 100.

Faciès acromégalique type. Exorbitisme ; nez gros ; lèvres épaisses et écartées, largeur de la langue. Prognathisme accentué.

Les globes oculaires font une saillie considérable : le regard manque de vivacité, il semble à demi éteint; les paupières, sans être œdématiées, présentent un gonflement spéciale : la supérieure

recouvre la moitié de la cornée, on dirait qu'elle est trop longue. Les pupilles sont égales, modérément dilatées, peu impressionnables à la lumière ; dans certains moments il y a peut-être un peu de loucherie, ce n'est pas constant ni assez accentué pour qu'on puisse indiquer l'œil dévié.

Le nez est extrêmement développé.

L'élargissement de la face est considérable ; d'une région parotidienne à l'autre, on constate au moins 6 ou 7 centimètres de plus que dans l'état normal. Tout le pourtour du maxillaire inférieur, aussi bien au niveau des branches montantes que des branches horizontales contient d'immenses paquets ganglionnaires confondus en une seule masse, semblant faire corps avec l'os lui-même; ces masses uniformément arrondies ont une consistance telle que, dans beaucoup de points, il est impossible de dire si c'est la surface de l'os ou la surface de la tumeur qu'on a sous la main : ces tumeurs, qui ont développé les régions parotidiennes et sous-maxillaires d'une façon uniforme, se continuent sans ligne de démarcation avec la partie supérieure de la poitrine. Le corps thyroïde hypertrophié se confond dans la masse commune.

Le front est normal ; il ne présente, ainsi que le crâne, aucune déformation; à première vue, il semble atrophié à cause du développement énorme de la face, mais un examen plus attentif permet de reconnaître que la face seule est hypertrophiée.

Le teint est d'un blanc mat.

Le facies présente à la fois le type du scofuleux, du leucocythémique et de l'idiot; comme expression, c'est un mélange d'avachissement et de basse sensualité...

Les membres supérieurs et inférieurs ont leur volume ordinaire; ils semblent plutôt amaigris si on les compare à l'ensemble de l'individu; la peau est saine, blanche, fine, atémique, sans œdème.

Comme contraste, les mains et les pieds sont phénoménaux; la forme de ces extrémités n'est pas sensiblement modifiée ; il ya de l'hypertrophie totale ; la longueur, la largeur, l'épaisseur des doigts et de la main ont subi un accroissement proportionnel ; les ongles présentent une large surface plane.

Le système veineux superficiel ne présente rien de spécial, il n'est nulle part variqueux. Les lymphatiques ne sont enflammés d'aucun côté; les ganglions de l'aisselle, de l'aine, du creux poplité sont normaux.

Il n'y a pas de paralysie ; le malade peut remuer bras et jambes, cependant les mouvements sont lents ; il faut un certain effort pour soulever les mains et surtout les pieds ; y a-t-il de l'affaiblissement musculaire ou est-ce le poids des extrémités qui rend les mouvements pénibles ? Il est vraisemblable que ces deux causes agissent dans le même sens; toujours est-il qu'il garde dans son lit une immobilité à peu près complète; on dirait un homme de cire.

La sensibilité cutanée semble un peu obtuse, il n'y a nulle part d'anesthésie...

L'intelligence est lourde; il entend sans que l'on soit obligé d'élever notablement la voix, il répond avec assez de précision aux questions qu'on lui adresse; il se plaint constamment d'une céphalalgie profonde sans irradiation périphérique. La vision est très incomplète; dans certains cas, il éprouve des difficultés à saisir les objets qu'on lui présente, surtout quand ils ont un petit volume.

En un mot ce malade est étendu dans son lit comme une masse inerte; il ne cause pas avec ses voisins, et ne semble prêter qu'une attention très distraite à tout ce qui se passe autour de lui ; il faut le questionner, l'exciter, pour obtenir une réponse...

Nécroscopie. — La peau est saine partout, elle n'est nulle part adhérente aux tissus sous-jacents; celle qui recouvre les parties hypertrophiées ne présente rien de spécial.

Le corps thyroïde est très développé : il a quatre ou cinq fois son volume normal. Les glandes sous-maxillaires sont perdues dans d'immenses masses ganglionnaires qui ont renversé le bord libre du maxillaire inférieur, à ce point que la face antérieure de cet os est devenue presque horizontale ; l'os a un aspect tout particulier; ses déformations symétriques pourraient faire croire qu'il provient plutôt d'un singe géant que d'un homme. Les tumeurs sous-maxillaires et péri-parotidiennes sont constituées par des amas ganglionnaires appliqués les uns contre les autres; elles sont formées par un tissu homogène, dur, très cohérent, et n'ayant aucune tendance à subir la dégénérescence graisseuse, caséeuse ou tuberculeuse.

La plupart des nerfs, le pneumogastrique, le glosso-pharyngien, le plexus brachial ont subi une notable augmentation de volume.

Le foie est volumineux, mou, flasque, ne présente rien de spécial à la coupe. — La rate a au moins le triple de son volume normal,

sa consistance est normale, on trouve dans son épaisseur une petite tumeur du volume d'une noisette, d'une dureté pierreuse. Le pancréas, l'estomac, les intestins sont sains, les reins volumineux, sains. La langue est hypertrophiée, les papilles gustatives sont très saillantes ; elles sont manifestement hypertrophiées.

Le cœur est très petit, il a subi un degré d'atrophie considérable, il ne présente guère que les 2/3 du volume de mon poing, et celui-ci ne représente pas la moitié du poing de notre sujet. — Pas de sérosité dans le péricarde, quelques plaques laiteuses sur le péricarde, et particulièrement le long de l'aorte et de l'artère pulmonaire. Les parois du ventricule droit sont très amincies, celles du ventricule gauche sont peu épaisses; le muscle n'a pas subi de dégénérescence.

Les parois du crâne ne sont ni épaissies ni déformées; la base est normale. sauf au niveau de la selle turcique; là nous trouvons des modifications considérables : la lame quadrilatère du sphénoïde et les apophyses clinoïdes postérieures sont très élargies; elles présentent beaucoup moins d'épaisseur que dans l'état ordinaire, elles sont complètement déjetées en arrière de façon à agrandir la fosse pituitaire; celle-ci, en effet, au lieu de pouvoir contenir une noisette, a pris des dimensions telles qu'elle peut loger un petit œuf de poule. La paroi antérieure de la fosse au lieu de présenter une saillie est fortement excavée. Quoique amincie, la lame quadrilatère est encore assez solide pour résister au scapel.

En enlevant le cerveau, M. Leroy, interne du service, éprouve une certaine difficulté à détacher le corps pituitaire; malgré les précautions qu'il prend, l'adhérence est telle qu'il coupe la partie la plus saillante de l'hypophyse; il s'écoule quelques gouttes d'un liquide noirâtre légèrement visqueux.

Sur le maxillaire inférieur, l'os kyoïde, le tibia, le péroné, le cubitus, le radius, en un mot sur tous les fragments d'os qui ont été conservés, nous trouvons des ostéophytes très développés; sur le maxillaire inférieur, que nous pouvons prendre pour exemple, les apophyses géni forment des saillies volumineuses de la grosseur d'un haricot; sur l'os kyoïde, les tubercules qui donnent insertion à des muscles et qui habituellement sont à peine marqués, forment des saillies très manifestes; sur l'extrémité inférieure du tibia, dans les points d'insertion des ligaments, nous constatons également des saillies osseuses, des bosselures qui donnent à l'os un aspect tout particulier. Dans d'autres points, sur la face externe de

la branche montante du maxillaire inférieur, on trouve des surfaces irrégulièrement circonscrites, d'un aspect blanc, très dures, éburnées et parsemées d'une myriade de petits trous visibles à l'œil nu...

L'hypertrophie des mains et des pieds ne porte pas seulement sur les parties molles, elle atteint aussi les os ; nous avons fait sur la main et le pied conservés, une coupe longitudinale qui permet de ne conserver aucun doute à cet égard; la même coupe, répétée sur une main et sur un pied d'un homme de haute stature, nous a permis de constater que l'augmentation de volume était générale; ainsi, par exemple, le calcanéum mesure au moins un centimètre et demi de plus chez notre myxœdémateux que chez l'autre sujet. Ces ostéophytes, qui se sont développés partout où existe normalement une saillie, sont plus marqués aux membres inférieurs qu'aux membres supérieurs; nous ne trouvons d'altération ni dans le canal médullaire, ni dans le tissu spongieux.

Les cartilages du larynx (thyroïde, cricoïde, aryténoïde) sont ossifiés; les saillies qu'ils présentent sont beaucoup plus indiquées qu'à l'état normal.

Quant au système nerveux, outre la présence de plaques uniformes dans les méninges rachidiennes, M. Henrot constata à la base du cerveau sur la ligne médiane aux lieu et place du corps pituitaire, une tumeur ovoïde du volume d'un petit œuf de poule; le diamètre transversal le plus grand mesure 42 millimètres, le diamètre longitudinal mesure 30 millimètres; elle est limitée par les organes suivants : en avant le chiasma des nerfs optiques qui est complètement aplati, et forme une large bandelette rubanée ayant plus d'un centimètre et demi de largeur; son épaisseur est réduite à 1 ou 2 millimètres; elle forme une vaste concavité en rapport de configuration avec la tumeur. Sur les côtés, les lobes sphénoïdaux du cerveau se sont excavés; en arrière, elle repose sur les pédoncules cérébraux.

Quoique régulière dans son ensemble, elle présente en avant et à gauche une petite saillie arrondie qui semble surajoutée. C'est dans ce point que la section a laissé une partie de la tumeur adhérente à la selle turcique.

La consistance est demi-molle; à la coupe on constate une partie antérieure et une postérieure ne présentant pas le même aspect. — En la soulevant avec précaution on voit ses connexions intimes avec la base du cerveau; elle se continue directement par l'infundibulum jusqu'au tube cinereum qu'on tiraille lorsqu'on exerce sur

elle une légère traction. L'*infundibulum* est résistant, il est *beaucoup plus développé* que dans l'état normal. La glande pinéale a au moins le double de son volume ordinaire.

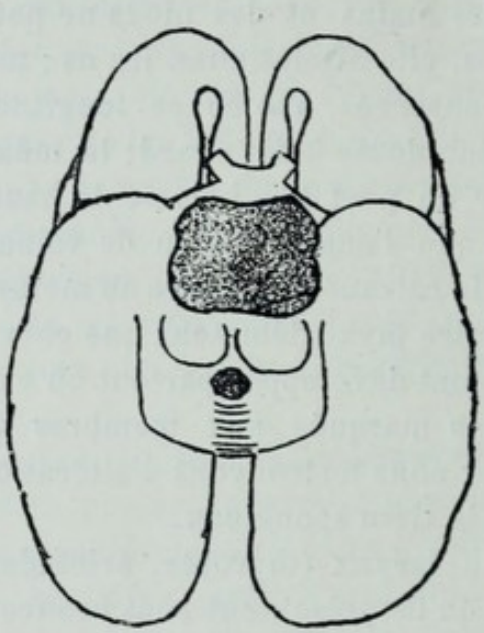

Fig. 101.
Intumescence de l'hypophyse et refoulement excentrique des organes qui l'entourent de plus ou moins près.

Dans l'examen microscopique fait à Reims, on constata que le corps pituitaire contient de grosses cellules ovalaires à un ou

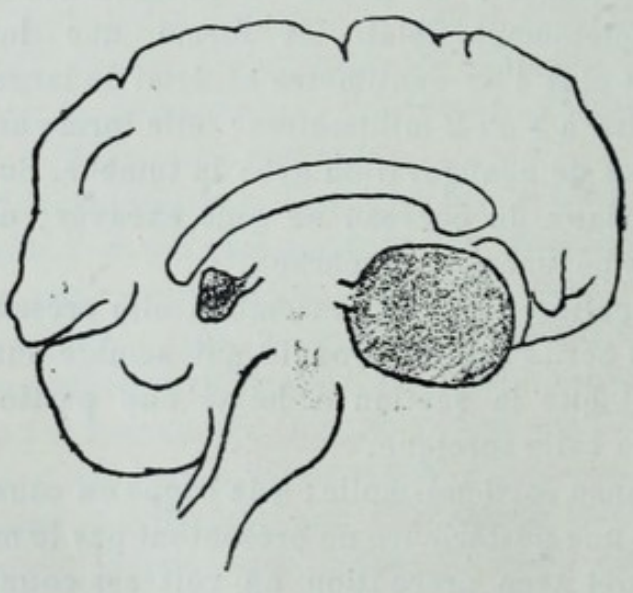

Fig. 102.
Même tumeur, ses rapports en avant et en arrière.

plusieurs noyaux, plus visibles dans la glycérine et la solution de carmin que dans l'iode, la fuchsine et l'acide acétique. — L'hypertrophie du ganglion cervical supérieur du grand sympathique porte plus sur la gangue celluleuse que sur les éléments nerveux.

Pour le *grand sympathique,* ce qui frappe tout d'abord, c'est une hypertrophie considérable de tous les ganglions et de tous les nerfs qui le constituent.

Portion cervicale. — Le ganglion cervical supérieur gauche est très volumineux; il a conservé sa forme, et mesure 45 millimètres de longueur, sur 15 millimètres de largeur.

Le filet carotidien a trois ou quatre fois le volume normal. En avant se trouvent trois grosses anastomoses avec le pneumogastrique; en arrière trois gros filets vont se jeter dans l'anse formée par la première et la deuxième paires cervicales; de l'extrémité inférieure partent plusieurs rameaux : le plus volumineux aboutit au ganglion moyen qui est placé très bas, immédiatement au-dessus du ganglion cervical inférieur; ce dernier étalé transversalément mesure 15 millimètres de largeur sur 40 millimètres de longueur.

Portion dorsale. — Le grand sympathique dans toute cette région forme un cordon présentant au niveau des ganglions de légers renflements; il mesure 5 millimètres de largeur dans certains points, 6 millimètres dans d'autres. En avant on suit parfaitement les branches qui se rendent à l'aorte.

Vers la partie inférieure, il se partage en deux branches qui ont elles-mêmes la même importance que le tronc, 6 millimètres; le grand splanchnique est la continuation du sympathique. Ces cordons sont plus volumineux que le pneumogastrique dans la région cervicale, ne mesurant que 4 millimètres. Au lieu de trouver une succession de ganglions réunis par des filets nerveux plus ou moins importants, nous ne trouvons qu'un gros tronc nerveux irrégulièrement bosselé.

Portion abdominale. — Le grand nerf splanchnique gauche, après avoir traversé les piliers du diaphragme, vient se jeter à l'angle supérieur gauche du ganglion semi-lunaire; il se continue à plein canal à sa sortie du ganglion avec une branche volumineuse du pneumogastrique droit.

Le ganglion semi-lunaire et le plexus solaire mesurent 45 millimètres de largeur sur 30 millimètres de hauteur; ils ne donnent aucune branche par leur bord supérieur concave, mais par leur

bord inférieur convexe ils fournissent de nombreux rameaux qui suivent les artères mésentérique supérieure, coronaire stomachique, splénique, etc...

Le gpand sympathique du côte droit quoi que n'ayant pas ét disséqué avec le même soin est aussi hypertrophié que celui de gauche dans toutes les parties que nous examinons.

Observation XXXIII (Lancereaux).

Parlant de l'hypertrophie osseuse qui se montre après la période d'accroissement du squelette et qu'il pense être subordonné à une influence nerveuse agissant vraisemblablement sur les petits vaisseaux, notre maître M. Lancereaux donne le résumé de l'observation d'une malade qu'on avait cru atteinte de cachexie exophthalmique. « Le front », dit le savant médecin de la Pitié (p. 29) (1), « est aplati et les os du crâne sont manifestement hypertrophiés. Le nez, les lèvres, les principaux os de la face et surtout le maxillaire supérieur sont le siège d'une hypertrophie non douteuse. Les dents, régulières à leurs extrémités libres, sont écartées les unes des autres, comme si elles n'avaient pu suivre le développement exagéré des mâchoires et principalement celui de la mâchoire inférieure. Les mamelles sont développées, les cartilages costaux ossifiés pour la plupart, la poitrine est bombée en avant comme dans les déviations rachidiennes. Le corps thyroïde est hypertrophié, le larynx est large et les cartilages qui le composent sont calcifiés. La voix est rauque. Membres supérieurs et inférieurs normaux; les supérieurs sont 'relativement plus volumineux que les inférieurs.

« *Autopsie* : hypertrophie des os du crâne, cerveau petit. Hypertrophie du *corps pituitaire ayant le volume d'un petit œuf de poule*; *agrandissement de la cavité pituitaire*; *communication* probable de la selle turcique avec le sinus sphénoïde. Ecoulement d'un liquide blanc séreux des éléments altérés; il reste une membrane cellulaire vasculaire. *Dépression* du *cerveau* au niveau de la tige pituitaire; lobes antérieurs petits. Tissu cellulaire et graisse du fond de l'orbite hypertrophiée. Exophthalmie considérable, yeux assez sains. Hypertrophie et dilatation du cœur, surtout à gauche; fibre musculaire jaunâtre plus ou moins granuleuse. Lobe

(1) Lancereaux. Traité d'anatomie pathologique, T. III.

droit du foie presque triplé de volume ; dépression froncée pouvant contenir un œuf de pigeon, sur la partie supérieure du foie ; lobe gauche très petit ; points blanchâtres assez analogues à des trames d'anciennes tumeurs ; cellules granuleuses et graisseuses. Rate volumineuse dure. Reins ayant presque le double des reins normaux, à surface irrégulière, avec des petits kystes. Epaississement des parois de l'estomac. Utérus très petit. Ovaires du volume d'un petit œuf de pigeon ».

Observation XXXIV (Lombroso).

Homme de 37 ans, avait jouit d'une bonne santé jusqu'à l'âge de 24 ans, il eut alors une bronchite ou mieux une bronchorragie ; lorsqu'il fut guéri il vit son corps augmenter tout d'un coup, de sorte qu'en quatre mois il dut changer trois fois ses vêtements. Il eut à ce moment quelques petites fièvres intermittentes et fut pris d'une voracité extraordinaire et de quelques douleurs dans les os, les articulation et l'estomac. Les forces baissèrent, il survint de la dyspnée et de la cardialgie. Lombroso vit cet homme pour la première fois seize ans après le début de l'affection : il pesait 120 kilogr. 400, sa taille était de 1m80, la peau d'un jaune foncé, la barbe un peu rare ; les cheveux, assez abondants, étaient châtains et rudes. — Les dimensions de la tête sont à peu près normales, les oreilles normales de volume et d'implantation. Mais la face se montre disproportionnée, surtout en largeur, et rappelle dans sa monstruosité celle du gorille et du lion ; grande est la distance entre les deux pommettes, mais plus encore la longueur et la largeur de la mâchoire inférieure, qui, malgré son énorme développement, vient presque au niveau de la mâchoire supérieure. Les parties molles de la face ne suivent pas dans une égale proportion le développement des os les yeux ne sont guère plus gros que normalement, le nez est assez peu épaissi, les lèvres au contraire sont très volumineuses, un peu plus l'inférieure que la supérieure, la langue n'est pas beaucoup plus grosse que normalement (plus grand diamètre transverse 65 millimètres), les dents manquent presque toutes, celles qui restent sont d'un aspect normal. — Le cou est énorme, le double de la dimension ordinaire (470 millimètres de circonférence), énorme aussi le développement des épaules de l'omoplate, de la clavicule, de toute la circonférence du thorax qui d'un mamelon à l'autre mesure 1,330 millimètres. — Le bras

et la cuisse ne présentent aucune hypertrophie, mais à partir du milieu de la jambe et du milieu de l'avant-bras vers en bas le membre devient extraordinairement hypertrophique, plus encore pour les membres supérieurs que pour les inférieurs.

Circonférence du corps	500	millimètres.
Diamètre bi-temporal	152	—
— bi-rygomatique	150	—
— fronto-mentonnier	260	—
— occipitp-mentonnier	302	—
Longueur des oreilles	63	—
— du nez	65	—
Circonférence maxima de la poitrine	1330	—
— du cou	470	—
— de la prrtie moyenne du bras	330	—
— de l'avant-bras	370	—
Longueur de l'acromion à l'extrémité de médius.	840	—
Circonféronce maxima de la main	350	—
— — du pouce	120	—
— de la partie moyenne la jambe	460	—
— du cou de pied	330	—
Longueur maxima du pied	300	—
Largeur — —	148	—

En somme, les os malaires, les vertèbres, les côtes, le sternnm, les os de l'avant-bras, du pied et de la main ont augmenté de volume, tandis que le fémur, l'humérus, tous les os de la voûte cranienne et en partie ceux du bassin sont restés normaux.

La peau est épaissie dans les régions hypertrophiées de l'avant-bras, du pied et de la frce. Les chairs des membres hypertrophiés paraissent à la palpation d'une consistance plus grande que celle d'un muscle normal, lardacée ou cartilagineuse.

L'intelligence était très lucide, le malade manifestait même une certaine finesse de sentiments.

Bien qu'encore jeune et d'un tempérament très amoureux dans les premières années de son adolescence, ce malade a perdu toute tendance aux plaisirs vénériens et n'a plus de pollutions.

Observation XXXV (Verga).

A la fin de 1860, visitant les malades chroniques de l'église Santa Maria ai Nuovi Sépolcri, une des succursales de l'Ospédale Maggiore de Milan, j'étais resté frappé à l'aspect d'une malade dont le visage, d'une pâleur de cire et d'une grandeur disproportionnée,

faisait presque peur. Telle devait être l'impression que ressentait aussi le bas personnel de service, car cette femme était appelée « le grotesque ». Voyant que je la regardais fixement, elle eut l'ingénuité de me dire qu'elle n'avait pas toujours été ainsi, que dans un temps elle avait été comme les autres jeunes filles. Je désirai connaître ses antécédents, et je recueillis du Dr Chiapponi l'assez curieuse notice qui suit :

Maria B... est de Milan, sa mère mourut à vingt-trois ans à la suite d'une maladie à marche rapide ; son père à plus de cinquante-sept ans d'un squirrhe de l'estomac ; ses frères moururent en bas âge, un seul est encore vivant, en bonne santé, il est grand et maigre.

Après avoir eu ses premières règles à onze ans, elle perdit cette évacuation périodique au bout d'un an après avoir eu la variole : la menstruation reparut à l'âge de seize ans, et continua très abondante pour cesser de nouveau et pour toujours à vingt-cinq ans. Mariée, elle n'eut pas d'enfants. Elle vivait du métier de tailleuse.

Depuis qu'elle était petite fille elle fut sujette à des ophtalmies obstinées qui se guérissaient par des applications topiques et se reproduisirent avec une assez grande fréquence pendant toute la vie. Mais la santé générale s'altéra après la cessation des règles, et à partir de cette époque (vingt-cinq ans), pendant une dizaine d'années, apparurent en relation avec les diverses articulations, spécialement aux jambes, un assez grand nombre de tumeurs (cinquante environ) de la grosseur d'un œuf de poule, de coloration naturelle, douloureuses au moindre attonchement, pas molles : elles surgissaient par deux, trois, quatre à la fois, et en deux ou trois semaines se résorbaient sans jamais suppurer. Délivrée à trente-cinq ans de ces tumeurs, elle vit sa santé devenir encore plus mauvaise, elle fut ascitique pendant quelque temps, et éprouva de fortes douleurs aux jambes qui lui rendirent dans la suite les mouvements impossibles. Ce qu'il y a de plus remarquable, c'est qu'à cette période elle commença à s'apercevoir que toutes les parties de sa personne qui, auparavant, étaient plutôt grêles, allaient en grossissant graduellement, de sorte que par trois fois elle fut obligée de faire couper les bagues qu'elle avait au doigt, et que sa face en particulier devenait monstrueuse.

Admise pour une fièvre gastrique à l'hôpital, le 24 août 1856, elle fut placée dans la catégorie des chroniques pour *rhumatalgie* et *amblyopie*, le 16 septembre de la même année. Depuis cette

époque, ses souffrances et, en particulier, certaines douleurs lancinantes au niveau des articulations ne l'abandonnèrent plus.

Quand je la vis, en 1860, elle restait toute la journée au lit où elle ne pouvait même se retourner qu'au prix de grands efforts et avec l'aide des infirmières. L'intelligence était un peu lente, mais assez lucide, l'humeur toujours égale, mais plutôt susceptible à la plus légère contrariété, la vue faible, l'ouïe obtuse, l'appétit bon, la digestion normale. Constipation continuelle, quelquefois absolue pendant vingt-deux jours, il fallait constamment recourir à des moyens excitants pour régulariser un peu les fonctions intestinales. Urines toujours abondantes, parfois même un peu difficiles. Les organes respiratoires ne montraient aucun trouble... Il y avait de temps en temps des palpitations et aussi des intermittences des bruits du cœur avec quelques faux pas cardiaques. Jamais de mouvement fébrile. La longueur de toute la personne arrivait à $1^{m}71$; du sourcil au menton on comptait environ 18 centimètres et d'un angle à l'autre de la mâchoire inférieure en passant sur le menton environ 29 centimètres ; il ne me fut pas possible de déterminer si la tendance à l'augmentation de volume était plus grande dans les os plats, dans les cylindriques, ou dans ceux de forme mixte.

Je trouve dans les notes sur cette malade qu'en novembre de la même année elle fut atteinte d'un érysipèle de la face, que dans les premiers jours de 1862 elle souffrit d'un écoulement purulent de l'oreille droite qui plus tard s'étendit aussi à l'oreille gauche, et qu'en octobre de la même année elle devint complètement aveugle, et presque sourde. Enfin, après quelques alternatives de coma et de subdelirium, elle succomba âgée de cinquante-neuf ans à une affection typhoïde dans laquelle apparurent de vastes plaies de décubitus et de graves accès épileptiformes. Mort, nécroscopie dans le travail de M. P. Marie, *loc. cit.* (*Nouvelle Iconog. de la Salpêtrière*, 1889.)

Observation XXXVI (Chalk) (1).

A l'âge de 7 ans cette femme, qui était d'une bonne santé, tomba dans la boutique et se heurta violemment le menton sur un comptoir, en même temps la langue fut, de par la chute, assez fortement mordue; hémorragie assez abondante, sutures de la plaie,

(1) Nous devons à l'obligeance de M. P. Marie la traduction de cette observation dont l'existence nous a été indiquée par M. A. Broca.

guérison rapide. Jusqu'à l'âge de 18 ans, santé parfaite; c'est alors que, voyant à l'improviste une araignée sur ses vêtements, elle éprouva une peur très vive et ses *règles*, jusque-là régulières, se supprimèrent à l'instant et pour toujours. Bientôt après, elle commença à souffrir de *maux de tête violents* et intermittents. A l'âge de 20 ans, on commença à remarquer que son intelligence devenait paresseuse, qu'elle éprouvait des envies bizarres et qu'elle manquait de force d'attention; elle présentait en outre de l'inactivité physique et un dérangement général des fonctions nutritives; à peu près à la même époque, elle souffrit de très fortes douleurs au niveau d'une dent cariée à la mâchoire supérieure, du côté droit, dent qui fut extraite. Puis survinrent des douleurs atroces de la face du même côté, douleurs qui continuèrent avec plus ou moins de fréquence jusqu'à l'époque actuelle. La malade commença alors à éprouver une *faiblesse générale* dans les articulations des membres supérieurs et inférieurs. Une fois, à la suite d'un léger accident, survint une luxation de l'épaule. La marche était souvent gênée par la faiblesse des genoux et des articulations tibio-tarsiennes; cette condition des jointures dura plusieurs années. A l'âge de 30 ans, la surface du corps enfla tout entière, après quelque temps cette enflure céda en partie, on la trouve actuellement confinée, principalement aux mains et à la face. C'est à cette période que la *langue* commença à s'élargir, et douze mois plus tard les modifications de la *mâchoire inférieure* furent observées, mais ce n'est qu'un an après que la protrusion du maxillaire inférieur est devenue assez marquée pour gêner sérieusement la mastication et la parole.

Depuis cinq ans, elle a eu de violentes attaques de douleurs dans l'oreille droite avec utorrhée. Bientôt après, attaque d'épilepsie rapidement suivie par de l'amaurose et une *cécité complète* (il y a deux ans). Ces attaques se sont répétées plusieurs fois depuis.

Par suite de la pression constante et longtemps continuée d'une langue hypertrophiée, les condyles de la mâchoire inférieure ont été partiellement déplacés de la cavité glénoïde, de sorte que cet os a été projeté obliquement en bas et en avant, et qu'il dépasse d'environ un pouce la mâchoire supérieure en formant une forte proéminence avec le *menton*. De telle sorte que la *face* se présente comme si elle était *allongée*, ce qui, coïncidant avec l'hypertrophie de la mâchoire inférieure et un raccourcissement de la lèvre supérieure donne au visage de la malade un aspect étrange et grotesque,

surtout de profil. La langue, qui éprouve des variations considérables en forme et en dimensions, au point quelquefois d'être assez gonflée pour sortir de la bouche, était, quand on l'a mesurée, le 4 janvier 1857, large de trois pouces, épaisse de 3/4 de pouce et portait l'empreinte profonde de la rangée supérieure des dents; la *mastication* était excessivement difficile et douloureuse, la *parole* gênée.

Observation XXXVII (Alibert).

J'ai fait paraître naguère à mes leçons cliniques, Pierre, âgé de 32 ans; il était né faible et resté maigre jusqu'à la puberté; mais, à cette époque, sa taille s'accrut à un tel point qu'elle arriva presque soudainement à six pieds quatre pouces; ses bras, ses mains, ses cuisses étaient d'un volume proportionné, c'est-à-dire du double du volume ordinaire; sa figure était oblongue, sa langue d'une largeur considérable, sa voix était rauque et ressemblait à celle d'un acteur qui contrefait la voix d'un vieillard. Ce géant scrofuleux éprouvait des tiraillements dans les jambes et des douleurs continuelles dans les reins. Il était tourmenté d'une soif si vive, qu'il buvait jusqu'à dix-huit bouteilles d'eau pure tous les jours. Cet homme colossal urinait parfois avec tant d'abondance qu'il produisait une sorte d'inondation dans les lieux où il se trouvait, il avait d'autres infirmités qui sont inutiles à décrire, il n'éprouvait aucun attrait pour le sexe féminin.

Observation XXXVIII (Saucerotte-Noël).

Il y a environ six ans qu'un habitant du village de Mangonville, à quatre lieues de Lunéville, âgé de 39 ans, haut de cinq pieds deux à trois pouces, d'une stature grêle et mince, à l'époque citée d'il y a environ six ans, s'aperçoit que tous les os de son corps, à l'exception peut-être des dents, grossissent peu à peu sans s'allonger (ceux au moins qui peuvent faire croître un individu en hauteur), de manière qu'il estime présentement avoir les os au moins du double gros qu'au terme d'il y a six ans.

Il est certain que c'est un homme extraordinaire, eu égard à la circonférence de son corps en général et de chacune de ses parties dans ce détail, sans que les chairs y soient pour beaucoup, car elles sont flasques et affaissées, et démontrent que c'est aux dépens de

leur tissu cellulaire que les os acquièrent un embonpoint contre nature, s'il est possible de m'exprimer ainsi.

Cet homme est obligé de se faire faire des chapeaux, n'en trouvant point dont la forme soit assez ample pour lui; ses yeux sont actuellement très à fleur de tête par l'épaississement des os de l'orbite qui ont porté ces organes en dehors; sa mâchoire inférieure ayant sans doute eu plus de facilité à s'étendre que la supérieure parce qu'elle est un os unique et mobile, il s'ensuit que les dents incisives du bas débordent celles du haut de l'épaisseur du doigt, ce qui n'est pas de même pour les dents molaires, sans doute parce que la force des muscles crotaphytes et masséters s'est opposée à l'élargissement de la mâchoire inférieure sur les côtés.

La lèvre inférieure est peut-être l'unique partie molle qui ait suivi l'accroissement progressif des parties dures, car elle est très grosse; la colonne vertébrale est d'un calibre singulier; il en est de même des clavicules; les omoplates et les os des hanches ont prodigieusement pris d'étendue et d'épaisseur, de même que les côtes et le sternum, de sorte que la poitrine est fort éminente et le ventre plat, eu égard à l'affaissement et à l'émaciation des parties molles. Les côtes ont bien un pouce et demi de largeur, et paraissent même en quelques endroits déborder les unes sur les autres; les pieds et les mains peuvent être comparés, relativement à la grosseur, à ces mêmes parties qui, chez un sujet ordinaire, seraient attaquées d'un gonflement, comme on dit, à pleine peau.

Les jambes paraissent à la première inspection ne point cadrer avec le reste du corps; mais bientôt l'illusion cesse, si l'on fait attention qu'elles sont tout os, et qu'elles n'ont point ou presque point de mollet. Malgré cela le tendon d'Achille est bien le double gros que chez un autre sujet adulte.

Ce citoyen ne peut imputer l'accroissement de ses os à aucun état maladif; il est vrai que dans tous les temps il a été assez gros mangeur, mais aussi il a constamment fait beaucoup d'exercice, car il est un des plus grands cultivateurs de la province. Actuellement, il est presque toujours assoupi, sans doute à cause de la compression du cerveau par l'épaisseur des os du crâne. Depuis environ deux ans, il éprouve une oppression de poitrine sans doute aussi par la gêne où se trouvent les poumons. Je crois qu'il n'est pas inutile de dire que, depuis que cette augmentation est parvenue à un certain point, le pouls est constamment si petit qu'on ne peut souvent le trouver.

Le malade a pris toutes sortes de remèdes altérants et évacuants, sans pouvoir détourner les sucs nourriciers de se porter aux os plutôt qu'aux chairs. Mais pourquoi ces sucs ont-ils abandonné des canaux flexibles, perméables et d'une extensibilité facile pour se rendre dans les tuyaux durs et qui offrent une résistance considérable à la dilatabilité? Enfin il ressent, j'oubliais de le dire, des douleurs universelles, qu'il croit être des rhumatismes ; mais il est bien plus à présumer qu'elles sont le résultat de la distension du périoste et des autres parties membraneuses qui environnent le os.

En 1766, le sujet pesait 119 livres et en pesait l'an dernier 178, sans que l'embonpoint des chairs y soit pour quelque chose, bien au contraire, comme j'en ai fait mention dans l'observation.

Quant aux divers diamètres de la tête, il y a depuis la racine du nez jusqu'à la nuque, en passant le long de la suture sagittale, 21 pouces; depuis un trou auditif externe à l'autre, en passant par le vertex, 19 pouces; et circulairement dans la plus grande circonférence 29 pouces.

La mâchoire inférieure qui déborde antérieurement la supérieure de l'épaisseur d'un doigt a 18 pouces en prenant de l'un de ses condyles à l'autre et descendant sur ses angles et de là au menton. De la partie inférieure moyenne du menton à la supérieure des dents incisives de cette mâchoire, il y a 4 pouces, ce qui fait qu'elle descend en bas et vient poser sur la partie supérieure du sternum, de manière que le sujet paraît n'avoir point de cou.

Le jeu des articulations est assez laborieux, surtout celui des petites, comme par exemple celles des doigts et des orteils. Les urines ont été analysées fraîches et conservées, et Harmant, médecin de ce malade, n'y a pas découvert les principes ordinaires que l'on y trouve, surtout leur terre particulière ; elles étaient souvent comme du petit lait, d'autres fois absolument blanchâtres et glaireuses.

En résultat de toutes les particularités de cette observation, ajoute Saucerotte, ne pourrait-on pas conclure que la terre de l'urine se portait aux os, chez ce malade ?

Nous devons à l'obligeance de M. le Dr Thibierge l'indication d'un fragment très curieux de l'histoire du malade de Saucerotte. Ce fragment est antérieur à l'observation qu'on vient de lire; le voici. (Il est dû au chirurgien Noël.)

Sur l'accroissement considérable des os dans une personne adulte, etc., par M. Noël, membre du collège et de l'Académie royale de chirurgie de Paris, etc.

Le sieur Mirbeck, âgé de 27 ans, d'un tempérament flegmatique, grand mangeur, et travaillant beaucoup à l'agriculture, se plaignit de douleurs insupportables, de frémissements et de démangeaisons aux mains, qui l'obligeaient de les baigner la nuit et le jour dans l'eau froide pour se soulager. Trois mois après ces douleurs s'étant calmées, tous *les os du corps* grossirent, dans l'espace de quatre ans, du volume qu'on va exposer, avec la remarque singulière que les parties musculeuses se fondirent à mesure que les os augmentaient d'épaisseur.

La poitrine avait, sous les bras, *quatre pieds un pouce* de circonférence; au bas du sternum, quatre pieds six pouces; et autour des hanches, deux pieds onze pouces.

A la partie supérieure et antérieure de la poitrine transversalement, un pied dix pouces; et postérieurement, entre les deux épaules, deux pieds.

Les *omoplates* étaient fort élevées, ce qui faisait pencher la tête et le *menton* en devant d'une manière très difforme. La poitrine était si élevée antérieurement, qu'elle paraissait comme une cloche; et le *sternum* s'était si fort allongé, que *son bord inférieur touchait les cuisses* du malade lorsqu'il était assis; debout, la distance du cartilage xyphoïde aux os pubis était d'environ six pouces. de manière que le bord inférieur du sternum s'était avancé carrément presque au niveau des fausses côtes.

Les *clavicules* et toutes les *côtes* étaient larges de près de deux pouces, et si serrées entre elles, qu'elles ne paraissaient faire qu'un *seul os* dans toute la circonférence de la poitrine; le sternum avait acquis le plus d'étendue, car il avait près de deux pieds, depuis sa partie supérieure jusqu'à la fin du cartilage xyphoïde.

L'os *coronal*, d'une tempe à l'autre, avait six pouces trois lignes et de la racine des cheveux au bord orbitaire du coronal, quatre pouces, les autres os du crâne et de la *face* avaient tellement augmenté à proportion, que le chapeau du malade avait de son bord antérieur au postérieur, quinze pouces; et d'une tempe à l'autre, dix pouces.

L'os *maxillaire inférieur* avait plus de deux pouces de largeur; et sa longueur, d'une apophyse coronaire à l'autre, était de onze pouces; ce qui la faisait *déborder* de la mâchoire supérieure de

plus d'un pouce et empêchait le *rapprochement* des dents pour opérer la mastication des aliments : les dents étaient les seules qui n'avaient pas augmenté en largeur ni en longueur.

Les bras et les avant-bras, particulièrement *les mains*, étaient parvenus à un volume considérable ; le *métacarpe* avait huit pouces de circonférence, et les *doigts* de la main étaient si gros, qu'il « semblait leur manquer à chacun une phalange. »

Depuis les vertèbres des lombes jusqu'aux cuisses, les jambes, excepté les *pieds*, toutes les parties paraissaient s'être atrophiées ; ce qui faisait que sur la fin, le malade ne marchait et ne se soutenait sur ses jambes qu'avec peine.

Telles sont les principales dimensions auxquelles parvinrent les os de cet homme dans l'espace de quatre ans, sans aucun vice chronique remarquable ; le sujet étant né au contraire de *parents sains*, n'ayant jamais été malade jusqu'à l'époque où les os s'accrurent, étant au contraire très porté au travail, et mangeant beaucoup. Tous ces os, quoique gonflés considérablement, *ne firent* apercevoir aucune marque d'*inégalité*, ni *tuméfaction* sur leur trajet ; ils parurent même avoir leur solidité ordinaire. Il reste à décrire les symptômes de la maladie dont cet homme est mort, afin de pouvoir faciliter, s'il est possible, l'intelligence de cette ossification bizarre.

Pendant le mois de décembre 1771, mon père (ancien chirurgien ordinaire du feu roi de Pologne, à Bayon en Lorraine), de qui je tiens cette observation, vit pour la première fois le malade qui lui dit qu'il souffrait depuis quelque temps à la poitrine du côté, surtout quand il avait mangé plus qu'à l'ordinaire. Il était exposé à des nausées, et vomissait tous les matins beaucoup de pituite glaireuse vitrée ; ce qui le soulageait. Le pouls était si profond, et si concentré, que mon père ne put le distinguer pendant plus de deux mois. Le malade buvait, dans la journée, d'une tisane de chicorée qui lui procurait régulièrement deux selles par jour, d'une moyenne consistance et d'une couleur grise et pâle. Les *urines*, depuis longtemps, n'avaient jamais été aussi abondantes que les *boissons* qu'il prenait ; elles paraissaient souvent comme du petit-lait ; d'autres fois entièrement blanchâtres et glaireuses ; le malade avait toujours beaucoup craché ; la tête, les épaules et les bras étaient si lourds qu'il ne pouvait les remuer ; la *vue* et la *mémoire* étaient presque éteintes entièrement ; les extrémités, tant inférieures que supérieures, très froides ; le malade éprouvait une

pesanteur douloureuse à la région de l'estomac ; la *langue* était chargée, limoneuse et pâle ; toute la nuit il avait des *sueurs* froides et puantes ; la respiration était si difficile et si râleuse, qu'il ne pouvait se tenir que dans un fauteuil la tête élevée, avec la précaution de tenir les fenêtres et les portes ouvertes, sans quoi il eût bientôt été suffoqué : le sommeil avait toujours été si profond, « qu'il dormait en mangeant, même à cheval, ayant passé plusieurs fois trois jours de suite sans s'éveiller. Le ventre était fort tendu et douloureux. »

L'état de ce malade étant très embarrassant, mon père lui supprima toutes les boissons aqueuses, lui fit prendre des infusions de menthe, de serpolet édulcorées avec les sirops convenables ; son régime fut plus sévère, il prit l'émétique en lavage plusieurs jours de suite, fut purgé ensuite avec les hydragogues, sans oublier les boissons diurétiques, les lavements émollients purgatifs, et pardessus le ventre on employa les fomentations émollientes.

Après deux mois de ce traitement, le pouls commença à se manifester, les accidents diminuèrent de près de moitié ; et au bout d'un an le malade se trouva en état de reprendre une partie des occupations de sa maison, faisant quelquefois trois lieues à pied. Mais malheureusement s'étant relâché du régime qu'on lui avait prescrit, il eut plusieurs indigestions, les saburres de l'estomac et les autres accidents reparurent de nouveau ; le pouls redevint insensible, le visage bouffi et de couleur plombée ; les yeux étaient larmoyants. et par dessus l'œil gauche il survint une tumeur œdémateuse, qui se portait derrière l'oreille, le col, jusqu'au sein, à la poitrine du même côté. Cette tumeur variait de manière que quand le malade avait été purgé, elle disparaissait, et l'humeur se portait aux jambes, et successivement des jambes à la poitrine. La difficulté de respirer, les crachats purulents étant survenus, les parents déterminèrent une consultation dans laquelle on représenta que la douleur que le malade ressentait depuis longtemps du côté gauche de la poitrine, avec le poids continuel sur la région du diaphragme, la difficulté de respirer joint à l'empâtement extérieur, indiquaient, dans le thorax, quelque épanchement de pus ou de sérosité, qu'il fallait évacuer par l'opération. On ajouta que ce qui empêchait l'humeur épanchée de faire saillie à travers les muscles intercostaux, pouvait dépendre de la disposition actuelle des *côtes*, dont le prodigieux *accroissement* rendait l'enveloppe de la poitrine entièrement *osseuse*.

On n'eut aucun égard à ces remarques, on n'appliqua pas même les emplâtres vésicatoires qui étaient indiqués. Le malade fut mis à l'usage des bains et du petit-lait, qui ne firent qu'augmenter la douleur et l'enflure du ventre : de sorte qu'il rendit peu de jours après, par les selles, une grande quantité de flocons ronds et blancs de la consistance de fromage, qui se fondirent au feu comme de la graisse. Le lendemain il évacua aussi plus d'une pinte de pus blanc, mêlé de fibrilles charnues, qu'on devait attribuer à quelque désordre intérieur. Le malade ayant pris un purgatif hydragogue, l'inflammation du bas ventre augmenta, il survint à l'anus un dépôt qu'on ne put dissiper ; il tomba dans des assoupissements fréquents ; la sécheresse et la noirceur de la langue, des hoquets continuels, la tension du ventre précédèrent la mort qui arriva le dernier juillet 1773, sans que les parents eussent voulu permettre que l'on fît l'ouverture du cadavre, pour pouvoir vérifier non seulement l'état des os dont on a parlé, mais aussi le délabrement des viscères qui a dû exister.

Cette observation est d'autant plus intéressante, qu'il est très rare qu'à cet âge les os acquièrent un accroissement aussi prodigieux, sans qu'il se soit manifesté quelques tumeurs, caries ou inégalités particulières dans leur substance ; en quoi ce gonflement paraît *différer* de celui qui arrive près des *articulations* chez les enfants *rachitiques*. Il y a apparence que cet accroissement osseux n'a pu avoir lieu que par l'excès des humeurs lymphatiques, ou du suc nourricier, qui se sont portés de préférence dans le parenchyme des os, pour augmenter leur volume au préjudice des chairs qui se sont atrophiées. Quelque recherche que l'on ait faite pour trouver la cause de cette ossification bizarre, on ne peut guère l'attribuer qu'à l'*appétit* excessif du malade : il mangeait beaucoup plus de fruits que de viande.

Plusieurs années plus tard, la femme du sieur *Mirbeck* étant morte, Saucerotte put alors se procurer les os de cet homme ; ce chirurgien envoya à l'Académie de médecine le *sternum*, une *clavicule* et une *côte* droite. (Catalogue, musée Dupuytren, n° 435 et descript., par M. Houel.)

INDEX BIBLIOGRAPHIQUE

A. Observations certaines d'acromégalie et noms des auteurs qui se sont occupés de cette maladie.

ALIBERT. — Précis théorique et pratique des maladies de la peau. Paris, 1822, t. III, p. 317.

ADLER. — Some remarks on acromegalia. New-York County medic. Associat., 15 oct. 1888.

A. BROCA. — Un squelette d'acromégalie. Archives générales de médecine, décembre 1888, p. 656.

BRIGIDI. — Studii anatomo-pathologici sopra un uomo divenuto stranamente deforme per cronica infermita. Societa medico-fisica fiorentina. 26 Aug. 1877.

W. O. CHALK. — Partial dislocation of the lower jaw, from an enlarged tongue. Transactc of the pathological Society of London 1857, t. VIII, p. 305.

W. ERB. — Ueber Akromegalie (Krankhaften Riesenwuchs) Deutsches Archiv. f. Klin. Med. 1888, t. XLII fasc. IV, p. 295. — Versammlung deutscher Naturforscher und Aerzte zu Heidelberg, Sept. 21, 1889; Neurologisches Centralblatt, oct., 1889.

ELLINWOOD. — San Francisco West Lancet, 1883, p. 159. Cet auteur considéra son sujet comme atteint de la maladie osseuse de Paget et comme tel le publia à la San Franc, County Medical.

FARGE. — Observation d'acromégalie, in Progrès médical, 6 juillet 1889, n° 27. Ce cas n'est pas en dehors de toute critique.

PERCY FLEMMING. — Notes communiquées par lettre, le 30 décembre 1889, London.

FRITSCHE et KLEBS. — Ein Beitrag zur Pathologie des Riensenvuchses. Klinische und pathologisch-anatomische Untersuchungen, Leipsig, 1884.

W. A. FREUND. — Ueber Akromgalie. Sammlung Klinischer Vorsträge von R. von Volkmann, 1889, n°s 329, 330.

G. GUINON. — De l'acromégalie; Revue générale in Gazette des hôpitaux, 9 novembre 1889.

G. Murray. Case of Acromegaly & Osteoarthropa-
Brit. Med. Journal Feb. 1895

H. Henrot. — Notes de clinique médicale, Reims, 1877; et Notes de clinique médicale, des lésions anatomiques et de la nature du myxodème, Reims, 1882.

W. B. Hadden and Ch. Ballance. — A case of hypertrophy of the subcutaneous tissues of the face, hands and feet, exhibited, Jannary, 1885. Clinical Society's Transact., vol. XVIII. — A case of Acromegaly, read April 13, 1888. Clinical Society's Transact., vol. XXI.

Lancereaux. — Traité d'anatomie pathologique, t. III, 1re partie, p. 29.

Ces. Lombroso. — Caso singulare di macrosomia. Ce cas fut publié dans le Giornale ital. delle mallattie veneree, etc. 1868 et traduit par M. Fraenkel in Virchow's Archiv. t. XLVI, p. 253; enfin, il fut donné avec considérations sur les hypertrophies osseuses partielles in Annali Universali di Medicina, t. CCXXVII, p. 505 et seq.

O. Minkowski. — Ueber einen Fall von Akromegalie. Berlin Klin. Wochens., 1887, n° 21.

Noël. — Sur l'accroissement considérable des os dans une personne normale. Journal de médecine, chirurgie, pharmacie, dédié à son Altesse Monsieur, n° de mars 1779. T. LI, Paris.

P. Marie. — Sur deux cas d'acromégalie, hypertrophie singulière non congénitale des extrémités supérieures, inférieures et céphalique (avec figures). Rev. de Méd., n° 4, 10 avril 1886 — De l'acromégalie ; étude clinique et anatomo-pathologique ; in Nouvelle Iconographie de la Salpêtrière, nos 5 et 6, t. Ier, 1888 et nos 1, 2, 3, 4, 5, 6, t. II, 1889. Le côté anatomo-pathologique de ce travail n'est pas terminé. — L'acromégalie : Etude clinique, in Progrès médical, n° 11, 16 mars, 1889. — Acromegaly, in Brain, July, 1889, p. 89. — De l'acromégalie, Leçon, à la Salpêtrière, recueillie par M. P. Blocq. Bull. med. Déc. 1889.

Péchadre. — Cas d'acromégalie, in Rev. de Méd., n° 2, février 1890.

W. Roth. — Notes communiquées par lettre, le 11 octobre 1889; de Moscou.

R. Godlee. — A case of acromegaly. Clinical Society of London, April, 13 th. 1888.

Saucerotte. — Mélange de chirurgie, 1re partie, 1801, p. 407 et seq. Observation communiquée à l'Académie de chirurgie en 1772.

Fr. Schultze. — Akromegalie. In Deutsche Medicinische Wochenschrift, n° 48, 29 novembre 1889. Deux cas, dont l'un très douteux.

A. Strümpell. — Fall von Akromegalie. Zu Münchener Medicinischen Wochenschr., nº 33, 1889.

Ces. Faruffi. — Della Macrosomia. Annali Universali di Medicina, 1879, t. CCXLVII et CCXLIX.

Fr. Tresilian. — A case of Myxœdema. British med. Journ., March. 24, 1888, p. 642.

Verstraeten. — L'acromégalie. Revue de médecine, nº 5, mai 1889. Le premier des deux cas que contient le travail de M. Verstraeten ne rentre pas à notre avis dans l'acromégalie.

R. Virchow. — Ein Fall und ein Skelet von Akromegalie, Berliner. Klin. Wochenschr., p. 81, nº 5, 4 février 1889.

A. Verga. — Caso singolare de prosopectasia in Rendiconti del Reale Istituto di Scienze e Lettere. Adunanza del 28 Aprile, 1864.

Wadsworth. — A case of myxœdema with atrophy of the optic nerves. Boston Medical and Curgical Journ. January 1st. 1885.

Wilks. — Clinical Society of London. April 13, 1888.

B. Observations fort douteuses d'acromégalie avec le nom de leurs auteurs.

A. Bier. — Ein Fall von Akromegalie. Mittheilungen aus der chirurgischen Klinik zu Kiel, IV, 1888.

Cheadle. — Myxœdema and Sporadie cretinism. British med. Journ. January, 4. 1890, p. 19.

Holschewnikoff. — Ein Fall von Syringomyelie und eigenthümlicher Degeneration der peripherischen Nerven, Verbunden mit trofuschen Störungen (Acromegalie). Archiv. fur pathol. Anat. CXIX, p. 18. Ce cas, de l'avis de M. P. Marie, n'a rien à voir avec l'acromégalie et serait simplement un exemple de ces troubles trophiques qui se montrent au cours de certaines maladies de la moelle ou des racines spinales et des nerfs périphériques.

P. Marie. — L'acromégalie. Nouvelle Iconographie de la Salpêtrière, 1888, nº 1. Le second cas décrit dans ce travail n'est pas un malade acromégalique, comme l'ont montré certaines particularités postérieures à la publication du numéro du journal qu'on vient de citer. Il rentre probablement dans une des formes du rhumatisme chronique.

Recklinghausen. — Uëber die akromegalie (addition au travail de Holschewnikoff). Archiv. f. pathol. Anat. CXIX, p. 36.

Silcock. — Acromegaly. Brit. med. journ., jan. 4, 1890, p. 19.

Verstraeten. — L'acromégalie. Revue de médecine, nº 5 mai 1889. Des deux cas que contient le mémoire de M. le professeur

Verstraeten, le premier n'appartient pas à l'acromégalie: les modifications des extrémités, celles de la face et les modifications du thorax sont loin de correspondre aux caractères de ces parties dans l'acromégalie. Ce cas doit être mis sur le compte du rachitisme et du lymphatisme.

H. Waldo. — Case of Acromegaly. British med. Journ., feb. 8, 1890. Acromegaly. Brit. med. journ. march. 22, 20. Il s'agit d'un homme de 54 ans, sans antécédents héréditaires connus ; *draper's assistant*. Les phénomènes morbides qu'il présenta ont évolué en 8 mois environ. « Les mains et les doigts sont épaissis, élargis (clumsy-looking) ; tous les tissus en sont intéressés ; les os du poignet sont épaissis, etc. ». La figure des mains, donnée dans l'observation, ne correspond pas entièrement à cette description. Les pieds, représentés dans la 2e figure, ne sont certes pas épaissis. Maxillaire inférieur normal. Le malade eut quelques idées de persécution et des illusions ; des symptômes de paralysie bulbaire, perte de connaissance, des convulsions épileptiformes, etc.

Nécroscopie : Des cavités dans l'encéphale et les reins (embolies). Cœur lésé. Quelques altérations pulmonaires. Corps pituitaire normal. Pas de thymus, etc. (Grand sympathique sous silence). Tout cela ne *ressemble guère* à l'acromégalie.

C. Bibliographie relative au syndrôme : Ostéo-arthropathie hypertrophiante pneumique.

P. Marie. — De l'ostéo-arthropathie hypertrophiante pneumique. Revue de médecine n° 1, 1890. Le mémoire de cet auteur est basé sur les faits suivants :

F. Elliot. — Multiple sarcoma associated with ostéitis déformant. In Lancet. 1888, p. 170.

W. Erb. — Versamml. dent. Naturforscher med. Aerzte zu Heidelberg, septembre 1889. Ueber Akromegalie. in Deutsch. Arch fur Klinisch med. T. 42. fasc. 4, 1888.

Ewald. — Acromég. avec absence de thymus et de corps thyr. In Berlin, Klin. Wochenschr. 18 mars 1889.

O. Fraentzel. — Sur l'acromég. in Ibid. p. 511, 18 juin 1888.

X. Gouraud. — Un cas d'acromégalie. In Bulletin de la Soc. Med. des Hôpitaux, n° 15, 21 août 1889.

R. Saundby. — A case of acromegaly. Illustrated med. News, 1889.

P. Sollier. — Sur une affection singulière du syst. nerv., caractérisée par de l'hypertrophie des extrémités des membres, etc. In France méd. 1889, n° 68-69.

Hutchinson. Chir. Journal Jan 27 1894.

D. Ouvrages consultés sur la cachexie pachydermique.

Bourneville et Ollier. — Note sur un cas de crétinisme avec myxœdème. In Progrès médical n° 35, 1880. — Myxœdème et état crétinoïde. Archives de Neurologie; 1886, et 1888, n° 48.

J.-M. Crarcot. — Cachexie pachydermique. In Progrès médical, n° 30 1880. Leçon recueillie par M. G. Ballet. — Myxœdème, cachexie pachydermique ou état crétinoïde, in Gazette des Hôp., n° 10, 1881.

B. Féris. — Myxœdème et béribéri ou Hydroparésie névro-vasculaire. In Gaz. hebd. de méd. et de chirurg., juin 1883. — Article Cachexie pachydermique. In Dict. Encyc. des sciences méd. T. 19e, 2e partie. 2e série. Dans cet article M. le Dr Féris assimile à tort le béribéri à la cachexie pachydermique, (p. 629) en prétendant que l'un n'est qu'une des formes de l'autre.

A. Fournier. — Un cas de myxœdème et quelques réflexions sur la pathogénie de cette affection. In Gaz. hebd. de méd. et de chirurg., janvier 1882.

W. Gull. — On a cretinoïd state supervening in adult Life in Women. In Transac. of the Clin. Soc. 1874.

Hadden. — Les symptômes nerveux du myxœdème. Brain, juillet 1882.

Olive. — Sur le myxœdème. In Archiv. gén. de méd., juin 1879.

W. Ord. — Clinical. Lecture on myxœdema. In British med. Journal, 1878.

R. Saillard. — De la cachexie pachydermique (myxœdème des auteurs anglais). Thèse de Paris, 1881. Dans cette monographie, sortie de l'école de la Salpêtrière, les particularités qui ont accompagné l'éclosion de cette espèce morbide sont bien exposées et l'on voit que cette dernière a été décrite presque en même temps par MM. Gull et Ord et par M. le professeur Charcot, qui était surtout frappé des altérations profondes du thyroïde.

E. Ouvrages consultés sur l'éléphantiasis des Arabes.

Assis Souza. — Mémoire sur l'éléph. du scrotum et des membres pelviens, 1878. Bahia.

Bazin. — Leçons cliniques sur les affect. cutanées et les difformités, 1862. Paris.

J.-C. Besnier. — Leçons sur l'éléphantiasis des Arabes. In Gaz. des Hôp., 1878.

Brassac. — Art. Eléph. des Arabes, In Dict. Encyc. des sciences méd. t. XXXII. Première partie, p. 496.

Charcellay. — Considérations sur l'éléph. des membres infér. Thèse de Paris, 1879.

Mohamed-Ali-Bey. — De l'éléph. des Arabes. Thèse de Paris, 1869.

P. Manson. — Analyse et résumé des divers travaux des médecins brésiliens sur l'éléph. et la filariose. In Archiv. de med. navale, oct., et nov., 1878.

P. Reclus. — Manuel de pathologie externe. Vol. I, 2e éd., 1888. (Art. Eléph.)

Silva Araujo et Moncorvo. — Sur le trait. de l'éléph des Arabes par l'emploi simultané des courants cont. et des courants intermit. In compte rendu de l'Acad. des sciences, 1879.

F. Ouvrages consultés sur la maladie osseuse de Paget.

Huchard et Binet. — Bulletin de la Soc. clinique. Paris, 1882.

P. Marie. — Revue de méd., n° 4, 10 avril 1885.

Martel. — Gaz. méd. de Paris, p. 257, 1886.

H. Morrus. — Trans. path. soc., XXXIV, p. 188, 1882-83.

J. Paget. — Méd. chir. trans., LX, p. 37, 1877. Med. chir., trans., LXV, p. 225, 1882.

S. Pozzi. — Congrès français de chirurgie, 1885.

Rogier. — Hyperostoses généralisées primitives. Th. de Paris, 1884.

V. Richard. — Th. de Paris, 1887.

G. Thibierge. — De l'ostéite déformante de Paget. C'est une des meilleures monographies qui aient été faites sur ce sujet. Extrait des Arch. gén. de méd. de janvier 1890.

G. — Pour ce qui est des autres maladies et aussi des différents sujets dont nous avons parlé incidemment au cours de notre travail, nous prions le lecteur de vouloir bien s'en rapporter aux articles récents du *Dict. Encyc. des sciences médicales*; du *Nouv. Dict. de médecine et de chirurgie* et aux livres classiques sur les questions auxquelles nous faisons allusion plus haut.

Paris.— A. Parent, imp. de la Faculté de médecine, A. Davy, successeur, 52, rue Madame.

ERRATA

Page 4, ligne 7, au lieu de « 1882 », lisez « 1889 ».

Page 4, ligne 24, au lieu de « Batal », lisez « Botal ».

Page 20, ligne 4, au lieu de « au bras », lisez « bras ».

Page 20, ligne 5, au lieu de « ayant », lisez « ou ayant ».

Page 20, ligne 15, au lieu de « intéressé », lisez « intéresse ».

Page 22, ligne 2, au lieu de « F. (obs. I) », lisez « T. (obs. I) ».

Page 33, ligne 2, au lieu de « épat », lisez « épaté ».

Page 65, au lieu de « Chapitre V », lisez « Chapitre IV ».

Page 70, au lieu de « Chapitre VI », lisez « Chapitre V ».

Page 83, au lieu de « Chapitre IV », lisez « Chapitre VI ».

Page 98, dernière ligne, au lieu de « pneumonique » lisez « pneumnique ».

Page 301, ligne 25, au lieu de « trofuschen ». lisez « trofischen ».

Page 303, avant-dernière ligne, au lieu de J. C. Besnier, lisez « E. Besnier.

TABLE DES MATIÈRES

CHAPITRE PREMIER.

CHAPITRE II.

CHAPITRE III.

CHAPITRE IV.

CHAPITRE V.

CHAPITRE VI.

CHAPITRE VII.

CHAPITRE VIII.

OBSERVATIONS.

Paris. — A. PARENT, imprim. de la Faculté de médecine.
A. DAVY, successeur, 52, rue Madame.