

**Ein Beitrag zur Geschichte und Statistik des Lohen Steinschnitts von  
1851-1878 / [Andreas Flury].**

**Contributors**

Flury, Andreas.

**Publication/Creation**

Tübingen : L.F. Fues, 1879.

**Persistent URL**

<https://wellcomecollection.org/works/zxzh5rpf>

**License and attribution**

This work has been identified as being free of known restrictions under copyright law, including all related and neighbouring rights and is being made available under the Creative Commons, Public Domain Mark.

You can copy, modify, distribute and perform the work, even for commercial purposes, without asking permission.



Wellcome Collection  
183 Euston Road  
London NW1 2BE UK  
T +44 (0)20 7611 8722  
E [library@wellcomecollection.org](mailto:library@wellcomecollection.org)  
<https://wellcomecollection.org>

(2)  
VNA.TC




(2)

X 86350




22101075974



Digitized by the Internet Archive  
in 2016

<https://archive.org/details/b24874164>





16. 1. 1946

Ein Beitrag  
zur  
Geschichte und Statistik  
des  
hohen Steinschnitts  
von 1851—1878.

---

Inaugural-Abhandlung  
zur Erlangung  
der  
Doctorwürde  
in der  
Medicin, Chirurgie und Geburtshilfe  
einer  
hohen medicinischen Facultät zu Würzburg  
vorgelegt  
von  
Andreas Flury  
aus Schiers (Schweiz).

---

Tübingen,  
Druck von Ludwig Friedrich Fues  
1879.



VNA. TC





Ein Beitrag  
zur  
Geschichte und Statistik  
des  
hohen Steinschnitts  
von 1851—1878.

---

Inaugural-Abhandlung  
zur Erlangung  
der  
Doctorwürde  
in der  
Medicin, Chirurgie und Geburtshilfe  
einer  
hohen medicinischen Facultät zu Würzburg  
vorgelegt  
von  
Andreas Flury  
aus Schiers (Schweiz).

---

Tübingen,  
Druck von Ludwig Friedrich Fues  
1879.



(2) VNA. TC



313726



Günther <sup>1)</sup> hat im Jahr 1851 zum ersten Mal eine statistische Uebersicht über den hohen Steinschnitt seit seinem Ursprung gegeben, die ganze Methode kritisch beleuchtet und auf Grund eigener Erfahrungen ein einheitlicheres Operationsverfahren angegeben, das von den späteren Operateuren im Wesentlichen meist beibehalten wurde; er hat gezeigt, dass Bauchfellverletzung und Harninfiltration, die bis dahin als Hauptgefahren des hohen Steinschnitts galten, zum mindesten in übertriebener Weise, zum Theil sogar ganz unbegründet, demselben zur Last gelegt werden. Die Operation hat unzweifelhaft dadurch eine wesentliche Anregung erfahren, sie ist aber, verglichen mit der ungeheuren Zahl von Veröffentlichungen über tiefe Steinschnitte, geradezu eine Seltenheit geblieben. Wenn man so von verschiedenen Seiten die *sectio alta* sehr rühmen hört, während von einer Ausführung derselben durch die betreffenden Chirurgen nichts zu finden ist, wenn dann bei Gelegenheit der Parallelen zwischen den verschiedenen

---

1) Der hohe Steinschnitt seit seinem Ursprung bis zu seiner jetzigen Ausbildung. G. B. Günther. Leipzig 1851.



Steinschnitten Punkt für Punkt die einzelnen Momente alle zu Gunsten des hohen Steinschnittes ausfallen, abgesehen vielleicht von einer etwas langen Heilungsdauer, während die s. lateralis doch die herrschende bleibt, wenn ferner die zugestandene Leichtigkeit der Ausführung so hingestellt wird, dass diese Operation eigentlich nur ungeübten Chirurgen zufallen dürfte, so muss das alles an die Behauptung Heuermann's (s. Günther p. 12 und 20) erinnern, dass Cheselden und Morand trotz guter Resultate nur aus Eifersucht auf andere berühmte Steinschneider die s. alta verlassen hätten, insofern nemlich als es zeigt, wie sehr eben der tiefe Steinschnitt, speziell die s. lateralis, die allgemeine Meinung für sich hatte und noch hat. Die Seltenheit der Ausführung hat aber wohl auch ihren Grund in den statistischen Ergebnissen. Es schwanken zwar die Angaben über die Mortalität beim Seitenschnitt ziemlich beträchtlich, immerhin aber finden sich öfter bei Zusammenstellungen einer grossen Zahl von Fällen Resultate, gegen welche die der s. alta bisher im Nachtheil stehen. Bei der s. alta kommt nach Gross (Philadelph.) auf 4,66 Operirte 1 Todesfall, nach Belmas beträgt die Mortalität 25<sup>0</sup>/<sub>0</sub>, nach Günther 23<sup>6</sup>/<sub>13</sub><sup>0</sup>/<sub>0</sub>.

Die grösste vergleichende Statistik gibt Dulles (American Journal of Medical Sciences. July 1875). Nach Bell, Memorabilien 1876 p. 12, erstreckt sich diese Statistik auf 2478 Fälle von Seitensteinschnitt und 364 hohe Steinschnitte. Von den 478 überhaupt von D. gesammelten Fällen von s. alta wurden



42 von amerikanischen Chirurgen ausgeführt mit 28 Heilungen. „Von den 2478 Seitenschnitten starb Einer von 5,55 Operirten bei einem Durchschnittsalter von 28 Jahren, von den 364 mittelst s. alta Operirten Einer von 3,53 bei einem Durchschnittsalter von 39 Jahren. Beim weiblichen Geschlechte sind beide Methoden etwa  $2\frac{1}{2}$  Mal günstiger als beim männlichen. Dieses für den hohen Steinschnitt scheinbar ungünstige Resultat wird aber, abgesehen von dem höheren Durchschnittsalter in den erwähnten Fällen, mehr als ausgeglichen, wenn man das Gewicht der Steine in Betracht zieht. Beim hohen Steinschnitt wird durch die Grösse des Steins die Sterblichkeit nicht bedeutend erhöht, wird bei über zwei Unzen schweren Steinen geringer als beim Steinschnitt; dagegen bei Steinen unter einer Unze ist der Lateral-schnitt im Vorrang. Dabei ist zu bemerken, dass der Verfasser für kleinere Steine nur 14 Fälle gegen 529 Fälle von Seitenschnitt vergleichen konnte und dass bei Kindern der hohe Steinschnitt eigentlich erst gemacht wird, seitdem man chloroformirt.“ (Bell.)

In Canstatt's B. 1875 II p. 257 wird diese Statistik ebenfalls erwähnt: „Dulles kommt zu dem Resultate, dass bei einem um  $\frac{1}{3}$  grösseren Durchschnittsalter und bei einem um  $4\frac{1}{2}$  Mal mehr betragenden Durchschnittsgewicht der Steine aller mits. alta Operirten gegenüber den mit Seitensteinschnitt Behandelten die Gesamtmortalität ersterer nur um wenig mehr als das doppelte wie die letztere ausmacht. Bei einem Gewicht der Steine über 1 Unze ist dagegen die Chance der Genesung nach dem hohen



Steinschnitt nur wenig geringer als die nach dem Seitenschnitt, während bei Steinen über 2 Unzen die *s. hypogastrica* durchaus die vorzüglichere Methode sei.“ Von den im Folgenden von mir zusammengestellten Operationen habe ich 79 zur Berechnung der Mortalität benützt und beträgt diese darnach 30,3<sup>0</sup>/<sub>0</sub>. Diese 79 Fälle betreffen solche Operationen, in denen die *s. alta* allein ausgeführt wurde. Die Zuziehung der „desperatesten Fälle“ aus Wien, von denen Uitzmann (*s. unt.*) berichtet, erhöhte das Sterblichkeitsverhältniss, das sich sonst auf 25<sup>0</sup>/<sub>0</sub> gestellt hatte, um 5<sup>0</sup>/<sub>0</sub>. Der Mangel, respective die Unmöglichkeit eines richtigen Eintheilungsprincips, und die relativ geringe Zahl von Fällen nehmen natürlich auch diesem statistischen Ergebniss ganz bedeutend an Werth. Um aber die Erreichung dieses Zieles ein wenig zu erleichtern, habe ich die einzelnen Operationen absichtlich ausführlich, meist wörtlich, so wie ich sie in den Quellen fand, eingetragen, und nur absolut Nebensächliches weggelassen.

Es wäre nun thöricht der *s. hypogastrica* eine solche Herrschaft zueignen zu wollen, wie sie der Seitensteinschnitt besitzt, hat doch die „enorme Mortalität“ desselben (Allarton) eine Reihe anderer Methoden des tiefen Schnitts in's Leben gerufen. Insofern aber wird die *s. alta* wohl zu selten gemacht, als sie sicherlich oft unterbleibt in Fällen, wo die Sachlage sie vor allen anderen Operationsweisen indicirt. Es dürfte dies daher rühren, dass in der weitaus grössten Zahl die gegebenen Fälle eben nur auf *s. lateralis* und Lithotripsie geprüft werden. Man



sollte denn doch nicht vergessen, dass der hohe Steinschnitt eigentlich immer zuerst in Frage kommen muss, denn er ist es, der a priori den Zweck der Steinoperation am ehesten zu erfüllen im Stande ist, nemlich die Entfernung des Steins. Hiebei kommt nicht allein die Grösse des Steins, die Lage und Adhärenz desselben in Frage, sondern auch der situs der Blase. In Bezug auf letzteren können Blasenfüllung und bimanuelle Untersuchung schon solche Aufschlüsse geben, dass die Wahl der Operation nicht mehr zweifelhaft sein wird. Lehrreich scheinen mir in dieser Beziehung die folgenden 2 Fälle zu sein; der eine betrifft einen misslungenen hohen, der andere einen misslungenen Seitensteinschnitt.

1) Schmidt's Jahrb. T. 76 p. 239. Op. v. Fleury in Clermont. 1852. Patient 31 Jahre. Der linke Schenkel nach innen rotirt und ankylotisch, der Blasenstein schien hart, aber nicht sehr gross. Wegen des heruntergekommenen Zustandes des Pat. verweigerte F. vorderhand die Operation. Pat. aquirirte sich später durch forcirten Katheterismus von Seiten eines behandelnden Chirurgen. Urininfiltration und Perineal-Fisteln; doch besserte sich der Allgemeinzustand und F. entschloss sich der zunehmenden Schmerzen halber nun zur Operation. Der Stein war vom rectum aus undeutlich zu fühlen; eine ziemlich starke Sonde ging leicht in die Blase. Aus Furcht vor einer unheilbaren Blasen-Mastdarm-Fistel entschied sich F. nicht wie in einem ganz ähnlichen Fall für den recto-vesicalen Schnitt, sondern für die s. alta. Ohne vorausgehende Injection in die Blase wurde die Pfeilsonde eingeführt,



die vordere Bauchwand von der Symphyse aufwärts 3" weit bis auf die linea alba eingeschnitten, letztere im untern Wundwinkel incidirt und mit dem Knopfmesser nach oben gespalten. Schon diese Spaltung war mit Schwierigkeiten verknüpft, denn nach kaum zollanger Schlitzung fiel schon peritoneum vor und konnte die Weiterspaltung nur sehr langsam und nach gehöriger Zurückdrängung des Bauchfells vorgenommen werden. Der Operateur senkte jetzt den Griff der Pfeilsonde, um über der Symphyse die Blasenwand vorzudrängen, allein dies gelang nicht, ja es konnte sogar nirgends die Spitze der Sonde gefühlt werden, trotzdem dass F. noch den Ansatz des rechten m. rectus zur Vergrößerung des Operationsfeldes einschnitt und den Finger in's kleine Becken einführte. Die Blasenwand war demnach bedeutend retrahirt und verdickt. Da sich so kein sicherer Weg zur Blase fand und selbst wenn F. es gewagt haben würde, die verdickte Blasenwand einzuschneiden, er doch keine zur Extraction des Steins genügende Oeffnung hätte bewerkstelligen können, so entschloss er sich, wenn auch mit Widerstreben, die Operation unvollendet zu lassen. Die Bauchwunde wurde durch 3 umschlungene Nähte vereinigt und heilte in 4 Wochen.

Als sich nach 2 Monaten zeigte, dass der Stein aus dem Blasenhalss mehr nach hinten gerückt und vom rectum aus deutlicher zu fühlen war, wurde der Blasenmastdarmschnitt ausgeführt und nicht ohne Mühe der Stein extrahirt. Ziemlich copiose Nachblutung am 6. und 9. Tag. Genesung. Unheilbare Mastdarm-Blasenfistel.



2) Langenbeck's Archiv für kl. Chir. T. 8 p. 735. Henry Thompon. 1864.

Bei einem 4 $\frac{1}{2}$ jährigen, durch Rhachitis sehr entstellten Knaben fand sich nach Vornahme des Median-schnittes (der bereits vor 9—10 Wochen in demselben Hospital von John Erichsen versucht, aber wegen Unmöglichkeit den Stein zu extrahiren oder zu verkleinern hatte aufgegeben werden müssen), dass das promont. oss. sacri dem Finger das Eindringen in die Höhle der Blase, welche gänzlich im abdomen zu liegen schien, verwehrte. Der Stein liess sich gerade mit der Fingerspitze in dem Raum zwischen Symphyse und promontorium, und sehr deutlich auch mit der anderen Hand durch die Bauchdecken fühlen; seine Ausziehung gelang endlich auch nach mehrmaligen Versuchen mit einer Polypen-Zange. Tod am 3. Tag an Peritonitis. Bei der Section fand sich die Blase gänzlich in der Bauchhöhle gelegen; es liess sich der Zeigefinger in dieselbe gerade oben flach zwischen promont. und Symphyse einführen, da an dem skeletirten Becken, bei der schief herzförmigen Gestalt des Beckeneingangs das erstere von dem linken Schambeinast  $\frac{3}{8}$ , von dem rechten kaum  $\frac{5}{8}$  entfernt war. Der aus Harnsäure bestehende harte Stein war 1 $\frac{1}{8}$  lang, fast  $\frac{7}{8}$  breit, volle  $\frac{5}{8}$  dick und 2 $\frac{3}{4}$  Drachmen schwer. Es ist T. kein ähnlicher Fall bekannt.

Von vornherein sprechen aber auch u. A. für die s. alta die Leichtigkeit der Ausführung und die Frage der Nachkrankheiten. Was die erstere betrifft (s. oben), so dürfte sie denn doch mit als Indication gelten, da



Langenbeck sie als solche, wenigstens bei Kindern anführt, und zweitens dem Seitenschnitt gegenüber so lange, als es vorkommt, dass der suchende Finger bei ihm überall hin gelangt, nur nicht in die Blase. Uebermässig fette Bauchwand kann freilich die Operation erschweren, doch ist hierin der Perineal-Schnitt ebenfalls nicht von Vorthail; so berichtet Seydel von einer Fettes halber 4" tiefen Perineal-Wunde. Von den Nachkrankheiten bei Steinoperationen möchte ich das Erhaltenbleiben der Potenz bei der s. alta desshalb betonen, weil über das Verhalten derselben nach den tiefen Schnitten ein verdächtiges Dunkel zu herrschen scheint. Die Urinfisteln haben in den folgenden Fällen die durchschnittliche Heilungsdauer allerdings beträchtlich verlängert, in Günther's Statistik, die sich über eine grössere Zahl von diesbezüglichen Fällen erstreckt, war das bei weitem nicht in dem Grade der Fall; geheilt sind diese Fisteln aber alle, im Gegensatz zur incontinentia urinæ nach „geheilten“ Seitenschnitten. Verwachsung der vorderen Blasenwand mit der Bauchwand, wie sie besonders nach ungenähten Blasenschnitten in etwelcher Ausdehnung auftreten könnte, hat wohl auf die Funktion der Blase keinen Einfluss, zumal da die physiologische Kontraktion der Blase in einer Annäherung der hinteren Wand an die vordere und untere besteht (s. auch Günther p. 82). Blasenhernie scheint auch nach beigefügten Querschnitten nur äusserst selten vorzukommen (s. Fall 63). In seltenen, schwierigen Fällen könnte übrigens ein ausgiebiger Querschnitt mit Ablösung des Bauchfells doch noch wesentlich



in Frage kommen, eine modifizierte Laparo-Elytrotomie im Kleinen (über letztere Operation sind neuerdings ein paar Fälle mitgetheilt im ärztlich. Intelligzbltt. 1878 p. 565).

Aber nicht das Wählen, sondern das Müssen hat den hohen Steinschnitt ins Leben gerufen, und eine weitere Garantie scheint das Operationsverfahren in der Behandlung der Blasentumoren gewinnen zu wollen.

Bevor ich die einzelnen Fälle folgen lasse, möchte ich einige übersichtliche Bemerkungen über die wichtigsten Momente der Operation und Nachbehandlung vorausschicken.

Wenn auch die Erfahrung gelehrt hat, dass das peritoneum beim hohen Steinschnitt sehr wohl vermieden werden kann, so wären doch genaue Angaben über die topographischen Verhältnisse der leeren und vollen Blase zur vorderen Bauchwand und zum Bauchfell sehr erwünscht. Die Untersuchungen von Sappey und Pouliot (Schmidt's Jahrb. 1869 p. 254 u. ff. u. Gaz. med. de Paris 1868 p. 624) ergaben hierüber: „Nach Sappey liegt der Scheitel der leeren Blase dicht an der Symphyse. Die regio anterior der Blase geht vom Scheitel bis zum Blasenhal. Bei der Füllung geht der Scheitel nicht zwischen Bauchwand und Bauchfell in die Höhe, sondern lenkt nach hinten ab, und in dem Grad, als er sich entfernt überzieht das Bauchfell die vordere Fläche der Blase, drückt den urachus auf sie nieder und steigt um so tiefer herab, als die Anschwellung der Blase zunimmt, nemlich anfangs 1 ctm. dann bis 4 ctm.



Es bildet sich, je nach der Füllung, und zum Theil auf Kosten der regio anterior eine regio superior aus. Letztere ist bei ihrem ersten Erscheinen direkt nach oben gerichtet, bei weiterer Vergrößerung aber wendet sie sich durch eine Drehbewegung nach vorn und legt sich von unten nach oben an die vordere Bauchwand. So tritt das Bauchfell zwischen diese und die Blase in einer Ausdehnung, welche 7 ctm. erreichen kann und bildet eine Sackfalte, welche nach 18 Untersuchungen an Erwachsenen beiderlei Geschlechts nur 15—20 mmtr. von der Symphyse entfernt war, während der Blasengrund sich 8—9 ctm. über letztere erhob. — Die mittelmässig volle Blase reicht 1—2 ctm. über die Symphyse, die stark gefüllte 3—5 ctm.“ Dass bei diesen Untersuchungen von S. Fehlerquellen vorliegen, beweisen schon die vielen Fälle, in denen an Lebenden die linea alba in grösserer Ausdehnung gespalten wurde ohne mit dem Bauchfell in Berührung zu kommen. In der Gaz. med. heisst es übrigens: S. hat constatirt, dass, wenn die Blase 8—12 ctm. über der Symphyse steht, das periton. vor der Blase eine Sackfalte bilde, deren Grund 3—5 ctm. über der Symphyse stehe. Pouliot stellte nun eine Zahl von Versuchen an, in denen er die Blase im Gegensatz zu S. bei erhaltener Bauchwand füllte und zwar von der urethra aus. Zur Probe der Resultate Sappeys machte Pouliot eine Injection an der Leiche eines 31jährigen Mannes nach dessen Methode mit Füllung vom ureter aus. „Die leere Blase steht mit ihrem obersten Rand einige mmtr. unter der Symphyse in Form einer kleinen etwa 15 mmtr.



dicken fibrösen Nuss. Das Bauchfell steigt auf ihrer vorderen Wand 8 mmtr. bis zur Insertion des urachus herab. Hintere Blasenwand schlaff und dünn. Bei langsamer Einspritzung füllte sich die Blase von unten; bald gelangt der oberste Punkt in die Mitte des Beckeneingangs und erreicht, wenn das Organ ovoide Gestalt gewonnen hat, die Höhe von 5 ctm. über der Symphyse, während die Sackfalte 3 ctm. von letzterer entfernt ist. Sie liegt tief und von der Bauchwand durch eine Zellenlage getrennt. Spannen sich bei stärkerer Füllung nun die Wände, so weiten sie sich nach allen Richtungen gleich aus, je nachdem die Befestigungen der Blase es gestatten. Bis 8 ctm. steigt sie in der Achse des Beckeneingangs fort; von 8—11 ctm. giebt das vor der Blase befindliche Zellgewebe besonders nach, sie macht eine Schwenkung von vorn nach hinten, obgleich der Contact des Tumors mit der linea alba und die Vorwölbung erhalten bleibt, bis sie von 11—14 ctm. nach allen Seiten zunehmend vom Kreuzbein etwas nach vorn gedrängt wird. Die Entfernung der Sackfalte von der Schamfuge ist von 3 auf 8 ctm. gestiegen, während sich der Blasengrund von 5 auf 14 ctm. über sie erhoben hat.“ — Bei seinen eigenen zahlreichen Versuchen an Leichen Erwachsener nahm Pouliot die Maasse so, dass er längs eines Centimeterstabes von der Schamfuge an aufwärts in Abständen von je 1 ctm. lange Nadeln durch die unversehrten Bauchdecken einstach; darnach „giebt es bei leerer Blase zwar eine obere Fläche, ihr Scheitel entspricht aber der Sackfalte nicht genau, auch ent-



fernt er sich bei vollem Behälter ungefähr 2 ctm. weit von seinem anfänglichen Standpunkt. Die obere Fläche aber wird nach hinten abgelenkt und zur hinteren und oberen. Die Vergrößerung findet auf Kosten des ganzen Organes statt, und anstatt dass das Bauchfell sich zwischen Blase und Bauchwand eindringt und immer 3—5 ctm. oberhalb der Symphyse steht wie S. behauptet, zieht sich die serosa im Verhältniss der Ausdehnung der ganzen Blase zurück. Es gibt zum Mindesten Ausnahmen von S. Regel und wahrscheinlich hat letzterer die Injectionen weniger stark gemacht als P.“

Höhe des Blasengrundes über der Symphyse.	Höhe der Sackfalte über S.
0, 12 mtr. . . . .	0, 075 mtr.
0, 11 „ . . . . .	0, 069 „
0, 10 „ . . . . .	0, 063 „
0, 9 „ . . . . .	0, 056 „
0, 8 „ . . . . .	0, 050 „
0, 7 „ . . . . .	0, 044 „
0, 6 „ . . . . .	0, 037 „
0, 5 „ . . . . .	0, 031 „

Als Maasse ergeben sich, dass, wenn der Blasen-  
scheitel 0, 12 mtr. Höhe über der Schamfuge zeigt,  
die Sackfalte in der Mittellinie 0, 07 mtr. hoch steht  
u. s. w. s. d. Tabelle. Pouliot zeigt ferner an Bei-  
spielen, dass die grösste Breite der Blase der grössten  
Länge derselben nicht viel nachgiebt, ein Verhält-  
niss, an dem auch pathologische Zustände wenig än-  
dern. — Unter 5 ctm. Höhe ist nach P. die Blase  
nicht mehr voll. — Pouliot räth die punctio hypo-



gastrica (von der überhaupt der ganze Aufsatz handelt) 2—3 ctm. über der Schamfuge zu machen; die von den verschiedenen Autoren dazu angegebenen Punkte wichen um 7 ctm. von einander ab. — Nach Le Gendre's Tafeln stünde bei einer Höhe des Blasescheitels von 7 ctm. über der Symphyse der Bauchfellsack 45 mmtr. über letzterer und nach einer anderen Abbildung (die Blase bei weitem nicht erfüllt) bei einer Höhe des ersteren von 6 ctm., letztere 32 mmtr.

Langer, Topographie der männlichen Harnblase. Zeitschrift der Wiener Ärzte 1862 (s. auch Schmidt's Jahrb. T. 121 p. 16): „Das Bauchfell tritt vorn gewöhnlich über am Ansatz des urachus, hinten in der Verbindungslinie der Ureteren-Öffnungen (tiefste Stelle des Douglas'schen Raums). Diese hintere Umschlagsstelle des peritoneums wird bei Ausdehnung der Blase nicht verändert, vorn dagegen und an den Seiten findet in der That ein Abheben derselben von der Becken- und Bauchwand statt. Diese Abhebung erreicht aber nie einen solchen Grad, dass dadurch die Gegend der Leistenringe von peritoneum entblösst würden.“ Über das peritonealfreie Dreieck sagt Langer: „Es ist sehr variabel; seine Höhe in der linea alba, vom obersten Rand der Symphyse gerechnet, beträgt, wenn die Blase 6, 5 ctm. über die Schamfuge hervorragt, 2—5 $\frac{1}{2}$  ctm. Je höher die Kuppel der Blase steht, desto höher ist im Allgemeinen unter sonst gleichen Verhältnissen das Dreieck; doch besteht kein gerades Verhältniss. Die Breite der Basis entspricht ziemlich constant dem Abstände der



Leistenringe oder der tubercula pubica. Die Seitenränder sind mehr oder weniger gegen die linea alba convex. Bei grösserer Höhe des Dreiecks (s. die Figuren) gehen die Ränder in der halben Höhe durch die halbe Breite der m. m. recti. Bei Neugeborenen steht die ganze vordere Blasenwand in Contact mit der Bauchwand, da die Blase bei ihnen so hoch liegt, dass das orif. urethrale unmittelbar hinter den oberen Symphysenrand zu stehen kommt.“ Nach Deneff und Vetter (s. Grävell's Notizen für prakt. Aerzte), die u. a. Durchschnitte der vorher ausgedehnten und dann mit Wachs gefüllten Organe anfertigten, liegt die Blase bei starker Füllung über der Symphyse 4 Finger breit frei vom peritoneum da.

Nach Pitha (p. 207) reicht bei Kindern unter 8 Jahren der Peritoneal-Ueberzug der Blase nicht tiefer als höchstens  $1\frac{1}{2}$ —2“ unter den Nabel. Auch bei Leuten bis zum 20. Jahr, sowie beim weiblichen Geschlecht steht die Blase hoch über der Symphyse und präsentirt den vom peritoneum freien Theil bequem den chirurgischen Instrumenten. So oft es übrigens möglich ist die Blase so weit zu füllen oder gefüllt zu halten, dass sie durch die Percussion über der Symphyse deutlich nachweisbar erscheint, kann man immer auf einen mindestens 1“ langen Spielraum für die Incision der vorderen Blasenwand zwischen der Schamfuge und der vorderen Bauchfellfalte rechnen, die sich übrigens nach vorsichtiger Trennung der Bauchwand noch um ein Beträchtliches hinaufschieben lässt. Bei alten Leuten aber, besonders bei abgemagerten Greisen liegt die Blase



tief im Becken und reicht der Bauchfellüberzug bis an die Symphyse herab, abgesehen von den Fällen, wo sie durch chronische Urinstagnation eine habituelle Ausdehnung erfahren hat. Weiter berichtet Pitha von einem Fall, in dem sich das peritoneum unmittelbar an der Symphyse anheftete; solche Beobachtungen machten auch Bromfield (sehr oft citirt) und Lotzbeck. In diesen für die s. alta ungünstigen Fällen dürfte vielleicht die Ausdehnungsfähigkeit der Blase nach oben eine behinderte sein und somit das Ergebniss vorangehender Injection und Percussion vor der Ausführung der Operation warnen. Selbstverständlich ist das Verhalten der Patienten in der Narkose von grossem Einfluss auf die Lage des peritoneums, und hat sich die Ansicht Günther's, dass seit Entdeckung des Chloroforms die Gefahr, wegen Unruhe der Kranken das Bauchfell zu verletzen, wegfallen doch nicht so unbedingt bestätigt, wie die angeführten Fälle von Weickert und Pitha zeigen; auch Bell und Betz berichten von sehr erschwerten Narkosen. Angeschnitten wurde übrigens das peritoneum nur ein Mal, und misst sich der Operateur (Bell) selbst die Schuld dazu bei; in dem anderen Fall wurde das Bauchfell durch die angepressten Därme gesprengt. Solche unruhige Narkosen mögen es denn auch gewesen sein, die Philipps (Schmidt's Jahrb. 1864 p. 110) eine eigene Befestigungsweise der Patienten beim hohen Steinschnitt erfinden liessen. Sie besteht darin, dass um die Hand- und Fussgelenke gefütterte Ringe geschnallt werden, die dann gegenseitig ineinander gehakt werden.



Ph. rühmt die Einfachheit dieses Apparates, der sehr leicht und rasch angelegt und abgenommen werden kann. Die Bauchfellverletzung ist es wohl auch hauptsächlich, auf die es bei der oft ventilirten Frage, in welchen Altersstufen die *s. alta* die besseren Resultate liefere, respektive indicirt sei, am meisten ankommt. Sehr übereilt wäre es sicher, dem hohen Steinschnitt entsprechend der Zunahme des Alters an Indication nehmen zu wollen, weil das peritoneum an der fraglichen Stelle immer tiefer rücke. Nicht das Alter, vielmehr das Resultat der Untersuchung (*s. hierüber Pitha*) ist das Massgebende. Es hat aber auch die Erfahrung gezeigt, dass das Alter die Prognose desshalb nicht verschlimmert (*s. Günther*); eher scheint mir noch nach einer Anzahl ausführlich beschriebener Fälle das Gegentheil der Fall zu sein. *Ultzman* (*Wien. med. P. 1879 Nr. 5*) führt zur Entkräftung dieses Vorwurfs die *punctio hypogastica* an: „Wäre die Verletzbarkeit des peritoneums im höheren Alter eine grössere, dann wäre es unbegreiflich, wie man die hohen Blasenstiche so ganz ohne Gefahr, das peritoneum zu verletzen, bisher hat ausführen können.“

Die Blaseninjectionen, deren Werth als diagnostisches Hilfsmittel ich noch ein Mal betonen möchte, haben sich stets als eine Erleichterung und Sicherung der Operation bewährt. In der Narkose vorgenommen wird sich gewiss durch dieselben eine so erwünscht starke Ausdehnung der Blase erzielen lassen, wie sie durch das Anhaltenlassen des Urins (*s. Weickert*) nicht erreicht wird. Das letztere dient als Massstab



für das Quantum der zu injicirenden Flüssigkeit. Die mittlere Capacität der Blase beträgt nach Rigauer 12 Unzen; bei Neugeborenen schwankt sie zwischen 20 und 70 cctm. Barrier benützt zur Ausdehnung der Blase bei der Lithotripsie nicht Wasser, sondern Oel, indem er die Erfahrung gemacht hatte, dass Blasen, in die sich nur wenig Wasser injiciren liess, viel Oel fassten. Die Füllung der Blase scheint in den meisten Fällen mittelst einer Spritze von der Harnröhre aus vorgenommen worden zu sein. Ueber diese direkten Blaseninjectionen s. Bertholle, Jahresber. v. Virchow und Hirsch 1877 p. 234. Will man sich dazu des Katheters bedienen, z. B. weil dieser bei der Operation auch zur Vorwölbung der vorderen Blasenwand benützt werden soll, so dürfte die Füllung zweckmässig mit dem Hegar'schen Trichter gemacht werden (v. H. u. a. auch zu diesem Zweck empfohlen). — Zum Einschneiden der Blase bedienten sich einige Operateure mit Vorthail der Sonde und zwar z. Theil mit, z. Theil ohne gleichzeitige Blaseninjection. Die Pfeilsonde wurde (abgesehen von den 4 Operationen en deux temps v. Valette) nicht mehr angewendet. Civiale empfiehlt noch die Pfeilsonde (Gaz. des Hôp. 1852) und hält noch 2 andere von ihm angegebene Instrumente für fast unentbehrlich, nemlich das Aponeurotom und den Suspensor. Er gibt mit diesen 3 Instrumenten ein eigenes, streng geregeltes Operationsverfahren an (s. Schmidt's Jahrb. 1852. p. 237).

Während nun die Art des operativen Eingriffs, bedingt durch die natürlichen Verhältnisse eine ziem-



lich einheitliche geworden ist, gehen die Stimmen wesentlich auseinander in der so wichtigen Frage der Nachbehandlung, speziell der Sicherung der gesetzten Wunde vor den schädlichen Einflüssen des Urins auf dieselbe. Diese Sicherung kann auf verschiedene Weise erreicht, resp. versucht werden: 1) dadurch dass dem Urin schädliche Eigenschaften, d. h. die Alkaleszenz genommen wird, 2) durch Abschluss des Harns von der Wunde, 3) dadurch dass die offen liegenden Gewebe der Wundfläche auf künstlichem Wege gegen den Urin indifferent gemacht werden. Was den 1. Punkt betrifft so wird es freilich eher möglich sein noch vor der Operation die alkalische Reaktion des Urins zu heben, als nach derselben durch häufige Irrigationen mit Wasser oder desinfizierenden Flüssigkeiten ihn wenigstens unschädlich zu machen. Der saure Urin wirkt nach Simon nicht chemisch schädlich, sondern mechanisch, insofern als er durch Bauchpresse und Blasenmuskulatur in die eröffneten Gewebe hineingetrieben „Druckgangrän“ derselben verursacht. Es ist also doppelt darauf zu achten, dass der Urin ungehindert durch die Wunde abfliesse, sei es nun längs dem eingelegten Leinwandstreifen oder durch und neben einer Canule, sei es in der Bauchlage oder Seitenlage. Die so oft vorkommenden Abscedirungen in dem lockeren perivesicalen Bindegewebe zeigen, dass jene vis a tergo nur eine geringe zu sein braucht um in dem so gut leitenden Zellgewebe eine Infiltration hervorzurufen. Das Zunähen der Bauchwunde bis auf eine kleine Oeffnung bei offener



Blasenwunde ist nicht zu empfehlen. Die Versuche, durch von der Wunde oder der Harnröhre aus eingelegte Röhren den Harn von der Wunde abzuhalten, sind alle misslungen; eine Reihe von früher zu diesem Zweck empfohlenen Mitteln sind in neuerer Zeit gar nicht mehr in Anwendung gekommen. Nur dann dürfte vielleicht dieser Zweck erreicht werden, wenn die Blasenwunde bis auf die Oeffnung für das von über der Symphyse her in sie eingelegte Rohr durch die Naht geschlossen würde. Der permanente Katheter, von den einen durchaus verpönt, von anderen dagegen empfohlen, ist nach der s. alta oft mit Erfolg appliziert worden. Durch ihn wird jedenfalls vermieden, dass der angesammelte Urin unter einen starken Druck zu stehen kommt. Dass er den Urin nicht von der Wunde abzuhalten vermag, scheint mir in der Natur der Sache zu liegen, denn durch das Anlegen der hinteren Blasenwand an die vordere werden seine Oeffnungen verlegt, während über seiner Spitze der Harn sich doch ansammeln kann. Billroth hat in einem Fall von Epicystotomie mit Seitensteinschnitt „die Ueberschwemmung der Wunde mit Harn“ mit sehr gutem Erfolg in der Weise verhütet, dass er ein gefensterter Drain-Rohr zur oberen Wunde hinein und zur unteren herausführte (s. Fall 53). Da nun die Boutonnière zur Ableitung des Urins nicht mehr angelegt wird, wäre der Versuch gerechtfertigt das Drain-Rohr, resp. den in seinem oberen Abschnitt gefensterter, elastischen Katheter, zur Harnröhre selbst herauszuführen; die hierbei erforderliche höhere Lage des centralen Endes könnte



durch mehr senkrechte Stellung des Rumpfes des Patienten noch gesteigert werden.

Das einfachste und sicherste Mittel aber den besagten Zweck zu erreichen, ist der Verschluss der Blasenwunde selbst, die Blasennaht. Hält die Naht, so ist dadurch noch eine Reihe anderer Vorthelle zugleich erreicht; kommt dagegen keine prima intentio zu Stande, so ist man doch durch sie über die für die Harninfiltration gefährlichste Zeit glücklich hinweggekommen, wie Lotzbeck hervorhebt. Da die Blasenwunde unter der ebenfalls ganz vernähten Bauchwunde unbemerkt aufbrechen kann, dürfte es am passendsten sein diese nicht ganz zu schliessen, sondern durch geeignete Drainage sich von vornherein gegen die schlimmen Folgen der Retention zu sichern.

Eine besondere Art der Blasennaht geben Tisseire und Baudon an, doch sind dieselben nicht am Lebenden ausgeführt worden.

Tisseire, Modification des hohen Steinschnittes, um Urininfiltration zu verhüten. 1858. (Schmidt's Jahrb. 1866):

Wenn die Blase frei daliegt, wird die Wand derselben mit 2 Pincetten, 4 ctm. von einander, gefasst, das injicirte Wasser abgelassen, der Katheter herausgenommen und dann incidirt. Zur Naht (suture en surget) bedient man sich einer krummen Nadel und langer Fäden. Der Knoten, der den Faden in der Wunde festhalten soll, muss 25 ctm. vom Ende entfernt sein, damit er später herausgenommen werden kann. „Hienach beginnt man die Naht mit sehr weiten Stichen; sobald man an der Hälfte der Wunde



angekommen ist, befestigt man am Niveau der Wunde an den ursprünglichen Faden einen gefärbten und vollendet mit diesem die 2. Hälfte der Suture. Ist dies geschehen, so zieht man den Faden aus der Nadel und macht einen Knoten am Niveau der Wunde. Man schneidet den in einer Länge von mindestens 25 ctm. liegen bleiben sollenden Faden nicht ab, sondern bringt ihn mit dem gefärbten Faden und dem am anderen Ende der Blasenwunde reservierten Faden nach aussen. Diese 3 Fadenenden werden ausserhalb an einer kleinen Heftpflasterrolle befestigt.“ In den ersten 7 bis 8 Tagen kommt ein Katheter in die Blase. Nach dieser Zeit werden die Fäden entfernt, indem man den gefärbten als Leiter benützt, um den Suturefaden in seiner Mitte durchzuschneiden. Die Fäden werden einzeln herausgezogen.

Baudon (Canstatt's Jahresb. 1875 pag. 258) hat die Blasennaht am Cadaver und an lebenden Kaninchen und Hunden geprüft. Er verwendete dabei entweder die Lambert'sche Darmnaht oder eine Art gekreuzter Zapfennaht, bei welcher die Zapfen (die in die Blase zu liegen kommen) aus den gabelförmigen, getheilten Enden eines besonders dazu bestimmten Kautschukkatheters bestehen. Letzterer wird über die bei der Operation in die Blase geführte Steinsonde gezogen, bleibt dann liegen, fortwährenden Abfluss des Harns sichernd, bis die Heilung der Blasenwunde durch erste Vereinigung erfolgt ist und die Nähte herausgenommen werden können. Als Nähmaterial zieht B. beim Menschen Metallfäden



der Seide vor. Vor der Operation rath er ferner die Blase nicht durch Wassereinspritzungen, sondern durch eingeleitetes Gas auszudehnen, wozu er Kohlensäure empfiehlt.

Milliot (Schmidt's Jahrbücher 1876 p. 289) empfiehlt zur Ausdehnung der Blase und Erleichterung der Anlegung der Naht den Gummiballon. Der Kautschukballon wird nach der dort beschriebenen Weise eingeführt, aufgeblasen, nach Eröffnung der Blase entleert und zur Naht wieder gefüllt.

Zur Naht wurde meist Catgut verwendet, und scheinen die Schlingen in allen Fällen (ausgenommen Fall 64) durch die Bauchwunde entfernt worden zu sein. Dass in der Blase durchgeschnittene Fäden zu üblen Folgen, vielleicht gar zu neuer Steinbildung Veranlassung geben, ist wohl nicht anzunehmen, doch ist in dieser Beziehung bemerkenswerth Fall 92. Das Nähere über die Blasennaht s. die angeführten Fälle 6, 19, 20, 52, 63, 66, 71, 74, 77, 80, 92.

Gleich hier will ich bemerken, dass alle diese 10 Fälle (Fall 74 kommt hiebei nicht in Betracht) günstig verliefen.

Zu betonen ist aber noch, dass sie allein die antiseptische Wundbehandlung beim hohen Steinschnitt ermöglicht, und zwar eben auch in den Fällen, wo keine prima intentio erfolgen wird. Ohne Naht könnte der Lister'sche Verband vielleicht dann in Frage kommen, wenn man in der von Billroth angegebenen Weise (s. oben) für den Abfluss des Urins, d. h. die Abhaltung desselben von der Wunde sorgt; den Verschiebungen des gefensterten Rohrs



in der Wunde dürfte zweckmässig durch Vernähen desselben mit den Bauchdecken vorgebeugt werden. Das Eindringen der Luft durch den Katheter selbst liesse sich vielleicht dadurch vermeiden, dass man an der Oeffnung desselben das eine Ende eines Gummischlauchs aufstülpt, während das andere Ende unter dem Niveau einer Flüssigkeit, die in einem tiefer stehenden Gefäss sich befindet, ausmündet. Dieser Punkt ist übrigens auch von Wichtigkeit bei genähter Blasenwunde, da der Urin nicht immer sofort frei durch die urethra abfliessen dürfte. Ein modificirtes antiseptisches Verfahren bei Lithotomieen und Lithotripsieen empfiehlt neuerdings Hüeter in Form von Ausspülungen der Blase mit 2—3% Carbolsäurelösung und Auflegen von in Carbolwasser getauchter Watte auf die Wunde mit darübergelegtem Firnisspapier.

Unter die 3. Reihe von Bestrebungen, die Gewebe vor Harninfiltration zu schützen, gehört vor allem die Operation en deux temps, es ist aber dieselbe in neuerer Zeit nicht mehr ausgeführt worden. Dagegen ist der Paquelin'sche Thermocauter bei Steinschnitten verwendet worden (siehe die Jahresberichte von Virchow und Hirsch 1877 p. 238). Anger und Verneuil haben sich desselben bei der s. mediana und prærectalis bedient, die Blase selbst wurde zwar dabei nicht durch den Paquelin eröffnet, doch glaubt Anger, dass dem in Zukunft kein Hinderniss entgegenstehen werde. Zur Durchschneidung der linea alba ist er schon früher von Bardeleben vorgeschlagen worden. Eine Indication



des Thermocauters, die Blutung, fällt bei der s. alta weg, doch dürfte auch bei ihr die Anwendung der Glühhitze bei oder nach der Operation in Frage kommen, um eine schützende Decke in der Wunde gegen den Urin zu erreichen. Zu diesem Zweck hat Mercier (s. Fall 30) liquor ferri angewandt, den er sehr empfiehlt. Hüeter, s. Fall 78 (ferner 7, 39, 40), wäre geneigt, der s. alta systematisch die punctio hypogastrica voranzuschicken. Mallez (Canstatt's Jahrb. 1875 p. 269) bestreicht nach dem Steinschnitt (er übt die Nélaton'sche s. prærectalis) die Wundflächen sofort mit einem elastischen Collodium theils gegen die Blutung, theils gegen die schädlichen Einwirkungen des alkalischen Harns. Nach Nussbaum (Schmidt's Jahrb. 1864 p. 272) wäre dazu Höllensteinlösung zu verwenden. —

Die Epicystotomie mit absichtlicher Durchschneidung des peritoneums wird wohl schwerlich je wegen Steinleidens ausgeführt werden, trotzdem dass Spencer Wells bei der grossen Zahl von Ovariectomien, die er in der Privatpraxis machte, nur eine Mortalität von 14 % hatte. Zur Exstirpation von Blasentumoren aber dürfte in Zukunft dieselbe auch in dem von peritoneum überkleideten Abschnitt von oben her eröffnet werden. Diese Vermuthung scheint mir um so begründeter, einmal weil heutzutage die Bauchhöhle zu den eingreifendsten Operationen eröffnet wird wegen Leiden, die das Leben nicht so sehr bedrohen wie viele Tumoren der Blase, die doch am Ende einer operativen Behandlung fähig sind, und zweitens weil solche Geschwülste bereits, wenn auch durch



extraperitoneale Operationen, sowohl von oben (s. Fall 53 und 56) als von unten her (Nussbaum) mit Erfolg entfernt worden sind. Willet (s. Fall 74) hat denn auch in der That eine solche Laparotomie mit Blasennaht ausgeführt. Die Naht ist bei der intraperitonealen Eröffnung die *conditio sine qua non*, und ebenso wichtig wird dabei eine geeignete Drainage für den Urin-Abfluss sein. In letzterer Beziehung ist sehr beachtenswerth der Vorschlag von Hüter (Zeitschrift für Chirurgie 1878), die Blase dadurch frei von stagnirenden Flüssigkeiten zu halten, dass man ein Drainagerohr vorn über der Symphyse her hinein und durch einen recto-ischialen Raum herausleitet.

Die Zahl der gesammelten Fälle kann leider auf Vollständigkeit keinen Anspruch machen. Abgesehen von einigen Handbüchern habe ich folgende mir zugängliche Literatur genau durchgesehen.

- 1) Schmidt's Jahrbücher 1851—1878.
- 2) Canstatt's Jahresberichte mit Fortsetzung von Virchow und Hirsch 1851—1878.
- 3) Deutsche Klinik (deutsche med. Wochenschr.) 1851 bis 1878.
- 4) Bayr. ärztl. Intelligenzblatt 1854—1878.
- 5) Prager Vierteljahrsschr. 1852—1870.
- 6) Grävell's Notizen 1867—1873.
- 7) Med. chirurg. Rundschau 1865—1875.
- 8) Journal für Kinderkrankheiten 1851—1868.
- 9) Langenbeck's Archiv T. 8 — T. 21.
- 10) Zeitschrift für Chirurgie 1877—1878.
- 11) Wiener med. Presse 1865—1878.
- 12) Berliner kl. Wochenschr. 1869—1874 und 1878.



- 13) Wiener med. Wochenschrift 1859—1875 und 1878.
- 14) Zeitschrift für kl. Medizin 1851—1859.
- 15) Zeitschrift der Wiener Aerzte 1852—1857 und 1861 bis 1867.
- 16) Zeitschrift der Gesellsch. der Wiener Aerzte 1858 bis 1860.
- 17) Gaz. med. de Paris 1851—1877.
- 18) Memorabilien 1867—1877.
- 19) Schweiz. Zeitschrift für Heilkunde 1862—1864.
- 20) Archiv für Heilkunde 1860—1876.
- 21) In den ersten 6—7 Nummern der Wiener med. Presse, des ärztlichen Intelligenzblattes, der Berliner klinischen Wochenschrift, der deutschen medicinischen Wochenschrift und der Wiener medicinischen Wochenschrift vom Jahr 1879.

1) Sectio alta von Pétrequin, Juli 1847. (Gaz. méd. de Paris 1851, p. 469). Von P. selbst mitgetheilt.

Patient 36 Jahre, ursprünglich von sehr kräftiger Constitution, doch zur Zeit entkräftet. Vor zwei Monaten war ihm bei onanistischen Manipulationen ein Federhalter in die Blase gerathen. Es hatten sich darauf Gefühl von Schwere im perinæum, Schmerz, Tenesmus und Hämaturie eingestellt. Zwei Versuche, den Federhalter mit dem Lithontriptor an einem Ende zu fassen, misslangen, zudem war die Blase äusserst empfindlich. Der Fremdkörper liess sich, mit dem Lithontriptor gefasst, über die Symphyse hinauf und vordrücken. Am 20. Juli wurde die Operation in folgender Weise ausgeführt. Vorher wurden Klystiere applicirt. Die Branchen des in der Blase liegenden Lithontriptor wurden, um das Abgleiten desselben



vom gefassten Fremdkörper zu verhüten, zusammengebunden, und der letztere so gegen das hypogastrium vorgedrängt. Schichtweise Spaltung der Bauchdecken. Trennung der linea alba auf der Hohlsonde von unten nach oben. Hierauf wurde der Griff des Lithontrip-tors gesenkt und die Blasenwand, vorgedrängt durch die Spitze des Federhalters, etwas vor dieser eingeschnitten. Nun liess P. den Federhalter durch die Wunde vorschnappen, fasste ihn mit der Polypen-Zange und unter Nachhilfe von Seiten des Lithon-triptors gelang es ihn herauszuziehen. Der kupferne Federhalter war stark inkrustirt, seine Länge betrug 7 ctm. In die Blase wurde ein elastischer Katheter eingeführt und eine erweichende (emolliente) Injection gemacht, die durch den Katheter abfloss. In die Wunde kam ein Docht gefasster Leinwand, die Wundränder wurden einander genähert durch einen Verband (*pansement à plat*). Nach der Operation ging alles gut, mässiges Wundfieber, keine Urininfil-tration; nach einigen Tagen wurde der Katheter ent-fernt und P. urinirte mit Leichtigkeit. Nach einiger Zeit trat jedoch irreguläres Fieber und eine eigen-thümliche, nervöse Gereiztheit auf. Es zeigte sich, dass Patient fortwährend Onanie trieb, wovon er trotz aller Vorstellungen nicht abliess. Am 3. August starb Patient an einer Art von „onanistischem Delirium“, zu einer Zeit wo die Heilung so gut als gesichert war.

Verfasser erwähnt an gleicher Stelle zweier anderer s. altae, die er gemacht; die eine mittelst Aetzung, die er nicht empfiehlt aus Rücksicht auf die Patienten; in dem andern Fall ersetzte ihm, wie



in dem beschriebenen, die Sonde von Bélmas der mit dem Lithontriptor gefasste Fremdkörper selbst, der mit demselben über der Symphyse vorgedrückt wurde.

2—4) 3 Fälle von s. alta von Dr. Weikert in Zwickau 1852—1853. (Deutsche Klinik 1853, Nr. 22 und 52). Von W. selbst mitgetheilt.

Knabe von 7 Jahren, in der Entwicklung zurückgeblieben, dürftig genährt, hat seit 3 $\frac{1}{2}$  Jahren die heftigsten Steinbeschwerden. Penis übermässig gross, Vorhaut sehr verlängert, faustgrosser Mastdarmvorfall. Pat. ist so unleidlich, dass nur, nachdem er chloroformirt ist, die Blase mit der Sonde untersucht und die Gegenwart eines Steines constatirt werden kann. Da man durch Einspritzungen die Blase weniger weit ausdehnen konnte, als wenn Pat. den Urin länger zurückhielt, so wird ihm kurz vor der Operation viel zu trinken gegeben. Es war daher, als Pat. auf den Tisch gelagert wurde (19. Juli 1852) die Dämpfung über der Symphyse 1—2" deutlich wahrnehmbar; aber trotzdem, dass das Glied zusammengedrückt wurde, entleerte sich schon ein beträchtlicher Theil des Urins während des Chloroformirens. Verfahren im Allgemeinen nach der von Prof. Günther neuerdings empfohlenen Methode. Nach Durchschneidung der weissen Linie und subcutaner Lostrennung der geraden Bauchmuskeln von ihren unteren Ansätzen drängte sich bei dem gewaltigen Schreien und Umherwerfen des Knaben das Bauchfell in Form gelber Fettwülste aus der Wunde hervor und füllte diese ganz aus. Die Fluktuation von dem noch in



der Blase befindlichen Wasser fühlmaten hinter und unter der Symphyse. Die Blase wurde, da bei dem fortwährenden Schreien das Bauchfell trotz des Zurückhaltens immer hervordrängte, nicht angehakt, sondern das Scalpell ein Querfinger breit hinter und unter der Symphyse mit nach abwärts gerichteter Schneide auf dem vorgehaltenen Zeigefinger der anderen Hand in die Blase eingestossen und dieser letztere sogleich in die Bauchwunde eingeführt und so lange darin gelassen bis der Stein entfernt war. Zu diesem Behufe musste die Oeffnung bis über 1" erweitert werden, weil der Stein bei seiner münzenförmigen Gestalt nicht wohl mit der Zange oder dem Löffel, sondern nur mit Hilfe zweier Finger bei gleichzeitiger Unterstützung vom Mastdarm her der Blase zu entnehmen war, was nach kurzer Zeit gelang. Die fast 2" lange Wunde wurde von oben her mit 3 Knopfnähten geschlossen. Der Stein war scheibenförmig, wog 136 Gramm und mass in der Länge und Breite 13 und 11 Pariser Linien bei einer Dicke von  $5\frac{1}{2}$ ''' . Den Nachmittag nach der Operation ziemliches Wohlbefinden; in der Nacht darauf stellten sich die heftigsten Symptome von Peritonitis ein: meteoristischer, äusserst empfindlicher Unterleib, häufiges Erbrechen, grosser Verfall, kleiner Puls, kalte Extremitäten. Unter dem Gebrauch entsprechender Mittel, besonders Blutegel, Eis, Calomel, verlieren diese gefahrdrohenden Symptome binnen 36 Stunden sehr viel von ihrer Heftigkeit. Dafür fortwährend soporöser Zustand, grosse Unruhe, fast continuirliches Stöhnen, mitunter noch Erbrechen, kein Schüttelfrost, keine ikterische



Hautfärbung. Erythem in der linken Inguinalgegend. Umgebung der Wunde nicht entzündet. Aussehen der Wunde unrein. Tod 102 Stunden nach der Operation. Die Section 18 Stunden nachher ergab: Weit vorgeschrittene Fäulniss. Zeichen der Peritonitis etc. Linker ureter verdickt. Harnblase: vordere Oberfläche mit missfarbigem, gelblichem, käsigem Exsudat bedeckt, hintere Wand mit einigen gelben Exsudat-Flocken bedeckt und mit einer Dünndarmschlinge locker verklebt. Blasenwand sehr verdickt; die Schleimhaut zeigt an einigen Stellen geringe Gefässinjection, sonst ist sie ganz gesund; Höhle klein und leer, Wunde 1" lang, hat wie die Wunde der Bauchbedeckungen ein gangränescirendes Aussehen und befindet sich ca. 1" über und etwas nach rechts von der Mündung der Harnröhre.

Knabe von 11 Jahren, schwächlich, wenig entwickelt, hat seit ca. 7 Jahren die heftigsten Urinbeschwerden, wobei der Mastdarm 2" weit vortritt. Bei der Untersuchung durch den Mastdarm fühlt man nicht nur deutlich einen fremden Körper in der Blase, sondern man kann zugleich bestimmen, dass mindestens 2 Steine da sein müssen, weil man Crepitation wahrnimmt. Trotzdem gelang es erst nach öfteren Versuchen den Stein auch mit der Sonde zu fühlen. Gegen Einspritzungen von Wasser in die Blase ist Pat. sehr empfindlich, dagegen kann er ziemlich viel Urin längere Zeit halten. Vor der Operation trinkt Pat. 2 Glas Wasser. Die Blase ist also gehörig ausgedehnt. Die Operation selbst wurde nach Günther's Vorschrift in der Chloroform-Narkose ausgeführt.



Nach Durchschneidung der weissen Linie drang nur ein kleiner Fettklumpen vor, da Pat. nicht schrie. Bemerkenswerth ist, dass trotzdem die Blase viel Wasser enthielt (was sich sowohl vorher aus dem Percussionsschall, als nachher aus der Menge des abfliessenden Wassers ergab) und auch durch die Harnröhre kein Tropfen verloren ging, wie in den anderen Fällen, doch dieselbe keineswegs eine sichtbare, nur einigermaßen bis zum Niveau der durchschnittenen weissen Linie sich erhebende Anschwellung bildete, vielmehr  $1\frac{1}{2}$ “ unter der Höhe der Symphyse ihren höchsten Gipfel hatte, den man zwar wegen der Tiefe, des Blutes u. s. w. nicht deutlich sehen, wohl aber fluktuiren fühlen konnte. Ich erwähne dies desshalb, weil vielleicht mancher nach den in Günther's Monographie pag. 77 gebrauchten Worten glauben könnte, er müsse die Blase über der Symphyse suchen, wobei er denn ziemlich sicher das Bauchfell verletzen würde. Dort heisst es nämlich, dass man in diesem Augenblick nicht zaudern, sondern die vortretende Anschwellung als die Harnblase ansehen und einschneiden solle. Die Blasenwunde musste nach beiden Seiten hin beträchtlich erweitert werden, weil die Steine ziemlich gross waren, und die Blase sich nach Abfluss des Wassers dicht an sie anlegte. Die Steine hatten eine cylindrische, etwas plattgedrückte Gestalt. Der eine wog 366, der andere 243 Gran; die Durchmesser des einen betrugen  $18\frac{1}{2}$ , 12,9 die des anderen 14, 11,9 Par. Linien. Sie hingen z. Th. fest an der Blase. In der darauf folgenden Nacht beginnt das Erbrechen, das zwei Tage und zwei Nächte hindurch



anhält; alle Zeichen von Peritonitis treten auf, um unter dem Gebrauch von Blutegeln, kalten Umschlägen etc. bis zum 3. Tag nach der Operation sich wieder zu verlieren. Darauf bis zum 3. Tag verhältnissmässiges Wohlbefinden. Der Leib ist weich und angezogen, Pat. bekommt Appetit, die Wunde sieht gut aus. Vom 11. Tag an Aufstossen, Vomituritionen, Gefühl von Stechen in der Herzgrube, Puls 144, Collaps, Gangränescenz der Wunde, Leib ganz eingezogen. Tod am 15. Tag.

Die Section ergab: Alle Organe auffallend anämisch, Milz blassroth, mürbe. Rechte Niere normal, nur Nierenbecken und Ureter sehr weit; linke Niere viel kleiner, Oberfläche höckrig, drusig, Cortikalsubstanz sehr atrophisch, Nierenbecken, Kelche und Ureter sehr weit. Blase knollenförmig zusammengezogen, von Hühnereigrösse, die äussere Haut schiefergrau, am Grund 4 Linien dick, die Schleimhaut bildet beträchtliche Falten; die Höhe der Blase ist so eng, dass gerade die Dicke eines Fingers darin Platz hat. Die Blasenwunde ist genau in der Mitte zwischen Blasen-Gipfel und ostium urethrale mit schiefergrauen Rändern. Zwischen Blase, Bauchwandungen und Symphyse befindet sich ein ansehnlicher Hohlraum, dadurch entstanden, dass das die Blase mit den Bauchwandungen und der Symphyse verbindende Zellgewebe mortificirt ist und sich losgestossen hat. Die schiefergraue Färbung, also die brandige Verjauchung des die Blase umgebenden Zellgewebes setzt sich von den Seitenwänden derselben bis zu den Beckenknochen fort. In der excavatio recto-vesicalis



ist ein Stück ileum locker an die Blase angeheftet und zeigt an dieser Stelle blaurothe Färbung, sonst keine Spur von Peritonitis.

Knabe 10 Jahre alt, mager, seit Kindesbeinen an den heftigsten Steinbeschwerden leidend. Der Stein ist nur mit der Sonde, nicht durch den Mastdarm zu fühlen. Wiewohl Patient sich zum Einathmen des Chloroforms sehr geschickt anwies, so trat doch selbst nach einstündiger, fast ununterbrochener Inhalation, und nachdem man dem Kleinen etwas Urin, der ihn sehr drängte, wegzulassen erlaubt hatte, keine Narkose ein, vielmehr musste die Operation unter immerwährendem, bei dieser Methode sehr hinderlichen Schreien vollführt werden. Der fast runde Stein hatte 10 und 8 P. Linien im Durchmesser und wog 144 Gran. Einige Stunden nach der auf die gewöhnliche Weise gemachten Operation einmaliges Erbrechen. Nach 2 Monaten Entlassung. Die Blasenwunde hatte sich bis auf ein kleines fistulöses Geschwür geschlossen, durch welches sich mitunter noch ein Tropfen Urin entleerte.

5—6) 2 hohe Steinschnitte von Langenbeck. Der erste aus dem W. S. 1853/54, mitgetheilt von Breslau im bayr. ärztl. Intelligenz-Blatt 1854 p. 148. Der andere vom August 1875, mitgetheilt von Kroenlein in Langenbeck's Archiv, Supplementheft zu T. 21. p. 211. Blasennaht.

Patient 5 Jahre. Litt schon seit Ende seines 1. Lebensjahres an Urinbeschwerden. Das Kind war durch die heftigen Steinbeschwerden sehr heruntergekommen, lag immer auf dem Bauch, kreuzte die



Schenkel und comprimirt oder zerrte damit den ungewöhnlich langen penis. Patient konnte weder gehen noch sprechen. L. machte die s. alta wie gewöhnlich bei Kindern, da sie nach seiner Ausführung leichter auszuführen als der Seitensteinschnitt und die Folgen weniger gefährlich als bei diesem, obwohl die Heilung weit länger daure. Nach vorangegangener Injection und Blosslegung der Blase wurde letztere mit Schielhaken fixirt und zwischen diesen aus freier Hand mit dem spitzen Bisturi eröffnet. Die Entfernung des c. taubeneigrossen Steins gelang leicht. Der obere Theil der Bauchwunde wurde durch einige Suturen geschlossen, in den unteren offen bleibenden ein mit Oel getränkter Leinwandstreifen gelegt. Als bald liessen die Schmerzen nach; das Kind fing sogar schon Tags darauf zu sprechen an. Die durch die Urininfiltration bedingte brandige Zerstörung der Wundränder begrenzte sich, und nach etwa 14 Tagen war die Wunde schon um die Hälfte verkleinert. In der Tiefe schöne Granulationen; der Urin ging grösstentheils durch die urethra ab und das Allgemeinbefinden erschien sehr befriedigend. An der vollständigen Heilung glaube ich demnach nicht zweifeln zu dürfen.

H. B. Knabe von 1<sup>3</sup>/<sub>4</sub> Jahren. Der Kleine, welcher am 10. August 1875 in die Klinik aufgenommen wurde, war 8 Tage vorher wegen hochgradiger congenitaler Phimose in der Poliklinik operirt worden. Trotz der Beseitigung der Phimose blieb indess die Urinretention bestehen und floss der Urin auch nachher nur tropfenweise ab, was zuerst den Verdacht



auf einen Blasenstein erweckte. Die in dieser Richtung vorgenommene Untersuchung ergab in der That auch die Gegenwart eines kleinen Blasensteins, der beim Katheterismus aus dem Blasenhal in den Blasenfundus gestossen wurde. Am 12. August wurde die s. alta in der gewöhnlichen Weise ausgeführt, der in Grösse und Form eines Dattelkerns bestehende Stein (Harnsäure) aus der Blase extrahirt, dann erst die Blasenwunde und hernach auch die Hautwunde durch Catgutsuturen vollständig geschlossen und das ganze Operationsfeld in einen Verband mit Salycil-Watte eingehüllt. Die ganze Operation geschah unter genauer Beobachtung aller antiseptischen Cautelen. Schon am folgenden Morgen mussten wegen Secret-Verhaltung die Hautnähte entfernt werden, wogegen die Blasennaht vollständig schloss und der Urin im Strahl durch die urethra entleert wurde. Der Salycil-Watte-Verband wurde von da an durch den Lister'schen Verband ersetzt. Temperatur Morgens 39°, Abends 40°. Am 15. August zeigte sich der ganze Verband von stinkendem Urin durchtränkt, die Blasenwunde klappte und der antiseptische Verband wurde deshalb mit einem einfachen Oelläppchen als Deckmittel vertauscht. Nachdem am 18. August die infiltrirten Hautdecken auf der einen Seite der Wunde noch ausgiebig gespalten worden waren, erfolgte von da an eine langsame Abnahme des hohen Fiebers und vom 26. an war Patient vollkommen fieberfrei. Am 16. September endlich konnte der Kleine mit nahezu geheilter Wunde entlassen werden, doch ergossen sich aus derselben noch ab und zu einige Tropfen Urin.



7) Sectio alta v. Vallet. 1854 (Gaz. des Hôp.), mitgetheilt von Sprengler in Canstatt's Jahresberichten 1855, p. 248.

Bei einem 75jährigen Mann, welcher an Sand- und Griesabgang litt, bildete sich plötzlich eine fast complete Ischurie, welche, da sie, wie sich später zeigte, einer enormen prostata ihren Ursprung verdankte und zugleich ein falscher Weg vorhanden war, die punctio vesicæ über der Schamfuge erforderte. Man vergewisserte sich bei der Operation von dem Vorhandensein eines Blasensteins und schritt 3 Monate später, während welcher Pat. die Canule fortwährend eingelegt hatte, zum hohen Steinschnitt, der einzigen unter diesen Umständen ausführbaren Operationsweise, gemäss welcher man auch hoffen konnte, die urethra wieder aufzufinden. 7 ctm. langer Schnitt zwischen Nabel und Schamfuge, welcher die Punctionsöffnung in sich aufnimmt; nach eingeschnittener linea alba Erweiterung der Blasenwunde auf der Hohlsonde nach auf- und abwärts um 5 ctm. Man fand das erreicht, was Vernière und Vidal vermöge ihrer Lithotomie en deux temps beabsichtigten. Der eindringende Finger fand die vordere Hälfte des Blasengrundes durch eine beträchtliche Geschwulst eingenommen, welche hinwieder durch eine Rinne in der Richtung von vorne nach hinten in 2 Theile getrennt war, die hypertrophische prostata. In dem Blindsack dahinter, sowie in der übrigen Blase fanden sich 78 Steine von Erbsen- bis Haselnuss-Grösse, worunter einige in Fragmenten. Es handelte sich nun um die Auffindung des orificium internum der Blase, in welches



dann auch ein Kautschuk-Katheter Nr. 7 mit seinem Pavillon voran eingebracht wurde. In den unteren Winkel der Bauchwunde kam eine leinene Mèche und einige Compressen darüber. Der Urin ging durch den Katheter und die Bauchwunde gut ab, es erschien kein übles Symptom. Am 10. Tag Wechsel des Katheters, welcher dergestalt geschah, dass man den Schnabel einer Kautschuk-Sonde Nr. 9 in den Pavillon der ersten steckte und damit letztere in die Blase zurückschob, worauf man sie mit einer Kornzange zur Bauchwunde herauszog. Die Heilung geschah nach 45 Tagen.

Nach einer Mittheilung in Schmidt's Jahrbüchern 1855 p. 79 spricht sich Vallet folgendermassen über den hohen Steinschnitt aus: Beim Weibe hat man die Wahl zwischen ihm und dem Vesicovaginal-Schnitt. Der hohe Steinschnitt ist beim Weibe fast leichter als beim Manne auszuführen. Bei ihm fällt weg die Gefahr der Blutung; Urin-incontinenz, Fistelbildung, Phlebitis purulenta sind nicht zu fürchten. Die Verletzung der Blase am oberen Theil führt selten üble Ereignisse mit sich, bedingt keine weitere Entzündung, allein bei Erwachsenen wird leicht das Bauchfell verletzt und die Entzündung desselben geht leicht in Eiterung über, ruft gefährliche und selbst tödtlich werdende Abscesse in der Tiefe des kleinen Beckens hervor, so dass der hohe Steinschnitt mehr für Kinder, bei denen das Bauchfell kaum getroffen werden kann, als für Erwachsene sich eignet.

8—10) 3 hohe Steinschnitte v. Parker (New-



York. Jour. March), Jahrgang 1855, p. 227 der Schmidt-schen Jahrbücher.

P. kann die Ansicht der meisten Chirurgen, dass in der Mehrzahl der Fälle der Seitensteinschnitt den Vorzug verdiene und dass der hohe Steinschnitt nur dann indicirt sei, wenn Grösse des Steins, Leiden des Blasenhalsses und der prostata den Seitensteinschnitt verböten, nicht theilen. Dabei stützt er sich auf die Resultate, die einige Operateure beim hohen Steinschnitt hatten. Die Gefahr der Urininfiltration sei übertrieben worden, die Verletzung des Bauch-fells meist Schuld des Operateurs. Besonders betont er noch das Fehlen der Blutung, dass keine Lähmung des Blasenhalsses der Operation folge, und dass die Grösse des Steins keinen nachtheiligen Einfluss auf den Erfolg der Operation ausübe. Weiter hebt P. hervor, dass der hohe Steinschnitt unverdienter Weise gerade beim weiblichen Geschlecht am wenigsten in Anwendung gekommen sei, gäben doch alle jene Methoden, bei welchen die Harnröhre und der Blasenhalss eingeschnitten werden, leicht zu Urinfisteln und Incontinenz Veranlassung, was auch Fergousson nicht in Abrede stelle.

Patientin 53 Jahre alt, hat 10 Mal geboren, stets gesund bis vor 4 Jahren, wo sie zum ersten Mal Beschwerden beim Uriniren hatte, die sich immer mehr steigerten. Die Untersuchung ergab einen voluminösen Stein in der Blase. Von der Zertrümmerung wurde abgesehen wegen des heruntergekommenen Zustandes der Frau und von dem Scheiden-Blasenschnitt aus Besorgniss, es möchte Urinincon-



tinenz und Fistel zurückbleiben. — Injection von lauem Wasser in die Blase, dessen Abfließen durch Compression der urethra gegen die Schamfuge, die ein Assistent besorgte, verhindert wurde. Einschnitt über der Symphyse  $2\frac{1}{2}$ " lang, Spaltung der linea alba, Vordringen gegen die Blase. Nun stach der Operateur mit einem spitzen Messer die Blase ein, worauf das Wasser im Strom ausdrang und die Blase zusammensank. Um die Blase wieder zu heben, leitete der Operateur einen Heurteloup'schen Steinertrümmerer durch die Harnröhre ein, entfernte durch Schrauben dessen Branchen und erhob die Blase gegen die Wunde, wo dieselbe fixirt und der Blasenschnitt genügend erweitert wurde. Nach Entfernung des Zertrümmerers wurde der Steinlöffel eingeführt und ein  $2\frac{1}{2}$ " langer und 2" breiter Stein extrahirt. Die Wunde wurde zur Hälfte mit blutigen Heften geschlossen, die Herstellung erfolgte sehr schnell.

Patientin 52 Jahre. Seit 7 Jahren heftige Beschwerden; im Urin viel Eiter und Epithelien, der Stein voluminös. Bei der versuchten Lithotripsie liess sich der Stein wohl fassen, aber nicht zertrümmern. Diesem Versuche folgte heftige entzündliche Reizung mit Fieber, die durch Ruhe in einigen Wochen beseitigt wurde. Narkotisirung; Injection von lauem Wasser. Nach Blosslegung der Blase wurde letztere durch Anhaken fixirt, etwas in die Wunde vorgezogen und dann mit einem  $1\frac{1}{2}$ " langen Schnitt eröffnet, wobei das injicirte Wasser abfloss. Herausnahme des Steins mittelst des eingeführten Fingers.



Auch in diesem Fall Heilung in 14 Tagen ohne alle üble Folgen.

47jährige Wittwe, litt seit mehreren Jahren an Steinbeschwerden und musste seit einigen Wochen das Bett hüten. Der Urin war alkalisch, mit Blut und Eiter vermischt. Da jede Einführung von Kathetern die unerträglichsten Schmerzen und Blutungen veranlasste, so wurde von der Zertrümmerung abgesehen. Ausführung des hohen Steinschnitts wie in den vorigen Fällen. Harter Stein von mässiger Grösse. Nach 3 Monaten war die Patientin hergestellt.

11) Sectio alta v. Swalin in Stokholm (die Zeit ist nicht genau angegeben). Schmidt's Jahrbücher 1858, p. 252.

Swalin hält die Blutung beim hohen Steinschnitt für besonders wichtig, weil man hier nicht wie bei den anderen Methoden die Quelle derselben bestimmen könne (!). Es seien Fälle bekannt, wo der Tod in Folge der Blutung eintrat. Besonders gravirend gegen den hohen Steinschnitt sei aber die Urininfiltration, wie denn in dem erwähnten Fall eine wahre Urinembition stattgefunden habe.

Hoher Steinschnitt bei einem männl. Individuum mit tödtlichem Ausgang. Der Stein wog 4 Unzen und 3 Drachmen, war 3" lang, 23'" breit und 16'" dick. Ein Drittheil des Steins war von einer blutigen pseudomembranösen Bedeckung ziemlich fest überzogen, durch welche er mit der Schleimhaut in den grossen Falten der Blasenwand verbunden und längere Zeit in derselben eingeschachtelt gewesen sein musste,



woraus es erklärlich wurde, dass der Pat. so relativ geringe Schmerzen von diesem enormen Blasenstein gehabt hatte.

12) Sectio alta von Dr. Heyfelder in Helsingfors. Von ihm selbst mitgetheilt in Jahrgang 1856, Nr. 29 der deutschen Klinik.

Patient 32 Jahre alt, seit 2 Monaten ununterbrochen an Steinbeschwerden leidend, sehr heruntergekommen, deutlich ausgesprochener scorbutischer Zustand, Blut im Urin. Die Sonde konnte nur mit Mühe durch den Blasenhalß geführt werden.

Nachdem Pat. sich etwas erholt hat, wird zur Operation geschritten. Entleerung des Mastdarms u. s. w., Injection von lauem Wasser in die Blase, Narkotisirung. Schnitt  $2\frac{1}{2}$ " von der Symphyse an aufwärts. Die Blasenwand wurde mit dem eingeführten Katheter in die Wunde gedrängt und mit dem gleichen Messer eingeschnitten, das zur Anlegung der Bauchwunde gedient hatte. Nun führte Heyfelder den linken Zeigefinger in die Blase ein, erweiterte die Blasenwunde mit dem geknüpften Bisturi gegen die Symphyse hin und extrahirte dann nicht ohne Mühe den ungewöhnlich grossen, incystirten, am Blasenhalß adhärensten Stein mit Hilfe einer etwas gekrümmten Steinzange. Der eiförmige, an den Seiten etwas abgeplattete Stein wog  $4\frac{1}{2}$  Unzen und war  $3\frac{1}{4}$ " lang, 2" breit und 2" dick, von sehr harter Beschaffenheit und bestanden seine äussersten Schichten aus phosphorsaurem Kalk und acidum oxalicum. Die Wunde in den Bauchdecken wurde durch 4 serres-fines geschlossen, ein gefensterter Oellappen und ein



Schwamm aufgelegt, kalte Ueberschläge und entsprechende Diät. Noch am gleichen Tag und in der nächsten Nacht entleerte Pat. 3 Mal einen mit Blut gemischten Harn; auf dem Rücken der Hand hatte sich ein Abscess entwickelt, der geöffnet wurde und ziemlich viel Eiter entleerte. Das Allgemeinbefinden befriedigend. Am Nachmittag des folgenden Tages wurde die Sprache zitternd, die Stimme erlosch und um 5 Uhr, 30 Stunden nach der Operation erfolgte der Tod. Section: die Blasenwände bis 8<sup>m</sup> verdickt, an der hinteren Wand eine erweichte Partie, eine ovale Excavation, in der wahrscheinlich der Stein eingesenkt gewesen war. Von den Rändern dieser Stelle erhoben sich franzenartige Ansätze. Die Harnblase enthielt ausserdem eiterartige Flocken, blutiges Gerinnsel und etwas Urin.

Aeusserlich war die Harnblase von violetter Farbe, und das überall intakte peritoneum, sowie der Peritoneal-Ueberzug der Gedärme bis zum Nabel lebhaft geröthet, aber nirgends eine seröse oder purulente Ausschwitzung. Die Schleimhaut der urethra war aufgelockert, in der Nähe der Blase stark injicirt, erweicht, und an der Ausmündung aus der Blase fanden sich zwei nicht sehr tief sich erstreckende falsche Wege, nirgends Verengerungen. Die rechte Niere atrophisch, die linke Niere hypertrophisch und hyperämisch; die Leber theilweise fettreich und dann wieder blutreich. Die Milz gross und blutreich. Die mucosa gastrointestinalis injicirt; das Blut dünnflüssig und von violetter Farbe. Alle übrigen Organe normal. Der Abscess am Handrücken erwies sich



als von den Gelenken der 1. und 2. Carpalreihe ausgehend, die Knorpel theilweise zerstört. Die abnorme Röthe des peritoneums hatte wohl schon früher bestanden; die falschen Wege waren ohne Zweifel bei dem Versuche, die Steinsonde einzuführen, entstanden und wären gewiss bald geheilt, wenn Pat. am Leben geblieben wäre.

13) Sectio alta nach S. bilateralis von Corneo (Gazz. med. ital. lombard.). Canstatt's Jahresberichte 1857 III. p. 280.

Patient 36 Jahre, sehr heruntergekommen. S. bilateralis, bei welcher der unglückliche Fall eintrat, dass das doppelschneidige Lithotom nicht angewendet werden konnte, weil der Stein dicht am Blasenhals auflag und die Einführung des Instruments verhinderte. Indess war es auch nach Vollendung des Schnittes nicht möglich, den Stein herauszubefördern und wurde desshalb sofort die s. alta gemacht; aber auch jetzt gelang es nicht den Stein herauszubringen; er schien an den Beckenknochen festgewachsen zu sein. Man stand von weiteren Operationsversuchen ab und machte später noch 4 Extraktionsversuche aber ohne Erfolg. 17 Tage nach der Operation erfolgte der Tod. Die Sektion ergab keine Spur von Peritonitis. Erst nach Entfernung eines Stücks der hinteren Blasenwand konnte der Stein herausgenommen werden. Der Stein setzte sich mit vielen Fortsätzen in Ausbuchtungen der Blase hinein fort; sein grösster Durchmesser betrug 2" 2'''.

14—17) 4 Fälle von s. alta en deux temps von Vallette. Mitgetheilt von dessen früherem Assis-



tenzarzt Perret. Paris 1858. Canstatt's Jahresbericht 1858, pag. 286.

Nach dem folgenden Operationsverfahren wurden 4 Kinder operirt, von denen 3 genasen, 1 starb.

Der Operateur macht etwas unter dem Nabel in der Mittellinie wie im ersten Akt des hohen Steinschnittes eine Incision von 4—5 ctm. durch die Haut, das Zellgewebe und das oberste aponeurotische Blatt zwischen den m. m. recti. Jetzt führt man durch die Harnröhre eine Pfeilsonde ein, welche an der Spitze ihrer Lanze eine kleine Oeffnung besitzt für die Aufnahme des Fadens. Die Pfeilsonde wird etwa 3—4 ctm. oberhalb der Symphyse gegen die vordere Blasenwand angedrängt, woselbst sie der Operateur zwischen der Wunde deutlich fühlt, und der Pfeil endlich vorgestossen wird. Der Operateur fädelt nun einen doppelten Platinfaden in die Pfeilspitze ein, hält das eine Fadenende fest, zieht die Pfeilsonde mit dem anderen Fadenende in die Blase zurück und stösst den Pfeil neuerdings etwa 2 ctm. tiefer als das erste Mal, in der Mittellinie der Wunde hervor, zieht den Faden heraus und entfernt die Pfeilsonde aus der Blase. Zwischen die 2 Fadenenden kommt nun in den Grund der Wunde ein 2 ctm. langer und 4 mm. breiter Streifen von Zinkpaste; darüber und rundherum etwas Baumwolle und über das Ganze werden dann die 2 Fadenenden zusammengezogen. In einem 2. Operationsakt nach mehreren Tagen macht man nun eine Einspritzung von lauem Wasser in die Blase, führt einen vorn offenen Katheter in dieselbe, den man zu der obersten Oeffnung herausführt und bringt auf die



Sonde die Spitze des Cystotoms von Frère Come ein, entfernt die Sonde und durchschneidet die vordere Partie der Harnblase. Die Operation verläuft wie die gewöhnliche s. alta. Bisweilen wird eine Erweiterung mit dem geknüpften Bisturi nothwendig. Es bedarf keines weiteren Verbandes und Pat. liegt auf dem Rücken. Der abfliessende Urin wird mit Schwämmen aufgesaugt.

18—20) 3 Fälle von s. alta aus der Klinik von Bruns. 1857—59.

Deutsche Klinik 1857, p. 469. Klinischer Bericht des S.-S. 1857. S. alta bei einem 54jährigen Bauern; 4 Tage nach der Operation Tod an Urininfiltration in das die Blase umgebende Zellgewebe und jauchiger Peritonitis.

Deutsche Klinik 1858. Mitgetheilt v. Lotzbeck. Blasennaht.

Patient 11 Jahre, leidet seit 4 Jahren an Steinbeschwerden. Die Diagnose eines Blasensteins wird leicht gestellt. Operation 19/8. 57. In die Blase wird Milch injicirt. Senkrechter Schnitt über der Symphyse 2" lang; nach jeder Seite hin halbzöllige Incisionen in die Pyramidenmuskeln um die Spannung zu beseitigen. Die Blase wird eröffnet und der Stein leicht herausbefördert; sein grösster Durchmesser 4,5 ctm. Die  $\frac{5}{4}$ " lange Blasenwunde wird durch 4 Knopfnähte vereinigt. Der Operateur steht auf der linken Seite, fasst mit der Pincette die Blase und sticht je  $1-1\frac{1}{2}$ " vom Rand ein, ohne die Schleimhaut mitzufassen. Die Fadenenden werden seitlich von der Wunde geknüpft, ein Ende abgeschnitten und das



andere durch die äussere Wunde gelegt. Von der injicirten Milch dringt nichts durch die Wunde. Nach der Operation wurde ein elastischer Katheter (2 mm.) in die Harnröhre eingelegt, aus der der Harn ohne Beschwerden gut abfliesst. Von dem Wasser, das zur Reinigung der Blase in den folgenden Tagen durch die urethra eingespritzt wurde, dringt kein Tropfen durch die Blasenwunde. Am 6. und 7. Tag lösen sich die Nähte. Am 10. Tag wird der Katheter dauernd weggenommen, nachdem schon mehrere Tage vorher derselbe stundenweise entfernt war. Der Urin kann nach Wegnahme des Katheters bereits längere Zeit gehalten werden, um dann im Strahl gelassen zu werden. Heilung der Bauchwunde durch Granulationen in 3 Wochen.

Gegen die angeblichen Contraindicationen des hohen Steinschnitts, nemlich die Gefahr der Bauchfellverletzung und der Urininfiltration spricht sich Lotzbeck dahin aus, dass die Verletzung des Bauchfells zu vermeiden sei, abgesehen von den Ausnahmefällen von angeborenem Tiefstand desselben, wie ihn Bromfield in einem Fall beschrieben und wie es Lotzbeck selbst einmal an der Leiche gesehen hat. Gegen die Gefahr der Urininfiltration führt er Günther's Statistik an. Dann vertheidigt er die Blasen-naht gegen die ihr gemachten Vorwürfe der Zwecklosigkeit und schweren Ausführbarkeit. In den verschiedenen Fällen, in denen Bruns die Blasen-naht ausführte, war von Schwierigkeit keine Rede. Zwecklos ist die Naht nicht, selbst wenn keine prima intentio erfolgt, weil dann doch die Zeit für die Urin-



infiltration vorüber ist. Der Schnitt an sich ist ja gefährlicher als die Naht; die Schleimhaut braucht nicht mitgefasst zu werden. Ulceriren die Stichkanäle, so thun sie es gewiss, weil eben der Schnitt ulcerirt. Betreffs des Urinabflusses nach der Naht bis zum freien Abgang aus der Harnröhre ist es wohl am passendsten einen Katheter liegen zu lassen, oder ab und zu zu katheterisiren. Sollten Strikturen der urethra da sein, so könnte man einen ziemlich dicken Katheter in den unteren Wundwinkel der sonst vernähten Wunde einlegen.

Bayr. ärztl. Intelligenzblatt, 1859. Mitgetheilt von Lotzbeck. Blasennaht.

Patient 2 $\frac{1}{2}$  Jahre. Seit dem 2. Lebensjahr zeigten sich Urinbeschwerden, welche sich in letzter Zeit heftig steigerten und mit rascher Abmagerung und Kräfteverlust des Kindes einhergingen. Die Untersuchung der Harnblase unterrichtet von der Anwesenheit eines mit ziemlich rauher Oberfläche versehenen, dumpfklingenden, seinen Platz leicht verändernden, haselnussgrossen Steins, dessen Entfernung trotz des zarten Alters durch die Heftigkeit der Erscheinungen wie die Theilnahme des Allgemeinbefindens geboten zu sein schien. Dieselbe geschieht am 7/12. 58 durch den hohen Steinschnitt, nachdem die Blase mittelst eingespritzter, lauwarmer Milch möglichst ausgedehnt war, ohne dass jedoch ein Katheter oder eine Sonde liegen bleibt, in der Weise, dass ein 2" langer, senkrechter Schnitt die Haut, das Unterhautzellgewebe u. s. w. über der Schamfuge durchsetzt und die fascia retroabdominalis blosslegt, nach deren Spaltung die



Ansätze der m. m. pyramidales in querer Richtung getrennt werden — ein Verfahren, welches wesentlich zur Vergrösserung des tieferliegenden Operationsfeldes beiträgt. In den Grund der Wunde drängte sich alsbald die gefüllte, darmähnlich schimmernde Blase, in welche eine etwa 2 ctm. lange, gleichfalls senkrechte Schnittwunde angelegt wurde. Unter starkem Drängen von Seiten des Patienten entleerte sich die Flüssigkeit in kräftigem Strom aus der Blase und führte den in ihr schwimmenden Stein ohne alle weitere Mithilfe nach aussen. Derselbe ist bei der Grösse einer Haselnuss (Längendurchmesser  $2\frac{1}{2}$  ctm., Breite 1,1 ctm., Dicke 1,3 ctm.) von hellgelber Farbe, krystallinisch glänzender Oberfläche, auffallender Leichtigkeit (1 Drachme und 5 Gran) und giebt sich der chemischen Reaction nach (Auflösen in Ammoniak, freiwilliges Verdunsten, Krystallisiren in farblosen, sechsseitigen Blättchen) als die seltene Form eines reinen Cystinsteines zu erkennen. Die vollkommene Schliessung der Harnblasenwunde erforderte 3 Knopfnähte, welche ganz in der gleichen Weise wie im vorigen Fall eingelegt werden: Fixation des linken Wundrandes mit der Hakenpincette, Durchführen einer stark gekrümmten kleinen Nadel mit Hilfe des Nadelhalters durch sämtliche Häute der Blase, Einziehen eines mässig dicken und gewichsten Fadens. Der Vorgang wiederholt sich auf der rechten Seite der Wunde; die Fäden werden sodann geknotet und das eine Fadenende aus der Bauchwunde geführt.

In dem gegebenen Fall machte die grosse Zartheit und Dünne der Blasenwunde das Durchstechen



sämmtlicher Häute nothwendig, um den eingeführten Fäden genügende Sicherheit zu geben. Bei grösserer Derbe der Blasenwand ist von dem Mitfassen der Schleimhaut Umgang zu nehmen, indem man entweder die Ränder nach innen in das lumen der Blase umklappt — ähnlich dem Jobert'schen Verfahren bei Längswunden des Darms — und Muskelhaut und Zellstoffschichte zusammenheftet oder bloss die letztgenannten Häute mit Ausschluss der Schleimhaut vereinigt, wobei sich bei stärkerem Anziehen der Fäden die Schleimhaut von selbst etwas nach innen stülpt. Von anderen complicirten Arten der Naht wird mit besonderem Vortheile wohl kein Gebrauch gemacht werden. Nachdem man durch wiederholte Einspritzungen in die Blase, bei welchen sich kein Tropfen Flüssigkeit in der Wunde zeigte, die Ueberzeugung von dem hinreichend genügenden Verschluss der Blase gewonnen hatte, wird die klaffende Schichte der Fasern mit ihrem unterliegenden Zellstoff über der Blase durch eine Knopfnah und die Hautwunde durch zwei Stiftnähte vereinigt. In die Blase wird durch die Harnröhre zum Abfluss des Urins ein dünner elastischer Katheter 2 $\frac{1}{2}$  mm. gebracht und über die Wunde kalte Umschläge angewendet. Der örtliche Prozess verläuft in vollkommen günstiger Weise. Der Urin geht durch den Katheter in einzelnen Tropfen ab und weder spontan noch bei Injectionen durch die Harnröhre zeigt sich in der Wunde eine Spur von Urin. Die Oeffnung in den Bauchdecken gelangte nur theilweise durch erste Vereinigung zur Heilung indem ein anderer Theil unter mässiger Eiterung



durch Granulationsbildung sich verschloss. Am 6. Tag nach der Operation konnte durch leichten Zug einer der die Blasenwunde schliessenden Fäden entfernt werden, welchem am nächsten Tag auch die beiden anderen folgten. Auch bei dem Abgang der Fäden kam weder Urin, noch bei selbst starker Einspritzung in die Blase Flüssigkeit aus der Wunde zum Vorschein, während auch der abgesonderte Eiter nichts von urinösem Geruche zeigte. Als am 8. Tag nach der Operation der elastische Katheter wegen einer leichten ödematösen Anschwellung der Vorhaut entfernt wurde, erschien der Harn in vollem Strahl aus der Harnröhre, konnte längere Zeit angehalten werden und floss von nun an in normaler Weise ab. Es musste dieser erfolgreiche örtliche Verlauf um so erwünschter sein, als das Allgemeinbefinden des Kindes gerade zu der Zeit als die Blasennähte sich entfernen liessen, ein gestörtes und zu ernster Besorgniss Veranlassung gebendes war. Eine nach der Operation auftretende, anfänglich unbedeutende Bronchitis steigerte sich vom 6. Tag an zu einer deutlich ausgesprochenen entzündlichen Affection des rechten unteren Lungenlappens, welche von lebhaften Fiebersymptomen begleitet war. Dass um diese Zeit schon eine durch Urinbenetzung der Wunde und ihrer Nachbarschaft bedingte üble Eiterung, schmerzhaftes Anschwellung — ganz abgesehen von den Symptomen einer eigentlichen Harninfiltration — von ungünstigem Einfluss auf den Verlauf gewesen wäre, ist wohl ohne Zweifel anzunehmen, und es ist aus diesem Grunde dem Vortheile der Blasennaht, durch welche



diese Complication vermieden worden, Rechnung zu tragen. Die Erkrankung der Lungen und der Bronchien nahm in der Folge stetig ab, so dass der Knabe am 31. Dzbr. entlassen werden konnte. Die Bauchwunde ist beim Austritt bis auf eine pfefferkorngrösse eiternde Stelle im unteren Wundwinkel geschlossen. Der Urin wird ohne alle Beschwerden und ohne alle abnorme Beschaffenheit in kräftigem Strahle gelassen. Nach weiteren 14 Tagen war vollständige Heilung der Wunde bei vollkommenem Wohlbefinden des Patienten erfolgt. —

Schliesslich möchte ich noch darauf Gewicht legen, dass auch in diesem Fall, ähnlich wie in dem früheren, auf eine *prima reunio* der Harnblasenwunde wohl ohne Anstand geschlossen werden kann; ein Vorzug, dessen Möglichkeit überhaupt ganz in Abrede gestellt wurde. Ebenso wird der Verlauf nach der Operation den Beweis liefern können, dass Ulcerationen um die Stichkanäle an der Blase nicht zu den nothwendigen Folgen gehört, indem bei der Dünne der Blasenwand auch durch die kleinste Ulcerations-Stelle Austritt des Inhalts zumal bei Einspritzungen ohne allen Zweifel erfolgt wäre. Es ist vielmehr die Annahme gestattet, dass mit dem langsam fortschreitenden Durchschneiden der Fäden gleichen Schritt haltend eine sofortige Vereinigung der durchtrennten Gewebe zu Stande kam.

21—24) S. alta v. Balassa in Pest. Ungar. Zeitschr. für Natur- und Heilkunde 1859. Schmidt's Jahrbücher T. 132 p. 111.

Patientin 7 Jahre. Ein hühnereigrosser Stein



war im Blasenhalss eingeklemmt, an dem vergeblich 2 Versuche der Lithotripsie gemacht wurden. Da der Stein für den Beckenausgang zu gross war, so musste vom Vestibular-Schnitt und von der s. lateralis abgesehen werden. Die Blase war zusammengezogen und leer. Es wurde nun gleich eine Hohlsonde in die Blase eingeführt und mit dem spitzen Bisturi auf dieselbe eingestochen. Die Oeffnung musste gross angelegt werden; der Stein liess sich schwer herausziehen. Da B. die Harninfiltration so lange besonders fürchtete als die Wundränder nicht entzündlich infiltrirt waren, legte er für die ersten Tage einen elastischen Katheter in die Blase und ein Leinwandstreifchen durch die Wunde. Am Morgen nach der Operation zeigte sich eine ausgesprochene Bauchfellentzündung, wogegen Eis und Blutegel angewendet wurden in der Lendengegend. Am 2. Tag wurde der Katheter entfernt, am 3. das Leinwandstreifchen. Die Wunde begann gegen das Ende der 2. Woche sich zu vereinigen. Am 25. Tag post operat. ging der Urin zum ersten Mal durch die Harnröhre ab. Anfangs der 6. Woche war das Uriniren wieder willkürlich. Entlassung nach 7 Wochen.

Nach Ultzmann, Wiener med. Presse 1879 p. 80 operirte Balassa noch in 3 weiteren Fällen mit ebenfalls günstigem Ausgang, und zwar 2 Mädchen und 1 Knabe. Bei einem Mädchen von 11 Jahren wurde früher die Lithotripsie versucht, und als diese nicht rasch genug zum Ziele führte, wurde der hohe Blasenchnitt ausgeführt.

Bei dem Knaben von 10 Jahren wurde zuerst



der Seitensteinschnitt ausgeführt und als der grosse Stein mit dieser Steinschnittmethode nicht entfernt werden konnte, wurde der hohe Blasenschnitt mit günstigem Erfolg ausgeführt.

25) S. alta nach Heilung eines Seitensteinschnitts von Güntner in Salzburg. Wiener mediz. Wochenschrift 1860. 14 und 15. (S. auch Schmidt's Jahrbücher T. 132.)

Patient 41 Jahre. Katheter in der Blase frei beweglich; die Spitze desselben stiess stets an einen harten Körper in der linken Blasenhälfte, von dem die Brise-pierre immer abglitt. Der Stein blieb an demselben Ort bei verschiedenen Körperstellungen des Patienten. 15/12. 59 Seitensteinschnitt: überraschend hoher Stand der Blase. Das Finden und Fassen des Steins gelang erst mit einer Zange, deren Spitze nach links gekrümmt war, glitt aber immer ab. Den Traktionen folgte die Blasenwand und wurde nur abgebrochen was die Zange gerade vom Stein fasste. Es wurden so 6 Fragmente ausgezogen. Heilung der Wunde in 16 Tagen.

23/1.60 hoher Steinschnitt. Man konnte fühlen und sehen, dass der Stein an der hinteren Blasenwand gegen die linke Seite in einem Divertikel lag. Der Op. fasste den vorstehenden Theil des Steins mit der Zange, liess ihn vom Assistenten fixiren und löste während leichter Traktionen die Gerinnsel, die ihn bedeckten und schob die straffen Muskeltrabekel weg; nach 10 Minuten war die Herausnahme des Steins gelungen, bei geringer Blutung. In den unteren Wundwinkel der Blase wird ein feines Cerat-



Läppchen eingeführt, nach aussen geleitet; die äusseren Wundränder genäht und vom oberen Wundwinkel 3, vom unteren 2 Knopfnähte durch Haut und Muskeln geführt; die noch 1  $\frac{1}{2}$ " offen stehende Wunde mit Charpie bedeckt. Der Urin strömte bald dem Läppchen entlang heraus, kein Katheter in die Blase. Der Stein war 2" 9'" lang und 2" breit. In den ersten Tagen ziemlich Fieber. Am 3. Tag wurde das Läppchen weggenommen, am 4. Tag die Nähte bis auf 2. Am 9. Tag entleerte sich bereits etwas Urin durch die Harnröhre. Vom 15. Tag an kam kein Urin mehr durch die Wunde, sondern regelrecht durch die urethra. Die Heilung der Bauchwunde erforderte 64 Tage. — Patient hatte nach dem Seitenschnitt Incontinenz des Urins bekommen. G. hält das Einlegen eines Läppchens für zweckmässiger als die blutige Naht.

26) S. alta wegen Fremdkörpers nach Schussverletzung. Op. 1862 von Felton; Langenbeck's Archiv T. 22. III. p. 582.

Soldat. Grosse Rundkugel, Eintritt über os pubis rechts in die Harnblase. Austritt fehlt. Nach 4 Wochen Urin aus der Wunde und Fremdkörpersymptome. Nach 7 Wochen s. alta mit Tod nach 24 Stunden.

27) S. alta en deux temps. v. Almeida. (Gaz. med. de P. 1862. 14).

Patient 16 Jahre, seit 2 Jahren an Steinbeschwerden leidend. Der decubitus am Kreuzbein zeigte, dass P. gewöhnlich die Rückenlage einnahm, eine Lage, die, wie man weiss, die Bildung von Blasensteinen begünstigt. Der erste Akt der Op.



am 10. Novbr. 1859 dauerte 5 Minuten und eröffnete sämtliche Theile bis zur Blase. Der 2. Akt am 14. eröffnete die Blase. Der Stein wurde mit der Polypenzange extrahirt. Dauer des 2. Akts 16 Minuten. Der Stein hatte ovale Form, rauhe Oberfläche und wog 6 gros. (Quentchen). Es wurde eine Sonde à demeure eingelegt, passende Lagerung, gewöhnlicher Verband. Kein Zeichen von Peritonitis oder Urininfiltration. Vom 17. an normaler Puls und Temperatur, Appetit. Am 25. wurde der Katheter entfernt und der Urin geht durch die urethra. Am 17. Dzbr. wird P. entlassen, ohne dass ein übler Zufall die Heilung getrübt hätte.

28) S. alta nach Seitensteinschnitt. (Gaz. med. de P. 1864 p. 348 und Langenbeck's Arch. für kl. Ch. T. 8 p. 735. Operation v. Michel und von ihm in d. Gaz. med. de Strasbourg mitgetheilt).

Geistlicher 68 Jahre, seit 8—10 Jahren an Stein leidend. Der Stein wurde mit dem tief eingeführten Katheter stets an ein und derselben Stelle deutlich gefühlt, konnte jedoch bei der versuchten Lithotripsie mit Heurteloup's und 2 anderen Lithontripatoren nicht berührt werden. Auch nach gemachtem Seitensteinschnitt war weder mit dem Finger noch mit geraden oder gekrümmten Steinzangen und selbst Lithontripatoren der Stein aufzufinden, obgleich der eingeführte Katheter ihn stets nachwies. Es wurde desshalb sofort der hohe Steinschnitt ausgeführt, trotz der ungefähr 8 ctm. betragenden Dicke der Bauchwand. Die Blase wurde mit einem 5—6 ctm. langen Schnitt eröffnet und 2 Steine mit dem Finger gefühlt und



leicht ausgezogen. Die Steine hatten je ein Gewicht von 30 gramm, die grösseren Durchmesser betrugen je 4 und 5, die kleineren 3 und 5 ctm. Die Steine bestanden aus Uraten und Phosphaten. Es wurde dabei leicht eine mit der Blase durch eine ziemlich grosse Oeffnung communicirende Tasche erkannt. Der Urin ging die ersten 3 Tage gänzlich durch die Dammwunde und sodann auch durch die Bauchwunde bis zum 10. Tag ab, von wo an auch einige Tropfen durch die Harnröhre abzufließen begannen. Nach ungefähr 1 Monat hatte der Urin seinen normalen Abfluss wieder erlangt und war die Bauchwunde vollständig vernarbt.

29) Humphry (Lancet 1864) machte die s. alta ein Mal mit glücklichem Erfolg. Langenbeck's Archiv T. 8 p. 729.

30) Sectio alta mit folgendem Seitensteinschnitt von Pope 1864. Langenbeck's Arch. T. 8 p. 230.

Patient 22 Jahre, seit seiner Kindheit mit einem sehr grossen Stein behaftet. Desshalb wurde die s. alta ausgeführt. Die Oeffnung genügte aber nicht, um den zwischen den Knochen fest eingekeilten, das ganze kleine Becken ausfüllenden Stein ausziehen, sondern erst nachdem auch noch der Seitensteinschnitt gemacht worden war, konnte er stückweise extrahirt werden. Die Fragmente wogen 3 Unzen und  $5\frac{1}{2}$  Drachmen, mit einer ebenso grossen dabei verloren gegangenen Menge Sandes. Tod des P. am 3. Tag an Collaps.

31—33) Drei hohe Steinschnitte von Pitha.

Die beiden ersten s. in. s. Handbuch p. 210.



Virchow's Archiv 1864. Der 3. ist mitgetheilt von Güntner in der Prager Vierteljahrsschrift 1859 T. 63.

Wie Günther sahen auch wir bei zwei im verfloffenen Sommer gemachten Epicystotomieen bei Kindern nicht die geringste Harninfiltration erfolgen, obwohl die Wunden sich selbst überlassen wurden, ohne die geringste Anstalt zur Ableitung des Harns. In dem einen Fall strömte der Urin sehr copiös 8 Tage lang durch die Wunde und erst in der 2. Woche durch die Harnröhre, ohne übrigens den geringsten Unfall zu veranlassen. Die Heilung erfolgte auf die glimpflichste und leichteste Weise von der Welt binnen 4 Wochen.

Der 2. Fall, obwohl unter ebenso günstigen Umständen als der vorige und mit der grössten Einfachheit und Leichtigkeit ausgeführt, lief zwar tödtlich ab, widerlegte jedoch dessen ungeachtet ganz eclatant die Theorie der Harninfiltration, von der sich an der Leiche nicht die geringste Spur vorfand. Der Tod erfolgte hier lediglich durch gänzliche Suppression der Harnsekretion (Anurie) am 3. Tag nach der Operation. Dieses Unglück kann um so weniger auf Rechnung der Epicystotomie gesetzt werden als im vorliegenden Fall die Operation gerade auf die einfachste Weise, in kürzester Zeit (binnen 4 Minuten) und ohne den geringsten Zufall ablief, und auch die Sektion ausser der regulären einfachen Wunde nicht die geringste Nebenverletzung nachwies.

Patient 4 Jahre, gesund und kräftig. Seit 2 Jahren an Steinbeschwerden leidend. Die Untersuchung ergab einen taubeneigrossen, mässig harten



Stein. Da von der Blasengegend keine Complicationen vorlagen und sich dieselbe gut ausdehnen liess wurde die s. alta gemacht. Eine vollständige Narkose liess sich nicht erzielen. Nach Trennung der Bauchdecken reagierte und presste P. fürchterlich. Die Blase wurde tief in das kleine Becken gedrängt, war durch die kleine Wunde kaum zu erreichen und wurde von den darüber liegenden Eingeweiden fast bedeckt. Bei dem blossen Versuche, das peritoneum zurückzudrängen und die Blase zu fixiren, riss ersteres ein und es drängte sich eine Darmschlinge durch die kleine Oeffnung. Die übrigen Akte der Operation wurden rasch ausgeführt, die Darmschlingen sorgfältig reponirt und der Riss im peritoneum durch 2 Knopfnähte vereinigt, die Wunde mit Charpie bedeckt und eine passende Bauchbinde angelegt. Nach der Operation geberdete sich P. so wild, dass mehrere Darmschlingen vortraten, welche vergebens zu reponiren versucht wurden. Einer allgemeinen Peritonitis erlag P. am 2. Tag. Die Sektion ergab neben diesen Symptomen der Peritonitis und Incarceration des Darmstückes Erweiterung der Ureteren bis in die Nierenkelche, das Nierenparenchym röthlich braun, dicht; im linken Nierenbecken ein bohnen-grosser Stein. Die leichte Zerreislichkeit des peritoneums führt Verfasser zurück auf frühere Entzündungen, die in dem Sectionsbefund ihre Erklärung (Nieren etc.) finden.

Canstatt's Ber. 1866 II p. 157.

34) Ph. Kuethe. Eine sectio alta bei einem Kinde mit glücklichem Erfolg.



35) Sectio alta wegen Fremdkörpers von H. Thompson. Lancet 1865. Langenbeck's Arch. T. 8 p. 736.

Bei einem 13jährigen Mädchen fand sich in der Blase eine Haarnadel, quer liegend, fixirt; dieselbe war von starkem Draht, so dass das zum Erfassen und Zusammenbiegen bestimmte französische Instrument zerbrach und dass, selbst nachdem es reparirt und verstärkt worden war, kein besseres Resultat zu erreichen war. Auch nach Einführung eines kleinen Lithonriptors fand sich dieselbe so fest sitzend, dass sie nicht ausgezogen werden konnte. Desshalb, nachdem man per vaginam und rectum die Spitzen der Haarnadel zwischen jenen und die Beckenwand linkerseits, und den Kopf über der Schamfuge durch die Bauchdecken gefühlt hatte, Ausführung des hohen Steinschnittes. Leichte Extraktion mit der Kornzange. 7 Tage lang Einlegen eines elastischen Katheters. Nach 26 Tagen die Wunde ganz geschlossen, aller Urin durch die Harnröhre abgehend. 7 Tage hierauf plötzlich Schmerz im Unterleib, Peritonitis, Tod nach 3 Tagen. Section: Ein Abscess zwischen der Stelle der Wunde und der Blase allmählig gebildet, unter dem peritoneum längs der linken Seite der Beckenfascie bis zur symphysis sacro iliaca weiter verbreitet; keine Perforation, aber allgemeine Peritonitis vorhanden. An der Blase keine ulcerirte Stelle oder Narbe zu entdecken.

36—37) Canstatt's Ber. 1867 II p. 180.

Greenhow. Steinkrankheit in Indien (1064 Seitensteinschnitte 16 Medianschn.). 2 Fälle von s. hy-



pogastrica von denen der eine heilte, der andere tödtlich endete.

38) S. alta v. Simon. Chirurg. Klinik zu Rostock 1861—1865. Deutsche Klinik 1867 p. 22 v. S. mitgetheilt. (Schmidt's Theol. T. 140 p. 240.)

Patient 6 Jahre. Seit einem Jahr an heftigen Beschwerden und quälendem Urindrang leidend. Oft Blut im Urin. Bei der Operation mussten die m. m. recti seitlich eingeschnitten werden. Der Katheter, der nach der Operation durch die Harnröhre eingelegt wurde, musste entfernt werden, weil doch aller Urin durch die Bauchwunde abfloss und nur zu Blasenreizung und Schmerz Veranlassung gab. Extrahirt wurden 2 harnsaure Steine, von denen der grössere 2,5 ctm. Längendurchmesser hatte. Von der Wunde aus entwickelte sich eine weit verbreitete Zellgewebseiterung, die nach 6 Tagen den Tod zur Folge hatte.

Simon ist von der Nützlichkeit der Blasennaht überzeugt und wird in künftigen Fällen diese ausüben. Von den Nähten sagt er: die Fadenschlingen müssen natürlich durchheften und durch die Bauchwunde entfernt werden. Wählt man sehr dünne Fäden, so schneidet die Schlinge durch, ohne dass man das Zurückbleiben einer Urinfistel zu fürchten hat, wie mich unzählige Blasenscheidenfistel-Operationen lehren.

39—40) 2 Fälle von Erweiterung der Punctionsöffnung nach der P. vesicæ hypogastrica.

Schmidt's Jahrb. T. 100 p. 233. Operation von Dennucé 1856. Es war an einem Mann die



p. v. hypog. gemacht und in den Canal eine mit einem Hahn versehene Canule eingelegt worden; letztere rutschte in die Blase hinein. D., zu welchem Patient kam, zog sie nach Erweiterung der Oeffnung heraus.

Schmidt's Jahrb. T. 84 p. 122. Operation von Cazenave 1864. Bei einem 52jährigen Mann war wegen allgemeiner prostata-Hypertrophie und falschen Weges durch Katheterisation, die Blase über der Schamfuge punktirt und eine Canule eingelegt worden. Am 4. Tag Wechsel der Canule; in der folgenden Nacht fiel der Schwiegersohn des P. letzterem auf den Leib, so dass die Canule in die Blase versank, worauf sich heftige Schmerzen und bedeutende Haematurie einstellte. Am Tage darauf führte C. ein geknöpftes Bisturi durch den Stichkanal in die Blase ein und schnitt die Gewebe in der Mittellinie nach der Symphyse zu 1, 5 ctm. weit ein, worauf eine Polypen-Zange in die Blase geführt und die Canule leicht extrahirt wurde. Nach 3 Tagen Einlegen einer neuen Canule. Einige Zeit später sah C. den Patient ganz wohl; sämmtlicher Urin ging durch die Oeffnung im hypogastrium.

41) Canstatt's Berichte 1867 II, p. 180.

Heller zeigte der Versammlung der Wiener Aerzte einen Stein, der trocken 24 Loth wog. Dieser Stein war durch die s. alta einem 40jährigen Mann entnommen worden. Es sei dies der grösste Stein aller Sammlungen. Er bestund fast ganz aus primärer Ablagerung von Harnsäure und war nur unvollständig bedeckt von einer secundären Schicht — zum Beweise,



dass sehr grosse Steine in der Harnblase verweilen können ohne Cystitis zu erregen.

In der Wochenschrift der Gesellsch. der Wiener Aerzte Nr. 29, p. 255, auf welche Stelle verwiesen wird, findet sich nichts Näheres, auch sonst habe ich keine Erwähnung dieses Falles gefunden.

42) Canstatt's Ber. 1869 II, (s. Württemberg. Correspdz. Bltt. Nr. 38).

Sectio alta von Bosch. Patient 10 Jahre. Hühner-eigrosser Stein aus Harnsäure mit Spuren von phosphorsaurem Kalk. Heilung.

43) Canstatt's Ber. 1869 II, p. 171.

Sectio alta v. Mercier. Patient 30 Jahre. Bei der Extraction mussten die Pyramidenmuskeln durchschnitten werden. Der warzige Stein (Oxalat) wog 110 grmm. und hatte 5 ctm. im Durchmesser. Der Stein hatte nicht zertrümmert werden können. Mercier bestrich die ganze Wunde mit einer ziemlich concentrirten Lösung von liquor ferri, wie er schon vor vielen Jahren es empfohlen hatte, um Harninfiltration und Resorption zu verhüten. Nach 3 Wochen wurde Patient geheilt entlassen. Nach einigen Monaten stellte sich schmerzhaftre Retraktion des Narbengewebes ein, welche den Kranken veranlassten, jede Körperbewegung zu meiden. Mercier rieth, um die Narbensubstanz zu verlängern, allmähliche Streckbewegungen des Körpers vorzunehmen und für die vollständige Entleerung der Blase zu sorgen, gleichzeitig auch die kleine Bauchfistel, welche sich gebildet hatte, durch einen Bauchgurt zu schliessen. Der Erfolg dieser Behandlung war vollständige



Heilung dieses bisher noch von keinem Autor erwähnten Folgenübels der s. alta.

44) Canstatt's Ber. 1871 II (s. Württemberg. Correspdz.-Bl. T. 41 Nr. 11).

S. alta v. Gärtner in Stuttgart. Taubenei-grosser Maulbeerstein, Tod am 2. Tag an Peritonitis, das peritoneum war unverletzt.

45—46) Podrazki. Handbuch der Chirurgie v. Pitha und Billroth 1871, p. 109.

Bei Gelegenheit einer Epicystotomie, die ich auf Pitha's Klinik bei einem jungen Soldaten machte, lag der grosse Stein, der gegen 7" im Umfang mass, zur Hälfte in der Blase und zur Hälfte in einem Divertikel, so dass er durch eine ziemlich tiefe Furche in 2 Theile getheilt, von der Communicationsöffnung des Divertikels wie in einer Schlinge festgehalten wurde. Ich musste, während mir ein Assistent den Stein vom rectum aus entgegenhielt, die einschnürende Stelle der Blasenwand mehrfach einschneiden, bevor es mir gelang, den Stein aus seiner Gefangenschaft zu befreien.

Nach Ultzmann (Wiener med. Presse 1879, p. 79) trat in diesem Fall Heilung ein.

Ultzmann erwähnt an gleicher Stelle einen 2. von Podrazki operirten Fall, der einen 11jährigen Knaben betraf und ebenfalls in vollständige Heilung ausging.

47) Archiv für kl. Chirurgie 1871, T. 13, p. 131. (Gersung).

Eröffnung der Blase über der Symphyse nach Median-Schnitt.



Bei einem 49jährigen Patienten, der ein Stück abgebrochenen Katheters schon längere Zeit in der Blase hatte, wurde der Median-Schnitt gemacht. Man gelangte von der Wunde aus an einen Tumor, der die Blasenhöhle so verengte, dass weder Finger noch Katheter eingeführt werden konnten. Es wurde nun ein an der vorderen Bauchwand befindlicher Harn-Abscess geöffnet, von dem aus es mit vieler Mühe schliesslich gelang, einen wallnussgrossen rauhen Blasenstein zu entfernen, dessen Kern das Katheter-Stück war. Tod. Die Geschwulst wurde erst bei der Section gefunden.

48—50) 3 Fälle von s. alta von Popp in Regensburg.

Die beiden ersten mitgetheilt im Bayr. Intelligenzblatt 1871, p. 98, der dritte ebendas. 1872, p. 689.

Knabe von 5 Jahren, seit 3 Jahren an Steinbeschwerden leidend. 22. Jan. s. alta in Narkose. Haselnussgrosser Stein; am 20. März war die Wunde ganz geschlossen, und ging der Urin ohne Beschwerden willkürlich durch die urethra. Der Blasenkatarrh, der vor der Operation bestanden, war gänzlich geschwunden.

Patient 10 Jahre. Seit 5 Jahren an Harnbeschwerden leidend. 19. März s. alta. Die Entfernung des Steins aus der Blase war mit erheblichen Schwierigkeiten verknüpft, denn der Stein hatte einen Längsdurchmesser von 23<sup>'''</sup>, Breite 17<sup>'''</sup> und Dicke 10<sup>'''</sup>; Gewicht 1½ Unzen und 10 Gran. Die Heilung der Operationswunde, welche wegen entzündlicher Reaktion in der Umgebung wiederholt



Blutentziehungen nöthig machte, erfolgte unter consequenter Anwendung einer leichten Carbolsäure-Lösung vollständig, so dass Patient am 4. Juni entlassen wurde. Das Uriniren normal, der bedeutende Blasenkatarrh verschwunden.

S. alta bei einem 3jährigen Mädchen. Haselnussgrosser Stein. Rasch und heftig auftretende Bauchfellentzündung führte zum tödtlichen Ausgang.

51) Wiener med. Presse 1872, p. 362.

S. alta v. Sultina in Triest. Taubeneigrosser, oxalsaurer Stein. Patient 6 Jahre; Heilung.

52) Canstatt's Ber. 1873 II, p. 185 (s. Lancet Dez. 6). Blasennaht.

S. alta v. Gamgee Sampson. Patient 8 Jahre. Stein 305 Gran schwer, grösster Durchmesser  $1\frac{5}{8}$ ", war theilweise adhärent. Aeussere Wunde und Blasenwunde wurden besonders durch Metallsuturen vereinigt; Heilung per primam. Entlassung 14 Tage nach der Operation.

53—55) Langenbeck's Archiv für kl. Chirurgie T. 18 XIII. Exstirpation eines Harnblasentumors nach vorausgegangenem tiefen und hohen Blasenchnitt durch Billroth. (Dr. Gussenbauer.) 1874.

Patient 12 Jahre, aus der Bukovina, angeblich an einem Blasenstein leidend. Aufnahme am 3. Juni 1874. Billroth stellte die Diagnose auf einen Harnblasentumor, der sowohl über der Symphyse als vom rectum aus zu palpiren war und mit der Sonde abgetastet wurde. Die Grösse wurde auf die einer kleinen Mannesfaust taxirt. Zuerst sollte nun die s. lateralis gemacht werden, um mittelst Digital-



untersuchung der Harnblase die Diagnose verifiziren, Sitz, Anheftung und Breite des muthmasslichen Stiels genau bestimmen zu können; vor allem aber um durch eine eingelegte Drainage-Röhre continuirlichen Harnabfluss zu erzielen. Hierauf sollte die s. alta folgen, um womöglich die Geschwulst mit dem Ecraseur an ihrer Basis abzutrennen. Am 15. Juni 1874 s. lateralis, die prostata nur in geringer Ausdehnung gespalten, der eingeführte Finger überzeugte sich sofort, dass ein nahezu faustgrosser, in seiner Oberfläche höckriger Tumor an der hinteren Blasenwand aufsass und gegen den Scheitel derselben sich ausdehnte. Ein Umgreifen der Geschwulst vom perinæum aus wegen ihrer Grösse nicht möglich. Die nun folgende Epicystotomie wurde erschwert dadurch, dass sich die Blase nach dem Harnabfluss um den Tumor contrahirt hatte. Um hinlänglich Raum zu schaffen, wurden die m. m. recti an ihren Insertionen in ausgedehnter Weise getrennt; ebenso wurde der Harnblasenschnitt in querer Richtung erweitert. Die Operation war bis dahin rasch vollendet ohne Verletzung des peritoneums. Die Geschwulst wurde abgerissen, die nöthigen Unterbindungen gemacht und dann der Stiel bei mässig invertirter Blase excidirt; das peritoneum blieb unverletzt. An der Insertionsstelle der Geschwulst wurden 2 Arterien unterbunden und die Fäden zur oberen Blasenwunde herausgeführt. Von der Blasennaht wurde abgesehen, weil man nach der Zerrung, die die Geschwulst bei der Extraction doch veranlasst hatte, auf eine prima intentio nicht hoffen durfte. Hingegen wurde, um



die Ueberschwemmung der Wunde mit Harn über der Symphyse, und dadurch die Hauptursache für die so häufige Pericystitis nach der s. alta zu beseitigen, eine Drainageröhre durch die Blase hindurchgezogen und zur Perineal-Wunde herausgezogen, in der Voraussetzung, dass der Harn durch dieselbe continuirlich ausfließen werde. Diese Voraussetzung erwies sich auch als richtig, aber nur dann, wenn man die in der Drainageröhre angelegten Oeffnungen so weit hinaufführte, dass sie über der Symphyse zum Vorschein kamen. Dies war aber dadurch bedingt, dass die Blasenwände durch den Druck der intestina auseinander gepresst wurden und der Harn in Folge dessen über der Blase als der Stelle des geringsten Widerstandes sich ansammelte. Befanden sich die Fenster der Röhre an ebenderselben Stelle, so floss der Harn sofort durch die Drainage am perinæum ab, und zwar mit einer solchen Präcision, dass es möglich war, den Harn in einem untergestellten Gefäss aufzufangen und das Lager trocken zu halten. Hatten sich aber die Drainageröhren bei den Bewegungen des Kranken verschoben, so floss der Harn nicht mehr durch die Drainage ab, sondern sammelte sich, wie dies ja immer bei der Epicystotomie ohne Blasenverschluss der Fall ist, zu einem kleinen See an, dessen Niveau mit dem der Haut sein Maximum erreichte, indem dann der Harn über die Bauchdecken abfloss und das Lager benetzte. Ich erwähne diese scheinbar geringfügigen Umstände deshalb, weil ich aus der Beobachtung des Verlaufs die Ueberzeugung gewonnen habe, dass die Wirkung



der Drainage in diesem Fall ganz besonders dazu beigetragen habe, den günstigen Ausgang herbeizuführen.

Der Blutverlust bei der Operation war nicht unbedeutend. Nirgends entzündliche Localerscheinungen, keine Pericystitis, keine Peritonitis u. s. w. Die Wunden rein. Vom 6. Tage an ganz fieberfrei. 5 Tage nach der Operation, als die Wunde überall granulirte und eine Harninfiltration nicht mehr zu fürchten war, wurde die Drainage-Röhre entfernt. Die Wunden hatten sich bis zum 27. Juni, also 12 Tage nach der Operation, bei einer sehr geringen Eiterung so rasch verkleinert, dass damals bereits wieder der Harn zum Theil aus der urethra entleert wurde. Die Ligaturen hatten sich am 7. Tage abgestossen. Die Wundbehandlung bestand in der zwei Mal am Tage vorgenommenen Reinigung mit der Wunddouche und Injectionen einer schwachen Chlorwasserstoffsäure-Lösung durch die Drainageröhre. Vom 5. Juli an wurde der Harn nur noch durch die Harnröhre entleert und unter einem Salbenverbande war die Wunde bis zum 12. Juli ganz vernarbt. Mit einer Schutzpelotte gegen die Entstehung einer Hierne wurde der Kranke am 18. Juli 1874 vollkommen geheilt entlassen. — Die Geschwulst (Myom) war von der Muskulatur der Blase ausgegangen. Länge 8 ctm., Breite 4 ctm., Umfang der Länge 18 ctm., der Breite 13 ctm.; die aufsitzende Basis hatte einen Umfang von 7 ctm.

An gleicher Stelle berichtet Gussenbauer von einem von Knox mitgetheilten Fall: Liston dia-



gnosticirte bei einem Manne, der geraume Zeit an Harnbeschwerden gelitten hatte, eine Cyste (oder falsche Membran), nachdem er mit dem Katheter einen Fremdkörper gefunden hatte, der sich durch denselben zwar verdrängen liess, aber alsbald seinen Platz und die frühere Form wieder annahm, wenn der Katheter wieder entfernt wurde. Ohne weitere Vorbereitungen, so scheint es nach den dürftigen Angaben von Knox, öffnete Liston mit einem geraden Bisturi die Blase über der Symphyse, und zum Vorschein kam eine Cyste, welche in die Hand des assistirenden Knox schlüpfte. Die Blasenwunde wurde geschlossen. Patient genas und lebte noch einige Zeit.

(Ich habe diesen Fall auch in der Gaz. med. de P. gefunden, ebenso unvollständig mitgetheilt als in der Quelle von Gussenbauer.)

Nach Ultzmann, Wiener med. Presse 1879, p. 79 führte Billroth die s. alta bei einem Mädchen aus mit tödtlichem Ausgang.

56—57) Langenbeck's Archiv, T. 18, p. 682. 1876.

Exstirpation eines citronengrossen, polypösen Myoms aus der Harnblase. Volkmann.

Patient 54 Jahre, kräftig; seit Ostern an Urinbeschwerden leidend, d. h. an Behinderung der Urinausscheidung und heftigen Blasenblutungen, doch keine katarrhalische Reizung der Blase und keine eitrigen Elemente im Urin. Aufnahme am 26. November 1874; Diagnose eines Blasentumors. Um die Implantationsverhältnisse zu erfahren, vielleicht auch gleich die Operation vornehmen zu können, wird die



pars membranacea nahe an der prostata durch einen  $\frac{1}{4}$ " langen Schnitt eröffnet. Der bohrende Finger dringt leicht ein und tastet den unteren Theil einer leicht beweglichen Geschwulst, die um eine Achse gedreht werden und gegen die Symphyse hin gehoben werden kann. Der Stiel, der wegen der Grösse des Tumors nicht erreicht werden kann, liegt sicher nahe am Blasenscheitel. Epicystotomie in der bekannten Weise. Die Eröffnung der Blase durch einen  $1\frac{1}{4}$ — $1\frac{1}{2}$ " langen Schnitt wird auf dem von der Perineal-Wunde her eingeführten Finger mit grosser Bequemlichkeit bewerkstelligt. Das peritoneum kommt nicht zu Gesicht. Nach vorsichtiger Auseinanderziehung und Fixation der Blase durch die grossen zweimal rechtwinklig umgebogenen Resektionshaken von Langenbeck, die sich bei der Tiefe der Wunde äusserst brauchbar zeigen, präsentirt sich der dunkelblaurothe Tumor, auf dessen Oberfläche eine Anzahl prall gefüllter Venen verlaufen. Die Implantationsstelle wird jetzt leicht gefunden, sie liegt am vertex der Blase, kaum einige Linien nach vorn und links. Der Stiel ist sehr kurz, knapp  $\frac{1}{2}$ " lang, kaum kleinfingerdick. Durch vorsichtiges Schaben mit dem Nagel wird er leicht abgetrennt. Unter Beihilfe vom rectum aus gelingt es, die Spitze der Geschwulst in die Blasenwunde zu heben und mit einer Museux'schen Zange zu fassen. Die Blasenwunde wird nicht der Grösse des Tumors entsprechend weit eingeschnitten, sondern die allmähliche Dilatation durch die weiche Geschwulst vorgezogen. Die Wundwinkel reissen nicht ein. Die Durchmesser der Geschwulst betragen



in der Länge und Quere 8,25 und 6,5 ctm., Längs-Circumferenz 21,5, Breiten-Umfang 17,75 ctm. Aus den zottigen hohlen Stielresten blutet es mässig; die Blutung wird durch Compression des Stiels zwischen den Fingern von der Blase und den Bauchdecken aus gestillt. Die Bauch-Blasenwunde wird nach sorgfältiger Auswaschung mit Carbolsäure-Lösung mit einem grossen, das ganze abdomen einhüllenden Verband von carbolisirter Gaze bedeckt. Von der Dammwunde aus wird ein kleinfingerdickes Gummirohr in die Blase geschoben, das, soweit es in dieser liegt, mit seitlichen Löchern versehen ist.

Befinden nach der Operation ganz gut; der klare, leicht bluthaltige Urin fliesst durch das Gummirohr leicht ab. Bei seitlichem Druck auf die Bauchdecken entleert sich kein Tropfen Urin. Am 2. Tag nach der Operation hat sich die Bauchwunde stecknadelkopfgross geöffnet, und fliesst tropfenweise klarer Urin ab, obschon der Harn continuirlich aus dem Gummirohr abtröpfelt. Die Wunden sehen immer gut aus. Peritonitis. Tod am 3. Tag nach der Operation. Section: Nieren und Uretheren normal, die Zeichen der Peritonitis auch auf dem Peritoneal-Ueberzug der Blase ausgesprochen vorhanden. Zwischen peritoneum und Bauchmuskulatur eine bis in die tiefen Schichten der Bauchwunde sich hinein erstreckende diffuse jauchige Zellgewebseiterung. Die äusseren Schichten der Bauchwand an der unmittelbaren Nähe des Schnittes unverändert. Die Muskulatur der Blase mässig hypertrophisch; die Schleimhaut leicht gewulstet, doch sehr wenig verändert,



nirgends unabsichtlich verletzt oder missfarbig, abgesehen von einer Anzahl von hämorrhagischen Suffusionen, die wohl von der forcirten (Rectal-)Untersuchung herrühren. Die 4" langen zottigen Stielreste sind unverändert, nicht missfarbig, ebensowenig die entsprechende Stelle im peritoneum. 2 grössere blasse Abhebungen der Schleimhaut durch breiig geronnenes, dunkelrothes, völlig unverändertes Blut. An beiden Operationswunden der Blase kaum irgend welche entzündliche Veränderungen. Der Perinealschnitt erweist sich 1" lang, die prostata-Kapsel nicht berührend. Die obere Blasenwunde beginnt reichlich 1" über der prostata, ist  $1\frac{1}{4}$ " lang und möglicherweise im oberen Winkel um  $1-1\frac{1}{2}$ " eingerissen.

Volkman n hält die von ihm eingeschlagene Therapie nicht für ganz passend, einmal weil das Drainage-Rohr der Luft doch freien Zutritt gestatte. Als einen entschiedenen Fehler aber sieht er an, dass das durch die Boutonnière eingebrachte dicke Gummirohr nicht vorne zu den Bauchdecken herausgeführt wurde, um dadurch eine vollständige Drainirung sowohl der Blase selbst als beider Wunden zu bewerkstelligen. Hätte man mit einer derartigen Drainirung vielleicht die permanente Irrigation mit Salycilsäure oder vielleicht auch nur eine stündliche Ausspritzung verbunden, so wäre es vielleicht nicht zu der Vereiterung des praevesicalen Bindegewebes gekommen, die zuletzt auch auf das peritoneum übergreifend den Tod des Kranken zur Folge hatte. Wenigstens hat mir in einem Fall von totaler Ab-



reissung der urethra von der Blase, in dem ich behufs Ausführung des Catheterismus posterior (C. retro-uretralis) nach Spaltung des Dammes noch die Epicystotomie hinzufügte, die auf die besprochene Weise ausgeführte Drainage die besten Dienste geleistet, obschon dieser Fall ein ungemein schwerer, mit offenem Bruch des Schambeins und ausgedehnter Zerreissung der Weichtheile des Beckens complicirt war.

58—59) Langenbeck's Archiv. T. 21, p. 639. 1877.

Aus der chirurgischen Klinik von Esmarch in Kiel im Jahr 1875.

Patient 3 Jahre, leidet seit  $1\frac{1}{2}$  Jahr an Steinbeschwerden. 23. Juli s. alta. Entfernung eines Harnsäuresteins von der Grösse einer Mandel. Keine Blasennaht. Am 14. August wird P. völlig geheilt entlassen.

Patient 12 Jahre, hat seit dem Winter 1873 Schmerzen beim Urinlassen, leidet seit einigen Monaten an incontinentia urinæ. 2. Dezember Entfernung eines sehr grossen Steins durch die s. alta. Der Stein hat einen sehr grossen Kern von oxalsaurem Kalk, eine Hülle von Tripelphosphat, ist 4,5 ctm. lang, 2,5 ctm. breit. 4. Dezember exitus let. an eitriger Peritonitis.

60) Canstatt's Berichte 1875. (Benten. Edinb. med. Jour.)

Bei einem 60jährigen Mann, der 2 Jahre nach der s. alta an acuter Nephritis gestorben, fand sich die Blase bis auf etwas hypertrophische Balken normal.



61) Canstatt's Berichte 1876, p. 240. (Duller. Philadelph. Jour.)

Patient 46 Jahre. S. alta. Ovaler Stein, der durch einen Stoss auf den Sattelknopf in 2 Theile gesprungen war. Steinkern aus oxalsaurem Kalk, um welchen Schichten von Harnsäure. Genesung.

62) ibid. Klipatrik. Philadelph. Jour. Erzählung eines vor 38 Jahren erlebten Falles bei einem alten Neger, welcher der s. alta unterworfen wurde, wobei kein Stein sich vorfand. Pat. war genesen.

63—66) 4 Fälle von s. alta von Bell in Indianapolis. Von Bell selbst veröffentlicht in den Memorabilien. 1867—1876.

Memorabilien 1874, p. 30 (Canstatt's Bericht 1874 II, p. 292). Blasennaht.

Patient 4 $\frac{1}{2}$  Jahre, sonst gesund, seit mehreren Monaten an Dysurie leidend. S. alta am 20. August 1867. Narkose. Injection von warmem Stärkewasser. Wunde der Bauchdecken 2 $\frac{1}{2}$ “ lang. Die recti beiderseits  $\frac{1}{2}$ “ weit eingeschnitten. Hierauf fiel die volle Blase vor; sie wurde mit dem Haken gefasst, durch die Sonde von der Blase her nach aussen vorgedrängt und dann mit dem Skalpell circa 1 $\frac{1}{2}$ “ lang, tief nach hinten und unten eingeschnitten. Der Stein, der mit der Zange nicht gefasst werden konnte, wurde mit dem Finger herausgeholt. Die Blasenwunde wurde oberflächlich mit 3 Nähten von Stickseide geschlossen. Unruhe des Kranken veranlasste mehrmals Vorfall der Blase. Die äussere Wunde wurde bis auf den unteren Theil mit der umschlungenen Naht geschlossen. Cerat-Verband. Eisbeutel.



Abends wurde ein elastischer Katheter in die Blase eingelegt, der aber bald wieder herausgedrängt und nicht mehr eingelegt wurde (was d. h. das Einlegen, wie ich nach einigen Wochen erfuhr, von Simon dringend empfohlen wurde). Nachdem der verklebende Schleim von der Eichel entfernt war, pisste der Junge regelrecht, ebenso auch in den folgenden Tagen. Die Entzündung blieb local, das Fieber war gering. Die Blasennähte wollten nicht loskommen, die Wunde aber hatte schönen Heiltrieb und so schnitt ich dieselben am 11. Tag kurz ab und liess die Reste drinnen. Am 12. September, also nach 3 Wochen war die Wunde heil und der Kranke ging umher. Aber nach etwa 8 Wochen entstand ein Blasenbruch, der mit einer Art Mutterband völlig beseitigt wurde. Seither keinerlei Beschwerden.

ibid. Patient 3 Jahre, sehr fett aber bleich und zur Zeit mit intermittirendem Fieber behaftet. Verschiedene Untersuchungen durch die Harnröhre und den Mastdarm ergaben keine sichere Diagnose, die klinischen Erscheinungen rechtfertigten aber die Annahme eines Steins; die ungeheuren Schmerzen drängten zur Operation. Während der Narkose wurde wieder eine Untersuchung vorgenommen, ebenfalls ohne sicheres Resultat. Die Blase wurde nicht mit Flüssigkeit gefüllt, ein Verfahren, das ich jetzt Unterlassungssünde nenne. Schnitt in der linea alba  $2\frac{1}{2}$ " lang bis zum ligament. suspensor.; die m. m. recti eingeschnitten. Im Operationsfeld erschien nun vorquellendes Fettgewebe, das vorsichtig durchschnitten wurde. Bei einer Bewegung des Kindes habe ich



ungeschickter Weise das Bauchfell  $1\frac{1}{2}$ " weit durchschnitten, so dass die Gedärme bläulich vorlagen. Ich liess mich nicht abschrecken, führte die Sonde in die Blase ein, drängte sie vor, fasste sie mit dem scharfen Doppelhaken und stiess nun möglichst nahe der Symphyse das Skalpell nach hinten und unten in die Blase und erweiterte diese Wunde nachträglich zur nöthigen Weite für jeden Stein. Die Blase war sehr ausgedehnt, sie reichte beinahe bis zum Nabel. Vermittelst der beiden Zeigefinger, den einen in der Blase, den anderen im Mastdarm, hebelte ich 3 kastaniengrosse Steine heraus. Das Operationsfeld war sehr tief und beschränkt. Ich versuchte die Blasenwunde mit Catgut und einer Nadel für Gaumennaht zu schliessen, musste aber nach einer Naht, mit Hinsicht auch auf die verhängnissvolle Bauchfellverletzung, nach dem Willen meines Collegen von weiteren Versuchen abstehen. Die Bauchdecken wurden durch die umschlungene Naht bis auf das untere Ende vereinigt, der Urin floss über die Wunde, die Gedärme lagen nicht mehr frei. Die Steine hatten die Grösse gewöhnlicher Gallensteine, dunkelfarbig, hart, 2 herzförmig, einer dreieckig, facettirt, mit Incrustationen von Tripelphosphat und wogen zusammen 96 gran. — Morphium, Umschlag von Fett mit Carbolsäure, kein Katheter, kein Eis.

Am folgenden Tag war der Unterleib mässig aufgetrieben und empfindlich, die Bauchfellentzündung blieb aber local. Der Stuhlgang war 2 Tage lang zurückgehalten, wurde jedoch auf Klystiere regelmässig. Es trat ein ziemlich heftiges Fieber



mit trockener Zunge auf, welches mit Rücksicht auf die frühere Intermittens mit Chinin behandelt wurde. Am 5. Tag, nachdem das Fieber ganz beseitigt war, pisste der Knabe regelrecht. Da die Nähte am Einreissen waren, wurden Heftpflasterstreifen zur Entspannung aufgeklebt, aber ohne besonderen Erfolg. Am 10. Oktober, also nicht ganz nach 3 Wochen war die Wunde verklebt und der Knabe ging umher. 2 Tage darauf sickerte Urin durch die Wunde, welche sich nach 2 bis 3maliger Aetzung schloss. Die Nahtreste blieben in der Tiefe. Der Mastdarm-Vorfall und alle anderen Beschwerden, die von den Steinen herrührten, blieben bis jetzt beseitigt. In jedem neuen Fall würde ich die Blasennaht wieder anwenden.

Memorabilien 1876, p. 12. (Canstatt's Bericht 1876 II, p. 245.)

Patient 26 Monate, gesund und stark, seit 1 Jahr an Harnbeschwerden leidend. Patient konnte in der späteren Zeit seines Leidens weder Urin noch Stuhl zurückzuhalten. Am 28. Juli s. alta. Eine durchschnittene Arterie machte nur wenig Störung, mehr aber das reichliche Fettgewebe. Die Muskeln wurden seitlich durchschnitten, die Blase gefüllt und mit dem Haken in die Höhe gehalten.

Auf dem Zeigefinger wurde ein schmales Messer eingeführt und die Blase eröffnet. Der Stein hatte eine so beträchtliche Grösse, dass er mit der Zange nur gewaltsam entfernt werden konnte. Er bestand aus klesauem Kalk mit Auflagerungen von phosphorsaurem Kalk, Umfänge 3" 2''' und 2" 2''', Ge-



wicht über 2 Drachmen. Wegen der Kleinheit und Tiefe der Wunde gelang es nicht, mit gestielter Nadel die Blase zu nähen. Aeusserlich wurde eine starke Carbolsäure-Lösung angewandt. Am 2. Tage bekam die Wunde ein gangränöses Aussehen, und wurde deshalb mit Carbolsäure gespült. In den ersten 14 Tagen öfter Fieber, Verstopfung, Durchfall etc. Die Wunde wurde später durch Heftpflasterstreifen zusammengehalten. Am 23. Tag kamen nur wenige Tropfen Urin mehr aus der Wunde, doch konnte Patient nicht regelmässig Wasser lassen. Es wurde die Sonde eingeführt, bevor sie jedoch die Blase erreichte ging der Urin im Strahle ab. Die Wunde brach bald wieder auf. Im Oktober musste Schmerzen halber dem Eiter mit dem Messer Bahn gebrochen werden. Von Anfang Dezember an floss kein Urin mehr aus der Wunde, welche übrigens bis Mitte Januar eiterte.

Ibid. Blasennaht.

Patient 3 $\frac{1}{2}$  Jahre, schwächlich, war im Alter von 3 Jahren durch Extraction von einem kleinen Stein befreit worden, doch waren 4 Wochen darauf die Harnbeschwerden wieder aufgetreten. Es liess sich ein kleiner Stein diagnosticiren. 24/10. 75 s. alta. Die Narkose nahm viel Zeit in Anspruch. Die Einführung des Fingers zur Blase wurde durch das sich vorlagernde Fettgewebe gestört. Der Stein wurde mit dem Zeigefinger entfernt; er hatte Grösse und Gestalt einer recht grossen Bohne, weich, mit kleinen Krystallen besetzt, ohne Incrustationen. Die Blasenwunde wurde mit einer Naht geschlossen. Aeusser-



lich Carbolsäure; innerlich Morphinum. Grosse Aufregung unmittelbar nach der Operation. 2 Stunden darauf liess Patient blutigen Urin durch die Harnröhre; auch am Abend urinirte Patient auf natürlichem Weg, am folgenden Tag entleerte er ebenso mehr als 1 Liter Urin, den er 12 Stunden lang angehalten hatte; kein Urin durch die Wunde. Es stellte sich hohes Fieber ein, die äusseren Nähte werden entfernt, die Wunde bekam ein übles Aussehen, und am 29. ging die Blasennaht los, worauf sich reichlich Urin entleerte. Am 1. November wurde die Wunde mit Heftpflasterstreifen zusammengehalten, am 3. pisste Patient wieder. Nach 3 Wochen hatte sich die Wunde geschlossen, brach aber unter Schmerzen wieder auf; wenig Eiter und Urin flossen ab. Um Weihnachten war die Wunde dauerhaft geschlossen.

67—70) 4 hohe Steinschnitte von Betz (Heilbronn). Von B. mitgetheilt in den Memorabilien 1873—76. (Canstatt's B. 1874 II p. 288, 1875 p. 258, 1876 II p. 245.)

Memorabilien 1873, p. 552. Patient 8 Jahre, bleich und kränklich, im Wachsthum zurückgeblieben. S. alta 30. September 1870. Die Narkose erforderte sehr viel Chloroform. Hautschnitt, hart an der Symphyse beginnend 2" lang, ebensoweit Spaltung der linea alba. Das Zellgewebe mit Sonde und Finger nach unten geschoben. Pyramidales und recti beiderseits c.  $\frac{1}{2}$ " weit eingeschnitten. Durch die während der Narkose eingeführte Steinsonde wurde die Blasenwand gegen die Wundspalte gedrückt, drang aber da-



bei durch und versah somit die Funktion der Pfeil-sonde. Die an der Sonde zurückgleitende Blase wurde mit Hakenpincetten hervorgeholt. In die Wunde wurde eine Bruns'sche dilatirende Pincette gesteckt und mit dem Knopfbisturi erweitert. Mit Hilfe von Zange und Finger wurde ein kirschengrosser Maulbeerstein extrahirt. Säuberung der Blase von Gries durch laue Injectionen. Die Blutung bei der Operation war ganz unbedeutend. Die obere Hälfte der Bauchwunde wurde durch Heftpflasterstreifen vereinigt, die untere mit gefensterter Leinwand und einem Charpiebausch bedeckt und darüber ein kalter Umschlag gemacht. Passende Lagerung zur Erschlaffung der Bauchwand, Diät auf das Nöthigste beschränkt. In der ersten Woche war auffallend eine grosse Hyperästhesie der Gehörnerven: Patient hat oft das Gefühl als wollte der Urin durch die Harnröhre abgehen. Bis zur 5. Woche war das Befinden des Patienten oft wesentlich gestört durch Oedem des penis und der Füsse, Erysipele, Schmerz in der Wunde, Harnröhre und dem After, Diphtherie der Wunde, Fieber mit seinen verschiedenen Symptomen. In der 3. Woche ging ab und zu, anfangs mit Schmerzen, etwas schleimig eitriger Urin durch die Harnröhre ab. Mit der 5. Woche wesentliche allgemeine Besserung, der Urin geht im Vollbad durch die urethra, sonst hielt ihn Patient an aus Furcht vor Schmerzen. In der 6. Woche Urin reichlich durch die urethra, zuweilen im Schlaf. Periodische Schmerzen im penis und After. Die Wundöffnung, bis zur Grösse einer Linse geschlossen, lie-



fert noch tropfenweise Urin. Von nun an verzögerte sich die Heilung, sich bildende Borken und Bläschen brachen immer wieder auf und liessen den Urin durchtreten, doch ging übrigens der Urin nur bei der Miction durch die Wunde. Um eine zu starke Füllung der Blase zu vermeiden liess man den Patienten alle 6 Stunden regelmässig uriniren unter Beihilfe eines Localbades. Aetzung der Fistel mit lapis. Permanenter Schluss der Wunde im 8. Monat, mit wesentlich besserem Allgemeinzustand des Patienten als vor der Operation.

Ibid.

Patient 8 Jahre. Litt seit frühester Kindheit an Steinbeschwerden, die sich mit der Zeit aufs heftigste gesteigert hatten, sodass Patient in einen wirklich desolaten Zustand gerathen war. S. alta 17/11. 69. Die Narkose erforderte viel Chloroform. Die Wunde liess sich durch Haken genügend auseinanderziehen. Die Blase wurde durch die Steinsonde in die Wunde emporgehoben, die Blasenwand auf der Spitze derselben eingeschnitten und die Oeffnung nach unten erweitert. Hierbei quoll auf ein Mal eine Menge venösen Blutes über die Wundfläche, doch sistirte die Blutung bald durch Ueberrieselung mit kaltem Wasser. Der Stein, von der Grösse einer Eichel wurde mit Zange und Finger extrahirt, und die Blase von der Wunde aus mit lauem Wasser gereinigt. Auf die Wunde nasse Leinwand und Schwämme. In der 1. Woche wurde die Wunde täglich 2 Mal mit reinem lauem Wasser ausgespritzt, in der 2. Woche 1 Mal. In der 3. Woche ging der Urin wieder durch die



urethra und nun erfolgte die Heilung so rasch, dass der Knabe in der 6. Woche eine Stunde Wegs zurücklegte. Die Heilung war ganz ohne Zwischenfall, selbst fast ganz ohne Fieber erfolgt.

In der Epikrise dieser beiden Fälle räth Verfasser die Querschnitte möglichst zu vermeiden, da sie die Heilung bedeutend verzögern. Die Blase wird am besten auf die sie emporhebende Steinsonde oder den Katheter (wenn man keine Injectionen macht) eingeschnitten, wobei man mit einem feinen Häkchen dieselbe fasst, nach deren Eröffnung eine Bruns'sche Pincette einschiebt und dann die Wunde erweitert. Die stets zu empfehlende Ausspülung der Blase soll von der Wunde und nicht von der urethra aus gemacht werden, da der Strahl von dieser aus nie so kräftig sein wird, weil dieselbe oft angeschwollen und verengt ist. Die Naht ist nicht dringend geboten. Auf die Wunde werden am besten in kaltes Wasser getauchte, ausgedrückte Charpie-Kuchen aufgelegt. In den ersten Tagen soll Patient ruhig auf dem Rücken liegen, bis die Blase mit der Bauchwand verwachsen ist. Später ist die Lage einzuhalten, in der der Urin am besten abfließt (z. B. Seitenlage). Ein gutes Mittel, die Urinentleerung durch die urethra einzuleiten, sind die Bäder. Vor unzeitigem Katheterisiren hat man sich zu hüten. Den Umstand, dass es bei beiden Kranken selbst in der Narkose nur schwer gelang Sonde oder Katheter in die Blase einzuführen, macht Betz abhängig von der Schwellung des Blasenhalsses. Die Diagnose eines Steins wird bei Kindern wesentlich erleichtert durch



die Palpation vom rectum aus; schon die subjektiven Symptome allein gestatten eine sichere Diagnose. Es sei nicht zu vergessen, dass Blasensteine bei Kindern auch in Gegenden vorkommen, in denen man sie bei Erwachsenen gewöhnlich nicht trifft.

Memorabilien 1875, p. 548.

Patient 4 $\frac{1}{2}$  Jahre. Angeblich seit 2 $\frac{1}{2}$  Jahren an Steinbeschwerden leidend, Dysurie und Incontinenz. Die Chloroformirung hatte so ausgebreitete tetanische Reflexkrämpfe in den Muskeln der unteren Extremitäten und des Bauches zur Folge, dass dadurch der Beginn der Operation verzögert und erschwert wurde. Wegen Spasmus der Bauchdecken mussten parallel den Schambeinästen beiderseits 2 ctm. grosse Querschnitte gemacht werden.

Die Blase wurde mit lauem Wasser gefüllt, ihre Wand mit der schon vorher eingeführten Steinsonde gegen die Wunde vorgedrängt, mit dem scharfen Haken gefasst, mit dem spitzen Bisturi eingestochen und mit dem stumpfen erweitert. Erst nachdem ein Gehilfe den Stein vom Mastdarm aus emporhob, gelang es leicht, denselben zu extrahiren. Der Stein hatte die Form einer abgestumpften Eichel, war aussen grünlich braun pigmentirt, glatt warzig; die äusseren Schichten bestanden aus Harnsäure, die inneren aus phosphorsaurem Ammoniak-Magnesia; Gewicht 13,4 Gramm, Länge 3, Dicke 2 $\frac{1}{2}$  ctm. Die Blase wurde mit lauem Wasser ausgespült. Die Blasenwand war dick, die Schleimhaut dunkelroth, die Stelle, wo der Stein gelegen hatte, bildete eine tiefe Grube. Der obere Wundwinkel wurde durch



2 Haften vereinigt, um die vordere Seite des Bauches wurden Heftpflaster-Streifen gelegt und durch eine Zirkelbinde befestigt, um das Herabsinken der dünnen Gedärme hinten zu halten. Die Operation war von einer ganz unbedeutenden Blutung begleitet gewesen. Erhöhte Rückenlage. Morphiumtinctur. In den ersten Tagen stellten sich Fiebersymptome, Meteorismus, diphtheritischer Belag der Wunde ein. Es wurde deshalb der gefensterter Lappen in Carbolöl getaucht, über diesen ein Charpie-Kuchen gelegt und alle sechs Stunden gewechselt. Ueber alles legte man der Reinlichkeit wegen einen vom Kreuz bis zur Schamgegend und zwischen den Beinen hindurchgehenden kalten Umschlag. Nach 8 Tagen zeigten sich auf der Wundfläche hirsekorn- bis linsengrosse Klümpchen von Harnsäure, obwohl die Blase rein ausgespült war. Die obere Wundhälfte klaffte, als man die Nähte durchschnitt; der penis zeigte sich blutig suffundirt, aber nicht geschwollen. Mehr weniger grosse Fett-Zellgewebstheile stiessen sich nekrotisch ab. Es entwickelte sich eine leichte Pneumonie. Am 9. Tag ging der Urin ein Mal durch die urethra ab; Patient hatte bisher keinen Reiz zum Uriniren gehabt. Nach 14 Tagen war die Wunde zum grössten Theil geheilt; der Urin floss öfter durch die urethra ab, doch ist das Uriniren mitunter schmerzhaft und kreuzt Patient dabei die Beine übereinander. Patient kann eine Zeit lang ausser Bett sein. Am 3. Mai hatte sich die Wunde bis auf die Dicke einer Stecknadel geschlossen, aus der hie und da noch Urin hervorspritzt. Es zeigen sich bisweilen



noch Griesklümpchen auf der Wunde. Am 11. Mai, also nach 4 Wochen ging Patient wieder mit seinen Eltern auf's Feld. Patient klagte nur noch über zeitweise Schmerzen beim Uriniren, gegen welche lauwarme Sitzbäder angeordnet wurden. — Die Beschwerden des Patienten waren viel grösser gewesen als man bei der Grösse des Steins hätte voraussetzen sollen. In der Gegend, aus der Patient stammt, kommen bei Erwachsenen keine Steine vor.

Bei der Betrachtung dieses Falles kommt Betz zu folgenden Schlüssen:

- 1) Dass das Chloroformiren die Operation sehr stören kann, wesshalb man sich noch nebenbei mit tüchtigen Assistenten zum Halten des Kranken versehen muss.
- 2) Da das Fett vor der Blase dem Urin den Ausgang versperren kann, und da man dafür sorgen muss, dass der Urin in den ersten 8 Tagen auf dem kürzesten Weg nach aussen gelangt, so muss man unter Umständen das Fett von der Blase etwas entfernen, zumal dieses der schnellen Heilung in Folge seines Brandigwerdens hinderlich wird.
- 3) Die Blase wird besser mit einem Doppelhaken gefasst, weil der Einstich dadurch erleichtert wird.
- 4) Soll man sofort den Blasenstein gegen die Wunde drücken und nicht durch Auslöflungsversuche die Blasenschleimhaut reizen.
- 5) Da der Kranke in 4 Wochen geheilt werden kann, dürfte die Blasennaht nicht gerechtfertigt sein.
- 6) Das Anlegen von blutigen Nähten an die Bauchwunde ist bei nicht genähter Blasenwunde unnütz. Nur wenn das peritoneum angeschnitten ist und Gedärme vorliegen



dürfte die Naht angezeigt sein. 7) Das Einlegen eines Katheters nach der Operation in die Blase, um dem Urin freien Abfluss zu verschaffen, ist überflüssig und dürfte sogar durch seinen Reiz schaden; zudem wird der Urin doch theilweise durch die Wunde abfließen. 8) Da die Blasenwunde und Bauchwunde nicht immer parallel bleiben, so muss man gegen das Ende der Heilung bisweilen eine Seitenlage beobachten lassen. 9) Die Einhaltung einer strengen Diät während der Nachbehandlung kann nicht genug in der Privatpraxis überwacht werden.

Memorabilien 1876, p. 502.

Patient 5 $\frac{1}{2}$  Jahre. Schon 6 Wochen nach der Geburt Harnbeschwerden mit Blutabgang. Schon vor einem Jahr war alles zur Operation vorbereitet gewesen, doch unterblieb dieselbe, weil der Stein mit der Sonde nicht bestimmt nachgewiesen werden konnte. Auch später entzog sich der Stein wiederholt der Exploration mit der Sonde wie durch das rectum, und allein der Umstand, dass die klinischen Erscheinungen auf keine andere Ursache sich zurückführen liessen, galt schliesslich als Indication für die Operation. S. alta 18/9. 76. Patient wurde chloroformirt, die Füsse zusammengebunden, die Blase mit warmem Wasser mittelst eines silbernen Katheters, der zugleich als Leitungssonde diente, angefüllt. Die m. m. pyramidales wurden durchschnitten; die Blase mit einem scharfen Haken gefasst, von oben nach unten eingeschnitten. Nun wurde der Katheter entfernt und, während die Blase noch mit dem Haken emporgehoben, war der Stein mit dem Finger von



unten nach oben herausgehobelt. Nahe über dem oberen Wundwinkel wurde um den Bauch herum gleichsam zur Stütze der Gedärme ein breiter Heftpflasterstreifen gewickelt. Blasen- und Bauchwunde blieben offen. Einige Zellgewebs-Muskelpartikelchen, welche im Wege waren, wurden entfernt. Auf die Bauchwunde wurde ein gut carbolisirter, gefensterter Oelfleck, darüber Charpie, später Bruns'sche Baumwolle und über das alles die Eisblase gelegt. Morphinum. Der Oberkörper erhöht, die Beine durch untergelegte Kissen in den Knien flektirt, diese Lage wurde während vieler Tage beibehalten. Am 2. Tag Fieber, scharlachartiges Exanthem über den ganzen Körper, Erbrechen, Diarrhoe, diphteritisches Aussehen der Wunde. Am 3. Tag bekam Patient starken Husten und Athemnoth (Pneumonie). Am 5. Tag bildeten sich diese Erscheinungen zurück. Mit dem Urin entleerte sich viel Gries aus den Ureteren. Am 6. und 7. Tag stiessen sich nekrotische Zellgewebsfetzen ab. Die Wunde und die Blase wurden täglich 2 Mal mit warmem Wasser ausgespritzt. Am 8. Tag ging bei der Defäkation zum ersten Mal Urin durch die urethra ab, vom 10. Tag an öfters. Der Appetit kehrte zurück. Am 18. Tag war die Blasenwunde geschlossen, die Wundsohle eben und 6 Wochen nach der Operation war alles geheilt. — Während der Cur, sowie auch vor der Operation hatte Patient an heftigen Erectionen gelitten. — Der Stein wog 9,85 Gramm, war warzig glatt, hatte einen excentrisch gelegenen, braunen, ovalen Urat-Kern und eine Hülle von phosphorsaurer Magnesia.



71) Canstatt's B. 1876, p. 240.

S. alta von Albert. Blasennaht.

Patient 67 Jahre. Die Bauchwunde wurde mit carbolisirter Seide, die Blasenwunde mit Catgut genäht. Lister'sche Wundbehandlung. Nach 4 Wochen kein Urin mehr aus der Wunde. Heilung. Der (Urat-) Stein wog 45 Gramm, seine Durchmesser betrugen 5 und 3 ctm. Albert spricht sich lebhaft für häufigere Anwendung der s. alta aus.

72) Mediz. Wochenschrift 1877, p. 401.

S. alta (nach Amussat) von Stilling. Von S. mitgetheilt.

Patient 58 Jahre, seit 3 Jahren an Steinbeschwerden leidend. Urin alkalisch, Schleim, Eiter und Eiweiss in geringen Mengen enthaltend, spez. G. 1,014. Es gelang nicht, mit der Sonde am Stein vorbei in die Blase zu kommen; vom rectum aus war der hühnereigrosse Stein zu tasten. Die Blase fasste kaum eine Unze Urin. S. liess den Patienten deshalb einige Tage mit erhöhtem Becken im Bett liegen, wodurch die Capacität der Blase sich vergrösserte, sodass er nach 8—10 Tagen 2—3 Stunden halten konnte. Die Blase fasste dann 6—8 Unzen Urin. Es gelang nicht, mit dem gelöffelten Lithon- triptor am Stein vorbei in die Blase zu kommen. Erst in der Narkose gelang dies, doch war es unmöglich, mit weit geöffnetem Instrument den Stein zu fassen. 21/8. s. alta. Die Zange glitt mehrmals vom Stein ab und erst nach langen Mühen gelang es den Stein in die Hautwunde zu bringen. Diese, 3" lang angelegt, musste noch verlängert werden.



Der ovale Stein war 7 ctm. lang, 6 breit, 4, 5 dick und wog 140 Gramm, doch gingen durch die Manipulationen vorher sicher 10 Gramm verloren. Zusammensetzung: phosphorsaure und harnsaure Salze. In die Blase wurde eine gekrümmte Canule eingelegt und die Hautwunde mit Catgut genäht. Neben die Wunde und Canule wurde eine genügende Quantität 4procentiger Salycil-Watte gelegt, die Canule mit einem passenden Leibgürtel befestigt, das Ganze mit Lister'schen Mull-Binden umgeben und Patient in sitzender Stellung ins Bett gebracht. An die Canule wurde ein kurzes Gummirohr angesteckt, dessen freie Mündung den Urin in ein Gefäss zwischen den Schenkeln ableitete.

Morphium; gute Nacht; am folgenden Morgen floss der Urin unblutig und reichlich ab. 24 Stunden nach der Operation trat eine rechtsseitige Pneumonie auf, die P. am Leben bedrohte; ebenso brachte ihn in grosse Lebensgefahr eine anfangs September auftretende Diphteritis des Wundgebietes. Zu der Diphteritis hatten sich decubitus am Kreuz und erschöpfende Durchfälle hinzugesellt; doch erholte sich Patient unter dem Gebrauch roborirender Mittel. Es stiessen sich grosse Fetzen diphteritischer Massen ab. In der Blase fühlte man immer noch eine Menge Steingries, theils hinter der Symphyse an der wie inkrustirten Blasenschleimhaut fest haftend, theils auf dem Grund der Blase festliegend. Alle Versuche, diese Steinmassen mit löffelartigen Instrumenten zu entfernen, schlugen fehl; es trat in Folge dessen Orchitis ein, die mit Heftpflastereinwicklungen



behandelt und geheilt wurde. Vom 30. September an wurde die Blase mittelst des Nélaton'schen Katheters und einer Spritze täglich 2 Mal mit lauem Wasser stark durchspült. Hiedurch wurden grosse Massen von Bindegewebsfetzen, mit Steingries durchsetzt, aus der Bauchwunde nach aussen entfernt und so endlich die Blase von allen Steinmassen befreit. 30. Oktober: Patient ist völlig gesund und könnte entlassen werden, wenn die Bauchfistel geschlossen wäre. Man kann in die Blase 5—6 Unzen Flüssigkeit durch den Katheter injiciren; es entleert sich auch, wenn Patient zu Stuhl geht, etwa ein Weinglas voll Urin durch die Harnröhre. Freiwilligen Harndrang aber hat Patient noch nicht und der Urin fliesst durch die Fistel. 2. November: Patient hält den Urin gut 1—1½ Stunden. Am 31. Oktober und 1. November Aetzung der Fistel; Patient lässt den Urin im Strahl auf natürlichem Wege. 21. November Patient wird entlassen, mit bestem Allgemeinbefinden. Eine ganz feine Fistelöffnung lässt, wenn Patient zu Stuhl geht, noch ein wenig Urin ab. Sonst lässt Patient bei Tag und Nacht den Urin auf natürlichem Weg. Die Schliessung der Fistel ist binnen kurzem zu erwarten.

Es folgt die Temperatur- und Puls-Tabelle vom 21. August bis 6. September. Höchste Temperatur 38,6°. Puls schwankt zwischen 98 und 160, fast immer über 120. Während der Operation und in den ersten Tagen nach derselben wurde P. streng nach Lister behandelt und hat Verfasser den Eindruck bekommen, dass ohne diese Sorgfalt der vor der Operation sehr



geschwächte Patient den Eingriff nicht überstanden hätte.

73) Berliner klin. Wochenschrift 1877 p. 14.

S. alta von Trendlenburg. Aus seinem Bericht über die chirurgische Klinik zu Rostock.

Der Vorwurf, der von jeher dem hohen Steinschnitt gemacht worden, nemlich die Gefahr der Urininfiltration und der phlegmonösen Entzündung in dem lockeren prä-vesicalen Bindegewebe sei trotz der neueren Erfahrungen doch nicht ganz von der Hand zu weisen. Von den gegen Urininfiltration angewandten Mitteln hätten sich wohl die lauen Bäder noch am besten bewährt. Die Blasennaht sei ziemlich schwierig, mühsam, bei kleinen Kindern kaum so ausführbar, dass der Verschluss ein wasserdichter werde. Das Lister'sche Verfahren würde ohne vorherige Blasennaht irrationell sein.

Ich habe nun den Versuch gemacht, bei offener Wundbehandlung die dauernde Bauchlage anzuwenden und zugleich in die Blase ein Drainageröhrchen einzulegen, an dem der Urin tropfenweise abfließt. Diese Methode scheint mir die Möglichkeit der Urininfiltration ziemlich sicher auszuschliessen und sich durch Bequemlichkeit auszuzeichnen. Um das Drainageröhrchen in die Blase einhängen zu können, wird es an dem oberen Ende mit einem etwa 3 ctm. langen Querstückchen aus Gummi versehen, welches durch zwei seitlich am Drainagerohr ausgeschnittene Oeffnungen quer durchgesteckt wird und so gewissermassen zwei Widerhaken an jenem bildet. Das obere Ende des Drainageröhrchens mit dem Widerhaken wird durch die Blasenwunde in die Blase geschoben, das untere Ende



hängt zur Wunde heraus über der Symphyse. Soll nach einigen Tagen das Drainageröhrchen entfernt werden, so braucht man nur einen leisen Zug an seinem unteren Ende auszuüben, die Widerhaken geben nach und das Röhrchen gleitet aus. — Die Bauchlage ist wenigstens bei Kindern leicht durchzuführen. Man braucht nur für ein weiches, elastisches Lager zu sorgen, welches die Gegend der Wunde frei lässt. Ein Kind legt man am besten auf zwei grosse viereckige, nebeneinander geschobene Luft- oder Wasserkissen in der Weise, dass der Oberkörper auf dem einen, die Beine auf dem anderen Kissen ruhen und die Wunde sich über der Spalte zwischen beiden befindet. In der Spalte wird durch irgend eine geeignete Vorrichtung der abtropfende Urin aufgefangen.

Patient 4 $\frac{1}{4}$  Jahr, kräftig, seit 2 Jahren an Steinbeschwerden leidend. Stein vom rectum aus deutlich zu fühlen als stark haselnussgross. 5. Aug. s. alta. Nach Füllung der Blase zeigte es sich, dass diese auffallend schlaff und dehnbar war, wohl eine Folge häufig stattgehabter Ueberfüllung. Vom rectum aus fühlte man sie als einen grossen von oben nach unten länglichen Sack, während von oberhalb der Symphyse ein deutlich gedämpfter Bezirk kaum nachzuweisen war. Es war also doppelte Vorsicht nöthig, das peritoneum nicht zu verletzen. Der Stein wurde nach Trennung der recti vom Mastdarm aus möglichst nach vorn und oben gegen die vordere Bauchwand gedrängt und die Blase dicht an der Symphyse auf den Stein selbst eingeschnitten. Extraction des stark haselnussgrossen Steins. Nach beendigter Operation



wurde das Drainageröhrchen in der oben beschriebenen Weise in die Blase eingeschoben, der obere Wundwinkel, um das peritoneum gehörig zurückzuhalten, durch 2 Suturen vereinigt und der Knabe auf 2 Luftkissen auf den Bauch gelagert. Der Knabe war vor der Operation sehr unbändig gewesen, blieb aber wider Erwarten ganz ruhig liegen und schien keine Beschwerden von der ungewohnten Lage zu haben. Der Urin tropfte gut ab. Am 6. Tag, als die Wunde mit frischen Granulationen überall bedeckt war, wurde das Röhrchen entfernt und von der dauernden Bauchlage Abstand genommen. Schon am 9. Tag entleerte sich sämmtlicher Urin durch die urethra. 25 Tage nach der Operation war die Fistel vollständig verheilt.

74) Jahrbuch für praktische Aerzte T. I, 3. Lfr., p. 576. 1878.

Alfred Willet (Barthol. Hosp. Report.). Laparatomie und Blasennaht.

Ein 48jähriger Mann erlitt in Folge eines Stosses gegen den Bauch eine Ruptur der Blase. Patient kam 30 Stunden nach der Verletzung in W.'s Behandlung, als schon peritonitische Erscheinungen vorhanden waren. Die Bauchhöhle wurde eröffnet und es gelang, den Riss welcher in einer Länge von  $3\frac{1}{2}$ " (engl.) schräg von vorn und rechts nach hinten und links verlief, durch 8 Seidennähte zu verschliessen. Nach der Toilette des peritoneums machte die Reposition der vorgefallenen tympanitischen Darmschlingen einige Schwierigkeiten; schliesslich glückte auch diese. Die Bauchwunde wurde vereinigt und eine kurze Remission der entzündlichen Erscheinungen trat ein.



Nur zu bald kehrten indess dieselben wieder und Patient starb 24 Stunden nach der Operation. Die Autopsie ergab, abgesehen von dem Befunde einer Peritonitis, dass die Blasenwunde bis auf die Stelle der beiden Nähte verklebt war, das Blaseninnere selbst aber nur wenig entzündet. W. glaubt, dass die vorgenommene Operation eine gerechtfertigte war und wird sie, da intraperitoneale Blasenrupturen an sich eine fast absolut letale Prognose bieten, im gegebenen Fall wieder machen. Vor der von anderer Seite empfohlenen Eröffnung der Blase durch eine dem Seitensteinschnitt entsprechende Incision habe die Laparatomie bei Blasenrupturen den Vorzug, dass man durch sie das in die Bauchhöhle ergossene Blut und den extravasirten Harn vollständig entfernen könne.

75—76) Canstatt's Berichte 1877, p. 236.

17) Desprès et St. Devers. 2 erfolgreiche Fälle von hohem Steinschnitt bei Knaben von 9 und 10 Jahren mit voluminösen Steinen.

77) Ibid.

21) Dulles, Amer. Journ. of med. Sc. July. Blasennaht.

Sectio alta bei einem 35jährigen athletischen Mann. Ovaler glatter Stein; Gewicht 1 Unze und 1 Drachme. Blase mit Bauchwandungen zusammen durch die Silbernaht geschlossen. Heilung in 16 Tagen.

78) Sectio alta von C. Hüeter. Deutsche med. Wochenschrift 1878, Nro. 3 u. 4, mitgetheilt von H. Hüeter, Assistenzarzt.

Patient 72 Jahre, kräftige Constitution. Seit 10 Jahren Harnbeschwerden. In den ersten Jahren



des Leidens nur häufiger Urindrang; später Schmerzen vor der Urinentleerung, die oft trotz heftigsten Drängens unmöglich war; heftigste Steigerung der Schmerzen beim Fahren auf schlechten Wegen; seit einem Jahr starke Schmerzen auch nach der Urinentleerung und ab und zu Beimischung von Blut im trüben Urin. 2 Wochen vor der am 22. Juni 78 erfolgenden Aufnahme in die Klinik war gänzliche *retentio urinæ* eingetreten; mittelst des Nélaton'schen Katheters wurde stark blutiger Urin entleert; 2 Mal im Tag wurde der Katheter eingeführt; Einspritzung von *Styptica*; Zunahme des Blutgehalts; Abnahme der Kräfte. Schon am Abend des Tages der Aufnahme war der Katheterismus nicht mehr möglich. Die Rectal-Untersuchung ergab, dass das Hinderniss am Uebergang der *pars membranacea* in die *pars prostatica* lag und dass die *prostata* sehr stark vergrößert war, so dass die seitlichen Lappen mit dem Finger kaum noch zu umgrenzen waren. Es wurde die *punctio hypogastrica* beschlossen. Da aber die Blase kaum über der Symphyse hervorragte, wurde die Operation bis am Morgen verschoben, und erhielt Patient zur Erleichterung der schweren Nacht reichlich Opium und warme Sitzbäder. Dadurch wurde eine bis dreifingerbreit unter den Nabel gehende Dämpfung erreicht. Genau am oberen Rand der Symphyse wurde die Haut 1 ctm. weit hinauf gespalten und dann der Troikart durch die Wunde eingestossen, worauf sich reichlich blutuntermischter Harn entleerte. Die ganze Operation unter streng antiseptischen Cautelen mit folgendem aseptischem



Verband. Alle 4—5 Stunden Entleerung der Blase durch die Canule und Ausspülung mit 1% Carbol-säure. Ein Nierenleiden oder Blasentumor zur Erklärung der starken Haematurie trotzdem Patient seit 14 Tagen sich absolut ruhig verhielt, liess sich nicht nachweisen. Nach einigen Tagen wurde der Urin jedoch ganz blutfrei. Das Befinden des Patienten hatte sich mit dem Blasenstich wesentlich gebessert. Wegen des Verdachts auf Stein wurden beim Verbandwechsel mit dem in der Blase liegenden Troikart so weit als möglich leichte Excursionen gemacht und auf diesem Wege denn auch nach 14 Tagen der Stein gefunden. Mit der Steinsonde, durch die seit einigen Tagen passirbar gewordene urethra eingeführt, war demselben nicht beizukommen, da er im Blasengrund hinter der prostata versteckt lag; aus diesem Grund konnte auch nicht an Lithotripsie gedacht werden. Die sectio alta wurde gewählt, weil die vorausgegangene Punction eine Verhütung der Urininfiltration in der zu setzenden Wunde erwarten liess und „weil die gewaltige prostata-Hypertrophie jede Art des unteren Schnittes verbot.“ (Nach der Ansicht anderer indicirt letztere die prostata-Schnitte erst recht, weil dadurch eine Verkleinerung, Atrophie der Drüse herbeigeführt werde. Fl... ). 17. Juli sectio alta, flacher sehr fester Urat-Stein, 3 ctm. im grössten Durchmesser. Bei der Operation zeigten sich die Seitenlappen der prostata hühnereigross in die Blase vorragend. Befinden nach der Operation gut; einigemal Abends Fieber, wohl in Folge eines Bronchialkatarrhs, an



dem Patient schon längere Zeit litt. Am 30. Juli (?) ist die Blasenwunde geschlossen; die Entleerung des Urins ist spontan nicht möglich, erst nach Einführung der Katheters geht er in weitem Strahl ab, was wohl durch die Vorlagerung des zungenförmigen mittleren Lappens erklärt wird. Gegen den Blasenkatarrh Injectionen von hypermangansaurem Kali. Patient hatte gelernt, sich selbst zu katheterisiren, wurde am 5. September vollkommen gesund entlassen, und versieht nun wieder seinen ziemlich anstrengenden Beruf als Pastor.

In der Epikrise des Falles spricht Hüeter die Vermuthung aus, dass die Chancen des hohen Steinschnittes erheblich gemehrt werden dürften durch systematisches Vorausschicken der punctio hypergastrica. (S. den diesbezüglichen Fall 7.)

Diese letztere Operation hält H., unter strenger Antisepsis, für einen harmlosen Eingriff und empfiehlt warm vorher einen Hautschnitt zu machen. Ganz der Erwartung entsprechend bot sich im beschriebenen Fall die Wunde des Steinschnittes als einen relativ starren Kanal mit rigiden Wandungen dar, und war die ganze Operation eben durch den Schnitt mit dem geknöpften Messer von der Punctionsöffnung aus auf ein Mal beendet. — Zugleich erwähnt H. den oben beschriebenen Fall von Trendlenburg; er glaubt, dass es sehr schwer sein dürfte einen alten Mann 8 Tage lang in der Bauchlage zu halten, was eben desshalb zu bedenken sei, weil das Greisenalter wegen der häufigen prostata-Hypertrophie die s. alta am ehesten indicire.



An gleicher Stelle führt Hüeter eine

79) Sectio alta von Dr. Hohman (Hardheim, Baden) an. Sie betrifft einen Knaben. 2 Tage nach der Operation traten peritonitische und urämische Erscheinungen auf. Um dem Urin freien Abfluss zu verschaffen wurde Patient in ähnlicher Weise wie es Trendlenburg beschreibt auf den Bauch gelagert (Dr. H. hatte von letzterem Fall noch keine Kenntniss) und zwar mit vollständigem Erfolg, denn die erwähnten Erscheinungen verschwanden. Vollständige und sehr rasche Heilung, Entleerung des Urins in weitem Bogen.

80) Sectio alta unter aseptischen Cautelen von Dr. Ultzmann in Wien. Wiener med. Presse 1879. Nr. 1. Blasennaht.

Patient 27 Jahre alt, will im Alter von 5 Jahren an Harnbeschwerden gelitten haben und durch Bäder davon geheilt worden sein. Seitdem war Patient stets ganz gesund, bis sich vor 18 Monaten Urinbeschwerden einstellten in Form von schmerzhaftem Harndrang. Hämaturie nach starken Anstrengungen etc. Bei der Untersuchung zeigte sich der Urin leicht katarrhalisch, Eiweiss kaum nachweisbar; die Sondirung ergab einen mittelgrossen, freibeweglichen, rauhen, hell klingenden Stein. Von der Lithotripsie musste U. abstehen, da auf zwei solche Versuche sehr heftige Reaktion folgte mit starkem Fieber, Frost, Albuminurie und Kreuzschmerzen. S. alta 24/9. 78. Patient ist chloroformirt; in die Blase wurde ein dicker Metallkatheter mit Sperrhahn eingeführt, die Blase entleert, gewaschen und mit einer halbprozentigen



Karbolsäurelösung (c. 300—400 Cubicctr.) soweit ausgedehnt, dass dieselbe 2 Querfinger breit über der Symphyse als harter, fluktuirender Tumor gefühlt werden konnte. Hierauf wurde der Hahn geschlossen und das Abfließen des Urins neben dem Katheter durch Umbinden eines Gummischlauchs um den penis sehr gut verhindert. Waschen des Operationsfeldes mit 2<sup>0</sup>/<sub>0</sub> Carbolsäure-Lösung, Dampfspray. Hautschnitt in der linea alba 8 ctm. lang bis nahe an die Wurzel des penis; nach Freilegung der weissen Linie schnitt der Operateur dieselbe hart an der Symphyse so weit ein, dass der linke Zeigefinger eingeführt werden konnte, mittelst welchem sich sofort die gespannte Blase touchiren liess. Wegdrängen des retroperitonealen Zellgewebes nach den Seiten und nach oben und Spaltung der linea alba auf dem hakenförmig gekrümmten Zeigefinger, 3 ctm. weit nach oben. Die Blutung beinahe Null. Nach Einführung von Haken in die Wunde wurde das Zellgewebe mittelst Zeige- und Mittelfinger von der Blase nach oben gedrängt und von einem Assistenten zurückgehalten, so dass sich die dunkelrothe gespannte Blase frei präsentirte. Hierauf wurde durch Senkung des Kathetergriffs mit der linken Hand die Blasenwand auf der Sondenspitze in die Wunde vorgedrängt, der Katheter zur Fixation einem Assistenten übergeben und nun die Blase mit dem spitzen Bisturi in einem Zug von oben nach unten eingeschnitten, während des Ausströmens des Urins der linke Zeigefinger in die Blase eingehakt und letztere nach oben gezogen. Auseinanderziehen der



Schnittwunde mit tiefgreifenden Haken, Entfernung des Katheters. Die Blutung erwies sich als eine mässige und stand bald von selbst. Der Stein wurde leicht mit dem Finger extrahirt. Nun wurde die Blase mittelst eines spitzen Hakens im oberen Wundwinkel gefasst, nach oben gezogen und die ganze Schnittwunde der Blase mit gewöhnlichen, ganz durchgreifenden sieben Knopfnähten aus Catgut vollständig geschlossen. Auch der Schnitt durch die vordere Bauchwand wurde mit 6 Catgut-Nähten vollständig geschlossen und in dem unteren Wundwinkel ein 6 ctm. langes Drainagerohr, das hinter die Symphyse führte, eingelegt. Der Schnitt in die Bauchwand wurde erst geschlossen, nachdem die Blutung vollständig gestanden hatte und nachdem die blossgelegte retroperitoneale Fläche mittelst eines Schwämmchens mit 4<sup>0</sup>/<sub>0</sub> Carbolsäure vollständig betupft war, so dass sie einen leichten grauen Anflug zeigte. Über die ganze Wunde ein regelrechter Lister'scher Verband, in die Blase der permanente Katheter (aus vulkanisirtem Kautschuk). Die Blase wurde mehrmals täglich mit einer 1<sup>1</sup>/<sub>2</sub><sup>0</sup>/<sub>0</sub> Carbolsäurelösung gewaschen; die ersten 2 Tage lang wurde der Urin continuirlich in eine Flasche abfliessen gelassen, vom 3. Tag an der Katheter mit einem Pfropf geschlossen und anfangs stündlich, später zweistündlich der Harn abgelassen. Am 2., 4. und 6. Tag wurde der Lister'sche Verband erneuert. Die Temperaturmessung, 3 Mal täglich, ergab nie mehr als 37,5<sup>0</sup>; vollkommenes Wohlbefinden. Am 8. Tag nach der Operation, als Dr. U. sich überzeugt hatte, dass Patient voll-



ständig schmerzlos im Strahl uriniren konnte, wurde der Katheter entfernt. In Folge dessen floss am folgenden Tag Urin in beträchtlicher Menge durch das Drainagerohr der Bauchwunde. Der Katheter wurde desshalb wieder eingeführt, und nach 24 Stunden hatte der Urinausfluss aus der Wunde schon aufgehört. Allmähliche Verkürzung des Drainagerohrs. Am 13. Tag nach der Operation verliess Patient das Bett und am 14. Tag nach der Operation wurde er mit vollkommen geheilter Wunde entlassen. Ultzmann hatte Gelegenheit den Patienten nachher öfter zu sehen, das Uriniren war vollständig normal, keine Zeichen von Blasenbruch etc. Der Stein ist von flacher, länglich ovaler Gestalt, die Durchmesser betragen 4, 3 und 2 ctm.; Gewicht 35,0. Die Hauptmasse des Steins besteht aus Erdphosphaten gemengt mit harnsaurem Ammoniak; brauner, bohnergrosser Kern von Harnsäure.

Ultzmann hat weiter in seinem Aufsatz „hoher Blasenschnitt unter aseptischen Cautelen“ (Wiener med. Presse Nr. 3 und 5) 22 von österreichischen Operateuren ausgeführte diesbezügliche Operationen kurz zusammengestellt. Von diesen 22 Operirten starben 10 d. h. 45,2%. Er hebt hervor, dass dies fast durchgängig sehr verzweifelte Fälle waren, 11 davon hätten zudem nach keiner anderen Methode operirt werden können, was natürlich bei einem Vergleich mit den Resultaten von Seitensteinschnitten berücksichtigt werden soll. Eine Anzahl dieser Fälle sind im Vorhergehenden aus anderen Quellen schon mitgetheilt; die anderen lasse ich zum Theil gleich folgen, während



ich die Übrigen nachträglich bei den einzelnen Autoren eingereiht habe.

81—83) Dumreicher hat in Wien die *s. alta* in 3 Fällen, wo eine andere Steinschnittmethode gar nicht ausführbar war, bei Erwachsenen ausgeführt. Alle drei waren Männer, die Fälle endeten letal. In einem Fall war eine sanduhrförmige Blase zugegen, wo erst nach Erweiterung der zweiten Hälfte der Blase der Stein aufgefunden und entfernt werden konnte.

84) Sch u h. Mann mit hochgradiger Hypertrophie der prostata, ungewöhnlich grosser Stein. Tod.

85) Fabini. Der Fall betrifft gleichfalls einen Mann mit starker Hypertrophie der prostata. Ungewöhnlich grosser Stein. Tod.

86—88) Dittel operirte bisher 3 Mal. Einmal bei einem erwachsenen Mann mit einem grossen Stein, bei welchem eine andere Steinschnittmethode nicht mehr ausführbar war mit letalem Ausgang. Einmal bei einem jungen Mann mit einem grossen, zum Theil in einem Divertikel steckenden Stein, bei welchem ebenfalls eine andere Steinschnittmethode zu keinem anderen Resultat geführt hätte, mit letalem Ausgang; endlich einmal bei einem jungen Burschen, welcher sich noch in Behandlung befindet, jedoch geheilt entlassen werden dürfte.

89) Salzer operirte einmal bei einem Knaben mit günstigem Erfolg.

90) Zsygmondy operirte einmal an einem 32jährigen, mit einer Harnröhrenverengung und Hüftgelenksankylose behafteten Schlossergesellen mit



sehr starker Adduktion und Beugung des Schenkels, welche den Lateral-Schnitt unmöglich machte. Der Kranke starb 4 Tage nach der Operation an Harninfiltration. Aus der Blase wurde ein pilzförmiger Stein vom Durchmesser eines Zolles und auch ein haselnussgrosser Knochensequester, welcher vom Becken herrührend im Verlauf der Koxalgie in die Blase eingewandert war, extrahirt.

91) Sectio alta von Sprengler in Augsburg. Aertzl. Intelligzbltt. 1879 Nr. 3.

Ein 8jähriges Mädchen, seit mehreren Jahren Steinleidend, wurde wegen Kleinheit der Genitalien unter den bekannten Cautelen und Spray dem h. Steinschnitt unterzogen. Zuerst Einspritzung von Milch in die Blase, dann Längenschnitt mit Beigabe eines kleinen Querschnitts dicht über der Symphyse. Jetzt Trennung der linea alba; dann auf den Katheter Schnitt in die Harnblase, der dann nach abwärts und links erweitert werden muss. Endlich mit Kornzange ein 11,0 gr. schwerer Stein entfernt. Mehrere ledigliche Hautnähte nach eingeführtem Nélaton'schen Katheterstücke, deren eins auch in die urethra kam. Salycilverband. Am 8. Tag oberes Katheterstück entfernt; urinirt am 18. Tag durch die Harnröhre und wird 10 Tage später geheilt entlassen.

92) S. alta v. Dr. Dorfworth in Ried. Wiener med. Presse 1879 Nr. 7. Blasennaht, ohne antiseptische Cautelen.

Operation vor circa 7 Jahren. Patientin ungefähr 6 Jahre alt, seit mehreren Jahren an Stein-



beschwerden leidend, in letzter Zeit so heftig, dass sie sich oftmals am Tag am Boden wälzte. Innere Mittel bisher ohne Erfolg. Der mitgebrachte Harn trüb, von grauer ins röthliche spielender Farbe, enthielt einen starken Bodensatz. Die Untersuchung, welche, da Patient sehr ungestüm war, in der Narkose vorgenommen wurde, ergab einen ziemlich grossen Stein. D. führte die Operation sogleich aus mit Hilfe eines Assistenten (Dr. Argermeyer). Operation „nach den gewöhnlichen Regeln“. Das vor der Operation in die Blase gespritzte Oel floss sogleich durch die Harnröhre wieder ab; trotzdem ging die Operation anstandslos vor sich. Auch die Nachbehandlung ohne Antisepsis. Stein von ziemlich glatter Oberfläche, gelblich weisser Farbe, 4 ctm. Länge und 2 ctm. Dicke, von ovaler Gestalt, mit starkem Ammoniakgeruch; er liess sich mit der Laubsäge sehr leicht entzwei schneiden und hatte auf dem Durchschnitte ebenfalls eine gelbl. weisse Farbe; nur der Kern, mehrere sternförmig um denselben angereihte Ringe und ein schmaler zwischen Kern und Aussenwand befindlicher Ring waren braun gefärbt.

Der Harn entleerte sich längere Zeit nicht durch die Harnröhre, sondern sickerte durch die Bauchwunde heraus, trotzdem die Blasenwunde mit Seide geschlossen worden war. Diesem Umstand dürfte es zuzuschreiben sein, dass sich circa 8 Tage nach der Operation eine mässige Lymphgefässentzündung beider Leistengegenden bis hinab an die Innenseite beider Oberschenkel entwickelte. Die Heilung der Blasenwunde ging langsam vor sich, da die Kranke



sich mit aller Kraft gegen die Entfernung der Hefte aus der Wunde sträubte. In Folge dessen konnten dieselben erst allmählig spontan sich abstossen, wobei an jeder Hefte ein gegen die Blasenöhle zu gerichtetes, gut 1 ctm. langes, strahlenförmiges Büschel aus Krystallen von Harnsedimenten hing. Die Heilung ging trotzdem unter sehr geringem Fieber vor sich, die Patientin gedieh zusehends und ist bis heute vollständig gesund geblieben.

In diesen 93 einschlägigen Operationsfällen wurde 79 Mal die s. alta allein, ohne andere unmittelbar vorangehende oder folgende Operation ausgeführt. Davon genasen 55 und starben 24. (Die Heilung mit Schluss der Wunde angenommen.)

Das Alter ist in diesen Fällen 48 Mal genau angegeben:

Alter.	Operirte.	Genesen.	Gestorben.
unter 5 Jahren	11	9	2
5—10 „	14	12	2
10—15 „	8	6	2
15—20 „	1	1	—
20—30 „	1	1	—
30—40 „	4	3	1
40—50 „	3	3	—
50—60 „	4	3	1
60—70 „	2	2	—

11 Mal wurden (unter gleichen Bedingungen wie oben) „Kinder“ operirt, 10 Mal „Männer“; rechnet man



diese als unter und über 15 Jahren stehend hinzu, so ergibt sich folgendes Verhältniss.

Alter.	Operirte.	Genesen.	Gestorben.
unter 15 Jahren	44	35	9
über 15 „	25	16	9

---

Der absolute Verschluss der Wunde ist einige Male nicht genau angegeben, wird aber in diesen Fällen stets als sehr nahe bevorstehend bezeichnet. Diese Verzögerungen möglichst genau mitgerechnet, ergibt sich aus 30 Fällen eine durchschnittliche Heilungsdauer von 48 Tagen. Die kürzeste Heilungszeit betrug 14 Tage, die längste erstreckt sich bis in den 8. Monat.

---

In 19 Fällen (Heilung) ist angegeben, um welche Zeit nach der Operation der Urin zum ersten Mal wieder durch die urethra abging: je 1 Mal am 5. 8. 11. 12. 18. 25. Tag, je 2 Mal am 8. 9. 10. Tag, je 2 Mal in der 2. und 3. Woche. In 3 Fällen ging der Urin gleich nach der Operation durch die urethra ab, doch nur in einem Fall für immer.

---

Dem hohen Steinschnitt wurden andere Operationen vorausgeschickt: Fall 13 s. lateralis, wobei die folgende s. alta ebenfalls erfolglos blieb. Tod. Fall 24 eine erfolglose s. lateralis. Heilung. Fall 28 erfolglose Lithotripsie und s. lateralis. Heilung. Fall 53 s. lateralis. Heilung. Fall 56 Boutonnière. Tod. In den Fällen 7



und 78 wurde eine zur punctio vesicae vorausgeschickte Oeffnung zur Steinextraction benützt, beide Fälle genasen. In den Fällen 39 und 40 wurde die Punctionsöffnung zur Extraction hineingerutschter Canulen erweitert. Heilung.

Als nicht genügend erwies sich die s. alta in Fall 30, weshalb noch die s. lateralis gemacht wurde. Tod.

Unter (streng) antiseptischen Cautelen wurde operirt und behandelt in den Fällen 6, 71, 80, 91. Alle 4 genasen.

In Fall 91 wurde die Blasenwunde nicht genäht.

Die Fälle mit Blasennaht sind schon Seite 9 zusammengestellt.

Die Durchmesser oder der Umfang der Steine sind, mit der genauen Altersbestimmung, in 22 Fällen genau angegeben.

A l t e r.	G e n e s e n.	G e s t o r b e n.
unter 5 Jahren.	1) Längsdurchm. 2,5 ctm.	1) Länge 13 p. ""
	Breitendrehm. 1,1 „	Breite 11 p. ""
	Dickendrehm. 1,3 „	Dicke 5 1/2 p. ""
	2) Umfänge 3" 2"" u. 2" 2""	
	3) Länge . . . 3,0 ctm.	
	Dicke . . . 2,5 „	
von 5—10 Jahren	4) Größter Durchmesser nicht ganz 1 1/2"	
	1) Größter Drehm. 1 5/8"	1) 2 Steine, der größere mit 2,5 ctm. Drehm.
	2) Größter Durchmesser . . . 4 u. 2 ctm.	



Alter.	Genesen.	Gestorben.
von 10—15 Jahr.	1) Größter Drchm. 4,5 ctm. 2) Die größten Durch- messer 10''' u. 8'''. 3) Länge 23'''. Breite 17'''. Dicke 10'''.	1) Länge . . 4,5 ctm. Breite . . 2,5 „ 2) 2 Steine a) die Durchm. 18 <sup>1</sup> / <sub>2</sub> p. ''' u. 12,9 p. ''' b) die Durchm. 14 p. ''', 11 p. ''', 9 p. '''
„ 20—30 Jahren	1) Größter Durch- messer. . 4,3 u. 2 ctm.	
„ 30—40 Jahren	1) Länge . . . 5 „	1) Länge 3 <sup>1</sup> / <sub>4</sub> ''.
„ 40—50 Jahren	1) Länge 2'' 9'''. Breite 2''.	Breite 2''. Dicke 2''.
„ 50—60 Jahren	1) Länge 2 <sup>1</sup> / <sub>2</sub> ''. Breite 2''. 2) Länge . . 7 ctm. Breite . . 6,0 „ Dicke . . 4,5 „	2) Größter Durchm. 1'' u. 1 haselnußgroßer Knochensequester.
„ 60—70 Jahren	1) Die größten Durch- messer 5 ctm. u. 3 ctm.	
„ 70—80 Jahren	1) Größter Drchm. 3 „	

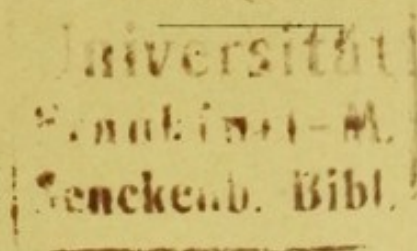
Gewicht der Steine, genaues Alter und Ausgang der Operation sind in 19 Fällen angegeben.

	Gewicht der Steine.	Alter.	Ausgang.
1)	65 Gran	2 <sup>1</sup> / <sub>2</sub>	Heilung.
2)	3 Steine zusammen } 96 „	3	„
3)		2 <sup>1</sup> / <sub>2</sub>	„
4)	136 „	7	Tod.
5)	144 „	10	Heilung.
6)	176 „	8	„
7)	210 „	5 <sup>1</sup> / <sub>2</sub>	„
8)	240 „	16	„




	Gewicht der Steine.	Alter.	Ausgang.
9)	305 Gran	8	Heilung.
10)	2 st. 243,360 „	11	Tod.
11)	1 Unze 1 Drachme	35	Heilung.
12)	1 Unze $1\frac{1}{3}$ Drachm.	27	„
13)	$1\frac{1}{2}$ Unzen	67	„
14)	$1\frac{1}{2}$ Unzen 10 Gran	11	„
15)	2 Steine je 1 Unze	68	„
16)	$3\frac{1}{3}$ Unzen	30	„
17)	$4\frac{1}{2}$ Unzen	32	Tod.
18)	5 Unzen	58	Heilung.
19)	3 Unzen $5\frac{1}{2}$ Drachmen wogen die Fragmente, die nach beigefügtem Seitenschnitt extrahirt wurden; eine ebenso grosse Menge Sandes ging dabei verloren. Patient 22 Jahre. Tod.		


Zum Schlusse finde ich hier den Ort, Herrn Dr. Riedinger, für gütige Ueberlassung des Themas zu dieser Arbeit und seine freundliche Unterstützung bei derselben, meinen aufrichtigen Dank zu bekunden.













3.5







