Gedenkband für J. von Mikulicz / redigiert von W. Kausch.

Contributors

Kausch, W.

Publication/Creation

Jena : Fischer, 1907.

Persistent URL

https://wellcomecollection.org/works/b72fhq3x

License and attribution

Conditions of use: it is possible this item is protected by copyright and/or related rights. You are free to use this item in any way that is permitted by the copyright and related rights legislation that applies to your use. For other uses you need to obtain permission from the rights-holder(s).

wellcome collection

Wellcome Collection
183 Euston Road
London NW1 2BE UK
T +44 (0)20 7611 8722
E library@wellcomecollection.org
https://wellcomecollection.org



(2) V. CA

X96257

22101057841

A III 20
38

Digitized by the Internet Archive
in 2016

https://archive.org/details/b24850858



Johannes Mikulicz im Jahre 1878.

Verlag von Gustav Fischer in Jena.

Mitteilungen

aus den

Grenzgebieten der Medizin und Chirurgie.

Herausgegeben von

O. von Angerer (München), **B. Bardenheuer** (Köln), **E. von Bergmann** (Berlin), **A. Bier** (Bonn), **P. von Bruns** (Tübingen), **H. Curschmann** (Leipzig), **V. Czerny** (Heidelberg), **A. von Eiselsberg** (Wien), **W. Erb** (Heidelberg), **C. Garrè** (Breslau), **Th. Kocher** (Bern), **W. Körte** (Berlin), **F. Kraus** (Berlin), **R. U. Krönlein** (Zürich), **H. Kümmell** (Hamburg), **W. von Leube** (Würzburg), **E. von Leyden** (Berlin), **L. Lichtheim** (Königsberg), **O. Madelung** (Straßburg), **O. Minkowski** (Greifswald), **B. Naunyn** (Straßburg, Baden-Baden), **H. Quincke** (Kiel), **L. Rehn** (Frankfurt a. M.), **B. Riedel** (Jena), **H. Sahli** (Bern) **K. Schoenborn** (Würzburg), **Fr. Schultze** (Bonn), **E. Sonnenburg** (Berlin), **R. Stintzing** (Jena), **A. v. Strümpell** (Breslau), **A. Wölfler** (Prag).

Redigiert von

B. Naunyn,
Straßburg, Baden-Baden.

A. Freih. v. Eiselsberg,
Wien.

Dritter Supplementband.

Gedenkband für J. von Mikulicz.

Mit 1 Porträt, 7 Tafeln und 163 Abbildungen im Text.



Jena,
Verlag von Gustav Fischer.
1907.

Gedenkband

für

J. VON MIKULICZ,

Herausgegeben von seinen Schülern

W. Anschütz (Breslau), **H. Bucholz** (Breslau), **V. Chlumsky** (Krakau), **K. Goebel** (Breslau), **G. Gottstein** (Breslau), **G. Graetzer** (Görlitz), **A. Henle** (Dortmund), **B. Heile** (Wiesbaden), **A. Hoffmann** (Breslau), **W. Hübener** (Liegnitz), **W Kausch** (Schöneberg-Berlin), **W. Kümmel** (Heidelberg), **P. Lengemann** (Bremen), **K. Ludloff** (Breslau), **A. Machol** (Breslau), **M. Makkas** (Breslau), **E. Martin** (Cöln), **V. E. Mertens** (Breslau), **E. Moser** (Zittau), **A. Niché** (Breslau), **O. Samter** (Königsberg i. Pr.), **F. Sauerbruch** (Greifswald), **E. Scheu** (Berlin), **G. Schmidt** (Berlin), **M. Stappenbeck** (Breslau), **M. Tiegel** (Dortmund), **A. Tietze** (Breslau), **M. Zondeck** (Berlin).

Redigiert von

W. Kausch,

Schöneberg-Berlin.

Mit 1 Porträt, 7 Tafeln und 163 Abbildungen im Text.



Jena,
Verlag von Gustav Fischer.
1907.

(2) V. CA

95430

WELLCOME HISTORICAL MEDICAL LIBRARY

Alle Rechte vorbehalten.

Vorwort.

Anderthalb Jahre sind verronnen, seit JOHANNES VON MIKULICZ uns entrissen ist.

Abgeklärt liegt sein Bild vor unseren Augen; sicherer, als so lange er wirkte, als bei seinem Tode, können wir heute beurteilen, was wohl dauernd sein wird, von dem, was er wollte und schuf. Ebenso deutlich wie bei seinem Tode ist es seinen Schülern und Verehrern bewußt, was die Chirurgie, was sie selbst an ihm verloren haben. Was mit ihm dahingegangen ist, was er der Wissenschaft noch geleistet hätte, ist unwiederbringlich verloren.

Seine zahlreichen Schüler, die unter ihm an den chirurgischen Kliniken zu Krakau, Königsberg und Breslau tätig waren, sind nach allen Richtungen der Welt zerstreut. Wir finden uns noch einmal zusammen und legen diesen Kranz an unseres Lehrers Grabe nieder, geflochten aus dem Besten, was ein jeder zu geben hatte. Dieser Band soll ein Zeichen der Dankbarkeit und eine stete Erinnerung an unsern unvergeßlichen und geliebten Lehrer und Meister sein, in dessen Sinne wir alle weiterstreben.

Berlin, Dezember 1906.

W. KAUSCH.

Anmerkung: Da ein Porträt v. MIKULICZ' aus den letzten Jahren bereits in Band 14, Heft 5 der Mitteilungen aus den Grenzgebieten erschienen ist, wird diesem Bande ein Bild aus der Zeit beigegeben, da er Assistent und Dozent war.

Inhalt.

		Seite
I.	Kausch, Walther, Johannes von Mikulicz-Radecki. Sein Leben und seine Bedeutung. (Mit 1 Porträt in Heliogravüre.)	1
II.	Samter, O., Zur operativen Behandlung großer Mastdarmvorfälle. (Hierzu Tafel I.)	65
III.	Tietze, Alexander, Drei Fälle von Knochenimplantation. (Hierzu 3 Abbildungen im Texte.)	88
IV.	Martin, E., Erfahrungen auf dem Gebiete der Magenchirurgie. (Hierzu 2 Abbildungen im Texte.)	99
V.	Henle, A., Zur Technik der Nasenplastik. (Hierzu 6 Abbildungen im Texte.)	161
VI.	Kümmel, W., Ueber die vom Ohr ausgehenden septischen Allgemeininfektionen. (Hierzu Tafel II.)	169
VII.	Nichè, Alfons, Die berufsgenossenschaftliche Unfallstation vom Roten Kreuz in Breslau und deren Tätigkeit seit ihrer Gründung am 12. Dezember 1899 bis 31. Dezember 1905.	218
VIII.	Zondek, M., Die chirurgische Behandlung der chronischen Nephritis nach Edebohls	235
IX.	Hübener, Wilhelm, Ueber Strumitis typhosa. Ein weiterer Beitrag zur Lehre von den Typhusmetastasen	249
X.	Gottstein, Georg, Ueber die Diagnose und Therapie der Fremdkörper in den unteren Luftwegen, mit besonderer Berücksichtigung der Bronchoskopie und Radioskopie. (Hierzu Tafel III und IV und 23 Abbildungen im Texte.) . . .	279
XI.	Chlumský, Beiträge zur Darmknopffrage. (Hierzu 46 Abbildungen im Texte.)	416
XII.	Kausch, W., Das hysterische Fieber	452
XIII.	Graetzer, Zur Aetiologie des angeborenen Schulterblatthochstandes. (Hierzu Taf. V—VII und 4 Abbildungen im Texte.)	480
XIV.	Anschütz, Willy, Beiträge zur Klinik des Dickdarmkrebses. (Hierzu 6 Abbildungen im Texte.)	488
XV.	Lengemann, Paul, Ein Leberabsceß nach Typhus . . .	683
XVI.	Lengemann, Paul, Ueber den Einfluß des Sauerstoffes auf die Nachwirkungen des Chloroforms	687
XVII.	Moser, Ernst, Weitere Erfahrungen über Röntgenbehandlung versteifter Gelenke	695

Seite

XVIII. Heile, Ueber akute Dilatation und Saftfluß des Magenstumpfes nach Resektion des Magens wegen Carcinom . 707

XIX. Machol, Alfred, Beiträge zur Kenntnis der Brachydaktylie. (Hierzu 16 Abbildungen im Texte.) 712

XX. Mertens, Victor E., Ueber einen durch Laparotomie geheilten Fall von innerer Einklemmung. (Hierzu 1 Abbildung im Texte.) 767

XXI. Schmidt, Georg, Die Kontusion der Knorpelfuge des Schenkelkopfes und ihre Folgezustände (Coxa vara, Coxitis deformans). (Hierzu 11 Abbildungen im Texte.) . . . 774

XXII. Tiegel, Max, Experimentelle Studien über Lungen- und Pleurachirurgie. (Hierzu 18 Abbildungen im Texte.) . . 789

XXIII. Ludloff, K., Eine Methode exakter Messung und Aufzeichnung der Wirbelsäule in verschiedenen Haltungen. (Hierzu 22 Abbildungen im Texte.) 863

XXIV. Hoffmann, Adolph, Haben wir in Zukunft günstigere Resultate von der chirurgischen Behandlung des Magencarcinoms zu erwarten, und besteht ein Zusammenhang zwischen klinischer Krankheitsdauer und Radikaloperabilität? 879

XXV. Scheu, Erich, Beiträge zur Statistik der Mammacarcinome und deren Heilung 893

XXVI. Goebel, Carl, Ueber hysterisches Oedem in chirurgischer Beziehung. (Hierzu 2 Abbildungen im Texte.) 917

XXVII. Sauerbruch, F., Blutleere Operationen am Schädel unter Ueberdruck nebst Beiträgen zur Hirndrucklehre. (Hierzu Tafel VIII und 3 Abbildungen im Texte.) 939

XXVIII. Makkas, M., Beiträge zur Chirurgie des Magencarcinoms. Die in den Jahren 1891—1904 in der Mikuliczschen Klinik ausgeführten Magenresektionen 988

XXIX. Stappenbeck, Bericht über die in der Breslauer chirurgischen Klinik behandelten Schußverletzungen 1066

XXX. Bucholz, Hermann, Beiträge zur Pathologie und Klinik der Darmkontusionen 1106

I.

Johannes von Mikulicz-Radecki.

Sein Leben und seine Bedeutung.

Von

Walther Kausch[1]).

(Mit 1 Porträt in Heliogravüre.)

Johannes v. Mikulicz-Radecki entstammt einem alten litauischen Adelsgeschlecht, dessen Stammburg Radek (= Grat, Berg) noch heute bei Osmiany am Dnjepr steht. Die Vorfahren M.s hatten einst am polnischen Hofe die erbliche Truchseßwürde inne. Einer derselben zeichnete sich in den Türkenkriegen so aus, daß er Kreuz und Halbmond in das Familienwappen erhielt.

Infolge der politischen Wirren 1792 ging das Vermögen der Familie verloren. Der Großvater war jung gestorben und hatte die Seinen in Not zurückgelassen. Die Großmutter, eine kluge und wackere Frau, ließ aber den Mut nicht sinken. Sie verstand es, aus eigener Kraft die Familie zu unterhalten, die Kinder zu erziehen und so den Ruin der Familie zu verhindern, deren Stern von da an langsam wieder aufstieg. M. hielt ihr Bild und Andenken stets in hohen Ehren und freute sich zu konstatieren, daß er ihr physisch und geistig ähnlich war.

Sein Vater Andreas (geboren 1806 in Sniatyn in Galizien, gestorben 1881 in Czernowitz) war der älteste von 4 Geschwistern. Er war zunächst einfacher Förster, strebte aber höher hinauf. Da er ohne Mittel war, studierte er in dieser Stellung autodidaktisch, bis er schließlich in Wien die Prüfung als Architekt bestand. Er wurde Kameralbaumeister in Czernowitz, später war er Sekretär der von ihm mitbegründeten Handelskammer und kaiserlicher Rat. Er muß ein ganz vorzüglicher Mann gewesen sein, hochintelligent und originell, von vielseitigen Kenntnissen und Interessen, von seltener Energie, rastlos tätig. Er sprach sieben lebende Sprachen, was zum Teil durch das bunte Völkergemisch

1) Nach einer am 19. Juni 1905 in der chirurgischen Klinik zu Breslau gehaltenen Ansprache.

jener Gegend bedingt war: deutsch, polnisch, russisch, ruthenisch, rumänisch, hebräisch, französisch und englisch. Als Zeichen seines Charakters sei nur folgende Episode angeführt. Er hatte als Architekt das Czernowitzer Rathaus gebaut. Auf dessen Spitze sollte ein etwa 2 m hoher österreichischer Adler aus Metall angebracht werden. Weit und breit fand sich niemand, der dies ausführen wollte; da kletterte er selbst hinauf und befestigte ihn.

Der Vater stellte seine Kräfte völlig dem öffentlichen Wohle zur Verfügung. Unter anderem interessierte er sich besonders für die Volkshygiene. Er errichtete einen Park in der Stadt Czernowitz, den Volksgarten, und verwandte auch seine eigenen Mittel zu diesem Zwecke. So kam es, daß er bei leidlichen Einnahmen im Leben nie etwas erübrigte und nach seinem Tode wenig mehr als das eigene Häuschen hinterließ. Seine Mitbürger ehrten ihn, indem sie eine Straße nach ihm Mikulicz-Gasse nannten. Ein strenger, harter Charakter war er und unstet in seinem Wesen; seinen Verstand und seine Energie vererbte er dem Sohne.

Die Mutter M.s war des Vaters zweite Frau. Sie stammte aus dem deutschen Adelsgeschlechte von Damnitz. Ihr Großvater war bald, nachdem die Bukowina von der Türkei an Oesterreich abgetreten war, mit anderen deutschen Kolonisten in das Land gerufen worden.

Am 16. Mai 1850 wurde M. in Czernowitz in der Bukowina geboren. Er besaß einen älteren, einen jüngeren Bruder und zwei ältere Schwestern; ferner mehrere Stiefgeschwister. Zwei weitere ältere Geschwister waren bereits klein gestorben. Schon früh zeichnete sich M. durch große Selbständigkeit aus. Mit 7 Jahren kam er auf die Normalschule seiner Vaterstadt, was unserer Vorschule entspricht, ein Jahr später als es üblich war; der Vater wünschte es so.

In kultureller Hinsicht war Czernowitz damals recht rückständig. Der Vater, welcher seinen Kindern eine möglichst gute Ausbildung in jeder Beziehung geben wollte, sah, daß dies in der Heimat nicht möglich war; namentlich für die älteren genügte weder die Ausbildung auf der Schule, noch die in der Musik, auf welch letztere der Vater, der selbst sehr musikalisch war, großes Gewicht legte. 1858, M. war damals $8^1/_2$ Jahre alt, zog daher die Mutter mit 5 Kindern nach Prag. Auf zwei Wagen erfolgte die Reise, der Vater gab ein Stück das Geleit. In Debica bei Krakau wurde die Eisenbahn erreicht, die nach Prag führte. Drei Wochen dauerte die ganze Reise und muß für die Kinder höchst amüsant gewesen sein; M. erzählte mir noch manche Episode von derselben.

Drei Jahre besuchte M. in Prag die Normalschule bei den Piaristen; dann die unterste Gymnasialklasse. Er war immer unter den ersten. Hier genoß er auch den ersten Klavierunterricht. 1861 kehrte die Mutter mit den jüngeren Kindern, darunter Johann, nach Czerno-

witz zurück; M. besuchte nun ein Jahr lang das Gymnasium seiner Vaterstadt.

Im Herbst 1863 siedelte die Mutter mit 3 Kindern nach Wien über. Die Veranlassung war, daß die eine ältere Schwester, die ein außerordentliches Talent zum Gesang besaß, sich hierin ausbilden sollte. Die Reise war diesmal bequemer, die Wagenfahrt kürzer, indem bereits Eisenbahnverbindung von Lemberg nach Wien existierte. In Wien besuchte M. das Theresianum als Externist; auch hier zeichnete er sich durch Fleiß aus.

Da die jüngere Schwester ein Engagement ans Landestheater in Klagenfurt angenommen hatte, zog die Mutter mit den jüngeren Kindern im Herbst 1864 dorthin. M. besuchte daselbst das Gymnasium der Benediktiner. Die Ordensbrüder wurden auf den vielversprechenden Knaben bald aufmerksam. Dazu kam, daß sie, als sie sein musikalisches Talent bemerkten, ihn bei ihren Morgenandachten als Orgelspieler verwandten. M., der früher nie Orgelunterricht gehabt hatte, erlernte das Spiel autodidaktisch. In den kalten Dezembertagen, zur Adventszeit, ging der damals recht zarte Knabe jeden Morgen um $^3/_4 5$ zur Kirche und waltete seines Amtes, und das $^1/_2$ Stunde lang bei bitterer Kälte in der Kirche. 1902, als wir einmal durch Klagenfurt kamen, führte uns M. durch die Räume der Klosterschule und erzählte uns viel von der hier verlebten Jugendzeit. Er gewann bald die Sympathien aller; namentlich Bruder Graf Benno nahm sich seiner als väterlicher Freund an. Damals war M. nahe daran, Geistlicher zu werden; die Mönche redeten ihm sehr zu; er war auch keineswegs abgeneigt, seine Zukunft wäre ja damit gesichert gewesen. Doch scheiterte der Wunsch an dem energischen Veto des Vaters, der sehr liberale Anschauungen hegte und es nie zugelassen hätte.

Die Verhältnisse der Familie waren damals recht beschränkte, und die Ausbildung der Kinder legte dem Vater große Opfer auf. M. suchte daher spontan nach seinen Kräften zum Unterhalte beizusteuern und gab jüngeren Schülern Privatstunden in den Gymnasialfächern. So war er zugleich Schüler, Lehrer, Organist, und das alles gleich wacker. Mit schweigender Selbstverständlichkeit ertrug er alle Entbehrungen; eine für den schmächtigen 14-jährigen Knaben stattliche Leistung, eine harte Schule des Lebens! Hier stählte er seinen Charakter und seine Energie.

Die Schwester, welche Sängerin war, erlag 1866 einem Typhus. Die Familie zog wieder nach der Heimat zurück. Nach einjährigem Schulbesuch in Czernowitz kam M. im Herbst 1867 zu einem Onkel nach Hermannstadt in Siebenbürgen. Hier wurde die regelrechte musikalische Ausbildung fortgesetzt durch theoretischen und praktischen Unterricht. Dies war auch zugleich der letzte Klavierunterricht, den er je genoß. Er verließ Hermannstadt bereits nach einem Jahre

wieder, da das Gymnasium nach dem Ausgleich von 1867 magyarisiert wurde. In diesem Jahre starb die Mutter. 1868 heiratete der Vater zum dritten Male; diese Ehe blieb kinderlos. Die Stiefmutter, eine bereits ältere Frau, war eine Cousine der ersten Gattin. Sie stand an Geist und Charakter ganz außerordentlich hoch. In ihrer Jugend mit dem 1848 in Wien erschossenen Messenhauser verlobt, war sie von freiheitlichen Ideen erfüllt. Den Kindern ist sie in jeder Beziehung eine gute Mutter geworden. Sie lebt, hochbetagt, noch heute.

Nach seiner Rückkehr aus Hermannstadt besuchte er dann noch ein Jahr das Gymnasium seiner Heimatstadt. Im Herbst 1869 bestand er die Maturitätsprüfung mit Auszeichnung. Kurz zuvor veranstaltete er zusammen mit einem Mitschüler ein Konzert zu einem wohltätigen Zwecke, welches ganz ausgezeichnet gelang.

Der Vater wünschte nun, daß der Sohn die juristische Laufbahn einschlagen, zunächst die orientalische Akademie in Wien besuchen sollte, um sich später der Konsularlaufbahn zu widmen. M. hatte aber wenig Neigung dazu. Er hatte mehr Sinn für die Naturwissenschaften, überhaupt für einen freien Beruf. Sein Onkel in Hermannstadt, der Arzt war, hatte seine Vorliebe zur Medizin noch vermehrt.

Im Oktober 1869 bezog er die Wiener Universität. Mit Empfehlungen versehen, begab er sich in die orientalische Akademie, kehrte aber an der Tür um und ging stracks auf das Sekretariat der Universität, wo er sich in der medizinischen Fakultät inskribieren ließ. Der Vater reagierte darauf in der Weise, daß er ihm die Mittel entzog. Das änderte aber nichts an seinem Entschlusse; er studierte weiter Medizin. Außerdem gab er Privatstunden in Klavier und Deutsch.

Durch einen Verwandten lernte er Hofrat Baron Leopold Neumann, Professor des Völkerrechts an der Universität, kennen, einen in gleicher Weise hervorragenden Mann als Mensch, Gelehrter und Kunstfreund. Derselbe schloß M. bald ins Herz und wurde nicht müde, die Bestrebungen des jungen Mannes zu fördern. Durch Neumanns Vermittlung erhielt M. das Freiherr v. Silbersteinsche Stipendium, 700 Gulden jährlich, für die ganze Studienzeit. Dem Vater imponierte die Energie des Sohnes, mit der er sich von ihm unabhängig machte und seinen Willen durchsetzte, derart, daß er ihm nach $^1/_4$ Jahr verzieh und sich mit ihm völlig aussöhnte. So konnte M. die gerade für den Mediziner, der seine Zeit gewiß nötig braucht, so zeitraubenden Privatstunden bald wieder aufgeben.

Als Student war er fleißig, besonders auf dem Präparierboden und im chemischen Laboratorium. Seine Mußestunden füllte er mit Klavierspiel aus, durch Hören von Konzerten und Theater. So fleißig er vormittags auf dem Präparierboden war, ebenso eifrig übte er nachmittags Klavier. Er trat im zweiten Jahre dem akademischen Gesangverein

bei, dem BILLROTH als Ehrenmitglied angehörte. Dem Trinken war M. durchaus abhold; auch rauchte er in seiner Studentenzeit gar nicht.

Als großer Naturfreund durchzog er oft die schöne gebirgige Umgegend Wiens, bis nach Graz hin. Dem Semmering ist er, solange er lebte, treu geblieben und traf sich besonders gern in den späteren Jahren zwischen Weihnachten und Neujahr mit seinen Freunden dort. Daß es damals auf diesen Studentenausflügen nicht kostspielig herging, läßt sich denken; übernachtet wurde meist bei Bauern, und mehr als einmal kamen die Touristen zurück ohne einen Kreuzer in der Tasche.

Durch Klavierstunden lernte M. auch bereits im ersten Semester seine zukünftige Gattin HENRIETTE PACHER kennen, deren jüngere Schwester er unterrichtete. Er war durch gemeinsame Klagenfurter Bekannte in die Familie eingeführt worden. Die Mutter nahm ihn warm im Hause auf; sie hatte vor Jahren einen gleichaltrigen Sohn verloren. Bald spielte M. auch mit der älteren Schwester vierhändig und sie traten einander allmählich und unbewußt näher. Ein frischer, heiterer Bursch war er damals; schlank und körperlich sehr geschickt. Ein rötlicher Flaum sproßte ihm an Kinn und Wangen, sein reiches blondes Haar war leicht gelockt; aus großen blauen Augen blickte er träumerisch und doch scharf und aufmerksam in die Welt. Begeistert war er für alles Schöne und Gute in Kunst und Natur. Außer für Musik und Poesie interessierte er sich hauptsächlich für Philosophie und Naturwissenschaften und wirkte auf seine Umgebung anregend. Ein lehrhafter Zug ist ihm schon in der Jugend eigen gewesen. Er erklärte gern und übertrug das Selbstgelernte sofort auf andere; dadurch machte er es sich doppelt zu eigen.

Januar 1871 erkrankte er an einem schweren Typhus und lag deshalb 6 Wochen in der Studentenabteilung des allgemeinen Krankenhauses. Seine Familie erfuhr davon erst, als er genesen war. 1872 machte der Vater mit den älteren Söhnen eine große zweimonatliche Reise durch Rußland; Riga, Moskau, Nischny-Nowgorod, Kasan, Odessa u. s. w. wurden besucht. Die Phantasie wurde dadurch mächtig angeregt und besonders in Johann der Grund zu seiner Reiselust und dem regen Interesse für fremde, besonders morgenländische Völker und Sitten gelegt, die ihm sein Leben lang eigen blieb. 1873 trat M. als einjähriger Arzt ein — der Mediziner diente damals in Oesterreich nicht mit der Waffe. Er wurde danach Oberarzt der Reserve und gehörte später der Landwehr an, bis er in den preußischen Untertanenverband übertrat.

Auch in den klinischen Semestern war er im allgemeinen fleißig. Doch erzählte er später öfters, wie sich die Hörer langweilten, selbst wenn BILLROTH, den sie sonst vergötterten, in der Klinik operierte; oft ging auch er dann fort. Die Wiener medizinische Fakultät befand sich damals in der sogenannten zweiten Blüte. HYRTL und namentlich BRÜCKE fesselten ihn vor dem Physikum; danach der Pathologe

Rokitansky, der Internist Bamberger, die Chirurgen Dumreicher und Billroth, die Ophthalmologen v. Stellwag und Arlt, die Dermatologen Auspitz und Hebra.

Im März 1875 bestand M. das Staatsexamen (III. Rigorosum genannt), mit dem in Oesterreich der Doktorgrad verbunden ist. Bald nach bestandenem Examen verlobte er sich, zunächst heimlich, im folgenden Jahre öffentlich.

Er hatte bereits lange die Absicht, Chirurg zu werden. Von den beiden chirurgischen Klinikern Wiens zog ihn Billroth ungleich mehr an, doch galt es für schwer, bei ihm anzukommen. Es war überhaupt für die Studierenden sehr schwierig, mit der Billrothschen Klinik auch nur in Berührung zu treten. In Wien geschah dies damals hauptsächlich durch die klinischen Nachmittagsvisiten, welchen die Kandidaten nach Belieben beiwohnten. Bei Billroth hielt diese Visiten Gussenbauer ab, welcher sich die Studenten nach Möglichkeit fernhielt; bei Dumreicher hingegen zog Albert die Studenten intensiv an. Dafür hatte Dumreichers Klinik wieder ein pedantisches Gepräge; die Fälle wurden systematisch vorgestellt, darunter viele orthopädische. Billroths klinische Vorlesung hatte einen genialen Schwung, ähnlich wie M. sie später hielt.

Nach bestandenem Examen wurde M. durch Baron Neumann so warm an Billroth, der auf ihn bereits während seiner Studienzeit aufmerksam geworden war, empfohlen, daß dieser ihn auf die Liste der vorgemerkten Operationszöglinge — so werden in Oesterreich die Volontärärzte genannt — setzte und ihn noch im April desselben Jahres einberief. An der Klinik waren damals 2 Assistenten und 12 Volontäre tätig.

Als M. sich bei Billroth meldete und in sein Zimmer geführt wurde, kroch dieser mit seinem jüngsten Töchterchen auf dem Rücken um den Tisch herum. Billroth bat ihn, den Ritt noch vollenden zu dürfen.

Als M. etwa ein Jahr bei Billroth war, gelang es ihm einmal, mit demselben über seine Aussichten an der Klinik zu sprechen. Billroth sichtete seine Schüler prinzipiell sehr streng durch. Wer ihm zum Chirurgen nicht geeignet schien, den hielt er nicht an der Klinik, mochte er denselben auch noch so gut leiden. Auch M. befolgte später denselben Grundsatz. Billroth gab ihm damals den wohlgemeinten Rat, die Chirurgie aufzustecken; zunächst hielt er ihn physisch nicht für geeignet zu dem anstrengenden Beruf eines Chirurgen. M. war damals körperlich recht herunter. Schmal und mager war er ja stets, jetzt war er aber offenbar infolge der anstrengenden Tätigkeit direkt blutarm. Ferner hielt Billroth ihn damals auch für nervös, offenbar zum großen Teile mit Rücksicht auf das Augenzucken, an dem M. litt, besonders wenn er anstrengend gearbeitet hatte. M. harrte aber

trotzdem aus. Noch öfters war er jedoch, auch später, als er bereits Assistent war, recht verzweifelter und mutloser Stimmung. Besonders seit seiner Verlobung quälte ihn die Sorge um seine Zukunft. So hatte er einmal allen Ernstes vor Gynäkolog zu werden. Er ging auch in die Frauenklinik, den Betrieb anzusehen, kehrte aber enttäuscht und umgestimmt zurück: die Gynäkologie, so wie sie damals beschaffen war, mißfiel ihm durchaus. Ein andermal war er nahe daran, als Sekundärarzt an ein Wiener Spital zu gehen.

Der Betrieb der Billrothschen Klinik ähnelte in vieler Beziehung dem der späteren Mikuliczschen Klinik in Breslau. Der Volontär lernte in der Hauptsache vom Assistenten, der Assistent vom Chef. Die bedeutendsten Vordermänner an der Klinik waren damals Gussenbauer, Wölfler, Gersuny. Nach $3^1/_2$-jähriger Tätigkeit wurde M. endlich Assistent an Nedopils Stelle.

Die Volontär- und Assistentenzeit war keine leichte, der Dienst war ein sehr anstrengender. Billroth stellte auf der Klinik hohe Anforderungen, und nach der klinischen Tätigkeit kamen dann die wissenschaftlichen Arbeiten. Aber eine Arbeitsfreudigkeit herrschte damals auf der Klinik. Bis spät in die Nacht hinein, gelegentlich selbst die Nacht hindurch saß man am Mikroskop oder bei anderer Tätigkeit. M. war in allem von außergewöhnlicher Gewissenhaftigkeit. Beim Personal war er gefürchtet, da er zu den ungewohntesten Zeiten nachts nach Patienten sehen kam und oft genug schlafendes Personal ertappte.

Billroth befand sich damals in seiner Glanzperiode: unerschöpfliche Arbeitskraft, geniale Ideen; ein vorzüglicher Diagnost und glänzender Techniker. Es muß eine Freude gewesen sein, in der damaligen Zeit als Billroths Assistent zu fungieren! Es bestand ein inniges wissenschaftliches Verhältnis zwischen Billroth und seinen Schülern; einige Winter hindurch hielt er auch mit seinen Assistenten, meist am Sonntag Vormittag, Operationsübungen an der Leiche ab.

Von dem wissenschaftlichen Eifer, der auf der Klinik herrschte, legen auch die zahlreichen Publikationen M.s Zeugnis ab. Billroth regte seine Schüler auf das intensivste zum selbständigen Denken und Arbeiten an; er selbst teilte ihnen nur die Themen und Gesichtspunkte mit; das Weitere überließ er ihnen.

Sogleich die erste Arbeit M.s war ein Treffer ins Schwarze. Als er etwa $^1/_2$ Jahr an der Klinik war, operierte Billroth eines Tages einen Fall von Rhinosklerom. Während der Operation warf er die exzidierten Gewebsstücke ihm zu mit der einfachen Bemerkung: „Herr Dr. M., sie könnten das näher untersuchen." Weiter sprach er kein Wort darüber. Nach einigen Wochen zeigte M. Billroth die Präparate und setzte ihm seine Ansicht auseinander, die der Hebras wiedersprach; dieser faßte den Prozeß nämlich als Sarkom auf, M. hingegen als eine chronische Entzündung. Billroth sah die Präparate genau

und mit größtem Interesse durch, stimmte M. zu, ließ ihn im übrigen aber seinen Weg weiter gehen.

Auf dem Gebiete der Medizin und Chirurgie lernte Billroth M. bald schätzen (vgl. Billroths Briefe). Der außerdienstliche Verkehr zwischen Billroth und den Aerzten der Klinik war aber ein sehr beschränkter. Selten betraten sie sein Haus. Billroth war ungemein durch seine vielseitigen Interessen in Anspruch genommen; im Vordergrunde der nicht medizinischen stand die Musik und sie bestimmte im wesentlichen den Verkehrskreis des großen und geselligen Hauses, welches er führte. Und hier, auf dem Gebiete der Musik, trafen sich Billroth und M. bald und traten einander dadurch auch menschlich näher. Billroth war nicht nur ein vorzüglicher Kenner der Musik, er spielte auch selbst gern und gut Klavier. Die musikalischen Größen Wiens und die durch Wien kommenden gingen bei ihm aus und ein. Brahms, Goldmark, Hanslick, Saint-Saëns und viele andere lernte M. so kennen.

Namentlich wurde die enge Freundschaft zwischen Billroth und Brahms für M. bedeutungsvoll. Viele neue Schöpfungen von Brahms, seine Kammermusikwerke, Vokalquartette, Lieder wurden bei Billroth zum ersten Male gehört, so die Liebeswalzer, bei deren erster Aufführung der Autor und M. vierhändig begleiteten. Billroth spielte oft, meist am späten Abend nach getaner Arbeit, mit M. vierhändig und stellte dabei nicht geringere Anforderungen als in der Klinik. Auch mit Brahms spielte M. öfters vierhändig. Bei der vierhändigen Begleitung der „Liebeswalzer" ereignete es sich einmal, daß M. im Eifer wiederholt fis statt f nahm, ohne es zu bemerken. Brahms ließ dies mehrmals ruhig geschehen, endlich aber zog er während des Spiels schweigend und lächelnd M.s Finger auf die richtige Taste herab. M. erzählte dies gern, wenn auf Brahms die Rede kam.

Anfang März 1879 trat M. eine 5-monatliche Studienreise durch Deutschland, Frankreich und England an. Billroth sah es gerne, daß diejenigen seiner Schüler, die er voll ausbildete, die Chirurgie auch außerhalb Wiens kennen lernten. M.s Reise hatte noch den besonderen Zweck, die von Lister eingeführte antiseptische Methode, der Billroth sich bis dahin noch skeptisch verschloß, beim Erfinder und auch an anderen Orten aus eigener Erfahrung kennen zu lernen. M. erhielt zu dieser Reise ein größeres Stipendium; Billroth stellte ihm außerdem noch persönlich Mittel zur Verfügung, falls das Geld nicht reichen sollte.

Die Reise führte zunächst nach Halle (Volkmann), dann Leipzig (Thiersch), Dresden, Berlin (v. Langenbeck, Bardeleben), wo M. zum erstenmal dem Chirurgenkongreß beiwohnte. Weiter nach Prag, Hamburg, Kiel (v. Esmarch), München (v. Nussbaum), Basel (Socin), Köln, Aachen, Paris, London, Dublin, Edinburgh.

In Deutschland wirkte Volkmann am stärksten auf ihn ein; bei ihm hielt er sich auch am längsten auf. Volkmann war damals auf seiner

Höhe; er hatte als erster in Deutschland die Antisepsis streng durchgeführt, trotz aller Anfeindungen. M. schildert ihn als einen unruhigen und genialen Mann von großer persönlicher Liebenswürdigkeit. An seiner Klinik fiel M. im Gegensatz zu dem festen Gefüge der Billroth-schen die größere Ungebundenheit auf. Die Wundresultate waren ausgezeichnet. Von hier stammt die große Verehrung und die spätere Freundschaft, welche M. an Volkmann bis zu dessen Tode fesselte. Sonst interessierte ihn in Deutschland vornehmlich v. Langenbeck; dann Thiersch, den er den großen Schweiger, den chirurgischen Moltke nennt; ferner besonders v. Esmarch.

In Paris gefiel ihm fast nur Péan, der mit großer Geschicklichkeit, Schnelligkeit und außergewöhnlicher Sauberkeit operierte. Von Antisepsis war aber nirgends eine Spur. Im ganzen war er von der wissenschaftlichen Ausbeute seines dortigen Aufenthaltes wenig befriedigt. Um so mehr gefiel ihm die Stadt als solche. Eine Zeitlang beschäftigte ihn der Gedanke, sich in Paris niederzulassen; er ließ die Idee schließlich fallen, da ihm die Aussichten in Anbetracht der nationalen Verhältnisse doch zu unsicher schienen.

In London war er von den chirurgischen Einrichtungen ebenso entzückt, wie er in Paris enttäuscht gewesen. Er hielt sich hauptsächlich bei Lister im Kings College Hospital auf. Lister machte auf ihn einen in jeder Beziehung, als Mensch und als Chirurg, imponierenden Eindruck. In den zahlreichen Briefen, die er von der Reise an seine Braut schrieb, schildert er, daß Lister ihm wie ein Heiland erscheine, von den Assistenten und Schülern wie von Jüngern umgeben, und daß er nicht müde werde, seine Methode, in der er seine Lebensaufgabe erblickte, und die doch eigentlich längst Allgemeingut war oder doch hätte sein können, immer wieder von neuem zu erklären. Außer Lister besuchte M. hauptsächlich Thompson und Mac Cormac. M. blieb einen Monat in London, fand überall die denkbar angenehmste Aufnahme und hat aus jener Zeit eine große Vorliebe für England und manche persönliche Freundschaftsbeziehung bewahrt. Mit der Antisepsis beschäftigte er sich auf das intensivste, hoffte er doch, wie er schrieb, Billroth in dieser Frage umzustimmen. In Irland und Schottland zog ihn hauptsächlich die schöne Natur, namentlich das Hochland an.

Große Genugtuung bereitete ihm die Art, wie er an allen Orten aufgenommen wurde. Er hatte sich kurz zuvor durch seine Arbeit über das Genu valgum einen Namen geschaffen und erfuhr im Auslande zahlreiche Anerkennung ob der Arbeit, während die Wiener Kollegen sich meist abfällig und ungläubig über dieselbe geäußert hatten. Namentlich gab mancher der Verwunderung darüber Ausdruck, daß ein so junger Mann eine solche Arbeit geschrieben hätte. Ein englischer Chirurg fragte ihn, ob er der Sohn des Doktor Mikulicz vom Genu valgum sei.

M. verfaßte auch ausführliche Memoiren über die Reise, sie wurden

indes nicht publiziert; offizielle Berichte waren ferner durch das Stipendium vorgeschrieben. Er brachte von der Reise reiche Früchte und Anregungen mit. Das Wichtigste war, daß daraufhin die Antisepsis auf der Billrothschen Klinik energisch durchgeführt wurde, eine Aufgabe, die naturgemäß M. in erster Linie zufiel; hierdurch wurde der Grund gelegt für seine späteren Bestrebungen, die Wundbehandlung zu verbessern. Die damalige intensive Beschäftigung mit den Fragen der Antisepsis hatte auch zur Folge, daß M. sein Leben lang die Aseptik besser beherrschte als die Mehrzahl seiner Altersgenossen, die ja ebenso wie er zunächst ohne Antisepsis aufgewachsen waren, und daß er auch später stets besonders hohe Anforderungen darin stellte. Die Erfahrungen dieser Reise waren es auch, die M. bewogen, als er selbst Schüler heranzog, diese auf Reisen zu schicken.

Im Februar 1880 habilitierte er sich als Privatdozent für Chirurgie. Er las, während er der Klinik angehörte: Ueber Knochen- und Gelenkerkrankungen. — Chirurgische Propädeutik. — Chirurgische Operationslehre mit Uebungen an der Leiche. — Ueber atypische und seltenere typische Operationen mit praktischen Uebungen an der Leiche. — Verbandlehre mit Einschluß der Lehre von den Frakturen und Luxationen und der Orthopädie.

Am 21. Dezember 1880 führte M. seine langjährige Verlobte heim. Sie, ihm geistig ebenbürtig, war ihm während der langen Jahre des Brautstandes eine treue Mitarbeiterin bei seinen wissenschaftlichen Arbeiten gewesen: sie stenographierte, schrieb; sie half stilistisch nach und sah die Korrekturbogen mit durch. Infolge Verwendung Billroths beim Ministerium wurde ausnahmsweise bewilligt, daß er noch bis 1. Oktober 1881 Assistent bleiben durfte; verheiratete Assistenten gab es nämlich in Oesterreich nicht. Alsdann trat er — schweren Herzens — aus der Klinik aus und in die allgemeine Poliklinik (Privatinstitut) ein; er leitete deren chirurgische Abteilung und trieb im übrigen Praxis. Er las „Ueber chirurgische Diagnostik und kleine Chirurgie". Seine Vorlesungen waren stets ausgezeichnet besucht, besonders von Ausländern; in der poliklinischen Vorlesung hatte er, obwohl er nicht mehr Mitglied der Klinik war, 83 Hörer.

Gern hätte er wenigstens einen Arbeitsplatz im Laboratorium der Klinik behalten, aber, wie das so geht, mit dem Austritt aus der Klinik war auch bald der Zusammenhang verloren. Namentlich wegen der ösophagoskopischen Studien, welche er damals mit Nachdruck betrieb, wäre ihm ein Konnex mit der Klinik außerordentlich wertvoll gewesen. Er hatte die größten Schwierigkeiten, überhaupt nur einen Raum und eine Gelegenheit zum Oesophagoskopieren zu haben; seine Bemühungen, zu dem Zwecke von Magenuntersuchungen ein Zimmer in der internen Klink zugewiesen zu erhalten, scheiterten ebenfalls. Ein ständiges Medium hatte er in einer alten Frau, die sich für Geld dazu hergab, sie hieß allgemein der „Versuchsschimmel".

So kam es, daß, so glücklich diese Wiener Zeit sonst für das junge Paar war — eine Tochter wurde ihm hier geboren — die medizinische Tätigkeit M. doch wenig befriedigte. Zwar ging die Praxis flott, er nahm sogleich mehr ein, als er verbrauchte. Aber er wollte doch weiterkommen und sehnte sich nach einem größeren Wirkungskreise. Eine Zeitlang hoffte er, als die Universität in Czernowitz begründet wurde, hinberufen zu werden; aber es kam nicht zur Bildung einer medizinischen Fakultät.

Da wurde der Lehrstuhl in Krakau frei. Ohne Zögern nahm M. den Ruf, der an ihn erging, an, obwohl er wegen der polnischen Sprache, in der er vortragen mußte, große Bedenken hatte. Als Kind hatte er leidlich polnisch gelernt, hatte es aber mittlerweile fast völlig vergessen. Er nahm sich einen polnischen Studenten als Famulus in Wien, welcher fast ständig um ihn war, und so lernte er, der überhaupt ein großes Sprachtalent besaß, ziemlich bald diese Sprache von neuem.

Am 1. Oktober 1882 siedelte er nach Krakau über. Er wurde zunächst etwas mißtrauisch aufgenommen, erwarb sich aber bald allgemeine Sympathien. Geboren wurden ihm hier 5 Kinder, 3 Knaben, 2 Mädchen.

Die klinischen Verhältnisse in Krakau waren die denkbar ungünstigsten: die Klinik nahm das Hochparterre eines kleinen, auf das notdürftigste eingerichteten Hauses ein, in dessen erstem Stockwerk die medizinische Klinik untergebracht war. 16 Betten standen M. zur Verfügung; doch war die Zahl der aufgenommenen Patienten bald eine weit größere, indem jede Gelegenheit, einen Patienten unterzubringen ausgenutzt wurde. Die Geldmittel der Klinik waren dementsprechend gering. In den Oster- und Herbstferien wurde die Klinik geschlossen, die noch vorhandenen Patienten in das städtische Krankenhaus gelegt. Es geschieht dies, um zu sparen, noch heute auf allen östlichen Universitäten (auch in Rußland). Derselbe Raum war Hörsaal, Operationssaal, Verbandraum, Poliklinik, Direktorzimmer u. s. w. Daß M. sich unter diesen Verhältnissen nicht wohl fühlte, liegt auf der Hand. Es ist zu verwundern, wie produktiv er trotzdem war, eine Bestätigung des bekannten Satzes, daß die vorzügliche Einrichtung wissenschaftlicher Institute keineswegs immer im Verhältnis, zuweilen sogar im umgekehrten, zu den wissenschaftlichen Leistungen der Institute steht. M. sehnte sich fort und war sehr traurig, als Graz frei wurde und Wölfler hinkam; Billroth vertröstete ihn in manchem liebevoll väterlichen Brief auf die Zukunft, riet ihm zu ausdauernder, intensiver Arbeit und sprach die bestimmte Hoffnung aus, er werde schon noch in das deutsche Sprachgebiet zurückkommen.

Da traf ganz unerwartet der Ruf aus Königsberg ein, als Schönborn nach Würzburg ging. Namentlich dem Eintreten Schönborns und Naunyns, die beide M. sehr schätzten, war es zu verdanken, daß er als Oesterreicher berufen wurde. Die Entscheidung wurde ihm durch die Versuche, ihn in Oesterreich zurückzuhalten, sehr erschwert.

Der Dekan und die medizinische Fakultät der Krakauer Universität kamen in corpore zu ihm und suchten ihn zum Bleiben zu bewegen. Das Ministerium stellte ihm unter der Hand Billroths Nachfolgerschaft und allerhand Ehrungen in Aussicht; dagegen sagte man ihm aber direkt, er würde nicht mehr nach Oesterreich zurückberufen werden, wenn er gehe. M. erwiderte darauf selbstbewußt, „wenn man ihn einstmals für den Würdigsten halte, Billroths Nachfolger zu werden, so müsse man ihn berufen, sei es auch vom Ende der Welt". Die Verbesserung, welche Königsberg Krakau gegenüber bedeutete, war zu ungeheuer. Freudig folgte M. dem Rufe und hat es auch nie bereut.

Am 1. April 1887 trat er die Leitung der Königsberger Klinik an. Warme Freunde fanden er und seine Gattin hier bald in Naunyn, Felix Dahn, dem Zoologen Carl Chun und deren Gattinnen, ferner in Lichtheim, Hermann, Stieda und anderen. Namentlich mit ersteren dreien blieb die innigste Freundschaft bis zum Tode bestehen. Im übrigen waren die klinischen Verhältnisse hier ungleich günstigere als in Krakau, und M. lernte auch bald die Vorteile der strammen preußischen Verwaltung schätzen. Ein 2-jähriger Knabe starb hier an Diphtherie und ließ so dauernd das Andenken an Königsberg getrübt.

In Naunyn und M. fanden sich ein Internist und ein Chirurg, wie sie wohl selten zusammen gewirkt haben: der eine dem anderen ebenbürtig; beide beseelt von demselben wissenschaftlichen Interesse, bei beiden dieselbe hohe Auffassung ihres Berufes, dieselben großen Gesichtspunkte, kein Aufgehen in Kleinigkeiten.

Daß es die Grenzgebiete beider Disziplinen waren, die sie am Krankenbett und in der Diskussion häufig zusammen führten, liegt auf der Hand. Jeder lernte vom anderen. Der eine sah die Fälle des anderen, soweit sie ihn interessierten; nicht erst dann, wenn er notwendig wurde. Es war ein wirkliches Zusammenarbeiten. Naunyn sah in M. nicht, wie noch immer mancher Interne im Chirurgen, den reinen Techniker, den Ausführer der Operation, deren Indikation und womöglich Verlauf der Internist vorschreibt, sondern den gleichstehenden und gleichberechtigten Arzt. Gerade als Diagnost schätzte er ihn. Und M. seinerseits blickte nicht, wie mancher Chirurg, auf die interne Medizin, als auf ein therapeutisch wenig erfolgreiches Fach herab. So wurde hier unbewußt der Grund gelegt zu den „Mitteilungen aus den Grenzgebieten der Medizin und Chirurgie", die aber erst 8 Jahre nach der Trennung beider zu stande kamen.

Die Liebe zur Kunst, zumal zur Musik, die Freundschaft der Gattinnen brachte Naunyn und M. einander noch näher. Und doch, wie verschieden waren beide im Denken und in der Lebensweise! Indes ich kann hierauf nicht näher eingehen.

Im Laufe des Sommers 1890 — kurz zuvor kam M. auch eine Zeitlang als Nachfolger v. Volkmanns in Halle in Betracht — erhielt er einen Ruf als Nachfolger Hermann Fischers in Breslau. Ohne

langes Schwanken nahm er ihn an und siedelte am 1. Oktober 1890 über. Kurz zuvor hatte er, der bald nach der Uebersiedelung nach Königsberg Medizinalrat geworden war, den Titel Geheimer Medizinalrat erhalten.

Die Breslauer Klinik befand sich damals noch in dem alten städtischen Allerheiligenhospitale. Doch war der Neubau bereits der Vollendung nahe, M. konnte noch einige Wünsche beim Baue und besonders der Einrichtung berücksichtigt sehen. Am 1. April 1891 wurde die schöne neue Klinik bezogen.

In Breslau fand er ein reiches Feld für seine Tätigkeit. Die große Stadt, das enorm ausgedehnte Hinterland, zu dem Teile von Böhmen und der Provinz Posen, weite Strecken von Polen, Rußland und Galizien gehörten, schufen bald ein ungeheueres Material, das um so mehr anwuchs, als M.s Name berühmter wurde. Die zahlreichen anderen Krankenhäuser, welche in Breslau in übergroßer Zahl vorhanden sind, ermöglichten es, daß das Material der Klinik bald auch ein sehr ausgewähltes wurde. Was die Größe des Materials im Verhältnis zur Bettenzahl, seine Vorzüglichkeit und Ausdehnungsfähigkeit betrifft, so dürfte — von Berlin abgesehen — wohl schwerlich eine andere chirurgische Klinik Deutschlands der Mikuliczschen überlegen gewesen sein. Namentlich die Bauchchirurgie trat bald in den Vordergrund, ohne daß darum die übrigen Gebiete vernachlässigt wurden. So hatte M. in Breslau eine Klinik und einen Wirkungskreis, wie er beides sich nicht schöner wünschen konnte und es war begreiflich, daß er sich hier wohl fühlte. Mit der Zeit wurde Stadt und Land ihm die zweite Heimat, von der er sich nur schwer wieder losgerissen hätte.

Ich möchte nun zunächst kurz chronologisch das Bemerkenswerte, was M. in Breslau erlebte, anführen. Die zusammenfassende Schilderung von M.s Persönlichkeit und Bedeutung, die ich anschließe, bezieht sich sowieso, wie aus ihr hervorgeht, zum größten Teil auf die Breslauer Zeit.

1891 starb das zweitälteste Kind, der älteste sehr begabte Sohn, im Alter von $8^1/_2$ Jahren. 1 Jahr darauf wurde M. ein Sohn und im folgenden Jahre noch eine Tochter geboren. Es war dies für M. eine um so größere Freude, als er an dem verstorbenen Sohne ganz besonders gehangen hatte und seinen Verlust lange nicht verwinden konnte.

1894, nach Billroths Tode, wurde M. vom Wiener Professorenkollegium secundo loco (nach Czerny) vorgeschlagen. Als dieser ablehnte, durfte M. die bestimmte Hoffnung hegen, Billroths Nachfolger zu werden. Man trug es ihm in Oesterreich indes tatsächlich nach, daß er seinerzeit den Ruf nach Königsberg angenommen hatte, und berief daher nicht ihn, sondern Gussenbauer, der an dritter Stelle vorgeschlagen war.

In demselben Jahre erhielt er einen Ruf als Nachfolger Lückes nach Straßburg. Er schwankte kurze Zeit, namentlich mit Rücksicht auf Naunyn, mit dem er gern wieder zusammengewirkt hätte, und

lehnte ab. Die Straßburger Klinik konnten einen Vergleich mit der Breslauer nicht entfernt aushalten und hätte sich auch durch Umbauten nicht wesentlich verbessern lassen.

1894 machte M. eine Hämorrhoidenoperation durch (Exzision). Im Anschluß daran trat eine schwere Sepsis auf; es blieb unaufgeklärt, ob dieselbe von der Operationswunde, als Autoinfektion vom Darme oder von dem Katheterismus, der notwendig wurde, ausging. Er erholte sich aber rasch und völlig.

1895 erwarb er einen Landsitz in Polsnitz bei Freiburg i. Schl., dicht am Eingange des Fürstensteiner Grundes gelegen und in einer Stunde von Breslau erreichbar. M. weilte hier oft und gern, auch im Semester. Dieser Besitz hat mit dazu beigetragen, ihn an Schlesien wie an eine zweite Heimat zu fesseln.

Frühjahr 1897 wurde der angebaute große aseptische Operationssaal feierlich eingeweiht, seinerzeit wohl der großartigste Europas. Den in demselben angebrachten Spruch: „Ben zi bena, bluot zi bluoda, lid zi geliden, sose gelimida sin“ entnahm er den alten Merseburger Zaubersprüchen.

1899 wurde der kurz vorher vom Kaiser von Oesterreich erneute Adel der Familie von Mikulicz-Radecki auch vom König von Preußen bestätigt. Der Adel war, als die Familie nach der letzten Teilung Polens an Oesterreich kam, nicht geltend gemacht worden.

In demselben Jahre wurde die schöne der Klinik gegenüberliegende Privatklinik bezogen: ganz nach M.s Plänen gebaut, dürfte auch sie seinerzeit die schönste Deutschlands gewesen sein.

1901 wurde die orthopädische Abteilung der Klinik fertiggestellt, die erste, über welche eine deutsche Klinik verfügte. Damit ging ein Wunsch M.s in Erfüllung, an dessen Durchführung er lange gearbeitet hatte. Gleichzeitig damit erfolgten noch anderweitige Verbesserungen der Klinik, Vergrößerung der Infektionsbaracke und Umbauten.

Als 1900 Albert starb, war an M. kein Ruf ergangen; hingegen wurde 1903 nach Gussenbauers Tode bei ihm angefragt. Nunmehr war er aber nicht mehr geneigt, Breslau mit Wien zu vertauschen, so sehr er auch mit seinem Herzen stets an der Stätte hing, von der er einst ausgegangen war und an der sein geliebter Lehrer gewirkt hatte. Und er tat recht daran. Der Neubau der Wiener Klinik hätte sich ja doch noch unabsehbar hingezogen und so lange hätte er sich mit ganz ungenügenden Räumen behelfen müssen. Zieht man M.s schnelles Ende in Betracht, so kann man nur von Glück sagen, daß ihm die Anstrengung und Aufregung dieser Uebersiedelung erspart geblieben ist.

Anfang 1903 führte der Verfasser dieses Aufsatzes die zweitälteste Tochter M.s als Gattin heim.

Im März 1903 trat M., der dringenden Einladung seiner amerikanischen Freunde und Schüler folgend, in Begleitung seiner ältesten

Tochter eine 2-monatliche Reise nach Nordamerika an. Er besuchte auf derselben die hervorragenden Chirurgen der Union. Ueberall fand er die angenehmste, meist geradezu begeisterte Aufnahme; an über 20 Orten hielt er in der Klinik Vorträge und führte auch vor den Studierenden Operationen aus. Hochbefriedigt vom Stande der Chirurgie wie vom Getriebe des ganzen Landes kehrte er zurück. Zahlreiche Anregungen hatte er empfangen und setzte sie, nach Hause zurückgekehrt, in die Tat um, so das Operieren in Gummihandschuhen, verschiedene Operationssaaleinrichtungen u. s. w. Die nächste große Reise sollte nach Japan gehen.

Von besonderen Ehrungen sind zu nennen: Zweimal fungierte M. in Breslau als Dekan, das zweite Mal in seinem Todesjahre; 1898 wurde er Ehrendoktor in Edinburgh, 1901 in Glasgow, 1903 in Philadelphia (Jefferson University). Der Orthopädenkongreß 1904 wählte ihn zum Vorsitzenden für 1905, in diesem Jahre zum Ehrenmitglied. Es war dies eine der letzten Freuden, die er erlebte. 1905 wurde M. Generalarzt, nachdem er 1899 als Generaloberarzt à la suite der preußischen Armee gestellt worden war. Zahlreichen medizinischen Gesellschaften des In- und Auslandes gehörte M. als ordentliches resp. korrespondierendes Mitglied an, zahlreichen, namentlich des Auslandes, als Ehrenmitglied. Die letzteren sind: Walne zgromadzenie (Krakau), Cztonkow Biblioteki Uczniow Wychiatu lekarskiego w Universytecie Jagielonskim w Krakowie, Societas medicorum in Bukowina, Towarzystwo Lekarskie Krakowskie, Caesarea Societas Medicorum Vilnensis, Romana-Academia, Societas Medicorum Fennica Helsingforsiae, Verein für wissenschaftliche Heilkunde Königsberg, Societas medicorum Minscensis (Minsk), The Clinical Society of London, Deutsche medizinische Gesellschaft der Stadt New York, Societas Chirurgica Americana St. Louis, Kais. Königl. Gesellschaft der Aerzte zu Wien, The New York Academy of Medicine, Verein der Genossenschaft freiwilliger Krankenpfleger im Kriege (rotes Kreuz), Deutsche Gesellschaft für Orthopädie. Noch nach seinem Tode wurde er vom Royal College of Surgeons zu Edinburgh anläßlich der 400-jährigen Feier der Universität zum Ehrenmitglied ernannt und das Diplom der Witwe zugesandt.

Seit der Rückkehr von der amerikanischen Reise fiel den Näherstehenden auf, daß das Aussehen M.s nicht mehr ganz dasselbe gute war wie zuvor, namentlich die Gesichtsfarbe war eine fahlere. Er war in der letzten Zeit auch zweifellos stärker gealtert und ergraut. Ich glaube, daß er damals bereits den Keim des Leidens in sich barg. Im Sommer 1904 traten ganz vorübergehend Magenbeschwerden unbestimmter Art auf. Auch war die Stimmung M.s während der Sommerferien, so bei den Festspielen in Bayreuth und später nicht dieselbe wie sonst. Während der Naturforscherversammlung zu Breslau untersuchte ihn auf seinen Wunsch ein hervorragender Internist mit völlig

negativem Resultate, es sprach nichts für eine maligne Erkrankung. Sein schlechtes Aussehen im darauffolgenden Herbst und Winter wurde durch eine fieberhafte Angina, die er von einer Konsultationsreise nach Paris und Davos mitbrachte, erklärt.

Das Weihnachtsfest feierte M., wie stets, im Kreise der vollzählig versammelten Familie. Er war anders wie sonst, viel weicher. Uns allen wird es stets in Erinnerung bleiben, als wir vom anstoßenden dunklen Zimmer aus zuschauten, wie allmählich eines der zahlreichen Lichter des mächtigen Tannenbaumes nach dem anderen von selbst erlosch. M. duldete es diesmal nicht, daß die jüngeren Kinder sie auslöschten. So war er sonst nie gewesen; er dachte gewiß an sein eigenes Lebenslicht.

Am dritten Weihnachtsfeiertage zeigte M. mir die kinderfaustgroße, gut bewegliche Geschwulst des linken Epigastriums und teilte mir auch sogleich seine Diagnose mit, an der füglich kein Zweifel sein konnte. Er hatte die Geschwulst 3 Wochen zuvor zufällig im Halbschlafe entdeckt, bisher von ihr geschwiegen, weil er nach den Grundsätzen, die er stets selbst betonte, eine durchaus ungünstige Prognose stellen mußte: die Resektion kommt beim nicht stenosierenden Magenkrebs ja fast stets zu spät; mit Rücksicht hierauf und auf das nahe Weihnachtsfest hatte er, wie er ausdrücklich sagte, den Seinigen die Festesfreude nicht verderben wollen.

M. übersah zweifellos vom ersten Moment an absolut klar seine Lage; er war vollständig gefaßt. Wir berieten, was zu tun sei; er stimmte ohne weiteres zu, daß operiert werden müsse; er sagte direkt, daß er sich als Chirurg unbedingt dazu verpflichtet fühle, wenn die Aussichten der Radikaloperation auch noch so schlechte seien. Statt auf die Jagd nach Steiermark, die er vorgehabt hatte und der Familie gegenüber auch aufrecht erhielt, ging die Reise zu seinem Freunde v. Eiselsberg nach Wien, dann zu Naunyn nach Baden-Baden, woselbst ich mich mit ihm traf. Die Diagnose mußte überall bestätigt werden, die Operation wurde festgesetzt. Die Rückfahrt in der Silvesternacht wird mir stets unvergeßlich bleiben: wir brauten uns im Schlafwagen den Silvesterpunsch und stießen auf das neue Jahr an!

Zu Hause angekommen, wurde der Familie von allem Mitteilung gemacht. M. ordnete seine Angelegenheiten, traf die letzten Bestimmungen, verfügte über weitere wissenschaftliche Arbeiten u. s. w. Freitag den 6. Januar 1905 abends wurde er in seine Privatklinik aufgenommen, Sonnabend früh operierte ihn v. Eiselsberg mit seinen Assistenten. M. ließ sich genau wie jeder Patient vorbereiten, auch die Nukleinsäureinjektion wünschte er. Die Operation ergab, daß der fühlbare Tumor nur der vordere, zwischen der großen Kurvatur und dem Colon transversum durch das Lig. gastrocolicum hindurch gewachsene Zipfel eines sehr großen Tumors der hinteren Magenwand war, der in das Pankreas überging und mit ihm fest verwachsen war. Eine radikale Operation, die M. ausdrücklich gewünscht hatte, wenn

sie auch nur die geringste Aussicht böte, war damit ausgeschlossen, und so wurde die Bauchhöhle wieder verschlossen. Nach außen hin wurde auf M.s ausdrücklichen Wunsch hin gesagt, es habe sich um eine irreponible Nabelhernie gehandelt. Ihm selbst gegenüber versuchten wir die ungünstige Prognose dadurch zu verschleiern, daß wir den Befund als eine chronische Pankreatitis darstellten. Ob er uns wohl je geglaubt hat?

M. erholte sich schnell von der Operation, stand nach 11 Tagen auf, kehrte am 13. in seine Wohnung zurück. Am 22. Januar fuhr er nach Abazzia, welches er so sehr liebte. Am 15. Februar kehrte er zurück, übernahm sofort wieder die Leitung der Klinik und hielt noch 14 Tage lang bis Semesterschluß die Vorlesung. Die erste klinische Stunde nach der Rückkehr wird allen, die ihr beiwohnten, unvergeßlich bleiben. Prächtige Blumen, die warme Ansprache eines Kandidaten zeugten von der Freude der Studenten, ihren geliebten Lehrer wieder genesen zu sehen. Und er sah auch recht wohl aus, gebräunt von der Sonne, zugenommen an Körpergewicht. Er dankte tief bewegt. Er schilderte die Empfindungen des Patienten, der, nachdem er sich dem Chirurgen zur Operation anvertraut, willenlos demselben überliefert ist; ferner die großen wie die kleinen unangenehmen Empfindungen, die er vor und nach der Operation durchmachte, wie dankbar er für jede kleinste Erleichterung, für jedes Wort am rechten Platze in diesem Zustande war. Und er zog die Schlüsse daraus, die der gute und gewissenhafte Chirurg zum Wohle seiner Patienten daraus ziehen muß. Es waren herrliche Worte, sein Vermächtnis als Arzt und Chirurg an seine Schüler.

Dann hielt M. im März, wie jedes Jahr, den Kursus der Militärärzte ab. Er operierte wie früher in der Klinik und Privatklinik, machte sogar noch eine Konsultationsreise nach Krakau, bei der es sich um die Erkrankung eines früheren Schülers handelte und von der er sich nicht abhalten ließ. Kurz, er arbeitete von früh bis spät, wenn er sich auch gegen früher ein wenig schonte und dankbar war, wenn man ihm etwas aus dem Wege räumte. Die letzte Operation, eine Oberschenkelamputation, führte er am 23. März aus.

Anfang März fand auf M.s Wunsch hin, der diese Freude zweifellos noch erleben wollte, die Hochzeit der ältesten Tochter mit Privatdozent Dr. Anschütz, Assistent seiner Klinik, statt. Es war wohl das einzige Mal, daß M. seit der Erkrankung sein Leiden für kurze Zeit völlig vergaß. Er sprach übrigens nie von demselben und es war ihm sichtlich unangenehm, wenn man ihn danach fragte.

Am 26. März fuhr er, wie stets, in die Ferien, zunächst nach Cannes, dann nach Meran, wo er sich mit seinen Freunden Lichtheim und v. Eiselsberg traf. Hier ereignete sich auf einem Spaziergange am 17. April eine schwere Magenblutung, die ihn dem Tode nahe brachte. Seither war seine Lebenskraft gebrochen und er siechte dahin.

An die Reise nach Berlin, wo M. Ende April dem Orthopädenkongreß präsidieren sollte, und für welche er 1 Stunde vor dem Eintreten der Hämorrhagie sein Schlafwagenbillet persönlich bestellt hatte, war nicht mehr zu denken; wäre die Blutung nicht erfolgt, so hätte er sich bestimmt nicht zurückhalten lassen. Er erholte sich verhältnismäßig schnell und drängte nun mit aller Macht nach Hause. Offenbar wollte er zu Hause mitten unter den Seinen sterben. Zu der von ihm geplanten Uebersiedlung nach dem Landsitze in Polsnitz kam es nicht mehr, infolge der rapiden Verschlechterung. Seit seinem Geburtstage, dem 16. Mai, lag er dauernd zu Bett. In den letzten Tagen traten Stenosenerscheinungen seitens des Pylorus sowie seitens der Cardia auf, die er sich durch Uebergreifen des Tumors auf die Cardia erklärte; es zeigte sich aber später, daß hier ein Krampf vorgelegen haben muß. Am 13. Abends nahm er bei völlig klarem Bewußtsein Abschied von den Seinen; die Schwäche hatte in den letzten Tagen so zugenommen, daß er das Ende nahe fühlte. Am folgenden Morgen war er bewußtlos und verschied $10^1/_4$ vormittags.

Die Autopsie ergab einen großen Tumor der kleinen Kurvatur und hinteren Wand; ein circa Fünfmarkstück-großes Ulcus mit scharfem Rande führte vom Magen aus in den Tumor, der stark zerfallen war. Der Pylorus selbst war noch frei, aber das Magenlumen verlegt. Die Geschwulst ging in das Pankreas, auf der anderen Seite bildete sie den oben beschriebenen, zipfelförmigen Fortsatz nach dem Lig. gastrocolicum. Reichliche Drüsen waren vorhanden, sonst keine Metastasen im Abdomen. Linke Supraclaviculardrüsen hatte er selbst in den letzten Wochen bemerkt und mir eines Tages gezeigt.

Am 17. Juni wurde M. beigesetzt. An der Feier nahm die Provinz Schlesien, die Stadt, die Universität teil. Sie war ein Zeugnis des Ansehens und der Liebe, die er genossen. Alle Stände, hoch und niedrig, beteiligten sich. Viele Freunde, Schüler und Kollegen waren von weither herbeigeeilt. Felix Dahn rief mit schmerzerstickter Stimme dem Freunde einen poetischen letzten Gruß nach. Der Prodekan, Geheimrat Ponfick, sprach im Namen der Breslauer Fakultät, Hofrat Freiherr v. Eiselsberg namens der Wiener Universität, der Wiener Aerzte und der Schüler Billroths, Professor Tietze im Namen der Schüler, cand. med. v. Rottkay im Namen der klinischen Hörer.

Die Beisetzung erfolgte an demselben Tage auf dem Friedhofe zu Freiburg i. Schl., nahe seinem Landsitze, wie es wohl seinem Wunsche entsprach, wenn er denselben auch niemals direkt geäußert hatte. Ihr wohnten nur die Angehörigen und intimsten Freunde bei.

Am 28. Dezember desselben Jahres, um dieselbe Zeit, da er die silberne Hochzeit gefeiert hätte, fand zum Andenken an M. in der Lutherkirche zu Breslau die Aufführung des Brahmsschen Deutschen Requiems statt. Er hatte dies letztwillig verfügt. Jedem, der ihr bei-

wohnte, wird die meisterhafte und ergreifende Aufführung unter der Leitung Dohrns eine stete Erinnerung bleiben.

M. hat sein schweres Los getragen wie ein Held. Niemals kam eine Klage über sein Schicksal oder über seine Schmerzen aus seinem Munde; und er lebte so gerne und hätte so gern noch weiter gewirkt, geschaffen und geholfen, sich ausgezeichnet und genossen. Unerträglich wäre es ihm gewesen, vor anderen als seinen nächsten Angehörigen als Siecher zu erscheinen oder gar bemitleidet zu werden. Er ließ auch keine Pflegeperson zu; bis zum letzten Tage besorgte er seinen Körper selbst, und nur seiner Gattin gestattete er, ihm dabei behülflich zu sein. Niemand, selbst nicht die besten seiner Freunde, wollte er nach seiner letzten Rückkehr aus Meran wiedersehen. Er hatte überhaupt seitdem mit der Welt abgeschlossen. Er fragte weder nach den Briefen, was er sich früher nie hätte nehmen lassen, noch nach der Zeitung. Für die Klinik interessierte er sich jedoch noch auf das intensivste. Bis wenige Tage vor seinem Tode arbeitete er in seinem Bett, indem er die Arbeiten seiner Schüler durchsah und korrigierte; noch wenige Tage vor seinem Tode sandte er an Naunyn — genau wie in früheren Zeiten — Manuskripte für die „Mitteilungen aus den Grenzgebieten", mit einer Kritik der Arbeiten und geschäftlichen Bemerkungen. Bis zuletzt interessierte er sich für das Schicksal seiner Schüler, gab Ratschläge für ihre fernere Zukunft. Eine große Zahl von Aufzeichnungen verfaßte er noch in den letzten Tagen über wissenschaftliche Probleme, Ratschläge an seine Kinder u. s. w. Er setzte seine eigene Todesanzeige auf.

Nur seine Angehörigen, auch den kleinen Enkel, wollte er um sich haben. Jedem war er so dankbar, der ihm Zeit widmete. Aber fröhliche Gesichter wünschte er zu sehen und bis zuletzt erschien er selbst freundlich, heiter und mitteilsam, soweit nicht momentane Schmerzen dies verhinderten. Auch von den Seinen erwartete er ein hohes Maß von Selbstbeherrschung und ging ihnen dabei mit seinem eigenen Beispiel voran. So ist er uns allen durch seinen Tod nicht minder ein Vorbild und ein Erzieher gewesen als durch sein Leben. Als die Nahrungsaufnahme, die ihm sonst stets ein Genuß gewesen, zur Qual zu werden begann, und besonders zuletzt, als sie ganz versagte, waren Wohlgerüche seine einzige Freude: Blumen, Orangen, kölnisches Wasser.

Er hat mit dem Schicksal nicht gehadert, wie er noch am letzten Abende seiner Gattin sagte. Und in einem Briefe, den er wenige Tage vor seinem Tode an seinen Freund v. Eiselsberg abfaßte und zurückließ, schreibt er: „Ich scheide ohne Groll und mit Befriedigung aus dem Leben. Ich habe gearbeitet, was ich konnte, und dabei viel Anerkennung gefunden und war glücklich."

Wenn ich nun dazu übergehe, M.s Bedeutung zu schildern, so beginne ich mit dem, worin er stets seine hauptsächlichste Lebensaufgabe erblickte, mit der klinischen Tätigkeit.

Die Klinik, wie er sie hinterließ, stellt gewissermaßen die Arbeit seines ganzen Lebens, das Resultat vielen Nachdenkens und Experimentierens dar. Was die Klinik als Gebäude und ihre innere Einrichtung betrifft, so entsprach sie keineswegs M.s Ideal. Sie war, wie bereits früher bemerkt, der Vollendung nahe von ihm übernommen worden und, mit mehrfachen Um- und Anbauten versehen, genügte sie doch den modernen Ansprüchen nicht mehr und war in mancher Beziehung primitiv. Er war intensiv bestrebt, sie mit den auch bei allem Entgegenkommen nur mäßigen Mitteln, welche der Staat gewähren konnte, auf der Höhe zu halten. Namentlich mangelte es den Krankenstationen an Nebenräumen; die Tageräume der Kranken waren als Verbandzimmer eingerichtet; besonders die Nebenräume des Operationssaales waren unzureichend; die Laboratorien waren schlecht untergebracht, die Tierställe ganz ungenügend und unhygienisch. Und selbst die orthopädische Abteilung war bereits wieder viel zu klein; das Pflegepersonal war zu spärlich bemessen, die zur Verfügung stehenden Fonds unzureichend. Alles zusammengenommen, dürfte die Breslauer Klinik aber doch eine der besten in Deutschland sein.

Der klinische Betrieb stellte ein äußerst kompliziertes Räderwerk dar, wobei ein Rad in das andere griff, jedes seine ganz bestimmte, meist scharf abgegrenzte Funktion hatte, die aber im übrigen keineswegs in pedantischer Weise unverändert dieselbe war, sondern sich je nach den Fähigkeiten des Einzelnen änderte. Es war der Betrieb der Billrothschen Klinik, nur wesentlich vergrößert und im einzelnen ausgebaut. M.s Fähigkeiten als Organisator sind unbestritten und ganz hervorragend; er übertrifft darin noch seinen Lehrer Billroth.

Es gab auf der Klinik den Meister, Gesellen und Lehrlinge. Letztere lernten im wesentlichen von den Gesellen, diese vom Meister. Wer aber Augen und Ohren hatte und wollte, konnte auch stets reichlich vom Meister lernen. Niemals wurde jemand Assistent, der nicht zuvor Volontär gewesen wäre, war er auch noch so ausgebildet und alt. M. suchte sich seine Schüler nach ganz bestimmten Grundsätzen aus. Wollte jemand sich bei ihm ausbilden und weiterkommen, so mußte er ein beliebiges Fach, welches zur Chirurgie in näherer oder fernerer Beziehung stand, einigermaßen beherrschen. Auf vorhergehende chirurgische Ausbildung legte er keinen Wert, im Gegenteil. Er hatte regelmäßig die Erfahrung gemacht, daß jemand, der bereits anderweitig chirurgisch tätig gewesen war, beim besten Willen die größten Schwierigkeiten hatte, die neuen Grundsätze zu befolgen und beherrschen zu lernen. M. beriet mit denen, die sich bei ihm zum Eintritt meldeten, über das Fach, welches sie zunächst betreiben sollten, gab auch den Ort, wo sie es

erlernen sollten, an; womöglich sollten sie durch eine wissenschaftliche Arbeit das Resultat dieser Tätigkeit zeigen.

Er suchte so herbeizuführen, daß womöglich alle für den chirurgischen Betrieb in Betracht kommenden Fächer auf seiner Klinik vertreten waren; namentlich legte er Gewicht auf pathologisch-anatomische, bakteriologische und interne Vorbildung. Er beabsichtigte dadurch keineswegs, seine Klinik unabhängig von den anderen Disziplinen zu machen, als vielmehr, daß er selbst und seine Schüler auf diese Weise von einander lernten und angeregt würden. So verlangte er von seinen Aerzten stets, daß sie Komplikationen bei ihren Kranken, welche andere Fächer betrafen, zunächst selbst untersuchten und erst gewissermaßen zur Kontrolle den Spezialisten des betreffenden Faches zuzogen. Gerade er legte auf das Zusammenarbeiten mit den anderen Kliniken und Fächern das allergrößte Gewicht.

Von diesen Volontären, die M. zu Chirurgen seiner Schule heranbildete, sind die zu unterscheiden, die sich nur kürzere Zeit auf der Klinik aufhielten, sei es daß sie bald in die allgemeine Praxis übergehen, sei es, daß sie überhaupt nur den Betrieb der Klinik kennen lernen wollten.

Der Volontär war durchaus unselbständig. Jeder Assistent hatte, besonders wenn er eine Station leitete, 2 Volontäre unter sich. Diese führten die Krankengeschichten, machten die Untersuchungen, auch die histologischen u. s. w.; für alles war aber sowohl dem Direktor gegenüber als auch nach außen hin nur der offiziell angestellte Assistent verantwortlich. Dieser wurde dadurch sehr erheblich entlastet und gewann Zeit zu wissenschaftlichen Arbeiten. In Ausnahmefällen erhielten ältere Volontäre wenigstens M. gegenüber eine gewisse Selbständigkeit verliehen. Und daß auch die Selbständigkeit des Assistenten keine allzu große war, dafür sorgte M., der sich, während er anwesend war, in der intensivsten Weise um die Klinik kümmerte, und der Oberarzt, der eine Zwischenstellung zwischen dem Chef und den Assistenten einnahm. Der Oberarzt mußte über alles Bescheid wissen, was auf der Klinik vorging; er war den Assistenten vorgesetzt und machte täglich zweimal auf der ganzen Klinik Visite.

So kam es, daß nur derjenige eine gewisse Selbständigkeit erlangte, der genau die Intentionen M.s kannte und einigermaßen chirurgisch ausgebildet war. Daß hiervon die Patienten nur Nutzen hatten, liegt auf der Hand, und daß nur auf diese Weise bei dem großen Betriebe der Klinik die Ausbildung einer richtigen Schule möglich ist, ist ebenso klar. Assistent wurde nur, wer der Klinik 1—3 Jahre als Volontär angehört hatte. Wie könnte auch ein Assistent ihm unterstellte Volontäre ausbilden, der nicht selbst die Traditionen der Schule völlig beherrscht!

Der Dienst auf der Klinik war für sämtliche Aerzte ein recht

schwerer. Von morgens früh dauerte er oft ununterbrochen bis 2, 3 Uhr, auch noch später, indem so lange operiert wurde, und die meisten, die frisch an der Klinik eintraten, empfanden das Anstrengende recht unangenehm. Man gewöhnte sich aber daran, um so mehr, als M. auf sich selbst in dieser Beziehung erst recht keine Rücksicht nahm. War seine Tätigkeit in der Klinik beendet, dann hatten wir meist Ruhe; er hingegen ging in die Privatklinik hinüber und operierte daselbst weiter, oft bis 4 Uhr. Dann erst begab er sich zu Tisch; vorher, von morgens früh ab, gestattete er sich prinzipiell niemals auch nur einen Moment Ruhe, geschweige denn, daß er etwas zu sich nahm.

Der Dienst auf der Klinik hatte einen durchaus militärischen Charakter. Einen kurzen prägnanten Bericht verlangte M. vom Oberarzt und von den Assistenten, welche er danach fragte, sobald er die Klinik betrat, was durch Glockenzeichen in alle Räume gemeldet wurde. Er sah auf die strengste Pünktlichkeit bei anderen, war dabei aber selbst leider sehr unpünktlich. Er wußte dies auch und gab die Nachteile dieses Verhaltens für die Klinik ohne weiteres zu; wir haben mehrmals im Interesse der Klinik über diesen Punkt verhandelt. Gewiß ist es für den Chirurgen schwer und häufig absolut unmöglich, pünktlich zu sein, aber bei M. lag die Unpünktlichkeit doch in seiner Natur. Er fing den Tag oft schon unpünktlich an, indem er abends überaus lange arbeitete und dann morgens später aufstand, als er es im Verhältnis zur angesetzten Arbeit hätte tun sollen. Dann kamen in der Tat oft dringend zu erledigende Dinge, so daß er die Klinik in der Regel $^1/_2$—1 Stunde später betrat, als er seine erste Operation angesetzt hatte.

An seinem gutmütigen Charakter lag es nun, daß es ihm schwer fiel, jemanden abzuweisen, der etwas von ihm wollte, sofern dies nicht ein Arzt der Klinik in eigenem Interesse war. Erforderte irgend ein Patient der Klinik seinen Besuch, lief ein Angehöriger desselben ihm in den Weg, so hatte er meist Zeit oder mindestens einige gütige Worte für ihn. Nur wenn er auf der Straße in dieser Weise angesprochen wurde, wurde er zornig.

Dann lag es in seinem Charakter, daß er sich stets mehr vornahm, als er voraussichtlich auszuführen in der Lage war. Es war ihm höchst unangenehm, wenn er einmal nichts zu tun hatte, und da nun gerade bei einem Chirurgen doch gelegentlich aus äußeren Gründen Operationen ausfallen, zuweilen auch kürzere Zeit dauern, als man erwartet, so setzte er meist zu viel und stets alles zu früh an. Häufig blieben dann Operationen übrig und wurden verschoben. Namentlich ging das so mit den nicht aseptischen Operationen, die natürlich immer erst nach den aseptischen an die Reihe kamen. Ein weiterer Grund lag zweifellos in der Herrennatur M.s. Er war sich seiner Bedeutung voll bewußt, wußte genau, daß seine Zeit für die Allgemeinheit sowohl wie überhaupt wertvoller war, als die Zeit anderer.

Die Unpünktlichkeit stellte geradezu eine Kalamität dar für die wartenden Aerzte sowohl wie auch für die Kranken. Auch die Aerzte, die M. zu Konsultationen zuzogen, ferner die Freunde, die ihn einluden, wissen von seiner Unpünktlichkeit zu erzählen. Ich kenne nur zwei Gelegenheiten, bei denen er stets pünktlich war: das Medizinalkollegium und die Eisenbahn. So unpünktlich er selbst war, so streng sah er aber bei anderen auf Pünktlichkeit.

In der Klinik sprach M. nichts, was nicht medizinischen Inhaltes gewesen wäre. Er war kurz und streng mit den Aerzten. Er ließ auch den ältesten nichts durchgehen, und manches harte und strenge Wort hat jeder von ihnen im Laufe der Zeit, zuweilen auch vor Zeugen, zu hören bekommen. Ganz besonders empfindlich wurde er, wenn ihm dann jemand widersprach. Auch ärgerte es ihn, wenn ihn der Getadelte nachher darüber interpellierte. „Er habe es gesagt, damit es nicht wieder vorkomme, habe nichts Persönliches gegen ihn", und im Grunde hatte er auch fast ausnahmslos recht, wenn er etwas rügte.

Im übrigen vertrug er einen Widerspruch wohl, wenn es sich um eine wissenschaftliche Frage handelte und die andere Ansicht wohlbegründet war. Er ließ sich alsdann sogar sehr gern auf Diskussionen ein.

M. hatte ein ungemein scharfes Auge, es entging ihm selten irgend ein Mißstand, sowohl bei den Visiten als auf der Klinik sonst. Er stellte in Bezug auf Sauberkeit Anforderungen, wie ich das an keinem anderen Orte gesehen habe. Jeden Schmutz und Staub sah er, jeden Flecken am Bettzeug und an der Kleidung der Patienten, an Instrumenten u. s. w. Er rügte es stets und machte immer den in dem betreffenden Falle Höchstgestellten verantwortlich, z. B. für alles auf der Station vorkommende den Stationsarzt. Dieser sollte eben seine Volontäre und sein Krankenpflegepersonal derart in der Hand haben, daß alles klappte, und sollte auch selbst alles beaufsichtigen. Namentlich die jüngeren Assistenzärzte bangten daher oft vor den großen Visiten, die M. meist wöchentlich einmal durch die ganze Klinik vornahm, in der Regel zu unser aller Mißbehagen Sonntag Vormittag, bis 2 Uhr und später. Seine Ueberbürdung mit Arbeit ließ eben eine andere Zeit nicht zu.

Selten erhielt man ein Lob seitens M.s, auf der Klinik wohl niemals. Er wußte sehr wohl, daß ein Lob die Mehrzahl der Menschen verwöhnt und geneigt macht, in ihrem Eifer nachzulassen. Er wollte bei seinen Schülern nicht das Gefühl der Selbstzufriedenheit aufkommen lassen, sie sollten streben und weiterkommen. Dies ist auch zweifellos der Grund, warum M. Gegensätze unter den Aerzten der Klinik bis zu einem gewissen Grade nicht ungern sah. Natürlich durften diese aber die erlaubte Grenze nicht überschreiten. Das wußte auch ein jeder, und ein Beklagen des einen über den anderen oder gar einen Streit gab es nicht; in letzterem Falle, das war bekannt, hätte er unweigerlich

beide Teile verabschiedet. Er wollte die Konkurrenz, er wußte, daß nichts anderes einen so regen Antrieb zum Weiterstreben abgibt. Das Wort „Kollege“ war im Dienst verboten; auch ein Handreichen untereinander und seitens M.s gab es nicht, außer wenn er für längere Zeit verreiste. Er wollte eben keine „vergnügliche“ Klinik. Mit den Volontären sprach er nicht viel, mit den jüngeren überhaupt kaum.

Daß alles dies auf den frisch Eintretenden deprimierend wirkte, ist erklärlich. Ich weiß noch jetzt, welcher Stimmung ich war, wie ich seinerzeit als gewesener erster Assistent von Naunyns Klinik in Straßburg und als beurlaubter Privatdozent, nicht mehr ein Jüngling an Jahren, zur Mikuliczschen Klinik übertrat, deren jüngster Volontär ich wurde. Mehr als einmal war ich nahe daran, wegzugehen und in meine frühere Stellung zurückzukehren, welche mir noch längere Zeit offen stand. Und doch hielt mich immer wieder die faszinierende Persönlichkeit M.s zurück, der großartige Betrieb, dem ich nunmehr angehörte, das therapeutisch Imponierende der Chirurgie. Und ich habe es auch nie bereut, daß ich blieb.

Die Aerzte wurden auf der anderen Seite für ihren schweren Dienst, die Volontäre für ihre unselbständige Tätigkeit reichlich durch das entschädigt, was sie von der Klinik hatten: die Anregungen, die sie erhielten, was sie lernten, was sie operieren durften. Ich kenne keine chirurgische Klinik, wo der jüngste eintretende Volontär bereits in dem Umfange zum Operieren kommt und mit der Zunahme seiner Kenntnisse darin fortschreitet.

Die älteren Assistenten hatten wohl die größten vorkommenden Operationen, auch im Semester, ausgeführt. Während die meisten chirurgischen Kliniker und Krankenhausleiter, wenn sie anwesend sind, die größeren Operationen selbst vornehmen, teilte M., ähnlich wie Billroth, diesen Standpunkt nicht. Er gab auch Operationen, die er außerordentlich gerne selbst ausführte, an die Assistenten ab, sogar Magenresektionen; er begann in solchen Fällen die Operation, stellte die gute Operabilität fest und ließ den Assistenten weiter operieren. Höchst selten assistierte er dann aber dabei; war er zur Operation fertig angezogen, so war es ihm überhaupt kaum möglich, einer Operation zuzuschauen ohne selbst einzugreifen. Er wußte sehr wohl, daß er durch dieses Abgeben von Operationen an Jüngere die Resultate der Klinik verschlechterte; er nahm aber trotzdem alle diese Operationen der Schüler in die Statistiken auf, führte prinzipiell keine persönliche Statistik. Er sagte sich, daß die Assistenten doch einmal solche größere Operationen machen müssen und dazu sei die Klinik da.

Die Volontäre und Assistenten wußten diese Vorzüge der Mikuliczschen Klinik aber auch zu würdigen; besonders später, wenn sie nicht mehr an der Klinik waren. Solange sie ihr angehörten, klagten sie sich — wenigstens die einander Näherstehenden — oft genug ihr Leid vor. Denn

zufrieden und glücklich war keiner, höchstens ganz vorübergehend. Nach außen hin bemerkte freilich niemand etwas davon, dafür sorgte schon der sehr ausgesprochene Korpsgeist und der Stolz, den jeder Angehörige der Klinik auf dieselbe besaß. Verließ aber jemand die Klinik und trat er in einen anderen Verband, so lautete das Urteil ganz anders: jetzt merkte erst ein jeder so recht den Wert der Klinik und sehnte sich meist nach ihr zurück. Es war das etwas Stereotypes, das ich immer wieder in den 9 Jahren, die ich der Klinik angehörte, erlebte und auch von meinen Vorgängern hörte.

Feind war M. jeder Unehrlichkeit. Wehe dem, der etwas vor ihm verheimlichen wollte oder ihm gar eine unaufrichtige Antwort gab! Jeder, der einmal Assistent war, wird aus Erfahrung wissen, wie nahe es in vielen Fällen liegt, wenn man etwas auszuführen unterließ, dies zu vertuschen. Bemerkte M. die geringste Unaufrichtigkeit, so war es für immer mit seinem Vertrauen dahin; er nahm dann an, daß der Betreffende auch bei wirklich wichtigen Dingen nicht wahrhaftig sei. Hatte man etwas vergessen oder eine sogenannte Dummheit gemacht, so fuhr man stets am besten, wenn man dies ohne Beschönigung eingestand; dann hörte man selten ein hartes Wort.

M. nutzte seine Zeit in der Klinik in der denkbar vollkommensten Weise aus. Einen freien Augenblick gab es nicht. Wenn er mit seiner Schar von Schülern von einer Krankenstation zur anderen zog, wenn er sich die Hände wusch, benutzte er diese Zeit, um schwebende Fragen zu erledigen und speziell mit seinen Schülern über den Stand ihrer wissenschaftlichen Arbeiten zu reden. Nur im Operationssaale selbst und zumal während der Operation gab es kein überflüssiges Wort, und das trotz der Mundmasken, welche doch den Schaden verkleinerten.

So stellte die Mikuliczsche Klinik in Breslau die bestorganisierte und mit dem größten Apparat von Aerzten versehene dar, die mir, in Deutschland wenigstens, bekannt ist.

3 Assistenten, 2 Volontäre unterstanden M. im ersten Breslauer Semester. 2 Oberärzte, 6 besoldete Assistenten, 1 zur Klinik kommandierter Militärarzt, 12 Volontäre machten das Aerztepersonal in den letzten Jahren aus; hierzu kamen noch 2 Privatassistenten für die Privatklinik.

Statt der früher einheitlichen Poliklinik, bestanden zuletzt 3 getrennte: die chirurgische, orthopädische und urologische.

Die klinischen Aemter, von denen manche Aerzte mehrere führten, waren:

Operationssaalleitung — Instrumentarius — Führung der Operationsliste der Aerzte — Narkotiseure (in Gruppen zu je 3, monatlich wechselnd).

Hörsaalleitung — Instrumentarius — Einladungen der Studenten zu den Operationen.

Bibliothek — Sammlungen: der Knochen, Karten, alten Instrumente und Apparate — Krankengeschichtszettelkatalog.

Laboratorien: chemisches und anatomisches — bakteriologisches — Tierexperimentierraum.

Photographie: Röntgen- und gewöhnliche — Oesophagoskopie — Urologie.

Den Assistenzärzten, welche die wichtigeren Aemter bekleideten, waren Volontäre zu ihrer Unterstützung und deren Einführung in das betreffende Gebiet beigegeben.

Doch lag es nie in M.s Sinn, mit dem, was er erreicht hatte, zufrieden zu sein. Jeder Stillstand war ihm Rückschritt, stets sann er auf Neues und Besseres. Zahlreiche Pläne, welche die Verbesserung der Klinik bezweckten, solche baulicher und anderer Art, hatte er noch in seinem Kopfe, zum Teil auch bereits auszuarbeiten begonnen.

Der aseptische Operationssaal, der schon längst nicht mehr seinen hohen Ansprüchen genügte, sollte völlig umgebaut werden. Der jetzige Operationsraum sollte als Vorzimmer dienen, von dem aus die verschiedenen ihn rings umgebenden Räume betreten werden. Die Desinfektion der Aerzte, welche bereits seit einiger Zeit aus dem Operationsraume entfernt und provisorisch im Sterilisierraum untergebracht war, sollte in einem besonderen Zimmer stattfinden, wieder je in einem anderen die vorhergehende Wasserwaschung und das folgende Anziehen der sterilen Kleidung. Um das Ganze übersichtlich zu gestalten, sollten diese Räume vom Operationssaale und von einander durch Glaswände getrennt sein. Ein Raum zum Ausruhen der Operierten fehlte bisher; es war kein besonderes Narkosenzimmer vorhanden, sondern die Narkotisierung fand in den Vorbereitungsräumen statt — alles Uebelstände, die sich bei dem stetig wachsenden Betriebe immer fühlbarer gestalteten.

Dann sollten die Gäste einen besonderen Eingang erhalten, wie das ja auch sonst an manchen Orten bereits durchgeführt ist. Ueber die Abtrennung des Zuschauerraums vom Operationsgebiet war er sich noch nicht schlüssig geworden: ob eine vollständige Absperrung durch Glaswände bis zur Decke, oder eine unvollständige bis über Kopfhöhe erfolgen oder ob auf die Glaswand ganz verzichtet werden sollte. Zweifellos wäre dieser geplante neue Operationssaal etwas Großartiges geworden, sicher wiederum der beste und modernste mindestens in Europa.

Besondere Aufmerksamkeit widmete M. der Schwesternfrage. Er hatte auf der eigenen Klinik, namentlich in der letzten Zeit, die Schwierigkeit erfahren, gute Schwestern in genügender Zahl zu erhalten; er hatte nur einige wenige Schwestern zur Verfügung, sonst im Lohndienst stehendes, sehr häufig wechselndes Personal, Wärterinnen und Wärter. Seiner ganzen Weltanschauung nach war er von Hause aus Gegner der konfessionellen Schwestern, die ja stets ein Zentrum

mit anderen Interessen als den der Krankenpflege in ein Krankenhaus bringen. Als Ideal schwebten ihm die englischen und amerikanischen Schwestern (nurses) vor. Der eigentliche Krankenpflegeberuf sollte dem weiblichen Geschlecht der gebildeten Stände vorbehalten bleiben, diesem aber auch als voller Lebenszweck dienen; ungebildetes Personal ist beim besten Willen nicht im stande, höheren Anforderungen zu genügen. Er wollte aber auch Schwestern haben, die wirklich in ihrem Berufe aufgehen, denselben nicht als Uebergang, als Zeitvertreib, Sport oder als Weg zur Verheiratung auffassen, wie das gelegentlich geschieht. Vorzügliche Schulbildung als Vorbedingung, dann Schwesternschulen, ausreichende Bezahlung und die Möglichkeit, sich gesellschaftlich auf der Höhe zu halten, waren die Forderungen, die M. in dieser Beziehung stellte. Die Schwestern sollten nach der Ausbildung eine gewisse Probezeit abdienen, nach welcher sie ein staatliches Diplom erhalten. Es bleibt ihnen dann frei, ob sie in dem Schwesternverbande, welcher mit dem betreffenden großen Krankenhause mittelbar verbunden ist, bleiben. Sie wohnen im besonderen Schwesternhaus, halten sich während ihres Dienstes, der im Maximum auf 8 Stunden begrenzt ist, auf der Krankenabteilung, welche ein Schwesterndienstzimmer besitzt, auf. Im übrigen sind sie Herr ihrer dienstfreien Zeit, gehen ohne Tracht aus. Daß M. die allerstrengsten sittlichen Anforderungen stellte, brauche ich nicht erst zu bemerken. Außer den Schwestern befindet sich auf jeder Station Personal nur für die grobe Arbeit, wie Scheuern, Fensterreinigen; auf jeder Männerstation ein Wärter.

Ein solcher Schwesternbetrieb erfordert natürlich erhebliche Geldausgaben, M. hoffte aber für die gesamten Breslauer Kliniken seine Absichten im Laufe der Jahre durchzusetzen, war er doch bisher bei allen seinen Plänen auf das größte Entgegenkommen bei den vorgesetzten Behörden, dem Kuratorium und dem Ministerium, gestoßen. Und das muß man sagen, was er mit aller Intensität durchzusetzen sich bemühte, das hatte Hand und Fuß.

Weitere Pläne galten der Abänderung des medizinischen Studiums und der Examensordnung, der Fortbildung der Aerzte. M. hat umfangreiche Vorarbeiten auf diesen Gebieten hinterlassen, welche vielleicht noch einmal zur Mitteilung gelangen werden. Von seinem lebhaften Interesse für alle Fragen des medizinischen und speziell des chirurgischen Unterrichts legen mehrere Publikationen Zeugnis ab.

M. wollte nicht nur Chirurg, er wollte auch ein guter Arzt sein. Er betrachtete nie den Kranken nur auf sein chirurgisches Leiden hin, geschweige denn als Operationsobjekt, sondern stets den ganzen Menschen und verlangte das natürlich auch von seinen Schülern. Wenn er auch stets den Standpunkt vertrat, daß die Klinik in erster Linie für den klinischen Unterricht bestimmt sei, so achtete er doch streng darauf, daß die Kranken darunter nicht Schaden litten.

Für die Patienten selbst hatte er ein Herz, wie es selten zu finden ist. Er war immer freundlich zu ihnen und nie ungeduldig; wenn er auch sonst für nichts Zeit übrig hatte, für den einzelnen Kranken, den er gerade vor sich hatte, hatte er stets Zeit. Sah er, daß ein Patient nicht jede mögliche Erleichterung genoß, schlecht lag u. s. w., so rügte er das stets energisch. Er vertrat den Standpunkt, daß ein Kranker auch in seinem ganzen Wesen als nicht normal zu betrachten sei. Es mußte ein Patient schon direkt in grober Weise ungezogen sein, damit er aufgebracht wurde. Die Aerzte der Klinik, namentlich die jüngeren, konnten es nicht begreifen und erlebten oft arge Enttäuschungen, wenn sie schneidig oder auch nur im gewöhnlichen Sinne korrekt gegenüber Patienten auftraten und M. ihnen — natürlich nicht vor den Patienten — durchaus unrecht gab. Ich bewunderte ihn oft, wie er Kranken in freundlicher Weise zuredete in Fällen, in denen ich früher längst ungeduldig oder heftig geworden wäre. Je schwerer der Patient krank war, um so mehr sah er ihm nach. Ob es der ärmste oder der reichste war, war dabei selbstverständlich ganz gleichgültig. Es war dies der Ausfluß von dem, was man gutes Herz nennt, und M. hat zweifellos auf diese Weise mehr erreicht, als es mit dem Entgegengesetzten der Fall gewesen wäre. So habe ich oft genug gesehen, wie Kranke, die zunächst in geradezu ungezogener Weise Operationen ablehnten und fort wollten, sich nachher operieren ließen und sich als die fügsamsten Patienten entpuppten. Dem Uneingeweihten war der Gegensatz zwischen der Strenge gegenüber den Aerzten und dem Personal und der Milde gegenüber den Patienten freilich unerklärlich.

Ich habe im Laufe der Zeit so ziemlich alle chirurgischen Kliniken Deutschlands kennen gelernt und muß sagen, daß ich einen ähnlichen traditionellen Ton der Aerzte den Kranken gegenüber nirgends beobachtet habe. Ehe ich nach Breslau kam, glaubte ich, es läge im blutigen Handwerk der Chirurgen, daß sie alle mehr oder weniger unsanft mit den Patienten umgingen.

Die Patienten hingen M. infolgedessen aber auch außerordentlich warm, oft geradezu abgöttisch an. Wenn er sie nur ansah, hatten sie bereits Zutrauen zu ihm gefaßt, und das steigerte sich in dem Grade, wie er sie untersuchte und mit ihnen sprach. Ganz besonders hing ihm die jüdische Bevölkerung von Russisch-Polen an, unter der er wie ein Heiliger verehrt wurde. Er hat mir erzählt, daß diese Leute glauben, er sei ein ganz besonders gottbegnadeter Mann und bereits die Berührung seiner Kleider könne vielleicht helfen. So drängten sie sich an ihn, wenn er auf Konsultationsreisen jenseits der Grenze war, küßten ihm Hände und Kleider. Spaßhafte Szenen erzählte er oft; zuweilen ließen sie ihm die ganze Nacht keine Ruhe, oder sie saßen die Nacht hindurch auf den Treppen, um ihn wenigstens sicher zu sehen, und fuhren eine Strecke in demselben Zuge mit. Der Umstand, daß er

den jüdisch-deutschen Dialekt gut beherrschte, trug dazu bei, M. ihnen auch menschlich nahe zu bringen. Und ihm selbst war der gelegentliche Verkehr mit dieser, bei all ihren Fehlern und Vorurteilen doch höchst intelligenten Bevölkerung, die einen nicht unbeträchtlichen Prozentsatz des Breslauer Materials ausmachte, sehr interessant und oft amüsant. Bei seinem Scheiden von Krakau kam eine Deputation armer jüdischer Frauen zu ihm, um ihm zu danken, daß er im Verkehre mit ihnen „die Humanität eingeführt habe", was vorher noch kein „großer Professor" getan habe.

M. hielt es auch für die Pflicht einer Klinik wie überhaupt des Arztes, auf die Patienten nach den verschiedenen Richtungen hin erziehend zu wirken. Eine derselben war die Hygiene und die Reinlichkeit. Die Einführung nicht nur einer regelrechten Zahnpflege aller Aufgenommenen, sondern auch einer Zahnbehandlung, namentlich bei Patienten, die einer Laparotomie entgegengingen, hatte bisher an den hohen Kosten gescheitert; die Vorbereitungen waren bereits geschehen.

Wenn ich nun auf M. als Lehrer zu sprechen komme, so muß ich da, wie bei jedem Kliniker, unterscheiden zwischen dem Lehrer für die Studierenden, die Angestellten der Klinik und die übrigen Aerzte. M. ist meines Wissens unter den Chirurgen Deutschlands derjenige, der am ausgesprochensten auf dem Standpunkte stand: In der Klinik soll der Student lernen chirurgisch zu denken und Diagnosen zu stellen, ferner, wie die Patienten behandelt werden sollen. Da er aber später als Arzt, sofern er sich nicht noch weiter spezialistisch ausbildet, in der Hauptsache nur die sogenannte kleine Chirurgie treibt, so hat es keinen Zweck, die kostbare klinische Zeit mit dem Zuschauen bei großen Operationen zuzubringen. Hinzu kommt, daß erfahrungsgemäß der Zuschauer im Amphitheater von solchen Operationen nicht viel hat, sich langweilt, anderweitig unterhält oder weggeht. Wirklich etwas zu sehen vermögen bei manchen Operationen, so bei allen, die sich in der Tiefe der Körperhöhlen abspielen, nur die Assistierenden und bei den meisten anderen Operationen auch nur die in nächster Nähe Befindlichen.

Aus diesem Grunde führte er in der Klinik jedes Semester nur einige wenige größere typische Operationen aus, so die Gastrostomie, die Herniotomie, gelegentlich die Operation eines Ileus, dessen Aetiologie klar lag, die Anlegung der Fistula stercoralis und des Anus praeternaturalis, Amputationen — sonst eigentlich nur kleine Eingriffe, Inzisionen, Punktionen u. s. w. Hochaseptische Operationen vermied er prinzipiell.

Doch legte er das größte Gewicht darauf, daß die Studenten von Zeit zu Zeit den vollständigen aseptischen Betrieb bei einer Operation im Hörsaal sahen. Auch die Vorbereitung des Kranken zur Operation

mußte dann vor ihren Augen geschehen, wie auch die Desinfektion der Aerzte. Ich habe mehrfach bemerkt, wie das Auge der aufmerkenden Studenten hierdurch geschärft wurde, und wie sie öfters nachher auf Verstöße gegen die Aseptik aufmerksam machten, welche dem Operateur und den Assistenten entgangen waren.

Im übrigen gab M. den Studierenden reichlich Gelegenheit, den Operationen beizuwohnen. Diejenigen, welche tags zuvor in der Klinik praktiziert hatten, meist 6 an der Zahl, wurden am folgenden Tage zu den Operationen im großen Operationssaal eingeladen, wo sie aus nächster Nähe zuschauen konnten. Sie berichteten dann in der Klinik über das Ergebnis und den Verlauf der Operationen. Selten ließ er die Studierenden mehr als einen kleinen Eingriff selbst ausführen, gelegentlich eine Amputation; das Interesse der Kranken ging ihm da doch vor.

So kam es, daß in der Klinik meist ziemlich viel Fälle vorgestellt wurden, je nachdem täglich 1 bis 10, durchschnittlich 4 bis 5. Die Fälle zur Vorstellung bestimmte M. definitiv in der Regel erst kurz vor der Klinik; was auf der Klinik war, kannte er, da er alles Neue, mindestens nachdem es durchuntersucht war, sah. Nur ganz ausnahmsweise bereitete er sich zur klinischen Vorlesung vor. Er beabsichtigte auch keineswegs den Studenten einen systematischen Vortrag über die Fälle zu halten. Sein Hauptgewicht legte er, wie bemerkt, darauf, ihnen chirurgisches Denken beizubringen; sie sollten scharf beobachten lernen, zunächst nur durch die Inspektion, dann erst die manuellen und anderen Untersuchungsmethoden vornehmen. Er wünschte, daß die Studenten über das, was sie in der Klinik gesehen und gehört hatten, nachlesen, wußte aber wohl, daß dies heutzutage kaum mehr durchzusetzen ist, aus Zeitmangel. Er wollte jedenfalls nicht, daß die Hörer sich mechanisch Dinge einpauken, von denen sie nachher in der Praxis doch nichts mehr wissen.

Gern ließ er sich in der Klinik auf Diskussionen mit den Praktikanten ein, die er überhaupt recht viel ausfragte. Er ließ dabei auch sehr wohl andere Ansichten gelten, sofern sie überhaupt nur logisch waren und von chirurgischem Denken zeugten. Dem entsprach er auch im Examen.

Wie ihm jede Pedanterie verhaßt war, so stellte er niemals dieselbe Affektion in der gleichen Weise vor, sondern griff bald den einen, bald den anderen Gesichtspunkt bei dem einzelnen Falle besonders heraus. Er verlangte gewisse Vorkenntnisse von den Praktikanten. Zu den Diagnosen wurden alle Untersuchungsmethoden erschöpft, der Fall erst nach allen Richtungen zerpflückt und dann die Diagnose aufgebaut. M. war ein vorzüglicher Diagnost, der seine Umgebung oft durch die Richtigkeit und Sicherheit seiner Diagnosen überraschte. Er hat oft recht behalten in Fällen, die durch die Hände vieler chirurgischer und

auch anderer Größen gegangen und zuletzt bei ihm gestrandet waren. Zu einem beträchtlichen Teil war seine Diagnosenstellung gewiß intuitiv.

So kam es, daß die Assistenten der Klinik, auch die älteren, stets von seiner klinischen Vorlesung viel hatten, und es ist auch zuzugeben, daß es für die ersten Semester schwer war, ihm zu folgen. Daß seine Klinik nur für ältere Semester geschaffen war, wie gelegentlich behauptet wurde, trifft aber nicht zu: sie war so gehalten, daß jedes Semester etwas von ihr hatte, allerdings erforderte sie gespannte Aufmerksamkeit.

Die Studenten verehrten ihn sehr, obwohl er in der Klinik auch unangenehm werden konnte. Nicht allein daß sie seine Größe erkannten! M. verstand es, wie fast überall, sich auch bei den Studenten Sympathien zu verschaffen. Er konnte in der Klinik Humor zeigen, auf ihr Denken eingehen, kehrte überhaupt ihnen gegenüber nicht den unnahbaren Geheimrat heraus. Er kannte ihre Leiden und Freuden sehr genau und vertrat gern bei jeder Gelegenheit ihre Interessen, soweit sie nur irgend berechtigt waren.

Die klinischen Visiten, die er früher wöchentlich mindestens einmal in den klinischen Stunden abhielt, wurden im Laufe der Jahre immer seltener. Er hatte den Eindruck, daß die Studenten sich nicht viel aus ihnen machten; zudem hören und sehen ja dabei tatsächlich nur die Nächststehenden gut. Stets fanden diese Visiten aber am Schlusse des Semesters statt.

Im Operationskurse an der Leiche hielt er regelmäßig nur die theoretischen Stunden ab, in denen er die Operationen vor den Augen der Hörer ausführte. Die Uebungen hielt in der Hauptsache ein älterer Assistent, zusammen mit den Volontären, ab. Doch kam M. häufig sich von den Fortschritten überzeugen und achtete sehr genau auf die typische Ausführung der Operationen und alle ihre Einzelheiten, Stand des Operateurs und des Assistenten, Messerhaltung u. s. w.

Wie M. als Lehrer der angestellten Aerzte der Klinik wirkte, habe ich zum großen Teil bereits besprochen. Er bildete eine Schule im wahrsten Sinne des Wortes heran. Es ist vielleicht auffallend, daß er, der doch an sich ein unruhiger Geist und Feind aller Pedanterie war, im Operieren und Behandeln kein Abweichen von den Grundsätzen der Klinik duldete. Und das ist es ja, was bei dem Chirurgen wohl den wesentlichsten Teil dessen ausmacht, was man Schule nennt. Selbstverständlich nicht alles; hierzu gehört natürlich auch die ganze Anschauungsweise des Meisters über pathologische Prozesse, über das Verhalten als Arzt dem Patienten gegenüber u. s. w.

Ich glaube kaum, daß auf einer anderen Klinik eine derartige Tradition vorhanden ist. Der eintretende Volontär wurde vom Assistenten und vom Oberarzt streng erzogen, der Assistent vom Oberarzt und M. selbst. So kam es, daß auf der Klinik auch verhältnismäßig

unbedeutende Handgriffe und Eingriffe niemals ausgeführt wurden, wie ein jeder wollte; alles geschah nach bestimmten Grundsätzen, jeder Verstoß wurde sofort gerügt. Wie oft ließ sich M. Zeit, zuzuschauen, wenn ein anderer etwas ausführte, nur um zu beobachten, ob es nach seinen Intentionen geschah, so bei den Visiten, im Operationssaal. Wie oft nahm er dann das Messer oder die Kornzange in die Hand und zeigte, wie er es wünschte. Auch Assistenten fürchteten vor seinen Augen eine Amputation zu machen, wobei er besonders gern zusah, indem er alles, namentlich die Messerhaltung und Schnittführung, scharf kritisierte. Gerade bei den Amputationen legte er das größte Gewicht auf typische Ausführung und Eleganz; Billroth und Langenbeck sollen es ebenso gemacht haben. Um ein anderes Beispiel herauszugreifen, den Knoten! M. verlangte, daß überall der Schifferknoten angelegt wurde, nicht der sogenannte Weiberknoten, nur in besonderen Fällen ersterer als chirurgischer; ich habe das bei keinem anderen Chirurgen mit derselben Konsequenz durchgeführt gesehen. Ich war bereits Assistent, als M. mich eines Tages bei einer Operation ärgerlich fragte, was ich eigentlich für Knoten mache? Ich antwortete, es seien chirurgische, ich habe sie mir in dieser Weise eingeübt. Er erwiderte mir, ich solle die Knoten gefälligst so machen, daß auch Andere beim Anlegen erkennen können, es seien Schifferknoten, sonst könne er mich nicht zum Assistieren brauchen. Daß ich nun schleunigst die Knoten mittelst desselben Handgriffes anzulegen erlernte wie M. und auch bei den mir unterstellten Aerzten von nun an darauf sah, ist klar. Im übrigen verlangte M. bei der Operation von den Assistierenden viel, war aber selten unangenehm; niemals wurde er dabei laut und heftig.

Ich könnte noch manche Dinge anführen, welche Eigenheiten der Mikuliczschen Schule darstellen: die strengen Anforderungen an die Asepsis und manches andere; ich komme später noch im einzelnen und zusammenfassend hierauf zu sprechen. Die Mikuliczsche Schule unterscheidet sich, alles zusammengenommen, jedenfalls sehr wesentlich von den anderen chirurgischen Schulen, auch von den anderen Billroth-Tochterschulen. Der Unterschied ist meines Erachtens ein erheblich größerer, als die sonstigen Unterschiede zwischen den chirurgischen Schulen Deutschlands.

M. gehörte so zu den Chirurgen, die eine ganz besondere Tendenz — die größte jedenfalls von den Billroth-Schülern — besitzen zur Heranbildung einer Schule. Er stellte die direkte Fortsetzung der Linie Langenbeck-Billroth dar. Ob seine Schule die Fähigkeit hat, sich auch nach seinem Tode als solche zu erhalten und weiterzuentwickeln, kann natürlich nur die Zukunft zeigen. Er hat eine nicht geringe Zahl von Schülern ausgebildet, die, in der Welt zerstreut, in seinem Sinne weiterwirken und seine Intentionen zum Ausdruck bringen. Einer seiner Schüler, Kader, ist sein zweiter Nachfolger in Krakau geworden.

Daß sich in Deutschland keiner seiner Schüler auf einem Lehrstuhl befindet, liegt zum Teil vielleicht daran, daß M. so früh gestorben ist, zum Teil an den gegen früher geänderten Verhältnissen. Wir sehen, wie früher eigentlich in allen Fächern der Medizin eine oder wenige Schulen die Mehrzahl der Lehrstühle besetzten, in der Chirurgie z. B. die Langenbecksche, die Billrothsche. Heutzutage ist das wesentlich anders. Beinahe jeder Ordinarius zieht eine eigene Schule heran, die mehr oder minder umfangreich und bedeutend ist.

Als Lehrer der Aerzte trat M. in Tätigkeit zunächst bei Konsultationen, bei denen er sehr beliebt und bekannt war wegen seines angenehmen Verhaltens zu den Aerzten und der Gründlichkeit der Untersuchung. Sehr interessierte er sich für die ärztliche Fortbildung, wenn er auch mit der Art und Weise, wie sie bisher ausgeführt wurde, und ihren Erfolgen keineswegs zufrieden war. Schließlich sind die Militärärztekurse anzuführen, die er, obwohl sie sich an das Ende des Wintersemesters anschlossen, wo er meist schon recht ermüdet und erholungsbedürftig war, stets selbst abhielt.

M. war zweifellos ein ganz hervorragender Operateur. Bereits Billroth hat ihn für den technisch gewandtesten unter seinen Schülern erklärt. Er besaß eine auch für seine Größe kleine und sehr feine Hand; die Geschicklichkeit seiner Finger offenbart sich ja auch schon in seinem Klavierspiel. Seine Hand war ungemein sicher. Am besten zeigte er seine glänzende Technik wohl bei den Operationen am Magendarmkanal, speziell bei der Naht. Er operierte für einen deutschen Chirurgen mit außerordentlicher Schnelligkeit, ohne daß es ihm dabei, wie das bei den sogenannten Schnelloperateuren meist der Fall ist, auf den Rekord ankam. Nie durfte die Schnelligkeit auf Kosten der Sorgfalt, der Blutstillung gehen. Auf letztere legte er das allergrößte Gewicht: er klemmte jedes noch so kleine blutende Gefäß ab, unterband jedoch, sofern die Klemmen nicht den Fortgang der Operation störten, erst am Schlusse derselben und nur die größeren Gefäße oder was von den kleinen dann noch blutete. Er brauchte viel Instrumente, meist eigener Konstruktion. Der ihm treu ergebene und absolut zuverlässige Instrumentendiener Georg Kraft, den er von Königsberg mitgebracht hatte, reichte ihm die Instrumente. Bei den größeren Operationen assistierten zwei, bei ganz großen auch drei Aerzte.

Doch die Technik macht ja nur einen Teil des Operateurs aus. So unruhig M. sonst war, so ruhig war er bei der Operation. Nichts Hastiges, keine überflüssige Bewegung, wie er auch keine solche bei den Assistenten duldete. Mit bewunderungswürdiger Schnelligkeit und Sicherheit stellte er von kleinen Schnitten aus die Diagnose und die Indikation zur Operation, durch einen kleinen Bauchdeckenschnitt fuhr er mit seiner kleinen Hand in den Leib und hatte selten später seine Aussage zu korrigieren. Gegenüber allen Situationen war er Herr.

Die Zuschauer, zuweilen sogar die Assistenten, bemerkten es nicht, wenn ein unwillkommener Zwischenfall sich ereignete, wie das bei jedem Chirurgen gelegentlich vorkommt. Bei Blutungen, Asphyxien, nie verlor er den Kopf.

Er ging niemals zu weit bei seinen Operationen, er wußte genau die Grenzen des chirurgischen Könnens und dessen, was dem Patienten zugemutet werden konnte, abzuschätzen. Höchst selten mußte eine Operation abgebrochen werden. Auf einen Fall von Tod auf dem Operationstische, mit Ausnahme einiger weniger Fälle von Narkosentod, kann ich mich nicht besinnen. Operative Mißerfolge deprimierten ihn stark, namentlich wenn er sich dabei einen Vorwurf zu machen hatte, und er war in diesem Punkte sehr gewissenhaft. Die Depression hielt andererseits aber auch nicht zu lange an; sonst wäre ja der richtige Chirurg nicht zu denken.

Bei aller Kühnheit im Operieren war M. ein durchaus maßvoller und nach Möglichkeit konservativer Chirurg; auf seinem weisen Maßhalten beruhen zum Teil seine Erfolge. Er war der größte Feind des indikationslosen und unnötigen Operierens und ließ sich nie durch Gründe irgend welcher Art zu solchen Operationen verleiten. Zu einer Probeoperation entschloß er sich stets erst dann, wenn alle diagnostischen Hilfsmittel völlig erschöpft waren, und führte sie auch dann nur aus, wenn begründete Aussicht bestand, dem Patienten durch einen sich anschließenden Eingriff zu nützen. Er verwarf auf das entschiedenste jede Operation aus bloßer diagnostischer Neugier. Neue Operationen wurden auf das sorgfältigste an Leichen und ev. Tieren studiert, ehe sie am Menschen angewandt wurden.

Alles zusammengenommen, stand M. jedenfalls unter den lebenden Chirurgen als Operateur in der allervordersten Reihe, ich glaube auch, unter den Chirurgen aller Zeiten. Es war ein Vergnügen, ihm bei der Operation zuzuschauen.

Eine große Zahl von Operationen, Instrumenten und Apparaten hat er angegeben, resp. modifiziert. Manche machten ihm daraus den Vorwurf der Sucht zum Modifizieren, der aber kaum zu Recht besteht. So hatte auch die Ausführung der Operation an der Mikuliczschen Kinik ebenso wie der Betrieb im Operationssaale überhaupt ein durchaus individuelles Gepräge. Ich bespreche die wichtigeren von M. angegebenen Operationen später bei den wissenschaftlichen Arbeiten.

Von Instrumenten und Operationsvorrichtungen, welche er angab, möchte ich nur folgende anführen:

Operationssaal: Vorbereitungstisch, Operationstisch mit Doppelschraube, Nagelschaber, Zwirnhandschuhe, Handschuhzange, Ausflußhahn-Desinfektionsvorrichtung.

Narkose: Narkotiseurbock, Zungenzange, modifizierter Junkerscher Apparat, Chloroformzungenspatel bei hängendem Kopf.

Bestecke: Infusions-, Tracheotomie-, Laparotomie-, kriegschirurgisches Besteck, letzteres zusammen mit dem jetzigen Oberstabsarzt VOLLBRECHT.

Allgemeine Instrumente: Nadeln zur fortlaufenden Hautnaht und andere, Nahtpinzette, Bronzedraht, Hakenklemme, Drainführer, Troikart zur Probepunktion, Troikart zur Gewebsprobepunktion, Pastenspatel, Glasoliven (Spritzenansätze), Handgebläsepumpe.

Gehirn: Welle, Handgriff, Kreissäge und Fraiser zur Schädeltrepanation, Troikart zur Gehirnpunktion.

Hals: Tonsillenkompressorium, Stilett zur Eröffnung der Kieferhöhle, Schornsteinkanülen aus Glas und Gummi, Schlingendreher mit Griff.

Oesophagus: Schlundsondenmaß mit Klemme, Oesophagoskop, Handgriff zu demselben, Zwischenstück, Ausschalter, Tupferführer, Oesophaguszange, Doppelzange zur Probeexzision, scharfer Löffel, Probepunktionsspritze, Brenner zur Zerkleinerung von Hartgummi (Gebisse), Ringzwickzange, Kardiadilatator, Kardiakanüle, Kasten zum Aufbewahren und Wärmen der Instrumente, Oesophagoskopiertisch mit Doppelschraube.

Brusthöhle: Instrumentarium zur Operation (bei Unter- resp. Ueberdruck), Aspirateur.

Laparotomie: Peritonealklemme, modifizierter Sattelhaken, Bauchspekula, Füllung der Murphyknopfhälften mit Agar, Magen- und Darmkompressorium, Darmquetsche (Enterotrib), Spornquetsche (Kentrotrib), Gallensteinlöffel, Echinokokkuszange, stumpfe gestielte Lebernadel, Klemme für Urethra-Scheidenfistel, Tumorenzange, gestielte Bauchdeckennadel.

Rektum etc.: Salbenspritze aus Glas, Prostatalöffel.

Knocheninstrumente: Winkelelevatorium, Rippenraspatorium, Hüftgelenkslöffel, Knochenschnitzer, Knochenschaber, Kreuzmaß, Skoliosenmaß.

M. hat noch manche andere Instrumente angegeben oder modifiziert, die indes von geringerer oder nur vorübergehender Bedeutung waren.

Die wissenschaftlichen Arbeiten M.s sind überaus zahlreich; ein Verzeichnis führe ich am Schlusse an. Die wichtigsten derselben teilte er auf den Kongressen der deutschen Gesellschaft für Chirurgie, die er fast regelmäßig besuchte, mit; ferner auf den Versammlungen deutscher Naturforscher und Aerzte, im Verein für wissenschaftliche Heilkunde zu Königsberg, in der medizinischen Sektion der schlesischen Gesellschaft für vaterländische Kultur und in anderen Vorträgen. Auffallend ist heutzutage, wo die meisten Chirurgen dem Zuge der Zeit und dem immensen Wachstum des ganzen Gebietes folgend, sich immer mehr spezialisieren, und allgemein anerkannt ist die

Vielseitigkeit M.s. Es ist kaum ein Gebiet, auf dem er sich nicht betätigte und welches er nicht in irgend einer Weise gefördert hätte. M. ist meiner Ansicht nach von den lebenden Chirurgen — ich glaube dabei aber auch noch ein Jahrzehnt zurückgreifen zu können — der letzte gewesen, der es verstand, ein Chirurg allerersten Ranges zu sein und dabei das ganze Fach so zu beherrschen, daß er auf allen Teilgebieten Hervorragendes leistete, und zwar praktisch und wissenschaftlich. Aber auch er hatte natürlich seine Lieblingsgebiete, wie die Magen-Darmchirurgie, den Oesophagus, die Antisepsis. Will man ihn spezialisieren, so muß man ihn unzweifelhaft als Magen-Darmchirurgen bezeichnen.

Seine wissenschaftlichen Arbeiten sind in der Hauptsache in den chirurgischen und allgemein-medizinischen Zeitschriften zerstreut. Ein großer Teil ist auch in den Arbeiten seiner Schüler niedergelegt, die er dazu anregte und die seine Erfahrungen veröffentlichten. Ich kann im folgenden nur auf die wichtigsten seiner Arbeiten eingehen.

Bereits als Assistent Billroths beschäftigte sich M. eingehend mit der Antisepsis (vergl. p. 10). Die Coccobacteria septica und der Spray sind zwar längst überwunden. Das Jodoform und das Glyzerin, für welches er mit aller Energie damals schon eintrat, stellten aber einen dauernden Erwerb dar. Gerade die Mikuliczsche Schule ist noch heutigentags wohl die wärmste Anhängerin der Jodoformglyzerininjektionen bei der Tuberkulose.

Besonderes Gewicht legte er auf die Tamponade der Bauchhöhle mit Jodoformgaze (vergl. p. 44). Ueberhaupt beherrschte er die Tamponade resp. Drainage an allen Körperteilen ganz hervorragend. Er war intensiv bemüht, das Jodoform durch ein stärker antiseptisch und weniger giftig wirkendes Mittel zu ersetzen; ein solches fanden auf seine Anregung hin Heile und Röhmann im Isoform.

Im letzten Jahrzehnt seines Lebens nahm M. die Bestrebungen, die Wundbehandlung zu verbessern, wieder auf und legte seine Anschauungen in zahlreichen Aufsätzen nieder. Nicht etwa als ob ihn schlechte Resultate dazu veranlaßt hätten; er hatte keineswegs ungünstigere Erfolge als andere Chirurgen. Er sah aber, daß alle bisherigen Vorrichtungen nicht im stande waren, eine Infektion sicher zu vermeiden und, wie überall, so stellte er auch hier die höchsten Anforderungen.

Er verglich auf einem Chirurgenkongresse die Bestrebungen, die Bakterien von den Wunden fernzuhalten, mit der Quadratur des Kreises. Wie dieses Problem niemals vollständig lösbar, es vielmehr nur möglich ist, der idealen Lösung immer näherzukommen, so auch hier. Und ihm ist es jedenfalls gelungen, der bisherigen Zahl eine beträchtliche Reihe von Dezimalen hinzuzufügen. Die neuen Bestrebungen, die Wundbehandlung zu verbessern, begann er gerade, als ich 1896 auf der Klinik eintrat, und ich war so in der Lage, ihn hierbei von Anfang

bis Ende zu beobachten. Welche ungeheure Arbeit steckt nicht in dem, was heute so einfach aussieht! Welche enorme Zahl von Versuchen wurden angestellt, welche Unmenge von Kulturen angelegt, wie oft etwas umgestürzt und später von neuem eingeführt! Gerade auf diesem Gebiete machte man ihm den Vorwurf des zu häufigen Wechselns der Anschauung. Er hat mehrmals offen ausgesprochen, daß er weder unbedingter Anhänger der Asepsis noch der Antisepsis sei; sobald ihn jemand überzeuge, was das Bessere sei, würde er der erste sein, es anzunehmen. Noch ohne Antisepsis aufgewachsen, hatte er sich emsig in sie eingearbeitet und sie völlig beherrscht. Allmählich hatte er immer mehr davon fallen gelassen, weil er bei aseptischen Fällen den Schaden und die Nutzlosigkeit der Antiseptica gegenüber der streng durchgeführten Asepsis sah. So war er schließlich ein ziemlich reiner Aseptiker geworden. Antiseptika wurden nur angewandt zur Hände- und Hautdesinfektion (Seifenspiritus), zum Abspülen der Hände während der Operation (Lysol), im Katgut (Formalin, Hofmeister), ferner in der Jodoformgaze. Die Resektion des tuberkulösen Kniegelenks war die einzige aseptische Operation, bei der er mit Sublimat spülte. Aseptiker ist er im wesentlichen bis zuletzt geblieben, wenn er auch an einigen unwesentlichen Punkten wieder Antiseptika eingeführt hatte (z. B. Jodoformseide).

Eines der wichtigsten Gebiete war ihm die Händedesinfektion. Von der Fürbringerschen Methode ausgehend, gelangte er nach vielen Versuchen zum Seifenspiritus und ist ihm treu geblieben. Der Vorteil dieses Mittels: denselben Grad der Keimarmut herbeizuführen bei erheblich kürzerer Dauer der Prozedur, ist heute noch unbestritten. Erwähnt sei auch die feste Bimssteinalkoholseife (Pförringer), die er für Zwecke, in denen es an Wasser mangelt, wie im Felde, reserviert wissen wollte. Die Sorgfalt der Aerzte in der Desinfektion suchte er durch regelmäßige Kontrollimpfungen von den Fingerspitzen, gelegentliche auch von der Haut des Operationsgebietes anzuspornen.

Fest verbunden für alle Zeiten ist mit M.s Namen das Operieren in Handschuhen. Gewiß ist dies vereinzelt (Halsted, Wölfler) bereits früher geschehen. Das Verdienst der konsequenten Durchführung und Verfechtung gebührt aber ihm. Was hat er nicht, namentlich der Handschuhe wegen, für Anfeindungen erlitten! Und heute? Fast alle Gynäkologen und Geburtshelfer operieren und manipulieren in Gummihandschuhen, zahlreiche Chirurgen operieren teils in Zwirn-, teils in Gummihandschuhen. Jeder, der dabei war, wird sich noch der Diskussionen auf den Chirurgenkongressen erinnern und der sich daran anschließenden schriftlichen Fehden. M. war der erste, der behauptete und exakt nachwies, daß es auf keine Weise möglich ist, die Hände und die Haut des Menschen überhaupt keimfrei zu machen und zu

halten; jede Keimfreiheit ist Schein. Wie energisch wurde er deshalb von vielen bekämpft. Es wurde ihm vorgeworfen, die Zwirnhandschuhe seien direkt schädlich, seien Bakterienfänger u. s. w. Und schließlich hat er doch recht behalten. Bei den strengen Aseptikern ist die Frage heute nur die: Zwirn- oder Gummihandschuhe oder beides? M. blieb bei den Zwirnhandschuhen, die er meines Wissens zuerst angewandt hat, wenn er auch immer wieder gelegentlich Gummihandschuhe und andere Mittel versuchte. Nach der amerikanischen Reise 1903 wurden die Gummihandschuhe prinzipiell durchgeführt. Nach etwa einjähriger Anwendung begann er aber schwankend zu werden. Die Resultate waren keineswegs besser geworden, eher schlechter; obwohl schließlich doch eine ziemliche Geschicklichkeit im Umgehen mit den Gummihandschuhen erreicht war, zeigte es sich, daß in der Mehrzahl der Fälle am Ende der Operation Löcher in den Handschuhen waren (Wasserprobe). Das waren die Gründe, warum er zuletzt wieder den Zwirnhandschuhen zuneigte.

Er hat auch eine besondere Art von Zwirnhandschuhen angegeben: da die gewöhnlichen gerade vorn an der Spitze, die doch beim Fühlen das Wichtigste ist, den Treffpunkt der Nähte haben, verlegte er die Naht auf die Rückseite der Finger.

Die Jodtinktur, die M. für die Fingerspitzen (Roux) sowohl wie für das Operationsgebiet eine Zeitlang verwandt hatte, hat er seit Jahren wieder fallen gelassen; neuerdings hat Döderlein sie modifiziert wieder aufgenommen.

Weiter suchte er die Operationskleidung der Aerzte zu vervollkommnen. Manschetten füllten den Raum zwischen den Handschuhen und den Aermeln des Operationsmantels aus, er zog sie den langen Aermeln vor. Daß Gummischuhe, weißleinene Hosen, Operationshemden und Mützen getragen wurden, ist selbstverständlich. Schutzschirme (ursprünglich von Kocher für Strumaoperationen angegeben) trennten bei allen Operationen das Kopfende des Tisches vom Operationsgebiete ab. Gesichtsmasken, bei Bärtigen mit Bartschutz, führte er ein auf Grund der Untersuchungen Flügges und Hübeners; auch die Zuschauer mußten sie eine Zeitlang tragen. Jeder im Innern des Operationssaales Anwesende mußte völlig steril angezogen sein. Alles überflüssige Sprechen war trotzdem noch verboten. Nach Möglichkeit wurde die Berührung mit den Händen im Operationssaale ausgeschaltet, so daß alles durch möglichst wenige Hände ging: der Fußbetrieb fand die ausgedehnteste Anwendung, mit Kornzangen wurde alles zugereicht.

Bei der Operation wurde streng aseptisch vorgegangen; die Instrumente lagen trocken, trocken wurde auch getupft; bei der Bauchhöhle wurde viel gespült, sonst in der letzten Zeit wenig. Auf alle Einzelheiten einzugehen, kann hier nicht der Ort sein. Es ist leicht gesagt, daß dieselben Grundsätze im wesentlichen auch überall

sonst gelten. Ich bin recht viel herumgereist und habe auf Kliniken und Krankenhäusern zugeschaut und beobachtet. Es kommt nicht darauf an, daß Grundsätze gelten, sie müssen auch befolgt werden. Ich habe nirgends dieselbe Exaktheit so allgemein angewandt gesehen wie auf M.s Klinik. Ich will da nur anführen: die Zeitdauer der Desinfektion (Kontrolle durch die Sanduhr), die Kürze der Fingernägel, das Anziehen der Mäntel, Wechseln der Handschuhe, Vermeidung des Berührens nicht mehr sicher oder überhaupt nicht steril gewesener Gegenstände, die gegenseitige Kontrolle, die Kontrolle der Dampfsterilisation durch die Jodpapierstreifen u. s. w. Ich könnte noch eine Anzahl verschiedener Punkte hier anführen, in welchen ich anderswo Verstöße beobachtete. So kam es, daß M.s Klinik als die hohe Schule der Asepsis galt, oft genug hörte ich sie von Fremden so nennen.

Wo die Fernhaltung infektiösen Materiales nicht möglich, die Asepsis auch sonst nicht streng durchzuführen war, da war er unbedingt Anhänger der Antisepsis, so im poliklinischen Betriebe. Daß er im übrigen das allergrößte Gewicht darauf legte, seine Hände nicht erst zu infizieren, ist selbstverständlich. Bei der Operation infektiöser Fälle wurden dicke Gummihandschuhe getragen, bei der Untersuchung aller Körperhöhlen Fingerlinge oder dünne Gummihandschuhe. Die ganze Wundbehandlung wurde ohne Berühren der Hände durchgeführt, alles mittelst Instrumenten, Kornzangen angefaßt. Auch diese Art zu verbinden habe ich nirgends mit derselben Konsequenz durchgeführt gesehen. Dem Neueintretenden, namentlich dem, der bereits anderweitig chirurgisch tätig war, machte gerade dieses Prinzip die größte Mühe, und mancher lernte es überhaupt nie. Eine Zeitlang wurde außerdem noch in Gummihandschuhen verbunden, dies aber der hohen Kosten wegen wieder aufgegeben.

Den primären Wundverschluß, für den M. eine Zeitlang mit größter Energie eintrat (Anschütz), hat er für die Fälle, in denen sich erfahrungsgemäß größere Mengen von Sekret anzusammeln pflegen (Struma, Mamma), später wieder fallen gelassen und hat in solchen Fällen für kurze Zeit drainiert. Bei Verletzungswunden führte er die primäre Wunddesinfektion aus, auch wenn die Verletzung ein- bis zweimal 24 Stunden zurücklag.

M. war der enragierteste Anhänger der Aethernarkose. Als ich auf der Klinik eintrat, war soeben der Aether der häufigen Lungenkomplikationen wegen verlassen worden und nur Chloroform in Verwendung. Um 1900 herum wurde wieder der Aether aufgenommen; einige Chloroformtodesfälle, experimentelle Untersuchungen (Lengemann) und Witzels Aethertropfnarkose veranlaßten ihn dazu. Es ist ein großes Verdienst M.s, die größere „Narkosenbreite“ bei Aetheranwendung, die ungleich geringere Gefährlichkeit des Aethers ein für alle Mal nachgewiesen und das Chloroform damit hoffentlich dauernd ge-

schlagen zu haben, wenn es auch freilich in Deutschland noch immer mehr Anhänger als der Aether zählt. Er bevorzugte unbedingt die Tropfmethode mit der SCHIMMELBUSCH-Maske, Männer erhielten Morphium vorher. Nur zum Notbehelf, da er oft nicht die Geduld und Zeit hatte abzuwarten, bis der Patient auf diese Weise tief narkotisiert war, gestattete er vorübergehend WANSCHERS Schüttelmaske zu nehmen.

Sehr ausgiebigen Gebrauch machte er von der lokalen Anästhesie. Eine Zeitlang führte er auch größere Laparotomien unter ihr aus, wie die Magenresektion und die Gastroenterostomie. Als aber die Pneumonien sich danach nicht minderten (HENLE, GOTTSTEIN), wandte er sie nur noch zu kleinen Laparotomien, wie zur Gastrostomie und zur Anlegung des Anus praeternaturalis, an.

BIERS Rückenmarksanästhesierung hat er, als sie aufkam, längere Zeit benutzt — STUMME publizierte seine Erfahrungen mit derselben — bis auch er sie, als der letzten einer, der unangenehmen Nebenerscheinungen wegen damals aufgab.

Die Arbeit, auf welche M. bis zuletzt vielleicht am meisten stolz war und das mit Recht, behandelt das Genu valgum und stammt aus seiner Jugendzeit, da er Assistent bei BILLROTH war. Er hat lange und emsig daran gearbeitet, zahlreiche Messungen an Gesunden, Kranken und Leichen vorgenommen. Seine Untersuchungen waren grundlegende und epochemachende, wenn sie auch in nebensächlichen Punkten im Laufe der Zeit modifiziert worden sind. Seine Auffassung des Prozesses als Wachstumsstörung an der Epiphysenfuge, seine Meßmethoden (Knieaußen- und Kniebasiswinkel) sind bestehen geblieben. Er hat auch einen Redressionsapparat zur Korrektion des Genu valgum angegeben, der heute zwar nicht mehr bei diesem, wohl aber vielfach bei Kontrakturen Verwendung findet.

Die osteoplastische Fußresektion hat M. selbständig erfunden. Freilich stellte es sich nach einiger Zeit heraus, daß WLADIMIROFF bereits 8 Jahre früher eine analoge Operation angegeben hatte; sie war aber nur in einer russisch abgefaßten Dissertation mitgeteilt und auch in Rußland, jedenfalls aber den Chirurgen des Westens völlig unbekannt geblieben; die Operation trägt daher mit Recht den Namen beider Erfinder.

Für die Kontinuitätsresektion der langen Röhrenknochen bei malignen Prozessen trat er energisch ein, im Gegensatz namentlich zu KÖNIG sen. Er hat dadurch einer beträchtlichen Zahl Menschen eine brauchbare Extremität erhalten; bei richtiger Auswahl der Fälle ist die Resektion jedenfalls außerordentlich segensreich.

Die Patellarnaht empfahl er mit aller Energie. Bekannt ist sein Standpunkt gegenüber der Knochen- und Gelenktuberkulose. Er war da wohl der konservativste unter allen Chirurgen; HENLE hat die ausgezeichneten Resultate der MIKULICZschen Klinik mitgeteilt. Man muß aber auch die Behandlung genau nach M.s Vor-

schriften ausführen, z. B. die der kalten Abzesse und die Injektion der Fisteln mit Jodoformglyzerin, will man die gleichen guten Resultate erzielen. Das Kniegelenk war das einzige, welches er häufiger resezierte. Gelegentlich wurden auch andere Gelenke, namentlich durch das Röntgenbild sicher diagnostizierte und lokalisierte Herde operativ angegangen; die Resultate befriedigten aber meist nicht gegenüber der konservativen Therapie. Mit Freuden griff er zu Biers Stauungshyperämie und kombinierte sie mit seiner bisherigen Therapie.

In der letzten Zeit beschäftigten ihn viel die multiplen Knochenzysten. Auf Grundlage einer Anzahl von Fällen, die er beobachtete, faßte er diese sich im jugendlichen Alter abspielende Krankheit als eine Wachstumsstörung des Knochens auf, der er den Namen Osteodystrophia cystica gab. Er war gerade dabei, eine größere Abhandlung hierüber zu schreiben, als der Tod ihm ein Ziel setzte.

Großes Interesse hatte M. für alle orthopädischen Fragen. Fälle angeborener Hüftverrenkung behandelte er mit Vorliebe. Sein Lagerungsapparat für ganz kleine Kinder war freilich längst außer Gebrauch. Auch sein Schnitt zur blutigen Operation und sein Instrument zur Aushöhlung der neuen Pfanne kamen in den letzten Jahren nicht mehr zur Anwendung, da er, wie die meisten, die blutige Operation nicht mehr ausführte.

Für den angeborenen Schiefhals hatte er eine eigene Operation, die Exstirpation des Muskels samt der hinteren Faszie, angegeben, heute noch das einzige Mittel zur Heilung in manchen schweren Fällen. In leichteren Fällen hat auch er in den letzten Jahren zunächst die geringeren Eingriffe versucht. Bekannt ist seine Theorie, welche den Prozeß als Myositis auf dem Boden des Trauma auffaßt.

Sein Skoliosometer ist längst übertroffen. Das Kreuzmaß, ein Hilfsmittel zur Ausmessung pathologischer Stellungen des Hüftgelenks, stammt von ihm.

Mit der Breslauer Turnlehrerin Frau Tomasczewski zusammen hat M. eine Monographie über „die orthopädische Gymnastik gegen Rückgratsverkrümmungen und schlechte Körperhaltung“ geschrieben, ein populär gehaltenes Buch für Aerzte und Erzieher, speziell Turnlehrer. Er hatte schon seit Jahren, bereits in Königsberg, das Material dazu gesammelt.

Dann hat er seines verstorbenen Freundes Nicoladoni hinterlassene höchst wertvolle Studien über die Anatomie und den Mechanismus der Skoliose mit einem Vorwort versehen und herausgegeben.

Mit großer Vorliebe und Geschick führte M. alle plastischen Operationen aus und hat auch manches auf diesem Gebiete publiziert (Transplantationen, Nasen-, Blasenplastik, suprasymphysäre Peniseinpflanzung u. s. w.).

Zur Heilung des angeborenen Wasserkopfes hat M. die

Methode der permanenten subkutanen Drainage des Ventrikels mittelst Goldröhre angegeben (mitgeteilt durch Henle); einen Fall dadurch zu heilen, gelang auch ihm nicht.

Er hat eine Methode, den III. Trigeminusast an der Schädelbasis zu erreichen, ersonnen unter extrabukkaler temporärer Resektion des Unterkieferastes. Auf demselben Wege schaffte er sich auch Zugang zur seitlichen Pharynxwand.

Sehr interessierten M. alle die Schilddrüse betreffenden Fragen. Seine Methode der Kropfresektion ist bekannt: aus mehreren Gründen resezierte er im allgemeinen beidseitig und verwarf wenigstens die prinzipielle Exstirpation der einen Seite. Die chirurgische Behandlung der Basedowschen Krankheit förderte er, indem er als einer der ersten auch hier für die Resektion, in schweren Fällen zunächst für die Gefäßunterbindung eintrat. Bei der medikamentösen Behandlung des Kropfes wies er nach, daß die ungefährliche Thymussubstanz dasselbe leistet wie die nicht gleichgültige Schilddrüsensubstanz. Vergeblich bemühte auch er sich, das Myxödem durch Implantation von Schilddrüsengewebe zu heilen.

Die die Mundhöhle und deren Nachbarschaft betreffenden Erkrankungen waren eines seiner Lieblingsgebiete; er stellte solche Fälle auch besonders gern und ausführlich vor. Dabei zeigte er dann die schönen Tafeln aus dem Atlas der Krankheiten der Mund- und Rachenhöhle, den er gemeinsam mit Michelson 1892 herausgegeben hatte. 1898 erschienen die „Krankheiten des Mundes", zusammen mit W. Kümmel. M. hatte bei seinem Tode bereits alles zu einer zweiten Auflage vorbereitet und viel Material dazu gesammelt. In dem von P. Heymann herausgegebenen Handbuch für Laryngologie und Rhinologie bearbeitete er die Neubildungen des Rachens und des Nasenrachenraumes. Daß seine erste wissenschaftliche Arbeit das Rhinosklerom behandelte und ganz vorzüglich war, besprach ich bereits (s. p. 7). Er zeigte dabei, daß er es verstand, histologisch zu arbeiten. Mikulicz-Zellen werden noch heute die mit den Bacillen vollgestopften, eigentümlich gequollenen, auf das 4—6-fache gewöhnlicher Zellen vergrößerten Leukozyten genannt.

Zur Behandlung des Empyems der Kieferhöhle hat M. empfohlen, mittelst eines von ihm angegebenen rechtwinklig abgebogenen Stiletts die Höhle von der seitlichen Nasenwand aus zu eröffnen und dann offen zu halten. Ich möchte weiter sein Kompressorium für Blutungen aus der Tonsille und die Schornsteinkanülen aus Glas oder Gummi zur Behandlung der Larynx- und Trachealstenosen von der Tracheotomiewunde aus anführen.

Die symmetrische Hypertrophie der Tränen-, Speicheldrüsen u. s. w. trägt den Namen Mikuliczsche Krankheit, da er sie zuerst beschrieben hat. Er faßte sie schließlich als eine Form der

Pseudoleukämie auf und behandelte sie erfolgreich mittelst Röntgenstrahlen.

Das Gebiet, auf welchem M. sich mit ganz besonderer Vorliebe betätigte, welches seiner Klinik auch das verhältnismäßig größte Material lieferte, ist der Verdauungstraktus. Seine Bestrebungen, den Oesophagus der direkten Besichtigung zugängig zu machen, gehen bis auf seine Assistentenzeit zurück. Er hat zusammen mit dem vorzüglichen Instrumentenmacher Joseph Leiter in Wien das erste brauchbare Oesophagoskop hergestellt. Die Versuche, namentlich seitens Killians, ihm dieses Verdienst streitig zu machen und die Priorität Kussmaul zuzuschieben, der sie niemals beansprucht hat, sind völlig unberechtigt, wie auch Gottstein in diesem Bande nachweist. Nach einer längeren Pause nahm M. Ende der neunziger Jahre die Oesophagoskopie wieder auf und brachte das Instrumentarium und die Technik zusammen mit Gottstein auf einen so hohen Grad der Vollendung, daß wir heute in seinem Oesophagoskop ein wirklich brauchbares und in der Hand des Geübten ungefährliches Instrument besitzen, welches in vielen Fällen von Erkrankung der Speiseröhre einfach unentbehrlich ist. M. ruhte auch nicht, über die Frage der Gastroskopie nachzugrübeln und das Instrument, welches er konstruiert hatte, weiter zu verbessern. Die Resultate befriedigten indes nicht; am wenigsten ihn selbst. Doch hoffte er auch da im Laufe der Zeit das Beste. Als praktische Resultate der Oesophagoskopie will ich nur die Entfernung von Fremdkörpern, die sichere Diagnosenstellung unklarer Fälle, die Probeexzision, die Auffassung und Behandlung des Kardiospasmus und der sackartigen Dilatation anführen. Unbestritten dürfte er der beste Kenner der Erkrankungen der Speiseröhre und der beste Oesophagoskopiker der Welt gewesen sein.

Als eine der Aufgaben seines Lebens hatte sich M. die radikale Operation des Speiseröhrenkrebses gestellt. Den des alleruntersten Abschnittes, der Kardia, hat er einige Male, freilich ohne Erfolg, operativ angegriffen. Jedenfalls war hier die Frage technisch gelöst. Auch am Krebs des thorakalen Abschnittes versuchte er sich einmal, die Exstirpation gelang, der Patient erlag aber am folgenden Tage. Seine Bemühungen, dem hier sitzenden Krebse beizukommen, führten bekanntlich zur Konstruktion der pneumatischen Kammer (Unterdruck) durch Sauerbruch, der epochemachenden Erfindung, die Anstoß gab zu einer Menge weiterer Probleme: zum Operieren mit Ueberdruck, zu ungeahntem Operieren in der Brusthöhle überhaupt, zur Inangriffnahme zahlreicher physiologischer Fragen, die zum größten Teil noch ihrer Lösung harren. Für die Sauerbruchsche Kammer zeigte M. das denkbar größte Interesse. Er operierte häufig an Tieren noch in der ursprünglichen kleinen Kammer, er interessierte sich lebhaft für den Bau der großen Kammer im Operationssaale und alle weiteren technischen Verbesserungen derselben.

Er sann über die neuen Operationsmethoden, die durch die Kammer ermöglicht wurden, nach und konstruierte zahlreiche Instrumente zur Operation am Thorax und in der Tiefe. Zur Nachbehandlung des Empyems konstruierte er eine kleine Kammer, Aspirateur, die dem Patienten angeschnallt und dann luftleer gepumpt wurde.

Die Genugtuung, selbst in einem Falle den Krebs der thorakalen Speiseröhre auch nur mit vorübergehendem Erfolg exstirpiert zu haben, hat M. freilich nicht gehabt. Alle Fälle, die er in der Kammer operierte, lagen ungünstig, und Anderen ist es bisher nicht besser ergangen.

Die Technik der Laparotomie, sowie der Operationen am Magendarmkanal verdankt M. außerordentlich viel. Zusammen mit mir bearbeitete er im Handbuche der praktischen Chirurgie das „Allgemeine über die Laparotomie", und die „Verletzungen und Erkrankungen des Magens und Darms" (mit Ausnahme der Perityphlitis, des Ileus und des Mastdarms).

Seine Methode der Tamponade der Bauchhöhle nach Operationen stellt einen der größten Fortschritte auf dem Gebiete der Laparotomie dar. Sie war es, die in Verbindung mit der Antisepsis und Asepsis für viele Fälle erst die Kühnheit und die Erfolge der heutigen Bauchchirurgie ermöglicht hat. Ursprünglich zur Ausschaltung toter — von Peritoneum nicht bedeckter — Räume aus der übrigen Bauchhöhle angegeben, wurde sie bald vielseitig verwandt: zur Drainage überhaupt, zur Herausleitung von Sekreten durch die sonst intakte Peritonealhöhle, zur Sicherung des Verlaufes von Magendarmnähten, zur Blutstillung. Der Mikulicz-Tampon (Jodoformgazebeutel mit einem vom Mittelpunkte ausgehenden Seidenfaden), ist weltbekannt, wenn er auch natürlich heute vielfach modifiziert, nicht zum wenigsten von M. selbst, angewandt wird.

Auch die zielbewußte Anwendung der temporären Tamponade, die überhaupt erst den aseptischen Verlauf der an sich ja keineswegs aseptischen Operationen am Magendarmkanal sicherte, stammt meines Wissens von M. Er führte die temporäre Tamponade mit einer Exaktheit aus, wie ich das sonst nirgends sah; er benutzte dazu seine sogenannten Perltücher.

Eine rationelle Einteilung der Peritonitis, die Aufstellung der progredient eitrigen Form, stammt von ihm. Dem Auftreten der operativen Peritonitis suchte er durch Vermehrung der Widerstandsfähigkeit des Bauchfelles vorzubeugen. Nukleinsäureinjektionen hatten sich da als das wirksamste Mittel erwiesen (Miyake, Renner).

Sehr intensiv war M. lange Zeit bemüht, dem Auftreten der Pneumonien nach der Laparotomie, die sich, wie überall, auch auf seiner Klinik mit erschreckender Häufigkeit und dezimierender Mortalität einstellten, entgegenzuarbeiten. Wärmezufuhr, heizbare Operationstische

— Ersetzung der Narkose durch die lokale Anästhesierung — Atemgymnastik u. s. w. wurden versucht. Schließlich hörten die Pneumonien auf, obwohl obige Hilfsmittel größtenteils wieder fortgelassen wurden.

Am Magen hat er die Pyloroplastik angegeben, unabhängig von Heinecke, der sie ein Jahr vorher ausführte, aber nur in einer Doktordissertation, die unbekannt blieb, veröffentlichte. Die Operation, mit deren Inaugurierung M. ein ähnliches Mißgeschick hatte wie mit der osteoplastischen Fußresektion, trägt daher den Namen Heinecke-Mikulicz, um so mehr als letzterer ihr auch den Namen Pyloroplastik gab. Wenn auch M. selbst in den letzten Jahren ihre Anwendung sehr eingeschränkt hat, so wird diese Operation heute von den meisten Chirurgen doch wohl zu stiefmütterlich behandelt.

Die Therapie des Magengeschwürs hat er wesentlich gefördert: er hat zuerst über eine größere Reihe von Resultaten berichtet und strikte Indikationen zur Behandlung aufgestellt, die, wie der letzte Chirurgenkongreß gezeigt hat, auch heute noch im wesentlichen dieselben sind. Der Begriff Circulus vitiosus stammt meines Wissens von M. Er ist der erste, der eine Magenphlegmone operativ geheilt (Lengemann), der erste, der einen Fall von Magenperforation durch Operation gerettet hat (1885).

Ueber die größte Erfahrung von allen Chirurgen verfügte er beim Magenkarzinom. Die Zahl der auf seiner Klinik exstirpierten Krebse, 185, wurde von keinem Anderen erreicht. Weit wichtiger ist jedoch, daß er die Methoden der Resektion, die Ausräumung der Lymphdrüsen, die Indikation zur Operation außerordentlich gefördert hat. Eine Modifikation der II. Billrothschen Methode der Resektion trägt den Namen Krönlein-Mikulicz. Ist es nicht ein tragisches Geschick, daß gerade er, der so manchen dem sicheren Tode an Magenkrebs entriß, diesem Leiden erliegen mußte, und daß er gerade bei sich selbst „zu spät!“ sagen mußte, als er den Tumor entdeckte? M. scheint mir ein Beispiel dafür zu sein, was verfeinerte Untersuchungsmethoden, ein brauchbares Gastroskop und, solange wir das nicht besitzen, auch nur die häufigere Anwendung der Probelaparotomie hier noch leisten könnte; denn er hatte bereits ½ Jahr früher, freilich nur vorübergehend, Magenbeschwerden und ließ sich wegen der Befürchtung eines ernsten Leidens untersuchen (vergl. p. 5).

In diesem Bande erscheint die Zusammenstellung seiner Fälle von Magenresektion wegen Karzinom. M. hatte dem Verfasser Makkas die Arbeit noch eigenhändig übertragen. Die direkten operativen Resultate sind mäßig gut, 30 Proz. Mortalität; die Dauerresultate sind aber weit besser, als wir erwartet hatten. Wie hätte sich M. über dieselben gefreut! Sie ermächtigen jedenfalls zu den besten Hoffnungen, namentlich wenn die Fälle künftig früher zur Operation kommen. (Vergl. die Arbeit A. Hoffmanns in diesem Bande.)

Dem Darmkarzinom rückte M. mit derselben Energie zu Leibe. Ich möchte da nur seine Methode der mehrzeitigen Darmresektion, die Vorlagerungsmethode anführen, die heute das sicherste Verfahren ist, den Dickdarm, an dem der Krebs ja fast ausschließlich vorkommt, zu resezieren. Freilich dauert sie länger und erspart auch dem Kranken nicht das unangenehme Stadium des Kunstafters. Dafür ist aber die Mortalität eine ungleich geringere. Und die ungünstigen Resultate, die übrigens denen anderer Operateure keineswegs nachstanden, waren es gewesen, die M. veranlaßten, die primäre Resektion, die heute noch meist geübt wird, aufzugeben.

Ferner gab er ein Verfahren zur Behandlung der chronischen Invagination an, eine Methode zur Radikaloperation der Schenkelhernie (Göbel); die Hämorrhoiden exzidierte er nach der von ihm modifizierten Whiteheadschen Methode, nach einer analogen den prolabierten Anus, inkl. Rektum.

Mit den Erkrankungen des Pankreas, namentlich den Verletzungen und entzündlichen Prozessen, beschäftigte sich M. in den letzten Jahren erfolgreich. Die Behandlungsmethode, die er für die Fälle von angeborener Blasenspalte, in denen die vorhandene Blasenfläche sehr klein ist, empfohlen hat, nämlich ein ausgeschaltetes Darmstück in die Blase einzubeziehen, hatte Rutkowski bereits einen Monat zuvor ausgeführt und auch früher publiziert. M. empfahl diese Operation mehrzeitig, Rutkowski hingegen sie einzeitig auszuführen.

Weiter will ich dann die suprasymphysäre Peniseinpflanzung (H. Wagner) anführen. M. war einer der ersten, der sich in Deutschland der Prostatektomie zuwandte und mittelst derselben ausgezeichnete Erfolge erzielte; in Amerika hatte er die Operation gesehen und schätzen gelernt.

Daß ein nicht unerheblicher Teil von M.s wissenschaftlicher Tätigkeit in den Arbeiten seiner Schüler niedergelegt ist, sagte ich bereits. Das Wichtigste von dem, was speziell sein geistiges Eigentum ist, führte ich auch schon an.

M. verlangte, daß jeder seiner Schüler stets mindestens mit einer wissenschaftlichen Arbeit beschäftigt war. Meist regte er selbst zu diesen Arbeiten an. Er machte es ähnlich wie sein Lehrer Billroth: er gab nur ungefähr die Gesichtspunkte an, verlangte im übrigen, daß der Betreffende sich selbst den Kopf zerbrach. Nach einiger Zeit erkundigte er sich dann nach dem Stande der Arbeit; regelmäßig tat er dies, ehe er in die Ferien ging. Wer nicht wissenschaftlich arbeitete, hatte keine Aussicht, bei ihm weiterzukommen. Als charakteristisch für die Art, wie er Arbeiten verteilte, greife ich folgendes heraus: M. erkannte als das Haupthindernis für die erfolgreiche Resektion des Krebses der thorakalen Speiseröhre die komplizierende Verletzung der Pleuren. Er stellte daher Dr. Sauerbruch, dessen Begabung er bald

erkannt hatte, das Thema, darüber nachzudenken und zu arbeiten, wie sich die schädlichen Folgen des Pneumothorax vermeiden ließen. Mit welcher Energie Dr. SAUERBRUCH alle Hindernisse, die sich in den Weg stellten, überwand und in wie glänzender Weise er die Aufgabe löste, ist bekannt. Aeltere Schüler ließ M. auch gern ihre eigenen Wege gehen, doch mußte er stets wissen, was sie arbeiteten.

Von Schülern und Doktoranden ließ er auch Zusammenstellungen und Statistiken über operative Resultate seiner Klinik mitteilen; die wichtigsten behielt er sich selbst vor. Eine große Statistik über seine 10-jährige Tätigkeit in Breslau, die er zusammen mit allen derzeitigen Schülern begonnen hatte, gab er auf, als er sah, daß die ungeheure Arbeit, die das Unternehmen darstellte, den Wert doch nicht aufgewogen hätte.

Die Nachforschung nach den Resultaten in den statistischen Arbeiten wurde seit Jahren mit einer Energie und Konsequenz betrieben, wie sie mir von anderen Kliniken — mit Ausnahme der KRÖNLEINschen, das Magenulkus betreffend und kürzlich mitgeteilt — nicht bekannt ist. Verlief die Nachfrage bei den Patienten, den auskunftgebenden Angehörigen und behandelnden Aerzten negativ, so wurde die Mithilfe der Standesämter, Bürgermeister und Polizeibehörden in Anspruch genommen. Es gelang so, fast lückenlose Statistiken zu erhalten, und nur solche haben ja wirklichen Wert. Leider wurde die Vollständigkeit der Statistiken oft dadurch unmöglich, daß ein Teil der Kranken aus Rußland stammte und so die Nachforschung durch die Behörden nicht möglich oder erfolglos war.

Von solchen zusammenfassenden Arbeiten möchte ich folgende anführen:

Tetanusantitoxinbehandlung, Aktinomykose — Transplantation, Aneurysmen —, Wundbehandlung, Röntgenbehandlung.

Rückenmarksanästhesie, lokale Anästhesie, Pneumonie nach Laparotomie.

Schädelfraktur, Durahämatom, Trigeminusneuralgie, — Spina bifida.

Lippenkarzinom, Hasenscharte, Gaumenspalte, Kiefergeschwülste.

Zungenkarzinom, Oesophagus- und Bronchialfremdkörper, Kropfoperationen und Basedow, Schiefhals.

Mammakarzinom, Empyem und Thorakoplastik.

Magengeschwür und -Krebs, peptische Jejunalgeschwüre, Gastrostomie, Gastroenterostomie, — Jejunostomie.

Ileus, inkarzerierte Hernien, Mesenterialgefäßverschluß und -tumoren — Hämorrhoiden, Rektumkarzinom.

Gallenblase, TALMAsche Operation, Pankreaszysten.

Penis- und Hodentumoren, Urethralstrikturen — Blasensteine und -Fremdkörper, -Tumoren, -Ruptur — Bottini und Prostatektomie.

Hüftluxation, Genu valgum, Patellarfraktur, Frakturbehandlung,

Tuberkulose der Knochen und Gelenke, Mißbildungen, Extremitätengangrän, periphere Lähmungen, Sehnen- und Nervennähte.

An den Diskussionen in wissenschaftlichen Versammlungen nahm M. regen Anteil und legte auch hier einen Teil seiner Erfahrungen nieder. Dann hielt er in Breslau sogenannte Referierabende, an denen außer seinen Schülern auch die wissenschaftlich Strebsamen der anderen Kliniken und Institute teilnahmen. Diese Abende verliefen höchst anregend und waren für die jüngeren Leute eine vorzügliche Schule des Redens und Diskutierens. M. verstand es, auch auf ihm verhältnismäßig fernliegenden Gebieten über der Situation zu sein, durch hingeworfene Blitze spornte er zum Nachdenken an und veranlaßte Debatten. Da die verschiedenen medizinischen Fächer hier vertreten waren, kamen gerade die Grenzgebiete der Chirurgie hauptsächlich zur Sprache.

Er bezweckte durch die Referierabende sich und seine Schule auf dem Laufenden über alles wichtigere Neue und über alle schwebenden Fragen zu halten; wollte er doch, daß seine Klinik in jeder Beziehung auf der Höhe stehe. Wenn er auch selbst viel las, war es ihm natürlich bei dem heutigen Umfange der Literatur nicht möglich, auch nur die chirurgische vollständig zu verfolgen.

Er war ein scharfer Kritiker gegenüber den eigenen, der Schüler und Anderer Arbeiten, Erfolgen und Neuerungen. Was nur irgend brauchbar erschien von neuen Methoden, prüfte er als einer der ersten nach und teilte seine Erfahrungen mit.

Wie M. überhaupt schriftstellerisch außerordentlich fruchtbar tätig war, so auch redaktionell. Er gab zusammen mit Naunyn die „Mitteilungen aus den Grenzgebieten der Medizin und Chirurgie“ heraus, etwas völlig neues, ein Unternehmen, welches anfangs gewiß gewagt erschien, welches heute eine der angesehensten, verdienstlichsten Zeitschriften, die wir besitzen, darstellt (vgl. p. 12). Januar 1896 war das erste Heft erschienen; mit dem Nachrufe, den Naunyn dem Freunde und Mitarbeiter schrieb, schloß der 14. Band. M.s Kopfe entsprang, wie Naunyn in seinem Nachrufe auch schreibt, die Idee dieser Zeitschrift, welche den Internen und Chirurgen einander näher bringen, in welcher der eine für den anderen schreiben soll. Die Mitteilungen aus den Grenzgebieten ins Leben gerufen zu haben, betrachte ich als eine der größten Leistungen M.s. Er hat dadurch den Anstoß gegeben, den Grenzgebieten auch anderer Fächer die Aufmerksamkeit zuzuwenden.

Dann gab M. zusammen mit v. Bergmann und v. Bruns das „Handbuch der praktischen Chirurgie“ heraus, welches soeben, diesmal ohne ihn, in dritter Auflage erscheint. Seit etwa 1 Jahr war er der chirurgische Herausgeber der von Richard v. Volkmann begründeten Sammlung klinischer Vorträge; er war Mitherausgeber von Bruns „Beiträgen zur klinischen Chirurgie“. Ein neues großes Unternehmen, welches er geplant hatte: eine internationale

chirurgische Zeitschrift, welche gleichzeitig in den drei Weltsprachen deutsch, englisch, französisch erscheinen und über die gesamte chirurgische Literatur referieren sollte, wird wohl infolge von M.s Tod nicht zur Ausführung kommen.

M. beherrschte die Sprache meisterhaft nicht minder im Wort als wie in der Schrift. Er war klar und prägnant im Ausdruck; größtes Gewicht legte er bei sich und bei seinen Schülern auf den Stil. Er selbst las des Stiles wegen von Zeit zu Zeit deutsche Klassiker, namentlich GOETHE. BILLROTH war offenbar von großem Einfluß auf die Güte seines Stils gewesen. Ich war bereits viele Jahre bei M., als er mir eine Arbeit, die mir stilistisch gut schien, recht ärgerlich zurückgab mit dem Bemerken, es sei ein schauderhafter Stil; ich solle ein gutes Buch lesen, GOETHE oder noch besser eine ältere Auflage der „allgemeinen Chirurgie" von BILLROTH; dann solle ich das Ganze noch einmal umarbeiten. Ich kaufte mir das Buch, las viel darin und übergab M. nach einiger Zeit die Arbeit wieder. Als er sie mir zurückgab, war er zufrieden und bemerkte: „Ich sehe, Sie haben den BILLROTH gelesen". Und ich muß heute zugeben, wenn ich die erste und letzte Fassung der Arbeit vergleiche, er hatte recht. Solange es überhaupt möglich war, noch bei der letzten Korrektur, feilte er an seinen Arbeiten. Ich wunderte mich oft über die Geduld der Verleger; denn häufig änderte er die erste Korrektur derart, daß es auf einen völligen Neudruck herauskam.

M. war nicht das, was man einen guten Redner nennt. Von kleiner Gestalt, machte er, namentlich im Anfang seiner Reden und auf den, der ihn nicht näher kannte, einen etwas zaghaften, hastigen, nervösen Eindruck. Daß hierzu das Zucken des Gesichtes noch beitrug, welches bei solcher Gelegenheit stärker war als gewöhnlich, liegt auf der Hand. Sein Organ war nicht sehr laut, so daß er in großen Räumen zu leise sprach. Hinzu kam, daß er bei längeren Reden auch viel auf das Manuskript sah.

Diese Fehler wurden aber reichlich ausgeglichen durch das Gediegene, das er brachte. Stets war es wohldurchdacht und durchgearbeitet. Seine Reden machten so gelesen in der Regel mehr Eindruck als gehört.

Fasse ich M.s Bedeutung als Chirurg zusammen, so möchte ich sagen: Er hat die Chirurgie auf fast allen Gebieten gefördert; seine größten Verdienste sehe ich auf dem der Asepsis, der Oesophagus-erkrankungen, der Magen-Darmchirurgie. Er hat eine Klinik organisiert, die eine Musteranstalt darstellt. Er hat eine Schule begründet, als deren Charakteristika ich neben der Beherrschung der ebenerwähnten Gebiete noch folgendes hervorheben möchte: Versuch, bei einer gewissen Spezialisierung doch alle Gebiete der Chirurgie zu beherrschen; Be-

schäftigung mit den Grenzgebieten der Chirurgie — Betrachtung des chirurgischen Kranken als ganzer Mensch, menschliche Behandlung desselben — eine besondere Technik und eigene Methoden des Operierens, Technik des Verbindens — konservative Behandlung der Tuberkulose — straffe Organisation des Betriebes.

Wer M. ganz kennen lernen wollte, durfte ihn aber nicht allein in der Klinik und bei der medizinischen Tätigkeit beobachten; er mußte ihn sehen in seinem behaglichen schönen Hause und Garten zu Breslau, in seinem Landhause in Polsnitz, auf der Jagd oder auf den Ferienreisen. Da, außerhalb Breslaus, waren alle Sorgen des Amtes, der Patienten vergessen, da war er nur Mensch. Da sah man, wie einfach und anspruchslos er war. Nur in Bezug auf die Zubereitung der Speisen und das verwandte Material stellte er die höchsten Anforderungen und war darin oft schwer zu befriedigen. In Essen und Trinken war er mäßig, er rauchte viel, meist einfache holländische Zigarren (Delft), denen wir, die Aerzte der Klinik, nach Möglichkeit aus dem Wege gingen; M. hatte dies auch wohl bemerkt. Am natürlichsten war er im Kreise seiner Familie, ohne fremde Zuschauer. Mit den Jüngsten und den Aeltesten spielte er umher und war jung mit der Jugend. Er liebte es überhaupt, wenn bei seinen Vergnügungen möglichst viele der Seinen um ihn waren, auch auf Reisen.

Er war ein Freund allen Sports, namentlich liebte er die Jagd, das Tennisspielen, Kegeln, Radeln; ferner Schlittschuhlaufen, Schwimmen, Bergsteigen. Besonders gern reiste er. Schon die auswärtigen Konsultationen, die ihn oft weit ins Ausland führten, namentlich nach Rußland, waren ihm eine Erholung. Er vertrug die Eisenbahnfahrt ausgezeichnet, arbeitete intensiv dabei, schlief vorzüglich und empfand das Reisen direkt als Ruhe, da er hier nicht, wie am Orte seiner Tätigkeit, abgehetzt war. Selten war er so vergnügt, wie bei solchen Gelegenheiten. Ich erinnere mich stets mit Freude einer Konsultationsreise im November 1901 nach Moskau, auf der mich M. mitnahm, noch ehe ich seiner Familie nähergetreten war. Auf jeder Station stiegen wir aus und gingen schnellen Schrittes auf und ab, dasselbe tat er auch während der Fahrt in dem langen Gange des Eisenbahnwagens. Er leistete dadurch seinem großem Bewegungsdrange Genüge. Dabei erzählte er mir folgende Episode. Als er vor einiger Zeit auf einer Konsultationsreise in Rußland es ebenso machte, standen auf einer Station mehrere Arbeiter zusammen und schauten ihm zu. Voraussetzend, daß er, in dem sie den Ausländer erkannten, kein russisch verstände, unterhielten sie sich über ihn: „Ich glaube, er ist verrückt," sagte der eine, „daß er so herumrennt". „Verrückt glaube ich nicht," erwiderte der andere, „er wird aber nichts Gescheites zu tun haben;

wenn er ordentlich zu arbeiten hätte, wie wir, würde er nicht so herumlaufen."

In den Ferien erholte er sich stets lange und glänzend von den Anstrengungen des Semesters. Es hielt ihn nie lange an einem Ort, auch nicht im schönen Polsnitz. Nach neuen Eindrücken verlangte es ihn. Seine Vergnügungsreisen führten ihn weit herum: nach dem Nordkap und nach England, nach Madeira und Nordafrika, Kleinasien und die Türkei. Mit seinem Freunde Chun machte er auch seiner Zeit den Anfang der Tiefseeexpedition auf der Valdivia mit.

M. führte in Breslau was man so nennt ein großes Haus, und die Ersten aller Kreise gingen bei ihm aus und ein. Es ist zu verwundern, wie er bei seiner anstrengenden praktischen und wissenschaftlichen Tätigkeit so viel Zeit für gesellschaftliche Interessen fand. Und auch sonst interessierte er sich auf das lebhafteste für alles Schöne und Gute, für alle Künste, namentlich aber für die Musik. In ihr fand er, wenn er in Breslau war, die schönste Erholung; sie entriß ihn im Nu jeder Trübsal. Spät in der Nacht, wenn er mit seiner Arbeit fertig war, setzte er sich an den Flügel und spielte, mit Vorliebe Brahms oder Wagner, Beethoven oder Bach, seinen besonderen Liebling. Selten spielte er vor Fremden, gern vor Freunden, am liebsten im Kreise seiner Familie.

An allem Musikalischen in Breslau nahm er lebhaften Anteil. Er war im Vorstande des Orchestervereins. Ungern ließ er sich einen musikalischen Genuß entgehen, viele der berühmten Musiker, die nach Breslau kamen, sah er in seinem Hause. Häufig besuchte er die Festspiele in Bayreuth. M. ist ein Beweis, wie man bei feinem Musikverständnis Gegensätze, wie Wagner und die anderen vorhin angeführten Komponisten, lieben und in sich vereinen kann.

M. war ganz hervorragend musikalisch begabt, und zwar sowohl, was das Musikverständnis als was die Ausübung — Klavier — betrifft. Er hatte sich sogar eine Zeitlang mit dem Gedanken, Musiker zu werden, getragen. Doch kam dies nie ernstlich in Erwägung; die kurze Fingerspannung verbot es; auch hätte der Vater es nie zugelassen.

Er spielte gut Klavier. Sein Spiel war nicht brillant und bravurös, sein technisches Können entsprach nicht immer seinem geistigen Wollen. Doch auch hier ging er von großen Gesichtspunkten aus, griff das Wesentliche, worauf es musikalisch ankam, mit Sicherheit heraus, und so gewährte auch seine technisch nicht immer vollkommene Leistung doch stets einen vollen Genuß; sie stellte gewissermaßen eine tönende Brücke zwischen dem Zuhörer und Komponisten her. Ihm selbst bereitete es eine reine Freude, die geistige Arbeit des Autors nachzuempfinden, ihn zu ergründen und zu interpretieren. Völlig versagt war

ihm die Gabe des Komponierens, obwohl er sich in jungen Jahren auch darin versuchte.

M.s Gattin stand ihm an musikalischer Begabung nicht nach, und auf die Kinder haben sich die Gaben der Eltern teils mehr, teils weniger vererbt, auf einen Sohn anscheinend sogar in verstärktem Maße. So durchwebte Musik, Klavierspiel und Gesang das ganze Haus.

Alles Gute und Schöne liebte er und begeisterte sich dafür, allem Häßlichen und Gemeinen war er abhold. Für Humor und Witz am rechten Platz war er stets zugänglich und konnte in Gesellschaft nicht wenig dazu beitragen. Heiterkeit war ihm eine Erquickung; dem Trübsinn ging er gern aus dem Wege.

Zahlreiche Freunde besaß er, denen er selbst auch ein guter treuer Freund war. Ueberhaupt erwarb er sich meist schnell die Sympathien derer, mit denen er in Berührung kam.

M. war klein von Gestalt; in den letzten Jahren hielt er sich ein wenig nach vorn übergebeugt und erschien dadurch noch etwas kleiner, als er wirklich war. Er war breitschulterig. In der Jugend sehr mager, war er seit den mittleren Jahren stets im besten Ernährungszustande, ohne korpulent zu sein. Er war muskulös, Freund von Körperübungen; er war von großer körperlicher Gewandtheit und besaß einen kräftigen Körperbau.

Daß er mit 21 Jahren einen Typhus, mit 44 Jahren eine Hämorrhoidenoperation durchmachte, besprach ich bereits. Er besaß eine außerordentliche Neigung zu katarrhalischen Affektionen der oberen Luftwege: Schnupfen, namentlich Heuschnupfen, Laryngitis, Tracheitis, Bronchitis; auch zu Angina. Er fieberte leicht dabei und wurde dadurch häufig an das Bett gefesselt.

Stets hatte M. einen empfindlichen Magen. Er besaß einen ganz außergewöhnlich feinen Geschmacks- und Geruchsinn; was ihm nicht behagte, vertrug er schlecht. Er reagierte darauf mit Migräneanfällen, die nur sehr selten auch ohne jede Veranlassung auftraten. Daß er seit Jahrzehnten ein Magengeschwür hatte, auf dessen Grund das Karzinom entstand, glaube ich nicht. Das Aussehen des Geschwürs ließ zwar diese Möglichkeit sehr wohl zu. Es ist aber doch höchst unwahrscheinlich, daß sich M. mit demselben andauernd so wohl gefühlt hätte und stets derart leistungsfähig gewesen wäre; er hat ja niemals wirkliche Magenbeschwerden gehabt.

An dem Blepharospasmus nictitans, der jedem, der ihn zum ersten Male sah, besonders auffiel, litt er seit der Jugend. Im Laufe der Jahre hat derselbe sich etwas gesteigert; sonst nahm er bei Erregungen zu, beim Operieren ab.

M. besaß schöne, edle, geistreiche Züge. Wer einmal mit ihm gesprochen und ihm in die klugen und hellen blauen Augen geschaut hat, wird ihn gewiß nie vergessen.

Ganz außergewöhnlich war seine Arbeitskraft und Ausdauer. Mir ist kein Chirurg bekannt, der ihn darin erreicht hätte. Gewiß war er am Ende des Semesters auch abgespannt; er erholte sich in den Ferien aber stets glänzend. Wir überlegten oft, ob er diese anstrengende Tätigkeit auf die Dauer ohne Schaden aushalten könne, ob er sich nicht vorzeitig aufreibe; und wir suchten auch öfters in diesem Sinne auf ihn einzuwirken. Es war alles vergebens. Er gehörte zu den Naturen, die nicht zufrieden sind, wenn sie nicht andauernd intensiv beschäftigt sind, bei denen ohne Unterbrechung eine Arbeit die andere jagen muß.

M. war zweifellos ein hervorragend kluger und begabter Mensch. Ich glaube, er hätte auf jedem Gebiete, wo das Geschick ihn hinstellte, Hervorragendes geleistet, um so mehr natürlich, je mehr ihm das Gebiet zusagte. Er gab sich gern mit allerhand Problemen ab, namentlich mathematischen. Er war erfüllt mit genialen Ideen, von denen reichliche Mengen auf seine Umgebung übergingen. Er gab gern davon und aus dem Vollen und hatte seine Freude daran. Er stellte so einen unerschöpflichen Jungbrunnen dar. Ueberall waren ihm nur die großen Gesichtspunkte maßgebend. Alles Kleinliche und Pedantische war ihm verhaßt und verächtlich.

Er besaß eine überraschende Auffassungsgabe. Schnell fand er sich in jeder Situation zurecht. Er war im allgemeinen ein guter Menschenkenner. Oft erriet er Dinge, bei denen andere sich nichts dachten; schwer war es, ihm etwas vorzuspiegeln. Er besaß ein faszinierendes Wesen, gern sandte er einen Gedankenblitz bald hier- bald dorthin und überließ es der Umgebung, weiter über denselben nachzudenken.

Er war von einer außerordentlichen Energie; erkannte er aber, daß etwas undurchführbar war, so bestand er nicht hartnäckig darauf.

Ein lebhaftes Gerechtigkeitsgefühl besaß M. Ich möchte mich da nur selbst wieder als Beispiel anführen. So gern mir M. seine Tochter gab, so unangenehm war es ihm, daß ich noch an der Klinik angestellt war. Ich wurde seitdem im klinischen Dienste nicht nur nicht vorgezogen, wie das ja selbstverständlich ist, sondern hatte sogar die gegenteilige Empfindung, die auch von anderen geteilt wurde. Nach meiner Verheiratung mußte ich — schweren Herzens — die Poliklinik übernehmen, was M. auch früher bereits bei anderen zugelassen hatte; verheiratete Assistenten, welche Krankenstationen leiteten, gab es nämlich nicht.

Es ist eine unleugbare Tatsache, daß M. trotz aller seiner hervorragenden Eigenschaften und Leistungen bei seinen Fachgenossen wohl

sehr angesehen, aber nicht gleichmäßig beliebt war. Und auch was das Ansehen betrifft, so war dies, wenigstens in Deutschland, nicht dasjenige, welches seiner Bedeutung entsprach. Ein äußeres Zeichen hierfür ist bereits der Umstand, daß er niemals Vorsitzender der deutschen Gesellschaft für Chirurgie gewesen ist. M. hätte sich dies zweifellos außerordentlich gern gewünscht, und wer objektiv ist, muß zugeben, daß er dies schon längst verdient hätte. Ich kann auf die Gründe, warum er dies nicht geworden ist, hier nicht eingehen. Er selbst hatte sich mit der Tatsache, die er sehr lebhaft und als Zurücksetzung empfand, abgefunden und ließ deswegen nicht in seinem Eifer, sich an den Kongressen zu beteiligen, nach. Er tröstete sich damit, daß sein Lehrer Billroth auch nie Vorsitzender gewesen war.

Ohne Zweifel war M. im Auslande angesehener als im Inlande. Ich habe es öfters erlebt, als ich seinerzeit eine längere Studienreise machte, daß man, namentlich in Frankreich, mit Breslau nichts rechtes anzufangen wußte; wenn ich dann aber hinzufügte, ich käme von der Mikuliczschen Klinik, wußte man sogleich Bescheid. M. gehört jedenfalls zu den Chirurgen, auf denen das Ansehen der heutigen deutschen Chirurgie im Auslande mit in erster Linie beruht.

Ich will absichtlich auf die Gründe für die Unbeliebtheit und Unterschätzung M.s näher eingehen, weil ich dies für die Beurteilung seiner Persönlichkeit für durchaus notwendig halte. Eine Beschreibung wie die vorliegende soll doch überhaupt nicht nur Lobendes bringen, sondern soll objektiv sein.

Mancher Deutsche, speziell der Norddeutsche, stieß sich an seinem lebhaften Temperament, an seiner südlichen Wärme und Lebhaftigkeit. Den meisten fehlte wohl das richtige Verständnis für sein im Grunde schlichtes und naives Wesen, das ihn so lange jugendlich erhielt und den Hauptreiz seiner Persönlichkeit ausmachte. Auch die Tatsache, daß er von Geburt Ausländer war, mag manchem unsympathisch gewesen sein. Ich habe bereits im Anfange die Nationalität M.s besprochen; die Familie ist freilich slavischer Abstammung. Von mütterlicher Seite her aber war M. völlig Deutscher, Deutsch war auch seine Erziehung, sein Denken und Fühlen. Nach Deutschland zog es ihn von früher Jugend an mit aller Kraft. Später fühlte er sich in jeder Beziehung als Preuße und äußerte mehr als einmal, daß er froh sei, all dem Nationalitätenhader seiner alten Heimat, die er darum doch liebte und um deren Zukunft ihn zuweilen bangte, nunmehr ferner zu stehen; namentlich auch seiner Kinder wegen. Er förderte überall die deutschen Interessen und verhielt sich durchaus ablehnend, wenn eine andere Nation ihn als einen der ihrigen in Anspruch nehmen wollte. Gewiß, er sprach geläufig polnisch, wurde auch viel von der polnischen Bevölkerung diesseits und jenseits der Grenze konsultiert und sprach alsdann auch in der Sprache

seiner Patienten, was seine Beliebtheit bei ihnen noch steigerte; weiter ging aber sein Interesse nicht.

Mir ist noch in lebhafter Erinnerung, wie mein Lehrer LÜCKE in Straßburg, wenn er in der Klinik auf die osteoplastische Fußresektion zu sprechen kam, sie in seiner jovialen Weise als die Operation mit dem schwer auszusprechenden slavischen Namen bezeichnete, WLADIMIROFF-MIKULICZ; die Operation sei aber nur zur Hälfte slavisch, die zweite Hälfte klinge nur so, MIKULICZ sei ein guter Deutscher. Und LÜCKE hatte recht.

Das nervöse Wesen, welches namentlich infolge des Gesichtszuckens weit stärker schien, als es der Wirklichkeit entsprach, war vielen unsympathisch. Ja, M. war in gewissem Grade nervös; manches irritierte ihn, was andere kalt ließ. Jedes unnötige Nebengeräusch störte ihn; kam er ermüdet abends von der Arbeit nach Hause, dann war er oft besonders empfindlich und schwer zu nehmen.

Aber bei der Operation und Krankenbehandlung, bei wissenschaftlichen Arbeiten und den Kollegen gegenüber war von Nervosität nichts zu bemerken. Was wurde über ihn in dieser Beziehung nicht alles verbreitet! Eine Zeitlang wurde in Breslau allgemein erzählt, er steche bei der Operation mit den Messern um sich, habe in eine Kaltwasserheilanstalt gebracht werden müssen u. s. w. Wie das Gerede entstanden, wurde nie ergründet. Als es schließlich zu arg wurde, sprachen wir mit ihm darüber, in der Absicht dagegen vorzugehen. Er lachte und sagte, er denke gar nicht daran, etwas dagegen zu tun; wenn die Leute sähen, wie er arbeite, würde das Gerede schon wieder verstummen; und wenn deswegen weniger Patienten zu ihm kämen, sei es ihm nur recht, dann gewinne er Zeit.

Ein unruhiger Geist lebte in ihm; Ruhe sowohl des Geistes wie des Körpers kannte er nicht, solange er gesund war. Immer strebte er nach Neuem, im Schaffen wie in den Eindrücken. Wo etwas neues Wissenschaftliches erschien und es einen vernünftigen Untergrund hatte, nahm er es auf, prüfte es nach, modifizierte es. Gerade diese Modifikationssucht wurde ihm von vielen vorgeworfen, und ich gebe auch zu, daß M. hierin etwas weit ging.

Ein lebhafter Wechsel in den Methoden herrschte auf der Klinik. Verfahren wurden angegeben und bald wieder verlassen. Da warf man M. dann vor, daß er zu häufig seine Anschauungen ändere, vorzeitig publiziere. Ja, wenn man so öffentlich im Mittelpunkt der chirurgischen Interessen steht, von zahlreichen Zuschauern umgeben ist — man denke nur an die vielen fremden Gäste — so ist es nicht gut möglich, Dinge, die sich vor vieler, auch Fremder Augen, abspielten und sich bewährten, zu spät zu veröffentlichen, sonst wird die Klinik geschädigt, wie es einige Male tatsächlich auch der Fall war. Und wer will M. einen

Vorwurf daraus machen, daß er Dinge wieder aufgab, die sich auf die Dauer nicht bewährten, oder die er durch Besseres ersetzte? Es ist doch nur ein gutes Zeichen, wenn er dies offen eingestand und mitteilte.

Ich komme damit auf den Vorwurf der Unzuverlässigkeit. Ich weiß es nicht direkt, aber mit deswegen nicht geringerer Bestimmtheit, daß manche M. nicht völlig trauten, sowohl in wissenschaftlichen Publikationen als auch sonst. Ich kenne ihn genau genug, um mir ein Urteil darüber zu erlauben. Er war ein durchaus ehrlicher, aufrichtiger Charakter. Wie er bei Anderen von jeder Unaufrichtigkeit auf das tiefste empört war — ich sprach davon schon — so war er auch bei sich selbst absolut streng. Ich habe es öfters erlebt, wie energisch er es zurückwies, wenn sich eine Angabe, die ihm für eine eigene Publikation gemacht wurde oder die in die Publikation eines Schülers aufgenommen werden sollte, als nicht absolut zuverlässig erwies, paßte sie auch noch so gut in die Arbeit. Ich kenne kaum einen Kliniker, der seinen Hörern gegenüber so aufrichtig war und nichts verheimlichte, auch nicht Unglücksfälle, der Fehler so offen eingestand, die ja überall gelegentlich vorkommen. Er drehte weder bei der Vorstellung noch in den Publikationen Fälle so, wie es zu seinen Absichten paßte — was man bekanntlich „frisieren“ nennt. Wie oft hörte ich Fremde ihre Verwunderung darüber aussprechen, daß ihnen so offen alles auf der Klinik gezeigt wurde, auch schlechte Erfolge, Infektionen, was offenbar keineswegs allgemein üblich ist! Es ist auch durchaus unrichtig, daß M. sich infolge seiner impulsiven Natur Dinge einsuggerierte, die nicht der Wirklichkeit entsprachen und so unbewußt unzuverlässig war.

Er sollte in seinen Versprechungen unzuverlässig sein. Wie oft habe ich diesen Vorwurf nicht gehört, namentlich früher, ehe ich ihm persönlich so nahe stand! Ich kenne keinen Fall, in dem dies zutrifft, obwohl ich mich schon lange für diesen Punkt interessierte.

Ich glaube auch die Aufklärung für diese Beschuldigung geben zu können. Infolge seines guten Herzens, seiner überaus liebenswürdigen Natur, war es ihm peinlich, jemandem, der ihm nicht direkt unterstellt war und der ihn in dienstlicher Angelegenheit sprach, etwas Unangenehmes zu sagen. Er kleidete daher alles in eine äußerst liebenswürdige Form, auch Ablehnungen, und so kam es oft genug, daß derjenige, der etwas von M. wollte, bestrickt von seiner Liebenswürdigkeit fortging und sich einbildete, M. habe ihm etwas Bestimmtes zugesagt. Ich will nur folgendes als Beispiel anführen: Ich lernte M. beim internen Kongreß 1896 in Wiesbaden kennen. Mein damaliger Chef, Prof. Naunyn, hatte bei mir angeregt, ob ich nicht Chirurg werden wollte; ich war in Straßburg erster klinischer Assistent, meine Habilitation im Gange; ich hatte eigentlich keine Veranlassung, all dies aufzugeben,

noch dazu aufs ungewisse hin. Als ich M. aufsuchte, gedachte ich, wenn ich keine bestimmten Versprechungen erhalte, nicht hinzugehen. Ich war nun sehr enttäuscht, als er mir überhaupt nichts, auch nicht für später, versprach, weder Assistentenstelle noch Habilitation. Er motivierte dies aber so klar, daß ich die Gründe einsehen mußte; er könne doch überhaupt nicht wissen, ob ich zum Chirurgen passe; sei ich dazu geeignet, so stehe mir alles offen, natürlich auch die Habilitation. Mehr gelang es mir nicht durchzusetzen; ich ging trotzdem hin.

Wie oft erlebte ich später, daß jemand behauptete, M. habe ihm eine Assistentenstelle und die Habilitation versprochen, ohne daß es der Fall war! Wenn M. mir bei meiner damaligen Stellung in Straßburg nichts versprach, da ich halb widerwillig von seinem Freunde zu ihm übertrat, wem sollte er da wohl mehr versprochen haben!

Ehrgeizig war er, aber nicht im üblen Sinne. Gewiß, er wollte sich auszeichnen vor den Anderen, er fühlte, was er leisten konnte. Er wollte aber nicht auf Anderer Kosten weiterkommen, er ließ jedem, was ihm zukam, erkannte gern und freudig die Verdienste Anderer an. Das eigene Mißgeschick, welches er mit einigen Neuerungen hatte, die, unabhängig von ihm, bereits von anderen angegeben waren, habe ich bereits besprochen; natürlich wurde auch dies von seinen Gegnern mißgünstig gedeutet.

Eitelkeit wirft man ihm vor; im gewöhnlichen Sinne eitel war er nicht, dazu war er zu stolz und großdenkend. Er freute sich seiner Erfolge, ich gebe auch zu, daß er in dieser Beziehung gelegentlich Unvorsichtigkeiten beging, die Anlaß zum Gerede gaben. Auf der anderen Seite, hatte er nicht Grund, auf seine Erfolge stolz zu sein? Man vergegenwärtige sich nur nochmals seine Jugendzeit, die so reich an Kämpfen und Entbehrungen war, und vergleiche sie mit der wissenschaftlichen und gesellschaftlichen Stellung, die er schließlich einnahm und die er sich allein verdankte! Wer hier ganz von Eitelkeit frei gewesen wäre, der werfe den ersten Stein!

Morphinist sei er, hieß es auch gelegentlich. Eine einfache Unwahrheit! Ein einziges Mal in seinem Leben, damals, anläßlich der Hämorrhoidenoperation hatte er kurze Zeit Morphium gebraucht, aber, als die Rekonvaleszenz eintrat, das Mittel, dessen Gefährlichkeit er nur zu gut kannte, sofort aufgegeben. Erst als sein letztes Leiden ihm unerträgliche Schmerzen bereitete, bediente er sich desselben mit vollem Bewußtsein und in der souveränen Weise, in der er alles tat, was ihm selbst recht und notwendig schien.

Wer so im Vordergrunde steht, so vom Glück getragen ist wie M., der hat Neider ohne Zahl, das liegt in der Natur der Menschen; wirklich Uebelwollende waren aber gewiß nur wenige unter denen, die ihn

zu verkleinern trachteten. Gewiß, er hatte Schwächen und Fehler, wer hat solche nicht! Wo viel Licht ist, muß unbedingt auch Schatten sein. Als Ganzen muß man einen solchen seltenen Mann nehmen; tut man dies bei M., so verschwinden seine Fehler vor seinen herrlichen Eigenschaften.

So steht Johannes v. Mikulicz heute vor uns: ein edler, guter, hochbegabter Mensch, ein genialer und hervorragender Chirurg, der seine Schüler mit Begeisterung in sein Fach einführte und dieses mächtig förderte, der leidenden Menschheit ein wahrer Retter und Helfer.

Auf dem Gipfel seiner Kraft, in voller Leistungsfähigkeit, noch im Zunehmen begriffen, raffte ihn ein grausames Geschick hinweg. Daß ihm das Alter so erspart blieb, kann nur ein schwacher Trost sein.

Die heutige Zeit arbeitet rasch. Bald wird vergessen sein, was M. seinen kranken Mitmenschen war. Stets werden seiner die Schüler und Freunde gedenken; aber auch sie vergehen. Manches von dem, was er der Wissenschaft leistete, ist bereits überlebt, vieles wird noch übertroffen oder verworfen werden und so der Vergessenheit anheimfallen. Es wird aber immer noch genug übrig und dauernd mit dem Namen Mikulicz, als der besten einem, verbunden bleiben, solange es eine Medizin und Chirurgie gibt.

Verzeichnis der wissenschaftlichen Arbeiten, chronologisch geordnet.

Ueber das Rhinosklerom (Hebra). Arch. f. klin. Chir., Bd. 20, 1876.

Beitrag zur Genese der Dermoide am Kopfe. Wien. med. Wochenschr., 1876.

Ueber die Beziehungen des Glyzerins zur Coccobacteria septica und zur septischen Infektion. Arch. f. klin. Chir., Bd. 22, 1878.

Ueber individuelle Formdifferenzen am Femur und an der Tibia des Menschen. Arch. f. klin. Chir., Bd. 23, 1879.

Die seitlichen Verkrümmungen am Knie und deren Heilungsmethoden. Arch. f. klin. Chir., Bd. 23, 1879.

Exstirpation solider Geschwülste des Uterus und der Ligamenta lata durch die Laparotomie. Wien. med. Wochenschr., 1879.

Subperiostale Exstirpation der ganzen Scapula. Vollständige Regeneration. Arch. f. klin. Chir., Bd. 24, 1879.

Die antiseptische Wundbehandlung und ihre Technik. Mitteil. d. Ver. d. Aerzte in Nieder-Oesterreich, 1879.

Ueber eine Methode zur Aufrichtung eingesunkener Nasen. Wien. med. Wochenschr., 1879.

Zur Sprayfrage. · Arch f. klin. Chir., Bd. 25, 1880.

Ueber Totalexstirpation des Uterus. Wien. med. Wochenschr., 1880 u. 1881.

Ueber die Anwendung der Antisepsis bei Laparotomien, mit besonderer Rücksicht auf die Drainage der Peritonealhöhle. Arch. f. klin. Chir., Bd. 27, 1881.

Eine neue osteoplastische Resektionsmethode am Fuße. Ebenda.

M. u. Felsenreich, Beiträge zur Kenntnis und chirurgischen Behandlung der puerperalen Pyohämie mit Einschluß einiger progredienter nicht metastatischer Entzündungsprozesse im Puerperium. Ztschr. f. Heilk., Bd. 2, 1881.

Weitere Erfahrungen über die Verwendung des Jodoforms in der Chirurgie. Berl. klin. Wochenschr., 1881.

Ueber den Jodoformverband. Wien. med. Wochenschr., 1881.

O zyciu jodoformu w leczeniu ran. Krakau 1881.

Ueber das Jodoform als Verbandmittel, zumal bei Knochen- und Gelenktuberkulose. Chirurgenkongreß 1881.

Demonstration der von Billroth bisher resezierten Pylorusstücke. Ebenda.

Bericht über einen Fall von Kompression der Trachea durch ein Aortenaneurysma. Anz. d. Ges. d. Aerzte in Wien, 1881.

Demonstration eines geheilten Falles von osteoplastischer Resektion des Fußes nach seiner Methode. Chirurgenkongreß 1881.

Demonstration des Leiterschen Wärmeregulators. Ebenda.

Demonstration an der Leiche der osteoplastischen Fußresektion. Ebenda.

Demonstration an der Leiche der Pylorusresektion. Ebenda.

M. u. Weiss, N., Zur Nervendehnung bei Erkrankungen des Rückenmarks. Wien. med. Wochenschr., 1881.

Ueber Gastroskopie und Oesophagoskopie. Wien. med. Presse 1881. — Zentralbl. f. Chir., 1882. — Chirurgenkongreß 1882.

Ueber die Verwendung des Jodoforms bei der Wundbehandlung und dessen Einfluß auf fungöse und verwandte Prozesse. Chirurgenkongreß 1881. — Arch. f. klin. Chir., Bd. 27, 1882.

Die Verwendung des Jodoforms in der Chirurgie. Wien. Klin., 1882.

In Angelegenheit der Jodoformbehandlung. Berliner klin. Wochenschr., 1882.

Zur Jodoformbehandlung. Zentralbl. f. Chir., 1882.

O Wpływie chirurgii nowoczesnej. Przegląd lekarsk., 1882.

Ueber einen Fall von günstig verlaufener Pylorusresektion, nebst Bemerkungen über ein gastroskopisches Symptom des Magenkarzinoms. Chirurgenkongreß 1883. — Zentralbl. f. Chir. 1883.

Zweikindskopfgroßes interstitielles und orangegroßes subseröses Myofibrom des Uterus. Exstirpation durch die Scheide: Heilung. Wien. med. Wochenschr., 1883.

Skoliosometer, ein Apparat zur Messung der Skoliose. Zentralbl. f. Chir., 1883. — Chirurgenkongreß. 1883.

Zur Gussenbauerschen Operationsmethode bei fibrösen Nasenrachenpolypen. Prag. med. Wochenschr., 1883.

2 Fälle von osteoplastischer Fußresektion nach eigener Methode. Wien. med. Wochenschr., 1883, Przegląd lekarsk., 1883.

Przyczynki do plastycznej chirurgii nosa. Gazeta lekarska, 1883.

Wglobienie i wypadniecie jelita grubego przez kiszke stolcowa. Ebenda.

Invagination und Prolaps des Dickdarms durch den Mastdarm. Resektion eines 76 cm langen Darmstückes: Heilung. Wien. med. Presse, 1883, No. 50 u. 51.

Erste Hilfe für Verwundete. Org. d. milit.-wissenschaftl. Ver., Bd. 27, 1883.

Przyczynek do techniki operacyjenej in nastepowego leczenia raka migdalkow. Przegląd Lekarsk., 1883.

Zur Operation des Tonsillarkarzinoms. Ein Beitrag zur Pharyngotomie. Dtsch. med. Wochenschr., 1884.

Beiträge zur plastischen Chirurgie der Nase. Arch. f. klin. Chir., Bd. 30, 1884.

Beiträge zur Wundbehandlung. Wien. med. Wochenschr., 1884.

Ueber die Bedeutung der Bluttransfusion und Kochsalzinfusion bei akuter Anämie. Wien. Klin., Bd. 7, 1884.

Przyczynek do nauki o leczeniu ran. Przegląd Lekarsk., 1884.

Ueber den Wert des Jodoforms für Wunden in Schleimhauthöhlen. Intern. med. Kongr. Kopenhagen, 1884.

Antiseptik bei der Laparotomie. Med. Kongr. Kopenhagen, 1884.

O dzisiejszym stanie nauki o transfuzyi. Krakau 1884.

O tradzie (Ueber den Aussatz). Przegląd lekarsk., 1885.

Ueber einige Modifikationen des antiseptischen Verfahrens. Arch. f. klin. Chir., Bd. 31, 1885. — Chirurgenkongreß 1884. — Zentralbl. f. Chir., 1884.

Zur Blutstillung durch Tamponade und Kompression (mit Demonstration). Arch. f. kl. Chir., Bd. 31, 1885. — Zentralbl. f. Chir., 1884.

Ueber die Resektion des Kropfes, nebst Bemerkungen über die Folgezustände der Totalexstirpation der Schilddrüse. Zentralbl. f. Chir., 1885.

Ueber Laparotomie bei Magen- und Darmperforation. Volkmanns Samml. klin. Vortr., No. 262, 1885. — Naturf.-Versamml. Magdeburg, 1884.

O laparotomii w przypadkach przedziurawienia zoladka i jelit. Krakau 1885.

Beitrag zur Operation des Kropfes. Wien. med. Wochenschr., 1886.

Ein Fall von Resektion des karzinomatösen Oesophagus mit plastischem Ersatz des exzidierten Stückes. Prag. med. Wochenschr., 1886.

Zur Prioritätsfrage der osteoplastischen Resektion am Fuße. Arch. f. klin. Chir., Bd. 33, 1886.

Ueber die Ausschaltung toter Räume aus der Peritonealhöhle, mit besonderer Rücksicht auf die Exstirpation der aus der Beckenhöhle ausgehenden Geschwülste. Chirurgenkongreß 1886. — Zentralbl. f. Chir., 1886, No. 24. — Arch. f. klin. Chir., Bd. 34, 1887.

Die seitliche Pharyngotomie behufs Exstirpation maligner Geschwülste der Tonsillargegend. Dtsch. med. Wochenschr., 1886.

Przyczynek do operacyi wola ze szczególnem uwzględnieniem zlych następstw. Gazeta Lekarska, 1885.

O wykluczeniu ognisk martwych z jamy brzusznéj. Przegląd Lekarsk., 1886.
Operacyjne leczenie otoku ropnego w jamie Highmora. Pamiętnika Lekarsk., 1886.
O resekcyi wola wraz z uwagami o następsiwach calkowitego wyluszczenia gruszolu tarczykowego. Przegląd Lekarsk.
Kilka uwag nad rakiem migdalka i bocznéj sciany gardla. Ebenda.
W sprawie pierwszenstawa promysla osteoplastycznej resekcyi stopy. Ebenda.
Opatrunek trwaly i leczenie ran pod wilgotnym strupem krwi. Ebenda, 1887.
Zur operativen Behandlung des Empyems der Highmorshöhle. Chirurgenkongreß 1886. — Zentralbl. f. Chir., 1886, No. 24. — Arch. f. klin. Chir., Bd. 34. — Ztschr. f. Heilk., Prag, Bd. 7.
Zur operativen Behandlung der Pylorusstenose. Zentralbl. f. Chir., 1887, No. 25. — Chirurgenkongreß 1887.
Ueber extrabukkale temporäre Resektionen des Unterkieferastes als Vorakt der seitlichen Pharyngotomie und der Resektion des 3. Trigeminusastes. Berl. klin. Wochenschr., 1887, No. 39.
Zur operativen Behandlung des stenosierenden Magengeschwürs. Chirurgenkongreß 1887. — Arch. f. klin. Chir., Bd. 37, 1888.
Erfahrungen über den Dauerverband und die Wundheilung ohne Drainage. Klin. Jahrb., Bd. 1, 1888.
Zur operativen Behandlung des Prolapsus recti et coli invaginati. Arch. f. klin. Chir., Bd. 38, 1889. — Zentralbl. f. Chir., 1888, No. 24. — Chirurgenkongreß 1888.
Weitere Erfahrungen über die operative Behandlung der Perforationsperitonitis. Chirurgenkongreß 1889. — Zentralbl. f. Chir., 1889.
Zur Behandlung der Pseudarthrose. Zentralbl. f. Chir., 1889. — Chirurgenkongreß 1889.
Ueber den Hämoglobingehalt des Blutes bei chirurgischen Krankheiten, mit besonderer Rücksicht auf den Wiederersatz von Blutverlusten. Zentralbl. f. Chir., 1890. — Chirurgenkongreß 1890.
Laparotomie wegen Wanderniere, Bestreichen des Peritonealüberzuges derselben mit Jodoformkollodium, Reposition der Niere, Heilung in 2 Fällen durch Verwachsung mit dem benachbarten Peritoneum. Zeitschrift f. Geb., Bd. 19, 1890.
Ueber die in der Kgl. chirurgischen Klinik mit dem Kochschen Heilmittel gewonnenen Erfahrungen. Jahresber. d. med. Sekt. d. schles. Gesellsch. f. vaterländ. Kultur, 1891.
Die bisherigen Erfolge des Kochschen Heilverfahrens gegen Tuberkulose. Dtsch. med. Wochenschr., 1891.
M. u. Michelson, Atlas der Krankheiten der Mund- und Rachenhöhle. Berlin (A. Hirschwald) 1891/92.
Ueber die Behandlung brandiger Brüche. Berl. klin. Wochenschr., 1892, No. 13. — Naturf.-Vers. Halle, 1891.
Ueber eine eigenartige symmetrische Erkrankung der Tränen- und Mundspeicheldrüsen. Beitr. z. Chir., Festschr. f. Th. Billroth. Stuttgart (Ferdinand Enke) 1892.
Zur Feier der 25-jährigen Lehrtätigkeit Theodor Billroths in Wien. Dtsch. med. Wochenschr., 1892.

Paul Michelson †. Dtsch. med. Wochenschr., 1892.
Demonstration eines Falles von Thoraxresektion wegen Chondrosarkoms. Naturf.-Vers. Halle, 1892.
Die Entwickelung der Chirurgie an den deutschen Universitäten. Werk zur Chicagoer Weltausstellung: „Die deutschen Universitäten". Berlin (A. Asher & Co.) 1893.
Stereoskopischer medizinischer Atlas. Herausgegeben von A. Neisser. Chirurgie, redigiert von Mikulicz und Partsch. 4. Lief. Leipzig (J. A. Barth) 1894.
Zur Behandlung der Tuberkulose mit Stauungshyperämie nach Bier. Zentralblatt f. Chir., 1894.
Chloroform oder Aether? Berl. klin. Wochenschr., 1894.
Theodor Billroth. Ebenda.
Ueber den Ersatz von größeren Hautdefekten durch Transplantation ungestielter Hautlappen nach der Methode von Krause. Dermatologenkongreß 1894.
Zur chirurgischen Behandlung der Hautmäler. Ebenda.
Der heutige Stand der Magenchirurgie. Allgem. med. Zentralztg., 1894.
Die unblutige Reduktion der angeborenen Hüftverrenkung. Arch. f. klin. Chir., Bd. 49, 1895.
Ueber die Exstirpation des Kopfnickers beim muskulären Schiefhals, nebst Bemerkungen zur Pathologie dieses Leidens. Zentralbl. f. Chir., 1895.
Ueber Thymusfütterung bei Kropf und Basedowscher Krankheit. Berl. klin. Wochenschr., 1895.
Die chirurgische Behandlung der Basedowschen Krankheit. Chirurgenkongreß 1895.
Ueber ausgedehnte Resektionen der langen Röhrenknochen wegen maligner Geschwülste. Arch. f. klin. Chir., Bd. 50, 1895. — Chirurgenkongreß 1895.
Bericht über 103 Operationen am Magen. Chirurgenkongreß 1895. — Arch. f. klin. Chir., Bd. 51, 1896.
Weitere Erfahrungen über die unblutige Reduktion der angeborenen Hüftverrenkung. Zentralbl. f. Chir., 1896. — Chirurgenkongreß 1896.
M. u. Vollbrecht, Ein neues chirurgisches Taschenbesteck. Dtsch. militärärztl. Zeitschr., 1896.
M. u. Kümmel, W., Local diseases of the mouth. Twentieth Century Practice of Med., New York (Wood & Co.) 1897.
Das Operieren in sterilisierten Zwirnhandschuhen und mit Mundbinde. Zentralbl. f. Chir., 1897.
Ueber Versuche, die aseptische Wundbehandlung zu einer wirklich keimfreien Methode zu vervollkommnen. Dtsch. med. Wochenschr., 1897.
Die chirurgische Behandlung des chronischen Magengeschwürs. Chirurgenkongreß 1897. — Mitteil. a. d. Grenzgeb. d. Med. u. Chir., Bd. 2, 1897. — Zentralbl. f. Chir., 1897. — Arch. f. klin. Chir., Bd. 55, 1897. — Berl. klin. Wochenschr., 1897.
Neubildungen des Rachens und des Nasenrachenraumes. P. Heymanns Handbuch der Laryngologie und Rhinologie, Bd. 2, Wien 1897.
Ueber die neuesten Bestrebungen, die aseptische Wundbehandlung zu vervollkommnen. Chirurgenkongreß 1898. — Zentralbl. f. Chir., 1898. — Arch. f. klin. Chir., Bd. 57, 1898.
Beiträge zur Technik der Operation des Magenkarzinoms. Chirurgenkongreß 1898. — Zentralbl. f. Chir., 1898. — Arch. f. klin. Chir., Bd. 57, 1898.

M. u. Kümmel, W., Die Krankheiten des Mundes. Jena (Gustav Fischer) 1898.
Die heutige Chirurgie und der chirurgische Unterricht. Klin. Jahrbuch, Bd. 4, p. 24.
Ueber den heutigen Stand der Chirurgie der Gallenwege. Allgem. med. Zentralztg., 1899.
Zur Operation der angeborenen Blasenspalte. Zentralbl. f. Chir., 1899.
Die Desinfektion der Haut und Hände mittels Seifenspiritus. Dtsch. med. Wochenschr., 1899.
M. u. Kausch, Allgemeines über Laparotomie. Verletzungen und Erkrankungen des Magens und Darms. Handbuch der praktischen Chirurgie von v. Bergmann, v. Bruns, v. Mikulicz, 1. Aufl. 1900, 2. Aufl. 1903.
Ueber Ileus. Therapie d. Gegenwart, 1900. — Allgem. med. Zentralztg., 1900.
Ueber die Narkose. Die deutsche Klinik am Eingange des 20. Jahrhunderts von v. Leyden und F. Klemperer, Bd. 8, 1901.
Die Methoden der Schmerzbetäubung und ihre gegenseitige Abgrenzung. Arch. f. klin. Chir., Bd. 64, 1901. — Chirurgenkongreß 1901.
Zur operativen Behandlung der Basedowschen Krankheit. Allgem. med. Zentralztg., 1901.
M. u. Reinbach, Ueber Thyreoidismus bei einfachem Kropf. Mitteil. a. d. Grenzgeb. d. Med. u. Chir., Bd. 8, 1901.
Ein Fall von Ureterstein. Schles. Gesellsch. f. vaterländ. Kultur in Breslau, 1902, 28. Nov.
Contribution to the treatment of fractured Patella. Brit. med. Journ., 1902.
Ausgedehnte Darmresektion bei Ileocoloninvagination. Allgem. med. Zentralzeitung, 1902.
Demonstration eines mit Erfolg operierten Falles von Oesophagusdivertikel. Ebenda, 1902.
Orthopädische Gymnastik gegen Rückgratsverkrümmungen und schlechte Körperhaltung. Jena (Gustav Fischer), 1. Aufl. 1902. 2. Aufl. 1904.
Chirurgische Erfahrungen über das Darmkarzinom. Chirurgenkongreß 1902. — Arch. f. klin. Chir., Bd. 69, 1903. — La clinica moderna, Zaragoza 1903.
Ein operativ geheilter Fall von Kardiospasmus. Allgem. med. Zentralzeitung, 1903.
M. u. Fittig, O., Ueber einen mit Röntgenstrahlen erfolgreich behandelten Fall von Brustdrüsenkrebs. Beitr. z. klin. Chir., Bd. 37, 1903.
Small contributions to the surgery of the intestinal tract. The Boston Med. and Surg. Journ., 1903.
Ueber den heutigen Stand der Chirurgie des Pankreas, mit besonderer Rücksicht auf die Verletzungen und Entzündungen des Organes. Mitteil. a. d. Grenzgeb. d. Med. u. Chir., Bd. 12, 1903.
Surgery of pancreas. Ann. of Surg., 1903.
The pancreas and pancreatic diseases. Transact. of the Congr. of Americ. Physicans and Surgeons, Vol. 6, 1903.
Max Schede †. Alfred Kast †. Mitteil. a. d. Grenzgeb. d. Med. u. Chir., Bd. 11, 1903.
Beiträge zur Physiologie der Speiseröhre und der Kardia. Ebenda, Bd. 12, 1903.
Ueber Operationen in der Brusthöhle mit Hilfe der Sauerbruchschen Kammer. Dtsch. med. Wochenschr., 1904. — Chirurgenkongreß 1904.

Die heutige Magen- und Darmchirurgie und ihre Bedeutung für den inneren Arzt. Die deutsche Klinik am Eingange des 20. Jahrhunderts, 1904.
Zur Pathologie der Gelenkkontrakturen. Zeitschr. f. orthopäd. Chir., Bd. 13, 1904.
Къ патологіи и терапіе кардіоспазма (продолженіе). Практическій Врачь, 1904, No. 6 и томъ III С.-Петербургъ.
Einiges über Naht und Nahtmaterial. Dtsch. med. Wochenschr., 1904.
Zur Pathologie und Therapie des Kardiospasmus. Dtsch. med. Wochenschrift, 1904.
Multiple Knochentumoren. Naturf.-Vers. Breslau, 1904.
Ueber perineale Prostatektomie. Ebenda.
Chirurgische Universitätsklinik Breslau. Deutsche Unterrichtsausstellung, Medizin. Weltausstellung St. Louis, 1904.
Versuche über Resistenzvermehrung des Peritoneums gegen Infektion bei Magen- und Darmoperationen. Arch. f. klin. Chir., Bd. 73, 1904. — Chirurgenkongreß 1904.
The Cavendish lecture on experiments of the immunisation u. s. w. The Lancet, 1904.
Sackartige Dilatation des Oesophagus. Allgem. med. Zentralztg., 1904.
Die Bedeutung der Röntgenstrahlen für die Chirurgie. Dtsch. med. Wochenschrift, 1905.

II.

Zur operativen Behandlung grosser Mastdarmvorfälle.

Von

Prof. **O. Samter,**

dirig. Arzte der äuß. Abt. der städt. Krankenanstalt in Königsberg i. Pr., an d. chirurg. Klinik zu Königsberg i. Pr. vom 1. April 1885 bis 1. April 1890.

(Hierzu Tafel I.)

Die Lehre von der Behandlung größerer Mastdarmvorfälle ist bisher noch nicht zum Abschluß gekommen: Einmal ist für keine Methode auf Grund umfangreicher Feststellungen die Sicherheit des Erfolges bewiesen; sodann ist die Gefährlichkeit des Eingriffes für manche Art des Vorgehens zu groß. Diese Gefährlichkeit muß, wie immer, nach der Gefahr des Leidens beurteilt und bewertet werden. Nun ist es ja bekannt, daß größere Mastdarmvorfälle nach mancher Richtung hin gefährlich werden können: hierher gehören die Umwandlungen des reponiblen Vorfalles in den irreponiblen, häufige Blutverluste, Geschwürsbildungen mit Perforation des Vorfalls und weiterem Vorfall des Hedroceleinhalts durch die perforierte Stelle, akute Einklemmung des Vorfalls mit Inkarzeration der Hedrocele. Diese Komplikationen sind aber verhältnismäßig selten und deshalb ist die Gefährlichkeit des Leidens praktisch nicht hoch zu veranschlagen; dementsprechend wird weiter unten von der Gefährlichkeit der einzelnen Methoden zu sprechen sein. Was aber die Unsicherheit des Erfolges anbetrifft, so hat Weiss [1]) mit Rücksicht hierauf 1904 die Kombination verschiedener Methoden in Anregung gebracht. Da ich diesen Weg kombinierter Methoden seit $4^1/_3$ Jahren beschritten und Heilungen damit erzielt habe, die nach den erstmaligen Eingriffen ausgeblieben waren, erscheint es mir angebracht, hierüber zu berichten, gleichzeitig unter Mitteilung sämtlicher Fälle, die ich in den letzten 13 Jahren operiert habe: es sind dies 11 größere, 1 kleiner Vorfall. In den Fällen, in denen ich kombinierte Methoden anwendete, waren dieselben zum Teil

1) Langenbecks Archiv, Bd. 73, aus der v. Eiselsbergschen Klinik.

noch nicht bekannt, als ich sie anwendete; ihr Erfolg und ihre Gefährlichkeit sollen bei den einzelnen Fällen besprochen werden. In den Zwischenzuständen, die bei der konsekutiven Anwendung mehrerer Eingriffe zu stande kamen, ließen sich ferner Beobachtungen machen, die die Leistungsfähigkeit des einzelnen Eingriffs genauer bestimmen ließen.

I.

Fälle, welche der Resektion unterworfen wurden.

Die Resektion wurde im ganzen in der Form ausgeführt, wie ich sie seiner Zeit von v. Mikulicz gelernt habe. Die Durchtrennung der vorderen Hälfte wurde nicht in einem Zuge vorgenommen, sondern streckenweise, um den Vorfall des Hedroceleninhalts zu vermeiden, der tatsächlich auch bei Steißrückenlage, resp. zeitweiliger leichter Beckenhochlagerung nicht eintrat.

In den Fällen, in denen eine Kombination verschiedener Methoden erfolgt, z. B. Kolopexie mit Douglasverschluß in der ersten Sitzung, Rectoperineo-raphia anterior und Resektion in zweiter Sitzung, war die sekundäre Resektion ohne Eröffnung der Peritonealhöhle möglich, obgleich in der ersten Sitzung ein bedeutender Tiefstand des Douglas, der bis auf den Beckenboden reichte, jedesmal nachweisbar gewesen war; dadurch gestaltet sich die sekundäre Resektion besonders leicht.

1) J. D., 48-jähr. Frau aus Schadow in Rußland; operiert am 19. August 1892. Prolapsus ani et recti.

Kleinfaustgroßer Vorfall, in dessen vorderer Hälfte eine größere Hedrocele lag. Bestand seit längeren Jahren, ebenso wie Obstruktion, Häufig starke Blutverluste. Ausführung in Steißrückenlage, ohne Vorfall des Hedroceleninhaltes. Größere Anzahl weitgreifender Nähte. Eine kleine dreieckige Lücke in der Mitte der hinteren Naht wird tamponiert. Der schlaffe und erweiterte Sphinkter wird nach der Dieffenbachschen Methode verengert. Glatte vollständige Heilung, die einen Monat später noch besteht. Spätere Nachfragen, auch noch in den Jahren 1904 und 1905, blieben unbeantwortet.

Für die Frage der Dauerheilung nach Resektion ist dieser Fall nicht zu verwerten.

2) R. L., 48-jähr. Frau aus Suwalki in Rußland. Prolapsus ani et recti; operiert am 28. Juni 1894.

Zweifaustgroßer Vorfall, der seit langem besteht. Beträchtliche Hedrocele. Operation wie bei dem ersten Fall, jedoch ohne Sphinkterverengerung. Glatte vollständige Heilung. Eine Nachfrage im Jahre 1904 ergab, daß auch jetzt noch die Heilung anhielt, seit 2 Jahren aber Hämorrhoidalbeschwerden aufgetreten seien.

Dieser Fall stellt also einen langdauernden Erfolg der Resektion dar, selbst wenn die Angabe, daß 10 Jahre nach der Operation Hämorrhoidalbeschwerden aufgetreten seien, für ein beginnendes Rezidiv verdächtig wäre, worauf aber kein zwingender Schluß zu ziehen wäre.

Es ist hierbei zu bemerken, daß so späte Nachuntersuchungen nach Prolapsoperationen — und das trifft wohl für alle Operationsmethoden zu — nur ganz selten in der Literatur zu finden sind.

3) J. M., 69-jähr. Frau aus Königsberg. Prolapsus recti; operiert am 20. März 1900.

Seit 17 Jahren besteht angeblich der Vorfall, mit dem Pat. immer herumgegangen ist. In den letzten 7 Wochen ist der Vorfall weiter hervorgetreten. Stuhlgang fließt schon lange beständig ab. Schmerzen mäßig.

Irreponibler faustgroßer Vorfall mit etwas geröteter Schleimhaut. Sphinkter schlaff. Große Hedrocele.

Operation wie in den beiden ersten Fällen, ohne daß Hedroceleinhalt dabei herausfällt. Glatter, fieberloser Verlauf. Vollständige Heilung. Der After schließt sich gut, vollständige Kontinenz.

Die Heilung besteht nach Angabe des Mannes bis zu dem 2 Jahre später erfolgten Tode der Patientin.

In diesem Falle war die Resektion unbedingt indiziert, da es sich um irreponiblen Vorfall handelte (v. Eiselsberg). Die Heilung dauerte bis zum Tode an, Kontinenz wurde erzielt.

Nach diesen 3 Fällen hätte ich keine Veranlassung gehabt, die Resektion als alleinige Methode zu verlassen. Wenn ich es trotzdem tat, so geschah es mit Rücksicht auf die Mitteilungen anderer Autoren, die von Rückfällen und Todesfällen berichteten. Ludloff[1]) führte 1900 unter 47 Resektionen 5 Todesfälle auf, von denen 4 der Operation zur Last zu legen sind. (Nachträglich wird noch ein Todesfall aus der v. Mikuliczschen Klinik in Breslau allerdings bei einem eingeklemmten Vorfall mit periproktitischem Absceß erwähnt.) Späterhin führte Lenormant[2]) in seiner außerordentlich gründlichen Arbeit unter 103 Fällen 11 Todesfälle auf. Die Zahl der Rezidive läßt sich angesichts der kurzen Beobachtungsdauer bei vielen Fällen nicht sicher berechnen.

Ihren dauernden Wert wird, wie v. Eiselsberg mit Recht hervorhebt, die Resektion bei den irreponiblen Vorfällen behalten.

Nachdem ich so seit 1900 die primäre Resektion nicht mehr gemacht habe, hatte ich auch keine Gelegenheit, Henles[3]) Modifikation derselben in Anwendung zu bringen.

Ueber die sekundäre Resektion soll weiter unten berichtet werden.

II. Die Kolopexie

habe ich für sich allein 1mal, in Verbindung mit anderen Operationsmethoden 4mal ausgeführt, in einem 6. Falle war sie in der

1) v. Langenbecks Archiv, 1900.
2) Le prolapsus du rectum. Paris (G. Steinheil) 1903.
3) Bruns' Beitr., Bd. 32.

hiesigen chirurgischen Klinik vorher gemacht, und später von mir mit weiteren Eingriffen kombiniert. Der Fall war seinerzeit von v. Eiselsberg [1]) als Rezidivfall aufgeführt worden und gelangte später zur Aufnahme in die Krankenanstalt. In Fall 8 war die Kolopexie 1 Jahr vorher in Warschau ausgeführt worden. — Die Kolopexie führte ich als einfache Annähung aus ohne jede Weiterung.

In allen 5 Fällen erfolgte die Operation in der Mittellinie mit Beckenhochlagerung und Auspackung des Inhaltes des großen und kleinen Beckens, wodurch man einen guten Einblick in die anatomischen Verhältnisse erhielt. Ich schloß die Wunde nie vollständig, sondern ließ sie im Bereich der Schlingenkuppe (4 bis 5 cm lang) offen, gedeckt durch einen Jodoformgazetampon, der durch Silberdrahthautfaltennähte gehalten wurde. Ich will hierbei gleich erwähnen, daß ich stets bei diesem Vorgehen einen weiten und tiefen Douglasraum vorfand, der bis auf die untersten Lagen des Dammes führte; aber ebenso wesentlich erscheint mir der weitere Nachweis, daß stets, selbst bei stärkstem Anziehen des Darmes, dicht über dem Damm eine Faltung am Darmrohr und zwar an seiner Vorderfläche nachweisbar war, die sich nicht ausglich. Es ist dies ein sicherer Beweis dafür, daß der unterste Abschnitt gedehnt wird und beim Zug nach oben während der Operation zwar die oberen Befestigungen des Mastdarms nach oben gespannt werden können, dieser Zug aber nicht abwärts auf den untersten Abschnitt zu wirken braucht. Auch in dem 6. Falle, welcher in der v. Eiselsbergschen Klinik hier seinerzeit der Kolopexie unterworfen worden war, wurde dies Verhalten bei der späteren medianen Oeffnung des Unterleibes unter Beckenhochlagerung und Auspackung der Darmschlingen aus dem großen und kleinen Becken konstatiert und ebenso in Fall 8, in welchem die Kolopexie in Warschau ausgeführt worden war. Diese Dehnuug des untersten Abschnittes, der das Außenrohr des Vorfalls bildet, ist ja nicht wunderbar und ist u. a. auch von Ludloff (l. c.) beschrieben. Er findet übrigens sein Analogon in der Dehnung der Scheide, die beim Vorfall der weiblichen Geschlechtsorgane beobachtet wird. Es ist diese Dehnung des untersten Abschnittes, auf dessen Schilderung ich noch weiter unten eingehen werde, durchaus geeignet, die Grenzen für die Leistungsfähigkeit der Kolopexie anzuzeigen und beweist, daß bei jedem Mastdarmvorfall, besonders wenn er größeren Umfang erreicht, anatomische Veränderungen an verschiedenen Stellen zu erwarten sind. Auch v. Eiselsberg (l. c.) führte als diesbezügliche Faktoren an: „Erschlaffung des Rectum, der Muskeln des Beckenbodens, des Sphinkter ani, Nachgeben der unteren und oberen Aufhängebänder des Mastdarms.

1) Chirurgenkongreß 1902.

Die Kolopexie in ihrer einfachsten Form, bestehend in einfacher Annähung, hat sich als ungefährlicher Eingriff erwiesen. LENORMANT fand bis Anfang 1903 (l. c.) unter 68 Fällen keinen Todesfall. Diesen Charakter der Ungefährlichkeit verliert sie aber, wenn sie mit Eröffnung des Darmes, resp. Resektion verbunden wird, und selbst die anscheinend harmlose Modifikation ROTTERS[1]) führte in der v. EISELSBERGschen Klinik zu Wien (s. WEISS l. c.) zu einer Kotfistel.

Was die Dauererfolge anbetrifft, so hat die Kolopexie zahlreiche Rezidive aufzuweisen und PACHNIO[2]) berechnet dieselben sogar auf 54,5 Proz. Die Kolopexie ist meines Erachtens rationell erdacht. Eine Lockerung der oberen Befestigungsbänder des Mastdarms ist bei allen größeren Vorfällen wohl mit Sicherheit anzunehmen und deshalb kann die Kolopexie gewiß nützlich wirken. Was die oberen Befestigungsbänder des Mastdarms zu leisten im stande sind (die seitlichen Verbindungen der Fascia recti mit dem Becken), kann man sich vergegenwärtigen, wenn man an die Resektionen und Amputationen des Mastdarms denkt und speziell an den Widerstand, den diese Gebilde dem Vorziehen des Darms hierbei leisten. Wenn die Kolopexie auch nur in der Hälfte für sich allein den Prolaps zu heilen im stande ist, so wird sie in der anderen Hälfte der Fälle sich zur Kombination mit anderen Operationsmethoden eignen, da sie in ihrer einfachsten Form einmal ungefährlich ist, andererseits sicher einem wesentlichen Faktor, resp. dessen Beseitigung, Rechnung trägt.

4) H. S., 65-jähr. Lehrer aus Tauroggen (Rußland). Operation 18. Juli 1902.

Pat. ist vor 15 Jahren an Hämorrhoiden behandelt worden. Im letzten Jahre wieder Blutungen. Starke Anämie. Systolisches Geräusch an der Mitralis. Oedem beider Beine. Großer Mastdarmvorfall mit Hedrocele. Damm schlaff. Es wird zunächst Digitalis verabfolgt und gleichzeitig der Damm massiert.

Als die Oedeme unter dem Einfluß der Digitalis geschwunden, wird 7 Wochen nach der Aufnahme die Kolopexie in der Mittellinie unter Narkose gemacht. Leichte Beckenhochlagerung. Nach Eröffnung des Bauchfellraumes und Auspackung der im großen und kleinen Becken liegenden Dünndarmschlingen, resp. Flexura sigmoidea findet sich ein beträchtlicher Recessus, welcher durch den Douglas gebildet wird und bis auf den Beckenboden anscheinend zwischen den Levatores ani hindurch herabreicht. Bei starkem Anziehen des Colon pelvinum fühlt der eingeführte Finger, daß der unterste Abschnitt des Rectums dicht über dem Beckenboden sich nicht straff anziehen läßt, sondern schlaff bleibt.

Annähung des Colon pelvinum (nicht weit vom Uebergang zur Flexura sigmoidea) in der Bauchwunde in ca. 6 cm langer Ausdehnung. Der ca. 12 cm lange Bauchwandschnitt wird nur im Bereich der Kolopexie offen gelassen, tamponiert, der Tampon durch Silberdrahthautfaltennähte

1) Dtsch. med. Wochenschr.
2) BRUNS' Beitr., Bd. 45, 1905.

gesichert. Glatte Heilung. Entlassung am 27. August 1902. Eine Nachfrage Anfang April 1905 bei dem Arzt des Pat. ergab Fortbestand völliger Heilung; ebenso im Jahre 1906.

Der vorliegende Fall zeigt so recht, wie gut die Kolopexie vertragen wird, obgleich eine Mitralinfufficienz mit Oedemen der Beine bei dem 65-jährigen Patienten bestand. Die Heilung war noch beinahe 3 Jahre später zu konstatieren. Hier hat die Erschlaffung des untersten Rektalabschnittes nicht ausgereicht, in dem oben erwähnten Zeitraum ein Rezidiv zu stande kommen zu lassen. Weiter unten werde ich über Fälle kombinierter Operationen zu berichten haben, in welchen jedoch früh, resp. unmittelbar nach den abdominellen Eingriffen ein Rezidiv oder vielmehr ein Weiterbestehen des Vorfalls, jedoch in veränderter Form zu konstatieren war.

Da ich in den Fällen kombinierter Operationen die Kolopexie auch mit dem Verschluß des Douglas kombinierte, werde ich zunächst über einen Fall berichten, in welchem ich

III.

den Douglasverschluß 2mal ausführte und später die Rectopexie folgen ließ.

Ich machte den Douglasverschluß zum ersten Male am 29. April 1902, also ein halbes Jahr bevor Bardenheuer [1]) den — meines Wissens — ersten Fall derartiger Operation veröffentlichen ließ, und folgte dabei den Lehren Waldeyers [2]) und Zuckerkandls [3]), die eben in Ludloff aus der v. Eiselsbergschen Klinik (l. c.) einen lebhaften Fürsprecher gefunden hatten. Wie häufig man einen Douglastiefstand beim Mastdarmvorfall findet, davon konnte ich mich im Laufe der letzten Jahre in allen den Fällen überzeugen, in denen ich die Bauchhöhle in der Mittellinie bei Beckenhochlagerung und Eventration im Bereich des großen und kleinen Beckens eröffnet hatte. Darin ging jedoch Ludloff wohl weiter, als seine grundlegenden Autoren, daß er im Douglastiefstand immer den primären Vorgang sah. Waldeyer sagt (l. c. p. 636): „Es ist mit Recht von O. Zuckerkandl darauf aufmerksam gemacht worden, daß Tiefstand des Douglasschen Raumes ein wichtiges Moment für die Entstehung der Perinealhernien abgibt, was auch Ziegenspeck, Träger, Saniter annehmen. Auch muß darauf hingewiesen werden, daß, wenn schon frühzeitig im Kindesalter Darmschlingen in die Tiefe des Douglasschen Raumes geraten, wie dies von Kölliker beobachtet worden ist, darin eine Veranlassung zu einer späteren Hernienbildung gefunden werden kann. Doch geht meines Erachtens Zuckerkandl

1) Sennenschein, Centralbl. f. Chir., 1902, No. 44.
2) Das Becken. Bonn 1899.
3) Dtsch. Zeitschr. f. Chir., Bd. 31.

zu weit, wenn er den Tiefstand des Douglasschen Raumes fast als unerläßliche Vorbedingung einer Hernia perinealis ansieht. — Aeußerlich treten die Herniae perineales entweder unter dem Bilde eines Prolapses auf — —“

Aber auch Zuckerkandl scheint mir gar nicht so bestimmt auf dem Standpunkt zu stehen, daß beim Mastdarmvorfall der Douglastiefstand stets das Primäre ist; wenigstens folgere ich das aus dem nachfolgenden Passus seiner Arbeit (p. 605 und 606):

„Mastdarmbruch (Hedrocele) ist die Vorwölbung des Douglas gegen die vordere Wand des Mastdarms, Verdrängung dieser und Nachrücken von Eingeweiden in den so gebildeten Blindsack. Abermals auszuschließen sind fälschlich Hedrocele genannte Fälle, in denen die Einlagerung von Eingeweiden in den dislocierten Peritonealsack des prolabierten Mastdarmes stattfindet.“

Ob nun primär oder sekundär, ich fand den Douglastiefstand bei dem gleich zu beschreibenden Fall 5 wie bei den übrigen genannten Fällen, und trat an die Operation heran — Douglasverschluß allein — mit Erwartungen, die sich nicht erfüllten:

5) J. K., 28-jähr. Besitzerfrau, die aus dem Gerichtsgefängnis wegen des quest. Leidens der Krankenanstalt zugeschickt wurde.

K. gab an, daß seit 2 Monaten der Mastdarm bei schwerer Arbeit vortrete, daneben natürlich auch beim Stuhlgang. Beim Pressen tritt ein 4 cm im Durchmesser betragender Vorfall von Apfelgröße vor, ohne daß derselbe bis an den Anus reicht (Prolapsus recti). Am 29. April 1902 medianer Bauchschnitt vom Nabel bis zur Symphyse in Beckenhochlagerung. Das rechte Ovarium ist mit der Flexura sigmoidea verwachsen, läßt sich jedoch stumpf ablösen. Beim Vorziehen des Uterus mit der Hakenzange und Anziehen des Colon pelvinum zeigt sich der tief hinter der Scheide hinabreichende Douglas, gleichzeitig spannen und markieren sich die Douglasfalten, die sich in der Mittellinie leicht zusammenbringen lassen. Dieselben werden in der sagittalen Richtung miteinander vernäht. Dort, wo sie das Promontorium erreichen, werden sie an das Colon pelvinum angenäht, während dasselbe angespannt ist; vorn endet die Nahtlinie am Uebergang zwischen Cervix und Uterus, die Substanz des Organs mitfassend.

Nach glattem Heilungsverlauf stellte sich schon einen Monat später ein Rezidiv ein, das aber hauptsächlich am hinteren Umfange des Anus hervortrat.

$1^1/_2$ Monate nach der Operation war der Vorfall größer, als vor derselben. Am 20. Juni 1902 wurde die Laparotomiewunde wieder geöffnet und zwar wieder in Beckenhochlagerung. Es zeigte sich, daß die Douglasnaht nicht gehalten hatte und die rechte Douglasfalte weit seitlich zurückgewichen war. Es wurde die Naht in anderer Form wiederholt, wie dies ein Präparat von einem späteren Fall zeigt (Fig. 1).

Es wurde durch die hintersten Douglasfaltennähte gleichzeitig jedesmal ein in der Mitte liegender Punkt der Vorderwand des Colon pelvinum mitgefaßt und so in

einer Längsausdehnung von ca. 2—3 cm die Vorderwand des Colon pelvinum in die Nahtlinie des Douglasverschlusses hineinbezogen. Gleichzeitig wurde das Colon pelvinum durch Faltennähte, welche das Mesenterium falteten und das Periost des Promontoriums mitfaßten, an dieser Stelle fixiert, während es kopfwärts angezogen wurde. Dann folgten Nähte, welche die Douglasfalten in der sagittalen Mittellinie für sich allein vereinigten. Vorn erfolgte die Annähung der Douglasfalten in querer Richtung an den Uterus und zwar so, daß sie wie das erste Mal in der Höhe zwischen Cervix und Uterus lagen.

Auch diese Operation, welche von glattem Wundverlaufe gefolgt war, hatte keinen vollen Erfolg. Schon am 15. Juli 1902 wölbte sich faltenförmig an dem hinteren Umfang ein Stück Analwand vor, das jedoch nicht größer war, als eine kleine Pflaume.

Am 30. September 1902 wurde eine Rectopexie vorgenommen, wobei, um das Darmrohr möglichst flächenhaft fixieren zu können, die Spitze des Steißbeins entfernt wurde und die hintere Mastdarmwand an das Periost des Kreuzbeins und zwar an die seitlichen Rändern desselben sowie an den Ligg. sacrococcygeis fixiert. Am 24. Oktbr. 1902 wurde die Kranke zunächst wesentlich gebessert entlassen, doch wölbte sich seitlich ein wenig Analschleimhaut vor. Spätere Erkundigungen blieben trotz vielfacher Bemühungen bei Behörden etc. erfolglos.

Technisch erwies sich der Douglasverschluß durch sagittale Linienaht der Douglasfalten nicht als haltbar. Dagegen habe ich Grund zu der Annahme, daß der T-förmige Verschluß gehalten hat, da ich in dem Fall 6, wo ich ebenfalls, wie bei den übrigen Fällen den Verschluß in gleicher Weise ausführte, sowie in Fall 9 mich durch Relaparotomie von dem tadellosen Bestande des Douglasverschlusses überzeugen konnte. Gleichzeitig war das Colon pelvinum in einer Längsausdehnung von 2 bis 3 cm in den Douglasverschluß hineinbezogen und nach hinten durch Nähte, welche sein Mesenterium falteten und das Periost am Promontorium mitfaßten, an letzteren fixiert. Eine vollständige Heilung wurde nicht erzielt, was nicht wunderbar ist, da sie nicht einmal in den späteren Fällen erreicht wurde, wo der Douglasverschluß mit der typischen Kolopexie in der vorderen Bauchwand kombiniert wurde Die Rectopexie ließ schließlich einen unbedeutenden Analprolaps übrig. Die Schlüsse hieraus sollen bei den späteren Fällen gezogen werden.

Bardenheuers (l. c.) Operation betraf ein 17-jähr. Mädchen mit infantilem Habitus (Fehlen des Promontoriums etc.) und ist deshalb exzeptioneller Natur. Die Flexura sigmoidea wurde durch Herumführen an der rechten Linea innominata hinter Uterus und Adnexen zur linken Bauchwand gewissermaßen gleichfalls zum Abschluß des Douglas benützt — neben Vernähung des vorderen und hinteren Douglasrandes.

Wenzel [1]) berichtet über eine Douglasverödung, wie sie Witzel ausgeführt hat: „Es wird nun das Peritoneum an der tiefsten Stelle von der hinteren Scheiden- und Uteruswand und von der vorderen Rektalwand, oben in der Länge von 6 cm abgelöst und dann die vom Peritoneum entblößte Vorderfläche des Rectums auf die Rückwand der Scheide und des Uterus in doppelten Etagen meist mit 3—4 Seidennähten festgemacht". — Mir erscheint die Operation schwieriger, als die von mir ausgeführte.

P. Duval et Ch. Lenormant [2]) empfehlen eine Verödung des Douglas von unten her, bei Gelegenheit der von ihnen ausgeführten Rectoperineorrhaphia anterior: „refouler le fond du cul de sac péritonéal, s'il descend anormalement bas, l'ouvrir, reduire son contenu, s'il y en a un, et le reformer par une ligature ou une suture; en d'autres termes faire la cure radicale de la hernie périnéale comme celle d'une hernie quelconque." Ausgeführt haben sie diesen Teil der Operation am Lebenden nicht. Wenn man, wie in meinen Operationen, sich von der Bauchhöhle her, Einblick in die Ausdehnung verschafft hat, welche der Douglas in solchen Fällen annehmen kann, kann man sich nicht gut vorstellen, daß die doch gewiß nicht weit hinauf reichende Verödung desselben bei der eben genannten Operation Duvals und Lenormants eine wesentliche Erfüllung des genannten Planes darstellt.

IV. Douglasverschluß und Kolopexie

in erster Sitzung, denen perineale Operation in zweiter Sitzung folgte:

6) M. S., 61-jähr. Schreiber, welcher bereits in der chirurgischen Klinik (cf. v. Eiselsberg l. c.) der Kolopexie in der linken Seite unterzogen worden war und von v. Eiselsberg als Rezidivfall aufgeführt ist.

Der Kranke, der geistig nicht ganz normal ist, späterhin auch in eine Provinzialirrenanstalt überführt wurde, wurde nach vorübergehendem Aufenthalte vom 20.—22. Jan. 1902 am 11. Nov. 1902 wieder in die Krankenanstalt aufgenommen, 2 Jahre, nachdem die Kolopexie gemacht worden war.

Beim Pressen tritt der Prolaps (Prolapsus recti) in groß-apfelgroßer Ausdehnung hervor. Sein Umfang entspricht dem eines Fünfmarkstückes. Die vordere Hälfte ist voluminöser, als die hintere (Hedrocele).

Am 22. Nov. 1902 wird in der Mittellinie vom Nabel abwärts das Abdomen bei Beckenhochlagerung eröffnet. Dabei erweist sich die früher vorgenommene Kolopexie als gelungen und jetzt noch vorhanden. Es wird nun in gleicher Weise, wie bei der zweiten Operation in Fall 5, der Douglasverschluß vorgenommen, nachdem mittelst beschränkter Eventration festgestellt worden war, daß der Douglas bis auf den Beckenboden reichte. Das Colon pelvinum wurde durch die hintersten Nähte, welche die Douglasfalten in der Mittellinie vereinigten, jedesmal mitgefaßt, wodurch ein ca. 3 cm langes Stück desselben in die Naht hineingenommen wurde. Zugleich wurde das Colon

1) Dtsch. Ztschr. f. Chir., Bd. 76.
2) Revue de chirurgie, T. 24, No. 5.

pelvinum durch Faltennähte seines Mesenteriums an das Periost des Promontoriums fixiert.

Nach glatter Heilung trat am 30. Dez. 1902 wieder Darm durch den Anus vor. Der horizontale Durchmesser war derselbe; doch erschien der vorgefallene Teil zusammengefallen d. h., er hatte das Aussehen eines flachen, kleinen Tellers und enthielt sichtlich keine Hedrocele mehr.

Am 26. Jan. 1903 wird zunächst die mediane Laparotomiewunde geöffnet und dabei festgestellt, daß der Douglasverschluß in der vollkommensten Weise gehalten hat. Vom Promontorium bis zur hinteren Blasenwand, wo der Verschluß quer verlief, zog sich horizontal das Peritoneum hin.

Schließlich wurde eine Rectoperineorrhaphia anterior gemacht, indem um die vordere Hälfte des Anus ein nach vorn konvexer halbkreisförmiger Schnitt geführt wurde, der so weit vertieft wurde, daß die Levatores ani freilagen. Dieselben waren vorn voneinander gewichen. Sie wurden durch mehrere Nähte miteinander tunlichst vereinigt, und dabei jedesmal die Vorderwand des untersten Mastdarmendes bis zum Sphincter externus mitgefaßt. Darauf wurde der Hauptschnitt in der Längslinie vereinigt. Hierdurch wurde der Damm resistent, die freiliegende Analöffnung trichterförmig tiefgelegt.

Der Kranke läßt bald nach der Operation unter ständigem Drängen beständig Flatus und Stuhl, wodurch die Naht am Damm gelockert wird. Sekundäre Naht am 23. Febr. 1903. Der Kranke bleibt bis 28. Juli 1903 in der Anstalt, ohne daß der Vorfall vorgetreten ist. Vollständige Kontinenz.

Ein Jahr später Nachuntersuchung durch mich in der Irrenanstalt: vollständige Heilung. Auch beim Pressen tritt nichts hervor. Anus tief eingezogen. Die Dammnarbe hat sich quer gestellt. Der Damm ist kräftig angehoben.

Im April 1905 briefliche Nachricht des Irrenanstaltsdirektors, daß die Heilung eine vollkommene geblieben ist, ebenso im Oktober 1905.

Der vorliegende Fall ist meines Erachtens in hohem Grade beachtenswert, da er die Wirkung der einzelnen Eingriffe genau feststellen ließ.

Die zweite Laparotomie ergab zunächst, daß die in der v. Eiselsbergschen Klinik gemachte Kolopexie gehalten hatte, daß ein extremer Douglastiefstand bestand und der unterste Mastdarmabschnitt lose gedehnt geblieben war. Der Douglasverschluß, der nunmehr hinzugefügt wurde, erwies sich in der dritten Laparotomie gleichfalls als vollkommen gelungen.

Hier waren also 2 Eingriffe am Abdomen exakt zur Ausführung gelangt, die geeignet waren, die Lockerung der oberen Befestigungsmittel und die Perinealhernie zu beseitigen, und trotzdem kam es zum Rezidiv, obgleich die Fortdauer der geschlossenen Verhältnisse (1 Kolopexie und Douglas-

verschluß durch Relaparotomien, im ganzen 3 Laparotomien) sicher gestellt waren.

Darf hieraus der Schluß gezogen werden, daß beide Momente, die Lockerung der oberen Befestigungsmittel und der Douglastiefstand, für das Zustandekommen des Vorfalls belanglos waren? Meines Erachtens darf dieser Schluß nicht gezogen werden. Man wird vielmehr annehmen müssen, daß — cessante causa non cessat semper effectus — weitere Veränderungen im Lauf der Entwickelung des Leidens neben den obigen zwei Momenten sich geltend machten, welche den Erfolg dieser beiden operativen Maßnahmen beeinflußten. Zunächst spricht hierfür die Form des nunmehrigen Rezidivs: das prolabierte Stück hatte zwar einen respektablen Querdurchmesser, aber es war nicht mehr gefüllt es fehlte die Hedrocele, die früher vorhanden war und bei dem großen Peritonealrecessus auch zu erwarten war. Es lag hier ein flaches doubliertes Darmstück vor, das den im Lauf des Leidens gedehnten untersten Mastdarmabschnitt darstellte. Dieses Stück braucht, wie ich oben bei der Kolopexie auf Grund meiner Beobachtungen darlegte, durch die Kolopexie nicht angespannt zu werden und enthält für sich einen von den Faktoren, die bei der Behandlung von Mastdarmvorfällen — wenn auch nicht immer — besonders berücksichtigt werden müssen. Aus diesem Grunde resezierte ich dieses Stück. Diese „sekundäre Resektion“ wurde, nachdem der Douglasverschluß gelungen war, ein sehr einfacher Eingriff; ich kam dabei nicht in die freie Bauchhöhle, wie es vor dem Douglasverschluß zu erwarten gewesen wäre. Der Einwand, den v. Eiselsberg gegen die primäre Resektion machte, daß durch dieselbe die untere Grenze des Douglasraums noch besonders tief festgelegt wird, trifft die sekundäre Resektion nicht mehr, da der Douglas oben abgeschlossen ist. Die Bedeutung des Douglasverschlusses, wenn er mit der Kolopexie verbunden wird, besteht ferner u. a. darin, daß sie den Bezirk der Dehnung und Erschlaffung am untersten Mastdarmrohr deutlicher in seiner Ausdehnung erkennen läßt.

Wenn Weiss (l. c.) die Erwartung ausspricht, daß durch die Kombination des Douglasverschlusses mit der Kolopexie eine vollkommene Heilung des Vorfalls zu erreichen sein würde, so ist das weder durch den Fall 6, noch durch die weiter unten aufzuführenden Fälle bestätigt. Da die Wirkung des Douglasverschlusses eine begrenzte ist, die Operation, wie ich weiter unten zeigen muß, nicht ungefährlich ist, so wird seine Anwendung nur für die schwersten Fälle, d. h. solche, die trotz anderer Eingriffe rezidivieren, als Hilfsoperation reserviert bleiben müssen, wenn eine ganz besonders große Ausdehnung des Douglas nach allen Richtungen festgestellt ist und der Vorfall auch sonst gefährlicher sich darstellt, als gewöhnlich.

Zur Rectoperineorrhaphia anterior in der Form, wie ich sie eben beschrieben habe, entschloß ich mich in Fall 6 unter Berücksichtigung

derjenigen Veränderungen, welche der Damm zeigte: derselbe war nach unten vorgewölbt, die Raphe desselben stark nach unten konvex, wölbt sich mehr als normal bei Hustenstößen nach abwärts; auch die Afteröffnung lag flacher zwischen den Gefäßbacken, nicht — wie normal — tief zwischen denselben verborgen. Die Heilung erfolgt wegen des unruhigen Verhaltens des geistig abnormen Patienten nicht so glatt, wie in anderen Fällen. Es mußte eine zweite Naht im Bereich der Hautwunde (Silberdraht jedesmal) eingelegt werden, welche die tiefen Nähte sicherte, jedoch die Längsstellung der Narbe späterhin nicht mehr zu stande kommen ließ. Trotzdem war der Damm straff, die Afteröffnung in trichterförmiger Vertiefung zwischen den Gesäßbacken. In den anderen nachher aufzuführenden Fällen war diese Versenkung der Afteröffnung in noch höherem Maße erreicht worden, da die halbkreisförmige Wunde in sagittaler Längsrichtung verheilt blieb; die Vernähung der Levatores ani in sich stärkte den Damm; das Mitfassen der vorderen Mastdarmwand fixierte die letztere nicht bloß, sondern leitete sie nach vorn, wie es den normalen Verhältnissen entspricht.

Die von mir damals gemachte Rectoperineorrhaphia anterior erwies sich, wie auch aus anderen Fällen hervorgeht, als geeignet, den Damm neuzubilden, wenn er im Verlaufe der Prolapsentwickelung desorganisiert war. Als ich diese Dammplastik am 26. Januar 1903 zum ersten Mal machte, war das vortreffliche Buch Lenormants noch nicht erschienen [1]), aus welchem ich ersah, daß Napalkow schon 1900 auf dem russischen Chirurgenkongreß die Operation nach Versuchen an der Leiche empfohlen hatte. Lenormant hatte diese Operation am 24. Juni 1902 an einem Kranken gemacht, an welchem Gérard Marchand die Rectococcygopexie gemacht hatte. Im Oktober 1902 machte er eine zweite derartige Operation an einem Kranken, bei welchem Rectopexie und Kolopexie vergeblich gemacht worden war. Auch er verband mit der Rectoperineorrhaphia anterior die — primäre — Mikuliczsche Resektion. Was Lenormant bezüglich der Verödung des Douglas von unten her bei dieser Operation erwähnt. habe ich bereits oben angeführt; er hat diesen Douglasverschluß bisher am Lebenden nicht mit ausgeführt. In einer neuerlichen Arbeit empfiehlt Lenormant mit Duval (l. c.) gleichzeitig die Vorderwand durch die Naht in Längsfalten zu bringen (Rectoplicatio anterior), wie es bei der Rectococcygopexie hinten gemacht wird (Rectoplicatio posterior). Ich werde hierauf weiter unten noch zurückkommen.

Ott [2]) erwähnt nicht die Naht der Levatores ani. Wenglowski

1) Es erschien 1903, enthält aber noch Mitteilungen aus dem Ende des Jahres 1902.

2) Journal Acuchastwa Russ., 1899/1900.

(zit. nach WEBER)[1]) führte NAPALKOWS Operationsvorschlag in Verbindung mit der Resektion aus.

7) J. G., 25-jähr. Handelsmann aus Kowno.

Der Prolaps tritt angeblich beim Pressen in der Größe eines mittelgroßen Apfels heraus und zwar seit Jahren, wobei starke Blutungen erfolgen. In der letzten Zeit Zunahme des Prolaps. Kräftiger, etwas blasser Mann. Klein-faustgroßer Prolaps, der vorn eine Hedrocele enthält.

Im April 1903 Schnitt in der Mittellinie vom Nabel bis zur Symphyse. Vorziehen des Colon pelvinum und Anziehen der Blase in Beckenhochlagerung, nach erfolgter Herausnahme der Darmschlingen aus dem großen und kleinen Becken. Großer Douglas, welcher bis auf den Beckenboden reicht. Verschluß des Douglas in T-Form, indem die vordersten Teile der Douglasfalten quer an die Blase genäht werden, die anderen Teile desselben in der Längsrichtung vernäht werden, die hintersten unter Mitfassen der vorderen Wand des Colon pelvinum, welch letzteres, wie in den anderen Fällen, an das Periost des Promontoriums genäht wird. Am Uebergang des Colon pelvinum in die Flexura sigmoidea wird der Darm in die Bauchwunde genäht, die in ca. 4 cm langer Ausdehnung offen gelassen, im übrigen Teil vernäht wird. Versicherung der offenen Wundpartie durch Tampon und Hautfaltennähte. Nach erfolgter Verheilung zeigt sich 1 Monat später ein kleiner Prolaps von Pflaumengröße. Da der Damm schlaff und nach unten vorgewölbt und der Anus tief zu liegen scheint, wird Ende Juni 1903 die Rectoperineorrhaphia anterior ausgeführt.

Erkundigungen bei dem Arzt des Pat. ergaben auch 2 Jahre später noch vollständige Heilung und Ausbleiben jeglichen Rezidivs.

In diesem Fall war das nach der Kolopexie und Douglasverschluß auftretende Rezidiv nur klein; unter solchen Umständen verzichtete ich auf die sekundäre Resektion und beschränkte mich auf die Rectoperineorrhaphia anterior mit vollständigem Erfolge.

8) S. S., 24-jähr. Bäcker aus Grodno.

Die Anfänge des Leidens reichen 8 Jahre zurück. Seit 4 Jahren tritt beim Stuhl eine groß-apfelgroße Geschwulst aus dem Darm heraus. Vor ca. 1 Jahre Kolopexie in Warschau.

Der Pat. ist in schlechtem Ernährungszustand. Groß-apfelgroßer, reponibler, nicht ulcerierter Vorfall des Mastdarmes und Afters. Hartnäckige Obstruktion. Keine Blutungen. In der linken Unterbauchgegend eine schräge von der früheren Kolopexie herrührende Narbe. Leichte Albuminurie.

Am 22. Juli 1904 in Beckenhochlagerung Laparotomie. Sehr geräumiger Douglas, der bis auf den Beckenboden reicht. Nach Anziehen des Colon pelvinum bleibt der unterste Abschnitt des Rectums dicht über dem Beckenboden schlaff.

Verschluß des Douglas in T-Form, wie in den übrigen Fällen. Mitfassen des Colon pelvinum, welches gegen das Promontorium fixiert wird; die quere Nahtlinie wird an die Blase gelegt. Der große abgeschlossene Hohlraum des Douglas wird, damit er nicht mit Luft gefüllt bleibt, vor dem völligen Abschluß mit sterilem Kochsalzwasser gefüllt. Die seiner-

1) Dtsch. Zeitschr. f. Chir., Bd. 72, p. 500.

zeit in Warschau ausgeführte Kolopexie in der linken Seite der Unterbauchgegendwand erwies sich als haltbar, daher wird von der Einnähung des Darms in der Mittellinie der Bauchwand Abstand genommen und die Bauchwunde vollständig geschlossen. Die Heilung der Wunde erfuhr hier durch Fadeneiterung (am 8. Tage nach der Operation 38,5) eine Störung. Nach Heilung der Bauchwunde zum Teil per granulationem zeigt sich ein kleiner Prolaps, der am 27. Okt. 1904 operiert wird. Zunächst wird der kleine Prolaps, der nicht mehr die Zeichen einer Hedrocele zeigt, durch Resektion entfernt. Der entfernte Teil stellt nach Entfaltung des Doppelrohres in kontrahiertem Zustande einen Ring von ca. 4 cm Breite dar; die Wand desselben ist dünn. Das Peritoneum wird bei der Resektion nicht eröffnet. Sodann wird in derselben Sitzung die Rectoperineorrhaphia anterior hinzugefügt, da der Damm nach unten schlaff vorgewölbt ist.

Wie oben geschildert wird ein um den vorderen Umfang des Anus halbkreisförmiger Schnitt geführt, vertieft, die Levatores ani freigelegt, der zwischen ihnen liegende Spalt durch Nähte zwischen beiden Muskeln tunlichst verschlossen und dabei die Vorderwand des Rectums mitgefaßt. Verschluß der Hautwunde in der Längsrichtung. Glatte Heilung. Der Damm ist straff angezogen, die Analöffnung kopfwärts tief zwischen die Gesäßbacken verlagert. Geheilt entlassen am 30. Nov. 1904.

$1^1/_4$ Jahr später berichtet der Kranke, daß er vollständig geheilt geblieben ist.

Also auch hier wieder keine vollständige Heilung durch Kolopexie (in Warschau ausgeführt, auch jetzt noch haltend) und Douglasverschluß. Es zeigt dieser Fall wieder die zwei Kategorien von Veränderungen, welche die Komponenten des fertigen Prolapses bilden: auf der einen Seite ein sehr geräumiger Douglas, auf der anderen Seite Desorganisation des Dammes und Dehnung des untersten Mastdarmabschnittes, der von der Bauchhöhle her noch schlaff zu fühlen ist, selbst wenn man das Colon pelvinum straff anzieht, und selbst nach Douglasverschluß und Kolopexie einen kleinen Prolaps übrig bleiben läßt. Der Douglasverschluß läßt die Höhenausdehnung, in welcher der unterste Mastdarmabschnitt gedehnt ist, deutlich erkennen. Die Resektion ist nunmehr leicht.

9) R. M., 25-jähr. Frau aus Kowno. Operation am 14. Juni 1904. Das Leiden besteht seit längerer Zeit, daneben Obstruktion. Beim Drängen stülpt sich ein kinderfaustgroßer Prolaps des Mastdarms (Prolapsus ani et recti) vor, der ersichtlich keine Hedrocele enthält.

Am 14. Juni 1904 Laparotomie in der Mittellinie unter Beckenhochlagerung. Nach Anziehen des Uterus und der Flexura sigmoidea, sowie Entfernung der Darmschlingen zeigt sich ein sehr großer Douglas recessus, der tief nach abwärts auf den Beckenboden reicht. Eine Erschlaffung des untersten Mastdarmendes ist hierbei nicht nachweisbar.

Douglasverschluß in der obigen Weise (T-förmig). Die vordere quere Naht wird am Uebergang zwischen Cervix und Uterus angelegt. Der Fußpunkt der Flexura sigmoidea wird an seiner Vorderfläche in den hintersten Nähten der Douglasfalten mitgefaßt, das Mesenterium und die seitliche hintere Wand des Darmes durch Faltennähte des Mesenteriums am Promontorium fixiert. Vor dem Abschluß wird der Recessus

mit sterilem Kochsalzwasser gefüllt. Der Anfangsteil der Flexura sigmoidea wird in die Bauchwand eingenäht und an dieser Stelle die Bauchwand nicht geschlossen. Glatte Heilung. Am 14. Juli 1904 Entlassung. Die Heilung ist einen Monat später eine vollständige und 2 Jahre später vom behandelnden Arzt und von mir noch konstatiert.

Hier war der Prolaps kleiner, die Hedrocele fehlte. Der Damm war nicht besonders schlaff. Eine Erschlaffung resp. Dehnung des untersten Mastdarmendes war von der Bauchhöhle her nicht fühlbar und dementsprechend trat hier kein Darm durch den After hervor. Unter solchen Umständen unterblieb jeder weitere Eingriff. Die Heilung ist noch nach 2 Jahren konstatiert.

10) T. T., 50-jähr. Kaufmann aus Tels.

Seit 25 Jahren hat Pat. angeblich seinen Vorfall, welcher beim Stuhlgang hervortritt, im letzten Jahr sich aber vergrößert hat.

Stat. Gut genährter, etwas blasser Mann. Beim Drängen wölbt sich ein fast faustgroßer Mastdarmvorfall vor (Hedrocele), dessen Schleimhaut an einzelnen Stellen ulceriert ist. Obstruktion. Schmerzen beim Stuhlgang. Herz und Lunge ohne Besonderheiten. Urin frei von Eiweiß und Zucker.

Am 2. Aug. 1904 Operation. Narkose (Billrothsche Mischung). Beckenhochlagerung. Durch einen Medianschnitt vom Nabel bis zur Symphyse wird das Peritoneum eröffnet. Sehr großer Recessus, welcher eine größere Anzahl Dünndarmschlingen enthält; das Coecum mit dem Appendix liegt gleichfalls in ihm. Unter starkem Vorziehen des Colon pelvinum werden die beiden Douglasfalten mit ihren dem Kreuzbein naheliegenden Enden an das Mesenterium angenäht, wobei das Periost des Promontoriums mitgefaßt wird. Die weiter nach vorn liegenden Nähte fassen in 3 cm langer Ausdehnung nach abwärts die Vorderwand des Darmes mit; sodann werden die Douglasfalten in der Mittellinie nach vorn zu vereinigt. Die vordersten Nähte vereinigen jederseits die vordersten Douglasfaltenabschnitte in einer queren Linie mit der Blase, nahe ihrem Scheitel. T-förmige Vereinigung der Falten bis zum völligen Abschluß des Douglas, der, sehr geräumig, mit steriler Kochsalzlösung gefüllt worden war. Kolopexie in der Mittellinie, wobei der Teil, in welchem die Kuppe der Flexura sigmoidea offen gelassen wird. Tamponade hier.

3. Aug. 1904. Spärliche Blähungen sind abgegangen. Abdomen weich. Zunge feucht, stark belegt. Pat. stößt auf; kein Erbrechen. Puls nicht beschleunigt.

4. Aug. Blähungen sind abgegangen, aber nur in geringer Zahl. Pat. stößt viel auf, klagt über Druck in der Magengegend. Kein Erbrechen. Puls 80. Temperatur abends 37,7.

5. Aug. Magengegend etwas aufgetrieben. Häufiges Aufstoßen. Blähungen sind abgegangen. Kein Erbrechen. 96 Pulse. Temperatur 36,4—37,3.

6. Aug. Puls 96—100. Temperatur 36,9—37,1. Zunge belegt, starke Unruhe. Reichliches Aufstoßen. Magengegend und Oberbauchgegend stark aufgetrieben. Blähungen spontan, reichlich durch das Darmrohr.

7. Aug. Verfallenes Aussehen. Sehr große Unruhe. Puls 124—132, klein, weich. Obere Bauchhälfte stark aufgetrieben. Keine Blähungen. Heftiges Aufstoßen. Eröffnung der Bauchhöhle. Die in der Nähe der Wunde gelegenen Dünndarmschlingen sind ohne Entzündungserscheinungen.

8. Aug. Abends unter Zunahme der Schwäche Exitus, nachdem Kampferinjektionen und subkutane Kochsalzinfusionen erfolglos geblieben waren.

Die Sektion (am 9. Aug. 1904 durch Prof. Askanazy) ergiebt:

„Kräftiger Körper mit blaßgelblicher Haut ohne Oedeme. Am Abdomen eine frische Laparotomiewunde. Nach Eröffnung der Bauchhöhle zeigt sich ein partieller Meteorismus der Darmschlingen, welcher besonders das Jejunum und obere Ileum betrifft, während der untere Dünndarm nicht erweitert, der Dickdarm verengt erscheint. Die Flexura sigmoidea ist nur mäßig dilatiert. Im Peritoneum kein Erguß. Die Darmserosa zumeist spiegelnd und blaß. Der Peritonealüberzug der Beckenorgane frei von jeder Rötung und Trübung, spiegelnd, auch im Bereich der hierselbst liegenden Nähte. Eine Verengerung des Dickdarms besteht nicht. Dagegen ist der obere meteoristische Abschnitt des Dünndarms deutlich diffus und auch leicht streifig injiziert, mit einer dünnen, trüben Exsudatschicht bedeckt. Der Magen stark erweitert. Milz überragt den Rippenrand nicht.

In den Pleurahöhlen nur einige Tröpfchen sanguinolenten Serums. Herz etwas dilatiert, sehr schlaff. Klappen und Aorta sind etwas stärker blutig imbibiert. Herzmuskel diffus trüb; Endocard rechts runzelig, links hellbräunlich. Kleine Blutungen im Herzbeutel. In den Lungenarterien nur einige Leichengerinnsel. Lungengewebe mäßig blutreich, im rechten Unterlappen das Parenchym etwas fester, stark hyperämisch, läßt reichlichen trüben Saft auspressen.

Bronchialschleimhaut hellrot. Alte Spitzeninduration beiderseits.

Milz nicht vergrößert und von unverändertem Aussehen. Beide Nieren sind schlaff und etwas trübe, von einzelnen hellen Pünktchen durchsetzt, die sich als Emphysembläschen erweisen. In den Papillen Spuren von Kalkstreifchen. Im Oesophagus und Magen braunschwärzliche Flüssigkeit. Magen stark emphysematös, von zahlreichen Blutungen und Erosionen durchsetzt. Im Darm keine Besonderheiten. Die Mesenterialgefäße sind frei von Sklerose und Thromben. Leber schlaff und trübe.

Harnblase zeigt nur am Trigonum etwas stärkere Rötung, sonst keine Veränderung.

Anatomische Diagnose (operierter Prolapsus recti): Operationswunden ohne entzündliche Erscheinungen. Partielle frische Peritonitis. Parenchymatöse Degeneration der Organe. Magenschleimhautblutungen und -erosionen. Hypostatische Hyperämie und trübes Oedem der rechten Unterlappen.“

Die Epikrise des Falles hat darüber zu entscheiden, ob wesentlich durch das Accidens der Infektion hier der tödliche Ausgang verschuldet ist oder ob noch andere Momente hierbei in Betracht zu ziehen. Das abgebildete Präparat (Fig. 1), in vollständiger Naturtreue durch den Maler Braune reproduziert, zeigt im Bereich des Operationsgebietes nicht eine Spur infektiöser Veränderungen, ebensowenig in der unteren Bauchhöhlenhälfte, auch nicht an den seinerzeit eventrierten Darmteilen (unteres Ileum mit Coecum); daraus wäre zunächst zu schließen, daß die Infektion vom Operationsgebiet nicht ausgegangen wäre, und wir hätten hier einen Fall, wo man am ehesten noch berechtigt wäre, im Sinne Kellings (Chir.-Kongr. 1905) von einer Luftinfektion zu sprechen,

wofür sich auch der pathologische Anatom aussprach. Diese Infektion ist von vornherein an und für sich keine schwere gewesen, da sonst nicht beinahe nach einer Woche nach der Operation von einer „partiellen frischen Peritonitis" im Sektionsprotokoll die Rede wäre (in der oberen Bauchhöhlenhälfte). Immerhin ist die Infektion bei entsprechend längerer Dauer der Operation, die durch die Kolopexie + Douglasverschluß gesetzt war, leichter wohl zu stande gekommen, als es bei der einfachen Kolopexie der Fall gewesen wäre. Besondere Beachtung verdienen die äußerst zahlreichen Hämorrhagien der Magenschleimhaut. Sowohl an der Vorder- als an der Hinterwand des Magens waren dieselben in je handtellergroßer Ausdehnung unzählig vorhanden. Da hier am Netz nicht operiert worden ist, so ist im Sinne Kraskes und v. Eiselsbergs (Chirurgenkongreß 1903) doch wohl an die Möglichkeit zu denken, daß die Beckenhochlagerung, die hier, wenn auch nicht in extremem, so doch auch in nicht unbedeutendem Maße ohne Unterbrechung zur Anwendung kam, die Magenblutungen verschuldet hat.

Noch ein dritter Punkt ist in Betracht zu ziehen: im vorliegenden Fall, der durch einen außerordentlich großen Recessus ausgezeichnet war, war in höherem Maße, als in allen übrigen Fällen, eine Eventration im Bereich des Beckens notwendig, und die so vorgelagerten Därme waren nicht die ganze Zeit, wie wohl zu wünschen gewesen wäre, mit Kompressen bedeckt. Der Kranke zeigte schon am ersten Tage Aufstoßen, ohne daß irgend welche peritonitischen Erscheinungen vorhanden waren. Allmählich trat deutlich Magenblähung auf und schließlich auch Erscheinungen vom Peritoneum. Der Obduktionsbefund (starke Blähung des Magens — abgesehen von den Hämorrhagien — und beginnende hypostatische Pneumonie) erinnert an die Befunde von Clairmont und Haberer aus der v. Eiselsbergschen Klinik[1]), die sie nach Eventration bei Tieren erhielten: „Wenn der Darm längere Zeit — 15—30 Minuten — und unbedeckt liegen blieb, gingen die Tiere in den ersten 24 Stunden zu Grunde. Bei der Sektion fand sich eine außerordentliche Blähung des Magens mit Zwerchfellhochstand und Atelektase der unteren Lungenpartien. Der übrige Darmtrakt war etwas, aber nicht sonderlich aufgetrieben. Peritonitische Erscheinungen fehlten in allen Fällen. Eine Eventration von 8 Minuten überlebten die Tiere." So haben m. E. eine anscheinend leichte, nicht vom Operationsgebiet ausgegangene Peritonitis, Beckenhochlagerung und eine umfangreichere Eventration des Beckeninhalts mit nicht ausreichender Bedeckung den tödlichen Ausgang bei dem 50-jährigen Kranken als Folge einer Operation zu stande gebracht, die z. B. der 61jährige elende, 3mal laparotomierte Patient in Fall 6 gut überstand. Neben dem Accidens der Infektion ist hier die Methode,

1) Experimentelle Untersuchungen zur Physiologie und Pathologie der Peritonitis. Arch. f. klin. Chir., Bd. 76, 1905, Heft 1 u. 2.

die Beckenhochlagerung und Eventration notwendig machte, belastet; doch dürfte nach Vorstehendem zu erwarten sein, daß ein derartiger Mißerfolg künftighin zu vermeiden sein wird, wenn die Beckenhochlagerung im Sinne TRENDELENBURGS zeitweilig unterbrochen. die eventrierten Därme des Beckeninhalts sorgfältig während der ganzen Dauer der Operation mit feuchtwarmen Kompressen geschützt bleiben; ist doch zur Begründung für diese Hoffnung zu berücksichtigen, daß der eigentliche Eingriff (neben der Kolopexie) nur in der Naht der Douglasfalten und Verkürzung des Mesenteriums des Colon pelvinum, sowie Fixierung des letzteren am Promontorium besteht.

Im übrigen gab die Sektion gleichzeitig Aufschluß, wie hier die Entstehung des Prolapses zu denken ist: der sehr große Recessus dürfte wohl kongenitalen Ursprungs sein. Der Mastdarm zeigte (Fig. 2 bei *a*) eine äußerst starke Muskelhypertrophie in der Gegend des NÉLATONschen Muskels. Diese ist wohl als eine kompensatorische Erscheinung gegenüber den Widerständen anzusehen, die die den Recessus füllenden Dünndarmschlingen den Stuhlentleerungen entgegenstellten. So kam es zum habituellen Hineinpressen dieses voluminösen Mastdarmabschnittes in den untersten, welcher durch Dehnung erschlossen wurde [1]).

IV. Ein Fall von Rectopexie.

11) W. K., 72-jähr. Arzt, aus Plongien (Rußland). Operation am 6. Sept. 1900.

Der Kranke leidet seit 20 Jahren an Mastdarmvorfall, seit 5—6 Jahren an Durchfällen.

Der Vorfall liegt in kleinfaustgroßer Ausdehnung vor, läßt sich leicht reponieren, kehrt aber ebenso leicht wieder hervor.

Am 6. Sept. 1900 wird der After zirkulär umschnitten und in der Mitte der Schnitt nach hinten bis zur Steißbeinspitze geführt. Vorn wird der After mit dem Sphincter von der querverlaufenden Dammmuskulatur abgelöst, durch Vertiefung der Wunde hier der unterste Abschnitt des Mastdarms in Verbindung mit den Levatores tunlichst ca. 2 cm nach hinten gedrängt, darauf die hintere Wand des unteren Mastdarmendes nach hinten gegen das Periost des Kreuzbeines und die Ligg. sacrococcygea beiderseits angenäht. Dadurch gelang es, vor dem After breite Wundränder in größerer Längsausdehnung zu vernähen und den After nach hinten zu dislozieren. Die hintere Längswunde wurde bis auf das hinterste Ende, welches tamponiert wurde, vernäht.

Trotz der Diarrhöen, welche auch nach der Operation intern nicht zu beeinflussen waren, war das Resultat am 22. Okt. 1900 bei der Entlassung ein gutes. Der Darm kam nicht vor. Die Wunde hinten war in der Vernarbung begriffen.

5 Jahre später teilt der behandelnde Arzt mit, daß die Heilung fortbestände.

---

1) Es liegt der Gedanke nahe, daß der Douglastiefstand in manchen Fällen schwerer Obstruktion auch wirksam sein kann, da die Füllung des Douglas während der Bauchpresse zweifellos im stande ist, die Stuhlentleerung zu erschweren.

In diesem Falle war mit der Rectopexie zugleich darauf Bedacht genommen, dem unteren Rectalende insofern seine normale Verlaufsrichtung zu geben, als es nach hinten gegen den oberen Teil abgeknickt wurde, während gleichzeitig der Damm vor dem After bei dieser Verlagerung vorn verlängert wurde.

Ein Fall von Rectoperineorrhaphia anterior.

12) E., 55-jähr. Frau. Insterburg. Operation am 15. Juni 1904. Vor mehr als 7 Jahren war wegen eines periproktitischen Abscesses von einem Chirurgen eine Durchschneidung des Sphincter externus und internus der rechten Seite vorgenommen worden. An dieser Stelle hatte sich eine Mastdarmfalte herausgesenkt; bei der Defäkation kam ein vollständiger, kleinapfelgroßer Vorfall zu Tage. Der Damm war schlaff nach abwärts gedehnt. Hier wurde die Perineorrhaphia anterior, wie ich sie oben beschrieben, allein vorgenommen, da die Ursache des Prolapses vorzugsweise in dem Sphinkterdefekt gesehen wurde. Auch hier wurde ein langer Damm erzielt; die Afteröffnung lag nunmehr tief zwischen den Gesäßbacken. Die Heilung besteht nach Angabe des Arztes weiter.

In den vorstehend mitgeteilten Fällen habe ich unter Berücksichtigung der bei dem Mastdarmvorfall bemerkbaren anatomischen Veränderungen viefach zu einer Kombinierung von mehreren operativen Maßnahmen gegriffen, wenn die erstmalige zunächst nicht völlige Heilung aufwies. Im allgemeinen ist das bisher nicht geschehen und die meisten Veröffentlichungen beschäftigen sich mit dem Erfolg einzelner Operationsmethoden. Keine der bisher veröffentlichten Methoden indes hat, wie ich eingangs erwähnte, bisher (wenigstens soweit es sich um größere Beobachtungsreihen handelt) die Sicherheit des Dauererfolges aufzuweisen. In der Kombinierung liegt meines Erachtens der Weg, um künftighin in der Behandlung des Leidens vorwärts zu kommen, welche Methoden jedoch zu kombinieren sind, darüber ist meines Erachtens zur Zeit ein Abschluß noch nicht erreicht. Es wird in jedem Einzelfalle individualisierend zu entscheiden sein, welche anatomische Veränderungen besonders auffällig sind.

Die in Frage kommenden Veränderungen sind der Douglastiefstand, die Dehnung der oberen Befestigungen (die Ausstrahlungen der Fascia recti gegen die seitlichen Beckenwände), die Dehnung und Erschlaffung des untersten Mastdarmabschnittes (Invaginans), die Dehnung und Desorganisation des Dammes und die Erschlaffung der Analöffnung. Die Analogieen mit dem Vorfall der weiblichen Geschlechtsorgane sind begreiflich; auch hier kommen Tiefstand des Peritoneums im Bereich der gesenkten Beckenorgane, Erschlaffung und Dehnung der Scheide, Insufficienz resp. Defekt des Dammes — in wechselnder Kombination — in Betracht, und auch hier ist eine Kombination verschiedener operativer Eingriffe dementsprechend vielfach geboten.

1) Der Douglastiefstand fand sich in allen 7 Fällen, in denen

Uebersicht.

No.	Alter	Geschlecht	Operation	Tag der Operation	Erfolg	Späterer Erfolg
1	48-j.	Frau	Resektion u. DIEFFENBACHs Sphinkternaht	19. 8. 1892	Geheilt	Unbekannt
2	48-j.	do.	Resektion	28. 6. 1894	do.	10 Jahre heil, nach Mitteilung d. Kranken; in den letzten 2 Jahren Hämorrhoiden
3	69-j.	do.	do.	20. 3. 1900	do.	Bis zu dem 2 Jahre später erfolgt. Tod heil nach Angabe des Mannes
4	65-j.	Mann	Kolopexie in der Mittellinie	18. 7. 1902	do.	3½ Jahr später heil nach Angabe des Arztes
5	28-j.	Frau	Douglasverschluß do. Rectopexie	29. 4. 1902 20. 6. 1902 30. 9. 1902	Geb. Kleiner Analprolaps a. hint. Afterumfang	Unbekannt
6	61-j.	Mann	Kolopexie in der v. EISELSBERGschen Klinik vorher: Douglasverschluß Probe-Laparotomie Resectio recti und Perineorrhaphia ant.	22. 11. 1902 26. 1. 1903	Geheilt	3½ Jahre später nach Angabe des Arztes und eigener Untersuchung heil geblieben
7	25-j.	do.	Kolopexie + Douglasverschluß Perineorrhaphia ant.	15. 4. 1903 16. 5. 1903	Geheilt	2½ Jahre später heil nach Angabe des Arztes
8	24-j.	do.	Kolopexie früher in Warschau Douglasverschluß Resektion und Rectoperineorrhaphia ant.	22. 7. 1904 27. 10. 1904	do.	1¼ Jahre später heil nach Mitteilung d. Kranken
9	25-j.	Mädch.	Kolopexie u. Douglasverschluß	14. 6. 1904	do.	Heil 1½ Jahr später nach Angabe des Arztes.
10	50-j.	Mann	Kolopexie, Douglasververschluß	2. 8. 1904	am 8. 8. 1904 Exitus letalis	
11	72-j.	do.	Rectopexie	6. 9. 1900	Geheilt	5¼ Jahre später heil nach Angabe des Arztes
12	55-j.	Frau	Rectoperineorrhaphia anterior	15. 6. 1904	do.	1½ Jahr später geheilt nach Angabe des Arztes.

die Laparotomie unter Beckenhochlagerung vorgenommen wurde, regelmäßig. Seine Tiefenausdehnung war jedesmal bedeutend, da der Finger (manchmal nur knapp reichend) bis auf den Beckenboden gelangte. Aber auch in den anderen Dimensionen war die Ausdehnung recht nennenswert und im Fall 10 außerordentlich groß. Wer auf diesem Wege sich eine Vorstellung von dem Douglastiefstand verschafft hat, wird in dem besonders bei der Defäkation sich steigernden Bauchdruck gegen das Rectum ein Moment erblicken müssen, welches die Dauerhaftigkeit operativer Erfolge in Frage zu stellen geeignet ist.

2) Die Dehnung der oberen Befestigungsmittel des

Rectums kann man wohl als bewiesen annehmen, wenn man die Erfahrungen hinzunimmt, welche bei der Amputatio, resp. Resectio recti gemacht werden. Erst müssen hierbei die seitlichen Befestigungen der Fascia recti am Becken getrennt sein, ehe man den Darm herunterziehen kann. Diese Befestigungsmittel müssen zweifellos gedehnt sein, ehe es zu einem Mastdarmvorfall kommen kann, sowohl beim Prolapsus ani et recti wie beim Prolapsus recti mit tiefliegender Umschlagsfalte.

Eine besondere Indikation ist aus dieser anatomischen Veränderung beim Mastdarmvorfall für die operative Behandlung bisher nicht gewonnen worden. Gewiß aber wird man anerkennen müssen, daß die Kolopexie durchaus geeignet ist, mechanisch dem Einflusse entgegenzuwirken, den Douglastiefstand und Dehnung der oberen Befestigungsmittel auszuüben im stande sind. Dazu kommt, daß die Kolopexie in ihrer einfachsten Form ungefährlich ist. Der Einwand Pachnios (l. c.), daß Entbindungsschwierigkeiten entstehen könnten, würde mich veranlassen, künftighin bei weiblichen Patienten [1]), die noch vor dem Klimakterium stehen, nicht mehr die Kolopexie in der Mittellinie auszuführen, sondern wie üblich, in der linken unteren Bauchgegend. In dieser Form aber ist nach den bisherigen Veröffentlichungen, wie es scheint, eine Entbindungsschwierigkeit bisher noch nicht zu stande gekommen. Da die Kolopexie für sich allein nicht ausreichend, kam ich auf den Gedanken des Douglasverschlusses; aber nur einmal hat derselbe in Verbindung mit der Kolopexie zur Heilung genügt. Dreimal trat trotz Kolopexie und Douglasverschluß ein Vorfall zu Tage, der, kleiner und ohne Hedrocele, deutlich dartat, daß neben dem Douglastiefstand und der Lockerung der oberen Befestigungsmittel noch die Dehnung des untersten Mastdarmabschnittes zu berücksichtigen wäre. Freilich war diese Dehnung auch schon bei der Laparotomie wahrnehmbar, indem trotz starken Zuges am Colon pelvinum nach oben eine Schlaffheit des untersten Mastdarmendes wahrnehmbar blieb. Der Douglasverschluß (in einem Fall tödlich verlaufen) hat im Verein mit der Kolopexie wohl nicht mehr in diesen Fällen geleistet, als dies die Kolopexie allein getan hätte; sie gestattete aber die Resektion des untersten gedehnten Mastdarmendes nun in einfacher gefahrloser Form, d. h. ohne Eröffnung der Peritonealhöhle, auszuführen, nachdem, wie in einem Experiment, der Anteil und besonders auch die Ausdehnung der Erschlaffung hier zu Tage getreten war; durch perineale Operationen, dürfte wohl kaum ein genügender Douglasverschluß zu stande kommen. Im übrigen kommen

3) gegen diese Dehnung des untersten Abschnittes neben der Resektion Methoden in Frage, welche zwar keine Entfernung, wohl aber eine Steifung dieses Abschnittes bewirken: also die Rectoplicatio in longitudinaler und in transversaler Richtung.

1) Siehe Nachtrag.

Rectoplicatio anterior, von Duval und Lenormand zur Rectoperineorrhaphia hinzugefügt, die Rectoplicatio posterior im Verein mit der Rectopexie und Rectoperineorrhaphia posterior, sowie die gleichzeitige Operation vor und hinter dem After nach diesen Methoden bedarf bezüglich ihrer Leistungsfähigkeit für sich allein und mit anderen Methoden zusammen noch weiterer Erprobung. Eine Faltung in transversaler Richtung kommt bei dem Verfahren zu stande, daß Delorme[1]), Juvarra[2]), Bier und Rehn[3]) empfohlen haben. Das in seiner Technik bekannte Operationsverfahren kann gewiß die Dehnung und Erschlaffung des untersten Mastdarmendes beseitigen, und, meines Erachtens, auch sozusagen Gleitschwierigkeiten für das Zustandekommen des Vorfalls setzen. Aber auch diese Methode hat für sich allein bei Erwachsenen bisher nicht regelmäßig das Leiden dauernd beseitigt. Poirier hat einen Todesfall zu verzeichnen, obgleich er bereits tiefe Nähte zur Verwendung gebracht hatte, und bezieht diesen Ausgang auf Infektion von den geschwürigen Stellen des Vorfalls. Im 2. Falle Delormes, der gleichfalls tödlich verlief, war eine Aufraffung der Muskelwand des Darmrohrs nicht ausgeführt worden, auch war ein Schleimhautcylinder von 80 cm Länge entfernt worden. Ob bei dieser Methode eine Verlagerung des Douglasraumes nach oben in genügendem Maße erfolgte, bleibt bisher noch nicht bewiesen. Diese Art der Querfaltung erscheint, da sie die ganze Zirkumferenz des Darmrohres umfaßt, wirksamer, als die Längsfaltung und verdient gewiß, wenn sie allein nicht ausreicht, mit anderen Methoden kombiniert zu werden.

4) Die Desorganisation des Dammes dokumentierte sich in meinen Fällen vielfach dadurch, daß der Damm nach unten konvex war, sich bei Hustenstößen mehr als normal verwölbte und die Afteröffnung freier zwischen den Gesäßbacken zu Tage treten ließ. In der Perineorrhaphia ant., wie ich sie ausführte, sehe ich ein vortreffliches Mittel, den Damm zu rekonstruieren; die Levatores ani werden unter sich und mit der Vorderwand des untersten Mastdarmendes in Verbindung gebracht, der Vorderdamm durch Vernähung in der Längsrichtung verlängert. Ist die Afteröffnung für sich allein bloß erschlafft, so wird die Verengerung derselben (Dieffenbach, Helferich) in Frage kommen.

Beim Mastdarmvorfall ist meines Erachtens die Frage der Dauerheilung ganz besonders vorsichtig zu behandeln. Das bisher vorliegende Material gibt noch keine genügend sichere Grundlage hierfür,

1) Bull. de l'Acad. de méd. Paris, 1901, T. 43, No. 19. — Lenormand l. c..

2) Dtsch. med. Wochenschr., 1904.

3) Becker, Bruns Beitr. z. klin. Chir., Bd. 41, Heft 2.

da eine Anzahl der veröffentlichten Fälle verhältnismäßig nur kurze Zeit nach der Operation nachuntersucht ist. Unter solchen Umständen wird es sich empfehlen, alle anatomischen Veränderungen, die nach längerem Bestehen eines größeren Prolapses in sinnfälliger Weise hervortraten, von vornherein zu berücksichtigen. Ich begann in einem Teile meiner Fälle mit den peritonealen Operationen; hiernach blieben in der Mehrzahl — wenn auch in geringerer Ausdehnung — Vorfälle zurück, die in den Veränderungen des untersten Darmendes und des Dammes ihre Ursachen hatten. Nach meinen Erfahrungen nehme ich an, daß der sogenannte Prolapsus ani (Schleimhautverfall), den manche Operateure nach im übrigen erfolgreichen Operationen beobachteten, von nicht unerheblicher Bedeutung ist. Beginnt man mit perinealen Operationen, welche die letztgenannten Veränderungen zunächst beseitigen, so schafft man hierdurch Widerstände gegen den Vorfall, welche den erstmaligen Erfolg günstiger erscheinen lassen können, ohne daß — nach den vorliegenden Veröffentlichungen — eine sichere Aussicht auf einen Dauererfolg gegeben sein braucht. Tritt dann später ein Rezidiv ein, so dürfte das Resultat des perinealen Eingriffes völlig verloren sein.

Solange es aber keine Methode gibt, die alle beim Mastdarmvorfall in Betracht kommenden anatomischen Veränderungen zu beseitigen im stande ist, wird man auf Kombination verschiedener Methoden gegebenen Falles angewiesen bleiben, die bei meinem Materiale zu verhältnismäßig recht guten Endresultaten geführt hat.

Nachtrag bei der Korrektur.

Fall 9 gelangte jüngst zur Nachuntersuchung: Da es sich um eine 25-jährige Frau handelte, so entschloß ich mich zu einer Verlagerung der in der Mittellinie angehefteten Schlinge nach der linken Seite, was mittelst eines Querschnittes durch den Rectus leicht gelang. Dabei konnte ich mich, wie in Fall 6, davon überzeugen, daß der Douglasverschluß auch jetzt noch — also 2 Jahre später — vollkommen erhalten geblieben war. Patientin zeigte übrigens eine kleine Ovarialzyste links und hysterische Erscheinungen.

Ein 13. Fall (60-jähr. Frau) wurde durch Kolopexie und Perineorrhaphie auch geheilt, ist jedoch für die Frage der Dauerheilung noch nicht zu verwerten. Die Perineorrhaphie mußte wegen Ausbleiben der Primärheilung wiederholt werden.

Für die Perineorrhaphie ist jüngst auch C. Hofmann [1]) eingetreten, auf dessen Arbeiten hier nur hingewiesen werden kann.

1) Zentralbl. f. Chir., 1905 u. 1906.

III.

Drei Fälle von Knochenimplantation.

Von

Prof. **Alexander Tietze,**

Primärarzt an Allerheiligen.

An der chirurg. Klinik zu Breslau vom 1. April 1888 bis 1. Jan. 1896.

(Hierzu 3 Abbildungen im Texte.)

Im Jahre 1895 ist MIKULICZ in einem längeren Vortrag auf dem deutschen Chirurgenkongreß dafür eingetreten, an Stelle der verstümmelnden Absetzung des Gliedes bei malignen Knochentumoren in geeigneten Fällen die Kontinuitätsresektion der Diaphysen zu setzen. — Natürlich war er nicht der erste, welcher mit einem solchen Vorschlag hervortrat. Daß die schaligen Riesenzellensarkome, welche sich in der Spongiosa der Epiphysengrenze entwickeln, relativ gutartige Tumoren sind und durchaus nicht immer die Exartikulation in dem nächsthöheren Gelenk benötigen, war namentlich durch die Arbeiten aus der v. BERGMANNschen Klinik bekannt, wie denn überhaupt diese Schule bekanntermaßen durch eine Reihe interessanter Arbeiten einen hervorragenden Anteil an der Lösung vieler auf diesem Gebiete strittiger Probleme genommen hat. Immerhin wird man zugeben müssen, daß jenem Vortrag von MIKULICZ für die Entwickelung dieser Frage eine große Bedeutung zukommt, nicht nur, weil der Redner sich auf eine Reihe eigener Beobachtungen stützen konnte, sondern auch weil er seine Ausführungen an einer Stelle machte, wo Diskussion und Widerspruch von kompetentester Seite sofort erfolgen konnte. An letzterem hat es tatsächlich auch nicht gefehlt. KÖNIG hat sich sogleich dahin ausgesprochen, daß er eine konservative Behandlung nur bei Riesenzellensarkomen eventuell als gestattet betrachte, während er in anderen Fällen nach wie vor die Absetzung des Gliedes als das Normalverfahren ansähe — und wer damals beim Kongresse anwesend war, konnte erfahren, daß die Ansicht von MIKULICZ weit davon entfernt war, allgemeine Anerkennung zu finden. Allerdings würde man ihm mit der Annahme Unrecht tun, als ob MIKULICZ damals unterschiedslos hätte

für die Diaphysenresektion eintreten wollen. Es lag ihm das ganz fern; ich habe noch wiederholt als sein Assistent später das Gegenteil erfahren können; er wollte damals weiter nichts, als stark betonen, daß manches Glied sich bei geeigneter Auswahl und passendem Verfahren dem Träger erhalten läßt — und damit hatte er ganz unzweifelhaft recht, wie auch die nachfolgenden Mitteilungen beweisen werden.

Ich glaube auch, daß es heutzutage keinen Chirurgen mehr gibt, welcher die Kontinuitätsresektion nicht für gewisse Fälle anerkennen möchte, wenn es auch gewiß nicht leicht ist, in jedem einzelnen Falle bei der Auswahl zwischen Amputation und Resektion das Richtige zu treffen. Zweifellos spielt in dieser Beziehung die Hauptrolle die Frage, ob man durch Resektion auch den Tumor im Gesunden entfernen kann — und natürlich liegt hier das größere Risiko auf seiten der Resektion; aber in zweiter Linie, ja vielleicht auf gleicher Höhe, steht die Ueberlegung, wie es nach gelungener Operation mit der Funktion des betreffenden Gliedes bestellt ist. Das ist ja eigentlich das Wichtigste und der eigentliche springende Punkt bei dem neuen Verfahren gewesen, daß man Glied und Funktion zu erhalten hoffte.

Aber gerade von diesem Standpunkt aus wird man die Indikationen für die Resektion eher einzuschränken als zu erweitern trachten, ja ich muß sagen, wenn ich die eigenen, von Mikulicz damals publizierten Fälle betrachte, so muß ich mich doch in dem einen oder anderen Falle fragen, ob der Patient nach der Resektion so viel besser daran gewesen ist, als wenn man ihm das kranke Glied entfernt hätte. Speziell gilt dies für die Tumoren der unteren Extremität. Braucht der Patient auch nach der Resektion eine große, umständliche, der Reparatur häufig bedürftige Prothese, so ist der Gewinn durch diese Operation ein rein ideeller, und es treten demgegenüber natürlich alle prinzipiellen Bedenken gegen dies Verfahren mit doppelter Stärke hervor — nicht zum mindesten ist ja auch das lange Krankenlager zu berücksichtigen, welchem man auf alle Fälle bei der Resektion den Patienten aussetzt. Er kann diesen, namentlich für alte Leute nicht gleichgültigen Faktor getrost in den Kauf nehmen, aber nur dann, wenn er durch dieses längere Siechtum einen Zustand erkauft, der unzweifelhaft besser ist, als der nach einer Amputation, bei welcher er nach 14 Tagen geheilt das Krankenhaus verlassen hätte.

Es ist möglich, daß ich mich in dieser Beziehung zu sehr von eigenen schlechten Erfahrungen beeinflussen lasse, aber in der Tat bin ich in dieser Beziehung bei den Operationen an den unteren Extremitäten nicht sehr glücklich gewesen. Es stehen mir in dieser Beziehung folgende persönliche Erlebnisse zur Verfügung. Als Assistent der chirurgischen Klinik habe ich in solchen Fällen 2mal operiert. Das erste Mal versuchte ich wegen eines Sarkoms das obere Ende der Tibia zu resezieren. Die Geschwulst umwucherte die A. poplitea, welche schließlich verletzt wurde, so daß ich im Kniegelenk exartikulieren mußte. Was aus dem Patienten ge-

worden ist, habe ich später nicht mehr erfahren. Der zweite Fall lag ähnlich. Hier setzte ich in den Defekt das obere Ende der Fibula ein. Dieser Fall ist in der Arbeit von Mikulicz erwähnt. Letzterer hielt diese Art des Knochenersatzes nicht für sehr glücklich. Der Patient lag $^3/_4$ Jahr in der Klinik. Ein Rezidiv war nicht eingetreten, die Fibula hatte sich stark verdickt, war aber nicht tragfähig geworden. Schließlich sah ich in eigener Praxis einen dritten fast ganz gleichen Fall bei einem jungen Offizier. Derselbe ging nachher in die Klientel von Geheimrat v. Mikulicz über. Bei der Operation war ich zugegen. Es wurde auch hier der Versuch gemacht, das Glied zu erhalten. Es ist mir nicht mehr genau erinnerlich, ob schon bei dieser Gelegenheit amputiert wurde, weil man die Unmöglichkeit im Gesunden zu operieren erkannte, oder ob diese Amputation wegen lokalen Rezidivs erst später erfolgte, jedenfalls konnte dem Patienten das Bein schließlich nicht erhalten werden, es trat auch am Amputationsstumpf bald ein Rezidiv auf, und Pat. ging nach weiteren wenigen Monaten an inneren Metastasen zu Grunde.

Am Oberschenkel habe ich 2mal die Resektion versucht, das erste Mal bei einem Mann von 25 Jahren, bei einem periostalen Sarkom von ziemlicher Größe im unteren Drittel des Schaftes. Der Tumor ließ sich nicht von der Muskulatur sauber trennen, es wurde daher hoch amputiert, Pat. blieb, soweit die Nachrichten reichten, gesund. Den zweiten Fall habe ich vor kurzer Zeit im Allerheiligen-Hospital operiert. Er betraf einen annähernd 60 Jahre alten Mann mit einer medullären Geschwulst in der Mitte des Oberschenkels. Der Pat. bot die schon mehrfach beobachtete Erscheinung, daß in kurzen Zwischenräumen schnell vorübergehende Attacken von hohem Fieber eintraten, für welche eine Erklärung zunächst nicht gefunden werden konnte. Wegen dieser Unsicherheit in der Diagnose war mit der Operation über Gebühr gezögert worden; schließlich wurde die Resektion gemacht. Obgleich dieselbe programmmäßig, ohne großen Blutverlust verlief und nicht sehr lange Zeit in Anspruch nahm, so kollabierte Pat. doch im Anschluß an dieselbe und ging nach einigen Stunden zu Grunde. Bei der Sektion fanden sich Metastasen im Schädeldach. Wenn das Ereignis auch vielleicht ein außerhalb der Berechnung liegendes Unglück darstellte, so wäre von vornherein hier die Amputation eventuell unter Rückenmarksanästhesie das richtige Verfahren gewesen.

Ganz anders steht natürlich die Sache bei den gleichartigen Tumoren der oberen Extremität. Jemand, dem die Hand fehlt, ist auf alle Fälle ein Krüppel — auch die beiden Patienten, von denen nachher die Rede sein wird, eine Klavierlehrerin und ein Postschaffner, hätten in das Armenhaus wandern können, hätte man sie amputieren wollen — und die Berechtigung, selbst eine etwas gewagte Operation zu machen, wenn sie voraussichtlich die Funktion vollkommen oder teilweise erhält, ist hier viel größer als bei der unteren Extremität. Dazu kommt noch etwas anderes. Die untere Extremität ist im wesentlichen ein Stützorgan; Fuß, Unterschenkel und Oberschenkel beanspruchen nicht gegeneinander, wenigstens nicht in erheblichem Maße eine individuelle Selbständigkeit, sondern beim Stehen und Gehen, — oder wie die Extremität auch sonst beansprucht werden mag —, fast immer ordnen sich alle drei einem gemeinsamen Zwecke unter. Am Arm ist das ganz anders, seine

ganze funktionelle Bedeutung findet ihren prägnantesten Sinn in der Hand, gegenüber deren motorischer Ausdrucksform alles, was Oberarm und Unterarm selbständig für sich leisten können, völlig zurücktritt. Gerade aber, weil an der oberen Extremität die höher gelegenen Gliedabschnitte funktionell viel eher ausgeschaltet werden können, läßt sich für den Fortfall eines Skelettteiles aus derselben viel eher durch eine passende Methode des Knochenersatzes, ja selbst durch eine geeignete Prothese Ersatz schaffen, als bei der unteren Extremität, wo auf alle Fälle die Operationsstelle funktionell in Anspruch genommen werden würde. An der oberen Extremität kommt es vor allen Dingen darauf an, die Hand zu erhalten.

Ich möchte also die Resektionsmethode für die Tumoren der unteren Extremität nicht verwerfen, betrachte aber als ihr eigentliches Feld die gleichwertigen Erkrankungen der oberen Extremität.

Soweit waren nun die Verhältnisse auch schon vor einer Reihe von Jahren als geklärt zu betrachten. Wenn die letzte Zeit zweifellos auch in dieser Frage einen gewissen Fortschritt gebracht hat, so ist dieser nach zwei Richtungen hin zu suchen.

Einmal sind wir durch die allgemeine Einführung der Röntgendiagnostik und Verbesserung der Technik dieses Verfahrens ganz anders wie früher in den Stand gesetzt, die fraglichen Tumoren frühzeitig zu erkennen und die Grenzen ihrer Ausdehnung zu finden, und sodann ist die Frage des Knochenersatzes, speziell diejenige der Implantation von Knochen, eine Zeitlang in so lebhafter und fruchtbarer Weise diskutiert worden, daß Ergebnisse für die Praxis nicht ausgeblieben sind. Immerhin liegen die Verhältnisse doch auch heute noch so, daß kasuistische Mitteilungen nicht ganz wertlos erscheinen, und ich möchte aus diesem Grunde über zwei einschlägige Beobachtungen berichten, welche das eben Gesagte illustrieren dürften.

Ich habe diesen anhangsweise noch einen dritten Fall angefügt. Hier handelte es sich allerdings um die Resektion eines Metacarpus wegen Tuberkulose. In allen drei Fällen aber wurde der Knochendefekt durch Knochenabschnitte, welche demselben Individuum entnommen waren, ersetzt; insofern sind also die drei Fälle ein einheitliches Ganze, wenn sie auch in ihrer Gesamtheit weniger einen Beitrag zur Diaphysenresektion wegen maligner Geschwülste als einen solchen zur Frage des Knochenersatzes durch Autoplastik bilden.

Ich habe über den ersten Fall von Knochensarkom schon einmal, nämlich auf dem Chirurgenkongreß 1902, berichtet. Da dies aber nur sehr kurz geschehen ist und ich die Röntgenphotographieen bisher nicht publiziert habe, inzwischen auch die Patientin ein Rezidiv durchgemacht hat, so steht wohl nichts im Wege, wenn ich auf diesen Fall noch einmal zurückkomme.

Die Patientin, damals 53 Jahre alt[1]), wurde am 23. Oktober 1900 operiert. Im Juli 1900 hatte sie Schmerzen im unteren Ende der rechten Speiche verspürt; sie selbst glaubt, daß dieselben durch einen Fall hervorgerufen worden seien, den sie um jene Zeit erlitten hat. Eine Anschwellung war zunächst nicht zu sehen. Die Patientin war damals in einem Seebade und zeigte ihren Arm einem bekannten Chirurgen, der offenbar eine bestimmte Diagnose noch nicht stellen konnte und eine indifferente Therapie einschlug. Nach einigen Wochen war aber eine deutliche Schwellung vorhanden und Patientin konsultierte einen anderen Chirurgen, der Tuberkulose diagnostizierte und Jodoformeinspritzungen versuchen wollte. Diesen entzog sich aber die Dame und wandte sich nach einiger Zeit an einen Homöopathen, der zunächst eine Röntgenphotographie anfertigen ließ. Dieselbe wurde mir bald darauf zugestellt, und wären nicht noch andere Symptome, vor allen Dingen die gleichmäßig zunehmende Schwellung des unteren Radiusendes bei vollkommener Unbeteiligung des Radiocarpalgelenkes für die Diagnose Sarkom maßgebend gewesen, so hätte man letztere auch ohne weiteres aus der Photographie ablesen können; denn es fand sich bei nur mäßiger Verdickung des unteren Radiusendes nicht nur eine umfangreiche Zerstörung der Spongiosa, sondern es war, was viel wichtiger erschien, auf der Photographie jene feine Zeichnung strahlenförmig erhaltener, eventuell neugebildeter Knochenbälkchen zu sehen, wie wir sie in dieser Form bei Tumoren öfters, bei tuberkulösen Einschmelzungen meines Wissens nicht finden. Der Tumor schien nach keiner Seite hin die Grenze des Knochens zu überschreiten. Es wurde die Resektion des Knochens vorgenommen und derselbe, etwa 4 cm vom unteren Ende entfernt, durchsägt. Bei der Operation war in Bezug auf die Grenze des Tumors nur eine kleine Stelle am unteren Ende des Radius auf der Volarseite, nahe dem M. pronator quadratus verdächtig; hier ist auch tatsächlich später ein Rezidiv aufgetreten, von dem aber die Patientin nunmehr als geheilt zu betrachten ist. Bei der Operation glaubte ich alles Krankhafte entfernt zu haben, und man hätte sich damit begnügen können; die Hand wäre aber trotzdem für den Beruf der Dame verloren gewesen. Es wurde daher der Patientin die erste Phalanx der linken großen Zehe mitsamt dem Periost exstirpiert, das schmale Köpfchen abgetragen und der so zurechtgeschnittene Knochen derart in den Defekt eingesetzt, daß er sein erhaltenes Knorpelende dem Carpus, seine Wundfläche der Sägefläche des Radius zukehrte. So entsprach der konvexen Gelenkfläche der Handwurzel wieder eine konkave Gelenksseite am Vorderarm, wenn dieselbe auch gegenüber der verloren gegangenen Masse des Radius verjüngt erschien. Der Knochen

1) In der Demonstration auf dem Chirurgenkongreß ist das Alter versehentlich falsch angegeben.

heilte ohne weiteres ein — ich darf wohl nicht erst erwähnen, daß mit peinlichster Asepsis unter Fernhaltung aller chemischen Desinfizientien operiert wurde, — und ich war nun sehr neugierig, wie sich sein Schicksal weiter gestalten würde. Zu dessen Kontrolle wurden in regelmäßigen 4-wöchentlichen Intervallen Röntgenbilder angefertigt. Es zeigte sich folgendes:

Die der Handwurzel zugekehrte Knorpelfläche zeigte auf allen Bildern die vom 14. Tage nach der Operation, welche am 23. Okt. 1900 ausgeführt wurde, bis 13. Juni 1903 reichten, dieselbe Gestalt. Es war auch nicht auf einer einzigen Photographie irgend eine Arrosion oder überhaupt etwas zu sehen, was auf eine Veränderung in der Gestalt der Knorpelschicht hätte schließen lassen. An der Außenfläche aber, da, wo die Phalanx mit dem Kahnbein artikulierte, bildete sich allmählich an beiden eine neue Schlifffläche, eine neue Gelenkfacette, wobei es nach den Röntgenbildern zweifelhaft sein konnte, ob zur Bildung derselben an der Phalanx lediglich vorhandenes Material oder neugebildeter Knochen verwendet wurde. Dagegen erscheint es mir unzweifelhaft, daß an der gleichen, der Ulna zugewandten Stelle eine Neubildung von Knochen stattgefunden hat. Neben den kräftigen Konturen der implantierten Phalanx erscheint hier zuerst am 22. Dezember 1900 ein ganz dünner Knochenschatten an der Phalanx, der die Gelenkfläche nach innen zu etwas verbreitert und der unzweifelhaft allmählich an Intensität, aber auch an Breite zunimmt. Er dehnt sich auch gegen

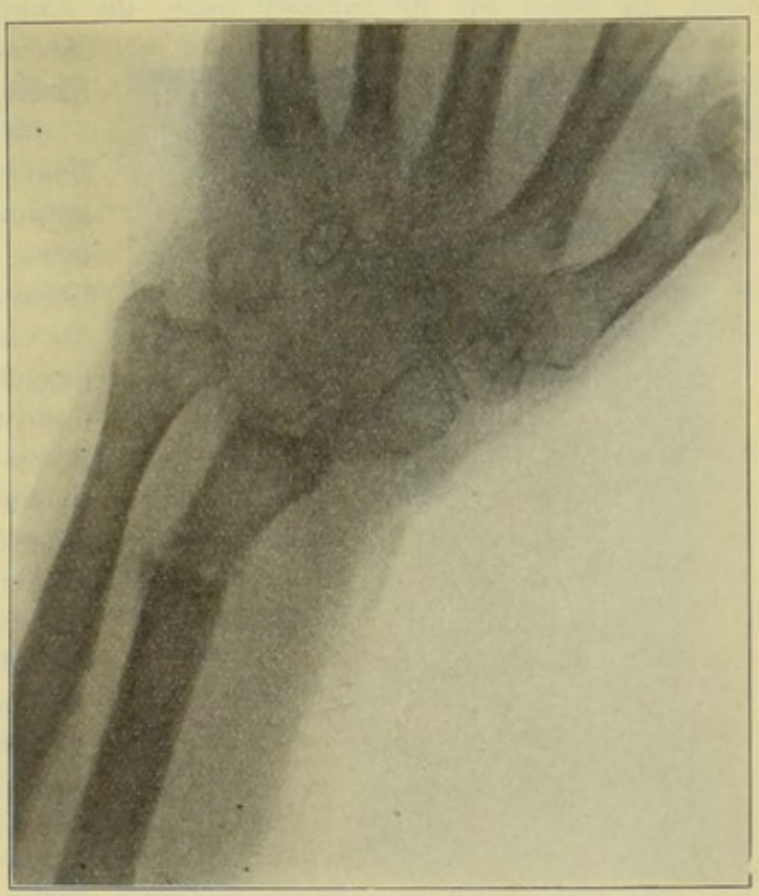

Fig. 1. Röntgenphotographie vom 11. März 1901, annähernd ein halbes Jahr nach der Operation. An beiden Knochenstücken findet sich Callus, eine knöcherne Verwachsung ist aber noch nicht eingetreten. An der Ulnarseite der erhaltenen Gelenkfacette der Zehenphalange zarter Knochenschatten; anscheinend hat auch hier eine Knochenneubildung stattgefunden.

den Phalangenschaft etwas aus, so daß z. B. die Knochenform am 23. Oktober 1901 wesentlich anders aussieht wie am 11. März 1901 (vergl. Fig. 1 u. 2).

Die Hauptveränderungen finden sich nun aber am distalen, bei der Implantation zum zentralen gewordenen Ende der Phalanx. Die Resektionsfläche dieses Knochens bildete keine gerade Linie, sondern es fehlte ein Stück an der radialen Seite, die Knochenschnittfläche hatte hier einen Knick. Auf den Photographieen aber bildete die Projektion dieser Knochenseite durchaus eine gerade Linie; und konnte schon dies zur Annahme führen, daß durch eine von der implantierten Phalanx ausgehende Knochenneubildung ein Ersatz dieses Defektes stattgefunden habe, so wurde diese Vorstellung dadurch zur Gewißheit, daß an der Phalanx schrittweise eine von ihr ausgehende Callusbildung nachgewiesen werden konnte, ja daß dieser Knochenschatten bereits nach 14 Tagen am Phalangenbilde erschien zu einer Zeit, wo am Radius von Callus noch nichts zu sehen war. Ich glaube, daß diese Knochenneubildung an der beigegebenen Photographie vom 11. März 1901 deutlich ist. Phalanx- und Radiusende waren noch am 13. Februar 1901 durch einen deutlichen Spalt voneinander getrennt, jetzt aber berühren sie sich fast in ganzer Ausdehnung, und schließlich findet eine vollkommene Verschmelzung beider miteinander statt, der eingepflanzte Knochen ist etwa nach 1 Jahre ein integrierender Bestandteil des alten geworden, und die nächsten Veränderungen bestehen nur noch darin, daß der neugebildete verbindende Callus so formiert wird, wie seine funktionelle Inanspruchnahme es erfordert: aus dem stark winkligen Knick der Implantationsstelle wird allmählich eine sanft geschwungene Seitenlinie. Dabei ist aber noch folgendes zu bemerken: Die Verbindungsstelle zwischen beiden Knochen erscheint noch lange Zeit heller als die Nachbarschaft, und in

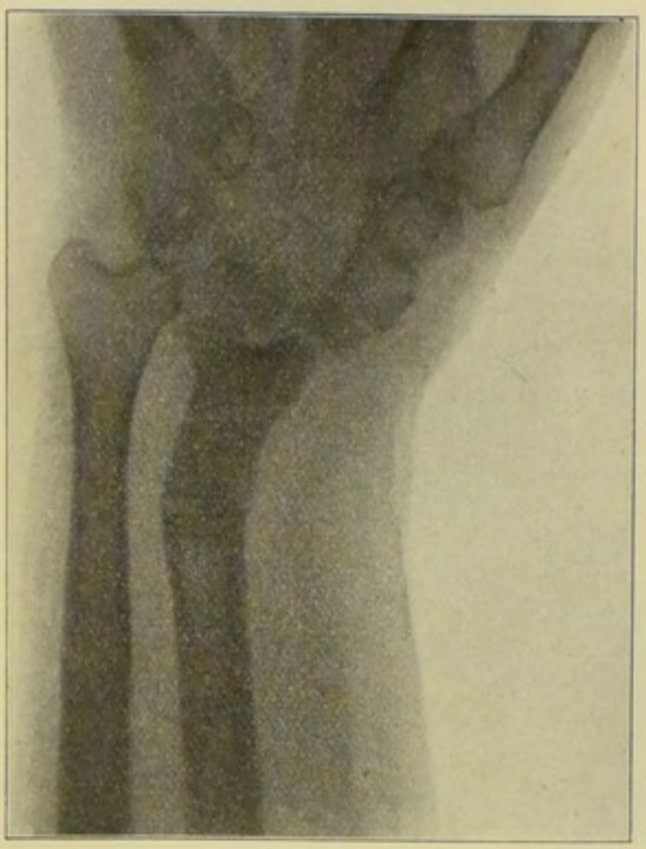

Fig. 2. Röntgenphotographie genau 1 Jahr nach der Operation. Die Knochen sind verwachsen. Man beachte die Schatten hinten an der Phalange, es sieht aus, als ob die Phalange abgeschmolzen wäre und zapfenförmig in jungem Knochen steckte.

diesem Gebiet treffen sich bogenförmig zwei Schattenlinien, die von der Phalanx herkommen, so daß es aussieht, als ob diese sich allmählich verjüngt hätte und nun zapfenförmig in den jungen Callus eingefügt wäre. Ob diese Vorstellung ganz richtig ist, muß ich freilich dahingestellt sein lassen.

Es fragt sich nun überhaupt, wie denn dieser ganze Befund aufzufassen ist. Woher ging die Knochenneubildung aus?

Nach den Untersuchungen von Barth haben wir uns vorzustellen, daß bei dem Wiedereinwachsen eines einmal aus seinem Zusammenhange gelösten Knochen jedesmal dessen Knochengrundsubstanz zu Grunde geht und daß, falls dieses Einheilen knöchern erfolgt, die Knochenneubildung niemals von dem reimplantierten Knochen ausgeht, sondern daß aus den stehengebliebenen intakt gelassenen Knochenrändern neuer Knochen, um mich kurz auszudrücken, in das implantierte Stück hineinwächst. Vielleicht werden dessen Kalksalze mit als Baumaterial für den neuen Knochen verarbeitet, auf alle Fälle spielt das eingesetzte Stück nur eine passive Rolle.

Die Anschauungen von Barth gründen sich auf so vielfach variierte exakte Untersuchungen, daß sie trotz Widerspruches von anderer Seite (David) in der Chirurgie zur Zeit vollkommen die Herrschaft erlangt haben. Es ist nun auch keine Rede davon, daß meine Beobachtungen ihnen widersprächen. Es hat nämlich Sultan auf dem Chirurgenkongreß 1902 Untersuchungen vorgetragen, die er über die Einpflanzung vom totem Knochen in indifferente Weichteile, allein oder in Verbindung mit Periost vorgenommen hatte. Während er bezüglich des Weiterlebens von eingepflanztem Knochen ganz auf dem Boden der Barthschen Theorie steht, kommt er andererseits zu dem Ergebnis, daß transplantiertes Periost lebens- und funktionsfähig bleibt, und gerade um so reichlicher neuen Knochen schafft, je mehr man ihm durch Mitüberflanzung von Knochen einen Reiz und auch vielleicht das nötige Kalkmaterial mitgibt. Auf ähnliche Weise wird wohl auch die von der Phalanx in meinem Falle ausgegangene Knochenneubildung zu erklären sein: es handelt sich um neugebildeten periostalen Knochen. Immerhin ist es interessant zu beobachten, wie uns die Röntgenuntersuchung einen neuen Einblick in die Geheimnisse vitaler Vorgänge gewährt und überhaupt ist der ganze beschriebene Vorgang der Knochenverschmelzung höchst interessant und wunderbar.

Zur Krankengeschichte der Patientin habe ich nur noch hinzuzufügen, daß letztere nahezu zwei Jahre nach der ersten Operation, am 4. Oktober 1902, wegen eines kleinen in der Substanz des M. pronator quadratus entstandenen Rezidives, es war etwa bohnengroß, operiert werden mußte. Ein zweiter etwas kleinerer Knoten fand sich merkwürdigerweise auf dem Handrücken an der Sehne des Streckers vom 4. Finger haftend. Beide Knoten waren wie der primäre Knochentumor

Rundzellensarkome mit massenhaften Riesenzellen. Seitdem ist Patientin vollkommen gesund und nach wie vor eine ausgezeichnete Klavierspielerin.

In Bezug auf meine beiden anderen Fälle kann ich mich kürzer fassen. Im ersten habe ich einem 50-jährigen Postschaffner am 24. März 1904 wegen eines periostalen Sarkoms das untere Ende der linken Ulna reseziert und den Defekt durch ein aus der rechten Tibiakante herausgesägtes Knochenstück von etwa 5—6 cm Länge, das neben Periost und Corticalis nur wenig Mark enthielt, ersetzt. Die Diagnose war nach dem klinischen Befund, aber auch sehr schön aus dem Röntgenbild zu stellen. Das untere Ende des Knochens hatte eine kegelförmige Gestalt angenommen, welche mit der Basis nach dem Handgelenk zu gerichtet war. Die der Hauptmasse des Knochens aufgelagerte Tumormasse maß an ihrer mächtigsten Stelle im Durchmesser etwa nur $^1/_2$ cm. Mit der Nachbarschaft war die Geschwulst nicht verwachsen. Es handelt sich also im ganzen um einen sehr frühzeitig entdeckten Tumor. Der Knochenersatz erfolgte hier weniger aus funktionellen wie aus kosmetischen Gründen. Das eingepflanzte Stück heilte vollkommen ein und verband sich mit der Ulna zu einem einheitlichen Ganzen, ähnlich wie im vorigen Falle. Auf der beigefügten Figur 3 kann man auf den ersten Blick die Verwachsungsstelle (bei *a*) kaum erkennen. Das eingepflanzte Stück, ursprünglich eine kompakte Masse, ist poröser geworden. Die Verbindung mit dem alten Knochen erfolgte durch einen allmählich sich ausbildenden Brückencallus. Im übrigen war der Prozeß der Knochenneubildung in diesem Falle nicht so gut zu studieren, wie im vorigen, es sind allerdings auch

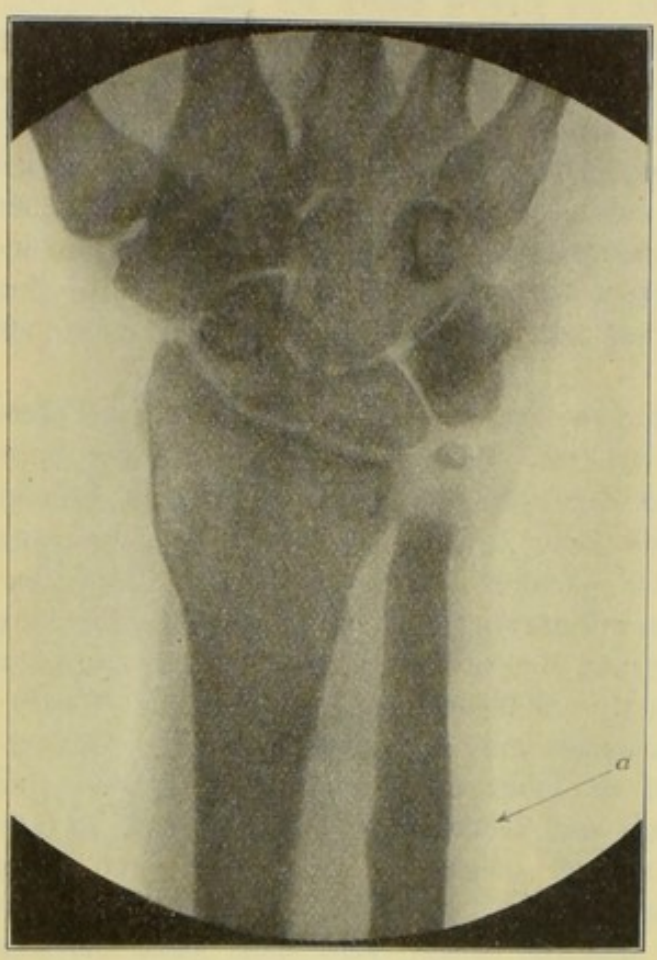

Fig. 3. Photographie am 24. Febr. 1906 nahezu 2 Jahre nach der Operation. Bei *a* die Verbindungsstelle zwischen altem und neu eingesetztem Knochen.

weniger Aufnahmen gemacht worden, weil der Patient nicht so regelmäßig zur Beobachtung kam, wie die andere Patientin, ich kann auch nicht sagen, wie lange es gedauert hat, bis beide Knochen einheitlich verschmolzen waren. Ein halbes Jahr nach der Operation bildeten beide auf der Radialseite bereits ein Ganzes, auf der Innenseite aber klaffte noch eine große Lücke. Der Patient ist seit der Operation, die vor 2 Jahren vorgenommen wurde, gesund geblieben und geht seinem Beruf nach.

Den dritten Fall endlich habe ich im Allerheiligen-Hospital Ende Januar 1906 operiert. Es handelte sich allerdings, wie schon bemerkt, diesmal nicht um einen Tumor, sondern um Tuberkulose. Bei der Patientin, einem 21 Jahr alten Dienstmädchen, war das periphere Ende des zweiten Metacarpus der linken Hand, etwa $^2/_3$ seiner ganzen Länge durch einen tuberkulösen Prozeß fast vollkommen zerstört, der Knochen war blasenförmig aufgetrieben, die Corticalis an zahlreichen Stellen perforiert, so daß sie direkt ein siebartiges Aussehen gewann, außerdem war dieser Knochen nahe seinem Capitulum frakturiert. Es fand sich ferner ein kleiner ähnlicher Knochenherd im 4. Metacarpus derselben Hand. Letzterer wurde ausgekratzt, dagegen der erstgenannte Knochen bis ins Gesunde reseziert und durch ein gleich langes Stück aus dem 4. Metatarsus des linken Fußes ersetzt. Dasselbe fügte sich schön in den Defekt ein, so daß auf den ersten Röntgenbildern die Knochenform so wenig verändert erschien, daß man hätte glauben können, es mit einer Querfraktur zu tun zu haben. Die Krankengeschichte ist folgende:

Emma N., Dienstmädchen, 21 J. alt. Eltern gesund, von den Geschwistern eins an Tuberkulose lange Zeit krank gewesen. Als Kind Diphtherie und Masern. 1897 Influenza, sonst gesund gewesen, mit Ausnahme einer Entzündung des linken Tränenganges. Vor $^1/_4$ Jahr stieß sie mit der linken Hand gegen eine Tischkante. Schwellung der Hand, aber keine Schmerzen. Zunächst gute Beweglichkeit des Zeigefingers. Ein Arzt wurde nicht konsultiert. Die Schwellung der Hand geht nicht zurück. Allmählich wird die Streckfähigkeit des Zeigefingers behindert und es bildet sich auf dem Handrücken über dem 4. Mittelhandknochen ein Geschwür.

Status. Kleine, kräftig gebaute, gut genährte Person von etwas blassem Aussehen. Herz, Lunge, Bauchorgane ohne Befund. Auf dem linken Handrücken findet sich eine diffuse Schwellung, welche ungefähr am 2. Finger-Metacarpalgelenk beginnt und sich, allmählich abflachend, am Handrücken nach aufwärts zieht. Die geschwellte Partie fühlt sich prall elastisch an. Der Zeigefinger ist gegenüber den anderen Fingern etwas volarwärts verschoben. Bei genauer Betastung zeigt sich, daß dies auf einem Bruch des 2. Metacarpus dicht unter dem Köpfchen beruht, welches mitsamt dem Zeigefinger nach der Hohlhand zu verschoben ist. Druck auf das untere Ende des 2. Metacarpus ist recht schmerzhaft. Die Beweglichkeit im Metacarpophalangealgelenke ist nur mäßig beeinträchtigt. Ueber dem 4. Metacarpus findet sich ungefähr eine zehnpfennigstückgroße Schwellung und Rötung, und in der Mitte ein kleines, tuberkulöses Ulcus. Die Sonde gelangt hier in kariösen Knochen.

Das Röntgenbild erweist am Metacarpus II die geschilderte Fraktur. Die unteren zwei Dritteile des Knochens sind blasig aufgetrieben und vielfach siebartig perforiert. Ebenso findet sich im Röntgenbild ein rundlicher Knochenherd im 4. Metacarpus. Operation in Aethernarkose am 4. Jan. 1906. Excision des Geschwüres mit Umgebung, Auskratzung des 4. Metacarpus, Resektion des zerstörten distalen Endes des 2. Metacarpus. An der Stelle des Defektes wird das entsprechende Ende des Metatarsus IV sin. eingesetzt. Keine Knochennaht. Völliger Verschluß der Wunde. Die Hand wird auf Schiene gelagert. Mitte März ist Heilung der Wunde eingetreten; das Röntgenbild ergibt, daß beide Knochenwundflächen Callus produzieren. Der eingesetzte Knochen hat sich leicht seitlich verschoben.

Wie bereits aus dieser Krankengeschichte hervorgeht, ist in diesem Falle der eingesetzte Knochen vorläufig jedenfalls (März 1906) ohne Fistel eingeheilt und es beginnt bereits, wie zahlreiche Photographieen erweisen, von beiden Seiten her eine deutliche Callusbrücke sich zu bilden. Sehr interessant ist diesmal, zu sehen, daß offenbar zunächst an beiden Schnittflächen der Knochen Nekrosen aufgetreten sind, wie deutliche Auszackungen der Ränder an beiden Knochen beweisen. Es ist dies ein Verhalten, auf welches schon Barth in seinen experimentellen Arbeiten aufmerksam gemacht hat. Vielleicht ist es möglich, über den Endausgang dieses Falles später einmal in anderem Zusammenhange zu referieren[1]).

Alle technischen Fragen, die sich angesichts dieser Fälle aufwerfen, übergehe ich; ich erwähne nur ganz kurz, daß ich die eingepflanzten Knochen jedesmal ohne Naht oder sonstige Fixierungsmittel in die Weichteile eingesetzt habe, die Glieder wurden für die nächste Zeit durch eine Schiene ruhig gestellt. Die hier angewandte Methode des autoplastischen Knochenersatzes stellt ja nur einen kleinen Teil der uns zur Verfügung stehenden Verfahren zur Heilung von Knochendefekten dar. Es würde weder dem Zweck dieser Mitteilungen noch den Zielen der Zeitschrift entsprechen, wollte ich auf diese Frage weiter eingehen. Es stellen auch die mitgeteilten Resultate durchaus nicht besonders großartige Erfolge dar, denn daß man es jetzt versteht, bei so wenig ausgedehnten Knochenzerstörungen dem Patienten sein Glied und zwar funktionsfähig zu erhalten, das bedeutet, in intellektueller Hinsicht wenigstens, ja doch nur einen sehr kleinen Fortschritt gegen früher. Fesseln müßte aber selbst einen Laien die ungeheure Gestaltungskraft der Natur, die sich auch hier offenbart und vor der wir wiederum staunend wie vor einem neuen Rätsel stehen.

1) Der implantierte Knochen ist jetzt (August 1906) vollkommen eingeheilt und mit dem Reste des Metacarpus zu einem einheitlichen Knochen verwachsen. Ich habe seitdem mit demselben Erfolge noch einen vierten ähnlichen Fall operiert.

IV.

Erfahrungen auf dem Gebiete der Magenchirurgie.

Von

Dr. **E. Martin,**

Chefarzt der chirurgischen Abteilung.

An der chirurg. Klinik zu Breslau vom 1. April 1891 bis 20. Febr. 1893.

(Hierzu 2 Abbildungen im Texte.)

Wenn ich es im folgenden unternehme, über meine vom Jahre 1897—1905, also in 8 Jahren gemachten Erfahrungen auf dem Gebiet der Magenchirurgie zu berichten, so bin ich mir wohl bewußt, daß ich nichts wesentlich Neues bringe. Es liegen auch so viele und ausgezeichnete Berichte aus den großen Kliniken vor, daß es anmaßend erscheinen könnte, aus einem kleineren Wirkungskreise heraus zu diesen Fragen das Wort zu nehmen. Aber einmal drängt es mich, in diesem Bande, der dem Andenken meines unvergeßlichen Lehrers v. Mikulicz gewidmet ist, dies Thema zu wählen, welches ihm, wie kaum ein anderes, am Herzen lag, — und dann hoffe ich, daß es vielleicht doch nicht ganz ohne Interesse sein dürfte, wenn ich mein Material hier zusammenstelle, da der lückenlose und ungeschminkte Bericht über fast die gesamten Erfahrungen eines einzelnen jüngeren Chirurgen auf diesem vielumstrittenen Grenzgebiet ein besonders getreues Bild von den Aussichten gibt, welche die chirurgische Behandlung dieser Fälle in der Praxis tatsächlich bietet. Schließlich liefert jede derartige Zusammenstellung, wenn sie auch über keine großen Zahlenreihen verfügt, ein gewisses Material für die weitere Klärung der einen oder anderen schwebenden Frage.

Der Bericht umfaßt alle einschlägigen Operationen seit Mitte 1897, d. h. seit der Zeit, wo ich unter recht primitiven äußeren Verhältnissen anfing, selbständig Magenchirurgie zu treiben. Es geschah dies zunächst in dem alten Klostergebäude der hiesigen Alexianerbrüder, in dem ich eine kleine chirurgische Krankenabteilung errichtete, und in einer damals bestehenden Privatklinik der Schwestern vom roten Kreuz. Seit Anfang 1901, nach Fertigstellung des neuerbauten Krankenhauses der

Alexianer, standen mir bessere aseptische Verhältnisse zur Verfügung, im Herbst 1902, mit der Uebernahme des neuen, in jeder Beziehung auf der Höhe der Zeit stehenden, Evangel. Krankenhauses Cöln konnte eine umfassendere Tätigkeit beginnen. Die Operationen sind sämtlich mit einer Ausnahme (Fall 50) von mir persönlich ausgeführt, sie stellen eine fortlaufende Reihe dar, und enthalten daher auch das Lehrgeld, welches ich wie jeder Chirurg auf diesem Gebiete zahlen mußte. Ein Teil der Fälle ist bereits an anderer Stelle verwertet [1]). Das Ueberwiegen des männlichen Geschlechts in meinem Material wird durch den Umstand erklärt, daß im Alexianerkrankenhaus nur Männer verpflegt wurden. Um nicht gar zu breit zu werden, gebe ich die Krankengeschichten nur zum geringsten Teil ausführlich, meist in abgekürzter, zum Teil in tabellarischer Form [2]).

Die 72 operativen Eingriffe bei 61 Patienten verteilen sich folgendermaßen:

		Davon gestorben
Gastrorrhaphie	1	0
Gastrotomie	1	0
Gastroenterostomie	29	3
Resektion	4	4
Jejunostomie	3	2
Gastrostomie	17	2
Probelaparotomie	5	0
Gastrolyse	2	0
Incision eines perforierenden Carcinoms	1	0
Laparotomie bei perforiertem Ulcus	4	3
Incision eines subphrenischen Abscesses	1	1
Braunsche Darmanastomose als Relaparotomie	4	0
	Sa. 72	15

Die Gesamtmortalität beträgt somit 20,83 Proz. Von den 29 Gastroenterostomieen entfallen auf

Carcinom	15, davon 1 gestorben	= 6,66 Proz.	Mortalität
Gutartige Affektionen	14 „ 2 „	= 15,4 „	„
	Sa. 29, davon 3 gestorben	= 10,34 Proz.	Mortalität

Bei der Beurteilung dieser operativen Mortalität war der übliche Zeitraum von 30 Tagen post operationem maßgebend.

---

1) Münch. med. Wochenschr., 1901, p. 201. — Mitteil. a. d. Grenzg. der Med. u. Chir., Bd. 7, p. 226. — Münch. med. Wochenschr., 1904, p. 1174 (Strübe).

2) Die Arbeit wurde Ende März 1906 abgeschlossen, also vor dem diesjährigen Chirurgenkongreß.

Was die Dauerresultate bei den operativ Geheilten angeht, so gelang es, eine ganze Anzahl der Fälle nachzuuntersuchen, bei den übrigen war es mit wenigen Ausnahmen möglich, wenigstens einigermaßen zuverlässige Nachrichten zu erhalten.

Nach den Affektionen, welche die Indikation zum Eingriff abgaben, verteilt sich das Material, wie folgt:

I. Verletzungen	2
II. Ulcus und dessen Folgezustände	18
III. Cardiospasmus	1
IV. Gastroptose	1
V. Neoplasmen:	
a) des Oesophagus	16
b) des Magens	24
Sa.	62

Ich bespreche das Material zunächst vom klinischen Standpunkt aus, besonders was die Indikationen betrifft. Einige Fragen der operativen Technik sollen am Schluß zusammenhängend erörtert werden.

Das Material ist trotz der verhältnismäßig geringen Zahl der Fälle ein sehr vielseitiges. Es wird daher bei der Besprechung nicht möglich sein, auf alle sich ergebenden Fragen ausführlich einzugehen. Vieles kann nur gestreift werden.

Ich verzichte ferner von vorneherein darauf, auf die einschlägige, kaum noch zu übersehende Literatur näher einzugehen. Es würde dies hier viel zu weit führen, ist auch anderwärts genügend geschehen.

I. Verletzungen des Magens.

Fall 1. 31-jähr. Frau erhielt vor $^1/_2$ Stunde (um 7 Uhr abends) aus großer Nähe einen Revolverschuß in den Leib vorn links. Angeblich hatte sie vorher zuletzt um $3^1/_2$ Uhr nachmittags etwas zu sich genommen, eine Tasse Kaffee und ein Brötchen. Nach der Verletzung hat sie noch kurze Zeit sitzen und auch gehen können. Die Blutung soll nicht bedeutend gewesen sein. Der sofort gerufene Arzt schafft sie unverzüglich ins Krankenhaus. Gebrochen hat Pat. nicht. Das Kaliber des Revolvers war 6 mm.

Pat. liegt ruhig da, kein eigentlicher Kollaps, sie sieht blaß aus und ist teilnahmlos, klagt spontan wenig über Schmerzen. Einschuß vorn links zwischen Mammillarlinie und Parasternallinie, am Rippenbogen anscheinend schräg, quer ca. 1 cm, nicht blutend. Druck auf das linke Epigastrium und Hypochondrium schmerzhaft. Kein Ausschuß. Abdomen nicht aufgetrieben, in den tiefen Partien links keine Dämpfung. An der linken Lunge und Pleura nichts nachzuweisen. Atmung regelmäßig, vorwiegend kostal. Puls klein, frequent, ca. 94. Eine schleunige Röntgenaufnahme zeigt den Kugelschatten links in der senkrechten Verlängerung des Einschusses nahe der Spitze der letzten Rippe. Diagnose: Wahrscheinlich Magenschuß.

Sofortige Operation am 21. Juli 1905 abends, ca. $1^1/_2$ Stunden

nach der Verletzung. Narkose: Chloroform, später Aether. Zunächst wird der Schußkanal durch eine Querincision verfolgt. So wird der Rippenbogen freigelegt, und man sieht, daß das Geschoß einen Rippenknorpel an seinem unteren Rand durchschlagen hat. Nach Entfernung einiger Knorpelsplitter sieht man, daß der Schußkanal ins freie Abdomen führt. Von hier aus Laparotomie, Längsschnitt am äußeren Rectusrand. Zuerst prolabiert das Netz, zwischen den Intestinis befindet sich eine geringe Menge blutig gefärbter Flüssigkeit. Am vorgezogenen Magen, der leer zu sein scheint und mit der großen Kurvatur ungefähr in der Höhe des Schußkanals steht, findet man sofort den Einschuß, nahe der großen Kurvatur. Die Einschußöffnung ist fast rund und von Blutkoagulis verstopft. Beim stärkeren Vorziehen quillt hellrotes Blut aus der Oeffnung. Vernähung durch doppelte Nahtreihe. Es zeigt sich hierbei, daß im Magen viel Blut ist. Es müssen einige Gefäße der Magenwand ligiert werden. Nach stumpfer Durchtrennung des Lig. gastrocolicum findet sich die Ausschußöffnung an der hinteren Magenwand etwa in gleicher Höhe. Sie ist ähnlich der Einschußöffnung, von annähernd gleicher Größe, wird ebenfalls vernäht. Beim weiteren Nachsuchen findet sich eine Sugillation im Mesocolon nahe am Quercolon, aber keine weitere perforierende Verletzung. Der durch Katheter entleerte Harn ist völlig klar und ohne Blut, auch die Milz erscheint intakt. Nur wenig blutige Flüssigkeit befindet sich in der Tiefe des Abdomens. Die Kugel wird nicht gefunden. Eine genaue Revision der Flexura lienalis ist nicht möglich. Daher Mikulicz-Tampon in diese Gegend eingeführt. Spülung mit Kochsalzlösung. Schluß der Bauchwunde partiell.

Glatte Heilung ohne irgend welche Störung.

Nachuntersuchung im Dezember 1905 ergibt völliges Wohlbefinden.

Es handelt sich um eine Schußverletzung des Magens durch einen 6 mm-Revolver aus großer Nähe. Einschuß vorn links am Rippenbogen, Kugelschatten auf dem Röntgenbild nahe dem Ende der letzten Rippe. Die Verbindungslinie dieser beiden Punkte mußte mit großer Wahrscheinlichkeit den Magen treffen. Es wurde daher trotz der wenig schweren Allgemeinerscheinungen sofort, $1^1/_2$ Stunde nach der Verletzung, der Schußkanal verfolgt. Er führt ins Peritoneum, daher Laparotomie, welche sofort die Magenverletzung ergab: nahe der großen Kurvatur war sowohl die vordere wie hintere Magenwand durchschlagen. Naht. Glatte Heilung. Ein günstiges Moment war, daß der Magen keine Speisen enthielt. Der Fall bestätigt die interessanten Resultate der experimentellen Arbeit v. Frischs[1]): Bei Schüssen mit größerer Durchschlagskraft ist das Loch an der vorderen wie hinteren Magenwand ungefähr gleich groß, besonders wenn die Nachbarschaft der großen Kurvatur getroffen ist, und wenn der Magen leer ist. Wenn dagegen die Kugel matt und der Magen gefüllt ist, ist der Ausschuß aus dem Magen kleiner, oft so klein, daß man ihn nur sehr schwer finden kann. v. Frisch bringt eine Anzahl Fälle aus der Literatur, wo das Aus-

1) v. Frisch, Zur Pathologie der Schußverletzungen des Magens. Langenbecks Arch., Bd. 73, 1904, p. 656.

schußloch nicht gefunden, infolge dessen nicht genäht wurde, und dennoch Heilung eintrat. Trotzdem möchte ich den Vorschlag, daß man in solchen Fällen darauf verzichten könne, den Ausschuß aus dem Magen zu versorgen, nicht unterschreiben. Es wird sicherer sein, in jedem Fall den Ausschuß, wenn auch mit Mühe, zu suchen und zu vernähen.

Unser Fall spricht für die aktive Therapie auch in solchen Fällen, wo nur der Verdacht einer Schußverletzung des Magens vorliegt.

Der folgende Fall ist der einzige der Serie, der nicht operiert wurde. Trotzdem möchte ich ihn hier anführen, da er ein gutes Beispiel für die selten beobachtete subkutane Magenverletzung durch Kontusion bildet:

Fall 2. 13-jähr. Laufjunge. Am Tage vor der Aufnahme fuhr ihm ein Lastwagen mit der Deichsel gegen den Bauch. Pat. brach ohnmächig zusammen, bald darauf blutiges Erbrechen. Starke Schmerzen in der l. oberen Bauchgegend.

Leichte, diffuse Schwellung über dem l. Rippenbogen. Jegliches Betasten dieser Partie ruft heftige Schmerzen hervor, Leib im übrigen unempfindlich. Im Bereich der Schwellung tympanit. Schall. Kein Erguß im Abdomen. Puls kräftig, 70.

Abwartende Behandlung bei absoluter Ruhe. In den ersten Tagen mehrfach Erbrechen von wenig alten flüssigen Speiseresten (Milch), Schleim und Blutzerfallsprodukten. Stuhl nicht ausgesprochen schwarz. Die empfindliche Bauchwandstelle wird allmählich schmerzlos. Nach 2 Tagen verfärbt sich die Haut dort blutig. 5 Tage nichts per os, Nähr- und Wasserklysmen. 10 Tage nach der Verletzung findet sich an der Stelle des Deichselstoßes, etwa 3 Querfinger über dem Rippenbogen, im Bereich des Rectus ein etwa taubeneigroßer harter Tumor dicht unter normaler verschieblicher Haut; er ist selbst nicht verschieblich, gehört also offenbar den Bauchdecken an und macht keine Beschwerden. Bei der Entlassung (1 Monat nach dem Trauma) ist der Tumor weich und etwas kleiner. Allgemeinbefinden gut, keine Verdauungsbeschwerden. Es fällt auf, wie enorm Pat. seinen Leib aufblähen kann (Rectusparese?).

Bei einem Jungen trat alsbald, nachdem ihm ein Lastwagen mit der Deichsel gegen die Magengegend gefahren ist, Ohnmacht und Blutbrechen auf. Später zeigt sich ein Hämatom der Bauchwand an der Stelle der Kontusion. Heilung unter abwartender Behandlung. Die Diagnose einer Schleimhautverletzung des Magens darf hier wohl als sicher angenommen werden. Der Fall bestätigt die bekannte Tatsache, daß solche Schleimhautverletzungen des Magens heilen können, ohne daß länger dauernde Magenbeschwerden auftreten. Eine solche Verletzung führt nicht ohne weiteres zur Geschwürsbildung.

Die konservative Behandlung darf natürlich nur im Krankenhaus eingeschlagen werden, d. h. unter Verhältnissen, wo eine ständige exakte Ueberwachung möglich ist und wo beim Auftreten bedrohlicher resp. verdächtiger Symptome jeden Moment eingegriffen werden kann. Sofortige Ueberführung in ein gutes Krankenhaus sollte überhaupt

bei allen Fällen, wo nur die Möglichkeit einer Magen- oder Darmverletzung vorliegt, die erste Maßnahme sein. Denn die heutzutage in solchen Fällen nicht selten indizierte Probelaparotomie ist nur unter guten aseptischen Verhältnissen gestattet.

II. Ulcus.

Das Magengeschwür mit seinen Komplikationen und Folgezuständen führte bei 18 Kranken zu operativen Eingriffen. Das Ulcus duodeni ist hier mit untergebracht, da eine scharfe Trennung vom Ulcus ventriculi nicht immer möglich war. Beide kommen offenbar nicht so gar selten kombiniert vor. Wir erhoben diesen Befund bei der Sektion in 2 Fällen (3 und 5), klinisch als wahrscheinlich einmal (15).

Bei der Anordnung der Fälle folge ich im wesentlichen der übersichtlichen Einteilung, welche v. Mikulicz-Kausch im Handbuch bei ihrer Indikationsstellung zu operativen Eingriffen bei Ulcus geben: Es folgen zunächst Operationen bei blutendem Ulcus, dann bei Ulcusperforation, bei narbiger Pylorusstenose, bei offenem Ulcus mit Stenosenerscheinungen, schließlich bei verschiedenen Formen von Perigastritis. Die von Clairmont [1]) gewählte Einteilung in offene und verheilte Ulcera scheint mir an demselben Fehler zu leiden, wie die bisher vielfach übliche in unkomplizierte und komplizierte. Bei jeder Einteilung ist eine strenge Scheidung nicht möglich, die verschiedenen Gruppen gehen vielfach ineinander über.

Bei Blutung des Ulcus wurde zweimal operiert, einmal bei einer schweren, akut das Leben bedrohenden Blutung, einmal bei rezidivierenden kleineren Blutungen, die die betreffende Patientin ebenfalls an den Rand des Grabes gebracht hatten:

Fall 3. 34-jähr. Frau. Seit einigen Tagen wiederholte sehr schwere Magenblutungen. Die völlig ausgeblutete Frau wird vom behandelnden Arzt zur Operation überwiesen, da alle internen Mittel versagen (Dr. Ortmann).

19. Dez. 1899. Gastrotomie. Aethernarkose; am Magen äußerlich nichts zu entdecken. 12 cm lange Längsincision in der Mitte zwischen den Kurvaturen und parallel mit denselben. Der eingeführte Finger findet in der präpylorischen Gegend bis zur kleinen Kurvatur reichend ein 2-Markstückgroßes rundes Ulcus, in dessen Grund eine Fingerkuppe bequem Platz hat. Das Ulcus sitzt hinten fest am Pankreas. Nachdem unter großen Schwierigkeiten der Magen von Blut gesäubert ist, gelingt es, das Ulcus sichtbar zu machen: Die Blutung steht. Aetzung mit Lapis. Aufpulvern einer Messerspitze Bismut. subnitr. Naht der Magenincision. Um den Magen auszuschalten, wird dann eine Jejunostomie nach Witzel ausgeführt. Eine Nahtreihe. Die Fistel wird, um schnell zu Ende zu kommen, nur mir 2 Nähten am Periton. parietale befestigt. Im übrigen Naht der Bauchwunde. An die Fistel ein Streifen Jodoformgaze.

---

1) Clairmont, Bericht über 258 von Prof. v. Eiselsberg ausgeführte Magenoperationen. Langenbecks Arch., Bd. 76, 1905, p. 180.

Gelatineinfusion 1-proz. subkutan. Nichts per os. Ernährung vom Rectum und Jejunum aus.

Nachdem die Frau sich sehr gut erholt hat und keine Magenblutung mehr aufgetreten ist, am 9. Tage Exitus. Am Tag vorher war etwas trübe Flüssigkeit aus der Fistelgegend ausgeflossen, und dann wurde der Leib schnell aufgetrieben.

Bei der Sektion findet sich eine Peritonitis, die von der Jejunumfistel ausgegangen war. Das fisteltragende Jejunumstück war trotz der Naht und der Gazetamponade nicht fest mit der Umgebung verklebt, es war keine ordentliche Abkapselung zu stande gekommen.

Im Magen fanden sich außer dem großen noch 2 kleine Ulcera, eins im Anfangsteil des Duodenum.

Fall 4. 22-jähr. Fräulein, ist schon seit über einem Jahr magenleidend, Schmerzen, mehrfach Blutbrechen, schwarzer Stuhl, ist auf alle mögliche Weise von Magenspezialisten behandelt worden, ohne Erfolg. Fast ständig Magenschmerzen, oft Erbrechen. Sie liegt seit Monaten fest zu Bett. Diagnose Ulcus (Dr. Claessen).

26. Febr. 1902 Laparotomie. Es findet sich ein Netzstrang, der nach rechts oben über den Pylorus zieht und dort adhärent ist. Durchtrennung dieses Stranges zwischen 2 Ligaturen. Sonst weder an Magen noch Pylorus etwas Abnormes zu finden. Schluß der Bauchhöhle.

Glatte Heilung. Es tritt eine entschiedene Besserung auf, wenn auch langsam, so daß Pat. nach einigen Monaten wieder aufsteht.

Wiederaufnahme 25. Mai 1903. Seit 4 Wochen von neuem Schmerzen, Blutbrechen. Kur bei Wegele-Königsborn, mit allen Mitteln, schließlich subkutane Ernährung, Oel. In den letzten Wochen hat sie nichts zu sich genommen, da die Blutungen, wenn auch mäßig, sich so gut wie täglich wiederholten.

Das junge Mädchen ist zum Skelett abgemagert. Ueber der rechten Spina ilei ant. sup. Dekubitalgeschwür. Brustorgane gesund. Puls klein, regelmäßig. Magengegend druckempfindlich.

26. Mai 1903 Gastroenterostomia antecol. ant. (Naht) Braunsche Darmanastomose (Knopf). Schnitt in der alten Narbe. Keine Verwachsungen. Magen groß und gefüllt (er war absichtlich nicht ausgespült worden). Venen stark gefüllt. Pylorus frei. Bei der Incision des Magens zur Anastomosenbildung quillt aus dem Magen flüssiges Blut.

Glatte Heilung. In den ersten Tagen vielfach Kochsalzinfusionen. Bald löffelweise Nahrung. Seit der Operation kein Blutbrechen mehr.

Die Kräfte nehmen schnell zu.

Am 9. Sept. 1905 schreibt Pat.: „Mein Magen macht mir keine Beschwerden mehr, und bin ich seit der letzten Operation ein gesundes Menschenkind."

Anfang November 1905 stellt sie sich vor. Sie kann alles essen, hat seit der Operation über 50 Pfd. zugenommen.

Der erste Fall zeigt so recht die Schwierigkeiten, mit denen der Chirurg bei schweren akuten Blutungen des Magens e ulcere zu kämpfen hat: Bei der völlig ausgebluteten Frau entschloß ich mich nur auf dringendes Bitten des die Patientin überweisenden Kollegen zur Operation. Als der Magen eröffnet war, zeigte sich, daß die Blutung

bereits von selbst zum Stehen gekommen war. Das Ulcus wurde zwar schnell gefunden, aber es saß ungünstig, fest adhärent hinten am Pankreas, offenbar in dieses Organ penetrierend. Wie nun der Blutungsgefahr für die Zukunft vorbeugen? Eine Excision wäre technisch sehr schwierig gewesen, war mit Rücksicht auf den Allgemeinzustand der Patientin völlig ausgeschlossen. Auch eine Erfolg versprechende Umstechung war nicht möglich, da ein klaffendes Gefäßlumen nicht zu sehen war. Ich beschränkte mich auf Aetzung mit dem Lapisstift und Aufstreuen von Bismutum subnitricum und schloß dann wieder die Magenincision. Diese Maßnahmen erschienen jedoch sehr unsicher. Ich hatte das höchst unangenehme Gefühl, die elende Frau ohne nennenswerten Nutzen den Gefahren einer eingreifenden Operation ausgesetzt zu haben. Um ihr daher vor Schluß des Bauches doch etwas bessere Genesungsaussichten zu schaffen, schloß ich nach kurzer Ueberlegung die Jejunostomie an, um den Magen für einige Zeit auszuschalten und die Ernährung zu sichern. Der im Jahre 1899 operierte Fall dürfte wohl einer der ersten sein, wo dieser Eingriff bei schwerer Magenblutung ausgeführt wurde. Ich verweise in dieser Beziehung auf die Arbeit von Lempp[1]). Die Blutung kehrte auch in der Tat nicht wieder, subkutane Gelatineinfusionen wurden bald nach der Operation aufgenommen, die Frau erlag am 9. Tage einer Peritonitis, die von der Anheftungsstelle der Darmfistel ausging, offenbar weil die Gewebe so ausgeblutet waren, daß die normale peritoneale Reaktion und Verklebung nicht in ausreichender Weise zu stande kam. Immerhin zeigt die Beobachtung, daß die Jejunostomie unter derartigen Verhältnissen gewisse Aussichten bietet, wie das jüngst auch v. Eiselsberg (Lempp) mehrfach erfahren hat. Die Schwierigkeiten der örtlichen Blutstillung sind in solchen Fällen zu groß. Zunächst ist es meist sehr schwer, nach Eröffnung des Magens das blutende Ulcus zu finden. Ist es glücklich gefunden, dann ist die Blutstillung durch Kauterisation, Umstechung, Resektion schwierig und oft unmöglich, die ganze Operation ist stets eine sehr eingreifende und gefahrvolle, doppelt gefahrvoll, da wir es mit sehr schwachen, elenden Menschen zu tun haben.

Man wird gut tun, die Gastrotomie und direkte Blutstillung auf die seltenen Fälle zu beschränken, wo man sofort nach Eröffnung des Abdomens das blutende Ulcus an bequem zugänglicher Stelle vorfindet. Sonst wird die Jejunostomie vorzunehmen zu sein, ohne an den Magen zu rühren (Lempp). Die Gastroenterostomie, welche bekanntlich Petersen-Czerny[2]) mehrfach mit Erfolg ausgeführt hat, wird bei diesen Fällen meist ebenso wie die Gastrotomie zu große Ansprüche an die

1) Lempp, H., Ueber den Wert der Jejunostomie. Langenbecks Arch., Bd. 76, 1905, p. 323.

2) Petersen, Chirurgenkongreß 1902.

Kräfte der Patienten stellen. Beide Eingriffe sind nach den bisherigen Erfahrungen unsicher in ihrem Effekt bezüglich der Blutstillung. Die meisten Aussichten auf Erfolg werden alle diese Operationen haben, wenn es gelingt, das Stehen der Blutung unter konservativer Behandlung (Gelatineinfusion) abzuwarten, und dann erst zu operieren [v. Eiselsberg[1])]. Dann ergeben sich im allgemeinen dieselben Indikationen, wie beim einfachen offenen renitenten Ulcus (siehe später).

Der 2. Fall bestätigt glänzend die Wirksamkeit der Gastroenterostomie bei rezidivierenden kleineren Blutungen. Der Zustand unserer Patientin, an der alle Mittel der internen Behandlung von kompetenter Seite erschöpft waren, war vor der Operation im höchsten Grade desolat. Die Ernährung lag derartig danieder, daß sich durch den Druck der Bettdecke auf einer Spina ilei ein schwerer Decubitus ausgebildet hatte. Der Magen vertrug rein gar nichts. Patientin war wochenlang durch Infusionen, Einläufe und subkutane Oelinjektionen kümmerlich am Leben erhalten worden. Trotz allem wiederholte sich täglich das Blutbrechen: Vom Moment der Gastroenterostomie ab stand die Blutung. Patientin, die jahrelang dahingesiecht war, erholte sich schnell, nahm über 50 Pfund zu, ist heute frei von allen Beschwerden und ein gesunder, blühender Mensch.

Beide Fälle illustrieren die nicht oft genug zu betonende Tatsache, daß oft selbst bei den schwersten Formen des Ulcus ventriculi bei der Laparotomie äußerlich am Magen nichts Krankhaftes sichtbar ist. Ist man seiner Diagnose sicher, darf man sich hierdurch nur ja nicht täuschen lassen. In Fall 3 war der Magen äußerlich anscheinend ganz normal, bei Fall 4 fand sich bei der 2. Operation ebenfalls nichts, bei der 1. nur ein adhärenter Netzstrang, der über den anscheinend normalen Pylorus wegzog, und ihn offenbar zu komprimieren geeignet war, sonst keinerlei Veränderung der vorderen Magenwand. Ich begnügte mich damals damit, diesen Netzstrang zu durchtrennen, da ich die Beschwerden durch den Einfluß des Netzstranges erklären zu können glaubte. Ein offenes Ulcus glaubte ich ausschließen zu müssen, da in letzter Zeit Blutungen nicht erfolgt waren. Der weitere Verlauf ergab, wie Unrecht ich getan hatte. Der Fall zeigt, wie richtig der seitdem wohl allgemein akzeptierte Grundsatz ist, daß man bei Verwachsungen nach oder bei Ulcus sich nicht mit der Gastrolyse begnügen, sondern stets die Gastroenterostomie sofort hinzufügen soll, und das nicht nur bei flächenhaften Adhäsionen und Abknickungen, sondern auch bei strangförmigen Adhäsionen. Die getrennten Verwachsungen bilden sich oft neu, und vor allem kann man nie wissen, ob hinter der Ad-

1) v. Eiselsberg, Internat. Chirurgenkongreß, Brüssel 1905.

häsion nicht trotz Fehlen der charakteristischen Erscheinungen ein offenes Ulcus steckt.

Es folgen 3 Fälle von Perforation des Ulcus in die freie Bauchhöhle:

Fall 5. 40-jähr. Schreiner. Vor 4 Tagen mittags hob Pat. einen schweren Schrank, dabei heftiger Schmerz im ganzen Leibe, arbeitete noch weiter. Bald Erbrechen. Seit 2 Tagen liegt er fest. Früher nie Magenbeschwerden. Seit vorgestern kein Stuhl, seit gestern keine Flatus.

Sehr elender Mann. Ausgesprochene Facies abd. Puls klein, 120, Temp. 39,2. Im Urin reichlich Indikan. Abdomen nicht aufgetrieben, Muskulatur straff gespannt, Druck sehr schmerzhaft, keine Spur von Peristaltik. Perkussion ergibt kein bemerkenswertes Resultat. Bruchpforten frei.

Diagnose: Wahrscheinlich innere Incarceration mit Peritonitis.

26. Nov. 1899. Sofortige Laparotomie. Große mediane Incision: Diffuse eiterige Peritonitis der oberen Bauchhöhle. Das Quercolon und Netz bildet eine Scheidewand. Unterhalb, vor allem im Becken, kein Pus. Leber und Magen fibrinös-eiterig belegt. In der Pylorusgegend kleine Perforation. Nähte halten hier nicht. Daher nur ein Jodoformgazetampon auf die Stelle, Ausspülung der Bauchhöhle mit Kochsalzlösung. Drainage nach beiden Seiten ins Subphrenium mit gazeumwickelten Drains. Schluß der Bauchhöhle mit einigen durchgreifenden Nähten.

In den folgenden Tagen Besserung. Bei absoluter Diät, ernährenden Klysmen, Infusionen kommt die Darmfunktion wieder in Tätigkeit, so daß mehrfach normaler Stuhl erfolgt und reichlich Winde abgehen. Unter steigender Temperatur treten Lungenerscheinungen auf, und am 6. Tage nach der Operation geht Pat. zu Grunde.

Die Sektion ergibt als Todesursache eine rechtsseitige Pneumonie. Die Peritonitis hat sich bis auf einen kleinen rechtsseitigen subphrenischen Absceß völlig zurückgebildet. Die eiterig-fibrinösen Auflagerungen sind so gut wie ganz verschwunden, linkes Subphrenium frei. Mageninhalt ist aus der tamponierten, kleinlinsengroßen Perforationsstelle nicht ausgetreten. Im Magen finden sich außer diesem Ulcus noch 2 weitere, eines im Magen in der Nähe, und eines im Duodenum. Links unten Pneumonie.

Fall 6. 48-jähr. Tagelöhner. Vor 14 Tagen eine größere Magenblutung. Seitdem Magenschmerzen. Vor 3 Tagen plötzlich heftiger Leibschmerz im Epigastrium. Seitdem kein Stuhl, keine Winde. Erbrechen. Pat. kommt zu Fuß aus dem Wagen ins Krankenhaus.

Schlecht ernährter Mann, Temp. 38,8, Puls 124, sehr klein. Er erbricht mehrfach gallig gefärbte Massen. Abdomen gleichmäßig aufgetrieben, überall sehr schmerzhaft. Keine Peristaltik. Perkutorisch ein Erguß nicht deutlich nachweisbar.

Diagnose: Peritonitis e ulcere.

5. Febr. 1900. Sofortige ausgedehnte Laparotomie in der Mittellinie unter Schleich und etwas Chloroform nach vorheriger subkutaner Infusion. Es quillt nach Eröffnung des Peritoneums serös-eiterige, trübe Flüssigkeit vor. Diffuse Peritonitis inklusive Becken und linkem Subphrenium. Darm vielfach mit Eiter belegt. Darm eventriert, nach Möglichkeit mit heißer Kochsalzlösung gereinigt und abgetupft. Man sieht dabei, daß eiterige Flüssigkeit aus dem Foramen Winslowii ausströmt.

Ulcusperforation nicht gefunden. Ausspülung. Drainage mit Gazestreifen und Drains nach allen Seiten. Schluß der Bauchwunde. Kampfer.

Abends fühlt sich Pat. erleichtert, Puls besser. Nährklystiere.

Am folgenden Morgen Exitus, Sektion verweigert.

Fall 7. 41-jähr. Bauer. Seit längerer Zeit magenkrank. Erbrechen, meist abends, Durst, saueres Aufstoßen. Starke Abmagerung. Interne Behandlung vergebens. Der behandelnde Arzt berichtet: Bei Palpation des nüchternen Magens Plätschern. Mit der Sonde noch 100 ccm flockige, dunkle Flüssigkeit entleert. Der Magen aufgebläht 3 Finger breit über dem Magen. Magen zeigt deutliche Peristaltik. Probefrühstück: Freie HCl. Gasamtacidität 78. Mikroskopisch Hefe, vereinzelt Fadenbacillen. Keine Sarcine. Milchsäure +.

Nachdem mehrfach Blutungen.

Bei der Aufnahme ist der Mann sehr anämisch, Haut sehr trocken, Falten bleiben jedoch nicht stehen. Magen dilatiert, kein Tumor.

Diagnose: Pylorusstenose durch offenes Ulcus. Ektasie. Carcinom nicht ausgeschlossen.

Da der Mann durch die Blutung und mangelhafte Ernährurg sehr heruntergekommen ist, sollen vor der beabsichtigten Gastroenterostomie noch einige Tage ernährende Klystiere, Infusionen etc. gemacht werden.

22. Juni 1901. Nachmittags $3^1/_2$ Uhr bei Gelegenheit eines Einlaufes und dem Heben auf ein Steckbecken plötzlich heftiger Schmerz im Epigastrium, Angstgefühl, Puls jagend, klein. Starker Kollaps. Erbrechen von braunroter Flüssigkeit.

$6^1/_2$ Uhr, also 3 Stunden nach der Perforation, Laparotomie, Vernähung der Perforationsstelle, Gastroenterostomia antecolica anterior mit Knopf: Leichte Narkose. Medianschnitt. Reichlich Mageninhalt im Bauche. Magen sehr dilatiert, sehr voll. Dünndarm völlig leer, blaß. Dickdarm wenig injiziert, aufgetrieben. Nach einigem Suchen findet sich ein gut linsengroßes rundes Loch mit glatten Rändern vorn an der Pars pylorica. Beim Vorziehen des Pylorus läßt es sich nicht vermeiden, daß massenhaft Mageninhalt ausläuft. Möglichste Entleerung des Magens durch ein Heberdrain, welches durch die Perforationsstelle eingeführt wird. In der Umgebung des Loches nach unten zu keine Verwachsungen, nach der Leber zu jedoch einige frische Verklebungen durch fibrinös-eiterige Beläge. Es gelingt, das Loch trotz der Rigidität und Brüchigkeit seiner Umgebung zu übernähen (2 Nahtreihen). Ausspülung der Bauchhöhle mit großen Mengen heißer Kochsalzlösung. Dünndarm hierbei eventriert. Austupfen. Dann Gastroenterostomia antecolica anterior (Knopf). Auf das übernähte Ulcus wird ein Netzzipfel gelegt, darauf ein Jodoformtampon eingeführt. Im übrigen Schluß der Bauchhöhle.

Während der Operation hat sich der Puls noch verschlechtert. Pat. wird fast pulslos ins Bett gebracht. Kampfer. Er erholt sich langsam. Infusion (ca. 1 l). Abends noch eine Infusion u. s. w. Am folgenden Tage mittags wird Pat. unruhig, kollabiert schnell. Um 4 Uhr Exitus.

Bei der Sektion nichts Besonderes. Es wird im kleinen Becken noch Mageninhalt gefunden.

Leider gelang es in keinem der 3 Fälle, den Patienten zu retten. Der dritte starb im Kollaps, beim zweiten kam der Eingriff offenbar zu spät, nur beim ersten gelang es, obgleich erst am 4. Tag nach der

Perforation operiert werden konnte, die allgemeine Peritonitis bis auf kleine Reste zur Heilung zu bringen. Patient erlag einer Pneumonie am 6. Tag. Die Behandlung bestand stets in breiter Incision, Versorgung der Perforationsstelle und Reinigung der Bauchhöhle durch reichliche Spülung mit großen Mengen steriler Kochsalzlösung. Auch ich bin der Ansicht, daß diese Spülung das schonendste Mittel ist, bei diffuser Peritonitis den Eiter zu entfernen, ferner daß diese Spülung auf den allgemeinen Kräftezustand eher excitierend als schädigend wird.

Einmal konnte das Loch im Magen genäht werden, einmal war das nicht möglich, da die Nähte sofort durchschnitten. Ich begnügte mich in diesem Fall mit Tamponade. Richtiger wäre hier zweifellos die Uebernähung mit Netz gewesen, wie sie im dritten Falle als Sicherung der Naht hinzugefügt wurde. Trotz der mangelhaften Versorgung der Perforationsstelle nur mit einem Tampon ging die Peritonitis, wie oben erwähnt, zurück, die Darmfunktion stellte sich wieder her. Bei dem zweiten Falle gelang es nicht, bei der Operation das Loch im Magen zu finden. Trotzdem glaube ich mit Rücksicht auf die Anamnese (Blutung) und den Befund (Ausströmen von reichlicher eitriger Flüssigkeit durch das Foramen Winslowii aus der Bursa omentalis) den Fall als perforiertes Ulcus der hinteren Magenwand auffassen zu müssen. Eine völlige Klarstellung war leider unmöglich, da die Sektion verweigert wurde. Im übrigen boten die Fälle die gewöhnlichen Erscheinungen. Von besonderem Interesse war es, daß in Fall 7 die Perforation des richtig diagnostizierten stenosierenden Pylorusulcus durch einen traumatischen Reiz — Defäkation — im Krankenhaus, fast unter unseren Augen erfolgte[1]). Die Operation wurde nach der üblichen Regel sobald wie möglich, im vorliegenden Falle bereits 3 Stunden nach der Perforation, ausgeführt. Der infolge seiner Stenose schon vorher stark heruntergekommene Patient kollabierte, erholte sich trotz aller Excitantien nicht recht wieder und starb an Erschöpfung vor Ablauf von 24 Stunden nach der Operation. Obgleich der Patient zur Zeit des Eingriffs den primären sehr schweren Perforationskollaps anscheinend einigermaßen überwunden hatte, war seine Widerstandsfähigkeit gegen die Operation doch eine auffallend geringe. Es fragt sich nur, ob dieser Mangel an Widerstandskraft die Folge der seit langem bestehenden und durch Blutung komplizierten Pylorusstenose war, oder ob zur Zeit der Operation der primäre Kollaps doch noch nicht genügend überwunden war, ob es nicht besser gewesen wäre, noch einige Stunden zu warten. Ich glaube, daß in unserem Falle beide Momente mitgespielt haben. Der Patient war in der Tat schon vor der Perforation recht

1) Das Gleiche beobachtete ich einmal bei einem Falle von Appendicitis, der ebenfalls trotz baldiger Laparotomie letal endigte.

elend, aber bei einem derartigen Menschen muß natürlich eine Magenperforation einen doppelt schweren Kollaps erzeugen. Ich kann den Eindruck nicht los werden, daß es in der Tat richtiger gewesen wäre, nicht sofort zu operieren. Es heißt zwar immer, mit jeder Stunde nach dem Durchbruch werde die Operationsprognose schlechter. Die Statistik scheint dem auch recht zu geben. Ich glaube aber, daß das bei den ganz frühen Fällen, die ja auch recht selten zur Beobachtung kommen, nicht zutrifft. Ich glaube, daß es bezüglich der Ausbreitung der Peritonitis wenig ausmacht, ob solch ein Fall 3 oder 6 Stunden nach der Perforation operiert wird. Bezüglich des Chocks kann das aber sehr viel ausmachen. Bei der Perforation ist eine Erholung von dem primären Kollaps sehr wohl möglich; das beweisen die zahlreichen Fälle von Ulcusperforation, die noch 12, 24 Stunden und noch viel später bei vollentwickelter Peritonitis mit Erfolg operiert wurden. Man darf die einfache Ulcusperforation nicht in Parallele setzen zur Perforation durch Stich oder Schuß. Hier müssen wir mit der Blutung rechnen, die bei dem perforierten Ulcus in der Regel fehlt. Hier schreitet der Kollaps fort, bis die Blutung gestillt ist, es muß also sofort operiert werden.

Ich hin daher der Meinung, daß man bei den sofort nach der Ulcusperforation zur Behandlung kommenden Fällen stets vor der Operation den Versuch machen soll, ob es gelingt, den Patienten über den ersten Chock hinwegzubringen, und daß man hier nicht an dem — in der späteren Periode sicherlich richtigen — Grundsatz festhalten soll, jede Stunde Abwarten verschlechtere die Prognose. Selbstverständlich aber soll man auch bei diesen frühen Fällen nicht zu lange warten, jedenfalls innerhalb der ersten 12 Stunden operieren.

Im Anschluß an die 3 Perforationen sei hier ein Fall von subphrenischem Abseeß angereiht, der dadurch eine Sonderstellung einnimmt, daß der Magen durch das perforierte Ulcus frei mit dem Abseeß kommunizierte. Mehrfach erbrach Patientin Abseeßeiter. Sie ging nach Eröffnung des Abscesses an einer Nachblutung zu Grunde.

Fall 8. 23-jähr. Frau. Seit einem Jahr des öfteren „Magenkrämpfe". Vor 4 Wochen Schüttelfrost und Rückenschmerzen. Seitdem täglich Schüttelfröste, auch Husten. In der Lendengegend bildete sich links eine schmerzhafte Geschwulst aus.

Die gut genährte Frau bricht oft nach der Nahrungsaufnahme. Im Erbrechen nichts Besonderes. Leukocyten 19000. Remittierendes Fieber bis 39,3. Fröste werden nicht beobachtet. In der linken Lumbalgegend auch vorn bis auf die Beckenschaufel druckempfindliche, prall gespannte Vorwölbung, Schall gedämpft, keine deutliche Fluktuation. Hinten in der Lumbalgegend über der Dämpfung tympanitische Zone, weiter nach oben entsprechend dem unteren Lungenlappen relative Dämpfung und großblasiges Rasseln.

Diagnose: Subphrenischer Absceß, links, nach Magenulcus.

27. Mai 1903 Operation. Schnitt 3 cm oberhalb des l. Darmbeinkamms, der bis in die Lumbalgegend nach aufwärts hinten verlängert wird. Reichlich schmutziggelber übelriechender Eiter mit Gas. Mit dem Eiter entleeren sich Brocken und Fetzen nekrotischen Gewebes. Drainage.

Beim Aufwachen aus der Narkose erbricht Pat. eine schmutziggelbe Masse, die makroskopisch wie der Absceßeiter aussieht, und mikroskopisch aus Eiterkörperchen besteht.

Am folgenden Tage nochmals dies eitrige Erbrechen.

Nach 11 Tagen Exitus nach einer plötzlichen profusen, schaumigen Blutung aus der Wunde und gleichzeitigem Erbrechen blutiger Flüssigkeit. Sektion nicht gestattet.

Hieran schließen sich 3 Fälle von narbiger Pylorusstenose:

Fall 9. 68-jähr. Herr. Seit ca. 2 Jahr magenleidend, hat 20 Kilo abgenommen, zuerst Aufstoßen, dann Erbrechen.

Abgemagerter, leidend aussehender Mann. Starke Magendilatation, deutliches Plätschern, Magen steht handbreit unter dem Nabel. Kein Tumor, keine Resistenz. Speisereste vom Tage vorher. Reichlich freie HCl. Gewicht 108 Pfd.

26. Sept. 1901 Gastroenterostomia antecol. ant. (Naht) und Braunsche Darmanastomose (Knopf). Der Pylorus ist nach der Lebergegend zu fixiert, läßt sich nicht vorziehen. Kein Tumor fühlbar. Magenmuskulatur gut entwickelt.

Glatte Heilung. Gute Funktion. Nachuntersuchung November 1905: Sieht recht gut aus, wiegt 156 Pfd. Kann alles essen ohne Beschwerden. Nur nach Blättergemüse bekommt er Magendruck und Aufstoßen. Sondenuntersuchung: Magen nüchtern leer. Nach Probefrühstück Kongoreaktion positiv.

Fall 10. 24-jähr. Dreher. Seit 2 Jahren Magenbeschwerden, Schmerzen, Erbrechen, Sodbrennen. Mehrfach längere interne Kuren. Verlor in den letzten Monaten 9 Kilo. Seit mehreren Wochen spült er sich täglich selbst.

Anämischer Mann in schlechtem Ernährungszustand. Epigastrium auf Druck empfindlich. Kein Tumor, keine Resistenz. Der aufgeblähte Magen reicht etwas unter den Nabel. Motilität gestört. Nach dem Probefrühstück Gesamtacidität 42, HCl +, Milchsäure —.

19. Nov. 1903 Gastroenterostomia antecol. ant. (Naht) und Enteroanastomose (Knopf). Pylorus hinten rechts fixiert. In den starren Pylorusring dringt nur eben die Fingerkuppe. Keine frischen entzündlichen Erscheinungen. Keine Drüsen. Glatte Heilung. Bei der Entlassung am 10. Jan. 1904 hat Pat. 7 Kilo zugenommen.

Pat. ist dann im Mai 1904 unter cholämischen Erscheinungen verstorben. Herr Kollege Hofmann-Kalk berichtet über die Sektion: Gastroenterostomie in gut funktionsfähigem Zustand. Außer der Pylorusstenose mit ausgedehnter Perigastritis bestand ein strikturierender Tumor im Ductus cysticus, der auch durch Kompression den D. hepaticus verlegte. Starke sekundäre Cholämie.

Fall 11. 60-jähr. Landwirt. Seit langen Jahren Magenbeschwerden, nie Blut gebrochen. Erbrechen seit 2 Jahren. Alle möglichen Kuren. Vor 1 Jahr bei Wegele-Königsborn. Dort wurde ihm schon die Operation vorgeschlagen. Seitdem hat er alle Tage selbst seinen Magen ausgespült. Hat 12 kg an Gewicht verloren, nie Blutbrechen oder schwarzer Stuhl.

Mann in recht schlechtem Ernährungszustand. Haut trocken. Lungenbefund: Mäßiges Emphysem, etwas Bronchitis. Untere Grenze des aufgeblähten Magens 1 Querfingerbreit über dem Nabel. Plätschern. Kein Tumor zu fühlen. Im nüchtern ausgeheberten Magensaft Speisereste vom Tage vorher. Probefrühstück ergibt wiederholt: Keine freie HCl (Kongo, Günzburg), keine Milchsäure. Gesamtacidität 12. Keine Sarcine oder Hefe. Der behandelnde Arzt (Sanitätsrat Sauerbier) hat vor ca. 6 Wochen mehrmals freie HCl gefunden.

August 1905 Gastroenterostomia antecol. ant. (Naht) Darmanastomose (Knopf). Pylorus narbig verengert. Kein Tumor. Keine Drüsen. Das Pankreas ist derb und etwas vergrößert.

Heilung durch Anfälle von großer Herzschwäche und Lungenödem zunächst gestört. Durch Excitantien, besonders viel Kampfer subkutan, überwunden.

Glatte Heilung. Mitte Dezember: Pat. hat erheblich zugenommen, sieht frisch und gesund aus. Magenfunktionen tadellos.

Alle 3 Fälle wurden durch Gastroenterostomie geheilt, und zwar durch die antecolica anterior (Naht) mit gleichzeitiger Braunscher Darmanastomose (Knopf). Der erste Fall betraf einen 68-jährigen Herrn, der, damals ein alter dekrepider Mann, die Operation spielend überstand, und jetzt, 4 Jahre nachher, einer vollkommenen Gesundheit sich erfreut. Die Magenfunktionen sind ausgezeichnet. Der 2. Fall genas zunächst und starb $^1/_2$ Jahr später an einer interkurrenten Erkrankung. Der 3. Fall (11) wäre nach dem Eingriff beinahe der Herzschwäche erlegen. Nur durch konsequente, ganz enorme Kampferölgaben gelang es, den Kranken zu retten. Der weitere Verlauf war günstig. Die Beobachtung ist ein gutes Beispiel dafür, daß die Operation bei narbiger Pylorusstenose nicht zu lange aufgeschoben werden soll. Es kann nicht oft genug vor den unnützen Versuchen gewarnt werden, in den schweren Fällen von Stenose die Magenektasie mit Spülungen zu behandeln. Es ist das vergebliche Mühe und hat nur zur Folge, daß kostbare Zeit versäumt wird, und die Patienten schließlich in ungünstigem Allgemeinzustande zur Operation kommen.

Auf die Einzelheiten der Fälle gehe ich nicht näher ein, da sowohl über das klinische Bild wie die Operationsindikation bei narbiger Pylorusstenose die Anschauungen in allen wesentlichen Punkten geklärt sein dürften.

Ein Tumor bestand in keinem Fall, der Pylorus war stets adhärent, so daß die Pyloroplastik nicht in Frage kam.

Es folgen 7 Fälle von offenem Ulcus der Pylorusgegend resp. des Duodenums mit Stenosenerscheinungen. Auf diese Beobachtungen möchte ich etwas näher eingehen:

1. Fall 12. 32-jähr. Mann. Vor 3 Jahren Blutbrechen und schwarzer Stuhl, ebenso vor 2 Jahren. Wiederholte Kuren im Krankenhaus, zuletzt

mit Spülungen. Vorher viel Erbrechen. Seit 11 Monaten spült Pat. selbst täglich. Hat 12 Kilo abgenommen. Alle paar Wochen muß er die Arbeit aussetzen.

Blasser, schlecht genährter Mann. Fast täglich Erbrechen, Sodbrennen, Magenschmerzen, besonders nach dem Essen. Magen tief unter dem Nabel, er faßt $2^3/_4$ Liter. Acidität stark erhöht. Freie HCl, Milchsäure +. Im nüchtern Ausgeheberten Speisereste vom 2., 3. Tag vorher. Kein Tumor. Epigastrium empfindlich auf Druck.

Diagnose: Narbige Pylorusstenose nach Ulcus.

2. Aug. 1897 Gastroenterostomia antecolica ant. (Naht). Pylorusgegend unter der Leber fest adhärent. Pylorus läßt sich nicht zur Untersuchung vorziehen. Am Pylorus nach der kleinen Kurvatur zu ist die Serosa stellenweise entzündlich gerötet. Die zuführende Schlinge wird etwas in die Höhe genäht.

Zuerst guter Verlauf, dann sich steigerndes Erbrechen: Circulus.

Daher am 8. Aug. Relaparotomie, Darmanastomose nach Braun mit Knopf. Es findet sich ein Netzstück an dem angenähten Dünndarm. Es wird abgelöst. Der zuführende Darmschenkel ist stark erweitert, der abführende kollabiert.

Von da ab zunächst glatte Heilung.

Am 10. Aug. profuse Hämatemese (ca. $^3/_4$ l dunkel rotschwarzer Flüssigkeit mit Coagulis gemischt). Dann Heilung ohne weitere Störung. Nimmt gut an Gewicht zu.

Einige Monate nachher berichtet Pat., daß er wieder schwere Arbeit in einer Maschinenfabrik verrichtet. Nachforschungen ergaben, daß er am 12. Sept. 1901 nach einem anderen Ort verzogen ist.

Am 9. Sept. 1905 schreibt Pat.: „Ich kann Ihnen mitteilen, daß ich seit meiner Entlassung im Jahre 1897 aus dem Krankenhaus in Cöln vollständig geheilt bin, bis jetzt noch keine weiteren Magenbeschwerden gehabt habe und meine Arbeit als Former in der Eisengießerei verrichtet habe.

2. Fall 13. 25-jähr. Arbeiter. Seit einem Jahr Stuhl oft schwarz, Magenbeschwerden, mehrfach Blutbrechen. Starke Gewichtsabnahme. Viel Erbrechen.

Magen 4 Finger unter dem Nabel. Succussion. Im Ausgeheberten massenhaft rote Blutkörperchen, HCl +, reichlich, kein Tumor fühlbar.

Diagnose: Pylorusstenose durch Ulcus, Dilatation.

4. Sept. 1899 Gastroenterostomia antecolica ant. (Naht) Braunsche Darmanastomose (Knopf). Pylorus stark fixiert, läßt sich nicht vorziehen, an seiner hinteren Wand hühnereigroßer diffuser Tumor. Glatte Heilung. 1. Okt. entlassen.

In der Folgezeit nimmt er stark an Gewicht zu, bis zum 9. Dez. um 23 Pfd. Mehrfach keine freie HCl, Wohlbefinden. 17. Juni 1900: Arbeitet wieder seit längerer Zeit, sieht sehr gut aus. Kein Tumor fühlbar. Pat. ißt alles ohne Beschwerden.

Dann verschollen.

Durch einen Verwandten des Pat. wird eruiert, daß er am 26. Okt. 1901 verstorben ist. Hat bis 14 Tage vor seinem Tode gearbeitet. Nie Erbrechen. Die letale Erkrankung verlief nach dem Bericht ohne Magenbeschwerden. Der Arzt soll eine Rippenfellentzündung angenommen haben.

3. Fall 14. 33-jähr. Kellner. Seit 7 Jahren Anfälle von Magenschmerzen und Erbrechen. Nie Blutbrechen. Nie gelb gewesen. Abgemagert. In letzter Zeit viel Aufstoßen, Erbrechen alle paar Tage (Dr. Zimmermann).

Ernährungszustand reduziert. Magen 3 Finger unter dem Nabel. Im nüchternen Magen Speisereste. Nach Probefrühstück reichlich HCl. Kein Tumor.

3. Mai 1903 Gastroenterostomia antecolica ant. (Naht), Braunsche Anastomose (Knopf). Magen mäßig dilatiert, Pylorus fixiert, er läßt sich nicht so weit vorziehen, daß man seine Durchgängigkeit genau prüfen kann. Ein Tumor ist nirgends palpabel. Keine Netzadhäsionen. Mit dem Anfangsteil des Duodenum ist eine Dickdarmkuppe fest verwachsen, von hier auch Adhäsionen nach der Leber.

Glatte Heilung. Interkurrent nach 11 Tagen Thrombose im l. Unterschenkel, die in 4 Wochen zurückgeht. Am 26. Juni ohne Beschwerden entlassen, mit einer Gewichtszunahme von 10 Kilo.

Wiederaufnahme am 25. Mai 1905. Seit Oktober 1904 Schmerzen im Epigastrium, von seiten des Magens sonst keine Beschwerden. Im Epigastrium links eine mehr wie 5-Markstückgroße Resistenz zu fühlen, auf Druck schmerzhaft, beim Athmen und bei Gasaufblähung des Magens nicht verschieblich. Nach Probefrühstück Magenchemismus normal, Motilität ohne Störung. 3. Juni auf Wunsch entlassen.

2. Wiederaufnahme am 11. Juli 1905, da die Schmerzen nicht nachlassen. Status idem. Freie HCl +, Gesamtacidität 46. Am 15. Juli mittags plötzlich Kolikschmerzen, die sich in den folgenden Stunden sehr verschlimmern. Das Abdomen treibt sich dabei auf, ist allgemein druckempfindlich. Puls klein, 100. Gegen 5 Uhr auf Morphium Besserung. Gegen Abend wieder starke Verschlimmerung, stürmisches Erbrechen tritt ein, Puls sehr klein, frequent, weit über 100. Winde sind den ganzen Tag nicht abgegangen.

Die Diagnose lautet: Wahrscheinlich acute Perforation eines Ulcus pepticum jejuni.

Abends $8^3/_4$ Laparotomie. In der medialen Laparotomienarbe kommt man überall auf feste Verwachsungen. Daher Naht und Längsincision links am äußeren Rectusrand. Es entleert sich seröse Flüssigkeit, die Gegend der Gastroenterostomie und Darmanastomose mit der Bauchwand verwachsen. Der oben beschriebene Tumor ist nicht mehr zu fühlen. Därme stark entzündlich injiziert, auch gebläht. Es gelingt nicht eine Perforationsstelle zu finden. Wegen des Allgemeinzustandes des fast moribunden Pat. wird das vergebliche Suchen abgebrochen, die Därme mit warmer Kochsalzlösung übergossen, reponiert, und nach der Gegend der Anastomosen ein Mikulicz-Tampon und zwei mit Gaze umwickelte Drainrohre eingeführt. Wunde im übrigen vernäht.

In der Nacht wieder starke Schmerzen, Puls immer klein, hie und da Erbrechen. Infusion $1^1/_2$ l. Kampfer stündlich 1 Spritze.

In den folgenden Tagen unter Nährklystieren, Kampfer, Infusionen allmählich Rückgang der bedrohlichen Erscheinungen.

Abdomen fällt zusammen, Flatus kommen in Gang, am 22. wieder etwas Nahrung per os.

Nach allmählicher Entfernung der Drains und des Beutels granuliert die Wunde langsam zu. Mageninhalt, Darminhalt oder Pus ist nie zum Vorschein gekommen.

Strenge Leubesche Kur. Pro die 6 × 1,0 Bismut. subnitr., warme

Umschläge, per os nur Milch; bis $2^1/_2$ l pro die, $3^1/_2$ Wochen lang. Dabei schwinden alle Schmerzen. Ende August Wunde vernarbt, von dem beschriebenen schmerzhaften Tumor nichts mehr zu finden.

Magensaftuntersuchung am 5. Sept. 1905: Gesamtacidität 50. Freie HCl vorhanden. (Kongopapier und Phloroglucinvanillin.) Keine Milchsäure.

12. Sept. Pat. steht auf. Ohne Beschwerden. Druck am Abdomen nirgends mehr empfindlich. Kein Tumor oder Resistenz mehr fühlbar. Geheilt entlassen [1]).

4. Fall 15. 36-jähr. Schneider. Seit 2 Jahren Magenbeschwerden, Schmerzen und Erbrechen, Sodbrennen. Angeblich nie Blut im Erbrochenen. In 2 Jahren Gewichtsabnahme um 45 Pfd.

Schwächlicher Mann, wiegt 76 Pfd. Magen 2—3 Finger breit unter dem Nabel. Kein Tumor, keine Resistenz. Im Ausgeheberten Speisereste vom Tage vorher. HCl —, Milchsäure?, Gesamtacidität auf der Höhe des Probefrühstücks 21. Mikroskopisch Sarcine und Hefe.

23. Nov. 1903 Gastroenterostomia antecolica ant. (Naht), Darmanastomose (Knopf). Pylorus und Anfangsteil des Duodenum in Länge von ca. 5 cm (in Summa) wurstförmig, daumendick, derb, ziemlich hart, Grenzen diffus, besonders nach dem Duodenum zu. Peritoneum am Magen etwas entzündlich gerötet. Finger dringt nicht in den Pylorus. Dieser hinten fest fixiert. An der großen Kurvatur mehrere Drüsen im Lig. gastrocolicum; eine kirschkerngroße wird excidiert, Schnittfläche hellrosa (die mikroskopische Untersuchung zeigt sowohl im frischen wie gehärteten Präparat nur Leukocyten, kein Epithel). Der Pylorustumor ist flächenhaft und strangförmig mit der Gallenblase und der unteren Leberfläche verwachsen. Glatte Heilung. Am 9. Dez. geht der Knopf ab. Wiegt bei der Entlassung 44 Kilo.

Nachuntersuchung am 30. Aug. 1905, also nach 2 Jahren: Der Mann sieht sehr gut aus, Gewicht 58 Kilo. Er fühlt sich durchaus wohl, verrichtet alle seine Arbeit, „kann Bier und Gurken vertragen". Nur grobe Gemüse bekommen ihm nicht. Wenn er diese vermeidet, nie Magenbeschwerden.

Recht gutes Fettpolster, keine Narbenhernie. Kein Tumor, keine Resistenz fühlbar.

3. Sept. 1905. Nüchtern ausgehebert: Keine Speisereste, enthält deutlich Galle. Probefrühstück: Gesamtacidität 16. Keine freie HCl. Milchsäure vielleicht eine Spur.

5. Fall 16. 40-jähr. Schmied. Im Jahr 1892 Magenbeschwerden, nach Aussagen des Arztes „Geschwür". Bisher auf der inneren Abteilung behandelt wegen Magenschmerzen, saurem Aufstoßen, letzthin täglichem Erbrechen alter Speisereste. Gewichtsabnahme von ca. 10 Kilo. Gesamtacidität 45, freie HCl +, Milchsäure —. Kein Palpationsbefund. Wurde mit Bettruhe und Karlsbader behandelt, nahm dabei an Gewicht zu. Einmal 3 l erbrochen. In dem Erbrochenen Milchsäure schwach +, Mikroskopisch Fleischfasern. Stärke, Sarcine. Von jetzt ab Magenspülung täglich.

Bei der Aufnahme auf die chirurgische Abteilung: Mann in gutem

1) Wie der behandelnde Arzt mir mitteilt, ist Patient $^1/_2$ Jahr später unter Ileuserscheinungen zu Grunde gegangen. Bei der Sektion fand man sehr ausgedehnte Verwachsungen und den Knopf an der Anastomose.

Ernährungszustand (75 Kilo). Im Epigastrium, ca. 3 Finger breit unter dem Schwertfortsatz quergestellte Resistenz von ovaler Form fühlbar, etwa pflaumengroß, die sich nach allen Richtungen etwas verschieben läßt, auf Druck nicht schmerzhaft. Der aufgeblähte Magen in Nabelhöhe.

Diagnose: Pylorusstenose durch Ulcusnarbe, ev. Ulcus.

3. Dez. 1903 Gastroenterostomia antecolica ant. (Naht), Braunsche Darmanastomose (Knopf). Pylorusgegend läßt sich vorziehen, stellt einen röhrenförmigen Tumor von ca. 5 cm Längs- und 2—3 cm Querdurchmesser dar, der sich derb anfühlt und nicht scharf begrenzt ist. An der Vorderwand ist von oben und unten je ein dreieckiger Zipfel Magenwand mit der Spitze nach der Mitte des Pylorus hingezogen und fest adhärent. In den Pylorus dringt die Kleinfingerkuppe eben ein. In der nächsten Umgebung der Pylorusnarbe zeigt das Peritoneum mehrfach entzündliche Rötung und Injektion.

Glatte Heilung. Bei der Entlassung Gewicht über 80 Kilo, HCl +, Milchsäure —, Motilität normal, Gesamtacidität 30.

Nachuntersuchung am 16. Okt. 1904: Hat seit Anfang des Jahres gearbeitet bis vor 14 Tagen. Da trat ein krampfartiger Schmerz links unter den Rippen auf.

Wiederaufnahme 19. Okt. 1904 zur Beobachtung: Objektiv nichts nachweisbar. Die Schmerzen links sollen besonders auftreten, wenn er längere Zeit nichts gegessen hat.

Nachuntersuchung am 3. Sept. 1905: Nüchtern ausgehebert keine Speisereste, hellgraue Flüssigkeit. Probefrühstück: Deutlich freie HCl (auch mit Kongopapier) Gesamtacidität 47. Milchsäure nicht nachweisbar. — Die Schmerzen sind nicht mehr aufgetreten. Er arbeitet und fühlt sich wohl.

6. Fall 17. 20-jähr. Friseur. Seit 2 Jahren vielfach Erbrechen und kolikartige Schmerzen der Magengegend. Angeblich nie Blutbrechen oder schwarzer Stuhl. Nie Ikterus. In 2 Jahren Gewichtsabnahme von 27 Pfd. Mehrfache reguläre Ulcuskuren, zuletzt auf der medizinischen Abteilung. Wird überwiesen, da er immer mehr herunterkommt.

Blasser Mann in recht mäßigem Ernährungszustand. Brustorgane gesund. Urin normal. Magen deutlich dilatiert, große Kurvatur 2 Querfinger unter Nabel. Vielfach Plätschergeräusche. In der Pylorusgegend eine auf Druck schmerzhafte Resistenz nach der nicht vergrößerten Leber ziehend. Wegen Verdachts auf offenes Ulcus wird von einer Sondenuntersuchung Abstand genommen.

Diagnose: Pylorusstenose, wahrscheinlich durch offenes Ulcus des Pylorus.

13. Okt. 1905 Gastroenterostomia retrocol. post. (Knopf). Die Pylorusgegend stark entzündlich gerötet, es ziehen breite gerötete Adhäsionen vom Pylorus und Duodenum nach der Gallenblase und dem Peritoneum parietale. Magen dilatiert. Pylorus selbst nicht narbig verengert. Nachdem die Adhäsionen gelöst, erweisen sich die Gallenwege als gesund, ohne Steine.

Am 2. Tage nach der Operation anhaltender Schlicks, dann massiges Erbrechen mißfarbiger, zuletzt galliger Flüssigkeit. Trotz mehrfacher Magenspülung hält das Erbrechen an, um am 5. Tage plötzlich aufzuhören; dann glatte Heilung.

30. Okt. Knopf noch nicht abgegangen, eine Röntgenaufnahme weist ihn im Magen nach.

16. Nov. Gesamtacidität 18. Kongo positiv.

7. Fall 18. 34-jähr. Mann. Seit ca. 10 Jahren magenleidend, seit Jahren mit öfterem Erbrechen. Nach dem Essen Gefühl des Vollseins. Im August und September d. J. interne Krankenhausbehandlung ohne Erfolg. Mehrfach pechschwarzer Stuhl. Viel Erbrechen. Der überweisende Kollege, Dr. Zimmermann, berichtet, daß das Erbrochene nie Blut, meist aber reichlich Galle enthält, daß oft eine mächtige Magenperistaltik gesehen wurde. Trotz regelmäßiger Spülung morgens stets starke Rückstände saurer Massen. Gewichtsabnahme um 50 Pfd.

Pat. stark abgemagert, sonst gesund. Magen dilatiert, untere Grenze fingerbreit unter dem Nabel. Sehr deutliche Plätschergeräusche. Die Pylorusgegend ist nicht so gut eindrückbar wie die entsprechende Stelle links, keine Druckempfindlichkeit, kein Tumor. Morgendliche Ausheberung ergibt viel gallig gefärbte Rückstände. Milchsäure +, Pankreasfermente nicht nachweisbar.

Probefrühstück: Freie Salzsäure +, Gesamtacidität 35.

Diagnose: Magenektasie durch Ulcus duodeni infrapapillare.

7. Dez. 1905 Gastroenterostomia antecol. ant. mit Naht und gleichzeitige Braunsche Darmanastomose mit Knopf. — Magen dilatiert, Muskulatur kräftig. Pylorus frei, für den eingestülpten Finger durchgängig. 4—5 cm weiter aboral in das Duodenum verengt, zwischen Pylorus und Stenose ist das Duodenum divertikelartig dilatiert. An der hinten fest adhärenten Duodenalstenose sieht man von oben her auf die Vorderwand ziehend ein breites pannusartiges Gefäßbündel. Der Versuch einer hinteren Gastroenterostomie mit Naht wird aufgegeben, da an der zu durchtrennenden Stelle des Mesocolon eine Menge großer quer verlaufender Gefäße sich finden.

Heilung ohne Störung.

Der Kranke verläßt das Krankenhaus in recht gutem Befinden.

Die 7 Fälle imponierten klinisch zum größten Teil als narbige Pylorusstenosen. Die Diagnose des offenen Ulcus der Pylorusgegend konnte vor der Operation nur einmal mit Sicherheit, einmal mit Wahrscheinlichkeit gestellt werden. Bei Fall 13 fanden sich im Erbrochenen und Ausgeheberten zahlreiche rote Blutkörperchen, bei 18 konnte aus dem mehrfachen Auftreten von Teerstühlen und reichlichem galligen Erbrechen die Diagnose eines — wahrscheinlich noch nicht vernarbten — Ulcus duodeni infrapapill. gestellt werden. Bei allen übrigen fehlen Blutbrechen oder Teerstuhl. Erst bei der Operation konnte hier das Bestehen eines offenen Ulcus als höchst wahrscheinlich oder wohl sicher am anatomischen Befund erkannt werden: Man fand frisch entzündliche Erscheinungen an der Serosa, Rötung, frische Verwachsungen, Gefäßinjektion, Pannus. Einmal (bei 12) erfolgte am 8. Tage nach der Operation eine schwere Hämatemese, die wohl nur auf ein offenes Ulcus bezogen werden konnte.

Was die Lokalisation des Ulcus betrifft, so müssen wir in allen Fällen als Sitz des Ulcus den Pylorus und seine nächste Nachbar-

schaft, nach der kleinen Kurvatur und dem Duodenum hin, annehmen. Fall 14 betrifft wahrscheinlich das Duodenum, der Pylorus selbst war hier frei, dagegen war der Anfangsteil des Duodenum mit dem Dickdarm und der Leber verwachsen. Bei 18 saß das Ulcus sicher im Duodenum, und bei 15 handelte es sich wahrscheinlich um Ulcera des Pylorus und des Duodenums.

In 3 Fällen war es zur Bildung eines Tumors gekommen, der allerdings nur einmal vor der Operation als Resistenz fühlbar war. Es war dies bei Fall 16 ein röhrenförmiger starrer Tumor des Pylorus, an dessen Vorderfläche von oben und unten je ein dreieckiger Zipfel der Darmwand nach der Mitte zu narbig retrahiert war. Bei Fall 13 bestand ein hühnereigroßes callöses Ulcus der hinteren Pyloruswand, bei Fall 15 ein wurstförmiger Tumor, der den Pylorus und den Anfangsteil des Duodenum einnahm. Der letztgenannte Tumor erweckte den Verdacht auf Carcinom, besonders da auch klinisch bei ihm allein die freie HCl fehlte und bei der Operation einige vergrößerte Drüsen sich fanden. Die inter operationem vorgenommene mikroskopische Untersuchung einer exstirpierten Drüse und vor allem auch der weitere klinische Verlauf des Falles sprechen entschieden gegen Carcinom. Patient ist nach 2 Jahren vollkommen wohlauf, ein Tumor ist nicht nachweisbar. Freie HCl fehlte allerdings auch jetzt.

Bei Fall 18 bestand klinisch eine deutliche Resistenz der Pylorusgegend, anatomisch fand sich kein Tumor, sondern nur reichliche entzündliche Verwachsungen des an sich scheinbar nicht veränderten Pylorus.

Bei 18 fand sich die erwartete infrapapilläre Duodenalstenose, zwischen ihr und dem Pylorus eine blindsackartige Erweiterung des Duodenums.

Verwachsungen des Magens resp. Duodenum mit den Nachbarorganen bestanden stets, und zwar immer festere, nur bei 16 fehlten sie.

Die Fälle boten klinisch, entsprechend dem anatomischen Sitz des Ulcus, durchweg schwere motorische Störungen, ausgesprochene Stenosenerscheinungen und Dilatation.

Nach unseren Erfahrungen bei Pylorusstenose müssen wir uns demnach auch der Anschauung anschließen, daß bei dem klinischen Bild der Pylorusstenose relativ häufig keine Narbe, sondern ein offenes Ulcus besteht. Das Verhältnis der Narbe zum Ulcus ist in unseren Fällen = 3 : 7. Dabei ist es nicht ausgeschlossen, daß bei dem einen oder anderen der 3 Narbenfälle vielleicht doch ein Ulcus im Verborgenen vorhanden war.

Der operative Eingriff bestand in allen 7 Fällen in der Gastroenterostomie, im ältesten Fall (12) in der antecolica anterior mit Naht. Es trat Circulus ein; Patient wurde durch die sekundäre Darmanastomose gerettet. Im übrigen wurde prinzipiell die Gastroenterostomia antec. anterior mit Naht unter sofortiger

Hinzufügung der Braunschen Darmanastomose mit Knopf ausgeführt, und nur in Fall 17, um Zeit zu sparen, die G. retrocol. post. mit Knopf. Die Fälle sind sämtlich geheilt, allerdings nicht ohne Komplikationen während und nach der Wundheilung: die schwere Hämatemese in Fall 12 ist oben schon erwähnt. Bei Fall 14, einer Ulcusstenose des Jejunums, bildete sich eine schwere Venenthrombose am Bein aus, die, ohne weiteren Schaden zu stiften, heilte, bei Fall 18, der G. retrocolica mit Knopf, hielt 4 Tage nach der Operation heftiges Erbrechen zersetzter, zuletzt galliger Massen an, um dann plötzlich aufzuhören. Ich kann mir diese Erscheinung nur durch vorübergehende Verstopfung des Knopflumens erklären.

Für die Beurteilung des Dauerresultates kommen nur 5 Fälle in Betracht, da Fall 17 und 18 noch zu jungen Datums sind. Von den 5 Fällen ist einer (13) 2 Jahr nach der Operation an einer akuten Erkrankung, anscheinend einer Pleuritis, verstorben, nachdem es ihm in der Zwischenzeit recht gut gegangen war. 3 Fälle (12, 15, 16) zeigen 8, 2, 2 Jahre nach der Gastroenterostomie völliges Wohlbefinden, gute Magenfunktionen. (Genaueres siehe in den Krankengeschichten.) Bei einem (16) sind vorübergehend krampfartige Schmerzen links unter den Rippen aufgetreten. Es war hier objektiv nichts nachzuweisen, die Beschwerden gingen auch nach kurzer Zeit vorüber, Patient arbeitet seitdem dauernd und fühlt sich wohl.

Nur bei Fall 14, es ist dies der Fall von wahrscheinlichem Ulcus duodeni, traten ca. $1^1/_2$ Jahr nach der Operation Schmerzen im Epigastrium links unter den Rippen auf, mit einer deutlichen auf Druck schmerzhaften Resistenz. Dabei war die Motilität und der Chemismus des Magens normal. Unter Ruhe gingen die Erscheinungen zurück, um bald wieder von neuem aufzutreten. 5 Monate später, also 2 Jahre nach der Gastroenterostomie, erfolgte dann im Krankenhaus, wo Patient sich wieder zur Beobachtung befand, eine plötzliche, sehr schwere Schmerzattacke, mit Kollaps und ausgesprochenen Peritonealerscheinungen. Die Diagnose konnte nur zwischen Perforationsperitonitis und Ileus schwanken. Die nach einigen Stunden vorgenommene linksseitige Laparotomie ergab in der Gegend der Gastroenterostomie peritoneale Reizerscheinungen, geblähte, hochrote Därme, aber keinen Anhaltspunkt für Ileus, auch keine sichtbare Perforation. Sonderbar war, daß bei der Operation die vorher seit langem fühlbare Resistenz nicht mehr zu finden war. Da der sehr elende Zustand des Patienten ein langes Suchen nicht gestattete, er hatte einen jagenden Puls und ausgesprochene Facies Hippocratica, wurde ein Mikulicz-Beutel nach der Gegend der verschwundenen Resistenz eingeführt. Patient genas ohne weitere Zwischenfälle. Die alte Resistenz trat auch nach der Operation nicht mehr auf.

Alles zusammengenommen hat es sich zweifellos um eine Peritonitis

gehandelt; woher ging diese aber aus? Leider gestattete der Zustand des Patienten nicht, bei der Operation eingehend nach dem Ausgangspunkte zu forschen. Die Befriedigung der Neugier darf nie auf Kosten des Patienten geschehen. Ich halte es für das wahrscheinlichste, daß wir einen jener neuerdings mehrfach beschriebenen Fälle von Ulcus jejuni pepticum nach Gastroenterostomie, mit plötzlicher Perforation dieses Ulcus vor uns haben. Die Perforationsstelle kann dann durch günstige Umstände zur Verklebung gekommen sein. Ob dabei der Mikulicz-Tampon eine Rolle gespielt hat oder nicht, läßt sich nicht mit Sicherheit sagen. Der Fall läßt sich allerdings unter die beiden Verlaufsformen des Ulcus jejuni, wie sie jüngst Tiegel[1]) aufgestellt hat, nicht einreihen. Tiegel unterscheidet einmal solche Ulcera jejuni, bei denen plötzlich die Perforation in die freie Bauchhöhle erfolgt, ohne daß vorher klinisch irgend welche Erscheinungen aufgetreten sind, und andererseits solche, welche zur Bildung einer schmerzhaften Resistenz resp. eines Tumors führen. In keinem der letzteren Fälle wurde bisher eine Perforation beobachtet. Unser Fall würde demnach eine Mittelform darstellen, in der es zunächst zu einer Verklebung und fühlbaren Resistenz mit den typischen klinischen Erscheinungen und dann erst sekundär zur Perforation gekommen ist. Diese Perforation kann selbstverständlich entweder von dem Ulcus selbst, oder von einem in der Resistenz enthaltenen kleinen abgekapselten Absceß erfolgt sein. Unser Fall, der bei und nach der Wundheilung nach Tiegels Vorschlag eine strenge Ulcuskur durchmachte, wurde in vollem Wohlbefinden entlassen.

Alles im allem hat die Gastroenterostomie in allen 7 Fällen von Ulcus zu einem guten Resultat geführt. Bei den 5 Fällen, die länger als 2 Jahre zurückliegen, ist auch der Dauererfolg ein guter.

Es folgen nunmehr 2 Fälle, bei denen die Ulcusdiagnose nicht völlig sicher ist. Es handelt sich bei ihnen meiner Auffassung nach um Adhäsionen bei oder nach Ulcus, bei beiden liegen Komplikationen mit Erkrankungen der Nachbarorgane, der Gallengänge resp. Leber vor:

Fall 19. 50-jähr. Kaufmann, hat vor langen Jahren ausgesprochene Ulcussymptome mit einer schweren Magenblutung gehabt. Seitdem immer wiederkehrende Schmerzanfälle, die vom behandelnden Arzt auf eine Ulcusnarbe resp. Adhäsionen zurückgeführt werden. Nie mehr Blut im Erbrochenen oder Stuhl. Schlaffe Ektasie mittleren Grades. Schmerzpunkt im Epigastrium. Kein Tumor. Trotz der sorgfältigsten Diät traten die Schmerzen seit 10 Jahren auf und machen den Pat. alle paar Tage arbeitsunfähig. Kein Erbrechen. Nie Ikterus, alle internen Mittel versagen (Prof. Sticker, Dr. Ortmann).

3. Jan. 1898 Laparotomie. Man kommt alsbald auf Netzverwach-

1) Tiegel, Peptische Geschwüre des Jejunums nach Gastroenterostomie, Grenzgebiete, Bd. 13, 1904, p. 897.

sungen. Ein dicker Netzstrang ist in der Gegend rechts oben am Pylorus festgewachsen. Derselbe wird partienweise abgebunden und durchschnitten.

Am Magen selbst, am Pylorus, an der Gallenblase nichts Abnormes nachweisbar. Bauchnaht. Glatte Heilung.

Die Beschwerden lassen nach der Operation entschieden nach. Nach einigen Monaten berichtet Pat., daß er wieder seinen Geschäften nachgehen könne. Er könne auch wieder auf der linken Seite liegen, was ihm früher unmöglich war. Er kann wieder mehr Speisen vertragen.

Anfang 1899. Pat. hat andauernd sein Geschäft versehen. In letzter Zeit wieder ein Schmerzanfall.

September 1900. Es tritt ein schwerer fieberhafter Ikterus mit enormen Koliken auf. Nach einiger Zeit geht ein über erbsengroßer Gallenstein ab und es ist alles gut.

Nachuntersuchung am 12. Sept. 1905: In den letzten Jahren noch mehrfach Schmerzanfälle, er muß dann 2—8 Tage zu Bett liegen, nie Erbrechen, nie Aufstoßen, nie mehr Gelbsucht, nie Blut im Stuhl, Appetit stets gut. Mehrfach Karlsbader Wasser mit gutem Erfolg. Die Ernährung ist sehr gut. Druck auf die Gallenblasengegend empfindlich. Kein Tumor. Epigastrium nicht druckempfindlich.

Fall 20. 49-jähr. Gastwirt. Seit 15 Jahren leidend, Nasenbluten, Magenbeschwerden, auch Magenblutung. Mehrfach lange interne Kuren, auch fortgesetzte Magenspülungen, des öfteren Gelbsucht, die mehrfach mit den Magenbeschwerden gleichzeitig aufgetreten sein soll. Seit 4 Monaten starke Abmagerung, seit 3 Monaten immer etwas Gelbsucht, täglich Erbrechen, wobei Speisereste der vorhergehenden Tage zum Vorschein kommen (Dr. Strübe).

Mann in stark reduziertem Ernährungszustand, Hautfarbe ikterisch, Haut sehr schlaff, trocken, es bleiben Falten stehen. Bauch eingezogen. Kein Tumor. Leber 2 Fingerbreit unterhalb des Rippenbogens, Rand fühlbar. Der durch Brausepulver ausgedehnte Magen steht 3 Querfinger unter dem Magen. Puls weich, klein, 60—70.

Zunächst wird durch eine Woche versucht, den Pat. durch Kochsalzinfusionen, Nährklystiere, subkutane Oelinjektionen in einen etwas besseren Ernährungszustand zu bringen. Der Wassergehalt der Gewebe nimmt auch so weit zu, daß keine Hautfalten mehr stehen bleiben. Ikterus geht zurück. Pylorus etwas besser durchgängig.

Diagnose: Pylorusstenose. Lebercirrhose.

5. Sept. 1904 Gastroenterostomia retrocolica mit Knopf. Es findet sich Ascites mäßigen Grades, die Leber cirrhotisch. Magen sehr groß mit dicker, hypertrophischer Wand. Der Pylorus läßt sich nicht zu Gesicht bringen, er ist hoch oben rechts hinter der Leber fest verwachsen. Kein Tumor. Operation möglichst schnell beendet wegen der Schwäche des Pat.

Pat. kann sich nicht recht von der Operation erholen. Puls bleibt klein und wird in den nächsten Tagen frequent. Bronchitis. Am 3. Tag wieder Ikterus. Unter zunehmender Herzschwäche Exitus am 5. Tage. Sektion verweigert.

Im ersten Falle, dessen Hauptsymptome in Gastralgien und Dyspepsie bestanden, hat der weitere Verlauf mit Sicherheit eine Cholelithiasis ergeben. Die von sehr zuverlässiger Seite beobachtete Vorgeschichte des Falles läßt jedoch keinen Zweifel daran, daß es sich von

Anfang an um ein Ulcus gehandelt hat. Ob die Netzadhäsion, die den Pylorus komprimierte, und deren Durchtrennung von günstigem Effekt war, durch das Ulcus oder die Cholelithiasis entstanden war, bleibt natürlich dahingestellt. Der Fall wurde durch Gastrolyse gebessert. Ueber den beschränkten Wert dieser Operation habe ich bereits bei Fall 4 gesprochen (p. 107), und ich darf wohl auf das dort Gesagte verweisen.

Im zweiten Falle (20) handelte es sich um eine in ihrer Intensität wechselnde Pylorusstenose, die offenbar dadurch bedingt war, daß der Pylorus durch Adhäsionen oben nach der Leber hin fixiert war und hierdurch des öfteren eine Abknickung erfuhr. Man könnte in solchen Fällen die Stenose eine intermittierende nennen. Der Fall verlief nach Gastroenterostomie letal. Der Tod erfolgte bei dem durch eine Lebercirrhose stark heruntergekommenen Patienten infolge von Herzschwäche. Der Fall wäre wohl besser unoperiert geblieben. Da eine Sektion nicht möglich war, blieb leider die Frage unentschieden ob ein Ulcus — wie wir annahmen — oder eine andere Ursache die Verwachsungen des Pylorus hervorgerufen hatte. Der Fall gibt ein Beispiel der dritten Form der Pylorusstenose, der Abknickung durch Adhäsionen. Diese Form scheint seltener zu sein, als die Stenosen durch Ulcus und Ulcusnarbe. Sie kann, wie wir sehen, intermittierend auftreten. Man kann sich ja auch sehr wohl vorstellen, daß ein an sich nicht stenosierter, aber durch Adhäsionen fest fixierter Pylorus zeitweise die Speisen durchläßt, zeitweise durch Abknickung undurchgängig wird.

Wenn wir nunmehr einen Rückblick werfen auf unser gesamtes Ulcusmaterial, um im Anschluß daran die verschiedenen Indikationen bei der chirurgischen Ulcusbehandlung, die Aussichten und Wirkungen der verschiedenen in Betracht kommenden Operationen im Zusammenhang zu besprechen, so finden wir trotz der beschränkten Anzahl der Fälle so ziemlich sämtliche Formen und Komplikationen vertreten, die Blutung, die Perforation, die Stenose bei Ulcus, bei Narbe, bei Adhäsionen des Pylorus, die Perigastritis, das callöse, das tumorbildende Ulcus. Dagegen fehlt das unkomplizierte Magengeschwür. Fälle von einfachem renitenten Ulcus wurden mir nicht zugeführt, offenbar weil man in unserem Bezirk noch recht konservativ bezüglich der operativen Ulcusbehandlung denkt, und dem Chirurgen zunächst nur die ganz schweren Fälle zugehen; dies sind naturgemäß die Fälle mit Komplikationen.

Was nun ganz im allgemeinen das Verhältnis der internen zur chirurgischen Behandlung des Ulcus betrifft, so muß von vorneherein anerkannt werden, daß die Behandlung des einfachen Ulcus ventriculi dem Internen gehört. Nur dann kommt ein chirurgischer Ein-

griff in Betracht, wenn beim Ulcus oder bei gewissen Komplikationen und Folgeerscheinungen desselben die interne Behandlung versagt oder größere Gefahren bietet als die chirurgische. Die Erkenntnis, daß das nicht so selten der Fall ist, hat sich im letzten Jahrzehnt immer mehr Bahn gebrochen. Hierzu haben einmal die immer besser werdenden Erfolge der Magenchirurgie beigetragen, dann aber vor allem die Einsicht, daß die rein interne Therapie tatsächlich in einem relativ großen Prozentsatz der Ulcusfälle nicht zur Heilung führt, daß es außer den ohne chirurgische Hilfe zum Tode führenden Komplikationen und Folgeerscheinungen des Ulcus noch eine Reihe von Ulcusformen gibt, die bei interner Behandlung ungeheilt bleiben. Indem ich die oft zitierten Zahlen von Leube u. s. w. übergehe, möchte ich in dieser Beziehung nur auf die vor 2 Jahren erschienene Arbeit von Schulz[1]) hinweisen, der mehrere hundert Ulcusfälle des Hamburger Krankenhauses und der Breslauer medizinischen Klinik auf die Dauerresultate hin untersuchte und fand, daß bei rein interner Behandlung 7,6 Proz. der Fälle infolge des Ulcus gestorben und 10,4—15,4 Proz. ungeheilt geblieben waren, daß also bei der rein internen Behandlung des Ulcus 18—23 Proz. Mißerfolge zu verzeichnen sind. Demgegenüber hat sich durch hundertfache Erfahrung gezeigt, daß von diesen 18—25 Proz. eine recht große Zahl von Fällen durch einen chirurgischen Eingriff gerettet resp. geheilt werden können und geheilt werden. Und diese Zahl wird noch wachsen. Da die chirurgische Behandlung der gutartigen Magenerkrankungen erst jüngeren Datums ist, können die bisher erreichten guten Resultate sicherlich noch weiter verbessert werden. Um dies meines Erachtens in sicherer Aussicht stehende Ziel zu erreichen, müssen Interne und Chirurgen einmütig zusammenarbeiten, beide, indem sie sich bemühen, immer weiter in die Erkenntnis der Pathologie und Diagnose des Ulcus einzudringen, immer genauer die Aussichten und Erfolge der internen und operativen Behandlung bei den einzelnen Formen des Ulcus kennen zu lernen und voneinander abzugrenzen, d. h. die Indikationsstellung immer exakter zu präzisieren — der Interne, indem er auf Grund dieser Erkenntnis rechtzeitig chirurgische Hilfe in Anspruch nimmt, der Chirurg, indem er nur bei begründeter Indikation operiert, indem er sorgfältig in jedem Fall den speziell geeigneten Eingriff auswählt und die Technik weiter auszubilden sucht.

Ich komme zur Indikationsstellung: Aus praktischen Gründen, weil die Art des Eingriffes beim Ulcus sich dem ganz speziellen anatomischen Befunde anpassen muß, und eine exakte anatomische Diagnose der be-

1) Schulz, Dauererfolge bei interner Behandlung des Ulcus ventriculi. Grenzgebiete, Bd. 11, 1903, p. 20.

sonderen Ulcusform sich in vielen Fällen nicht vor der Eröffnung der Bauchhöhle stellen läßt, möchte ich die Fragestellung bezüglich des operativen Eingriffes bei Ulcus doppelt stellen:

1) Welches sind die klinischen Erscheinungen, die die interne Behandlung des Ulcus aussichtslos oder unsicher erscheinen lassen? Mit anderen Worten: Bei welchen Symptomen kommt die chirurgische Behandlung in Frage?

2) Bei welchen Formen des Ulcus, bei welchen seiner Komplikationen und Folgeerscheinungen ist der chirurgische Eingriff indiziert, und welcher Eingriff ist im einzelnen Fall vorzunehmen?

Um gleich mit der ersten Frage zu beginnen, die für den praktischen Arzt die wichtigere ist, so glaube ich, daß bei dem heutigen Stand der Magenchirurgie die Mitwirkung des Chirurgen bei Ulcusfällen in Betracht kommt:

1) Wenn eine größere, das Leben bedrohende Blutung auftritt.

2) Wenn kleinere Blutungen in kurzen Zwischenräumen immer wiederkehren und den Patienten immer mehr herunterbringen.

3) Wenn die Zeichen der akuten Perforation auftreten, oder die einer deutlichen peritonealen Reizung, oder die eines intraperitonealen Abscesses. (Hierher gehören die Fälle von Perforation des Ulcus in die freie Bauchhöhle, von penetrierendem Ulcus (Hofmeister, Schwarz, Brenner), von abgesacktem intraperitonealem, von subphrenischem Absceß.)

4) Wenn schwerere Motilitätsstörungen, Stauungs- und Stenosenerscheinungen sich zeigen. (Narbige Pylorusstenose, offenes Ulcus der Pylorusgegend, Abknickung des Pylorus durch Adhäsionen, Sanduhrmagen.)

5) Wenn ein Tumor oder eine deutliche Resistenz vorhanden ist. (Callöses, penetrierendes Ulcus, Ulcuscarcinom.)

6) Wenn die typischen Ulcuserscheinungen oder auch eine intensive dauernde Gastralgie bei sorgfältiger konsequenter interner Behandlung nicht schwinden. (Renitentes unkompliziertes Ulcus, Adhäsionen, Perigastritis.)

Indem ich nun zur Erörterung der zweiten Frage übergehe, bei welchen Ulcusformen und -komplikationen ein Eingriff indiziert ist, und welche Operation im speziellen Fall vorgenommen werden soll, so halte ich es für das Wesentliche, vor allem auf die Wirkungsweise der hauptsächlich in Betracht kommenden Operationen, der Gastroenterostomie, der Excision resp. Resektion, der Jejunostomie beim offenen Ulcus, auf ihre Licht- und Schattenseiten, einzugehen.

Hieraus und aus dem, was oben bei der Besprechung der einzelnen Fälle gesagt wurde, ergibt sich dann die spezielle Indikationsstellung ganz von selbst.

Da bei meinem Material in der überwiegenden Zahl die Gastroenterostomie zur Ausführung kam, nehme ich diese Operation zum Ausgangspunkt. Wir haben oben gesehen, daß die Gastroenterostomie nicht nur beim stenosierenden offenen Ulcus der Pylorusgegend sich wirksam erwies, sondern auch bei dem blutenden Ulcus, bei dem offenen Ulcus des Duodenums, bei der Motilitätsstörung durch Verwachsungen, bei dem callösen, tumorbildenden Ulcus. Die unmittelbaren Gefahren der Operation erwiesen sich als sehr geringe. Bei den 13 Gastroenterostomien kam ein durch die Gastroenterostomie als solche bedingter Todesfall überhaupt nicht vor. Der Exitus von Fall 7 ist der vorhergegangenen Ulcusperforation, der von Fall 20 der komplizierenden, weit vorgeschrittenen Cirrhose zur Last zu legen. Die 11 übrigen genasen. Der bei dem ältesten, aus dem Jahr 1897 stammenden, Fall 12 aufgetretene Circulus, der übrigens durch sekundäre Darmanastomose glücklich beseitigt wurde, war durch einen Fehler der Methode verschuldet, der vermeidbar ist, und heute nicht mehr vorkommt[1]). Nach dem Eingriff erholten sich die Patienten schnell und verloren ihre Beschwerden. Auch die funktionellen Dauerresultate waren gute. Von Nachteilen der Gastroenterostomie habe ich nur einmal eine schwere Nachblutung aus dem zurückgelassenen Ulcus, und einmal das Auftreten eines Ulcus pepticum jejuni beobachtet; beide Komplikationen wurden überwunden.

Dies alles entspricht im allgemeinen den Erfahrungen, wie sie in der einschlägigen Literatur niedergelegt sind, auf die ich hier nicht eingehen kann. Ich unterlasse es auch, statistische Zahlen zu geben, da dies an leicht zugänglicher Stelle in letzter Zeit mehrfach in mustergültiger Weise geschehen ist [Stich[2]), Clairmont, Lieblein und Hilgenreiner[3]) u. a.]

Trotz dieser günstigen Erfahrungen ist bekanntlich in letzter Zeit der Wert der Gastroenterostomie bei Ulcus und den anderen ähnlich wirkenden Palliativoperationen [Pyloroplastik, Gastroduodenostomie[4])], die das Gemeinsame haben, daß sie das Ulcus

1) Ich füge der vorderen Gastroenterostomie prinzipiell sofort die Darmanastomose hinzu. (Siehe später.)

2) Stich, Beiträge zur Magenchirurgie. Bruns' Beitr., Bd. 40, 1903, p. 342.

3) Lieblein und Hilgenreiner, Die Geschwüre und die erworbenen Fisteln des Magendarmkanals. Dtsch. Chir., Bd. 46, 1905.

4) In meinen Fällen kam die Pyloroplastik nicht in Frage, da der Pylorus stets entweder mit der Umgebung fest verwachsen, oder tumorartig verdickt war. Es stehen mir somit über die Pyloroplastik und auch die Gastroduodenostomie keine persönlichen Erfahrungen zu Gebote. Aus

zurücklassen, stark angefochten werden. Man wirft ihnen vor, daß sie oft nicht im stande seien, das Ulcus zur Ausheilung zu bringen; vor allem aber böten sie dem Kranken keinen Schutz vor den Gefahren, die auch nach glücklich überstandener Gastroenterostomie von dem zurückgelassenen Ulcus drohten, vor der Perforation, der Blutung, der carcinomatösen Degeneration. Ferner wird gegen die Gastroenterostomie das in den letzten Jahren mehrfach beobachtete Auftreten des Ulcus jejuni pepticum ins Feld geführt. Namentlich Brenner[1]), Jedlicka[2]), Ali Krogius[3]), Riedel[4]), Bakes[5]) haben aus diesen Gründen dafür plaidiert, sich wieder mehr der Excision des Ulcus, der Resektion zuzuwenden. In der Tat haben manche dieser Autoren mit der radikalen Entfernung des Ulcus überraschend gute Operationserfolge erzielt. Trotzdem scheint ihr Vorgehen im allgemeinen wenig Anklang zu finden, wie z. B. auch aus der letzthin auf dem internationalen Chirurgenkongreß in Brüssel geführten Diskussion hervorgeht. In allerjüngster Zeit schränkt auch Brenner[6]) selbst auf Grund weiterer Erfahrungen die Indikation zur Resektion wieder wesentlich ein. Auch mir scheint die Excision des Ulcus nur ausnahmsweise in besonderen Fällen indiziert:

Es muß ja gewiß zugegeben werden, daß die Gastroenterostomie vor den oben genannten Gefahren nicht schützt. Ali Krogius berichtet über 6 Todesfälle nach Gastroenterostomie an Blutung und Perforation, Bakes über 2, Kaiser[7]), Körte-Herzfeld[8]), Clairmont-v. Eiselsberg ebenfalls über derartige Unglücksfälle. Schwere, aber nicht letale, Blutungen nach G. E. sind mehrfach beschrieben. Was das Ulcus pepticum jejuni betrifft, so hat Tiegel im Jahre 1904 bereits 22 Fälle zusammengestellt. Auch ich habe, wie oben beschrieben, einmal eine

---

diesem Grunde, und weil die speziellen Indikationen dieser Methoden der Gastroenterostomie gegenüber im wesentlichen geklärt erscheinen und eine Erörterung hierüber zu weit führen würde, gehe ich auf diese Methoden hier nicht ein.

1) Brenner, Ueber die chirurgische Behandlung des callösen Magengeschwürs. Langenbecks Arch., Bd. 69, 1903, p. 704.

2) Jedlicka, Zur operativen Behandlung des chronischen Magengeschwürs. 1904.

3) Ali Krogius, Radikale operative Behandlung des chronischen Magengeschwürs. Langenbecks Arch., Bd. 75, 1905, p. 817.

4) Riedel, Ueber den linksseitigen Magenschmerz. Münch. med. Wochenschr., 1905, p. 785.

5) Bakes, Zur operativen Therapie des callösen Magengeschwürs, Langenbecks Arch., Bd. 76, 1905, p. 1129.

6) Brenner, Gastroenterostomie oder Resektion bei Ulcus callosum ventriculi? Langenbecks Arch., Bd. 78, 1905, S. 607.

7) Kaiser (Kocher), Ueber die Erfolge der Gastroenterostomosis. Dtsch. Zeitschr. f. Chir., Bd. 61, 1901, p. 294.

8) Körte und Herzfeld, Langenbecks Arch., Bd. 63, 1901, p. 1.

schwere Nachblutung, einmal ein Ulcus jejuni beobachtet. Auch der Fall 7, wo bei dem zur Gastroenterostomie bestimmten Patienten im Krankenhaus das am Pylorus gelegene Ulcus perforierte und zum Tode führte, muß hier erwähnt werden. Trotzdem muß ich mich denjenigen Autoren anschließen, die diese Schattenseiten der Gastroenterostomie bei offenem Ulcus vor der Hand nicht für so gar schwere ansehen.

Wenn man die Zahl dieser unglücklichen Zwischenfälle mit der Unzahl der tatsächlich ausgeführten Gastroenterostomien vergleicht, ist sie doch recht klein. Es bleiben also die weiteren Erfahrungen abzuwarten. Ferner ist es auch nach Lage der Sache nicht wahrscheinlich, daß die Blutung und Perforation häufig nach Gastroenterostomie auftritt, da diese Operation bekanntlich bei Blutungen geradezu als Heilmittel erprobt ist [Petersen [1]) u. A.]. Auch was die Perforation betrifft, so wird sie bei gewissen Formen des Ulcus, so bei dem Ulcus der Pylorusgegend, des Duodenums, welches zu perforieren droht, geradezu vorteilhaft und die Perforation verhütend wirken. Was schließlich die carcinomatöse Degeneration des Ulcus angeht, so disponiert, wie v. Eiselsberg sehr plausibel hervorhebt, nicht nur das Ulcus, sondern auch jede Narbe, mithin auch die Resektionsnarbe, zur carcinomatösen Entartung. Also gehen wir in dieser Beziehung auch bei der Excision nicht sicher; Ali Krogius beschreibt tatsächlich einen Fall, bei dem sich in der Resektionsnarbe des Ulcus ein Carcinom entwickelte. — Damit soll natürlich nicht gesagt sein, daß man sich bei drohender Perforation, bei Verdacht auf Ulcuscarcinom mit der Gastroenterostomie begnügen soll. Im ersten Fall wird man außerdem selbstverständlich die verdächtige Stelle übernähen, im zweiten resezieren.

Was endlich das Ulcus pepticum jejuni betrifft, so wird sich diese Gefahr durch eine sorgfältige medikamentöse und diätetische Nachbehandlung des Ulcus nach der Gastroenterostomie, wie sie Tiegel vorschlägt, voraussichtlich einschränken lassen.

Demgegenüber sind meines Erachtens die Gefahren und Nachteile der Excision resp. Resektion wesentlich größer: Vor allem ist diese Operation meist recht eingreifend (cf. Jedlicka, Bakes) und stellt an die Kräfte des Kranken weit höhere Anforderungen als die Gastroenterostomie. Die Operationsgefahr ist also eine größere. Darüber können auch die glänzenden Erfolge der genannten Autoren nicht hinwegtäuschen [2]). Vor der Nachblutung schützt die Excision des Ulcus auch nicht mit absoluter Sicherheit. Bei der Resektion ausgedehnter und schwer zugänglicher Geschwüre kann es leicht vorkommen, daß ein

1) Petersen, Chirurgenkongreß 1902.

2) Brenner berichtet in seiner neuesten Arbeit selbst über eine Operationsmortalität von 13,3 Proz. bei Gastroenterostomie, 28,6 Proz. bei Resektion.

Rest unbemerkt zurückbleibt. In solchen Fällen sind meines Wissens auch bereits schwere Nachblutungen beschrieben worden. Bezüglich der Perforation steht es natürlich ähnlich. Ueber die Entwickelung von Carcinom auf Resektionsnarben ist schon oben gesprochen. Auch die Gefahr des Ulcus peptic. jejuni fällt bei der Resektion oft nicht fort, nämlich stets dann, wenn die II. Billrothsche Methode ausgeführt wird. Es kommt auch hinzu, daß es sich nicht so selten um multiple Ulcera handelt, und daß dann natürlich von einem übersehenen und zurückgelassenen Ulcus die sämtlichen Gefahren drohen, welche man durch die große Operation hatte vermeiden wollen.

Schließlich, und das ist wohl das Wichtigste, wird durch die Excision des Ulcus keinerlei Garantie gegen das Rezidiv, gegen die Bildung eines neuen Geschwürs gegeben[1]); denn die für die Entstehung und das Bestehen des Ulcus maßgebenden Momente werden durch die Excision nicht beseitigt. Das Ulcus wird nach der heute wohl meist gültigen Anschauung unterhalten durch die Wechselbeziehungen des Ulcus, der Hyperacidität und einer verlangsamten Entleerung des Speisebreis, einer Stauung infolge von Pylorospasmus. Diese Faktoren beeinflussen sich gegenseitig in ungünstiger Weise. Wenn das Ulcus auch radikal exzidiert ist, bleibt die Hyperacidität, die ihrerseits wieder zur Geschwürsbildung disponiert. Es müßte also der Excision, um ein Rezidiv zu verhüten, wie schon vor langen Jahren Mikulicz hervorhob, eine Gastroenterostomie oder gar eine Pylorusresektion hinzugefügt werden. Diese letztere Konsequenz hat bekanntlich Jedlicka gezogen.

Wie wirkt andererseits die Gastroenterostomie auf das offene Ulcus? Nach der übereinstimmenden Erfahrung der Autoren, auch nach der meinigen, ist sie im stande, die Motilitätsstörung und auch die Hyperacidität zu beseitigen. Es kann dann das Ulcus heilen, allerdings nur dann, wenn es an einer Stelle sitzt, wo es nach ausgeführter Gastroenterostomie unter der mechanischen und chemischen Irritation des Speisebreis nicht mehr zu leiden hat. In dieser Beziehung sind die kürzlich von Clairmont veröffentlichten Erfahrungen v. Eiselsbergs außerordentlich interessant. Es ergab sich nämlich aus dem Vergleich seiner Fälle, daß die Gastroenterostomie bei dem Ulcus der Pylorusgegend günstig wirkte, bei dem Ulcus der vom Pylorus entfernten Teile des Magens dagegen oft versagte. Bei 11 Fällen der ersteren Gattung war der Erfolg 9mal ein guter, bei 16 Fällen der zweiten nur 4mal. Hiermit stimmt überein, daß unsere guten Erfolge sich auch sämtlich auf Ulcera der Pylorusgegend beziehen. Er erscheint mir aus diesen praktischen und theoretischen Gesichtspunkten durchaus

1) Solche Fälle von Ulcusrezidiv nach Excision des Ulcus sind mehrfach tatsächlich beobachtet. In der jüngsten Brennerschen Arbeit (Langenbecks Arch., Bd. 78, p. 611) sind mehrere derartige Fälle erwähnt: Billroth, Hinterstoisser, Brenner.

richtig, wenn Clairmont bezüglich der anzuwendenden Operation unterscheidet zwischen dem Ulcus der Pylorusgegend und dem des übrigen Magens. Bei dem ersteren ist die Gastroenterostomie Operation der Wahl. Bei dem letzteren reicht die Gastroenterostomie oft nicht aus. Hier konkurrieren die Excision des Ulcus, und die Jejunostomie (siehe unten), meines Erachtens aber beide womöglich in der Kombination mit der Gastroenterostomie, aus den oben entwickelten Gründen. Bezüglich der Excision ist das Erforderliche oben bereits gesagt. Man wird sich vernünftigerweise nur auf die technisch leichten Fälle beschränken und auf die mit begründetem Carcinomverdacht.

Die Jejunostomie, welche in letzter Zeit vor allem Maydl [1]) und v. Eiselsberg (Lempp), auch Helferich [Nösske [2])] mehr in den Vordergrund des Interesses stellen, hat vor allem den Zweck den Magen stillzustellen und die Ernährung unabhängig vom Magen zu sichern. Das letztere vermag sie in der Tat vollkommen, das erstere aber nur zum Teil. Sie ist, wie Lempp aus klinischen und physiologischen Erfahrungen feststellt, nicht im stande, die motorische und sekretorische Funktion des Magens völlig ruhigzustellen. Auch der von Speisen leere Magen reagiert auf gewisse den Darm treffende Reize mit Bewegung und Sekretion. Bei Ulcus ist die Jejunostomie daher nicht in der Lage, die Salzsäure genügend fernzuhalten und schädliche Magenkontraktionen zu verhindern. Am wirksamsten bei Ulcus wird daher die Kombination von Gastroenterostomie und Jejunostomie sein, wie sie wohl zuerst Fedor Krause [Maragliano [3])] und Bunge [4]) auf Grund eigener Erfahrungen empfohlen hat. v. Mikulicz hat übrigens die Jejunostomie nach vergeblicher Gastroenterostomie schon weit früher ausgeführt als diese beiden Autoren (Handbuch, 1. Aufl., Bd. 3, I, p.292). — Die Gastroenterostomie beseitigt die Motilitätsstörung, Stauung und Hyperacidität, die Jejunostomie den Reiz des Speisebreis, beim Ulcus der Pylorusgegend leistet die Gastroenterostomie allein diese sämtlichen Forderungen.

Die Jejunostomie ist eine sehr wenig eingreifende Operation, ist also in manchen Fällen als Notoperation noch möglich, wo eine Gastroenterostomie nicht mehr ausführbar ist.

Nach v. Eiselsbergs Erfahrung wirkt sie bei Blutung manchmal günstig, aber nicht regelmäßig, was nach dem oben Gesagten leicht zu

---

1) Maydl, Wien. klin. Rundsch., 1903, No. 1 u. 2.

2) Nösske, Zur Wertschätzung der Jejunostomie, Dtsch. Zeitsch. f. Chir., Bd. 72, p. 1.

3) Maragliano, Klinische und pathologisch-anatomische Erfahrungen auf dem Gebiete der Magenchirurgie. Bruns' Beitr., Bd. 41, 1904, p. 523.

4) Bunge, 31. Kongreß der Dtsch. Ges. f. Chir., 1902, p. 111.

erklären ist. Im übrigen möchte ich bezüglich der bisherigen praktischen Erfahrungen mit der Jejunostomie auf die Lemppsche Arbeit verweisen, in der alles ausführlich zusammengestellt ist. Ich selbst verfüge bezüglich des Ulcus nur über den einen Fall von Jejunostomie bei Blutung, aus dem für die Beurteilung der Wirkung der Operation kaum etwas zu entnehmen ist.

Nach den vorliegenden Erfahrungen, die aber noch sehr der Ergänzung bedürfen, ist jedenfalls die Jejunostomie bei der Ulcusbehandlung stets mit in den Kreis der Erwägungen zu ziehen; sie sollte weit öfter beim Ulcus angewandt werden, als das bisher geschehen ist.

Nach diesen Erörterungen können wir die Operationsindikationen für die einzelnen Formen, Komplikationen und Folgeerscheinungen des Ulcus, wie sie sich aus den praktischen Erfahrungen und den theoretischen Erwägungen ergeben, relativ kurz fassen.

1) Bei dem unkomplizierten Ulcus ventriculi ist ein chirurgischer Eingriff nur dann indiziert, wenn die längere Zeit sorgfältig durchgeführte interne Behandlung versagt. Bei dem renitenten Ulcus der Pylorusgegend, auch des Duodenum, ist die Gastroenterostomie auszuführen, bei dem Ulcus des übrigen Magens am besten die Kombination der Gastroenterostomie mit der Jejunostomie. Je nach den Verhältnissen des Falles, z. B. bei großer Schwäche des Kranken, oder wenn auch nach ausgeführter Laparotomie die Lokalisation des Ulcus nicht festgestellt werden kann, ist zunächst eine dieser beiden Operationen auszuführen, die zweite dann ev. später hinzuzufügen. Die Exzision des Ulcus wird nur ausnahmsweise in Betracht kommen, bei Karzinomverdacht, und bei Ulcus dann, wenn die Lokalisation des Ulcus die Exzision besonders erleichtert, ist aber dann mit der Gastroenterostomie zu kombinieren. In der Regel wird die Gastroenterostomie die Operation der Wahl sein.

2) Bei der akuten schweren Blutung sind zunächst innere Mittel zu versuchen, namentlich die subkutane Gelatineinjektion [1]). Die direkte Blutstillung durch Gastrotomie verspricht wenig Erfolg, eher noch bei leidlichem Kräftezustand die Gastroenterostomie (W. Petersen), oder nach Lempps Vorschlag die Jejunostomie, die in Lokalanästhesie auszuführen wäre, ohne den Magen zu berühren. Im übrigen gelten dieselben Gesichtspunkte, wie beim offenen Ulcus. — Am besten wird

1) Ich habe die subkutane Gelatineinjektion als Blutstillungsmittel sehr häufig bei den verschiedensten Anlässen, auch bei Hämophilie, angewandt, oft mit recht gutem Erfolg. Nachteile habe ich nie gesehen. Ich wende die Gelatine in der Zubereitung an, wie sie P. Krause (Berl. klin. Wochenschr., 1902, No. 29) empfiehlt, sterilisiere an 5 Tagen bei 100°.

erst operiert, nachdem es gelungen ist, die Blutung zum Stehen zu bringen.

3) Bei chronischen rezidivierenden kleineren Blutungen ist die Operation indiziert, sobald der Patient anfängt ernstlich herunterzukommen. Meist ist hier die Gastroenterostomie wirksam, ev. in Kombination mit der Jejunostomie (cf. oben).

4) Bei der Perforation muß nach Ablauf des primären Kollapses möglichst früh operiert werden. Nachdem die Perforationsstelle gesichert ist, je nach den Verhältnissen durch Naht, Netzübernähung, Tamponade, Exzision, ist je nach dem Sitz des Ulcus womöglich die Gastroenterostomie oder Jejunostomie hinzuzufügen. Bei drohender Perforation gelten dieselben Indikationen.

5) Bei Stenose des Pylorus oder Magens (Sanduhrmagen) durch Ulcus, Narbe, oder Adhäsionsknickung ist die Gastroenterostomie indiziert. Es soll mit der Operation nicht zu lange gewartet werden (Gefahr der Perforation, des Marasmus).

6) Bei Adhäsionen, die zu Motilitätsstörungen, Gastralgien führen, ist die Gastroenterostomie indiziert. Diese ist für den Erfolg viel wichtiger als die selbstverständlich, wenn möglich, gleichzeitig auszuführende Trennung der Adhäsionen (Gastrolyse). Die Gastrolyse als einzige Operation ist zu verwerfen.

7) Bei dem callösen, penetrierenden, tumorbildenden Ulcus ist, wenn technisch leicht ausführbar, die Exzision resp. Resektion vorzunehmen. Wird keine Pylorusresektion gemacht, muß dann gleichzeitig die Gastroenterostomie zur Verhütung von Rezidiven hinzugefügt werden. Erscheint die Radikaloperation zu eingreifend oder unmöglich, so ergibt sich die Indikationsstellung wie beim offenen Ulcus. Daß auch callöse Ulcera durch Palliativoperationen heilen können, ist genügend festgestellt (cf. unsere Fälle, Clairmont, Brenner u. a.).

8) Bei Verdacht auf Ulcuskarzinom ist der callöse Tumor zu entfernen, wenn es technisch möglich ist.

Dies sind die hauptsächlichsten Indikationen und die Hauptoperationstypen, auf die ich mich an dieser Stelle beschränken möchte.

III. Gastroptose.

1 Fall von Gastroptose kam zur Operation:

Fall 21. 21-jähr. Frau. Seit langen Jahren Magenbeschwerden, Schmerzen, die nach dem Rücken ausstrahlen. Vor 6 Jahren längere Zeit täglich Erbrechen. Alle mögliche Kuren. Nach einer Mastkur vorübergehende Besserung. Vor 7 Jahren wurde ihr von Leichtenstern eine Gallensteinoperation vorgeschlagen. Angeblich ein Ikterus. In letzter Zeit stetige Abmagerung. Der behandelnde Arzt diagnostiziert Gastroptose.

Frau in leidlichem Ernährungszustand. Gallenblasengegend auf Druck empfindlich, Leber 3 Finger breit unter dem Rippenbogen. Kein Tumor. Aufblähung des Magens mit Brausepulver: Der Pylorusteil fällt mit der

Gallenblasengegend zusammen, große Kurvatur geht fast bis zur Symphyse herunter. Starkes Plätschern. Die Grenzen des sehr großen Magens sind auch ohne Aufblähung sichtbar.

30. April 1904 Gastroenterostomia antecol. ant. (Naht) und Darmanastomose (Knopf nach Meinh. Schmidt). Cholecystostomie. Der Magen ist sehr groß, schlaff, Pylorus normal, läßt sich gut vorziehen. In der Gallenblase nach dem Cysticus zu eine Menge kleiner Gallensteine. Zunächst die Magenoperation. Die Knopfanastomose am Darm wird so ausgeführt, daß die beiden Knopfhälften von der zur Gastroenterostomie dienenden Darmfistel in den zu- resp. abführenden Darmschenkel eingeführt werden. Der Darm wird dann an beiden Darmschenkeln auf den Knopf inzidiert, dann der Knopf ohne jede Nahtbefestigung geschlossen.

Zunächst glatter Verlauf. Am 7. Tag plötzlicher heftiger Schmerz in der unteren Bauchgegend. Bald beginnt Meteorismus und die Flatus bleiben aus. Unter zunehmenden Erscheinungen einer Peritonitis und finalen Pneumonie. Exitus am 17. Tag p. op. 3 Tage vorher war aus der Laparotomiewunde aus der Gegend der Darmanastomose eitriges Sekret und Darminhalt ausgeflossen.

Bei der Sektion (es ist nur die Bauchsektion möglich) findet sich, daß die Dünndarmschenkel an der Anastomosenstelle sich vollkommen voneinander gelöst haben. Hier abgesackter Kotabszeß, der nach außen in der Laparotomiefistel Abfluß hat. Im übrigen, von flüssigem Eiter freien Peritoneum, die Serosa vielfach hochrot und mit grauen Belägen bedeckt. Der Murphy-Knopf sitzt im Ileum, ca. 20 cm oberhalb der Ileocökalklappe.

Es wurde die vordere Gastroenterostomie (Naht) mit gleichzeitiger Darmanastomose (Knopf) ausgeführt. Da die Patientin infolge von Insuffizienz der Knopfanastomose an Peritonitis starb, kann der Fall für die Frage der chirurgischen Behandlung der Gastroptose nicht verwertet werden. Es sei mir nur gestattet ganz kurz zu sagen, daß ich mich bezüglich dieser Frage denjenigen anschließe, welche eine Operation nur in seltenen Fällen von Gastroptose für indiziert halten, und dann der Gastroenterostomie den Vorzug geben [Hammer [1])]. Diejenigen Operationsmethoden, welche die Magensenkung durch Annähen des Magens an die vordere Bauchwand [Rovsing [2])] oder durch Verkürzung der Aufhängebänder des Magens beheben wollen, haben gewisse Nachteile. Die Gastroptose erheischt im wesentlichen nur dann eine Operation, wenn durch Pylorusabknickung eine Motilitätsstörung entstanden ist, und dann muß die Gastroenterostomie am besten wirken. Das Interesse unseres Falles liegt auf technischem Gebiet. Davon später.

IV. Cardiospasmus.

Bezüglich des einen operierten Falles (22) von Cardiospasmus mit spindelförmiger Speiseröhrenerweiterung möchte ich hier auf die ausführ-

1) Hammer, Chirurgische Behandlung der Gastroptose. Münch. med. Wochenschr., 1903, p. 2048.

2) Rovsing, Langenbecks Arch., Bd. 60, 1900, p. 812.

liche Publikation in den Grenzgebieten (Bd. 8, p. 226) verweisen. Er wurde mit Gastrostomie, Sondierung ohne Ende und Spülungen behandelt. Hier sei nur, was den weiteren Verlauf des Falles betrifft, kurz erwähnt, daß die erzielte Heilung keine dauernde war. Der Kranke hat die ihm empfohlene Sondenbehandlung und Spülung des Oesophagus nicht konsequent durchgeführt, auch offenbar des öfteren mit raschem Essen und Trinken gesündigt. Bei einer Nachuntersuchung im Oktober 1905 konnte ich feststellen, daß die Oesophagusdilatation und auch die Schluckbeschwerden wieder zugenommen hatten. Die Sondierung von oben gelingt mit einiger Geduld ausnahmslos. Ich möchte vorläufig dahingestellt sein lassen, ob das Abbrechen der Nachbehandlung das Rezidiv verschuldet hat, oder ob die Methode an sich unzureichend ist, glaube jedoch, daß das erstere der Fall ist. Eine endgültige Antwort können nur weitere Erfahrungen geben. Zugeben muß ich, daß das anhaltende Sondieren und Spülen für den Kranken eine gewisse Belästigung mit sich bringt, und daß daher die Gefahr vorliegt, daß der sich gesund Fühlende schließlich, wie unser Patient, die Nachbehandlung aufgibt und so das Rezidiv, wenn auch in milder Form, entsteht. Vielleicht würde es sich empfehlen, die Magenfistel nicht zuheilen zu lassen, sondern als Sicherheitsventil offen zu halten. Man könnte dann jederzeit die energische Sondierung ohne Ende wiederaufnehmen. Besonders bei der retrograden Sondierung, bei liegendem Faden ohne Ende, lassen sich ohne nennenswerte Belästigung des Patienten und ohne Gefahr für ihn wesentlich dickere Dilatationsrohre durch die Kardia führen, als das von oben möglich ist. Die Mikuliczsche Methode der forzierten Dilatation der Kardia durch ein zangenartiges, von dem breit eröffneten Magen aus eingeführtes Instrument anzuwenden, habe ich mich noch nicht entschließen können. Doch ich will auf diese interessanten Fragen, auf meine weiteren Erfahrungen über den Kardiospasmus, hier nicht eingehen, und möchte mir vorbehalten, ein andermal darüber zu berichten.

V. Neoplasmen.

A. Karzinom des Oesophagus und der Kardia.

Bei Karzinom des Oesophagus resp. der Kardia wurde 16mal die Witzelsche Magenfistel (in der Regel in Narkose) angelegt. Die Fälle sind in der nebenstehenden Tabelle aufgeführt.

Von den 16 Gastrostomien wegen Karzinom sind 2 während der Wundheilungsperiode gestorben, und zwar einer am 9. Tage infolge von Perforation des Karzinoms in die Lunge, der andere am 20. Tage an Pneumonie. Alle übrigen überstanden den Eingriff. Da die beiden Todesfälle der Operation nicht wohl zur Last gelegt werden können [1]),

1) Der zweite hatte bereits eine eitrige Bronchitis und wäre besser nicht operiert worden. Jede stärkere Bronchitis ist eine Kontraindikation.

Carcinoma oesophag.

No.	Fall	Jahr	Geschlecht	Alter	Datum der Operation	Operationsresultat	Lebensdauer nach der Operation	Weiterer Verlauf	Bemerkungen
1	23	1898	Mann	58	10. 1. 1898	Heilung	3½ Mon.	Erholt sich nicht mehr ordentlich	Tod an Perforat. d. Oesophaguskarzinoms in d. Aorta descendens
2	24	1899	„	59	23. 2. 1899	„	6 Mon.	Schnelle Gewichtszunahme	
3	25	1899	„	61	11. 3. 1899	„	4 „		
4	26	1899	„	48	25. 4. 1899	„	üb. 8 Mon.	Am 22. Dez. 99 stellt sich Pat. vor, sieht gut aus, hat 25 Pfd. an Gewicht zugenommen, arb. a. Weber. Dann verschollen	
5	27	1899	„	55	12. 5. 1899	„	2 Mon.		
6	28	1899	„	54	18. 9. 1899	„	2 „		
7	29	1899	„	52	23. 9. 1899	„	1 „		
8	30	1900	„	37	23. 4. 1900	„	2 „		
9	31	1900	„	53	9. 5. 1900	„	?		
10	32	1900	„	61	11.10. 1900	Exitus am 9. Tage	9 Tage		Exitus infolge von Perforation des Karzin. in die Lunge
11	33	1901	„	—	Jan. 1901	Heilung	?		
12	34	1901	„	51	18.12. 1901	„	3 Mon.	Hat sich nicht mehr erholt	
13	35	1902	„	47	9. 7. 1902	Exitus an Pneum.	20 Tage		
14	36	1903	„	61	16. 7. 1903	Heilung	3½ Mon.	Erholt sich nicht mehr	Exitus an Marasmus
15	37	1904	„	62	12. 1. 1904	„	3 „	Hat kurze Zeit wieder gearb.	Zieht sich bald nach d. Entlassung das Rohr aus d. Magen, stirbt später an Inanition
16	38	1903	„	56	Jan. 1903	„	1 „	Noch im Krankhaus gestorben	

so war demnach die unmittelbare operative Mortalität fast gleich Null.

Mit 2 Ausnahmen konnte bei allen die Lebensdauer nach dem Eingriff festgestellt werden. Dieselbe schwankte im allgemeinen zwischen 1 und 6 Monat. Ein Patient stellte sich 8 Monate nach der Operation mit bedeutender Gewichtszunahme vor und berichtete, daß er schon seit langem wieder arbeite. Außer ihm ist unseres Wissens nur einer wieder für kurze Zeit an die Arbeit gekommen. Alle übrigen haben sich nicht mehr vollkommen erholt.

Die Erfolge der Gastrostomie bei Karzinom waren also

auch in meinen Fällen im Endaffekt recht geringe. Insofern decken sich meine Erfahrungen mit den von anderer Seite berichteten. Trotzdem halte ich die Gastrostomie bei Karzinom für eine segensreiche Operation und kann mich nicht entschließen, sie aufzugeben oder auch nur ihre Indikation wesentlich einzuschränken. Ich operiere dann, wenn breiige Kost nicht mehr recht heruntergeht, daher wohl auch die guten unmittelbaren operativen Resultate. Mit der Operation länger zu warten, halte ich nicht für richtig.

Wenn es auch nicht gelingt, das Leben der Patienten wesentlich zu verlängern, so erspart der Eingriff den Leuten doch den Hungertod. Wenn die Kranken meist auch nicht mehr an die Arbeit kommen, so ist ihr subjektives Befinden nach der Gastrostomie doch ein erträgliches, oft ein durchaus gutes — vorausgesetzt, daß man sie nicht erst im allerletzten Stadium operiert. In dieser Beziehung stimme ich nicht mit den Autoren überein, welche die Gastrostomie als ultimum refugium für ganz zuletzt aufsparen. Dann hat man eine hohe Mortalität (v. Eiselsberg[1]) 47 Proz., Kümmell-Ringel[2]) 42,6 Proz.), und die wenigen Kranken, die den Eingriff überstehen, haben auch keinen subjektiven Nutzen von ihr.

Wenn die Gastrostomie subjektiv günstig wirken soll, müssen die Kranken natürlich in dem Glauben erhalten werden, daß die Magenfistel nur ein vorübergehender Zustand ist. Man soll sie daher auch möglichst bald nach der Wundheilung aus dem Krankenhaus entlassen, damit sie womöglich ihren Beruf, wenn das aber nicht möglich, wenigstens in ihrer Häuslichkeit eine leichte Beschäftigung aufnehmen und vom Nachdenken über ihren Zustand abgelenkt werden. Bei Kranken der besseren Klassen gelingt das im allgemeinen leichter als bei Kassenpatienten, die in der Regel das Krankenhaus nicht vor der völligen Gesundung verlassen wollen.

Die Operation wurde stets nach der ursprünglichen Witzelschen Methode gemacht. Sie ließ sich stets leicht ausführen, ergab stets das gleiche gute funktionelle Resultat. Eine Veranlassung, von der Methode abzuweichen und eine ihrer späteren Modifikationen anzuwenden, hat sich mir nie ergeben.

B. Magenkarzinom.

Zur Operation kamen 21 Fälle, 15mal wurde die Gastroenterostomie, 4mal die Resektion, 2mal die Jejunostomie ausgeführt, 2mal wurde die Bauchhöhle wieder geschlossen, ohne daß am Magen oder Darm ein Eingriff unternommen wurde. Ich lasse die abgekürzten Journale der operierten Fälle folgen. Wie groß die Zahl der nicht operierten

1) Clairmont l. c.
2) Ringel zitiert bei Clairmont p. 257.

Magenkarzinome war, die gleichzeitig beobachtet wurden, vermag ich nicht genau anzugeben.

15 Gastroenterostomien (mit 1 Todesfall).

1. Fall 39. 48-jähr. Sandformer. Seit 3 Jahren Magenbeschwerden, in letzter Zeit täglich Erbrechen. Gewichtabnahme.

Tumor neben dem l. Rippenbogen, etwa hühnereigroß, läßt sich nach rechts verschieben. Magen reicht bis über den Nabel. Probefrühstück: Keine freie HCl, reagiert sauer, Milchsäure positiv.

2. Okt. 1897 Gastroenterostomia antecol. ant. mit Knopf. Es findet sich ein großes inoperables Karzinom der Pylorusgegend. Ausgedehnte Drüsenmetastasen.

Heilung. Weiterer Verlauf unbekannt. Es läßt sich nur feststellen, daß Pat. am 5. Aug. 1898 verstorben ist.

2. Fall 40. 44-jähr. Frau. Seit 3 Jahren Magenbeschwerden. Nie Blutbrechen. Seit 6 Monaten fast täglich Erbrechen. Starke Abmagerung. Systematische Magenspülungen haben den Zustand vorübergehend gebessert.

Sehr abgemagerte, äußerst schwache Frau. Puls kaum wahrnehmbar. Tumor nicht zu fühlen. Hochgradige Dilatation. Bei mehrfacher Untersuchung des Magensaftes deutlich freie HCl.

Diagnose: Narbige Pylorusstenose, Karzinom?

20. März 1899 Gastroenterostomia antecolica ant. mit Naht. Trotz Infusion, u. s. w. muß die Operation wegen der großen Schwäche der Frau möglichst abgekürzt werden. Am Pylorus ein hühnereigroßer derber Tumor, ohne Verwachsungen. Keine Drüsen. Der Tumor imponiert als Karzinom. Die technisch mögliche Resektion muß wegen des schlechten Allgemeinzustandes unterbleiben.

Nach einigen Tagen unstillbares Erbrechen: Circulus.

30. März 1899 Relaparotomie, Braunsche Darmanastomose (Knopf). Der zuführenden Darmschenkel ist gefüllt, der abführende leer. Bei der 2. Operation erscheint der Tumor vergrößert. Ungestörte Heilung.

3. Okt. 1899. Die Frau sieht sehr gut aus, hat 10 Kilo zugenommen, verrichtet wieder ihre Hausarbeit. Sie kann alles essen, auch gewöhnliche Kost. Im Ausgeheberten freie HCl.

24. April 1900. Kleinfaustgroßer Tumor fühlbar. $1^1/_2$ Stunden nach dem Essen keine freie HCl. Mageninhalt reagiert bei Lakmusprüfung nicht sauer.

15. Juni 1900. Gutes Aussehen, ebenso Ernährung. Pat. ißt alles, auch Schwarzbrot, Kartoffeln etc. Sie leistet alle Arbeit, wäscht. Tumor deutlich fühlbar.

Dann verschollen. Es kann nur ermittelt werden, daß Pat. im Jahre 1901 verstorben ist.

3. Fall 41. 44-jähr. Kaufmann. Seit längerer Zeit Magenbeschwerden, hie und da Darmkatarrh, aber kein Brechen (Dr. Claessen).

Gut genährter Mann. Magen nicht dilatiert. Im Epigastrium kleinfaustgroßer quergestellter Tumor, der mit der Inspiration etwas herabkommt und sich in dieser Stellung auch bei der Exspiration festhalten läßt. Magenuntersuchung: Keine freie HCl. Lange Bazillen. Motorische Insuffizienz.

2. Mai 1900 Gastroenterostomia antecolica ant. Naht.

Der Tumor ist faustgroß, gehört der Regio praepylorica an, und zwar der vorderen und hinteren Wand, er ist aber nicht völlig ringförmig. Der Tumor ist hinten mit dem Pankreas fest verwachsen. Anscheinend keine Drüsen.

Am 8. Tag galliges Erbrechen, das trotz oft wiederholter Magenspülung immer heftiger wird. Pat. wird elend. Circulus.

13. Mai 1900. Relaparotomie. Leichte Aethernarkose. Infusion. Starke Verwachsungen müssen gelöst werden, was nur teilweise möglich ist. Es gelingt nur sehr schwer, sich an die zu- und abführende Schlinge heranzuarbeiten. Darmanastomose mit Knopf. Der zuführende Schenkel ist gebläht, jedoch nicht sehr stark. Bei der Ablösung wird die Serosa einer Dünndarmschlinge verletzt: übernäht.

Danach glatte Heilung.

8. Aug. 1900. Allgemeinbefinden recht mäßig. Ernährung hat sich gebessert, Pat. kann aber noch nicht beruflich arbeiten. Stimmung deprimiert.

Im Februar 1901 Exitus. Der Zustand ist bis zuletzt erträglich gewesen. Nie Erbrechen.

4. Fall 42. 53-jähr. Herr. Seit längerer Zeit Magenbeschwerden. Einmal schwere Blutung, mehrfach kleine. In letzter Zeit einigemal Erbrechen, hat an Gewicht abgenommen.

Mann in schlechtem Ernährungszustand. Am Abdomen nichts Abnormes nachzuweisen. Magen vergrößert, schwere motor. Insuffizienz. Stets freie HCl.

8. Jan. 1901 Gastroenterostomia antecol. ant. Naht und Darmanastomose. Knopf. Pylorustumor hinten fest verwachsen, inoperabel. Glatte Heilung.

28. März 1901. Pat. kommt wieder, da in den letzten Wochen wieder viel Erbrechen aufgetreten ist.

30. März 1901 Relaparotomie, Gastroenterostomia retrocol. post. (Knopf). Die vordere Gastroenterostomie funktioniert offenbar nicht mehr, die zuführende Schlinge ist ausgedehnt. Es scheint das Karzinom bis an die Fistel fortgewuchert. Daher Gastroenterostomia retrocolica. Heilung ohne Störung. Erbrechen hört auf, Magenfunktion wieder hergestellt.

Pat. liegt dann noch einige Wochen.

Anfang Mai 1901 Exitus an Marasmus.

5. Fall 43. 47-jähr. Tagelöhner. Seit $2^1/_2$ Monat Appetitlosigkeit, seit Wochen Erbrechen, Abmagerung.

Magerer blasser Mann. Apfelgroßer Tumor im Epigastrium, wenig verschieblich. Aufgeblähter Magen reicht nicht über den Nabel herab. Im nüchternen Magen viel Speisereste. Keine freie HCl, Milchsäure +.

15. Dez. 1901 Gastroenterostomia antecolica ant. (Knopf). Ringförmiges Pyloruskarzinom, Pylorus für einen Finger nicht durchgängig. Viele bis haselnußgroße harte Drüsen an der kleinen Kurvatur. Am Peritoneum parietale eine ganze Anzahl stecknadelkopfgroßer, leicht erhabener Knötchen. In der Leber keine Metastasen sichtbar.

Pat. wird immer schwächer und kommt trotz Exzitantien am 3. Tage ganz allmählich ad exitum.

Sektion: Magen stark dilatiert. Anastomose tadellos. Knopf durch-

gängig. Peritoneum überall glatt, glänzend und blaß. Beiderseits mäßige Hypostase. Herz klein, schlaff, fettige Atrophie.

6. Fall 44. 44-jähr. Eisenbahnbeamter. Seit 10 Monaten Appetitlosigkeit und saueres Aufstoßen. Brechen. Seit 2 Monaten spült er sich täglich den Magen aus. Keine Schmerzen. Hat 20 kg verloren.

Schlecht genährter Mann. Magen reicht bis handbreit über die Symphyse. Rechts eine etwa pflaumengroße, etwas verschiebliche Geschwulst. Nüchtern im Magen $^1/_2$ Liter Flüssigkeit mit Speiseresten. Probefrühstück: Keine freie HCl, ein anderes Mal HCl schwach positiv.

31. Dez. 1902 Gastroenterostomia antecol. ant. (Naht) und Darmanastomose (Knopf). Am Pylorus eine apfelgroße Geschwulst, nach hinten verwachsen. Wundheilung glatt. 3 Wochen nach der Operation typischer Lungeninfarkt links, mit blutigem Auswurf, Bronchialatmen und Fieber bis 39,2 und gleichzeitigem Auftreten einer kleinen Ekchymose am linken unteren Augenlid. Beides geht in einigen Tagen zurück.

Nach 2 Monaten stellt sich Pat. vor: Ernährungszustand wesentlich besser. Keine Magenbeschwerden.

6. Aug. 1903 Wiederaufnahme. Seit 3 Wochen bettlägerig wegen Thrombose im rechten Bein. Kein Aufstoßen, kein Erbrechen. Es treten auch im linken Bein und linken Arm Schwellungszustände ein. 1. Okt. 1903. Stuhl pechschwarz, Puls klein, dann Blutbrechen. Am 6. Okt. 1903 Exitus. Keine Sektion.

7. Fall 45. 38-jähriger Buchhalter. Seit $^1/_2$ Jahre Appetitlosigkeit, Magendruck, seit 4 Wochen Erbrechen, das immer häufiger wurde.

Großer, stark reduzierter Mann. Im Epigastrium klein-handtellergroße, unregelmäßige Resistenz ohne scharfe Grenzen. Bei der Magenaufblähung verschwindet sie nach hinten zu. Motor. Insuffizienz 2. Grades. Im Ausgeheberten Azidität 50, HCl —, Milchsäure deutlich +, ebenso nach Probfrühstück. Sarcine, Hefe, lange Bacillen.

5. Juli 1903 Gastroenterostomia retrocolica post. (Knopf). Zirkulärer Tumor der Regio praepylorica, einen Sanduhrmagen erzeugend. Stenose läßt gerade die Fingerkuppe durchtreten. Der Tumor selbst wäre resezierbar. Es finden sich aber am Peritoneum parietale bis linsengroße Knötchen.

Heilung durch Bronchitis gestört, sonst normal.

Nachforschungen ergaben, daß Pat. am 26. Aug. 1904 kachektisch verstorben ist. Vorher Ascites, Oedeme der Beine. Sektion ergab Karzinom. Ueber die Magenfunktion der Zwischenzeit nichts zu eruieren.

8. Fall 46. 48-jähr. Frau. Seit 3 Jahren Schmerzen in der Magengegend, letzthin viel Erbrechen. Stark abgemagert.

Blasse, schlecht genährte Frau. Im Epigastrium unter dem linken Rippenbogen undeutlicher Tumor, auf Druck empfindlich, bei der Atmung verschieblich. Im Erbrochenen (oft $2^1/_2$—3 Liter) zuweilen etwas Blut, stark sauer. HCl +.

3. Nov. 1904 Gastroenterostomia retrocolica post. (Knopf). Großer Tumor von markigem Aussehen an der kleinen Kurvatur, der sich bis zum Pylorus hinzieht und diesen fast ringförmig umgreift, hinten fixiert. Derbe Drüsen im Lig. gastrocolicum. Glatte Heilung.

Nachuntersuchung am 30. Aug. 1905: Pat. sieht sehr gut aus, recht gutes Fettpolster. Sie hat sich seit der Operation sehr wohl gefühlt, hat

von 104 Pfd. bis 152 zugenommen, zur Zeit 146. Sie ißt alles, hier und da Aufstoßen und Sodbrennen, bei Diätfehlern tritt selten einmal Erbrechen auf. Sie wäscht, bügelt etc. Lokal nur undeutliche Resistenz fühlbar. Probefrühstück: Wenig hellgraue Flüssigkeit. Deutlich freie HCl. Gesamtazidität 29.

9. Fall 47. 35-jähr. Marmorarbeiter. Seit 4 Monaten Magenbeschwerden, Druck, Schmerzen, kein Erbrechen. Hat 19 Pfd. abgenommen.

Gut genährter Mann. Im Epigastrium, etwas links von der Mittellinie ca. taubeneigroßer Tumor. Im Probefrühstück HCl —, Milchsäure —, Gesamtazidität 23. Im nüchternen Magen keine Speisereste. Anscheinend Magen nicht vergrößert.

21. Dez. 1903 Gastroenterostomia retrocolica post. (Knopf). An der kleinen Kurvatur, zum größten Teil nach der hinteren, aber auch nach der vorderen Magenwand sich erstreckend ein flacher, derber, höckeriger Tumor, der nur noch ca. 1 cm vom Pylorus entfernt ist. Verwachsungen mit dem Pankreas. Die pankreatischen Drüsen sind ebenso, wie die der großen und kleinen Kurvatur, stark infiltriert.

Heilung glatt, durch vorübergehende Bronchitis gestört.

Wenige Wochen nach der Entlassung höre ich zufällig, daß Pat. im Ehrenfelder Krankenhaus ist.

Dann verschollen. Es läßt sich nur feststellen, daß er am 19. April 1904 gestorben ist.

10. Fall 48. 31-jähr. Magazinverwalter. Seit 8 Monaten Magenbeschwerden, seit 2 Monaten Erbrechen. Gewichtsabnahme von 22 Pfd.

Mann in mäßigem Ernährungszustand. Kein Tumor fühlbar. Im nüchternen Magen viel Speisereste, viel Sarcine, wenig Hefe, keine langen Bacillen. Probefrühstück: Keine freie HCl, Milchsäure schwach positiv. Gesamtazidität 17.

18. März 1904 Gastroenterostomia retrocolica post. (Knopf). Magen wenig vergrößert, an der großen Kurvatur einige bohnengroße harte Drüsen. Pylorus unter der Leber hinten fixiert. Nach Durchtrennung des Lig. gastrocolicum fühlt man, daß der Pylorus in einen hühnereigroßen, harten Tumor umgewandelt ist, der mit dem Pankreas und zahlreichen hier befindlichen harten Drüsen fest verwachsen ist.

Zunächst glatte Heilung und keine Beschwerden. Nach ca. 3 Wochen beginnt Erbrechen, das trotz Spülungen immer häufiger und intensiver wird. Da Pat. schnell herunter kommt:

22. April 1904 Laparotomie links von der medianen Narbe. Nachdem man unten ins freie Peritoneum gekommen ist, findet man, daß das große Netz nach oben geschlagen und mit der vorderen Magenwand und dem Parietalperitoneum fest verwachsen ist. Eine Lösung der Adhäsionen ist mit Rücksicht auf den Schwächezustand des Pat. unmöglich. Daher Jejunostomie nach Witzel. Hohe Dünndarmschlinge. Nélaton durch eine Nahtreihe übernäht. Fixation an dem Peritoneum parietale durch einige Nähte. Heilung ohne Störung. Ernährung von der Fistel und vom Rectum aus. Die Magenbeschwerden, auch das Erbrechen hören nicht auf, trotz Magenspülungen. Die Kachexie nimmt dann schnell zu. Exitus am 14. Juni 1904.

Bei der Sektion findet sich, daß der Murphyknopf frei im Magen liegt. Die Anastomose zwischen Magen und Darm ist narbig geschrumpft und nur noch so weit, daß mit Mühe ein dünner Katheter hindurchgeht.

11. Fall 49. 48-jähr. Schlosser. Seit einigen Monaten Magenschmerzen, Aufstoßen, Erbrechen. Hat 38 Pfd. abgenommen.

Mann in schlechtem Ernährungszustand. Im Epigastrium ein etwa birnengroßer, fester Tumor, der in mäßigen Grenzen beweglich ist. Motor. Insuffizienz. Viel Sarcine, keine Hefe, keine langen Bacillen. Keine freie HCl, Milchsäure positiv. Gesamtazidität fast normal.

4. Juli 1904 Gastroenterostomia retrocolica post. (Knopf). Es findet sich ein ca. gänseeigroßes Pyloruskarzinom, das fast zirkulär ist und nach dem Pankreas zu verwachsen ist. Zahlreiche Drüsen an der großen und kleinen Kurvatur bis zur Kardia.

Glatte Heilung, mit befriedigendem Allgemeinbefinden am 8. Aug. entlassen. Die Frau des Pat. berichtet später: Pat. hat Anfang Oktober wieder 14 Tage gearbeitet. Er hatte sich damals gut erholt und sah gut aus. Kein Brechen mehr, konnte so ziemlich alles vertragen. Ende Oktober Schmerzen, geschwollene Füße. Anfang Dezember Aufnahme ins Ehrenfelder Krankenhaus, wo er am 2. Febr. 1905 starb.

12. Fall 50. 42-jähr. Küstersfrau. Seit mehreren Jahren Magenbeschwerden. Angeblich auch Ikterus. In der letzten Zeit hat sie einen „Knoten" gefühlt. Stuhlverstopfung. Hat 30 Pfd. abgenommen.

Große, mäßig genährte Frau. Im Epigastrium gut hühnereigroßer Tumor, wenig beweglich. Magen stark erweitert, reicht aufgebläht fast zur Symphyse. Motorisch keine Störung. Im Probefrühstück keine freie HCl, schwache Milchsäurereaktion. Kein Blut, keine Sarcine oder Hefe. Abdomen stark enteroptotisch, Bauchdecken schlaff. Rectusdiastase.

5. Aug. 1904 Gastroenterostomia antecolica ant. mit Knopfnähten[1]). Gänseeigroßes Pyloruskarzinom, das mit der Umgebung allseitig verwachsen ist. Zahlreiche Lymphdrüsenmetastasen. Die Anastomose wird isoperistaltisch ca. 25 cm von der Plica duodeno-jejunalis entfernt angelegt.

Am 13. Aug. nach vorhergehendem mehrmaligen Aufstoßen Erbrechen von ca. $1^1/_2$ l Flüssigkeit.

Dann glatte Heilung.

Am 16. Aug. 1905 berichtet der Mann der Pat.: Seit ihrer Entlassung aus dem Krankenhause ist dieselbe wieder auf ihren gesunden Zustand gekommen. Sie verrichtet dieselben häuslichen Arbeiten wie früher, der Appetit ist normal, bisweilen spürt sie Schmerzen beim Drücken auf die Magengegend. Ihr Körpergewicht betrug im Hospital 115, wogegen jetzt wieder 142 Pfd. . . .

13. Fall 51. 31-jähr. Ziseleur. Vor $^1/_2$ Jahr „Magenkrämpfe", Aufstoßen, seit 3 Monaten Erbrechen. Gewichtsabnahme um ca. 30 Pfd.

Anämischer, graziler Mann. Im Epigastrium etwa pflaumengroßer, glatter, derber Tumor, der in querer Richtung von der Pylorusgegend bis unter den linken Rippenbogen verschieblich ist. Bei Magenaufblähung stellt sich der Tumor rechts ein, Magen nicht deutlich vergrößert. Keine freie HCl.

Im Aug. 1904 Gastroenterostomia retrocolica post. Knopf. Hühnereigroßer, den Pylorus fast zirkulär umschließender Tumor, hart, höckerig. Die Fingerkuppe dringt nach oben durch den Pylorus. Magen-

---

1) Der Fall wurde während meines Urlaubs von Herrn Kollegen H. Strohe operiert.

muskulatur hypertrophisch. Zahlreiche Drüsen vergrößert. Leber und Gallenblase frei.

Glatte Heilung.

Nachuntersuchung Anfang Juni 1905. Pat. liegt fest zu Bett mit Oedemen und großen Beschwerden. Er hat keine langdauernde Erleichterung durch die Operation gehabt. Exitus Juni 1905.

14. Fall 52. 59-jähr. Tagelöhner. Seit 5 Jahren magenleidend. In letzter Zeit viel Brechen, öfters Blut.

Dekrepider Mann, Haut sehr trocken. Im Epigastrium ein kleinapfelgroßer Tumor, wenig beweglich. Magen stark erweitert bei Aufblähung. Im nüchtern Ausgeheberten reichliche alte Speisereste, kaffeesatzartig. Sarcine und Hefe. Nach Probefrühstück keine freie HCl, keine Milchsäure.

23. Mai 1905 Gastroenterostomia retrocolica post. Knopf. In der Tiefe in der Pylorusgegend ein apfelgroßer, derber, knolliger Tumor fühlbar, der mit der Leber fest verwachsen ist und sich nicht vorziehen läßt.

Glatte Heilung. Pat. nimmt an Gewicht zu, hier und da noch Erbrechen. 10. Juli. Bei nüchterner Ausheberung Speisereste. Gebessert entlassen.

24. Aug. 1905. Wiederaufnahme. Bis vor 8 Tagen hat Pat. gearbeitet. War ohne Beschwerden. Seitdem wieder zweimal Erbrechen schwarzer Massen, Magenschmerzen. Im nüchtern Ausgeheberten viel Speisereste und zersetztes Blut.

16. Nov. 1905. Hat 5 Pfund an Gewicht zugenommen, Erbrechen nur 1—2mal in der Woche, besteht aus Schleim, keine zersetzten Speisereste. Pat. fühlt sich im allgemeinen ganz wohl.

Von den 15 Gastroenterostomien bei Karzinom ist nur eine im Anschluß an die Operation gestorben, und zwar am 3. Tage an Herzschwäche. Das Alter der Kranken war meist das bei Karzinom gewöhnliche, 2 Patienten standen erst im 31. Jahre. Die klinischen Erscheinungen waren die gewöhnlichen, es bestand motorische Insuffizienz meist höheren Grades. Freie HCl fehlte in der Regel; bei 2 Fällen konnte sie stets nachgewiesen werden (42, 46), einmal (40) war die HCl-Reaktion zunächst positiv, später negativ (Ulcuskarzinom?). Milchsäure ist 7mal notiert, lange Bazillen 3mal, jedoch sind die Journale in dieser Beziehung offenbar lückenhaft. Beide Befunde sind tatsächlich häufiger erhoben worden.

In der Regel war klinisch ein Tumor nachweisbar, 3mal fehlte dieser Befund. Bei der Laparotomie erwies sich der Tumor stets größer, als er vorher bei der Palpation erschienen war.

Für die Unterlassung der Resektion und die Ausführung der Gastroenterostomie waren folgende Verhältnisse maßgebend:

1) Feste Verwachsungen des Tumors mit Pankreas und Leber (9mal).

2) Ausgedehnte Drüsenmetastasen, besonders Beteiligung der pankreatischen Drüsen (2mal).

3) Karzinomknötchen am Peritoneum parietale (2mal).

4) Schwäche des Patienten (Fall 40).

Der Tumor war in 10 Fällen am Pylorus lokalisiert, in 2 an der Regio praepylorica, 2mal an der kleinen Kurvatur, nahe dem Pylorus. Das eine Karzinom der Regio praepylorica (45) hatte zur Ausbildung eines Sanduhrmagens geführt, das zweite (41) war zur Zeit der Operation fast ringförmig. In allen Fällen war demnach durch den Tumor eine Stenose zu stande gekommen, oder es war nach der Lokalisation zu erwarten, daß sie in kürzester Zeit sich ausbilden würde. Hierdurch wurde die Indikation zur Gastroenterostomie gegeben.

Es wurden ausgeführt 15 Gastroenterostomien bei 14 Patienten, und zwar am häufigsten, in den letzten Jahren prinzipiell bei Karzinom, die G. retrocolica posterior mit Knopf nach Czerny-Petersen[1]) (8 Fälle), 3mal die Antecolica anterior (Naht), 2mal dieselbe mit Knopf, 2mal die vordere G. mit Naht und gleichzeitiger Darmanastomose (Knopf).

In einem Falle wurde zunächst die vordere ausgeführt (42) und nach einiger Zeit, nachdem das Karzinom offenbar auf die Magendarmanastomose fortgeschritten war, die hintere hinzugefügt.

An Komplikationen ist folgendes zu erwähnen: Bei den drei vorderen G. mit Naht trat 2mal Circulus auf, es wurde mit Erfolg am 10. resp. 11. Tage sekundär die Darmanastomose ausgeführt.

Von den Knopfanastomosen führte eine (48) zu einer Narbenstenose, so daß nach 4 Wochen eine Jejunostomie hinzugefügt werden mußte. Ihr Erfolg war sehr mäßig. Patient ging 2 Monate später kachektisch zu Grunde.

Der Erfolg der Gastroenterostomie war in den 13 geheilten Fällen durchaus befriedigend. 3 leben zur Zeit 6, 12 und 16 Monate nach der Operation, davon 2 in völliger Arbeitsfähigkeit (46, 49). Bei den 10 Fällen, die inzwischen gestorben sind, betrug die durchschnittliche Lebensdauer nach der Operation 9 Monate. Auch unter diesen Verstorbenen sind solche, die wieder vorübergehend arbeitsfähig wurden (40, 49), mäßig war die Wirkung auf den Allgemeinzustand 6mal, regelmäßig aber schwanden die quälenden Magenbeschwerden im wesentlichen.

Auffallend ist, daß unter den 4 besten Resultaten 2 der 3 Fälle sind, wo freie HCl nachgewiesen wurde (40, 46), wo wir also wohl ein Ulcuskarzinom annehmen müssen. Bei Fall 40, wo wegen zu großer Schwäche des Patienten auf die Entfernung des an sich operablen Tumors verzichtet wurde, wäre es wohl richtiger gewesen, sekundär die Resektion vorzuschlagen. Es geschah nicht, da ich zunächst wegen der schnellen Zunahme der Kräfte und des positiven HCl-Befundes in

1) Petersen, Bruns' Beitr., Bd. 29, 1901, p. 597.

meiner Diagnose irre geworden war und mich nicht entschließen konnte, der Frau, die eben 2 Laparotomien mit knapper Not überstanden hatte, eine dritte vorzuschlagen.

Es folgen 4 Fälle von Resektion.

1. Fall 53. 57-jähr. Hausknecht. Vor 10 Monaten Appetitlosigkeit, dann Erbrechen von Schleim und Speisen. In 7 Monaten Gewichtsabnahme von 15 Pfund.

Hagerer Mann. In der Nabelgegend bald rechts, bald links ein apfelgroßer Tumor mit glatter Oberfläche. Er ist nach allen Seiten auffallend verschieblich. Beim Aufblähen des Magens tritt der Tumor an die Grenze des Magenschalls rechts unten. Keine inspiratorischen Verschiebungen des Tumors. Täglich mehrmals Erbrechen unverdauter Speisereste. Beim Ausspülen kommt meist etwas Blut neben Speiseresten. Probefrühstück: Keine freie HCl, dagegen Milchsäure positiv.

25. Febr. 1898 Pylorusresektion. II. Billrothsche Methode. Der Tumor ist faustgroß, nimmt den Pylorus ein. Mesocolon frei. Einige Netzadhäsionen werden getrennt. Resektion. Duodenum und Magenrest jedes für sich vernäht. Gastroenterostomia antecol. ant. mit Knopf, durch einige Knopfnähte verstärkt. Kleiner Mikulicz-Tampon, im übrigen Naht. Vorläufig nichts per os. Ernährungs- und Wasserklistiere, 1—2 subkutane Kochsalzinfusionen täglich. Erbrechen von galligen Massen vom 2. Tage ab, trotz vorsichtiger Magenspülungen nicht aufhörend. Daher am 6. Tage:

3. März 1898 Relaparotomie (ohne Narkose). Braunsche Darmanastomose (mit Knopf). Zuführende Darmschlinge dilatiert.

Von da ab läßt das Erbrechen nach.

Hypostatische Pneumonie. Beim Aushusten des Sputums kommt auch etwas Magenflüssigkeit mit.

Am 9. März zeigt sich beim Verbandwechsel galliger Mageninhalt im Verband. (Seit 2 Tagen hatte Pat. eßlöffelweise flüssige Nahrung erhalten.) Ein Drainrohr wird nach der Gegend der Magenanastomose geschoben; aus ihm entleert sich nun Mageninhalt. Wunde, aus der der Tampon entfernt ist, granuliert gut. Absolut keine peritonealen Reizerscheinungen.

Stetiges Abnehmen der Kräfte, trotz ernährender Einläufe und subkutaner Infusionen. Es wird die Ausführung einer Jejunostomie erwogen, jedoch davon Abstand genommen, da Pat. zu elend ist.

Exitus am 17. März an Inanition.

Sektion: Das Drainrohr liegt im Magen, und zwar an der Verbindungsstelle zwischen Magen und abführendem Dünndarmschenkel. Knopf liegt im Magen. Es scheint, daß eine Verstärkungsnaht durchgeschnitten und die Fistel veranlaßt hat. Sonst alle Nähte fest verheilt. An der Darmanastomose hat sich der Knopf bereits gelöst. Nirgends Peritonitis.

2. Fall 54. 54-jähr. Sandformer. Seit 2 Jahren Appetitlosigkeit, Magendrücken schon länger. Seit 5 Monaten Erbrechen, zuerst selten, in letzter Zeit häufig, seit 6 Wochen 2mal täglich. Das Erbrochene meist Schleim, auch Speisen.

Blasser Mann in mäßigem Ernährungszustande. Kein Tumor fühlbar. Der aufgeblähte Magen steht kaum unter dem Nabel. Im nüchtern Ausgeheberten alte Speisereste. Probefrühstück: Keine freie HCl, Milchsäure vorhanden.

6. Aug. 1900 Resectio Pylori nach Kocher. Inzision als Probelaparotomie begonnen. Nach Auffinden des Tumors Erweiterung des Schnittes. Bewegliches hühnereigroßes Pyloruskarzinom. Einige Drüsen im großen und kleinen Netz, werden mitexstirpiert. Ca. 10 cm oralwärts vom Karzinom reseziert. Magen durch Occlusionsnaht geschlossen. Duodenum durch Naht in eine Inzision der hinteren Magenwand eingenäht. Pankreat. Drüsen frei.

Präparat: Der Pylorus ist ringförmig durch Geschwulstwucherung verdickt. Auf dem Durchschnitt hartes Scirrhus-Gewebe. 3—4 cm vom primären Tumor sitzt an der Curvatura major ein zweiter Tumor von etwa Nußgröße. Dieser ist weicher. Das resezierte Stück mißt an der kleinen Kurvatur 16, an der großen 20 cm.

10. Aug. Temperaturerhöhung. Am folgenden Tag R. H. U. Dämpfung und Bronchialatmen.

Primäre Wundheilung. Nahrung wird gut vertragen.

Am 18. Aug. Exitus an der Pneumonie.

Bei der Sektion am rechten Unterlappen graue Induration. Herz schlaff. Die Magendarmnähte alle tadellos verheilt, fest und dicht.

Peritoneum überall normal.

3. Fall 55. Frau Ende der 40er Jahre. Nie Ulcuserscheinungen, seit einigen Monaten Magenbeschwerden, zuletzt mehrfach Erbrechen.

Mäßig genährte Frau. In der Pylorusgegend hühnereigroßer derber Tumor, seitlich ein wenig verschieblich. Ausgesprochene Stenosenerscheinungen. Magen dilatiert. Freie HCl.

10. Okt. 1901 Resectio Pylori. Billroth II. Gänseeigroßer Pylorustumor. Nur wenige kleine Drüsen an der großen Kurvatur, die mit entfernt werden. An der Vorderwand des Magens weiter oralwärts ein linsengroßer, derber, runder grauer Fleck. Resektionsschnitt ca. 8 cm von der Tumorgrenze. Occlusion des Magens. Pylorus muß vom Pankreas gelöst werden, zahlreiche Umstechungen. Duodenum selbst hinten adhärent, läßt sich schlecht loslösen. Die Mikuliczsche Darmquetsche wird angelegt. Seidenligatur. Nachdem der Tumor abgetragen ist, rutscht die Duodenalligatur ab. Duodenum gefaßt und mühsam durch Knopfnähte so gut es geht geschlossen. Die zweite Nahtreihe faßt das Pankreas mit. Dann Gastroenterostomia retrocol. post. mit Knopf. Naht der Bauchwunde.

Nach 3mal 24 Stunden Meteorismus, dann Herzschwäche, Flatus stagnieren, Kollaps. Am 19. Okt. Exitus an Peritonitis.

Die Obduktion des Bauches ergibt diffuse Peritonitis ausgehend vom Duodenalstumpf. Magennaht und Anastomose intakt.

4. Fall 56. 36-jähr. Schlosser. Seit wenigen Monaten Aufstoßen, und Schmerzen unter dem r. Rippenbogen. Nie Erbrechen.

Blasser, mäßig genährter Mann. Arteriosklerose mittleren Grades. Im Epigastrium kleinfaustgroßer harter Tumor, der sich beiderseits bis unter die Rippenbögen verschieben läßt. Steigt bei der Inspiration nicht herab. Nüchterner Magen leer. Probefrühstück: Keine freie HCl.

17. Jan. 1903 Resectio ventriculi Billroth II. Es findet sich ein kleinhandtellergroßer, gut begrenzter Tumor der großen Kurvatur, auf die vordere Magenwand übergehend. Pylorus frei. An der großen Kurvatur mehrere vergrößerte Drüsen, werden mit exstirpiert.

Verwachsungen des Tumors mit dem Mesocolon lassen sich ohne Gefäßverletzung lösen. Tumor sonst nicht verwachsen, läßt sich gut vorziehen. Duodenalverschluß mit Darmquetsche. Schnürnaht rutscht teitweise ab: Nähte. Gastroenterostomie mit Knopf zwischen hinterer(?) Magenwand und Dünndarm (antecolica).

Tumor sitzt pilzartig auf, ist höckrig, ist nicht ulceriert, gut abgegrenzt. Oralwärts ca. 5 cm gesunde Mucosa, Pylorus mit reseziert.

Der Wundverlauf ist normal. Dagegen stellt sich schon an den ersten Tagen Singultus, dann Erbrechen ein. Magenausspülungen helfen nur vorübergehend. Das Erbrochene besteht meist aus der kurz vorher genommenen flüssigen Nahrung, ist manchmal auch dunkelgrün. Es kommt dann auch Bronchitis dazu. Bei dem Erbrechen, das in verschiedener Intensität fast täglich erfolgt, hat man den Eindruck, daß trotzdem ein Teil der Nahrung seinen Weg in den Darm findet. Zeitweise behält Pat. relativ viel Nahrung bei sich.

Trotz Kochsalzinfusionen, Nähreinläufen, nehmen die Kräfte immer mehr ab. Schließlich verweigert Pat. die Nahrungsaufnahme und am 11. Febr. 1903 erfolgte unter zunehmendem Kräfteverfall der Exitus. Es waren nie auch nur die geringsten peritonealen Reizerscheinungen aufgetreten.

Sektion: Eitrige Bronchitis beiderseits, keine ausgesprochene Pneumonie. In der Leber einige wenige Karzinomknoten. Der Knopf liegt im Blinddarm. Die Nähte an Magen und Duodenalstumpf fest verheilt. Ebenso sieht man nach Eröffnung des Magens von innen, daß die Gastroenteroanastomose an den Rändern fest verheilt und für 2 Finger durchgängig ist. Die Einstülpungsnaht des Magens nach der großen Kurvatur zu bildet einen Zipfel, der sich in die Anastomosenöffnung wie ein Ventil hineinlegen läßt (cf. Fig. p. 158). Keine Peritonitis.

Ueber diesen 4 Fällen von Resektion hat ein besonders ungünstiger Stern gewaltet. Sie starben sämtlich. Trotzdem möchte ich auf sie eingehen; denn sie bieten ein so überaus mannigfaltiges Bild von den Gefahren der Resektion, Pneumonie, Magenileus, Inanition durch Fistelbildung, Peritonitis, daß es mir nach mancher Richtung hin zweckmäßig erscheint, sie im Zusammenhang zu besprechen. Ich selbst bin mir bewußt, gerade an diesen ungünstigen Fällen am meisten gelernt zu haben. Da es sich ja nur um eine ganz kleine Zahl von Fällen handelt, wird es niemand einfallen, aus unserer hohen Mortalität allgemeine Schlüsse betr. der Resektion bei Karzinom zu ziehen.

Was die klinischen Symptome betrifft, boten die Fälle nichts besonderes. Stauungserscheinungen und Erbrechen fehlen nur bei Fall 56, einem Fall von Karzinom der großen Kurvatur. Freie HCl war nur einmal nachweisbar (55), Milchsäure zweimal. Mit einer Ausnahme (54) fühlte man durch die Bauchdecken einen Tumor; 2mal erschien er faustgroß und war doch operabel. In diesen Fällen zeigte er eine auffällige Beweglichkeit, so daß er in weitesten Grenzen nach rechts und links verschoben werden konnte. Bei Fall 54 war klinisch kein Tumor nach-

weisbar, hier konnte aus den übrigen Erscheinungen die Diagnose Pyloruskarzinom gestellt werden.

Was die Operationsmethode betrifft, so wurde einmal nach KOCHER reseziert und das Duodenum durch Naht in die hintere Wand des in sich vernähten Magens eingepflanzt, 3mal die II. BILLROTHsche Methode ausgeführt. Einmal wurde der Duodenalstumpf sofort durch Naht versorgt, 2mal wandte ich den MIKULICZschen Enterotrib an. Beidemale glitt die Ligatur ab, und es mußte sekundär der Schluß durch die Naht bewerkstelligt werden. Die zur BILLROTHschen Methode gehörige Gastroenterostomie wurde stets durch Knopfanastomose hergestellt. Bei dem Fall von Resektion mit Gastroenterostomia antecol. ant. trat Circulus auf. Es wurde am 6. Tage die Darmanastomose ausgeführt.

Die KOCHERsche Resektion heilte glatt, der Kranke starb leider am 12. Tage an einer Pneumonie. Bei der Sektion war alles fest verheilt. Ein Fall starb am 9. Tage an Peritonitis, die von dem Duodenalstumpf ihren Ausgang nahm (55). Es ist dies einer der Fälle, wo am Duodenum die Quetschmethode versagte und der Darm dann, so gut es ging, in sich vernäht wurde; das war hier besonders schwierig, da der Darm sich wegen Verwachsungen nicht ordentlich vorziehen ließ. Die zweite Nahtreihe mußte durch Pankreasgewebe gelegt werden. Ein Fall (53) erlag der Inanition am 20. Tage nach der Operation, nachdem an der Knopfanastomose zwischen Magen und Darm sich eine Magenfistel gebildet hatte. Es waren hier Verstärkungsnähte der Knopfanastomose hinzugefügt worden, und es wurde noch außerdem zur Sicherung ein MIKULICZ-Tampon auf die Naht gelegt, beides Maßnahmen, die ich bei Magenoperationen sonst stets vermieden habe.

Der letzte Fall (56) starb, nachdem eine komplizierende Bronchitis aufgetreten war, am 25. Tage infolge eines inkompletten Magenileus, der dadurch erzeugt war, daß bei der Vernähung des Magenrestes ein Zwickel sich gebildet hatte, der sich ventilartig in die Gastroanastomose hineinlegte. Ich bespreche das Nähere im technischen Schlußabschnitt.

Im letzten Fall fanden sich bei der Sektion Karzinommetastasen in der Leber, die man bei der Operation nicht feststellen konnte.

Feste Verwachsungen mußten nur in einem Falle gelöst werden, und zwar vom Pankreas (55). Bei Fall 53 fanden sich einige leicht zu beseitigende Netzadhäsionen.

Dreimal handelte es sich um einen Pylorustumor von Hühnerei- bis Faustgröße, einmal um einen Tumor der großen Kurvatur.

Bei Fall 53 und 56 lag jene Form eines großen gutbegrenzten, pilzförmig der Magenwand aufsitzenden operablen Karzinoms vor, wie sie mehrfach beschrieben ist und sich durch gute Beweglichkeit aus-

zeichnet. An die Existenz dieser Form von Magenkarzinom muß man stets denken; die bei der klinischen Untersuchung festgestellte Größe des Tumors beweist allein nichts für oder gegen die Operabilität.

Einmal (F. 54) saß neben dem hühnereigroßen Pylorustumor an der kleinen Kurvatur, durch makroskopisch gesunde Mucosa getrennt, ein zweiter nußgroßer Tumor.

Drüsen mußten in 2 Fällen (55 u. 56) aus dem kleinen und großen Netz entfernt werden. Pankreatische Drüsen waren in keinem Falle vorhanden.

Ich reihe hier einen Fall von Carcinoma ventriculi an, der eine ganz eigentümliche Stellung einnimmt, und mit Jejunostomie behandelt wurde. Die zweite Jejunostomie bei Karzinom ist oben bereits beschrieben (F. 48).

Fall 57[1]). Beamter, Anfang der vierziger Jahre. Vor 8 Monaten Schmerzen in der Bauchmuskulatur. Angeblich erst seit 3 Monaten Magenschmerzen und Hungergefühl, bald bettlägerig, seit 3 Wochen Husten, meist guter Appetit, regelmäßig Stuhl.

Blasser magerer Mann. R. h. u. relative Dämpfung, die unten absolut ist. Sie setzte sich nach vorn bis zur Beckenschaufel und fast bis zum Nabel fort. Unter dem l. Rippenbogen im Bereiche der Dämpfung Vorwölbung. Hier Fluktuation. Diagnose: Wahrscheinlich subphrenischer Abszeß vom Magen aus.

12. Aug. 1903 Querinzision der fluktuierenden Stelle; reichlich rahmiger Eiter. Der Boden der Höhle von der tiefen Muskulatur gebildet. Drainage.

18. Aug. Man sieht im medialen Teil der Wunde eine Fistel, aus der sich lufthaltige Flüssigkeit entleert. Hintere Dämpfung kleiner. Sputum eiterig. Temperatur von Anfang an meist normal, nur hier und da wenig über 38.

28. Aug. Die erwähnte Fistel wird erweitert, nichts Besonderes gefunden.

12. Sept. Die Fistel wird nochmals verfolgt unter Resektion einiger Rippenknorpelteile, nach dem Epigastrium zu. Man kommt schließlich in eine große Höhle, in der die Leber freiliegt. Die Höhle ist von schmutzig-nekrotischen Fetzen ausgekleidet, sie entleert schmutzige Flüssigkeit, die sauer riecht. (Chemisch Milchsäure positiv, HCl —, mikroskopisch viel Leukocyten.) Zwei 10 cm lange dicke Drains eingeführt.

Am folgenden Tage entleert sich deutlich aus den Drains Mageninhalt. Beim Verschlucken von Brausepulver quillt mit Macht lufthaltige Flüssigkeit aus den Drains. Ernährungseinläufe.

Da die Ernährung nunmehr schwierig, und Pat. stark an Kräften abnimmt, am

---

1) Der Fall ist bereits kurz publiziert: Strübe, Münch. med. Wochenschrift, 1904, p. 1175.

15. Sept. Jejunostomie nach Witzel. Abgrenzung der infektiösen oberen Bauchregion durch Billroth-Battist, das durch Pflastermasse an die Bauchhaut fixiert wird. Laparotomie lateral vom Nabel. Es wird eine Dünndarmschlinge gesucht, die links oben an der Wirbelsäule fixiert und nach der anderen Richtung frei ist. Man nimmt an, daß dies das oberste Jejunum ist. Typische Fistelanlegung.

Ernährung durch die Fistel.

Am 22. Sept. Exitus unter zunehmender Schwäche.

Die Obduktion zeigt, daß es sich um eine große intraperitoneale Abszeßhöhle gehandelt hat, in der der Pylorus und der mittlere Teil des Magens vollkommen aufgegangen ist. Das Duodenum mündet einerseits frei ohne Stenose in die Höhle, andererseits der mediale Magenteil. Die Wandungen der zweifaustgroßen Abszeßhöhle werden gebildet von der Leber, der vorderen Bauchwand, verklebten Darmschlingen und hinten von Tumormassen. Kein subphrenischer Abszeß links.

Es zeigt sich ferner, daß die Jejunostomie nicht am obersten Jejunum, sondern an einer tiefen Ileumschlinge angelegt ist, die oben links neben der Wirbelsäule adhärent war.

Der Fall nimmt dadurch eine ganz eigentümliche Stellung ein, daß die zerfallende Karzinomwucherung den Pylorus und präpylorischen Teil des Magens vollkommen aufgezehrt hatte, so daß statt dessen eine große intraperitoneale abgekapselte Höhle bestand, in die von links der Magenrest, von rechts das Duodenum frei einmündete. Von dieser Höhle aus hatten sich eiternde Fistelgänge und subkutane Abszesse gebildet. Besonders auffällig war, daß diese Verhältnisse sich ausbildeten und offenbar längere Zeit hindurch bestanden bei anscheinend ganz regelmäßiger Verdauung und meist gutem Appetit.

Die Jejunostomie führte zu keinem Resultate. Bei der Wahl der Schlinge verfuhr ich nach derselben Regel, wie man die Schlinge zur Gastroenterostomie sucht, und überzeugte mich, daß sie in der Gegend der Plica duodenojejunalis fixiert war und aboralwärts in mobiles Ileum überging. Der Mann erholte sich nicht und ging nach einer Woche unter zunehmender Schwäche zu Grunde. Bei der Sektion zeigte sich, daß die Jejunostomie an einer tiefen Ileumschlinge angelegt war, welche durch Adhäsionen oben links fixiert war.

In den folgenden 2 Fällen von Probelaparotomie erwies sich das klinisch als kleiner Tumor imponierende Magenkarzinom als inoperabel. Da keine Stenosenerscheinungen vorhanden waren, und eine Stenosierung nach der Lage des Tumors auch in absehbarer Zeit nicht zu befürchten war, wurde die Bauchhöhle ohne Eingriff am Magen oder Darm wieder geschlossen.

Fall 58. 38-jähr. Kaufmann. Anscheinend kleiner Magentumor. Keine Stenosenerscheinungen. Probelaparotomie. Inoperabel, Pylorus frei. Bauchnaht.

Fall 59. Aelterer Mann. Klinisch kleiner Magentumor. Keine Stenosenerscheinungen. Probelaparotomie. Inoperabel. Pylorus frei. Operation abgebrochen.

Anhangsweise folgen noch 3 Fälle von Probelaparotomie, bei denen das vermutete Karzinom nicht gefunden wurde. Ich führe sie kurz an, da sie differentialdiagnostisch von Interesse sind.

Fall 60. 40-jähr. Mann. Will als halberwachsener Junge an „Magenkrämpfen" gelitten haben, so daß er sich vor Schmerzen auf der Erde wälzen mußte. Seit einem halben Jahre Magenbeschwerden. Druck nach dem Essen, das Essen ist ihm zuwider. Kein Erbrechen. Seitdem auch beträchtliche Abmagerung.

Blasser, schwächlicher Mann. Im Epigastrium, gleich links von der Mittellinie, eine quergestellte, etwa fingergliedgroße Geschwulst, die auf der pulsierenden Aorta aufliegt und unter dem palpierenden Finger weggleitet. Sie ist nicht regelmäßig zu fühlen, aber oft. Magen anscheinend nicht vergrößert. 2 Stunden nach dem Probefrühstück ist der Magen noch nicht ganz leer. Probefrühstück: weder HCl noch Milchsäure. Ein andermal keine freie HCl, deutlich Milchsäure. Druck auf die oben beschriebene Geschwulst ist manchmal schmerzhaft. Pat. klagt auch ohne das des öfteren über Schmerzen unter dem Proc. ensiformis. Verdacht auf Karzinom.

16. Okt. 1897 Probelaparotomie. Am Magen nichts Abnormes zu entdecken. Kein Tumor zu finden. Bauchnaht.

Weiterer Verlauf unbekannt.

Fall 61. 56-jähr. Schreiner. Vor 3 Jahren vorübergehend magenkrank. Seit 6 Wochen Schmerzen in der Magengegend, unabhängig von der Nahrungsaufnahme. Nie Erbrechen. Gewichtsverlust. Im Epigastrium, rechts, ein etwa kastaniengroßer Tumor fühlbar, der auf Druck etwas empfindlich ist, gut nach allen Seiten verschieblich ist, oft unter den Fingern weggleitet und dann anscheinend unter dem Rippenbogen verschwindet. Untere Grenze des aufgeblähten Magens 2 Querfinger unter dem Nabel. Im nüchtern Ausgeheberten keine alten Speisereste, nach Probefrühstück keine freie HCl, Gesamtacidität 8. Keine Sarcine, wenig Hefe, keine langen Bazillen. Verdacht auf Karzinom.

4. Jan. 1904 Probelaparotomie. Magen anscheinend völlig normal. Kein Tumor zu finden. Bauchnaht. Heilung.

8. Febr. 1904. Pat. hat an Gewicht einige Kilo zugenommen. Probefrühstück: Motilität normal, HCl —, Milchsäure schwach +, Gesamtacidität = 26. Palpatorisch nichts Abnormes nachweisbar. Keinerlei Beschwerden mehr.

Nachuntersuchung am 14. Sept. 1905: Pat. arbeitet seit 8 Monaten als Schreiner. Hier und da Schmerzen im Epigastrium, besonders nach dem Essen. Oft Appetitlosigkeit. Hat im letzten halben Jahre ca. 5 Kilo abgenommen. Kein Erbrechen. Pat. ist in befriedigendem Ernährungszustande. Entsprechend dem oberen Ende der Bauchnarbe fühlt man eine mit dieser adhärente tumorartige Resistenz von etwa Walnußgröße, die druckempfindlich ist. $2^1/_2$ Stunden nach einer Mahlzeit Ausheberung: Nur Spuren von Speiseresten. Freie HCl vorhanden (Congo).

Fall 62. Vor 3 Monaten Ikterus ohne Koliken, der nach mehrwöchigem Bestehen ganz allmählich verschwand, dabei war die weiche große Gallenblase fühlbar. Des öfteren Erbrechen nach dem Essen. Auf der internen Abteilung behandelt. Erheblicher Gewichtsverlust. In den letzten Wochen ziehende Schmerzen in der Magengegend. Im Epigastrium fand sich ein deutlicher Tumor. Auf die chirurgische Abteilung verlegt.

Im Epigastrium quergestellter, etwa pflaumengroßer Tumor von diffusen Grenzen, auf Druck leicht empfindlich, nicht verschieblich. Keine motorische Störung. Keine freie HCl, keine Milchsäure.

Probelaparotomie. Zwischen Gallenblase und Pylorusgegend werden einige Verwachsungen getrennt. Gallenblase und Gallengänge enthalten keine Steine. Der durch das Foramen Winslowii unter das Lig. hepatoduodenale eingeführte Finger fühlt eine gut bohnengroße derbe (aber nicht harte) Drüse. Am Magen und Duodenum nichts Pathologisches. Das Pankreas ist derb und hat eventuell als Tumor imponiert. Bauchhöhle geschlossen.

Glatte Heilung.

Ich will auf die Details der 3 Fälle nicht eingehen. Der Verdacht auf Magenkarzinom war begründet durch die klinischen Erscheinungen, den Befund eines kleinen Tumors, die chemischen Verhältnisse des Magensaftes. Deutliche Motilitätsstörungen fehlten. Bei der Laparotomie wurde in keinem der Fälle der vermutete Magentumor gefunden. Nur im 3. Falle fühlte man das Pankreas derb und geschwulstartig verdickt, so daß man den vor der Operation erhaltenen Palpationsbefund eventuell hierdurch erklären könnte. Immerhin bleibt doch auch hier, und vor allem in den ersten beiden Fällen, der Tumorbefund rätselhaft. Einen Pylorospasmus kann man schlechterdings nicht wohl annehmen, da Motilitätsstörung und Hyperacidität fehlten. Im 3. Falle nehme ich eine chronische Pancreatitis an, wahrscheinlich entstanden auf der Basis eines katarrhalischen Ikterus.

Einige weitere Probelaparotomien bei Verdacht auf Magenkarzinom — in einem Falle ergab sich ein Lebergumma — übergehe ich. Ich müßte sonst auf die Differentialdiagnose der Tumoren des Epigastriums eingehen, was hier viel zu weit führen würde.

Wenn wir nunmehr die gesamten operativ behandelten Fälle von Magenkarzinom übersehen, so haben wir auf 4 Fälle von Resektion 15 von Gastroenterostomie und Jejunostomie. Das Verhältnis der Radikal- zu den Palliativoperationen 4 : 15 ist somit ein ungewöhnliches. Die Palliativoperationen überwiegen in meinem Material ganz bedeutend. Das hat einmal darin seinen Grund, daß die Kranken mit Magenkarzinom in unserem Bezirk erst relativ spät zum Chirurgen kommen, ferner aber auch in der von mir geübten operativen Indikationsstellung bei Magenkarzinom. Ich halte es nur dann für richtig,

zu resezieren, wenn eine genaue Prüfung der anatomischen Verhältnisse des Falles und des Kräftezustandes des Patienten die Annahme rechtfertigt, daß sich alles Kranke wird entfernen lassen. Dagegen kann ich mich nicht entschließen, auch in solchen Fällen, wo man von vorne herein mit einer gewissen Wahrscheinlichkeit eines Rezidivs rechnen muß, die Resektion als beste Palliativoperation auszuführen, wie das neuerdings vorgeschlagen wurde. Die für diesen Vorschlag maßgebenden Gründe halte ich nicht für stichhaltig: Ich kann mich vor allem nicht der Anschauung anschließen, daß die Gastroenterostomie bei Karzinom wenig leiste und ebenso gefährlich sei wie die Resektion. Die oben wiedergegebenen Erfahrungen über Gastroenterostomie bei Karzinom haben mich im allgemeinen befriedigt, sowohl hinsichtlich der unmittelbaren operativen Resultate (1 Todesfall auf 15 Operationen) wie auch bezüglich der funktionellen Ergebnisse und des weiteren Verlaufes der Fälle. Die Beurteilung des Erfolges der Gastroenterostomie und der Resektion je nach der durchschnittlichen Lebensdauer nach der Operation scheint mir nicht ausschlaggebend, da die Fälle doch anatomisch zu verschieden untereinander sind. Die für die Resektion ins Feld geführten Gründe scheinen mir auch im übrigen zum mindesten anfechtbar: Was erstens die operative Mortalität betrifft, so bin ich, natürlich ohne aus meinen wenigen Fällen irgend welche allgemeine Schlüsse ziehen zu wollen, der Ansicht, daß die Resektion stets eine weit eingreifendere, mit mehr Gefahren verknüpfte Operation ist als die Gastroenterostomie, besonders dann, wenn man, wie auch ich das seit einer Reihe von Jahren getan habe, einerseits bei der Resektion möglichst radikal vorgeht, weit im Gesunden operiert, und sämtliche erkrankten und verdächtigen regionären Drüsen entfernt, und andererseits die Gastroenterostomie bei Karzinom nach der Methode der Czernyschen Schule als Retrocolica posterior mit Knopf ausführt. Natürlich muß auch bezüglich der Gastroenterostomie eine strikte Indikationsstellung gelten; sie ist nicht wahllos bei jedem nicht resezierbaren Fall von Magenkarzinom auszuführen, sondern nur dann, wenn Stenosenerscheinungen bestehen oder nach der anatomischen Lage des Tumors in absehbarer Zeit zu erwarten sind, und wenn der Kranke nicht schon im letzten Stadium der Entkräftung angelangt ist.

Ich kann mich nicht entschließen, einen Kranken mit Magenkarzinom den Gefahren der Resektion auszusetzen, wenn der Tumor so mit den Nachbarorganen verwachsen ist, daß man Stücke der Leber oder des Pankreas mitentfernen muß, wenn man gezwungen ist, eine Anzahl karzinomverdächtiger Drüsen zurückzulassen. Im ersteren Fall ist die Aussicht, alles Kranke zu entfernen, nicht groß genug, um die erhöhte Gefahr der Operation zu rechtfertigen. Was ferner die Drüsen betrifft,

so hat zwar LENGEMANN [1]) nachgewiesen, daß beim Magenkarzinom die vergrößerten Drüsen nicht alle karzinomatös, sondern zum Teil nur entzündlich verändert sind, es muß aber auch berücksichtigt werden, daß nach seinen Untersuchungen 37—60 Proz. derselben krebsig degeneriert sind. Man kann also getrost annehmen, daß von 2 zurückgelassenen Drüsen eine krank ist.

Beim Magenkarzinom wie bei allen malignen Tumoren überhaupt komme ich mit der wachsenden Erfahrung bezüglich der Radikaloperation immer mehr zu einer gewissen Einschränkung der Indikationsstellung. Man soll in diesen Fällen nur dann einen schweren, mit größerer Lebensgefahr verbundenen radikalen Eingriff vornehmen, wenn man mit Wahrscheinlichkeit annehmen kann, daß es gelingen wird, alles Kranke zu entfernen. Die trotz unsicherer Aussichten unternommenen Exstirpationen maligner Tumoren bleiben, abgesehen von verschwindenden Ausnahmen, entweder bewußt oder unbewußt unvollständig, sie sind also im besten Falle nutzlos, meist direkt schädlich für den Kranken, in jedem Falle setzen sie ihn einer großen Gefahr aus. Bei jeder Operation soll der Einsatz, die Gefahr, in einem vernünftigen Verhältnis stehen zu dem voraussichtlichen Gewinn, zu dem Nutzen, den man dem Kranken bringen kann. Solche vorgeschrittenen, meist im höheren Lebensalter stehende Karzinomfälle bieten so schlechte Aussichten bezüglich der Operation, die Kranken haben so wenig zu gewinnen, daß man sie nicht dem Risiko einer sehr schweren Operation aussetzen soll. Eine relativ ungefährliche Palliativbehandlung nützt ihnen mehr. Ganz anders liegen die Verhältnisse bei an sich gutartigen Affektionen, z. B. dem Magenulcus: Je schwerer hier die augenblickliche Komplikation und Krankheitsgefahr, je jünger der Patient, desto eher ist eine gefahrvolle Operation indiziert. Hier steht viel auf dem Spiel, kann viel gewonnen, daher auch viel gewagt werden.

Fern liegt es mir natürlich bei diesen Ausführungen, die segensreichen Erfolge zu verkennen, welche bei vorsichtiger Indikationsstellung und energischer Durchführung die Magenresektion heutzutage aufzuweisen hat. Die unbegründeten pessimistischen Anschauungen, welche in dieser Beziehung noch in weiten Aerztekreisen herrschen, können nicht oft genug widerlegt werden. Ohne auf die Statistik hier einzugehen — bei CLAIRMONT findet sich eine sehr übersichtliche Zusammenstellung — sei nur an die letzthin erschienene Arbeit MATTIS [2]) erinnert,

---

1) LENGEMANN, Die Erkrankungen der regionären Lymphdrüsen beim Krebs der Pars pylorica des Magens. LANGENBECKS Arch. Bd. 68, 1902, p. 382.

2) MATTI, Beiträge zur Chirurgie des Magenkrebses. Deutsche Zeitschr. f. Chir., Bd. 77, 1905, p. 100.

der über Kochers Erfahrungen bei rund 100 Magenresektionen wegen Karzinom berichtet. Von 71 operativ geheilten Fällen leben noch 20, also 28,2 Proz., und zwar 8 Fälle (9,18 Proz.) länger als 3 Jahre nach der Operation. Das sind geradezu glänzende Resultate.

Was die Jejunostomie anbetrifft, so war der Verlauf der beiden Karzinomfälle, wo wir sie anwandten, nicht sehr ermutigend. Der eine Fall scheidet für die Beurteilung der Wirkung der Jejunostomie aus, da infolge schwer zu übersehender pathologischer topographischer Verhältnisse die Darmfistel an einer tiefen Darmschlinge angelegt wurde (Fall 57). Aber auch in dem anderen (48) hörten trotz Jejunostomie die Magenschmerzen und das Erbrechen nicht auf. Auch die von anderer Seite berichteten Erfahrungen können mich für die Operation nicht begeistern. Von den 44 Fällen v. Eiselsbergs, der bei weitem größten bisher berichteten Serie, über die Lempp referiert, starb $^1/_3$ im Anschluß an die Operation, und von den Ueberlebenden lebten nur $^1/_4$ länger als 3 Monate p. op. Wir halten den Wert der Jejunostomie beim Magenkarzinom für ebenso mäßig, wie sie vielversprechend beim Ulcus ist. Die Gefahren der Jejunostomie beim Karzinom erscheinen groß, ihr Nutzen gering, von der Unannehmlichkeit der Fistel gar nicht zu reden. Vor allem können wir aus den oben entwickelten Gründen uns nicht dem Standpunkt Lempps anschließen, wenn er sagt, „daß bei solchen verlorenen Fällen ein operativer Eingriff immerhin berechtigt erscheine, wenn er auch gefährlich sei". Die Fälle, wo man mit der Jejunostomie einem Magenkarzinomkranken wirklich etwas nützen kann, werden relativ selten sein. Sie ist meiner Ansicht nach nur in den gewiß seltenen Fällen angezeigt, wenn die Resektion und Gastroenterostomie nicht möglich oder nicht indiziert sind, die Nahrungszufuhr per os sehr quälende Symptome erzeugt, und diese Symptome bei probeweiser ausschließlicher Rektalernährung schwinden (v. Eiselsberg); ferner in ganz vereinzelten Fällen, wenn ein Kranker ausdrücklich zur Operation überwiesen wird, wenn er alle seine Hoffnungen auf die Operation setzt, und eine Resektion oder Gastroenterostomie sich als unmöglich oder kontraindiziert erweist. Im letzten Stadium der Kachexie, bei Komplikationen der Brustorgane, wird man natürlich auch nicht die Jejunostomie ausführen, sondern sich auf die Narcotica beschränken.

Zum Schluß sei es mir gestattet, auf einige technische Fragen einzugehen, wie sie sich aus den oben geschilderten Erfahrungen ergeben. Was zunächst die Vorbereitung zu den Magenoperationen angeht, so war dieselbe die übliche. War eine Ausspülung des Magens nicht kontraindiziert[1]), so wurde sie prinzipiell am Abend vor der

1) Wie vorsichtig man in dieser Beziehung sein muß, erfuhr auch ich an einem Fall, der uns mit einer Perforationsperitonitis in agone ein-

Operation vorgenommen, dann aber sehr gründlich, bis das Wasser klar abfloß. Am Tage der Operation selbst und unmittelbar vor derselben wurde stets nur ausgehebert, um die Kräfte des Kranken vor dem Eingriff nicht durch eine Spülung zu sehr in Anspruch zu nehmen. Bei der Spülung wurde gelegentlich mit gutem Erfolg die Beckenhochlagerung angewandt. In den letzten Jahren gestattete ich stets in der Frühe des Operationstages eine Tasse Tee mit einer guten Dosis Arrak. Von Kochsalzinfusionen subkutan wurde vor, während und nach der Operation oft und reichlich Gebrauch gemacht. Bei Pylorusstenosen mit merkbarem Flüssigkeitsverlust der Gewebe (Stehenbleiben von aufgehobenen Hautfalten) wurden in den Tagen vor der Operation systematisch Infusionen und Darmeinläufe gemacht, oft auch bei heruntergekommenen Leuten bereits während der Einleitung der Narkose eine Infusion gemacht, um den Blutdruck zu erhöhen und das Herz widerstandsfähiger zu machen. Des öfteren wurde auch einige Tage vorher Tinctura Strophanti gegeben. Bei der Operation wurde ein Wärmeverlust möglichst vermieden durch Flanellanzüge, Decken, Aufgießen von warmer steriler Kochsalzlösung.

Die Gastroenterostomie wurde in den ersten Fällen als antecolica anterior mit Naht ausgeführt. Da damals trotz Aufhängenähten des Darms mehrere Fälle von Circulus vorkamen, die allerdings sämtlich durch sekundäre Ausführung einer Braunschen Darmanastomose funktionell korrigiert wurden, so ging ich bald zur systematischen Anwendung der kombinierten vorderen Gastroenterostomie (Naht) mit der Darmanastomose (Knopf) über. Diese Operation galt bei den nichtkarzinomatösen Fällen bis heute im allgemeinen als Operation der Wahl, während beim Karzinom in der Regel die Gastroenterostomia retrocolica posterior mit Knopf nach Petersens Regeln ausgeführt wurde[1]). In einzelnen Fällen wich ich aus speziellen Gründen von dieser Regel ab. Beide Methoden haben in meinen Fällen ausnahmslos zu einer gut funktionierenden Magendarmfistel geführt, sie scheinen beide vor Circulus zu schützen. Die hintere Knopfanastomose hat den großen Vorteil, daß sie sich schneller ausführen läßt[2]). Ihr Nachteil

geliefert wurde. Die Perforation war entstanden, kurz nachdem ein in diesen Dingen sehr geübter und sehr vorsichtiger Arzt die Magensonde eingeführt hatte.

1) Vom theoretischen Standpunkt aus würde ich die hintere Gastroenterostomie mit Naht für die beste Methode halten. In praxi hat sie entschieden Nachteile gegenüber den genannten beiden Methoden. Sie ist technisch schwerer, ist in vielen Fällen wegen der anatomischen Verhältnisse schlecht, manchmal überhaupt nicht ausführbar. Bei Ulcusfällen spricht für sie der Umstand, daß das Ulcus jejuni öfter bei der vorderen als bei der hinteren Gastroenterostomie aufzutreten scheint (Tiegel).

2) Den Murphy-Knopf wende ich überhaupt nur an, wenn es gilt Zeit zu sparen, oder wenn er sich aus anatomischen Gründen leichter applizieren läßt als die Naht. Im übrigen ziehe ich die Naht als sicherer vor.

besteht nach meiner Erfahrung einmal darin, daß der Knopf relativ oft in den Magen fällt, und ferner in der Gefahr der sekundären Schrumpfung der Anastomose. Bei Gastroenterostomie wegen Karzinom kann man das Hineinfallen des Knopfes gewiß in Kauf nehmen, recht unangenehm ist es aber bei Ulcusfällen, wie z. B. bei meinem Fall 17. Hier kann der Knopf gewiß Schaden anrichten, er kann Blutungen erzeugen, und vor allem wird er der Heilung des Geschwürs hinderlich sein. Wenn in solchen Fällen irgend welche störende Erscheinungen durch den Murphy-Knopf erzeugt werden, oder die Ulcussymptome über längere Zeit nicht nachlassen, wird man gewiß berechtigt sein, den Knopf sekundär operativ zu entfernen.

Einmal habe ich eine Narbenstenose nach Knopfanwendung erlebt. Schon wenige Wochen nach der Gastroenterostomie traten die alten Erscheinungen wieder auf (F. 48), so daß eine Jejunostomie ausgeführt werden mußte. Bei der Sektion fand sich die Anastomosenöffnung derartig geschrumpft, daß man nur noch eben einen dünnen Katheter hindurchführen konnte. Nach der Naht habe ich eine Stenose nie gesehen. Ich bemühe mich stets an Magen und Darm auch die Mucosa möglichst exakt zu nähen. Knopfstenosen sind in der Literatur mehrfach beschrieben, so von Marwedel [1]), Petersen-Machol [2]) u. a., jedoch ist die Zahl gering im Verhältnis zu den ausgeführten Gastroenterostomien. Neuweiler [3]), der sich ausführlich mit diesem Gegenstand beschäftigt, kommt zu dem Schluß, daß nach beiden Methoden, nach Naht und Knopf, Stenosen vorkommen, „daß aber die Naht ebenso gute Resultate bezüglich der Stenosenbildung zu geben scheine, wie der Knopf". Ich glaube, daß ein abschließendes Urteil aus den bisherigen Erfahrungen noch nicht abgegeben werden kann. Ich habe aber den Eindruck, daß man es bei der Nahtanastomose mehr in der Hand hat, durch exakte Technik (Anastomosenöffnung nicht zu klein, exakte Schleimhautnaht!) eine Stenose zu vermeiden, als bei der Anwendung des Murphyknopfes.

Ich hatte bei der Anwendung des Knopfes dann noch 2 Unglücksfälle. Einmal entstand (F. 53) bei der Anwendung des Knopfes zur Anastomose bei einer Resektion nach der II. Billrothschen Methode eine Magenfistel, infolge deren Patient an Inanition zu Grunde ging. Es war dies der einzige Fall, wo ich bei der Knopfanastomose Verstärkungsnähte anwandte und wo ein Mikulicz-Tampon auf die Anastomosenteile gelegt wurde. Beides war sicherlich unrichtig. Wenn der Knopf exakt liegt, ist eine Uebernähung nicht nützlich. Besonders

1) Marwedel, Langenbecks Arch., Bd. 55, 1897, p. 386.
2) Petersen-Machol, Bruns' Beitr., Bd. 33, 1902, p. 297.
3) Neuweiler, Beitrag zur Anwendung des Murphyknopfs bei Magen- und Darmoperationen. Langenbecks Arch., Bd. 69, 1903, p. 740.

aber soll man, wie Mikulicz in sehr beherzigenswerter Weise bereits selbst im Handbuch der praktischen Chirurgie sagt, bei Magennähten jeden Tampon vermeiden. Der Tampon schützt bei Magen- und Darmnähten, wenn die Naht nicht hält, vor Peritonitis, er schützt aber nicht vor Nahtinsuffizienz, im Gegenteil, vielleicht begünstigt er eine solche, da er die genähten Teile daran hindert, mit ihrer Umgebung zu verkleben. Beim Darm sind die so entstehenden Fisteln nicht schlimm und schließen sich in der Regel von selbst, beim Magen führen sie zu sehr unangenehmen Zuständen.

Zweitens erlebte ich einen Fall von Insuffizienz bei Anwendung des Knopfes bei einer Braunschen Darmanastomose (F. 21). Während ich den Knopf sonst stets in der gewöhnlichen Weise von außen in eine Darminzision einführe und durch die übliche zirkuläre Naht fixiere, versuchte ich hier nach dem Vorschlag von Meinhard Schmidt[1]) und Cackovic[2]) die Knopfhälften von der Gastroenterostomieöffnung in den Darm einzuführen, dann den Darm auf dem Knopf zu inzidieren, die Knopfhälften dann von innen her durch die Inzision vorzudrücken und ohne Naht zu vereinigen. Die Darmteile wichen an der Anastomose sekundär auseinander und Patient starb an Peritonitis. Bei der Sektion saß der Knopf bereits im untersten Ileum. Ich bin der Ansicht, daß hier der Knopf sich zu früh gelöst hat, ehe die Verklebung der Darmschlinge fest genug war, und zwar wahrscheinlich deshalb, weil die beiden Knopfhälften bei der Operation zu fest aufeinandergepreßt wurden. Wenn man nach Schmidt vorgeht und die Knopfteile ohne Naht einfach zusammenfügt, wird man sehr leicht hierbei einen zu starken Druck anwenden, in der unwillkürlichen, aber falschen Besorgnis, die nicht durch die Naht fixierte Darmwand möchte aus der Knopfrille zurückweichen. (Es wird jedenfalls richtiger sein, auch bei dieser Methode den inzidierten Darm durch Zirkulärnaht am Knopf zu fixieren. So habe ich es bei unserem letzten Fall von Gastroenterostomie (18) ausgeführt, er heilte glatt.) Im übrigen hat die Schmidt-Cackovicsche Methode noch einen Nachteil. Die Darmschleimhaut drängt sich neben dem von innen durchgeführten Knopf in störender Weise vor. In summa glaube ich daher, daß die Methode bei der Gastroenterostomie mehr Nachteile wie Vorteile aufweist; denn der durch sie erzielte Zeitgewinn ist minimal.

Sonst hat der Knopf immer gut funktioniert. Nur einmal trat 4 Tage lang andauerndes Erbrechen auf (F. 17), offenbar durch vorübergehende Verstopfung des Knopfes bedingt.

Bei der Naht habe ich bei der Gastroenterostomie nie eine

1) M. Schmidt, Centralbl. f. Chir., 1901, p. 96.
2) v. Cackovic, zit. im Centralbl. f. Chir., 1904, p. 50.

Insuffizienz erlebt, wohl dagegen einmal bei der II. Billroth-schen Resektionsmethode am Duodenalstumpf. Im Fall 55 entstand eine Peritonitis von dieser Stelle aus. Ueberhaupt machte der Verschluß des Duodenums bei dieser Methode stets Schwierigkeiten. Speziell bewährte sich mir hier die Quetschmethode nicht, ganz im Gegensatz zu den Dünndarmoperationen und der Appendixresektion, wo ich sie des öfteren mit Vorteil anwandte. Der bewegliche Duodenalstumpf ist bei einer gründlichen Pylorusresektion in der Regel sehr kurz, läßt sich nicht ordentlich vorziehen. Der Faden, den man nach Abnahme der Quetsche um die Schnürfurche legt, rutscht sehr leicht ab. Wenn das passiert, ist die Naht sekundär schwer anzulegen. Es scheint mir daher besser, hier zur Nahtmethode zurückzukehren. Die

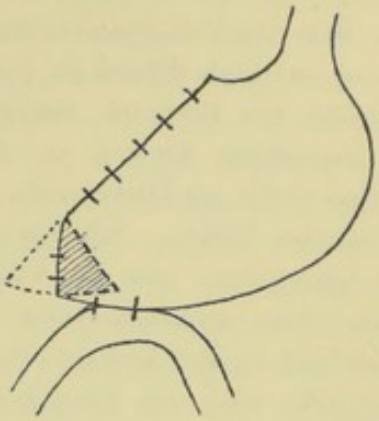

Fig. a.

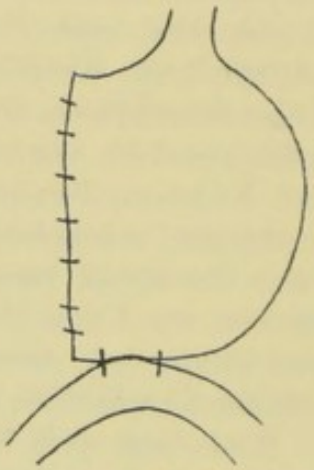

Fig. b.

neue Grasersche Darmquetsche[1]), bei der die erste Naht in der Rille des noch liegenden Instruments angelegt wird, habe ich noch nicht erprobt. An dieser Stelle kann ich mich nur den Ausführungen Brunners[2]) anschließen, der auf den schwachen Punkt am Duodenalstumpf aufmerksam macht, und vorschlägt, das in sich vernähte Duodenalende womöglich extraperitoneal zu lagern, damit eine von hier aus durch Nahtinsuffizienz entstehende Peritonitis vermieden wird. Vielleicht ist es noch richtiger, jedenfalls einfacher, einen Mikulicz-Tampon auf die Naht zu legen [Steinthal[3])].

Bei der II. Billrothschen Resektionsmethode kam dann bei Fall 56 eine weitere Komplikation vor, die meines Wissens

1) Graser, Quetschzangen mit Nahtrinnen bei der Verschlußnaht von Magen und Darm. Centralbl. f. Chir., 1905, p. 1218.

2) Brunner, Zur Behandlung des Duodenalstumpfes bei der Resektionsmethode Billroth II. Centralbl. f. Chir., 1905, p. 1265.

3) Steinthal, Centralbl. f. Chir., 1905, p. 1345.

noch nicht beschrieben ist. Die Resektionslinie am Magenrest schnitt die große Kurvatur im spitzen Winkel (cf. die schematische Fig. a).

Bei der Einstülpungsnaht bildete sich nun ein Zwickel, der nach dem Mageninnern dicht über der großen Kurvatur vorragte. Der Patient zeigte die Erscheinungen eines intermittierenden unvollständigen Magenileus. Er ging am 25. Tage nach der Operation an Erschöpfung zu Grunde. Bei der Sektion fand mein damaliger Assistent, Dr. Wiedmann, daß der oben beschriebene Zwickel direkt über der Gastroanastomose lag und geeignet war, diese Oeffnung ventilartig zu verschließen. Hierdurch waren die klinischen Erscheinungen erklärt.

Es folgt daraus, daß man bei der II. Billrothschen Resektion den Schnitt im Magen so legen muß, daß er die große Kurvatur nicht spitzwinklig, sondern im rechten Winkel trifft (cf. die Fig. b); dann ist diese Zwickelbildung unmöglich. Es ist dies eine Regel, die ich nur in einer der letzten Kellingschen Arbeiten [1]) erwähnt finde. Die üblichen schematischen Zeichnungen der Lehrbücher, die die II. Billrothsche Methode illustrieren, bedürfen in dieser Beziehung einer Revision.

Was die Gastroenterostomie bei Billroth II betrifft, so halte ich die retrocolica posterior mit Knopf für die rationellste Methode, und zwar mit besonderer Inzision der hinteren Magenwand.

Bezüglich der Jejunostomie kann ich mich in technischer Beziehung nur dem anschließen, was Lempp ausführt. Ich habe die Witzel-v. Eiselsbergsche Methode stets bewährt gefunden. Der eine Fall von Peritonitis nach Jejunostomie (F. 3), den ich sah, ist nicht der Methode als solcher zur Last zu legen, sondern der Unfähigkeit des Peritoneums, bei der ausgebluteten Frau gehörig zu verkleben. Diese Reaktionslosigkeit des Peritoneums, die wir bei sehr dekrepiden Individuen, und besonders bei solchen finden, deren Gewebe eine große Wasserarmut zeigen, ist der schlimmste Feind der Darmnaht und der Peritonealtamponade. Weist die Trockenheit der Haut etc. auf diese Komplikation hin, so ist womöglich vor der Operation diese Wasserarmut zu beseitigen (cf. oben). Ist das nicht möglich, drängen die Umstände zur alsbaldigen Operation, so müssen alle Nähte viel dichter und mit noch größerer Sorgfalt angelegt werden als gewöhnlich; auf die Tamponade darf man sich hier nicht verlassen. Glücklicherweise sind diese Fälle selten, aber sie kommen doch gelegentlich vor. So beobachtete ich jüngst bei einem in der Ernährung sehr heruntergekommenen Fall von Epityphlitis, daß ein Peritonealtampon nach 7 Tagen

1) Kelling, Zur Resektion des karzinomatösen Magens. Langenbecks Arch., Bd. 75, 1905, p. 283.

nach der Operation zu keinerlei Verklebungen der umliegenden Därme und des Peritoneum parietale geführt hatte. Mit der Besserung der Ernährung trat dann die Verklebung ein, Patient genas.

Bezüglich der Jejunostomie möchte ich noch erwähnen, daß die Ernährung durch die Darmfistel mir in den ersten Tagen stets gewisse Schwierigkeiten machte. Es ließen sich zunächst nur relativ sehr geringe Flüssigkeitsmengen eingießen. Erst allmählich gewöhnte sich der Darm an nennenswerte Quantitäten.

Was die Nachbehandlung nach den Magenoperationen betrifft, so sei nur noch kurz angeführt, daß ich von der früher üblichen Zufuhr eiskalter Flüssigkeiten, speziell der Eismilch, ganz zurückgekommen bin. Hierdurch entstehen leicht Darmstörungen. Ich gebe schon seit langem in den ersten Tagen, natürlich nur löffelweise, lauwarme Schleimsuppe, und fahre damit entschieden besser. Auch Rahm wird oft gut vertragen. Subkutane Kochsalzinfusionen werden, wenn nötig, regelmäßig gegeben, Rectalernährung womöglich vermieden.

V.

Zur Technik der Nasenplastik.

Von

Prof. Dr. **A. Henle,**

dirigierendem Arzt des städtischen Krankenhauses zu Dortmund.

An der chirurg. Klinik zu Breslau vom 1. Okt. 1891 bis 31. März 1902.

(Hierzu 6 Abbildungen im Texte.)

Bei den plastischen Operationen an der Nase werden dem Chirurgen zwei Aufgaben gestellt: Der Ersatz der Weichteile, die Schaffung eines widerstandsfähigen Gerüstes. Bei größeren Plastiken, speziell beim Ersatz der ganzen Nase, sind beide Forderungen zu erfüllen; nicht selten tritt nur eine von ihnen an uns heran. Verhältnismäßig einfach gestaltet sich im allgemeinen der Weichteilersatz; mannigfaltige Methoden stehen zur Verfügung.

Schwieriger ist die Herstellung eines Gerüstes. Die altbewährte Königsche Methode des Hautperiostknochenlappens führt zu ausgedehnten Narbenbildungen im Bereiche der Stirn, die kosmetisch unerfreulich sind, auch wenn man die Defekte nicht per secundam heilen läßt, sondern nach Schimmelbusch eine sofortige Deckung herbeiführt. Die Methode ist daher neuerdings vielfach auf die Fälle beschränkt worden, wo es sich um Rekonstruktion der ganzen Nase, der Weichteile und des Gerüstes, handelte.

Liegt ein Defekt des Gerüstes allein vor, so ist dies in der Regel kein totaler. Auch für den häufigsten Gerüstdefekt, die Sattelnase, hat König Hautperiostknochenlappen benutzt. Die Methode ist vielfach modifiziert worden zum Zwecke einer Verbesserung resp. Vereinfachung.

Mikulicz [1]) behandelte die Sattelnase wie eine schlecht geheilte Fraktur. Er ging so vor, daß er von den Nasenlöchern aus einen schmalen Meißel einführte, mittelst dessen die Processus nasales des Oberkiefers ungefähr parallel dem Ansatze der Nasenbeine durchge-

1) Kowallek, Ueber die Aufrichtung von Sattelnasen. Inaug.-Diss. Breslau, 1891.

meißelt wurden, so daß sich der knöcherne Nasenrücken heben ließ. Die verbesserte Stellung wurde erhalten durch Tamponade der Nase und vor allen Dingen durch eine an ihrer Basis von Wange zu Wange quer durch das Lumen gezogene Plattennaht, welche die Nase hob auf Kosten ihrer Breite. Einen Ersatz der bei den luetischen Formen verloren gegangenen Knochensubstanz suchte Mikulicz durch Kallusbildung zu erreichen, und, wenn diese bei einmaliger Infraktion nicht genügte, durch Wiederholung des Vorgehens.

Ich habe eine Reihe von Fällen mitbeobachtet, an denen Mikulicz seine Methode zur Ausführung brachte. Den Vorzügen derselben, der Einfachheit und der, abgesehen von den Stichkanälen der Plattennaht, fehlenden Narbenbildung, stand als Nachteil vor allen Dingen gegenüber die trotz mehrfacher Durchmeißelung geringe Knochenneubildung, so daß die Besserung, welche das Verfahren bei schwereren Fällen herbeiführte, nicht genügte.

Neuerdings ist wohl von der Mehrzahl der Chirurgen die von Gersuny angegebene Paraffininjektion zur Aufrichtung eingesunkener Nasen angewandt worden. Auch diese Methode zeichnet sich durch Einfachheit aus, auch sie vermeidet die Narbenbildung. Aber auch dem Paraffinverfahren haften Mängel an. Die Möglichkeit der Embolie, die Gefahr der Verbrennung durch zu heißes Paraffin seien nur erwähnt. Unliebsam ist die bisweilen beobachtete Tatsache, daß die Paraffinprothese subkutan ins Wandern gerät und daß dementsprechend die Schwellung von der Stelle, wo sie erwünscht ist, verschwindet, um an anderer, bisweilen recht störend, aufzutreten.

Schließlich findet das Paraffin eine Grenze seiner Anwendbarkeit darin, daß es sich gewissermaßen nur wie ein Polster über andere, feste Stützorgane herüberlagern und diese aufhöhen kann. Es ist aber nicht im stande, selbst ein derartiges Stützorgan abzugeben. So kann man das eingesunkene Nasengerüst durch Paraffin aufpolstern, nicht aber ein neues Nasengerüst schaffen.

Für letzteren Zweck hat man sich im allgemeinen der, wie schon angedeutet, komplizierten Hautperiostknochenplastiken bedient.

Israel suchte diese Methode zu vereinfachen, indem er Knochen transplantierte, und zwar eine der Tibiakante entnommene Knochenspange. de Ruyter benutzte ein dekalziniertes Knochenstück. Diesen Methoden haftet als Nachteil an die Empfindlichkeit des Knochens, resp. des toten Gewebes gegenüber der Infektion. Oft genug ist es unmöglich, an der Nase aseptisch zu operieren. Die Folge davon ist, daß in sehr vielen Fällen der überpflanzte Knochen nicht einheilt.

Ein erheblich günstigeres Transplantationsobjekt wie der Knochen ist der Knorpel. Im Gegensatze zum überpflanzten Knochen, der nach Barth bis auf das Periost zu Grunde geht, bleibt der Knorpel, wie ich durch experimentelle Untersuchungen über Transplantation am Ka-

ninchenohre gezeigt habe[1]), im ganzen erhalten, beteiligt sich sogar aktiv an der Kallusbildung, wenn er an Knorpel zu liegen kommt.

Transplantationen von Rippenknorpel wurden zuerst von v. Mangoldt am Kehlkopfe vorgenommen. Später hat Fritz König Nasenflügel durch transplantierten Ohrknorpel versteift. Es lag demnach nahe, auch anderweitige Nasengerüstdefekte durch Knorpel zu ersetzen.

Im Jahre 1904 stellte ich auf der Breslauer Naturforscherversammlung einen jungen Mann vor, dem ich einen Teil des kongenital mangelhaft entwickelten Knorpelgerüstes durch Rippenknorpel ersetzt hatte.

Es handelte sich um einen 14-jähr. Jungen, der am 20. Juli 1904 in meine Behandlung kam. Abgesehen von seiner Nase, bot er keinerlei Besonderheiten.

Status vom 20. Juli 1904. Die Nasenspitze fehlt (Fig. 1). Der ganze Nasenrücken zeigt eine abnorm konvexe Biegung. Die Nasenspitze springt kaum mehr vor wie die Oberlippe. Das Septum ist abnorm kurz, die Nasenlöcher gebläht, die zu beiden Seiten der Nasenflügel gelegenen Falten erheblich vertieft. Bei Betasten hat man den Eindruck, daß die knorpelige Nasenspitze und Nasenscheidewand nicht vorhanden ist. Das Bild gleicht dem einer Nasenplastik aus den Zeiten, als man dieselbe noch ohne Unterfütterung mit Knochen herstellte. Keinerlei Narben. Der Junge ist insofern übel daran, als er wegen seines schlechten Aussehens keine Stellung in dem Berufe seiner Wahl fand. Er wollte Musiker werden.



Fig. 1.

Um die Nasengestalt zu verbessern, mußte man ein widerstandsfähiges Gerüst für die Nasenspitze schaffen. Ich ging so vor. Genau in der Mittellinie des Septum machte ich in der Länge der Nasenlöcher eine Inzision und stellte durch Eingehen mit einem spitzen Skalpell eine Höhle her, die nach hinten bis zur Apertura pyriformis, nach vorn bis zur Nasenspitze reichte und nach oben das Septum auf etwa $1^1/_2$ cm spaltete. Dabei wurde eine Läsion der Schleimhaut resp. eine Kommunikation der Höhle mit dem Naseninneren sorgfältig vermieden. Tamponade der Wundhöhle zwecks Stillung der — übrigens nicht hochgradigen — Blutung mittels wasserstoffsuperoxydgetränkter Tupfer. Inzwischen wurde rechterseits der Knorpel einer der unteren wahren Rippen freigelegt und aus seiner nach außen gekehrten Fläche ein reichlich 3 cm langes, etwas über 1 cm breites

1) Henle, Experimentelle Beiträge zur Lehre von der Transplantation ungestielter Hautlappen. Bruns' Beiträge, Bd. 24, p. 615.

und 3—4 mm dickes Stück exzidiert, unter sorgfältiger Schonung des Perichondriums, welches demnach die eine Fläche bedeckte, während auf der anderen der Knorpel frei zutage lag. Entsprechend der Rippenform, war das Knorpelstück über die Kante gekrümmt; ich implantierte es zunächst so, daß es mit der Konvexität nach unten sah. Es war das ein Fehler, der noch dazu die üble Folge hatte, daß beim Eindrängen des Knorpelstückes in die Wundhöhle die bis dahin erhaltene Nasenschleimhaut einriß. Als ich dann das Knorpelstück umgekehrt mit der Konkavität nach unten implantierte, schlüpfte es glatt in die Höhle hinein. Mit einem Schlage, und uns alle überraschend, entstand eine Nasenform, wie man sie nur wünschen konnte (Fig. 2). Gerade infolge seiner Biegung war das Knorpelstück im stande, sich fest gegen den Rand der Apertura pyriformis resp. die Oberkiefer zu stützen und dadurch einen festen Strebe-



Fig. 2.



Fig. 3.

pfeiler abzugeben (Fig. 3). Die Hautwunde wurde mit einigen Nähten geschlossen, die Nase auf der Seite des Schleimhautrisses tamponiert.

Die Perforation der Schleimhaut hat glücklicherweise keine üblen Folgen gehabt; das Knorpelstück ist glatt eingeheilt.

Die Wunde ist ebenso wie die genähte Inzision verheilt.

Bei der Entlassung am 13. Aug. 1904 zeigt der Pat. den in Fig. 2 dargestellten Status. Die Form der Nase hat sich erhalten, die Nasenscheidewand ist derb, widerstandsfähig. Störend ist nur ein kleines, in der Figur ebenfalls sichtbares Spitzchen, wo der Knorpel dicht unter der Haut scharf endigt. Der Fehler ist um so auffallender, als hier in der Ausdehnung eines Stecknadelkopfes infolge des andrängenden Knorpels die Haut anämisch ist. Eine Korrektion läßt sich durch Abtragung der Knorpelspitze leicht erreichen, eventuell kann man auch die Spitze durch etwas angelagertes Paraffiin verbreitern. Mit einem derartigen Vorgehen soll aber gewartet werden, bis der Knorpel noch sicherer gut ernährt ist.

20. Sept. Pat. stellt sich vor: Stat. idem.

28. Nov. erneute Vorstellung: Stat. idem. Die Knorpelspitze wird unter Cocainanästhesie abgetragen. Der dazu nötige Schnitt ist 3 mm lang, das entfernte Knorpelstück hanfkorngroß; eine Naht.

Wenn wir uns die Frage vorlegen, wodurch die eigentümliche Nasendeformität entstanden war, so kann ich darauf eine sichere Antwort nicht geben. Für die Annahme einer kongenitalen Lues liegt nicht der geringste Grund vor. Der Defekt ist ohne Zweifel angeboren, nicht erworben, es haben auch im späteren Leben keinerlei Erscheinungen sich an der Nase abgespielt. Merkwürdig ist, daß ein jüngerer Bruder des Patienten an einer ähnlichen Deformität leiden soll. Ob hier irgend ein intrauteriner Druck durch Amnion oder dergleichen stattgefunden hat, vermag ich nicht zu sagen.

Es ist demnach in dem eben beschriebenen Falle in sehr einfacher Weise gelungen, den partiellen Nasengerüstdefekt in kosmetisch befriedigender Weise zu heilen. Die einzige gesetzte Hautnarbe liegt so, daß sie sich der Beobachtung fast entzieht. Dabei hatte der Knorpel Gelegenheit, seine Anspruchslosigkeit im Punkte der Asepsis zu zeigen. Bei der aus Versehen bewirkten Schleimhautperforation war ein erheblicher Teil der Knorpelspange mit dem Naseninneren in Berührung gekommen. Dennoch erfolgte glatte Einheilung.

Etwas komplizierter lag ein zweiter Fall, den ich im Lazarett des Deutschen Roten Kreuzes in Tokio zu operieren Gelegenheit hatte, weil hier nicht nur das Knorpelgerüst, sondern auch die Weichteile hochgradig defekt waren. Ich ging daher so vor, daß ich zunächst unter Heranziehung der Wangenhaut aus dem Nasenreste eine hinreichend große Weichteilnase formte und in diese sekundär den Rippenknorpel implantierte. Diesmal begnügte ich mich nicht mit der Versteifung des Septums, fügte vielmehr noch einen zweiten, dem Nasenrücken entsprechenden Balken ein.

Tayama, Soldat.

28. Jan. 1905. Schußverletzung am linken Ohre und an der Nase. Näheres über den Verlauf der Schußrichtung und über die Art des Geschosses ist nicht mit Sicherheit zu eruieren, doch scheint es am wahrscheinlichsten, daß ein Gewehrprojektil (allenfalls auch ein Schrapnell) am linken Ohre eingedrungen ist und den Kopf durch die Nasenspitze wieder verlassen hat.

Auf dem Transporte hat Pat. eine Erfrierung an den Zehen des rechten Fußes erlitten.

Am 17. März 1905 Aufnahme in das Deutsche Lazarett in Tokio. Pat.



Fig. 4.

bot damals folgenden Befund (Fig. 4). Die Nasenspitze fehlt. Die Nase erscheint im Profil abgeschnitten etwa durch eine Linie, welche die Mitte des früheren Nasenrückens mit der Mitte des Septums verbindet. Es finden sich keinerlei Geschwüre oder granulierende Flächen, wohl aber eine ganze Anzahl Narben; der linke Nasenflügel ist ganz abgetrennt gewesen und mit einer Drehung nach oben wieder angeheilt. Vom Ende des Septums erstrecken sich in dessen Verlängerung beiderseits parallele Narben nach dem Nasenrücken zu. Dazu kommt noch die von der Abtrennung des Septums herrührende quere Narbe. Das rechte Nasenloch ist verengert, in erheblich höherem Grade noch das linke.

In der vorderen Wand des linken äußeren Gehörganges findet sich nahe der Mündung eine wenig sezernierende Fistel, durch welche man mit der Sonde medianwärts etwa 5 cm in die Tiefe, aber nicht auf Knochen gelangt. Schwellung hier nicht vorhanden.

Totale Kieferklemme.

Facialis intakt.

Mäßige neuralgische Schmerzen im Gebiete des Oberkiefers links.

Leichte, nur geringfügige Hautpartien betreffende Frostnekrosen an den Zehen des rechten Fußes.

22. März Operation (Dr. Fittig). Morphium-Aether. Rechtwinkeliger Schnitt, entsprechend dem unteren Rande des Jochbogens und dem hinteren Rande des Unterkiefers, ersterer ca. 3 cm lang, letzterer bis zum Ansatze des Ohrläppchens reichend. Teile vom Jochbogen und vom Kieferköpfchen sind sequestriert. Sie werden extrahiert, dann das ganze Kieferköpfchen mit dem Halse reseziert und entfernt. Der Mund läßt sich jetzt mit dem Heister ohne weiteres öffnen. Die Gehörgangsfistel wird erweitert, der horizontale Schnitt vernäht, von dem vertikalen und vom Gehörgange aus tamponiert.

Während der nächsten Zeit werden die Tampons wiederholt gewechselt, die Nähte entfernt (pr. int.); Pat. führt sich keilförmige Holzstücke in den Mund ein zur Erhaltung der Kieferbeweglichkeit. Versuch, die Nasenlöcher durch Einführung von Drains zu erweitern. Die Gesichtsneuralgie ist verschwunden.

26. April Operation (Prof. Henle). Morphium-Aether-Chloroform. Die sämtlichen Narben an der Nase werden exzidiert. Der linke Nasenflügel bildet jetzt einen Lappen mit lateraler Basis. Das Septum ist außer Verbindung mit den Flügeln. Durch Entspannungsschnitte nach den Wangen zu läßt sich das nötige Material gewinnen, um eine gutgeformte Weichteilnase zu rekonstruieren, bei welcher Gelegenheit der linke Nasenflügel in seine normale Stellung zurückgedreht wird.

8. Mai. Alle Nähte verheilt; schmale Narben. Leichte Einsenkung in Form einer queren Furche am Ende des Nasenbeines und Abweichen der Spitze nach rechts. Diese infolge fehlenden Gerüstes abnorm weich und beweglich. Daher

10. Mai Operation (Prof. Henle). Morphium-Aether-Chloroform. Mediane Spaltung des Septums, etwa $1^1/_2$ cm lang, bis nahe an die Spitze. Von hier aus wird ein schmales Messer subkutan bis zur Mitte des unteren Randes der Apertura pyriformis und unter der Haut des Nasenrückens aufwärts bis zur Höhe des unteren Augenlides geführt. Haut und Schleimhaut wird nirgends perforiert. Blutung gering. Darauf Freilegung des 6. und 7. Rippenknorpels rechts und Abtragung je eines vom vorderen Perichondrium überzogenen, der Breite der Rippe entsprechenden, 3—4 mm dicken und ca. 4 cm langen Stückes Knorpels. Aus dem einen wird ein

rechteckiges ca. $^1/_2$ cm breites und $3^1/_2$ cm langes, aus dem anderen ein halbmondförmiges, gut 2 cm langes Stück ausgeschnitten. Nach der Einführung in den Septumschnitt bildet die lange Spange den Nasenrücken; das Perichondrium liegt unter der Haut. Die kurze Spange stützt sich hinten gegen den Rand der Apertura pyriformis, vorn stemmt sie sich gegen das untere Ende des Nasenrückenknorpels, der, um ein Abweichen zu verhindern, am untereu Ende hinten etwas ausgehöhlt ist (Fig. 5). Die Nasenspitze steht jetzt median, die Querfurche oberhalb derselben besteht noch, wenn auch in verminderter Weise. Hautnaht am Septum.

17. Mai Verbandwechsel: am Septum und an der Brust pr. int.

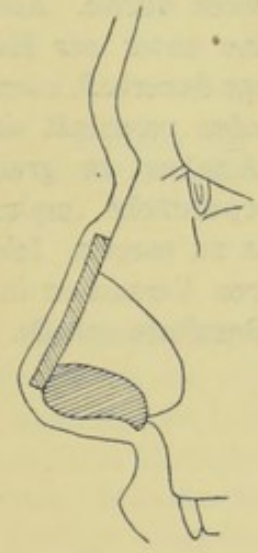

Fig. 5.

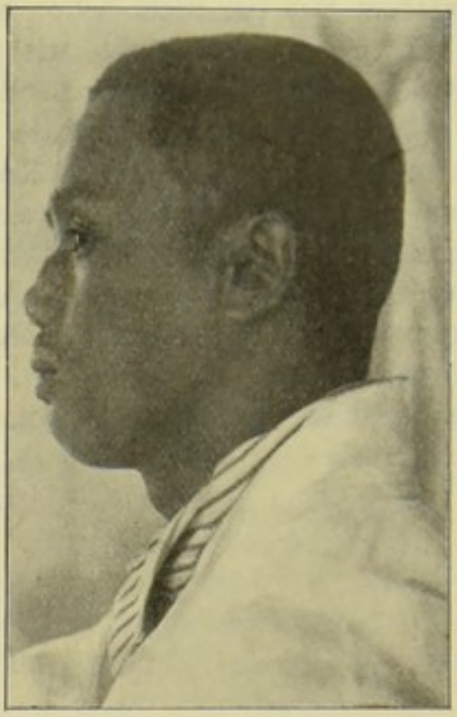

Fig. 6.

In den nächsten Wochen schließt sich die Wundhöhle am Ohre. Der Kiefer ist frei beweglich. Das kosmetische Resultat wird etwas beeinträchtigt dadurch, daß das obere Ende des Nasenrückenknorpels unter der Haut als leichte Vorwölbung sichtbar ist. Unseren Vorschlag einer Korrektur lehnt der Pat. ab, da er mit dem Resultate sehr zufrieden ist.

Am Fuße hat sich nach Abfall der Schorfe und Heilung der Defekte ein hartnäckiges Ekzem gebildet, dessentwegen Pat. bis zu unserem Fortgange im Lazarett bleibt.

23. Okt. Das Resultat der Nasenkorrektur (Fig. 6) hat sich insofern noch gebessert, als die Narben blaß, verschieblich und unauffällig geworden sind; die eingepflanzten Knorpelstücke sind in alter Festigkeit vorhanden.

Also auch in diesem Falle ist der Knorpel reaktionslos eingeheilt und intakt geblieben, so daß die Brauchbarkeit der Methode aufs neue erwiesen wurde. Natürlich ist das Resultat kein vollkommenes. Daß die Nase mühsam wieder zusammengeflickt ist, sieht man ihr an. Und

doch glaube ich, daß durch andere Arten der Plastik kaum ein besserer Erfolg zu erzielen gewesen wäre, und sicher nicht in so einfacher Weise. Das fehlerhafte Hervortreten des oberen Endes der Knorpelspange wäre zu vermeiden gewesen durch Abschrägen dieses Endes, oder dadurch, daß ich die aufwärts dünner werdende Spange bis zum Ende des Nasenrückens nach oben geführt hätte. Auf eine sekundäre Korrektur wollte sich der Patient, wie gesagt, nicht einlassen, da er sich so schön genug fand.

Ich glaube, daß die Gelegenheit zu Nasenkorrekturen durch Knorpeltransplantation sich gar nicht selten finden wird, wenn auch allem Anscheine nach ein Knorpeldefekt, wie er in dem ersten der hier mitgeteilten Fälle vorlag, nicht häufig beobachtet werden dürfte. Aber ohne Zweifel läßt sich auch die Sattelnase durch eine unter der Haut des Nasenrückens aufwärts geschobene Knorpelspange dauerhaft korrigieren, und wenn man sich aus irgend welchen Gründen veranlaßt sieht, bei einer partiellen oder totalen Nasenplastik zur Armhaut zu greifen, so sollte man in diese vorher entsprechende Knorpelstücke implantieren, um dergestalt für ein widerstandsfähiges Gerüst zu sorgen. Ich werde jede Gelegenheit, die sich mir bietet, zu weiteren Versuchen in dieser Richtung benutzen, von denen ich erfreuliche Resultate erhoffe.

VI.

Ueber die vom Ohr ausgehenden septischen Allgemeininfektionen.

Von

Prof. **W. Kümmel,**

Direktor der Universitäts-Ohrenklinik zu Heidelberg.

An der chirurgischen Klinik zu Breslau vom März 1892 bis April 1895.

(Hierzu Tafel II.)

Ueberblicken wir die Namen der Autoren, denen wir unsere heutigen Kenntnisse von den septischen Allgemeininfektionen nach Ohrerkrankungen verdanken, so läßt sich dieselbe Erscheinung beobachten, wie auf so vielen anderen klinischen Gebieten: Zunächst finden wir die pathologischen Anatomen und inneren Mediziner ausschließlich an der aufklärenden Arbeit, dann bemächtigt sich die Chirurgie der Aufgabe, diesen verderblichen Erkrankungen entgegenzuarbeiten, und aus den chirurgischen Erfahrungen heraus erhält wieder die Aetiologie, pathologische Anatomie und Symptomatologie einen reichen Zuwachs an Kenntnissen, indem namentlich die Frühstadien der Erkrankung der Beobachtung zugänglicher und besser bekannt werden. So ist die Krankheitsgruppe ein „Grenzgebiet" geworden, und wenn sich im Anfang wohl chirurgische und nichtchirurgische Heilbestrebungen um das Anrecht an diesen Fällen gestritten haben, sind jetzt beide eifrig bemüht, gemeinsam auf Fortschritte hinzuarbeiten. So hat gerade vor einem halben Jahrhundert als Internist und Pathologe Lebert, fußend auf den grundlegenden Studien Virchows, die Lehre von der otitischen Sinusthrombose eingehend dargestellt, und in dem folgenden Vierteljahrhundert finden wir eine Menge glänzender Namen der inneren Medizin bei ihrer Entwicklung beteiligt; zu ihren Bestrebungen gesellen sich die der Otiater, die damals meistens nur schüchtern an chirurgische Eingriffe sich wagten. Vor 26 Jahren hat dann Zaufal zuerst die geniale Idee gehabt und 4 Jahre später zur Ausführung gebracht, die trostlose Erkrankung chirurgisch anzugreifen, aber erst vor 16 Jahren wurden von Lane, Ballance und anderen Chirurgen so zahlreiche günstige operative Erfolge berichtet, daß seit-

dem die chirurgische Behandlung allgemein als berechtigt anerkannt und weiterhin speziell von den Otiatern im Detail ausgearbeitet ist. Eine eingehendere Würdigung der Literatur soll hier aber nicht versucht sein; wir besitzen aus neuerer und neuster Zeit vortreffliche zusammenfassende Arbeiten, auf die hier verwiesen sein mag[1]). Trotz aller bereits in überreicher Fülle vorliegenden Mitteilungen bestehen aber noch gar manche Streitfragen, die es berechtigt erscheinen lassen werden, wenn ich im folgenden eine bescheidene Reihe von Erfahrungen auf diesem Grenzgebiet mitteile: es sind die, welche ich an der Heidelberger Ohrenklinik seit Mitte November 1902 habe sammeln können.

Man hat neuerdings auch auf diesem Gebiet strenger als früher die verschiedenen Verlaufsweisen der Allgemeininfektion unterscheiden gelernt; als besonders verdienstvoll wären in dieser Richtung die Arbeiten von Körner und Eulenstein[2]) zu erwähnen. Nach diesen hätten wir zu unterscheiden eine pyämische und eine septische Verlaufsform, von denen die erstere vorwiegend durch die Metastasenbildung und das charakteristische pyämische Fieber, mit raschen Temperatursteigerungen und -abfällen, die letztere durch die exzessiv stürmische Verlaufsweise, durch die schweren septischen Vergiftungserscheinungen, bei hohem, mehr kontinuierlichem Fieber gekennzeichnet ist. Bei der pyämischen Verlaufsform unterscheidet Körner noch die an jungen Individuen vornehmlich beobachtete, sich regelmäßig an akute Otitiden anschließende, prognostisch relativ günstige Form, bei der die Metastasen nicht, wie bei der gewöhnlichen pyämischen Form, vornehmlich in den Lungen, sondern in den Gelenken, Schleimbeuteln und Muskeln auftreten. Die von Körner für diese Fälle vermutungsweise früher gegebene Erklärung, daß hier nicht eine Phlebitis der größeren Hirnsinus den Anlaß zur Metastasenbildung abgebe, sondern eine Phlebitis der kleinen Knochenvenen, und daß deshalb die kleineren infektiösen Partikelchen leichter den Lungenkreislauf passierten, um so in den großen Kreislauf zu gelangen, hat zu vielen Diskussionen Anlaß gegeben. Körner selbst vertritt jetzt die Auffassung, daß ein derartiges Krankheitsbild sehr wohl auch durch eine Sinusphlebitis veranlaßt werden kann, ohne daß deshalb die von ihm ursprünglich vermutete Entstehungsweise etwa gänzlich auszuschließen wäre.

Ich möchte nun zunächst versuchen, die einzelnen von uns beobachteten Fälle unter diese Rubriken unterzuordnen, wobei jedoch sogleich bemerkt sein mag, daß Körner selbst die Trennung als unscharf bezeichnet, und speziell hervorhebt, daß beide Formen ganz rein sehr selten vorkommen.

1) Vgl. besonders: Körner, O., Die otitischen Erkrankungen des Hirns etc. 3. Aufl. Wiesbaden 1902. — Leutert, E., Ueber die otitische Pyämie. Arch. f. Ohrenheilkd., Bd. 41, p. 217.

2) Ueber Toxinämie etc. Zeitschr. f. Ohrenheilkd., Bd. 40, p. 44.

Die schwerste Verlaufsweise, die septische Form, habe ich nur in einem der Fälle typisch beobachtet.

Fall I. Frau Hedwig M., 23 Jahre alt. Fabrikarbeiterin aus Hockenheim.

Angeblich akute Otitis nach Angina, nach etwa einer Woche septische Erscheinungen, Verdacht auf Lungentuberkulose; Eröffnung des Warzenfortsatzes, des Sinus sigmoideus, Bulbus v. jugularis und der V. jugularis. Dermatitis septica. Tod.

Die Pat. ist vor $^1/_2$ Jahre von ihrem ersten Kinde normal entbunden worden und hat dasselbe bisher gestillt, trotz der äußerst ungünstigen Ernährungsverhältnisse, in denen sie sich bei ihrer Armut befindet. Ihre Anamnese ist etwas unsicher, da sie das Deutsch schlecht beherrscht (Polin von Geburt). Angeblich war sie früher nie ohrenleidend, hat immer gut gehört, ihre jetzige Erkrankung begann erst vor 8 Tagen mit Halsschmerzen und Schluckbeschwerden, Tags darauf starke Ohrenschmerzen und Schwerhörigkeit rechts, 2 Tage später Ausfluß aus dem rechten Ohr. Seit 3 Tagen starke Schmerzen im ganzen Kopf, besonders in der Stirngegend, Erbrechen alles Genossenen. Von Beginn an starke Empfindlichkeit des Warzenfortsatzes.

3. Okt. 1905. Aeußerst blasse, schlecht genährte Frau. Herztöne rein, über beiden Lungen hinten ganz leichte Dämpfung, besonders l. u. und r. o. Ueberall bronchitische Rasselgeräusche, viel schleimig-eitriges, geballtes Sputum, mit etwas rubiginöser Färbung. Im Urin eine Spur Eiweiß, aber keine Cylinder oder rote Blutkörperchen nachweisbar. Temperatur 39,2 abends.

Im linken Gehörgang viel fötides Sekret und Epidermisschuppen, ein klares Bild noch nicht zu erhalten.

Rechter Gehörgang ganz ausgefüllt von fest anhaftenden Epidermisschuppen, auch hier kein klares Bild zu erhalten.

Proz. mastoideus rechts druckempfindlich, besonders in der Gegend des Emissarium mastoidum.

An den nächsten beiden Tagen morgens 38,8, 38,7. Abends 40,6, 40,3. Puls zwischen 90 und 100, bietet nichts Auffallendes. Wegen der Unklarheit des Trommelfellbildes, und weil die Möglichkeit einer Lungen- und Ohrtuberkulose bei der durchaus nicht pyämischen Form der Fieberkurve nahe lag, wird lediglich die Reinigung der Ohren vorgenommen, die Pat. erhält außerdem Kampfer mit Benzoe und feuchte Einwickelungen.

Erst am 6. Okt. läßt sich erkennen, daß rechts eine große, fast den ganzen hinteren unteren Quadranten einnehmende Trommelfellperforation vorliegt, durch die man die mäßig geschwollene, stark gerötete Promontorialschleimhaut sieht. Da ferner im Sputum trotz wiederholter Untersuchung keine Tuberkelbacillen gefunden waren, so entschließt man sich zur Operation am 6. Okt. mittags. Warzenfortsatzknochen sehr hart, ganz ohne pneumatische Zellen. Im Antrum mastoidum matsches mit einigen Eitertröpfchen durchsetztes Gewebe. Nach hinten zu schließt sich daran eine kirschkerngroße, mit weißlichgelben käsigen Massen erfüllte Höhle; sie reicht nach hinten bis an den Sinus, dessen Wand mißfarben graugelblich aussieht. Breite Freilegung des Sinus und der angrenzenden Dura-

partien, bis weit hinter dem Knie, soweit die graugelbliche Durafärbung reicht. Der Sinus ist starrwandig, pulsiert nicht. Freilegung der V. jugularis int., die nach Unterbindung der V. facialis, nahe an ihrer Einmündungsstelle in die Jugularis und mehrerer anderer einmündender starker Venenstämme etwa in der Höhe des Kehlkopfes unterbunden wird. Schlitzung des darüber gelegenen Abschnittes der Vene, wobei sich reichlich Blut entleert und die Blutung nur mit einiger Mühe durch einen hoch in die Vene hinaufgeschobenen Gazestreifen gestillt wird. Eröffnung des freigelegten Abschnittes vom Sinus, wobei sich nur flüssiges Blut entleert.

In dem entleerten Eiter wurden durch Herrn Dr. Süpfle im hygienischen Institute Streptokokken, im Blut der Jugularis keine Organismen nachgewiesen.

Nach der über 2 Stunden dauernden Operation ist Pat. stark kollabiert, Puls sehr elend, trotz mehrerer Kampferinjektionen. Erst gegen Abend erholt sich Pat. etwas.

7. Okt. Befinden ein wenig besser: Temperatur hat unregelmäßig zwischen 39 und 38 geschwankt, heftige Schmerzen hinten in der Gegend der Operationswunde. Verbandwechsel: an der Stelle, wo der Sinus inzidiert war, schmieriger eitriger Belag, Sinuswunde ist verklebt, beim Eingehen mit der Sonde spritzt Blut in kräftigem Strahl hervor.

9. Okt. Temperaturen schwanken dauernd zwischen 39,0 und 40,5, Puls um 120. Allgemeinbefinden eher etwas besser, Kopfschmerzen geringer, Nahrungsaufnahme gut. Dagegen zeigen sich an beiden Händen und Vorderarmen zahlreiche zerstreute rote Fleckchen, in deren Zentrum sich meistens bald ein kleines Eiterpünktchen bildet, während andere Fleckchen nach einigen Stunden wieder abblassen (Dermatitis septica). Die Operationswunde zeigt nirgends Eiterretention, die Sinuswunde ist durch einen leicht lösbaren Thrombus geschlossen; drückt man auf ihn, so wird dadurch der klappenartig schließende Thrombus abgehoben, und von beiden Seiten her ergießt sich Blut in kräftigem Strahl.

10. Okt. Die Nacht war sehr unruhig, Pat. hat sich beständig im Bett umhergeworfen, gar nicht geschlafen, klagt sehr über Durst. Temperatur schwankt zwischen 39,3 und 40,6, Puls zwischen 120 und 140. Wunde am Hals ganz trocken, ohne eine Spur von Granulationen. Nach Entfernung des Tampons aus dem oberen Jugularisstumpfe entleert sich nur dunkles Blut in geringer Menge. Auch die Warzenfortsatzwunde ist trocken und mißfarbig, ebenso die freiliegende Dura. Die in der Inzisionsstelle liegenden Thrombusmassen werden vorsichtig entfernt, kein Eiter. Inzision der cerebralen Sinuswand wegen des Verdachtes auf Meningitis: klarer Liquor cerebri entleert. Hirnoberfläche bietet nichts Auffallendes, pulsiert in normaler Weise. Einschieben eines Gazestreifens in die Duralücke. Dann Revision der nicht berührten Thrombusteile; Eiter entleert sich nicht, dagegen ergießt sich sowohl vom peripheren, wie vom zentralen Ende her nach Beseitigung des frischen obturierenden Thrombus flüssiges Blut.

Ueber der Lunge r. h. u. Schall verkürzt, leichtes Reibegeräusch, bronchiales Atemgeräusch, auf der Höhe des Inspiriums feinstes Rasseln. Letzteres auch über den übrigen Lungenpartien hinten hörbar, aber keine Dämpfung nachweisbar. Rechte Thoraxhälfte bleibt bei der Respiration ein wenig zurück. Sputum ziemlich reichlich, schleimig-eiterig. Herztöne dauernd rein. Seit 8. Okt. dreimal täglich Coff. natrobenzoicum 0,5. Heute Collargol 0,03 intravenös.

11. Okt. Andauernd sehr unruhig, schläft nachts gar nicht. Ist sehr hinfällig, keine Delirien, reagiert auf Fragen etc. ganz gut, nimmt einige Nahrung. Im Urin dauernd Spuren von Eiweiß. Die roten Fleckchen jetzt an allen möglichen Körperstellen vorhanden, wandeln sich größtenteils in kleine Eiterbläschen um. Einige werden angestochen, aus dem entleerten Eiter konnte Herr Dr. Süpfle im hygienischen Institut keine Organismen kultivieren.

12. Okt. Sensorium seit gestern dauernd getrübt; Pat. verlangt keine Nahrung mehr, schluckt aber Dargebotenes willig. Sehr hinfällig; Puls zeitweilig kaum fühlbar, Herzschläge abends, bei Temperatur von 39,9, 164. Verband von Liquor cerebrospinalis durchtränkt, Aussehen der Wunde unverändert: trocken, reaktionslos. Collargol 0,03 intravenös: aus der vorher der V. mediana entnommenen Blutprobe, 3 ccm, wurde eine Streptokokkenkolonie gezüchtet.

13. Okt. nachts $1^1/_2$ Uhr Exitus letalis.

Autopsie nachmittags (Dr. Kuliga): Alle inneren Organe stark anämisch, am Herzen mehrere Hämorrhagien unter dem Epi- und Endokard des rechten Ventrikels, sonst nichts Abnormes. Milz sehr weich, etwas vergrößert. Je zwei anämische Infarkte in beiden Nieren, aber ohne Eiterung, Parenchym etwas getrübt. Starke Bronchitis diffusa, in den abhängigen Lungenpartien Atelektase und Hypostase, sonst nichts Abnormes.

In der Gegend der Inzision an der cerebellaren Sinuswand Dura mit der Pia durch feinste, leicht lösbare Verklebungen vereinigt, nichts von Eiter nachweisbar. In der Gegend des rechten Gyrus praecentralis einige gelblich-weißliche Herdchen in der Pia. In dem Sinus, außer dem teils adhärenten, teils im Zerfall begriffenen Thrombus in der Nachbarschaft der Sinusinzision, nichts Besonderes.

Nach Herausnahme des Felsenbeins fand sich an der Inzisionsstelle des Sinus sigmoideus, nur wenige Millimeter herzwärts davon reichend, ein ziemlich fest anhaftender, krümliger Thrombus, sonst nur speckhäutige Gerinnsel. Sinus petrosus sup. und cavernosus frei von Thromben. Mündung des Aquaed. vestib. und Sacc. endolymph. ohne Besonderheiten. Im Antrum mastoideum noch Granulationsgewebe mit eiteriger Färbung, in der Paukenhöhle keine Spur von Eiter; die rundliche Perforation, die fast die ganzen beiden unteren Quadranten einnimmt, ist ganz glattrandig, die gegenüberliegende Promontorialschleimhaut glatt, nur mäßig injiziert, der Trommelfellrest stark weißlich verdickt.

Bei der mikroskopischen Untersuchung fand sich nach den freundlichen Mitteilungen des Herrn Dr. Kuliga, Assistenten des pathologischen Institutes, folgendes: In den kleinen anämischen Infarkten in den beiden Nieren Haufen von Kokken, die sich nach dem Gram-schen Verfahren nicht entfärbten. An der Stelle der makroskopisch konstatierten kleinen Hämorrhagien im Epikard und Endokard zarte Auflagerungen, die massenhaft Streptokokken enthalten, auch in den inneren Schichten des Myokard kleine eiterige Infiltrationen mit und ohne Streptokokken. In den Piagefäßen zahlreiche Thrombosen, in der Hirnsubstanz selbst kleine encephalitische Herdchen, die, ebenso wie die Thromben, Streptokokken enthalten; von dem letzteren Befund füge ich zwei Mikrophotogramme (Fig. 1 und 2) nach einem von Herrn

Kollegen Kuliga mir freundlichst überlassenen Präparate bei. — In einem Stückchen der Sinuswand, dem Thrombenmaterial anhaftete, konnte ich im Thrombus überall verstreut, in der Venenwand nur stellenweise, kleine Streptokokkenhäufchen durch Färbung nachweisen.

Ueberblicken wir die ganze Krankengeschichte und den Befund post mortem, so wäre zunächst hervorzuheben, daß der Fall, wenn man sich an den Buchstaben der Körnerschen Definition halten wollte, in dessen Sinne nicht als „Sepsis", und nicht in Eulensteins Sinne als „Toxinämie" bezeichnet werden dürfte. Es fanden sich ja richtige Metastasen, ohne Zweifel verursacht durch Verschleppung von infiziertem Thrombusmaterial. Als charakteristisch für den Sektionsbefund bei der septischen Verlaufsform bezeichnet aber Körner das Fehlen metastatischer Abszesse. Jedoch glaube ich, daß man da nicht am Buchstaben kleben darf; die wesentliche Eigentümlichkeit der septischen Verlaufsform ist doch, daß die Vergiftungserscheinungen in den Vordergrund treten gegenüber den Erscheinungen, welche die Verschleppung infizierter größerer Emboli hervorruft; und gerade das war bei unserer Kranken der Fall. Nicht eine Zerstörung lebenswichtigen Gewebes durch eiterige Einschmelzung, wie bei einem Lungenabszeß, sondern die lähmungsartige Funktionsstörung des Hirns, des Herzens etc. bedingte den tödlichen Ausgang.

Als Ursache für diese toxischen Funktionsstörungen können wir nun freilich nicht ausschließlich im Blut zirkulierende Toxine ansehen, sondern müssen auch Toxinbildungsstätten in den einzelnen Organen annehmen; dazu drängt der mikroskopische Befund. Aber ob sich nicht auch in den bisher berichteten, von Körner und Eulenstein zusammengestellten Fällen bei mikroskopischer Durchforschung der Organe mit „parenchymatöser Trübung" und „trüber Schwellung" auch solche minimalen Emboli und Infiltrationsherdchen gefunden hätten, das ist aus den Mitteilungen über die Autopsiebefunde nicht zu ersehen. In der Milz hatte sich meistens eine beträchtliche Schwellung entwickelt, in anderen inneren Organen der verschiedensten Art fanden sich gelegentlich Hämorrhagien, in einem Falle von Körner saßen zwei Tuberkelknötchen auf der Pia der Konvexität. Ob diese letzteren sich mikroskopisch nicht vielleicht als ähnliche Herde herausgestellt hätten, wie in unserem Falle?[1]) In den Mitteilungen, deren Originale ich habe einsehen können, ist nichts darüber erwähnt. Bis zur Bildung makroskopisch sichtbarer Abszesse werden so massenhaft ausgesäte virulente Mikroorganismen, und namentlich Streptokokken, dem Organismus keine Zeit lassen; es kommt vorher bereits zum Tode. Aber zwischen einem auch mikroskopisch völlig negativen

1) Nach freundlicher persönlicher Auskunft von K. sind die Herdchen mikroskopisch nicht untersucht worden.

Organbefund, nur mikroskopisch erkennbaren Lokalisationen und makroskopisch eben noch sichtbaren, dann eventuell auch als Tuberkel imponierenden, kleinen Entzündungsherdchen können schließlich alle Zwischenstufen auch bei den Bakteriämien im KOCHER-TAVELschen Sinne vorkommen, die durch die gleichzeitige Toxinämie den Tod herbeiführen. Und daß die Toxinämie, wenigstens ihr überwiegendes Hervortreten im klinischen Bilde, das ist, was die „septische Verlaufsform" KÖRNERS charakterisiert, sie von der „pyämischen" wesentlich unterscheidet, ist wohl klar.

Es scheint mir nun nötig, daß EULENSTEINS Terminologie, die leicht Verwirrung in der Betrachtung dieser Erkrankungen herbeiführen könnte, mit einigen Worten berührt wird. E. bezeichnet diese Formen der Allgemeininfektion als „Toxinämien", wie er angibt, im KOCHER-TAVELschen Sinne. Das ist nicht ganz richtig. Im Sinne KOCHERS und TAVELS[1]) ist eine Toxinämie z. B. die diphtheritische Allgemeinerkrankung, bei der die Mikroorganismen, die die Toxine produzieren, der Regel nach nicht im Blute kreisen, sondern lediglich von ihren irgendwo gelegenen Niederlassungsstätten aus das Blut mit Toxinen überschwemmen. Treiben sich die toxinproduzierenden Mikroorganismen selbst im Blute herum, so handelt es sich nach KOCHER und TAVEL um eine „Bakteriämie", mit der sich freilich eine Toxinämie kombinieren kann. Diese Sachlage trifft zu für die Fälle der „septischen Verlaufsform", und EULENSTEIN selbst faßt, wie er mit klaren Worten ausspricht den Verlauf des Infektes dabei so auf. Solche Fälle aber, bei denen eine Ueberschwemmung des Kreislaufs mit hochvirulenten Entzündungserregern stattfindet, und gleichzeitig deren reichliche Toxinproduktion einen raschen Tod des Organismus herbeiführt, ohne daß es erst zu Metastasierungen kommen kann, bezeichnen KOCHER und TAVEL als „Haemitis": gewiß kein einwandsfreier Ausdruck, aber einer, den wir beibehalten oder durch einen passenderen ersetzen müssen, wenn wir einmal an die TAVEL-KOCHERsche Nomenklatur uns anlehnen wollen.

Um aber die klinischen Krankheitsbilder zuverlässiger mit den Vorgängen im kranken Organismus in Beziehung zu bringen, wäre eine ähnlich eingehende Untersuchung der an den toxischen Erscheinungen vorwiegend beteiligten inneren Organe, wie wir sie für unseren Fall den Bemühungen des Herrn Kollegen KULIGA verdanken, in künftig zur Beobachtung kommenden Fällen der „septischen Verlaufsform" sehr erwünscht, speziell auch da, wo sich gar keine makroskopisch sichtbaren Veränderungen, oder nur Hämorrhagien finden. Es wäre ja sehr leicht möglich, daß doch die Lokalisation der toxinbildenden Bakterienverschleppungen bedeutungsvoll dafür wäre, welche Organe hauptsächlich

1) Vorlesungen über die chirurgischen Infektionskrankheiten. Jena 1895.

in ihrer Funktion geschädigt werden. Meistens scheinen es Hirn, Herz, Nieren zu sein, an denen man Funktionsstörungen beobachtet, und relativ am öftesten finden sich auch gerade in ihnen die beobachteten Hämorrhagien, aus denen sich, wenn die Erkrankung nicht so rasch tödlich verliefe, gewiß öfters noch kleinste Infiltrate oder Abszeßchen bilden würden. In diesen zahllosen kleinen Bakterienherden möchte ich auch die Quelle der Toxinbildung hauptsächlich suchen. In unserem Falle war das Blut zur Zeit der Operation sicher nicht mehr so reich an den schuldigen Mikroorganismen, Streptokokken, wie es einmal gewesen sein muß. Selbst das bei der Operation entnommene Blut der V. jugularis ließ keine solchen in den angelegten Kulturen wachsen; auf der Höhe der Erkrankung, 24 Stunden vor dem Tode, wuchs aus dem Blut der V. mediana nur eine Streptokokkenkolonie! Der primäre Entzündungsherd im Schläfenbein und an dem Sinus aber war bereits 6 Tage vor dem Tode und 3 Tage vor dem Auftreten der schweren Vergiftungserscheinungen ausgeschaltet, von ihm aus konnten also schwerlich Toxine in reichlicherer Menge resorbiert werden. Aehnliche Erscheinungen fand auch Eulenstein in den von ihm gesammelten Fällen, und er suchte eine Erklärung dafür in der Annahme, daß den Toxinen eine kumulative Wirkung zukomme. Eine Anhäufung der Gifte an irgendwelchen Stellen des Organismus aber, wie sie für eine solche kumulative Wirkung nötig wäre, ist von vorneherein für leicht resorbierbare Substanzen nicht sehr wahrscheinlich; und nach dem, was wir für die hier hauptsächlich in Betracht kommenden Gifte, die Toxoproteine der Strepto- und vielleicht auch der Staphylokokken, wissen, sind diese leicht resorbierbar, und kumulative Wirkungen sind bei den vielfach angestellten experimentellen Untersuchungen mit diesen Giften meines Wissens nie beobachtet worden. Darum erscheint mir Eulensteins Deutung etwas zu hypothetisch, und leichter würde sich die Erscheinung erklären, wenn wir die Quelle der Toxinbildung in den massenhaften kleinen Streptokokkenherden der Organe suchen dürften. Nehmen wir an, daß deren Aussaat bereits vor der Operation stattfand — was bei den regelmäßig in den mitgeteilten Fällen bereits vor der Operation dagewesenen fieberhaften Zuständen recht wahrscheinlich ist —, so würde natürlich, nachdem die versprengten Organismen sich irgendwo niedergelassen haben, erst eine gewisse Zeit vergehen müssen, bis eine reichliche Toxinproduktion in ihnen stattfindet. Bei den Strepto- und Staphylomykosen sind ja hauptsächlich die den Bakterienleibern selbst entstammenden Toxoproteine von Wichtigkeit, und Voraussetzung für deren reichliche Bildung ist naturgemäß eine reichliche Vermehrung der Organismen. Die hierfür nötige Zeit entspricht in einem gewissen Maße wohl der Inkubationszeit, die den betreffenden Infektionszuständen zukommt. Vom Wunderysipel wissen wir, daß diese 1—3 Tage beträgt. Das würde mit den beobachteten Fällen ganz gut übereinstimmen.

Sind die dargestellten Vermutungen über den Verlauf des Infektes richtig, so würde sich dieser in unserem Falle kurz zusammengefaßt so darstellen: Akute hochvirulente Streptokokkeninfektion eines geschwächten Organismus von den Tonsillen aus, die alsbald auch zur Infektion des bereits früher entzündlich erkrankten Mittelohres führte, und durch Vermittelung eines gleichfalls wohl schon früher bestandenen extraduralen Abszesses oder Granulationsherdes die freigelegte Sinuswand infizierte. Massenhafte Aussaat der virulenten Streptokokken durch die in ihrer Ernährung gestörte, wenn auch nicht durchbrochene Sinuswand, mit oder ohne Zwischenstation in einem kleinen dort gebildeten Thrombus. Trotz Abschneidung der weiteren Streptokokkenzufuhr aus dem extraduralen Abszeß und trotz nahezu völligen Verschwindens der Streptokokken aus dem zirkulierenden Blute Ueberschwemmung des Organismus mit Toxinen von den zahllosen kleinen Streptokokkenherden aus, mit tödlichem Ausgange.

Das genauere Studium der Vorgänge bei solchen Infekten scheint mir nun nicht nur vom Gesichtspunkt der allgemeinen Pathologie aus, sondern auch für die klinische Beurteilung der Fälle von Wichtigkeit. Könnten wir etwa in einem Falle eine reine Toxinämie feststellen, und sind wir dabei, wie in den Fällen otogener Toxinämie, im stande, den Herd auszuschalten, in dem sich die Toxine bilden, so muß es uns dadurch in nicht zu weit vorgeschrittenen Fällen gelingen, die Erkrankung zum Abschluß zu bringen. Erfolglos wäre das nur dann, wenn die von Eulenstein vermutete kumulative Wirkung sicher nachgewiesen wäre; dann könnten wir durch Unterbrechung der Toxinzufuhr so wenig nützen, wie bei einer Digitalisintoxikation in einem zu späten Stadium durch Unterbrechung der Digitaliszufuhr. Nachgewiesen ist aber eine solche kumulierende Wirkung der Toxine bisher nicht. — Handelt es sich dagegen um eine Toxinämie infolge von Bakteriämie, dann wird unser operatives Eingreifen nicht alle die zahllosen Einzelherde der Toxinbildung erreichen können, und eine Heilung wird nur dann möglich sein, wenn entweder a) der Organismus gegenüber den kleinen zahlreichen Bakterienherden Sieger bleibt, oder wenn wir b) ein Mittel hätten, durch das wir vom Kreislauf aus auf alle diese Einzelherde einen vernichtenden Einfluß ausüben könnten, oder wenn wir schließlich c) ein genügend wirksames Gegengift gegen die Toxine, ein wirkliches Neutralisationsmittel, hätten, durch das wir deren schädigende Wirkung ausgleichen könnten.

Als ein Mittel nach dem Typus b) wird ja wohl von vielen Seiten das Collargol angesehen; es wurde in unserem Falle zu spät, und vielleicht auch in zu geringer Dosis in Anwendung gezogen, als daß man aus dem Ausbleiben der Heilwirkung dem Mittel einen Vorwurf machen dürfte. Die Meinungen über die Wirksamkeit des Collargols sind ja noch sehr verschieden, und auch ich wäre nicht im stande, eine bestimmte

Ansicht darüber zu äußern; vergleiche darüber den folgenden Fall. Nach unseren bisherigen Erfahrungen dürfen wir freilich die septische Verlaufsform als prognostisch absolut ungünstig ansehen, und als besonders infaust gilt ja das Auftreten solcher Erscheinungen, wie der Dermatitis septica, die als eine recht seltene Komplikation hier noch besonders hervorgehoben sein mag. Uebrigens dürfen wir diese multiplen Entzündungsherde in der Haut auch nicht als reinen Ausdruck der Toxinverschleppung auffassen, da sich bei mikroskopischer Untersuchung Streptokokken in ihnen nachweisen ließen. Kulturell waren freilich in dem Eiter der Bläschen keine Organismen nachweisbar, also die Eiterbildung selbst wohl als reine Toxinwirkung anzusehen.

Es bleibt nun noch zu erwägen, ob wir nicht den tödlichen Ausgang durch frühere Operation hätten abwenden können. Diese Frage ließe sich nur beantworten, wenn wir wüßten, ob die Patientin, als sie in unsere Behandlung trat, bereits die massenhaften Streptokokken in ihre Blutbahn aufgenommen hatte. Wahrscheinlich war das der Fall, dafür spricht die damals bereits vorhandene hohe Continua und die schwere Störung des Allgemeinbefindens. Immerhin haben wir aber drei vielleicht kostbare Tage dadurch verloren, daß wir uns durch die vorhandene diffuse Bronchitis, durch den unklaren Ohrbefund und durch die hochgradige Anämie, sowie durch den keineswegs pyämischen Fiebertypus zu dem irrigen Verdacht auf tuberkulöse Lungen- und Ohrerkrankung verführen ließen, und erst operierten, als dieser ausgeschlossen erschien. Vielleicht hätten wir doch durch frühere Ausschaltung des Streptokokkenherdes am Sinus noch nützen können.

Auf die viel beachtete Frage, ob die Verschleppung der Streptokokken durch den bei der Operation nicht gefundenen, bei der Autopsie nachgewiesenen Thrombus vermittelt wurde oder nicht, gehe ich nicht weiter ein, da sie mir sehr wenig wichtig erscheint. Wahrscheinlicher ist allerdings, da an dem Thrombus noch keine Spur von Organisationsvorgängen sich fand, daß er erst nach der Sinusinzision entstanden ist.

In keinem anderen der seit Ende 1902 von uns beobachteten Fälle lag diese prognostisch ungünstigste Form der Allgemeininfektion nach Otitis vor. Wohl aber fanden sich unter ihnen noch zwei Fälle, die eine sehr eigentümliche Verlaufsweise darboten, und deshalb eine etwas eingehendere Darstellung verdienen.

Fall II. V., Georg, 27 J., Metzgermeister aus Niederlochstadt bei Landau.

Rekurrierende Otitis. Septische Allgemeininfektion, nicht eitrige Schulter- und Ellbogengelenksentzündung beiderseits, Ikterus. Heilung nach Totalaufmeißlung der Mittelohrräume, ohne Sinuseröffnung, Collargolinjektionen.

Pat. hatte schon als Kind einmal Ohreiterung rechts. Vor 14 Tagen unter heftigen Kopfschmerzen plötzlich eitriger Ausfluß aus dem rechten Ohre neu aufgetreten, unter Schwellung und Empfindlichkeit der Weichteile hinter dem Ohre. Die Symptome besserten sich, doch blieb heftiges Schwindelgefühl bestehen. Vor einigen Tagen Abnahme des Ausflusses aus dem Ohr, aber gleichzeitig Temperatursteigerung, Pulsbeschleunigung, zeitweilig Erbrechen und starkes Druckgefühl im Kopfe, besonders rechts.

29. Sept. 1904. Pat. macht einen schwerkranken Eindruck, geht mühsam, taumelnd, atmet schwer, Puls klein, 150, regelmäßig.

Am linken Trommelfell narbige Veränderungen.

Rechts das Trommelfell mit Schuppen bedeckt, nach deren Entfernung gerötet, hinten oben leicht vorgewölbt. Im hinteren unteren Quadranten eine Narbe, die sich mit dem Siegleschen Trichter ansaugen läßt: dabei tritt ein Eitertröpfchen aus ihr hervor. Der vordere Teil des Trommelfells ist der Promontorialwand dicht angeschmiegt, scheint dort zu adhärieren. Gehörgangswand in der Nähe des Trommelfells leicht geschwollen, stark gerötet. Leichte Schwellung der Weichteile auf dem Warzenfortsatz.

Hördauer für c (128 v. d.) rechts durch Luftleitung 85" (= 47 Proz.), durch Knochenleitung 90" (= 94,5 Proz. der normalen Perzeptionsdauer). Untere Grenze bei Fis_2, obere bei g^6 (16800 v. d.). Flüsterstimme gar nicht, laute Stimme am Ohr gehört. — Kein Nystagmus. Beim Gehen vorwärts mit geschlossenen Augen vielleicht etwas Abweichen nach rechts: sonst ergibt die Prüfung auf Gleichgewichtsstörungen, soweit sie bei dem schwerkranken Zustande des Pat. möglich ist, nichts Abnormes.

Deutlicher Ikterus, sonst nichts Abnormes an den inneren Organen nachweisbar. Hauptklagen über Schmerzen und Druck im Kopfe, besonders rechts, und allgemeine Mattigkeit.

Alsbald nach der Untersuchung, in der Annahme, daß eine Phlebitis eines Sinus oder ein extraduraler Abszeß in der hinteren Schädelgrube vorliege.

Operation. Warzenfortsatzknochen sehr hart, blutet stark. Nirgends Eiter oder sonst auffällige Veränderungen, auch Antrum mastoideum ist frei. Vor Abtragung der knöchernen Gehörgangswand wird die häutige zurückgeschoben; dabei entleert sich in der Tiefe, nahe dem Trommelfell, ein klein wenig Eiter. Die ausgeräumten Gehörknöchelchen intakt. Im Tubenwinkel etwas granulationsartiges Gewebe, das mit der Kürette entfernt wird; sonst absolut kein auffälliger Befund. Nach Körnerscher Gehörgangsplastik Freilegung der mittleren Schädelgrube und des Sinus; aber nur in geringer Ausdehnung, da an beiden Stellen der Knochen sich unverändert erweist, ebenso Dura und Sinuswand. Auffallend nur die überall sehr starke Blutung.

In den folgenden Tagen andauernd hohe Temperatur: Abends zwischen 40,3 und 39,5, morgens Remissionen bis zwischen 38,0 und 37,0; Puls schwankt entsprechend zwischen 118 und 96. Sonstiges Befinden nicht schlechter; nur immer sehr auffällige Mattigkeit. Obwohl bei der Untersuchung des Pat. sich absolut kein Anhaltspunkt für den Verdacht auf Typhus ergibt, wird am 4. Okt. zur Vorsicht eine Blutprobe auf Widalsche Reaktion geprüft; diese fiel bei einer Verdünnung von 1 : 50 negativ aus (Herr Geheimrat Knauff).

Am 4. Okt. treten in der Nacht Schmerzen in beiden Schultergelenken auf; eine Schwellung ist nicht nachweisbar, der Druck aber schmerzhaft. Aktive und passive Bewegungen rechts fast gar nicht, links nur in ganz beschränktem Maße möglich. Auf Aspirin und Natr. salicylicum lassen

die Schmerzen ein wenig nach, die Unbeweglichkeit bleibt aber gleich. Der Ikterus der Konjunktiven nimmt zu; dabei im Urin kein Gallenfarbstoff, so wenig wie andere Abnormitäten nachweisbar.

10. Okt. Bakteriologische Untersuchung des Blutes ergibt reichliche Staphylokokken. (Ueber die Art leider nichts Näheres notiert, nach meiner Erinnerung St. aureus.) Deshalb 11. Okt. und weiterhin jeden zweiten Tag bis 17. Okt. Collargol 0,01 intravenös.

13. Okt. Schmerzen im rechten Ellbogengelenk, nicht so stark wie in den Schultergelenken. Letztere nehmen aber auch unter fortdauernder Darreichung von Natr. salicyl. 4,0 pro Tag, allmählich ab. Die Temperatur beträgt abends immer 39,0 und mehr, um morgens manchmal bis 37,5 abzusinken.

Vom 14. Okt. ab gehen die Morgenremissionen allmählich etwas tiefer herunter, und die Abendtemperaturen steigen weniger hoch an. An Stelle des nicht mehr vertragenen Natr. salicyl. werden 1,0 bis 3,0 Antipyrin pro die gegeben, am 17. Okt. letzte Collargolinjektion. Aber erst am 6. Nov. geht die Morgentemperatur einmal unter 37,0, von da ab sinkt die Temperatur mit immer geringeren Schwankungen ganz langsam zur Norm ab. Ebenso langsam verschwindet der Ikterus und lassen die Schmerzen in den befallenen Gelenken nach, doch ist die aktive und passive Beweglichkeit beider Arme noch am 8. Dez. fast = 0. Pat. verläßt nun stundenweise das Bett, und durch passive Bewegungen wird allmählich die Beweglichkeit der Arme in vollem Umfange wiederhergestellt. Die Operationswunde hat sich in der ganzen Zeit tadellos verhalten; nie eine nennenswerte Eiterung an irgend einer Stelle nachweisbar. Im Tubenwinkel bestand noch ziemlich lange Zeit, nachdem die übrige Wunde bereits längst vollständig epidermisiert war, eine geringe Eiterung, daselbst schoß auch später noch ein kleines Granulom auf; diese Stelle wurde erst trocken, als die stark hypertrophische untere Muschel rechts abgetragen war und regelmäßig katheterisiert wurde. Gegenwärtig erfreut sich Pat., $1^1/_2$ Jahre nach dem Beginn der Erkrankung, einer vollständigen Gesundheit, das Gehör ist allerdings nicht besser, die Beweglichkeit der Arme ist aber vollständig normal geworden, und auch die alte Kraft dabei wiedererlangt.

In diesem Falle handelt es sich um eine sehr ungewöhnliche klinische Verlaufsweise der septischen Allgemeininfektion. Daß eine solche vorhanden war, geht aus dem Staphylokokkenbefund im Blute hervor; sonst würde man ohne Zweifel eher an einen ungewöhnlich verlaufenden akuten Gelenkrheumatismus denken können. Von wo diese Entzündungserreger aufgenommen worden sind, bleibt etwas unsicher. Eine andere Quelle als die Ohreiterung fand sich nicht, und es läge in diesem Falle wirklich sehr nahe, an eine Osteophlebitis als Vermittlerin zu denken. Die ausschließliche Lokalisation der Metastasen in den beiden Schultergelenken und im rechten Ellbogen zwingt zu der Annahme, daß, wenn überhaupt, nur ganz kleine Thromben, sonst bloß freie Staphylokokken, verschleppt sein können; andererseits handelt es sich nach dem Befunde bei der Operation mit größter Wahrscheinlichkeit nicht um eine eigentliche Mittelohreiterung, sondern um eine Periostitis oder Ostitis der knöchernen Gehörgangswand nahe dem hinteren Trommelfellrande, die

sich nur nach dem Mittelohr zu und durch dieses entleerte. Die Intaktheit des Mittelohrs, des Antrum und der übrigen Knochenpartien läßt kaum eine andere Deutung zu. Meiner Meinung ist es recht wohl denkbar, daß an dieser Stelle von der in der Kindheit bestandenen Mittelohr- bezw. Knochenentzündung her noch ein Residuum übrig geblieben ist, das, ähnlich wie manchmal osteomyelitische Herde, durch eine geringfügige, vom Patienten nicht bemerkte, Ursache wieder zum Aufflackern gebracht wurde. Anders wäre mangels jeder vorausgegangenen Erkrankung diese Infektion auch wieder schwer erklärlich.

Nicht auszuschließen ist freilich auch hier eine Erkrankung des oberen Bulbus der V. jugularis; daß an einer anderen Stelle der venösen Bahnen die Einwanderung der Entzündungserreger stattgefunden hätte, ist sehr unwahrscheinlich, da die sämtlichen Knochenpartien der Nachbarschaft des Sinus völlig frei von Entzündungserscheinungen waren und geblieben sind.

Wahrscheinlich hat sich also nach meiner Auffassung der Krankheitsverlauf so abgespielt: Nach einer scheinbar vollständig geheilten Mittelohreiterung in der Kindheit ist ein in oder an der Pars epitympanica der oberen Gehörgangswand lokalisiertes Depot von Entzündungserregern übrig geblieben, das durch unbekannten Anlaß eine neue Entzündung produzierte: Infektion von Knochenvenen, Ausstreuung von Staphylokokken mäßiger Virulenz mit ganz kleinen oder ganz ohne Thrombuspartikel, die dann in den Schultergelenken Embolien veranlaßten, hartnäckige, aber wenig gefährliche Entzündungen daselbst erzeugten. Nach Freilegung heilte der ostitische oder periostitische Herd rasch, die Ausstreuung von Staphylokokken hörte auf, und auch die bereits metastasierten Organismen wurden ohne Eiterung vom Organismus vernichtet. Viel schwerer ließe sich das Stehenbleiben der septischen Allgemeininfektion bei diesen relativ harmlosen Metastasen erklären, wenn man annimmt, daß die Allgemeininfektion ausgegangen wäre von einer wandständigen Thrombose, die nach Infektion von der Paukenhöhle aus etwa im oberen Jugularvenenbulbus entständen wäre. Wäre das der Fall gewesen, so wäre es schwer zu verstehen, daß nach Beseitigung des ganz kleinen, weit von dem Sitz der Thrombose entfernten, und von ihm durch eine starke Knochenschicht getrennten, Eiterherdchens im Knochen die Ausstreuung von Entzündungserregern aufgehört hätte, ohne daß der Einbruchsstelle in die Blutbahn selbst zu Leibe gerückt worden wäre. Immerhin ist diese Möglichkeit nicht ausgeschlossen.

Mag aber der Verschleppungsmodus gewesen sein, welcher er wolle jedenfalls handelte es sich auch in diesem Falle um eine Bakteriämie, die mit Toxinämie kombiniert war. Wir fanden in leichtem Grade das von KÖRNER als Signum mali ominis hervorgehobene Oedem in der Umgebung des Ohres, das nicht durch Durchbruchserscheinungen am Warzenfortsatz verschuldet sein konnte; der Patient zeigte eine ganz auf-

fällige Prostration, Ikterus, alles bei relativ minimalen lokalen Veränderungen in Ohr und Warzenfortsatz. Der weitere Verlauf aber ist gegensätzlich zu Fall I und zu den typischen Fällen der septischen Verlaufsform: 5 Tage nach der Operation treten Metastasen in die Erscheinung, die sich aber nicht zu Abszessen entwickeln, sondern allmählich unter geichzeitiger Besserung des Allgemeinbefindens zurückgehen. Weitere Metastasen treten nicht auf, obwohl sich noch 6 Tage nachher Staphylokokken im kreisenden Blute nachweisen lassen. Wir dürfen wohl annehmen, daß diese Staphylokokken auch sonst in den Organen sich niedergelassen hatten, daß sie aber vielleicht nur in den Schulter- und Ellbogengelenken durch Einbettung in Thrombenmaterial sozusagen fixiert wurden, deshalb nur dort erkennbare lokale Symptome hervorriefen. Mit alledem wurde der Organismus schließlich fertig, ohne daß irgendwo eine wesentliche Gewebszerstörung eingetreten wäre. Worauf beruhte das? Natürlich sind darüber nur Vermutungen möglich, aber es liegt nahe, einerseits zu berücksichtigen, daß es sich um Staphylokokken als ursächliche Erreger handelt, andererseits, daß der betroffene Organismus ein außerordentlich kräftiger und widerstandsfähiger Mensch war, beides im Gegensatz z. B. zu Fall I. Ein solcher Organismus konnte mit den Toxinen fertig werden, und in der Bekämpfung der metastasierten Staphylokokken selbst kam ihm vielleicht die ausgiebig angewendete Collargoltherapie zu Hilfe.

Der Leser wird sich vielleicht wundern, daß ich in diesem Falle nicht den Sinus, bezw. Bulbus und die V. jugularis eröffnet habe. Nach dem Befunde bei der Operation war höchstens eine Bulbusinfektion zu erwarten, aber auch diese mehr als unsicher. Da bereits eine schwere Allgemeininfektion vorlag, konnte ich mich nicht entschließen, einen nur vermuteten Herd durch eine eingreifende und lange dauernde Operation aufzusuchen, um so weniger, als auch gar keine Zeichen einer Miterkrankung der V. jugularis da waren. Auch als Staphylokokken im kreisenden Blute nachgewiesen waren, mußte ich mir sagen, daß sie schon lange darin gekreist haben mußten, und daß eine Heilung nur dann zu erwarten sein würde, wenn der Organismus die bereits zugeführten Infektionserreger unschädlich zu machen im stande wäre. Eine reichliche neue Zufuhr war aber nicht wahrscheinlich. Deshalb zog ich in diesem Falle den Versuch mit der allgemeinen Collargolbehandlung dem der lokalen Behandlung einer ganz hypothetischen, vielleicht noch nicht unschädlich gemachten Invasionsstelle vor.

Einen weiteren Fall, den wir erst ganz kürzlich beobachteten, möchte ich als echte Toxinämie ohne Bakteriämie auffassen, wenn diese Deutung auch nicht absolut einwandsfrei ist, weil eine Blutuntersuchung dabei fehlt.

Fall III. H., Elisabeth, aus Mannheim, 11 J. alt.

Pat. leidet seit früher Jugend an linksseitiger Ohreiterung, wegen deren sie dauernd in Behandlung war. Es bestanden aber niemals ernstliche Störungen von seiten des Ohres; die Perforation lag im hinteren oberen Quadranten, erreichte den Trommelfellrand, es wurde nur mäßig viel Eiter entleert, und das Gehör auf dem Ohr war nicht schlecht, so daß deshalb der behandelnde Ohrenarzt keine Veranlassung zu einer eingreifenderen Behandlung fand. Mitte Januar 1906 stellten sich im Anschluß an eine Halsentzündung unter hohem Fieber starke Schmerzen im Warzenfortsatz ein, die so quälend wurden, daß trotz Fehlens sonstiger bestimmt auf eine Erkrankung des Warzenfortsatzes hinweisender Erscheinungen die probatorische Eröffnung des Warzenfortsatzes vorgenommen wurde, Dies geschah am 24. Jan. unter Mitwirkung eines geschätzten chirurgischen Konsiliarius; die oberflächlichen Zellen erwiesen sich mit Eiter gefüllt, aber alsbald wurde durch einen Meißelschlag der ganz oberflächlich gelegene Sinus freigelegt, und wahrscheinlich durch einen Knochensplitter angerissen. Die starke Blutung machte die Tamponade erforderlich und zwang zum Abbrechen der Operation. Zunächst Nachlaß aller Erscheinungen, aber 28. Jan. wieder hohes Eieber, das mit starken Remissionen anhielt; die Temperatur schwankte zwischen 36,5 und 40,8. Am 31. Jan. wurde, da die Trommelfellöffnung reichlich Eiter entleerte, deshalb an einen Entzündungsherd im Recessus oder in dem noch nicht eröffneten Antrum gedacht wurde, die Totalaufmeißlung von mir vorgenommen; die noch nicht eröffneten Zellen waren mit Eiter gefüllt, sonst kaum verändert, im Antrum mastoideum fand sich Eiter und minimale granulationsartige Verdickung der Schleimhaut, sonst nichts Abnormes. Sinus breiter freigelegt, seine Wand erschien normal, wurde deshalb nicht eröffnet. — Als trotzdem die unregelmäßigen Temperatursprünge anhielten und andauernd erhebliche Kopfschmerzen bestanden, wurde am 16. Febr. der Sinus inzidiert: fester Thrombus an der freigelegten Stelle. Als auch dann noch die gleichen Temperaturverhältnisse fortbestanden, am 14. Febr. Aufnahme in die Heidelberger Klinik.

14. Febr. Wunde durchweg von tadellosem Aussehen; in der Paukenhöhle beginnt die Epidermisierung; der Sinus ist weich. Im Urin eine Spur Albumen, keine Cylinder. Deutliches Oedem der beiden Augenlider, besonders des oberen, rechts. Das Kind ist sehr blaß, hat sehr geringen Appetit, schläft nur ganz wenig, ist auch den ganzen Tag über recht unruhig, sehr nervös geworden. Herz und Lungen dauernd ohne abnormen Befund, keine Milzvergrößerung, auch sonst keine Erklärung für die Temperatursteigerungen, die regelmäßig in raschen Sprüngen, aber ohne Schüttelfröste, eintreten.

17. Febr. Granulationen auf dem freigelegten Sinusabschnitte sehen schwammig aus, werden mit der Kürette entfernt; danach ergibt sich, daß der mediale Teil des freigelegten Sinusabschnittes weich erscheint, während der laterale, unmittelbar medial von Knie, sich hart anfühlt. Weiter medialwärts ist die vordere Sinuswand in geringer Ausdehnung vom Knochen abhebbar, doch findet sich kein Eiter an dieser Stelle. Im Urin etwas mehr Albumen, aber nicht meßbar, keine Formbestandteile. Sonstiges Befinden nicht schlecht, nur große Blässe und ziemlich hohe Pulsfrequenz. Augenuntersuchung durch Herrn Geheimrat Leber ergibt, daß beiderseits, rechts etwas mehr, die Papillen verwaschene Grenzen zeigen, wohl ein leichtes Oedem besteht.

19. Febr. Im Urin etwas mehr Albumen, Augenbefund wie vorgestern. Temperaturen verhalten sich, ohne daß je ein Frost aufgetreten wäre, immer geich. — Deshalb abends in Narkose Freilegung des Sinus, nachdem außer einigen mit Eiter erfüllten kleinen Zellen in der Schläfenschuppe, in denen bisher keine Granulationen aufgetreten sind, in der übrigen Wunde alles in bester Ordnung gefunden war. Nach Abschabung der schwammigen Granulationen zeigt der Sinus in der Nachbarschaft des Knies eine leicht gelbliche Färbung, nach dem Bulbus zu, der nicht ganz freigelegt wird, ist keine besondere Veränderung nachweisbar. Nach Meier-Whitingscher Kompression Inzision des Sinus; darin ein zum Teil derber, in den Innenschichten granulationsartig erweichter, aber nicht eitriger Thrombus; die weichen Massen werden ausgeräumt, die derben unberührt gelassen. Keine Blutung nach Wegnahme der komprimierenden Tampons. Jodoformbrei in die Sinushöhle. Aus dem Sinusinhalte züchtete Herr Dr. Süpfle (Hyg. Institut) verschiedene Organismen: auf den Platten überwog der Streptococcus pyogenes, sehr virulenter Natur (eine damit geimpfte Maus starb nach 20 Stunden); daneben spärlicher Staphylococcus aureus, für eine Maus nicht virulent, schließlich als Verunreinigung Pseudodiphtheriebazillen.

In den nächsten Tagen nach Ueberwindung der erheblichen Chloroformnachwirkungen das Allgemeinbefinden besser, trotz der immer noch sehr erheblichen Temperaturschwankungen: Appetit hebt sich, Albumen wird immer weniger deutlich im Urin nachweisbar, sonstige Erscheinungen, speziell an den inneren Organen, treten nicht auf. Das Lidödem rechts geht vom 21. Febr. an deutlich zurück. Vom 24. Febr. ab werden die abendlichen Temperatursteigerungen auch geringer, erreichen vom 26. Febr. ab nicht mehr 38,0, vom 8. März ab nicht mehr 37,0; das ganze Befinden bessert sich rasch, und am 19. März konnte Pat. in ambulante Behandlung entlassen werden. Heute besteht bei dem blühend aussehenden Kinde noch eine kleine nicht epidermisierte Höhle hinter dem Ohre, die aber sich täglich verkleinert; Paukenhöhle trocken. Sonst keinerlei Abnormität nachweisbar.

Ich bedauere sehr, daß ich mich durch Rücksichten verschiedener Art habe abhalten lassen, eine Blutprobe für die bakteriologische Untersuchung zu entnehmen. So kann ich nur nach dem klinischen Bilde die Toxinämie diagnostizieren: Schlaflosigkeit, Appetitlosigkeit, hochgradige Anämie, Kopfschmerzen, dazu das stark intermittierende Fieber und die auch bei den Temperaturremissionen selten unter 100 heruntergehende, bei höheren Temperaturen bis zu 124 Schlägen steigende Pulsfrequenz berechtigen wohl dazu. Daß eine Bakteriämie nicht vorlag, macht mir das Ausbleiben jeglicher Metastase trotz der langen Dauer der Erkrankung wahrscheinlich. Als Ausdruck der Toxinämie darf man auch wohl, wie das Herr Geheimrat Leber gleichfalls meinte, die leichte Neuritis optica und das Lidödem auffassen. Die Quelle für die resorbierten Toxine ist ohne Zweifel in dem Sinusthrombus zu suchen. Es mag dahingestellt bleiben, ob dieser durch die Verletzung bei der ersten Operation erzeugt ist, unwahrscheinlich ist das aber nicht, wenn auch das Ausströmen flüssigen Blutes bei der Sinusverletzung nicht das ursprüngliche Fehlen eines Thrombus daselbst beweist.

Daß ich mich bei der bestimmten Annahme einer reinen Toxinämie, wie sie die Beobachtung des Krankheitsbildes aufdrängen mußte, nicht zu weiterem Vorgehen als zur Entfernung des mutmaßlichen Herdes dieser Toxinproduktion, also nicht zur Ausschaltung des Bulbus und der V. jugularis, entschloß, wird leicht verständlich sein. Ich gebe aber zu, daß bei der relativen Unsicherheit einer so heiklen Diagnose niemandem verdacht werden kann, wenn er in analogen Fällen zur Vorsicht die Jugularisunterbindung und jedenfalls die breite Eröffnung des gesamten thrombosierten Venenabschnittes vorzieht. Immerhin zeigt der Verlauf des Falles, daß es bei geeigneter Sachlage wohl möglich ist, diese Eingriffe ohne Schaden zu unterlassen, und daß die klinischen Argumentationen, auf welche ich mich glaube stützen zu dürfen, auch nicht haltlos waren.

Ueber eine Reihe von weiteren Fällen möchte ich etwas kürzer berichten, weil sie nicht oder nur wenig von dem klassischen Bilde der pyämischen Verlaufsform der otogenen Allgemeininfektion abweichen, immerhin aber vielleicht für statistische Zwecke eine Wiedergabe verdienen.

Der erste Fall davon verlief trotz schwerer Allgemeinerscheinungen nach ausgiebiger Ausschaltung der Herde sehr glatt.

Fall IV. Kr., Otto, 26 J., Maschinenführer aus Altrig.

Akute Otitis media, Bulbusphlebitis und -periphlebitis, Lungeninfarkte? Ikterus. Eröffnung des Sinus, des Bulbus und der V. jugularis. Heilung.

Pat. hatte seit 3 Wochen Schmerzen im linken Ohr, seit 14 Tagen im l. Warzenfortsatz, seit einem Tage Schwellung in der Gegend des letzteren.

17. April 1905. L. Vorwölbung der hinteren oberen Gehörgangswand, keine Eiterung. Trommelfell völlig mit Schuppen bedeckt, nichts Näheres erkennbar. Temperatur 37,6, bei 78 Pulsen. Leichte Schwellung der Weichteile auf dem Warzenfortsatz. Alsbald

Operation: Eröffnung des Warzenfortsatzes und des Antrum mastoideum, in letzterem nichts Besonderes, die Cellulae mastoideae dagegen durchweg mit Eiter gefüllt, Schleimhaut stark verdickt.

In den nächsten Tagen zwischen 36,9 und 37,9 schwankende Temperaturen, Puls zwischen 66 und 80. Deutlicher Ikterus an den Konjunktiven.

20. April. Abends Schüttelfrost mit Anstieg auf 40,4, bei 98—120 Pulsen. Halsschmerzen und Schlingbeschwerden, ohne daß im Pharynx oder Larynx etwas Abnormes sichtbar wäre. An der Wunde nichts Auffälliges, Gehörgang frei von Sekret geblieben. Paracentese. Am folgenden Tage Ikterus sehr deutlich, kein abnormer Befund an den inneren Organen, außer erheblicher Unreinheit des I. Mitraltones und klappendem II. Aortenton. Jugularisgegend nicht druckempfindlich. Kein Zeichen anderer Erkrankung. Zunge fuliginös belegt. Noch in der Nacht vom 22. auf 23. April mehrere Schüttelfröste, dabei Husten und Auswurf mit zunächst spärlichen blutigen

Beimengungen, abends Sputum rotbraun. Hinten rechts über der Spina scap. Dämpfung, abgeschwächtes Atemgeräusch, bronchiales Exspirium. Puls 68—80, Ikterus unverändert. Gegend dicht vor und unter dem Proc. mast. druckempfindlich. Deshalb

Operation am Abend: Sinus, in großer Ausdehnung freigelegt, zeigt normale Wandbeschaffenheit und Konsistenz. Wegnahme des Restes der Warzenfortsatzspitze und Vordringen auf den Bulbus entlang der vorderen, bezw. unteren Sinuswand. Hier entleeren sich einige Kubikzentimeter schmutzig graugelblichen Eiters. Völlige Freilegung des Bulbus gelingt nicht wegen der sehr störenden Blutung. Eröffnung des Sinus, in dem ein frischer, leicht haftender Thrombus liegt, bis in den Anfangsteil des Bulbus. Freilegung der V. jugularis, Ligatur der Vene weit unten; nach Unterbindung der V. facialis Schlitzung des kranialen Endes bis an die Schädelbasis. Einführung eines Gazestreifens in die kaum blutende Vene.

Bis 28. April. Abendtemperaturen noch über 37,0, Sputum noch etwas blutig, aus dem Bulbus Entleerung von wenig Eiter, Jodoformglycerininjektion. Am 28. April noch ein ganz feines Geräusch neben dem I. Mitralton nachweisbar. Von da an dauernd normale Temperaturen, allgemeines Wohlbefinden und rasche Erholung. Vom Bulbus her kam zuletzt am 20. Mai noch ein Tröpfchen Eiter, dann schloß er sich, und weiterhin auch die ganze übrige Warzenfortsatzwunde. Seither völlig gesund, auch Gehör gut, am 29. April 1906 Flüsterstimme 4 m weit gehört.

Bei diesem Patienten war bei der ersten Operation noch kein Zeichen einer Sinusbeteiligung zu erkennen, und so wurde dieser auch nicht freigelegt. Nachher aber traten Ikterus, Schlingbeschwerden ohne abnormen Befund im Halse, und unter mehreren Schüttelfrösten Symptome einer Metastasierung in Herz und Lungen auf und veranlaßten die Freilegung und breite Eröffnung der V. jugularis und des Sinus: die vollständige Eröffnung des Bulbus gelang nicht, und schließlich ging auch ohne diese alles gut. Wäre das nicht der Fall gewesen, dann hätten wir nachträglich die Bulbusfreilegung noch vorgenommen, und dann wäre die Blutung wohl auch nicht so hinderlich gewesen. Von Interesse war hier die Ausbreitung des perisinuösen Abszesses nach dem Bulbus v. jugularis hin. Im Innern des Sinus und Bulbus lag ein noch frischer, obturierender Thrombus, die V. jugularis selbst erwies sich noch frei von Thrombusmaterial. Daß der Sinus-Bulbusthrombus noch nicht zerfallen, die Vene noch frei war, dürfte für den günstigen Verlauf des Falles von wesentlicher Bedeutung gewesen sein.

Sehr ähnlich lagen die Verhältnisse im folgenden

Fall V. Kl., Katharina, Dienstmädchen aus Dürkheim, 21 Jahre.

Akute Otitis med. epitymp. rechts, Thrombophlebitis des Sinus sigm. und des Bulbus venae jug. Eröffnung des Sinus, des Bulbus und der V. jugularis, Heilung.

Pat. wachte gestern Morgen mit Schmerzen in der rechten Halsseite, Ohrensausen und Schwindelgefühl auf. In der letzten Nacht stechende Schmerzen im r. Ohr und der r. Stirn.

20. April. Starke Druckempfindlichkeit des r. Warzenfortsatzes, sowie der Fossa retromaxillaris. Am r. Trommelfell starke Vorwölbung und Rötung hinten oben, Paracentese, durch die Eiter entleert wird. Temperatur zwischen 37,3 und 38,3, Schmerzen im Ohr und Schwindel lassen nach der Paracentese nach, Stirnkopfschmerzen bestehen weiter.

22. April. Schmerzen beim Schlucken auf der r. Halsseite, ohne daß etwas Abnormes im Pharynx und Larynx nachweisbar wäre, Druckempfindlichkeit im Verlauf der V. jugularis. Starkes Ohrensausen rechts besteht fort, sonst nichts Abnormes nachweisbar. Im Urin nichts Sicheres zu ermitteln, da gerade Menses eingetreten. Temperatur abends 40,3, bei 124 Pulsen.

23. April. Morgens Temperatur 40,0. Sonst status idem. Deshalb Eröffnung des Warzenfortsatzes: oberflächliche Zellen groß, Schleimhaut verdickt, kein Eiter; die nächsten Zellen normal. Nur eine Zelle, die der Knochenwand der Fossa sigmoidea direkt anliegt, ist mit Eiter gefüllt; diese Knochenwand selbst ist auffallend blaß, Verdacht auf Nekrose. Sinus an zwei Stellen in Erbsengröße vorsichtig freigelegt, zeigt normale Wandbeschaffenheit. Knochenpartien zwischen der erwähnten eiterhaltigen Zelle und der hinteren Gehörgangswand stark injiziert, dicht am Antrum noch eine Zelle mit verdickter Schleimhaut, Antrum selbst enthält nur ganz wenig eitriges Sekret.

25. April. Stirnkopfschmerzen und Schmerzen in der Jugularisgegend bestehen weiter, Zunge ist stark belegt, trocken, Milz nicht vergrößert, sonst nichts Besonderes nachweisbar, speziell keine Milzvergrößerung. Temperatur schwankt zwischen 36,8 und 40,5 in steilen Sprüngen, Puls zwischen 104 und 128. Druckempfindlichkeit breitet sich längs der Jugularis weiter aus. Deshalb

Operation. Freilegung des Sinus sigmoideus, dessen Wand normal erscheint, und des Bulbus (wie von Voss beschrieben), dabei zuckt einmal der Facialis. Im Bulbus dunkelbraunroter Thrombus, der sich im Sinus nach rückwärts bis zum Sinusknie verfolgen läßt, ohne daß sein Ende erreicht wäre, oder eine Blutung aufträte. Freilegung der V. jugularis, erschwert durch stark geschwollene Drüsen, Unterbindung unterhalb der Einmündung der V. facialis, nach Ligatur der letzteren. In der Jugularis flüssiges Blut, aber keine wesentliche Blutung von oben. Schlitzung des kranialen Endes der Vene von der Unterbindungsstelle an, Tamponade des Lumens mit einem Gazestreifen.

28. April. Temperaturen schwanken noch immer in steilen Kurven, haben aber seit gestern 39,0 nicht überschritten, Pat. war namentlich Nachts noch sehr unruhig, phantasierte viel. Während vom Bulbus her nichts von Eiter nachsickert, kommt aus dem Sinus transversus dünnflüssiger Eiter nachgequollen, Jodoformglyzerininjektion in den hinteren Sinusteil. Wunde am Halse reaktionslos.

29. April. Ruhige Nacht; Temperatur morgens 38,1, abends 38,8. Im Urin noch Spur von Albumen. Beide Sinusenden entleeren keinen Eiter mehr, in den Sinus transversus dringt die Sonde weniger weit ein als gestern. An der cerebellaren Sinuswand, soweit sie freigelegt ist, ein schmieriger Belag, im übrigen Warzenfortsatz- und Halswunde rein.

Im weiteren Verlauf sinkt die Temperatur allmählich unter immer geringeren Abendsteigerungen zur Norm, die beiden Wunden verkleinern sich durch reichliche Granulationsbildung immer mehr. Aus dem Antrum mastoideum noch ziemlich lange Eiterung, die aber unter Behandlung mit Katheterismus auch allmählich schwindet. Am 2. Aug. mit völlig geheilten Wunden, geheiltem Trommelfell und gutem Gehör entlassen.

Auffallend ist bei dieser Krankengeschichte die ungeheuer rasche Entwickelung der Sinusphlebitis; bereits 3 Tage nach der ganz akut entstandenen Otitis media die ersten Symptome, die auf Jugulariserkrankung hindeuten, weitere 3 Tage später Sinus mit Bulbus bereits weithin thrombosiert!

Die einzige wesentliche Differenz gegenüber dem Fall IV besteht bei dieser Patientin darin, daß hier viel stärkere Intoxikationserscheinungen vorlagen, und daran war vielleicht der Umstand schuld, daß der hinterste Teil des Thrombus im Sinus transversus nicht ganz vollständig freigelegt war, und von da aus noch Toxinverschleppungen stattfanden, während deren Verschleppung vom Bulbus und der V. jugularis ausgeschlossen war.

Diese Ausbreitung der Thrombose nach hinten hin scheint mir im allgemeinen noch nicht ganz in ihrer vollen Bedeutung gewürdigt zu sein, so daß deshalb die nachfolgenden Beobachtungen von Interesse sein dürften.

Fall VI. B., Otto, 8 J., Schlosserkind aus Neckarau.

Echtes Cholesteatom, bis zum Sinus reichend. Thrombophlebitis des Sinus. Freilegung und Eröffnung des Sinus und der V. jugularis, Heilung.

Seit dem ersten Lebensjahr intermittierende Ohreiterung rechts, jetzt seit 4 Wochen bestehend. Extraktion eines großen Ohrpolypen, danach remittierende Schmerzen im Ohr. Vor 8 Tagen Frost, seit 4 Tagen heftige Schmerzen hinter dem Ohr, und seit gestern Schwellung daselbst.

21. Aug. Schwächliches, schwerkrankes Kind, ohne cerebrale Störungen. Hinter dem r. Ohr walnußgroßer Abszeß, sehr schmerzhaft. Gegend der V. jugularis stark schmerzhaft auf Druck. Reichliche sehr fötide Eiterung, Gehörgang spaltförmig verengert, in der Tiefe nichts sichtbar. Temperatur 40,2, bei 124 Pulsen.

Alsbald Operation. Nach Entleerung des mit stinkendem Eiter gefüllten Abszesses Durchbruch in der Höhe der Gehörgangswand, Freilegung eines haselnußgroßen festen Cholesteatoms, nach dessen stumpfer Ausschälung das Antrum mast. freiliegt, es erfüllt den ganzen Warzenfortsatz, der Sinus ist hinten in geringer Ausdehnung freigelegt, seine Wand mit Granulationen bedeckt, schmierig verfärbt. Von Knöchelchen nur der Hammer gefunden; Totaleröffnung der Mittelohrräume bereits durch das Cholesteatom beinahe vollständig erfolgt. Breite Freilegung des Sinus, medialwärts bis an den Bulbus heran, nach hinten bis auf die halbe Entfernung vom Knie bis zur Prot. occip. ext. Nach Exzision der vorderen Sinuswand in dieser Ausdehnung der mißfarbig aussehende Thrombus entfernt, dabei von hinten starke, vom Bulbus her geringe Blutung. Freilegung und Schlitzung der V. jugularis von unterhalb der V. facialis bis dicht an die Schädelbasis. Injektion von Jodoformglyzerin in den Bulbus.

26. Aug. Nach der Operation hat sich eine Facialislähmung ausgebildet. Bisher fieberfrei, Wohlbefinden. Heute Temperatur morgens 39,5, abends 39,8, dazwischen Abfall auf 37,6; kein Schüttelfrost.

27. Aug. Schüttelfrost, Temperaturanstieg auf 40,8 abends. In Narkose

weitere Freilegung des Sinus nach hinten hin, da der Thrombus sich hierhin weiter fortgesetzt hat. Ausräumung dieser Thrombusmassen. Rechts hinten unten Dämpfung, abgeschwächtes Atemgeräusch, sonst kein Befund.

Von da an glatter Heilungsverlauf. 20. Okt. interkurrentes schweres Erysipel, von einer Kratzwunde an der Wange ausgehend. Wundheilung dadurch nicht wesentlich beeinflußt. Die Heilung nahm aber doch noch sehr lange Zeit in Anspruch, erst 15. Nov. entlassen. Seither völliges Wohlbefinden. Der ausgedehnte Knochendefekt im Schädel ist bis auf die dem Sinusknie entsprechende Stelle, wo noch leichte Hirnpulsationen zu fühlen sind, völlig durch Knochen geschlossen und durchweg fest vernarbt. Von der Facialislähmung am 5. Aug. 1904 noch Andeutungen im Stirn- und Augenast nachweisbar, sonst ganz normale Beweglichkeit.

Im diesem Falle kam nachträglich noch eine, allerdings leichte, Lungenmetastase zur Beobachtung, 6 Tage nach der ersten Operation, bei der die Ausschaltung des Abschnittes Sinus sigmoideus — Bulbus — Vena jugularis bewirkt wurde. Ohne rasches weiteres Vorgehen nach hinten zu wäre Patient wohl in ernste Lebensgefahr geraten!

Das lehrt z. B. der Ausgang von

Fall VII. Sch., Josef, 29 J., Kaufmann aus Neckarau.

Akute Otitis media, nach Nasenspülung. Danach Rezidiv, im Anschluß daran Mastoiditis, Phlebitis des Sinus sigmoideus, des Bulbus und der Vena jugularis. Sinuseröffnung, Venenresektion, Eröffnung des Bulbus. Metastase im subakromialen, bezw. subdeltoidalen Schleimbeutel links. Nephritis. Tod an Basilarmeningitis, ausgehend von Phlebitis des Sinus transversus.

Pat. leidet seit langer Zeit an Rhinitis atrophicans, deshalb häufig Nasenspülungen. Nach einer solchen entstand am 6. Okt. eine leichte Otitis media, die schnell heilte. Mitte Oktober wieder heftige Ohrschmerzen mit Temperatursteigerung, Eiter entleerte sich erst nach dreimaliger Paracentese. Da die Temperaturen bis 39,4 stiegen, und Pat. sich sehr elend fühlte, am 7. Nov. Aufnahme.

7. Nov. 1904. Pat. sieht sehr elend aus. Hintere obere Gehörgangswand stark gerötet und vorgewölbt, Trommelfell zeigt Injektion der Radiärgefäße, ist sonst blaß, starke schleimig-eitrige Absonderung, aber Trommelfellperforation nicht feststellbar. Warzenfortsatz nicht druckempfindlich, wohl aber die Gegend vorn medial davon. Starke Schmerzen in der ganzen rechten Kopfseite, Druckempfindlichkeit neben den vordersten obersten Halswirbeln. Weichteile auf dem Warzenfortsatz leicht ödematös. Am Augenhintergrund nichts Charakteristisches.

Operation: Nach Wegmeißelung der Cortikalis der Knochen morsch, fast schneidbar. Bis ins Antrum zunächst kein Eiter zu finden; aber hinten nach dem Sinus zu eine bis an diesen reichende mit Eiter gefüllte Zelle. Sinus hier, in der Mitte seines transversalen Verlaufes, freigelegt, dabei quillt reichlich Eiter unter hohem Druck nach. Bei weiterer Freilegung bis zum Knie erweist er sich überall von Granulationen bedeckt, von Eiter umspült. Inzision an der zuerst freigelegten Stelle ergibt einen festen, gut aussehenden Thrombus, der zunächst nicht weiter angerührt wird.

9. Nov. Temperatur bleibt hoch, heute früh bis 40,6, mit Remissionen bis 37,5. Heute früh zweimal Erbrechen, deshalb

Operation: Freilegung der V. jugularis, Unterbindung unterhalb der Einmündung der V. facialis; unterhalb dieser Stelle unduliert die Vene, oberhalb nicht. Nach Durchschneidung blutet die obere Oeffnung nicht, die Vene wird nach aufwärts etwas geschlitzt und ein Faden daran befestigt. Die Warzenfortsatzwunde sieht auffällig trocken aus, kein Eiter darin sichtbar. Beim Erweitern der Sinuswunde herzwärts entleert sich etwas Eiter. Injektion von Jodoformglyzerin ins zentrale Ende. Nach Inzision der Sinuswand bis ans Knie und Beseitigung der bis dahin sich ausdehnenden Thrombusmassen entleert sich von hinten Blut.

13. Nov. Temperaturen schwanken noch immer in steilen Sprüngen zwischen 39,6 und 36,8 ganz unregelmäßig. Aus dem Bulbusende des Sinus quillt immer bräunlicher Eiter hervor. Sonst sieht die Warzenfortsatzwunde größtenteils mißfarbig, stark belegt und auffallend trocken aus, nur an wenigen Stellen Granulationen. Jugulariswunde tadellos. Allgemeinbefinden trotz der Temperatursteigerungen dauernd gut, innere Organe ohne Befund.

22. Nov. Aus dem Bulbusende des Sinus immer noch Eiterung, Temperaturen nur selten niedriger, meist abendliche oder nächtliche Steigerung bis 39,0 und darüber, und Remissionen bis 37,0 und darunter. Deshalb heute

Freilegung des Bulbus v. jugularis in Narkose. Freilegung und Schlitzung des oberen Venenstumpfes bis zur Schädelbasis, zuletzt entleert sich dabei rahmiger gelber Eiter, während der untere Teil der Vene mit festen Thrombusmassen gefüllt ist; in den letzteren noch Jodoformpartikel von den häufigen Injektionen in den Bulbus hinein erkennbar. Nach Vereinigung der Wunde am Halse mit der am Warzenfortsatze Schlitzung des noch restierenden Bulbus nach Freilegung seiner Wand von hinten und unten her, Inhalt wie in der Vene.

24. Nov. Nach einem fieberfreien Tage heute wieder 38,4.

26. Nov. Schmerzen in der linken Schultergegend, aktive Bewegungen der Schulter unmöglich, passive sehr erschwert und äußerst schmerzhaft. Sitz der Schmerzen nicht das Gelenk, sondern die Bursa subacromialis, bezw. subdeltoidea.

28. Nov. Husten: Ueber dem rechten Unterlappen einige Rhonchi, Stuptum eitrig-schleimig, Temperatur steigt wieder auf 39,5. Verschiedene Salicylpräparate in den nächsten Tagen dargereicht.

19. Dez. Immer abendliche Temperatursteigerungen, meist über 38,0, selten bis 39,0. Warzenfortsatzwunde granuliert jetzt überall rein, nichts Ungewöhnliches darin nachweisbar. Schmerzen in der Schultergegend unverändert, sonst nirgends Metastasen nachweisbar. Heute Probepunktion in die schmerzhafte wenig geschwollene Schultergegend; es entleert sich dicker Eiter. Eine Inzision unter Lokalanästhesie erreicht aber den Eiterherd nicht.

20. Dez. Schwellung am Handrücken links, Finger und Hand normal beweglich.

24. Dez. In Narkose breite Eröffnung des unter dem Deltoideus gelegenen Eiterherdes, in dem sich durch Kultur Streptokokken nachweisen ließen. Drainage.

Von da an Temperaturabfall, doch erreicht die Temperatur noch wiederholt, wenn auch selten, 38,0 und etwas darüber.

Vom 31. Dez. an klagt Pat. dauernd über Kopfschmerzen in der Stirn,

die auf überwuchernde Granulationen am vorderen Rande der Warzenfortsatzwunde zurückgeführt werden. Die Wunden heilen jetzt alle gut.

Bis Ende Januar noch meist subfebrile Temperaturen, manchmal Steigerung bis 38,7. Pat. befindet sich aber dabei, abgesehen von leichteren Kopfschmerzen, völlig wohl und ist meistens außer Bett. Am 1. Febr. auf dringenden Wunsch in ambulante Behandlung entlassen.

Im Februar nichts Ungehöriges, außer den immer noch auftretenden leichteren Temperatursteigerungen und häufigen Kopfschmerzen. Mittelohr jetzt völlig geheilt, die Wunde hinter dem Ohr vernarbt, es besteht nur noch ein feiner ins Antrum führender Gang.

13. März. Pat. hat sich trotz häufigen Zuredens auf Wiederaufnahme nicht eingelassen. Wunden alle geheilt, nur die an der Schulter noch nicht ganz vernarbt. Heute bei Urinuntersuchung reichlich Eiweiß, Eiterkörperchen, rote Blutkörperchen und Blutkörperchenzylinder. Läßt sich deshalb in die medizinische Klinik aufnehmen. Dort starkes Zunehmen der Kopfschmerzen, und schließlich in foudroyanter Weise einsetzende, ganz rasch zum Tode führende Meningitis am 20. März.

Autopsie. Wunden am Warzenfortsatz und am Halse, wie an der linken Schulter frisch vernarbt. Gehirn an der Konvexität und Konkavität mit dicken eitrigen Massen bedeckt, die sich auch in den Spinalkanal und längs der Hirnnervenschneiden fortsetzen. Hirnsubstanz selbst auf dem Durchschnitt hyperämisch, sonst nichts Besonderes. Im Sinus transversus von der Felsenbeinkante an bis zum Confluens sinuum ein fast völlig vereiterter Thrombus. Sinus long. sup. frei, ebenso übrige Hirnsinus. Herausnahme des Felsenbeins unmöglich. In der Paukenhöhle dicke eitrige Massen.

Milz beträchtlich vergrößert, weich, auf dem Durchschnitt bräunlich, Leber zeigt ausgesprochene Cirrhose. Nephritis haemorrhagica parenchymatosa, mehrere alte Infarkte.

Es kann keinem Zweifel unterliegen, daß die tödliche Meningitis ausgegangen war von dem noch nicht eröffneten, mit Eiter erfüllten Abschnitt des Sinus transversus, während andererseits ja nicht unbedingt ausgeschlossen werden kann, daß die spät aufgetretene Nephritis vielleicht noch herrührt von den Metastasen in der Niere, die vor der Ausschaltung der Verschleppung von der V. jugularis aus bereits entstanden sein mochten. Leider ist in diesem Falle noch keine so eingehende mikroskopische Untersuchung der Organe vorgenommen worden, und es läßt sich deshalb nicht sagen, ob die Nephritis nicht doch vielleicht ganz frisch und deshalb eher auf eine Toxinresorption aus dem eiterhaltigen Sinusabschnitt zurückzuführen war. Die reichlichen Hämorrhagien, infolge deren auch klinisch Hämaturie beobachtet wurde, ließen aber eher eine solche frische Erkrankung vermuten. Ist das richtig, dann wäre anzunehmen, daß alle die Gefahren, mit denen die Infektion des Bulbus und der V. jugularis den Patienten bedrohte, durch die Eingriffe glücklich beseitigt waren; die zu guter Letzt, nach völliger Ausschaltung der Vena jugularis, noch manifest gewordenen, wohl schon vorher entstandenen, Metastasen im Schulterschleimbeutel verursachten zwar noch eine Zeitlang Fieber, waren aber sonst relativ harmlos. Um

so mehr ist es zu bedauern, daß gerade sie unsere Aufmerksamkeit von dem offenbar viel verhängnisvolleren Infektionsherde im hinteren Teil des Sinus ablenkten. Wir können an diesem Falle gerade die auf die Erkrankung dieses Abschnittes hinweisenden Symptome relativ gut studieren; es waren nur Kopfschmerzen, vorwiegend Stirnkopfschmerzen, und immer wiederkehrende leichte Temperatursteigerungen. Leider war auch hierfür eine scheinbar völlig befriedigende Erklärung in der vorhandenen, wenn auch geringfügigen Lebercirrhose und der alten Ozaena gegeben; über beide Befunde ist der Kürze halber im Resumé der Krankengeschichte nicht genauer berichtet worden. Ohne Zweifel hätte, wenn wir den Symptomen die richtige Bedeutung beigemessen hätten, noch in einem sehr späten Stadium die schließlich letale Nephritis und Meningitis vermieden werden können.

Diese Erfahrungen haben wir uns zur Lehre dienen lassen bei dem folgenden, allerdings bis jetzt [Anfang Mai][1]) noch nicht völlig geheilten Falle, bei dem wir deshalb gerade in der Richtung auf den Confluens sinuum, und darüber hinaus weiter vorgingen, als sonst meines Wissens in Fällen von Sinusphlebitis geschehen ist.

Fall VIII. St., Louise, 11 J., aus Rohrbach.

Intermittierende Otitis media bei Cholesteatom, Phlebitis des Sinus sigmoideus, transversus und longit. sup. Unbestimmte Lungenerscheinungen, Andeutung von Meningitis. Eröffnung der erkrankten Sinusabschnitte, Heilung.

Das Kind leidet nach Angabe der Mutter seit dem 4. Lebensjahr an zeitweise pausierender Ohreiterung rechts. Am 30. Jan. erhielt es vom Lehrer einen Schlag mit dem Rohrstock, der den Hinterkopf traf, danach soll alsbald unter heftigen Kopfschmerzen, Erbrechen und hohem Fieber die vorher längere Zeit ausgebliebene Ohreiterung wieder aufgetreten sein. In den letzten 8 Tagen andauernd hohes Fieber, aber dabei starke Abfälle, am 9. Febr. bis unter 37 Grad. Seit einigen Tagen Husten.

10. Febr. 1906. Das Kind macht einen schwerkranken Eindruck, trockner Reizhusten, beschleunigte, oberflächliche Atmung, Puls 120, regelmäßig, nicht aussetzend. Lippen cyanotisch, Gesicht auffallend gerötet. Temperatur 39,3.

Keine Exantheme, Ernährungszustand mäßig, Zunge stark belegt, trocken.

Lungen: Rechts über der Fossa supraspinata Schallabschwächung, Atemgeräusch unbestimmt. Ueber beiden Unterlappen geringe Schallverkürzung, starke giemende bronchitische Geräusche, vereinzelte feinste Rasselgeräusche. Vorne überall abgeschwächtes Atemgeräusch. Trockner Husten, kein Auswurf.

Milz nicht nachweisbar vergrößert, Abdominalorgane ohne Befund. Im Urin geringe Mengen von Eiweiß, etwas Bilirubin nachweisbar.

---

1) Pat. ist Anfang August völlig geheilt entlassen, nachdem durch eine Hautplastik der große Knochendefekt überdeckt worden ist.

Am rechten Trommelfell randständiger Defekt hinten oben, durch den die Sonde in den Rec. epitymp. hinauf gelangt; wenig fötides Sekret. Trommelfellrest stark narbig verändert, Hammergriff nicht deutlich erkennbar. — Linkes Trommelfell eingezogen, sonst ohne Befund.

Rechter Proc. mastoideus unmittelbar über der Spitze bei Druck stark schmerzhaft, ebenso die Gegend hinter dem Processus. Anschwellung nicht nachweisbar. Subjektiv starke Schmerzen im Ohr. Gegend der V. jugularis auf Druck nicht schmerzhaft.

In der Nacht steigt die Temperatur unter großer Unruhe der Pat. auf 40,3.

11. Febr. Morgens 36,8, abends 39,0. Ueber den Lungen nichts Neues. Deutliche Steifigkeit der Wirbelsäule, Schmerzen in der Gegend der Zwerchfellsansätze. Kernigsche Flexionskontraktur. Puls dauernd um 120, regelmäßig. Nahrungsaufnahme gut.

12. Febr. Morgens 38,6. Starke Kopfschmerzen, besonders im Hinterkopf, Nacken- und Rückensteifigkeit sehr ausgesprochen. Kein Nystagmus, Puls dauernd regelmäßig, 120—126. Stimmgabel c (normale Perzeptionsdauer ca. 200″) wird rechts nur 5—7″ bei allerstärkstem Anschlag gehört, weitere Prüfungen bei dem Zustande der Pat. unmöglich. Ausspülung des Rec. epit. mit Paukenröhrchen fördert viele Schuppen und sehr übelriechendes Sekret zu Tage. Augenhintergrund normal (Dr. Marx, Augenklinik).

Nachmittags um 5 Uhr, bei einem heftigen Hustenstoß, erfolgt zuerst eine reichliche Entleerung von stinkendem Eiter, darauf eine starke Blutung aus dem Gehörgang; auf Tamponade durch den Gehörgang steht diese aber ziemlich bald.

6 Uhr: Operation. Narkose erst mit Chloroform, dann wegen des schlechten Pulses mit Aether. Nach Periostablösung $^1/_2$ cm hinter und über der Fossa mastoidea erbsengroße bläulich durchschimmernde Stelle; hier wird statt des erwarteten bluthaltigen Raumes ein gut erbsengroßer cholesteatomatöser Tumor alsbald freigelegt, unten und vorn davon eine große, mit Eiter und Granulationen erfüllte Höhle, die den kollabierten und wenig pulsierenden Sinus freilegt. Dessen Wandung ist, soweit freigelegt, gangränös, mit eitrigfibrinösen Schwarten belegt. Bei deren Loslösung eine starke Blutung, die aber auf Tamponade bald steht. Die ganze Höhle erweist sich von derben Cholesteatommassen ausgekleidet, nach deren Entfernung sich zeigt, daß die Höhle das ganze Antrum, den Warzenfortsatz und Rec. epit. in sich begreift. Ambos nicht zu finden, Hammer und der daran haftende vordere untere Trommelfellrest werden entfernt. Der Sinus wird nun in großer Ausdehnung freigelegt, herzwärts bis an den Bulbus heran, der letztere jedoch nicht aufgedeckt, weil hier die Sinuswand normal wird, und sich erhebliche technische Schwierigkeiten ergeben; sicher wurde beim Vordringen längs der hinteren Felsenbeinfläche ein Stück des hinteren Bogenganges abgesprengt. Peripher wird bis etwa zur Mitte des horizontalen Verlaufs vom Sinus transversus vorgedrungen, hier sieht die Sinuswand normal aus. Bei Abtragung der gangränösen Sinuswand Blutung aus dem Sinus petrosus sup., die auf Tamponade steht, bei weiterer Eröffnung nach hinten starke Blutung von hinten her. Die cerebellare Sinuswand erscheint glatt und normal. Deutliche Thrombusmassen nur nach dem Bulbus zu, nach deren Ausräumung starke Blutung von medialwärts her, Tamponade auch hier. Die cerebellare Sinuswand wird nach Desinfektion mit H_2O_2 in Ausdehnung eines Zentimeters eröffnet, Abfluß von klarer Cerebrospinalflüssigkeit. Aus dem Thrombus-

material sowohl wie aus der Cerebrospinalflüssigkeit züchtete Herr Dr. Süpfle (Hygien. Institut) Streptokokken.

Puls während der starken Blutung klein, unregelmäßig, bessert sich aber rasch auf Kampferinjektionen.

13. Febr. Noch wenig Schlaf, aber ruhiger; macht entschieden besseren Eindruck. Kein Nystagmus, Nacken noch sehr steif, Kernigsche Flexionskontraktur noch vorhanden. Tags über viel Schlaf. Oedem an beiden Augenlidern, besonders links. Im Urin nur eine Spur Albumen. Kein Nystagmus.

14. Febr. Nachts viel Husten, leichte Delirien. Wirbelsäule und Nacken aber beweglicher, sehr starker Nystagmus beim Blick nach rechts. Temperatur morgens 38,6. Bei Revision der Wunde die freigelegte cerebellare Sinuswand von der Mitte des S. sigmoideus an bis zum Ende des freigelegten Abschnittes nach hinten hin gangränös. Bei Entfernung des im hinteren Ende gelegenen Tampons keine Blutung, bei Entfernung des Tampons in der Bulbusgegend geringe Blutung. Im herzwärts gelegenen Teil des Sin. sigm. sieht die mediale Sinuswand gut aus und pulsiert.

Abends 37,9, Schmerzen in der Wunde, Lidödem unverändert, Nystagmus nicht mehr nachweisbar.

15. Febr. Temperatur 39,9. Klagen über Schwindel und Kopfschmerzen, schwankt beim Sitzen, Nystagmus beim Blick nach rechts von wechselnder Deutlichkeit. Zunge noch trocken, belegt. Im Urin wenig Eiweiß, viele granulierte, wenig hyaline Zylinder. Nach Entfernung des Tampons aus dem hinteren Sinusabschnitte zeigt sich dort ein mißfarbiger Thrombus und jauchiger Eiter, der von hinten her nachquillt. Im übrigen hat sich die cerebellare Sinuswand nach Abstoßung der gangränösen Partien gereinigt. Abends Puls um 96, manchmal etwas aussetzend, Spannung wechselnd. Temperatur unter 37,0. Schläft viel. Sonst aber viel lebhafter; setzt sich spontan aufrecht, interessiert sich für die Umgebung, Wirbelsäule viel beweglicher, kein Schwanken beim Sitzen.

16. Febr. Beweglichkeit des Kopfs viel besser, nur geringes Schwindelgefühl, aber anhaltende Klagen über Kopfschmerzen. Temperatur unter 37,0, Puls etwas wechselnd, leidlich kräftig. Während alles Uebrige in bester Ordnung ist, quillt aus der hinteren Sinusöffnung reichlich jauchiger, sehr übelriechender Eiter unter Pulsation aus, das kleine, nicht eröffnete Sinusstück hinten ist gangränös geworden und perforiert. Injektion von Jodoformglyzerin in die hintere Sinusöffnung. Nach hinten zu im Verlauf des Sinus Druck auf die Schädeldecken sehr schmerzhaft, bis in die Mittellinie. — Abends Temperatur über 38,0.

17. Febr. Morgens Temperatur 37; Puls leidlich kräftig, regelmäßig, Zunge nur noch leicht belegt, zeitweise etwas Husten, aber über den Lungen nichts Objektives nachweisbar.

Da bei Revision der Wunde immer noch jauchiger Eiter reichlich von hinten her aus dem Sinus nachquillt, Metastasen nirgends nachweisbar sind, nichts mehr auf eine Meningitis hinweist, wird in Narkose der den Sinus bedeckende Knochen bis zur Protub. occip. ext. mit der schneidenden Knochenzange abgetragen; das Periost haftet sehr lose an, der Knochen ist eigentümlich trocken, grauweißlich, die weichen Schädeldecken stark ödematös. Die Sinuswand mißfarben, graugrünlich, weich, pulsiert überall. In der Mitte des jetzt freigelegten Abschnittes zwei gangränöse Stellen, je etwa 1 cm lang. Nach Spaltung des freigelegten Abschnittes zeigen sich mehrere wandständige Thromben; in der Gegend des Confluens sinuum

ein abschließender Thrombus, nach dessen Lockerung sich Blut im Strom entleert. — Warzenfortsatzwunde und Dura, wie Sinus in deren Bereich tadellos granulierend. — Abends Temperatur 37,5, immer noch starke Kopfschmerzen, sonst nichts Auffallendes.

18. Febr. Im ganzen etwas besser; aber immer noch heftige Kopfschmerzen. Temperatur den ganzen Tag nicht über 37,3, Puls um 100, regelmäßig, leidlich kräftig. Oedem an den Augenlidern nicht mehr nachweisbar, aber in der linken Schläfen- und Stirngegend starkes Hervortreten der Hautvenen (V. frontalis und Aeste der V. supraorbitalis), besonders auffällig wegen der großen Blässe. Die cerebellare Sinuswand, die gestern freigelegt wurde, sieht heute überall graugrünlich aus: Jodoformbrei.

19. Febr. Sieht etwas schlechter aus als gestern, Venen treten noch stärker hervor, starke Kopfschmerzen, Brechreiz. Verband von Cerebrospinalflüssigkeit durchtränkt. Wunde sieht auffällig trocken, blaß aus, Dura pulsiert nicht, aus der früheren Inzisionsstelle quillt reichlich Cerebrospinalflüssigkeit aus. Bei Revision der Gegend des Confluens ergibt sich, daß die Phlebitis offenbar nach dem Sinus longit. sup. fortgeschritten ist: deshalb in Narkose nach Zurückschieben der ödematösen Weichteile Abtragung des Knochens über dem Sin. occipit., der normal aussieht, in geringer Ausdehnung; über den Confluens hinaus nach links, wo die Sinuswand ebenfalls normal aussieht, wird auch nicht weit vorgegangen. Dagegen wird die Freilegung des Sinus longitudinalis sup. auf gut 3 cm Länge nötig, ehe die Wand normales Aussehen zeigt. Exzision der mißfarbigen Wand des Sinus long., in dessen Innerem sich mißfarbige Thrombusmassen finden: erst am Ende der freigelegten Stelle entleert sich Blut in starkem Strahl. Am Schluß starker Kollaps, auf Kampferinjektionen erholt sich Pat. aber schnell. Nachher noch heftige Kopfschmerzen, mehrmals Erbrechen. Abends Puls wieder kräftiger, die stark gesunkene Temperatur steigt auf 38,6. — Ophthalmoskopisch abends linke Papille stark verwaschen, rechts keine deutliche Abnormität (Dr. Marx).

20. Febr. Pat. war nachts sehr unruhig, hat noch mehrmals erbrochen, klagt dauernd über Kopfschmerzen, macht sehr hinfälligen Eindruck, Puls wird bei geringsten Bewegungen sofort unregelmäßig, ist sehr weich. Lidödem nicht mehr erkennbar, dagegen die Venen an der linken Stirn und Schläfe noch stark hervortretend. Auf dem linken Scheitelbein dicht neben der Mittellinie eine vorher nicht bemerkte ödematöse Schwellung der Weichteile, etwas schmerzhaft. Starker Abfluß von Liquor cerebrospinalis. Nach Entfernung der Tampons aus dem eröffneten Sinuslumen zeigt sich überall Demarkation der gangränösen Partien, von dem Lumen des Sin. long. sup. her kommt eine leichte Blutung. Reichlich Abfluß von Cerebrospinalflüssigkeit aus der Inzisionswunde.

Von da an allmählich fortschreitende Besserung. Am 23. Febr. kein Albumen im Urin mehr nachweisbar. Das Oedem auf dem linken Scheitelbein war am 24. Febr. verschwunden, die Stauung in den Stirn- und Schläfenvenen ging von da an zurück. Die freigelegten Durapartien drängen sich stark aus der Knochenwunde hervor, an der Inzisionsstelle der Dura tritt ein kleiner Cerebellarprolaps unter dauernd reichlicher Entleerung von Cerebrospinalflüssigkeit auf, geht aber nach dem 8. März unter Versiegen der Liquorentleerung zurück. Die nekrotischen Durapartien stoßen sich nach und nach unter ziemlich starker Eiterung ab, ohne daß es sonst irgendwo zur Eröffnung des Arachnoidealsackes dabei käme. Auch von den freigelegten, den Sinus benachbarten Teilen des Schädelknochens stoßen sich ausgedehnte, aber dünne kortikale Sequester nach und nach

ab, und zur Zeit ist die ganze freigelegte Durapartie fast vollständig von Narben bedeckt, nur einige Knochennekrosen hindern noch die völlige Heilung. Die Paukenhöhle ist völlig trocken und epidermisiert, die eigentliche Warzenfortsatzwunde fest vernarbt. Das Kind sieht blühend aus und ist geistig und körperlich ungewöhnlich frisch. Nach Abstoßung der noch vorhandenen Knochennekrosen wird nur noch zu erwägen sein, ob man den großen Defekt des Schädeldaches nicht auf irgend welche Weise solide decken kann. Das verwaschene Aussehen der Papillenränder links war am 26. Febr. bereits viel weniger auffallend und heute ist der ophthalmoskopische Befund völlig normal [Dr. Marx][1]).

Was mich in diesem Falle abhielt, weiter nach dem Bulbus und der V. jugularis vorzugehen, war der Umstand, daß bei der ersten Revision des Sinus nach der Bulbusgegend zu sich die Venenwand normal, und in der Vene ein fester Abschlußthrombus zeigte, sowie daß auch weiterhin von Metastasierungen nicht das leichteste Zeichen zu bemerken war, dagegen heftige Kopfschmerzen, leichtere Zeichen von Meningitis das Fortbestehen eines entzündlichen Prozesses an den Meningen, also wahrscheinlich im hinteren, noch nicht freigelegten Teil des Sinus transversus, wahrscheinlich machten. Diese Ausbreitungsrichtung war auch durch das Fortbestehen von Eiterentleerung aus dem noch nicht eröffneten Sinusabschnitt zu entnehmen. Das Betroffensein des Sin. long. sup. konnte ferner schon vor seiner Freilegung aus einigen, allerdings etwas unbestimmten, Zeichen geschlossen werden. In erster Linie wäre die starke Füllung der Hautvenen an Stirn und Schläfe zu erwähnen; die dicken blauen Stränge zeichneten sich von der enorm blassen Haut der kleinen Patientin in sehr auffälliger Weise ab, leider gelang es mir aber wegen der mangelhaften Empfindlichkeit der photographischen Platte für diese Farbendifferenzen nicht, sie im Photogramm zu reproduzieren. An den Venen der behaarten Kopfhaut haben wir keine solche Venenerweiterung beobachten können: Lermoyez[2]) hat ja die diagnostische Wichtigkeit dieses Zeichens schon vor langer Zeit hervorgehoben. Auch das Lidödem fand sich mehrfach als Zeichen einer Phlebitis des Sinus long. sup., jedoch kommt das ja auch bei Phlebitis des Sinus cavernosus sehr deutlich vor, und, wie Fall III zeigt, kann es wohl auch als einfaches Zeichen allgemeiner Toxinämie aufgefaßt werden, wie sie in den meisten derartig schweren Fällen von Sinusphlebitis vorzuliegen pflegt. Die Stauung in den Stirn- und Schläfenvenen ist bei der Cavernosusphlebitis auch nichts Ungewöhnliches. Nun hätte man aber, wenn an diesen Erscheinungen eine Cavernosusphlebitis schuld gewesen wäre, erhebliche Stauungen auch in der Pap. n. optici erwarten sollen, und hier fehlten sie. So wurde der Verdacht auf den oberen Längsblutleiter mit Entschiedenheit hingelenkt.

1) Vergl. Anm. 1 p. 192.
2) Ann. des mal. de l'ouille etc., 1897, p. 497.

Ein weiteres, anscheinend recht wichtiges diagnostisches Zeichen, dessen Bedeutung kürzlich GRADENIGO [1]) hervorgehoben hat, ist in unserem Falle erst nach der Freilegung des thrombosierten Abschnittes vom Sinus long. sup. bemerkt worden: die ödematöse Anschwellung der Weichteile dicht neben der Medianlinie auf der Höhe des Scheitelbeines. Sie bot scheinbar eine so deutliche Fluktuation dar, als sie zuerst bemerkt wurde, daß ich ernstlich daran dachte, hier einzuschneiden und das infizierte Emissarium parietale, das wir nach GRADENIGOS und DE CARLIS Erfahrungen bei einer solchen Schwellung sicher vermuten dürfen, aufzusuchen: die Fluktuation war aber bereits am folgenden Tage nicht mehr deutlich, und die Schwellung ging so schnell zurück, daß bald jeder Gedanke an ein operatives Vorgehen aufgegeben wurde. Immerhin dürfen wir wohl annehmen, daß sich der phlebitische Prozeß auch in unserem Falle bis zum Abgang des Emissarium parietale ausgebreitet hatte, aber in abgeschwächter Form, und deshalb nach Beseitigung des Hauptherdes prompt zurückging. Ich bin weit davon entfernt, zu glauben, daß wir bei unserem Vorgehen das ganze mit Entzündungserregern besetzte Venengebiet freigelegt hätten: das wird uns überhaupt selten gelingen, und der Organismus besitzt ja auch ohne Zweifel eine weitgehende Fähigkeit, selbst recht virulente Entzündungserreger in der Blutbahn unschädlich zu machen.

Nicht unwichtig scheint es mir ferner, bei diesem Falle der aufgetretenen meningitischen Symptome zu gedenken. Von solchen war eine ausgesprochene, wenn auch nicht bis zum Opisthotonus gesteigerte Nackensteifigkeit, deutliche KERNIGsche Flexionskontraktur vorhanden. Diese Zeichen sichern die Diagnose auf Meningitis nicht vollständig, machen sie aber sehr wahrscheinlich, und sie veranlaßten uns auch, bei dem ersten Eingriff bereits eine Inzision in die Dura, und zwar an der Stelle zu machen, wo wir nach dem Befund am Sinus etwa die Invasionsstelle der Entzündungserreger in das Cavum arachnoideale vermuten durften. Dem Streptokokkengehalt der dabei entleerten Cerebrospinalflüssigkeit wird vielleicht von manchen keine Beweiskraft beigemessen werden: auch diese Streptokokken hätten ja möglicherweise aus dem Sinusinhalt stammen können. Die Liquorprobe wurde aber in der Weise entnommen, daß sie aus der Duraöffnung, nachdem einige Cerebrospinalflüssigkeit bereits ausgeflossen war und die Oeffnung gewiß einigermaßen reingewaschen hatte, mit Hilfe einer Glaspipette angesogen wurde: danach ist eine Verunreinigung mit Sinusinhalt nicht sehr wahrscheinlich. Außerdem hatten wir natürlich vor der Inzision die cerebellare Sinuswand, von der wir doch annahmen, daß sie infiziert sei, energisch mit unverdünnter Wasserstoffsuperoxydlösung desinfiziert, wie wir das immer in solchen Fällen zu tun pflegen. Der abfließende Liquor war völlig klar:

1) Arch. f. Ohrenheilkd., Bd. 66, p. 243.

das sprach für die Annahme, die sich schon vor der Operation aufdrängte, daß es sich nämlich vorwiegend um eine seröse, durch Toxinaufnahme bewirkte Meningitis oder Meningo-Encephalitis gehandelt hat. Die Flüssigkeit stand unter ziemlich hohem Druck, und im weiteren Verlaufe schwankte dieser Druck offenbar nicht unerheblich. Nach der ersten Operation bis dahin, wo die Zeichen der Thrombophlebitis im oberen Längsblutleiter deutlich wurden, floß gar nichts ab: das in den Spalt prolabierende Cerebellum war offenbar bei dem mäßigen Druck im stande, ihn gewissermaßen ventilartig zu schließen. Erst als der Druck des Liquor cerebrospinalis durch die weitere Ausbreitung der Sinusphlebitis und damit reichlichere Toxinresorption noch mehr stieg, konnte der Liquor wieder abfließen. Trotzdem muß der intrakraniale Druck noch erheblich geblieben sein: während langer Zeit quoll die ganze von Knochen entblößte Durapartie gewissermaßen aus der Knochenwunde vor, und erst als sich alle freigelegten Sinuswände gereinigt, alle Nekrosen an ihnen abgestoßen hatten, sanken diese Durapartien wieder ins Niveau der Schädelinnenfläche zurück; während dieser ganzen Zeit aber erfolgte auch reichlicher Abfluß von Cerospinalflüssigkeit. Ich glaube, daß man diesen Abfluß von Cerebrospinalflüssigkeit als einen die Heilung sehr begünstigenden Faktor ansehen muß: lag der Meningo-Encephalitis serosa eine Toxinresorption aus den infizierten Durapartien zu Grunde, so war die Gefahr einer Gewebsschädigung, die das Seßhaftwerden und Agressivwerden der Entzündungserreger selbst nur begünstigen muß, sehr groß. In den sämtlichen Todesfällen, die bei einer nach dem Confluens hin und darüber hinaus ausgebreiteten Sinusphlebitis zu stande kamen, wie auch z. B. in unserem Falle VII war die eiterige Meningitis, zuweilen allerdings neben anderen, metastatischen Erkrankungen am tödlichen Ausgange schuld. Ich glaube, daß die frühzeitige Durainzision, die den Abfluß der toxinhaltigen Cerebrospinalflüssigkeit ermöglichte, so daß der Arachnoidealsack gewissermaßen sich selbst ausspülen konnte, in unserem Falle die Heilung mindestens erleichtert hat. Wir sehen aus dieser Beobachtung auch wieder, wie wenig gefährlich eine solche Durainzision ist, wenn man nur verhütet, daß bei dem Einschneiden Entzündungserreger in den Arachnoidealsack eingeschleppt und verbreitet werden — und selbst dann ist, wenn die Duraöffnung in eine mit hochgradig virulenten Entzündungserregern gefüllte Wunde sich öffnet.

Als Seltenheit ist noch die kurz vor der ersten Operation eingetretene spontane, offenbar durch Blutdrucksteigerung beim Husten provozierte Sinusblutung zu erwähnen.

Eine Frage ist in unserem Fall nicht ganz aufgeklärt, ob nämlich eine Labyrinthinfektion bei der Patientin vorliegt. Die absolute Taubheit auf diesem Ohr, die noch fortbesteht, spricht entschieden dafür, anderweitige Anhaltspunkte konnten wir vor der Operation nicht ge-

winnen. Jetzt, wo bei der ersten Operation sicher der hintere Bogengang lädiert ist, läßt sich kein Anhaltspunkt mehr finden, um die Folgen dieser unbeabsichtigten, bei den engen Verhältnissen aber wohl kaum vermeidbaren Läsion von denen einer Labyrinthitis ex infectione zu unterscheiden. Wir haben in diesem Falle auch keinen Anhaltspunkt dafür gefunden, daß die Sinusphlebitis mit der etwa vorhanden gewesenen Labyrinthitis in ursächlichem Zusammenhang stände, wie dies wohl zutraf für

Fall IX. R., Emma, 21 Jahr, Zigarrenmacherin aus Rettigheim. Otitis media chron., Labyrinthitis, Phlebitis (des Bulbus? und) der V. jugularis, Eröffnung des Labyrinthes, der V. jugularis. Tod an Kleinhirnabszeß und Lungenmetastasen.

Hereditär mit Tuberkulose belastet; litt als Kind lange und oft an „Drüseneiterungen“ im Gesicht, am Halse und am Brustkorb. Seit der Kindheit ferner Ohreiterung und Schwerhörigkeit links. Vor 3 Wochen einen Tag lang Erbrechen und Durchfall, dann 8 Tage lang Schwindelempfindungen, mäßige Kopfschmerzen, die Ohreiterung ließ dabei nach. Kopfschmerzen nahmen in den letzten 14 Tagen stark zu, seit 8 Tagen Schmerzen hinter dem Ohr, der Mund nach rechts verzogen, zeitweise auch Schmerzen von der Ohrmuschel nach dem Unterkiefer zu ausstrahlend.

28. Sept. Narben am lateralen Augenwinkel, am Halse neben der Trachea, an den Rippen und am Sternum.

Im linken Gehörgang wenig eiteriges, mit Epidermisschuppen durchsetztes Sekret. Narbig veränderte vordere Trommelfellhälfte mit dem Hammergriff erhalten, dahinter und darüber Granulome, Fistel nach dem Recessus epitymp. Durch Spülen mit Paukenröhrchen daraus nur wenig Schuppen zu entleeren, dabei kein Schwindel. Hörprüfung weist auf völlige Taubheit links hin.

4. Okt. Operation. Totalaufmeißelung: oberflächliche Knochenschichten des Proc. mast. sehr hart, in der Tiefe weicherer Knochen, in dessen Zellen etwas Eiter. Antrum bildet einen Teil einer großen, durch den hinteren oberen Teil des Trommelfells hindurch mit dem Gehörgang kommunizierenden, andererseits bis zum lateralen Teil des Sinus sigmoideus reichenden Höhle, die mit granulationsartig verdickter Schleimhaut und dicken Epidermismassen ausgefüllt ist. Facialis liegt an der Umbiegungsstelle in den horizontalen Verlauf frei, bei Berührung keine Zuckungen. Dahinter stecknadelkopfgroßes granulationsartiges Knöpfchen sichtbar, an dessen Stelle die Sonde 3—4 mm weit vordringt, in den horizontalen Bogengang hinein. Flüssigkeit fließt auch nach Erweiterung der Oeffnung nicht ab.

Nach der Operation ausgesprochener, aber nicht immer gleichartiger horizontaler Nystagmus.

Bis 8. Okt. Temperatur nicht über 38,0, subjektives Wohlbefinden.

Am 9. Okt. Temperatur erreicht abends 39,0. Unterer Wundwinkel etwas belegt, sonst sieht die Wunde gut aus. Mäßige Kopfschmerzen, Druckgefühl in den Augen. Lungen ohne Befund.

11. Okt. Temperatur heute nachts 39,9. Eine Spur von Benommenheit. Sonst aber nichts Neues. Augenbefund auf beginnende Stauungspapille verdächtig, aber nichts Sicheres (Dr. Marx, Augenklinik). Im Urin

leichte Trübung beim Kochen. — In der Wunde nichts Auffälliges, bis auf etwas Eiterung im unteren Wundwinkel. An der medialen Paukenhöhlenwand starke Granulationsbildung; Verdacht auf Schneckenerkrankung. Schmerzen bei ausgiebigen Bewegungen (Drehung der Halswirbelsäule) hinten im Nacken.

In den nächsten Tagen Befinden im ganzen besser, aber immer noch starke und rasche Temperaturschwankungen zwischen 37,8 und 40,2.

14. Okt. Freilegung des äußerlich normalen Sinus; Tamponade nach Whiting-Meier: im Sinus kein abnormer Inhalt nachweisbar. Tamponade. Aus dem entleerten Blute später Staphylococcus albus gezüchtet. Bei Revision der Paukenhöhle findet sich deren Labyrinthwand im allgemeinen epidermisiert, nur ein rotes Pünktchen etwa in der Mitte des Promontoriums. Eröffnung der unteren Schneckenwindung mit dem Meißel. — Nachher kein deutlicher Nystagmus.

16. Okt. Fröste und Temperatursteigerungen bestehen fort, Allgemeinbefinden sonst leidlich. Sinus weich, Inzisionswunde verklebt. Papillen heute etwas mehr verwaschen, als am 13. Okt., jedoch keine Stauungspapille (Dr. Marx).

17. Okt. Wieder nach Remission auf 36,7 Anstieg auf 40,5. Deshalb Freilegung der V. jugularis, schwierig, weil das Gefäß völlig kollabiert ist; auch die V. facialis kollabiert! Jedoch erscheint die Wand der Jugularis im oberen Teil weißlich, weiter unten blau: hier wird sie unterbunden, der darüber gelegene Teil bis zur Schädelbasis geschlitzt, exzidiert: er enthält schmutzig graurötliche Thrombusmassen. In diesen konnte später Herr Dr. Süpfle (Hyg. Institut) der Proteusgruppe angehörige, Gelatine nur langsam verflüssigende Stäbchen nachweisen. Vom Bulbus her quillt etwas Blut nach. Sinus enthält auch heute flüssiges Blut.

20. Okt. Subjektives Wohlbefinden, Urin frei von Eiweiß. Temperatursteigerungen und starke Remissionen, aber nicht mehr so starke Schwankungen wie vorher, keine Fröste. Aus dem obersten Jugularisende entleert sich ein wenig eitriges Sekret.

22. Okt. wieder leichte Albuminurie, Kopfschmerzen, Husten. Im dritten Interkostalraum links vorn leichte Schallabschwächung, diese Gegend auf Druck etwas empfindlich.

25. Okt. Seit 2 Tagen beschwerdenfrei, Temperatur ist nicht über 37,8 gestiegen. Das eröffnete Vestibulum mit Granulationen gefüllt, Sonde dringt ein, ohne Schwindel oder Gleichgewichtsstörungen hervorzurufen.

26. Okt. Horizontaler Nystagmus bei Blick nach rechts. Einige Male Erbrechen nach Nahrungsaufnahme, Stirn- und Scheitelkopfschmerzen. In der Paukenhöhle Eiter, dessen Herkunft nicht ermittelt werden kann; in den Wunden sonst nichts Ungehöriges zu finden. Abends bei Temperatur von 37,2 deutlich irregulärer Puls von 64—84 Schlägen.

27. Okt. Geringe Eiterentleerung aus der Bogengangsöffnung, sonst Wunden in gutem Zustand. Noch mehrmals Erbrechen, ohne weitere Temperatursteigerung. Puls wie gestern Abend. Nährklysmen, nichts per os. Abends heftigste diffuse Kopfschmerzen.

28. Okt. Puls regelmäßig, 64—66. Temperatur überschreitet 37,1 nicht. Linke Pupille etwas weiter als rechte, vielleicht auch links Abducensparese. Gestern waren Doppelbilder da, heute nicht. Abends bei Temperatur von 36,6, regelmäßigem Puls gegen 9 heftiger Husten, Auswurf äußerst fötiden Sputums. Stärkere Stirnkopfschmerzen. Nachts $12^1/_2$, wacht Pat. aus ruhigem Schlaf mit heftigen Kopfschmerzen auf, schlief sofort wieder ein. Erwachen um 3 Uhr morgens mit schwerer Dyspnoë,

bei Temperatur von 37,7. Gleich darauf Bewußtlosigkeit, Trachealrasseln. Um $3^1/_2$ Uhr nachts beide Pupillen eng, linke Cornea bei Berührung reaktionslos, rechts prompter Lidreflex. Puls setzt je nach 6 oder 7 Schlägen aus. $4^1/_2$ Uhr apoplektiform Exitus.

Autopsie: Im Sinus long. flüssiges Blut. Bei Herausnahme des Gehirns entleert sich stinkender Eiter aus der linken Kleinhirnhemisphäre am Ansatz des Flocculus; Kleinhirnpia dort etwas gelblich gefärbt, sonst Hirnhäute normal. Nach Härtung Durchschnitt der Kleinhirnhemisphäre: apfelgroßer Abszeß mit beginnender Membranbildung. Sonst Hirnsubstanz unverändert. — V. jugularis int. etwa in ihrer Mitte unterbunden, weder an der Ligaturstelle noch weiter herzwärts irgend eine Wandveränderung oder abnormer Inhalt. Darüber die Vene reseziert. — Im Oberlappen der rechten Lunge vorn ein walnußgroßer Abszeß mit stinkendem Inhalt, Wand mit der Pleura costalis verwachsen. In der übrigen Lunge zahlreiche kleinere hämorrhagische Herde, zum Teil dicht unter der Oberfläche, annähernd von Keilform. In einem Ast des rechten oberen Lungenarterienstammes ein obturierender Thrombus.

Linke Lunge enthält mehrere kleine hämorrhagische Herde, sonst nichts Abnormes. — Herz ohne wesentliche Abnormitäten. Milz vergrößert, weich, zerfließlich. — Sonst keine Abnormitäten.

Am herausgenommenen Schläfenbein: Empyem des Sacculus endolymphaticus: ockergelb gefärbtes eitriges Material darin. Der Sacculus eröffnet sich durch einen etwa 1 cm langen, schmalen Schlitz frei in den dicht anliegenden Sinus sigmoideus, wie die Photographie (Tafel II, Fig. 3) zeigt. An dieser Stelle beginnt ein wandständiger Thrombus von bräunlich-gelber bis ockergelber Farbe, der hinteren Sinuswand fest anhaftend, im Bulbusteil auch auf die vordere Wand übergehend und bis an die Stelle reichend, wo die V. jugularis bei der Operation quer abgetrennt ist. In der Operationshöhle die früher beschriebenen operativen Veränderungen.

Der Befund bietet nach zwei Richtungen ein besonderes Interesse. Einmal ist die Komplikation mit Kleinhirnabszeß bis kurz vor dem Tode nicht erkannt; erst an den letzten 3 Tagen erweckte das Erbrechen und die Pulsirregularität einen leisen Verdacht, der noch lebhafter wurde durch die starken Kopfschmerzen. Die manifesten Erscheinungen, die in der letzten Nacht auftraten, waren auch gleichzeitig die finalen und an ein Einschreiten um so weniger zu denken, als gleichzeitig der bis dahin kaum erkennbare Lungenabszeß deutlich wurde. Daß dieser Lungenabszeß schon einige Tage bestanden hatte, ist nicht zu bezweifeln, trotzdem wurde 6 Tage vor dem Tode nur die linke, bei der Autopsie nur wenig veränderte, Lunge verdächtig befunden, die rechte erschien durchaus normal. Wir waren mit der Ausschaltung der V. jugularis und des Bulbus aus dem Kreislauf hier zu spät gekommen: irreführend war vor allem, daß wir bei der Eröffnung des Sinus an der verdächtigen Stelle durchaus nichts Abnormes fanden, obwohl uns die Kompression nach Meier-Whiting eine genaue Inspektion der Sinuswand ohne störende Blutung ermöglichte. Das verleitete uns zu der irrigen Annahme, daß die Temperatursteigerungen durch die Labyrinthitis ver-

anlaßt seien. Daneben wirkten noch die mannigfachen Erscheinungen früher vorhanden gewesener Tuberkulose in dem sehr verworrenen Krankheitsbilde irreleitend. Vielleicht wäre aber trotz der Verspätung der Jugularisresektion die Patientin noch zu retten gewesen, da keine Metastasen, außer in den Lungen, vorhanden waren — wenn nicht der Kleinhirnabszeß übersehen worden wäre. Auf die Besprechung des letzteren Befundes gehe ich nicht weiter ein, da dies Herr Privatdozent Dr. Hegener zum Gegenstande einer demnächst erscheinenden Arbeit gemacht hat; hier sei nur noch auf die Entstehungsweise der Infektion des Sinus- bezw. Bulbusinhalts hingewiesen. Sie ist ohne Zweifel vom Sacculus endolymphaticus aus erfolgt[1]), der seinerseits wieder vom Labyrinth aus infiziert worden war. Dieser Infektionsweg war in unserem Falle so deutlich, wie selten; im übrigen möchte ich aber auf diesen Punkt nicht weiter eingehen, da die Literatur und die dabei wichtigen anatomischen Verhältnisse eine eingehende Erörterung durch Boesch[2]) erst vor kurzem erfahren haben, auf die hier verwiesen sein mag. Der Thrombus, den wir bei der Autopsie an dieser Stelle fanden, war bei der Operation sicherlich noch nicht vorhanden, oder wenigstens noch nicht makroskopisch sichtbar, sonst hätten wir ihn erkennen müssen. Trotzdem ist ohne Zweifel zur Zeit der Operation bereits infektiöses Material von dieser Einbruchsstelle aus in den Bulbus verschleppt worden und hat wohl dort zunächst, später weiter in die V. jugularis hinein eine Thrombophlebitis sich entwickeln lassen. Dieses sprungweise Auftreten von infektiösen Thrombosen ist so oft bereits beobachtet worden, daß es einer besonderen Besprechung nicht mehr bedarf, nur zeigt auch dieser Fall wieder, wie vorsichtig man sein muß, ehe man sich entschließt, den Verdacht einer Sinuserkrankung auf Grund des normalen Befundes an der bei der Operation freigelegten Sinuspartie und ihrem Inhalte abzulehnen. Jedenfalls wird es sich, wenn die klinischen Symptome eine Sinusphlebitis annehmen lassen, allemal empfehlen, bei solchem anscheinend normalen Befunde das entleerte Blut bakteriologisch zu untersuchen: der Staphylokokkenbefund in unserem Falle gab uns Veranlassung zu der Ausschaltung der V. jugularis, die sich gewiß als berechtigter Eingriff erwiesen hat. Allerdings erscheint es fast als eine Schicksalsironie, daß wir nun in der V. jugularis nicht die vermuteten Staphylokokken, sondern Stäbchen der Proteusgruppe nachgewiesen erhielten; auch das ist übrigens schon gelegentlich beobachtet worden [Kobrak[3])].

---

1) Zur mikroskopischen Untersuchung habe ich mich wegen der dabei nötigen Zerstörung des Präparates noch nicht entschließen können. Ich kann deshalb die von O. Wagener neuerdings gegen solche Deutungen erhobenen Bedenken auch für diesen Fall nicht einwandfrei widerlegen.

2) Zeitschr. f. Ohrenheilkd., Bd. 50, p. 337.

3) Arch. f. Ohrenheilk., Bd. 60, p. 6 ff.

Wir haben noch mehrere andere Fälle von Sinusphlebitis gesehen, die weniger eigentümliche Befunde aufweisen, und die ich deshalb hier nicht weiter schildern möchte. Nur einige in gewisser Richtung typische Beispiele seien herausgegriffen.

Zunächst war in mehreren Fällen sehr wenig von den Symptomen der septischen Allgemeininfektion nachzuweisen, am wenigsten im folgenden:

Fall X. Marie B., 9 Jahre alt, Schifferstochter aus Feudenheim. Chronische Ohreiterung, subperiostaler Abszeß auf dem Warzenfortsatz, Aufmeißelung, Freilegung und Eröffnung des thrombosierten Sinus sigmoideus. Heilung noch nicht vollständig.

Leidet seit mehreren Jahren an Ohreiterung und Schwerhörigkeit rechts, die Eiterung hat zeitweilig aufgehört, ist aber immer wiedergekehrt, seit $^1/_4$ Jahr dauernd stärker. Seit 8 Tagen Tag und Nacht heftige Schmerzen, seit 2—3 Tagen die Gegend hinter und über dem Ohr geschwollen.

6. Okt. Temperatur 38°. Rechts hinter der Ohrmuschel mächtige, fluktuierende Anschwellung, über der Schläfengegend teigige Schwellung und Hautödem bis in die Augengegend. Im Gehörgang viel eitriges Sekret, nach Ausspülen, da wegen vollständiger Verschwellung des Gehörganges kein Trichter einführbar ist, nichts weiter erkennbar. Links Trommelfelldetails gleichfalls völlig verdeckt durch eine fest anhaftende Kruste.

7. Okt. Operation. Nach dem Einschnitte entleert sich alsbald ein großer Abszeß, der tief unter der Schläfenfascie sich oberhalb der Ohrmuschel nach vorn hin erstreckt. Knochenoberfläche rauh, in der Gegend am hinteren Apophysenrande mißfarbig, sehr weich. Nach Eröffnung der Corticalis viele eiterhaltige Zellen, die sich nach oben bis zur Dura der mittleren Schädelgrube erstrecken: diese deshalb freigelegt, erweist sich aber als normal. Im Antrum mastoideum granulationsartige Massen und Eiter. Bei der Antrumeröffnung war bereits der sehr oberflächlich gelegene Sinus aufgedeckt, der mißfarbig und sehr weich ist, er wird jetzt so weit freigelegt, bis seine Wand und die angrenzenden Durapartien sich völlig normal erweisen. Dann wird er eröffnet und zeigt sich von einem dunkelbraunroten, derben, nirgends eiterig zerfallenen oder erweichten Trombus erfüllt. Dieser wird bis dicht an die Grenze der verfärbten Sinuswand ausgeräumt, ohne daß es zur Blutung kommt. Der entsprechende Teil der vorderen Sinuswand wird exzidiert. Die ganze Wunde wird mit Jodoformbrei ausgerieben, verbunden. Mit Rücksicht darauf, daß bisher eine eingehende Hörprüfung nicht möglich war, das andere Ohr ohne Zweifel krankhafte Veränderungen aufwies, und auf dem rechten über Grad und Ausdehnung der Veränderungen nichts auszusagen war, wurde von einer Totalaufmeißelung Abstand genommen.

Nach der Operation: Abends 37,7, Puls 110. Mehrere Tage auffallende Schläfrigkeit, bei normalen Temperaturen und sonst sehr gutem Befinden.

10. Okt. Morgens 36,8, Abends 39,5, ohne daß irgend welche erkennbaren Störungen des Allgemeinbefindens beständen. Keine Angina. Ueber der linken Lunge H. U. ganz leichte Dämpfung, auf der Höhe des Inspiriums etwas verschärftes Atemgeräusch und knackende Rasselgeräusche. Brustwickel.

11. Okt. Verbandwechsel: In der Wunde ziemlich viel etwas fötides Sekret, sonst nichts Auffälliges. Temperatur steigt heute nur auf 38° Urin ohne Eiweiß etc.

13. Okt. Gestern Abend Temperatur bis 37,4, heute bis 39,2 gestiegen; dabei subjektives Wohlbefinden, heute Abend 134 Pulse. In der Wunde noch reichlich eiteriges Sekret, fötide, vornehmlich aus der nach vorn zu gelegenen Abszeßhöhle stammend, Drainrohr in diese eingelegt.

Weiterhin traten noch am 14. und 15. Okt. Temperatursteigerungen bis 38,3, bezw. 38,1, später keine nennenswerten Temperatursteigerungen mehr auf. Die freigelegte Dura, auch die eröffnete Sinuspartie, bedecken sich mit reinen Granulationen, und was die weiterhin noch längere Zeit eine Behandlung notwendig machenden Störungen des Wundverlaufes betrifft, so waren diese durch die Unterlassung der Totalaufmeißelung bedingt: die Eiterung aus der Paukenhöhle und aus dem Antrum dauerte fort, die Einwilligung der Eltern zu einer Vervollständigung der Operation war zunächst nicht zu erlangen, und erst vor kurzem konnte durch ausgiebige Freilegung der eiternden Paukenhöhle das Nötige getan werden, um die Ohreiterung zur Heilung zu bringen. Pat. steht noch in Behandlung.

Bei dieser Patientin sah die Sinuserkrankung, sowohl nach dem klinischen Bilde, das viel mehr auf eine rein lokale Warzenfortsatzerkrankung hinwies, als auch nach dem Befunde bei der Operation recht harmlos aus. Trotzdem zeigte der weitere Verlauf, daß doch wohl Verschleppung infektiösen Materials in die linke Lunge stattgefunden hatte, die vielleicht weniger günstig verlaufen wäre, wenn nicht bei der Operation die Hauptmasse des Thrombusmaterials, in dem wir trotz fehlender bakteriologischer Untersuchung Infektionserreger sicher vermuten dürfen, beseitigt worden wäre.

Ein anderer Fall war von Interesse, weil sich bei ihm nach ausgiebiger Ausräumung des Thrombus trotz anscheinend glatter Heilung der Wunden, und obwohl sich nicht das leichteste Zeichen von Metastasen oder von intrakranialen Komplikationen erkennen ließ, nachträglich noch eine deutliche Neuritis optica entwickelte. Woher diese stammte, wurde nicht ganz aufgeklärt, doch ist vielleicht daran ein Tampon schuld gewesen, der auf dem freigelegten Sinusabschnitt nahe dem Bulbus liegen geblieben war, und erst nach 4 Wochen entdeckt wurde. In welcher Weise er die Neuritis optica verschuldet haben könnte, blieb allerdings dunkel: es ist noch nicht einmal festgestellt, daß nach Entfernung dieses Tampons die Sehnervenscheibe wieder normal geworden wäre, da die Patientin sich bald nachher unserer Behandlung entzog, und über ihre weiteren Schicksale nichts zu erfahren war.

Fall XI. H., Hedwig, 9 Jahre, aus Sattelbach.

Akute Otitis, Thrombophlebitis des Sin. sigmoideus. Eröffnung des Warzenfortsatzes und des Sinus. Heilung.

Seit 4 Tagen Ohreiterung links, Schwellung hinter dem Ohre, sehr starke Schmerzen, anhaltendes Fieber, Unfähigkeit zu essen oder zu schlafen.

16. Dez. Kopf ängstlich auf die linke Schulter geneigt gehalten, leidender Gesichtsausdruck, Cyanose des Gesichts. Gehörgang enthält Eiter, ist so verschwollen, daß nichts vom Trommelfell sichtbar ist. An dem hinteren Rande des Warzenfortsatzes fünfmarkstückgroßes, teigiges, sehr schmerzhaftes oberflächliches Infiltrat, Haut darüber gerötet.

Jugularisgegend nicht druckempfindlich. Temperatur 37,5; Abends 38,8. Alsbald

Eröffnung des Warzenfortsatzes. Bei den ersten Meißelschlägen wird auf das Emissarium mastoideum eingegangen, daraus quillt dicker Eiter unter Druck hervor. In den Zellen überall Eiter. Freilegung des Antrum, weiterhin des Sinus, dessen Wand verdickt, von starken Blutgefäßen durchzogen ist. Freilegung, soweit diese Veränderung reicht, einerseits über das Knie hinaus, andererseits bis dicht an den Bulbus, Exzision der vorderen Wand. Entfernung des locker haftenden, zum Teil etwas gallertigen Thrombus, danach quillt von hinten her Blut im Strahl, vom Bulbus her sickert das Blut langsam hervor. — Fieberfreier Verlauf, am 27. Dez. Entfernung der stark vergrößerten Rachenmandel, danach glatt ablaufende Angina. Trotz absolut guten weiteren Wundverlaufes am 8. Jan. doppelseitige Neuritis optica konstatiert (Prof. v. Hippel), die am 13. Jan. sich weiter ausgebildet erwies (Promininz beträgt 3 Dioptrien!). Am 14. Jan. fand sich, in den etwas wuchernden Granulationen in der Bulbusgegend fest eingewachsen, ein kleiner Gazetampon. Danach glatte Heilung; über den späteren Befund am Augenhintergrund ist nichts bekannt.

Schließlich möchte ich noch über einen Patienten berichten, bei dem die Diagnose auf Bulbusphlebitis nicht gestellt worden ist, ehe die letal verlaufenden, eine Operation verbietenden Lungenkomplikationen eingetreten waren. Wir haben hier sozusagen den Wald vor Bäumen nicht gesehen!

Fall XII. B., Leonhard, 48 Jahre, Schuhmacher aus Massenbachhausen.

Sehr alte traumatische Gehörgangsatresie links, Ohreiterung, Warzenfortsatzfistel, breiter Eitereinbruch in den Bulbus v. jugularis. Tod an eiteriger Pleuritis, Pyopneumothorax. Karzinom der Paukenhöhle.

Die Krankengeschichte ist leider recht unvollständig geführt, die Temperaturtabelle verloren gegangen.

Mit 4 Jahren von einem Wagen überfahren, seitdem auf beiden Ohren schwerhörig. Gleich nach der Verletzung entstand eine Eiteransammlung hinter dem linken Ohr, Inzision entleerte Eiter, die Wunde heilte. Vor 20 Jahren entstand eine neue Eiteransammlung, die wieder inzidiert wurde, und seitdem entleert sich Eiter aus dieser Oeffnung, besonders bei Druck auf den seit der Verletzung verschlossenen äußeren Gehörgang; zeitweilig schloß sich die Oeffnung, brach aber immer wieder auf. Seit 4 Wochen heftige Schmerzen im linken Ohr.

3. Aug. Links äußerer Gehörgang völlig geschlossen. Hinter der Ohrmuschel führt eine Fistel 4 cm weit nach vorn, medialwärts und unten, bei deren Sondierung Pat. ohnmächtig wird. Linkes Ohr völlig taub, rechts hochgradige Schwerhörigkeit, auf Erkrankung des schallempfindenden Apparates zurückzuführen. Am gleichen Tage

Operation: Ausgedehnte Knochenzerstörungen: die Fistel führt in eine weite, mit Eiter und Granulationen und einzelnen zerfressenen Knochenspangen erfüllte Höhle, die nach vorn unten bis an das freiliegende Unterkiefergelenk reicht: hintere Gehörgangswand fast völlig, die vordere untere größtenteils zerstört, mittlere und hintere Schädelgrube liegen in großer Ausdehnung frei. In den mit Eiter durchsetzten Granulationen, die den ganzen Hohlraum ausfüllen, liegen Hammer und Ambos noch vor, werden entfernt, Facialis nicht freigelegt, Labyrinth, soweit erkennbar, intakt.

Nach der Operation andauernd remittierendes Fieber; am 13. Aug. ein Schüttelfrost notiert, von da an dauernd subfebrile Temperaturen. Sehr starke Granulationswucherung vom Boden der Paukenhöhle und des Gehörganges her: massenhafte Eiterung daher. 29. Aug. wieder heftiger Schüttelfrost, keinerlei Labyrinthsymptome, dann einige fieberfreie Tage, wieder Schüttelfröste und fieberfreie Tage.

3. Sept. Tiefe Inzision durch das Parotisgewebe in das Eiter entleerende matsche Granulationsgewebe, das an der Stelle der unteren Gehörgangswand liegt, Entleerung eines großen (um die Jugularis gelegenen?) Abszesses.

4. Sept. Wieder Schüttelfrost, Eiterung aus dem eröffneten Abszeß reichlich, stinkend.

6. Sept. Heftige Schmerzen, Stechen auf der linken Brustseite. Pneumonie im linken Unterlappen, beiderseitige Pleuritis. Augenhintergrund normal.

16. Sept. Probepunktion der linken Pleurahöhle liefert keinen Eiter.

19. Sept. Exitus letalis.

Autopsie: Beiderseits zahlreiche Lungenabszesse, eitrige Pleuritis, Pyopneumothorax. Milz vergrößert, dunkelbraunrot, weich, zerfließlich. In den Nieren stark getrübtes Parenchym, keine Abszesse. Am Schädel keine Spuren einer früheren Verletzung nachweisbar, Pia stark ödematös, leichter Ventrikelhydrops.

Am herausgenommenen Schläfenbein die Orientierung außerordentlich schwierig: in der ganzen Wundhöhle liegt eine talgartige Schmiere, die sich nicht gut abwischen läßt, ohne Zweifel an Stelle der völlig fehlenden unteren Gehörgangswand, in unmittelbarem Zusammenhang mit dem Parotisgewebe. Die nächste knöcherne Begrenzung bildet ein 3—5 mm dicker Rest von der Wand der Fossa sigmoidea. Der vom Emissarium mastoideum halbwegs bis zum Bulbus reichende Teil vom Sulcus sigmoideus ist erhalten, weiter medialwärts fehlt ein Stück, während die laterale Wand des Foramen jugulare wieder erhalten ist. Andererseits reichen die schmierigen Massen bis zur medialen Paukenhöhlenwand, der Gehörgangs- und der Paukenhöhlenboden ist zerstört, und erst auf einem Horizontalschnitt wird es klar, daß diese schmierige Masse auch einen großen Teil der lateralen Wand des Bulbus v. jugularis zerstört hat, so daß sie den stark erweiterten Bulbus hier völlig ausfüllt. Weiter abwärts ist die laterale Wand des Venenbulbus erhalten, erscheint sogar stark verdickt. Ist im Bulbus das Lumen völlig ausgefüllt, so wird andererseits die Thrombusmasse von da an nach aufwärts wandständig, der Sinus zeigt ein weites Lumen (s. Taf. II Fig. 4), das erst weiter oben, nahe dem Emissarium mastoideum, wieder durch einen offenbar frischeren, ziemlich derben Abschlußthrombus deckelartig geschlossen ist.

Die mikroskopische Untersuchung ergab, daß die käsigen Massen ein ausgedehntes, in das Labyrinth und in die Wand des Bulbus eingebrochenes Kankroid darstellen.

Ich habe den Patienten erst gesehen, als die 2. Inzision gemacht war, und es war mir damals nicht möglich, die Sachlage richtig zu erkennen. Unmittelbar darauf stellte sich bereits die metastatische Pneumonie ein und ließ bei ihrem schweren Verlaufe auch zu wenig Hoffnung, als daß ich eine Jugularisresektion noch hätte riskieren mögen. Hätte ich konstatieren können, daß der große Abszeß am Boden der Wundhöhle mit dem Bulbus v. jugularis frei in Verbindung stand, so hätte ich mich sicher entschlossen, die unter solchen Umständen gewiß recht leichte Resektion des Bulbus und der Vene vorzunehmen. Daß die Verhältnisse so lagen, wurde aber auch bei der Autopsie noch nicht klar, sondern erst bei Untersuchung des herausgenommenen Felsenbeins. Daß die metastatischen Lungenerscheinungen, Abszesse, Pleuritis u. dergl. keine absolute Gegenanzeige für die Jugularisausschaltung abgeben, geht aus zahlreichen neueren Beobachtungen hervor: ich erwähne nur den Fall Klingner aus Grunerts Arbeit, ich habe selbst auch 2 Fälle (in Breslau) erlebt, die trotz sekundärer Lungenabszesse noch zur Heilung gelangten. Im allgemeinen wird freilich bei solchen Komplikationen die Prognose recht schlecht sein, und besonders bei so ungewöhnlich breiten Einbrüchen in die Venenbahn, wo gewaltige Massen infektiösen Materials auf einmal verschleppt werden können. Schließlich gab aber die mikroskopische Feststellung des Kankroids unserer Inaktivität doch unverdientermaßen Recht.

Zum Schluß der Kasuistik möchte ich noch erwähnen, daß sich unter unseren Fällen noch zwei fanden, die, der eine an Meningitis, der andere an Schläfenlappenabszeß, zu Grunde gingen, in deren einem die Sinuseröffnung, in deren anderem auch die Jugularisresektion vorgenommen wurde, ohne daß es gelang, die gleichfalls behandelte intrakraniale Komplikation zu beseitigen. Die Fälle werden an anderer Stelle publiziert werden, für die vorliegenden Fragen sind sie nicht von besonderer Bedeutung[1]).

Wenn ich jetzt versuche, die Erfahrungen an den näher beschriebenen Fällen zusammenzufassen, so hätte ich zunächst zur Statistik zu bemerken, daß die Mehrzahl der Patienten in jüngeren Jahren stand. Drei (VI, X, XI) waren unter 10, zwei (III, VIII) zwischen 10 und 20, fünf (I, II, IV, V, IX) zwischen 20 und 30, nur je einer zwischen 30 und 40 (VII) und zwischen 40 und 50 (XII) Jahre alt. Das steht in Uebereinstimmung mit den bei Körner angeführten Statistiken. Daß in unserem kleinen Material das Ueberwiegen des männlichen Geschlechts, das sonst in den Statistiken (vergl. Körner) regelmäßig gesehen wurde, nicht vorlag, vielmehr 7 weiblichen nur 5 männliche Patienten gegenüberstanden, ist gewiß ein reiner Zufall. Dagegen waren

1) Die Arbeit ist im Mai 1906 abgeschlossen worden, seitdem sind noch mehrere neue Fälle behandelt, die aber nicht mehr berücksichtigt werden konnten.

auch unter unseren Fällen mehr rechtsseitige (7) als linksseitige (5) Phlebitiden, eine ganz konstante Erscheinung, über deren Gründe Körner sich ausführlich ausgesprochen hat.

Der Typus der ursächlichen Ohreiterung war außerordentlich verschieden: dreimal lagen akute Erkrankungen vor; bei Fall XI wurde bereits 4 Tage, bei Fall V spätestens 6 Tage nach Beginn der ganz akut einsetzenden Entzündung die Phlebitis festgestellt, bei Fall IV vergingen dagegen etwa 17 Tage, bis die deutlichen Zeichen einer Phlebitis auftraten. Zwei Fälle betrafen Individuen, bei denen bereits einmal eine akute Otitis media ausgeheilt und wieder aufgeflackert war: im einen davon kam es etwa 14 Tage nach dem Auftreten des Rezidivs (II), im anderen etwa 3 Wochen danach (VII) zu den Erscheinungen der Allgemeininfektion. Eine intermittierende Eiterung mit akutem Rezidiv, das nach etwa 8 Tagen bereits die Allgemeininfektion nach sich zog, dürfte auch in Fall I vorgelegen haben. In den anderen 6 Fällen bestanden alte Ohreiterungen, bei VI und VIII im Anschluß an echte Perlgeschwulst; im Fall IX handelte es sich um eine typische desquamative Otitis mit Labyrinthitis, in Fall III und X lagen einfache chronische Eiterungen vor, während Fall XII an chronischer Eiterentleerung aus einer Warzenfortsatzfistel bei traumatischer Atresie und Karzinom des Gehörganges litt.

Gestorben sind von den 12 Patienten 4, davon Fall I und XII an den Folgen der Metastasierung schlechtweg, Fall IX an Kleinhirnabszeß, der offenbar von derselben Stelle aus, wie die Sinusphlebitis, induziert war; Fall VII an einer Kontaktinfektion der Meningen und gleichzeitiger Nephritis, die vielleicht noch von der Sinusphlebitis vor deren Ausschaltung, wahrscheinlicher aber von dem infizierten Arachnoidealsack aus durch Toxinresorption veranlaßt war.

Ueber die Symptomatologie möchte ich hier, weil wir darüber ausgezeichnete umfassende Darstellungen, vor allem von Körner, haben, nur einiges wenige sagen.

In zwei Fällen bestand ein Symptom, das schon ziemlich oft beschrieben, aber in seiner Wichtigkeit für die Diagnose der Bulbusphlebitis, wie mir scheint, nicht immer genügend gewürdigt ist: Schmerzen beim Schlingen, ohne daß Veränderungen im Pharynx oder Larynx eine genügende Erklärung dafür abgäben. In unseren Fällen IV und V war es ausgesprochen vorhanden, und bei beiden war der Bulbus erkrankt; ob es nicht in den anderen Fällen von Bulbuserkrankung auch vorhanden war, ist mir etwas zweifelhaft, ich glaube mich bei einem Falle daran erinnern zu können, finde aber keine Notiz in der Krankengeschichte (Fall VI). Besonders deutlich scheint dieses Symptom dann zu werden, wenn sich Eiter um den Bulbus v. jugularis herum findet, wie in Fall IV. Ohne Zweifel rührt die Erscheinung her von einer Neuritis, bezw. Perineuritis der durch

das For. jugulare verlaufenden Nervenstämme, speziell des Glossopharyngeus; ich habe in einem Breslauer Fall der Art, wie auch v. Beck, das mikroskopisch post mortem feststellen können. Den großen Wert diesen Symptoms erblicke ich darin, daß es bei reiner Sinusphlebitis nicht wohl vorkommen kann. Es kann aber auch bei ausgesprochener Bulbuserkrankung fehlen, wie z. B. in unserem Fall VII; nur sein Vorhandensein, aber nicht sein Fehlen, ist also diagnostisch verwertbar.

Viel vorsichtiger muß man anscheinend sein in der Verwertung der Druckschmerzhaftigkeit im Jugularisverlauf; sie fand sich sehr ausgesprochen bei Fall V und VI, ohne daß sich in diesen eine Jugulariserkrankung hätte nachweisen lassen. In beiden Fällen aber waren erhebliche Drüsenschwellungen am Halse vorhanden, auf die man wohl diese Schmerzhaftigkeit zurückführen darf. Immerhin habe ich sie stets als wesentlich unterstützendes Moment bei der Diagnostik angesehen, denn diese Drüsenschwellungen werden sicher häufig durch das Vorhandensein von Entzündungserregern in der Vene herbeigeführt, auch dann, wenn diese noch keine Thrombose der Vene bewirkt haben. Wiederholt haben wir in einer unter diesen Umständen eröffneten Vene, die frei von Thrombose sich erwies, nachträglich Eiterung auftreten sehen, während die übrige Wunde am Halse vollständig tadellos sich verhielt.

Ueber die Wichtigkeit des Verhaltens der Körpertemperatur brauche ich nach den wohlbekannten Erfahrungen darüber (vgl. Körner) kaum ein Wort zu verlieren. Immerhin muß man sich darüber klar sein, daß die Temperatursteigerungen nach allem, was wir wissen, im wesentlichen nur ein Zeichen der Toxinresorption sind, an sich nichts darüber aussagen, von welcher Stelle aus diese Resorption erfolgt. Gewiß ist es selten, daß sie von der Mittelohr- oder Knochenerkrankung selbst aus erfolgt, aber z. B. unser Fall II legt die Annahme entschieden nahe, daß sie von da aus geschehen kann. Zur Entscheidung in dieser vielumstrittenen Frage reicht natürlich dieser eine, nach mehreren Richtungen hin diskutierbare Fall nicht aus, und so möchte ich keine zu weit gehenden Schlüsse daraus ziehen, und die Frage noch in der Schwebe lassen, ob „pyämisches“ Fieber vom Ohr aus auch ohne eine Sinuserkrankung erzeugt werden kann. Jedenfalls ist aber der Fiebertypus bis zu einem gewissen Grade sicher diagnostisch verwertbar. Betrachten wir z. B. Fall I, so haben wir in diesem schwersten Fall mit massenhaften kleinen Streptokokkenherden eine ganz hohe Continua, mit Remissionen nicht unter 38 und Exacerbationen bis zu 40,5 und mehr. Man darf diese Kontinuität des Fiebers wohl darauf zurückführen, daß hier fortdauernd große Toxinmengen aus den zahllosen kleinen Herden ins Blut gelangten. Im Falle II waren ähnliche Erscheinungen vorhanden, aber hier waren Staphylokokken die schuldigen Entzündungserreger, die offenbar nirgends, wo sie sich niederließen,

genügende Virulenz entfalteten, um Eiterung zu erzeugen, die also auch wohl weniger virulente Toxine lieferten. In beiden Fällen fehlten deutliche Schüttelfröste gänzlich. Letzteres war auch der Fall bei der Patientin III, bei der aber, im Gegensatz zu den ersten beiden, das Fieber intermittierenden Charakter zeigte, Remissionen bis zur Norm regelmäßig wiederkehrten. In diesen letzten beiden geheilten Fällen erfolgte der Abfall der Temperatur schließlich in ausgesprochen lytischer Weise, wohl indem die resorbierten Toxine allmählich immer spärlicher wurden oder an Virulenz abnahmen. Während aber im Fall II eine fortdauernde Toxinresorption aus einer Menge kleiner Herde angenommen werden mußte, war in Fall III offenbar nur eine Quelle in Gestalt des thrombosierten Sinus vorhanden, in der vielleicht immer erst eine gewisse Aufspeicherung von Toxinen stattfinden mußte, bis der Organismus dann mit einer raschen Temperatursteigerung darauf reagierte. War dann der Vorrat erschöpft, dann ging die Temperatur meist ebenso plötzlich zur Norm zurück.

Im Gegensatz zu diesen Fällen stehen die, in welchen wir Verschleppung erheblicherer Thrombusmassen annehmen dürfen; bei ihnen fehlen kaum jemals die Schüttelfröste, die doch wohl ein ganz plötzliches Ueberschwemmen des Kreislaufes mit Toxinen bedeuten; eine solche Ueberschwemmung wird aber jedesmal dann erfolgen, wenn ein mit infektiösem Material beladener Thrombus von nennenswerter Größe in den Kreislauf gelangt. Eine eitrige Metastase braucht darum noch nicht jedesmal das Resultat einer solchen Thrombusverschleppung zu sein; ob sie erfolgt, das hängt schließlich noch von vielen, im einzelnen schwer ermeßbaren, Faktoren ab. Jedenfalls entspricht dieser Temperaturverlauf dem, den wir gewöhnlich bei Allgemeininfektion vom Ohr aus, bei der „pyämischen Verlaufsform“ beobachten.

So glaube ich, daß uns das Verhalten der Körpertemperatur wertvolle Anhaltspunkte für die Beurteilung der Vorgänge geben kann, die sich bei den verschiedenen Formen der otogenen Allgemeininfektion abspielen, und daß wir daraus wichtige Schlüsse für unser therapeutisches Verhalten ziehen dürfen. Voraussetzung wäre allerdings, daß diese, auf wenige Fälle, an denen in mehr als einer Richtung Kritik geübt werden kann, gestützten Annahmen durch weitere Beobachtungen bestätigt werden. Dazu wäre speziell eine häufigere, allgemeinere Verwertung der bakteriologischen Untersuchung bei Fällen der Art nötig, als sie bisher gewöhnlich erfolgt. Die jetzt an zahlreichen Stellen eingerichteten bakteriologischen Untersuchungsämter werden zu solchen Untersuchungen gewiß gern die Hand bieten; wir in Heidelberg haben allerdings Ursache, dem Leiter unseres Untersuchungsamtes, Herrn Geheimrat Knauff, und seinen Assistenten für ihre besonders liebenswürdige Hilfe dankbar zu sein, speziell Herrn Dr. Süpfle, der die meisten Untersuchungen vorgenommen hat. Ich habe wohl versucht, die Unter-

suchungen in unserer Klinik selbst zu machen, aber das stieß auf zu viele Schwierigkeiten, als daß es sich regelmäßig hätte durchführen lassen; außerdem ist die Gefahr sehr groß, daß man dabei Dilettantenarbeit liefert, die schlimmer ist als gar keine Untersuchung. Eine regelrechte Untersuchung müßte sich erstrecken auf das etwa gefundene Thrombus- oder Eitermaterial, oder, wenn solches nicht da ist, auf Blut aus dem Sinus an der etwa erkrankt gefundenen Partie; ferner auf eine Blutprobe aus dem allgemeinen Kreislauf, wozu aber eine etwas größere Menge, am besten durch Punktion der Vena mediana, zu entnehmen wäre: man kann eventuell an diese Punktion eine Kollargolinjektion anschließen. Dazu käme dann noch die bakteriologische Untersuchung des im Warzenfortsatz, eventuell in dem extraduralen Abszeß, enthaltenen Eiters, und schließlich in manchen Fällen, wie dies von Kobrak (aus Briegers Abteilung) mitgeteilt ist, die Prüfung der agglutinierenden Fähigkeiten des gewonnenen Blutserums auf die im Eiter sowie im Thrombusmaterial gefundenen Mikoorganismen.

Ueber diesen bakteriologischen Untersuchungen darf man allerdings die der erkrankten Organe und des erkrankten Organismus nicht vernachlässigen: schließlich liefert uns vorläufig noch der Befund bei der genauen Untersuchung des Patienten und die sorgsame Beachtung der bei der Eröffnung des Warzenfortsatzes etc. beobachteten Veränderungen die allerwertvollsten Anhaltspunkte für unser therapeutisches Vorgehen. Ohne Zweifel wird aber die verständige Verwendung aller dieser Hilfsmittel der klinischen Diagnostik am ehesten uns davor schützen, daß wir zwecklose und eventuell schädliche Eingriffe vornehmen, oder daß wir notwendige Eingriffe verabsäumen.

Wie soll sich nun das therapeutische Vorgehen im Einzelfalle gestalten? Ich glaube, daß aus unserer Kasuistik hervorgeht, wie weit wir davon entfernt sind, einen bestimmten Modus procedendi zu befolgen; mir scheint, daß bei wenig Erkrankungen das sorgsamste Individualisieren nötiger, aber auch schwieriger ist als bei den uns hier interessierenden.

Zunächst wird in allen Fällen, die für uns in Betracht kommen, die Eröffnung des Warzenfortsatzes und seiner Hohlräume nötig sein. Dabei werden wir zunächst feststellen, ob Erkrankungszustände irgendwo bis an den Querblutleiter heranreichen, und wenn das der Fall ist, werden wir jedenfalls dessen Wand breit genug aufdecken müssen, um deren Beschaffenheit zu prüfen. Daß normale Wandbeschaffenheit nichts für normalen Inhalt beweist, geht aus verschiedenen von unseren Fällen klar hervor, ist auch längst bekannt. Wir werden also, wenn wir eine Sinuserkrankung auch nur in Erwägung ziehen müssen, selbst bei negativem äußeren Befund den Sinus eröffnen. Tut man das, nachdem die übrige Operation fertig ist, so stört die dabei erfolgende Blutung nicht mehr: deshalb können wir dann ruhig eine

ausreichend breite Inzision machen; eine Punktion mit der Pravazschen Nadel liefert ja bekanntermaßen zu unsichere Resultate. Vorher aber sollte man, wenn irgend möglich, die Kompression des Sinus nach Meier-Whitings Verfahren vornehmen; sie erzeugt nicht immer völlige Blutleere des Sinus, aber hilft oft dazu, daß man den Sinusinhalt zuverlässig prüfen kann, was bei Inzision des mit Blut gefüllten Sinus nicht möglich ist. Findet sich ein Thrombus im Sinus, so verfolge man ihn unter schrittweiser Wegnahme des bedeckenden Knochens bis zu seinem Ende, und wenn der Thrombus zerfallen ist, wird man gut tun, den Sinus so weit breit zu eröffnen, daß schließlich flüssiges Blut sich entleert. Ist der Thrombus solide, so scheint es mir doch zweckmäßig, ihn breit freizulegen, und seine Hauptmasse zu entfernen: in unserem Falle X lag ein ganz fester Thrombus vor, und doch kam es nachträglich noch zu einer, wenn auch relativ unschuldigen, Lungenmetastase; auch in den Fällen IV, V, VI fanden sich solide Thromben, und trotzdem nachträglich Metastasen. Immerhin kann man in solchen Fällen eher einen kleinen abschließenden Thrombusrest in situ lassen, um den bluthaltigen Teil des Sinus abgesperrt zu halten. Jedenfalls sollte man aber so weit den Sinus ausräumen, als seine Wand krankhaft verändert erscheint. Ich begnüge mich nie mit der einfachen Inzision, sondern exzidiere stets, soweit der Thrombus freigelegt ist, ein Stück aus der vorderen, bezw. lateralen Sinuswand, um dem Inhalt eine freie Entleerung zu sichern: diese Wandpartie ist ja doch wohl stets infiziert und wird, wenn man sie nicht beseitigt, doch meist nachher gangränös. Ich habe auch nie gewagt, mit dem scharfen Löffel in uneröffnete Sinusabschnitte weiter vorzudringen, als ich den Löffel mit dem Auge verfolgen konnte: nichts scheint mir geeigneter zu künstlicher Verschleppung von Infektionserregern als dieses unchirurgische, aber, wie mir vorkommt, häufig geübte Vorgehen. Man darf sich auch nicht damit begnügen, vorwiegend nach dem Bulbus hin vorzudringen, weil da die Hauptgefahr für die Verschleppung in den allgemeinen Kreislauf gegeben ist — sondern muß auch nach hinten zu den thrombosierten Sinus ausgiebig genug eröffnen, zumal wenn starke Kopfschmerzen, lokalisierte Druckempfindlichkeit im Verlauf des Sinus transversus, oder gar Zeichen von „meningealer Reizung", oder schließlich vielleicht Zeichen einer Miterkrankung des Längsblutleiters vorhanden sind. Der Confluens sinuum braucht nicht, wie dies noch Grunert letzthin als „vorläufige" Grenze annahm, eine Schranke für unser Vorgehen abzugeben, das zeigt unser Fall VIII. Eine Fortsetzung der Sinuserkrankung nach der anderen Körperhälfte hinüber scheint übrigens viel seltener zu sein, als die in den oberen Längsblutleiter.

Natürlich muß man sich aber vor allem überzeugen, ob man nach dem Bulbus zu die Grenze der Erkrankung erreicht. Läßt sich das nicht durch Freilegung des Sinus bewirken, so muß die Freilegung

und Eröffnung des Bulbus jedenfalls versucht werden. Ob man sich dabei nach GRUNERTS Vorschlage mehr von hinten unten her, von der Unterfläche des Hinterhauptbeines aus, oder nach dem Vorschlag von VOSS mehr von vorne unten, von der cerebralen Seite dieses Knochens aus, an den Bulbus heranmacht, muß man meiner Ansicht nach von den anatomischen Verhältnissen im Einzelfalle abhängen lassen. Beide Modi können sehr leicht und sehr schwer durchzuführen sein: in den ersten Fällen, die ich bereits vor GRUNERTS Publikationen (es fällt mir nicht etwa ein, damit Prioritätsansprüche erheben zu wollen, auf die ich weniger als gar keinen Wert lege), operiert habe, gelang die Freilegung so leicht, daß ich es nicht für der Mühe wert hielt, darüber etwas mitzuteilen; der von HINSBERG publizierte Fall war einer von diesen. Ich habe dabei gewissermaßen beide, die Vosssche und die GRUNERTsche Methode, kombiniert, ohne sie zu kennen. In ähnlicher Weise bin ich auch bei den letzten Fällen vorgegangen, allerdings vorwiegend von der Innenseite des Craniums aus; ich habe jetzt manches Mal sehr erhebliche Schwierigkeiten gefunden, am meisten, wenn keine Eitersenkung in und durch die Fossa jugularis abwärts vorhanden war. Die Hauptschwierigkeit machte immer die Blutstillung in der Tiefe, weil das stets enge Operationsgebiet zu leicht durch Ueberschwemmung mit Blut unübersichtlich wird. Die fatalste Nebenverletzung scheint mir dabei die Verletzung des hinteren Bogenganges bei intaktem Labyrinth zu sein, durch die man ein wichtiges Sinnesorgan opfert; abgesehen davon möchte ich die Gefahr dieser Nebenverletzung nicht groß schätzen, da ich noch kein einziges Mal lebensgefährliche Folgen von einer solchen Labyrinthverletzung gesehen habe. Qualvoll ist aber der Zustand eines Patienten, dessen funktionsfähiges Labyrinth in dieser Weise geschädigt ist, meist lange! Facialisverletzungen lassen sich auch in schwierigen Fällen in der Regel vermeiden, bei Fall VI stellte sich, ohne daß der Bulbus selbst eröffnet wurde, eine solche ein, aber wohl nicht durch Durchschneiden, sondern durch Quetschung, da sie sich erst nach der Operation entwickelte und nachher relativ rasch zurückging; im Fall V zuckte die Facialismuskulatur einmal während der Operation, ohne daß eine Lähmung auftrat.

Ist im Bulbus ein fester Thrombus, so darf man bei erheblichen technischen Schwierigkeiten, wenn man die Jugularis unschädlich gemacht hat, gewiß erst einmal abwarten, ob der Prozeß nicht zum Stillstand kommt, denn die Gefahr einer Verschleppung infektiösen Materials aus dem stagnierenden, aber nach oben und unten sich bei eitriger Schmelzung eventuell leicht entleerenden Bulbusinhalt ist wohl nicht so groß, wie es nach den Mitteilungen über die Weite der von der Bulbusgegend abzweigenden venösen Gefäße scheinen möchte. Wir haben des öfteren mit recht gutem Erfolge in den nicht eröffneten Bulbus Injektionen von Jodoformglyzerin gemacht; das Jodo-

form kann hier unter Luftabschluß besonders gute antiseptische Wirkung entfalten und dringt vermöge seiner Schwere auch dann weit vor, wenn man es ohne jeden Druck einspritzt. Letzteres scheint mir wichtig, da bei Injektionen unter Druck gerade die Infektion dieser, eventuell durch Thromben abgeschlossenen, und deshalb wenig gefährdeten, Gefäße riskiert werden kann. Von Spülungen durch den Bulbus oder die V. jugularis haben wir deshalb nur den allervorsichtigsten Gebrauch gemacht.

Ist aber im oder am Bulbus Eiter oder zerfallenes Thrombusmaterial nachweisbar, dann muß der Bulbus eventuell trotz aller technischen Schwierigkeiten breit freigelegt werden, und ich habe es in solchen Fällen auch allemal vorgezogen, ihn mit der eröffneten Jugularvene durch Vereinigung der Hals- und der Warzenfortsatzwunde in eine gemeinsame Halbrinne zu verwandeln. Das habe ich auch in meinen ersten Fällen, wie in dem von Hinsberg kurz publizierten, getan.

Ist die Thrombophlebitis bis zum Bulbus ausgedehnt, dann wird es sich weiter fragen, ob man die Jugularis selbst angreifen muß. Das scheint mir nicht in allen Fällen nötig zu sein. Von unseren Fällen ist die Jugularis eröffnet bei sechs (I, IV, V, VI, VII, IX), in den übrigen erwies sich diese Eröffnung nicht nötig, wie unter anderem auch in den sehr schweren Fällen II und VII, oder wurde (Fall XII) als aussichtslos unterlassen. Im letzteren Falle hätte sie aber vielleicht den unmittelbaren tödlichen Ausgang verhüten können. Meistens wurde die Jugulariseröffnung erst vorgenommen, wenn nach der Sinuseröffnung die pyämischen Erscheinungen nicht alsbald aufhörten und aus der Gegend des Bulbus verdächtige Sekretion erfolgte. Primär, gleichzeitig mit der Sinuseröffnung, möchte ich jedesmal die Ausschaltung der V. jugularis als nötig erachten, wenn bei nachgewiesener Sinusphlebitis eine Druckschmerzhaftigkeit im Verlauf der Jugularis vorliegt (Fall IV, V, VI), und dann, wenn bei nachgewiesenem infektiösen Jugularisinhalt sich kein abschließender obturierender Thrombus nach dem Bulbus zu findet (Fall IX). Im ersteren Fall ist der Verdacht auf Miterkrankung der Jugularis so groß, daß eine vergebliche Eröffnung des Gefäßes geringeres Risiko bietet als die Unterlassung derselben; im letzteren Falle ist die Wahrscheinlichkeit sehr groß, daß das Blut, das an der infektionstüchtigen Wandpartie frei vorbeifließen kann, durch die Jugularis Infektionserreger dem Kreislauf übermittelt.

Wenn ich mich aber zur Ausschaltung der Jugularis entschließe, dann ist es meiner Meinung nach widersinnig, das Gefäß, wie es anscheinend noch sehr häufig geschieht, einfach zu unterbinden. Daß die Unterbindung direkt gefährlich ist, wenn die Jugularis infektiöses Material enthält und der Sinus nicht eröffnet ist, liegt auf der Hand (Körner). Aber auch nach Eröffnung des Sinus und des Bulbus gibt

das unterbundene, nicht eröffnete Gefäß, wenn Infektionserreger darin sind, gewissermaßen ein Kulturröhrchen für diese ab, was doch gewiß nicht in der Absicht des Operateurs liegt. Ich habe deshalb bereits in den allerersten Fällen, wo ich die Jugularis ausschalten wollte, das Gefäß unten doppelt unterbunden, zwischen den zwei Ligaturen durchtrennt, etwa kranialwärts davon sich füllende Venen nahe der Jugularis doppelt unterbunden und abgeschnitten, an das obere, kraniale Ende der möglichst weit hinauf freipräparierten Vene eine Klemme gelegt, dann den so ausgelösten Venenabschnitt nicht zu nahe der Klemme nach vorheriger Spaltung oder ohne solche mit der Schere abgeschnitten. In den oberen, durch die Klemme geschlossenen Stumpf habe ich einen Gazestreifen bis an die Klemme heran fest eingeführt und mit einer Catgutnaht an der Venenwand fixiert. Das ist nötig, denn sonst treibt der Blutstrom, wenn die Vene noch Blut führt, den tamponierenden Gazestreifen nach Lösung der Klemme alsbald aus der Vene heraus. Erfolgt gar kein Blutabfluß mehr durch die Vene, dann ist in der Regel das Gefäß kollabiert, manchmal so dünn, daß man es kaum auffinden kann. In diesem Falle ist natürlich die Klemme am kranialen Ende überflüssig, ebenso bei eitrigem oder festem Thrombusinhalt. Dann suche ich die Vene so hoch hinauf an die Schädelbasis zu schlitzen, wie irgend möglich, und hat man das getan, dann kann man sich die Freilegung des Bulbus sehr erleichtern, wenn man von der Vene aus eine Hohlsonde in den Bulbus einführt und nun von Knochen wegnimmt, was zwischen dem kranialen Venenstumpfe und dem medialsten Teil des eröffneten Sinus noch im Wege ist. Dadurch bildet man dann, wie das auch GRUNERT will, eine Halbrinne aus dem ganzen Sinus-Bulbus-Venenkanal. Herzwärts habe ich meist die Vene mit zwei Fäden unterbunden und beide lang gelassen, um stets zu wissen, wo dieser zentrale Stumpf liegt: die Fäden lassen sich nach einiger Zeit aus der Wunde herausziehen. Auf eine Naht der Halswunde habe ich immer verzichtet, um die infektionsverdächtige Partie dauernd unter Ueberwachung zu behalten; granuliert die Wunde rein, so kann man sie durch „trockene Naht“ zusammenziehen, und erzielt auch so eine glatte, weiche und nicht zu sehr entstellende Narbe. Die von ALEXANDER empfohlene Herstellung einer Venen-Halshautfistel erscheint mir etwas gekünstelt, ohne daß ich einen rechten Nutzen davon sähe.

An welcher Stelle unterbunden werden soll, darüber haben viele Diskussionen stattgefunden. Ich habe mehrfach oben am Halse die größten Schwierigkeiten bei Aufsuchung der Vene dadurch gefunden, daß dicke Drüsenschwellungen darüber lagen. Man findet sie weiter unten, in der Höhe des Kehlkopfs oder noch weiter abwärts, viel sicherer und rascher. Außerdem wird man, je tiefer unten man die Vene unterbindet, desto sicherer sein, allen infizierten Inhalt aus dem Kreislauf auszuschalten. Aus diesen Gründen habe ich die Vene immer

möglichst weit unten aufgesucht, sie eventuell nach unten so viel weiter freigelegt, als ihre Wand sich verändert erwies (z. B. Fall IX) und an einer Stelle unterbunden, wo ihre Wand normal aussah. Ich habe dabei einmal, wie in dem von Hinsberg früher mitgeteilten Fall, bis zum Schlüsselbein vorgehen müssen; daß man noch weiter unten mit Erfolg unterbinden kann, zeigt eine neuere Mitteilung Zaufals[1]), der zu diesem Zwecke die Clavicula temporär resezierte. W. Schulze[2]) schreibt der V. facialis einen wesentlichen Wert für die Abfuhr des Hirnblutes nach Ausschaltung der V. jugularis zu und wendet sich deshalb gegen die tiefe Unterbindung. Sichergestellt ist diese Bedeutung der Facialis aber nicht, und wir haben nie einen Schaden von ihrer Unterbindung gesehen. Glaubt man aber annehmen zu müssen, daß die Jugularis und Facialis noch nicht aus dem Kreislaufe ausgeschaltet sind und die Zirkulation in ihnen erhalten bleiben muß, so kann man die Jugularis, auch wenn man sie weiter unten aufgesucht hat, doch oberhalb der Facialis unterbinden.

Viel schwieriger ist die Indikationsstellung, wenn sich nichts von Thrombose in dem probatorisch eröffneten Sinus vorfindet. Handelt es sich um Patienten, die das Bild der „septischen Verlaufsform" darbieten, so unterläßt man dann vielleicht am besten alle Eingriffe, außer der ausgiebigen Eröffnung des ursächlichen Entzündungsherdes im Knochen und im Mittelohr, mache aber vielleicht noch einen Versuch mit Kollargolbehandlung, die in solchem Falle noch am ehesten indiziert sein dürften. Ich habe die Vorstellung, daß die besonderen Eigentümlichkeiten des Falles II (Staphylokokken mäßiger Virulenz als ursächliche Erreger, keine Verschleppung größerer Thromben) ihn als günstig für diese Behandlung erscheinen ließen, und deshalb ist dies der einzige Fall, in dem ich die Kollargolbehandlung konsequent durchgeführt habe. Ueber die Serumbehandlung kann ich wegen vollständigen Mangels eigener Erfahrungen nichts sagen.

Ist dagegen der Sinus frei von Thrombus, und dabei der Typus der „pyämischen Verlaufsform" gegeben, dann kann man das weitere Vorgehen wesentlich davon abhängen lassen, ob sich in dem entleerten Blute Entzündungserreger nachweisen lassen oder nicht. Im ersteren Falle habe ich (wie in Fall IX), wo der Zustand nach Klarstellung des bakteriologischen Befundes noch als pyämischer erschien, Bulbus und Vena jugularis, zum mindesten die letztere, breit eröffnet, sie aus dem Kreislauf ausgeschaltet. Allerdings ist die Gefahr, daß bis zur Feststellung des bakteriologischen Befundes bereits Metastasen gebildet werden, recht groß: das war auch bei Fall IX offenbar geschehen. In Zukunft möchte ich deshalb bei solcher Sachlage, wenigstens wenn der Fall nicht ganz

1) Prag. med. Wochenschr., 1903, 20. Sept.
2) Arch. f. Ohrenheilk., Bd. 59, p. 236.

früh zur Operation kommt, doch vorziehen, die V. jugularis prophylaktisch auszuschalten, mit dem Bewußtsein, daß ich riskiere, eine nicht ganz gleichgültige Operation zwecklos zu unternehmen.

Das vielgestaltige Krankheitsbild der septischen Allgemeinerkrankungen nach Mittelohrentzündungen wird aber häufig genug alle hier gegebenen Ueberlegungen für den betreffenden Fall gegenstandslos erscheinen lassen, und chirurgische Einsicht und Erfahrung wird immer wieder neue Aufgaben für ihre Betätigung finden. Unsere therapeutische Tätigkeit dabei ist allerdings die von Epigonen, wie GRUNERT mit feiner Bescheidenheit sagt, aber wir können damit noch immer viel lernen und nützen, wenn wir nur mit besten Kräften dagegen uns wehren, daß ein geheiligtes Schema von therapeutischen Regeln sich entwickelt, in dem unser klinisches Erkennen und therapeutisches Handeln verknöchern müßte. Und diese Gefahr ist nicht ganz klein!

Erklärung der Abbildungen auf Tafel II.

Fig. 1. Rinde des Gyrus praecentr. von Fall I. *a—b* embolisiertes Gefäß. *c* beginnende Absceßbildung im Anschluß daran. *d* thrombosiertes Piagefäß.

Fig. 2. Das Gefäß *a—b* stärker vergrößert: bei *b* Streptokokken zwischen den Leukocyten.

Fig. 3. Hinterfläche des Felsenbeins von Fall IX. *a* Lumen des Sinus. *b* Sacculus endolymphaticus. *c* Sperrhölzchen im thrombosierten Bulbus v. jug. *d* Akustikusstamm.

Fig. 4. Thrombosierter Sinus von Fall XII. *a* Emissar. mastoideum: durch dieses, und weiterhin durch das Lumen des kanalisierten Thrombus ist eine Borste geführt.

VII.

Die berufsgenossenschaftliche Unfallstation vom Roten Kreuz in Breslau und deren Tätigkeit seit ihrer Gründung am 12. Dezember 1899 bis 31. Dezember 1905.

Von

Dr. **Alfons Niché,**

dirigierender Arzt und Spezialarzt für Chirurgie.
An der chirurgischen Klinik zu Breslau von März 1893 bis April 1895.

Jeder, der in früheren Jahren Gelegenheit hatte, die aufregenden Szenen zu beobachten, die sich bei Unglücksfällen und plötzlichen Erkrankungen, besonders bei Massenunfällen im Großstadtgetriebe abspielten, wenn nach der ersten ärztlichen Hilfe, nach Verbandmaterial oder Medikamenten gesucht wurde, muß es mit Freuden begrüßen, daß auf diesem Gebiete der Fürsorge für die allgemeine Sicherheit ein wesentlicher Umschwung zum Besseren eingetreten ist. Ratlos stand die Menschenmenge früher an der Unfallstätte, niemand wußte, was zu tun sei, und aus dieser Unkenntnis heraus wurden oft Hilfeleistungen gewährt, die den Verunglückten eher schwer schädigten, als ihm nützten.

Daß dies heutzutage anders geworden ist, verdanken wir in erster Linie dem enormen Aufschwung, den das Samariterwesen in Deutschland genommen hat. Dieser wiederum war bedingt durch den Zusammenschluß der Samariter in Vereinen und Genossenschaften, welche es sich zur Aufgabe machten, ihre Hilfe im Krieg wie im Frieden der Allgemeinheit zu Verfügung zu stellen. Bewährte Kräfte standen bei diesen Gründungen dem Samariter zur Seite. Ich erinnere nur an den Vorsteher des Rauhen Hauses in Hamburg Wichern und an v. Esmarch, der als erster auf deutschem Boden einen Samariterverein gründete. Groß ist außer diesen beiden Männern die Zahl derjenigen, welche frühe bereits erkannten, wie segensreich und wichtig des Samariters Arbeit ist. Die Erfahrungen der Jahre 1870 und 1871, sowie die rasch emporblühende deutsche Industrie mit ihren zahlreichen schweren maschinellen Unfällen zeitigten den am 2. Mai 1888 im preußischen Landtag gestellten Antrag des Grafen Douglas:

„. . . die Abhaltung von Vorlesungen über die erste Hilfeleistung bei Unglücksfällen auf den technischen Hochschulen, technischen Unterrichtsanstalten aller Art, sowie auf den Seminaren . . .“ anzuordnen.

Kaum hatten diese Bestrebungen auf den deutschen Hochschulen festen Fuß gefaßt, so gelang es ihnen auch bald, in die bürgerlichen Kreise einzudringen, und so sehen wir heut auf allen Universitäten und Hochschulen, an vielen anderen Bildungsstätten und in Vereinen jährlich Tausende zu Samaritern herangebildet werden, zunächst in theoretischen und später in praktischen Kursen in den Krankenhäusern. Alt und jung, hoch und niedrig, der Gelehrte wie der einfache Arbeitsmann, der männliche und der weibliche Teil unserer Bevölkerung sind durchdrungen von dem Wunsche, dem unglücklichen Mitmenschen helfen zu wollen, und beteiligen sich mit regstem Interesse an den Unterrichtskursen, in denen sie über die ersten Hilfeleistungen bei plötzlichen Erkrankungen und Unfällen belehrt werden. So ist allmählich ein stattlicher Stamm von Samaritern herangebildet worden, der bis zum Eintreffen des Arztes sachgemäße Hilfe zu leisten im stande ist.

Es ziemt sich, an dieser Stelle eines Mannes zu gedenken, dessen Tod im vergangenen Jahre für die Sache des Roten Kreuzes in Schlesien und besonders für die Genossenschaft freiwilliger Krankenpfleger im Kriege einen schweren Verlust bedeutet. Mikulicz war viele Jahre hindurch Mitglied des Verbandskomitees der Genossenschaft für Schlesien und Posen und später Ehrenmitglied desselben, sowie Vorstandsmitglied des Provinzialverbandes vom Roten Kreuz. Ein wie reges Interesse er allen Dingen, die mit dem Samariterwesen zusammenhängen, entgegenbrachte, vermag ich am besten zu sagen, der ich ihm die Anregung für meine dreizehnjährige Tätigkeit im Dienste der Genossenschaft verdanke. Er ging von dem Gedanken aus, daß neben dem Arzt der Geistliche ein tüchtiger Krankenpfleger sein müsse, denn niemand komme neben diesem häufiger in die Lage, unglücklichen Verletzten oder plötzlich Erkrankten schnelle Hilfe leisten zu müssen, als der Seelsorger. Auf seine und des Vorsitzenden der Universitätsabteilung der Genossenschaft freiwilliger Krankenpfleger Professor Königs Veranlassung wurden im Jahre 1895 mit Genehmigung Sr. Eminenz des Herrn Kardinal und Fürstbischof Dr. Kopp Krankenpflegerkurse eingerichtet in dem Fürstbischöflichen theologischen Konvikt zu Breslau, in welchem im Laufe der 10 Jahre über 1100 Samariter theoretisch ausgebildet wurden. Selbst stets hilfsbereit, ist mit Mikulicz einer unserer edelsten Samariter dahingegangen.

Den größten Aufschwung verdankt das Samariterwesen in Deutschland der sozialen Gesetzgebung, dem Krankenkassen-, dem Unfallversicherungs-, dem Alters- und Invaliditätsversicherungsgesetz. Diese mußte naturgemäß bestrebt sein, die Einrichtungen für die Versorgung

der im Betriebe Verunglückten auf eine möglichst vollkommene Höhe zu bringen, und traf so mit den Bestrebungen, die auch der Samariterbund beförderte, zusammen. Die Berufsgenossenschaften als die Träger des Unfallversicherungsgesetzes hatten am 1. Januar 1893 laut § 76c der Novelle zum Krankenversicherungsgesetz die Befugnis erhalten, die Behandlung ihrer Verletzten innerhalb der ersten 13 Wochen an Stelle der Krankenkassen übernehmen zu dürfen.

„Der erste Verband entscheidet das Schicksal der Wunde" — dieser bedeutsame Ausspruch Volkmanns veranlaßte mehrere Berufsgenossenschaften unter Führung der Sektion VI der Brauerei- und Mälzereiberufsgenossenschaft, für ihre Verletzten sich die beste erste Hilfe des am besten ausgebildeten Samariters, nämlich des Arztes unter allen Umständen zu beschaffen. Zu diesem Zwecke wurden im Jahre 1894 von ihnen in Berlin Unfallstationen gegründet, von denen zu jeder Tages- und Nachtzeit ärztliche Hilfe für ihre Erkrankten bereit war.

Diesen Unfallstationen, welche zum Teil von Chirurgen (Bode, Fehleisen) geleitet wurden, übertrugen die beteiligten Berufsgenossenschaften auch die Weiterbehandlung ihrer Verletzten.

Nun zeigte es sich gar bald, daß die meisten Betriebsunfälle sich in den späten Morgen- und späten Abendstunden ereigneten, zu einer Zeit, wo die Beschaffung ärztlicher Hilfe gerade am schwersten ist. Zu denselben Tageszeiten wogt auch draußen auf der Straße das regste Geschäftsleben, und so lag es daher nahe, auf den Wunsch des Berliner Publikums, der Presse, der Behörden und auf den persönlichen Wunsch Ihrer Majestät der Kaiserin die Hilfsbereitschaft der Stationen in den Dienst der Oeffentlichkeit zu stellen.

Die gemeinsamen Interessen der Berufsgenossenschaften und des Zentralkomitees der Vereine vom Roten Kreuz ließen bei der Generalversammlung der Berufsgenossenschaften in Danzig im Juni 1895 zum erstenmal den Gedanken auftauchen, bei der ersten Hilfe der Verletzten Hand in Hand zu gehen. Pannwitz wies dann am 21. Dezember 1896 in Danzig bei einer Konferenz zur Förderung der Verwundeten- und Krankenpflege in Krieg und Frieden darauf hin, daß das Personal des Roten Kreuzes in den Berliner Unfallstationen eine erwünschte Gelegenheit für die praktische Ausbildung haben würde.

Somit ergab sich für die Unfallstationen neben den ersten Hilfeleistungen, die jedem Verletzten gewährt wurden, und der Behandlung ihrer berufsgenossenschaftlichen Patienten als dritte Aufgabe: die praktische Heranbildung von Samaritern und Samariterinnen.

Inwieweit die Berliner Unfallstationen diesen an sie gestellten Aufgaben gerecht wurden, geht aus den jährlichen Berichten derselben hervor.

Ihre guten Erfolge führten zur Gründung der Berufsgenossenschaftlichen Unfallstation vom Roten Kreuz in Breslau,

Karlsstr. 45, welche am 12. Dezember 1899 in der nächsten Nähe des verkehrreichsten Zentrums ihren Betrieb eröffnete. Durch die Munifizenz des Brauereibesitzers Herrn Kommerzienrat Georg Haase in Breslau wurde dieselbe auf das reichste ausgestattet, und gleichzeitig verpflichtete sich genannter Herr, die Station finanziell sicherzustellen, indem er etwaige Defizits, die in jedem Jahre vorhanden waren, deckte.

Die im Parterre gelegene Unfallstation besteht aus einem Warteraum, einem Aufnahmezimmer, einem Operationszimmer, dem Laboratorium und je einem Zimmer für Stationsarzt, Schwester und Wärter, sowie einem ärztlichen Wachzimmer. Das ärztliche Instrumentarium entspricht dem einer chirurgischen Klinik und enthält außerdem alles das, was zur Nachbehandlung derjenigen Patienten, deren Heilverfahren der Station übertragen ist, notwendig erscheint. Heißluftapparate, Entgiftungskasten, Sauerstoffapparate vervollständigen es. Ein bereits bewilligter großer Röntgenapparat hat noch nicht Aufstellung gefunden. Die Transportmittel bestehen in einer Fahrbahre, einer Tragbahre, einem Tragsessel und einem Krankenwagen mit Pferdebespannung. In diesem befindet sich ein großer Verbandskasten, welcher jedem, der den Wagen benützt, in dringenden Fällen zur Verfügung steht. Für den Wärter ist ein Fahrrad vorhanden.

An Kranke wird ferner auf ärztliche Bescheinigung hin tags und nachts Kunsteis abgegeben.

Den ärztlichen Dienst versieht der leitende Arzt, welcher vormittags von 8—1 auf der Station oder in allernächster Nähe sich aufhält, ferner der Stationsassistent, der in der Station wohnt, und 2 Hilfsärzte, praktische Aerzte, die auf telephonischen Anruf im Bedarfsfalle Dienst tun und den Stationsassistenten ablösen. Eine Anzahl anderer Aerzte hat sich gleichfalls der Station bei starker Inanspruchnahme derselben zur Verfügung gestellt. Zwei Krankenschwestern, von denen eine in der Station wohnt, und ein Wärter unterstützen die Aerzte in ihrer Tätigkeit. Dazu kommen dann noch die auf der Station auszubildenden freiwilligen Krankenpfleger.

Jeder Hilfesuchende erhält bei dringenden Erkrankungen und Unfällen innerhalb wie außerhalb der Station sowohl am Tage wie in der Nacht die erste ärztliche Hilfe. Wird der diensttuende Arzt weggerufen, so rückt sofort ein Vertreter an seine Stelle. Jedenfalls ist die Station nie ohne Arzt, und jede erste Hilfeleistung muß immer eine ärztliche sein. Weiterbehandlung wird von der Station, mit Ausnahme der beteiligten berufsgenossenschaftlichen Patienten, nicht übernommen.

Es ist selbstverständlich, daß über jeden Patienten, sobald ihm die erste Hilfe zu teil geworden ist, genau Buch geführt wird. Außerdem erhält aber noch jeder Hilfesuchende für seinen Kassen- oder Privatarzt einen Schein, auf welchem die Art der Verletzung, resp.

Erkrankung, die Art der Hilfe, die Art des Verbandes vermerkt wird und gleichzeitig der Termin angegeben ist, an dem der Verbandwechsel, falls keine Komplikationen eintreten, notwendig erscheint. Ist der Erkrankte nicht im stande, die Station zu Fuß zu verlassen, so wird, je nach Bedarf, entweder der Transport mittels Krankenwagens oder, wenn keine Ansteckungsgefahr vorliegt, mit Droschke nach seiner Behausung oder ins Krankenhaus ausgeführt, nachdem vorher telephonisch mit letzterem Rücksprache genommen wurde. Der Wärter hat dabei Hilfsbedürftige zu begleiten. Liegt dringende Gefahr vor, so erfolgt der Transport unter ärztlicher Begleitung. Ebenso übernimmt die Station auch die Benachrichtigung der Angehörigen bei Schwerverletzten. Die Abholung der Verletzten oder Erkrankten zur Station erfolgt meistens mittels Fahrbahre, bei weiten Entfernungen mittels Krankenwagens. Liegt ein Verdacht vor, daß der Transportierte an einer ansteckenden Krankheit litt, so wird der Wagen außer Dienst gestellt und desinfiziert. Bei Massen- und Eisenbahnunfällen hat die Station mit allem verfügbaren Material und Personal zur Hilfe zu eilen.

Daß mit der Gründung der berufsgenossenschaftlichen Unfallstation in Breslau einem dringenden Bedürfnis Abhilfe geschaffen wurde, dürfte wohl niemandem, dem die Breslauer Verhältnisse vordem bekannt waren, zweifelhaft sein. Vor dem Jahre 1899 bestanden in Breslau eine Anzahl von Unfallmeldestellen der verschiedenen Samaritervereine, so des freiwilligen Sanitätskorps des Feuerrettungsvereines, des Vereins der Genossenschaft freiwilliger Krankenpfleger im Kriege und des Breslauer Samariterbundes, die von den Verletzten häufig aufgesucht wurden. Sanitätsmannschaften der Feuerwehr leisteten den Verunglückten am Orte des Unfalles oft die erste Hilfe. Ein großer Teil suchte Zuflucht in den Polikliniken der Krankenhäuser und ein Teil bei den Aerzten. Wie viele Unglückliche in die Hände von Kurpfuschern gerieten mangels anderer Hilfe und wie viele ihren Verletzungen überhaupt keine Behandlung angedeihen ließen und dadurch bei der ersten Wundversorgung giftige Keime in ihren Organismus aufnahmen und schweren Schaden an ihrem Körper erlitten, das entzieht sich unserem Wissen. Der sozialen Gesetzgebung, den Berufsgenossenschaften ist es zu danken, daß sie nach dieser Richtung erzieherisch auf das Publikum einwirkten. Sie verlangten von ihren Versicherten, daß sie auch die allerkleinsten Verletzungen nicht unbeachtet ließen, und wiesen auf die Gefahren hin, die aus der Nichtbeachtung ihrer Vorschriften dem Verunglückten drohten.

Dieser Einfluß auf die Vervollkommnung der allgemeinen Bildung und der Volkshygiene macht sich entschieden bereits deutlich fühlbar. Der Verletzte weiß heutzutage, daß es auf rasche ärztliche Hilfe ankommt, und sucht diese, wenn er sie außerhalb der ärztlichen Sprechstunden schwer erlangen kann, dort auf, wo sie immer vorhanden ist, in der Unfallstation. Dadurch bleibt ihm all das Aufregende erspart,

das notwendigerweise früher mit dem Suchen nach ärztlicher Hilfe verknüpft war. Die stete Hilfsbereitschaft der Station hat dazu geführt, daß sie in stets steigender Frequenz vom Publikum aufgesucht wird.

Auch die Breslauer Aerzteschaft, welche sich anfangs ähnlich wie in Berlin der Unfallstation gegenüber ablehnend verhielt, hat im Laufe der Jahre eingesehen, daß dieselbe bestrebt ist, mit ihr zu arbeiten und Schulter an Schulter zu kämpfen für die Aufbesserung der wirtschaftlichen Lage der Aerzte. Nichts hat den Begründern der Unfallstationen, den Berufsgenossenschaften ferner gelegen, als eine Schädigung der Aerzteschaft, und deswegen und aus allgemeinen Billigkeitsrücksichten wird von allen Hilfesuchenden für die ärztliche Leistung liquidiert. Privatpersonen müssen nach der ortsüblichen Taxe, innerhalb der preußischen Gebührenordnung bezahlen, bei Kassenmitgliedern wird nach der Mindesttaxe gefordert. Unbemittelte erhalten die erste Hilfe unentgeltlich. In der Befolgung dieses Grundsatzes liegt der Hauptunterschied zwischen der Station und einer Poliklinik. Ein weiterer ist der, daß die Unfallstation prinzipiell nur die erste ärztliche Hilfe leistet und, wie oben bereits erwähnt, die Nachbehandlung ablehnt. Die Station will dort Hilfe schaffen, wo die Erlangung ärztlicher Hilfe erschwert ist, d. h. zu einer Zeit außerhalb der ärztlichen Sprechstunden. Wir ersehen aus einer später folgenden Statistik, wie verschwindend klein die Zahl der innerhalb der üblichen Sprechstunden versorgten Patienten ist im Verhältnis zur Gesamtsumme. Die Unfallstation ist bemüht, nicht nur keinen Schaden den Aerzten zuzufügen, sondern im Gegenteil ihnen einen Vorteil zu verschaffen. Schon Bode wies darauf hin, daß der Arzt durch die Einbringung eines schwer Verletzten oft in eine peinliche Lage kommt. Die großstädtischen Verhältnisse bringen es mit sich, daß die Wohnung der Aerzte mit einer gewissen Eleganz eingerichtet ist. Bei der Versorgung eines Verunglückten, eines stark blutenden oder sonst schwer erkrankten Patienten kann es ohne Verunreinigung nicht abgehen, die dem Arzt notwendigerweise einen materiellen Schaden zufügen muß. Oft fehlen ihm die Hilfskräfte, das notwendige sterile Verbandmaterial oder Instrumentarium, zu dessen Beschaffung und Instandsetzung mindestens einige Zeit vergeht. Ihm ist ferner die langwierigste Arbeit bei der Wundversorgung, die Säuberung und Desinfektion der oft stark verschmutzten Haut, erspart, und er erfährt schließlich noch durch die Station auf das genaueste, welcher Art die Verletzung und die erste Hilfe war. Er hat nicht nötig, den von einem Laien angelegten Verband wieder abzunehmen zur Feststellung der Diagnose und dadurch sich Mühe und dem Patienten Schmerzen zu verursachen. Wer aber trotz dessen noch glaubt an einen erheblichen materiellen Nutzen der Unfallstation und einen gleichen Schaden der Aerzte, dem sei gesagt, daß seit dem Bestehen der Station die jährliche Unterbilanz derselben noch nie unter

3000 Mark gewesen ist. Im übrigen verweise ich auf die nachfolgende Statistik, aus der ersichtlich, daß etwa ein Drittel unserer Arbeit kostenlos geleistet wird.

Man hätte nun glauben müssen, daß die Kassenvorstände sehr bald den Vorteil, der ihnen durch die Unfallstation durch frühzeitige Versorgung ihrer Verletzten erwächst, erkennen würden, denn es muß notwendigerweise durch das sofortige ärztliche Eingreifen die Dauer der Arbeitsunfähigkeit der Mitglieder herabgemindert werden. Leider sind nicht alle Kassen bisher zu dieser Erkenntnis gekommen. Unsere Liquidationen wurden daher von einer ganzen Anzahl als unberechtigt zurückgewiesen, und so begann für die Station vom ersten Lebenstage an der siebenjährige Krieg, dessen Frieden ich allerdings nahe zu sein glaube. Bald wurde die Höhe unserer Forderung, bald die Dringlichkeit unserer Hilfeleistungen bestritten, und es bedurfte erst einer ganzen Reihe von Prozessen, bis unser Recht und die Verpflichtung der Kassen zur Zahlung anerkannt wurde. Es war uns in allen Klagefällen leicht, die Höhe unserer Liquidationen als mit der Mindesttaxe übereinstimmend nachzuweisen, und auch in Bezug auf die Dringlichkeit der eingeklagten Fälle stellte sich der Richter auf unseren Standpunkt, ja er ging sogar noch darüber hinaus, indem er nicht bloß diejenigen Fälle als dringend anerkannte, die mit einer momentanen Gefahr verknüpft waren (objektive Dringlichkeit), sondern als dringend alle diejenigen bezeichnete, die der Patient selbst dafür ansah und die ihn veranlaßten, sofortige ärztliche Hilfe aufzusuchen (subjektive Dringlichkeit). Trotz dieser weiten Fassung des Begriffes Dringlichkeit hat jedoch die Station nie für derartige Hilfeleistungen von den Kassen Zahlung beansprucht, sondern sich immer nur auf die Fälle augenblicklicher Gefahr beschränkt, wie Wunden, Frakturen, Luxationen, plötzlich einsetzende Wundinfektionen, Blutungen und akut auftretende innere Erkrankungen. In allerletzter Zeit haben dann einige wenige Kassen ihren Mitgliedern mittels Zirkulares verboten, die Hilfe der berufsgenossenschaftlichen Unfallstation aufzusuchen, und sie angewiesen, die städtischen Unfallstationen, besonders die Feuerwachen in Anspruch zu nehmen, ohne zu bedenken, daß laut Gesetz in dringenden Fällen es jedem erkrankten Kassenmitglied freisteht, sich beliebige ärztliche Hilfe zu beschaffen. Jedenfalls ist trotz dieser Maßnahmen die Zahl ihrer Hilfesuchenden bei uns nicht zurückgegangen, sondern im Gegenteil gestiegen.

In Breslau waren am 15. November 1902 von seiten der Stadt eine Anzahl Unfallstationen, 15 an Zahl, in Betrieb gesetzt worden, die mit 4 Feuerwachen und 11 Krankenhäusern in Verbindung gebracht wurden. Die Krankenhäuser gewähren Hilfeleistungen nur innerhalb ihrer Stationen, zum Unfalldienst auf der Straße rückt nur die Feuerwehr aus. Die Feuerwachen rufen, wenn jemand bei ihnen Hilfe sucht, je

nach Bedarf benachbarte Aezte heran, und für diese Hilfeleistungen wird bei Bemittelten nach einer, wie es im Gemeindeblatt, Jahrgang II S. 101 heißt, noch festzusetzenden Taxe liquidiert. Um das Publikum auf die nächstgelegene Unfallstation hinzuweisen, sind Schilder an den Straßenlaternen angebracht. Leider kümmert sich aber dasselbe noch immer zu wenig um diese äußerst zweckentsprechende Bezirkseinteilung, und so kommt es denn, da wir keine Hilfsgesuche ablehnen dürfen, daß wir oft in die entlegensten Stadtteile gerufen werden. Behördlicherseits wird die Unfallstation am meisten von der Polizei und der Post in Anspruch genommen.

Was nun die Tätigkeit der Breslauer berufsgenossenschaftlichen Unfallstation im speziellen betrifft, so wurden im ganzen seit Bestehen derselben Hilfen geleistet:

im Jahre	1899/1900 (12. Dez. 1899 bis 31. Dez. 1900)	in	1 940	Fällen
„ „	1901	„	2 097	„
„ „	1902	„	2 265	„
„ „	1903	„	2 277	„
„ „	1904	„	2 763	„
„ „	1905	„	3 084	„
		Summa in	14 426	Fällen

Von diesen 14 426 Fällen waren berufsgenossenschaftliche Patienten:

im Jahre	1899/1900	418
„ „	1901	435
„ „	1902	455
„ „	1903	469
„ „	1904	546
„ „	1905	600
	Summa	2923

Zum größten Teil gehörten dieselben der Sektion VI Berlin der Brauerei- und Mälzereiberufsgenossenschaft an, mit 2537 an Zahl. Diese überweist prinzipiell ihre sämtlichen Verletzten zur ersten ärztlichen Hilfe und zur Weiterbehandlung der Unfallstation. Nächst ihr ist die Nahrungsmittelindustrie-Berufsgenossenschaft mit 147 Fällen vertreten. Auch diese hatte beabsichtigt, die Station prinzipiell mit der Behandlung zu betrauen, und zu diesem Zwecke im Mai 1900 folgendes Rundschreiben an ihre Mitglieder gesandt:

„Das Reichsversicherungsamt hat in den letzten Jahren wiederholt Veranlassung genommen, die Berufsgenossenschaften in besonderen Rundschreiben auf die Vorteile einer möglichst frühzeitigen Uebernahme des Heilverfahrens — für die Verletzten nicht minder als für die Berufsgenossenschaften — empfehlend hinzuweisen, und hierbei hervorgehoben, daß für die Berufsgenossenschaften sich auf diesem Gebiete durch die Wahrung ihrer eigenen Interessen zugleich ein Feld zum Wohltun im größten Stile eröffne. Wo sonst der Tod eintrat, könnten sie das Schlimmste abwenden, wo sonst Verkrüppelung die Folge gewesen wäre, den Verletzten ihre geraden Glieder erhalten. Auch im Interesse der Allgemeinheit läge es, aus ganz oder teilweise Erwerbsunfähigen wieder nützliche Glieder

der Gesellschaft zu machen und an die Stelle der Last, Krüppel zu unterhalten, die produzierende Arbeit der Genesenen treten zu lassen.

In Würdigung dieser Gesichtspunkte und dem Beispiel einer großen Anzahl Berufsgenossenschaften folgend, die durch die Benutzung der Unfallstationen bezüglich einer schnellen und vollkommenen Heilung der Verunglückten äußerst günstige Erfolge erzielt und dieselben veröffentlicht haben, setzen wir die Herren Betriebsunternehmer davon in Kenntnis, daß wir von dem uns gemäß § 76 des Krankenversicherungsgesetzes zustehenden Rechte der Uebernahme des Heilverfahrens vom Tage des Unfalles ab ausgedehnten Gebrauch machen wollen.

Aus diesem Grunde ersuchen wir Sie ergebenst, bei jedem in Ihrem Betriebe vorkommenden Unfalle die erste ärztliche Hilfe in der in Breslau, Karlsstraße 45, errichteten Unfallstation nachzusuchen und den Verletzten mittels des Ihnen von der vorgenannten Unfallstation zugehenden entsprechend ausgefüllten grünen Formulares derselben zur ärztlichen Behandlung zu überweisen.

Bei schweren Unglücksfällen kann von der Unfallstelle aus sofortige Hilfe bei Tag und bei Nacht von der Unfallstation auf telephonischem Wege (Telephon No. 4090) herbeigerufen werden.

Alle notwendigen Formulare erhalten Sie von der dortigen Unfallstation kostenlos übersandt.

Indem wir Sie nun bitten, die Ihnen von der Unfallstation Breslau zugehenden Plakate in Ihrem Betriebe an geeigneter Stelle anzubringen so, daß Ihr Betriebspersonal von dem Inhalt derselben leicht Kenntnis nehmen kann, richten wir zum Schluß nochmals das dringende Ersuchen an Sie, bei jedem — auch dem anscheinend geringfügigsten — in Ihrem Betriebe vorkommenden Unfall die erste ärztliche Hilfe auf der Unfallstation nachzusuchen und jeden Verletzten der Unfallstation zur ärztlichen Behandlung zu überweisen.

Hochachtungsvoll

Nahrungsmittelindustrie-Berufsgenossenschaft.

Die größeren Betriebe, welcher dieser Berufsgenossenschaft angehören, kamen der an sie gerichteten Aufforderung nach. Dagegen gelang es nicht, die kleineren Betriebe, welche die mit den Unfallanzeigen notwendigerweise verknüpften Schreibereien fürchteten, an die Station zu gewöhnen. Daher die geringe Beteiligung dieser Berufsgenossenschaft. Zwei andere Berufsgenossenschaften, die Papierverarbei-

Berufsgenossenschaften

Jahr	Brauerei-Mälzerei-	Nahrungsmittel-	Bekleidungs-	Papierverarbeitungs-	Eisen- und Stahl-	Lagerei-	Edel- und Unedelmetall-	Summa
1899/1900	350	23	10	33	1	—	1	418
1901	360	22	11	36	1	5	—	435
1902	399	22	13	15	1	5	—	455
1903	418	32	10	7	—	2	—	469
1904	482	24	35	3	—	2	—	546
1905	528	24	39	8	—	1	—	600
Summa	2537	147	118	102	3	15	1	2923

tungs- und die Bekleidungsindustrie-Berufsgenossenschaft, übertrugen nächst den genannten die Behandlung ihrer Unfallverletzten der Station, jedoch nicht prinzipiell, sondern nach Auswahl. Nur in vereinzelten Fällen kamen Patienten der Lagerei-, Eisen- und Stahl-, Edel- und Unedelmetall-Berufsgenossenschaft zur Behandlung.

Größtenteils handelte es sich um Verletzte, welche ambulant behandelt wurden. Nur in den wenigsten Fällen war Krankenhausbehandlung notwendig, unter 2923 Patienten 94mal. Die Aufnahme erfolgte anfangs in eine hiesige Privatklinik, später in ein Krankenhaus, dessen leitender Arzt die Behandlung in unseren Händen beließ. In einigen Fällen wurde die Behandlung auch in der Behausung des Patienten übernommen.

Die Sprechstunden, innerhalb welcher die berufsgenossenschaftlichen Patienten die Station aufzusuchen hatten, waren anfangs von 7—10 vormittags, später von 8—11 festgesetzt worden. Solche Kranke, die nicht im stande waren, zu uns zu kommen, wurden in der gleichen Zeit ärztlich besucht. Außer dieser Frühsprechstunde sind für diejenigen Patienten, welche nicht arbeitsunfähig sind, nach Feierabend noch Ordinationsstunden angesetzt.

Kleinere chirurgische Eingriffe wurden zahlreich in der Station vorgenommen. Die größeren Operationen erfolgten im Krankenhaus.

Ueber die Art der Verletzungen und Erkrankungen gibt die folgende Tabelle der berufsgenossenschaftlichen Patienten Aufschluß.

	Wunden	Infizierte Wunden	Sehnendurchtrennungen	Eiterige Sehnenscheidenentzündgn	Krepitier. Sehnenscheidenentzündgn	Subkutane Brüche	Komplizierte Brüche	Obere Extremitäten	Untere Extremitäten	Kopf	Rumpf	Quetschungen	Verstauchungen	Verrenkungen	Verbrennungen	Schwere allgem. u. innere Verletzungen	Hernien	Fremdkörper in der Bindehaut	Fremdkörper in der Hornhaut	Fremdkörper in Weichteilen	Rauchvergiftungen	Elektrischer Schlag	Geisteskrankheiten	Krankenhausfälle	Todesfälle	Summa
900	135	27	1	6	—	26	9	20	8	2	5	124	36	5	27	9	—	2	4	7	—	—	—	16	1	418
1	133	37	8	3	10	25	14	24	11	1	3	103	36	5	23	16	2	9	7	4	—	—	—	24	1	435
2	140	37	4	1	4	22	13	16	13	1	5	137	42	4	18	14	6	4	5	3	—	—	1	12	1	455
3	164	41	4	5	8	20	5	11	8	2	4	119	42	4	17	6	4	9	10	8	1	1	1	18	1	469
4	180	54	2	7	6	40	11	26	15	1	9	117	50	—	27	25	—	7	12	8	—	—	—	11	—	546
5	230	45	5	3	5	20	12	20	6	2	4	130	76	4	27	14	2	8	7	12	—	—	—	13	3	600
ma	983	241	23	25	33	153	64	117	61	9	30	730	282	22	139	84	14	39	45	42	1	1	2	94	7	2923

Es soll an diesem Orte das Krankenmaterial nicht wissenschaftlich gesichtet und bearbeitet werden; erörtern möchte ich jedoch kurz die Frage, ob die Berufsgenossenschaften durch die Uebertragung des gesamten Heilverfahrens an Zweckinstitute, wie es die Unfallstationen sind, einen Nutzen haben.

Stolper sagt in dem ersten und bisher einzigen Jahresbericht der Breslauer Unfallstation, daß der Nutzen einer Berufsgenossenschaft nur dann wirklich augenfällig ist, wenn alle Verletzten vom ersten Tage ab

einem solchen Institut zugeführt werden. Nur dann vereinfacht sich auch der Geschäftsgang der Berufsgenossenschaften bezw. ihrer Sektionen. Nur dann ist auch den verletzten Arbeitern wirklich durch diese Einrichtung gedient. Ein Arzt, der mitten in einer großen Unfallpraxis steht und die Verletzten oder angeblich Verletzten vom ersten Tage an unter Berücksichtigung der Unfallgesetzgebung beobachtet und behandelt, erwirbt sich zweifellos und nach der Erfahrung aller Autoritäten in Unfallkeilkunde eine gewisse wohlwollende Objektivität, die bei dem oft recht verzwickten Gange der Heilung mancher Verletzungen dringend notwendig ist. Er läßt sich durch die vom Wunsche nach Rente geborene, menschlich sehr begreifliche Uebertreibungssucht mancher Verletzten weder verbittern noch das Urteil über den wirklich vorhandenen Schaden trüben. Er läßt aber auch andererseits nicht leicht in den Kranken ein vom Rentenverlangen über Gebühr gesteigertes Krankheitsgefühl groß werden — ein sehr bedeutsames Moment in der Verhütung mancher neuropathischer Folgezustände von Verletzungen! Als Stolper diese Worte schrieb, war er noch nicht in der Lage, an der Hand von Zahlen, wie wir es heute können, den Vorteil einer Berufsgenossenschaft nachzuweisen, den dieselbe aus dem prinzipiellen Uebernehmen des Heilverfahrens hat.

Die Sektion VI der Brauerei- und Mälzereiberufsgenossenschaft übernimmt, wie bereits erwähnt, in Breslau prinzipiell das Heilverfahren, während sie das in Berlin nur nach Auswahl tut. Die Zahl der Rentenfälle von dort und hier müssen uns also ein deutliches Bild dafür abgeben, was für sie von größerem Vorteil ist.

Die Berliner Statistik kommt zu folgendem Resultat in den letzten 6 Jahren:

	1900	1901	1902	1903	1904	1905
Zahl der Arbeiter	29 900	31 000	32 500	33 500	34 500	35 000
Zahl der gemeldeten Unfälle	4 736	5 067	4 586	4 906	5 241	5 888
Zahl der entschädigten Unfälle	259	278	319	323	309	319
Auf 1000 Arbeiter kommen entschädigte Unfälle	**8,66**	**8,97**	**9,81**	**9,64**	**8,95**	**9,11**
Auf 1000 Arbeiter kommen gemeldete Unfälle	158,39	163,45	141,11	144,29	152,17	168,23
Auf 1000 gemeldete kommen entschädigungspflichtige Unfälle	**54,89**	**54,86**	**69,56**	**65,84**	**58,85**	**54,18**

Unsere Statistik in Breslau liefert folgendes Resultat:

	1900	1901	1902	1903	1904	1905
Zahl der Arbeiter	1 140	1 159	1 237	1 271	1 297	1 230
Zahl der gemeldeten Unfälle	341	360	399	418	482	528
Zahl der entschädigten Unfälle	9	14	11	10	10	3
Auf 1000 Arbeiter kommen entschädigte Unfälle	**7,88**	**12,07**	**8,89**	**7,86**	**7,70**	**2,43**
Auf 1000 Arbeiter kommen gemeldete Unfälle	299,12	310,61	322,55	328,87	371,62	429,26
Auf 1000 gemeldete kommen entschädigungspflichtige Unfälle	**26,39**	**38,88**	**27,56**	**23,92**	**20,74**	**5,68**

Während die Zahl der auf 1000 Arbeiter kommenden gemeldeten Unfälle in Breslau über doppelt so groß ist als in Berlin, ist die Zahl der auf 1000 Arbeiter kommenden entschädigten Unfälle kleiner als dort. Prozentual berechnet, sind in Berlin im Laufe der letzten 6 Jahre 5,944 Proz. aller gemeldeten Unfälle entschädigungspflichtig geworden — in Breslau 2,254 Proz. Besser als Worte beweisen diese Zahlen die Richtigkeit der STOLPERschen Ansicht.

Freilich muß zugegeben werden, daß die wahllose Uebernahme des Heilverfahrens seitens einer Berufsgenossenschaft sich im allgemeinen schwer durchführen lassen wird. Verfolgen wir die Ergebnisse des Heilverfahrens in der VI. Sektion der Brauerei- und Mälzerei-Berufsgenossenschaft, so sehen wir, daß auch aus der wahlweisen Uebernahme der Behandlung dieser ein großer Vorteil erwachsen ist. Im Jahre 1892, zu einer Zeit, wo das Heilverfahren innerhalb der ersten 13 Wochen seitens der Berufsgenossenschaft noch nicht übernommen wurde, betrug die Zahl der auf 1000 Arbeiter kommenden entschädigten Unfälle 17,63, im Jahre 1905, wie wir gesehen haben, 9,11. Die Zahl der auf 1000 gemeldete Unfälle kommenden entschädigungspflichtigen Unfälle betrug 1892: 186,01, im Jahre 1905: 54,18. Man kann also mit Recht die Uebernahme des Heilverfahrens seitens der Berufsgenossenschaften in irgend einer Form als entschieden vorteilhaft bezeichnen. Unverständlich bleibt es daher, warum die große Mehrzahl der Berufsgenossenschaften innerhalb der Karenzzeit zur Wiederherstellung ihrer Verletzten nichts tut.

Es hieße jedoch den Endzweck der sozialen Gesetzgebung verkennen, wollte man bloß von dem Nutzen reden, den die Berufsgenossenschaften von der Unfallstation haben. Ein möglichst baldiger, und vor allen Dingen vollkommener Wiedergewinn der ganzen Arbeitskraft des Verunglückten ist das Ziel dieser humanen Gesetzgebung. Durch intensivere und freundliche Behandlung ihrer Patienten ist es der Station gelungen, sich das Vertrauen der Arbeiter zu erringen, die eingesehen haben, daß ihre Leiden mit „wohlwollender Objektivität" behandelt werden. Der Arzt tritt hier in einen — ich möchte fast sagen — intimeren Verkehr mit dem Patienten, er lernt dessen Charakter, dessen Schwächen kennen und vermag oft durch psychische Beeinflussung die jedem Verletzten innewohnende Energielosigkeit zu bekämpfen.

Ist aber ein Verlust an Arbeitskraft durch die Schwere des Unfalles zurückgeblieben, so werden dem Verletzten seitens der Station Mittel und Wege genannt unter gleichzeitiger Benachrichtigung der Berufsgenossenschaft, wie er seine Rentenansprüche geltend zu machen hat. Auf Grund eines Gutachtens, welches der leitende Arzt der Station einzusenden hat, erfolgt dann die Rentenfestsetzung. Diese Gutachtertätigkeit zusammen mit der Ausstellung der ersten informatorischen

Berufsgenossenschaftliche Unfallstation Breslau
I Karlsstraße 45. — Fernsprecher 4090.
Stationsjournal No.....

Erstes informatorisches Attest.

Mitglied der ..... **Buch No.** ..... **Kl.** .....
Name: .....
Alter: .....
Wohnung: .....
Familienstand: .....
Beschäftigungsart: .....
Betrieb: .....
Datum der Verletzung: .....
Datum der Untersuchung: .....

Arbeitsfähig? .....
Arbeitsunfähig und seit wann? .....
Wird voraussichtlich Tod oder Erwerbsbeschränkung über 13 Wochen eintreten? .....
Behandlung **ambulatorisch** / **stationär** .....
Ist tägliche Behandlung notwendig, ev. wie lange? .....
Ausgehzeit: .....

Welche Angaben macht der Verletzte **auf ausdrückliches Befragen**
a) über ev. **frühere Unfälle?**

b) über ev. **frühere Krankheiten und Gebrechen?**

c) Wie oft und wie lange war der Verletzte durch diese **früheren Unfälle** bezw. **Erkrankungen** erwerbsunfähig (vergl. Bescheinigungen im Krankenbuch)?

d) Sind jetzt noch Folgen von früheren Krankheiten oder Unfällen objektiv festzustellen und wurde dadurch die Erwerbsfähigkeit schon **vor dem jetzigen Unfall** beeinflußt:

Welche Angaben macht der Verletzte über seinen **jetzigen** Unfall?

Spricht der Befund für die Richtigkeit der Angaben, bezw. wie weit ist dies nicht der Fall?

Aerztlicher Befund. (Gegebenenfalls ist besonders zu erwähnen: 1. Ob die Wunden glattrandig, gequetscht oder besonders verunreinigt sind, ferner ob noch Fremdkörper sich im Körpergewebe befinden. 2. Ob Zeichen von Wundinfektion nachweisbar sind. 3. Ob große Körperhöhlen Gelenke oder seröse Räume eröffnet sind. 4. Ob Verletzungen wichtiger innerer Organe nachgewiesen oder zu vermuten sind. 5. Ob Bewegungsapparate, speziell Knochen, Bänder, Sehnen, größere oder wichtige Muskelpartien verletzt sind. 6. Ob größere Haut- oder Gewebsdefekte vorliegen. 7. Ob Nachblutungsgefahr besteht. 8. Ob auffallende nervöse Störungen beobachtet worden sind [besonders auch Alkoholismus].)

Breslau, den 190

Brauerei- und
Mälzerei-Berufsgenossenschaft.

.....

Atteste unmittelbar nach dem Unfall bilden einen nicht geringen und verantwortungsvollen Teil der ärztlichen Funktionen des Stationsleiters. Unter Benutzung des vorstehenden Formulares wird der für die spätere Begutachtung wichtige Befund von vornherein unzweideutig festgelegt und der Berufsgenossenschaft sofort mitgeteilt. Bei normalem Verlauf bleibt dann die Berufsgenossenschaft bis zum Tag des Eintrittes der Arbeitsfähigkeit, die sofort bei Wiederaufnahme der Arbeit gemeldet wird, ohne Benachrichtigung. Bei komplizierten, nicht normal verlaufenden oder länger dauernden Erkrankungen wird die Berufsgenossenschaft durch Zwischenatteste über den Zustand des Verletzten in Kenntnis gehalten. Dieses exakte und sehr beschleunigte Attestwesen ist zwar mühevoll, schafft jedoch für spätere Festsetzungen die erforderliche Klarheit der Sachlage.

Wir kämen nunmehr zu der zweiten Aufgabe, welche der Unfallstation gestellt ist, zu den ersten ärztlichen Hilfeleistungen derjenigen Verletzten oder Erkrankten, die nicht zur Weiterbehandlung übernommen werden.

Es wurden erste Hilfen geleistet:

im Jahre	an Kassenmitglieder	an Private	an Unbemittelte	Summa
1899/1900	476	290	756	1522
1901	546	274	842	1662
1902	612	359	839	1810
1903	739	374	695	1808
1904	1130	350	737	2217
1905	1088	487	909	2484
Summa	4591	2134	4778	11 503

Die meisten Hilfesuchenden wurden innerhalb der Station und am Tage behandelt. Die folgende Tabelle gibt Aufschluß über die Nachtfälle, die Transporte mittelst Krankenwagens und die Hilfeleistungen außerhalb der Station. Zu diesen Transporten wurde nur unser Krankenwagen benutzt, solche mittels Fahrbahre sind nicht mit inbegriffen.

	Nachtfälle	Außerhalb der Station	Transporte
1899/1900	159	164	73
1901	184	166	104
1902	251	216	116
1903	262	61	99
1904	309	97	155
1905	331	150	193
Summa	1496	854	740

Unter den 11 503 Patienten bildeten das Hauptkontingent der Hilfesuchenden Verwundete, nächst dem plötzlich innerlich Erkrankte, Personen mit Fremdkörpern in Nase, Mund, Ohr, Auge und Weich-

teilen, Quetschungen und Wundinfektionen. Näheres ist aus der folgenden Tabelle zu ersehen.

	Wunden	Sehnenverletzungen	Infizierte Wunden	Quetschungen	Verstauchungen	Verbrennungen	Knochenbrüche	Verrenkungen	Schwere allgemeine Verletzungen	Innere Krankheiten	Fremdkörper	Summa
1899/1900	766	4	24	197	25	46	85	7	26	220	122	1522
1901	853	10	89	156	48	75	68	12	—	177	174	1662
1902	874	3	89	177	60	51	58	10	30	256	202	1810
1903	876	3	135	192	22	41	69	15	4	245	206	1808
1904	1070	7	201	145	92	54	102	30	15	220	281	2217
1905	1122	7	225	178	103	59	106	18	17	363	286	2484
Summa	5561	34	763	1045	350	326	488	92	92	1481	1271	11 503

Der Jahreszeit nach war der unfallreichste Monat der Juli mit 10,30 Proz., der ärmste der Februar mit 6,60 Proz. aller Unfälle, die berufsgenossenschaftlichen miteingeschlossen.

	Januar	Februar	März	April	Mai	Juni	Juli	August	September	Oktober	November	Dezember	Summa
1899	—	—	—	—	—	—	—	—	—	—	—	63	1940
1900	128	97	124	134	129	175	218	191	193	205	142	141	
1901	204	131	161	162	156	193	247	180	158	193	154	158	2097
1902	150	171	175	190	176	211	208	211	200	206	172	195	2265
1903	165	149	177	173	194	193	221	221	205	197	180	202	2277
1904	235	185	209	198	247	237	278	299	240	232	183	220	2763
1905	259	220	279	236	279	286	315	295	220	259	213	223	3084
Summa	1141	953	1125	1093	1181	1295	1487	1397	1216	1292	1044	1202	14 426
Auf 100 Fälle kommen:	7,90 Proz.	6,60 Proz.	7,79 Proz.	7,57 Proz.	8,18 Proz.	8,97 Proz.	10,30 Proz.	9,68 Proz.	8,42 Proz.	8,95 Proz.	7,23 Proz.	8,33 Proz.	

Den Wochentagen nach ist der Anfang der Woche der gefährlichste, der Sonntag naturgemäß der sicherste Tag.

Es ereigneten sich:

Montags	17,45	Proz.	aller	Unfälle
Dienstags	15,83	„	„	„
Sonnabends	15,35	„	„	„
Mittwochs	14,92	„	„	„
Donnerstags	14,11	„	„	„
Freitags	13,19	„	„	„
Sonntags	8,77	„	„	„

Um festzustellen, zu welchen Tageszeiten die Unfallstation am häufigsten aufgesucht wurde, haben wir das Jahr 1904 benutzt. Dabei zeigt es sich nun, daß diejenigen Stunden, in denen die meisten Aerzte ihre Sprechstunden haben, für die Station die ruhigsten gewesen sind. Von den 387 praktischen Aerzten und Spezialärzten wurden zu diesem Zwecke die Sprechstunden aufgeführt. Das Resultat ist folgendes:

1904.

	Vormittags					Nachmittags								
	7—8	8—9	9—10	10—11	11—12	12—1	1—2	2—3	3—4	4—5	5—6	6—7	7—8	8—9
l d. Un- le	63	53	130	167	195	154	118	108	70	165	200	183	159	143
o pro- ntual	3,301	**2,777**	6,813	8,752	**10,220**	8,071	6,184	5,660	**3,668**	8,647	**10,482**	9,591	8,333	7,494
l der rzte	35	213	57	31	52	45	9	47	322	97	7	3	1	—
o pro- ntual	9,043	**55,038**	14,728	8,01	**13,439**	11,627	2,325	12,14	**83,20**	25,06	**1,808**	0,775	0,258	—

Was die finanzielle Lage der Breslauer Unfallstation anlangt, so wird dieselbe in erster Linie von der Sektion VI der Brauerei- und Mälzerei-Berufsgenossenschaft unterstützt, die ebenso wie auch die übrigen Berufsgenossenschaften, welche der Station das Heilverfahren übertragen, die Einzelleistungen honorieren. Von den Kassen wird, wie bereits erwähnt, für dringende Fälle nach der Mindesttaxe der preußischen Gebührenordnung liquidiert. Privatpersonen zahlen innerhalb dieser Gebührenordnung. Unbemittelte erhalten die erste Hilfe gratis. Alle diese Einnahmen decken jedoch die Kosten noch nicht, sondern diese werden durch den genannten Kurator der Station beglichen.

Dadurch, daß die Station Unbemittelten ihre Hilfe kostenlos gewährt, hat sie sich in ganz bedeutendem Umfange auch Armenpflegelasten aufgeladen, durch die sie die Kommunalverwaltung entlastet. Dadurch, daß sie ferner nur in dringenden Fällen von den Kassen für ihre ersten Hilfen liquidiert, haben auch diese einen Vorteil von der Station. Diese kostenlos behandelten Fälle betrugen

im Jahre	1899/1900	756	gleich	38,96	Proz.	der	Jahresfälle,
„ „	1901	842	„	40,10	„	„	„
„ „	1902	839	„	37,04	„	„	„
„ „	1903	695	„	30,56	„	„	„
„ „	1904	737?	„	26,67	„	„	„
„ „	1905	909?	„	29,47	„	„	„

Es wurden mithin unter den 14428 Patienten, welche die Station innerhalb der 6 Jahre behandelte, 33,12 Proz. kostenlose erste ärztliche Hilfe gewährt.

Setzt man für diese Hilfeleistungen die für Arme gesetzliche Taxe, so erhalten wir folgende Summen:

Unter den kostenlos geleisteten ersten Hilfen befanden sich

im Jahre	1899/1900.	548	notorisch	Arme	m.	1798,20	M.	208	Kassenmitgl.	m.	573 M.
„ „	1901.	624	„	„	„	1839,60	„	218	„	„	611 „
„ „	1902.	689	„	„	„	1762,85	„	150	„	„	311 „
„ „	1903.	649	„	„	„	1781,70	„	46	„	„	114 „
	Summa	2510	notorisch	Arme	m.	7182,35	M.	622	Kassenmitgl.	m.	1609 M.

Die Jahre 1904 und 1905 konnten, obwohl sie wahrscheinlich noch höhere Summen ergeben werden, deswegen nicht mit in Rechnung ge-

stellt werden, weil die Verjährungsfrist unserer Liquidationen aus diesen Jahren noch nicht abgelaufen ist und wir daher die genaue Zahl der wirklich Unbemittelten noch nicht kennen.

Jedenfalls beweisen diese Zahlen, daß die Unfallstation mit Recht ein Wohltätigkeitsinstitut genannt werden kann.

Zum Schluß wäre nun noch der dritten Aufgabe zu gedenken, die der Breslauer berufsgenossenschaftlichen Unfallstation gestellt ist, der Ausbildung freiwilliger Krankenpfleger.

Es wurden seit Bestehen der Station von dem jeweilig leitenden Arzt im ganzen 12 praktische Kurse abgehalten.

Kursus	I.	Vom	4.	März	00	bis	24.	Juli	00	mit 19 Teilnehmern
„	II.	„	11.	Nov.	00	„	24.	Febr.	01	„ 8 „
„	III.	„	1.	Juni	01	„	17.	Juli	01	„ 8 „
„	IV.	„	20.	Juli	01	„	8.	Nov.	01	„ 8 „
„	V.	„	26.	Febr.	02	„	11.	Juni	02	„ 15 „
„	VI.	„	28.	Okt.	03	„	24.	Jan.	04	„ 18 „
„	VII.	„	18.	April	04	„	16.	Juli	04	„ 21 „
„	VIII.	„	29.	Mai	04	„	25.	Febr.	05	„ 18 „
„	IX.	„	5.	Mai	05	„	31.	Juli	05	„ 14 „
„	X.	„	7.	Aug.	05	„	30.	Sept.	05	„ 5 „
„	XI.	„	16.	Nov.	05	„	1.	März	06	„ 2 „
„	XII.	„	16.	Nov.	05	„		?		„ 17 „
Außerdem wurden noch ausgebildet										11 Damen
										Summa 164

Von den Teilnehmern gehörten an

der Genossenschaft freiwilliger Krankenpfleger im Kriege, Stadtabteilung	75
do. akademische Abteilung	46
dem freiwilligen Sanitätskorps des Feuerrettungsvereins	24

Die übrigen 19 Teilnehmer und Teilnehmerinnen gehörten keinem Vereine an.

Der Unterricht fand täglich in den Vormittagsstunden von 8 bis 11 Uhr statt. Die Abendstunden konnten deswegen nicht benutzt werden, da unsere Patienten Kassen angehörten, welche ihren Mitgliedern — und dies mit Recht — keine abendlichen Ausgehstunden gewährten.

Um denjenigen Samaritern, welche Wochentags nur die Abende zur Verfügung haben, die praktische Ausbildung zu ermöglichen, wurden die Kurse VIII und XII Sonntags vormittags von 10—12 abgehalten. Von den 164 ausgebildeten Teilnehmern legten 128 eine Schlußprüfung ab.

Eine der Damen ging im Jahre 1901 mit ihrem Gatten, welcher Offizier ist, nach Ostasien. Zwei unserer freiwilligen Krankenpfleger wurden auf den Kriegsschauplatz nach Afrika entsandt.

Ueberblicken wir die Gesamttätigkeit der berufsgenossenschaftlichen Unfallstation vom Roten Kreuz in Breslau, so können wir mit deren Erfolg wohl zufrieden sein. Hoffen wir, daß die Station sich die Stellung und Anerkennung verschafft, die ihr gebührt.

VIII.

Die chirurgische Behandlung der chronischen Nephritis nach Edebohls.

Von

Dr. **M. Zondek,** Chirurg in Berlin.

An der chirurg. Klinik zu Breslau vom 1. Okt. 1894 bis 1. Jan. 1896.

Unter dem Titel „Die chirurgische Behandlung des chronischen Morbus Brightii“ berichtete Edebohls[1]) im Jahre 1901 über 19 von ihm operativ behandelte Fälle von chronischer Nephritis. Von diesen Patienten bezeichnet er 9 als vollkommen geheilt, mit dem Bemerken, daß er den Heilerfolg 1—8 Jahre nach der Operation kontrolliert hat. Diese Mitteilung mußte das größte allgemeine Interesse erwecken; handelte es sich doch um eine Nierenerkrankung, die bis dahin für irreparabel galt und sehr häufig vorkommt.

Die chirurgische Behandlung der Nephritis war allerdings schon früher in Angriff genommen worden. Harrison[2]) hatte im Jahre 1896 in einigen Fällen von Albuminurie im Anschluß an Scharlach und Influenza die Nierenspaltung erfolgreich ausgeführt, und Pousson war es besonders, der für diese Methode lebhaft eintrat.

In Deutschland hatte J. Israel[3]) die Nierenspaltung in mehreren Fällen von chronischer Nephritis erfolgreich ausgeführt und besonders warm empfohlen. Indessen lagen die Fälle hier ganz anders, als sie Edebohls im Auge hatte. Es waren nicht die gewöhnlichen Fälle von beiderseitiger, diffuser und nicht infektiöser chronischer Nephritis,

---

1) Edebohls, Monatsberichte für Urologie, Bd. 7, Heft 2, 1902. Uebersetzung von Dr. Wilhelm Karo (Berlin).

2) Harrison, Nierenspannung und deren Beseitigung durch chirurgische Maßnahmen. Ref. Münchn. med. Wochenschr., 1901, p. 1509.

3) Israel, J., Ueber den Einfluß der Nierenspaltung auf akute und chronische Krankheitsprozesse des Nierenparenchyms. Mitt. aus den Grenzgebieten der Medizin und Chirurgie, 1900, p. 471, und Israel, J., Chirurgische Klinik der Nierenkrankheiten, Berlin 1901, p. 403.

sondern diejenigen Erkrankungen der Niere, die mit einseitigen Koliken, Hämaturien (ich möchte hier noch besonders bemerken, oft minimalen Blutungen), oder die mit Anurien einhergehen; es handelte sich um Fälle, bei denen der Verdacht auf Nierenstein, Tuberkulose oder Tumor zur Operation geführt hatte, bei denen man aber nichts von den vermuteten Veränderungen in der gespaltenen Niere vorfand. Aus diesem negativen Befunde wurden die verschiedensten Theorien abgeleitet. Sie fanden ihren Ausdruck in der mannigfaltigen Benennung dieser Erkrankung. Man hat sie als „Néphralgie hématurique", „Blutungen aus gesunder Niere" oder „angioneurotische Nierenblutung" (G. Klemperer, Albarran) bezeichnet. J. Israel hatte die Vorstellung, daß es sich hier um chronisch entzündliche Prozesse handelte, und dazu war er auf dem folgenden Wege gelangt: Fand er an der operativ freigelegten Niere keine der vorher erwarteten Veränderungen vor, so entfernte er aus der Niere ein kleines Scheibchen Gewebe und in diesem konstatierte er chronisch entzündliche Prozesse. Aber auch beim Fehlen von entzündlichen Veränderungen in der exzidierten Gewebsscheibe nimmt Israel eine Nierenentzündung an, die nach seiner Ansicht eben nicht wie die gewöhnliche chronische Nephritis diffus die Niere durchsetzt, sondern in kleinen zerstreuten Herden auftritt, so daß sie dem Auge des Untersuchers entgehen kann. Auch können im Harn Eiweiß, Zylinder, oder sonstige pathologische Formelemente fehlen. Israel betrachtet diese Störungen als Folgen kongestiver Blutüberfüllungen mit plötzlichen Drucksteigerungen, die man durch die Nierenspaltung verhindern kann.

Die besprochene Erkrankung ist bisher noch nicht vollkommen geklärt. Immer wieder erscheinen Mitteilungen über derartige Fälle, in denen die eine oder andere Theorie verfochten wird. Ich verweise nur auf die in der Deutschen medizinischen Wochenschrift, No. 10, 1906 erschienene Arbeit von G. v. Illyés. Bei dieser Gelegenheit möchte ich noch auf meine Ausführungen im Anschluß an den Vortrag Senators [1]) über das gleiche Thema hinweisen. Nach den Ergebnissen meiner Untersuchungen [1]) kann man bei der Nephrolithotomie, wobei man von der Mitte der konvexen Oberfläche der Niere bis ins Nierenbecken einschneidet, ja selbst nach vollkommener Spaltung der Niere in zwei Schalen, nicht mit Sicherheit jeden Kelch abtasten; so kann in irgend einem Kelch ein kleines Konkrement verborgen bleiben, das die Ursache der Kolik, der Blutung und der chronisch entzündlichen Veränderung in dem benachbarten Nierengewebe war. Auch abnorme, hochgradige Engen am Ureter, physiologischer oder pathologischer Natur, können die Ursache für vorübergehende Harnstauungen in der Niere und damit für

1) Die Topographie der Niere und ihre Bedeutung für die Nierenchirurgie, p. 76 (conf. Diskussion im Verein für innere Medizin in Berlin, 20. Febr. 1902).

Koliken und selbst für hier in Betracht kommende kleine Blutungen abgeben. Ich stellte darum den Satz auf: „Zur vollkommenen Klarstellung der Fälle von angioneurotischer Blutung der Niere gehört die sorgfältigste Untersuchung sowohl der ganzen Niere, nachdem sie aus dem Körper herausgenommen ist, als auch diejenige des Ureters bis in die Einmündungsstelle in die Blase."

Alle diese Fälle von Entzündungen in der Niere kommen aber äußerst selten vor, und befallen in der Regel nur eine Seite. Ein ungleich höheres Ziel aber als die genannten Autoren hatte Edebohls[1]) vor Augen und angeblich auch erreicht: Die Heilung des doppelseitigen, bis dahin irreparabeln, so häufigen chronischen Morbus Brightii. Edebohls ist durch einen zufälligen Befund auf seine Idee gekommen. Er hatte bei Wandernieren eine eigene Operationsmethode angewandt, eine Modifikation der Nephropexie nach Obalinski. Er spaltete die Tunica fibrosa renis der Länge nach, schlug sie in einer Breite von $^5/_4$ cm auf die Niere zurück, und während Obalinski nur diese aus der Kapsel gebildeten „Flügel" an die innere Fläche der Lumbalgegend annäht, führt Edebohls die Nähte noch $1^1/_2$ cm tief durch das Nierengewebe hindurch. Unter den auf diese Weise von ihm operierten Fällen von Wanderniere waren sechs, bei denen gleichzeitig chronische Nephritis bestand. Edebohls schreibt: „Den 1. Fall habe ich am 29. Nov. 1892, den 5. am 1. April 1897 operiert. Da unter diesen 5 Fällen drei von ihrer Nephritis andauernd geheilt blieben, habe ich meiner 6. Patientin, die an chronischem Morbus Brightii und Wanderniere litt, die Nephropexie vorgeschlagen, in der bestimmten Erwartung, hierdurch die chronische Nephritis günstig zu beeinflussen. Diese am 10. Jan. 1898 ausgeführte Operation (setzt Edebohls hinzu) ist der erste chirurgische Eingriff zur Heilung einer chronischen Nephritis und bildet somit einen Markstein in der Geschichte des Morbus Brightii. Das Resultat der Operation war die vollständige Heilung der Patientin, die auch bis heute noch vollkommen gesund geblieben ist."

In der weiteren Folge operierte Edebohls im ganzen noch 18 Patienten mit Wanderniere und chronischer Nephritis. „In 9 Fällen handelte es sich um doppelseitige, in 8 Fällen um einseitige chronische Nephritis." Im letzten Falle konnte über die Ausbreitung der Nephritis nichts festgestellt werden. Auf Grund dieser Beobachtungen erhob nun Edebohls, einen Schritt weiter gehend, die Dekapsulation zur typischen Operation bei der chronischen Nephritis im allgemeinen. Er sagt: „Allmählich gewann der Gedanke bei mir die Oberhand, daß, wenn ein chirurgischer Eingriff bei beweglicher Niere eine Nephritis zu heilen vermag, eine Operation bei normal fixierter Niere noch wirksamer sein müßte." Für seine Beobachtungen gab Edebohls bald eine Erklärung.

---

1) Edebohls l. c.

In 3 Fällen, in denen er die Nephropexie ausgeführt hatte, und bei denen er nach längerer Zeit eine sekundäre Operation machen mußte, fand er:

1) „Starke bindegewebige Adhäsionen zwischen der Niere und ihrer Umgebung.

2) In diesem Bindegewebe verlaufen zahlreiche, sehr beträchtliche Blutgefäße zwischen der Niere und den angrenzenden Geweben.

3) Die neugebildeten Arterien überwiegen an Zahl und Größe die Venen.

4) Der Blutstrom in den Arterien ist stets nach der Niere zu gerichtet."

Hieraus schloß er nun, „daß eine arterielle Hyperämisierung der Niere die Basis bildet für die sich nach der Operation einstellenden Veränderungen, die dann zur Heilung oder Besserung des Morbus Brightii führen."

In meiner „Topographie der Niere" unterzog ich diese Ausführungen einer eingehenden Kritik. Edebohls findet Gefäße in den Adhäsionen und sieht ihren Blutstrom nach der Niere zu gerichtet. Daraus schließt er offenbar, daß die Gefäße in die Niere eindringen. Diese Folgerung scheint mir nicht begründet. Denn an der operativ freigelegten Niere ist es meines Erachtens nicht gut möglich zu entscheiden, ob die Gefäße sich nur in den mit der Nierenoberfläche festverwachsenen Adhäsionen verbreiten oder in die Niere selbst eindringen. Die von Edebohls beobachteten Gefäße in den Adhäsionen könnten darum auch physiologisch vorkommende Kapselgefäße gewesen sein, die von der Arteria renalis oder ihren Aesten entspringen und sich in die Kapsel verbreiten bezw. durch Zusammenfluß aus den Kapselvenen entstehen und sich in die Vena renalis, deren Aeste oder in die Vena suprarenalis ergießen. Aber selbst dann, wenn es gelänge, das Eindringen von Kapselgefäßen in die Niere mit Sicherheit nachzuweisen, könnte man die Schlußfolgerung Edebohls' nicht anerkennen. Gibt es ja doch, wenn auch nicht sehr häufig, physiologische Aeste der Nierenarterie, die von der Peripherie her in das Organ eindringen und einen ihrem Kaliber entsprechenden Teil der Niere, aber ausschließlich diesen, versorgen. Ebenso gibt es physiologisch mehr oder weniger starkkalibrige Venen, die von der Peripherie her in die Niere eindringen und sich in das endorenale Venennetz verteilen. Und wer wollte etwa bei der Operation entscheiden, ob die Gefäße in den Adhäsionen derartige, physiologisch vorkommende oder ob sie neugebildete Gefäße waren? Das Eindringen von neugebildeten Kapselgefäßen in die Niere, noch dazu in das Contiguum einer chronisch entzündlich veränderten Niere, dessen Gefüge durch die interstitielle Bindegewebswucherung noch verdichtet ist, ist darum nicht für erwiesen anzusehen. Im Gegenteil, durch die Dekapsulation dürften physiologisch vorhandene Kapselgefäße

zerrissen werden. Das wären diejenigen Kapselgefäße, die sich aus dem Innern der Niere heraus in die Kapsel verbreiten und bei dem Abziehen der Tunica fibrosa von der Nierenoberfläche leicht verletzt werden. Und gerade diese Gefäße scheinen mir gewissermaßen Schutzvorrichtungen zu sein zur Erhaltung des physiologischen Gleichmaßes der Zirkulation in der Niere. Sehr lehrreich war für mich in dieser Hinsicht der Befund bei einer Nierensteinoperation, bei der ein Stein im Nierenbecken den Eingang zum Ureter vollständig verlegte, und bei dem die Niere im Zustand starker Stauung war. Die Patientin hatte noch wenige Tage zuvor eine starke Kolik gehabt. Hier waren die Kapselgefäße außerordentlich stark erweitert und mit Blut gefüllt. Die Kapselgefäße bilden also offenbar die Ventile bei den hohen physiologischen Blutdruckschwankungen in der Niere, und dieser Schutzvorrichtung wird die Niere durch die Dekapsulation beraubt. Durch die Operation wird also in dieser Hinsicht dem Patienten geschadet.

Aber mag diese Schädigung von mehr oder weniger großer Bedeutung sein, mag auch eine rationelle Erklärung für die Heilerfolge der Dekapsulation fehlen, so wäre es gleichwohl nicht gerechfertigt, die Operation schlechthin zu verwerfen. Wenn nur der Dekapsulation wirkliche Heilung einer so häufigen irreparablen Erkrankung folgen würde, wäre es dann nicht ein Unrecht, wenn man diese Operation nicht ausführen wollte? Indessen sehen wir uns die Arbeit von Edebohls etwas genauer an. Es fehlen vollkommen Experimente am Tiere. Würde die Dekapsulation bei der künstlich erzeugten Nephritis bald zur Heilung führen, so dürfte dies die Operation am Menschen rechtfertigen. Allerdings wäre hierbei noch zu berücksichtigen, daß es vielleicht bei chronischer Nephritis nicht allein auf die Veränderungen in dem Organ ankommt, sondern auch auf die Ursache, die zu dieser Erkrankung geführt hat. Wir können noch nicht mit Bestimmtheit sagen, ob einer Masern-, einer Scharlachnephritis eine Nephritis aus anderen Gründen vollkommen gleichwertig ist und die gleichen Erfolge in Bezug auf die Behandlung bieten dürfte. Eine Infektionskrankheit wie Scharlach oder Masern etc. bei Tieren zu erzeugen, dazu sind wir nicht im stande, aber auch auf andere Weise chronische Nephritis bei Tieren herbeizuführen, dürfte außerordentlich schwierig sein. Wohl aber wäre eine akute Nephritis durch Injektion von Kantharidin und Kalichlorat zu erzeugen. Edebohls hat nun keine Tierexperimente gemacht, nicht bei künstlich erzeugter Nephritis, auch nicht bei normaler Niere. Aber sehen wir selbst bei den Darlegungen Edebohls' von dem Mangel an Tierexperimenten ab, so sind auch seine Krankheitsberichte bei diesen so hervorragend wichtigen Fällen so wenig eingehend, daß sie keineswegs für beweiskräftig zu erachten sind. Bei den meisten Fällen fehlen die dürftigsten anamnestischen Angaben. In 16 Fällen wird nichts über

den Status praesens, über die Quantität des Albumengehalts, über die Art und Zahl der Formelemente im Harn, ebensowenig, ob und wie viel Leukozyten, Erythrozyten, Zylinder darin vorhanden waren, angegeben. Edebohls sagt: „In 9 von den 18 Fällen wurde die chronische Nephritis kurz vor der Operation durch die Urinuntersuchung entdeckt." Es handelte sich aber in diesen Fällen um Wanderniere, und wir wissen, wie häufig in diesen Fällen Hydronephrose und ähnliche Störungen vorliegen, bei denen sich ebenfalls Albumen im Harn findet. In 8 von 18 Fällen hat Edebohls einseitige chronische Nephritis festgestellt.

Das muß doch sehr wunderbar erscheinen, denn bei den Tausenden in den letzten Dezennien von hervorragenden pathologischen Anatomen und Klinikern gemachten Sektionen, bei irgend einer Todesursache, und bei den zahlreichen Nierenoperationen bezw. Nephrektomien dürften doch die Befunde einseitiger, chronischer Nephritis zu den allergrößten Seltenheiten gehören.

Edebohls sieht aber auch Mißerfolge voraus. Mit Recht erwägt er, daß seine Mitteilungen geeignet sind, eine große Zahl von Patienten mit der bisher für unheilbar gehaltenen Krankheit zur Operation zu veranlassen; darum vermerkt er auch ungünstig verlaufene Fälle. Er berichtet: „Meine Patientin No. 17 kam moribund auf den Operationstisch; sie selbst, ihre Familie, ihre Aerzte und ich selbst glaubten, sie würde auf dem Tisch sterben; durch die Operation wurde sie buchstäblich den Krallen des Todes entrissen." Gleich darauf berichtet er aber über 3 an Nephritis leidende Patienten, welche zur Operation bestimmt waren; jedoch kurz vor der Operation gingen die Kranken an Herzkollaps, Urämie, Perikarditis zu Grunde. Würde in diesen Fällen, bemerkt Edebohls, vorher die Operation ausgeführt worden sein, so würde sicherlich diese als die Ursache des Todes betrachtet worden sein, der bald darauf, ja vielleicht auf dem Operationstisch, erfolgt wäre. „Nach diesen Ausführungen", so schrieb ich nun in meiner Topographie der Niere etc. 1903, „halte ich den operativen Versuch, nach den Angaben von Edebohls an der chronisch entzündeten Niere, die wir allerdings bisher für irreparabel halten, bei der aber das Individuum noch viele Jahre leben kann, für einen keineswegs harmlosen und keineswegs gerechtfertigten oder empfehlenswerten Eingriff; denn schon das Anfassen des Organs, das beim Luxieren unbedingt erforderlich ist, ist nicht als gleichgültiger Eingriff anzusehen, ebensowenig wie die Narkose, mag sie mit Aether, oder wie Edebohls vorschlägt, mit spinaler Cocainanästhesie oder mit Stickstoffoxyd und Sauerstoff erfolgen. Wenn Patienten einen solchen operativen Eingriff scheinbar ohne jede weitere Störung überstehen, so ist doch eine vielleicht erhebliche Schädigung des Organs mit Sicherheit nicht auszuschließen, die sich erst nach längerer Zeit dokumentieren kann, wenn der Patient dem Arzt bereits längst aus den Augen

gekommen ist, oder die vorhanden sein kann, ohne nachgewiesen werden zu können." Auf Grund dieser Ausführungen lehnte ich die Dekapsulation bei chronischer Nephritis ab. Auf diesem Standpunkte blieb ich auch, nachdem Edebohls in einer weiteren im Jahre 1903 erschienenen Arbeit bereits über 51 von ihm ausgeführte Dekapsulationen der Niere am Menschen berichtet hatte. Auf eine Widerlegung dieser Ausführungen bin ich nicht näher eingegangen und will es auch hier nicht tun, da ich nur meine früheren Einwände wiederholen könnte.

Von anderen Chirurgen wurde indes die Dekapsulation der Niere ausgeführt. Das erscheint mir nur begreiflich, wenn man erwägt, daß anscheinend anatomische Verhältnisse dieser Operation eine gewisse Begründung geben. Litten war es, der lehrte, es gäbe accessorische Kapselgefäße, die von der Kapsel her in die Niere eindringen und vikariierend das Nierenparenchym versorgen. Diese Anschauung ist in der Pathologie allgemein angenommen. Einen Beweis hierfür scheint der Befund von embolischen Infarkten zu liefern; hier bleibt die peripherische Rindenzone von der Nekrose verschont, also, so folgerte man, kann diese nur von den in die Peripherie eindringenden Kapselgefäßen ernährt sein. Man hat auch nach Ziegler in Infarkten, die in den äußersten Teilen der kortikalen Substanz lokalisiert sind, Gewebsinseln vorgefunden; auch diese, so erklärte man sich die Erscheinung, könnten nur das Blut von den Kapselgefäßen empfangen. Ich habe mich bei meinen Untersuchungen von diesen fast allgemein in der Pathologie angenommenen Anschauungen noch nicht überzeugen können. Die Experimente von Litten waren darauf gerichtet, auf indirektem Wege diesen Nachweis zu führen. Litten hat aber viele Momente nicht berücksichtigt, die hierbei wesentlich in Betracht kommen; so die auch beim Kaninchen häufig vorkommende Duplizität der Arteria renalis und der Vena renalis; so die Tatsache, daß im Gegensatz zu den Arterien, die einen Gefäßbaum bilden, die Venen der Niere ein dichtes, durchflochtenes Netz darstellen, dessen Zweige in den verschiedensten Richtungen in der Niere verlaufen, und ineinander kontinuierlich übergehen. Ich möchte bei dieser Gelegenheit auch auf einen Befund bei meinen Macerationspräparaten aufmerksam machen: Das Uebergreifen der Endarterien ineinander. So wird es erklärlich, daß bei kleinen Infarkten an der Nierenrinde die peripherisch gelegene Zone von der Nekrose verschont bleibt, da sie eben noch von den Ausläufern der benachbarten Nierenäste zum Teil versorgt wird. Auch den Befund habe ich in meinen Präparaten mehrfach erhoben, daß in das Gefäßgebiet eines Nierenarterienastes ein benachbarter kleiner Zweig mitten hineinragt. Wenn man die Branchen einer Pinzette zwischen diese Aeste legen würde, so würden sich ihre Verzweigungen voneinander abheben, ohne wenigstens makroskopisch sichtbare Zerreißungen von Gefäßen. Die Gefäßgebiete der beiden Arterienäste sind demnach voll-

kommen voneinander gesondert. Tritt nun in dem größeren Gefäß ein embolischer Infarkt auf, so wird es begreiflich, daß der Teil in dem Innern des Gefäßgebietes, der von dem anderen nicht embolisch verstopften Gefäße versorgt wird, von der Nekrose verschont bleibt.

Ich habe auch eine größere Reihe von Experimenten gemacht, um den von Litten gelehrten und allgemein angenommenen Kollateralkreislauf von den Kapselgefäßen her direkt nachzuweisen. Ich habe am Kaninchen die eine Arteria renalis dicht vor ihrer Einmündung in den Hilus der Niere, ferner die Aorta dicht vor ihrer Teilungsstelle in die Arteriae iliacae unterbunden. Ich habe dann von der Aorta aus oberhalb des Ursprungs der Arteriae renales Karminleim injiziert. Die Niere, deren Arterie nicht unterbunden war, wurde außerordentlich stark injiziert, dagegen blieb die andere Niere auch in dem peripherisch gelegenen Teil der Rinde, im Gegensatz zu der Beobachtung von Martini, von der Injektion vollkommen verschont. In der Kapsel waren nur einige kleine Gefäße injiziert, offenbar Aeste der Arteria renalis vor der Unterbindungsstelle, und vielleicht auch Aeste anderer Arterien. Aber diese Kapselgefäße drangen nicht in die Nierenrinde ein. Auf diese Untersuchungen werde ich gelegentlich noch näher eingehen.

Diese Erwägungen und Beobachtungen bestimmten mich dazu, die Dekapsulation bei chronischer Nephritis am Menschen nicht auszuführen. Es schien mir aber auch von Interesse zu sein, die Dekapsulation und ihre Folgen experimentell zu prüfen. Diese Versuche machte ich Februar 1903 und in einer zweiten Reihe 1904. Die Ergebnisse dieser Experimente gaben mir eine weitere Grundlage für die Verwerfung der Edebohlsschen Operation. Ueber die einschlägigen Versuche berichtete ich als erster auf dem Chirurgenkongreß 1904.

Im folgenden will ich meine damaligen Angaben erweitern. Ich legte bei mit Aether narkotisierten Kaninchen von der Lendengegend her die Niere frei. Nach transversaler Durchschneidung der hinteren Lendenwand lateralwärts von dem M. erector trunci drängte ich die Niere durch Druck von der Bauchwand her an die Oberfläche hervor. Bei dieser Gelegenheit fiel mir in einem Falle die außerordentliche Größe der Niere auf. Dies wurde nachträglich durch den Sektionsbefund erklärt, denn es handelte sich hier um eine Solitärniere. Nach stumpfer Ablösung der Fettkapsel machte ich in die Tunica fibrosa einen kleinen Einschnitt, oder versuchte sie stumpf mit 2 anatomischen Pinzetten von der Oberfläche abzuheben. Hierbei war darauf zu achten, daß die fibröse Umkleidung der Niere eine doppelte Hülle darstellt, und ich versuchte auch die unmittelbar dem Nierengewebe aufliegende Membran abzuheben. Dabei waren geringfügige Verletzungen des Nierengewebes nicht gut zu umgehen. Wenn diese Verletzung schon bei der kleinen Kaninchenniere nicht wesentlich in Betracht kam, so würde dies bei der menschlichen Niere noch weniger bedeuten, bei der die Ver-

letzung im Vergleich zu der Größe des Organs eine weit unbedeutendere sein würde. Sobald ein kleiner Teil der Tunica fibrosa von der Nierenoberfläche abgehoben war, konnte man beobachten, wie das freiliegende Nierengewebe sich nach außen hin hervordrängte. Daraus hätte man eigentlich entnehmen müssen, da es sich hier um normale Nieren handelte, daß auch physiologisch die Tunica fibrosa das Nierengewebe komprimierend umgibt. Diese Folgerung wäre jedoch nicht einwandsfrei; denn hier handelt es sich wohl um gesunde Nieren, aber offenbar um Nieren im Zustande von Stauung; durch das Empordrängen der Niere werden die Gefäße gezerrt und die Venen stärker komprimiert, als die starkwandigen Arterien; dadurch wird in der Niere eine Stauung erzeugt. Diese zeigte sich auch in einer etwas dunkleren Färbung, welche die Niere nach dem Hervordrängen angenommen hatte.

Aus dieser einfachen Beobachtung heraus dürfte hingegen die Dekapsulation der Niere bei akuter entzündlicher Schwellung des Parenchyms und den dadurch bedingten Störungen, wie Koliken und selbst Anurie eine rationelle sein. Claude und Balthazard u. a. vertreten diese Ansicht. Verwiesen sei auf einen Fall, den J. Israel in der freien Vereinigung der Chirurgen in Berlin vorstellte. Bei diesem Patienten, dem die eine tuberkulöse Niere exstirpiert war, war die andere Niere infolge eines aufsteigenden Entzündungsprozesses derartig außer Funktion gesetzt, daß vollkommene Anurie eingetreten war. Israel spaltete die Niere, die von miliaren Abszessen durchsetzt war, und der Patient erholte sich vollkommen. Ob man in einem solchen Falle mit einer einfachen Dekapsulation auskommen würde, läßt sich schlechthin nicht behaupten, immerhin wäre eine Dekapsulation in diesem Falle eine wenigstens rationell begründete Operation. Ein ähnliches Ziel verfolgte auch Rovsing [1]) bei der mit Nephrolysis bezeichneten Operation. Hierbei handelte es sich auch um chronische, partielle oder totale Einklemmung der Niere, hervorgerufen durch Schwellung des Parenchyms, durch ein Hämatom oder eine Cyste in der Niere oder umgekehrt infolge von Kompression des Nierenparenchyms durch die fibrös geschrumpfte Tunica propria und Fettkapsel. Diese Zustände kommen am häufigsten bei infektiösen Nephritiden, bei Nephrolithiasis, bei der von Rovsing beschriebenen aseptischen, uratischen, interstitiellen Nephritis vor, die gewöhnlich Schmerzen erzeugen, selten aber gleichzeitig Hämaturie herbeiführen.

Zieht man nun die Kapsel ganz ab, so treten an der Nierenoberfläche kleine bis stecknadelkopfgroße Hämorrhagien hervor. Diese Blutungen können von der Zerreißung von kleinen Gefäßen infolge der Dekapsulation herrühren, sie können aber auch durch Berstung der

1) Thorkild Rovsing, Zur Behandlung des chronischen Morbus Brightii durch Nephrolysis und Nephrokapsektomie. Centralblatt f. Chir., 1904, 30. April, No. 17.

Gefäße infolge der plötzlichen Druckentlastung der Niere hervorgerufen sein.

Nach Abtragung der zurückgeschlagenen Tunica fibrosa wurde die Niere reponiert und die Muskel- und Hautwunde genäht.

Kein Tier ging nach der Operation zu Grunde.

Die Tierexperimente (ich will hier nur diejenigen aus dem Jahre 1904 mitteilen) haben im einzelnen folgendes ergeben:

Tier 1.

Am 17. März 1904 wurde die linke Niere dekapsuliert, das Tier am 22. März 1904 getötet. Die Niere ist mit ihrer dorsalen Fläche der hinteren Lendengegend adhärent; sie ist mit einer bläulich-weißen Schicht umgeben. Auf dem queren Durchschnitt zeigt sich mikroskopisch folgendes: Die Kapsel hat sich neu gebildet, ist sehr zellreich und dicker als normal. An einzelnen Stellen wuchert das Bindegewebe in die Niere hinein. Hier sind einige Harnkanälchen stark erweitert; einzelne von diesen sind von hyalinen Massen ausgefüllt. In dem in das Innere der Niere eindringenden Bindegewebsstreifen sind gelblich gefärbte Zonen vorhanden, die sich bei starker Vergrößerung als Blutansammlungen erweisen. Es sind kleine Blutstreifen zwischen einzelnen Harnkanälchen, jedoch ist es nicht sicher festzustellen, ob das Blut in präformierten Räumen gelegen ist, oder ob es sich hier um Hämorrhagien von Gefäßen zwischen den Harnkanälchen handelt. An einzelnen Stellen ist das Epithel im Stadium beginnender Nekrose. Die ganze Nierenrinde weist in mehr oder weniger großen Abständen voneinander Hämorrhagien auf. Die Fettkapsel ist gefäßreich, aber durch die neugebildete, unmittelbar der Niere aufliegende Kapsel von dem Nierenparenchym getrennt.

Tier 2.

Linke Niere am 17. März 1904 dekapsuliert, das Tier am 30. März 1904 getötet. Die dorsale Fläche der Niere ist mit der hinteren Lendenwand fest verbunden. Die Kapsel ist erheblich dicker als normal, außerordentlich zellreich, indes sind in ihr nur wenige Gefäße nachweisbar. An einzelnen Stellen sind die Harnkanälchen erweitert und weisen hyaline Massen auf. In der Rinde sind geringfügige Blutungen vorhanden. Auch hier sieht man an einer Stelle ein strangförmiges Hineinwuchern von Rundzellen in die Niere. Die Nierenkapsel liegt den Harnkanälchen unmittelbar dicht auf.

Tier 3.

Rechte Niere am 26. Febr. 1904 dekapsuliert, am 13. März 1904 das Tier getötet. Die Niere ist mit der Leber adhärent, sie ist von einer unebenen, dichten, weißlichen Schicht überzogen. Die Nierenkapsel ist wesentlich dicker als normal, aber nicht so stark wie im vorigen Präparat. Die Nierenkapsel liegt den Harnkanälchen unmittelbar auf; an vielen Stellen sind die Harnkanälchen erweitert, und ihr Epithel ist zum Teil geschwunden. Innerhalb der Nierenrinde sieht man ebenfalls Hämorrhagien, jedoch in weit geringerem Grade als im vorigen Präparat. Die Glomeruli wie die Arteriolae rectae sind stark mit Blut gefüllt.

Tier 4.

Linke Niere am 15. Febr. 1904 dekapsuliert, das Tier am 18. März 1904 getötet. In diesem Falle ist die neue Kapsel relativ sehr dünn, aber

immer noch erheblich stärker als im normalen Zustand. Auch in diesem Präparat finden sich Blutergüsse in dem Reste der zurückgebliebenen Fettkapsel, ferner Hämorrhagien in dem peripherischen Teil der Nierenrinde.

Tier 5.

Linke Niere am 21. Febr. 1904 dekapsuliert, das Tier am 18. März 1904 getötet. Die linke Niere ist wiederum mit ihrer Umgebung verwachsen, und mit einer weißlich-grauen, dichten und ziemlich undurchsichtigen Schicht umkleidet. Die neugebildete Kapsel ist außerordentlich dick, zellarm und arm an Gefäßen. Auch hier sind an einzelnen Stellen erweiterte Harnkanälchen vorhanden. Von bindegewebigen Strängen, die in die Niere eindringen, ist hier nichts zu sehen.

Tier 6.

Linke Niere am 15. Febr. 1904 dekapsuliert, das Tier am 22. März 1904 getötet. Die Niere ist mit ihrer Umgebung der hinteren Lendenwand adhärent. Die Kapsel ist verdickt und weist an einer Stelle Hämorrhagien auf. In der Nierenrinde sind zahlreiche Blutergüsse vorhanden, und an einzelnen Stellen sieht man das Hineinwuchern von Bindegewebszügen in die Niere. Gefäßverzweigungen sind in diesen Strängen nicht nachweisbar.

Tier 7.

Linke Niere am 26. Febr. 1904 dekapsuliert, das Tier am 22. März 1904 getötet. Die Niere liegt mit ihrer dorsalen Fläche der hinteren Lendenwand fest an. Sie ist von einer dicken, weißen Schicht umzogen. Hier ist die neugebildete Nierenkapsel außerordentlich schwach entwickelt; es dürfte wohl die äußere Schicht der Tunica fibrosa nicht entfernt worden sein. In der Nierenrinde sind einige Hämorrhagien; Bindegewebsstränge, welche in die Niere eindringen, sind nicht sichtbar.

Tier 8.

Linke Niere am 26. Febr. 1904 dekapsuliert, das Tier am 30. März 1904 getötet. Außerordentlich dichte, dicke, gefäßarme bindegewebige Kapsel. An der kleinen Stelle, wo die Tunica fibrosa in der Nähe des Hilus offenbar nicht abgezogen ist, hat sie sich wellenartig retrahiert. In diesem Präparat ist deutlich an einer Stelle ein keilförmiger Infarkt vorhanden, dessen Spitze nach dem Hilus zu gerichtet ist. In der Umgebung des Infarkts ist das Gewebe bindegewebig geschrumpft, die Glomeruli liegen sehr dicht aneinander. Die Harnkanälchen dicht unter der Kapsel erscheinen an einzelnen Stellen wesentlich enger als im normalen Zustande.

Tier 9.

Linke Niere am 15. Febr. 1904 dekapsuliert, das Tier getötet am 30. März 1904. Dichte bindegewebige, gefäßarme Kapsel, an einzelnen Stellen dringen Bindegewebswucherungen in die Niere hinein, mehrere Harnkanälchen in der Umgebung der Bindegewebswucherung sind erweitert und zeigen hyaline Einschlüsse.

Heben wir aus diesen Befunden das Wesentliche heraus.

5 Tage nach der Dekapsulation zeigt die Niere an der Oberfläche eine bläulichweiße Schicht, offenbar Fibringewebe. Im weiteren Stadium, nach 13 Tagen, ist die Kapsel schon dick geworden, sie hat eine mehr

weißliche Färbung angenommen und ist uneben gestaltet. Diese Kapsel liegt der Niere dicht auf und ist schwer von ihr zu trennen. Die Niere ist mit der Umgebung mehr oder weniger fest verbunden. Bei der mikroskopischen Untersuchung sieht man eine fibröse Schicht, welche die Niere umgibt. Diese fibröse Kapsel ist um das Vielfache dicker, als die physiologische Tunica fibrosa. Hämorrhagien unter der Kapsel, wie Hämorrhagien in der Niere selbst weisen auf die frühere Operation hin. An einem Präparat ist ein deutlicher Infarkt vorhanden und in seiner Umgebung ist infolge entzündlicher Wucherung das Nierenparenchym geschrumpft; dieses zeigt sich in der außerordentlich dichten Aneinanderlagerung der Glomeruli. An einzelnen Stellen ist auch ein Schwund des peripherischen Teiles der Nierenrinde nachzuweisen, da hier die Glomeruli der Nierenoberfläche wesentlich näher liegen als im normalen Zustand. Diese starken Veränderungen an der Niere sind allerdings nur an einzelnen Stellen bei einigen Präparaten sichtbar. Von der neugebildeten Nierenkapsel aus sieht man auch an einzelnen Stellen Stränge von Bindegewebszügen in die Niere eindringen; in einzelnen von ihnen sind sehr kleine Gefäße nachweisbar; in manchen überhaupt nicht.

Daraufhin waren von anderen zahlreiche experimentelle Untersuchungen gerichtet, die in der Folgezeit erschienen. Die meisten Autoren stellen einen ausgedehnten Kollateralkreislauf aus neugebildeten Kapselgefäßen mit den Nierengefäßen in Abrede. Nur Asakura[1]), Stursberg[2]), Anzilotti, Ferrarini, Martini[3]) haben einen solchen beobachtet. Indessen sind alle ihre Ergebnisse nicht vollkommen beweisend. Asakura und Stursberg geben Genaueres über Größe und Ausdehnung der Kollateralen nicht an. Wie Thelemann[4]) bereits nachgewiesen hat, fehlen Kontrollinjektionen an normalen Tieren. Auch die Untersuchungen van Gotts, der ebenfalls Injektionen machte, geben ein negatives Resultat. Asakura wie Herxheimer und Walker Hall[5]) machten Experimente an Tieren, bei denen vor der Dekapsulation das Nierengewebe in einen entzündlichen Zustand versetzt war. Während aber Herxheimer und Walker Hall durch Kalichromat vor der Operation die Degeneration der Epithelien erzeugten, führte Asa-

1) Asakura, Experimentelle Untersuchungen über die Decapsulatio renum. Mitteil. a. d. Grenzgeb. d. Med. u. Chir., 1903, S. 602.

2) Stursberg, Experimentelle Untersuchungen über die zur Heilung chronischer Nephritiden vorgeschlagene Nierenentkapselung. Mitteil. a. d. Grenzgeb. d. Med. u. Chir., 1903, S. 625.

3) Martini, Ueber die Möglichkeit, der Niere einen neuen kollateralen Blutzufluß zu schaffen. Arch. f. klin. Chir., Bd. 78, Heft 3.

4) Thelemann, Ueber die Entkapselung der Niere. Dtsch. mediz. Wochenschr., 1904, No. 15, S. 538.

5) Herxheimer und Walker Hall, Ueber die Entkapselung der Niere. Virchows Arch., Bd. 179, 1905, S. 153.

KURA durch Injektion von Staphylokokken eine eitrige Nephritis herbei. Bei den Untersuchungen beider Autoren aber war die Nierenerkrankung durch die Operation keineswegs im günstigen Sinne erheblich beeinflußt worden. Auch STURSBERG hatte selbst bei einigen seiner Tiere mit Kalichlorat eine Nephritis erzeugt, legt aber dem Ergebnisse dieser Experimente kein erhebliches Gewicht bei. Bei allen diesen Experimenten, an normalen, wie an erkrankten Nieren, wurde, wie gesagt, im wesentlichen darauf geachtet, ob sich neugebildete Kapselgefäße in die Niere ergießen, die nach der Ansicht von EDEBOHLS eine Hyperämisierung der Niere erzeugen sollten. VAN GOTTS muß ich darin beipflichten, daß schon von vornherein keine Neubildung von Nierenepithelien zu erwarten ist, und zweitens, daß ein etwa neugebildeter Kollateralkreislauf den Verlust der Hauptgefäße nicht ersetzen dürfte. Meines Erachtens ist folgendes nicht genügend berücksichtigt worden: VIRCHOW hat in seinen Vorlesungen immer auf den außerordentlichen Gefäßreichtum der Niere hingewiesen und die Niere gewissermaßen als einen Gefäßschwamm bezeichnet. Diese Auffassung finden wir auch begründet beim Anblick meiner Mazerationspräparate, die einen dichten Gefäßbaum bezw. ein dichtes Gefäßnetz darstellen [1]). VIRCHOW und seine Schule wiesen ferner immer wieder auf die außerordentliche Armut der Niere an interstitiellem Bindegewebe hin. Die Niere besteht fast ausschließlich aus Nierenparenchym und den Nierengefäßen, und diese bilden nach meiner Auffassung (siehe die Topographie der Niere) mit dem sie umgebenden dürftigen Bindegewebe die Stützpfeiler im Aufbaue des Organes. Auch teleologisch betrachtet, ist es begreiflich, daß in diesem Organe, wo sich die so lebenswichtigen und außerordentlich diffizilen Sekretionsvorgänge abspielen, die Blutgefäße möglichst wenig von dem anliegenden Parenchym durch Bindegewebe abgeschlossen werden dürfen. Nach der Dekapsulation liegen die Dinge nun so: Es bilden sich Septa, und diese dringen, wie es HERXHEIMER auch bei einer menschlichen Niere nach vorangegangener Nephrorhaphie, wobei der hintere Teil der Niere dekapsuliert worden war, nachgewiesen hat, in die peripherischen Teile der Niere ein. Wenn sich nun in diesen Bindegewebsstreifen Gefäße bilden würden, so dürften diese nicht auf die Sekretionsvorgänge in der Niere irgend welchen Einfluß haben, sondern nur zur Ernährung des in Wucherung begriffenen Bindegewebes dienen. Selbst der absolut sichere Nachweis von dem Eindringen von neugebildeten

1) Bei dieser Gelegenheit möchte ich auf folgendes hinweisen: Wenn man das Herz und das gesamte Gefäßsystem im Sinne von O. ROSENBACH nicht allein in genetischer, sondern auch in funktioneller Hinsicht, im physiologischen wie pathologischen Zustande als homologe Gebilde auffaßt, so wird man auch die sehr nahen pathologischen Beziehungen zwischen Herz und Nieren in gewisser Hinsicht in dem außerordentlich großen Gefäßreichtum der Niere begründet finden.

Kapselgefäßen in die Niere würde noch keineswegs einen Beweis für die Erhöhung der funktionellen Leistung der Niere bedeuten. Ueberdies ist der Nachweis, daß überhaupt neugebildete Kapselgefäße in irgendwie erheblichem Maße in die Niere eindringen, nicht erbracht.

Auf dem Chirurgenkongreß 1904 sagte ich zum Schluß unter Hinweis auf meine Ausführungen in meiner „Topographie der Niere etc.“: „Also das ist sicher: In mehr oder weniger hohem Grade wird dem Patienten durch die Edebohlssche Operation geschadet; inwieweit ihm genützt wird? — darüber habe ich kein Urteil, denn ich habe diese Operation beim Menschen stets abgelehnt.“ Im Anschluß an meine Ausführungen auf demselben Kongreß berichtete Rosenstein über die Ergebnisse der Dekapsulation bei chronischer Nephritis am Menschen bei 6 Fällen aus der Klinik von J. Israel, Stern (Düsseldorf) bei 3 Fällen, Riedel bei einem Fall, Kümmell bei 7 und F. Franke bei 2 Fällen. Die Operation hatte in einigen Fällen direkt zum Tode, in keinem Falle aber zur wirklichen Besserung oder gar zur Heilung geführt. Als dann noch der Vorsitzende des Kongresses besonders bat, diejenigen Herren, „die noch günstige Erfahrungen über die Edebohlssche Methode mitzuteilen haben, das zu tun“, meldete sich niemand zu Wort.

Auch Rovsing berichtete bald darauf im Centralblatt für Chirurgie vom 30. April 1904 über Dekapsulation in 10 Fällen von Morbus Brightii. Kein Fall von diesen war geheilt oder auch nur gebessert.

Diese klinischen Erfahrungen bestätigen demnach die Ergebnisse meiner experimentellen Untersuchungen und meiner kritischen Erwägungen, die ich bereits im Mai 1903 in meiner „Topographie der Niere“ dahin zusammengefaßt habe: **„Ich halte den operativen Versuch nach den Angaben von Edebohls an der chronisch entzündeten Niere,** die wir allerdings bisher für irreparabel halten, bei der aber das Individuum noch viele Jahre leben kann, **für einen keineswegs harmlosen und keineswegs gerechtfertigten oder empfehlenswerten Eingriff.“**

IX.

Ueber Strumitis typhosa.

Ein weiterer Beitrag zur Lehre von den Typhusmetastasen.

Von

Dr. **Wilhelm Hübener,**

Direktor des städtischen Krankenhauses in Liegnitz.

An der chirurg. Klinik zu Breslau vom 1. April 1895 bis 1. April 1899.

Die Beweise für die Fähigkeit des Typhusbazillus, außerhalb des Darmtraktus während des Verlaufes der typhösen Allgemeinerkrankung oder im Anschluß an dieselbe metastatische Prozesse zu verursachen, sind in den letzten Jahren durch eine große Anzahl einschlägiger Beobachtungen und Mitteilungen vermehrt und gestützt worden.

Diese „anenterische Lokalisation des Typhuskeimes", wie sie Senator bezeichnet hat, dokumentiert sich im großen und ganzen in zwei Erscheinungsformen: Die eine ist dadurch gekennzeichnet, daß es in den betreffenden Gewebsabschnitten zur Granulationsbildung, Erweichung und Verkäsung analog den regressiven Veränderungen in tuberkulösen Herden kommt, d. h. zu einer Nekrose mit kolliquativer Degeneration (Klemm). Die andere Form unterscheidet sich in nichts von jenen Eiterungsprozessen, wie wir sie durch Staphylokokken, Streptokokken etc. hervorgerufen, täglich zu beobachten Gelegenheit haben.

Während Baumgarten noch im Jahre 1890 in seinem Lehrbuch der pathologischen Mykologie auf Grund der Befunde von E. Fränkel und Simmonds sich gegen die eitererregende Wirkung der Typhusbazillen ausgesprochen hat und auch neuerdings noch an dieser Anschauung festhält, besteht heute wohl kaum ein Zweifel mehr, daß eine ganze Reihe derartiger metastatischer Eiterungen allein durch den Typhusbazillus veranlaßt wird.

Klemm, der für das Zustandekommen der rein typhösen Eiterung ausschließlich den erstbeschriebenen Modus annimmt, betrachtet die Fälle, in denen es zu „richtiger Eiterung" gekommen ist, als Mischinfektionen. Er schließt sich den Autoren an, welche die Typhusinfektion

als vorbereitendes Moment betrachten. Durch dieselbe würden gewisse Körpergewebe in solcher Weise beeinflußt, daß die Eitermikroben auf denselben leicht haften und sich vermehren können. In den Fällen, wo sich nur „Eiterpilze" finden, sei das ohne weiteres zuzugeben, da man eben annehmen könne, daß die Typhusmikroben zu Grunde gegangen sind. Klemm glaubt diese Behauptung aus der Tatsache herleiten zu dürfen, daß bei Wachstum verschiedener Bakterienspezies auf demselben Nährsubstrat eine gegenseitige Beeinflussung derselben in dem Sinne vorkommt, daß Wachstumshinderung zwischen Arten eintritt, die ihren Grund offenbar in rein chemischen Veränderungen des Nährbodens hat. Ebenso könne man aber auch finden, daß die Typhusbakterien persistierten, und die Eiterpilze abstürben, wenngleich dieser Vorgang der weit seltenere zu sein scheine.

Demgegenüber hält eine ganze Anzahl von Autoren an dem Standpunkt fest, daß auch der Typhusbazillus für sich allein eine „richtige Eiterung" erzeugen könne. Gerade diese Ansicht ist im Laufe der letzten Jahre durch eine Reihe wertvoller Mitteilungen gestützt worden.

Immerhin scheint es von Nutzen zu sein, die Zahl der einschlägigen Fälle durch jede einzelne Beobachtung zu vermehren, welche geeignet ist, die Rolle der Typhusbazillen als Eitererreger im gewöhnlichen Sinne des Wortes zu erweisen. Daß die Eigenschaft des gefundenen Erregers als echter Typhusbazillus nach den modernen sicheren Methoden des bakteriologisch-biologischen Nachweises festgestellt sein muß, ist eine selbstverständliche Voraussetzung.

Einen solchen Fall habe ich als Assistent der weiland v. Mikuliczschen Klinik im Wintersemester 1897/98 beobachtet. Das lebhafte Interesse, welches v. Mikulicz seinerzeit den eigenartigen Verhältnissen dieses Falles entgegenbrachte, mag die Mitteilung, die aus äußeren Gründen bisher unterblieb, an dieser Stelle rechtfertigen.

Anamnese:

Die 53 Jahre alte Schlossersfrau Auguste K. aus Namslau will im Jahre 1881 am Nervenfieber gelitten haben und sonst nie krank gewesen sein. Von dieser Zeit an ist sie bis zum Jahre 1893 vollkommen gesund geblieben. Seit ca. 20 Jahren will sie einen etwas dicken Hals gehabt haben, der ihr aber besondere Beschwerden nie verursacht hat. Vor 4 Jahren begann Pat. unter großem Durstgefühl zu leiden und mußte zur Befriedigung desselben große Flüssigkeitsmengen zu sich nehmen; die tägliche Urinmenge sei ebenfalls sehr groß gewesen, so daß Pat. des Nachts etwa 2—3mal aufstehen mußte, um zu urinieren. Seit Beginn dieser Erscheinungen steht Pat. in ärztlicher Behandlung. Der betreffende Arzt konstatierte seinerzeit 6 Proz. Zucker im Urin. Das Befinden der Pat. läßt seitdem sehr zu wünschen übrig, sie fühlt sich schwach und matt, besonders im Winter, so daß sie, da sie auch angeblich zu dieser Zeit von Rheumatismus geplagt wurde, eine Zeitlang bettlägerig gewesen sei. Vor etwa 8 Wochen verspürte Pat. in der Halsgegend auf der linken Seite nahe der Mitte ein Druckgefühl, ohne daß sie irgend eine Ursache

dafür anzugeben im stande wäre. Der letzte Winter sei gerade so verflossen, wie in den früheren Jahren, irgend eine bemerkenswerte Erkrankung will sie nicht durchgemacht haben. Bald darauf bildete sich an der beschriebenen Stelle eine kleine Beule, die immer größer wurde und sehr bald die Größe etwa einer kleinen Kartoffel erreicht habe. Allmählich sei dann die Geschwulst zu ihrer jetzigen Größe herangewachsen. Seit 4 Wochen bestehen Schlingbeschwerden, seit 14 Tagen Kurzatmigkeit, ohne daß dazu besondere Anstrengungen oder Gehen, Laufen, Treppensteigen etc. nötig seien. Zugleich trat Heiserkeit auf. Letztere hat angeblich in den letzten Tagen stark zugenommen. Schmerzen hat Pat. in dem sichtbaren Teil der Geschwulst nicht, wohl aber in der dicht unterhalb derselben gelegenen Gegend der Brust. Seit ca. 6 Wochen will Pat. etwas abgemagert sein und an Appetitlosigkeit gelitten haben.

Befund bei der Aufnahme am 4. Dez. 1897.

Mittelgroße, blaß aussehende Frau in schlechtem Ernährungszustande. Muskulatur schlaff, Haut in Falten abhebbar, Panniculus adiposus mäßig reichlich entwickelt. Die Untersuchung der Lungen ergibt bis auf einen mäßigen Grad von Emphysem nichts Pathologisches. Die Herzdämpfung ist etwas von Lunge überlagert, Spitzenstoß an normaler Stelle, Töne rein, aber etwas leise. Leberdämpfung, Milzdämpfung nicht vergrößert.

Temperatur 37,4 °, Puls 108.

Körpergewicht 106 Pfund.

Die 24-stündige Urinmenge beträgt 2660 ccm. Spezifisches Gewicht 1030. Der Urin ist klar, von hellgelber Farbe, enthält deutliche Spuren von Albumen und 3,9 Proz. Zucker, Aceton und Acetessigsäure nicht vorhanden.

Stuhlgang regelmäßig, von normaler Konsistenz.

Lokalstatus: Am Halse, hauptsächlich auf der linken Seite gelegen, sieht man eine Geschwulst von etwa Apfelsinengröße, die bis über die Mittellinie des Halses greift, nach oben zu sich etwa bis zur Höhe des Pomum Adami und nach außen bis an den inneren Rand des Sternocleidomastoideus erstreckt. Nach unten zu ist der Tumor nicht deutlich abzugrenzen, der untere Pol ist nicht zu palpieren. Doch findet sich über dem Sternum eine etwa 2 Fingerbreit nach unten reichende Zone, über welcher der Perkussionsschall etwas knapper als normal ist, ohne daß eine deutliche absolute Dämpfung nachzuweisen wäre. Die großen Halsgefäße sind etwas nach hinten und außen verschoben. Die Grenzen der Geschwulst sind nirgends scharf ausgeprägt, rings um dieselbe ist eine nicht sehr starke, aber immerhin deutliche Infiltration des umgebenden Gewebes nachzuweisen. Bei Schluckbewegungen bewegt sich die Geschwulst nur in geringem Grade nach oben. Die Haut über dem Tumor ist infiltriert, mäßig gerötet. etwas gespannt, läßt sich über der prominentesten Stelle der Geschwulst nicht verschieben. Ueber der Mitte des Tumors ist deutliche Fluktuation nachweisbar.

Rechterseits fühlt man den deutlich vergrößerten Lappen der Schilddrüse.

Rechte Pupille weiter als die linke.

Kehlkopfbefund: Erhebliche Infiltration der linken ary-epiglottischen Falte. Frische linksseitige Stimmbandlähmung. Stimme ziemlich stark heiser, nicht aphonisch.

Bei der klinischen Vorstellung am 6. Dez. weist weiland Herr Geh.-Rat v. Mikulicz auf die bei Diabetikern so häufig vorkommenden entzündlichen Prozesse hin. In dem vorliegenden Falle habe ein solcher

höchstwahrscheinlich von der Schilddrüse seinen Ausgang genommen und reiche vermutlich bis ins Mediastinum. Immerhin könne man die Möglichkeit, daß es sich hier um einen — vielleicht sekundär infizierten — aktinomykotischen Prozeß handele, nicht absolut von der Hand weisen. Im Anschluß an die klinische Vorstellung wurde sodann mit steriler Spritze eine Probepunktion vorgenommen, die das Vorhandensein von Eiter ergab. Hierauf erfolgte unter lokaler Anästhesie (nach Schleich) eine ausgiebige Incision, bei welche sich etwa 30—40 ccm eines rahmigen, gelblich-weißen Eiters entleerten. Einführung eines Drains, feuchter Verband mit essigsaurer Tonerde.

Verlauf: Atembeschwerden lassen innerhalb kurzer Zeit nach. Unter mäßiger Fieberbewegung, deren größte Höhe am 10. Dez. mit 38,3° erreicht wurde, sehr reichliche Sekretion. Vom 12. Dez. ab normale Temperatur. Höchste Urinmenge innerhalb 24 Stunden 2660, spezifisches Gewicht schwankt zwischen 1030 und 1040. Antidiabetisches Regime. Rötung und Schwellung nehmen langsam ab, die gedämpfte Zone über dem Sternum geht vollständig zurück.

15. Dez. Das Drainrohr wird entfernt. Sekretion gering. Urin heute zum ersten Male frei von Eiweiß. Schwarzsalbenverband.

22. Dez. Pat. in ambulatorische Behandlung entlassen.

12. Jan. 1898. Fistel geschlossen. Pat. hat sich sehr erholt. Zuckergehalt des Urins ist auf 2,3 Proz. heruntergegangen.

Die mit dem Eiter beschickten Agarröhrchen zeigten nach 24 Stunden eine Reinkultur von grauen, etwas opaken Kolonien, die Bouillonröhrchen durchgehends eine feine, gleichmäßige Trübung. Bei mikroskopischer Betrachtung erwiesen sich beide Kulturen als aus kurzen, außerordentlich lebhaft beweglichen Stäbchen mit abgerundeten Polen bestehend. In den Ausstrichpräparaten des Eiters wurden gleichfalls ausschließlich dieselben Stäbchen gefunden, die sich mit verdünntem Karbolfuchsin intensiv färbten. Andere Mikroorganismen waren weder kulturell noch im mikroskopischen Bilde nachzuweisen.

Die serodiagnostische Prüfung der gewonnenen Kultur, welche mit einem typhusimmunen Ziegenserum (Provenienz R. Pfeiffer) angestellt wurde, ergab eine ausgesprochene Paralysinwirkung noch bei einer Verdünnung von 1 : 500. Mit Choleraserum und dem Serum einer nachweislich niemals an Darmkatarrhen erkrankt gewesenen Patientin mit Carcinoma mammae fiel der Versuch negativ aus.

Am 22. Dez. 1897 wurden der Patientin durch Venaesectio etwa 100 ccm Blut entnommen. Das abgeschiedene Serum zeigte ebenfalls deutliche agglutinierende Eigenschaften. Es wirkte sowohl gegen die eigene als auch eine Reihe anderer sicherer Typhuskulturen noch in einer Verdünnung von 1 : 100. Bei 1 : 200 konnte das Phänomen nicht mehr beobachtet werden.

Es durfte hiernach als sicher betrachtet werden, daß in dem aus dem Strumaabszeß gewonnenen Eiter der echte Ebertsche Typhusbazillus, und zwar in Reinkultur, vorhanden war.

Es mag nebenbei bemerkt werden, daß bis zum 8. Jan. 1898

Typhusbazillen aus dem Sekret, und zwar erst in der allerletzten Zeit mit Hautepiphyten vergesellschaftet, gezüchtet werden konnten.

Dieser Befund von Typhusbazillen war zunächst in hohem Grade überraschend. Anamnestisch — abgesehen von dem im Jahre 1881 angeblich überstandenen „Nervenfieber" — war nichts von einer Typhuserkrankung zu ermitteln gewesen. Auch eine im Hinblick auf diesen Punkt mehrfach auf das eingehendste vervollständigte Anamnese ließ die Aetiologie in demselben Dunkel wie zuvor.

Ich will an dieser Stelle gleich erwähnen, daß Herr Sanitätsrat Dr. Leschik in Namslau, der die Patientin im Jahre 1881 behandelt hatte, mir auf meine Anfrage in liebenswürdigster Weise mitteilte, daß es sich bei der damaligen Erkrankung unserer Patientin in der Tat um Typhus abdominalis gehandelt habe. Ich komme hierauf später noch zurück.

Unter den vorliegenden Umständen hielt ich es für angezeigt, meinen Befund von autoritativer Seite nachprüfen und sichern zu lassen und schickte Kultur und Serum an das Institut für Infektionskrankheiten in Berlin ein. Herr Professor R. Pfeiffer, dem ich auch an dieser Stelle meinen herzlichen Dank ausdrücke, hatte die Liebenswürdigkeit, diese Untersuchungen vorzunehmen und mir mitzuteilen, daß es sich in dem Fall Kraker in der Tat um echte Typhusbazillen handele. Es sei die spezifische Immunitätsreaktion[1]) sowohl mit fremdem als auch eigenem (Kraker) Serum positiv ausgefallen; von letzterem hätten 0,01 ccm genügt, um bei gleichzeitiger Injektion von 1 Oese Kultur, von der $^1/_{50}$ Oese ein Meerschweinchen tötet, das Tier am Leben zu erhalten. Was die Virulenz der übersandten Kultur anbelangt, so habe $^1/_4$ Oese noch ein Meerschweinchen in 3 Tagen getötet (1 Oese = 0,002 g).

Bereits nach der in der chirurgischen Klinik gestellten Diagnose auf Typhusbazillen wurde die Patientin einer eingehenden diesbezüglichen Untersuchung unterzogen. Weder Milzschwellung noch Roseola, noch Unregelmäßigkeiten im Stuhlgang konnten nachgewiesen werden. Die Untersuchung der Dejekte war negativ, eine solche des Urins auf

---

1) Diese von R. Pfeiffer entdeckte und zuerst beschriebene Reaktion beruht bekanntlich darauf, daß die Typhusbazillen, in die Bauchhöhle eines gegen Typhus immunisierten Meerschweinchens z. B. gebracht, nach kurzer Zeit unbeweglich werden, in kleine Granula zerfallen und sich in dem Peritonealexsudat wie Wachs in heißem Wasser auflösen. Dasselbe läßt sich erzielen, wenn man zugleich mit einer Typhuskultur Typhusimmunserum in die Bauchhöhle eines normalen Meerschweinchens einbringt. Es ist dies Phänomen, welches sich nur im lebenden Tierkörper abspielt, streng von der Paralysinwirkung (Agglutination) von Typhusserum zu trennen, die mit der oben beschriebenen Serumwirkung in gar keinem Zusammenhang steht. Es gibt z. B. Sera, die zwar stark bakteriolytisch, aber nicht agglutinierend wirken, und umgekehrt.

Typhusbazillen wurde nicht vorgenommen. Durch letztere hätten wir vielleicht einen gewissen Aufschluß erhalten können. Petruschky konnte bekanntlich nachweisen, daß in manchen Fällen von Typhus abdominalis eine massenhafte Ausscheidung von Typhusbazillen durch den Urin stattfindet (in einem Falle 5 Millionen im Kubikzentimeter, also Milliarden pro die). Diese Ausscheidung kann sich, wenn auch nicht immer und nicht dauernd, in so enormem Grade Wochen, ja über 2 Monate lang über die Rekonvaleszenz hinaus hinziehen.

Leider ist diese Mitteilung zu spät für uns (im Laufe des Frühjahres 1898) erschienen, so daß wir aus derselben für unseren Fall keinerlei Nutzen ziehen konnten.

Die eiterige Entzündung der Schilddrüse im Verlauf von akuten Infektionskrankheiten oder im Anschluß an dieselben ist eine nicht gar so selten auftretende Komplikation. Wenn wir zuvörderst einmal ganz abstrahieren wollen von der Frage, ob eine solche Entzündung sich in der gesunden, unveränderten Schilddrüse (Thyreoiditis) etablieren kann, oder ob zu ihrem Zustandekommen nur die pathologisch veränderte, strumös entartete Schilddrüse einen geeigneten Boden abgibt (Strumitis), so ist es klar, daß es nur zwei Wege gibt, auf denen sich die betreffenden Entzündungserreger in der Drüse ansiedeln können, abgesehen natürlich von den direkten Verletzungen und nachträglich von außen her erfolgten Infektionen.

1) Die metastatische Verschleppung auf dem Blutwege in die Drüse, bei welchem Modus die an anderen Stellen des Organismus, so besonders häufig im Darmtraktus lokalisierten Infektionsherde (Kocher) den Grund für eine Einwanderung von Mikroorganismen ins Blut abgeben.

2) Entgegen dieser zuerst von Kocher vertretenen und wohl von den meisten Autoren akzeptierten Ansicht von der metastatischen Etablierung durch die Blutbahn aus dem Darm beim Typhus erinnert Lüning (1885) an die Affektionen im Larynx bei der in Rede stehenden Krankheit zu Beginn der Rekonvaleszenz, die infektiös genug seien, um nach Durchbrechung der Schleimhaut auf dem Wege der Blut- oder Lymphbahn in der benachbarten Schilddrüse sich anzusiedeln.

Eine gleiche Ansicht vertritt auch Krönlein (1885), der Strumitiden häufig bei Laryngitis und Oesophagitis gefunden hat, was seiner Ansicht nach „bei dem innigen Konnex der beiderseitigen Gefäßgebiete“ erklärlich sei.

Schnitzler (1893) spricht die Vermutung aus, daß die Strumitis nicht immer auf dem Wege der Embolie durch die Blutbahn entstehe, wie dies Kocher und Tavel und Lanz behaupten, sondern sie könne auch auf dem Wege direkter Fortleitung erfolgen. In Bezug auf das

häufige Zusammentreffen von Angina und Strumitis meint er, daß auch hier die nachbarliche Beziehung der erkrankten Organe (analog Otitis und Meningitis nach Pharyngitis und Rhinitis) ein Moment sei, das nicht übersehen werden könne, wenngleich man allerdings keinen direkten anatomischen Verbindungsweg zwischen Pharynx resp. Trachea und Schilddrüse kenne. Diesen Weg glaubt K. Ewald (Wien) bei seinen Untersuchungen über Trachealkompression durch Struma nachgewiesen zu haben. Er gibt zu bedenken, daß mitunter kolloide Strumen stark gegen das peritracheale Gewebe vordringen. Indem nun zwischen den einzelnen Faserbündeln sich neue Follikel bilden, rückt der Kropf bis gegen das Perichondrium der Trachealknorpel, in allerdings sehr seltenen Fällen sogar zwischen diesen bis in das Lumen der Trachea vor. Es gelang Ewald nun, unter solchen Verhältnissen die Schleimhautgefäße der Trachea von den Arterien des Kropfes aus zu füllen. Nach seiner Ansicht sei diese Tatsache von Belang für die Aetiologie der Strumitis.

Mag dieselbe nun auch, was immerhin noch für den umgekehrten Weg bezweifelt werden kann, zu Recht bestehen, so läßt sich andererseits nicht leugnen, daß die Kochersche Annahme, der Verschleppung der Infektionserreger aus dem Darm in die Schilddrüse durch Vermittelung der Blutbahn weitaus das Wahrscheinlichste ist — wenigstens was die Infektionen mit Typhus- oder Colibazillen anbelangt. Wir sehen in den an anderen Orten bei Typhus auftretenden Metastasen so viel Analoga für den letzteren Weg. Wie können wir uns das Auftreten von Knochenmetastasen denn anders als durch Vermittelung des Blutweges erklären? Auch ist aus keinem einzigen der in der Literatur niedergelegten und ausführlicher beschriebenen Fälle zu ersehen, daß in irgend einem Stadium der Erkrankung ulceröse typhöse Prozesse am Larynx sich abgespielt hätten, wenngleich nicht geleugnet werden soll, daß mitunter die verursachten Symptome in einem auffälligen Mißverhältnis zu der Schwere der lokalen Erkrankung stehen können.

Ohne also die Entstehung der entzündlichen Erkrankung der Schilddrüse auf dem Wege der Infektion per continuitatem (Krönlein, Lüning, Schnitzler, K. Ewald) gänzlich ausschließen zu wollen, tun wir gut, für weitaus die meisten derartigen Fälle beim Typhus sowie auch für die durch das Bacterium coli und seine Abarten (Brunner, Tavel etc.) bedingten Erkrankungen der Schilddrüse den von Kocher bezeichneten metastatischen Weg durch die Blutbahn anzunehmen, vielleicht mit Ausnahme eines Falles von Henke, der das Bacterium coli außer im Strumitiseiter auch noch im Pharynx nachweisen konnte.

Für die im Verlauf von anderen Infektionskrankheiten auftretenden Entzündungen der Schilddrüse werden beide Wege nebeneinander vorkommen können. Während im Gefolge der puerperalen Streptokokkeninfektion (Tavel, Basso) oder sonstiger allgemeiner Streptokokken-

infektionen (A. Fränkel) dieselbe der Vermittelung des Blutweges sich bedienen wird, kann infolge einer Laryngotracheitis auch auf dem Wege der Kontinuität die Erkrankung zu stande kommen (Navarro und Jeanselme). Staphylokokken als ätiologische Ursache (Tavel, Turner) werden in den weitaus häufigsten Fällen den hämatogenen Weg in die Drüse finden, ebenso der Pyozyaneus (O. Lanz und Lüscher). Bei der Diphtherie (Brieger und Zwicke) wird die lokale Nähe beider Erkrankungsgebiete auch für einen lokalen Zusammenhang beider Erkrankungsformen verantwortlich gemacht werden können, um so mehr als die Verbreitung der Diphtheriebazillen auf dem Blutwege in andere Organe nur als ein sehr selten erhobener Befund (Frosch) anzusehen ist. Dagegen wird man für die Pneumokokkenstrumitis resp. Thyreoiditis (Gérard-Marchant, Tavel, Lion und Bensaude, Durante, Heddaeus, Honsell u. A.) beide Wege als gleichwertig erachten können.

Ich habe weiter oben bereits ganz kurz den Unterschied zwischen der Entzündung der normalen gesunden Schilddrüse (Thyreoiditis) und der pathologisch, strumös veränderten (Strumitis) erwähnt und die Frage gestreift, ob eine metastatische, hämatogene Infektion bei ersterer Kategorie überhaupt möglich sei, oder ob erst auf dem pathologisch veränderten Gewebe die pathogenen Keime einen passenden Boden für ihre Ansiedelung und eitererregende Wirkung finden können. Ich möchte mich hierbei ausschließlich auf die im Gefolge des Typhus abdominalis beobachteten Entzündungen der Schilddrüse beschränken und die anderen Infektionskrankheiten als nicht in den Rahmen dieser Arbeit gehörig beiseite lassen. Auch scheint mir diese Frage speziell für den Typhus insofern von besonderer Bedeutung zu sein, als wir ja — wie oben auseinandergesetzt — für diese Erkrankung den Kocher-schen Weg der hämatogenen Infektion vom Darm aus als die Norm anzusehen haben.

Nach Lücke ist die Thyreoiditis, d. h. die Entzündung der gesunden Schilddrüse gegenüber dem häufigeren Vorkommen der Strumitis eine verhältnißmäßig seltene Form der Erkrankung. Lebert braucht allerdings nur den Ausdruck Thyreoiditis, unterscheidet aber sehr gut die Entzündung des Kropfes von derjenigen der normalen Thyreoidea (Tavel). Auch Forgue, Dumolard, Pinchand, Déhu machen sehr wohl einen Unterschied zwischen Thyreoiditis und Strumitis, obgleich sie auch vielfach die Bezeichnungen in synonymem Sinne gebrauchen.

Kummer und Tavel, sowie Koranyi, Rivière weisen ebenfalls auf den Unterschied zwischen beiden Benennungen hin. Erstere bedauern, daß derselbe nicht von allen Autoren gemacht würde, und daß man unter der Bezeichnung Thyreoiditis alle Entzündungen sowohl der normalen als auch der strumös veränderten Schilddrüse zusammengefaßt

habe. Nach denselben Verfassern ist die wirkliche Thyreoiditis so selten, daß ihr Vorkommen von den allerkompetentesten Autoren überhaupt bestritten wird. Tavel, der in seiner vortrefflichen Monographie diesen Punkt des eingehenderen würdigt, verwirft mit Recht die Bezeichnung Déhus und anderer französischer Autoren, die unter Thyroïdite primitive die Entzündung der normalen und unter Thyroïdite consécutive die der strumös degenerierten Schilddrüse verstanden wissen wollen. Charvot sowie Jeanselme schließen sich den übrigen hier angeführten Autoren ebenfalls an. Letzterer meint indessen, daß es in der Praxis nicht immer möglich sei, den Unterschied festzuhalten, um so mehr, als beide Ausdrücke, ohne synonym zu sein, für einander gebraucht würden. Er betont, worauf vor ihm schon Tavel hingewiesen hat, daß in Deutschland und in der Schweiz, woselbst zahlreiche Herde endemischer Strumen vorhanden sind, die Bezeichnung Strumitis fast ausschließlich in Gebrauch sei. In Frankreich bediene man sich im Gegenteil des Namens thyroïdite, um alle Entzündungen der Schilddrüse, der normalen wie der veränderten, zu bezeichnen. Dmochowski und Janowski, die allerdings über keinen selbst beobachteten Fall verfügen und zudem nur die bakteriologisch sichergestellten eitrigen Komplikationen typhösen Ursprungs in der Schilddrüse im Jahre 1895 aus der Literatur zusammengestellt haben, bestreiten das Vorkommen solcher in der normalen Thyreoidea überhaupt.

Man sollte nun annehmen, daß wenigstens von den neueren Autoren, die eine scharfe Trennung zwischen den Begriffen Thyreoiditis und Strumitis in ihren theoretischen Auseinandersetzungen vorgenommen haben, der Versuch gemacht wäre, die bislang in der Literatur bekannten einschlägigen Beobachtungen im Gefolge des Typhus von diesem Gesichtspunkte aus einer sichtenden Kritik zu unterziehen und zu versuchen, ob nicht bei genauerer Einsicht in die Originalarbeiten und unter Würdigung der lokalen (geographischen) Verhältnisse eine „reinliche Scheidung" zwischen den beiden Kategorien sich ermöglichen ließe.

Statt dessen ist Jeanselme (1895) inkonsequent genug, den Ausdruck Thyreoiditis für alle Fälle festhalten zu wollen, in welchen nicht klar und ausdrücklich von vorheriger Struma die Rede ist, als eine allgemeine und zusammenfassende Bezeichnung, die sich sowohl auf die Strumitis als auch auf die eigentliche Thyreoiditis beziehen soll. Auch C. A. Ewald, in dessen Monographie über die Erkrankungen der Schilddrüse, Myxödem und Kretinismus wir eine hervorragende Publikation auf dem uns interessierenden Gebiete besitzen, muß den Vorwurf der Inkonsequenz, den er Jeanselme macht, über sich selbst ergehen lassen.

Wenngleich er mit Recht behauptet, daß es vielfach kaum möglich sei, beide Prozesse in den bezüglichen Veröffentlichungen auseinander-

zuhalten, da die Autoren zum Teil sehr ungenaue Angaben darüber machten, so hätte eine Einsichtnahme z. B. in die neueren Originalarbeiten, in denen der Nachweis des Eberthschen Bazillus in dem fraglichen Eiter erbracht ist, dargetan, daß in allen diesen Fällen eine Struma längere oder kürzere Zeit vorher bestanden hat. Er hätte dann wahrscheinlich nicht die gleichen Fälle sowohl bei der Besprechung der eigentlichen Thyreoiditiden als auch der echten Strumitiden angeführt. Er ist dabei, wie es scheint, zum Teil auch eben der Inkonsequenz Jeanselmes zum Opfer gefallen, der trotz allen theoretischen Auseinanderhaltens der beiden Erkrankungsformen bei der Zusammenfassung der bakteriologisch als Typhus sichergestellten Fälle diesen Unterschied wieder verwischt.

Ich habe mich die Mühe nicht verdrießen lassen, alle die Originalarbeiten, in denen nicht ausdrücklich das vorherige Bestehen einer Struma betont ist, einzusehen, wenigstens soweit mir dieselben in der Breslauer und Berliner königlichen Bibliothek, sowie in der Bücherei der Kaiser Wilhelms-Akademie in Berlin zugänglich waren. Wo ich mich nur auf Referate stützen mußte, ist dies im Literaturverzeichnis am Schluß der Arbeit ausdrücklich angegeben; bei Benutzung derselben habe ich es mir angelegen sein lassen, womöglich solche von verschiedenen Referenten in verschiedenen Zeitschriften miteinander zu vergleichen. Ich glaube somit in die Lage versetzt zu sein, ein abschließendes Urteil über die in Rede stehende Frage abgeben zu können, soweit ein solches nach dem Stande der Dinge überhaupt möglich ist.

Erleichtert würde ein solches allerdings sein, wenn die Kliniker, wie es Charvot mit Recht fordert, jedesmal in den Krankengeschichten von den Patienten, bei denen sich eine manifeste Struma nicht vorfand, den Geburtsort und die hereditären Verhältnisse mitgeteilt hätten resp. wenn die Bakteriologen auch nach der klinischen Seite hin ihre Arbeiten mit den zur Entscheidung dieser Frage erwünschten ausführlichen Angaben ausgestattet hätten.

A. Nicht bakteriologisch untersuchte Fälle.

Die Strumitis als Folgekrankheit des Typhus abdominalis ist eine nicht so gar selten beobachtete Komplikation.

Baumann (1856) scheint nach Berry der erste gewesen zu sein, der sie erwähnt. Lebert (1862) kennt 6 Fälle von Strumitis, die im Anschluß an Typhus entstanden sind. Er betont ausdrücklich, daß die im Verlauf von Typhus sich entwickelnde sekundäre „Thyroiditis“ an Kropfepidemien gebunden sei, d. h. bei Leuten vorkomme, welche an Struma schon vorher gelitten haben. Griesinger (1864) berichtet über 118 in Zürich ausgeführte Typhusobduktionen, unter denen sich 4mal Abszesse der „Thyreoidea“ fanden. In einem Falle ist ausdrücklich erwähnt, daß die Schilddrüse schon vorher hypertrophisch und kolloid erkrankt war, infolgedessen Kompression der Trachea auftrat, so daß die Tracheotomie vorgenommen werden mußte. Kolb hat in einer unter Griesingers

Leitung verfaßten Dissertation einen Teil dieser Fälle schon im Jahre 1862 publiziert. Hoffmann, Betke (Dissertation unter Liebermeister) und Liebermeister selbst berichten aus Baseler Material über insgesamt 1700 Beobachtungen an Typhuskranken. Unter dieser Zahl wurde 15mal eine Anschwellung der Thyreoidea nachgewiesen.

In 6 von diesen Fällen fand eine Vereiterung eines Teiles der Schilddrüse statt. Betke, der im Jahre 1870 nur 14 Fälle publizierte, erwähnt, daß 6mal Männer, 8mal Frauen von dieser Komplikation betroffen wurden. Liebermeister macht noch darauf aufmerksam, daß in Basel ein mäßiger Grad von Struma unter der Bevölkerung häufig vorkomme. Dopfer konnte im Jahre 1888 aus dem Material des Münchener pathologischen Instituts unter 927 tödlich verlaufenen Typhusfällen 732mal, also in annähernd 79 Proz., Komplikationen nachweisen. Unter diesen 732 Komplikationen fand er 3mal „Vereiterung der Thyreoidea", d. h. in 0,3 Proz. aller zur Sektion gelangten Fälle und 0,4 Proz. der Komplikationen.

Auch die französischen Autoren, so z. B. Poulet und Bousquet, erwähnen nach Forgue das Vorkommen von Thyreoiditis nach Typhus, ebense Hutinel. Rivière berichtet in seiner Lyoner Dissertation, daß Poncet und Jaboulet Anschwellung der Thyreoidea nach Typhus gesehen haben; desgleichen kennen Laveran und Teissier die im Gefolge von Typhus auftretende „Thyreoiditis".

Soweit die allgemeiner gehaltenen Mitteilungen der Autoren, in denen die in Rede stehende Erkrankung nur erwähnt oder wenigstens ohne weitere klinische Beobachtungen nur als Tatsache registriert wird. Genaueres läßt sich schon aus den Angaben Kochers auf dem VII. Chirurgenkongreß ersehen, woselbst er erwähnt, daß er 3mal akute eitrige Strumitis nach Typhus habe auftreten sehen (1, 2, 3). Auch Eichhorst spricht in seinem Handbuch der speziellen Pathologie und Therapie von den vielfachen Beobachtungen von eitrigen oder hämorrhagischen Entzündungen von Strumen nach Typhus, welche von Krönlein mehrfach operiert wurden. Tavel erwähnt in seiner Monographie ganz kurz, daß Détrieux (4), Audebert (5), Musser (6), Zoniovich (7) Strumitiden nach Typhus gesehen haben [1]).

Starr (8) (cit. bei Charvot und bei Jeanselme) sah in seinem Falle von posttyphöser Strumitis nach Ablauf der Entzündung die Struma vollständig schwinden, obwohl dieselbe vorher von sehr beträchtlicher Größe war und mehrfach zu Erstickungsanfällen geführt hatte.

Pinchaud (9, 10) (cit. nach Forgue) wendet in den folgenden zwei Fällen, obwohl in beiden vorher Struma bestand, die Bezeichnung thyroïdite an.

1. 25-jähr. Frau, Elsässerin, mit Struma behaftet. In der Rekonvaleszenz von Typhus abdominalis eitrige Strumitis, die sich spontan öffnet. Eiter war dick, grünlich gefärbt.

2. Betrifft einen Italiener, der, gleichfalls früher mit Kropf behaftet, nach Typhus eine Strumitis acquiriert.

---

1) Die Originalarbeiten dieser Autoren (4 ,6 ,7) habe ich mir leider nicht verschaffen können, ebenso die folgende (No. 8) von Starr. Da aber ein so gewissenhafter Autor, wie Tavel, sie unter der Rubrik Strumitiden verzeichnet, und bei Audebert und Starr ausdrücklich eine Struma erwähnt wird, können wir dieselben wohl unbedenklich als zu den echten Strumitiden gehörig ansehen.

Kohn (11, 12) beobachtete in der Albertschen Klinik 2 Fälle von Strumitis nach Typhus.

1. 29-jähr. Mann. Seit einigen Jahren Struma. $2^1/_2$ Monat nach Ablauf des Typhus Strumitis. Inzision. Dünnflüssiger gelber Eiter entleert. Heilung.

2. 54-jähr. Mann. Seit 7 Jahren Struma. Typhus. Strumitis. Inzision. Heilung.

Forgue (13)[1]. 24-jähr. Mann, Sergeant der französischen Armee. Seit Kindheit besteht eine kleine Struma von Kleinhühnereigröße. Pat. tritt mit Typhus ins Hospital. Im Beginn der 4. Woche (am 24. Tage) unter erneutem Temperaturanstieg bis 40,6°, nachdem die Temperatur schon wieder zur Norm zurückgekehrt war, rechsseitige Strumitis. 3 Monate später ist die Struma vollständig geschwunden.

Lüning teilt in einer Arbeit über Laryngo- und Tracheostenosen aus der Züricher Klinik drei von Billroth, E. Rose und Krönlein beobachtete und operierte Fälle von Strumitis im Anschluß an Typhus mit, denen er noch eine eigene Beobachtung hinzufügt.

Billroth (14). 33-jähr. Frau, seit 3 Jahren Struma, tritt mit Typhus ins Züricher Spital. In der Rekonvaleszenz (in der 3. bis 4. Krankheitswoche) akute Strumitis, die zu starker Dyspnoë führte und die Tracheotomie (Billroth) notwendig machte. Exitus.

Der Abszeß lag sehr tief nach hinten im rechten Schilddrüsenlappen.

E. Rose (15). 21-jähr. Frau, seit 2 Jahren Struma, erkrankt an Typhus. Im Beginn der Rekonvaleszenz Strumitis, die zur Dyspnoë führt und die Tracheotomie (Rose) erheischt. Exitus.

Apfelgroße Struma links mit großer zentraler Vereiterung (walnußgroße Höhle); rechterseits walnußgroße hyperplastische Struma.

Krönlein (16). 14-jähr. Knabe, seit langem Struma, acquiriert Typhus. In der 2. Woche Strumitis. Dyspnoë, Tracheotomie, Exitus.

Der rechte geschwollene Strumaknoten zeigte dunkelrote Färbung und Vorquellen der Schnittfläche; er unterschied sich deutlich von dem kleinen blassen linksseitig gelegenen. Kein Eiter.

Lüning (17). 17 Jahre alte Patientin, will seit ihrem 7. Lebensjahre immer beengten Atem gehabt haben, erkrankt an Typhus. Nicht unbedeutende harte Struma zu beiden Seiten und vorn. Strumitis. Wegen hochgradiger Atembeschwerden Tracheotomie. Heilung. Die nicht eitrige Strumitis ging post operationem zurück. 4 Jahre später hatte die Struma normale Dimensionen angenommen.

Außerdem teilt Lüning noch die Ueberschrift einer von

Weill (18) gemachten Veröffentlichung mit.

„Vereiterung einer Struma in der Rekonvaleszenz eines Abdominaltyphus. Heilung der Struma."

Koranyi (19) erwähnt in einem Vortrage auf der Budapester Aerztegesellschaft einen Fall von Thyreoiditis[2]) bei einer Typhuspatientin im Stadium decrementi, der den rechten Lappen und Isthmus betraf. Nach 8 bis 10 Tagen Ablauf der Entzündung. Pat. verließ mit normaler Schilddrüse das Krankenhaus.

Lichtheim (20, 21) hat Tavel zwei von ihm in Bern beobachtete Fälle von Strumitis nach Typhus zur Verfügung gestellt.

---

1) Tavel gibt 2 Fälle von Forgue an; ich konnte nur den einen hier mitgeteilten auffinden.

2) Siehe p. 266.

1. 35-jähr. Pat. acquirierte am 21. Tage einer Erkrankung an Typhus eine Mastitis, zu welcher sich am 24. Tage eine Strumitis gesellte. Bezüglich des vorherigen Bestehens einer Struma ist in der Anamnese nichts angegeben, doch findet sich bei Konstatierung der Strumitis folgende Bemerkung: Es besteht hochgradige Schmerzhaftigkeit bei Druck auf die rechte Kropfhälfte, ein knolliger Kropf, der unter dem Sternocleidomastoideus nach außen geht.

Spontane Resorption, Genesung.

2. 23-jähr. Arbeiter erkrankt an Typhus. 3 Wochen nach Beginn der Erkrankung Strumitis. Nachdem die Probepunktion „dicken Eiter mit zahlreichen Mikroorganismen" (eine nähere Beschreibung fehlt) ergibt, wird am 18. Tage, also ca. 6 Wochen nach Beginn der Erkrankung, inzidiert. Heilung.

Die Präexistenz einer Struma erhellt aus folgendem Passus in der Krankengeschichte:

„Die Struma wird punktiert, die Cyste enthält einen dicken Eiter".

Boucher (22). Soldat tritt am 10. Aug. 1882 in Hospital ein, Typhusrekonvaleszent, mit Struma (goître). Thyreoidea ist im ganzen geschwollen, besonders der linke Lappen. Diffuses Oedem der Haut. Temperatur 39,2° Pat. gibt an, niemals vor der jetzigen Krankheit eine Struma (poussée goîtreuse) gehabt zu haben. Unter Nachlaß des Fiebers Abschwellung des rechten Lappens bei Zunahme des linken. Am 15. Aug. Schüttelfröste. Fluktuation. Inzision befördert eine Menge schokoladenfarbigen Eiters von fötidem Geruch zutage.

Enorme Sekretion in den nächsten Tagen. Bei der Entlassung hat der Hals seine normale Konfiguration wiedergewonnen.

Hublé (23) beobachtete laut einer mündlichen Mitteilung an Charvot folgenden Fall:

Junger Soldat, der eine geringe, aber deutlich nachweisbare Struma besitzt (développement appréciable et symmétrique des deux lobes de la glande thyréoïde, qui n'atteint pas toutefois les proportions du goître) erkrankt an Typhus. Am 44. Tage, in der Rekonvaleszenz, nachdem die Temperatur schon einige Tage normal gewesen war, tritt unter plötzlichem Temperaturanstieg bis 39,6° unter Schüttelfrösten eine Strumitis im linken Lappen auf, die sich spontan resorbiert.

4 Monate nach der Heilung ist die Struma fast völlig verschwunden.

Eine besondere Stellung, die pathogenetisch wohl eine gewisse Beachtung verdient, nimmt der Fall von

Laveran (24) ein.

25-jähr. Soldat tritt am 29. Sept. 1869 ins Hospital ein. Seit 4 Tagen besteht „goître aigu". Thyreoidea ist geschwollen, auf Druck schmerzhaft. Mäßiges Fieber. Auf antiphlogistische und resorptionsbefördernde Therapie fällt das Fieber. Im Bereich der Thyreoidea verschwindet der Schmerz. Struma bleibt bestehen.

10 Tage lang ist das Allgemeinbefinden befriedigend. Am 15. Okt. (d. h. 16 Tage später) treten charakteristische Symptome von ziemlich heftigem Typhus auf.

Am 28. Nov. (d. h. $1^1/_2$ Monat nach Ausbruch des Typhus und 2 Monate nach Auftreten der Struma acuta), mitten in der Rekonvaleszenz, nimmt die Struma, welche deutlich an Umfang abgenommen hatte, wieder

zu. Die Schwellung tritt besonders im Bereich des rechten Lappens auf. Keine Schmerzen, kein Oedem, keine Rötung der Haut.

Am 3. Dez. Aushusten von Eiter in großer Menge, mit etwas Blut vermischt. Der Tumor wird kleiner und verschwindet rapide. In den nächsten Tagen wird noch etwas Eiter ausgehustet. Heilung.

Hirschel (25) teilt aus der Heidelberger medizinischen Klinik einen Fall von Strumitis im Verlaufe eines Typhus abdominalis mit, der einen 18-jähr. Pat. betraf. Am 29. Krankheitstage trat eine akute Anschwellung des seit der Kindheit vorhandenen Kropfes auf, die sich indessen ohne Eiterung im Verlaufe von ca. 14 Tagen wieder zurückbildete. Dabei war der rechte Lappen der Struma vollständig atrophisch geworden, während der linke noch in seiner früheren Größe zu erkennen war.

B. Bakteriologisch sichergestellte Fälle.

1. Spirig (1891). Eine 22-jähr. Kranke, die längst eine Struma besaß, erkrankte an Typhus. In der 5. Krankheitswoche ging die Struma in Entzündung über. Einen Monat später Incision, wobei aus der durchschnittenen Cyste Eiter entleert wurde. Die mikroskopische Untersuchung der 4 aus dem Eiter bereiteten Präparate wies nur typhusähnliche, nach Gram nicht tingierbare Stäbchen nach. Die nach Esmarchscher Methode angefertigten Kulturen zeigten in jedem Probiergläschen je 12 bis 18 Typhuskolonien und je 2—3 Kolonien von Staphylococcus albus.

Spirig hält sich auf Grund des vorliegenden Befundes nicht für berechtigt, die Behauptung aufzustellen, in seinem Falle sei der Typhusbazillus als Eitererreger zu betrachten. Er betont nur die Möglichkeit des Vorhandenseins von Typhusbazillen im Eiter bei Strumitis.

2. Colzi (1891). Fall von eiteriger Strumitis bei einem jungen Mann von 23 Jahren, die einen Monat nach abgelaufenem Typhus entstanden war. Die Struma war schon 3 Jahre vor der Erkrankung vorhanden gewesen. Die Incision ergab etwas übelriechenden Eiter in großer Menge.

Die genaue bakteriologische Untersuchung zeigte Typhusbazillen (Nichtfärbung nach Gram, charakteristische Kartoffel- und Milchkulturen, Reaktion von Kitasato).

Beim Verbandwechsel wurden noch 25 Tage lang aus dem Sekret ausschließlich Typhusbazillen gezüchtet.

3. Kummer und Tavel (1891). 26-jähr. Pat. Seit 14 Jahren besteht Struma. Wurde am 20. Okt. 1890 ins Genfer Spital eingeliefert. 8 Tage vorher Leibschmerzen und Diarrhöe, Fieber. Zwei Tage nach Beginn der ersten Störungen Schmerzen in der rechten Halsgegend. Anschwellung daselbst, Haut infiltriert, auf Druck schmerzhaft. Zunehmende Atembeschwerden. Strumitis.

Die vereiterte Cyste wurde von Kummer operativ in toto entfernt ohne Eröffnung des Eiterherdes durch Entfernung des rechten Lappens. Es fanden sich 2 Cysten. In der kleineren keine Bakterien nachweisbar. In der größeren fanden sich Typhusbazillen (Tavel), die mit allen damals zu Gebote stehenden Verfahren als solche identifiziert wurden.

Aus diesem Befunde konnte auch ein Rückschluß auf die Natur der Primärerkrankung gemacht werden, die sonst als ein einfacher Darmkatarrh gegolten hätte.

4. Dupraz (1892). 33-jähr. Pat., hat seit seinem 10. Lebensjahre Struma. Erkrankt an Typhus. Nach 6 Wochen, d. h. 2 Wochen

nach Ablauf des Typhus unter Schüttelfrost und Anstieg des Fiebers kam es zur Vereiterung der Struma („Thyroïdite"). 2 Wochen später wurde der Abszeß eröffnet. Aus dem Eiter wurde der Typhusbazillus in Reinkultur gewonnen.

Kartoffelwachstum, tingierte Gelatine, Fermentationsprobe im Sinne von Typhus, alles im Vergleichswege mit einer sicheren Typhuskultur und einer Kultur des Bacterium coli.

5. Honl (1893). 33-jähr. Arbeiter starb auf der Maixnerschen Klinik in Prag nach voraufgegangenen Typhuserscheinungen. Die von Hlava ausgeführte Obduktion ergab außer den üblichen typhösen Veränderungen Strumitis dextra purulenta.

Die von Honl vorgenommene Untersuchung des sehr dünnen und gelblich-roten Eiters ergab das ausschließliche Vorhandensein von Typhusbazillen (Gram negativ, typisches Wachstum auf Kartoffelgelatine, Kartoffelbouillon und Karbolgelatine). Auch aus der Milz und den Mesenterialdrüsen wurden Typhusbazillen gezüchtet.

Herr Kollege Honl hatte die Liebenswürdigkeit, mir auf eine Anfrage hin mitzuteilen, daß in dem vorliegenden Falle die Annahme der Präexistenz einer Struma mit konsekutiver Vereiterung richtig sei, wie aus dem Sektionsprotokolle ersichtlich. Klinisch sei der Fall leider nicht erkannt gewesen.

6. Jeanselme (1893). Junger Mann, der seit 15 Jahren Träger einer etwa pfirsichgroßen Struma war, wurde von Typhus befallen. Am 15. Tage nach Beginn der Erkrankung bemerkte er, daß die (am Isthmus gelegene) Struma, die bis dahin keine Beschwerden gemacht hatte, sich vergrößerte und schmerzhaft wurde. Nach ca. 2 Wochen, als die Erscheinungen zunahmen, Inzision. Eiterherd mit dunkelgefärbtem Inhalt.

Die bakteriologische Untersuchung wies darin zwei Mikroorganismen nach. Die einen, sehr wenig zahlreich, waren sehr kurze ovoide Stäbchen, die einzeln oder zu zweien lagen, von verschiedener Größe waren und sich nach Gram färbten. Die Kolonien waren von zitronen- oder schwefelgelber Farbe. Sie waren weder für Kaninchen noch für Meerschweinchen pathogen. Eine genauere Bestimmung war nicht möglich.

Die anderen waren in großer Menge vorhanden und sowohl ihrem morphologischen Verhalten wie auch der Wirkung auf Tiere nach als Typhusbazillen anzusprechen. Entfärbung nach Gram, in Laktose keine Gärung, Milch wird nicht zur Gerinnung gebracht, Lackmus nicht gerötet.

Daneben wurden vergleichende Untersuchungen mit einer Colikultur angestellt.

Jeanselme hält die Typhusbazillen für die Urheber der Eiterung.

Im Sekret der nach der Operation entstandenen Fistel wurden Typhusbazillen noch 58 Tage wahrgenommen.

Nach Beendigung der Heilung war von der Struma kaum mehr etwas zu sehen. Nur bei aufmerksamer Palpation gelang es, an Stelle der früheren Struma ein kleines Knötchen zu fühlen.

7. 8. Sestini und Baciocchi (1894).

1. 30 Jahre alte Pat., die seit mehreren Jahren eine Struma hatte. 3 Wochen nach Beginn des Typhus entwickelte sich eine eiterige Strumitis. Trotz der Abszeßeröffnung schritt der eiterige Prozeß weiter und griff auf das Bindegewebe um die Glandula thyreoidea herum über. Zwei Wochen nach der Operation starb die Kranke. Bei der Sektion zeigte sich, daß nur der linke Strumalappen vereitert war. Strumitis und Peristrumitis.

2. 16 Jahre alte, seit ihrer Kindheit mit einer Struma behaftete Pat., erkrankte an Typhus und starb 2 Wochen später. Die Obduktion ergab neben anderen erwarteten Veränderungen einen kleinen Abszeß im linken Strumalappen.

In beiden Fällen war der Eiter dickflüssig, grau, etwas blutig gefärbt. Die frischen mikroskopischen Präparate zeigten ziemlich viele, sich lebhaft bewegende Stäbchen, die auf Grund ihres charakteristischen Aussehens auf Grund der Bouillon-, Gelatine- und Agarkulturen und der Nichtfärbbarkeit nach Gram von Sestini und Baciochi als Typhusbazillen anerkannt wurden. Andere Kontrollmethoden für die Bestätigung der Identität des erhaltenen Typhusbazillus stellten die Autoren nicht an.

9. Tavel[1]) (1892). 10 Jahre alte Rosine Müller. Vater und Bruder Träger eines Kropfes. Strumitis nach ignoriertem leichten Typhus etwa am 14.—15. Tage nach Beginn der Erkrankung. 6 Tage später Incision. In dem Eiter wurden ausschließlich Typhusbazillen nachgewiesen (stark beweglich, charakteristische Kartoffelkultur, keine Gärung, negative Indolreaktion).

„Von einem früheren Bestehen des Kropfes steht in der Anamnese nichts. Die Leute waren, als ich (Tavel) sie selbst befragen wollte, ins Ausland gezogen; so viel ist aber sicher, daß der Eiter aus einer cystischen Höhle sich entleerte, so daß vorher eine Cyste bestanden haben muß“ (Tavel).

10. A. Mori[2]) berichtet über einen Fall von Typhus, im Verlauf dessen sich am rechten Lappen der Thyreoidea ein Abszeß zeigte. Aus dem Eiter wurde nur der Typhusbazillus gezüchtet.

11, 12. Kocher (1892) stellte folgende zwei Fälle auf dem klinischen Aerztetag in Bern am 15. Juni 1892 vor.

1. Aelterer Mann mit Strumitis und Typhus, der auf schlechtes Trinkwasser zu beziehen ist. Auffallend ist, daß die Strumitis schon am 3. Tage der Erkrankung auftrat und daß der Typhus selbst nur einen sehr kurzen Verlauf hatte.

Kocher knüpft daran die Bemerkung, daß sich nicht selten solche leichteren Typhusfälle finden, die zum Teil erst nachträglich durch

---

1) Tavel spricht in der gemeinsam mit Kummer publizierten Arbeit davon, daß er — außer dem mit Kummer beobachteten Fall — schon in einem früher geschilderten Falle von zweifellos posttyphöser eiteriger Strumitis und in einem zweiten nach fraglichem Typhus entstandenen nur Typhusbazillen gefunden habe. Dies wären also 3 Fälle, von denen ich aber nur die 2 hier mitgeteilten habe auffinden können. Vielleicht liegt dem dritten eine Beobachtung Kochers (s. diesen) zu Grunde, in welcher Tavel nur die bakteriologische Untersuchung ausführte, während Kocher den Fall publizierte.

2) Trotz aller Bemühungen war es mir nicht möglich, die Arbeit Moris im Original einzusehen. Weder in Bibliotheken noch auf dem Wege der direkten Bitte an die Zeitschrift, den Verf. und andere italienische Kollegen habe ich ein Exemplar der betreffenden Nummer erhalten können. Schließlich teilte mir Herr Kollege E. Bertarelli-Turin, dem ich an dieser Stelle bestens dafür danke, mit, daß es sich um eine echte Strumitis gehandelt habe. Die Typhusbazillen, die M. in Reinkultur gefunden haben will, sind nur durch Betrachtung des Ausstrichpräparats und ihr Wachstum auf Kartoffelnährboden festgestellt.

Auffindung des Typhusbazillus im strumitischen Eiter diagnostiziert werden [1]).

2. Alte Frau mit geheilter Strumitis. Es handelte sich um einen Abszeß, der sich in einer Cyste gebildet hatte. Im Eiter fand sich der Typhusbazillus.

13. E. Bertarelli.

Junger Mann wurde mit Typhus abdom. ins Spital aufgenommen. Kleiner Kropf von etwas über Nußgröße. Der Kranke befand sich schon in der Rekonvaleszenz, als die Struma anschwoll und vereiterte.

Der Eiter, durch Probepunktion entleert, hatte gelbgraue Farbe, rahmartiges Aussehen. Es fanden sich bei der durch B. im hygienischen Institut der Universität Turin vorgenommenen Untersuchung ausschließlich Typhusbazillen. Die Identifizierung derselben erfolgte durch Kultur und Serumprobe. Letztere war in Verdünnung von 1 : 40 positiv.

14. Krause und Hartog.

23-jähr. Pat. mit kleinapfelgroßer Struma, seit Kindheit bestehend (Kolloidstruma) wird mit schweren Typhuserscheinungen ins Augustahospital in Köln aufgenommen. Am 17. Krankheitstage beginnen Schmerzhaftigkeit der Struma und Vergrößerung. Am 24. Tage deutliche Fluktuation. Probepunktion ergibt geruchlosen, rahmigen, bräunlich gelben Eiter, in dem sich Typhusbazillen in Reinkultur fanden. Die Typhusbazillen wurden durch Prüfung auf den üblichen dafür angegebenen Nährmedien, den Vergleich mit anderen sicheren Typhusstämmen und durch die Serumreaktion mit gegen Typhus immunisiertem Ziegenserum (1 : 6000 noch positiv) sichergestellt.

15. A. Schudmak und J. A. Vlachos.

30-jähr. Maurer, mit leicht vergrößerter Schilddrüse, erkrankt an Typhus und bekommt etwa in der 4. Krankheitswoche eine Strumitis, die von Albert inzidiert wurde. Im gelblich-trüben Eiter (durch Probepunktion gewonnen) fanden sich Typhusbazillen in Reinkultur, die sowohl mit allen üblichen Kulturmethoden als auch durch die Widal-Grubersche Probe (1 : 50) als echte Eberthsche Bazillen identifiziert wurden. Blut und Harn erwiesen sich als frei von Bakterien.

16. Chantemesse hat einen Fall von „Thyreoiditis“ nach Typhus gesehen, aus welchem außer dem Eberthschen Bacillus noch andere Eitererreger gezüchtet wurden [2]).

17. Murray [3]) beschreibt einen Typhusfall, bei welchem sich während

---

1) Es ist hier nicht ausdrücklich erwähnt, daß die bakteriologische Untersuchung Typhusbazillen ergeben habe. Doch im Hinblick auf den obigen Passus muß man annehmen, daß es in der Tat der Fall gewesen ist. Auch ist die Präexistenz einer Struma nicht direkt erwähnt; doch ist sie aus Kochers Bezeichnung „Strumitis“ wohl ebenfalls zu folgern. Beide hier vermißten ausdrücklich betonten Tatsachen scheinen Kocher als selbstverständlich gegolten zu haben, zumal die ganze Vorstellung der beiden Fälle nur in ganz kurzen Umrissen erfolgt ist.

2) Es ist mir leider nicht gelungen, das Werk von Charcot-Bouchard einzusehen, in welchem der Artikel fièvre typhoide aus der Feder von Chantemesse stammt, und worin er die hier angeführte Beobachtung mitteilt. Ich habe mich daher ungern mit der kurzen Notiz Jeanselmes begnügen müssen.

3) Weiteres ist aus dem Referat in Baumgartens Jahresbericht nicht ersichtlich. Das Original war mir nicht zugänglich.

der Krankheit ein Abszeß der Thyreoidea bildete, aus welchem eine Reinkultur des Bacillus typhi abdominalis gewonnen wurde.

Diese 17 Fälle habe ich aus der Literatur zusammenstellen können. Es ist möglich, daß mir, zumal aus der ausländischen, der eine oder andere entgangen ist. Andererseits bin ich genötigt, den sogenannten „Fall von Baatz" aus der Reihe der hierher gehörigen Fälle ausscheiden zu müssen. Jeanselme hat denselben in die Literatur eingeführt und Ewald ihn übernommen.

Baaz (nicht Baatz) hat in No. 43 des Jahrganges 1891 (nicht 1892) der Wiener medizinischen Presse weiter nichts veröffentlicht, als ein ausführliches Referat über die zwei von Kummer und Tavel publizierten Fälle von Strumitis, deren einer post typhum (s. No. 3 dieser Arbeit), der andere post puerperium auftrat.

Wenn wir nun das hier zusammengestellte Material zur Entscheidung der Frage, ob die Typhusmetastasen in der Schilddrüse im pathologisch veränderten (Strumitis) oder im normalen Organ (Thyreoiditis) auftreten, durchmustern, so dürfen wir von den allgemeiner gehaltenen Erwähnungen aus Sektionsprotokollen und zusammenfassenden klinischen Berichten sowie von den kurzen Mitteilungen in Abhandlungen und Lehrbüchern, in denen ein solcher Befund nur als Tatsache angeführt wird, absehen. Es bleibt dann noch die Reihe der mit laufenden Nummern bezeichneten Fälle übrig (insgesamt 42) von denen 17 auf bakteriologisch untersuchte und als Typhusmetastasen sichergestellte entfallen, während die übrigen 25 nur durch die klinische Beobachtung als posttyphöse Komplikationen nachgewiesen erscheinen.

Die angeblichen 100 Fälle, die Hirschel aus der Literatur zusammengestellt haben will, schrumpfen bei näherer Betrachtung stark zusammen. So führt er 40 Fälle mit auf, die in einer Dissertation von Walther, Leipzig 1896, enthalten sein sollen, wie Curschmann angibt. Hier muß ein Irrtum seitens Curschmanns vorliegen, da eine solche Dissertation nicht aufzufinden ist. Wahrscheinlich wird aber diese auch die meisten von Hirschel bereits angeführten älteren und unbewiesenen Fälle enthalten.

Aus der Reihe der 25 nur klinisch diagnostizierten Fälle, denen eine Beweiskraft mangels bakteriologischer Feststellungen nur in zweiter Reihe zuzuerkennen ist, dürfte als zweifelhaft auszuscheiden sein.

1. Der Fall von Koranyi (19). Dieser unterscheidet zwischen Strumitis und Thyreoiditis. Die hier mitgeteilte im Stadium decrementi eines Typhus aufgetretene „Thyreoiditis" betraf den rechten Lappen und Isthmus. Aus dem Fehlen des Befallenseins des linken Lappens aber läßt sich sehr wohl die Vermutung rechtfertigen, daß diese beiden

Teile der Schilddrüse doch — vielleicht klinisch noch nicht recht erkennbar — strumös entartet waren, da man bei Infektion der normalen Schilddrüse wohl eine Erkrankung und Schwellung der ganzen Drüse hätte erwarten müssen. Bestärkt werde ich in dieser Ansicht dadurch, daß Herr v. KORANYI in einer direkten brieflichen Mitteilung an mich von seinen Fällen als Strumitis spricht.

Man wird also diesen Fall als zum mindesten nicht genügend geklärt von einer weiteren Verwertung bei der vorliegenden Frage auszuschalten haben.

2. Der Fall von BOUCHER (No. 22), in dem sich die Angabe findet, daß der Patient niemals vorher eine Struma besessen habe, dürfte trotzdem unter die Fälle von echter Strumitis zu rechnen sein. Es wird in der Krankengeschichte angegeben, daß bei der Inzision „eine Menge chokoladenbraunen Eiters zu Tage gefördert" wird. Menge und Beschaffenheit desselben scheinen mir deutlich darauf hinzuweisen, daß es sich hier um die Entleerung einer größeren Cyste gehandelt haben muß. Ein derartiger klinischer Irrtum — vielleicht nur auf der Anamnese beruhend — wird häufiger vorkommen.

Die Fälle von DÉTRIEUX (4), MUSSER (6), ZONIOVICH (7) waren mir im Original nicht zugänglich. Doch sind die Fälle dieser Autoren, wie auch diejenigen AUDEBERTS, wenn sie auch als Thyreoiditis gemäß dem französischen Gebrauch bezeichnet sind, als echte Strumitiden anzusehen, da ein so gewissenhafter Autor wie TAVEL, wohl nach Einsicht in die betreffenden Originalarbeiten, sie als solche registriert.

Mehr Beweiskraft ist den bakteriologisch festgestellten Fällen beizumessen. Unter diesen geht nur in zweien (Fall 16 und 17) nicht hervor, ob vorher eine Struma bestand oder nicht. In Fall (11) von KOCHER heißt es ausdrücklich „Strumitis", und damit läßt die Rücksicht auf den Autor keinen Zweifel aufkommen.

Bei HONL (5) handelt es sich, laut persönlicher Mitteilung, gleichfalls, wie bereits oben erwähnt, um die Präexistenz einer Struma, so daß eben nur die zwei Fälle von CHANTEMESSE (16) und MURRAY (17), die ich im Original nicht einsehen konnte, in dieser Beziehung unaufgeklärt erscheinen. Doch dieser Schaden ist nicht groß. CHARVOT weist mit Recht darauf hin, daß auch in den Fällen, in denen die Kranken angeben, niemals einen dicken Hals gehabt zu haben (ganz abgesehen von denen, in welchen im klinischen Status nichts von einer Struma ausdrücklich angegeben ist, wie ich hinzufügen möchte) doch die Möglichkeit vorhanden sei, daß, wie er sich ausdrückt, infolge hereditärer Verhältnisse oder langen Aufenthalts in einem Land mit endemischer Struma der Patient eine Prädisposition, eine Art latenter Struma gehabt habe. Es ist ja bekannt, worauf auch die meisten Autoren hinweisen, daß in Kropfländern die Beobachtung einer Strumitis weitaus häufiger ist, als in anderen Gegenden. — Und außerdem, wer viele Strumen

sieht, weiß sich doch auch gewiß an Fälle zu erinnern, in denen die Existenz einer kleinen Struma, von welcher der Patient bis dato keine Ahnung hatte, oft erst dann festgestellt wurde, wenn irgend ein anderes Leiden den Träger zum Arzte führte.

Déhu ist der Ansicht, daß die Schilddrüse nur dann „sich zur Infektion hergebe", wenn sie in cystischer Entartung begriffen ist. Es sei ein Unterschied zwischen der Infektion einer normalen gesunden und gut funktionierenden Thyreoidea und einer solchen, die in ihrer Struktur, Zirkulation und Ernährung bereits zerstört ist. Es sei nicht die Drüse, sondern die Cyste, die sich entzünde. Jeanselme nimmt mit Recht als hauptsächlichste und gewöhnlichste Ursache der Entstehung einer derartigen Komplikation der ursprünglichen Infektionskrankheit das Bestehen einer Struma an als eines locus minoris resistentiae (point d'appel), der zur Entwickelung der pathogenen Keime notwendig sei. Seine weitere Argumentation über die Rolle, die Erkältungen und die „fluxion cataméniale" hierbei spielen, dürften wohl hauptsächlich, namentlich letztere Hypothese, dem Zweck dienen, die angebliche Bevorzugung des weiblichen Geschlechts bei Vereiterung der Schilddrüse zu erklären. Daß letzteres bei den typhösen Strumitiden nicht einmal der Fall ist, erhellt aus der Tatsache, daß unter den 30 mit Angabe des Geschlechts angeführten Beobachtungen 18mal Männer (d. h. 60 Proz.) und nur 12mal Frauen (40 Proz.) betroffen sind. Ich lege auf diesen Punkt übrigens keinen Wert.

Nach allem scheint es erforderlich, für die Niederlassung von Typhusbacillen im Verlaufe des Typhus oder im Anschluß an denselben in der Schilddrüse einen locus minoris resistentiae zu postulieren. Es dürfte dabei einerlei sein, ob durch kleinere Blutergüsse in der strumös degenerierten Drüse (Kummer und Tavel) oder durch mehr oder minder große Cysten der Boden für die Ansiedelung der Bacillen vorbereitet ist.

Auch Bertarelli nimmt auf Grund der Untersuchungen von Torri und von Roger und Garnier an, daß ein akuter Infektionsvorgang eine Schilddrüseneiterung schwerlich deshalb bedingen kann, weil das Sekret jener Drüse ein bedeutendes bakterientötendes Vermögen hat.

Die pathologischen Veränderungen in der Schilddrüse brauchen auch nicht in jedem Falle so weit vorgeschritten zu sein, daß in klinischem Sinne das Bestehen einer Struma nicht bestritten werden kann. Abgesehen von den akuten Kröpfen, benötigt das kropferzeugende Agens doch immerhin eine geraume Zeit bis zur Entwickelung des fertigen Kropfes. Wenn nun gerade in dieser Zeit der beginnenden Umbildung, des Wachsens und Entwickelns der Kröpfe eine Typhuserkrankung hineinfällt, so erleben wir eine echte Strumitis, ohne daß die Existenz einer manifesten Struma nachgewiesen zu sein braucht.

Wir wissen doch aus der Genese der Eiterungsprozesse überhaupt, nicht nur der tuberkulösen und osteomyelitischen, sondern auch der anderen post- und paratyphösen, daß zu ihrem Entstehen irgend ein Agens nötig ist, das den erforderlichen locus minoris resistentiae schafft, seien dies nun Traumen aller Art vom Stoß und Fall bis zum dauernden Druck oder Blutergüsse nichttraumatischer Natur, Cystenbildung (vereiterte Ovarialcysten post typhum) und andere, die Widerstandskraft normalen Gewebes schädigende resp. aufhebende Einflüsse.

Viele Autoren nehmen nicht mit Unrecht an, daß in gesundem, normalem, unverändertem Gewebe eine metastatische Infektion überhaupt nicht zu stande kommen kann.

Sehr lehrreich in dieser Beziehung ist die von LAVERAN mitgeteilte Beobachtung (No. 25). Der Patient, ein 25-jähr. Soldat, tritt mit den Erscheinungen eines goître aigu, einer akuten Struma, in das Hospital ein. Die gesamte Thyreoidea ist geschwollen und auf Druck schmerzhaft. Nach Verschwinden dieser Symptome bleibt die Struma (goître) bestehen. 10 Tage darauf acquiriert der Patient einen Typhus, in dessen Verlauf ($1^1/_2$ Monat nach den ersten Typhussymptomen) ein Absceß in dieser Struma auftritt, der sich in die Trachea entleert.

Wenn es erlaubt ist, zur Unterstützung noch diejenigen Fälle heranzuziehen, in denen zwar nicht der echte Typhusbazillus, sondern die ihm nahestehenden Colibazillen, deren primäre Lokalisation wir doch auch in den Darm verlegen, heranzuziehen, so finden wir, daß auch in diesen die Präexistenz einer Struma ausdrücklich betont wird (BRUNNER, TAVEL). Ebenso die beiden Fälle von TAVEL, in denen die sogenannten Strumitisbazillen α und β gefunden wurden, die nach den damaligen Differenzierungsmethoden eine gewisse Mittelstellung zwischen echten Typhusbazillen und Bacterium coli einnehmen.

Es ergibt sich demgemäß, daß die Infektion einer nachweisbar gesunden, pathologisch nicht veränderten Schilddrüse in einwandsfreier Weise bisher nicht bewiesen ist. Dagegen erscheint es als höchst wahrscheinlich, daß metastatische durch den Typhusbazillus EBERTH verursachte Eiterungsprozesse in der Thyreoidea eine krankhafte Veränderung derselben im Sinne einer strumösen Degeneration zur Voraussetzung haben.

Ich habe im Beginn meiner Arbeit erwähnt, daß die meisten Autoren heute die eitererregende Wirkung des Typhusbazillus auch ohne Mitwirkung anderer, „spezifisch pyogener Bakterien“ anerkennen. Einige Forscher, z. B. BAUMGARTEN und E. FRÄNKEL, verfechten dagegen noch immer die entgegengesetzte Ansicht. Da ist es vielleicht doch von Interesse, das hier zum ersten Male vollzählige Material von bakterio-

logisch sichergestellten Strumitisfällen nach oder bei Typhus nach dieser Richtung hin zu betrachten. Wir haben mit Einschluß des unserigen 18 derartige Fälle zur Verfügung. Unter diesen ist 14mal die ausschließliche Anwesenheit von Typhusbazillen in Reinkultur ausdrücklich hervorgehoben, und in einem weiteren Fall (Kocher, No. 11) ist die bakteriologische Diagnose wenn auch dem ganzen Zusammenhange nach wahrscheinlich genug, um ihn hier einzureihen, doch nicht besonders hervorgehoben. Ebensowenig ist aber auch von einer Mischinfektion die Rede. Es bleiben also nach dessen Ausschaltung noch 3 Fälle übrig (Spirig, Jeanselme, Chantemesse), in denen der Befund von anderen Mikroorganismen neben den Typhusbazillen erhoben wurde. Der Fall von Chantemesse kann einer kritischen Besprechung nicht unterzogen werden, da jede Angaben über Menge und Art der Begleitbakterien, über Entnahme des Eiters und die bakteriologische Methodik mir gefehlt haben. Ich gebe ihn bei der Fülle des mir zur Verfügung stehenden Materials gerne preis.

In der Spirigschen Mitteilung wird erwähnt, daß in den vier aus dem Eiter angefertigten Präparaten nur typhusähnliche, nach Gram nicht tingierbare Stäbchen zu finden waren. Die zwei nach der veralteten Esmarchschen Methode (sogen. Rollröhrchen) angefertigten Kulturen zeigten in jedem (also in 2!) Röhrchen je 12—18 Typhuskolonien und je 2—3 von Staphylococcus albus. Schon Tavel war dieser Befund von Staph. albus neben den Typhusbazillen aufgefallen, da, wie er angibt, „bei einer Strumitis hämatogenen Ursprungs außer dem Spirigschen Falle nie eine Mischinfektion vorkam". Er wandte sich daher an Spirig persönlich um Aufklärung. Aus der in Tavels Arbeit ausführlich mitgeteilten Antwort Spirigs geht hervor, daß in einer Agarstichkultur ausschließlich Typhusbazillen gewachsen waren. In dem einen Rollröhrchen fanden sich neben 18 Typhuskolonien, wie bereits erwähnt, 2 Kolonieen von Staph. albus in der Nähe des Wattepfröpfchens. Erst als Spirig erfuhr, daß auch in dem zweiten in Bern untersuchten Rollröhrchen außer Typhusbazillen auch 2 Kolonien von Staph. albus gewachsen waren, glaubte er nicht mehr an der Annahme einer zufälligen Verunreinigung festhalten zu müssen, wenngleich der negative Befund von Staphylokokken in den Trockenpräparaten und der Agarstrichkultur dies doch mindestens möglich erscheinen ließe. Tavel hält nach dieser Mitteilung dafür, daß im Spirigschen Falle die Mischinfektion „nicht ganz sicher" sei. Und doch ist nicht zu bezweifeln, daß in diesem Falle von Spirig eine Reininfektion mit Typhusbazillen vorlag und eine Mischinfektion bestimmt auszuschließen ist. Bei einem derartigen Mißverhältnis von Staphylokokkenkolonien zu den Typhuskolonien (2:18), wobei die ersteren nicht zwischen den Typhuskolonien, sondern am Rande des Glases lagen, dürfte diesem zufälligen Befund ein Wert nicht beizumessen sein. Auch Déhu bemerkt zu diesem

Falle, daß man zur Annahme einer Mischinfektion die Staphylokokken in weitaus größerer Menge hätte finden müssen und betont mit Recht, daß der Staphylococcus albus sozusagen als Saprophyt konstant auf der Oberfläche der Haut gefunden wurde. Es scheint, als ob der zur Untersuchung gekommene Eiter, der bei der Inzision entleerte und über die Haut geflossene war; es fehlt wenigstens die Angabe, daß er durch Probepunktion entnommen war. Schließlich ist die Technik der Rollröhrchen nicht geeignet, einem derartigen Befund, zumal nur in der Nähe des Wattepfropfes, irgend eine bakteriologische Bedeutung beizumessen.

Nicht viel anders steht es mit der von JEANSELME (6) mitgeteilten Beobachtung, der in dem Strumitiseiter neben den in großer Menge vorhandenen Typhusbazillen noch sehr kurze ovoide Stäbchen fand, die sehr wenig zahlreich waren und Kulturen von zitronen- oder schwefelgelber Farbe bildeten. Dieselben waren weder für Kaninchen noch für Meerschweinchen pathogen. JEANSELME selbst sieht indessen mit Recht die Typhusbazillen für die alleinige Ursache der Erkrankung an. Auch für diesen Fall, in welchem der Abszeß von außen, d. h. durch Einschnitt durch die Haut eröffnet wurde, werden beim Ausfließen des Eiters saprophytische Keime von der Haut heruntergespült sein.

Wir sehen also, daß — abgesehen von dem ausgeschalteten Falle von CHANTEMESSE — in allen hier angezogenen Fällen[1]) ausschließlich die Typhusbazillen für die Eiterung verantwortlich zu machen sind.

Von diesem Gesichtspunkte aus scheint es mir noch gerechtfertigt, auf die Dauer der Ausscheidung von Typhusbazillen aus der Abszeßhöhle hinzuweisen, die bei unserem Falle 33 Tage, bei COLZI 25, bei JEANSELME 58 Tage betrug. Auch dies scheint mir auf einen sehr engen ätiologischen Zusammenhang der Typhusbazillen mit der Eiterung hinzuweisen.

Der in meinem Falle überstandene Typhus liegt um 16 Jahre zurück. In der Zwischenzeit will die Patientin niemals wieder eine ähnliche oder gleiche Erkrankung durchgemacht haben. Trotzdem werden in dem Strumitiseiter sicher als solche identifizierte Typhusbazillen in Reinkultur nachgewiesen. Darf man da an einen Zusammenhang denken?

Es gibt nun bekanntlich durchaus einwandsfreie Fälle, in denen ein außerordentlich langes Latenzstadium (KOCHER) von Bakterien im menschlichen Körper beobachtet ist.

---

1) EWALD erwähnt bei der Zusammenstellung der hier in Frage kommenden Fälle von Mischinfektion zu unrecht auch einen solchen von TAVEL; letzterer hat niemals eine Mitteilung mit einem derartigen Befund gemacht. Er sah posttyphöse Strumitiden nur durch den EBERTHschen Bazillus in Reinkultur hervorgerufen. Der Irrtum EWALDS ist wohl durch die Aufnahme von SHIBIGS Antwort in TAVELS Arbeit entstanden.

Namentlich bei den Staphylomykosen sind uns Fälle bekannt, in denen in abgeschlossenen Herden sich erstaunlich lange Zeit hindurch seit der primären Erkrankung Staphylokokken im Zustande der Latenz befunden haben. So konnte Müller aus einem Knochenabszeß, der 4 Jahre lang bestanden hatte, bei einem 11-jähr. Knaben Staphylococcus aureus in virulentem Zustande züchten. Ressemann sah nach 30 Jahren Entwickelung eines Knochenabszesses in der Tibia an derselben Stelle, wo früher (vor 30 Jahren) eine mit Sequesterbildung einhergegangene Osteomyelitis bestanden hatte. Krause konnte, ebenfalls 30 Jahre nach der scheinbaren Verheilung (Vernarbung), ebenfalls einer Osteomyelitis, Schnitzler nach 35 Jahren virulenten Staphylococcus aureus aus dieser Stelle züchten. Ja, Kocher und Tavel erwähnen eine Beobachtung von Verneuil, in welcher die Latenzzeit (Osteomyelitis) volle 40 Jahre betrug.

Wenngleich nun so außergewöhnlich und erstaunlich lange Latenzzeiten, wie die letzterwähnten, bislang nur bei der durch Staphylokokken verursachten Osteomyelitis beobachtet sind, bei welcher ja die hierfür in Frage kommenden Verhältnisse des Abgeschlossenseins wesentlich günstiger liegen und andererseits auch der Nachweis von Staphylokokken weitaus leichter ist und schon früher allgemeiner ausgeübt worden ist, so verfügen wir doch auch für den Typhus über eine ganz stattliche Anzahl von Beobachtungen.

In vereiterten Ovarialcysten fand man 3 (Wallgren), $7^1/_2$ (Werth) und 8 Monate (Zautschenko) nach überstandenem Typhus noch Typhusbazillen in Reinkultur, in Knochenabszessen und Granulationsherden im Knochen nach 3 (Hintze, Achard und Broca), 6 (Orlow), 8 (Péan und Cornil, Hübener), $10^1/_2$ (Melchior), 11 Monaten (Klemm, Chantemesse, Widal), nach 1 Jahr (Löw), in subperiostalen und anderen Abszessen nach $1^1/_2$ (Péan und Cornil, Zahradnicky), 2 (Panas), und $2^1/_2$ Jahren (Fashing) in osteomyelitischen Herden nach $4^1/_2$ (Hübener - Drobnik), 6 (Bruni Carmelo), 7 Jahren (Sultan, Buschke). In der Gallenblase fanden Miller, von Dungern, Droba 7, 14 und 17 Jahre nach überstandenem Typhus, in der vereiterten Tube J. Koch nach 12 Jahren echte Typhusbazillen, fast ausschließlich in Reinkultur.

Um die Frage, ob auch für den hier mitgeteilten Fall eine so lange Latenz anzunehmen ist, d. h. ob die Typhuserkrankung des Jahres 1881 mit der Strumitis von 1897 in einem kausalen Zusammenhange steht, zu entscheiden, müssen erst folgende zwei Vorfragen erledigt werden.

1) Wann tritt für gewöhnlich die Strumitis bei Typhus auf.

2) Ist die Patientin in der Zwischenzeit an einer neuen Typhusinfektion erkrankt, oder litt sie während der Strumitis an Typhus.

Ad 1. Bei den bakteriologisch gesicherten Typhusstrumitiden tritt die Komplikation 2—3 Wochen nach Beginn der Allgemeinerkrankung

auf (Jeanselme, Tavel, Sestini), in anderen in der 5. Woche (Spirig), häufig auch erst in der Rekonvaleszenz, 2—4 Wochen nach der Entfieberung (Dupraz, Colzi). Dagegen sahen Kocher, wie auch Kummer und Tavel, dieselbe schon am 2. bis 3. Krankheitstage auftreten. Tavel konnte 2mal aus dem bakteriologischen Befund des Strumitiseiters die ätiologische Diagnose der bis dahin unter dem Bilde eines fieberhaften Darmkatarrhs verlaufenden Erkrankung stellen.

Ad 2. Durch Anfragen bei den Kollegen, die Frau K. damals und in der Zwischenzeit behandelt haben, habe ich mir Aufklärung zu verschaffen gesucht, ebenso von kompetenter Stelle über das Auftreten von Typhus im Orte und in der Umgebung zu den verschiedensten Zeiten. Auf Grund dieser Mitteilungen dürfte es im höchsten Grade unwahrscheinlich sein, daß Frau K. in der Zwischenzeit an Typhus erkrankt gewesen ist. Zur Zeit der Aufnahme in der Klinik waren jedenfalls Krankheitserscheinungen, die auf Typhus hingedeutet hätten, nicht vorhanden.

Wir würden danach das Recht haben, unseren Fall mit den Fällen von Miller, v. Dungern, Droba und J. Koch auf eine Stufe zu stellen. Ist einmal der Beweis erbracht, daß die Typhusbazillen sich eine so lange Reihe von Jahren im menschlichen Körper latent und symptomlos aufhalten können — und dieser Beweis erscheint mir durch die Beobachtungen der genannten Autoren geliefert — so können wir schließlich auch für unseren Fall das Gleiche annehmen. Wenn in einer Gallenblase sich 7, 14 und 17 Jahre lang, in einer Pyosalpinx sich 12 Jahre lang die Typhusbazillen latent verhalten, so können wir es ganz gewiß auch in einem Kolloidknoten in der Struma annehmen.

Worin der Grund zu solchem abnormen Verhalten zu suchen ist, habe ich bereits in einer früheren Arbeit in dieser Zeitschrift auszuführen gesucht. Ein gewisser Abschluß gegen den zirkulierenden Säftestrom muß gewährleistet sein. Hierfür erscheint gerade eine strumös degenerierte Schilddrüse nicht ungeeignet mit ihren großen und kleinen Kolloidknoten, in denen ein Depot von Typhusbazillen wie ein Nußkern in der Schale eingeschlossen ruht, bis er durch irgend eine äußere oder innere Veranlassung befreit oder mobil gemacht wird. Seit meinen damaligen Bemerkungen sind neue Gesichtspunkte, die uns eine angemessene und sichere Deutung dieser noch so dunklen Verhältnisse zu bringen geeignet gewesen wären, nirgends zutage getreten.

Andererseits aber dürfen wir nicht vergessen, daß der Zeitpunkt des Entstehens der typhösen Strumitis in den bislang beobachteten Fällen in einer zeitlich sehr engen Beziehung zu der Allgemeinerkrankung steht.

Alles in allem wird man die Möglichkeit eines Zusammenhanges zwischen der primären Typhuserkrankung und der 16 Jahre darauf eingetretenen Strumitis zugeben müssen, ohne in der Lage zu sein, diesen oder einen anderen Entstehungsmodus strikte zu beweisen.

Literatur.

1) Achard u. Broca, Zit. nach Dmochowski und Janowski.
2) Audebert, Thyroïdite aiguë typhoide et cyste hématique du corps thyreoïdien; ponction simple; guérison. Journ. de méd. de Bordeaux, 1887—1888, p. 589—592.
3) Baaz, Zwei Fälle von Strumitis hämatogenen Ursprungs, deren Ursache und Behandlung. Wien. med. Presse, 1891, No. 43, p. 1620.
4) Basso, A., Des thyroïdites aiguës, Paris 1892; zit. bei Ewald.
5) Baumann, Ueber die Vereiterung der Schilddrüse. Inaug.-Diss. Zürich, 1856, cit. bei Berry.
6) Baumgarten u. Tangl, Jahresbericht über die Fortschritte in der Lehre von den pathogenen Mikroorganismen, Jahrg. 12, 1896, Braunschweig (Harald Bruhn) 1898.
7) Berry, James, Diseases of the thyroid gland and their surgical treatment. London (J. & A. Churchill) 1901.
8) Bertarelli, E., Eiterige, durch Eberthsche Bazillen verursachte Thyreoiditis nach Typhus abdominalis. Centralbl. f. Bakt., Bd. 29, No. 13.
9) Betke, Die Komplikationen des Abdominaltyphus. Inaug.-Diss. Basel, 1870.
10) Billroth, Chirurgische Klinik. Zürich 1860—1867, p. 166, s. auch bei Lüning, Langenbecks Arch., Bd. 30.
11) Boucher, Arch. de méd. militaire, 1886.
12) Bruni, Carmelo, Il Policlinico, 1896, No. 1, ref. in der Dtsch. med. Wochenschr., 1897, No. 28).
13) — Ostéomyelite post-typhique provoquée par le bacillus d'Eberth. Ann. d. l'Inst., Pasteur T. X, avril 1896; ref. Schmidts Jahrb., Bd. 269, 1901.
14) Brunner, Ein Fall von akuter eiteriger Strumitis, verursacht durch das Bact. coli commune. Korrespondenzbl. f. Schweizer Aerzte, 1892, No. 10, p. 298.
15) Buschke, Ueber die Lebensdauer des Typhusbazillus in ostitischen Herden. Fortschr. d. Med., Bd. 12, No. 15, 16, 1894, und Berl. klin. Wochenschr., 1897, No. 32.
16) — Ueber die Lebensdauer der Typhusbazillen in ostitischen Herden. Centralbl. f. innere Med., 1894, No. 51.
17) Chantemesse, Article Fièvre typhoide, in: Traité de médecine de Charcot-Bouchard, zit. nach Jeanselme.
18) — Latenz des Typhusbazillus. Zit. nach Dmochowski und Janowski.
19) Charvot, Étude clinique sur les goitres sporadiques infectieux. Rev. de chir., Vol. 10, 1890, p. 701—730.
20) Colzi, Strumite acuta suppurativa post typhum. Lo Sperimentale, 1891, Fasc. 2; Ref. nach Déhu.
21) Curschmann, Der Unterleibstyphus. Wien 1902 (in Nothnagels spez. Pathologie und Therapie).
22) Déhu, Étude sur le rôle du bacille d'Eberth dans les complications de la fièvre typhoide. Thèse de Paris, 1893.
23) Détrieux, Considérations sur la thyreoïdite (Observation IX). Thèse de Paris, 1879; zit. bei Tavel.

24) Dmochowski u. Janowski, Ueber die Eiterung erregende Wirkung des Typhusbazillus und die Eiterung bei Abdominaltyphus im allgemeinen. Zieglers Beitr. z. path. Anat. u. z. allgem. Path., Bd. 17, 1895.
25) Dopfer, Die Todesursachen bei Typhus. Münch. med. Wochenschr., Jahrg. 1888, p. 620.
26) Droba, Stanislaus, Der Zusammenhang zwischen Typhusinfektion und Cholelithiasis auf Grund eines in der Klinik operierten Falles. Wien. klin. Wochenschr., Bd. 11, 1899, No. 46; Wien. med. Wochenschrift, Bd. 49, 1899.
27) Dumolard, Contribution à l'histoire de la strumite. Lyon médical, 1878, No. 44; zit. bei Tavel.
28) v. Dungern, Ueber Cholecystitis typhosa. Münch. med. Wochenschr., 1897, No. 26.
29) Dupraz, Deux cas de suppurations (thyroïdite et ostéomyelite) consécutives à la fièvre typhoide et causés par le bacille d'Eberth. Arch. de méd. expérim., T. 4, Janvier 1892, p. 76—84; ref. Centralbl. f. Path. von Ziegler-Kahlden, 1892, p. 731.
30) Durante, Thyroïdite suppurée à pneumococques. Soc. anat. de Paris, 14 juillet 1894, zit. bei Ewald.
31) Eichhorst, Handbuch der speziellen Pathologie und Therapie. Wien und Leipzig (Urban & Schwarzenberg).
32) v. Eiselsberg, Die Krankheiten der Schilddrüse. Deutsche Chirurgie, 38. Lief., 1901.
33) Ewald, C. A. (Berlin), Die Erkrankungen der Schilddrüse, Myxödem und Cretinismus. In: Nothnagels spez. Path. u. Therapie, Bd. 22, 1. Teil, Wien (Alfred Hölder) 1896.
34) Ewald, K. (Wien), Untersuchungen über Trachealkompression durch Struma. Vierteljahrsschr. f. gerichtl. Med., 3. Folge, Bd. 8, 1894, Supplementheft.
35) — Zur Aetiologie der Strumitis. Münch. med. Wochenschr., 1896, No. 27, p. 634.
36) Fasching, Zit. nach Dmochowski und Janowski.
37) Forgue, Contribution à l'étude de la thyroïdite typhique. Arch. de méd. et pharm. militaire, T. 1, Paris 1886, p. 113—120.
38) Fränkel, A., Ueber eigenartig verlaufende septico-pyämische Erkrankungen, nebst Bemerkungen über akute Dermatomyositis. Dtsch. med. Wochenschr., 1894, No. 9.
39) Gérard-Marchant, Thyroïdite à pneumococques. Congrès français de chirurgie, Procès verbal, Paris 1891. Auch Archive international de laryngologie, Vol. 4, Paris 1891, p. 129, zit. bei Ewald.
40) Griesinger, Infektionskrankheiten. Virchows Handb. d. spez. Path. u. Therapie, Erlangen 1857, 2. Aufl. 1864.
41) Heddaeus, Ein Fall von akuter Strumitis durch Diplococcus Fränkel-Weichselbaum mit sekundärer metastatischer Pneumonie. Münch. med. Wochenschr., 1896, No. 21.
42) Henke, Zit. bei Ewald ohne nähere Literaturangabe.
43) Hintze, Zit. nach Dmochowski und Janowski.
44) Hirschel, G., Ueber Strumitis bei Typhus abdominalis. Inaug.-Diss. Heidelberg, 1901.
45) Hoffmann, C. E., Untersuchungen über die pathologisch-anatomischen Veränderungen der Organe bei Abdominaltyphus. Leipzig (Vogel) 1869, cit. bei Liebermeister.

46) Honl, O pyogenńich vlastnostech bacilla tyfového. Der böhmischen Kaiser Josef-Akademie in Prag überreicht am 17. März 1893. Ein Referat findet sich Centralbl. f. Bakt., Bd. 14, 1893, No. 23, p. 767.
47) Honsell, B., Metapneumonische Strumitis. Beitr. z. klin. Chir., Bd. 20, 1898.
48) Hublé, Fièvre typhoïde grave à forme adynamique. — Manifestations cérebro-spinales. — Brusquement, au début de la convalescence, tuméfaction du lobe gauche de la glande thyroïde. — Résolution de ce goitre aigu, guérison complète. Mitgeteilt bei Charvot. Rev. de chir., 1890.
49) Hübener, W., Beitrag zur Lehre von den Knochenmetastasen nach Typhus. Diese Mitteilungen, Bd. 2, 1897.
50) Janowski, Ursachen der Eiterung vom heutigen Standpunkt der Wissenschaft. Zieglers Beitr. z. path. Anat. u. z. allgem. Path., Bd. 15, 1894.
51) Jeanselme, Contribution à l'étude des thyroïdites infectieuses; thyroïdite développé dans le cours d'une fièvre typhoide. Arch. gén. de méd., 1893, No. 7, p. 20—30.
52) — Thyroïdites et strumites infectieuses. Gaz. des hôpit., Année 68, 1895, No. 15, p. 133—142.
53) Klemm, Die Knochenerkrankungen im Typhus. Langenbecks Arch., Bd. 46, p. 862.
54) — Ein weiterer Beitrag zur Lehre von den Knochenerkrankungen im Typhus. Langenbecks Arch., Bd. 48, p. 792.
55) Koch, J., Typhusbacillen in der Tube. Monatshefte f. Geburtshilfe u. Gynäk., Bd. 16, ref. Baumgartens Jahresber., Jahrg. 18, 1902.
56) Kocher, Zur Aetiologie der akuten Entzündungen. Verhandl. d. dtsch. Ges. f. Chir., 7. Kongr., 1878, p. 14.
57) — Zur Pathologie und Therapie des Kropfes. Dtsch. Zeitschr. f. Chir., Bd. 10, Heft 3 u. 4.
58) — Bericht des klinischen Aerztetages in Bern am 15. Juni 1892. Korrespondenzbl. f. Schweizer Aerzte, 1892, p. 522.
59) — u. Tavel, Vorlesungen über chirurgische Infektionskrankheiten. 1. Teil, 1895.
60) Kohn, Ueber Strumitis und Thyreoiditis. Allgem. Wien. med. Ztg., 1885, No. 14.
61) Kolb, Pathologisch-anatomische Mitteilungen über Typhus. Dissert Zürich, 1862, zit. bei Lüning.
62) Koranyi, F., Ueber die akute Entzündung der Schilddrüse. Pester med.-chir. Presse, 1892, No. 20/21; Wien. med. Presse, 1892, No. 27, p. 1108.
63) Krause, Fortschritte der Medizin, Bd. 2, No. 7 u. 8.
64) Krause u. Hartog, Ueber Strumitis posttyphosa und der Nachweis von Typhusbazillen im Strumaeiter. Berl. klin. Wochenschr., 1903, No. 33.
65) Krönlein, bei Lüning, Langenbecks Arch., Bd. 30, 1884.
66) Krönlein, Diskussion zum Lüningschen Vortrage, Ueber Heilung von Strumen nach Tracheotomie. Korrespondenzbl. f. Schweizer Aerzte, 1885, No. 21.
67) Kummer u. Tavel, Deux cas de strumite d'origine hématogène. Revue de chir., 1891, No. 6, p. 506—520.
68) Lanz, O. u. Lüscher, F., Eine Beobachtung von Pyocyaneus-Strumitis. Korrespondenzbl. f. Schweizer Aerzte, Bd. 28, 1898, No. 5.

69) Laveran, Traité de pathologie, zit. bei Charvot.
70) Laveran et Teissier, Nouveaux éléments de pathologique et de clinique médicales. Paris (Baillière et fils) 1897, Tome 1, p. 45.
71) Lebert, Krankheiten der Schilddrüse. Breslau 1862.
72) Lebert, Mehrere Fälle von Thyreoiditis. Berl. med. encyklopäd. Wörterbuch, Suppl.-Bd., p. 469.
73) Lichtheim, zit. bei Tavel.
74) Liebermeister, Ueber Typhus. v. Ziemssens Handbuch der spez. Path. u. Ther., Bd. 2.
75) Lion, G., Ein Fall von metapneumonischer abszedierender Thyreoiditis. Anat. Gesellsch. zu Paris, Sitz. v. 8. Juni 1894, ref. im Centralbl. f. Path., 1895, p. 71.
76) Löw, Leopold, Ueber posttyphöse Eiterung. Wien. klin. Wochenschr., 1897, No. 51.
77) Lücke, Die Erkrankungen der Schilddrüse. Pitha u. Billroths Handbuch f. Chir., III, 1 B, 4, Stuttgart 1875.
78) Lüning, Die Laryngo- und Tracheostenosen im Verlauf des Abdominaltyphus und ihre chirurgische Behandlung. Langenbecks Arch., Bd. 30, 1884, p. 225.
79) — Heilung von Strumen nach Tracheotomie. Vortrag in der Gesellschaft der Aerzte des Kantons Zürich am 4. Nov. 1884. Korrespondenzbl. f. Schweizer Aerzte, 1885, No. 21, p. 526.
80) Marchant, G., Thyroïdite à pneumococques. Paris (Steinheil) 1891.
81) Melchior, zit. bei Dmochowski u. Janowski.
82) Miller, G. Brown, The presence of the bacillus typhosus in the gall bladder seven years after typhoid fever. Bull. of the Johns Hopkins Hosp., Vol. 9, No. 86, p. 95, 1898, ref. Schmidts Jahrb., Bd. 269, 1901.
83) Mori, A., Contributo all' etiologia delle complicazioni del tifo. Riforma medica, Vol. 4, 1896, No. 13 (nicht im Original gelesen).
84) Müller, Münch. med. Wochenschr. 1893, No. 47.
85) Murray, A. G., Report of a case of typhoid fever complicated by suppurating thyroid gland and orchitis. Philadelphia med. Journ., Vol. 4, 1899, ref. Baumgartens Jahresbericht, 15. Jahrg., 1899.
86) Musser, Abscess of the thyroid gland, complicating the convalescence of typhoid fever. Medical Bull., Philadelphia, 1887, p. 67, zit. nach Tavel.
87) Navarro u. Jeanselme, zit. bei Ewald.
88) Orlow, zit. nach Dmochowski u. Janowski.
89) Panas, zit. nach Dmochowski u. Janowski.
90) Péan u. Cornil, zit. nach Dmochowski u. Janowski.
91) Petruschky, Ueber Massenausscheidung von Typhusbazillen durch den Urin von Typhusrekonvaleszenten und die epidemiologische Bedeutung dieser Tatsache. Centralbl. f. Bakt., Bd. 23, 1898, No. 14.
92) Pinchaud, Des thyreoïdites dans la convalescence de la fièvre typhoide. Thèse de Paris, 1881, cit. bei Forgue.
93) Poncet u. Jaboulet, cit. bei Rivière.
94) Puichard, Des thyroïdites dans la convalescence de la fièvre typhoïde. Thèse de Paris, 1881.
95) Ressemann, Ein Fall von rezidivierender Osteomyelitis. Inaug.-Dissertation, Greifswald 1885.
96) Rivière, Contribution à l'étude anatomique du corps thyroïde et des goîtres. Thèse de Lyon, 1893, p. 130.

97) Roger u. Granier, Infection thyroïdienne expérimentale. Société de Biologie, 1898; zit. nach Bertarelli.
98) — — La glande thyroïde dans les maladies infectieuses. Presse médicale, 1899, p. 31.
99) Rose, Edmund, zit. bei Lüning, Langenbecks Arch., Bd. 30.
100) Schnitzler, Ueber den Befund virulenter Staphylokokken in einem seit 35 Jahren geschlossenen osteomyelitischen Herde; zit. bei Buschke, Kocher und Tavel.
101) Schnitzler, Internat. klin. Rundsch., Wien 1893, No. 16.
102) Schudmak, A. und Vlachos, J. A., Ein Fall von Abdominaltyphus mit posttyphöser Schilddrüsenvereiterung. Wien. klin. Wochenschr., 1900, No. 29.
103) Schulz, Albrecht, Ueber Strumitis mit besonderer Berücksichtigung der Aetiologie. Inaug.-Dissertation Berlin, 1895.
104) Seifert, O., Wiener med. Wochenschr., 1881, No. 39 u. 40.
105) Senator, Berl. klin. Wochenschr., 1899, p. 536.
106) Sestini, L. e Bachiocci, O., Sulla strumite suppurativa nel tifo. Il Raccoglitore medico, 1894, No. 13 e 16, p. 356—363 e 443—452; nach Dmochowski u. Janowski.
197) Spirig, Ein Fall von Strumitis nach Typhus. Korrespondenzbl. f. Schweizer Aerzte, Bd. 21, 1891, No. 3.
108) Starr, Philadelphia medical times, 1878, p. 344; zit. nach Charvot.
109) Sultan, Dtsche med. Wochenschr., 1894, No. 34.
110) Tavel, Ueber die Aetiologie der Strumitis. Basel 1892.
111) Torri, O., La tiroide nei morbi infettivi. Il Policlinico, 1900; zit. nach Bertarelli.
112) Turner, G. J., Zur Frage von der Aetiologie der akuten Schilddrüsenentzündung (Thyreoiditis, Strumitis). Wratsch, 1896, No. 30; ref. in Hildebrandt, Fortschritte d. Chir., Bd. 2.
113) Verneuil, zit. bei Kocher u. Tavel.
114) Wallgren, Axel, Ein Fall von Typhusinfektion einer Ovarialcyste. Arch. f. Gynäkologie, Bd. 59, 1899.
115) Weill, Suppuration d'un goître dans la convalescence d'une fièvre typhoide; guérison du goître. France médicale, Paris, T. 28, 1881, p. 54, zit. bei Lüning.
116) Widal, zit. nach Dmochowski u. Janowski.
117) Zahradnicky, Fr., Myositis posttyphosa purulenta. Wien. klin. Rundsch., Bd. 9, 1895.
118) Zautschenko, P. W., Beitrag zur Frage der abdominal-typhösen Suppuration der Ovarialcysten. Monatsschr. f. Geburtshilfe u. Gynäkologie, Bd. 19, 1904.
119) Zoniovich, De la thyreoïdite aiguë rhumatismale, Paris 1885; zit. bei Tavel.

Aus der Königlichen chirurgischen Klinik zu Breslau.
(Direktor: weiland Prof. v. Mikulicz.)

X.

Ueber die Diagnose und Therapie der Fremdkörper in den unteren Luftwegen, mit besonderer Berücksichtigung der Bronchoskopie und Radioskopie[1]).

Von

Dr. med. **Georg Gottstein,**
Privatdozent für Chirurgie.
An der chirurgischen Klinik zu Breslau seit 1. April 1896.

(Hierzu Tafel III und IV und 23 Abbildungen im Texte.)

Wenn ich bis jetzt gezögert habe, die Erfahrungen der Breslauer chirurgischen Klinik über Fremdkörper in den unteren Luftwegen und über die hierbei zur Verwendung kommenden neueren Untersuchungsmethoden, insbesondere die Bronchoskopie und Radioskopie, zu veröffentlichen, so war für mich der Gesichtspunkt leitend, daß die ersten in unserer Klinik nach diesen Methoden untersuchten Fälle noch kein Urteil über den praktischen Wert der Methoden zuließen. Unsere Erfahrungen bei der Oesophagoskopie[2]) ließen uns allerdings nicht daran zweifeln, daß auch die Bronchoskopie dazu berufen sei, für die Diagnose und Therapie der Fremdkörper in den unteren Luftwegen eine völlige Veränderung in den bisherigen diagnostischen und therapeutischen Methoden hervorzubringen; allein das Resultat unserer ersten Untersuchungen war ein zu mangelhaftes, um uns sofort mit Begeisterung für diese Methode eintreten zu lassen. Auf Grund unserer jetzigen Erfahrungen, die sich auf 15 Fälle beziehen, und unter Heranziehung der Erfahrungen anderer Autoren, die ich in einer Gesamtstatistik, soweit mir die Literatur zugänglich war, vereinigt habe, glaube ich nunmehr in der Lage zu sein, ein gesichertes Urteil über die Bedeutung der Bronchoskopie fällen zu können.

1) Nachfolgende Arbeit sollte bereits auf der 77. Versammlung Deutscher Naturforscher und Aerzte in Meran 1905 publiziert werden; aus äußeren Gründen mußte damals die Veröffentlichung unterbleiben. In der Zwischenzeit sind viele Zusätze und Aenderungen notwendig geworden.

2) Gottstein, Technik und Klinik der Oesophagoskopie. Mitt. a. d. Grenzgeb. d. Med. u. Chir., Bd. 6 u. 8, 1901.

Bevor ich auf unsere Untersuchungen eingehe, seien einige Worte zur Geschichte der Bronchoskopie gestattet. Nur wenige Gebiete der technischen Medizin haben sich innerhalb der letzten Jahre so befruchtend für einzelne Spezialgebiete und hiermit auch für die Gesamtmedizin erwiesen, wie die direkte und indirekte Besichtigung innerer Organe. Von der indirekten Besichtigung, insbesondere der Röntgentechnik, der sich in letzter Zeit durch die epochemachenden Untersuchungen Holzknechts[1]) ganz neue, in ihrer Tragweite noch nicht übersehbare Gesichtspunkte eröffnen, möchte ich vorläufig vollständig absehen und zunächst nur auf die direkte Besichtigung der inneren Organe eingehen.

Zwei verschiedene Methoden lassen sich hier voneinander trennen, die Besichtigung von kugelförmigen oder ähnlich gestalteten und von röhrenförmigen Organen. Zu den ersteren rechne ich vor allem die Blase und den Magen. Wie große Fortschritte wir der Nitzeschen Erfindung des Kystoskops verdanken, brauche ich an dieser Stelle nicht zu erwähnen; die Kystoskopie ist in verhältnismäßig kurzer Zeit eine Methode geworden, die mit den weiteren Fortschritten der modernen Asepsis sicherlich die gleiche Verbreitung finden wird wie die Laryngoskopie. Leider können wir dies von der Besichtigung des Magens nicht sagen, wenn ich auch der Ansicht bin, daß die großen Schwierigkeiten, die der Lösung dieses Problems entgegenstehen, in nicht zu ferner Zeit überwunden sein werden. Ich habe selbst mit dem Mikuliczschen Gastroskop eine Reihe von Untersuchungen ausgeführt und bin überzeugt, daß der von v. Mikulicz angegebene Weg zum Ziele führen wird.

Die Besichtigung röhrenförmiger Organe ist viel älter; es ist dies leicht erklärlich. Zur Besichtigung der Hohlkörper bedurfte man erst der Erfindung der glühenden Platinschlinge, für röhrenförmige Specula schien dies nicht notwendig. Hier konnte von außen her so viel Licht durch das Rohr geworfen werden, daß unser Auge ein deutliches Bild empfing, nur durfte die Röhre eine bestimmte Länge nicht überschreiten. Ich erinnere hier vor allem an die Erfindung des Ohren- und Nasenspiegels. Je länger das Organ war, je tiefer es im Körper lag, um so schwieriger war es, genügendes Licht zu erhalten. Auch die Besichtigung der Harnröhre gelang schon vor langer Zeit, die Besichtigung der langen röhrenförmigen Organe, wie des Oesophagus und der Trachea, schien aber auf unüberwindliche Schwierigkeiten zu stoßen. Innerhalb der ersten Jahrzehnte nach Erfindung des Kehlkopfspiegels konnte man sich von dem Gedanken nicht freimachen, daß diese Organe nur auf indirektem Wege besichtigt werden können. Es wird ein

1) Holzknecht, G., Ueber die radiologische Untersuchung des Magens. Mitteil. aus dem Laboratorium für radiolog. Diagnostik u. Therapie, Bd. 1, Heft 1.

dauerndes Verdienst von v. Mikulicz [1]) bleiben, als erster auf die Fähigkeit der Wirbelsäule, sich so strecken zu lassen, daß ein gerades starres Rohr in den Oesophagus eingeführt werden kann, die Aufmerksamkeit gelenkt zu haben. Man hat in letzter Zeit den Versuch gemacht, v. Mikulicz das Verdienst, der Erfinder des Oesophagoskops und der Oesophagoskopie zu sein, zu nehmen [2]), allein nach meiner Ansicht völlig mit Unrecht. Es ist richtig, daß schon Kussmaul nicht nur gerade Röhren in die Speiseröhre eingeführt hat, sondern auch krankhafte Veränderungen in ihr gesehen hat, allein er selbst hat diese Methode für keine brauchbare gehalten, und er selbst hat so wenig Wert auf seine eigenen Untersuchungen gelegt, daß er sie, auch nachdem die Mikuliczschen Publikationen bekannt waren, weder publizierte, noch ihnen auch nur eine kurze Erwähnung widmete [3]). Erst 20 Jahre später ist diese Tatsache von Killian entdeckt worden. Daß v. Mikulicz seine ösophagoskopische Methode völlig unabhängig von der Kussmaulschen erfunden hat, ist eine historische Tatsache.

Wenn wir bei dieser Sachlage v. Mikulicz das Verdienst, Erfinder der Oesophagoskopie zu sein, nicht zugestehen wollen, so werden wir dies wohl allen Erfindern neuerer Methoden verweigern müssen, da sich bei genauem Nachsuchen stets herausstellen wird, daß auf gleichem Wege schon von früheren Untersuchern vorgegangen war, nur war es nicht gelungen, eine brauchbare Methode daraus zu entwickeln. Ich möchte an dieser Stelle die oft zitierten, schlagenden Worte Schopenhauers [4])

---

1) Mikulicz, Ueber Gastroskopie und Oesophagoskopie. Wien. med. Presse, 1881, No. 45—50.

2) Siehe Killian, Zur Geschichte der Oesophago- und Gastroskopie. Dtsch. Zeitschr. f. Chir., Bd. 58.

3) Kussmaul sagt in der Vorrede zur Arbeit von Poensgen („Die motorischen Verrichtungen des menschlichen Magens", Straßburg 1882): „Gerade jetzt, wo Herr Dr. Johann Mikulicz seine epochemachende Mitteilung über Gastroskopie und Oesophagoskopie veröffentlicht hat, muß es allen denen, welche das Studium der Funktionen und Krankheiten des Magens mit den neuen Hilfsmitteln sich zur Aufgabe machen, erwünscht sein, eine Schrift zu besitzen wie die des Herrn Poensgen." Kussmaul hat sich in einem Briefe an v. Mikulicz selbst darüber ausgesprochen, warum er seine damaligen Untersuchungen nicht publiziert hat. Ich möchte hier zwei Sätze aus seinem Briefe zitieren. „Wir haben auf meiner Klinik allerlei Probleme zu lösen versucht." „Im ganzen schien mir die Spiegelungsmethode, deren ich mich bediente, praktisch wenig Wert zu besitzen." Mikulicz selbst bemerkt in seiner letzten großen Arbeit („Beiträge zur Physiologie der Speiseröhre und der Cardia", Mitteilungen a. d. Grenzgebieten u. s. w., Bd. 12) ganz richtig: „Trotz allem bleibt es natürlich geschichtlich von größtem Interesse, daß eine Persönlichkeit von der Bedeutung Kussmauls es zuerst versucht hat, das Problem der Oesophagoskopie mit geraden Röhren zu lösen."

4) Schopenhauer, Parerga und Paralipomena, 3. Aufl., Bd. 1, 1874, p. 144.

wiederholen: „Nur wer eine Wahrheit aus ihren Gründen erkannt und in ihren Folgen durchdacht, ihren ganzen Inhalt entwickelt, den Umfang ihres Bereiches übersehen und sie sonach, mit vollem Bewußtsein ihres Wertes und ihrer Wichtigkeit, deutlich und zusammenhängend dargelegt hat, der ist ihr Urheber“ [1]).

Ich bin hier auf diesen Punkt so ausführlich eingegangen, weil er mir für die Entscheidung der Frage, wer der Erfinder der bronchoskopischen Untersuchungsmethode ist, wichtig erscheint. Es ist historisch festgestellt, daß vor Killian [2]) nicht nur Pieniążek [3]) von der Tracheotomiewunde aus durch gerade Röhren die Trachea besichtigt, in die Bronchien hineingesehen und auf diesem Wege auch Fremdkörper entfernt hat, sondern daß schon weit über ein Jahrzehnt vorher Voltolini [4]) diese Methode verwandt hat. Es ist weiterhin festgestellt, daß nicht nur Rosenheim [5]), v. Hacker [6]) und wir selbst [7]), allerdings unabsichtlich, ösophagoskopische Tuben anstatt in den Oesophagus in

1) Nach Abschluß der Arbeit ist ein Aufsatz von Bier: „Zur Geschichte der Rückenmarksanästhesie“ (Münchn. med. Wochenschr., 1906, No. 22) erschienen, der sich gleichfalls mit der Prioritätsfrage im allgemeinen beschäftigt. Ich kann mir nicht versagen, einige Sätze aus diesem Aufsatz zu zitieren; ich möchte sie nach jeder Richtung hin unterschreiben.

„Es wiederholt sich hier eben das alte und doch ewig neue Spiel: Fast alle Entdeckungen von einiger Bedeutung sind schon früher einmal in ihrem vollen Umfange gemacht, geahnt, oder die Vorarbeiten dazu sind ausgeführt, aber man hat ihre Tragweite nicht begriffen oder eine mangelhafte Technik oder sonstige widrige Umstände stellten sich ihrer Einführung und praktischen Anwendung hindernd in den Weg. Sie gerieten dann vollständig in Vergessenheit und blieben in den Archiven, die über sie berichteten, begraben.“

„Nach langer Zeit kommt dann ein anderer, unabhängig von seinen Vorläufern, auf dieselbe Idee, beweist durch zweifellose Erfolge den Wert der Entdeckung und verhilft ihr zum Siege. Bisher aber ist es, und wohl mit unbestreitbarem Recht, stets üblich gewesen, dem letzteren das volle Verdienst der Entdeckung zuzuschreiben.“

2) Kollofrath, Entfernung eines Knochenstückes aus dem rechten Bronchus auf natürlichem Wege und unter Anwendung der direkten Laryngoskopie. Münch. med. Wochenschr., 1897, p. 1038.

3) Pieniążek, Tracheoskopie und die tracheoskopischen Operationen bei Tracheotomierten. Arch. f. Laryngol., Bd. 4, 1895.

4) Voltolini, Eine Nußschale 10 Monate in der Luftröhre; ein neues Speculum für letztere; Operation. Berl. klin. Wochenschr., 1875, p. 74. Siehe auch Wild: Die Untersuchung der Luftröhre und die Tracheoskopie bei Struma. Beitr. z. klin. Chir., Bd. 45, 1905.

5) Rosenheim, Diskussionsbemerkung. Dtsch. med. Wochenschr., 1903, Vereinsbeilage p. 35. Siehe auch Rosenheim und v. Eicken. Dtsch. med. Wochenschr., 1903, p. 419 u. 491.

6) v. Hacker, Oesophagoskopie, bei welcher der zuerst unabsichtlich in die Trachea eingeführte Tubus auch die Tracheoskopie ermöglichte. Wien. klin. Wochenschr., 1902, p. 878.

7) Gottstein, l. c., p. 27.

die Trachea bis an die Bifurkation heran eingeführt haben, sondern daß auch durch v. HACKER[1]) und ROSENHEIM[2]) mit voller Absicht eine Röhre in die Luftröhre eingeführt worden ist, um Veränderungen in ihr wahrzunehmen. Trotzdem in dieser Weise die Besichtigung der unteren Luftwege von einer größeren Anzahl anderer Autoren vor KILLIAN vorgenommen worden ist, so glaube ich doch, daß wir KILLIAN das ausschließliche Verdienst zuschreiben müssen, der Erfinder des Bronchoskops und der Bronchoskopie zu sein. Als Begründung hierfür wäre es nicht ausreichend, daß KILLIAN als erster gezeigt hat, daß die Stamm- und Seitenbronchien so beweglich und biegsam sind, daß ein bis zur Bifurkation eingeführter Tubus auch noch tiefer geführt werden kann: KILLIAN hat die zur Untersuchung notwendigen Instrumente so gebaut, daß man mit ihnen etwas sehen kann, er hat durch systematische Uebungen am Phantom und normalen Menschen und durch anatomische Studien am normalen Menschen die Methode ausgebildet und sie nicht nur in der Hand des Erfinders, sondern auch in anderer Aerzte Hände zu einer Methode gemacht, die ohne besondere Schwierigkeiten auszuführen ist, er hat aber noch weiterhin eine eigene Klinik der Bronchoskopie geschaffen und dadurch die Diagnose und Therapie der in die unteren Luftwege geratenen Fremdkörper sowie der Erkrankungen der Trachea und Bronchien in gänzlich neue Bahnen gelenkt.

Wer in einem Organ operieren will, muß vor allem die Anatomie des Organs, sowie die seiner Umgebung genau kennen. Die Erfahrung hat gelehrt, daß die Gefahr einer spontanen Perforation eines Fremdkörpers von der Trachea oder den Bronchien in die Nachbarorgane eine verhältnismäßig geringfügige ist; selbst die Perforation in das Lungengewebe und die Pleurahöhle ist nur ein seltenes Vorkommnis. Ganz anders liegen die Verhältnisse, wenn wir mit Instrumenten in Organe eingehen und unter mehr oder weniger großer Gewalteinwirkung einen Fremdkörper, der sich in die Wand der Trachea oder der Bronchien eingebohrt hat, zu entfernen suchen. Hier müssen wir uns, bevor wir an die Extraktion herangehen, über die Lage des Fremdkörpers im Bronchus möglichst klar werden; wir werden den Fremdkörper mitunter durch eine geeignete Drehung aus einer für die Nachbarorgane gefährlichen Lage befreien und in eine ungefährliche bringen können. Weiterhin bedürfen wir behufs Lagebestimmung des Fremdkörpers im Röntgenbilde genauester anatomischer Kenntnisse.

---

1) v. HACKER, l. c.

2) Siehe KILLIAN, Ueber direkte Bronchoskopie. 5. Vers. süddeutscher Laryngologen zu Heidelberg, 1898, p. 208/209. „Auch ROSENHEIM berichtet darüber, daß er ein dünnes Rohr bis in den rechten Bronchus eingeführt habe."

Die folgenden anatomischen Vorbemerkungen machen keinen Anspruch auf Vollständigkeit, sie sollen nur das geben, was wir zum Verständnis der Mechanik der Aspiration, Einkeilung, Lösung und Expektoration der Fremdkörper, sowie für die Technik der Bronchoskopie und der Extraktion der Fremdkörper durch das Bronchoskop wissen müssen.

Die Luftröhre des Erwachsenen beginnt am 6. Halswirbel und endet am 4.—5. Brustwirbel (Jössel)[1]), wo sie sich in die beiden Haupt- oder Stammbronchien teilt. Die Durchschnittslänge der Luftröhre beträgt nach Merkel[2]) 10—11 cm, nach Jössel 12—13 cm, bei Männern ist sie gewöhnlich länger, bis 15 cm, bei Frauen 11 cm.

Wild[3]) gibt an, daß bei Frauen die Länge nur 9—11 cm beträgt, bei Männern 10—15 cm, nach Przeworski[4]) $^1/_{14}$—$^1/_{15}$ der Körperlänge. Der Anfang der Trachea kann durch Streckung oder Beugung des Kopfes oder Halses etwas höher oder tiefer rücken, aber selbst bei starker Vorwärts- oder Rückwärtsbeugung des Kopfes tritt keine wesentliche Verschiebung an der Wirbelsäule ein. Nach den Beobachtungen von Braune[5]) kann sich die Trachea um 2,5 cm in der Länge dehnen. Nach Wild schwanken die Zahlen viel mehr: Das untere Ende der Luftröhre soll beim Neugeborenen am 3. Brustwirbel liegen, beim Erwachsenen wurde es schon am 7. gefunden; die Elastizität ermöglicht bedeutende Veränderungen ihrer Lage und Länge, durch extreme Rückwärtsbewegung des Kopfes soll die Länge bis 6,5 cm zunehmen können.

Die Teilungsstelle der Luftröhre liegt vor dem obersten Teil des 5. Brustwirbels (Fig. 1), entsprechend der Höhe der Verbindungslinie der beiden medianen Enden der Spinae scapulae. Die Trachea teilt sich hier in die beiden Stamm- oder Hauptbronchien. Jeder Stammbronchus läuft als ein sich verjüngendes Gebilde in der Richtung des tiefsten Teiles der Lunge zum hinteren Rande des unteren Lungenlappens, nicht in der Achse der Lungen, sondern mehr dorsalwärts von derselben. Der Stammbronchus durchsetzt die Lunge jederseits in ihrer ganzen Länge, er endet an ihrer untersten, zwischen Wirbelsäule und Zwerchfell eingekeilten Spitze [Aeby[6]), Merkel[7])]. Der Verlauf der Stammbronchien ist in der Regel nicht gradlinig, sondern bogenförmig mit einer nach lateral und hinten gerichteten Konvexität. Beide Stammbronchien sind verschieden gekrümmt (Fig. 1 u. 2), der rechte Stammbronchus verläuft mehr gestreckt und steiler nach abwärts und entfernt sich weniger von der Medianlinie. Der linke Stammbronchus macht eine S-förmige Krümmung. Der obere Bogen entsteht dadurch, daß der Aortenbogen über ihn hinweggeht und ihn konvex gegen

1) Jössel, G., und Waldeyer, W., Lehrbuch der topographisch-chirurgischen Anatomie, Bonn 1899, Bd. 2, p. 56.

2) Merkel, Fr., Handbuch der topographischen Anatomie, Braunschweig 1899, Bd. 2, p. 395.

3) Wild, O., Die Untersuchung der Luftröhre und die Verwendung der Tracheoskopie bei Struma. Beitr. z. klin. Chir., Bd. 45.

4) Przeworski, E., Ueber die Divertikel der Trachea. Archiv für Laryngol., Bd. 8.

5) Braune, W., Topographisch anatomischer Atlas, Leipzig, 1875, p. 21.

6) Aeby, Chr., Der Bronchialbaum der Säugetiere und des Menschen. Leipzig 1880.

7) Merkel, Fr., l. c. p. 398.

die Medianebene krümmt. Die mehr konkave Krümmung der tieferen Partien des linken Stammbronchus nach Abgang des Astes für den Oberlappen wird durch die mehr linksseitige Lage des Herzens hervorgerufen (Fig. 1 u. 2).

Dem Stammbronchus sitzen die Seitenbronchien an. Die Seitenbronchien gehen sämtlich spitzwinkelig nach unten hin vom Stammbronchus ab, nur die zum Oberlappen gehenden Seitenbronchien machen eine Aus-

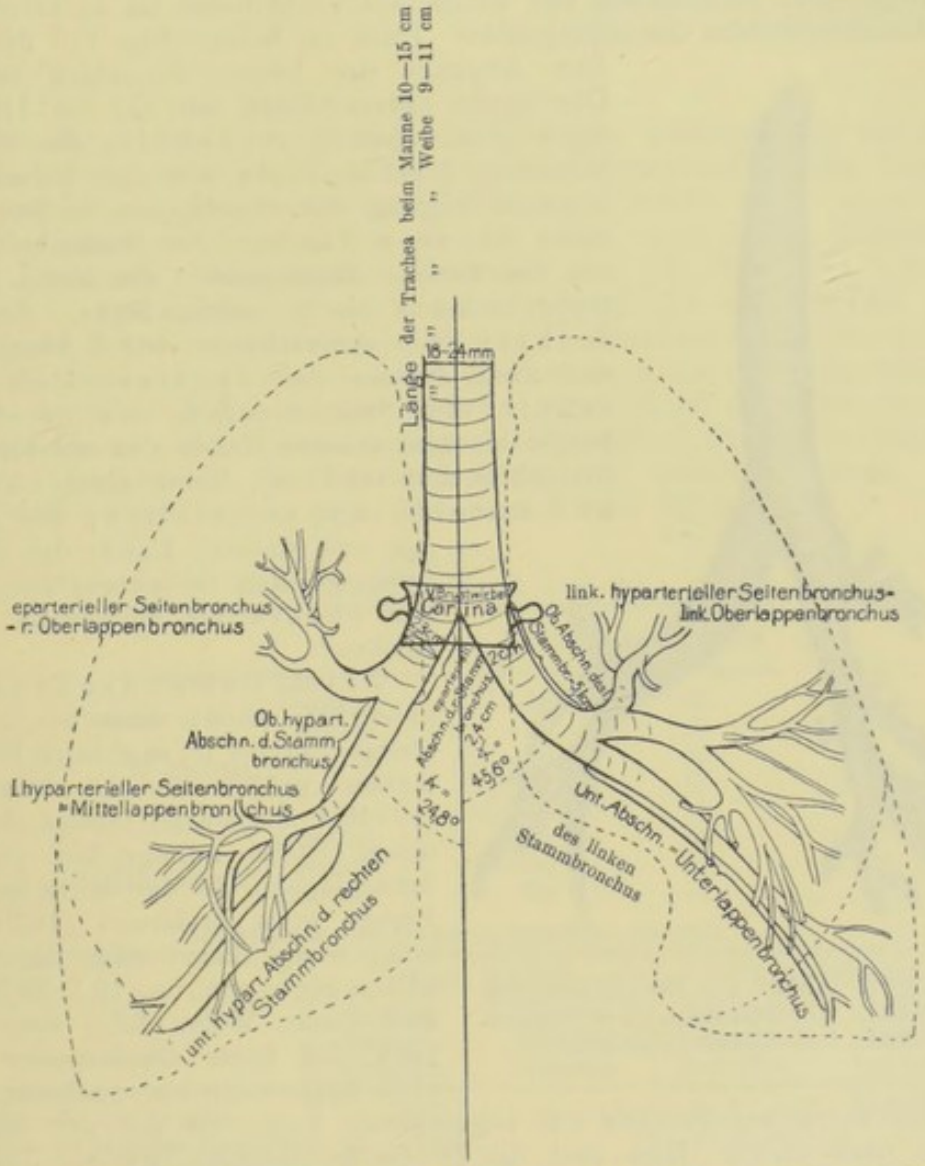

Fig. 1. Lunge eines erwachsenen Mannes nach C. Hasse. Wirbel, Maße und Bezeichnungen sind von mir eingezeichnet.

nahme hiervon, sie entspringen in einem nach unten konvexen Bogen (Fig. 1). Man unterscheidet ventrale und dorsale Seitenbronchien. Die ventralen ziehen zur Seite und nach vorn und sind die stärkeren, die dorsalen gehen nach hinten. Die ventralen und dorsalen Aeste gehen gewöhnlich alternierend vom Stammbronchus ab.

Der linke Stammbronchus gibt je 4 ventrale und dorsale Seitenbronchien ab. Der erste ventrale linke Seitenbronchus versorgt allein den linken oberen Lungenlappen, alle 7 anderen Seitenbronchien den linken Unterlappen.

Der rechte Stammbronchus gibt zunächst einen starken Seitenbronchus ab, der allein den rechten oberen Lungenlappen versorgt, ferner noch 4 ventrale und 4 dorsale Seitenbronchien. Der erste ventrale Seitenbronchus geht in den Mittellappen, alle 7 anderen in den Unterlappen.

Nach der Lage zu den Gefäßen bezeichnet man den rechten Oberlappenbronchus als eparteriellen, den linken als hyparteriellen Seitenbronchus. Zur Beurteilung der klinischen Verhältnisse ist es notwendig, die Stammbronchien in verschiedene Teile zu teilen (Fig. 1). Je nach dem Abgange der beiden Bronchien für die Oberlappen unterscheiden wir auf der linken Seite einen oberen Abschnitt des Stammbronchus, derselbe reicht von der Bifurkation bis zum Abgang des Oberlappenbronchus, und einen unteren Abschnitt des Stammbronchus, von der unteren Abgangsstelle des linken Oberlappenbronchus bis zu seinem Ende. Auf der rechten Seite unterscheiden wir 3 Abschnitte, und zwar erstens den eparteriellen Abschnitt des Stammbronchus (von der Bifurkation bis zum unteren Rande des eparteriellen Seitenbronchus reichend), ferner einen oberen und unteren hyparteriellen, der obere bis zum unteren Rande des ersten hyparteriellen Seitenbronchus, und der untere bis zu seinem Ende reichend.

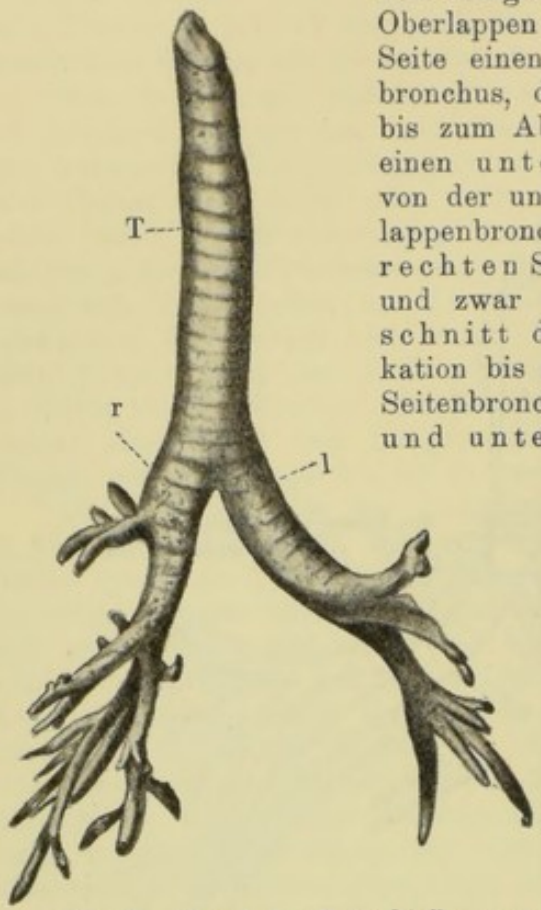

Fig. 2. Abguß des Bronchialbaumes nach Sahli. Vorderansicht. T = Trachea. r = rechter, l = linker Bronchus.

Was das Lumen der Trachea anbetrifft, so ist dasselbe in den oberen Partien im sagittalen Durchmesser größer als im frontalen (16:13,1 mm), wohl infolge der an dieser Stelle anliegenden Schilddrüsenlappen, in der Mitte ist das Lumen etwa kreisrund (18,3:18,1 mm), unten kehrt sich das Verhältnis gegen oben um (19,1:20,7mm). Aus diesen Maßen folgt weiterhin noch, daß beide Durchmesser von oben nach unten hin zunehmen, daß also die Form der Trachea ein abgestutzter Kegel ist mit der breiten Fläche nach unten. Dies sind die Durchschnittszahlen, wie sie Jössel-Waldeyer angibt. Nach Aeby, der diesen Zahlen am nächsten kommt, beträgt der sagittale Durchmesser 17,6 mm, der frontale 16,6 mm, die Trachea ist trichterförmig, oben am engsten, unten am weitesten. Nach Marc Sée [1]) ist die Trachea ein zylindrisches Rohr von einem Durchmesser von 18 mm beim Mann, 14,5 mm bei der Frau. Nach Braune und Stahel [2]) vergrößert sich der Durchschnitt der Luftröhre etwa bis zur

1) Marc Sée, Du calibre de la trachée et des bronches. Bull. de l'Acad. de médecine, 2. Série, T. 7, No. 17.

2) Braune, W. und Stahel, H., Ueber das Verhältnis der Lungen, als zu ventilierender Lufträume, zu den Bronchien, als luftzuleitenden Röhren. Arch. f. Anat. u. Physiol., 1886, Anat. Abt.

Mitte der Trachea stets und nimmt von da an wieder ab. Nach Merkel ist das Lumen sehr selten gleichmäßig gestaltet, man sieht bald hier, bald dort die Wand in die Lichtung vorspringen. Nicht selten ist sie in der Mitte ihres Verlaufs leicht spindelförmig erweitert.

Das Lumen der Trachea ist in den verschiedenen Altersstufen folgendes (Angaben nach Merkel):

1/2— 1 1/2	Jahr	= 5	mm	15—70 Jahr	
2— 3	„	= 6	„	bei Männern	= 16—22,5 mm
4— 5	„	= 7	„	„ Frauen	= 13—16 „
5—10	„	= 8	„		
10—15	„	= 10—11	„ [1])		

Was das Lumen der Stammbronchien anbetrifft, so hat nach Luschka [2]) der eparterielle Teil des rechten Stammbronchus eine Lumenweite von 2,3 cm, der entsprechende linke hyparterielle 2 cm, es ist also der rechte etwa um 3 mm größer als der linke; nach Jössel-Waldeyer ist das Verhältnis dieser beiden Abschnitte wie 100:78,4. Die Länge des rechten eparteriellen Stammbronchus beträgt 2,4 cm, die des entsprechenden linken hyparteriellen 5,1 cm (Fig. 1). Demnach ist der oberste Teil des linken Stammbronchus mehr als doppelt so lang als der entsprechende Teil des rechten. Nebeneinander gestellt, gebe ich im folgenden die von Aeby auf Grund seiner Untersuchungen aufgestellten Durchschnittszahlen für den Durchmesser der Trachea, sowie der einzelnen Stamm- und wichtigsten Seitenbronchien beim Manne und beim Weibe.

Tabelle.

Durchmesser der Trachea in mm.

		Beim Manne	Beim Weibe
Oberes Ende	sagittal	13 —16	11
	frontal	15 —18	13
I. Drittel	sagittal	12 —18	12
	frontal	14,5—23	13
II. Drittel	sagittal	16,5—22	15
	frontal	16 —23	15
III. Drittel	sagittal	18 —24	18
	frontal	16 —24	14

Durchmesser der Stammbronchien in mm.

	Beim Manne		Beim Weibe	
	Rechter Stammbronchus	Linker Stammbronchus	Rechter Stammbronchus	Linker Stammbronchus
Ursprung aus der Trachea	15 —21	13 —17	13,5—16	12,5—13,5
Unter dem eparteriellen Bronchus	12 —14,5		11,5—12	
Unter dem I. hyparteriellen Bronchus	8,5—12	9 —12	9 —11	9 — 9,5
Unter dem II. hyparteriellen Bronchus	6 — 7	6,5— 9	8,5	8
Unter dem III. hyparteriellen Bronchus	5 — 6,5	4,5— 8	6,5	8
Unter dem IV. hyparteriellen Bronchus	3,5— 6	4 — 6	5	5

1) Es sind dies die einzigen genauen Angaben, die ich über die Trachea der Kinder gefunden habe. Ueber die Länge und Weite der Bronchien habe ich nirgends etwas auffinden können.

2) Luschka, Die Brustorgane des Menschen in ihrer Lage. Tübingen 1857.

Von den Seitenbronchien seien nur die wichtigsten erwähnt:

Durchmesser der Seitenbronchien in mm.

	Beim Manne		Beim Weibe	
	Rechts	Links	Rechts	Links
Durchmesser des eparteriellen Bronchus	7—10		8,5—9	
Durchmesser des I. hyparteriellen Bronchus	6— 8	8—11	6 —6,5	8—9,5

Aus diesen Zahlen folgt zunächst, daß das Kaliber der Stammbronchien sich rasch und ganz beträchtlich nach unten hin verengt. Was der rechte Stammbronchus anfangs an Kaliber vor dem linken voraus hat, das verliert er schon mit der Abgabe des eparteriellen Seitenastes für den rechten Oberlappen (Fig. 2). Die beiden obersten hyparteriellen Bronchien der beiden Seiten sind von sehr ungleichem Kaliber. Während der rechte, zum Mittellappen ziehend, sehr schwach ist, ist der linke, zum Oberlappen ziehend, sehr stark (Fig. 1 u. 2). Höchst bedeutungsvoll für die menschliche Lunge erscheint der starke Abfall, den die Weite der beiden Stammbronchien mit dem Auftreten des ersten Seitenastes erleidet. Die Stammbronchien verlieren bei dieser Gelegenheit nahezu die Hälfte ihres früheren Kalibers (Fig. 2). Die Verengung der Stammbronchien geschieht in der Regel sprungweise an der Abgangsstelle eines Seitenbronchus. Die zwischenliegenden Strecken besitzen im ganzen Zylinderform. Eine bemerkenswerte Ausnahme hiervon macht der linke Stammbronchus von seinem Ursprung an bis zum Abgang des ersten Seitenbronchus. Er ist in der Mitte dieser Strecke merklich verengt, nach unten hin erweitert er sich wieder, ohne jedoch in der Mehrzahl der Fälle völlig zum anfänglichen Kaliber zurückzukehren. Der rechte Stammbronchus ist gewöhnlich bis zum ersten Seitenaste in seiner Weite gleichbleibend (Fig. 2). Daß die Lumenweite und Länge der einzelnen Abschnitte in verschiedenem Alter verschieden ist, ist selbstverständlich, doch habe ich nirgends irgend welche sichere oder brauchbare Zahlen hierüber finden können.

Die Summe der Querschnitte der beiden obersten Abschnitte der Stammbronchien an der Bifurkation ist größer als der Querschnitt der Trachea, die Summe der Querschnitte der Seitenbronchien hingegen ist im allgemeinen kleiner als der Querschnitt der Stammbronchien nächst der Bifurkation. Die Luftwege bilden somit ein Rohrsystem mit abwechselnden Verengerungen und Erweiterungen. Hasse[1]) macht mit Recht darauf aufmerksam, daß infolge dieser abwechselnden Verengerungen und Erweiterungen an den verengerten Stellen die ein- und ausgeatmete Luft in starke Wirbelbewegungen gerät.

Besonders wichtig für den Kliniker ist die Gegend der Bifurkation. Die beiden Stammbronchien teilen sich in der Höhe des V. Brustwirbels, sie laufen schief lateral und nach abwärts, stehen jedoch nicht streng symmetrisch. Die Achse des rechten Stammbronchus bildet mit der Medianebene einen Winkel von 24,8°, die des linken einen solchen von 45,6°, also einen fast doppelt so großen (Aeby) (Fig. 1). Der rechte Stammbronchus ist somit beträchtlich steiler gestellt. Genauere Angaben über den Neigungswinkel der Stammbronchien zur Medianebene finden sich

1) Hasse, C., Ueber den Bau der menschlichen Lungen. Arch. f. Anat. u. Physiol., 1892, Anat. Abt., S. 324.

bei Kobler und v. Hovorka[1]). Die individuellen Schwankungen sind zum Teil sehr groß, auf der rechten Seite von 10—35°, auf der linken von 30—65°. Ueber die Lage der Carina im Lumen der Trachea habe ich nur eine einzige Angabe finden können. Mackenzie[2]) sagt: „Die Scheidewand (zwischen rechtem und linkem Bronchus) ist oft zur Linken der Medianebene gelegen. Dies wurde zuerst von Goodall (Stokes and Diseases of the Chest) auseinandergesetzt. In 100 Fällen, die ich während des Lebens untersuchte, fand ich die Teilungsfirste der Bronchien 59mal auf der linken Seite, 35mal in der Medianlinie und 6mal auf der rechten Seite."

Alle diese Messungen wurden an Leichenorganen vorgenommen; Lejars[3]) kommt auf Grund seiner Untersuchungen zu ganz anderen Zahlen. Er stützt sich hierbei auf Experimente, die Nicaise[4]) 1889 an Hunden gemacht hat; Nicaise stellte fest, daß im normalen Zustande bei ruhiger Atmung die Trachea sich in Kontraktion befindet, und zwar in beiden Phasen der Atmung. Die Enden der Knorpelringe berühren sich, ebenso ihre oberen und unteren Ränder. Lejars stellte diese am Tiere gewonnenen Verhältnisse an der menschlichen Trachea in der Weise dar, daß er die Enden der Knorpel mit Hilfe von Serafinen einander künstlich näherte. Auf diese Weise fand L., daß der mittlere Durchmesser der Trachea der Leiche um 4—7 mm größer ist als der Durchmesser der künstlich in Kontraktionszustand gebrachten Trachea, der mittlere sagittale Durchmesser der letzteren beträgt 11 mm, der frontale 12,5 mm. Weiterhin wies er nach, daß die tote Trachea von oben nach unten an Umfang zunimmt, die in künstlichem Kontraktionszustand befindliche in umgekehrter Weise. Bei jugendlichen Individuen ist die Trachea im Zustande der Retraktion 8 cm lang, bei mäßiger Ausdehnung erreicht sie eine Länge von 12 cm, aber sie kann mit Leichtigkeit noch um 2—5 cm an Länge zunehmen, wenn man die Dehnung forziert. Es scheint demnach, daß am Lebenden das Kaliber der Trachea und Bronchien ganz bedeutend geringer ist, als an der Leiche.

Sehr wertvoll für unsere praktischen Zwecke wäre eine Projektion der Trachea und der Bronchien auf die vordere und hintere Thoraxwand. In den anatomischen Lehrbüchern und auch in den Originalarbeiten der sich mit diesem Gebiet besonders befassenden Autoren habe ich keinerlei Angaben darüber finden können. Nur Godlee[5]) gibt umstehende Zeichnung (Fig. 3), die allerdings etwas schematisch die Projektion der einzelnen Bronchialverzweigungen auf die hintere Thoraxwand zeigt. Projektionen auf die vordere Thoraxwand fand ich nicht.

Es ergibt sich aus dieser Zeichnung, daß die Bifurkation etwas nach rechts von der Mittellinie zu suchen ist, unterhalb des IV. Processus

---

1) Kobler, G. u. Hovorka, O. v., Ueber den Neigungswinkel der Stammbronchi. Sitzungsber. d. Kais. Akad. d. Wissensch. Wien, Bd. 102, 1893, mathem.-naturw. Klasse, Abt. III.

2) Mackenzie, Krankheiten des Halses und der Nase, Bd. 1, S. 672.

3) Lejars, La forme et le calibre physiologiques de la trachée. Rev. de Chir., 1891.

4) Nicaise, Physiologie de la trachée et des bronches; déductions pathogéniques et pathologiques. Rev. de méd., Novembre 1889.

5) Godlee, On surgical treatment of pulmonary cavities. Lancet, 1887, Vol. 1.

spinosus. Der Abgang des rechten Oberlappenbronchus vom Stammbronchus liegt in einer Horizontalen, die zwischen IV. und V. Proc. spinos. hindurchgeht und auf den VI. Interkostalraum projiziert wird. Der Abgang des rechten Mittellappenbronchus liegt in der Höhe des V. Processus spinos. auf der VII. Rippe. Der Abgang des linken Oberlappenbronchus liegt etwas unterhalb der Horizontalen, die durch den IV.$\frac{1}{4}$ Processus spinosus geht, und zieht quer über den VI. Interkostalraum nach oben.

Der Struktur nach zerfällt die Trachea in zwei Teile, einen festen knorpeligen und einen membranösen Teil. Sie zählt 16—20 Knorpelringe, die horizontal gelagert sind, keinen völlig geschlossenen Ring bilden, vielmehr nach hinten offen sind. Die beiden Stammbronchien sind in ihrer Struktur der Trachea vollkommen gleich, sie besitzen, wie die Trachea, Knorpelringe, die hinten nicht geschlossen sind; der obere Abschnitt des rechten Stammbronchus zählt 6—8 Ringe, der ihm entsprechende hyparterielle des linken Stammbronchus 9—12 Ringe. Die Knorpel erscheinen als unregelmäßige Platten und sind bis in die Bronchialäste von 1 mm Stärke nachzuweisen. Der unterste Knorpelring der Trachea ist vorn in der Medianebene geknickt und bildet mit seiner mittleren Partie eine vorspringende scharfe Kante, die Carina genannt wird. Die Carina durchzieht die Trachea in der Richtung von vorn nach hinten und dient der sich an dieser Stelle für die Bronchien teilenden Schleimhaut als Stütze (Jössel).

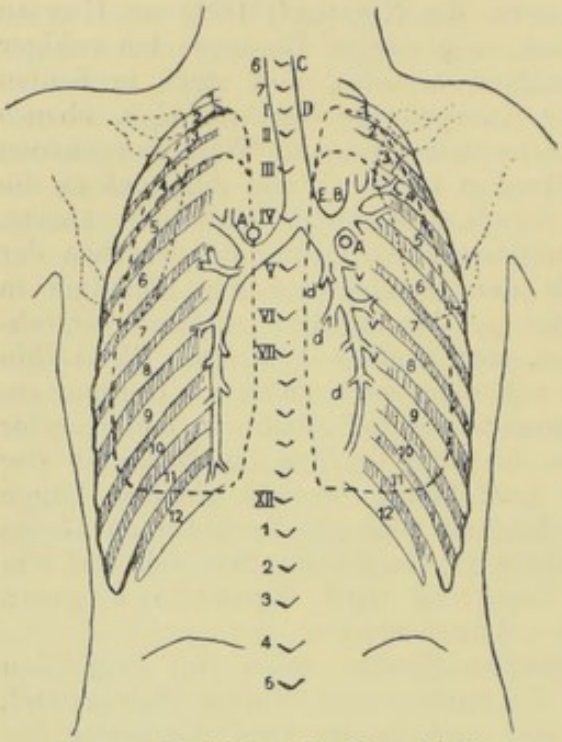

Fig. 3. Projektien des Bronchialbaumes nach Godlee. (Im Originalbilde fehlen auf der rechten Seite die Rippen.) 6 + 7 c = Proc. spin. columnae cerv. 1 + 12 d = Proc. spin. col. dors. A = Pulmonalarterie. E. B. = eparterieller Bronchus (für den Oberlappen). d = dorsale, v = ventrale Aeste.

Die wichtigsten Bestandteile der membranösen Abschnitte sind die Muskeln und elastischen Fasern. Beide stehen in einem funktionellen Gegensatz zueinander. Die Muskelfasern sind glatt und zeigen ringförmige Anordnung. Die krampfhafte Zusammenziehung derselben verengert den Querschnitt des ganzen Bronchialbaumes beträchtlich. Bei einer Kontraktion der Muskulatur springt der hintere knorpelfreie Teil eines Trachealringes als Leiste in das Lumen vor. Trachea und Bronchien verfügen ausschließlich über eine Zirkulärmuskulatur, Längsmuskulatur fehlt völlig. Die Folge davon ist, daß die Bronchien sich nicht über das gewöhnliche Maß hinaus erweitern können, wohl aber ist eine Verengerung möglich. Was die Wirkung der glatten Muskelfasern betrifft, so sagt Landois[1]): „Die Wirkung scheint darin zu bestehen, dem erhöhten Drucke

1) Landois, Lehrbuch der Physiologie des Menschen. Wien u. Leipzig 1889, p. 208.

wie bei allen forzierten Exspirationen (Sprechen, Singen, Blasen) innerhalb der Luftkanäle Widerstand zu leisten."

Was die Umgebung der Trachea und Bronchien betrifft, so befindet sich um die Trachea und einen Teil der Stammbronchien eine Schicht von lockerem Zellgewebe; durch dieses wird die Trachea sehr beweglich. Hinter der Trachea liegt der Oesophagus, der etwas nach links abweicht, während die Trachea in ihrer unteren Partie die Medianebene nach rechts hin um etwa 1 cm überschreitet. Infolgedessen liegt der Oesophagus an der Bifurkation nicht hinter der Mitte der Trachea, sondern mehr hinter dem Anfang des linken Bronchus (Merkel). Fest verlötet durch Zellgewebe ist die Trachea nur mit dem Oesophagus. Der Oesophagus liegt dem rein membranösen Teil der Trachea an.

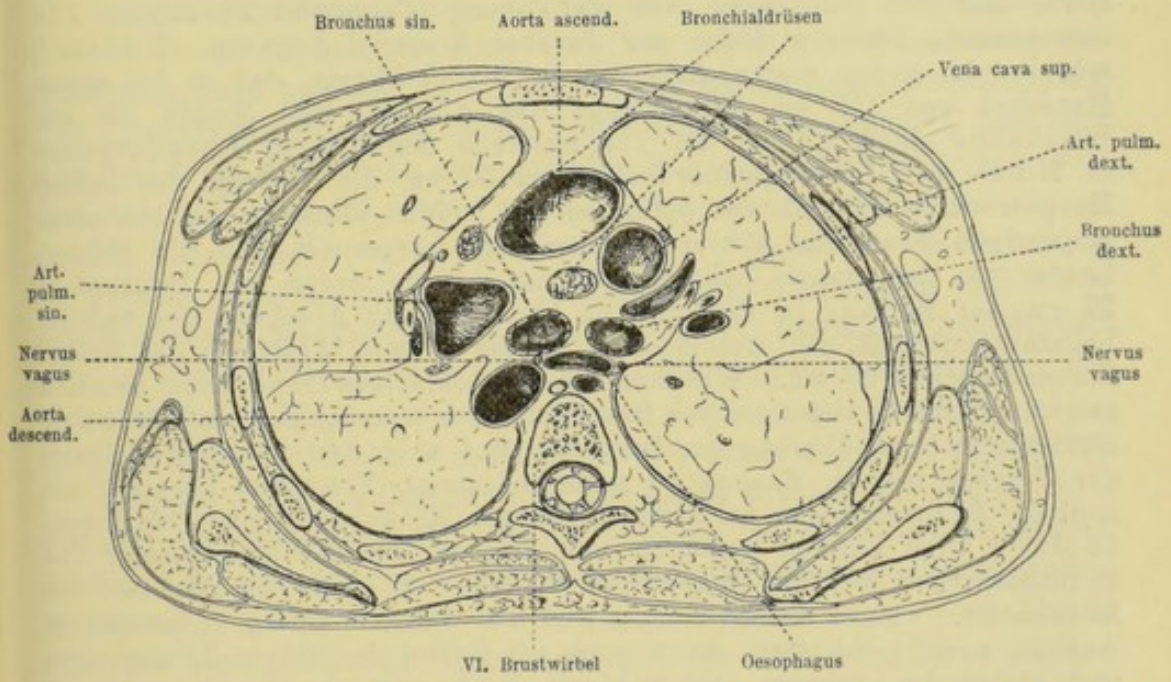

Figur 4. Horizontalschnitt des Thorax. Durch das Sternum am unteren Ende des II. Rippenknorpels, hinten durch die Mitte des VI. Brustwirbels; untere Schnittfläche (nach Jössel-Waldeyer).

Die Bifurkation liegt direkt hinter der Art. pulmonalis, der Aortenbogen dicht der linken hinteren Wand der Trachea an. Die den Aortenbogen hier verlassende Art. anonyma, zieht schräg nach aufwärts und rechts über sie hin. Diese Arterie kann pulsatorische Erschütterungen der Luftröhre verursachen. Die Vena anonyma überkreuzt auf ihrem Wege nach der Vena cava sup. von links herkommend die Trachea.

Was die Umgebung der Bronchien betrifft, so liegen der vorderen Seite derselben die Lungenarterien an (Fig. 4), diese kreuzen sie unter einem sehr spitzen Winkel. Die Venen verlassen die Lungen an der vorderen und unteren Seite der Bronchien. Sie kommen mit den Bronchien direkt fast gar nicht in Berührung. Was die Umgebung des linken Stammbronchus betrifft, so schlägt sich über seinen obersten Teil der Aortenbogen herum, indem die Aorta an der vorderen Seite des linken Bronchus aufsteigt, über ihn hinweggeht und an seiner Rückenseite absteigt. Die Arterie berührt der Bronchus vorn und oben bald unmittelbar,

bald bleibt auch hier zwischen beiden ein größerer Zwischenraum. Um den rechten Stammbronchus in seinem obersten Teil schlägt sich die Vena anonyma, die ihrerseits der Vorderseite des Bronchus sehr nahe kommt.

Zum Schluß noch kurz einige Angaben über die Länge des Glottisspalts. Wir bedürfen späterhin dieser Zahlen, um sie mit der Größe der aspirierten Fremdkörper zu vergleichen, sowie um einen Anhalt zu haben, wie dicke Röhren wir durch die Glottis hindurchführen können. Nach I. Müller beträgt die Länge der männlichen Stimmbänder in Ruhe 18,5 mm, beim Weibe 12,6 mm. Moura gibt als mittleres Maß für die Länge der Glottis beim Manne 23, beim Weibe 17 mm an. Spannen sich die Stimmbänder, dann ist die Glottis beim Manne 27,5, beim Weibe 20,0 mm lang.

Für unsere Zwecke ist es besonders wichtig, den Abstand der Glottis sowie den der Bifurkation von der oberen Zahnreihe zu kennen. In anatomischen Büchern finden wir darüber keinerlei Angaben. Killian [1]) schreibt in seiner ersten Arbeit über Bronchoskopie, daß er bei einem Menschen von 152 cm Körperlänge den Abstand vom Munde bis zur Bifurkation gleich 27 cm, die Teilungsstelle des rechten Hauptbronchus in Mittel- und Unterlappenbronchus bei 32 cm, die Teilung des linken Hauptbronchus bei 31 cm gefunden hat. Wir selbst haben bei einer 52-jährigen Frau von 153 cm Körperlänge festgestellt, daß die Stimmbänder von der oberen Zahnreihe 12 cm entfernt waren, die Bifurkation 22 cm, der Eingang in den unteren hyparteriellen Abschnitt des rechten Stammbronchus 32 cm, der Eingang in den unteren Abschnitt des linken Stammbronchus 29 cm. Wir konnten bei derselben Frau auch deutlich respiratorische Bewegungen des Bronchialrohres wahrnehmen, und zwar verkleinerte sich der Umfang der Bronchien und auch der des unteren Teiles der Trachea bei der Exspiration ganz bedeutend. Fletcher Ingals [2]) hat ähnliche Beobachtungen bei einem 2-jährigen Kinde und später bei einem 13 Jahre alten Knaben gemacht, nur sagt er, daß der Durchmesser des Bronchialrohres bei der Inspiration 2—3mal so weit ist als bei der Exspiration. Eine Erweiterung bei der Inspiration findet meiner Ansicht nach nicht statt, kann auch auf Grund der obigen Erwägungen nicht stattfinden, dagegen sehr wohl bei der Exspiration eine Verengerung.

Gehen wir nun im folgenden zunächst auf die Technik der Bronchoskopie ein. Die anatomischen Vorbemerkungen genügen völlig, um die Eigenart der Technik verständlich zu machen.

Die Bronchoskopie [3]) hat nach vielfacher Richtung große Aehnlich-

1) Killian, G., Ueber direkte Bronchoskopie. Münch. med. Wochenschr., 1898, p. 844.

2) Fletcher Ingals, E., Respiratory movements of the bronchial tubes. New York Medical News, 1905.

3) Wir unterscheiden im folgenden die Tracheoskopie nicht von der Bronchoskopie, sondern nennen alle Methoden der direkten Besichtigung der unteren Luftwege „Bronchoskopie"; die Verständigung ist dadurch bedeutend erleichtert. Aeltere Autoren brauchten den Ausdruck „Bronchotomie" als eine allgemeine Bezeichnung für die verschiedenen Operationen, durch welche die Luftwege eröffnet werden können (Mackenzie, Krankheiten des Halses, Bd. 1, p. 729). Schon in der bisherigen Literatur ist von einem Teile der Autoren eine klare Scheidung zwischen Tracheo-

keit mit der Oesophagoskopie, und wir werden oft Gelegenheit haben, auf sie zu verweisen. Wer sich die ösophagoskopische Technik angeeignet hat, wird sich mit Leichtigkeit auch in die für die Bronchoskopie notwendige hineinarbeiten. Dagegen möchte ich in gleicher Weise wie KILLIAN vor der falschen Anschauung warnen, daß der in der laryngoskopischen Technik Erfahrene auch die Bronchoskopie ohne weiteres beherrscht. Die ösophagoskopischen und bronchoskopischen Methoden sind besondere Methoden, die neu gelernt werden müssen.

Bevor wir uns mit der Technik der Bronchoskopie näher beschäftigen, müssen wir uns darüber klar sein, welche Arten der Einführung des bronchoskopischen Rohres möglich sind. Bei der Oesophagoskopie können wir eine Unterscheidung zwischen direkter und indirekter Besichtigung nicht machen; dies liegt an den anatomischen Verhältnissen. Der Oesophaguseingang ist durch einen Muskel verschlossen und wird erst durch die Einführung eines geraden Rohres geöffnet [1]). Anders liegt dies bei den luftzuführenden Wegen. Hier können wir durch die indirekte Besichtigung mit dem Kehlkopfspiegel die Stimmbänder, die Trachea, in günstigen Fällen die Bifurkation überblicken und bis in die Bronchien hineinsehen. Von dieser indirekten Bronchoskopie müssen wir die direkte trennen. Auf die indirekte Besichtigung der luftzuführenden Wege will ich an dieser Stelle nicht näher eingehen; KILLIAN und sein Schüler WILD [2]) haben sich damit eingehend beschäftigt.

Was die direkte Besichtigung betrifft, so müssen wir 2 Arten voneinander unterscheiden, die obere und die untere Bronchoskopie. Auch bei der Oesophagoskopie könnte man von diesen beiden Methoden sprechen, je nachdem man das ösophagoskopische Rohr vom Munde oder von einer seitlichen Oesophagotomie aus einführt. Diese letztere Methode kommt im Vergleich zu den tausenden Fällen von oberer Oesophagoskopie nur sehr selten zur Verwendung. Die untere Bronchoskopie dagegen, d. h. die direkte Besichtigung von einer Tracheotomiewunde aus, hat ganz besonderen Wert erlangt.

Technik. Das Bronchoskop (Fig. 5) nach KILLIAN ist ein gerades starres Rohr (Tubus) [a], das an seinem unteren Ende gerade abgeschnitten ist und eine randartige Auftreibung zeigt. Was die Dicke des Rohres betrifft, so bedürfen wir einer großen Anzahl verschieden dicker Röhren. Es ist von besonderem Werte, ein möglichst dickes Rohr zur Einführung zu benutzen, um so viel Licht als möglich in die Tiefe

---

skopie und Bronchoskopie nicht mehr gemacht worden: Fremdkörper, die in der Trachea gelegen hatten, werden als mit der Bronchoskopie gesehene Fremdkörper beschrieben. In der Folgezeit werden sich diese Ausdrücke von selbst vermischen.

1) Ich übergehe hier die ersten Versuche von SEMELEDER u. STÖRK etc., die zu keinen brauchbaren Methoden führten.

2) WILD, l. c. Beitr. z. klin. Chir., Bd. 45.

zu bringen, und um gut sehen zu können. Je nach dem Alter und der Größe des Individuums und je nach dem, ob wir die obere oder

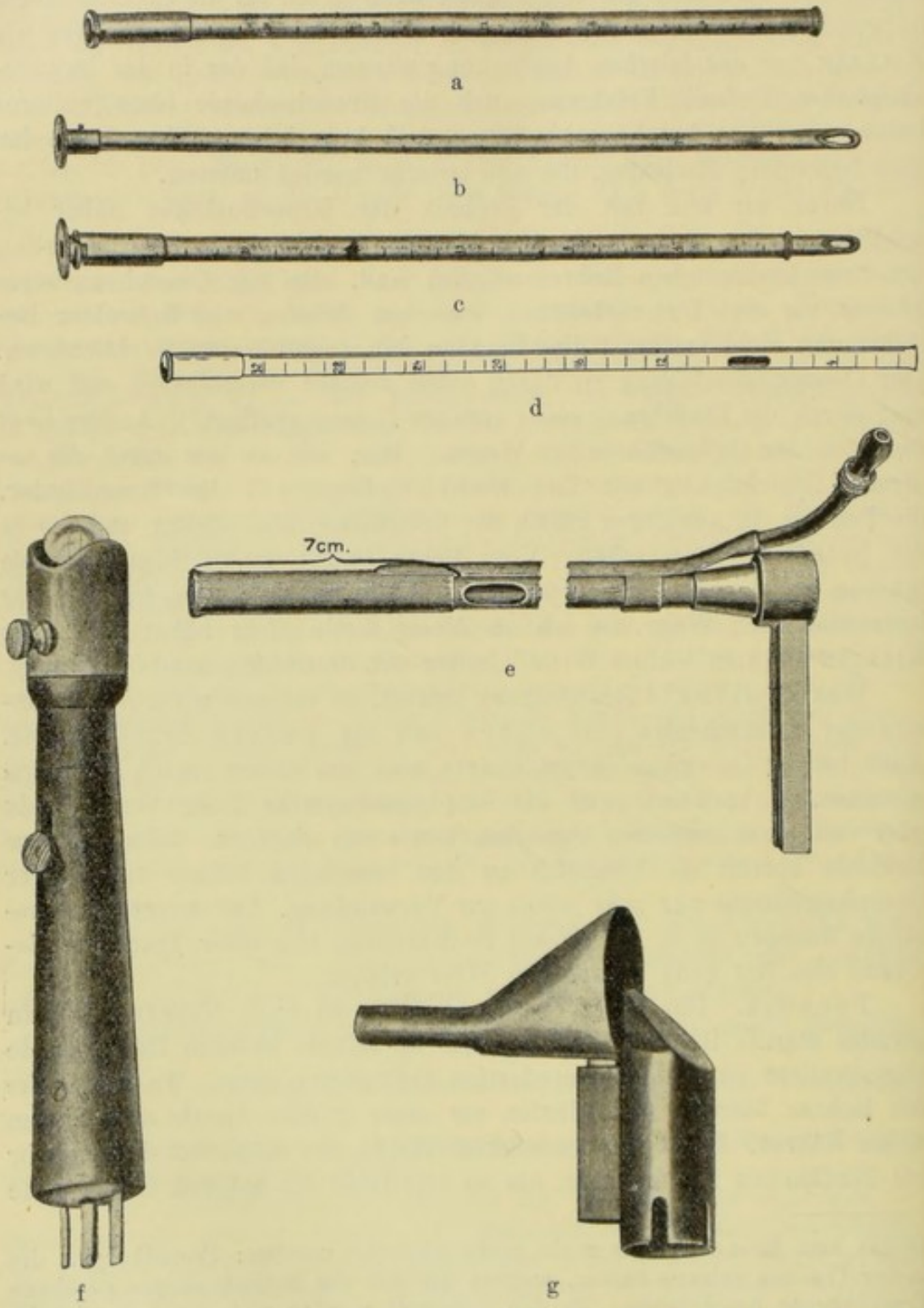

Fig. 5. a Bronchoskopischer Tubus nach KILLIAN. b Mandrin dazu. c Bronchoskopischer Tubus mit Bajonettverschluß, mit Mandrin armiert. d Tubus mit Seitenöffnung. e Bronchoskopischer Tubus mit Seitenöffnung und Saugvorrichtung. f CASPERsches Panelektroskop ohne Prisma. g v. MIKULICZsches Trichterstück, befestigt am Prisma des CASPERschen Panelektroskop.

untere Bronchoskopie ausführen, wählen wir ein verschieden dickes und verschieden langes Rohr. Im allgemeinen spielt der Größenunterschied des Patienten gegenüber dem Altersunterschied nur eine geringe Rolle. Aus unseren anatomischen Betrachtungen können wir entnehmen, ein wie dickes Rohr wir etwa bei den verschiedenen Altersklassen benutzen können. Wir wählen beim Erwachsenen für die obere Bronchoskopie das Rohr um wenigstens 5 mm dünner, als das Kaliber der Trachea ist. Wissen wir vorher genau, daß der Fremdkörper im Bronchus, insbesondere in seinen tieferen Teilen sitzt, so werden wir zu entsprechend dünneren Röhren greifen müssen. Entscheidend wird für die obere Bronchoskopie die Erweiterungsfähigkeit der Stimmbänder sein, und da werden wir uns für die verschiedenen Altersklassen erst geeignete Zahlen verschaffen müssen. Für die untere Bronchoskopie verwenden wir dickere Rohre. Hier muß allerdings nicht die Lumenweite des Rohres, sondern die dickste Stelle desselben, d. h. die Auftreibung am unteren Ende, maßgebend sein. Die 9 mm-Röhren von KILLIAN haben eine Auftreibung auf eine Dicke von 10 mm. Wir werden die Röhren stets so wählen, daß sie bei der Einführung nicht an die Tracheal- resp. Bronchialwand anstoßen, sonst sind wir leicht der Gefahr ausgesetzt, Wandverletzungen zu machen [1]).

Außer auf die Lumenweite kommt es im wesentlichen auf die Länge des Rohres an. Je kürzer das Rohr, desto leichter ist die Untersuchung und die durch das Rohr auszuführende Operation; wir können dann mehr Licht in die Tiefe werfen, und mit kurzen Instrumenten operieren wir leichter als mit langen. Von diesem Standpunkte aus wäre auch die untere Bronchoskopie der oberen vorzuziehen. Aber ganz abgesehen davon, ob wir obere oder untere Bronchoskopie ausführen, benutzen wir immer möglichst kurze Rohre. Maßgebend für die Länge des Rohres wird die vorher vorgenommene klinische Untersuchung, insbesondere die genaue Untersuchung der Lungen und die Lokalisation im Röntgenbilde sein.

Es haben sich gewisse Normallängen und Normalweiten der Rohre eingeführt; dieselben sind von KILLIAN angegeben worden. Für Erwachsene: 9 mm-Röhren von 18, 25, 35 und 41 cm Länge; für Kinder sowie für die tieferen Bronchien der Erwachsenen: 7 mm starke von 13, 18, 23, 28, 35 und 41 cm Länge.

Mitunter ist man genötigt, wenn das eingeführte Rohr zu kurz ist, durch dasselbe ein dünneres Rohr hindurchzustecken, um eine nochmalige Einführung zu vermeiden. Infolge der Konusauftreibung [2]) ist

1) Bemerkt sei noch, daß wir den Tubus mitunter retrograd richten müssen, wenn der Fremdkörper im subglottischen Raum sitzt. Es ist darauf zu achten, daß durch das Rohr die Tracheotomiewunde nicht völlig verlegt wird, da sonst Dyspnoë eintritt.

2) Unter Konus versteht man das Ansatzstück des Rohres, in welches das später zu erwähnende Trichterstück eingesetzt wird.

aber dann die Entfernung des ersten Rohres über das zweite hinüber nicht möglich, es muß während der Untersuchung liegen bleiben. Vielleicht wäre es praktisch, bei den kürzeren Röhren das obere Ende so einzurichten, daß man einen neuen Teil anschrauben kann, um das Rohr zu verlängern.

Killian hat einen Mandrin (Fig. 5b) für die Einführung des Rohres angegeben. Er benutzt hierzu eine der Länge nach verstellbare Röhre aus Metall, deren unteres Ende konisch zugespitzt und mit seitlichen Oeffnungen versehen ist, damit auch durch den mit Mandrin bewaffneten Tubus Luft in die Lunge gelangen kann. Behufs Befestigung des Mandrins haben wir einen Bajonettverschluß am oberen Ende anbringen lassen (Fig. 5c). In neuerer Zeit benutze ich diesen Mandrin nicht mehr; ich werde weiter unten beschreiben, in welcher veränderten Form er sich ausgezeichnet bewährt hat.

Von Killian sind noch zwei besondere Röhren angegeben worden, ein Rohr mit seitlicher Oeffnung (Fig. 5d), 7 cm vom unteren Rande entfernt, sowie ein gleiches, doch mit Doppelrohr am unteren Ende und Abführungsrohr zum Ansaugen des Schleimes (Fig. 5e). Der Zweck der seitlichen Oeffnung ist, bei Einführung des Rohres in einen verlegten Bronchus die Atmung durch die Oeffnung hindurch von der anderen Lunge aus aufrecht zu erhalten.

Für manche Fälle bedürfen wir eines solchen Rohres, doch ist das Sehen in der Tiefe durch den entstehenden Lichtreflex erschwert und bei Extraktionsversuchen können sich Instrumente, besonders Häkchen, leicht verfangen.

An der Außenseite der Röhren ist eine Zentimeterskala angebracht, die vom Einführungsende an rechnet und von dem den Kopf haltenden Assistenten kontrolliert wird. Die Innenwände der Tuben sind wie die der ösophagoskopischen Rohre, am besten mit Mattlack gestrichen oder gerauht, um entstehende Lichtreflexe auszuschalten.

Was den Beleuchtungsapparat betrifft, so ist die Entscheidung, welchen man wählen soll, eine außerordentlich schwierige. Pieniążek wählte einen Auerbrenner, dessen Licht er mit einem Reflektor in die Tiefe warf. Killian empfiehlt vor allem die Kirsteinsche Stirnlampe (Fig. 6). Sie besitzt, wie v. Eicken [1]) sagt, mancherlei Vorzüge. „Mit ihr können wir das Rohr zentral beleuchten und somit auch mehr Licht in die Tiefe werfen. Wir sind nicht durch einen exzentrisch am Rohr angebrachten Apparat bei der Einführung von Instrumenten gehindert und können zugleich die Lichtquelle besser vor Verunreinigungen durch Speichel, Schleim etc. schützen. Zu Demonstrationen dagegen brauchen wir das Caspersche Panelektroskop. Auch die Kirsteinsche

1) v. Eicken, Die klinische Verwertung der direkten Untersuchungsmethoden der Luftwege und der oberen Speisewege. Arch. f. Laryngol., Bd. 15, p. 384.

Stirnlampe läßt sich in derselben Weise verwenden, wenn man sie an dem Handgriff für die Röhre fixiert (Fig. 7)."

Wir haben bei unseren Bronchoskopien stets das CASPERsche Panelektroskop (Fig. 5f+g) benutzt und sind damit so zufrieden, daß wir keinen Grund haben, davon abzugehen. Wir schalten in derselben Weise wie bei der Oesophagoskopie ein Trichterstück (Fig. 5g) zwischen Panelektroskop und Tubus ein. Dadurch wird allerdings die Rohrlänge um einige Zentimeter verlängert, bei den großen Vorteilen des Trichterstückes kommt dies jedoch gar nicht in Betracht. Die Einführung der Instrumente, Tupferführer, Zangen u. s. w. in das Rohr ist wesentlich erleichtert und der infolge der schnelleren Manipulationen erzielte Zeitgewinn ganz erheblich.



Fig. 6. KIRSTEINscher Stirnspiegel.

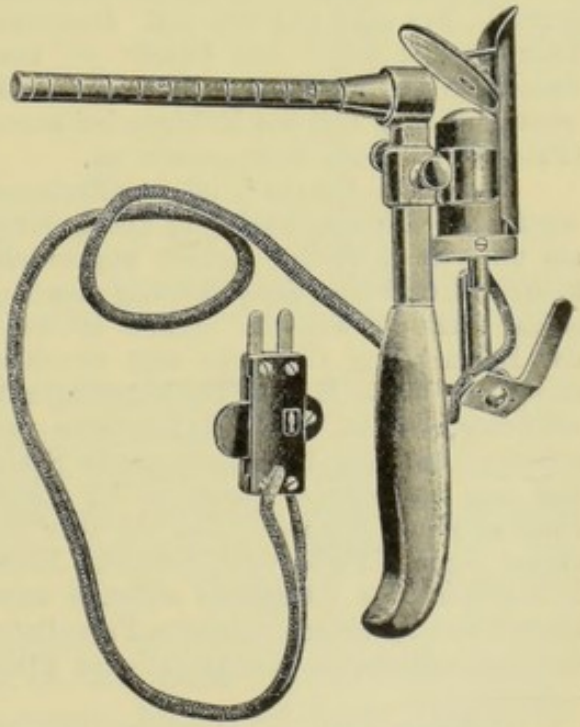

Fig. 7. KILLIANsche Kombination des bronchoskopischen Rohres mit dem KIRSTEINschen Stirnspiegel.

In habe in letzter Zeit am Bronchoskop wie am Oesophagoskop zwei kleine Veränderungen vorgenommen, die mir wesentliche Verbesserungen zu sein scheinen und sich sehr bewährt haben. Sie bestehen in der Feststellung des Prismas am Trichterstück und in der Verlängerung des Konus des Trichterstückes (Fig. 5g). Durch die dauernde Fixierung des Prismas am Trichterstück wird erreicht, daß ein möglichst intensives Licht an die entfernteste Stelle, das Einführungsende des Rohres, geworfen wird. Bei jedem einzelnen Panelektroskop muß dem Trichterstück eine bestimmte Richtung gegeben werden, sonst fällt das Licht an die Wand des Rohres, nicht aber an das untere Lumenende. Durch die Verlängerung des Konus ist das Wackeln des Trichterstückes aufgehoben, und die zen-

tralen Lichtstrahlen fallen in die Tiefe. Den für die ösophagoskopische Untersuchung angegebenen Hebel am Trichterstück zum Abstreifen des Rohres haben wir am Bronchoskop nicht mehr angebracht, weil wir durch den beim Abstreifen erfolgenden Stoß des Rohres eine Verletzung des Bronchus befürchten. Wenn wir das Trichterstück abnehmen wollen, was bei der weiter unten beschriebenen Form unserer Untersuchung nicht mehr notwendig ist, so müssen wir dasselbe durch leichte drehende Bewegungen aus dem Rohre herausziehen. Am praktischsten wäre es, Rohr, Trichterstück und Panelektroskop als ein Ganzes aus einem Stück herzustellen, wenn nicht der Kostenpunkt infolge der vielen dazu notwendigen Panelektroskope resp. Prismenstücke ein Hindernis wäre.

Diese Form der Beleuchtung mit dem Casperschen Panelektroskop hat sich, nachdem die kleinen Fehler, die ihr noch anhafteten, beseitigt sind, vorzüglich bewährt. Die Nachteile, die v. Eicken in dieser Methode sieht, haben wir nicht finden können. Der einzige, der ihr noch anhaftete, und der sich in dem Momente geltend machte, in dem wir einen Mandrin in das Rohr einführen wollten, ist jetzt beseitigt, wie wir weiter unten sehen werden. Manche Autoren ziehen übrigens das Görlsche Panelektroskop dem Casperschen vor[1]).

In neuerer Zeit ist ein Beleuchtungsinstrument von Collin angegeben worden, das sehr gut sein soll. Dasselbe besteht aus 3 kleinen elektrischen Lampen, die nach dem Objekt zu konvergierend auf einer in der Mitte durchbohrten Scheibe befestigt sind. Guisez und Barret[2]) schreiben den wesentlichsten Teil des Erfolges bei einer von ihnen ausgeführten Extraktion (Fall 105) diesem Instrumente zu.

Fletcher Ingals[3]) ist in allerletzter Zeit von der Außenbeleuchtung wieder zur Innenbeleuchtung übergegangen und hat ein kleines Lämpchen am unteren Ende des Rohres angebracht. Wir halten diese Methode für keine vorteilhafte Bereicherung des Instrumentariums und möchten sie selbst nicht verwenden. Schon in den Speisewegen hat sich diese Form der Beleuchtung als nicht sehr zweckmäßig erwiesen; infolge der Erwärmung entstehen für die Besichtigung störende Dämpfe; sobald die Schleimsekretion, wie in vielen Fällen, eine profuse ist, wird das Lämpchen verschmiert und der hinaufkommende Schleim zum Verdampfen gebracht, so daß man nur schwer etwas in der Tiefe sieht. Dies sind die technischen Nachteile der Methode; daß sie aber auch Gefahren hat, sehen wir an einem eigenen Falle von Fletcher Ingals (Fall 114 der Gesamtstatistik), in welchem das Lämpchen abbrach und in die Tiefe fiel. Gerade solche kleine und spezifisch schwere Fremdkörper können in den Luftwegen zu den bedenklichsten Komplikationen führen.

---

1) Engelmann in Hamburg hat um die Kirsteinsche Lampe einen Asbestmantel anbringen lassen, um die Heizwirkung der Lampe herabzusetzen. Wir haben diesen Asbestmantel schon vor vielen Jahren an dem Casperschen Panelektroskop angebracht, ohne jedoch eine wesentliche Wirkung zu sehen.

2) Die Literaturangaben über sämtliche Fälle finden sich in der Gesamtstatistik in der letzten Rubrik jedes einzelnen Falles.

3) Fletcher Ingals, Bronchoskopy for removal of foreign bodies in the lungs. Illinois med. Journ., November 1905.

Als Kraftquelle für die Beleuchtung benutzen wir Accumulatoren oder zentralen Anschluß. Bei zentralem Anschluß ist darauf zu achten, daß da, wo wir unsere Füße aufsetzen, keine Feuchtigkeit ist, sonst bekommt man einen heftigen Schlag. Hiergegen können Gummischuhe oder eine untergelegte Gummidecke schützen.

Die Einführung des Bronchoskops bei der unteren Bronchoskopie gelingt ohne Schwierigkeiten. Besondere Einführungsinstrumente sind nicht notwendig, auch hat sich der Mandrin als überflüssig erwiesen. Viel schwieriger ist dagegen die Einführung bei der oberen Bronchoskopie. Hier muß das Rohr an Zungengrund, Epiglottis, den Stimmbändern vorbeipassieren, um in die unteren Luftwege zu gelangen. Man ist hierbei in verschiedener Weise vorgegangen. Die ersten und

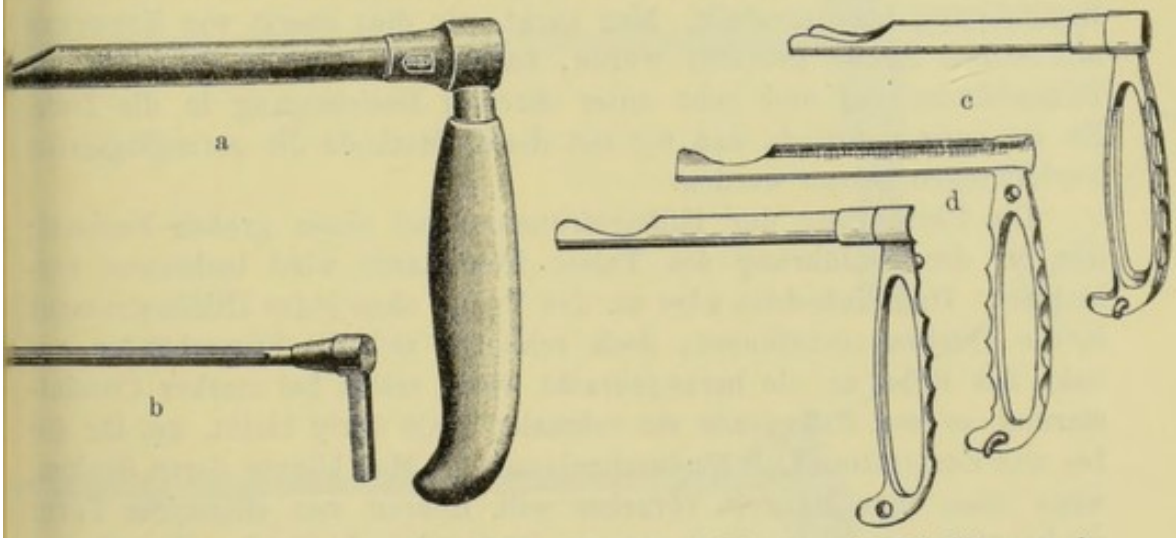

Fig. 8. a Killiansches rundes Einführungsrohr. b Killiansches Einführungsrohr aus 2 Branchen. c Killiansches zerlegbares Einführungsrohr. d dasselbe zerlegt.

bei weitem meisten Erfahrungen verdanken wir Killian, der die verschiedensten Methoden verwandt hat. Ein Teil der Untersucher hat den Tubus mit Mandrin nur nach dem Gefühl in derselben Weise wie bei der Oesophagoskopie blind eingeführt. Daß dies mitunter gelingen kann, ist unzweifelhaft. Wir selbst sind bei Oesophagoskopien, wie Rosenheim und auch Killian, beim blinden Einführen anstatt in den Oesophagus mit dem Rohr in die Trachea geraten, doch würde es kaum möglich sein, daraus eine Methode zu entwickeln. Andere wieder sind mit der Hand in den Mund eingegangen, haben mit einem Finger die Epiglottis zurückgedrückt und jetzt das Rohr zu den Stimmbändern hin vorgeschoben. Auch diese Methode ist unpraktisch. Killian hat das Kirsteinsche Autoskop benutzt, hat dasselbe später zu einem runden Einführungsrohr (Fig. 8a) umgearbeitet, hat weiterhin ein aus 2 Branchen bestehendes Einführungsrohr (Fig. 8b) durch Wild[1]) be-

1) Wild, O., Zwei neue bronchoskopische Fremdkörperfälle. Arch. f. Laryngol., Bd. 14, p. 200.

schreiben lassen, hat noch später das runde Einführungsrohr zerlegbar (Fig. 8c) gemacht, um nach Einführung des Tubus in die Trachea dieses bei den Bewegungen störende Rohr entfernen zu können.

Schon die Mannigfaltigkeit der empfohlenen Instrumente zeigt, daß bei der Einführung eine große Schwierigkeit vorliegen muß. Es hat dies gewisse Aehnlichkeit mit den Einführungsschwierigkeiten des Oesophagoskops, und doch liegen die Verhältnisse anders. Während wir bei der Einführung des Oesophagoskops an der hinteren Rachenwand entlang gehen und uns nur an die vordere Wand der Wirbelsäule halten, muß das bronchoskopische Rohr mehr an der Vorderwand des Hypopharynx, am Zungengrund und an der Hinterseite der Epiglottis entlang geführt werden. Hier hat sich als das Praktischste die direkte Besichtigung herausgestellt. Man sucht, wie dies zuerst von KIRSTEIN mit seinem Spatel gemacht wurde, nach Aufrichten der Epiglottis die Stimmbänder auf und geht unter direkter Besichtigung in die Tiefe. Es ist ganz natürlich, daß wir mit dieser Methode die geringfügigsten Verletzungen setzen werden.

Die Einführung der Hilfsinstrumente hat einen großen Nachteil; der für die Einführung des Tubus freie Raum wird bedeutend verkleinert. Das Einfachste wäre es, den Tubus ohne jedes Hilfsinstrument in die Trachea einzuführen, doch schließen sich die Stimmbänder, sobald das Rohr an sie herangebracht wird, selbst bei starker Cocainisierung, so fest, daß gerade ein schmaler Spalt übrig bleibt, um für die In- und Exspiration Luft hindurchzulassen [1]). Man könnte daran denken, wenn man ohne Mandrin vorgehen will, Röhren von ellipsoider Form zu konstruieren, ebenso wie sie von SCHREIBER [2]) für den Oesophagus in ovaler Form konstruiert sind, nur daß man das Rohr nicht wie bei der Oesophagoskopie in frontaler, sondern in sagittaler Richtung einstellen müßte; allein es handelt sich nur um Ueberwindung eines Hindernisses, und unterhalb der Stimmbänder haben wir in der Trachea ein rundes Lumen. Durch ein rundes Rohr können wir aber mehr sehen als durch ein ellipsoides; wir nehmen deshalb von der Anwendung eines solchen Abstand. HENRICI [3]) hat in neuester Zeit diese Schwierigkeit dadurch zu überwinden versucht, daß er das Rohr am unteren Ende schräg abschnitt, ähnlich wie beim MIKULICZschen Oesophagoskop; mittelst der keilförmigen Abschrägung drängte er die Stimmbänder auseinander und führte das Rohr in dieser Weise in die Trachea ein. Die Methode scheint ganz praktisch zu sein, doch kann das Rohr zu leicht Ver-

1) Erst bei ganz tiefer Narkose hört die reflektorisch auftretende Zusammenziehung der Stimmbänder auf.

2) SCHREIBER, Ein Oesophagoskop. Arch. f. Verdauungskrankheiten, Bd. 8, 1902.

3) HENRICI, Ein bronchoskopischer Fremdkörperfall. Arch. f. Laryngologie, Bd. 18, 1906.

letzungen bei der Einführung in die tieferen Partien der Bronchien setzen.

Die Einführung des Rohres gelingt nun leicht, sobald wir in das Rohr den Mandrin einführen; nur müssen wir, wenn das Rohr glücklich bis an die Stimmbänder gelangt ist und diese eingestellt sind, das Panelektroskop entfernen, den Mandrin einführen, nach Durchführung des Rohres durch die Stimmbänder den Mandrin wieder herausziehen und das Panelektroskop wieder ansetzen! Es erfordert dies einen mehr-

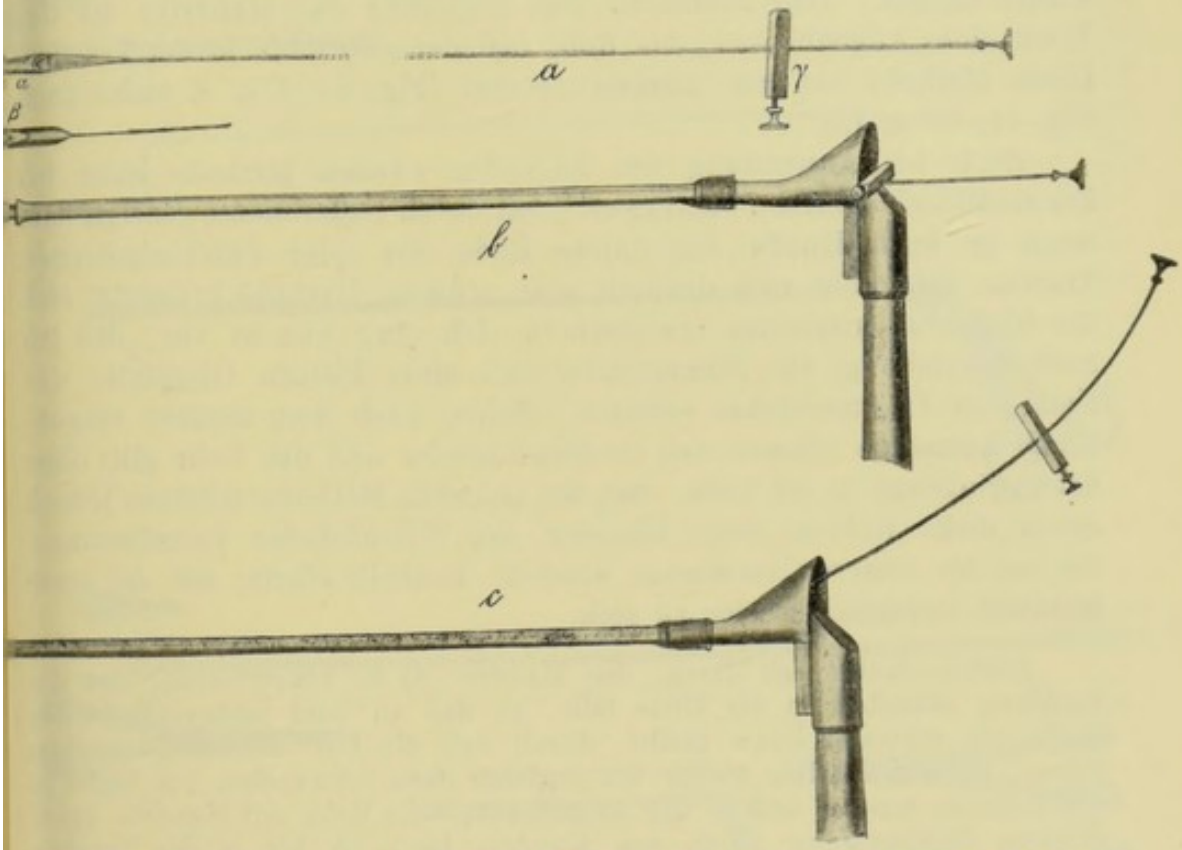

Fig. 9. Einführung des biegsamen Mandrins in den bronchoskopischen Tubus. *a* Biegsamer Mandrin; *α* konisches Ende mit Löchern zum Luftdurchtritt; *β* konisches Ende um 90° gedreht; *γ* Einstellungsbügel für die Länge des Mandrins. *b* Bronchoskopischer Tubus mit v. Mikuliczschem Trichterstück und Panelektroskop armiert. Biegsamer Mandrin eingeführt. *c* Biegsamer Mandrin während der Einführung in den Tubus.

fachen Wechsel der Hände, außerdem passiert es nicht selten, daß in dem Augenblick, in dem man die direkte Beleuchtung aussetzen muß, ein Hustenstoß einsetzt und das Rohr vom Larynxeingang entfernt wird. Nach dem Herausziehen des Mandrins gewahrt man zu seinem Erstaunen, daß das Rohr anstatt in die Trachea in den Oesophagus geraten ist!

Ich bin in neuester Zeit in anderer Weise vorgegangen, und zwei Methoden haben sich ausgezeichnet bewährt, so daß ich sie beide warm empfehlen kann. Ich suche mir zunächst mit dem beleuchteten Bron-

choskop den Rand der Epiglottis auf, was unschwer gelingt, hebele das Rohr um sie herum und stelle mir die Stimmbänder ein, die ich nochmals kokainisiere. Hierbei bringe ich das Rohr bis direkt an die Stimmbänder heran. Sobald dies geschehen ist — ich halte das Panelektroskop in der linken Hand — führe ich mit der rechten einen biegsamen Mandrin (Fig. 9) durch das Bronchoskopierohr hindurch, bis sein unteres Ende die Stimmbänder auseinanderdrängt. Jetzt führe ich mit der linken Hand das Rohr tiefer und ziehe den Mandrin sofort wieder zurück. Das Einführen und Entfernen des Mandrins ist das Werk eines Augenblickes; das Rohr befindet sich dann in der Trachea. Diese Methode hat mir niemals versagt (Fig. 9*a*, *b* u. *c*. siehe auch Fig. 11, 12 u. 13).

Auch bei Anwendung der folgenden zweiten Methode habe ich keinen Mißerfolg erlebt. Kuttner [1]) hat durch Experimente gezeigt, daß, wenn er beim Hunde das untere Ende der quer durchschnittenen Trachea verstopfte und dadurch eine schwere Dyspnoë erzeugte, sich die Glottis ad maximum erweiterte [2]). Ich ging nun so vor, daß ich nach Einstellung der Stimmbänder mit einer kleinen Glasplatte das Ende des Trichterstückes verlegte: Schon nach dem zweiten vergeblichen Atemzuge öffneten sich die Stimmbänder und das Rohr glitt ohne Schwierigkeiten in die Tiefe. Bei der letzteren Methode scheinen jedoch durch dicke Röhren leicht Läsionen der Stimmbänder vorzukommen, die bei der ersteren vermieden werden. Deshalb scheint mir die erste Methode empfehlenswerter zu sein.

Früher dachte ich daran, den Mandrin so zu konstruieren, daß die Lichtung desselben in die Mitte fällt, so daß an dem unteren Ende des Keils ein schmaler Spalt bleibt, durch den die Luft ein- und ausgehen kann. Diesen Mandrin wollte ich zugleich dazu verwenden, um Licht in die Tiefe zu werfen und so das bronchoskopische Rohr mit Mandrin unter direkter Besichtigung durch den Mandrin hindurch bis in die Trachea einzuführen, erst dann den Mandrin zu entfernen und das Panelektroskop direkt an das Rohr anzusetzen. Hierbei wäre aber auch ein Wechseln des Panelektroskops notwendig und das Verfahren doch kompliziert.

Für die Untersuchung selbst brauchen wir eine ganze Anzahl Hilfsinstrumente, viel mehr als bei der Oesophagoskopie. Zum Abtupfen nehmen wir dieselben Tupferführer wie für die Oesophagoskopie (Fig. 10a). Ich bemerke hier ausdrücklich, daß für die Bronchoskopie die Tupfer in den Tupferführern noch viel fester sitzen müssen als bei der Oesophagoskopie. Ein Tupfer, der im Oesophagus liegen bleibt, geht ohne Schwierigkeit per vias naturales ab, ein Tupfer im

1) Kuttner, Ueber den Stand der Rekurrensfrage. Arch. f. Laryngol., Bd. 18, p. 97.

2) Auf dieses Phänomen wurde ich durch Herrn Dr. R. Kayser, dem ich an dieser Stelle meinen besten Dank sage, aufmerksam gemacht.

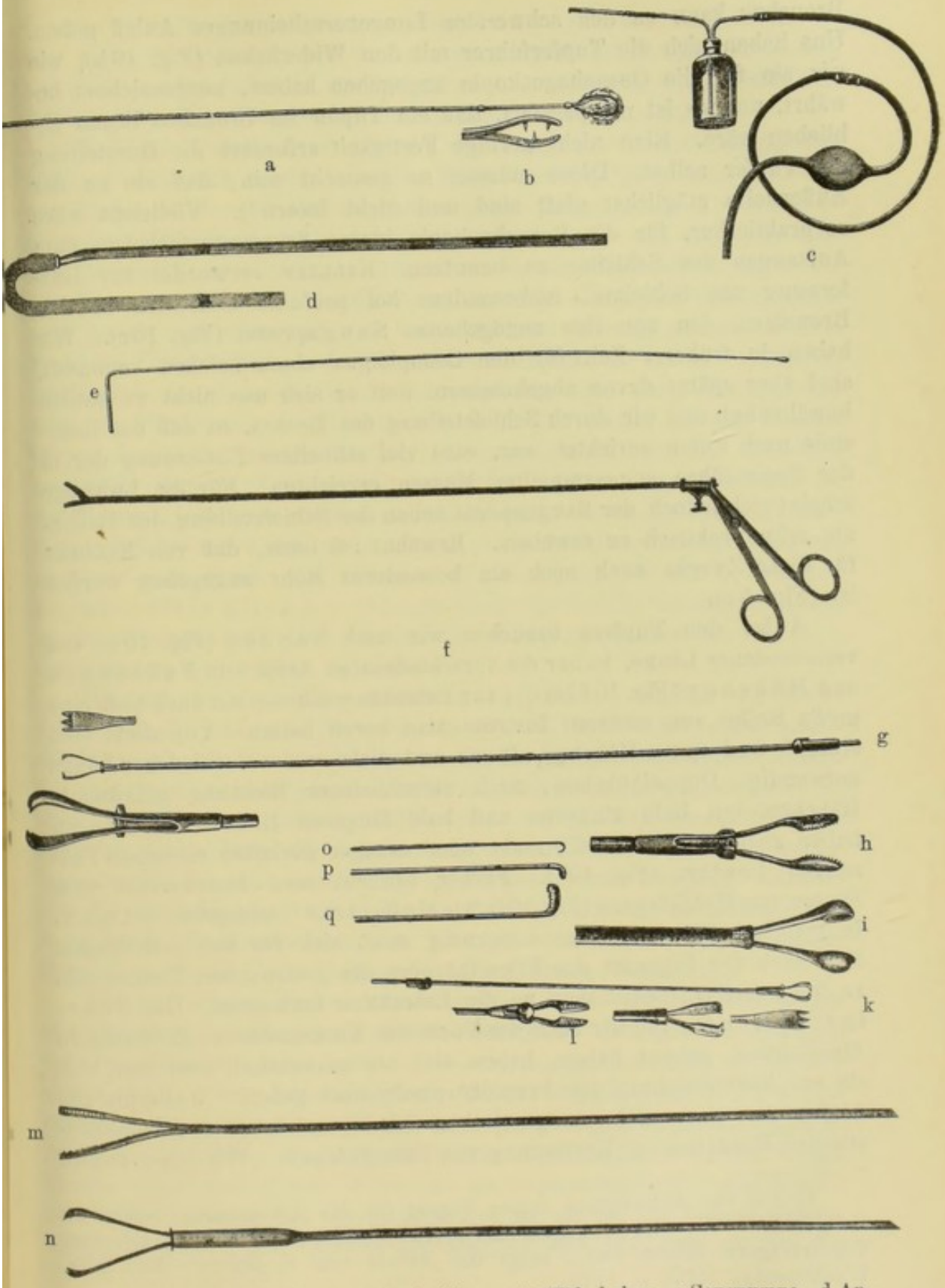

Fig. 10. a Tupferführer. b Tupferführer mit Widerhaken. c Saugpumpe. d Ansatzrohr für die Saugpumpe. e Knopfsonde. f Faßzange nach GOTTSTEIN. g—n Faßzangen der verschiedensten Formen. o p q Häkchen verschiedener Formen.

Bronchus kann zu den schwersten Lungenerscheinungen Anlaß geben. Uns haben sich die Tupferführer mit den Widerhaken (Fig. 10b), wie wir sie für die Oesophagoskopie angegeben haben, ausgezeichnet bewährt, und es ist nie passiert, daß ein Tupfer im Bronchus liegen geblieben wäre. Eine nicht geringe Fertigkeit erfordert die Herstellung der Tupfer selbst. Diese müssen so gemacht sein, daß sie an der Außenseite möglichst glatt sind und nicht fasern [1]). Vielleicht wäre es praktischer, für die Bronchoskopie kleine Schwammstückchen zum Aufsaugen des Schleims zu benutzen. KILLIAN verwendet zur Entfernung des Schleims, insbesondere bei profuser Sekretion in den Bronchien, den von ihm angegebenen Saugapparat (Fig. 10c). Wir haben in früherer Zeit für den Oesophagus einen solchen verwandt, sind aber später davon abgekommen, weil er sich uns nicht wesentlich bewährt hat und wir durch Schiefstellung des Tisches, so daß das Rohrende nach unten gerichtet war, eine viel schnellere Entfernung der in der Speiseröhre angesammelten Massen erreichten. Für die Luftwege scheint sich jedoch der Saugapparat neben der Schiefstellung des Tisches als sehr praktisch zu erweisen. Erwähnt sei noch, daß von KILLIAN für diese Zwecke auch noch ein besonderes Rohr angegeben worden ist (Fig. 5e).

Außer den Tupfern brauchen wir noch Sonden (Fig. 10e) von verschiedener Länge, ferner die verschiedensten Arten von Faßzangen und Häkchen (Fig. 10f bis q); zur Extraktion müssen wir auch noch eine große Reihe von anderen Instrumenten bereit halten. Vor allem sind stumpfe und spitze Häkchen, dünne und dicke von verschiedener Länge notwendig, Doppelhäkchen, nach verschiedener Richtung gekrümmte Häkchen, mit bald kürzeren und bald längeren Haken. Als Zangen haben sich am meisten die mehr oder weniger gerieften einfachen Faßzangen bewährt (Fig. 10f). Ferner braucht man Instrumente zum Fassen von Hohlkörpern (Fig. 10l), wie sie KILLIAN [2]) angegeben hat u. s. w. In manchen Fällen wird es notwendig sein, sich für den betreffenden Fall nach der Eigenart des Fremdkörpers die geeignetsten Instrumente zu konstruieren, bevor man an die Extraktion herangeht. Die Bohrinstrumente, die wir nach der Form des Korkenziehers, insbesondere für Bohnen, gebaut haben, haben sich als unpraktisch erwiesen, weil sie zur Zerbröckelung des Fremdkörpers Anlaß geben. Weiterhin bedürfen wir einer elektromagnetischen Sonde, sowie eines galvanokaustischen Häkchens zur Entfernung von Fremdkörpern. Wir legen unsere

1) Auf die Anfertigung dieser Tupfer ist das Hilfspersonal besonders abzurichten. Zu wie unangenehmen Zwischenfällen das Versagen von Tupferträgern führen kann, zeigt die Arbeit von E. MEYER (Berl. klin. Wochenschr., 1905, p. 1173).

2) KILLIAN, G., Fremdkörper aus der Speiseröhre, aus der Trachea und aus den Bronchien. Verh. d. Ver. süddeutsch. Laryngol., 1905, p. 65.

Instrumente im allgemeinen in einen Vorwärmkasten, doch ist dies nicht so notwendig wie bei den ösophagoskopischen Instrumenten, weil der durchstreichende starke Luftstrom das Instrument abkühlt und infolgedessen die Dampfentwickelung nicht so störend ist.

Was die Vorbereitung des Patienten zur Bronchoskopie betrifft, so wird eine solche in vielen Fällen nicht möglich sein, weil wir am besten bald nach der Einlieferung des Kranken an die bronchoskopische Untersuchung herangehen. Können wir uns aber die Zeit der Untersuchung wählen, so ziehen wir es vor, die Bronchoskopie am nüchternen Patienten auszuführen, um nicht durch Brechbewegungen oder durch erbrochene Massen bei der Untersuchung gestört zu sein. Muß die Untersuchung sofort ausgeführt werden, so ist es vorteilhaft, vor Beginn derselben den Magen auszuhebern. Daß diese Ausheberung resp. die Einführung eines Instrumentes in den Magen auf den Fremdkörper ungünstig wirken könnte, ist unwahrscheinlich; die Brechbewegungen wirken nicht anders als heftige Hustenstöße, und ihnen ist der Kranke jederzeit ausgesetzt. Sollte sich ein eingekeilter Fremdkörper infolge der Ausheberung lösen und dadurch zur Asphyxie führen, so kann man durch eine sofortige Tracheotomie, für die bei solchen Patienten stets alles bereit sein muß, die Gefahr beseitigen. Stets ist der Patient von allen beengenden Kleidungsstücken zu befreien; Gebißplatten sind vorher zu entfernen.

Um das Rohr in Ruhe einführen zu können, wenden wir Narkose oder Lokalanästhesie an. Wir müssen hier scharf unterscheiden, ob wir obere oder untere Bronchoskopie vornehmen wollen. Die untere Bronchoskopie ist verhältnismäßig wenig schmerzhaft; es wird daher in den meisten Fällen selbst bei Kindern genügen, durch einfache Bepinselung die Trachealschleimhaut lokal zu anästhesieren. Sind die Kinder sehr ungebärdig, so verwenden wir Narkose. Schließt sich die Bronchoskopie direkt an die Tracheotomie an, so nehmen wir, je nachdem die Tracheotomie in Narkose oder Lokalanästhesie ausgeführt ist, auch die Bronchoskopie in der gleichen Weise vor.

Bei der oberen Bronchoskopie gelingt es bei Kindern nur selten, ohne Narkose auszukommen. Bei Erwachsenen versuchen wir zunächst in jedem einzelnen Falle Lokalanästhesie; genügt sie nicht, so narkotisieren wir[1]). Ohne Lokalanästhesie werden wir in keinem Falle auskommen, und hier ist es wichtig, in welcher Weise wir anästhesieren: Ich habe in meinen ösophagoskopischen Publikationen darauf hingewiesen, einen wie großen Wert für die Oesophagoskopie eine gründliche Kokainisierung hat. Noch wichtiger ist sie für die Bronchoskopie. Wir kokainisieren alle Gebilde des Mundes und Pharynx, an die das

1) Killian hat, wie v. Eicken angibt, für die obere Tracheoskopie niemals Narkose verwandt.

Rohr anstoßen kann, insbesondere die Sinus pyriformes, die vordere und hintere Fläche der Epiglottis, den ganzen Aditus laryngis mit den Aryknorpeln, die Stimmbänder und durch die Stimmbänder hindurch den Anfangsteil der Trachea. Ist das Rohr in der Trachea, so kokainisieren wir die Schleimhaut systematisch, je tiefer wir das Rohr einführen. Müssen wir zur Narkose greifen, so ist es vorteilhafter, Chloroform zu nehmen. Es ist von Kredel[1]) Aether zur Narkose empfohlen worden, um die Schleimhaut der Bronchien schlüpfrig zu machen. Die Sekretion der Bronchialschleimhaut wird durch den mechanischen Reiz der Untersuchung an sich so angeregt, daß mir dies nicht nötig erscheint, besonders in Anbetracht der Gefahr der Aethernarkose bei Lungenerkrankungen. Um die Sekretion auszuschalten, ging Fletcher Ingals[2]) so weit, vor der Untersuchung Atropininjektionen zu machen; auch diese sind wohl zu entbehren.

Killian empfiehlt nur in tiefer Narkose den Tubus einzuführen, da der im Larynx, besonders aber an der Epiglottis ausgelöste Hustenreflex zu denen gehört, die am spätesten schwinden. Ich rate außer der Narkose in jedem Fall noch die Lokalanästhesierung des Larynx vorzunehmen; es ist auch vorteilhaft, dies schon vor Beginn der Narkose zu machen. Killian und Neumeyer[3]) halten die Lokalanästhesie für überflüssig, wenn die Narkose tief genug ist[4]). Zur Kokainisierung benützen wir 10-proz. wässerige Kokainlösung, nur für die Stimmbänder 20 Proz. Killian u. a. ziehen es vor, 25-proz. alkoholische Lösung zu verwenden. Novokainlösung hat sich mir nicht bewährt. Zur Kokainisierung kann man den Spray anstatt des Tupfers nehmen. Ich bevorzuge den Tupfer. Wild[5]) bemerkt, daß man durch den letzteren den Fremdkörper tiefer schieben kann. Der Kokainlösung setzen wir stets Adrenalin zu; bei Schwellungen der Schleimhaut oberhalb des Fremdkörpers betupfen wir auch sie mit reinem Adrenalin, um sie zum Abschwellen zu bringen. Der Lokalanästhesie kann man auch 15—20 Minuten vorher noch eine Morphiuminjektion vorausschicken. Vielleicht ist es nicht ohne Wert, die direkte Anästhesierung des Nervus laryng. sup. vorzunehmen, wie dies von Braun[6]) angegeben worden ist. Ich selbst habe keinerlei Erfahrungen darüber.

---

1) Kredel, Ueber Fremdkörper in den Luftwegen. Mitteil. a. d. Grenzgeb., Bd. 11, p. 124.

2) Fletcher Ingals, C., Removal of pin from lung per vias naturales. The Journ. of the Amer. Med. Assoc., 30. April, 1904.

3) Neumeyer, Ueber Bronchoskopie. Münch. med. Wochenschr., 1904, p. 1682.

4) Doch hat sich Killian in neuester Zeit auch für Lokalanästhesie trotz Narkose ausgesprochen. Verh. d. Ver. süddtsch. Laryngol., 1905, p. 66 (148).

5) Wild, l. c. Arch. f. Laryngol., Bd. 12, p. 195.

6) Braun, Die Lokalanästhesie. Leipzig 1905, p. 298.

Von besonderer Wichtigkeit ist die Lagerung des Patienten. Von KILLIAN ist die sitzende Stellung und die Rückenlage mit herabhängendem Kopf verwandt worden. Wir haben bei unseren bronchoskopischen Untersuchungen die sitzende Stellung nie verwandt, dagegen die Rücken- und Seitenlage. Auf Grund meiner bisherigen Erfahrungen möchte ich bei der Bronchoskopie in gleicher Weise wie bei der Oesophagoskopie vor allem die Seitenlage (Fig. 11) empfehlen, da sie besondere Vorteile bietet. Gegen die sitzende Stellung spricht meiner Meinung nach vor allem die schwierige Herausbeförderung des Sekretes, ferner die größeren Schwierigkeiten bei der Extraktion der Fremdkörper, die entgegen der Schwerkraft entfernt werden müssen, weiterhin das Hinabfließen des Sekretes vom Munde in die Tiefe, die unbequeme Stellung des Patienten und des Arztes. Alle diese Nachteile werden bei Rücken- und Seitenlage vermieden, und ich glaube, dies ist auch der hauptsächlichste Grund dafür, daß KILLIAN in den meisten Fällen die Rückenlage verwandt hat[1]). Ich bevorzuge die Seitenlage, weil sie für den Patienten viel angenehmer ist.

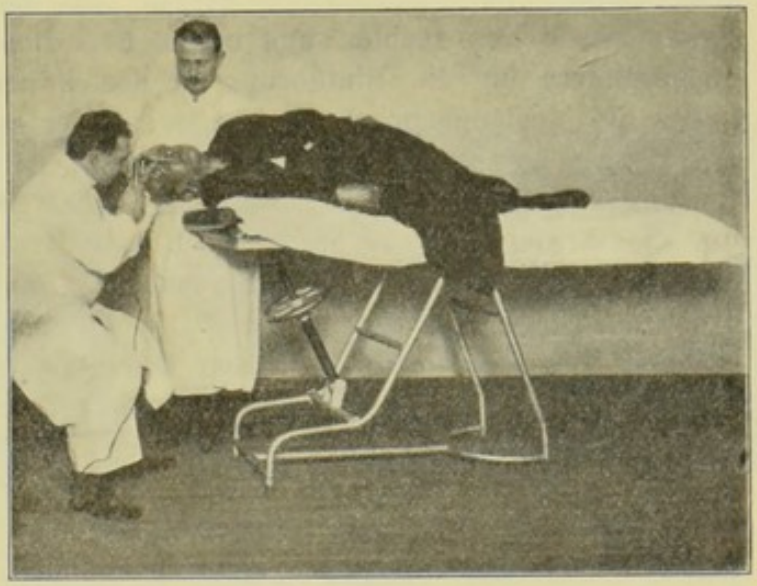

Fig. 11. Lagerung des Patienten in Seitenlage während der Bronchoskopie in Lokalanästhesie.

Das Herabhängen des Kopfes und infolgedessen der starke Zufluß des Blutes nach dem Kopfe ist, besonders wenn die Untersuchung längere Zeit dauert, recht unangenehm. Das Sekret fließt bei Rückenlage in Nasenrachenraum und Nase, während es bei Seitenlage zum Mundwinkel entleert wird. Andererseits scheint mir auf Grund meiner Erfahrungen in Seitenlagerung die Einführung des Bronchoskops auch leichter zu sein, speziell meine bronchoskopischen Uebungen an Gesunden haben dies gezeigt. Sicherlich ist die Direktionsfähigkeit des Tubus in Seitenlage eine leichtere.

Die Lagerung in Seitenlage erfolgt in derselben Weise wie bei der Oesophagoskopie, und zwar benutze ich stets die rechte Seitenlage (Fig. 11), wenn nicht besondere Gründe für die Anwendung der linken sprechen. Der Assistent hält den Kopf mit der linken Hand, zwischen Daumen

1) Siehe auch WILD, l. c. Arch. f. Laryngol., Bd. 12, p. 195.

und Zeigefinger im Nacken den Hals umgreifend, mit der rechten Hand in der Stirngegend, den Kopf festhaltend, so daß durch den Assistenten die Drehbewegungen der Halswirbelsäule mit Leichtigkeit ausgeführt werden können.

Killian hat in gleicher Weise, wie wir dies bei der Oesophagoskopie getan haben, eine laterale und mediane Bronchoskopia sup. unterschieden, je nachdem er das Bronchoskop in der Mittellinie oder von einem Mundwinkel aus einführt. Die Einführung des Rohres ist lateral, d. i. vom Mundwinkel aus nach meinen Erfahrungen, die sich mit denen Killians decken, viel leichter als die mediane. Ist aber erst einmal die Einführung erfolgt, so dürfen wir uns nicht auf eine bestimmte Lage festlegen. Wir müssen das Rohr bald rechts lateral, bald median, bald links-lateral führen, um die Trachea nach beiden Seiten sowie den rechten und linken Bronchus übersehen zu können. Insbesondere für die Einführung in den linken Bronchus, der mehr gegen die Medianebene abgeknickt ist als der rechte, ist es vorteilhaft, das Rohr möglichst weit nach rechts lateral zu schieben. Behufs Einführung des Rohres machen wir aber außer der einfachen Bewegung um die Wirbelsäule am besten noch eine Drehung des Kopfes in der Weise, daß wir den rechten Mundwinkel direkt über die Achse der Trachea lagern.

Als Tisch benutzen wir den Operationstisch, der mittelst der Kaderschen Doppelschraube am Kopfende gehoben und gesenkt werden kann (Fig. 11). Um bequem untersuchen zu können, muß das Rohrende in die Höhe des Auges fallen. Der Untersucher und Operateur darf nicht genötigt sein, bei diesen außerordentlich schwierigen Manipulationen in eine unbequeme Lage zu kommen. Wir werden deshalb bei rechter Seitenlage, wenn wir den linken Bronchus untersuchen wollen, das Kopfende des Tisches möglichst hoch stellen, bei Untersuchung des rechten Bronchus ihn ein wenig senken. Untersuchen wir in Rückenlage, so legen wir den Patienten so, daß das Kopfende des Tisches erhöht ist; über das Ende des Tisches ist der Rücken des Patienten gelagert, der Kopf, der vom Assistenten gehalten wird, hängt tief herab.

Wir bevorzugen beim narkotisierten Patienten die Rückenlage, beim lokalanästhesierten die Seitenlage.

Die Einführung, so wie ich sie in neuester Zeit übe, gestaltet sich folgendermaßen: Nach gründlicher Kokainisierung des Patienten wird derselbe wie bei der Oesophagoskopie in rechte Seitenlage gebracht, der Assistent hält den Kopf, wie oben angegeben. Patient wird angewiesen, für den Fall, daß sich Schleim im Munde ansammelt, denselben aus dem Munde ausfließen zu lassen. Hierauf wird das Rohr, an dem das Caspersche Panelektroskop bereits angesetzt ist, in den Mund eingeführt und zwar bei Erwachsenen etwa 7—8 cm tief (Fig. 12). Der Patient wird aufgefordert, die Zunge etwas heraus-

zustrecken, und jetzt wird bei direkter Besichtigung unter Hebelbewegungen das Rohr in die Richtung der Achse der Trachea gebracht. Es wird der Rand der Epiglottis aufgesucht und das Rohr um sie herumgehebelt. Führt man das Rohr gleich zu Beginn tiefer als 8 cm, so bemerkt man bei der Geradestreckung, daß sich die Stimmbänder nicht auffinden lassen, das Rohr befindet sich dann schon hinter den Aryknorpeln. Ob sich das Rohr zu tief befindet oder in richtiger Höhe, um in den Larynx hineinzugelangen, bemerkt man am besten an dem eigentümlichen Atemgeräusch, das infolge des Durchstreichens der Luft durch das lange dünne Rohr entsteht. Liegt das Rohr außerhalb des Luftstromes, der aus dem Larynx kommt, so befindet es sich nicht in richtiger Stellung. Sobald man das Geräusch hört, stellt man sich mit mehr oder minder leichtem Druck des Rohres

Fig. 12.

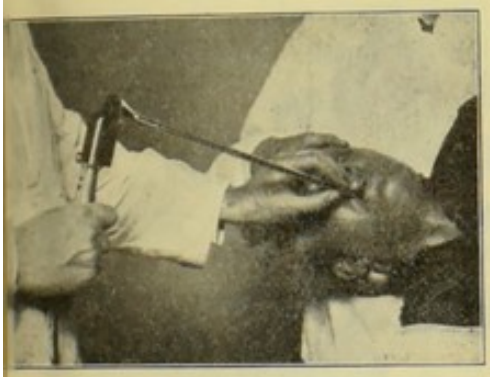

Fig. 13.

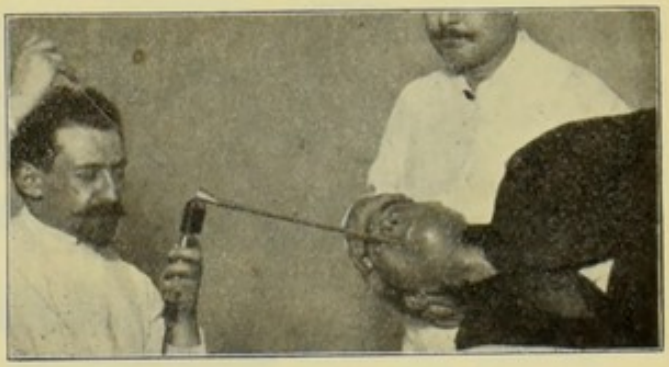

Fig. 12. 1. Akt bei der Einführung des bronchoskopischen Tubus bis in die Nähe der hinteren Rachenwand.
Fig. 13. 2. Akt. Einführung des biegsamen Mandrins unter direkter Besichtigung nach Einstellung der Stimmbänder.

gegen die obere Zahnreihe die Stimmbänder ein und geht mit dem Rohr langsam tiefer. Bei Erwachsenen ist der Abstand der Stimmbänder von der vorderen Zahnreihe etwa 11—12 cm. Bevor das Rohr direkt an die Stimmbänder herankommt, werden dieselben nochmals mit 10—20-proz. Kokainlösung anästhesiert. Trotzdem schließen sie sich fest, wenn das Rohr sich den Stimmbändern nähert, nur selten gelingt es, weiter vorzudringen. Häufig setzt bei Heranbringen des Rohres an die Stimmbänder eine Hustenbewegung ein. Hält man das Rohr jetzt nicht fest fixiert, so wird dasselbe herausgeschleudert und gelangt, insbesondere wenn sich an den Hustenstoß noch eine Schluckbewegung anschließt, in den Oesophagus anstatt in die Trachea. Ist das Rohr etwa $^1/_2$ cm oberhalb der Stimmbänder angelangt, und haben wir nochmals die Stimmbänder kokainisiert, so führen wir mit der rechten Hand unter Beleuchtung den biegsamen Mandrin ein, führen das Rohr mit der linken Hand

durch die Stimmbänder hindurch und ziehen den Mandrin sofort wieder zurück (Fig. 13). Ist das Rohr erst einmal in der Trachea, so stößt die Untersuchung der tieferen Teile auf keine wesentlichen Schwierigkeiten. Je dünner wir das Rohr wählen, das wir in die Trachea einführen, desto leichter ist die Einführung in den Mund und durch die Stimmbänder hindurch. Wir müssen uns aber aus den oben angeführten Gründen stets bemühen, möglichst dicke Röhren zu benutzen.

Bei der unteren Bronchoskopie können wir wie bei der oberen in Rücken- und in Seitenlage untersuchen. Kinder werden im allgemeinen in Rückenlage ruhiger liegen. Wollen wir in den linken Bronchus eindringen, so werden wir den Kopf am besten möglichst weit nach links drehen, während er bei der Einführung in den rechten Bronchus besser nach rechts gedreht wird.

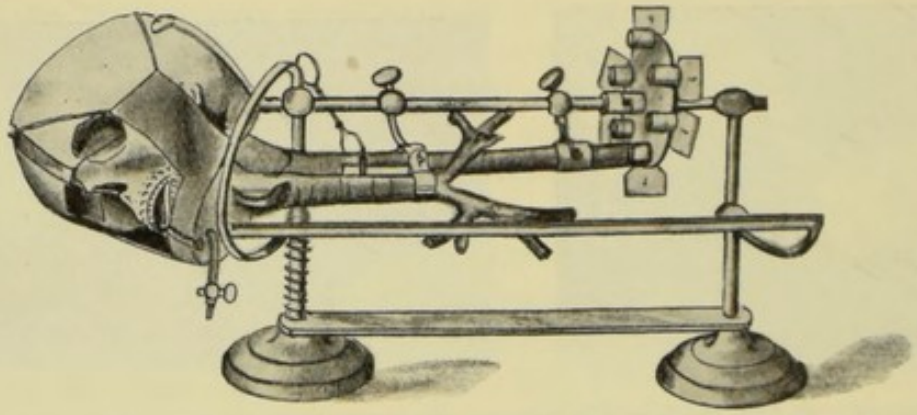

Fig. 14. Phantom für Oesophagoskopie und Bronchoskopie. Das bronchoskopische Phantom ist hergestellt nach einem Metallabguß eines menschlichen Bronchialbaumes.

Zur Einübung der bronchoskopischen Technik benutze ich das von mir konstruierte in Fig. 14 abgebildete Phantom, das auch für die Oesophagoskopie eingerichtet ist; die Trachea und Bronchien sind nach einem Metallabguß eines menschlichen Bronchialbaums gewonnen worden [1]).

Stellen sich der Bronchoskopie besondere Schwierigkeiten entgegen? Bei der oberen Bronchoskopie sind Schwierigkeiten mannigfacher Art zu überwinden. Ich habe an anderer Stelle die der Oesophagoskopie entgegenstehenden auseinandergesetzt, ich verweise auf meine damaligen Ausführungen, da sie für die Bronchoskopie in gleicher Weise bestehen bleiben, und erwähne nur kurz, daß die Rigidität der Wirbelsäule, eine dicke, wulstige Zunge, wesentliche Hinderungsgründe abgeben. Weiterhin muß noch in Betracht gezogen werden, daß die

1) Sämtliche in der Breslauer chir. Klinik gebrauchten bronchoskopischen Instrumente sind von Herrn Georg Härtel-Breslau angefertigt.

Trachea vor dem Oesophagus liegt, daß also die Streckung der Wirbelsäule eine stärkere sein muß, als bei der Oesophagoskopie. Andererseits führen wir aber bei der Bronchoskopie nicht so dicke Röhren ein; sie sind gewöhnlich nur 7—9 mm stark; dieser geringere Durchmesser spielt bei dem engen Kanal, den die Röhren passieren, eine wesentliche Rolle. Wenn wir die laterale Bronchoskopie anstatt der medianen ausführen — wie oben auseinandergesetzt, machen wir das fast immer — wird der Zungenwulst uns nur wenig behindern, jedoch läßt sich nicht leugnen, daß auch bei lateraler Bronchoskopie die Zunge cyanotisch werden kann. Auch die Streckung der Wirbelsäule braucht bei lateraler Bronchoskopie nicht so stark zu sein, wie bei medianer. Im übrigen ist die obere Bronchoskopie wohl schließlich in jedem Falle ausführbar. Killian sagt, sie gelinge in 90 Proz., Neumeyer in 88 Proz. Wir selbst haben durch die Gesamtstatistik feststellen können, daß sie in etwa 90 Proz. der Fälle gelungen ist, doch sind diese Zahlen noch kein Beweis. Ich bin überzeugt, daß bei vollendeter Technik beinahe in jedem Falle die obere Bronchoskopie gelingen wird. Wie ein Fall von Killian [1]) zeigt, ist selbst eine Kieferklemme kein Grund, um von der oberen Bronchoskopie Abstand zu nehmen. Durch Entfernung von 2 Zähnen gelang es, durch die Zahnlücke hindurch das Bronchoskop in die Tiefe zu führen.

Die untere Bronchoskopie ist eine einfachere und im allgemeinen leichter auszuführende Untersuchungsmethode, für die wesentliche Hindernisse nicht bestehen, abgesehen von völliger Steifheit der Wirbelsäule; in diesem Falle gelingt es nicht, den Kopf so nach rechts oder links zu bewegen, daß ein gerades Rohr eingeführt werden kann.

In Fällen, in denen Fremdkörper so groß sind, daß sie ohne Schaden für die Stimmbänder nicht durch die Glottis hindurch entfernt werden können, ist es zweckmäßig, sogleich zur unteren Bronchoskopie zu schreiten. Ich verweise hier auf unseren Fall 10 (127) [2]).

Kontraindikationen gegen die Bronchoskopie sind hauptsächlich Aneurysmen der Aorta, schwere Herzfehler, Arteriosklerose, sowie stark erweichte Tumoren, die der Trachea selbst angehören oder in sie durchgebrochen sind. Lungenerkrankungen scheinen nach den bisherigen Erfahrungen keine Kontraindikation abzugeben, sobald nur der Kräftezustand des Patienten die Untersuchung noch gestattet.

Wesentliche Gefahren haben sich bisher bei der Bronchoskopie nicht ergeben. Es ist in einigen Fällen darüber berichtet worden, daß durch das Anstreifen des bronchoskopischen Rohres an die Tracheal- und Bronchialwand größere oder kleinere Schleimhautstückchen herausgerissen wurden. Ich erwähne hier Fall Killian (26) und Neu-

1) Siehe C. v. Eicken, l. c. Arch. f. Laryngol., Bd. 15, 1903, p. 389.
2) Die eingeklammerte Zahl gibt die Nummer der Gesamtstatistik an.

MEYER (85), in denen dies durch Autopsie festgestellt wurde, doch scheinen die Verletzungen keinen nennenswerten Schaden zugefügt zu haben; auch im Fall NEUMEYER sind sie nicht etwa die Todesursache gewesen. Weiterhin ist als Folgeerscheinung der Bronchoskopie mitunter Schwellung der Stimmbänder und Aphonie beobachtet worden. Ich erinnere hier an Fall GUISEZ und BARRET (105), HEYDENREICH (62), NEHRKORN (74). Mitunter kann die Schwellung so hochgradig werden, daß noch nachträglich eine Tracheotomie ausgeführt werden muß. Es ist daher stets notwendig, daß man nicht nur vor, sondern auch nach der Bronchoskopie für eine Tracheotomie vorsorgt, dann kann kaum ein Unglück passieren. Als besondere Vorsichtsmaßregel wäre noch zu erwähnen, daß Verbrennungen des Gesichts des Patienten durch das Panelektroskop vermieden werden müssen, ferner muß der Arzt selbst vorsichtig sein, damit ihm nicht beim Husten Schleim und eiterige Massen ins Gesicht, besonders in die Augen, geschleudert werden.

Ein Todesfall infolge der Bronchoskopie ist bisher nicht beobachtet worden [1]).

Es folgen jetzt zunächst die Krankengeschichten der 15 Fremdkörperfälle, die in der Breslauer chirurgischen Klinik mit Hilfe des Bronchoskops untersucht worden sind. Weiterhin folgt eine tabellarische Uebersicht sämtlicher bisher publizierten bronchoskopisch beobachteten Fremdkörperfälle, in die auch obige 15 Fälle aufgenommen sind.

Fall I. 17. März 1899. Oskar W., 2 Jahre alt, aus Breslau [2]). Das bisher gesunde Kind hat nach Angabe der Mutter sich im Januar 1899 beim Essen verschluckt und leidet seitdem an Atemnot. Das Kind wurde von der Kgl. Kinderklinik der Kgl. Ohrenklinik und von dieser der chirurgischen Klinik überwiesen. Status. Mäßig kräftiges Kind, keine ausgesprochenen Zeichen von Rhachitis. Herz o. B., Urin o. .B Beim Atmen ist ein lauter Stridor hörbar, Atemfrequenz 44, beim Atmen bewegt sich der Kehlkopf nicht besonders stark. Ueber dem rechten oberen Lungenlappen ist hinten eine Dämpfung nachweisbar, man hört daselbst giemende Geräusche, über den unteren Brustpartien sind inspiratorische Einziehungen bemerkbar. Die Gesichtsfarbe des Kindes ist blaß, nicht ausgesprochen cyanotisch. Es wird sofort die Tracheotomie in Chloroformnarkose gemacht (Dr. KAUSCH). Ein Fremdkörper wird nicht gefunden, Kanüle eingeführt. 18. März: Hautemphysem am Hals, Rücken und Brust. Atemfrequenz bis 80 in der Minute. 21. März: Die seit der Operation aufgetretenen Temperaturen sind zurückgegangen, ebenso das Hautemphysem.

---

1) Doch siehe p. 83.

2) Siehe auch POHL, Ueber Fremdkörper im Kehlkopf, in der Luftröhre und in den Bronchien. Diss. Breslau, 1902, p. 19.

Atemfrequenz 40. 27. März: Mit der Kanüle ist die Atmung ziemlich frei. Die Atemfrequenz schwankt in den letzten Tagen zwischen 15—40. Bisweilen leichte Einziehungen des Epigastriums. Beim Zuhalten der Trachealöffnung bekommt das Kind keine Luft. Ueber den Lungen sind einige Rhonchi zu hören, die offenbar den großen Bronchien angehören. Cor o. B. Pat. spricht mit der Kanüle.

29. März: Besichtigung des Larynx in Chloroformnarkose (Prof. Kümmel): Der Larynx kommt bis zu den Stimmbändern zu Gesicht, es kann nichts Abnormes, keine Schwellung oder dergleichen gefunden werden. Während der Narkose, die durch die Kanüle eingeleitet wurde, tritt eine Asphyxie ein; die Trachea ist offenbar verlegt, denn auch bei künstlicher Atmung tritt keine Luft aus. Erst nach wiederholter Ansaugung mit dem Nélaton-Katheter und nach Heraufbringen von zähem Schleim wird die Atmung frei. Es wird jetzt mittelst Ohrtrichters von der Tracheotomiewunde aus oberhalb und unterhalb nach einem Hindernis in der Trachea gesucht, aber keines gefunden. Offenbar muß das Hindernis im Larynx sitzen, wo es zur Zeit nicht zu sehen ist. Bei Zuhalten der Tracheotomiewunde tritt absoluter Luftmangel und inspiratorische Einziehung ein. 30. März: Befinden gut, über den Lungen noch einige Rhonchi hörbar, Pat. sieht noch sehr blaß aus. 31. März: Der vorgeschlagene Eingriff der Laryngofissur wird von den Eltern verweigert, das Kind deshalb mit der Kanüle entlassen

Am 15. April 1899 kommt das Kind wieder in die Klinik. Status unverändert. Die submaxillaren Lymphdrüsen sind besonders links etwas geschwollen. Atemfrequenz 48, Temperatur normal. Die Perkussion der Lungen ergibt überall hellen Lungenschall, bei der Auskultation hört man überall lautes Trachealrasseln und beiderseits hinten oben etwas Giemen. Beim Wechsel der Kanüle treten dyspnoische Anfälle auf. 18. April: Verlängerte Tracheotomia mediana mit Spaltung der Schilddrüse in Chloroformnarkose (Dr. Henle). Die Trachealkanüle bleibt liegen. Unterhalb der beiden Stimmbänder ist je ein kleines Dekubitalgeschwür zu sehen; tiefer unten in der Trachea, in der Gegend des 2. und 3. Trachealknorpels, sitzt ein kleines rauhes, plattes, viereckiges Knochenstück, bestehend aus Corticalis und Spongiosa, 9 : 7 : 3 mm groß (Fig. 15).



Fig. 15.

Es wird entfernt, danach eine gläserne Schornsteinkanüle eingeführt und oberhalb und unterhalb derselben mit Jodoformgaze tamponiert. 20. April: Die Atmung ist beschleunigt und stridorös, über dem Oberlappen ist noch leichtes Giemen zu hören. Temperatur normal. Wechsel der Kanüle. 25. April: Die Kanüle wird entfernt, Pat. atmet ruhig. 30. April: Die Wunde verkleinert sich rasch. Pat. spricht seit einigen Tagen mit etwas rauher, tiefer Stimme. 6. Mai: Geheilt entlassen. Pat. spricht mit etwas heiserer und tiefer Stimme. Die Untersuchung ergibt nichts Pathologisches.

Epikrise: In diesem Falle wurde zum ersten Male direkte Besichtigung der Trachea von der Tracheotomiewunde aus mittels Spekulums (Ohrtrichters) durch Professor Kümmel vorgenommen; das Resultat der Untersuchung war ein negatives, wohl infolge der schwierigen Direktion des kleinen Spekulums in der Trachea. Bei der später ausgeführten Laryngofissur fanden sich im subglottischen Raume zwei Dekubitalge-

schwüre, die darauf hinwiesen, daß an dieser Stelle der rauhe Knochen eingekeilt saß. Infolge des Liegenbleibens der Trachealkanüle fiel der sich lockernde Knochen nicht in die Bronchien hinein. Die Dämpfung über dem rechten Oberlappen hätte leicht irre führen und den Fremdkörper im rechten eparteriellen Seitenbronchus (Oberlappenbronchus) vermuten lassen können; allein die Erscheinungen des Stridors und der Dyspnoë deuteten darauf hin, daß der Fremdkörper oberhalb der Bifurkation sitzen mußte. Es zeigt dieser Fall, wie vorsichtig man in der Beurteilung des Lungenbefundes sein muß.

Fall II. 21. März 1901. Max D., 8 Jahre alt, Arbeiterkind, aus Oppeln. Der Knabe soll vor 3 Jahren eine Messingschraube „verschluckt“ haben. Die Schraube war anfangs noch im Rachen zu sehen, ist aber dann verschwunden. Im Anschluß daran hat der Knabe längere Zeit krank zu Bett gelegen. Seit einiger Zeit ist ein hartnäckiger Husten aufgetreten, dessentwegen die Mutter den Knaben in die Klinik bringt. Eine genaue Anamnese konnte nicht aufgenommen werden, da die Eltern sich nicht um das Kind kümmerten. Status: Kleiner, mäßig gut entwickelter Junge. Gesichtsfarbe sehr blaß. Submaxillare Lymphdrüsen fühlbar vergrößert, völlig fieberfrei. Temp. 36,6—36,8°. Puls etwa 100. Abdominalorgane ohne besonderen Befund. Urin ohne Eiweiß und Zucker. Die rechte Lunge ohne besonderen Befund, ihre Grenze nicht verändert. Linke Lunge: Vorn und hinten reichliches feuchtes Rasseln. Hinten von oben bis unten bronchiales Atemgeräusch, vorn und hinten der Perkussionsschall deutlich gedämpft. Husten anfallsweise heftig. Auswurf spärlich, grüngelblich, nicht riechend. Herz: Der Spitzenstoß liegt im 5. Interkostalraum, 2 Finger breit lateral von der Mamillarlinie. Die rechte Grenze etwas lateral vom linken Sternalrand, Puls regelmäßig. Röntgenbild (Taf. III, Fig. 1): Man sieht auf der linken Seite zwischen 5. und 6. Rippe einen horizontalen, beinahe parallel den Rippen liegenden, fast 2 cm langen und 0,5 cm breiten Schatten, der noch etwas in den linken Scapularschatten hineinreicht. Während die rechte Lunge ein normales Bild zeigt, ist die ganze linke Lunge diffus getrübt. 25. März: Versuch der oberen Bronchoskopie mißlingt, daher am 26. März Tracheotomia inf., daran anschließend Brochoskopia inf. (Prof. Kümmel). Das Bronchoskop wird in den linken Bronchus eingeführt, es findet sich dort ein flottierendes Gerinnsel, die Schraube wird nicht gesehen. Die Untersuchung wird durch den starken Auswurf sehr gestört. 9. April: In der Folgezeit fanden sich allmählich steigende Temperaturen, am 8. April bis 39,8°. Röntgenaufnahme von der Seite läßt die Schraube nicht sehen. Lungenbefund ist jetzt folgender: Dämpfung reicht hinten links bis zum 9. Proc. spinos. Auch rechts starke Bronchitis, viel eitriger Auswurf. Mit Rücksicht darauf, daß der Fall sonst als verloren zu betrachten war, wird der Versuch beschlossen, mittels zweizeitiger Operation — wegen der schweren Lungenveränderungen — die Schraube zu entfernen. 10. April: Operation (Dr. Kausch) in Chloroformnarkose. Dauer der Operation 30 Min., Narkose ungestört. Es wird bei stark in die Höhe gezogenem linken Arme ein trapezförmiger Lappen freipräpariert, dessen Basis im 2. Interkostalraum liegt und von der Wirbelsäule etwa 5 cm lateralwärts und etwas nach unten verläuft. Das untere Ende des Lappens liegt im 5. Interkostalraum. Der Trapezius wird medialwärts gezogen.

Die 3., 4., 5. Rippe werden am lateralen Rande des langen Rückenmuskels 5 cm lateralwärts davon mit der Rippenschere durchtrennt. Die Muskulatur der Interkostalräume wird durchschnitten und nun der Lappen samt Pleura nach oben geklappt. Die Lungenoberfläche scheint wenig verändert. Beim Palpieren wird die Schraube nicht gefühlt. Die Lunge wird nun in die Ränder des Thoraxdefektes (an die Interkostalmuskulatur) mit Seidennähten eingenäht. Im oberen Teil des Thoraxdefektes liegt der Sulcus interlobaris. 6 Jodoformgazetampons werden zwischen den Nähten nach dem übrigen Thoraxraum geleitet. Die durch die Annähung auseinandergezogene Furche wird mit Jodoformgaze austamponiert. Der Rippen-Pleuralappen wird zurückgeklappt, der Hautlappen ebenfalls. Letzterer wird an seinen beiden unteren Zipfeln mit 2 Bronzenähten befestigt. 11. April: Temperatur bis 39,4°. Puls bis 140. Respiration bis 60. Der Verband stark durchfeuchtet, die ganze linke Seite hinten beim Palpieren schmerzhaft. Husten und Auswurf geringer als vor der Operation. 12. April: Keine wesentliche Aenderung im Befinden. 13. April: Dämpfung über der linken Lunge hat nicht zugenommen. Subjektives Befinden besser. Wechsel der Trachealkanüle. Verbandwechsel, viel seröses Sekret im Verband. 15. April: Links vorn oben tympanitischer Schall; Husten, Auswurf wieder stärker geworden. Spitzenstoß nicht nach rechts verschoben. Verbandwechsel: Die unterste Rippe im Lappen grau verfärbt. Bei der Respiration kommt aus dem unteren Pleurateil Luft in die Wundhöhle, so daß kein völliger Abschluß besteht. Reichlich Jodoformgaze unter den Lappen. 16. April: Röntgenbild: Sitz der Schraube unverändert. Viel Husten, viel Auswurf, stark riechend. Befinden schlechter.

17. April Operation (Prof. Kausch): 2. Teil. Leichte Chloroformnarkose. Entfernung des Tampons, kein Abschluß durch die Annähung erreicht. Die ganze Wundhöhle eitrig belegt und mißfarbig. Der resezierte Teil der 5. Rippe ist nekrotisch. Spülung mit heißer Kochsalzlösung. Lösung der Fäden, durch die die Lunge am medialen Wundrand angenäht ist. Die Schraube ist nicht zu fühlen. Es wird nunmehr versucht, vom Sulcus interlobaris aus auf den Lungenhilus, in dem die Schraube vermutet wird, loszugehen. Mittels des Thermokauters wird das Lungengewebe durchtrennt. Dabei Eröffnung eines größeren Arterienastes. Es wird dreimal vergebens versucht, mit der Klemme denselben zu fassen. Dazwischen wird mit Tüchern tamponiert; Blutverlust mäßig. Exitus nach dem dritten Versuch.

Sektion nicht gestattet, die lokale Autopsie von der Operationswunde aus wurde durch die unerwartete Abholung der Leiche verhindert.

Epikrise. Bei dem 8-jährigen Knaben, der 3 Jahre vorher eine Schraube „verschluckt" hatte, die im Röntgenbilde nachgewiesen werden konnte, versuchte Prof. Kümmel zum ersten Male die obere Bronchoskopie. Sie gelang nicht; dagegen konnten nach angelegter Tracheotomie mittelst unterer Bronchoskopie die Stammbronchien — allerdings ohne Erfolg — abgesucht werden. Im 1. hyparteriellen Seitenbronchus (linken Oberlappenbronchus) wurde der Fremdkörper nicht gesucht. Der Lungenbefund ergab nicht nur eine Erkrankung des Oberlappens, sondern der ganzen linken Lungenhälfte, ebenso wie das Röntgenbild eine diffuse Trübung der ganzen Seite ergab. Prof. Kausch

entschloß sich bei der verzweifelten Lage des Falles zur Thoraxeröffnung, um auf diese Weise den Fremdkörper zu entfernen. Weder bei der 1. Operation noch bei der 2., bei der Patient starb, konnte der Fremdkörper gefühlt werden.

Da der Fremdkörper im Oberlappenbronchus lag, ist der negative Befund bei der Bronchoskopie nicht wunderbar.

Fall III. 7. Dez. 1902. Albert R., 15 J. alt, Pferdeknecht, aus Bärwalde. Pat. hat heute Nachmittag um 3 Uhr eine Nähnadel, an der ein doppelter starker Zwirnsfaden hing, „verschluckt". Er hatte die Nadel mit dem Oehrende in den Mund genommen, mußte husten, wobei ihm die Nadel herunterfuhr. Status: Kräftig gebauter junger Mensch. Temperatur 36,8°, Puls 110. Cor o. B. Respiration und Urin normal. Aus dem Munde ragt ein 22 cm langes Stück eines doppelt liegenden schwarzen Zwirnfadens hervor. Laryngoskopisch kann man den Faden zwischen den Stimmbändern verlaufen sehen, schließlich auch die Nadel, welche unterhalb der Glottis steckt, und zwar anscheinend mit der Spitze oben und rechts hinten eingebohrt, das Fadenende unten links. Röntgendurchleuchtung zeigt die Nadel ebenfalls in der Höhe des Pomum Adami. Bei Röntgenaufnahme von vorn nach hinten sieht man einen von rechts oben nach links unten ziehenden, über dem 5., 6. und 7. Halswirbelkörperschatten gelegenen Schatten, der vom unteren Ende des 3. Halswirbels bis zum 1. Brustwirbel reicht. Ob die Spitze der Nadel oben oder unten liegt, läßt sich bei ventrodorsaler Aufnahme nicht erkennen. Bei seitlicher dagegen sieht man deutlich die Spitze der Nadel nach oben gelegen in der Gegend des hinteren Teils des Cricoidknorpels. Während das Nadelöhr der Vorderwand der Trachea anliegt, liegt die Spitze der Hinterwand an. Aus dem 1. Bilde ergibt sich, daß die Spitze rechts hinten in die Unterwand des Stimmbandes eingespießt ist.

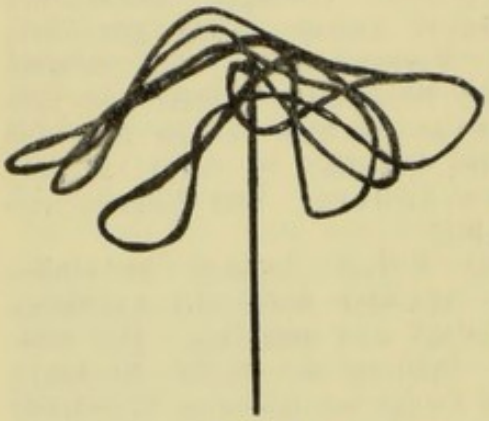

Fig. 16.

Nach Cocainisieren des Pharynx und Larynx wird versucht, einen dünnen bronchoskopischen Tubus einzuführen, um durch diesen die Nadel herauszuziehen. Die Einführung scheitert jedoch an der Unruhe des Pat. Jetzt Versuch, die Nadel auf laryngoskopischem Wege mit gebogener Zange zu entfernen. Die Nadel wird mehrfach gefaßt, doch gelingt die Extraktion nicht. Ebenso mißlingen Versuche, sie mit Elektromagnet herauszubefördern. Es wird daher zur Tracheotomie unter Schleichscher Anästhesie geschritten (Dr. Gottstein). Nach Eröffnung der Trachea gelingt es mit einiger Mühe mit gebogener Kornzange nach oben zu gehen und die von der Tracheotomiewunde aus nicht sichtbare Nadel zu fassen und herauszuziehen. Einsetzen einer Kanüle. Die entfernte Nadel ist eine Nähnadel von 42 mm Länge und 1 mm Dicke (Fig. 16). 7. Dez. 1902. Leichte Temperatursteigerung, etwas Husten. 9. Dez. Kanüle entfernt, Sekundärnaht. 19. Dez. Fieberfreier Verlauf. 22. Dez. Pat. geheilt entlassen.

Epikrise. In diesem Falle wurde von mir der erste Versuch einer oberen Bronchoskopie gemacht; er scheiterte, offenbar deshalb, weil es mir an der nötigen Uebung und Erfahrung fehlte. Da der Patient sehr unruhig war, nahm ich bald von weiteren Versuchen Abstand. Bei dem Versuch, die Nadel endolaryngeal zu entfernen, gelang es mir zwar mehrmals, sie mit der Zange zu fassen, allein eine Lösung der Einkeilung erfolgte nicht, und eine Forcierung schien mir nicht geraten, da ich fürchtete, die Nadel könnte der Zange entgleiten und in die Bronchien herabfallen; auch wäre eine Direktion derselben durch die Stimmbänder bei der schrägen Lage, die sich kaum hätte ändern lassen, recht schwierig gewesen. Auch die Versuche mit einem Elektromagneten schlugen fehl, offenbar weil er nicht kräftig genug war. Von der Tracheotomiewunde aus gelang es sofort, die Nadel zu fassen; die Lage war durch das Röntgenbild so genau bestimmt, daß es nur des Hineinfassens mit der gebogenen Kornzange bedurfte, um sie zu fassen und zu extrahieren.

Fall IV. 28. Mai 02. Anna K., 36 Jahre alt, Häuslersfrau aus Birawa. Am 3. April — vor 8 Wochen — will Pat. beim Essen einen Knochen, dessen Größe sie nicht anzugeben weiß, „verschluckt“ haben. Bei Würgbewegungen traten plötzlich Atembeschwerden auf, die seitdem bestehen blieben. Der Arzt konstatierte damals die Verstopfung eines Lungenweges und verordnete Husten- und Brechmittel, jedoch ohne Erfolg. Vor 3 Wochen gesellte sich noch ein Druckschmerz beim Betasten der Luftröhre hinzu. Auf ärztlichen Rat sucht Pat. die Kgl. chir. Klinik auf. Status: Mittelgroße, gut genährte, kräftig gebaute Pat. Temperatur 37°. Puls 104. Lungen in normalen Grenzen, gut verschieblich, Perkussion ergibt weder Dämpfung, noch Schallunterschied auf beiden Seiten. Auskultation links außer etwas rauhen Atmungsgeräuschen normal, rechts im allgemeinen schwächer als links. In der Höhe des rechten Stammbronchus bronchitische Geräusche, die in dieser Gegend lokalisiert bleiben und sich nicht weit erstrecken. Kein Stenosengeräusch zu hören. Stimmfremitus überall deutlich vorhanden. Herz und Abdominalorgane ohne path. Befund. Laryng. Untersuchung: Subglottisch mäßige Rötung und Schwellung der Schleimhaut, vorwiegend an der vorderen Wand des Larynx; Fremdkörper nicht zu sehen. Urin o. B. Temp. abends 38,8°. 30. Mai 1902. Temperatursteigerung bis auf 39,9°. Subjektiv keine Beschwerden, kein Husten, objektiv nirgends ein pneumonischer Herd nachzuweisen. Die Atemgeräusche sind bei schwachem Atmen rechts nicht hörbar, erst bei starkem Atemzug stellen sie sich plötzlich wieder ein. Die früher lokalisierte Bronchitis erstreckt sich fast über die ganze Lunge. 31. Mai 1902. Die Temperatur ist heute auf 37° abgefallen, daher Bronchoscopia sup. (Dr. Gottstein). Dieselbe ergibt unterhalb der Glottis an der vorderen Trachealwand einen Schleimhautdefekt, der traumatischer Natur zu sein scheint. In der Trachea und dem linken Bronchus nichts Besonderes zu finden. Das Einführen des Tubus in den rechten Bronchus gelingt vorläufig nicht. Röntgenbild negativ. 1. Juni 1902. Sehr deutliche Abschwächung der Atmungsgeräusche im rechten Unterlappen. 2. Bronchoscopia sup. ergibt im rechten Hauptbronchus die Anwesenheit eines weißlichen Körpers,

der nicht weggewischt werden kann, nicht verschieblich ist, und um den herum es leicht zur Blutung kommt. Der Kräftezustand der Pat. erlaubt nicht, durch weitere Untersuchungen die Eigenschaften dieses Körpers zu bestimmen. 3. Juni 1902. 3. Bronchoscopia sup. Es gelingt, rechts die Bronchialwege des Unterlappens der Lunge bis in die Seitenbronchien zu durchforschen. Außer Schleim wird kein Fremdkörper gefunden. Auf Grund dieses Befundes wird Pat. auf Wunsch entlassen.

Epikrise. Bei dieser 36-jähr. Frau gelang die obere Bronchoskopie sehr leicht; es konnten bei 3maliger Bronchoskopie beide Stammbronchien bis in die Seitenbronchien hinein abgeleuchtet werden, bei der 2. Bronchoskopie fand sich auch ein Fremdkörper, wegen mangelhaften Instrumentariums mußte jedoch von einer Extraktion Abstand genommen werden. Als Patientin in die Klinik kam, befand sich der Fremdkörper jedenfalls im subglottischen Raum; darauf deuten die dort gefundenen Veränderungen hin. Schon am selben Abend trat eine Temperatursteigerung auf, der Lungenstatus hatte sich so verändert, daß man den Fremdkörper im rechten Bronchus vermuten mußte, bei einem starken Atemzuge änderte sich der Lungenbefund völlig, so daß man eine Lageveränderung des Fremdkörpers annehmen mußte. Zwischen der 2. und 3. bronchoskopischen Untersuchung ist der Fremdkörper wohl ausgehustet worden, denn er fand sich bei der 3. Untersuchung nicht mehr.

Fall V. 29. Sept. 1903. Abends 8 Uhr. Otto H., 1 J. alt, aus Ohlau. Eltern gesund, Pat. früher niemals krank. Am gestrigen Abend soll das Kind angeblich die Schwanzflosse eines Herings „verschluckt" haben. Die Mutter faßte dem Kinde sofort in den Mund und hat noch die Hälfte der Flosse erreicht; die andere Hälfte mit einer Gräte daran soll sofort zu starkem Husten und Würgen geführt haben. Das Kind wurde rot im Gesicht, doch legte sich der Anfall bald. In der Nacht schlief das Kind ruhig, nur fiel schon auf, daß es „etwas rasselnd" atmete. Dieses „Rasseln" beim Atmen nahm während des heutigen Tages noch zu. Das Kind schluckt feste und flüssige Speisen anscheinend ohne Schmerzen. Status: Gut entwickeltes, blühendes Kind. Temp. 37,9°. Puls beschleunigt. Atmung frequent und stridorös, ohne daß dabei eine stärkere Atemnot besteht. Gesichtsfarbe stark gerötet, mäßige Transpiration. Das Kind schreit nicht, so daß sich über die Stimme nichts sagen läßt. Es schluckt gut. Ueber den Lungen überall sonorer Schall, reines Vesikuläratmen.

Auf Grund der Anamnese und der Untersuchung wird angenommen, daß der Fremdkörper nicht in der Speiseröhre, sondern in den Luftwegen sitzen muß. Versuch, das Kind ohne Narkose zu laryngoskopieren, mißlingt; Rachen- und Kehlkopfeingang werden mit dem Finger abgetastet, die Untersuchung ergibt ein negatives Resultat. Hierauf in Aethernarkose nochmalige Laryngoskopie, es kann nichts Deutliches erkannt werden. Im Anschluß daran Versuch der Bronchoscopia sup., es muß aber bald davon Abstand genommen werden, da die Dyspnoë zunimmt. Schnelle Ausführung der Tracheotomie und Bronchoscopia inf. (Dr. Gottstein). Es entleeren sich große Schleimmengen, so daß es nicht möglich

ist, irgend etwas Deutliches in der Trachea und den Bronchien zu erkennen. Es wird jetzt noch nach dem Larynx hin mit Instrumenten eingegangen, jedoch kein Fremdkörper gefunden. Einführung der Trachealkanüle. — Am nächsten Tage mittags steigt die Temperatur bis 40,5°, Puls 180. Am nächsten Abend trinkt das Kind gut. — 3. Okt. Heute wird der Versuch gemacht, das Kind von der Trachealwunde zu laryngoskopieren. Man glaubt auch nach leichter Kokainisierung unterhalb der Stimmbänder einen kleinen weißen Körper zu sehen, doch gelingt es auch nach Eingehen mit einer gebogenen Kehlkopfpincette nicht, den Fremdkörper zu fassen. Die Temperatur geht herunter. 5. Okt. 2. Bronchoscopia inf. Wieder starke Schleimsekretion; nach Einführung des Bronchoskops fällt beim Kokainisieren in der Tiefe ein kleiner weißer Körper in die Trachea vor, derselbe wird gefaßt, und er erweist sich als eine Fischgräte von 1 cm Länge mit einer kleinen Rippe von 3—4 mm Länge und 1 mm Durchmesser. Zuhalten der Trachealwunde: die Passage nach oben ist noch nicht frei; daher wird von der Tracheotomiewunde die retrograde Tracheo-Bronchoskopie ausgeführt. Man sieht nach Wegtupfen des Schleims die stark gewulsteten, intensiv geröteten Stimmbänder, die sich beim Schlucken bewegen, ein Fremdkörper kann nicht mehr entdeckt werden. Der subglottische Wulst ist intensiv gerötet. Es wird vermutet, daß der Fremdkörper früher an dieser Stelle gelegen hat. — Bald nach Entfernung des Fremdkörpers tritt Wohlbefinden ein, doch bleibt noch eine Zeitlang die Atmung bei Zuhalten der Tracheotomiewunde stridorös. Am 19. Okt. wird eine Fensterkanüle eingelegt, deren äußere Oeffnung zeitweilig durch Korken verschlossen wird. 25. Okt. Der kleine Pat. atmet jetzt ruhiger. 30. Okt. Kanüle entfernt; beim Schreien sind die Töne noch heiser. Eine laryngoskopische Untersuchung des Kindes ist auch jetzt unmöglich. Geheilt entlassen.

Epikrise. Die obere Bronchoskopie konnte bei diesem ein Jahr alten Kinde nicht ausgeführt werden, weil ein plötzlicher dyspnoischer Anfall auftrat, der die Tracheotomie notwendig machte. Die Bronchoskopie wäre aber auch, wie wir auf Grund unserer jetzigen Erfahrungen wissen, wohl nicht gelungen, da unsere dünnsten Röhren 7 mm dick sind; ein solches Rohr kann aber bei einem so jungen Kinde nicht durch die Stimmbänder gepreßt werden. Die untere Bronchoskopie gelang mehrmals ganz gut, doch konnte der Fremdkörper nicht mit Sicherheit gesehen werden, er wurde wohl bei den verschiedenen Manipulationen, insbesondere bei Betupfen der Schleimhaut behufs Entfernung des Schleimes, in seiner Lage verändert, gelöst und durch das Rohr ausgehustet.

Fall VI. 2. Febr. 1904. Richard Sch., 2 Jahre alt, aus Seifersdorf. Familienanamnese ohne Belang. Pat. stets gesund. Vor 6—8 Wochen allgemeine Furunkulose. Am 1. Febr. 1904 schälte die Mutter Mohrrüben, die beiden Kinder der Frau spielten dabei mit den Mohrrüben und aßen einige davon. Der ältere Knabe stieß hierbei den jüngeren in den Rücken; der jüngere Knabe, der den Mund voll von Mohrrüben hatte, „verschluckte“ sich hierbei, wurde ganz rot und schnappte nach Luft. Der Mutter gelang es sogleich den größten Teil der Möhren aus dem Munde zu entfernen. Da das Kind trotzdem noch keine Luft bekam, stürzte die Mutter das Kind um, so daß der Kopf tief zu liegen kam,

und klopfte ihm auf den Rücken. Da dies keinen Erfolg hatte, gab die Mutter Milch und Wasser, aber ebenso erfolglos. Deswegen ging sie mit dem Kinde zum Arzt, der eine Magensonde einführte. Das hierbei eintretende Erbrechen brachte dem Kinde keine Erleichterung, ebenso konnte der Arzt am nächsten Tage durch nochmalige Einführung der Magensonde keine Linderung schaffen. Eine Untersuchung mit dem Kehlkopfspiegel soll ein negatives Resultat ergeben haben. Deswegen empfahl der Arzt Aufnahme in die chir. Klinik. Status: Mäßig kräftiges, Zeichen leichter Rhachitis zeigendes, sonst aber gut genährtes Kind ohne Drüsenschwellungen oder Oedeme. Zähne im ganzen gut erhalten. Temperatur 36,9. Puls beschleunigt, klein, 120. Urin sauer, klar, kein Eiweiß, kein Zucker. Das Kind atmet röchelnd, spricht mit rauher belegter Stimme. Bei Aufregung deutlicher Stridor. Rachenorgane o. B. Ueber den Lungen überall sonorer Perkussionsschall. Atemgeräusch links im ganzen normal. Ueber dem rechten Mittel- und Unterlappen ist das Atemgeräusch bald gar nicht zu hören, bald ist es rauh mit verlängertem Exspirium. Auch hinten links gelegentlich rauhes Inspirium, während rechts am unteren Skapularwinkel auch einmal deutlich bronchiales Atmen, dann wieder rauhes Vesikuläratmen vorhanden ist. Herz und Abdomen o. B. 3. Febr. 1904. Das Kind ist heute ruhiger, und man sieht deutlich, daß beim Atmen die rechte Seite etwas zurückbleibt, auch ist die rechte Seite etwas weniger voll als die linke. In den Seiten findet sich rechts bei Inspiration geringe Einziehung der Interkostalräume. Die laryngoskopische Untersuchung des Kindes mißlingt. Zunächst Tracheotomia inf. Behinderung durch die bei Exspiration ca. 2 cm den oberen Sternalrand übersteigende Thymus. Einführung einer Kanüle nach vergeblichem Versuch mit dem kleinen Finger abzutasten. Auch auf Reizung der Trachealschleimhaut mit gebogener Kornzange erfolgen nur mäßige Hustenstöße. Jetzt Vornahme der Bronchoscopia inf. (Geh.-Rat v. Mikulicz). Es wird zunächst der linke, dann der rechte Stammbronchus eingestellt und in beide eingegangen. Bei Absuchen sieht man im rechten Stammbronchus in der Tiefe einen kleinen, das Lumen nicht völlig verlegenden Körper von weißlich-gelber Farbe liegen. Von diesem Seitenbronchus nach links hin kann man noch in zwei andere Seitenbronchi, die frei sind, hineinsehen. Bei der Exspiration legt sich hier die Schleimhaut klappenartig aneinander. Eingehen mit Fremdkörperzange ohne Leitung des Auges und Erweiterung des Endteils des rechten Bronchus. Hierauf nochmalige Einführung der Alligatorzange, ein Fremdkörper wird mit der Zange nicht herausgebracht. Bepinselung der Stelle mit Jodoformbrei, Desinfektion der äußeren Wunde mit H_2O_2, Kanüle wieder eingelegt, Tamponade der Wunde um die Kanüle mit Jodoformgaze. Nach der Operation war das Kind sehr unruhig. Etwa um $^3/_4$5 Uhr nachmittags starke Cyanose. Kochsalzwasserspray. Das Kind zeigt um $5^1/_4$ Uhr 78 Respiration, 180 Puls, liegt apathisch, hochgradig cyanotisch da. Therapie seit der Operation: Priessnitzsche Umschläge. 6 Uhr: Beiderseits starke inspiratorische Einziehung der Interkostalräume. Rechts hinten etwas abgeschwächter Schall bis zum Skapularwinkel hinauf. Hier ist das Atemgeräusch nur auf der Höhe der Inspiration und zwar leise, fern hörbar. Links hinten unten rauhes Vesikuläratmen. In der Skapulargegend beiderseits bronchiales, fast amphorisches Atmen. Therapie: $^1/_2$-stündlich Eisumschläge, Kampfer subkutan, Ipecacuanha per os, Kochsalzklysmata.

4. Febr. 1904. In der Nacht ein erneuter schwerer Anfall. Am besten nützt Ansaugen des sehr zähen Schleims der Trachea mit

dem Nélaton-Katheter. Heute morgen besser, Kind nicht mehr cyanotisch, rosige Lippen. Heute abends beiderseits über den Lungen gleicher Schall, hinten unten etwas weniger voll als oben. Ueber den Lungen überall gleichmäßiges Rasseln. Weiterhin Infus. Ip. Umschläge.

6. Febr. 1904. Erstickungsanfälle waren am 4. abends um 7 und 9 Uhr, und letzte Nacht um 9 und 2 Uhr aufgetreten. Immer dabei Aspiration von sehr dickem, zähem, gelbem, eitrigem Schleim mit Nélaton-Katheter. Der Schleim ist fast ein Ausguß der Bronchien. Das Kind inhaliert, bekommt Umschläge, Ipecacuanha; trinkt gut. Wunde etwas speckig belegt, Zunge dick weiß belegt. Puls leidlich, Respiration geht herunter.

12. Febr. 1904. Verlauf bisher zufriedenstellend, keine Dämpfungen über den Lungen, keine Geräusche. Viel Sekret. 21. Febr. Kanüle ohne Beschwerden entfernt. 26. Febr. Geheilt entlassen.

Epikrise. Bei diesem 2-jähr. Kinde wurde bald die untere Bronchoskopie ausgeführt, da die hochgradige Dyspnoë die baldige Tracheotomie notwendig machte. Auf Grund des Lungenbefundes wurde ein Mohrrübenstück im rechten oberen hyparteriellen Stammbronchus mittleren Abschnitt angenommen. Dort wurde auch ein Fremdkörper gesehen, doch konnte ihn Geheimrat v. Mikulicz mit der Zange nicht fassen. Vermutlich zerfiel das schon in Zersetzung begriffene Stückchen in der Zange. Nach der Untersuchung setzten in den folgenden Tagen schwere Erstickungsanfälle ein. Durch Ansaugung mittelst Nélaton-Katheters ließen sich beinahe Ausgüsse der Bronchialschleimhaut entfernen. Woher diese Anfälle kamen, ist nicht mit Sicherheit festgestellt, doch ist es nicht unwahrscheinlich, daß die Betupfung der Schleimhaut der Bronchien mit Jodoformbrei wesentlich dazu beigetragen hat.

Fall VII. 26. März 1904. Kurt B., 5 Jahre alt, Weichenstellerssohn aus Mallmitz. Familienanamnese o. B. Eine Schwester mit $7^1/_2$ Monaten an Drüsentuberkulose gestorben. Pat. hat als Kind Masern gehabt. Beim Spielen „verschluckte“ Pat. heute Nachmittag ca. 3 Uhr eine Bohne. Das Kind wurde dabei blau im Gesicht. Es wurde sofort zum Arzte gebracht, welcher mit einem Spiegel untersuchte, die Bohne auch in der Luftröhre liegen sah, sie mangels geeigneter Instrumente aber nicht entfernen konnte. Er riet daher, das Kind sofort in die chir. Klinik zu bringen. Unterwegs hustete das Kind zuerst viel, dann nicht mehr. Einen Erstickungsanfall hat es nicht mehr gehabt. Status: Mäßig kräftiger Junge mit gesunder Hautfarbe. Temperatur 36,8°. Puls 88. Respiration 24. Herz o. B. Lungen: Keine Dämpfung. Ueber der ganzen linken Lunge Atemgeräusch fast ganz aufgehoben. Kein Stridor, keine Cyanose des Gesichts. Laryngoskopie o. B. Röntgenbild: Irgend ein Fremdkörper ist nicht zu entdecken, dagegen zeigt sich die ganze linke Lungenhälfte trüber als die rechte.

27. März. 1904. Temperatur normal, Atemfrequenz wenig erhöht. Mittags bekommt der Junge plötzlich einen Anfall von Atemnot, wird blau im Gesicht. Zuerst Versuch der Bronchoscopia sup. (Dr. Gottstein), in Rückenlage. Beginn mit Aethernarkose, Uebergang zu Chloroform. Bei dem Versuche, das Bronchoskop einzuführen, gerät dasselbe 3mal in den Oesophagus. Es wird jetzt versucht, beim Zurückziehen aus dem Oesophagus den Larynx einzustellen, es gelingt aber nicht, die Epiglottis

zurückzuschlagen. Auch die Einstellung der Stimmbänder mit dem Kirsteinschen Autoskop mißlingt; man kann den Aditus laryngis nicht zugänglich machen. Jetzt Tracheotomie. Es wird das Bronchoskop eingeführt und damit zunächst in den rechten Bronchus eingegangen. Derselbe findet sich völlig frei. Beim Zurückziehen stellt sich die Bifurkation ein, dann der linke Bronchus. Das Rohr wird in denselben eingeführt, und man sieht das Lumen verlegt durch einen festsitzenden Tumor. Nach Abtupfen kommt etwas rötlich sanguinolenter Schleim heraus. Hierauf Anhaken mit scharfem Häkchen, es gelingt an der medialen Seite das Häkchen einzuführen und den Körper festzuhaken, es bricht hierbei ein Stückchen des Körpers aus, es kommen zwei kleine Bohnenstückchen heraus. Man sieht jetzt sehr deutlich die in die Bohne gerissene Lücke. Bei noch mehrmaligem Eingehen gelingt es nicht, die Bohne zu bewegen oder anzuhaken. Versuch mit verschiedenen Zangen; absolut unmöglich, damit etwas zu erreichen. Hierauf Rohr entfernt; durch Prof. Kausch wird versucht, mit gewöhnlicher Zange durch blindes Zufassen etwas zu erreichen, was aber unmöglich ist. Nochmalige Einführung des kurzen Rohres. Versuch mit Korkenzieher, bei der Dicke des Instrumentes ist es aber nicht möglich, etwas Deutliches zu sehen. Nochmaliges Eingehen mit dem Häkchen (Dr. Gottstein) an der lateralen Seite. Dasselbe wird ein weites Stück zwischen Bronchialwand und Bohne vorgeschoben, um ca. 90° gedreht, und durch Zug gelingt es, die Bohne zu lockern, gegen das Ende des Rohres zu stemmen und mit der Röhre zugleich zu entfernen. Hinter der Bohne quoll eine größere Menge sanguinolenter trüber Flüssigkeit heraus. Die Bohne mißt 20:9:8 mm (Fig. 17). Sofortiger Verschluß der Tracheotomiewunde. 28. März 1904. Leicht erhöhte Temperatur (37,9). 4. April 1904. Pat. wird mit schmaler granulierender Wunde entlassen.



Fig. 17.

Epikrise. Auch bei diesem 5-jähr. Knaben gelang die obere Bronchoskopie nicht, das Rohr geriet stets statt in die Trachea in den Oesophagus, bei der unteren Bronchoskopie wurde der Fremdkörper im linken Bronchus gefunden. Die Extraktion stieß auf große Schwierigkeiten, doch gelang es zuletzt noch mit einem feinen stumpfen Häkchen die Bohne fast unversehrt zu extrahieren.

Fall VIII. 28. Sept. 1904. Eugen M., Lehrerssohn, 11 Jahre alt, aus Polen. Mit Ausnahme von Kinderkrankheiten stets gesund. Vor 3 Wochen war Pat. damit beschäftigt, durch einen kleinen Gummischlauch Wasser aufzuziehen und auszublasen. Ein Mädchen gab ihm dabei eine Nadel, die er in den Schlauch steckte, um sie herauszublasen. Ein anderer Knabe kam zufällig dazu; Pat. wollte mit ihm sprechen, dabei atmete er tief ein, und plötzlich war die Nadel verschwunden. Er hatte die Nadel, eine große Nadel mit über erbsengroßem gläsernen grünen Knopfe — die Länge der Nadel wird auf einige Zentimeter geschätzt — mit dem Knopfe zuerst von unten nach oben in den Schlauch gesteckt, so daß der Knopf bei der Einatmung der führende Teil war. Pat. hustete zuerst nicht, lief lautschreiend zu seinem Vater. Nach 10 Minuten fing er an ein wenig zu husten. Er ging sofort zu einem Arzte, der Kartoffelbrei zu essen verordnete. In den nächsten Tagen hielt der Husten an. Gestern am 27. Sept., also nach 3 Wochen, bekam Pat. nach dem Essen eines Apfels einen heftigen, 3 Stunden währenden Hustenanfall, wobei etwas

Blut kam. Der Arzt untersuchte ihn wieder und riet eine Untersuchung mit Röntgenstrahlen, weil die Nadel vielleicht in den Lungen sitzen könnte.

Status: Kräftiger Junge. Lunge: Rechts bronchitische Geräusche, Perkussion o. B. Links im Oberlappen perkutorisch Schallabschwächung. Atemgeräusch im linken Oberlappen vorn bei Rückenlage nur schwach zu hören, im Sitzen besser. Ebenso Atemgeräusch im Unterlappen vermindert. In beiden Lappen starke bronchitische Geräusche. Einmal wird auch in Höhe der 6. Rippe in der Axillarlinie pleuritisches Reiben gehört. Bei einer zweiten Untersuchung sind die bronchitischen Geräusche weniger laut, dagegen viel lauteres Atemgeräusch. Starker Hustenreiz, sonst normale Verhältnisse. Sputum eiterig, nicht klumpenförmig, mehr breiig, nicht blutig. Röntgendurchleuchtung ergibt negatives Resultat. Auf der Röntgenphotographie (Taf. III 2) sieht man auf der rechten Seite, etwas lateral über dem Processus transvers. des 5. Brustwirbels einen etwa 2 mm breiten Schatten, der von rechts und oben quer über den 5. Brustwirbel nach links und unten zieht und über dem 7. Brustwirbel eine knopfartige Verdickung von etwa 5 mm Durchmesser zeigt. Während die äußerste Spitze etwa 1 cm über den Wirbelkörper rechterseits hinausragt, reicht der Schatten des Knopfes linkerseits nur einige Millimeter über den Schatten des Wirbelkörpers hinaus. Im übrigen ist ein wesentlicher Unterschied zwischen beiden Lungenschatten nicht zu konstatieren. Ein sicherer Anhaltspunkt dafür, ob der Fremdkörper in der Speiseröhre oder in der Trachea steckt, ergibt sich nicht. Pat. ist etwas heiser; die laryngoskopische Untersuchung ergibt negativen Befund. Zur Entfernung der Nadel werden zunächst 2 neue Zangen konstruiert, da mit den bisherigen eine Extraktion kaum möglich wäre.

29. Sept. 1904. Bronchoscopia sup. (Dr. Gottstein). Kokainisierung des Mundes, Pharynx und Kehlkopfes mit 10-proz. Kokainlösung. Hierauf wird in Seitenlage zunächst ohne Hilfsinstrumente versucht, das Rohr einzuführen. Ohne diese gelingt es jedoch nicht, und es wird deshalb das Kirsteinsche Autoskop zu Hilfe genommen, dem ein Aufsatz gegen die Zähne hin aufgesetzt wird. Es wird nun versucht, nach Herunterdrücken der Epiglottis den Larynxeingang einzustellen. Dies stößt auf große Schwierigkeiten, von einem Zahn bricht ein Stückchen ab. Ferner wird der Aufsatz auf dem Autoskop von dem Pat. fast schiefgebissen. Es gelingt, unter Besichtigung durch den Kirsteinschen Spatel das Rohr einzuschieben, doch zeigt sich nach Herausnahme des Mandrins, daß dasselbe in den Oesophagus eingedrungen ist. Es wird deshalb zurückgezogen und nach erneutem Einlegen des Autoskops das Rohr noch einmal eingeführt. Jetzt sieht man den Larynxeingang, allein das Rohr gerät wieder in die Speiseröhre. Es wird nochmals zurückgezogen und die Epiglottis noch stärker heruntergedrückt. Bei der dritten Einführung gelingt es endlich, nach erneuter Kokainisierung der Stimmbänder das Rohr in die Trachea einzuführen. Nach Entfernung des Mandrins wird während Liegenlassens des Kirsteinschen Autoskops das Rohr noch tiefer geschoben. Es stellt sich jetzt die Nadel ein, und man erkennt deutlich, daß der Knopf im linken Bronchuseingang sitzt. Die Nadel steht quer in der Frontalebene, etwas von links hinten nach rechts vorn hin geneigt. Die Spitze steckt nach oben, und um sie herum sieht man eine kleine gelbe Erhöhung der Trachealwand. Die Untersuchung wird des öfteren durch heftigen Hustenreiz des Pat. unterbrochen, daher mehrmals Kokainisierung mit Kokain-Adrenalin-Tupfern. Nach einiger Zeit gelingt es, den Pat. leidlich

ruhig zu halten. Nach gründlichem Abtupfen wird mit der Zange eingegangen, die Nadel gefaßt und versucht, dieselbe in der Richtung des Knopfes nach unten zu stoßen. Es gelingt dies jedoch nicht, und es wird nach einigen Minuten ein erneuter Versuch gemacht. Dabei wird der Fremdkörper aus seiner Lage befreit, weiteres kann nicht gesehen werden, da starker Hustenreiz auftritt. Nachdem von neuem mit Kokain-Adrenalin getupft und der Schleim entfernt ist, wird vom Fremdkörper nichts mehr gesehen. Das Rohr wird weiter vorgeschoben, und um größere Exkursionen ausführen zu können, muß das Kirsteinsche Autoskop entfernt werden. Die Beweglichkeit ist jetzt viel größer, und es wird das Bronchoskop zunächst in den rechten Bronchus eingeführt. Bis tief hinunter in den Stammbronchus und den Eingang in die Seitenbronchien ist nichts von einem Fremdkörper zu sehen, deshalb wird das Rohr zurückgezogen und vorsichtig in den linken Bronchus eingeführt. Dort findet sich die Nadel. Da Pat. Hustenreiz bekommt, muß wiederum mit Kokain-Adrenalin getupft werden. Die Nadel ist mit der Spitze frei beweglich, sie wird sofort, nachdem der Hustenreiz sich gelegt hat, an der Spitze mit der Zange zu fassen gesucht, was auch gelingt, und durch das Rohr herausgezogen. Es ist eine Schlipsnadel von 45 mm Länge und 1 mm Dickendurchmesser; der Knopf hat einen Durchmesser von 7 mm und eine Höhe von 4,5 mm (Fig. 18). An der Stelle, wo die Spitze der Nadel gesessen hat, befindet sich ein kleines gelbliches Ulcus von knapp Pfennigstückgröße. Jetzt wird das Rohr herausgezogen. Pat. hat die Untersuchung sehr gut überstanden. Die gesamte Untersuchung mit dem Bronchoskop dauerte 35 Minuten. Pat. bleibt völlig fieberfrei. Er wird am 1. Okt. nach 3 × 24 Stunden geheilt entlassen.



Fig. 18.

Epikrise. In diesem Falle gelang die obere Bronchoskopie ohne Narkose, trotzdem es sich um einen Knaben von 11 Jahren handelte, recht gut und führte auch zur Extraktion auf diesem Wege. Um die Nadel, die sich nach oben hin in die seitliche Trachealwand eingespießt hatte und mit dem Kopf im linken Bronchus saß, aus ihrer Lage zu befreien, mußte sie erst in den Bronchus hineingestoßen werden, da sonst die Spitze schwere Verletzungen der Trachea hätte setzen können. Die freie Spitze wurde dann im linken Bronchus gefaßt und extrahiert.

Fall IX. 18. Nov. 1904. Margarete H., 5 Jahre alt, aus Reichenbach. Kind stammt von gesunden Eltern. Vor einem halben Jahre an Blinddarmentzündung operiert. Dann gesund bis zum 5. Nov. 1904 — bis vor 13 Tagen. Nach dem Bericht des Arztes soll das Kind am 5. Nov. einen Nagel „verschluckt“ haben. Unmittelbar nachher keine Symptome, keine Atemnot, keine Schluckbeschwerden, keine Druckempfindlichkeit. Der Arzt verordnete breiige Speisen, kam 2 Tage später wieder und fand das Kind munter. Am Abend des 3. Tages fieberte das Kind (38,5°), und der Arzt fand eine beginnende Pneumonie, zu der am 3. Tage eine Pleuritis hinzukam. Dabei war die Atemnot gering, und es bestanden keine Schluckbeschwerden. Am nächsten Tage fieberte das Kind bis 40,5°. Der Arzt konstatierte jetzt ein Exsudat; gleichzeitig fand er bei einer Röntgendurchleuchtung den Nagel mit dem Kopf nach oben

in der „Speiseröhre“ in Höhe der Bifurkation. Da das Kind weiter fiebert, wird es in die chirurgische Klinik gebracht.

Status. Fünfjähriges, für sein Alter kräftig entwickeltes Kind in gutem Ernährungszustande, in der rechten unteren Bauchgegend eine 15 cm lange Narbe, die per secundam intentionem geheilt ist. Abdomen zeigt keinerlei Druckempfindlichkeit. Das Kind fiebert, Temp. 40,1°, borkige Lippen, ziemlich frequente Atmung. Aengstlicher Gesichtsausdruck. Dabei fällt auf, daß im Liegen die Dyspnoë größer ist, ebenso beim Niederlegen aus der Sitzstellung, wobei Hustenreiz mit inspiratorischem Stridor eintritt. Die Atmung ist, selbst bei Anstrengung, nur oberflächlich, die rechte Seite beteiligt sich etwas weniger ausgiebig als die linke. Perkutorisch findet sich rechts hinten unten eine etwa 3 Querfinger breite Zone von absoluter Dämpfung, und oberhalb über der ganzen Lunge deutliche Schallverkürzung. Ueber der ganzen linken Lunge leicht tympanitischer Schall. Palpatorisch ist über der Zone absoluter Dämpfung auf der rechten Seite deutliche Resistenzvermehrung wahrzunehmen. Während der Stimmfremitus rechts oben verstärkt ist, ist er etwa von der 6. Rippe an ganz aufgehoben. Rechts unten hört man bronchiales Atmen, aber deutlich abgeschwächt. Ueber der linken Lunge hinten pueriles Atmen. Rechts vorn zeigt die Perkussion deutlich tympanitische Schallabkürzung, scharfes, unregelmäßiges, saccadiertes Atmen, keine Geräusche. Röntgenbild (Taf. IV 1): Man sieht einen bald rechts von der Medianlinie vom oberen Rand des 4. Brustwirbels beginnenden, etwa 3,5 cm langen und 4 mm breiten Schatten, der nach rechts und unten reicht und bis auf den Schatten des 6. Rippenansatzes zu liegen kommt. Die auf dem Rippenansatz liegende Partie zeigt eine kuppenförmige Anschwellung, während man nach oben hin eine Verdickung des spitzeren Teiles sieht. Was das Lungengewebe betrifft, so sieht man auf der rechten Seite die 4 oberen Interkostalräume deutlich, während die nach unten hin gelegenen verwischt erscheinen. Auf der linken Seite sind die 3 oberen Interkostalräume deutlich zu erkennen, ebenso der äußere Teil des 4., während die übrigen diffus verwischt sind.

Operation in der Sauerbruchschen Kammer (Geheimrat v. Mikulicz). Aethernarkose. Es wird zuerst eine dünne Kanüle in den 7. und 8. Interkostalraum in der Axillarlinie eingestochen; es entleert sich keine Flüssigkeit. Trotzdem wird in der Axillarlinie rechts ein über die Konvexität der 8. Rippe, parallel mit derselben verlaufender, 4 cm langer Schnitt bis auf das Periost gemacht. Blutstillung. Das Periost wird nach oben und unten abpräpariert. Excision eines etwa 2 cm langen Rippenstückes mit der Rippenschere. Pleura eröffnet. Kein Exsudat in der Pleurahöhle; leichte Verwachsungen der starr infiltrierten Lunge mit der Pleura costalis. Lunge atmet. Tamponade der Wunde durch Isoformgaze und Anlegen des Mikuliczschen Kastens. Verband. Leichte Cyanose während und nach Aufhören der Narkose. 19. Nov. 1904. Die Nacht nach der Operation ist fieberfrei. Pat. klagt über Schmerzen. Vormittags steigt das Fieber ohne Schüttelfrost bis 39,5°. Sehr frequente Atmung, 40—50. Pat. unterdrückt den Husten wegen Schmerzen. Kein Auswurf. Bauch aufgetrieben, auf Druck schmerzhaft, Ricinus. Nachmittags wird in der Sauerbruchschen Kammer der Mikulicz-Kasten entfernt und ein einfacher aseptischer Verband angelegt. Abends Fieberabfall unter Schweißausbruch. 20. Nov. 1904. Fieber steigt vormittags auf 40,2, sonst Zustand unverändert. Bei einer neuen Röntgendurchleuchtung zeigt sich der Nagel an derselben Stelle, wie im vorigen Bilde. 21. Nov. 1904. Derselbe Zustand, hohes Fieber über 40°, Dyspnoë, Husten, kein Auswurf. Leukocyten 32400. 22. Nov. 1904.

Bronchoscopia sup. (Geheimrat v. Mikulicz.) In leichter Bromäthylnarkose wird in Rückenlage bei herabhängendem Kopf nach Einführung des Kirsteinschen Mundspatels versucht, das dünnste Bronchoskop (7 mm) mit Mandrin einzuführen; es gelingt nicht, den Kehlkopfeingang zu finden. Das Rohr gerät in die Speiseröhre, ebenso bei einem zweiten Versuch. Beim dritten Versuch wird der Tubus ungefähr bis zur Glottis leicht, und bis zu den obersten Trachealringen unter leichtem Druck eingeführt. Die Trachealreflexe sind auffallend gering, ebenso die Sekretion. Um das Rohr bequemer bewegen zu können, wird jetzt der Kirsteinsche Mundspatel entfernt, es zeigt sich aber, daß das Rohr bei diesen Manipulationen aus der Trachea wieder herausgerutscht ist. Jetzt wird ohne Mundspatel unter Kontrolle des Fingers das 32 cm lange Rohr eingeführt, was leicht gelingt. Man sieht bequem die Bifurkation und im rechten Bronchus eine schwarze, etwa kirschkerngroße Stelle, über deren Charakter nichts Näheres ausgesagt werden kann. Abtupfen dieser Stelle ergibt am Tupfer eine schwarze metallische Abfärbung. Da dieses Rohr noch zu eng ist, wird das weiteste Rohr (9 mm) in derselben Weise eingeführt. Eine ausreichende Uebersicht läßt sich aber deshalb nicht erzielen, weil das Rohr wegen seiner Dicke nicht in den Bronchus eingeführt werden kann. Von weiteren Versuchen wird deshalb Abstand genommen und für morgen die Tracheotomie mit unterer Bronchoskopie in Aussicht genommen. 23. Nov. 1904. Tracheotomie (Geheimrat v. Mikulicz) in Bromäthyläthernarkose in typischer Weise. Nach Eröffnung der Luftröhre werden zwei scharfe Häkchen eingesetzt und hierauf das Bronchoskop eingeführt (7 mm-Rohr). Atmung wird sehr langsam, starke Dyspnoë, tiefe Cyanose, Puls klein, sehr frequent. Nach Austupfen des Rohres Atmungsstillstand, Puls nicht mehr fühlbar. Künstliche Atmung. 3 Spritzen Kampfer. Atmung kommt nach etwa $^1/_2$ Minute spontan wieder, Puls wieder fühlbar. Jetzt sieht man nach nochmaligem Austupfen deutlich die schon einmal bei der oberen Bronchoskopie gesehene Stelle im rechten Bronchus. Einführung der Zange, nach einem vergeblichen Versuche gelingt es, den Fremdkörper zu fassen und zu extrahieren. Der Fremdkörper ist ein Nagel, dessen Spitze umgebogen war und gefaßt wurde (Fig. 19). Messingknopf nach unten, Nagel selbst verrostet. Die Länge des Nagels beträgt 32 mm, die Maße der umgebogenen Spitze sind 4,5:3 mm, die des Messingknopfes 7 mm Breite und 3 mm Höhe. Entfernung des Tubus, Einführung einer Tracheotomie-Fensterkanüle. Am Nachmittag nach der Extraktion hustet das Kind stark und befördert leicht blutig tingierten Schleim heraus. Puls sehr schwach, 180, Atmung 60. Morph. 0,0025. Gegen Abend ist das Kind fieberfrei, Atmung ruhiger, Puls 120, Husten nachgelassen. 25. Nov. 1904. Den heutigen Tag verbrachte Pat. sehr gut. Sie ist fieberfrei. Abends Verbandwechsel in der Sauerbruch-Kammer. Lunge mit der Pleura costalis verwachsen, atmet. 26 Nov. 1904. Durch einen Kork wird die Kanülenöffnung geschlossen. Der Kork wird den ganzen Nachmittag und die Nacht über in der Kanüle gelassen. Das Kind atmet sehr gut durch Mund und Nase. 27. Nov. 1904. Verbandwechsel in der Sauerbruch-Kammer. Entfernung der Kanüle, Pat. atmet ruhig. Husten nachgelassen. 30. Nov. 1904. Die Tracheotomiewunde granuliert. In der Thoracotomiewunde dringt man mit der Sonde in einen etwa 5 cm langen, eng nach oben verlaufenden Recessus. Man sieht die Lunge regelmäßig atmen. Kein Pneumothorax. Ueber dem oberen Teil der rechten Lunge



Fig. 19.

hat sich der Schall aufgehellt. Ueber der ganzen Lunge verschärftes pueriles Atmen, reichliches Rasseln. Die Tracheotomiewunde reinigt sich langsam. Trachealöffnung fast geschlossen. Pat. hustet wenig, expektoriert eitrig schleimigen, sich zusammenballenden Auswurf. Ueber der rechten Lunge ist der Schall im oberen Teil tympanitisch, wird dann in der Höhe des Skapularwinkels tympanitisch gedämpft, um in den tiefsten Teilen ganz gedämpft zu werden. Auskultatorisch hört man über dem oberen Teil verschärftes Inspirium mit hauchendem Exspirium. Reichlich feuchte Rasselgeräusche. Ueber dem Unterlappen deutliches bronchiales Atmen und reichlich konsonierende Rasselgeräusche. Ebenso über dem linken Unterlappen reichliches Rasseln. Feuchte Brustumschläge, Mixt. solv. 12. Dez. 1904. Die Dämpfung etwas geringer. 15. Dez. 1904. Entlassungsstatus. Tracheotomiewunde vernarbt. Von der Thorakotomiewunde bleibt eine etwa 1 cm tiefe Fistel bestehen. Man fühlt durch die Sonde einen kleinen Rippensequester. Ueber dem untersten Teil der rechten Lunge gedämpfter Schall, verschärftes Vesikuläratmen, spärliche Rasselgeräusche. Allgemeinbefinden befriedigend. Kein Husten, keine Schmerzen. Appetit gut.

Epikrise. Dieses 5-jährige Mädchen hatte einen Nagel „verschluckt", ohne zunächst die geringsten Erscheinungen davon gehabt zu haben. Erst am 3. Tage setzte mit sehr hohen Temperaturen eine Pneumonie mit Pleuritis ein. Der behandelnde Arzt ließ jetzt durch ein Röntgenbild feststellen, daß in der Höhe der Bifurkation ein Nagel, wie er vermutete, in der Speiseröhre saß. Bei der Untersuchung der Lungen fand sich über den rechten unteren Lungenpartien eine 3 Querfinger breite absolute Dämpfung mit Resistenzvermehrung, Aufhebung des Stimmfremitus und abgeschwächtem bronchialem Atmen. In der darüber liegenden Partie deutliche Schallverkürzung; auch im Röntgenbilde zeigten sich die unteren Partien der Lungen getrübt. Der Fremdkörper mußte sich der Lage nach im rechten eparteriellen Stammbronchus (oberen Abschnitt) befinden. Es war aber auch noch die Möglichkeit vorhanden, daß er in der Speiseröhre saß, diese perforiert und Pneumonie und Pleuritis hervorgerufen hätte. Herr Geheimrat v. Mikulicz hielt es jedenfalls für notwendig, in diesem Falle das angenommene Empyem zu inzidieren, vielleicht war auch von da aus späterhin die Extraktion möglich.

Die sofort vorgenommene Operation wurde in der Sauerbruch-Kammer ausgeführt; es war eine der ersten derartigen Operationen. Bei derselben zeigte sich, daß ein Empyem nicht vorhanden war. Das Fieber fiel zunächst auf 36,6° ab, um nach 36 Stunden auf über 40° zu steigen. Nachdem sich Patientin von der Operation etwas erholt hatte, entschloß sich Herr Geheimrat v. Mikulicz nach 4 Tagen zur Bronchoskopie. Es gelang in diesem Falle die obere Bronchoskopie ganz gut. Man konnte auch den Fremdkörper im rechten Bronchus entdecken. Da jedoch das Bild nicht ganz deutlich gesehen wurde, wurde ein dickeres Rohr eingeführt, das sich aber nicht tief genug einführen ließ. Von weiteren Versuchen wurde Abstand genommen und

am nächsten Tage nach der Tracheotomie die untere Bronchoskopie ausgeführt. Nach einer etwa $^1/_2$ Minute dauernden Asphyxie gelang es bald, den Fremdkörper im rechten Bronchus einzustellen und zu extrahieren. Die Folge der Extraktion war, daß die septischen Temperaturen sofort aufhörten; die Lungenerscheinungen bildeten sich allmählich zurück, allein noch 3 Wochen nach der Extraktion des Fremdkörpers bestand bei der Entlassung eine Dämpfung über den untersten rechten Lungenpartien.

Fall X. 8. Jan. 1905. Alice J., 6 Jahre alt, aus Gleiwitz. Das Kind hatte am 2. Jan. 1905 beim Spielen eine Strumpfbandklemme in den Mund genommen und plötzlich, ohne daß sie weiß, wie es geschah, war dieselbe „verschluckt". Das Mädchen wurde bald zum Arzt gebracht, der Kartoffelbrei verordnete, und dem Vater sagte, daß es nichts zu sagen hätte, der Fremdkörper würde mit dem Stuhl abgehen. Da jedoch innerhalb der nächsten Tage, besonders nachts, das Kind Anfälle von Atemnot bekam, ging der Vater zu einem anderen Arzte, der eine Röntgenaufnahme für notwendig hielt und das Kind ins Krankenhaus brachte. Mittels der Röntgenaufnahme wurde nun festgestellt, daß der Fremdkörper im rechten Bronchus saß. Innerhalb der letzten beiden Nächte sollen die Atemnotanfälle immer stärker geworden sein. Am 8. Jan. nachmittags $4^1/_2$ Uhr kam der Vater mit dem Kinde zu mir. Dasselbe atmet ganz ruhig, gibt auf alles Auskunft, macht den Eindruck eines ganz gesunden Kindes. Nach Angabe des Vaters hat das Kind vor 9 Monaten einen schweren Scharlach durchgemacht, und im Anschluß daran eine Nierenentzündung. Status: Perkutorische Untersuchung der Lungen ergibt rechts vorn keinen wesentlichen Schallunterschied. Hinten scheint auf der rechten Seite der Schall etwas gedämpft. Auskultatorisch findet sich dagegen rechts eine deutliche Abschwächung des Atemgeräusches gegen links, insbesondere während der Inspiration. Auch hinten läßt sich besonders über den oberen Partien ein deutlicher Schallunterschied und unbestimmtes Atmen hören. Im Röntgenbilde (Taf. IV 2) sieht man einen etwa 12 mm breiten Schatten, der von links oben nach rechts unten zieht und etwa $3^1/_4$ cm lang ist. Der Schatten beginnt am oberen Rande des 4. Brustwirbels und endet etwa 1,5 cm rechts vom Schatten des 5. Brustwirbels. Ein Unterschied in den Lungenschatten ist nicht zu konstatieren. Sofortige Bronchoscopia sup. (Dr. Gottstein): Schon bei dem Versuch, das Kind auf den Tisch zu legen und in die richtige Lage zu bringen, wird es unruhig und fängt an zu weinen, so daß bald zur Narkose geschritten wird. Nach Einlegen des Heisters wird das Kirsteinsche Autoskop eingeführt und versucht, den Kehlkopfeingang einzustellen. Die Aryknorpel und einen Teil der Hinterwand einzustellen gelingt, mehr aber nicht. Es wird jetzt versucht, das 23 cm lange Bronchoskop einzuführen, dasselbe gerät aber in den Oesophagus, wie die Besichtigung nach Entfernung des Mandrins zeigt. Es wird daher wiederum der Heister eingeführt, darauf Autoskop. Nach vielfachen vergeblichen Versuchen gelingt es endlich, den hinteren Teil der Stimmbänder zur Einstellung zu bringen. Es wird das Bronchoskop eingeführt, dasselbe gelangt in die Trachea. Austupfen, Cocainisierung derselben. Das Rohr wird tiefer geführt und das Kirsteinsche Autoskop entfernt. Man sieht jetzt, nachdem man an die Carina herangekommen ist, im rechten Bronchus 2 etwa 3—4 mm

voneinander entfernte von rechts nach links gestellte ganz schmale Metallleisten liegen. Es wird nach Wegtupfen von Schleim die Zange eingeführt und der Fremdkörper gefaßt. Derselbe wird herausgezogen, er stößt an das untere Ende des Rohres an, und nun wird das Rohr mit dem Fremdkörper zusammen entfernt. Das Rohr gleitet auch durch die Stimmbänder hindurch, aber der Fremdkörper wird zurückgehalten und entgleitet der Zange. Hierauf erneute Einführung des Heister, Autoskops, Einstellung. Zunächst gerät das Instrument wieder in den Oesophagus, es wird bald wieder herausgezogen. Nach Einstellung der Stimmbänder erneute Einführung, die jetzt gelingt. Zunächst wird die Trachea abgesucht, in derselben findet sich der Fremdkörper nicht. Dann wird das Rohr tiefer geführt nach dem rechten Bronchus zu. Zum größten Erstaunen ist derselbe ganz frei, dagegen zeigt sich der Fremdkörper im linken Bronchus wiederum von rechts nach links quergestellt. Einführung der Zange, erneutes Fassen, wieder gelingt es, den Fremdkörper bis an die Stimmbänder heranzubringen, dort aber findet er einen unüberwindlichen Widerstand und entgleitet der Zange. Nach dieser Manipulation hustet das Kind heiser, so daß man annehmen muß, der Fremdkörper hat schon eine Verletzung der Stimmbänder verursacht. Es wird daher in der Annahme, daß der Fremdkörper zu groß ist, um die Stimmbänder zu passieren, von den weiteren Versuchen, ihn von oben her zu extrahieren, Abstand genommen und zur Tracheotomie geschritten. Tracheotomia inf. (Dr. Gottstein), Einführung des dünnen Bronchoskops (7 mm), der Fremdkörper stellt sich bald ein, diesmal wieder im rechten Bronchus. Schon bei den früheren Versuchen war das Licht sehr schwach geworden [1]), so daß man sehr wenig sehen konnte. Der Fremdkörper wird in die Wunde vorgezogen, mit der Zange festgehalten, er läßt sich jedoch nicht aus der Trachea herausbringen, weil der Schnitt in der Trachea zu klein ist. Es wird mit einer zweiten Zange der Fremdkörper gefaßt, doch entgleitet er beiden Zangen und geht wieder in die Tiefe. Erneute Einführung des Bronchoskops. Wieder stellt sich der Fremdkörper im rechten Bronchus ein; Fassen, Vorziehen in die Wunde. Von einem Assistenten wird mit einer Kornzange der Fremdkörper gleichfalls gefaßt, und jetzt gelingt es endlich, ihn aus der Trachea herauszuziehen. Der Fremdkörper ist eine Strumpfbandklemme (Fig. 20), deren eine Branche 29:8:1 mm mißt. Die andere Branche mißt 25:7:1 mm. Die größte Entfernung der beiden Branchen beträgt 6,5 mm die kleinste 4,5 mm. Die Breite an der Achse beträgt 10 mm. Das Kind hat die Narkose und Operation gut vertragen. 10. Jan. 1905. Subjektiv ausgezeichnetes Wohlbefinden, Temperatur normal, ebenso Puls. Hautemphysem bis an die Ohrläppchen heran. 12. Jan. 1905. Entfernung der Kanüle. 15. Jan. 1905. Hautemphysem in beiden Infraklavikulargruben nur noch ganz geringfügig. 4. Febr. 1905. Wunde verheilt, entlassen. 5. März 1905. Das Kind stellt sich heute vor. Ausgezeichnete Sprache, keine Spur von Beschwerden, kleine Narbe am Hals. Kind sieht blühend aus.



Fig. 20.

Epikrise. Dieser Fall ist besonders deshalb wichtig, weil er zeigt, daß man bei Fremdkörpern von eigenartiger Form, die eine gewisse Größe überschreiten, lieber bald die untere Bronchoskopie vor-

1) Aus äußeren Gründen wurde als elektrische Kraft ein Akkumulator verwandt.

nehmen soll, wenn die Diagnose sichergestellt ist. Meine Versuche, den Fremdkörper durch die Glottis zu bringen, schlugen stets fehl, da die eine Branche der Klemme sich an der Unterwand der Stimmbänder festkeilte. Selbst die Extraktion durch die Tracheotomiewunde machte noch Schwierigkeiten, da der Fremdkörper beinahe zu groß war, um durch die enge Oeffnung entfernt werden zu können.

Fall XI. 9. Febr. 1905. Herr Sch. aus Pöpelwitz. Angeblich um Weihnachten ein Knöchelchen beim Suppen verschluckt; besonders nachts sollen Anfälle von Husten auftreten. Zeitweilig geht es ihm am Tage gut. Lungenuntersuchung ganz negativ. Die Untersuchung mit Röntgenstrahlen ergibt ein negatives Resultat, und da Pat. sagt, daß er sich seit einigen Tagen wohler fühle, da er nur flüssige Nahrung zu sich nehme, wird er auf 8 Tage später wiederbestellt und von weiterer Untersuchung Abstand genommen. 11. Febr. 1905. Heute wird Pat. sondiert, die dickste Sonde geht ohne Widerstand spielend leicht in den Magen. 16. Febr. 1905. Pat. kommt wieder, da er heute in der Nacht um 2 Uhr wieder einen Anfall gehabt hat. Nach gründlicher Kokainisierung wird durch das Autoskop hindurch das ganz lange Bronchoskop eingeführt. Pat. ist hierbei recht unruhig. Nach Entfernung des Autoskops sieht man bis an die Bifurkation. Bei dem Versuche, mit dem Rohre tiefer zu gehen, bekommt Pat. einen Hustenanfall, muß kokainisiert werden, dabei erneuter Hustenanfall, wobei das Rohr herausgeschleudert wird. Die jetzt vorgenommenen erneuten Versuche, mit dem Kirsteinschen Spatel die Glottisspalte einzustellen, mißlingen, so daß, da Pat. aus dem Halse etwas sanguinolenten Schleim herausbringt, die weitere Untersuchung auf später verschoben wird. Pat. hat sich seitdem nicht mehr sehen lassen.

Epikrise. Es ist wahrscheinlich, daß in diesem Falle der Fremdkörper bereits ausgehustet war. Mit Sicherheit hat es sich nicht feststellen lassen, da Patient sich zu einer 2. Untersuchung nicht vorstellte. Die Einführung des 42 cm langen, 9 mm dicken bronchoskopischen Tubus durch die Stimmbänder gelang durch das Kirsteinsche Autoskop ohne wesentliche Schwierigkeiten.

Fall XII. 15. April 1905. Arthur L., $3^1/_2$ Jahre alt, aus Brockau. Knabe stets gesund. Das Kind „verschluckte“ gestern Mittag eine Bohne, angeblich eine Kaffeebohne. Es bekam bald Atembeschwerden, die an Heftigkeit zunahmen. Der sofort herbeigerufene Arzt erklärte, nichts tun zu können, und sandte das Kind in die chirurgische Klinik. Status: Gut genährtes Kind von entsprechender Größe, Gesichtsfarbe blaß, nicht cyanotisch. Panniculus adiposus mäßig. Keine Oedeme, Exantheme, Drüsenschwellungen. Pupillen reagieren, sind gleichweit, Reflexe normal, Rachenorgane frei. Lungen: Perkussionsschall über der rechten Lunge normal. Links von der Spitze der Scapula an nach abwärts gedämpft-tympanitischer Schall. Atemgeräusch rechts verschärft pueril, ab und zu sind klein- bis mittelblasige Rasselgeräusche hörbar. Dem Dämpfungsbezirk links entsprechend abgeschwächtes Atmem, kein Bronchialatmen. Ziemlich zahlreiche mittel- bis großblasige Rasselgeräusche. Pektoralfremitus nicht verstärkt. Kein Stridor, jedoch beschleunigte Atemfrequenz, 38 in der Minute. Herz nicht vergrößert, Töne rein, Puls

kräftig, regelmäßig, beschleunigt, 150 in der Minute. Temperatur 37,1. Abdomen o. B. Urin klar, sauer, kein Eiweiß, kein Zucker.

3 Uhr nachmittags: Kind plötzlich stark dyspnoisch, cyanotisch, Fingernägel bläulich verfärbt. Das Kind wirft sich unruhig im Bett hin und her. Sofortige Tracheotomia sup. (Prof. Kausch) in Aethernarkose. Einführung der Kanüle, Rückenlagerung mit hängendem Kopf. Einführung eines 7 mm dicken Bronchoskops, was ziemlich leicht gelingt. Das Bronchoskop wird nun vorsichtig bis zur Bifurkation vorgeschoben. Man sieht im linken Bronchus einen rötlichen Körper, der durch Betasten mit einer langen Sonde als kompakt erkannt wird. Die eingeführte Zange faßt zuerst ein Stück brauner Schale. Stückweises Entfernen der Bohne, die sich dann als weißer Körper erkennen läßt. Das größte Stück wird zuletzt entfernt (Fig. 21). Die Entfernung ist ziemlich schwierig, weil die Zange oft an dem Körper abgeleitet.

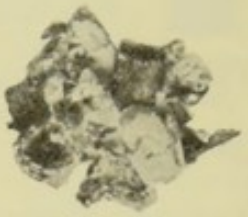

Fig. 21.

Einführen der Trachealkanüle. Die Cyanose und Dyspnoë lassen alsbald nach. Abends Perkussionsschall links annähernd normal, Atemgeräusch normal. 16. April. Kind relativ wohl. Atemfrequenz 40. Gestern Abend leichte Dyspnoë, Kanüle durch Schleim verstopft. Temp. 37,8°, diffuse Bronchitis. 17. April. Kanüle wird heute entfernt. Starke Schleimsekretion. 19. April. Gegen Abend Temperatursteigerung auf 38,6°, nur diffuse Bronchitis zu konstatieren. Kind sehr unruhig. 23. April. Temperatur normal, Bronchitis nimmt ab; das Kind ist außer Bett. 30. April. Geheilt entlassen.

Epikrise. Wegen eines dyspnoischen Anfalles mußte sofort Tracheotomie gemacht werden, so daß die obere Bronchoskopie gar nicht in Frage kam. Die untere gelang leicht, allein die Extraktion der Bohne stieß auf große Schwierigkeiten; nur in kleine Teile zerbröckelt konnte sie entfernt werden. Die Heilung erfolgte in kurzer Zeit, nach 14 Tagen wurde das Kind geheilt entlassen.

Fall XIII. 6. Mai 1905. Johanna v. G., 5 Jahre alt. Pat. aspirierte am 5. Mai abends beim Ansaugen einer frisch konstruierten Pfeife aus Weidenholz das das Mundstück bildende Stückchen Weidenholz. Es stellte sich bald mäßige Atemnot ein, die einige Stunden bestand, ohne aber beängstigend zu werden. Cyanose nicht ausgesprochen. Ein sofort zugezogener Arzt will durch Spiegel das Vorhandensein obigen Fremdkörpers im Bronchus festgestellt, sich aber in Bezug auf Therapie, speziell Operation, abwartend verhalten haben. Dr. B. aus Posen, der nächsten Tages konsultiert wurde, riet zur sofortigen Operation und verwies die Pat., da er selbst die nötigen Instrumente nicht besaß, nach Breslau. Pat. kam am 6. Mai abends 10 Uhr in die Privatklinik des Herrn Geh. v. Mikulicz. Man merkte der Kleinen absolut nichts an. Keine Atemnot, Atemfrequenz nicht gesteigert, keinerlei Beschwerden. Status: Kräftiges, gesund aussehendes Kind. Lungenbefund: Perkussion negativ; auskultatorisch ist über der ganzen rechten Lunge das Atemgeräusch deutlich abgeschwächt, jedoch keinerlei pathologische Geräusche. Der rechte untere Lungenrand bleibt bei tiefer Inspiration etwas zurück. Herz normal. Urin normal. Aus obigem Lungenbefund und der Anamnese wird die Diagnose auf Corpus alienum in broncho dextro gestellt. Nacht voll-

kommen ruhig. Am Morgen Tracheotomie (Prof. Kausch), nachdem vorher in Narkose einmal vergeblich versucht worden war, die Bronchoscopia sup. auszuführen. Nach Eröffnung der Trachea Einführung des Bronchoskops. Man sieht im Lumen des rechten Bronchus, letzteren aber nicht vollkommen verschließend, den Fremdkörper sitzen. Nach mehrfachen Versuchen gelingt es endlich, denselben zu extrahieren. Der Fremdkörper (Fig. 22) ist 1 cm lang und $^3/_4$ cm dick, entspricht dem Mundstück der oben beschriebenen Pfeife. Die Tracheal- wie Bronchialschleimhaut zeigen keine sonderliche Schwellung, sie sind nur mäßig gerötet. Einführung einer Trachealkanüle, Verband. Bei sich sofort anschließender Auskultation der Lungen zeigt sich, daß jetzt beiderseits gleichstarkes normales Atmen besteht; keine Rasselgeräusche. 8. Mai. Atmung frei; geringe Temperatursteigerung, links hinten unten Perkussionsschall etwas abgeschwächt, daselbst bronchitische Geräusche. 10. Mai. Kind außer Bett. Allgemeinbefinden ausgezeichnet. 14. Mai. Kind wird zur weiteren Behandlung nach Hause entlassen.



Fig. 22.

Epikrise. In diesem Falle wurde auf Grund der Anamnese und des Lungenbefundes die Diagnose auf einen Fremdkörper im rechten Bronchus gestellt. Die obere Bronchoskopie wurde nur einmal versucht; als sie nicht sofort gelang, entschloß sich Prof. Kausch zur Tracheotomie und unteren Bronchoskopie. Diese gelang leicht, ebenso die Entfernung des Fremdkörpers.

Fall XIV. 29. Sept. 1905. Agnes H., $5^1/_2$ Jahre alt, aus Dahme. Das Kind soll immer gesund gewesen sein. Vor 14 Tagen beim Pflaumenessen „verschluckte“ es einen Pflaumenkern. Das Kind konnte keine Luft bekommen, schnappte nach Luft und klagte über Schmerzen im Hals. Der bald danach gerufene Arzt führte 3mal die Schlundsonde ein, was leicht gelang, aber die Beschwerden ließen nicht nach. Abends mußte das Kind viel brechen, nach dem Brechen hörten die Beschwerden auf. Das Kind fühlte sich etwa 8 Tage lang leidlich wohl, es hatte nur mehrmals am Tage Hustenanfälle, die etwa 10 Minuten anhielten. Seit 8 Tagen treten sie sehr oft am Tage ein, dauern bis 2 Stunden, mit heftiger Atemnot verbunden; Pat. muß sehr viel aushusten. Der Auswurf ist schleimig und mit Blut gemengt. Auch soll das Kind in der Nacht fiebern. Wenn die Hustenanfälle kommen, klagt Pat. über Schmerzen in der Brust. Sie fühlt, wie der Pflaumenkern in den Hals hinaufsteigt, aber nicht heraus kann. Status. Gut gewachsenes Mädchen in mäßigem Ernährungszustande. Eigentümliche blaßgelbe Farbe des Gesichts. Schleimhäute blaß. Zunge leicht belegt. Thorax symmetrisch. Beide Hälften atmen gleich. Die Atmung ist etwas angestrengt, etwa 20 in der Minute. Lungengrenzen normal, gut respiratorisch verschieblich. Ueber beiden Lungen heller voller Schall; links hinten oben vielleicht etwas tympanitischer Beiklang. Ueber beiden Lungen gleichlautes vesikuläres Atmen. Hier und da hört man über verschiedenen Stellen der Lungen giemende Rasselgeräusche. Der Schall über dem Mediastinum ist hell. Kein Stenosengeräusch hörbar. Herz nicht vergrößert, Töne rein. Puls regelmäßig. Abdomen o. B. Leber, Milz nicht vergrößert. 1. Okt. Pat. hustet nur wenig. Geringer schleimig-eiteriger Auswurf. Keine Temperatursteigerung. Pat. fühlt sich wohl. Ueber beiden Lungen feuchte Rassel-

geräusche. Links hinten oben Perkussionsschall mit tympanitischem Beiklang. 7. Okt. Status unverändert. 9. Okt. Völlig fieberfreier Verlauf. Noch immer Husten. Die Untersuchung der Lungen ergibt nirgends Dämpfung, dagegen hat links hinten oben bis zum Angulus scapulae der Perkussionsschall einen tympanitischen Beiklang. Bei der Auskultation hört man rechts vesikuläres Atmen und reichlich feuchte Rasselgeräusche. Links vorn ist das Atmen im Verhältnis zu rechts abgeschwächt. Beim Beginn des Inspiriums hört man ein hauchendes Geräusch. Links hinten über der ganzen Lunge ist das Atmen abgeschwächt, besonders von der Lungenspitze bis zur Scapula. Die Rasselgeräusche links sind spärlicher als rechts. 13. Okt. Der vor 4 Tagen konstatierte Status wird bestätigt. Heute fällt auf, daß die linke Seite sich nicht so ausdehnt wie die rechte. Es wird daher beschlossen, die Tracheotomie vorzunehmen und daran anschließend die Bronchoscopia int. 14. Okt. Tracheotomia sup. (Prof. Kausch). Kokainisierung der Trachea, Einführung des Bronchoskops. Dasselbe wird in den linken Stammbronchus eingeführt, keine Spur von Fremdkörper zu sehen. Mit einer langen Sonde wird in die verschiedenen Seitenbronchi eingegangen, um durch das Klopfgeräusch eventuell den Fremdkörper nachzuweisen. Negatives Resultat. Jetzt Einführung in den rechten Stammbronchus. Bald hinter der Bifurkation sieht man einen weißlichen Körper, der aber nicht den Eindruck eines Pflaumenkerns macht. Klopfen mit der Sonde auf denselben giebt ein klingendes Geräusch. Nun wird mit der Faßzange eingegangen, der Fremdkörper sofort gefaßt und Faßzange mit Fremdkörper und Bronchoskop zusammen zurückgezogen. Der extrahierte Fremdkörper ist der gesuchte Pflaumenkern. Einführung einer Trachealkanüle, Verband. 17. Okt. Die bronchitischen Erscheinungen lassen nach. Leichte subfebrile Temperatursteigerungen. Heute wird die Kanüle gegen eine gefensterte eingetauscht. Nach Verschluß der äußeren Oeffnung durch einen Kork atmet das Kind ganz gut. 18. Okt. Entfernung der Kanüle. 26. Okt. Geheilt entlassen.

Epikrise. Die Erscheinungen waren während des klinischen Aufenthaltes der Patientin so geringfügiger Natur, daß der Entschluß zur Tracheotomie, abgesehen von den anamnestischen Angaben, nur durch den Wechsel in der Ausdehnungsfähigkeit der linken Lunge bestimmt wurde. Prof. Kausch schloß bald die untere Bronchoskopie an, die leicht gelang und die sofortige Extraktion des Pflaumenkernes erzielte. Eigentümlicherweise fand sich der Fremdkörper nicht in dem linken Stammbronchus, wie vermutet wurde, sondern auf der rechten Seite. Es ist dies wohl nur so zu erklären, daß während der Nacht unbeobachtet ein Hustenanfall eingetreten ist, bei dem ein Lagewechsel des Fremdkörpers erfolgte.

Fall XV. 13. Okt. 1905. Heinrich S., $2^1/_4$ Jahre alt, Arbeiterkind aus Sarau. Kind stets gesund. Vorgestern um 11 Uhr vormittags spielte das Kind mit Bohnen und soll dabei eine Bohne „verschluckt" haben. Es trat ein heftiger Hustenanfall auf, das Kind bekam keine Luft und wurde blau im Gesicht. Im Laufe des Nachmittags hustete es ziemlich viel. Der konsultierte Arzt führte ein Instrument ein, konnte aber nichts sehen, weil das Kind den Mund immer zumachte. Dann fuhr er

mit dem Finger hinein und soll etwas gefühlt haben. Die Nacht schlief das Kind leidlich gut. Gestern traten wieder mehrere Hustenanfälle auf, die bis $^1/_2$ Stunde dauerten und von Dyspnoë und Cyanose begleitet waren. Gegessen hat der kleine Pat. gestern Fleisch und Klöße. Seit Nachmittag hat der Knabe nur getrunken, da er keinen Appetit hatte. Gestern soll er gefiebert haben. Auf Rat des Arztes wird das Kind in die Klinik gebracht. Status: Gut entwickeltes Kind in sehr gutem Ernährungszustand. Leichte Cyanose der Lippen. Das Kind ist dyspnoisch, 40 Atemzüge in der Minute. Respiratorische Einziehungen der epigastrischen Gegend; Temperatur mittags 37°, nachmittags um 5 Uhr 39°. Puls 150, regelmäßig. Bei Betrachtung des Thorax wird keine Asymmetrie beobachtet, auch atmen beide Thoraxhälften gleich. Bei Perkussion ist der Schall über der ganzen rechten Seite etwas abgekürzt und leicht tympanitisch. Der Perkussionsschall links ist normal, auskultatorisch ist über beiden Lungen vesikuläres Atmen zu hören, rechts schwächer wie links. Etwas medial vom rechten Scapularwinkel hört man ein schlürfendes Geräusch. Ueber beiden Lungen feuchte Rasselgeräusche. Nachmittags Tracheotomia sup. (Prof. Kausch) in Aethernarkose. Einführung des Bronchoskops, es wird zunächst der rechte Hauptbronchus eingestellt, und man sieht denselben bald hinter der Bifurkation von der Bohne vollständig ausgefüllt. Dieselbe erscheint weißglänzend. Mit der Faßzange gelingt es nicht, dieselbe zu fassen, auch der Versuch, mit dem scharfen Häkchen hinter die Bohne zu gelangen, um sie zurückzuziehen, scheitert. Jetzt wird mit dem Bohrer die Bohne angebohrt, aber sie bricht, und es wird nur ein kleines Stückchen extrahiert. Bei einem zweiten Versuche wird wieder nur ein kleines Stückchen entfernt. Jetzt wird abwechselnd mit der Faßzange und der kleinen Hakenfaßzange eingegangen, und es werden immer kleine Stücke entfernt, darunter auch ziemlich viel Bohnenschale. Es macht den Eindruck, als ob noch nicht alles entfernt wäre; man sieht aber im Bronchus nichts mehr liegen. Bei den letzten Versuchen mit der Hakenfaßzange ist einige Male die Bronchuswand gefaßt und eingerissen worden. Nun wird das Bronchoskop entfernt und die Trachealkanüle eingeführt. Bald nach der Operation Temperatur 38°, Respiration 50, Puls 158. In der Nacht steigt die Temperatur auf 39°. Atmung frequent, aber frei. Keine Cyanose. 14. Okt. Heute Temperatur 38,2—38,6°. Puls 140. Respiration 56. Keine Cyanose, wenig Husten; über beiden Lungen voller Schall, nirgends Abkürzung, aber sehr reichliche Rasselgeräusche, besonders im rechten Oberlappen. 18. Okt. Allmählich Nachlassen des Fiebers, der hohen Puls- und Atemfrequenz. Heute ist Pat. fieberfrei. Seit heute sind auch die bronchit. Erscheinungen geringer. 19. Okt. Einführung einer Fensterkanüle. 20. Okt. Dekanülement. Das Kind atmet ruhig. Nachmittag plötzlich ein Suffokationsanfall. Starke Cyanose des Gesichts, vorspringende Bulbi, erweiterte Pupillen, Abgang von Stuhl, es wird sofort wieder die Kanüle eingeführt, die Cyanose verschwindet hierauf bald. Atmung ruhig.

30. Okt. Kanüle heute entfernt. $^1/_2$ Stunde später bekommt das Kind einen Suffokationsanfall, und die Kanüle muß wieder eingeführt werden. 2. Nov. Täglich wird versucht die Kanüle zu entfernen, wegen Erstickungsanfällen muß sie aber stets wieder eingeführt werden. 10. Nov. Heute wurde Einführung einer längeren Kanüle versucht, sie mußte jedoch wegen Unruhe und Hustens wieder herausgenommen werden. 18. Nov. Temperatur in der letzten Zeit normal. An den Lungen nur leichte bronchit. Erscheinungen. Früher konnte die Kanüle nur stundenweise während des Tages zugestopft werden, jetzt bleibt der Korken auch in der Nacht

stecken, wird nur für die Reinigung der Kanüle entfernt. 20. Nov. Seit vorgestern Abend wieder Temperatursteigerungen bis 38,2°. Die bronchit. Erscheinungen mehr ausgesprochen. Pneumonie kann physikalisch nicht nachgewiesen werden.

Wegen Verdachts, daß vielleicht noch Krümel der Bohne im Bronchus sitzen könnten, wird durch die Tracheotomieöffnung wieder bronchoskopiert (Dr. Gottstein). Während der linke Bronchus sich als frei erweist, zeigt der rechte bald unterhalb der Bifurkation an der hinteren und medialen Wand eine stärkere Granulationsbildung, die bei der Einführung des Rohres in den Bronchus durch das Rohr abgeschabt wird. Bohnenstücke sind nicht zu sehen. Das Lumen wird durch die Granulationen nicht völlig verlegt. Leichte Blutung an der betreffenden Stelle, Schleimsekretion ziemlich stark. 21. Nov. Nach der Bronchoskopie heute Temperatursteigerung bis 38,6. 24. Nov. Temperatur abgefallen. Es wurde heute versucht, die Kanüle zu entfernen, nach der Entfernung war die Atmung nur noch ein wenig behindert. Pat. hustete viel und mußte mehrmals brechen. Keine Erstickungsanfälle.

29. Nov. Die ersten Tage nach der Entfernung der Kanüle leichte Temperaturerhöhungen, später normal. Atmung ist völlig unbehindert, die Tracheotomiewunde hat sich geschlossen. Keine bronchit. Erscheinungen. Am 1. Dez. wird Pat. geheilt entlassen.

Epikrise. Auf Grund der Anamnese und des Lungenbefundes wurde der Fremdkörper im eparteriellen Abschnitt des rechten Stammbronchus (oberen Abschnitt) vermutet. Prof. Kausch nahm von der oberen Bronchoskopie von vornherein Abstand. Die untere gelang sehr leicht und zeigte die Bohne an der angenommenen Stelle. Die Extraktion stieß auf große Schwierigkeiten, da die Bohne völlig zerbröckelte. Bei den Manipulationen mit der Hakenzange passierte es, daß die Bronchialwand etwas gefaßt und eingerissen wurde. Das Dekanülement wollte bei dem $2^1/_4$ Jahre alten Kind nicht gelingen. Die erneute Bronchoskopie zeigte an der medialen Wand des rechten Stammbronchus eine Granulationswucherung, die entfernt wurde. Kurze Zeit darauf konnte die Kanüle herausgenommen und das Kind geheilt entlassen werden.

Was zunächst die historische Entwickelung der Bronchoskopie an der Breslauer chirurgischen Klinik betrifft, so wurde die Bronchoskopie zum ersten Male im Jahre 1899 durch Herrn Prof. Kümmel ausgeführt (untere Bronchoskopie mittelst Ohrenspiegels). Durch ihn wurde auch der zweite Fall im Jahre 1901 untersucht, diesmal mit den Killianschen Röhren (obere Bronchoskopie). Im Jahre 1902 wurden 2 Fälle und 1903 ein Fall durch mich untersucht, 1904 4 Fälle, 2 durch Geh.-Rat v. Mikulicz, 2 durch mich. 1905 wurden 6 Fälle bronchoskopiert, 2 Fälle durch mich und die letzten 4 Fälle durch Herrn Prof. Kausch in der Zeit, in der er als stellvertretender Direktor die Klinik leitete.

Es fällt bei diesen Zahlen sofort auf, wie im Laufe der Jahre die Zahl der in der Klinik bronchoskopierten Fälle steigt. In der Zeit

von 1899 bis 1903 wurden in 5 Jahren 5 Fälle, in den folgenden 2 Jahren 10 Fälle bronchoskopiert. An sich würde es ja gerade nicht auffallend sein, daß bei vorgeschrittener Technik die Zahl der bronchoskopierten Fälle im Laufe der Jahre zunimmt. Das Interessante ist, daß die Zahl der überhaupt beobachteten Fremdkörper in den Luftwegen in der letzten Zeit unter den klinischen Fällen ganz auffallend gestiegen ist. Das hat, wie ich glaube, doch noch andere Gründe. Seit dem Jahre 1891 — seit Eröffnung des neuen Gebäudes der chirurgischen Klinik — sind insgesamt 26 Fälle in die Klinik unter Verdacht auf Fremdkörper in den unteren Luftwegen aufgenommen worden, die sich auf folgende Jahre verteilen:

1891—1898 (8 Jahre)	4 Fälle				
1899—1902 (4 „)	9 „	hiervon	4	bronchoskopische	
1902—1905 (3 „)	13 „	„	11	„	

Es kamen also in den letzten 3 Jahren ebensoviele Fälle von Fremdkörpern der unteren Luftwege zur Beobachtung, wie in den vorangegangenen 12 Jahren. Ich glaube, daß die Zahl der Fälle vor allem deshalb im Steigen begriffen ist, weil wir sie jetzt besser diagnostizieren können als früher. Die Fortschritte in der Diagnostik haben wir im allgemeinen der größeren Aufmerksamkeit, die wir diesen Fällen zuwenden, zu danken, im speziellen aber den Fortschritten der Röntgendiagnostik und der Bronchoskopie. Auf diese drei Punkte werden wir weiter unten eingehen.

Noch nach anderer Richtung ist die historische Zusammenstellung von großem Interesse. In den ersten 6 Fällen führte die Bronchoskopie nicht zur Extraktion, während sie in den folgenden, abgesehen von einem, in dem der Fremdkörper offenbar schon ausgehustet war, stets gelang. Dies zeigt, wie mit fortschreitender Technik sich auch die Resultate bessern.

Ohne Bronchoskopie wurden in den letzten 4 Jahren nur noch 3 Fremdkörper aus den Luftwegen extrahiert, und dies in den Jahren 1902 und 1903. In diesen Fällen wurde auf die Bronchoskopie verzichtet: es waren so schwere dyspnoische Erscheinungen vorhanden, daß sofortige Tracheotomie gemacht werden mußte. Die Fremdkörper fanden sich in der Trachea.

Was das Alter der bronchoskopierten Patienten betrifft, so handelte es sich in 12 Fälle um Kinder, nur in 3 Fällen um Erwachsene.

0—1 Jahr	1 Fall (No. 5.)	6—12 Jahre	2 Fälle (No. 2. u. 8.)
1—2 Jahre	2 Fälle (No. 1. u. 6.)	12—15 „	1 Fall (No. 3.)
2—6 „	7 „ (No. 7., 9., 10., 12., 13., 14., 15.)	Ueber 20 „	2 Fälle (No. 4. u. 11.)

Von diesen wurde 1 Kind im 1. Lebensjahre, 3 Kinder mit 2 Jahren, 1 Kind mit 3 Jahren, 4 Kinder mit 5 Jahren, 1 Mädchen mit 6 Jahren, 1 Knabe mit 8 Jahren und 1 Knabe mit 11 Jahren untersucht. Die Erwachsenen hatten ein Alter von 15, 21, 36 Jahren. Der größte Prozentsatz der Fälle kommt also auf die ersten 6 Lebensjahre.

Was die Art der Fremdkörper betrifft, so wurden aspiriert 3 Bohnen, 3 Knochenstücke, 2 Nadeln, je 1 Nagel, 1 Messingschraube, 1 Strumpfbandklemme, 1 Weidenholzpfeife, 1 Pflaumenkern, 1 Fischrippe, 1 Mohrrübenstück. Aus der später mitzuteilenden Allgemeinstatistik werden wir sehen, daß die in den 3 ersten Rubriken angeführten Arten von Fremdkörpern, Bohnen, Knochenstücke, Nadeln, ganz überwiegend wiederkehren. Wir werden uns deshalb mit diesen Arten besonders zu beschäftigen haben.

Was die Zeit des Verweilens des Fremdkörpers bis zur Extraktion betrifft, so wurde derselbe in 6 Fällen kurze Zeit nach Aspiration entfernt, innerhalb 1—8 Tagen (akute Fremdkörperfälle). In den übrigen Fällen schwankte die Zeit zwischen 18 Tagen und 3 Jahren (chronische Fremdkörperfälle).

Ausschließlich obere Bronchoskopie wurde angewandt in 4 Fällen; in einem Falle mißlang sie, in 2 Fällen war der Befund ein negativer, und im letzten gelang es, den Fremdkörper, eine Schlipsnadel, von oben her zu extrahieren.

In weiteren 6 Fällen wurde zunächst obere Bronchoskopie angewandt, doch mußte noch die untere Bronchoskopie angeschlossen werden. Von diesen 6 Fällen mißlang in dreien die obere Bronchoskopie; von den betreffenden Patienten waren zwei 5 Jahre (7., 13.), einer 8 Jahre alt (2). In dem einen der 3 übrigen Fälle mußte von der oberen Bronchoskopie Abstand genommen werden, weil ein dyspnoischer Anfall eintrat; im zweiten gelang es, bei oberer Bronchoskopie den Fremdkörper zu sehen; doch war die Lichtquelle zu schwach, als daß die Extraktion gelingen konnte; in dem dritten wurde der Fremdkörper zwar von oben her gesehen, aber wegen seiner Größe und eigentümlichen Gestalt gelang erst die Extraktion durch untere Bronchoskopie.

Ausschließlich untere Bronchoskopie wurde in 5 Fällen angewandt; in dem einen wurde überhaupt der erste Versuch der Bronchoskopie mittelst Ohrtrichters gemacht, und in den beiden folgenden bestand so hochgradige Dyspnoë, daß gar nicht an eine obere Bronchoskopie gedacht werden konnte. In den beiden letzten Fällen wurde die obere Bronchoskopie nicht erst versucht, weil Prof. Kausch, der operierte, den Standpunkt einnahm, die untere Bronchoskopie stelle eine so wesentliche Erleichterung dar, daß man auf eine obere Bronchoskopie bei jüngeren Kindern besser verzichten könne. Ich werde weiter unten auf diesen Standpunkt näher eingehen.

Bronchoskopisch gesehen wurde der Fremdkörper in 10 von 15 Fällen. Von den übrigen 5 Fällen war einmal der Fremdkörper gar nicht vorhanden (11.). In einem anderen konnte er bei der Tracheotomie sofort gefaßt werden (3.), so daß die Einführung eines bronchoskopischen Rohres nicht mehr notwendig war, im dritten wurde die

Fischrippe durch das Rohr ausgehustet (5.), im vierten — dies betraf die Untersuchung mit Ohrtrichter (1.) — wurde nichts gesehen, doch gelang die Extraktion im Blinden. In einem Falle (2.) wurde der Fremdkörper auch bei der unteren Bronchoskopie nicht gesehen, trotzdem er sich mit Sicherheit durch das Röntgenbild nachweisen ließ.

Bronchoskopisch gesehen und extrahiert wurde der Fremdkörper in 8 von 15 Fällen, durch obere Bronchoskopie nur in einem Falle (8.), durch untere Bronchoskopie in 7 Fällen. In zwei weiteren Fällen wurde der Fremdkörper zwar bronchoskopisch gesehen, aber nicht extrahiert; in dem ersten (4.) wurde er ausgehustet, in dem anderen (6.) — es war ein Mohrrübenstück — konnte er nicht entfernt werden, offenbar weil er beim Fassen im Bronchus zerfiel. Die übrigen 5 Fälle sind schon oben erwähnt.

Narkose wurde angewandt in 9 Fällen. In 7 derselben wurde die Narkose der Tracheotomie wegen gemacht, an die sich die Bronchoskopie anschloß. In 4 Fällen führte die Lokalanästhesie zum Ziel, 3 dieser waren obere Bronchoskopien, in 2 Fällen wurde Narkose und Lokalanästhesie bei verschiedenen Bronchoskopien angewandt, die Narkose nur im Anschluß an die Tracheotomie.

Obere Bronchoskopie in Lokalanästhesie mit gleichzeitiger Extraktion des Fremdkörpers gelang bei einem 11-jährigen Knaben (Fall 8).

Tabellarische Uebersicht über sämtliche bis 1. April 1906

No. Jahr	Autor	Alter, Geschlecht	Fremdkörper	Verweilsdauer	Sitz	Lungenbefund	Röntgenbild
1895 1	Pieniążek	männl.	Hartgummikanüle		R. B.		
2	„	„	Metallkanüle		L. B.		
3	„	weibl.	Stück Kork		R. B.		
4	„	„	Doppelte Haarnadel	Einige Jahre	R. B.	Nihil	
5	„	männl.	Thost-scher Dilatator	Sofort entfernt	R. B.	Mäßige Atemnot	
6	„	weibl.	Federfahne		Tr.		

1) Eine Erklärung für die Abkürzungen ergibt sich aus dem ersten Fall jeder Seite.

Geheilt entlassen wurden 13 von 14 der in Betracht kommenden Fälle — in einem (11.) war der Fremdkörper wohl schon vorher ausgehustet worden. Nur in einem einzigen Falle, aus dem Jahre 1901 stammend, trat der Tod ein, ohne daß der Fremdkörper extrahiert wurde. Der Fremdkörper, eine Messingschraube, befand sich schon 3 Jahre in der Lunge.

Im ganzen genommen stellt sich unsere Statistik nicht so günstig dar, als man erwarten sollte. Es sind verschiedene Gründe, die dieses Resultat herbeiführen. Wir arbeiteten in der ersten Zeit mit ungenügenden Mitteln, erst seit 1903 besitzt die Klinik ein einigermaßen vollständiges bronchoskopisches Instrumentarium. Die die Statistik so sehr verschlechternden Fälle — 6 von 15 — fallen alle auf die ersten Jahre. Späterhin ist die Bronchoskopie immer geglückt und hat auch stets zur Extraktion geführt, wenn sich der Fremdkörper noch in den Luftwegen befand. Es muß auch in Betracht gezogen werden, daß die Untersuchungen von 4 verschiedenen Aerzten ausgeführt wurden, alle 15 Fälle durch einen einzigen Arzt untersucht, hätten sicherlich zu besseren Resultaten geführt. So mußte jeder einzelne seine eigenen Erfahrungen machen. Durch Herrn Geheimrat v. Mikulicz und Herrn Prof. Kümmel wurden je 2 Fälle, durch Herrn Prof. Kausch 4, durch mich 7 untersucht.

publizierte, bronchoskopisch beobachtete Fremdkörperfälle.

Bronchoskopie	Anästhesie	Verlauf der Lungenerkrankung	Bemerkungen	Literaturangabe
Untere Br., gesehen u. extrahiert, Haken	Nark.			Pieniażek, Die Tracheoskopie und die tracheoskopischen Operationen bei Tracheotomierten. Arch. f. Laryng., Bd. 5, 1896
Unt.[1]), ges.	Lokal.		Mit Pinzette in Narkose blind entfernt	do.
Unt., ges.			Mit Pinzette blind entfernt	do.
Unt., ges. + extr. Pinzette	Chlor.		Verdacht a. eine zweite Haarnadel nicht bestätigt	do.
Unt., ges.	Nark.		Blind entfernt	do.
Unt., ges. + extr. Pinzette				Pieniażek, Die Verengerungen der Luftwege. Leipzig u. Wien 1901, p. 483 ff.

No. Jahr	Autor	Alter, Geschlecht	Fremdkörper	Verweilsdauer	Sitz	Lungenbefund	Röntgenbild
7	Pieniążek	männl.	Zweig, 13 cm lang, 2 mm dick	1 Tg.	Bif.		
8	„	14 J. männl.	Schießbolzen	4 Tg.	R. B.	R. Lunge Stenosenger., abgeschwächt. Atmen, Temp. 37,8°	
9	„	8 Mon. weibl.	Aehre	3 Mon.	R. B.	R. Lunge schwaches Stenosenger. Keine Dyspnoë	
10	„	6 J. weibl.	Bohne	1 Tg.	R. B.	R. Lunge Stridor, abgeschw. Atmen. Pneumonia lob. inf. dext. Keine Dyspnoë	
1903 11	„	40 J. weibl.	Zahn	1 Wch.	R. B.	R. Unterlappen Stenosenger., unterer Teil des r. Unterlappens gedämpft. Mäßige Temperatursteigerung	
12	„	2½ J. männl.	Bohne	Bald entfernt	Tr.	R. Oberlappen abgeschw. Atmen. Bei tiefer Atmung Dyspnoë	
13	„	13 Mon. weibl.	„	2 Tg.	R. B.	R. Lunge Stenosenger. Atelektase. Kein Fieber, keine Dyspnoë	
14	Nowotny-Pieniążek	4 J. männl.	Aprikosenkern		Bif.	Hochgradige Dyspnoë	
15	Pieniążek	weibl.	Abgebrochene Heryng-sche Kürette	Einige Std.	R. B.	Nihil	pos.
1897 16	Killian-Kollofrath	63 J. männl.	Knochenstück	2 Tg.	R. B.	Beiders. diffuse Bronchitis. Rechts bei tiefem Inspirium ein eigenartiger Rhonchus. Dauernde Dyspnoë	
1898 17	Killian	4 J. männl.	Große Bohne	1 Tg.	R. B.	R. Lunge leicht gedämpft-tympanitisch. Abgeschw. Atmen. Rhonchi sonori et sibilantes	
18	Sprengel	21 J. weibl.	Geknöpfte Tuchnadel		L. B.		pos.

Bronchoskopie	Anästhesie	Verlauf der Lungenerkrankung	Bemerkungen	Literaturangabe
Untere Br., gesehen u. extrahiert. Pinzette				Siehe No. 6.
Unt., nicht ges.		Nach 4 Tg. r. u. Lungengrenze ebensogut verschieblich wie links. Temp. 37,2	Mit Zange blind entfernt	do.
Unt., nicht ges., aber extr. Pinzette		Pneumonie, die nach 6 Tagen zum Tode führte	Exitus	do.
Unt., ges. + extr. Pinzette	Chlor.	Lungenerscheinungen völlig geschwunden. Am Tage nach Extrakt. fieberfrei	Geheilt	Pieniążek, Eigene Kasuistik der inspirierten Fremdkörper, nebst Bemerkungen üb. die Extraktion derselben aus den unteren Luftwegen. Monatsschr. f. Ohrenheilk., 1903, p. 529
Unt., ges. + extr. Pinzette		Pleurit. Exsud., n. 2 Wch. resorb. Nach Extrakt. noch einige Tage geringe Temperatursteigerung	„	do.
Unt., ges. + extr. Pinzette	Chlor.		„	do.
Ob. + unt., ges., zum Teil extr. Zange	Nark.		Exitus während der Operation infolge Erstickung	do.
Unt., ges., n. extr.	In Asphyxie		do.	do.
Ob., nicht gesehen, aber extrahiert, Zange	Lokal.		Mit Zange blind durch d. Tubus entfernt	Siehe No. 10
Ob., ges. + extr. Röhrenpinzette	„		Geheilt	Kollofrath, O., Entfernung eines Knochenstückes aus dem rechten Bronchus auf natürlichem Wege und unter Anwendung der direkten Laryngoskopie. Münch. med. Wochenschrift, 1897, p. 1038
Unt., ges + extr. scharfes Häkchen	„	Leichte Bronchitis, nach wenigen Tagen völlige Heilung	„	Killian, G., Ueber die Leistungen der direkten Bronchoskopie bei Fremdkörpern der Lungen. VI. Vers. d. Ver. süddeutschen Laryngol. 1899. Münch. med. Wochenschr., 1899, p. 723
Unt., ges. + extr. Zange				Sprengel, Zur Diagnostik und Therapie der Fremdkörper in den Bronchien. Naturforscher-Vers. Düsseldorf, 1898

No. Jahr	Autor	Alter, Geschlecht	Fremdkörper	Verweilsdauer	Sitz	Lungenbefund	Röntgenbild
1899							
19	KILLIAN	9 J. männl.	Stückchen Birne	4½ Mon.	R. B.	R. Mittellappen Atmen stark abgeschw., leichtes Giemen. Initialer Erstickungsanfall. Dauernde Dyspnoë	
20	„	2 J. männl.	Verdacht auf Münze				pos.
21	COOLIDGE	23 J. männl.	Trachealkanüle	12 Std.	R. B.		neg.
22	H. v. SCHRÖTTER	12 J. männl.	Bleiplombe	Mehrere Mon.	R. B.	Kein Fieber, schleimig-eiteriges Sputum	pos.
23	NEUMEYER	6 J. weibl.	Holzstück	24 Std.	R. B.	R. Lunge katarrh. Erscheinungen. Temperatursteigerung. Dyspnoë	
24	SPIESS	17 J. männl.	Hemdknopf	4½ J.	Abszesshöhle neben l. Stammbr.	L. H. u. V. von d. 3. Rippe an Dämpfung. Zahlreiche pleurit. Ger. und Rhonchi. Kurzatmigkeit	pos.
25	KÜMMEL-POHL	2 J. männl.	Knochenstück	3 Mon.	Tr.	R. H. O. Dämpfung u. Giemen. 4 Woch. später lautes Trachealrasseln, beiders. Giemen. Fieberfrei. Dauernde Dyspnoë	
26	KILLIAN	42 J. männl.	Knochenstück	3¾ J.	R. B.	R. Lunge Perkussionsschall u. Atmen abgeschw., R. U. absolute Dämpfung, überall spärl. Rhonchi. Mehrmalige akute Temp.-Steigerungen	
1900							
27	KILLIAN-WILD	33 J. weibl.	„	4 Wch.	R. B.	L. Oberlappen tbc. infiltriert. R. Oberlappenabgeschw. Atmen. Ganze r. Lunge bronchit. Ger. Temp. 37,5°	
28	KILLIAN	50 J. männl.	Verdacht auf Hartgummikanüle				
29	„	24 J. männl.	Lange Nadel mit Glasknopf	10 J.	R. Lunge	Hämoptoe	pos.
1901							
30	KILLIAN-WILD	6 J. männl.	Bohne	3 Tg.	R. B.	R. Unterlappen intensiv gedämpft. Atemger. kaum wahrnehmbar. Temp. 39,1	

Bronchoskopie	Anästhesie	Verlauf der Lungenerkrankung	Bemerkungen	Literaturangabe
Obere Br., gesehen, nicht extrahiert	Nark.	Völlige Heilg., leichte abendliche Temperatursteigerung bis 38,9° nach der Bronchoskopie	Ausgehustet	Siehe No. 17
Unt., nicht ges., nicht extr.	„		Exitus infolge Mediastinitis n. Oesophagusverletzungen	KILLIAN, G., Die direkte Bronchoskopie und ihre Verwertung bei Fremdkörpern der Lunge. Wien. med. Wochenschr., 1900, p. 14
Unt., ges. + extr. Zange	„		Geheilt	COOLIDGE, New York med. Journ., 1899, 30. Sept.
Ob., ges. + extr. Pinzette	Lokal.	Sputum wenige Stunden nach Extr. geschwunden	„	SCHRÖTTER, H. v., Entfernung eines Fremdkörpers aus einem Bronchus II. Ordnung. Wien. klin. Wochenschr., 1899, No. 48 u. 51
Ob., mißlungen, Unt. ges. + extr. KILLIANsche Zange	Chlor.	Völliger Rückgang nach wenig. Tagen; fieberfrei	„	NEUMEYER, H., Ueber Bronchoskopie. Münch. med. Wochenschrift, 1904, No. 38 u. 39
Unt., ges., nicht extr.	Lokal.	Tuberkulöse Infektion, die nach 2 Jahren zum Tode führte	Exitus	SPIESS, G., Ein Fremdkörper in der Lunge. Münch. med. Wochenschr., 1901, No. 13
Unt., nicht ges., nicht extr.	Chlor.	3 Wochen nach Extraktion Lungenbefund normal	Durch Tracheotomie entfernt. Geheilt	Eigener Fall No. 1
Obere Br., gesehen u. extrahiert, Zange	Lokal.	42 Tage nach Extraktion Rhonchi in d. unteren Teilen des Mittel- u. Unterlappens. R. U. absolute Dämpfg.	Geheilt	KILLIAN, G., Ein 4 Jahre lang in der rechten Lunge steckendes Knochenstück auf natürlichem Wege entfernt. Dtsch. med. Wochenschr., 1900, p. 161
Ob. + unt., ges. + extr. LISTERsches Häkchen	„	6 Monate nach Extraktion r. Spitze normal, l. gebessert	„	WILD, Zwei neue bronchoskopische Fremdkörperfälle. Arch. f. Laryngol., Bd. 12, Heft 2
Unt., nicht ges., nicht extr.				KILLIAN, G., Neue bronchoskopische Fälle. VII. Vers. d. Ver. süddtsch. Laryngologen, 1900
Ob. + unt., n. ges., n. extr.				do.
Ob., ges. + extr. Zange	Chlor.	Nach 10 Tagen normaler Lungenbefd. Fieberfrei	Geheilt	Siehe No. 27

No. Jahr	Autor	Alter, Geschlecht	Fremdkörper	Verweilsdauer	Sitz	Lungenbefund	Röntgenbild
31	Killian-v. Eicken	18 J. männl.	Kragenknopf	½ J.	L. B.	L. V. im Oberlappen eine Kaverne, Bronchialatmen, Rasseln. L. V. U. und H. U. Dämpfung. Fieberfrei. Bei Anstrengung Dyspnoë.	pos.
32	Wild-Monnier	23 J. männl.	Künstl. Gebiß mit 2 Zähnen	14 Tg.	L. B.	Nihil. Temp. 38°	pos.
33	J.A. Killian	3½ J. männl.	Fischgräte	12 Wch.	L. B.	L. Lunge etwas tympanit. Schall. Beiders. Schnurren u. Giemen	
34	Thost	8 J. männl.	Federhalterhülse	5 Tg.	R. B.	R. H. O. leichte Dämpfung, deutl. Stridor. R. U. abgeschw. Atmen. Beiders. diffuse Bronchitis. Temp. 37,8. Leichte Dyspnoë	pos.
35	Kümmel		Bohne		Bronchialbaum		
36	Harrington	6 J. männl.	„	2 Tg.	R. B.		
37	Coolidge	30—40 J. (?) männl.	10-Centstück		R. B.		
38	Kümmel-Gottstein	8 J. männl.	Messingschraube	3 J.	L. B.	L. Lunge gedämpft, feuchtes Rasseln, hinten Bronchialatmen. Fieberfrei	pos.
1902							
39	Killian-v. Eicken	42 J. weibl.	Flaumfeder	3 J.		Diffuse Bronchitis. Anfallsweise hochgradige Dyspnoë	
40	Killian	40 J. männl.	Hemdknopf	2 Tg.	L. B.	L. Lunge normal. R. Lunge abgeschw. Atmen, besond. über der Spitze, hier einige feine Rasselger.	
41	Killian-v. Eicken	9½ J. männl.	Verdacht auf Fremdkörper			Husten, massenhaft fötides Sputum. Zeitweise hohes Fieber	

Bronchoskopie	Anästhesie	Verlauf der Lungenerkrankung	Bemerkungen	Literaturangabe
Obere und untere Br., gesehen u. extrahiert, modifiziert. LISTERsches Häkchen	Bei ob, Nark., bei unt. Lokal.	Bedeutender Rückgang der Lungenerscheinungen	Exitus $^1/_2$ J. nach Extrakt. infolge rechtss. eitriger Pleurit.	v. EICKEN, Ein Kragenknopf im linken Hauptbronchus. Beitr. z. klin. Chir., Bd. 34
Ob.+unt., ges. + extr. Zange	Bei ob. Lokal., bei unt. Aether	Leichte Bronchitis	Geheilt	MONNIER, E., Ueber Fremdkörper in den Bronchien und die Bedeutung der Bronchoskopie bei solchen. Beitr. z. klin. Chir., Bd. 35
Ob., ges. + extr. Häkchen	Nark.	Am Tage nach Extraktion fieberfrei. Nach 1 Wch. überall reines Vesikuläratmen	„	KILLIAN, J. A., Entfernung einer Fischgräte aus dem l. Bronchus eines $3^1/_2$-jährigen Kindes vom Munde aus mittels der direkten oberen Bronchoskopie. Dtsch. med. Wochenschr., 1901, p. 52
Ob., mißlungen, Unt., n. ges., nicht extr.	„	Es trat Lungenödem hinzu, das z. Tode führte. Am Tage nach der Bronchoskopie Temp. 39,6	Exitus	THOST, Fremdkörper in der Lunge. Münch. med. Wochenschrift, 1901, p. 1987. Siehe auch: THOST, 2 Fälle von Fremdkörpern in den Bronchien. Monatsschr. f. Ohrenheilk., 1905
Unt., ges. + extr.			Bereits in Angone eingelief. Exitus	KÜMMEL, Diskussionsbemerkung. IX. Vers. d. Ver. süddeutscher Laryngologen, 1902, p. 522
Unt., ges. + extr.			Geheilt	HARRINGTON, Boston Med. and Surg. Journ., Vol. 146, No. 15
Unt., ges. + extr. Zange	Lokal.		„	COOLIDGE, Boston Med. and Surg. Journ., Vol. 146, No. 15
Ob., mißlungen. Unt., n. ges., nicht extr.		Befund unverändert	Exitus	Eigener Fall No. 2
Ob., nicht ges., nicht extr.	Lokal.		Ausgehustet. Geheilt	v. EICKEN, Ein Kragenknopf im linken Bronchus. Verh. d. Ver. süddtsch. Laryngologen, 1902, p. 514
Ob., ges. + extr. LISTERsches Häkchen	„		Geheilt	KILLIAN, G., Ein Hemdknopf aus dem Unterlappen der l. Lunge auf natürlichem Wege entfernt. Wien. klin. Wochenschrift, 1903, No. 11
Ob., nicht ges., nicht extr.	Nark.			v. EICKEN, Die klinische Verwertung der direkten Untersuchungsmethoden der Luftwege und der oberen Speisewege. Arch. f. Laryngologie, Bd. 15, p. 424, Fall 66

No. Jahr	Autor	Alter, Geschlecht	Fremdkörper	Verweilsdauer	Sitz	Lungenbefund	Röntgenbild
42	Hajek	43 J. männl.	Schrötterscher Bolzen	2 Tg.	R. B.	Ueber der ganzen r. Lunge Rasseln. Temp. 41,7°	pos.
43	Spiess	43 J. weibl.	Knochen	1¾ J.	L. B.	Dämpfung über dem l. Unterlappen. Bronchitis im l. und r. Unterlappen. Dauernde Atemnot	neg.
44	H. v. Schrötter	35 J. weibl.	Knochenstück	3½ J.	R. B.	Bronchit. Veränderungen im r. Unterlappen	Verdunkelung d. r. unt. Lungenfeldes
45	Gottstein	36 J. weibl.	do.	8 Wch.	R. B.	R. Lunge Atmung abgeschw. In Höhe des Hauptbronchus bronchit. Geräusche. Dyspnoë. Temp. 39,9°	neg.
46	„	15 J. männl.	Nähnadel mit Zwirn	Einige Std.	Höhe des Pomum-Adami	Nihil	pos.
47	Cavaillon	31 J. männl.	Pfeifenstiel	Einige Mon.	R. B.	Doppels. Tuberkul., keine Atelektase	neg.
1903							
48	Killian-v. Eicken	20 J. weibl.	Knochenstück	6 Mon.	R. B.	R. vom Angul. scapul. ab etwas Schallverkürzung. R. H. feines Giemen, an der 8. Rippe stridor. Geräusch. Dyspnoë	pos.
49	Killian	8 J. männl.	Hohlkörper aus Messing	2½ Mon.	R. B.	Oefters leichter Husten	pos.
50	Killian-Trétrôp	17 J. männl.	Knochenstück	4 Wch.		L. Seite bleibt bei Atmung zurück. L. U. bronchopneumonische Zone. Mäßige Temperatursteigerung	
51	v. Eicken-Nehrkorn	3½ J. männl.	Bohne	1 Tg.	L. B.	Nichts angegeben	
52	v. Eicken	5½ J. weibl.	Kieselstein	1 Tg.	L. B.	„	pos. R. B.
53	J. A. Killian	29 J. männl.	Pfennigstück	Einige Std.	R. B.	„	

Bronchoskopie	Anästhesie	Verlauf der Lungenerkrankung	Bemerkungen	Literaturangabe
Untere Br., gesehen u. extrahiert Pinzette	Lokal.	Völliger Rückgang der Lungenerscheinungen. Vom 4. Tage an fieberfrei	Geheilt	Hajek, Fremdkörper im rechten Bronchus. Extraktion mittelst der unteren Bronchoskopie Killians. Arch. f. Laryngologie, Bd. 14, p. 508
Ob., mißlungen, Unt., ges. + extr. Zange	„	Nach 2 Jahren noch immer Dämpfung über dem l. Unterlappen u. bronchit. Geräusche	„	Spiess, G., Ein Fremdkörper im linken Hauptbronchus. Dtsch. med. Wochenschr., 1903, p. 142
Ob., ges. + extr. Pinzette	„	Besserung d. Lungenerscheinungen	„	Schrötter, H. v., Extraktion eines Fremdkörpers aus der r. Lunge mittels direkter Bronchoskopie. Wien. klin. Wochenschrift, 1902, No. 45
Ob., ges., n. extr.	„	Nach Bronchoskopie Temperaturabfall	Wahrscheinl. unbeobachtet ausgehustet. Geheilt	Eigener Fall No. 4
Ob. mißlungen	„		Durch Tracheotomie entfernt. Geheilt	Eigener Fall No. 3
Ob., nicht ges., nicht extr.		Nach einig. Monaten Tod an Tuberkul.	Exitus	Cavaillon, Corps étranger de la bronche droite. Soc. des scienc. méd. de Lyon, 6. févr. 1901
Ob., ges. + extr. Listersches Häkchen	Nark.	Nach 5 Tg. nur noch unbedeut. Schallverkürzung. Keine Ronchi	Geheilt	v. Eicken, Entfernung eines Knochenstückes aus einem Bronchus des r. Unterlappens auf natürlichem Wege. Dtsch. med. Wochenschr., 1903, No. 23
Ob., ges. u. extrahiert, rutscht in den Tubus	Nark.		Geheilt	Killian, G., Diskussionsbemerkung. Verh. d. Ver. süddtsch. Laryngologen, 1903, p. 647
Ob., nicht ges., nicht extr.	„	Nach $^1/_2$ Jahre Lunerscheinungen völlig geschwunden	„	Siehe No. 41
Ob. + unt., ges. + z. Teil extr. Häkchen	„	Nichts angegeben	Ein Stückchen ausgehustet. Geheilt	Siehe No. 41
Unt., ges. + extr. Häkchen		„	Geheilt	Siehe No. 41
Ob., ges. + extr. Zange	Lokal.	„	„	Killian, J. A., Enfernung eines Pfennigstückes aus dem rechten Bronchus eines Erwachsenen vom Munde aus mittels oberer Bronchoskopie. Münch. med. Wochenschr., 1903, S. 1601

No. Jahr	Autor	Alter, Geschlecht	Fremdkörper	Verweilsdauer	Sitz	Lungenbefund	Röntgenbild
54	Lermoyez-Guisez	25 J. männl.	Nagel, 1 cm lang	4 Wch.	L. B.	Nichts angegeben	pos.
55	Hug-v. Eicken	38 J. weibl.	Knochenstück	Einige Tage	L. B.	Husten und Erstickungsanfälle; etwas blutiger Auswurf	neg.
56	Garel-Durant	24 J. weibl.	Stahlnadel mit Glasknopf	2 Mon.	R. B.		pos.
57	Brokaw	8 J. weibl.	Tapezierernadel	1 Mon.	R. B.		pos.
58	Dudrewicz	weibl.	Drainrohr		R. B.		
59	Borchardt	$2^1/_4$ J.	Stahlfeder	$^3/_4$ J.	R. B.	Zeichen einer rechtsseitigen Lungenkaverne	pos.
60	H. v. Schrötter	57 J. weibl.	Pflanzenstück	12 Tg.	R. B.	R. H. U. handbreite absolute Dämpfung, fein- bis mittelblasige Rasselger. Dauernde Dyspnoë. Temp. 38,8°	Unklarer Befund
61	Hofmeister-Schefold	24 J. männl.	Hemdknopf	1 J.	R. B.	R. vom Schulterblatt abwärts mäßige Dämpfung, abgeschw. Atmen. Rasselger. Temp. bis 39,6°	neg.
62	Noltenius-Heydenreich	6 J. weibl.	Glasperle	14 Tg.	Tr.	In beiden Unterlappen leichte bronchit. Ger. Ueber der ganzen Lunge bei Exspiration ein klappendes Ger. Dauernde Dyspnoë	—
63	Nehrkorn	3 J. männl.	Bohne	$^1/_2$ Tg.	Bif.	Mehrere Erstickungsanfälle	
64	Gottstein	1 J. männl.	Fischrippe mit Gräte	7 Tg.	Tr.	Ueberall sonorer Schall, reines Vesikuläratmen. Schwerer dyspnoischer Anfall. Temp. 36,9°	—

Bronchoskopie	Anästhesie	Verlauf der Lungenerkrankung	Bemerkungen	Literaturangabe
Obere und untere Br., gesehen u. extrahiert. Elektromagnet	Lokal.	Nichts angegeben	Geheilt	Lermoyez, Extraction d'un corps étranger des voies aëriennes par la bronchoscopie inférieur après trachéotomie. Sem. méd., 1903, p. 419
Ob., ges., nicht extr.	Lokal.	„	Fremdkörper durch untere Tracheotomie blind entfernt	Siehe No. 41.
Ob.+unt., ges. + extr. Pinzette	Lokal.		Geheilt	Garel et Durant, Un épingle dans une bronche de troisième ordre, extraction à la pince par la bronchoscopie inférieur. Lyon méd., 1904
Unt., ges. + extr. Zange	Lokal.			Brokaw, A. V., Removal of an upholsterer's tack from the right bronchus. New York méd. Record., 14. Febr. 1903
ges. + extr. Kornzange				Dudrewicz, Z posiedzen laryngologiczus-otyatryozych. Medycyna, 1903, No. 44
Ob., nicht ges., nicht extr.		Nach 7 Monaten geheilt	Durch Tracheotomie mit Zange blind entfernt. Geheilt	Borchardt, Fremdkörper in der Lunge. Dtsch. med. Wochenschrift, 1903, V. B., p. 35
Ob., ges. + extr. In bronchoskop. Tubus gerutscht	Lokal.	Nach 9 Wochen Induration der erkrankten Lungenpartie, pleurale Verdichtung, Adhäsionen	„	Schrötter, H. v., Klinischer Beitrag zur Bronchoskopie. Münch. med. Wochenschr., 1905, No. 26 u. 27
Ob., mißlungen. Unt., ges., nicht extr.	Lokal. + Nark.	Bei Sektion Lungenwunde in Heilung	Durch Pneumotomie entfernt. Nach 1 Mon. Exitus infolge Hirnabszesses	Schefold, E., Ueber die Verwendung der Killianschen Bronchoskopie bei der Pneumotomie. Beitr. z. klin. Chir., Bd. 43, p. 767
Ob., ges., nicht extr.	Chlor.	Am Tage nach Aushusten Temperatursteigerung auf 40°. Zunahme der Pleuritis, stinkender Auswurf. Erst nach mehreren Wochen Heilung	Ausgehustet. Geheilt	Heydenreich, Bronchoskop. Fremdkörperfall. Dtsch. med. Wochenschr., 1904, No. 47
Unt., ges. + extr. Gallensteinzange	Lokal.	Nach Extraktion schwere Bronchitis, die nach 1 Monat zurückging	Geheilt	Nehrkorn, Zur direkten Bronchoskopie zwecks Extraktion quellbarer Fremdkörper. Dtsch. med. Wochenschr., 1904, No. 40
Ob. mißlungen. Unt., nicht ges., nicht extr.	Nark.	Am Tage nach Bronchoskopie 39,5°. Nach 10 Tagen fieberfrei	Ausgehustet. Geheilt	Eigener Fall No. 5

No. Jahr	Autor	Alter, Geschlecht	Fremdkörper	Verweilsdauer	Sitz	Lungenbefund	Röntgenbild
1904 65	Bodmer-Brunner	11 J. männl.	Blasebolzen		R. B.	Bronchitis	neg.
66	Schech	$2^3/_4$ J.	Kaffeebohne		L. B.		
67	Kob-Koch	3 J. männl.	Federpose	$3^1/_2$ Mon.	Bronchus 2. Ordnung	R. H. U. leichte Dämpfung, Atemger. abgeschwächt, Rasselger. 2 Erstickungsanfälle	
68	Fletcher Ingals	17 J. weibl.	Nadel mit Glaskopf	11 Mon.	R. B.	Dyspnoë beim Liegen	pos.
69	Killian	56 J. männl.	Knochenstück	4 Mon.	L. B.	L. U. leichte Schallverkürzung, Atemger. abgeschw., leises stridoröses Ger. Stimmfremitus l. abgeschw., einige Rhonch. Dyspnoë	neg.
70	Coolidge	22 Mon.	Nadel	12 Tg.	R. B.	Nihil	
71	Coolidge	weibl.	Nadel		L. B.		
72	„	8 J. männl.	Nagel	Einige Tage	R. B.	Rechtsseit. Bronchitis	pos.
73	Schmidt (Odessa)						
74	Nehrkorn	4 J. weibl.	Bohne	24 Std.	L. B.	Ueber dem l. Oberlappen grobe Rhonchi. Dauernde Dyspnoë	
75	Thost-Burk	3 J. männl.	Eiserne Schraube	11 Tg.	L. B.	L. leichte Dämpfung, darüber unbestimmtes, abgeschw. Atmen. Bronchitis. Mäßige Dyspnoë. Temp. 39,4°	pos.
76	Helferich-Behnstedt	11 J. männl.	Eiserner Haken	2 J.	R. B.	R. H. vom Ang. scap. inf. Dämpfung. Atemger. leise, Exspir. fast bronchial. Beiders. vereinz. Rasseln. Mitunter Temp. bis 40°	pos.

Bronchoskopie	Anästhesie	Verlauf der Lungenerkrankung	Bemerkungen	Literaturangabe
Untere Br., gesehen u. extrathiert. Häkchen	Lokal.	$2^1/_2$ Wochen nach Extraktion geheilt	Geheilt	Bodmer, H., Entfernung eines Fremdkörpers aus dem rechten Bronchus mit Hilfe d. Killianschen Bronchoskopie. Korr.-Bl. f. Schweiz. Aerzte, 1904, 15. März
ges. + extr. Zange				Siehe No. 41
Ob., ges. + extr. Zange	Nark.	Nach 3 Wochen geheilt	„	Koch, Extraktion eines Fremdkörpers aus einem Bronchus II. Ordnung mit Hilfe des Killianschen Bronchoskops. Berl. klin. Wochenschr., 1905, p. 1205. Siehe auch Kob, Beitr. z. Killianschen Bronchoskopie. Centralbl. f. Chir., 1904, p. 150
Ob., ges. + extr. Zange	Chlor.	Völlige Heilung	„	Fletcher Ingals, Entfernung von Fremdkörpern aus dem Oesoph. und den Bronchien mit Hilfe des K.schen Oesophagoskops u. Bronchoskops. Bericht im C. f. Laryngol., 1905, p. 143
Ob., ges. + extr. Röhrenpinzette	Chlor.	Nach 14 Tagen L. H. U. noch nicht ganz heller Schall; Inspirium etwas abgeschwächt	„	Killian, G., Mein 16. bronchoskop. Fremdkörperfall. Dtsch. med. Wochenschr., 1904, p. 1207.
Unt. ges. + extr.	Nark.			Coolidge, A., Fremdkörper im Bronchus. Bericht im Centralbl. f. Laryngol., 1905, p. 144
Unt., ges. + extr.	Lokal.			Siehe No. 70
Ob., ges. + extr.	Nark.			do.
ges. + extr.				Siehe No. 41
Ob., ges. + extr. Zange	Chlor.	Im Anschluß an die Extrakt. heftige Bronchitis, hohes Fieber, Nach 6 Wochen geheilt	Nach Extrakt. Tracheotomie wegen Dyspnoë. Geheilt	Siehe No. 63
Ob. + unt., nicht ges., aber extr. Elektromagnet	Nark.	Am Tage nach Extrakt. Temp. normal. Nach $^1/_4$ Jahr an der Spitze der l. Scapula noch etwas Knacken, Giemen u. Rasseln	„	Siehe No. 34. Auch Burk, Fall von Fremdkörperextraktion aus den Luftwegen mittels Elektromagneten. Arch. f. Laryngol., Bd. 17
Unt., ges. + extr. Harnröhrenzange	Lokal.	Am Tage nach der Extrakt. fieberfrei. Nach 3 Mon. nur R. H. U. leichte Schallverkürzung	„	Behnstedt, Eiserner Haken in der rechten Lunge. Kiel 1904. Inaug.-Diss.

No. Jahr	Autor	Alter, Geschlecht	Fremdkörper	Verweilsdauer	Sitz	Lungenbefund	Röntgenbild
77	Fletcher Ingals	2 J.	Kaffeebohne	2 Tg.			
78	„	2 J.	Großes Getreidekorn				
79	D'Astros-Molinié	11 J.	Korkstöpsel	10 Tg.	R. B.		
80	Neumeyer	2 J. männl.	Kaffeebohne	30 Std.	R. B.	R. Lunge abgeschw. Atmen, einige Rhonchi	
81	„	8 J. männl.	Metallne Bleistifthülse	8 Std.	R. B.	R. Lunge abgeschw. Atmen, spärl. Rasseln. Dauernde Dyspnoë	pos.
82	„	23 J. weibl.	Verdacht auf Fleischstück	5 Std.		Nihil	
83	„	26 J. männl.	Stück Getreideähre	1 J.	L. B.	L. H. Schallverkürzung, Grenze nicht verschieblich. Katarrh. Ger. L. U. Bronchialatmen	Verdunkelung d. linken Brustseite
84	„	12 J. männl.	3,5 cm langer Nagel	11 Tg.	R. B.	Spärliche katarrh. Ger. über den tieferen Teilen der r. Lunge	pos.
85	Neumeyer	13 Mon.	Geflügelknochen	36 Std.	R. B.	R. Lunge abgeschw. Atmen, vereinz. katarrhalische Ger. Dauernde Dyspnoë	
86	„	9 Mon.	Stück gekochtes Fleisch	1 Std.	R. B.	Dauernde Atemnot	
87	„	35 J.	Abgebrochene Kanüle	½ Std.	Tr.	Husten, Atemnot	
88	Just	9 J. männl.	Knochen	8 Tg.	R. B.	In- und exspirator. Pfeifen über der ganzen Lunge. Dyspnoë	
89	Schwyzer	48 J. weibl.	Knochenstück	5 Wch.	R. B.		
90	v. Mikulicz-Gottstein	2 J. männl.	Mohrrübenstück	2 Tg.	R. B.	R. Mittel- u. Unterlappen bald Fehlen d. Atemger., bald verlängertes Exspirium. Dyspnoë u. Erstickungsanfälle	—

Bronchoskopie	Anästhesie	Verlauf der Lungenerkrankung	Bemerkungen	Literaturangabe
Untere Br., gesehen und extrahiert			Exitus nach 24 Stunden	Fletcher Ingals, Bronchoscopy for foreign bodies in the bronchial tubes. Illinois med. Journ., Dec. 1904
Ob., ges. + extr.	Chlor.		Geheilt	do.
Unt. nicht ges., nicht extr.	Lokal.		Ausgehustet. Geheilt	D'Astros et Molinié, Corps étranger de la bronche droite, extraction par la bronchoscopie directe. Mars. méd., 1. Déc. 1904
Ob.+unt., ges. + extr. Urethralzange	Chlor.	Atmung über der r. Lunge sofort nach Extrakt. frei	Geheilt	Siehe No. 23.
Ob., ges. + extr. Zange	Chlor.	Nach wenigen Tagen völlige Rückbildung	„	Siehe No. 23
Ob., nicht ges., nicht extr.	Lokal.		„	Siehe No. 23
Ob., nicht ges., nicht extr.	1mal Chlor. 1mal Lokal.			Siehe No. 23
Ob., ges., nicht extr.	Chlor.	Nach 4 Tagen geheilt	Ausgehustet. Geheilt	Siehe No. 23
Ob., ges. + extr. Zange	Chlor.	Bronchopneumonie, die nach 24 Std. zum Tode führte	Exitus	Siehe No. 23
Ob., ges. + extr. Pinzette	Chlor.		Geheilt	Siehe No. 23
Unt., ges. + extr. Zange	Lokal.	Keine Störungen von seiten der Luftwege	„	Siehe No. 23
Ob.+unt., ges. + extr.	Chlor.	Nach 4 Wochen völlig geheilt	„	Just, H., Entfernung eines Fremdkörpers aus d. rechten Hauptbronchus. Münch. med. Wochenschr., 1904, No. 15
Ob., mißlungen. Unt., ges. + extr. Zange	Lokal.	Alle Beschwerden geschwunden	„	Schwyzer, On bronchoscopy. Ann. of. surgery, 1904, No. 2
Unt., ges., nicht extr.	Aether	Nach 10 Tagen keine Dämpfung, keine Geräusche	Wahrscheinlich ausgehustet. Geheilt	Eigener Fall No. 6

No. Jahr	Autor	Alter, Geschlecht	Fremdkörper	Verweilsdauer	Sitz	Lungenbefund	Röntgenbild
91	Gottstein	5 J. männl.	Bohne	1 Tg.	L. B.	L. Lunge Atemger. fast aufgehoben	Sekundär pos.
92	„	11 J. männl.	4,5 cm lange Nadel mit Glaskopf	3 Wch.	L. B.	L. Lunge Schallverkürzung, Atemger. schwach. Bronchit. Ger. Temp. 37,6	pos.
93	v. Mikulicz-Gottstein	5 J. weibl.	Nagel	18 Tg.	R. B.	Pneumonia lob. inf. dext. Temp. 40,1°. Im Liegen starke Dyspnoë	pos.
94	Siebenmann	4 J. weibl.	Hälfte eines Zwetschgensteines	2 Tg.	Tr.	Hochgradiger Stridor, forzierte Atmung	
95	„	4 J. männl.	Bohne	2 Tg.	R. B.	2 Erstickungsanfälle	
96	„	weibl.	Kreosotpille		R. B.	III. Stadium der Tuberkulose. Dyspnoë	
97	„		Knochenstück		Tr.		
1905							
98	H. v. Schrötter	4¾ J. männl.	Eiserner Nagel	12 Tg.	R. B.	R. Lunge Atemger. völlig aufgehoben	pos.
99	Moure-Sébileau	63 J. männl.	zwei Knochenstücke				
100	Lombard-Sébileau		Nadel von 5—6 cm Länge		R. B.		
101	Denker	7 J. männl.	Knochenstück	4 Tg.	Subglottischer Raum	Hochgradige Dyspnoë	
102	Meyer	5 J. männl.	Wattebausch-	1 Tg.	R. B.	Rechterseits Atelektase. Temp. 39,5°	

Bronchoskopie	Anästhesie	Verlauf der Lungenerkrankung	Bemerkungen	Literaturangabe
Obere Br. mißlungen. Untere Br., gesehen u. extrahiert. Häkchen	Nark.	Völliger Rückgang der Lungenerscheinungen	Geheilt	Eigener Fall No. 7
Ob., ges. + extr. Zange	Lokal.	Nach 3 Tagen geheilt	„	Eigener Fall No. 8
Ob. + unt., ges. + extr. Zange	Nark.	3 Wochen nach Extrakt. über dem untersten Teil der r. Lunge Dämpfung, verschärftes Vesikuläratmen, spärl. Rasselger.	„	Eigener Fall No. 9
Ob., ges. + extr. Listersches Häkchen	Chlor.		Am Tage der Extrakt. entlassen. Geheilt	Siebenmann, Ueber Bronchoskopie. Korr.-Bl. f. Schweiz. Aerzte, 1905, p. 111
Ob., ges. + extr. Zange + scharfes Häkchen	Chlor.		Geheilt	do.
Ob., nicht ges., nicht extr.	Lokal.		Ausgehustet	do.
Ob., ges. + extr.			Geheilt	do.
Ob. ges. + extr. Pinzette	Lokal.	Am Tage nach Extrakt. Bronchitis, die nach 3 Tagen schwand	Geheilt	Siehe No. 60
Unt., ges. + extr.			„	Sébileau, Sur l'extraction des corps étrangers des bronches. Soc. de Chirurg., 24. Févr. 1904
Unt., ges. + extr. Zange				do.
Ob., ges. + extr. Zange	Chlor.	Nach einigen Tagen Atembeschwerden geschwunden	„	Denker, Ueber Extraktion von Fremdkörpern aus der Speiseröhre u. der Luftröhre. Arch. f. Laryngol., Bd. 17, p. 52
Unt., ges. + extr. Häkchen	Nark.	2 Tage nach Extrakt. leichte Bronchitis	„	Meyer, E., Erfahrungen mit den direkten Untersuchungsmethoden der oberen Luftwege. Berl. klin. Wochenschr., 1905, p. 1173

No. Jahr	Autor	Alter, Geschlecht	Fremdkörper	Verweilsdauer	Sitz	Lungenbefund	Röntgenbild
103	Meyer	46 J. männl.	Knochenstück	10 Mon.	Bronchus 3. Ordnung	Lungengangrän	
104	Kob	5 J. weibl.	Knochenstück	4 Tg.	R. B.		
105	Guisez-Barret	männl.	10-Frcs.-stück	17 Mon.	R. B.		pos.
106	Helferich-Johnsen		Tapezierernagel				
107	Killian	4 J. männl.	Steinchen 13:9:3 mm	1 Std.	R. B.	Leichte Dyspnoë	
108	„	35 J. männl.	Nadel einer Injektionsspritze	9 Tg.	R. B.	Im r. Unterlappen zahlreiche Rasselger.	pos.
109	„	7 J. weibl.	Zinnpfeifchen	$3^1/_2$ Mon.	R. B.	R. Unterlappen inspirator. Pfeifen, besonders an der 7. Rippe. Daselbst Schallverkürzung	pos.
110	Engelmann	männl.	Stück Federhalter (Holz)		R. B.		pos.
111	Paunz	4 J.	Gequollener Kern	6 Mon.	R. B.	Bronchopneumonie	
112	„	16 Mon. weibl.	Knochenstück		R. B.	Rechtsseit. Pneumonie	
113	„	3 J. männl.	Melonenkern	23 Tg.	R. B.		
114	Fletcher Ingals		Mignonlampe u. Nadel				
115	„	5 J.	Metallstück				
116	„		Kragenknopf	14 Mon.	R. B.		neg.

Bronchoskopie	Anästhesie	Verlauf der Lungenerkrankung	Bemerkungen	Literaturangabe
Obere Br., gesehen, nicht extrahiert				Siehe No. 102
Ob., ges. + extr.			Geheilt	Siehe No. 67 Kob
Ob., ges. + extr. Zange	Lokal.		„	Guisez et Barret, Extract. d'un corps étrang. de la bronche droite par la bronchoscopie sup. Gaz. d. hôpit., 1905, No. 28
Unt., ges. + extr. Harnröhrenzange				Johnsen, Kasuistischer Beitrag zur Würdigung der Bronchoskopie. Inaug.-Diss. Kiel 1905
Ob., ges. + extr. Zange	Nark.		„	Killian, G., Fremdkörper aus der Trachea und aus den Bronchien. Verh. des Ver. süddtsch. Laryngologen, 1905, p. 59
Ob., ges. + extr. Zange	Nark.	Nach 2 Wochen Lungenbefund normal	„	do.
Ob.,ges.+ extr.neues Instrum.	Nark.	Nach 2 Tagen normaler Lungenbefund	„	do.
Unt., ges. + extr.	Lokal.		„	Engelmann, Fremdkörper im r. Unterlappenbronchus. Münch. med. Wochenschr. 1905, p. 933.
Unt., ges., nicht extr.	Nark.		Ausgehustet. Nach 2 Mon. Exitus infolge Verblutung a. d. Art. anonyma. Halswirbelabszeß	Paunz, Laryngo-Tracheoskopie und direkte Bronchoskopie. Orvosi Hetilap, 1905, No. 1—2
Unt., ges., z. Teil extr.			Zum Teil ausgehustet. Geheilt	Paunz, A bronchoscopia gyakerlati értéke esetek kapisán. Orvosi Hetilap, 1905, No. 44
Unt., ges. + extr.	Nark.		Geheilt	do.
Nadel ges. + extr.	Nark.		„	Fletcher Ingals, Bronchoscopy for removal of foreign bodies in the lungs. Illin. med. Journ., Nov. 1905
ges. + extr.	Nark.			do.
ges. + extr.	Nark.		„	Fletcher Ingals, Bronchoscopy for removal of collar button from the lung. N. Y. med. News, 8. Juli 1905

No. Jahr	Autor	Alter, Geschlecht	Fremdkörper	Verweilsdauer	Sitz	Lungenbefund	Röntgenbild
117	Narath	männl.	Stück einer Trachealkanüle	22 Tg.			
118	Thomas Claytor	5½ J.	Eichel	20 Tg.	R. B.		pos.
119	St. Germain	21 Mon.	Fruchtkern	9 Tg.	R. B.		
120	Nowotny	9 Mon.	Knochenstück	einige Tg.	Tr.	Plötzliche Dyspnoë	
121	„	½ J.	Apfelschale	3 Mon.	R. B.	Dauernde Dyspnoë	
122	Jankauer	10 Mon.	Apfelsinenkern	4 Std.	R. B.	Rechterseits schwaches inspirator. Pfeifen	
123	Guisez		2 Francsstück		R. B.		
124	„		50 Centimesstück		R. B.		
125	„		Glasrohr		L. B.		
126	„		Zahnstocher		Tr.		
127	Gottstein	6 J. weibl.	Strumpfbandklemme	8 Tg.	R. B.	R. H. etwas gedämpft. Schall. R. V. u. H. abgeschw. Atm. Häufige dyspnoische Anfälle	pos.
128	„	männl.	Verdacht auf Knöchel	2 Mon.		Häufige dyspnoische Anfälle.	neg.
129	Kausch	3½ J. männl.	Bohne	1 Tg.	L. B.	L. U. gedämpft-tympanit. Schall. Atemger. abgeschw., mittel- bis großblasiges Rasseln. Dauernde Dyspn.	—
130	„	5 J. weibl.	Pfeife aus Weidenholz	2 Tg.	R. B.	R. Lunge abgeschw. Atmen. R. U. Lungenrand bleibt zurück	—
131	Kausch Gottstein	5½ J. weibl.	Pflaumenkern	4 Wch.	R. B.	Hie u. da giemende Ger. Wiederholte dyspnoische Anfälle	neg.
132	Kausch Gottstein	2¼ J. männl.	Bohne	2 Tg.	R. B.	R. Schallverkürzung, leicht tympanit. Atemgeräusch schwäch. als links. Dauernde Dyspnoë	—

Bronchoskopie	Anästhesie	Verlauf der Lungenerkrankung	Bemerkungen	Literaturangabe
Untere Br., gesehen u. extrahiert				NARATH, Corpus alienum in broncho. Ned. Tijdschr. v. Geneesk., II, 1905, No. 22
nicht ges., nicht extr.			Ausgehustet	THOM. A. CLAYTOR, A case of foreign body in a bronchus. The Journ. of Amer. med. Assoc. 11. Nov. 1905
Unt., ges. + extr. Zange		Nach schwerer Bronchopneumonie Genesung	Geheilt	ST. GERMAIN, Foreign body in the bronchus. Journ. of the Amer. med. Assoc., 8. Juli 1905
ges. + extr. Pinzette			Exitus infolge Dekubitalgeschwürs des Larynx.	NOWOTNY, Przyczinek do kasuistyke cial obcych w oskuelach i tcha wicy. Przegląd Lekarski, 1905, No. 25
Unt., ges. + extr.		Eitrige Pneumonie, die zum Tode führte	Exitus	do.
Unt., ges. + extr.	Chlor.		Geheilt	SIDNEY JANKAUER, Foreign body in the bronchus. N. Y. med. Record, 11. Febr. 1905
ges. + extr.				J. GUISEZ, Des résultats généraux obtenus par la bronchooesophagoscopie. Presse méd., 1905, No. 16
ges. + extr.				do.
ges., n. ext.				do.
ges. + extr.				do.
Ob. + unt., ges. + extr. Zange	Aether	Rückgang der Lungenerscheinungen bald nach Extraktion	Geheilt	Eigener Fall No. 10
Ob., nicht ges., nicht extr.	Lokal.		„	Eigener Fall No. 11
Unt., ges. + extr. Zange	Aether	4 Tage nach Extrakt. diffuse Bronchitis	„	Allg. med. Centralztg., 1905
Ob. mißlungen, unt. ges. + extr.	Nark.	Bald nach Extrakt. normaler Lungenbefund	„	do.
Unt., ges. + extr. Zange	Nark.	Nach 12 Tg. Lungen normal	„	Eigener Fall No. 14
Unt., ges. + extr. Zange + Haken-Faßzange	Aether	Diffuse Bronchitis am Tage nach Extrakt. beginnend, nach 6 Wochen geheilt	„	Eigener Fall No. 15

No. Jahr	Autor	Alter, Geschlecht	Fremdkörper	Verweilsdauer	Sitz	Lungenbefund	Röntgenbild
133	Hinsberg	männl.	Knochenstück		Bif.		
134	„		Stück Nußkern		L. B.		
135	„	männl.	Kirschkern	1/4 J.	R. B.	Beiderseits diffuser Katarrh	
1906							
136	H. v. Schrötter	6 J.	Knochenstück	35 Tg.	Tr.		
137	Henrici	62 J. weibl.	Knochenstück	4 Mon.	L. B.	Ueber der ganzen l. Lunge, bes. über dem Oberlappen, abgeschw. Atm., brummende Rhonchi	neg.

Während die Statistik unserer eigenen Fälle zeigte, in welcher Weise sich die bronchoskopischen Untersuchungsmethoden an der Bresl. chir. Klinik eingeführt haben, lehrt die Gesamtstatistik, wie sich diese Untersuchung in den ersten Jahren zwar langsam, in letzterer Zeit aber in rasch aufsteigender Linie entwickelt hat. Bis zum Jahre 1895 sind von Pieniążek eine Reihe von Bronchoskopien ausgeführt worden, sie spielen für die Entwickelung der Bronchoskopie keine wesentliche Rolle: Pieniążek ist es nicht gelungen, die Methode zu einer für die Allgemeinheit brauchbaren zu entwickeln und die Aufmerksamkeit auf ihre große Bedeutung zu lenken. Im Jahre 1897 bronchoskopierte Killian den ersten Fall und erkannte bald den weit reichenden Einfluß, den die Bronchoskopie auf die Diagnose und Therapie der Fremdkörper in den unteren Luftwegen haben mußte. Im folgenden Jahre wurden nur 2 Fälle publiziert, je einer durch Killian und durch Sprengel. 1899 und 1900 waren es schon 11 Fälle, in den ersten 4 Jahren insgesamt 14, in den ersten 6 Jahren hatte sich ihre Zahl nur bis auf 32 Fälle vermehrt. Erst in der Folgezeit eroberte sich die Bronchoskopie weitere Kreise. 1903 wurden 17 Fälle, 1904 33 Fälle, 1905 38 Fälle publiziert. Insgesamt wurde die Bronchoskopie bis zum 1. April 1906 in 137 Fällen verwandt.

Interessant ist zu beobachten, wie die Zahl der Untersucher im Laufe der Jahre steigt. 1897 und 1898 wurde von Killian in zwei Fällen und von Sprengel in einem Fall die Bronchoskopie geübt. Schon 1899 steigt die Zahl der Untersucher auf 6, 1901 sind es 7, 1902 6, 1903 14, 1904 17, 1905 20. Insgesamt haben sich bisher an der Ausübung der bronchoskopischen Untersuchungsmethode 50 Aerzte beteiligt. Von Killian und seinen Schülern wurden 23 Fälle bronchoskopiert. Hiervon kommen auf Killian selbst

Bronchoskopie	Anästhesie	Verlauf der Lungenerkrankung	Bemerkung	Literaturangabe
Obere Br., gesehen u. extrahiert. Zange			Geheilt	Hinsberg, Zur Extraktion von Fremdkörpern aus den Bronchien. Allg. med. Centralztg., 1906, No. 5
Unt., ges., z. Teil extr.			Zum Teil wahrscheinl. ausgehustet. Geheilt	do.
Ob. + unt., ges., nicht extr.		Schon am Tage nach Aushust. d. Fremdkörpers Abnahme der Sputummenge	Während d. unt. Bronchoskopie ausgehustet. Geheilt	do.
Ob., ges. + extr.	Lokal.		Geheilt	H. v. Schrötter, Fremdkörperfall der Luftröhre. Wien. med. Presse, 1906, No. 2
Ob., ges. + extr. Killians Bohnenzange	Lokal.	Nach 14 Tg. Lungenerscheinung. völlig geschwunden	„	Henrici, Ein bronchoskopischer Fremdkörperfall. Arch. f. Laryngol., Bd. 18, S. 375.

20 Fälle, v. Eicken 2, Wild 1 Fall, Pieniążek und seine Schüler 17 Fälle, Breslauer chirurg. Klinik 15 Fälle (Gottstein 7, Kausch 4, v. Mikulicz und Kümmel je 2), Neumeyer 9, Fletcher Ingals und Guisez je 6, v. Schrötter und Coolidge je 5, Siebenmann 4, Paunz und Hinsberg je 3 Fälle. Sämtliche übrigen Untersucher haben nur je 1 oder 2 Fälle publiziert.

Sehr wertvoll für die Ausbreitung der bronchoskopischen Methode ist, daß sie sich in den letzten Jahren nicht nur in Deutschland, sondern auch im Auslande Anerkennung zu verschaffen verstanden hat. Es ist dies vor allem dem unermüdlichen Wirken Killians selbst zu verdanken, der der Bronchoskopie durch seine zahlreichen Vorträge zu der ihr gebührenden Stellung verhalf. In Deutschland wurden 72 Fälle untersucht. Wie ganz natürlich, hat die Bronchoskopie in dem Lande, in dem die Methode zuerst zu einer brauchbaren entwickelt wurde, am meisten und am schnellsten Eingang gefunden. In Oesterreich-Ungarn wurden insgesamt 27 Fälle, in Amerika 17, in Frankreich 11, in der Schweiz 7 Fälle, in Holland, Rußland und in Belgien je 1 Fall bronchoskopiert.

Von großem Interesse wäre die Feststellung gewesen, in welchem Prozentsatz der gesamten zur Beobachtung gekommenen Fremdkörperfälle die Bronchoskopie verwendet wurde, doch läßt sich dies nicht feststellen. Bei der Statistik einer einzelnen Klinik, wie bei der unseren, war es möglich. Ich glaube, daß sich bei einer Zusammenstellung aus einem größeren Material herausstellen würde, daß die Bronchoskopie auch jetzt noch in einem verschwindend kleinen Prozentsatz der Fälle Verwendung gefunden hat. Ist doch die Zahl der ösophagoskopisch entfernten Fremdkörper im Verhältnis zur Gesamtzahl eine

recht geringe und liest man doch noch überraschend häufig in medizinischen Blättern Referate über Fälle, in denen Fremdkörper in der Speiseröhre durch Oesophagotomie entfernt wurden, ohne daß vorher nur der Versuch einer Oesophagoskopie gemacht worden wäre!

Was die einzelnen bronchoskopischen Methoden anbetrifft, so wurde ausschließlich obere Bronchoskopie angewandt in 51 Fällen = 37 Proz., obere und untere Bronchoskopie (im gleichen Falle) wurde angewandt in 23 Fällen = 17 Proz., ausschließlich untere Bronchoskopie in 51 Fällen = 37 Proz. Ueber die Art der Bronchoskopie findet sich in 12 Fällen keine genauere Angabe. Wir sehen, die beiden Untersuchungsmethoden halten sich ziemlich die Wage.

Die bronchoskopische Diagnose gelang in 121 Fällen = 88,5 Proz.; sie mißlang 16mal = 11,5 Proz. Von den 121 Fällen wurde in 7 = 5 Proz. das Fehlen eines Fremdkörpers festgestellt.

Rechnen wir diese 7 Fälle ab, so wurde das Vorhandensein eines Fremdkörpers in 51 Fällen = 44,1 Proz. durch obere, in 52 Fällen = 45 Proz. durch untere Bronchoskopie gesichert, 11mal war die Art der Bronchoskopie nicht angegeben. Von den 16 Fällen, in denen die bronchoskopische Diagnose nicht gelang, wurde die obere Bronchoskopie in 5 Fällen, die untere in 7 Fällen verwandt, in 2 Fällen wurden beide Methoden herangezogen, ohne daß man zum Ziel kam. In einem Falle mißlang die Bronchoskopie vollkommen (46). In einem zweiten ist die Art der Bronchoskopie nicht angegeben.

Welches ist nun die Ursache des Mißlingens in diesen 16 Fällen? In 3 Fällen war das Rohr zu kurz, um den in der Tiefe sitzenden Fremdkörper sehen zu können (Pieniążek, 8, 9, 15), in einem 4. Fall (25) wurde von Kümmel ein Ohrtrichter als Tubus verwandt, mit dem es nicht gelang, den Fremdkörper zu sehen. Eine Nadel mit Glasknopf (Killian 29) befand sich wohl schon im Lungengewebe und konnte deshalb in den Bronchien nicht entdeckt werden. In 2 Fällen wurde am Fremdkörper vorbeigesehen, in dem einen dieser Fälle [Thost (34)] war das Rohr an der Federhalterhülse, die in einem Seitenbronchus steckte, vorbeigeführt worden; ebenso war in einem unserer Fälle (38) wegen einer eisernen Schraube der Hauptbronchus bis in die Tiefe hinein abgesucht worden, während der Fremdkörper sich aller Wahrscheinlichkeit nach im Oberlappenbronchus befand. Borchardt (59) konnte eine aspirierte Stahlfeder infolge der dauernd hervorquellenden Eitermassen nicht sehen, wieder in einem anderen Falle [Thost-Burk (75)] verdeckte die Schwellung der umgebenden Schleimhaut die im Bronchus liegende eiserne Schraube. Von den weiteren 7 Fällen wurde der Fremdkörper einmal bei Einführung des Rohres ausgehustet (64), in 2 Fällen (79, 96) mußte das Rohr wegen heftigen Hustens bald wieder entfernt werden, im 4. Falle mißlang die Untersuchung vollständig (46). In 3 Fällen war der Grund des Mißlingens nicht zu ermitteln (39, 47, 118).

Wir sehen, daß nur in einem geringen Prozentsatz die Diagnose eines Fremdkörpers durch das Bronchoskop nicht gestellt werden konnte (in 11,5 Proz. der Fälle). Der größere Teil der mißlungenen Bronchoskopien fällt auf die ersten Jahre, in denen die bronchoskopische Technik noch nicht genügend ausgebildet war. Bis 1902 mißlang die Bronchoskopie unter 47 Fällen 8mal, von 1903 an unter 90 Fällen 8mal.

Wie oben erwähnt, konnte in 7 Fällen ein Fremdkörper nicht gefunden werden. Bei einem 2-jährigen Kinde war von KILLIAN (20) die Tracheotomie gemacht worden, weil die Münze auf Grund der Röntgendurchleuchtung im linken Bronchus vermutet wurde; die untere Bronchoskopie ergab einen völlig negativen Befund, dagegen zeigte sich bei der Oesophagoskopie, daß in der Speiseröhre schwere Läsionen vorhanden waren, die eine eitrige Mediastinitis zur Folge hatten, der das Kind erlag. In einem 2. Falle war die Tracheotomie schon vor der Aspiration aus anderen Gründen gemacht worden. Patient sollte durch die Wunde ein Stück einer Trachealkanüle aspiriert haben, die untere Bronchoskopie ergab aber das Fehlen eines Fremdkörpers. In den übrigen 5 Fällen wurde obere Bronchoskopie ausgeführt. Es sind je 2 Fälle von KILLIAN (41, 50) und NEUMEYER (82, 83) und ein Fall von mir (128). Von den beiden KILLIANschen war bei einem taubstummen Kinde, das unter eigentümlichen Lungenerscheinungen erkrankt war, Verdacht auf Fremdkörper vorhanden, im 2. hatte ein junger Mann ein Knochenstück aspiriert und erkrankte unter Lungenerscheinungen. Auf Veranlassung von Dr. TRÉTRÔP wurde die Bronchoskopie in Brüssel vorgenommen, ein Fremdkörper wurde aber nicht gefunden. Patient ist später völlig genesen. In den beiden NEUMEYERschen Fällen sollte beim ersten ein Fleischstück, beim zweiten eine Getreideähre aspiriert sein. Bei dem ersten war ein initialer Hustenanfall mit abendlicher, einmaliger Temperatursteigerung auf 38,1° aufgetreten; auf Grund dieses Befundes wurde die obere Bronchoskopie gemacht. Im zweiten Falle erschien die Bronchoskopie indiziert auf Grund der physikalischen Untersuchung und des Röntgenbildes, das die linke Brustseite dunkler zeigte als die rechte; doch war der bronchoskopische Befund negativ. In unserem Falle konnte ein Fremdkörper bei der Bronchoskopie nicht gesehen werden.

Der Nachweis des Fehlens eines Fremdkörpers kann natürlich nicht strikte erbracht werden: ein Fremdkörper, der sehr klein ist, kann in einen der Seitenbronchien, dessen Besichtigung unmöglich ist, hineingelangen. In einigen von uns oben erwähnten Fällen schien die Bronchoskopie auch das Fehlen des Fremdkörpers nachzuweisen, bis später der Fremdkörper expektoriert wurde (39, 79, 118).

Auch die bronchoskopische Extraktion betreffend, halten sich obere und untere Bronchoskopie ziemlich die Wage. Von den 114 Fällen, in denen die bronchoskopische Diagnose gelang, wurde in 96 Fällen = 84 Proz. auch die bronchoskopische Extraktion vollständig erreicht.

In weiteren 4 Fällen gelang nur eine teilweise Extraktion, und in einem Falle wurde von 2 Fremdkörpern nur der eine extrahiert. Insgesamt gelang also die Extraktion in 101 von 114 Fällen = 89 Proz., in 10 Fällen = 9 Proz. mißlang die bronchoskopische Extraktion vollständig, 3mal bei oberer und 7mal bei unterer Bronchoskopie. Auf diese mißlungenen 10 Extraktionen müssen wir näher eingehen: 3 entfallen auf Pieniążek bezw. seinen Schüler Nowotny. In 2 Fällen wurde der Fremdkörper — eine Metallkanüle (2) und ein Thostscher Dilatator (5) — blind gefaßt, im dritten (14) fiel gerade im Moment des Fassens des Fremdkörpers — eines Aprikosenkerns — die als Lichtquelle dienende Auerlampe um, es trat ein Erstickungsanfall ein, und der 4-jährige Knabe erstickte in Gegenwart der Aerzte, ohne daß Hilfe geschafft werden konnte. Ein unvollkommenes Instrumentarium war auch in anderen Fällen schuld daran, daß die Extraktion mißlang: die im Falle Hinsberg (135) benützte Faßzange, mit der der Operateur den Kirschkern fassen wollte, rutschte ab, der Kern wurde ausgehustet. Im Fall Heydenreich [Glasperle (62)] war die Röhre zu eng; auch hier wurde der Fremdkörper ausgehustet. In einem Falle von v. Mikulicz (90) zerfiel der Fremdkörper, ein Mohrrübenstück beim Fassen, und im Falle Hugh-v. Eicken (55) fehlte zur Entfernung eines Knochenstücks ein geeignetes Instrument; der Fremdkörper wurde blind gefaßt und entfernt. In einem Falle (111) konnten wir die Ursache des Mißlingens nicht feststellen. In den beiden noch übrig bleibenden handelte es sich um Kragenknöpfe, deren Entfernung ganz besondere Schwierigkeiten zu machen scheint. In einem derselben [Spiess (24)] gelang es nicht, den Fremdkörper zu entfernen, trotzdem eine große Anzahl von Versuchen mit den verschiedensten Mitteln vorgenommen wurde; er befand sich in einer Abszeßhöhle schon außerhalb des Bronchialbaumes, und die Oeffnung, die in die Höhle führte, war zu klein, um ihn extrahieren zu können. Auch in dem letzten Falle [Hofmeister-Schefold (61)] wurden wiederholt Versuche gemacht, den Fremdkörper zu entfernen, nach dem siebenten mußte wegen Blutung von weiteren bronchoskopischen Extraktionsversuchen Abstand genommen werden. Beide Fälle endeten tödlich, im ersten gesellte sich eine Lungentuberkulose hinzu, der der Patient nach 2 Jahren erlag, ohne daß der Fremdkörper entfernt worden war, im zweiten wurde der Fremdkörper von Hofmeister durch Pneumotomie entfernt, allein 2 Monate später starb Patient an einem Hirnabszeß.

Wir sehen aus diesen 10 mißlungenen Extraktionen, daß mit den Fortschritten der Technik des einzelnen Untersuchers und mit einem besser ausgebildeten Instrumentarium die Zahl der Fälle, in denen die Bronchoskopie mißlingt, sicherlich auf ein Minimum herabgehen wird.

Sehr interessant ist noch weiterhin eine historische Zusammenstellung der diagnostischen und therapeutischen oberen und unteren

Bronchoskopien. Es wurde die Bronchoskopie mit Erfolg angewandt zu diagnostischen Zwecken:

obere Bronchoskopie		untere Bronchoskopie
bis 1895 in	1 Fall	in 11 Fällen
1897 „	1 „	„ 0 Fall
1898 „	0 „	„ 2 Fällen
1899 „	3 Fällen	„ 3 „
1900 „	1 Fall	„ 0 Fall
1901 „	4 Fällen	„ 3 Fällen
1902 „	3 „	„ 2 „
1903 „	8 „	„ 4 „
1904 „	17 „	„ 9 „
1905 „	11 „	„ 17 „
bis 1. April 1906 „	2 „	„ 0 Fall

zu therapeutischen Zwecken:

obere Bronchoskopie		untere Bronchoskopie
bis 1895 in	1 Fall	in 8 Fällen
1897 „	1 „	„ 0 Fall
1898 „	0 „	„ 2 Fällen
1899 „	2 Fällen	„ 2 „
1900 „	0 Fall	„ 1 Fall
1901 „	2 Fällen	„ 5 Fällen
1902 „	2 „	„ 2 „
1903 „	4 „	„ 4 „
1904 „	13 „	„ 11 „
1905 „	8 „	„ 16 „
bis 1. April 1906 „	2 „	„ 0 Fall

Es ergibt sich hieraus das zunächst überraschende Resultat, daß sowohl zu diagnostischen wie therapeutischen Zwecken die obere Bronchoskopie im Laufe der Jahre im Verhältnis immer weniger angewandt wird als die untere. Die Erklärung dafür liegt meiner Ansicht nach darin, daß mit der steigenden Zahl der Untersucher die einfacher und leichter auszuführende Methode immer mehr Platz greift. Es scheint demnach, als wenn die obere Bronchoskopie mehr dem Spezialisten dieses Faches reserviert bleiben sollte. Auf der Breslauer chirurgischen Klinik haben wir an unserem kleinen Material die gleichen Erfahrungen gemacht. Ich persönlich ziehe jedenfalls die obere Bronchoskopie wenn möglich vor; denn die Tracheotomie ist doch immerhin ein operativer Eingriff, der sich in vielen Fällen vermeiden läßt. Ist keine Gefahr im Verzuge, so kann man nach mehrfachen Versuchen der oberen Bronchoskopie, sollte diese beim ersten Male nicht gelingen, doch noch zum Ziele kommen. Es liegen hier die Verhältnisse ganz ähnlich wie bei der endolaryngealen Entfernung von Kehlkopfpolypen: Wenn man einen Kehlkopfpolypen auch nicht bald bei der ersten Sitzung entfernen kann, wird man doch nicht sofort zur Laryngofissur schreiten!

Geheilt entlassen wurden von 113 Fällen — in 24 Fällen ist der Ausgang nicht angegeben — 97 Fälle = 86 Proz. In 7 Fällen trat der Tod ein, ohne daß der Fremdkörper entfernt war, in 9 Fällen trotz Entfernung des Fremdkörpers. Von den zur ersten Gruppe gehörigen sind 2 Fälle von Pieniążek und Nowotny besonders zu erwähnen;

der Exitus trat während der Bronchoskopie ein. Im Fall von Pieniążek (13) gelang die Extraktion der einen Bohnenhälfte, während die andere in den gesunden Bronchus fiel und den sofortigen Tod durch Erstickung hervorrief; auch bei Nowotny (14) scheint der Tod aus ähnlicher Ursache eingetreten zu sein.

Während dieser zweite Patient infolge der unvollkommenen Hilfsmittel, mit denen Nowotny arbeiten mußte, zu Grunde ging, könnte man den Fall von Pieniążek der Bronchoskopie zuschreiben. Es ist dies der einzige Fall, in dem manche geneigt sein werden, die Bronchoskopie für den Exitus verantwortlich zu machen. Ohne die Extraktionsversuche wäre die Bohne wohl kaum in zwei Teile zerfallen und der unglückliche Ausgang verhütet worden. Bei blinder Extraktion hätte dieses Ereignis natürlich auch eintreten können. Dieser Fall zeigt, wie vorsichtig man bei Bohnenextraktionen sein muß. Wir gehen weiter unten ausführlich darauf ein.

Von den übrigen 5 Fällen starb einer infolge Verblutung bei der Operation vom Thorax aus (38). Kurze Zeit nach der Bronchoskopie endete ein Fall (20) von Killian tödlich; der Fremdkörper saß gar nicht im Bronchus, der Tod trat infolge von eitriger Mediastinitis nach Oesophagusperforation ein; ein Fall von Thost (34) starb infolge von Bronchitis und Lungenödem. Längere Zeit nach der Bronchoskopie starben 2 Fälle [Spiess (24) und Cavaillon (47)] an Tuberkulose; im letzteren Falle hatte die Tuberkulose schon vorher bestanden.

In 9 Fällen trat der Tod trotz Entfernung des Fremdkörpers ein; darunter sind 7 Kinder. Auf diese Fälle gehe ich noch weiter unten ein. Bei den Erwachsenen handelte es sich um Kragenknöpfe; in dem Killian-v. Eickenschen Falle (31) erfolgte der Tod $^1/_2$ Jahr nach Extraktion infolge von Kavernen und Abszessen in der Lunge, in dem Hofmeister-Schefoldschen Falle (61) trat ein Hirnabszeß hinzu, der den Tod zur Folge hatte.

Bemerkt sei noch, daß von der Gesamtzahl der 16 Todesfälle 5 (etwa 30 Proz.) auf die Pieniążeksche Schule entfallen.

Was das Alter der Patienten betrifft, so fanden sich unter 111 Fällen — in 26 Fällen war das Alter nicht angegeben — 69 Kinder im Alter von 0—12 Jahren, die übrigen 42 Fälle betrafen Erwachsene. Es waren

Alter	Obere Bronchoskopie	Obere und untere Bronchoskopie (am gleichen Fall)	Untere Bronchoskopie	Art der Bronchoskopie nicht angegeben
0— 1	1	1	3	1
1— 2	2	2	7	
2— 6	12	7	12	4
6—12	10	3	4	
12—18	3	1	2	
18—63	20	8	8	

also 63 Proz. der Patienten Kinder, die Mehrzahl derselben innerhalb der ersten 5 Lebensjahre. Bei der Statistik der Breslauer chirurgischen Klinik war die Zahl der Kinder eine noch viel größere.

Aus nebenstehender Tabelle ersehen wir, daß die meisten Bronchoskopien auf das jugendliche Alter fallen; wir müssen daher unser Instrumentarium vor allem für diese Altersklassen einrichten. Wir werden besonders dünne Röhren von verschiedenem Durchmesser vorrätig halten; da die Röhren viel kürzer sein können als bei Erwachsenen, so wird es auch ohne große Schwierigkeit gelingen, durch sie genügend Licht in die Tiefe zu werfen. Wir müssen besonderen Wert darauf legen, die Extraktionsinstrumente so schlank als irgend möglich zu bauen; auch hierbei wird uns die Kürze des Rohres von Vorteil sein; je kürzer die Instrumente, desto schlanker lassen sie sich herstellen.

Besonders wichtig ist die Feststellung, daß auch das zarteste Alter keine Kontraindikation gegen die Bronchoskopie ist. Es sind im ganzen 6 Fälle im ersten Lebensjahre bronchoskopiert worden. Unter diesen steht ein Fall obenan, der ganz besonders erwähnt zu werden verdient. Es ist Neumeyer bei einem 9 Monate alten Kinde (Fall 86) gelungen, nicht nur durch obere Bronchoskopie den Fremdkörper zu sehen, sondern auch aus dem Eingange in den rechten Bronchus zu entfernen. Dieser Fall Neumeyers ist sicher der bisher größte Triumph der Bronchoskopie. Ein Chirurg hatte bei dem Kinde bereits den Hautschnitt zur Tracheotomie gemacht, als Neumeyer hinzukam und durch obere Bronchoskopie das Fleischstück extrahierte. Es trat keinerlei Stimmstörung ein, das Kind blieb völlig fieberfrei. Sicherlich lag der Fall dadurch günstig, daß der Fremdkörper schon 1 Stunde nach Aspiration bronchoskopiert werden konnte. Leider hat Neumeyer nicht angegeben, was für ein Rohr er benutzt hat. Es ist dies für spätere Fälle nicht unwichtig. Die Trachea eines so kleinen Kindes hat nach Merkel einen Durchmesser von 5 mm; mit Rücksicht auf diese Größenverhältnisse der Trachea, besonders aber auch mit Rücksicht auf die Glottisspalte, hat Neumeyer wohl ein Rohr von noch dünnerem Kaliber gewählt. Oder sollte das Lumen der Glottis und Trachea in so jugendlichem Alter variabler sein? Es wäre für diesen Fall besonders wichtig, wenn Neumeyer die Angabe der Zahlen noch nachholte.

Ich selbst habe bei einem Kinde von einem Jahre die obere Bronchoskopie mit einem 7 mm dicken Rohre versucht, wegen Dyspnoë aber von dem Versuche Abstand genommen und die Tracheotomie machen müssen. Hier wurde der Fremdkörper auch durch untere Bronchoskopie nicht entdeckt, aber bei der Bronchoskopie ausgehustet. Auch in diesem Falle wurde der kleine Patient gesund. Für die untere Bronchoskopie benutzte ich ein 7 mm-Rohr, dasselbe konnte in die Trachea des 1-jährigen Kindes eingeführt werden. Nach Tracheotomie erscheint dies nicht wunderbar, da sich hiernach die Trachea be-

deutend erweitert, was auch mit den experimentellen Untersuchungen von Lejars'[1]) übereinstimmt.

In den anderen 4 Fällen wurde die untere Bronchoskopie ausgeführt. Von diesen ist der von Jankauer publizierte (122) besonders erwähnenswert; der aspirierte Apfelsinenkern fand sich bei dem 10 Monate alten Kinde am Eingange des rechten Bronchus und wurde extrahiert. Die anderen 3 Fälle stammen von Pieniążek und Nowotny. In dem von Pieniążek (9) gelang die Extraktion, das 3 Monate alte Kind starb aber am 6. Tage an Pneumonie; auch in den beiden von Nowotny (120, 121) gelang die Extraktion einer Apfelschale bei einem 6 Monate alten Kinde, eines 1 cm langen Knochenstückes bei einem 9 Monate alten Kinde. Während das letztere an einem Dekubitalgeschwür im Larynx zu Grunde ging, starb das andere an Pneumonie. In allen Fällen wurde in Narkose bronchoskopiert.

Im Alter von 1—2 Jahren wurden 11 Fälle bronchoskopiert. Aus den vorherigen Zahlen ist ersichtlich, daß im ersten Lebensjahre in 50 Proz. der Fälle Exitus trotz Extraktion eintrat; unter diesen 11 Fällen ist der Prozentsatz der Todesfälle auch noch sehr hoch, es starben 3 von 11 Fällen, also über $^1/_4$ der Fälle. Unter den 11 Fällen gelang die Extraktion 2mal durch obere Bronchoskopie. Auch hier ist es wieder Neumeyer, der einen Geflügelknochen bei einem 13 Monate alten Kinde (85) durch obere Bronchoskopie entfernte. Leider hatte Neumeyer das Unglück, dieses Kind nach 24 Stunden an Pneumonie sterben zu sehen; hier war wohl dadurch, daß der Fremdkörper schon 36 Stunden in dem Bronchus gelegen hatte, bevor die Bronchoskopie ausgeführt wurde, die Infektion eingetreten. Der zweite Fall wurde durch Fletcher Ingals ausgeführt; er extrahierte ein Getreidekorn (78). Auch in diesen beiden Fällen ist die Dicke der benutzten Röhren nicht angegeben. In den anderen 9 Fällen wurde untere Bronchoskopie vorgenommen; 8 kamen zur Heilung, nur ein Fall von Killian (20), in dem der Fremdkörper vergeblich im Bronchus gesucht wurde, starb; er hatte vom Oesophagus aus eine eiterige Mediastinitis erzeugt. Daß das 2-jährige Kind, bei dem durch Geheimrat v. Mikulicz die Bronchoskopie ausgeführt wurde und das Mohrrübenstück in der Zange zerfiel, mit dem Leben davon kam, war wunderbar. Das Kind bekam nach der Bronchoskopie in den darauffolgenden 48 Stunden mehrfache Erstickungsanfälle. Nur dem Umstande, daß ein Arzt in dieser Zeit dauernd um das Kind war, ist es zu danken, daß es am Leben geblieben ist. Es bestanden so heftige bronchitische Erscheinungen, daß zeitweise die Bronchien völlig verstopft waren, und es nur durch stundenlanges Ansaugen mittelst Nélaton-Katheters gelang, die Atmung aufrecht zu erhalten. Vielleicht hat

1) Siehe p. 289.

in diesem Falle die Aethertropfnarkose mit zu den bronchitischen Erscheinungen beigetragen.

Insgesamt fallen auf die beiden ersten Lebensjahre von 15 Todesfällen 6; die Gesamtzahl der in diesen Jahren untersuchten Fälle beträgt 17. Während die Sterblichkeit hier 33 Proz. beträgt, geht sie in den späteren Lebensjahren auf 8 Proz. herab.

Was das Geschlecht betrifft, so wurden 70 männliche, 38 weibliche Patienten untersucht, in 29 Fällen war das Geschlecht nicht angegeben.

Die Art der Fremdkörper betreffend, wurden insgesamt folgende Fremdkörper aspiriert[1]): 25 (19) Knochenstücke, 14 (13) Bohnen, 13 (11) Nadeln, 15 (10) Hohlkörper, 6 (5) Nägel, 6 (5) Münzen, 7 (4) Fruchtkerne, 6 (4) Knöpfe, 5 (3) Pflanzenteile, 3 (3) Kaffeebohnen, 3 (3) Holzstücke, 3 (2) laryngologische Instrumente, 2 (1) Getreideähren, 2 (1) Federn, 2 (1) Korkstücke, 2 (1) Schießbolzen, 2 (2) Metallstücke, 2 (1) Fischgräten, 2 (1) Schrauben, 2 (2) Steine, 2 (1) Fleischstücke, 1 (1) Gebiß, 1 (1) Zahn, 1 (1) Zahnstocher, 1 (0) Stahlfeder, 1 (0) Glasperle, 1 (1) eiserner Haken, 1 (1) Wattebausch, 1 (1) Mignonlampe, 1 (1) Strumpfbandklemme, 1 (1) Getreidekorn, 1 (0) Kreosotpille.

Teilen wir die Fremdkörper noch nach anderen Gesichtspunkten ein, so finden sich 48 (37) Körper mit rauher, zackiger oder schneidender Oberfläche, 45 (33) Körper mit harter, aber glatter Oberfläche, von diesen ohne Quellbarkeit 25 (15), mit Quellbarkeit 20 (18). Sie hatten eine glatte runde Oberfläche in 32 (23) Fällen, eine glatte platte in 13 (10) Fällen. Hohlkörper wurden 15 (10) mal beobachtet. Aus welchem Grunde wir diese Einteilung vorgenommen haben, wird ausführlich bei der Mechanik der Aspiration der Fremdkörper besprochen werden.

Was den Sitz der Fremdkörper betrifft, so fand sich derselbe von 117 Fällen — in 20 ist der Sitz nicht genau angegeben — 77mal im rechten Bronchus, im linken 25mal, in der Trachea 15mal. In einem Falle wechselte der Fremdkörper seinen Sitz.

Was die Zeit des Verweilens der Fremdkörper betrifft — hierbei kommen nur 101 Fälle von Extraktion in Betracht — so wurde in 40 Fällen = 40 Proz. der Fremdkörper in den ersten 8 Tagen entfernt (akute Fremdkörperfälle), in 37 Fällen = 37 Proz. in späterer Zeit, nach 8 Tagen bis $4^1/_2$ Jahren (chronische Fremdkörperfälle). In 23 Fällen ist die Dauer des Verweilens nicht angegeben.

Narkose wurde angewandt in 55 Fällen = 40 Proz., Lokalanästhesie in 38 Fällen = 28 Proz. In weiteren 38 Fällen war die Art der Anästhesie nicht angegeben, in einem Falle wurde die Untersuchung ohne Anästhesie vorgenommen (14). In 5 Fällen wurde Narkose und Lokalanästhesie bei verschiedenen Bronchoskopien verwandt.

1) Die hinter jeder Zahl in Klammern angeführte Zahl gibt die bronchoskopisch extrahierten an.

Bei der oberen Bronchoskopie wurde Lokalanästhesie angewandt in 20, Narkose in 26 Fällen. Bei der unteren Bronchoskopie wurde Lokalanästhesie angewandt in 18, Narkose in 29 Fällen.

Bronchoskopisch extrahiert wurde der Fremdkörper in 101 Fällen, hiervon durch obere Bronchoskopie in Lokalanästhesie in 13, in Narkose in 21 Fällen, durch untere Bronchoskopie unter Lokalanästhesie in 16, in Narkose in 21 Fällen. 19mal war die Art der Betäubung nicht angegeben, in den übrigen 11 fehlte die Angabe der Art der Bronchoskopie. Wir ersehen daraus, daß die Extraktion durch obere Bronchoskopie in Lokalanästhesie nur 13mal gelungen ist, in 13 Proz. der Fälle. Auffallend groß ist die Zahl der unteren Bronchoskopien in Narkose. Es liegt dies daran, daß für die Tracheotomie Narkose verwandt und noch in dieser die Extraktion vorgenommen wurde. In 16 Fällen wurde der Fremdkörper zwar bronchoskopisch gesehen, allein die Extraktion gelang nicht; in 14 Fällen wurde der Fremdkörper nach der Bronchoskopie von selbst ganz oder teilweise ausgehustet. In 10 von diesen Fällen war der Fremdkörper vorher bronchoskopisch gesehen worden, in 4 davon war jedoch die Extraktion mißlungen.

Aus der umfangreichen Statistik, die wir aus diesen 137 bronchoskopischen Fällen zusammengestellt haben, können wir mancherlei Neues für die Aetiologie, Symptomatologie und Therapie der aspirierten Fremdkörper lernen. Insbesondere erscheint der Mechanismus der Aspiration der Fremdkörper, ihre Einkeilung, Lösung und Expektoration unter zum Teil neuen Gesichtspunkten. Gehen wir zunächst auf den Mechanismus der Aspiration ein.

In die luftzuführenden Wege jedes atmenden Menschen gelangen unaufhörlich kleine Fremdkörper, die vom Organismus auf verschiedenen Wegen mit Leichtigkeit unschädlich gemacht werden. Für uns kommen hier nur die makroskopischen in Betracht, die durch ihre Form, Größe und Eigenart solche Veränderungen in den Lungen setzen können, daß sie auf den Gesamtorganismus schädlich einwirken. Sie können auf verschiedene Weise in die Trachea gelangen, durch den Mund oder bei Kranken, bei denen eine Tracheotomiewunde angelegt ist, auf diesem Wege. Wir wollen hier davon absehen, daß Fremdkörper auch durch Perforation von anderen Organen aus, vom Oesophagus oder von außen her, in die Trachea gelangen können.

Im Munde treten zwei abführende Wege miteinander in Verbindung, der Speiseweg und das luftzuführende Rohr. Früher glaubte man, daß Fremdkörper ausschließlich durch fehlerhafte Schluckbewegungen in die Luftröhre statt in die Speiseröhre gelangen, und daher stammt wohl auch der Ausdruck „sich verschlucken“. Wir wissen jedoch, daß es

nur verhältnismäßig selten zum „Verschlucken“ gefährlicher Fremdkörper während des Essens kommt. Während der Passage eines Bissens kann es bei einer Schlingbewegung infolge von Sprechen, Lachen oder Weinen, durch Schreck, durch Schlag auf den Rücken dahin kommen, daß ein kleinerer oder größerer Teil des Bissens in die Luftwege gelangt.

In unserem Falle 6 war ein 2 Jahre altes Kind von seinem älteren Bruder beim Essen von Mohrrüben auf den Rücken geklopft worden, wobei ein Mohrrübenstück aspiriert wurde. In 5 weiteren Fällen wurden während des Essens Knochenstücke, ein Pflaumenkern, eine Heringflosse aspiriert.

Weit häufiger gelangen Fremdkörper durch plötzliche forzierte Inspiration in die Luftwege, besonders bei Husten, Lachen, Schreien. Eine ärztlich allgemein bekannte Tatsache ist, daß in der Narkose leicht Aspirationen von Gebißplatten, die versehentlich nicht entfernt worden waren, sowie von erbrochenen Speisemassen vorkommen; die letzteren sind eine sehr häufige Ursache der postoperativen Pneumonie. Auch bei Betrunkenen kommt es zur Aspiration von erbrochenen Massen. Sehr interessant ist ein Fall, dessen Mitteilung ich Herrn Geheimrat Jacoby-Breslau verdanke.

Es war ein junger kräftiger Mann im Flur eines Hauses tot aufgefunden worden; bei der Sektion zeigte sich, daß Sauerkraut, welches noch zum Teil im Oesophagus steckte, mit den aus demselben herausragenden Teilen den Larynx völlig verstopft hatte. Hier war der Mechanismus der gewesen, daß der Pat., der im trunkenen Zustande hastig gegessen hatte, Sauerkraut erbrach. Die langen Fasern blieben zum Teil im Oesophagus stecken und wurden vom Musc. constr. pharyngis inf. festgehalten. Bei einer Atembewegung wurden sie nach dem Larynx zu angesogen und waren infolgedessen Ursache des Erstickungstodes geworden.

Manche Menschen, besonders Professionisten, haben die Gewohnheit, gewisse Gegenstände, wie Nägel, Nadeln u. s. w. zwischen den Zähnen festzuhalten (Fall 46). Tritt plötzlich der Zwang zu einer Hustenbewegung ein, so werden sie mit der dem Hustenstoß vorangehenden forzierten Inspiration den Fremdkörper aspirieren. Bei Kindern gelangen Gegenstände, die sie beim Einschlafen aus Gewohnheit im Munde halten, in die Luftwege. Erwachsene begehen nicht selten die Nachlässigkeit, ihre Zahnplatten auch nachts im Munde zu behalten, auch diese können aspiriert werden. Ich erinnere hier an den von Wild-Monnier publizierten Fall (32), in dem ein Gebiß durch Bronchoskopie entfernt wurde. Sehr häufig werden auch Fremdkörper beim Spielen verschluckt (91, 127, 132). Weiterhin werden Fremdkörper durch direktes Ansaugen eingebracht, wie Blasebolzen, Erbsen, die durch Blaserohre eingesaugt werden. Wir fanden derartige Fälle auch in unserer Gesamtstatistik; in einem Fall Pieniążek (8) und im Falle Bodmer-Brunner (65) war dieser Mechanismus eingetreten, auch in

dem von uns beobachteten Fall von aspirierter Schlipsnadel (92) hatte der 11-jährige Knabe, als er die Nadel durch einen Gummischlauch in eine Schüssel mit Wasser blasen wollte, zu sprechen versucht und sie dabei in den Bronchus aspiriert. Es ist auch die Aspiration von Zahnwurzeln bei Zahnextraktionen beobachtet worden [Pieniążek (11)].

Weiterhin können auch Fremdkörper in der Weise in die Tiefe gelangen, daß in die Höhe geworfene Gegenstände statt mit dem Munde aufgefangen zu werden, in die Luftröhre hineinfallen. Zu erwähnen wäre noch, daß durch fehlerhafte Konstruktion von Instrumenten Teile derselben in die unteren Luftwege hineingelangen können (Kanülen 1, 2, 21, 87, 117, andere Instrumente 5, 15, 42, 58, 102, 114).

So leicht nun derartige Fremdkörper in die Luftwege geraten, ebenso schwer ist es für sie, auf demselben Wege wieder durch die Glottis nach außen zu gelangen. Woher kommt dies?

Es lag nahe, der Ursache dieses Verhaltens am Tiere experimentell nachzuforschen, und es wurden auch schon vor längerer Zeit derartige Versuche gemacht. Erwähnt seien die Experimente von Favier[1]) und Preobraschenski[2]). Favier fand, daß Fremdkörper, in die Luftwege eingeführt, jedesmal wieder mit ziemlicher Gewalt durch die Glottis herausgeschleudert wurden. Nach Favier liegt die Ursache der Verschiedenheit des Verhaltens der Fremdkörper bei Menschen und bei Tieren an dem verschiedenen Bau der Glottis. Bei Hunden und anderen Tieren ist dieselbe am oberen Ende des niedrigen Larynx gelegen, ist breit und ziemlich dehnbar. „Die menschliche Glottis hat die Gestalt einer ziemlich schmalen Ritze, durch die beim Erwachsenen ein Fremdkörper selbst von 10‴ Länge, wenn seine übrigen Durchmesser gering sind und er in günstiger Stellung in den Larynx gerät, hindurchdringen kann; er kann aber nur wieder austreten, wenn er in der nämlichen Stellung in die Stimmritze zurückgeworfen wird.“ Aus diesen Gründen können wir bei Menschen nur selten erwarten, daß ein Fremdkörper, der die Glottis passiert hat, wieder durch dieselbe expektoriert wird. Es kommt noch weiter hinzu, daß die Glottis bei der Inspiration ad maximum erweitert, bei der Exspiration dagegen verengert wird. Bei den Versuchen am Hunde muß man noch in Betracht ziehen, daß die Expektoration der Fremdkörper durch die Schwerkraft sehr erleichtert wird. Preobraschenski macht mit Recht darauf aufmerksam, daß bei Tieren während der Inspiration die Schwerkraft darauf hinwirkt, das Hinuntergleiten des Fremdkörpers zu verhindern, daß aber beim Hustenstoß der Fremdkörper mit dem forzierten Exspirationsstoß im Sinne der Schwerkraft herausbefördert wird. Beim Menschen ist es gerade umgekehrt. Durch seine aufrechte Stellung wird bei der Aspiration der Fremdkörper möglichst tief hineingesaugt, und beim Hustenstoß wirkt die Schwerkraft der forzierten Exspiration direkt entgegen.

---

1) Favier, Observation sur un corps étr. qui perçait la Tr. Art. par M. de la Martinière. Mém. de l'Ac. de Ch., T. 5, p. 534; zit. nach Kapesser, p. 1.

2) Preobraschenski, Ueber Fremdkörper in den Atmungswegen. Wien. Klinik, 1893, Heft 8—10.

Der Mechanismus der Glottis ist von RICHARD v. VOLKMANN sehr treffend als der Mechanismus einer „Sparbüchse“ bezeichnet worden. Fremdkörper gelangen leicht hinein, aber nur unter besonderen Verhältnissen wieder hinaus. Art, Form und Umfang des Fremdkörpers spielen hierbei eine wesentliche Rolle.

Die Arten der Fremdkörper, die in den Luftwegen gefunden werden, auch nur einigermaßen zu beschreiben, wäre wegen ihrer großen Mannigfaltigkeit kaum möglich. Alle Gegenstände, die eine gewisse Größe nicht überschreiten, können in die Luftwege gelangen. Wir müssen vor allem unterscheiden:

1) Körper mit glatter, aber weicher Oberfläche; diese sind alle organischer Natur;

2) Körper mit glatter, aber harter Oberfläche. Von diesen werden wir 4 besondere Arten abtrennen: glatte runde und glatte platte, sowie glatte runde mit und ohne Quellbarkeit. Gerade diese 4 Arten sind, wie wir sehen werden, von besonderer Wichtigkeit;

3) Körper mit rauher, zackiger oder schneidender Oberfläche;

4) Körper mit spitzem Ende, wie Nadeln, Haarnadeln, Fischgräten;

5) Hohlkörper.

Eine weitere Trennung bezüglich der Lichtdurchgängigkeit für Röntgenstrahlen wird sich auch noch weiter unten als notwendig erweisen; sie ist für die Diagnostik von Bedeutung.

Von diesen verschiedenen Arten von Fremdkörpern sondern sich wieder ganz bestimmte ab, weil sie häufiger als die anderen wiederkehren, es sind dies Knochen, Bohnen, Nadeln und Hohlkörper. Was Knochen betrifft, die bei unserer Gesamtstatistik etwa 20 Proz. aller Fälle ausmachen, so kommt sehr viel auf ihre Form und Größe an. Sind sie sehr spitz und schmal, so werden sie kaum zu heftigen Suffokationserscheinungen Anlaß geben, da die Luft an ihnen vorbeipassieren kann. Bei der Inspiration stellt sich der Fremdkörper fast immer so ein, daß er mit der Längsachse in die Achse der Trachea zu stehen kommt, und so wird er in einen der Bronchien geschleudert werden, falls seine Dimensionen nicht zu groß sind. Ist er dagegen groß und kantig, so gelangt er nicht in die Bronchien, sondern flottiert in der Trachea und keilt sich in einer Enge fest. Dort wird er, sobald der Exspirationsstrom stark genug ist, sich so einzustellen suchen, daß die Breitseite des Knochens in die Achse der Trachea zu stehen kommt. Nur so ist es möglich, daß die Atmung weiter aufrecht erhalten wird. Wird diese Stellung infolge der Festigkeit der Einkeilung nicht erreicht, so muß der Kranke ersticken, wenn nicht sofortige Tracheotomie Abhilfe schafft.

Man unterscheidet außer eingekeilten Fremdkörpern flottierende, doch kommen diese nur selten vor; dauernd flottierende sind niemals zur Beobachtung gekommen. Dies ist auch erklärlich: flottieren Fremdkörper in den Luftwegen, so machen sie Reizerscheinungen und erzeugen Husten, durch dessen kräftige Inspirationsbewegungen der Fremdkörper eingekeilt oder durch kräftige Exspirationsbewegungen herausgeschleudert wird. Nur bei gewissen Formen tritt eine sehr leichte Lösung der Einkeilung ein, speziell bei glatten runden Fremdkörpern, die nicht quellen, und so hat es den Anschein, als wenn es sich um dauernd flottierende handelt.

Neben den Knochen kommen am häufigsten Bohnen (10 Proz. unserer Gesamtstatistik) in den unteren Luftwegen vor. Diese gehören mit zu den gefährlichsten Fremdkörpern und bieten, wie wir sehen werden, auch der Extraktion durch das Bronchoskop große Schwierigkeiten. Sie verlegen, wenn sie sich einkeilen, das Lumen des Luftweges, in den sie hineingelangt sind, vollständig und heben jede Atemtätigkeit in dem zugehörigen Lungenabschnitt auf. Dieser vollständige Verschluß des Bronchus kommt durch ihre große Quellungsfähigkeit zu stande. Wir machen uns keine rechte Vorstellung davon, wie eine solche Bohne an Umfang zunehmen kann. Durch experimentelle Untersuchungen habe ich versucht, die Quellungsmaße annähernd festzustellen.

Art der Bohne	Größe mm	3 Stunden in Wasser mm	32 Stunden in Wasser mm	Größe mm	12 Stunden in Sputum mm
Türkische Bohne	7,5 : 11 : 18	9 : 12 : 22	10,5 : 13 : 23	8 : 13 : 21	10 : 15 : 25
Negerbohne	6 : 9 : 19	7 : 11 : 24	8,5 : 11,5 : 25	6 : 11 : 21	8,5 : 13,5 : 26
Flagolätenbohne	7 : 8 : 16	8 : 10 : 20	10 : 11 : 21	6 : 7,5 : 17	7 : 10 : 20
Englische Bohne	7 : 9,5 : 16	9 : 12 : 20	10 : 12 : 20	7 : 10 : 16,5	10,5 : 13 : 21,5
Kaffeebohne	5 : 8 : 11	5 : 8 : 11	5 : 8 : 11		

Es scheint, daß die Quellbarkeit bei verschiedenen Bohnen eine etwas verschiedene ist; die türkischen und englischen Bohnen scheinen etwas stärker zu quellen. Ob die Quellung in reinem Wasser oder in menschlichem Sputum vorgenommen wird, hat keinen wesentlichen Unterschied ergeben. Schon nach 3 Stunden hat die Quellung einen ziemlich hohen Grad erreicht, sie steigt in den folgenden Stunden und Tagen nicht mehr so schnell wie in den ersten Stunden an. Im Gegensatz dazu wird bei Kaffeebohnen niemals eine Quellung beobachtet.

Infolge dieser großen Quellbarkeit werden sich Bohnen, sind sie erst einige Stunden im Bronchus festgekeilt, nur schwer aus der Einkeilung lösen. Es ist von vornherein klar, daß sie sich niemals in der Trachea festgekeilt finden werden, sie würden in kürzester Zeit den Erstickungstod herbeiführen. Eine derartige Einkeilung wäre wohl nur dann denkbar, wenn bei einer schon bestehenden Trachealstenose, z. B. bei

Säbelscheidenform der Trachea infolge von Struma, eine Bohne aspiriert wird. Die Bohnen keilen sich in einem der Bronchien fest, und je nach Größe und Alter des betreffenden Kindes — denn fast stets handelt es sich um spielende Kinder — werden sie sich in einem der oberen oder tieferen Bronchialäste festkeilen. Je höher oben die Einkeilung, desto gefährlicher wird sie sein, da ein desto größerer Lungenabschnitt bei der Atmung ausgeschaltet wird. Bei sehr hochsitzender Einkeilung kann es infolge der Quellbarkeit vorkommen, daß die Umfangsvergrößerung genügt, durch seitliche Kompression die Atmung durch den anderen Stammbronchus aufzuheben, so daß Erstickungstod erfolgt. Es finden sich in der Literatur eine ganze Anzahl derartiger Fälle beschrieben. 2 von diesen sind in der v. Brunsschen Klinik zur Beobachtung gekommen und von Hofmeister [1]) beschrieben.

Die Bohne verschloß in beiden Fällen zunächst den rechten Bronchus, mit der Kuppe die Bifurkation etwas überragend; durch Imbibition quoll sie so stark, daß schließlich auch das Lumen des linken Bronchus überlagert wurde. Derselbe Befund ist auch von anderen Autoren wiederholt erhoben worden.

Besonders gefährlich ist es, wenn gequollene Bohnen sich nach Tagen oder Wochen durch irgend eine Zufälligkeit aus ihrer Einkeilung lösen. Der Fremdkörper gelangt zunächst in die Trachea und durch den infolge des Reizes entstehenden Husten wird die Bohne von neuem in die Tiefe aspiriert. Jetzt gelangt sie aber, wie die Erfahrung zeigt, nicht mehr in den Bronchus, in dem sie früher gesessen hat, sondern in den anderen Stammbronchus, wenn sie nicht etwa durch die Quellung zu groß geworden ist, um überhaupt noch in einen Bronchus eindringen zu können. Dies klingt sehr merkwürdig, ist aber doch ganz natürlich. Durch das längere Verweilen des Fremdkörpers im ersten Bronchus beteiligt sich die zugehörige Lungenseite nicht mehr an der Atmung, die andere Lungenhälfte hat sich daran gewöhnt, für beide allein einzutreten und atmet bedeutend stärker als normal. Es wird daher der Fremdkörper, wenn nicht ganz besondere Umstände vorliegen, bei forzierter Inspiration in den Bronchus geraten, von dem er am stärksten aspiriert wird. Die Folge der Aspiration in den anderen Bronchus wird der sofortige Erstickungstod sein. Auch hierfür haben wir in der Literatur eine Anzahl sehr charakteristischer Beispiele. Ich erinnere hier an den obigen Fall von Pieniażek (13). Ist die Bohne infolge der Quellung zu groß geworden, um noch in einen Bronchus geraten zu können, so wird sie trotz ihrer Größe noch expektoriert

1) Hofmeister, Fremdkörper in den Luftwegen in v. Bergmann, v. Bruns u. v. Mikuliczs Handb. d. prakt. Chir., Bd. 2, p. 173, 1900. Es befindet sich daselbst auch die Abbildung eines derartigen pathologisch-anatomischen Präparates.

werden, oder sie wird in der Trachea flottieren. In diesem Falle wird nur die schleunigste Tracheotomie den Erstickungstod aufhalten.

Ich bin auf diese Verhältnisse so ausführlich eingegangen, weil sie mir ganz besonders wichtig erscheinen. Wir lernen daraus, daß in Fällen, in denen sich Bohnen in einen Bronchus eingekeilt haben, wir sofort auf bronchoskopischem Wege versuchen müssen sie zu entfernen und die Untersuchung nicht auf den nächsten Tag verschieben sollen; denn in der Zwischenzeit kann eine Lösung der Einkeilung erfolgen und trotz Krankenhausaufnahme der Erstickungstod eintreten, bevor der Arzt zur Stelle ist. Ist aus äußeren Gründen eine Bronchoskopie nicht möglich, so muß wenigstens eine Tracheotomie die Erstickungsgefahr beseitigen. Ein für diese Verhältnisse sehr lehrreicher Fall ist von Schlender [1]) publiziert worden.

Spitze Fremdkörper werden sich leicht einspießen; wichtig ist, nach welcher Seite die Spitze gerichtet ist. Die Aspiration von Nadeln und ähnlichen Körpern findet fast stets in gleicher Weise statt; sie werden zwischen Lippen und Zähnen mit der Spitze nach außen gehalten, infolgedessen gelangen sie in die Trachea und Bronchien mit der Spitze nach oben. Die Einspießung tritt deshalb auch erst bei der Exspiration ein, bei der die Nadel nach oben geworfen wird. Ist sie bei der initialen Inspiration bis in die Bronchien gelangt, insbesondere in den linken Bronchus, so wird sie sich infolge des starken Neigungswinkels desselben gegen die Trachea bei der folgenden Exspiration schon an der Bifurkation in die rechte Trachealwand einspießen. Ein klassisches Beispiel hierfür ist unser Fall M. (92). Der rechte Bronchus liegt in der Richtung der Trachea, eine in ihn aspirierte Nadel wird sich eher in die Unterseite der Stimmbänder einspießen, wenn sie nicht durch einen glücklichen Zufall in den engen Spalt der Glottis gelangt und expektoriert wird. Gelangt die Nadel nicht erst in den Bronchus, so hat sie sich schon in der Trachea verfangen und festgekeilt. Sehr lehrreich hierfür ist unser Fall R. (46): der Faden in der Nadel, den der Patient sofort faßte, verhinderte, daß der Fremdkörper zu tief in den Bronchus eintreten konnte. Die Folge des Zuges am Faden war, daß er sich bei der Exspiration unter den Stimmbändern festkeilte. Aehnlich war der Mechanismus im Fall Caswell [2]). Daß die Nadel, wenn der Faden nicht von außen gefaßt wird, sich auch an tieferen Stellen einkeilen kann, zeigt ein Fall von Hadden [3]). Hier hatte sich eine Stopfnadel mit Faden so fest eingekeilt, daß ihr stumpfes Ende im linken Bronchus steckte, das andere aber die Trachealwand perforiert

1) Schlender, Ueber Fremdkörper in den Luftwegen. Dtsch. Zeitschr. f. Chir., Bd. 64, p. 411.

2) Caswell, zit. nach Fronz, Diagnostik der Fremdkörper in den Luftwegen. Jahrb. f. Kinderheilk., Bd. 47, p. 77.

3) Hadden, Transact. of the path. Soc., Vol. 36, 1885.

hatte. Derartige Fremdkörper, wie Nadeln, machen bei der Aspiration selbst die geringsten Erscheinungen; sie spießen sich bald fest und lassen infolge ihrer länglichen schmalen Form die Luft frei passieren, so daß sie nur infolge der Einspießung und der daran sich anschließenden Erscheinungen, durch Lösung der Einkeilung oder durch Flottieren in der Trachea zu Hustenstößen Anlaß geben.

Die Einkeilung der Fremdkörper in den unteren Luftwegen findet am häufigsten in den Bronchien statt; schon von früheren Autoren ist festgestellt worden, daß sie im rechten Bronchus bei weitem häufiger beobachtet wird als im linken. Es ist dies die Folge einer ganzen Anzahl anatomischer und physiologischer Eigentümlichkeiten. Der rechte Bronchus liegt beinahe in der direkten Fortsetzung der Trachea, während der Neigungswinkel des linken Bronchus gegen die Medianebene fast doppelt so groß ist. Das Lumen des rechten Bronchus ist weiter als das des linken. Die Carina liegt im Lumen der Trachea mehr nach links hin, „eine senkrechte Linie von der Mitte der Stimmritze fällt direkt in den rechten Bronchus“ [1]). Auch ist die Ansaugung nach dem rechten Bronchus bedeutend stärker als nach dem linken. Key und Brown [2]) fanden, daß „ . . . ein Schilling nur in den rechten Bronchus ging, ein Sixpence dagegen konnte zwar in beide Bronchien geschoben werden, in den rechten jedoch tiefer, und ließ man ihn in der Leiche frei hinabfallen, so drang er immer in den rechten Bronchus.“ Wir haben oben schon darauf aufmerksam gemacht, daß nach den Ergebnissen unserer Allgemeinstatistik sich die Fremdkörper in den frühesten Lebensjahren ausschließlich im rechten Bronchus einkeilen. Die Erklärung hierfür liegt wohl darin, daß in diesem Alter der rechte Bronchus noch steiler zur Medianebene steht als bei Erwachsenen. Man braucht sich hierzu nur die Bilder, die Kobler und v. Hovorka [3]) in ihrer Arbeit über den Neigungswinkel geben, anzusehen.

Auch im vorgeschrittenen Alter keilen sich die Fremdkörper viel häufiger im rechten als im linken Bronchus ein, wenn es aber doch mitunter zu einer Einkeilung im linken Bronchus kommt, so liegt dies daran, daß bei Erwachsenen die Trachea nicht so gleichmäßig kalibriert ist, wie in der Jugend. Besonders bei Frauen treten infolge der nicht selten vorhandenen strumösen Veränderungen Unregelmäßigkeiten im Kaliber der Trachea auf. In unserer Allgemeinstatistik findet sich der Fremdkörper bei Frauen in 33 Proz., bei Männern in 20 Proz. im linken Bronchus eingekeilt. Wie groß und wie häufig die Unregel-

1) Kapesser, l. c. p. 16.

2) Key und Brown, Edinb. med. and surg. Journ., 1831, Vol. XXXV; zit. nach Kapesser, l. c. p. 16.

3) Kobler G., und v. Hovorka, O., Ueber den Neigungswinkel der Stammbronchien. Sitzungsber. d. Kaiserl. Akad. der Wissensch., Wien, 1893, 102, Abt. II, p. 181.

mäßigkeiten in der Trachea, insbesondere die durch Struma verursachten sind, und wie geringe Eindrücke von außen her genügen, um die Fremdkörper von ihrer gewöhnlichen Richtung abzulenken — um dies zu erkennen, braucht man nur die ausgezeichnete Arbeit von Wild [1]) und die in derselben veröffentlichten Zeichnungen durchzusehen. Derartige zufällige Anomalien spielen offenbar eine wesentliche Rolle, wenn sich ein Fremdkörper im linken Bronchus festkeilt.

Nicht weniger interessant als die Mechanik der Aspiration und Einkeilung ist die der Lösung und Expektoration eingekeilter Fremdkörper. Unsere obige Gesamtstatistik der bronchoskopischen Fälle ist für die Beurteilung dieser Frage nicht geeignet. Ich habe die sehr umfangreiche Statistik Preobraschenskis hierfür herangezogen. P. selbst ist auf diese Frage nicht näher eingegangen.

Wollen wir verstehen, warum es bei manchen Fremdkörpern häufig, bei anderen nur selten zur Lösung und Expektoration kommt, so müssen wir uns an die oben gegebene Einteilung der Fremdkörperarten halten. Die erste Gruppe betrifft Fälle mit glatter, aber weicher Oberfläche; diese Körper sind fast alle organischer Natur, sie zerfallen im Bronchus mehr oder weniger infolge Zersetzung und werden hierdurch am leichtesten ausgehustet werden. Die meisten derselben kommen deshalb gar nicht erst zur ärztlichen Beobachtung. Es sind gewöhnlich Fleischstücke, weiche Obststücke und erbrochene Nahrungsbestandteile. Gehen sie über eine gewisse Größe hinaus, dann erzeugen sie momentane Erstickungsgefahr und führen den sofortigen Tod herbei. Unter 185 Todesfällen handelte es sich 43mal um plötzliche; immer erfolgte der Tod durch große, weiche, organische Fremdkörper.

Von anderen Fremdkörperarten lösen sich manche leicht, andere besonders schwer, ähnlich verhält sich die Expektoration:

	Gesamtzahl	Expektoriert ohne Tracheotomie	Expektoriert durch Tracheotomie	Intrumentell mit Tracheotomie entfernt	Tod ohne Tracheotomie	Tod trotz Tracheotomie
		Anzahl. Proz.	Anzahl. Proz.	Anzahl. Proz.	Anzahl. Proz.	Anzahl. Proz.
Rauhe zackige	183	73 = 39	12 = 6,5	32 = 17,5	38 = 21	28 = 15
Spitze	45	13 = 29	5 = 11	15 = 33,3	7 = 16	5 = 11
Hohlkörper	25	3 = 12	2 = 8	12 = 48	2 = 8	6 = 24
Glatte platte	32	12 = 37,5	6 = 19	8 = 25	5 = 16	1 = 3
Glatte runde	103	33 = 32	33 = 32	14 = 13,5	16 = 14	7 = 8
Quellbare	101	11 = 11	20 = 20	26 = 25,5	21 = 21	23 = 22,5

Diese Zahlen sind recht interessant. Bei weitem am häufigsten werden rauhe zackige Fremdkörper, d. s. Knochen etc., spontan ausgehustet. Ebenso können wir bei glatten platten und glatten runden, ja sogar bei spitzen eine spontane Expektoration in etwa $^1/_3$ und mehr der Fälle

1) Wild, O., l. c. Beitr. z. klin. Chir., Bd. 45.

erwarten. Dagegen tritt eine Expektoration bei quellbaren, insbesondere bei Bohnen, sowie bei Hohlkörpern nur selten auf normalem Wege ein, in etwa 11—12 Proz. der Fälle.

Warum erfolgt die Expektoration per os bei quellbaren Körpern so schwer? Wenn das Lumen des Bronchus durch den Fremdkörper völlig verlegt wird, wirkt der im Organismus als Abwehrbewegung sonst so bewährte Hustenstoß höchst ungünstig ein. Ein Hustenstoß beginnt mit einer besonders tiefen Inspiration, der eine krampfhafte Exspiration folgt. Bei Beginn des Exspirationsstoßes ist die Glottis geschlossen, öffnet sich aber bald und läßt die unterhalb der Stimmbänder angesammelte Luft unter hohem Druck explosionsartig nach außen dringen. Dieser Druck beträgt nach MENDELSSOHN[1]) etwa $^1/_7$ Atmosphäre mehr als der der normalen atmosphärischen Luft. Unterhalb von völlig obturierenden Fremdkörpern findet sich aber kurze Zeit nach ihrer Einkeilung im Bronchialbaum ein Luftdruck, der dem Druck der normalen atmosphärischen Luft entspricht. Die Folge davon muß sein, daß ein Fremdkörper bei Beginn des Husten-Exspirationsstoßes durch den oberhalb entstehenden Ueberdruck nur noch fester eingekeilt wird, als er es vorher war.

Diese Luft bleibt nur kurze Zeit unterhalb des Fremdkörpers stagnieren. Die Folge des Abschlusses von der Außenluft ist, daß sie resorbiert wird, und an ihre Stelle tritt in den verschlossenen Bronchialabschnitt allmählich das schleimige Sekret der Bronchialdrüsen, das den Raum unterhalb des Fremdkörpers ausfüllt. Mit stärkerer Füllung steigt auch der Druck in diesen Bronchialzweigen. Infolgedessen wird der Fremdkörper entweder zu Veränderungen des unterhalb befindlichen Bronchus und Lungengewebes Anlaß geben, oder er wird herausgepreßt werden. Nur so läßt es sich meiner Meinung nach erklären, daß quellbare Körper, die sich so fest in einen Bronchus einkeilen, überhaupt expektoriert werden können.

LICHTHEIM[2]) ist bezüglich der unterhalb von völlig obturierenden Fremdkörpern eintretenden Lungen- und Bronchialveränderungen zu sehr interessanten Resultaten gekommen.

L. wandte zur völligen Verstopfung eines Bronchus Laminariastifte an. In seinem 1. Versuche, in dem das Tier — er benutzte nur Kaninchen — 24 Stunden nach der Obturation plötzlich gestorben war, fanden sich die Bronchialverzweigungen hinter dem Pfropfe leer. In dem 2. Versuche war der Bronchus nach 3mal 24 Stunden mit Eiter gefüllt. Im 3. Versuche waren die abgesperrten Bronchialverzweigungen nach 10 Tagen erweitert und mit zähem Eiter gefüllt. In einer Anzahl von Fällen unter-

1) MENDELSSOHN, Der Mechanismus der Respiration und Zirkulation. Berlin 1845, p. 255 ff.

2) LICHTHEIM, Versuche über Lungenatelektase. Arch. f. experim. Pathol. u. Pharmakol., Bd. 10, 1879.

band er den Bronchus, es traten dieselben Veränderungen auf, nach 24 Stunden war der Bronchus leer (Versuch 5), nach $3^1/_2$ Wochen fanden sich unterhalb der Ligatur die Bronchien nur wenig erweitert, zähflüssigen Eiter enthaltend.

Wir sehen daraus, daß nach 24 Stunden der unterhalb des obturierenden Fremdkörpers befindliche Bronchus noch nicht mit Flüssigkeit angefüllt ist, wohl aber nach 3mal 24 Stunden. Wir werden daher eine Lösung von quellbaren Körpern, wenn sie nicht in den ersten Stunden erfolgt, frühestens nach einigen Tagen zu erwarten haben, wenn der Druck unterhalb der Bohne stärker geworden ist. Dies stimmt auch mit den Zahlen der Preobraschenskischen Statistik überein; von 101 Bohnen wurde nur eine einzige nach wenigen Stunden ausgehustet.

Auch bei den Hohlkörpern erfolgt die spontane Lösung und Expektoration nur selten. Bei diesen kann die Luft zwar ohne jede Schwierigkeit durch die Höhlung hindurch unterhalb des Fremdkörpers eindringen. Es tritt an beiden Enden des Fremdkörpers, besonders aber am oberen, eine so starke Schwellung der Schleimhaut und eine so starke Kontraktion der zirkulären Muskulatur ein, daß die Schleimhaut lippenartig über den Rand des Hohlkörpers in das Lumen hineinragt und ihn dadurch allein schon festhält. Der Hustenstoß wird völlig wirkungslos; er streicht durch die Höhlung des Fremdkörpers hindurch, ohne ihn selbst zu treffen. Ferner kann die Schwellung der Schleimhaut so stark werden, daß bei direkter Besichtigung überhaupt nichts vom Fremdkörper zu sehen ist. So ist es auch nicht wunderbar, daß eine spontane Lösung der Hohlkörper so selten erfolgt.

Bei den anderen Fremdkörperarten wirkt der Hustenstoß vorteilhaft ein. Die Luft dringt in die Tiefe am Fremdkörper vorbei, und die Größe des Fremdkörpers bietet dem Luftstrom eine mehr oder weniger breite Angriffsfläche dar, so daß er durch ihn aus seiner eingeklemmten Lage befreit werden kann.

In Fällen, in denen eine spontane Expektoration nicht gelungen war, führte man früher die Tracheotomie aus; man erreichte dann noch in einer ziemlich großen Anzahl von Fällen auf diesem Wege die Expektoration. Rauhe zackige Fremdkörper werden, wie wir gesehen haben, auf natürlichem Wege sehr leicht ausgehustet, nach der Tracheotomie tritt nur selten eine Expektoration ein. Ganz ähnlich verhalten sich Hohlkörper und spitze Fremdkörper; auch bei ihnen hat die Tracheotomie nur wenig Effekt. Bei glatten platten und insbesondere bei quellbaren (Bohnen) können wir dagegen noch in $^1/_5$ (19 Proz.) der Fälle, bei glatten runden sogar in $^1/_3$ (32 Proz.) durch einfache Tracheotomie Lösung und Expektoration erwarten. Besonders auffallend ist, daß bei den quellbaren die Tracheotomie allein einen so großen Nutzen stiften kann. Eine Begründung hierfür liegt bisher nicht vor,

vielleicht geben meine obigen Betrachtungen eine Erklärung. Bei der Tracheotomie fällt die Drucksteigerung beim Hustenstoß innerhalb des Trachealrohres fort. Infolgedessen wird der gequollene Fremdkörper nicht, wie bei geschlossenem Trachealrohr, tiefer in den Bronchus gepreßt, sondern durch die vis a tergo, durch den unterhalb des Fremdkörpers befindlichen Flüssigkeitsdruck gelöst, herausgepreßt und durch die Tracheotomiewunde expektoriert. Vielleicht ist auch die durch die Tracheotomie eintretende Erweiterung des Trachealrohres nicht ohne Einfluß auf die Expektoration.

Eine instrumentelle Entfernung von der Tracheotomiewunde aus auf blindem Wege gelingt ganz besonders leicht bei Hohlkörpern, in fast 50 Proz. Ebenso gelingt sie noch in $^1/_3$ (33,3 Proz.) der Fälle bei spitzen Fremdkörpern. Diese Fremdkörperarten bieten der Zange eine große Angriffsfläche dar und können daher leicht gefaßt werden. Auch bei glatten platten und quellbaren Körpern gelingt die Extraktion noch in $^1/_4$ (25 Proz.) der Fälle, dagegen nur selten — in etwa 13 Proz. — bei glatten runden Körpern. Hier ist die Angriffsfläche so glatt, daß die Instrumente an ihnen abgleiten.

Wie anders sind diese Verhältnisse geworden, seitdem wir im stande sind, durch Aufsuchen der Fremdkörper mit dem Auge und Einführung geeigneter Instrumente unter direkter Besichtigung den Fremdkörper auf natürlichem Wege anzugreifen? Auf diesem Wege gelingt die Extraktion in fast allen Fällen. Nach unserer Gesamtstatistik wurde in 114 Fällen das Vorhandensein eines Fremdkörpers bronchoskopisch diagnostiziert, die Extraktion mißlang 10mal. In 8 dieser Fälle wurde mit ungeeigneten Instrumenten operiert. Schalten wir diese Fälle aus, so ergibt sich, daß die Extraktion nur in 2 Fällen (Fall 24 und 31) = 1,8 Proz., als mißlungen zu bezeichnen ist.

Symptomatologie. In allen Fällen von Fremdkörperaspiration ist auf die Vorgeschichte und die subjektiven Symptome besonderer Wert zu legen. Durch die Anamnese erfahren wir, ob ein Fremdkörper aspiriert worden ist, welcher Art derselbe war, welche ersten Erscheinungen er gemacht hat. Die Patienten oder, wenn es sich um Kinder handelt, die Angehörigen derselben, geben fast immer an, daß sich der Kranke „verschluckt“ hat. Jeder einzelne unserer Fälle enthält diese Angabe. Durch sie darf der Arzt sich nicht täuschen lassen. Der Laie weiß gar nicht, daß ein Fremdkörper in die Lungen angesaugt werden kann, er nimmt an, der Fremdkörper sei in die Speiseröhre geraten und rufe durch den dort erzeugten Reiz den Husten hervor. Wir werden daher durch diese Angabe noch keinen Hinweis erhalten, ob der Fremdkörper sich in den Speise- oder in den Luftwegen befindet. Eine Entscheidung nach dieser Richtung hin zu treffen, ist mitunter außerordentlich schwierig, sie soll aber vom Arzt versucht werden, bevor er an jede weitere eingreifendere Untersuchung,

insbesondere an eine Operation, herangeht. Sehr lehrreich ist nach dieser Richtung hin ein Fall von SPRENGEL [1]).

Es handelte sich um ein 21-jähr. Mädchen, das die Angabe machte, eine Tuchnadel „verschluckt" zu haben. Auch die Deutung des Röntgenbildes war so unsicher, daß auf Grund der falschen Annahme, es handle sich um einen Fremdkörper der Speiseröhre, die Oesophagotomie ausgeführt wurde. Erst 14 Tage später konnte, aus den in der Zwischenzeit aufgetretenen Symptomen von heftiger trachealer Reizung und an der Hand eines zweiten Röntgenbildes die veränderte Stellung der Nadel mit ihrer Spitze im linken Bronchus mit Sicherheit diagnostiziert werden.

Bei den in der Speiseröhre stecken gebliebenen Fremdkörpern tritt vor allem der starke Speichelfluß, der mitunter ganz enorme Grade annehmen kann, in den Vordergrund, bei den aspirierten Fremdkörpern dagegen der initiale Hustenanfall. Werden nach dieser Richtung hin Angaben gemacht, so sind sie sehr wertvoll. Bei den in die Speiseröhre gelangten Fremdkörpern treten hierzu die Schluckbeschwerden beim Essen, mitunter auch beim Trinken, als besonders wichtiges Symptom. Auch Druckschmerzen in der Brust beim Schlucken werden angegeben. Doch können auch alle diese Symptome fehlen; in einigen Fällen wurde die Beobachtung gemacht, daß alle Speisen, ja sogar Sonden, ohne Schwierigkeit die Speiseröhre passierten, und doch befanden sich große Fremdkörper, sogar Gebisse, in der Speiseröhre festgekeilt. Ich erinnere hier an die Fälle von KIRSTEIN [2]), ROSENHEIM [3]) und einen eigenen Fall [4]). Dagegen hört man fast niemals bei den in die Speiseröhre geratenen Fremdkörpern von einem initialen Hustenanfall. Der Kranke versucht zwar, das ungewohnte Gefühl in der Speiseröhre durch Hustenstoß zu beseitigen; allein ein Hustenanfall, wie er bei aspirierten Fremdkörpern auftritt und immer eine gewisse Heftigkeit hat, wird nicht beobachtet, es fehlt ihm die vorangehende tiefe Inspiration.

Wie der erste Hustenanfall bei der Aspiration der Fremdkörper zu stande kommt, haben wir schon weiter oben bei der Mechanik der Aspiration besprochen. Er ist in den meisten Fällen kombiniert mit einem Anfall von Dyspnoë, der so hochgradig werden kann, daß nur sofortige Tracheotomie Abhilfe schafft. Gewöhnlich läßt aber der Anfall bald nach, und zum Arzt kommt der Patient erst nach Tagen, wenn nach einer Pause absoluten Wohlbefindens ein neuer langdauernder Hustenanfall oder ein Anfall von Dyspnoë auftritt. Sucht der Patient

1) SPRENGEL, Zur Diagnostik und Therapie der Fremdkörper in den Bronchien. Verhdlg. d. Ges. dtsch. Naturf. u. Aerzte, Düsseldorf 1898.

2) KIRSTEIN, Ueber Oesophagoskopie. Berl. klin. Wochenschr., 1898, p. 598.

3) ROSENHEIM, TH., Berl. klin. Woch., 1896, p. 1072.

4) GOTTSTEIN, l. c., p. 60.

während der Zeit des absoluten Wohlbefindens, nur durch die vorangegangenen Erscheinungen geängstigt, den Arzt auf, so wird der letztere leicht zur Annahme geneigt sein, der Fremdkörper sei schon per os ausgehustet. Der Arzt muß aber wissen, daß die subjektiven Symptome mitunter nur ganz geringfügig sind; er wird daher auf das genaueste untersuchen müssen, bevor er das Vorhandensein eines Fremdkörpers ausschließen darf. Wir befinden uns in einem solchen Falle immer in einer außerordentlich schwierigen Lage. Wer jemals eine große chirurgische oder laryngologische Poliklinik geleitet hat, weiß, wie oft Patienten mit der Angabe in die Klinik kommen, einen Fremdkörper verschluckt zu haben. Sie geben deutlich an, daß sie während des Essens plötzlich einen heftigen Reiz in der Kehle und ein Druckgefühl, häufig auch mit Husten kombiniert, verspürt hätten. Meistens handelt es sich um eine beginnende katarrhalische Erkrankung der Luftwege oder um eine kleine Verletzung durch einen schon passierten Fremdkörper, die für einige Tage den Reiz erzeugt. In diesen Fällen ist es für den Arzt unbedingt erforderlich, die Untersuchung nicht nur einmal, sondern mehrmals und mit der größten Genauigkeit vorzunehmen, denn es ist selbst den erfahrensten Aerzten gar nicht so selten passiert, daß sie Fremdkörper vollständig übersehen oder zu spät entdeckt haben.

In jedem Falle von Fremdkörperaspiration ist festzustellen, was für ein Fremdkörper aspiriert worden ist. Wir müssen uns genau über die Größe desselben, seine Form, sein Material, seinen Umfang nach den verschiedenen Richtungen, über die Art und Weise, wie er aspiriert worden ist, informieren. Jede geringste Angabe kann für die Extraktion von ausschlaggebender Bedeutung sein. Am besten ist es, sich durch den Patienten oder seine Angehörigen einen Fremdkörper der gleichen Art und Größe zu verschaffen. Wir haben schon oben gesehen, daß bei aspirierten Bohnen nicht nur die Feststellung der Größe, sondern auch ihrer Art von Bedeutung ist. Manche Bohnen, wie die türkischen, quellen stark, andere weniger. Bei Nadeln ist es wichtig, ob die Spitze nach oben oder nach unten gerichtet ist. Beim Aspirieren eines Hemdknopfes aus Horn kommt es darauf an, ob der Knopf oder die Platte nach oben gerichtet ist. Ich erinnere hier nur an den in der Statistik angeführten Fall von v. Eicken (31). Wie wichtig es in meinem Falle von Strumpfbandklemme (127) gewesen wäre, vorher zu wissen, wie der Fremdkörper aspiriert wurde, habe ich schon oben besprochen; ich hätte von vornherein auf die obere Bronchoskopie verzichtet, der kleinen Patientin eine lange Narkose und mir viel Mühe erspart.

Die Lage, sowie die Art der Aspiration läßt sich in vielen Fällen, besonders bei Kindern, nicht genau bestimmen. Um so aufmerksamer werden wir auf andere Symptome achten müssen. Wir erheben genaueste Anamnese, durch eingehendes systematisches Ausfragen ver-

suchen wir den Zusammenhang zu erkennen. Kein Symptom ist unwesentlich, die kleinsten Details können direkt lebensrettende Bedeutung haben. Ich verweise hier auf den Fall Köhl [1]), in welchem sich bei der Sektion des $2^1/_2$ Jahre alten Kindes ein Knopf im Oesophagus fand; die nachträglich von den Eltern erhobene Anamnese ergab, daß sie Verdacht auf einen verschluckten Fremdkörper hatten.

Welche Bedeutung die vorherige Bestimmung des Materials des Fremdkörpers hat, werden wir noch weiter unten sehen. Die am vorteilhaftesten zu verwendenden Extraktionsmittel werden sich erst dadurch bestimmen lassen.

Von den wichtigsten subjektiven Symptomen habe ich den Hustenanfall und die Dyspnoë schon erwähnt. Weiterhin wäre noch Heiserkeit und Schmerz hervorzuheben. Heiserkeit tritt nur dann auf, wenn beim Passieren des Fremdkörpers durch die Stimmbänder stärkere Läsionen gesetzt werden oder der Fremdkörper sich in der Gegend derselben festgekeilt hat. Schmerzen werden im allgemeinen nur durch spitze Körper, wie Nadeln, Knochen und ähnliche sich besonders fest einkeilende Fremdkörper hervorgerufen, während Bohnen und Kerne ohne jede Beschwerden im Bronchus liegen können. Die Schmerzen werden nicht immer in den Thorax verlegt, es sind sogar Fälle bekannt, in denen der Schmerz in die Bauchhöhle verlegt und die Laparotomie gemacht wurde.

In einem Falle von Krönlein-Monnier [2]) klagte Pat. über Schmerzen in der Magengegend und in der Fossa iliaca dextra, die Radiographie der Magen- und Bauchgegend fiel negativ aus. Erst später auftretende Schmerzen in der Fossa supracl. dextra gegen die Trachea hin und heftige Hustenanfälle bestimmten den behandelnden Arzt, eine Röntgenaufnahme des Thorax anzufertigen, die einen schwachen Gebißschatten in der linken Brustgegend zeigte.

Hahn-Schlender [3]) berichten über folgenden Fall: Ein 8-jähr. Knabe wird nach „Verschlucken“ eines Bleistiftschoners mit Magenschmerzen in das Krankenhaus Friedrichshain eingeliefert. Lungenbefund negativ, am Magen Druckempfindlichkeit. Am nächsten Tage heftige Magenschmerzen, reichliches Erbrechen kaffeesatzartiger blutiger Massen, das sich abends wiederholte. Magenausheberung ergibt altes und frisches Blut. Blut im Stuhl, Zeichen beginnender Peritonitis. Daher Laparotomie, die alte peritonitische Stränge, aber nicht den Fremdkörper finden läßt. 3 Tage später Brustschmerzen, Husten, vollständige Dämpfung der linken Thoraxhälfte. 17-tägiges hohes remittierendes Fieber. Nach Heilung der Bauchwunde wird außerhalb des Krankenhauses ein Röntgenbild aufgenommen — das Krankenhaus verfügte 1896 noch nicht über einen Röntgenapparat — Feststellung des Fremdkörpers im Anfang des linken Bronchus, Fremdkörper

1) Köhl, Korr.-Blatt für Schweizer Aerzte, 1896. Zit. nach Monnier, l. c.

2) Monnier, l. c. p. 717.

3) Schlender, Ueber Fremdkörper in den Luftwegen. Dtsch. med. Wochenschr., 1902, Ver.-B. p. 126.

ausgehustet. Pat. geheilt entlassen. Wie das Bluterbrechen zu stande kam, wurde nicht aufgeklärt. Vielleicht wurde schon bei der ersten Reaktion der Magen durch Würgbewegungen und Brechreiz in übermäßiger Weise angestrengt.

Was die objektiven Symptome betrifft, so sind vor allem die Veränderungen, die wir über den Lungen durch Perkussion und Auskultation nachweisen können, zu erwähnen, weiterhin die Veränderungen im Röntgenbilde, sowie die bei der Laryngoskopie und Bronchoskopie erhobenen Befunde.

Es kann nicht genug betont werden, daß in jedem Falle, in dem nur der geringste Verdacht auf einen aspirierten Fremdkörper besteht, die genaueste Lungenuntersuchung vorgenommen werden muß. Man ist leicht geneigt, beim Fehlen jeglicher Beschwerden von derselben Abstand zu nehmen; dies kann sich späterhin bitter rächen. Mitunter finden wir nur eine ganz geringfügige Veränderung an der Lunge; sie leitet uns auf die richtige Fährte.

Die Lungenuntersuchung kann uns zeigen, ob überhaupt ein Fremdkörper vorhanden ist, wo und wie er liegt, und welche Veränderungen er in den Bronchien und den Lungen hervorgerufen hat. Je nach dem Sitz des Fremdkörpers werden auch die Symptome wechseln. Ist er im Larynx oder der Trachea, so brauchen wesentliche Veränderungen an der Lunge nicht nachweisbar zu sein; anders bei der Einkeilung im Bronchus. Hier ist zu unterscheiden, ob der Fremdkörper sich im Stammbronchus oder in einem der Seitenbronchien festgekeilt hat. Bei Einkeilung in den Seitenbronchien können wir nur dann Lungenerscheinungen nachweisen, wenn die die beiden Oberlappen und den rechten Mittellappen versorgenden betroffen sind. Gelangt ein Fremdkörper in einen der Seitenbronchien, die zu den Unterlappen ziehen, so gelingt eine Lokalisation nur selten, sie versorgen nur kleine Bezirke des Unterlappens, und bei diesen zirkumskripten Krankheitsherden ist der Nachweis häufig unmöglich. Keilt sich der Fremdkörper im rechten eparteriellen (oberen) oder im linken oberen Abschnitt des Stammbronchus fest, so ist die gesamte Thoraxhälfte betroffen. Derartige Befunde werden am häufigsten konstatiert, die meisten Fremdkörper keilen sich in diesen Abschnitten fest. In dem Falle (91), in dem ich eine Bohne entfernte, war das Atmungsgeräusch über der ganzen linken Lunge aufgehoben, es fand sich die Bohne auch im oberen Abschnitt des linken Stammbronchus. In dem Fall von Schlipsnadel (92) war das Atemgeräusch über der ganzen linken Lunge abgeschwächt, die Nadel fand sich mit dem Knopfteile im oberen Abschnitt des linken Stammbronchus; ein ähnlicher Befund wurde im Fall 127 auf der rechten Seite erhoben. Hier fand ich die Strumpfbandklemme im rechten eparteriellen (oberen) Abschnitt des Stammbronchus, der gleiche Befund wurde auch im Fall 129 und 130 festgestellt. Findet die Einkeilung rechterseits im oberen hyp-

arteriellen Abschnitte des Hauptbronchus statt, d. i. unterhalb des eparteriellen Seitenbronchus, der den rechten Oberlappen versorgt, so werden sich Veränderungen nur über dem rechten Mittel- und Unterlappen finden.

Einen derartigen Fall hatten wir zu beobachten Gelegenheit. Bei dem 2 Jahre alten Kinde (90), das ein Mohrrübenstück aspiriert hatte, fand sich nur über dem rechten Mittel- und Unterlappen das Atmungsgeräusch bald völlig aufgehoben, bald verlängertes Exspirium. Der Fremdkörper wurde erst im oberen hyparteriellen Abschnitt des rechten Stammbronchus (mittleren Abschnitt) gesehen. Bei Einkeilung im unteren hyparteriellen Abschnitt des rechten Stammbronchus bleibt Ober- und Mittellappen frei, nur der Unterlappen zeigt Veränderungen. Bei Einkeilung im linken Stammbronchus werden sich die Erscheinungen auf die ganze linke Thoraxhälfte beziehen, wenn sie im oberen Abschnitt, nur auf den Unterlappen, wenn sie im unteren stattfindet. Eine derartige Einkeilung einer Bohne in dem letzteren wurde im Falle 129 beobachtet; nur L. H. U. über der Lunge fand sich das Atmungsgeräusch abgeschwächt — gedämpft tympanitischer Schall.

Gelangt der Fremdkörper in einen der Seitenbronchien, ohne den Stammbronchus selbst zu verlegen, so finden sich Veränderungen im Lungenschall nur in dem dem Seitenbronchus entsprechenden Lungenlappen; so kann es vorkommen, daß nur der linke oder rechte Oberlappen oder nur der rechte Mittellappen Veränderungen zeigt. Wir hatten Gelegenheit, einen derartigen Fall zu beobachten. Es ist der von uns falsch gedeutete Fall (38). Hier bezog sich die Dämpfung hauptsächlich auf den linken Oberlappen.

Für die Extraktion durch das Bronchoskop ist die genaue Feststellung der Lage von ganz wesentlicher Bedeutung; durch den Lungenbefund werden wir bald darauf geleitet, wo wir den Fremdkörper mit dem Bronchoskop zu suchen haben. Wir können uns schon vor der Untersuchung entscheiden, welche Tubuslänge wir wählen; schon die erste Einführung des Bronchoskops kann zur Extraktion führen.

Außer vom Sitz werden die Lungenerscheinungen noch abhängig sein von der Art der Fremdkörper: wir unterscheiden hierbei völlig obturierende von teilweise obturierenden. Dementsprechend können wir eine völlige Aufhebung oder nur eine Verminderung der inspiratorischen Erweiterung der betreffenden Thoraxseite sowohl durch Inspektion wie durch Palpation nachweisen. Das Atemgeräusch ist entweder vollständig aufgehoben oder nur abgeschwächt, die gesunde Seite zeigt eine Verschärfung des Atemgeräusches. Perkutorisch braucht sich eine Differenz nicht zu ergeben.

Wir haben gesehen, daß außer physikalischen vor allem anatomische Kenntnisse notwendig sind, um auf Grund des Lungenbefundes den

Sitz des Fremdkörpers festzustellen. Nicht minder wichtig sind sie für die Deutung des Röntgenbildes.

Die Untersuchung mit Röntgenstrahlen hat sich in den letzten Jahren für die Diagnostik der Fremdkörper in den unteren Luftwegen immer größere Bedeutung verschafft. Bevor wir auf pathologische Veränderungen eingehen, müssen wir die Frage beantworten, ob Trachea und Bronchien beim normalen Menschen durch Röntgenstrahlen nachgewiesen werden können. Wir stützen uns in unseren Angaben auf die Untersuchungen von Holzknecht [1]), de la Camp [2]), Kraft [3]) und Pfeiffer [4]).

Trachea und Bronchien sind lufthaltige Organe, die sich im Röntgenbilde nicht, wie die meisten anderen Organe, als positive Schatten zu erkennen geben, sondern als negative, als „Schattenaussparung", wie Holzknecht sie nennt. Daher werden diese Organe am deutlichsten hervortreten, wenn in die Strahlenrichtung über oder unter ihnen ein positiver Schatten zu liegen kommt. Die Trachea liegt bei ventrodorsaler oder dorsoventraler Aufnahme vor oder hinter dem Wirbelsäulenschatten und läßt sich als ein schmaler heller Streifen auf dunklem Grunde erkennen. Wir sehen sie bei der Durchleuchtung und auch auf der Photographie. Nach Pfeiffer beginnt die Schattenaussparung der normalen Luftröhre in der Höhe des 6. Halswirbels und verschwindet gewöhnlich kurz vor der Teilungsstelle in die beiden Bronchien in der Höhe des 4. bis 5. Brustwirbels hinter den Gefäßen.

Während die Trachea in ihrer Schattenaussparung auf einen positiven Schatten zu liegen kommt, ziehen die Bronchien — wenigstens größtenteils — schon innerhalb einer Schattenaussparung, der der Lungenlappen, und es wäre daher von vornherein anzunehmen, daß wir sie nicht sehen können. Die neueren Untersuchungen von de la Camp haben aber ergeben, daß sie auf der hellen Schattenaussparung der Lungenlappen infolge der Schattenbildung ihres dunklen Wanddurchschnittes sichtbar sind. Sie zeigen doppeltkonturierte Streifen, die sich vom Hilus peripherwärts dichotomisch teilen und sich noch bis in die Seitenbronchien hinein erkennen lassen. Diese vom Hilus ausgehende eigenartige Zeichnung war schon früher gesehen worden, ohne daß die richtige Deutung gelang; man nannte sie kurz „Hiluszeichnung". de la Camp stellte durch frontale Segmentdurchschnitte an der Leiche fest, daß die Hiluszeichnung, abgesehen von dem dichten, nicht differenzierbaren Schatten unmittelbar an der Lungenwurzel, in erster Linie vom Bronchialbaum hervorgerufen wird. „Die Hiluszeichnung weist beiderseits im sagittalen Röntgenbilde konstant einige Hauptzüge auf. Der auffallendste ist der, welcher im rechten Lungenfeld den Herz- (rechten Vorhofs-)Schatten zwerchfellwärts begleitet. Ihm entspricht ein gleicher im linken Lungenfeld, der

1) Holzknecht, G., Die röntgenologische Diagnostik der Erkrankungen der Brusteingeweide. Hamburg 1901, p. 44 ff.

2) de la Camp, Das anatomische Substrat der sogenannten Hiluszeichnung im Röntgenbild. Physikal.-med. Monatshefte, 1904, Heft 7.

3) Kraft, Die Röntgenuntersuchung der Brustorgane. Straßburg 1901.

4) Pfeiffer, C., Die Darstellung der Trachea im Röntgenbilde. Beitr. z. klin. Chir., Bd. 45, 1905, p. 716.

jedoch wegen der Linkslagerung des Herzens sich mehr oder weniger im Herzschatten verbirgt. Man hat diese beiden Schattenzüge früher (v. Criegern) als Begleitschatten des Herzens bezeichnet und beschrieben. Ferner finden sich zwei kürzere und weniger tiefe Schattenzüge, zu den oben erwähnten in sehr stumpfem nach außen offenem Winkel nach oben klavikelwärts neben dem Gefäßschatten verlaufend, und endlich öfter, minder gut erkennbar, ein kurzer querer, bald sich teilender Schattenstreifen im rechten Lungenfeld, dessen Pendant links fehlt." Diese genaue Beschreibung läßt ganz deutlich die zu den einzelnen Lungenlappen gehenden Bronchialäste erkennen.

Leider hat de la Camp in seiner Arbeit nichts darüber gesagt, in welcher Projektion zu Wirbelsäule und Rippen diese Bronchialastschatten liegen. Diese Projektion zu erkennen, wäre für uns von sehr großer Wichtigkeit; wir werden wohl bald in der Lage sein, geeignete Zeichnungen vorzulegen.

Eine einzige genauere Lageangabe über die beiden Stammbronchien habe ich in einer Arbeit von Kraft[1]) finden können: „Ein anderer schwacher Schattenstrich, schräg nach unten verlaufend, ist rechterseits nicht selten etwa vom 5. Brustwirbel ausgehend auf 4—6 cm zu beobachten. Er entspricht dem Verlaufe des rechten Stammbronchus und ist besonders deutlich bei älteren Individuen mit Knorpelverkalkung. Links liefert der linke Stammbronchus mit dem 1. hyparteriellen Ventralbronchus zuweilen undeutliche, mehr horizontal verlaufende Schatteneinsprenkelungen auf Höhe des 5.—6. Brustwirbels." Angaben über die Höhe der Bifurkation finden wir auch noch bei Pfeiffer. Er sah in sehr vielen Bildern, besonders bei Verdrängung der Bifurkation aus dem Mittelschatten nach der Seite, noch deutlich die Teilungsstelle, den Sporn und den Anfang vom rechten und linken Hauptbronchus; ferner finden sich noch einige Angabeu im Text zu seinen Abbildungen[2]). Fig. 5. „26-jähr. Mann; in der Höhe des 3.—4. Brustwirbels ist deutlich die Teilung in den weiteren rechten und den schmäleren linken Hauptbronchus zu sehen." Fig. 6. „32-jähr. Mann, man sieht noch deutlich die Teilung in den rechten und linken Hauptbronchus in der Höhe des 3—4. Brustwirbels." Fig. 7. „Die Bifurkation ist in der Höhe der rechten Articul. sternoclavic. sichtbar." Fig. 15. „32-jähr. Frau; die Bifurkation am oberen Rande des 4. Brustwirbels ist gerade noch sichtbar."

Holzknecht geht in seinem Buche ganz kurz auf die Fremdkörper in den Bronchien ein[3]). Er spricht sich dahin aus, daß „. . . die in den im Mittelschatten verborgenen Hauptbronchien liegenden Fremdkörper und zwar auch bei schräger Strahlenrichtung nur, wenn sie spezifisch schwerer sind als die Organe des Mittelschattens, gesehen werden. Fremdkörper in den Bronchien höherer Ordnung hätten insofern, als sie die hellen Lungenfelder als Untergrund haben, bessere Chancen gesehen zu werden als Fremdkörper in den übrigen Organen. Ein Holzknopf oder eine Bohne kann nicht gesehen werden."

Von den 3 am häufigsten vorkommenden Fremdkörperarten werden

1) Kraft, l. c. p. 15.
2) Die Aufnahmen Pfeiffers sind in dorsoventraler Richtung gemacht.
3) Holzknecht l. c. p. 46.

wir Nadeln in den Röntgenbildern am besten erkennen können. Sie geben, da sie aus Metall sind, einen deutlichen Schatten und werden sich gegen die Schattenaussparung der Trachea, sowie gegen das helle Lungenfeld, das den Bronchien als Unterlage dient, scharf abheben. Diese Eigenschaft bezieht sich nicht nur auf Nadeln, sondern auf sämtliche Metallgegenstände. Unter den in der Bresl. chir. Klinik beobachteten 15 Fällen finden sich 5 Metallfremdkörper (Taf. III—IV). In jedem dieser Fälle wurde ein Röntgenbild angefertigt, und in jedem gelang der Nachweis des Fremdkörpers. Unter den in der Gesamtstatistik erwähnten 137 Fällen fanden sich 47 Metallfremdkörper, in 31 dieser 47 Fälle wurde ein Röntgenbild aufgenommen, und in 30 war das Resultat ein positives, nur in einem negativ [Coolidge (21)][1]). Wir können daher sagen: „Aspirierte Metallfremdkörper, die in Trachea und Bronchien festgekeilt sind, können in jedem Falle durch das Röntgenverfahren nachgewiesen werden." Wir haben mithin in der Röntgenphotographie ein beinahe völlig verläßliches Hilfsmittel für die Diagnose von Metallfremdkörpern in den unteren Luftwegen.

Was die genaue Lokalisation der Metallfremdkörper betrifft, so ist dieselbe nicht in allen Fällen gelungen. Dies lag nicht an technischen Fehlern, vielmehr waren unsere anatomischen Kenntnisse über die Lage der einzelnen Bronchien noch zu ungenügend. Hier ist vor allem unser Fall 2 (38) aus dem Jahre 1901 lehrreich, in welchem eine Schraube verschluckt war, die sich im Röntgenbilde deutlich nachweisen ließ (Taf. III Fig. 1), während es durch Bronchoskopie — allerdings die erste, die mit den Killianschen Röhren ausgeführt worden war — nicht gelang, den Fremdkörper zu sehen. Nach unseren jetzigen Kenntnissen ist kein Zweifel, daß sich die Schraube im linken Oberlappenbronchus befunden hat. An dieser Stelle wurde aber der Fremdkörper bei der Bronchoskopie gar nicht gesucht. Auch aus der nach einem Monat vorgenommenen Operation sehen wir, daß man den Fremdkörper nicht im Oberlappen annahm. In der Folge werden sich derartige verhängnisvolle Irrtümer sicher vermeiden lassen.

Eine besondere Schwierigkeit macht die Differenzierung gegen Fremdkörper des Oesophagus. Hier müssen wir uns durch stereoskopische Aufnahmen und durch mathematische Berechnungen helfen.

Was die anderen Fremdkörperarten betrifft, so gibt Knochen, wie wir ja wissen, einen Schatten; so kleine Knochenstücke aber, wie sie aspiriert werden, lassen bei der Dicke des Thorax keinen oder nur äußerst selten einen Schatten erkennen. Ebenso geben Bohnen keinen Schatten. Hier kommen uns die durch die Fremdkörper hervorgerufenen

1) Die ausführliche Krankengeschichte dieses Falles war mir nicht zugänglich, ich kann daher den Grund des negativen Befundes im Röntgenbilde nicht angeben.

sekundären Erscheinungen zu Hilfe. Bohnen verlegen das Lumen gewöhnlich vollständig; ist dies nicht sofort nach der Einkeilung eingetreten, so geschieht es doch sicher infolge der Quellung der Bohne im Bronchus nach einigen Stunden. Die durch die Obturation sekundär im Lungengewebe eintretenden Veränderungen lassen sich im Röntgenbilde erkennen, und so gelingt die Lokalisation des Fremdkörpers noch in Fällen, in denen er selbst im Bilde nicht nachgewiesen werden kann.

Welche sekundären Veränderungen bewirkt die Einkeilung? Infolge der Obturation tritt eine teilweise oder totale Bronchostenose ein. Sie kann nur eine einseitige sein, bei doppelseitiger würde in kürzester Zeit der Tod eintreten. Durch die Röntgenstrahlen ist die einseitige Stenose nachweisbar. Hier leistet neben der Röntgenphotographie vor allem die Durchleuchtung wesentliche Dienste. Die Veränderungen, die sich bei Bronchostenose auf dem Fluoreszenzschirm im Gegensatz zum normalen Bilde nachweisen lassen, zeigen sich in sehr ausgeprägter Form nur bei Stenosierung eines der beiden obersten Abschnitte der Stammbronchien, wodurch eine gesamte Lungenseite in der Atmung behindert wird. Ist nur ein Lappen stenosiert, so sind die Erscheinungen mitunter so geringfügig, daß sie schwer erkennbar sind.

Wir stützen uns im folgenden auf die ausgezeichneten Beobachtungen von Holzknecht. „In die Lunge der stenosierten Seite strömt weniger Luft ein als in die der gesunden Seite. Die Folge davon ist, daß unter der Wirkung der beiderseits gleich energischen Erweiterung des Thoraxraumes und der einseitigen Unzulänglichkeit der Luftzufuhr durch den stenotischen Bronchus eine Druckdifferenz in den beiden Thoraxhälften auftritt, infolge deren das membranartig zwischen beiden Thoraxhälften ausgespannte Mediastinum in die stenosierte Thoraxhälfte disloziert wird." Diese Erscheinung dokumentiert sich als eine Verschiebung der sichtbaren mediastinalen Organe, des Herzens, der großen Gefäße und der Trachea, und wird von Holzknecht als „inspiratorische Dislokation des Mediastinums in die stenosierte Thoraxhälfte" bezeichnet. Es machen also auf dem Durchleuchtungsschirm die Trachea, die großen Gefäße und das Herz pendelnde Seitenbewegungen. Die Größe der Dislokation des Mediastinums hängt einerseits von der mehr oder weniger vollständigen Obturation des Bronchus ab, da mit zunehmender Stenose auch die inspiratorisch entstehende Druckdifferenz zwischen beiden Thoraxhälften größer wird, andererseits von der Tiefe und Schnelligkeit der Inspiration.

Holzknecht gibt weiterhin noch an, daß durch forzierte, über die Mittellinie hinausgehende Exspirationen, z. B. bei kräftigem Hustenstoß, das entgegengesetzte Symptom, die „exspiratorische Dislokation in die nicht stenosierte Thoraxhälfte" erzeugt wird. Auf dem Fluoreszenzschirm ist weiterhin noch auf das inspiratorische Zurückbleiben nnd Nachschleppen der gleichseitigen Thoraxhälfte zu achten.

Auf der Röntgenphotographie ist von all dem nichts zu sehen. Auf ihr erkennen wir nur Veränderungen, die die Stenose im Lungengewebe

selbst gesetzt hat. Wir sehen über bestimmten Lungenpartien, deren zugehöriger Bronchus betroffen ist, einen mehr oder weniger stark ausgeprägten Schatten, während wir ein helles Lungenfeld erwarten müßten.

Mitunter kann man, wenn der Fremdkörper keinen Schatten gibt, durch die Stellung des übrigen Schattens einen Anhalt bekommen. Bei Verstopfung eines Hauptbronchus und Atelektase der einen Lungenhälfte rückt der Herzschatten nach der atelektatischen Lungenseite hin und nimmt, wenn der Fremdkörper wieder entfernt ist und die Lungenpartien wieder durchgängig werden, seinen alten Platz ein [siehe Fall Thost (75) und Hajek (42)]. Auch die Verdichtungen um länger verweilende Fremdkörper herum werden mitunter durch das Röntgenbild nachzuweisen sein.

Nach der Statistik der Bresl. chirurg. Klinik sind in 9 von 15 Fällen Röntgenbilder angefertigt worden. Von diesen wurden 4 Fälle, in denen der Fremdkörper nicht aus Metall war, einmal eine Bohne, zweimal ein Knochenstück, einmal ein Pflaumenkern photographiert. Der Nachweis des Fremdkörpers gelang in allen diesen Fällen nicht, dagegen konnte in einem Fall von Bohne der Nachweis aus den sekundären Erscheinungen geführt werden. Nach der Gesamtstatistik wurde von 137 Fällen in 50 ein Röntgenbild angefertigt. Von diesen waren 31 Metallfremdkörper, während die übrigen 19 Fremdkörper anderer Art waren. Von diesen letzteren konnte in 5 der Fremdkörper selbst durch das Röntgenbild nachgewiesen werden. Es handelte sich hierbei um einen Kragenknopf, ein Knochenstück, einen Stein, ein Stück Federhalter (Holzstück) und eine Eichel. Dies sind die einzigen Fälle, in denen der Fremdkörper im Röntgenbilde sichtbar war. Woran liegt es nun, daß in diesen Fällen die radioskopische Untersuchung einen positiven Befund ergab? Bei dem Fall von Kragenknopf (31) sah man die Platte in Form eines schmalen Streifens im Röntgenbilde, im übrigen die ganze Lungenseite dunkler als die andere. Das Knochenstück (48) gab einen leichten Schatten im VI. Interkostalraum über dem Angulus costae VII. Ueber die Fälle von Kieselstein und Federhalterstück (52 und 110) war nichts Genaueres zu ermitteln. In dem Falle von Eichel (118) zeigte die Untersuchung mit Röntgenstrahlen einen deutlichen Schatten rechts vom Sternum, der auf eine Verdichtung an dieser Stelle hinwies.

In weiteren 3 Fällen konnte durch die sekundären Erscheinungen, die der Fremdkörper machte, der Nachweis erbracht werden. Der eine dieser Fälle ist unser bereits oben erwähnter Fall von Bohne (91). In den anderen handelte es sich um ein Knochenstück (44) und eine Getreideähre (83). In unserem Falle zeigte sich die eine Lungenhälfte trüber als die andere, in dem Fall von Knochenstück war eine Verdunkelung des rechten Unterlappens zu konstatieren, und im letzten Falle nahm man eine Verdunkelung der linken Brustseite wahr.

In weiteren 10 Fällen war der Röntgenbefund ein negativer. Es handelte sich hierbei 6mal um Knochenstücke (43, 45, 55, 69, 128, 137), einen Kragenknopf (116), einen Hemdknopf (61), einen Pfeifenstiel (47) und einen Pflaumenkern (131). In einem Falle war der Befund unklar.

Man darf nun nicht etwa glauben, daß die Röntgendiagnostik der Fremdkörper so ganz leicht ist. Man ist öfter, als man von vornherein annehmen sollte, Irrtümern ausgesetzt. Ohne genaue anatomische Kenntnisse darf man auch an diese Untersuchung nicht herangehen und soll sie in schwierigen Fällen besonders erfahrenen Aerzten überlassen.

Sehr lehrreich war für mich ein Fall, in dem ein junger Kollege bei einem Mädchen, das angeblich eine Nadel aspiriert hatte, dieselbe im Röntgenbilde deutlich sehen wollte, um so mehr als die Lokalisation des Schattens mit den Schmerzen, die die Pat. empfand, übereinstimmte. Der Schatten war durch einen kleinen Knochenvorsprung hervorgerufen, und bei einer erneuten Röntgenaufnahme im frontalen Strahlendurchgang ließ sich der Irrtum leicht nachweisen.

Wir können durch das Röntgenbild nicht nur den Fremdkörper selbst, sondern auch seine Lage genau feststellen. Es ist für die Extraktion ganz wesentlich, ob z. B. bei einer Nadel, einem Nagel oder einer Schraube, Kopf oder Spitze nach oben liegt. Wir können uns zur Extraktion sofort die geeigneten Instrumente zurechtlegen oder, falls geeignete nicht vorhanden, diese anfertigen lassen. Jeder einzelne Fall lehrt, wie wesentliche Fortschritte wir dadurch in der Schnelligkeit der Extraktion der Fremdkörper gemacht haben. In dem Falle von Schlipsnadel haben wir, nach genauer Lagebestimmung der Nadel im Röntgenbild, geeignete Instrumente anfertigen lassen, und so gelang es, bei einem 11-jähr. Knaben in der ersten Sitzung bei oberer Bronchoskopie trotz Lokalanästhesie in verhältnismäßig kurzer Zeit den Fremdkörper zu entfernen.

Wir lernen hieraus, daß, sobald nur die Möglichkeit vorliegt, eine Röntgendurchleuchtung oder -aufnahme vorzunehmen, wir sie in jedem einzelnen, auf Fremdkörperaspiration verdächtigen Fall vornehmen sollen. Läßt sich durch die Durchleuchtung keine Veränderung wahrnehmen, so kann die Photographie noch ein positives Resultat ergeben.

Wann sollen wir nun eine Röntgenaufnahme vornehmen? Es ist ganz selbstverständlich, daß wir sobald als möglich daran gehen. Wir sollen ja auch die Extraktion nicht lange aufschieben. Verzögert sich aus irgend welchen Gründen die Untersuchung, so ist erforderlich, die Röntgenaufnahme noch einmal direkt vor dem Extraktionsversuch zu machen.

In einem Falle von v. Eicken (52) hatte sich bei der Röntgenaufnahme ein Schatten — es war ein Stein aspiriert worden — im rechten Bronchus gefunden, bei der Bronchoskopie wurde der Fremdkörper im linken Bronchus entdeckt. Weiterhin berichtet Burk (75) darüber, daß

er in seinem Falle — es handelte sich um eine Schraube — dicht neben der Wirbelsäule, hinter dem oberen Teil des Herzschattens, an der Grenze zwischen 5. und 6. Brustwirbel einen Schatten nachwies. Als er später ein neues Röntgenbild anfertigte, fand sich der Fremdkörper tiefer, zwischen 6. und 7. Brustwirbel. Im Fall Bodmer-Brunner (65) zeigte das Röntgenbild den Fremdkörper in der Höhe des 3.—5. Rippenabganges, während er sich bei der Bronchoskopie tief im unteren Teile des rechten Hauptbronchus fand. Weiterhin berichtet Senator[1]) über einen Fall, den er bei Moritz Schmidt gesehen hat. Es war eine Tuchnadel aspiriert worden, die nach dem Röntgenbilde in einem Bronchus 3. Ordnung lag. Am nächsten Tage war sie dort nicht mehr zu entdecken, sie war bei einem Hustenanfall in den Mund geraten und verschluckt worden. Erst einige Tage später ging sie per rectum ab.

Wenn wir nicht sicher sind, ob ein Fremdkörper verschluckt oder aspiriert ist, so ist erforderlich, in jedem einzelnen Falle ein Röntgenbild der gesamten Halspartie und des Thorax zu machen. Bei metallischen Fremdkörpern können wir auf Grund unserer jetzigen Erfahrungen sagen, daß sich bei guter Aufnahme der Fremdkörper in jedem Falle auffinden läßt, wenn er noch vorhanden ist. Ergibt die Platte in solchen Fällen ein negatives Resultat, so nehmen wir von jeder weiteren Untersuchung Abstand. Bei anderen Fremdkörpern werden wir uns auf die Röntgenuntersuchung nicht verlassen. Mitunter rufen sie Erscheinungen im Röntgenbilde hervor; es können aber auch alle Anzeichen fehlen.

Behufs Nachweises, ob der Fremdkörper im Oesophagus oder in den Luftwegen steckt, werden wir, worauf ich schon oben verwiesen habe, zur stereoskopischen Röntgenaufnahme greifen. Wir haben aber noch andere Hilfsmittel behufs Differenzierung, die einfacherer Natur sind. Bei seitlicher Lagerung des Fremdkörpers im Röntgenbilde können wir von vornherein seine Lage im Oesophagus ausschließen — ich verweise auf Fall 38 — ferner bei sehr tiefem Sitz des Fremdkörpers im Thoraxraum, zusammengehalten mit seiner Größe; denn nur einige Seitenbronchien des linken Stammbronchus fallen bei einem in sagittaler Richtung aufgenommenen Röntgenbilde mit der Speiseröhre in eine Linie. Große Fremdkörper in diesen Partien können daher nur der Speiseröhre angehören. Auch die Größe des Schattens kann darauf hinlenken, daß sich der Fremdkörper im Oesophagus, und nicht in den luftzuführenden Wegen befindet. Wir werden aus dem Verhältnis des Schattens zur Größe des Fremdkörpers einen Schluß ziehen können, ob der letztere im Oesophagus oder im Bronchus liegt. Ist der Schatten bedeutend größer als der Fremdkörper, so müssen wir annehmen, daß der Fremdkörper im Bronchus liegt, da in diesem Falle die Platte dem Fremd-

1) Senator, Berlin. laryngolog. Gesellsch., 5. Mai 1905. Ref. im Centralbl. f. Laryngolog., 1905, p. 400.

körper ferner ist als bei Lagerung im Oesophagus; im letzteren Falle ist der Schatten nur wenig größer als der Fremdkörper selbst.

Am schwierigsten wird die Entscheidung immer bei Einkeilung in der Höhe der Bifurkation sein. Leider keilen sich gerade an der dieser Stelle entsprechenden des Oesophagus, der infrabifurkalen Aortenenge, die meisten Fremdkörper ein.

Zum objektiven Nachweis des Fremdkörpers steht uns noch die Laryngoskopie zur Verfügung. Wir dürfen in keinem Falle unterlassen, mittelst des Kehlkopfspiegels festzustellen, ob ein Fremdkörper zu sehen ist, und falls er sichtbar ist, in welcher Lage er sich befindet. Wir sehen nicht nur, ob der Fremdkörper im Larynx selbst sitzt: wir überblicken in den meisten Fällen einen großen Teil der Trachea bis zur Bifurkation hin, mitunter sogar den Anfangsteil der Bronchien, speziell des rechten. Die Laryngoskopie ist eine Methode, die heutzutage jeder praktische Arzt ausübt, sie kann auch unter den schwierigsten Verhältnissen auf dem Lande verwandt werden. Wir werden noch in Fällen, in denen anamnestisch nicht das Geringste für einen Fremdkörper spricht, in denen die Lungenveränderungen und der radiographische Befund einen Symptomenkomplex vortäuschen, der für eine ganz andere Erkrankung spricht, durch sie die Diagnose sichern können.

So wichtig nun auch genaue Anamnese, genaue Untersuchung der Lungen durch Perkussion und Auskultation, die Untersuchung mit Röntgenstrahlen und die Laryngoskopie sind, so werden doch alle diese Untersuchungsmethoden durch die Bronchoskopie an Wert übertroffen. Sie hat sich in ganz kurzer Zeit die hervorragendste Stellung unter den diagnostischen Hilfsmitteln gesichert, und dies mit vollem Recht. Jede einzelne der oben genannten Untersuchungsmethoden führt in einer Reihe von Fällen zum Ziel, insbesondere die Röntgenuntersuchung bei metallenen Fremdkörpern und die Laryngoskopie. Mittelst des Bronchoskops können wir aber in fast allen Fällen, nur ganz wenige ausgenommen, die Diagnose eines Fremdkörpers in den unteren Luftwegen sichern: wir sehen mit dem bronchoskopischen Tubus bis in die tiefsten Bronchialverzweigungen hinein und stellen noch die Diagnose, wenn die anderen Untersuchungsmethoden versagen. Auf die diagnostischen Erfolge der Bronchoskopie bin ich schon bei Besprechung der Gesamtstatistik ausführlich eingegangen. Die Diagnose gelang in 121 Fällen = 88 Proz. In den Fällen, in denen wir mit den einfacheren Methoden nicht auskommen, werden wir daher unbedingt zur Bronchoskopie greifen, um so mehr, als sich an die diagnostische Bronchoskopie bald der bronchoskopisch-therapeutische Eingriff anschließen kann.

Von besonderer Bedeutung für Diagnose und Therapie sind die Folgezustände, die durch kürzere oder längere Zeit verweilende Fremdkörper in den Bronchien und dem Lungengewebe gesetzt werden.

Wir unterscheiden hier direkt und indirekt durch den Fremdkörper hervorgerufene Veränderungen. Die direkten, lokalen, an der Stelle, an der der Fremdkörper im Bronchus sitzt, entwickeln sich im allgemeinen langsam, wenn wir von den an der Einkeilungsstelle eintretenden Schleimhautschwellungen absehen. Es ist allerdings richtig, daß Fremdkörper jahre- und jahrzehntelang im Bronchus eingekeilt sitzen können, ohne überhaupt Erscheinungen zu machen. Ich erinnere hier nur an den Fall von Mackenzie[1]), in dem ein Fremdkörper erst 60 Jahre nach der Aspiration, ohne je Erscheinungen gemacht zu haben, ausgehustet wurde. Aus der Literatur lassen sich noch eine Reihe ähnlicher Fälle zusammenstellen. Bei scharfkantigen und spitzen Fremdkörpern dagegen kann es zur Arrosion der Bronchialwand, zur Ulcusbildung, ja zur Höhlenbildung im benachbarten Gewebe und zur Lungengangrän kommen. In unserem Falle von Schlipsnadel — die Nadel hatte sich etwa 3 Wochen vorher eingekeilt — fand sich an der Stelle, an der die Spitze sich in die rechte Trachealwand oberhalb der Bifurkation eingespießt hatte, ein etwa pfennigstückgroßes Ulcus, aus dem bei der Lösung der Nadelspitze Eiter hervorquoll. Fiebererscheinungen waren nicht aufgetreten. Der Eiter hatte offenbar neben der Nadel Abfluß. In der Gesamtstatistik findet sich eine Anzahl Fälle, in denen Gangrän- und Abszeßhöhlen durch lokale Usur des Fremdkörpers hervorgerufen wurden. In den Fällen Spiess (24) und Hofmeister-Schefold (61) lag je ein Kragenknopf in einer kleinen Abszeßhöhle seitlich vom Bronchus, Borchardt (59) konstatierte bei einem $2^1/_4$ Jahre alten Kinde eine Stahlfeder, Meyer (103) bei einem 46-jährigen Manne ein 10 Monate vorher aspiriertes Knochenstück innerhalb einer Gangränhöhle.

Im Gegensatz zu diesen sich langsam entwickelnden, lokal bleibenden Prozessen gehen die indirekten, sekundär hervorgerufenen Veränderungen des Lungengewebes gewöhnlich schnell vor sich. Schon 1—2mal 24 Stunden nach Aspiration eines Fremdkörpers kann die Pneumonie manifest sein. Ich erinnere hier an den Fall Neumeyer (85), in dem eine nach 24 Stunden ausgeführte bronchoskopische Extraktion bei einem kleinen Kinde die bereits beginnende Pneumonie nicht mehr aufhalten konnte; sie führte nach weiteren 24 Stunden zum Tode. In unserem Falle von aspiriertem Nagel (93) wurde schon 2mal 24 Stunden nach Aspiration die Pneumonie nachgewiesen. Fremdkörper an sich rufen derartige pneumonische Veränderungen nicht hervor.

Eine völlige Obturation erzeugt Atelektase des zugehörigen Lungenbezirkes, nach längerem Bestehen können durch Sekretstauung im zugehörigen Bronchialabschnitt Bronchiektasen entstehen. Pneumonie tritt dann ein, wenn zugleich mit dem Fremdkörper Bakterien in den ab-

1) Mackenzie, l. c. Bd. 1, p. 764.

geschlossenen Lungenbezirk hineingebracht sind. Diese rufen erst die entzündliche Infiltration hervor. Die meisten aspirierten Fremdkörper sind mit unzähligen Bakterien, häufig virulentester Art, beladen.

Ist die Obturation keine totale, so kann das infizierte Sekret ausgehustet werden. Aber auch in solchen Fällen kommt es zu Lungenerscheinungen, die im Laufe der Zeit tiefgreifende pneumonische Veränderungen setzen können, nur treten sie nicht mit der frappierenden Schnelligkeit ein. Wer die Gesamtstatistik aufmerksam durchsieht, wird eine ganze Reihe derartiger Fälle notiert finden. Im Anschluß an pneumonische Herde entwickeln sich auch mitunter exsudative Pleuritiden und Empyeme. Wir finden darüber berichtet bei Pieniążek (11), Noltenius-Heydenreich (62), Killian-v. Eicken (31):

> In dem letzteren Falle erlag Pat. noch $^1/_2$ Jahr nach Extraktion des Fremdkörpers einer eitrigen Pleuritis. Mitunter führt die sekundär entstehende Pneumonie zur eitrigen Einschmelzung des Gewebes, zur Gangrän- und Bronchiektasenbildung. In einem Falle von Killian (26), in einem zweiten von v. Schrötter (44) fanden sich ausgedehnte Bronchiektasen; in beiden Fällen hatten Knochenstücke $3^1/_2$ Jahre im rechten Bronchus gelegen. In dem bekannten Falle von Killian-v. Eicken [Kragenknopf (31)] fanden sich in der ganzen Lunge mehrfache Kavernen und Abszesse. Der Fremdkörper hatte hier $^1/_2$ Jahr im Bronchus gelegen. Der Pat. ging einige Zeit nach Extraktion an einer eitrigen Pleuritis, merkwürdigerweise der gesunden Seite, zu Grunde.

Auffallend ist, daß relativ häufig tuberkulöse Erkrankungen sich an die in den Lungen auftretenden Veränderungen anschließen. Spiess (24) berichtet über einen Fall, in dem sich im Anschluß an einen mehrere Jahre im Bronchus verweilenden Fremdkörper, dessen Extraktion unmöglich war, eine Tuberkulose entwickelte, die nach Verlauf von 2 Jahren zum Tode führte[1]). Besteht der Prozeß erst längere Zeit, dann nützt auch die Extraktion des Fremdkörpers nichts mehr, der sekundär entstandene Prozeß entwickelt sich weiter und führt den Tod herbei. Ein Zurückgehen tuberkulöser Lungenveränderungen nach Extraktion des Fremdkörpers wurde von Wild (27) beobachtet.

Auch nicht tuberkulöse Lungenerkrankungen können nach Entfernung des Fremdkörpers bestehen bleiben und noch nach Jahren den Tod herbeiführen.

Solche Fälle müssen für uns eine Warnung sein, mit der Extraktion des Fremdkörpers lange zuzuwarten; wir müssen möglichst frühzeitig an die Entfernung herangehen.

Bemerkt sei noch, daß es zu einer einfachen Einkapselung des Fremdkörpers nur in den seltensten Fällen kommt.

---

1) Ueber ähnliche Fälle berichten: Sue, Mém. de l'Académ. roy. de Chir., T. 5, p. 533. — Stansky, Kleinerts Repert., 1838. — Annan, Mag. von Julius und Gerson, Bd. 18, p. 519; zit. nach Heller.

Wie wir sehen, ist die Schwere der auftretenden Lungenerscheinungen nicht nur von der Dauer des Verweilens des Fremdkörpers, sondern auch von der Natur, der Größe, der Konfiguration, den Lageverhältnissen zur Bronchialwand und dem Gehalt an pathogenen Bakterien abhängig. Die Einkeilung der Fremdkörper an sich macht noch keine Fiebererscheinungen. Diese treten erst indirekt durch die bakterielle Infektion ein, und zwar am häufigsten bei weichen Fremdkörpern organischer Natur, die im Bronchus zerfallen. Die Ulcerationen der Bronchialwand können so tief gehen, daß es zu Gefäßarrosion kommt. Rivington[1]) hat 44 derartige Fälle zusammengestellt.

Die Diagnose der Fremdkörper in den unteren Luftwegen stützen wir in den meisten Fällen schon auf die Anamnese. Sie gibt uns nicht in allen Fällen einen sicheren Anhalt; oft wird die Angabe eines Fremdkörpers gemacht, wo er nur in der Einbildung des Kranken besteht. Andererseits kann die Angabe völlig fehlen, während der Fremdkörper in Wirklichkeit aspiriert ist. Dieses Fehlen einer derartigen anamnestischen Angabe ist nicht etwa die Folge von Indolenz oder Bewußtseinsstörung. Manche Menschen haben die üble Angewohnheit, während der Arbeit gedankenlos mit Fremdkörpern im Munde zu spielen. Es scheinen aber auch zu Zeiten die Reflexe der oberen Respirationsorgane unvollkommen zu funktionieren. Gerade bei derartigen Individuen kommt es — vielleicht infolge der letzteren Anomalie — vor, daß sie sich häufig „verschlucken“ und infolgedessen des öfteren Hustenanfälle auftreten, denen sie zuletzt gar kein Gewicht mehr beilegen.

Selbst Aerzte, die sich doch sicherlich genau beobachten, sind nicht davor geschützt, eine Aspiration eines Fremdkörpers an ihrem eigenen Körper zu übersehen.

Leyden[2]) berichtet über 2 Aerzte, von denen der eine, ein aktiver Militärarzt, unter den Erscheinungen eines beginnenden chronisch tuberkulösen Prozesses erkrankt war, und bei dem nach jahrelanger Krankheit der Tod eintrat. Die Autopsie ergab als Ursache ein Knochenstück. Von der Aspiration eines solchen war absolut nichts bekannt. In dem zweiten Falle erkrankte ein Arzt unter heftigen Hustenanfällen mit gangränösem putriden Sputum und siechte während vieler Jahre hin, ohne daß eine sichere Diagnose gestellt werden konnte. Plötzlich brachte er eines Tages, als er im Bette lag, in einem heftigen Hustenanfalle mit einer Menge Schleim zusammen einen Hemdenknopf heraus. Auch dieser Arzt hatte keine Ahnung davon, wann er den Fremdkörper aspiriert hatte.

Von Symptomen, die wir zur Differentialdiagnose heranziehen können, haben Schmerz, Heiserkeit und Dyspnoë nur verhältnismäßig geringfügigen Wert. Schmerz, der in die Gegend der Bronchien ver-

1) Rivington, Zit. nach Monnier, l. c. p. 726.

2) v. Leyden, Diskussionsbemerkung. Dtsch. med. Wochenschr., 1903, V.-B., p. 34.

legt wird, kann von den verschiedensten Erkrankungen hervorgerufen werden, ebenso Heiserkeit. Auch die Dyspnoë ist kein charakteristisches Symptom. Früher glaubte man, daß bei Fremdkörpern ausschließlich inspiratorische Dyspnoë eintritt. Dies hat sich jedoch als falsch erwiesen. Die Dyspnoë kann sowohl inspiratorisch wie exspiratorisch, sowie gemischt sein. Derartige Dyspnoën kommen bei Laryngospasmus, Diphtherie, Pseudocroup, Pertussis und Asthma vor. In vielen Fällen sind die initialen Hustenanfälle bei Fremdkörpern mit Anfällen von Laryngospasmus kombiniert. Unterscheiden können wir nur, ob es sich um eine laryngeale oder tracheale Dyspnoë handelt. Bei laryngealer tritt eine mehr oder minder starke Auf- und Abwärtsbewegung des Kehlkopfes ein, die bei der trachealen fehlt. Die tracheale können wir von der bronchialen Stenose dadurch differenzieren, daß bei ersterer ein häufig weithin hörbares, eigentümlich zischendes oder reibendes Geräusch bei dem Passieren der Luft durch den verengten Kanal entsteht; bei der bronchialen fehlt dieses Symptom bei totaler Obturation völlig, bei partieller hilft uns die Auskultation die Stelle auffinden, an der der Stridor, der infolge des normalen Arbeitens des anderen Lungenabschnittes geringer ist, erzeugt wird. Bei totaler Obturation können wir auch durch Zurückbleiben einer Thoraxhälfte bei der Respiration die Diagnose sichern. Verwechselungen zwischen Diphtherie und Fremdkörpern sind gar nicht so selten vorgekommen.

Daß mitunter die Diagnose unmöglich sein kann, lehren 2 Fälle, über die Jackson [1]) berichtet. Ich erwähne weiterhin den Fall Koch (67), sowie den von Monnier [2]), in dem wegen Diphtherie tracheotomiert wurde. Die Diagnose wurde erst durch die Sektion gestellt; es fand sich ein Hemdknopf, der eine Perforation des Oesophagus erzeugt und infolgedessen die Trachea komprimiert hatte. Monnier [3]) zitiert noch 2 weitere Fälle, in denen die Fehldiagnose auf Diphtherie gestellt war.

Bei metallischen Fremdkörpern wird sich die Diagnose am sichersten durch das Röntgenverfahren stellen lassen. Es wird nur die Differenzierung gegen Oesophagusfremdkörper notwendig sein. Welche Mittel uns hier zur Verfügung stehen, habe ich bereits oben auseinandergesetzt. Trotzdem werden mitunter noch Irrtümer vorkommen können. Im Falle Sprengel (18) wurde der Fremkörper im Oesophagus, im Falle Killian (20) im Bronchus gesucht, während er sich in Wirklichkeit im ersteren Falle im Bronchus, im letzteren im Oesophagus befand.

In zweifelhaften Fällen erweist sich eine recht genaue Lungenuntersuchung als sehr wertvoll. Wir müssen aber wissen, daß gerade

1) Siehe Gross, A practical treatise on foreign bodies in the air-passages, 1854.

2) Monnier, l. c.

3) Siehe Thelen, Dtsch. med. Wochenschr., 1889, No. 5; ferner Prag. med. Wochenschr., 1900, No. 31.

der Lungenbefund auch zu Täuschungen Anlaß geben kann. Sehr charakteristisch ist der von WEBER[1]) erwähnte Fall, ferner die Fälle von GRAWITZ[2]) und BENDA-STADELMANN[3]).

Im Falle WEBER befand sich der Fremdkörper im Unterlappen, während ihn WEBER bei der Operation im Oberlappen suchte, weil sich dort der Gangränherd befand. Er ging hierbei von der Anschauung aus, daß sich Eitermassen infolge der Schwerkraft zwar von dem Oberlappen nach dem Unterlappen senken könnten, daß aber der umgekehrte Vorgang nicht stattfinden könnte. ALBERT FRÄNKEL[4]) machte W. in der Diskussion darauf aufmerksam, daß die Veränderungen im Oberlappen durch sekundäre Infektion durch das gangränöse Sputum hervorgerufen wären.

Die direkten Untersuchungsmethoden leisten für die Differentialdiagnose bei weitem das Meiste. Die Laryngoskopie und mit ihr die indirekte Tracheoskopie wird in vielen Fällen andere Erkrankungen ausschalten lassen; führt sie noch nicht zur sicheren Diagnose, so greifen wir zur Bronchoskopie. Am schwierigsten ist die Diagnose in den Fällen, in denen die Angabe eines Fremdkörpers völlig fehlt; die Zahl derer, in denen erst bei der Sektion die Ursache der Beschwerden und des Todes gefunden wurde, ist recht groß.

In welcher Reihenfolge sollen wir die einzelnen Untersuchungsmethoden verwenden? Ergibt die Anamnese die Aspiration eines Fremdkörpers, so werden wir zunächst die am wenigsten eingreifenden Methoden, die man ohne Schwierigkeiten bei den meisten Patienten, selbst bei kleinen Kindern, ausführen kann, zu Rate ziehen, d. h. die äußere Inspektion, Perkussion und Auskultation der Brustorgane, sowie die Röntgenuntersuchung. In manchen Fällen wird die Inspektion, Perkussion und Auskultation schon mit einer gewissen Sicherheit die Diagnose stellen lassen. Haben wir einen Röntgenapparat zur Verfügung, so werden wir in allen Fällen die Röntgendurchleuchtung und Photographie des Halses und der Brustorgane zu Hilfe nehmen. Bei metallischen Fremdkörpern wird sie allein in den meisten Fällen genügen. Von der Sondierung des Oesophagus können wir für gewöhnlich Abstand nehmen, doch würden wir durch sie keinen Schaden stiften.

Ist dadurch die Diagnose noch nicht mit Sicherheit gestellt, so laryngoskopieren wir, und in einer recht großen Anzahl von Fällen wird hierdurch die Diagnose gesichert werden. Gelingt die Laryngoskopie unter Lokalanästhesie nicht, so narkotisieren wir, so wenig wir auch sonst geneigt sind, die Narkose für diagnostische Zwecke zu verwenden.

---

1) WEBER, Fall von Lungengangrän. Dtsch. med. Wochenschr., 1903, V.-B. p. 34.

2) GRAWITZ, Fremdkörper in der Lunge. Dtsch. med. Wochenschr., 1903, V.-B. p. 34.

3) STADELMANN, Diskussionsbemerkung, ibid.

4) ALB. FRÄNKEL, Diskussionsbemerkung, ibid.

Haben alle diese Untersuchungsmethoden kein Resultat ergeben, so werden wir zur Bronchoskopie schreiten, die wir als die eingreifendste der Untersuchungsmethoden auch zuletzt ausführen. Jedenfalls muß in allen zweifelhaften Fällen die Bronchoskopie zur Diagnose herangezogen werden.

Therapie: Nach Sicherung der Diagnose eines Fremdkörpers in den unteren Luftwegen gibt es nur eine Therapie: den Fremdkörper möglichst bald aus den Luftwegen zu entfernen. Ein exspektatives Verhalten ist in einem solchen Falle zu verwerfen. Wir haben oben gesehen, daß in einem gewissen Prozentsatz Fremdkörper spontan exspektoriert werden, allein darauf können wir uns nicht verlassen. Aus der Statistik wissen wir, daß Lungenerscheinungen einsetzen können, die den Tod herbeiführen. Vor solchen Gefahren müssen wir das Individuum schützen.

Hofmeister will dem exspektativen Verfahren noch eine gewisse Berechtigung bei kleinen, tief in die Bronchien eingedrungenen Fremdkörpern zugestehen. Nach seiner Ansicht können diese Fremdkörper auf keine Weise gelöst werden. Ebenso soll bei aspirierten Aehren, deren Grannen nach oben sehen, die Extraktion niemals gelingen. Auch für diese Fälle nehmen wir einen anderen Standpunkt ein und möchten das Zuwarten nicht empfehlen. Aehren aus den Bronchien zu entfernen, gelingt nicht nur mit den modernen bronchoskopischen Methoden, es ist schon Pieniążek (Fall 9) durch blindes Zufassen gelungen. Bleiben selbst kleine Teilchen der Aehren in die Bronchialwand eingespießt, so lockern sie sich, wenn nur der Hauptstamm entfernt ist, und werden bei ihrer Feinheit ausgehustet werden. Auch bei ganz kleinen Fremdkörpern gelingt die Extraktion durch das Bronchoskop; v. Schrötter (Fall 60) entfernte aus einer Tiefe von 39 cm ein Stück eines Fruchtkerns aus einem Seitenast des Unterlappenstammbronchus.

Es ist empfohlen worden, zunächst Expektorantien und Emetica zu geben, um auf diesem Wege durch erhöhten Hustenreiz und durch Erbrechen den eingekeilten Fremdkörper zur Lösung zu bringen. Daß die Wirkungen dieser Mittel ganz unsichere sind, daß man durch sie unter Umständen ganz das Entgegengesetzte von dem erreicht, was man erreichen will, ist aus meinen Auseinandersetzungen über die Mechanik der Expektoration klar. Der Husten wird gerade im Gegenteil infolge der Drucksteigerung im geschlossenen Trachealsystem den Fremdkörper nur noch tiefer einkeilen. Die Zahl der Fälle, in denen auf diese Weise eine Expektoration gelungen ist, ist eine ganz minimale. Nach den Zusammenstellungen von Preobraschenski und Kümmel-Pohl tritt Expektoration auf diesem Wege nur in 2—3 Proz. ein.

Weiterhin beliebte Methoden sind die Inversion des Patienten, sowie das Schütteln des Körpers. Empfehlenswert ist nur die von

Sander [1]) eingeführte geneigte Lage des Körpers. Wir bringen dadurch Kehlkopf, Luftröhre und Bronchien in die gleiche Stellung, wie sie normalerweise bei gewissen Tieren vorhanden ist. Wir sahen weiter oben bei der Mechanik der Expektoration, daß z. B. bei Hunden experimentell eingebrachte Fremdkörper auffallend leicht wieder expektoriert werden. Sander legt die Patienten auf einen Tisch, läßt die Hände auf den Boden aufstützen und den gesamten Oberkörper und Kopf tief herabhängen. Die luftzuführenden Wege werden dadurch in eine solche Lage gebracht, daß bei nicht zu fester Einkeilung bei glatten harten, nicht quellungsfähigen oder bei glatten platten Körpern auf diese Weise mitunter eine Expektoration erfolgt.

Doch mit diesen Mitteln darf man sich nicht lange aufhalten. Besteht hochgradige Dyspnoë, so werden wir stets sofortige Tracheotomie ausführen. Eine lebensgefährliche Dyspnoë tritt nur dann ein, wenn der Fremdkörper sich in der Trachea eingekeilt hat. Ist aber nur ein Bronchus verstopft, so werden die Erscheinungen niemals so stürmischer Natur sein, daß eine sofortige Tracheotomie notwendig wäre. Flottiert der Fremdkörper, so wird er entweder durch die Tracheotomiewunde sofort ausgehustet oder in der Trachea flottierend gesehen und gefaßt werden können. Liegt der Fremdkörper oberhalb der Tracheotomiewunde eingekeilt, dann hört die Dyspnoë bald nach Anlegung der Tracheotomie auf, und wir können ihn in Ruhe auf endolaryngealem Wege oder mit dem bronchoskopischen Rohre auf retrogradem Wege oder auch durch Kombination beider Methoden entfernen. In einem der Fälle der chirurgischen Klinik wurde auf diese Weise vorgegangen [2]).

Als für Fremdkörper geeignete Tracheotomie empfiehlt Hofmeister Tracheotomia inferior, wohl von dem Gedanken ausgehend, daß wir dadurch dem Fremdkörper näher kommen und ihn deshalb leichter erreichen. Auf Grund der Killianschen und auch meiner eigenen Erfahrungen empfehle ich die obere Tracheotomie. Wir müssen stets daran denken, daß nötigenfalls an die Tracheotomie bald die Bronchoskopie angeschlossen wird. Diese ist bei oberer Tracheotomie viel leichter auszuführen, und die Gefahren eines Hautemphysems sind weit geringer.

Hautemphysem beobachtete ich nach Tracheotomia inf. in dem Fall von Strumpfbandklemme (127). Hier entwickelte sich am Tage der Operation eine emphysematöse Schwellung, die sich über Hals und Brust ausbreitete, nach oben bis zu den Ohrläppchen, nach unten bis zu den Mammillen reichte. Ebenso war im Falle Thost (Federhalterhülse 34) bei Tracheotomia inf. schon während der Operation Hautemphysem eingetreten, das sich am selben Abend noch über Brust und Hals ausdehnte

1) Sander, Ueber Fremdkörper in den Luftwegen. Dtsch. Arch. f. klin. Med., Bd. 16.

2) Siehe Pohl, l. c., Fall VI, p. 23.

und nach der Ansicht Thosts einen nicht unwesentlichen Anteil an dem unglücklichen Ausgange des Falles hatte.

Bei Fehlen eines dyspnoischen Anfalles suchen wir, wenn die Diagnose eines Fremdkörpers sichergestellt ist, zunächst den Fremdkörper aus dem Larynx auf endolaryngealem Wege zu entfernen, doch halten wir in einem solchen Falle stets alles zur Tracheotomie bereit; es kann bei Versuchen endolaryngealer Lockerung vorkommen, daß der Fremdkörper dem fassenden Instrument entgleitet und schwere dyspnoische Erscheinungen macht.

Bei tiefer sitzenden Fremdkörpern schreiten wir bald zur Bronchoskopie. Auf Grund unserer jetzigen Erfahrungen können wir mit vollem Recht sagen, daß in jedem Falle von sichergestelltem Fremdkörper, wenn möglich, die Bronchoskopie als notwendigste therapeutische Methode herangezogen werden soll.

Zu welchem Zeitpunkte sollen wir bronchoskopieren? Sollen wir sofort bronchoskopieren, wenn ein derartiger Fall in unsere Beobachtung kommt? Um dies zu entscheiden, müssen wir uns vorher möglichst genaue Kenntnisse von der Art des Fremdkörpers, seiner Größe, seiner Konfiguration, wenn möglich auch über seinen Sitz und seine Stellung verschafft haben. Dadurch erleichtern wir uns die Untersuchung wesentlich. Wir sind sehr leicht geneigt, wenn keine stürmischen Erscheinungen eintreten, die Extraktion des Fremdkörpers auf den nächsten Tag zu verschieben; doch halte ich dies nicht für opportun, oder nur dann, wenn ein Arzt dauernd um den Patienten ist. Ein Fall, den Schlender [1]) beobachtet hat, ist ein warnendes Beispiel dafür. Ein 3-jähriger Knabe, der eine Patronenhülse aspiriert hatte, erlag in der Nacht nach der Aufnahme einem Erstickungsanfall. Patient wurde am Abend aufgenommen; da sich keine beunruhigenden Symptome zeigten, war die Operation erst für den nächsten Tag festgesetzt worden. Schon Moritz Schmidt [2]) hat den Satz aufgestellt: „Man darf die Tracheotomie nur dann aufschieben, wenn ein im Operieren geübter Kollege nicht vom Bette des Kranken weicht." Dies ist völlig richtig. Mitunter werden wir allerdings Schwierigkeiten haben: für manche Fremdkörper sind geeignete Instrumente nicht immer vorrätig, wir müssen sie erst anfertigen lassen, und dazu gehört Zeit. In solchen Fällen wird uns, wenn die Extraktion davon abhängig ist, nichts anderes übrig bleiben, als zu warten.

Wann sollen wir die obere, wann die untere Bronchoskopie ausführen? Neumeyer will in jedem Falle zunächst die obere Bronchoskopie ver-

---

1) Schlender, Ueber Fremdkörper in den Luftwegen. Dtsch. Ztschr. f. Chir., Bd. 64, p. 411.

2) Schmidt, Moritz, Die Erkrankungen der oberen Luftwege. Berlin 1894, p. 478.

suchen; dagegen hat sich schon v. Eicken auf Grund der Killianschen Erfahrungen ausgesprochen. Wir stimmen ihm auf Grund unserer eigenen darin völlig bei. Große Fremdkörper, wie die Strumpfbandklemme in ihrer eigenartigen Form, durch die Stimmbänder hindurchzubringen, gelingt absolut nicht. Wir hätten in jenem Falle sicher besser daran getan, sofort Tracheotomie zu machen, und von da aus in viel einfacherer Weise, ohne soviel Zeit zu verlieren, die Extraktion bewerkstelligt. Auch Nehrkorn empfiehlt bei aspirierten Bohnen bald die untere Bronchoskopie vorzunehmen. Doch glaube ich nicht, daß dies immer notwendig ist. Von den in der Statistik angeführten 14 Bohnenfällen wurde in 4 Fällen die obere, in 8 Fällen die untere Bronchoskopie ausgeführt. In 2 Fällen wurde zunächst der Versuch der oberen Bronchoskopie gemacht. Daß man bei Bohnen, besonders wenn sie längere Zeit im Bronchus verweilt haben, ganz besonders vorsichtig sein muß, lernen wir ja aus dem Falle von Pieniążek (13), wo infolge der Lockerung der Tod eintrat.

Wie sollen wir uns verhalten, wenn die Extraktionsversuche vergebliche gewesen sind? In diesen Fällen tritt gewöhnlich entzündliche Schwellung der Schleimhaut ein. Treten keine beunruhigenden Symptome auf, so wiederholen wir nach einigen Tagen, wenn die frischen Erscheinungen abgeklungen sind, die Untersuchung. Da, wo ärztliche Hilfe nicht dauernd zur Stelle ist, empfiehlt es sich, bald zu tracheotomieren.

Sollen wir bronchoskopieren, wenn schwere Lungenerscheinungen vorliegen und hohe Fiebertemperaturen vorhanden sind? Oder sollen wir uns in diesen Fällen abwartend verhalten? Das letztere wäre verfehlt. Die Erfahrungen unserer Gesamtstatistik zeigen, daß Lungenerscheinungen fast immer durch den Fremdkörper selbst hervorgerufen sind, daß sich nach der Extraktion Lungenveränderungen und schwere septische Erscheinungen gewöhnlich zurückbilden. Sehr lehrreich war für uns unser Fall von verrostetem Nagel (93), bei dem ein schweres septisches Fieber bald nach Extraktion des Nagels wie mit einem Schlage verschwand. Aus der Gesamtstatistik können wir noch eine ganze Reihe derartiger Fälle zusammenstellen.

Sollen wir den Fremdkörper durch das bronchoskopische Rohr hindurch fassen oder mit dem Rohre zugleich extrahieren? Sollen wir ihn blind extrahieren oder bei direkter Besichtigung? Pieniążek[1]) hat in seiner letzten größeren Arbeit über Fremdkörper in den Luftwegen gesagt, er extrahiere den Fremdkörper am liebsten blind, wenn er ihn durch das Rohr gesehen habe. Ich halte dies nicht für richtig und bin

1) Pieniążek, Eigene Kasuistik der aspirierten Fremdkörper, nebst Bemerkungen über die Extraktion derselben aus den tieferen Luftwegen. Monatsschr. f. Ohrenheilk., 1903, p. 541.

der Ansicht, daß wir in jedem Falle, in dem es möglich ist — und in den meisten Fällen wird es möglich sein — die Extraktion unter direkter Besichtigung versuchen. Gelingt es uns, den Fremdkörper in das Rohr hineinzuschieben, so werden wir ihn auf diesem Wege entfernen. Nur bei größeren oder eigenartig gestalteten wird die Entfernung am besten mit dem Rohre zugleich vorgenommen. Besonders bei oberer Bronchoskopie kann aber mitunter durch den Fremdkörper eine Läsion der Stimmbänder hervorgerufen werden; es kann auch passieren, daß der außerhalb des Rohres befindliche Teil einen Widerstand an den Stimmbändern findet und der Fremdkörper dem haltenden Instrumente entgleitet (127).

Zur Extraktion der Fremdkörper auf bronchoskopischem Wege müssen wir mit einer großen Anzahl von Instrumenten ausgerüstet sein. Wir sind schon oben bei der Technik kurz darauf eingegangen, an dieser Stelle wollen wir noch das spezielle Instrumentarium zur Extraktion besprechen. Für die verschiedenen Fremdkörperarten und für besonders komplizierte Lageverhältnisse bedürfen wir besonderer Instrumente. Bei weichen Fremdkörpern, speziell organischer Natur, gehen wir am vorteilhaftesten mit möglichst stumpfen Zangen oder stumpfen Häkchen vor. Durch jede Schärfe an denselben bewirken wir einen Zerfall des gewöhnlich schon in Zersetzung begriffenen Fremdkörpers, und wenn auch durch die Zerkleinerung mitunter die Expektoration erleichtert wird, so können doch diese kleinen, leicht tiefer gelangenden Partikelchen schwere Lungenerscheinungen hervorrufen. Geheimrat v. Mikulicz faßte ein kleines Mohrrübenstück mit einer scharfen Zange (90), es zerfiel im Bronchus und konnte nicht entfernt werden; das Kind litt noch viele Tage nachher an heftigen dyspnoischen Anfällen.

Im Gegensatz hierzu bedürfen wir für rauhe, zackige Fremdkörper, insbesondere für Knochenstücke, gerauhter Zangen. Mit ihnen können wir fest zufassen und auch sofort extrahieren, falls der Fremdkörper nicht zu fest eingekeilt ist. Im letzteren Falle werden wir zunächst genötigt sein, mit feinen Häkchen die Lage zu verändern, um ihn für die Zange besser faßbar zu machen. Mitunter genügt auch das Häkchen allein, dann bringen wir den Fremdkörper zwischen Rohrende und Häkchen und ziehen beide gemeinschaftlich heraus. In den hierher gehörigen Fällen der Statistik erfolgte die Entfernung meistens mit Zangen. Bei glatten platten Körpern ist die Extraktion am leichtesten. Sie keilen sich, da sie keine rauhen Flächen haben, nicht fest ein und werden bei ihrer bequemen Faßbarkeit leicht extrahiert. Für spitze Fremdkörper halten wir am besten schwach gerauhte oder mit dünnstem Gummi überzogene feine Zangen bereit; an diesen bleiben Nadeln am besten haften. Der Gummi muß außerordentlich zart (Kondomgummi) sein, sonst wird für die direkte Besichtigung zu viel

Raum absorbiert. Ist der Kopf der Nadel nach oben gerichtet, so müssen wir andere Extraktionsinstrumente verwenden als im umgekehrten Falle. Wir benutzen hierfür ähnliche Zangen, wie wir sie später für kugelförmige Körper beschreiben werden. Meistens liegt die Spitze der Nadel nach oben und ist in die Bronchial- oder Trachealwand eingespießt. In solchen Fällen lösen wir zunächst die Nadel aus ihrer Einkeilung und stoßen sie zu gleicher Zeit tiefer, um die Spitze beweglich zu machen. Jetzt steht die Nadel aber noch schräg, und wenn wir den Versuch machen, sie in dieser Stellung zu entfernen, so spießen wir sie nur von neuem an einer anderen Stelle der Wand ein. Wir müssen jetzt erst die Spitze zu fassen suchen; hierbei entstehen große Schwierigkeiten. In unserem Falle (92) fanden wir, nach Lösung der Spitze aus der rechten Trachealwand, die Nadel tief unten im linken Bronchus, mit der Spitze frei beweglich und konnten sie so fassen. Es wäre ebensogut möglich gewesen, daß sie sich bei einem Hustenstoß von neuem in einen Bronchus eingekeilt hätte und wir denselben Schwierigkeiten gegenüber gestanden hätten wie vorher. Die Querstellung im Bronchus ist aber nicht so ausgesprochen wie in der breiten Trachea, und eine Entfernung ohne erneute Einspießung wird leichter gelingen. Am vorteilhaftesten wäre es, ein der Collinschen Blasenfremdkörperzange nachgebildetes Instrument zu benutzen, allein diese Zange läßt sich nicht so zart, wie wir sie hierzu brauchen, herstellen. In den 8 Nadelfällen unserer Gesamtstatistik, in denen das Extraktionsinstrument angegeben ist, wurden Zangen oder Pinzetten zur Extraktion benutzt. Nadeln können wir auch mittelst Elektromagneten entfernen.

Während die Extraktion der bisher genannten Fremdkörper verhältnismäßig leicht ist, stoßen wir bei allen anderen Arten auf ziemlich große Schwierigkeiten. Gehen wir zunächst auf die Hohlkörper ein. Haben dieselben nur einen geringen Durchmesser, insbesondere sind sie an der Unterseite breiter als oben, so werden sie mit ihrem oberen Ende der Wand nicht direkt anliegen, und ihre Extraktion durch Fassen des Mantels wird mit einfachen Faßzangen verhältnismäßig leicht gelingen. Bei größerem Durchmesser und zylindrischer Gestalt wird sich der Hohlkörper direkt der Bronchialwand anlegen; dann ist die Extraktion viel schwieriger. Infolge der eintretenden Schleimhautschwellung und der Kontraktion der Muskulatur um den Hohlkörper herum sehen wir nur die innere glatte Wand des Fremdkörpers, die nicht gefaßt werden kann, während der Mantel durch die Schwellung verdeckt bleibt. Killian[1]) hat nach einem von Rydygier erfundenen Prinzip eine Zange konstruiert, bei der die Branchen in die Höhlung (Fig. 10 *l*) eingeführt werden und durch Auseinandergehen

1) Killian, Fremdkörper aus der Speiseröhre, aus der Trachea und den Bronchien. Verh. d. Vereins süddeutscher Laryngologen, 1905, p. 139.

sich so fest an die Wand des Hohlkörpers anstemmen, daß er extrahiert werden kann. Helferich[1]) hat eine andere Methode angegeben, die er ohne Bronchoskop benutzt hat, die aber auch für gewisse Fälle durch das Bronchoskop hindurch zur Verwendung geeignet ist. Er führt ein dünnes Rohr, an dessen Ende sich ein Kondom befindet, in die Höhle ein; durch Aufblasen des Gummiballes gelingt es, den Fremdkörper mit dem Kondom zusammen herauszuziehen.

Besonders große Schwierigkeiten bietet die Extraktion von Bohnen aus dem Bronchus. Wir selbst verfügen über Erfahrungen an 3 Bohnenextraktionen. In 2 derselben wurde mit den verschiedensten Instrumenten eingegangen und die Bohne dadurch zerbröckelt; in dem dritten Falle gelang es mir, mit einem feinen Häkchen um die Bohne herumzukommen und sie fast unversehrt zu entfernen, nur war bei dem ersten Versuch der Extraktion, bei dem das Häkchen nicht tief genug geschoben war, eine kleine Ecke ausgebrochen, die am Häkchen hängen blieb. In der Gesamtstatistik finden wir, falls Zangen verwandt wurden, immer notiert, daß die Bohne zerbröckelte. Eine Entfernung der Bohne als Ganzes gelang nur in 5 Fällen: Pieniażek benutzte in 2 Fällen (10, 12) eine eigens konstruierte Pinzette mit in der Längsrichtung gekrümmten Branchen. Nehrkorn (63) bediente sich einer Gallensteinzange, Killian (17) und mir (91) gelang es, mittelst Häkchens die Bohne als Ganzes zu entfernen. Wild[2]) empfiehlt, Schiebezangen zu benutzen, nur müßten die Branchen ziemlich dünn sein, damit sie an der Bohne vorbeidringen können. Er verwende diese Zange auch bei allen harten Körpern, Glasperlen etc.

Eine Zerbröckelung der Bohne müssen wir, wenn irgend möglich, zu vermeiden suchen.

Ich erinnere hier an den Moritz Schmidtschen Fall[3]): „Ich assistierte einmal einem Kollegen bei einer Operation einer in die Luftröhre geratenen Bohne, hatte aber, da sie sehr beweglich war, das Unglück, dieselbe zu zerstückeln. Während der größte Teil nachher herauskam, wurde ein ganz kleines Stück derselben in feinere Bronchien aspiriert und das Kind starb an Pneumonie.“ Pieniażek zerfiel eine Bohne (13) bei den Extraktionsversuchen in 2 Teile, von denen der eine in den anderen Bronchus gelangte und den sofortigen Tod herbeiführte. In dem Falle Nehrkorn (74), sowie v. Eicken-Nehrkorn (51) trat eine Zerbröckelung ein, die eine spätere Tracheotomie notwendig machte. In dem Bohnenfalle Killian-Wild (30) prallte die Bohne bei der Extraktion zunächst gegen die Stimmbänder, so daß die Narkose infolge der Cyanose sehr bedenklich war und das Rohr entfernt werden mußte. Bei der zweiten Einführung wurde die Bohne bei jeder Exspiration gegen die Rohr-

1) Helferich, Ueber die Entfernung von Fremdkörpern aus den Bronchien und über Bronchustamponade. Dtsch. Ztschr. f. Chir., Bd. 67.
2) Wild, O., l. c. Arch. f. Laryngol., Bd. 12, p. 199.
3) Schmidt, Moritz, l. c., p. 478.

mündung gepreßt und dadurch die Atmung erschwert. Nachdem mit dem Häkchen die Extraktion mißglückt war, griff man zur Zange, es gelang zwar die Bohne zu fassen, doch zerbrach sie in kleine Fragmente. Dieser Fall wurde trotzdem, ebenso wie die beiden vorhergehenden, geheilt.

Ich selbst rate, alle Faßzangen bei Bohnen zu vermeiden und nur Häkchen zu benutzen. Doch besteht auch bei einfachen Häkchen, die nicht an tiefster Stelle einsetzen, die Gefahr der Zerbröckelung. Das von mir konstruierte Bohrinstrument in der Form eines feinen Korkenziehers hat sich gar nicht bewährt. Zwei andere Instrumente scheinen jedoch praktisch zu sein. Beide stellen Häkchen dar; das eine ist bis zur Umbiegungsstelle hohl, so daß von oben Luft durch dasselbe eingeblasen werden kann (Fig. 23a). Die Zerbröckelung der Bohne erfolgt ja immer nur dadurch, daß ein sehr starker Zug ausgeübt werden muß und dabei die Bohne zerreißt. Bei völliger Obturation wird die Luft in den unterhalb der Einkeilungsstelle befindlichen Teil des Bronchial-



Fig. 23a.



Fig. 23b.

systems hineingepumpt und durch den entstehenden Druck die Extraktion sehr erleichtert. Eine zweite Methode, die noch sicherere Resultate ergibt, besteht in der Einführung eines galvanokaustischen Häkchens: Eine glühende Platinschlinge haftet sehr fest im Bohnengewebe, ohne es zu zerbröckeln. Wie das galvanokaustische Häkchen gebaut sein muß, um eine Verbrennung der Bronchialwand zu vermeiden, ersieht man aus nebenstehender Zeichnung (Fig. 23b). Die Idee des galvanokaustischen Anbohrens von Fremdkörpern ist offenbar schon von Killian in Erwägung gezogen worden, wenigstens findet sich bei v. Eicken eine kurze Erwähnung, auch Thost[1]) macht darauf aufmerksam. Ich glaube, daß man in Zukunft mit diesen Instrumenten bessere und sicherere Resultate erzielen wird als bisher. Vielleicht ist es nicht unpraktisch, auch kalte Schlingen zur Extraktion von Bohnen und ähnlichen Körpern zu verwenden. Als besondere Extraktionsmethoden sind noch die Anleimung und Ankittung mit Schellack und Siegellack zu nennen, die Thost in Erwägung gezogen hat. Ob dieselben von Wert sind, darüber fehlen noch die Erfahrungen.

1) Thost, l. c. Monatsschr. f. Ohrenheilk., 1905, p. 153.

Zur Extraktion eiserner Fremdkörper wird in neuester Zeit besonders gern der Elektromagnet benutzt[1]). Für diesen Zweck geeignete Instrumente sind von THOST-BURK (75), GAREL (56), GUISEZ (54) gebaut worden. In allen 3 Fällen gelang die Extraktion, während sie v. SCHRÖTTER (98) und BROKAW (57) mißlang. v. SCHRÖTTER empfiehlt bei Vorgehen vom Munde aus einen elektromagnetischen Tubus zu verwenden, ein eisernes Rohr mit Draht zu umwickeln und mit einem Unterbrecher zu verbinden, oder ein Rohr, das mit einem Magneten mit großer Kraft durch Kabel in Verbindung steht. Mitunter kann die Extraktion mit dem Elektromagneten auch auf blindem Wege durch das Bronchoskop oder auch ohne Bronchoskop zum Ziele führen, besonders bei putriden Eiterungen, bei denen es nur schwer gelingt, bronchoskopisch etwas zu sehen, ebenso, wenn der Fremdkörper in schwer zugänglichen Seitenbronchien liegt. Lagert sich der Fremdkörper nicht in die Achse des Elektromagneten, so können Verletzungen hervorgerufen werden, man wird daher bei starkem Widerstand bei Herausziehen des Magneten lieber von einer Extraktion auf diesem Wege Abstand nehmen.

In neuester Zeit ist von KILLIAN und HINSBERG sowie von THOST und NOLTENIUS empfohlen worden, Fremdkörper, insbesondere glatte runde, wie Perlen und Kirschkerne, durch Aspiration zu entfernen. NOLTENIUS machte den Versuch mit einem NÉLATON-Katheter mit endständiger Oeffnung, allein die Ansaugung gelang ihm nicht. HINSBERG erreichte zwar die mittelst Motors ausgeführte Ansaugung, doch bei Entfernung des Rohres rutschte der Kirschkern wieder ab, weil er wegen seiner Größe nicht in das Rohr selbst gebracht werden konnte. Die Methode erscheint wohl brauchbar, wenn eine stärkere Luftpumpe dazu verwandt wird.

Die meisten Schwierigkeiten von allen Extraktionen macht die von Hemd- und Kragenknöpfen. Ihre Oberfläche ist sehr ungleichmäßig gestaltet, es kommt bei ihnen vor allem darauf an, in welcher Lage sie sich befinden, ob der Hals, der Kopf oder die Platte sich in das Lumen einstellt. Bei der außerordentlichen Kompliziertheit der Fälle verweise ich auf die Originalarbeiten von v. EICKEN[2]) und SPIESS[3]) und will nur ganz im allgemeinen erwähnen, daß sie noch verhältnismäßig am leichtesten entfernt werden können, wenn der Kopf nach oben gerichtet ist. Liegt er nach unten, der Hals in der Achse des Bronchus und die Platte nach oben, so wird die Extraktion mit einer feinen Zange gelingen. Am schwierigsten wird sie bei Schrägstellung des Knopfes sein. Es kommt dann vor allem darauf an, ihn so einzustellen, daß der

1) Münzen und messingene Fremdkörper müssen wir auf andere Weise entfernen, da bei ihnen der Elektromagnet nicht wirkt.

2) v. EICKEN, Beitr. z. klin. Chir., Bd. 34.

3) SPIESS, Münch. med. Wochenschr., 1901, No. 13.

Hals in die Achse des Bronchus fällt. Durch geeignet gebogene Häkchen, die man sich für den betreffenden Fall selbst zurechtbiegen muß, wird man am leichtesten einen Lagewechsel des Knopfes in der einen oder anderen Weise erzielen können.

Die Extraktion der auf bronchoskopischem Wege festgestellten Fremdkörper mißlang in 10 = 9 Proz. der Fälle. Auf die Ursache des Mißlingens sind wir schon bei Besprechung der Gesamtstatistik eingegangen [1]). In allen bis auf 2 Fälle lag die Schuld an dem unvollkommenen Instrumentarium; in diesen letzten beiden handelte es sich um Kragenknöpfe, die der Extraktion unüberwindliche Schwierigkeiten in den Weg legten. Auf Grund unserer bisherigen Erfahrungen können wir daher sagen, daß ein bronchoskopisch gesehener Fremdkörper auch extrahiert werden kann.

Hat die diagnostische Bronchoskopie an sich, sowie die Extraktion der Fremdkörper auf diesem Wege in den bisherigen Fällen verhängnisvolle Folgen gehabt? Selbst wenn dies in einigen Fällen eingetreten wäre, so würde es an der Anschauung nichts ändern, daß wir in der bronchoskopischen Untersuchungsmethode mit anschließender Extraktion eine fast ideale Methode für die Entfernung von Fremdkörpern aus den unteren Luftwegen haben. Aber wesentliche Nachteile haben sich, was zunächst auffallend erscheint, nicht ergeben. Daß es bei der Bronchoskopie in nicht seltenen Fällen zu leichten Blutungen kommt, werden wohl alle, die bronchoskopisch viel untersuchen, beobachtet haben. Daß irgend eine Störung durch diese leichten Blutungen hervorgerufen worden wäre, habe ich niemals gesehen oder gelesen. Selbst wenn größere Schleimhautstücke durch das Anstreifen des Rohres an die Trachea oder den Bronchus abgerissen worden sind, hat sich im Anschluß daran keinerlei Störung, sogar nicht einmal Temperatursteigerung ergeben, die darauf zu beziehen wäre. Es sind Fälle beobachtet worden, in denen nach der Extraktion des Fremdkörpers Fiebererscheinungen neu hinzugetreten sind oder schon vorher vorhandene weiter angehalten haben. Dann handelt es sich eben um schon weit vorgeschrittene Lungenerscheinungen, die nicht sofort zurückgehen können, oder um zerbröckelte Fremdkörper: man mußte annehmen, daß kleinere Stückchen, die in die tieferen Teile der Bronchien geraten waren, Entzündungserscheinungen hervorgerufen hatten. Wir selbst haben in einem Falle von aspirierter Bohne (132) einige Stunden nach Extraktion Temperatursteigerung auf 39° beobachtet. Hier war bei der Entfernung die Bohne zerbröckelt und der Operateur hatte selbst den Eindruck, als wenn vielleicht kleine Teilchen der Bohne im Bronchialbaum zurückgeblieben wären.

Wie wenig die Schleimhaut der Trachea und der Bronchien trotz

1) Siehe p. 362.

Verletzungen dazu neigt, infiziert zu werden, kann man daraus entnehmen, daß Tuben, die versehentlich in den Oesophagus gelangt sind und, noch mit Schleim bedeckt, in den Bronchus eingeführt wurden, doch keine Infektion hervorriefen. Daß bei oberer Bronchoskopie Oedem des Larynx vorkommen kann, halte ich wohl für möglich. Guisez und Barret berichten in ihrem Falle (105) über vorübergehende Aphonie infolge leichten „Oedems der Stimmbänder". In mehreren Fällen war noch nach der Bronchoskopie die Tracheotomie notwendig. Heydenreich (62) machte obere Bronchoskopie, der Fremdkörper wurde auch in der Luftröhre gesehen, aber die Extraktion der Glasperle gelang wegen der Enge des Bronchoskops nicht; nach Herausnahme des Rohres wurde jedoch die Perle ausgehustet. Am nächsten Tage setzten bei dem Kinde Erstickungsanfälle ein, so daß noch nachträglich die Tracheotomie notwendig wurde. Auch dies müssen wir wohl den Verletzungen durch das Bronchoskop zuschreiben. Ferner mußte bei den Bohnenfällen von Nehrkorn (74) und v. Eicken (51) nach der Extraktion die Tracheotomie gemacht werden; im ersteren Falle war 30 Stunden nach der Extraktion ein Erstickungsanfall eingetreten, in dem anderen wurde die Tracheotomie vorgenommen, „um das Aushusten der noch vermuteten Bohnenpartikel zu erleichtern".

In einzelnen Fällen gelang das Décanulement nicht, weil Granulationswucherungen im Bronchus vorhanden waren. Derartige Wucherungen treten besonders dann auf, wenn ein Fremdkörper längere Zeit im Bronchus festliegt. Sie fanden sich im Falle v. Schrötter (98), wo ein Tapeziernagel bei einem $4^3/_4$-jähr. Knaben etwa 14 Tage im Bronchus gelegen hatte, ferner in einem Falle von Killian (19), in dem ein 9-jähr. Knabe $4^1/_2$ Monate vor der Bronchoskopie ein Birnenstückchen aspiriert hatte. Wir müssen solche Granulationen, um ein Mißlingen des Décanulements zu vermeiden, entweder schon bei der Extraktion des Fremdkörpers selbst oder späterhin entfernen (v. Schrötter, Killian). Uns selbst gelang bei einem 2-jähr. Kinde das Décanulement nicht (132); bei der Bronchoskopie fand sich an der medialen Bronchialwand ein stärkerer Granulationspfropf, der bei dem Tieferschieben des Rohres abgerissen wurde. Wir vermuteten damals, daß vielleicht ein kleines Stückchen der zerbröckelten Bohne, das noch im Bronchus zurückgeblieben sein könnte, die Ursache des erschwerten Décanulements wäre. Ob in diesem Falle die Granulationen die Folge eines noch zurückgebliebenen Fremdkörperstückchens waren oder von instrumentellen Verletzungen bei der Extraktion herrührten, haben wir nicht entscheiden können. Jedenfalls ist es vorteilhaft, in allen Fällen, in denen nach der bronchoskopischen Extraktion eines Fremdkörpers nicht völlig normale Verhältnisse eintreten, eine erneute Bronchoskopie vorzunehmen, um nach einem zweiten Fremdkörper zu suchen,

oder um etwa vorhandene Granulationsmassen, die die Ursache des erschwerten Décanulements sein könnten, zu entfernen.

Trotzdem die Bronchoskopie so ausgezeichnete Resultate ergibt, wird es sicherlich mitunter noch notwendig sein, wegen Mißlingens der Bronchoskopie zu anderen Eingriffen behufs Entfernung der Fremdkörper Zuflucht zu nehmen.

Auf operativem Wege ist man, abgesehen von der Tracheotomia sup. und inf., auf verschiedene Weise vorgegangen. Ich erwähne nach Garrè [1])

1) die Tracheotomia intrathoracica;

2) Bronchotomie vom Mediastinum posticum aus;

3) Pneumo-Bronchotomie.

Bei allen diesen Methoden sind die Resultate recht ungünstige gewesen.

Milton [2]) operierte einen Pat., dem ein abgebrochenes Stück einer Trachealkanüle in den rechten Bronchus gefallen war. Die Entfernung durch die Tracheotomiewunde gelang nicht, er durchsägte deshalb das Sternum in der Mittellinie, hielt die beiden Teile mit scharfen Haken auseinander, wodurch ein 4 cm breiter Spalt entstand. Da sich die vorliegenden Gefäße nicht verschieben ließen, zog er die Trachea nach oben, und so gelang es, die Bifurkationsstelle freizulegen und die Kanüle aus dem rechten Bronchus zu entfernen. Die Naht der Trachealwunde stieß auf große Schwierigkeiten. Tamponade durch die Sternumdiastase hindurch. Es trat Mediastinitis ein, Pat. starb an Sepsis.

Die Hauptgefahren der Operation liegen nach Milton in der Blutung, in der Läsion der zahlreichen sympathischen Ganglien, und ganz besonders in der Infektion des so sehr empfindlichen Mediastinums.

Ricard [3]) ging in ähnlicher Weise vor. Er resezierte das Manubrium sterni, kam bis an die Bifurkation heran, konnte aber den Fremdkörper, einen Teil einer Trachealkanüle, nicht fühlen und schloß die Wunde wieder nach Einlegung eines Gazestreifens. Pat. starb nach 6 Tagen an Lungengangrän.

Andere Autoren sind transpleural vom hinteren Mediastinum aus vorgegangen. Curtis [4]) legte 1898 bei einem 11-jähr. Knaben, der eine mit einer Nadel durchbohrte Frucht in den rechten Bronchus aspiriert hatte, welche C. von der Tracheotomiewunde aus fühlte, den rechten Bronchus von der hinteren Thoraxwand aus durch das Lungengewebe hindurch frei, fühlte auch die Nadel, konnte sie aber nicht entfernen, weil

---

1) Garrè, C. u. Quincke, H., Grundriß der Lungenchirurgie. Jena 1903.

2) Milton, Removal of a foreign body from the Bronchus by intrathoracic tracheotomy. Lancet, 1900, Vol. 1, p. 242.

3) Ricard, Contribution à l'étude de la chirurgie du médiastin antérieur. Bull. et mém. de la société de chir. de Paris, T. 27, p. 304.

4) Curtis Farquhar, Posterior thoracotomy for foreign body in the right bronchus. Ann. of surgery, 1898, November.

sie sich eingespießt hatte. Bei der Sektion fand sich der Fremdkörper in einen Seitenbronchus eingespießt. Auch in diesem Falle mißlang die Extraktion, und Pat. starb an den Folgen der Operation.

Grant Andrew [1]) ging bei einem 15-jähr. Knaben auf dem Wege durch das hintere Mediastinum vor. Auch er fand den Fremdkörper nicht, Pat. kam aber mit dem Leben davon, und auf einem neu angefertigten Röntgenbilde fand sich der Metallfremdkörper nicht mehr, so daß man annehmen mußte, er sei unbeobachtet ausgehustet worden.

Bardenheuer [2]) führte die gleiche Operation bei einer 23-jähr. Frau aus, die ein Gebiß aspiriert hatte. Es gelang ihm nicht, das Gebiß zu entfernen, trotzdem er es mit der Sonde fühlte; doch wurde es hierdurch gelockert und nach 4 Stunden spontan ausgehustet; Pat. wurde geheilt.

Monnier [3]) bemerkt sehr richtig, man müsse dieser Methode besonders vorwerfen, daß es längerer Zeit bedürfe, ehe man in der Tiefe vorgehen könne. Die chirurgische Behandlung im Bardenheuerschen Falle dauerte 6 Wochen. Abgesehen von der Widerstandsfähigkeit, die von seiten des Patienten hierzu notwendig sei, seien auch die Gefahren der Lungenblutung sehr groß.

Quénu [4]) und Willard [5]) empfahlen auf Grund von Leichenversuchen vom Mediastinum posticum aus vorzugehen. Willard macht mit Recht darauf aufmerksam, welch großen Unterschied es bei Operationen im Lungengewebe ausmacht, ob man am toten oder lebenden Körper operiert. Die Gefahr der Verblutung sei eine sehr große.

Ist es bereits zu tiefergehenden Folgezuständen gekommen, besteht schon ein Lungenabszeß oder Pleuraempyem, so sind die Chancen einer Operation viel günstiger, obwohl auch dann die Extraktion des Fremdkörpers in den meisten Fällen nicht gelingt.

Tuffier [6]) hat 1897 11 derartige Fälle von Pneumotomie zusammengestellt; nur in einem einzigen gelang die Heilung, 2 wurden wesentlich gebessert, 4 blieben ungeheilt, 4 starben. In 10 von diesen 11 Fällen wurde der Fremdkörper nicht gefunden. Quincke [7]) referiert über 7 Fälle. Bei 2 Pat. trat Heilung ein, 3 starben, 2 wurden gebessert. In keinem Falle konnte der Fremdkörper durch die Wunde extrahiert werden. In anderen Fällen ging es nicht viel besser. Lendon [8]) berichtet über einen

1) Grant Andrew, Lancet, 1902, Vol. 2, p. 1296.

2) Siehe Arnold, Ein Fall von Pneumotomie wegen Fremdkörper, ehe Eiterung eingetreten. Mitt. a. d. Grenzgeb., Bd. 4, 1899, Heft 3.

3) Monnier, E., l. c., p. 731.

4) Quénu, De l'extraction des corps étrangers trachéo-bronchiques par la voie médiastinale postérieur. Bull. et mém. de la soc. de chir. de Paris, T. 27, p. 317.

5) Willard, Transact. of the Amer. surg. Assoc., 1891.

6) Tuffier, Chirurgie du pumon, Paris 1898.

7) Quincke, Ueber Pneumotomie. Mitt. a. d. Grenzgeb., Bd. 1, 1896.

8) Lendon, Fremdkörper in den Bronchien. Intercolonial Journ. of Australasia, März 1898.

Fall, in dem bei der Pneumotomie der Fremdkörper im Abszeß zwar gefühlt wurde, bei dem Versuche den Knopf zu fixieren, verschwand derselbe und wurde 20 Minuten später ausgehustet. Treupel [1]) eröffnete den durch eine Kornähre hervorgerufenen Abszeß mittelst Pneumotomie, der Fremdkörper konnte nicht gefunden werden, doch wurde der Kranke geheilt. Aehnlich ging es Felix Franke [2]). Dagegen gelang es Beckmann [3]) eine Aehre, die einen Abszeß hervorgerufen hatte, durch Pneumotomie zu entfernen. Ferner erwähne ich 2 Fälle, in denen Weinlechner [4]) wegen Fremdkörpers die Pneumotomie ausführte. In dem einen Falle gelang es, den Fremdkörper zu finden, Pat. genas, in dem anderen wurde er nicht gefunden, das Kind starb. Ueber günstige Erfolge mit Entfernung des Fremdkörpers berichten noch in neuester Zeit Büdinger [5]) und Rondorf [6]).

Eine Indikation zu diesen Operationen liegt jetzt nur noch für den Fall vor, daß die Bronchoskopie absolut keinen Erfolg mehr verspricht. Wir werden auch nur dann operativ vorgehen, wenn wir durch das Röntgenbild oder das Bronchoskop die Stelle, an der der Fremdkörper liegt, vorher genau festgestellt haben. Hofmeister [7]) ging, in einem Falle von aspiriertem Kragenknopf, in dem es wegen der großen Eitermassen und wegen der Blutungsgefahr nicht gelang, den Fremdkörper auf bronchoskopischem Wege zu entfernen, in der Weise vor, daß er sich nach Freilegung des Herdes durch Pneumotomie den Weg zu dem verlegten Bronchus durch das bronchoskopische Rohr bahnte, das Rohr in die Pneumotomiewunde durchstieß und den Fremdkörper von der Thoraxwunde aus entfernte.

Weder die Größe des Fremdkörpers noch ein Fremdkörperlungenabszeß an sich ergeben eine Indikation zur Pneumotomie. Auch große Fremdkörper können auf bronchoskopischem Wege entfernt werden und Fremdkörperlungenabszesse können zur Ausheilung kommen, wenn der Fremdkörper selbst entfernt ist. Erst wenn längere Zeit nach Entfernung des Fremdkörpers der Lungenabszeß nicht ausheilt, werden wir uns noch nachträglich zur Pneumotomie entschließen.

Bisher hat man sich gescheut, die Brusthöhle in weiterer Ausdehnung zu eröffnen, weil man die Gefahren des Pneumothorax fürchtete.

---

1) Treupel, Operative Behandlung gewisser Lungenerkrankungen. Münch. med. Wochenschr., 1902, p. 1644.

2) Franke, F., Diskussionsbemerkung. Naturforschervers. Braunschweig, 1897, p. 76.

3) Beckmann, Pneumotomie wegen Fremdkörper. Dtsch. Ztschr. f. Chir., Bd. 64, p. 140.

4) Weinlechner, Operierte Lungenabszesse. Wien. klin. Wochenschr., 1904, No. 22.

5) Rüdinger, Ueber Lungensequester. Münch. med. Wochenschr., 1904, No. 42.

6) Rondorf, Chron. Lungenabszeß infolge Aspiration einer Kornähre. Münch. med. Wochenschr., 1904, No. 8.

7) Siehe Schefold, l. c.

Seitdem wir im stande sind, ihn durch Operation in der Sauerbruch-Kammer zu vermeiden, können wir bei Fremdkörpern, deren Entfernung auf bronchoskopischem Wege absolut nicht gelingen will, noch anders vorgehen. Die Abtastung der Lunge und der Bronchien macht bei der breiten Eröffnung des Thorax, wie sie jetzt geübt wird, keine Schwierigkeiten. Da wir gut mit 2 Händen eingehen können, so werden wir im stande sein, den Fremdkörper mit den Fingern zu fühlen und ihn aus seiner Einkeilung zu befreien, ohne daß das Lungengewebe oder das Bronchialsystem selbst eröffnet wird. Mit dieser Lösung auf endothorakalem Wege wird man am besten die Extraktion durch das Bronchoskop kombinieren. Der große Vorteil dieser Methode besteht darin, daß das infizierte Bronchialsystem und die erkrankte Lunge gar nicht eröffnet werden; die Gefahren der Operation sind dadurch bedeutend verringert.

Wir haben aus Obigem gesehen, welch enorme Fortschritte wir in der Diagnose und Therapie der Fremdkörper in den unteren Luftwegen durch die neueren Untersuchungsmethoden, ganz besonders aber nach therapeutischer Richtung hin durch die Bronchoskopie gemacht haben. Um so merkwürdiger muß es uns berühren, wenn Kredel[1]) die Ansicht ausspricht, daß das Normalverfahren die Tracheotomie sei, daß wir der Bronchoskopie völlig entbehren können, wenn wir nach ausgeführter Tracheotomie den Fremdkörper mit Instrumenten fühlen!

Noch eigenartiger ist der Standpunkt, den Witzel[2]) einnimmt, er hält „das laryngo-bronchoskopische Verfahren bewundernswert, aber nicht nachahmenswert“! Ich glaube, wir können der Zukunft die Entscheidung darüber überlassen, ob wir der Ansicht Kredels und Witzels folgen oder an den modernen direkten Untersuchungsmethoden festhalten sollen.

Welche Bedeutung die Bronchoskopie für die anderen Erkrankungen der Luftwege hat, insbesondere inwieweit wir therapeutisch in Kombination mit der Operation in der Sauerbruch-Kammer werden vorgehen können, läßt sich vorläufig noch nicht absehen. Jedenfalls hat sich Killian durch die Ausbildung der Bronchoskopie ein hervorragendes Verdienst um die Diagnostik und Therapie der Erkrankungen der Luftwege erworben.

1) Kredel, l. c.

2) Witzel, O., Polsternagel aus dem mittleren Bronchus zweiter Ordnung entfernt. Dtsch. med. Wochenschr., 1904, p. 723.

Erklärung der Abbildungen auf Tafel III und IV.

Tafel III, Fig. 1 (p. 314). Fall 2. Max D., 8 Jahre alt, Messingschraube im linken Oberlappenbronchus. Röntgenaufnahme in ventro-dorsaler Richtung. Zwischen 5. und 6. Rippe sieht man einen horizontal, parallel der Rippen laufenden, 2 cm langen und etwa $^1/_2$ cm breiten Schatten; die ganze linke Lunge diffus getrübt.

Fig. 2 (p. 323). Eugen M., 11 Jahre alt, Nagel mit erbsengroßem Knopf im linken Bronchus. Man sieht auf der rechten Seite etwas lateral über dem Proc. transv. des 5. Brustwirbels einen von rechts und oben nach links und unten ziehenden nadelförmigen Schatten, der über dem 7. Brustwirbel eine knopfartige Verdickung zeigt.

Tafel IV, Fig. 1 (p. 325). Margarete H., 5 Jahre alt, verrosteter Nagel im rechten Bronchus. Man sieht rechts von der Medianlinie vom oberen Rande des 4. Brustwirbels beginnend einen etwa 3,4 cm langen Schatten, der nach rechts und unten zieht und daselbst eine kuppenartige Anschwellung zeigt, liegen.

Fig. 2 (p. 328). Alice J., $5^1/_2$ Jahre alt, Strumpfbandhalter im rechten Bronchus. Im Röntgenbilde sieht man einen etwa 22 mm breiten, über 3 cm langen Schatten, der von links oben vom oberen Rande des 4. Brustwirbels nach rechts unten seitlich vom 5. Brustwirbel zieht.

XI.

Beiträge zur Darmknopffrage.

Von

Privatdozent Dr. **Chlumský** in Krakau.

An der chirurg. Klinik zu Breslau vom 1. Jan. 1896 bis 1. April 1900.

(Hierzu 46 Abbildungen im Texte.)

Ein großes Hindernis für ein schnelles und ersprießliches Gedeihen unserer Forschungen besteht unter anderem darin, daß man nur selten in der Lage ist, alle früher gemachten Erfahrungen in einem gewissen Gebiet zu übersehen und kennen zu lernen. Eine der Hauptursachen dieses Uebels ist, neben der enormen Größe der Fachliteratur und der Unzugänglichkeit einzelner Quellen derselben, der fast absolute Mangel einer eingehenderen und sachkundigen Sichtung des Materials. Die Entwickelung und die Geschichte der Frage von den Darmknöpfen illustrieren dies zur Genüge.

Diese Frage ist uralt, ich glaube ebenso alt, wie die der Darmvereinigung überhaupt. Kein Wunder, daß sie bald in fast vollständige Vergessenheit, bald wieder zu neuem Aufblühen kam, wobei öfters die einmal gemachten Vorschläge auftauchten, um von neuem gelobt oder verworfen zu werden.

Gelöst wurde aber diese Frage bis jetzt keineswegs. Ich beschäftigte mich mit ihr seit einigen Jahren eingehender und erlaube mir deswegen hier einige Beiträge zu ihrer Vervollständigung zu liefern samt einer kurzen Zusammenstellung aller wichtigeren bis jetzt (Ende 1905) gemachten Vorschläge der Darmknopfmodelle.

Das erste Modell eines Darmknopfes verdanken wir Roger von Parma und Jamerius[1]). Sie führten (Fig. 1) in den Darm kurze Hohlzylinder aus Hollundermark ein und nähten über denselben die Darmränder zu. Auf diese Weise beabsichtigten sie die Vereinigung der Wundränder zu erleichtern, da letztere durch die unter-

---

1) Rust, Handbuch der Chirurgie, Bd. 15, p. 638. Berlin (1830—1836).

gelegten Zylinder gespannt und besser adaptiert werden können; ferner sollte dadurch auch die Stenosierung des Darmlumens verhindert werden. Diese Zylinder dienten also nicht als eigentliche Darmknöpfe, sondern als eine Art Prothese, und hatten zwei große Fehler: sie blieben als nicht resorbierbare Gegenstände im Darme und wurden öfters undurchgängig. Sie verstopften weiterhin das Darminnere, blieben an einzelnen Stellen des Darmes leicht stecken und konnten, da sie nicht resorbiert wurden, zu den verschiedensten postoperativen Komplikationen führen.

Weit besser war die von SALICETTO [1]) vorgeschlagene Methode der Darmnaht, zu demselben Zweck resorbierbaren, getrockneten Tierdarm zu benutzen.

Dieser Darmvereinigungsmethode folgte die berühmte (Fig. 2) sutura quattuor magistrorum (ARCHIMATHEUS, PETRONSELLUS, PLATEARIUS und FERRARIUS [2]). Als Prothese für die Darmnaht diente die Tiertrachea. Sonst war die Einführung der Prothese und die Aus-

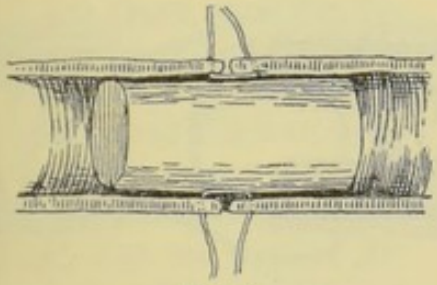

Fig. 1.

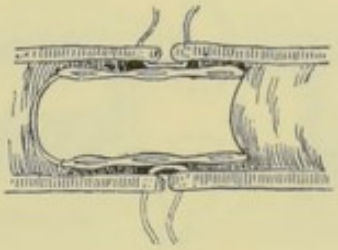

Fig. 2.

führung der Naht bei allen diesen Methoden gleich. Die Prothesen wurden an der Stelle der Naht nicht befestigt und im übrigen ihrem weiteren Schicksal überlassen. Fäden aus verschiedenem Material gingen durch sämtliche Schichten der Darmwand.

Alle diese Methoden bezweckten nur die Vereinigung einfacher Darmwunden, nicht die Vereinigung quer durchtrennter Darmenden. Mit der Zeit sind sie sämtlich in Vergessenheit geraten, und erst im vorigen Jahrhundert hat DUVERGER [3]) (Fig. 3) wieder versucht, die Darmwunden über einer Prothese aus Tiertrachea zu vernähen. Er wählte dazu die Kalbstrachea. Die Nähte, mit denen die Darmränder verbunden wurden, verliefen aber diesmal nicht außerhalb der Prothese, sondern gingen durch dieselbe und fixierten sie auf diese Weise an der Nahtstelle. DUVERGER war der erste, der diese Nahtmethode auch zur Vereinigung der zirkulär durchtrennten Darmstücke benutzte.

„In der Mitte der vorbereiteten Luftröhre zog er an der Peripherie

1) RUST, l. c., SPRENGEL, Geschichte der Chirurgie, p. 672. 1819, Halle.
2) v. FREY, BRUNS' Beiträge zur klinischen Chirurgie, Bd. 14, p. 4.
3) MADELUNG, Arch. f. klin. Chir., Bd. 27.

in regelmäßigen Abständen drei Fadenschlingen durch, deren beide Enden mit Nadeln armiert waren. Die Luftröhre wurde dann vor dem Gebrauche in lauwarmen Wein eingetaucht, um sie geschmeidiger zu machen, und dann mit einer Mischung von peruvianischem und Kommandeurbalsam überzogen. Hierauf wurde die Prothese in die entsprechenden Darmenden eingebracht, die Fäden jederseits 3—4 Linien vom Wundrande durchgestochen und geknüpft“ [1]).

Im Jahre 1784 schlug Ritsch [2]), angeregt durch seinen Lehrer Sabatier [2]), eine ähnliche Methode vor. Eine gewöhnliche Karte aus hartem Papier wurde mit Terpentinöl bestrichen und direkt vor dem Gebrauch mit Hypericum- oder einem ähnlichen Oel imprägniert. Dann wurde sie in Zylinderform zusammengerollt und in die zuführende Darmschlinge hineingeschoben; die Karte samt der Darmschlinge wurde in den absteigenden Darm geführt und hier mit einer Naht, die das Ganze — d. h. die Darmwände und die Karte — durchdrang, befestigt.

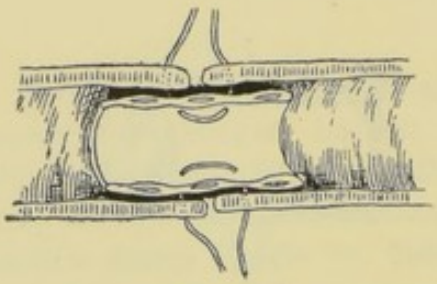

Fig. 3.

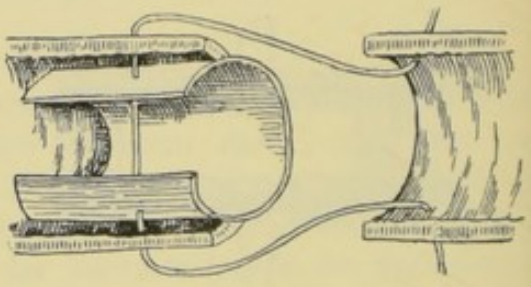

Fig. 4.

Die Fadenenden wurden dann geknüpft, aus der Bauchwunde nach außen geführt und hier befestigt. Nach einiger Zeit, wenn man voraussehen konnte, daß die Darmwunden schon verheilt sein würden, schnitt man das eine Ende des Fadens durch und zog ihn heraus.

Bei dieser Methode wurden die Darmränder nicht aneinandergenäht, wie es bei den vorigen Methoden der Fall war, sondern der eine Rand über den anderen gelagert und in dieser Lage beide befestigt, es wurde also eine Darmschlinge in die andere invaginiert (Invaginationsmethode). Nach Richter [3]) hat Vincent diese Methode am Menschen mit Erfolg angewandt.

Sabatier [4]), der die oben genannte Methode beschrieb, riet den Faden mittels zweier Nadeln zuerst durch die Karte und dann durch die Darmwand durchzuführen, da ihm die Durchstechung beider auf einmal zu schwierig erschien. (Fig. 4.) Weiter will er dabei eine vollständige Invagination der zuführenden Darmschlinge ausgeführt haben,

1) v. Frey, l. c. p. 9.
2) Sabatier, Lehrbuch für praktische Wundärzte, I. T., p. 100. 1797.
3) Chir. Bibl., Bd. 7, p. 463.
4) Sabatier l. c.

obzwar er sich sonst auch mit einer einfachen Annäherung der Wundränder begnügt.

Boyer[1]) tadelt an dieser Methode die schwierige Ausführung und warnt vor dem Durchziehen des Fadens durch den Zylinder, da der Faden sehr leicht die Verstopfung des Zylinderlumens durch Darmingesta verursachen kann.

Chopart und Desault[2]) wollen (Fig. 5) diesem Uebelstande dadurch abhelfen, daß sie die Karte an vier Stellen durchlöchern und den Faden zuerst auf kurzer Strecke an der Innenseite, in seiner Hauptlänge aber an der Außenseite des Zylinders führen. Beide Fadenenden werden dann zu zwei gegenüberliegenden Stellen der Darmschlinge nahe am Wundrande durch die Darmwand geführt und der Zylinder in das Darmlumen hineingeschoben. Dasselbe wird auch an der anderen Darmöffnung gemacht und die mit dem Zylinder armierte Schlinge in die letztere eingefügt. Der Faden wird dann außen ähnlich wie bei der Ritschschen Methode geknüpft. Nach 8—10 Tagen wird der Faden herausgezogen und die Karte geht per anum ab. Diese Methode unterscheidet sich also von der oben genannten nur durch die Art der Fadenführung.

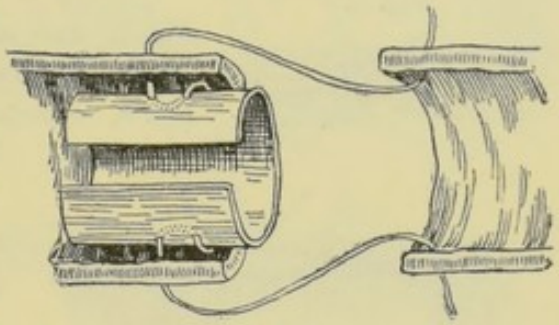

Fig. 5.

Beide sind im Grunde genommen eine Verschlechterung der ursprünglichen Methoden. Wie ich schon früher erwähnt habe, wird hier eine Darmschlinge in die andere hineingeschoben — sie wird invaginiert. Dabei kommt jetzt aber an einer Seite die innere Darmschichte (die Mucosa) des einen an die äußere Schicht (Serosa) des anderen Darmstückes zu liegen. Diese Schichten sind als Auskleidungs- bezw. Bedeckungsmembranen heterogen und können miteinander nicht ohne weiteres verwachsen. Sollen die miteinander verbundenen Darmstücke verkleben, so müssen die beiden Schichten zuerst ihren Charakter verändern, event. zum Teil selbst zu Grunde gehen. Dieses geschieht auch; es verlangt aber eine gewisse Zeit, wodurch der ganze Heilungsprozeß bedeutend verzögert wird. Damit ist die Sache aber noch nicht abgetan. Die Mucosa des Darmes enthält eine große Anzahl von verschiedenen Mikroorganismen; degeneriert sie, so finden diese, besonders die pathogenen, einen guten Boden zu ihrer weiteren Entwickelung, infizieren das Gewebe und führen sehr leicht zum Entstehen der gefürchteten Peritonitis. (Fig. 6, 7, 8.)

1) Boyer, Abhandlungen über chirurg. Krankheiten 1822, Bd. 7, p. 440.

2) Chopart u. Desault, Von den chir. Krank., Bd. 2, 1784, p. 197.

In späterer Zeit erschien eine ganze Reihe von ähnlichen Invaginationsmethoden, die aber dem erwähnten Mißstande Rechnung trugen und die Berührung der heterogenen Schichten vermieden. Diese Methoden, die ich weiter unten beschreiben will, nenne ich die richtigen Invaginationsmethoden, wogegen ich die ersteren als die falschen Invaginationen bezeichne.

Aehnlich der Methode von Ritsch, also falsche Invaginationsmethoden, sind die von Watson und Bell (Fig. 9). Watson [1]) konstruierte einen massiven Zylinder aus Fischleim (Ichthyocolle), Bell [2]) einen solchen aus Talg. Durch zwei Reihen von Einzelnähten, die alle

Fig. 6.



Fig. 7.



Fig. 8.



Fig. 6. Eine ideale Vereinigung der Darmschichten.
Fig. 7. Die übliche Art der Darmwandvereinigung.
Fig. 8. Falsche Vereinigung der Darmschichten.

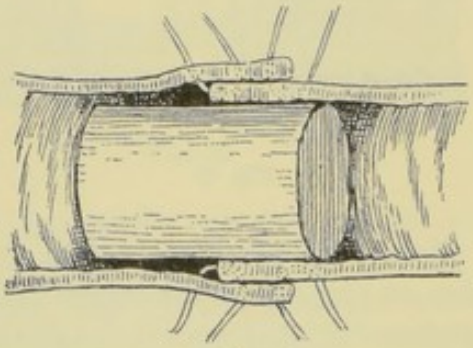

Fig. 9.

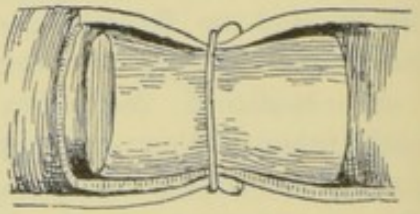

Fig. 10.

Schichten des Darmes durchdrangen, wurden die invaginierten Teile aneinander gehalten. Von den beiden Nahtreihen lag eine am Rande des zu-, die andere des abführenden Darmendes.

Eine falsche Invaginationsmethode hat später auch Amussat [3]) angegeben (Fig. 10). Sie ist dadurch interessant, daß wir hier zum ersten Male eine zylindrische Prothese finden, die in der Mitte ihrer Peripherie eine leichte Einkerbung besitzt, wodurch sie der Sanduhr ähnelt. Diese Prothese wurde aus Kork oder auch aus gewöhnlicher Gaze gebildet, in die eine Darmschlinge geführt und samt derselben in die zweite hineingeschoben. Die Befestigung der Schlingen geschah

1) Chopart u. Desault, l. c., Bd. 2, p. 197, 1784.
2) Richter, Chir. Bibl., Bd. 13, p. 581.
3) v. Nussbaum, Deutsche Chir., 44.

durch eine Ligatur oberhalb der Einkerbung des Zylinders. CHOISY[1]) hat eine ganz ähnliche Methode vorgeschlagen, nur wählte er anstatt des Korkzylinders wieder die Tiertrachea.

Die erste richtige Invaginationsmethode hat HOHENHAUSEN[2]) angegeben (Fig. 11). Er führte zwei Nähte durch die Darmwand an zwei Stellen von innen nach außen durch und schob in das so armierte Darmlumen einen Zylinder aus Brot. Darauf wurden diese beiden Fäden ähnlich wie früher von innen nach außen an den korrespondierenden Stellen des zweiten Darmstückchens durch alle Darmschichten, aber etwas höher als früher, geführt, der Wundrand dieser Darmschlinge etwas nach innen abgebogen und der Zylinder samt der ersten Darmschlinge in das zweite Darmstück hineingelegt. Am Schluß wurden die vier freien Fadenenden außen oberhalb des Zylinders und der beiden Darmstücke geknüpft und zur genaueren Adaptierung und Befestigung der Anastomose noch 8 Nähte angelegt. Bei dieser Methode kam (Fig. 7) also Serosa an Serosa zu liegen, wodurch das gewünschte Verwachsen der beiden Darmstücke viel eher zu stande kommen konnte, als es bei der falschen Invaginationsmethode der Fall war. Aber auch diese Methode ist, was die Lagerung und Annäherung der einzelnen Darmschichten anbetrifft, nicht ganz einwandsfrei, da sie nur für die Vereinigung der Serosa sorgt, alles andere aber unberücksichtigt läßt.

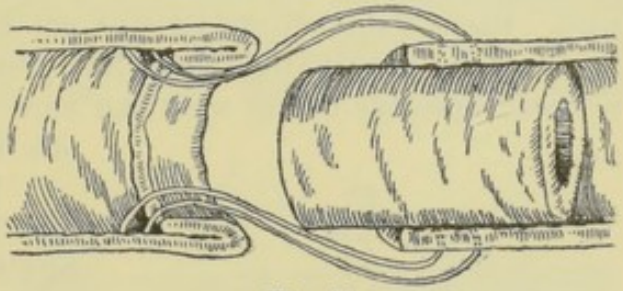

Fig. 11.

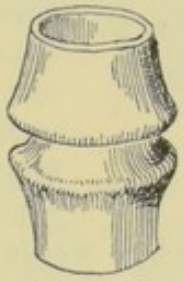

Fig. 12.

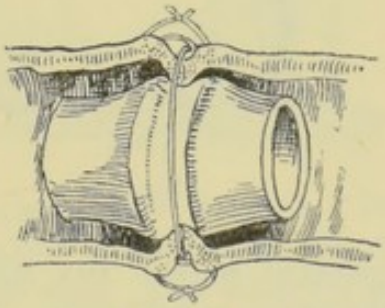

Fig. 13.

HOHENHAUSEN führte seine Methode 3mal mit Glück an Menschen aus. Außer dieser Methode hat er noch eine zweite angegeben, bei der er beide Darmenden am Rande umstülpte und sie in dieser Stellung über dem Brotzylinder zusammenschob. Diese Methode bezeichnet v. FREY[3]) als weniger glücklich, ihre Ausführung ist ziemlich schwer.

Der Zylinder von AMUSSAT fand seine Nachahmung in dem NEUBER-

1) v. FREY, l. c. p. 25.
2) Dtsch. med. Wochenschr., 1883, No. 36.
3) v. FREY, l. c. p. 48.

schen [1]), der aus dekalziniertem Knochen mit einem kleinen Einschnitt in der Mitte besteht (Fig. 12, 13). Neuber nähte zuerst die Darmstücke mit zwei bis drei Nähten zusammen, führte den Zylinder in das Darminnere ein und legte mehrere Einzelnähte zur Vereinigung der Wundränder. Nachher drückte er mit einem starken zirkulär verlaufenden Faden die genähte Stelle in die Zylinderrinne ein, band die Fadenenden zusammen und legte über dieser zirkulären Ligatur eine Reihe von Lembertschen Nähten an. Bei dieser Methode werden also zuerst die Wundränder direkt vereinigt, so daß die zugehörigen Darmschichten sich berühren (Fig. 6), und am Schluß werden durch eine Serie von Lembertschen Nähten die Serosaflächen noch breit aneinander gelegt, wodurch eine größere Sicherheit der Naht erzielt wird. Diese Nahtmethode ist eine der besten früherer Zeit.

Jennigs [2]) verfertigte seine Nahtprothesen aus Kakaobutter, die bei Körpertemperatur flüssig wird und kurz nach der Beendigung der Naht die Vereinigungsstelle verläßt.

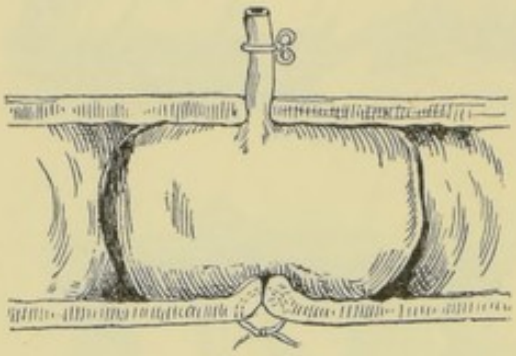

Fig. 14.

Die folgende Methode stammt von Treves [3]) (Fig. 14). Sie wurde mit kleinen Variationen noch mehrmals „nacherfunden". Treves führte in die beiden Darmstücke einen Gummibeutel ein, welcher seitlich mit einem Gummiröhrchen versehen war. Vermittels dieses Röhrchens wurde der Beutel nach dem Einführen in den Darm so weit aufgebläht, bis die Wundränder mäßig gespannt waren. Das Röhrchen wurde jetzt mit einer Klemme oder ähnlichem verschlossen. Nachher wurden die Darmstücke durch einige Lembertsche Nähte vereinigt, bis auf die Stelle, wo das Röhrchen sich befand. Dieses wurde jetzt geöffnet, die Luft herausgelassen und der zusammengefallene Ballon durch die noch nicht vernähte Oeffnung wieder entfernt. Die zurückgebliebene Oeffnung wurde dann mit einigen Nähten geschlossen. Auf diese Weise war es Treves möglich, eine ganz exakte Naht anzulegen. Er führte sie auch am Menschen mit gutem Erfolge aus.

Als eine wahre Invaginationsmethode par excellence ist die von Senn [4]) vorgeschlagene Methode zu bezeichnen. Dieser führt einen ca. $^3/_4$—1 cm breiten Gummistreifen in den zuführenden Darmschenkel ein und befestigt ihn hier mittels einiger Katgutnähte am Wundrand

1) Zentralbl. f. Chir., 1884; Verhandl. d. dtsch. Ges. f. Chir., 1884.
2) Jahresber. von Virchow und Hirsch, 1884, Bd. 2, p. 426.
3) Zentralbl. f. Chir., 1884, p. 390.
4) v. Frey, l. c. p. 57.

(Fig. 15). Die beiden Enden des Streifens werden ebenfalls mit Katgut vernäht. Auf diese Weise enthält der Gummistreifen die Form eines Ringes. Der so armierte zuführende Darmschenkel wird jetzt in den abführenden eingebracht, wobei die Wundränder des letzteren nach innen umgestülpt werden. In dieser Lage werden die Darmstücke mit zwei Matratzennähten befestigt, welche noch vor der Ausführung der Invagination angelegt werden. Nach einigen Tagen löst sich der Gummistreifen von seiner Unterlage ab, da die Katgutnähte resorbiert werden, und geht per vias naturales ab.

Senn selbst scheint nicht viel Zutrauen zu seiner Methode gehabt zu haben, da er zur Sicherung der Anastomose über die Nahtlinie noch ein kurzes Netzläppchen zu nähen riet. Er hat später noch eine andere Darmvereinigungsmethode angegeben, die ich weiter unten beschreiben werde. Sachs[1]), der Senns Methode vereinfachen wollte, konstruierte einen Knopf, der in seiner Hauptkonfiguration nichts

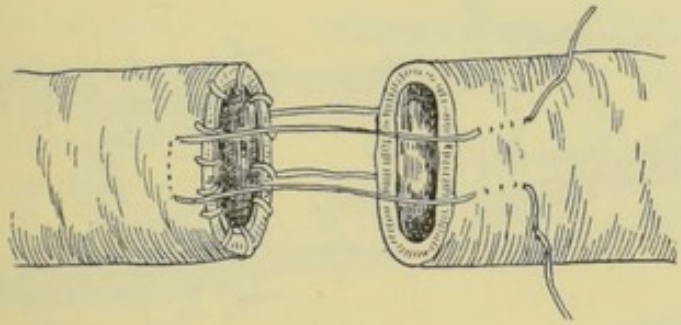

Fig. 15.

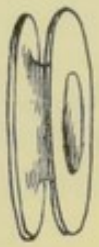

Fig. 16.

anderes darstellt, als die Knöpfe von Amussat oder Neuber. Der Sachssche Knopf besteht aus zwei ringförmigen Platten (Fig. 16), die durch einen sehr niedrigen Zylinder vereinigt sind. Das Material, aus dem der Knopf verfertigt wurde, war Metall. Sachs sowie Senn haben ihre Knöpfe hauptsächlich für die lateralen Darm- und Magenanastomosen bestimmt. Bei der Operation mit dem Sachsschen Knopf werden zuerst die Darmschlingen durch eine kurze Naht vereinigt, dann ihre Lumina längst der Naht eröffnet und der Knopf in die beiden Darmteile eingeführt. Zuletzt wird die früher genannte Naht auch auf der anderen Seite angelegt (Fig. 17). Werden die Oeffnungen in den Darmstücken nicht zu groß angelegt, dann fallen die Wundränder so gut in die Knopfrinne ein, daß eine zweite Nahtreihe nicht mehr notwendig ist. Diese Methode wurde mehrmals von verschiedenen Autoren modifiziert und empfohlen.

Paul[2]) führte analog wie Senn einen Ring aus dekalziniertem

1) Zentralbl. f. Chir., 1890, p. 753.
2) v. Frey, l. c. p. 75.

Knochen (Senn aus Gummi) in den zuführenden Darmschenkel und befestigte ihn hier mittels einiger Katgut nähte. Alsdann invaginierte er den zuführenden Schenkel in den abführenden, so daß die Serosaflächen der Därme zur Berührung kamen. Die Invagination der Schlinge wurde in einer eigenartigen Weise ausgeführt: „Eine am Knochenrohr befestigte Fadenschlinge führte er durch die Wand des abführenden Darmstückes von innen nach außen drei Linien vom Schnittrand entfernt, verband beide Darmenden durch einige Nähte und invaginierte nun durch Zug an der Fadenschlinge das zuführende Ende in das abführende. An der Invaginationsgrenze legte er hierauf noch eine zirkuläre Lembert-Naht an, zog dann die Fadenschlinge etwas an und schnitt sie ab, wobei sie in das Darminnere zurücksinkt."

Eine ganz besondere Invaginationsmethode unter Benutzung einer Prothese hat Robinson [1]) empfohlen. Er präparierte, ähnlich wie Kummer [2]), bei seiner Nahtinvaginationsmethode auf einer kurzen Strecke

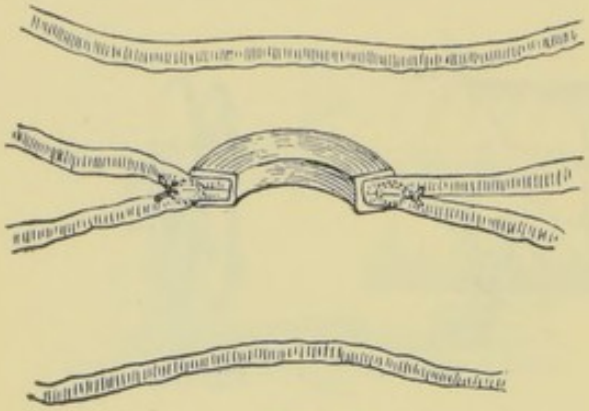

Fig. 17.

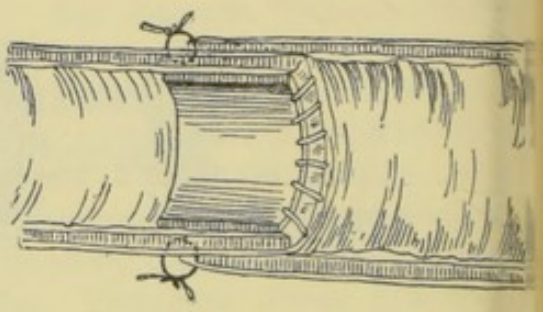

Fig. 18.

die Schleimhaut des abführenden Darmschenkels ringsum ab (Fig. 18) und führte den zuführenden Darmschenkel, der ganz analog wie bei der Sennschen Methode mit einem Gummiring versehen war, in den abführenden ein. Auf der äußeren Fläche der Anastomose wurde dann eine Reihe von Lembert-Nähten angelegt. Anstatt der Gummiringe empfiehlt Robinson auch Zylinder aus rohem Ochsenleder oder aus kleinen Kautschukplättchen, die mittels Katgutnähten vereinigt werden.

Bei dieser Methode wurde also vor der Invagination die Mucosa des abführenden Schenkels entfernt, wodurch die Infektionsquelle der Wunde sowie das Hindernis für die Verwachsungen beseitigt wurde. Die aneinander gelegten Darmschichten waren zwar ebenfalls heterogen, doch war die Verschiedenheit nicht mehr so groß wie bei den falschen Invaginationsmethoden.

---

1) Virchow u. Hirsch, Jahresb., 1891.
2) v. Langenbecks Arch., Bd. 42, p. 354.

Im Jahre 1892 schlug SPALITTA [1]) wieder zylinderförmige Prothesen aus dekalziniertem Knochen und starken Gummidrainröhren vor, eine Methode, die schon so oft beschrieben wurde.

GALLET und DE BRUXELLES [2]) wählten zu demselben Zwecke Ochsenarterien, LEBESQUE [3]) führte wieder dekalzinierten Knochen und Ochsenarterien in die Därme ein. LEBESQUE führte die Zylinder in die Darmschlingen und befestigte sie dort ganz analog, wie wir es bei der Sutura quattuor magistrorum gesehen haben: die Fäden gingen aber dabei durch die ganze Dicke des Zylinders (Katgutfäden). LEBESQUE achtete darauf, daß die Wundränder in ihren richtigen Schichten aneinander genäht wurden. (Fig. 6.)

DAWBARN, BARACZ, LANDERER [4]) schlugen unabhängig voneinander als Nahtprothesen Zylinder, die aus verschiedenen Pflanzen hergestellt wurden, vor: aus Kartoffeln, gelben und roten Rüben, Kokosnüssen etc. Was die Form dieser Zylinder

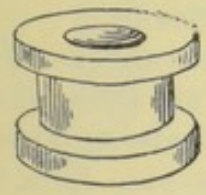

Fig. 19.

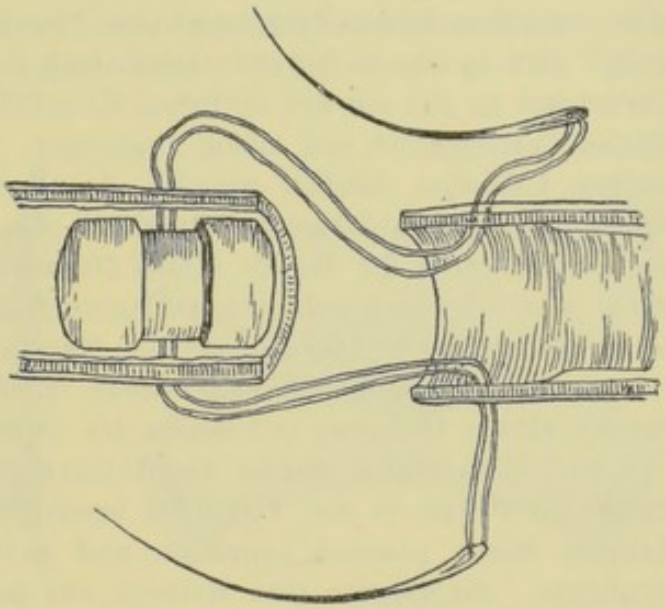

Fig. 20.

anbetrifft, so war sie mehr oder weniger der der alten AMUSSATschen oder NEUBERschen ähnlich. Mit gutem Erfolg wurden diese Zylinder von DSIRNE, ROTHER, MORIAN, LANDERER, BURGER, RASUMOWSKY u. a. angewandt.

Der SACHSSche Knopf wurde zu dieser Zeit von A. W. MAYO ROBSON [5]) wieder als neue Darmprothese beschrieben und empfohlen (Fig. 19). Als Herstellungsmaterial verwandte dieser dekalzinierten Knochen.

Im Jahre 1895 beschrieben DUPLAY und CAZIN [6]) einen Metallknopf, der in seiner äußeren Form dem von AMUSSAT und NEUBER

1) Riforma med., Vol. 8, 1892, p. 147.
2) 3) JEANNEL, Chir. de l'instestin, 1898, p. 158.
4) v. FREY, l. c. p. 94.
5) v. FREY, l. c. p. 94.
6) Arch. génér. de méd., Nov. 1895.

ähnelt, nur die Führung der Naht und die Befestigung des Knopfes ist bei ihm anders wie bei den erstgenannten. Dieser Knopf ist ein kurzer, hohler Zylinder mit doppelten Wänden. An seiner äußeren Fläche, etwa in deren Mitte, befindet sich eine flache Vertiefung, in der zwei kleine gegenüberliegende Oeffnungen angelegt werden. Durch eine dieser Oeffnungen wird der Faden in den Hohlraum zwischen beiden Knopfwänden eingeführt und durch die andere Oeffnung wieder herausgezogen (Fig. 20). Hier wird er mit einer Nadel versehen und durch die Oeffnungen in der umgekehrten Reihenfolge wieder durchgeführt, so daß er durch die erstgenannte Oeffnung herauskommt. An dieser Stelle wird er mit einer zweiten Nadel versehen; beide Fadenenden werden dann geknüpft und der Knoten in den Hohlraum zwischen beiden Zylinderwänden hineingezogen. Ein so armierter Knopf wird in das zuführende Darmstück gelegt, die Nadeln durch die Darmwand an den mit den seitlichen Knopföffnungen korrespondierenden Stellen durchgeführt und mäßig angezogen. Nachher präpariert man in kurzem Umfange, ähnlich wie bei der Robinsonschen Methode, die Schleimhaut des abführenden Schenkels ab, schiebt die Nadeln analog wie vorher durch die Wände dieses Darmstücks von innen nach außen durch und führt den zuführenden Darmschenkel in den abführenden ein. Jetzt werden die Fäden nahe an den Nadeln durchgeschnitten, und die vier dadurch gewonnenen Fadenenden miteinander geknüpft und zwar die der ersten Oeffnung mit denen der zweiten Oeffnung.

Auf diese Weise wollen die Autoren die Hinderung der Passage durch die Fäden in den Zylindern beseitigen und die Befestigung des Knopfes durch passend angelegte und außen verlaufende Fäden ermöglichen. Sie führten ihre Methode nur an Tieren aus. Ihrer Fadenführung nach ist diese Methode mit der Chopart-Desaultschen verwandt. Bei der ersten Beschreibung haben Duplay und Cazin nur die einfache wahre Invagination mittels eines Knopfes empfohlen, erst später rieten sie zur Exstirpation der Schleimhaut und der Invagination nach Ramsdor-Robinson.

Dubourg [1]) konstruierte eine Prothese aus Gummi, deren distaler Rand etwas verdickt war. Dadurch wollte er den Abgang der Prothese per vias naturales erleichtern. Die Art der Einführung und Befestigung des Knopfes war gleich wie bei der Trevesschen Methode.

Chaput [2]) konstruierte einen ähnlichen Knopf wie Sachs. Er wird aus weichem Metall (Zinn) hergestellt und mit seitlichen Einkerbungen an den ovalen Platten versehen (Fig. 21, 22). Die Einführung und die Befestigung des Knopfes in der Anastomose ist ebenfalls fast dieselbe wie bei dem Sachsschen Knopf (Fig. 23). Nach der Beendigung

1) Bull. et mém. de la soc. de chir., 1896, No. 9—10.
2) Gaz. de hôp., 1896, No. 4.

der zweiten Nahthälfte werden die ovalen Platten, um die Anastomosenränder in nähere Berührung zu bringen, etwas zusammengedrückt. Damit dies Zusammendrücken der Platten erleichtert wird, hat CHAPUT, wie oben gesagt, die Knöpfe aus weichem Metall anfertigen lassen.

CLARK [1]) hat einen zylinderförmigen Knopf hergestellt, an den er die Darmstücke mittels ringförmiger Gummistreifen befestigt. Seine Versuche hatte er nur an Leichen ausgeführt.

Einen ähnlichen Knopf hat auch HAGAPOW [2]) vorgeschlagen. Sein Knopf war hauptsächlich für die Gastroenterostomie bestimmt. HAGAPOW führte ihn in die schon vorher gemachten Oeffnungen im Darme und im Magen ein und band die Wundränder mit einer starken Ligatur en masse an den Knopf an. Oberhalb der Ligaturen vereinigte er noch die Organe mit einer Reihe von LEMBERTschen Nähten. Der Knopf wurde noch mit einem langen Faden versehen, der direkt

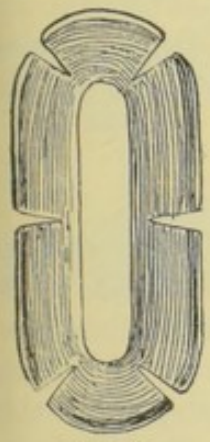

Fig. 21.



Fig. 22.

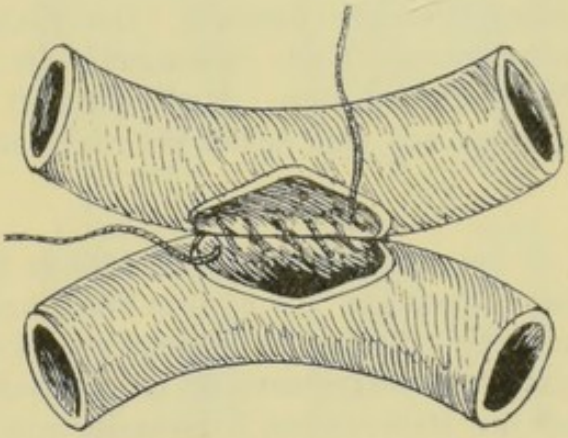

Fig. 23.

nach dem Einführen des Knopfes mittels einer Magensonde durch den Oesophagus und die Mundhöhle nach außen geführt und hier befestigt wurde. Nach der vollständigen Verheilung der Wunden sollte der Knopf mittels dieses Fadens durch die Mundhöhle herausgezogen werden. Zur Erleichterung dieser Prozedur hatte HAGAPOW noch ein Instrument konstruiert, das wie eine Magensonde aussah (Konduktor). Auf diese Weise wollte er das unnütze und schädliche Verbleiben des Knopfes im Magen nach der Verheilung der Anastomose verhindern. Er selbst hatte die Operation nur an Tieren ausgeführt. CHAPUT, der den Knopf beschreibt, warnt vor seiner Anwendung und das mit Recht.

ALESSANDRI [3]) hat eine neue zylinderförmige Prothese aus Maccaroni hergestellt, die von DURANTE in 6 Fällen am Menschen mit gutem Erfolg angewandt wurde.

1) Lancet, 1896, May 9.
2) CHAPUT, Bull. et mém. de la soc. de chir., 1896, No. 7.
3) Zentralbl. f. Chir., 1896, p. 1173.

Charles Ball[1]) hat einen analogen Knopf wie Amussat angegeben, bei dem nur die Art der Befestigung verschieden ist. Er führt zuerst an beiden Darmöffnungen eine Schnürnaht aus und legt nachher den Knopf in die genannten Oeffnungen ein. Dann werden die Schnürnähte etwas fester angezogen, zusammengebunden und oberhalb derselben eine fortlaufende Lembertsche Naht angelegt.

Souligoux (1897)[2]) griff wieder zur alten zylindrischen Form der Prothese, die er aus einer Mischung von Gummi arabicum und Zucker herstellte. Diese Knöpfe sind angeblich trocken sterilisierbar — indem sie eine Temperatur von 150° vertragen, ohne sich zu verändern — und resorbierbar.

Von den neuesten Methoden ist noch die von Halsted[3]) zu erwähnen. Diese gleicht fast in allen Details der alten Trevesschen.

Wackerhagen[4]) hat diese Methode dadurch zu verbessern gesucht, daß er in die Darmöffnungen einen Gummibeutel ohne die seitlichen Röhrchen einführte. Der Beutel wurde vorher aufgebläht und verschlossen. Nach Beendigung der Naht wurde er dann mit einer Nadel durchstochen, damit die Luft entweichen konnte; er fiel zusammen und ging später per vias naturales ab.

Bei allen bis jetzt aufgezählten Methoden bestand der Darmknopf im wesentlichen aus einem Stück und spielte meistens nur eine untergeordnete Rolle. Er bildete eine Prothese, die die eigentliche Vereinigung der Darmstücke mittels Naht erleichtern sollte. Aber schon bei der Methode von Ritsch ist man etwas weiter gegangen: die obligate Naht wurde weggelassen und der aus Karten hergestellte Knopf zu einem wesentlichen Bestandteil der Anastomose gemacht, ohne dessen Beihilfe die Verbindung unmöglich wäre.

Die Ritschsche Methode erreichte in ihrer weiteren Entwickelung nach vielen mehr oder weniger praktischen Modifikationen ihre Vollendung in dem Knopfe von Duplay und Cazin, den man nicht mehr als eine Prothese, sondern als einen Anastomosenschließer bezeichnen muß. Er hat natürlich auch seine Fehler, die seinen Gebrauch nicht als ratsam erscheinen lassen — er ist aber doch der beste der älteren als richtiger Anastomosenschließer und steht den an einen Darmknopf zu stellenden Bedingungen am nächsten.

Die zweite, nächstfolgende Serie der Knöpfe besteht aus Apparaten,

---

1) Brit. med. Journ., April 1897.

2) Jeannel, l. c. p. 159—160.

3) Wiener klin. Wochenschr., 1898, p. 238. — The Philadelphia med. Journ., Jan. 8, 1898.

4) New York med. Journ., Jan. 29, 1898. — Wiener klin. Wochenschrift, 1898, p. 238.

die sich in zwei und mehr Teile zerlegen lassen. Diese Knöpfe sind meistens richtige Anastomosenschließer. Die Naht wird bei Anwendung derselben entweder überhaupt nicht verwandt, ja sie ist bei vielen direkt kontraindiziert, oder sie dient nur zur Erzielung größerer Sicherheit der neuen Anastomose. Nur ausnahmsweise dienen die Knöpfe dieser Reihe als Prothesen; sie gehören alle der neueren und der neuesten Zeit an. Der älteste von ihnen ist der Knopf von Denans (1826)[1]), welcher aus drei silbernen oder zinnernen Ringen besteht (Fig. 24). Zwei von ihnen sind 3 Linien hoch und von einem solchen Durchmesser wie die Darmschlingen, an denen die Anastomose angelegt werden soll. Der dritte ist doppelt so hoch und von etwas kleinerem Durchmesser.

Die niedrigen Ringe führt man in die Darmschlingen und stülpt die Wundränder nach innen über die Ringe ein, so daß die Serosa des

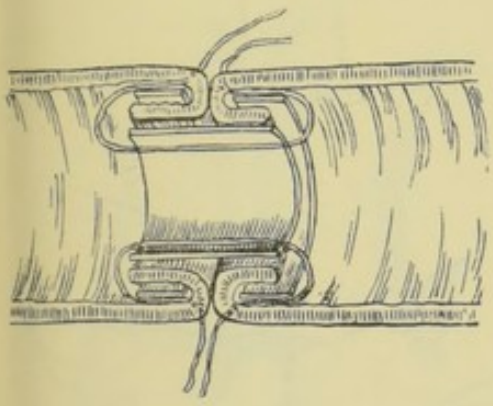

Fig. 24.

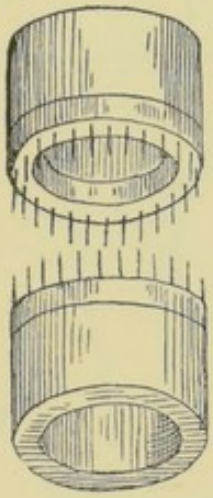

Fig. 25.

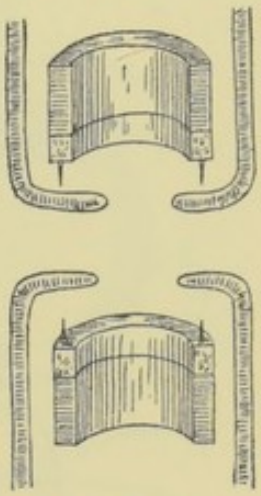

Fig. 26.

Wundrandes nach innen schaut. Darauf schiebt man den dritten Ring zuerst in das erste, dann in das zweite Darmstück und drückt die ersten beiden Ringe fest aneinander, so daß die Serosen der beiden Schlingen überall gut aneinanderzuliegen kommen. Zuletzt führt man zwei Fäden an den entgegengesetzten Stellen des Darmes durch alle Schichten und zwar ganz nahe an einen der kürzeren Ringe nach innen ein; hier gehen die Fäden an der Innenseite des dritten Ringes bis zu dem zweiten Ring, den sie überschreiten, um wieder an die Außenseite des Darmes geführt zu werden, wo man ihre beiden Enden knüpft. Die Fäden dienen hier also zur Fixation der Ringe in der gegebenen Lage. Eine Naht wird sonst nicht angelegt. Diese merkwürdige Methode wurde 8mal an Hunden mit 6 guten Resultaten angewandt.

Der zweite nicht weniger originelle Knopf (Fig. 25) ist der von Bonnier 1869[2]). Zwei gleich große Holzzylinder werden an ihrem

1) Recueil de la soc. de méd. de Marseille, 1826.
2) Jeannel, l. c. p. 167.

Rande mit einer Reihe von Nadeln versehen (Fig. 26). Ueber diese Nadeln legt man einen gleich großen, kurzen, hohlen Zylinder aus Kork, so daß die Nadeln nur einige Millimeter unbedeckt bleiben.

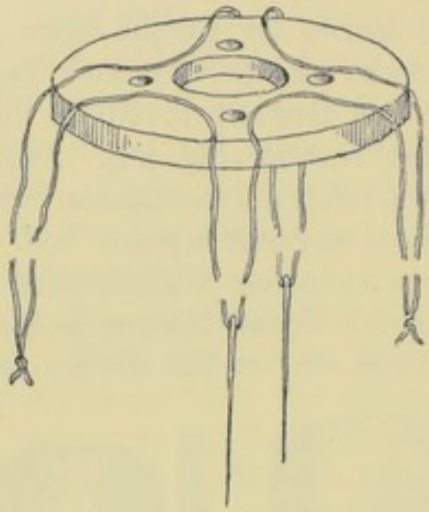

Fig. 27.

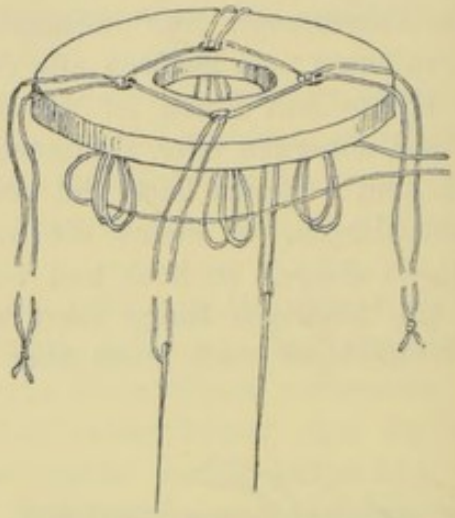

Fig. 28.

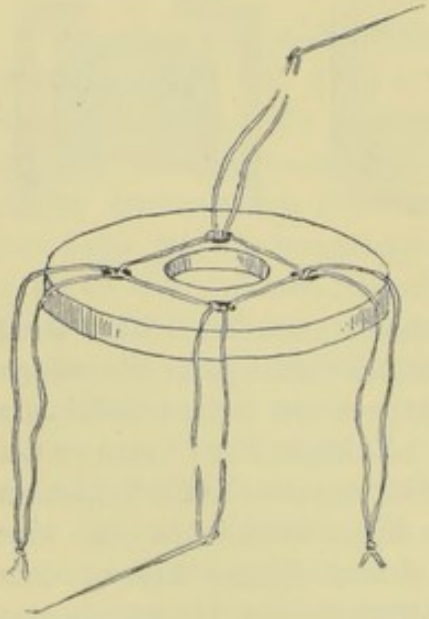

Fig. 29.

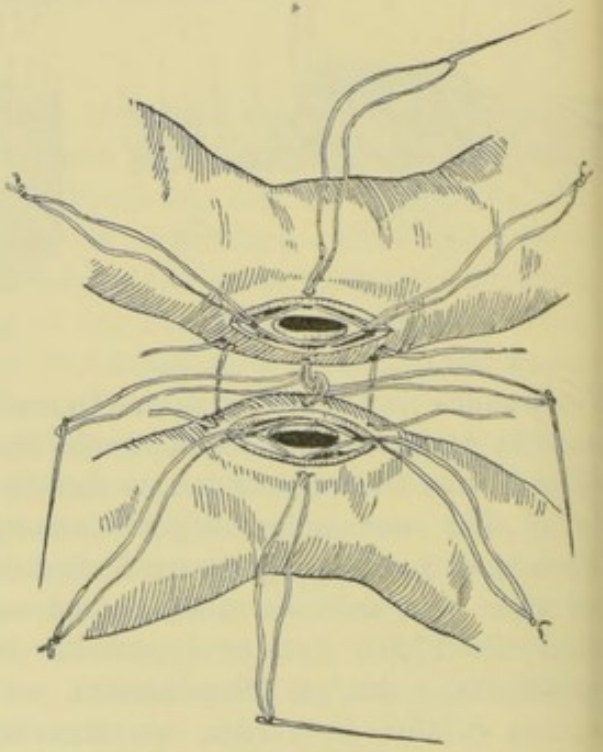

Fig. 30.

Diese Zylinder führt man gleich wie die Denansschen in die Darmschlingen ein und stülpt die Wundränder derselben über die Nadeln nach innen ein. Nachher werden die Ringe einander genähert und die Nadeln des einen in den Korkzylinder des anderen eingestochen. Damit ist auch die Anastomose beendet. Die ganze Ausführung einer

solchen Darmvereinigung soll nach JEANNEL kürzere Zeit dauern als die Beschreibung.

Auf dem IX. internationalen medizinischen Kongreß zu Washington demonstrierte SENN seine bekannten Anastomosenplatten, die eine gewisse Aehnlichkeit mit der vorigen Methode haben. Zwei ovale oder runde Platten mit einer zentralen Oeffnung werden in den Darm eingeführt und hier an den Wundrändern mittels je vier Fäden befestigt (Fig. 27, 28, 29). Nachher werden die Serosaflächen der beiden Wunden aneinander gebracht und die Fadenenden der beiden Platten miteinander geknüpft. Damit ist eigentlich das Anlegen der Anastomose beendet (Fig. 30, 31). Zur Erreichung größerer Sicherheit fügte Autor noch eine fortlaufende LEMBERTsche Naht hinzu. Das Material, aus dem die Platten angefertigt werden, ist dekalzinierter Knochen.

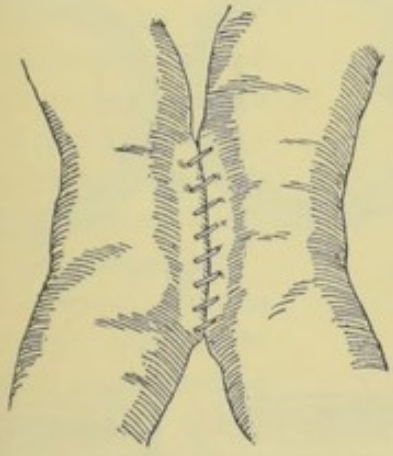

Fig. 31.

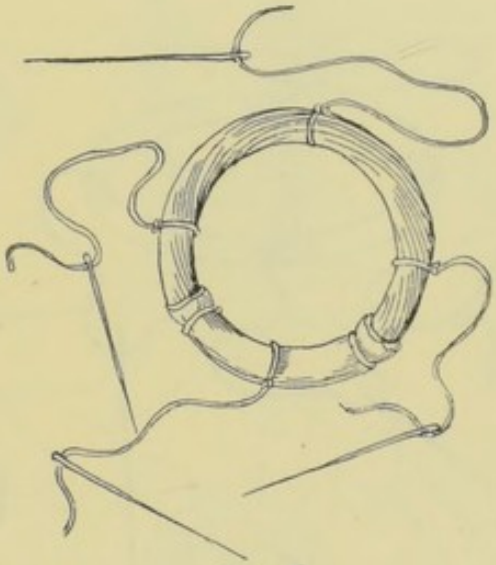

Fig. 32.

Diese Methode wurde mehrmals von verschiedenen Autoren am Menschen angewandt und von einzelnen empfohlen. Bald wurden aber Fälle bekannt, in welchen Exitus letalis gerade durch diese Platten verschuldet wurde: so wurden sie einigemal vorzeitig resorbiert, ein andermal führten ihre scharfen Ränder zur Perforation der Darmwand. Heute ist diese Methode vollständig verlassen.

Das Anlegen und Befestigen der Fäden ist bei der SENNschen Methode ziemlich kompliziert; deswegen hat v. FREY [1]) sie durch eine andere Fadenführung vereinfacht ohne etwas an der Methode zu verändern.

Einige Jahre nach der Bekanntmachung der SENNschen Methode haben ABBE, DAVIS und MATAS [2]) eine ähnliche empfohlen, nur wählten

1) v. FREY, l. c. p. 135.
2) v. LANGENBECKS Archiv, Bd. 44, p. 544.

die beiden ersteren anstatt der dekalzinierten Knochen Platten aus Katgut (Fig. 32) und Matas Ringe aus Baßsaiten und später aus den zum Spannen der Trommel gebrauchten Saiten. Um eine zu schnelle Resorption der Ringe zu verhindern, überzog Matas sie mit Gummiröhrchen. Bei dem Anlegen der Anastomose wurden die Wundränder über die Ringe nach innen invaginiert. Die Fadenführung durch die Darmwand und die Befestigung der Ringe war ganz analog wie bei der Sennschen Methode. Es wurde ebenfalls noch eine Lembertsche Naht zur Sicherung der Anastomose angelegt.

Brokaw[1]) benützte zu seinen Anastomosen gleichfalls Ringe aus Katgut (Fig. 33), die aber nur zum Teil mit Gummiröhrchen bedeckt wurden. Kleine zirkuläre Partien am Ringe ließ er frei. Sonst war seine Methode ganz gleich der Matasschen.

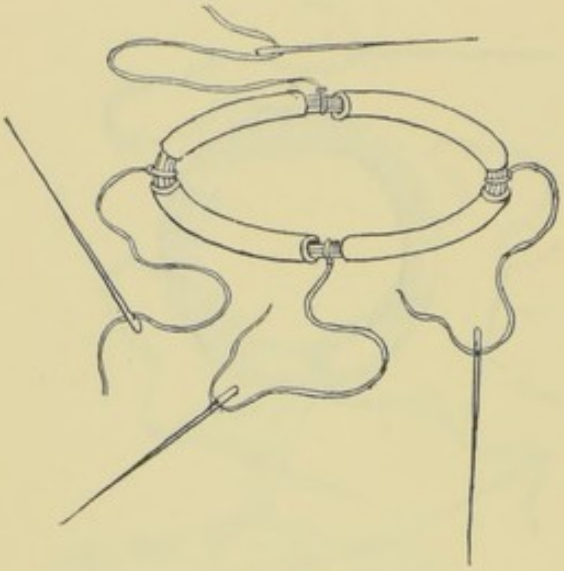

Fig. 33.

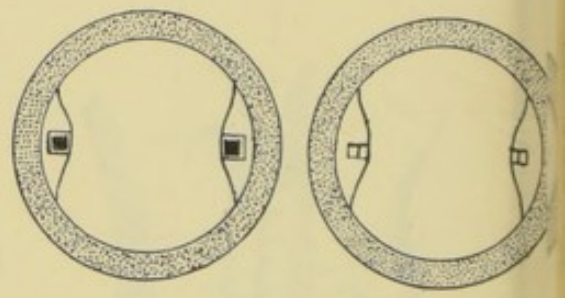

Fig. 34.

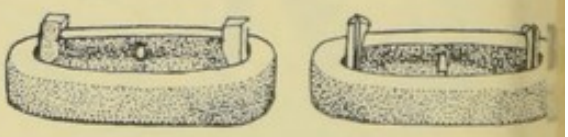

Fig. 35.

Penrose verfertigte Anastomosenplatten nach Senn aus weichem Gummi; es wurde noch weiter vorgeschlagen dekalzinierte Knochen umwickelt mit Katgut, präparierte Ochsenarterien etc. zur Herstellung der Sennschen Platten zu nehmen[2]).

Littlewood[3]) ergänzte die Sennschen Platten mit einem niedrigen Zylinder, der in ihre innere Oeffnung gut paßte und die neue Anastomose offen halten sollte. Es passierte nämlich öfters (Tierversuche), daß die Wundränder die Plattenöffnung verdeckten, wodurch auch die neue Anastomose teilweise oder vollständig undurchgängig wurde. Zur Fixation seiner Platten hatte Littlewood nur zwei Fäden genommen, die nach dem Einführen beider Platten in den Darm mit-

1) v. Langenbecks Archiv, Bd. 44, p. 543.
2) v. Frey, l. c. p. 67.
3) v. Langenbecks Archiv, Bd. 45, p. 350.

einander, ohne die Darmwand zu passieren, geknüpft wurden. Nachher wurden außen herum, entsprechend dem Rande der Platten, einige Serosanähte angelegt.

Einen ganz originellen Knopf hat ein brasilianischer Arzt RAMOUGÉ [1]) in Buenos Ayres empfohlen (Fig. 34, 35, 36). Sein Knopf (Enteroplex) bestand aus zwei Metallringen, von denen einer mit zwei elastischen Häkchen, der zweite mit zwei kleinen „den Häkchen entsprechenden Hülsen versehen war. Außerdem befanden sich an der Innenseite der Ringe je vier feine Seitenöffnungen. Die Ringe wurden in den Darm eingeführt, die Wundränder auf deren Innenseite eingestülpt und hier mittels je vier Katgut- oder Seidenfäden fixiert. Diese Fäden gingen durch die obengenannten vier Oeffnungen durch und wurden hier schon vor der Operation eingeführt, dann gingen sie durch die ganze Dicke der Darmwand hindurch. Zuletzt wurden die Ringe aneinander gebracht, die elastischen Haken in die entsprechenden Hülsen hineingedrückt und auf diese Weise dort fixiert. Damit war die Anastomose beendigt. Eine äußere Naht war nicht notwendig. Dieser genial ausgedachte Knopf fand aber keinen Anklang — er wurde nämlich fast zur selbigen Zeit wie der noch bessere MURPHYsche Knopf erfunden und beschrieben. Ich werde diesen letzteren weiter unten besprechen. Inzwischen wollen wir noch kurz die DAWBARNschen [2]) und BARĄCZschen [3]) Platten erwähnen, die der Form und ihrer Anwendung nach den SENNschen gleichen; sie wurden aber nicht aus dekalziniertem Knochen, sondern aus verschiedenen Pflanzen

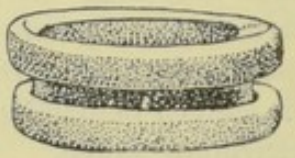

Fig. 36.

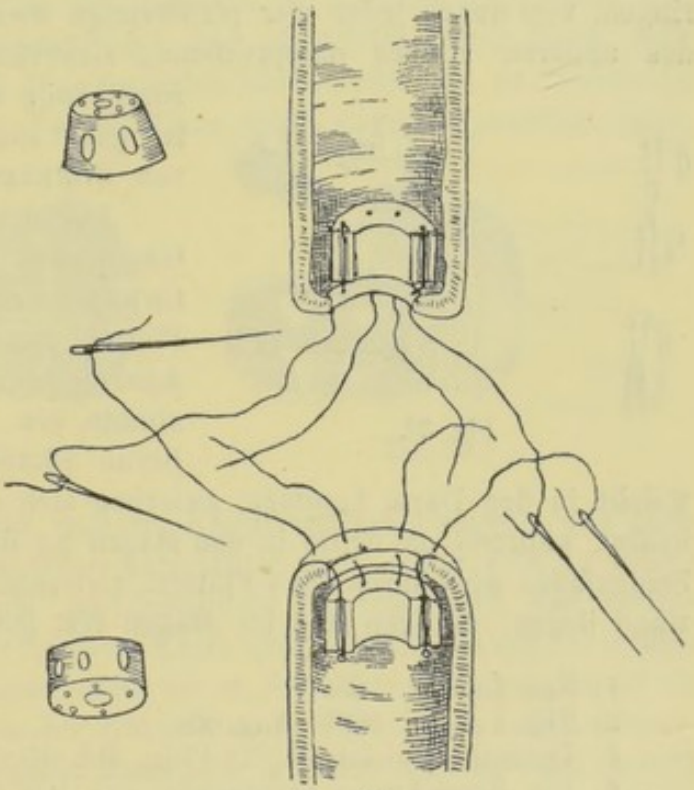

Fig. 37.

1) Wiener med. Presse, 1893, No. 42. „Ueber Enteroplexie."
2) New York med. Record, June 1891. Ann. of Surgery, Febr. 1893.
3) v. LANGENBECKS Archiv, Bd. 44.

(Kartoffeln) hergestellt. Weiter gehören hierher Platten aus dekalziniertem Knochen, die von ALLINGHAM [1]) und GIL [2]) beschrieben wurden, und dann die Kartoffelplatten von BENISOWICZ.

KUZMIK [3]) hat Ringe von 12—15 mm Höhe aus Horn und Kartoffeln angewandt, die er mit drei, eventuell sechs Fäden ähnlich wie SENN im Darme befestigte (Fig. 37). Die Art der Befestigung ist hier aber etwas schlechter als die SENNsche, da die Fäden zuerst nur durch die Darmserosa [4]) gehen und etwa 2 mm weiter wieder auf der Darmoberfläche auftauchen. Die äußere Naht ist nötig. Diese Knöpfe sind noch mit einigen Seitenöffnungen versehen, die den Abgang des Wundsekretes erleichtern sollen.

DESTOT [5]) konstruierte einen Knopf, der dem alten Darmknopfe von BONNIER oder RAMOUGÉ ähnlich ist. Er besteht aus zwei Metallringen, von denen jeder vier pfeilförmige Nadeln und vier den Nadeln des anderen Ringes entsprechende Grübchen trägt (Fig. 38). Die Einführung und Befestigung der Ringe ist ganz analog wie bei dem Knopfe von BONNIER.

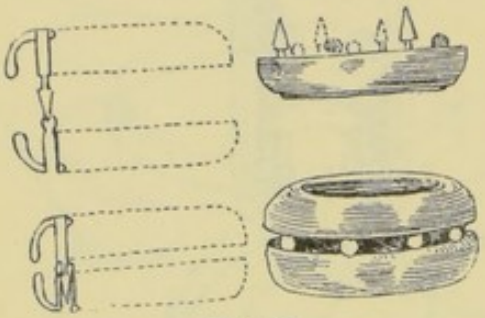

Fig. 38.

Auf dem Kongreß der deutschen Gesellschaft für Chirurgie 1900 schlug CREDÉ [6]) eine Art von SENNschen Platten zur Herstellung der lateralen Anastomosen, speziell der Gastroenterostomie, vor. Er benutzt dazu „drei silberne Platten, von denen die zwei, welche in den Darm kommen, zwischen sich eine Gummirohrplatte enthalten, während die dritte in den Magen zu liegen kommt. Ein starker Seidenfaden wird durch die 4 Platten, zwischen denen Darm- und Magenwand liegen, gezogen und im Magen fest geknotet. Durch den elasti-

1) The Lancet, 1895.
2) The Lancet, 1897, Aug. 28.
3) Deutsche Zeitschrift für Chir., Bd. 45, Heft 3—4.
4) Die Bezeichnung Serosanaht, der wir so oft in den chirurgischen Arbeiten begegnen, sowie die Angabe, daß der Faden nur durch die Serosa geht, ist meistens unrichtig. Die Serosaschicht des Darmes ist nämlich eine so dünne Lamelle, daß sie allein überhaupt nicht im stande ist, einen Faden zu halten, und man bei jeder oberflächlichen Naht gezwungen ist, wenigstens die oberste Muskulaturschicht mitzunehmen. Nur an dem Mesenterialansatz bildet die Serosa eine etwas dickere Schicht, aber hier hat man es nicht mehr mit der Serosa, sondern mit dem Mesenterium selbst zu tun. Man sollte also die Bezeichnung wie Serosanaht vollständig aus der medizinischen Nomenklatur streichen, da sie nicht existiert und außerdem zu falschen Begriffen und unrichtigen Erklärungen führt.
5) JEANNEL, l. c., 183, 1898.
6) Zentralblatt für Chirurgie, 1900, Kongreßbericht, p. 68.

schen Druck des Gummis nekrotisieren die gequetschten Teile in etwa 5—8 Tagen und gehen mit den Platten durch den Darm ab. Die Einlagerung in den Darm sowohl wie in den Magen findet in bequemster Weise außerhalb der Bauchhöhle statt, und ebendort werden die 3 bis 5 LEMBERT-Nähte für jedes Organ angelegt. An den Darmplatten hängt in 10 cm Abstand an einem Silber-Katgutfaden noch eine silberne Olive, welche den richtigen Lauf des Darminhaltes unterstützt und an den Platten etwas zerrt, um ein Hineinfallen in den Magen zu verhindern . . ."

Diese Methode ist, wie aus der Beschreibung hervorgeht, nur ein Wiederaufleben der alten SENNschen Operation. Neu ist hier das Anbringen der elastischen Gummiplatte, welche ähnlich wie die MURPHYsche Feder die Wundränder zur Nekrose bringen soll, und dann das Aufhängen der Olive. Die ganze Manipulation ist ziemlich kompliziert und das Einlegen der Olive gefährlich. Der elastische Druck kann auch vorzeitig die Nekrose der Darmränder hervorrufen, da er inkonstant ist und den verschiedenen Verhältnissen nicht angepaßt werden kann.

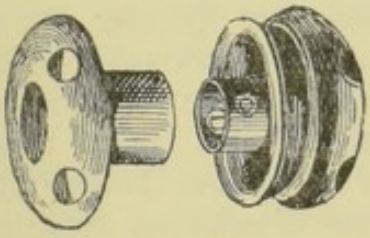

Fig. 39.

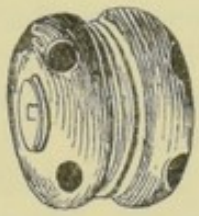

Fig. 40.

Da kann es leicht passieren, daß der Knopf vorzeitig abgeht, was noch durch das Anbringen der Olive unterstützt wird. Der Zug an dieser ist ziemlich stark, da die peristaltischen Kontraktionen der Darmmuskulatur mit einer sehr großen Kraft geschehen. MAYDL [1]) erzählt von einem Falle von Jejunostomie, wo er den MURPHYschen Knopf an einem Faden befestigte, um ihn später aus der Fistel nach außen herausziehen zu können. Der Knopf löste sich mit der Zeit ab und wurde mit einer so großen Kraft nach unten gezogen, daß es MAYDL unmöglich war, ihn ohne Beschädigung des Darmes nach außen zu extrahieren, und er gezwungen wurde, den wie eine Saite gespannten Faden durchzutrennen und den Knopf seinem Schicksal zu überlassen.

Im Jahre 1892 wurde von dem Chicagoer Chirurgen JOHN MURPHY [2]) ein Darmanastomosenknopf beschrieben (Fig. 39, 40), der in kurzer Zeit in Amerika, bald aber auch in Europa schnelle Aufnahme fand.

1) Ueber Jejunostomie. Mitt. aus den Grenzgeb. der Medizin und Chirurgie, Bd. 4.

2) New York med. Record, 1892, 10. Dec.

Die Grundidee des Murphyschen Knopfes besteht darin, daß die Serosaflächen der beiden Darmstücke in die innigste Berührung gebracht und in dieser Lage so lange gehalten werden, bis sie verwachsen. Die Wundränder selbst werden mit einer besonderen Naht am Knopf befestigt und halten ihn so lange an Ort und Stelle fest, bis eine genügend feste Verwachsung zwischen den Darmstücken gebildet ist. Inzwischen werden die Wundränder durch den Druck einer elastischen Feder zur Nekrose gebracht, wodurch der Knopf befreit wird und per vias naturales abgehen kann.

Der Knopf besteht aus zwei mit kurzen Zylindern versehenen Metallringen. Die Ringe sind gleich groß, am äußeren Rande abgerundet und mit je vier Seitenöffnungen versehen, die zur Erleichterung des Sekretabflusses aus der genähten Wunde dienen. Die Zylinder sind mit ihren Ringen eng verbunden; sie begrenzen die innere Ringöffnung. Der Zylinder des einen Ringes (weiblicher Teil) ist etwas niedriger als der des zweiten (männlicher Teil); dafür ist er etwas breiter, so daß er gerade den zweiten aufnehmen kann.

Seine innere Seite ist in eine Art Mutterschraube verwandelt; sie trägt ein schraubenähnliches Gewinde. Der Zylinder des männlichen Teiles ist höher, aber schmäler, ohne Mutterschraube. Er trägt zwei längliche Seitenöffnungen, aus denen zwei kleine Häkchen herausragen, die den oberen Teil von zwei elastischen Federn bilden. Diese Häkchen sind dazu bestimmt, die aneinander gebrachten Ringe (Zylinder) zusammenzuhalten. Sie weichen bei dem Einschieben der Zylinder etwas zurück, wobei die Ringe ganz bequem aneinandergedrückt werden können, springen dann aus ihren Oeffnungen heraus und haken sich in das Gewinde der Mutterschraube des weiblichen Knopfteiles ein. Aus dieser Lage können die Knopfteile nicht mehr durch einen einfachen Druck herausgebracht werden; da aber das Gewinde des weiblichen Teiles spiralförmig ist, können sie langsam auseinander geschraubt werden. Der männliche Teil trägt noch eine ringförmige, an ihren Rändern etwas abgerundete Platte, die dem Ringe auf seiner Innenseite gut anliegt, von dieser aber mittels einer Spiraldrahtfeder abgehoben wird. Diese Platte soll nach dem Zusammendrücken der Knöpfe noch einen weiteren mehr oder weniger konstanten Druck auf die zwischen den Ringen eingeklemmten Weichteile ausüben.

Die Anwendung des Knopfes ist etwa folgende: Wollen wir eine laterale Anastomose anlegen, so legen wir an der Magen- oder der Darmwand eine kleine Oeffnung an, die gerade noch die Knopfhälfte durchtreten läßt. Dann wird mittels eines Seidenfadens eine Steppnaht, bei zirkulärer Anastomose statt deren auch eine Tabaksbeutelnaht angelegt.

Die beiden Fadenenden, die an der Serosaseite nahe aneinander einmünden, werden nicht verschlungen. Nun wird in die Oeffnung des zuführenden Darmabschnittes der leichtere weibliche Knopfteil eingeführt,

und zwar so, daß der Zylinder aus der Wunde herausragt. Zur Einführung wird am besten der Zylinder des Knopfes mit einer langen Klemme an seinem äußeren Rande gefaßt und die Knopfhälfte so eingeschoben. Jetzt wird der gelegte Faden auf dem Zylinder geknotet, die Fadenenden abgeschnitten, der Assistent fixiert die Klemme. In genau derselben Weise wird die männliche Knopfhälfte in den abführenden Darmabschnitt gebracht und daselbst befestigt. Nunmehr faßt der Operateur die beiden in dem Darmabschnitte liegenden Knopfhälften mit beiden Händen. Der Assistent läßt die Klemmen los, der Operateur schiebt den Zylinder des männlichen in den des weiblichen Teiles ein und drückt beide mittelstark aneinander, bis die beiden Darmstücke ganz fest anliegen. Damit ist die Anastomose schon ausgeführt. Eine äußere Naht soll nicht angelegt werden. Viele wenden sie zwar an, Murphy selbst warnt aber vor ihr, da durch die gespannten Fäden leicht eine Drucknekrose der Darmwand eintreten kann.

Der Murphysche Knopf ist von allen existierenden Darmknöpfen heute immer noch der beste. Er ist, wie Wölfler sagt, „der erste Knopf, welcher gewissermaßen selbst die Vereinigung besorgt. Er ist ein Darmschließer, während die übrigen Knöpfe mehr oder weniger Prothesen darstellen, auf denen die Vereinigung erst vorgenommen werden muß." Diese Behauptung ist zwar, wie wir gesehen haben, nicht ganz zutreffend, da wir mehrere Darmknöpfe besitzen, die keine Prothesen, sondern reine Darmschließer sind, aber der Murphysche Knopf ist von allen diesen der sicherste und in seiner Handhabung einfachste.

Seine Vorteile liegen „in der großen Zeitersparnis, sowie in der Einfachheit seiner Anwendung (Marwedel). Er kann auch ohne allzugroße Erfahrung, die bei der Naht unumgänglich ist, angelegt werden und hat sogar in den Händen der Nichtchirurgen gute Resultate gegeben. Eine Anastomose mit dem Murphy-Knopf kann bequem in 4—6 Minuten ausgeführt werden, wogegen zu einer guten Nahtanastomose wenigstens 8—15 Minuten bei einem erfahrenen Chirurgen notwendig sind.

Während der Operation kann man viel reinlicher und infolgedessen mit geringerer Gefahr der peritonealen Infektion operieren. Ist er ordentlich angelegt, so schließt er das Darminnere sicher nach außen ab und das auch für den Fall, daß sich der Darm später erweitert und alle vorher bestehenden Falten ausgleicht. Schließlich sind bis jetzt nur wenige sichere Fälle von sogenanntem „circulus vitiosus" bei der Gastroenterostomie bekannt, bei denen durch die fehlerhaften Verhältnisse an der Anastomosenöffnung der Circulus hervorgerufen wurde, wenn zur Ausführung dieser Operation der Murphysche Knopf angewandt wurde.

Dieser stattlichen Reihe seiner Vorteile steht indes eine noch größere Zahl von Nachteilen gegenüber:

1) Er ist nicht resorbierbar. Infolgedessen bleibt er leicht an verschiedenen, besonders engen Stellen des Darmtraktus stecken, wo er manchmal recht unangenehme Störungen verursacht. Häufig ist beobachtet, daß der Knopf nach der Gastroenterostomie in den Magen fällt und daselbst liegen bleibt. Mehrmals wurde er später aus dem Magen entfernt. Ich kenne z. B. selbst einen Fall, in dem der Knopf schon mehr als 6 Jahre im Magen liegt und höchstwahrscheinlich die Ursache der mannigfachen Magenbeschwerden ist, an denen der Patient leidet. An verschiedenen Stellen des Darmtraktus kann der Knopf wochen- und monatelang liegen bleiben; der Knopfabgang per vias naturales ist überhaupt kaum in der Hälfte der Fälle beobachtet worden.

2) Er hat immer noch zu viele technische Fehler, die zum Teil nicht so leicht zu korrigieren sind.

a) Er ist zu hoch und besitzt dabei ein ziemlich enges Lumen. Darum wird er leicht verstopft und zwar nicht nur von harten Gegenständen (Kirschkernen etc.), sondern auch von weichen Kotmassen. Der Darm besitzt bisweilen nicht so viel Kraft, um die, wenn auch weichen Massen, durch den langen Zylinder hindurchzudrücken, was bei einem kürzeren Zylinder und breiterem Lumen eher möglich wäre. Es wurden in der letzten Zeit niedrigere Apparate konstruiert, die aber immer noch zu hoch sind. Eine Vergrößerung der inneren Oeffnung des Knopfes ist aber unter den gegebenen Verhältnissen nicht möglich.

b) Der Winkel, welcher von den Berührungsflächen der beiden Knopfhälften gebildet wird, hat zu kurze Schenkel und ist zu groß. Infolgedessen sind die Berührungsflächen der beiden Darmwände sehr schmal; die Wundränder verwachsen in einem zu kleinen Umfange. Geht der Knopf vorzeitig ab, so ist die Anastomose nicht geschützt und kann den an sie gestellten Ansprüchen wegen der zu schmalen Adhäsionen nicht genügen. Kommt es in einem solchen Falle zum Aufgehen der Darmvereinigung, so sehen die Wundränder wie abgeschnitten aus.

c) Die Kraft, mit welcher die elastische Feder den verschiebbaren Ring gegen die Fläche der anderen (weiblichen) Knopfhälfte drückt, unterliegt großen Variationen. Es kommt hier nämlich nicht nur die Federkraft des Ringes, sondern auch die Kraft, mit welcher die beiden Knopfhälften bei der Operation zusammengedrückt wurden, in Betracht. Wo diese beiden Kräfte stärker wirken, da gehen die Knöpfe viel früher ab, manchmal schon nach 2—3 Tagen, also zu einer Zeit, wo die Anastomose am meisten des Schutzes von seiten des Knopfes bedarf. Ein andermal ist diese Kraft zu schwach und der Knopf bleibt zu lange an Ort und Stelle, verursacht hier Geschwürs- und Granulationsbildung, stört die Passage etc.

d) Der Druck der elastischen Ringfeder ist unregelmäßig. Be-

finden sich an einer Stelle der Anastomose festere oder konsistentere Stoffe, wie z. B. größere Knoten der Seidenfäden, dickere Schichten des Gewebes, so verhindern sie die volle Kraftentwickelung der Feder hier sowie in der nächsten Umgebung. Die Darmwundränder werden an dieser Stelle nur ungenügend oder überhaupt nicht abgequetscht; hier kann sogar eine leidliche Ernährung dieser Partien fortbestehen. Sie bleiben am Leben und vereiteln oder erschweren den Abgang des Knopfes. Durch die Einwirkung der Darmsäfte sowie des Darminhaltes wird ferner der Knopf arrodiert, seine Feder rostet und wird in ihrer momentanen, manchmal schiefen Lage gehalten; dadurch wird ebenfalls die Ernährung der zur Nekrose bestimmten Darmränder an einer Stelle aufrecht erhalten und der Abgang des Knopfes verhindert.

e) Die Haken der beiden lateralen Federn halten manchmal schlecht. So berichtet Carle von 3 Fällen, wo nur eine Knopfhälfte isoliert abging. Mir selbst wurden von einer Firma 2 Knöpfe geliefert, deren Teile sich bequem auseinander ziehen ließen. Daß eine vorzeitige Lösung der beiden Knopfhälften verhängnisvoll sein kann, braucht nicht hervorgehoben zu werden.

f) Das Zusammendrücken der Knöpfe verursacht Suffusionen und Läsionen der Darmwand. Sie sind besonders an den Stellen der acht äußeren Seitenöffnungen ausgesprochen; ich konnte experimentell mehrmals konstatieren, daß die Mucosa dadurch an jenen Stellen zerdrückt resp. vollständig abgelöst wurde. Dieser Umstand kann, wenn nicht direkt zur Perforation der Darmwand führen, so wenigstens dieselbe bedeutend fördern. Außerdem sind die Ränder der Seitenöffnungen noch immer zu scharf.

g) Der bewegliche, mit der elastischen Feder verbundene Ring ist an seinem äußeren Rande zu scharf. Ich habe einigemal Perforationsperitonitiden gesehen, bei denen dieser Umstand sicher eine nicht geringe Rolle spielte.

h) Die äußeren Rinnen zwischen den Ringen und den Zylindern reichen manchmal nicht aus, die Wundränder zu fassen, besonders wenn die Darmwände zu dick sind. Sie interponieren sich und verhindern, daß die beiden Knopfhälften richtig zusammengedrückt werden können.

i) Das Gewinde in der Mutterschraube des weiblichen Knopfteiles ist spiralförmig eingerichtet. Die Folge davon ist, daß die Seitenhaken des männlichen Teiles ungleich hoch eingreifen, wodurch auch die Knopfringe nicht mehr parallel, sondern schräg gegeneinander gestellt werden.

Damit ist die Reihe der Nachteile des Murphyschen Knopfes noch keineswegs erschöpft.

Der großen Zahl dieser verschiedenen Fehler sucht eine noch größere der „Verbesserungen“ und Veränderungen am Knopfe zu begegnen.

So schlagen Weir [1]) und Hildebrand [2]) vor, den Ring des männlichen Teiles etwas breiter und schwerer anzufertigen, damit der Abgang per vias naturales leichter wäre. Es ist nämlich sehr oft bei der Gastroenterostomie passiert, daß der Knopf in den Magen oder in den zuführenden Darmschenkel, also retrograd, fiel. Diesen Gedanken hat zuerst Weir (1898) gehabt, 2 Jahre später veröffentlichte Hildebrand eine ähnliche Modifikation des Murphy-Knopfes.

Neuerdings haben Boari [3]), etwas später auch Sultan und zuletzt Kelling [4]), der mir bei meinen Experimenten an Tieren häufig assistierte, Knöpfe aus resorbierbarem Materiale angegeben. Boari verfertigte die Knopfringe aus dekalzinierten Knochen, die Zylinder aber aus Metall. Die großen Ringe, die gerade ihrer größeren Durchmesser wegen die Passage erschweren, konnten resorbiert werden, der Zylinder aber, der verhältnismäßig viel kleiner ist, blieb unverändert und ging per vias naturales ab.

Da der dekalzinierte Knochen und das Elfenbein zu schnell resorbiert wird, so schlug Sultan vor, ihn mit Gummi teilweise zu verdecken und so sein vorzeitiges Verschwinden zu verhindern. Der Knopf von Sultan soll noch nach 5 Tagen unverändert sein.

Die Firma Windler (Berlin) brachte einen Knopf in den Handel, bei dem das spiralförmige Gewinde des weiblichen Teiles durch zirkuläres ersetzt wird. Auf die Weise soll auch das ungleichmäßige Eingreifen der Seitenhaken korrigiert werden.

Eine weitere Verbesserung, des Murphy-Knopfes war das Anbringen eines dritten Seitenhakens, wodurch nicht nur die parallele Lage der beiden Knopfringe gesichert, sondern auch das Auseinanderweichen der Ringe erschwert werden soll.

Weitere Modifikationen des Murphyschen Knopfes sind folgende:

1) Der Darmanastomosenknopf von Villard [6]). Dieser Autor hat eigentlich nur den männlichen Teil des Murphy-Knopfes umgeändert, indem er die bewegliche Platte samt der Spiralfeder wegließ und den Knopfzylinder in eine ganze Serie von beweglichen Federn verwandelte. Außerdem wurden an beiden Knopfhälften die lateralen Ringöffnungen etwas vergrößert. Durch diese Umwandlung hat aber der Darmknopf nichts gewonnen. Nach der Abbildung sind seine Ränder gefährlich scharf, und das Weglassen des Zylinders am männlichen Teile und Ersetzen desselben durch einige elastische Federn ist unvorteilhaft, da die letzteren durch die Schnürnaht zusammengedrückt und so in der Ent-

1) Zentralbl. f. Chir., 1898, p. 905.
2) Zentralbl. f. Chir., 1900, p. 657.
3) XI. Kongreß der italienischen Chirurgen, 1896.
4) Zentralbl. f. Chir., 1899, p. 1257.
5) Zentralbl. f. Chir., 1899 (Kongreßbericht).
6) Gazette hebdom. de méd., 1895, No. 12—14.

wickelung ihrer Kraft behindert werden. Auch das Weglassen der beweglichen Platte ist bei einem nicht resorbierbaren Knopf eher zum Nachteil als zum Vorteil desselben geschehen.

2) Mathieu [1]) konstruierte einen ziemlich scharfrandigen Knopf, der in seiner Grundausführung dem Murphyschen gleicht, aber in seinen einzelnen Teilen zerlegbar ist. Der männliche Teil trägt an seinem Zylinder zwei elastische Federn, die direkt aus der Zylinderwand ausgeschnitten sind. Die bewegliche Platte befindet sich am weiblichen Teil, welcher noch mit einem kleinen Schutzzylinder versehen ist. Die Seitenöffnungen der Ringe wurden weggelassen, da sie angeblich durch die Konstruktion des weiblichen Knopfteiles überflüssig geworden sind. Mathieu und Jeannel glauben, daß die Seitenöffnungen der Knopfringe für den besseren Durchgang der Darmingesta eingerichtet werden. Nach Murphy sollen aber diese Oeffnungen zum Abfluß des Wundsekretes dienen. Die ganze Knopfmodifikation von Mathieu ist also auf Grund einer unrichtigen Auffassung der Knopfkonstruktion entstanden. Mathieu will auch durch das Weglassen der Seitenöffnungen mehr Platz für die Erweiterung des inneren Lumens der Knöpfe gewinnen. Das wird aber durch das Einschieben des dritten Zylinders wieder kompensiert. Dieser wird nämlich auf den weiblichen Teil aufgeschraubt, um die bewegliche Platte und die Spiralfeder nach Belieben entweder tiefer gegen den Grundring zu drücken oder aus der Tätigkeit durch festes Einschrauben überhaupt zu eliminieren. Der Zylinder des weiblichen Teiles trägt infolgedessen zwei Gewinde, eins wie bei dem Murphyschen Knopf innen und eins außen zum Einschrauben des dritten Zylinders.



Fig. 41.

3) Am weitesten von der Grundidee des Murphyschen Knopfes wich ein anderer Chicagoer Chirurg, Frank [2]) ab. Er konstruierte einen Darmknopf, der resorbierbar ist und nur in seiner äußeren Form dem Murphyschen gleicht (Fig. 41). Er besteht aus zwei Ringen von dekalziniertem Knochen, die mittels eines Drainrohrs aneinander gehalten werden. Die Ringe werden auf ein mäßig gespanntes Drainrohr geschoben und hier mittels Seidennähten befestigt. Die Einführung und Befestigung des Knopfes geschieht ähnlich wie beim Murphyschen Knopf; zuerst wird am Wundrande die Tabaksbeutelnaht angelegt, der Knopf zur Hälfte hier eingeschoben und die Endfäden auf dem Drainrohr zusammengebunden, und zwar so, daß die Wundränder zwischen die beiden Ringe eingedrückt werden. Beim Knüpfen der Fäden muß man aber sehr vorsichtig sein, damit dadurch das Drain-

1) Jeannel l. c. p. 176.

2) New York med. Record, October 3. — Berl. klin. Wochenschr., Bd. 34, p. 51.

rohr nicht komprimiert wird. Dasselbe wird dann an der zweiten Darmöffnung gemacht. Die ganze Prozedur, speziell das Einführen des Knopfes, ist ziemlich schwierig. Mir riß einmal eine Knopfhälfte bei der Operation ab. Es wurde später, um das Einführen und das Befestigen des Knopfes zu erleichtern, ein Apparat konstruiert, der die beiden Knopfringe während der Operation auseinanderhielt. Aber auch mit dieser Vorrichtung ist das Anbringen des Knopfes im Darme nicht leicht.

Weiter ist die Konservierungsmethode der Knöpfe (Alkohol) nicht gut. Aeltere Knöpfe fungieren schlechter als frische. Die Befestigung des Drainrohres ist schwierig und muß öfters erneuert werden. Die Knochenringe besitzen an der Kompressionsfläche scharfe Ränder. Dadurch wird die frühzeitige Nekrose der abgequetschten Darmränder begünstigt und nur ganz schmale Randpartien werden aneinander gebracht. Schließlich, was das Schlimmste ist, wird der Knopf entweder zu zeitig resorbiert, oder er geht frühzeitig ab. Hierdurch sind mehrere Todesfälle bei Menschen verschuldet worden.

Dann hat Jaboulay[1]) einen Knopf konstruiert[2]), der bei den lateralen Anastomosen jede Naht ausschließt und von selbst hält, „und der sich grundsätzlich von den Knöpfen Bonniers (1869) und Deshots (1894) unterscheidet". Im Grunde genommen, ist es aber nur ein Murphyscher Knopf mit je einer lateralen, spiralförmigen Spalte auf dem männlichen und dem weiblichen Knopfteil. Nach Jaboulays Beschreibung sieht der Knopf etwa so aus:

„a) Männliches Stück. Es wird durch zwei konzentrische Walzen gebildet. Die äußere ist 22 mm breit und 8 mm hoch; die innere 12 mm breit und 15 mm hoch. Da die beiden Walzen sich an einem Grundrande vereinigen, so ist der freie Rand der inneren Walze um 7 mm höher als der der äußeren. Die äußere Walze ist von vier eirunden Löchern durchbohrt; die innere (auf $^3/_4$ ihrer Fläche) in drei spannkraftfähige, am Ende mit Klauen versehene Züngelchen geteilt zum Zurückhalten des weiblichen Stückes. Das Stück bietet eine ganz besondere, 4 mm breite Spalte dar. Diese fängt am Grundrande der beiden Walzen an und läuft zuerst fast senkrecht 11 mm lang (sie beträgt also die ganze Höhe der nur 8 mm hohen äußeren Walze und schneidet bloß teilweise die innere durch); dann biegt sie rechtwinklig ab, um horizontal in $^1/_8$ des Umkreises der inneren Walze, parallel unter dem freien Rande der äußeren, fortzulaufen. Ein elastisches an diesem letzteren Rande befestigtes Blatt wird beim Ineinandergreifen

1) Ueber einen neuen „Knopf ohne Naht" zur lateralen Anastomose, besonders zur Gastroenterostomie bei Karzinom. Zentralbl. f. Chir., 1904, p. 1195.

2) Instrument nach Lumière in Lyon.

der Stücke auf die Spalte der äußeren Walze umgeklappt und schließt diese.

b) Weibliches Stück. Die äußere Walze ist ganz ähnlich der des männlichen Stückes, auch was die Spalte betrifft; doch ist die innere Walze des weiblichen Stückes nur 13 mm hoch und am freien Rande ausgebaucht; statt der nach außen klauenartigen Züngelchen hat sie nach innen einen Schraubengang."

Die beiden Knopfteile werden wie eine Art Schraube in das Darminnere durch je eine kleine Oeffnung gebracht und dann wie bei dem Murphy-Knopf aneinander geschoben. Eine Schnürnaht ist nicht nötig, da die seitlichen Darmöffnungen nur ganz klein gemacht werden und das Herausfallen der Knöpfe verhindern. Neu und gut ist hier nur die laterale Spaltöffnung der Knopfstücke, wodurch das Einführen des Knopfes in das Darminnere durch eine verhältnismäßig kleine Oeffnung ermöglicht wird. Nach der gegebenen Abbildung sind die Knopfränder scharf, die bewegliche Knopflamelle, die hier so notwendig ist, fehlt vollständig. Sonst hat der Knopf alle Nachteile des Murphyschen Knopfes.

Jonnesco[1]) und später Wiesinger[2]) schlugen eine besondere Art der Einführung und Befestigung des Knopfes vor.

Wiesinger befestigt die beiden Knopfhälften in der Magen- und Darmwunde wie gewöhnlich, empfiehlt aber zum Zusammendrücken zwei neue Oeffnungen anzulegen, die beide unweit von der Fistel, eine im Magen, die andere im Darm liegen soll. Durch diese soll man dann in das Darminnere eindringen und die beiden Knopfhälften digital zusammendrücken. Auf diese Weise soll die Zerquetschung der Magen- und Darmwand oberhalb des Knopfes verhütet und eine bessere Adaptation der beiden Knopfhälften erzielt werden. Die lateralen Oeffnungen werden dann durch eine Naht verschlossen.

Jonnesco legt zuerst die seitlichen Oeffnungen an, führt durch diese die beiden Knopfhälften mit je einer Klemme gefaßt bis auf die zur Fistel bestimmten Stellen, spannt hier die Wand über jeder Knopfhälfte und eröffnet sie durch einen Kreuzschnitt, aber nur so weit, daß der Knopfzylinder knapp durchgeführt werden kann. Dann wird mit einer besonderen Nadel die gewöhnliche Tabaksbeutelnaht angelegt und die beiden Knopfhälften werden von innen aus digital oder mittels zweier besonderen Klemmen zusammengedrückt. Am Schluß der Operation werden die beiden seitlichen Oeffnungen vernäht.

Auch die Art der Anlegung der Tabaksbeutelnaht wurde verschiedentlich modifiziert. So schnitt v. Mikulicz zuerst die Serosa und Muscularis am Magen an, so daß die Mucosa uneröffnet zu sehen war,

---

1) Jeannel, l. c. p. 210.
2) Dtsch. med. Wochenschr., 1897, No. 27.

und führte jetzt eine Naht aus, bei welcher der Faden parallel den Wundrändern verlief (Steppnaht). Nun wurde erst die Mucosa durchgeschnitten und der Knopf eingeführt. Bei dieser Methode kann beim Eröffnen der Schleimhäute der eingelegte Faden, wenn er nicht gut gespannt gehalten wird, durchschnitten werden. Außerdem wird durch diese Naht eine starke Gewebsmasse an den Ring gebracht, die dann das genaue Zusammendrücken der Knopfhälften erschwert. Den Vorteil hat aber diese Methode, daß das infektiöse Material bis beinahe zum Schluß der Operation von der Wunde fern gehalten wird.

Murphy selbst führte auch eine doppelte Tabaksbeutelnaht aus, wobei die Fäden der einen Naht auf der entgegengesetzten Stelle der zweiten einmünden. Dadurch soll ein noch sicherer Verschluß der Darmwunde geschaffen und eine genauere Befestigung der Ränder am Knopf erzielt werden. Die zweite Naht dient hier außerdem noch als eine Sicherheitsnaht für den Fall, daß die erste beim Knüpfen der Fadenenden reißt, was doch gelegentlich vorkommt. Das Anlegen einer neuen Naht ist dann immer etwas schwieriger und auch die Infektionsgefahr wird dadurch vergrößert. Hat man aber eine zweite Naht schon vorher angelegt, so genügt sie zur Befestigung des Knopfes vollkommen.

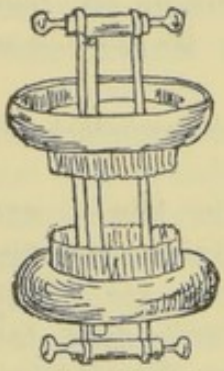

Fig. 42.

Im Jahre 1897 konstruierte ich meine ersten Darmknöpfe[1]), die aus dekalziniertem Knochen angefertigt waren.

Das erste Modell meines Knopfes bestand aus zwei ovalen Ringen, die an ihrem Seitenrand mit mehreren (6—8) Löchern versehen waren und an den gegeneinander gekehrten Seiten seichte Rinnen trugen. Auf den entgegengesetzten Flächen hatten die Ringe je eine tiefere Rinne. Die so modellierten Ringe wurden noch an ihrer inneren Seite mit je einem ringförmigen, schwarzen Seidenband versehen, welches mit Seidenfäden an den Seitenlöchern des Ringes befestigt wurde und um etwa 4 bis 5 mm den inneren Ringrand überragte. (Fig. 42.)

Bei der Operation wurden die Ringe mit zwei gewöhnlichen Klemmen an zwei entgegengesetzten Seiten des Seidenbandes gefaßt und in die Darmwunden eingeführt, so daß nur das Seidenbändchen aus der Wunde herausragte. An dieses wurden dann die Wundränder mittels einer fortlaufenden Naht befestigt, die durch die ganze Dicke der Darmwand und das Bändchen führte. Das Aneinanderbringen und Zusammenhalten der Ringe wurde durch zwei Knochenstäbchen aus nicht dekalziniertem Knochen und zwei ringförmigen Gummibändchen her-

1) Handb. der prakt. Chir. von Bergmann, Bruns, Mikulicz, 1900. — Experimentelle Untersuchungen über die verschiedenen Methoden der Darmvereinigung. Bruns' Beiträge, Bd. 25, Heft 3.

beigeführt. Waren die Ringe in den Wunden eingenäht, so führte man die genannten Knochenstäbchen, die durch einen Metallstift ca. 3 cm auseinandergehalten wurden und mit Gummibändchen versehen waren, in einen der Ringe hinein. Um das Einführen zu erleichtern, versah ich die Knochenstäbchen mit je einem feinen Loch, welches sich am Ende des ersten Drittels des Stäbchens befand. In dieses wurde das nadelförmige Ende des Metallstiftes eingeführt, und dann wurden die Gummibänder über die beiden Stäbchen geschoben. Der Metallstift stand also lateralwärts, nicht in der Mitte der Stäbchen, wodurch das Einführen der Stäbchen in die Ringe ganz bequem geschehen konnte.

Jedes der oben genannten Stäbchen wurde noch an beiden Enden mit je einem ringförmigen Einschnitt versehen: auf diese Weise entstand hier ein Köpfchen, welches in die tiefen Rinnen der Ringe gut paßte. Führt man also ein solches Stäbchen in einen der Ringe ein, so lagert es sich dort derartig, daß die beiden Köpfchen in die Rinne

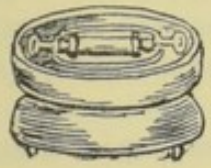

Fig. 43.

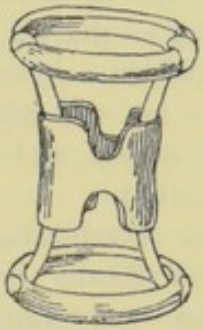

Fig. 44.



Fig. 45.

zu liegen kommen. Jetzt wurde der ganze Stäbchenapparat gegen den Ring angedrückt und in dieser Lage mit einer langen Klemme, die ihn dicht oberhalb des Ringes faßte, fixiert. Darauf führte man auch das zweite Stäbchen in den zweiten Ring in derselben Weise ein und lagerte es gut in die zugehörige Rinne; dann faßte man an den beiden Ringen mit beiden Händen an und zog sie etwas auseinander.

Dadurch wurde der Metallstift gelockert. Der Assistent öffnete die lange Klemme, faßte mit ihr den Stift und entfernte ihn von dem Operationsfeld. Der Operateur ließ nunmehr die Ringe los, welche durch die Gummibänder gezogen aneinander schnappten (Fig. 43). Damit war die Anastomose beendigt. Sie hatte aber den großen Fehler, daß sie leichte Seitenverschiebungen erlaubte und bei einem nicht zu hohen inneren Druck (20—30 mm Quecksilbersäule) undicht wurde.

Die Versuche am Tiere sind indes fast sämtlich geglückt, und auch am Menschen erwies sich die Anastomose in einem Falle nach 6 Tagen als tadellos.

Um die seitliche Verschieblichkeit des Knopfes zu verhindern und seine Befestigungsweise zu vereinfachen, konstruierte ich noch einen

zweiten Knopf, der aus zwei einfachen Ringen und einem Zylinder bestand (Fig. 44, 45). Diese Teile wurden sämtlich aus dekalziniertem Knochen angefertigt. Die Ringe waren mit je zwei Seitenöffnungen versehen, an denen zwei Gummibändchen angebracht waren, die die Ringe eng aneinanderhalten sollten. Der Knochenzylinder trug je zwei ovale, ziemlich tief ausgreifende Einschnitte an beiden Rändern. Der ganze Knopf wurde so armiert, daß die Gummibändchen von den Ringen auf der Innenseite des Zylinders verliefen. Befanden sich diese Bändchen an der Stelle der Zylindereinschnitte, so drückten sie die Ringe fest aneinander. Drehte man aber die Ringe bei unveränderter Zylinderlage etwas seitwärts, so kamen die Bändchen an die Stelle, wo keine Einschnitte waren; dadurch wurden diese verhindert, die Ringe aneinanderzubringen. Die Ringe lagen jetzt $^1/_2$—1 cm von einander entfernt. Die Einführung und Befestigung der Ringe im Darme wurde analog ausgeführt wie bei dem Frankschen Knopf, nur war sie bequemer. Zuerst wurden die Tabaksbeutelnähte angelegt und der Knopf in der zweiten Stellung — die Ringe waren auseinander gestellt — in die Darmwunden eingeführt. Dann wurden die Nähte geknüpft, die Ringe seitwärts gedreht, bis die Bändchen in die entsprechenden Zylindereinschnitte zu liegen kamen und die Ringe einschnappten. Damit war die Anastomose beendigt.

Mein drittes Modell eines resorbierbaren Darmknopfes bestand aus einem hohlen, einen leichten Konus bildenden Knochenzylinder, an dessen Peripherie sich zwei ringförmige Rinnen befanden. Eine dieser Rinnen lag am schmäleren Zylinderende und war etwas breiter als die zweite, an dem anderen Zylinderende angelegte. In dieser zweiten Rinne befand sich ein ovaler leicht gespannter Gummiring. Die Manipulation bei der Darmvereinigung mit diesem Knopf war etwa folgende: Die beiden Darmöffnungen wurden mittels je einer Tabaksbeutelnaht versehen, und der Knopf zuerst in die eine, dann in die andere geschoben, wobei die Tabaksbeutelnähte auf der breiten Knopfrinne ligiert wurden. Dann schob man den Gummiring mit einem leichten Druck aus der schmalen in die breite Rinne. Dadurch wurden die beiden Wundränder in der Art einer wahren Invagination aneinandergedrängt, so daß Serosa auf Serosa zu liegen kam und durch den elastischen Druck des Gummiringes in dieser Lage bis zur festen Verwachsung gehalten wurde. Die Ausführung war zwar einfach, doch nicht immer so leicht, wie es schien. Außerdem bestand hier die Gefahr, daß der Gummiring vorzeitig die Darmränder abquetschen werde.

Alle diese Knöpfe wurden, wie oben gesagt, aus dekalziniertem Knochen angefertigt und trugen den Hauptfehler aller resorbierbaren Knöpfe: sie wurden meistens vorzeitig resorbiert.

Zu gleicher Zeit mit diesen Experimenten stellte ich[1]) eine Reihe

1) Beitr. z. klin. Chir., Bd. 25, Heft 3.

von Untersuchungen an, in denen ich mich über die Festigkeit der Darmanastomosen in verschiedenen Zeitintervallen überzeugen wollte; dabei fand ich, daß die Darmanastomose beim Tiere erst nach dem 7.—8. Tage eine genügende Festigkeit erreicht, um dem inneren Drucke etc. ohne äußere Beihilfe trotzen zu können.

Es war also notwendig, zur Herstellung der Knöpfe ein Material zu wählen, welches im Darmtraktus wenigstens 7—8 Tage unverändert bleibt oder nur so wenig arrodiert wird, daß der Knopf seiner Bestimmung voll entsprechen kann; dann soll er aber rasch in kürzester Zeit resorbiert werden. Die weiteren Untersuchungen ergaben, daß von den bis jetzt zur Konstruktion der Knöpfe gebrauchten Materialien kein einziges diese Eigenschaften besitzt.

Ich [1]) führte bei einigen Kranken, bei denen aus verschiedenen Gründen Magen- oder Darmfisteln bestanden, alle möglichen zur Herstellung der Knöpfe gebrauchte Stoffe in den Darmtraktus ein und fand dabei, daß einige Stoffe wie der dekalzinierte und auch der gewöhnliche Knochen, Elfenbein, Katgut, Brot, Gummizuckerzylinder, Rüben, Kartoffeln etc,, vorzeitig, also vor dem 6.—7. Tage im Magen und den oberen Darmpartien so stark angefressen, event. auch resorbiert werden, daß sie jedenfalls von ihrer Festigkeit zu viel einbüßen und sich zum obengenannten Zwecke nicht mehr eignen.

Andere Stoffe, wie Silber, Aluminium, Bronze, Leder etc. blieben wochenlang nur wenig verändert im Darmtraktus liegen und waren aus diesem Grunde ebenfalls nicht zu brauchen.

Auf der Suche nach einem passenden Material wurde ich [2]) durch weiland Herrn Fischer, Direktor des städtischen chemischen Laboratoriums in Breslau, auf ein Metall aufmerksam gemacht, das den meisten Forderungen wenigstens teilweise entspricht und sich anscheinend zur Herstellung der Knöpfe hervorragend eignet. Es ist das Magnesium, ein silberweißes, stark glänzendes Metall, von einem sehr niedrigen spezifischen Gewicht (1,743), welches im Magen und Darm in kurzer Zeit ziemlich stark durch die Einwirkung der Säfte angedaut wird. Kleine, etwa linsengroße Kügelchen aus reinem Magnesium erhielten bei einer an Carcinoma oesophagi leidenden Patientin im Magen nach 2 Tagen eine rauhe Oberfläche, wurden in den nächsten 2 Tagen merklich kleiner und verschwanden in 10—14 Tagen vollständig. Aehnlich verhielten sich diese Kügelchen im oberen Dünndarm. Die Verhältnisse im Colon und im unteren Teile des Ileum konnte ich leider am Menschen in Ermangelung eines passenden Materials bis jetzt nicht genauer beobachten.

Beim Hunde wurde ein aus starkem Magnesiumblech konstruierter

---

1) Zentralbl. f. Chir., 1899, No. 2.
2) Verhandl. d. deutsch. Gesellsch. f. Chir., 1900.

Murphy-Knopf im mittleren Darmteil in 8 Tagen ca. um die Hälfte seiner Dicke verkleinert, blieb aber sonst in seiner Form und Konstruktion unverändert. Ein Knopf aus dünnem Blech verschwand im oberen Ileum in 10 Tagen vollständig. Leider war nicht festzustellen, ob er gänzlich resorbiert wurde oder per vias naturales abging.

Weiter hat Kanski[1]) mit dem Magnesiumknopf Experimente am Hunde und in vitro gemacht und seine Resorbierbarkeit im Magen und im oberen Darmtraktus bestätigt. Er behauptet sogar, daß der Magnesiumknopf im Magen bei bedeutenderem Salz- oder Essigsäuregehalt zu frühzeitig resorbiert werden kann. Beim Hunde wäre dies möglich, da im Hundemagen unverhältnismäßig mehr Salzsäure als beim Menschen vorhanden ist. Ich habe aber recht viele Experimente in dieser Richtung gemacht und nie eine zu frühzeitige Knopfresorption konstatiert. Beim Menschen ist hingegen die vorzeitige Resorption undenkbar. Schließlich kann man auch gegen diese Eventualität gewappnet sein, wenn man für Fälle mit reinem Ulcus oder Hyperazidität Knöpfe aus stärkerem Magnesiumblech wählt. Im alkalischen Darmsaft ist nach Kanski das Magnesium unlöslich. Ich habe dies nicht bestätigen können, habe im Gegenteil starke Arrosion gefunden an Knöpfen, die bei der Resektion im unteren Darmteil (Hernia incarcerata) angewandt wurden; nur tritt hier die Resorption viel langsamer als im Magen oder im oberen Darmteil auf.

Auch die Spätresultate waren beim Magnesiumknopf recht befriedigend. Bei der Obduktion eines vor 3 Wochen gastroenterostomierten Hundes fand ich eine glatte für 2 Finger bequem durchgängige Oeffnung, genau wie wenn man mit dem Murphy-Knopf operiert hätte. Dasselbe Resultat gab auch eine vor einem Jahre ausgeführte Gastroenterostomie an einem mittelgroßen jungen Hunde.

Es sei mir gestattet, an dieser Stelle hervorzuheben, daß ich jedenfalls der erste war, der Magnesium zur Herstellung eines resorbierbaren Darmknopfes verwandte, und der erste, der mit Hilfe dieses Knopfes am Menschen Operationen ausführte. Als Payr auf dem Chirurgenkongreß 1900 über seine Versuche, die die Verwendung des Magnesiums nur zur Gefäß- und Nervennaht betrafen, vortrug, Versuche, die er nach seinen Angaben bereits vor Jahren begonnen hatte, berichtete ich in der Diskussion sogleich über meine Versuche mit dem Darmknopf aus Magnesium, die ich seit Monaten angestellt hatte. Hieraus geht auch hervor, daß ich völlig unabhängig von Payr auf das Magnesium gekommen war.

Uebrigens hat Payr, wie das mit solchen Erfindungen ja häufiger geht, in der Verwendung des Magnesiums zur Herstellung resorbierbarer Nähte, Klammern, Stifte etc. auch Vorgänger gehabt. Schon

1) Kanski, Russ. chir. Archiv, 1902, Heft 5.

22 Jahre früher hat ein amerikanischer Chirurg E. C. Huse [1]) das Magnesium zu diesem Zwecke angewandt; die Arbeit wurde auch im Zentralblatt für Chirurgie (1878, p. 861) referiert.

Die Herstellung eines Murphy-Knopfes aus Magnesium erwies sich als äußerst schwierig. Einzelne Firmen, an die ich mich wandte, schrieben nach einigen begonnenen Versuchen, daß die Anfertigung eines solchen Knopfes direkt unmöglich sei. Meine eigenen Fabrikate waren mangelhaft. Das Magnesium läßt sich zwar hämmern und walzen, ist aber äußerst brüchig. An seiner Sprödigkeit scheiterten alle Bemühungen der Stanzwerke. Auch das Gießen der Knöpfe nach den vorher angefertigten Formen erwies sich als schwierig. Schließlich ist es mit Hilfe des Herrn Wösch in Würzburg gelungen, Murphy-Knöpfe nach einem guten amerikanischen Muster aus reinem Magnesium zu erhalten. Aber diese Knöpfe hatten noch immer verschiedene Fehler: die Seitenfeder war zu schwach, die elastische Spiralfeder und die bewegliche Platte hinterließen im Magen und Darme scharfe, spitze Splitter und ähnliches.

Ich versuchte nun diese unvorteilhaften Knopfeigenschaften zu umgehen: zuerst wurde zur Herstellung des Knopfes nur das reinste Magnesium angewandt, welches weniger scharfe Splitter abgibt und gleichmäßiger resorbiert wird (Fig. 46). Dann wurden die Seitenfedern, deren Anbringung große Schwierigkeiten machte, aus einem starken Magnesiumzylinder ausgeschnitten, so daß nur ein schmaler unterer Ring aus dem Zylinder übrig blieb, auf dem die Federn ruhten.

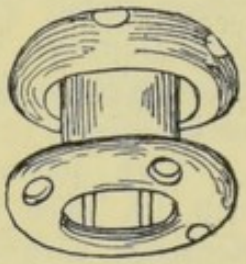

Fig. 46.

Dieser Ring wurde in den Hauptzylinder des männlichen Teils eingeschoben und auf diese Weise dort fixiert. Die Seitenfedern griffen dann kräftig in das Gewinde der Mutterschraube ein und hielten die beiden Knopfhälften mit genügender Kraft beisammen.

Die Spiralfeder und die Platte ließ ich einfach weg. Beide sind überflüssig, da bei einem resorbierbaren Knopf das gefährliche Abquetschen der Wundränder überflüssig ist. Sie können leicht durch einen einfachen entsprechend großen Gummiring (aus Gummidrainrohr mittelst einer Katgutnaht angefertigt) ersetzt werden, der noch den Vorteil hat, daß er überall gleichmäßig drückt, und das auch dann, wenn die Spiralfedern wegen Verrostung etc. nicht mehr wirken können. Ein so konstruierter Knopf ist gut auskochbar und hält sich in trockener Luft unbeschränkte Zeit lang unverändert. Er ist einfacher als der Murphysche, läßt sich bequem einführen und befestigen und ist auch nicht wesentlich teurer.

---

1) A new Ligatur. The Chicago med. Journ. and Examin., 1878, August.

Ich hoffe, daß trotz der Schwierigkeit seiner Herstellung es gelingen wird, den Kaufpreis noch niedriger zu stellen.

Die Versuche, die ich an Tieren angestellt habe, ergaben, daß der Knopf im normalen Hundemagen, wie oben gesagt, nach 8 Tagen zwar stark arrodiert, aber doch noch so fest ist, daß er seine Funktion völlig erfüllen kann. Das vollständige Verschwinden des Knopfes ist natürlich von der verschiedenen Beschaffenheit der Magen- und Darmsäfte abhängig und kann 2, 3 oder 4 Wochen erfordern. In diesem Punkte liegt noch der Hauptfehler des Knopfes, welcher aber vielleicht durch Darreichen von unschädlichen, das Magnesium zersetzenden Chemikalien zu korrigieren sein wird. Man könnte vielleicht, um die Resorption des Knopfes zur gewünschten Zeit (also nach 8—10 Tagen) herbeizuführen, eine schwache Lösung von Salzsäure oder ähnliches verordnen. Auf diese Weise wird vielleicht auch der zweite Fehler verhütet, nämlich das Zerfallen des Knopfes in kleine scharfe Splitterchen. Wie es scheint, sind übrigens die Kanten der zerfallenen Magnesiumstücke bei chemisch reinem Metall weniger scharf und auch ihrer Kleinheit und des niedrigen Gewichts wegen weniger gefährlich. Höchstwahrscheinlich wird es so gelingen, mit der Zeit auch diesen Fehler auf chemischem Wege zu beseitigen.

Nach diesen mit dem Magnesiumknopf gemachten Erfahrungen hielt ich mich für berechtigt, ihn in geeigneten Fällen auch am Menschen anzuwenden. Ich habe mehrere Gastroenterostomien und laterale sowie zirkuläre Darmvereinigungen mit ihm ausgeführt und von seiten des Knopfes keine Störungen beobachtet.

Der Abgang des Knopfes wurde einmal 8 Tage nach der Operation konstatiert. In allen anderen Fällen konnte er aber nicht nachgewiesen werden. Die Röntgenphotographie zeigte in zwei Fällen 12 Tage nach der Operation nirgends eine ausgesprochene Schattenbildung, die dem Knopfe entsprechen konnte. Nebenbei bemerke ich, daß ich den Patienten vom 9. Tage nach der Operation ab diluierte Salzsäurelösung (4—5 Tropfen auf 1 Glas Wasser) verabreichte.

Recht interessant gestaltete sich die Anwendung des Knopfes bei einer inkarzerierten Hernie. Es handelte sich um einen abgemagerten, fast pulslosen Mann, der seit 4 Tagen an einer inkarzerierten Hernia inguinalis litt. Die eingeklemmte Darmschlinge war im ganzen Umfange brandig, konnte aber nicht reseziert werden, da der Patient stark kollabiert war. Ich führte daher eine laterale Anastomose mit dem Magnesiumknopf zwischen den Darmschenkeln unterhalb und oberhalb der inkarzerierten Stelle aus und lagerte die brandige Schlinge nach dem Vorschlage von Helferich vor die Bauchwunde, die außerdem um die Schlinge herum noch tamponiert wurde. Glatter Verlauf. Am 3. Tage Perforation des vorgelagerten Darmes.

Am 10. Tage nach der Operation suchte ich durch die Darmöffnung mit dem Finger an die Stelle der Enteroanastomose zu gelangen, was mir auch glückte. Ich fühlte hier den Knopf an Ort und Stelle sitzen; auf seiner Oberfläche war er aber stark arrodiert. Einen Tag später war er schon ziemlich locker und am 12. Tage nach der Operation befand er sich einige Zentimeter unterhalb der operierten Stelle. Unschwer gelang es mir, ihn mit einer Kornzange zu fassen und zu extrahieren.

Der Knopf war stark angenagt, aber immer noch ziemlich fest, so daß er noch viel größeren Ansprüchen genügt hätte. Die Anastomose betraf hier den unteren Teil des Ileum, deswegen war die Resorptionskraft des Darmes schwächer. In den obduzierten Fällen von Gastroenterostomie war die Arrosion der Knopfoberfläche bereits nach wenigen Tagen viel ausgesprochener.

Im großen und ganzen kann ich also Magnesiumknöpfe aus starkem Blech für die Magen- und Jejunum-, und aus dünnerem Blech für Ileum- und Kolonoperationen nur warm empfehlen [1]).

1) Den Verkauf dieser Knöpfe sowie aller sonstigen Utensilien aus Magnesium hat die Firma Friedrich Wösch in Würzburg übernommen.

Aus der chirurgischen Klinik zu Breslau
(Direktor: weiland Geh.-Rat von Mikulicz).

XII.

Das hysterische Fieber.

Von

Prof. **W. Kausch,**

Direktor d. chirurg. Abt. d. Auguste Victoria-Krankenhauses zu Schöneberg.
An der chirurg. Klinik zu Breslau vom 1. Okt. 1896 bis 1. Okt. 1905.

Die Frage, ob es ein hysterisches Fieber gibt oder nicht, ist sehr alt. Briquet ist der erste, der sie zur Sprache gebracht hat, nachdem lange vor ihm Pomme u. A. derartige Fälle gesehen haben, noch in der Zeit vor der exakten Temperaturmessung. Seither stehen sich die Ansichten der Autoren, welche über das Thema gearbeitet haben, scharf gegenüber: die einen glauben, daß es ein hysterisches Fieber gibt (Briand, Gagey, v. Krafft-Ebing, Sarbó, Ughetti, Hale White, Wunderlich u. A.), die anderen und sie dürften — wenigstens in Deutschland — ganz überwiegend in der Mehrzahl sein, verwerfen es, behaupten, daß die als solches beschriebenen Fälle teils auf Betrug durch die Kranken, teils auf Irrtum der Aerzte beruhen (Grisolle, Landouzy, Pinard, M. Rosenthal, Jolly, Schultze, v. Strümpell u. a.). Manche nehmen auch einen vermittelnden Standpunkt ein.

Von welcher Wichtigkeit die Entscheidung der Frage ist, liegt auf der Hand. Zunächst ist es von höchstem theoretischen Interesse, ob die Hysterie als solche zur Temperatursteigerung führen kann, ob es eine Temperatursteigerung auf funktionell-nervöser Grundlage gibt. Ich komme auf diesen Punkt noch später ausführlich zu sprechen.

Aber auch rein praktisch ist die Entscheidung der Frage bedeutungsvoll. Gibt es kein hysterisches Fieber, so wird man bei unzweifelhaft bestehender Temperatursteigerung an eine organische Affektion denken müssen, an eine Infektion, je nach der Art und Lokalisation der begleitenden Symptome an eine Meningitis, Perityphlitis, Peritonitis u. s. w. In Fällen der Art, in denen ein operativer Eingriff angezeigt wäre, kann ein Verkennen des Fiebers geradezu verhängnisvoll werden, indem einerseits Hysterische operiert werden, weil das Fieber eine organische

Affektion vortäuscht, oder indem andererseits notwendige Operationen unterbleiben, weil die Diagnose „hysterisches Fieber“ lautete. Auch für den Chirurgen kann so die Entscheidung der Frage, ob es ein hysterisches Fieber gibt oder nicht, von der allergrößten Bedeutung werden.

Ich will hier bemerken, daß ich zunächst bei dem Ausdrucke „hysterisches Fieber“ Temperatursteigerung und Fieber als identisch betrachte (vergl. p. 468).

Bis ich den Fall erlebte, den ich sogleich beschreibe (I), verhielt ich mich dem hysterischen Fieber gegenüber durchaus ablehnend. Ich habe alsdann die ganze Literatur, soweit sie mir zugänglich war, auf hysterisches Fieber hin durchsucht und dabei die schärfste Kritik angewandt; denn in einer Frage, wie der vorliegenden, ist es nicht möglich auf andere Weise weiterzukommen. Da muß ich nun sagen, daß ich nach der Art und Weise, wie die beobachteten Fälle mitgeteilt sind, kaum einen einzigen für voll beweiskräftig halten kann, wenn sich gewiß auch zahlreiche unter ihnen befinden, in denen die Wahrscheinlichkeit, daß die Temperatursteigerung auf hysterischer Grundlage beruhte, nicht gering ist.

Auf einen Punkt muß ich hier zu sprechen kommen, der bei allen ähnlichen Fragen von ausschlaggebender Wichtigkeit ist. In Fällen, bei denen so leicht eine Täuschung und ein Irrtum möglich ist, muß die Veröffentlichung so geschehen, daß der Leser sich aus ihr ein bestimmtes Urteil über die Möglichkeit des Irrtums bilden kann. Auch muß aus der Beschreibung hervorgehen, daß keine andere fieberhafte Affektion vorlag. Ein Autoritätsglauben kann hier nur Schaden stiften. Angaben, wie sie in der Literatur über das hysterische Fieber so häufig zu finden sind: Täuschung völlig ausgeschlossen; Täuschung unmöglich, weil der Patient bewußtlos ist; die Messung erfolgte unter Kontrolle u. s. w., beweisen meines Erachtens nichts. Und nur die exakte Mitteilung weiterer sicherer Fälle kann die Frage, ob es ein hysterisches Fieber gibt oder nicht, zur definitiven Entscheidung bringen. Jeder einzelne solche Fall ist von größter Wichtigkeit, und aus diesem Grunde bringe ich die drei Fälle, welche ich sämtlich noch unter weiland Herrn Geheimrat von Mikulicz zu beobachten Gelegenheit hatte, und für welche sich dieser in hohem Maße interessierte, zur Veröffentlichung.

Fall I. Gastroenterostomie wegen Magenaffektion. Pseudoperitonitis mit Fieber, Relaparotomie mit negativem Befund. Hysterie.

Das 28-jähr. ledige Dienstmädchen Emma W. wurde am 11. Aug. 1900 mit der Diagnose Magengeschwür aus der medizinischen Klinik in die chirurgische verlegt. Sie litt seit 4 Jahren an intensiven Magenbeschwerden, heftigem Erbrechen nach den Mahlzeiten; zweimal war es angeblich auch blutig; Abmagerung (Körpergewicht 90 Pfund). Der Magen reichte bis drei Finger unter den Nabel, starke Druckempfindlichkeit im Epigastrium,

keine Hyperazidität. Es wurde auch in der chirurgischen Klinik die Wahrscheinlichkeitsdiagnose auf Magengeschwür gestellt.

Bei der Operation am 15. Aug. 1900 (Professor Dr. Henle) wurde ein enger verdickter Pylorus gefunden, ein Ulcus in ihm angenommen und die Gastroenterostomia anterior antecolica mit Enteroanastomose angelegt.

Die Pat. erholte sich von der Operation nicht, fieberte bis 38,6, war dann zeitweise fieberfrei. Im Laufe des Septembers stiegen die Temperaturen bis 41,9, der höchsten von ihr überhaupt erreichten, an. Das Fieber behielt den remittierenden Typus, den es von Anfang an zeigte, bei; es trat fast täglich, aber zu verschiedenen Zeiten, zusammen mit dem Temperaturmaximum ein meist heftiger Schüttelfrost auf. Das Allgemeinbefinden war zur Zeit der hohen Temperaturen ein recht schlechtes, Pat. sah elend aus, sie schwitzte stark; der Puls, der in der Regel langsam war, bei normaler Temperatur 60—76, stieg zwar gelegentlich bis 126 an, blieb aber im allgemeinen auch bei den hohen Temperaturen verhältnismäßig langsam, unter oder um 100. Die Pulskurve folgte aber jedenfalls im allgemeinen der Temperatur, desgleichen die Respirationsziffer.

Mit den Temperatursteigerungen ging nun eine außerordentliche Schmerzhaftigkeit des Leibes einher, sowohl bei Druck, als auch spontan. Es war hauptsächlich die linke Hälfte des Mesogastriums befallen; ich konnte hier stets eine Resistenz fühlen, einmal auch bei entleertem Darm einen deutlichen Tumor. Ferner bestanden Zonen mit verkürztem Schall, die ihre Form im Verlauf der Tage änderten, stets aber in der linken Leibhälfte blieben. Ich nahm eine zirkumskripte Peritonitis an, zusammenhängend mit der ersten Operation, vielleicht auch ausgehend von dem Ulkus; ich dachte ferner an die Möglichkeit, daß ein Fremdkörper bei der Operation zurückgelassen wäre.

Temperaturmessungen im Anus habe ich damals nicht vorgenommen, weil ich der Pat. nicht mißtraute. Sie zeigte auch kein gröberes hysterisches Symptom, war allerdings zu der Zeit und offenbar auch vorher nicht ausdrücklich daraufhin untersucht worden. Die Temperatursteigerungen haben aber zweifellos bestanden. Ich habe die Pat. öfters während dieser fieberhaften Zustände gesehen und untersucht, sie glühte für mein Gefühl am ganzen Körper; ich habe, wie ich das aus alter interner Gewohnheit zu tun pflege, des öfteren die von meinem aufgelegten Handrücken empfundene Temperatur abgeschätzt und mit der am Thermometer abgelesenen verglichen. Hervorheben will ich noch, daß trotz des langen Krankenlagers und des Fiebers das Körpergewicht der Pat. andauernd auf 90 Pfund stehen blieb.

Am 20. Sept. 1900 schritt ich zur Relaparotomie: der Befund war ein absolut negativer. Ich eventrierte schließlich das ganze Intestinum in toto, tastete alle Bauchorgane, inkl. kleines Becken ab, weil ich dachte, es müsse doch ein abdominaler Herd irgendwo sitzen. Auch der Pylorus erschien völlig normal. Ich verschloß den Bauch wieder. Der Pat. sagte ich, bei der Operation sei die Ursache für das Fieber gefunden und beseitigt worden. Ich selbst hielt es nunmehr auf Grund des negativen Befundes und der übrigen Symptome für möglich, daß das Fieber hysterisch sei.

Die Schmerzhaftigkeit war nach der Operation wesentlich geringer und nahm allmählich weiter ab, schwand aber niemals völlig. Die Temperaturen fielen langsam, doch stiegen sie nach einer Anzahl von fieberfreien Tagen immer wieder an.

Natürlich wandte ich nun den Temperatursteigerungen die größte Auf-

merksamkeit zu. Um einen Betrug durch die Pat. sicher auszuschließen, ließ ich gleichzeitig Thermometer in die Axilla und das Rektum einlegen und die Kranke dabei beobachten. Mehrmals war ich auch selbst gegenwärtig, ließ die Achselhöhle und die Arme unbedeckt liegen, überzeugte mich auch, daß die Pat. beim Messen ruhig dalag, nicht etwa erschütternde Bewegungen machte, auch nicht mit den Beinen. Die Haut fühlte sich auch jetzt der gemessenen Temperatur entsprechend heiß an.

Die Temperaturen blieben hoch, trotz angewandter indifferenter Mittel, trotz Suggestion im wachen und hypnotisierten Zustande. Ich kam so schließlich zur Ueberzeugung, daß ich einen Fall von hysterischem Fieber vor mir habe. Die Pat. zeigte jedenfalls zahlreiche und ausgesprochene hysterische Stigmata: schmerzhafte Ovarien und andere schmerzhafte Druckpunkte, Globus u. s. w.

Am 5. Okt. 1900 wurde Pat., noch fiebernd, entlassen.

Ende Juni 1901 wurde sie wieder aufgenommen; sie sah elend aus, wog 85 Pfund; die Magenbeschwerden waren zwar gebessert, doch klagte sie zeitweise noch recht stark, brach auch gelegentlich. Es bestand Verstopfung bis zu 8-tägiger Dauer. Nach einem fieberfreien Tage begann sie wieder zu fiebern, bis 39,7, keine Fröste. Jetzt traten bei den Temperatursteigerungen Anfälle von Dyspnoe auf, bis 80 Atemzüge in der Minute. Vergleichend ausgeführte Analmessungen ergaben 0,5 bis 1,0 mehr als in der Achselhöhle, in der oben angegebenen Weise kontrolliert.

Nach 3-wöchigem Aufenthalte wurde sie noch leicht fiebernd entlassen mit der Anordnung, sich zu Hause nicht zu messen und sich überhaupt um die Temperatursteigerungen nicht zu kümmern, diese hätten nichts zu bedeuten.

Pat. hat sich von Zeit zu Zeit in der Klinik wieder vorgestellt. Ueber Temperatursteigerung hat sie nicht mehr geklagt und hat sich auch bei der Untersuchung nie wieder heiß angefühlt. Das Fieber ist allmählich verschwunden, ohne daß je eine Ursache für dasselbe zu eruieren gewesen wäre. Besonders möchte ich auch ausschließen, daß Tuberkulose oder Malaria dem Fieber zu Grunde lag. Gerade auf Lungentuberkulose fahndete ich wegen des schlechten Aussehens und Ernährungszustandes, ohne jemals auch nur das geringste Verdächtige finden zu können; Sputum war keines vorhanden, auch hustete Pat. nicht.

Im Oktober 1904 kam sie mit einem Ekzem von der Größe eines 5-Markstücks, welches mitten auf der Operationsnarbe lag. Es sah aus, als habe sich hier eine große Blase abgehoben und sei entfernt worden. Pat. versicherte, die Affektion sei ohne jegliches Zutun entstanden. Ich legte einen einfachen Schutzverband auf, nach einigen Tagen war alles verheilt, doch traten noch mehrfach ebensolche Schübe an derselben Stelle auf. Die Magenbeschwerden bestehen unverändert fort.

Zweifellos liegt in diesem Falle eine Hysterie vor. Daß ein Magengeschwür je bestand, glaube ich nicht, kann dies aber natürlich nicht mit absoluter Sicherheit ausschließen. Ich nehme an, daß die Magenbeschwerden hysterischer Natur waren, daß ein Pylorospasmus bestand, der nach der Gastroenterostomie schwand.

Was nun das Fieber anbetrifft, so halte ich diesen Fall für einen einwandsfreien von — wie ich mich zunächst ausdrücken möchte — unerklärbarem Fieber bei Hysterie. So viel steht jedenfalls fest: die

Pat. ist eine Hysterika, und das Fieber hat wirklich bestanden; eine Ursache dafür war niemals nachweisbar und ist es auch hinterher nicht, obwohl bei der Operation der anscheinende Krankheitsherd in ausgiebigster Weise zur Besichtigung kam; auch der Verlauf, die begleitenden Erscheinungen, Puls, Körpergewicht u. s. w. sprechen nicht gegen das Bestehen der Temperatursteigerungen.

Kommt nun ein solches Fieber bei Hysterie so häufig vor, wie es manche Anhänger des hysterischen Fiebers annehmen oder handelt es sich da um sehr seltene Fälle? Wir müssen zu diesem Zwecke die nicht unbeträchtliche Literatur über das hysterische Fieber kritisch durchsehen.

Ich beginne mit den Fällen, in denen es gelang, die Täuschung durch die Patienten nachzuweisen. Mitgeteilt finde ich nur zwei solche Fälle, möchte aber glauben, daß ihre Zahl in Wirklichkeit weit größer ist.

Du Castel beschreibt einen Fall, in dem nach einer beseitigten Angina intermittierende Anfälle von Delirien, Koma, Paralyse, Aphonie u. s. w. auftraten. Die Temperatur betrug anfangs 39—39,5, stieg allmählich auf 43 und schließlich 48° an. Die Pat. trieb das Quecksilber durch fortgesetztes Aufklopfen des freien Thermometerendes in die Höhe.

Peabodys [1]) Pat. gab die Täuschung zu, blieb aber doch noch einige Monate bei Temperaturen von 106—110° F (42,2 C).

Als überführt sehe ich auch folgenden Fall an, den ich beobachtete (Fall II) und den ich an anderer Stelle noch ausführlich mitteilen werde.

24-jährige Kindergärtnerin. Nachdem sie einige Jahre gynäkologisch behandelt, erkrankte sie an einer Pseudoperityphlitis mit Temperaturen über 43,4, dem Ende des Thermometers. Sie wurde deshalb in einer auswärtigen Klinik laparotomiert. Negativer Befund, der Wurmfortsatz wurde entfernt. Im folgenden Jahre erkrankte sie mit heftigen Vaginalblutungen, Leibschmerzen, peritonitischen Erscheinungen, Temperatur bis 41,5. Zur Operation in die Breslauer chirurgische Klinik verlegt, wurden hier als Ursache für die Blutungen Scheren und Messer im Bette entdeckt, mit denen sich die Pat. die Verletzungen beibrachte. Die Analtemperatur, die mehrmals sofort nach der Steigerung der Achseltemperatur gemessen wurde, war stets normal.

Zahlreich sind die Fälle, in denen von dem Momente ab, in dem eine scharfe Kontrolle der Temperaturmessungen einsetzte, das Fieber aufhörte. von Strümpell hat öfters bei schwerer Hysterie hohes Fieber, Kurven mit den wunderlichsten Sprüngen, beobachtet. Sobald er aber die Messung persönlich im Rektum vornahm, blieb die Temperatursteigerung von nun an weg. Besonders hebt er folgenden Fall hervor: eine hochstehende Dame, die täglich 41° und mehr hatte, so daß eine innere Pyämie angenommen wurde; St. fand eine schwere Hysterie.

1) Zit. nach Clemow.

Auch in F. Parkes Webers Fall von hysterischem Ileus hörte mit dem Einsetzen der Kontrolle die Temperatursteigerung (bis 110° F = 43,3° C) auf. Ich verfüge über den folgenden Fall (Fall III):

Eine 26-jährige Wärterin unserer Klinik, die auf ihrer Station auch jene eben angeführte Pat. (Fall II) mitgepflegt hatte, erkrankte an einer hartnäckigen Trigeminusneuralgie. Auftretende Temperatursteigerungen ließen an ein Empyem der Kieferhöhle denken, die Probepunktion ergab aber nichts. Die Temperatursteigerung blieb von dem Augenblick an weg, als die Analtemperatur gemessen und normal gefunden wurde. Die Neuralgie wurde nunmehr als hysterische angesehen, entsprechend behandelt und heilte prompt.

In diesem Falle zweifle ich nicht im mindesten daran, daß die Pat. das Thermometer absichtlich hochgetrieben hat. Sobald sie sich durchschaut sah, gab sie die Täuschung auf. Und auch die anderen analogen Fälle dürften sicher auf Betrug beruhen; sie sind zu zahlreich, als daß ein zufälliges Zusammentreffen der Analmessung mit dem Temperaturabfall anzunehmen wäre.

In eine weitere Gruppe stelle ich die Fälle von ungeheuer hohen Temperaturen zusammen. Mit der Höhe der Temperatur steigt naturgemäß die Wahrscheinlichkeit der Täuschung. Den Vogel beim Wettbewerb um die höchste beobachtete Temperatur schießt Alexander Smith ab, er will 148° F (64,4° C) erlebt haben. Ueber eine derartige Temperatur zu diskutieren, halte ich für überflüssig. Es sind sonst niemals dieser Zahl auch nur nahekommende Werte beobachtet worden; eine derartige Temperatur, bei der das Eiweiß zum Teil schon gerinnt, ist mit der Aufrechterhaltung des Lebens schlechterdings unvereinbar.

Ich lasse der Reihe nach die weiteren beobachteten höchsten Temperaturen folgen: 50° Teabe; 48,8° S. Mackenzie; 47,2° Philipson; 46,6° Ormerod[1]); 45,5° Meissen; 45,2° Lumbroso; mehr als 45° Tillmann (Tsingtau), Heller; 45° Vizioli; 44,9° Lorentzen; 44,4° A. Smith; 44° Sachs, Sciamanna, Soulier; 43,9° Clemow; 43,3° Strasser; 43,1° Affleck; über 43° Mierczejewsky, Rendu; 42,8° Thompson; 42,2° Drummond, Bouchet et Wagon.

Ich schließe hier sogleich die Fälle mit niedrigeren Temperaturen an: 42° Dippe; 41,4° Debove; 41,2° Barié; über 41° Lannois et Porot, Bressler; 40,6° Bristowe, White; 40,4° Wormser und Bing, Chauveau; 40° L. Klemperer, Fontana, Römheld, Barié, King; 39,8° Laurent, Moravczik; 39,5° Bristowe; 38,8° Robitschek; 38,5° Chamet; 38,4° Zawisza; 38° Fürst. Ich glaube, daß die geringen Temperatursteigerungen bis 39° weit häufiger sind, daß sie aber, weil sie nicht so hervorstechen wie die ganz hohen, weit seltener zur

1) Zit. nach Clemow.

Veröffentlichung kommen; auch waren mir nicht alle publizierten Fälle zugänglich.

Auf den ersten Blick erscheinen Temperaturen um 46° auch undenkbar hoch, indes lassen sie sich doch nicht so einfach von der Hand weisen, wie jene Temperatur von 64°. Es scheint, daß gelegentlich, wenn auch ganz außerordentlich selten, ähnliche Temperaturen beobachtet sind. So will Thompson einen Fall von Sonnenstich, der zur Genesung kam, mit 46,1° (115° F) gesehen haben, einen anderen, der anscheinend starb, mit 47,2°. Bekannt ist das Vorkommen der immens hohen Temperaturen beim Tetanus, aber da nur kurz vor (44,75° Wunderlich) oder nach dem Tode (45,6° Steward [1]), 45,4° Wunderlich), Einen geheilten Fall mit einer Temperatur über 41° habe ich indes nicht finden können.

Auch die höchsten Steigerungen der Körperwärme, welche bei Verletzungen des oberen Rückenmarksabschnittes, zumal des Halsmarks, sicher konstatiert sind, betreffen nur Fälle, die zum Tode führten. Simon sah 44° bei Bruch der Halswirbelsäule, Brodie [2]) 43,9, Quincke 43,6° bei Bruch des 12. Brustwirbels, Rose 43,2; häufig ist 41 und 42° bei Wirbelfraktur gefunden. Gerade diese Fälle sind auch für die Frage des „hysterischen Fiebers" interessant, weil es sich hier anscheinend um ein echtes nervöses Fieber handelt, wenn auch in manchen Fällen ein solches auf infektiöser Grundlage nicht auszuschließen ist. Jaboulay sah 41,9° bei einem Basistumor.

Offenbar auf Infektion beruhen hingegen die auffallend hohen Temperatursteigerungen, die häufig nach Verletzungen und Operationen am Gehirn beobachtet werden: so sah Polosson [3]) 42° nach Abtragung eines Angioma cerebri; 42° und darüber erlebte ich öfters bei der subkutanen Dauerdrainage des Hydrocephalus congenitus; bei der Autopsie wurde dann aber auch stets eine Meningitis gefunden. Broca [4]) sah bei Schädelfraktur wenige Stunden nach der Verletzung 40 und 42°.

Die mit Krämpfen verbundenen hohen Temperatursteigerungen, bei denen eine Infektion als Ursache kaum in Betracht kommt (Epilepsie, Dementia paralytica), bespreche ich noch später.

Jedenfalls scheinen Temperaturen von 42—43° bei Patienten, welche genesen, wenn auch sehr selten, vorzukommen; wir werden demnach die Möglichkeit, daß solche Temperaturen bei der Hysterie auftreten können, offen lassen müssen. Die beim Sonnenstich erreichten überaus hohen Temperaturen können wir für die Frage der Hysterie aber wohl vernachlässigen; denn hierbei handelt es sich doch um eine

1) Zit. nach Thompson.
2) Zit. nach Rose, p. 123.
3) Zit. nach Sarbó.
4) Zit. nach Cuzin.

künstliche Ueberhitzung. Die über 43° liegenden Temperaturen möchte ich so ohne weiteres von der Hand weisen. Man mag von der Hysterie halten und sie definieren wie man will; mehr zustandebringen als die uns besser bekannten anderen funktionellen und die organischen Erkrankungen kann sie schließlich doch nicht.

Sehr suspekt werden wir uns den Fällen gegenüber verhalten, in denen es zwar gelingt, den Betrug bei anderen Symptomen nachzuweisen, nicht aber bei der Temperatursteigerung. Es zeigt dies ja auch mein Fall II. Rothmann und Nathanson beobachteten folgenden Fall:

Bei einem 19-jähr. Mädchen mit einer Chylurie gelang es nachzuweisen, daß die Pat. sich Milch in die Blase hineinpraktizierte. Außerdem traten lethargisch-kataleptische Anfälle auf, im Zusammenhang mit diesen einmal vor, einmal während und einmal nach ihnen Temperatursteigerungen bis 42°. R. und N. fahndeten auf Betrug bei der Messung, konnten einen solchen aber nicht nachweisen; die Haut glühte. Trotzdem werden wir den Fall als zweifelhaft betrachten, um so mehr, als die Pat. auch eigentümliche Störungen von seiten der Leber zeigte.

Ich gehe natürlich nicht so weit zu behaupten, weil ein Symptom vorgetäuscht ist, müßten es auch alle übrigen sein, aber bei einem noch so zweifelhaften Symptom, wie es das hysterische Fieber ist, wird man derartige Fälle nicht als beweiskräftig ansehen können.

Eine große Schwierigkeit bereitet es in allen Fällen von angeblich „hysterischem Fieber", mit Sicherheit eine andere Ursache für dasselbe auszuschließen. Es gelingt uns zwar heute mit Hilfe der verfeinerten Untersuchungsmethoden, die Diagnose in vielen Fällen mit einer früher nicht geahnten Sicherheit zu stellen; ich will da nur an den Typhus (Vidalsche Reaktion), an die Tuberkulose (Tuberkulin, Röntgenverfahren), an die Meningitis (Lumbalpunktion), die Malaria, viele Affektionen, bei denen die Röntgenstrahlen behilflich sind, erinnern. Immer bleiben aber noch genug Fälle übrig, in denen es nicht möglich ist, eine organische Affektion mit Sicherheit auszuschließen: eine beginnende Tuberkulose, manche kryptogenetische Infektionen. Und schließlich kommt das sogenannte unerklärliche Fieber Heubners; ich wüßte nicht, wie man ein solches, wenn es bei Hysterie aufträte, von ihr trennen wollte. In anderen Fällen, wie bei der Pseudoperityphlitis und -peritonitis, wird es oft genug, wenn es nicht im Anfall zur Operation kommt, unklar bleiben, ob nicht doch neben der notorischen Hysterie ein lokaler Infektionsprozeß vorlag, der das Fieber hervorrief. Gerade organische bei Hysterischen auftretende Affektionen können zu Irrtümern nach beiden Richtungen hin sehr leicht Anlaß geben, vermag die Hysterie doch sehr erheblich die Symptome organischer Erkrankungen zu modifizieren.

Lehrreich sind da Fälle, in denen es gelingt, sei es durch die

Autopsie, sei es durch den weiteren Verlauf, festzustellen, daß das Fieber und andere Symptome, die lange Zeit als hysterische angesehen wurden, sich schließlich entpuppten als bedingt durch eine organische Erkrankung des hysterischen Individuums. Kallmeyer teilt zwei solche Fälle mit:

Ein 28-jähr. Mädchen, schwere Hysterika mit Kopfschmerzen und Krämpfen, welche bei der Frage nach sexuellem Verkehr unter Entrüstung Krampfanfälle bekam, zeigte 3 Wochen lang hohe Abendtemperatur. Für das Fieber wurde keine Ursache gefunden, so daß die Annahme des hysterischen nahe lag. Sie starb während eines Krampfanfalles. Die Autopsie ergab reichliche Gummata beider Großhirnhemisphären.

Ein 25-jähr. Hysterikus wurde wegen Schmerzen im rechten Oberschenkel und gelegentlichen Fiebers 2 Jahre chirurgisch im Krankenhause behandelt, mehrmals operiert, ohne Befund. Das unregelmäßige remittierende Fieber bis zu 38,4° hielt 1 Jahr 8 Monate an. Es kamen auch Täuschungsversuche seitens des Pat. vor, doch war das Fieber sicher vorhanden. Schließlich stellte sich eine leichte Spitzenaffektion heraus, die ebenso wie die Hysterie ausheilte.

Der Anhänger des „hysterischen Fiebers" wird in letzterem Falle einwerfen, die Tuberkulose habe sich erst während des langen Aufenthaltes im Krankenhause eingestellt, und man wird das auch kaum widerlegen können. Indes das ist auch unwesentlich. Bei einer so zweifelhaft dastehenden Affektion, wie es das „hysterische Fieber" vorläufig noch ist, kommt es darauf an, einerseits völlig einwandsfreie Fälle zu sammeln, andererseits die Quellen möglicher Täuschung nachzuweisen, wie das Kallmeyer tut.

An diese Fälle reihen sich zahlreiche, in denen zwar die Möglichkeit vorliegt, daß das Fieber hysterischer Natur ist, in denen dies aber zweifelhaft bleibt, weil auch andere Ursachen für das Zustandekommen des als tatsächlich bestehend anzusehenden Fiebers in Betracht gezogen werden müssen.

So bestand im 1. Falle Koblers ein Ulcus pedis, weswegen der 21-jähr. Bäckergehilfe dermatologisch behandelt wurde. Es traten Krampfanfälle auf, mit Temperaturen bis 42°, bei einem Pulse von 72, täglich zu derselben Zeit. Sie hörten auf, als dem Pat. Bäder in eiskaltem Wasser angedroht wurden.

Im 2. Falle Koblers überstand ein 11-jähr. Knabe einen Darmkatarrh von 14-tägiger Dauer. Seit dessen Aufhören jeden Abend um 6 Uhr Anfälle von heftigem Ileocökalschmerz, Aphasie, Temperatur bis 41°. Die Zustände hielten trotz Ortswechsels an, schwanden nach Drohung mit einer Operation.

Die Messungen wurden stets von den Aerzten kontrolliert, leider ist nicht angegeben wie. Kallmeyer wirft ein, daß im 1. Falle der Pat. an seinem Ulcus cruris herummanipuliert haben könne, es könne auch durch die Krämpfe geschädigt worden sein; mir scheinen die Temperaturen bei dem langsamen Pulse nicht genügend sichergestellt (vergl. später). Im 2. Falle glaubt Kallmeyer an einen epileptiformen Zustand; ich möchte außerdem eine Autointoxikation für möglich halten.

Ablehnen möchte ich auch 2 Fälle Rendus von Hysterie mit Morbus Basedow, die ohne objektiven Befund bis über 43° fieberten; desgleichen den Fall Bristowe mit 39,5°. Hier ist außer der Möglichkeit der Täuschung in Betracht zu ziehen, daß die Basedow-Krankheit vielleicht doch, wenn auch selten, an sich zu Fieber führen kann, offenbar infolge der übermäßigen Wirkung der Schilddrüsensubstanz. Wenigstens liegt eine Anzahl zuverlässiger Beobachtungen vor (angeführt bei Möbius); dem steht freilich gegenüber, daß nach A. Kocher unter 69 Fällen der Berner Klinik niemals Fieber konstatiert wurde.

In Zawiszas Falle litt die 35-jähr. Pat., die seit 10 Jahren hysterisch war und 86 Tage fieberte, bis 38,4°, an einem Magenkatarrh.

Teabes Pat., eine junge Dame, zog sich auf der Jagd durch Sturz einen Bruch der 5. und 6. Rippe und eine Rückenmarkserschütterung (?) zu. Die Achseltemperatur betrug, mit 7 verschiedenen Thermometern gemessen, 50°, 7 Tage lang zwischen 45 und 47°, dann 7 Wochen nicht unter 42,2°. Der Puls war nie über 120, Pat. nie auffallend leidend.

In Hellers Falle handelt es sich um ein 15-jähr. Mädchen, mehrere Mitschülerinnen an Influenza erkrankt. Temperatur bis über 45°, Haut fühlt sich dementsprechend an, alle Erscheinungen Hochfiebernder fehlend; kein objektiver Befund, keine hysterischen Symptome. Nach 8 Tagen alles vorbei. H. faßte seinen Fall nicht als Hysterie auf, er läßt die Ursache offen. Ich führe ihn hier an, weil in Anbetracht der Anamnese die Möglichkeit der Hysterie oder der Influenza vorliegt.

Hierher gehören auch die Fälle, in denen Hysterische nach Operationen fiebern. Namentlich nach nicht aseptischen Operationen wird es oft unmöglich sein, selbst wenn die Relaparotomie einen negativen Befund ergibt, eine Sepsis sicher auszuschließen. Aus diesem Grunde muß ich mich auch den Zweifeln Kallmeyers, welche dieser gegenüber dem Falle von Wormser und Bing äußert, anschließen.

Es handelt sich da um eine 24-jähr. belastete Kellnerin mit Urethritis, Endometritis, Salpingitis, Oophoritis gonorrhoica sin. Im Anschluß an ein Heben platzendes Geräusch im Leibe verspürt, Schmerz, 39,2°. 5 Monate später Laparotomie wegen der Schmerzen und gelegentlichen Temperatursteigerungen: kein Abszeß, l. Ovar und Tube entfernt.

Nach der Entlassung zahlreiche neue Beschwerden, auch Krämpfe. Nach $2^1/_4$ Jahr Wiederaufnahme, Hysterektomia vaginalis totalis. Einige Tage danach subfebrile Temperatur bis 37,9° bei glattem Heilungsverlauf. Zahlreiche neue, besonders Gehstörungen. Nach 2 Monaten plötzlich — zur Zeit der nicht wiederkehrenden Menses — 40,4° (genaue Kontrolle der Schwester, 2mal mit verschiedenen Thermometern in der Achselhöhle gemessen), in 2 Tagen abfallend. Schwere hysterische Anfälle mit Zyanose und Krämpfen; nach 2 Tagen nochmals 38,7, dann fieberfrei.

Kallmeyer meint, daß infektiöses Material nach der Hysterektomie zurückgeblieben sei, welches die Temperatursteigerung verursachte; ich möchte als weiteren Punkt, der den Fall kompliziert, noch auf die Otorrhöe (chronische Otitis media) weisen, an der die Pat litt.

Ich führe an dieser Stelle auch den Fall Kings an: 10 Stunden nach einer Entbindung trat ein Anfall von Temperatursteigerung bis zu 40° auf, einige Tage dauernd; nach 3 Wochen ein zweiter, nach 6 Wochen ein dritter. Auch früher sollen nach den Entbindungen solche Anfälle aufgetreten sein. Ob hier nicht eine septische Infektion vorlag?

Weiterhin gehören hierher die Fälle, in denen zusammen mit den Temperatursteigerungen der Hysterischen lokale Erscheinungen auftreten, wie sie auch sonst bei organischen Erkrankungen, entzündlichen Prozessen oder überhaupt Infektionen bestehen. Die Differentialdiagnose, ob da eine Hysterie oder eine organische Affektion vorliegt, kann oft nicht zu stellen sein. Ist z. B. „hysterisches Fieber" von Husten und einer anscheinenden Hämoptöe begleitet, ist eine leichte Differenz im Befunde über beiden Lungenspitzen nachweisbar, die vielleicht stets vorhanden war, so wird mancher eine Tuberkulose diagnostizieren.

Am weitesten geht hierin Fabre, der in einem Falle von „Pseudophthise" eines hysterischen und chlorotischen jungen Mädchens mit Fieber, Blutspucken, ohne Gewichtsabnahme eine Lungenspitzendämpfung als hysterisch ansieht und von hysterischer Lungenkongestion spricht.

Im Falle Meissen wurde auf die mit Fieber verbundenen Lungenerscheinungen hin von C. Gerhardt und Krönig Tuberkulose als wahrscheinlich angenommen. In diesem Falle stiegen später die Temperaturen bis auf 45,5° im Anus, bei 44° in der Achselhöhle; die Differenz zwischen Achsel und Mund betrug sonst nur 0,2°. Die Messung erfolgte durch die Aerzte. Die Pat. war bestürzt über die hohe Temperatur, gab dieselbe auch absichtlich niedriger an als sie war. Dieser Fall ist dadurch einzig in seiner Art.

In Lorentzens Fall hatte eine 20-jähr. Frau einige Hämoptysen ohne Befund, $1^1/_2$ Wochen später Bluterbrechen, Anfälle weiterer Hämoptysen, Temperatur 39,5—40,5°, schließlich 44,9° im Rektum, 44,8° in der Axilla. Letzteres maß L. selbst; bei der Rektalmessung stand er daneben, die Pat. hielt die Arme über der Bettdecke. Puls 144, Resp. 24. Ein andermal maß der Gatte 44,9°; L. nach 1 Stunde 37,5°.

Nicht immer geht aus dem weiteren Verlauf und der Höhe der Temperatur mit solcher Wahrscheinlichkeit hervor, daß das Fieber, wenn es überhaupt besteht, hysterischen Ursprungs sein muß.

Robitschek beobachtete folgenden Fall: Ein 23-jähr. Soldat brach bei einer Uebung zusammen. Am 2. Tage Fieber und Blutsturz, der sich noch mehrmals wiederholte. Allmählich Schmerzen in der Milzgegend, so daß Pat. mit der Diagnose Malariakachexie in das Spital kam. Das Sputum war rötlich, enthielt auffallend viel Plattenepithelien, ferner eigentümliche spirillenartige Gebilde und graue Krümel, Temperatur bis 38,8°. Poikilocytose, Hemianästhesie. Heilung unter kaltem Wasser und Elektrizität.

Besonders wichtig und folgenreich können die Fälle von vorgetäuschter schwerer Bauchaffektion werden, wo heute so viele der Art

operativ angegangen werden. In Cuzins Fall stehen die schweren Intestinalblutungen, im Anschluß daran das Fieber, im Vordergrunde.

Ein 23-jähr. Mädchen, nicht belastet, bei dem Charcot im 14. Jahre bereits schwere Hysterie diagnostizierte, erleidet einen Ohnmachtsanfall auf der Straße; im Hospital noch weitere Anfälle denselben Abend. Es stellen sich nun umfängliche Blutungen ein, verbunden mit Gastralgien, 25 innerhalb 5 Wochen, bei 12 derselben beträgt die Gesamtmenge 500 g schwarzes Blut.

Schließlich bleibt der Puls fort, Temp. 34,1°. Pat. erhält eine Injektion von 500 g künstlichen Serums, 2 Stunden danach sitzt sie auf ihrem Bette, lacht, singt, spricht. Plötzlich Temperaturanstieg auf 39,6° — innerhalb 2 Stunden um 5,5°; am 2. Tage 40,2°, weiterhin bis 41,6°. Das Fieber zeigt einen unregelmäßigen Typus, ist von Frösten und Schweißen begleitet, hält Monate an; danach große Anfälle, Koliken, Urinretention, ausgedehnte Anästhesien; späterhin meningitische Symptome, Kopfschmerz, Erbrechen, Lichtscheu, Puls 84 bei 39,8° Temp.

Ich möchte glauben, daß in diesem Falle eine Simulation nicht von der Hand zu weisen ist. Daß jemand pulslos infolge von Blutverlusten daliegt und sofort danach munter aufrecht sitzt, kann ich mir nicht vorstellen.

In A. Strassers Falle handelt es sich um ein Mädchen, welches seit 6 Jahren anfallsweise an Magenkrämpfen litt. 2mal war kopiöse, oft geringere Hämatemese aufgetreten. Keine Achylie, keine motorische Insuffizienz, nur bestand eine periodische Ektasie nach Anfallshäufung. Die mit tonischen Krämpfen kombinierten Anfälle, die stets an die Nahrungsaufnahme gebunden waren, begleiteten oft Temperatursteigerungen bis 42,8° (43,3° im Rektum). Haut blau und zyanotisch. Auf der Höhe des Anfalls Erbrechen, Schweiß, sofort danach Aufhören der Krämpfe und rapider Temperaturabfall, oft in 2—3 Minuten um 5° ohne Kollaps. Brach Pat. und schwitzte sie zugleich, ehe es zu Krämpfen kam, so erfolgte nur geringe Temperatursteigerung. Früher leichter Spitzenkatarrh.

Fontana sah eine ausgesprochene Hysterika, die nach der Pflege eines typhuskranken Kindes mit Schüttelfrost, Fieber, Kopfschmerz erkrankte. Seither häufig 5—7 Tage dauernde Anfälle von Erbrechen, Uebelkeit, Kopfweh; die Temperatur zeigte eine unregelmäßige Kurve, stieg bis 40°, Puls und Respiration unbeteiligt. Letzterer Umstand, ferner daß sich das Fieber suggestiv beeinflussen ließ, ist gewiß auf Hysterie verdächtig, doch möchte ich im Falle Strassers eine vom Magen ausgehende Intoxikation doch nicht sicher von der Hand weisen.

Auch in Afflecks Fall sind Magenbeschwerden im Vordergrunde: ein 27-jähr. Mädchen mit Kopf- und Magenschmerzen, Erbrechen und gelegentlichen Hämatemesen fieberte, ohne daß eine Ursache nachgewiesen wurde, erst bis 39,4° bei einem Pulse unter 100, Respiration 30—50; schließlich stiegen die Temperaturen bis 43,1° an, die Kurve verläuft ganz unregelmäßig.

In Laurents Falle brach und spuckte ein 20-jähr. Mann Blut; es stellte sich dann ein typhöser Zustand ein mit Temp. bis 39,8°, nach 3 Tagen war alles verschwunden. Pat. entpuppte sich als ein entschiedener Hysterikus. In einem solchen Falle — und Fälle der Art sind gar nicht so selten — ist es hinterher für den Leser auch nicht mit irgend

einem Grade von Wahrscheinlichkeit zu entscheiden, was simuliert, was hysterisch sein, was auf organischer Erkrankung beruhen kann; dies gilt auch für den Fall Cuzins.

Auch die durch Hysterie vorgetäuschten Bauchaffektionen bleiben wohl meist unaufgeklärt, so namentlich die Pseudoperityphlitis hyst., wenn es nicht im Anfall zur Operation kommt. Denn trotz des merkwürdigen Verlaufs der Temperaturkurve, trotz anderer sicherer hysterischer Symptome kann doch eine Entzündung des Wurmfortsatzes zu Grunde liegen, deren Bild nur durch die bestehende Hysterie viel schwerer oder völlig verzerrt erscheint. Bei einer späteren Operation oder Sektion brauchen keinerlei Veränderungen mehr nachweisbar zu sein; dasselbe gilt auch für zahlreiche andere entzündliche peritoneale Prozesse. So hätte ich bei meinem Falle I niemals eine organische Affektion mit Sicherheit ausschließen können, hätte ich nicht infolge der falschen Diagnose auf der Höhe der entzündlichen Erscheinungen die Relaparotomie ausgeführt. Es ist ja bekannt, in welchem Maße sich entzündliche peritoneale Prozesse zurückbilden können.

In Whites Fall erkrankte ein 18-jähr. Mädchen, Hysterika, infolge von Purgantien an heftigen Durchfällen. Temp. bis 40,6°. Schmerz der rechten Ileocökalgegend, später auch der linken.

Den folgenden schweren Fall Dippes würde ich als fieberhafte Pseudoperitonitis hysterica anerkennen, wenn das tatsächliche Bestehen der Temperatur sicherer aus der Beschreibung hervorginge.

Eine 43 Jahr alte Frau, die seit ihrer Jugend an hysterischen Anfällen litt, erkrankte im Anschluß an den heftigen Stoß einer Tür gegen den Unterleib rechterseits, der gerade an einer seit längerer Zeit empfindlichen Stelle erfolgte. Von da an außerordentliche Empfindlichkeit der rechten unteren Bauchpartie. Fieber mit abendlicher Steigerung über 40° und tiefen Remissionen morgens. Nachts schwere hysterische Anfälle, Pat. kam sehr herunter. 4 Monate nach dem Stoß Laparotomie, kurz zuvor Temp. 42°. Negativer Befund: Entfernung des Wurmfortsatzes und beider Ovarien. Seit der Operation ist Pat. gesund.

Es sei noch bemerkt, daß es in diesem Falle mehrmals gelang, Temperatursteigerungen zu suggerieren.

In einem Falle Sarbós litt ein 20-jähr. Mädchen seit 3 Jahren nach überstandenem Typhus an schwerer Hysterie; vor $1^1/_2$ Jahren wurden beide Ovarien entfernt. Wiederholt auf der Klinik aufgenommen, einmal bereits Temp. bis 38,6°. 5 Wochen lang subfebrile Temperatur bis 38,4°, mehrfach Fröste, Puls bis 120, Resp. bis 63, oft morgens frequenter als abends. Meteorismus, Leibschmerzen, Urinretention, zwischendurch auch Krampfanfälle, mit denen das Fieber aber nicht zusammenhing.

Im Falle von Lannois und Porot stehen Störungen des Harnapparates im Vordergrunde. Eine 23-jähr. Frau zeigte totale linke Hemianästhesie u. s. w., ferner allgemeine Schwäche, tetanusartige Anfälle, Urinstörung: Polyurie, Anurie — ihr parallelgehend Schweiße — Albuminurie, Hämaturie. Fieber, bis über 41° an einem Tage, bestand monatelang ohne nachweisbare Ursache.

Dann sind einige Fälle von Pseudomeningitis hyst. mit Fieber beschrieben (Boissard, Chantemesse, Dalché, Reynard, Macé). Daß hier eine Verwechslung mit echter Meningitis vorgelegen habe, möchte ich nicht annehmen, vorausgesetzt, daß nicht gerade am Orte eine Epidemie von infektiöser bestand; die tuberkulöse heilt ja überaus selten. Aber eine Täuschung durch die Kranken ist doch in manchen Fällen nicht von der Hand zu weisen.

In Tillmanns (Tsingtau) Fall erkrankte ein Seesoldat mit Rücken-, dann Kopfschmerz; langsam ansteigendes, remittierendes Fieber, schließlich von tertianem Typus; es wurde 45°, das Ende des Thermometers, erreicht; Messung durch geschultes Personal, auch Kontrollmessung im Rektum. Bei der höchsten Temperatur Bewußtlosigkeit, daher Täuschung unmöglich! Es wurde zunächst an Malaria, dann an Meningitis gedacht, die Trepanation in Aussicht genommen, schließlich Heilung unter psychischer und hydrotherapeutischer Behandlung.

Bouchet und Wagon sahen folgenden Fall: Ein 25-jähr. Mädchen kam vor 3 Jahren in ein chirurgisches Hospital mit heftigen anfallsweise auftretenden Leibschmerzen; es wurde der Proc. vermif. reseziert (Schwartz). Nach 2 Monaten neue Schmerzen, nach $^1/_2$ Jahr Narbenhernie, die 1 Jahr nach der ersten Laparotomie radikal operiert wurde, ohne im Leibe weiter nachzusehen. Nach 2 Monaten von neuem Ileocökalschmerz, nach 2 weiteren Anfälle von grünlichem Erbrechen, Verstopfung. Bei der Relaparotomie findet man einen kleinen harten Tumor am freien Rande des Coecums, der mir eine veränderte Appendix epipl. gewesen zu sein scheint.

4 Monate danach Erbrechen, Kopfschmerz, Delirien, Halluzinationen, Fieber bei Puls von 57. Es wird eine Meningitis angenommen, die Lumbalpunktion (25 ccm) schafft Erleichterung. Danach um Mitternacht Frost, 42,2°; einige Tage stark remittierendes Fieber, noch einmal 40°, dann fieberfrei. Bei Temp. 39° Puls 55. Zwischen links und rechts bestanden Differenzen von 1,2°. Schließlich Heilung.

Auch in diesem Falle werden wir nicht mit irgend welcher Sicherheit entscheiden können, ob die Temperatur wirklich bestand oder vorgetäuscht war.

Thompson sah einen Fall von Pseudohirnabszeß mit Fieber: es bestanden heftige Kopfschmerzen bei Temp. bis 42,8°; Th. diagnostizierte Hysterie. Ohne daß dieser es wußte, wurde Pat. von anderer Seite trepaniert infolge der Annahme eines Hirnabszesses; negativer Befund. Zufällig sah Th. den Pat. wieder, als er noch auf der anderen Abteilung lag, und der Pat. war sehr unangenehm berührt durch das Wiedersehen.

Fälle, in denen Temperatursteigerung bei hysterischen Symptomen der Körperoberfläche bestand, so daß dadurch entzündliche Prozesse vorgetäuscht wurden — Phlegmone, Erysipel — sind mir nicht bekannt, doch mögen sie wohl vorkommen.

In einigen Fällen traten die meist sehr hohen Temperaturen an intensive Krämpfe gebunden auf, so daß man an einen Zusammenhang denken konnte, so im Falle Strassers (p. 463).

Sarbó beobachtete in einem Falle $7^1/_2$ Monate lang bei einem Hystero-Epileptiker Temperaturen bis 37,8°, die zwar nicht direkt im Anschluß an die Krampfanfälle auftraten, aber doch an demselben Tage, bald vor, bald nach den Anfällen.

Barié sah folgenden Fall: Bei einer jungen Spitalangestellten, die schon sehr lange große Hysterika (Anfälle, Lähmungen, Sensibilitätsstörungen), häuften sich seit Wochen die Anfälle, bis 7 an einem Tage. Eines Morgens nach den Anfällen Haut heiß und trocken, Temp. 39°, Puls 98. 20 Tage lang Fieber bis 41,2° (Rektum), tiefe Remissionen, aber nicht bis zur Norm; abends stets höhere Temp. Meist entsprach die Rektalmessung der der Axilla. Mehrmals war Achselmessung nicht möglich wegen der Krämpfe. Die Pat. wurde dabei nicht elend. Dann ziemlich plötzliche Entfieberung. B. meint, die höchste Temperatur sei nach den heftigen Anfällen aufgetreten; doch bestand auch die Temperatur von 40° bei vollkommener Ruhe.

L. Klemperer-Wien beobachtete ein 26-jähr. Mädchen, welches seit dem 9. Jahre während großer Hitze zeitweise Ohnmachtsanfälle erlitt. In einem solchen, der einen richtigen Starrkrampf darstellte, wurde sie mit einer Temperatur von 40° in das Spital eingeliefert. Auf kalte Uebergießung kehrte das Bewußtsein einigermaßen zurück; am anderen Tage war die eine Körperseite frei, die andere unverändert, außerdem anästhetisch, inklusive der höheren Sinne. Sensorium frei, Temp. 39,3. Am folgenden Tage alles verschwunden.

In Chauveaus Fall fieberte ein 28-jähr. Mann 4 Tage bis 40,4°. Haut brennend; dabei Krämpfe und Anästhesie.

Clemow sah ein 23-jähr. Wäschermädchen mit Schmerz der linken Seite und einer Purpura, die sich rasch über die linken Extremitäten verbreitete. Temperatur bis 43,9°, Differenzen zwischen links und rechts bis 10° F (98—108), bald links bald rechts heißer; in 5 Min. Abfall um 10° F = 5,5° C. Es bestanden Tetanus vortäuschende Spasmen, Bewußtlosigkeit, Delirien. Auf Befragen in der Diskussion gab Cl. an, die Schwester habe gemessen, er war dabei anwesend.

Zum Schlusse führe ich einige Fälle von reinem oder essentiellem hysterischen Fieber an, d. h. Fälle, in denen kein Symptom auf eine lokale organische Erkrankung hinweist.

Der bereits angeführte Fall Heller (p. 461) gehört hierher. Römheld sah nach einem Eisenbahnunfall bei einer Hysterika auf jede psychische Erregung hin leichte hysterische Anfälle auftreten, die von Schüttelfrost und Temperatur bis 40° begleitet waren. Keine Ursache für das Fieber nachweisbar. Heilung mit Eintritt der Gravidität.

C. Frank Bressler sah mehrere Fälle von Hysterie, in denen Temperatursteigerungen bis 41°, meist anfangs am höchsten, das Tagesmaximum bald früh bald abends, schnell wieder zurückgehend, auftraten. Beginn meist mit Frost, Appetitlosigkeit, Verstopfung, allgemeinem Uebelbefinden. Kein oder geringer Gewichtsverlust.

Debove behandelte eine Hysterika, die ohne nachweisbare Ursache mehrere Monate bis über 41° fieberte: zunächst 1 Monat 39,5°, dann 1 Monat 40, dann 41° und mehr; 8 Tage lang ständig zwischen 41,2 und 41,4°. Jeden Abend hysterische Zustände. Keine subjektiven Beschwerden, Appetit gut, sehr geringe Abmagerung. Heilung ziemlich plötzlich.

In einem Falle Bariés zeigte eine junge Frau große hysterische Anfälle und 20 Tage lang hohes remittierendes Fieber bis 40°. Die Haut war heiß, die Temperatur nicht an die Anfälle gebunden. Organerkrankung nicht nachweisbar. Kritischer Abfall ohne die sonstigen Erscheinungen der Entfieberung.

A. Moravcsik berichtet von einer 21-jähr. Magd, die an hystero-epileptischen Krämpfen litt, totale l. Anästhesie, Ovarie, Meteorismus. 3 Monate lang fieberte sie mit kurzen Unterbrechungen bis 39,8°, aber nicht im Anschluß an obige Symptome.

In Mierzejewskis Fall handelt es sich um ein 26-jähr. Mädchen, welches seit mehreren Jahren schwer hysterisch war: hystero-epileptische Anfälle mit Delirien, Ischurie, bei Temperatur bis 43°. Abfall bis auf 29,3° (!), in 24 Stunden um 11°. Meist Typus inversus. Weder Schweiß noch Durst, Urin auf 300 ccm vermindert, die Phosphate auf ein Fünftel. Mir scheint in diesem Falle Betrug vorzuliegen, auch beim Urin, indem die Pat. einen Teil davon weggeschüttet hat.

Soulier sah bei einer infolge psychischer Affektion in schlafähnlichen Zustand verfallenen Frau an 3 aufeinanderfolgenden Tagen Temperatur bis 44°, in der Vagina mit verschiedenen Thermometern gemessen.

Auch den folgenden Fall Sarbó führe ich hier an, weil bei ihm das Fieber gegenüber den anderen Symptomen durchaus im Vordergrunde steht.

16-jähr. Mädchen, vor 9 Monaten bei Anblick eines Toten Ausbruch der Hysterie, seither schwere Anfälle mit klonischen Krämpfen. Hemiplegie und Hemianästhesie, einschließlich der höheren Sinne, mit erniedrigter Temperatur der befallenen Seite. Trigeminusneuralgie, Obstipation, Hämoptoë u. s. w. $3^1/_2$ Monate lang zeitweise Temperatursteigerungen beobachtet, 14 Tage paroxysmal bis 39,6°, Puls bis 136. Die Temperatur der gelähmten Seite stets niedriger, bis um 0,9°, durchschnittlich 0,3—0,5°. Die Exacerbation stets früh, Haut rot, heiß, Hitzegefühl, Harnstoffzunahme im Fieber, Gewichtsabnahme.

Manipulationen ausgeschlossen, da die Messungen von S. selbst vorgenommen, ferner deshalb, „weil das häufige Messen, das beim Fieber erfolgte, ihr unangenehm war".

Möglicherweise findet sich auch unter Heubners Fällen von unerklärlichem Fieber der eine oder andere, in dem Hysterie die Ursache ist; Kobler faßt 3 der Fälle Heubners als Hysterie auf, H. selbst indes keinen.

Der Versuch, eine Schilderung des „hysterischen Fiebers" zu geben, stößt auf die große Schwierigkeit, daß es heute noch zu ungewiß ist, welche der mitgeteilten Fälle ihm zuzurechnen sind. Je nach der Strenge der geübten Kritik ist die Zahl der anzuerkennenden Fälle ganz verschieden groß, ja, sie schmilzt sogar auf einige wenige zusammen. Im ganzen ist es ein sehr buntes Bild voll von Gegensätzen, an sich nicht wunderbar, wenn man den chamäleonartigen Charakter der Hysterie bedenkt. Ich will wenigstens das hauptsächlichste, was sich heute bereits sagen läßt, zusammenfassen.

Schon immer hat man die Fälle von reinem Fieber (vergl. p. 466) von denen unterschieden, in denen die begleitenden Symptome auf eine lokale Erkrankung hinweisen, die dann meist als Pseudo-Erkrankung bezeichnet wird: Pseudomeningitis, -Peritonitis u. s. w. Ich möchte diese letzteren Formen als das pseudosymptomatische hysterische Fieber oder auch als Fieber bei Pseudoaffektion bezeichnen, ziehe diesen Ausdruck dem auch sonst üblichen „pseudoviscerales Fieber" vor. Bei der ersten Gruppe, dem reinen Fieber, sind im allgemeinen die höchsten Temperaturen beobachtet. In der Mehrzahl der Fälle dieser Gruppe stellt die Temperatursteigerung das einzige Symptom des Fiebers dar. Es fehlen die Begleiterscheinungen, die zum Begriffe des Fiebers gehören und mit der Höhe der Temperatursteigerung an Schwere zunehmen: die Puls- und Atemfrequenz, die Abgeschlagenheit, die bis zur Benommenheit geht, Appetitlosigkeit, Abnahme des Körpergewichts, Zunahme der festen Bestandteile des Urins bei verminderter Nahrungsaufnahme u. s. w. Für diese Fälle ist wohl der Name „Hyperthermie" der geeignetste. Auch unter dem Fieber bei Pseudoerkrankungen befinden sich solche Fälle.

Die Temperatursteigerung selbst zeigt ein ganz verschiedenes Bild: bald bleibt sie niedrig um 38°; Charcot, der früher das „hysterische Fieber" nicht gelten lassen wollte, erkannte schließlich ein solches bis zu 38,5° gehendes an. In anderen Fällen sind jene höchsten bisher überhaupt beobachteten Temperaturen gesehen worden.

Selten zeigt die Kurve einen kontinuierlichen Typus, am auffallendsten im Falle Deboves, in dem 8 Tage lang bei einer Höhe von über 41° die Schwankungen nur 0,2° betrugen. Weit häufiger sind tiefe Remissionen, die oft in äußerst kurzer Zeit, zuweilen bis unter die Norm und auf diese Weise dann um eine ganz unglaubliche Anzahl von Graden erfolgen. So betrug die Schwankung im Falle Mierzejewski 11° an einem Tage, im Falle Vizioli 10,5°; im Falle Clemow 5,5° in 5 Min. Auch der Anstieg ist oft ein rapider, so in Cuzins Fall innerhalb 2 Stunden um 5,5°. Derartige Schwankungen ohne Kollaps kommen sonst nicht vor, und sie sind mit ein Grund, warum ich hinter alle diese Fälle ein großes Fragezeichen setzen möchte.

Auch sonst verlaufen die Fieberkurven überaus unregelmäßig; selten zeigen sie täglich zur bestimmten Stunde ihr Maximum wie in den Fällen Koblers, in denen dies zusammen mit einem Anfalle eintrat. Gelegentlich ist ein regelmäßiger Typus inversus beobachtet (Mierzejewski); Moravczik fand dies sogar öfters.

Frost ist einige Male notiert (Sciamanna, Bressler, Sarbó, Cuzin), zuweilen ausdrücklich verneint, häufig fehlt jede Angabe darüber. Schweiße sind öfters, meist beim Temperaturabfall, angegeben.

Weiterhin sind auffallende Temperaturunterschiede der einzelnen Körperregionen beim gleichzeitigen Messen dieser konstatiert worden.

Solche sollen auch nicht so selten bei nicht fiebernden Hysterischen vorkommen. Namentlich anästhetische Partien weisen oft niedrigere Temperaturen auf. Sarbó fand Differenzen von 0,3—0,5°; Wunderlich sah bei einer 18-jähr. Hysterika während fast eines Jahres bis 1,5° Differenz zwischen der Achselhöhle und der Schenkelbeuge. Rosenthal, der nicht an das „hysterische Fieber" glaubt, sah beim Scheinfieber (vergl. p. 475) lokale Rötung und Temperaturerhöhung bis 1,4° C.

Genauere Vergleiche der Temperaturen verschiedener Körperstellen hat Affleck an seinem Fall angestellt. Er konstatierte bei gleichzeitigem Messen im Munde 40,6°, r. Axilla 41,4°, l. 41°; ein andermal betrugen die Werte für dieselben Stellen 43,1, 42,7, 42,2°. Bouchet und Wagon sahen Differenzen von fast 1° zwischen links und rechts.

Das sind Differenzen, die nicht erheblich von den bei Normalen beobachteten abweichen; Holzapfel fand, daß bei normalen Wöchnerinnen Differenzen beider Körperhälften bis 0,6° sehr gewöhnlich und anscheinend erst Differenzen über 1° als pathologisch anzusehen sind. Mir erscheint letztere Zahl allerdings doch zu hoch angesetzt.

Ganz anders sind die lokalen Unterschiede in den folgenden Fällen: Bei Drummond zeigte gleichzeitig gemessen eine Seite 42,2°, die andere 36,7°. Genau derselbe Unterschied (108 und 98° F) bestand im Falle Clemow; nur war hier bald die eine, bald die andere Seite heißer. Im Falle Lumbroso, bei einer Hysterika, die seit 10 Jahren krank war, an Erbrechen und Krämpfen litt, zeigte gleichzeitig die r. Axilla 45,2°, die l. 42,3, das Rektum 39,3, die Zunge 36,8, das Bein 35, die Vorderarmbeuge 34,8°. Das sind die Differenzen, wie sie mir nicht glaublich erscheinen und die wohl noch der Bestätigung durch weitere Beobachtungen bedürfen.

In einigen Fällen ist ausdrücklich bemerkt, daß sich das Fieber durch Suggestion beeinflussen ließ, so in den Fällen Fontana und Dippe. E. Fürst beschreibt folgenden Fall:

> Ein 29-jähr. Mann, nicht belastet, fiel vor $^1/_2$ Jahr auf einen Balken, Bruch der 5. und 6. Rippe. Seither Stiche, Husten, Auswurf ohne Bazillen, Arbeitsunfähigkeit. Leichter diffuser Katarrh, gelegentlich Temperatur bis 38°. Auf 0,5 mg Tuberkulin 38,5° mit eigentümlichen Nebenerscheinungen, auf Aqua destillata 38,1 und dieselben Nebenerscheinungen, bei drei weiteren Wasserinjektionen wird die Temperatur jedesmal niedriger, bei der dritten normal.

Ob bei diesem Patienten nicht doch vielleicht eine leichte Tuberkulose bestand? Jedenfalls möchte ich die Temperaturen, die vor der Injektion des Tuberkulins bestanden, nicht sicher als hysterisch ansehen; Patient hatte doch einen diffusen Katarrh! Und da er überhaupt zuweilen fieberte, könnte es sich bei den Temperaturen nach der

Injektion schließlich auch um ein zufälliges Zusammentreffen gehandelt haben.

Beobachtungen liegen übrigens auch vor, nach denen es gelang, nicht fiebernden Hysterischen Temperatursteigerungen anzusuggerieren: so von Debove 38,5°, von v. Krafft-Ebing[1]) 41,5°; ferner von Moravczik.

Ausdrücklich ist mehrmals angegeben, daß das Fieber auf Antipyretika nicht reagierte: Affleck, Meissen, Charcot (Chinin); im Falle Sciamanna stieg es trotz 3,0 Antipyrin auf 42°, in einem Falle Sarbós stieg es trotz Chinin an.

Die Kurve des Pulses und der Respiration begleitet fast niemals die Temperaturkurve wie beim gewöhnlichen Fieber. Meist steigt sie selbst bei einer enorm hohen Temperatur nur unbedeutend an, bleibt oft auch ganz unbeeinflußt. So im Falle Viziolis, trotz der ungeheueren Schwankungen; zuweilen wird der Puls sogar bei hohen Temperaturgraden langsamer; es werden so Verhältnisse erzielt, wie sie selbst bei schwerstem Hirndruck, der mit Fieber verbunden ist, nicht beobachtet werden. So war im Falle Bouchet et Wagon der Puls 55 bei einer Temperatur von 39°.

Daß solche Vorkommnisse, wenn sie nicht als hysterischen Ursprungs erkannt werden, und wenn die anderen Symptome, wie Kopfschmerz, Benommenheit, damit übereinstimmen, zu Diagnosen wie Meningitis und Hirnabszeß führen, ist begreiflich. Mir sind alle diese Fälle von auffallender Inkongruenz oder gar von Divergenz der Pulskurve aber sehr verdächtig auf Simulation. Der Puls wird doch bei künstlicher Erhöhung der Temperatur frequenter, er wird es im heißen Bade und im Schwitzkasten. Gewiß ist das nicht dasselbe wie die hysterische Hyperthermie, aber ich kann mir jedenfalls nicht vorstellen, daß der Puls bei starker Erhöhung der Körpertemperatur nicht frequenter werden sollte.

Abnahme des Körpergewichtes ist in wenigen Fällen beobachtet; so im Falle Tillmann innerhalb 3 Wochen um 1,5 kg, bei Sarbó mit Ausnahme eines Falles stets. In vielen ist ausdrücklich angegeben, daß das Gewicht konstant blieb (Boulay), so in den Fällen reiner Hyperthermie. In einem Falle nahm es trotz des Fiebers zu.

Mit den Angaben über das Verhalten des Urins ist in den meisten Fällen nicht viel anzufangen. In vereinzelten, namentlich französischen Mitteilungen (Cuzin, ferner Nalin) sind genauere Ziffern über die Ausscheidungsverhältnisse angegeben; so sah Nalin keine Steigerung der Ausfuhr des Harnstoffes und Gesamtstickstoffes bei einem seit 2 Jahren an periodischer Febris nervosa leidenden jungen Mädchen, doch fehlen da die Zahlen der Einnahme. Niemals ist etwas über Uratsediment

1) Zit. nach Preyer.

beim kritischen Abfall des Fiebers bemerkt. Einige Male bestand Urinretention, in einem Falle Albuminurie (Lannois et Porot).

Aus dem Angeführten geht hervor, daß das Bild des hysterischen Fiebers ein so buntes ist, wie man es sich überhaupt nur ausmalen kann. Namentlich französische Autoren haben versucht, außer den besprochenen drei Hauptformen noch weitere Formen des hysterischen Fiebers zu differenzieren. Solche sind:

Die ephemere (Fabre), forme courte, paroxysmatische Form, akute Hysterie (Bernutz, von der dieser wieder 3 Formen unterscheidet). Charakteristisch ist die kurze Dauer, die hohe Temperatur; das Bild ist dem des Typhus ähnlich (Briand, Sarbó).

Febris continua (Gagey), forme lente (Briquet, Briand), chronique (Fabre): verhältnismäßig niedrige Temperatur 38—39°, geringe Remissionen mit und ohne heftige Reaktionserscheinungen seitens des Nervensystems (Gagey).

Remittierende Form, von manchen identifiziert mit der kontinuierlichen.

Intermittierende Form (Briand, Gagey, Fabre), auch periodique genannt (Chauveau); es wird ein täglicher und 3-tägiger Typus unterschieden.

Die fieberhaften pseudo-viszeralen Affektionen in Untergruppen zu teilen, dagegen läßt sich nichts einwenden. Es werden die dem Typhus (Fabre), der Meningitis, Lungenaffektionen, der Peritonitis und Perityphlitis ähnlich aussehenden Formen unterschieden.

Was die Einteilung des Fiebers selbst betrifft, so meine ich, man sammle erst genügend sicheres Material. Vorläufig lasse man es bei den Hauptformen bewenden: Hyperthermie — reines (essentielles) — pseudosymptomatisches Fieber.

Daß die Diagnose des hysterischen Fiebers stets nur per exclusionem, nach Erschöpfung aller anderen Möglichkeiten, niemals als positive gestellt werden darf, brauche ich nicht erst auszuführen; ebensowenig daß die Prognose stets eine günstige ist, sowohl was das Leben, als was das Fieber betrifft.

Suchen wir nun, nachdem das vorliegende Material durchgesprochen ist, die Frage zu beantworten, ob das „hysterische Fieber“ überhaupt anzuerkennen ist, welche der mitgeteilten Fälle als solches gelten dürfen, so sind die Schwierigkeiten auch jetzt nicht gering. Der eine wird die Mehrzahl der Fälle anerkennen, der Skeptiker wird alle bezweifeln. Und ich will letzterem auch nicht sein Recht bestreiten. Das „hysterische Fieber“ gehört zu den Dingen, die manche erst anerkennen, wenn sie sie selbst erlebt haben. Ein anderes solches Ding ist für mich und gewiß viele die Blutung aus der gesunden Haut der Hysterischen, zumal der Handteller.

Ich habe auch früher nicht an das „hysterische Fieber“ geglaubt, bis ich meinen Fall (I) erlebte, in dem die Hyperthermie sicher bestand; die Stelle, auf welche alles als Ursache hindeutete, ergab bei der Ope-

ration einen durchaus negativen, über alle Zweifel erhabenen Befund; auch danach fieberte die Pat. weiter, ohne daß sich ein Grund finden ließ. Ich vermag jedenfalls eine andere Erklärung für die Temperatursteigerungen bei der schwer hysterischen Patientin nicht zu geben, als die Hysterie.

Ich glaube, daß gerade die Chirurgie zur Klärung der Frage, ob es ein „hysterisches Fieber" gibt oder nicht, beitragen kann, und das ist auch der Grund, warum ich meine Beobachtungen veröffentliche. Der Interne, der einen solchen Fall vor sich hat, kann im einzelnen Falle nicht mit Sicherheit entscheiden, ob nicht doch ein Herd besteht, der das Fieber verursacht. Zur Sektion können derartige Fälle, in denen die Hysterie die Ursache ist, ja nur durch einen Zufall kommen. Der Chirurg ist so der einzige, der manchen solchen Fall aufzuklären vermag. Daß ich hiermit nicht zum Operieren an Hysterischen aufmuntern will, brauche ich nicht erst zu bemerken, vertrete ich doch stets den Grundsatz, daß das Operieren bloß zur Befriedigung der diagnostischen Neugier durchaus zu verwerfen ist.

Nachdem ich persönlich so zur Anerkennung des „hysterischen Fiebers" gelangt bin, möchte ich auch in einer Anzahl der publizierten Fälle glauben, daß ein solches bestand. Die Mehrzahl muß ich aber doch ablehnen: so kann ich keinen Fall gelten lassen, in dem die Temperaturmessung nicht einigermaßen genau kontrolliert wurde; keinen Fall der Temperaturen über 44°, wenigstens bei der Art der mitgeteilten Kontrolle. Auch die Fälle, in denen die Temperatur auffallend sprang, die Pulskurve dabei völlig unbeeinflußt blieb, sind mir verdächtig. Die Fälle von Vortäuschung anderer Symptome, ferner alle, die bei der Analmessung nicht mehr fieberten, sind unzuverlässig; desgleichen die Fälle, in denen eine andere Affektion in Betracht kommt. Es bleibt so schließlich ein kleines Häuflein von Fällen, etwa ein halbes Dutzend, Fälle von reiner Hyperthermie und andere, in denen ich es für wahrscheinlich halte, daß die Temperatursteigerungen hysterischen Ursprunges waren. Zur definitiven Entscheidung der Frage halte ich aber die Mitteilung noch weiterer absolut einwandsfreier Fälle für unumgänglich notwendig.

An die Temperaturmessung stelle ich dabei folgende Anforderungen: Messung durch den Arzt, wobei die Gegend der Messung und das Thermometer offen liegen muß und das Auge nicht vom Pat. abgewandt werden darf; gleichzeitige Messung von Achsel und Rektum mit zuverlässigen Thermometern. Angaben, wie die Haut habe geglüht etc., reichen nicht aus. Wir wissen vom hysterischen Scheinfieber (vergl. p. 475), wie diese Erscheinungen trügen können, ferner kann auch trotz kühler Hautoberfläche Fieber bestehen. Thompson schlug vor, die Temperatur des frisch gelassenen Urins der Patienten zu messen, gewiß ein zuverlässiges Mittel, bei dem sich die einzig mögliche Täuschung,

daß der Patient sich erhitzten Harn einführt oder das Gefäß stark erhitzt, leicht ausschließen läßt; doch würde ich dann empfehlen, ein Gefäß von normaler Körperwärme zu benutzen.

Wie ist nun das „hysterische Fieber" zu erklären? Ist es theoretisch überhaupt denkbar? Ich glaube, diese Frage muß unbedingt bejaht werden. Auf die Definition der Hysterie will ich mich umso weniger einlassen, als es heute noch keine allgemein anerkannte gibt; sicher ist jedenfalls, daß der Hysterische Symptome zeigen kann, die der Normale nicht durch bloßes Wollen oder Vorstellen hervorzurufen vermag; zu solchen würde auch das Fieber gehören.

Zu bedauern ist es für die vorliegende Frage, daß wir noch so wenig über die Ursache des Fiebers überhaupt, über seinen Zusammenhang mit dem Nervensystem, über Fieberzentren wissen; wir besitzen ja nicht einmal eine völlig befriedigende Definition des Begriffes Fieber.

Am nächsten liegt es, beim hysterischen Fieber an eine Erkrankung subkortikaler Wärmezentren zu denken oder jedenfalls subkortikal gelegener Stellen, welche die anderswo gelegenen Wärmezentren beeinflussen. Sicher existieren solche Zentren in der Medulla oblongata, vielleicht auch im Zervikalmark, wohl auch an anderen Stellen des Hirns. Wahrscheinlich sind es überhaupt mehrere. Die bereits p. 458 angeführten Beobachtungen, die Tierexperimente von Naunyn und Quincke, sprechen für Zentren in der Medulla oblongata. Richet, Aronsohn und Sachs nehmen auf Grund ihrer Versuche Zentren am medialen Rande des Corpus striatum an. Wo sie aber auch liegen, subkortikal dürfte es jedenfalls sein, und daß subkortikale Zentren bei der Hysterie mindestens sekundär in Mitleidenschaft gezogen werden, wird heute von den meisten zugegeben. Ob es auch kortikale Fieberzentren gibt, wofür Experimente von Hale White und Isaak Ott sprechen, erscheint doch recht zweifelhaft.

Eingehender auf die Beeinflussung der Wärmeregulation durch die Hysterie einzugehen, inwieweit die vasomotorischen Nerven beteiligt sind, ob die Wärmeabgabe vermindert ist, halte ich vorläufig für zwecklos. Unwahrscheinlich ist es, daß die Wärmeproduktion wesentlich gesteigert ist, sonst müßten doch die Patienten bei den hohen Temperaturen mehr abnehmen oder entsprechend mehr Nahrung zu sich nehmen. Doch gilt auch hier wieder, daß das klinische Bild des „hysterischen Fiebers" nicht genügend feststeht.

Dann ist behauptet worden, daß die Krämpfe oder überhaupt die Muskeltätigkeit die Ursache des „hysterischen Fiebers" sei (Barié, L. Klemperer). Es wurde da das Fieber, welches sicher bei Epilepsie beobachtet worden ist (Witkowski, Binswanger), ferner das Fieber, welches im Anschlusse an die epileptiformen Anfälle bei Dementia paralytica auftritt, als Analogon angeführt (Scherschewsky, Clouston). So sah v. Krafft-Ebing 40° und in der Agone schließlich 43° bei

einem schnell verlaufenen Falle; I. Flesch 42,3°, Rottenbiller bis über 40°. L. Meyer behauptet, daß die hochgradigen Aufregungszustände der Paralytiker immer mit Fieber verbunden seien. Es läßt sich heute noch nicht bestimmt sagen, ob nicht in diesen mit tiefster Bewußtlosigkeit einhergehenden Zuständen die Aspiration in die Lunge und andere Vorgänge mit zur Entstehung des Fiebers beitragen. Manche glauben übrigens auch an ein besonderes epileptisches, nicht durch die Krämpfe bedingtes Fieber. Wie dem aber auch sei, den Fällen von „hysterischem Fieber", in denen intensive Krämpfe vorhanden waren, stehen weit mehr gegenüber, in denen die Kranken sich in völliger Ruhe befanden, und die letzteren Fälle sind sogar die zuverlässigeren.

Dann sind Autointoxikationen intestinalen Ursprungs als Ursache für das Fieber beschuldigt worden (Resorptionsfieber); von Chomel die Dyspepsie, von anderen die Obstipation. Magenstörungen spielen ja in nicht wenigen Fällen mit, Darmstörungen weit seltener; jedenfalls besitzen wir aber vorläufig auch nach dieser Richtung hin keine bestimmten Anhaltspunkte.

Eine andere Möglichkeit, die vielleicht in manchen Fällen in Betracht kommt, ist die, daß den hohen Graden des Fiebers bei Hysterischen eine greifbare Ursache, meist eine Infektion, zu Grunde liegt. Der Nicht-Hysterische würde bei derselben Affektion vielleicht Temperaturen um 38° zeigen, der Hysterikus reagiert infolge des labilen Zustandes seines Nervensystems, der natürlich auch hinsichtlich der Wärmeregulation gilt, mit jenen hohen Temperaturen von 40° und darüber (Kallmeyer). Daß diese Annahme aber häufiger zutreffe, ist durchaus unwahrscheinlich. Hysterische fiebern, wenn sie von einer organischen Affektion befallen werden, nicht anders als Nicht-Hysterische (Pinard).

Schließlich ist das „hysterische Fieber" auch als Reflexfieber aufgefaßt worden. Strasser nimmt in seinem Fall ein Magengeschwür oder Erosionen an, deren Reizung durch die Nahrungsaufnahme das Fieber reflektorisch hervorrufe. Ich muß sagen, daß wir auch über das Reflexfieber noch viel zu wenig wissen, um es ernstlich in Betracht zu ziehen. Je mehr die Medizin fortschreitet, um so mehr schmilzt das Reich des Reflexfiebers zusammen. Ich habe dabei zu meiner Verwunderung gesehen, daß manche heute noch das Katheterfieber (Wormser und Bing, Strasser, I. Flesch), das Gallenstein- (Strasser) und Nierensteinfieber als reflektorisch bedingt ansehen. Wir Chirurgen tun das längst nicht mehr, sondern fassen es als infektiöses auf, das Katheterfieber herbeigeführt durch kleine Verletzungen der Harnröhre beim Katheterismus, das Fieber beim Gallensteinanfall durch Infektion der Gallenwege, in denen sich die Galle anstaut.

Einige fassen das „hysterische Fieber" als vikariierend an Stelle

hysterischer Anfälle (SARBÓ) oder ausbleibender Menses (VÉRETTE) auftretend auf.

Blicke ich zurück auf das, was wir über die Ursachen des „hysterischen Fiebers" wissen, so ist das Ergebnis recht dürftig: Genaues wissen wir überhaupt nicht, das Wahrscheinlichste ist immer noch die Beeinflussung der Wärmezentren durch die Hysterie.

Scharf vom „hysterischen Fieber" zu trennen ist das hysterische Scheinfieber, pseudo-fièvre hystérique. Darunter ist ein Zustand zu verstehen, in dem die Patienten subjektiv fiebern, d. h. alle subjektiven Erscheinungen des Fiebers zeigen, sich heiß fühlen, auch frösteln und schwitzen können. Objektiv sieht der Kranke fiebrig aus, die Haut fühlt sich heiß an; es kann Pulsbeschleunigung (HEUBNER) und Erhöhung der Atemfrequenz dabei bestehen. Die Messung ergibt aber stets normale Temperatur. M. ROSENTHAL, der das wirkliche Fieber Hysterischer leugnete, erkannte das Scheinfieber wohl als der erste an, wenn er es auch anders nannte, nämlich „hysterisches Fieber". Und es ist auch gewiß, daß derartige Zustände häufig bei Hysterischen vorkommen; SARBÓ allein beobachtete auf LAUFENAUERS Klinik 4 solcher Fälle. Ja, ich gehe noch weiter und möchte glauben, daß das Scheinfieber manche Hysterische verleitet, mit dem Thermometer zu betrügen. Sie sind fest überzeugt, daß sie fiebern, die Messung widerspricht dem. Was liegt da bei dem Charakter der Hysterischen näher, als nachzuhelfen?

Wenn ich zum Schluß das Resultat meiner Betrachtung über das „hysterische Fieber" zusammenfasse, so ergeben sich folgende Sätze:

I. Das „hysterische Fieber" scheint, wenn auch sehr selten, vorzukommen. In der Mehrzahl der Fälle, die als solche publiziert sind, handelt es sich aber um Täuschung oder es liegt dem Fieber eine andere Erkrankung zu Grunde.

II. Es lassen sich ungezwungen 3 Formen unterscheiden: die Hyperthermie, das reine und das pseudosymptomatische Fieber, letzteres mit Untergruppen; weitere Formen abzutrennen ist vorläufig nicht angezeigt.

III. Es ist in höchstem Maße wünschenswert, daß noch weitere zuverlässige Fälle mitgeteilt werden; die Beobbachtung und die Publikation muß aber nach bestimmten Grundsätzen erfolgen, welche keine Zweifel an dem tatsächlichen Bestehen der Temperatursteigerung und an ihrer hysterischen Natur aufkommen lassen.

Literatur.

Affleck, Hysterical pyrexia. Edinb. med. Journ., 1892/93, Vol. 38, 1. Hälfte, p. 105.
Aronsohn und Sachs, Ueber die Beziehungen des Gehirns zur Körperwärme und zum Fieber. Pflügers Arch. f. Physiol., 1885, 37.
Balestra, La febbre isterica. Parma 1899.
Barié, Note sur un cas de fièvre hystérique. Gaz. hebdom. de méd. et de chir., 1886. p. 389.
Binswanger, O., Die Hysterie. Nothnagels spez. Pathol. und Therapie, Bd. 12, 1904.
Bogges, Hysterical temperature. The med. Times, 1899, p. 362.
Boissard, Phénomène pseudo-méningitique dans l'hystérie. France médicale, 15, II, 83.
Bokai, Arpád, Der Einfluß des Zentralnervensystems auf die Wärmeregulierung des tierischen Körpers. Orvosi hetilap, 2—5, 8—10. Neurol. Zentralbl., 1882, 16.
Bouchet, Paul et Wagon, Alfred, Un cas de fièvre et de délire avec phénomènes hystériques associés. Arch. génér. de méd., 1903, I, p. 1629.
Boulay, De la fièvre hystérique. Gaz. des hôp., LXIII, 148, 1890, Paris p. 1373.
Bressler, Hysterical fever. The med. Record, New York, 1888, p. 466.
Briand, H., De la fièvre hystérique. Thèse de Paris, 1877, Gaz. hebdomad., 1884, No. 40.
Briquet, Traité clinique et thérapeutique de l'hystérie. 1859.
Bristowe, On pseudo-peritonitis and epilepsy in hysteria. Brit. med. Journ., 1890, p. 401.
Chantemesse, Etude sur la méningite tuberculeuse de l'adulte. Paris 1884.
Chauveau, E. H., Formes cliniques et pathogénie de la fièvre hystérique. Thèse de Paris, 1888.
Clemow, A. H., Case of hysterical hyperpyrexia. British med. Journ., 1887, II, p. 1211.
Crouzet, La fièvre hystérique. Paris 1895.
Cuzin, Sur un cas de fièvre hystérique. Lyon médic., XCII, 1899, III, p. 465.
Debove, De la fièvre hystérique. Gaz. hebdom. de méd. et de chir., 1886, p. 306.
Dalché, Accidents hystériques à forme pseudo-méningitique. Gaz. médicale de Paris, 17, I, 1885.
Deleuil, Thèse de Montpellier, 1887.
Dippe, Ein Fall von „hysterischem Fieber". Deutsch. Arch. f. klin. Med., Bd. 64, 1898, p. 212.
Drummond, Hysterical pyrexia. British med. Journ., 1888, Bd. 2, p. 1397.
Du Castel, Simulation erhöhter Temperatur seitens Hysterischer. Soc. méd. des hôp. de Paris, ref. Neurol. Zentralbl., 1884, p. 335.
Estèves, Fièvre hystérique. Nouv. iconogr. de la Salpêtrière, 1892.
Fabre, H., Contribution à l'étude de la fièvre hystérique. Paris 1883.
— Pseudophthise bei Hysterie. Allg. med. Zentralzeitung, 1883, 76.
Flesch, I., Med. Blätter, 1902, No. 7.
Fontana, Di un caso di febbre isterica. Il Manicomio moderno, XV, 1899, 1—2 Nocera, ref. Jahresbericht f. die Leistungen und Fortschritte auf dem Gebiete der Neurologie und Psychiatrie, 1899, p. 771.

Fornaca, Contributo allo studio del ricanchio materiale nella febbre isterica. Clin. med. Italiana, 1898, Milano, p. 39.
Fürst, Ernst, Zwei praktisch wichtige Fälle von Hysterie. Deutsche med. Wochenschr., 1900, p. 225.
Gagey, Des accidents fébriles qu'on remarque chez les hystériques. Thèse de Paris, 1869.
Galletta, Contributo clinico alla conoscenza dell' isterismo viscerale e dell' ipertermia isterica. Giorn. internaz. d. sc. med. Napoli, Vol. 23, 1901, p. 769—790.
Gatta, La febbre nell' isterismo. Arch. internaz. di med. e chir., Napoli 1898, p. 351.
Girard, Contribution à l'étude de l'influence du cerveau sur la chaleur animale et sur la fièvre. Arch. de Physiol., T. 8, 1886.
Guilhem, Hysterie aigue fébrile. Gaz. des hôp. de Toulouse, 1888, p. 49.
Heller, Richard, Ueber eine unaufgeklärte fieberhafte Erkrankung unter den höchsten bisher gemessenen Temperaturen. Münch. med. Wochenschr., 1906, p. 1114 u. 1211.
Heubner, Ueber langdauernde Fieberzustände unklaren Ursprungs. Deutsch. Arch. f. klin. Med., Bd. 64, 1899, p. 33.
Holzapfel, Zur Frage der Temperaturmessungen im Wochenbett. Zentralbl. f. Gynäk., 1897, p. 868.
Jacobi, Mary, P. Hysterical fever. Rep. Proc. Alumn. Ass. Woman's M. College Pennsylv., Philadelphia, 1890, p. 87.
Jacqeau, Lyon médical, 1896.
Kallmeyer, Was sollen wir von dem sogenannten hysterischen Fieber halten? St. Petersb. med. Wochenschr., 1903, No. 30, p. 299.
King, Clarence, Neurotic or hysterical fever? Med. Rec., New York 1889, p. 151.
Klemperer, Leo, Zur Kasuistik der Hysterie. Wien. med. Presse, 1887, p. 210.
Kobler, G., Gibt es ein „hysterisches Fieber"? Wien. med. Wochenschr., 1900, p. 1266.
Kocher, A., Ueber Morbus Basedowi. Mitteil. a. d. Grenzgeb. d. Med. u. Chir., Bd. 9, 1902, p. 144.
v. Krafft-Ebing, Zwei Fälle von extremer Steigerung der Körperwärme bei Geisteskranken. Zeitschr. f. Psychiat., Bd. 25.
— Ueber die Agoniesteigerung der Körperwärme bei Krankheiten des Zentralnervensystems. Arch. f. klin. Med., I, 2, 1865.
Larée, De la fièvre hystérique. Thèse de Paris, 1903.
Laurent, L'Encéphale. 1889.
Lorentzen, En Temperaturstigning til 44,9 Grad. Hospitalstidende, 1889, No. 25, ref. Zentralbl. f. klin. Med., 1889, p. 569.
Lumbroso, G., Sopra un caso di ipertermia isterica etc. Congr. med. intern. Roma, 1894, III, med. int., p. 236.
Macé, Des accidents pseudo-méningitiques chez les hystériques. Thèse de Paris, 1888.
Mangieri, G., Sopra un caso singolare di febbre intermittente di probabile natura isterica consecutiva a pneumonia migrante. Arch. ital. di Med. clin., 1888, No. 3.
Meissen, Fieber und Hyperthermie. Ein Fall von „hysterischem Fieber". Berl. klin. Wochenschr., 1898, p. 511.
Mezza, Su di un caso di febbre isterica. Arch. internaz. di med. e chir., Napoli 1901, p. 3.

Mierzejewski, Ueber Hyperthermie bei Hysterie. Petersb. psychiatr. Ges., 1890; ref. Neurol. Zentralbl., 1890, p. 523.
Möbius, Die Basedowsche Krankheit. Nothnagels spez. Pathol. u. Therap., Bd. 22, II, p. 48.
Moravczik, Beiträge zu Temperatur-, Puls- und Respirationsverhältnissen bei Hysterischen. Orvosi hetilap, Budapest 1886; zit. nach Sarbó.
Mosso, Ugolino, Der Einfluß des Nervensystems auf die tierische Temperatur. Virchows Arch., Bd. 106, 1886.
Moyrond, Note sur un cas de fièvre hystérique. Loire méd., St. Etienne 1896, p. 83.
Nalin e Taidelli, Ricerche sul ricambio molecolare in un caso di febbre nervosa. Clin. med. ital., 1900, No. 2; ref. Zentralbl. f. innere Med., 1900, p. 939.
Natalucci, Un caso di febbre isterica. Gazz. med di Marche, Civitanova 1895, T. 3, No. 4.
Neifeld, De febbre lenta hysterica purpura superveniente soluta. Primitiae phys.-med., Lesnae 1750, I, p. 111.
Novatzkij, Ein Fall von hysterischem Fieber bei einem Soldaten. Wratsch, 1897, No. 21; ref. Fortschr. d. Neurol., 1897, p. 841.
Oettinger, Bernard, Case of hysterical hyperpyrexis and hemoptysis. The Journ. of the Americ. Med. Assoc., Vol. 41, 1903, p. 1290.
Pinard, De la pseudofièvre hystérique. Thèse de Paris, 1883.
Preston, Hysterical pyrexia. Maryland Med. Journ., Baltimore 1894/5, p. 133.
Preyer, Die Hypnotismusvorlesungen an der Univers. Berlin. Wien 1890.
Puzzi, Contribuzione allo studio della febbre isterica. Gaz. d. osp. Napoli, 1892, p. 882.
Quincke, Einige Fälle exzessiv hoher Todestemperaturen. Berl. klin. Wochenschr., 1869, p. 301.
Repère, Des manifestations hystériques simulants le rhumatisme cérébral. Thèse de Paris, 1881.
Reynaud, Note sur un cas de pseudo-méningite hystérique, simulant la méningite tuberculeuse. Loire médicale, 1886.
Robey, Hysteria simulating acute visceral inflammation. Boston. med. and surg. Journ., 11. May, 1898, p. 441.
Robitschek, Ein seltener Fall von Hysteria virilis. Wien. med. Presse, 1894, p. 1278.
Römheld, Herzneurosen (Cor mobile), hysterisches Fieber, traumatische Neurosen nach dem Heidelberger Eisenbahnunglück etc. Med. Korrespondenzbl. f. Württemberg, 1902, No. 15, p. 229.
Rose, Edmund, Der Starrkrampf beim Menschen. Dtsch. Chir., Lief. 8, 1897.
Rosenthal, M., Ueber vasomotorische Innervationsstörung bei Hysterie. Allg. Wien. med. Zeitg., 1871, No. 23 u. 24.
— Ueber Gefühlsstörungen bei Hysterie. Prag. med. Wochenschr., 1877, p. 337.
Rottenbiller, Temperaturbeobachtungen bei Paralytikern. Zentralbl. f. Nervenheilk., 1889, p. 1.
Rothmann, M. u. Nathanson, A., Ueber einen Fall von kataleptiformer Lethargie mit Simulation von Chylurie. Arch. f. Psychiatr., Bd. 32, 1899, p. 283.
Salomon-Marino. Sulla febbre isterica. Lavori d. Congr. di med. inter., 1889, Milano 1890, II, p. 334.

Santangelo Spoto, Febbre isterica come equivalente termino dell'accesso. Gaz. d. osp., Milano 1894, p. 177.
Sarbó, Ueber hysterisches Fieber. Arch. f. Psychiat., Bd. 23, 1892, p. 486.
Scherschewsky, Ueber Thermoneurosen. Virchows Arch., Bd. 96, 1884, p. 131.
Schwartz, Bull. de la Soc. de chir., 1902, 19. März.
Sciamanna, Storia di una febbre isterica. Bolletino della soc. Lancisiana, 1888, Roma; ref. Neurol. Centralbl., 1896, p. 524.
Smith, Alexander, Hysterical high temperature. Med. News, New York 1896, p. 690.
Soulier, Hyperthermie apyrétique correlative avec état narcoleptique. Lyon méd., T. 93, 1900, No. 1.
Stafford, Un caso di histeria con temperature de 105° F. Rev. méd.-quir. amer., New York 1894.
Stephan, Febris hysterica. Nederl. Tijdschr. f. Geneesk., Amsterdam 1891, p. 235.
Strasser, A., Nervöse Hyperthermie. Wien. klin. Rundschau, 1902, p. 328.
v. Strümpell, Lehrbuch der speziellen Pathologie und Therapie der inneren Krankheiten. Leipzig 1900, III, p. 618.
— Ueber einen Fall von schwerer Selbstbeschädigung bei einem Hysterischen. Dtsch. Zeitschr. f. Nervenheilk., Bd. 2, 1892, p. 350.
Summers, Omaha's remarkable case of high temperature; an undoubted hysterical hake. Annales Clinic., 1891, p. 115.
Teabe, J. W., Case of remarkable elevation of temperature (to 122° F) after injury to the spine. Clinical Society of London, Lancet 1875, Vol. 1, p. 340.
Thompson, W. Gilman, Hysterical fever. Med. News, Vol. 70, 1897, p. 13.
Tillmann (Tsingtau), Ein Fall von hysterischem Fieber. Münch. med. Wochenschr., 1903, p. 651.
Ughetti, La febbre isterica etc. La Riforma med., 1903, No. 9.
Vérette, De l'hystérie aigue, par l'arrêt subit de la menstruation. Thèse de Paris, 1875.
Vizioli, Ipertermia et ipotermia in un caso di isterismo con annotazione sulla nutrizione delle isteriche. Annali di Nevrologia, Vol. 9, 1891, p. 359; ref. Neurol. Zentralbl., 1893, p. 58.
Weber, F., Parkes, Faecal vomiting and reversed peristaltics in functional nervous (cerebral) disease: a summary of cases and conclusions. Brain, Summer 1904, p. 120.
White, Hale, A case of hysterical pyrexia. Clin. soc. of London. The Lancet, 1886, Vol. 1, p. 351.
Wormser u. Bing, Ein einwandfreier Fall von hysterischem Fieber. Münch. med. Wochenschr., 1900, No. 40 u. 41, p. 1373.
Wunderlich, Das Verhalten der Eigenwärme bei Krankheiten. Leipzig 1870.
Zawisza, Ein Fall von andauerndem intermittierendem Fieber. Gaz. Lek., 1887, No. 21 u. 22; ref. Virchow-Hirsch, Jahresbericht, Bd. 2, 1886, p. 104.

XIII.

Zur Aetiologie des angeborenen Schulterblatthochstandes.

Von

Dr. **Graetzer.**

An der chirurg. Klinik zu Breslau vom 1. Okt. 1897 bis 1. Okt. 1898.

(Hierzu Taf. V—VII und 4 Abbildungen im Texte.)

Der Umstand, daß der Aetiologie des angeborenen Schulterblatthochstandes von Neurologen und Chirurgen das gleiche Interesse entgegengebracht wird, rechtfertigt es, zu der immer noch umstrittenen Frage der Entstehungsweise dieser Deformität in den „Mitteilungen aus den Grenzgebieten der Medizin und Chirurgie“ Stellung zu nehmen. Hierbei darf ich mich wohl einer um so größeren Kürze befleißigen, als dank den zahlreichen Veröffentlichungen das Bild der SPRENGELschen Deformität ein allgemein bekanntes ist, und die verschiedenen über die Aetiologi edes angeborenen Schulterblatthochstandes entwickelten Theorien erst jüngst wieder — im letzten Heft der HOFFAschen Zeitschrift — eine übersichtliche Zusammenstellung durch ZESAS erfahren haben.

Ich schicke hier zunächst die Krankengeschichte eines eigenen Falles von angeborenem doppelseitigen Schulterblatthochstand voraus:

Anna T. aus G., 21 Jahre alt, entstammt einer Familie, in welcher hohe Schultern oder Mißbildungen irgendwelcher Art bisher angeblich nicht vorgekommen sind; ihre Geburt verlief normal; ihre zur Zeit bestehende Verbildung fiel von Geburt an auf.

Pat. ist ein schwächliches, anämisches Mädchen, von ebenso auffallender Schädel- wie Rumpfbildung. Der Hinterkopf erscheint kurz und breit, der an und für sich breite Gesichtsschädel im Verhältnis zu ihm in die Länge gezogen; die Gesichtshälften verraten eine leichte Asymmetrie. Der Kopf sitzt den Schultern kurznackig auf; das Kinn erscheint auf die Brust gesunken (s. Fig. 1 und 3). Die Entfernung der Protub. occipit. ext. von der Vertebra prominens beträgt $1^1/_2$ cm; der Abstand des Kinnes von der Höhe der Incisura jugal. sterni beträgt bei habitueller Haltung etwa 2 cm. Der Kopf wird leicht nach links geneigt gehalten, das Kinn etwas nach rechts gedreht. Die Entfernung des linken Ohrläppchens von

der Schulternackenlinie beträgt 2 cm, die des rechten nicht ganz $2^1/_2$ cm. Die Bewegungen des Kopfes sind allseitig hochgradig beschränkt; beim Seitwärtsblicken werden Rumpfdrehungen im Sinne der Blickrichtung ausgeführt.

Die Schultern stehen abnorm hoch, fallen nach vorn über; die Arme können seitwärts nur bis zur Horizontalen, nach vorn bis zu einem Winkel von etwa 110° erhoben werden. (Fig. 2 mit einem etwas größeren Bewegungsausschlag entstammt einer Aufnahme nach orthopäd. Behandlung.) Der Schulterblatthochstand ist begleitet von rundem Rücken und leichter, aber deutlich sichtbarer rechtskonvexer Dorsalskoliose; auffallend ist bei rechtsseitiger Dorsalskoliose ein neben der oberen Brustwirbelsäule befindlicher linksseitiger Rippenbuckel. Der Angulus scapulae sup. steht beiderseits in der Höhe der gibbusartig vorspringenden Vertebra prominens; seine Entfernung von der Mittellinie beträgt rechts reichlich 6, links knapp 5 cm. Die unteren Schulterblattwinkel stehen in Höhe des 5. Dornfortsatzes, der rechte etwas höher als der linke; ihre Entfernungen von der Mittellinie betragen links $7^1/_2$, rechts 5 cm. Der innere Rand des r. Schulterblattes steht in seiner unteren Hälfte vom Thorax ab; man kann ihn samt dem unteren Schulterblattwinkel mit den Fingern umfassen. Der innere Rand des l. Schulterblattes liegt dem Thorax fest an, so daß er von den hier buckelig vorspringenden und eng aneinanderliegenden Rippen sich nur schwer, aber deutlich abtasten läßt. Die oberen linken Rippen ziehen anfänglich stark geneigt nach unten; der Scheitelpunkt ihres Buckels liegt am inneren Schulterblattrand. Läßt man die Pat. den l. Arm heben, so fühlt man bei der nun folgenden Drehung des unteren Schulterblattwinkels den vorher von ihm bedeckten Rippenabschnitt sich muldenartig abflachen; man gewinnt dabei den Eindruck, als läge das l. Schulterblatt in den oberen Rippen muldenartig eingebettet. Die obersten Rippen lassen sich beiderseits nicht bis zu ihrem Ansatz an die Wirbelsäule verfolgen. Es legen sich hierbei dem palpierenden Finger 2 Knochenleisten in den Weg, die dicht unterhalb der Vertebra prominens von der Wirbelsäule ihren Ausgang nehmen und nach unten außen



Fig. 1.



Fig. 2.

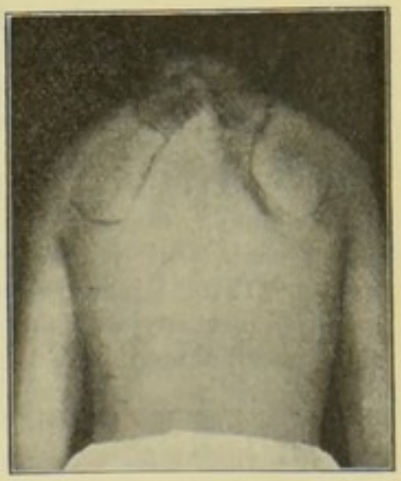

Fig. 3.

divergierend den Schulterblättern zustreben (vgl. die Markierungen bei Fig. 3!). Die linke von ihnen — etwa 5 cm lang und fast 3 cm breit — stößt an den inneren Rand des gleichnamigen Schulterblattes und ist mit diesem offenbar gelenkig verbunden; die rechte — etwa 4 cm lang und $2^1/_2$ cm breit — endet fingerbreit von der gleichnamigen Schulter entfernt, ist aber mit deren innerem Rand durch einen bindegewebigen Strang verbunden. Außer diesen breiten Knochenleisten ist noch eine federkielartige Knochenspange fühlbar, die von dem oberen l. Rand der Vertebra prominens sanft geneigt nach dem l. oberen Schulterblattwinkel zieht; bei Erhebung des l. Armes hebt sich ihr äußeres Ende so weit, daß die Knochenspange einen fast horizontalen Verlauf erhält. Bei Palpation der Halswirbelsäule dringt der Finger — ohne Dornfortsätze zu fühlen — in eine feine Rinne; auch die beiden obersten Dornfortsätze der Brustwirbelsäule sind nicht deutlich fühlbar.

Bei Betrachtung des Thorax von vorn macht sich neben einer Abflachung in toto eine Einsenkung an der rechten oberen Brustwand neben dem Sternum bemerkbar. Läßt man die Arme heben, so vertieft sich diese Einsenkung (Fig. 2); gleichzeitig wird auch eine schmale, den oberen Sternalrand begleitende Einsenkung an der linken Brustwand sichtbar. Bei der Palpation zeigt sich, daß die 2. rechte Rippe nicht bis an das Sternum heranreicht, vielmehr 2 Finger breit vorher frei endet, und daß die 2. linke Rippe vorn tiefer verläuft und sich weiter abwärts an das Sternum ansetzt, als dies normalerweise der Fall ist.

Während nun rechts nur einige Pectoralisbündel im Bereiche des Rippendefektes fehlen, fehlt links der obere Teil der Portio sternocostalis in größerer Ausdehnung; auch die Portio clavicularis ist links schwächer entwickelt als rechts; bei Erhebung des l. Armes hebt sich daher eine nach dem Oberarm ziehende Hautfalte schwimmhautartig ab. Die Untersuchung der Schulter- und Rückenmuskulatur ergibt vollkommenen Defekt der unteren $^2/_3$ des linken Cucullaris und des ganzen linken Rhomboides, Defekt der untersten Bündel des rechten Cucullaris und Schwäche des Serratus anticus major beiderseits, ebenso Schwund der langen Rückenmuskeln in ihren obersten Partien.

Der röntgenographische Befund ergänzt das Untersuchungsbild in außerordentlicher Weise; die angefertigten Röntgenbilder (von denen Tafel V und VI in Rückenlage, Tafel VII in Bauchlage und Fig. 4 in Seitenlage aufgenommen worden sind) zeigen neben dem Hochstand der Schulterblätter an sich, neben der sie begleitenden Deformierung des ganzen Schultergürtels, des Brustkorbes und der Wirbelsäule (Skoliose) eine unverkennbare Spaltbildung im Bereich der Hals- und obersten Brustwirbel und eine Verkümmerung der Halswirbelsäule. — Daß es sich um eine wirkliche, nicht um eine scheinbare, durch Lordosierung vorgetäuschte Verkürzung der Halswirbelsäule handelt, ist aus dem Bild in seitlicher Aufnahme ersichtlich. — Die Röntgenbilder weisen ferner einen totalen Defekt der 1. linken, einen partiellen der 2. rechten Rippe auf; die bei der palpatorischen Untersuchung vorgefundenen Knochenleisten sind besonders gut auf Tafel VI zu sehen. Die von der Vertebra prominens nach dem l. Angulus scapulae ziehende Knochenspange konnte bei den röntgographischen Aufnahmen in Rückenlage nicht zu Gesicht gebracht werden; bei der Aufnahme in Bauchlage (Tafel VII) ist wohl der oberhalb der 2. Rippe und ihr parallellaufende Schatten als jene Spange anzusprechen. Das überraschendste Ergebnis der röntgenographischen Untersuchung ist ein zwischen linkem Schulterblatt und Wirbelsäule befindlicher tumorartiger

Knochenschatten. Auf den Röntgenbildern hat es den Anschein, als ginge der Schatten des l. Schulterblatts medianwärts in jenen Schatten über; in Wirklichkeit aber kann man sowohl den inneren Scapularand, als auch medianwärts von ihm die buckelig hervortretenden Rippen fühlen; es kann sich daher hier nur um einen offenbar knöchernen Tumor handeln, der subkostal gelegen die Rippen buckelig hervorwölbt.

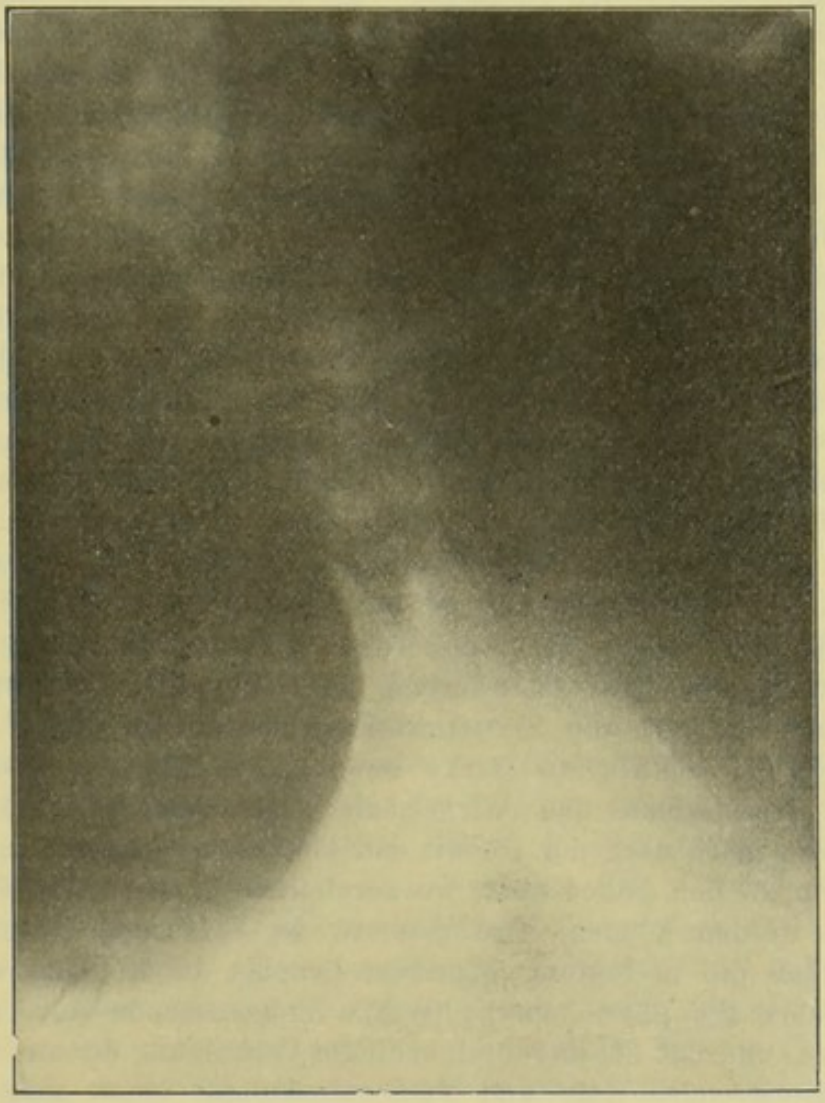

Fig. 4.

Der vorliegende Fall von angeborenem doppelseitigem Schulterblatthochstand vereint in sich den größten Teil der als Begleiterscheinungen der SPRENGELschen Deformität überhaupt beobachteten Mißbildungen: Schiefhals, Muskeldefekte, Rippendefekte, Spaltbildungen im Bereich der Wirbelsäule, Verkrümmung der Halswirbelsäule, Knochenspangen und als Novum einen großen subkostalen Tumor. Den Muskeldefekten dürfte hier trotz ihrer Mannigfaltigkeit eine ätiologische Bedeutung für das Zustandekommen des Schulterblatthochstandes nicht zukommen. Sie sind offenbar ebenso wie der Schulterblatt-

hochstand selbst als Teilerscheinungen einer Hemmungsbildung aufzufassen.

Die Annahme einer Entwickelungshemmung als Ursache der Sprengelschen Deformität ist ja jetzt eine allgemeine, und — so groß auch das Verdienst von Kausch ist, auf die vorkommenden Muskeldefekte nachdrücklich hingewiesen zu haben — die Kauschsche Theorie, die für das Zustandekommen des Schulterblatthochstandes den Cucullarisdefekt verantwortlich macht, läßt sich nicht halten. Ihr stehen gemeinschaftlich gegenüber: Beobachtungen von Schulterblatthochstand ohne Cucullaris- oder überhaupt ohne irgend welchen Muskeldefekt (Sick, Steche u. a.) und neuerdings von angeblich angeborenem Cucullarisdefekt ohne Schulterblatthochstand (Neumann, Steche, Voltz).

Dagegen bedeutet die Slomannsche Theorie vom fehlenden Descensus scapulae insofern einen Fortschritt für das Verständnis der Entstehungsweise der Sprengelschen Deformität, als wir nicht mehr gezwungen sind, eine abnorm hohe Anlage des Schulterblattes annehmen zu müssen. Die Slomannsche Theorie stützt sich bekanntlich auf die Untersuchungen von Chiewitz, denen zufolge sich das Schulterblatt in der Höhe der Halswirbelsäule anlegt. Das ist ja auch von anderer Seite gefunden worden (vergl. Kayser). Ist aber die weitere uns durch Rager übermittelte Ansicht von Chiewitz richtig, daß die ursprünglich hohe Anlage der Scapula sich während des ganzen Fötallebens erhält, und daß erst während der Geburt ein Descensus stattfindet, dann ist auch die Slomannsche Theorie cum grano salis zu nehmen. Dort freilich, wo starke Band- oder Knochenverbindungen zwischen Schulterblatt und Wirbelsäule bestehen, wird dank diesen Hemmnissen auch nach der Geburt ein Descensus scapulae ausbleiben können; in all den Fällen aber, wo dergleichen Hindernisse nicht aufgefunden werden können, wird man zu der Erklärung zurückgreifen müssen, daß die in Bildung begriffene Scapula durch Druck und Zug in eine über die physiologische Grenze hinausgehende Höhe gebracht worden ist, und daß die hierdurch bedingte Verkürzung der am Schultergürtel inserierenden Hals- und Nackenmuskulatur einen späteren Descensus verhindert hat. Daß in der Tat Druck- und Zugwirkung das ursächliche Moment der Sprengelschen Deformität sind, darauf weisen — wie schon Sick betont — die doch nur als Keimversprengungen aufzufassenden Knochenspangen und andere Begleiterscheinungen, wie Rachischisis, Rippendefekte u. s. w. zur Genüge hin. Es kann sich eigentlich nur darum handeln, welches mechanische Moment hierbei in Frage kommt. Nach den vorzüglichen neueren Arbeiten, die sich mit der Erklärung der Entstehungsweise der angeborenen Mißbildungen auf mechanischem Wege beschäftigen, vor allem nach den klassischen Ausführungen von v. Winckel gewinnt die Annahme, die Schlange bereits vor Jahren wenigstens für einen Teil der Fälle von angeborenem

Schulterblatthochstand in Anspruch genommen hat, daß auch die Sprengelsche Deformität nichts anderes als das Resultat amniotischer Verwachsung ist, immer mehr an Wahrscheinlichkeit. Und diese Annahme erhält meines Erachtens einen Stützpunkt in dem typischen Auftreten gewisser Begleiterscheinungen bei einer dem Schulterblatthochstand analogen und mit ihm nicht selten kombinierten Hemmungsbildung, dem angeborenen Thoraxdefekt. Der angeborene Thoraxdefekt, der nach den überzeugenden Darlegungen von Schoedel, Wendel und Steche nur ein Glied bedeutet in einem größeren Komplex von Hemmungsbildungen, die mit dem isolierten Auftreten von Muskeldefekten beginnen und in ihrer Kombination mit den schwersten Defekten am knöchernen Thorax und der gleichnamigen Extremität eine Steigerung erfahren, der angeborene Thoraxdefekt ist in seinem ausgesprochenen Zustande — ganz abgesehen von seiner gelegentlichen Begleitung durch vollkommene Finger- oder gar Armdefekte — für gewöhnlich vergesellschaftet mit einer typischen amniotischen Mißbildung der Hand, der Syndaktylie. Und wenn auch zugegeben werden muß, daß Syndaktylie gelegentlich auf andere Weise entstehen kann, so erscheint es doch sehr gekünstelt, hier immer nach anderen vollkommen in der Luft schwebenden Ursachen suchen zu wollen. Sollte daher der angeborene Thoraxdefekt den amniotischen Hemmungsbildungen zugezählt werden können, so müßte das Gleiche von der ihm analogen, mit ihm öfters kombinierten Hemmungsbildung, dem angeborenen Schulterblatthochstand, gelten.

Ein direkter Beweis für den amniogenen Ursprung der Sprengelschen Deformität scheint mir durch das Röntgenogramm einer fötalen Mißbildung in der schon angezogenen Schrift v. Winckels (Ueber angeborene Mißbildungen, Samml. klin. Vorträge, No. 373/374, p. 121, Fig. 19) erbracht zu sein. Als Teilerscheinung dieser nach v. Winckel amniotischen Mißbildung zeigt sich — vom Verfasser nicht besonders erwähnt — ein unverkennbarer Hochstand der rechten Scapula — trotz eines gleichseitigen Nackenhygroms, das an und für sich durch Druck auf die Scapula einen Tiefstand der Schulter hätte herbeiführen müssen, wie dies auf der anderen Seite auch geschehen ist.

Für den Fall des amniogenen Ursprunges des Schulterblatthochstandes dürfte der Frage nach der Erblichkeit nur eine untergeordnete Rolle zukommen. Heredität ist beim angeborenen Schulterblatthochstand, wie beim angeborenen Thoraxdefekt nur in sehr seltenen Fällen beobachtet worden, kann also im allgemeinen nicht gegen die amniogene Theorie ins Feld geführt werden. Aber selbst dort, wo sie vorliegt, steht Erblichkeit nicht im Widerspruch zu dieser Theorie. Erblichkeit kommt beispielsweise — wie Schwalbe mit Recht hervorhebt — nicht selten so vor, daß der Vater Syndaktylie, der Sohn Polydaktylie aufweist. Das spricht doch dafür, „daß nicht die Polydaktylie

als solche vererbt wird, sondern die Amnionanomalie, welche beides bedingt". In gleicher Weise dürfte in den seltenen Fällen von Vererbung des angeborenen Schulterblatthochstandes (Beobachtungen von Sick) in der Vererbung der Amnionanomalie die Ursache für den Schulterblatthochstand zu suchen sein.

Gerade die Varietät im Bilde der Sprengelschen Deformität erfährt durch die Annahme einer Amnionanomalie ihre ungezwungenste Erklärung.

Literatur.

Es finden sich bei der großen Menge einschlägiger Arbeiten hier nur diejenigen verzeichnet, die noch nicht in dem Verzeichnis der orthopädischen Literatur von Hoffa und Blencke aufgeführt sind.

Aronheim, Ein Fall von linksseitigem vollständigem kongen. Defekt des Musc. cucullaris etc. Monatsschr. f. Unfallheilk., 1904, No. 3.

Capelle, Ein Fall von Defekten in der Schultergürtelmuskulatur etc. Inaug.-Diss. München 1905.

Cramer, Ein Fall von Defekt des Musculus pectoralis major und minor. Zeitschr. f. orthop. Chirurgie, Bd. 13, Heft 4.

Ehrhardt, Ueber angeborenen Schulterblatthochstand. Beitr. z. klin. Chir., Bd. 44, Heft 2.

Flinker, Mißbildungen einer Thoraxhälfte und der entsprechenden oberen Gliedmaßen. Wien. klin. Wochenschr., 1906.

Hibbs und Löwenstein, Ein Fall von angeborenem Hochstand des Schulterblattes etc. Arch. f. Orthopädie, Bd. 2, Heft 1.

Hoffa und Blencke, Die orthopädische Literatur. Stuttgart (Encke).

Joüon, Absence congénitale du muscle grand pectoral avec dépression sternale simulant thorax „en entonnoir". Revue d'orthopédie, 1904, No. 1.

Kirmisson, La surélevation congénitale de l'omoplate. Revue d'orthopédie, 1904, No. 1.

Klausner, Ueber Mißbildungen der menschlichen Gliedmaßen. Neue Folge. Wiesbaden 1905.

Lamóris, Beitrag zur Kenntnis des angeborenen Schulterblatthochstandes. Arch. f. klin. Chir., Bd. 73.

Maydl, Ueber den angeborenen Hochstand der Scapula. Sborník kliniký, Bd. 5, 1904, p. 73.

Schulz, Ueber einen Fall von angeborenem Defekt der Thoraxmuskulatur mit Verbildung der gleichnamigen oberen Extremität. Wien. klin. Wochenschr., 1904, No. 33.

Schwalbe, Ueber Extremitätenmißbildungen. Münch. med. Wochenschr., 1906, No. 11.

Silberstein, Angeborene Thoraxdefekte. Ztschr. f. orthop. Chir., Bd. 15, Heft 1.

Steche, Beiträge zur Kenntnis der kongenitalen Muskeldefekte. Dtsch. Ztschr. f. Nervenheilk., Bd. 28, 1905.
Voltz, Ein Fall von doppelseitigem, fast völligem Fehlen des Musculus cucullaris. Arch. f. Orthopädie., Bd. 2, Heft 1.
Wendel, Ueber angeborene Brustmuskeldefekte. Mitteil. a. d. Grenzgeb. d. Med. u. Chir., Bd. 14, 1905, Heft 4.
v. Winckel, Ueber menschliche Mißbildungen. Samml. klin. Vortr. von v. Volkmann, No. 373/374.
Zesas, Ueber den angeborenen Hochstand des Schulterblattes. Zeitschr. f. orthop. Chir., Bd. 15, Heft 1.

XIV.

Beiträge zur Klinik des Dickdarmkrebses.

Von

Prof. Dr. **Willy Anschütz,**

Oberarzt der chirurgischen Universitätsklinik in Breslau.
An der Klinik seit dem 1. Oktober 1897.

(Hierzu 6 Abbildungen im Texte.)

Auf dem 31. Kongresse der Deutschen Chirurgen besprach Mikulicz zusammenfassend seine Erfahrungen in der Behandlung des Darmkrebses; auch stellte er später noch in kleineren Publikationen seine Anschauungen über die chirurgischen Erfolge bei den Intestinalkarzinomen dar, aber eine genaue Wiedergabe des Materials, an dem er seine Erfahrungen gewonnen und seine Prinzipien angewendet hatte, ist er der Welt schuldig geblieben. Diese Grundlagen wurden von vielen sehr vermißt, und wiederholt wurde es ihm nahegelegt, das Fehlende nachzuholen oder nachholen zu lassen. Er selbst empfand diese Lücke und erkannte die Verpflichtung vollkommen an, die Einzelerfahrungen, aus denen er seine so abweichenden Ansichten über die Behandlung des Darmkarzinoms abgeleitet hatte, in extenso zu veröffentlichen. Auf seinen ausgesprochenen Wunsch hin übernahm ich dann diese Arbeit, und dies um so lieber, als ich mich seit Jahren speziell mit der Beobachtung der Darmkarzinome beschäftigt hatte. Das Material hat sich in den letzten Jahren noch beträchtlich vermehrt, die Erfahrungen haben sich erweitert und in manchen Punkten modifiziert. Auch erstrecken sich jetzt bei einer größeren Zahl von Fällen die Beobachtungen über die Erfolge der Vorlagerungsmethode über einen längeren Zeitraum.

Das Publikum hat eine begreifliche Angst vor Magendarmoperationen, damit müssen wir nun einmal rechnen. Daß sich diese überwinden läßt, haben wir aus der Zunahme der Gallensteinoperationen und Appendektomien gesehen. Mir will es aber scheinen, als ob auch unter den praktischen Aerzten der frühzeitige radikale Eingriff beim Darmkarzinom noch wenig Anerkennung fände, als ob sich die pessimistischen Ansichten, die, wie wir sehen werden, ungerechtfertigt sind, gar nicht verlieren wollten. Soll man diese verhängnisvolle Zurück-

haltung mehr auf die für den praktischen Arzt so schwer zu präzisierende Diagnose oder auf die Mängel unserer chirurgischen Technik zurückführen, die auf diesem Gebiete im Vergleich zu anderen noch wenig leistet? Die radikalen Operationen sind gefürchtet, weil die ideale Methode, welche in einer Sitzung den Tumor entfernt und die Darmpassage wieder herstellt, mit Recht für sehr gefährlich gilt, selbst wenn sie von geschicktester Hand ausgeführt wird, und weil die anderen ungefährlicheren Methoden sehr lange dauern, mehrere Eingriffe erfordern, und auch sonst viel Abschreckendes an sich haben. So mag es kommen, daß dieses für die Chirurgie an sich so dankbare Gebiet ihr zu selten und oft zu spät geöffnet wird. Immer noch wird die symptomatische operative Therapie bevorzugt; man wartet mit der Operation, bis es absolut nicht mehr länger geht, bis die begleitenden Symptome den Eingriff erheischen. Viele, mehr als ein Drittel unserer Fälle, kamen erst im fortgeschrittenen Ileus zur Operation, unter Bedingungen, welche nach den Erfahrungen aller Chirurgen schlechte sind. Man kann es sich vorstellen, daß der Entschluß zur Operation ein schwerer ist, aber es ist dennoch unverzeihlich, wenn bei einem manifesten Darmkrebs der Arzt nicht zur Operation drängt, denn es ist der einzige Weg, der Rettung vor dem sicheren Tode bringen kann. Ferner sollte man immer bedenken, daß nur wenige Fälle von Dickdarmkarzinom ohne Komplikationen verlaufen, die später doch noch einen chirurgischen Eingriff erfordern. Also ist dieser meist nur aufgeschoben.

Aber die Chancen für eine Heilung durch die Operation sind ja viel besser als die meisten wissen. Für die resezierten Fälle stehen die Erfolge günstiger, als bei den Oberkiefertumoren, sowohl was die Mortalität der Operation, als was die Heilungen betrifft. In letzterer Beziehung steht das Darmkarzinom auch besser als das der Zunge, und wenn ich unsere Statistik des Brustkrebses zum Vergleich heranziehe, sogar besser als dieser[1]). Vielleicht sind diese Mitteilungen für viele überraschend, ebenso wie es uns überrascht hat zu erfahren, welch unvermutet große Zahl von Kranken nach der Operation bis heute gesund geblieben und, wie wir hoffen, „dauernd“ geheilt sind. Der Grund, warum wir beim Darmkrebs gute Resultate haben, scheint mir in der oft geringen Malignität der Neubildung zu liegen, vor allem aber darin, daß wir bei keinem anderen Organ so radikal und rücksichtslos Tumor und Drüsen entfernen können.

Abgrenzung des Materiales.

Mikulicz hat seinerzeit alle Fälle von bösartigen Darmtumoren in die Statistik hineinbezogen, ich möchte, um in der Beurteilung der

1) Vergl. die Arbeit von Scheu über die Erfolge der Behandlung des Mammakarzinoms in diesem Bande.

Gesamtresultate möglichst sicher zu gehen, nur die operierten Fälle und auch nur die Karzinome des Dickdarmes hier besprechen. Schwer ist die Abgrenzung zwischen den Tumoren des Rektums und der Flexura sigmoidea. Im allgemeinen pflegt man wohl die Tumoren, die man nicht mehr mit dem Finger vom Anus aus erreichen kann, als der Flexur angehörig zu rubrizieren. Das ist aber in manchen Fällen gewiß nicht ganz richtig. Es kann eine Geschwulst des S Romanum sich bis tief in das Rektum hinein ausbreiten und im Stadium des Ileus wird ein verschieblicher Tumor durch den Meteorismus oft weit in das kleine Becken hinuntergedrückt und dann palpabel werden können. In einem Falle gelang es mir noch einen derartigen palpabeln Tumor vor die Bauchwand zu lagern, und zu fixieren. Ich möchte hier alle die Fälle in die Besprechung einbeziehen, welche noch per laparotomiam allein operiert worden sind. Ferner habe ich alle nichtoperierten Fälle (34) weggelassen. Die Diagnose: Tumor in abdomine ist nicht präzis genug, Ausgangspunkt und die Ausdehnung des Tumors sind ohne Laparotomie nicht klar zu beurteilen. Oft wurde die Operation vom Patienten verweigert.

Das Geschlecht und Alter bei Dickdarmkrebs.

Von 1891—1906 kamen in der Breslauer chirurgischen Klinik **128 Fälle von Dickdarmkarzinom** zur Operation. Unter diesen 128 Patienten, die an Dickdarmkrebs litten, waren 91 Männer und 37 Frauen. Schon Mikulicz konstatierte dieses Ueberwiegen der Männer in unserer Statistik. De Bovis, den wir noch oft zu zitieren Gelegenheit haben werden, stellt das Verhältnis auf nahezu 6 : 5 fest.

10—20	Jahre	2	Fälle,	dav.	0	Männer	2	Frauen,	dav.	Ileus	0	Männer	1	Frau
20—30	„	6	„	„	4	„	2	„	„	„	1	Mann	1	„
30—40	„	20	„	„	10	„	10	„	„	„	2	Männer	3	Frauen
40—50	„	34	„	„	24	„	10	„	„	„	8	„	3	„
50—60	„	32	„	„	26	„	6	„	„	„	8	„	3	„
60—70	„	28	„	„	20	„	8	„	„	„	13	„	3	„
70—80	„	5	„	„	5	„	0	„	„	„	4	„	0	„
80—90	„	1	Fall	„	1	Mann	0	„	„	„	1	Mann	0	„
Insgesamt		**128**	Fälle,	dav.	90	Männer	38	Frauen,	dav.	**Ileus**	37	Männer	14	Frauen

Man weiß, daß es die 40er und 50er Jahre sind, in denen der Krebs am häufigsten vorkommt und man pflegt bei jugendlichem Alter der Patienten ein Karzinom für unwahrscheinlich zu halten. Falls eine sichere Geschwulst vorliegt, ist man geneigt, eine andere Tumorart anzunehmen; daß Darmsarkome bei Kindern relativ häufig sind, ist ja allgemein bekannt. Auch in unserer Statistik ist das Prävalieren des mittleren Alters deutlich ausgesprochen, aber doch sind die Grenzen nicht so scharfe, wie man es z. B. bei Mammakarzinom sieht. Der Darmkrebs befällt auch jüngere Individuen. Das erste Dezennium ist gar nicht vertreten, aber schon aus dem zweiten haben wir 2 Fälle;

beide waren weiblichen Geschlechts. Ich hebe das hervor, denn es ist von anderer Seite darauf aufmerksam gemacht worden, daß die in sehr jugendlichem Alter Erkrankten häufig Mädchen waren. Eine Erklärung für diese auffallende Beobachtung fehlt.

Immerhin ist es gut, das zu wissen. Ich erinnere mich genau, wie überraschend es für uns war, bei einem jungen Mädchen von 17 Jahren ein Darmkarzinom zu finden; wir hatten bei der Diagnose an diese Möglichkeit gar nicht gedacht. Es handelte sich um ein kleines, wandständiges Karzinom, welches durch Vorlagerung und Resektion entfernt wurde. Von besonderer Malignität scheint es jedenfalls nicht gewesen zu sein, denn die Pat. lebt heute nach 3 Jahren noch und erfreut sich voller Gesundheit (No. 119). Der andere Fall war ein verschleppter, ein chronischer Ileus infolge eines Karzinoms des Colon ascendens bei einem 16-jähr. Mädchen. Auch hier hatten wir als die Ursache des Ileus alles andere eher vermutet, als ein Karzinom. Bei einem zeitigeren Eingriff würde vielleicht die Aussicht auf besseren Verlauf vorhanden gewesen sein (No. 30)[1].

Unter unseren jüngeren Patienten sind relativ mehr Frauen als unter den älteren. Unter 50 Jahre alt waren 38 Männer und 24 Frauen, über 50 Jahre alt 52 Männer und 14 Frauen. Während sonst ein in jüngeren Jahren auftretendes Karzinom für besonders bösartig gilt, trifft das bei denen des Dickdarmes nicht so zu. Aber auch im hohen und höchsten Alter werden noch Karzinome des Kolon beobachtet, häufiger als an anderen Organen. Unter 128 Patienten waren nicht weniger als 34 über 60 Jahre alt (27 Proz.). Da sind es nun fast nur Männer, die erkranken. Besonders oft befällt der Krebs im 6. und 7. Dezennium die Flexura sigmoidea. Unter 49 Kranken mit Ca. des S romanum waren 33 über 50 Jahre, und von diesen wieder 21 über 60 Jahre alt! fast die Hälfte also. Bei den anderen Darmteilen sind nicht mehr als ein Achtel oder ein Zwölftel in so vorgerücktem Alter gewesen. — Unter 34 Patienten, die das 60. Jahr überschritten hatten, waren 21 mit Ileus. Da wir im ganzen 51 Fälle von Ileus bei Darmkrebs hatten, so ist das fast die Hälfte von ihnen. Daraus geht hervor: 1) daß ein Darmkarzinom-Ileus besonders in höherem Alter vorkommt, was bei unklaren Fällen von chronischem und auch bei akutem Darmverschluß von Wichtigkeit für die Diagnose sein kann, und 2) daß die Komplikation des Ileus bei Darmkrebs in höherem Alter wahrscheinlich ist, besonders aber, wenn es sich um ein Karzinom der Flexura sigmoidea bei einem alten Manne handelt, was wieder für die Prognose und Therapie des einzelnen Falles von Bedeutung werden kann. Es stimmt das auch ganz mit unseren pathologisch-anatomischen Erfahrungen überein: die stark schrumpfenden und zu Stenosen führenden Kolonkarzinome werden am häufigsten im höheren Alter und in der Flexura sigmoidea gefunden. Sie sind, wenn

1) Die Krankengeschichten finden sich am Schlusse der Arbeit und im Text.

der Darmverschluß beseitigt ist, auffallend gutartig. Wir haben nach Anlegung eines Anus praeternaturalis noch eine Lebensdauer von, 3, 4 und 6 Jahren gesehen. In einem anderen Falle eines sicheren Karzinoms bei unserem ältesten Patienten (82 Jahren) ging dem terminalen Ileusanfalle 4 Jahre früher ein erster schwerer initialer voraus. Unwillkürlich drängt sich da der Vergleich mit dem Ulcus rodens auf, welches ja auch vorzugsweise im höheren Alter und stark schrumpfend beobachtet wird, und mit Recht als eine relativ gutartige Karzinomform klinisch von anderen Karzinomen abgetrennt wird. Und noch einen anderen, praktisch wichtigen Schluß können wir aus unseren Erfahrungen machen, nämlich den, daß die Chancen für die Heilung auch in höherem Alter gute sind und daß wir uns nicht scheuen sollen, auch bei älteren Leuten noch radikale Operationen vorzunehmen.

Unter unseren Vorlagerungen wurden 8 in einem Alter von 60 und mehr Jahren gemacht und davon sind noch 5 nach 1, $3^1/_2$, 4 und 5 Jahren am Leben. 4 Fälle starben am Rezidiv, nur einer an den Folgen der Operation, und bei ihm handelte es sich mehr um einen technischen Fehler. Aus unserer Erfahrung geht jedenfalls nicht hervor, daß die Mortalität des radikalen Eingriffes mit dem höheren Alter wesentlich zunimmt, man muß nur sehr vorsichtig — mehrzeitig — operieren. Die Kleinheit der Tumoren in den vorgerückten Lebensjahren erleichtert oft die Operation und gibt gute Hoffnung auf Dauerresultate.

Der Sitz des Tumors.

Coecum 24	Flex. hepatica 9	Flex. lienalis 17
Ascendens 10	Transversum 15	Descendens 4
	Flex. sigmoidea 49	

Man sieht auch an unserer Statistik wieder das Vorwiegen des Karzinoms in den tiefen Darmabschnitten. In mehr als einem Drittel aller Fälle war die Flex. sigm. befallen. Auch wenn wir größere Darmstrecken zum Vergleich heranziehen, bleibt dies Ueberwiegen noch deutlich. Im aufsteigenden Teile des Dickdarmes fanden sich: Coecum + Ascendens + Flex. hep. 43, im Transversum + Flex. lienalis 32, im absteigenden + Flex. sigm. 53.

Eine Vorliebe zeigt der Darmkrebs für das Coecum, und für die Flexura sigmoidea. Aber leider ist es nicht der bewegliche, leicht zugängliche Schenkel der Flexur, sondern der absteigende und sein Uebergang in das Rektum. 20 mal saß es an diesen Stellen, die für den Chirurgen die unangenehmsten sind, da sie für einen Eingriff von oben sehr tief, für einen Eingriff von unten sehr hoch liegen. Uebrigens werden alle Statistiken durch die Karzinome dieser Gegend mehr oder weniger verschlechtert. Diese Fälle gingen früher so oder so meist verloren: entweder wurden sie für technisch inoperabel er-

klärt, wenn sie auch an sich noch mit guter Aussicht resezierbar waren; oder sie wurden reseziert, und dann oft mit unglücklichem Ausgang. Die neue SCHLOFFERsche Methode der dreizeitigen Operation hat auch an dieser Stelle des Kolon gute Resultate gegeben. Im Notfall kann man den Tumor entfernen und auf die Darmvereinigung verzichten.

Auch die Flexura lienalis wurde relativ oft ergriffen: 17mal. Tnd daß gerade die drei genannten Punkte mit Vorliebe vom Krebs befallen werden, weist doch darauf hin, daß mechanische Verhältnisse bei seiner Entstehung mitwirken, denn es sind Stellen, wo das Darmrohr scharfe Biegungen macht, wo der Inhalt mehr Widerstände findet als an anderen Partien. Die Flex. hepatica ist meist nicht so deutlich ausgesprochen wie die an dem Milzwinkel, welche fast immer sehr scharf gefunden wird. Erstere wurde auch viel seltener vom Tumor ergriffen, nur 9mal.

Ganz auffallend ist der Einfluß des Sitzes des Karzinoms auf den Verlauf des Leidens.

24mal	saß	der	Tumor	im	Coecum	dabei	6mal (25 Proz.)	Ileus
10mal	„	„	„	„	Ascendens	„	0mal	
9mal	„	„	„	„	Flex. hepatica	„	4mal (44 Proz.)	„
15mal	„	„	„	„	Transversum	„	1mal	
17mal	„	„	„	„	Flex. lienalis	„	9mal (52 Proz.)	„
4mal	„	„	„	„	Descendens	„	0mal	
49mal	„	„	„	„	Flex. sigmoidea	„	31mal (63 Proz.)	„
128mal						dabei	51mal (63 Proz.)	Ileus

Erklärungen für diese Tatsachen sind nicht schwer zu bringen: In den tieferen Teilen dickt sich der Darminhalt mehr und mehr ein, und macht zumal in den Flexuren leichter Obstruktionserscheinungen. Die Hauptursache ist aber wohl in der eigentümlichen Beschaffenheit der Karzinome zu suchen, von der wir schon oben sprachen, die besonders in den tieferen Darmabschnitten durch ihr Schrumpfen den Darmkanal stenosieren. An dem Milzwinkel spielen dann auch noch die eigentümlichen mechanischen und Lageverhältnisse eine Rolle, welche durch den scharfen Umbiegungswinkel des Darmrohres gegeben sind.

Einen Einfluß des Sitzes des Tumors auf die Dauer des Leidens, von dem DE BOVIS spricht, haben wir an unserem Materiale auch deutlich nachweisen können, aber die durchschnittlichen Ziffern sind ganz andere als die seinen.

Coecum, präoperative Beschwerden: durchschnittl.				$12^1/_2$	Mon., bei DE BOVIS					14,7	Mon.	
Ascendens	„	„	„	$9^1/_2$	„	„	„	„		15,8	„	
Flex. hepatica	„	„	„	9			„	„	„		„	
Transversum	„	„	„	11	8,6	„	„	„	„	14,8	„	
Flex. lienalis	„	„	„	6							„	
Descendens	„	„	„	6		„	„	„	„	11,9	„	
Flex. sigm.	„	„	„	11		„	„	„	„	8,8	„	

Einen praktischen Wert kann man diesen Zahlen kaum beimessen, denn die Angaben in den Anamnesen sind zum Teil ungenau. In jeder Kategorie heben einander kurze und längere Krankheitszeiten auf. Speziell bei dem Karzinom der Flexura lienalis setzen die akuten Ileusfälle die durchschnittliche Dauer des Leidens sehr herab. Das ist DE BOVIS entgangen. Zweifellos aber ist die relative Zahl der operablen Fälle je nach dem Sitz des Tumors verschieden. Eine der Ursachen ist die verschiedene Tumorform, eine andere die wechselnde Schwierigkeit für die chirurgische Technik. Wir kommen darauf bei der Besprechung der Resektionen noch zurück.

Aetiologie.

Die Aetiologie des Darmkrebses ist nicht geklärt, auch aus unserem Material läßt sich nichst Bedeutungsvolles dazu bringen. Die Entstehung aus alten Geschwürsnarben, dysenterischen oder typhösen, ist von manchen Autoren vermutet worden. Wir haben in einigen Fällen in den Anamnesen derartige Anhaltspunkte, ich möchte es aber nicht wagen, sie in ätiologischer Richtung zu verwerten. — Der traumatischen Entstehung des Intestinalkrebses wird neuerdings eine große Beachtung geschenkt, weil sie von dem Publikum bei jeder nur möglichen Gelegenheit immer wieder behauptet wird. In 6 Fällen kommt sie in Betracht.

No. 44. Hans St., 39 J., aus N. **Carcinoma coli transversi.** 29. Mai bis 13. Juni 1905 †.

Anamnese. Seine Erkrankung führt Pat. auf einen Unfall zurück. Am 25. Febr. 1905, also vor etwa $^1/_4$ Jahr, erhielt er einen Hufschlag in die Gegend der linken unteren Rippen, der an dieser Stelle nur eine bläuliche Verfärbung, keine äußere Verletzung hervorrief. Durch die Wucht des Hufschlages wurde er zurückgeworfen und fiel nun mit der Gegend unterhalb des rechten Rippenbogens gegen einen Futterkasten. Pat. hatte sogleich so starke Schmerzen, daß er nicht stehen konnte. Nachdem er eine Zeitlang in gekrümmter Stellung aufrecht gehalten worden war, konnte er in seine Wohnung gehen, wo er nach 10 Minuten ohnmächtig wurde. Die Ohnmacht währte nur ein paar Minuten, die Leibschmerzen hielten dauernd an. Der hinzugezogene Arzt konstatierte einen Bruch der 8. linken Rippe. Beim Versuch, Pat. auf den Rücken zu legen, stellten sich heftige Schmerzen ein. Der Arzt verordnete Eisumschläge und Bettruhe in rechter Seitenlage. Nach dreiwöchentlicher Bettruhe stand Pat. zum ersten Male auf; sogleich stellten sich Schmerzen in der rechten Seite des Unterleibes ein, die sich mit der Zeit verschlimmerten. Stuhl war nie schwarz, nie mit Blutbeimengungen versehen. Vor einem Monat bemerkte Pat., als er während eines heftigen Schmerzanfalles seinen Leib palpierte, rechts in der Lebergegend eine Geschwulst, die der Arzt für eine Wanderniere hielt. Als diese durch Bettruhe und heiße Umschläge nicht zurückging, suchte Pat. die Klinik auf. Die Geschwulst ist nicht oder nur ganz unbedeutend gewachsen. An Gewicht glaubt Pat. kaum abgenommen haben.

Status: Ziemlich guter Ernährungszustand. Abdomen weich. Rechts vom Nabel ein über mannesfaustgroßer, derber Tumor, von nierenförmiger Gestalt, mit glatter Oberfläche. Der Tumor ist manuell nach allen Richtungen mäßig verschieblich, respiratorisch nur in sehr geringem Grade und nur

auf tiefen Druck schmerzhaft. Bei Aufblähen des Darmes bildet sich ein dünnes Kissen um den Tumor herum.

Operation 10. Juni. Probelaparotomie. Schrägschnitt am rechten Rippenbogen. Etwa 2 faustgroßer, knolliger, harter Tumor des Colon transversum. Lig. gastrocolicum und Mesenterium der untersten Ileumschlinge vom Tumor einbezogen. Es werden viele Netzstränge und einige Verwachsungen gelöst, darauf das Ligamentum gastrocolicum durchtrennt. Nach Palpation in der Tiefe ergibt sich aber, daß der Tumor mit dem Pankreas fest verwachsen ist und sich im absteigenden Schenkel des Duodenum vorwölbt. Exzision eines Tumorstückes zur Untersuchung. Schluß der Bauchwunde. 13. Juni. Exitus unter Erscheinungen einer Lungenembolie.

Autopsie: Im Hauptaste der Pulmonalis 2 daumendicke Emboli. Der Tumor, 2 faustgroß, sitzt im Mesocolon, grenzt medial an das Pankreas, ohne auf dasselbe überzugehen, nach dem Colon zu wird er etwas kleiner und geht mit einem markstückgroßen Ulcus in den Darm über, ohne eine Stenose hervorzurufen (wandständig). Mikroskopischer Befund: Zylinderzellenkarzinom. —

Zwei andere Patienten wollten einer $1^1/_4$ Jahr und einer $^1/_4$ Jahr vorher auf die rechte Seite gestürzt sein und führten darauf ihr Ca. coeci zurück.

In dem ausführlich wiedergegebenen Fall scheint es mir jedenfalls recht schwer, die traumatische Entstehung oder Beeinflussung des Tumors auszuschließen. Als Gegenstück ist außerordentlich lehrreich ein anderer Fall, der wieder einmal beweist, wie vorsichtig man sein muß in der Beurteilung von Unfallsfolgen.

Es stürzte ein 42-jähriger ganz gesunder Mann (Krankengesch. No. 26) auf den Bauch, besonders stark links. Es stellte sich bald ein Darmverschluß ein, welcher eine Operation erheischte. Bei der Recto-Sigmoideoskopie und dann bei der Laparotomie fand sich ein kleines Karzinom der Flexura sigmoidea, welches früher nicht die geringsten Erscheinungen gemacht hatte. Zwischen Unfall und Operation lagen 5 Tage. Der Tumor konnte unmöglich in dieser kurzen Zeit gewachsen sein. Wäre der Mann von seiner subkutanen Darmverletzung geheilt worden, so hätten sich in nicht allzuferner Zeit Beschwerden eingestellt. Ich bin gewiß, daß niemand den Zusammenhang zwischen dem Karzinom und dem Trauma abgewiesen hätte [1]).

Der chronischen Obstipation wird von manchen eine Rolle in der Aetiologie des Darmkrebses zugeschrieben. Auch bei unseren Fällen findet sich öfters besonders bemerkt, daß lange Jahre vor der Erkrankung Verstopfung und Verdauungsbeschwerden bestanden haben. Ich möchte darauf aber keinen allzugroßen Wert legen. Wie oft hört man nicht auch bei anderen Erkrankungen die gleichen Angaben. Ich glaube überhaupt, daß im einzelnen Falle eine Anamnese, die irgend welche weit zurückgehenden ätiologischen Anhaltspunkte für ein Darm-

1) Vergl. die Arbeit von Bucholz in diesem Bande.

leiden enthält, uns eher auf den Gedanken einer entzündlichen Affektion bringen oder mindestens von der Diagnose Karzinom wegleiten wird. — Die Aetiologie der Darmgeschwulstbildung ist jedenfalls zu unklar, als daß wir sie bei der Diagnose irgendwie heranziehen könnten. Insofern tritt sie, so interessant sie sonst ist, und soviel sie uns einst noch Aufklärung bringen mag, zur Zeit im praktischen klinischen Gebrauch zurück.

Das latente Wachstum des Darmkarzinoms.

Da uns die Aetiologie der Krebsentwickelung unbekannt ist, können wir auch nicht erwarten, das Karzinom in seinen Anfängen zu erkennen. Es beginnt an zirkumskripter Stelle der Darmschleimhaut, ohne irgendwelche Störungen hervorzurufen, denn der Ausfall der kleinen Strecke, kommt natürlich für den Organismus gar nicht in Betracht. Jedes Darmkarzinom macht ein längeres oder kürzeres Stadium der absoluten Latenz durch, wie es jede Geschwulst tut, besonders aber eine, die unseren Augen und unserem Gefühl entzogen ist. Dieses Stadium der Latenz ist nun aber für jeden Arzt, besonders für den Chirurgen, dem in allen Fällen von maligner Neubildung daran liegen muß, möglichst frühzeitig zu operieren, von allergrößtem Interesse. Meines Wissens hat zuerst wohl Maydl nachdrücklich darauf hingewiesen, wie oft Darmkarzinome verborgen bleiben oder nicht erkannt werden. Aus dem Vergleich der Krankenhausdiagnosen mit den Sektionsprotokollen in dem gleichen Zeitraum ergab sich, daß allermindestens 43 Proz. mehr Kolonkarzinome seziert wurden, als diagnostiziert worden waren. Wir schließen daraus: nicht immer begleiten die typischen Symptome den Darmkrebs, und wenn wir auch mit unseren verbesserten Untersuchungsmethoden weniger häufig Irrtümer begehen werden, so müssen wir uns doch immer wieder dringend bemühen, den Schleier dieses Latenzstadiums so früh wie möglich zu lüften — und zwar mit allen uns zu Gebote stehenden Mitteln. Eine Zahl von Fällen wird aber wohl stets noch übrig bleiben, die nicht diagnostizierbar sind. Einen Fall von wirklich latentem Darmkarzinom haben wir oben schon erwähnt, wo nach einer zufälligen Verletzung Ileus entstand und sich zu unserer Ueberraschung ein kleines Karzinom zeigte. — Hierher gehören auch alle die Fälle, wo der Ileusanfall das erste Symptom ist. — Ein solcher sei hier eingeschoben.

No. 16. Minna N., 38 Jahre, Schleifersfrau aus Breslau. **Ca. flexurae lienalis. Ileus.** †.

Anamnese. Pat. — Gravida, 6. Monat — ist plötzlich vor 7 Tagen am 11. Aug. nachts 3 Uhr mit Erbrechen erkrankt, das bis heute unaufhörlich beinahe stündlich anhält. Dazu gesellte sich schon an dem Tage des Beginns heftiger Schmerz im ganzen Leibe, der aber nicht anfallsweise auftrat,

gleichzeitig besonders rechts ein starkes Kollern. Der Leib ist seit dem 12. Aug. aufgetrieben und überall druckempfindlich. Vom 10. Aug. bis zum 17. Aug. blieben sowohl Winde wie Stuhl aus, erst am 18. früh kamen einige Winde und auf einen Einlauf etwas Stuhl. Während des Krankheitsverlaufs Fiebergefühl.

Status. Gut genährte Pat. P. 144, T. 38,6, Atmung 42. Abdomen schwer zu palpieren, gleichmäßig faßförmig aufgetrieben, oberhalb des Nabels ist die Vorwölbung geringer, auf Druck ist der Leib schmerzhaft. Es bestehen häufige Schmerzanfälle, mitunter träge Peristaltik. Darmgeräusche sind nicht wahrzunehmen, dagegen überall Plätschern in den Darmschlingen. Zur Zeit weder Stuhl noch Winde, hin und wieder etwas Aufstoßen. Pat. ist Gravida im 6. Monat mit normalem Befund. Per rectum läuft $1\frac{1}{2}$ l Wasser ein.

Operation 18. Aug. Flexura sigmoidea leer, das übrige Kolon, besonders das Coecum stark gebläht. Es findet sich an der Flexura lienalis hoch oben ein taubeneigroßer kleinhöckriger Tumor, worauf die Bauchwunde sofort geschlossen wird. Coecostomie, Eröffnung des Darmes und Einführen eines Drains, durch das sich viel Stuhl entleert. 19. Aug. Abort. 21. Aug. Exitus-Peritonitis.

Autopsie. Frische septische Peritonitis, besonders rechts unten zwischen den Dünndarmschlingen. Bauchhöhle gefüllt mit brauner trüber Flüssigkeit, ähnlich der im Magen vorgefundenen. An der hinteren Magenwand zwei erbsengroße Perforationen, daselbst in der Mucosa mehrere brüchige, ziemlich tiefe Geschwüre. Serosa in der Umgebung der Perforationsstelle glatt und spiegelnd. An der Flexura lienalis coli ein taubeneigroßer, unregelmäßig höckriger, das Lumen bis auf Bleistiftdicke stenosierender Tumor. Oralwärts davon liegt eine Gebißplatte mit 2 Zähnen und ein Haufen Kirschkerne. Am Colon transversum besteht eine ulceröse Colitis, mit schmierig belegten Geschwüren.

Aufgedeckt wurde die Stenose in diesem Falle dadurch, daß ein großer Fremdkörper vor ihr liegen blieb — bis dahin hatte der Darminhalt ohne Störungen zu machen, ohne Aufenthalt oder schmerzhaft gesteigerte Muskelarbeit die enge Stelle passieren können.

Boas hat sich letzthin in einer Aufsehen erregenden Abhandlung über die Aussichten der Frühdiagnose bei den Intestinalkarzinomen ausgesprochen. Er weist darauf hin, daß die Intestinalkarzinome wegen ihres latenten Wachstums selbst bei sehr früher Diagnose schlechte Aussichten bieten, weil oft schon frühzeitig eine radikale Entfernung nicht mehr möglich sei. Die ganze Schrift ist so voller Pessimismus und Resignation, daß man nach ihrer Lektüre ein Gefühl der Depression nicht leicht wieder los wird. Immer wieder klingt es: Zu spät! — Boas' Stimme ist zu gewichtig, als daß man sie überhören könnte, seine Ansichten sind uns zu oft auf diesen Gebieten maßgebend gewesen, als daß wir diese Arbeit, welche die Abdominalchirurgie so nahe angeht, übergehen könnten.

Er sagt darin: „. . . das Stadium, in welchem eine wirkliche Frühdiagnose aussichtsvoll wäre, liegt für die Kranken, und demgemäß auch für uns, jenseits unserer Erkenntnisgrenze." Niemandem, der ein

größeres Material von Intestinalkarzinomen zu beobachten Gelegenheit gehabt hat, werden die traurigen Erfahrungen erspart geblieben sein, daß er mit einer Operation zu spät kam, wo er es eben wegen der Kürze der Krankheitsdauer absolut nicht erwartete. In diesen schlimmen Fällen war mit unseren jetzigen Mitteln vielleicht überhaupt nicht zu helfen, aber wenn, dann höchstens durch eine Probelaparotomie, die noch früher, auf den ersten Verdacht hin zu unternehmen gewesen wäre. Diesen gegenüber steht aber eine erkleckliche Anzahl anderer Fälle, die für einen Eingriff besser geeignet waren. Ist denn die Frühdiagnose nur in dem Stadium der Latenz aussichtsvoll? Aussichtsvoll kann man eine Diagnose nur in Bezug auf die sich anschließende Therapie nennen. In allen den Fällen also, in denen sich ein Tumor durch die Operation noch radikal [1]) entfernen ließ, war sie früh genug gestellt worden. Dies ist zur Zeit gewiß eine kleine Zahl (bei uns ca. 10 Proz.) im Vergleich zu allen Darmkrebsen, die beobachtet wurden, und in der überwiegenden Mehrzahl der Fälle kamen wir mit der Operation zu spät. Aber gewiß gingen nicht alle inoperablen Fälle schon inoperabel aus dem Latenzstadium hervor. Einem guten Teil unserer Darmkarzinome z. B. wäre sicher durch eine frühere oder noch ausgedehntere Operation, bald nach dem Auftreten der ersten Symptome zu helfen gewesen. Wie hoch sich der Prozentsatz von Karzinomen beläuft, welche schon im latenten Stadium inoperabel werden, würde sich dann eher entscheiden lassen, wenn öfter sofort nach dem Auftreten der ersten Zeichen die Patienten zur Operation kämen. Fälle, bei denen ein Darmkarzinom in seiner Latenzzeit schon inoperabel geworden war, sollen weiter unten noch besprochen werden. Nach unseren Erfahrungen gehören sie aber zu den Ausnahmen, und sollten nicht über Gebühr in den Vordergrund gestellt werden.

Was nun die Frühdiagnose der Intestinalkarzinome [2]), speziell der Dickdarmcarcinome, betrifft, so will ich mich kurz fassen. In manchen Fällen ist sie leichter zu stellen, in manchen schwerer, oft kommt sie nicht über eine Wahrscheinlichkeitsdiagnose hinaus oder bleibt ein unklarer Verdacht. Unserer Ansicht nach kommt es bei allen den schwierigen Differentialdiagnosen, die hier in Frage zu ziehen sind, allein darauf an, ob ein Karzinom ausgeschlossen werden kann oder nicht. Denn dann ist etwas zu versäumen schon innerhalb weniger Wochen! Auch Boas gibt an, daß es in manchen Fällen ein Ding der Unmöglichkeit ist, den Beginn des Darmkarzinoms aus den subjektiven Klagen der Patienten mit Sicher-

1) Die Rezidive will ich, wie es auch Boas tut, unberücksichtigt lassen.

2) Diese Fragen behandelt in Bezug auf das Magenkarzinom die Arbeit von Hoffmann in diesem Bande.

heit oder auch nur mit Wahrscheinlichkeit abzuleiten. Hier ist nach reiflicher Ueberlegung die Probelaparotomie an ihrem Platz, wenn die anderen diagnostischen Hilfsmittel im Stiche lassen. Es kommt schließlich auf ein einfaches Rechenexempel hinaus: Wie groß ist die Wahrscheinlichkeit, daß ein Karzinom vorliegt und inoperabel wird, wie groß die, daß die diagnostische Laparotomie den Patienten schädigt? Der Chirurg, der die verschwindend geringe Gefahr einer Laparotomie, die zu rein diagnostischen Zwecken ausgeführt wird, kennt, wird damit nicht zögern. Denn er weiß, daß diese Laparotomien ganz andere Resultate geben, als die, welche ausgeführt werden, um zu bestimmen, ob ein Tumor überhaupt noch operabel ist, die aber auch unter dem Namen der Probelaparotomie gehen.

Noch viel schwerer ist es aber zuweilen für den Arzt, zu entscheiden, ob ein Karzinom noch operabel ist oder nicht, ob ein Patient unrettbar dem Tode verfallen oder ob er vielleicht durch einen großen Eingriff noch zu retten ist. Ob wohl jeder Arzt sich diese Situation in jedem Falle ganz klar macht? Es gibt sichere Kontraindikationen, gegen die radikale Operation: Metastasen und komplizierende Erkrankungen, die das Leben so wie so schwer gefährden. Die anderen Gegenanzeigen sind nur relative und sollten gründlich erwogen werden, ehe man sie den Ausschlag gegen die radikale Operation geben läßt. Allgemeine Regeln lassen sich da nicht aufstellen. Wir sind jedenfalls zu der Ueberzeugung gelangt, daß sich die Operabilität ohne die Probelaparotomie oft nicht absolut sicher ausschließen läßt. Und darauf kommt es doch an! Scheinbar inoperable Fälle zeigen sich zur radikalen Operation doch noch geeignet und, wie es Boas betont, entpuppen sich Fälle, die nach Verlauf und Befund durchaus zur Hoffnung auf einen radikalen heilenden Eingriff zu berechtigen scheinen, zu unserem Schrecken als inoperabel. Aber sie bilden die Ausnahme und sollen uns nicht wankend machen in dem Kampfe gegen das Karzinom. Wenn ein Chirurg von Mikuliczs Erfahrung immer wieder zur Probelaparotomie riet, so hatte er seinen Grund dazu. Denn außer den bösen Erfahrungen erlebten wir auch immer wieder nach der glücklichen Seite hin Ueberraschungen, die uns für unser späteres Handeln die Direktiven gegeben haben. Scheinbare Fixationen lassen sich manchmal mit einigen Ligaturen leicht lösen. So fand ich erst vor einigen Monaten bei der Probelaparotomie eines über faustgroßen Karzinoms des Colon transversum, das wegen der Länge des Bestehens (2 Jahre), der hochgradigen Anämie und der geringen Beweglichkeit nicht mehr radikal operabel erschien, eine Verwachsung des Coecums mit der Bauchwand der linken Seite, durch welche der Darm verzogen und fixiert war. Sie war rein bindegewebiger Natur und ließ sich mit einigen Scherenschlägen leicht trennen. Die Art der Ver-

wachsungen läßt sich eben nicht vor der Operation feststellen, sehr oft sahen wir, daß sie gar nicht auf einem Weiterwachsen des Tumors, sondern auf entzündlichen Verklebungen beruhten, die breit, aber doch locker den Tumor umgaben. Ferner ist die harte Konsistenz alter perityphlitischer Schwielen bekannt: sie imponieren zunächst als feste Tumoren — wir haben sie sogar einige Male damit verwechselt und auch umgekehrt ein Karzinom für eine chronische Blinddarmentzündung gehalten. Sie machen bei der Operation zuerst oft große Schwierigkeiten, lassen sich dann aber meist leicht lösen. Entzündliche Vorgänge in der Nähe von Kolonkrebsen sind relativ häufige Vorkommnisse; sie täuschen einerseits leicht eine Vergrößerung des Tumors, andererseits ein Uebergreifen auf die Umgebung vor. Was die Verwachsungen betrifft, so haben wir einen weiteren, sehr lehrreichen Fall erlebt.

Bei einem mit Dünndarmschlingen und dem Colon transversum verwachsenen Cökalkarzinom (No. 120) gelang es Mikulicz, die Adhäsionen mit dem ersteren leicht zu lösen, die letzteren machten jedoch Schwierigkeiten; er mußte quer durch einen „Zapfen des Karzinoms" hindurch gehen. Es blieb am Querkolon eine Platte des Tumors hängen. Diese wurde mit einer Schnürnaht fest umnäht, versenkt und wieder übernäht. Heute, nach $4^1/_2$ Jahren, ist die nunmehr 64-jährige Dame vollständig gesund.

Körte war in einem Fall gezwungen, bei einem abszedierenden Karzinom des Coecums einen Teil der vorderen Bauchwand und die Fascia iliaca mitzuresezieren. Mehrzeitige Operation. Heilung 9 Jahre lang beobachtet. Und solcher Fälle finden sich noch mehrere — wo anscheinend inoperable Karzinome doch mit bestem Erfolg entfernt wurden!

Wer, wie wir, seine Palpationsbefunde immer sofort bei der Laparotomie kontrolliert, wird allmählich der Palpation und den anderen klinischen Untersuchungsmethoden gegenüber sehr skeptisch, und möchte sie nicht gern darüber entscheiden lassen, ob ein Tumor noch zu resezieren ist oder nicht, mit anderen Worten, ob der Kampf um das Leben aufgegeben werden soll oder nicht. Von den Allgemeinsymptomen möchte ich auch nicht ohne weiteres die Operabilität abhängig machen, da man sehr oft vorher nicht weiß, wie sich der Eingriff gestalten wird. Zudem hat man gerade beim Darmkarzinom die Auswahl verschieden schwerer Operationsmethoden, welche die Resektion weniger gefahrvoll gestalten können. Jedenfalls sollte man gerade in den Fällen, die bald nach dem Auftreten der ersten Symptome zum Arzt kommen, alles daran setzen, um sie zu einer Operation zu bewegen, selbst wenn palpatorisch die Chancen nicht günstig erscheinen. Wer die Probelaparotomie nur dann anwenden will, wenn sie noch einen kurativen Nebenzweck hat, der wird in manchen Fällen etwas versäumen. Sie ist unpopulär, das weiß niemand besser als der Chirurg, aber an wem liegt das, als an den Aerzten? Der Chirurg muß

sich ernst dagegen wehren, daß die Probelaparotomie „naturgemäß einen engen Indikationskreis habe", er verlangt vielmehr eine erhebliche Erweiterung desselben, denn er ist überzeugt, daß dann die Diagnostik und auch die Resultate in jeder Beziehung bessere werden.

Boas hebt an einigen Stellen das langsame Wachstum der Darmkrebse und ihre geringere Malignität ausdrücklich hervor. Aber es ist trotzdem, vielleicht unwillkürlich, von seinen pessimistischen Ansichten über das Ca. ventriculi und Ca. recti vieles mit auf das Ca. coli übergegangen. Die operativen Prognosen des Magen-, des Dickdarm- und des Rektumkrebses sind nun aber sehr verschieden voneinander, so verschieden, daß man sie nicht gut für alle diese Intestinalkarzinome insgesamt besprechen kann. Bei den Aussichten auf Heilung spielt die Lage des Organes und vor allem die chirurgische Technik eine ausschlaggebende Rolle. Das Karzinom muß weit im Gesunden entfernt, die befallenen Lymphdrüsen und Lymphbahnen müssen beseitigt werden. Es sind deshalb die technischen Bedingungen für die Exstirpation eines Tumors an den verschiedenen Abschnitten des Darmkanales außerordentlich ungleichartig. Beim Magen wird schon die Größe und die Lage eines sonst günstig gearteten Tumors eine Operation unmöglich machen können wegen der Nähe der Cardia oder des Uebergreifens auf das Duodenum. Nicht selten mußte mit der Resektion des gesunden angrenzenden Gewebes etwas gespart werden, wie Borrmann nachwies, zum Unglück des Patienten [1]). Ganz anders beim Dickdarmkrebs. Hier wird der Tumor durch seine Größe allein kaum jemals von einer radikalen Operation abhalten. Wir können stets garantieren, daß wir am Darmrohr sicher im Gesunden resezieren werden. Eine Ausnahme hiervon bilden vielleicht nur die ganz tief sitzenden Krebse des S romanum, welche aber wenn sie nicht verwachsen sind, eventuell unter Opferung der Wiedervereinigung des Darmes ebenfalls im Gesunden entfernt werden können. Auf die Wiedervereinigung des Darmes an dieser Stelle wird man relativ leicht verzichten — auf die Wiederherstellung der Kontinuität nach Magenresektionen wohl nur ganz ausnahmsweise. Viel einfacher als beim Magenkrebse gestaltet sich ferner die Entfernung der regionären Lymphdrüsen; sie liegen näher beieinander und werden mit dem Mesenterium zusammen leicht beseitigt. Der ganze Ausbreitungsbezirk des Magenkarzinoms ist in einer sehr viel gefährlicheren Gegend gelegen, als der des Kolonkrebses. Die Nachbarschaft des Pankreas spielt die schlimmste Rolle, weil dieses Organ zur Zeit chirurgisch noch recht wenig angreifbar ist. Verhängnisvoll ist auch oft die Nähe des Meso-

1) Vergl. die Arbeit von Makkas über die Resultate der Magenresektionen an der Mikuliczschen Klinik. Dieser Band.

kolon. Verwachsungen mit diesen Organen machen manche Resektion von vornherein aussichtslos und sehr viel gefährlicher. Beim Dickdarmkarzinom dagegen ist der ganze Wachstumsbezirk dem Messer gut zugänglich. Die Verwachsungen müssen schon sehr ausgedehnte und feste sein, wenn sie von einer radikalen Operation abhalten. Nach unseren Krankengeschichten wurden wir viel häufiger durch Metastasen in der Umgebung und früher leider auch durch solche in den entfernteren Drüsen abgehalten, die Resektion auszuführen.

Wie gesagt, Boas weist selbst auf die bessere Prognose der Dickdarmkarzinome hin, aber er stellt sie doch in folgender Weise in Parallele auch mit den Rektumkarzinomen, „wenn es sich herausstellt, daß selbst bei diesen die Frühdiagnose versagt, dann liegt es auf der Hand, daß sie bei den höher oben sitzenden, bei denen sie unter allen Umständen auf größere Schwierigkeiten stoßen muß, erst recht versagen wird.“ Das muß zugegeben werden, aber in Bezug auf die Operabilität und die Prognose des Tumors stimmt es mit unseren Erfahrungen ganz und gar nicht überein. Sowohl die Mortalität der Operation wie unsere Dauererfolge sind um vieles besser bei dem Krebs des Dickdarmes als bei dem des Rektums.

Ich will nicht näher eingehen auf das, was Boas über die Prognose der Rektumkarzinome sagt, aber ich glaube, daß die Chirurgen weniger schlimme Erfahrungen bezüglich der Inoperabilität haben. Er fand bei seinem Materiale 84 Fälle, 80 Proz. (!!) nicht mehr radikal zu operieren; unsere Fälle wurden von Czesch (I.-D. Breslau 1897) für den Zeitraum 1890—1897 zusammengestellt, es waren 109, davon insgesamt 43 inoperabel, ca. 40 Proz. Wie soll man diese Differenz anders erklären als durch die Verschiedenheit des Materials oder der Indikationsstellung? Auch unser Material mag in gewisser Beziehung einseitig sein. Wird die richtige Zahl in der Mitte liegen zwischen diesen beiden entgegengesetzten Ergebnissen? Ich vermute, sie liegt doch mehr nach unserer Seite hin.

Wir sehen also, daß bei einem Vergleich mit den anderen Intestinalkarzinomen der Dickdarmkrebs sehr gut wegkommt, trotzdem seine Erkennung zweifellos schwieriger ist als die der tiefer unten oder der im Magen gelegenen Tumoren.

Gehen wir jetzt auf das Verhalten der Operabilität in Bezug auf die Dauer der Krankheit bei unseren operierten Fällen ein, so finden sich folgende Zahlen:

Dauer der Erscheinungen und Operabilität bei den Laparotomierten.

	¼ Jahr	½ Jahr	¾ Jahr	1 Jahr	mehr als 1 Jahr	unklar
Fälle	32	19	19	21	28	9
Operabel	16	19	12	13	15	—
Inoperab.	16 (50 %)	10 (52 %)	7 (36 %)	8 (38 %)	13 (46 %)	9

Summa Fälle: 128. Operabel: 65. Inoperabel: 63 (50 %).

Unter den operablen Fällen finden sich 6, bei denen wegen des verschleppten Ileuszustandes eine radikale Operation nicht mehr zu unternehmen war, 5 davon unter der ersten Rubrik, 1 unter der letzten. Wir mußten uns mit Kolostomien begnügen; auch diese wurden von den Patienten nicht mehr vertragen, sie kamen vor einer eventuellen zweiten radikalen Operation zum Exitus. Es handelte sich aber, wie die Autopsie ergab, stets um kleine lokalisierte Karzinome, die an sich gute Aussichten für eine Resektion boten. Unter glücklicheren Bedingungen sind derartige Fälle durchaus operabel. Ich würde es für falsch halten, sie schlankweg zu den inoperabeln zu rechnen. Andererseits habe ich den inoperabeln 2 Fälle von Resektionen zurechnen müssen, bei denen die bald nachfolgende Autopsie weitgehende Lymphdrüsenmetastasen ergab.

Wenn ich auch der Ansicht bin, daß man besser tut, nur solche Fälle statistisch zu verwerten, bei denen die Laparotomie oder die Autopsie die Natur und Ausdehnung des Tumors festgestellt hat, so will ich doch, um einen Vergleich mit der Tabelle von Boas zu haben, auch noch die nicht operierten Fälle heranziehen. Es sind dann 139, bei denen genauere Angaben über den Beginn des Leidens vorlagen. Da sich die Operabilität eines Bauchtumors ohne Laparotomie nicht sicher feststellen läßt, die Inoperabilität dagegen in manchen Fällen schon durch die äußere Untersuchung offenbar wird, so habe ich konsequenterweise vorgezogen, alle die 14 Fälle wegzulassen, wo ein nach sonstigen Erfahrungen wohl operabler Tumor diagnostiziert war, der Patient aber den Eingriff verweigerte. Dagegen habe ich die Statistik mit den sicher inoperablen 24 Fällen belasten müssen, bei denen von vornherein durch Metastasen, Kachexie etc. eine radikale Operation ausgeschlossen war.

	bis $^1/_4$ Jahr	bis $^1/_2$ Jahr	bis $^3/_4$ Jahr	bis 1 Jahr	mehr als 1 Jahr
Operabel	16 (44 %)	9 (41 %)	12 (54 %)	13 (57 %)	15 (43 %) = 65 (47 %)
(Operabel?)[1]	5	3	3	2	1 = 14
Inoperabel	21 (56 %)	13 (59 %)	10 (46 %)	10 (43 %)	20 (57 %) = 74 (53 %)
Summa	37	22	22	23	35 = 139

Bei Boas finden sich folgende Zahlen angegeben:

	bis $^1/_4$ Jahr	bis $^1/_2$ Jahr	bis $^3/_4$ Jahr	bis 1 Jahr	mehr als 1 Jahr	unklar
Fälle	7	8		5	5	5
Operabel	1	3		1	1	—
Inoperabel	6	5		4	4	5

Summa Fälle: 30; operabel: 6; inoperabel: 24.

1) Nach der Krankengeschichte und Untersuchung wohl operabel, aber nicht laparotomiert, deshalb nicht sicher zu verwerten.

Boas hat demnach im Durchschnitt 80 Proz. inoperable Fälle, wo wir im schlechtesten Falle 53 Proz. finden. Ich kann mir diese Differenz, die ich in gleicher Weise zwischen der Boasschen und den Statistiken anderer Chirurgen bestehend finde, nicht anders erklären, als daß zu ihm gerade die verzweifelten Fälle exquisit maligner Tumoren kommen, die schnell zum Verfall führen, zu uns die Fälle vorzugsweise, die Chancen für die Operation bieten. Man sieht aus der Tabelle, daß zu jeder Zeit die relative Zahl der operabeln Fälle, die zu uns kamen, ungefähr die gleiche war. Selbst wenn die Patienten schon mehr als ein Jahr hatten verstreichen lassen, war doch die Zahl der inoperabeln Tumoren relativ nicht größer, jedenfalls nicht erheblich. Das ist eine höchst wunderbare Tatsache, die für uns von großem Interesse sein muß. Wir dürfen niemals wegen langen Bestehens der Symptome etwa schließen, daß das Karzinom nun inoperabel sein müsse. Es ist immer noch der Versuch zu machen, den Tumor zu operieren.

Erschreckend hoch, das muß man Boas zugeben, ist auf den ersten Blick die Zahl der Fälle, die schon nach der kurzen Frist von 1—3 Monaten inoperabel sind. Was aber hier in der Anfangszeit das Kolonkarzinom für Schaden anrichtet, das macht es, wenn ich mich so ausdrücken darf, dadurch in gewissem Grade wieder gut, daß es in einer noch viel größeren Zahl von Fällen nur langsam wächst, und lange Zeit hindurch für eine radikale Entfernung geeignet bleibt. Die Krebse, die nach so kurzer Frist inoperabel gefunden werden, sind vermutlich schon lange vorhanden und lange verborgen gewachsen. Insofern hat Boas recht, wenn er das latente Wachstum als das Bösartige an diesen Karzinomen klinisch in erste Linie stellt.

Die Zahl der schon latent bis zur Inoperabilität wachsenden Karzinome ist aber im Vergleich zur Gesamtziffer keine allzugroße. Von **139** Fällen kamen zu uns im ersten Quartal der Beschwerden schon inoperabel **21** Fälle (15 Proz.). Vielleicht waren auch von den nicht operabeln des zweiten Quartals einige schon im ersten nicht mehr zu resezieren, das ist möglich, aber es ist auch wahrscheinlich, daß von den Fällen der ersten 3 Monate einige bei früherer Operation noch zu retten waren. Ich glaube gut zu schätzen, wenn ich die Zahl der latent bis zur Inoperabilität auswachsenden Karzinome auf nicht mehr als 16—20 Proz. veranschlage. Andererseits waren unter unseren 139 Fällen trotz aller Verzögerungen der Diagnose und trotz des Widerstandes der Kranken gegen operative Eingriffe noch 61 Fälle als operabel anzusehen, das ist 47 Proz.

Um nicht aus kleinen Zahlen weitgehende Schlüsse zu ziehen, habe ich noch andere Statistiken mit der meinigen verglichen.

Es sind dabei nur solche Publikationen berücksichtigt worden, denen man ansieht, daß sie alle Fälle von Darmkrebs, die zur Untersuchung

kamen, enthalten (Körte, Kessler, Schloffer, Wittmers, Sörensen, Ruepp, Seyffert, Heidelberger Jahresberichte)[1]). Ich habe auch die, wie schon oft erwähnt, diagnostisch nicht ganz sicheren Fälle nicht berücksichtigt, wo eine Laparotomie nicht vorgenommen wurde. Eine Anzahl von Beobachtungen konnten nicht verwendet werden, weil sie entweder keine, oder nur ungenaue anamnestische Angaben enthielten.

Ich habe, ohne den Tatsachen Zwang anzutun, ungefähr dieselben Verhältniszahlen gefunden, wie bei uns. Von den Tumoren, die im Laufe des ersten Vierteljahres zur Beobachtung kamen, waren ebenfalls etwa 40 Proz. inoperable. Auf die Gesamtzahl berechnet sind es aber wiederum nicht mehr als 11 Proz. In den Klammern stehen unsere Zahlen; überraschend war es, sie so ähnlich zu finden!

Dauer der Krankheit und Operabilität des Tumors. Vereinigung der Statistiken.

	¼ Jahr	½ Jahr	¾ Jahr	1 Jahr	mehr als 1 Jahr	längere Zeit	unklar, nicht verwendbar
Operabel	32 (16)	24 (9)	15 (12)	21 (13)	18 (15)	6	
Inoperabel	36 (21)	21 (13)	13 (10)	17 (10)	24 (20)	6	31 (24)[2])

Summa: Operable Fälle 116 (65) = 181 } 372
Inoperable Fälle 117 (74) = 191 }

Vereinigen wir unsere Statistik mit den gesammelten Fällen, so ergeben sich schon große verwertbare Zahlen.

Diese großen Erfahrungsreihen zeigen, daß sicher operabel waren 48 Proz. = 181 Fälle, von vornherein inoperabel waren jedoch nur 15 Proz. = 57 Fälle. — Der heutigen Darmchirurgie ist vielleicht mit diesen 15 Proz. eine unüberschreitbare Grenze gesteckt. Wären die anderen Fälle früher zur Operation gelangt, so hätte man sicher eine weit größere Anzahl von ihnen einem aussichtsvollen radikalen Eingriff unterwerfen können. Es ist höchst unwahrscheinlich, daß die restierenden 134 inoperablen Fälle von Anfang an unheilbar waren. Die Prozente, welche zwischen der sicheren Operabilität (48 Proz.) und zwischen den 15 Proz. der sicheren Inoperabilität liegen, sind das Gebiet, um das die ärztliche Kunst zu kämpfen hat, auf dem sie auch große Erfolge noch erringen kann. Denn es muß und wird noch gelingen, die Diagnosen früher zu präzisieren und technisch mit größerer Sicherheit vorzugehen. Es ist, meine ich, gar nicht so exorbitant viel, wenn man verlangt, daß ein Dickdarmkrebs innerhalb des ersten Vierteljahres, in dem er Beschwerden macht, erkannt oder wenigstens vermutet

1) Leider gibt es keine größere Statistik vom internen Standpunkt aus angefertigt.

2) Von diesen 24 Fällen waren 14 wahrscheinlich operabel.

wird. Es müßte heutzutage doch gelingen, 60—70 Proz. aller Kolonkarzinome zur Laparotomie zu bekommen, zugleich würde dann auch die Zahl der Rezidive durch die viel häufigere Frühoperation abnehmen.

Der praktische Arzt kann zweierlei Konsequenzen aus den ernsten Sätzen der Boasschen Abhandlung ziehen. Er sagt sich, daß schon in den allerersten Wochen des Leidens die Aussichten auf radikale Operation ganz schlechte sind und verzichtet für seinen Patienten auf einen Eingriff, wenn ihn nicht ganz bestimmte Symptome indizieren, oder aber er sagt sich, wenn in wenigen Wochen der Tumor schon inoperabel werden kann, dann muß mit aller Energie zur Operation geraten werden, so bald wie möglich und in jedem Fall, schon bei leisem Verdacht auf Karzinom. Der erste Standpunkt ist der, den wir leider heutzutage noch als den häufigeren bezeichnen müssen. Erst bei Ileuserscheinungen oder wegen heftiger Schmerzen wurde meist die Indikation zur Operation gestellt. Der letztere Standpunkt ist der, den wir uns aufs dringlichste wünschen müssen! Vielleicht wird Boas in diesem Sinne von den Aerzten verstanden, dann wollen wir ihm sehr dankbar sein. Und unsere Ausführungen würden nur dazu beitragen können, die Aerzte wie die Patienten zur Operation zu ermutigen und ihnen Hoffnung auf Erfolg zu geben, nachdem sie auf die große Gefahr, die jedes Karzinom dem Organismus bringt, von neuem aufmerksam geworden sind.

Initialsymptome.

Die Dauer der Latenz eines Tumors kennen wir nicht, sie ist wohl auch in den einzelnen Fällen sehr verschieden; sie hängt von einer großen Zahl von Umständen ab, deren Tragweite wir nicht bestimmt formulieren können. In Betracht kommen dabei der Sitz und das Wachstum des Tumors, ob es schnell oder langsam, zirkulär oder mehr wandständig vor sich geht, ob stark wuchernd, schrumpfend oder zerfallend. Ferner spielt mit: die Anpassungsfähigkeit der Darmmuskulatur an die veränderten Passageverhältnisse, der Zustand der Darmschleimhaut und nicht zum mindesten die Beschaffenheit des Darminhaltes. Das sind einige der Faktoren, deren beliebiges, unberechenbares Zusammenwirken ausschlaggebend dafür sein wird, wie lange ein Krebs des Dickdarmes vollkommen symptomlos verlaufen kann.

Mikulicz schätzt die Latenzzeit auf $^1/_2$—3 Jahre, indem er aus dem postoperativen Wachstum bei Kolostomien auf das präoperative schloß und die Ausdehnung des anatomischen Befundes mit den Anamnesen verglich. Großen Wert hat er selbst diesen Vermutungen nicht beigelegt.

Aus der absoluten Latenz geht der Tumor nun in die relative über: es stellen sich „unbestimmte“ Beschwerden ein, die vom Patienten nicht gedeutet werden und auch meist vom Arzt nicht, wenn er überhaupt zugezogen wird. Die Anpassungsfähigkeit des Darmes an

pathologische Zustände ist gewiß eine große, aber es kommt doch eine Zeit, wo sie mit den Anforderungen nicht mehr gleichen Schritt hält. Sie fängt hier und da an etwas nachzulassen, und manchmal findet der aufmerksame und genaue Untersucher schon Anomalien, ehe die alarmierenden Symptome sich einstellen. Gehen wir die Krankengeschichten unserer Patienten aufmerksam durch, so finden wir früh schon charakteristische Symptome, die aber nicht richtig gedeutet worden waren. Diese Initialsymptome machen den Kranken zum ersten Male auf sein Leiden aufmerksam, und wir sollten gerade auf dieses Stadium der Erkrankung besonders unsere Aufmerksamkeit richten. Ich bin überzeugt, die Zahl der Heilungen würde eine überraschend große sein, wenn wir die Kranken in einem so frühen Stadium zur Operation bekommen könnten.

Wir haben in den meisten unserer Fälle möglichst genau gerade dem Anfange des Leidens nachgeforscht. Es begann in der Mehrzahl der Fälle mit irgend welchen Störungen von seiten des Verdauungsapparates. Manchmal waren es Beschwerden mehr allgemeiner Natur ohne besondere Lokalisationen; einige der Patienten wurden in ein Bad (Kissingen oder Karlsbad) geschickt, der Erfolg blieb natürlich aus. Erst allmählich lokalisierten sich die Beschwerden in den Dickdarm. Der Beginn mit Stuhlträgheit ist häufig, weniger oft fängt die Krankheit mit Durchfällen an. Mitunter ist Abwechslung von Obstipation und Diarrhöe als erstes Zeichen der Erkrankung angegeben worden und 3mal waren es Darmblutungen, die meist mit Tenesmen und Schleimabgang verbunden sind. Die beiden letzten Erscheinungen sind jedenfalls geeignet, den Arzt zu einer sehr gründlichen Untersuchung zu veranlassen. Sehr schwierig ist die Lage aber, wenn weiter nichts als eine mehr oder weniger chronische Obstipation vorliegt, die vom Patienten gar nicht weiter beachtet ward, die sich nur etwas vermehrt hat. Wird dann später durch den Tumorbefund oder Schmerzanfälle die Diagnose des Darmkrebses gesichert, so fragt man sich vergeblich, von wann man nun eigentlich den Beginn des Karzinoms zu datieren hat. Jedenfalls besteht die Verstopfung in vielen Fällen sehr viel länger als das Karzinom, so daß sie, wie schon erwähnt, als Ursache der Krebsentwickelung angesehen wird. Wir haben, wie auch Boas, eine ganze Reihe solcher Fälle erlebt; 15 Kranke litten schon lange vorher an Obstipation (einer mehr als 20 Jahre). Bei manchen ging sie ganz allmählich in eine schwere Obstruktion über. — Die Fälle, bei denen der Tumor eines der ersten Krankheitszeichen war, das dem Patienten auffiel, hat Mikulicz schon erwähnt. Da kommen dann, wenn die Darmbeschwerden fehlen oder gering sind, die verhängnisvollen Verwechslungen mit Wanderniere oder Wandermilz vor, beides Diagnosen, die sehr beruhigend sind für den Kranken und für den Arzt, da sich alle Beschwerden leichterer Art nun erklären lassen. Erwähnens-

wert ist, daß auffallend oft reine Magenbeschwerden die Krankheit eingeleitet haben (6mal). Es sind dabei nicht die Fälle mitgezählt, wo ein älteres Magenleiden vorher schon bestand, sondern nur die, wo auffallende Magensymptome allmählich in Darmsymptome übergingen. Sehr bezeichnend für derartige Fälle ist einer, bei dem wegen seiner Magenbeschwerden unklarer Art, verbunden mit Abmagerung auswärts, eine Probelaparotomie wegen Verdachts auf Ca. ventriculi unternommen wurde (No. 121). Man fand damals nichts; 4 Jahre darauf entfernte ich ihm ein großes Karzinom des Colon transversum! In einem anderen Fall vermuteten wir einen Magenkrebs, es war aber ein Karzinom der Flex. lien., das in den Magen eindrang. Auch Sörensen hat frühzeitige Magensymptome beobachtet. — Den größten Wert möchte ich unter den Erscheinungen der ersten Zeit auf die Schmerzen legen. Sie wurden in ungefähr 80—90 Fällen als ein sehr frühes Symptom angegeben. Oft wurden sie lokalisiert, manchmal waren sie ausstrahlend, bald geringer und bald stärker. Besonders wenn es kolikenartige Anfälle sind, welche im Zusammenhang mit der Darmtätigkeit oder gar mit Störungen derselben stehen, sollten sie den Arzt zu eingehenden Untersuchungen veranlassen. Anomalien der Verdauung (oft nur leichte) waren etwa in $^4/_5$ der Fälle vorhanden, fast eben so oft auch die Klagen über die Schmerzempfindungen; man sieht, sie gehen häufig zusammen, nur ca. 15mal waren die Schmerzen ganz unabhängig von der Darmtätigkeit. Wenn dann gar keine anderen Verdachtsmomente für einen Darmkrebs dazutreten, so kann die Diagnose lange irren.

Doppelt erschwert ist die Erkennung des Leidens in seinen Anfängen, wenn die Untersuchung ambulant stattfinden muß. Wir reden jedesmal den Patienten sehr zu, sich zur genaueren Untersuchung in die Klinik aufnehmen zu lassen, wenn wir den Verdacht auf einen Darmtumor haben. Der einmalige negative Palpationsbefund ist gar nicht beweisend, wenn es sich um kleine, bewegliche oder versteckte Tumoren handelt, noch dazu bei gefülltem Darmkanal. Sehr viel verspreche ich mir für die Zukunft von einer frühzeitigen endoskopischen Untersuchung des Rektums in seinen hohen Teilen und der Flexur. Sie ist mit dem ausgezeichneten Instrument von Strauss sehr einfach auszuführen. Man hat das beruhigende sichere Gefühl, daß man an dem inspizierten Darmteile kein Karzinom übersehen hat. Wir haben schon oben darauf hingewiesen, wie oft gerade der Uebergang der Flexur in das Rektum der Sitz des Tumors ist in einer Entfernung vom Anus, die man mit dem Finger gar nicht oder nur unsicher und unter lebhaften Schmerzen des Patienten abtasten kann. Nach unseren Erfahrungen ist die instrumentelle Untersuchung der hohen Partien meist weniger schmerzhaft

als die genaue digitale Exploration [1]). In dem Falle von traumatischem Ileus hat uns die Endoskopie den Tumor, der klinisch nicht diagnostizierbar war, gezeigt. Der Nachweis einer Geschwulst ist doch immer wieder das Hauptsymptom, auf das gestützt, man dem Patienten gegenüber eine ganz andere Position hat. Denn Darmsteifung oder vermehrte Peristaltik wird man nicht immer gleich zu sehen bekommen.

Die Untersuchung bei Verdacht auf Darmkrebs ist schwierig, sehr verantwortlich und zeitraubend; ich glaube, daß Boas sehr recht hat, Beobachtungsstationen für derartige Fälle zu fordern. Ueber die Ausführung dieser Idee kann man verschiedener Ansicht sein. Es fällt uns gar nicht ein, von einem vielbeschäftigten praktischen Arzte diese

---

1) Vollkommen ungefährlich ist diese Methode leider nicht. Ich habe vor kurzem bei einer Untersuchung eines unklaren Falles von Stenosenbeschwerden im tiefen Dickdarm mit dem Straussschen Instrument eine Perforation des Rektums erlebt. Ich bin genau wie in jedem anderen Falle bei der Einführung und Weiterführung des Instruments vorgegangen. Ich fühlte an einer Stelle einen kleinen Ruck; die Patientin spürte nichts davon. Das Instrument wurde weitergeführt, ohne daß Blutaustritt gesehen worden wäre. Nach dem Herausziehen des Instruments entstand sofort ein schwerer Kollaps. Die Patientin wurde blaß, der Puls nicht fühlbar, das Abdomen war enorm aufgetrieben. Starker Meteorismus. Offenbar war die eingeblasene Luft aus der Perforationsöffnung in die freie Bauchhöhle übergetreten, was zu dem plötzlichen Kollaps führte. Die Leberdämpfung ist aber nicht verschwunden gewesen. Während der Rektoskopie, wo dasselbe Quantum Luft sich in den Därmen befand, hat sich die Patientin ganz wohl befunden. Es trat wiederholt Erbrechen von Mageninhalt auf. Unter Kampfer und heißen Einpackungen erholte sich die Patientin ein wenig. Es kam nie Blut aus dem Rektum, auch nicht mit dem dünnflüssigen Stuhl, der bald nach dem Erbrechen entleert wurde. Der Kollaps besserte sich etwas, das Erbrechen hielt aber an. $^3/_4$ Stunden nach der Untersuchung machte ich die Laparotomie, weil ich glaubte, mit Abwarten mehr verlieren zu können, als mit einer kleinen Inzision. Es entleerte sich freie Luft aus der Bauchhöhle, die Därme waren mit mäßig zahlreichen Flocken gelblichen Darminhalts bedeckt, die bereits mit fibrinösen Massen an der Darmwand angeklebt waren. Es fand sich an der Hinterwand des Rectum intraperitoneal eine kleine Perforationsöffnung, die sofort mittels-Naht verschlossen wurde. Eine Stenose konnte nicht konstatiert werden. Nach sorgfältiger Entfernung aller Kotpartikelchen und reichlicher Ausspülung der Bauchhöhle mit Kochsalzlösung wurde die Bauchhöhle verschlossen, der Sicherheit halber eine Inzision in der Cökalgegend gemacht, dortselbst das Coecum fixiert und eine Kadersche Fistel angelegt. Der Verlauf war ein günstiger, nachdem in den ersten Tagen eine beunruhigende Atonie des Darmes bestanden hatte. Der Verschluß der Cökalfistel erfolgte 4 Wochen später. Patientin wurde 7 Wochen später fast geheilt und beschwerdefrei entlassen. Dieses Erlebnis mahnt zur äußersten Vorsicht bei der Anwendung des Instrumentes. Es wird uns aber nicht abhalten, die treffliche Untersuchungsmethode weiter anzuwenden.

schwierigen Frühdiagnosen zu verlangen, wir wünschen nur, daß öfter an Karzinom des Darmes gedacht und daß dann für eine gründliche Untersuchung und Weiterbeobachtung, wo es auch immer sei, Sorge getragen wird.

Den Fällen eines mehr oder weniger chronischen Beginnes steht aber in unserem Materiale eine nicht kleine Zahl von solchen gegenüber, in denen der Darmkrebs durch plötzliches Auftreten von peritonealen oder intestinalen Symptomen sich anzeigte. Es waren das bald Schmerzattacken, bald Anfälle, die denen bei Appendicitis glichen, oder Stenosen- und Ileusanfälle. Die Plötzlichkeit im Beginne wird jedenfalls nicht die Diagnose auf einen Darmkrebs lenken, sondern man wird eher an entzündliche Affektionen denken. Aber man sollte der akuten Symptome halber ein Carcinoma coli nicht ausschließen: akuter Anfang wurde in nicht weniger als ein Viertel aller unserer Fälle angegeben!

Daß ein Carcinoma coeci ganz genau wie eine Appendicitis beginnen kann, ist längst bekannt. Kraussold und nach ihm viele andere haben darauf aufmerksam gemacht. Aber dennoch passieren auf diesem Gebiet immer noch Fehldiagnosen, die für den Patienten sehr verhängnisvoll werden können. Es handelt sich, wenn die Diagnose nur auf Perityphlitis gestellt ist, eigentlich auch gar nicht um eine falsche Bezeichnung, denn es kommt eben in der Umgebung von Cökaltumoren zu entzündlichen und, je nach der Art des Exsudates, eventuell auch zu eiterigen Prozessen. Man kann in dieser Beziehung nicht vorsichtig genug mit der Diagnose sein. Uns selbst ist ein sehr bedauerlicher, im Rückblick nahezu unbegreiflicher Irrtum passiert, indem wir die Ursache einer eiterigen Perityphlitis 2 Jahre zu spät erkannten, erst dann, als der Tumor bereits inoperabel war.

No. 74. Robert K., 45-jähr. Tischler aus Breslau. **Carcinoma coeci.**

Anamnese. Vor 6 Wochen plötzlich Frost und Schmerzen auf der rechten Seite vom Oberschenkel bis in die Lendengegend, die Schmerzen nahmen zu. 8 Tage nachher stellten sich Durchfälle 2—4mal täglich ein, die aber nach Verlauf einer Woche aufhörten. Seit einer Woche bemerkt Pat. eine Geschwulst; er will in der letzten Zeit magerer geworden sein.

Status. In der rechten Hälfte des Abdomens Dämpfung. An der rechten Spina ant. sup. Tumor, auf Berührung schmerzhaft; Fluktuation.

26. März 1898. Operation. Eröffnung eines Abszesses. Entleerung einer großen Masse grünlichen Eiters von rahmiger Beschaffenheit. Drainage. Entlassung mit Fistel.

II. Aufnahme. Vor 8 Tagen, angeblich infolge eines Stoßes, Rötung und Schwellung. Keine Schmerzanfälle, Stuhlgang regelmäßig.

Status. Die Umgebung der alten Inzisiosnarbe gerötet und geschwollen. Schwellung fühlt sich derb an und fluktuiert nicht. In der Ileocökalgegend weder Dämpfung noch Resistenz. Per rectum nichts Besonderes. Die alte

Narbe ist aufgebrochen, es entleert sich eine Menge übelriechenden Eiters. Gummidrain.

27. Nov. 1899. Operation. Spaltung der Fistel. Mit der Sonde gelangt man etwa 20 cm weit nach der Darmbeinschaufel hin und dann noch weiter nach der Nierengegend. Von einer weiteren Spaltung wird abgesehen wegen der Größe der entstehenden Wunde. In der Tiefe eine größere Höhle, diese wird ausgekratzt und tamponiert. Jodoformgazetampons. Entlassung. Wunde sezerniert noch spärlich, ursprüngliche Fistel geschlossen.

14. März 1900. III. Aufnahme. Seit etwa einer Woche hat Pat. wieder Schmerzen in der rechten Seite, zugleich schwoll über der Narbe der Leib stark an und die Haut rötete sich.

Status localis. Unmittelbar über der Narbe eine etwa 3 Finger breite, wulstige, derbe, rote Anschwellung. Die Fistelöffnung pfennigstückgroß, auf Druck übelriechendes, eiteriges Sekret. Mit der Sonde gelangt man ca. 15 cm weit in die Tiefe. Perkussionsschall im Bereich der wurstförmigen Schwellung gedämpft. Drainage mit Gummidrain. Pat. wird auf Wunsch entlassen.

IV. Wiederaufnahme. Wegen fortwährender Schmerzen kommt Pat. wieder, die Fistel sezerniert stark.

12. Mai 1900. Operation. Zwischen Darmbein und Peritoneum eine Höhle, angefüllt mit einer großen Menge rotbraunen, gallertigen Gewebes. Die Innenfläche des Darmbeins wird freigelegt, ist jedoch nirgends arrodiert. Das obere Ende der Höhle läßt sich nicht feststellen. Drainage der Wundhöhle, Tamponade.

Mikroskopische Untersuchung der in der Höhle befindlichen Massen ergibt Adenokarzinom.

27. Juni 1900. Operation. Totale Darmausschaltung. Unterste Ileumschlinge, Coecum, Colon ascendens und die Hälfte des Querkolons werden ausgeschaltet und zwischen Ileum und dem Colon transversum eine Enteroanastomose hergestellt. Verschluß der Bauchwunde. Pat. wird zur ambulatorischen Behandlung entlassen. Fistel sezerniert nur noch gering. Seltener Verbandwechsel. †.

Im ganzen waren es 14—15 Fälle, bei denen die Krankheit wie eine Blinddarmentzündung begonnen hat, 4mal kam es zu typischen Abszedierungen. Derartige Erfahrungen mögen es wohl gewesen sein, die Mikulicz veranlaßten, bei jeder in vorgeschrittenem Alter, von 40 Jahren an etwa, auftretenden Perityphlitis stets auch die selteneren Entstehungsursachen gründlich zu erwägen. In der Tat nimmt die Häufigkeit der einfachen Appendicitis im dritten und vierten Dezennium rapide ab. Auch zwischen der Tuberkulose und dem Karzinom des Coecums ist die Differentialdiagnose öfters sehr schwer (No. 72). Ein anderes Mal war eine Abszedierung in der linken Unterbauchgegend das erste Symptom eines im Colon transversum sitzenden Karzinoms (No. 112). Bei solchen atypischen Abszedierungen wird wohl immer der Verdacht auf einen perforierenden Tumor rege werden. — Schmerzanfälle, mit Fieber und Frost verbunden, leiten auch sonst manchmal die Krankheit ein, ohne daß man eine Peritonitis dabei nachweisen könnte.

Beginnt die Erkrankung mit einem akuten Ileusanfall, der eine sofortige Operation erheischt, so kann das, wenn er leicht ist, in gewissem Sinne als ein Glück für den Patienten bezeichnet werden. Es handelt sich da meist um die kleinen strikturierenden, scirrhösen Krebse, die an sich gut operabel und auch quoad Rezidiv und Metastase guter Prognose zu sein pflegen. Durch den Darmverschluß wird jedenfalls eine Laparotomie erzwungen, und in der Mehrzahl der Fälle kann dadurch eine exakte Diagnose herbeigeführt werden. Das ist neben der Beseitigung des Ileuszustandes ein nicht zu unterschätzender Gewinn des chirurgischen Eingriffes. Die Möglichkeit einer Rettung ist dann doch wenigstens für eine Anzahl der Fälle gegeben. Zwei Bedingungen müssen aber erfüllt werden, wenn Erfolge bei diesen schweren Fällen erzielt werden sollen: der Patient muß kommen, ehe sein Zustand durch den Ileus zu tief geschädigt ist und der Chirurg muß bei dem operativen Eingriff die äußerste Zurückhaltung bewahren. Durch genauestes Individualisieren müßte man auch hier gute Erfolge erzielen können. Die unserigen waren, wie wir noch ausführlicher besprechen werden, bisher sehr schlecht.

Bei diesen Kranken fallen die Anfangssymptome mit denen des vollausgebildeten Krankheitsbildes zusammen. Der Beginn mit akutem Ileus ist gar nicht so extrem selten, wie man früher annahm. Unter unseren Kranken sind 14, bei denen sich das Karzinom auf diese Weise offenbarte. DE BOVIS hat in der gesamten Literatur nur ein Dutzend solcher Fälle gefunden. In der einen Hälfte unserer Fälle mußte sofort operiert werden, in der anderen hat sich der Anfall spontan wieder gelöst. Einen außerordentlich interessanten Fall dieser Art habe ich schon oben erwähnt, bei dem ein Gebiß das Lumen der durch ein Karzinom verengten Flexura lienalis verlegte (No. 6). Wenn irgend ein Symptom den Arzt wie den Patienten zur eingehenden Untersuchung alarmieren kann, so ist es der Ileus. Und trotzdem wurde in manchen Fällen, wenn der Darmverschluß sich wieder gelöst hatte, und von neuem Stenosenerscheinungen kamen, immer noch mit der Operation gezögert, sei es, weil der Patient sie verweigerte, oder weil der Arzt nach solchen Vorgängen einen radikalen Eingriff für aussichtslos hielt — sehr mit Unrecht; denn, wie gesagt, in diesen Fällen sind die Chancen keineswegs immer ungünstig.

Häufiger als mit einem regelrechten Ileusanfall beginnt die Krankheit mit Stenosenattacken. Auch hierdurch ist eine ernste Mahnung zu genauester Beobachtung gegeben (No. 7).

Fälle, in denen das Darmkarzinom ohne irgend welche charakteristischen Darmerscheinungen bestand, sind erklärlicherweise nur sehr wenige zu uns gekommen, 3—4. Wenn man nur solche als die „latenten" Darmkrebse bezeichnet, muß man RÜPP und DE BOVIS wohl recht geben und sie als selten bezeichnen. Rechnet man aber die Fälle

dazu, wo ein Ileus das Darmkarzinom ganz plötzlich aufdeckte, so sind es doch gar so wenige nicht.

Es wäre Unrecht, wollte man leugnen, daß sich dem frühzeitigen Erkennen des Dickdarmkarzinoms gar manches Mal unüberwindbare Schwierigkeiten in den Weg stellen. Zuweilen ist anfangs das Allgemeinbefinden lange Zeit wenig alteriert, die Krankheitserscheinungen sind großen Schwankungen unterworfen und die Symptome oft nicht sehr beunruhigend. Auf Zeiten schwer gestörter Gesundheit folgen Intervalle gebesserten Befindens, in denen der Patient aufatmet und auch der Arzt, der diese Verlaufseigentümlichkeiten nicht kennt, wieder optimistisch wird. Auch sind die Formen, unter denen der Darmkrebs beginnt, sehr wechselnd und vielgestaltig, wodurch die Diagnose unsicher wird. Selbst der Arzt, der Gelegenheit hat, viele Fälle der nicht eben häufigen Krankheit nebeneinander oder kurz nach einander zu beobachten, wird immer wieder einmal in Zweifel geraten. Die Schwierigkeit dieser Situation des Arztes seinem Patienten gegenüber verkennen wir keineswegs, sie ist uns wirklich nicht fremd: man scheut sich in einer Zeit, wo sichere Anhaltspunkte noch nicht vorhanden sind, auf die Möglichkeit eines Krebsleidens und seine unheilvollen Folgen hinzudeuten, und sucht dem Kranken eine eventuell unnötige schwere Beängstigung zu ersparen. Hat man den Verdacht auf Karzinom aber einmal geschöpft und kann man ihn im Laufe kurzer Beobachtungszeit nicht loswerden, so wird, wenn die diagnostischen Hilfsmittel versagen — und sie tuen es im Frühstadium sehr oft — nichts anderes Klarheit schaffen wie die frühzeitige diagnostische Laparotomie! Unverantwortlich ist es aber, mit der Operation zu zögern, wenn Symptome der Darmverengerung bestehen.

Symptomatologie.

Den Tumor in seiner Latenz zu entfernen, wird nur der Zufall einmal ermöglichen und selten werden wir ihn zur Operation bekommen, während er noch unbestimmte Symptome macht. Wir wollen schon dankbar sein und würden es als einen großen Fortschritt bezeichnen müssen, wenn wir das Darmkarzinom nach dem Auftreten der ersten sicheren Zeichen in unsere Behandlung bekämen. Natürlich ist dann die Zahl der inoperablen resp. der nach der Operation rezidivierenden Fälle bereits größer geworden, aber sie wäre immer noch geringer als jetzt. — Welches sind denn aber nun diese sicheren Zeichen, auf die hin die Diagnose des Darmkrebses gestellt werden soll?

Schon oben sprachen wir davon, daß die festeste Grundlage für die Diagnose wohl der Befund eines Tumors ist, dessen Zusammenhang mit dem Kolon man nachweisen kann. Oft ist es nur eine Resistenz, die gefühlt wird. Nicht selten läßt man sich auch täuschen und palpiert einen Tumor am ersten Tag, der später dann nicht wieder zu finden ist: er bestand aus harten Scybala, die entleert wurden. 66mal (50 Proz.) haben wir bei unseren Untersuchungen eine Geschwulst, 34mal einen abnormen Widerstand gefühlt, 37mal nichts. 29 davon waren aber Ileusfälle mit Meteorismus. Noch dazu handelte es sich in der überwiegenden Zahl um kleine Tumoren der Flex. lien. oder tief unten in der Flex. sigmoidea. — Nicht immer ist der Nachweis der Geschwulst einfach. Oft bedurfte es häufiger Untersuchungen, um sie zu finden, zu verschiedenen Tageszeiten, nach gründlicher Entleerung des Darmes, oder Aufblähung desselben mit Luft oder Wasser, im warmen Bade etc. Man kann auch manchmal intelligente Patienten dahin abrichten, den Tumor zu palpieren, und wenn er fühlbar ist, den Arzt rufen zu lassen. Sicherlich ist es falsch, bei ausgesprochenen Stenosensymptomen so lange zu warten, bis endlich ein Tumor nachzuweisen ist, es kann damit viel kostbare Zeit verloren gehen. Denn wunderbare Erfahrungen macht man immer wieder bei der Palpation: bei anscheinend ganz gleichen Bedingungen ist der Tumor einmal zu fühlen, ein anderes Mal absolut nicht aufzufinden. Trotz großer Uebung sollte man sich auf negative Palpationsbefunde nicht allzusehr verlassen. Daß einmal bei einer Ileusoperation ein Tumor „verloren“ ging und nicht wieder gefunden werden konnte, sei als Kuriosum hier erwähnt; er war sehr beweglich und saß in der Flexura sigmoidea, wie sich bei der Autopsie herausstellte. Der Tumor ist fast immer auf Druck schmerzhaft — manchmal kann man dadurch einen Tumor im Abdomen finden. Eine Patientin überzeugte uns einmal durch ihre exakten Angaben von der Existenz des von ihr selbst gefühlten kleinen Tumors.

Wie leicht man sich über die Größe aller Geschwülste im Abdomen täuscht, ist ja bekannt, beim Kolon kommt noch dazu, daß eingedickter Darminhalt sich oberhalb ansammeln und scheinbare Vergrößerungen machen kann, welche erst durch energisches Abführen verschwinden. Diese alte Wissenschaft wird sich wohl jeder an einer Reihe von Fällen wieder von neuem erwerben müssen. Die kleinen ringförmigen Krebse sind natürlich durch die Bauchdecken hindurch nicht zu fühlen, man fühlt bei ihnen nur den zuführenden, hypertrophischen oder kotgefüllten Darm. So entpuppte sich ein handtellergroßer in das Schema fein eingezeichneter Tumor des Transversum als 2—3 cm breiter Scirrhus (No. 122). Auch wir haben die Erfahrung gemacht, daß bei längerer Krankheitsdauer der Tumor nur selten noch beweglich ge-

funden wird. Umgekehrt findet man ihn aber auch oft schon früh fixiert. Dadurch allein soll man aber seine Indikationen nicht beeinflussen lassen, wie ich bereits oben auseinandergesetzt habe.

Da das Carcinoma coli in der großen Mehrzahl der Fälle eine Stenose macht, so ist ein zweites Kardinalsymptom die gesteigerte Peristaltik, die Darmsteifung. Dieses Anzeichen ist für den Chirurgen insofern von allergrößter Wichtigkeit, als er aus ihm allein, schon wenn es unter Schmerzen häufig wiederkehrt, eine Indikation für einen Eingriff ableiten kann, auch wenn er einen Tumor nicht nachzuweisen vermag und sonst keinen weiteren Anhaltspunkt für die Diagnose Ca. coli hat. War der Befund des Tumors die sicherste Grundlage für die Diagnose, so ist der einer ausgesprochenen Darmsteifung die sicherste für einen Eingriff, und zwar für einen kurativen, da man nun einmal heutzutage noch nicht so weit gekommen ist, im Karzinomverdacht allein schon eine strikte Indikation zur Operation zu sehen! Mehr oder weniger ausgesprochen fanden wir das Symptom in ca. 60 Fällen. Häufen sich die Stenosenanfälle und tritt Obstipation ein, so ist es meist nicht weit mehr vom Ileus, was auch bei der Indikationsstellung für den Zeitpunkt der Operation mit in Betracht gezogen werden sollte. Fehlt die Darmsteifung bei der ersten Untersuchung, so will das gar nichts sagen. In vielen Fällen kommt sie sehr unregelmäßig. Der Uebergang zu einem vernünftigen diätetischen Regime macht sehr oft ihr Auftreten seltener; das Gleiche bewirkt die Entleerung des Darmes und die Bettruhe. So kommt es, daß gerade in klinischer Beobachtung manchmal die Anfälle seltener werden und auch durch die üblichen Reize nicht mehr auszulösen sind. Wenn es glückt, so sieht man doch einmal einen typischen Anfall, und dann ist die Darmstenose sichergestellt. Wir pflegen in so zweifelhaften Fällen dann zur gewöhnlichen Kost zurückzukehren und auch sonst die Anfälle zu provozieren. Manchmal kann man durch Eingießung von kaltem Wasser sich die Darmsteifung zu Gesicht bringen. Auf die anamnestischen Angaben sich allzu fest zu verlassen möchte ich nicht raten. Es gibt ja Patienten, die die Anfälle so charakteristisch beschreiben, daß ein Zweifel nicht mehr besteht. Aber es passieren da auch wunderbare Irrtümer, nicht nur Patienten, sondern auch erfahrenen Aerzten.

Daß bei Patienten, namentlich Patientinnen mit dünnen Bauchdecken, eine lebhafte Peristaltik manchem schon als Darmsteifung imponiert, meine ich nicht. Die Sachlage ist zuweilen sehr kompliziert. Einmal wurde uns eine Pat. mit der Diagnose Darmtumor resp. Darmstenose zugeschickt, bei der wir einen sehr eigenartigen Befund erhoben. Wir fanden eine sehr gesteigerte lebhafte Peristaltik des M-förmigen Colon transversum, die immer an der gleichen Stelle wiederkehrte und mit

Schmerzen einherging. Bei näherer Untersuchung stellte es sich heraus, daß es sich um kräftige Bewegungen des Colon transversum handelte, und daß eine Pylorusstenose — Tumor nicht palpabel — vorlag, welche zu einer starken Magenperistaltik die Veranlassung gab. Diese energische peristaltische Welle muß nun als Reiz auf den Dickdarm übergegangen sein, und hier dann zu der Pseudosteifung geführt haben. Der Schmerz wurde wohl von der Kontraktion des Magens ausgelöst. Magenspülungen ließen dieses eigenartige Bild verschwinden. Auch in anderen Fällen von karzinomatösen Pylorusstenosen wurden ganz ähnliche Beobachtungen gemacht. Es scheint sich hier also um typische Vorgänge zu handeln. Uebrigens sei noch erwähnt, daß in allen drei Fällen eine Stenose oder Adhäsion des Colon transv. bei der Operation nicht gefunden wurde.

Kräftige tonische Darmkontraktionen kommen auch bei manchen schon nach Einnahme von Abführmitteln vor. Es braucht deshalb aber nicht gleich immer an eine anatomische Stenose gedacht zu werden. — Bei gespanntem Abdomen mit muskulösen Bauchdecken wird man öfter die peristaltische Darmsteifung vermissen müssen, besonders wenn es sich um tiefsitzende Tumoren, z. B. in der Flex. sigm., handelt. Am deutlichsten ausgeprägt und am häufigsten wiederkehrend ist die Darmsteifung bei Stenosen des Coecum und ascendens, weil dann der Dünndarm beteiligt ist, dessen Bewegungen ja viel lebhafter und energischer sind, als die des Dickdarmes. Unerklärt bleibt die Tatsache, daß die hochgradigsten Darmverengerungen mitunter gänzlich ohne Symptome verlaufen. Man sieht Einengungen des Darmlumens von solchem Grade, daß sich ein Bleistift nicht mehr durchführen läßt, die lange Zeit gar keine Erscheinungen gemacht haben, andererseits wurde wiederholt berichtet, daß sich bei relativ geringer Verengerung des Darmes ausgeprägte Stenosensymptome, ja Ileuserscheinungen zeigten. Es scheint mir die Annahme spastischer Zustände in diesen Fällen nicht ungerechtfertigt zu sein. So erklärt sich vielleicht auch das auffallende Wechseln im Verlaufe der Darmkarzinome. Die Unterscheidung von Ileus- und Stenosenanfall ist manchmal gar nicht zu machen. Das eine ist die Steigerung des anderen.

Es gibt aber außer den Schmerzen, welche infolge von Stenosenanfällen entstehen, auch noch andere, die mehr entzündlichen Ursprunges zu sein scheinen, und ausstrahlende Schmerzen, die in den Rücken oder in die Beine ziehend angegeben werden. Die von den Patienten geklagten Kolikanfälle sind wohl meist als kurzdauernde Stenosenanfälle aufzufassen. Sie brauchen keineswegs mit Stuhlanomalien zusammenzuhängen, einige Mal traten sie ganz auffallend in Verbindung mit der Nahrungsaufnahme ein. Ein Kranker gab an, daß die Schmerzen nach dem Essen stets geringer wurden oder schwanden. Da bei 2 Patienten schon viele Jahre vorher typische Magenaffektionen und zwar Ulcus nachgewiesen und behandelt worden

war, so ist es erklärlich, daß man die neu auftretenden Schmerzen zunächst auf ein Rezidiv des früheren Leidens bezog, bis man plötzlich einen Tumor entdeckte. Der Magen war bei etwa 8 Patienten dauernd stark an der Krankheit beteiligt; so daß der Sitz der Erkrankung in ihn verlegt wurde. Meist handelte es sich um Karzinome der Flex. lienalis oder des Colon transversum. Einige Male auch um solche des Coecum.

Allgemein gilt als ein wichtiges Symptom für das Carcinoma coli die Obstipation — mit Recht! Wir sahen, daß sie eines der häufigsten Zeichen im Beginn wie in der Weiterentwickelung des Darmkrebses ist. Tritt sie als einziges Symptom auf, so ist ihr diagnostischer Wert sehr gering und eine Indikation für einen Eingriff läßt sich aus ihr allein kaum jemals ableiten. Aber man bekommt den Eindruck, als ob die Stuhlverstopfung auch von den Aerzten zu oft als ein gänzlich nichtssagendes Symptom behandelt, resp. nicht beachtet würde. Gelänge es, die Obstipation infolge von Dickdarmstenose von der durch andere Ursachen hervorgerufenen zu trennen, so würde man einen tüchtigen Schritt weiter sein und in einer beträchtlich größeren Anzahl von Fällen früher operieren können. Auffallen muß es, wenn bei einem Menschen, der früher stets normale Entleerungen gehabt hat, in vorgerückterem Alter sich plötzlich oder binnen kurzer Frist eine hartnäckige Verstopfung ausbildet. Es ist nach unseren Erfahrungen als selten zu bezeichnen, daß die Obstipation das einzige Symptom des Darmkrebses bleibt. Fast immer gesellen sich andere wichtige Zeichen hinzu, die nur genau beobachtet und zur Indikationsstellung verwertet werden müssen. Nur einmal haben wir einen solchen Fall beobachtet.

No. 12. Werner St., 52-jähr. Forstmeister aus Dombrowka. **Carcinoma flexurae sigmoideae Ileus.**

Anamnese. In den letzten 2 Jahren Verstopfung, oft Abführmittel. Seit März 1896 ohne Abführmittel kein Stuhl mehr. Vor 8 Tagen trat eine Unterbrechung der Abführmittel ein. Dann Bitterwasser ohne Wirkung. 4 Tage lang erfolgte kein Stuhl. Seit diesem Tage bis heute absolute Verstopfung, auch Winde treten nicht auf. Erbrechen bisher nicht. Nie Schmerzen. Patient fühlt sich schwächer.

14. Juni 1896. Status. Kräftiger Mann in gutem Ernährungszustande, Puls 92, Temperatur 37,0. Leib kolossal aufgetrieben, durch Palpation kein Tumor nachzuweisen. Darmperistaltik nirgends sichtbar, kolikartige Schmerzen fehlen. Auch auf Druck ist der Leib nicht schmerzhaft. Per rectum keine Besonderheiten. Ein Einguß von $2^1/_2$ l ist erfolglos. Zustand unverändert. Einguß von 2 l Wasser unter geringem Druck, darauf reichliche Entleerung, flüssig und aus kleinen Bröckeln bestehend. Täglich durch mehrfache Eingießungen von 2 l und mehr flüssige Stühle. Abend, Aufstieg der Temperatur auf 38,3, Puls 124, Pat. fühlt sich sehr schwach, seit früh weder Stuhl noch Winde. Die Spannung des Abdomens ist wie vorher, Druckempfindlichkeit besteht nicht.

19. Juni 1896. Operation. Anus praeternaturalis am Coecum. In der Bauchhöhle eine geringe Menge leicht getrübter gelblicher Flüssigkeit. Abdomen ist eingefallen, Tumor nicht nachweisbar. Pat. mit gut sitzender Pelotte entlassen.

1. Okt. bis 6. Nov. 1896. II. Aufnahme. In der Zwischenzeit hat sich der Stuhl meistenteils per rectum entleert, durch den Anus praeternat. soll weniger abgegangen sein. In der letzten Zeit hat sich ein starker Darmprolaps entwickelt. In Chloroformnarkose wird der Anus praeternat. verkleinert; Tumor der Flexura sigmoidea. Entlassung.

III. Aufnahme.

Zwischenanamnese. Pat. konnte wie früher gut seinem Berufe nachgehen. Die Stuhlentleerung wird durch Trinken von Bier erzielt und erfolgt nur durch den Anus praeternat. Schmerzen bestehen nicht. Vor $1^1/_2$ Jahr sind nach Angabe des Pat. „Polypen" per rectum abgegangen, wobei jedesmal Blutung und Schleim auftrat. Seit 1 Jahr finden sich derartige Partikel nicht mehr. Gewichtsabnahme hat nicht stattgefunden. Jetzt klagt Pat. über störendes Kollern im Leibe und hat unter dem Meteorismus zeitweise zu leiden.

Status localis. Abdomen prall gespannt, sichtbare Peristaltik begleitet von lautem Kollern und Gurren. Per rectum fühlt man 8 cm hoch eine verengte Stelle. Es laufen nur 100—120 ccm Wasser ein, die beim Anus praeternat. nicht hervorkommen.

12. Nov. 1898. Operation. Das ganze Colon gebläht, an der Grenze zwischen Flexura sigmoidea und Rektum ein über 2-Mannsfaustgroßer Tumor, mit der Umgebung auch mit der Blase fest verwachsen. Eine Anastomose zwischen Coecum und Rektum muß wegen der zu großen Spannung zwischen beiden Darmteilen unterlassen werden. Da der Anus coecalis offenbar die große Blähung des Kolon und die damit verbundenen Beschwerden nicht beseitigen kann, wird noch in typischer Weise ein 2. Anus praeternat. und zwar an der Flexura sigmoidea angelegt. Pat. wird entlassen.

3. Febr. 1899. IV. Aufnahme. Erweiterung des Anus praeternaturalis sinister, da sich immer noch vorübergehend Kotstauung einstellt. Pat. fühlte sich recht wohl und konnte noch längere Zeit seinem Berufe nachgehen.

Erst im Oktober 1900 ist er gestorben, also 4 Jahre nach Anlegung des Anus praeternaturalis.

Ich möchte bei dieser Gelegenheit an die Experimente von Kirstein erinnern, dem es mitunter gelang, bei Tieren durch Abbinden des Darmes einen „glatten" Darmverschluß zu erzielen, infolgedessen sie nicht im Ileus, sondern infolge von Inanition zu Grunde gingen. In manchen Fällen kam es aber auch bei diesem Experimente zu peritonealen oder Darmquetschungssymptomen und zu plötzlichem Exitus der Versuchstiere. In der menschlichen Pathologie ist das Vorkommen des glatten Darmverschlusses jedenfalls auch sehr selten. Es setzt eine ausgezeichnete Gasresorption oder eine insuffiziente Ileocökalklappe voraus. (Auf diesen Punkt werde ich später noch ausführlicher zurückkommen.)

Ist eine Obstipation größeren Schwankungen unterworfen, sind Perioden normaler Darmpassage von solchen schwerer Störungen abgelöst, so muß das auffallen und zu eingehenden wiederholten Untersuchungen veranlassen. Treten nun gar Schmerzen, Schmerz-

anfälle, Darmsteifungen oder ileusähnliche Attacken zur chronischen Obstipation hinzu, so wird die Diagnose einer anatomischen Verengerung hochwahrscheinlich: es mag dies selbstverständlich klingen, aber es wird so oft dieser Schluß von dem behandelnden Arzte nicht gezogen. Und unglaublich ist es zu hören, wie lange manche Kranke mit derartigen schweren Störungen warten, ehe sie sich überhaupt zum Arzt begeben.

Je tiefer unten das Hindernis sitzt, um so ausgeprägter finden wir meist die Stuhlanomalien, womit noch nicht gesagt ist, daß sie bei höher gelegenen nicht auch vorkämen. Auch nach Boas ist das Auftreten von Darmkoliken bei chronischer Verstopfung charakteristisch für eine Darmstenose meist maligner Natur und selbst ohne palpablen Tumor scheint ihm in solchen Fällen „die Beweiskette für nahezu geschlossen". — Diagnostische Schwierigkeiten entstehen aber, wenn trotz des Darmkrebses sich eine länger bestehende hartnäckige Obstipation wieder bessert. Es wird dies manchmal erreicht durch passende Diät oder zweckmäßige medikamentöse Therapie, und nicht selten kommt man dann in die paradoxe Situation, daß man es bereut, dem Patienten geholfen zu haben. Denn in nicht wenigen Fällen erlebt man es, daß der Kranke infolge der Besserung die vorher zugegebene Operation verweigert, trotz eines deutlich palpablen Tumors.

Diarrhöen direkt auf den Darmkrebs zu beziehen geht nicht recht an, wenn es auch eine nicht unbeträchtliche Zahl von Fällen gibt, bei denen unstillbare Durchfälle dabei beobachtet wurden. Sie erklären sich wohl durch eine heftige katarrhalische Entzündung des Darmes oberhalb der Stenose, vielleicht auch durch geschwürige Prozesse, die durch die Stauung des Darminhaltes, durch die starke Dehnung der Darmwand oder durch thrombotische Vorgänge in der Darmschleimhaut entstehen.

Die Diagnose des Karzinoms ist unter solchen Umständen sehr schwer, nicht weniger auch die Indikationsstellung zur Operation. Man sieht bei den Patienten mit unstillbaren Durchfällen nicht selten einen rapiden Verfall der Kräfte, verbunden mit außerordentlicher Abmagerung. Blut und Schleim pflegen in den Entleerungen aufzutreten. Durch unregelmäßige, tetanische Darmkontraktionen, durch entzündliche Infiltrationen der Darmwand, Druckempfindlichkeit der ulcerierten Partien, kann der Verdacht auf einen Tumor bestärkt werden.

Wir haben in einem derartigen Falle bei einem jungen Menschen von 22 Jahren lange geschwankt, ob es sich um eine Darmdiphtherie oder um einen Tumor handle. Bei der Autopsie fand sich eine sehr schwere nekrotisierende Kolitis. Die Darmschleimhaut hatte sich wie ein Zylinder abgestoßen, und fast die ganze Oberfläche war in ein Geschwür verwandelt. Die starke Kontraktion des verdickten Kolons hatte eine Vermehrung der Resistenz besonders in der linken unteren Bauchseite gemacht, so daß wir

an Tumor denken mußten. Der Patient war bereits zu sehr verfallen, als daß man ihm hätte eine Operation zumuten können. Boas hat ebenfalls die großen Schwierigkeiten der Differentialdiagnose zwischen Dysenterie und Darmtumoren, die mit unstillbaren Durchfällen einhergehen, erfahren und ausdrücklich auf sie hingewiesen.

Aus dem Gesagten geht hervor, daß wir bei solchen Zuständen auch ohne eine bestimmte Diagnose, und zwar deshalb, weil die Diagnose unklar bleibt, einen Anus praeternaturalis für indiziert halten würden. Speziell die quälenden Tenesmen kann man auf diese Weise am ehesten beseitigen, für den Fall, daß es sich um eine Dysenterie handelte, könnte man eine temporäre Kolostomie anlegen, für den Fall des Karzinoms könnte eine Resektion in Betracht kommen oder eine palliative Operation.

In Abwechselung mit Verstopfung wird bekanntlich die Diarrhöe sehr oft gefunden. Es endet nicht selten ein Obstruktionsanfall mit einer Periode dünnflüssiger Entleerungen, nach der sich dann wieder die alte Obstipation nur in verschlimmertem Maße einzustellen pflegt. Man kann nicht sagen, daß die Diarrhöen bei tieferem oder höherem Sitze der Geschwulst häufiger wären. Anders ist es mit den Tenesmen, welche mit großer Wahrscheinlichkeit darauf hindeuten, daß der Tumor tieferen Darmpartien angehört. Man wird bei Anwesenheit dieses Symptomes selten irren, wenn man in der Flex. sigm. den Sitz vermutet, falls per rectum nichts zu fühlen ist. Allerdings hatte auch ein Patient mit Ca. coeci ausgesprochene Blasen- und Darmtenesmen. Noch einmal erinnere ich an die Endoskopie bei diesen Fällen.

Großen Wert legt man ganz allgemein auf die Anwesenheit von Schleim und besonders von Blut in den Entleerungen. Auch dieses Symptom wird am häufigsten gefunden werden bei Tumoren im Rektum oder in der Flexur. Nur ausnahmsweise sahen wir es bei höher liegenden, 1mal bei Ca. coli ascendentis, 1mal bei Ca. transversi. Im ganzen wurden in 24 Fällen Angaben über Blutungen gemacht. Nur einmal sahen wir die Blutung als Hauptsymptom das ganze Krankheitsbild beherrschen (No. 96). Da ein Tumor nicht fühlbar war, und Patient sich zu einer Probelaparotomie nicht entschließen konnte, wir auch damals das Sigmoideoskop noch nicht kannten, konnte eine exakte Diagnose erst spät gestellt werden. Leider wird auf die Darmblutungen nicht häufig genug acht gegeben. Ich möchte ihnen besonders deshalb einen großen Wert beilegen, weil sie ein Symptom darstellen, welches geeignet ist, den Kranken und den Arzt auf ein schweres Leiden aufmerksam zu machen. Sind Hämorrhoidalknoten nicht vorhanden, so wird wohl ein Geschwürsprozeß im Dickdarm sich abspielen, wenn man das Blut in Streifen oder kleinen Mengen wenig verändert vorfindet. Man sollte meinen, mit dem Blutnachweis in einer größeren Anzahl von Fällen die Diagnose sichern zu können, dem ist leider nicht so. Makroskopisch sichtbare Mengen haben einen gewissen Wert, wenn sonst noch Symptome für eine Stenose des Darmes vorhanden sind. Der Hauptwert dieses

Befundes liegt aber meiner Ansicht nach eben darin, daß er ein alarmierender ist oder sein sollte. Wenn nun außer den Stuhlanomalien, wie wir sie eben besprochen haben, sich noch ein Tumor im Abdomen findet, so wird die Diagnose Ca. intestini wohl von den meisten gestellt werden. Fehlen aber die Stuhlanomalien ganz, so wird mancher an der Diagnose Ca. coli zweifelhaft werden. Mit Unrecht! denn es kommen immer wieder Fälle zur Beobachtung, bei denen trotz größerer Tumoren des Dickdarmes, trotz hochgradiger Stenose die Darmfunktionen geregelte waren. Es ist ein unverzeihlicher Fehler, nun so lange zu warten, bis Stenosenanfälle, bis Blutungen oder gar schwere Obstruktionsanfälle sich einstellen. Und doch entschließen sich die Kranken oft nicht eher zur Operation.

Durch die Anamnese sucht man immer zu erfahren, ob der Kranke in der letzten Zeit abgemagert ist oder nicht. Besonders in den Fällen, wo die Diagnose nicht ganz sicher steht, legt man ein großes Gewicht auf diesen Punkt. Natürlich wird diese Frage oft in positivem Sinne beantwortet werden, es ist aber nicht immer leicht, diese Antwort richtig zu deuten. In Fällen, wo nur unklare Darmstörungen bestehen, wird die Abmagerung manchmal den Verdacht auf ein latentes Karzinom hinlenken und nun unsere Aufmerksamkeit nach dieser Richtung hin vermehren. Rüpp legt besonders in den ganz akuten Ileusfällen, wo charakteristische Darmsymptome nicht vorausgegangen sind, den größten Wert auf die genaue Feststellung derartiger mehr allgemeiner Zeichen (Abmagerung, Kräfteverlust, auffallendes Ergrauen der Haare, psychisches Verhalten des Kranken kurz vor der Krankheit etc.). Bestehen durch längere Zeit hindurch ausgesprochene Darmstörungen, so kommt es oft zu sehr erheblichen Beeinträchtigungen des Allgemeinbefindens, und man hat zu überlegen, wieviel man dabei auf das Karzinom als solches, wieviel man auf Affektion des Verdauungsweges oberhalb des Tumors zu setzen hat.

Es läßt sich bei der Erörterung dieser Fragen sehr gut etwas über die Indikationsstellung von diesen Gesichtspunkten aus einflechten. Weil die sogenannte Kachexie beim Ca. intestini nicht eindeutig ist, so soll man sich durch diese nicht ohne weiteres von einem Eingriff abschrecken lassen. Ich glaube, daß man sich oft zum Nachteil des Kranken irren würde, wollte man die Prognose des Tumors quoad Operabilität und definitive Heilung aus dem Allgemeinzustand allein stellen. Meiner Ansicht nach tut man besser daran, das Allgemeinbefinden nur zur Prognose des augenblicklichen operativen Eingriffes heranzuziehen. Auch dadurch wird der Kreis der operablen Fälle wieder erweitert. Es kommen nach gelungenen Operationen, Kolostomien und Resektionen ganz gewaltige, schnelle Gewichtszunahmen vor, die deutlich darauf hinweisen, daß die Störung der Darmtätigkeit zum großen Teil an dem Verfall schuld war, und nicht die

Krebskachexie. Es liegen hier die Verhältnisse ganz ähnlich wie beim Magen, wo man die Anhydrämie auch nicht mit der Kachexie verwechseln darf. Beim Darm ist es weniger die Verarmung des Blutes an Flüssigkeit, die uns auffällt, sondern mehr das blasse pastöse Aussehen, verbunden mit einer gewissen apathischen Stimmung. Das sind aber wohl in erster Linie Folgen einer chronischen Intoxikation durch den gestauten Darminhalt. Diese zuerst von König beobachtete Tatsache ist von vielen bestätigt worden. Nach der Beseitigung des Hindernisses sehen wir gar nicht selten ein schnelles Aufblühen unserer Kranken. Bei Mikulicz stellte sich einmal gerade ein Jahr nach der Resektion eines im Ileus operierten Cökaltumors ein Patient wieder vor, der nicht weniger als 100 Pfund zugenommen hatte. (Eine große Bauchhernie hatte sich bei dieser enormen Fettentwickelung ausgebildet.) Vor kurzem habe ich bei einer außerordentlich anämischen Frau mit Oedemen an Beinen und Bauchhaut eine Vorlagerung eines Kolonkarzinoms gemacht, wo man wirklich schwankend sein konnte, ob die Operation noch ihre Berechtigung hatte. Der Befund der Probelaparotomie ergab günstigere Verhältnisse, als zuerst angenommen war, und ein rein lokalisiertes Leiden. Schon hier möchte ich darauf hinweisen, daß derartige große gewagte Eingriffe bei so dekrepiden Individuen sich wohl nur unter dem Schutze der Vorlagerungsmethode durchführen lassen, bei der die Operation auf die Hälfte der Zeit beschränkt, und eine schwere peritoneale Infektion mit Sicherheit vermieden werden kann. Die Entscheidung, wieviel im vorliegenden Fall auf Kosten des malignen Tumors, und wieviel auf die sekundäre Schädigung des Darmes zu setzen ist, fällt mitunter schwer. Unterscheidungsmerkmale haben wir nicht. Schlechter Allgemeinzustand bei nicht gestörter Darmfunktion ist immer sehr verdächtig auf Metastasen. Längeres Stehenbleiben des Körpergewichtes ist keineswegs selten bei einem Karzinom, welches die Darmfunktion wenig oder gar nicht alteriert. Boas erwähnt, daß er häufig auffallende Schwankungen im Körpergewicht erlebte. Dementsprechend ist der Ernährungszustand unserer Patienten auch gar nicht so selten als gut zu bezeichnen gewesen. Ich glaube, daß diese Beobachtungen auch mit den pathologisch-anatomischen Befunden Uebereinstimmung zeigen: wir wissen, daß das Ca. coli recht lange Zeit ein rein lokales Leiden bleiben kann. So werden wir auch erwarten dürfen, daß seine direkte Rückwirkung auf den Allgemeinzustand keine tiefgehende sein wird.

Der Verlauf des Dickdarmkarzinoms.

Es gibt einige nahezu einwandsfreie Fälle, in denen man 10 Jahre (Billroth) vor der Operation oder 6 Jahre (Grant) vorher, einen Tumor konstatiert hatte, der später als Karzinom zur Operation kam

(mikroskopisch untersucht). Dadurch gewinnen auch die Fälle an Bedeutung, bei denen uncharakteristische Symptome ein so langes Bestehen der Krankheit vermuten ließen. Wir haben schon einmal die Fälle mit langdauerndem Verlaufe erwähnt. Wenn wir auch keinen absolut beweiskräftigen darunter haben wie der von GRANT, so will ich sie doch kurz anführen.

1) Ein Pat. (No. 23) bekam schon 4 Jahre vor dem terminalen Anfall, der ihn zur Operation brachte, den ersten Ileus. Er starb ein halbes Jahr nach einer Kolostomie, bei welcher ein Tumor in der Flex. sigm. gefühlt worden war, infolge von Hirnmetastasen. Dauer mindestens $4^1/_2$ Jahre.

2) M., 52 Jahre (No. 12), von jeher Obstipation, seit $^1/_4$ Jahr stärker; dann Ileus und Kolostomie. $^1/_4$ Jahr später Probelaparotomie. An der Flex. sigm. 2-faustgroßer Tumor, der überall fest verwachsen ist und auf die Blase übergeht. Exitus $4^1/_4$ Jahr post operationem. Dauer mindestens $4^1/_2$ Jahre.

3) M., 45 Jahre (No. 50). Vor der Operation $^3/_4$ Jahre lang Beschwerden, Schmerz, Obstipation, Blut, Gewichtsabnahme 30 Pfd. Bei der Kolostomie (Januar 1898) fühlt man in der Tiefe des kleinen Beckens einen faustgroßen Tumor, der fest fixiert ist. Jetzt, $8^1/_2$ Jahre später, lebt Pat. noch, fühlt sich ganz gesund und hat keine Lust, sich seinen Anus verschließen zu lassen. Dauer bis jetzt 9 Jahre.

Der erste Fall ist unklar; selbst wenn es eine Narbe war, auf der sich dann das Karzinom entwickelte, ist es schwer verständlich, wie eine Stenose, die schon einmal einen Darmverschluß herbeigeführt hat, dann 4 Jahre lang keine weiteren Symptome als Obstipation verursacht. Vielleicht erklärt es sich dadurch, daß man als Ursache des ersten Anfalles einen Fremdkörperverschluß annimmt. Pat. hat dann eine sehr sorgfältig gewählte Diät gehabt. Der zweite Fall ist insofern interessant, als eine sichere Dauer von $4^1/_2$ Jahren festgestellt ist. Der Tumor lag bei der Probelaparotomie breit vor Augen und war anscheinend inoperabel. Ich zweifle nicht, daß man seine Exstirpation doch hätte unternehmen sollen, und zwar dreizeitig oder unter Opferung der Darmvereinigung, was ja durch die Anlegung des Anus praeternaturalis totalis ebenfalls geschah. Der Tumor ist nicht in die Blase durchgebrochen. Der dritte Fall ist tatsächlich von so langsamem Verlauf, daß man an der Diagnose Karzinom zweifeln möchte. Der Tumor gehörte sicher dem Darme an, war hart zirkulär. Ich wüßte nicht, welche andere Diagnose besser wäre. Die Darmstenose besteht weiter, aller Stuhl entleert sich durch die Fistel. Diese langen Entwickelungszeiten sind unnatürlich, denn im normalen Verlaufe wäre durch den Darmverschluß längst der Tod herbeigeführt worden.

Wir haben noch mehrere Fälle mit sicherem präoperativen Bestande des Karzinoms von 3 und 2 Jahren und mit postoperativem von mehr als 3 Jahren. Es sind dies sicherlich Ausnahmen, aber alles in allem darf man im einzelnen Falle das längere Bestehen der Beschwerden doch nicht allzuschwer gegen die Diagnose Karzinom in die Wagschale fallen lassen. Interessant, wenn auch nicht hierher gehörig ist, daß die oben erwähnten Patienten lange Zeit, bis kurz vor dem Tode, keine Gewichtsabnahme zeigten, der noch lebende fühlt sich ganz gesund und ist wie früher als

Landwirt tätig. Auch daraus kann man auf die geringe Malignität dieser Karzinome schließen, sie bleiben lange lokal und machen spät Metastasen.

Ohne den chirurgischen Eingriff schätzt NOTHNAGEL den Verlauf eines Darmkarzinoms auf $^1/_2$—2 Jahre im Durchschnitt der Fälle. Wenn es sich um die Zeit der manifesten klinischen Erscheinungen handelt, dann dürfte diese Zahl auch nach unseren Erfahrungen wohl stimmen, denn alle die zahlreichen Patienten, die mit Obstipation oder mit Stenosenerscheinungen in die Klinik kamen, hätte wohl binnen kurzem der Ileus ereilt. Rechnen wir aber die unbekannte Zeit des latenten Wachstums und das Stadium der unklaren initialen Symptome hinzu, so wird nach unseren Untersuchungen die Verlaufszeit des Dickdarmkarzinoms länger anzugeben sein.

Aus den oben genannten Symptomen setzt sich das Krankheitsbild des Darmkrebses zusammen. Oft vermißt man die Konstanz der Krankheitserscheinungen, das „Anfällige“ ist charakteristisch: der Zustand des Kranken schwankt hin und her, aber damit leider auch die Diagnose, die Indikation zur Operation und die Bereitwilligkeit des Patienten zu einem ernsten Eingriff. Die Erklärung für diesen Wechsel ist nicht schwer, da das Befinden des Kranken abhängt von dem Grade des Ausgleiches der pathologischen Verhältnisse, die der Tumor bedingt. Die Bilder des Krankheitsverlaufes sind recht verschieden in den einzelnen Fällen; bald steht mehr das eine, bald das andere Symptom beherrschend im Vordergrunde und gibt den Typus. Sammeln wir eine größere Anzahl von Krankengeschichten, so werden wir eine ganze Menge ziemlich verschiedenartiger Typen bekommen. Oft ist auf diese Verlaufseigentümlichkeiten schon hingewiesen worden (NOTHNAGEL, WITTMERS, RÜPP etc.). Am eingehendsten hat DE BOVIS die Fälle gruppiert: 1) obstipierte, 2) alternierende, 3) diarrhoische, 4) obstruierte (Ileusfälle), 5) schmerzhafte, 6) dyspeptische, 7) Fälle ohne Darmsymptome.

Zweifellos ist eine so ins einzelne gehende Teilung in Gruppen willkürlich und es bleibt zwischen ihnen eine nicht unbeträchtliche Zahl von Fällen stehen, die nicht scharf rubriziert werden können. Ein Fall bleibt nicht immer in ein und derselben Gruppe, sondern wechselt eventuell seinen Charakter. Aus allen z. B. kann es zum Ileus kommen.

Ueber die Ursachen dieser Verschiedenartigkeit im Decursus morbi wissen wir wenig, sie hängt wohl mit der Art des Tumors und mit dem Sitze desselben eng zusammen. Wir fanden auffallend oft bei der Gruppe der besonders schmerzhaften Fälle, wo Stuhlanomalien weniger hervortraten, das Coecum und Ascendens befallen; dabei sind die Fälle, die lange Zeit unter der Diagnose Perityphlitis

gehen. Dyspeptische hatten wir auch unter unseren Kranken, das Karzinom saß in der Flexura lienalis, im Transversum oder auch im Coecum. Die Tumoren der tieferen Dickdarmabschnitte machen vorzugsweise Stuhlanomalien und Ileus. Ausnahmen sind leicht zu finden. Diese Gruppierungen haben aber insofern einen Wert, als sie deutlich vor Augen führen, welch verschiedenen Symptomenkomplexen wir beim Darmkrebs begegnen können. Wer bei der Diagnose des Carcinoma coli schematisiert, wird sich oft irren, auch Nothnagel hebt dies ausdrücklich hervor.

Der Ileus bei Darmkarzinomen.

Von allergrößter praktischer Bedeutung ist es, ob beim Darmkrebs ein Ileus besteht oder nicht, deshalb wollen wir bei unserem Material diese Teilung möglichst streng durchführen. Die Aussichten des Patienten auf radikale Heilung sinken beim Auftreten von Ileus ganz bedeutend herab. Unter unseren 51 Fällen[1]) von Ileus starben etwa 50 Proz. Nur 4 Heilungen des Karzinoms wurden erzielt = 8 Proz., und doch bestand für etwa 36 Proz. der Fälle die Möglichkeit dazu, wenn man nur die anatomischen Verhältnisse des Darmkarzinoms in Betracht zieht. Schede stellt die Prognose des Darmkarzinomileus ebenso schlecht oder fast noch schlechter, als die des Strangulationsileus.

Was den Sitz der Tumoren bei Ileus anbetrifft, so verteilen sich die Fälle folgendermaßen:

Coecum	24 Fälle,	Ileus	6mal,	4 Todesfälle
Ascendens	10 „	„	0mal,	0 „
Hepatica	9 „	„	4mal,	3 „
Transversum	15 „	„	1mal,	1 „
Lienalis	17 „	„	9mal,	6 „
Descendens	4 „	„	0mal,	0 „
S Romanum	49 „	„	31mal,	11 „
	128 Fälle,	Ileus	51mal,	25 Todesfälle

Wir hatten auffallend oft Ileus beim Coecumkarzinom (25 Proz. der Fälle). Cavaillon und de Bovis heben besonders die Seltenheit hervor. Doch auch Dünndarmtumoren machen manchmal Ileus, die Stenose braucht nur entsprechend eng zu sein. Unsere hohe Mortalität ergibt sich aus der relativ großen Zahl einerseits von verschleppten, andererseits von akuten unter dem Bilde der schweren Strangulation verlaufenden Ileusfällen. Es waren derartige Fälle etwa 10—12. Ich habe bei früherer Gelegenheit schon einmal auf die verschiedenen Verlaufsweisen des Darmkarzinomileus hingewiesen[2]). Es entspricht das vollkommen

1) Hierbei sind mitgerechnet die Fälle, bei denen außerhalb wegen Ileus ein Anus angelegt worden war, die dann bei uns einer zweiten Operation sich unterzogen.

2) Anschütz, Ueber den Verlauf des Ileus bei Darmkarzinom und den lokalen Meteorismus des Coecums bei tiefsitzendem Dickdarmverschluß. Langenbecks Archiv, Bd. 68.

dem, was ich oben schon erwähnte, daß nämlich zu allen den verschiedenen Krankheitstypen mehr oder minder plötzlich Darmverschluß hinzutreten kann. Natürlich sind es in erster Linie die Fälle, bei denen von Anfang an eine Neigung zu Obstipation oder zum Alternieren von Verstopfung und Diarrhöe besteht. Nicht minder häufig kommt es frühzeitig zum Ileus bei den Kranken, die von den typischen Stenosenanfällen sehr geplagt sind; das zu wissen ist manchmal bei der Beurteilung der Prognose eines Falles wichtig.

In zwei große Gruppen teilte ich damals dem Verlaufe nach die Fälle ein, in solche, bei denen eine kürzere oder längere Zeit schon charakteristische Darmstörungen vorausgingen, bei denen man also eventuell die Diagnose auf das Grundleiden stellen kann, und zweitens in solche, bei denen der Ileus ganz akut einsetzt, bei denen die Vorläuferzeichen fehlen. Wir haben schon öfter davon gesprochen, welch außerordentliche Schwierigkeiten sich unter solchen Umständen für die Diagnose einstellen. Prognostisch sind diese Fälle viel schlechter als die der ersten Gruppe. Aber es kommt auch vor, daß ein solcher ganz akut einsetzender Ileusanfall bei Darmkarzinom sich spontan löst und nun eine Zeit vollen Wohlbefindens folgt.

Ich glaube, daß das Schicksal der Patienten mit Kolonkarzinomileus auch abhängig ist von der jeweiligen Schlußfähigkeit der Ileocökalklappe. Ich habe auf diesen Umstand früher schon hingewiesen, ihn aber nicht gebührend in den Vordergrund gestellt. Im Laufe der Jahre haben sich derartige Beobachtungen noch vermehrt und ich bin immer mehr zu der Ueberzeugung gekommen, daß die Verhältnisse an der Ileocökalklappe beim Verlauf des Ileus eine ausschlaggebende Rolle spielen. Solange die Gasresorption im Dickdarm eine normale ist, wird die Schlußfähigkeit der Bauhinschen Klappe eine geringe Rolle spielen. (Vielleicht finden manche dunklen Fälle von Darmkolik, die, wie u. a. Küttner hervorhebt, zu Verwechselungen mit Appendicitis führen können, durch eine resistente Valvula ileocoecalis ihre Erklärung.) Sitzt nun aber im Kolon ein strikturierendes Karzinom, und kommt es aus irgend welchem Grunde zu völligem Darmverschluß, so wird es bei festschließender Cökalklappe zu sehr bedeutenden Drucksteigerungen kommen können, infolge von Ueberwiegen der Gasbildung über die Resorption in diesem doppelt verschlossenen Raum. Der Innendruck kann sich derart steigern, daß es zur Blähung und Ueberdehnung, zu einer Ulceration oder einer Gangrän des Coecums kommt. Es werden jedenfalls Verhältnisse geschaffen, welche dem Obturationsileus sonst nicht eigentümlich sind. Der glatte Darmverschluß geht in den über, der mit Quetschung und Zerrung des Peritoneums verbunden ist. Klinisch kommen Krankheitsbilder zu stande, welche denen bei Volvulus der Flex. sigm. ähneln. Auch diesen Verschluß faßt man wohl am richtigsten als eine Kombination von Obtura-

tion und Strangulation auf. So sehen wir auch bei den betreffenden Fällen von Darmkarzinomileus kurzen schweren Verlauf, starken Kollaps, initiales Erbrechen oder frühzeitigeres als sonst, hämorrhagisches Exsudat etc.

Interessant ist nun, daß sich bei diesen starken Ueberdehnungen des Dickdarmes mit großer Regelmäßigkeit ein auffallender Befund bietet, nämlich eine ganz unverhältnismäßig viel stärkere Auftreibung des Coecums als des übrigen Kolons. Ich will an dieser Stelle nicht auf alle Kontroversen, welche in den Erklärungen dieses Phänomens bestehen, eingehen, nur einige wichtige Punkte will ich berühren.

Was zunächst die Häufigkeit betrifft und die Regelmäßigkeit, mit der die Cökalblähung bei tieferliegendem Dickdarmverschluß eintritt, so bin ich ganz der Ansicht von Bayer, durch den ich zuerst auf diesen auffälligen Befund aufmerksam wurde, daß er keineswegs selten ist; er wird nur leicht übersehen, wenn er nicht allzu hochgradig ist. Fast in jeder größeren Zusammenstellung von Darmkarzinomen findet man einige solche Fälle mit dem typischen Befund: Tiefe Stenose, Ileus, Peritonitis infolge von Coecumperforation. Seit 4 Jahren achte ich bei allen Fällen von Kolonverschluß auf die Beschaffenheit des Coecums und fand es etwa in einem Drittel aller in dieser Zeit beobachteten Fälle auffallend gebläht. Es ist in den letzten Jahren eine größere Anzahl sehr charakteristischer Fälle publiziert worden, eben weil man auf diese Erscheinung mehr geachtet hat als früher. Uebrigens finden sich auch in der älteren Literatur schon Notizen über diesen auffallenden Befund (Leichtenstern). Die Dehnung des Coecums erreicht verschiedene Dimensionen; es hängt das in erster Linie wohl mit der jeweiligen Widerstandskraft der Bauhinschen Klappe zusammen und mit dem Ueberwiegen der Gasproduktion über die Gasresorption. Wiederholte Leichenversuche haben mir immer wieder die außerordentliche Verschiedenartigkeit im Verhalten der Klappe bei einer Drucksteigerung im Kolon gezeigt. Am seltensten sind aber doch die Fälle, wo sie, ohne daß eine namhafte Blähung des Coecums eintritt, nachgibt, und die eingeblasene Luft anstandslos in den Dünndarm passieren läßt. Aber Klappen, die so lange und so festen Widerstand leisten, bis das Coecum platzt, sind auch nicht häufig. Diesen Befunden am Kadaver entsprechend werden wir auch nicht erwarten dürfen, nun in allen Fällen von Carcinoma coli eine Ueberdehnung oder auch nur eine hochgradige Ektasie des Blinddarmes zu finden.

Auf verschiedene Weise ist diese Blähung des Coecums erklärt worden. Alle sind darin einig, daß seine geringe Wanddicke dabei mit in Betracht kommt, ebenso wie unbestritten die Vorbedingung für den ganzen Vorgang eine resistente Valvula ist. Wohl aber kann auch bei unvollständigem Darmverschluß, wie der eine interessante Fall von Kreutter lehrt, sich die Ueberdehnung des Coecums ereignen.

Während ich nun glaube, daß das größere Volumen des Coecums die ausschlaggebende Rolle bei der Entstehung der Ueberdehnung spielt, wurde von Kreutter dieses bestritten und eine Anzahl anderer Umstände dafür zur Erklärung herangezogen. Er meint, daß der Einfluß der Lumendifferenz in den einzelnen Teilen des Dickdarmes zurücktritt, da die Kontinuität desselben durch das Entstehen von Klappenbildungen und Knickungen an der Flexura dextra und sinistra unterbrochen wird. Er stützt sich dabei auf die interessante Arbeit von Roith, welcher an Leichen die Füllungsverhältnisse des Dickdarmes mit Gas und Kot studierte. Ich möchte aber doch bezweifeln, ob man die Verhältnisse am Leichendarm mit denen des Lebenden vergleichen darf, wenigstens in dieser Beziehung. Vom gelähmten (entzündeten) Darme wissen wir, oder nehmen wir vielmehr an, daß Abknickungen schon genügen, um die Kommunikation der einzelnen Abschnitte zu unterbrechen. Der Dickdarm befindet sich nun aber bei dem Obturationsileus keineswegs von Anfang an im Zustande der Lähmung, im Gegenteil, er hat eine kräftig arbeitende Muskulatur zur Verfügung, welche die winkligen Knickungen durch Muskelkontraktionen ausgleichen kann. Vorübergehend natürlich nur, aber in diesen kurzen Momenten dürfte auch zugleich ein Ausgleich im Innendruck innerhalb des ganzen abgesperrten Dickdarmrohres stattfinden [1]). Im Fall von Weiss war im Colon ascendens die Peristaltik noch kräftig genug, um durch die Bauchdecken hindurch sichtbar zu werden. Auch in einem meiner Fälle meiner früheren Publikation (Fall IV) in dieser Arbeit (No. 95) war deutliche Peristaltik analwärts von dem geblähten Coecum vorhanden [2]).

Am herausgenommenen Dickdarm kann man jedenfalls die Cökalblähung aufs schönste demonstrieren, unter Verhältnissen also, unter denen jede Möglichkeit einer Klappenbildung ausgeschlossen ist. Wenn der Dickdarm in situ ist, findet man zunächst häufig die gleichen Verhältnisse, die Roith beschreibt. Setzt man nun in die Flex. sigm. eine Kanüle ein und beginnt den Darm mit Luft anzufüllen, so ändert sich unter dem gesteigerten Druck das Bild meist sofort, alle die Passagehindernisse werden durchgängig für die eingeblasene Luft und das Coecum bläht sich bis zum Platzen, wenn man zufällig eine resistente Bauhinsche Klappe vorfand, oder aber eine solche durch Abbinden

1) Ein wirklicher Klappenmechanismus kommt an der Flex. lien. vor, er wird durch abnorme Adhäsionen, wie sie Hochenegg und Payr beschrieben haben, gebildet, die Flexura hepatica zeigt viel seltener diese Anomalie. Aber möglich ist sie natürlich auch hier infolge von kongenitaler Anlage oder später entstandenen straffen Verwachsungen oder Verziehungen. Für das Normale kann ich Abknickungen, die zur Bildung streng hermetisch abgeschlossener Abteilungen am Kolon führen, nicht halten.

2) Langenbecks Arch., Bd. 68, p. 211, Fig. 4.

des Ileums fingierte. Es findet also bei freier Kommunikation zwischen den einzelnen Teilen auch dann, wenn Klappenmechanismen des Kolon ausgeschlossen sind, die Cökalblähung statt. Dafür wird von fast allen Autoren allein die geringere Wanddicke des Blinddarmes verantwortlich gemacht. Gewiß, sie spielt eine Rolle dabei, aber ich kann sie nicht in die erste Linie für die Erklärung des auffälligen Vorganges der Blähung stellen. Es war bei den ersten Versuchen sehr erstaunlich, anzusehen, wie die Erweiterung des Blinddarmes so rapide beim Aufblasen vor sich geht, während der übrige Dickdarm sich nur wenig blähte. Mir schienen die Unterschiede in der Dicke der Darmwand für die Erklärung dieses Phänomens nicht ausreichend, ich glaubte, daß die verschiedene Weite des Dickdarmrohres den Ausschlag dabei geben müsse.

Ich fand diese Vermutung durch ein einfaches Experiment bestätigt.

Ich verschloß ein T-Rohr an zwei Enden mit kleinen Gummifingerlingen, deren Wandstärke ich als ungefähr gleich annahm, der eine war doppelt so lang i. e. weit gewählt, wie der andere. Regelmäßig trat beim Aufblasen der Gummifingerlinge nun das gleiche ein, der größere füllte sich bis zum Platzen, während der kleinere ruhig in seiner geringen Spannung beharrte[1]). Meine Beobachtungen wurden in der letzten Zeit von v. Greyerz, einem Schüler de Quervains, aufs genaueste nachuntersucht, und auch von einem Physiker nachkontrolliert und exakt berechnet. Es wurde bestätigt, daß, wie ich angenommen hatte, die verschiedene Weite der Lumina an den einzelnen Dickdarmabschnitten von größter Bedeutung ist. Meine Berechnungen wurden etwas modifiziert, das Endergebnis war aber schließlich doch dasselbe: „Sind zwei Membranen an denselben Druck angeschlossen, so genügt ein bestimmter Betrag des Druckes, um die Membran mit dem größeren Durchmesser zu dehnen, der der kleineren noch nicht genügt. Da nun der Ueberdruck, je weiter der größere Sack gespannt wird, desto kleiner wird, so hat der kleinere Sack immer negativere Aussichten", d. h. wie ich meinte, „die größere Röhre wird sich rapide ausdehnen gegenüber der engeren".

Da es sich um außerordentlich charakteristische Fälle handelt, möchte ich die schon früher beschriebenen noch einmal kurz hier wiederholen, soweit es sich um Dickdarmkarzinome handelt. (Denn auch beim Volvulus des S romanum habe ich die Cökalblähung beobachtet.)

No. 31. Adolf G., 40 Jahre, Tischlermeister, Brieg, 27.—28. Febr., 3.—6. März 1906, †. **Ca. flex. lienalis. Ileus.**

1) Um den Fehler, der infolge der verschiedenen Wanddicke sich bei der Beobachtung einschleichen könnte, auszuschalten, kehrt man die Größenverhältnisse der beiden Fingerlinge, vorausgesetzt, daß noch keiner überdehnt worden war! Beim Experiment wird jetzt der vorher ruhende Fingerling sich dehnen bis zum Platzen! Uebrigens genau wie bei dem Spielzeug „der sterbende Teufel".

Anamnese: Im Januar Beginn der Erkrankung mit Aufstoßen, Uebelkeit, Appetitlosigkeit. Im Februar häufiges Erbrechen von Schleim. Abnahme des Körpergewichts um etwa 30 Pfund. Pat. wurde am 27. Febr. aufgenommen und auf Magenkarzinom genau untersucht. Es fanden sich weder motorische noch sekretorische Anomalien des Magens. Abdomen weich, kein Tumor zu fühlen. Entlassung am 28. Febr. Am 2. März wird Pat. wieder in die Klinik gebracht. Er hat seit 3 Tagen keinen Stuhl und keine Winde spontan gehabt. Auf Einlauf hat er ganz geringe Mengen entleert, dagegen hat er einige Male erbrochen, heftige Schmerzen im Leib und Auftreibung des Abdomens bekommen.

Status: Blaß aussehender Pat. mit schwacher Muskulatur, sehr geringem Fettpolster. Puls 106, Temp. 36,2. Abdomen ziemlich stark gespannt, schwer zu palpieren. Es ist ungleichmäßig aufgetrieben. Man sieht in der Cökalgegend eine große Vorwölbung halbkugelartig hervortreten. Diese steht fest, ist prall, elastisch, gibt tympanitischen Schall, zeigt aber keine Peristaltik. Unterhalb des Nabels dagegen ist an verschiedenen Stellen geringe träge Peristaltik zu sehen (Fig. 1). Es besteht kein deutlicher Flankenmeteorismus. In der Nierengegend rechts ist lauter tympanitischer Schall, links weniger laut tympanitischer, jedenfalls keine ausgesprochene Dämpfung. Beiderseits keine Vorwölbung zu sehen. Auf Druck ist das Abdomen nicht schmerzhaft. Ein Tumor läßt sich nicht nachweisen. Untersuchung per rectum ohne Befund. Im Urin kein Albumen, wenig Indikan.

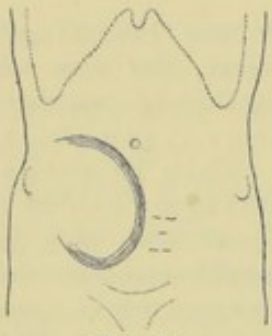

Fig. 1[1]).

Operation: 3. März. Chloroformnarkose. Schnitt in der Mittellinie unterhalb des Nabels. Serosa der Därme spiegelnd glatt. Es entleert sich hämorrhagisches Exsudat, aus der rechten Unterbauchseite hervorkommend. Nach Erweiterung des Schnittes nach oben stellt sich sofort von rechts her eine große geblähte Schlinge ein. Zur Entwickelung derselben ist eine Querinzision nach rechts hin nötig, weil sonst Gefahr besteht, daß die Schlinge beim Eventrieren platzt. Diese enorm stark geblähte Schlinge wird als das erweiterte Coecum erkannt. Es ist prall mit Gas gefüllt, kugelrund wie ein Ballon, über kindskopfgroß, blaurot verfärbt. Die Haustra sind gänzlich verstrichen. Die Serosa ist trübe und schon vor der Entwickelung mehrfach eingerissen. Die Wandung enorm gedehnt und verdünnt. Eine kurze Strecke weit ist auch der Dünndarm gebläht, aber nur in geringem Maße. Beim Absuchen des Colons findet man, daß der aufsteigende Teil bis zur Flexura hepatica hin noch stark, das Colon transversum schon weniger, beide aber viel geringer als das Coecum gebläht sind. In der Gegend der Flexura lienalis wird ein Tumor gefunden, welcher hoch oben fest verwachsen und fixiert ist. Es ist unmöglich, ihn zu entfernen. Das Colon descendens und die Flexura sigmoidea sind nicht gebläht. Warum das Coecum allein so enorm stark aufgetrieben ist, bleibt unaufgeklärt. Punktion des geblähten Coecums mit Pravazscher Spritze, wodurch eine Verkleinerung auf die Hälfte des Volumens erreicht wird. Uebernähung der Risse mit Seide in zwei Schichten. Die Nähte reißen jedoch zum Teil in der morschen Darmwand ein. Seitliche Enteroanastomose mittelst

1) Die gewellten Linien zeigen die Gegend der sichtbaren Peristaltik an; die Konturen den Palpationsbefund.

Naht zwischen Ileum und Colon descend. Typischer vollständiger Verschluß der Bauchhöhle. Während der Operation sind einige Flatus abgegangen.

6. März. Abdomen druckempfindlich. Mehrfaches Erbrechen. Weder Stuhl noch Winde. Puls 160, Temp. 37,4. Abends Exitus.

Autopsie. Auf der rechten Seite wölbt sich das Coecum als fast kindskopfgroßes tumorartiges Gebilde vor. Auf der Höhe 3—4 Oeffnungen, aus welchen kotige Massen hervortreten. Die Oeffnungen sind kreisrund mit zackigem Rand und einem Durchmesser von 2—3 mm. In nächster Umgebung sind mehrere Dünndarmschlingen angeklebt, die sich leicht lösen lassen. In der Gegend der Flex. lien. ist der Darm furchenförmig eingezogen und mit dem Magen verwachsen. Magenschleimhaut blaß, an der Verwachsungsstelle findet sich ein rundlicher, fast 1,5 cm im Durchmesser messender Schleimhautdefekt. Muskulatur sehr derb und infiltriert. An der eingezogenen Stelle sieht man im Lumen des Darmes, das für einen Finger gerade noch durchgängig ist, eine Geschwulst mit hohen Rändern sich lippenartig vorwölben. Auf der Höhe der Ränder ist die Schleimhaut durch graurötliche Geschwulstmassen ersetzt. Länge des stenosierten Stückes 5,8 cm. Zwischen der Flex. sigmoid. und dem untersten Teile des Ileum (18 cm vor der Valvula Bauhini) ist eine Kommunikation durch fortlaufende Naht hergestellt. Darmlumen nach beiden Seiten gut wegsam. Nahtstelle fest verklebt. Im übrigen o. B. Von der verengten Stelle bis zum Rectum ist das Colon descendens erfüllt mit steinharten kugeligen Kotmassen. Das Coecum enthält eine große Menge breiigen Kotes und ist ad maximum gedehnt. Wand stark verdünnt, Schleimhaut stark rötlich verfärbt, zeigt mehrere (5) rundliche Stellen, woselbst die Schleimhaut durch gelbgrünliches fetziges Gewebe ersetzt ist. Drei jener Partien zeigen auch Defekte in der Muscularis und Serosa, so daß das Coecum sich hier frei in die Bauchhöhle öffnete. Colon ascendens und transversum bis zur verengten Stelle sehr stark ausgedehnt. Querdurchmesser des aufgeschnittenen Darmes 16—22 cm. Muscularis stark verdickt, so daß in der Darmwand zwischen den Falten der Schleimhaut divertikelartige Ausbuchtungen entstehen, welche mit den anhaftenden Kotmassen ausgestopft sind. Auch hier ist die Schleimhaut stark gerötet, stellenweise stark schwarz-bläulich verfärbt.

No. 4. Wladimir Z., 58 J., Beamter, Kalisch. 11.—21. Nov. 1900. †.
Ca. flex. lienalis. Ileus.

Anamnese: Pat. hat von Zeit zu Zeit an Verstopfung gelitten. Vor 10 Jahren will er einmal wochenlang Darmblutungen gehabt haben. In der Zeit vom 25. Sept. bis Anfang Oktober will er keinen Stuhl und keine Winde entleert haben. Dieser Anfall besserte sich spontan und Pat. fühlte sich ganz wohl. Am 31. Okt. hatte er flüssigen Stuhl von schwarzem Aussehen, dem auch dunkelrotes Blut beigemengt war. Seither hat er keine Entleerung, auch keine Winde mehr gehabt. Es bestehen starke Schmerzanfälle, besonders unten im Leibe. Der Leib ist seit 3 Tagen aufgetrieben, auf Druck etwas empfindlich. Die Schmerzanfälle sind oft von lauten Darmgeräuschen begleitet. Am 4. Nov. erbrach Pat. einige Male. Seither öfters Schlucken und Aufstoßen.

Status: Kräftiger Mann in gutem Ernährungszustand mit sehr reichlichem Fettpolster. Zunge belegt, Puls 96, Temp. 36,8, Atmung 40. Zahlreiche Rhonchi. Das Abdomen ist prall gespannt, stark aufgetrieben. Die sehr fettreichen Bauchdecken gestatten keine genauere Palpation. Winde

und Stuhl gehen zur Zeit nicht ab. Es besteht kein Singultus oder Erbrechen, wohl aber hat Pat. heftige Schmerzen. Die Auftreibung des Leibes ist besonders stark rechts, seitlich und unten vom Nabel, weniger im Epigastrium. Daselbst scheint auch, soweit bei den dicken Bauchdecken und der Spannung eine Palpation zuverlässig ist, die Resistenz vermehrt zu sein. Es läßt sich mittelst Plessimeter-Stäbchenperkussion in der Cökalgegend ein größerer Hohlraum nachweisen. Es besteht kein Flankenmeteorismus. Freier Ascites ist nicht vorhanden. In der unteren Bauchhälfte ist mitunter, aber ziemlich selten, Peristaltik sichtbar; es lassen sich auch auskultatorisch gurrende Geräusche nachweisen. Dämpfung in der Nierengegend links ausgesprochen, rechts lauter, tiefer Schall. Untersuchung per rectum ohne Besonderheiten. Urin frei von Eiweiß, enthält mäßig viel Indikan (Fig. 2).

Operation 11. Nov. 1900. Chloroformnarkose. Schnitt in der Mittellinie zwischen Nabel und Symphyse. Die subkutane Fettschicht ist etwa 2 Finger dick. Aus dem Peritoneum entleert sich mäßig viel hämorrhagisches Exsudat. Sofort stellt sich eine stark geblähte, blaurot verfärbte Schlinge ein. Sie kommt von rechts her, hat mehr als Kinderkopfgröße, die Serosa ist trübe und zeigt kleine Einrisse. Diese enorm geblähte Schlinge ist, wie sich später herausstellt, das Coecum. Es ist kugelförmig ausgedehnt, nirgends sind die Haustra und die Plicae mehr angedeutet. An einigen Stellen ist es mit Dünndarmschlingen verklebt. Bei der Trennung dieser Adhäsionen zeigen sich einige über linsengroße, runde, mit Eiter bedeckte Stellen, denen gleiche auf den Ileumschlingen entsprechen. Bei den zur Lösung und Lockerung des Blinddarms nötigen Manipulationen entleeren sich Darmgase aus diesen Stellen. Um das Coecum besser zu Gesicht zu bekommen, muß ein zum ersten senkrechter Schnitt nach rechts hinzugefügt werden. Die genaue Untersuchung ergibt, daß nicht, wie vermutet, eine Achsendrehung des Coecum vorliegt. Der starke Meteorismus verhindert jede eingehendere Palpation des Abdomens, auch von der Inzisionswunde aus. Jedenfalls ist der Dickdarm oberhalb und auch die Flexura sigmoidea wenig gebläht. Eine Ursache für die enorme Cökalblähung wird nicht gefunden. Der Zustand dieses Darmteiles macht unbedingt seine Entfernung aus der Bauchhöhle notwendig. Bei den Versuchen, das Coecum nach oben hin freizumachen, wird an einigen Stellen die Serosa und teilweise auch die Muskularis eingerissen. Die Darmwand ist äußerst brüchig. Tamponade der Bauchhöhle. Das Coecum kann nicht eventriert werden ohne vorherige Entleerung. Diese wird durch Punktion mit einem Troikart herbeigeführt. Es werden aus ihm eine große Menge hellbrauner, stinkender Flüssigkeit (etwa $1^1/_2$ l), sowie auch Gas entleert. Das Coecum wird losgelöst mit einem Teil des Colon ascendens und des Ileum und herausgelagert. Naht des Spaltes im Mesenterium. Tamponade des Bauchfells. In die Darmlumina werden Glasröhren eingebunden.

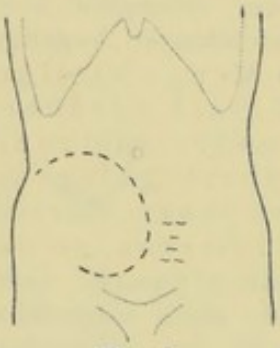

Fig. 2.

Verlauf: In den nächsten Tagen ging es dem Patienten leidlich gut, es entleerte sich täglich eine genügende Menge von Stuhl aus dem Anus praeternaturalis. Pat. erhielt häufig Abführmittel. Am 15. Nov. trat Vermehrung des Auswurfs ein. Geringe Dyspnöe. Am 18. Nov. hin und wieder Aufstoßen und Erbrechen. Zunehmende Herzschwäche und Dyspnöe. Am 22. Nov. Exitus.

Präparat: Der resezierte Darmteil zeigt tiefe, belegte Geschwüre in der stark hyperämischen blauroten Schleimhaut. Sie dringen zum Teil schon bis auf die Serosa hindurch. Eines von ihnen ist perforiert und hat Eiterbildung auf der Serosa hervorgerufen resp. an der gegenüberliegenden Ileumschlinge.

Bei der Autopsie fand sich eine Pneumonie in beiden Unterlappen und starkes Oedem. Allgemeine Peritonitis bestand nicht. Wohl aber zeigte sich ein etwa gänseeigroßer Eiterherd abgesackt neben der abführenden Schlinge, dicht an der Bauchwunde. Beim Herausnehmen des Dickdarmes wurde in der Flexura lienalis ein kleines, etwa $1^1/_2$ cm breites, strikturierendes Karzinom von sehr harter Konsistenz entdeckt. Es verlegte das Darmlumen total, man konnte mit einer feinen Sonde gerade hindurchkommen. Dehnungsgeschwüre fanden sich im Dickdarm nicht weiter.

In beiden Fällen war der Meteorismus dermaßen auf den Blinddarm lokalisiert, daß man ante operationem nicht von dem Gedanken loskommen konnte, es handele sich um eine rein lokale Erkrankung desselben. Im zweiten Falle ging der Irrtum sogar soweit, daß man gleich eine Vorlagerung des überdehnten Coecums vornahm, und gar nicht erst lange nach einem tieferen Hindernis suchte!

Einen weiteren, außerordentlich interessanten Fall verdanke ich der Güte von Herrn Geheimrat Garrè. Der Patient wurde im akuten Ileusanfall im Zustand der akuten Perforationsperitonitis operiert, die durch einen Riß in dem überdehnten Coecum entstanden war. In zweiter Sitzung wurde eine Enteroanastomose gemacht, weil der Tumor nicht mehr operabel war. Dann kam der Patient zu Mikulicz und unterzog sich einer nochmaligen Laparotomie, die aber auch nur die Diagnose der Inoperabilität bestätigte.

No. 71. Hermann N., 49-jähr. Oberstleutnant. 28. Nov. 1902 bis 5. März 1903. 19. Juni 1903 bis 8. Juli 1903. **Carcinoma flexurae lienalis. Ileus.**

Anamnese. Pat. hat längere Zeit an „schwachem Magen" gelitten, ohne jedoch stärkere Beschwerden zu empfinden. Zeitweilig bemerkte er im Stuhl Blutbeimengungen, so daß er glaubte an Hämorrhoiden zu leiden. In der Nacht zum 27. Nov. 1902 traten plötzlich starke kolikartige Schmerzen in der Magengegend auf, die am Nachmittage des 27. an Intensität zunahmen, so daß der herbeigerufene Arzt eine Morphiuminjektion machen mußte. Am folgenden Tage trat noch Erbrechen hinzu, welches sich nach Verlegen des Pat. in die Privatklinik des Herrn Geheimrat Garrè in Königsberg mit zunehmender Häufigkeit wiederholte. Seit dem Erbrechen sind keine Winde abgegangen.

Status. Großer, kräftig gebauter Mann in gutem Ernährungszustande, mit frischer Gesichtsfarbe. Puls kräftig, etwas frequent. Abdomen leicht meteoristisch aufgetrieben, zeigt eine diffuse Druckempfindlichkeit, die mit besonderer Intensität in der Magengegend und rechts unterhalb des Nabels hervortritt. Soweit eine Palpation möglich ist, nirgends eine härtere Resistenz fühlbar, überall tympanitischer Perkussionsschall; per rectum nichts Besonderes palpabel. Mit steigender Häufigkeit Erbrechen von grünlich gefärbtem schleimigen Mageninhalt. Da das Erbrechen trotz aller Mittel

fortwährend zunahm und die Schmerzen sich steigerten, wurde zur Operation geschritten.

Operation 29. Nov. 1902 (Geh.-Rat Garrè). Aethernarkose. Schnitt in der L. alba vom Nabel abwärts 10 cm lang. Die vorliegenden Dünndarmschlingen sind stark injiziert, blaurot verfärbt, zum Teil mit kleinen, weißlichen, fibrinösen Belägen bedeckt, in der freien Bauchhöhle rötliche seröse Flüssigkeit. Am stark geblähten Coecum unterhalb der Bauhinschen Klappe zeigte sich ein länglicher Riß der Serosa, dessen unebene Ränder sich stark zurückgezogen haben. Colon ascendens sowohl wie Querkolon sehr stark gedehnt, an der Flexura lienalis ein etwa hühnereigroßer, das Darmlumen sanduhrförmig verengender Tumor von unebener Oberfläche. Da derselbe inoperabel erschien, so wurde das Coecum an der Stelle des Serosarisses in die Bauchwunde als Anus praeternat. eingenäht. Verlauf normal. 8. Jan. 1903 zum 2. Male operiert. Inzision links entsprechend der Lage des Col. descend. Enteroanastomose zwischen Ileum und Flexura sigmoidea. Tumor hoch oben unter dem Rippenbogen fest fixiert. Im Verlaufe der Heilung entsteht in der 2. Laparotomiewunde eine Kotfistel, die sich bis zu der Entlassung des Pat. am 5. März 1903 nicht ganz geschlossen hat.

Am 19. Juni 1903 suchte Pat. die Mikuliczsche Privatklinik auf, um sich Anus praeternaturalis und Kotfistel schließen zu lassen. Operation 20. Juni Probelaparotomie: Es findet sich ein gänseeigroßer, nicht mobiler Tumor der Flexura lienalis von ziemlicher Härte an die Milz anstoßend; da der Tumor verwachsen hoch oben unter dem Rippenbogen liegt, wird von einer Exstirpation Abstand genommen. Verschluß des Anus praeternaturalis und der Kotfistel. 8. Juli 1903. Pat. wird mit der Fistel entlassen. † Aug. 1904.

Es war innerhalb weniger als 36 Stunden zu dem Einriß in der Serosa des Coecum und zur Entwickelung einer Peritonitis gekommen. Nur dem schnellen und schonenden Eingriffe war der glückliche Ausgang dieses schweren Ileusanfalles zu danken. Aufs deutlichste demonstriert dieser Fall, wie außerordentlich gefährlich und rapide der Verlauf eines Dickdarmkarzinoms bei resistenter Valvula coeci sich gestalten kann.

Einen weiteren Karzinomfall habe ich beobachtet, bei welchem sich durch die enorme Aufblähung eines sehr langen und winklig gebogenen Transversum erst nach genauerer Untersuchung der offenen Bauchhöhle ein Volvulus der Flexur ausschließen ließ. Die Schädigung des Transversum entstand inter operationem, die des Coecum war vorher vorhanden und die schwerere.

No. 20. Laura H., 49 J. aus Schneidemühl. 5.—6. Aug. 1904. **Carcinoma flexurae sigmoideae. Ileus †.**

Anamnese. Seit 3 Jahren leidet Pat. mitunter an Schmerzen im Leibe, Aufstoßen ohne Erbrechen, während der Stuhl regelmäßig war. Beginn der jetzigen Erkrankung vor 10 Tagen ganz allmählich mit leichten Schmerzen und Kollern im Leibe, so daß Pat. noch herumgehen konnte, Stuhl o. B. Vor 3 Tagen wurden die Schmerzen heftiger, Erbrechen,

Stuhl und Winde blieben bis heute aus, das Kollern und Gurren nahm zu, während das Erbrechen aufhörte.

Status. Gut genährte Frau, Puls 144, Temp. 37,2°. Zur Zeit keine Schmerzen, Stuhl und Winde gehen nicht ab, wenig Aufstoßen. Abdomen schwer palpabel, sehr stark aufgetrieben, gespannt. Umfang in Nabelhöhe $124^1/_2$ cm, auf Druck rechts unten vom Nabel Schmerzhaftigkeit, Vorwölbung bes. rechts, weniger links. Die geblähten Darmschlingen stehen absolut fest, Peristaltik nicht zu sehen. Perkussion ergibt lauten metallischen Klang, Darmgeräusche nur wenig deutlich, dagegen Plätschern der Darmschlingen. Per rectum fließen 200 ccm Wasser ein, wobei kein Einlaufsgeräusch im Coecum zu vernehmen ist. Albumen 2‰.

Operation 5. August 1904: Hämorrhagisches Exsudat. Links von der Mittellinie und parallel mit dieser eine enorm geblähte bläuliche Darmschlinge, rechts eine zweite ebenso große. Beide Darmschlingen sind die aufeinanderliegenden Schenkel des Col. transversum und nicht der Flexur, wie zuerst angenommen, denn der Scheitel der Schlinge liegt unten an der Symphyse. Während der Operation entstehen Einrisse in der Serosa. Das Coecum ist gut beweglich, über kindskopfgroß gebläht, blaurot und zeigt an der Innenseite eine graugelbe Verfärbung; daselbst eine 1-Markstückgroße Spontanperforation. Dünndarmschlingen gar nicht gebläht, platt gedrückt. Am Uebergang des Colon descendens zur Flexura sigm. apfelgroßer Tumor, der hart und unverschieblich ist. Der stark gezerrte Magen wird vom Col. transversum abgelöst und dasselbe wegen der zahlreichen Risse in Serosa und Mesenterium vorgelagert. Tamponade der Umgebung des Coecum, Einlegen eines dicken Glasdrains in die Perforationsstelle, Fixierung einer Ileumschlinge in die Bauchwunde, Anlegung eines Anus praeternaturalis am Ileum. 6. Aug. 1904. Exitus.

Der Meteorismus des Dickdarmes war so hochgradig, daß die Dünndarmschlingen leer und platt gedrückt waren. Es war unmöglich den Verlauf der beiden parallel gehenden großen Schlingen ohne breitere Laparotomie zu bestimmen. Dabei trat das ein, was ich schon früher öfters gesehen habe, und was ich vergeblich zu verhindern mich bemühte, nämlich das Einreißen der Serosa des vorliegenden Darmteiles. Durch den Widerstand der Muskulatur wird der exzessiven Ausdehnung der Därme normalerweise ein kräftiger Gegendruck entgegengesetzt. Entlastet man nun mit einem großen Laparotomieschnitt plötzlich die Darmwand, so wird man bei derartigen Fällen mit Sicherheit ein Einreißen der Serosa und vielleicht der ganzen Darmwand erleben. Bei dem Volvulus sind diese Einrisse oft nicht zu vermeiden, da es notwendig ist, zur Detorsion die Schlingen zu befreien oder ganz vorzulagern. Deshalb wohl so oft die Notwendigkeit der Resektion bei diesen Fällen! Der Druck innerhalb des Darmrohres wird an den Stellen der Druckentlastung mit großer Gewalt die Darmwand anspannen und event. zum Platzen bringen. Diese Gefahren schwebten mir vor, und doch konnte ich in diesem Falle die Einrisse nicht vermeiden. Die Darmpunktion würde wohl das einzige Hilfsmittel sein in solcher Situation. (Aber wer entschließt sich dazu leicht?)

Noch stärker aber als an dem M-förmigen Transversum war der Meteorismus des Coecum, welches bereits eine verfärbte gangränöse Stelle zeigte, die bei der Druckentlastung sofort zur Perforation führte. Der Fall war unrettbar verloren. Transversum und Coecum mußten aus der Bauchhöhle ausgeschaltet werden, ein Eingriff, der in diesem Zustande nicht vertragen werden kann. Hätte man die Diagnose vor der Operation stellen können, so würde natürlich nur ein Anus an der Flexura sigm. angelegt worden sein, damit wäre aber die Gefahr der Coecumperforation nicht beseitigt gewesen!

No. 27. Hermann E., 67 J. aus Liegnitz. 9. Aug. 1902 bis 6. Sept. 1902. **Carcinoma flexurae sigmoideae. Ileus** †.

Anamnese. Beginn der Erkrankung am 5. Aug. (vor 4 Tagen) mit Stuhlverhaltung und Schmerzen, die sich anfallsweise und schneidend quer über den Leib hinzogen. Seit 2 Tagen quälendes Drängen zu Stuhl. Letzter Stuhl und Winde am 5. Aug. Urindrang ohne zu entleeren. Leib seit einigen Tagen unbedeutend aufgetrieben, viel Ziehen und Kollern, das sehr schmerzhaft war und immer schlimmer wurde.

Status. Puls 90, Temperatur 36, Atmung 20. Ernährungszustand gut. Abdomen leicht palpabel, gleichmäßig, im Anfall ungleichmäßig aufgetrieben. Alle 5—10 Minuten peristaltische Anfälle, wobei rechts unten vom Nabel eine große kugelige Schlinge zu fühlen ist; auch Darmgeräusche. Neben völliger Stuhl- und Windeverhaltung sind starke Tenesmen vorhanden, ebenso einige Male galliges Erbrechen. Per rectum laufen nur 100—200 ccm Wasser ein. Kein Palpationsbefund.

Operation 9. Aug. Schnitt in der Mittellinie. Das Coecum ist stark gebläht, nicht ganz wandständig an der Spina ant. sup., es ist etwa 2-Mannsfaustgroß, bläulich verfärbt, zeigt aber noch Andeutungen von Haustren. Das Colon transversum und die Flexura sigmoidea ebenfalls gebläht. Ein kleines, weißes Knötchen auf dem Peritoneum des Mesenteriums, linsengroß. Man findet nach wiederholtem Palpieren ganz unten an der Flexura sigm. einen harten höckrigen Tumor, der das Lumen verengt und fest fixiert ist. Die Flexur ist ziemlich lang und im absteigenden rektalen Schenkel mit dem Mesenterium des Dünndarms verwachsen. Coecum und Colon ascendens haben ein Mesenterium. Der Dünndarm ist ganz kollabiert. Anlegung eines Anus praeternat. am Colon descend. zweizeitig. 6. Sept. Pat. hat mitunter Stuhl per rectum und wird mit einer Pelotte entlassen. Gestorben ist er $^1/_4$ Jahr post operationem.

Hier ist der Verschluß der BAUHINschen Klappe ein sehr fester gewesen, denn es fand sich bei der Operation der Dünndarm gar nicht gebläht. Der Meteorismus des Coecums war noch nicht sehr hochgradig, die Peristaltik, und deshalb wohl auch die Gasresorption noch in gutem Stande.

Von größtem Interesse ist aber der Umstand, daß ich damals ausdrücklich die Notiz über das Mesenterium, das sich am Coecum fand, in der Krankengeschichte gemacht habe. SILBERMARK hat sich vor kurzem mit der Frage der Cökalblähung beschäftigt und dafür hauptsächlich das Fehlen eines zirkulären Serosaüberzuges an dieser Stelle

des Colon verantwortlich gemacht. Das Transversum dehne sich deshalb nicht so aus, weil es ganz mit Peritoneum überzogen sei. Hier fand sich nun aber auch am Coecum und an dem Ascendens ein freies Mesenterium, und doch war eine auffallende Blähung dieser Darmteile vorhanden. Sie war nicht so hochgradig wie in anderen Fällen, aber zweifellos hätte sie doch später noch zu schweren Schädigungen der Darmwand geführt. Dieselbe Notiz ist zu finden im Sektionsprotokoll eines schon früher publizierten Falles No. 95, der ebenfalls eine auffallende Cökalblähung hatte.

Diagnose des Darmcarcinoms bei Ileus.

Der allgemeine, fast nie fehlende Meteorismus macht von vornherein das Auffinden einer Geschwulst im Abdomen, das für das Darmkarzinom wichtigste Symptom, hinfällig, um so mehr, als es sich nicht selten um kleine, versteckt gelegene Tumoren handelt. — Unter diesen Umständen kommt die Diagnose fast nie über die eines Ileus obturatorius infolge Darmstenose, eventuell Dickdarmstenose hinaus. Eine engere Differentialdiagnose hätte dann noch zu erwägen, ob eine Narbenstenose oder eine Kompression des Darmes oder anderes derartiges vorliegt, ein Unternehmen, das schwerlich zu gedeihlichem Resultate führen würde. Es können Narbenstenosen ebenso wie die carcinomatösen jahrelang latent bestehen, um dann ganz plötzlich zum Ileus zu führen, wie es ein Fall von Rosenbach zeigt. Auch kongenitale Dickdarmstenosen kommen vor, welche erst im höheren Alter zu Ileus führen. Aber in all diesen zweifelhaften Fällen wird der die meisten richtigen Diagnosen stellen, der immer ein Carcinom als Ursache der Stenose annimmt. Wir haben bei unserem leidlich großen Material noch keine carcinomatöse Verengerung des Dickdarms zu Ileus führen sehen.

Die Diagnose kann eine sehr leichte und unendlich schwierige sein bei dieser Ileusform. Leicht ist sie, wenn aus der Anamnese deutlich das längere Bestehen einer Darmstenose hervorgeht, welche sich mehr und mehr verschlimmert hat, und der Uebergang zum Ileus ein allmählicher ist. Die Untersuchung ergibt dann meist einen unvollkommenen chronischen Darmverschluß mit deutlichen Zeichen der Dickdarmblähung. Noch leichter wird die Diagnose in den seltenen Fällen, wo ein Tumor oder eine Resistenz im Abdomen fühlbar ist. Das Fehlen jeder Kachexie, das jugendliche Alter der Patienten, der Mangel von pathologischen Beimengungen zum Stuhlgang, das jahrelange Zurückreichen derartiger Zustände oder ihr akutes Einsetzen sollen uns bei der Diagnose nicht irre machen, wenn irgendwelche anderen Anhaltspunkte für ein Karzinom bestehen. Wichtig ist, wenn man diffuse Peritonitis ausschließen kann, ein hochgradiger Meteorismus, welcher ziemlich gleichmäßig zu sein pflegt. Vermehrte Peristaltik des Dickdarms ist häufig, macht sich aber meistens mehr für Gefühl und Gehör, als für das Auge bemerklich. Dick-

darmsteifung, d. h. Peristaltik mit dem deutlichen Hervortreten des Darmreliefs über das Niveau der Bauchdecken, ist ein sehr seltenes Symptom. Zweimal sind wir durch Lageanomalien des Dickdarmes gründlich in unserer Diagnose getäuscht worden. Bei Frauen mit schlaffen Bauchdecken und Enteroptose findet man unter Umständen ein Bild der Peristaltik, welches dem bei Dünndarmverschluß sehr ähnlich ist. Diese Frauen haben oft ein M-förmiges Colon transversum, das bis zur Spitze der Symphyse reichen kann, wenn es gebläht ist. Sitzt der Verschluß tief unten in der Flexur, so kommt noch die Blähung dieser Schlinge und eventuell noch die des Coecums hinzu. Wir fanden dann mehrere (einmal drei übereinander) parallelziehende, sich kontrahierende Schlingen: ein Bild, das der charakteristischen Orgelpfeifenanordnung der Schlingen bei Dünndarmstenosen gleicht. Die dünnen Bauchdecken ließen die peristaltischen Bewegungen auch noch stärker sehen als sonst. In Zukunft würde mich aber wohl die Trägheit der peristaltischen Welle, die Seltenheit der Kontraktionen vor dem Irrtum bewahren.

Ein weiterer Punkt, auf den ich eingehen möchte, ist die Blähung des Colons in der Nierengegend und als Folge davon das Verschwinden der Nierendämpfung, wenn es sich um Stenosen mit Meteorismus des Dickdarms handelt. Es ist zuerst meines Wissens von Nothnagel auf dieses Zeichen hingewiesen worden. Gleich im Anfang unserer genaueren Beobachtungen dieses Symptoms bekamen wir einen Fall, bei dem es außerordentlich augenfällig und leicht demonstrabel war. Es handelte sich um einen Kranken mit Rektumcarcinom bei dem in der Lumbalgegend beiderseits das Colon vorgewölbt war und an Stelle der Nierendämpfung lauter tympanitischer Schall sich fand; das war aber auch das einzige Mal, wo wir das Nothnagelsche Symptom wirklich beiderseitig demonstrierbar fanden. Viel öfter war es undeutlich oder einseitig, wo es hätte auf beiden Seiten sein müssen. Wir sind deshalb davon abgekommen, dieses Zeichen, falls es negativ ist, bei der Entscheidung, ob Dünndarm oder Dickdarm befallen ist, zu verwerten. Das Colon hat, wie längst bekannt, eine wechselnde Lage, die abhängig ist von seinem Mesenterium und von dem Füllungszustand. Durch die Dehnung infolge von Meteorismus werden die Lageanomalien noch ausgeprägter. Zur Entscheidung, ob das Hindernis im Colon sitzt oder nicht, kann man noch die Anfüllung des Darmes mit Wasser oder Luft heranziehen. Von letzterem raten wir ab. Die Luft macht dem Ileuskranken oft Beschwerden und läßt sich nicht so schnell wie das Wasser aus dem Darm wiederherausbringen. Das Abdomen gibt infolge des Meteorismus fast überall tympanitischen Schall, da ist es in jeder Beziehung praktischer, Wassereingüsse als Hilfsmittel zur Diagnose zu verwenden; zumal man damit eventuell auch noch einen therapeutischen Eingriff verbinden kann. Wir haben auf das von

Treves angegebene Einlaufsgeräusch am Coecum am meisten geachtet und Wert gelegt. Bei einiger Uebung kann man daraus schon Schlüsse ziehen. Die Mengen des einlaufenden Wassers kann man nur in extremen Fällen diagnostisch verwerten. Mengen über 3 l dürften wohl dafür sprechen, daß der Dickdarm frei ist, Mengen unter $^1/_2$ l dafür, daß er stenosiert ist. — So wünschenswert es wäre, vor der Operation zu wissen, welcher Teil des Colon befallen ist, weil davon die Stelle der Kolostomie abhängt, so wenig kann man das manchmal vorher bestimmen; man muß oft schon froh sein, wenn man Dünndarm- und Dickdarmverschluß mit einiger Sicherheit voneinander zu trennen vermag. Forcieren soll man die Eingüsse ja nicht, die Perforationsgefahr sollte man immer vor Augen haben[1]).

Prognose des Ileus bei Darmcarcinom.

Wie Mikulicz schon zeigte, hängt die Prognose des Falles, wenn Ileus besteht, von verschiedenen Umständen ab. In erster Linie natürlich davon, wie schwer und wie lange der Darmverschluß auf den Patienten eingewirkt hat. Bei vollkommenem Darmverschluß starben etwa 70 Proz., bei unvollkommenem etwa 30 Proz. Zweifellos besteht ferner ein Einfluß des Sitzes des Tumors auf das Schicksal des Kranken. Unter 20 Fällen von Carcinom des höheren Colons starben 14 (70 Proz.). Unter 31 Fällen von Carcinom der Flex. sigmoidea starben 11 (35 Proz.).

Der Ileus verläuft rapider, wenn der Tumor höher sitzt. Die besten Chancen bestehen bei unvollkommenem Verschluß bei dem Carcinom der Flex. sigmoidea. Die Prognose hängt ferner ab von dem Eingriff, dem wir den Kranken unterwerfen.

Unter 9 Fällen von Colostomie bei hochsitzendem Ca. coli starben	5	(55 Proz.)
„ 28 „ bei tiefsitzendem starben	8	(28 „)
Sa. 37 Fälle von Colostomie mit Todesfällen:	13	(35 Proz.)
Von 4 Enteroanastomosen starben alle		(100 Proz.)
Von 7 Vorlagerungen starben im Anschluß an den Eingriff	5	(70 „)

Die Therapie des Darmcarcinom-Ileus verdient eine eingehende Besprechung. Körte hat wohl zuerst die scharfe Trennung der Darmcarcinome in solche mit und ohne Ileus gefordert, wenn es sich um die Beurteilung der therapeutischen Erfolge handelt. Mikulicz hat nachdrücklich auf diese Notwendigkeit hingewiesen, Schloffer und Cavaillon haben sie streng durchgeführt. Es ist unbedingt an dieser Trennung festzuhalten, da die Vorbedingungen besonders für die radikale Operation, sobald Ileus zum Darmkrebs hinzutritt, um vieles verschlechtert sind. Wir werden deshalb unsere Ileusfälle ganz gesondert besprechen und nicht mit den übrigen vermengen, soweit die Therapie in Frage kommt.

1) Besonders wenn die Diagnose des Volvulus S Romani nicht auszuschließen ist.

I. Expektative Therapie. Nur selten wird sich einmal ein Patient sofort zur Operation entschließen ohne zu zögern oder ohne zu verlangen, daß mit inneren Mitteln oder mit Einläufen etc. versucht wird, den Darmverschluß zu beseitigen. Bei Beginn des Leidens wird wohl kein Arzt sofort die Operation vorschlagen, abgesehen von den Fällen, wo der Anfall unter dem Bilde einer Strangulation einsetzt. Man sucht das Stadium des Anfalles abzuwarten, um unter normalen Verhältnissen operieren zu können. Dies bei anderen Affektionen bewährte Bestreben ist auch hier vielleicht manchmal gerechtfertigt. Manche Patienten wissen mit den Ileusattacken Bescheid; früher sind schon leichtere Ileusanfälle spontan oder auf interne Maßnahmen zurückgegangen, und — das wissen wir — es können sich auch die anscheinend schwersten Formen dieses Obturationsileus eventuell einmal plötzlich von selbst lösen. Aber gefährlich ist das Abwarten — es darf nur geschehen „mit dem Messer in der Hand"! Zweifellos sind die Chancen für die schnelle radikale Entfernung des Tumors unvergleichlich viel günstiger, wenn der Kranke nicht im Ileus ist. Es ist aber ganz falsch, bei einem Ileusfalle etwas anderes als den Darmverschluß mit allen seinen schweren Folgen im Auge zu haben. Stets gilt es zunächst nur diesen zu beseitigen. Leider lassen sich keine präzisen Regeln aufstellen, wie lange man abwarten darf. Ist man der Diagnose: Darmcarcinom-Ileus sicher, oder kann man wenigstens mit Bestimmtheit einen Obturationsileus diagnostizieren, so kann man unter Umständen wohl abzuwarten versuchen. (Geringer Meteorismus, kräftige Peristaltik, wenig Alteration des Allgemeinbefindens.) Wird der Meteorismus aber stärker, läßt die Peristaltik nach, vermehren sich die Schmerzen, tritt Fieber oder Steigerung in der Pulsfrequenz auf, kommt es öfter zu Erbrechen, so ist eine Operation, selbst wenn kleine Mengen von Stuhl und Winden hin und wieder abgehen, indiziert. Man tut gut, auf die Blähung des Coecums zu achten, diese kann bei genauer Beobachtung einen guten Indikator für einen Eingriff abgeben. Wird sie stärker, so ist die Darmwand durch die Ueberdehnung und die Zirkulationsstörungen gefährdet.

Auch wir haben bei geeigneten Fällen zunächst abgewartet, ob sich der Ileus nicht lösen würde. Nur zweimal (No. 99 u. 101) kamen wir damit zum Ziele und konnten einige Zeit später, nachdem die Darmpassage wiederhergestellt war, die Radikaloperation vornehmen. Bei 15 anderen Patienten warteten wir verschieden lange ab mit der Operation, 12 Stunden bis 26 Tage. 11mal handelte es sich dabei um unvollkommenen Darmverschluß. Bei keinem dieser 15 Kranken erfüllten sich unsere Hoffnungen! Bei einigen Fällen traten wohl Stuhlentleerungen und Besserung des Allgemeinbefindens ein, aber es kehrte dann unter Meteorismus, Kräfteverfall, Steigerung der Pulsfrequenz der alte Zustand wieder, und machte dann doch den Eingriff und zwar unter schlechteren Chancen nötig.

Man sollte sich immer sagen, daß häufig gerade die kleinen an sich gutartigen Tumoren zu Ileus führen, deren radikale Operation nach Beseitigung des Darmverschlusses möglich ist. Nur in zwei Fällen haben wir uns den Vorwurf zu machen, daß wir zu lange gewartet haben. Der eine war der Patient mit dem traumatischen Ileus (No. 26), von dem wir schon oben sprachen, wo durch die Komplikation des Darmcarcinoms mit einem Mesenterialriß, die Diagnose einige Tage lang unklar war. Im zweiten Fall hat der Kranke die Operation sehr lange verweigert, weil der Darmverschluß ein unvollkommener war. Wir hätten ihn aber wohl durch energisches Zureden früher zu einem Eingriff bewegen können. Er litt auffallend wenig unter seinem Meteorismus (No. 18).

II. Die operative Therapie bei Darmcarcinom-Ileus.

Die Colostomie. Wenn möglich, ward zuerst der Darm in der Bauchwunde fixiert und dann stunden- oder tagelang mit der Eröffnung des Darmrohres gezögert, um Verklebungen zwischen den Peritonealflächen eintreten zu lassen, welche den besten Schutz gegen eine sekundäre Infektion der Bauchhöhle und auch der Wunde bieten. Schon wenige Stunden des Abwartens sind da von Vorteil.

20mal ward die Colostomie am Colon descendens, resp. an der Flex. sigm. angelegt, 16mal am Coecum, 1mal am Transversum. Bei den ersteren Fällen handelte es sich immer um Tumoren des S romanum. 7mal wurde auch bei dieser Lage der Stenose die Coecostomie gemacht, weil der Sitz des Krebses nicht ganz klar war, oder weil man für den Fall einer späteren radikalen Operation nicht zu nahe an derselben den Anus anlegen wollte.

Eigentlich sollte man die Darmöffnung recht nahe über dem Hindernis anlegen. Tut man dies nicht, so kann man später Stauungserscheinungen im blinden Ende des Darmes erleben.

Im Fall No. 12 s. o. p. 517 machten sich diese Stauungserscheinungen einige Monate nach der ersten Operation sehr unangenehm bemerkbar. Sie verschwanden erst, nachdem wir den Anus coecalis durch einen Anus am Colon descendens ersetzt hatten. Die heftigen Schmerzen, der aufgetriebene Leib, die Fieberanfälle, all das wich und machte einem langdauernden Wohlbefinden Platz, als wir die zweite Operation ausgeführt hatten. Bei einem Pat. Schedes mit einem Anus coecalis wegen Flexurkarzinom trat ganz plötzlich der Tod infolge Zerreißens des Colon descendens ein. Es fand sich am stark ausgedehnten, aber völlig unveränderten Darm nichts als ein $1^1/_2$ cm langer Riß. Schede nimmt an, daß sich am Anus praeternaturalis coecalis eine Art Ventil gebildet hatte, welches wohl Darminhalt an der Kolostomie vorüber in die Sackgasse des Dickdarmes hineinpressen, aber nichts zurückkommen ließ.

Wiederholt hatten wir auch nach Anlegung des Anus noch mit Passagestörungen zu kämpfen, welche wohl auf eine Schwäche der überdehnten Darmmuskulatur zurückzuführen waren. Mit geduldig und

vorsichtig wiederholten Einläufen erreichten wir aber schließlich doch immer eine genügende Entleerung, wenn keine Peritonitis eingetreten war. Ein Fall (No. 24) starb 14 Tage nach der Anlegung des Anus praeternaturalis, an einer Embolie der Lungenarterie. Zugleich bestanden Zeichen schwerer Stoffwechselstörungen. Die kachektische Patientin hatte andauernd große Mengen von Aceton und Acetessigsäure im Urin, Diabetes lag nicht vor. Auf solche Fälle, bei denen auch die Anlegung des Anus praeternaturalis ohne Nutzen ist, hat SCHEDE aufmerksam gemacht. Es sind das meistens solche Patienten, welche sehr lange Zeit gewartet haben. Auch PAUL warnt davor, zu früh nach der Anlegung eines Anus eine neue Operation zu unternehmen, da die tiefe Schädigung, welche durch die intestinale Intoxikation entstanden ist, noch lange Zeit den Organismus ungünstig beeinflußt. In einem anderen noch genauer zu besprechenden Falle haben wir wohl auch zu früh nach der spontanen Lösung des Ileus operiert. Patientin siechte nach der Vorlagerung des Tumors dahin (No. 93).

Es wurde 32mal die Colostomie gemacht bei Ileus, 37mal, wenn ich die auswärts Operierten mit hinzuzähle. 28mal wegen Carcinom der Flex. sigmoid. mit 7 Todesfällen, 9mal wegen Carcinom in den höheren Dickdarmteilen, darunter 4 Todesfälle. Die Todesursache war fast immer Peritonitis. Sie wurde wohl nur in einem Falle durch die Operation selbst hervorgerufen, meist bestand sie schon vorher oder sie kam zu stande durch Perforation eines Geschwüres im Colon, welches sich im Anschluß an die Stauung im Colon gebildet hatte. 6 solche Fälle von Ulcusperforationen haben wir erlebt. Einmal saßen die Ulcerationen am Ileum. Sie perforierten zwei Tage nach der Operation, als der Anus bereits gut funktionierte. Es sind andere Fälle bekannt, wo wochenlang nach einer Colostomie bei völliger Darmentlastung der tödliche Durchbruch eintrat (PRUTZ, KOCHER).

Es hat keinen Wert, von einer prozentualen Mortalität der Colostomie zu sprechen, diese hängt ja ganz von dem Zustande ab, in dem wir den Kranken bekommen. Daß diese kleine Operation an sich von nachteiliger Wirkung für den Kranken gewesen wäre, haben wir nur einmal und nur zweifelhaft konstatieren können. Viel mehr Unheil richtet man jedenfalls damit an, wenn man die Operation aufschiebt. In der Regel wurde sie in lokaler Anästhesie ausgeführt, und, wenn nötig, zur Palpation der Bauchhöhle eine kurze Rauschnarkose eingeleitet. Man kommt fast immer auf diese Weise zum Ziele. In 9 Fällen war die Colostomie die präliminare Operation zu einem 3-zeitigen Verfahren. In zweiter Sitzung wurde dann erst die Enteroanastomose, oder die Resektion, oder die Vorlagerung gemacht.

Die zweite Operation, welche bei Darmverschluß in Betracht kommen

kann, ist die **Enteroanastomose.** Wir haben sie nur bei 4 Kranken ausgeführt.

Der erste Fall war durch eine enorme Blähung des Coecums bei einem in der Flex. lien. gelegenen Karzinom kompliziert (s. oben p. 529, No. 31). Die Anastomose wurde zwischen Ileum und Flex. sigm. gemacht. Sie hielt gut, aber das Coecum perforierte. Es fehlte uns damals noch an Verständnis für den Zustand des überdehnten Blinddarmes. Bei der Autopsie fanden wir im Coecum mehrere Ulcera, von denen eines perforiert war. Die Darmwand war durch die große Ueberdehnung dauernd geschädigt und ging der Gangrän entgegen. In den übrigen Fällen handelte es sich um mehr chronische Ileusformen, bei denen wir trotz Abwartens eine freie Darmpassage nicht erzielen konnten (No. 39).

Besonders gern wird man eine Enteroanastomose dann unternehmen, wenn es sich um Tumoren in den höheren Abschnitten des Colon, speziell Coecum oder Ascendens handelt, die einerseits zu Ileus, andererseits aber auch schon zu Metastasen geführt haben. Man müßte, um Hilfe zu schaffen, hoch einen dauernden Anus anlegen, was mit großen Unbequemlichkeiten für den Patienten verbunden zu sein pflegt. So kommt es wohl, daß man lieber bei der ersten Operation etwas mehr riskiert, und gleich im Ileusanfall die Anlegung einer Anastomose versucht. Wir sind bei diesem Risiko sehr schlecht gefahren, alle unsere 4 Kranken sind im Anschluß an den Eingriff gestorben. Die Todesursache war 3mal Nahtinsuffizienz, 1mal Pneumonie. Ich hatte den Eindruck, daß der Eingriff für den Zustand ein zu großer war. v. Eiselsberg hat bei Darmcarcinomileus bessere Erfolge mit den Anastomosen gehabt. (Bei Prutz 5 Fälle mit 2, bei Ranzi 4 mit 2 Todesfällen, de Bovis 13 Fälle mit 7 Todesfällen, Cavaillon 8 mit 3 Todesfällen.) Prutz präzisiert sehr klar die Indikationen der Enteroanastomose im Ileuszustande. Da man in Fällen wie den unseren den Wunsch haben muß, eine Enteroanastomose auszuführen, so halte ich diese Ausarbeitung der Indikationen für die Ileusfälle für sehr dankenswert. Prutz ist durch Beobachtungen an dem großen v. Eiselsbergschen Material zu der Ansicht gekommen, daß man bei gut erhaltener Muskeltätigkeit des Darmes die Entleerung des gestauten Darminhaltes der Anastomose allein überlassen kann. Er empfiehlt im Interesse schneller Entleerung des Darmes die Verbindung zwischen Ileum und tieferem Colon. Theoretisch bestehen, wie er selbst hervorhebt, Bedenken gegen eine Ausschaltung größerer Teile von Ileum und Colon, aber sie haben sich in praxi nicht gezeigt. Bei starker Ueberfüllung des Darmes, bei starker Alteration des Allgemeinbefindens hält er die Anlegung eines Anus für besser. Wenn auch in unseren Fällen die Peristaltik noch eine gute war, so hätte man wohl besser getan, durch Anlegung einer kleinen Colostomie ober- oder unterhalb der Anastomose ein Sicherheitsventil zu schaffen.

Die ideale Behandlungsmethode, die einzeitige **Resektion** wird, wenn Ileus besteht, wohl heutzutage nur noch ganz ausnahmsweise ausgeführt. Man debattiert darüber, ob man à froid den Tumor in einer Sitzung operieren darf, da wird man es sich wohl gründlich überlegen, ob diese Operation im Ileus ausführbar ist. DE BOVIS hat festgestellt, daß eine Mortalität von 50 Proz. mit diesem Eingriffe verbunden ist, CAVAILLON an einem Material, das aus der neuesten Zeit stammt, berechnet sie sogar auf 70 Proz. und bezeichnet sie nicht mit Unrecht als eine mörderische. Die Fälle, die im Ileus einer Resektion unterworfen wurden, werden relativ leicht operable, günstige gewesen sein, um so schlimmer und bedauernswerter ist jeder Todesfall einzuschätzen. Es herrscht darüber, daß die ideale Resektion für Ileusfälle absolut zu verwerfen ist, unter den erfahrensten und gewandtesten Chirurgen nur eine Stimme. Der Ileus ist — ich wiederhole es — unter diesen Umständen eine Krankheit für sich, die ihre besondere Behandlung erheischt, nämlich die Entlastung des Darmes. Will man zugleich gegen das Darmcarcinom vorgehen, so kann nur eine Methode der Resektion Anwendung finden, die zugleich beide Forderungen erfüllt. Das ist die Exstirpation des Tumors ohne Vernähung der Darmenden, mit Belassung eines breiten Anus praeternaturalis. Man kann auch dabei verschieden vorgehen, indem man sich um eventuelle Drüsen in dem Mesenterium nicht kümmert, und den Tumor einfach vor die Bauchwand bringt und dort befestigt. Oder aber man fügt eine Keilresektion des Mesocolon hinzu und lagert dann das Carcinom mitsamt den Drüsen vor. Dieser Unterschied scheint mir gerade beim Ileus von größter Wichtigkeit zu sein. Die erste Art des Vorgehens ist sicherlich vorzuziehen, wenn man nur an den Darmverschluß denkt und wird gewiß in einer nicht geringen Zahl von Fällen selbst im Ileuszustand gut vertragen werden können. Leider ist das aber in der einfachen Weise nur ausführbar, wo keine ausgedehnteren Verwachsungen bestehen und das Colon ein Mesenterium besitzt, das eine Vorlagerung des Tumors vor die Bauchdecken gestattet. Ferner ist es ein gewisses Risiko, welches den schönen Erfolg einer solchen Operation ganz zu nichte machen kann, daß man eventuell carcinomatöse Drüsen zurückläßt. Nun wissen wir ja, daß gerade die zum Ileus führenden harten stenosierenden Carcinome relativ oft keine Lymphdrüsenmetastasen machen, aber die Regel ist es denn doch nicht. BLOCH ging in dieser Weise vor bei einem Ileus wegen Carcinome der Flex. sigm., ein lokales Rezidiv trat nicht ein. Einen alten Herrn von 76 Jahren, der an einem Carcinom des Colon transversum litt, operierte HOCHENEGG in ähnlicher Art. Dem Patienten geht es noch heute nach 12 Jahren dauernd gut, ein schöner Erfolg! Ein Drüsenrezidiv ist nicht eingetreten. Wie oft HOCHENEGG bei Ileus auf diese Weise vorgegangen ist, geht aus den

Publikationen nicht klar hervor. Wir sehen aber, daß die operativen Erfolge selbst im Ileus mit dieser Methode gute sind, Tumor und Stauung des Darminhaltes werden mit demselben Eingriff beseitigt. Sollten sich bei der Vorlagerung Drüsen finden, oder will man ganz sicher gehen, so können sie immer noch bei dem Verschluß des Anus praeternaturalis entfernt werden. Es käme dann in zweiter Sitzung zu einer regelrechten, aber jedenfalls kleineren und weniger gefährlichen Darmresektion.

Wir haben nur in einem Falle nach diesem Verfahren operiert (Fall No. 32). Der Tumor saß kurz vor der Flex. lien.; er war gut beweglich und ließ sich in die Mittellinie bringen. Doch riß er etwas ein, als man ihn herauslagern wollte. Es entleerte sich aber kein Darminhalt in die Bauchhöhle und der Tumor ließ sich auf einem Jodoformgazestreifen gut vor den Bauchdecken halten. Möglicherweise ist an einer anderen Stelle noch eine Perforation entstanden, eventuell in einem alten Ulcus. Der Tod erfolgte an Peritonitis. Autopsie fehlt.

Weit weniger gute Erfahrungen wurden mit der Vorlagerungsmethode gemacht, wie sie von Mikulicz und früher schon von Paul ausgebildet worden ist. Dieser Eingriff ist schwerer als das einfache Herauswälzen des Tumors und sein Fixieren vor der Bauchwand; weil radikaler, ist er auch gefährlicher. Paul hat zweimal im Ileus die Operation durchgeführt und keinen Todesfall dabei gehabt. Viel schlechter sind die Erfahrungen, die Ranzi aus der Wiener Klinik v. Eiselsbergs berichtet. 3 Operationen, alle mit tödlichem Verlauf. In dem einen Falle bestand schon ante operationem eine Peritonitis. Nicht viel besser ist es uns gegangen!

Die Zahl unserer Vorlagerungen im Ileuszustande beträgt 6. Von diesen sind unmittelbar im Anschluß an die Operation gestorben 4. Ein Fall überstand den Eingriff gut, starb aber später bei dem Verschluß des Anus praeternaturalis. Wir werden darauf bei den Vorlagerungen à froid ausführlich zurückkommen. Der Fall No. 33 ist als einziger geheilt.

No. 34. Robert Br., 46 Jahre, Gastwirt, Hohenfriedberg. **Carcinoma coeci. Ileus.** 6.—10. April 1900. †.

Anamnese. Pat. erkrankte vor 15 Tagen mit Schmerzen im Leibe und Verstopfung, die auf Abführmittel gebesssert wurde. Seit dem 3. April keinen Stuhl und keine Winde, andauernd schneidende Schmerzen anfallsweise in der Nabelgegend. Kollern und Gurren hat Pat. schon seit dem 27. März auffallend häufig bemerkt. Am gleichen Tage hat er einmal erbrochen, und zwar Mageninhalt. Aufstoßen häufig. Im ganzen hat sich der Zustand erheblich verschlimmert. Rizinusöl und hohe Einläufe waren ohne Erfolg.

Status. Kräftiger Mann in sehr gutem Ernährungszustand, von gesundem Aussehen. Puls 100, Temp. 37,0. Das Abdomen ist wegen der Dicke der Bauchdecken schwer zu untersuchen. Es bestehen zur Zeit in der Nabelgegend, besonders beim tiefen Atmen, Schmerzen. Stuhl und Winde gehen nicht ab. Aufstoßen. Das Abdomen ist unregel-

mäßig aufgetrieben, besonders in der Magengegend und um den Nabel herum. Flankenmeteorismus ist nicht zu sehen. Außerordentlich deutlich kann man peristaltische Bewegungen an 4 übereinanderliegenden parallelen großen Schlingen (wie Orgelpfeifen) feststellen Die Peristaltik kehrt fast regelmäßig aller 5—10 Minuten wieder. Eine besonders große Schlinge liegt in der Magengegend sichtbar, fühlbar und perkutierbar. Sie zeigt im Gegensatz zu den anderen 4 Schlingen gar keine Peristaltik und bleibt fest stehen. Diese Schlinge ist doppelt so breit wie die anderen (Fig. 3). Während der Bewegungen sind Darmgeräusche mit bloßem Ohr laut zu hören. Die Dämpfung in der Nierengegend ist rechts ausgesprochen, links weniger deutlich. Ueberall kann man Plätschern an den gefüllten Darmschlingen nachweisen. Freier Erguß ist im Abdomen nicht nachweisbar. Per rectum kann man weiter nichts als starke Spannung im Douglas feststellen.

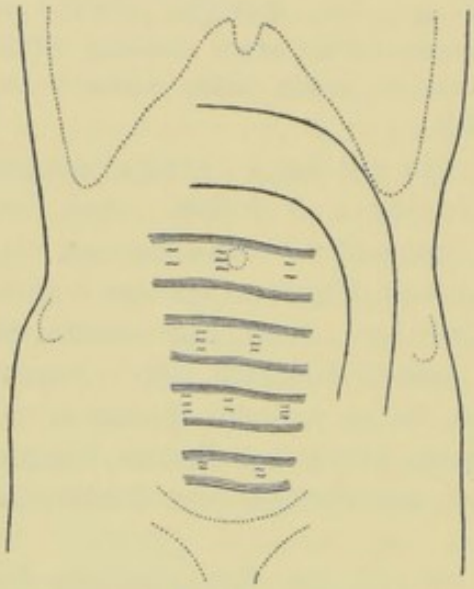

Fig. 3.

6. April. Sofortige Operation in ruhiger Chloroformnarkose. Schnitt in der Mittellinie. Es drängen sich überall stark gespannte Dünndarmschlingen entgegen. Eine besonders stark gespannte, blau verfärbte zieht nach dem Coecum hin und läßt sich nicht frei entwickeln. Querschnitt nach rechts. Das Coecum ist von einem etwa apfelgroßen Tumor erfüllt. Die durch ihn hervorgebrachte Stenose scheint absolut zu sein. Es bestehen keine Verwachsungen zwischen Tumor und Nachbarschaft, auch fühlt man keine Drüsen, aus diesem Grunde wird die Exstirpation des Hindernisses beschlossen, d. h. die zweizeitige, der Tumor muß zunächst losgelöst und aus dem Abdomen herausgelagert werden. Das Coecum, ein Teil des Colon ascendens und Ileum werden frei präpariert, das Mesenterium unter fortwährendem Abklemmen und Unterbinden durchtrennt. Die Gewebe sind sehr brüchig, es blutet viel und die Ligaturen gleiten ab. Schließlich gelingt es, das von dem Tumor durchsetzte Coecum mit etwa 8 cm Colon ascendens und 15 cm Ileum herauszulagern. Naht des Mesenteriums. Tamponade der Peritonealhöhle, teilweiser Verschluß des Bauches. Nach einiger Zeit wird der Darm quer durchtrennt. Es entleert sich aus dem Ileum sehr viel übelriechender Stuhl. Es wird ein Rohr in die zuführende Schlinge eingebunden.

Verlauf. In den ersten 2 Tagen nach der Operation war das Befinden des Pat. leidlich, reichlich Stuhl aus dem Anus praeternaturalis. 8. April Puls 120—132. Pat. unruhig. Temperatur normal. 9. April Verschlechterung des Befindens. Puls 144 Temp. 36,5. Leichte Benommenheit. 10. April früh Exitus. Sektion: Peritonitis.

Das Unangenehmste bei den radikalen Operationen im Ileus ist die Durchtrennung des Mesenteriums. Muß man schon bei normalem Darm recht vorsichtig damit umgehen, so ist es oft beim Ileus verzweiflungsvoll brüchig, und schwierig gestaltet sich die Blutstillung in dem ödematösen, hyperämischen Gewebe, denn Nähte und Ligaturen

schneiden ein. Ich glaube, daß es gerade das Manipulieren am Mesenterium ist, was so schlecht im Ileus vertragen wird. Bei der Patientin No. 36 wäre eine dreizeitige Operation am Platze gewesen. Der Tumor war so klein, daß man dachte ihn invaginieren und von dem Anus aus dann resezieren zu können. Es gelang nicht. Der Darm war so schwer geschädigt bei diesen Versuchen, daß es später eine Gangrän gab. Günstig dagegen war der Fall No. 37. Der Tumor klein, an dem gut beweglichen Teile der Flexur gelegen, ließ sich leicht vorlagern. Leider stellte sich die Darmpassage nicht wieder her, da eine Dünndarmschlinge in der Nähe des vorgelagerten Stückes adhärent und leicht torquiert war. Der Tod erfolgte wohl durch Inanition.

No. 37. Karl P., 70 Jahre, Pfarrer aus Sabelkau, Kreis Oderberg. **Carcinoma flexurae sigmoideae, Ileus.** 17.—27. März 1902. †.

Anamnese. Seit 20 Jahren ist der Stuhlgang unregelmäßig, immer Verstopfung. Auf Abführmittel trat Durchfall ein. In den letzten 5 bis 6 Jahren ist die Verdauung jedoch regelmäßiger geworden. In dieser Zeit hat Pat. sehr selten, etwa 4mal, Blut im Stuhl bemerkt, es war ganz wenig und zugleich mit Schleim vermengt. Seit vorigem Jahr manchmal Schmerzanfälle mit Spannung im Leibe. Besonders wenn er lange gesessen hatte, traten derartige Anfälle ein; durch Spazierengehen und Abführmittel erreichte Pat. immer wieder eine Besserung. Kollern und Gurren hat er so gut wie niemals gehabt. Er hat angeblich seit jeher einen schwachen Magen gehabt und vertrug nur leichte Speisen. Seine jetzige Erkrankung soll nach einem Diätfehler (Sardinen und Johannisbeeren) entstanden sein. Seit dem 12. März besteht Verstopfung. Ebenso gehen seit dieser Zeit die Winde nicht mehr ab. Am 14. März stellte sich Erbrechen ein und es gingen heftige Schmerzen im ganzen Leibe herum. Dieser schwoll an, war aber nur in ganz geringem Grade druckempfindlich. Wenn er Schmerzen hatte, trat sehr oft lautes Kollern und Gurren im Bauche auf. Am 15. März wurden die Schmerzen heftiger. Stuhl ging nicht ab, auf hohe wiederholte Einläufe jedoch einige Winde. Am 16. März war der Zustand der gleiche. Pat. fühlte sich sehr unwohl und erbrach mitunter kleine Mengen von Mageninhalt.

Status. Mäßig kräftiger Pat. in geringem Ernährungszustand. Puls 96, Temperatur normal. Atmung 30. Urin frei von Eiweiß, enthält Indikan. Pat. hat zurzeit seltene und wenig heftige Anfälle von Schmerzen. Es sind heute weder Stuhl noch Winde abgegangen, obgleich mehrfach Drang dazu vorhanden war. Beim Aufstoßen entleert Pat. häufig Mageninhalt. Das Abdomen ist ungleichmäßig aufgetrieben, es sind Darmreliefs sichtbar. Dabei ist es weich und leicht zu palpieren. Die Bauchdecken sind etwas ödematös, das aufgesetzte Stethoskop hinterläßt stets Druckmarken. Träge Peristaltik ist an mehreren Stellen zu sehen. Sie ist wenig kräftig, dabei hört man stets etwas Gurren. Alle die Vorwölbungen zeigen Peristaltik. Die größte Vorwölbung ist in der Coecalgegend (Fig. 4), eine zweite wird durch eine Furche von ihr getrennt, steigt vom rechten Rippenbogen nach dem Nabel hinunter, eine dritte liegt parallel der linken Inguinalbeuge. Mittels Plessimeterstäbchenperkussion findet man einen großen Hohlraum in der Coecalgegend, einen zweiten vom rechten Rippenbogen bogenförmig zum linken über den Nabel hinweg verlaufend. An der Vorwölbung links unten läßt sich Metallklang nicht konstatieren. Die

Darmgeräusche sind laut und weithin hörbar. Plätschern kann man überall im Abdomen an den geblähten Schlingen nachweisen. Die Gegend der Nierendämpfung gibt links hinten leeren Schall, rechts hinten dagegen lauten, tiefen Klang, daselbst geringe Vorwölbung. Die Untersuchung des Rektums ergibt normale Verhältnisse. Bei wiederholten Versuchen lassen sich nicht mehr als 900 ccm Wasser in das Rektum eingießen. Es gehen danach einige Winde und etwas Stuhl ab. Beim Einlauf wird die geblähte Schlinge innerhalb der Inguinalfurche gedämpft.

18. März 1902. Operation. Beginn mit Schleichscher Infiltrationsanästhesie. Inzision links zwischen Rippenbogen und Spina ant. sup. Nach Eröffnung des Peritoneums zeigt sich eine feste, wenig geblähte Dickdarmschlinge. Zuerst glaubt man, daß unterhalb des Hindernisses eingegangen wurde. Man fühlt aber weiter unten im Darm deutlich eine kleine harte Stenose. Während dieser Manipulation ist die Blähung der Dickdarmschlinge auch deutlich geworden. Fortsetzung der Operation mit Aethernarkose, Erweiterung des Schnittes nach unten. Typische Vorlagerung der Dickdarmschlinge, welche die Stenose trägt, ohne besondere Schwierigkeiten. Es werden etwa 20—25 cm Darm und zwar die Flexura sigmoidea nach Ablösung des Mesenteriums vorgelagert. Bauchdeckennaht mit Silkworm, zirkuläre Annähung der Darmrohre in die Bauchwunde. Verschluß der Haut mit fortlaufender Seidennaht, darauf dick Zinkpaste, Kissen und Mossetigbatist. Der Tumor wird abgetragen und in die Darmschenkel je ein Glasrohr eingebunden. Es entleert sich nur wenig Gas. Erst am Nachmittag kommt aus dem Gasrohr eine größere Menge Darminhalt. Es wurde nur eine Drüse gefüllt und exstirpiert. 20. März. Da die Entleerung aus dem Darme eine ungenügende ist und das Abdomen nicht einsinkt, die gesteigerte Peristaltik an den Dünndarmschlingen unverändert bestehen bleibt, wird am Coecum eine Colostomie in Schleichscher Anästhesie angelegt. Es entleert sich wenig Gas, das Coecum enthält viel eingedickten harten Stuhl. Da sich kein Stuhl aus der neuen Fistel entleert, wird nun eine naheliegende starkgeblähte Dünndarmschlinge fixiert und eröffnet, es entleert sich viel Gas und dünner, übelriechender Stuhl. In den folgenden Tagen entleerte sich noch reichlich hoher Dünndarminhalt aus der Enterostomie. 26. März. Es ist immer noch eine Partie geblähter Schlingen in der unteren Bauchhälfte vorhanden. Pat. ist sehr verfallen, offenbar ist eine sehr hohe Darmschlinge gefaßt worden. Keine Zeichen von Peritonitis. Trotz mehrfacher Kochsalzinfusionen am 28. März Exitus.

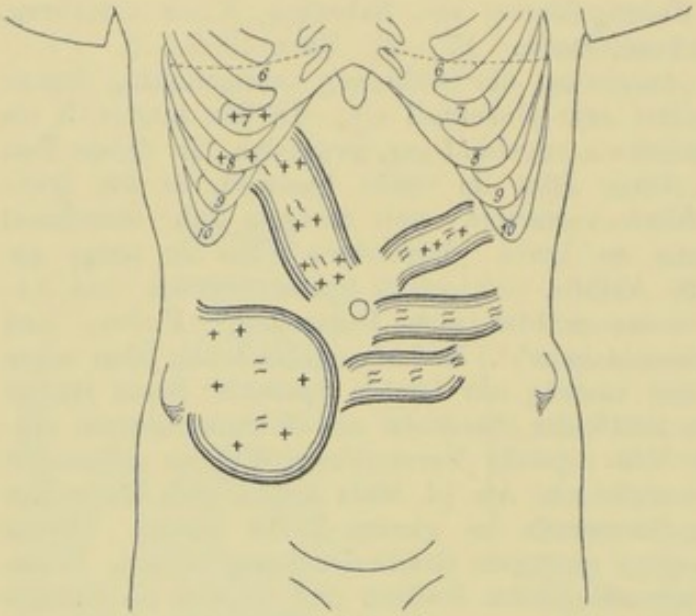

Fig. 4[1]).

1) Die gewellten Linien zeigen die Peristaltik, die Kreuze den Metallklang bei Plessimeterstäbchenperkussion an.

Autopsie. Volvulus einer Ileumschlinge um 180° mit Adhäsion in der Nähe der Vorlagerungswunde. Keine Peritonitis.

Außerordentlich günstig verlief der Fall No. 33. Jetzt, über 4 Jahre nach der Resektion, befindet sich Pat. sehr wohl, 2 Jahre nach der Operation stellte er sich wieder vor, er hatte 100 Pfund an Gewicht zugenommen, eine große Bauchhernie hatte sich an der Stelle der Vorlagerung gebildet.

Fassen wir die Resultate unserer Vorlagerungen im Ileus zusammen, so ergibt sich, daß unter 11 Fällen 7 im Anschluß an die Operation starben (63 Proz.)! Mit dieser Mortalitätsziffer ist die Methode gerichtet: sie ist zu verwerfen, wenn es sich um akuten Ileus handelt! So gute, augenblickliche und dauernde Resultate sie uns gab, wenn wir à froid operierten (14,2 Proz. Mortalität), für den Ileus kann sie nicht empfohlen werden. Die Erfahrung hat unzweifelhaft gelehrt, daß die Operationen am Mesenterium während des Darmverschlusses zu vermeiden sind. Mikulicz sprach es aus, daß er den Grundsatz hatte, bei Ileus wegen Darmcarcinom sich auf die einfache Colostomie zu beschränken; er wollte nur ausnahmsweise, wenn die Verhältnisse besonders günstig liegen, die Vorlagerung vornehmen. In der Tat sind von seiner Hand auch nur die 3 relativ günstigen Fälle unter den angeführten operiert worden, der geheilte und die beiden, wo es sich um die gut beweglichen Tumoren auf dem Scheitel der Flexur handelte. Die letzteren beiden starben auch nicht infolge der Schwere des Eingriffes, wie es bei den anderen ganz offenbar ist. Nach alledem ist die Vorlagerung, wie sie von Bloch und Hochenegg geübt wird, für die Ileusfälle zweifellos überlegen. Man sollte aber nicht vergessen, daß eben nur günstige Fälle nach dem Blochschen Verfahren behandelt werden können, solche mit langem Mesenterium, und daß die Gefahr des Drüsenrezidivs trotz vereinzelter gegenteiliger Erfahrungen eine ernste ist und bleibt. Bei der Komplikation des Darmkrebses mit Ileus ist die Colostomie oder der Anus praeternaturalis die regelrechte Operation.

Vor einigen Jahren hat Schloffer seine ausgezeichneten Erfolge mit dem dreizeitigen Operationsverfahren bekannt gegeben. Besonders gute Resultate hat er in den Fällen erzielt, wo es sich um Carcinome handelte, die zu Ileus geführt hatten. Von 8 Fällen ist ihm keiner gestorben! — Die erste Operation besteht in der Colostomie, die zweite in der Resektion des Tumors mit sofortiger Naht, die dritte verschließt die Colostomieöffnung. Die Methode erfüllt zunächst die strikte Indikation, die beim Ileus besteht — die Ableitung des virulenten Darminhaltes durch einen kleinen Eingriff. Es ist hier nicht der geeignete Ort, auf die Einzelheiten einzugehen, wir werden später noch Gelegenheit haben, auf sie zurückzukommen. Die Methode gehört jedenfalls

zu den mehrzeitigen und SCHLOFFER steht wie wir auf dem Standpunkte, daß das Carcinom des Colon nicht in einem Sitze exstirpiert werden sollte.

Von den Ileusfällen, bei denen nach der Colostomie später die Vorlagerung vorgenommen wurde, wollen wir im Zusammenhang mit den anderen Vorlagerungen sprechen. Denn nach Lösung des Ileus unterscheiden sie sich von den anderen à froid operierten, primär vorgelagerten nicht mehr. Drei von ihnen sind 3, 4 und 6 Jahre geheilt.

Die Operationen bei Darmcarcinom ohne Ileus.

Wir erwähnten schon einmal, daß wir die Abtrennung der Fälle, bei denen Ileus besteht, für durchaus notwendig halten, sobald therapeutische Erfolge besprochen werden sollen. Der Darmverschluß mit seinen schlimmen Folgen beeinflußt derartig den Organismus, daß jeder Eingriff, selbst die einfache Colostomie, nicht ganz ungefährlich, und jede andere Operation mit einer großen Lebensgefahr verbunden sein kann. Methoden, die sich sonst durch eine niedrige Mortalität auszeichnen, wie die Vorlagerung mit Resektion des Mesenteriums oder die einfache Enteroanastomose zeigen eine erschreckende Mortalität, die wir allein auf den Ileuszustand zu beziehen berechtigt sind. Wir können daher bei unserer Statistik von den Ileusfällen nur die verwerten, die den Eingriff im Ileus überstanden haben.

Die Probelaparotomie.

Schon in früheren Kapiteln haben wir von dem großen Wert und den weiten Indikationen für die Probelaparotomie gesprochen und brauchen darum nicht ausführlich darauf zurückzukommen. Ich möchte aber noch einmal wiederholen, daß sie lieber einmal zuviel gemacht werden soll. Schwankt man bei den klinischen Untersuchungen auch nur ein wenig, ob ein Tumor noch zu entfernen ist oder nicht, so sollte die Probelaparotomie gemacht werden. Ueber den Begriff des Inoperabelen werden die Ansichten natürlich auseinandergehen. Wir halten nur den sicheren Nachweis von Metastasen für ein absolut zuverlässiges Zeichen der Inoperabilität eines Darmcarcinomes. Alle anderen sonstigen Kriterien sind nur relativ zuverlässig und müssen in jedem Falle aufs genaueste abgeschätzt werden (Kachexie, Verwachsungen, Eiterungen etc.). Sind Zeichen einer Darmstenose oder andere quälende Symptome vorhanden, so handelt es sich nicht mehr um die Frage der Probelaparotomie allein, sondern zugleich um die palliative Operation. Ein Zusammentreffen, das häufig ist und die Einwilligung zur Laparotomie erleichtert.

In 12 Fällen wurde bei uns die Probelaparotomie bei Ca. coli gemacht, ohne daß eine weitere Operation angeschlossen worden ist. In 5 Fällen war vorher schon eine palliative Operation vorgenommen worden wegen Stenosen- oder Ileuserscheinungen. Die Laparotomie

hatte allein den Zweck, festzustellen, ob der Tumor wirklich inoperabel wäre; es sind das die Fälle No. 21, 19, 71 51, 5.

Der letztere bietet meiner Ansicht nach deshalb ein besonderes Interesse, weil bei der ersten Operation das Carcinom für operabel gehalten wurde. Ich fand einen gut beweglichen Tumor der Flex. lien. und nur einige kleine harte Drüsen darunter. 3 Wochen später war der Tumor größer und schon fixiert, die Drüsen sehr viel größer und verwachsen und es fanden sich unzweifelhafte Metastasen auf dem Netz. — Ich kann nur sagen, daß wir alle außerordentlich erschrocken waren, den Tumor, den wir für sicherlich operabel hielten, nun inoperabel zu finden. Es war dies ein Erlebnis, daß wir noch einmal werden heranziehen müssen, wenn wir von dem prinzipiell dreizeitigen Operieren sprechen werden.

Ein Fall ist auch nach der Probelaparotomie gestorben und zwar infolge von Lungenembolie (No. 44). Die Operation ging aber schon weit über das hinaus, was man eigentlich als Probelaparotomie bezeichnet, denn es wurden viele Unterbindungen zur Lösung von Verwachsungen gelegt und schließlich wurde auch das Ligamentum gastrocolicum durchtrennt, um die Ausdehnung des Tumors vor Beginn der entscheidenden Ligaturen feststellen zu können. Dann wurde wegen des anomalen Befundes eine Probeexzision vorgenommen. Die Operation ist vielleicht eher als eine abgebrochene Resektion anzusehen. Die Embolien sind übrigens keine seltene Folge bei Kolonoperationen; wir haben einige mit tödlichem Ausgang und mehrere kleinere mit weniger schlimmen Folgen gesehen. Bei Magenoperationen erlebten wir sie in dieser schweren Form viel seltener (Fall No. 76).

Wir haben unsere Indikationen für die radikale Operation in den letzten Jahren immer weiter zu stellen gelernt und uns, wie man sieht, selten auf die Probelaparotomie beschränkt (5 Proz. der Fälle), meist dann, wenn wir den Eindruck hatten, daß das Leben des Kranken nicht mehr von langer Dauer sein würde, oder wenn bei inoperablem Tumor die Beschwerden gering oder medikamentös zu beeinflussen waren. Selten machte Mikulicz prophylaktisch eine Enteroanastomose oder gar einen Anus bei inoperablen Fällen, wenn im Moment der Operation keine rechte Indikation dafür vorhanden war. Im Falle No. 5 hat uns der Verlauf recht gegeben. Wir machten keine Enteroanastomose wegen der peritonealen Metastasen. Trotz des Anus trat bald wieder Ileus ein. Der Verlauf war rapid.

Peritoneale Metastasen, Ascites, feste Verwachsungen mit Dünndarmschlingen oder mit dem Dünndarmmesenterium haben uns öfters von allen Eingriffen abgehalten. Besonders die letztere Komplikation ist sehr zu fürchten, weil der Resektion des Mesenteriums notwendig auch die des zugehörigen Darmes folgen muß. Die beiden Male, wo wir uns trotzdem nicht haben von der Operation abhalten lassen und Doppelresektionen machten, ist es schlecht abgelaufen (No. 127 u. 128). Andere Chirurgen haben das Glück gehabt, derartige Fälle durchzubringen (Czerny, Hahn u. A.). Eine strikte Kontraindikation für eine

Resektion möchte ich aber in der Verwachsung der Dünndarmschlingen dennoch nicht sehen. Aussicht auf eine radikale Heilung kann trotzdem vorhanden sein.

Bedauern müssen wir es, daß wir früher und auch später noch wegen des Befundes zahlreicher vergrößerter Lymphdrüsen auf die Radikaloperation verzichteten. Einige unserer dauernd geheilten Fälle (mehr als 8 Jahre!) scheinen die Berechtigung dieses Prinzipes zu beweisen.

Hausmann fand in 112 vorgeschrittenen Fällen, die zur Sektion kamen, folgendes: Die regionären Lymphdrüsen waren geschwollen oder krebsig degeneriert 36mal, die regionären Drüsen waren nicht geschwollen (die retroperitonealen sind nicht erwähnt) 35mal, die regionären wie die retroperitonealen, und sicher auch die anderen Organe, waren sicher frei von Metastasen 20mal (17,8 Proz.). Auch Maydl hat die Seltenheit der Lymphdrüsenerkrankung beim Darmcarcinom hervorgehoben. Bei seinen 10 Fällen fehlten die Drüsenmetastasen gänzlich. Pollard weist ebenfalls auf die späte Erkrankung des Drüsensystems hin. Clogg hat neuerdings noch einmal ganz genaue Untersuchungen der Drüsen mit Serienschnitten vorgenommen und folgende Befunde erhoben (16 Fälle, die zur Sektion kamen, wurden untersucht). Bei 3 von ihnen fanden sich auch mikroskopisch keinerlei Krebsmetastasen (18,7 Proz.), also ungefähr die gleichen Befunde wie Hausmann. In der Leber waren bei Clogg unter 31 Fällen nur 2mal Metastasen nachzuweisen. Seiner Ansicht nach kommt das Recidiv stets von den Lymphdrüsen her. Er empfiehlt weitgehende Resektionen bei der Entfernung vom Tumor, eine Ansicht, die wir nur unterstützen können. Cavaillon ist der Ansicht, daß man das Aufsuchen der Drüsen nicht zu weit treiben soll. Er hat in 4 Fällen die infiltrierten Lymphdrüsen ganz genau untersucht und nichts als follikuläre Hyperplasie gefunden. Er warnt direkt davor, derartige Lymphome zu entfernen, wenn sie weiter abgelegen sind, weil dadurch die Dauer des Eingriffs und die Gefahr vermehrt werden. Die Wohltat ist für den Kranken oft eine zweifelhafte. Man soll nicht — darin stimmen wir mit ihm überein — aus Lymphdrüsenschwellungen eine Kontraindikation gegen die Radikaloperation ableiten. Infiltrierte Lymphdrüsen sind noch lange nicht carcinomatös. Er rät, Lymphdrüsenschwellung nicht zu beachten und nur die dem Tumor naheliegenden mit zu entfernen. Auch unsere Erfahrungen ergeben, daß trotz Zurücklassens zahlreicher großer Lymphdrüsen selbst nach vielen Jahren Recidive nicht eintraten.

Eine Abneigung bestand bei uns gegen die radikale Operation der tiefsitzenden Flexurtumoren, wenn sie nicht zur Vorlagerung geeignet waren. Die dreizeitige Methode[1]) war uns früher leider nicht bekannt, und zur einfachen Exstirpation ohne Darmvereinigungen mit Anlegung eines definitiven Anus entschließt man sich nicht leicht. Wir haben übrigens in den letzten Jahren den Kreis unserer Radikaloperationen so viel weiter gezogen, daß dadurch die Zahl der Probelaparotomien immer weiter eingeschränkt wurde.

1) Erst im letzten Vierteljahr habe ich 3 Fälle nach Schloffer operiert, und werde noch darauf zurückzukommen haben.

Anus praeternaturalis und Colostomie (No. 49—53).

Beide Operationen wurden nur sehr selten ausgeführt, wenn Ileus nicht bestand, nur bei Stenosensymptomen, die mit großen Schmerzen oder mit Tenesmen verbunden waren. Speziell bei tiefsitzenden Tumoren kann man mitunter dadurch die quälenden Begleiterscheinungen vermindern. — Bei dem einen Patienten hat sich die Operation wirklich gut gelohnt. Er lebt jetzt nun schon über 6 Jahre mit seinem künstlichen After und will sich einem weiteren Eingriffe nicht unterziehen (Fall No. 50). Hier wird man beinahe an der Diagnose des Carcinoms zweifelhaft. Die Zahl dieser Colostomien à froid ist klein.

Diese Operation ist auf das äußerste einzuschränken, sie kann in vielen Fällen durch Enteroanastomosen ersetzt werden. Denn die Vermeidung des Anus praeternaturalis ist für den Patienten schon das Risiko einer einfachen Enteroanastomose wert. Oft freilich verhindert die Lage des Carcinoms diese Operation oder macht sie gefährlicher.

Die Anastomosen bei Darmcarcinom (No. 54—74).

Wir wollen in diesem Kapitel nicht allein die Enteroanastomosen im engeren Sinne des Wortes besprechen, sondern auch die einseitigen und totalen Darmausschaltungen, die wir beim Dickdarmkrebs gemacht haben. Derartige Operationen erfreuen sich mit Recht einer großen Beliebtheit bei den Chirurgen, und ihre Zahl wächst in jedem Jahre um ein beträchtliches an. Die Enteroanastomosen kommen in Betracht, wenn es gilt, ein inoperables Darmcarcinom zu umgehen. Sie sind in Bezug auf die Schnelligkeit der Entlastung des Darms von seinem Inhalt dem Anus praeternaturalis unterlegen und haben deshalb nach unseren Erfahrungen, wie wir schon besprachen, bei Fällen von schwerem Ileus schlechte Erfolge. Daß man bei inoperablen Fällen mit Darmverschlußerscheinungen statt der Colostomie gern die Anastomose anwendet, um dem schon verlorenen Patienten wenigstens eine zweite wiederum nur palliative Operation zu ersparen und unter solchen Umständen sogar den Indikationskreis dieser Operation etwas weiter zieht, finden wir sehr begreiflich. Denn der Erfolg einer geglückten Anastomose ist für den Kranken selbstverständlich ein weit größerer als der eines auch noch so gut funktionierenden Anus oder einer Colostomie. — Anastomosen können auch außerdem noch dazu dienen, eine Radikaloperation vorzubereiten, einen im Ileus angelegten Anus späterhin auszuschalten und fistulöse Prozesse, wie sie sich nicht gar selten an Carcinomperforationen anschließen, zum Stillstand zu bringen[1]).

---

1) Einen ausgezeichneten Ueberblick über das Historische gibt die Arbeit von Roskoschny.

Wir haben in 28 Fällen Anastomosen gemacht und sind im ganzen zufrieden mit den kurativen Erfolgen gewesen. In 4 Fällen bestand Ileus; diese sind bereits oben ausführlich geschildert und werden bei dieser Besprechung aus wiederholt angeführten Gründen keine Berücksichtigung finden.

7mal saß das Carcinom im Coecum	4mal im Transversum
5mal im Ascendens	4mal in der Flexura lienalis
3mal in der Flexura hepatica	nur 1mal in der Flexura sigmoidea

Die Anastomosen bei Coecum- und Ascendenstumoren machen zusammen die Hälfte aus. Es ist dies ganz erklärlich, denn an dieser Stelle führen die Carcinome sehr oft zu heftigen Schmerzen und zu Rückstauungen im Dünndarm. Ferner handelt es sich hier nicht selten um stark wuchernde oder um schnell zerfallende große Geschwülste, deren Zersetzungsprodukte schädlich auf den Gesamtorganismus wirken. Die rein symptomatische Behandlung durch Medikamente und Einläufe wird bei diesem Sitze des Tumors auch weniger gute Resultate erzielen, als an den tiefer gelegenen Teilen des Colon. Noch ein Umstand kommt dazu, warum man gerade bei einem Carcinom des Coecum und Ascendens so oft eine Indikation zur Enteroanastomose findet, es sind dies die relativ häufig an dieser Stelle auftretenden Fisteln und Abszedierungen, die durch ihre reichliche Sekretion den Kranken sehr quälen und herunterbringen können. Auch wird man sich bei inoperablen Geschwülsten der hohen Dickdarmabschnitte nur schwer zur Anlegung eines definitiven Anus entschließen, da die Patienten des dünnen Darminhalts wegen dabei sehr selten in einen erträglichen Zustand kommen.

Je weiter unten im Darme das Hindernis sitzt, um so seltener wurden Anastomosen bei uns angewendet. Hier trat dann — eventuell zu oft — die Colostomie in ihre Rechte. Nur einmal haben wir eine Enteroanastomose bei einem Tumor des S romanum gemacht. Das ist um so auffallender, als wir bei 49 derartige Tumoren hatten. In den entsprechenden Fällen wurde eben die Colostomie vorgezogen. Gelegenheit, eine tiefe Anastomose zu machen, hätten wir natürlich öfter gehabt. Aber es bestand eine Abneigung gegen dieses Vorgehen.

Von Lardennois, Desguin und Savariand wurde mit Erfolg die Ileorektostomie gemacht. Etwaige Störungen durch Diarrhöen müßte man in den Kauf nehmen, wenn dem Patienten der Anus praeternat. erspart bleibt. Auch die Sigmoidorektostomie, Proktorektostomie ist schon öfters gemacht worden (Bacon, Rotter, Kelly, Hartmann, Kümmell u. A.). Sie läßt sich in der Form der einfachen Enteroanastomose nicht immer ausführen, sondern verlangt dann eine einseitige Darmausschaltung. Das ist ein Nachteil, denn der Eingriff wird dadurch komplizierter. Auch v. Eiselsberg hat mit Glück bei tiefsitzendem Flexurcarcinom die Vereinigung des quer durchtrennten Ileum mit dem Rektum gemacht; ebenso Jaboulay. Beide Fälle verliefen gut, der erste hatte etwas unter Dünndarmstühlen zu leiden.

Zweifellos sind die Operationen in dieser Tiefe nicht leicht, aber ihre Ausführbarkeit ohne allzugroße Gefahren scheint sichergestellt. Ihr Ziel ist, bei einem unheilbaren Falle den Rest des Lebens erträglich zu gestalten; dafür darf man wohl schon etwas wagen.

Auch Mikulicz hat in einigen günstigen Fällen versucht, durch eine Anastomose das Hindernis im Darm zu umgehen. Und zwar wurde diese Anastomose ohne Laparotomie vom Anus naturalis und von dem Anus praeternaturalis aus unternommen. Durch das Rektum wurde eine leicht gewölbte perforierte Scheibe auf einem bougieartigen Instrument nach oben zu gebracht, bis man sie vom Anus praeternaturalis aus durch die Darmwände hindurchfühlte; dann wurde mit einem feinen scharfen Stachel, der in dem Bougie lag, die Darmwand durchstoßen, und über den Stachel hinüber die andere ebenfalls gewölbte Platte geschoben und fest gegen die untere angepreßt. In dieser Lage wurden die beiden Platten durch eingedrückte Bleikügelchen fixiert, und nach einigen Tagen immer wieder fester aneinander geschoben, bis man überzeugt war, daß die Darmperforation vollkommen war. Es standen sich, um peritoneale Verklebungen rings herum zu erzeugen, die beiden konvexen Flächen der Platten gegenüber. Unter 4 auf diese Weise behandelten Fällen kam Mikulicz aber nur einmal so weit, daß eine Anastomose entstand; und diese verengerte sich schon bald wieder, so daß der Anus praeternaturalis wieder voll in Funktion trat. In zwei anderen Fällen mißlang eine hinreichend sichere Anlegung des Instrumentes; man war nicht überzeugt, keine anderen Darmschlingen mitgefaßt zu haben. Das eine Mal sollte das weite und sehr bewegliche Coecum mit dem Rektum vereinigt werden. In einem Falle kam es zu Peritonitis und Exitus (Fälle No. 12, 22, 23, 53). — Nach solchen Mißerfolgen wurde die Methode wieder aufgegeben. Nach den neueren Erfahrungen anderer Chirurgen glaube ich, daß man selbst bei tiefliegenden Colon- resp. hochsitzenden Rektumkrebsen die Anastomosen sei es mit Knopf oder Naht, nicht ohne weiteres, wie wir es früher getan, ausschließen darf. In günstigen Fällen sollte man sie versuchen, denn man erspart dem Kranken den dauernden Anus praeternaturalis.

Von 24 Patienten, bei denen Anastomosen unternommen wurden, starben nur 2 (8 Proz.), ein auffallend geringer Prozentsatz, wenn man andere Statistiken damit vergleicht. Allerdings sind dabei die Ileusfälle nicht mitgerechnet. Gerade der Vergleich dieser Operation à froid und à chaud zeigt, wie ungünstig die Komplikation des Ileus für alle Eingriffe ist. Bei 16 Fällen einfacher Enteroanastomosen ohne Ileus hatten wir keinen operativen Todesfall, bei der gleichen Operation im Ileuszustande starben alle 4 Fälle, die operiert wurden!

Eine prinzipielle Frage bei allen Enteroanastomosen ist die, wie weit man sich bei der Darmvereinigung vom Tumor halten soll. Wir sind

darin nicht allzu ängstlich gewesen und haben nur selten und in besonders herausfordernden Fällen zu einer weiteren Umgehung gegriffen. À froid haben wir immer die Nahtmethode gewählt, weil sie uns große Vorteile vor dem MURPHY-Knopf zu haben scheint, wenigstens vor den Größen, die wir sonst zu verwenden pflegten. Bei der Naht hat man es in der Hand, die Verbindung so breit als man will herzustellen, wenn man seit zu seit anlagert. Auf isoperistaltische Apposition wurde nicht immer streng geachtet. Saßen die Tumoren in der oberen Hälfte des Colon, Coecum bis rechte Hälfte des Transversum (17 Fälle) so wurde das Ileum mit dem Transversum anastomosiert. Für die tieferen Dickdarmabschnitte wurden andere Vereinigungen gewählt, wie sie sich aus dem Situs ergaben. Am häufigsten (16mal) machten wir die einfache Enteroanastomose, weniger oft (5mal) die einseitige, inkomplette Darmausschaltung, noch seltener und nur bei besonderer Indikation die doppelseitige totale Darmausschaltung mit Oeffnung der ausgeschalteten Partie (3mal). — Der Grund, warum wir die einfache Enteroanastomose vor der zweifellos wirkungsvolleren einseitigen Darmausschaltung so bevorzugt haben, liegt darin, daß, wir wo die Patienten nicht besonders kräftig waren, gern den kürzesten Eingriff wählten. Unsere Erfahrungen haben uns darin auch nur bestärken können, die einfachere Methode als Normalverfahren beizubehalten. Ich glaube, daß man in dieser Beziehung zwischen Fällen krebsiger und solchen entzündlicher Stenose scharf unterscheiden muß. Bei den ersteren treten die entzündlichen Erscheinungen mehr in den Hintergrund; mit der Umgehung der Carcinomstenose werden auch die Beschwerden schwinden können. Anders bei den entzündlichen Verengerungen des Dickdarmes, da haben auch wir die Ausschaltungen bevorzugt, wenn eine Exstirpation unmöglich war. Für die fistulösen Fälle bestehen natürlich andere Indikationen. Selbst einer recht breiten Nahtanastomose wird es kaum gelingen, den Hauptstrom des Darminhaltes zum Uebertritt auf den neuen Weg zu leiten. Die Umleitung wird nicht sicher gewährleistet. Uns hat das ein Fall von Carcinoma coeci gezeigt, bei dem außerhalb im Ileus eine Ileostomie gemacht war. Es wurde bei uns eine breite Enteroanastomose zwischen Ileum und Transversum angelegt, aber der Stuhl ging trotzdem weiter durch die Darmfistel. Erst nachdem diese operativ verschlossen war, entleerte sich der Darminhalt auf dem natürlichen Wege. Dieser Fall (No. 57) stammt übrigens aus früherer Zeit, wo die Indikationsstellung in dieser Beziehung noch keine sichere war. Späterhin würden solche Fälle mit einseitiger Darmausschaltung behandelt.

Rückläufig kommt von der Anastomose aus Darminhalt bis zum Coecum, wenn man das Transversum zur Vereinigung benutzt. Selbst bei der Ileosigmoideostomie ist der Rücklauf des Kotes bis zum Blinddarm nicht ganz sicher auszuschließen (1 Fall von KÖRTE). Aber daß

letzteres die Regel ist, glaube ich nicht. Derartige Erwägungen kommen auch nur bei Carcinomfisteln in Betracht. Sie setzen den Wert der einseitigen Darmausschaltung, wie auch HABERER hervorhebt, etwas herab.

Bei der einfachen Enteroanastomose haben wir, wie schon gesagt, gern Ileum und Transversum vereinigt (bei 16 Fällen 9mal). Ueber die große Bequemlichkeit dieser allgemein bevorzugten Vereinigung braucht man keine Worte zu verlieren.

Einmal entstand beim Reponieren geblähter Ileumschlingen ein größerer Einriß in der Serosa und Muscularis, den man wohl wegen der Spannung des Darmes nicht gern übernähen wollte. Die beabsichtigte Vorlagerung wurde aufgegeben, und statt dessen eine Enteroanastomose gemacht. 3 Wochen später folgte dann die Vorlagerung des Tumors (Fall No. 106). Einmal machten wir die Anastomose wegen Rezidivs nach einer Resektion; der Fall (No. 90) ist dadurch interessant, daß die Lebensdauer danach eine relativ sehr lange war. Erst $2^1/_4$ Jahre nach der Enterostomie starb die Kranke. Bei einer Patientin wurde die Anastomose zwischen Ileum und Ascendens angelegt. Das Carcinom saß im Coecum, es war im kleinen Becken fixiert. Zunächst guter Verlauf, am 29. Tage p. op. Tod unter Ileuserscheinungen. Der Fall blieb unklar (No. 58). Es ist der einzige Todesfall bei der einfachen Enteroanastomose. Er steht wohl nicht in direktem Zusammenhang mit der Operation.

Wir haben es sonst immer vermieden, in enger Nachbarschaft des Tumors die Anastomose anzulegen, wegen der Gefahr des Hineinwachsens der Geschwulst. Durch den carcinomatösen Prozeß kommt es sehr oft zu Schrumpfungsvorgängen; der Tumor zieht seine Umgebung an sich heran, die Enteroanastomose kann dann verzogen und verlegt werden. Wir sahen das in einem Falle von Carcinom des Colon ascendens, in dem auswärts eine Enteroanastomose zwischen Ileum und Flex. hepatica als Vorbereitung für eine spätere radikale Operation angelegt worden war. Wir fanden später die Vereinigungsstelle ganz nahe an den Tumor herangezogen, sie mußte mitreseziert werden, und damit war der ganze Vorteil der ersten Operation verloren (No. 76).

Auch die Fälle, bei denen Ileum und Colon descendens resp. Flex. sigm. miteinander verbunden wurden, gaben gute Resultate. Speziell traten Durchfälle nach der Operation nicht ein. v. EISELSBERG hat diese Anastomose in den letzten Jahren öfters ausgeführt und mit gutem Erfolge, nur einmal Diarrhöen (HABERER). — Vereinigungen zwischen Abschnitten des Colon wurden dreimal ausgeführt (Colocolostomie, am Transversum, Transversum-Descendens, Transv.-Sigmoidea), weil sich abnorm günstige Verhältnisse dafür boten — oder besser gesagt, zu bieten schienen — denn die Erfolge waren keine guten zu nennen. Zweimal entstanden bis zum Tode dauernde Kotfisteln (No. 66 u. 67). Ich glaube, daß man lieber auf diese Vereinigungen verzichten sollte. Wenn sich auch im Augenblick der Operation sich die Darmteile ohne größere Spannung zusammenbringen lassen,

so besteht doch wohl die Gefahr, daß sie, wenn der Darm entlastet ist, die Tendenz haben, sich zurückzuziehen. Nachteilig wirkt auch auf die Anastomose die Eindickung des Kotes im Colon und die aus ihr entspringende mechanische Reizung der Nahtlinie. In dem einen Falle mußte später aus der Fistel der harte Kot mit einem Gallensteinlöffel in Klumpen entfernt und täglich für Erweichung des Darminhaltes gesorgt werden. Das sind Komplikationen, die man bei Ileocolostomien nicht zu erwarten hat. Zwischen den tieferen Teilen des Colon ist die Enteroanastomose nach unseren Erfahrungen nicht so empfehlenswert, daß man deshalb den Kranken noch der Gefahr einer Hilfsoperation aussetzen dürfte, indem man das S romanum durch Lösung des Peritoneums von der Bauchwand mobilisiert und nun leichter an das Transversum heranlagert. Der verlagerte Darm wird sich gewiß wieder zurückziehen und die Spannung wird dann um so größer sein. Der Erfolg dieser von Duval empfohlenen Operation ist zum mindesten sehr zweifelhaft. v. Eiselsberg hat dreimal Colocolostomien wegen Carcinomen gemacht, und mit besserem Erfolge als wir. Im ganzen scheint, nach Haberers Publikation, auch er die Ileocolostomie zu bevorzugen. Helferich, Angerer und Jaboulay hatten bei der Anastomose zwischen Dickdarmpartien Todesfälle.

Als Uebergang zu den einseitigen Ausschaltungen des Tumors will ich hier einen interessanten Fall von partieller Darmausschaltung erwähnen. Es hörte nach der v. Hacker vorgeschlagenen Stenosierung der von der E.A. zum Carcinom führenden Schlinge eine Kotfistel auf zu sezernieren (Fall No. 70). Der Tumor saß in der Flex. hepatica, die Anastomose wurde gemacht zwischen Ileum und Descendens isoperistaltisch. Der Erfolg war also bei dem Aufenthalt in der Klinik ein guter. Aber die große Mehrzahl längerer Beobachtungen anderer Autoren hat ergeben, daß die artefiziellen Stenosierungen auf die Dauer nicht auszureichen pflegen. Die Verengerung gleicht sich so oder so wieder aus (Chaput, Payr). Unser Fall entscheidet nichts, weil er zu kurz beobachtet wurde. Will man sicher darin gehen, daß kein Darminhalt durch die abführende Schlinge der E.A. zum Tumor gelangt, so ist es das einfachste, diese zu durchtrennen und zu verschließen.

Nur bei 4 Kranken wurde die einseitige vollständige Darmausschaltung nach Senn gemacht.

In dem Falle No. 71 hörte nach der Operation die Sekretion aus dem Anus coecalis auf, später entleerte sich nur noch ein wenig Darmschleim; auch in den 2 anderen Fällen war der Erfolg durchaus befriedigend. Die eine Patientin (No. 69) war sehr gequält von Durchfällen, nach dem Eingriff sistierten sie sofort. Der 4. Fall (No. 71) war äußerst kompliziert. Es handelte sich um einen der Fälle, wo wegen einer langdauernden Eiterung in der Cökalgegend die Diagnose zuerst auf Perityphlitis, dann auf Tuberkulose gestellt wurde, bis die Probeexzision das Carcinom zeigte. Bei der Laparotomie fanden sich die Darmschlingen in ein unentwirrbares

Knäuel verbacken. Es wurde die anscheinend tiefste Ileumschlinge gegriffen und mit dem Ascendens, der einzigen freien Colonpartie, anastomosiert, nachdem sie an ihrem Eintritt in die Tumormasse durchtrennt war. Die Autopsie ergab eine Ueberraschung, indem sich der Dünndarm als hohe Jejunumschlinge erwies. 2,60 m Dünndarm waren ausgeschaltet worden. — Derartige Mißgriffe sind bei so ausgedehnten Verwachsungen und Verklebungen leider sehr schwer zu vermeiden. Die Orientierung über die Höhe der Darmteile kann mitunter nahezu unmöglich sein.

Totale Darmausschaltungen wurden in 3 Fällen von Carcinoma coeci unternommen. 2mal wegen stark sezernierender Fisteln, 1mal wegen heftiger Durchfälle und quälender Tenesmen. In dem einen Falle wurde später noch die radikale Exstirpation des Tumors ausgeführt. — Totale Ausschaltung mit Versenkung der Schlinge ohne Fistelbildung wird wohl kaum noch riskiert. Die Gefahr der Perforation der ausgeschalteten Darmteile ist zu groß. Obalinski und v. Baracz, welche diese Methode seinerzeit empfohlen hatten, haben sie in späteren Jahren ganz aufgegeben. Es kann sich also nur noch darum handeln, welche Art der Oeffnung man für die ausgeschaltete Partie zu wählen hat. Salzer selbst hat die Einnähung der distalen Oeffnung empfohlen. Monprofit legte in einer Reihe von Fällen die Fistelbildung nach dem Darme zu, indem er die ausgeschaltete zum Coecum führende Ileumschlinge in die Flexura sigmoidea einnähte. Trotzdem die Valvula dazwischen liegt, hat M. Mißerfolge nicht erlebt. Gefahrvoll und kompliziert ist das Vorgehen aber doch, und eine Indikation dafür selten.

Die offene totale Darmausschaltung kommt bei den unkomplizierten Darmcarcinomen nur ausnahmsweise in Betracht. Zur Beseitigung der Stenosensymptome genügt meist schon die einfache Enteroanastomose; will man noch sicherer gehen, so kann man die einseitige Darmausschaltung vornehmen. Die doppelseitige ist schon ein größerer Eingriff, der manche unberechenbaren Gefahren in sich birgt, und deshalb nur bei strikter Indikation (Carcinom mit Fistelbildung) anzuraten ist. v. Eiselsberg hat 2mal wegen heftiger Schmerzen bei geringen Stenosenerscheinungen Coecaltumoren ganz ausgeschaltet. Wir haben nur einmal aus dieser Indikation operiert, und zwar unter Anlegung der Oeffnung am distalen Darmende (No. 73).

No. 73. Johann B., 55-jähr. Revierförster aus Zielona. **Carcinoma coli ascendentis.**

Anamnese. Vor $1^1/_2$ Jahren Unfall (Sturz auf die rechte Seite), starke Schmerzen, die nach ein paar Tagen vergingen. Vor $1^1/_4$ Jahren wieder Schmerzen in der rechten Seite; seit 9 Monaten jedesmal, wenn Schmerzen waren, Durchfall; seitdem Schwäche und Abmagerung (20.) Vor 1 Monat Geschwulst bemerkt. Schmerzanfälle in letzter Zeit täglich, kolikartig. Häufiger Stuhldrang. Häufig Wasserlassen (Tag und Nacht). Hgl. = 25—30 Proz.

Status. In der rechten Seite vom Rippenbogen bis zur Spina ant. superior faustgroßer, harter, höckriger, verschieblicher Tumor, respiratorisch etwas beweglich.

Operation 26. Juni. Unter Schleichscher Lokalanästhesie Schnitt parallel der Mittellinie. Sehr großer fixierter Tumor im Colon ascendens. Breite **Enteroanastomose** zwischen **Ileum** und Colon **transversum**. Das Freimachen der beiden zum Tumor führenden Darmschlingen hat am Colon ascendens große Schwierigkeiten, da es ausgedehnte Verwachsungen mit dem Netz zeigt. Nachdem dieses gelungen, werden die beiden Darmschlingen durchtrennt und die Enden, die zur Enteroanastomose führen, verschlossen. Von den beiden anderen Darmenden wird das Ileum blind vernäht. Das obere Ende, welches dem Colon ascendens entspricht, wird als Anus praeternaturalis in den oberen Wundwinkel eingenäht. 1. Juli. Stuhl aus der ausgeschalteten Darmschlinge. 3. Juli. Aus der Fistel entleert sich nur eitrige Flüssigkeit. 5. Juli. Das in der Wunde vorliegende ausgeschaltete Darmstück ist gangränös geworden. Es hat schmutziggraue Färbung. Fieber. 12. Juli. Permanentes Wasserbad. Es entleeren sich jauchige Massen. Die Temp. abends 39,2. 28. Juli. Die Wunde verkleinert sich. Nur noch gesunde Darmschleimhaut in der Wunde. Temp. normal. 10. Aug. Mit granulierender Wunde entlassen. Beschwerden von seiten des Darmes bestehen nicht mehr. Gestorben $9^1/_2$ Monate p. op.

Die Beschwerden verschwanden schließlich. Der Erfolg war aber zunächst ein schlechter. Es trat ganz gegen Erwarten eine Gangrän des ausgeschalteten Stückes ein, wie das auch von anderen Autoren gesehen wurde. Ich glaube, daß man schon durch eine einseitige Ausschaltung die Beschwerden hätte vermindern und eine Fistel hätte vermeiden können. v. Eiselsberg meint auch, daß es nicht immer leicht sei zu entscheiden, welches Symptom im Einzelfall schwerer zu ertragen ist für den Patienten, die Schmerzen oder die Fistel. In den beiden anderen Fällen war die Indikation zu unserem Vorgehen strenger gestellt. Es handelte sich beide Male um stark sezernierende, eitrige Fisteln, die nicht zum Verschluß zu bringen waren. — Im Falle No. 74 (s. p. 510) war der Erfolg der Operation zweifellos ein guter, denn nach der Ausschaltung ließ die Sekretion alsbald sehr nach, so daß nur noch seltene Verbandswechsel nötig waren. Im 3. Falle (No. 124) wurde an die Ausschaltung 3 Wochen später die Exstirpation angeschlossen. Die Operation war keine leichte, sie war auch leider nicht radikal und der Verlauf deshalb sehr traurig. Wir kommen noch einmal auf diese Art der zweizeitigen Operationen zurück, aber schon jetzt möchte ich sagen, daß sie mir nicht ungefährlich erscheinen. Die Fälle von Graser, von Schloffer und der unserige zeigen, daß leicht Gangrän des Darmes entsteht, von der aus sich dann eine Peritonitis oder andere Heilungsstörungen entwickeln können.

Im allgemeinen kann man von den Anastomosen bei malignen Tumoren nicht das erwarten, was sie bei anderen, bei entzündlichen Affek-

tionen leisten. Hier hat besonders die totale Ausschaltung oft geradezu glänzende Erfolge gehabt, die über das Niveau der Palliativoperation weit hinausgingen. Man hat z. B. das Verschwinden von entzündlichen Tumoren wiederholt beobachtet. Auch werden die operativen Resultate bei den Darmcarcinomen dadurch getrübt, daß der Tumor weiterwächst und seinerseits zu allerhand Beschwerden führen kann, die dann als nach der Anastomose zurückgeblieben oder gar durch sie hinzugekommen gedeutet werden. Deshalb war Mikulicz auch kein Freund dieser Operationen und wenn irgend möglich, wurde radikal operiert. Gerade wie er bei den Magencarcinomen immer radikaler vorging und selbst bei geringen Aussichten auf Dauerheilung resezierte, weil das eventuelle Rezidiv weniger Beschwerden macht, ebenso verfuhr er gegenüber dem Darmkrebs. Unsere ausgedehnten Vorlagerungsresektionen garantierten sicher die Operation im Gesunden und schlossen ein lokales Rezidiv nahezu aus. Die Metastasen in den Lymphdrüsen und weiterhin werden selten zu solchen Beschwerden führen wie der primäre Tumor.

Die radikalen Operationen beim Dickdarmkrebs.

In jedem Falle von Dickdarmkrebs muß es sich zunächst nur darum handeln, wenn noch irgend möglich, den Kranken durch einen radikalen chirurgischen Eingriff zu retten, der Verzicht auf den letzteren bedeutet den sicheren Tod für ihn. Ist die Diagnose unsicher, so muß sie mit allen zur Verfügung stehenden Mitteln so weit gefördert werden, daß ein Carcinom auszuschließen ist. Die Zahl der von vornherein inoperablen Fälle ist, wie wir sahen, klein. Bei Verdacht auf Darmkrebs ist die Laparotomie einfach als ein letztes diagnostisches Hilfsmittel mit großem Nachdruck zu empfehlen. Wer sich dessen begibt, wird oft den richtigen Zeitpunkt für die radikale Operation verpassen.

Bei keinem anderen Organe wie beim Dickdarm stehen uns so viele und verschieden schwere Operationsmethoden zu Gebote, die alle schließlich zu dem Ziele der Radikalheilung kommen können. Man wird lernen, in jedem Falle je nach der Lage der Verhältnisse das Verfahren auszuwählen. Die Chancen für eine radikale Heilung sind vom pathologisch-anatomischen Standpunkt wie vom technischen aus als recht günstige zu bezeichnen. Die Chirurgie des Dickdarmkrebses ist eines unserer dankbarsten Gebiete. In den Fällen, wo der Chirurg zu rechter Zeit zugezogen wird, wo weitere Metastasen noch fehlen, sind die definitiven Heilungsaussichten der radikalen Operation nach unseren Erfahrungen sogar weit bessere, als bei dem Mammakarzinom (über 40 Proz. gegen 23 Proz.). Und die Gefahren des Eingriffes sind in neuerer Zeit auch um vieles geringer geworden als früher. Die Operation eines nicht sehr vorgeschrittenen Tumors würde nach unserer neueren Statistik schätzungsweise eine Gefährlichkeit von kaum 10 Proz. bieten. Die

Tabelle I.

Chronologische Uebersicht über die

	Einzeitige Resektion							
	1) mit zirkulärer Naht				2) mit Enteroanastomose			
	Anzahl	Heilung	Rezidiv	Tod	Anzahl	Heilung	Rezidiv	Tod
1892	1	1	.	. .	.	.	.	. .
1893	1	.	.	1 Erschöpfung	.	.	.	. .
1894	1	.	1	. .	.	.	.	. .
1895	2	.	1[2])	1 Peritonitis	.	.	.	. .
1896	3[1])	1	.	2 Peritonitis, Peritonitis?	.	.	.	. .
1897	3	1	.	2 Embolie, Peritonitis	3	1	1	1 Peritonitis
1898	.	.	.	. .	3[3])	2	.	1 Ileus
1899	.	.	.	. .	1	.	.	1 Peritonitis
1900	.	.	.	. .	.	.	.	. .
1901	.	.	.	. .	.	.	.	. .
1902	.	.	.	. .	.	.	.	. .
1903	.	.	.	. .	.	.	.	. .
1904	1	.	.	1 Peritonitis	.	.	.	. .
1905	.	.	.	. .	1	.	.	1 Embolie
1906	.	.	.	. .	.	.	.	. .
April	.	.	.	. .	.	.	.	. .
Summe:	**12**	3	2	7 (5 Peritonitis, 1 Erschöpfung, 1 Embolie)	8	3	1	4 (2 Peritonitis, 1 Ileus, 1 Embolie)

moderne Chirurgie hat in der Behandlung der Darmcarcinome in jeder Beziehung große Fortschritte gemacht. Wir danken diese Erfolge aber nicht neuen Methoden, sondern dem Zurückgreifen auf ältere, kompliziertere.

Ich glaube, daß unser Material in dieser Beziehung von allergrößtem

1) Ein Fall davon nach Anlegung eines Anus praeternaturalis wegen Ileus, also dreizeitiges Verfahren. Tod bei der Resektion des Tumors. Peritonitis.

2) Lebercarcinom nach $5^1/_2$ Jahren (Rezidiv?).

3) Mit Anlegung einer Darmfistel.

Tabelle I.

radikalen Operationen und die Erfolge.

Vorlagerungen								Atypische mehrzeitige Resektionen und Vorlagerungen			
1) typische Vorlagerung ohne Ileus				2) Vorlagerung im Ileus							
Anzahl	Heilung	Rezidiv	Tod	Anzahl	Heilung	Rezidiv	Tod	Anzahl	Heilung	Rezidiv	Tod
.	.	.	. .	.	.	.	. .	.	.	.	. .
.	.	.	. .	.	.	.	. .	.	.	.	. .
.	.	.	. .	.	.	.	. .	.	.	.	. .
.	.	.	. .	.	.	.	. .	.	.	.	. .
.	.	.	. .	.	.	.	. .	.	.	.	. .
.	.	.	. .	.	.	.	. .	1	.	1	. .
3	.	3	. .	.	.	.	. .	.	.	.	. .
1	.	1	. .	.	.	.	. .	.	.	.	. .
5	3[1])	2	. .	2	.	.	2 Peritonitis	1	.	.	1 Peritonitis
4	1	2	1 Metastasen	1	.	.	1 Peritonitis	.	.	.	. .
3	3	.	. .	2	1	.	1 Peritonitis bei Anusverschluß	.	.	.	. .
5	1	1	3 Metastasen, Pneumonie, Darmgangr.	.	.	.	. .	1	.	.	1 Peritonitis
4	3	.	1 Lungengangrän, Endocarditis	1	.	.	1 Peritonitis	2	.	.	2 Peritonitis, Peritonitis
2	2	.	. .	1	.	.	1 Peritonitis	.	.	.	. .
1	1	.	. .	.	.	.	. .	.	.	.	. .
.	.	.	. .	.	.	.	. .	.	.	.	. .
28	14	9	5 (1 Lungengangrän, Endocarditis; 1 Pneumonie; 1 Darmgangrän; 2 Metastasen)	7	1		Peritonitis	5		1	4 Peritonitis

Interesse ist. Wir haben die Indikationen für den radikalen Eingriff immer mehr erweitert, immer mehr und schwerere Fälle wurden reseziert, und die Resultate haben sich dabei nicht verschlechtert, sondern gebessert. Es spricht dies ganz klar für eine Verbesserung in der Technik. Es hat mit Recht das allergrößte Aufsehen erregt, als Mikulicz die zweizeitige Operation für die Colonkarzinome so dringend empfahl, ja als Normalverfahren hinstellte. Jeder, der Mikulicz gekannt hat, weiß, daß er ein geschickter und auch ein glücklicher Operateur war, der gerade die Technik der Abdominalchirurgie

1) Tod nach $3^1/_2$ Jahren an Apoplexie.

beherrschte, wie wenige andere, und dadurch im Laufe der Jahre ein stetig wachsendes Material an sich heranzog. Da ist es nun wirklich interessant zu sehen, wie er plötzlich die übliche Methode der Darmresektion verließ, und zu einem Verfahren griff, das im rein technischen Sinne als ein Rückschnitt bezeichnet werden muß, zu einer, wie sich später herausstellte, älteren Methode, die sich weit entfernt von dem chirurgischen Ideal, nach der Operation die sofortige denkbar beste Restitutio ad integrum herbeizuführen. Mikulicz hat sich über die Motive, die ihn dazu trieben, das mehrzeitige Vorgehen zu bevorzugen, wiederholt geäußert: Auf allen Gebieten sah er mit der Vermehrung seiner Erfahrungen auch eine Verbesserung seiner Erfolge sich einstellen. Bei den Dickdarmcarcinomen war es nicht so. Im Gegenteil, er sah die Mißerfolge zunehmen, wo er a priori günstigere Resultate zu erhoffen berechtigt schien. Die Verschlechterung erklärt sich ganz einfach daraus, daß er vielleicht unwillkürlich den Indikationskreis für die radikale Operation doch etwas erweiterte, entsprechend der größeren Ausdehnung desselben bei analogen Operationen, beim Magenkrebs z. B. Er zog dann die Bilanz seiner Resultate und verließ die alte Bahn. Gerade ihm ist es gewiß nicht leicht geworden, eine ideale Operationsmethode aufzugeben zu Gunsten einer mehrzeitigen, umständlichen und langdauernden, welche Geduld von Arzt und Patient in gleicher Weise beansprucht.

Es ist der Hauptzweck dieser Arbeit, einen Vergleich anzustellen zwischen der einzeitigen und der mehrzeitigen Operation des Dickdarmkrebses, und noch einmal aufs genaueste die Erfahrungen zu prüfen, die Mikulicz veranlaßten, das neue Vorgehen als Normalmethode hinzustellen. Auch andere Chirurgen haben sich in den letzten Jahren den mehrzeitigen Operationen zugewendet, so daß wir auch in der Literatur publizierte Fälle benutzen können. Die Zahl der Vorlagerungen beträgt etwa 100.

Es wurden in der Breslauer Klinik von 1892—1906 im ganzen 50 typische Dickdarmresektionen wegen Carcinom ausgeführt[1]).

Die chronologische Ordnung der Fälle und der ausgeführten Operationen ist nicht ohne Interesse (Tab. I).

In zwei Perioden kann man unsere Operationen einteilen. Von 1892 bis inkl. 1896 reicht die erste; es wurde nur die Resektion mit zirkulärer Naht und Tamponade gemacht. 8 Fälle. 1897 und 1898 sind Jahre des Ueberganges, in denen man sich bemühte, durch Abänderungen der einzeitigen Methoden vorwärtszukommen. Das Material nahm damals schnell zu, 3 Fälle von Resektion mit zirkulärer Naht, und 3 mit Enteroanastomosen. 1898 wurde zur Enteroanastomose die Anlegung einer Darmfistel hinzugefügt, und in demselben Jahre kamen dann die ersten Fälle von Vorlagerung, die von da an die Methode der Norm blieb, und nur unter ganz besonders zwingenden Umständen verlassen wurde (2. Periode von 1898—1905).

1) Exklusive 5 im Ileus operierter und 5 atypischer, komplizierter Fälle, im ganzen sind es 60 Resektionen gewesen.

Stellt man die Resultate einander gegenüber, so sind die Fortschritte, die mit dem Uebergang zu der neuen Methode gemacht wurden, in die Augen springend.

Resektion + zirk. Naht	= 12	Fälle mit	7 †
Resektion + Enteroanast.	= 8	„ „	4 †
Summa	19	Fälle	10 †
Vorlagerungen (typische)	30	„ mit	6 †[1])

Vergleicht man nun aber erst die Todesursachen und ihren engeren oder ferneren Zusammenhang mit der Operation, so zeigt es sich aufs klarste, wie Mikulicz zu der dringenden Empfehlung des neuen Verfahrens gekommen ist. Während wir bei den Resektionen alle die zahlreichen Todesfälle, einen vielleicht ausgenommen, direkt mit dem Eingriff als solchen in Verbindung bringen müssen, liegen bei den typischen Vorlagerungen die Verhältnisse ganz anders. Es sind sicher nicht mehr als 4 Fälle von 30, bei denen der Zusammenhang zwischen Operation und Tod als vorliegend zu erachten ist[1]).

Zunächst müssen wir noch einige Punkte erörtern, die auf die Resektionen insgesamt Bezug haben.

Tabelle II.

Das Alter der Radikaloperationen.

	Gesamtfälle	Einzeitige Resektion			Typische Vorlagerung ohne Ileus			Seltene und atypische Operationen und Ileusfälle		
		Heilung	Rezidiv	Tod	Heilung	Rezidiv	Tod	Heilung	Rezidiv	Tod
10—20	1	—	—	—	1	—	—	—	—	—
20—30	2	—	1	—	—	—	—	—	1	—
30—40	11	3	—	2	3	1	—	—	—	2
40—50	17	3	1	3	2	4	2	—	—	2
50—60	14	—	1	4	3	3	1	—	—	2
60—70	12	—	—	2	5	1	1	1	—	2
70—80	3	—	—	—	—	—	1	—	—	2
	60	6	3	11	14	9	5	1	1	10

Das Alter der Radikaloperierten war sehr verschieden, wie aus der Tabelle II zu ersehen ist. Der jüngste Fall, ein Mädchen von 17 Jahren, lebt nun über 3 Jahre nach der Operation ohne Rezidiv. Es scheinen trotz jugendlichen Alters die Heilungsaussichten keine schlechteren zu sein. Auch im vorgerückten Alter sind noch eine Menge

1) Auf die Einzelheiten dieser Ausführungen komme ich weiter unten noch einmal zurück. Zu den 28 typischen Vorlagerungen sind 2 noch hinzugezählt, wo trotz Ileus der erste Eingriff gut abgelaufen ist. Einer ist geheilt, der andere starb bei dem Verschluß des Anus praeternaturalis.

von Patienten operiert worden; $^1/_4$ von allen waren über 60 Jahre. Nach 70 Jahren haben wir keinen durchgebracht; es handelte sich auch meist um Ileusfälle. Vielleicht könnte man darin schon eine größere Leistungsfähigkeit der Vorlagerungsmethode erblicken, daß, wie die Tabelle zeigt, so viele ältere Leute diesen Eingriff gut überstanden haben: von 7 zwischen 60 und 70 Jahren starb nur 1 Kranker.

Tabelle III.

Sitz der radikal operierten Tumoren und Ausgang der Operation.

	Einzeitige Resektion				Vorlagerung 1. ohne Ileus				Vorlagerung 2. mit Ileus				Atypische mehrzeitige Resektionen und Vorlagerungen				Gesamtsumme
	Anzahl	Heilung	Rezidiv	Tod	Anzahl	Heilung	Rezidiv	Tod	Anzahl	Heilung	Rezidiv	Tod	Anzahl	Heilung	Rezidiv	Tod	
Auf 24 Fälle von **Coecum** Rad.-Op. = 14	5	2	1	2	**6**	4	2	—	**2**	1	—	1	**1**	—	1	—	14 { 7 H. 4 R. 3 T.
Auf 10 Fälle von **Ascendens** Rad.-Op. = 5	3	—	—	3	**2**	—	—	2	**0**	—	—	—	**0**	—	—	—	5 { 0 H. 0 R. 5 T.
Auf 9 Fälle von **Hepatica** Rad.-Op. = 4	2	1	1	—	**2**	1	—	1	**0**	—	—	—	**0**	—	—	—	4 { 2 H. 1 R. 1 T.
Auf 15 Fälle v. **Transversum** Rad.-Op. = 8	3	1	1	1	**4**	3	1	—	**0**	—	—	—	**1**	—	—	1	8 { 4 H. 2 R. 2 T.
Auf 17 Fälle von **Lienalis** Rad.-Op. = 5	0	—	—	—	**3**	1	2	—	**2**	—	—	2	**0**	—	—	—	5 { 1 H. 2 R. 2 T.
Auf 4 Fälle von **Descendens** Rad.-Op. = 3	2	1	—	1	**1**	—	1	—	**0**	—	—	—	**0**	—	—	—	3 { 1 H. 1 R. 1 T.
Auf 49 Fälle v. **Flex. sigm.** Rad.-Op. = 21	5	1	—	4[1]	**10**	5	3	2	**3**	—	—	3	**3**	—	—	3	21 { 6 H. 3 R. 12 T.
	20	6	3	11	**28**	14	9	5	**7**	1	—	6	**5**	—	1	4	60 { 21 H. 13 R. 26 T.

Interessant ist die Lokalisation der resezierten Tumoren im Vergleich zu den erreichten Resultaten (Tabelle III). Was zunächst die operativen Erfolge betrifft, so ist ja die relativ günstigere Prognose der Operationen am Coecum gegenüber denen an anderen Dickdarmabschnitten bekannt und oft genug betont. Unter 14 Fällen hatten wir nur 3 Tote. Bei den Cökaltumoren ist der Ileus viel seltener (nur 2 Fälle), was zweifellos die Chancen überhaupt günstig beeinflussen mag.

1) Ein Fall von mehrzeitiger Resektion starb nach der Darmnaht. Peritonitis.

Von den 6 Vorlagerungen verloren wir keine und retteten noch einen Patienten trotz Ileus, von den 5 einzeitigen Resektionen starben dagegen 2. Wir konnten uns wohl von einer geringeren Gefährlichkeit dieser Operationen am Coecum überzeugen, aber nicht von ihrer — wie so oft gesagt wird — Ungefährlichkeit. Es muß Bedenken erregen, wenn man hört, daß die einzeitige Methode für Cökaltumoren uneingeschränktest empfohlen wird. Der Verlust auch nur eines Falles von Carcinoma coeci muß schwer in die Wagschale fallen!

Ganz anders liegen scheinbar die Verhältnisse beim Karzinom des Colon ascendens. Die Operationen an dieser Stelle sind bei uns alle schlecht verlaufen. Als stetig wiederkehrende Tatsache konstatierte das DE BOVIS in seiner großen Sammelstatistik; sollte es tatsächlich mehr als das Spiel des Zufalles sein?

Von unseren 5 Todesfällen müssen zwei ausgeschaltet werden, denn der eine erfolgte 6 Wochen p. op. infolge von peritonealen Metastasen, der andere dagegen wegen eines ganz groben technischen Versehens (Offenlassen der Mesenterialspalte, wodurch eine innere Incarceration entstand). In einem 3. Fall kamen schwere tödliche Embolien zu stande, deren Ausgangspunkt nicht klar war. Es war nötig, Bauchwand, Ileum, Coecum, Ascendens, Flexura hepatica und ein Stück des Transversum zu resezieren. Das Arbeiten in der Nachbarschaft von Duodenum und Niere, die Eröffnung des retroperitonealen Gewebes in weitester Ausdehnung mögen event. zu der Entstehung der Thromben beigetragen haben. Alles in allem glaube ich nicht, daß man den Ascendenstumoren nun eine besonders ungünstige operative Prognose zu stellen berechtigt ist. In der Statistik von CAVAILLON kommt dieses Mißverhältnis ebenfalls nicht zum Ausdruck.

Eher möchte ich das nach meinen persönlichen Erfahrungen von der Flexura hepatica sagen, weil man hier viel von dem angrenzenden gesunden Darm mitnehmen muß, um davor sicher zu sein, keine Gangrän an der Grenze zu bekommen. Es liegt dies an den Verhältnissen der Arterien des Mesocolons, die sich an der Flexur stark fächerförmig ausbreiten, und oft weitere Strecken zu versorgen haben, als man denkt. Die Anastomosen zwischen Colica media und dextra sind wohl nicht in jedem Falle ganz ausreichend, um die Ernährung der Darmwand zu garantieren. Eine besonders hohe Mortalität haben wir aber bei der Flexura hepatica nicht gehabt. Günstig dagegen liegen die Verhältnisse für alle operativen Eingriffe bei den Tumoren des Transversum. Dieser Darmteil ist sehr beweglich und gestattet wie kaum ein anderer sicheres extraperitoneales Operieren. Unter 6 unkomplizierten Fällen starb nur einer. — Um so ungünstiger liegen die Verhältnisse aber wieder bei den Karzinomen der Flexura lienalis. Infolge ihrer versteckten Lage kommen von vornherein die große Mehrzahl der Tumoren in inoperablem Zustand zu uns. Ein anderer Teil suchte uns im Ileus auf, der ja, wie wir schon wiederholt hervorgehoben haben, infolge von anatomischen Verhältnissen und wegen

der schrumpfenden Form der Carcinome an dieser Stelle besonders häufig, besonders akut und besonders schwer ist. Unter 17 Fällen waren nur 5 zur Radikaloperation geeignet. — Am ungünstigsten liegen aber für die bei uns verwendeten Operationsmethoden die operativen Aussichten für die Tumoren der Flexura sigmoidea. Wir kommen darauf zurück. Quenus Ausspruch, daß jeder Teil des Dickdarmes seine eigene Chirurgie habe und seine eigene Prognose, trifft bei dem S romanum jedenfalls voll zu. Unter 21 Fällen hatten wir 12 Todesfälle, wovon allerdings 6 auf Ileus und kompliziertere Operationen entfallen. Die einzeitige Resektion mit sofortiger Naht gab schlechte Resultate, die Vorlagerung unvollkommene.

Was das Rezidivieren der Karzinome betrifft, so stehen ungefähr alle Teile des Colon einander gleich, nach unseren, was den einzelnen Darmabschnitt anbetrifft, kleinen Erfahrungen. Am besten sind die Heilungsaussichten wohl bei dem Coecum, bei dem Transversum und auch bei der Flexura sigmoidea. Aber erst größere Reihen von geglückten Operationen werden uns in die Lage setzen zu beurteilen, wie die Prognose der Carcinome der verschiedenen Dickdarmteile ist.

Die einzeitigen Resektionen.

Nach diesen allgemeinen Bemerkungen wollen wir auf die einzelnen radikalen Operationen eingehen, und zunächst von den einzeitigen Resektionen sprechen. Es sind im ganzen 19 ausgeführt worden. Früher, bis zum Jahre 1898, war es die Normalmethode, später wurde sie nur noch in Ausnahmefällen angewendet. In einem Falle wurde im Ileus außerhalb ein Anus coecalis angelegt, 5 Monate später kam der Patient zu uns zur Radikaloperation. Er starb nach Resektion mit zirkulärer Darmnaht. Ich möchte ihn deshalb mit unter diesen Fällen führen, obgleich es ein dreizeitig angelegtes Verfahren war, dem er unterworfen wurde.

Wie sich die resezierten Tumoren auf die einzelnen Darmabschnite verteilen, ist aus der Tabelle III leicht ersichtlich, ebenso wie die Erfolge der Operationen waren.

Unter den einzeitigen Resektionen wurde 12mal der Darm durch zirkuläre Naht vereinigt mit 7 Todesfällen, 8mal wurde die Vereinigung durch eine Enteroanastomose herbeigeführt. Auch dabei war die Mortalität noch eine hohe 4 = 50 Proz. Nur in einem Falle wurde die Bauchhöhle primär verschlossen, sonst wurde immer ein Tampon in die Nähe der Darmnaht gebracht. Bei drei Anastomosen wurde ein Darmlumen als Sicherheitsventil in die Bauchwand eingenäht; 2 Fälle kamen durch und wurden geheilt.

Eine größere Anzahl von Chirurgen bevorzugt neuerdings **nach der Resektion diese Vereinigung des Darmes mittelst Enteroana-**

stomose. Auch nach unseren Erfahrungen ist sie wohl weniger gefährlich als die zirkuläre Naht, aber auch sie hat, wie wir sahen, eine nicht unbeträchtliche Mortalität.

In dem Falle H. (No. 75) stellte es sich erst während der Operation heraus, daß der Tumor inoperabel war, als man nicht mehr zurück konnte und die angefangene Resektion vollenden mußte. Der Tod erfolgte an Peritonitis. Es ist mitunter recht schwer, sich beizeiten darüber zu orientieren, ob nicht in der Tiefe für die radikale Operation unüberwindliche Schwierigkeiten bestehen, wie z. B. durch Verwachsungen mit den großen Gefäßen, mit dem Duodenum, mit dem Pankreas. Andere Organe werden nicht so leicht Komplikationen bieten, bei denen von vornherein die Aussichten einer teilweisen oder gänzlichen Exstirpation so ganz schlechte sind. Verwachsungen mit Uterus, Blase, Leber, Niere sind wiederholt und mit Glück überwunden worden.

Im Falle R. (No. 76) war, wie oben schon erwähnt, eine sehr ausgedehnte Operation notwendig, da der Tumor breit mit der Bauchwand verwachsen und in dieselbe perforiert war. Die vorher auswärts angelegte Enteroanastomose war ganz eng an die Geschwulst herangezogen, sie mußte mit derselben herausgenommen werden. Der Vorteil, den man von ihr erwartet hatte, blieb aus, es mußte nur um so mehr Ileum entfernt werden. Am Tage nach der Operation bemerkten wir, daß die rechte Hand livide verfärbt, unempfindlich und gelähmt war. Die Sektion ergab Thrombosen im rechten Herzen, in der linken Art. axillaris einen Embolus, multiple Lungenembolien und eine geringe Peritonitis. Klinisch war es mehr das Bild des schweren protrahierten Shockes. Dieser Fall hätte meiner Ansicht nach Chancen auf Erfolg nur bei der Vorlagerung gehabt, welche die Dauer der Operation um eine beträchtliche Zeit abgekürzt hätte.

Im dritten Falle (No. 77) war die Ursache des Todes durch einen typischen technischen Fehler veranlaßt.

No. 77. Gustav S., 40 Jahre, Schlosser, Gremsdorf. **Carcinoma coli ascendentis.** †.

Anamnese. Seit $^1/_2$ Jahr rechts in der unteren Bauchgegend Schmerzen. November Geschwulst bemerkt. Stuhlgang und Magen funktionieren regelmäßig. Pat. fühlt sich nicht schwächer als früher, hat auch nur einige Pfund abgenommen.

Status. In der Ileocökalgegend harter höckriger Tumor, sehr verschieblich, bei Aufblähung undeutlicher. Ernährungszustand ziemlich gut. Hgl 38 Proz.

Operation: 26. Jan. 1898. $^1/_2$ männerfaustgroßer, harter, höckriger Tumor des Col. ascend. in der Nähe der Flex. hepatica. Lumen sehr stark verengt. Von oben und unten durch größtenteils gesundes Colon überlagert. Resektion des Tumors mit Flex. hep., Ascendens und Coecum. Daumenlange und mehr als daumendicke Drüsen und mehrere kleinere Drüsen werden entfernt. Sehr breite Enteroanastomose zwischen Ileum und Transversum. Die Darmenden in die Bauchwunde eingenäht.

Mikroskopisch: Adenocarcinom.

Verlauf. 29. Jan. 1898. Häufiges Erbrechen, Ileuserscheinungen.

31. Jan. 1898 Exitus. Sektion: Keine Peritonitis. Durch die Resektion des Dickdarmes ist eine Lücke in dessen Mesenterium entstanden, die nicht genäht wurde. Durch sie sind 6 Dünndarmschlingen hindurchgetreten und haben sich inkarzeriert. 3 liegen zwischen Magen und Leber und 3 auf der linken Seite des Magens. Der übrige Teil des Darmes, Dünn- und Dickdarm kollabiert.

Nach der Resektion eines Ascendenstumors unterließ man es, den Mesenterialschlitz zu vernähen, wodurch eine breite Bruchpforte geschaffen wurde. Die Därme inkarzerierten sich dort, es kam zum Ileus und Exitus. Auf die Notwendigkeit dieses Verschlusses haben Heidenhain und Braun aufmerksam gemacht, gerade in der Zeit, wo uns dieses Unglück passierte. Baracz hat dann experimentell die Regelmäßigkeit dieses Vorkommnisses nachgewiesen. Im 4. Falle stellten sich Ileuserscheinungen nach der Resektion eines leicht operablen Karzinoms des Ascendens ein, der Tod erfolgte trotz der Anlegung einer Enteroanastomose (No. 78). Wir sehen also, daß die Todesfälle bei näherer Betrachtung weniger der speziellen Methode der Darmversorgung zur Last fallen, sondern mehr als Folgen von Verstößen gegen Indikationsstellung und allgemeine technische Prinzipien anzusehen sind, mit anderen Worten in Zukunft wohl zu vermeiden wären. Die Resektion mit seitlicher Anastomose ist nach unseren Erfahrungen zweifellos das beste einzeitige Verfahren, trotzdem es zeitraubender ist, als die zirkuläre Naht; unter 6 verwertbaren Fällen hat es nur 2mal versagt.

4 Fälle überstanden die Operation, davon war nur einer ein leichter, die anderen boten bei der Operation große Schwierigkeiten. Wir wollen aber nicht vergessen, daß bei zwei der geheilten Fälle zugleich ein Anus praeternaturalis angelegt wurde, um die Naht zu sichern. Ein Fall (No. 79) rezidivierte sehr schnell schon; es war ein typisches Gallertkarzinom, das schon in die Serosa durchgebrochen war; die infauste Prognose dieser Tumorart ist ja bekannt. Die anderen drei sind so lange schon geheilt, daß man wohl von Dauerheilungen sprechen kann. In dem einen Falle (No. 80, über 8 Jahre gesund) hatten wir die Prognose schlecht gestellt, weil wir bei der mikroskopischen Untersuchung ein Gallertcarcinom vor uns zu haben glaubten. Bei neuerer Durchsicht der Präparate zeigte es sich aber, daß es sich nur um ein schleimig entartetes Adenocarcinom handelte, wie Petersen sie in seiner Arbeit beschrieben hat. Hätten wir uns in dem Falle No. 81 durch die zahlreichen zum Teil stark vergrößerten Lymphdrüsen von der Resektion abschrecken lassen, so wäre das für den Patienten sehr traurig abgelaufen. Er lebt heute nach fast 9 Jahren noch gesund. Der dritte Fall lebt fast 9 Jahre (No. 82).

Man kann bei der Anastomose eine beliebig weite Verbindung zwischen den Darmschlingen machen, das ist von allergrößtem Vorteil. Die Möglichkeit, leidlich aseptisch in größerer Entfernung vom Tumor zu operieren, stellt einen weiteren Vorzug des Verfahrens dar. Friedrich hat dieses Vorgehen neuerdings besonders für Tumoren der Ileo-

cökalgegend empfohlen, wo er es mit einer ausgedehnten Resektion des aufsteigenden Colonteiles zu kombinieren empfiehlt. Leider hat die Resektion und Anastomose ihre Grenzen. An den tieferen Teilen der Flex. sigm. ist sie kaum verwendbar. Die meisten Chirurgen entschließen sich zu den Colo-Colostomien nicht so gern und leicht, wie zu solchen Enteroanastomosen, wo das Ileum mitverwendet wird. Auch bei uns war es so, wie schon oben einmal erwähnt, wenn auch gerade die beiden Fälle, wo wir speziell nach der Resektion Colonanastomosen machten, gut verliefen. Man wird, um gute Anastomosen, d. h. Ileocolostomien zu bekommen, sich wohl manchmal entschließen, etwas mehr von dem oberhalb des Tumors liegenden Darm zu opfern. Das hat aber natürlich seine Grenzen. Man wird z. B. bei Tumoren des mittleren Transversum nur in Ausnahmefällen sich zu so ausgedehnten Resektionen entschließen [1]). Aber schließlich muß man eben bei der einzeitigen Resektion die Ileocolostomie aufgeben, und auf irgend eine Weise Colon mit Colon zu vereinigen suchen. Denn es entsteht eine Darmausschaltung, wenn bei einer Ileokolostomie ein Teil des Kolon oberhalb des resezierten Tumors zurückbleibt und nur durch eine Oeffnung an der ausgeschaltenen Schlinge könnte dann verhindert werden, daß hinter der Cökalklappe sich der Kot staut bei einseitiger, das Darmsekret sich anhäuft bei totoler Darmausschaltung. Denn die von Monprofit u. A. empfohlenen (und ausgeführten??) Methoden, mittels deren das distale Ileumende oder das Cökum mit dem S romanum durch eine zweite Enteroanastomose verbunden werden sollen, hat bei den Darmresektionen nur einen theoretischen Wert. Man ist meist schon froh, wenn man nach der Resektion mit einer Anastomose fertig ist.

Auch bei dem besten Verfahren, welches uns in jeder Weise größere Sicherheiten zu bieten scheint, sind die Resultate der einzeitigen Resektion immer noch nicht gute zu nennen. Aus der Statistik Cavaillons kann man 15 Fälle entnehmen, in denen auf die beschriebene Weise operiert wurde, mit 5 Todesfällen, davon von unseren 8 Fällen eventuell noch 6 mit 2 †, — würde ergeben 21 mit 7 † — entsprechend einer Mortalität über 30 Proz. Aber man darf die Hoffnung haben, daß sich die Resultate doch bessern werden, wenn man nur ausgewählte, nicht zu schwierige Fälle auf diese Weise operiert.

Einzeitige Resektion mit zirkulärer Darmnaht.

Noch viel schlechter steht es aber mit den Resultaten, die uns die einzeitige Resektion mit sofortiger zirkulärer Darmnaht gegeben hat. Es starben uns von 12 Fällen 7 an den Folgen der Operation. 1mal trat der Tod an Erschöpfung ein. Es war ein großer Tumor des Colon

1) S. Fall 122.

transversum entfernt worden. Bei der Autopsie fand sich keine Peritonitis, aber eine Lungentuberkulose (Fall No. 83). Im zweiten Falle trat der Tod ganz plötzlich am 6. Tage unter Lungenerscheinungen ein, ohne daß sich irgendwelche peritonealen Symptome gezeigt hätten. Alles sprach für eine Embolie. Der Verlauf war bis dahin durchaus glatt (No. 84)[1]). In den 5 anderen Fällen ist eine Peritonitis oder eine Peritonitis + Pneumonie die Todesursache gewesen. Bei einem dieser Fälle war uns der traurige Ausgang überraschend, da er erst 26 Tage nach der Operation eintrat. Es war das ein Fall aus dem Jahre 1904, wo MIKULICZ sich, weil keine hochgradige Stenose bestand und das Mesosigmoideum äußerst kurz war, dazu entschloß, die Vorlagerung nicht zu machen, sondern es einmal wieder mit der einzeitigen Operation und zirkulären Naht zu versuchen.

No. 87. Hermann Bl., 39½ J. **Carcinoma flexurae sigmoideae.** †.

Anamnese. Beginn vor 1½ Jahr mit häufigem Stuhlgang, 2—3mal täglich. Seit 1 Jahre breiiger Stuhl. Vor 5 Monaten plötzlich heftige Schmerzen in der Mittellinie. 3 Monate später Schmerzen links und unten vom Nabel. Seit ½ Jahr Blut im Stuhl, 5—6mal täglich diarrhoischen Stuhl. Laute Darmgeräusche, dagegen keine Schmerzen. Gewichtsabnahme in 3 Jahren 23 Pfd.

Status. Stuhl diarrhoisch, enthält frisches Blut. Kein Meteorismus. Unterhalb der linken Spina a. sup. bei tieferem Eindruck Schmerz, undeutlich fühlbare Resistenz. Per rectum nihil. 1½ l Wasser laufen ohne Schwierigkeiten ein.

Operation 4. Juli 1904. Schnitt im linken Hypogastrium, etwa 12 cm lang. Apfelgroßer Tumor im unteren Schenkel der Flexura sigmoidea am Uebergang ins Rektum. Das Mesosigmoideum ist so kurz und das tumortragende Darmstück so unbeweglich, daß eine Vorlagerung nicht ausführbar ist. Es wird primäre Resektion beschlossen. Mesosigmoideum partienweise unterbunden, dann das tumortragende Darmstück ausgiebig im Gesunden reseziert. Der Versuch, eine Art Invaginationsnaht anzulegen, stößt auf Schwierigkeiten. Es wird die gewöhnliche Darmnaht gemacht: Einzelnähte sämtliche Schichten durchgreifend und im Lumen geknüpft. Darüber LEMBERT-Nähte aus Seide. Reichliche Kochsalzspülung. Drainierung mit zwei Zigarettdrains; Jodoformgazebeutel. Verschluß des Restes der Bauchwunde. 7. Juli: Temperatur zwischen 38° und 39°. Abdomen nicht druckempfindlich. Abgang von Flatus. Per anum fließt stinkendes Sekret ab. 13. Juli: reichlich Stuhl per anum. Stuhl in der Wunde. 20. Juli: Die Wunde sezerniert große Mengen Eiter; neben dem Drainrohr dünner Stuhl. 22. Juli: plötzlich Uebelkeit, Aufstoßen. Die Eitersekretion ist seit gestern Abend versiegt. Erbrechen. Ansteigen des Pulses. 23. Juli: häufiges Erbrechen. 24. Juli: Pulsfrequenz 160. Kollaps, Pat. erbricht unaufhörlich. Abdomen aufgetrieben. 26. Juli: Puls 116. Pat. immer noch kollabiert, ohne Stuhl oder Flatus. Fortwährendes Erbrechen. 28. Juli: Erbrechen sistiert vollständig. Abends

1) Auch in diesem Falle fehlt leider die Sektion. Es handelt sich bei einer größeren Zahl (16) der Fälle um Patienten der Privatklinik, bei denen die Autopsie sehr oft auf Widerstand stieß.

ausgiebige Stuhlentleerung per anum et vulnus. Abdomen weich. 29. Juli: Stuhlentleerung per anum et vulnus. Abdomen aufgetrieben. 30. Juli: Exitus. Peritonitis. Autopsie nicht gemacht.

Dieser späte Todesfall an Peritonitis hat uns wieder einmal bewiesen, wie unzuverlässig die einzeitigen Methoden sind, und uns von neuem bestärkt, wenn irgend möglich, die mehrzeitigen zu bevorzugen. Die Vorlagerung war ja leider in diesem Falle wegen der Kürze des Mesenteriums nicht ausführbar. Bei derartigen Situationen ist zweifellos die Schloffersche, dreizeitige Methode am leistungsfähigsten. Davon später. In einem Falle, wo im Ileus auswärts ein Anus coecalis angelegt worden war und 5 Monate später die Resektion mit Naht unternommen wurde, bekamen wir ebenfalls eine Peritonitis (No. 88). Nur bei 2 von den 7 Todesfällen kann man sagen, daß es sich um schwere Operationen gehandelt hat (Bauchwandverwachsungen No. 83, Blasenverwachsungen No. 89).

5 Fälle überstanden die Operation, 3 davon waren leicht operabel, 2 schwieriger wegen Verwachsungen. Von den 3 (No. 90—92) leichten Fällen bekam der eine ein Rezidiv (No. 90); schon nach einem Jahr mußte eine Enteroanastomose gemacht werden. Der Tod erfolgte aber erst 3 Jahre nach der Resektion. Einer der beiden geheilten bot bei der Operation keine guten Heilungsaussichten, weil das Mesokolon bereits ergriffen und eine Drüse vorhanden war. Trotzdem eine mehr als 15 Jahre andauernde Heilung (No. 92).

No. 93. August Sp., 49 Jahre, Landwirt aus Lampersdorf, Kr. Frankenstein. **Carcinoma coli transversi.**

Anamnese. Hereditär tuberkulös belastet. Vor $1^3/_4$ Jahren Unfall; Hufschlag gegen den Bauch; einige Tage heftige Schmerzen. Seit 9 Monaten schneidendes Gefühl im Leibe, krampfartig; allmählich nahm es an Intensität zu. Wenn es heftig war, mußte Pat. öfters schnell zu Stuhl gehen. Stuhl häufig, aber kein Durchfall. Weder Schleim noch Blut. Mehrfach ärztliche Behandlung. Geringe Abmagerung (10 Pfund). Vor 3 Wochen einmal Blut im Stuhl.

Status. 2 Finger unterhalb des Nabels, rechts von ihm, doch die Mittellinie überschreitend, querverlaufender, walzenförmiger, gut verschieblicher, mäßig harter Tumor, ziemlich druckempfindlich. Beim Aufblähen des Darmes geht der Tumor nach oben; er ist etwa 2 Finger breit, 10 cm lang. Kräftiger Mann von 119 Pfund, in gutem Ernährungszustande.

Operation 12. Mai 1897. Nach Eröffnung der Bauchhöhle gelangt man sehr bald auf den großen Tumor, der mit der vorderen Bauchwand leicht verwachsen ist. Der Tumor selbst ist sehr hart, von Netz bedeckt und gehört dem rechten Teil des Col. transversum an, bis fast an die Flexura hepatica reichend. Das Netz wird nun in der Umgebung des Tumors abpräpariert, einzelne Drüsen bis Kleinbohnengröße entfernt, auch einige Verwachsungen nach links hin werden gelöst. Das Colon transversum ist nunmehr so frei, daß es nur noch an seinen beiden Enden mit dem übrigen Colon zusammenhängt. Resektion des Tumors, zirkuläre Darm-

naht, Uebernähung der vorderen Nahtlinie mit Netz. Vollkommener Bauchverschluß.

Beschreibung des Präparates: 2 faustgroßer Tumor, den Darm vollkommen stenosierend, die Wand sehr stark, 2—3 cm verdickend. Fettansammlung unter der Serosa sehr stark. Es hängt ein großes Netzstück an dem Tumor, welches mitreseziert ist. Ein fast hühnereigroßer Zapfen der Geschwulst ragt in das Mesenterium hinein. Der zuführende Darm sehr hypertrophisch. Der Uebergang vom Gesunden zum Kranken ist sehr deutlich und scharf durch die enorme Dicke des Tumors markiert.

Mikroskopischer Befund: Carcinoma solidum (!)

Verlauf und Ende. Eine Fistel im oberen Teil der Naht, mehrfach Erbrechen, starke Obstipation, Tenesmen. Das Rektum muß manuell ausgeräumt werden. Entlassen 4. Juni 1897. Lebt rezidivfrei, 1906, **$9^1/_2$ Jahre.**

Bei diesem schwierigen Falle war die operative wie die Dauerprognose natürlich ungünstiger gestellt worden wegen der Größe des Carcinoms, seiner Ausdehnung im Mesocolon und wegen der zahlreichen Verwachsungen und Drüsen. Trotzdem eine Heilung von über 9 Jahren! Und dazu der mikroskopische Befund eines Carcinoma solidum. Nach solchen Erlebnissen wird man recht vorsichtig in der Diagnose der Inoperabilität eines Dickdarmkrebses! Im 5. und letzten Falle allerdings rechtfertigte sich das Mißtrauen, welches man nach dem Eingriffe quoad Rezidiv hatte, wenn auch erst nach sehr langer Zeit. Nach 5 Jahren völligen Wohlbefindens zeigten sich die Lebermetastasen, so spät, daß man fast daran denken möchte, ob nicht vielleicht ein neues Carcinom, und zwar in der Gallenblase, sich gebildet hatte (No. 94).

Fassen wir noch einmal unsere Resultate zusammen, so sehen wir, daß bei den erwähnten 20 Fällen von einzeitiger Resektion 11 im Anschluß an die Operation gestorben sind, nur zwei von ihnen (No. 75 inoperabler Tumor, und No. 77 technischer Fehler) können wir ausschalten als in Zukunft vermeidbare Zufälle; so bleiben 18 Fälle mit 50 Proz. Tod. Und immer läßt sich ein enger Zusammenhang zwischen der Operation und dem traurigen Verlauf aufs engste nachweisen. Wir können nicht bei jedem der Fälle sagen, welcher Akt der Operation nun eigentlich am Tode schuld war. Der Befund einer Peritonitis bei der Sektion beweist noch nicht, daß diese von vornherein eine schwere tödliche gewesen ist. Die Schwächung der Widerstandskraft durch den Eingriff wirkt jedenfalls bei der Ausbreitung dieser primär infolge der peinlichen Vorsichtsmaßregeln relativ geringen Peritonitiden in begünstigendem Sinne. Auch bei uns kamen schwierige Fälle durch, ohne besondere Alteration des Allgemeinbefindens, und andere Operateure haben, wie wir noch sehen werden, mehr Glück gehabt, mit ihren einzeitigen Resektionen bei Dickdarmcarcinomen, als wir. Aber es ist schwer und

wohl beinahe unmöglich, vorher sicher zu wissen, welchen Patienten man einer solchen Gefahr, wie sie die einzeitige Colonresektion trotz aller Gegenreden doch nun einmal ist, noch aussetzen darf und welchen nicht mehr. Zuverlässige Mittel, um die Widerstandskraft vorher zu bestimmen, haben wir leider nicht. Täuschungen sind nicht ganz selten und der Verlauf nimmt dann ein schlimmes Ende. Beispiele dafür könnte man aus der Literatur eine Menge beibringen.

Die einzeitige Methode ist nicht ganz sicher, ihr Ausgang schwer berechenbar! Es wird nicht wunder nehmen, daß wir den kurzen aber gefährlichen Weg, der über die einzeitige Operation zur Heilung führt, verlassen haben, da wir auf einem zwar längeren, aber unvergleichlich viel sichereren zu demselben Ziele in einer noch größeren Anzahl von Fällen gelangt sind. In Mikulicz' Klinik blieb die Magenresektion immer noch ein Eingriff, an dem — man verzeihe mir den Ausdruck — „jemand sterben durfte", die Colonresektion gehörte aber nicht mehr zu dieser Art von unsicheren Operationen. Seit wir vorlagerten, galt jeder Todesfall als ein schwerer Fehler, fast als ein Kunstfehler, für den der Operateur sich voll verantwortlich fühlte, da die Operationsmethode als solche für absolut ungefährlich und zuverlässig galt.

Die mehrzeitigen Resektionen.

Den einzeitigen Methoden der Dickdarmresektion stehen die mehrzeitigen gegenüber, die darauf ausgehen, die Operation weniger gefährlich zu machen. Die Hauptgefahren der einzeitigen Resektionen liegen in der peritonealen Infektion und ferner in dem langdauernden schweren Eingriff an sich. Dazu kommt noch die Unsicherheit der Dickdarmnaht an die viele Chirurgen nur ungern herangehen. Vor diesen Gefahren schützen wir unsere Kranken durch die mehrzeitige Operation; wohl am sichersten durch die Vorlagerungsmethode, und zwar in der Form wie Mikulicz sie ausgebildet hat. Eine Abkürzung und Erleichterung der radikalen Operation erreicht man schon dadurch, daß man zuvor im ersten Akte eine laterale Anastomose oder eine totale Darmausschaltung macht, und in einer zweiten Sitzung erst den Tumor entfernt. Eine ganz beträchtliche Verminderung der Infektionsgefahr wird auch dadurch erreicht, wenn man zunächst einen gut funktionierenden Anus praeternaturalis anlegt, und dann nach einiger Zeit am kotfreien Darme die Resektion vornimmt. Dann ist zugleich die Gefährdung der Darmnaht geringer. Alle drei Arten des Vorgehens sind bei uns benützt worden, die große Mehrzahl der Fälle wurde mittelst Vorlagerung behandelt. Zunächst soll von dieser die Rede sein.

Mehrzeitige Operationen mit **Vorlagerung** des Tumors sind bei Colonkrebsen schon sehr früh angewendet worden, von Thiersch, Schede,

Volkmann u. A., aber es waren das keine vorbedachten zweizeitigen Resektionen, sondern die Not schuf eine Abändernng des einzeitigen Verfahrens. Sei es nun, daß die Operation schnell zu Ende geführt werden mußte, oder daß eine Darmvereinigung wegen der Länge des ausgefallenen Stückes nicht mehr gelang. Hier wurde aber nicht der vorgelagerte Tumor nach Verschluß des Peritoneums entfernt, sondern man lagerte nach der Resektion die Darmenden in die Bauchwunde. Das ist ein wichtiger, prinzipieller Unterschied, der beachtet werden muß.

Graser hat in seiner Abhandlung über die Therapie der Darmgeschwülste (Handbuch der Therapie der inneren Krankheiten, Penzoldt-Stintzing, 3. Aufl., 1903) darauf hingewiesen, daß Heinecke bereits im Jahre 1890 die Vorlagerungsmethode der Darmgeschwülste genau beschrieben und abgebildet hat (Operationslehre, 3. Aufl., 1890, p. 632, Fig. 303 u. 304). In der Tat kommt Heinecke nach Besprechung der Schwierigkeiten, welche der Darminhalt bei der Resektion bereiten kann, auf die verschiedenen mehrzeitigen Methoden zu sprechen. Er rät in Fällen von Stauung zuerst einen Anus praeternaturalis anzulegen und erst einige Wochen später zur Resektion zu schreiten, des künstlichen Afters sowohl, wie des Tumors (zweizeitige Operation). „Man kann aber auch noch einen Mittelweg einschlagen", sagt er, „und dieser ist vielleicht der zweckmäßigste". Nach Freilegung der Geschwulst wird das Mesocolon weithin abgelöst. Der Darm wird oberhalb des Tumors doppelt ligiert und unter sorgfältiger Vermeidung des Austrittes von Darminhalt durchschnitten. Die Darmenden werden dann nach außen gelagert und in der Bauchwunde eingenäht. Erst nach sorgfältigem Verschluß der Bauchwunde wird nun die Abtragung des Tumors vorgenommen. Der Anus praeternaturalis wird nach Wochen durch eine Resektion verschlossen. Die Abbildungen zeigen klar die technischen Einzelheiten der beschriebenen Operation. Zweifellos ist das im wesentlichen die von Bloch, Paul, Hahn, Hochenegg, Mikulicz und anderen ausgeführte Vorlagerung. Es sind nur Einzelheiten, in denen sie von dem Heineckeschen Verfahren abgewichen sind. (Resektion des Mesenteriums mit den Drüsen und Bildung eines Spornes durch Aneinanderlegen der beiden Darmschenkel, Spornquetsche u. s. w.) Durchbrochen wird bei Heinecke das aseptische Vorgehen nur durch das frühzeitige Durchtrennen des zuführenden Darmes nach der Ligatur. Ich halte es zwar nicht für unwesentlich, aber ich glaube, daß es in der Praxis von selbst weggefallen wäre. Das Durchschneiden des Darmes unterhalb des Tumors wäre jedenfalls vorteilhafter. Das Wichtigste, die vollkommen extraperitoneale Resektion nach Verschluß der Bauchwunde und vor allem die Verteilung des Eingriffes auf zwei Zeiten ist schon in diesem Vorschlage Heineckes enthalten.

Es finden sich keine Angaben darüber, ob Heinecke einen Fall auf diese Weise behandelt hat. Demnach scheint Oscar Bloch in Kopenhagen der erste gewesen zu sein, der die Vorlagerung eines Tumors und die extraperitoneale Resektion in zwei Zeiten ausführte. 1892 publizierte er die Methode. (Ein eingehendes Referat findet sich auch im Centralbl. f. Chir., 1892, p. 628 von Rovsing.) Die Operation wurde schon im Jahre 1890 gemacht[1]).

1) Also gleichzeitig mit dem Erscheinen von Heineckes Lehrbuch. In der ersten Auflage von 1876 existiert der Passus über die Darmgeschwülste noch nicht.

Es handelte sich um den oben erwähnten Ileusfall, bei dem es darauf ankam, möglichst schnell, schonend und doch radikal zu operieren. Es wurde ein kleines Carcinom des S romanum extraperitoneal vorgelagert und der Darm später oberhalb eröffnet. Nach 4 Wochen folgte die Resektion und die extraperitoneale zirkuläre Darmnaht, die aber nicht hielt. Es mußte dann später der Anus praeternat. durch zirkuläre Resektion und Naht beseitigt werden. Das operative Resultat war gut, es traten aber nach 9 Monaten Lebermetastasen auf. Bloch war sich von Anfang an klar über die Vorteile, die seine Methode bietet. Eine genaue Zusammenstellung aller bis dahin resezierten Fälle von Darmkrebs (48 mit einer Mortalität von 54 Proz.) zeigte ihm, daß der Tod fast immer eng mit der Operation im Zusammenhange steht. Da er wußte, daß durch das von ihm angewendete Verfahren diese Gefahren wesentlich geringer wurden, empfahl er seine „extraperitoneale Behandlung des Darmcarcinoms" als das Normale für alle Fälle, wo ein beweglicher Darmteil befallen war. — Nicht viel später publizierten auch Allingham und Edmunds ihre auf diese Weise ausgeführten Operationen. Ob diese auf die Anregung von Blochs Veröffentlichung oder ganz selbständig entstanden, läßt sich nach den Referaten nicht beurteilen. Der Gedanke einer Vorlagerungsmethode lag in dieser Zeit sehr nahe, weil man die gangränösen Darmschlingen bei Inkarzerationen damals so zu behandeln vorgeschlagen hatte.

1894 wurde dann außer einem neuen Fall von Bloch und dem eines anderen nordischen Chirurgen Studgaard eine Vorlagerung von Hahn publiziert. H. machte zuerst wegen Ileus eine Enterostomie; nach einigen Wochen wurde dann der Tumor (Flex. hep.) vor die Bauchhöhle gelagert, und in einer Sitzung reseziert. Der doppelte Anus wurde dann später durch Naht geschlossen. Auch Rotter teilte im Anschluß daran mit, daß er eine derartige Operation bei einem Carcinom des Transversum gemacht habe. Im Jahre 1894 hat auch Hochenegg seine erste Vorlagerung gemacht, es handelte sich um einen Ileusfall, wo die Operation möglichst schnell zu Ende geführt werden mußte. Nach dieser Methode hat Hochenegg später noch 14mal operiert, und keinen Todesfall bei der Operation erlebt, nur ein Patient starb im Anschluß an den Verschluß des Anus praeternat. Auch 2 Fälle von Marsh und Greig Smith wurden so behandelt.

Sehr interessant ist es zu verfolgen, wie F. T. Paul in Liverpool nach einer Anzahl unglücklich verlaufener Dickdarmresektionen auf die Vorlagerungsmethode gekommen ist. 1892 machte er die erste derartige Operation. Nachdem er dann einen Patienten bei der Resektion des Anus praeternaturalis verloren hatte, ging er zu der Spornbildung und Spornbehandlung mittels einer eigens dazu konstruierten Klammer über. Von diesem Zeitpunkt an hat er keinen Fall mehr an den Folgen des Eingriffes verloren. Seine mehr als 10-jährige Erfahrung mit diesem Verfahren hat ihn nur immer mehr in seinen Ansichten bestärken können. Die Zahl der von ihm operierten Fälle ist nicht genau angegeben, es sind mindestens 11 ohne weiteren Todesfall.

Fast alle diese Fälle verliefen glücklich, obgleich sie zum Teil unter mißlichen Umständen im Ileus operiert worden waren. Es sind das etwa 34 Fälle mit nicht mehr als 2 Todesfällen. Die verminderte Gefährlichkeit der Vorlagerungsmethode gegenüber allen einzeitigen Resektionen ist augenfällig.

Es bestehen zwischen den oben angeführten Operationen einige Unterschiede, auf die ich kurz hinweisen möchte. Bloch, Hochenegg, Hahn erwähnen nichts von einer prinzipiellen Resektion des die Drüsen und Lymphbahnen führenden Mesenteriums, sie beseitigen ferner den Anus praeternat. durch eine typische Resektion mit zirkulärer Naht. Paul dagegen ging auch gegen die Drüsen radikal vor. Er wandelte, wie es auch bei uns geschieht[1]), den Anus praeternaturalis instrumentell in eine Kotfistel um, deren Beseitigung weit weniger Schwierigkeiten und auch weniger Gefahren bietet.

Wir sehen also, daß Mikulicz eine nicht kleine Zahl von Vorgängern gehabt hat, als er 1898 zum erstenmal eine Vorlagerung unternahm (Fall No. 108). Er hat das auch selbst schon richtiggestellt. Der Gedanke, die Resektion auf diese Weise durchzuführen, liegt schließlich auch nicht allzufern. Von dem Vorgehen Pauls hat er keine Kenntnis gehabt; es ist dasjenige, welches dem seinigen am meisten ähnelt, es besteht nur darin ein Unterschied, daß Mikulicz aufs strengste darauf hielt, daß die Bauchwunde fest verschlossen wurde, ehe man den Darm öffnete, um ja jede Möglichkeit einer peritonealen Infektion zu vermeiden. Paul ist vielleicht etwas weniger ängstlich in diesem Punkte. Gemeinsam ist bei beiden die Spornbildung durch Vernähung der beiden zum Tumor führenden Darmschenkel, und die Beseitigung des Spornes durch das unblutige Verfahren der Quetschung. Gemeinsam ist fernerhin die prinzipielle Entfernung der zugehörigen Lymphbahnen und Drüsen mit dem Mesenterium. Dadurch gewinnt der Eingriff an Radikalität, was sich vielleicht schon jetzt in der schönen Zahl unserer Dauerresultate deutlich zeigt. Er wird dadurch aber auch gefährlicher, was sich bei den Ileusoperationen, wie oben ausführlich dargelegt, offenbart.

Mikuliczs Verdienst ist es, die Vorlagerungsmethode von neuem zu allgemeiner Kenntnis gebracht zu haben. Sie wurde zuerst beschrieben in dem Handbuch der praktischen Chirurgie, III, 1900, und dann später noch einmal bei einem Vortrage auf dem 31. Kongreß der deutschen Gesellschaft für Chirurgie 1902. Seitdem hat die Methode einen größeren Kreis von Nachahmern gefunden. Es hat aber auch nicht an Vorwürfen gefehlt, die man ihr gemacht hat. Davon später.

Wir wollen nach diesem chronologisch-historischen Exposé zunächst unser Material gründlich besprechen.

Es wurde, wie aus der Tabelle No. I ersichtlich, in 28 Fällen die typische Vorlagerung in der von Mikulicz angegebenen Weise gemacht. Von den 7 Ileusfällen können wir noch 2 verwerten, welche

1) Volkmann hatte es in einem Falle auch schon so gemacht.

den ersten Eingriff, den der Vorlagerung und der Resektion des Tumors trotz Ileus gut überstanden haben. Es bilden also 30 Fälle die Grundlage für unsere Besprechung. Das Hereinziehen dieser 2 Fälle erscheint mir unerläßlich, denn der eine stellt einen entschiedenen Mißerfolg dar.

Auf die einzelnen Darmteile verteilen sich die Vorlagerungsfälle, wie folgt:

Coecum	7	Transversum	4	S romanum	11
Ascendens	2	Lienalis	3		
Hepatica	2	Descendens	1		

Von diesen 30 Fällen sind 6 gestorben. Auf diese ist es nötig etwas genauer einzugehen, da es sich darum handelt, die geringe Gefährlichkeit der Methode darzutun.

Nur 2 von den Todesfällen hängen mit der Methode als solcher zusammen, von den übrigen 4 kann man wohl mit Sicherheit annehmen, daß sie auch bei jeder anderen Art des Vorgehens sich ereignet haben würden.

No. 95. Karl Sch., 30-jähr. Knecht aus Bartsch, Kr. Neustadt a./S. **Carcinoma flexurae sigmoideae. Ileus.** †.

Anamnese. Seit über 1 Jahr Blutbeimengung im Stuhl. Nov. 1900 Schmerzanfälle in der Magengegend, Stuhlentleerung regelmäßig. Seit $^1/_2$ Jahr 3 gleiche Anfälle in einem Zwischenraum von 4 Wochen mit 3-täg. Stuhl- und Windverhaltung. Der letzte dieser Anfälle vor 3 Monaten. Blut auch während der Anfälle im Stuhl. Vor 25 Tagen Schmerzanfall heftiger als sonst, Stuhl blieb 9 Tage aus, wenig Winde. Gurren, Auftreibung des Leibes. Spontaner Rückgang der Erscheinungen. Vor 11 Tagen dieselben Beschwerden. 5 Tage kein Stuhl oder Winde, Erbrechen. Behandlung im Krankenhaus. Abgang von Stuhl und Winden, Aufhören des Erbrechens, aber Weiterbestehen der Schmerzanfälle und des Gurrens.

Status. Ernährungszustand mäßig. Abdomen prall gespannt, ungleichmäßig aufgetrieben, rechts mehr als links. Oedem der Bauchdeckenhaut. Geringe Druckempfindlichkeit links, auf Einguß von $^1/_2$ l flüssiger Stuhl und Winde. 3 durch Darmschlingen bedingte Vorwölbungen, die teilweise ihre Konsistenz ändern und Darmgeräusche hören lassen. Sonst keine Peristaltik. Ascites nachweisbar. Per rectum wird einige Male hoch oben ein kirschgroßer, weicher sukkulenter Tumor erreicht, der aber sicher außerhalb des Rectums liegt.

Operation 11. Dez. Coecum über kindskopfgroß gebläht, Flexura sigm. weniger. In der Mitte der Flexura sigm. eine $1^1/_2$ cm breite, leicht knollige Stenose, zuführender Schenkel 25—30 cm im Umfang. Zahlreiche vergrößerte, aber weiche Drüsen im Mesosigmoideum. Ascites. Vorlagerung (15 cm zuführender Darm, 10 cm abführender Darm), Bauchdeckenverschluß, sofortige Abtragung des Tumors.

Präparat: Stenose für einen Katheter nicht durchgängig, ist ringförmig, hart, weißlich gefärbt, und enthält viel Bindegewebe.

Mikroskopisch: Adenocarcinom (scirrhös).

Verlauf. 23. Dez. (12 Tage p. o.) 1. Spornquetsche, 8. Januar.

(28 Tage p. o.) 2. Spornquetsche. Stuhl regelmäßig per anum nat. und per anum praeternat. Wohlbefinden. 18. Jan. (38 Tage p. o.) Anusverschluß. 19. Jan. Anzeichen von Peritonitis (Tamponade). 20. Jan. †.

Autopsie. **Peritonitis universalis.** Das Peritoneum ist im allgemeinen stark injiziert, in den abhängigen Partien des Abdomens und im kleinen Becken einige Tassenköpfe ziemlich dünnflüssiger fibrinös-eiteriger Flüssigkeit, die zum Teil einen bräunlichen (offenbar von beigemengtem Darminhalt) Farbenton trägt. Das Netz ist in einen feinen Zipfel ausgezogen und mit dem oberen Ende der Bauchwunde verklebt. Die Dünndärme stark gebläht, besonders das Duodenum in allen seinen Teilen, an der Blähung nimmt auch die Gallenblase teil; Dickdarm kollabiert. Das Coecum mit 10 cm langem Mesocoecum bis in die linke Seite des Abdomens verschiebbar. Die Flexura sigm., von der durch Operation das untere Drittel entfernt worden ist, findet sich am Beckeneingange vorn an der Stelle der Resektion mit einer zirkulären Naht versehen. Vorderer Umfang mit der Bauchwand verklebt. An der Flexura sigm. in der Umgebung der Nahtlinie viele membranöse Serosaauflagerungen und Verdickungen; die Darmwand einige Zentimeter nach oben und unten ödematös. Bei Einführung von Wasser in das Colon ascendens verhält sich die Operationsstelle bei mäßigem Druck suffizient. Bei der Bemühung, das Darmpräparat herauszunehmen, erweist sich aber eine bereits durch ihre graugrüne Farbe verdächtige Stelle in der Nähe der Anheftung an das Peritoneum parietale als morsch und undicht. Beim herausgenommenen Präparat stellt sie sich als über erbsengroße Darmperforation dar, in deren Umgebung das Gewebe morsch und zundrig ist. Die Darmöffnung liegt nicht im Bereich der Nähte weder der inneren noch der äußeren, die ungefähr die vorderen zwei Drittel des Darmumfanges einnehmen, sondern wie bereits betont, am Mesenterialansatz an der Beckenschaufel. Mesenterialdrüsen klein.

Es handelte sich um einen unvollkommenen Ileus. Der Zustand des Patienten gestattete eine Vorlagerung. Der Fall verlief ganz besonders schnell und günstig, schon 5 Wochen nach der Operation konnte nach zweimaliger Quetschenanlegung der Anusverschluß gemacht werden. Dabei kam es zur Peritonitis. Bei der Autopsie fand sich eine Perforationsöffnung, aber nicht etwa vorn im Bereich der Nahtlinie, sondern am Mesenterialansatz der Schlingen, in der Nähe der hinteren Zirkumferenz der Darmvereinigung, die man bei der Operation gar nicht berührt hatte. Das ist schwer zu erklären. Es handelte sich nach dem Befunde an der Leiche um einen ganz alten Prozeß. Vielleicht hatte sich bei der ersten Operation im Ileuszustande ein kleiner Abszeß zwischen den beiden aneinander fixierten Schlingen gebildet, der später in den Darm durchgebrochen ist, als die Spornbehandlung mit der Klemme geschah. Bei dem Anusverschluß sind dann vielleicht alte Adhäsionen gelockert worden und die Perforation in die freie Bauchhöhle trat ein. Oder vielleicht steht der Tod, obgleich Mikulicz sich klar dagegen aussprach, doch im Zusammenhang mit der Spornbehandlung. Der Methode fällt dieser Mißerfolg sicher zur Last, wie man

die Entstehung der Perforation auch deuten mag. — Der zweite Fall, bei dem der Tod auch wohl auf das Vorlagerungsverfahren zu beziehen sein wird, ist folgender:

No. 96. Moritz Sch., 71 Jahre alt,. **Carcinoma flexurae sigmoideae.** †.

Anamnese. Vor $3^1/_2$ Monaten stellten sich plötzlich Blutungen aus dem Mastdarm ein; das Blut war meist mit Schleim vermischt. Zugleich bestand sehr heftiger Stuhldrang. Die Stühle waren fast immer flüssig, zahlreich und plötzlich. Blut fast immer dabei. Medikamente und Badekuren hatten auf die Blutung keinen Einfluß, sie bestand weiter, während die übrigen Beschwerden zeitweise gemindert wurden. Vor 4 Wochen traten die Tenesmen wieder auf, gleichzeitig erfolgten mit gesteigerter Heftigkeit schleimig-blutige Entleerungen.

Status. Juli 1902. Kleiner, gutgenährter Mann. Herz und Lungen normal. Abdomen nicht aufgetrieben, nirgends ein Tumor, nirgends Darmsteifung oder Darmgeräusche zu hören. Stuhl ist flüssig und enthält viel Blut. Per rectum große Prostata. Aufblähung ergibt gleichmäßige Füllung des Dickdarmes. Pat. wird auf Wunsch entlassen.

Januar 1903 II. Aufnahme. Pat. stellt sich vor. Er ist heruntergekommen. Stuhl angehalten, wird nur auf Oeleingüsse entleert. Abgang von Blut und Schleim. Vorübergehend war einmal der Stuhlgang im letzten Monat 6 Tage lang ausgeblieben, aber schließlich doch auf Ricinusöl eine Entleerung erfolgt. In letzter Zeit sehr häufig des Nachts blutigschleimige Entleerungen. Dazu ziehende Schmerzen von der linken Inguinalgegend nach dem linken Hypochondrium. Es läßt sich mitunter eine Resistenz im linken Hypogastrium palpieren. Beim Einguß laufen höchstens 570 ccm hinein. Pat. verweigert die Operation.

8. Febr. 1903 III. Wiederaufnahme.

Gewichtsabnahme von 24 Pfund. Das Abdomen ist leicht aufgetrieben, zeigt aber sonst keine Besonderheiten. Pat. hat des Nachts öfters blutigschleimige Entleerungen, am Morgen starke Tenesmen. Der Stuhl erfolgt in Form harter Knoten nur nach Abführmitteln. Pat. entschließt sich endlich zur Operation.

18. Febr. 1903 Operation. Nach Eröffnung des Abdomens findet sich ein enteneigroßer, sehr derber Tumor in der Mitte der Flexura sigmoidea. Im Mesokolon sind mehrere bis bohnengroße Drüsen. Entfernung derselben. Dabei wird eine größere Arterie verletzt, die nach Umstechung unterbunden wird. Der Tumor muß ausgiebig mobilisiert werden, um vorgelagert werden zu können. Vorlagerung und Fixation des Tumors im unteren Wundwinkel, Verschluß der Wunde und baldige Abtragung der Geschwulst. Einbinden von Glasdrains in die Darmstümpfe. 21. Febr. Die vorgelagerten Darmstümpfe sind vollkommen gangränös. 23. Febr. Puls gut, reichliche Stuhlentleerung durch den Anus praeternaturalis. 24. Febr. Infiltration im Bereich der Naht. Nach Eröffnung der Hautnaht zeigt sich ein mit grünlichem Eiter gefüllter Hohlraum. Das ganze Gewebe ist gleichfalls gangränös verfärbt. 26. Febr. Pat. hat sich leidlich erholt, gestern und heute Bad. Während der Nacht reichliche Stuhlentleerung, im Anschluß daran Blutung und plötzlicher Tod unter Zeichen von Embolie der Lungenarterie. — Sektion verweigert.

Um den tiefliegenden fixierten Tumor gut vorlagern zu können, wurde mehr von dem Mesenterium abgebunden, als für die Ernährung

gut war, und es kam zur Darmgangrän. Diese hat sich nicht auf das außen liegende der Schlingen beschränkt, sondern ist noch tiefer gegangen. Es bildete sich eine Abszedierung in der Tiefe der Bauchwunde. Auf das freie Peritoneum griff sie nicht über, aber aus dem Mesenterium kam es zur Nachblutung, wohl aus demselben Gefäß, das bei der Operation stärker geblutet hatte. Der Thrombus löste sich, und es entstand eine jener Lungenembolien, deren Auftreten so häufig ist, deren Wege wir noch so wenig kennen. Man muß sich hüten, an dem S romanum zu viel vom Mesenterium wegzunehmen, ganz besonders wo es kurz ist. Wir haben schon oben darauf hingewiesen, daß die Tumoren dieses Darmteiles sich nur dann zur Vorlagerung eignen, wenn man sie ohne besonderen Zug vor die Bauchdecken bringen kann. Wir kommen noch darauf zurück. Unvollständige Resultate oder gar wie hier ein Todesfall kann durch das Forcieren der Methode entstehen. Ohne die Lungenembolie hätte der Patient immerhin noch hergestellt werden können. Es pflegt sich meist ein kleineres Stück Darm abzustoßen, als man vorher annimmt. Es ist aber fraglich, ob der Anusverschluß gelungen wäre. Bei dem hohen Alter des Patienten, bei dem wiederholten Aufschieben der schon lange notwendigen Operation ist der Mißerfolg schließlich nicht zu verwundern. Es war der einzige Patient über 70 Jahre alt, bei dem wir ohne absolut zwingenden Grund (Ileus) operiert haben. Eine einzeitige Resektion hätte er sicher nicht ausgehalten, vielleicht hätte man mit der dreizeitigen Methode etwas erreicht. — Auch mit der einzeitigen Resektion kommen gerade an der Flexura sigmoid. Nachblutung, Embolie, Darmgangrän vor (Sörensen).

Im folgenden Falle hängt der Tod wohl mit der Operation direkt zusammen, aber nicht mit der Vorlagerung als solcher.

No. 97. Michael N., 47 Jahre alt, Arbeiter aus Breslau. **Carcinoma coli ascendentis.** †.

Anamnese. Vor einem Jahr Schmerzen in der Blinddarmgegend. Vor 6 Monaten Stenosenanfälle mit Erbrechen und Steifung. Stuhl normal. Gewichtsabnahme um 40 Pfund.

Status. Ernährungszustand schlecht. Darmsteifung mit Aufstoßen und Gurren. Rechts unten vom Nabel kinderfaustgroßer, ovaler, harter schmerzloser Tumor, der sehr beweglich ist. Er verschwindet bei Darmsteifung, Darmaufblähung und Darmeinguß.

Operation 1. Juni 1904. Im Colon ascendens ringförmiges, tiefeinschnürendes Carcinom, für 1 Finger nicht durchgängig. Der Tumor ist frei, keine Adhäsionen, einige kleine Drüsen. Vorlagerung des Colon ascendens und 10 cm des Ileums. Abtragung einen Tag post op.

Präparat. Darmstück 15 cm lang. Tumor sitzt im Ascendens. Coecum und Processus vermiformis sind frei. Der Tumor ist scharf abgesetzt, blumenkohlartig, dabei zirkulär. Die Oberfläche ist weich. Starke Stenose.

Mikroskopisch: Adenocarcinom.

Verlauf. 2. Juni. Der Puls sehr klein und frequent. Extremitäten kühl. Leib etwas aufgetrieben, nicht druckempfindlich. 3. Juni Spülung des Darmes mit Kochsalz, wobei sich viel Gas entleert. Der Leib fällt nunmehr zusammen. Gestern früh $1^1/_2$ l flüssiger Stuhl. Flüssigkeitsaufnahme per os gut, doch verfällt Pat. weiter. Temperatur normal. Puls um 130, klein. Atmung frequent und oberflächlich. Kein Auswurf. Keine Dämpfung. 4. Juni. Trotz Digitalis wird der Puls immer schlechter. Temp. fast subnormal. Leib stark eingefallen, nicht gespannt, nicht druckempfindlich. 5. Juni. Pat. kollabiert weiter. Keine Zeichen von Peritonitis. Abends Exitus.

Obduktion. Caries dentium complurium. Tracheitis, Bronchitis. Gangraena lobi inferioris et medii pulmonis dextri ex aspiratione. Pleuritis purulenta fibrinosa dextra. Endocarditis recens valvulae mitralis et aortae. Peritonitis recens. Infarctus renum et hepatis. Bei Eröffnung der Bauchhöhle spärlich flüssiges Blut zwischen den Darmschlingen des Dünndarms bis hinab in das kleine Becken. Die Gefäße der Darmserosa sind allenthalben stark gefüllt, dieselbe selbst allenthalben gerötet, etwas körnig und leicht getrübt. Darmschlingen stark kontrahiert. An der Wunde sind die Darmteile gut verklebt, zeigen keine besondere Serosareizung. Därme kollabiert. Die Wandung der unteren Hälfte des Ileum zeigt eine beträchtliche Verdickung, an der besonders die Muscularis beteiligt ist.

In diesem Falle müssen wir vom klinischen Gesichtspunkte aus die Peritonitis, als Todesursache wenigstens, aufs entschiedenste bestreiten. Es waren keinerlei Zeichen von Darmlähmung vorhanden, der Anus entleerte immer reichlich Stuhl, der Leib war eingefallen, die Nahrungszufuhr per os ausreichend, nie Erbrechen. Mikulicz vermutete, daß es sich bei der am Peritoneum vorgefundenen Veränderung um Residuen der Operation handelte, bei welcher viel Blut in die freie Bauchhöhle gelangt war, und reichlich mit Kochsalz ausgewaschen worden war. Nirgends war eine Spur von Eiter zu finden, nur in der Umgebung der Operationswunde leichte trockene Verklebungen, ohne daß hier eine besondere Serosareizung zu sehen gewesen wäre. Dagegen fanden sich andere Veränderungen schwerster Art. Lungengangrän, Pleuraempyem und eine schwere frische Endocarditis etc. Die letztere hat zweifellos dem ganzen Krankheitsverlauf den Stempel aufgeprägt. Woher die Lungengangrän gekommen, war nicht ganz klar; embolischen Ursprunges schien sie nicht zu sein, sie ist wohl durch Aspiration entstanden zu denken. Eventuell hatten die kariösen Zähne bei der Entstehung von Aspirationspneumonien resp. Gangränen mitgewirkt. Von dem Infektionsherde in der Lunge ging dann wohl die Endocarditis aus. Auch hier steht der Tod in zweifellosem Zusammenhang mit dem operativen Eingriffe, aber nicht mit der Vorlagerungsmethode als solcher. Diese „Peritonitis“ wäre wohl sicher überwunden worden, sie machte gar keine Störungen, der Patient erlag der Lungen- und Herzkomplikation. (Septische Infektion von der Lunge ausgehend.)

Der vierte Todesfall hat schon keinen direkten Zusammenhang mehr mit der Operation. Patient bekam eine krupöse Pneumonie, wie sie sich manchmal ganz unberechenbar an Bauchoperationen anschließen.

No. 98. Benno P., 54 Jahre, aus Breslau. **Carcinoma flexurae sigmoideae.** †.

Anamnese. Vater an einem Darmleiden gestorben. Seit 2 Jahren Stuhlverstopfung. Vor $1^1/_2$ Monat plötzlich krampfartige Schmerzen in der unteren Bauchhälfte, zogen von rechts nach links. Seit 3 Wochen Schmerzen von der linken Leistengegend nach der linken unteren Bauchhälfte ziehend, verbunden mit ungenügenden Entleerungen des Darmes, alle 3—5 Minuten auftretend. Blut schon sehr lange Zeit im Stuhl. Stuhl nie ohne Abführmittel. Viel Kollern im Leib. Gewichtsabnahme 9 Pfund.

Status. Hgl = 90 Proz. Kein Gurren, kein Geräusch. Im linken unteren Teil des Abdomens von links oben gegen die Mittellinie verlaufende walzenförmige Resistenz, etwas druckempfindlich und beweglich. Im Bade wird der Palpationsbefund deutlicher. Im Stuhl Blut, Schleim, reichliche Leukocyten. Ernährungszustand kräftig.

Operation. 11. März 1903. Zirkulärer derber Tumor der Flexura sigm. etwa an der unteren Grenze des mittleren Drittels. Keine Drüsen. Serosa frei, keine Verwachsungen. Typische Vorlagerung ohne alle Schwierigkeiten.

Mikroskopisch: Adenocarcinom.

Verlauf. 12. März leichte Arhythmie. 14. März. Puls wieder voll und regelmäßig. Durch das Glasrohr reichliche Entleerungen. 20. März. Andauernd reichlich Stuhlentleerung. Temperatur 38,8 ohne nachweisbare Ursache. 21. März. Ueber dem rechten unteren Lungenlappen leichtes Reiben hörbar, Schmerzen beim Atmen. 24. März. Dämpfung über dem ganzen Unterlappen, Bronchialatmen. Temperatur 40. Puls 134. 26. März. Fast die ganze rechte Lunge ist ergriffen, auch auf dem linken Unterlappen Dämpfung. Die Untersuchung des Sputums ergibt vorzugsweise Streptokokken. Wunde hat sich gereinigt, die Stuhlentleerung war immer regelmäßig. 27. März Exitus. Autopsie verweigert.

Todesursache: Krupöse Pneumonie.

Es handelte sich um eine typische krupöse Pneumonie, sie scheint durch Streptokokken hervorgerufen worden zu sein. Wir haben bei den Darmvorlagerungen im Gegensatz zu den Magenoperationen auffallend wenige Lungenkomplikationen gehabt, was wir zum Teil auf die Kürze des Eingriffes beziehen zu können glaubten. Daß sie sich aber dennoch nicht sicher vermeiden lassen, zeigte uns dieser Fall.

No. 99. Luise L. aus Schweidnitz, 61 Jahr. **Carcinoma flexurae hepaticae.** †.

Anamnese. Vor 8 Monaten Beginn mit Koliken, 1—2 Tage dauernd. Schmerzfreie Intervalle, Stuhl unregelmäßig, mitunter Erbrechen. Steigerung der Beschwerden. Intervalle immer kürzer. Seit 3 Wochen Schmerzen andauernd, Erbrechen häufiger. Völlegefühl. Appetitlosigkeit. Abmagerung. Singultus, hartnäckige Obstipation.

Status. Resistenz in der rechten oberen Bauchhälfte. Ernährungs-

zustand sehr gering. 2. Dez. 1901. Seit dem Tage ihrer Aufnahme Stuhl und Winde, Schlucken verschwunden. Leib weich geworden.

Operation. 3. Dez. 1901. Gänseeigroßer Tumor an der Flex. hepatica. Lumen so weit verengt, daß nur ein kleiner Finger hindurchgeführt werden kann. Colon ascendens und transversum werden durch Unterbindungen auf eine Strecke von gut 15 cm freigemacht, vom Mesenterium wird ein entsprechendes Stück mitgenommen. Bei den Unterbindungen an den Aesten der Arteria colica dextra werden im Mesenterium zahlreiche kleine Knötchen gefunden. Es werden etwa 20 cm vom Darm mit dem Tumor vorgelagert. — Nach Beendigung der Operation ist der abführende Darmschenkel etwas cyanotisch verfärbt, beim Ritzen mit einer Nadel blutet aber die Darmwand noch (Verdacht auf Gangrän wegen Unterbindung der Arterie). Der Sicherheit halber wird ein Jodoform-Gazestreifen neben dem abführenden Schenkel eingefügt. 4. Dez. Abtragung. 17. Dez Die nekrotischen Teile des Darmes haben sich abgestoßen. Tiefer Decubitus am Kreuzbein. 27. Dez. Anlegung der Spornquetsche zum ersten Male. 13. Jan. 1903. Zweite Anlegung der Spornquetsche. 23. Jan. Große Schwäche. Exitus.

Autopsie. Därme alle spiegelnd und glänzend, äußerst atrophisch, ganz kollabiert. An dem Anus praeternaturalis ist der Darm fest fixiert. Die Verwachsungen mit der Umgebung sind gering. Von oben her kommt die etwas lang gezogene, nicht veränderte Gallenblase und legt sich an den oberen Rand des Anus praeternaturalis. — Metastasen auf der Wirbelsäule, ein armdickes Paket hart infiltrierter Drüsen, zwischen diesen eingebettet die Aorta und Vena cava.

No. 100. Wilhelm G., 43 Jahre. Waggonfabrikarbeiter, Giersdorf. **Carcinoma coli ascendentis.** †.

Anamnese. Vor 17 Jahren Ulcus ventriculi. Seitdem dauernd Beschwerden, letzte Hämatemesis 1900. Beginn vor 7 Monaten mit kolikartigen Schmerzen im Unterleib, besonders schmerzhaft seit 8 Tagen. Obstipation, Schleim im Stuhl. Geschwulst selbst bemerkt.

Status. Neben der rechten Spin. a. s. länglicher walzenförmiger stark druckempfindlicher Tumor mit leicht höckriger Oberfläche, gut manuell verschieblich, nicht respiratorisch. Gurren und Peristaltik. Bei Darmaufblähung wird der Tumor undeutlich. Magen sehr erweitert, 4 Finger unterhalb des Nabels, keine Retention, normale Acidität. HCl.+

Operation 15. April 1903. Anfangsteil des Colon ascendens in einer Länge von 7 cm in einen gänseeigroßen derbknolligen stenosierenden Tumor umgewandelt. Mesocolondrüsen stark vergrößert. Einige Drüsen am Ileocökalwinkel. Ablösung des Colon ascendens, Coecum und 20 ccm vom zuführenden Ileum. Der Drüsen wegen muß auch ein Teil des Colon transversum herausgelagert werden. Fixation der Ileumschlinge an das Transversum. Typische Vorlagerung. 16. April. Das vorgelagerte Darmstück abgetragen. 17. April Stuhl. 18. April 860 Stuhl. Stärkere Schmerzen in der Magengegend. Daselbst Vorwölbung und lebhafte Peristaltik. Ausheberung 700 ccm hellgrüner Flüssigkeit. 20 April. 100 ccm Mageninhalt, grün gefärbt. 23. April. Wieder Nahrung per os. 24. April bis 1. Mai. Täglich 6—8 Stunden im Bade. 1. Mai. Spornquetsche. Täglich 2mal 20 Tropfen Opium. 12. Mai. III. Form mit Fleisch. Quetsche nochmals angelegt. 28. Mai. Magenbeschwerden. Spülung 70 ccm Inhalt. Im Laufe des Tages 1200 ccm Hafermehlsuppe mit 8 Eiern. Magenspülung 400 ccm Inhalt (gelbe Flüssigkeit mit weißen

Flocken). Ascites. Freier Erguß in der Bauchhöhle. Per rectum eine dattelgroße Resistenz zu fühlen. 29. Mai 1903 Relaparotomie. Es entleert sich ca. $1^1/_2$ l stark blutiggefärbter Flüssigkeit. Multiple Carcinommetastasen des Peritoneums. 31. Mai Exitus.

Sektion. Im Abdomen sehr reichlicher hämorrhagischer Ascites. Carcinomatosis peritonei. Magen und Duodenum stark dilatiert bis zur Art. mesent. sup. Dort starke Stenose. Zahlreiche Lebermetastasen. Sporn zwischen Transversum und Ileum 2 cm hoch.

Diese letzten beiden Todesfälle haben mit der Operation keinen Zusammenhang. Im Falle No. 99 hätte man vielleicht noch länger mit der Operation abwarten sollen, zu kurz erst war der letzte Ileusanfall vorüber. Paul hebt es besonders hervor, daß man die schwere Schädigung des Körpers durch den Ileus oft zu gering einschätzt. Diese Patienten vertragen auch kleinere Eingriffe noch längere Zeit nach überstandenem Darmverschluß schlecht, resp. sie leiden unter ihnen verhältnismäßig stark. Bei der genannten Patientin sahen wir einen großen Decubitus auftreten, dessen Vergrößerung sich nicht aufhalten ließ trotz Bädern etc. Der Zustand erinnerte an den der oben erwähnten Patientin H. (No. 24), die sich nach der Colostomie trotz Lösung des Ileus gar nicht erholen konnte. Die Nekrose des abführenden Schenkels betraf nicht seine intraperitoneal gelegene Partie, sondern nur die außerhalb des Peritoneums fixierte. 7 Wochen nach der Operation starb die Patientin infolge von Erschöpfung. Bei der Autopsie fanden sich enorme Lymphdrüsenpakete retroperitoneal und eine Metastase auf einer Aortenklappe. Was in solchen Fällen künftig zu tun wäre, ist schwierig zu sagen. Jedenfalls ist es das Beste, zuerst einen Anus praeternaturalis anzulegen, und nach längerem Abwarten erst radikal zu operieren. Wenn auch die Gefahr besteht, daß der Tumor wächst. — Der Fall No. 100 war ein sehr komplizierter und hat uns Schwierigkeiten bei der Behandlung gemacht. Er hatte lange Zeit an Ulcus ventriculi gelitten; wir fanden bei ihm außer dem Darmtumor eine hochgradige Ektasie des Magens, ohne daß Stauungserscheinungen sich hätten nach der Probemahlzeit oder nach dem Probefrühstück nachweisen lassen. Der Chemismus war ebenfalls normal. Bei der Vorlagerung mußte der Drüsen wegen weiter gegangen werden, als zuerst angenommen. Aber die Operation verlief ohne besondere Schwierigkeiten. 3 Tage nachher stellten sich Stauungserscheinungen von seiten des Magens ein, die aber durch Magenspülungen sich in kurzer Zeit beseitigen ließen. Wahrscheinlich waren sie durch die Verziehung des Transversum verursacht. 6 Wochen nach der Operation setzten die Retentionserscheinungen von neuem ein; von seiten des Darms waren nie Störungen vorhanden gewesen. Zu gleicher Zeit trat schnellwachsender Ascites auf. Eine erneute Laparotomie ergab allgemeine Carcinomatose des Peritoneums. Bei der Autopsie fanden sich außer den Metastasen auf dem Peritoneum auch noch viele in der

Leber und eine hochgradige Dilatation des Magens und des Duodenums bis zum Anfang des Jejunums, wo die Arteria mesenterica superior über dasselbe hinwegzieht (arterio-mesenterialer Darmverschluß). Vollkommen war der Verschluß nicht gewesen, er hatte sich wohl erst sub finem vitae in dieser Stärke entwickelt. Der Magen war nach rechts und unten verzogen. Offenbar hat der stärker ansteigende Ascites diese Verziehungen noch verstärkt, denn nach dem Abfluß einer größeren Menge von Flüssigkeit bei der zweiten Laparotomie ließen die Stauungserscheinungen nach. Eine Ulcusnarbe hat sich nicht gefunden. Auch in diesem Falle kann man den Zusammenhang zwischen Operation und Tod verneinen. Man würde sehr falsch handeln, wollte man sich durch solche Mißerfolge von den Resektionen abschrecken lassen. Ich habe schon oben darauf hingewiesen, daß Lymphdrüsenanschwellungen uns nicht davon abhalten dürfen, radikal zu operieren. Der Fall erschien sonst durchaus günstig, weil der Tumor gar keine Verwachsungen hatte.

Außer diesen unglücklich verlaufenen Fällen haben wir auch leider einige Mißerfolge zu verzeichnen, bei denen die Vorlagerungsmethode versagt hat. Der erste Teil der Operation, die Exstirpation, gelang wohl, aber der zweite, die Vereinigung des Darms und die Beseitigung des Anus gelang nicht. Ich habe schon vorhin davon gesprochen, daß im aboralen Schenkel bei Tumoren des S romanum oder bei kurzem Mesenterium dieses Darmteiles die Vorlagerung naturgemäß auf Schwierigkeiten stößt.

Man kann selbst Tumoren, die tief im kleinen Becken sitzen, noch vor die Bauchwand vorziehen, extraperitoneal behandeln und fixieren, wie ich mich im Falle No. 101 selbst überzeugt habe. Aber allmählich sinkt die vorgezogene Schlinge wieder in die Tiefe zurück, und ein exakter Anusverschluß würde auf große Schwierigkeiten stoßen. Es wurde 2mal die Klemme angelegt, wodurch der Sporn verkleinert wurde. Ich war übrigens in diesem Falle durch frühere Erfahrungen gewitzigt und auf diesen Verlauf gefaßt. Ich glaubte damals nur die Wahl zu haben zwischen Anus praeternaturalis mit oder ohne Exstirpation des Carcinoms. Ich zog das letztere vor. Pat. war 67 Jahre alt und lehnte einen größeren Eingriff ab. Es blieb nach der Vorlagerung ein Anus praeternaturalis zurück, Pat. wurde im besten Wohlbefinden mit einer Pelotte entlassen. Ich hielt mich auch nicht für berechtigt, den alten Mann einer zweiten Operation zur Beseitigung des Anus zu unterwerfen, da sie in diesem Falle nicht ungefährlich gewesen wäre. Das beste Operationsverfahren wäre auch in diesem Falle wieder das dreizeitige gewesen, allein das würde er gewiß nicht abgewartet haben. Die letzten Nachrichten von dem Pat. zeigten uns, daß er sich ganz gut an seinen Zustand gewöhnt hat, daß er sich jedenfalls besser als vor der Operation befindet, wo die Ileusanfälle ihn immer in Todesangst versetzten. — Noch ein Pat. (No. 109) wurde mit Anus entlassen, aber er verließ auf eigenen Wunsch die Klinik und entzog sich 2mal der zweckmäßigen Behandlung. Es war unser zweiter Fall von Vorlagerung, die Technik stand noch nicht ganz fest. — Einen weiteren solchen Mißerfolg stellt der Fall No. 102 dar. Wiederum ein Tumor des S romanum

Es trat dasselbe ein, wie im Falle No. 96, Nekrose des abführenden Darmschenkels. Nach Lösung des Mesenteriums muß dieser sehr schlecht ernährt sein, da er fast alle größeren Gefäße von oben her erhält. Nach Durchtrennung der Schlinge durch Abtragung des Tumors wird auch diese Zufuhr unterbrochen. Ich glaube, daß dieser Fall tödlich verlaufen wäre, wenn wir nicht von der ersten Ileusoperation her den Anus coecalis zur Ableitung des Darminhalts beibehalten hätten. Es war eine dreizeitig angelegte Operation. Hier kam zu dem Fehler der Vorlagerung an sich noch der hinzu, daß man offenbar, um Darm zu sparen, nicht weit genug im Gesunden operiert hatte. Ein lokales Rezidiv im Sporn war die Folge. Es wurde exstirpiert[1]). Nach wiederholter Anlegung der Spornquetsche war der Sporn beseitigt, aber doch gelang der Verschluß des Anus nicht. Pat. verließ schließlich mit 2 Kotfisteln die Klinik. Wir wagten nicht, ihm die am Coecum zu verschließen, weil wir das nochmalige Rezidivieren des Carcinoms in der Flexur fürchteten. Zu alledem wurde der Kranke noch von heftigen Nierensteinkoliken zwischendurch geplagt.

Bei einer Anzahl von Fällen wurde vor der Vorlagerung erst wegen Ileus die Colostomie oder einmal wegen eines Einrisses in einer Dünndarmschlinge eine Enteroanastomose gemacht. Diese Fälle hätte man vielleicht zu den dreizeitigen Operationen zu zählen. Aber bei der Vorlagerung kommt es uns gar nicht darauf an, in welchem Füllungszustande das Colon sich befindet, wenn nur nicht gerade ein Ileus besteht. Deshalb brauche ich, glaube ich, auf diese Unterschiede keinen so großen Wert zu legen, wie man es bei den Resektionen mit Darmöffnung und -naht unbedingt tun muß. Zu dieser Gruppe von Vorlagerungen zählen 4 Fälle, zu denen noch der oben genannte mit mangelhaftem Erfolg und Rezidiv gehören würde. Bei einem der Kranken wurde auswärts wegen Ileus colostomiert und später dann von Mikulicz der Tumor vorgelagert. Er kam erst zur Beseitigung seiner zwei Anus praeternaturalis nach Breslau.

Alle bis auf jenen einen (No. 102) verliefen gut. Diese 4 Patienten sind auch sämtlich noch frei von Rezidiven (No. 103—106).

Einige Worte über den Versuch einer Kombination von Vorlagerung mit zirkulärer Darmnaht (No. 105). Die Art des Vorgehens ist so eng an die Vorlagerungsmethode angeschlossen, daß ich es unter diese stellen will. Es wurde das Peritoneum fest verschlossen, nachdem die Schenkel eingenäht waren, dann der Tumor reseziert und sofort die Naht zirkulär ausgeführt. Darüber wurden die Bauchdecken verschlossen, nachdem 2 Streifen in die Nähe der Naht gebracht waren. Der Anus praeternat. lag oberhalb und funktionierte gut weiter. — Die Darmnaht hielt nicht! Es entstand sogar eine Stenose. Endlich wurde das kleine Stück Darmwand, das zwischen der Nahtperforation und dem Anus praeternaturalis

1) Steinthal (Chir.-Kongr. 1904) hat über diese Rezidive gesprochen. Für irgendwie typisch können wir sie aber nicht halten. Kausch wies damals schon darauf hin, daß sie zweifellos einem nichtradikalen Eingriff ihre Entstehung verdanken. In dieser Gegend sind ausgedehnte Resektionen schwer radikal auszuführen, besonders wenn der anale Schenkel kurz ist.

lag, mit der Spornquetsche beseitigt; die Behandlung dauerte sehr lange, 8 Monate! 6mal mußte die Quetsche angelegt werden, ehe man den Anusverschluß ausführen konnte, denn ein Sporn war nicht vorher gebildet worden. Die Pat. ist geheilt und seit 4 Jahr vollkommen gesund geblieben. Natürlich wurde diese Methode nie wieder versucht. Ich kann bloß immer wieder betonen, daß eine starke Abneigung gegen die zirkulären Nähte besonders an den tiefen Colonteilen bestand. Man entschloß sich nur unter zwingenden Umständen dazu (cf. Fall No. 87).

Es ist ein großes Verdienst SCHLOFFERS, daß er mit vollem Nachdruck darauf hingewiesen hat, wie gute Resultate sich mit seiner dreizeitigen Methode unter dem Schutze des Anus praeternaturalis erzielen lassen. Daß auch diese Operation ihre bestimmten Indikationen hat, werden wir noch zu erörtern haben. Ich glaube, ihr Indikationskreis läßt sich nicht allzuschwer gegen den der Vorlagerung abgrenzen. Sie schließen sich, wie wir sehen, nicht aus, man kann auch dreizeitig vorlagern.

Ueber den Fall No. 106, bei dem der Vorlagerung eine Enteroanastomose zwischen Ileum und Transversum vorherging, habe ich bei den Anastomosen schon gesprochen. Es ist interessant, daß sich aus dem nach der Abtragung des Tumor entstandenen Anus fast gar kein Stuhl entleerte, die Enteroanastomose war also hinreichend, den Darminhalt abzuleiten. Hier ist es zuviel der Vorsicht gewesen, man hätte wohl den Darmverschluß riskieren können, da man wußte, wie gut die Anastomose funktionierte. MIKULICZ legte eben den allergrößten Wert auf vollkommen aseptisches Operieren, solange die Bauchhöhle offen war. Und er hat ja auch den ausgezeichneten Erfolg erzielt, daß bei den 30 mit diesem festen Prinzip durchgeführten Vorlagerungen bei dem ersten Akte kein einziger Todesfall infolge Operationsinfektion oder infolge von Shock eintrat. Wir, seine Schüler, haben dieses starre Prinzip zuweilen nicht recht begriffen und manchmal versucht, es zu lockern, aber er hat darin nicht nachgegeben. Und der Erfolg spricht für dieses Prinzip, der Gegensatz zu unseren Resultaten bei der einzeitigen Resektion ist zu frappant.

18 Fälle fehlen noch, wo die Vorlagerung ganz typisch durchgeführt wurde von Anfang bis zu Ende. Ein Fall entzog sich, wie erwähnt, der Behandlung, ehe der Anus verschlossen war (No. 109), er fällt nicht der Methode zur Last. — Unter den Vorlagerungen finden sich eine Reihe sehr großer Eingriffe, die aber alle günstig verlaufen sind. Die Leistungsfähigkeit der Methode erkennt man erst dann, wenn man solche Fälle wiederholt erlebt hat. Es ist einer der größten Vorteile der Vorlagerung, daß man nahezu alle Kräfte des Patienten bei der Entfernung des Tumors, bei der ersten und Hauptaktion, sozusagen aufbrauchen kann. Er bedarf kaum mehr der Reservekräfte. Es werden

ja nach dieser Operation weit weniger Anforderungen an die „Lebenskraft“ gestellt als bei irgend einer anderen Methode. Der Darm kann leicht wieder funktionieren, denn er hat keine Widerstände an einer Nahtlinie zu überwinden. Der gestaute oder auch nicht gestaute Inhalt kann sich sofort entleeren. Das Peritoneum ist unvergleichlich viel weniger infiziert und viel weniger schwer wie bei den Verfahren, wo der Darm eröffnet werden muß. Und noch ein Hauptpunkt: die Operation wird um ein Bedeutendes abgekürzt! Anders kann man es kaum erklären, warum sich unsere Resultate so viel günstiger gestaltet haben. Auch die Dauererfolge bei den schweren Fällen werden sich voraussichtlich besser als früher gestalten, was wir wohl unserem außergewöhnlich radikalen Vorgehen bei der Exstirpation der Tumoren zu danken haben. Auch darin sehe ich einen Vorzug der Methode, daß man die Größe des Eingriffes nicht zu beschränken braucht aus Sorge vor der längeren Operation oder vor Schwierigkeiten der Darmvereinigung. Wir haben in jedem Fall die Vorlagerung der beiden Darmschenkel zu stande gebracht und zwar ohne Spannung. (Ausnahme: Tumoren der tiefen Flexura sigmoidea.)

Von den 17 hier zu besprechenden Fällen haben 8 Rezidive bekommen[1]). Alle bis auf einen waren es schwere Fälle, wo man schon bei der Operation wenig Hoffnung auf Radikalität haben konnte.

Nur einer von ihnen war als leichter zu bezeichnen (No. 107). Das Rezidiv trat in der Narbe ein. Bei Pat. No. 109 war der Tumor hoch oben an der Milz fixiert, und war nur unter den allergrößten Schwierigkeiten zu lösen. Bei Frau Z. (No. 108) war er so fest verwachsen mit Pankreas und Milz, daß Stücke von diesen Organen mitentfernt werden mußten. 2mal wurde ein verwachsenes Carcinom des S romanum vorgelagert, das fest in der Umgebung fixiert war (Wirbelsäule, Ovarium etc., No. 110, 111). Eine ziemlich aussichtslose Operation war auch von vornherein die Ausschälung eines Transversumtumors aus den Bauchdecken, wo er perforiert war und zur Abscedierung geführt hatte. Es fand sich eine entsprechende Höhle im Carcinom, gegenüber dem Mesenterialansatze (Fall Sp., No. 112).

Einen schweren Eingriff verlangte ein Carcinoma coeci, das mit der hinteren Bauchwand aufs innigste verwachsen war (No. 113). Dabei eine Ureterenverletzung, sie blieb aber ohne üble Folgen. Die Invaginationsnaht nach Gubaloff ließ sich schnell und sicher vollziehen. Ausgedehnt war zwar die Infiltration der Lymphdrüsen, aber seit dem Fall No. 81 ließen wir uns nicht so leicht durch derartige Befunde von radikalen Operationen abschrecken. So gingen wir auch diesmal trotz der zahlreich vergrößerten Drüsen zur Vorlagerung über. Sie konnten gar nicht alle entfernt werden. Zu unserer größten Verwunderung fanden wir sie tuberkulös, und nicht carcinomatös erkrankt. Der Tumor war ein sicheres Adenocarcinom. Das Rezidiv ging,

1) Rezidiv? Nur in wenigen Fällen ist es nachgewiesen. Unter diesen Todesfällen sind gewiß auch solche ohne lokales Rezidiv, wo der Tod infolge von Metastasen erfolgte.

wie wir ein Jahr später bei der Relaparotomie sahen, von der Gegend des Ureters und von der Bauchfascie aus. Hier waren schon bei der ersten Operation die Verwachsungen sehr feste gewesen. Außerordentlich schwer war die Operation auch in einem anderen Falle von Coecumcarcinom (No. 114).

No. 114. Robert K., Schlosser, Breslau, 45 Jahre. **Carcinoma coeci.** Anamnese. Seit 11 Monaten entwickelte sich allmählich Blässe, Abmagerung, Schwäche. Schmerzen rechts unten vom Nabel, allmählich an Intensität zunehmend. Mitunter nüchtern Erbrechen, Stuhl regelmäßig, zeitweise Durchfall; Appetit gut, vor einiger Zeit Geschwulst vom Arzt konstatiert. Gewichtsabnahme 20 Pfd., Hgl. 40 Proz.

Status. In der Ileocökalgegend ein wenig beweglicher, faustgroßer kugeliger Tumor mit glatter Oberfläche und sehr druckempfindlich. Die Geschwulst setzt sich nach unten in fühlbaren Strängen fort und geht bei Darmaufblähung etwas in die Höhe. Der Magen reicht 1—2 Querfinger unter den Nabel, die Leberdämpfung überschreitet um 5 (!) Querfinger den Rippenbogen. Bei der Atmung bewegt sich der Tumor deutlich mit der glatten Leber nach unten. Die Magenuntersuchung ergibt normale Motilität und Acidität, freie HCl. Per rectum sind 2—3 erbsengroße Knötchen im Douglas zu fühlen.

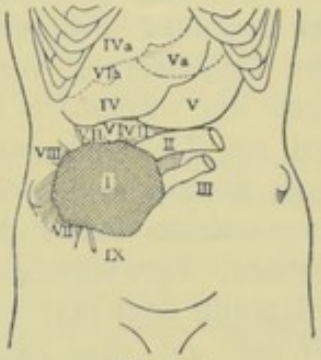

Fig. 5[1]).

25. Mai 1898. Operation: Tumor von Kindskopfgröße, von adhärentem Netz bekleidet und vielfach von Dünndarmschlingen bedeckt. Verwachsungen, nach oben mit der Gallenblase sehr fest (dadurch ist die Leber nach unten verlagert, scheinbar vergrößert), ferner mit dem Duodenum und dem Magen. (Dadurch ist der Magen nach unten gezogen und ebenfalls scheinbar vergrößert gefunden.) Nach unten ist der Tumor am Os ilei fixiert, nach der Niere zu, an der hinteren Bauchwand. Die Adhäsionen nach innen mit dem Dünndarm lösen sich leicht. Verwachsungen mit der Gallenblase äußerst fest und kurz. Nach unten und hinten ist Gefahr, daß der Ureter mitgefaßt wird, so tief geht der Tumor hinunter. Es zeigt sich, daß das ganze Coecum, Colon ascendens, Flexura hepatica und ein Teil des Querkolon im Tumor aufgegangen ist. Die Befreiung des Tumors von seinen oberen Verwachsungen mit Gallenblase und Leber ist sehr schwer. Die Gallenblase reißt dabei ein; Vernähung. Tumor aus den Abdomen herausgewälzt. Er ist ca. 2—3 Fäuste groß. Hängt am Mittelteil des Quercolons und am Ileum (Fig. 5). Durch die Lösung der Adhäsionen hat sich eine andere Lage der Leber hergestellt, nach oben gerückt, überragt sie um einen Querfinger den Rippenbogen. Mesokolon wird vernäht mit dem Mesenterialrande des abgelösten Ileumstückes. Tamponade der Gallenblasengend. Typische Vorlagerung.

---

1) I Tumor. II Abführende Schlinge, Col. transvers. III Zuführende Schlinge, Ileum. IV Leber vor der Operation. IVa Leber nach der Operation. V Magen vor der Operation. V a Magen nach der Operation. VI Gallenblase. VII Adhäsionen. VIII Adhäsionen mit der Niere. IX Proc. vermiformis.

Beschreibung des Präparates. Herausgelöster Tumor über kindskopfgroß, in ihm ist der Dickdarm vom Coecum an bis zum rechten Teile des Querkolons aufgegangen. Kurz hinter der Cökalklappe eine fast faustgroße Höhle. In dieser ist der Dickdarm mehrfach perforiert. Von der Höhle aus gelangt man in alle die besagten Darmteile hin. — Mikroskopisch. Adenocarcinom.

Verlauf. Erste Spornquetsche 13. Juni 1898. Zweite Spornquetsche 30. Juni 1898. Verschluß des Anus praeternaturalis 15. Juli 1898. Geheilt entlassen 27. Juli 1898. Gestorben nach standesamtlicher Mitteilung an Lungentuberkulose. Außerdem wohl sicher Metastasen.

An diesem Fall sind mehrere sehr interessante Punkte hervorzuheben. Der Tumor saß primär im Coecum, er hatte aber seine ganze Umgebung an sich herangezogen. Zunächst das Ascendens. Dieses war in ihm aufgegangen, ebenso die Flex. hep. In das Transversum war er perforiert. Mit Duodenum und Gallenblase war er fest verwachsen und auch unten war er etwas fixiert. Am auffallendsten war aber die Verziehung der Leber durch den schrumpfenden Tumor des Coecums. Sie reichte mehr als handbreit über den Rippenbogen, eine Vergrößerung vortäuschend, während sie doch nur verlagert war. Auch die scheinbare Ektasie des Magens war nur eine Verlagerung und ein Tiefstand desselben. Man muß diese Verziehungen kennen, sonst könnte man sich einmal sehr unangenehm in der Beurteilung eines solchen Falles täuschen. Petroff hat einen ähnlichen Befund erhoben. Verwechselung dieser scheinbaren mit einer organischen Vergrößerung liegt sehr nahe. Die Operation, so ausgedehnt sie war, verlief sehr gut, aber Patient lebte nur ein Jahr noch.

Man soll sich durch solche Ausgänge nicht entmutigen lassen und ja nicht die Indikation zur radikalen Operation deshalb einschränken. Wir werden sehen, daß ausgedehnte schwere Operationen gemacht wurden, ohne daß ein Rückfall bis jetzt eingetreten wäre. Die geretteten Fälle zählen dann um so höher! Es ist ein nicht zu unterschätzender Vorteil bei dem Verfahren, wo die Exstirpation des Tumors einen Akt für sich bildet, daß man so große Eingriffe ohne allzuschwere Gefährdung des Lebens vornehmen kann. Hat man erst in einigen Fällen diese Erfahrung gemacht, so wird man wohl unwillkürlich auch immer radikaler weiter im Gesunden operieren und dem Kranken zu Gunsten einer längeren Heilung immer mehr zumuten. Eingriffe, die bei dem einzeitigen Verfahren von vornherein als aussichtslos aufgegeben werden mußten, lassen sich öfters unter dem Schutze der Vorlagerungsmethode noch unternehmen. Die ebengenannten Fälle bekamen zwar Rezidive, aber zeigen doch, welche Schwierigkeiten sich überwinden lassen. Und zwar nicht nur in einzelnen Fällen, sondern in einer fortlaufenden Reihe. Die operativen Mißerfolge, das erwähnte ich schon einmal, erlebten wir nicht bei den schweren Fällen, sondern

bei einem leicht operablen Ascendenstumor und bei Flexurtumoren.

Ich lasse jetzt noch die übrigen 10 Fälle folgen, wo die Operation glücklich verlief, und auch ein Rezidiv bisher nicht eingetreten ist[1]). Unter diesen 10 Fälle sind 5 den leichten zuzuzählen, 5 den schweren. Unter den ersteren findet sich das trotz Ileus mit Erfolg vorgelagerte Carcinom der Ileocökalklappe (No. 33 4 Jahre rezidivfrei), ein anderer beweglicher Krebs des Coecum (No. 115 starb nach $3^1/_2$ Jahren an einer Apoplexie), ein dritter verwachsener, recht großer bei einem elenden Patienten (No. 116 rezidivfrei über 1 Jahr), und wieder ein sehr großer Tumor, der auf das Ileum übergegriffen hatte, und schon einige sehr feste Verwachsungen bot (No. 117 rezidivfrei 4 Jahre). Ferner ein gutbewegliches Carcinom des S romanum (No. 118 $6^3/_4$ Jahr rezidivfrei) und die schon oft erwähnte jugendliche Patientin. Diese Krankengeschichte bedarf noch einiger Bemerkungen.

No. 119. Frieda L., 17 Jahr. **Carcinoma flexurae lienalis.**

Anamnese. Vor 9 Monaten Kolikanfälle, Verschlimmerung vor 3 Monaten. Aerztliche Diagnose: Wanderniere. Blut im Stuhl, Blut und Eiter im Urin. Urin per Katheter enthält nur Eiweiß. Blut im Stuhl nur nach Schmerzanfällen.

Status. Stuhl blutig und schleimig. Im Urin dauernd Spuren von Eiweiß und Plattenepithelien (p. Katheter), typische Kolikanfälle. Verdacht auf Nierensteine. Druckschmerz in der Nierengegend. Diviseuruntersuchung: Urin auf beiden Seiten eiweißhaltig. Tumor links vom Nabel von Größe und Gestalt einer Niere, der sich in die Gegend der l. Niere zurückdrücken läßt. Diagnose: Wanderniere und ulcerierender Dickdarmprozeß. Tumor nur zeitweise palpabel. Ernährungszustand gut.

Operation 16. Dez. 1903. Niere an normaler Stelle, normal groß. Tumor an der Flex. lien. wandständig nicht zirkulär, blumenkohlartig über Walnußgröße, an der mesenterialen Seite des Darmes. Uebrige Zirkumferenz frei. Pflaumengroße Drüsen des Mesenteriums entfernt. Tumor nicht verwachsen. Typische Vorlagerung. Abtragung am gleichen Tage.

Beschreibung des Präparats: Darmrohr $6^1/_2$ cm lang. Tumor wandständig, etwa die Hälfte des Lumens freilassend, von der Größe einer Pflaume, papillomatös hervorragend, sehr überhängend, zerklüftet. Mesenterium 4 cm lang, kleine Drüsen. — Mikroskopisch. Typisches Adenocarcinom. Papillöser Tumor mit Neigung zu Hohlraumbildung. Kleine Cysten mit schleimigem Inhalt. Das Epithel der gewucherten Drüsenschläuche ist hoch, die Ringmuskulatur ist stark durchsetzt, ebenso stellenweise die Längsmuskulatur.

Verlauf. Spornquetsche 1) 29 Tage p. o. 2) 37 Tage p. o. 3) 45 Tage p. o. 4) 60 Tage p. o. Anusverschluß 71. p. o. Entlassen 14. März mit glatt geheilter Wunde.

---

1) Zum Teil sind die Fälle noch viel zu kurze Zeit beobachtet, als daß man die Frage des Rezidivs überhaupt aufwerfen könnte. Die Statistik über die Dauererfolge wird in einem späteren Kapitel noch besprochen werden.

Wiederaufnahme 13. Okt. 1904. Zur Operation der Bauchhernie. Bei dieser Gelegenheit Palpation der Bauchhöhle; es findet sich nirgends ein Rezidiv, eine vergrößerte Drüse wird exstirpiert. (Nur entzündliche Schwellung.)

Wiederaufnahme 21. Juni 1905. Leichte Stenosenanfälle; wegen Verdacht auf Rezidiv Operation 5. Juli 1905. Exzision der alten Narbe, zahlreiche Adhäsionen, keine Stenose. Verziehung des Kolons. Exstirpierte Drüsen zeigen mikroskopisch nur Entzündung. Kein Rezidiv.

Lebt ohne Rezidiv $2^3/_4$ J. p. op.[1]).

Interessant ist bei dem jugendlichen Alter der Patientin die Gutartigkeit des Tumors. Aber klinisch ist die Hauptsache, daß es weder bei uns noch in der medizinischen Klinik gelang, eine sichere Differentialdiagnose zwischen Wanderniere und Darmtumor zu stellen. Es traten typische Schmerzanfälle zusammen mit Albumen im Urin und Blut im Stuhl auf, zugleich wurde immer ein sonst nicht palpabler nierenförmiger Tumor fühlbar, der sich in die Nierengegend reponieren ließ. Auf beiden Seiten entleerte sich zuweilen eiweißhaltiger Urin von gleicher Beschaffenheit, kryoskopisch und chemisch. Die Operation ließ die Niere an normaler Stelle konstatieren, und zeigte den beschriebenen Tumor. Jetzt war auch die Erklärung des ganzen Krankheitsbildes nicht mehr schwer. Offenbar hatte das Carcinom, wandständig und stark prominent, wie es war, wiederholt zu Invaginationen geführt, die sich bei Nachlassen der sehr kräftigen Peristaltik bald wieder gelöst hatten. Der Tumor stieg nur bei diesen Gelegenheiten herab aus seinem sicheren Versteck in der Milz-Nierengegend, und war sonst auch durch Darmaufblähung nicht zur Palpation zu bringen. Das ist schon der dritte Fall, wo ich die Verwechselung von Invaginationstumor mit Wanderniere erlebt habe. Es ist dieser Irrtum auch ganz begreiflich, wenn man bedenkt, daß sich die Einschiebungen gern an beweglichen Darmteilen bilden, daß die Invaginationstumoren fast immer eine leicht medial zugebogene Form wie eben eine Niere bekommen, weil der Zug des Mesenteriums in dieser Richtung wirkt, und weil die Darmaufblähung im Stadium des Anfalles wegen des Meteorismus der zuführenden Darmschlingen öfters unsichere Resultate gibt. In unserem Falle erkläre ich mir die Entstehung der Albuminurie dadurch, daß die Patientin, schon ehe sie in klinische Beobachtung gekommen, außerhalb öfters katheterisiert worden ist, daß dadurch vorübergehend ein Blasenkatarrh und eine leichte Nierenreizung entstand, die uns so lange in die Irre führten. Operativ bot dieser Fall gar keine Schwierigkeiten. Wegen des Bauchbruches und Verdacht auf Rezidiv mußte später noch zweimal operiert werden. Es fanden sich nur leichte Verwachsungen, kein Rezidiv.

---

1) Jetzt bereits über 3 Jahre rezidivfrei.

Die größeren, glücklich verlaufenen Operationen, von denen einige auch die Hoffnung auf Dauerheilungen geben, habe ich zum Teil schon früher anzuführen Gelegenheit gehabt, z. B. die Patientin K. (No. 120), wo bei der Operation anscheinend durch den Tumor hindurch gegangen werden mußte.

No. 120. Henriette K., 60-jähr. Diakonissin aus Kraschwitz. **Carcinoma coeci.** 1. Dez. 1901 bis 2. Febr. 1902.

Anamnese. Pat. leidet von jeher an trägem Stuhlgang. Seit 4 Monaten stellten sich stechende Schmerzen in der rechten Unterbauchgegend beim Stuhlgange ein. Seit ebensolanger Zeit bemerkte sie an der betreffenden Stelle eine Geschwulst, die seitdem auf das Doppelte der früheren Größe heranwuchs. Zugleich hat Pat. um 20 Pfund abgenommen.

Status. Ernährungszustand der Pat. mäßig gut. In der Regio ileocoecalis ist ein straußeneigroßer, glatter, fester, sehr beweglicher und druckempfindlicher Tumor zu palpieren. Peristaltik wird nicht wahrgenommen.

Operation 5. Dez. 1901. Es findet sich ein Tumor des Coecums, der einerseits mit Ileumschlingen durch starke Adhäsionen fest verbunden, andererseits mit dem Colon transversum in etwa 5-Markstückgröße eng verwachsen ist. „Der Tumor mit den ihm adhärenten Darmteilen wird nun vorgewälzt und nach Tamponade der Bauchwunde zunächst mit der Schere vom Kolon abpräpariert derart, daß durch die Tumorsubstanz durchgegangen wird und eine Tumorplatte der Darmwand verbunden bleibt. Dieses Gebiet wird möglichst abgeflacht, durch starke Schnürnaht umfaßt und eingestülpt mit darauffolgender Uebernähung der eingestülpten Stelle.“ Dann ward der Tumor vor die Bauchhöhle typisch vorgelagert und in die Wunde eingenäht. 6. Dez. Abtragung des vorgelagerten Darmteiles. 14. Dez. 1901. Erste Spornquetsche. 8. Jan. 1902. Zweite Spornquetsche. 16. Jan. 1902. Verschluß des Anus praeternaturalis. Heilung.

Lebt noch heute rezidivfrei $4^3/_4$ Jahr p. op. Tut noch weiter ihren schweren Dienst als Diakonissin [1]).

Man sieht auch in diesem Falle wieder die Abneigung Mikulicz', den Darm während der Operation zu eröffnen. Die Art, wie er sich zu helfen wußte, ist sehr interessant. Noch sicherer würde es gewesen sein, wenn man die Stelle erst noch energisch verschorft hätte. Ob diese Verwachsung wirklich ein Teil des Tumors war, ist nicht mehr nachzuweisen. Der Erfolg spricht vielleicht dagegen. Wir haben noch in anderen Fällen ausgesprochen entzündliche Verwachsungen des Coecums gesehen (No. 123).

Große operative Schwierigkeiten fanden sich bei dem Patienten H. (No. 121), von dem auch schon früher die Rede war, weil seine Beschwerden eine Probelaparotomie wegen Verdachtes auf Magenkrebs veranlaßt hatten. Die Diagnose blieb, wie man sieht, auch bei der Laparotomie zunächst noch unklar. Erst nach Lösung der vielen Adhä-

1) Jetzt mehr als 5 Jahre frei von Rezidiv.

sionen konnte der Ausgang des Tumors vom Transversum nachgewiesen werden.

No. 121. Reinhold H., 34 Jahre, Arbeiter aus Kummersdorf. **Carcinoma coli transversi.**

Anamnese. Vor 4 Jahren Beginn von Magenbeschwerden. Obstipation, Erbrechen. Wegen Verdachts auf Magencarcinom Laparotomie. Abmagerung. Niemals eigentliche Darmsymptome. Nur Schmerzen.

Status. Rechts oben vom Nabel apfelgroßer, nicht druckempfindlicher, fast gar nicht beweglicher Tumor. Bei Magenaufblähung wird der Tumor nicht deulicher. Ernährungszustand gering. Magensaft anacide, keine Retention.

Operation 11. Juni 1904. Inzision am Nabel zur Palpation des Tumors. Dieser wird als Gallenblase gedeutet. Erweiterung mit Winkelschnitt. Adhäsionen zwischen Netz- und Bauchwand. Ueber faustgroßer Tumor, von dem es zunächst immer noch unklar ist, welchem Organ er angehört, so dicht ist er in Adhäsionen eingebettet. Gallenblase mit dem Tumor adhärent, läßt sich abschieben. Tumor sehr gut abgegrenzt, er liegt an der Grenze des mittleren und rechten Drittels des Colon transversum. Därme nirgends gebläht; zuführender Darm nicht hypertrophisch. Keine Stenose. Der Tumor wird von seinen Verwachsungen mit Magen, Pankreas und besonders Duodenum freigemacht, zum Teil nach doppelter Ligierung der Stränge. Das Ligamentum gastrocolium ist stark geschrumpft, die Bursa omentalis fast verödet. Am Duodenum unbedeutender Serosariß, der mit Seidennähten geschlossen wird. $^1/_3$ des Colon transversum vom Mesenterium befreit und vorgelagert. Die Art. colica media kann verschont werden. Keine Drüsen. Typische Vorlagerung. Abtragung 1 Tag p. op.

Verlauf. Vorübergehend Magenbeschwerden. Spornquetsche 1) 16 Tg. p. op. 2) 33 Tag. p. op. Anusverschluß 54 Tg. p. op. Kotfistel, Bauchdeckenabszeß.

Enderfolg. Vollkommen geheilt. Entlassen 29. Okt. 1904 mit Verordnung einer Leibbinde. Rezidivfrei $2^1/_2$ Jahr. Bauchbruch.

Außerordentlich unangenehm waren die Adhäsionen an dem Duodenum und die Nähe des Magens. Eine Sorge war mir die eventuelle Ligatur der Colica media, dann hätte ein großes, und zwar ein nur schwer bestimmbar großes Colonstück entfernt werden und zur Darmvereinigung hätte das Ileum herangezogen werden müssen. (Mit Ausschaltung des Dickdarmrestes oder mit Resektion desselben. Ich würde wohl, um eine Dauerfistel zu vermeiden, das letztere bevorzugt haben, obgleich der Tumor vom linken Teil des Quercolon ausging.) Ein Fall, wo das letztere geschehen mußte, schließt sich gleich hier an.

No. 122. Ernestine N., 35 Jahre alt, Stellmachersfrau aus Rengersdorf. **Carcinoma coli transversi.**

Anamnese. Als Kind von 3 Jahren Bauchkrämpfe. Vor 3 Jahren bekam Pat. plötzlich nach Erkältung starke Bauchschmerzen, die anfallsweise auftraten und mit Kollern und typischen Darmsteifungen („Aufbäumen von steifen Knoten an verschiedenen Stellen des Bauches“) ver-

bunden waren; zugleich blieb der Stuhlgang aus und Erbrechen trat hinzu. Nach einem Tage hat sich dieser Zustand wieder vollkommen ausgeglichen. Einen zweiten ganz ähnlichen Anfall hatte Pat. vor 2 Jahren, einen dritten vor 3 Monaten; dieser dauerte 2 Tage und war mit Schüttelfrost verbunden. Eine Besserung trat zwar spontan ein, doch blieben seit dieser Zeit Koliken zurück, die allerdings schwächer waren und seltener. Erst vor 8 Tagen kam wieder ein den ersten Anfällen ähnlicher, wobei Pat. 3mal stuhlähnliche, stinkende Massen erbrechen mußte. Nach einem Tage trat wieder Besserung ein. Pat. leidet schon seit Jahren an Stuhlverstopfung und ist in den letzten 8 Wochen um 25 Pfund abgemagert.

Status am 4. Aug. 1902. Mäßig große, schwache, schlecht ernährte Frau mit blasser Gesichtsfarbe. Abdomen nicht wesentlich aufgetrieben, weich, nirgends schmerzhaft, keine peristaltischen Bewegungen wahrzunehmen. Dicht unterhalb des Nabels ist ein flacher, etwa handtellergroßer Tumor zu palpieren, der hart, wenig druckempfindlich, passiv leicht in Grenzen von ca. 10 cm verschieblich, respiratorisch unverschieblich ist; seine Oberfläche erscheint glatt. Beim Eingießen von $1^1/_2$ l Wasser verschwindet derselbe völlig. Vom Anus aus gelangt die Luft nur in den links seitlich gelegenen Darmabschnitt, wo sie eine Aufblähung hervorruft, das Coecum bleibt frei. 6. Aug. Pat. bekommt früh einen Anfall von starken Kolikschmerzen und Erbrechen zuerst von Speiseresten, gegen Mittag von übelriechendem Dünndarminhalt. Untersuchung ergibt: Bauch in toto stark aufgetrieben, Umfang über dem Nabel 80 cm. Mitunter treten deutlich sichtbare typische Darmsteifungen auf. Auf der Höhe des Anfalls sieht man deutlich geblähte Darmschlingen, die zum Teil dem Dickdarm, zum Teil dem Dünndarm angehören, während Col. descendens und S romanum nicht meteoristisch aufgetrieben erscheinen. In der Coecalgegend deutliches Plätschern, im ganzen Leibe Kollern und Gurren. Beim Einguß von Wasser wird eine Dämpfung wahrgenommen, die links seitlich aufsteigend bis fast zum Rippenbogen reicht und hier scharf abgeschnitten endet. Puls gut, gespannt, 120. 7. Aug. Wieder Besserung.

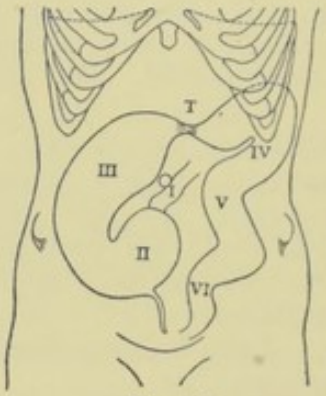

Fig. 6[1]).

Operation 8. Aug. 1902. Schnitt vom Processus ensiformis zum Nabel. Die Untersuchung ergibt, daß ein kleiner, aber harter Tumor das Colon transversum in der Mitte auf eine 2—3 cm weite Strecke verengt; es ziehen mehrere dicke Netzstränge zu ihm hin, die reseziert werden. Die Stenose liegt mehr der Flexura lienalis zu. Oberhalb derselben ist der Darm armdick erweitert und mit ca. $^1/_2$ cm dicken Wandungen versehen, die Striktur ist fast absolut undurchgängig. Das Coecum, Colon ascendens und die rechte Hälfte des Quercolons haben ein langes Mesenterium gemeinsam mit dem Dünndarm (Fig. 6). Flexura hepatica fehlt, Colon ascendens und Coecum sind hufeisenförmig hart aneinander fixiert, das ganze ist um 90° (?) bis 180° (?) gedreht, liegt nach dem kleinen

1) T Tumor transversum. I Ileum. II Coecum. III Ascendens. IV Flex. lienalis. V Descendens. VI Flex. sigmoidea.

Becken zu, ist voller Kot und sehr schwer. Auffallend ist, daß auch die Flexura lienalis enorm gebläht ist; sie hat aber dünne, bläuliche Wandungen, ihre beiden Schenkel liegen fast parallel. Colon descendens ist weniger gebläht, hat ein kurzes Mesenterium, Flexura sigmoidea ist auch gebläht, hat ein sehr langes Mesenterium und ist mit dem Scheitel am rückwärtigen Peritoneum adhärent. Da es unmöglich ist, das Coecum zu fixieren oder in diesem Zustande im Abdomen zu belassen, wird die Vorlagerung des Coecums, Colon ascendens und transversum mitsamt einem Teile von 20 cm Dünndarm einerseits und andererseits des Transversum mit Tumor vorgenommen. Der periphere, analwärts gelegene Teil des Col. transverum ist gebläht, aber fest fixiert und läßt sich nicht ablösen; der Tumor wird aber doch beweglich gemacht. Im Mesenterium finden sich zahlreiche, große, weiche Drüsen. Starke Unterbindung für die großen Gefäße des Mesenteriums, schließlich Verschluß der Bauchwunde bis eng an die Schlingen heran. Die Annähung der Darmschlingen in die Bauchwunde ist zur Hälfte erfolgt, als plötzlich der herausgelegte Darm an der Stelle der Stenose einreißt. Sofortige Tamponade. Der vorgelagerte Darm ist so schwer, daß er abgetragen werden muß; er enthält massenhaft Kot, der sehr hart ist. Ein Teil des Mesenteriums ist noch erhalten geblieben, es wird unter ziemlich bedeutenden Blutverlusten zwischen Klemmen durchtrennt, der Darm alsdann hart am Tumor abgetrennt. Glasröhren in die Darmschenkel. Pat. erhält im Laufe des Tages 4 l Kochsalz subkutan.

Verlauf. 24. Aug. Blutung aus dem Mesenterialstumpfe. 4. Sept. Abszeß in der Wunde. 8. Sept. Entleerung desselben. 25. Okt. 1. Spornquetsche. 1. Nov. 2. Spornquetsche. 20. Nov. Verschluß des Anus praeternaturalis. 25. Nov. Kotfistel. 9. Dez. Fistel in der Wunde verkleinert sich, Stuhl nur noch per Rectum. Fisteln sezernieren nur spärlich etwas eiteriges Sekret. Allgemeinbefinden vorzüglich. 24. Dez. 1902. Geheilt entlassen.

Lebt frei von Rezidiv über 4 Jahre, hat seit der Operation zweimal geboren!

Es lag eine Kombination von Darmstenose und kongenitaler Lageanomalie des Dickdarmes vor, die zu einer Drehung des Coecum geführt hatte; ob sie mehr als 90° betrug, konnte ich nicht genau konstatieren. Der Darm befand sich in einem ganz anormalen Zustande. Er war brüchig, enorm hypertrophisch, die Serosa rauh. Dazu die hochgradige Beweglichkeit des mit Kot schwer gefüllten Coecums, ferner die Ileusanfälle, von denen wir einen erlebt hatten, die eventuell auf eine Drehung zu beziehen waren: unter solchen Umständen erschien es mir als das am wenigsten Aussichtslose, die ganze vorgewälzte bewegliche Partie vorzulagern, obgleich der Tumor nur klein, etwa 2 cm breit war. Dadurch, daß Ileum und Colon ein gemeinsames Mesenterium hatten, wurde die Operation erleichtert. Die Blähung des analwärts vom Tumor liegenden Colon fiel auf; sie ist vielleicht dadurch zu erklären, daß das S romanum durch das schwere Coecum komprimiert war. In diesem Falle wäre die genaue mikroskopische Untersuchung von ganz besonderem Interesse gewesen. Leider wurde der Tumor bei der Abtragung fast ganz zerstört, da man sich distalwärts hart an die Grenze

des Gesunden halten wollte. Er kam zum großen Teil mit in die Ligatur, in welcher das Glasrohr eingebunden wurde und fiel der Nekrose anheim. Das kleine Stück, das wir genau untersuchten, enthielt zu unserer größten Verwunderung weder Carcinom, noch etwas was für Tuberkulose gesprochen hätte, es war nichts als Bindegewebe, also Narbe. Als solche allein möchte ich aber den bei der Operation erhobenen Befund nicht deuten; es handelte sich um einen sehr harten, kleinen aber sehr deutlichen Tumor, dessen Breite immerhin größer als die einer tuberkulösen Narbenstriktur war. Zudem fehlt es nicht an Beispielen, wo man geglaubt hat, Narben vor sich zu haben und später entdeckte, daß sich aus dieser angeblichen Narbe schnell ein Tumor entwickelte. Auch Diszisionen solcher narbiger Tumoren sind irrtümlich vorgenommen worden, wo der weitere Verlauf das Carcinom sicherstellte. Selbst bei mikroskopischer Untersuchung ist einige Male die Diagnose nicht sofort gestellt worden (HILDEBRAND). Der Fall hat ja auch weniger Interesse quoad Rezidiv, denn es war, wenn überhaupt Carcinom, ein ausgesprochener Scirrhus, als vielmehr in Bezug auf die Technik. Der weitere Verlauf war durch eine Nachblutung aus dem breiten Mesenterialstumpf und durch eine Abszedierung in der Bauchwunde kompliziert.

In dem oben geschilderten Falle war es nicht der Tumor selbst, der die Schwierigkeiten bei der Operation bereitete, sondern der zuführende Darmteil. Bei der Patientin W. dagegen waren es die Verwachsungen und der außerordentlich geringe Kräftezustand, der bei der Operation bedenklich werden konnte. Der Eingriff wurde mit sehr geringen Aussichten auf Erfolg unternommen, wegen der dekrepiden Verfassung der anämischen Patientin und der geringen Beweglichkeit des Tumors bei der Palpation.

No. 123. Frau W., 61 Jahre alt, aus Lupitze. **Carcinoma coli transversi.**

Anamnese. Vor 2 Jahren Schmerzanfälle rechts unten mit Darmsteifung. Stuhl normal. Vor $1^1/_2$ Jahren plötzlich Darmverschluß mit starkem Meteorismus und Schmerzen. Nach Bericht des Arztes Inzision. Entleerung eines abgekapselten perityphlitischen Abszesses. 14 Tage nach der Entleerung von neuem Darmverschluß. Spontane Lösung desselben. Besserung. August 1905 Anfälle mit Verstopfung, Durchfall, Erbrechen. Seit 3 Monaten Geschwulst bemerkbar, auf Druck etwas schmerzhaft. Sehr mager und blaß geworden. Große Schwäche. Seit 3 Wochen dauernd zu Bett. 3 Wochen lang andauernde Durchfälle, 4mal täglich.

Status. Sehr blasse, kachektisch aussehende Frau, auffallend blasse Schleimhäute. Puls 120, klein. Rechts vom Nabel Vorwölbung, Palpation: Faustgroßer Tumor mit strangförmigen Fortsätzen, 10 cm lang, 7 cm breit, respiratorisch verschieblich, passiv sehr wenig. Es macht den Eindruck, als wenn der Tumor in der Tiefe fixiert wäre.

Operation am 12. April 1906. Am unteren Pol des Tumors und

an der vorderen linken Bauchwand ist das Coecum angewachsen. Der Tumor sitzt an der rechten Seite des Transversum und ist faustgroß. Durch Schrumpfung des Tumors ist die Flexura hepatica vollkommen aufgegangen, das Ascendens ist stark reduziert. Breite Verwachsung mit dem normalen linken Teile des Colon transversum, der hinteren Bauchwand in der Gegend des Duodenums, der Radix mesenterii des Ileums. Nach Auslösung der Verwachsungen liegt das Duodenum und ein Teil der rechten Niere frei. Resektion einiger vergrößerter, harter Lymphdrüsen im Zusammenhang mit dem Tumor. Auch das Coecum und 10—20 cm vom Ileum werden mit abgelöst, die Mesenterien des Colons und des Dünndarmes vernäht, so daß die Anlagerung des Ileums an das Transversum leicht gelingt. Typische Vorlagerung.

13. April Abtragung des Tumors, Einbinden von Glasröhren. 20. April. Spornquetsche. Längere Zeit leidet Pat. an Thrombosen an beiden Beinen mit hohen Temperatursteigerungen. 13. Juni. 2. Spornquetsche. 23. Juni. 3. Spornquetsche. 2. Juli. Anusverschluß. Pat. hat sich sehr erholt und steht auf. Gewichtszunahme 10 Pfund.

15. Juli 1906. Geheilt entlassen. Pat. hat sich bedeutend erholt und fühlt sich viel besser als vor der Operation. Bauchbinde.

Auch hier wieder das starke Schrumpfen des Tumors, der in sich die Flex. hepatica, einen Teil des Ascendens und des Transversums hineingezogen hatte. SCHUCHARDT hat dieses Schrumpfen bei Tumoren des Rektums beschrieben, bei den Colontumoren haben wir es, wie gesagt, gar nicht selten ebenfalls gesehen. Das einzige, was den Heilungsverlauf störte, war eine unangenehme Thrombose der Vena femoralis beiderseits. Ob diese Patientin einen dauernden Vorteil von der schweren Operation haben wird, muß sich erst herausstellen; es ist erst ein halbes Jahr seit der Operation vergangen. Sie selbst war mit ihrem Zustande bei der Entlassung sehr zufrieden.

Fassen wir noch einmal kurz zusammen, wie es nun eigentlich mit den Resultaten steht, die bei uns mit der Vorlagerung erzielt wurden, so ergibt sich folgendes:

Von 30 Fälle starben im Anschluß an den ersten Akt der Vorlagerung	3
davon an Shock	0
an Peritonitis	0
an Darmgangrän, Blutung und Embolie	1
an Lungengangrän, Empyem, Endocarditis	1
an krupöser Pneumonie	1

Das kommt einer Mortalität von etwa 10 Proz. gleich. Wir sehen also, daß der Haupteingriff gut vertragen wurde, im Gegensatz zu unseren Erfahrungen bei den einzeitigen Operationen.

Dabei ist noch zu bemerken, daß bei dem Todesfall infolge von Embolie die Vorlagerung nicht das richtige Operationsverfahren war. Derartige Fälle von kurzem Mesosigmoideum sind ungeeignet dafür, und in Zukunft anders zu behandeln. Auch die Mißerfolge würden durch eine engere Indikationsstellung zu vermeiden gewesen sein.

Körte will bei der Beurteilung der Resultate der Vorlagerung nur die Fälle verwertet wissen, wo es schon zum Verschlusse des Darmes gekommen ist.

Allerdings bei den günstig verlaufenden Fällen der einzeitigen Methode glückt es, dies Ziel in einer einzigen Sitzung zu erreichen, und wir wollen nicht erst untersuchen, in wie viel Fällen die einzeitigen Verfahren nicht auch zu mehrzeitigen geworden sind. Wenn wir von diesem Gesichtspunkte aus unsere vorgelagerten Fälle betrachten, so sehen wir, daß von den 28 immerhin 3 mit dem Anus praeternaturalis entlassen sind. Es ist also bei diesen ein volles Heilungsresultat nicht erzielt worden.

Vor den mangelhaften Resultaten kann man sich aber sehr leicht schützen: man lagere nicht die tiefen Flexurtumoren vor! Bei allen anderen Fällen, bis auf den, der sich der Behandlung entzog, gelang uns der Anusverschluß immer. Schaltet man die Fälle aus, bei denen der Tumor so tief saß, daß er für die Vorlagerung nicht mehr geeignet war, so bleiben 25 mit 3 Todesfällen.

Zwischen dem 1. und 2. Eingriff starben 2 Patienten, infolge von Kachexie und Metastasen, ohne Zusammenhang mit der Operation. Man hat gesagt, daß es ein Nachteil der Methode sei, daß die Patienten ihr Rezidiv bekommen, ehe sie entlassen sind, so lange dauere die Vorlagerungsmethode. Ich kann diesen Vorwurf nicht ganz ernst nehmen. Ueberraschendes Auftreten von frühen Metastasen ist auch bei anderem Vorgehen vorgekommen; sollen wir uns durch derartige Bedenken abhalten lassen, radikal oder mehrzeitig zu operieren? Einen Fall, bei dem man von vornherein weiß, daß er solchen Verlauf nehmen wird, soll man nicht operieren. Tut man es trotzdem, so wird es eine Ausnahme sein, über die es nicht Wert hat viele Worte zu verlieren. In den beiden so unglücklich verlaufenen Fällen wäre durch eine einzeitige Operation nichts gebessert gewesen. Zur Beurteilung des Endresultates schalten wir sie aus, es bleiben also noch 28 Fälle übrig.

Von diesen 28 sind im ganzen gestorben 4, da ein Patient noch beim Anusverschluß an Peritonitis zum Exitus kam, also etwa 14 Proz.

Stellen wir diesen Resultaten die gegenüber, die wir bei dem einzeitigen Vorgehen erhielten, so ergibt sich folgendes:

Von 20 Fällen starben im Anschluß an die Resektion	11
davon an Erschöpfung und Shock	1
an Peritonitis (zum Teil mit Pneumonie)	7
an Ileus	1
an Embolie	2

Das würde einer Mortalität von 55 Proz. entsprechen.

Ich habe oben darauf hingewiesen, daß man diese erschreckend hohe Ziffer durch Ausschaltung von 2 Todesfällen wohl niedriger stellen darf, sie würde dann 50 Proz. betragen. Vergleichen wir die Vorlagerung

nur mit der unserer Ansicht nach besten Methode bei der einzeitigen Operation (Resektion + Anastomose) unter Abzug der bewußten 2 Fälle, so stehen sich Mortalitätsziffern von 14,2 Proz. und 33,3 Proz. gegenüber. Man möge aber die Zahl der schwer operablen Fälle auf der einen und auf der anderen Seite in Betracht ziehen. Bei der mehrzeitigen Operation starb keiner von den schwierigen, während bei der einzeitigen die Todesziffer ungefähr parallel der Schwere des Falles geht. Bei unserem Material, das die stattliche Zahl von 50 Fällen umfaßt, scheint mir die große Ueberlegenheit der mehrzeitigen Methode über jeden Zweifel erhaben zu sein!

Welche Schlüsse kann man aus diesen Zusammenstellungen ziehen? Das einfache Berechnen von Prozentsätzen der Mortalität hat nur einen recht relativen Wert, bei kleinen Zahlen schwankt dieser Zeiger hin und her. Man tut besser, das ganze Material zu betrachten und die Art der Todesfälle. Ich glaube, daß man folgende Schlüsse in Bezug auf die Vorlagerungsmethode machen darf.

Es gelingt mit ihrer Hilfe bei dem ersten Eingriff die Todesfälle infolge von Peritonitis, von Shock, von Darmstörungen mit großer Sicherheit auszuschalten. Nahezu alle Todesfälle (bei uns vielleicht nur Fall No. 95 ausgenommen) würden sich bei der einzeitigen Methode auch ereignet haben (Pneumonie, Lungengangrän, Kachexie). Diese Todesfälle haben keinen direkten Zusammenhang mit der Vorlagerung als solcher. Sie stellen mehr Zufälligkeiten dar, die sich leider gern an Laparotomien anschließen. Einen kleinen Teil des Gewinnes, den man bei der Methode im 1. Akt erzielt hat, büßt man eventuell dadurch ein, daß man den Patienten einer gewissen Gefahr durch die Spornbehandlung und durch den Verschluß des Anus praeternaturalis aussetzt, wie auch immer man ihn vornimmt — Diese Verluste und Mißerfolge noch erheblich zu vermindern, wird dadurch gelingen, daß man die Vorlagerung nur da anwendet, wo der Tumor ohne Gefahr genügend mobilisiert werden kann. Wir haben nur eine solche Dickdarmpartie feststellen können an dem das nicht gut möglich ist, das ist der Uebergang des absteigenden Schenkels des S romanum in das Rectum. Auch im Interesse der Radikalität ist hier die Vorlagerungsmethode, wie sie sonst ausgeführt wurde, zu verwerfen.

Wer nur Tumoren oberhalb des Colon pelvinum und keine allzu schweren Fälle vorlagert, und sich dabei genau an die Vorschriften, die wir befolgt haben, hält, d. h. wer streng aseptisch und extraperitoneal vorlagert, und auch die Spornbildung und Behandlung genau nach den Vorschriften von Mikulicz oder Paul durchführt, und endlich wer sich bemüht, die Verschließung des Anus ohne Eröffnung des

Peritoneums vorzunehmen, dem können wir nach unseren Erfahrungen wohl versprechen, daß er eine geringe Sterblichkeit haben wird, ein Drittel bis ein Viertel weniger, als mit der einzeitigen Methode. Die großen Nachteile des Vorlagerungsverfahrens, die quälend lange Dauer, der Anus praeternaturalis über Wochen und Monate hinaus, die Spornbehandlung, die postoperative Bauchhernie, verschwinden alle gegen die relative Ungefährlichkeit desselben. — Das Leben zu retten, darauf kommt es an! Denn keineswegs sind die Carcinome des Colon von so bösartiger Natur, daß man in einer großen Zahl der Fälle nicht auf langjährige oder auf dauernde Heilung rechnen dürfte. —

Es werden unter den Vorlagerungen meist die Fälle von Kessler (Riedel) mitgeführt. Nach den sehr genauen Beschreibungen der Operationen sind es aber alles Resektionen mit Einnähung der Darmstümpfe in die Bauchwunde, also Operationen, die nicht aseptisch und nicht ohne Darmeröffnung durchgeführt wurden. Es sind das (die älteren Riedelschen Fälle mitgerechnet) 7, davon gehen ab 2, die im Ileus operiert sind und tödlich verliefen; bleiben also 5, von denen 3 starben.

Wie oben erwähnt, gingen schon Thiersch, Schede und Volkmann auf diese Weise vor. Ich nenne dieses Verfahren der Kürze halber stets atypische Vorlagerungen, wenn der Darm vor Schluß der Bauchhöhle eröffnet wurde, oder wenn der Tumor einriß und Darminhalt sich entleerte. Damit ist das Prinzip der typischen Methode durchbrochen, und der Verlauf wird sich meist zum Schlimmen wenden.

Wir wollen jetzt sehen, welche Resultate andere Operateure mit der extraperitonealen Methode der Vorlagerung erzielt haben.

	Fälle	Tod	Todesursache
Bloch	2	0	
Paul[1])	10	0	
Hochenegg	14	1	Peritonitis nach Anusverschluß
Rotter	13	3	2mal Shock, 1mal Peritonitis, Anusverschluß
Neumann	8	1	
Hahn[2])	1	0	
Göschel	4	0	
Steinthal	3	0	
Kümmell[3])	3	0	
Einzelfälle[4])	12	2	2mal Peritonitis nach Spornquetsche
	70 Fälle mit **7** Tod		

1) Paul will nur die letzten Fälle verwertet wissen, bei denen die Spornbildung durchgeführt war.

2) Nach Sörensen sind im ganzen 3 Vorlagerungen von Hahn gemacht, 2 fallen weg. XX. Peritonitis ante oper. XXV. Ileus.

3) 1 Fall starb an Lungentuberkulose 6 Wochen nach der Heilung. Sektion: keine Peritonitis. Darmrohr glatt.

4) Quenus Fall ist atypisch operiert. †. Allingham, Marsh, Studsgaard, Edmunds, Ducamp, Gr. Smith, Körte je 1, Schou 3, Pers 2. — Es starb 1 Fall von Körte und 1 von Schou.

Es sind das 70 Fälle mit 7 Toten, eine etwas geringere (10 Proz.) Mortalität als wir hatten, offenbar weil sich Einzelfälle unter ihnen befinden, die des Erfolges wegen publiziert wurden. Mit unseren Fällen zusammen sind es fast 100, mit etwa 12 Proz. Mortalität. Es ist dies ungefähr dieselbe Zahl, die Mikulicz sich bei den ersten Publikationen als Gefährlichkeitsdurchschnitt vorgestellt hatte. Rechnen wir auch noch den einen oder den anderen Fall hinzu oder ab, ich glaube, diese Grundlage ist breit genug, um zu beweisen, daß die Methode sich bewährt hat. Ihre Gefährlichkeit ist unvergleichlich geringer als die der einzeitigen Operation, wie auch immer diese ausgeführt werden mag. — Die Vorlagerung hat Nachteile, wer kann das und wer will das wohl bestreiten! Wenn man einen Fall wochen-, ja monatelang wegen seines Anus praeternaturalis nachbehandeln muß, ehe man ihn verschließen kann, so zweifelt man oft wieder, ob sich diese, ich kann nur sagen, quälenden Uebelstände nicht doch umgehen ließen. Man vergißt eben allzu leicht die Stunde der Operation, wo man froh war, den Eingriff, besonders wenn es ein schwerer und langdauernder war, nach der Mobilisierung des Tumors schnell beenden zu können, ohne die gefürchtete Dickdarmnaht anlegen zu müssen, ohne Eröffnung des Darms. Das Geschwulstbett ist leicht infizierbar, denn das Peritoneum ist nach der Exstirpation oft recht stark geschädigt. Das volle Zutrauen zu der Methode bekommt man natürlich erst dann, wenn man diese Situation des öfteren durchlebt hat, und, wie wir, in seinem Zutrauen nie getäuscht worden ist.

Die dreizeitige Methode der Darmresektion.

Es gibt, wie gesagt, nur eine Grenze, diese liegt am Uebergang vom S romanum zum Rectum, da versagt die typische Vorlagerung ganz, denn der periphere Schenkel ist zirkulär mit seinen Gefäßen fest fixiert, und kann ohne Gangrängefahr nicht vor die Bauchdecken gebracht werden. Während die am zuführenden Schenkel der Flexura sigmoidea, die auf dem Scheitel und am Anfang des abführenden Teiles gelegenen Tumoren die günstigsten Objekte für die Vorlagerung sind, muß man für die tiefer liegenden, nicht mehr vorziehbaren, gerade das Gegenteil sagen. Will man hier radikal operieren, so tut man am besten, entweder in der Tiefe quer zu durchtrennen, möglichst weit im gesunden zu resezieren, und das Rectum zu verschließen, oder aber noch besser man versucht es nach den ermunternden Resultaten von Schloffer mit der dreizeitigen Methode.

Wir müssen hier auf diese Methode etwas näher eingehen, denn sie konkurriert mit der Vorlagerung und ist ihr sogar, wie eben auseinandergesetzt, am Colon pelvinum weit überlegen; nach den neueren Veröffentlichungen möchte ich es wenigstens glauben. — Das Verfahren ist ebenfalls älteren Ursprunges. Baum hat die erste derartige Ope-

ration beschrieben. Bei SCHLOFFER findet man alles Historische genau angegeben. Wenn er auch die Methode nicht erfunden hat, so hat er doch das Verdienst, in Deutschland sie von neuem bekannt gemacht zu haben. Seine Erfolge sind ausgezeichnete zu nennen, wenn man bedenkt, wie rat- und hilflos man früher diesen sogenannten hochsitzenden Rectum- oder tiefsitzenden Flexurcarcinomen gegenüberstand. Wie viele Menschen haben nicht dem Vorurteil, daß diese Tumoren inoperabel seien, einen jahrelang getragenen Anus praeternaturalis und den Tod zu verdanken. Auch unter unseren Patienten findet sich eine größere Zahl, die wir wohl hätten auf diesem Wege retten können. Gerade hier handelt es sich öfters um lange Zeit stationär bleibende Krebsformen von ausgesprochen scirrhöser Beschaffenheit. Kleine Tumoren, zum Ileus führend, Hilfe erheischend, die nur ihrer tiefen Lage wegen dem Chirurgen so viel Sorge gemacht haben und noch machen. Gerade an diesen gefährlichen Stellen sitzen mit Vorliebe die Carcinome des Colons.

Die an dem so ungünstig gelegenen Darmteile erzielten Resultate mußten sich natürlich um so eher an den höher gelegenen erreichen lassen, und so dehnte SCHLOFFER sein Operationsverfahren auf alle Dickdarmgeschwülste aus, die zur Behandlung kamen. Die höchst gelegene war ein Krebs der Fl. lienalis. Am Coecum hat er nur einzeitig operiert.

Das Prinzip seines Vorgehens ist folgendes: Durch Anlegen eines Anus praeternaturalis an passender Stelle, nicht zu nah über dem Tumor, nicht zu weit von ihm, wird für eine gründliche Entleerung und Reinigung des Darmes über der Stenose gesorgt. Nach einiger Zeit sucht man in zweiter Sitzung mittels breiter Laparotomie den Tumor auf, reseziert ihn und vereinigt nun den kotfreien Darm. Drainage, Bauchverschluß. 8 derartige Fälle ohne Todesfall sprechen für die Zuverlässigkeit des Verfahrens! Es gelingt durch den Anus praeternaturalis den Darminhalt abzuleiten. Was aber diese Methode nicht berücksichtigt, das ist die Shockwirkung einer längeren Operation. Sie mutet den Kräften des Patienten immerhin noch zu, einen langdauernden Eingriff auszuhalten, eine wenn auch geringere Infektion zu überwinden, und setzt ihn mit großer Wahrscheinlichkeit noch postoperativen Heilungsstörungen aus. Ob die Methode auch bei so schweren Operationen, wie unsere am Colon transversum, an der Flex. lienalis, sich bewährt haben würde, kann man nicht sicher sagen. Sie muß notwendigerweise einen weit schwereren Eingriff darstellen als die Vorlagerung und kann mit ihr in Bezug auf die Gefahrlosigkeit bei den schweren Fällen kaum konkurrieren. In den Fällen, wo man die Infektion allein oder die Dickdarmnaht allein oder aber beide zusammen fürchtet, da wird die dreizeitige Methode geeignet sein, der Vorlagerung die Wage zu halten, ja

vielleicht sie zu überbieten. Aber in den Fällen, wo die Kranken in elender Verfassung, mit weit vorgeschrittenen Tumoren zu uns kommen, wo wir so schonend wie möglich vorgehen müssen, wenn wir überhaupt noch radikal operieren können, da glaube ich, ist die Vorlagerung noch vorzuziehen. Beide Methoden haben den einen Hauptnachteil gemeinsam, daß sie sehr viel Zeit in Anspruch nehmen, und daß sie den Patienten lange den großen Unannehmlichkeiten des Anus praeternaturalis aussetzen. Ich will gar nicht die Dauer der beiden Methoden gegeneinander abwägen, der Unterschied, den ich glaube zu Gunsten der Vorlagerung event. ausrechnen zu können, ist mir da nicht wesentlich genug. Es richtet sich der klinische Aufenthalt nach so vielen Umständen auch mehr zufälliger Art, daß man ein Urteil über diese Frage nur fällen kann, wenn man die Fälle selbst miterlebt hat. Beide Verfahren lassen sich bei günstigem Verlaufe wohl abkürzen. Unangenehm ist es aber, wenn, wie in mehreren Fällen von SCHLOFFER, Komplikationen in der Heilung entstehen. Den speziellen Vorteil der dreizeitigen Methode sehe ich darin, daß sie allein das Problem gut löst, die an sich leicht operablen Carcinome des tiefen Colon pelvinum radikal ohne bleibende Funktionsstörung zu entfernen. Darin steht sie bis jetzt ohne erhebliche Konkurrenz da. Gewiß sind auch schon einzeitige Operationen an diesen Stellen geglückt, aber sie bilden doch die recht seltenen Ausnahmen zur Regel. Schon der Ileus resp. die Stenose wird sehr häufig einen Anus praeternaturalis als Voroperation erheischen. SCHLOFFERS 8 Fälle ohne Exitus zeigen, was man mit Vorsicht erreichen kann, und daß man selbst hier auf weiten Umwegen sicher zum Ziele gelangen kann, ohne eine größere Todesgefahr zu riskieren. Aber unser Fall No. 87 mahnt aufs deutlichste, wie lange noch der Patient nach der Resektion gefährdet ist.

Es käme noch in Betracht, den Tumor zu resezieren und zu gleicher Zeit oberhalb der Naht einen Anus anzulegen. Ein Verfahren, das z. B. HENLE einmal mit sehr schönem Erfolge durchgeführt hat. Also ein zweizeitiges Verfahren. SCHLOFFER hält es nach seinen Erfahrungen für riskant. Er hat einen Mißerfolg dabei gehabt, während die andere Art des Vorgehens stets glückte. Die eine frühere Erfahrung, die wir mit dem dreizeitigen Verfahren gemacht haben, war eine schlechte (No. 88), aber ich kann sie nicht auf die gleiche Linie mit den Fällen von SCHLOFFER stellen, wo peinlich für eine Reinigung des Darmes gesorgt wurde, ehe man an die Resektion ging[1]).

1) Anmerkung bei der Korrektur: Nach Abschluß dieser Arbeit habe ich 3mal Gelegenheit gehabt, nach der SCHLOFFERschen Methode zu operieren. Herr Geheimrat GARRÉ war so freundlich, mir die Veröffentlichung dieser Fälle zu gestatten. In der großen Statistik der

Die Resultate, die andere mit dieser Methode gehabt haben, sind gute. Nach DE BOVIS hat sie eine Mortalität von 15 Proz., nach

128 Fälle sind sie nicht mit geführt. In allen 3 Fällen war die Vorlagerung wegen des tiefen Sitzes des Tumors ausgeschlossen. Der 2. Fall muß wohl als hohes Rectumcarcinom bezeichnet werden.

1. Anna R., 52 Jahre, Rawitsch. **Ileus, Carcinoma flexurae sigmoideae.** 12. Juni 1906 bis 12. Aug. 1906.

Die Frau kam im Ileus zu uns, der, ohne daß vorher je Darmstörungen vorhanden gewesen waren, ganz akut eingesetzt und 10 Tage lang zum vollkommenen Verschluß geführt hatte.

Status. Abdomen aufgetrieben, ziemlich gleichmäßig. Peristaltik kräftig und leicht zu sehen. Untersuchung des Rectums. Mit dem Finger fühlte man eine Resistenz. Rectoskopie. Man kommt 15 cm vom Anus entfernt an ein deutliches Hindernis. Man sieht an dieser Stelle veränderte Schleimhaut. Kein deutliches Bild. Mit dem Tupfer kommt ein kleines Stück Gewebe heraus. Mikroskopische Untersuchung: Typisches Adenocarcinom.

Sofortige Operation. 24. Juni 1906. Aethernarkose. Zunächst Probelaparotomie. In der linken Fossa iliaca. An der Flexura sigmoidea — ca. 15 cm von dem Anus entfernt — findet sich eine harte, walnußgroße, mit dem Darm bewegliche Geschwulst. Colostomie am Transversum.

17. Juli 1906. Rectoskopische Untersuchung. 14 cm von dem After entfernt sieht man eine kleine, warzenartige, dunkelrot gefärbte Geschwulst. Tamponkatheter in das abführende Darmrohr von der Colostomie aus eingeführt. Tägliche gründliche Ausspülung des zum Tumor führenden Darmrohres.

2. Operation 21. Juli 1906 in Aethernarkose. Steile Beckenhochlage. 15 cm langer Schrägschnitt parallel zum linken POUPARTschen Band. In der Flexura sigmoidea ein kleiner 2 cm breiter, ringförmiger Tumor. Keine metastatischen Lymphdrüsen fühlbar. Der Tumor wird von dem Mesocolon sigmoideum isoliert und zwischen Darmklemmen resesziert. Drei dicke Haltefäden werden an das zentrale Darmende genäht und durch den Anus naturalis herausgeleitet. Durch Ziehen an diesen Fäden von unten wurde ca. 2—3 cm des zentralen Darmstückes in den Mastdarm invaginiert. Zwei Etagen Serosanähte. Vereinigung des Mesocolon sigmoideum durch Knopfnähte. Einführung eines Gummidrains in den Douglas von der Vagina aus. WITZELsche Fistel an dem stark erweiterten Darme 25 cm etwa oberhalb der Darmnaht. 2 Drains, eins an jeder Seite der Darmnaht, eingeführt. Es wurden ferner 2 Jodoformdochte eingelegt.

Am 22. Juli erfolgte per anum Stuhl. 26. Juli Pat. hat jeden Tag Stuhl vom After gehabt. Etwas Eiter kommt aus der Wunde heraus, aber kein Kot. Am 30. Juli wurde Pat. in das Dauerbad gesetzt. Die WITZELsche Fistel war am 5. Aug. fast geschlossen und am 10. Aug. war auch die alte Darmfistel durch Granulierung vollständig geschlossen. 12. Aug. Pat. nach Hause entlassen (ohne dritte Operation).

2. Adolf B. aus Rosenthal (Breslau), 61 Jahre. **Carcinoma recti et flexurae sigmoideae.**

Anamnese. Vor $1^1/_2$ Jahren Schmerzen in der Blasengegend. Gleichzeitig fing der bis dahin normale Stuhl an unregelmäßig zu werden. Die

Cavaillon, der, wie sein Lehrer Jaboulay, ein ausgesprochener Anhänger von ihr ist, nur 13 Proz. Letzterer hat mehrere Fälle mit

Entleerungen wurden häufiger, erschwerter, der Stuhl bestand teils aus kleineren eingedickten Bröckeln, teils aus flüssigen Entleerungen. 6 Wochen nach den ersten Erscheinungen Beimengungen von kleinen Mengen frischen Blutes und Schleim. Stuhlgang schmerzfrei, in der freien Zeit lästige Tenesmen. Von seiten der Blase keine Erscheinungen. In letzterer Zeit stärkere Abmagerung. Schlechtes Allgemeinbefinden, Appetit gut, seine Umgebung sagt, er sei blasser geworden.

Status. Kräftiger Mann in gutem Ernährungszustand. Keine Resistenz im Abdomen. Bei großer Anstrengung und wenn der Pat. mitpreßt, fühlt die Fingerspitze einen harten, kraterförmigen, scheinbar exulcerierten Tumor, der das Mastdarmlumen zirkulär umgreift und stenosiert. Die Schleimhaut läßt sich darüber nicht verschieben.

1. Operation 5. Sept. 1906. Explorative Laparotomie, Anlegung eines Anus am Colon transversum. Links unterhalb der Linea terminalis an einer Stelle des Mastdarms, die noch vollkommen peritonealen Ueberzug hat, fühlt man einen kleinen, harten, zirkulären, ca. 2 cm hohen, durch eine Schnürfurche sich von dem unterliegenden Mastdarmteil abhebenden Tumor, der frei beweglich ist. Nirgends Metastasen oder Beckendrüsen.

Am 19. Sept. fließt das Wasser beim Durchspülen klar ab, nur ab und zu ungefärbte Schleimfetzen. Am 20. Sept. abends Einführung eines Tamponkatheters ins abführende Darmende von der Fistel aus.

2. Operation 21. Sept. 1906. Aethernarkose. Ca. 15 cm langer Winkelschnitt, ca. 4 cm in der Mittellinie längsverlaufend, dann umbiegend in einen Schnitt parallel dem Leistenband. Steile Beckenhochlagerung. Beim Versuch, den Tumor hauptsächlich stumpf auszulösen, reißt er in seiner Mitte, da, wo er eingeschnürt war, ein und wird durchtrennt. Es entleert sich kein Inhalt (das ganze untere Colon und das ganze Rectum sind leer!) Das Operationsfeld war schon vorher abgedeckt worden. Es wird versucht, den noch übrig gebliebenen Tumorteil zu isolieren und zu entfernen. Dies ist sehr schwer, trotz Beckenhochlagerung wegen der außerordentlichen Tiefe und weil der Darm sehr wenig beweglich ist. Es gelingt, die Blutung zu stillen, nachdem das weit heruntergesunkene Darmlumen gut vorgezogen ist und mehrere Seidenfäden durch die Wand geführt sind. An dem oberen Darmende wird weit im Gesunden amputiert. In das Lumen desselben wird eine extra dazu hergerichtete 12 mm weite gebogene Glasröhre mit 2 Seidenfäden eingebunden. Sie wird nun ins distale Darmlumen eingeführt und zum Anus herausgeleitet; so gelingt es spielend leicht, den oberen Darm durch das Rectum und sein Ende bis vor den Anus zu ziehen. Spannung der herabgezogenen Flexur ist nicht vorhanden; sie legt sich bequem in das im Beckenperitoneum entstandene Loch. Einige Serosanähte. Das Peritoneum des Douglas und teilweise auch das Blasenperitoneum läßt sich leicht an die Flexurserosa annähen und so ein guter Abschluß des Beckenperitoneums erzielen. Jodoformgazestreifen, die zum Bauch hinausgeleitet werden, decken das Operationsgebiet. Bauchdeckennaht in 3 Etagen wie üblich. Verband.

Verlauf 23. Sept. Pat. klagt über Drängen im After. Am 24. Sept. wurde das Glasrohr vom heruntergezogenen, gangränösen Darm abgetragen. Pat. hat Beschwerden beim Wasserlassen. Drängen im Mastdarm. Aus den Drainagestellen eiterige Sekretion. 30. Sept. Kotfistel. 20. Okt. Die Fisteln haben sich stark verkleinert, es hat sich ein

diesem Verfahren glücklich zu Ende geführt (1 Tumor der Lienalis, 2 des Transversum). Die 4 Fälle, wo auch am höheren Colon die Me-

---

größerer Absceß per rectum entleert. Die Kotfistel ist ebenfalls kleiner geworden, es entleert sich täglich Stuhl per rectum. Die Colostomie entleert weniger Darminhalt. Bei der Untersuchung per rectum gelangt man etwa 10 cm hoch an eine enge Stelle, die für den Finger durchgängig, aber infiltriert ist (Striktur? Rezidiv?). Entlassen 10. Nov. 1906 mit Colostomie in Heilung.

3. August N., 60 Jahre, Slotz, 10. Sept. bis 1. Okt. 1906 †. **Carcinoma flexurae sigmoideae.**

Seit 1 Jahr Stenosenanfälle und Tenesmen, Abgang von Blut und Schleim, vorübergehend Besserung; seit $^1/_4$ Jahr wieder Verschlimmerung. 3—4mal Stuhlentleerung, öfters Blut oder schwarzer Stuhl. Schmerzanfälle täglich. Abmagerung.

Status. Ernährungszustand gering. Man fühlt durch die dünnen Bauchdecken hindurch den stark hypertrophischen Darm, der bei der Palpation mitunter nahezu knorpelhart wird. In der Gegend des Promontoriums links Druckempfindlichkeit. Kein deutlicher Tumor. Per rectum kein Befund.

7. Sept. 1906. Probelaparotomie in der Mittellinie. Am abführenden Schenkel der Flexura sigmoidea ein nicht ganz zirkulärer, hühnereigroßen Tumor, stark eingeschnürt. Er ist verwachsen mit dem Mesenterium einer Dünndarmschlinge und mit einer anderen Dünndarmschlinge selbst. Diese Verwachsungen können scharf durchtrennt werden. Der Tumor bleibt aber so wenig beweglich, daß eine Vorlagerung vor die Bauchdecken ausgeschlossen ist. Das Mesenterium ist sehr kurz, es reicht ein Zapfen in dasselbe hinein. Auch eine ausgedehnte Lösung des Mesenteriums könnte den absteigenden Schenkel der Flexur nicht beweglich machen. Es wird die dreizeitige Operation beschlossen. Um eine Wiederverwachsung des Tumors mit Darmschlingen zu verhindern, wird ein Stück Netz von 5-Markstückgröße ausgeschnitten und auf den Tumor transplantiert. Anlegung eines Anus praeternaturalis am Colon transversum.

Verlauf. Da der Darm eine große Menge festen Stuhles enthielt, dauerte es lange, ihn vollkommen zu entleeren. Am 26. Sept. wird ein Ballon, durch welchen ein Nélaton-Katheter hindurch geht, in den abführenden Darmteil eingeführt. Der Ballon wird aufgebläht und verschließt nun den abführenden Schenkel vollkommen. Es wird täglich der Darm ausgespült, 2mal täglich wird Oel eingegossen, erst nach 2 Wochen ist die Passage vollkommen frei.

2. Operation 27. Sept. 1906. Steile Beckenhochlagerung. Kleiner Längsschnitt in der Narbe, dazu 12 cm langer Schrägschnitt, parallel dem linken Ligamentum Pouparti. Die Uebersicht über das Operationsgebiet ist ausgezeichnet. Der Darmtumor zeigt wieder breite Adhäsionen mit Dünndarm und Mesenterium. Dazwischen ist das transplantierte Netz gelagert, das geschrumpft und bindegewebig verändert ist. Die Verwachsungen sind aber leicht stumpf zu trennen. Der Tumor läßt sich wegen des kurzen Mesenterium nicht an die Bauchwand heranbringen. Es wird beiderseits vom Tumor das Peritoneum durchtrennt, und das erkrankte Darmstück mobilisiert. Der Zapfen, der in das kurze Mesenterium hineingeht, bleibt am Tumor. Zwischen Darmklemmen wird nach ausgiebigster Tamponade

thode gute Erfolge hatte, weisen darauf hin, daß sie auch hier mit der Vorlagerung in vielleicht erfolgreiche Konkurrenz treten wird. Daß sie

---

der ganzen Bauchhöhle der Darm oberhalb und unterhalb des Tumors durchtrennt, und dann die Vereinigung End zu End in 3 Etagen ausgeführt. Der rektale Schenkel ist nur zu $^3/_4$ seiner Zirkumferenz mit Peritoneum bekleidet. Es wird aus der Umgebung Peritoneum zur Bedeckung der Nahtstelle herangeholt. Auch der zuführende Schenkel ist nicht vollkommen von Serosa umkleidet (es entspricht das der präperitonealen Lage des zuführenden Schenkels der Flexur, deren Mesenterium überhaupt sehr kurz war). Vernähung des Peritoneums, Tamponade in der Umgebung der Naht und am zuführenden Schenkel.

Verlauf. In den ersten Tagen mehrfach blutige Entleerungen. Der Stuhl geht vollkommen durch den Anus praeternaturalis. Der abführende Schenkel ist durch den Tampon verschlossen. 30. Sept. Fieber, Pulsfrequenz, Schmerzen. Es entleert sich eiterige, stinkende Flüssigkeit aus der Wunde. Abdomen weich, wenig aufgetrieben. Die Bauchwunde wird zum Teil eröffnet, ein dickes Drainrohr tief eingeführt, Tamponade. 1. Okt. Diffuse Peritonitis, Exitus.

Der Verlauf in diesem Falle war ein unglücklicher. Es hat offenbar die Darmnaht nicht gehalten, und die Tamponade mit Jodoformgazestreifen war nicht ausreichend, um eine allgemeine Peritonitis zu verhindern. Ich würde unter gleichen Verhältnissen nicht wieder die exakte Darmnaht machen. Die Darmnaht hat eben nur Aussicht, wenn Serosaflächen miteinander in Berührung gebracht werden können. In diesem Falle war der zuführende wie der abführende Darmteil anormal auf ein weites Stück hin präperitoneal gelagert, so daß noch ein gutes Stück oberhalb der Linea inominata, der Darm der zirkulären Serosabedeckung entbehrte, d. h. präperitoneal gelagert war. Die Flexur besaß nur ein 2—3 cm langes Mesenterium und über den zuführenden Schenkel spannte sich das Peritoneum wie ein Zelt aus, die hintere Wand ganz freilassend. Auch das Descendens war ausgesprochen wandständig. Ich hoffte trotzdem, durch reichliche Uebernähung und Heranziehen von Serosa die Naht genügend gesichert zu haben. Dies ist jedoch offenbar nicht gelungen und es kam zur Perforation und allgemeinen Peritonitis. Vielleicht hätte eine noch breitere Tamponade und Einführung von dicken Drains die Ableitung infektiösen Materials genügend besorgt und eine Abkapselung ermöglicht. Schloffer hat dazu ausdrücklich geraten und in den früheren Fällen habe ich diesen Rat auch befolgt. Hier glaubte ich jedoch besser daran zu tun, wenn ich nicht zu viele Fremdkörper an die Naht heranbrachte. Im gleichen Falle würde ich wieder zu der Invaginationsmethode greifen.

Die Verbindung von Längsschnitt und Schrägschnitt gibt einen vortrefflichen Zugang zur Operationsstelle und steile Beckenhochlagerung erleichtert das Manipulieren ganz außerordentlich. Der Schutz der Bauchhöhle läßt sich durch große Mulltücher gut ausführen, die Infektion ist, da der zuführende Darm vollkommen leer ist, eine sehr geringe. Die Darmnaht nimmt in der Tiefe viel Zeit in Anspruch, jedenfalls weit mehr, als die Invagination des zuführenden in den abführenden Schenkel. Auch Riedel und andere haben eine Invagination mit gutem Glück und dauerndem Erfolg durchgeführt. In den beiden ersten Fällen hat sie sich durchaus bewährt. Vortrefflich ist das Resultat im ersten Falle gewesen. Hier

bei den schweren verwachsenen Fällen, bei großen Tumoren bei der Operation und bei der Dauerheilung so gute Erfolge haben wird, glaube ich, wie schon oben gesagt, nicht. Eine schwache Seite der dreizeitigen Operation liegt darin, daß man nicht gleich mit dem radikalen Eingriffe beginnt, sondern erst einige Zeit vergehen lassen muß, ehe er möglich ist. Der Anus praeternatur. wird manchen Patienten zuerst in der Ernährung herunterbringen, zwar ohne ihm direkt zu schaden; es entstehen Ekzeme, die Entleerung des Darmes geht, wie wir es erlebten, bei den engen Stenosen langsam: kurz es vergeht eben einige Zeit, bis man die zweite, doch recht ernste Operation unternimmt. Und in dieser Zeit kann der Tumor sich vergrößern und Metastasen setzen. Es mag das selten vorkommen, aber wir glauben es in einem Falle erlebt zu haben.

No. 5. Pauline L., 32 Jahre alt, Gendarmsfrau. **Carcinoma flexurae lienalis, Ileus.**

Anamnese. Vor 5 Wochen hatte Pat. ohne ersichtliche Ursache einen 1—2 Minuten andauernden Schmerzanfall im Leibe, der mit Kollern einherging. Seitdem kam derselbe öfters, besonders im Anschluß an Essen und Trinken. Seit 14 Tagen erbricht Pat. täglich nach dem Essen. Feste Speisen kann sie wegen Mangel an Appetit nur sehr wenig zu sich nehmen. Der Stuhlgang war bis vor 14 Tagen ganz normal, seitdem aber nur durch Klystiere zu erreichen; der letzte Stuhl, der nur aus wenigen Brocken bestand, erfolgte im Anschluß an ein Klystier vor 3 Tagen. Seit Beginn der Erkrankung hat die Pat. das Gefühl, als ob sich in der Magengegend eine Geschwulst hin- und herbewege.

Status. Ziemlich kräftige Frau in gutem Ernährungszustande. Oberhalb des Nabels fühlt man einen wulstigen, querverlaufenden, besonders nach unten bis fast an den Nabel verschieblichen Tumor. Um den Nabel herum fühlt man beim Palpieren deutliches Gurren. Darmverschluß. Erbrechen, mäßiger Meteorismus.

I. Operation am 10. Dez. 1904. Schnitt oberhalb des Nabels. Kein Ascites. Geblähter Dünndarm, geblähtes Colon transversum. Es fällt besonders die Blähung der Flexura lienalis auf, beim näheren Nachfühlen findet sich an derselben ein gut querfingerbreiter, zirkulärer, stark stenosierender Tumor, der sich hart anfühlt. Ueber dem Tumor ist

---

hatte ich, vielleicht in übergroßer Vorsicht, außerordentlich reichlich nach allen Seiten drainiert und aus Furcht, es könne die Colostomie nicht ganz vollständig funktionieren, eine Witzelsche Fistel oberhalb der Nahtstelle angelegt. Es lag mir daran, einer Perforation der Darmvereinigung möglichst vorzubeugen. Alle Fisteln haben sich spontan geschlossen, die Frau konnte 3 Wochen nach der 2. Operation geheilt entlassen werden. Ich glaube, daß man durch kleine Modifikationen eine Art Mittelzustand zwischen Colostomie und Anus praeternaturalis herstellen und eventuell dadurch die 3. Operation ersparen kann, wenn sich mit der Zeit die Fisteln von selbst schließen. Vor der Operation und die erste Zeit nach derselben kann man den abführenden Schenkel des Anus praeternaturalis zweckmäßig durch einen Gummiballon verchließen, welcher von einem Darmrohr durchbohrt ist.

der Darm gebläht, unter ihm schlaff; er ist an der Tumorstelle beweglich, nicht verwachsen. In der Nähe des Tumors fühlt man mehrere harte Drüsen. Wegen des bestehenden Ileus wird von einer Vorlagerung des Tumors, die leicht möglich erscheint, abgesehen. Die mediane Bauchwunde wird vernäht und am untersten Teil des Ileums eine Enterostomie angelegt.

II. Operation am 3. Jan. 1905. Schnitt unterhalb der Flexura lienalis. Abtastung der Bauchhöhle ergibt einen etwa hühnereigroßen, ziemlich derben, wenig mobilen Tumor der Flexura lienalis, ferner eine zusammenhängende Drüsenmasse hinter dem Colon transversum, rosenkranzartig. Auf dem Peritoneum finden sich mehrere etwa linsengroße, derbe Knötchen, rötlich-grau gefärbt. Es wird daher die Diagnose auf metastatische Carcinose des Peritoneums gestellt und die Wunde wieder geschlossen. 21. Jan. 1905. Pat. wird mit gut sitzender Pelotte entlassen.

Spätere Nachricht: Bis März 1905 leidlich, ziemlich regelmäßige Absonderung durch die Colostomie. April Ileusanfälle. Exitus Mai 1905.

Der Fall ist natürlich nicht beweisend, aber er ist nach dieser Richtung hin verdächtig. Wenn ich nicht beide Male die Patientin selbst untersucht hätte, würde ich ihn auch gar nicht erwähnen. Im Ileus hat man meist nicht die Wahl in der Methode des Vorgehens, man muß einen Anus anlegen. Aber in diesem Falle wäre eine erfolgreiche Vorlagerung eventuell noch möglich gewesen.

Das wesentliche Prinzip an der Schlofferschen Methode ist die Mehrzeitigkeit, und in dieser Beziehung stimmt mit ihr die Vorlagerung überein. Beide stellen sich in schroffen Gegensatz zur einzeitigen Resektion, als einem Verfahren, das wohl gute Resultate geben, aber der Unsicherheit halber nicht empfohlen werden kann. Im Gegensatz zu Schloffer würde ich die einzeitige Resektion am Coecum auch nur für die leichten Fälle empfehlen, und für die schweren den mehrzeitigen den Vorzug geben. Da käme allerdings nur die Vorlagerung in Betracht.

Die Anastomosen mit nachfolgender Resektion.

Noch eine mehrzeitige Operation ist zu erwähnen, es ist die Darmausschaltung resp. Enteroanastomose mit nachfolgender Resektion. Einen Fall haben wir auf diese Weise operiert, und zwar mittels totaler Ausschaltung und nachfolgender Exstirpation des Tumors.

No. 124. Hermann B., 27 Jahre alt, Kanzlist aus Schweidnitz. **Carcinoma coeci.**

Anamnese. Vor 2 Jahren 14 Tage lang Blinddarmentzündung, Schmerzen in der rechten Seite. Vor 8 Monaten dieselben Beschwerden. Nach 4-wöchiger Krankheit entwickelte sich eine Anschwellung rechts. Inzision im Krankenhaus; nach weiteren 6 Wochen abermals Operation. Drain eingelegt, das vor ca. 4 Wochen entfernt wurde. Darauf blieb eine Fistel zurück, derentwegen Pat. in die Klinik kommt.

Status. Ca. 1 cm über dem rechten Lig. Pouparti eine 5—6 cm

lange Fistel, die auf das Darmbein führt. In der Cökalgegend ein undeutlicher Tumor. Ernährungszustand mäßig. Hgl. = 45 Proz.

I. Operation 5. Febr. 1897. Coecum und Proc. vermiformis in einen großen Tumor verwandelt. Totale Darmausschaltung. Enteroanastomose seitzuseit (Ileum und Col. transv.). Tamponade.

II. Operation 26. Febr. 1897. Tumor inzwischen vergrößert, es ist jetzt auch das ganze Colon ascend. eingenommen. Exstirpation der ausgeschalteten Partie. An der Medianseite wird das Peritoneum eröffnet. Große Schwierigkeiten an der Flex. hepat. Tamponade der großen Höhle und des eröffneten Peritoneums.

Auskratzung 4. März 1897. Mikroskop. Untersuchung: Adenocarcinom.

III. Operation 4. Mai 1897. Auskratzung neuer Tumormassen. Vorübergehende Psychose. Kotfistel.

IV. Operation 21. Aug. Einseitige Ausschaltung der Kotfistel zwischen Ileum und Fl. sigm.

Verlauf. 8. März Anastomose, neue Kotfistel. Diese vergrößert sich sehr. Aller Stuhl durch die Fistel. Rezidiv in der Wunde. 6. Sept. 1897 mit Rezidiv entlassen. † am 14. Mai 1898 = $14^1/_3$ Monat p. op.

Der Erfolg war ein schlechter, da der Tumor bereits zu weit mit der Umgebung verwachsen war und weil sich neue Kotfisteln bildeten.

Von Langemak und Graser wurde die Darmausschaltung als präliminare Operation der Exstirpation großer Cökaltumoren empfohlen. Von seinen 2 Fällen ist einer gestorben, der andere war in großer Lebensgefahr. Auch der Kranke von Schloffer starb und einer von Jaboulay. Die bisherigen Erfolge sind also nicht ermutigend. Die totale geschlossene Ausschaltung ist jedenfalls zu gefährlich als Voroperation, man müßte schon eine Fistelbildung an dem Darmstück vornehmen, und das käme dem Anlegen eines Anus nahe. Das Prinzip, welches diesem auf den ersten Blick etwas befremdenden Vorgehen zu Grunde liegt, ist aber ein richtiges: man will die Resektion auf mehrere Sitzungen verteilen, ohne den Patienten einem Anus praeternaturalis auszusetzen. Bei der zweiten Operation kann die erneute Oeffnung des Darmes oder eventuell sogar die des freien Peritoneums vermieden werden. Doch die Praxis scheint gegen diesen Operationsplan zu entscheiden. Auch wir haben bei einer unserer Darmausschaltungen (No. 73) eine Gangrän in der betreffenden Darmpartie erlebt und danach eine unangenehme Infektion des ganzen Gebietes. Es war eine offene totale Ausschaltung und so kam es wenigstens nicht zu gefährlichen Folgen.

Die Ausschaltung ist bei derartigen Fällen meist nicht einfach, die Schwierigkeiten der Technik dürfen nicht unterschätzt werden. Wenn später eine Resektion erfolgen soll, bedarf die Versorgung der Mesenterien und des Peritoneums großer Umsicht, oder die zweite Operation gestaltet sich wieder zu einem gefährlichen Eingriff. Graser selbst hat zugegeben, daß es schwer ist, so zu operieren, daß man den Zeitpunkt

der zweiten Operation ohne Gefahr für den Kranken beliebig hinausschieben kann. In einem seiner Fälle mußte er wenige Tage nach der Ausschaltung die Exstirpation des Tumors vornehmen, weil die Gefahr der Perforationsperitonitis bestand.

Statt der gefährlicheren Ausschaltung ist wiederholt schon die einfache Enteroanastomose als präliminare Operation vorgenommen worden. Man findet Fälle bei ZIMMERMANN, SÖRENSEN, HABERER. Bei uns wurde einmal, wie schon mehrfach erwähnt, der umständliche Weg über die Enteroanastomose zur Vorlagerung gewählt; es war ein Ausnahmefall.

Ein anderer Patient (No. 76) wurde uns von auswärts geschickt. Es wurde im Dezember eine Enteroanastomose gemacht, um eine spätere radikale Operation vorzubereiten und zu erleichtern. Im März erst kam er zu uns. In Erwartung, daß die E. A. den Darm hinreichend entlastet haben würde, wurde leider einzeitig reseziert. — Pat. starb! Der Fall scheint mir in mehr als einer Beziehung geeignet zur Beurteilung dieses Operationsverfahrens. Die Lehren, die er gibt, sind folgende: Es besteht die Gefahr, daß die Patienten sich der zweiten Operation entziehen — darauf hat SCHLOFFER mit Ernst hingewiesen — oder sie schieben sie auf, bis die alten Beschwerden wiederkehren. So war es in diesem Fall, wo erst die Verengerung der Enteroanastomose und das Wiederkehren der Darmsteifung den schweren Entschluß zu einer neuen Operation förderte. Zweitens war inzwischen auch der Tumor gewachsen, es war eine kleine Fistel entstanden, und drittens, die Enteroanastomose war an den Tumor fest herangezogen und mußte mitreseziert werden, wodurch die Operation erheblich an Ausdehnung gewann.

Das bringt uns gleich auf die Frage, wo gegebenen Falls die Verbindung zwischen den Darmschlingen angelegt werden soll. Natürlich hängt das von den für die Anastomosen allgemeingültigen Regeln ab, und kommt auf den Sitz des Tumors an. Der oben geschilderte Mißerfolg zeigt, daß man sich weit weg vom Tumor halten muß. Fälle von Cökaltumoren brauchten eigentlich in dieser Hinsicht keinerlei Schwierigkeiten und Komplikationen zu bieten. Anders ist es bei den tiefsitzenden. Die von EISELSBERG vorgeschlagene Ileosigmoideostomie hält SCHLOFFER für bedenklich, weil die eventuellen danach entstehenden Durchfälle schlimmer sind, als das temporäre Tragen eines Anus praeternaturalis mit der Hoffnung auf normale Funktion des Darmes. Auch die Gefahr der Verschleppung müssen wir prinzipiell bei der Verbindung von Enteroanastomose und Resektion in Rechnung ziehen. Wir erleben es ja ebenso bei den präliminaren Gastroenterostomien, daß sich nur ein kleiner Teil der Patienten zur rechten Zeit zur zweiten Operation entschließt, wenn alles gut geht. Ein anderer Teil wartet, bis es wieder schlechter wird und kommt dann erst zurück, unter schlechteren Bedingungen. Ein dritter Teil der Kranken erholt sich wenig, trotz

der Anastomose, da der Tumor weiter seine schädlichen Wirkungen ausübt. So kann ein a priori durchaus zweckmäßiges Vorgehen in der Praxis schlecht ausgehen, wie in unserem Falle. Ich halte es für einen Vorteil der Vorlagerung, den sie mit der einzeitigen Operation gemein hat, daß sie sofort auf das Ziel losgeht, ohne Zeit zu verlieren. Es ist zweifellos für den Patienten wie für den Arzt angenehmer, wenn der erste Eingriff der schwere und radikale ist. Man hat wiederholt nach den entlastenden Operationen Verkleinerungen von Tumoren gesehen, aber darauf zählen kann man nach unseren Erfahrungen leider nicht. Wir sahen nur selten schnelle Besserungen im allgemeinen Kräftezustande nach der Enteroanastomose, das habe ich oben erwähnt; solange das Carcinom im Körper weilt, ist darauf nicht sicher zu rechnen. Ich glaube, daß sich zu diesem Vorgehen mit präliminarer Anastomose nur schwer strikte Indikationen formulieren lassen. Nach der Beschreibung von Haberer ist die Anwendung in dem einen Fall mehr ein zufälliges gewesen, ebenso wie bei unserer Patientin (No. 106).

Atypische Vorlagerungen mit Darmeröffnungen bei offenem Peritoneum.

(No. 125—128).

Ehe wir die Dauerresultate unserer Operationen besprechen, wollen wir der Vollständigkeit halber kurz noch einige Operationen besprechen, bei denen die Vorlagerung kompliziert war durch Darmeröffnung, wo sie also nicht aseptisch durchgeführt werden konnte. Es sind das 4 Fälle von inniger Verwachsung des Tumors mit Darmschlingen, resp. mit dem Mesenterium. Alle verliefen tödlich. Es waren große Operationen. In einem Falle (No. 125) riß der Darm ein, als man den Tumor vom Colon transversum lostrennen wollte. Es ließ sich der Austritt von Inhalt nicht verhindern. Im Falle No. 120 ist es gelungen, bei der Lösung des verwachsenen Cökalcarcinoms von dem Colon transversum abzukommen, ohne Schaden zu stiften, hier gelang es nicht. Eine tödliche Infektion war die Folge. Eventuell hätte man durch den Tumor durchgehen und beide Darmteile vorlagern können. Ein so operierter Fall hat immerhin noch bessere Bedingungen als eine einzeitige Resektion, weil die Operation kürzer dauert und eine Darmnaht nicht gemacht wird; trotzdem verlief er tödlich.

Der zweite Fall (No. 126) war ein dreizeitig angelegter: Anus coecalis im Ileus, 6 Wochen später Resektion des tief unten am Uebergang in das Rectum liegenden Tumors. Beim Hervorziehen reißt er ein; es kann nur die zuführende Schlinge herausgelagert werden, die abführende wird tamponiert. Eine Darmnaht erschien unmöglich. Patient bekam Peritonitis.

In den beiden letzten Fällen (127 und 128) mußte ich bei einem Carcinom der Flexur resp. des Transversum Dünndarm resezieren.

Ein Pat. war alt und litt schon längere Zeit an Ileuserscheinungen. Um die Infektion möglichst zu beschränken, wurde erst die Vorlagerung der Flexur fertig gemacht, so weit wie es ging, dann das Ileum reseziert und eine schnelle Anastomose seitzuseit gemacht. Und zwar nach der Methode, wie sie Meinhard Schmidt empfohlen hat. Einbringen der Knopfhälften in den Darm, Durchstoßen durch einen kleinen Einschnitt, und sofortiges Vereinigen des Knopfes; Verschluß der Darmenden nach Doyen mittels Quetschfurche und Ligatur. Es ging auf diese Weise sehr schnell und mit geringer Beschmutzung der Kompressen. Dennoch ließ sich die Peritonitis nicht verhindern.

Bei dem anderen Falle (Ca. trans.) war die Lage noch komplizierter, weil das Dünndarmmesenterium ziemlich tief unten von dem Karzinom ergriffen war. Es ließ sich aber der Geschwulstzapfen ohne Durchtrennung großer Gefäße im Gesunden exstirpieren. Dann wurde mit der Vorlagerung des Transversum fortgefahren, um zu sehen, wie viel von dem Ileum sich würde erhalten lassen. Auf eine Strecke von 50 cm war die Resektion nötig. Sie wurde wieder mit dem Murphy-Knopf gemacht, wieder in der beschriebenen Weise, und noch vorsichtiger in der Vermeidung des Austrittes von Darminhalt. Der Erfolg war zunächst ein sehr guter. Aus dem vorgelagerten Colon transversum entleerte sich reichlich Stuhl. Pat. befand sich wohl. Am 7. Tage plötzlich Kollaps, peritonitische Symptome und schneller Tod. Die Autopsie zeigte, daß der Knopf nicht mehr an Ort und Stelle war, und daß die Verbindung nachgegeben hatte. Es floß der Darminhalt aus einem Loch der Anastomose. Ich glaube, daß der Pat. ohne dieses Mißgeschick die Operation überstanden hätte. Diese Art der Knopftechnik hat die Schnelligkeit für sich. Das ist in solchen Situationen, wie der geschilderten, viel wert. Aber das Peritonenm liegt zu glatt auf dem Knopf. Bei dem Andrücken des Knopfes spannt es sich noch mehr an und wird noch glatter. Bei der Schnürnaht sind die Wulstungen nicht geschätzt, aber sie sind sicher gerade vorteilhaft, da auf diese Weise größere Flächen von Peritoneum aneinander gebracht werden. Die Berührungsflächen sind um die vielen Falten breiter. Sie bilden eine Schutzmauer, kein Hindernis für die Vereinigung. Das Durchdrücken des Knopfes ist aber doch gut, ein kleiner Kreuzschnitt hilft am besten dabei; nur sollte man vermeiden, das Peritoneum zu spannen oder sogar ruhig einige Nähte unter weiter Heranholung des Peritoneums legen. Das würde eine schnelle und einfache Technik sein, die alle Vorteile verbindet und die Nachteile ausschaltet.

Andere Operateure haben wiederholt und mit gutem Glück solche Doppelresektionen ausgeführt. Der Fall Czernys, eine der ersten Darmresektionen, war ein solcher.

Statistische Vergleiche der verschiedenen radikalen Operationsmethoden.

Damit ist die Zahl der radikalen Operationsmethoden, die bei dem Dickdarmcarcinom angewendet wurden, wohl erschöpft. Ich komme noch einmal zurück auf die einzeitigen Operationen.

Ich habe mich bisher nur auf unsere schlechten Erfahrungen bei diesem Vorgehen gestützt. Wie verhält es sich nun mit den Erfolgen anderer Operateure bei den einzeitigen Methoden? Es könnte ja sein, daß man nicht allgemein so schlechte Resultate mit diesem Verfahren hatte wie wir. Wie soll man es sich sonst erklären, daß in der großen Mehrzahl der Fälle immer weiter einzeitig operiert wird?

DE BOVIS hat gezeigt, daß die Resultate sich mit der Vervollkommnung der Technik gebessert haben. Vor 1889 berechnete er eine Mortalität von 58,8 Proz. bei 17 Fällen, nach 1889—1900 eine von 37,2 Proz. bei 51 Fällen. Dabei hat er — wie wir es auch tun wollen — nur die Fälle berücksichtigt, die ihm die Gesamterfahrungen eines Operateurs darzustellen schienen. Der Autor gab sich dem Glauben hin, daß man eine weitere Verbesserung der Statistik in den nächsten Jahren, er schrieb das um 1901, wohl erhoffen dürfe. Diese Hoffnung scheint sich nicht erfüllen zu wollen! CAVAILLON hat sich noch einmal der Mühe unterzogen, die neuerdings publizierten Fälle von Colonresektionen zusammenzustellen. Er trennt, was sehr wichtig ist, die Ileusfälle ab von den anderen, da ihr Schicksal in erster Linie abhängt von dieser Komplikation. 109 Fälle hat er gesammelt mit 45 Todesfällen = 41 Proz. bei der einzeitigen Operation. — Aber lassen wir lieber die Erfahrungen der einzelnen Chirurgen für sich sprechen. Auf diese Weise werden wir am deutlichsten uns ein Bild davon machen können, welche Chancen die verschiedenen Methoden bieten (vergl. die Tabelle IV p. 618).

Es hat etwas Mißliches, nach den Krankengeschichten die Fälle zu beurteilen, und fremde Statistiken haben keinen sicheren Wert, wenn man aber immer wieder die großen Todesziffern findet und bei der Beschreibung einer großen Operation den tödlichen Ausgang immer schon vorher weiß oder aber zur Verwunderung ein glückliches Ende angegeben findet. Wenn sich bei der Lektüre solcher Fälle diese Enttäuschungen mit großer Regelmäßigkeit immer wiederholen, dann gewinnen die Statistiken doch eine überzeugende Kraft: Die ideale einzeitige Operationsmethode ist gefährlich; auch bei einem leichten Falle ist sie nur mit einem gewissen ziemlich großen Risiko auszuführen. Die Namen der angeführten Operateure garantieren für die denkbar beste Technik. Würde man eine große Sammelstatistik über die Resultate der einzeitigen Operation von allen Aerzten aufbringen können, so würden sich, davon ist wohl jeder überzeugt, die Erfolge noch um vieles schlechter stellen. Wenn den geübten Händen so viele Mißerfolge passierten, wie wird es erst den weniger geübten ergangen sein. Nicht unwahrscheinlich wäre es aber auch, daß bei einer derartigen Sammelstatistik die Zahl der Radikaloperationen wider Erwarten klein ausfallen würde. Es wagt sich vielleicht mancher tüchtige Chirurg nicht an die Exstirpation von Colonkrebsen heran, oder er sucht nur die

Tabelle IV[1]).

	Einzeitige Resektion		Mehrzeitige Operationen								Summa der Fäl	
			2-zeitig. Resektion		3-zeitig. Resektion		Atypische Vorlagerung[2])		Entero-anast. + Resektion		Typische Vorlagerung[3])			
Unsere Fälle	18	9 †	2	1 †	1	1 †	2	2 †	1	0 †	**28**	**4 †**	50	17 †
Schloffer (— XII, XIII, XXIV)	8	4 †	1	0 †	**8**	**0 †**	.		1	1 †	.		19	6 †
Kessler (Riedel) (— VII, XI, XXII)	7	3 †	.		1	0 †	6	3 †	.		.		15	6 †
Zimmermann (Krönlein) (— I, II, VIII)	8	3 †	.		.		.		1	1 †	.		9	4 †
Seyffert (v. Bramann)	6	2 †	.		1	0 †	2	2 †	.		.		9	4 †
Wittmers (Schede) (— II, XII)	9	6 †	.		2	2 †	.		.		.		11	8 †
Körte (— XIV, XVI, XVIII, XIX)	12	4 †	.		2	1 †	1	0 †	.		.		15	5 †
Heidelberger Jahresberichte	32	16 †	.		3	2 †	3	1 †	.		.		38	19 †
Fuchsig (Albertsche Klinik) (— IV, V, XV)	12	5 †	.	.	2	1 †	.		.		.		14	6 †
Hamburg-Eppendorf . Kümmell (— VIII, XIV, XV, XVII, XVIII)	18	9 †	1	0 †	2	0 †	1	1 †	.		**3**	**0 †**	25	10 †
Sörensen (— V, XX, XXI, XXV, XXVIII)	2	0 †	.		.		.		1	0 †	.		3	0 †
Borelius	**7**	**2 †**	.		1	0 †	.		.		.		8	2 †
Summa	**139**	**63 †**									**31**	**4 †**		

leichtesten Fälle und greift bloß dann ein, wenn die Symptome es verlangen. Große Zahlen von rettbaren Fällen gehen so verloren, weil die Aerzte das Risiko der einzeitigen Operation für zu groß halten. Dementsprechend auch die verbreitete Ansicht, daß man am besten tut, zu

1) Ausgeschaltet aus der Statistik sind alle Fälle, die wegen Komplikationen **gestorben** sind: 1) Ileus; 2) Peritonitis a. op.; 3) Doppelresektionen; 4) komplizierte Op.; 5) Tod ohne Zusammenhang mit der Operation. Sie sind mit Nummern angegeben unter dem Namen des Autors. Die Ueberlebenden sind immer gezählt, auch wenn diese Komplikationen bestanden. Bei unseren Fällen sind weggelassen: Ileus No. 32, 34, 35, 36, 37. Einzeitige Resektion No. 75. Vorlagerung No. 99, 100. Doppelresektion No. 127, 128.

2) Vorlagerungen mit Eröffnung oder Einreißen des Darmes vor Schluß des Peritoneums.

3) Die oben p. 603 angeführte Tabelle von Vorlagerungen gehört nicht hierher, weil sie Einzelpublikationen enthält.

warten, bis eine palliative Operation absolut notwendig wird, denn bei den Resektionen sterben zu viele noch schneller.

Es ist kaum möglich, auch nicht mit Hilfe der besten bisher bekannten größeren Statistiken der einzeitigen Operationsmethoden, zu anderen Ansichten zu gelangen.

Borelius hat 1904 auf dem Kongreß nordischer Chirurgen seine ausgezeichneten Resultate bei Colonoperationen publiziert. Er war so liebenswürdig, mir seine Statistik zu schicken und zwei seiner neuen Erfahrungen hinzuzufügen. Von den 20 Fällen der Publikation ist ihm nur einer an Peritonitis, ein zweiter, bei dem sich die Dickdarmnaht ganz glatt geheilt fand, an Pneumonie gestorben. 5 bis 10 Proz. Mortalität ergibt die erste Zusammenstellung. Das ist ein ausgezeichnetes Resultat, auf das näher einzugehen ist! In dieser Statistik sind aber nicht allein die Erfahrungen bei Dickdarmcarcinom enthalten, sondern auch die bei Volvulus, bei Aktinomykose, operativer Verletzung des Colon etc. Mit den neuen würde es sich im ganzen um 11 Fälle von Tumoren des Colon handeln. Von den anderen Fällen ist hier abzusehen, weil sie sich zu einem Vergleiche nicht eignen.

Von diesen 11 Patienten sind gestorben 3 = 28 Proz. Im Anschluß an die Resektion 2mal Peritonitis, 1mal Pneumonie. Wenn wir diese Fälle kritisch betrachten, so wird auch diese Ziffer noch verschlechtert. Einer der Fälle wurde nämlich mehrzeitig operiert. (VIII, Carcinom des S romanum, Ileus. 1. Juni: Coecostomie. 21. Juni: Colostomie am Transversum. 27. Sept.: Res. Naht seitzuseit. 18. Nov.: Verschluß der Fistel. Entlassen 20. Dez. (Eine typische mehrzeitige Operation, wie sie Schloffer empfiehlt.) Von 10 Fällen einzeitiger Operation bleiben also 3 Todesfälle = 30 Proz. Und damit nähern sich die Erfolge schon den bisher üblichen Resultaten. Stellt man sich auf den Standpunkt, daß Colon-Carcinomoperationen nur miteinander verglichen werden sollen, so würden die Zahlen sich auch noch anders gestalten. Es fielen weg 3 Fälle (ein Lipom, ein Sarkom, ein Magencarcinom, das auf das Colon übergegriffen hatte). 8 Fälle von Carcinoma coli bleiben mit einer Mortalität von 2 = 25 Proz. Diese Zahlen sind klein, jeder Fall macht enorme Ausschläge in den Prozenten; der mir von Borelius mitgeteilte Todesfall hat sofort die Statistik belastet. Zu unserem großen Bedauern können wir auch von diesen zum Teil ausgezeichneten Erfolgen, die Borelius mit der Dickdarmnaht gehabt hat, nicht zugeben, daß die einzeitige Methode der Resektion in Bezug auf die Ungefährlichkeit mit den mehrzeitigen konkurrieren kann.

Die Tabelle zeigt, daß bei der wohlwollendsten Beurteilung der einzeitigen Resektion unter Ausscheidung aller besonderen Komplikationen die Mortalität jedesmal über 30 Proz. steigt, sobald mehr als 10 Fälle operiert wurden. Das Optimum ist 33 Proz., daß Pessimum 50 Proz. Sterblichkeit. Bei 139 einzeitigen Resektionen findet sich auf diese Weise eine Mortalität von ca. 46 Proz., und dabei sind alle 53 Fälle von Carcinoma coeci, die angeblich eine so gute operative Prognose haben, miteingerechnet. Das sind schlechte Resultate!

Die Tabelle zeigt andererseits, daß die mehrzeitigen Operationen insgesamt auch nicht viel bessere Resultate ergeben. Diese sind be-

lastet durch viele abgebrochene, einzeitig angelegte, dann in mehrzeitige umgeänderte Operationen (atypische Vorlagerungen). Nicht so günstig, wie es nach meinem Urteil über die mehrzeitige Operation wohl erwartet werden dürfte, steht diese da. Es liegt auch daran, daß sie nicht methodisch vorgenommen worden ist, daß es lauter Einzelfälle sind, innerhalb der bei dem betreffenden Operateur sonst üblichen Operationsmethode. Fast immer hat die Tendenz geherrscht, wenn möglich einzeitig, und sei es mit großem Risiko doch eben einzeitig zu operieren.

Eine Ausnahme machen nur die Zahlen Schloffers; es sind allerdings noch nicht 10 Fälle, aber seine Methode hat sich, wie wir sahen, an dem schwierigsten Gebiete bewährt, am Colon pelvinum. Sie ist verheißungsvoll, aber es ist noch nicht entschieden, ob sie auf alle Colontumoren mit den gleichen Erfolgen anwendbar sein wird. Eine Ausnahme macht ferner die typische Vorlagerung, bei der peinlich jede Oeffnung des Darms vermieden wird, solange die Bauchhöhle noch nicht geschlossen ist. Sie hat sehr gute Resultate ergeben, was die Mortalität anbetrifft. Das ist unbestreitbar. Mag man diese Methode auch noch so mißliebig betrachten, weil sie so bedauerlich weit abweicht von der idealen einzeitigen, den Erfolg hat sie unbedingt für sich. Die Prüfung der Todesfälle zeigt, daß sie nicht bei schweren Fällen sich ereigneten, daß sie vermeidbare oder mehr zufällige Komplikationen darstellen.

Alle Nachteile, welche die mehrzeitigen Methoden haben, zugegeben; lange Dauer, Anus praeternaturalis, mehrfache Operationen, postoperative Hernien, Rezidive während des klinischen Aufenthaltes, Schwierigkeiten bei dem Anusverschluß, alles könnte noch unangenehmer sein, als es ist, diese Methoden sind, wenn Zahlen überhaupt etwas beweisen, die weitaus ungefährlichsten. Es werden auch mit dem einzeitigen Verfahren gute Resultate erzielt, aber hier hängt das Schicksal des Kranken von vorher ganz unberechenbaren Verhältnissen ab. Wir haben, wie schon einmal gesagt, leider gar kein Mittel, uns ein sicheres Urteil zu bilden über die Widerstandskraft des Kranken und über das, was die vorzunehmende Operation ihr zumuten wird. Darum haben die vorsichtigen, umständlichen, mehrzeitigen Operationen ihre guten Resultate, weil jeder widerstandsfähige Patient behandelt wird wie der schwerkranke, wenig resistente. Das mehrzeitige Vorgehen unterschätzt gewiß in einer Mehrzahl von Fällen diese Widerstandskraft und verliert dadurch unnötig Zeit, aber es überschätzt sie wenigstens nicht und dadurch spart es Todesfälle.

Die radikalen Operationen am Coecum.

Einige geben die Vorteile der Vorlagerungsmethode für die tieferen Teile des Colon zu, bestreiten aber, daß sie auch bei dem Coecum,

der einzeitigen idealen Methode überlegen sei. Selbst Schloffer, der sonst ein Vorkämpfer der mehrzeitigen Methode ist, sehen wir auf diesem Punkte der gegenteiligen Ansicht zuneigen. Cavaillon tritt sonst ebenfalls energisch für die mehrzeitigen Operationen ein. Er kommt aber auf Grund seiner Sammelstatistik zu dem Schlusse, daß sie bei den Coecumtumoren schlechtere Resultate geben als die einzeitigen.

Er stützt sich im wesentlichen auf die Erfahrungen mit der primären Darmausschaltung resp. Enteroanastomose und sekundären Exstirpation. Ueber diese Verfahren haben wir schon gesprochen; von den zitierten 8 Fällen mehrzeitiger Operation sind 4 auf diese Weise operiert (2 †), 2 sind nach Absceßincisionen reseziert (beide †) und 2 vorgelagert, letztere ohne Todesfall. Auf unsere Methode kann man also die schlechten Resultate der mehrzeitigen Operationen am Coecum nicht wohl beziehen. Cavaillon behauptet, daß die Behandlung des Anus praeternaturalis gerade an dieser Stelle besondere Schwierigkeiten mache, das können wohl diejenigen, die, wie wir vorgelagert haben, nicht bestätigen. Nur den ersten Teil seiner These, daß sich diese Operationen durch eine außerordentliche Gutartigkeit auszeichnen, können wir anerkennen.

Aber Mikulicz selbst hat die Carcinome des Blinddarms als Grenzfälle bezeichnet. Er machte die Entscheidung der Frage, ob Vorlagerung oder nicht, davon abhängig, ob technische Schwierigkeiten bei der Auslösung des Tumors zu überwinden waren, und in welchem Zustande man das Peritoneum zurückläßt. In Wirklichkeit aber wurde seit Beginn der neuen Methode jeder Fall von Cökalcarcinom vorgelagert. Wir haben allerdings seitdem nur einen leicht operablen Fall mit gut beweglichem Tumor operiert und dieser kam im Ileus (No. 33), die anderen (auch Fall No. 115) waren alle mehr oder weniger verwachsen. Unsere Erfahrungen bei den einzeitigen Resektionen waren bei den Cökaltumoren nicht so schlecht, wie bei den anderen Kolonpartien (5 mit 2 †). Aber bei der Vorlagerung haben wir bei einer Reihe von 7 Fällen hintereinander keinen Todesfall erlebt, und wie schwere Operationen sind darunter gewesen! Paul legt ganz besonderen Wert auf seine guten Resultate bei der Vorlagerung von Cökalcarcinomen, er betont, daß sie gerade eine gute Probe für die Leistungsfähigkeit sind. Alle 8 Fälle sind ihm geheilt.

In der älteren Statistik von de Bovis ist die Mortalität der einzeitigen Operation des Cökalcarcinoms mit 34,4 Proz. bei 76 Fällen angegeben, Cavaillon berechnet sie aus 38 neueren Fällen ebenfalls auf 34 Proz. Stelle ich die Fälle aus den Statistiken, die ich genau durchgesehen habe, zusammen, unter Ausschaltung der Mißerfolge, wie sie durch Ileus oder komplizierende Operationen etc. hervorgerufen wurden, so finde ich folgende Zahlen. (Zum Teil sind die Fälle schon mit in der Statistik von Cavaillon enthalten.)

Carcinoma coeci.

	Einzeitige Operationen			Mehrzeitige Operationen: Atypische Vorlag., Enteroanastomose + Resektion			Typische Vorlagerung [1]		
Körte	5 Fälle,	davon	0 †	1 Fall,	davon	0 †			
Seyffert (Bramann)	3 „	„	0 †	2 Fälle	„	2 †			
Schloffer	6 „	„	3 †	1 Fall	„	1 †			
Wittmers (Schede)	4 „	„	2 †						
Zimmermann (Krönlein)	5 „	„	2 †	1 „	„	1 †			
Heidelberger Jahresberichte	5 „	„	1 †						
Kessler (Riedel)	1 Fall	„	0 †	1 „	„	0 †			
Fuchsig (Albertsche Klinik)	7 Fälle	„	2 †						
Sörensen (Hahn)									
Unsere Fälle	5 „	„	2 †	1 „	„	0 †	7 Fälle,	davon	0 †
Paul							8 „	„	0 †
Göschel							2 „	„	0 †
Hamburger Fälle (Kümmell)	12 „	„	5 †				1 Fall	„	0 †

Man kann aus dieser Zusammenstellung wohl den Schluß ziehen, daß von den mehrzeitigen Operationen allerdings die Vorlagerung die sicherste ist, daß aber in den Händen einzelner Operateure auch das einzeitige Verfahren ebenso gute Resultate gegeben hat. Die hohe Mortalitätsziffer der Gesamterfahrungen einerseits, die offenbar sehr geringe Gefährlichkeit der Vorlagerung andererseits, sollten aber doch einen jeden mahnen, recht vorsichtig zu sein im gegebenen Falle. Man kann ja die Entscheidung, ob Vorlagerung oder nicht, bis zum Momente der Darmeröffnung aufschieben, die Mesenterien nähen und die Toilette des Peritoneums ausführen, dann erst muß man sich entschließen zu dem einen oder zu dem anderen. Der Zustand des Patienten ante op., die Dauer der Freilegung des Tumors und seine Größe, die Ausdehnungen der Nebenverletzungen, das Aussehen des Peritoneums werden, wie Mikulicz es schon sagt, für den Entschluß maßgebend sein müssen. Ich glaube, daß man bei der Vorlagerung sich an die schweren Fälle und die größeren Tumoren eher heranwagen kann und auf diese Weise noch manchem Patienten das Leben schenkt, das man bei der Palliativoperation opfert. Daß die Vorlagerung bei den Cökalkarzinomen zum mindesten nicht gefährlich ist, auch in ihren Folgen nicht, dafür habe ich, glaube ich, den Beweis hinreichend geführt.

Ich kann aber den Verdacht nicht unterdrücken, daß viele Chirurgen sich gerade bei Cökaltumoren etwas zu leicht zur palliativen Operation entschließen. Die Tumoren dieser Gegend sind nicht selten große medulläre Carcinome, die zu Infektionen und Abscedierungen

1) Von den Vorlagerungen der übrigen Autoren fehlen die genaueren Angaben.

neigen und deshalb auch sehr oft von Verwachsungen und Lymphdrüsenschwellungen begleitet sind. Nach unseren Erfahrungen scheinen die Cökalcarcinome oft schlimmer als sie sind. Ich erinnere an den Fall No. 81 mit den vielen Drüsen, an den großen Tumor bei Fall No. 117, an den Fall No. 120; ein ausgezeichnetes Beispiel, wie weit man die Indikation für die radikale Operation stellen kann, ist der erste Fall von Körte, wo ein Stück der Muskulatur mitentfernt werden mußte, eine Dauerheilung. Allerdings wurde er zweizeitig operiert (atypische Vorlagerung).

Weniger Abneigung gegen die Vorlagerungsmethode besteht wohl im allgemeinen bei den Tumoren des übrigen Colons, denn mit Recht sind die Dickdarmnähte von den Chirurgen gefürchtet ihrer Unzuverlässigkeit wegen, dann aber auch wegen der schon festeren Stauung des Darminhalts an der durch die Naht verengten Stelle. Sitzt der Tumor an einem beweglichen Darmteile, so entschließen sich wohl manche eher zu einer Vorlagerung, als wenn er fixiert ist. Es ist aber gerade ein großer Vorteil des Vorgehens, wie es Mikulicz ausgebildet hat, daß man durch weitgehendes Ablösen des Mesenteriums und des Darms eigentlich jeden Tumor mobilisieren kann. Es war ja der Nachteil des Bloch-Heinekeschen Vorgehens, daß es nur bei langem Mesenterium anwendbar war. Mikulicz und Paul haben die Methode durch die weitgehenden Resektionen von Darm und Mesenterium zweifellos leistungsfähiger und zugleich radikaler ansgestaltet. Steinthal hat sich diesen Vorteil kaum zu nutze gemacht, sonst würde ihm wohl, wie uns, die Vorlagerung in jedem Falle gelungen sein.

Unsere Technik der Vorlagerungsmethode.

Einiges will ich noch über die Einzelheiten der Ausführung der Vorlagerung sagen und einen Teil unserer Erfahrungen damit wiedergeben. Es bedarf die Vorlagerung selbst, ich hebe es ausdrücklich hervor, einer besonderen Geschicklichkeit und speziellen Technik nicht. Ein jeder kann sie machen, der einige Uebung in der Abdominalchirurgie hat. Das ist ein Vorteil. Nur in der Behandlung mit der Spornquetsche liegen gewisse Schwierigkeiten, die aber auch mehr Vorsicht und Zurückhaltung als Technik verlangen.

Mikulicz beginnt die Beschreibung des Verfahrens mit den Worten: „Es wird der Darmtumor samt den erkrankten Lymphdrüsen und dem entsprechenden Stück Mesenterium wie bei der einzeitigen Resektion aus allen Verbindungen gelöst, daß er schließlich nur noch mit dem zu- und abführenden Darm in Verbindung steht."

Die Lage der Incision. Von größter Wichtigkeit ist, daß die Incision direkt über dem Tumor gemacht wird, es ist nicht anzuraten,

sich bei dieser Operation an die üblichen Schnittführungen zu halten, besonders dann nicht, wenn im Ileus und schnell operiert werden soll.

Paul schlägt vor in den Fällen, wo man den Tumor nicht palpieren kann, also seine Lage nicht ganz sicher feststeht, lieber die Operation als Probelaparotomie zu beginnen und zwar in der Mittellinie die Incision zu machen und von dort aus genau die Lage der Geschwulst festzustellen. Ich möchte dem Vorschlage Pauls beistimmen. Eine zweite Incision ist zwar ein Nachteil, dieser wird aber reichlich dadurch aufgewogen, daß sich die Vorlagerung und die ganze Lösung erheblich vereinfacht, wenn man direkt über dem Tumor die Oeffnung in den Bauchdecken hat. Die Mehrzahl der Tumoren ist aber palpabel und man soll mit allen Mitteln versuchen, den Sitz einer Geschwulst möglichst genau zu lokalisieren. Narkosen haben wir niemals zum Zwecke einer Palpation vorgenommen, sie sind zu gefährlich für diese oft kachektischen Patienten.

Die Feststellung der Operabilität des Tumors und die Lösung aus den Verwachsungen ist wie bei jeder anderen Darmtumorresektion. Hier kann man bestimmte Vorschriften nicht geben. Man lasse sich durch die Beweglichkeit des Tumors nicht ohne weiteres zum Beginn der Auslösung verleiten, man orientiere sich erst, ob man die Exstirpation wird durchführen können. Es besteht sonst die Gefahr, daß man auf einen Punkt kommt, von dem man nicht mehr vorwärts und nicht mehr rückwärts kann. Man lasse sich aber auch nicht zu leicht durch breite Verklebungen schrecken — das Unterlassen der Radikaloperation ist der sichere Tod für den Kranken — das sollte man nie aus dem Sinne lassen.

Relativ häufig sind Verwachsungen von Colonkrebsen mit Dünndarmschlingen oder deren Mesenterium. Hier muß man sehr vorsichtig Millimeter für Millimeter vorgehen. Es kommt darauf an, einerseits den Tumor radikal zu entfernen, aber auch andererseits die großen Gefäße des Mesenteriums zu schonen. Bei grobem Vorgehen wird man leicht unnötig ein Gefäß opfern und dadurch die Ernährung der betreffenden Dünndarmschlinge gefährden und manchmal bleibt nichts als die Resektion der betreffenden Partie des Dünndarmes übrig, wodurch die Prognose des Eingriffs nach unseren Erfahrungen um etwa 60—70 Proz. verschlechtert wird. Man kann in einem solchen Falle die Eröffnung des Dünndarmes bis zu allerletzt verschieben, die Operation nahezu vollständig beenden und unter vorsichtigster Tamponade möglichst extraperitoneal und schnell ausführen. In diesen Fällen halte ich die Anwendung des Murphy-Knopfes für durchaus indiziert. Eine unangenehme Verwachsung oder Annäherung des Tumors findet sich nicht selten am Duodenum. Ich glaube nach unseren Erfahrungen, daß ein Uebergriff des Karzinoms auf die Wand des Duodenums selten ist, daß es sich mehr um entzündliche Adhäsionen handelt, die sich unter großer Vorsicht schließlich doch trennen lassen, ohne Eröffnung des Darmlumens. Nicht bloß auf der rechten Seite kommen Kollisionen mit diesem Darmteil vor, auch auf der linken, wenn der Schrumpfungsprozeß die umliegenden Gebilde an sich heranzieht. Ureterverwachsungen sollen keine Kontraindikation für die Radikaloperation bilden. Man kann große Stücke des Ureters entfernen und durch Naht den Defekt wieder schließen, da der Harnleiter sich sehr gut beweglich machen läßt. Leider ist aber bei so vorgeschrittenen Tumoren meist auch die Beckenfascie oder sogar die Muskulatur mitergriffen. Dann gibt es fast immer Rezidive! Verwachsungen

mit der vorderen Bauchwand sind öfter als man glaubt entzündlicher Natur. Am häufigsten werden sie bei Cökaltumoren beobachtet, welche, wie man sagt, leicht nach außen perforieren. Es perforiert aber in der Regel nicht das Carcinom, welches auf die vordere Bauchwand übergreift, sondern es perforiert zunächst ein perityphlitischer Absceß, dessen Wände die festen Adhäsionen des Tumors an der Bauchwand darstellen. Man tut nicht recht, sich bloß um dieser Verwachsungen willen von einem radikalen Eingriff abhalten zu lassen. Das beweist der mehrfach angeführe Fall von Körte und auch einer der unsrigen, wo Dauerresultate nach Beseitigung solcher „übergreifender" Darmcarcinome erzielt wurden. Wiederholt aber haben wir uns durch Verwachsungen des Tumors mit dem Magen von der Radikaloperation abhalten lassen. Es kommt natürlich auf die Lage des einzelnen Falles an; aber ebenso wie man Magencarcinome mit Dauererfolg reseziert hat, welche auf das Colon transversum übergriffen, ebensogut meine ich, könnte man auch einmal umgekehrt, zugleich mit einem Coloncarcinom, einen Teil des Magens entfernen.

Sehr einfach gestaltet sich natürlich die Vorlagerung, wenn der befallene Darmteil ein langes Mesenterium hat, welches frei beweglich ist. Bei den Abschnitten des Kolons, welche kein freies Mesenterium besitzen, soll man resezieren bis an eine Stelle, wo beide Darmschenkel ein langes Mesenterium haben. Es muß deshalb mitunter ein gutes Stück gesunden Dickdarms geopfert werden.

Beim Coecum muß man öfters das parietale Peritoneum mit einem Längsschnitt auf der lateralen Seite des Tumors incidieren und dann von der Beckenfascie ablösen, um den Tumor freizumachen. Man kommt meist mit stumpfem Abschieben des Peritoneums gut vorwärts und gelangt schnell dazu, den Tumor mit Ascendens und unterstem Teile des Ileums an gutbeweglichen Mesenterien vorzulagern. Aehnliche Verhältnisse finden sich am Colon descendens und an dem zuführenden Schenkel der Flexura sigmoidea. Das Colon transversum erfordert bei seiner Lösung Vorsicht, weil die große Kurvatur des Magens sehr nahe liegt und auch das Duodenum leicht in Mitleidenschaft gezogen wird. Die Ligaturen am Ligamentum gastrocolicum soll man nicht zu nahe am Magen legen, weil sonst die Gefahr von Thrombosen und nachfolgenden Blutungen in der Magenschleimhaut besteht. An der Flex. lienalis und hepatica muß man oft größere Teile des Colon mitnehmen, bis man an frei bewegliche Mesenterien kommt.

Ebenso wie die Verwachsungen, haben wir meist auch das Mesenterium mittelst Massenligaturen durchtrennt, oder aber zwischen Klemmen und später bei einer kleinen Pause alles unterbunden. Die Ligaturfäden am Mesenterium kann man lang lassen und zweckmäßig später zum Verschluß des Mesenterialspaltes benützen. Man löst rücksichtslos so viel Darm vom Mesenterium ab, bis man weit im Gesunden ist und löst auch dann noch beliebig weit so lange, bis der Tumor bequem und ohne Spannung vor den Bauchdecken zu fixieren ist.

Wir haben stets, um die Drüsen und Lymphgefäße zu entfernen, ein keilförmiges Stück des Mesenteriums mit dem Tumor zu-

sammen reseziert. Einer besonderen Erwähnung bedarf noch die Entfernung der Lymphdrüsen.

Die Ansicht geht jetzt dahin, daß man sich beim Darmcarcinom durch Lymphdrüsenschwellungen von einer Radikaloperation nicht abhalten lassen soll. Wir haben das schon oben besprochen. Man wird aber trotzdem die Drüsen soweit als möglich entfernen und in der Tiefe in der Nähe der großen Gefäße des Mesenteriums dabei recht vorsichtig vorgehen. Nicht selten kommt es vor, daß man bei Anwendung von Massenligaturen in dem ligierten Stumpf noch eine Drüse zurückläßt. Wenn man diese dann mit der Pincette herauslöst, rutscht die Ligatur leicht ab, die Gefäße ziehen sich zurück und es kommt zu unangenehmen Blutungen. Das vermeidet man dadurch, daß man während des Herauslösens die Ligaturfäden weiter fest anziehen läßt. Bei fettreichem brüchigen Mesenterium empfiehlt es sich, überhaupt von den Massenligaturen abzusehen und die größeren Gefäße lieber einzeln aufzusuchen.

Hat man das tumortragende Darmstück nun ganz freigelöst, so wird der Mesenterialspalt wieder geschlossen. Es tritt sonst nahezu mit Bestimmtheit eine Incarceration (No. 77) von Dünndarmschlingen in dieser Bruchpforte ein. Es geschieht, wie erwähnt, durch Verknüpfung der langgelassenen Ligaturfäden, oder durch eine fortlaufende Naht. Man kann die stärkeren Ligaturen auf diese Weise mit Serosanähten gut bedecken. Der seiner Gefäße beraubte Darm verfällt später der Gangrän, zunächst nimmt er eine blaurote Färbung an. Sollte sich am Ende der Operation herausstellen, daß das Darmstück in weiterer Ausdehnung Ernährungsstörungen zeigt, als beabsichtigt war, oder besteht nach dem Vorlagern des Tumors noch etwas Spannung, so kann man den Darm vorsichtig weiter ablösen.

Man darf sich dabei weder zu nahe am Darmrohr halten, weil gerade etwa $1^1/_2$—3 cm von ihm entfernt parallel das Längsgefäß verläuft, auf das es bei der Ernährung sehr ankommt, noch auch zu tief gehen, weil man sonst große, wichtige Gefäße ligieren würde. Erwähnen muß ich noch, wie sich diese Verhältnisse bei der Lösung der Flexuren gestalten. Bei Carcinomen der Flexura hepatica läßt sich oft nicht die Ligatur größerer Aeste der Colica media vermeiden, und es wird dann ein weit größeres Stück Dickdarm, als man zuerst beabsichtigte, in seiner Ernährung geschädigt. Die Gefäße breiten sich mehr fächerförmig aus. Das Mesenterium ist an den Flexuren weniger breit gespannt, als an den mehr gerade gerichteten Colonabschnitten, so kommt es, daß man leicht mehr Gefäße unterbindet, als nötig ist. Wir haben in diesen Fällen den Darm immer möglichst weit mobilisiert, um nachträglich eine Gangrän zu vermeiden.

Ist der Tumor adhärent und der Mesenterialspalt geschlossen, so werden der zuführende und der abführende Schenkel, soweit sie gut ernährt sind, auf eine Strecke von 10—12 cm mit fortlaufender Naht aneinander genäht, um den Sporn zu bilden, an welchem später die Quetsche angelegt werden soll. Es geschieht um zu vermeiden, daß sich andere

Darmschlingen zwischen die beiden Schenkel hineinlegen. Wir haben uns nicht gescheut, große Stücke des Dickdarmes zu opfern, um den zuführenden und den abführenden Schenkel leicht aneinanderzubringen. Wenn man die Krankengeschichten auf diesen Punkt hin durchliest, wird man finden, daß bei Tumoren der Flexura hepatica oder des rechten Transversum einige Male das Coecum geopfert und das leicht bewegliche Ileum an das Transversum angenäht wurde. Ich glaube, daß wir unsere guten Dauerresultate zum Teil diesen ausgedehnten Resektionen danken.

Wenn der Tumor ohne Spannung vor den Bauchdecken liegt, so kann die Bauchwand bis auf die Austrittsstelle der beiden Schenkel verschlossen werden. Wir haben auf eine gute Peritonealnaht und auf eine exakte Fasciennaht stets Wert gelegt. Mit einigen Nähten werden die Schenkel an das parietale Peritoneum fixiert, damit sie nicht zurückschlüpfen können. Der Sporn wird so fixiert, daß er bis in das Niveau der Bauchhaut heranreicht und es muß gut ernährter Darm noch 1 bis 2 cm über die Haut hervorragen. Bei dicken Bauchdecken wird man deshalb die Fixierung der Darmschenkel aneinander auf eine längere Strecke hin vornehmen, weil ein großer Teil des Sporns in die Bauchdecken zu liegen kommt. Sollten sich am Ende der Operation unvorhergesehene Ernährungsstörungen einstellen, so kann man immer noch durch vorsichtiges Lösen die Schlingen weiter vorziehen.

Die Bauchhaut wird nun nach Verschluß der Wunde mit Zinkpaste reichlich bedeckt, speziell auch die Lücke zwischen Darm und Bauchwand. Der Tumor, der oft sehr schwer ist, zwischen einen Aufbau von Kissen gelagert, welche mit Heftpflasterstreifen fixiert werden. Sehr zweckmäßig ist es, gleich bei der Operation die dicken Seidenligaturen um die Darmschenkel ohne sie zu knüpfen herumzulegen, die man später braucht, um die Glasröhren zu fixieren. Man kann den Tumor sogleich oder kurze Zeit, $^1/_2$—1 Stunde, nach dem exakt angelegten Verbande abtragen oder ihn, wie wir es früher taten, 12—24—48 Stunden in Verbindung mit den beiden Schenkeln lassen. Die Gefahr, daß eine Infektion des Peritoneums eintritt, ist kaum vorhanden, wenn man eine exakte Hautnaht und den geschilderten Verband der Bauchwunde gemacht hat.

Man durchtrennt mittels Paquelin den Darm und führt nun in den zuführenden Schenkel ein 1—$1^1/_2$ cm weites, rechtwinkliges Glasrohr, dessen eines Ende mit Rillen versehen ist, ein, und zwar zunächst wenig tief und bindet mit dem vorhin erwähnten Seidenfaden das Glasrohr im Darm fest. Man muß vorsichtig manipulieren, damit man nicht die frischen Verklebungen an der Serosa oder gar die Nähte zerreißt. Eine Blutung aus dem durchtrennten Darmrohre wird nach dem Einbinden des Glasrohres sofort stehen. Das Glasrohr wird an seiner anderen Seite mit einem langen Kautschukschlauch versehen und zwar am besten bevor man es in den Darm einführt, weil das Ueberziehen des Gummirohres über das Glasrohr in situ, wo man behutsam hantieren muß, manchmal Schwierigkeiten macht. Wir haben auch immer in den abführenden Schenkel ein

solches rechtwinkliges Glasrohr eingebunden. Aus diesem entleert sich gewöhnlich nichts oder ein wenig blutige Flüssigkeit [1]). Beide Glasröhren werden durch einen entsprechenden Kissenverband unterstützt, der Gummischlauch in ein neben dem Bett stehendes Gefäß abgeleitet. Nach 2 bis 3 Tagen wird der Darm an der abgebundenen Stelle gangränös und das Glasrohr wird locker. Es ist zweckmäßig, es dann etwas weiter in den Darm hineinzuschieben und von neuem festzubinden, ehe der Darm perforiert. Es ist uns mitunter gelungen, wenn wir recht sorgfältig aufgepaßt haben, eine Woche lang den Darminhalt, der sich aus dem zuführenden Schenkel entleerte, durch das Rohr abzuleiten, was natürlich einen großen Vorteil, auch für den Patienten, bedeutet.

Wie nach jeder Darmoperation, so hat man auch hier manchmal mit einer gewissen Darmparalyse zu kämpfen. Es entleert sich nicht gleich Inhalt. Traten keine Beschwerden ein, so warteten wir ruhig ab. War aber stärkerer Meteorismus, Aufstoßen, Steigerung der Pulsfrequenz und Unbehagen vorhanden, so wurde durch das Gummirohr in den zuführenden Schenkel warmes Wasser unter geringem Druck eingegossen und wieder entleert, um die Peristaltik anzuregen. Man braucht sich auch nicht zu scheuen, etwas Rizinusöl einzugießen. Hat man Sorge, daß der Darm eventuell in der Bauchwunde komprimiert ist, so führt man vorsichtig einen starken Nélatonkatheter ein und läßt ihn liegen. Man kann durch ihn vorsichtig Wasser einlaufen lassen und Spülungen machen.

Wenn so viel von dem Darmrohr abgebunden ist, daß es das Niveau der Bauchhaut gerade erreicht, kann man die Glasröhre nicht mehr fixieren. Es würde dann die Gefahr bestehen, daß es intraperitoneal Dekubitus macht, und der Darminhalt würde nur unvollkommen oder gar nicht mehr abgeleitet. Es entsteht jetzt ein vollkommener Anus praeternaturalis. Die beiden Darmlumina liegen nun wie die Oeffnungen zweier Gewehrläufe nebeneinander. Nach 10—14 Tagen haben wir die Patienten gewöhnlich in das Dauerbad gesetzt, um die Bildung eines Ekzems möglichst zu verhindern. Untersucht man nach dieser Zeit — man kann das ruhig tun — mit 2 Fingern die beiden Darmschenkel, so fühlt man eine mehr oder weniger dicke Wand, welche sie beide voneinander trennt. Das ist der Sporn, welcher nun mit der Spornquetsche allmählich durchtrennt wird.

Dieses Instrument [2]) ist nach dem Prinzip der Dupuytrenschen Schere konstruiert, es unterscheidet sich nur darin, daß die beiden Branchen an ihren Enden ganz allmählich auseinandergehen. Es soll dadurch erreicht werden, daß der Druck nicht an einer Stelle plötzlich aufhört und zur Perforation führt, ohne daß in der Umgebung sicher Adhäsionen bestehen. Bei Anlegung dieses Instrumentes werden unterhalb der zerquetschten Partie die Darmschenkel einander genähert. Von Wichtigkeit ist ferner, daß an den Branchen ein oder einige Stacheln

1) Verwechselungen des zuführenden und des abführenden Schenkels kamen, wenn nicht gut aufgepaßt wird, vor, waren aber ganz ungefährlich.

2) Eine Abbildung findet sich im Handbuch für praktische Chirurgie, Bd. 3, Fig. 54, p. 193.

mit entsprechenden Löchern auf der gegenüberliegenden Seite angebracht sind, damit das Instrument nicht, wie es von der Dupuytrenschen Schere oft berichtet wird, abgleitet.

Wann soll man nun die Spornquetsche anlegen?

Es läßt sich darüber eine bestimmte Vorschrift nicht machen. Es wechselt je nach dem, ob der Zustand des Patienten einen erneuten Eingriff schon wieder gestattet; denn ein Eingriff ist das Anlegen des Instrumentes jedenfalls, wenn er auch keineswegs ein schwerer ist. Es wird Wert darauf zu legen sein, wie die Blutdruckverhältnisse sind, und ob sich der Kranke von dem Blutverlust schon wieder erholt hat, ob die Wunde rein granuliert oder ob noch nekrotische Teile vorhanden sind. Nach 12—20 Tagen wird man wohl in jedem Falle die Spornquetsche anlegen können. Es ist zweckmäßig, vorher den Sporn digital zu untersuchen, ob er schmerzhaft oder sehr starr ist. In diesem Falle würde man gut tun, mit der Anlegung noch zu warten. Sehr früh mit der Beseitigung des Spornes zu beginnen, können wir nicht raten. In den Fällen, wo wir es taten, sind wir auch nicht schneller vorwärts gekommen. Paul rät davon ab, weil er meint, daß die Gefahr von Thrombenbildung bei frühzeitigem Anlegen besteht. Mikulicz legte nicht gern das Instrument an, wenn die Gewebe nicht rein granulierten. Ehe man die Quetsche ansetzt, vergewissert man sich, wie lang und in welcher Richtung der Sporn liegt. Die Klemme wird dann zwischen Kissen fixiert, damit sie nicht abfällt. Man hat Instrumente von verschiedener Länge. Unser längstes hat eine Quetschfläche von 4—5 cm. (Rotter und Krause wenden Scheren von größerer Länge an.) Die Branchen werden beide gesondert eingeführt, vorsichtig an den Sporn gelegt und nun fest aneinandergedrückt. Die beiden Handgriffe werden mittelst zweier Gummiringe, die man beim Durchschneiden eines daumendicken Drains erhält, aneinander gepreßt gehalten. — Es wirkt der Druck dauernd weiter und führt bald zur Nekrose. Wir waren stets darauf bedacht, daß die Quetsche nicht zu früh gelöst wurde und warteten, bis sie spontan oder auf ganz leichten Zug abfiel. Paul hat sie schon nach 2—3 Tagen wieder entfernt und meint, daß in dieser Zeit die Nekrose schon vollendet wäre. Während die Sporenquetsche liegt, haben wir mit dem Baden ausgesetzt, dem Patienten flüssige Kost und öfters etwas Opium gegeben. Auf diese Weise vermeidet man, daß der Anus präeternaturalis allzustark tätig ist. Man erspart dadurch mitunter dem Patienten Schmerzen, die nach dem Anlegen des Instrumentes hier und da entstehen. Oft hilft gegen diese Schmerzen ein leichter Zug an der Quetsche. Temperatursteigerungen geringeren Grades haben wir manchmal dabei gesehen; bedrohliche Erscheinungen traten nie ein. Ist der Sporn sehr kurz, wie es sich bei den Vorlagerungen des absteigenden Schenkels der Flexura sigmoidea öfters nicht vermeiden läßt, so treten manchmal heftige Schmerzen auf. Für derartige Fälle wäre aber die Vorlagerungsmethode wohl überhaupt nicht geeignet. Durch Narcotica konnte der Schmerz stets erfolgreich bekämpft werden.

Wie oft soll nun die Spornquetsche angelegt werden?

Mit dem einmaligen Anlegen des Instrumentes war es nur selten getan (4mal). Meist mußte sie 2mal angelegt werden, ganz ausnahmsweise öfter als 3mal. Wir haben kein Bedenken getragen, wenige Tage, nachdem die erste Spornquetsche abgefallen war, sie wiederum zum 2. Male

an den Rest des Spornes anzulegen. Man muß sich danach richten, nicht wie lang der Rest des Sporns ist, der übrig bleibt, sondern wie viel bereits von ihm durchtrennt ist. Ich habe einige Male die Erfahrung gemacht, daß das Instrument nochmals angelegt wurde, trotzdem bereits die Kommunikation der beiden Darmschenkel eine sehr breite war. Es kommt ja bloß darauf an, daß nach Verschluß des Anus praeternaturalis das Darmlumen noch weit genug bleibt. Ein Rest des Spornes wird der Passage des Darminhaltes nicht schaden. Es genügt, wenn der Sporn bis zu einer Tiefe von 5—6 cm durchtrennt ist, d. h., wenn man ihn mit dem Zeigefinger nicht mehr bequem erreicht.

Schon nach dem ersten Abfallen der Darmklemme tritt gewöhnlich Darminhalt von dem zuführenden in den abführenden Darmschenkel über und es erfolgt Stuhl per Rectum. Es ist zweckmäßig, den Dickdarm von den beiden Anus aus reichlich durchzuspülen, damit nicht verdickte Fäkalmassen das abführende Rohr verschließen. Besonders wichtig sind diese Ausspülungen, wenn es soweit ist, daß der Anus praeternaturalis verschlossen werden soll. Es besteht die Gefahr, daß die Darmnaht nicht hält, wenn der Darminhalt unterhalb abnormen Widerstand findet.

In manchen Fällen haben wir eines Ekzemes wegen sehr lange, vielleicht unnötig lange, mit dem Verschluß des Anus praeternaturalis gezögert. Fast immer ist es gelungen, diesen ohne oder ohne breite Eröffnung des Peritoneums auszuführen. Nur einmal trat ein Todesfall ein nach diesem letzten Akt der Operation und, wie oben erwähnt, ist die Ursache desselben nicht aufgeklärt (No. 95). Es fand sich gegenüber der Darmnaht eine Perforation des Darmlumens, durch welche Darminhalt in die freie Bauchhöhle gelangt war. Die an die Haut angewachsenen Ränder des Darmes werden stets abgetragen. Die Umkrempelungen der Darmwand werden beseitigt. Die Darmnaht erfolgt in 2 oder 3 Etagen, nur selten hat sie nicht gehalten. Die Fascie und die Bauchhaut werden möglichst genau vernäht und nur ein kleiner Jodoformgazedocht wird unter die Fascie geführt. Die durchschnittliche Behandlungsdauer beträgt 2—3 Monate, sie könnte aber gewiß abgekürzt werden.

Einmal hatten sich Adhäsionen gebildet (No. 119), die aber weniger ihretwegen, sondern weil man ein Rezidiv vermutete, operativ behandelt wurden. Bauchhernien lassen sich bei dem Vorlagerungsverfahren nicht sicher vermeiden.

Von üblen Zufällen möchte ich zuerst das Weitergehen der Gangrän im abgelösten Darmstück erwähnen. Wir haben nur in 2 Fällen Sorge deshalb gehabt. Gewöhnlich greift die Gangrän, auch wenn sie weiterfortschreitet, nicht auf den intraperitonealen Teil des Darmschenkels über. Nur einmal entstand ein Absceß. Es war das einer der unglücklichen Fälle, bei welchem trotz kurzen Mesenteriums ein Tumor der Flexura sigmoidea vorgelagert war (No. 96). Aber die Eiterung kapselte sich ab und der Patient erlag einer Nachblutung resp. Lungenembolie. Die Nachblutung ist die zweite Gefahr, auf die man bei der

Behandlung zu achten hat. 2mal haben wir sie erlebt (No. 96 u. 122). Sie stand im letzten Falle bei Tamponade des Darmes und kehrte nicht wieder. PAUL rät, um solche Nachblutungen zu vermeiden resp. besser beherrschen zu können, das Mesenterium in der Bauchwunde einzunähen. Wir sind stets anders vorgegangen. Der Pneumonie- und Emboliegefahr und den marantischen Thrombosen sind die Patienten

Tabelle VI.

Uebersicht über Dauer und Erfolge unserer Vorlagerungen.

Fall No.	Dauer des Aufenthaltes?	Wie oft Spornquetsche?	Erfolg
95	1 Monat	2mal	Exitus (Anusverschluß)
96	8 Tage	—	Exitus Darmgangrän. Blutung
97	4 Tage	—	Exitus Endocarditis. Lungengangrän
98	16 Tage	—	Exitus Pneumonie
99	7 Wochen	2mal	Exitus Marasmus
100	6 „	2 „	Exitus Marasmus
101	6 „	2 „	Recidivfrei 1 J., mit Anus entlassen
102	4 Monate	2 „	Entlassen mit Anus. † 9 Mon. p. op. Rezid.
103	3 Monate	1mal	Rezidivfrei fast 3 J.
104	3 „	2 „	Rezidivfrei 6 J.
105	$5^1/_2$ „	6 „	Rezidivfrei fast 4 J. Atyp. Operation
106	3 „	Enteroanastomose. 0mal	Rezidivfrei fast 3 J.
107	$3^3/_4$ „	3mal	Rezidiv 7 Mon. p. op.
108	2 „	1 „	Rezidiv $3^1/_2$ Mon. p. op.
109	2 „	1 „	Rezidiv, † 6 Mon. p. op., auf Wunsch mit Anus entlassen
110	2 „	2 „	Rezidiv, † 11 Mon. p. op.
111	$3^1/_2$ „	3 „	Metastase, † 6 Mon. p. op.
112	2 „	1 „	Rezidiv, † 13 Mon. p. op.
113	2 „	2 „	Rezidiv 15 Mon. p. op.
114	2 „	2 „	Rezidiv † 1 J. p. op.
33	3 „	3 „	Rezidivfrei 4 J.
115	2 „	2 „	† Apoplexie, $3^1/_2$ J. p. op.
116	3 „	3 „	Rezidivfrei $1^1/_2$ J.
117	$2^1/_2$ „	2 „	Rezidivfrei 4 J.
118	$1^1/_2$ „	2 „	Rezidivfrei $6^3/_4$ J.
	Wird mit Anus entlasssen, kommt aber nach 3 Mon. zum Verschluß desselben zurück		
119	3 Monate	4 „	Rezidivfrei 3 J.
120	2 „	2 „	Rezidivfrei 5 J.
121	$4^1/_2$ „	2 „	Rezidivfrei $2^1/_2$ J.
122	$4^1/_2$ „	2 „	Rezidivfrei 4 J.
123	3 „	3 „	Rezidivfrei $^1/_2$ J.
	Durchschnittlich belief sich d. Aufenthalt in d. Klinik auf 3 Mon. Ausgeschaltet sind die Fälle 95—102, 105, 109, 118	Durchschnittlich wurden 2, manchmal 3 Klemmen angelegt. Nicht in Betracht kamen die Fälle 96—102, 105, 106, 109	

nach der Vorlagerung natürlich auch unterworfen, aber ich glaube doch in geringerem Grade als nach der einzeitigen Operation, die ja naturgemäß einen bedeutend schwereren Eingriff darstellt.

Die Indikationen für die verschiedenen Operationen.

So wenig Fälle wie möglich sollen den palliativen Operationen überlassen werden, mit einem der mehrzeitigen Verfahren lassen sich viele Fälle noch radikal operieren, von denen man es zunächst nicht annimmt. Selbst bei großen Tumoren mit vielen Verwachsungen mit Kachexie bei heruntergekommenen Patienten kann man die Vorlagerung noch ausführen; vorausgesetzt, daß sich eine Darmeröffnung mit Sicherheit vermeiden läßt. Drüsen sollen uns nicht abhalten, radikale Operationen zu unternehmen. Andere Metastasen schließen eine Resektion aus.

Inoperabler Tumor ohne Ileus. Der Anus praeternaturalis ist zu vermeiden, wenn es irgend geht. Unvermeidlich kann er werden bei tiefen Tumoren der Flexur. Sonst sollte immer die Enteroanastomose gemacht werden. Für die große Mehrzahl der Fälle kommt man mit der einfachen Enteroanastomose aus. Die Ileocolostomie ist der Colocolostomie vorzuziehen. Die Ausschaltungen haben ihre besonderen Indikationen.

Inoperabler Tumor mit Ileus. Colostomie. Aber auch hier ist sie möglichst durch die Enteroanastomose zu ersetzen, die allerdings bei schwerem Ileus eine große Gefahr darstellt, bei leichterem ist sie auch noch gefährlich, aber es kann durch breite Anlegung an tieferen Partien des Colon schnell genug der Darminhalt entleert werden. Den im Ileus angelegten Anus coecalis sollte man durch eine einseitige Ausschaltung zu beseitigen suchen.

Operabler Tumor, nicht Ileus. Das sicherste Verfahren ist die Vorlagerung, wenn sie streng aseptisch durchgeführt wird. Sie ist nicht auszuführen bei tiefen Tumoren der Flexur, speziell am Uebergang zum Rectum. Sie ist unsicher am absteigenden Schenkel der Flexur, wenn diese kein langes Mesenterium hat. Die Vorlagerung ist eventuell zu umgehen bei kleineren Tumoren des Coecum, bei gutem Kräftezustand des Patienten. Bei Verwachsungen, bei geringem Kräftezustand und höherem Alter ist sie indiziert, auch am Coecum. Am übrigen Colon sollte man stets mehrzeitig operieren. Wenn die Lösung der Geschwulst mühsam ist, wenn man große Stücke des Darmes entfernen muß, wenn Verwachsungen mit anderen Organen da waren, wenn der Blutverlust beträchtlich ist, und der Operationsshock bereits nach der Lösung des Tumors sich bemerklich macht, soll die Vorlagerung schnell ausgeführt werden. Von den anderen mehrzeitigen Methoden kommt die dreizeitige allein in Betracht, sie kann bei kleinen, gut beweglichen Tumoren des Colon von der Flexura hepatica

an bis zu den tiefsten Stellen der Flexur versucht werden. Bei den tiefen Tumoren des S romanum ist sie das beste Verfahren, weil das sicherste. Für die einzeitige Resektion ist das Verfahren der seitlichen Anastomosierung der Darmenden das beste.

Radikal operabler Tumor im Ileus. Prinzipiell ist der Anus praeternaturalis, und zwar mit Rücksicht auf die spätere Operation, anzulegen. Einzeitige Operationen sind ganz und unter allen Umständen zu verwerfen. Es kommt für kleine, bewegliche Tumoren nur die Vorlagerung ohne Berücksichtigung des Mesenteriums und der Lymphdrüsen in Betracht, die Vorlagerung mit Mobilisierung nicht beweglicher Darmteile ist kontraindiziert.

Die Erfolge der bei dem Darmcarcinom angewendeten Operationen.

Mikulicz hat berechnet, welche Lebenszeit die Patienten nach den verschiedenen Operationen noch zu gewärtigen haben. Man kann ganz allgemeine Regeln aufstellen, im Einzelfall werden natürlich Abweichungen vorkommen. Die postoperative Lebensverlängerung hängt in allererster Linie von der Art des Tumors und seinem Wachstum ab. Die Zahlen, die Mikulicz damals erhalten hat, stimmen ziemlich genau mit denen überein, die ich fand, obgleich sich das Material inzwischen doch noch sehr vermehrt hat. Ich werde mich daher darauf beschränken, die Zahlen Mikulicz' wiederzuzugeben, soweit es sich um die palliativen Operationen handelt. Die Resektionen sollen von neuem zusammengestellt werden.

Bei Probelaparotomien und nicht operierten Fällen fand Mikulicz 12 Monate Lebensdauer von Beginn der ersten Symptome an gerechnet. Es waren das offenbar sehr maligne, schnell wachsende Carcinome, die sich vielleicht von vornherein zu einer Operation nicht eigneten. Es ist falsch, diese Zahl als Unterlage für die Beurteilung zu benutzen. Deshalb wurde bei den einzelnen Kategorien immer wieder das präoperative Bestehen der Karzinome aus dem Beginn der Symptome festzustellen gesucht, und es zeigte sich, daß der Verlauf in den Fällen, wo eine Darmoperation überhaupt gemacht wurde, weniger schnell war. Beim Anus praeternaturalis resp. bei der Colostomie z. B. tritt an die Stelle der vorhin erwähnten Verlaufsdauer von 12 Monaten ca. eine präoperative von 21 Monaten. Die Fälle kamen fast alle mit dringender Indikation zum Eingriff, sie wären wohl ohne diesen binnen kurzer Frist erlegen. Der Verlauf wurde also aufgehalten durch die Operation, und zwar lebten die Patienten postoperativ durchschnittlich noch 21 Monate (zufällig dieselbe Zahl, wie die präoperative Dauer der Krankheit). — Die Dauer dieses künstlich verlängerten Lebens bei Darmkrebs stellt sich im Durchschnitt auf 3 Jahr 6 Monate nach den Berechnungen von Mikulicz. Wenn man bedenkt, daß am häufigsten die scirrhösen Formen, die früh

Stenosen, spät Metastasen machen, die Colostomie benötigen, so erklärt sich die relativ hohe Zahl. Es sind auch Tumoren darunter, die die erstaunliche Verlaufsdauer von 6—8 Jahren hatten. — Ob das wirklich Carcinome sind? — Klinisch konnte eine andere Diagnose nicht gestellt werden. Die mikroskopische Bestätigung fehlt. In einigen Fällen wurde aber durch den Verlauf (Metastasen, breite Laparotomie) die Diagnose der malignen Neubildung sehr wahrscheinlich gemacht. Diese langsam verlaufenden Fälle, über die ich oben schon einmal ausführlich gesprochen habe, heben die durchschnittlichen Resultate um ein beträchtliches. Nach den neueren Berechnungen ergab sich uns ein postoperativer Gewinn von 20 Monaten, wenn ein Anus praeternaturalis angelegt wurde. Demnach langer präoperativer und relativ langer postoperativer Verlauf, lange Lebensdauer: also gutartigere Tumoren, von denen mancher vielleicht doch noch radikal zu entfernen gewesen wäre.

Anders bei den Enteroanastomosen. Hier ist der Verlauf schon etwas ähnlicher dem, wenn eine Operation überhaupt nicht gemacht wurde. Vor der Operation 10 Monate, nach derselben $8^1/_2$ Monate im Durchschnitt. Bei der Revision fanden wir 8 Monate. Gesamtdauer also etwa $1^1/_2$ Jahre.

Großen praktischen Wert kann man diesen Zahlen wohl kaum beilegen. Nur in Bezug auf die Ileusfälle lehren sie, daß hier das Carcinom als solches weit weniger die Existenz gefährdet als der Symptomenkomplex, den es hervorruft, und daß, wie oft schon gesagt, ein Carcinom mit Ileus von vornherein absolut nicht als ein verlorener Fall anzusehen ist! Danach hat man auch seine Therapie einzurichten: so frühzeitig wie möglich und dann schonend mehrzeitig operieren.

Erfreulicher ist es, sich mit den radikalen Operationen und ihren Erfolgen zu beschäftigen.

Hier fanden wir eine Reihe von Resultaten, die unsere Erwartungen bei weitem übertroffen haben. Es ist nach den Erfahrungen mit den späten Rezidiven heutzutage mißlich, von Dauerheilungen zu reden. Mitunter fühlt man sich aber doch dazu bewogen, dieses Wort zu gebrauchen. Es geschieht dann immer mit dem Vorbehalt, daß es sich um eine größere Wahrscheinlichkeit der Dauerheilung handelt. — Jedes Jahr frei von Beschwerden ist ein Gewinn! So muß der Fall No. 94 entschieden zu den Erfolgen gezählt werden, die Patientin erkrankte erst nach $5^1/_2$ Jahren wieder und kam mit einem Lebercarcinom zu uns. Es ist auch nicht ausgeschlossen, daß es sich überhaupt um eine Neuerkrankung von der Gallenblase ausgehend gehandelt hat. Natürlich habe ich diesen Fall unter den Rezidiven geführt. Die Pat. No. 115 starb $3^1/_2$ J. p. op. an einer Apoplexie, ich zähle sie unter den Erfolgen.

Was die „Rezidive“ anbetrifft, so stellt sich gerade wie bei dem

Carcinom des Magens auch bei dem des Darmes der Uebelstand heraus, daß man nach den Berichten und bei den Nachuntersuchungen nur schwer entscheiden kann, ob es sich um Metastasen gehandelt hat, oder wirklich um lokale Rezidive. Der Bericht gibt erklärlicherweise darüber wenig Aufklärung, wenn der Arzt sich überhaupt an den speziellen Befund bei dem verstorbenen Patienten erinnert. Ich sagte schon oben, daß ich nicht glauben kann, daß alle diese Fälle wirklich lokale Rezidive bekamen. Lymphdrüsen- und Organmetastasen werden wohl oft darunter gewesen sein. Der Rückfall ist nach unseren Erfahrungen schon innerhalb der ersten $1^1/_2$ Jahre zu erwarten, bleibt er binnen dieser Frist aus, so ist die Wahrscheinlichkeit einer längeren Rezidivfreiheit schon größer als bei anderen Carcinomen. In der Tabelle findet sich ein Fall von Tod nach 3 Jahren an Rezidiv, da ist aber nach der Resektion deswegen noch einmal eine Enteroanastomose gemacht worden, welche eine erhebliche Lebensverlängerung herbeiführte. Nur einmal haben wir unter den 13 Rückfällen eine Ausnahme gesehen, das ist der eben erwähnte, nicht ganz klare Fall No. 94.

Tabelle VII.

Einzeitige Operation				Mehrzeitige Operationen			
Es überlebten die Operation 9				Es überlebten die Operationen 25			
Davon leben 6		davon starben 3		Davon leben 14		davon starben 11	
über 13 J.	1 Fall	nach 5 J.	1 Fall (Lebercarc.)	über 6 J.	2 Fälle	nach $3^1/_2$ J. p. op.	1 Fall (Apopl.)
„ 10 „	1 „			„ 4 „	4 „	„ 12-15 Mon.	4 Fälle } Rezid. od. Metastas.
„ 9 „	1 „	nach 3 J.	1 Fall (Rezidiv)	„ 3 „	1 Fall	„ 9-12 „	2 „ }
„ 8 „	3 Fälle			„ 2 „	4 Fälle	„ 6-9 „	3 „ }
		nach $5^1/_2$ Mon.	1 Fall (Rezidiv)	„ 1 „	2 „	„ $3^1/_2$ „	1 Fall }
				„ $^1/_2$ „	1 Fall		

Bis 1905 wurd. oper.	33	Fälle, dav. blieben bis jetzt	r	e	z	i	d	i	v	f	r	e	i	20 = 60 Proz. = 1 Jahr
„ 1904 „	„	31	„	„	„	„	„	„	„					18 = 58 „ = 2 Jahre
„ 1903 „	„	27	„	„	„	„	„	„	„					14 = 52 „ = 3 „
„ 1902 „	„	26	„	„	„	„	„	„	„					14 = 54 „ = 4 „
„ 1901 „	„	21	„	„	„	„	„	„	„					9 = 43 „ = 5 „
„ 1900 „	„	18	„	„	„	„	„	„	„					9 = 50 „ = 6 „ und mehr

Der Tabelle ist nicht viel hinzuzufügen. Sie zeigt, wie gut die Aussichten bei der radikalen Behandlung des Darmkrebses sind oder sein können, selbst heute schon, wo die Fälle so spät erst in chirurgische Behandlung kommen. — Die Erfolge sind ungefähr die gleichen, ob man nun 3, 4 oder 5 Jahre als die Grenze bestimmt, von der an man von Dauerheilungen sprechen will. Noch ist nicht genug Zeit verstrichen, um sagen zu können, daß die Erfolge bei der Vorlagerungsmethode ebenso lang dauernde sind, wie bei der einzeitigen Resektion. Ich wüßte aber nicht, warum sie es nicht sein sollten, im Gegenteil, es

wurde, wie man sich leicht überzeugen kann, in der neueren Zeit noch radikaler operiert. Ich hoffe auch, daß von den 7 Fällen der letzten 2 Jahre mehr als 50 Proz. frei von Rückfällen bleiben. Je mehr wir glücklich operierte Fälle haben werden, um so größer wird auch die Zahl der Dauererfolge sein. Denn die gefährlichen Operationen mit der hohen Mortalität spielen nicht etwa die Rolle der Selektion! Es starben neben den wenig aussichtsreichen auch hoffnungsvolle Fälle! Das Schlimmste ist aber, daß der vielen Todesfälle wegen die Abneigung gegen die radikale Operation bei Arzt und Publikum nicht leicht verschwinden wird.

Schon lange wußte man, daß die definitiven Heilungsaussichten bei den Fällen, welche die Operation überstanden haben, gute sind. Etwa 20 Fälle könnte ich aus den erwähnten Statistiken finden, die länger als 2 bis 3 Jahre beobachtet und rezidivfrei geblieben sind. Prozentualisch lassen sie sich nicht berechnen, denn es fehlen über die Mehrzahl die späteren Angaben. Von Körtes 12 Fällen sind es allein 5, die geheilt sind.

Getrübt wird die Freude an diesen schönen Resultaten nur dadurch, daß die Zahl der Heilungen im Vergleich zu der Gesamtzahl der an Darmkrebs leidenden Patienten eine geringe ist. Ehe der Darmkrebs überhaupt Erscheinungen macht, kann er schon inoperabel sein. Davon haben wir eingangs ausführlich gesprochen, aber die Zahl dieser Fälle war doch eine relativ kleine. Es wird eine lohnende Aufgabe für die behandelnden Aerzte sein, immer mehr Patienten frühzeitig oder wenigstens früher als jetzt zu einer radikalen Operation zu bewegen, zu einer Operation, die von einem tödlichen Leiden befreit, und heutzutage so gestaltet werden kann, daß sie bei einer Gefährlichkeit von 10—15 Proz. eine Heilungsaussicht von 50 Proz. bietet, von der man ohne Bedenken sagen kann, daß ihre Erfolge, ihre operativen wie ihre definitiven, sich in aufsteigender Linie befinden. —

Ileus. Colostomie.

No. 1. Adolf D., 63 Jahre, Schichtmeister aus Beuthen. **Ileus. Ca. flexurae hepaticae.**

Anamnese. Vor $^3/_4$ Jahr Druckgefühl im Leib, Obstipation abwechselnd mit Durchfällen. Beim Stuhlgang geringe Schmerzen. Nicht mit Blutbeimengung. Vor $^1/_2$ und $^1/_4$ Jahr Anfälle von Verstopfung. Druck um den Nabel herum, Erbrechen von galligem Mageninhalt und heftige Schmerzen. Vor 3 Wochen heftiges Erbrechen einen ganzen Tag lang, 2 bis 3 Waschbecken hellbraune, nicht stinkende Massen, ungenügender Stuhlgang, Auftreibung des Leibes, ohne Schmerzen. Seitdem keine Winde, ungenügender Stuhl. Abmagerung von 50 Pfd.

Status. Geringer Ernährungszustand. Abdomen stark aufgetrieben, rechts mehr als links, rechts auch stärkere Resistenz. Mehrere geblähte Darmschlingen, deutliche Peristaltik, lautes Gurren. Bei der schmerzhaften Rektaluntersuchung ergibt sich im Douglas ein kleines Knötchen. Ascites, Erbrechen und flüssiger Stuhl, keine Winde.

Operation 14. Juni 1898. Coecum gewaltig gebläht, ebenso der Proc. vermiformis (über kleinfingerdick), das Coecum ist stark nach oben verzogen. An der Flex. hepatica stenosierender Tumor. Coecostomie. Nach Entleerung des Darms fühlt man in der rechten oberen Bauchgegend einen über faustgroßen Tumor.

Verlauf. 31. Juli Pat. mit gutsitzender Pelotte entlassen. † 21. Juli 1900. 2 Jahre 1 Mon. p. op.

No. 2. Moritz W., 29 Jahre, Schmied aus Dreuzig (Kr. Zwickau). **Ileus. Ca. coli transversi.** †.

Anamnese. Seit $^3/_4$ Jahr Schmerzen, Appetitlosigkeit, Peristaltik, Stuhlanomalien.

Status. Abdomen stark aufgetrieben, hart. Singultus. Ileuserscheinungen. Zeichen von Tumorperforation. Hautemphysem. Schlechter Ernährungszustand. Erbrechen fäkulent, täglich.

Operation 5. Sept. 1902. Viel Ascites, sehr großer Tumor des Col. transvers. Anus coecalis.

Verlauf. Exitus an dem Tage der Operation. Sektion: Tumor des Col. transvers. in den Magen durchgebrochen. Perforation ins freie Peritoneum.

No. 3. Paul G., 31 Jahre, Schuhmacher aus Breslau. **Ileus. Ca. coli descend.** †.

Anamnese. Vor 1 Monat krampfartige Schmerzen im Unterleib, Obstipation. Seit 3 Tagen kein Stuhl, keine Winde, Singultus und Erbrechen. Leib angeschwollen.

Status. Mäßiger Ernährungszustand. Abdomen stark aufgetrieben. Ascites. Per rectum nihil. Kein Tumor palpabel.

Operation 8. Aug. 1895. Ascites. Alle Därme, besonders der Dickdarm, stark gebläht. Links ein Tumor im Darm (Col. descend.), auch in der rechten Beckenhälfte mehrere Tumoren fühlbar. Colostomie (einzeitig, Coecum), Tamponade.

Verlauf. Exitus. † 9. Aug.

Sektion. Peritonitis. Dünndarmschlingen verklebt. Taubeneigroßes Carcinom des Col. descend. Metastasen im Peritoneum und Leber. Geschwollene Mesenterialdrüsen. Mehrere tiefgehende Ulcera im Ileum, eines perforiert (Dehnungsgeschwüre).

No. 4. Z., 58 Jahre. **Ileus. Ca. flexurae lienalis.** †.

Operation 11. Nov. 1900. Herauslagerung des gedehnten Coecums, Anus. † 3. Tage p. op. Siehe Text p. 531. †.

No. 5. L., 32 Jahre. **Ileus. Ca. flexurae lienalis.**

Operation 10. Nov. 1904. Anus. 3. Jan. 1905: Probelaparotomie. † Mai 1905. Siehe Text p. 511.

No. 6. Frau N., 38 Jahre, aus Breslau. **Ileus. Tumor flexurae lienalis.** †. Siehe Text p. 494.

No. 7. Salomon Bl., 54 Jahre, Privatier aus Kalisch. **Ileus. Ca. flexurae sigmoideae.**

Anamnese. Seit 1 Jahr nach Verstopfung alle 6—8 Wochen periodisch auftretende Schmerzanfälle im Leibe, begleitet von Diarrhöen, Uebelkeit und Erbrechen. Nach Ricinus Besserung. Nie Blut im Stuhl. Vor 10 Tagen wieder typischer Ileusanfall. Nach Ricinusöl kein Stuhl, dagegen Erbrechen. Nach einem Einlauf nur sehr wenig Stuhl, in den letzten Tagen weder Stuhl noch Winde.

Status. Ernährungszustand mäßig, Singultus, Schmerzen. Abdomen aufgetrieben, 3 Finger breite gedämpfte Partie von dem linken Lig. Poup. bis zum rechten Rippenbogen, sonst Tympanie. Kein Tumor, keine Peristaltik, keine Darmgeräusche, Plätschern in der gedämpften Zone. Per rectum links eine elastische Resistenz im kleinen Becken (Skybala?). Nach Einlauf wenig bröckeliger Stuhl. Ascites.

Operation 11. Dez. 1891. Acites. Col. descendens stark gebläht, an der Flex. sigmoidea ein deutlicher Tumor. Colostomie (Col. descendens einzeitig).

Verlauf. Stenose wird auf kurze Zeit durchgängig, 23. Jan. 1892 mit Pelotte entlassen. 2. Mai 1892 bis 14. Juni 1892 Wiederaufnahme, Erweiterung des Anus praeternaturalis.

No. 8. v. Kl., 66 Jahre, aus Breslau. **Ileus. Ca. flexurae sigmoideae.** †.

Anamnese. Seit 9 Monaten Magendarmbeschwerden, vor 3 Monaten erfolgte Kur in Kissingen, vor 2 Monaten Verschlimmerung, Koliken. Schon damals ein Darmtumor diagnostiziert. Seit 4 Tagen heftige Koliken, häufiges Erbrechen, weder Stuhl noch Winde.

Status. Ernährungszustand gut, starke Anämie. Heftige Schmerzanfälle alle Viertelstunden, lautes Gurren. Abdomen stark aufgetrieben, etwas druckempfindlich, besonders in der rechten Inguinalgegend. Jede leise Berührung löst einen Schmerzanfall aus.

Operation 5. Okt. In der Tiefe wird ein der Flex. sigmoidea angehörender Tumor gefühlt, der mit der Umgebung verwachsen ist. Colon descendens stark gebläht, seine Wand sehr brüchig, reißt bei Fixation in der Bauchwunde mehrfach ein; es entleert sich Darminhalt. Tamponade mit Jodoformgazestreifen. Colostomie (Col. descend.).

Verlauf. 9. Okt. Exitus. Peritonitis.

No. 9. Ferdinand C., 71 Jahre, Kaufmann aus Breslau. **Ileus. Ca. flexurae sigmoideae.**

Anamnese. Vor der Aufnahme hat Pat. bereits in Behandlung wegen Darmstenose gestanden. Da in den letzten Tagen häufiges Erbrechen und starker Indikangehalt des Urins eintrat, sucht Pat. die Privatklinik zwecks Operation auf.

Status. Ileus.

Operation 20. Okt. 1894. Man fühlt in der Gegend der Flexura sigmoidea einen ziemlich derben Tumor, der nur wenig verschieblich ist. Colostomie an der Flexura sigmoidea.

Verlauf. Entlassen am 20. Nov. als gebessert.

No. 10. Oswald B., 63 Jahre, Maschinist aus Breslau. **Ileus. Ca. flexurae sigmoideae.**

Anamnese. Pat. leidet seit mehreren Monaten an Stuhlverstopfung und eiterigem, blutigem Ausfluß aus dem After. Heftige Schmerzen beim Stuhlgang, Appetitlosigkeit, Abmagerung. Seit 5 Tagen kein Stuhlgang. Erbrechen.

Status. Kleiner zwerghafter Pat. von sehr schlechter Ernährung.

Abdomen ad maximum gespannt. Kein Stuhl, keine Winde, Erbrechen. Per rectum fühlt man einen sehr hochsitzenden, ringförmigen Tumor, der überaus fest fixiert ist.

Operation 8. Sept. 1895. Tumor der Flexur fühlbar. Colostomie.

Verlauf. Pat. hat sich sehr erholt und wird mit Pelotte entlassen. Alles weitere unbekannt.

No. 11. Max B., 48 J. **Ca. flexurae sigmoideae. Ileus chronicus.**

Anamnese. Seit $2^1/_2$ Jahr Obstipation, allmählich zunehmend. Kolikartige Schmerzen. Per rectum wird eben noch Tumor gefühlt. In letzter Zeit Stuhlbeschwerden sehr hochgradig. Starke Abmagerung.

Status. Tumor der Flex. sigmoidea mit der linken hinteren Beckenwand fest verwachsen. Höckerig.

Operation 6. Nov. 1895. Colostomie an der Flexur.

Verlauf. Normal, gebessert. † $2^1/_2$ Monate p. op.

No. 12. Werner St., 52 Jahre alt, Forstmeister aus Dombrowka, **Ileus. Ca. flexurae sigmoideae.** Siehe Text p. 515.

No. 13. D., 50 Jahre alt, aus Odessa. **Ca. flexurae sigmoideae. Chron. Ileus.**

Anamnese. Seit mehreren Monaten unklare Störungen von seiten des Darmes. Seit 3 Wochen ausgesprochene Stenosenerscheinungen. Singultus.

Status. Meteorismus mittleren Grades.

Operation 15. Sept. 1896. Im oberen Schenkel der Flexur wenig beweglicher, etwa 8 cm langer Tumor. Colostomie an der Flexur.

Verlauf. Normal. † 2 Jahre post op.

No. 14. Heinrich K., 73 Jahre alt, Zinngießer aus Breslau. **Ileus. Ca. flexurae sigmoideae.**

Anamnese. Seit längerer Zeit Magen-Darmbeschwerden. Vor $^1/_2$ Jahr Anfälle von Diarrhöe, abwechselnd mit Verstopfung. Vor $^1/_4$ Jahr plötzlich Erbrechen und häufige Durchfälle. Obstipation nimmt zu. Seit 14 Tagen fast gar kein Stuhl nur hin und wieder geringe Mengen.

Status. Ernährungszustand äußerst schlecht. Urin: Albumen, deutliche Arteriosklerose. Abdomen besonders links aufgetrieben, daselbst tympanitische Dämpfung. Tumor nicht palpabel.

Operation 25. Jan. 1897. Faustgroßer Tumor der Flexura sigmoidea. Colostomie (zweizeitig, Col. descend.).

Verlauf. Am 25. Febr. 1897 mit Pelotte entlassen. † $1^1/_2$ Monat post operationem.

No. 15. Karl A., 60 Jahre alt, Seilermeister aus Freiburg. **Ileus. Ca. flexurae sigmoideae.**

Anamnese. Vor 3 Jahren Anfälle von Leibschmerzen. Seit dieser Zeit Verstopfung. Vor 8 Wochen heftiger Kolikanfall. Besserung. Nach einiger Zeit wieder Anfall von Schmerzen mit Stuhl- und Windeverhaltung. Zunahme der Schmerzen, Auftreibung des Leibes. Aufnahme in die hiesige medizinische Klinik. Dortiger Status: Tenesmen. Erbrechen brauner Massen von fäkulentem Geruch. Da der Kräfteverfall schnell zunimmt und der Leib ad maximum anschwillt, Verlegung in die chirurgische Klinik am 10. Nov.

Status. Ernährungszustand sehr schlecht. Abdomen maximal gespannt, Peristaltik nicht zu sehen, Tumor per rectum nicht zu fühlen. Leberdämpfung überschreitet um 3 Querfinger den Rippenbogen.

Operation 10. Nov. 1898. Colostomie. Bei Eröffnung des Darmes entleeren sich große Mengen flüssigen Kotes mit Blut (Col. descend.).

Verlauf. Man fühlt per rectum hoch oben einen großen, wenig verschieblichen Tumor in der Gegend der Flexur, mehrere Drüsen im Douglas. Entlassung am 28. Nov. 1898.

Verlauf. 3. Mai Erweiterung des Anus. 13. Mai Entlassung. † 21. Sept. 1899, 10 Monate post op.

No. 16. Ernst Kr., 62 Jahre alt, Maler aus Breslau. **Ileus. Ca. flexurae sigmoideae.** †.

Anamnese. Seit 14 Tagen hat Pat. keinen Stuhl und keine Winde. Einläufe und Abführmittel ohne Erfolg. Seit einigen Tagen Schmerzen im Leib. Kein Erbrechen. Spät abends wird Pat. in die Klinik gebracht.

Status. Guter Ernährungszustand. Abdomen stark aufgetrieben, sehr druckempfindlich. Keine Peristaltik, kein Tumor, per rectum nihil.

Operation 21. März 1899. Dünndarmschlingen ebenso wie gesamtes Colon sehr stark gebläht. Flex. lienalis weit oben fixiert und verengt. Daselbst feste Verwachsungen, die für einen Tumor gehalten wurden. An der Flex. sigmoidea ein taubeneigroßer Tumor, der versehentlich nach unten rutscht und nicht wieder gefunden wird. Um sicher zu gehen, wird ein Anus coecalis angelegt, außerdem aber die Flexura sigmoidea in der Mittellinie fixiert, um eventuell dort später den Darm öffnen zu können.

Verlauf. 23. März. Kollaps, Exitus.

Sektion. Verwachsungen an der Flexura lienalis. An der Grenze zwischen Col. descendens und Flex. sigmoidea ein im Durchmesser 10 cm haltendes Geschwür mit hohen, harten Rändern. Der Grund des Geschwürs mit gelblich-weißen nekrotischen Massen belegt, die Ränder im Durchschnitt körnig. Das Geschwür gehört der ganzen Schleimhaut an und läßt nur einen dünnen Katheter mit Mühe passieren. Oberhalb derselben Darm ampullenartig auf 20 cm erweitert. Peritonitis.

No. 17. Schr., 50 Jahre alt, Apotheker aus Leobschütz. **Ileus. Ca. flexurae sigmoideae.** †.

Anamnese. Früher träger Stuhl. Vor 6 Wochen Schmerzanfall mit Verhaltung von Winden, vor 4 Wochen Ileusanfall, nach 2—3 Tagen Besserung. Vor 2 Wochen neuer Ileusanfall mit Erbrechen, vor 3 Tagen übelriechendes Erbrechen.

Status. Totaler Darmverschluß, keine Peristaltik, Meteorismus.

Operation 24. Dez. 1900. Feste Verwachsungen des Ileum mit einem Tumor der Flex. sigmoidea. Colostomie.

Verlauf. Exitus 26. Dez.

No. 18. Wilhelm V., 57 Jahre alt. **Ileus. Ca. flexurae sigmoideae.** †.

Anamnese. Von jeher Verstopfung. Seit 14 Tagen stärkere Stuhlbeschwerden. Winde gehen nicht ab. Auf Rizinusöl Besserung. Am 4. und 6. Mai harter Stuhl, seitdem keine Winde, kein Stuhl. Seit 4. Mai viel Aufstoßen, keine Schmerzen, kein Erbrechen. Viel Peristaltik.

Status. Gut genährter Mann. Abdomen weich, stark aufgetrieben. Umfang 97 cm. Flanken vorgewölbt. Geblähte Darmschlingen zu fühlen, aber nicht zu sehen, Plätschern im Darm. 12. Mai. Erbrechen. 13. Mai. Winde. 18. Mai. Stuhl, Pat. steht auf. 6. Juni. Darmsteifung, kein Stuhl, keine Winde. Pat. kann sich zu einer Operation nicht entschließen.

Operation 6. Juni 1902. Dickdarm enorm gebläht, Hindernis nirgends zu fühlen. Dünndarmschlingen mäßig gebläht, dunkel injiziert. Anus praeternaturalis an der Flex. sigmoidea.

Verlauf. 6. Juni abends Eröffnung des Anus. 7. Juni Exitus, 1 Tag post op.

Sektion. 21 cm oberhalb des Anus schmaler, ringförmiger Tumor, Darmlumen bis auf Bleistiftdicke verengt. Dickdarm mannesarmstark gebläht, auch Dünndarm etwas gebläht. Col. transvers. hat ausgesprochene Form eines M, und reicht bis in die Ileocökalgegend, Dehnungsgeschwüre. Perforationsperitonitis.

No. 19. Wally G., 49 Jahre alt, Kaufmannsfrau aus Kempen. **Tumor flexurae sigmoideae.**

Anamnese. Seit langer Zeit Verstopfung, Stuhl o. B. Am 4. Jan. 1903 plötzlicher Beginn mit Schmerzen rechts unten im Leib, krampfartig. 5. Jan. geringer Stuhl, nur auf Klysma. Winde wenig, gehen aber täglich ab. Kollern im Leib, Auftreibung. Aufstoßen seit dem Beginn. Erbrechen seit 4. Jan. täglich.

Status. Puls 96, Temp. 37,6, Atmung 24, Sensorium frei, Ernährung sehr gut. Alle 10—15 Minuten krampfartiger Schmerzanfall von 1 bis 2 Minuten Dauer. Stuhl und Winde gehen nicht ab. Starke Druckempfindlichkeit in der Cökalgegend. Kein Erbrechen, häufiges Aufstoßen. Abdomen gleichmäßig aufgetrieben. Bisweilen geringe Darmsteifung. Wenig Darmgeräusche zu hören. Haselnußgroßer Tumor per rectum im Douglas zu fühlen. Es laufen 900 ccm Wasser ohne Schmerzen ein.

Operation 10. Jan. 1903. Flexura sigmoidea stark gebläht, Tumor nicht palpabel. Anlegung eines Anus an der Flexur. Eröffnung 1 Tag post op. Vom Anus praeternaturalis aus ein faustgroßer, kaum beweglicher Tumor zu fühlen.

7. Febr. II. Operation. Probelaparotomie. Großer, unbeweglicher Tumor der Flexur, 2 große Metastasen fühlbar, eine im Mesenterium, eine zweite im Parametrium. Verschluß der Bauchhöhle.

Verlauf. 7. März entlassen mit Pelotte. † Juni 1904 = $1^1/_2$ Jahre post op.

No. 20. Laura H. aus Schneidemühl. **Ileus. Ca. flexurae sigmoideae.** †. Siehe Text p. 534.

No. 21. Wilhelm v. L., 66 Jahre alt, Gutsbesitzer aus Preben. **Ileus. Ca. flexurae sigmoideae.**

Anamnese. Vor 2 Jahren häufige Durchfälle (Erkältung), vor $1^1/_2$ Jahren ein Tumor links konstatiert, der für Wanderniere oder Wandermilz gehalten wurde. Seitdem vorübergehend Verstopfung, Verhaltung von Winden. Durchfälle traten öfters auf, zuweilen Schleim im Stuhl. Vor 5 Tagen plötzlich (nach Genuß von Weißbohnen) Anschwellung des Leibes, Aufstoßen und Brechneigung, Verhaltung von Stuhl und Winden. Einmal vor 3 Tagen nach Einguß kleine Kotstücke und Winde, seitdem totales Ausbleiben derselben, dazu viel Kollern. Kein Erbrechen oder Schmerzen.

Status. Ernährungszustand gut. Bei der Aufnahme nachts Punktion des Darmes mit feiner Nadel (Erleichterung). Abdomen infolge der Punktion ziemlich weich. Keine Peristaltik, ohne klingende Geräusche mit dem Stethoskop hörbar. In der Nacht war lautes Kollern wahrnehmbar. Zwei geblähte Darmschlingen sichtbar, die eine quer über den Nabel, die andere rechts neben der Spina ant. sup. In der Höhe der linken Spina ant. sup.

eine Resistenz nachweisbar. Per rectum nihil. 1—1½ l Wasser laufen per rectum ein.

Operation 4. März 1901. Tumor der Flex. sigmoid. wegen ausgedehnter Verwachsung nicht exstirpierbar. Colostomie (2zeitig Col. descend.), 14. Mai. Probelaparotomie: Tumor inoperabel.

Verlauf. † 5 Monate post op.

No. 22. v. W., 77 Jahre alt. **Ileus. Ca. flexurae sigmoideae.**

Anamnese. Von jeher Verstopfung, Schmerz öfters anfallsweise, mitunter Auftreibung des Leibes. Akuter Ileus seit 8 Tagen. Erbrechen. Unvollkommener Darmverschluß.

Status. Ernährungszustand gut. Starke Auftreibung des Leibes. Totaler Darmverschluß.

Operation am 29. März 1901. Tumor nicht gefühlt. Zweizeitige Colostomie am Colon descend. 26. April Schleimhautpolyp entfernt. Resistenz in der Blasengegend. Versuch einer Anastomose zwischen Colon descendens und Rectum.

Verlauf. Tumor per rectum zu fühlen. (Ca. ? ?)

Wiederaufnahme 29. Okt. Nochmalige Anlegung des Knopfinstrumentes. 25. Nov. Anastomose zwischen Col. descend. und Rectum, durchgängig Bougierung der Anastomose.

Lebt noch mit Anus praeternaturalis. Anastomose funktioniert nicht.

No. 23. L., 82 Jahre. **Ileus. Ca. flexurae sigmoideae.**

Anamnese. Vor 4 Jahren Anfall von Darmverschluß. Heftige Schmerzanfälle in der linken Seite, die sich zum Teil in das Gebiet des Ischiadicus ausbreiteten. Besserung, doch blieb Verstopfung bestehen. Vor 8 Tagen völliges Ausbleiben von Stuhl und Winden, bald traten Erbrechen und heftige Kolikanfälle auf, Auftreibung des Leibes.

Status. Ernährungszustand gut. Abdomen stark aufgetrieben. Rechts und links unten lautes Plätschern. Alle ¼—½ Stunden Schmerzanfälle, von geringen Darmgeräuschen begleitet. Lautes Kollern zu hören. Per rectum nihil.

Operation 18. Mai 1901. Colostomie einzeitig an der Flex. sigmoidea. Beim Eingang mit dem Finger in den Anus praeternaturalis fühlt man links unten eine große höckerige Geschwulst mit harten überhängenden Rändern.

Verlauf. Anus praeternaturalis hat sich verkleinert. Erweiterung mit Drainröhren von steigendem Kaliber. Anlegung einer gutsitzenden Pelotte. Oktober 1901, 5 Mon. p. o. Exitus. Gehirnmetastasen. Anus praeternaturalis hat gut funktioniert. Zugleich sind häufig Entleerungen per rectum erfolgt.

No. 24. Anna H., 63 Jahre, Schneiderin in Mittelwalde. **Ileus. Ca. flexurae sigmoideae.** †.

Anamnese. Beginn der Erkrankung vor 8 Wochen allmählich mit Appetitlosigkeit, Uebelkeit, seltenem Erbrechen und Verstopfung. Der Stuhl ging nur in Bröckeln und unregelmäßig ab. Kolikanfälle. Steigerung aller Beschwerden. Viel Kollern. Seit 14 Tagen vollkommene Stuhlverhaltung, Härterwerden des Leibes, häufiges Erbrechen nach dem Essen (nur Speisereste), seit 8 Tagen keine Winde. Es ist nie mehr als 1 l Wasser eingelaufen.

Status. Sehr geringer Ernährungszustand. Abdomen leicht palpabel. Alle 5—10 Minuten Schmerzanfälle, an die sich Aufstoßen und Erbrechen

von hellgrünen schleimigen Massen anschließt. Abdomen unregelmäßig aufgetrieben, Auftreibung besonders um den Nabel herum und links seitlich. Verwechselung mit Dünndarmsteifung. Starke Peristaltik an 3 Schlingen. Plätschern in den Schlingen, Ascites nicht nachweisbar. Per rectum ist ein kleines Knötchen im Douglas fühlbar, das sich in einen höckrigen festen Tumor fortsetzt. Es läuft auch bei starkem Druck nie mehr als $^3/_4$ l ein.

Operation 14. Nov. 1901. Colon transversum sehr stark gebläht, desgleichen, aber etwas geringer, Colon descend. Am Uebergang der Flex. sigm. in das Rectum, hinter dem Uterus gelegen, wird ein harter Tumor gefühlt, der fest adhärent ist. Verschluß der Bauchdecken. Zweizeitige Colostomie an der Flex. sigm.

Verlauf. 16. Nov. Aus dem geöffneten Anus praeternaturalis entleeren sich reichlich Stuhl und Gase. Pat. fühlt sich erleichtert. Allmählich Eintreten von Benommenheit und Delirien. Im Urin erhebliche Mengen von Acetessigsäure. Unter Symptomen von Herzschwäche Exitus 20. Nov.

Sektion. Embolie der rechten Lungenarterie. In der Mitte der Flexur eine 5 cm lange zirkuläre cylindrische Infiltration der Darmwand, dieselbe so weit stenosierend, daß der kleine Finger eben noch hindurchgeht. Im hinteren Douglas eine hühnereigroße schmierig belegte peritoneale Abkapselung. Metastase der Leber.

No. 25. Franz K., 46 Jahre, aus Czendowitz, Kreis Lublinitz. **Ileus. Ca. flexurae sigmoideae.**

Anamnese. Vor 1 Jahr Ileusanfall. Spontane Besserung, hin und wieder leichte Ileusanfälle. Vor 9 Tagen plötzlicher Schmerzanfall von 5 Minuten langer Dauer. 30. Juni letzter Stuhl und Winde. Viel Peristaltik. Leib aufgetrieben, viel Aufstoßen. Vor 3 Tagen Erbrechen galliger Flüssigkeit.

Status. Sensorium frei, geringer Ernährungszustand. Sehr heftige Peristaltik. Per rectum links an der Vorderwand erbsengroßes Knötchen unter der Schleimhaut. Rectoskopie ergibt 22 cm oberhalb des Anus links und vorn einen leicht blutenden Tumor.

Operation 8. Juni 1905. Schleichsche Anästhesie. Anlegen einer Colostomie an der Flex. sigm. Nach 24 Stunden Eröffnung.

Verlauf. Entlassen mit Pelotte. Lebt.

No. 26. August D., 42 Jahre, Breslau. **Ileus. Ca. flexurae sigmoideae.** †.

Anamnese. 27. Juni Unfall. Fall auf eine Ofenkante von 3 m Höhe herab. Gleich darauf krampfartige Schmerzen im Leib, halbstündige Krampfanfälle. Pat. konnte weiter arbeiten. Am 28. Juni ein wenig Stuhl, seitdem kein Stuhl, keine Winde. 29. Juni Verschlimmerung, krampfartige Schmerzen. Auftreibung des Leibes. 30. Juni 2mal Erbrechen.

Status. Puls 104, Temp. 37,4, sehr guter Ernährungszustand. Leib stark aufgetrieben, weich, auf Druck etwas empfindlich. Wenig Kollern, wenig perist. Geräusche. 1. Juli etwas Stuhl und Winde. 3. Juli Rectoskopie: Rohr 18 cm eingeführt, am Ende der Ampulle Abschluß. Verdacht auf Tumor. 4. Juli Puls frequenter. Leib mehr aufgetrieben.

Operation 4. Juli 1905. Peritoneum spiegelnd. An der Flexur beweglicher, gut operabler Tumor. Anus coecalis. Nachmittag Eröffnung der Darmschlinge, Entleerung von viel Stuhl und Winden.

Verlauf. Exitus 3 Tage p. op. Sektion: Fibrinöse, zirkumskripte,

Peritonitis entsprechend der Bauchwunde. Längs verlaufender, sehr ausgedehnter Riß in der Serosa des Colon transversum. 10 cm lange Zerreißung der Serosa an der Vorderseite des Coecums. 14 cm oberhalb des Anus Geschwulst mit steilen Rändern. (Carcinom!)

No. 27. E., 65 Jahre. **Ileus. Ca. flexurae sigmoideae.** Siehe Text p. 356.

Weitere Colostomien vergleiche: No. 57, 88, 103, 104, 105, 127.

Ileus. Enteroanastomose.

No. 28. Catharine L., 66 Jahre, aus Lodz. **Ileus. Carcinoma coeci.** †.

Anamnese. Seit 2 Jahren Kollern, Schmerzen und Obstipation. Probelaparotomie verweigert. Diät, Abführmittel, vollkommene Erholung. 1902 Ileusanfall, 6 Tage vollkommener Verschluß, danach vollkommene Erholung. Pfingsten Ileusanfall, 6 Tage danach Erholung. Noch 3 Anfälle seitdem, jeder 4—7 Tage. Verstopfung von Jugend auf, mitunter ein wenig Blut und Schleim im Stuhl. Seit 2 Jahren viel Kollern im Leib. Leib zur Zeit der Anfälle aufgetrieben, nicht schmerzhaft. Jetzige Erkrankung begann am 13. Aug. mit Schmerz, Erbrechen und Kollern, letzter Stuhl am 12., letzte Winde am 13. Aug. Seit dem 13. Leib aufgetrieben, Peristaltik sehr schmerzhaft. In den ersten Tagen viel Erbrechen in den letzten weniger.

Status. Puls 101, Temp. 37,4, Respiration 20. Sensorium frei, Ernährung gut. Reichliches Fettpolster. Umfang 107. Abdomen schwer zu palpieren, Meteorismus, alle 10 Minuten typische Darmsteifung mit lautem Geräusch. Rechts unten ein bedeutender Tumor zu fühlen. Per rectum $2^1/_2$—3 l ohne Schmerz. Diagnose. Operation noch verweigert. Mitunter kleine Mengen Stuhl und Winde auf Einlauf, aber Entlastung des Darmes tritt nicht ein. Deshalb

Operation 23. Aug. 1902. Ascites, handtellergroßer, glänzend weißer flacher Körper, beweglich an gänsekieldickem Stiel. Der stenosierende Tumor liegt im Coecum, ist hart, etwa frauenfaustgroß — absolute Stenose. Netz- und peritoneale Metastasen, viele große Drüsen. Enteroanastomose zwischen Ileum und Colon transversum sehr breit, ohne alle Spannung. Naht in 3 Etagen. Mikroskopisch Myxocarcinom.

Verlauf. 25. Aug. Temperatursteigerung. 26. Aug. Links hinten unten abgeschwächtes Atmen. Stuhl und Winde. 27. Aug. Abgeschwächtes Atmen, Rasselgeräusche, Darmpassage frei. 27. Aug. Exitus 4 Tage p. o. Pneumonie(?). Sektion verweigert.

No. 29. Friedr. L., 61-jähr. Rentier aus Reichenbach. **Ca. coeci. Chronischer Ileus.** †.

Anamnese. Seit 5 Jahren Fettleibigkeit und Atemnot. Im vorigen Jahre öfters Stuhlverstopfung. Seit 3 Monaten heftige Schmerzanfälle im Leibe und starke Stuhlverstopfung. Seit 1 Monat mehrere Tage lang anhaltende Anfälle von Erbrechen, begleitet von Stuhl und Windverhaltung und Schmerzen. Jedesmal nach Abführmitteln Besserung. Gewichtsabnahme 25 Pfund.

Status. Ernährung gut. Herzaktion unregelmäßig. Abdomen aufgetrieben. Kaum gänseeigroßer, sehr beweglicher Tumor im rechten Mesogastrium. Myocarditische Symptome, leichte Oedeme. Bronchitis, Arteriosklerose. Der Meteorismus wechselnd. Einige Male Erbrechen. Da

in den 7 Tagen der Beobachtung die Darmpassage nicht frei wird, wird eine Operation beschlossen trotz der Kontraindikation von seiten des Herzens und der Lungen.

Operation 12. Sept. 1905. Tumor in der Gegend der Ileocökalklappe und des dazu gehörigen Mesenteriums. Enteroanastomose mit Murphy-Knopf (zwischen Ileum und Colon transversum).

Verlauf. 4 Tage p. o. Exitus. Sektion. Murphy-Knopf hat nicht gehalten. Eiterige diffuse Peritonitis. Ringförmiger Tumor der Ileocökalklappe, dieselbe verschließend, kaum für einen Beistift durchgängig. Im Mesenterium nahe dem Tumor Metastasen. Keine Verwachsungen.

No. 30. Martha K., 16 Jahre, Kaufmannstochter, Breslau. **Carcinoma flexurae hepaticae. Chronischer Ileus.** †.

Anamnese. Vor 7 Wochen Schmerzen mit Verstopfung. Schmerzen ausstrahlend in den rechten Arm und Rücken. Regelmäßig 2mal am Tage Erbrechen, dasselbe oft übelriechend. Stuhl nur auf Abführmittel. Viel Peristaltik. Abmagerung um 20 Pfund. Kein Blut im Stuhl.

Status. Ernährungszustand schlecht. Abdomen aufgetrieben, gespannt. Ausgeprägte Stenosenanfälle. Darmsteifung. Tumor nicht palpabel.

Operation 5. März 1902. Ascites. Tumor der Flexura hepatica, mäßig groß. Zahlreiche Drüsen im Mesocolon. Mikr. Adenocarcinom. Enteroanastomose zwischen Ileum und Colon transversum. Mit Naht.

Verlauf. 7. März. Exitus. 8. März. Eiterige Peritonitis. Perforation der Anastomose (Nähte durchgeschnitten). Zahlreiche Netzmetastasen.

No. 31. Adolf G., 40 Jahre. **Ileus. Ca. flex. lienalis.** Operation 3. März 1900. Enteroanastomose. † 3 Tage p. op. Siehe Text p. 530.

Ileus. Radikaloperationen.

No. 32. Louise K., 45-jähr. Stellenbesitzersfrau aus Rünzen. **Ileus. Carcinoma flexurae lienalis.** †.

Anamnese. Seit 10 Wochen Kollern im Leib, dabei krampfartige Schmerzanfälle, von galligem Erbrechen begleitet, etwas Verstopfung, nie Blut im Stuhl. Seit 4 Wochen Verschlimmerung, Stuhl nur nach Klystieren, letzter Stuhl und Winde heute früh. Erbrechen seit gestern kotig. Abmagerung in der letzten Zeit.

Status. Ernährungszustand gut. Abdomen mäßig aufgetrieben. Leichte Schwellung der Ileocökalgegend. Typische Darmsteifung. Links unten vom Nabel Druckschmerz, kein Tumor palpabel. Per rectum laufen $^3/_4$—1 l ein.

Operation 30. Nov. 1905. Walnußgroßer, harter, höckeriger, zirkulär den Darm umfassender Tumor der Flexura lienalis, nahe demselben im Mesocolon mehrere geschwollene harte Drüsen. Vorlagerung nach Bloch-Hochenegg. Nach der Vorlagerung des Tumors ist an dessen Vorderfläche ein kleines Loch entstanden, aus dem sich außerhalb der Bauchhöhle geringe Mengen Gas, kein Kot entleeren.

Verlauf. Exitus. 2 Tage p. o. Peritonitis diffusa(?). Sektion verweigert.

No. 33. B., aus Breslau, 61 Jahre. **Ileus. Ca. coeci.**

Anamnese. Vor 9 Monaten Erkrankung plötzlich mit kotigem Erbrechen, Kollern und Ausbleiben von Stuhl. Aufnahme in die mediz. Klinik, Besserung nach Abführmitteln. Seitdem bis vorgestern gesund

(stets Abführmittel). Vorletzte Nacht stellten sich unter krampfartigen Schmerzen, Kollern im Leib und Erbrechen von gelblichen stinkenden Massen ein. Stuhl hat Pat. noch gestern und zwar reichlich gehabt. Gewichtsabnahme in 9 Monaten 50 Pfd.

Status. Ernährungszustand gut. Abdomen mäßig vorgewölbt, allgemein ziemlich druckempfindlich. Rechte untere Bauchseite erscheint resistenter als die linke. Per rectum vergrößerte Prostata. Durch Palpation wird Peristaltik hervorgerufen (Steifungen), über dem Nabel von rechts nach links armdicke Darmschlinge und links unten eine zweite. Während der Steifung viel Darmgeräusche. Resistenz darunter.

Operation 5. Nov. 1902. In Schleichscher Anästhesie. Zuerst Incision links für einen Anus an der Flexura sigmoidea. Da diese leer ist, zweite Incision rechts am Coecum. Der Dünndarm ist gebläht, beim Verfolgen desselben wird an der Valvula coeci ein Tumor gefunden, pflaumengroß, hart, den Dünndarm stark stenosierend. Oberhalb derselben ist der Dünndarm armdick gebläht. Vorlagerung des Coecum und einer Ileumschlinge. Abtragung 1 Tag später. (Das vorgelagerte Stück war spontan perforiert.)

Mikroskopisch: Carcinoma adenomatosum.

Verlauf. 1. Spornquetsche 21. Nov. (16 Tage p. op.), 2. Spornquetsche 5. Dez. (30 Tage p. op.), 3. Spornquetsche 18. Dez. (43 Tage p. op.), 17. Jan. 1903 Anusverschluß (73 Tage p. op.), 4. Febr. 1903 Entlassung 4. Febr. 1904 hat Pat. 100 Pfd. zugenommen und ist rezidivfrei. **Lebt rezidivfrei über 4 Jahre.**

Beschreibung des Präparates: Stenosierender Tumor der Valvula, übergreifend auf das Coecum. Der Tumor ist zirkulär, stark prominent und zeigt zerklüftete Oberfläche. Er ist sehr gut abgrenzbar.

No. 34. B., 46 Jahre. **Ca. coeci. Ileus.** †.

Operation 6. April 1906. Vorlagerung. 10. April Exitus. Peritonitis. Siehe Text p. 545.

N. 35. Josef G., 61-jähr. Nachtwächter aus Glogau. **Ileus. Carcinoma flexurae lienalis.** †.

Anamnese. Vor 8 Tagen plötzlich heftige Schmerzen in der Unterbauchgegend, seitdem kein Stuhl, keine Winde, Aufstoßen und Uebelkeit. Auftreibung des Leibes. (3 mg Atropin ohne Besserung.)

Status. Ernährungszustand gering. Abdomen stark aufgetrieben (rechts mehr wie links). Kein Stuhl, keine Winde. Weder Uebelkeit, noch Schmerzen, noch Erbrechen (Morph.). Links eine geblähte Darmschlinge nach dem Nabel ziehend, rechts unten vom Nabel eine zweite. Auf Reiz Peristaltik. Per rectum nihil, kein Ascites.

Operation 17. Sept. 1900. Schnitt in der Mittellinie. Colon ascendens und transversum stark gebläht. An der Flexura lienalis ein kugeliger derber obturierender Tumor. Vorlagerung. Sofortige Resektion nach Verschluß der Bauchhöhle. Einbinden von Glasröhren.

Verlauf. 19. Sept. Exitus. Sektion. Keine Peritonitis. Carcinomatose der Mesenterial- und retroperitonealen Drüsen. Unter dem Peritoneum über dem Blasenscheitel walnußgroßer Tumor. In der Serosa des Coecum gleichfalls linsengroßer Herd. Metastase in der Leber. Nephritis interstitialis chron. Hypostatische Pneumonie.

No. 36. Clara Sch., 53 Jahre, Milchfrau aus Niederlangenau. **Ileus. Carc. flexurae sigmoideae.** †.

Anamnese. Beginn vor 8 Wochen allmählich mit Verstopfung, seit

8 Tagen krampfartige, anfallsweise Schmerzen. Letzter Stuhl und letzte Winde vor 8 Tagen. Starkes Kollern im ganzen Leib, seit 4 Tagen starke Auftreibung. Aufstoßen und Singultus seit 8 Tagen, kein Erbrechen, kein Fieber, viel Durst.

Status. Puls 104, Atmung 20, Temp. 37,2. Sensorium frei. Zunge trocken. Hochstand der Leber. Im Abdomen anfallsweise krampfartige Schmerzen, nicht Druckempfindlichkeit. Kräftige und häufige Peristaltik. Schmerzhafte Darmsteifung. Kein Tumor palpabel, kein Plätschergeräusch. Vom Rectum aus kann man ganz hoch oben einen ganz kleinen Tumor fühlen. Ernährungszustand mäßig.

Operation 2. April 1904. Schnitt in der Mittellinie. Colon stark gebläht, etwas Ascites, Tumor zunächst nicht fühlbar; erst nach Verlängerung des Schnittes und nachdem ein großer Teil des Darmes eventriert ist, fühlt man ganz in der Tiefe an der Flexura sigmoidea einen stark stenosierenden sehr kleinen ringförmigen Tumor. Invagination des Tumors nach dem Rectum zu unmöglich. Vorlagerung. Es gelingt knapp den Tumor in das Niveau der Bauchdecken zu bringen. Man kann vom After aus durch die Stenose einen Nélaton-Katheter zu bringen. Abends Eröffnung der vorgelagerten Flexura sigmoidea.

Verlauf. 3. April. Massenhaft Winde und reichlicher Stuhl. 6. April. Reichlicher dünner Stuhl aus Anus praeternaturalis. Puls 130. 7. April. Exitus. Sektion. Frische Peritonitis am stärksten um den Anus herum. Anus liegt 20 cm über dem Rectum. Sein distaler Schenkel ist 7—8 cm weit, dünn, durchscheinend, schmierig verfärbt. Auch der proximale Schenkel erscheint mürbe. An einer Stelle nadelkopfgroße Perforation.

No. 37. K. P., 70 Jahre, Pfarrer aus Zabelkau bei Preuß.-Oderberg. **Carcinoma flexurae sigmoideae. Ileus.** †. Siehe Text p. 547.

No. 95. Sch. **Ca. flex. sigm. Ileus.** Siehe Text p. 579.

Ileus. Komplizierte Operationen.

No. 38. Edmund B., 62-jähr. Rentier aus Breslau. **Carcinoma flexurae lienalis. Kombinationsileus.**

Anamnese. Vor 5 Wochen 10—12 Tage dauernder Ileusanfall. Am 12. Okt. mit Stuhlverstopfung und Koliken, die sich seit dem 15. Okt. sehr verschlimmerten. Der letzte Stuhl erfolgte am 12. Okt. auf Abführmittel. Seit 15. Okt. Auftreibung des Leibes, Aufstoßen, Uebelkeit und häufiges Kollern. (Pat. leidet seit 30 Jahren an Verstopfung.)

Status. Ernährungszustand mäßig. Zur Zeit kein Stuhl und keine Winde. Abdomen leicht aufgetrieben, links oben Vorwölbung, kräftige Peristaltik, deutliche Darmgeräusche. Auf beiden Seiten des Abdomens deutliche, nicht verschiebliche Dämpfung, Tumor nicht palpabel. Durch Eingüsse mit Rizinusöl werden vorübergehend Stuhl und Winde erzielt.

24. Okt. 1901 Laparotomie. Colon ascendens, Coecum und unteres Ileum verwachsen. Eine 1 m von der Ileocökalklappe entfernte Ileumschlinge ist durch einen 3 cm langen Strang am Mesocoecum fixiert und abgeknickt, zahlreiche Abknickungen von Colon und Ileum. Ein Tumor wird nirgends gefühlt. Lösung der Adhäsionen, Reposition der Ileumschlinge. 25. Okt. Meteorismus nimmt zu, keine Winde. Darmsteifungen, das ganze Abdomen ist gleichmäßig faßförmig aufgetrieben, Punktion des Darmes an 3 Stellen. Einige Tage darauf hat sich der Meteorismus wieder hergestellt, Pat. ist benommen, Puls sehr klein, bis 150. 30. Okt. Unter Schleichscher lokaler

Anästhesie Coecotomieschnitt, Peritoneum verklebt. Aus dem incidierten Coecum entleeren sich große Mengen breiigen Stuhls. Es wird ein Anus praeternaturalis am Coecum angelegt. 2. Nov. Stuhl per vias naturales. Meteorismus besteht weiter. Entfernung der Nähte aus der alten Laparotomiewunde. Aus einer Lücke schießen große Mengen dünnflüssiger mit viel Gas untermischter, stinkender Massen hervor, die sich als Inhalt des oberen Ileums erweisen. Pat. erholt sich langsam, es stellen sich allmählich regelmäßige sehr kopiöse Stuhlentleerungen ein. Die Sekretion aus der Dünndarmfistel wird immer geringer. 28. Dez. 1901. Entlassung. 1 Jahr nach der Operation stellt sich Pat. wieder vor; er sieht blühend aus und ist beschwerdefrei. Der Anus coecalis funktioniert gut. Man fühlt einen Tumor an der Flexura lienalis. Patient ist 3 Jahr 1 Monat p. o. gestorben. Ein typischer Fall von dem von Hochenegg beschriebenen Kombinationsileus.

No. 39. Anna Sch., 53-jähr. Kutschersfrau aus Breslau. **Ileus. Perityphlitischer Absceß. Ca. coeci. †.**

Anamnese. Seit mehreren Jahren hat Pat. öfters Schmerzen in der Ileocökalgegend. Stuhl immer regelmäßig und von normalem Aussehen. Oefters Erbrechen nach dem Essen, ohne Zusammenhang mit den Schmerzen. Seit 6 Tagen heftige Schmerzen, häufig Aufstoßen und Erbrechen (fauliger Geschmack), seit 3 Tagen Kollern und Gurren und totale Verhaltung von Stuhl und Winden. Pat. hat selbst eine faustgroße Geschwulst rechts unten im Leib gefühlt.

Status. Ernährungszustand mäßig. Abdomen sehr gespannt und stark aufgetrieben, rechts unten spontan und auf Druck sehr empfindlich. Daselbst fortwährend Schmerzen. Peristaltik und Darmgeräusche nicht nachweisbar, Erguß im Abdomen 1 Finger breit. Erbrechen galliger Massen, Aufstoßen. Keine Winde, kein Stuhl.

Operation 7. Mai 1901. Darm mit peritonitischen Belägen bedeckt. Es entleert sich zuerst wenig, beim Auseinanderziehen der Därme sehr viel Eiter. Ausspülung mit heißer Kochsalzlösung. Hinter dem Eintritt des Dünndarms in das Coecum an dem letzteren ein ziemlich harter ringförmiger Tumor. Colon descendens und Dünndarmschlingen sehr gebläht, obgleich am Rectum oder Flex. sigm. kein Hindernis nachweisbar. Incision, Tamponade, Drain.

Verlauf. Exitus 9. Mai. 2. Tage o. p.

Sektion. Peritonitis purulenta universalis. Gangrän des Proc. vermiformis. Perforierendes Carcinom des Coecums. Genitalien untereinander und mit Blase und Rectum verklebt. Proc. vermif. durch Verjauchung völlig zerstört. Coecum vollständig in Geschwulst umgewandelt, die sich trichterförmig nach der Valvula Bauhini vertieft. Letztere für einen kleinen Finger durchgängig.

No. 40. Karl H., 50-jähr. Arbeiter aus Breslau. **Ileus. Ca. flex. hep. †.**

Anamnese. Seit längerer Zeit Verdauungsbeschwerden. Seit 8 Tagen heftige Leibschmerzen, Erbrechen, kein Stuhl, keine Winde. Das Erbrechen war anfangs wie Mageninhalt, später übelriechend. Seit 2 Tagen ist Pat. etwas benommen. Pat. wird in ziemlich soporösem Zustand in die Klinik gebracht.

Status. Ernährungszustand gut. Stark benommen, apathisch. Puls 132. Temp. 38,7. Abdomen stark aufgetrieben, freier Ascites. Einige Furchen und Wulstungen lassen sich am Abdomen bemerken, doch sind sie in vollkommener Ruhe, keine Peristaltik; dieselbe läßt sich auch durch Beklopfen nicht hervorrufen. Rectalbefund o. B. Keine Resistenz.

Operation 8. Mai 1895. Dünndarmschlingen prall gefüllt, sie sind 180° um ihre Achse gedreht im entgegengesetzten Sinne des Uhrzeigers. Während die Darmschlingen reponiert werden, plötzlich Kollaps, Erbrechen und Aspiration von Mageninhalt. Sofortige Tracheotomie und Aspiration fäkulent riechender Massen. Exitus.

Sektion. Dünndarmschlingen aufgetrieben, Serosa injiziert glänzend. Gallenblase mit Col. transv. und Netz stark verwachsen. An der Flex. hepatica totale Verengung, nur für eine feine Sonde passierbar. An dieser Stelle 6—10 cm langer, 3 cm dicker Tumor, derselbe drückt auf den Duct. chol., so daß der Gallenabfluß total behindert ist. Gallenblase stark gefüllt. Metastasen in der Leber.

No. 41. Ignaz K., 64-jähr. Bauer aus Ratibor. **Ileus. Ca. flex. hepat. Fibrom des Ileum. †.**

Anamnese. Seit $^1/_2$ Jahr Verstopfung (oft 3—4 Tage). Seit 10 Tagen keine Winde, seit 8 Tagen kein Stuhl, seit 3 Tagen Erbrechen.

Status. Ernährungszustand gut. Abdomen bes. links stark aufgetrieben. Im Urin Spuren Eiweiß. Per rectum nihil. Mageninhalt kotig riechend.

Operation 2. Aug. 1897. Schlingen des Dünndarms so stark gebläht, daß sie die Palpation des Abdomens verhindern. Deshalb wird eine Dünndarmschlinge angeschnitten. An der untersten Ileumschlinge 5 cm langer gestielter Tumor. Exstirpation des Fibroms.

Verlauf. 3. Aug. Weder Stuhl noch Winde. Kein Erbrechen. 4. Aug. Exitus.

Sektion. Serosa des Dünndarms injiziert gerötet, mit feinen Auflagerungen bedeckt. Proc. vermiformis frei, enthält an seinem untersten Ende einen Kotstein, Flexura hepatica kollabiert, daselbst kleinapfelgroßer wulstiger, gallertartiger Tumor, das Darmlumen verlegend. In der Leber einige gallertartige Herde.

Probelaparotomie. Anus.

No. 42. Elias K., 58 Jahre, Weber aus Lodz (Russ. Polen). **Ca. coeci.**

Anamnese. Vor 11 Wochen Schmerz in der linken Inguinalgegend, Obstipation.

Status. Ileocökalgegend schmerzhaft. Faustgroßer, derber Tumor, der Darmbeinschaufel adhärent, wenig verschieblich. Abgrenzung nicht möglich. Ernährungszustand mäßig.

Operation 31. Juli 1903. Reichlicher Ascites. Massenhafte peritoneale Metastasen. Probelaparotomie mit Schleich.

Verlauf. Normal. Entlassen 19. Aug.

No. 43. Raphael G., 57 Jahre, Kaufmann aus Breslau. **Carcinoma flexurae sigmoideae.**

Anamnese. Seit 8 Jahren Lebervergrößerung. Vor 7 Monaten kolikartige Schmerzen, häufiger Stuhldrang. Seitdem wöchentlich mehrmals solche Anfälle. Vor 3 Monaten verhärtete Stelle im Leib bemerkt. In letzter Zeit sehr nervös geworden: Schlaflosigkeit. Obstipation.

Status. Vom Rectum aus kommt man mit der Fingerspitze oben an eine Resistenz.

Operation 22. Dez. 1900. Tumor an der Grenze zwischen Flexur und Rectum. Nur bei kombinierter Untersuchung nachzuweisen. Der

Lage wegen wird von einer radikalen Operation abgesehen. Es bestehen nirgends Verwachsungen. Probelaparotomie.

Verlauf. Normal. 7. Aug. 1901 wegen Ileuserscheinungen Colostomie außerhalb. 26. Nov. wieder vorgestellt mit gut funktionierendem Anus. Tumor sehr vergrößert. † 5. April 1902 15 Monate p. op.

No. 44. Hans St., 39 Jahre, Amtmann aus Neobschütz (Kr. Münsterberg). **Ca. coli transversi.** †. Siehe Text p. 492.

No. 45. Henriette St., 44 Jahre, Stellenbesitzersfrau aus Wersingawe **Ca. coli transversi.**

Anamnese. Vor 4 Monaten Schmerz im Leib, anfallsweise. Stenosenanfälle. Obstipation. Blutbeimengung, Schleim und Eiter im Stuhl. Vor 8 Wochen Geschwulst bemerkt.

Status. Links vom Nabel faustgroßer, höckeriger Tumor, glatt, passiv nach allen Richtungen verschieblich, auf Druck etwas schmerzhaft, bei Magenaufblähung rückt der Tumor nach rechts unten. Bei Aufblähung des Rectums rückt der Tumor etwas nach oben. Ernährungszustand gering.

Operation 4. Juli 1905. Ascites, Tumor kugelig, kinderkopfgroß, glatt und hart, vom Col. transversum ausgehend. Lig. gastrocol. stark geschrumpft. Tumor fest verwachsen mit Dünndarmschlingen. Im Mesenterium und Mesocolon mehrere haselnußgroße harte Drüsen. Probelaparotomie.

Verlauf. Entlassen 29. Juli. † 17. Okt. 1905. 3 Monate p. op.

No. 46. Hermann H., 27 J., Schuhmacher aus Bielitz (Kr. Breistadt) **Ca. flexurae sigmoideae.**

Anamnese. Seit 1 Jahr Schmerzen links im Leibe. Obstipation, oft Blutbeimengung, in letzter Zeit Durchfälle. Stenosenfaeces.

Status. Mannsfaustgroßer Tumor links unten verschieblich, auf Druck schmerzhaft. Stuhl diarrhoisch. Blutbeimengung. Per rectum großer Tumor links palpabel.

Operation 16. Aug. 1895. Im kleinen Becken links mannsfaustgroßer Tumor, überall adhärent, feste Verwachsungen mit Dünndarmschlingen. Probelaparotomie.

Verlauf. Normal. Entlassen 31. Aug.

No. 47. Jacob K., 53 J., Arbeiter aus Friebel b. Löwen. **Ca. flexurae linealis.**

Anamnese. Vor $2^1/_2$ Monaten Knoten am Nabel bemerkt. Auftreten von kolikartigen Schmerzen. Appetitverminderung, Abmagerung, Obstipation.

Status. Am Nabel haselnußgroße, unverschiebliche, schmerzhafte Geschwulst. Per rectum fühlt man oberhalb der Prostata einige kleine harte Knötchen. Ernährungszustand mäßig.

Operation 4. Sept. 1897. Tumor der Flex. lienalis, zahlreiche Verwachsungen; Drüsen, Ascites. Nabelmetastase. Probelaparotomie (Exstirpation der Nabelmetastase). Mikroskopisch: Carcinom.

Verlauf. Normal.

No. 48. Baruch L., 40 Jahre, Arbeiter aus Saloschin. **Ca. coli descendentis.**

Anamnese. Seit 4 Jahren Schmerzen im Leib, häufiges Aufstoßen, seit ebenso lange Verhärtung im Leib gefühlt. Anfangs Obstipation, später

Durchfälle. Abmagerung Schwäche, zeitweise Knöchelödem. In letzter Zeit Durchfälle nachgelassen.

Status. In Nabelhöhe in der linken Mammillarlinie billardkugelgroßer, derber, etwas eingekerbter, sehr verschieblicher Tumor. Bei Darmaufblähung geht er nach oben, bei Magenaufblähung nach unten. Meteorismus. Ernährungszustand schlecht.

Operation 23. Nov. 1891. Tumor des Colon descendens mit zahlreichen Dünndarmschlingen verwachsen. Wahrscheinlich Spontananastomose zwischen Col. descend. Probelaparotomie.

Verlauf. Normal.

No. 49. Max H., 54 Jahre, Kaufmann aus Warschau. **Ca. flexurae lienalis.**

Anamnese. Seit langer Zeit Magenbeschwerden; von Zeit zu Zeit heftige Durchfälle. Seit 1 Jahr Schwäche und Abmagerung; seit 4 Monaten Verschlimmerung. Vor 3 Monaten Schüttelfrost. Damals vom Arzt Geschwulst gefühlt. Seit 4 Tagen Singultus. Stuhl geht dünnflüssig ab.

Status. Meteorismus. Unter dem linken Rippenbogen ein über mannsfaustgroßer Tumor, der bis fast zum Darmbeinkamm sich erstreckt. Peristaltik. Singultus. Jeden 2. oder 3. Tag kopiöser dünnflüssiger Stuhl. Es bildet sich ein Abceß am Tumor.

Operation 13. Juni 1899. Colostomie am Coecum.

Verlauf. Lebte noch $2^3/_4$ Jahre p. op. †?

No. 50. Paul K., 45 Jahre, Gutsbesitzer aus Kicin (Posen). **Ca. flexurae sigmoideae.**

Anamnese. Seit $^1/_2$ Jahre zeitweise Obstipation. Vor 4 Monaten krampfartige Schmerzen. Stenosenanfall Seit 2 Monaten ist die Obstipation stärker, keine Schmerzen. Blut im Stuhl. Abmagerung 30 Pfd. Stuhl stets auf Abführmittel.

Status. Ueber dem linken Lig. Poup. derbe druckempfindliche Resistenz.

Operation 11. Jan. 1899. Faustgroßer Tumor des unteren Flexurschenkels, fest im Becken fixiert, der sich auf keine Weise an die Bauchwand bringen läßt. Colostomie an der Flexur.

Verlauf. Normal, gebessert. Lebt noch 7 Jahre p. op.

No. 51. Raphael M., 62 Jahre, Kapellmeister aus Breslau. **Ca. flexurae sigmoideae.**

Anamnese. Seit mehreren Monaten ausgesprochene Erscheinungen von Stenose des Colon.

Status. Oberhalb des linken Lig. Pouparti derbe, über mannsfaustgroße, schmerzhafte Resistenz, die sich ins Becken fortsetzt. Ernährungszustand gut.

Operation 26. Juni 1900. Frauenfaustgroßer, gut beweglicher Tumor der Flexur, aber das ganze Mesosigmoideum von Drüsen erfüllt. Colostomie. 9. Dez. 1900 Probelaparotomie. Tumor verkleinert, greift aber auf das Rectum über. Keine Drüsen.

Verlauf. Normal, gebessert. † 17. März 1901, $8^1/_2$ Monate p. op.

No. 52. Simon G., 66 Jahre, Kaufmann aus Schweidnitz. **Ca. flexurae sigmoideae.**

Anamnese. Vor 4 Jahren Cholelithiasis. Seit 8 Monaten Beginn

mit Urin beschwerden; bei Beginn derselben Durchfälle; öfters Blut im Stuhl. Später zeitweise Obstipation. Schmerzen im Leib, kolikartig mit Auftreibung. Schmerzen in der Blasengegend.

Status. Ueber dem Lig. Pouparti der linken Seite undeutliche Resistenz.

Operation 12. Juli 1900. Tumor der Flexur, fest mit der Blase verwachsen. Colostomie.

Verlauf. September 1900 Erweiterung des Anus. † Oktober 1901, $1^1/_4$ Jahr p. op.

No. 53. Marie K., 45 J., Lehrersfrau aus Liegnitz. **Ca. flexurae sigmoideae.** †.

Anamnese. Vor $1^1/_2$ Jahr häufiger Stuhlgang. Immer wenig Stuhl, teils diarrhoisch, teils verstopft. Zuweilen frisches Blut im Stuhl. Nie Schmerzen. Vor 10 Monaten starke Auftreibung des Leibes, die nach Abführmitteln zurückging. Zustand wurde besser, doch hatte Pat. immer noch 5—6 flüssige Stühle. Seit einigen Monaten hat Pat. des Nachts häufig ein Gefühl von Spannung im Leib, vor 7 Wochen Schleim im Stuhl. Der Schleim zunächst klar, dann blutig. Sehr starker Stuhldrang, Pat. hatte Tag und Nacht keine Ruhe. Man fand eine Geschwulst. Gewichtsabnahme seit 4 Monaten 25 Pfd.

Status. Hgl = 60 Proz. Links unten im Abdomen walzenförmiger, enteneigroßer beweglicher Tumor. Darmsteifung oder Peristaltik nirgends sichtbar. Bei Aufblähung des Darmes rückt der Tumor kaum merklich nach hinten. Ernährungszustand schlecht.

Operation 12. Dez. 1901. Ascites nicht vorhanden. An der Grenze zwischen Flex. sigmoidea und Rectum ein zirkulärer, das Darmlumen stark einengender derber Tumor, in mäßigem Grade beweglich. Mesocolon zu kurz für die Vorlagerung, auch einzeitige Resektion verworfen. Keine Drüsen. Colostomie an der Flexur. 14 Tage später Anlegung eines Anastomosenknopfes.

Verlauf. Exitus. Peritonitis.

Einfache Enteroanastomose.

No. 54. Viktor G., 43 Jahre, Kollegienrat. **Ca. coeci.**

Anamnese. Seit $^1/_2$ Jahr Unregelmäßigkeiten in der Stuhlentleerung, häufig Kollern im Leib. Geschwulst im rechten Hypochondrium. Seit 6 Wochen Schmerzen.

Status. Peristaltik. In der Ileocökalgegend faustgroßer derber Tumor palpabel.

Operation 2. März 1895. Faustgroßer, derber Tumor des Coecum. Massenhafte Metastasen im Mesenterium. Enteroanastomose. Transversum Ileum.

Verlauf. Normaler Stuhl. Keine Schmerzen mehr. Entlassen 27. März 1906. † 1897.

Cf. **No. 106.** E., 48 Jahre, Ca. flex. hepaticae Hepatica. Operation 25. Jan. 1904. Enteroanastomose, Ileum transversum. 17. Febr. 1904 Vorlagerung.

No. 55. Eduard H., 53 Jahre, Milchpächter, Sagan, Kreis Steuden. **Ca. coeci.**

Anamnese. Seit $^1/_4$ Jahr kolikartige Schmerzen im Hypogastrium

täglich 1—1½ Stunden dauernd, Appetit gut, Stuhl regelmäßig. Abmagerung (20 Pfd.).

Status. Im rechten Hypogastrium faustgroßer, derber, nicht verschieblicher, wenig druckempfindlicher Tumor. Ernährungszustand mäßig.

Operation 9. Nov. 1899. Tumor des Coecum, der hinteren Bauchwand fest adhärent. Serosaknötchen am Colon ascendens. Drüsen, Ascites. Enteroanastomose zwischen Colon transversum und Ileum.

Verlauf. Normal. Koliken verschwunden. Entlassen 21. Nov. 1899.

No. 56. Albert M., 69 Jahre, Güterexpeditionsvorsteher aus Landeshut. **Ca. coeci.**

Anamnese. Seit ca. 4 Monaten nach dem Essen Druckgefühl und Schmerzen. Abmagerung (35 Pfd.). Vom Arzt Geschwulst konstatiert.

Status. Auf der rechten Seite in Nabelhöhe faustgroßer Tumor, nicht verschieblich, sehr druckempfindlich. Oberhalb des Nabels kirschgroßes Knötchen, anscheinend den Bauchdecken angehörend. Bei Aufblähung des Darmes tritt der Tumor nicht deutlich hervor. Ernährungszustand sehr schlecht.

Operation 6. Okt. 1897. In der Ileocökalgegend unverschieblicher großer Tumor; zahlreiche Serosametastasen auf anderen Darmschlingen. Enteroanastomose zwischen Ileum und Col. transversum.

Verlauf. Normale Heilung. Entlassen 3. Nov. 1897. Stuhl unregelmäßig. Exitus 17. Mai 1898 = 7⅓ Monat p. op.

No. 57. Anna P., 53 Jahre, Stationsassistentenfrau aus Gogolin. **Ca. coeci.**

Anamnese. Vor 2 Jahren häufiger Stuhldrang, Diarrhöen, öfters Erbrechen. Vor 9 Monaten kolikartige Schmerzen, Obstipation. Meteorismus. Im Laufe der nächsten Tage auch Koterbrechen. 14 Tage nach Beginn dieser Erkrankung Anus praeternaturalis auswärts angelegt.

Status. In der Medianlinie ein Anus praeternaturalis. Im abführenden Schenkel fühlt man einen derben Knoten. Schleimhaut daneben ulceriert. Rechts vom Anus höckerige, kaum druckempfindliche Geschwulst. Ernährungszustand mäßig. Durch Untersuchung von der Vagina aus kann man den Tumor ebenfalls nachweisen.

Operation 4. Mai, 29. Mai 1895. Großer Tumor des Coecum. Mikroskop. Adenocarcinom. Enteroanastomose zwischen Ileum und Colon transversum. Immer noch reichlich Stuhl durch die Fistel, deshalb Verschluß des Anus.

Verlauf. Kleine Kotfistel, die sich spontan schließt. Entlassen 7. Juli 1895. Exitus 27. Nov. 1895 = 6½ Monate p. op.

No. 58. Emma L., 53 Jahre, Privatiere aus Setzdorf (Oesterreich-Schlesien). **Ca. coeci.** †.

Anamnese. Seit einigen Jahren Neigung zu Stuhlverstopfung und Diarrhöen, Blut und Schleim im letzten Jahre zeitweilig im Stuhle, sehr oft Koliken. Vor 14 Tagen plötzlich Schneiden und schmerzhaftes Kollern im Leib, Stuhl mit Blut folgte bald, Fieber jeden 2. Tag bis fast 40°, Blähungen kurz nach dem Essen, dabei Brennen und schmerzhaftes Ziehen, Brechen. Pat. hat das Gefühl, als wenn der Darm nie ganz entleert würde. Winde und Stuhl nur spärlich. Pat. ist sehr heruntergekommen.

Status. Bei Schmerzanfall sieht man eine gespannte Ileumschlinge vom rechten Rippenrand nach unten verlaufend sich vorwölben. In der

linken Regio iliaca schmerzhafte Resistenz. Per vaginam fühlt man einen faustgroßen derben Tumor mit derben Ausbuchtungen. Er legt sich vor der linken Seite an den Uterus an und ist fixiert.

Operation 13. März 1901. Im kleinen Becken ein faustgroßer Tumor. Die unterste Ileumschlinge geht in ihn hinein, der Anfang des Col. ascendens geht aus ihm heraus. Mikrosk. Adenocarcinom. Enteroanastomose zwischen Ileum und Col. ascendens.

Verlauf. Pneumonie, Ileus, Kollaps. Exitus 11. April = 29 Tage p. op.

No. 59. Pauline W., 39 Jahre, Uhrmachersfrau aus Freiburg. **Ca. coli ascendentis.**

Anamnese. Vor 7 Monaten begann ihre jetzige Erkrankung, und zwar litt Pat. zunächst an unmotivierter Schlaflosigkeit. Bald darauf stellten sich profuse, meist blutige Durchfälle ein, verbunden mit Schmerzen in der rechten Bauchseite. Der Arzt behandelte die Durchfälle mit Pillen und Tropfen, so daß sie nach Verlauf eines Monats völlig aufhörten, während die Schmerzen weiter bestanden. Als Pat. vor 3 Monaten wieder einen Arzt konsultierte, fand derselbe eine Geschwulst am unteren Leberrand. Vor einem Monat traten die Durchfälle mit erneuter Heftigkeit wieder auf und Pat. suchte deshalb die Klinik auf.

Status. Stark abgemagerte Frau von höchst anämischer Hautfarbe. Abdomen leicht aufgetrieben. Die rechte Bauchseite in der Gegend zwischen Crista ilei und Rippenbogen besonders druckempfindlich. Daselbst eine geblähte Schlinge mit starker Peristaltik. In der Tiefe eine deutliche Resistenz fühlbar. Stuhl stark diarrhoisch, blutig, enthält keine Tuberkelbacillen. Opiumtherapie. In den letzten Tagen nur 1—2 Stühle täglich, ab und zu von etwas festerer Form. 8. Nov. 7 Stühle dünnbreiig. Sobald Opium ausgesetzt wird, treten wieder Durchfälle auf. Kein Blut im Stuhl.

Operation 15. Nov. 1894. Es findet sich ein dem Colon ascend. angehörender, mannsfaustgroßer, höckriger, unbeweglicher Tumor. An der Wirbelsäule mehrere geschwollene Drüsen. Typische Enteroanastomose zwischen Ileum und Colon transversum. Pat. verläßt die Klinik. 5—6 Stühle in 24 Stunden, flüssig. Schmerzen bedeutend geringer.

Wiederaufnahme 15. Juli 1895. Fistel in der rechten Lumbalgegend, aus der sich reichlich dicker, übelriechender Eiter entleert. Neben der ersten Fistel hat sich eine neue gebildet. 29. Juli 1895 wird Pat. als Casus inop. entlassen.

No. 60. Luise H., 58 Jahre, Langbielau, Kreis Reichenbach. **Ca. coli transversi.**

Anamnese. Seit $^1/_2$ Jahr Kolikanfälle. Anfangs Durchfälle. Jetzt normaler Stuhl. Abmagerung.

Status. Darmsteifung. Kindsfaustgroßer, höckriger, gering verschieblicher Tumor links vom Nabel, knorpelhart. Leber stark vergrößert, bis unterhalb des Nabels, Rand glatt und hart, Knoten zu fühlen. Bei Aufblähung des Darmes rückt der Tumor nach oben und wird deutlicher. Hgl = 60 Proz. Ernährungszustand schlecht.

Operation 15. Aug. 1902. Etwas Ascites. Großer Tumor des Colon transversum zwischen Mitte und Flex. hepatica. Viele Verwachsungen. Drüsen. Metastasen in der Leber. Enteroanastomose durch Naht zwischen tiefem Ileum und Col. transversum.

Verlauf. Große Pulsfrequenz bis über 180 (Embolie?), sonst normal. Entlassen 31. Aug. 1902. Exitus 2. Okt. 1902 = $1^1/_2$ Monat p. op.

No. 61. M., 62 Jahr, Wien. **Ca. coli transversi.**

Anamnese. Seit mehreren Monaten kolikartige Schmerzen.

Status. Mäßiger Meteorismus. Entsprechend der rechten Hälfte des Colon transversum großer Tumor.

Operation 11. Nov. 1899. In der rechten Hälfte des Colon transversum ein über 2 faustgroßer Tumor, wenig beweglich. Der Tumor an der Flex. hepatica bis an die Wirbelsäule reichend. Drüsen. Ascites. Enteroanastomose. Ileum transversum.

Verlauf. Normal. Zunächst Besserung. Nach 3 Wochen wieder Schmerzen. † 5 Wochen p. op.

No. 62. Paul H., 26 Jahre, Landwirt aus Zielkowitz, Kr. Leobschütz. **Ca. coli transversi.**

Anamnese. Vor 9 Wochen Leibschmerzen und Fieber (?). Stuhl regelmäßig. Schmerzen gingen bald vorüber, doch bestand Unbehagen in abdomine fort. Seitdem täglich anfallsweise Schmerzen, Appetitlosigkeit, Abmagerung. Zuletzt Durchfälle.

Status. In der Mittellinie in Nabelhöhe ein wurstförmiger, unbeweglicher Tumor, der bei Aufblähung des Magens und auch des Darmes undeutlicher wird. Ernährungszustand mäßig.

Operation 1. Sept. 1897. Ueber faustgroßer Tumor des Colon transversum, mit dem Magen verwachsen. Drüsen in der großen Kurvatur und überall im Mesenterium. Enteroanastomose zwischen Ileum und Col. descendens. Tamponade.

Verlauf. Bauchdeckenabsceß. Entlassen 6. Okt. 1897; gestorben 16. Jan. 1898, $4^1/_2$ Mon. p. op.

No. 63. Karl S., 45 Jahre, Breslau. **Ca. flexurae lienalis.**

Anamnese. Seit 1 Jahre Appetitlosigkeit, Druck in der Magengegend. Seit 4 Monaten krampfartige Schmerzen und Gurren im Leib. Stuhl regelmäßig.

Status. Colon ascendens gebläht. Peristaltik.

Operation 23. Mai 1900. Faustgroßer, derber, fest verwachsener Tumor der Flexura lienalis, ganz unbeweglich. Einzelne Drüsen. Enteroanastomose zwischen Ileum Colon descendens.

Verlauf. Normal. Entlassen 15. Juni 1900. † 17. Dez. = 7 Mon. p. op.

Cf. **No. 90.** F., 26 Jahre. **Ca. flex. sigmoidea.**

Operation 28. Nov. 1894. Resektion zirk. Naht. 16. März 1895 Enteroanastomose. Ileum transversum. † $2^1/_2$ Jahre p. op.

No. 64. Dora S., 26 Jahre alt, Rentiertochter aus Jauer. **Ileus. Ca. flexurae sigmoideae.** †.

Anamnese. Vor 7 Monaten akuter Ileusanfall, Anus praeternaturalis. Verschluß desselben 2 Monate später, hielt nicht. Vor einem Monat etwa schloß sich die Kotfistel spontan, um wiederum heute (am Tage der Aufnahme) aufzubrechen, nachdem 2 Tage lang kein Stuhl abgegangen war und einige Leibschmerzen bestanden hatten. Pat. ist in letzter Zeit um 24 Pfund abgemagert.

Status. Blühend aussehende Pat. in gutem Ernährungszustande. In der Ileocökalgegend eine Fistel, aus der sich breiiger Stuhl entleert. Per Anum naturalem kann man nur nach wiederholten Wasserklystieren Brökelchen von Stuhl erhalten. Winde gleichfalls sehr spärlich per Anum naturalem. Pat. klagt über Kollern im Leibe und gelegentlich auftretende kolikartige Schmerzen. Die Palpation ergibt nirgends einen Tumor.

Operation 6. Jan. 1904. Umschneidung der Fistel und gleichzeitig damit Eröffnung des Peritoneums, die Bauchhöhle wird durch exaktes Abtamponieren geschützt. Es handelt sich um das Coecum mit gesundem Wurmfortsatz. Die Fistel im Gesunden umschnitten und excidiert. „Sorgfältige Palpation mit dem in den Darm eingeführten Finger läßt kein Hindernis erkennen. Der Umstand, daß das Coecum und Colon ascendens also der zentral gelegene Darmteil nicht hypertrophiert ist, läßt es auch nicht wahrscheinlich erscheinen, daß weiter unten im Dickdarm ein Hindernis sitzt". Resektion des Wurmfortsatzes. Darmnaht, Naht der Bauchwunde, zwei Zigarettdrains, Trockenverband.

Verlauf. 7.—11. Jan. 1904. Pat. erbricht öfters, nicht fäkulent, Flatus gehen nur spärlich, Stuhl überhaupt nicht ab, der Leib wird gespannt, periodisch auftretende kolikartige Schmerzen, Puls auf 120 gestiegen. Wegen offenkundiger Ileuserscheinungen wird die Bauchwunde eröffnet und klaffend erhalten. Stenosenerscheinungen halten weiter an, 2. Operation.

2. Operation 12. Jan. 1904. Nach Eröffnung der Bauchhöhle durch einen Medianschnitt präsentiert sich das stark geblähte Colon transversum. Am Beginn der Flexur einen kleinen, derben Tumor, der nicht leicht beweglich ist. Da eine Radikaloperation ein zu großer Eingriff für die sehr geschwächte Pat. sein würde, wird in der Cökalgegend im Grunde der Bauchdeckenwunde der Darm nahe der Stelle der Naht, die also, obwohl ganz frisch angelegt, den Ileus prompt ausgehalten hat, mit der Schere eröffnet. Entleerung von Flatus und etwas Stuhl.

3. Operation 22. Febr. 1904. Incision in der Gegend des S romanum. Der Tumor erweist sich bei sehr kurzem Mesenterium als äußerst wenig beweglich. Vorlagerung kaum möglich. Da außerdem geschwollene Drüsen bereits vorhanden sind, wird die Enteroanastomose zwischen Ileum und Flexura sigmoidea ausgeführt. Schluß der Bauchwunde.

27. März 1904. Pat. hat sich ziemlich erholt und fühlt sich wohl, hat normale Stuhlentleerung. Sie wird auf ihren Wunsch mit einer Fistel entlassen.

† im August 1904, 6 Monate post op., 15 Monate nach Beginn des Leidens.

No. 65. Josef R., 40-jähr. Schlosser aus Stichendorf, Kr. Neiße. **Ca. coli transversi.**

Anamnese. Beginn vor $^1/_2$ Jahr mit Allgemeinerscheinungen und rheumatischen Beschwerden. Vor 14 Tagen plötzlich Kolikanfälle mit Durchfällen. Gewichtsabnahme 24 Pfund. Druckschmerz rechts, jetzt normaler Stuhl.

Status. Ernährungszustand gering. In der Nabelgegend hühnereigroßer, weicher, sehr verschieblicher Tumor. Man kann ihn im rechten Hypochondrium zum Verschwinden bringen und nach links vom Nabel schieben. Fieberanfälle mit Auftreibung und Druckschmerz des Abdomens und Erbrechen. Im Mageninhalt freie HCl. Milchsäure 0, keine Retention.

Operation 14. Febr. 1903. Wenig stenosierender Tumor in der Mitte des Col. transvers. Verklebung mit Dünndarmschlingen und Netz. Fixiert durch dicken Strang an der hinteren Bauchwand. Viele harte Drüsen retroperitoneal. Enteroanastomose zwischen den beiden Schenkeln des Colon transversum.

Verlauf. Pulsfrequenz am 3. Tage post. op. bis über 200 (Embolie?), sonst normal. Entlassen 3. März 1903.

No. 66. Dr. Franz Sch., 37-jähr. Arzt aus Charlottenbrunn. **Ca. flexurae lienalis.**

Anamnese. Vor 2 Jahren Unfall (Ausgleiten auf der Treppe), bald darauf kolikartige Schmerzen, die 5 Stunden anhielten. Vor ca. $1^1/_2$ Jahren wieder Kolik, 2—3 Tage anhaltend. Seitdem alle 14 Tage bis 3 Wochen derartige Anfälle. Vor einem Jahre ileusähnlicher Zustand, 10 Tage lang. Laparotomie. Dabei fand sich Kot im Peritoneum. 10 Tage darauf ging ein ca. 20 cm langes Darmstück nekrotisch ab. Nach Schluß der Fistel wieder Schmerzen, deshalb wieder eröffnet. Vor 4 Monaten vom Pat. Tumor bemerkt. Kot zunächst durch die Fistel, dann eine Zeit per rectum, jetzt wieder durch die Fistel.

Status. Ernährungszustand mäßig. Handbreit unter dem Nabel bleistiftdicke Fistel. In der Gegend der Flexura lienalis undeutliche Resistenz.

Operation 14. Jan. 1898. Im obersten Teil des Colon descendens harte, höckerige Geschwulst. Drüsen. Netzmetastasen. Enteroanastomose zwischen Colon transversum und descendens.

Mikroskopische Untersuchung: Carcinom.

Verlauf. Bauchdeckenabsceß. Allmählicher spontaner Schluß der Kotfistel. Entlassen 6. Febr. 1898, $^3/_4$ Jahr p. op.

Wiederaufnahme am 17. März 1898. Schmerzen in der Wunde. Enteroanastomose funktioniert offenbar nicht gut. Starke Verstopfung. Fistel im Kolon. Durch methodische Anusspülungen Besserung. Entlassen 27. Juni. † 1. Sept. 1898.

No. 67. Meta Sch., 32 Jahre alt, Kaufmannsfrau aus Liegnitz. **Ca. flexurae lienalis.**

Anamnese. Vor $^3/_4$ Jahren anfallsweise Schmerzen unter dem Rippenbogen, bald permanent. Stuhl schon früher angehalten. Seit 8 Monaten Blut und Schleim im Stuhl. Seit $1^1/_2$ Jahren Abmagerung.

Status. Im linken Hypochondrium ein undeutlicher, etwa gänseeigroßer, beweglicher Tumor, druckempfindlich. Keine Peristaltik.

Operation 2. Dez. 1891. Apfelgroßer Tumor der Flexura lienalis, mit der Umgebung fest verwachsen. Enteroanastomose zwischen Transversum und Flexura sigmoidea.

Verlauf. Cystitis. Großer Bauchdeckenabsceß. Kotfistel. Magenbeschwerden.

† 8. März 1892. Inanition.

No. 68. August B., 58-jähr. Waldwärter aus Vogelgesang bei Bernstadt. **Ca. coli ascendentis.**

Anamnese. Seit 2 Monaten anfallsweise Schmerzen in der Cökalgegend. Appetitlosigkeit, Aufstoßen, in letzter Zeit Abmagerung (15 Pfd.).

Status. Ernährungszustand elend. In der Cökalgegend harter, höckriger, etwas verschieblicher Tumor, apfelgroß. Bei Darmaufblähung rückt er etwas nach der Mittellinie und wird deutlicher.

Operation 20. März 1900. Mannsfaustgroßer Tumor des Colon ascendens, von der Flexura hepatica abwärts bis zur Mitte des Col. ascendens. Fest verwachsen, Drüsen infiltriert, auch an entfernten Stellen. Ascites. Enteroanastomose zwischen Colon transversum und Ileum, end zu seit, einseitige Ausschaltung.

Verlauf. Normal, entlassen 30. März 1900. † 22. Dez. 1900 = 9 Monate post op.

No. 69. Auguste D., 39 Jahre alt, aus Breslau. **Ca. coli ascendentis.**

Anamnese. Vor einem Jahr heftiges Leibschneiden. Arzt konstatierte eine Wanderniere! Verschlimmerung des Schmerzes. Andauernde Durchfälle, Darmsteifungen. Abmagerung 28 Pfund.

Status. Rechts vom Nabel apfelgroße Geschwulst, hart, kaum verschieblich, flach, nicht scharf begrenzt.

Operation 19. Mai 1904. 1. Incision über dem Tumor, 2. in der Mitte zur Enteroanastomose. Eine große Drüsengeschwulst liegt retroperitoneal unterhalb der Niere. Außerdem ringförmig einschnürender Tumor am Col. ascendens, Enteroanastomose zwischen Ileum und Flexura sigmoidea, einseitige Ausschaltung end zu seit.

Verlauf. 26. Mai Lungenembolie, ausgehend von einem Thrombus der Femoralis, sonst normal, keine Durchfälle mehr. Entlassen 12. Juni.

Exitus 19. Okt. 1904, 4 Monate nach Entlassung.

No. 70. Rudolf W., 36-jähr. Landwirt aus Breslau. **Ca. flexurae hepaticae.**

Anamnese. Seit 3 Jahren Gefühl von Druck und Völle in der Lebergegend; später Schmerzen. Andauernd Durchfälle. Vor 3 Jahren kastaniengroße Geschwulst bemerkt. Seit 4 Monaten Obstipation. In den letzten Monaten mehrfach Anfälle von Schmerzen mit Schüttelfrost, bei denen die Geschwulst undeutlich wurde.

Status. Leber überschreitet den Rippenbogen erheblich. Mehrere Fistelöffnungen in der Gegend der Incision, die reichlich Eiter und viel Kot entleeren. Faustgroßer Tumor. Fieber.

Operation 11. Juli 1891. Großer, walzenförmiger, unter der Leber gelegener und mit ihr fest verwachsener Tumor. Probeincision des Tumors, Auskratzung (Darmcarcinom). Enteroanastomose zwischen Ileum und Colon descendens. Stenosierung der abführenden Ileumschlinge durch Einstülpungsnähte.

Verlauf. Mit Kotfistel entlassen 3. Aug. 8. Nov. Aus den Fisteln entleert sich fast gar nichts mehr, so daß der Verband liegen bleiben kann. 1mal Fieber. Entlassen 18. Nov. † Juni 1892, 7 Monate post op.

No. 71. Hermann N., 49 Jahre alt, Oberstleutnant aus Königsberg. **Tumor flexurae lienalis.** Siehe auch Text p. 533.

Anamnese. Im November 1902 erkrankte Pat. an Ileussymptomen. Operation von Geh.-Rat Garrè in Königsberg. Anus coecalis. Im Januar 1903 2. Operation; es zeigte sich ein Tumor der Flex. lienalis, nicht operabel, Enteroanastomose. Pat. kommt in die Mikuliczsche Klinik, um den Anus praeternaturalis und die Fistel schließen zu lassen. Aus der letzteren soll sich nur etwas Darmschleim entleeren.

Status. Abdomen mäßig aufgetrieben, in der Mitte der Laparotomiewunde eine kleine Fistel, die wenig sezerniert, rechts neben der Mittellinie handbreit unter dem Nabel eine markstückgroße Oeffnung, mit Schleimhaut ausgekleidet. Hgl = 80.

Operation 20. Juni 1903. Gänseeigroßer, nicht mobiler Tumor der Flex. lienalis von ziemlicher Härte, an die Milz anstoßend. Der Tumor liegt hoch oben unter dem Rippenbogen, daher von einer Exstirpation Abstand genommen wird. Probelaparotomie, Verschluß des Anus praeternaturalis und der Wundfistel.

Verlauf. Pat. wird am 8. Juli mit Fistel entlassen. † Aug. 1904.

No. 72. Albert R., 41 Jahre alt, Müller aus Moschin bei Schrimm. **Carcinoma coeci.** †.

Anamnese. Pat. war bisher ganz gesund. Im Februar 1901, also vor 2 Jahren, hatte er einen Anfall, der in Schmerzen, Erbrechen und Fieber bestand und 6 Tage anhielt. Pat. wurde mit warmen Einpackungen behandelt und erhielt Ricinusöl. Im August 1901 folgte dem ersten Anfall ein zweiter, nur 4 Stunden dauernder. Pat. war hierauf fast ein ganzes Jahr, bis Juni 1902, gesund. Da bekam er zum 3. Male Schmerzen und bemerkte, daß sich in der Ileocökalgegend eine Beule bildete. Gebrochen hat Pat. nicht. Auf Rat seines Arztes ließ er sich operieren. Die Operation fand am 11. Aug. statt und am 1. Sept. wurde er aus dem Krankenhaus entlassen. 8 Tage nach der Entlassung bildete sich an derselben Stelle eine ähnliche Beule. Er ließ sich, da Umschläge erfolglos waren, ein zweites Mal operieren. 6 Tage nach der Operation bemerkte Pat. beim ersten Verbandwechsel, daß sich aus der Wunde Kot entleere. Die Wunde wurde allmählich kleiner, schloß sich aber nie ganz, so daß stets der Stuhl aus der Fistel entleert wird. Pat. hat etwas, aber nicht viel abgenommen.

Status. Schwächlicher, sichtlich herabgekommener Mann mit blasser Hautfarbe. Herztöne rein, Herz perkutorisch nicht erweitert. Lungen o. B. Leberdämpfung überragt nicht den Rippenbogen. Keine lebhafte Peristaltik, Bauch auf Druck nicht schmerzhaft. In der Ileocökalgegend, der Mitte des Colon ascendens entsprechend, eine 7 cm lange Wunde, deren Ränder lebhaft granulieren. Leichtes Ekzem der Umgebung. Durch die Wunde gelangt man direkt in eine Darmschlinge, deren zu- und abführender Schenkel durch unregelmäßige, wulstartige, ziemlich derbe Massen getrennt sind. Lateral von der Wunde fühlt man durch die Bauchdecken eine wulstartige Hervorwölbung, die sich hart anfühlt und über der kein tympanitischer Schall zu erzeugen ist. Der ganze Douglas, besonders nach rechts hin, von einer derben, höckerigen, unregelmäßigen Anschwellung ausgefüllt, deren Betastung nur bei stärkerem Andringen des Fingers schmerzhaft ist. Nachdem Pat. auf Wunsch für kurze Zeit die Klinik verlassen hat, stellt er sich wieder zur Operation ein.

Operation 8. April 1903. Es wird eine Enteroanastomose zwischen Ileum und Colon ascendens angelegt. Einseitige Darmausschaltung. Massenhafte, breite Verwachsungen.

Verlauf. 13. April Exitus.

Autopsie. Alte Mitralinsuffizienz. Hinteres Segel stark verdickt, narbig eingezogen, aber keine Vergrößerung oder Dilatation der Ventrikel. Nach der Wirbelsäule hin sind die Mesenterialdrüsen stark geschwollen und daselbst ein größeres Drüsenpaket, Tumormetastasen. In der Cökalgegend ein großes Konvolut von miteinander verwachsenen Dünndarmschlingen, deren Adhäsionen vielleicht von früheren Operationen herrühren. Bei Lösung derselben treten einige abgekapselte Herde mit verdicktem Eiter zutage. Die Wand des Coecums ist stark infiltriert. Das ganze Lumen desselben sowie der Anfang des Col. ascend. ist von einem großen, harten, exulcerierten Tumor (Carcinom) eingenommen. Die Gegend der Ileocökalklappe ist freigelassen, so daß sie für einen Finger durchgängig ist. Peritonitis ist nicht vorhanden. Die Anastomose hat gut gehalten. Es stellt sich heraus, daß das ausgeschaltete Darmstück viel größer ist, als beabsichtigt war: 2,60 m, während das funktionsfähige Darmstück vom Pylorus bis zur Anastomose nur etwa 1,80 m mißt. Thrombose der beiden Venae femorales.

Totale Ausschaltung.

Cf. **No. 124.** B., 27 J. **Ca. coeci.** 5. Febr. 1897. Totale Darmausschaltung. Exstirpation des Tumors 26. Febr. 1897. † $14^1/_3$ Mon. p. op. Siehe Text p. 612.

No. 73. B., 55 J. **Ca. coeci ascendentis.** 26. Juni 1897. Totale Darmausschaltung mit Fistelbildung. Entlassung: 10 Aug. 1897. † 9 Mon. p. op. Siehe Text p. 559.

No. 74. Robert K., 45 J. **Carcinoma coeci.** Juli 1900. Totale Darmausschaltung. Siehe Text p. 508.

Einzeitige Resektion.

No. 75. Reinhold H., 36-jähr. Rittergutsbesitzer aus Bad Diersdorf. **Carcinoma coeci.** †.

Anamnese. Pat. ist bis vor 1 Jahr nie ernstlich krank gewesen. Im Herbst vorigen Jahres bekam er einmal plötzlich nach dem Essen heftiges Stechen in der Magengegend, der konsultierte Arzt verschrieb eine Medizin und bewirkte nach 6 Wochen eine Besserung des Zustandes. Vor 6 Monaten wiederholte sich derselbe Vorgang unter denselben Symptomen, auch diesmal trat Besserung ein. Vor 4 Monaten bemerkte Pat. in der Gegend des Colon ascendens eine hühnereigroße, unter den Bauchdecken verschiebliche Geschwulst; da dieselbe trotz 5-wöchentlicher Behandlung mit Medizin nicht zurückging, sucht Pat. hiesige Klinik zwecks Operation auf.

Status. Mittelgroßer, sehr anämisch aussehender Mann in geringem Ernährungszustande. In der Ileocökalgegend großer Tumor, der unter den Bauchdecken verschieblich ist und mit seiner Umgebung fest verwachsen erscheint.

Operation 23. Sept. 1897. Befund: Grober, knolliger Tumor des Coecum, mit der Umgebung, besonders mit dem Becken und den großen Gefäßen, fest verwachsen. Außer der untersten Ileumschlinge ist noch eine zweite mit dem Tumor fest verwachsen. Resektion mit Entfernung des Dünndarms bis zu der oberen adhärenten Schlinge; dabei reißt der Darm ein und es entleert sich Darminhalt in die Bauchhöhle. Darauf wird möglichst schnell eine Enteroanastomose angelegt, die Darmlumina verschlossen und die Bauchhöhle ausgiebig tamponiert. 24. Sept. 1897. 36 Stunden p. op. Exitus.

Autopsie. Beckenperitonitis, Tumor mit den großen Gefäßen fest verwachsen, eine radikale Entfernung war unmöglich. Enteroanastomose suffizient.

No. 76. Eduard R., 41-jähr. Agent aus Gleiwitz. **Carcinoma coli ascendentis.** †. Siehe auch Text p. 614.

Anamnese. Seit 9 Monaten öfters krampfartige Schmerzen im Leibe, Stuhl regelmäßig. 9. Dez. 1905 Enteroanastomose. Die Wunde heilte aus, war aber von Anfang an vorgewölbt und schmerzhaft. Sie brach mehrmals auf und entleerte Eiter. Abmagerung. Stuhl regelmäßig.

Status. Ernährungszustand schlecht. In der Ileocökalgegend zwischen Nabel und Spina a. s. eine ovale Vorwölbung billardkugelgroß. Daneben eine Narbe mit einer Fistel. Tumoroberfläche glatt, er selbst ist hart, etwas verschieblich. Die untere Narbenhälfte sitzt auf dem Tumor fest.

Operation 7. März 1906. Resektion der fistulösen Partie der Bauchwand. In dem Tumor ist aufgegangen der größte Teil des Coecums, das ganze Colon ascendens, die Flexura hepatica und ein Teil des Transversum. Es muß außerdem die an dem Tumor adhärente Enteroanastomose und etwa 20 cm Ileum abgelöst werden. Apposition von Ileum an Transversum. Aseptisches Abtrennen des Tumors und der abgelösten Partie mittelst Darmquetsche. Enteroanastomose. Naht des Mesenterialspaltes. Vernähung des Peritoneums, der Bauchwand und der Bauchhaut. Ein Jodoformtampon in die Gegend des exstirpierten Tumors. Mikroskopisch: Carcinom. 8. März. Schwerer Shock nach der Operation. Embolie der Arteria axillaris. Pat. erholt sich nicht. 10. März. Exitus. 3 Tage p. op.

Autopsie. Lokale Peritonitis geringen Grades. Enteroanastomose intakt und suffizient. Thromben im rechten Herzen. Embolie kleiner Aeste der Art. pulmon. Embolie der Art. axillaris.

No. 77. S., 40 J. Ascendens. †. Operation 26. Jan. 1898. Resektion, Enteroanastomose. Exitus 31. Jan. 1898. Ileus. Siehe Text p. 569.

No. 78. Max E., Dresden, 51 J. **Carcinoma coli ascendentis.** †.

Anamnese. Seit langer Zeit Magenbeschwerden und unregelmäßiger Stuhl; Obstipation, abwechselnd mit Durchfall. Seit 3 Jahren Verschlimmerung. Vor 1 Jahr bei Bauchmassage Tumor gefunden. In den letzten Wochen Koliken mit gurrendem Geräusch. Abmagerung.

Status. In der Regio ileocoecalis frauenfaustgroßer, beweglicher, druckempfindlicher Tumor. Retention im Magen. Milchsäure.

Operation 21. Jan. 1899. Frauenfaustgroßer harter Tumor des Colon ascendens; einige bis erbsengroße Drüsen. Keine Adhäsionen. Resektion. Ileum, Coecum, Ascendens. Enteroanastomose (end zu seit). Verschluß des Colons. Naht des Mesenterialspaltes. Tamponade.

Mikroskopisch: Adenocarcinom.

Verlauf. 23. Jan. Ileuserscheinungen. Anlegung eines Anus an der untersten Ileumschlinge. Singultus. Puls 120, Temp. 38,5. 24. Jan. Pneumonie rechts und 25. Jan. Temp. 39,0, Puls 140. Exitus 4 Tage p. op., keine Autopsie. Peritonitis? Pneumonie?

No. 79. Ernestine G., 55-jähr. Schieferdeckersfrau aus Schönau. **Carcinoma coli transversi.**

Anamnese. Vor 2 Jahren reißende Schmerzen in der linken Bauchseite und im Kreuz; gleichzeitig bemerkt sie einen hühnereigroßen, harten, etwas druckempfindlichen Knoten links im Leib. Darauf ca. 6 Wochen lang Durchfall. Stuhl seitdem häufig mit Schleimbeimengung. Der Knoten nahm allmählich an Größe zu. Appetitlosigkeit, Abmagerung.

Status. In der linken Bauchseite sehr harter, undeutlich höckriger Tumor, nach oben bis zum Rippensaum, nach unten bis 2 Finger über das Lig. Pouparti, nach rechts bis 2 cm von der Medianlinie, nach links bis zum Seitenrand des Bauches; der Tumor ist mäßig verschieblich.

Operation 6. Febr. 1897. Großer Tumor des Colon transversum mit Verwachsungen. Resektion. Enteroanastomose seit zu seit. Verschluß der Enden durch Naht. Tamponade.

Mikroskopisch: Carcinoma gelatinosum.

Verlauf normal, in Heilung entlassen 11. März. Juni 1897 Wiederaufnahme mit jauchender Geschwulst in der Wunde. Acid. arsenicosum. 29. Juli 1897. Rezidiv $5\frac{1}{2}$ Monate p. op.

No. 80. Anton H., 31-jähr. Schlosser aus Myslowitz. **Carcinoma flexurae hepaticae.**

Anamnese. Vor 1 Monat plötzlich Leibschmerzen und Erbrechen. Seitdem Obstipation; ab und zu Leibschmerzen. Appetit gut; keine Abmagerung. Diagnose Appendicitis.

Status. In der Mitte zwischen Spina ant. sup. dextr. und Nabel hühnereigroßer, harter, verschieblicher Tumor, nicht druckempfindlich. Ernährungszustand gut.

Operation 9. Aug. 1898. Hühnereigroßer, höckriger Tumor der Flex. hepatica, stenosierend, zahlreiche Adhäsionen mit dem Dünndarm. Ablösung und Vorlagerung des Coecum, Colon ascendens und der Flex. hepat. Durchtrennung und Verschluß des Ileum. Enteroanastomose zwischen Ileum und Colon transversum. Die abgelöste Darmpartie wird vorgelagert. Das Dickdarmende (Transversum) wird als Anus praeternaturalis an der Wunde fixiert. 10. Aug. Abtragung der vorgelagerten Partie.

Mikroskopisch: Adenocarcinom (schleimige Degeneration).

Beschreibung des Präparates: Darm 25 cm lang. Zirkulärer Tumor überall stark ulceriert. Darmlumen mäßig verengt; Breite beträgt $4^1/_2$ cm. Zuführendes Darmrohr nahezu doppelt so weit wie abführendes. Zahlreiche Drüsen im Mesenterium; auf der Serosa in der Umgebung des Tumors reichliche Fettentwickelung.

Verlauf. 24. Sept. Anusverschluß. Kotfistel. Mit Fistel 20. Okt. 1898 entlassen. 13. März 1899 Wiederaufnahme. 14. März Fistelverschluß. In Heilung. **Lebt rezidivfrei 1906 = über 8 Jahre.**

No. 81. Albert D., 49-jähr. Handelsmann aus Babitz. **Carcinoma coeci.**

Anamnese. Vor $1^3/_4$ Jahren zuerst zeitweise Zwicken und Brennen in der Nabelgegend, dabei Stuhlgang erschwert. Seit 3 Monaten treten die Beschwerden regelmäßig im Anschluß an die Mahlzeiten auf und ziehen vom Nabel nach rechts; nach Abgang von Stuhl und Winden werden sie etwas geringer. Keine Abmagerung.

Status. Etwas oberhalb der Ileocökalgegend halbfrauenfaustgroßer, harter, höckriger, verschieblicher Tumor, mäßig druckempfindlich, bei Darmaufblähung erscheint er etwas unterhalb der Flexura hepatica fixiert, wird nicht undeutlicher. Ernährungszustand mäßig.

Operation 30. Dez. 1897. In Schleichscher Anästhesie. Der Tumor gehört dem Coecum an, im Mesenterium in der Nähe des Coecums eine Anzahl Drüsen. Daher wird etwa 30 cm Darm und Mesenterium entfernt. Resektion des Tumors, Enteroanastomose (seit zu seit) zwischen Ileum und Colon transversum, Tamponade.

Verlauf. B. d. p. op. Kotfistel, die sich sponton schließt. In Heilung 15. Febr. 1898 entlassen. **Lebt rezidivfrei 1906 = fast 9 Jahre.**

Mikroskopisch: Typisches Adenocarcinom.

Beschreibung des Präparates: 60 cm lang. Ileum, Coecum, mit Proc. vermif. und Teil des Ascendens. Ileum nicht besonders hypertropisch. Starke Verengerung der Ileocökalklappe. Oedem der Schleimhaut. Die unterhalb der Klappe liegende Partie des Coecum ist von einem großen, runden Tumor befallen, welcher im Durchmesser etwas über 5 cm hat. Der Tumor zeigt eine zerklüftete Oberfläche, ist beinahe papillomatös zu nennen. Er ist stark prominent, gut abzugrenzen, sitzt jedoch breitbasig auf. — Die vordere Wand des Coecum ist frei von Tumor. Der Proc.

vermif. ist etwas erweitert, makroskopisch nicht verändert. — Das Mesenterium ist sehr fettreich, lang und enthält sehr zahlreiche Drüsen von Bohnengröße, und gleichmäßiger Schnittfläche.

No. 82. Karl J., 38-jähr. Maurer aus Brieg. **Carcinoma coli descendentis.**

Anamnese. Vor etwa 3 Monaten Leibschmerzen unmittelbar nach dem Essen; dieselben begannen im linken Hypogastrium und zogen nach dem Nabel zu. Die Anfälle dauerten 3—5 Sekunden und wiederholten sich alle 1—2 Minuten. Nach dem 3.—4. Anfall kam Stuhldrang 5 bis 6mal täglich. Hin und wieder Blut im Stuhl. Vor 3 Wochen Geschwulst bemerkt.

Status. An der linken Darmbeinschaufel kleinapfelgroßer, beweglicher, unregelmäßiger, sehr druckempfindlicher Tumor. Bei Darmaufblähung wird der Tumor undeutlich; die Luft passiert diese Stelle mit lautem Geräusch. Kräftiger Mann 127 Pfd. Hgl. = 75 Proz. Keine Peristaltik während des Schmerzanfalles.

Operation 23. Febr. 1898. Fast gänseeigroßer Tumor ohne Verwachsungen in dem Colon descendens gelegen, in der Nähe der Flexura lienalis. Resektion von 20 bis 25 cm Darm. Enteroanastomose zwischen Colon und Colon. Oberes Ende verschlossen, unteres als Anus eingenäht.

Mikroskopisch: Carcinoma adenomatosum.

Verlauf. Vordere Wand der Anastomose insuffizient. Kotfistel. Ekzem. Allmähliche Verkleinerung des Anus, Stuhl per rectum. 7. März entlassen. 2. Juni Wiederaufnahme. Verschluß der Kotfisteln. Beide Kotfisteln öffnen sich wieder. 16. Juni entlassen. **Lebt rezidivfrei 1906 = $8^1/_2$ Jahre.** Es besteht noch eine kleine Fistel.

Beschreibung des Präparates: Darmstück 10 cm lang. Tumor stark infiltrierend, sehr hart, 4 cm breit, zirkulär, das Lumen fast vollkommen verschließend. Beiderseits über 3 cm im Gesunden; vielfache linsengroße Drüsen im Mesenterium.

No. 83. Ernst T., 43-jähr. Klempnermeister aus Arnsdorf. **Carcinoma coli transversi.** †.

Anamnese. Seit 1 Jahre Verdauungsstörungen, Abmagerung. Häufig Meteorismus und Uebelkeit. Geschwulst bemerkt. Körpergewicht 109.

Status. In der Regio umbilicalis rechts handtellergroßer, derber, flach gewölbter, etwas druckempfindlicher Tumor, anscheinend mit der Bauchwand verwachsen, respiratorisch verschieblich, von der Leber nicht deutlich abgrenzbar. Dämpfung über der rechten Lungenspitze. Rasselgeräusche. Ernährungszustand mäßig.

Operation 2. Aug. 1893. Unter dem Magen gelegener Tumor des Colon transversum mit der Bauchwand verwachsen. Netz geschrumpft und verdickt, ebenso Lig. gastrocolicum. Keine Drüsen. Resektion. Zirkuläre Naht. (Resektion des Netzes und Lig. gastro-colic. bis an den Magen.) Tamponade.

Verlauf. Kotfistel am 5. d. p. o. Tod an Erschöpfung. 11. Aug. 1893.

Sektion. Keine Peritonitis. Phthisis pulmonum.

No. 84. Reinhold S., 60-jähr. Professor aus Berlin. **Carcinoma flexurae sigmoideae.** †.

Anamnese. Vor 5 und 6 Jahren hatte Pat. leichte Influenzaanfälle,

seitdem besteht ein Druck von wechselnder Intensität in der Magengegend, der nach dem Essen zunimmt. Erbrechen hat Pat. nie, der Stuhlgang ist in der letzten Zeit etwas angehalten, länger anhaltende Verstopfung hat nie bestanden. Der Stuhl ist stets normal, gut geformt, nie blutig oder schleimig. Gelegentlich einer früheren Untersuchung soll links unten vom Nabel eine Druckempfindlichkeit bestanden haben, die aber in der letzten Zeit, besonders nach Stuhlentleerung geringer wurde. Kolikartige Schmerzen hat Pat. nie gehabt und auch sonst kann er über keine Beschwerden klagen. Vor 14 Tagen fand der Arzt einen Tumor der Flexura sigm. Abmagerung soll, wenn sie überhaupt erfolgt ist, sehr gering sein.

Status. Mittelgroßer, nicht sehr gut genährter Mann. Palpation ergibt links unten, der Darmbeinschaufel aufliegend, einen hühnereigroßen derben Tumor, der druckempfindlich und verschieblich ist. Per rectum nichts Abnormes. Bei der Aufblähung des Darmes streicht die Luft bei Anwendung einigen Druckes unter gurrendem Geräusch in das Colon descendens.

Operation 24. Nov. 1896. Schnitt parallel dem Poupartschen Bande. 12 cm lang. Nach Eröffnung der Peritonealhöhle wird die Flexur vorgezogen. Es findet sich in der Mitte derselben ein derber, hühnereigroßer, zirkulärer Tumor, das Lumen stenosierend. Resektion des Tumors beiderseits 3 cm im Gesunden, zirkuläre Darmnaht, Tamponade. 25. Nov. Pat. hustet, Bronchitis. Temp. 38,3. 26. Nov. Expektoration geht leicht von statten. Temperatur normal. 29. Nov. Fieberloser Verlauf, Pat. fühlt sich leidlich wohl. Abends $5^1/_2$ Uhr plötzlich unter zunehmender Dyspnoë Trachealrasseln, Exitus. Keine Autopsie.

No. 85. Julius R., 52-jähr. Kaufmann aus Ober-Peilen. **Carcinoma coeci.** †.

Anamnese. Seit ca. 3 Monaten Abmagerung, Auftreibung des Leibes, gelegentlich Schmerzen im linken Hypochondrium, Stuhl angehalten; Defäkation beschwerdefrei.

Status. Mannesfaustgroßer, derber, etwas druckempfindlicher Tumor der Ileocökalgegend, verschieblich, gut abgrenzbar.

Operation 26. Nov. 1896. Tumor nimmt das ganze Coecum ein, ist gut beweglich. Keine Drüsen. Resektion von 1 cm Ascendens Coecum und 5 cm Ileum. Zirkuläre Naht, Ileum ascendens. Tamponade.

Mikroskopisch: Adenocarcinom.

Verlauf. Nach der Operation 4 Tage lang mehrfach Erbrechen. Puls 120—140. Viel Eiweiß. Abdomen weich, nicht schmerzhaft. 1. Dez. Pneumonie. 3. Dez. Exitus. Keine Sektion. Peritonitis.

No. 86. Beile S., 51-jähr. Handelsmannsfrau, Kowus R. P. **Carcinoma coli descendentis.** †.

Anamnese. Seit 5 Monaten Schmerzen in der linken Bauchhälfte. „Unruhe im Leib". Häufiger Stuhldrang. Meist etwas Schleim beim Stuhl, bisweilen auch Spuren Blut. Zeitweilig Leib aufgetrieben.

Status. In der Mittellinie unterhalb des Nabels ein ca. apfelsinengroßer leicht verschieblicher Tumor. Bei Aufblähung des Darmes steigt der Tumor nach oben; über ihn hinaus scheint die Luft nicht einzudringen.

Operation 29. Mai 1897. Tumor des Colon descendens, das stark nach unten gezogen ist. Resektion weit im Gesunden (Austritt von etwas Darminhalt). Zirkuläre Naht. Tamponade.

Mikroskopisch: Adenocarcinom.

Verlauf. Am 2. d. p. o. leichter Meteorismus, der zunimmt. 4. d. p. o. Erbrechen. † 2. Juni. 5. d. p. o.

Sektion. Diffuse frische Peritonitis. Naht an einer Stelle undicht.

No. 87. Bl., 37 J. **Ca. flex. sigmoid.** †. 4. Juni 1904. Resektion, zirk. Naht. Exitus 30. Juli 1904. Peritonitis. Siehe Text p. 572.

No. 88. Daniel B., 65-jähr. Kaufmann aus Breslau. **Carcinoma flexurae sigmoideae.** †.

Anamnese. Jan. 1896 Diarrhöen mit darauffolgendem Ileus, der nach Anlegung einer Cökalfistel verschwand. Stuhl geht durch die Fistel mehrmals am Tage, 2mal wöchentlich etwa geht der Stuhl hart und schwarz per vias natur. Winde und Blut gehen täglich per rectum. Wasser, das per anum einläuft, kommt in der Fistel zum Vorschein.

Status. Etwa 4 cm breiter Anus praet. coecalis. Entleerung dickflüssig. Digitaluntersuchung per fistulam und per rectum o. B. Beim Aufblähen des Darmes per rectum kein Entweichen der Luft aus der Fistel, heftige Schmerzen. Wasser erscheint gleichfalls nicht. Pelotte zum Anusverschluß.

Operation 9. Juni 1896. Kaum walnußgroßes, das Lumen ganz aufhebendes Ca. der Flex. sigm. Resektion. Zirkuläre Naht. Tamponade.

Mikroskopisch: Carcinoma adenomatosum scirrhosum.

Verlauf. Frequenter Puls 120—140. Exitus. 5 Tage p. o.

Sektion. Darmschlingen injiziert. Beginnende Peritonitis. Hämorrhag. Erguß. Keine Perforation der Nahtlinie.

No. 89. August W., 53-jähr. Eisendreher aus Breslau. **Carcinoma flexurae sigmoideae.** †.

Anamnese. Seit 1 Jahr häufig kolikartige Schmerzen; Stuhlgang konnte oft nur unter starkem Pressen entleert werden. Seit 3 Monaten Blut im Stuhl. Mitunter soll derselbe ganz schwarz gewesen sein. Häufiger Stuhldrang; jedesmal nur wenig Kot mit Blut entleert. Seit $^1/_2$ Jahr erhebliche Abmagerung.

Status. Etwas nach links und oben von der Symphyse eine Resistenz in der Tiefe, anscheinend derb, nicht druckempfindlich. Per rectum in der Gegend der Flexur beweglicher Tumor.

Operation 23. Febr. 1895. Im kleinen Becken an der Flexur hühnereigroßer Tumor mit der Hinterwand der Blase verwachsen. Resektion Exstirpation eines Stückes der Blasenmuskulatur, zirkuläre Naht. Anus praeternaturalis am Descendens. Tamponade der Nahtstelle.

Verlauf. Tod 3 Tage o. p. 26. Febr. 1895. Peritonitis.

No. 90. Margarete F., 26-jähr. Kaufmannsfrau aus Breslau. **Carcinoma flexurae hepaticae.**

Anamnese. Seit 3 Monaten „Magen- und Darmkatarrh“. Seit 6 Wochen Obstipation. Vor 4 Wochen vom Arzt Tumor konstatiert; seit ebensolange hat Pat. das Gefühl, als ob sie eine Beule in der l. Leistengegend hätte, die ab und zu unter Gurren nach oben stiege. Seit 3 Tagen Erbrechen.

Status. Cökalgegend aufgetrieben. Der Flexura hepatica entsprechend walzenförmiger Tumor, beweglich, von derber Konsistenz, gegen die Leber deutlich abgrenzbar. Peristaltik, Darmsteifung.

Operation 28. Sept. 1894. Derber Tumor der Flex. hepatica, keine Verwachsungen, keine Drüsen. Resektion. Zirkuläre Naht. Tamponade.

Mikroskopisch: Carcinom.

Verlauf. Normaler Verlauf. Entl. 19. Okt. 1894. März 1895 Rezidiv. 2 Fäuste großer Tumor nach hinten von der ersten Operationsstelle. Drüsen im Mesenterium. Enteroanastomose zwischen Ileum und Colon transversum. † 1895.

No. 91. Anton K., 47-jähr. Kaufmann aus Oberglogau, jetzt in Beuthen. **Carcinoma coeci.**

Anamnese. Seit 5 Monaten Schmerzen in der rechten Bauchseite, die bald krampfartig wurden. Später wurde vom Arzt eine Geschwulst konstatiert. Appetitlosigkeit, Abmagerung (20 Pfd.). Stuhlgang war meist regelmäßig, nur von verminderter Konsistenz. Diagnose: Wanderniere.

Status. Unter dem Leberrande bis zum Darmbeinkamm etwa mannsfaustgroßer, mäßig derber, höckriger Tumor. Nach Darmaufblähung wird er undeutlicher, verändert aber seine Lage nicht. Ernährungszustand schlecht.

Operation 21. Mai 1896. Faustgroßer Tumor des Coecums dicht an der Valvula ohne Verwachsungen. Resektion. Zirkuläre Naht. Ileum transvers. Tamponade.

Mikroskopisch: Carcinoma adenomatosum.

Verlauf. Normal. Entlassen 18. Juni 1896. **Lebt 10 Jahre rezidivfrei.**

Beschreibung des Präparats: Faustgroßer Tumor des Coecum, zuführender Darm enorm erweitert, 4mal so breit als der abführende. Die Oberfläche ist ulceriert, der Tumor hat die Darmwand durchbrochen und sich weit hinein unter der Serosa ausgebreitet.

No. 92. Ottilie P., 39-jähr. Kaufmannsfrau, Breslau. **Carcinoma flexurae sigmoideae.**

Anamnese. Eine Schwester an Darmkrebs †. Vor 8 Monaten Schmerzen vor dem Stuhlgang; 4—5mal täglich. Allmählich Zunahme der Beschwerden. Bei Exacerbation der Schmerzen zuweilen Erbrechen. Seit 5 Monaten ärztliche Behandlung, vor 2 Monaten Badekur. Vor 4 Wochen 1mal Blut im Stuhl. In den letzten Monaten Abmagerung, Appetit gut.

Status. In der linken Fossa iliaca eine druckempfindliche Stelle, an der undeutlich ein derber beweglicher Knoten fühlbar ist. Per vaginam links neben dem Uterus haselnuß- bis eigroßer druckempfindlicher, anscheinend am Becken fixierter Tumor.

Operation 22. Nov. 1892. In der Flexura sigmoidea liegendes zirkuläres Carcinom von ungefähr 4 cm Länge bis 3 cm Dicke. Das Mesocolon ist stark verkürzt, der Tumor greift über die Darmwand hinaus auf das Mesocolon über. Mesocolon direkt an das l. Ovarium an der Tube angelagert. Zwischen den Peritonealblättern eine carcinomatöse, erbsengroße Drüse, die entfernt wird, direkt am Darm. Resektion des Tumors ca $1—1^1/_2$ cm von der Grenze im Gesunden. Czernysche Doppelnaht mit Seidenknopfnähten. Jodoformgazetampon.

Mikroskopisch: Adenocarcinom.

Verlauf: Kleine Darmfistel, die sich spontan schließt. Heilung. Entlassen 22. Nov. 1892. **Lebt $13^1/_2$ Jahr rezidivfrei.**

No. 93. M. Sp., 49 Jahre. **Transversum.** Operation 12. Mai 1897. Resektion, zirk. Naht. Entlassung 4. Juni 1897. Lebt rezidivfrei 9 Jahre. Siehe Text p. 573.

No. 94. Pauline T., 44-jähr. Tischlersfrau aus Breslau. **Carcinoma coeci.**

Anamnese. Seit 15 Jahren mehrfach Anfälle von Gallensteinkolik.

Vor 10 Monaten ang. Perityphlitis: Kolikartige Schmerzen in der Blinddarmgegend und Fieber. Seitdem bestanden ziehende Schmerzen im Unterleib; allmählich entstand an dieser Stelle eine langsam wachsende Geschwulst; seit einigen Monaten wieder Koliken in der Blinddarmgegend. Diagnose: Wanderniere.

Status. In der rechten Fossa iliaca kinderfaustgroßer, harter, knolliger, verschieblicher Tumor, der mäßig druckempfindlich ist; bei Darmaufblähung verschiebt er sich nach lateral und etwas nach oben. Ernährungszustand gut.

Operation 28. Okt. 1895. Fast mannsfaustgroßer, dem Anfang des Dickdarms angehöriger Tumor. Proc. vermif. und Kuppe des Coecum frei. Tumor durch entzündliche Stränge an die hintere Bauchwand fixiert. Einige Stränge nach der Gallenblasengegend. Mesenterium verkürzt, mehrere harte Drüsen. Verwachsung mit der dislocierten Niere. Resektion. Zirkuläre Naht. Tamponade.

Mikroskopisch: Carcinom.

Verlauf. Kleine Kotfistel, die sich spontan schließt. Geheilt entlassen 25. Nov.

Wiederaufnahme den 28. Juni 1900. Pat. will in den 5 Jahren seit der Operation nie krank gewesen sein und 40 Pfd. zugenommen haben. Vor $^1/_2$ Jahr begann Pat. wieder Beschwerden zu fühlen. Unabhängig vom Essen ziehende Schmerzen. Unter dem rechten Rippenbogen eine Resistenz daumendick, hart. Tumor inspiratorisch verschieblich.

Operation 4. Juli. Gallenblase mit der Lebersubstanz fest verwachsen. In der letzteren findet sich in der Gegend der Gallenblase ein etwa walnußgroßer harter Tumor; links und rechts von demselben 2 weitere, kleinere Knoten. Gestorben $5^1/_2$ Jahre p. op.

Beschreibung des Präparats: Faustgroßer Tumor des Coecum. Zahlreiche kleine Drüsen von harter Konsistenz. Dickdarm 5 cm im Gesunden, Dünndarm 12 cm. Die Subserosa ist mit zahlreichen Fetteinlagerungen versehen. Der Tumor ist zirkulär, etwa 3—4 cm breit, ragt pilzförmig in das Lumen hinein. Starke Hypertrophie der Muscularis. Processus vermiformis ist frei, die Valvula ebenfalls.

Vorlagerungen.

No. 95. M. Sch., 35 Jahre. **Ca. flex. sigmoid.** †.

Operation 11. Dez. 1904. Vorlagerung. Exitus 20. Jan. 1902. Anus Verschluß, Peritonitis. Siehe Text p. 579.

No. 96. M. Sch., 71 Jahre. **Ca. flex. sigmoideae.** †.

Operation 18. Febr. 1903. Vorlagerung. Exitus 26. Febr. 1903. Darmgangrän, Blutung, Lungenembolie. Siehe Text p. 581.

No. 97. M. N., 47 Jahre. **Ca. coli ascendentis.** †.

Operation 1. Juni 1904. Vorlagerung. Exitus 5. Juni. Lungengangrän, Endocarditis, Empyem. Peritonitis (??). Siehe Text p. 582.

No. 98. M. P., 54 Jahre. **Ca. flex. sigmoideae.** †.

Operation 11. März 1903. Vorlagerung. Exitus 27. März, Pneumonia crouposa. Siehe Text p. 584.

No. 99. L., 61 Jahre. **Ca. flexurae hepaticae.** †.

Operation 3. Dez. 1901. Vorlagerung. 23. Jan. 1902. Exitus, Metastasen. Siehe Text p. 584.

No. 100. G., 43 Jahre. **Ca. coli ascendentis.** †.
Operation 15. April 1903. Vorlagerung. 31. Mai 1903. Exitus, Metastasen. Siehe Text p. 585.

No. 101. Wilhelm D., 67-jähr. Arbeiter aus Gr. Ellguth. **Ca. flexurae sigmoideae.**
Anamnese. Vor 4 Wochen Druckgefühl im Leibe, 4 Tage lang kein Stuhl, keine Winde, Erbrechen. Besserung. Seit 5 Tagen derselbe Anfall, Erbrochenes braun, sehr übelriechend. 20—25 Pfund abgenommen. Bald nach der Aufnahme in der Nacht 6—8 dünne Stühle. Entlassung auf eigenen Wunsch. Trotz vorsichtiger Diät hatte Pat. wieder heftiges Erbrechen und Leibschmerzen. Leib stark gebläht, besonders in der linken und rechten Iliacalgegend, daselbst Druckempfindlichkeit. Auf Einläufe und Diät Lösung des Darmverschlusses. Dann wieder Erbrechen trotz Entleerungen.
Status. Ernährungszustand gering. Abdomen aufgetrieben. Typische Darmsteifung in beiderseitiger vorgewölbter Iliacalgegend. Per rectum oberhalb der Ampulle hühnereigroßer fest verwachsener Tumor.
Operation 25. Aug. 1905. Walnußgroßer Tumor tief am unteren Teil der Flexura sigmoidea. Es gelingt nur mit großer Mühe, den Darm durch Lösung des Peritoneums und vorsichtiges Ziehen in die Bauchwunde vorzulagern. Der Tumor ist nicht verwachsen, aber das Darmstück ist nicht frei beweglich. Nahe an der Symphyse wird das aborale Ende der Schlinge in Ipannung extraperitoneal fixiert. Der zuführende Darmschenkel wird an Sen abführenden genäht, das Peritoneum bis auf eine Stelle am abführenden Schenkel, wo ein Tampon eingeführt wird, fest verschlossen. dofortige Abtrennung des Tumors hart an der Grenze des Gesunden, Ver-Schorfung dieses Teiles mit dem Paquelin. Die Wunde wird offen gesassen, Tamponade. 30. Aug. Das abführende Darmstück ist in die Tiefe der Wunde zurückgesunken, aus dem zuführenden entleert sich reichlich Stuhl. Täglich Bäder. 8. Sept. Spornquetschen. 20. Sept. Spornquetsche. Entlassung mit Pelotte. 7. Sept. 1905. Der Verschluß des Anus praeternaturalis wird wegen des tiefen Sitzes des Darmstückes aufgegeben, **Pat. lebt $1^1/_4$ Jahr nach der Operation ohne Rezidiv.**

No. 102. Moritz B., 45 Jahre, Grünberg in Schlesien. **Ca. flexurae sigmoideae. Ileus.**
Anamnese. Seit 2 Jahren alle 14 Tage linksseitige Nierenkoliken. Vor 1 Jahr Ileusanfall, ein zweiter vor 8 Wochen. Beginn der jetzigen Erkrankung am 28. Aug. plötzlich mit häufigem schmerzhaftem Stuhldrang. Schmerz anfallsweise alle 5 Minuten. Letzter Stuhl mit Eiter und Blut, letzte Winde am 30. Aug. Kollern und Gurren, seit 8 Tagen Leib aufgetrieben. Seit 10 Tagen Aufstoßen, Uebelkeit, Singultus. Seit 10 Tagen Erbrechen, täglich 2—3mal. Seit 18 Tagen Darmverschluß.
Status. Puls 80, Temp. 37,2. Ziemlich guter Ernährungszustand. Singultus und Aufstoßen. Abdomen gleichmäßig stark aufgetrieben, bei Schmerzanfall stark gespannt. Lautes Gurren zu hören. Per rectum ist ein hochsitzender, höckeriger Tumor gerade noch zu fühlen.
Operation 21. Sept. 1903. Strikturierender Tumor 3 cm oberhalb des Promontoriums in der Flex. sigm. dem Auge als Schnürring erscheinend. In lokaler Anästhesie Anlegung des Anus coecalis. Nach genügender Entleerung radikale Operation am 8. Sept. 1903 vorgenommen. Inzision parallel dem Poupartischen Bande. Vorlagerung der Flexur. Der Tumor kann wegen der Kürze der Schlinge nur eben in die Bauchwunde

gelagert und fixiert werden. Mikroskopische Untersuchung ergibt: Carcinom.

Verlauf. 10. Okt. Abtragung des nekrotisch gewordenen, vorgelagerten Stückes. Die Nekrose geht in den abführenden Schenkel. Temp. 39,4, Puls 132. 13. Okt. Stuhl durch Anus coecalis. 1. Spornquetsche 20 Tage p. o. 2. Spornquetsche 47 Tage p. o. Beim Anlegen derselben jedesmal heftiger Schmerz. 31. Okt. Exstirpation eines kleinen Rezidivknotens. 31. Dez. Verschluß des Anus. Vernähung der beiden Darmenden. 5. Jan. Kotfistel. Entlassen 9. März mit Anus coecalis und Anus sigm. † 23. Juli 1904, 9 Mon. p. o.

No. 103. Naim H., 41 Jahre, Galizien. **Ca. flexurae sigmoideae. Ileus.**

Anamnese. Stuhl von jeher verstopft gewesen. Sommer 1903 hin und wieder leichte Schmerzen im Leibe, besonders beim Stuhlgang. Ende Oktober nachts ein heftiger Schmerzanfall mit Erbrechen, etwas später Stuhlgang. Schmerzen hielten noch 1 Tag an, dann Wohlbefinden. November ein zweiter Schmerzanfall, ein paar Tage kein Stuhlgang. Im Dezember Verschlimmerung, Pat. blieb dauernd bettlägerig. Stuhlgang immer erschwert oder durchfällig. Blutbeimengung angeblich nur von Hämorrhoiden. Ende Dezember Leib stark aufgetrieben, Kollern und Schmerzen. 29. Dez. 1903. Colostomie am Transversum, bei der ein Tumor intestini festgestellt wurde. Am 27. Jan. wurde die 2. Operation von Geh.-Rat v. Mikulicz in K. vorgenommen. Typische Vorlagerung. 6 Stunden darauf Abtragung des Tumors, am 2. Tage geringe Nachblutung aus dem Mesocolon. Kindsfaustgroßer Tumor der oberen Schlinge des S rom. Mesocolon stark verkürzt, deshalb die Freipräparierung erschwert. Einige Drüsen direkt am Darm.

18. Febr. 1904. Aufnahme in Breslau mit Anus praeternaturalis in der Mittellinie und Anus praeternaturalis an der Flexura sigmoidea. 19. Febr. (23 Tage p. op.) Anlegung der Spornquetsche. 2. März. Zunächst wird der im Epigastrium gelegene Anus in Angriff genommen. Die Darmwand beim Herauspräparieren an zwei Stellen eingeschnitten. Eröffnung des Peritoneums nötig, worauf die Lösung des Darmes flott von statten geht. Vereinigung der Darmwände durch die gewöhnlichen fortlaufenden Nähte. Die Operation hat über eine Stunde gedauert. Dieser Umstand, sowie die Infektionsgefahr lassen zunächst vom Verschluß des zweiten Anus praeternaturalis Abstand nehmen. 8. März. Regelmäßige Stuhlentleerung durch den Anus praeternaturalis an der Flexur. 11. März. Schleichsche Lokalanästhesie, Verschluß des zweiten Anus praeternaturalis an der Flexura, wobei die Bauchhöhle nicht geöffnet wird. Bis auf eine für einen dünnen Taschenbleistift durchgängige Kotfistel, die sehr wenig austreten läßt, sind beide Anus geschlossen. Pat. auf seinen Wunsch mit dieser kleinen Fistel am 29. März in Heilung entlassen. **Lebt fast 3 Jahr rezidivfrei.**

No. 104. Henriette M., 62-jähr. Weberfrau aus Schobergrund. **Ca. flexurae sigmoideae.**

Anamnese. Seit 8 Monaten schwerer Stuhlgang. Leib aufgetrieben. Allmählich Zunahme der Obstipation, Abmagerung. Vor 7 Monaten 6 Tage kein Stuhl. Anus praeternaturalis angelegt. Seitdem öfters Blut und Gewebsfetzen im Stuhl. Wegen Verengerung des Anus praeternaturalis kommt Pat. zur Klinik.

Status. In der Gegend des Colon descendens bleistiftgroße Kot-

fistel. Per rectum fühlt man eben noch einen ziemlich weichen Tumor. Ernährungszustand mäßig.

Operation 30. Okt. 1900. Hühnereigroßer Tumor, der wenig beweglich, aber nicht verwachsen ist. Mikroskop. Carcinom. Vorlagerung. 1. Nov. Abtragung. Die Colostomie bleibt bestehen.

Verlauf. 2 Spornquetschen 23. Nov. und 7. Dez. 18. Dez. Anusverschluß. Es entsteht eine kleine Kotfistel, die wenig entleert. Die frühere Colostomie scheint sich spontan schließen zu wollen.

Spätere Nachricht. Fisteln haben sich geschlossen. Bauchbruch, Bandage. 30. Jan. 1901 entlassen. **Lebt rezidivfrei $6^1/_4$ Jahre.**

No. 105. Helene B., 61 Jahre, Mönchmotsch. **Carcinoma flexurae sigmoideae. Ileus.**

Anamnese. Beginn der Erkrankung mit Appetitlosigkeit und Schmerzen links unten im Leibe (Mitte Oktober). 22. Dez. Starkes Kollern im Leibe, anfallsweise Schmerzen, letzter Stuhl, letzte Winde 22. Dez. Viel Peristaltik. Abdomen druckempfindlich. 25. Dez. Erbrechen von gelbem Schleim. 30. Dez. Erbrechen 3mal. Dauer des Darmverschlusses ungefähr 8 Tage.

Status. Puls 108, Temp. 36,8, Atmung 36. Schlechter Ernährungszustand, Zunge braun belegt, kein Foetor. Spuren von Albumen. Druckschmerz links unten. Bei Peristaltik heftige Schmerzen. Kein Stuhl, keine Winde. Oft Aufstoßen. Abdomen unregelmäßig aufgetrieben. Peristaltik sichtbar. Per rectum kleinapfelgroßer, höckeriger Tumor beweglich. 31. Dez. 1902 Colostomie am Descendens.

Operation 7. Febr. 1902. Nach Enfernung der Granulationen am Anus praetern. Umsäumung desselben mit Billroth-Battist wird in einer Entfernung von 1 cm vom Anus praeternaturalis auf eine Strecke von 15 cm die Bauchhöhle eröffnet. Hühnereigroßer Tumor an der Flexur sehr leicht beweglich. Darmstück mit dem Tumor wird vorgelagert, das Mesenterium wird vom Darm losgelöst. Der Darm, der in einer Länge von ca. 10 cm vorgelagert ist, wird an der Stelle, wo er aus dem Peritoneum heraustritt, an das Peritoneum vernäht. Fixierung der Darmschenkel aneinander, feste Vernähung des Peritoneums. Abtrennung des Tumors 1—2 cm im Gesunden. Es finden sich nur ganz wenige Drüsen. Darm wird zirkulär geschlossen. Naht der Bauchdecken, zwei Jodoformgazestreifen. Zur möglichsten Trennung von Wunde und Anus praeternaturalis wird ein Mosettig-Battist dazwischen an die Haut genäht. Verband mit Zinksalbe, Kissen, Heftpflaster, Binde. Mikroskop. Untersuchung des Tumors ergibt Carcinom. 10. Febr. Temp. 38,6°. Abdomen schmerzhaft. Stuhl per Anus praeternaturalis.

Verlauf. 28. Febr. Die Darmnaht hat nicht gehalten. Kotfistel. Starke Stenose in dar Gegend der Darmnaht. Brücke zwischen Anus praeternaturalis und Kotfistel. 17. März. 1. Spornquetsche angelegt, 1. April 2. Spornquetsche, 11. April 3. Spornquetsche, 24. April 4. Spornquetsche, 20. Mai 5. Spornquetsche, 10. Juni 6. Spornquetsche, 25. Juni Anusverschluß. 1. Aug. 1903 mit glatt geheilter Narbe entlassen. **Lebt rezidivfrei fast 5 Jahre.**

No. 106. Emma E., 48 Jahre, Kaufmannsfrau aus Schwiebus. **Ca. flexurae hepaticae.**

Anamnese. Vor 15 Jahren hat Pat. dieselben Beschwerden wie jetzt gehabt, nur stärker und ohne Erbrechen, verloren sich bald. Seit $^1/_2$ Jahr krampfartige geringfügige Schmerzen in der linken unteren Bauch-

gegend, die nach links und oben und nach dem Rücken hin ausstrahlten, selten nach rechts. Häufiges Kollern und Gurren. Sie endeten stets mit Erbrechen von Speiseresten und viel Schleim. Nach dem Erbrechen fühlte sich Pat. leichter. Die Schmerzanfälle kündigten sich immer vorher durch Appetitlosigkeit an. Pat. bemerkt seit einigen Wochen starke Peristaltik, die Schmerzen strahlen nach dem Nabel aus. Seit 10 Tagen permanente Schmerzen. Stuhl träge, doch immer von normalem Aussehen.

Status. Abmagerung in $^1/_2$ Jahre 25 Pfd. Abdomen nicht sonderlich aufgetrieben. In der Gegend der Flex. hepatica fühlt man in der Tiefe einen walzenförmigen beweglichen Tumor, der sich bei Magen- und Darmaufblähung nicht verschiebt. Bei Magenaufblähung passiert die Luft leicht den Pylorus. Darmaufblähung schmerzhaft. Oberhalb und in der Höhe des Nabels öfters Darmsteifung. Erbrechen grünlichgelb, in den letzten Beobachtungstagen fäkulent. Im Mageninhalt freie HCl, keine Milchsäure, keine Retention.

1. Operation 25. Jan. 1904. Nach Eröffnung des Peritoneums wälzt sich sofort der prallgefüllte Dünndarm vor. Tumor in der Flex. hepatica. Beim Reponieren des Dünndarms, das sehr schwer gelingt, reißt die Serosa an einer Stelle des vorliegenden Dünndarmes ein. Diese Stelle wird dazu benützt, die Enteroanastomose auszuführen, und zwar wird das Ileum mit dem vollkommen zusammengefallenen Colon transversum vereinigt.

2. Operation 17. Febr. Vorlagerung des Tumors. Der Tumor wird aus seinen ziemlich ausgedehnten Verwachsungen gelöst und in typischer Weise vorgelagert. Der Tumor hat eine mäßig derbe Konsistenz und ist ungefähr kinderfaustgroß. 19. März. Tumor abgetragen, und zwar wird die abführende Darmschlinge durch einen Seidenfaden abgeschnürt. 24. Febr. Heute per vias naturales ziemlich reichlich Stuhl. Durch die Kotfistel nur ein wenig dünnflüssiger Stuhl. 25. Febr. Bauchdecken, Absceß. 30. März Verschluß der Kotfistel. 19. April geheilt entlassen. **Lebt rezidivfrei $2^3/_4$ Jahre.**

No. 107. Luise K., 65 Jahre, aus Frankenstein. **Ca. flexurae lienalis.**

Anamnese. Seit 7 Monaten öfters Verdauungsstörungen, unregelmäßiger Stuhl, Blähungen. Vor 10 Tagen krampfhafte Schmerzen, die sich alle 10 Minuten wiederholten. Dabei Brechreiz und aufgetriebener Leib. Am nächsten Tage Wiederholung. Stuhl sehr spärlich. Vor 3 Tagen reichlicher Stuhl, darauf Nachlassen der Beschwerden.

Status. Meteorismus. — In der linken unteren Bauchgegend eine knollige, derbe, verschiebliche Geschwulst. Bei Darmaufblähung geht der Tumor nach hinten und oben. Ernährungszustand gering.

Operation 17. Juli 1900. Tumor der Flexura lienalis, nicht verwachsen. Vorlagerung, Abtragung. Mikroskop. Adenocarcinom.

Verlauf. Spornquetsche 2. Aug., 19. Aug., 7. Sept. 15. Sept. Anusverschluß. Heilung, entlassen 6. Okt. 1900. 12. Febr. 1901. Rezidiv in der Narbe. † April 1901, 7 Monate p. op.

No. 108. Auguste Z., 49 Jahre, Ortsvorsteherfrau aus Schlegel. **Ca. coli descendentis.**

Anamnese. Seit 1 Jahr allmählich zunehmende ausstrahlende Schmerzen in der linken Seite, die am schlimmsten während der Menses waren. Vor ca. 3 Monaten Erbrechen und Fieber (3 Tage) und Durchfall, der 6 Wochen anhielt. Appetit anfangs schlecht, später wieder gut. Abmagerung (40 Pfd.). Vor 3 Wochen wieder Erbrechen (3 Tage), Fieber

und Durchfall (14 Tage). Vor 3 Monaten druckempfindliche Geschwulst bemerkt.

Status. Zwischen linkem Rippenbogen und Darmbeinkamm kindskopfgroßer, derber, wenig verschieblicher Tumor. Leber vergrößert. Ernährung schlecht.

Operation 24. Febr. 1898. Tumor des Colon descendens und der Flexur, ziemlich adhärent, mit Milz und Pankreas verwachsen. Es müssen Teile von Milz und Pankreas mitentfernt werden. Vorlagerung, Tamponade. 26. Febr. Tumor nekrotisch; reseziert. (1. Fall von Vorlagerung!)

Verlauf. 20. März. Spornquetsche, normaler Verlauf. 2. April. Anusverschluß, mit Fistel entlassen 20. April 1898. 7. Juni 1898. Rezidiv, $3^1/_2$ Monat p. op. †.

No. 109. Paul B., 50 Jahre, Schuhmacher aus Sagan. **Ca. flexurae lienalis.**

Anamnese. Vor 5 Monaten Anfall von Leibschmerzen mit Diarrhöen; Stuhl dabei schwarzbraun, Besserung; später täglich 1—2mal Stuhl. Vor 3 Wochen wiederum Diarrhöen ohne Schmerzen; seitdem Druckgefühl in der linken Seite.

Status. Im linken Hypochondrium ein harter, unregelmäßiger, leicht höckeriger Tumor, der nach oben nicht abgrenzbar ist. Bei Magenaufblähung geht er etwas nach links oben. Bei Darmaufblähung tritt er unter den Rippenbogen; dabei Schmerzhaftigkeit. Leber vergrößert. Ernährung mäßig.

Operation 18. März 1898. Tumor der Flexura lienalis ziemlich fest hoch oben an der Milz fixiert. Es gelingt nur unter großen Schwierigkeiten, den Tumor aus seiner Umgebung zu lösen. Typische Vorlagerung. 22. März. Abtragung des Tumors. Mikroskop.: Adenocarcinom. 12. April. Spornquetsche.

Verlauf. 19. Mai. Auf Wunsch mit Anus entlassen. 23. Juni. Wiederaufnahme. Spornquetsche. 26. Juni. Abszeß über der Fistel eröffnet. Drain. Mit Anus entlassen 4. Aug. 1898. 3 Wochen nach Entlassung †.

No. 110. Karl K., 54 Jahre, Lehrer aus Spätenwalde. **Ca. flexurae sigmoideae.**

Anamnese. Vor 3 Monaten schneidende Schmerzen im Leib, Stuhldrang; häufig Abgang von Schleim und Blut. Geringe Abmagerung. Auf ärztliche Behandlung Besserung der Beschwerden.

Status. In der Mittellinie 2 Finger über der Symphyse fingerlange und harte, höckerige, druckempfindliche Resistenz, wenig verschieblich. Beim Aufblähen des Darmes geht sie etwas nach oben, wird dicker. Ernährungszustand gut.

Operation 28. Nov. 1900. Kleiner, wenig stenosierender Tumor im Innern der Flexur, enteneigroß, von weißlicher Farbe und derber Konsistenz, in der Mitte narbig eingezogen; das Mesenterium durchgebrochen. Durch diesen Tumor ist die Flexur an das Promontorium fixiert. Typische Vorlagerung. 29. Nov. Abtragung. 5—6 erbsengroße Drüsen werden entfernt. Mikroskop.: Carcinoma solidum.

Verlauf. Spornquetsche 12. Dez., 29. Dez. 16. Jan. 1901. Anusverschluß. Vorübergehende Kotfistel. Normale Heilung. Entlassen 31. Jan. 1901. 27. Okt. 1901, 11 Monate p. op., Rezidiv. †.

No. 111. Valesca W., 44 Jahre, Oberförstersfrau aus Skodnicki Gouv. Radom R.-Polen. **Ca. flexurae sigmoideae.**

Anamnese. Früher leicht obstipiert. Seit 1 Jahr, anfangs seltener, anfallsweise Schmerzen im Leib, nach Hüftgelenk und Rücken ausstrahlend, von ca. 10 Minuten Dauer. Seit $^1/_2$ Jahre lokalisieren sich die Schmerzen in der linken Seite. Erhebliche Abmagerung und zeitweise Durchfälle; einmal Blut und Schleim im Stuhl. Vor 3 Monaten vom Arzt Geschwulst konstatiert. Abmagerung um 40 Pfd. Stuhl in letzter Zeit regelmäßig.

Status. Im linken Hypogastrium, direkt über dem Darmbeinkamm, in der Tiefe länglich ovaler Tumor, 17 cm lang, 5 cm breit, druckempfindlich, wenig verschieblich. Bei Darmaufblähung wird er deutlicher. Ernährungszustand gut.

Operation 28. Dez. 1901. Großer Tumor der Flexura sigmoidea; breite Adhäsionen mit der Beckenwand. Drüsen im Mesosigmoideum. Etwas Ascites. Dünndarmschlingen und Ovarium mit dem Tumor verwachsen. Vorlagerung. 29. Dez. 1901. Abtragung.

Verlauf. 8., 19. Jan. und 29. Febr. 3mal Spornquetsche. Thrombose der rechten Femoralis. 18. März 1902 Anusverschuß. 17. April entlassen. Minimale Fistel, aus der hin und wieder Gase, kein Stuhl sich entleert. Seit Februar Tumor am Leberrande zu fühlen. Metastase. Wächst schnell. † 6 Monate p. op.

No. 112. Ferdinand Sp., 52 Jahre, Sattler aus Ziegenhals. **Ca. coli transversi.**

Anamnese. Das Leiden begann damit, daß er beim Bücken plötzlich einen heftigen Schmerz im Leibe verspürte, so daß er sich nicht ganz aufrichten konnte. Der Arzt konstatierte am folgenden Tage einen Absceß in der linken Leistenbeuge, der auf warme Umschläge zurückging. 14 Tage darauf fand sich Eiter im Stuhl; nach kurzer Besserung stellte sich derselbe Vorgang etwas höher oben ein, auch diesmal Eiter im Stuhl und Besserung nach warmen Umschlägen. Dasselbe wiederholte sich 3—4mal. Vor 2 Monaten bildete sich eine Geschwulst, die nach außen wuchs. Warme Umschläge halfen jetzt nicht, und der Arzt mußte incidieren. Es soll sich 1 l eines nach verfaulten Eiern riechenden Eiters mit Blut vermischt entleert haben. Die Wunde schloß sich nach 14 Tagen, die Schmerzen verschwanden bis auf eine kleine Zone um die Narbe, während die Geschwulst an Ausdehnung zunahm. Der Stuhlgang war schon vor Beginn der Erkrankung träge, alle 3 Tage ein Stuhl. Zur Zeit des Wachstums der Geschwulst bis 8 Tage lang kein Stuhl. Nach Abführmitteln traten oft kolikartige Schmerzen auf. Nach Entleerung des Eiters hatte Pat. für kurze Zeit regelmäßigen Stuhl, der jedoch in der letzten Zeit wieder seine alte Trägheit annahm.

Status. Mittelkräftiger Mann mit mäßig entwickelter Muskulatur in gutem Ernährungszustande und mit gesunder Gesichtsfarbe. Abdomen nicht aufgetrieben, dicht unter dem l. Rippenbogen ein kindskopfgroßer Tumor, der auf Druck sehr empfindlich ist, wenig verschieblich. Bei tiefer Respiration verschiebt er sich etwas und ist von Leber und Milz durch eine tympanitische Zone getrennt, während die Perkussion über ihm selbst gedämpft tympanitischen Schall ergibt.

Operation 26. Juni 1899. Incision parallel der Linea alba über der Höhe der Geschwulst. Man gelangt in eine tiefe Höhle, aus der eine Menge krümeliger Massen ausgekratzt werden. Nach Herausschälung des Tumors aus den Bauchdecken vom Peritoneum aus erweist er sich als

dem Col. transversum angehörig. Drüsen sind nicht vorhanden. Vorlagerung des Tumors vor die Bauchdecken. Naht der Bauchdecken. 30. Juni: Abtragung des Tumors.

Beschreibung des Präparates: Darm 20 cm lang; faustgroßer Tumor Derselbe ist zirkulär und verlegt das Darmlumen fast vollständig. Darmschleimhaut im zuführenden Teil stark geschwollen, Muskularis stark hypertrophisch, an der dem Mesenterium gegenüberliegenden Seite ist der Tumor zerfallen und hat dort eine taubeneigroße Höhle gebildet, welche bis fast an die Serosa reicht. An der mesenterialen Seite ist der Tumor flach. — Starke Fettauflagerungen auf der Serosa.

Mikroskopisch: Adenocarcinom.

Verlauf. 14. Juli. Spornquetsche. 2. Aug. Anusverschluß. 24. Aug. entlassen in Heilung. 3. Okt. Pat. hat 32 Pfd. zugenommen, sucht die Klinik wegen einer kleinen Darmfistel auf. 5. Okt. Verschluß derselben. 24. Okt. 1899 Heilung. Entlassen. Spätere Nachricht: † 27. Juli 1900. 13 Monate p. op. an Rezidiv.

No. 113. Eduard E., 32 Jahre, Landwirt aus Platschkowo. **Ca. coeci.**

Anamnese. Vor $1^1/_4$ Jahr nach einem Stoß Schmerzen und leichte Schwellung in der rechten Seite des Abdomens; angeblich 14 Tage Fieber. Vor 3 Monaten Wiederholung, abermals 14 Tage lang; auch in der Zwischenzeit bestanden stets leichte Schmerzen. Vor 1 Monat abermals Schmerzen, die bis vor wenigen Tagen anhielten. Häufig Gurren im Leib und Blähungen. Stuhl immer regelmäßig. Körpergewicht 118 Pfund. Hgl = 85 Proz.

Status. Fingerbreit neben der rechten Spina ant. sup. eine ca. 5 cm lange, harte, sehr schmerzhafte Resistenz. Per rectum kein Befund. Peristaltik. Ernährungszustand gut.

Operation 2. Febr. 1901. Tumor des Coecum. Im Winkel von Ileum und Coecum vergrößerte Drüsen. Proc. vermiformis nicht zu finden. Ileum stark erweitert. Cökalklappe stark verengt durch einen in die Wand des Coecum eingewachsenen Tumor. Tumor diffus infiltrierend, geht mit Zapfen von 6 cm Länge unter der Schleimhaut des Ileum weiter. Ueberall infiltrierte Lymphdrüsen von mäßig harter Konsistenz. Der Hauptteil des Tumors hat sich unterhalb der Schleimhaut in das Mesenterium hinein entwickelt. Vorlagerung. Ausgedehnte Verwachsungen. Bei Loslösung des Coecum wird der Ureter abgeklemmt, unterbunden und durchtrennt. Resektion eines 2 bis 3 cm langen Stückes. Vereinigung nach Gubaloff (Invagination). Tamponade.

Mikroskopisch: Drüsenkrebs und Tuberkulose der Lymphdrüsen.

Verlauf. Spornquetsche 22. Febr., 8. März. 21. März Anusverschluß. Heilung. Entlassen 8. April 1901. Rezidiv. Beckenwand adhärent. Operation: Probelaparotomie. Probeexcision: Adenocarcinom. Inoperables Rezidiv. † Mai 1902 = $1^1/_4$ Jahr p. op.

No. 114. M. K., 45 Jahre. **Ca. coeci.** †.

Operation 25. Mai 1898. Vorlagerung. Entlassen 27. Juli 1898. † an Lungentuberkulose, 1 Jahr p. op. Metastasen (s. Text p. 591).

No. 115. Luise T., 38 Jahre, Arbeiterin aus Bobile. **Ca. coeci.**

Anamnese. Seit 14 Monaten Schmerzen in der rechten Bauchseite, Völlegefühl, ab und zu Erbrechen. Vor 7 Monaten Fieber und Meteoris-

mus (Perityphlitis). Stuhl stets ganz normal. Erbrechen in letzter Zeit häufiger. Körpergewicht 103 Pfd Hgl = 64 Proz.

Status. In der Ileocökalgegend verschieblicher, harter, gänseeigroßer Tumor, der bei Darmaufblähung deutlicher wird. Ernährungszustand gut.

Operation 13. Nov. 1900. Tumor des Coecum von ungleichmäßiger Konsistenz, frei beweglich. Vorlagerung. Anastomose zwischen Ascendens und Ileum extraperitoneal zur Hälfte in die Bauchwunde gelagert.

Mikroskopisch: Typisches Adenocarcinom. Lymphdrüsenmetastasen.

Verlauf. Spornquetsche 7. und 12. Dez., Anusverschluß 2. Jan. 1901. Heilung. Entlassen 24. Jan. 1901. Gestorben am 9. April 1904 = **$3^1/_2$ Jahr p. op.** laut Nachricht vom Arzt. Apoplexie.

No. 116. Florian St., 53 Jahre, Werkmeister aus Neustadt O.-S. **Ca. coeci.**

Anamnese. Beginn vor $1^1/_2$ Jahr plötzlich Nachts mit furchtbaren Schmerzen in der rechten Unterbauchseite, kein Frost, kein Erbrechen. Pat. war $1^1/_2$ Wochen mit heftigen Diarrhöen krank. Damals kleiner Knoten rechts unten bemerkt. Seitdem bis heute keine Anfälle, kein Blut im Stuhl, keine Schmerzen, dagegen fortgesetzte Diarrhöen (6—8mal täglich). 30 Pfd. abgenommen.

Status. Ernährungszustand schlecht. Abdomen eingesunken. In der Gegend des Coecum und Col. ascendens ein 4 Querfinger langer und 2 Querfinger breiter, gegen die Unterlage deutlich verschieblicher harter knolliger Tumor, nicht druckempfindlich.

Operation 1. Sept. 1905. Kindskopfgroßer, harter, knolliger beweglicher Tumor des Coecum und angrenzendem Col. ascendens. Typische Vorlagerung des Coecum, Col. ascendens, Flex. hep. und eines Teiles des Ileum. Abtragung 1 Tag p. op.

Verlauf. 1. Spornquetsche 8. Sept. (8 Tage p. op.), 2. Spornquetsche 14. Okt. (44 Tage p. op.), 3. Spornquetsche 25. Okt. (55 Tage p. op.), Anusverschluß 6. Nov. (67 Tage p. op.). Gewichtszunahme 8 Pfd. Geheilt entlassen 1. Dez. 1905. Starke Gewichtszunahme. **Lebt $1^1/_4$ Jahr rezidivfrei.**

No. 117. Moritz O., 53 Jahr, Kaufmann aus Warschau. **Ca. coeci.**

Anamnese. Pat. seit 30 Jahren magenkrank. 1897 Magengeschwür, 1901 Magenblutung. Vor 4 Monaten Schmerzen im Unterleib, die nach Rücken und beiden Seiten ausstrahlten. Die Schmerzen fast immer nachmittags von 5—6, nie in der Nacht. Ließen nach Stuhlgang oder Klysma nach. Diarrhoische Stühle. Appetit fast immer leidlich. Keine Gewichtsabnahme. Kein Blut im Stuhl. Verstopfung. Karlsbad ohne Erfolg.

Status. In dem rechten Hypochondrium ein kleinapfelgroßer Tumor mit nicht glatter Oberfläche, gut verschieblich. Abends 7 Uhr ist dieser Tumor verschwunden, dafür im Mesogastrium ein halbmondförmiger Tumor mit der Konvexität nach der Symphyse und mit den Enden fast bis an die Rippen reichend. Der Tumor liegt an der großen Kurvatur, gehört dem Colon an und rückt bei Magenaufblähung weiter nach der Symphyse zu. Am nächsten Tage ist nach der Magenaufblähung dieser Tumor nicht mehr zu fühlen, hingegen etwas unterhalb der Nierengegend ein nierenähnlicher Tumor, der sich leicht verschieben läßt. Ein Wassereinguß per rectum passiert ohne Hindernis die Tumorstelle ($1^3/_4$ l). Keine vermehrte Peristaltik.

Operation 3. Nov. 1902. Ein mächtiger Tumor, der das ganze Coecum und den untersten Teil des Ileum einnimmt, mit der Umgebung fest verwachsen. Coecum in der Mittellinie anormal gelagert, kongenitaler Defekt des Ascendens. Typische Vorlagerung. Abtragung 1 Tag p. op.

Mikroskopisch: Adenocarcinom.

Verlauf. 1. Spornqnetsche 12 Tage p. op., 2. Spornquetsche 31 Tage p. op., Anusverschluß 44 Tage p. op. Schlucken hört erst am 27. Dez. endgültig auf. Geheilt entlassen am 15. Jan. 1903. **Lebt ohne Rezidiv über 4 Jahre.**

No. 118. Adam v. W., 53 Jahre, Landwirt aus Galizien. **Ca. flexurae sigmoideae.**

Anamnese. Seit ca. 6 Jahren angeblich Hämorrhoiden; in dieser Zeit einige Male Blut im Stuhl; seit 9 Monaten häufiger Blut, ebenso lange Schmerzen in der linken Inguinalgegend, anfallsweise. Stuhl 2 bis 3mal täglich mit Tenesmen; mitunter nur blutiger Schleim. Aerztliche Diagnose: Wanderniere.

Status. Undeutlich eine Resistenz in der rechten unteren Bauchseite fühlbar. Ernährungszustand gut.

Operation 13. Jan. 1900. Hühnereigroßer Tumor am unteren Schenkel der Flexur, der sich nur mit Mühe vor die Bauchwand bringen läßt. Typische Vorlagerung. Abtragung.

Verlauf. 2 Spornquetschen. 22. Febr. mit Anus praet. entlassen. Wiederaufnahme zum Anusverschluß 22. Mai 1900. **Lebt rezidivfrei fast 7 Jahre.**

No. 119. F. L., 17 Jahre. **Ca. flexurae lienalis.**

Operation 16. Dez. 1903. Vorlagerung. Entlassung 14. März 1904. **Lebt rezidivfrei 3 Jahre.** Siehe Text p. 593.

No. 120. Frau K., 60 Jahre. **Ca. coeci.**

Operation 5. Dez. 1901. Vorlagerung. Entlassung 2. Febr. 1902. **Lebt rezidivfrei 5 Jahre.** Siehe Text p. 595.

No. 121. M. H., 34 Jahre. **Ca. coli transversi.**

Operation 11. Juni 1904. Vorlagerung. Entlassung 29. Okt. 1904. **Lebt rezidivfrei $2^1/_2$ Jahre.** Siehe Text p. 596.

No. 122. F. N., 35 Jahre. **Ca. coli transversi.**

Operation 8. Aug. 1902. Vorlagerung. Entlassung 24. Dez. 1902. **Lebt rezidivfrei über 4 Jahre.** Siehe Text p. 596.

No. 123. F. W., 61 Jahre. **Ca. coli transversi.**

Operation 12. April 1906. Vorlagerung. Entlassung 15. Juli 1906. **Lebt rezidivfrei $^1/_2$ Jahr.** Siehe Text p. 599.

Komplizierte Operationen.

No. 124. B., 27 Jahre alt. **Carcinoma coeci.** Operation 5. Febr. 1897. Totale offene Darmausschaltung. 26. März 1897 Resektion. Entlassung 6. Sept. 1897 mit Rezidiv. † 14 Monate post op. Siehe Text p. 612.

No. 125. Anna Qu., 38 Jahre alt, aus Polkwitz. **Ca. flexurae sigmoideae.** †.

Anamnese. Seit einigen Jahren obstipiert. Seit 2 Monaten bei jeder stärkeren Bewegung Schmerzen oberhalb der linken Leistengegend.

Status. Ernährungszustand gering. Ovarien und Tuben mit Tumor verwachsen.

Operation 7. Juli 1900. Schnitt zwischen Nabel und Spina ant. sup. links. Nach Freilegung der Flexura sigmoidea zeigt sich, daß das ursprünglich an derselben gelegene Carcinom mit dem Colon transversum verwachsen ist. Bei dem Versuche, es abzulösen, reißt der Tumor ein, welcher, wie erst jetzt sich herausstellt, in das Colon transversum hineingewuchert ist; dabei entleert sich Darminhalt. Vorlagerung. 8. Juli 1900 Abtragung.

Verlauf. Peritonitis. † 1 Tag p. op. Mesenteriale und Mediastinaldrüsen, Supra- und Infraclaviculardrüsen. Autopsie: Peritonitis.

No. 126. Gr, 68 Jahre alt, Stationschef Oberpeilen bei Gnadenfrei. **Ileus. Tumor flexurae sigmoideae.** †.

Anamnese. In den letzten Jahren mitunter Koliken, Stuhl normal. Jetzige Krankheit begann am 23. Okt. 1903 mit Erbrechen, Schmerzanfällen im Leibe. Letzter Stuhl am 23. Okt., mitunter nur einige Winde, sehr starke Peristaltik, Abdomen seit 6 Tagen aufgetrieben, Aufstoßen, Uebelkeit, vor 5—6 Tagen wieder Erbrechen. Vermutliche Dauer des Darmverschlusses 12 Tage.

Status. Puls 130, Atm. 24, Sensorium frei. Guter Ernährungszustand. Zunge stark gelblich belegt. Foetor. Abdomen leicht zu palpieren, weder Stuhl noch Winde, fortwährend Singultus. Uebelriechendes Erbrechen. Abdomen gespannt, auf beiden Seiten aufgetrieben. Sichtbare Peristaltik links unten vom Nabel, Flankenmeteorismus. Metallisch klingende Darmgeräusche zu hören. Leber vergrößert. Plätschern der Darmschlingen. Viel Stuhl im Rectum.

Sofortige Operation 1. Nov. 1903. Magen enthält $^1/_4$ l fäkulent riechende Flüssigkeit. (Incision rechts.) Coecum stark gebläht, nirgends ein Tumor zu fühlen. Nach einer weiteren Incision in der Mittellinie sieht man am Uebergange der Flexur in das Rectum einen kleinen, harten Tumor, mehr an der rechten Wand liegend. Anlegen eines Anus coecalis.

2. Operation 19. Dez. 1903. Ablösung des Tumors vom Mesenterium. Beim Hervorziehen des Tumors reißt derselbe ein. Resektion des Tumors. Einnähen des zentralen Darmendes in die Bauchwunde. Tamponade des peripheren Endes.

Verlauf. Exitus 21. Dez.

Sektion. Peritonitis.

No. 127. Moritz L., 64 Jahre alt, Kaufmann aus Kontno, Gouvern. Warschau. **Ca. flexurae sigmoideae.** †.

Anamnese. Immer an Obstipation gelitten. Beginn seiner jetzigen Krankheit vor 6 Monaten mit mäßigen Tenesmen bei stärkerer Verstopfung. Gesteigerte Peristaltik. Typische Darmsteifung.

Status. Ernährungszustand gering. Abdomen aufgetrieben. Links vom Nabel faustgroßer, ovaler, leicht verschieblicher, höckeriger Tumor. Peristaltik.

Operation 21. Mai 1904. Faustgroßer Tumor des Anfangsteiles der Flex. sigmoidea. Dem Tumor adhärent das Mesenterium einer hohen Jejunumschlinge. Zum Tumor führender Schenkel eng, abführender weit! Der

Tumor hat eine Partie des Dünndarmmesenteriums in einer Ausdehnung von 5 cm durchwachsen. Gefäße brüchig. Vorlagerung von 40 cm Flex. sigm. Resektion von 30 cm Dünndarm. Anastomose durch Knopf, seit zu seit. Tumorabtragung und Anlegen eines Anus coecalis an demselben Abend.

Verlauf. Exitus 1 Tag post op. Herzschwäche. Peritonitis?

No. 128. Johannes B., 54 Jahre alt, aus Klettendorf. **Carcinoma coli transversi.** †.

Anamnese. Vor $1^1/_4$ Jahre Bauchfellentzündung, seitdem Magenschmerzen, kein Erbrechen, kein Aufstoßen. Appetitlosigkeit. Abmagerung von 17 Pfund in $1^1/_2$ Jahr. Stuhl regelmäßig. Gesteigerte Peristaltik.

Status. Ernährungszustand mäßig. Rechts unten vom Nabel vorgewölbte Stelle, dort Peristaltik. Daselbst faustgroßer, verschieblicher Tumor von harter höckeriger Konsistenz. Bei Magenaufblähung Verlagerung des Tumors nach rechts und oben. Bei Luftaufblähung des Darmes keine Verschiebung.

Operation 30. Juni 1904. Faustgroßer, gut beweglicher Tumor des gut verschieblichen Col. transv., mit dem Mesenterium einer Dünndarmschlinge fest verwachsen, doch ist das Lumen des Dünndarmes frei. An der großen Kurvatur des Magens harte, erbsengroße Drüse (Exstirpation derselben). Vorlagerung des Colon transversum. Resektion von 50 cm Dünndarm. Vereinigung desselben durch Murphy-Knopf seit zu seit. Tamponade. Abtragung an demselben Abend.

Exitus am 6. Juli 1904.

Sektion. Perforation der Knopfanastomose. Peritonitis purulenta.

Literatur.

Aichel, Ueber das Coecumcarcinom. Zur Chirurgie der Bauchhöhle. 73. Naturforscherversammlg Hamburg.

Allingham, Diseases of the rectum. New York 1893.

Anschütz, W., Ueber den Verlauf des Ileus bei Darmcarcinom und den lokalen Meteorismus bei tiefsitzendem Dickdarmverschluß. Langenbecks Arch., Bd. 68, 1902.

Bacon nach Handb. f. prakt. Chir., Bd. 3.

v. Baracz, Beitrag zur Frage der totalen Darmausschaltung. Langenbecks Arch. 58.

— Wien. klin. Wochenschr. 1895.

Baum, Resektion eines carcinomatösen Dickdarmstückes. Centralbl. f. Chir., 1879, p. 169.

Bayer, C., Charakteristischer Meteorismus bei Volvulus des S romanum. Langenbecks Arch., Bd. 56, 1898.

— Lokale Blinddarmblähungen bei Dickdarmverschluß. Zeitschr. f. Heilk., Bd. 25 (N. F. Bd. 5), Jahrg. 1904, Heft 3.

Billroth, Resektionen am Magendarmkanal. Wien. klin. Wochenschr., 1891, No. 34.

Boas, Diagnostik und Therapie der Darmkrankheiten, 1899.
— Welche Aussichten bestehen für eine Frühdiagnose der Intestinalcarcinome? Mitt. a. d. Grenzgebieten d. Med. u. Chir., Bd. 15.
— Erfahrungen über das Dickdarmcarcinom. Deutsche med. Wochenschr. 1900, 15. Febr.
— Ueber den Einfluß des Trauma in der Entwickelung des Darmkrebses. Dtsch. med. Wochenschr., 1897, 28. Okt.
Bloch, Nord. med. Ark., 1892, No. 1 og 8; ref. Centralbl. f. Chir., 1892, p. 628.
Borelius, Zur Technik der Dickdarmresektion. Nord. med. Ark., 1904, Sep.-Abdr.
Borrmann, Das Wachstum und die Verbreitungswege des Magencarcinoms. Jena 1901.
de Bovis, Le cancer du gros intestin. Paris 1901.
v. Bramann, Verhandlungen der deutschen Gesellschaft für Chirurgie. Selbstbericht im Centralbl. f. Chir., 1898.
— Prognose der Darmresektion wegen Carcinom. Berlin. klin. Wochenschr., 1898, No. 18.
Braun, H., Ein Fall von innerer Einklemmung nach Darmresektion mit Enteroanastomose. Centralbl. f. Chir., 1897, No. 8.
Caird, F. M., Operative interference in cases of stricture of the large intestine. Scottish med. and surg. Journ., September 1901.
Cavaillon, Therapeutique chirurgicale du gros intestin. Lyon 1905.
Chaput, Resection du coecum. Soc. chir., 1901, p. 674—678.
Czerny, Colotomie bei Darmblähung. Virchows Arch., Bd. 101.
— Ueber Darmresektion. Berlin. klin. Wochenschr., 1880, No. 45—48.
— und Rindfleisch, Ueber die an der Heidelberger Klinik ausgeführten Operationen an Magen und Darm. Beiträge z. klin. Chir., Bd. 9, 1893, Heft 3.
Desguin nach Cavaillon.
Duchamp nach Cavaillon.
Duval nach Cavaillon.
Edmunds nach de Bovis.
v. Eiselsberg, Zur Kasuistik der Resektionen und Enteroanastomosen am Magen- und Darmkanal. Arch. f. klin. Chir., Bd. 54, 1897, p. 614.
— Zur Darmausschaltung. Wiener klin. Wochenschr., 1895, p. 201.
— Naturforscherversammlung Meran 1905.
Friedrich, Resektionsverfahren bei Coecumcarcinomen. Dtsch. medizin. Wochenschr., 1904, p. 327.
— Arch. international, 1905, Vol. 2.
Fuchsig, Ueber die an der Albertschen Klinik in den letzten 12 Jahren ausgeführten Darmresektionen. Dtsch. Zeitschr. f. Chir., Bd. 61, 1901, p. 185.
Goeschel, Die mehrzeitige Resektion des Dickdarms. Beitr. z. klin. Chir., Bd. 37, No. 1.
Graser, Handbuch d. spez. Therapie inn. Krankheiten von Penzoldt und Stintzing, 1901.
— Naturforscherversammlung Meran 1905.
Grant, International Magazine. Surgery Gynecol. and Obstetr., 1906.
Greig-Smith, Address on intestinal cancer and its treatment. Lancet, 1898.
v. Greyerz, Darmgeschwüre bei Dickdarmverengerungen. Dtsch. Zeitschr. f. Chir., Bd. 76, 1905.

Gubaloff, Uretervereinigung. Centralbl. f. Chir., 1901, No. 5.
Gussenbauer, Zur operativen Behandlung der Carcinome des S romanum. Zeitschr. f. Heilk., Bd. 1, 1880, p. 207.
Haberer, Anwendung und Resultate der lateralen Enteroanastomose. Langenbecks Arch., Bd. 72, 1904.
v. Hacker, Anastomosenbildung am Darm. Wien. klin. Wochenschr., 1888, No. 17.
Hahn, Berl. klin. Wochenschr., 1894, No. 11; Dtsch. med. Wochenschr., 1897.
Haussmann, Du cancer de l'intestin. Thèse de Paris, 1882.
Hartmann, L'exclusion de l'intestin. Gazette des hôpitaux.
Heidelberger Jahresberichte. Bruns' Beiträge.
Heidenhain, L., Fall von innerer Einklemmung nach Dickdarmresektion. Centralbl. f. Chir., 1896, No. 49.
— Zur Technik der Vereinigung des Darmes nach Dickdarmresektion. Dtsch. Zeitschr. f. Chir., Bd. 47, p. 622.
Henle, Vortrag, gehalten in der Gesellsch. f. Vaterländische Kultur, 17. Juli 1903.
Hildebrand, Ueber das ringförmige Carcinom des Dickdarmes. Zur Chirurgie der Bauchhöhle. 73. Naturforscherversamml. Hamburg.
Hochenegg, Wien. klin. Wochenschr., 1905, No. 41; Gesellsch. d. Aerzte, 1. Dezember 1905.
— Chirurgische Eingriffe bei Blinddarmerkrankungen. Wien. klin. Wochenschrift, 1895, No. 16—18, p. 328; Verhandl. d. Deutsch. Gesellsch. f. Chir., 27. Kongreß, 1898, Bd. 1, p. 113 und Arch. f. klin. Chir., Bd. 68, 1902, p. 175.
— Ueber eine neue typische Form des Darmverschlusses (Kombinationsileus). Wien. klin. Wochenschr., 1897, No. 51.
Jaboulay nach Cavaillon.
Kausch, Chirurgenkongreß 1904.
Kelly, Handbuch f. prakt. Chir., Bd. 3.
Kessler, 31 Fälle von Dickdarmtumoren (Fälle von Riedel). Jena 1902.
Kocher, Ileus. Mitteil. a. d. Grenzgebieten, Bd. 4.
König, Operationen am Darm. Langenbecks Arch., Bd. 40.
Körte, Erfahrungen über die operative Behandlung der malignen Dickdarmgeschwülste. Arch. f. klin. Chir., Bd. 61.
— Zur chirurgischen Behandlung der Geschwülste der Ileocökalgegend. Dtsch. Zeitschr. f. Chir., Bd. 40, 1895, p. 541.
Kraussold, Volkmanns klin. Vorträge, No. 191.
Kreutter, Dehnungsgangrän des Coecum bei Achsendrehung der Flexura sigm. und bei Abknickung des Blinddarms. Langenbecks Arch., Bd. 70, 1903; Ueber die Gefährdung des Coecum bei Dickdarmverschluß. Münch. med. Wochensch., 1904, No. 38.
Kümmell, Volkmanns Vorträge, No. 285.
Küttner, Pseudoappendicitis. Bruns Beitr., Bd. 37.
Lardennois nach Cavaillon.
Lance, Exclusion de l'intestin. Thèse de Paris, 1903.
Langemak, Die Darmausschaltung als präliminare Operation vor Exstirpation großer Cökaltumoren mit Bemerkungen über das Coecumcarcinom. Dtsch. Zeitschr. f. Chir., Bd. 62, 1902, p. 333.
Leichtenstern, Ileus. Ziemssens Handbuch, Bd. 7.
Marsh nach de Bovis.

Maydl, Ueber den gegenwärtigen Stand der Darmchirurgie. Klin. Zeit- und Streitfragen, Bd. 2, 1888, Heft 10, p. 351 und Centralbl. f. Chirurg., 1888, p. 437. „Ueber den Darmkrebs". Wien 1883.
Monprofit, Archiv. provincial, 1904, No. 3.
v. Mikulicz-Kausch im Handbuch der praktischen Chirurgie, Bd. 3, 1. Teil, p. 465.
v. Mikulicz, Chirurg. Erfahrungen über das Darmcarcinom. Langenbecks Arch., Bd. 69, 1903.
— Die heutige Magen- und Darmchirurgie und ihre Bedeutung für den inneren Arzt. Die deutsche Klinik, 1904.
Narath, L. A., 52.
Nothnagel, Erkrankungen des Darmes und des Peritoneums. Wien 1898.
Obalinsky, Centralbl. f. Chirurgie, 1896, No. 34.
Paul, Colotomy and Colectomy, 1903.
— Enterectomy for malignant stricture of the Colon. Liverpool med. Journ., Jan. 1906.
— Colectomy, Liverpool med. Journ., 1895.
Payr, Ueber eine eigentümliche Form chronischer Dickdarmstenose an der Flexura coli sinistra. Verhandl. der deutschen Gesellschaft für Chir., 1905.
Pers, Ugeskrift for Läger, 1905, No. 18.
Petroff nach de Bovis.
Prutz, Mitteilungen über Ileus. Arch. f. klin. Chir., Bd. 60.
— Ueber die Enteroanastomose, speziell die Ileocolostomie, in der Behandlung der Verschlüsse und Verengerungen des Darmes. Arch. f. klin. Chir., Bd. 40.
Quenu nach Cavaillon.
Quenu, Soc. de Chirurg., nov. 1904.
Ranzi, Kasuistische Mitteilungen über inneren Darmverschluß. Arch. f. klin. Chir., Bd. 73, Heft 3.
Roith, Füllungsverhältnisse des menschlichen Dickdarmes. Anat. Hefte, Bd. 20, 1902.
Rosenbach, Beiträge zur Pathologie des Darmkanals. Berl. klin. Wochenschrift, 1889, No. 28 u. 29.
Roskoschny, Zur Kasuistik der Darmausschaltung. Dtsch. Zeitschr. f. Chir., Bd. 59.
Rotter, L. A., 60, 1900.
— Dtsch. med. Wochenschr., 1903, No. 23.
— Dtsch. med. Wochenschr., 1906, No. 14.
— Berl. klin. Wochenschr., 1894, No. 11.
Ruepp, Ueber den Darmkrebs mit Ausschluß des Mastdarmkrebses. Inaug.-Diss. Zürich, 1900.
Salzer, Beiträge zur Therapie chronischer Coecumerkrankungen. Arch. f. klin. Chir., Bd. 48, 1892.
— Ueber Darmausschaltungen. Beiträge zur Chirurgie. Billroth-Festschrift, 1892, p, 530.
Savariand nach Cavaillon.
Schede, Verhandlungen der deutschen Gesellschaft für Chirurgie. 7. Kongreß, 1878, p. 126.
Schloffer, Zur operativen Behandlung des Dickdarmcarcinoms. Bruns' Beiträge, Bd. 38, 1903.
Schou, J. nach Pers.

Seyffert, Ueber die Prognose der Coloncarcinome. Inaug.-Diss. Halle, 1902.
Silbermark, M., Der Mechanismus der Coecumüberdehnung bei Dickdarmstenosen. Wien. klin. Wochenschr., 1906, No. 15.
Sörensen, Ueber 28 Fälle von Carcinomen des Ileum und Colon. Inaug.-Diss. Leipzig, 1903 (Fälle von Hahn).
Steinthal, Chirurgenkongreß 1904.
Thiersch, Verhandlungen der deutschen Gesellschaft für Chirurgie, 7. Kongreß, 1878, p. 127.
Volkmann, R., Centralbl. f. Chir., 1883, p. 153.
Weiss, Ueber Dehnungsgangrän des Coecum bei tiefsitzendem Darmverschluß. Langenbecks Arch., Bd. 73, 1904.
Wittmer, Ueber maligne Tumoren des Colon. Inaug.-Diss. Bonn, 1902 (Fälle von Schede).
Zimmermann, Ueber Operationen und Erfolge der Dickdarmresektion wegen Carcinom. Fälle von Krönlein. Bruns' Beiträge, Bd. 28, 1900, p. 306.

Corrigendum.

Auf p. 504, in der Tabelle, Spalte 3 von oben, muß es 29 heißen statt 19.

XV.

Ein Leberabscess nach Typhus.

Von

Dr. **Paul Lengemann,**

Chirurg in Bremen.

An der chirurg. Klinik zu Breslau vom 1. Jan. 1898 bis 1. Okt. 1903.

Das Krankheitsbild des Leberabscesses und seine operative Heilung ist in den letzten Jahren mehrfach besprochen worden von Autoren, die eine Reihe von Fällen, meist in tropischen Ländern, zu behandeln Gelegenheit gehabt haben. Die Erfahrungen, die sich aus so vielen Beobachtungen für die Diagnose und Therapie ergeben, können nicht wohl durch eine einfache Beobachtung erweitert werden. Der folgende Fall sei deshalb lediglich als Beitrag zur Pathologie der Leberabscesse mitgeteilt, da er eine Reihe von Besonderheiten aufweist. Es handelte sich um einen in die Bauchhöhle perforierten, anscheinend nur durch Typhusbacillen verursachten solitären Absceß an der Leberpforte.

Das Kind, Grete P., zu dem ich am 19. Dez. 1904 gerufen wurde, war Ende September an Typhus erkrankt. Dem behandelnden Arzte, Herrn Dr. Sievers, verdanke ich folgende Angaben über den bisherigen Verlauf:

G. P., $5^1/_2$ Jahre alt, erkrankte Ende September unter allgemeinem Unwohlsein, Appetitlosigkeit und Erbrechen. Am 1. Okt. kam sie in Behandlung. Hauptsächlich gastrische Symptome, leichter Meteorismus; Leber- und Milzschwellung nicht nachweisbar. Am 3. Okt. Widal positiv (Hygienisches Institut Bremen). Am 10. Okt. ausgesprochenes Bild des Typhus abdominalis. Fieber bis über 40°, starke Milzschwellung, Leib meteoristisch und sehr empfindlich; Leber etwas geschwollen; Zunge borkig, leichte Benommenheit. Am 16. Okt. Temperaturabfall auf 37,2° als Maximum (gegen 40,6° am 14. Okt.) ohne Kollapserscheinungen, die Benommenheit schwindet. An den folgenden Tagen rascher Anstieg (40,3° am 19 Okt.). Milzschwellung und Meteorismus nehmen etwas zu, das Kind klagt über

starke Leibschmerzen; Druckempfindlichkeit besonders in der Lebergegend hochgradig. Leber stark geschwollen: unterer Rand, etwa in Nabelhöhe, hart, sehr empfindlich. Dauernd hohes Fieber, das im November deutlich hektischen Charakter zeigt. In der ersten Hälfte des Dezember status idem, hochgradiger Kräfteverfall. Am 16.—17. Dez. steiler Fieberabfall (von 39,8° am 16. auf 37° Max. und 35,2° Min. am 17. Dez.) mit Kollapserscheinungen. Leib stark aufgetrieben, in den abhängigen Partien gedämpft.

Am 19. Dez. sah ich das Kind. Es war äußerst elend, vollkommen abgemagert. Der Leib stark aufgetrieben, sehr empfindlich; die abhängigen Partien gedämpft; Undulation. Puls 160, recht schwach. Die Eltern, völlig verzweifelt, waren für eine Operation nicht zu gewinnen. Erst nach 2 Tagen gelang es Herrn Dr. Sievers, wenigstens zu einer Punktion die Erlaubnis zu erhalten. Ich führte sie am 21. Dez. abends aus, in der Cökalgegend: etwa 2 l trüber, bräunlicher Flüssigkeit, am Schlusse kleine, gelbliche Gewebsbröckel (mikroskopisch: Leberdetritus). Die bakteriologische Untersuchung im hiesigen hygienischen Institut ergab später Reinkultur von Typhusbacillen.

Der Zustand des Kindes hatte sich während dieser Zeit nicht geändert. Die Temperatur schwankte zwischen 35,6° und 37,5°. Erst am 21. Dez. stieg sie bis 38,5°. Elender, rascher Puls.

Jetzt waren die Eltern von der Zweckmäßigkeit eines größeren Eingriffes zu überzeugen. Am 22. Dez. morgens im Vereinskrankenhaus unter Aethertropfnarkose Incision in der oberen Hälfte der Linea alba, später erweitert mit Querschnitt durch den rechten Rektus. Das Exsudat, ähnlich dem gestern entleerten, wird reicher an Gewebsbröckeln in der Richtung nach der Leberpforte zu. Die Leber ist mäßig geschwollen, sie zeigt reichlich fibrinöse Auflagerungen, ebenso die injizierte Darmserosa. Die Darmschlingen sind nicht gebläht. Rasche Kochsalzausspülung zur Entfernung der gröbsten Fibrinfetzen und des Exsudates auch aus der Zwerchfellkuppe und der Milzgegend. Nach der Entleerung rieselt wieder Flüssigkeit mit reichlichen gelblichen Bröckeln aus einer feinen Oeffnung an der Leberpforte. Vorsichtige Erweiterung der Oeffnung mit dem Finger, der in einen langen, buchtigen Hohlraum gelangt, dessen Ende nicht gefühlt wurde. In den Absceß wurde ein weiches Drainrohr geführt, im übrigen ausgiebig tamponiert.

Nach der Operation befand sich das Kind nicht schlechter als vorher. Temperatur auch am nächsten Tage noch unter 36°. Zunächst reichliche Gallensekretion (acholischer Stuhl), die während der 2. Woche nachließ und in der 3. aufhörte. Die Rekonvalescenz bietet keine Besonderheiten außer der Bildung eines Abscesses zwischen Nabel und Symphyse Ende Januar, der wiederum Reinkultur von Typhusbacillen enthielt und nach Incision rasch heilte. Am 11. Febr. Blutprobe: Widal positiv 1 : 1800. Am 15. Febr. wurde das Kind geheilt entlassen. Das Körpergewicht hat von $28^1/_2$ Pfund Ende Dezember auf $41^1/_2$ Pfund Anfang März zugenommen, also fast um die Hälfte. Eine große postoperative Bauchhernie wurde Ende 1905 durch Operation zum völligen Verschluß gebracht.

Es scheint dieser Fall bisher der einzige zu sein, in dem Typhusbacillen als alleinige Erreger eines Leberabscesses gefunden worden

sind. Leberabsceß nach Typhus ist schon an sich recht selten, so daß Wendel [1]) in seinem einen Falle (neben 5 durch Ruhr bedingten) zweifelt, ob hier nicht auch eine unbeobachtet gebliebene Ruhr als Ursache anzunehmen wäre. Zählen wir ihn trotzdem mit, so wäre der unserige wohl der 15. veröffentlichte Fall; der vorletzte der von Sheldon [2]). Wendel hat keine bakteriologische Untersuchung machen können, und noch Sheldon schreibt, daß die direkte Beziehung der Leberabscesse zum Typhusbacillus bisher nicht hätte nachgewiesen werden können. Perthes [3]) fand Typhusbacillen mit Streptokokken und berichtet, daß Swain sie mit Staphylococcus pyogenes aureus, Lannois mit nicht näher bezeichneten Kokken und Bacillen vermischt fand. Bei unserer Kranken handelte es sich wohl wirklich um eine durch Typhusbacillen allein verursachte Eiterung, denn auch der später entstandene Absceß enthielt nur Typhusbacillen. Bei ihm ist es unwahrscheinlich, daß andere Eitererreger inzwischen zu Grunde gegangen waren, denn er wurde frühzeitig eröffnet. Im übrigen ist ja die eitererregende Wirkung des Typhusbacillus schon wohlbekannt.

Auf welchem Wege die Bacillen in die Leber gelangt sind, darüber gibt unser Fall keinen Aufschluß. Nach den bisherigen Sektionsbefunden ist die häufigste Entstehungsart embolisch von Thromben der Pfortader oder ihrer Aeste; einmal (Klebs) lagen typhöse Ulcerationen der Gallenwege vor. Nach Infektion von der Pfortader aus scheinen meist multiple Abscesse zu entstehen; deshalb muß man bei Solitärabscessen wohl an die Gallenwege denken, zumal Empyem der Gallenblase mit Typhusbacillen im Eiter mehrfach beobachtet ist [4]).

Auffallend war der gutartige Verlauf der Peritonitis, die offenbar bis zur Operation 5 Tage bestanden hat. Es hatte sich zwar ein großes Exsudat gebildet, es enthielt aber wenig Leukocyten im Vergleich zu den gleich alten Exsudaten, die wir sonst bei eitriger Peritonitis zu sehen bekommen. Es bestanden zwar Auflagerungen und Injektion der Serosa, aber keine Darmlähmung. Der Beginn der Peritonitis hatte Temperaturabfall mit Kollaps gebracht, dann aber verschlechterte sich der Allgemeinzustand nicht so, wie wir erwarten mußten. Das bestätigt die auch von anderer Seite [5]) betonte relative Gutartigkeit der Typhus-

---

1) Wendel, Dtsch. Zeitschr. f. Chir., Bd. 73, Heft 1—3.

2) Sheldon, American Journ. of the med. sc., April 1903. Ref. im Centralbl. f. Chir., 1903, p. 880.

3) Perthes, Dtsch. Zeitschr. f. Chir., Bd. 63. (Mitteil. aus Peking, No. 3.)

4) Blumenthal, Münch. med. Wochenschr., 1904, No. 37 und Thomas und Schölberg, Lancet 4200.

5) Zum Beispiel Federmann, Milzabsceß nach Typhus. Dtsch. med. Wochenschr., 1905, No. 15.

bacillen und zeigt, daß ein chirurgischer Eingriff selbst in so extremen Fällen noch am Platze ist. Gewiß kann die Operation nicht in jedem dieser Fälle helfen, multiple Abscesse werden ihr meistens trotzen. Aber bei solitären Typhusabscessen der Leber ist offenbar die Prognose relativ günstig. Bis 1890 waren alle Fälle unoperiert gestorben [1]). Von den seither publizierten sind mit unserem 3 durch Operation geheilt.

---

1) Romberg, Berlin. klin. Wochenschr., 1890, p. 192.

XVI.

Ueber den Einfluss des Sauerstoffes auf die Nachwirkungen des Chloroforms.

Von

Dr. **Paul Lengemann,**

Chirurg in Bremen.

An der chirurg. Klinik in Breslau vom 1. Jan. 1898 bis 1. Okt. 1903.

Je leistungsfähiger die Lokalanästhesie wird, um so mehr wird es uns zur Pflicht, für Allgemeinnarkosen die ungefährlichste Art auszusuchen. Einen Weg dazu haben uns WITZEL und HOFMANN in der Aethertropfnarkose gezeigt. Ein anderer wurde betreten mit der Einführung der Sauerstoff-Chloroformnarkose, die dann durch Vervollkommnung der ROTH-DRÄGERschen Apparate nach KRÖNIG auch für Aether und Chloroform-Aethermischungen erweitert wurde. Die Mitteilungen über den günstigen Verlauf der Sauerstoff-Chloroformnarkosen haben den Apparaten rasch eine weite Verbreitung geschafft, die wohl mit auf der Annahme beruht, daß der Sauerstoff dabei eine spezifische Wirkung habe, daß er die Giftwirkung des Chloroforms vermindere. Die Begründung dieser Annahme durch den Hinweis auf den guten Verlauf der Narkosen ist insofern nicht einwandfrei, als der Apparat den Narkotiseur zu einer gleichmäßigen Chloroformdarreichung zwingt, die zwar schon lange als Ideal der Chloroformnarkose gilt, aber nur zu oft das unerreichte Ideal geblieben ist. Deshalb habe ich versucht, experimentell festzustellen, ob wirklich eine Herabsetzung der Giftwirkung durch den Sauerstoff stattfindet.

Als Kriterium wählte ich die bekannte Nachwirkung des Chloroforms auf innere Organe, insbesondere (bei Hunden) die Leber. Es stand mir dazu Vergleichsmaterial zur Verfügung aus einer früheren Arbeit über die schädlichen Nachwirkungen des Chloroforms[1]). Ich hatte damals an Hunden experimentiert mit dem KIONKAschen Apparat,

1) Verf.: Sind die schädlichen Nachwirkungen des Chloroforms von der Technik der Narkose abhängig? Beitr. z. klin. Chir., Bd. 27, Heft 3.

der eine gleichmäßige Mischung von Luft und verdunstetem Chloroform zuführt. Damals lautete die Frage: Besteht ein Unterschied in der Nachwirkung auf innere Organe, je nachdem gleichmäßig oder unregelmäßig narkotisiert wird? Deshalb bemühte ich mich bei einem Teil der Hunde, möglichst gleichmäßige Narkosen mit langdauernder Zufuhr eines konstanten Gemisches zu erzielen; diese Narkosen waren in der Regel ziemlich oberflächlich, ich vermied Asphyxieen, die ja die Regelmäßigkeit der Zufuhr gestört hätten. Oft verging $^1/_2$ Stunde, bis der Hund schlief; alsdann wurde eine noch schwächere Mischung verabfolgt, so daß die Narkose nur eben unterhalten wurde. Bei anderen Hunden führte ich 2—3fach stärkere Mischungen zu, die in wenigen Minuten gefährliche Narkosentiefe bewirkten, setzte dann bis zum Aufwachen aus und fuhr wieder in derselben Weise fort[1]); auch hier suchte ich Asphyxien zu vermeiden. Trotzdem starb die Mehrzahl aller Tiere in einer Narkose (10 von 16). Da die Organveränderungen (hauptsächlich Leberverfettung) bei gesunden Hunden erst nach mehreren Narkosen hohe Grade erreichen, so unterzog ich jeden Hund möglichst einer größeren Zahl von Narkosen (bis 11), und zwar mit Pausen von einem oder mehreren Tagen, um gar zu mangelhafte Nahrungsaufnahme als Fehlerquelle auszuschalten. Aus äußeren Gründen wurden die Pausen oft länger als beabsichtigt (bis zu 6 Tagen); so lange Pausen vermindern nach einer neueren Beobachtung (s. u.) die Wirkung ganz beträchtlich.

Somit wurde bei einem wesentlichen Teil jener ersten Reihe nicht das Maximum von chronischer Chloroformvergiftung erreicht, teils wegen geringer Zufuhr, teils wegen langer Pausen.

Die neue Versuchsreihe mit Sauerstoffzufuhr richtete ich nun so ein, daß in der Regel 3mal in der Woche narkotisiert wurde, und zwar immer möglichst tief, gleich von vornherein mit großen Dosen beginnend, so daß in wenigen Minuten tiefe Narkose da war; dann mit verminderter Zufuhr, aber immer so reichlich, daß die Narkose 1 Stunde lang tief blieb, unbekümmert um Asphyxien, deren z. B. ein Hund 10, ein anderer 33 (in 12 Narkosen) erlebte.

Dabei starben 3 Hunde gleich in den ersten Narkosen. Diese Fälle zeigen weiter nichts, als daß gegen schwere Ueberdosierung — vermutlich wenn die Herzlähmung das Primäre ist — auch die sofortige Zufuhr reinen Sauerstoffs bei ausgiebiger künstlicher Atmung nicht lebensrettend zu wirken braucht; sie bestätigen also die Erfahrung, die am Menschen schon verschiedentlich gemacht ist.

---

1) Es sei kurz erwähnt, daß sich ein Unterschied bezüglich der Organdegenerationen (hauptsächlich Leberverfettung) nicht nachweisen ließ, daß die individuell verschiedene Resistenz der Tiere viel größere Differenzen hervorrief, und daß es bei beiden Narkosenarten gelegentlich zu hochgradiger bezw. tödlicher Kachexie kam.

Bei 3 weiteren Hunden gelang es, Narkosenreihen zu machen: Hund I 18 Narkosen in 48 Tagen, Hund II 14 in 26 und Hund III 12 in 30 Tagen.

Hund I wurde je 1 Stunde chloroformiert am 2. und 4. Mai 1905. Am 6. Mai versagte der Apparat, ich konnte ihn zunächst nicht wieder in Ordnung bringen. Dann Wiederaufnahme der Narkose am 9. Mai, weiter am 11., 13., 15. Mai, ohne Besonderheiten. Am 17. traten zwei Asphyxieen ein, Erbrechen während der Narkose. Der Hund hatte schon vorher weniger gefressen und war abgemagert, an den nächsten Tagen war er sehr elend und fraß gar nicht, so daß ich erwartete, ihn ohne weitere Narkose eingehen zu sehen. Das geschah nicht, er erholte sich, so daß ich die Narkosen wieder aufnahm. Am 25. und 27. Mai je 1 Stunde, am 30. $1^1/_4$ Stunde, 2. Juni $1^1/_2$ Stunde (2 Asphyxien), 5. Juni $1^1/_4$ Stunde (2 Asph.), 8. Juni 1 Stunde (2 Asph.), 10. Juni $^1/_2$ Stunde, 13. Juni $1^1/_4$ Stunde, 15. Juni $1^1/_4$ Stunde (2 Asph.), 17. Juni 1 Stunde. — Während dieser Zeit war der Hund nicht nur nicht wieder heruntergekommen, er hatte sich vielmehr immer weiter erholt, so daß ich keine Aussicht zu haben glaubte, durch weitere Narkosen die Nachwirkungen zu steigern. Ich laparotomierte ihn am 19., fand eine nur mäßig fetthaltige Leber, von der ich ein Stück zur Untersuchung resezierte, und brach den Versuch ab. Er blieb danach völlig gesund.

Die mikroskopische Untersuchung der Leber zeigte das Fehlen von Zelldegenerationen und einen mittleren Fettgehalt: etwa die Hälfte der Zellen, hauptsächlich in den zentralen Partien der Läppchen, enthielt reichliche Fettropfen.

Bei diesem Hund I konnten Zweifel über die Intensität der Chloroformnachwirkung bestehen. Die Erholung in der Woche vom 17. bis 25. Mai wäre höchstwahrscheinlich nicht eingetreten, wenn ich nicht mit den Narkosen ausgesetzt hätte. Am 17. Mai mag eine hochgradige Leberdegeneratien vorhanden gewesen sein, trotz der Pause vom 4. bis 9. Mai. Immerhin war der geringe Befund an der Leber nach der langen Narkosenreihe vom 25. Mai bis 17. Juni auffallend.

Hund II wurde zunächst 5mal 1 Stunde chloroformiert: am 29. Aug., 31. Aug., 2. Sept., 4. und 6. Sept.; $1^1/_2$ Stunde am 9. Sept., je 1 Stunde am 11., 13. und 15. Sept., $1^1/_2$ Stunde am 17. Sept., 1 Stunde am 19. und 21. Sept., $1^1/_2$ Stunde am 22. Sept.; $1^1/_4$ Stunde am 24. Sept. Am 26. wurde er in Narkose getötet durch Pleuraöffnung.

Dieser Hund hat die ersten 10 Narkosen so gut vertragen, daß an seiner Freßlust und seinem Aussehen keine Veränderung zu bemerken war. Erst während der letzten Narkosen verschlechterte sich beides sehr. Doch war in dieser Zeit eine Komplikation eingetreten, die ich für wesentlich halte: eine subkutane Eiterung am Nasenrücken, ausgegangen von einer Druckstelle. Es kam zu einer tonischen Schiefhaltung des Kopfes, für die ich zwar bei der Sektion (auch im Gehirn) keine Erklärung fand, die aber jedenfalls nicht zum Bilde der chronischen

Chloroformvergiftung gehört. In der Annahme, daß diese nicht allein die Ursache des elenden Zustandes des Tieres war, bestärkte mich der Befund an der Leber: wieder nur ein mittlerer Grad von Verfettung, bei weitem nicht die hochgradigen Degenerationen, wie bei mehreren Tieren der ersten Versuchsreihe (s. u.), trotzdem in 26 Tagen 14 tiefe Narkosen von 1—$1^1/_2$ Stunde Dauer ohne größere Unterbrechung als 2 Tage gegeben waren.

Aehnlich wurde bei Hund III verfahren; er erhielt ohne größere Unterbrechung als 3 Tage 12 Narkosen in der Zeit vom 20. Nov. bis 19. Dez. 1905. Er wurde, wie erwähnt, im ganzen 33mal asphyktisch. Er nahm eine Zeitlang ab, hielt sich dann aber und erholte sich sogar wieder etwas, so daß eine weitere Fortsetzung der Narkosen nutzlos schien. Ich tötete ihn am 21. Dez. Befund ähnlich wie bei den anderen.

Um aus diesen Beobachtungen Schlüsse zu ziehen, muß ich ihnen die aus meiner ersten Versuchsreihe gegenüberstellen. Es wurden damals 16 Hunde narkotisiert. 3 starben in der ersten, 5 in der zweiten Narkose, 1 nach der ersten (Pneumonie), 1 nach der zweiten (pleuritische und peritonitische Schwarten). Diese 10 Hunde sind für den Vergleich auszuschalten. Es bleiben die Hunde B, C, E, K, O, P. Davon starb Hund K, 3mal unregelmäßig narkotisiert, in der 4. Narkose. Befund: reichlich Fett in den zentralen Partien der Leberläppchen. Keine eigentlichen Degenerationen, d. h. Kern- und Zellkonturen überall gut erhalten. Dieser Befund ähnelt denen der neuen Versuchsreihe, wurde aber schon durch 3 Narkosen hervorgerufen.

Die Hunde B und C wurden überwiegend oberflächlichen Narkosen ausgesetzt, können also deshalb nicht gut mit den neuen verglichen werden. Trotzdem war bei Hund B (8 Narkosen in 3 Wochen), die „Leber stark fetthaltig; die hochgradig verfetteten zentralen Partien überwiegen etwas über die wohlerhaltenen peripheren Zellen, unter denen manche sich in Kernteilung befinden". Bei Hund C war der Befund „wie bei Hund B, etwas weniger Fett in der Leber (wohlerhaltene Zellen überwiegen etwas)". Hier waren bei 10 Narkosen in 4 Wochen aber auch 2mal Pausen von 6 Tagen gemacht worden; danach kamen mit 2—3tägigen Pausen 5 „sehr gleichmäßige Narkosen, ohne jede Störung," d. h. mit unseren neuen verglichen, recht oberflächlich.

Die Narkosen der Hunde E, O und P können bezüglich der Tiefe ungefähr mit denen der neuen Reihe auf eine Stufe gestellt werden, obgleich auch bei E und O keine Asphyxie vorgekommen ist. Bei E wurde gleich im Anfang eine längere Pause gemacht (zwischen 2. und 3. Narkose 7 Tage); dann 2mal 3 Tage, dann 2, 2, 3, 2, 2 Tage. Im ganzen 11 Narkosen in 4 Wochen, also ähnlich wie Hund III der neuen Reihe; nur mit dem Unterschied, daß Hund E keine, Hund III 33 Asphyxien erlebte. Trotzdem war die Leberverfettung bei Hund E hochgradiger: „schon makroskopisch deutliche Fettleber, die verfetteten

Zellen sind (mikroskopisch) in überwiegender Menge vorhanden". Daß bei E die Wirkung nicht noch stärker war, beziehe ich mit auf die 7-tägige Unterbrechung (ebenso bei C, s. u.).

Bei den noch übrigen Hunden O und P zeigte sich die Giftwirkung des Chloroforms unvergleichlich viel stärker als bei den neuen, mit Sauerstoff narkotisierten Hunden. O erhielt am 12., 15., 17. und 19. Jan. 1900 gleichmäßige Narkosen, $^1/_2$ Stunde lang oberflächlich, 1 Stunde tief. Nach der 4. lag er krank da, fraß wenig, starb nach 3 Tagen. Befund: „Leber exquisit gelb. Mikroskopisch: leidlich wohlerhaltene Zellen bilden einen schmalen Saum längs den Zügen des interlobulären Bindegewebes; auch sie enthalten Fettröpfchen, aber in mäßiger Menge. Das Zentrum ist eingenommen von Blut, in dem sich nur spärliche Reste von verfetteten Leberzellen und Stützgewebe finden. Die weite intermediäre Zone enthält massenhaft Fett, in meist größeren Tropfen, von denen etliche bis viele den bei weitem größten Teil des Zellleibes ausfüllen. Die Zellkerne sind meist relativ wohlerhalten, oft aber auch degeneriert."

Hund P (unregelmäßige Narkosen) stirbt, schon elend, im Anfang der 7. Narkose (am 15. Tag). „Leber ganz blaßgelb, brüchig." Mikroskopisch starke Verfettung der zentralen zwei Drittel, nekrotische Zellen nur vereinzelt.

Bevor ich den Vergleich zwischen der alten und der neuen Versuchsreihe ziehe, sei die Bedeutung längerer Unterbrechungen in den Narkosenreihen kurz betrachtet. Es ist nach klinischen Erfahrungen anzunehmen — und die experimentellen sprechen nicht dagegen — daß eine mäßige Organverfettung nach akuter Giftwirkung sich rasch zurückbildet, so daß die vor einer längeren Pause entstandenen Fettablagerungen für das Endresultat nach einer Narkosenreihe kaum in Betracht kommen werden. Die oben mitgeteilte Beobachtung am Hund I — erst starke Verschlechterung des Befindens und des Ernährungszustandes, dann Pause und nachher trotz regelmäßigen Chloroformierens dauernd fast normales Befinden — legt nun aber weiter den Gedanken nahe, ob nicht nach einer solchen Rückbildung der Verfettung eine vermehrte Resistenz gegen das Gift zurückbleibt. Dafür sprechen außer diesem Fall auch aus der ersten Versuchsreihe die Hunde C und E. Gewiß genügen diese wenigen Fälle nicht zur Aufstellung einer Regel, aber sie fordern dazu auf, künftig dieser Frage Aufmerksamkeit zu schenken. Es könnte sich so der Kontrast aufklären zwischen der Beobachtung, daß tödliche Nachwirkung des Chloroforms relativ häufig nach wiederholten Narkosen zu stande gekommen ist, und der anderen, daß Kranke ohne jeden Schaden einer großen Zahl von Chloroformnarkosen unterworfen worden sind.

Lassen wir diese Annahme gelten, so verstärkt sie den Eindruck, den auch ohne sie der Vergleich der alten Narkosenreihe (mit Luft) und der neuen (mit Sauerstoff) hervorruft. Die Fälle aus der alten Reihe,

die in ihrem Endergebnis denen der neuen ähneln, stehen ihnen an Tiefe der Narkosen wesentlich nach; diejenigen Hunde der ersten Reihe aber, die ebenfalls tief narkotisiert wurden, vertrugen mit Ausnahme von E (lange Unterbrechung s. o.) das Chloroform weit schlechter.

Der Vergleich beider Versuchsreihen spricht also dafür, daß Chloroform, mit Sauerstoff gemischt, kein so schweres Organgift ist, wie Chloroform mit Luft gemischt. Der Unterschied ist kein sehr großer, es kann nicht davon die Rede sein, daß der Sauerstoff die Giftwirkung des Chloroforms aufhebt; aber der Unterschied ist deutlich. Nun ist gewiß einzuwenden, daß ein Schluß aus so wenigen Fällen nicht zwingend ist. Immerhin glaubte ich sie mitteilen zu sollen, denn die Beobachtungen des einzelnen gewinnen an Wert, wenn sie sich mit denen anderer decken.

Das ist nach meiner Meinung der Fall mit meinen Beobachtungen und denen von Benno Müller in seiner sorgfältigen und vielseitigen Arbeit [1]), obgleich dieser Autor selbst seine Befunde etwas anders erklärt. Seine Versuchsanordnung unterscheidet sich von meiner durch die Kürze der Pausen. Mit ca. 12-stündigen Intervallen chloroformierte er seine Hunde 4mal je ca. $1^1/_2$ Stunden. Dabei konnte eine wesentliche Rückbildung auch leichter Verfettungen wohl kaum zu stande kommen, und so sah er im Gegensatz zu meinen früheren Befunden (keine deutliche Fettvermehrung in Herz und Nieren) Fettinfiltration in Gehirngefäßen, in der Lunge, im Herzen in den Nieren, natürlich auch in der Leber. Die Sauerstoffmischnarkosen machte er mit dem Drägerschen Apparat, die Kontrollnarkosen ohne entsprechenden Apparat nach der Tropfmethode. Sein Befund ist: Die mit Sauerstoff narkotisierten Hunde zeigen um mindestens $^1/_4$ weniger Verfettungen, als die anderen. Die Wirkung bezieht er (p. 452 u. ff.) aber nur zum geringsten Teile auf eine direkt antitoxische Wirkung des Sauerstoffs. Zwar heißt es (p. 450 u. 451): „Man hat also im Blute nicht das Hämoglobin mit Kohlensäure gebunden, sondern die Erythrocyten nehmen den Sauerstoff auf und es wird Oxyhämoglobin gebildet. Dadurch hat das Blut einen großen Teil von Kraft erhalten, denn wo es hinkommt, in allen Geweben und Organen kann es Sauerstoff abgeben und ergänzt sich sofort durch den verlorenen oder abgegebenen Sauerstoff in den Lungen. Dieser Vorgang ist ungeheuer wichtig — — —“; und vorher: „wenn man nun die Kohlensäure beseitigt, so wird auch die Begünstigung zur Fettmetamorphose beseitigt“; dann aber (p. 453): „Man könnte annehmen, daß der Sauerstoff der Chloroformwirkung direkt entgegenwirke, die toxische Wirkung des Chloroforms paralysiert. Allein diese Annahme ist falsch.“ Hier erklärt Müller die Wirkung des Sauerstoffs nicht mehr mit jenen so wichtigen Vorgängen, sondern

1) Müller, Benno, Ueber den Einfluß der Gasgemischnarkosen auf die inneren Organe. Langenbecks Arch., Bd. 77, Heft 2.

damit, daß bei Verwendung des Roth-Drägerschen Apparates weniger Chloroform gebraucht und daß Unregelmäßigkeiten in der Dosierung vermieden würden. Zum ersten Punkt bemerkt er, daß die Differenz in den Fettmetamorphosen recht gut der Differenz der verbrauchten Chloroformmengen entsprechen könne. Aber wodurch wird diese Ersparnis an Chloroform bewirkt? In erster Linie nach Müllers und meiner Ansicht durch „den geschlossenen, gut funktionierenden Apparat, bei dem in die Außenluft kein Chloroform verloren geht". Das Chloroform, welches bei der gewöhnlichen Narkose in die Luft geht, gelangt aber nicht in den Hund, kann also auch nicht toxisch wirken. Dieser Gesichtspunkt muß also ganz wegfallen. Ferner meint Müller, durch die genaue Dosierung werde Chloroform gespart, „denn man hat beobachtet, daß die Narkotika, in kleinen Dosen nach und nach verabreicht, stärker wirken, als in großen, seltenen Dosen." Die Verabreichung in großen seltenen Dosen entspricht nun freilich nicht dem, was die moderne Chirurgie Tropfnarkose nennt. Gelegentlichen kleinen Ueberdosierungen kann man einen Mehrverbrauch um $^1/_4$ jedenfalls nicht zuschreiben. Allerdings erwartet Müller von Ungleichmäßigkeiten der Chloroformzufuhr einen großen Einfluß auf die Nachwirkung: „Man muß vor allen Dingen auch noch berücksichtigen, daß bei der einfachen Chloroformnarkose ohne Verwendung eines genau dosierenden Apparates und besonders dann, wenn die Tropfmethode gelegentlich bei schnell einzuleitender Narkose nicht ganz peinlich innegehalten wird, in den Organismus nur sehr große Mengen auf einmal gelangen, welche ganz bedeutend stärker Fettmetamorphose erzeugend wirken, als die bei der Sauerstoffnarkose regelmäßig verabreichten, kleinsten, eben Narkose erzeugenden Mengen." Hiernach scheint allerdings die Tropfnarkose etwas anders gehandhabt worden zu sein, als es sonst wohl Brauch ist. Aber auch abgesehen davon glaube ich, daß die in meiner eingangs erwähnten Arbeit erhobenen Befunde deutlich genug zeigen, daß möglichst unregelmäßige Narkosen mit ganz abnorm großen Chloroformmengen eben nicht „ganz bedeutend stärker" Fettinfiltrationen hervorrufen, als ganz gleichmäßige, in denen bis zu einer Stunde unverändert dasselbe Chloroform-Luft-Gemisch verabreicht wurde. Es läßt sich also meiner Meinung nach keiner von Müllers Gründen gegen die spezifische Wirkung des Sauerstoffs halten, und ich möchte gerade seine Versuche für diese Wirkung heranziehen; denn da er in der Lage war, immer fast genau dieselben Pausen zwischen den Narkosen innezuhalten, so haben seine Beobachtungen mehr Beweiskraft als meine. Deshalb erschien es mir nötig, so ausführlich auf seine Deduktionen einzugehen; denn bestänen sie zu Recht, so sprächen sie nicht für den Sauerstoffapparat; Chloroform sparen und gleichmäßig dosieren kann man ja auch ohne den Apparat, und jeder gute und erfahrene Narkotiseur tut das.

Wenn MÜLLER trotzdem ein Fürsprecher für den Sauerstoffapparat ist, so stimme ich ihm in dieser praktischen Seite der Frage völlig bei, und auch darin, daß er als das Ideal eine Narkose mit dem KRÖNIG-schen Modell bezeichnet. Denn wenn auch alles dafür spricht, daß der Sauerstoff der Giftwirkung des Chloroforms Abbruch tut: $^2/_3$ oder $^3/_4$ davon bleiben doch bestehen. Wollen wir sie vermeiden, so schränken wir den Chloroformverbrauch möglichst ein, geben mit dem Apparat in der Hauptsache Aether (meist nach vorheriger Morphiuminjektion) und Chloroform nur nach Bedarf in geringen Mengen zur Vertiefung der Narkose. Damit dürften wir dem Ideal der Allgemeinnarkose so nahe kommen, wie es heute möglich ist.

XVII.

Weitere Erfahrungen über Röntgenbehandlung versteifter Gelenke.

Von

Dr. **Ernst Moser.**

An der chirurg. Klinik zu Breslau vom 15. April 1898 bis 1. Okt. 1899.

Meine weiteren Erfahrungen über Röntgenbehandlung versteifter Gelenke an dieser Stelle der Oeffentlichkeit zu übergeben, dazu veranlaßt mich in erster Linie das Interesse, das mein verstorbener früherer Chef, Herr Geheimrat v. Mikulicz, den seinerzeit auf der Naturforscher- und Aerzteversammlung in Breslau von mir vorgestellten Fällen entgegengebracht hatte. Weiterhin veranlaßt mich dazu die Ueberlegung, daß man sich nur allmählich über den Nutzen und Wert eines neuen Verfahrens durch Besprechung der mit und der ohne Erfolg behandelten Fälle eine Vorstellung machen kann.

Wie bei jedem neuen Mittel, so blieben auch hier neben den Erfolgen Mißerfolge nicht aus.

Die Anzahl der mitzuteilenden Fälle ist noch keine große. Aus naheliegenden Gründen ist es nicht möglich, jeden in einer Privatanstalt vorkommenden Fall einem neuen Verfahren zu unterstellen. Immerhin dürften die mitzuteilenden Fälle wieder beweisen, daß man in passenden Fällen mit den Röntgenbestrahlungen derartigen Kranken sehr viel nützen kann.

Zunächst soll in folgendem über das weitere Schicksal der 1904 in Breslau vorgestellten Fälle berichtet werden (1—4), dann folgen die neuen mit Erfolg behandelten Fälle (5—9), und schließlich Fälle, bei denen ein Erfolg durch das Verfahren nicht zu erzielen war.

1. Minna Pr. Bezüglich des Verlaufs dieses Falles kann ich auf meine Veröffentlichung in den „Fortschritten auf dem Gebiet der Röntgenstrahlen", Bd. 9, p. 34 verweisen, und begnüge ich mich, hier zu berichten, daß

die Pat. am 22. Juli 1905 ihrer fortschreitenden Nierendegeneration erlegen ist.

2. Dieser Fall, ein 63-jähriger Mann mit Schultergelenkversteifung (gleichzeitig Fall II meiner Veröffentlichung im „Centralblatt für Chirurgie", 1904, No. 23) ist dauernd gesund geblieben. Er hat nur noch eine minimale Behinderung in der Bewegungsfähigkeit des rechten Armes und kann dauernd alles arbeiten!

3. 46-jähriger Herr mit verschiedenen syphilitischen Gelenkversteifungen, ist in dem guten Zustand, wie er September 1904 vorgestellt wurde, bis Ende 1904 geblieben. Anfang 1905 fingen wieder Schmerzen im rechten Knie an, Anfang Mai auch im rechten Ellenbogen. Die Schmerzen wurden jetzt als mehr oberflächlich liegend empfunden und sind nicht so schlimm, daß sie, wie früher, das Laufen unmöglich machen. Der Harn ist ohne Eiweiß.

4. Hedwig E., 18 Jahre, aus N. Das Mädchen ist nach dem September 1904 bis zum 17. März 1905 noch 10mal bestrahlt worden. Die Beweglichkeit in der Schulter wurde noch etwas besser. In der ersten Zeit, als sie den Arm wieder gebrauchte, hat sie wieder Schmerzen bekommen, die aber wieder nachließen. Die Bestrahlungen sind in der Dauer von 8—16 Minuten auf die verschiedenen Seiten der versteiften linken Schulter angewendet worden. Die Kranke kam schließlich mit der Hand bis auf den Hinterkopf. Sie wurde wieder fähig, leichte Arbeit zu verrichten und ist schon seit Monaten als Packerin von Decken in einer Fabrik beschäftigt. Der zuletzt am 12. März 1906 aufgenommene Status war: Die Schultern stehen gleich hoch. Der linke Deltoides ist noch ein gutes Teil schwächer als der linke. Der Biceps ist aber an beiden Armen fast gleichmäßig gut entwickelt. Pat. erreicht mit der linken Hand auf dem Kopf sogar das rechte Ohr. Beim seitlichen Erheben der Arme bei gerade stehender Wirbelsäule erreicht sie einen Winkel von 75°, nach vorn sogar 1 R. Rotation geht so weit, daß der gebeugte Unterarm bei hängendem Oberarm direkt nach vorn sieht, nach innen geht der Arm bis an die Brust. Dabei fühlt man im Schultergelenk Reiben wie von rauhen Knochen. Schmerzen hat Pat. gar nicht.

5. Gertrud Qu., 15 Jahre, Gutsbesitzerskind aus D. Bei dem früher gesunden Mädchen wurde vor 3 Jahren der rechte Arm gebrauchsunfähig; er war bei Bewegungen schmerzhaft und magerte stark ab. Pat. wurde damals erst mit Einreibungen, dann mit fixierenden Verbänden behandelt. Die Schmerzen ließen allmählich nach. Nach Abnahme der Verbände blieb aber der Arm im rechten Schultergelenk vollständig steif, obwohl verschiedene Monate hindurch der Versuch gemacht wurde, mittels Apparate wieder etwas Beweglichkeit in die Schulter zu bringen. Die letzten 3 Monate, seit Juli 1904, ist Pat. nur massiert und elektrisiert worden. Pat. kam in meine Sprechstunde am 29. Sept. 1904.

Es handelte sich um ein wohlentwickeltes Mädchen, bei dem an den Lungen nichts nachweisbar war. Die rechte Oberarmmuskulatur war stark abgemagert, besonders die des Deltoides und des Biceps. Im rechten Schultergelenk bestand fast vollkommene Versteifung. Pat. kann den fest an der Brustseite angeschmiegten Arm für Momente um 20° seitlich erheben, von vorn nach hinten kann sie mit schleudernder Bewegung im ganzen einen Ausschlagswinkel von etwa 40° erreichen. Diese Bewegungen

können aber nur für Augenblicke ausgeführt werden. Ellenbogen- und Handgelenk sind ungehindert. Pat. kann soeben mit den Fingern ihre Nasenspitze erreichen, die Stirn nicht. Druck auf das Schultergelenk ist nicht besonders schmerzhaft, dagegen werden alle Bewegungsversuche als schmerzhaft angegeben.

Diagnose: Versteifung des rechten Schultergelenkes infolge ausgeheilter Tuberkulose.

Bei der Pat. wurden nun Röntgenbestrahlungen angewendet, am 29. Sept. 1904 zum ersten Mal 5 Minuten lang. Allmählich wurde bis 10 Minuten gesteigert. Die Bestrahlungen wurden von vorn, von hinten und von der Seite abwechselnd vorgenommen. Am 14. Okt. 1904 konnte Pat., nachdem sie 4mal bestrahlt worden war, zum erstenmal mit den Fingern an die Stirn fassen. Am 15. Nov. konnte Pat., nachdem sie im ganzen 94 Minuten in 11 Sitzungen bestrahlt worden war, mit den Fingerspitzen den behaarten Kopfteil erreichen. Von allen anderen therapeutischen Maßnahmen war abgesehen worden. Nach der Seite und nach hinten wurden die Bewegungen in entsprechendem Maße freier. Am 15. Dez. nach einer Bestrahlungsdauer von 118 Minuten in 14 Sitzungen kam sie mit den Fingern an der Schläfe 5 cm weit über die Haargrenze, am 18. Jan. 1905 auf der Stirn 6 cm weit über die Haargrenze. Pat. fing an, ihren Arm mehr zu gebrauchen. Ende Januar traten in der Schulter wieder Schmerzen auf. Bis dahin hatte sich Pat. immer besonders darüber gefreut, daß sie bei der erfolgreichen Behandlung keinerlei Schmerzen verspürt hatte, während sie früher bei den Bewegungen an Apparaten, auch nach Aussage der Mutter, viel gelitten und keinerlei Besserung erreicht hatte. Mit Eintreten der Schmerzen Ende Januar wurde auch die Bewegungsfähigkeit wieder geringer, außerdem wurde Druck auf das Gelenk als schmerzhaft angegeben. Offenbar handelt es sich um ein Rezidiv der Gelenkentzündung. Es wurde deshalb am 14. Febr. 1905 ein fixierender Pappschienenverband um die rechte Schulter angelegt. Am 27. Febr. wurde der Verband wieder abgenommen. Es bestand kein Druckschmerz mehr im Gelenk; die Atrophie des Deltoides war aber noch viel hochgradiger geworden.

Von einer weiteren Bestrahlung wurde nun zunächst abgesehen, um nicht etwa durch zu frühzeitig sich einstellende Beweglichkeit wieder einen Rückfall der Gelenkentzündung anzuregen. Erst am 24. März wurden die Bestrahlungen wieder aufgenommen, nachdem Pat. in der Zwischenzeit keine Schmerzen mehr in der Schulter gehabt hatte, aber auch den Arm so gut wie gar nicht hatte bewegen können. Nach 5maliger Bestrahlung bis zum 15. April war der früher erreichte Grad von Beweglichkeit wiederhergestellt, sogar in etwas erhöhtem Maße. Es wurde nun wieder mit Bestrahlungen aufgehört und wegen der hochgradigen Muskelatrophie Massage angewendet, aber ohne andere Bewegungsübungen. Die erreichte Beweglichkeit blieb jetzt stets die gleiche. Am 5. Sept. 1905 konnte folgender Befund aufgenommen werden:

Die selbständige seitliche Erhebung des rechten Armes bei gleichzeitiger Erhebung des linken und gerader Stellung der Wirbelsäule geht bis zu einem Winkel von 50°, die Erhebung nach vorn bis zu 45°, nach hinten bis 15°. Der Arm kann beliebig lange in diesen Stellungen erhalten werden. Rotation im Schultergelenk kann bei gerade nach unten hängendem Oberarm und rechtwinklig gebeugtem Unterarm so weit ausgeführt werden, daß der Unterarm bei Innenrotation die Brust voll be-

rührt, bei Außenrotation der Unterarm ein wenig schräg nach außen (lateral) sieht. Auf dem Kopf kann sich Pat. jetzt bis zur Spitze des Hinterhauptbeins fassen. Die Atrophie des Deltoides ist noch immer ausgesprochen, aber doch lange nicht mehr so hochgradig wie früher. Im Urin wird heute $^1/_4$ ‰ Alb. Esb. festgestellt, während bei allen früheren sehr häufig angestellten Untersuchungen Albumen nie gefunden werden konnte. Schon bei der nächsten Untersuchung am 12. Sept., ebenso am 18. Sept. und dann weiter bei allen späteren bis jetzt war der Harn frei von Eiweiß. Am 18. Sept. 1905 wurde die seitliche Erhebung bis 60° gemessen. Der Arm wird zu den gewöhnlichen täglichen Verrichtungen gebraucht, ohne daß Schmerzen auftreten. Die Beweglichkeit ist eine viel größere als früher, so z. B. kann sich Pat. selbst frisieren! Nur bei längeren Bewegungen derselben Art treten Schmerzen auf, z. B. bei längerem Klavierspielen. Pat. ist mit ihrem Zustand zufrieden, der bis Ende Januar 1906 als vollkommen gleichbleibend verfolgt werden konnte.

6. L. E., 52 Jahre. Der betreffende Herr war als Kind gesund gewesen, als junger Student hatte er einige wenige Male kleine Mengen Blut ausgehustet oder ausgebrochen. 24 Jahre alt, bekam er nach einem 4-stündigen Marsch mit gleichzeitiger heftiger Erregung nachts heftigen Schüttelfrost. 8 Tage später stellten sich nachts auch plötzlich Schmerzen im rechten Bein ein. Beim Auftreten hatte er das Gefühl, als ob das Bein länger geworden wäre. Linderung der sehr rasch äußerst heftig werdenden Schmerzen brachten in den ersten Tagen nur Morphiumeinspritzungen. Alles andere war nutzlos. Nach 8-tägiger vergeblicher Behandlung wurde er in das Leipziger Stadtkrankenhaus aufgenommen. Hier lag er 8 Wochen lang im Streckverband. Dann erst wurde das Bein schmerzfrei bei Bewegungen im Bett. Beim Versuch aufzutreten, blieben die Schmerzen. Schließlich lernte er es, sich mittels Krücken fortzubewegen. Ganz allmählich nur besserte sich sein Zustand, so daß Pat. schließlich mit 2 Stöcken und dann sogar nur noch mit einem Stock gehen konnte. Er wurde dann sehr viel behandelt mit Salzbädern, Thermen, Massage, Elektrizität, immer mit mehr weniger mangelhaftem Erfolg. Oefter vorgenommene Bewegungsübungen, Anwendung von Zander- und Hessingschen Apparaten sollen seinen Zustand eher verschlechtert haben, so daß nach Anwendung dieser Mittel es immer längerer Zeit Massage bedurfte, bis Pat. wieder einige Minuten gehen konnte. Er ist dann nie mehr schmerzfrei geblieben, obwohl er immer weiter alle möglichen Kuren an den verschiedensten Orten vornahm. In den letzten Jahren sollen die Schmerzen sogar noch zugenommen haben. Pat. kam am 19. Mai 1905 in meine Behandlung.

Status (19. Mai 1905). Kräftiger, gut ernährter Herr. Innere Organe o. B. Pat. geht stets mit Stock und stark hinkend. Das atrophische rechte Bein steht in Flexion und Adduktionsstellung im Hüftgelenk fixiert. Ab- und Adduktion ist gänzlich unmöglich, Rotation ist in Spuren möglich. Der Beugungswinkel beträgt 25°. Von diesem Winkel aus ist noch weitere Beugung von 20 bis allerhöchstens 25° möglich. Die oberste Spitze des rechten Trochanter steht 3 cm höher als die des linken. Verkürzung des rechten Beins (Linie Spina a. — Mall.) beträgt 2—$2^1/_2$ cm. Oberschenkel- und Gesäßmuskulatur sind atrophisch.

Eine Röntgenaufnahme des Hüftgelenkes ergibt einmal das unterste Drittel des Gelenkspaltes verwischt und dann grobe Unregelmäßigkeiten an der oberen Begrenzung des etwas verkürzten Schenkelhalses bis dicht an den Schenkelkopf und Pfannenrand reichend. Das Strukturbild im

Schenkelhals ist grobfaserig und undeutlich, während es im Trochanter vollkommen zart und klar ist.

19. Mai 1905. Röntgenbestrahlung 5 Minuten lang mit harter Röhre.

24. Mai. Bestrahlung 7 Minuten von der Seite her mit harter Röhre.

26. Mai. Pat. glaubt, daß er sich etwas besser bewegen kann. Nachzuweisen ist davon noch nichts. Bestrahlung 8 Minuten von der Seite. Pat. fühlt beim Bestrahlen ein leichtes Vibrieren bis in die Fußsohlen hinunter.

31. Mai. Hat etwas Schmerzen in der Lebergegend gehabt. Kein Albumen. Bestrahlung 8 Minuten von der Seite.

3. Juni. Bestrahlung 9 Minuten von der Seite.

19. Juni. Hat Schmerzen in der Gesäßmuskulatur gehabt! (Rotierende und abduzierende Muskeln!) Die Rotation nach außen geht entschieden viel weiter als früher! Es ist deutlich leichte Ab- und Adduktion möglich! Bestrahlung 10 Minuten, 5 von vorn, 5 von der Seite.

23. Juni. Bestrahlung 10 Minuten teils von vorn, teils von der Seite.

6. Juli. Urin ohne Alb. Bestrahlung 7 Minuten.

17. Juli. Bestrahlung 8 Minuten.

22. Juli. Pat. kann sein Bein besser gebrauchen. Er kann sich besser auf einen Stuhl setzen, besser sitzen und besser aufstehen. Es ist das sehr auffallend für ihn, da er beim Sitzen und Aufstehen seit fast 30 Jahren stets die heftigsten Beschwerden gehabt hatte. — Bestrahlung 9 Minuten mit harter Röhre, 5 von der Seite, 4 von vorn.

12. Aug. Bestrahlung 9 Minuten.

1. Sept. Es ist jetzt deutlich Ab- und Adduktion nachweisbar, die Rotation bei weitem ausgiebiger als früher. Bei der Beugung ist der erreichte Beweglichkeitsgrad nachweisbar nicht viel größer als früher. Was Pat. aber besonders hervorhebt, ist, daß die Schmerzen, die ihn jahrzehntelang gequält haben, jetzt bedeutend geringer geworden sind. Bestrahlung 8 Minuten. Es soll jetzt mit den Bestrahlungen ausgesetzt werden.

2. Sept. Pat. hat Nachmittags bei angestrengter Arbeit vorübergehend Gefühl von Schwäche gehabt.

Pat. machte dann noch eine Tiroler Reise und hat dabei laufen können wie nie zuvor, z. B. auf die Mendel und ähnliches.

15. Dez. Die Besserung hat durchaus angehalten. Pat. macht oft 1—2-stündige Spaziergänge, geht oft ohne Stock, kann im Liegen sitzen, kann sich Stiefel und Strümpfe selbst anziehen, was alles früher nicht ging. Er hat noch Schmerzen, aber unvergleichlich weniger als früher, jedenfalls ist er mit dem Erfolg der Kur sehr zufrieden, da ihm keine der früher angewendeten zahlreichen Kuren auch nur einen annähernden Erfolg gebracht hat. Bis Anfang März 1906 ist dann keine weitere Aenderung mehr eingetreten.

Zu bemerken wäre noch, daß die Bestrahlungen mit einem Röntgenabstand von 15—30 cm gemacht worden sind, immer mit harter Röhre. Sie wurden nachmittags vorgenommen. Sogleich hinterher fuhr Pat. nach Haus um sich hinzulegen. Heftigere Schmerzen sind so vermieden worden; kleinere Verschlimmerungen der Schmerzen im Anschluß an die Bestrahlungen bis 2 Tage hinterher konnten öfter beobachtet werden.

7. W., Selma, 29 Jahre, aus O. Die früher gesunde Frau hat 4 Entbindungen durchgemacht. Abgesehen von der ersten Schwangerschaft, hat

Pat. während jeder Schwangerschaft Schmerzen im rechten Knie gehabt. Während der letzten Schwangerschaft hatte Pat. 5 Wochen gelegen wegen Rheumatismus in allen Gliedern. Nach der um 8 Wochen zu frühzeitigen Entbindung hat Pat. dann wegen Entzündung in Gelenken, besonders im rechten Knie, vom 7. Sept. 1904 bis Anfang Februar 1905 gelegen. Dann fing sie langsam an aufzustehen. Das rechte Kniegelenk war aber vollkommen versteift. Aerztlicherseits wurde auf verschiedene Arten versucht, wieder Beweglichkeit in das Knie zu bringen, sogar in Narkose, aber stets ohne Erfolg. Im Sommer 1905 gebrauchte Pat. dann eine längere Badekur, die auf die Schmerzen im Knie sehr günstig wirkte, so daß Pat. wenigstens das Gehen wieder erlernte. Die Steifigkeit im Knie bleibt aber nach wie vor.

Bei der Aufnahme in meine Anstalt (21. Sept. 1905) bestanden Schmerzen in dem völlig versteiften rechten Knie gewöhnlich nicht, besonders auch nicht beim Gehen. Dagegen war jeder kleine zufällige Stoß von der Seite gegen das Gelenk sehr schmerzhaft, so z. B. schon die mit etwas Druck verbundene Untersuchung. Auch will Pat. bei Witterungswechsel Schmerzen haben. — Bei der sonst gesunden Frau besteht eine vollkommene Versteifung des rechten Kniegelenks, das im Winkel von 160° steht und verdickt ist. Die Kniescheibe ist vollkommen unbeweglich, auch bei stärkstem Druck. Pat. gibt an, sie habe das Gefühl, als ob der Unterschenkel ein wenig nach unten falle, wenn sie das Bein bei gut unterstütztem Oberschenkel längere Zeit frei schwebend hält. Nachweisbar ist diese Beweglichkeit nicht, ebensowenig kann Pat. sie aktiv bewirken. Die Maße sind:

	rechts	links
oberhalb der Patella	$36^1/_2$	$33^1/_2$
Mitte „ „	36	$33^1/_2$
unterhalb „ „	$33^1/_2$	30

Die Streckmuskulatur am Oberschenkel ist hochgradig atrophisch.

21. Sept. Röntgenbestrahlung 1 Minute. Sogleich hinterher Bettruhe.

22. Sept. Bestrahlung 2 Minuten.

25. Sept. Bestrahlung 5 Minuten.

27. Sept. Nach der letzten Bestrahlung hat Pat. ziemlich heftige Schmerzen im Knie gehabt. — Bestrahlung 4 Minuten mit mittelweicher Röhre.

29. Sept. Bestrahlung 3 Minuten.

2. Okt. Heute sind deutlich Spuren von Bewegungsfähigkeit im Kniegelenk nachzuweisen!

3. Okt. Bestrahlung 5 Minuten.

7. Okt. Bestrahlung 5 Minuten. Aus der Klinik entlassen, da sich keinerlei Schmerzen mehr nach den Bestrahlungen einstellten.

12. Okt. Bestrahlung 5 Minuten.

17. Okt. Bestrahlung 5 Minuten.

20. Okt. Bestrahlung 5 Minuten. Entschieden weitere Besserung.

28. Okt. Bestrahlung 5 Minuten. Pat. sagt jetzt selbst, daß sie viel besser laufen kann. Eine leichte aktive Bewegungsfähigkeit im Sinne von Beugung und Streckung ist ohne weiteres zu sehen und zu fühlen. Groß ist ja der Ausschlagswinkel der Bewegungen nicht, aber Pat. hat beim Gehen doch viel Erleichterung davon. Auch kann man feststellen, daß die Patella etwas beweglich geworden ist.

15. März 1906. Zustand der gleiche geblieben. Pat. kann, wenn

auch nicht viel, so doch deutlich selbst beugen und strecken. Aeußerste Streckung 165°, äußerste Beugung 140°. Patella ist nur sehr wenig verschieblich, ist offenbar wieder fester geworden. Das Knie ist noch verdickt wie früher. Pat. kann aber seit den Bestrahlungen dauernd viel besser gehen.

8. P., Ernst, 64 Jahre, Färbereiarbeiter aus S. Pat. hat vor kurzem 3mal krank gelegen wegen Schmerzen in Schultern, Beinen und Händen. Unter ärztlicher Behandlung hat er sich dann so weit erholt, daß er wieder gehen konnte. Er wäre auch nach seinem Allgemeinzustand fähig gewesen, seine Arbeit wieder aufzunehmen, wenn er seine Hände gebrauchen könnte. Das ist ihm aber wegen der zurückgebliebenen Steifigkeiten nicht möglich. Seit einer Reihe von Wochen ist darin trotz aller angewandten Mittel keine Besserung eingetreten.

Status 5. Juli 1905: Mann von mittlerem Ernährungszustand, blaß. Die Großzehengelenke treten stark hervor, und ist die Haut darüber gerötet. In beiden Handgelenken, die verdickt sind, fehlt die Volarflexion vollständig, die Dorsalflexien ist stark behindert. In allen Fingergelenken ist die Beweglichkeit behindert, so daß Pat. keine Faust machen kann. Will man in den Hand- und Fingergelenken die weitere Beugung erzwingen, so treten starke Schmerzen auf. Lungen ohne Befund. Arteriosklerose. I. Ton an der Spitze unrein. Urin ohne Alb., ohne Sacch.

Diagnose: Versteifung in Hand- und Fingergelenken nach Gelenkrheumatismus, der im übrigen überstanden ist.

5. Juli. Röntgenbestrahlung beider Handgelenke 1 Minute mit harter Röhre.

8. Juli. Noch keine Veränderung. Urin ohne Alb. Bestrahlung beider Hände mit mittelweicher Röhre. Pat. hat heut dabei Gefühle in der Hand („Huppen in den Händen").

12. Juli. Bald nach der letzten Bestrahlung waren die Gelenke, ohne daß Schmerzen aufgetreten wären, beweglicher geworden. Urin ohne Alb. Bestrahlung beider Hände mit mittelweicher Röhre 3 Minuten.

15. Juli. Pat. kann jetzt schon zugreifen und arbeiten. Bestrahlung der rechten Schulter 4 Minuten mit harter Röhre. Pat. behauptet, in diesem Gelenk behindert zu sein. Objektiv ist aber außer einer Muskelspannung nichts nachzuweisen.

19. Juli. Besserung in der Schulter und in den Händen. Pat. kann jetzt volle Faust machen! Bestrahlung beider Hände 4 Minuten lang mit harter Röhre.

22. Juli. Weitere Besserung in der Fähigkeit zugreifen zu können. Pat. kann ziemlich gut arbeiten. Bestrahlung der rechten Schulter 4 Minuten mit harter Röhre.

26. Juli. Weitere Besserung. Urin ohne Alb. Bestrahlung beider Hände 4 Minuten mit mittelweicher Röhre.

29. Juli. Hat kaum noch Klagen. Die Handgelenke sind so gut wie frei beweglich, noch leicht verdickt. Pat. kann seine Arbeit vollkommen verrichten. Urin ohne Alb. Letzte Bestrahlung beider Hände mit mittelweicher Röhre 5 Minuten.

Ende Dezember Nachricht, daß es vollkommen gut gegangen ist. Pat. hat wieder arbeiten können wie früher.

9. H., Anna, 28 Jahre, Schneiderin aus B. Mit 9 Jahren rechtsseitige Hüftgelenksentzündung, Pat. lag damals 2 Jahre. Im Herbst 1901

bekam sie wieder Schmerzen in die rechte Hüfte, so daß sie mit Stock gehen mußte. Langsame Verschlimmerung der Schmerzen. Am 30. Sept. 1902, dem Tage der ersten Aufnahme in meine Anstalt, konnte im rechten Hüftgelenk vollkommene Steifigkeit festgestellt werden mit starker Adduktion und Flexion von 70—75°. Im Streckverband gelang es nicht, die Flexion auszugleichen; deshalb wurde sie in Narkose gestreckt, was annähernd gelang. Pat. wurde dann mit einem Schienengipsverband (nach Lorenz) entlassen. Seit Ende Februar ist Pat. ohne Verband und hat sich wohl gefühlt. Am 21. Febr. 1905 wurde Pat. wieder aufgenommen, da sie den Versuch gemacht haben wollte, ob durch Bestrahlungen ihre ganz versteifte Hüfte beweglicher werden könnte.

21. Febr. 1905. Rechter Oberschenkel steht leicht abduziert, leicht flektiert, 3 cm verkürzt, ist im Hüftgelenk vollkommen ankylotisch. Röntgenbestrahlung 5 Minuten.

23. Febr. Bestrahlung 8 Minuten. Nach den Bestrahlungen sofort Bettruhe. Urin ohne Alb.

26. Febr. Pat. hat viel Schmerzen gehabt. Die Schmerzen waren vor Beginn der Behandlung nicht. Heute sind sie, besonders im Sitzen und Liegen, so heftig, daß Pat. ihre Mahlzeiten im Stehen einnimmt. — Bestrahlung 5 Minuten.

28. Febr. Schmerzen sind verschwunden. — Bestrahlung 6 Minuten.

2. März. Bestrahlung 8 Minuten.

4. März. Pat. hat gar keine Schmerzen mehr; sie gibt an, besser sitzen zu können! Bestrahlung 7 Minuten.

7. März. Bestrahlung 8 Minuten.

9. März. Die letzte Bestrahlung hat Pat. wieder bis heute früh gemerkt. Seitdem gutes Befinden. Bestrahlung 8 Minuten.

10. März. Keine Schmerzen. Urin ohne Albumen.

11. März. Man hat heute den Eindruck, als ob man den rechten Oberschenkel im Hüftgelenk etwas rotieren kann. Bestrahlung 8 Minuten.

13. März. Keine Schmerzen gehabt. Bestrahlung 8 Minuten.

15. März. Pat. gibt an, daß sie die Treppen besser gehen kann. Keine Schmerzen. Bestrahlung 8 Minuten von der Seite. Darauf abends wieder Schmerzen.

16. März. Befinden heute gut.

18. März. Man hat durchaus den Eindruck, als ob das Bein im Hüftgelenk etwas beweglich wäre. Bestrahlung 6 Minuten von vorn.

20. März. Bestrahlung 10 Minuten von vorn.

21. März. Es ist zweifelsohne ein leichter Grad von Rollung und Beugung möglich. Ab- und Adduktion ist nicht ganz sicher. Entlassen.

4. Juli 1905 Wiederaufnahme. Pat. ist überzeugt, daß sie seit den Bestrahlungen mit besserer Beweglichkeit hat laufen können. Sie hat in der Zwischenzeit keine Schmerzen gehabt. Die Muskulatur des rechten Beins ist kräftiger geworden. Es ist deutlich etwas Rotation möglich und Flexion von etwa 20°. Ab- und Adduktion ist nicht deutlich. Röntgenbestrahlung 5 Minuten von der Seite.

6. Juli. Keine Schmerzen. Pat. behauptet, sich heute besser bücken zu können. Bestrahlung 5 Minuten.

8. Juli. Bestrahlung 6 Minuten von vorn. Urin ohne Alb.

12. Juli. Hat 2 Tage lang wieder Schmerzen gehabt. Sie war das letzte Mal nicht sogleich nach der Bestrahlung zu Bett gegangen.

17. Juli. Bestrahlung 5 Minuten.

21. Juli. Bestrahlung 10 Minuten.
24. Juli. Bestrahlung 8 Minuten von vorn.
25. Juli. Bestrahlung 5 Minuten von der Seite.
26. Juli. Bestrahlung 8 Minuten von vorn. Urin ohne Albumen. Nachweisbar ist in den letzten 3 Wochen die Beweglichkeit nicht größer geworden. Pat. behauptet, aber beweglicher geworden zu sein. Sie sagt, daß sie sich viel besser bücken kann u. dergl. Entlassen.
1. Jan. 1906. In ihrem Neujahrsglückwunsch schreibt Pat.: „Kann sagen, daß es mir soweit gut geht, und ich sehr zufrieden bin, daß ich wieder so fort kann. Im Hüftgelenk habe ich wieder etwas mehr Beweglichkeit, ganz bis zum Fuß kann ich jedoch mit der Hand noch nicht langen, aber es gibt sich vielleicht mit der Zeit auch noch."

Diesen Fällen mit mehr oder weniger recht guten Erfolgen stehen nun zwei Fälle gegenüber, in denen die Bestrahlungen keinen Erfofg gehabt haben.

In dem ersten dieser Fälle handelte es sich um ein 40-jähr. Fräulein, Helene S. aus D. mit einer chronischen fortschreitenden Arthritis deformans in fast allen Gelenken. Die Erkrankung hatte im 19. Lebensjahr angefangen und hatte zu einer äußerst starken Verunstaltung aller sichtbaren Gelenke geführt. Im Sommer 1902 hatte ich diesem Fräulein in Narkose die Kniegelenke gewaltsam gestreckt, ihr außerdem ein sie stark belästigendes pflaumengroßes Fibroma recti entfernt. Dadurch war Pat. wenigstens in den Stand gesetzt worden, sich einigermaßen mit Hilfe von Stöcken und Krücken fortzubewegen. Sie wurde in der Zeit vom 14. Juli 1905 bis 4. Aug. 1905 im ganzen 11mal bestrahlt ohne erkennbaren Nutzen. Weder ließen die Schmerzen nach, noch wurden sie nach den Bestrahlungen heftiger, noch wurden die Gelenke lockerer. Es wurde deshalb von weiteren Versuchen Abstand genommen.

Im anderen Fall handelte es sich um eine 35-jähr. Frau, Emma T. aus E. Die Frau war im Juni 1903 erkrankt und nach 14-wöchigem Krankenlager zu Haus nach Breslau in das Georgskrankenhaus überführt worden. Dort trat im allgemeinen Genesung ein, nur blieb der rechte Ellenbogen versteift, und es gelang nicht, denselben beweglich zu machen. Nach der Entlassung wurde mir Pat. von Herrn Dr. Most-Breslau zur Behandlung mit Röntgenbestrahlungen freundlichst überwiesen, wofür ich ihm auch an dieser Stelle Dank sagen möchte.

Diese Frau ist in der Zeit vom 27. Jan. 1905 bis 6. Juni 1905 20mal bestrahlt worden, im ganzen 143 Minuten. Eine nachweisbare Veränderung in der Ausgiebigkeit der Bewegung im rechten Ellenbogen ist wohl eingetreten, insofern der meßbare Ausschlagswinkel von knapp 15° auf reichlich 25° anstieg, außerdem die stark eingeschränkte Supination zunahm. Während Pat. anfangs nur so weit supinieren konnte, daß der Daumen soeben nach oben sah, konnte sie es zuletzt soweit, daß die Handrückenfläche im Winkel von 45° zur Bodenfläche steht. Bei der langen Dauer der Behandlung von fast einem halben Jahr wird man aber nicht mit Sicherheit behaupten können, daß die Bestrahlungen an dieser Besserung schuld hatten. Man kann sich ebensogut vorstellen, daß dieser Grad der Besserung von selbst durch Gebrauch und Uebung eingetreten ist. Der Zustand ist bis Anfang März 1906 der gleiche geblieben.

Bei allen anderen Fällen kann man wohl von der Möglichkeit einer spontanen Besserung absehen. Für denjenigen, der trotzdem hinsichtlich

der Einwirkungen der Röntgenstrahlen auf Gelenkversteifungen noch Zweifel haben sollte, möchte ich noch kurz folgenden Fall anführen:

Oswald Schw., 41 Jahre, Gastwirt aus O., erkrankte vor 16 Jahren mit Schmerzen in der linken Schulter, nachdem er einige Male vom Rade gefallen war. Er war seinerzeit in Leipzig in einer Klinik lange Zeit behandelt worden, dann später noch in seinem Wohnorte. Er kam schließlich so weit, daß er keine Schmerzen mehr hatte, den Arm konnte er aber im Schultergelenk nicht mehr bewegen.

Befund vom 4. März 1905. Bei dem gut genährten Mann ist das linke Schultergelenk vollkommen versteift; es ist auch nicht eine Spur von Beweglichkeit darin. Im Harn sind Spuren Albumen, die mit Esbach aber keinen meßbaren Niederschlag geben. Der Mann, der im übrigen nur zur Begleitung seiner erkrankten Tochter mitgekommen war, wurde in der Zeit bis zum 5. April 4mal bestrahlt, im ganzen 22 Minuten. Nach jedesmaligem Bestrahlen traten heftige Schmerzen im Gelenk auf, während er vorher schon verschiedene Jahre lang nie mehr Schmerzen im Gelenk gehabt hatte. Er war selbst überzeugt, daß die Schmerzen lediglich von den Bestrahlungen kamen. Da er aber im übrigen gar kein Interesse daran hatte, seinen Zustand zu bessern und er die jedesmaligen Schmerzen scheute, wurde von weiteren Bestrahlungen Abstand genommen.

Daß die Bestrahlungen in dem Fall von Arthritis deformans von keinerlei Einwirkung waren, ist bedauerlich, aber nicht weiter auffallend. Auffallender ist, daß sie in dem anderen Fall von Versteifung des Ellenbogens nach rheumatischer Erkrankung keine Wirkung gehabt haben. Auffallend ist das deshalb, weil gerade die rheumatischen Erkrankungen mit die günstigsten Fälle für die Röntgenbehandlung zu sein scheinen. Von den oben mitgeteilten Fällen sind No. 2 und 8 rheumatischer Art. Allerdings ist bei beiden Gicht nicht auszuschließen. Jedenfalls verdanken beide den Röntgenbestrahlungen ihre wiedererlangte Bewegungs- und Arbeitsfähigkeit. — Fall 1 ist rein gichtischer Natur, Fall 3 auf syphilitischer Grundlage, 4, 5 u. 9 sind Versteifungen infolge abgelaufener Tuberkulose. Fall 6 und 7 nehmen eine besondere Stellung ein.

Daß in den Fällen 4, 5 und 9 die Röntgenbestrahlungen die spätere Bewegungsfähigkeit veranlaßt haben, ist zweifellos. Fall 4 und 9 sind bis zum Einsetzen der Bestrahlungen in den betreffenden Gelenken, Schulter bezw. Hüfte, ganz steif gewesen, die Steifigkeiten lösten sich erst nach Beginn der Bestrahlungen, und das in einem Zeitraum, daß man an der Wirkung dieser Bestrahlungen gar keinen Zweifel haben kann. — Fall 5 war von spezialistischer Seite schon lange vorher erfolglos behandelt worden. Die Behandlung hatte dahin gezielt, etwas Beweglichkeit in das Gelenk zu bringen. Sie war, obwohl monatelang durchgeführt, erfolglos gewesen. Es zeigte sich dagegen bald Beweglichkeit, nachdem mit den Bestrahlungen angefangen war. Bemerkenswert ist nun, daß diese im übrigen vollkommen schmerzlos erreichte Beweglichkeit wieder aufhörte, als die Entzündung im Gelenk rück-

fällig wurde; vor allem ist bemerkenswert, daß die Entzündung während der Bestrahlungen rezidivierte. Es spricht das gegen die von mancher Seite [1]) gehegte Auffassung, daß nämlich die Röntgenbestrahlungen auf die Gelenktuberkulose selbst heilend wirken sollen. Wäre das der Fall, dann wäre es nicht wahrscheinlich, daß die tuberkulöse Entzündung während der Bestrahlung wieder aufflammte und zu einer deutlichen Verschlechterung führte. Auch bei anderen Gelenktuberkulosen, bei denen ich Bestrahlungen versuchte, hatte ich nicht den Eindruck, daß die Bestrahlungen von irgendwelchem Einfluß waren. Bei einer Kniegelenktuberkulose, die ich auf Wunsch längere Zeit bestrahlt hatte, konnte ich gelegentlich der später vorgenommenen Operation auch nicht eine Stelle finden, die eine Austeilungstendenz gezeigt hätte. An einen Einfluß der Bestrahlungen auf die Gelenktuberkulose als solche glaube ich deshalb nicht. Auf die nach ausgeheilter Tuberkulose zurückgebliebenen Versteifungen hingegen sind die Röntgenbestrahlungen von nicht zu unterschätzendem Einfluß.

Bei Fall 7 hat es sich wohl um eine Art septischer Gelenkerkrankung gehandelt, die zu einer ausgedehnten Verdickung der Kapsel geführt hat. Ein Herd im Knochen war auf der Röntgenplatte nicht nachzuweisen. Auch hier war durch die Bestrahlungen eine deutliche, wennschon keine ausgedehnte, Beweglichkeit erzielt worden. Der erreichte geringe Grade der Beweglichkeit trägt aber für ein besseres Gehen schon viel bei.

Besonderer Hervorhebung verdient noch Fall 6. Sollte kein Fall sonst für die günstige Beeinflussung der Gelenksteifigkeiten durch die Bestrahlungen beweisend sein, dann wäre dieser Fall wohl einwandsfrei beweisend. Ein Herr, der jahrzehntelang alle Mittel versucht hatte, bei einer ganzen Reihe von namhaften Aerzten in Behandlung gestanden hatte, bekam in kurzer Zeit durch die Bestrahlungen eine größere Gebrauchsfähigkeit seines seit 30 Jahren versteiften Hüftgelenkes, bei der vor allem auch ein bedeutendes Nachlassen der stets vorhanden gewesenen Schmerzen zu verzeichnen gewesen ist. Der betreffende Herr macht jetzt Spaziergänge von 2 Stunden hintereinander ohne Beschwerden. Davon war früher gar keine Rede 30 Jahre lang! — Was die Ursache der Versteifung in diesem Fall war, ist nicht ganz sicher. Jedenfalls war es ein Vorgang, der sich im Schenkelhals abgespielt hat und wohl sekundär in das Gelenk durchgebrochen war, wahrscheinlich osteomyelitischer Art. Tuberkulose ist viel weniger wahrscheinlich. Doch kann das, wie gesagt, nicht mit absoluter Sicherheit gesagt werden.

1) Sokolow, zitiert bei Seldin, Fortschritte a. d. Geb. d. Röntgenstrahlen, Bd. 7, p. 325. — Gregor, Tuberculous synovitis treated by the Roentgen-rays. Brit. med. journ., 1905, 28. Januar. — J. Rudis-Ticinsky, The Roentgen-rays in the treatment of tuberculosis of the joints. New York and Philadelphia med. journ., 1904, No. 9.

In zwei Fällen haben also die Röntgenbestrahlungen keinen oder keinen nachweisbaren Nutzen gehabt. In einem Fall traten nach den Bestrahlungen Schmerzen in dem sonst dauernd schmerzfreien versteiften Gelenk auf. In 9 Fällen wurde eine größere Beweglichkeit der versteiften Gelenke erzielt. Es muß zugegeben werden, daß der erreichte Grad von Beweglichkeit in den meisten Fällen kein sehr großer ist. Eine völlig freie ungehinderte Beweglichkeit liegt auch nach Abschluß der Behandlung nicht vor. Nur in Fall 8 kann man von einer ungehinderten Beweglichkeit sprechen. Aber welch großer Unterschied ist es, ob sich jemand ungehindert überall auf den Kopf fassen kann oder ob er mit den Fingerspitzen soeben Nase oder Stirn erreicht (Fall 4 u. 5)!; und welche große Bedeutung eine selbst geringfügige Zunahme der Beweglichkeit im Hüftgelenk hat (6 u. 9) ist wohl unnötig näher zu beleuchten.

Diese Erfolge gewinnen noch an Bedeutung, wenn man in Erwägung zieht, daß mehrere von den betreffenden Kranken vorher anderweitig mehr oder weniger lange Zeit erfolglos behandelt worden sind (Fall 5, 6, 7, 8). Deshalb möchte ich für Fälle von Gelenkversteifungen, in denen die zur Mobilisierung gebräuchlichen Maßnahmen versagen, einen Versuch mit Röntgenbestrahlungen in Vorschlag bringen.

Daß die Bestrahlungen mit aller Vorsicht angewendet werden müssen, ist selbstredend. Als bei weitem wichtigste Vorsichtsmaßregel betrachte ich die ständige Kontrolle des Harns und auch des Herzens. Die direkten Hautschädigungen spielen keine so große Rolle, da man ja meist mit harten Röhren arbeitet, auch die Entfernung der Röhre ziemlich groß nehmen kann, also bis 40 cm. Dabei möchte ich noch bemerken, daß eine hohe Unterbrechungszahl bei diesen Bestrahlungen offenbar keinen Wert hat. Schon lange verwende ich dazu nur eine ganz geringe Unterbrechungszahl.

Weitere Beobachtungen werden vielleicht lehren, ob sich die in ätiologischer Hinsicht verschiedenen Arten von Gelenkversteifungen den Bestrahlungen gegenüber verschieden verhalten.

Zum Schluß sei es mir noch gestattet zu erwähnen, daß die Dauererfolge der Röntgenbestrahlungen bei gichtischen und rheumatischen Erkrankungen recht gute zu sein scheinen. Als Beispiel diene, daß Fall 4 meiner Veröffentlichung aus den „Fortschritten auf dem Gebiete der Röntgenstrahlen“ Bd. 9 keinen Anfall mehr gehabt hat, der ihn zum Liegen gebracht hätte! Die Anfälle sind seit der Zeit seltener, sind weniger schmerzhaft und rasch vorübergehend. Eine Wiederholung der Bestrahlungen hat bis jetzt daher noch nicht stattgehabt.

Sollte es sich herausstellen, daß in der Tat die Dauerresultate gute sind, so soll bei späterer Gelegenheit darüber berichtet werden.

XVIII.

Ueber akute Dilatation und Saftfluss des Magenstumpfes nach Resektion des Magens wegen Carcinom.

Von

Privatdozent Dr. **Heile,** Chirurg in Wiesbaden.

An der chirurgischen Klinik zu Breslau vom Okt. 1899 bis Juni 1905.

In diesen Heften ist besonders durch KAUSCH schon auf den Zusammenhang von akuter Magendilatation und Verletzung des Zentralnervensystems (Rückenmark) hingewiesen. Die Genese der akuten Dilatation ist im übrigen in den grundlegenden Arbeiten von KELLING, dann von ALBRECHT und MÜLLER, von A. STIEDA, von BÄUMLER, von HERFF und TSCHUDY und schließlich neuerdings ZADE studiert. Bei diesen Autoren handelte es sich im wesentlichen um das Bild des Darmverschlusses an der Duodenojejunalgrenze durch äußeren Druck (Mesenterium etc.). Es blieb die Frage, ob die Magenerweiterung eine rein sekundäre war oder ob nicht analog der postoperativen Magendilatation z. B. nach Operationen an den Gallenwegen auch hier ursprünglich nervöse Einflüsse eine hochgradige Schlaffheit der Magenwände ausgelöst hatten, so daß hierdurch erst der Duodenalverschluß ermöglicht wurde.

Ich habe einen Fall beobachtet, der in das große Gebiet der akuten Magendilatation gehört, der aber durch seinen zweifellosen Zusammenhang mit lange bestehendem Magensaftfluß ätiologisch für die Deutung der akuten Erweiterung von Wert sein dürfte. Die klinischen Daten vor der Operation verdanke ich der Liebenswürdigkeit von Herrn Dr. ABEND, durch den ich zur chirurgischen Behandlung zugezogen wurde.

27-jähr. Postassistentenfrau, war bis zum Mai 1904 bis auf leichte Erkrankungen ganz gesund. Im Mai 1904 traten nach einem Diätfehler (übermäßiger Genuß von Käse) ganz plötzlich Magen- und Kopfschmerzen mit heftigem Erbrechen ein, ohne Blut. Die Kranke lag seit der Zeit in Zwischenräumen zu Bett bis zur Operation im Dezember 1905. Das Er-

brechen wiederholte sich anfangs alle 3—4 Tage, es wurden etwa 1 Stunde nach dem Essen nur die genossenen Speisen erbrochen. Vom Frühjahr 1905 an nahm die Menge des Erbrochenen zu. Es fiel der Kranken auf, daß sie viel größere Flüssigkeitsmengen erbrach, als sie eingenommen hatte. Das Erbrochene roch sehr stark sauer und war, wenn es durch die genossene Milch oder Eier nicht gefärbt war, von bräunlicher, zeitweise leicht galliger Färbung. Bis Juli 1905 hatte Pat., die selbst eine sehr schwächlich (53 kg schwere), grazil gebaute Frau war, um 22 Pfd. abgenommen. Seit Juli war der Stuhlgang zeitweise „pechschwarz wie Wagenschmiere". Seit dieser Zeit verschlimmerte sich der Zustand. Die Kranke erbrach stets mehr, als sie genossen hatte, zeitweise ein Waschbecken voll, obwohl sie nur geringe Mengen Haferschleim zu sich genommen hatte. Bei schlechtem Appetit klagte Pat. über bitteren, pappigen Geschmack und großes Durstgefühl, das zeitweise sehr quälend war. Nach dem Erbrechen spürte die Kranke jedesmal sehr große Erleichterung. Abmagerung um 32 Pfund.

Am 8. Dez. 1905 sah ich die Pat. zum erstenmal; damals war in der Pylorusgegend unmittelbar unterhalb des Rippenbogens zwischen Mamillar- und Parasternallinie eine etwa walnußgroße undeutliche Resistenz zu fühlen. Die Palpation war sehr schmerzhaft und deshalb besonders erschwert.

Die Entwickelung der Krankheit sprach für Ulcus, die starke Abmagerung und das umschriebene Resistenzgefühl ließen uns an Tumor denken. Der Magen reichte mit seiner großen Kurvatur bis zur Mitte zwischen Nabel und Symphyse. Durch Klopfen auf die Bauchwand waren zeitweise wellenförmige peristaltische Bewegungen des Magens von links nach rechts auszulösen. Auf die Aufblähung des Magens wurde aus Furcht vor Blutung verzichtet. Die chemische Untersuchung des nüchtern erbrochenen Mageninhaltes ergab (Dr. Abend): Ges.-Acid. 60,0 und freie Salzsäure (Dimethylgrün) 40,0; niemals Milchsäure.

Am 10. Dez. machte ich die Laparotomie in Aethertropfnarkose. Es fand sich entsprechend der außen gefühlten undeutlichen Resistenz ein kleinfaustgroßer, harter Tumor, der die ganze Pylorusgegend umfaßte. An der kleinen Kurvatur war der Pylorus zur Leber hochgezogen und oben fest verwachsen. Harte Drüsen waren nach der Leberpforte und an der kleinen Kurvatur nach der Cardia entlang zu fühlen. Mit dem Pankreas war der Tumor durch eine dicke fixierende Adhäsion verbunden. Der Magen selbst füllte $^2/_3$ der Bauchhöhle aus. Der Dünndarm lag am Eingang zum Becken resp. im kleinen Becken. Da die Pat. die Narkose sichtlich gut vertrug, und ich hoffte die Resektion verhältnismäßig schnell durchführen zu können, schritt ich zur Radikaloperation des offenbar vorliegenden Carcinoms.

Die Resektion verlief typisch nach der ersten Methode von Billroth. Schwierigkeiten machte nur die Ablösung vom Pankreas, weil starke Blutungen auftraten. Es brauchte aber nichts vom Pankreas entfernt zu werden; die Blutungen kamen aus den Verwachsungen. Die Vereinigung des Magenstumpfes und des Duodenalendes wurde ohne wesentliche Spannung durch Murphy-Knopf bewerkstelligt. Dauer der Operation $1^1/_2$ Stunde.

Die anatomische Untersuchung des entfernten Tumors ergab ein infiltrierendes Carcinom rings um ein gut 1-Markstück großes Ulcus an der kleinen Kurvatur. Das Ulcus mußte als das Primäre aufgefaßt werden, um das herum sich das Carcinom entwickelt hatte.

Pat. überstand den Eingriff gut. Die ersten 3 Tage kein Erbrechen, nur zeitweise Aufstoßen. Plötzlich am 4. Tage trat heftiges Erbrechen von etwa 1000 ccm bräunlicher, nicht galliger Flüssigkeit auf. Am Abend des 4. Tages nochmals Erbrechen von etwa $1^1/_2$ l derselben Flüssigkeit, die Kongopapier deutlich blau färbte und keine nachweisbaren Blutbestandteile enthielt, in der auch keine Gallenreste nachzuweisen waren [1]). Pat. erbrach diese Mengen, obwohl sie in den 5 Tagen nach der Operation keinen Tropfen Flüssigkeit per os bekommen hatte. Die Nahrungszufuhr ge chah dauernd durch Kochsalz-Weinklystiere.

Pat. erbrach jetzt bis zum 16. Tage täglich, zeitweise in 24 Stunden bis zu 3 l bräunlicher, stark saurer Flüssigkeit, ohne Zufuhr von oben; ich hatte deshalb, als ich sah, daß das Brechen nicht aufhörte, ohne Rücksicht auf die Resektion, vom 6. Tage an den Magen 2mal täglich ausgehebert und mit kleinen Mengen (100—200 g) Wasser ausgespült. Auch versuchte ich durch größere Alkalidosen den Säurefluß zu hemmen. Zeitweise schien auch durch Verabreichung größerer Mengen Eier etc. die Gerinnung befördert zu werden. Aber der Magensaftfluß wurde nie wesentlich beeinflußt.

Am 16. Tage nach der Operation war Pat. durch die enormen Flüssigkeitsverluste vollständig erschöpft. Wunderbarerweise hatte sie überhaupt die Entkräftung überstanden. Es halfen ihr ohne Frage Wein-Kochsalzklystiere, die sie gut hielt. (Je 200 g physiologische Kochsalzlösung und 50 g Wein.) Ich konnte täglich bis $3^1/_2$ l Flüssigkeit per rectum zuführen, so daß sich trotz ihres starken Wasserverlustes durch den Magen, die Urinmenge dauernd auf $1—1^1/_2$ l hielt. Merkwürdigerweise hatte das massige Erbrechen vom 9.—14. Tage nach der Operation ausgesetzt; in diesen 4 Tagen erbrach Pat. gar nicht, der Leib war auch nicht aufgetrieben, während in den Tagen des Brechens eine starke Vorwölbung des Abdomens, besonders oberhalb des Nabels zu sehen war. Entsprechend dem stark vergrößerten Magen, war dann eine Dämpfung bis zur Mitte zwischen Nabel und Symphyse nachzuweisen. Obwohl fast $^2/_3$ des Magens reseziert waren, sah man im wesentlichen jetzt dasselbe klinische Bild, wie vor der Operation. In der brechfreien Zeit vom 9. bis 14. Tage fehlten die Zeichen einer Magenerweiterung. An diesen Tagen hatte Pat. auch häufiger dünnen Stuhlgang; die Nährklystiere mußten vorübergehend ausgesetzt werden.

Da nach dieser scheinbaren Besserung ohne sichtlichen Grund das Brechen wieder begann, mußte ich annehmen, daß doch ein Hindernis für die Entleerung des Magens vorlag. Der Murphy-Knopf war abgegangen. Zwar war er nicht im Stuhlgang gefunden; aber gute Röntgenbilder, auf denen die Rippen und Beckenknochen gut zu sehen waren, zeigten keinen Knopfschatten. Auch sprach das brechfreie Intervall von 4 Tagen gegen ein mechanisches Hindernis. Ueberdies hatte ich der Pat. mehrere Male Karminpillen gegeben, um direkt im Stuhl an den Karminresten einen Beweis für die Durchgängigkeit des Pylorus zu haben. In der brechfreien Zeit, als Pat. häufiger Stuhlgang hatte, gingen per rectum sichere Karminreste ab, ein Beweis, daß der Pylorus

1) Gesamtacidität von 60,0.

jetzt durchgängig war. Bei Annahme eines Klappenverschlusses endlich würden die Zeit des Brechens und die freien Intervalle häufiger abgewechselt haben. Die Temperatur war in der ganzen Zeit nie mehr als 37,8°; der Puls aber stets über 100, zeitweise und besonders zuletzt zwischen 130—150.

Dabei war der Saftfluß stetig größer geworden; es wurden schließlich in 24 Stunden mehr als $3^1/_2$ l aus dem Magen gehebert. Zwar mußte ich ein mechanisches Hindernis am Pylorus ausschließen, funktionell war aber sicher ein absolutes Hindernis für den Abfluß des Mageninhalts vorhanden.

Da die täglich mehrfach wiederholte Magenausspülung keine Besserung brachte, ich aus Rücksicht auf die frisch überstandene Resektion aber keinen Versuch wagte, durch Lagewechsel der Kranken den Abfluß zu bessern, entschloß ich mich zu einer neuen Laparotomie unter Lokalanästhesie, trotz des sehr schlechten Allgemeinbefindens, trotz eines flackernden Pulses von über 140.

Der Magen reichte bis zum Nabel. Der Pylorus war oben fest durch Verwachsungen an der Leber fixiert, war also weder stenotisch, noch abgeknickt. Es leuchtete beim bloßen Anblick ein, daß, wenn der Magen keine kräftige Muskulatur entwickelt, um seinen Inhalt ins Duodenum abzustoßen, der Magen gefüllt bleiben wird; denn er bildet einen herunterhängenden Blindsack, der sich nur dadurch entleeren kann, daß der Magen sich streckt, eine Kraft, welche die normale Muskeltätigkeit noch übertreffen muß, weil sich jetzt der Magen um so mehr heben muß, je mehr das Duodenum an der Resektionsstelle fixiert ist. — Ich entschloß mich deshalb schnell zur Verbindung der am tiefsten gelegenen Magenstelle mit dem Darm. Die Gastrojejunostomie post. wurde mit möglichst großem Knopf und kurzer Jejunumschlinge gemacht. — Nach dieser Operation brach Pat. noch für 2 Tage geringere Mengen bis zu 500 ccm. Vom 4. bis 5. Tage ab hörte das Brechen auf. Es wurden schon vom 7. bis 8. Tage nach der zweiten Operation durch den Mund große Nahrungsmengen zugeführt, gekochtes Täubchen, bis zu 4 Eiern, Schleimsuppen, Milch etc. Trotzdem kein Erbrechen. Pat. wurde 6 Wochen nach der ersten resp. 4 nach der zweiten Operation vollkommen gesund entlassen. Sie hatte schon jetzt 24 Pfd. zugenommen, ihr allgemeines Befinden war absolut gut, nie mehr irgendwelche Beschwerden, auch nicht nach verhältnismäßig reichlichem Essen, Stuhlgang immer geregelt. Wie mir die Pat. noch vor einigen Tagen schrieb, ist ihr Befinden dauernd gut, sie hat seit der Operation 45 Pfd. zugenommen [1]).

Der ganze Krankheitsverlauf spricht dafür, daß ursprünglich auf Grund eines Ulcus sich ein Carcinom mit Pylorusstenose entwickelte. Zu gleicher Zeit bildete sich allmählich, gleichzeitig mit der Magenerweiterung, ein Magensaftfluß aus. Durch die Operation war das

1) Pat. ist $^3/_4$ Jahr nach der Operation an allgemeiner Kachexie gestorben. Sie hatte bis zum Tode nie Beschwerden vom Magen aus; auch blieb die Magengegend bis zum Ende weich, gut palpabel; das kleine Becken (Douglas) waren aber mit Metastasen ausgefüllt.

mechanische Hindernis beseitigt. Die Schlaffheit der Magenwände war aber so stark, daß die Magenmuskulatur nicht mehr fähig war, den noch bestehenden Magensaftfluß in das Duodenum weiterzubefördern. Es wurde erst durch eine an tiefster Magenstelle angebrachte Gastroenterostomie möglich, daß der Mageninhalt rein mechanisch in den Darm abfloß. Es wäre in diesem Fall sicher von vornherein richtiger gewesen, anstatt der ersten Billrothschen Methode die zweite zu nehmen, und ich würde im ähnlichen Falle, wenn Magensaftfluß oder ähnliche nervöse langdauernde Beeinflussung und Schwächung der Magenwand vorangegangen wären, nur die zweite Billrothsche Methode anwenden, damit der Inhalt des Magens an tiefster Stelle abfließen kann.

Der Fall ist durch mehrere Momente besonders bemerkenswert. Es handelte sich hier um einen Magensaftfluß, der 4 Wochen lang so hochgradig war, daß bis über 3 l Flüssigkeit täglich durch den Magen ausgeschieden wurden. Die Lebenserhaltung war bis auf zeitweise subkutane Infusion ganz allein möglich durch Weinwasserklystiere per rectum, wodurch der Patientin bis $3^1/_2$ l Flüssigkeit täglich zugeführt wurden. Der Magensaftfluß wurde durch die Resektion des Magens noch verschlimmert. Nach Resektion von $^2/_3$ des Magens hatte sich 3 Tage später der Stumpf wieder bis zu der Größe erweitert, die der ganze Magen **vor** der Operation gehabt hatte.

Es spricht alles dafür, daß es sich in diesem Falle nur um ein funktionelles Abflußhindernis im Magen handelte. Der Pylorus war durchgängig, denn von oben genommene Karminmengen gingen per rectum zum Teil ab. Die Magenwand war aber so schlaff, daß der Magen unfähig war, den Inhalt in den Darm zu entleeren. Allgemeine nervöse Stigmata waren bei der Patientin nicht nachzuweisen.

Literatur.

1) Albrecht, Virchows Arch., Bd. 156, p. 285.
2) Bäumler, Münch. med. Wochenschr., 1901, No. 17.
3) v Herff, O., Zeitschr. f. Geburtshilfe u. Gynäk., Bd. 46, Heft 2.
4) Kausch, Mitt. a. d. Grenzgeb., Bd. 7, p. 469.
5) Kelling, Arch. f. klin. Chir., Bd. 64, Heft 2.
6) Müller, Dtsch. Zeitschr. f. Chir., Bd. 56, p. 481.
7) Stieda, Dtsch. Zeitschr. f. Chir., Bd. 56, p. 201.
8) Tschudy, Korresp.-Bl. f. Schweizer Aerzte, 35. Jahrg., No. 3.
9) Zade, Inaug.-Diss. Tübingen, 1905.

XIX.

Beiträge zur Kenntnis der Brachydaktylie.

Von

Dr. med. **Alfred Machol,**

Assistenzarzt der Königl. chirurg. Klinik zu Breslau.
An der Klinik seit 1. April 1901.

(Hierzu 16 Abbildungen im Texte.)

In den medizinischen Disziplinen sind die Fortschritte der Erkenntnis und des Könnens nahezu ausnahmslos verbunden einerseits mit technischen Entdeckungen, die uns Hilfsmittel zu erweiterter und intensiverer Forschung an die Hand geben, andererseits mit dem Einsetzen experimenteller Untersuchungen. Mächtige Förderung haben die Gebiete erfahren, denen die Ausnützung dieser beiden Faktoren zu gute kommen durfte, und umgekehrt ist unser Wissen dort ein unverhältnismäßig langsam sich erweiterndes gewesen, wo wir auf die reine Beobachtung relativ seltener Affektionen beschränkt geblieben sind.

In dieser Gruppe stehen mit an erster Stelle die Mißbildungen. Vielleicht neben den Verletzungen die Krankheitsformen, deren Dasein schon die früheste und älteste Medizin kannte, haben sie im Laufe der Jahrhunderte — vornehme Schmuckstücke anatomischer Museen — wohl vielfach zu geistvollen Hypothesen über ihr Werden angeregt, aber über Spekulationen, mehr oder minder wahrscheinliche Erklärungsversuche sind die meisten der Forscher nicht hinausgelangt. Neben anderen Ursachen ist dies darin begründet, daß viele Mißbildungen an sich nicht allzu häufig beobachtet werden, daß sie entweder als hochgradige, nicht lebensfähige Monstrositäten in den Besitz der Institute gelangten, als auf einer relativ frühen Stufe der Entwickelung stehen gebliebene Bildungen nur beschränkten Aufschluß über die Endursache ihres Defektes geben konnten, oder daß sie lebend dem Arzte vor die Augen traten, sei es wegen der Eigenschaften, die sie zu Trägern einer Mißbildung stempelten, sei es aus anderen, nicht damit zusammenhängenden Motiven. Wenig mehr als eine Beschreibung des äußeren Habitus konnte dann geliefert werden, wenig mehr als Besichtigung, Betastung,

Zirkel und Maßband zu erkennen erlaubte. Nur sehr selten waren Anatomen und Pathologen in der Lage, Präparate lebensfähig gewesener Träger von Mißbildungen darzustellen, und die wenigen hierhergehörigen Beobachtungen stammten dann meist aus Lebensperioden, in denen das Wachstum der Organe längst abgeschlossen war, in denen Differenzen an den Wachstumszonen zwischen normalen und deformen Gliedern nicht mehr in Erscheinung traten.

Diese Hindernisse, wenigstens soweit sie die exakte Erkenntnis betreffen und soweit Fortschritte unseres Wissens durch exakte Erkenntnis gefördert werden können, hat dann eine technische Entdeckung gemindert, die Röntgenstrahlen. Ihr hoher Wert gerade auf dem Gebiete der Erforschung der Mißbildung beruht darin, daß sie uns gestatten, die ganze große Zahl derjenigen Anomalien, die lebend in unsere Beobachtung kommen, namentlich hinsichtlich ihrer Skelettverhältnisse mit fast derselben Genauigkeit wie der Anatom zu untersuchen, daß wir so erstmals Aufschluß erhalten können über Form, Größe, Gestalt und wechselseitige Beziehungen der Knochen, daß Wiederholungen der Aufnahmen zu verschiedenen Lebenszeiten den Verlauf der Entwickelung genau verfolgen lassen. Vor allem aber wurden die weniger augenfälligen Mißbildungen, die ehedem nur selten eingehender Beschreibung zugänglich waren, sowohl was Zahl wie Exaktheit der Beobachtung angeht, uns bekannt; und wie der Pathologe am beginnenden, begrenzten, nicht verbreiteten Neoplasma die meisten Aufschlüsse findet, so wird auch der beschränkte und eng lokalisierte Wachstumsdefekt eher geeignet sein, wenn auch nicht für alle, so doch für einen Teil der Mißbildungen Erklärungsmöglichkeit zu bieten, dann zu bieten, wenn ein relativ größeres Beobachtungsmaterial, das auf dieser erweiterten Basis der Erkenntnis gesammelt, dereinst zur Verfügung stehen wird.

Relativ seltene Fälle werden viele Mißbildungen jedoch immer bleiben, darum wird zur Bereicherung der Kenntnisse jeder einzelne Fall dienen müssen, und aus diesem Grunde seien die nun folgenden Fälle von Brachydaktylie publiziert!

Innerhalb der kurzen Zeit von $1^1/_2$ Jahren war ich in der Lage, 6 hierher gehörige Fälle zu beobachten, und schon diese Zahl würde im Hinblick auf die nicht allzuhäufigen einschlägigen Veröffentlichungen eine Publikation rechtfertigen. Dazu kommt, daß ein Teil meiner Beobachtungen von den bisher beschriebenen abweicht — soweit ich mir Kenntnis in der Literatur verschaffen konnte, und endlich der Umstand, daß eben diese Abweichungen vielleicht geeignet sind, der Frage der Aetiologie etwas näherzukommen.

Meine Beobachtungen sind folgende:

1) M. S., 17-jähr. Dienstmädchen, sucht wegen anderweitiger, irrelevanter Erkrankung die Poliklinik auf. — Bei der Untersuchung findet sich als Nebenbefund eine augenfällige Verkürzung des linken dritten Fingers (Fig. 1).

Pat. ist ein gut gebautes, 147 cm großes Mädchen, an dessen Körper anderweitige Bildungsanomalien ebensowenig festzustellen sind, wie von der Norm abweichender Status in anderer Hinsicht. Anamnestisch macht sie die Angabe, daß der Finger von Kind auf kürzer gewesen sein soll. Die befragte Mutter bestätigt, daß ihr die Kürze des Fingers etwa im 2. Lebensjahr des Kindes aufgefallen sei, und sie glaubt einen Fall auf die Hand anschuldigen zu müssen. Erkrankungen irgend welcher Art an der Hand, insbesondere Eiterungsprozesse, Schwellung, sollen nie bestanden haben. In der Ascendenz sollen gleiche oder ähnliche Anomalien und Mißbildungen überhaupt nicht vorgekommen sein. Die Eltern und Geschwister zeigen, wie die Untersuchung ergibt, keinerlei Deformität.



Fig. 1.

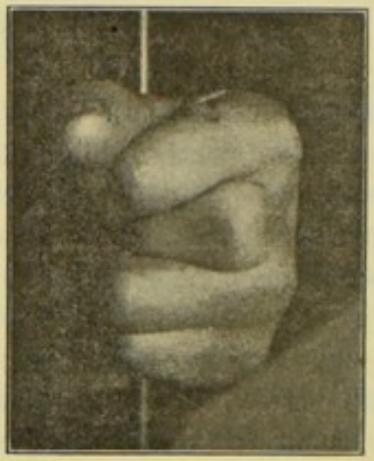

Fig. 2.

Die Untersuchung der Pat. selbst ergibt:

Der linke Mittelfinger ist beträchtlich kürzer, die Nagelkante bleibt 3 cm hinter der Verbindungslinie der Fingerkuppe des 2. und 4. Fingers zurück, erreicht eben knapp in vollkommenster Streckstellung die proximalste Stelle des Nagelwalles des Zeigefingers. Die Konfiguration des Mittelfingers selbst weicht in Streckstellung insofern von den normalen Nachbarn ab, als sowohl an der dorsalen wie volaren Seite die Faltenbildung über den Interphalangealgelenken nicht in der den übrigen Phalangen korrespondierenden Linie gelegen, vielmehr zentralwärts verschoben erscheint, ungefähr der Mitte der anliegenden Phalangendiaphysen entsprechend. Am auffälligsten wirkt der Unterschied der Konfiguration im Gebiet des ersten Phalanxgliedes, woselbst an Stelle der schlanken Säulenform des Fingers eine gedrungene, kurze, wulstige Fleischmasse hervortritt, welche die Interdigitalfurchen handwärts zu verdrängen scheint. An Stelle des Metacarpalköpfchens erscheint eine seichte Delle, welche zwischen den zarten Prominenzen der Metacarpalcapitula II und IV gelegen. — Auf der Volarseite fällt hauptsächlich die scheinbare Verlängerung des 2. und 4. Fingers auf, hervorgerufen durch das Zurücktreten

der Interdigitalkommissuren zu beiden Seiten des Mittelfingers bis in die Höhe der Kommissur zwischen 4. und 5. Finger. Am auffallendsten wirkt jedoch die Verkürzung bei Faustbildung der Hand (Fig. 2). Dabei tritt deutlich die Furche zwischen Metacarpalkopf II und IV hervor und zentralwärts von ihr eine vereinzelte Erhebung, die sich nun unzweideutig als Köpfchen des Metacarpus III erkennen läßt. Ebenso wird die Linie der Prominenzen, welche bei Volarflexion im Gelenk zwischen I. und II. Phalanxglied gebildet wird, unterbrochen. Im Bereiche des 3. Fingers entspricht ihrem Niveau ungefähr die Artikulation zwischen II. Phalanx- und Nagelglied, während das Gelenk zwischen I. und II. hier winkelig über die schiefe Ebene der Diaphysen der ersten Phalanxglieder II und IV vorspringt. Die Handwurzel, Daumen und Kleinfingerballen zeigen keine Abweichungen von der gesunden Seite. Die Haut zeigt keine Veränderungen, keine Narben und trophischen Störungen. Die grobe Kraft der Hand, die elektrische Erregbarkeit der Muskulatur, die Sensibilität, die Funktion aktiv wie passiv ist völlig unbeeinträchtigt, das Mädchen durch die Mißbildung in ihren Dienstgeschäften nicht behindert.

Röntgenogramm. Die Aufnahme (Fig. 3 u. 3a) erfolgte dorsovolar, beide Hände mit gespreizten Fingern auf einer Platte aufliegend, die Daumenspitzen sich berührend, die Röhre auf diese Stelle einzentriert, bei 50 cm Röhrenabstand und ergibt folgendes Bild:

Zunächst zeigt sich, das sämtliche Skeletteile in normaler Zahl, im groben in ihrer Form richtig konfiguriert vorhanden sind, die Verkürzung des 3. linken Mittelfingers nicht durch das Fehlen eines Gliedes bedingt ist. Vielmehr zeigt sich klar in Ergänzung des klinischen Befundes die Verkürzung hervorgerufen

1. durch eine Längsreduktion des Metacarpus III und
2. durch ein gleiches Verhalten des Grundgliedes der Phalanx III.

Augenfälliger jedoch als diese Tatsache wirken die Abweichungen, welche diese Teile in ihrer Form und Beschaffenheit bieten. Der Metacarpus III zeigt in der Bildung seiner Basis und dem diesem benachbarten Diaphysenteil nahezu keine Abweichung von seinen Genossen derselben wie der normalen Hand. Die Differenz beginnt da, wo auf der gesunden Seite die bikonkave Verjüngung der Diaphyse in allmählicher Anschwellung in ihr distales Enddrittel und in das Köpfchen übergeht. Dieser Abschnitt scheint zu fehlen, das Köpfchen direkt auf die verjüngte Diaphysenmitte aufgestülpt. Das Köpfchen selbst erscheint verkürzt und verbreitert, in seiner Längsachse zusammengedrückt, gegen die hohe Haubenform der benachbarten Capitula wie ein Flachdeckel.

Ferner aber, und das erscheint mir von Wichtigkeit, lassen schon die Abzüge, noch deutlicher aber die Platte ersehen, daß an Stelle des gesättigten, tiefschwarzen Schattens der übrigen Capitula eine unverkennbare Aufhellung des Knochenschattens am Capitulum III besteht. Die scharfe zarte Linie der Compactahülle ist um ein geringes schmäler, bedeutend weniger gesättigt, setzt sich kaum gegen die Spongiosabälkchen ab. Das Spongiosamassiv selbst tritt feiner, deutlicher hervor, die Gerüstbälkchen sind in ihrem Verlauf deutlicher verfolgbar.

Diese, wenn ich so sagen darf, Konsistenzunterschiede, ergeben sich nicht nur im Vergleich mit den übrigen Fingern, derselben Hand, sondern insbesondere mit dem Metacarpus III der normalen Seite.

Endlich aber, und darauf lege ich den Hauptaccent, die Epiphysenfuge des betroffenen linken Metacarpus III ist verschmolzen, der Epiphysenknorpel ist bereits ossifiziert, während der Metacarpus III rechts, und ebenso deutlich alle übrigen Metacarpalia rechter- wie linkerseits, durch eine breite lichte, der Knorpelfuge entsprechende Lücke, von ihren zugehörigen Diaphysen abgesetzt sind.

Nicht geringfügiger sind die Unterschiede, welche die Röntgenplatte zwischen der Grundphalanx III rechts und links erweist. Rechts die

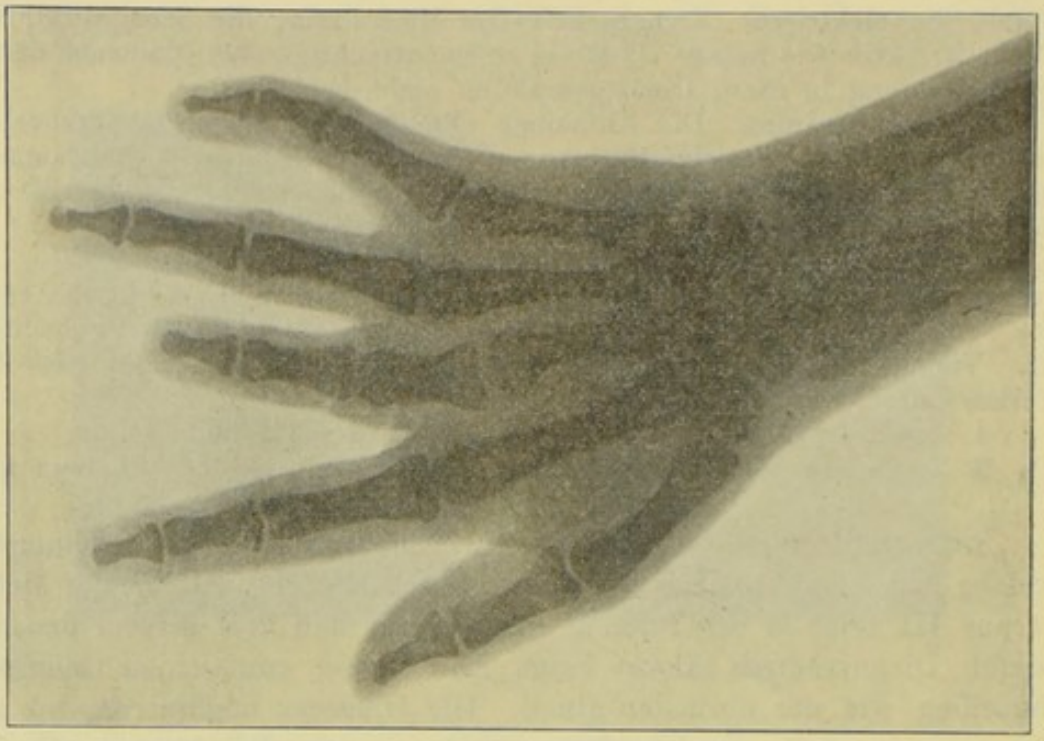

Fig. 3.

schlanke, schmale, pfeilerartige, normale Diaphyse, deutlich gegliedert in ihre drei Abschnitte, Basis, Schaft und Knopf. Links dagegen ein kurzes, nahezu rechteckiges ungegliedertes Gebilde. Angedeutet ist die Gliederung der proximalen Epiphyse, es folgt der Beginn der bikonkaven Diaphysenverjüngung, doch noch ehe dieselbe in der Längenausdehnung nennenswerte Dimension erreicht, geht sie sofort wieder in die Verbreiterung der distalen Epiphyse über, somit als Ganzes derart erscheinend, als ob das Mittelstück der Diaphyse ausgefallen wäre. An Stelle des normalen Längenwachstums ist die Diaphyse jedoch durch eine Verbreiterung des Schaftes ausgezeichnet. Betrachtet man die Platte genau, so fällt auch hier wieder der Konsistenzunterschied der Knochen in die Augen. Die proximale Diaphyse ist genau

wie oben beim Capitulum metacarpi III sinistri geschildert, unverkennbar aufgehellt. Die weniger intensive Zeichnung der Compactahülse ist ebenso auffällig, wie die Detailzeichnung des Spongiosabälkchengerüstes.

Weniger ausgesprochen tritt dies an dem distalen Epiphysenteil hervor. Der verbindende Schaftabschnitt zeigt bei genauer Betrachtung ebenfalls, aber bedeutend weniger ausgeprägt, den Knochenschatten aufgehellt. Deutlicher ist an ihm erkennbar die Zeichnung der bikonkaven Scheibe der Diaphyse, dargestellt durch Compactastreifen, die jedoch verwischt werden durch außerhalb gelegene unscharfe Knochenschatten, die nur teilweise durch Projektion von Knochenleisten her-

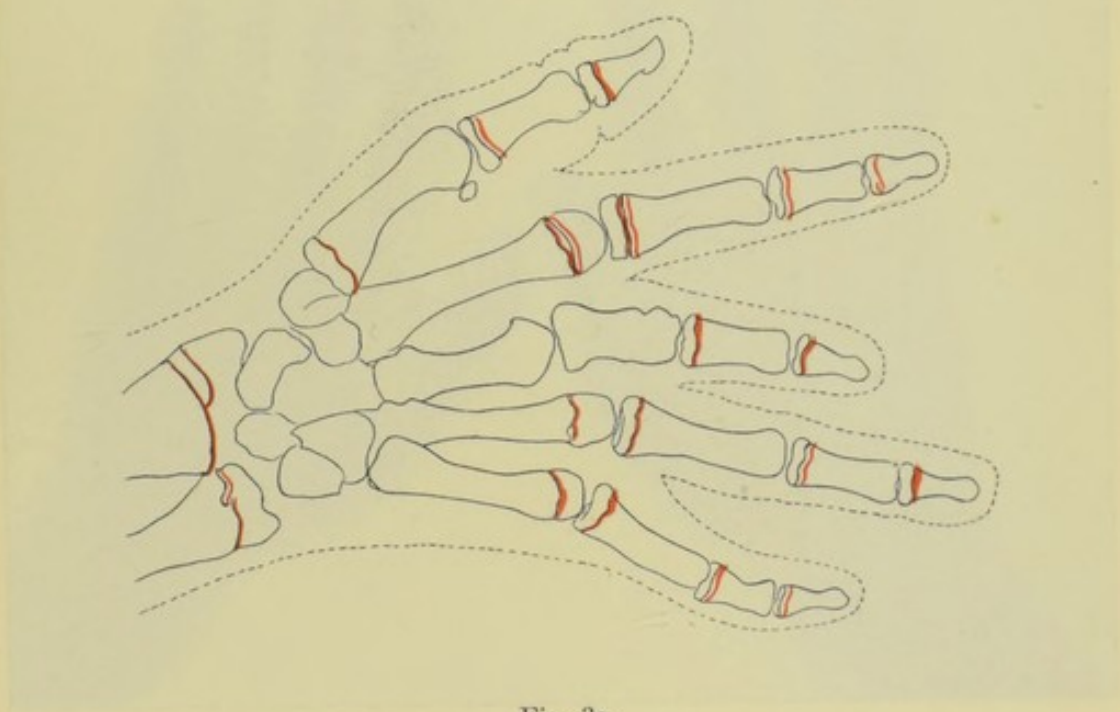

Fig. 3a.

vorgerufen sein dürften, weit mehr jedoch an periostale Wucherung erinnern.

Was jedoch auch an diesem Glied als wichtigster Befund zu notieren bleibt, das ist auch hier die Tatsache, daß die zwischen proximaler Epiphyse und Diaphyse gelegene, an allen übrigen gleichen Phalangen-

Finger	I		II		III		IV		V	
	R.	L.	R.	L.	R.	L.	R.	L.	R.	L.
Metacarpus	41	41	59	59	**56**	**39**	49	49	46	46
Phalanx I	25	25	33	33	40	25	37	37	29	29
Phalanx II	—	—	21	21	24	24	22	22	16	16
Phalanx III	19	19	15	15	16	16	16	16	14	14
Strahl	85	85	128	128	**136**	104	124	124	105	105

gliedern klar und deutlich als Lücke vortretende Knorpelfuge, hier nicht mehr erkennbar, bereits der Ossifikation verfallen ist.

Die übrigen Abschnitte des III. linken Strahles, sowie alle übrigen Skeletteile, zeigen kaum Abweichungen von der Norm.

Ueber die Größenverhältnisse der Hände gibt die vorstehende Tabelle Aufschluß.

Somit beträgt der Strahlliniendefekt in seiner Gesamtheit 32 mm, wovon 17 mm auf den Metacarpus, 15 mm auf die Phalanx entfallen.

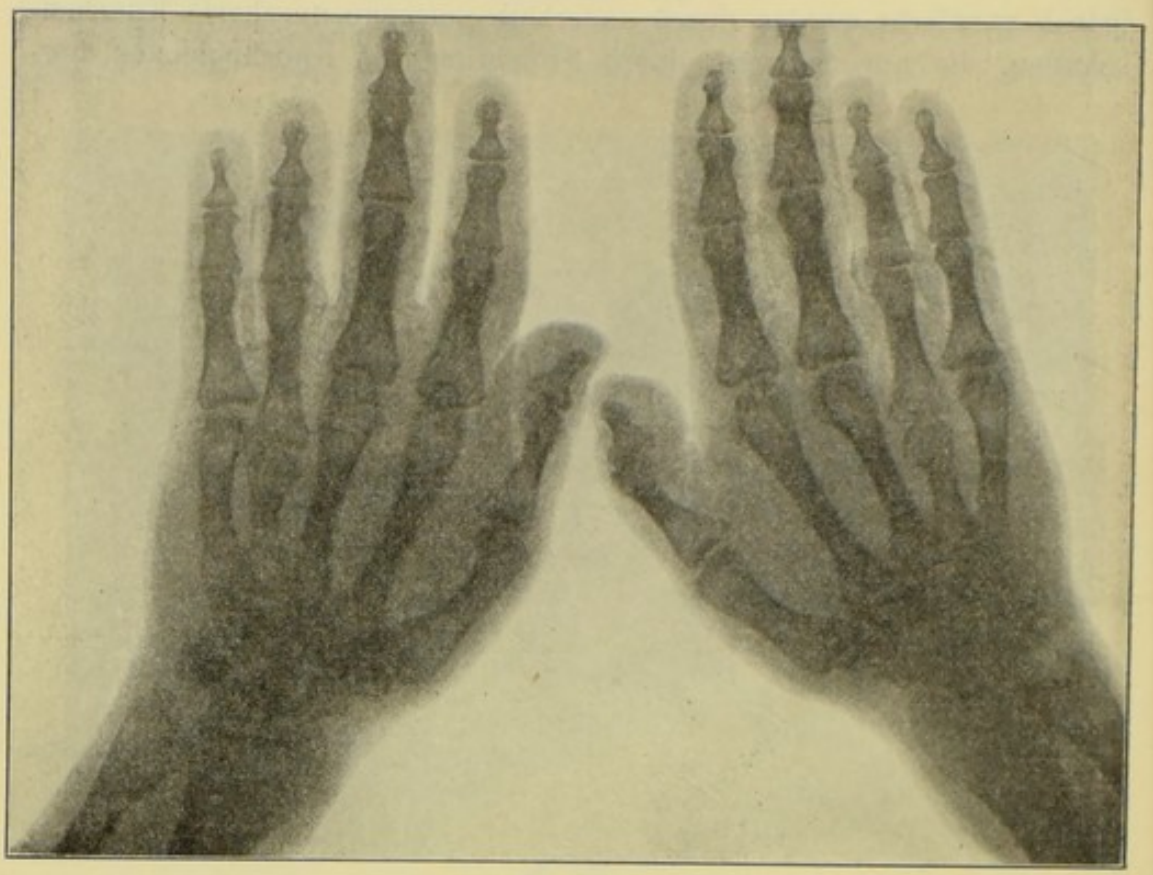

Fig. 4.

Fall 2. I. L., 34 Jahre, Landarbeiterin, wird wegen rezidivierenden Erysipels in die Klinik aufgenommen.

Pat. ist eine auffallend kleine Person von zwergenhaftem Aussehen, die in einem Kinderbett gelagert werden kann. Die Gliedmaßen sind im Verhältnis zum Rumpf auffallend kurz, der Kopf groß. Die Intelligenz ist beschränkt, jedoch nicht derart, daß Pat. nicht vollkommen klare, verständige Antworten geben könnte. An den zwar kleinen, aber wohlproportionierten Gliedmaßen fallen sofort Anomalien auf. — Zunächst ergibt die Besichtigung der Hände, daß beiderseits der Ringfinger abnorm kurz ist, seine Kuppe bei extremer Streckstellung die des 5. Fingers kaum merklich überragt. Die Einzelheiten der Konfiguration der 4. Finger, ihre Artikulationsverhältnisse etc. gleichen derart der in Fall 1 gegebenen Beschreibung, daß ohne Wiederholung auf dieselbe verwiesen werden kann.

Nur in einem Punkte weichen hier die beiden 4. Finger von der vorigen Beobachtung ab, insofern nämlich, als bei Faustbildung zwar deutlich die Lücke zwischen 3. und 5. Metacarpalköpfchen als seichte Furche in Erscheinung tritt und 2 cm zentralwärts von den übrigen Capitula sich das Köpfchen des 4. Metacarpus am Handrücken prominiert, aber die winklige Vorragung über die schiefe Ebene des Grundgliedes der Phalangen, welche als die Artikulation zwischen Grundglied und Mittelstück der Phalanx geschildert war, wegfällt. Die schiefe Ebene, welche die Grundglieder der in die Hand eingeschlagenen Finger bilden, ist eine einheitliche, nur daß der dem 4. Finger angehörige Teil das Niveau der Nachbarleisten

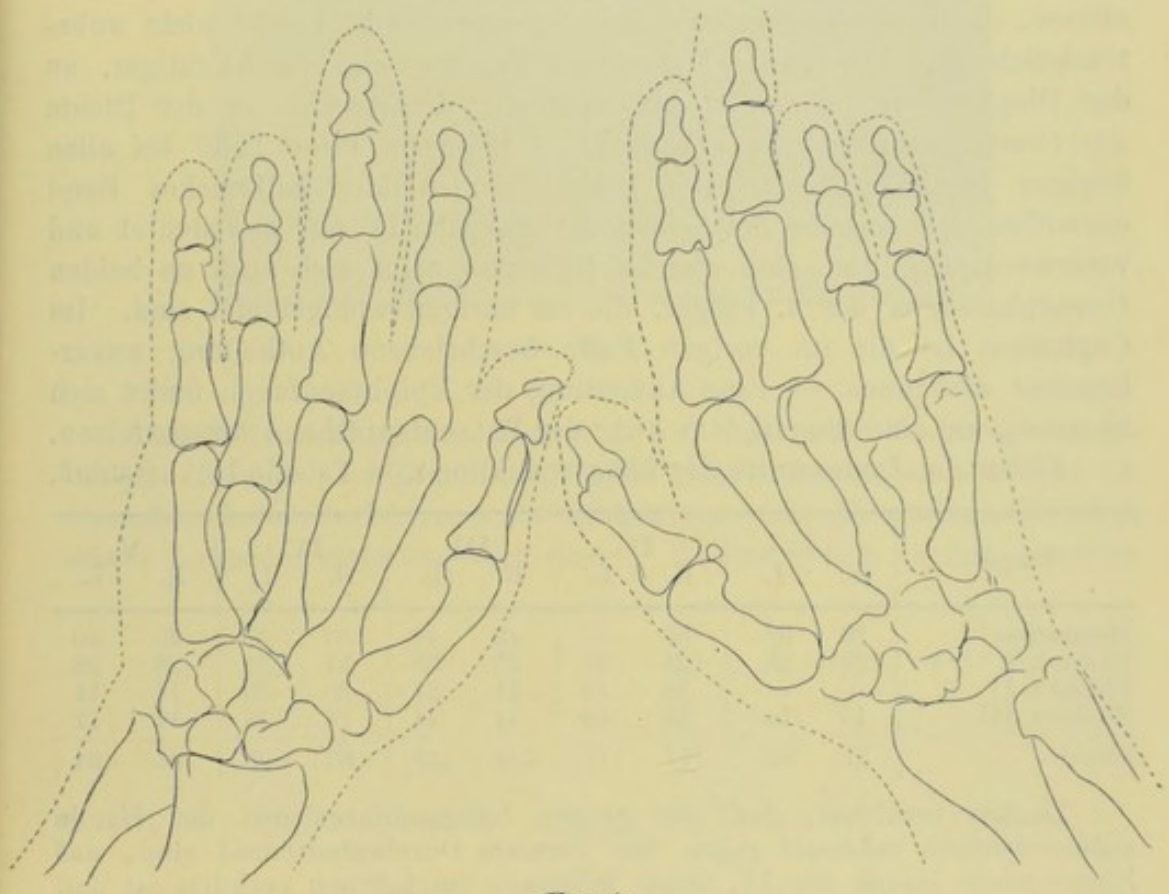

Fig. 4a.

nicht ganz erreicht. Alle übrigen Verhältnisse der Hand, die Funktionsfreiheit einbegriffen, sind dem Fall 1 konform.

Das **Röntgenogramm** (Fig. 4 u. 4a), in gleicher Weise gewonnen wie das früher beschriebene, läßt nun bei sonst normalen Skelettverhältnissen als Ursache der beschriebenen Verkürzung erkennen: eine Längsreduktion des Metacarpus IV.

Die Betrachtung der beiden verkürzten Metacarpalia zeigt eine auffallende Formgleichheit mit dem deformen Metacarpus III des vorigen Falles. Sie erscheinen neben den schlanken und leichten Säulengebilden ihrer Nachbaren plump und unförmig, trommelschlägerartig. Deutlich ist die Dreigliederung ausgebildet Basis, Schaft und Köpfchen. Die Basis gegen die normalen Gebilde nahezu unverändert, die Ver-

jüngung, mit der sie dem Schafte zustrebt, ist scharf angedeutet. Hier im Beginn der Verjüngung setzt die Divergenz gegen das normale Glied ein. Der Schaft ist auffallend kurz, wie wenn das Mittelstück entfernt wäre, die Figur der bikonkaven Scheibe ist deutlich erkennbar, jedoch ist die Kreiskrümmung eine bedeutend stärkere als an den Kreisbögen der übrigen Metacarpaldiaphysen. Der Uebergang in das Capitulum ist darum ein plötzlicher, nicht so allmählicher wie an den anderen Fingern. Das Capitulum selbst erscheint zusammengepreßt, seine Artikulationsfläche weniger gewölbt, läßt die Haubenform vermissen. — Auch die Struktur der deformen Teile weicht nicht unbeträchtlich ab. Der ganze Metacarpus IV erscheint durchsichtiger, an der Diaphyse vor allem ist ein deutlicher Unterschied in der Dichte des Compactaschaftes zu erkennen. — Während diese Teile bei allen übrigen Metacarpalia ein tief gesättigtes, dunkles kalkreiches Band darstellen, ist dasselbe bei beiden Metacarpalia IV nur angedeutet und verschwommen, und eine gleiche Differenz zeigt sich auch an beiden Grundphalangen der 4. Finger, die im übrigen wohlgebildet sind. Im Capitulum ist die im vorigen Falle beschriebene Aufhellung unverkennbar vorhanden. — Eine Andeutung der Epiphysenfugen findet sich nirgends, sie sind überall dem Alter der Pat. entsprechend verschmolzen.

Ueber die Zahlenwerte der Längsreduktion gibt Tabelle II Aufschluß.

Finger	I		II		III		IV		V	
	R.	L.	R.	L.	R.	L.	R.	L.	R.	L.
Metacarpus	39	39	55	55	49	49	30	30	40	40
Phalanx I	28	28	31	31	35	35	31	31	28	28
Phalanx II	—	—	18	18	21	21	20	20	14	14
Phalanx III	14	14	13	13	14	14	14	14	12	12
Strahl	81	81	117	117	119	119	95	95	94	94

Daraus resultiert, daß die ganzen Längendimensionen der Hände außerordentlich reduziert gegen das normale Durchschnittsmaß sind, daß insbesondere jedoch der IV. Strahl jederseits beträchtlich verkürzt ist und zwar auf Grund der stark verkürzten Metacarpalia IV.

Zum Vergleich mit der Norm, da infolge der doppelseitigen Deformität eine gesunde Seite nicht dazu herangezogen werden kann, reproduziere ich die bekannte Tabelle von Pfitzner.

Finger	I	II	III	IV	V
Metacarpus	41,4	62,1	59,8	54,0	50,0
Phalanx I	27,7	37,0	41,2	38,8	30,6
Phalanx II	—	22,4	27,1	25,8	18,2
Phalanx III	20.4	16,0	16,0	17,3	15,7
Strahl	89,2	137,4	144,7	135,8	114,5

An der gleichen Pat. war noch eine weitere, ähnliche Mißbildung zu konstatieren. Die 4. rechte Zehe war deutlich verkürzt, und es trat dies sowohl in Streckstellung wie ganz besonders bei forcierter Plantar-

flexion der Zehen in Erscheinung, wobei deutlich das Köpfchen des IV. Metatarsus nach rückwärts verlagert nachgewiesen werden konnte, in ähnlicher Weise, wie es früher für die Capitula der Metacarpi geschildert worden. Anderweitige Störungen bestanden an den zwar kleinen, aber grazil gebauten und wohlkonfigurierten Füßen nicht.

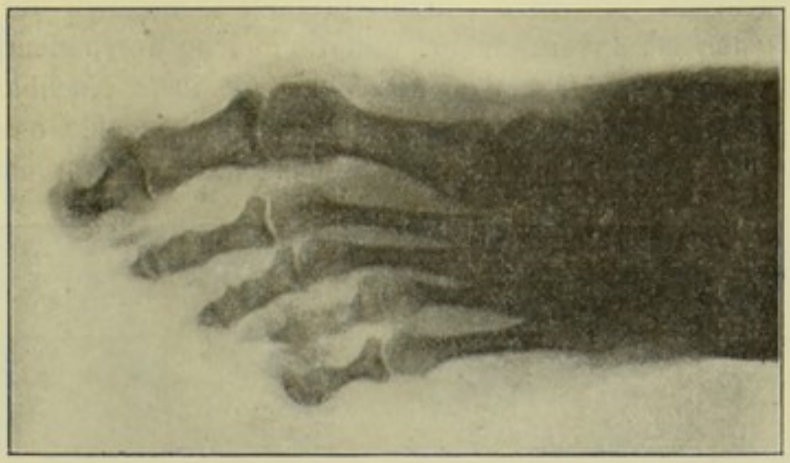

Fig. 5.

Das **Röntgenogramm** (Fig. 5 u. 5a) das unter Wahrung der gebotenen Kautelen aufgenommen, zeigt ohne weiteres, wo der Sitz der Ursache dieser Verkürzung zu suchen ist. Der Metatarsus IV ist in seiner Längenausdehnung verkleinert. Es findet sich an ihm die Drei-

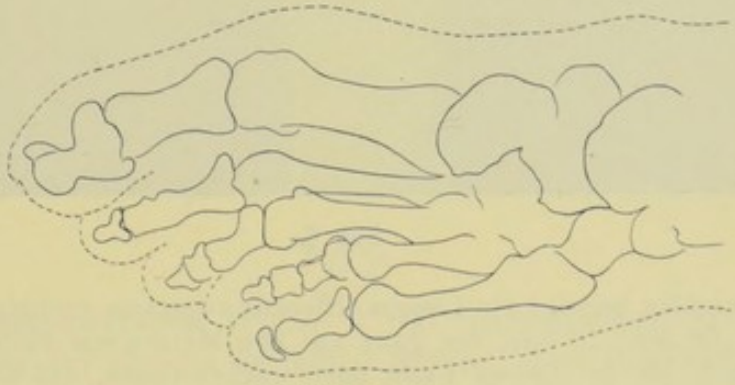

Fig. 5a.

gliederung ausgebildet, weniger intensiv wie an den Metacarpalia scheint die Form verändert, dagegen im ganzen die Anlage weniger massig als auf der gesunden Seite. Relativ am wenigsten beeinträchtigt ist der Basalteil und der ihm anstoßende Diaphysenabschnitt, der so weit angelegt erscheint, daß sein distales Ende ungefähr der schmälsten Stelle der übrigen Diaphysen entspricht. Am Corticalisschaft ist bis dahin in der Struktur eine wesentliche Aenderung gegenüber den be-

nachbarten Metatarsalknochen nicht wahrzunehmen. Weit augenfälliger wirkt dagegen, daß sich an diese dünnste Stelle ohne den allmählichen Uebergang sofort das Capitulum aufsetzt als nahezu rundes Köpfchen. Diese Kugelform unterscheidet diese Epiphyse von den normal gebildeten, helmartigen Genossen ebenso wie der Strukturunterschied. Eine beträchtlich vermehrte Durchsichtigkeit namentlich der Spongiosagerüstbälkchen ist unverkennbar, und die gleiche Beschaffenheit zeichnet auch die Phalangen der betroffenen Zehe von ihrer Nachbarschaft aus. An den Epiphysenfugen ist, da sie überall gleichmäßig ossifiziert, ein Unterschied zwischen normaler und deformer Seite nicht nachzuweisen.



Fig. 6.

Zahlenmäßig beträgt die Längendifferenz zwischen rechtem und linkem Strahl (78:68 mm) 10 mm, die ganz auf den Metatarsus entfallen (45:35). Anamnestisch ist in diesem Falle noch nachzutragen, daß nicht nur nach den Angaben der Pat. selbst, sondern auch nach den Aussagen der Eltern diese beschriebene Deformität in frühester Jugend schon beobachtet worden, und daß weder Eltern noch Geschwister, noch, soweit bekannt, Vorfahren ähnliche oder andersartige Mißbildungen aufweisen.

Fall 3. Auguste G., 30 Jahre alt, Dienstmädchen, sucht wegen Plattfußbeschwerden die Klinik auf.

Bei der Untersuchung der Füße fällt alsbald eine Anomalie der l. 4. Zehe in die Augen. Dieselbe ist bedeutend verkürzt, der Nagelrand erreicht knapp die Mitte der 3. Zehe und überragt kaum das Niveau der 5. Zehe. Deutlicher wird die Verbildung noch bei starker passiver Plantarflexion der Zehen. Da-

bei erscheint zwischen Capitulum metatarsi III und IV eine Einsenkung und ca. 2 cm zentralwärts davon fühlt und sieht man zwischen Schaft von Metatarsus III und V den Metatarsus IV in einer knopfförmigen Anschwellung enden, offenbar das Capitulum metatarsi IV. An den, abgesehen von der Pes plano-valgus-Bildung, wohlkonfigurierten Füßen ist eine weitere Abweichung nicht wahrzunehmen. Keine trophischen, motorischen oder Sensibilitätsstörungen, die Funktion des Fußes unbehindert. Auch die weitergehende Untersuchung ergibt völlig normalen Befund. Anamnestisch macht Pat. die Angabe, daß die Verkürzung der 4. Zehe ihr seit Kindheit bekannt gewesen. Ob sie mit der Deformität geboren oder dieselbe in frühester Kindheit erworben habe, weiß sie nicht mit Sicherheit anzugeben. Eltern und Geschwister sollen keine ähnliche oder anderweitige Mißbildung aufweisen.

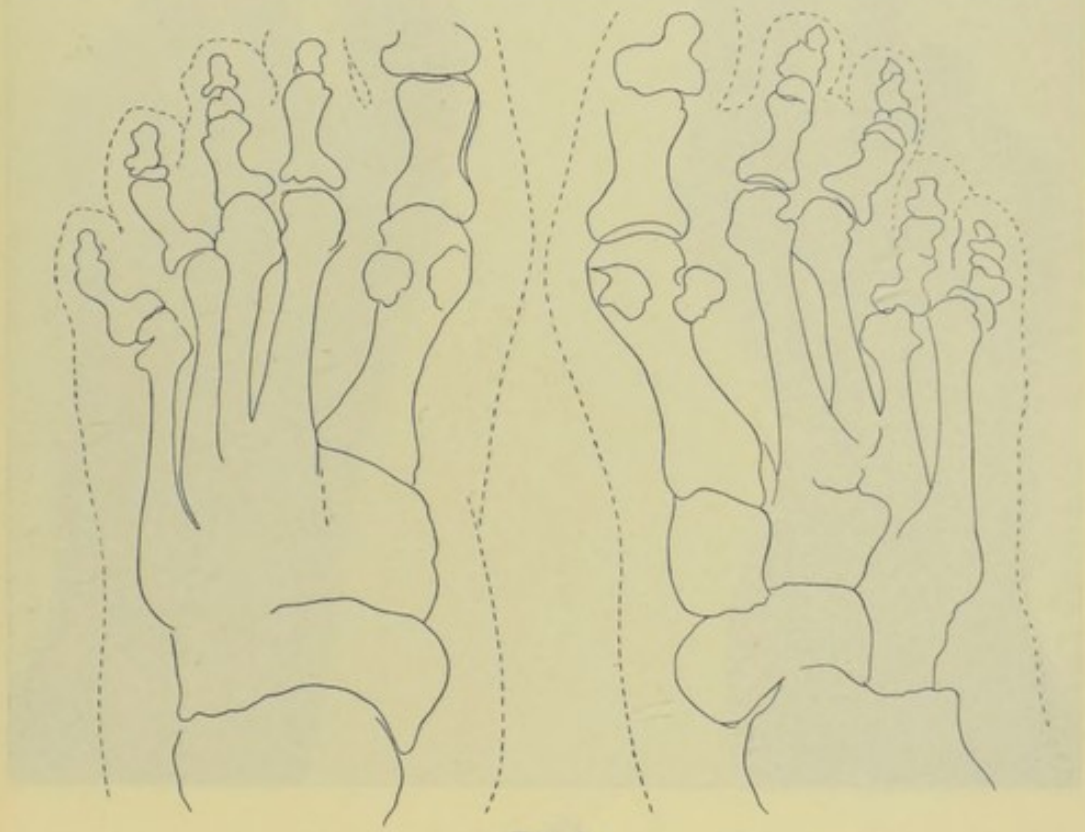

Fig. 6a.

Das **Röntgenogramm** (Fig. 6 u. 6a), aufgenommen in dorsoplantarer Richtung bei parallel gestellten Füßen, 50 cm Röhrenabstand, auf die Verbindungslinie der beiden Tuberositates ossis navicularis einzentriert, zeigt die beträchtliche Verkürzung des linken Metatarsus IV,

Strahl IV,	Metatarsus IV,	Phal. IV a
L. = 78	L. = 45	L. = 12
R. = 98	R. = 60	R. = 20

und zwar zeigen die Messungsresultate wie das Bild, daß an der Verkürzung sowohl der Metatarsus wie die Grundphalanx der linken 4. Zehe partizipiert. Abgesehen von der einfachen Längendifferenz, bieten sich auch hier wieder Unterschiede hinsichtlich der Konfiguration wie der Struktur. Zunächst läßt sich auch hier wieder konstatieren, daß die

deforme Bildung des Metatarsus nicht so sinnfällig wie bei den gleichartigen Anomalien des Metacarpus erscheint. Die Form der Basis wie die untere Hälfte der Diaphyse sind der Form nach nahezu normal, auch der distale Teil des Diaphysenschaftes geht mehr allmählich, nicht so abrupt in die Epiphyse über. Letztere endlich differiert in ihrer Form ebenfalls weniger intensiv von den gleichartigen benachbarten Gebilden, wenn immerhin auch sie mehr an die Kugel- als an die Helmform erinnert. Dagegen sind strukturell wesentliche Unterschiede zwischen 4. linken Metatarsus und den übrigen Mittelfußknochen und

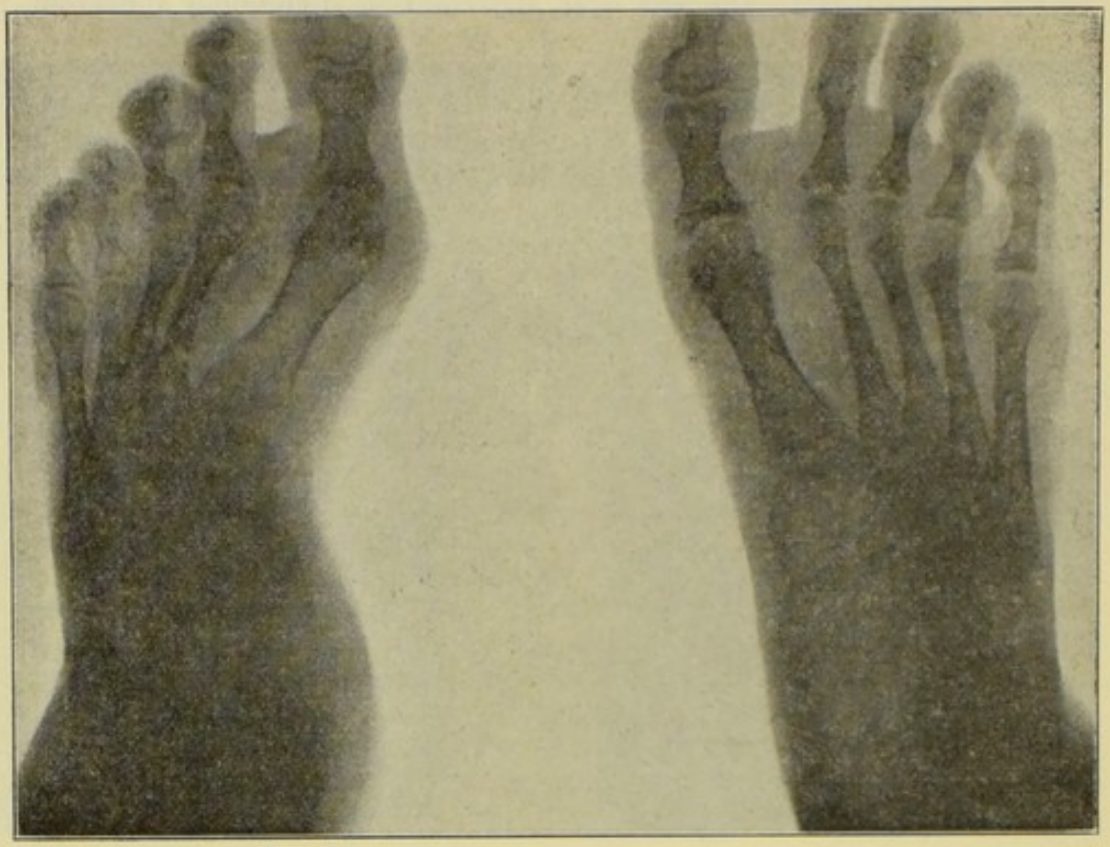

Fig. 7.

besonders dem 4. der gesunden Seite zu erkennen. Basis und Diaphyse sind heller, durchsichtiger atrophischer, der Knochenschatten weniger dicht, insbesondere der Compactasaum der Diaphyse schwächer und schmäler. Viel deutlicher jedoch als im vorausgehenden Falle ist die Aufhellung des Capitulum, die lichtere Zeichnung des Spongiosagerüstes zu erkennen. Die strukturellen Unterschiede sind noch weit intensiver ausgebildet an den Phalangen. Die Knochen sind stark aufgehellt, die Zeichnung der Struktur verwaschen, an einzelnen Abschnitten geschwunden, der Corticalissaum dünn, schwach angedeutet, „gestrichelt". Während diese Strukturdifferenz an der distalen Phalange am ausgesprochensten, ist der Formunterschied an der Grundphalange am prägnantesten. Die Konfiguration der Basis wie des Capitulum

phalangis weicht wenig ab, dagegen ist die Diaphyse nahezu ganz geschwunden, Basis und Capitulum gehen mit scharfer Einschnürung sozusagen ineinander über, im Frontalschnitt durchaus einer bikonkaven Scheibe gleichend. — Die Epiphysenfugen sind dem Alter der Pat. gemäß verknöchert an allen Teilen des Fußskelettes, ein Unterschied an ihnen darum nicht mehr festzustellen.

Fall 4. Marie Z., 12 Jahr, Schulmädchen, wird wegen einer Deformität der rechten unteren Extremität der Klinik zugeführt.

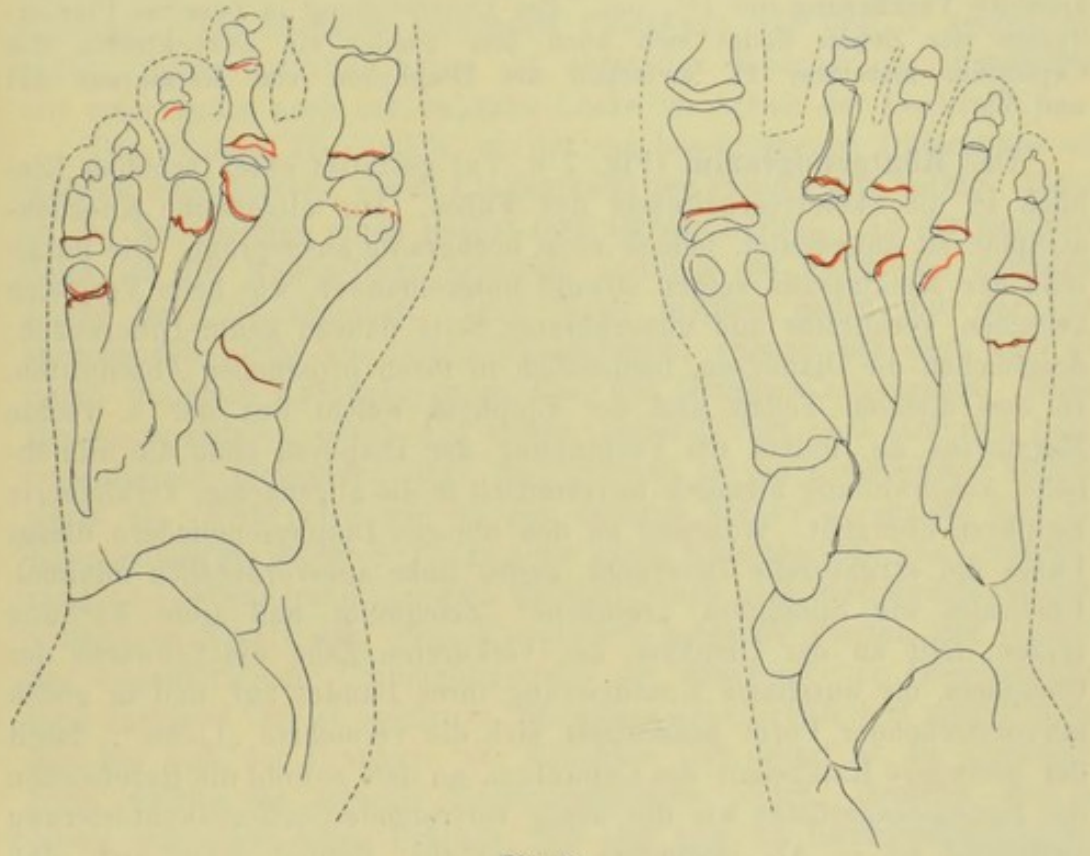

Fig. 7a.

Bei dem im übrigen gesunden, kräftig und wohlgebildeten Kinde besteht eine Schwäche des ganzen rechten Beines, das auch durchweg atrophisch erscheint. (Umfangsdifferenz durchschnittlich 2 cm.) Außerdem besteht eine Peroneuslähmung, die zu paralyt. Pes varus geführt hat. Der Fuß, als Ganzes kleiner und graziler als der linke, zeigt als besonderen Befund eine abnorme Kürze der 4. Zehe. Anamnestisch machte die Mutter die Angabe, daß in der Familie niemals irgend eine Mißbildung beobachtet wurde. Die Eltern der Pat. und alle Geschwister sind frei von jeder Entwickelungsstörung. Pat. soll bestimmt gesund geboren sein. Im Alter von 2 Jahren habe sie Scharlach durchgemacht, eine Lähmung des Fußes zurückbehalten, und schon nach Jahresfrist sei der Mutter das Zurückbleiben des Wachstums der 4. Zehe aufgefallen. — Bei genauer Untersuchung zeigt sich, daß der Gesamtfuß um $1^1/_2$ cm kürzer und sein Umfang um 1 cm geringer als der der linken Seite ist. Im Rahmen dieser

Verkürzung fällt aber noch besonders die Kleinheit der 4. Zehe auf. In Streckstellung liegt ihr Nagelrand in gleicher Höhe mit dem Nagelrand der 5. Zehe und der Interdigitalfalte zwischen 2. und 3. Zehe. Diese spezielle und lokalisierte Deformität innerhalb der Gesamtreduktion des Fußes wird sehr deutlich bei der Aufnahme eines Umrisses des Fußes, wobei man erkennt, daß die Absetzung und Proportion der drei ersten und der 5. Zehe gegeneinander in der Konfiguration durchaus der linken Seite entspricht, während die 4. Zehe stark zurücktritt; und zu demselben Ergebnis führt der Vergleich der Zahlenwerte, die sich ergeben, wenn jeweils der Abstand des unteren vorderen Randes des Malleolus externus von der Mitte des Nagelrandes der einzelnen Zehen gemessen wird, nämlich eine absolute Verkürzung um $1^1/_2$ cm. Bei Untersuchung in passiver Plantarflexion der Zehen findet sich auch hier wieder ein Zurücktreten des Capitulum metatarsi IV zwischen die Diaphysen von Metatarsus III und V.

Das **Röntgenogramm** (Fig. 7 u. 7a) gestattet einen schönen Einblick in die Skelettverhältnisse des Fußes. Die allgemeine Knochenatrophie ist angedeutet, jedoch nicht hochgradig ausgeprägt. Die Basalteile der Metatarsalia zeigen sowohl untereinander, wie beim Vergleich zwischen verkürzter und unverkürzter Seite nahezu kaum Differenzen; desgleichen die Diaphysen, namentlich in ihren proximalen Abschnitten. In den distalen Teilen und der Epiphyse weicht nur der 4. rechte Metatarsus ab, indem die Verjüngung der Diaphyse ohne die allmähliche Anschwellung ziemlich unvermittelt in die abgeflachte, verkleinerte Epiphyse übergeht. Während an den übrigen Diaphysengliedern dieses Fußes die strukturelle Divergenz gegen links außerordentlich minimal, Corticalis wie Spongiosa „reinliche" Zeichnung und tiefe Färbung zeigen, fällt an der Diaphyse der verkürzten Zehe die Schwäche der Compacta, die unscharfe Konturierung ihres Bandes auf, und in gleich hervorstechender Form präsentiert sich die vermehrte „Lichte", damit der geringere Kalkgehalt des Capitulum, an dem sowohl die Rarefikation des Spongiosagerüstes wie die wenig vortretende Corticaliskonturierung auffallend ist. — Als besonders wesentlicher Befund ergibt sich, daß während an den Metatarsen II, III, V der gleichen und II, III, IV, V der anderen Seite die Epiphysenfuge deutlich erhalten ist, der Ossifikationsprozeß an der Knorpelfuge des 4. Metatarsus rechts abgeschlossen, dieselbe geschwunden ist. Gleich auffallende Verhältnisse zeigen die Phalangen des rechten Fußes. Ihre Grundglieder sind in allen Zehen in der Längsachse verkleinert, am ausgesprochensten ist die Differenz jedoch an der 4. Zehe. In ihrer Konfiguration, wenn man dieselbe mit jener der gesunden Seite vergleicht, zeigen sie eine auffallende Aehnlichkeit mit der Metacarpaldeformierung der beschriebenen Fälle: die Epiphysen relativ breit, das Diaphysenstück nahezu geschwunden, eine kurze, starke Einschnürung zwischen den Epiphysen darstellend. Die strukturellen Differenzen sind nicht weniger hervorstechend. Ueberall das Bild der Knochenatrophie sowohl am

Spongiosagerüst wie am Cortikalschaft, auch diese Veränderungen am intensivsten ausgeprägt an der Grundphalanx IV.

Doch noch weitere auffallende und wichtige Abweichungen zwischen beiden Extremitäten lassen sich feststellen. Die Knorpelfugen, an der gesunden Seite vollständig erhalten, als deutlicher lichter Streif erkennbar, sind rechterseits verschmolzen, aber derart, daß sich noch deutliche Unterschiede der Ossifikationsdichte an den Originalplatten feststellen lassen. Die am meisten veränderte, nach Länge, Form, Struktur differenteste Phalanx IV läßt auch keine Spur von der Epiphysenlinie mehr erkennen. Die derselben in der Skala der Deformierungen am nächsten stehenden Phalangen III und V zeigen als zarten, feingestrichelten Saum die ehemalige Knorpelfuge angedeutet, mit einer kaum noch erkennbaren Lücke im Schaft der Corticalis.

Die Phalanx II endlich, an der die beschriebenen Differenzen am meisten zurücktreten, deren Längenreduktion kaum 1 mm beträgt, bietet an der Knorpelfuge einen höchst instruktiven Befund. An der medialen Seite ist die Knorpelfuge erhalten, deutlich die durch sie gebildete Lücke im Corticalisschaft. Ihre Weite meßbar gleich der der entsprechenden Stelle am linken Phalanxglied, ebenso wie dort wird sie durch dunklere Konturen gegen Epi- wie Diaphyse abgegrenzt. Diese Begrenzungslinien, obere wie untere, gehen 2 mm vom lateralen Rand bogenförmig ineinander über und grenzen so die Knorpelfuge lateralwärts ab. Nicht also wie an den anderen Stellen durchzieht hier die Knorpelfuge als lichter Streifen die ganze Knochendicke von Corticalisrand zu Corticalisrand, sondern sie stellt einen nach medialwärts offenen, winkeligen Spalt dar. Das lateralwärts gelegene Viertel, der jenseits der bogenförmigen Umbiegungsstelle der beschriebenen Begrenzungslinie gelegene Teil ist ossifiziert, Spongiosastrukturbälkchen ziehen durch ihn hin von der Diaphyse zur Epiphyse und scharf ist die Corticalislinie, welche die laterale Begrenzungslinie bildet. Deutlich wie an einem mikroskopischen Präparat läßt sich hier die fortschreitende Ossifikation der Knorpelfuge und ihr Einfluß auf die Längenausdehnung des Knochens verfolgen.

Fall 5. Georg D., 12 Jahre, wird der Klinik wegen eines Pes varus sinister zugeführt, infolge einer Peroneuslähmung, welche die Residuen einer vor 9 Jahren überstandenen Poliomyelitis repräsentiert.

Von dieser Erkrankung abgesehen, soll der Knabe stets gesund gewesen sein. Bei der Untersuchung ergibt sich bei im übrigen normalem Allgemeinbefund, daß an dem im ganzen in allen Durchmessern um ein geringes verkleinerten linken Fuße die 4. Zehe auffallend verkürzt ist. Auf Befragen geben die Eltern an, daß ihnen dies erst vor ca. 7 Jahren, also 2 Jahre nach überstandener Poliomyelitis, aufgefallen sei, daß diese Deformität sicher nicht seit Geburt bestehe, daß keines der übrigen Kinder ähnliche Anomalien aufweise, daß sie, die Eltern ebenso die Vorfahren,

soweit bekannt, mit keinerlei Mißbildungen behaftet seien. Die verkleinerte 4. Zehe reicht in Streckstellung mit der äußersten Spitze bis zum Nagelwall der 3. und wird um ein geringes vom Nagelwall der 5. überragt. In extremer Plantarflexion zeigt sich an Stelle des Capitulum des IV. Metatarsus in der Reihe der Mittelfußknochenköpfchen eine Vertiefung, $1^1/_2$ cm proximalwärts davon fühlt man zwischen den benachbarten Metatarsaldiaphysen die knopfförmige Anschwellung des Capitulum metatarsi IV.

Das aufgenommene **Röntgenogramm** (Fig. 8 u. 8a) ergibt in Uebereinstimmung mit dem klinischen Befund, daß im allgemeinen die Längen- und Breitendifferenz des Knochengerüstes beider Füße gering, das Durchlässigkeitsvermögen für die Strahlen links vermehrt, also Knochenatrophie angedeutet ist. An der besonders interessierenden 4. Zehe zeigt sich:

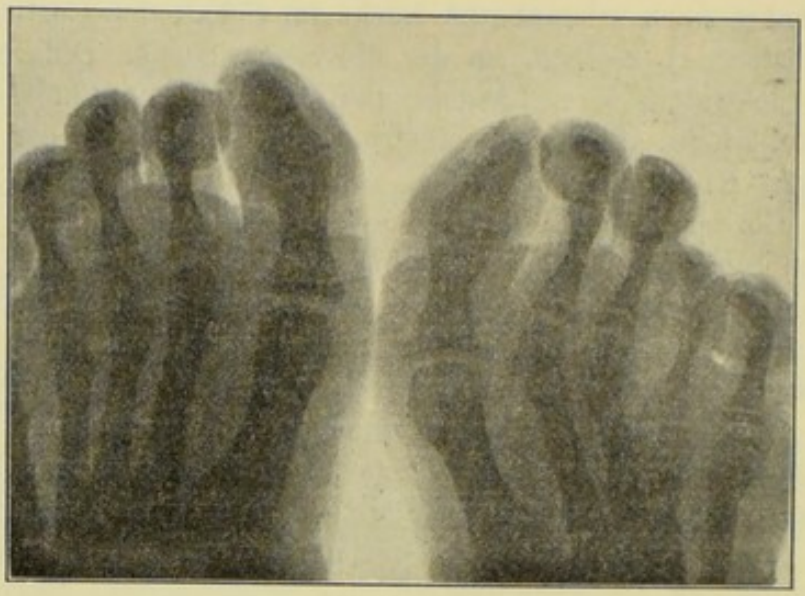

Fig. 8.

Ursache der Verkürzung ist abermals Verkleinerung des Metatarsus, dessen Längenreduktion = 13 mm (57 : 44) beträgt.

Die Konfigurationsänderungen bestehen in der gedrungenen, wenig gegliederten Form im Vergleiche zu den benachbarten Skelettteilen, in der plumpen Schaftgestalt gegenüber der schlanken Säulenform der übrigen Metatarsalknochen. Am wenigsten partizipiert an der Deformität der Basal- und proximale Diaphysenanteil. Erst das Mittelstück der Diaphyse weicht in der Gestalt auffallender ab. Es ist sehr kurz und ohne die allmähliche schweifende Ausladung gegen das distale Ende cylindrisch geformt. Mit scharfer Einschnürung setzt sich an dasselbe unmittelbar das Köpfchen auf. Dieses selbst erscheint pilzartig plattgedrückt, seine Artikulationsfläche verschmälert. In der Struktur der deformen Teile sind die Unterschiede in den proximalen Abschnitten gering. Die Dichte und Schärfe des Corticalisschaftes variiert kaum gegen die benachbarten Knochen. Erst im Capitulum treten auch

strukturelle Differenzen wieder auf. Unverkennbar ist der Schatten derselben um ein beträchtliches lichter als der sämtlicher übrigen 9 Metatarsalköpfchen. Die Begrenzungslinie gegen das Gelenk, der Corticalisrand, ist schmäler, feiner, linienförmig im Vergleiche zu dem breiteren, verwischter aber satteren, bandförmigen an korrespondierenden Stellen; die Zeichnung des Spongiosagerüstes ist weitmaschiger, rarefizierter. Dieselben strukturellen Abweichungen, vor allem die Gesamtaufhellung, ist ebenso ausgesprochen an den im übrigen nicht deformierten Phalangen der 4. Zehe, deren helles Schattenbild zu den dunklen benachbarten gleichen Knochenteilen stark kontrastiert.

Als weiterer wesentlicher Befund ist auch hier festzustellen: An

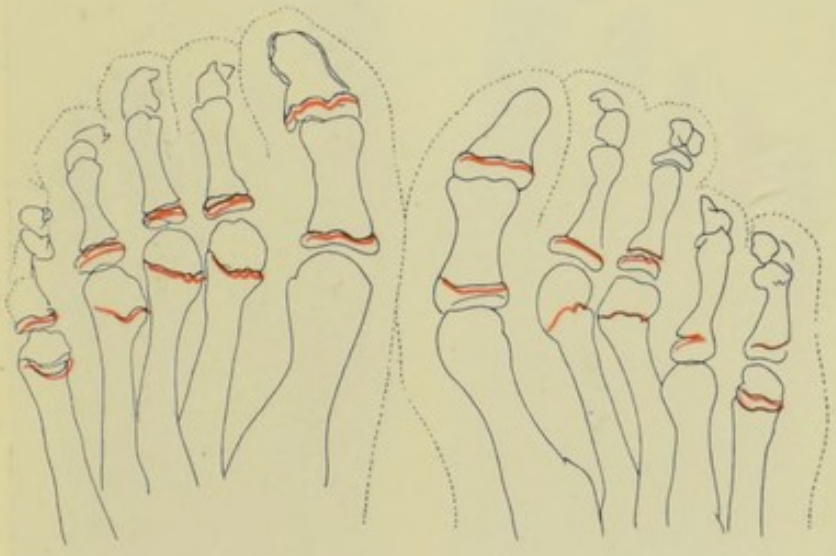

Fig. 8a.

sämtlichen Metatarsalia und Phalangen ist klar und deutlich die unverknöcherte Knorpelfuge zu sehen, das lichte Band der Epiphysenlinie des Metatarsus IV sinister dagegen ist geschwunden, die Ossifikation ist vollkommen, Knochenbälkchen ziehen ungebrochen vom Capitulum zur Diaphyse.

Fall 6. Friedrich E., 14 Jahre alt, wird der Klinik zugeführt wegen Verkrümmung der linken Tibia im Anschluß an ausgedehnte Sequestrotomie wegen Osteomyelitis, die er vor 3 Jahren an den beiden Unterschenkeln überstanden hat.

Diese Erkrankung ausgenommen, war Pat. stets gesund. Bei der Untersuchung des kräftigen Knaben läßt sich, abgesehen von dem angeführten Leiden, ein normaler Allgemeinbefund erheben. Es findet sich jedoch an dem gegen rechts etwas verkleinerten und atrophischen Bein eine Verkürzung der 3. Zehe. Die Eltern geben mit Bestimmtheit an, daß dieser Defekt erst in den letzten Jahren nach der Erkrankung auf-

getreten, nicht angeboren sei, Mißbildungen weder bei ihnen, noch in der Ascendenz bestanden hätten. — Die hierher gehörigen Untersuchungsergebnisse sind folgende: Der linke Fuß in leichter equinovarus-Stellung, infolge Aenderung der statischen Artikulationsverhältnisse im Talocruralgelenk ist in allen Dimensionen schwächer ausgebildet als der rechte. Anderweitige trophische Motilitäts- und Sensibilitätsstörungen bestehen nicht. Die 3. Zehe bleibt in Streckstellung 1 cm hinter der äußersten Spitze von Zehe 2 und 4 zurück, ihr Nagelrand erreicht eben den Nagelwall der Phalanx II. Bei forcierter Plantarflexion der Zehen wird die Linie der Metatarsalköpfchen an der 3. Zehe durch eine Lücke unterbrochen, hinter der unmittelbar das fehlende Capitulum II abzutasten ist.



Fig. 9.

Das **Röntgenogramm** (Fig. 9 u. 9a) bietet als Befund: Die der bereits festgestellten Schwäche des Fußes entsprechende Atrophie der Knochen ist im allgemeinen von mittlerer Stärke und betrifft vorwiegend die Corticalis. Die Metatarsalia II, III, IV sind gegen die andere Seite verkürzt, vorwiegend jedoch der Metatarsus III. In der Konfiguration ist die Abweichung unbeträchtlich, Form von Basis und Basalteil der Diaphyse erscheint nahezu normal. Distaler Diaphysenteil zwar in der Längsausdehnung reduziert, in seiner Gestalt jedoch nur wenig abweichend, insbesondere ist die schlanke Säulenform erhalten. Die Epiphyse zeigt in ihrer Konfiguration nur eine gleichmäßige Verkleinerung, aber keine deforme Gestalt. Beträchtlicher sind die strukturellen Ab-

weichungen, bestehend in Verschmälerung des Corticalisschaftes und Aufhellung der Epiphyse, Rarefikation des Spongiosagerüstes. Alle diese Differenzen finden sich an den Metatarsalia II, III, IV, nur sind sie bei III weitaus am augenfälligsten, und direkt nur der 3. Zehe kommt auch die Aufhellung der ihrem Metatarsus vorgesetzten Phalangen zu. Die Epiphysenlinien sind geschwunden, vollkommen ossifiziert an denselben Mittelfußknochen, und diese differieren damit gegen die Genossen der rechten Seite. Auffälligen Befund bieten die Phalangen: Differenzen in der Länge zwischen rechts und links zeigen die Grund-

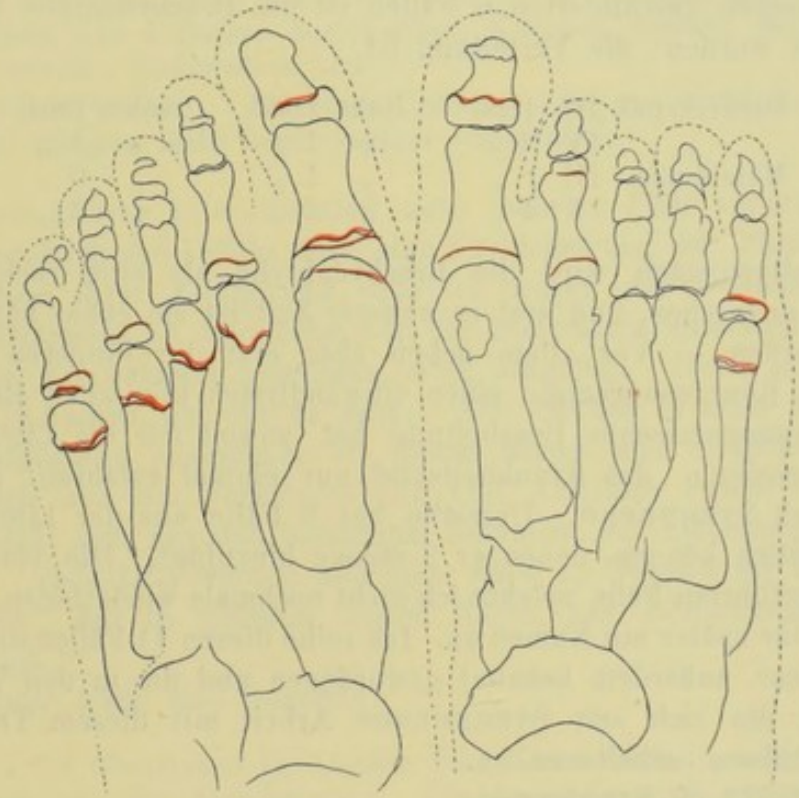

Fig. 9a.

phalanx II und IV, die beiden III. sind gleich lang. Deform in ihrer Konfiguration sind die Grundphalanx III und IV links und III rechts.

Sie zeigen übereinstimmend an Stelle der gegliederten Säulenform kurze, gedrungene, plumpe Cylindergestalt. Ausgebildet sind nur die beiden epiphysären Teile, die mit kurzer Einschnürung ineinander übergehen, der diaphysäre Abschnitt scheint vollkommen geschwunden. — Die strukturellen Unterschiede sind wenig auffällig und beschränken sich auf die erwähnte isolierte Aufhellung von Phalanx III links. — Dagegen erscheint wichtiger das Verhalten der Knorpelfugen. Sie sind vollkommen geschwunden und ossifiziert an der Phalanx III und IV rechts und III links, sind nur noch als gestrichelter Saum zu erkennen, an

der Phalanx II links, sonst im Gebiete der Phalangen überall erhalten und deutlich wahrnehmbar. — Es stimmt demnach überein: die hochgradige Formdeformierung, Verkürzung von Phalanx III und IV rechts und III links mit dem vollkommenen Schwund der Knorpelfugen an diesen Gebilden, und klar hebt sich dagegen ab die geringfügige Differenz der Länge und Form zwischen Phalanx II links und II rechts, von denen die ganz normale eine noch völlig erhaltene Knorpelfuge aufweist, die schon etwas beeinträchtigte hinwiederum eine Epiphysenlinie trägt, die als schmaler Streif eben noch angedeutet, aber völlig verknöchert ist.

In meinen geschilderten 6 Fällen ist die Brachydaktylie also 8mal beobachtet worden; die Verteilung ist:

Metarcarpus	III	1mal	links	1mal	rechts	0mal
„	IV	2 „	„	1 „	„	1 „
Metatarsus	III	1 „	„	1 „	„	0 „
„	IV	4 „	„	2 „	„	2 „

Im allgemeinen wird die Brachydaktylie als eine recht seltene Affektion angesehen, und erst in neuerer Zeit ist sie etwas häufiger erwähnt worden. — Vor allem geben aber erst die jüngeren Berichte durch die Röntgenogramme einen einwandfreien klinischen Befund. — Eine zusammenfassende Bearbeitung hat, soweit mir die Literatur zugänglich gewesen, das Krankheitsbild nur einmal erfahren, und zwar 1902 durch Sternberg. Derselbe hat 9 Fälle aus der Literatur zusammenstellen können, denen er 2 eigene hinzufügt. Die von Sternberg angeführten Fälle möchte ich nicht nochmals wiederholen, sondern führe sie nur später mit Namen an. Ich reihe diesen 11 Fällen die mir aus der Literatur außerdem bekannt gewordenen und die in den Veröffentlichungen, die sich seit Sternbergs Arbeit mit diesem Thema beschäftigt haben, enthaltenen an.

Fall 1—11 cf. Sternberg.

Fall 12 (Joachimsthal, I). 27-jährige, 160 cm große Pat. zeigt beiderseits plumpe, relativ zu breite Hände mit verkürztem Zeige- und Mittelfinger. Das Röntgenogramm ergibt viergliedrige Phalangen am 2. Strahl, abnorm kurze Phalanx II und III des 3. Fingers. Außerdem erscheint Metacarpus IV verkürzt, Phalanx I des 4. Fingers abnorm verlängert.

Fall 13 (Joachimsthal II). 22-jähr., 161 cm große Pat. — Schwester der vorigen, zeigt ebenfalls, aber nicht so extrem, 2. und 3. Finger verkürzt. — Das Röntgenogramm ergibt bei normaler Anzahl von Gliedern beträchtliche Verkürzung der Zwischenphalangen an Zeige- und Mittelfinger, rechterseits dazu noch Viergliederung am Zeigefinger.

Fall 14 (Joachimsthal III). 27-jähr. Pat. mit Verkürzung des 2. bis 5. Fingers an beiden Händen. Das Röntgenogramm erweist als Ursache eine abnorme Verkürzung der Zwischenphalangen.

Ferner möchte ich außer den zitierten auch noch den zweiten Fall W. Kümmels (Fall XX des Autors) heranziehen.

Fall 15. 62-jähr. Pat. mit symmetrischer Mißbildung an beiden Händen, die in gleicher Weise bei einem großen Teil seiner Familie erblich sein soll. Die Mißbildung besteht in dem Mangel der Zwischenphalanx an allen 4 Fingern, von denen namentlich der 4. abnorm kurz erscheint. Da Untersuchung des Skelettes nicht vorliegt, ist man auf Betrachtung des Bildes angewiesen, und dasselbe läßt die Vermutung nicht von der Hand weisen, daß eine Verkürzung des IV. Metacarpus außerdem vorhanden ist, denn die Beugefalten der Articulatio metacarpophalangea sind stark proximalwärts verschoben.

Ferner gehören hierher folgende 2 nur anatomisch untersuchte Fälle.

Fall 16 (Gruber). Die Grundphalanx des Zeigefingers ist durch einen flachen, aus 4 Balken bestehenden, Knochen ersetzt; Mittelphalanx abnorm gestaltet, Endphalanx klein.

Fall 17 (Colson). Bei einer Greisin fehlen die Mittelphalangen an sämtlichen Fingern mehr oder weniger vollständig.

In der älteren Literatur sind noch mehrere Fälle verzeichnet, bei denen angeblich ein Defekt oder eine Verkleinerung der Phalangen bestand. Von ihrer Aufführung sehe ich wegen der Unsicherheit der exakten Diagnose ab und habe nur die anatomisch untersuchten Fälle, soweit sie mir bekannt geworden sind, eingefügt. Denn ich schließe mich W. Kümmel an, der da sagt: „Ob wirklich in allen den Fällen die Mittelphalanx ausgefallen ist, bezw. Mittel- und Endphalanx, oder ob es sich nur um Verkümmerung und Ankylose zweier Phalangen handelt, läßt sich aus den bisherigen Befunden mit Sicherheit nicht erkennen.“ Jedenfalls werden alle diese Fälle an Beweiskraft weit denen nachstehen, die in unseren Tagen durch das Röntgenogramm erhärtet sind.

Weitere Fälle sind folgende:

Fall 18 (Goldmann I). 16-jähr. Pat. Keine Anomalien in der Ascendenz, noch bei den Geschwistern. Die Anomalie wird resümierend beschrieben als „Wachstumsstörung in den Metacarpalknochen des 3., 4. und 5. Fingers der rechten, des 4. und 5. der linken Hand, des 4. und 5. Metatarsalknochens beider Füße bei vollkommen normalen Carpalelementen und Phalangen“; und die beigegebenen Abbildungen lassen auch ohne Skelettbild keinen Zweifel an der Richtigkeit der Deutung aufkommen.

Fall 19 (Pagenstecher). 21-jähr. Kindermädchen (Pleuritis sicca, Spondylitis lumbalis sanata), wohlproportioniert, im ganzen von kleiner Statur. Ueber Heredität nichts Ordentliches bekannt. Die linke Hand der Pat. ist in allen Dimensionen kleiner als die rechte, am meisten der Daumen, dann die Finger, dann die Mittelhand. Röntgenogramm: Die Verkürzung links betrifft schon die Metacarpen, am stärksten die Fingerglieder, auch der Vorderarm ist um ein geringes kürzer. Im Detail: an den Metacarpen scheinen die Knochenkonturen weniger scharf ausgeprägt, die Basen wie das Köpfchen weniger scharf modelliert, die kleinen Höcker und Rauhigkeiten weniger scharf. . . . . Am auffallendsten sind die

Veränderungen der Phalangen aller Finger, die bedeutend verschmälert sind. Es fehlen Mittel- und Endgelenk am 2., Endgelenk am 4. Finger. Die entsprechenden Phalangen sind jedesmal zu einem Knochen verschmolzen. Die Verschmelzungsstelle markiert sich deutlich als Verdickung. Am 2. Finger ist die Grundphalanx vorhanden, dann folgt ein Gelenk und die weitere Phalanx. An deren distalem Ende sitzt ein Gebilde auf, von dem man nicht deutlich sieht, ob es zum Phalangenende selbst gehört, oder eine weitere 3. Phalanx darstellt, ob es selbständig oder mit jener verschmolzen ist. Dann folgt zuletzt „noch ein winziges Knochenstückchen".

Fall 20 (Lanz). 2-jähr. Pat. Keine Mißbildung in der Familie, Finger der linken Hand zeigten gleich bei der Geburt Syndaktylie und Brachydaktylie. Syndaktylie 2. Grades: Die 4 letzten Finger von gemeinsamer Haut bedeckt, das Knorpelgerüst zeigt keine Verwachsung. Die Fingernägel und auch sonst die Finger, abgesehen von ihrer Kürze und Verwachsung, normal. Aus dem Röntgenbild geht hervor, daß die 4 Mittelphalangen völlig fehlen, während Grund- und Endphalangen wohlgebildet sind. Die Mißbildung betrifft nur die eine Hand, die andere Hand sowie die Füße sind normal.

Fall 21—24 (Fontana et Vacchelli). Vier Fälle von angeborener Verkürzung des IV. Metacarpus um etwa $^1/_3$ seiner Länge als einzige Anomalie der Hand. Die Beobachtungen verteilen sich auf zwei Schwestern, bei denen die Affektion beiderseitig bestand, deren Mutter, bei welcher nur die linke Hand betroffen war, endlich eine nicht zu dieser Familie gehörige Frau, bei welcher ebenfalls sich diese Deformität auf die linke Hand beschränkte. Das Köpfchen des Metacarpus war jeweils flacher als normal, die Gelenkverbindung lockerer ohne Funktionsstörung der Hand. Weitere erbliche Beziehungen waren nicht nachweisbar.

Fall 25 (Faulhaber). Bei einer 22-jähr. Pat. stellte er als einzige Anomalie und zufälligen Befund eine Brachydaktylie fest, die symmetrisch an beiden Händen bestand und röntgenologisch als durch eine Verkürzung des Metacarpus IV und V bedingt nachgewiesen werden konnte.

Fall 26 (Klaussner I). Pat. mit folgenden Mißbildungen: An der rechten Hand: Zeige- und Mittelfinger verkürzt, vor allem der Zeigefinger. Der Mittelfinger erreicht die Länge des normalen kleinen Fingers. Zeigefinger um eine Gliedlänge kürzer. Metacarpophalangealgelenk proximalwärts verlagert. An der linken Hand ist nur der kleine Finger abnorm kurz. Das Röntgenogramm zeigt rechts: Zeigefinger: vordere Phalange normal, Grundphalange an der Basis abgeflacht und verbreitert, steht mit diesem Teil einem rudimentären Metacarpus gegenüber, von dem nur der Basalteil erhalten ist, Mittelfinger: Diaphyse des Metacarpus leicht radialwärts verbogen. Das Köpfchen abgeflacht verbreitert. Die Gelenkfläche muldenförmig eingezogen. Vordere und Mittelphalange normal entwickelt. Zwischen dieser und dem abgeflachten Metacarpalköpfchen liegt ein schmaler scheibenförmiger Knochen eingelagert, der dem verkümmerten Grundphalanxglied entspricht.

Linke Hand: Verkümmerung des V. Metacarpus auf ein Drittel der normalen Länge. Phalangen normal, aber kleiner und schmächtiger als am rechten kleinen Finger.

Fall 27 (Klaussner II). Pat., deren rechte Hand auffallend verkürzt ist im Bereich des 2.—5. Fingers. Der Zeige- und Mittelfinger

sind durch eine Hautbrücke verbunden, kaum länger als ein normaler Daumen. Ring- und kleiner Finger ebenfalls durch eine Hautbrücke verbunden, sind noch mehr verkürzt. Die Nägel allenthalben kurz und breit. Das Röntgenbild zeigt, daß am 2.—5. Finger nur 2 regelrecht gebildete Phalangen bestehen.

Fall 28 (Robert Lehmann Nitsche). Fona-Indianerin, Mitte 20er, sonst gesund und wohlgebildet, zeigt an der rechten Hand eine Mißbildung, die in Syndaktylie des 2. und 3. Fingers und in abnormer Kürze aller Finger 2—5 besteht. Der Daumen ist nur unwesentlich kürzer, dagegen die übrigen Finger in hervorragendem Maße verunstaltet. Die einzelnen Finger sind von normaler Dicke, die Phalangen aber gleichmäßig verkürzt, dabei in den Gelenken vollkommen frei beweglich. „Die Hand sieht aus wie ein Fuß, die Finger wie Zehen." (Kein Röntgenogramm, dagegen Messungen, die auf eine Metacarpalverkrümmung schließen lassen.)

Fall 29 (H. Wagner). 149 cm großes, 24 Jahre altes Dienstmädchen, in der Ascendenz mit Mißbildungen nicht belastet, zeigt als angeblich angeborene Deformität eine symmetrische Verkürzung beider Mittelfinger um ca. 1,5 cm und eine Verkürzung des 5. rechten Fingers um ca. die gleiche Länge. Von der Volarseite der Hand aus betrachtet sieht es aus, als wenn die Verkürzung auf einer Schädigung der Phalangen beruhe, durch die scheinbar normale Lage der Interdigitalfalten. . . . Wenn man dagegen die Pat. eine Faust bilden läßt, dann springen rechts das III. und V. Metacarpalköpfchen aus der Linie der übrigen Köpfchen zurück. Die Funktion der Hände erleidet keinerlei Beeinträchtigung — Sensibilität nicht gestört, Haut unbeeinträchtigt.

Röntgenogramm: III. und V. Metacarpus rechts, III. Metacarpus links verändert. Die Knochen kürzer, der Form nach plumper, breiter, besonders plump die Köpfchen. Sie sind von eckiger Form, an der Kuppe abgeplattet und nicht so rund, wie wenn ihr Längenwachstum zu Gunsten des Breitenwachstums gehindert worden wäre. Differenz in der Intensität des Knochenschattens besteht nicht, alle Knochen zeigen gleich tiefen Schatten, nirgends Aufhellung.

Fall 30 (Hochheim I). 18-jähr. Dienstmädchen von kleiner Statur (Kyphoskoliose, Protrusio bulbi). Auffallend ist Andeutung von Sattelnase, dürftige Ausbildung der Schneidezähne, mäßiges Caput obstipum. — Sonst normaler Allgemeinbefund. Gestalt der Hand: Links, der Zeigefinger überragt um 8 mm die Spitze des Mittelfingers, der Mittelfinger 4 mm länger als der Ringfinger, der kleine Finger 21 mm kleiner als der Ringfinger. Bei Faustst ellung: Stufe vom Köpfchen des II. zum Köpfchen des III. Metacarpus.

Rechts: Der Ringfinger wird um 16 mm vom Mittelfinger, der Zeigefinger um 8 mm überragt. Bei Faustbildung: Stufe zwischen Capitulum Metacarpi III und IV.

Röntgenogramm: Verkürzung des III., IV., V. Metacarpus der linken Hand, des IV. und V. Metacarpus der rechten Hand. III. Metacarpus rechts wenig verkürzt. Gestalt: die Diaphyse verjüngt sich gleich hinter dem proximalen, normal verdickten Anfangsteil schnell, verdickt sich dann plötzlich unter dem Anfangsteil der distalen Epiphyse. Die distalen Epiphysen sind kurz, breit, auf dem Negativ dunkler als normale Epiphysen. Der Wölbungsteil der distalen Gelenkfläche verkürzt, die Knochen erscheinen wie in der Längsrichtung zusammengedrückt, ausgenommen die

proximalen Epiphysen. Verbiegung der deformierten Mittelhandknochen mit der Konvexität nach der ulnaren Seite.

An den Füßen beiderseits Verkürzung der III. und IV. Zehe, mit Einsenkung der zugehörigen Metatarsalköpfchen bei Beugung der Zehen.

Röntgenogramm: Verkürzung des III. und IV. Metatarsus bedingt durch mangelhafte Längenausdehnung der Diaphyse. Die distalen Epiphysen verkürzt, in der Breitendimension wenig entwickelt, dunklere Schattierung auf der Platte gebend. Zurückbleiben der Mittelfußknochen in der Längen- und der Dickendimension.

Fall 31 (Hochheim II). Bruder der Pat. I, normal entwickelt: Verkürzung der 4. Zehe rechts.

Röntgenogramm: IV. Metatarsus wird überragt vom V. um 3—4 mm; während am anderen Fuß der IV. Metatarsus den V. um 8—9 mm überragt. Auffallende Verbiegung des Knochens mit Konvexität nach außen, und Dickenzunahme der Diaphyse unter dem Köpfchen. Das Köpfchen erscheint nicht verkürzt, kaum verdickt. Besonders bemerkenswert ist wohl, daß ein der Epiphysenlinie entsprechender Schatten unter dem Köpfchen, wie er sonst an den übrigen Knochen deutlich zu sehen ist, an dem verkürzten IV. Metatarsus völlig fehlt.

Fall 32 (Rocher). 13-jähr. Mädchen erkrankte im Alter von 2 Jahren an Pottscher Kyphose in der Lendengegend, in deren weiterem Verlauf Senkungsabsceß und Zeichen von Rückenmarkserkrankung auftraten. Behandlung setzte mit dem 4. Jahre ein, wurde 6 Jahre durchgeführt. Seit dem 10. Jahre außer schmerzlosem Gibbus völlige Ausheilung konstatiert. Das Kind entwickelte sich nun kräftig, und während dieser proportionellen Ausbildung bemerkte man ein Zurückbleiben im Wachstum der Zehen. Befund: Beide Füße vollkommen normal. Rechts jedoch die 4. Zehe beträchtlich verkürzt, kleiner als die 5. Haut und Nagel normal, keine Sensibilitätsstörung. Am linken Fuße 3. und 4. Zehe verkürzt auf das Niveau der 5.

Röntgenogramm: An den einzelnen erkrankten Knochen die Epiphysenlinien geschwunden, an allen übrigen Knochen in schönster Weise sichtbar. Die erkrankten Glieder sind kürzer, plumper, der periostale Schatten schmäler.

Zusammengenommen bilden die aus der Literatur gesammelten und meine eigenen Beobachtungen demnach eine Summe von 38 Fällen, ein Material, das, wenn es auch nicht ausreicht, um auf seiner Basis zu einem abschließenden Urteil zu gelangen, doch immerhin groß genug ist, um an seinen Händen das Krankheitsbild eingehender besprechen und kritischer würdigen zu können, als dies der einzelne Fall zuläßt.

Von der Deformität waren betroffen:

Gleichzeitig obere und untere Extremität 4mal und zwar:

a) 1. Fall von Roughton (4. Fall Sternbergs) mit allen 4 Extremitäten,
b) 1 Fall von Goldmann (mit allen 4 Extremitäten),
c) 1 Fall von Hochheim (mit allen 4 Extremitäten),
d) 1 Fall von Machol (mit den beiden oberen und der rechten unteren Extremität).

Dabei waren in Mitleidenschaft gezogen:

sämtliche Metacarpalia resp. Metatarsalia 1mal (Roughton),
Metacarpus III 2mal einseitig,
Metatarsus III 1mal doppelseitig,
Metacarpus IV 3mal doppelseitig,
Metatarsus IV 2mal doppelseitig, 1mal einseitig,
Metacarpus V 2mal doppelseitig,
Metatarsus V 1mal doppelseitig.

In den übrigen Fällen waren betroffen:

die obere Extremität 27mal: 9mal einseitig, 18mal doppelseitig;
die untere Extremität 7mal: 6mal einseitig, 1mal doppelseitig.

Anatomisch untersucht sind 4 Fälle (Gruber, Colson, Leboucz). Durch Röntgenogramm ist der Befund gesichert in 29 Fällen. Nur durch klinische Untersuchung ist der Befund erhoben in 5 Fällen (Klaussner, Goldmann, Nitsche, Kümmel).

Kombiniert war die Deformität mit anderweitigen kongenitalen Anomalien:

3mal mit Hyperphalangie,
3mal mit Syndaktylie.

Von den 33 mittels solcher Methoden, die Skelettverhältnisse darlegen, untersuchten Fällen waren betroffen:

Phalangen allein 7mal,
Phalangen und Metacarpi resp. Metatarsi 7mal,
Metacarpi resp. Metatarsi allein 19mal.

Topographisch verteilen sich die deformen Teile auf:

Metacarpus	II	2mal	einseitig,	0mal	doppelseitig,	
„	III	3 „	„	3 „	„	
„	IV	4 „	„	8 „	„	
„	V	1 „	„	5 „	„	
Metatarsus	II	0 „	„	0 „	„	
„	III	2 „	„	1 „	„	
„	IV	5 „	„	2 „	„	
„	V	0 „	„	0 „	„	
Grundphalanx	II	3 „	„	1 „	„	
„	III	2 „	„	3 „	„	
„	IV	3 „	„	0 „	„	
„	V	0 „	„	0 „	„	
Mitt. Phalanx	II	1 „	„	1 „	„	
„ „	III	0 „	„	2 „	„	
„ „	IV	0 „	„	1 „	„	
„ „	V	0 „	„	1 „	„	

Sämtliche Metacarpalia 0mal einseitig, 1mal doppelseitig,
sämtliche Metatarsalia 0mal einseitig, 1mal doppelseitig,
sämtliche Grundphalangen 2mal einseitig, 0mal doppelseitig,
sämtliche Mittelphalangen 3mal einseitig, 4mal doppelseitig.

Soweit nicht jeweils ein Strahl oder alle Finger betroffen waren, ergab sich folgendes Kombinationsverhältnis:

Es waren gleichzeitig betroffen:

Metacarpus	III	mit	Metacarpus	II	=	1mal,
„	III	„	„	IV	=	4 „
„	III	„	„	V	=	3 „
„	IV	„	„	I	=	1 „
„	IV	„	„	V	=	3 „
Metatarsus	IV	„	Metatarsus	III	=	3 „
„	IV	„	„	V	=	4 „

Die Fälle betrafen 30 Frauen und 8 Männer.

Zur Zeit der Beobachtung standen im Lebensalter

von	1— 5	Jahren	0 Männer	1	Frauen,
„	10—12	„	1 „	2	„
„	12—15	„	2 „	2	„
„	15—17	„	0 „	1	„
„	17—20	„	0 „	2	„
„	20—25	„	1 „	7	„
„	25—30	„	1 „	4	„
„	30—35	„	0 „	4	„
„	35—40	„	1 „	1	„
über	60	„	2 „	4	„
			8 Männer	27	Frauen

Bei 3 Beobachtungen fehlen die Altersangaben.

Wenn man das 20. Lebensjahr als Grenze für das abgeschlossene Längenwachstum der kleinen Röhrenknochen annimmt, als die Periode, da die Epiphysenfugen zumeist den Ossifikationsprozeß beendet haben, so kommen nur 9 Fälle für die Entwickelungszeit in Frage.

Angaben über hereditäre Belastung, d. h. über Beobachtungen gleicher Mißbildung in der Familie werden in 10 Fällen angeführt, wovon jedoch 1mal je 3, 2mal je 2 in eine Familie fallen, oder von 38 Fällen sind nur 34 Familien betroffen, von denen in 6 die Deformität mehrfach beobachtet ist.

Ueberblicken wir nun diese statistische Zusammenstellung!

Als allgemeine Punkte der Kasuistik dieser Affektion ergeben sich:

1. Unter Brachydaktylie wird im allgemeinen verstanden eine Deformität, die charakterisiert ist dadurch, daß die Ausbildung einzelner Skelettstücke nicht oder ungenügend erfolgt in der Richtung der Längsachse und zwar beschränkt auf den Endabschnitt der Extremitäten.

2. Die Affektion ist beobachtet a) gleichzeitig an allen vier Extremitäten, b) gleichzeitig an beiden oberen oder unteren Extremitäten, c) an beiden oberen oder unteren Extremitäten plus einseitiger unterer resp. oberer Extremität, d) je an einer oberen und unteren Extremität (gleichseitig oder gekreuzt), endlich e) isoliert an einer Extremität.

3. Die Zahl der gleichzeitig befallenen Teile einer Extremität schwankt zwischen 1—3 Gliedern. Bei gleichzeitigem Vorkommen an mehreren Extremitäten ist meist der korrespondierende Teil betroffen, jedoch selten in gleicher Ausdehnung und Zahl.

4. Kombiniert mit anderweitigen Verbildungen ist die Deformität selten beobachtet worden, nur mit Syndaktylie resp. Schwimmhautbildung und Hyperphalangie.

5. Als anatomische Ursache ist in der Mehrzahl der Fälle eine allmähliche Längsreduktion der Metacarpi, resp. Metatarsi nachgewiesen, resp. anzunehmen; wo Mangel oder Synostose zweier oder Verkümmerung einer Phalanx beschrieben wird, ist der Befund nicht eindeutig.

Mit Rücksicht auf die Heranziehung der Raumbeengung als ätiologisches Moment der Deformität ist es nicht unwichtig zu sehen, daß nur 4mal ein gleichzeitiges Vorkommen an oberen und unteren Extremitäten gesehen worden, und dann mit Ausnahme meines Falles II stets an allen 4 Extremitäten zugleich. Dabei ist — den einen Fall von Roughton, der sämtliche Strahlen betraf, ausgenommen — stets nur ein beschränktes Korrespondieren entsprechender Skeletteile rechts und links, oben und unten wahrzunehmen.

In meinem Falle II fehlten zur völligen Uebereinstimmung der Verkürzung der eine IV. Metatarsus, im Falle von Hochheim war IV. und V. Metacarpus doppelseitig, dagegen III. Metacarpus nur einseitig und III. und IV. Metatarsus doppelseitig betroffen, während bei Goldmann ähnlich III. Metacarpus einseitig, bei doppelseitigem IV. und V. Metacarpus, sich ergriffen zeigte unter gleichzeitigem Mitbefallensein des IV. und V. Metatarsus. Am regelmäßigsten zeigt also IV. Mittelhand- und Mittelfußknochen eine Längenreduktion und dieser Umstand wirkt noch auffallender, bei der Betrachtung der topographischen Uebersicht der übrigen Fälle, die ebenfalls eine Präponderanz dieser Skelettabschnitte erkennen läßt. Der Metacarpus IV ist 12mal betroffen, während die drei übrigen Mittelhandknochen zusammen nur 14mal verzeichnet sind, und bei den Mittelfußknochen beträgt das Verhältnis zwischen IV. und der Summe der übrigen Metatarsalia 7 : 3. — Soweit nicht alle Strahlen einer Hand oder jeweilig nur ein Strahl betroffen ist, ergibt die Kombinationstabelle, daß der IV. Mittelhandknochen zugleich befallen war: mit dem I.: 1mal, mit dem III.: 4mal, mit dem V.: 3mal, der Mittelfußknochen IV. 3mal mit III., 4mal mit V. Also auch daraus geht kein Ueberragen der lateralsten Teile hervor. Bei den Phalangen sind in gleicher Weise, und zwar Grundphalanx doppelt so oft wie Mittelphalanx, die mittleren Abschnitte in überwiegender Weise (II./III. zu IV./V. = 13 zu 5) betroffen.

Nicht ohne Interesse ist auch die Tatsache, daß der Sitz der Längsreduktion in 58 Proz. der voll untersuchten Fälle in Metacarpen resp. Metatarsen gelegen, nur in 21 Proz. auf die eigentlichen Fingerglieder beschränkt blieb, und in weiteren 21 Proz. beide Abschnitte sich kombinierten. Weiterhin ist mit Rücksicht auf die Aetiologie von Bedeutung, daß bei der Affektion, die nur 4mal obere und untere Extremität zugleich befallen hat, 19 doppelseitigen Beobachtungen 15 ein-

seitige gegenüberstehen. Ferner, daß die an und für sich schon geringfügige Deformität, die auch niemals zu beträchtlicher Funktionsbeschränkung irgendwelcher Art geführt hat, mit augenfälligeren Mißbildungen überhaupt nicht, und nur 6mal mit weiteren Störungen geringfügiger Art (Hyperphalangie, Syndaktylie) kombiniert gewesen, endlich daß das Gesetz der Heredität resp. gleichzeitige Vorkommen in einer Familie auch nur 6mal unter 34 Familien konstatiert werden konnte.

Gehen wir nun dazu über, den jeweilig erhobenen Befund einer kritischen Würdigung zu unterziehen, so zeigt sich sowohl bei den anatomisch wie röntgenographisch untersuchten Fällen eine ganz frappante Uebereinstimmung. Zwar haben die Anatomen der genaueren, minutiöseren Beschreibung der Knochenform weniger Berücksichtigung zu teil werden lassen, aber dennoch sind die Notizen wertvoll zur Ergänzung der späteren auf röntgenographischem Wege erhobenen Details.

Lebouco, der in seiner Mitteilung Hauptaccent und Interesse auf die gleichzeitig vorhandene Hyperphalangie konzentriert, sagt von der Form der Knochen, daß sie „plump", daß die Dreiteilung in Basis, Diaphyse und Capitulum jedoch deutlich vorhanden gewesen sei. Gruber konnte in seiner Beobachtung feststellen, daß die Grundphalanx durch einen flachen, aus 4 Balken gebildeten Knochen ersetzt war, die Mittelphalanx sich als sehr abnorm gestaltet erwies, während die Endphalanx wohlgeformt war.

Die vierte anatomisch untersuchte Deformität, die von Colson beschrieben, konstatiert einfach das mehr oder weniger vollständige Fehlen der Mittelphalangen sämtlicher 3-gliedriger Finger.

Wesentlich ausgiebiger sind die Nachrichten, die sich auf röntgenographische Untersuchungsergebnisse stützen. Roughtons Platten lassen erkennen (Radiogramm der linken Hand), daß am Metacarpus III, IV und V eine Längenreduktion um beinahe $^1/_3$ stattgefunden hat, daß die Konfiguration der Basisteile nahezu normal, daß der Uebergang zum Diaphysenteil der Verjüngung entbehrt, die Diaphysen auffallend kurz und ohne distalen Abschnitt, daß sie nicht allmählich in die Köpfchen übergehen, sondern diese ihnen aufgestülpt erscheinen und selbst durch die komprimierte, verkürzte Form, durch die abgeflachte Gelenkfläche auffallen, daß der ganze Metacarpus einen ungemein plumpen Eindruck macht.

Joachimsthal skizziert sowohl in dem einschlägigen Kapitel seines Atlas: „Die angeborenen Mißbildungen der oberen Extremität" wie in seiner wörtlich damit übereinstimmenden Arbeit „Ueber Brachydaktylie" in Virchows Archiv den Röntgenbefund nur sehr kurz. Konfiguration und Strukturverhältnisse werden nicht oder nur im Vorübergehen erwähnt. Dagegen ergibt das Studium der beigegebenen Röntgenogramme

die Koincidenz mit den übrigen und unseren eigenen Beobachtungen, und besonders instruktiv werden dieselben dadurch, daß an ihnen nebeneinander die Veränderungen an den Metacarpal- wie Phalangealknochen in Erscheinung treten. Da wirkt denn höchst augenfällig, wie jeder dieser Skelettabschnitte gleiche oder ähnliche Konfiguration annimmt. Die Metacarpi zeigen in ihrer Verkürzung noch die deutliche Gliederung in drei Abschnitte, von denen die Basis nahezu keine Abweichung von der Norm erkennen läßt. Verdeckt man die distalen Teile und betrachtet den Gewölbbogen, welcher durch die Basis der Metacarpi I—V gebildet wird, so läßt sich keinerlei Differenz der einzelnen Schlußsteine des Gewölbes erkennen. Die Diaphyse und das Capitulum dagegen erscheinen komprimiert, und so resultiert der Eindruck der Plumpheit, den noch viel ausgesprochener die veränderten Phalangen bieten. An ihnen lassen sich schrittweise die Vorgänge der Verkürzung erkennen. In den leichteren Fällen ist die Dreigliederung noch angedeutet, das Vorhandensein einer Diaphyse noch deutlich. Wird die Verkürzung hochgradiger, dann ist an Stelle der Diaphyse eine Einschnürung wahrnehmbar; geht die Veränderung weiter, so wird aus dem schlanken, gegliederten Fingerabschnitt ein rechteckiger Kegel von nahezu homogener Beschaffenheit, und in fortgeschrittenen Stadien schrumpft auch dieser noch zum Würfel zusammen, dessen Artikulations- und Sagittalflächen in keiner Weise differieren. Als Endstadium der Verkürzung sehen wir nur noch dünne, scheibenförmige Knochenteile ausgebildet. Die strukturellen Verhältnisse lassen sich eingehender nur an den Platten verfolgen. Darum ist ihre Beurteilung an anderen als eigenen Fällen wenig fruchtbar, und so sei in dieser Beziehung nur der eine Punkt hervorgehoben, daß sich an dem einen von Joachimsthals Bildern, die von der 12-jähr. Patientin stammen (Taf. VI, Textfig. 2), worauf auch schon Hochheim hingewiesen, klar und deutlich das abweichende Verhalten der Knorpelfuge des befallenen V. Metacarpus, seine Ossifikation im Vergleich zu den unverknöcherten Epiphysenlinien an den übrigen Fingern erkennen läßt.

Eingehendere Würdigung des röntgenographischen Befundes gibt Rieder: „Das Capitulum und seine Artikulationsfläche sind abgeflacht, nicht konvex, wie bei den übrigen Metacarpalknochen. Der verkürzte Metacarpus ist nach Art normaler Fingerglieder in der Mitte verschmälert, und die Scheidung in Diaphyse und Epiphyse ist wie bei den anderen Metacarpalknochen deutlich zu erkennen. Endlich die am distalen Ende, resp. dem Capitulum bestehenden Vorsprünge und Vertiefungen sind bei dem verkürzten Metacarpale etwas weniger ausgesprochen, als an den übrigen Mittelhandknochen.“ Klaussner führt an: „Die Durchleuchtung zeigt einen verkürzten und auffällig verbreiterten Metacarpus pollicis.“

Sternberg beschreibt das röntgenographische Untersuchungser-

gebnis: „Deutlich ist die Verkürzung der Metacarpalia beider Mittelfinger, aber auch die Abweichung von der normalen Form ist augenfällig. Die Basis und die Verjüngung der Diaphyse sind als normal anzusehen. Dagegen fehlt wohl das Mittelstück, über ein Drittel, der Diaphyse, so daß sie sich, kaum verschmälert, wieder zum Köpfchen verbreitert. Das Capitulum metacarpi aber ist auffallend plump, breit, als ob es durch einen in der Richtung der Längsachse einwirkenden Druck zusammengequetscht worden wäre; die Gelenkfläche ist viel weniger vorgewölbt als an den übrigen normalen Metacarpen. Dann zeigen sich an der breitesten Stelle sowohl ulnar- wie radialwärts schmale Vorsprünge (in der Projektion), die wohl am Knochen in der Form von Knochenleisten vorhanden sein dürften. Am normalen Mittelhandknochen ist knapp hinter der Trochlea bekanntlich ein rauhes, leicht konvexes Feld vorhanden. Ferner ist der Knochenschatten dieser Capitula wesentlich schwächer als der der übrigen Metacarpalköpfchen, und der eigenen Diaphysen. Die Gliederung und die Form der Phalangen zeigt keine Deformität.

Sternberg fügt dem bei seinem 2. Falle hinzu: „Der Knochen ist außergewöhnlich breit, plump. Die Basis erscheint fast quadratisch, die Diaphyse ist auf ein Minimum reduziert, kaum schmäler als die Basis, das Köpfchen ist sehr breit und in einem radialwärts offenen Winkel auf das Mittelstück aufgesetzt. Die Gelenkfläche der Trochlea, deren eigenartige Struktur sich auf der Platte besonders scharf abzeichnet, das eigentliche Capitulum, ist ganz flach. Knapp hinter ihm springen, und zwar radialwärts stärker, die schon mehrfach erwähnten Ausladungen hervor. Der ganze Knochen hat einen bedeutend schwächeren Schatten erzeugt als alle übrigen Hand- und Fingerknochen; besonders markant ist dies am Capitulum und an der radialen Leiste. An der Diaphyse fehlt der intensive Schatten der Corticalis fast vollständig, während er an allen anderen Knochen deutlich erscheint."

Die röntgenographischen Details, die von den übrigen Untersuchern bekannt gegeben sind, soweit sie mir zugänglich gewesen, habe ich bei der Aufführung der einzelnen Fälle schon registriert, auf sie, wie auf die Einzelheiten, die bei meinen eigenen Beobachtungen bemerkenswert gewesen, verweise ich darum ohne nochmalige Wiederholung.

Ueberblickt man das Ergebnis, das die röntgenographischen Studien gezeitigt, faßt man das Resultat der direkten Einzeluntersuchungen zusammen, dann kommt man zu einer außerordentlichen Uebereinstimmung des Befundes der verschiedenen Untersucher, so daß derselbe sich gewissermaßen in Leitsätzen ohne jeden Zwang zusammenstellen läßt.

Das Krankheitsbild, das sich aus den Beobachtungen der verschiedenen Autoren infolge der geradezu auffälligen Uebereinstimmung als ein nahezu schematisches ergibt, zeigt:

1) Die Deformität resultiert aus einer Reduktion der Längsachse,

die meist den Metacarpus oder 1—2 Phalangen isoliert oder beide Abschnitte zugleich betrifft.

2) In beiden Fällen lassen sich leichtere und hochgradigere Formen unterscheiden, die sich insoweit wiederum ähneln, als die Konfiguration der mißgestalteten Teile gleichartige Veränderungen darbietet.

3) Diese Formabweichungen betreffen die drei Abschnitte der Knochen verschieden intensiv, die Diaphyse zeigt sich stets in hohem Grade betroffen durch Verkürzung und Verlust ihrer halbkreisförmigen Begrenzungslinien; das Capitulum endlich ist nahezu ausnahmslos durch Abflachung und Verbreiterung ausgezeichnet, und aus der Summe dieser Einzeldifferenzen von der Norm ergibt sich der Charakter des Gesamtbildes: die plumpe, breite Form des Knochens.

4) Neben der Gestaltsveränderung läuft gleichzeitig einher: die Konsistenzverschiedenheit des deformen Knochens, die Minderung seines Kalkgehaltes, die in der Aufhellung des Schattens, die Störung der Knochengeneration, die in der Strukturdifferenz von Corticalis wie Spongiosa röntgenographisch ihren Ausdruck findet.

5) Gestalts- und Konsistenzverschiedenheit werden bedingt durch Beeinflussung der Wachstumszonen und der benachbarten Knochenkerne, die zu einem vorzeitigen Stillstand der Generationsenergie führt, was sich durch den prämaturen Schwund der Epiphysenfuge einwandsfrei dokumentiert; nachweisbar allerdings nur in den Fällen, in welchen die Patienten noch nicht die Altersgrenze erreicht hatten, da physiologisch bereits die Ossifikation an allen Knorpelfugen eingetreten ist. Es ist wohl nicht zu weit gegangen, wenn diese Gleichheit der Form den Gedanken nahe legt, daß gleichen Wirkungen auch gleiche Ursachen zu Grunde liegen können, und damit kommen wir zu der Frage der Aetiologie.

Die Brachydaktylie an und für sich ist eine viel zu seltene Beobachtung, als daß sie eine gesonderte ätiologische Deutung gefunden hätte. Die Erklärung ihres Wesens ist ihr stets im Rahmen der Mißbildungen überhaupt, bestenfalls im Zusammenhang mit den „Extremitätenmißbildungen“ als Ganzes geworden. Daß sie unbedingt und immer eine kongenitale, d. h. in utero erworbene Anomalie sein müsse, wurde als stillschweigende Voraussetzung angenommen, und auf sie die Deutung kongenitaler Mißbildungen überhaupt übertragen, zu diversen Malen eine solche aber von vornherein nicht beliebt.

Die Erklärungsversuche für die Entstehung kongenitaler Monstrositäten und Deformitäten sind außerordentlich verschiedenartige gewesen. Da nach der Lage der Dinge bei dem geringen positiven Anhalt, der verwertbar war, die Annahmen zum größten Teil auf Spekulation beruhen, kann diese Vielfältigkeit nicht wunder nehmen. Die einzelnen Hypothesen aufzuführen, verbietet Raum und Zeit. Im wesentlichen kann man zwei Wege unterscheiden, auf denen seit Alters die Deutung

sich bewegt hat. Die eine Gruppe neigte der dynamischen Entstehung zu, d. h. sie führt die Anomalie auf in der Keimanlage selbst ruhende Störungen zurück, die andere schuldigt mechanische Momente an, welche während der embryonalen Entwickelung eingewirkt haben. Die Mehrzahl der kasuistischen Mitteilungen beschränkt sich darauf, den jeweilig vorliegenden Fall je nach Geschmack bald der einen, bald der anderen Rubrik einzufügen und die mehr oder minder große Wahrscheinlichkeit der Richtigkeit dieser Eingliederung zu bekräftigen. Wesentlich wertvoller sind die Studien, da der Versuch gemacht wurde, die Deformitäten nicht nur zu klassifizieren, sondern auch an Hand der Ergebnisse fortschreitender embryologischer Forschungen der Erkenntnis ihrer genetischen Bedingungen näherzukommen, die pathologische Bildung bis zu ihrer Abzweigung von der normalen Entwickelung zurückzuverfolgen. Auf diesem Wege gelangte Erlich zur Aufstellung von 4 Gruppen für die Bildungsstörungen, von denen uns hier wesentlich die Gruppe C „Mangel des Wachstums (Knorpel- und Knochenstörungen)“ angeht.

Nach ihm hat Goldmann in gleichem Sinne seinen in unserer Statistik angeführten Fall genetisch klarzustellen gesucht. Er kommt nach längeren, embryologischen Details gewidmeten Ausführungen zum Schluß: „Mit diesen der Ontogenie der Amphibien entnommenen Tatsachen läßt sich der an unserem Fall erhobene Befund zwanglos in Verbindung bringen. Es handelt sich einfach um eine — durch Ursachen, die uns freilich ganz unbekannt sind — zu stande gekommene Hemmung der normalen Entwickelung. Am reinsten liegen die Verhältnisse an der rechten Hand vor. Hier finden wir die beiden ersten Strahlen normal entwickelt, während die Nebenstrahlen eine Hemmungsbildung aufweisen. An den übrigen Extremitäten betrifft die Mißbildung nur die beiden letzten Finger (Zehen) also die Nebenstrahlen II. Ordnung, während die ersten drei normale Verhältnisse darbieten.“ So interessant diese Deduktionen, diese Betrachtung der Deformitäten im Lichte der Entwickelungsgeschichte auch sein mögen, sie führen uns nur einen Schritt weiter, sie ermöglichen nur eine eventuelle zeitliche Fixierung des Entstehens der Anomalie; auf die Frage, warum die normale Ausbildung nicht fortgeschritten, warum auf der und der Stufe des Werdens ein ganzes oder teilweises Halt geboten, geben sie uns keine Antwort. Das ursächliche, auslösende Moment ist uns darum um keinen Grad verständlicher geworden. Ebenfalls von embryologischen Forschungsresultaten ausgehend und sie verwertend hat Kümmel in seinem bekannten Werke die pathologische Anatomie dieser Monstra zu mustern versucht, in der Hoffnung, sondern zu können, „was von den gemachten Angaben reine Spekulation, was einigermaßen begründet ist“. Kümmels Darlegungen sind in der Folgezeit von derartigem Einfluß gewesen, daß nach ihm nahezu alle Arbeiten

über Mißbildungen auf ihre Uebereinstimmung mit KÜMMELS Deduktionen Wert gelegt haben, darin beinahe eine Beweiskraft erblicken zu können glaubten.

KÜMMEL unterscheidet mit den diversen Pathologenschulen zwei Erklärungsmöglichkeiten. Er sagt: „Im Prinzipe konnten zwei verschiedene Kräftegruppen sie erzeugen — die definitive Form des Organismus kann man als das Produkt der Einwirkung zweier Kräfte auffassen, gewissermaßen als Resultante zweier Komponenten, deren jede wieder die Resultante einer großen Zahl von Einzelkräften darstellt. Die eine der Komponenten wären die Entwickelungstendenzen des Keimes, spezifisches Wachstum und Vererbung, im Grunde eine unendliche Menge von Kräften, für die wir eigentlich nur Namen und die ersten Ahnungen der Gesetze kennen, nach denen sie walten. Die zweite Komponente besteht auch aus sehr zahlreichen Einzelkräften. Dahin gehören z. B. erstens die Ernährung von seiten des mütterlichen Organismus, die räumlichen Hindernisse, welche die Engigkeit der Uterushöhle der wachsenden Embryonalanlage entgegen häuft; im weiteren Sinne dürfen wir dahin auch die Beeinflussung der Anlage des eigentliches Körpers durch die Flüssigkeiten und die Hüllen, die er selbst bildet, und die Beeinflussung seiner einzelnen Teile durcheinander rechnen.“ Mißbildungen, die Kräften der ersten Gruppe ihre Entstehung verdanken, bezeichnet KÜMMEL als „Endogene“, denen er die Produkte der zweiten Gruppe der Kräfte als „Exogene“ gegenüberstellt, und er meint: „das Kausalbedürfnis veranlaßt wohl jeden zu dem Streben, das Gebiet der endogenen Mißbildungen, deren Entstehen wir ohne das Rechnen mit ganz unbekannten Größen nicht begreifen können, möglichst einzuschränken. Die endogene Entstehung wird, bis wir etwa ganz neue Erfahrungen gesammelt haben, notwendig wohl nur für die exquisit vererblichen Mißbildungen ihre Geltung behalten müssen, dagegen besteht für alle anderen wenigstens theoretisch die Möglichkeit, daß die an sich normale Entwickelung durch äußere Einflüsse gestört wurde.“ Im speziellen Teil aber, bei Besprechung der Brachydaktylie, die recht selten zu sein scheine, sagt KÜMMEL: „Will man diese Mißbildung mechanisch deuten, so kann nur von einer einfachen Raumbeschränkung die Rede sein. Die hervorsprossende Extremitätenknospe muß einen Widerstand gefunden haben etc. etc. Das ist aber nur eine Spekulation; um positive Gründe für diese Erklärung mobil zu machen, fehlt uns das Material an guten Untersuchungen zu sehr. Ich will auch nicht unterlassen, zu bemerken, daß viele nicht unähnliche Difformitäten Neugeborener auf Erkrankungen zurückgeführt wurden, die unter dem Namen „fötale Rhachitis“, „fötale Osteomalacie“ u. a. noch Gegenstand lebhafter Debatte sind. Daß solche Erkrankungen vorkommen, ist ja wohl zweifellos, und daß sie Difformitäten hervorrufen, welche unseren Mißbildungen nicht unähnlich sehen, gleichfalls. Jedoch möchte ich be-

tonen, daß nicht so selten auch noch Anomalien der Muskulatur, der Gefäß- und Nervenversorgung vorkommen. Die kann man aber doch nicht aus einer primären Knochenerkrankung erklären! Ich glaube deshalb, daß hier die Deutung Bildungshemmung durch mechanische Ursache recht behalten wird."

Diese Definitionen KÜMMELS, die unter anderen KLAUSSNER und PAGENSTECHER als Erklärungsmöglichkeit für den Entstehungsmodus der Brachydaktylie ohne weiteres akzeptieren, der Vorrang, den sie der rein exogenen Entstehung, als der dem Kausalbedürfnis entsprechenderen, eingeräumt haben, beginnt in der neueren Zeit doch verschiedentlich an Anhängern einzubüßen. STERNBERG erscheinen zwar „diese Deduktionen für die groben Störungen in der Entwickelung der Extremitäten, welche mit schwerer Schädigung ganzer Hauptabschnitte und weitgehender Veränderung der äußeren Form erscheinen, zutreffend und plausibel, weniger ungezwungen erscheint aber diese Genese für die Wachstumserscheinungen einzelner Metacarpalknochen, da es ziemlich schwer falle sich vorzustellen, daß der intrauterine Druck seine Wirkungen in so exquisit elektiver Weise nur auf einen relativ geschützt gelegenen Knochen ausgeübt hat". Diese Schwierigkeit, auch in seinem Falle eine zwanglose Pathogenese zu formulieren, führt STERNBERG zu einem neuen Erklärungsversuch, der, kurz gesagt, ein in frühester Kindheit extrauterin erfolgtes Trauma, eine reine Epiphysentrennung heranzieht. Das Studium der Radiogramme und die Ergebnisse über Form und Folgen traumatischer Epiphysenlösungen führen STERNBERG dazu, seinen Fall und vielleicht einige der bisher bekannten, nicht als eine kongenitale, sondern als eine vielleicht embryonal veranlagte, aber erst im Kindesalter, möglicherweise nach einem Trauma, zur Ausbildung gelangten Deformität aufzufassen. Diese Annahme STERNBERGS, die manches Bestechende an sich hat, wird für den einzelnen Fall vielleicht plausibel sein, schwer wird es dagegen halten, mit ihr in ausgedehnterem Maße die Pathogenese zu erklären.

So hat H. WAGNER, den STERNBERGS Mitteilung zuerst zur Veröffentlichung eines ähnlichen Falles bestimmte, angeführt, daß ihm die Heranziehung des Traumas als Erklärungsversuch schon bei seiner Beobachtung etwas gezwungen erscheine, da eine merkwürdig symmetrische Faustellung bei der Einwirkung des Insultes, eine auffällige Graduierung der Gewalt Voraussetzung sein müsse, endlich daß man sich nicht vorstellen könne, daß irgend ein Unfallmechanismus so elektiv wirken könne, daß er an der III. und V. Metacarpusepiphyse Zerstörungen setze, den zwischengeschalteten Metacarpus IV dagegen ganz intakt lasse. Während WAGNER also STERNBERGS Definition der Pathogenese entgegentritt, vereinigt er sich mit ihm in den Bedenken gegen KÜMMELS Deduktion, die „exogenen Kräfte" als causa movens heranzuziehen. Auch er erblickt in der Symmetrie der Affektion einen be-

achtenswerten Einwand, den Kümmels Erörterungen nicht entkräften könnten. In noch höherem Grade spräche aber sein Fall gegen die exogene Theorie eben wiederum wegen des Intaktseins des 4. Fingers, da eine von außen wirkende lokale Schädigung wohl kaum symmetrisch auf beiden Seiten auf den III. und V. Metacarpus. mit Ueberspringung des dazwischen gelegenen IV. eingewirkt hätte. Hochheim wie Rieder endlich haben im Punkte der Aetiologie für ihre Fälle gegen die exogene Theorie das „non liquet" ausgesprochen, beide waren in der Lage, den endogenen Entstehungsmechanismus für ihre Beobachtungen mit Rücksicht auf die Heredität resp. Familiendisposition in Anspruch nehmen zu können, ohne damit allerdings die Unzulänglichkeiten der bisherigen Erklärungen durch etwas Befriedigenderes ersetzt zu haben.

Aus dieser Uebersicht geht zur Genüge hervor, daß die derzeitigen Ansichten über die Entstehung der Brachydaktylie durch das vorhandene Beobachtungsmaterial nur sehr ungenügend gestützt werden, und darum wird jeder neue Fall auffordern, nach weiteren Ursachen für diese Art der Mißbildung zu suchen.

Ohne nun eine Theorie, vor allem eine allgemein für alle Fälle gültige Theorie aufstellen zu wollen, gestatten mir meine Beobachtungen einige Punkte zu erörtern, die für die Frage der Genese nicht wertlos sein dürften. Betrachten wir das zur Verfügung stehende Material im Lichte der seither vornehmlich gültigen Erklärungsversuche, so ist nicht unwichtig, zu konstatieren, daß das Hauptargument für die endogene Entstehung sensu strictiori, die Heredität oder Disposition in keinem Falle zutrifft, in Uebereinstimmung mit der Tatsache, die ich oben schon zahlenmäßig nachgewiesen, daß nämlich die Fälle, in welchen dieses unterstützende Moment vorgelegen, weitaus die Minderheit bilden. Weit mehr Nachdruck lege ich jedoch auf den Umstand, daß bei der Hälfte meiner Beobachtungen mit voller Bestimmtheit die Angabe verzeichnet steht, daß die Mißbildung erst im postfötalen Leben erworben, also keine kongenitale ist. Wenn man nun den Befund dieser Fälle mit dem jener zusammenhält, da wenigstens mit stichhaltigen Gründen das Angeborensein nicht bestritten werden kann, wenn man dabei die absolute Uebereinstimmung beider konstatiert, so dürfte die Erwägung naheliegen, ob diese gleichen Bildungsanomalien nicht durch gleiche Ursachen bedingt sind, ob die im extrauterinen Leben zu diesem Endeffekt führenden Momente nicht identisch sind mit jenen, die während des intrauterinen Lebens die Deformität ausgelöst haben.

Weiterhin erscheint aber unter diesen Umständen die Frage nicht ungerechtfertigt, ob in den seither beschriebenen Fällen, die doch alle im vorgerückteren Alter zur Beobachtung gelangten, oder wenigstens in einem Teil derselben, die Möglichkeit auszuschließen ist, daß das Kongenitale eine Annahme darstellt, die supponiert worden, ohne den Beweis

dafür zu erbringen? Diese Ueberlegung wird gestützt einerseits dadurch, daß Neugeborene oder in früher Jugend stehende Individuen mit isolierter Brachydaktylie bisher nicht zur Beobachtung gekommen sind. Weiterhin hat aber auch, soweit die Literatur mir Aufschluß gegeben, das Sektionsmesser noch keine Gelegenheit gehabt, uns derartige Fälle in einem Alter aufzuklären, das schon an und für sich den Defekt als einen kongenitalen erwiesen hätte. Andererseits haben wir neuerdings durch die Arbeiten der Röntgenologen die überraschende und wichtige Tatsache kennen gelernt, daß diverse und durchaus nicht bedeutungsvolle Insulte genügen, um weitab von der Stelle ihrer Einwirkung Veränderungen an den Epiphysenfugen hervorzurufen, die Wachstumsenergie der Knorpelfuge und der Knochenkerne ungünstig zu beeinflussen und zwar in demselben Sinne, wie wir uns, aus dem Endeffekt zu schließen, den Prozeß bei der Brachydaktylie denken müssen. Es dürfte jedenfalls die Annahme nicht ohne weiteres von der Hand zu weisen sein — nach den neuerdings bekannt gewordenen Tatsachen — daß bei einer Anzahl der mitgeteilten Fälle die Deformität zurückgeht auf einen extrauterin erworbenen, nicht am Sitze der Affektion lokalisierten Prozeß, eine Annahme, die jedenfalls ungezwungener als so manche andere Theorie die Genese dieser Mißbildung unserem Verständnis näher brächte. Ehe wir diesen Gedankengang weiter verfolgen, erscheint es notwendig zu prüfen, wie sich meine Fälle in den Rahmen der exogenen Entstehung, als der dem Kausalitätsbedürfnis gefälligeren Theorie, etwa erklären ließen. Fall 1: Verkürzung des Metacarpus III und Grundphalanx III, isoliert auf einer Seite — wie nebenbei erwähnt sei, soweit mir bekannt, in dieser Kombination eine bisher nicht beschriebene Form der Brachydaktylie — macht es schwer sich vorzustellen, daß er das Resultat eines in utero wirksam gewesenen, das Wachstum hemmenden mechanischen Effekts darbietet.

Zunächst steht dem entgegen, daß der Metacarpus des Mittelfingers wohl die geschützteste Lage des vorderen Handskelettes einnimmt, und es müßte schon eine außerordentlich isoliert wirkende Gewalt supponiert werden, um einen so zirkumskripten Druck hervorbringen zu können, zumal in der Embryonalperiode von einer Prominenz des III. Capitulum keine Rede sein kann. Dazu kommt, daß nach der Lage des Befundes, selbst wenn man mit der obigen Möglichkeit sich befreunden wollte, damit die Verkürzung des Phalanxgliedes noch nicht erklärt wäre. Die Flexionsstellung im Metacarpophalangealgelenk, die Haltung des Embryonallebens, bringt die hauptsächlich betroffene proximale Phalanxepiphyse in eine geradezu abnorm geschützte Lage unter das Capitulum des Metacarpus. Eine Gewalt, die also in der Längsrichtung auf das Metacarpusköpfchen drückt, muß die Phalange mit breiter Angriffsfläche tangential treffen, kann aber nimmermehr auch zirkumskript von oben

oder von vorn auf die Phalanxepiphyse einwirken. Gerade keilförmig müßte sie sich — und zwar isoliert auf den dritten Strahl — zwischen Capitulum metacarpi und Phalanxepiphyse einzwängen, eine Voraussetzung, die durch ihre theoretisierende Gezwungenheit und Unwahrscheinlichkeit sich selbst widerlegt.

Aber auch die Ergebnisse der embryologischen Studien lassen diesen Entstehungsmodus wenig überzeugend erscheinen. Der III. Metacarpus als Nebenstrahl erster Ordnung ist der Ausgangspunkt für die Nebenstrahlen zweiter Ordnung, als welche wir den IV. und V. Strahl zu betrachten haben. Wenn also diese beiden letzteren sich als vollkommen intakt präsentieren, muß die Alteration ihrer Basis, des III. Metacarpus, zu einem relativ späten Zeitpunkt der Entwickelung stattgefunden haben, zu einem Zeitpunkt, da die Absonderung des Liquor Amnii schon eine so reichliche, daß bereits aus diesem Grunde der notwendige zirkumskripte Druck durch Einhüllen oder eigene Teile wohl kaum zu stande kommen konnte. Für diese Beobachtung wäre also die Erklärungsmöglichkeit der Genese auf Grund der exogenen Theorie eine mehr wie unzulängliche.

Nicht viel besser steht es im Falle II. Hier sehen wir abermals an jeder Extremität den IV. Metacarpus isoliert betroffen. Wie oben, fällt es auch hier schwer, sich vorzustellen, warum ein mechanisches Hindernis in so ausgesprochen elektiver Weise diesen doch immerhin geschützt liegenden Knochen betroffen haben soll, ohne an irgend einer anderen Stelle Spuren zu hinterlassen, und wie es möglich gewesen, daß diese Gewalt nicht nur an einer Stelle, sondern an 3 Extremitäten zugleich in so zirkumskripter Weise angegriffen hat. Die Symmetrie der Veränderungen ist ein Punkt, der stets von neuem Zweifel an der exogenen Ursache aufkommen läßt. Wenn Kümmel sagt, die Punkte der einen Körperhälfte seien genau so exponiert wie die der anderen, und wird eine Seite von einem gleichmäßig auf die ganze Anlage wirkenden Druck betroffen, so hat die andere in derselben Zeit die gleichen Chancen dafür, so ist damit eben schon eingestanden, daß ein gleichmäßig auf die ganze Anlage wirkender Druck die notwendige Voraussetzung ist, und ein solcher nur eventuell bei ausgedehnterer Deformierung als kausales Moment dienen kann, daß aber die Entstehung dieser so eng begrenzten Mißbildung, die nur ein lokalisierter partieller Druck erzeugen könnte, im Sinne der exogenen Theorie durch die Symmetrie um vieles an Wahrscheinlichkeit verliert. Aber auch wenn man diese Bedenken überwinden sollte, wenn man die Symmetrie im Sinne Kümmels sich erklärt, türmt eben die ungleichmäßige Symmetrie dieses Falles neue Schwierigkeiten auf; denn wenn an der oberen Extremität von beiden Seiten gleiche Kräfte eingewirkt haben, wenn an der einen unteren Extremität ebenfalls ein mechanisches Moment wirksam gewesen, dann mußte man doch verlangen, daß wenigstens

auch hier, bei der nahen Nachbarschaft der Extremitäten, gleichmäßige Einflüsse auf beiden Seiten wirksam gewesen wären.

Ebensowenig ergibt sich ein positiver Anhalt zur Anwendung der exogenen Theorie in Fall III, bei dem ganz isoliert der Metatarsus IV und Grundphalanx IV betroffen sind. Hier kommen im wesentlichen und entsprechend der Aehnlichkeit des Befundes die gleichen Bedenken in Frage, die bei Fall I angeführt worden sind. Auch hier könnte erst in relativ später Entwickelungszeit, erst zu einem Zeitpunkt, da die Skelettdifferenzierung schon sehr fortgeschritten, der mechanische Insult erfolgt sein. Auch hier könnte man sich dessen Wirkungsmodus nur unter Preisgabe begründeter Einwände vorstellen.

Aus diesen Erörterungen resultiert denn, daß unsere drei ersten Beobachtungen durchaus gegen die exogene Theorie sprechen und die statistischen Zusammenstellungen, die wir vorausgeschickt, zeigen, daß auch die früheren Beobachtungen, im Zusammenhang betrachtet, manche Anhaltspunkte geben, die zu dem von dieser Theorie abweichenden Schluß führen, daß die Lokalisation der Deformität, der Grad ihrer Ausbildung, ihre Kombinationsverhältnisse wenig den Voraussetzungen entsprechen, welche nach theoretischen Erwägungen für den exogenen Modus sich ergeben müßten.

Die endogene Theorie dagegen kurz als „Keimesvariation“ definiert, ist eine Erklärung, die nichts erklärt, die zum mindesten, um einigermaßen zu befriedigen, verlangt, daß der Weg, den die Störung genommen, klargelegt werde, daß man vorzudringen sucht bis zum Ausgangspunkt der Veränderung, damit wenn auch das letzte „Warum“ noch dunkel bleibt, doch das „Wie“ eingehender beleuchtet werde.

Diesem „Wie“ hat in neueren Arbeiten — allerdings im Streben nach dem „Warum“ — vor allem Sternberg seine Aufmerksamkeit geschenkt. — Seine Ausführungen, nicht seine Schlüsse, bin ich in der Lage zu bestätigen und zu ergänzen. Ich habe mit besonderer Absicht mich bemüht, die bisher publizierten röntgenologischen Details zu sammeln, die Abzüge, soweit sie mir zugänglich waren, zu studieren und insbesondere die Ergebnisse der Aufnahme meiner eigenen Fälle in extenso mitzuteilen, um zu beweisen: wie eindeutig die Resultate in gewisser Hinsicht sind. Die Abweichungen der einzelnen Fälle sind derartig geringfügig, daß alles, was für eine Beobachtung gilt, im großen und ganzen auf alle zutrifft. So sehen wir, daß der Prozeß der Brachydaktylie, gleichviel ob er an Metakarpen oder Phalangen lokalisiert ist, die Grundform des Gliedes wenig beeinträchtigt, also zu einer Zeit eingesetzt haben muß, da in der Entwickelung diese Grundform schon angelegt gewesen war. Wir sehen ferner, daß bestimmte Teile dieser Grundform so gut wie nie alteriert werden, daß Basal- und proximaler Diaphysenteil meist intakt geblieben, also die einwirkende Gewalt nur an einer lokalisierten Stelle der Grundform

angreift. Die Konfiguration der deformen Bildung weist darauf hin daß die Störung auf die Epiphyse-, Capitulum- und den ihr benachbarten Diaphysenteil beschränkt bleibt, und die Art der Störung, die Längenreduktion, dokumentiert, daß es sich um eine Beeinflussung der das Längenwachstum besorgenden Teile handeln muß, daß ein die Wachstumsenergie der Epiphyse, später der Epiphysenfuge hemmender Faktor vorliegt. Diese sich ergebende Schlußfolgerung konnte STERNBERG nicht strikt beweisen, denn sein Fall kam in einem Lebensalter zur Beobachtung, da physiologisch schon die Epiphysenfuge an allen Stellen verschwunden zu sein pflegt. HOCHHEIM dagegen hat in einem seiner Fälle schon darauf hinweisen können, daß die Knorpelfuge vorzeitig ossifiziert war, ohne jedoch diese Tatsache in ihren ganzen Konsequenzen zu verfolgen. Ich bin nun in der Lage, die Mehrzahl meiner Patienten in einer Periode zu Gesicht bekommen zu haben, da normalerweise die Knorpelfuge noch voll erhalten ist, und ich kann daher konstatieren, daß ausnahmslos an den brachydaktylischen Gliedern die vorzeitige Verknöcherung der Knorpelfuge eingetreten war, ja mehr noch — einer meiner Fälle hat mir gestattet, nicht nur den fertigen Prozeß zu registrieren, sondern ihn in diversen Stadien der Entwickelung zu verfolgen, zu sehen wie die fortschreitende Verknöcherung mit dem Umfang der Längenreduktion in proportionalem Verhältnis steht. Weiterhin jedoch erhalten wir aus dem strukturellen Verhalten der Röntgenogramme Aufschluß über den Weg, welchen der deformierende Prozeß genommen. Wir haben konstatieren können, daß die Intensität des Knochenschattens ausnahmslos ein abweichendes Verhalten an den deformierten Abschnitten zeigt, eine Differenz, die unabhängig von der gleichzeitigen Größenvariation besteht. Die geminderte Intensität des Knochenschattens können wir nur auffassen als eine Reduktion der schattenbildenden Knochensubstanz, als eine mangelhafte Tendenz zur Ossifikation, als denselben Prozeß, der infolge Herabsetzung der physiologischen Generationskraft der Knorpelfuge vorzeitig zum stationären Zustand, der Verknöcherung, derselben führt.

Diesen Eingriff in die physiologische Wachstumsenergie können wir uns ungezwungen nach den Bildern, in Uebereinstimmung mit den Ergebnissen der Entwickelungsgeschichte, an isolierten Stellen des Skelettes wirksam vorstellen. Wir wissen, daß die Metacarpalia (und zu gleicher Zeit die Phalangen) von der 9. Woche des Fötallebens ab verknöchern, doch so, daß nur eine knorpelige Epiphyse, und zwar am distalen Ende, entsteht, die wiederum erst im 3. Lebensjahr einen eigenen Knochenkern erhält. Basis und basaler Teil der Diaphyse zeigt keine oder nahezu keine Abweichungen von der Norm, ihr Verknöcherungsgang, ihre Vergrößerung durch endochondrales und appositionelles Wachstum ist unbeeinflußt geblieben; geschädigt erweist sich Capitulum und di-

staler Anteil der Diaphyse, jene Zonen, in denen das weitere Wachstum sich abspielt, und geschädigt müssen sie derart werden, daß der Reiz die physiologische knochenbildende Funktion des Knorpels herabsetzt. Das dokumentiert sich einerseits durch den vorzeitigen Stillstand des Wachstums des Diaphysencylinders wie des Epiphysenabschnittes infolge endgültiger Verknöcherung seiner Generationszone, andererseits durch die verminderte Intensität der Knochenbildung im Epiphysenkopf, die in gewisser Zeit bestimmt ist das Wachstum der Knorpelfuge zu ergänzen.

Die Brachydaktylie dokumentiert sich demnach — gleichgültig wo ihr Sitz — als eine Verkürzung der kleinen Röhrenknochen infolge eines die generations- und knochenbildende Kraft der Wachstumszone herabsetzenden Reizes. Dieser Entstehungsmodus kann nach der Gleichheit der Endprodukte als der typische betrachtet werden, und die Gleichheit des „gewordenen" Befundes läßt mit einer an Sicherheit grenzenden Wahrscheinlichkeit die Gleichheit des „Werdens" supponieren. Die Art und der Faktor des Reizes, der die Veränderung der Generationskraft auslöst, wäre damit noch nicht erklärt; jedoch ist die Möglichkeit, die Genese der Mißbildung zu deuten, erhöht dadurch, daß wir nicht nur die fertige Deformität zur Beurteilung vor uns haben, sondern sie in typischem Werdegang nun einwandsfrei vor uns entstehen sahen.

Da die in utero sich abspielenden Vorgänge wohl auf immer nur aus ihren Produkten gedeutet werden können, so ist es wertvoll, wenn uns Beobachtungen intra vitam erworbener Bildungen zur Verfügung stehen, die infolge und wegen der Uebereinstimmung, die ihr Bild mit den sogenannten kongenitalen Deformitäten gibt, einen Rückschluß gestatten auf die auslösende Ursache. Sie legen dann nahe, daran zu denken, ob der intra vitam wirksam gewesene Reiz nicht dem ähnlich ist, der in utero eingewirkt, wenn wir vorerst einmal daran festhalten wollen, daß in den als kongenital angesprochenen Fällen tatsächlich die schädigende Ursache schon im Fötalleben in Aktion getreten ist. Von diesem Gesichtspunkt aus scheinen mir die Beobachtungen wertvoll, die meine Fälle IV—V und VI darbieten. In allen ist mit voller Exaktheit die Angabe verzeichnet, daß die Deformität nicht von Geburt aus bestanden, in allen wird ein bestimmter, eng begrenzter Zeitpunkt angegeben, zu dem erstmals die Anomalie beobachtet worden. Schon aus diesem Grunde würde die Erörterung sich erübrigen, inwieweit die Begründung der exogenen Theorie durch die Fälle gestützt wird, trotzdem sei jedoch darauf hingewiesen, daß auch sie, wenn wir auf einen Augenblick von allem übrigen abstrahieren, gegen die exogene Theorie sprechen, und damit neues Material gegen dieselbe liefern würden. Die Argumente sind für Fall IV und V die gleichen, die schon oben für II und III dargelegt wurden, sie werden noch gewichtiger durch

die bei IV bestehende allgemeine Verkürzung der Phalangen. Denn, wenn wir uns auch wohl vorstellen können, daß ein auf die ganze rechte Zehenlage wirkender Druck die Ursache gewesen, so wird uns dann noch weniger plausibel, warum und wie dieser gleichmäßige Druck eine ungleichmäßige isolierte, bedeutend stärkere Verkürzung des IV. Metatarsus gezeitigt haben könnte. Fall VI endlich, der mit Fall I zu vergleichen wäre, bietet aus ähnlichen Gründen der Erklärung mit Hilfe der exogenen Theorie bedeutende Schwierigkeiten.

Die Lage der III. Metatarsen ist noch geschützter. Dazu kommt, daß die III. Grundphalanx rechts wie links in gleicher Weise verkürzt ist, nur links dagegen der III. Metatarsus. Wenn also ein lokales mechanisches Moment auf beide Grundphalangen mit dem Effekt gleicher Deformierung eingewirkt hat, so können wir kaum verstehen, warum dieses Moment rechts an dem Mittelfuße Halt gemacht, links auf denselben fortgeschritten. Die aus dem Kausalitätsbedürfnis hervorgegangene exogene Theorie würde ihrem Zweck in diesen Fällen wenig entgegenkommen.

Aber wir sind ja der Notlage überhoben, intrauterine Schädlichkeiten herbeizuziehen, denn für die intra vitam entstandene Deformität steht uns die Erklärung zur Verfügung. Fall IV wie V zeigen die Residuen überstandener Lähmungen, die nach dem Krankheitsbilde als Poliomyelitis acuta anterior aufzufassen sind, bei dem einen Fall eventuell im Anschluß an Scarlatina. Nun kennen wir seit langem das Krankheitsbild der „neurotischen Knochenatrophie". Bekannt ist der Einfluß diverser Erkrankungen cerebralen und spinalen Ursprunges auf Konfiguration und Struktur des Skelettes, aber erst der Röntgenologie war es vorbehalten, uns Einblick und Aufschluß über die inneren Vorgänge bei diesen Prozessen zu geben, und ich verweise auf die Arbeiten von Sudeck, Kienböck, Nonne, Exner. Aus denselben geht hervor, daß die neurotische Atrophie der Knochen — cerebralen — spinalen wie peripheren Ursprunges — in bestimmter Weise sich äußert, als eine Atrophie der spongiösen Knochenteile, die eine gleichmäßig zartere Zeichnung und größere Durchsichtigkeit ergeben, so wie wir es bei der ganzen Serie unserer Fälle an den deformen Teilen gefunden haben. Von Rückenmarkserkrankungen ist es in erster Linie die Poliomyelitis anterior, die neben der Atrophie der Muskeln auch die Knochen ergreift, und die neurotische Atrophie pflegt dort gefunden zu werden, wo eine Erkrankung der cerebralen und spinalen trophischen Zentren vorliegt. Wenn diese Zentren in keiner Weise in Mitleidenschaft gezogen werden, wird die Atrophie vermißt. Wir erkennen nun in unseren hierher gehörigen Fällen die oben geschilderte Atrophie in ausgesprochener Weise, wir erkennen jedoch weiter, daß diese Atrophie am eklatantesten zu Tage tritt an den Abschnitten, da die Deformität der Brachydaktylie besteht (ganz besonders auffällig ist dieses Verhalten in Fall V, Fig. 8). Nur

ganz im allgemeinen haben Sudeck und Kienböck die Angabe verzeichnet, daß bei Kindern und halbwüchsigen Individuen die Atrophie in Verkleinerung der Skelettteile sich äußere, und bei solchen Individuen, die dicht vor dem Abschluß der Wachstumsperiode stünden, biete sich der auffallende Befund, daß die Epiphysenlinien eine vorzeitige Verknöcherung eingehen. Meine Patienten standen nun nicht dicht vor Abschluß der Wachstumsperiode und über das Verhalten der Epiphysenlinie bei neurotischer Atrophie der Knochen habe ich anderweitige direkte Angaben nicht gefunden. Schon mit Rücksicht darauf scheint mir, daß meine Beobachtungen der isolierten prämaturen Ossifikation der Knorpelfuge nicht ohne Interesse sein dürften.

Im Zusammenhang betrachtet aber drängt sich von selbst der Schluß auf:

Auf neurotischer Basis — auf Grund der Störung trophischer Zentren — erfolgte die allgemeine Atrophie der Knochen in typischer Weise. An isolierter Stelle ist sie besonders hochgradig, also wird für diesen Punkt ein Plus, eine intensivere Erkrankung des trophischen Zentrums zu supponieren sein, und an der gleichen Stelle findet sich eine weitere Anomalie des Knochens in Form der Alteration der Knorpelfuge. Auch sie wird und muß als differente Aeußerung gleicher Ursache an dem gleichen Punkte, an dem trophischem Zentrum, ausgelöst worden sein. Zahlreich und weit zurückreichend ist die Literatur klinischer wie experimenteller Arbeiten über die neurotische Knochenatrophie, aber spärlich und meist nur als nebensächlicher Punkt ist die Knorpelfuge dabei behandelt worden, darum erscheint es geboten, zur Erklärung einer Affektion, die zur Hauptsache in einer Alteration dieses Abschnittes — vorzeitiger Verknöcherung — beruht, alle Beobachtungen heranzuziehen, die ähnliches zu Tage gefördert haben. In diesen Zusammenhang fügt sich unser eigener letzter Fall VI zwanglos ein. Auch er repräsentiert eine isolierte Brachydaktylie mit genau den übrigen Fällen identischem Befund. Aber auch für seine Genese liegen dem Kausalitätsbedürfnis entgegenkommende Momente vor. Eine Osteomyelitis ist vorausgegangen, an die abklingende Erkrankung schloß sich die früher nicht vorhandene Deformität an. Nicht neu und klinisch deutlich genug erkennbar gewesen sind die Beobachtungen von Veränderungen des Skelettes entfernt vom Orte der Erkrankung bei dem osteomyelitischen Prozeß. Verlängerung der Fibula, Verkürzung des Fußes bei Ergriffensein der Tibia sind vielfach beschrieben worden; gleiches wissen wir von anderen nur durch den Erreger unterschiedenen Entzündungen, von der Tuberkulose, Gonorrhöe, Lues, auch dem akuten und chronischen Gelenkrheumatismus. Neuerdings aber haben Sudeck und nach ihm andere nachgewiesen, daß einerseits Entzündungen, und zwar ganz leichter Art, die nicht in Knochen, sondern in den Weichteilen lokalisiert sind, andererseits geringgradige Verletzungen wie

Distorsionen und Kontusionen, genügen, um in rapider Weise Skelettveränderungen hervorzurufen. Das interessante Krankheitsbild der sogenannten akuten Knochenatrophie haben erst die Röntgenstrahlen uns in einem bis dahin unbekannten Umfang enthüllt, und neben vielem anderen hat dadurch auch die Kenntnis der Pathologie der Epiphysenlinie eine Bereicherung erfahren. Es war ein überraschender Befund, als sich an von der Einwirkung der Gewalt entfernten Stellen das auffallende Bild vorzeitig ossifizierter Knorpelfugen ergab, und zwar auffallend durch den frappanten Unterschied zwischen verletzter und unverletzter Seite, auffallend durch den Umstand, daß die distal gelegensten Teile betroffen, die auf der Zwischenstrecke gelegenen Epiphysenfugen unbehelligt geblieben waren. Namentlich bei tuberkulösen Affektionen hat man diese Erscheinung öfter konstatieren können, so daß der Einwurf, daß es sich um ein zufälliges Ereignis handle, nicht aufrecht zu erhalten ist. Vollkommen damit übereinstimmend ist der Befund auf den — soweit ich die Literatur übersehe — in Deutschland zuerst Wilms hingewiesen, daß nämlich bei tuberkulösen Handgelenkserkrankungen im Kindesalter ein weit vor der normalen Zeit sichtbares Auftreten der Knochenkerne des Carpus zu beobachten ist, ein Befund, der nur so gedeutet werden kann, daß der tuberkulöse Entzündungsreiz die Generationskraft der knorpeligen Substrate derart geschädigt hat, daß sie vorzeitig die Produktion einstellen, vorzeitig den definitiven Ossifikationszustand annehmen. — Sudeck hat den Nachweis in einigen Fällen erbringen können und ihn hervorgehoben, aber stets die Einschränkung gebraucht, daß nur „bei dem Abschluß der Wachstumsperiode nahen Individuen" er diese Beobachtung habe machen können. Aehnlich äußert sich auch Kienböck. — Diese Tatsache nun hat nichts Auffälliges an sich, denn die Ossifikation der Epiphysenfuge ist das Endprodukt des Prozesses, der als Beeinträchtigung der Generationskraft aufzufassen ist. Nur dieses Endstadium ist für uns nachweisbar, die Zwischenstadien nicht, ohne daß dadurch deren Fehlen bewiesen würde. Wenn das Endstadium dann beobachtet wird bei dem Wachstumsabschluß nahen Individuen, so ist das aufzufassen entweder derart, daß der schädigende Reiz spät in die Generationskraft eingegriffen, zu einem Zeitpunkt, da dieselbe auch physiologisch ihrem Erlöschen nahe war und so nur noch die absterbenden letzten funktionstüchtigen Gruppen getroffen und ossifiziert wurden, oder daß der Reiz schon weit früher eingewirkt, aber in seiner Intensitätsgröße beschränkt gewesen ist. So hat er die Generationskraft zwar alteriert, sie so geschwächt, daß sie vorzeitig — vor dem physiologischen Ende — an die Grenzen ihrer Kraft gelangt, aber gleichzeitig so weit intakt gelassen, daß ihre Persistenz nicht vollkommen unterbunden gewesen. Zeitpunkt des Eintretens oder die Kraft des störenden Momentes sind dafür maßgebend, wann wir in der Lage sind, am Endprodukt das Vorhandensein oder Vorhanden-

gewesensein der schädigenden Reizwirkung zu erkennen. Die Form des fertigen Knochens aber ist im stande, uns, wenn auch nicht genau, wenn auch nicht annähernd genau, so doch im Rahmen weiteren Spielraumes erkennen zu lassen, wann ungefähr der Eintritt des hemmenden Momentes zeitlich stattgefunden hat. Bietet das Skelett eine annähernd normale Konfiguration seiner Teile, dann ist eine relativ lange unbeeinträchtigte Entwickelungszeit dem Eintritt der Störung vorausgegangen, ist die Deformität eine hochgradigere, einem früheren Zustand der Entwickelung ähnliche, dürfen wir daraus schließen, daß in dem dem Stande der Ausbildung entsprechenden Zeitpunkte oder etwas früher die Alteration geschehen ist, die alsdann der Wachstumszone die vergrößernde, nährende Kraft geraubt, sie selbst aber noch in knorpeligem Zustand belassend erst später vorzeitiger Ossifikation anheimfallen läßt. Aus diesen Erwägungen erklären sich ungezwungen meine Beobachtungen, die mich schon in einem Alter, das von dem Abschluß des Wachstums noch sehr entfernt, die Ossifikation der Knorpelfuge erkennen ließen, erklärt sich ungezungen, warum erstens nur einzelne isolierte Skelettteile die Verknöcherung zeigen, warum der Grad der Veränderung bei den diversen Fällen so verschieden. Die Einwirkung des störenden Reizes war eben an einzelnen Teilen intensiver, an anderen schwächer, und dieser Differenz entsprach die Differenz der Reaktion. Voraussichtlich wird dazu ja auch noch als weiterer Faktor kommen die Verschiedenheit des Substrates, auf das der Reiz trifft und die Divergenz seiner zu verschiedenen Perioden verschiedenen vitalen Produktionskraft. Unsere Kenntnisse über Anatomie und Physiologie der Wachstumszone sind noch zu lückenhaft, als daß die Pathologie derselben daraus Vorteile ziehen könnte. Aus den Arbeiten Vogts und seiner Schüler wissen wir, daß die Knorpelfugen und damit die Wachstumszonen nicht alle gleichwertig, und vor allem zu verschiedenen Perioden der Entwickelung die Generationskraft der einzelnen Epiphysenlinien eine differente ist. Dann hat Kirmisson darauf hingewiesen, daß nicht alle Epiphysenlinien in gleichem Maße produktiv sind, daß vikariierendes Eintreten möglich, und daß das Alter des Individuums für die Reaktion der Epiphysenlinie von ausschlaggebender Bedeutung sei. An experimentellen Untersuchungen über das Verhalten der Epiphysenfuge hat es nicht gefehlt. Ich verweise nur auf die Arbeiten von Ollier, Maas, Haab, Helferich, Ghillini, Tizzoni, Jahn etc., deren Reihe sich mit Leichtigkeit um viele Namen vermehren ließe. Aber die Versuche haben sich meist auf ein direktes Angreifen der Epiphysenfuge beschränkt, sie sind, um es kurz zu sagen, für die vorliegende Frage zu grob gewesen. Wie die Epiphysenfuge auf feinere Reize, vor allem sie nicht direkt treffende Reize reagiert, das geht daraus nicht hervor, und die ebenso zahlreichen Arbeiten, die der Erkenntnis der Knochenveränderung nach an entfernter Stelle einwirken-

den Reizen, Nervenresektion etc., gewidmet waren, haben die Epiphysenfuge wiederum nur sehr nebensächlich in den Rahmen ihrer Betrachtungen hereingezogen. Wenn wir uns dies vergegenwärtigen und nicht vergessen, welch enormen Schwierigkeiten auch im übrigen das Experiment an der Knorpelfuge begegnet, denn den feinen Ausschlag der Reaktion, die Verringerung der Knochenproduktionsfähigkeit, den vorzeitigen Verlust der physiologischen Kraft der Knochenzellenbildung können wir erst nach Ablauf vieler Jahre feststellen, und wenn wir uns bewußt bleiben, daß auch der Röntgenapparat uns nur bedingungsweise unterstützen kann, nur dann, wenn das Endprodukt — die vorzeitige Ossifikation — vorliegt, dann wird die Einzelbeobachtung von einschlägigen Fällen an Redeutung gewinnen. Wenn die Aufmerksamkeit erst darauf gelenkt sein wird, welch wichtige Aufschlüsse wir eventuell aus umschriebenen Deformitäten — z. B. aus einer verkürzten Zehe etc. erhalten können, dann ist zu erwarten, daß die Mitteilungen sich mehren, und ich möchte behaupten, daß bei diversen Affektionen entzündlicher wie anderer Natur solche Nebenbefunde sich erheben lassen werden, die dann zusammengehalten, kritisch untersucht und gesondert uns manche Aufklärung über bisher dunkle Punkte verschaffen und ergänzend eintreten können, wo das Experiment versagt. Was wir aus alledem, vor allem aus unseren Beobachtungen schließen zu dürfen glauben, ist:

1) Die hervorstechenden Symptome — Atrophie und vorzeitige Ossifikation der Knorpelfuge — beruhen auf derselben Ursache.

2) Sie repräsentieren trophische Störungen.

3) Zur Auslösung dieser trophischen Störungen führen diverse Momente — im extrauterinen Leben stärkere Reize, im intrauterinen können so minimale und vorübergehende genügen, daß später nur ihr Produkt, nicht mehr sie selbst nachweisbar sind — auch nicht die Einwirkungsstelle. Dafür spricht auch die ganz zirkumskripte Schädigung.

4) Wo Anomalien der Muskulatur, Nerven und Gefäßversorgung vorliegen, wird dieser Entstehungsmodus nahezu sicher. „Diese Anomalien kann man allerdings nicht, um mit Kümmel zu reden, aus einer primären Knochenerkrankung erklären", aber eben die Knochenerkrankung, und darauf kommt es an, **aus ihnen.**

Von den Erklärungsversuchen, welche diese Tatsachen bisher gefunden, führe ich hauptsächlich jene an, welche von den Autoren stammen, deren Arbeiten die Fortschritte der auf der Röntgenologie fußenden Erkenntnis zu gute gekommen sind. Wenn auch sie zum großen Teil darauf beschränkt bleiben, Hypothesen aufzustellen, so haben doch ihre Kombinationen vor früheren den Vorzug, daß sie auf Beobachtungen aufgebaut, an denen ein eingehenderes Studium möglich gewesen, als dies vordem zumeist der Fall sein konnte. Sudeck schuldigt als ätiologisches Moment trophoneurotische Störungen an und zwar unterscheidet er zwischen reflektorischen trophoneuro-

tischen Störungen und denen zentralen Ursprunges. Vor ihm hat schon Julius Wolff den Nachweis zu erbringen gesucht, daß die Wachstumsstörungen [nach primären Gelenkleiden im wesentlichen als Trophoneurose aufzufassen seien, und weder durch Epiphysenschädigung noch durch Inaktivität erklärbar wären. Den Einfluß der Epiphysenlinie suchte Wolff durch den Einwand auszuschließen, daß z. B. bei Coxitis der am weitesten entfernte Beinteil, nämlich der Fuß, am meisten verkleinert erscheint. Sudeck macht sich diese Wolffschen Anschauungen ganz zu eigen und sucht ihnen weitere Argumente beizufügen. Dieselben beruhen teils in röntgenographischen Details (Bildstruktur), teils in der Erwägung [des auffälligen Zusammentreffens von Knochenatrophie und Muskelatrophie und trophischen Hautstörungen. Für diese letzteren Gebilde ist die reflektorische trophoneurotische Ursache durch die Untersuchungen von Raymond, Deroche und Hoffa experimentell und einwandsfrei bewiesen, und mit Recht sagt Sudeck, daß es kaum anders denkbar sei, als daß diesem so auffallend analogen Verhalten der Knochen und Muskeln die gleiche Aetiologie zu Grunde liegen müßte. — Wenn hier im Rahmen der vorliegenden Abhandlung stets auf das Krankheitsbild der Knochenatrophie rekurriert wird, so geschieht dies nicht aus dem rein äußerlichen Zusammenhang, daß die neueren Angaben über Anomalien der Knorpelfuge in der „Atrophie"-Literatur niedergelegt sind, sondern weil bei dem Versuch der Aufhellung der Aetiologie der Brachydaktylie die Alteration des knöchernen Substrates, die strukturellen Unterschiede, welche die deformierten Skelettteile bieten und auf die bei der Kasuistik der Beobachtung ich immer wieder mit allem Nachdruck hinweisen mußte, nur als Atrophie zu deuten sind. Somit sind die Erscheinungen der Atrophie ein wesentlicher Teil der Krankheitsbilder der Brachydaktylie, und demnach der Nachweis der Ursache der Atrophie auch für die Brachydaktylie in ätiologischer Hinsicht von weittragender Bedeutung. Der weitere auffallende Befund, der sich in den günstig gelegenen Fällen geboten hat, die vorzeitige Ossifikation der Knorpelfuge, hängt dazu eng mit der Atrophie zusammen, ist offenbar nur als eine Teilerscheinung aufzufassen. Der Reiz, der die Knochen gewordenen Zellen schädigt, derart, daß er entweder die Knochenbälkchen selbst auflöst oder nur der Kalksubstanz beraubt — und für beide Vorgänge liegen beweisende Untersuchungen vor — Arbeiten von Cohnheim, Ziegler, Hanau, Apolant, Cornil, Ribbert, Recklinghausen, Reiss etc. — derselbe Reiz schwächt die Knochenzellen produzierende Knorpelfuge in ihrer physiologischen Aufgabe und beraubt sie dieses physiologischen Vermögens, und außer Funktion gesetzt, nimmt sie ihr Endstadium: die Ossifikation, an. Für diese Erwägung spricht als Hauptfaktor das regelmäßige Zusammentreffen zwischen vorzeitiger Ossifikation der Knorpelfuge und der als Atrophie aufzufassenden strukturellen Skelett-

unterschiede, die ich nicht nur in meinen eigenen Fällen ohne Ausnahme gefunden habe, sondern die auch — wie ich gezeigt zu haben hoffe — aus früheren Veröffentlichungen ohne Zwang sich entnehmen läßt. Darum, so sehr ich auch mit SUDECK in der Deutung der Auffassung der Aetiologie als Trophoneurose übereinstimme und die von ihm angeführten Gründe mit ihm als beweisend erachte — kann ich mich darin ihm nicht anschließen und damit auch WOLFF nicht beipflichten, daß die beobachteten Verkürzungen und eine Schädigung der Knorpelfuge nicht im engsten Kausalverhältnis stünden. Meine Fälle führen mich direkt dazu, gerade anzunehmen, daß die Verkürzung auf eine Schädigung der Generationskraft der Knorpelfuge hinweise, Der WOLFFsche Beweisversuch — Coxitis und Verkürzung des Fußes — ist nicht stichhaltig. Die Verkürzung ist eben der Ausdruck der Schädigung der Epiphysenfuge. Sie führt aber nicht allein dazu, sondern auch zu schnellerer Verknöcherung und damit kleinerer Form der Fußwurzel — analog der WILMSschen Beobachtung an der Hand. Auch das rapide Auftreten ist kein Gegenbeweis, hat doch SUDECK selbst darauf hingewiesen, daß er schon 10 Wochen nach akuter Verletzung das Endprodukt — die völlige Ossifikation der Metacarpalia und deutlich meßbare Verkürzung konstatieren konnte. Bei der Coxitis aber ist der Eintritt der Erkrankung nicht auf die Stunde zu bestimmen wie bei dem einmaligen kurzdauernden Trauma, und wenn sie beginnend unter die Augen des Arztes tritt, in Behandlung kommt, dann hat die Krankheit nicht erst seit Stunden bestanden, dann hat die Erkrankung und mit ihr auch der schädigende Fernreiz lange schon eingesetzt gehabt. Allerdings insoweit wird WOLFF recht haben, daß die Schädigung der Epiphyse — der fernen Epiphyse — nicht in dem Sinne VOLKMANNS, GURLTS und KÖNIGS aufzufassen ist, als ein direkter Reiz des Krankheitsproduktes, sondern ebenfalls als ein indirekter, eine reflektorische Trophoneurose.

Ein direkter Reiz hätte ja auch gerade das Gegenteil zur Folge gehabt, ein gesteigertes Wachstum, eine Verlängerung. Das geht außer aus vielen anderen Arbeiten einwandsfrei aus den schönen Untersuchungen von MENARD und M. BUFNOIR hervor, welche die fast regelmäßig gefundene Verlängerung von Tibia und Fibula bei tuberkulöser Erkrankung des Kniegelenkes und ebenso regelmäßige Verkürzung des Fußskelettes zurückführen auf Reiz des Herdes auf die Epiphyse für die Verlängerung, und reflektorische Trophoneurose für die Verkürzung. Ein glänzender Beweis weiterhin für die Beeinflussung der Epiphysenfugen durch weit abgelegene Prozesse bildet der von mir zitierte Fall von ROCHER, wo eine spondylitische Affektion zweifellos als Ausgangspunkt für die durch vorzeitige Epiphysenverschmelzung erzeugte Brachydaktylie aufzufassen ist. Wenn ich also mit SUDECK — und ihm stimmen hinsichtlich der Auffassung der Atrophie als reflektorische

Trophoneurose rückhaltlos Kienböck, Nonne, Exner bei — in der reflektorischen Trophoneurose die letzte Ursache der Atrophie auch meiner Beobachtungen erblicke, so glaube ich nicht zu weit zu gehen, wenn ich auch die vorzeitige Ossifikation der Knorpelfuge aus den oben angeführten Gründen darauf zurückführe. Die Theorie der reflektorischen Trophoneurose, die ich auf Grund dieser neueren Arbeiten jedenfalls als ätiologischen Faktor für meine sicher postfötalen Fälle von Brachydaktylie in Anspruch nehmen möchte, stelle ich als kausales Moment für einen Teil der eventuellen intrauterin erworbenen gleichen Deformitäten auf Grund der absoluten Uebereinstimmung des Befundes beider Gruppen zur Erwägung.

Beim intrauterin erworbenen Defekt werden wir ja wesentlich mildere Reize als Ursache anzunehmen haben, event. auch rascher vorübergehende, wegen der größeren Feinheit, Verletzlichkeit und Labilität des Substrates, auf das sie wirken. Schon die geringe Ausdehnung des Defektes spricht ja dafür, daß auch der Reiz ein geringerer, seine auslösende Gewalt eine schwache, und die Spuren derselben am Ausgangspunkte und an einer anderen Stelle als am Knochen event. später überhaupt nicht mehr nachweisbar zu sein brauchen.

Für diese Theorie aber bin ich in der Lage, Beobachtungen mitzuteilen, die in Parallele gebracht werden können, und bei denen der anatomische Befund uns auf die oben betretene Bahn hinweist.

Davida fand in einem Falle von rudimentärer Entwickelung von Unterarm und Hand eine Atrophie der 6., 7., 8. hinteren und vorderen Halsnervenwurzel, ebenso eine Atrophie der 6., 7. und 8. Spinalganglien. Edinger konstatierte in einem Falle von linksseitiger Perobrachie, daß die vorderen und hinteren Cervikalnervenwurzeln (V—VIII) links, sowie die linke Hälfte des Rückenmarkes von der Ursprungsstelle des 4. Cervicalnerven bis zum 2. Brustnerven atrophisch, und zwar die weiße wie die graue Substanz beteiligt waren. Ferner war noch die motorische Rindenzone des Gehirnes rechts in der Höhe der 2. Frontalwindung atrophisch, auch erschienen rechts beide Zentralwindungen schwächer als links. Diese Ausdehnung spricht gegen die immerhin mögliche Annahme, daß die nervösen Befunde sekundärer Natur wären. Ferner haben Songues und Marinesco einen für uns sehr instruktiven Fall beschrieben. Bei einer 60-jährigen Frau, die einen kongenitalen Defekt der 3 Mittelfinger der rechten Hand aufwies, fanden sie im 1. rechten Dorsal- und 8. Cervikalsegment eine hochgradige Atrophie der grauen Substanz. Speziell war die hintere Wurzel atrophisch mit interstitieller Bindegewebsproliferation. Die Kollateralbahnen zu den motorischen Zellen des Vorderhornes waren weniger zahlreich auf der Seite des Defektes. Die vorderen Zellen waren ebenfalls atrophisch, aber ohne interstitielle Proliferation. Im Vorderhorn der grauen Substanz waren die Veränderungen mit unbewaffnetem Auge zu erkennen,

weniger scharf abgegrenzt und blaß; die mittlere Gruppe der motorischen Zellen war völlig geschwunden, die äußeren seitlichen schwächer ausgebildet.

Auch die Fälle von Brachydaktylie, die durch vollkommenes Fehlen einzelner Skelettteile — meist handelt es sich dabei um Phalangenglieder — ausgezeichnet sind, würden, glaube ich, auf diese Weise eine zwanglosere Erklärung finden, als auf dem Wege der exogenen Theorie. Sie sind aufzufassen als Mißbildungen, in denen eben der schädigende Reiz nicht nur sehr früh, sondern auch sehr intensiv eingewirkt hat, zu einer Zeit, da das feine Substrat, auf das er auftraf, in seiner Existenz derart alteriert wurde, daß es dem Untergang verfiel. Dafür scheint der eben angeführte Fall zu sprechen, und daß vollkommene Knochenresorption selbst völlig ausgebildeter Skelettteile durch Verletzung nervöser Bahnen ausgelöst werden kann, beweist ein Fall von Hirschfelder, der an einem 75-jährigen Manne Defekte der Endphalangen der linken Zehen nachwies, die vom Autor auf eine 63 Jahre vorher stattgehabte Verletzung des Peroneus superficialis zurückgeführt wurden, und eine eben von Hirsch mitgeteilte Beobachtung, wo die Durchtrennung des Medianus einen absoluten Schwund der knöchernen Nagelphalanx im Zeitraum von wenigen Jahren zur Folge hatte. Alle diese Mitteilungen beweisen ja nichts Absolutes, sie begründen die angestellten Erwägungen nicht mit der Exaktheit des mathematischen Beweises, und auch im Rahmen der reflektorischen Trophoneurose selbst wird noch mancher Punkt über den spezielleren Entstehungsmodus dunkel bleiben. So ist es nach mancherlei Beobachtungen nicht unwahrscheinlich, daß die vasomotorischen Bahnen innerhalb des größeren Allgemeingebietes der Trophoneurose hervorragend beteiligt sind. Die speziell vasomotorischen Störungen sind, wenn auch nicht immer, so doch in einer Reihe von Fällen von Knochenatrophie und der ihr verwandten Knorpelfugenalteration stark hervortretend, und dieser ganze Symptomenkomplex muß als auf gemeinsamer Basis beruhend aufgefaßt werden. Vor allem jedoch scheinen manche Beobachtungen von dem direkten Gegenteil der Brachydaktylie, dem partiellen Riesenwuchs, für Gefäßbeteiligung zu sprechen.

Béclère hat bei einem Falle von einem in vorgeschrittenem Mannesalter stehenden 2 m großen Riesen noch alle Epiphysenfugen unverknöchert gefunden. Desgleichen hat Voltz eine Beobachtung veröffentlichen können, indem er bei einem 34 Jahre alten Manne noch alle Knorpelfugen erhalten fand. Als ätiologisches Moment glaubt Voltz annehmen zu können, daß eine Anomalie des Gefäßsystems vorliegt, eine abnorme Wucherung der Gefäßkeime und schließt das aus einer röntgenographisch auffallenden Besonderheit: nämlich senkrecht von der Epiphysenlinie abgehenden, teils linien-, teils streifenförmigen Schatten, die stärker ossifizierte Knochenbälkchen darstellen und neben

den erhaltenen verbreiterten Epiphysen den Ausdruck noch bestehenden, intensiven Knochenwachstums bilden sollen. „Der Befund berechtigt uns, eine Hyperplasie von Gefäßen in der Umgebung der Epiphysen anzunehmen, um so mehr, weil wir klinische Zeichen der Entzündung sonst ganz vermissen." Gestützt wird diese Annahme durch den mikroskopischen Befund, den lange vorher schon KLEBS erhoben hatte, und der ihn sowohl bei partiellem wie allgemeinem Riesenwuchs zur Annahme führte, daß es sich um eine „Angiomatose" handle, um eine „Ostitis vascularis" mit organisierendem, aufbauendem Charakter. Auffallend war auch die reichliche, ja überreichliche Gefäßversorgung und Hyperämie in den Fällen von ORLOW und von DE ROTSCHILD et L. BRUNIER.

Weiterhin war jedoch in Form abnormer Pigmentation und zirkumskripter Hauthyperämie in dem Falle von VOLTZ ein Hinweis auf das Gefäßsystem gegeben. Von manchen Seiten — so von LEWIN — werden diese Pigmentationen als Ausdruck einer Trophoneurose angesehen, wieder ein Beweis von der Einheit des Symptomenkomplexes der Trophoneurose, der oben als Postulat und Ergebnis der Befunde erhoben worden. Aehnliche Pigmentationen bei partiellem Riesenwuchs haben WIEDENMANN, MANASSE, GRÜNFELD bei ihren Fällen festgestellt. Wenn aus allem diesen eine Störung in Gestalt vermehrter Blutzufuhr, vergrößerten Stromgebietes hervorgeht, und wir als Folge davon eine erhöhte Generationskraft, eine überlange Persistenz der Knorpelfuge sehen, so ist die Vermutung, namentlich nachdem die Bedeutung der Trophoneurose als Ganzes gewürdigt worden, nicht ungerechtfertigt, daß eine umgekehrte Störung, eine Verminderung der Blutzufuhr, eine Verkleinerung des Stromgebietes, auch die entgegengesetzte Wirkung, Verkleinerung der Generationskraft, vorzeitige Ossifikation der Knorpelfuge herbeiführen kann. Dieser eventuelle Einfluß der Vasomotoren, die nur mit der Trophoneurose als ganzes betrachtet werden können, erscheint wohl geeignet, einen weiteren Stützpunkt für die Bedeutung der Trophoneurose als ätiologischer Faktor der vorliegenden Deformität zu bieten. Hier ist wohl auch daran zu denken, ob die schönen Resultate, die LEXERS Untersuchungen über das Arteriensystem zutage gefördert haben, keinen Anhaltspunkt zur Erklärungsmöglichkeit im Rahmen obiger Deduktion bieten. Bisher lagen nur Untersuchungen normaler Knochen vor, aber es ist mit großer Wahrscheinlichkeit zu vermuten, daß Untersuchungen von Deformitäten mit gleichen Methoden interessante neue und vielleicht überraschend wichtige Aufschlüsse geben werden. Doch schon das Verhalten der Gefäße am kindlichen Skelett gibt uns einige Fingerzeige, nämlich die, daß die Blutversorgung der kurzen Röhrenknochen noch beim Neugeborenen in ihren epiphysären Abschnitten eine sehr spärliche ist, daß also die Blutversorgung dieser Teile im intrauterinen Leben Störungen, selbst geringfügiger Art, nur unvollkommenen Ausgleich entgegenstellen

kann, und zweifelsohne durch dieselbe stark gefährdet ist. Ein auffälliges weiteres Begleitsymptom des Riesenwuchses, das offenbar nicht ohne einen inneren Zusammenhang sein kann, bildet der nahezu ausnahmslos beobachtete Kryptorchismus. Alle oben zitierten Autoren führen denselben als positiven Befund an, und eine gewisse Abhängigkeit zwischen der Keimdrüse und dem Knochenwachstum beweist ein Fall von SACCHI, wo mit dem Auftreten einer Hodengeschwulst ein abnormes Wachstum im 5. Lebensjahre einsetzte, das anhielt bis zur Exstirpation des Hodens, alsdann einem Rückgang zum infantilen Habitus Platz machte. Diese Vorgänge werden wir anders als auf trophoneurotischer Basis beruhend — mögen Zwischenglieder dabei auch vorhanden sein — nicht deuten können.

Inwieweit sich auf diesen Bahnen auch die Vorgänge bewegen, die zu den hochgradigen Beeinträchtigungen des Skelettes führen, wie wir sie kennen bei der chondralen Dysplasie KIENBÖCKS und ihren hochgradigen Wachstumshemmungen, ferner bei Cretinismus, Myxödem, der Chondrodystrophia foetalis, Chondrodystrophia hypoplastica, wie sie aus den Arbeiten von HOFMEISTER, KOCHER, v. EISELSBERG, WYSS, LANGHANS, EWALD bekannt geworden, soll hier nicht mehr erörtert werden. Jedenfalls wissen wir, wie auch die Arbeiten von SPRINGER und SERBANESCO dargetan, daß eine große Anzahl von Krankheiten Alteration in der Disposition der Knorpelfuge hervorrufen und den Modus seiner Ossifikation ändern können. Es läßt sich nicht bestreiten, daß die Untersuchungen, die an lebenden Chondrodystrophikern angestellt worden sind, Bilder zutage förderten, die in der Konfiguration der Röhrenknochen eine frappante Aehnlichkeit zeigen zu der Mißbildung, die wir hier beschrieben haben, und nur der Umstand, daß bisher in diesen so ähnlichen Fällen nie ein einzelner Knochen befallen gewesen, sondern stets alle Teile des Skelettes, wird Bedenken erregen: die Brachydaktylie als Chondrodystrophia hypoplastica partialis zu bezeichnen, mit der sie, die Ausdehnung ausgenommen, völlig übereinstimmt, auch sogar darin, daß beinahe durchweg kleiner als normale Individuen Träger der Mißbildung sind. Ob die fortschreitende Erkenntnis uns gestattet, diese Einrangierung zu vollziehen, läßt sich derzeit noch nicht voraussagen. — Sollten bei diesen Erkrankungen trophoneurotische Störungen mit im Spiele sein, dann wird auch bei ihnen die Möglichkeit sich nicht von der Hand weisen lassen, daß sie als ursächliches Moment für die Deformität der Brachydaktylie gelten können, eher gelten können, als mechanische Ursachen in dem grobmechanischen Sinne der „exogenen Theorie".

Werfen wir nun einen kurzen Rückblick auf die Ergebnisse, zu denen unsere Beobachtungen uns geführt, so können wir zusammenfassend resumieren:

1) Die Brachydaktylie, eine meist als solche isoliert vorkommende

Deformität, beruht auf einer Alteration der Generationsenergie der knorpeligen Epiphyse, die zu einer vorzeitigen Ossifikation der Knorpelfuge und Hemmung der Bildung schattenbildender Knochensubstanz führt.

2) Der Beweis der kongenitalen Entstehung ist für einen Teil der Fälle nicht mit Sicherheit zu erbringen.

3) Zur Erklärung dieser Mißbildung stößt die exogene Theorie Kümmels auf große Schwierigkeiten. Die Mehrzahl der Fälle, vor allem die isolierten Bildungen, sprechen gegen dieselbe.

4) Die absolute Wesensgleichheit der postfötal erworbenen Brachydaktylie mit den kongenitalen Fällen läßt vermuten, daß trophische Störungen diverser Art, entfernt vom Sitze der Affektion, als letzte Ursache anzuschuldigen sind.

Weitere Aufklärung dieser an und für sich so einfachen und doch noch so wenig verständlichen Deformität, Erweiterung unserer Kenntnisse werden wir nur durch Kombination von Experiment und genauester Beobachtung, unterstützt durch die Ergebnisse röntgenologischer Untersuchungsmethoden, zu erwarten haben [1]).

Literatur.

1) Balme, H. and Reid, A., Practitioner, 1904.
2) Béclère, Presse médicale, 1903, 98.
3) Bidder, Arch. f. klin. Chir., Bd. 24.
4) Bossi, Sopra un' achondroplasia vivente. Arch. d. Orthop., 1901, No. 3.
5) Colson, Ann. de la soc. de méd. de Gend, 1882.
6) Davida, Untersuchungen der Spinalwurzeln etc. Virchows Arch., Bd. 88, p. 399.
7) Edinger, Rückenmark und Gehirn etc. Virchows Arch., Bd. 89.
8) v. Eiselsberg, Arch. f. klin. Chir., Bd. 49.
9) Erlich, N., Untersuchungen über kongenitale Defekte etc. Virchows Arch., Bd. 100, p. 107.
10) Ewald, Die Erkrankungen der Schilddrüse. In „Path. u. Therap." v. Nothnagel.
11) Exner, Beiträge zur Kenntnis der akuten Knochenatrophie. Fortschr. a. d. Geb. d. Röntgenstrahlen, Bd. 6, p. 1.

---

1) Inzwischen ist die Kasuistik der Brachydaktylie durch eine weitere Beobachtung von Kenyeres bereichert worden (Fortschr. a. d. Geb. d. Röntgenstr., Bd. 9, p. 351). 37jähr. Patient mit beiderseitiger Brachydaktylie des Ringfingers.

Röntgenogramm: Verkürzung des Metacarpus IV beiderseits um 35—40 Proz., außerdem Verkürzung der Nagelphalanx des einen Daumens.

12) Faulhaber, Dtsch. med. Wochenschr., 1904, p. 1454.
13) Fontana et Vacchelli, Arch. d. Ortop., 1902, No. 2.
14) Ghillini, Experimentelle Knochendeformitäten. Arch. f. klin. Chir., 1896, Bd. 52. — Arch. f. klin. Chir., 1893, Bd. 46. — Zeitschr. f. orth. Chir., Bd. 5.
15) Goldmann, E., Beitrag zur Lehre von den Mißbildungen der Extremitäten. Beitr. z. klin. Chir., Bd. 7, p. 239.
16) Gruber, Arch. f. Anat. u. Phys., 1853. — Virchows Arch., Bd. 47. — Oesterreichische Zeitschr. f. prakt. Heilk., 1865.
17) Grünfeld, Dtsch. med. Wochenschr., 1901, V., 45.
18) Gurlt, Gelenkserkrankungen. Berlin 1863.
19) Haab, Untersuchungen aus dem pathologischen Institut zu Zürich. Leipzig 1875.
20) Helferich, Verhandl. d. Dtsch. Ges. f. Chir., 1894. — Dtsch. Zeitschr. f. Chir., Bd. 10.
21) Maass, H., Ueber mechanische Störungen des Knochenwachstums. Virchows Arch., Bd. 163, p. 185.
22) Hertwig, Lehrbuch der Entwickelungsgeschichte. Jena.
23) Hirschfelder, Fortschr. d. Med., 1899, No. 18.
24) Hirsch, Dtsch. med. Wochenschr., 1906, No. 20/21.
25) Hofmeister, Ueber Störungen des Knochenwachstums bei Kretinismus. Fortschr. a. d. Geb. d. Röntgenstrahlen, Bd. 1. — Beitr. zur klin. Chir., Bd. 11.
26) Hoffa, Verhandl. d. Chir.-Kongr. 1891.
27) Hochheim, K., Ein Fall von Brachydaktylie etc. Fortschr. a. d. Geb. d. Röntgenstrahlen, Bd. 7, p. 273.
28) Jahn, Morphol. Arbeiten. Jena 1891, Bd. 1.
29) Joachimsthal, Die angeborenen Verbildungen der oberen Extremitäten. Hamburg 1900. — Ueber Brachydaktylie. Virchows Arch., Bd. 151, p. 429. — Berlin. klin. Wochenschr., 1896, No. 36.
30) Kaufmann, Untersuchungen über sogenannte Rhachitis foetalis. Berlin 1892.
31) Kapsammer, Ueber das Verhalten der Knochen bei Ischiadicusdurchschneidung. Arch. f. klin. Chir., Bd. 56, p. 346.
32) Kienböck, Zur radiographischen Anatomie etc. Wien. med. Wochenschr., 1903, No. 47—52. — Ueber Knochenveränderungen bei gonorrhoischer Arthritis. Wien. klin. Wochenschr., 1903, No. 3/4. — Ueber akute Knochenatrophie bei Entzündungsprozessen. Wien. med. Wochenschr., 1901, No. 28.
33) Kirmisson, Revue d'orth., 1904, 1899. — Congr. franç. de Chir. XVII.
34) Klaussner, Ueber Mißbildung der menschlichen Gliedmaßen. Wiesbaden 1900. Neue Folge 1906.
35) Klebs-Fritsche, Ein Beitrag zur Pathologie des Riesenwuchses. Leipzig 1884.
36) Kocher, Dtsch. Zeitschr. f. Chir., Bd. 34, 1892.
37) Koenig, Berlin. klin. Wochenschr., 1880.
38) Kümmel, W., Die Mißbildungen der Extremitäten. Bibl. med., 1895. Cassel (Heft 3).
39) Lanz, Centralbl. f. Chir., 1899, p. 1278.
40) Lepage, Revue d'orth., 1905, No. 2.
41) Lehmann-Nitsche, Dtsch. med. Wochenschr., 1904, No. 24.
42) Lexer, Weitere Untersuchungen über Knochenarterien etc. Langenbecks Arch. f. klin. Chir., Bd. 73, p. 481.

43) Langhans, Virchows Arch., Bd. 149.
44) Lebouq, H., De la brachydactylie etc. Bull. de l'Académie royale de Belgie 1896.
45) Maas, Arch. f. klin. Chir., Bd. 20.
46) Manasse, Sitzungsbericht. Berlin. klin. Wochenschr., 1890, No. 18.
47) Menard et Bufnoir, Revue d'orth., 1897.
48) Neurath, Sekundäre Wachstumsstörungen etc. Fortschr. a. d. Geb. d. Röntgenstrahlen, Bd. 8.
49) Nonne, Ueber radiographisch nachweisbare Knochenatrophie. Fortschr. a. d. Geb. d. Röntgenstrahlen, Bd. 5, p. 293.
50) Ollier, Compt. rend. de la soc. de biol., Paris 1874.
51) Orlow, Macrosomia partialis. Russ. chir. Arch., 1902, No. 6.
52) Pagenstecher, Beitrag zu den Extremitätenmißbildungen. Dtsch. Zeitschrift f. Chir., Bd. 60, p. 239.
53) Pfitzner, Beiträge zur Kenntnis des menschlichen Extremitätenskelettes. Morphol. Arb., herausgeg. von G. Schwalbe, Jena, Bd. 1—4.
54) Poncet et Leriche, Revue de Chir., T. 23.
55) v. Recklinghausen, Verhandl. d. med.-naturw. Vereins Straßburg, 1902.
56) Reiss, Pester med.-chir. Presse, Bd. 35, 1899.
57) Rieder, H., Ueber gleichzeitiges Vorkommen von Brachy- und Hyperphalangie etc. Dtsch. Arch. f. klin. Med., Bd. 56.
58) Rocher, Journ. de méd. de Bordeaux, 1903.
59) Rotschild et Brunier, Angeborene Makrodaktylie. Revue de Hygiène et de méd. inf., 1903, No. 3.
60) Roughton, A case of congenial shortness etc. The Lancet, 1897, Vol. 2.
61) Sacchi, Arch. d'orth., 1895, No. 5.
62) Schuchard, Deutsche Chirurgie, Lief. 28, 1899.
63) Silberstein, Arch. f. klin. Chir., Bd. 70.
64) Songues et Marinesco, Presse méd., 1897, No. 45.
65) Springer und Serbanesco, Compt. rend. de l'Académie des sciences, 1897, No. 24.
66) Sternberg, I., Zur Kenntnis der Brachydaktylie. Wien. klin. Wochenschrift, 1902, No. 41.
67) Sudeck, Ueber die akute Knochenatrophie etc. Fortschr. a. d. Geb. d. Röntgenstrahlen, Bd. 5, p. 277. — Ueber akute Knochenatrophie. Arch. f. klin. Chir., Bd. 62. — Der Arzt als Begutachter. Jena 1906.
68) Volkmann, Klin. Vorträge, 1870, No. 1.
69) Vogt, R., Die traumatische Epiphysentrennung etc. Arch. f. klin. Chir., Bd. 22, 1878, p. 354.
70) Voltz, W., Ein Fall von bilateralem symmetrischen Riesenwuchs etc. Dtsch. Zeitschr. f. orth. Chir., Bd. 12, p. 801.
71) Wagner, H., Beitrag zur Kenntnis der Brachydaktylie. Fortschr. a. d. Geb. d. Röntgenstrahlen, Bd. 7, p. 94.
72) Wiedemann, Ueber partiellen Riesenwuchs. Bruns Beitr., No. 8.
73) Wilms, Verhandlungen des Chir.-Kongr. 1901. — Entwickelung der Knochen der Extremitäten etc. Hamburg 1902.
74) Wolff, J., Ueber trophische Störungen etc. Berl. klin. Wochenschr., 1883, No. 28—30.
75) Wyss, Skelett von Kretinen. Fortschr. a. d. Geb. d. Röntgenstrahlen, Bd. 3.

(Aus der chirurg. Abteilung des Allerheiligenhospitals zu Breslau.)

XX.

Ueber einen durch Laparotomie geheilten Fall von innerer Einklemmung.

Von

Dr. **Victor E. Mertens,**

Sekundärarzt.

An der chirurg. Klinik zu Breslau vom 27. Okt. 1901 bis 30. Juni 1905.

(Hierzu 1 Abbildung im Texte.)

„Hier kommen wir an die Grenze zwischen Chirurgie und innerer Medizin", schreibt BARDELEBEN vor einem halben Jahrhundert und fährt — einige Zeilen weiter — fort: „Von seiten der Chirurgie haben wir nur hervorzuheben, daß höchst selten die Diagnose des Sitzes und der Art einer inneren Einklemmung mit solcher Schärfe wird gestellt werden können, daß die Eröffnung der Bauchhöhle in der Absicht die Einklemmung mit dem Finger oder dem Messer zu heben, gerechtfertigt erscheint."

Die Zeiten haben sich geändert! Freilich, die Diagnose wird auch heute noch in der Schärfe, wie sie wohl zu wünschen wäre, nicht gestellt, aber die Schrecken einer Laparotomie sind so zusammengeschrumpft, daß schon das eine bald sich einstellende, gefahrdrohende Symptom der inneren Einklemmung — der Ileus — uns das Messer in die Hand zwingt. Die Zahl der operierten Fälle wächst allerdings langsam, schneller die der geheilten.

Eine Beisteuer zur letztgenannten Kategorie bildet die folgende Beobachtung.

A. S., 20-jähr. Arbeiter aus Breslau. Pat. will früher immer gesund gewesen sein. Am 21. Nov. 1905 beteiligte er sich vormittags gegen 12 Uhr am Heben schwerer Zementplatten, wobei er sich sehr anstrengen mußte. Nachmittags um 4 Uhr verspürte er plötzlich heftige Schmerzen im Leibe, die seitdem in wechselnder Intensität angehalten haben. Allmählich wurde der Leib aufgetrieben, es gingen keine Winde mehr ab, und abends begann die ganze Nacht über anhaltendes Erbrechen. Da die Schmerzen fortwährend wuchsen, und der Pat. zusehends elender wurde, veranlaßte der Arzt die Ueberführung ins Allerheiligenhospital. Auf

Grund des Allgemeinstatus und einer exquisiten Druckschmerzhaftigkeit in der Magengegend wurde die Diagnose Peritonitis durch perforiertes Magengeschwür gestellt und Pat. um 10 Uhr vormittags auf die chirurgische Abteilung verlegt.

Der kaum mittelgroße, ziemlich dürftig genährte Pat. war pulslos, hatte tiefliegende, halonierte, unruhige Augen. Temperatur 36,3. Das Abdomen war mäßig, aber immerhin so gespannt, daß durch die Bauchdecken nichts zu tasten war, und wies nirgends eine Dämpfung auf. Hin und wieder war undeutlich peristaltische Bewegung zu sehen. Eine Darmsteifung war nicht zu beobachten. Auffallend war eine erhebliche Druckschmerzhaftigkeit im Epigastrium links. Aus dem Magen wurde ein halber Liter bräunliche, nicht kotige Flüssigkeit entleert. Rectum frei. Bruchpforten geschlossen, ohne entzündete Drüsen (Rose).

Da offenbar ein Ileus vorlag, und Pat. sich in desolatem Zustande befand, konnte nur ein schleuniger Eingriff einige Hoffnung auf Erhaltung des Kranken geben.

Ueber die Ursache des Ileus war ich vor der Operation völlig im unklaren.

22. Nov. 1905. Operation. (V. E. Mertens.) Aethernarkose. Schnitt in der Mittellinie — mit Excision des Nabels — bis in die Nähe der Symphyse. Das Abdomen war erfüllt von mäßig aufgetriebenen Darmschlingen, die dünne Flüssigkeit und reichlich Gase enthielten. Dickdarm war nirgends zu sehen. Keine Andeutung von peritonitischer Reizung. Nach längerem Bemühen, und nachdem in der Cökalgegend noch ein kurzer Querschnitt hinzugefügt war, stellte sich folgender Befund dar:

Das Coecum und Colon ascendens waren maximal kollabiert. Vom Ileum waren zunächst nur 4—5 cm zu sehen, die ebenfalls ganz zusammengeschnurrt waren. Der Rest war nach oben in einer Peritonealtasche verschwunden, aus der eine wie der übrige Darm geblähte Schlinge herausführte. Leichtem Zuge gab diese Schlinge nach, ihr folgten noch ca. 15—20 cm Ileum. Nun füllte sich sofort das zusammengeschnurrte Stück Ileum und schnell auch Coecum und Colon. Ein Schnürring war nirgends zu finden.

Die Tasche öffnete sich, wie schon erwähnt, nach unten, distalwärts, und lag zwischen Colon und Wirbelsäule. Mit dem eingeführten Zeigefinger konnte ich den Rezeß medianwärts bis an die Wirbelsäule, lateralwärts nicht ganz bis an das Colon abtasten, während ich eine obere Grenze nicht erreichte. Der Oeffnungsspalt des leeren Recessus war 5 cm (geschätzt) lang. Der freie Rand wurde dargestellt durch einen deutlich ausgebildeten, wenig gespannten, nicht derben Strang, der fast rechtwinkelig zur Wirbelsäule — nur minimal von links oben nach rechts unten geneigt — von der Radix mesenterii an der Wirbelsäule zum Colon hinüberzog. Er setzte sich an das Colon ascendens 1—1½ cm oberhalb der Einmündungsstelle des Ileum derart, daß eine gut ausgeprägte Rinne zwischen ihm und dem alleruntersten Stück des Ileum gebildet wurde. Ob ein Gefäß in dem Strang sich befand, kann ich leider nicht angeben; nach seiner Konfiguration kann er sehr wohl eins enthalten haben. Das vom Ileum herkommende vordere Blatt des Mesenterium zog glatt, ohne

Wulstbildung an der Bruchpforte, in die Tasche hinein. Weitere Taschen oder Falten habe ich nicht bemerkt, habe allerdings auch nicht besonders danach gesucht. Reste früherer entzündlicher Vorgänge, etwa in Gestalt von Strängen, waren nicht vorhanden. Der Processus vermiformis war ein kümmerliches Gebilde, das mit seinem schmalen Mesenteriolum hinter dem übrigens an normaler Stelle befindlichen Coecum lag.

Im Hinblick auf den bedrohlichen Zustand des Kranken vor der Operation wurde die Bauchhöhle so schnell als möglich geschlossen, ohne daß an der „Bruchpforte" etwas gemacht war.

Der Puls hatte sich während der Operation beträchtlich gehoben, wurde aber gegen Abend wieder schlecht. 2 subkutane Kochsalzinfusionen zu je 1 l. Vom nächsten Tage an besserte sich das Befinden schnell. Am 24. Nov. erfolgte spontan der erste Stuhl. Weiterhin wurde der sonst glatte Verlauf durch Temperatursteigerungen gestört, die von einem linksseitigen Spitzenkatarrh herrührten. Die Bauchwunde heilte per primam bis auf eine kleine Stelle der Haut am Abgange des Querschnittes.

Pat. wurde quoad abdominem völlig geheilt in die städtische Erholungsanstalt in Weidenhof entlassen.

Am 19. Jan. 1906 sah ich ihn wieder. Er befand sich wohl und hatte von seiten seines Bauches keine Beschwerden. Die Narbe war gut bis auf eine kleine Fistel, aus der ich einen Faden herausziehen konnte.

Wie in fast allen bisher beobachteten Fällen, konnte auch in meinem Falle eine Diagnose nicht gestellt werden (Riese stellte die Wahrscheinlichkeitsdiagnose, die sich nachher bestätigte). Vielmehr verführte der Schmerzpunkt am Magen zu einer eklatanten Fehldiagnose, einem Ereignis, daß sich bei den inneren Inkarzerationen immer von neuem wiederholt hat und wiederholen wird. Auch Uhde, der dem plötzlich eintretenden, heftigen, scharf abgegrenzten Schmerz „eine gewisse Führerrolle zu dem die Einklemmung erleidenden Darmteil" einräumen will, kann nicht umhin, eine Reihe von Fällen anzuführen, in denen dieser Führer in die Irre leitete. Neumann (sein Patient klagte über Schmerzen im linken Hypochondrium, während er eine in der Cökalgegend inkarzerierte Hernie hatte) erinnert daran, daß diese Irrtümer zu verstehen sind, wenn man bedenkt, daß die Schmerzen auf zweierlei Art entstehen können: erstens nämlich durch Quetschung am Orte der Einklemmung; zweitens durch die Zerrung, die das Mesenterium erleidet. „Die letzteren Schmerzen werden in die Gegend der Radix mesenterii lokalisiert", die Patienten klagen über Schmerzen in der Magengegend. Schöne Beispiele für Zerrungsschmerz führt Uhde an. Bei leichten Inkarzerationen sind die Schmerzen durch die Quetschung so gering resp. die Zerrungsschmerzen überwiegen so sehr, daß die Kranken nur letztere empfinden, mithin lediglich über Magenschmerzen klagen. So erklärt sich also auch der Magenschmerz in meinem Falle. Die Einklemmung war in rein anatomischem Sinne sicher eine leichte, denn der eingeklemmte Darm wies keinen Schnürring, oder sonst eine Läsion auf. Dagegen war das Mesenterium sicher nicht unbeträchtlich

gespannt, da ein nicht kleiner Teil des Dünndarmes in dem Bruchsacke enthalten war.

Mir will scheinen, daß der Zerrungsschmerz eine weitergehende Beachtung verdient. Wurde doch KÖRTE (ASCHOFF) durch ihn zu einer Fehldiagnose verführt. Im vorliegenden Falle z. B. hätte der Schmerz mir, da nicht das mindeste für eine Magenläsion sprach, wohl einen Fingerzeig für den Sitz der Einklemmung abgeben können.

Bezüglich des Verschlusses der Bruchpforte wird eine Erfahrung von SCHOTT (RIESE) wohl zu beachten sein. Er sah nach Verschluß einer Peritonealtasche Entstehung einer Cyste, die durch Druck auf den Darm zu Ileus Anlaß gab. Die meisten Autoren haben die Recessus offen gelassen (NASSE nähte). In Fällen, wo Bruchwasser (NEUMANN) vorhanden ist, dürfte sich das Nähen von vornherein verbieten. Auch bei länger bestehender Einklemmung, wenn kein Bruchwasser gefunden wird, dürfte der Verschluß, der doch zur Bildung einer feuchten Kammer führt, gewagt erscheinen, so in meinem Falle, wo die Einklemmung 22 Stunden alt war. Für die Hernie der Fossa ileoappendicularis kommt wohl die Resektion der Plica ileoappendicularis, welche schneller ausführbar ist, als die von RIESE vorgeschlagene Appendixresektion, in Betracht, falls der Zustand des Kranken das zuläßt. Der Hauptgrund für das Offenlassen der Taschen war nämlich bisher, daß der Zustand der Patienten jede Verzögerung des Operationsschlusses als höchst bedenklich erscheinen ließ, was auch bei meinem Fall zutraf.

Diese Beschleunigung hindert natürlich auch eine letzte Revision des anatomischen Befundes, die bei einer in so vielen Punkten noch unklaren Erkrankungsform besonders wünschenswert sein muß. So kommt es, daß die Fortschritte in der Erkenntnis fast durchweg an der Leiche gewonnen sind, sei es als „Nebenbefunde" oder post operationem. Leider weist auch meine Schilderung des Recessus Lücken auf.

Gelegentlich einer Demonstration des Patienten S. habe ich den Bruchsack als „Recessus ileocoecalis superior" bezeichnet[1]), indem ich mich auf die Stelle bei SULTAN stützte: „Der zweite (Recessus) liegt an der medialen Seite des Coecum, dicht oberhalb der Einmündungsstelle des Ileum und wird Recessus ileocoecalis superior genannt; er ist sehr flach und ohne praktische Bedeutung, da Hernien in ihm bisher nicht beobachtet sind". Mein Recessus lag ja dicht oberhalb der Einmündungsstelle. Beim Studium der pericökalen Anatomie hat sich diese Auffassung aber als unhaltbar erwiesen.

Zum besseren Verständnis des folgenden, und weil die für den vorliegenden Stoff grundlegende BROESIKEsche Monographie nicht ohne

1) Der Bericht darüber findet sich in der Allg. Med. Central-Zeitung, 1906, No. 7. Dort ist der Recessus statt als ileocoecalis durch einen Druckfehler leider sogar als coecalis bezeichnet.

weiteres zugänglich ist, sei es mir gestattet, einige anatomische Bemerkungen vorauszuschicken.

Broesike hat durch seine eingehende Untersuchung aus dem Gewirr vieler Synonyma die sinngemäßen Bezeichnungen isoliert, und wir dürfen nun wohl als typische pericökale Recessns ansehen 1) den Recessus ileocoecalis anterior, 2) den Recessus ileoappendicularis, 3) den Recessus retrocoecalis.

1) Der Recessus ileocoecalis anterior (Broesike) liegt an der Einmündungsstelle des Ileum in das Coecum. Seine hintere Wand wird gebildet vom letzten Stück des Ileum, die vordere von der Plica ileocoecalis anterior, welche als feines Segel (Waldeyer) vor der Uebergangsstelle liegt. Sie geht vom vorderen Peritonealblatt des Ileum aus und zieht nach rechts abwärts an die Vorderseite des Coecum, so daß sich also der Receß nach unten und links öffnet. Die Falte enthält stets ein Gefäß, die Art. ileocoecalis ant., und ist als Gefäßfalte anzusehen. Es wird wohl das Gefäß ohne Falte, nie aber die Falte ohne das Gefäß beobachtet.

Hernien sind in diesem Recessus noch nicht beobachtet worden.

2) Der Recessus ileoappendicularis (Jonnesco) liegt in dem Winkel zwischen Ileum, Coecum und Appendix. Er wird also begrenzt oben und rechts von den genannten drei Darmteilen, hinten von dem Mesoappendix s. Mesenteriolum und vorn von der Plica ileoappendicularis. Diese Plica „entsteht an dem vorderen Umfang des Ileumendes, zieht in annähernd frontaler Richtung längs der ileocökalen Begrenzungsfurche bis zur Wurzel des Wurmfortsatzes hin, verläuft alsdann eine kurze Strecke an der Vorderfläche des letzteren und geht hierauf in das vordere (linke) Blatt des Mesenteriolum über, indem sie dessen freien Rand zu erreichen pflegt“ (Broesike). Der laterale Ansatz der Falte kann sich auch so verschieben, daß der Processus vermiformis ganz in der Tasche liegt. Die Falte enthält glatte Muskelfasern und Gefäße. Sie ist primär als Muskelfalte anzusehen, wird aber im Laufe der Zeit immer mehr Gefäßfalte, wenigstens ist ihre spätere Entwickelung vom Verhalten der Gefäße abhängig. Die Tasche öffnet sich nach links unten.

Inkarzerierte Hernien dieses Recessus sind nach dem Erscheinen (1891) der Schrift Broesikes operiert von Nasse 1895 mit unglücklichem, von Riese 1899 mit glücklichem Ausgange.

3) Der Recessus retrocoecalis liegt, wie sein Name besagt, hinter dem Coecum, zwischen ihm und der hinteren Bauchwand. Seine laterale Grenze wird durch die Plica parietocoecalis bezw. parietocolica, seine mediale Grenze „durch die Verlötungslinie des ileocökalen Darmabschnittes oder Darmgekröses mit der hinteren Bauchwand gebildet“. Diese Verlötungsgrenze kann sich zu einer Falte verlängern: der Plica infraangularis (Broesike). Dringt das

blinde Ende der Tasche sehr weit nach oben vor, so wird sie zum Recessus retrocolicus.

Inkarzerierte Hernien sind nach 1891 operiert von Körte (Aschoff) 1896 und Neumann 1901 mit glücklichem, von Girard (Funkenstein) 1902 mit unglücklichem Ausgange. Vielleicht gehört auch der tödlich verlaufene Fall von Atherton 1903 hierher.

Daß der von mir beobachtete Recessus in der Umgebung des Coecum nicht unterzubringen ist, dürfte nach diesen Auseinandersetzungen ohne weiteres klar sein. Ebenso klar ist, daß eine Tasche, die oberhalb des Ileum liegt, zwar eine ileocolica, unmöglich aber eine coecalis sein kann, da das Coecum am Ileum aufhört. Wenn Sultan den Recessus ileocoecalis ant. gemeint hat, hat er sich ungenau ausgedrückt, denn der Recessus liegt nicht „oberhalb", sondern vor der Einmündungsstelle. Allenfalls könnte man den geschilderten, zum Colon hinziehenden Strang, der wohl ziemlich sicher ein Gefäß enthielt, als dislocierte resp. nicht nach unten gelangte Art. ileocoecalis ant. auffassen. Das würde, auch wenn es entwickelungsgeschichtlich möglich wäre, immer noch nicht dazu berechtigen, dem Recessus eine cökale Bezeichnung zu geben, denn er lag eben nicht am Coecum.

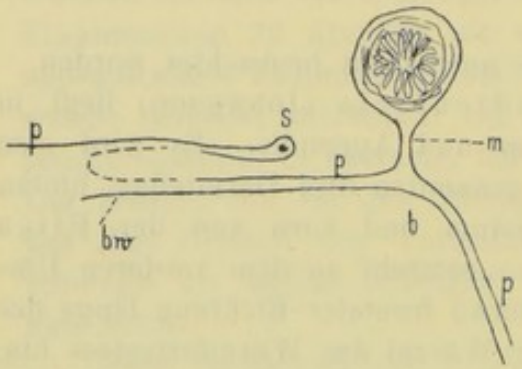

Es könnte vielleicht die Frage aufgeworfen werden, ob ein Recessus mesenterico-parietalis s. para jejunalis (Broesike) vorgelegen habe. Dagegen spricht — um nur einige Gründe anzuführen — daß die Oeffnung nach unten, nicht nach links, sah; daß die Radix mesenterii nicht längs des vorderen Randes der Bruchpforte verlief, sondern etwas entfernt von ihr und hinter ihr, was am besten aus der vorstehenden Skizze hervorgeht, die einen Sagittalschnitt etwa 3 cm medial vom Colon vorstellen soll.

Das Peritoneum parietale (*p*) schlägt sich, von oben her kommend, um den Strang (*s*) herum und bildet, wieder aufwärts ziehend, eine Duplikatur: die vordere Wand des Recessus (s. Skizze). Es schlägt sich abermals um (am blinden Ende der Tasche) und zieht auf der hinteren Bauchwand (*bw*) glatt herab bis zur Gekröswurzel (*m*), deren vorderes Blatt es bildet. Bei *b* zieht es ins kleine Becken hinab.

Es hat sich also hier nur um eine atypische Ausstülpung des Peritoneum parietale gehandelt, über deren Genese ich nichts auszusagen vermag.

Ueber den Entstehungsmodus der Einklemmung ist meines Erachtens nichts Bestimmtes zu sagen. Die Beobachtung Tuffiers, daß

der Recessus ileoappendicularis sich öffnet, wenn Ileum und Coecum gefüllt sind, ist bei Versuchen, das Zustandekommen der Inkarzerationen in peritonealen Bauchfelltaschen zu erklären, immer wieder herangezogen worden. Riese hat durch Füllung des Ileocoecum mit Wasser die Entfaltung des Recessus ileoappendicularis demonstrieren können. Aehnliches kommt natürlich zu stande, wenn das Coecum resp. Colon oder Ileum sich von der hinteren Bauchwand entfernt, z. B. wenn der Pat. sich bückt. Daß ein gleicher oder ähnlicher Mechanismus in unserem Falle in Kraft getreten sein kann, wird man nicht in Abrede stellen können.

Es wäre dringend zu wünschen, daß durch möglichst viele klinische Beobachtungen uns endlich ein Mittel an die Hand gegeben würde, die Diagnose des Sitzes der Einklemmungen zu stellen, womit schon die Zeit, die mit dem Suchen nach der Inkarzerationsstelle verloren geht, für den Kranken gewonnen wäre.

Literatur.

Aschoff, A., Zur Lehre von der Darmeinklemmung in inneren Bauchfelltaschen. Berl. Klin., Heft 100, 1896, ref. Centralbl. f. Chir., 1897.

Atherton, Retroperitoneal hernia. Ann. of surgery, 1903 (Jahresber. d. Fortschr. d. Chir., 1903).

Bardeleben, Adolf, Aug. Vidals Lehrbuch der Chirurgie und Operationslehre. 1856.

Broesike, G., Ueber intraabdominale Hernien und Bauchfelltaschen. Berlin 1891.

Funkenstein, O., Beitrag zur Lehre von den intraabdominalen Hernien. Dtsch. Zeitschr. f. Chir., Bd. 64, 1902.

Nasse, Ein Fall von inkarzerierter Hernia ileoappendicularis. Langenbecks Arch., Bd. 51, 1896.

Neumann, A., Ueber einen durch Laparotomie geheilten Fall von Hernia retrocoecalis incarcerata. Dtsch. Zeitschr. f. Chir., Bd. 58, 1901.

Riese, H., Ueber einen durch Laparotomie geheilten Fall von Hernia ileocoecalis incarcerata. Kongreßbericht 1899.

Sultan, G., Atlas und Grundriß der Unterleibsbrüche. München 1902.

Uhde, Chirurgische Behandlung innerer Einklemmungen. Pitha-Billroth 1882.

(Aus der Breslauer chirurg. Klinik des weiland Prof. v. Mikulicz.)

XXI.

Die Kontusion der Knorpelfuge des Schenkelkopfes und ihre Folgezustände (Coxa vara, Coxitis deformans).

Von

Stabsarzt Dr. **Georg Schmidt,**

an die chirurgische Klinik zu Breslau kommandiert
vom 1. April 1902 bis 18. Okt. 1904.

(Hierzu 11 Abbildungen im Texte.)

In das der unmittelbaren Untersuchung und Besichtigung schwer zugängliche Gebiet des oberen Femurendes haben die Röntgenstrahlen unerwartete Einblicke gewährt. Wie die dadurch angeregte genauere Beobachtung feststellte, ist auch der jugendliche Schenkelhals und Schenkelkopf durchaus nicht selten Verletzungen unterworfen, fast in jedem seiner Punkte solchen zugänglich und infolgedessen sehr verschiedenartigen späteren Formveränderungen ausgesetzt. Von den gewaltsamen Schädigungen des Halses, der Knorpelfuge, des Kopfes und der Pfanne galten bisher als häufigste und am besten gekannte die Epiphysenlösungen und ihre Folgezustände, die traumatische Coxa vara. Aber auch hier liegt kein abgeschlossenes Krankheitsbild vor. Sprengel und Rammstedt, welche diese Verletzungsformen eingehender bearbeiteten, wiesen bereits darauf hin, daß alle möglichen Abstufungen innerhalb der gewaltsamen Epiphysenlösungen vorkommen, von der sofortigen gänzlichen Zusammenhangstrennung bis zum teilweisen Abrutschen oder auch nur bis zur mehr oder weniger starken Lockerung der Kopfkappe. Diese Ansicht besteht sicherlich zu Recht. Es gibt Fälle, bei welchen zunächst das Knochengerüst in seinem festen Gefüge weder gelöst noch auch gelockert erscheint, insofern als nach der Verletzung nicht nur vorübergehend, sondern sogar lange Zeit hindurch vollkommen gute, schmerzfreie Gebrauchsfähigkeit des Gliedes vorhanden ist und sich erst nach und nach Erscheinungen entwickeln, die mangels anderer Ursachen mit der weit zurückliegenden Verletzung in Verbindung gebracht werden müssen. Gewisse traumatische, ohne unmittelbare oder kurz darauffolgende Zusammenhangstrennung einhergehende Schädigungen der Knorpelfuge, Kontusionen, führen doch

durch die Lockerung der Verbindungen und durch die mechanische Beeinträchtigung wichtiger Knorpel- und Knochenzellen, ernährender Gefäße und zugehöriger Nerven unter dem Drucke des Körpergewichtes mit der Zeit sowohl zu Gestaltsveränderungen, wie zu Störungen in der Weiterentwickelung der Gewebe, Wucherung und Schwund. Demgemäß ist von der akuten traumatischen Epiphysenlösung, der intrakapsulären jugendlichen Schenkelhalsfraktur zu unterscheiden die einfache Kontusion der Knorpelfuge mit ihren Folge-

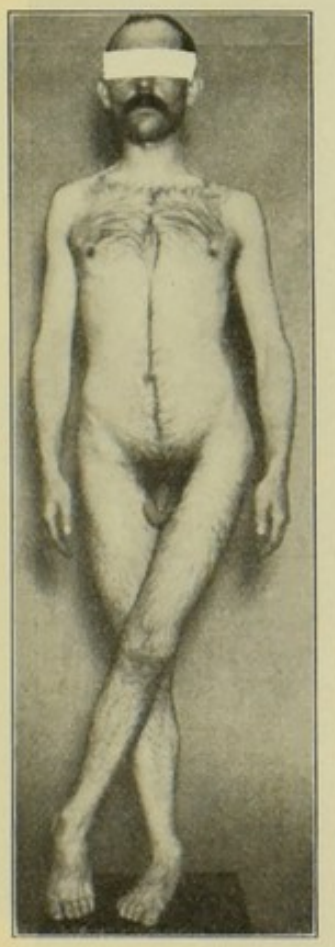

Fig. 1.

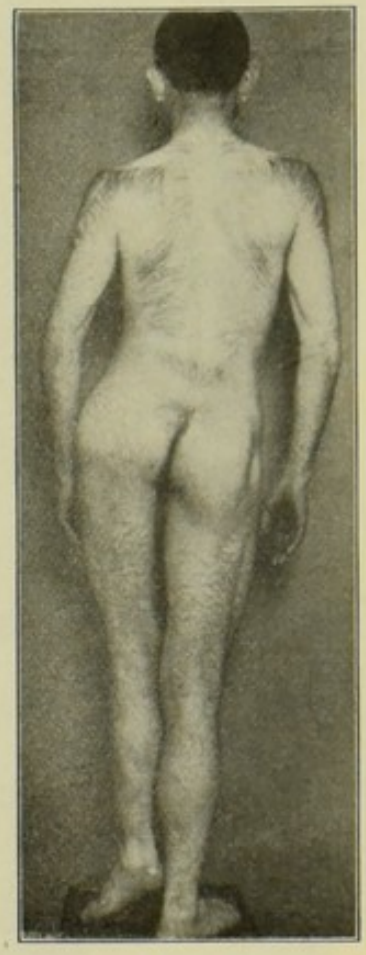

Fig. 2.

erscheinungen, der langsam fortschreitenden Epiphysenlösung mit Coxa vara, und dem schleichend zunehmenden Epiphysenschwund mit sekundärer Coxitis deformans.

Diese Auffassung zu stützen und zu erweitern, scheinen einige Beobachtungen der Breslauer chirurgischen Klinik geeignet.

1) S., 32 Jahre alt, Schmied. Erblich nicht belastet. 16 Jahre alt (1887), fiel er vom Wagen herab und bemerkte sofort, daß sein l. Bein, das im Augenblicke des Auffallens schräg vom Körper abgedrängt wurde, ausgerenkt war. Der Fuß stand ganz nach innen gedreht. Der alsbald

hinzugerufene Arzt fand nach einem noch vorhandenen, kurz nach der Untersuchung ausgestellten Zeugnis das l. Bein verkürzt, nach innen gedreht, passiv in der Hüfte unbeweglich und tastete in der Narkose vorn die leere Pfanne, hinten den Schenkelkopf ab. Es gelang dem Arzte sofort, das Bein vollkommen einzurenken. Er bescheinigte hierauf, daß S. 3 Wochen arbeitsunfähig sein und von da an keine dauernden Nachteile mehr davontragen werde. In der Tat lag S. 14 Tage zu Bett und war alsdann wieder voll arbeitsfähig. Die Dorfleute wunderten sich sogar über seine



Fig. 3.

schnelle Heilung und den völlig einwandfreien Gang. Erst 1 Jahr später begann S. nach längerem Laufen leichtere Schmerzen in der l. Hüfte zu verspüren. Der Arzt verordnete eine Einreibung. 20 Jahre alt, also 4 Jahre nach dem Unfall, wurde S. zum Militär ausgehoben. Als Fehler wurden damals leichte Grade von Kropf und Krampfadern verzeichnet. 2 Tage nach der Einstellung meldete er sich wegen Schmerzen im l. Bein krank, wurde aber, da nichts zu finden war, nicht vom Dienst entbunden. Vom 12. bis 18. Dez. 1891 wurde S. im Revier wegen Muskelrheumatismus behandelt. Am 6. Jan. 1892 ergab sich bei der Aufnahme ins Lazarett folgender Befund: Klagt über Schmerzen bei längerem Marschieren und über

Bewegungsbehinderung des Beines; Beugung und Streckung in der l. Hüfte frei, Innen- und Außenrotation beschränkt; bei letzterer Schmerzäußerung, ebenso bei Druck auf den Trochanter, den Gelenkkopf und die vorderen Oberschenkelmuskeln. Massage und passive Uebungen erzielten freiere Beweglichkeit, und am 5. Febr. wurde S. geheilt zum Dienst entlassen. Indessen bereits am 7. Febr. trat er wegen der gleichen Beschwerden wieder ins Lazarett ein. Es wurde wieder mechanische Behandlung eingeleitet. Auswärtsdrehung ein wenig behindert; ebenso die Spreizung nach der Seite; hierbei starke Muskelspannung, die zum Teil als willkürlicher

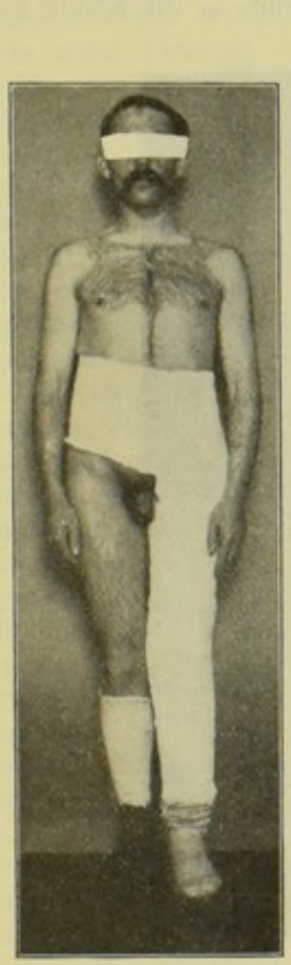

Fig. 4.

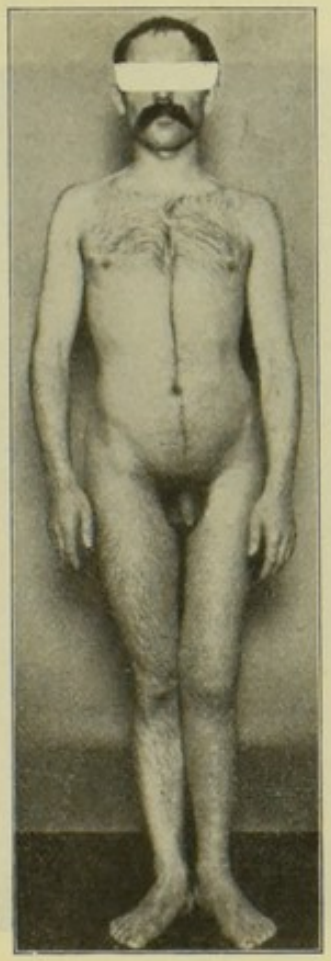

Fig. 5.



Fig. 6.

Widerstand erscheint; Umfangsverminderung links 0,5 cm. Seit dem 2. März wieder im Dienste, meldete er sich nach 4 Tagen erneut krank, weil er das Marschieren nicht aushalten könne und lahm gehen müsse. Im Lazarett wurde wieder die Beschränkung der seitlichen Beweglichkeit und die dabei vorhandene anscheinend große Schmerzhaftigkeit, sowie eine Umfangsverminderung des Oberschenkels um 1—2 cm gegenüber der gesunden Seite verzeichnet. Erneute Uebungsbehandlung erzielte eine Besserung der Gebrauchsfähigkeit und der Schmerzhaftigkeit. Am 31. März dienstfähig zur Truppe abgegangen, aber am 28. Mai zur Entlassung eingegeben. Das Schlußzeugnis hebt hervor, daß die Lazarettbehandlung nach Beseitigung der augenscheinlichen Uebertreibung eine tatsächliche Behinderung der Beweglichkeit des l. Hüftgelenkes festgestellt habe; es bestand eine

Umfangsverminderung der Gesäß- und Oberschenkelgegend um etwa 2 cm, eine geringe Behinderung der Hüftbeugung, eine merkbare Einschränkung der Spreizung und Auswärtsrollung, leicht hinkender Gang. S. wurde wegen andauernder, nach Verrenkung zurückgebliebener Schwäche des Hüftgelenks als unbrauchbar entlassen.

Er arbeitete danach zu Hause unter zeitweise auftretenden Schmerzen. Sie verschlimmerten sich seit seinem 28. Jahr (1900) erheblich. Das Bein stellte sich immer schiefer. Monatelang lag er damals zu Bett, stand zwischendurch auf, konnte aber keine Arbeit mehr verrichten. Zeitweise will er auch an Husten gelitten haben. Schließlich suchte er die Klinik auf.

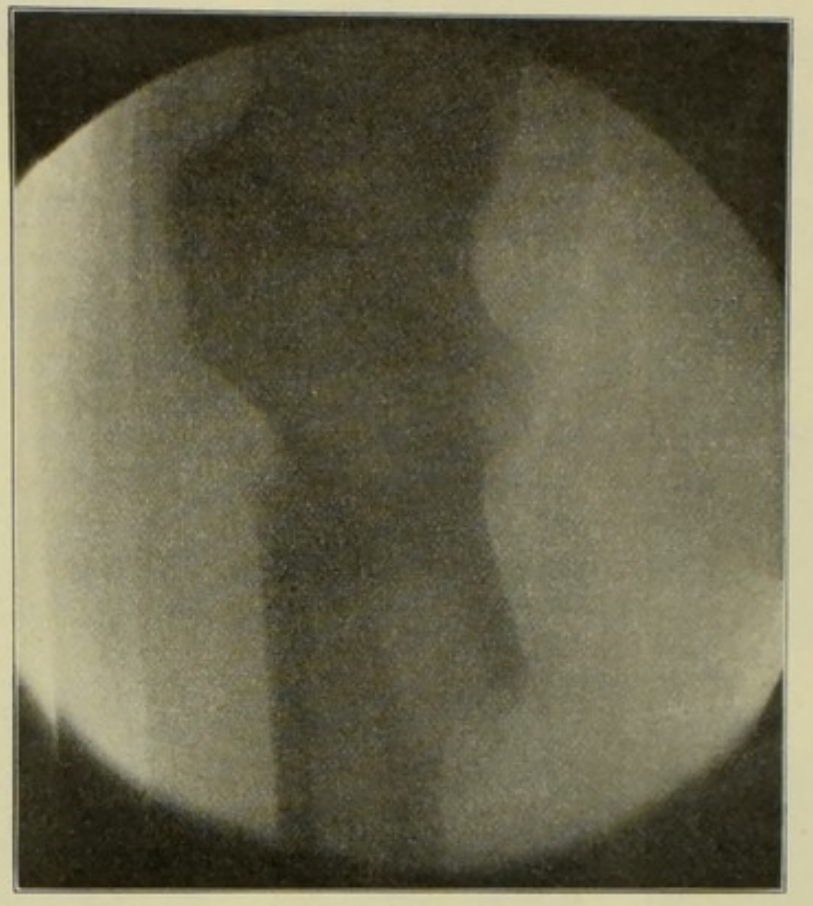

Fig. 7.

Befund 30. Okt. 1903: Mäßiger Ernährungszustand. Bei symmetrischer Beckenstellung und Ausgleich der Lendenlordose und Skoliose in Rückenlage überkreuzt das l. Bein spitzwinkelig das r.; Adduktion in der Hüfte von 62°, Auswärtsrotation von 38°, Beugung von 122°. Beim Stehen erreicht bei wagerechtem Stande der Spin. il. ant. sup. das l. stark adduzierte Bein nur mit der Fußspitze den Erdboden (Fig. 1 u. 2). Tatsächliche Verkürzung und Trochanterhochstand von 6 cm. Der Umfang des Oberschenkels um 7, der des Unterschenkels um 3 cm gegen r. vermindert. Aktiv und passiv sind im Hüftgelenke Beugung und Rotation nur von wenigen Graden möglich; dabei fühlt man leichtes Knarren. — Keine Fisteln oder sonstige Anhaltspunkte für tuberkulöse Coxitis.

Röntgenbild (Fig. 3): Die Schenkelkopfkappe hat sich an ihrer distalen Begrenzung (in der Linie der ehemaligen Knorpelfuge) vom

Schenkelhalse gelöst und überragt ihn nach unten und vorn. Die Pfanne ist stark erweitert. Darin wie allenthalben am Schenkelkopf und Hals, besonders an dessen oberer lateraler Begrenzung unregelmäßige Knochenwucherungen. Schenkelschaftwinkel nicht zu berechnen, da bei der starken Außenrotation und Adduktion der Hals stark perspektivisch verkürzt, also aufgerichtet erscheint.

13. Nov. 1903: Klinische Vorstellung als hochgradige Coxa vara traumatica und Coxitis deformans infolge chronisch progressiver Epiphysenlösung; alsdann subtrochantere schräge Osteotomie (v. Mikulicz). Im Streckverbande wurde nach und nach die Adduktions- und Flexionsstellung unter steter Prüfung durch Röntgenaufnahmen fast ganz ausgeglichen. Am 22. Dez. 1903 stand S. mit entlastendem Gipsverband auf und wurde damit am 15. Jan. 1904 klinisch vorgestellt (Fig. 4). Vom 26. Jan. 1904 ab ging er nur in Gipshose unter Belastung des Beines, vom 31. Jan. ab (erneute klinische Vorstellung) ohne jeden Verband umher. Medicomechanische Nachbehandlung. Am 19. März 1904 war geringe Adduktions-, Flexions- und Außenrotationsstellung bei einer Verkürzung des Beines von 1,5—2 cm zurückgeblieben. S. glich diese Störung beim Gehen ohne jede Beschwerde durch leichte Beckensenkung aus (Fig. 5 u. 6) und nahm nach einiger Zeit mit guter Gebrauchsfähigkeit des Beines in seiner Heimat seine Berufsarbeit wieder auf. Das Röntgenbild (Fig. 7: sagittale Durchsicht, Ausgleich der Adduktion und Außenrotation; Fig. 8: seitliche Aufnahme, Ausgleich der Flexion) zeigt den Oberschenkelknochen in winkeliger Knickung vereinigt.

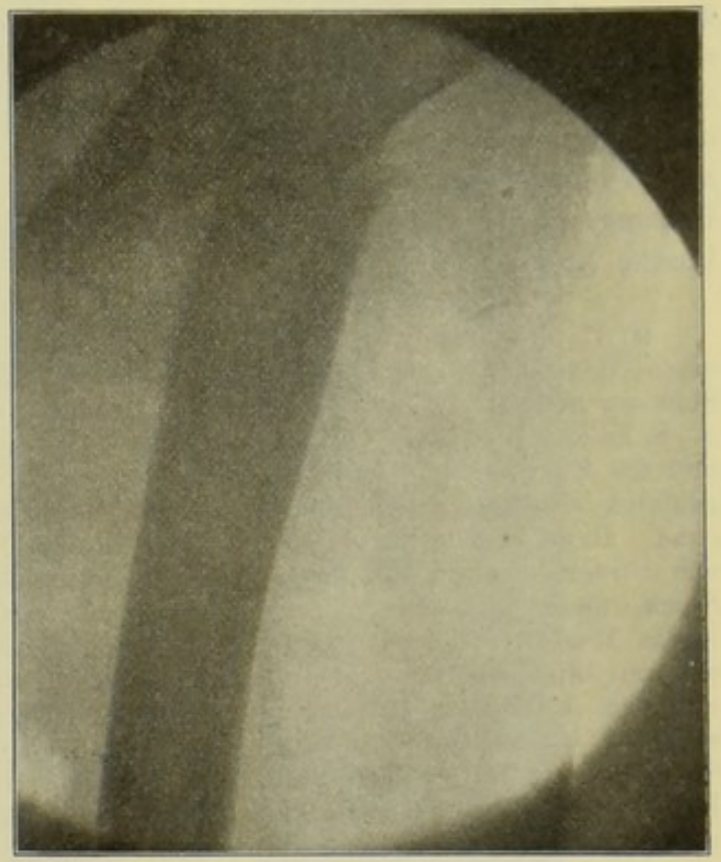

Fig. 8.

Es handelt sich um einen Mann, der nach dem genauen ärztlichen Bericht in seinem 16. Jahre eine regelrechte Oberschenkelverrenkung erlitt. Der sofortige und bleibende Erfolg der Einrenkungsmaßnahmen und der Umstand, daß der Junge nach kurzer Bettruhe wieder völlig fehlerfrei laufen konnte, läßt einen ärztlichen Irrtum in der Beurteilung, eine akute Epiphysenlösung, ja selbst eine Infraktion sicher ausschließen. Erst nach 1 Jahre traten leichtere Beschwerden auf, die aber in der

Folge so gering blieben und zu so wenig deutlichen Veränderungen führten, daß S. als Soldat ausgehoben wurde, und daß, als er bei den erhöhten Anforderungen des Dienstes versagte, erst nach mehrfachen Untersuchungen und Lazarettaufnahmen tatsächliche Krankheitserscheinungen mäßigen Grades festgestellt werden konnten, vornehmlich geringe Abmagerung des Beines und mäßige Bewegungsbeschränkung im Sinne der Rotation und Abduktion. Erst im Laufe mehrerer Jahre verschlimmerte sich das Krankheitsbild, und bei der Aufnahme in die Klinik bestanden äußerlich die Anzeichen hochgradigster Coxa vara und Coxitis. Das Röntgenbild offenbarte eine ganz erhebliche Verschiebung der Kopfkappe und bedeutende Gewebsveränderungen. Es muß somit schon bei der Hüftgelenksverrenkung die Knorpelfuge geschädigt worden sein. Die weitere Belastung der gezerrten und gequetschten Knorpel- und Knochenschichten hat nach und nach zur Lockerung des Gefüges, zur Verschiebung des Kopfes und durch Gefäßveränderungen und Reizungserscheinungen zu Ernährungsstörungen am Kopf und in der Pfanne geführt.

2) U., 43 Jahre alt, Gerichtsdiener, fiel im Alter von 7 Jahren von einem Baume 2 m hoch herab, stand wieder auf und ging ohne jeglichen Schmerz umher. Im 14. Jahre (1874) traten — ohne Fiebererscheinungen — Schmerzen in der l. Hüfte auf, die sich beim Umhergehen steigerten und die Zuhilfenahme eines Stockes erforderten. Der Arzt, der angeblich zugleich eine Nierenentzündung vorfand, verordnete für 4 Wochen Bettruhe. Dann wurde U. 3 Monate lang in einer Klinik wegen „Coxitis“ mit Streckverband behandelt. Geheilt entlassen, ging er zunächst mit Stock, dann ohne jede Hilfsvorrichtung, ohne Hinken schmerzfrei umher, lernte Musik, trat, 19 Jahre alt (1888), als Trompeter bei der Kavallerie ein und blieb 11 Jahre lang als solcher im Dienst, bis er bei einem Sturze mit dem l. Bein unter das Pferd geriet. Trotz starker Hüftschmerzen stieg er wieder auf, ritt nach Haus, begab sich am nächsten Tage ohne Stock in die Revierbehandlung und verblieb darin 3 Wochen, ohne das Bett zu hüten. Unter Nachlaß der Schmerzen nahm U. seinen Dienst wieder auf. 1 Jahr später stellten sich wieder Beschwerden in der Hüfte ein, besonders bei Bewegungen und starken Anstrengungen, die nach einiger Zeit der Ruhe zurückgingen, bald aber immer häufiger wiederkehrten. Er wurde wegen Leistenbruchs als Invalide entlassen. Die Schmerzen nahmen zu; es trat Hinken auf, so daß er schließlich im Frühjahre 1904 die Klinik aufsuchte.

Befund (Fig. 9 u. 10): Kräftig gebauter Mann. Das l. Bein steht in leichter Außenrotation. Von hintenher erscheint die l. Gesäßhälfte merklich abgemagert. Der l. Rollhügel springt stark hervor. Beim Stehen auf dem l. Bein sinkt das Becken nach r. herab. In Rückenlage ist eine meßbare regelwidrige Ab- oder Adduktionsstellung in der l. Hüfte nicht vorhanden. Entfernung vom Trochanter zum Knöchel beiderseits gleich. Entfernung von Spin. il. ant. sup. zum Knöchel l. 1,5 cm geringer als r. Um ebensoviel überragt der Trochanter die Roser-Nélatonsche Linie. Der Umfang des l. Oberschenkels bleibt um 7, der des Unterschenkels um 3—4 cm hinter dem der anderen Seite zurück. Die Beugung in der

l. Hüfte ist leicht, die Abduktion, die Einwärts- und vor allem die Auswärtsrollung ist erheblich beschränkt, sowohl bei Beuge-, wie bei Streckstellung im Hüftgelenke.

Röntgenbild (Fig. 11): Die Kopfkappe ist an der Verbindungsstelle mit dem Schenkelschafte gelöst und nach vorn und unten gesunken. Die Pfanne ist erweitert, besonders nach unten zu. Ihre Umrisse erscheinen, ebenso wie die des Kopfes, uneben. Der Oberschenkel steht auswärts rotiert, daher erscheint der Hals perspektivisch verkürzt und aufgerichtet.

Medicomechanische Behandlung brachte Milderung, das Anlegen einer Schienenhülse ganz erhebliche Besserung.

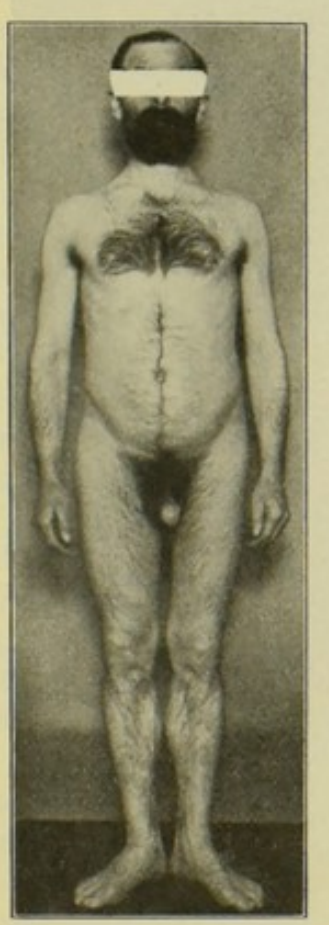

Fig. 9.

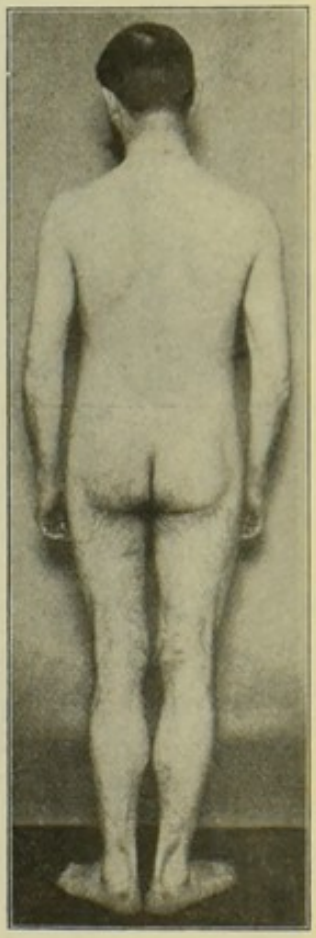

Fig. 10.

Diese zweite Beobachtung ähnelt der ersten in vielen Punkten. Insbesondere gleichen sich die Röntgenbilder außerordentlich. Auch hier kein Zeichen von tuberkulöser Coxitis; keine Fisteln; fast ganz freie Beugung. Demgemäß muß man annehmen, daß bereits die damals als tuberkulös angesehene, in 4 Monaten gänzlich ausheilende „Coxitis" das schmerzhafte Stadium einer beginnenden traumatischen Coxa vara darstellte, welche durch die Belastung der bei jenem frühen Sturze gereizten und krankhaft veränderten Knorpelfugenschicht entstanden war. Die glänzende Wirkung des Zugverbandes, die schon nach 3 Monaten

das Herumgehen ohne Schmerz, ohne Hinken, ohne jede Stützvorrichtung und die Ausheilung der „Coxitis“ ohne Eiterung, ohne Fistelbildung, ohne Weichteilverdickung ermöglichte, wird erst durch jene Annahme erklärlich. Immerhin blieben die äußerlichen Merkmale und auch die empfundenen Beschwerden so gering, daß U. zum Militär ausgehoben wurde und jahrelang seinen Dienst als Kavallerist und Trompeter versah. Erst eine neue gelegentliche Quetschung der geschwächten Stelle

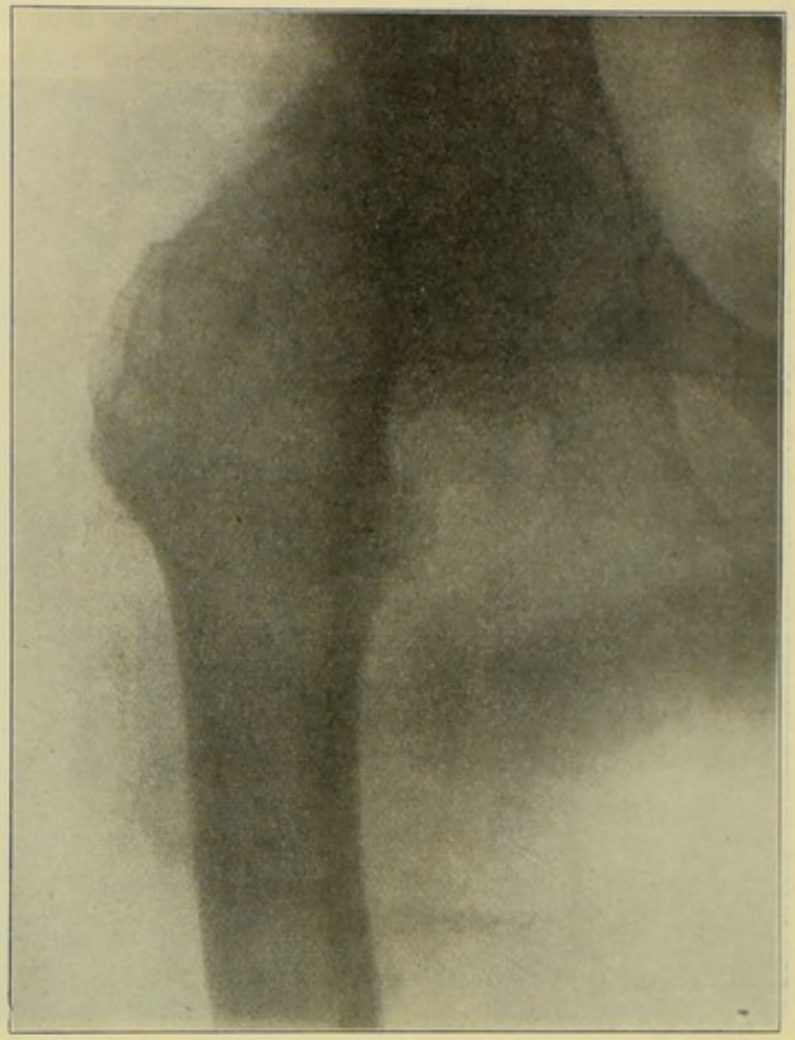

Fig. 11.

brachte einen Fortschritt in der Gestaltsveränderung und in der Gewebswucherung oder Schrumpfung. Auf die chronischen arthritischen Veränderungen sind die sich mit der Zeit immer mehr steigenden Schmerzen zu beziehen. Das Röntgenbild ergibt schwere Störungen hinsichtlich der Form wie der Stellung des Kopfpfannengebietes, denen bei genauester äußerer Untersuchung auch nicht sogleich ins Auge fallende Besichtigungs-, Tast- und Maßbefunde gegenübergehalten werden können. Daß sie früher bei geringerer Stärke mehrfachen ärztlichen Prüfungen entgehen konnten, wird erklärlich, wenn man das Bild des

Mannes betrachtet, an dem auch jetzt noch bei nicht besonders darauf gerichteter und nicht durch die Kenntnis des Messungs- und Röntgenergebnisses geschärfter Aufmerksamkeit kaum eine Mißbildung der Hüftgegend zu bemerken ist.

Zu diesen klinischen Krankheitsgeschichten[1]) die anatomische Erklärung zu finden, ist nicht schwer. Die weiche Knorpelfuge ist in die Gerüstverbindung: Rumpflast — Hüftgelenk — Bein eingeschaltet, gleichsam wie ein elastischer Puffer. Der proximalste Abschnitt des Oberschenkelknochens, an welchem keine Kapsel ansetzt, ragt frei in die Pfanne hinein, nur durch das Lig. teres festgehalten.

Nun denke man sich zunächst am Bein eine distrahierende Gewalt angreifend. Das starke, aber über ein gewisses Maß hinaus nicht dehnbare Lig. teres hält die Kopfkappe mit der daran stoßenden Knorpelschicht fest, während der distale Teil des Knochengefüges, der Hals, welche durch Kapsel und Bändermassen am Becken aufgehängt ist, als langer Hebelarm extendiert, winkelig abgeknickt oder um seine Achse gedreht wird. Dabei erfolgt eine Verschiebung in der Knorpelfuge, ohne daß die Gelenkkapsel selbst in erheblichem Grade einzureißen braucht. Läßt die Gewalt schnell wieder nach, so sind nach dem Schwinden der akuten Schmerzen und der Schwellung die äußeren Umrisse zunächst wohlerhalten. Sind aber durch die Zerrung oder Drehung die weichen zelligen Gebilde der Knorpelfuge mehr oder weniger stark geschädigt oder gar völlig zertrümmert, so ist der Zusammenhang zwischen Hals und Kopf gelockert und, wenn er vor erneuter Festigung statisch beansprucht wird, der Last nicht mehr gewachsen. Der Rumpf drückt die Kopfkappe mehr und mehr herunter; es bildet sich die traumatische Coxa vara heraus. — Ferner ist durch die Schädigung der Knorpelschicht die so wie so schon nicht sehr ausgiebige Gefäßversorgung und Ernährung des Schenkelkopfes erheblich beeinträchtigt. Es kommt zur Schrumpfung und durch den Reiz der unregelmäßig weiter wachsenden und sich mehr und mehr verschiebenden Knochenteile auch zu Wucherungsvorgängen im Gebiete des Kopfes und der Pfanne: Coxitis deformans.

1) Ein 3. ganz ähnlicher Fall kam vor kurzem zu meiner Kenntnis und wird in Kürze gelegentlich einer zusammenfassenden Darstellung der Beziehungen zwischen Coxa vara und Militärdienstfähigkeit näher beschrieben werden. Ein Kavallerist stürzte nachweislich im Kriege 1870 mit dem Pferd auf die r. Seite, stieg aber trotz großer Schmerzen wieder auf. Er litt in der Folgezeit an „rheumatischen Beschwerden", gewöhnte sich aber daran. Nach mehreren Jahren bildeten sich Muskelschwund, zunehmende Schmerzhaftigkeit und Lahmheit in der rechten Hüfte heraus. 1882 Invalidisierung. Erst etwa 20 Jahre später klärte das Röntgenbild, das der Fig. 3 ganz ähnelte, den Zusammenhang der unzweifelhaften Epiphysenlösung und deformierenden Gelenkentzündung mit der damaligen Hüftquetschung auf, welche der Mann selbst als Ursache seiner Beschwerden bis dahin gar nicht in Erwägung gezogen hatte.

Reißt eine stärkere distrahierende Kraft dazu das Lig. teres durch — z. B. anläßlich einer Verrenkung —, so fällt auch die Ernährung des Kopfes durch die in diesem Bande verlaufende Arterie weg.

Eine zweite Art der Schädigung der Knorpelfuge ist die durch Stauchung, Kompression. Eine das Bein nicht tangential anfassende Gewalt, etwa ein Stoß, ein Fall auf die Trochantergegend, auch gegen das gebeugte Knie oder gegen den Fuß, preßt den oberen Femurabschnitt gegen die Rumpfmasse. Halten, wie gewöhnlich, die jugendlich elastischen Knochen erheblicheren Gewalten stand, so bleibt nur übrig, daß die weiche Knorpelschicht zwischen ihnen gequetscht oder gar zermalmt wird. Auch hier kann die Kapsel ganz unbeteiligt bleiben. Der Zusammenhang ist noch gewahrt. Erst die Belastung lockert und sprengt die nur mehr lose Verbindung, und es unterliegt der in der Ernährung geschädigte Kopf Rückbildungsvorgängen, die sich auch auf die in der Folge dauernd gereizte Pfanne erstrecken.

Die Störungen des äußeren Gefüges wie der weiteren Gewebsentwickelung werden um so leichter eintreten und sich um so stärker ausbilden, wenn rhachitische Vorgänge nach beiden Richtungen bereits vorgearbeitet haben.

Die vorstehenden Beobachtungen und Ueberlegungen scheinen für das Verständnis einer Reihe von in der Literatur niedergelegten Krankheitsfällen wichtig. Insbesondere ist hierbei das bisher wenig geklärte Gebiet der jugendlichen Coxitis deformans ins Auge zu fassen. Es liegen nur spärliche Beobachtungen vor.

1. Fall von Küster [Zesas-Cornils][1]). 16-jähr. Schlosser. Vor einem Jahre Hüftverrenkung, die sofort reponiert wurde. Während der Heilung fortwährend Schmerzen; mit leicht hinkendem Gang entlassen. Nach 1 Jahr wieder aufgenommen: Hinken vermehrt, Bein verkürzt, nach außen rotiert; Kopf nach vorn innen verschoben. „Luxatio pubica incompl. infolge Pfannenbruchs". Resektion: Kopf stand in der Pfanne; diese ziemlich stark, besonders nach vorn erweitert. „Der Kopf selbst war difform, seines Knorpels größtenteils beraubt, mit polierten Schnittflächen und unregelmäßigen Vertiefungen; um den Hals herum mäßige Entwickelung von Osteophyten." — Eiterung, Fistelbildung. Endergebnis: Bewegliches und brauchbares Gelenk.

2. Fall von Riedel [Zesas-Cornils][2]). 17-jähr. Mädchen. Seit einem Sprunge vor 2 Jahren, auf den sie sich nicht näher besinnt, langsames Kürzerwerden und Auswärtsdrehung des Beines. Befund: 4 cm Verkürzung

---

1) Küster, Ein chirurgisches Triennium. — D. G. Zesas, Ueber Resektion des Hüftgelenks bei Arthritis deformans. Deutsche Zeitschr. f. Chir., 1888, Bd. 27, p. 586. — P. Cornils, Ueber Gelenkresektion bei Arthritis deformans und Hallux valg. In.-Diss. Jena, 1890, p. 18, Fall II. — S. auch M. v. Brunn, Ueber die juvenile Osteoarthritis deformans des Hüftgelenks. Bruns' Beiträge z. klin. Chir., Bd. 40, 1903, p. 664.

2) Zesas a. a. O., p. 591, Cornils, p. 23, Fall XI, v. Brunn, p. 664.

starke Außenrotation, Kopf unter der Spina fühlbar. Flexion, Ab- und Adduktion, Rotation nach innen behindert. Resektion: Kopf steckt in der nach vorn und oben gewanderten Pfanne, während das Lig. teres hinten in der Fossa acet. seinen Ursprung behielt und stark gedehnt von hinten nach vorn verläuft. Es ist ödematös, gut 1 cm dick. Schenkelhals fehlt fast ganz. Kopf rundlich, makroskopisch ohne Epiphysenlinie. Mikroskopisch Rest davon — eine schmale Knorpelzone mit eingelagerten Rundzellen ohne Proliferationserscheinungen — dicht unter der Oberfläche des Gelenkknorpels. Größere Teile des Kopfes ganz durch Fettgewebe ersetzt, Rest normale Spongiosa. Deutliche Randwülste trennen Kopf und Hals. Knorpeloberfläche in der Grundsubstanz aufgefasert, mit kleinen Zellen durchsetzt, die keine Aehnlichkeit mehr mit Knorpelzellen haben. Guter Verlauf und Enderfolg bei der Untersuchung nach 2 Jahren.

3. Fall von Riedel [Cornils][1]). 18-jähr. Landarbeiter. Vor 6 Monaten leichter Hufschlag gegen den unteren Oberschenkel. Allmählich zunehmende Schmerzen in Knie und Hüfte. Im Laufe von 6 Monaten merkliche Verkürzung. Befund: Verkürzung 3,5 cm. Ad- und Abduktion nur durch Beckenverschiebung; Flexion nur in Abduktionsstellung; bei Bewegungen deutliche Krepitation. Hinkt, kann sich aber im Schritt noch leidlich schnell fortbewegen. „Arthritis deformans coxae". Resektion wegen noch vorhandener Tragfähigkeit des Beines abgelehnt.

4. Fall von Maydl[2]). 15-jähr. Mädchen, glitt vor 1 Jahr auf der Treppe aus und — auf der Seite liegend — 6 Stufen abwärts. Nach dem Fall keine Schmerzen, jedoch erschien das Bein etwas kürzer. Bei längerem Gehen mäßiger Schmerz in der Mitte des Oberschenkels. 14 Tage später Schmerz in der Hüfte. Befund: Abduktion, Flexion, Rotation nach außen; Verkürzung 4 cm. Starke Bewegungsbeschränkung. Deformierter Kopf vor und oberhalb der Pfanne fühlbar. „Coxitis deform. traum." Resektion: Schenkelkopf vergrößert, hintere untere Pfanne des Knorpels beraubt; der übrige Knorpelüberzug dünn, Pfanne nach vorn und oben verlängert. Heilung. — Am Präparat: Kopf auffallend platt gedrückt, verbreitert und auch vertikal verlängert. Auf Fläche und Rand warzige und kammförmige Osteophyten bis zu Bohnengröße. Knorpelüberzug sehr dünn. Im Durchschnitt: Epiphyse ganz aufgezehrt; nur oben ein 2,5 cm langer kappenförmiger Aufsatz erhalten; auch in der Mitte noch ein Rest. . . . Eine Knochenlakune dringt in die Halsspongiosa ein.

5. Fall von Maydl[2]). 18-jähr. Bergarbeiter. Trat auf ein Stück Kohle; nach 2 Tagen Schmerzen. Erkrankung vielleicht aber auf Berufsarbeit (Kübelheben, Wagenschieben) zurückzuführen. Allmählich Abmagerung des Oberschenkels, Reißen im Knie bei längerer Bewegung. Befund: Außenrotation, Extension. Vordere Hüftgegend verdickt. Atrophie der Muskulatur. Hüfte fast unbeweglich. Resektion: Kopf stark verbreitert und abgeflacht. Heilung. — Präparat: Kopf fast flach. Lig. teres geschwunden. Rand der alten und neugebildeten Gelenkfläche mit knöchernen Stalaktiten besetzt. Knorpelüberzug sehr dünn. Epiphyse fast ganz geschwunden. Resorptionslakunen unter dem Epiphysenknorpel und in

1) a. a. O., p. 33, Fall XXIII.

2) Coxa vara und Arthritis deformans (Abbildungen). Wiener klin. Rundsch., 1897, p. 153, 171 und 187, s. auch v. Brunn, a. a. O., p. 665 und 666.

die Halsspongiosa eindringend; in ihnen kalkig knochiger krümeliger Detritus.

6. Fall von v. Brunn[1]). 23-jähr. Bauer. Im 16. Jahre Gliederweh mit Hüftschmerzen, die nach 14-tägiger Bettruhe nur noch nach längerem Sitzen auftraten. Bald Einwärtsstellung der Füße. Vom 18.—20. Jahre bei der Feuerwehr tätig. Seitdem schnelle Verschlimmerung. Befund: Beide Beine abduziert, stark nach innen rotiert; Lendenlordose; Beugung frei; Ab- und Adduktion beschränkt. Zugverband, später Gymnastik. Besserung. — Röntgenbild: Schafthalswinkel beiderseits normal. Linker Schenkelkopf stark abgeflacht; Oberfläche unregelmäßig; deutlich überhängende Randwülste. Gelenkfläche in der unteren Hälfte stärker als in der oberen gekrümmt. Pfannenrand springt stärker vor. Rechts am Kopfe die gleichen Veränderungen in etwas geringerem Maße. Pfanne im oberen Teile wulstig verdickt.

7. Fall von v. Brunn[1]). 12-jähr. Mädchen. Vor $3^1/_2$ Jahren stürzte sie etwa 5—6 Fuß eine Stiege herab, ohne sich Schaden zu tun. Wie sie auffiel, ist nicht festzustellen. Stand sofort wieder auf und sprang umher. Nach 6 Monaten begann sie zu hinken und die Füße auswärts zu drehen. Befund: Beide Beine nach außen rotiert. Ab- und Adduktion, Innenrotation und Flexion beschränkt. Etwas steifer Gang. Keine Schmerzen. — Röntgenbild: Schafthalswinkel normal. Linker Kopf in ein flaches, unregelmäßiges pilzförmiges Gebilde verwandelt, in das der Schenkelhals weit hineingetrieben erscheint. Umfangreiche Randwülste, am stärksten nach unten zu. Pfanne unregelmäßig begrenzt, im oberen Teil abnorm vertieft. Rechter Kopf weniger abgeflacht; Umrisse undeutlich; Wülste, besonders deutlich nach unten zu.

Das anatomisch-klinische Bild dieser Fälle stimmt mit den obigen Beobachtungen der Breslauer Klinik in vielen Punkten auffällig überein.

Sowohl die Abbildungen, die Maydl gibt, wie die Beschreibung der übrigen Verfasser nach dem anatomischen Präparat oder nach dem Röntgenbilde lehren, daß der Schenkelkopf vom Halse nach unten zu abgerutscht, entweder unregelmäßig verdickt oder abgeplattet, zum Teile stark aufgezehrt, der Gelenkknorpel verdünnt, der Gelenkflächenrand mit Wülsten und Spitzen besetzt, die Pfanne erweitert, mit Wucherungen eingefaßt, das Lig. teres verlängert, verdickt oder ganz geschwunden war. Es handelte sich also stets um Veränderungen des Knochengefüges und um Wachstumsabweichungen.

Was die Entstehungsursache anlangt, so führt Hoffa[2]), der vornehmlich in Anlehnung an Maydl unter dem Bilde der Coxitis deformans juvenilis die Beobachtungen 1, 2, 4 und 5 zusammenfaßt, diese Krankheitsvorgänge auf Verletzungen zurück. In der Tat fehlt jeglicher Hinweis auf eine solche eigentlich nur in der Vorgeschichte des einen v. Brunnschen Falles (No. 6). Hauptsächlich auf ihn gestützt, lehnt v. Brunn, in seiner vergleichenden Darstellung dieses Krankheitsbildes den traumatischen Ursprung ab. Dem von ihm betonten

1) a. a. O. p. 651 und 654.
2) Handbuch der praktischen Chirurgie, 1903, Bd. 4, p. 571.

Gegensatze zwischen der angeblichen, so geringfügigen Verletzung und der Schwere der späteren Erscheinungen steht unsere Beobachtung im Falle S. gegenüber, welche lehrt, daß ein Mensch eine sicher nachgewiesene ernste Hüftgelenksschädigung zunächst gut überstehen und längere Zeit in tadelloser Weise umhergehen kann, bis sich die ersten Folgen geltend machen und noch Jahre hindurch tätig zu sein vermag, bis deutlichere Anzeichen und schließlich die schwersten Erscheinungen auftreten. v. Brunn stellt gegenüber der traumatischen Coxitis deformans eine idiopathische Form auf, gesteht aber selbst zu, sich damit der letzten Möglichkeit zu begeben, eine greifbare Ursache für die so hochgradigen Veränderungen zu finden. „Bei dem chronischen, progredienten Charakter der Erkrankung liegt es am nächsten, eine chronische Ernährungsstörung, besonders der Epiphyse, anzunehmen."

Wenn durch eine oder mehrere, auch nur leichte Kontusionen die plastische Schicht der Knorpelfuge gedrückt, gequetscht oder gezerrt ist, so läßt sich eine solche Ernährungsstörung mit ihren schleichenden Spätfolgen erklären, selbst wenn sie, wie in den 2 Fällen von v. Brunn, doppelseitig einsetzt.

Ist der traumatische Reiz stärker, so führt er sogleich zur Epiphysenlockerung oder zur teilweisen oder gänzlichen Epiphysenlösung.

Symptomatisch und diagnostisch wichtig ist, daß dem mehr oder weniger ausgesprochenen, ein- oder mehrmaligen Trauma häufig zunächst ein Abschnitt völligen oder nahezu völligen Wohlbefindens mit freier oder fast ungestörter Gebrauchsfähigkeit folgt. Höchstens deuten geringe, meist intermittierende Schmerzen auf einen schleichenden Vorgang in der Hüfte hin. Wegen der Geringfügigkeit der Beschwerden wird der Arzt nicht zugezogen. Geschieht es doch, so wird er versucht, mit Rücksicht auf das Fehlen einer erheblicheren Verletzung in der Vorgeschichte und auf den unbedeutenden oder ganz fehlenden, tatsächlichen Befund das Leiden als belanglos und einer ernsteren Behandlung nicht bedürftig hinzustellen oder an beginnende tuberkulöse Coxitis zu denken. Gegen diese Annahme spricht allerdings die freie Beugungsfähigkeit in der Hüfte. Wird also der Zustand nicht richtig erkannt und zweckentsprechend eingegriffen, so wird das Bein durch die Schrumpfung des Kopfes und seine Verschiebung in der Knorpelfuge immer kürzer. Es gerät unter der Körperlast in Abduktionsstellung. Meist bildet sich auch Rotation nach außen aus. Demgemäß sind Innenrotation, Ab- und Adduktion beschränkt. Mit den Schrumpfungs- und Wucherungserscheinungen im Gelenke vermehren sich Schmerzen und Bewegungsbehinderung. Wahrnehmbares Knarren tritt auf. Nun schreitet die Gelenkentzündung dauernd fort, oder es bildet sich nach völliger Verknöcherung des Restes der Knorpelfuge ein funktioneller Ausgleich, wenn auch in pathologischer Stellung, und zugleich ein Nachlaß der Schmerzen heraus.

Damit ist auch die Vorhersage des Leidens gegeben. Fast möchte man die geringeren Kontusionen ohne augenblickliche gröbere Störungen für verhängnisvoller halten, weil sie die rechtzeitige Erkennung und Hilfeleistung erschweren.

Jedenfalls ist auch bei unbedeutenden Gewalteinwirkungen, die das Gebiet des jugendlichen oberen Femurendes treffen, an die Möglichkeit einer Knorpelfugenquetschung zu denken und vor übermäßigen Bewegungsmaßnahmen, bei Hüftverrenkungen auch vor rohen Einrenkungsversuchen, ferner vor vorzeitigem unbesonnenen Gebrauch des Beines zu warnen. Verdacht auf Knorpelfugenquetschung erfordert mehrwöchige Bettruhe im Zugverbande, später vorsichtige Gehversuche im entlastenden und stellungsverbessernden Verbande. Freies Umhergehen ist erst gestattet, wenn die Verbindung wieder gefestigt und die Folgen der Quetschung der weichzelligen Schicht überwunden sind. Spätformen des Leidens sind, wie jede andere Coxa vara, mit Zugverband behufs Lösung schmerzhafter Kontrakturen und Ruhigstellung des Gelenkes, mit Gymnastik, Massage, mit manueller unblutiger Redression, bei hochgradigen Stellungsveränderungen auch mit der subtrochanteren Osteotomie zu behandeln, deren glänzende Wirkung unser Fall S. beleuchtet. Die Resektion auszuführen, liegt nach ihren unsicheren Erfolgen und nach den befriedigenden Ergebnissen der genannten ungefährlicheren Eingriffe und Maßnahmen kein Grund vor.

Aus der Königl. chirurgischen Universitätsklinik zu Breslau
(Direktor: weiland Prof. v. Mikulicz-Radecki).

XXII.

Experimentelle Studien über Lungen- und Pleurachirurgie.

Von

Dr. **Max Tiegel.**

Zur Zeit Assistenzarzt am Luisenhospital zu Dortmund (Prof. Henle).
An der chirurg. Klinik zu Breslau vom 1. Okt. 1902 bis 1. Okt. 1905.

(Hierzu 18 Abbildungen im Texte.)

In der folgenden Arbeit wurde das Hauptaugenmerk auf technische und mechanische Fragen gerichtet. Resultate, die auf diesem Gebiete am Versuchstier gewonnen werden, lassen sich bei der großen Aehnlichkeit der in Betracht kommenden Verhältnisse am ehesten auf analoge Eingriffe am Menschen übertragen.

Die Frage dagegen, wie sich der Organismus dem Eingriff gegenüber auf die Dauer verhält, wurde im Laufe der Arbeit trotz der oft günstigen Erfolge am Tier zum Teil fallen gelassen. Diese Frage ist in einer praktisch zu verwertenden Art und Weise durch das Tierexperiment überhaupt kaum oder nur unter ganz besonderen Umständen zu beantworten. Die große Ungleichheit der äußeren Bedingungen (Asepsis, Reinlichkeit, Pflege), besonders aber die Verschiedenheit des Organismus selbst, müssen am gesunden Tier zu Ergebnissen führen, die Rückschlüsse auf den kranken Menschen nur mit großer Einschränkung gestatten. Die Kenntnis, wie der Mensch auf einen bestimmten chirurgischen Eingriff reagiert, kann uns nur die klinische und pathologische Erfahrung am Menschen selbst geben.

Eine umfassende Wiedergabe aller Versuche, die dieser Arbeit zu Grunde liegen, würde bei der großen Zahl derselben, bei den oft gleichlautenden Ergebnissen ermüdend wirken und mag daher unterbleiben. Nur wo die Versuche ein besonderes Interesse bieten oder es zur Erläuterung und Begründung angebracht erscheint, soll näher auf sie eingegangen werden.

Im übrigen will ich mich darauf beschränken, nur die Ergebnisse der Experimente zu geben, die Schlüsse aus ihnen zu ziehen, die sie

auf die menschliche Praxis zu ziehen gestatten, und zu versuchen, diese Schlüsse mit den bisherigen am Menschen gewonnenen Erfahrungen in Einklang zu bringen.

Die Versuche wurden in der Sauerbruchschen Unterdruckkammer ausgeführt. Ich gebe dem Unterdruckverfahren, wie ich früher bereits ausführlicher dargelegt habe[1]), gegenüber dem Ueberdruckverfahren auch in der von Brauer empfohlenen Modifikation entschieden den Vorzug. Für längere und eingreifendere Operationen am Menschen kann nur das Unterdruckverfahren als das physiologisch höherwertigere und vielleicht auch ungefährlichere in Frage kommen.

Als Versuchstiere wurden stets Hunde gewählt, die nach dem Urteil vieler Autoren und auch nach unserer Erfahrung gegen intrathorakale Eingriffe weit empfindlicher sind als andere Tiere (Kaninchen), auch als der Mensch.

Die Vorbereitungen zur Operation bestanden in einer gründlichen Waschung am Tage vorher, Rasieren, 5 Minuten langer Desinfektion mit Seifenspiritus. Wegen der großen Empfindlichkeit der Pleura des Hundes gegen Infektion ist auch während der Operation eine möglichst peinliche Asepsis anzuraten. Die Tiere wurden gut mit sterilen Kompressen abgedeckt; an die Ränder der Hautwunde wurde ein durchlöcherter Mosetig-Battist angeklemmt. Nach Beendigung der Operation wurde die Pleurahöhle stets reichlich mit warmer Kochsalzlösung ausgespült. Während der Operation ist eine Spülung zu vermeiden, da die eingegossene Flüssigkeit besonders beim Operieren in der Tiefe die Orientierung sehr erschwert, und dann ein langwieriges, sorgfältiges Austupfen erforderlich ist.

Die Zahl der Infektionen hat sich seit Anwendung der Kochsalzspülung verringert.

Narkose.

Zur Narkose verwandte ich Aether, kombiniert mit Morphium (subkutan 0,02—0,04 $^1/_2$ Stunde vor Beginn der Narkose verabreicht). Die Narkose muß bei allen intrathorakalen Eingriffen tief sein, damit störende Reflexwirkungen ausgeschaltet werden. Ist die Narkose nicht tief genug, dann beobachtet man derartige Reflexe besonders in dem Moment, in dem man die Pleura costalis eröffnet, ferner bei Eingriffen an den großen Bronchien (Abtasten, Incision derselben). Sie machen sich durch Pressen, heftige stoßweise Atmung, öfters sogar völliges Aussetzen derselben geltend. Das letztere war namentlich bei Bronchialoperationen der Fall. Durch das Einleiten einer tieferen Narkose, eventuell auch durch sofortigen Verschluß der

1) Vgl. meine Arbeit „Sollen die Operationen in der Brusthöhle unter Anwendung des Sauerbruchschen Ueberdruck- oder Unterdruckverfahrens ausgeführt werden?“ Berl. Klinik, November 1905, Heft 209.

Pleuraöffnung und einige künstliche Atembewegungen konnte man bald diese Störungen beseitigen. Einmal wurde ein hartnäckiger Atemstillstand durch mehrmaliges Bestreichen des Nervus phrenicus mit einer Pincette behoben.

Plötzlich eintretenden Herzstillstand haben wir mehrere Male beobachtet und zwar meist zu Beginn der Operation bei großen kräftigen Tieren, die sich sehr heftig gegen die vielleicht zu brüsk eingeleitete Narkose gewehrt, dabei stark gepreßt und lange den Atem angehalten hatten. Eine sofort eingeleitete direkte Herzmassage half uns meist über diesen bedrohlichen Zustand hinweg, einmal sogar, nachdem die Herztätigkeit bereits etwa 1 Minute ausgesetzt hatte.

Unter denselben Verhältnissen sahen wir auch einige Male ganz plötzlichen Narkosentod, der entweder noch vor oder kurz nach Beginn der Operation eintrat. Besonders auffallend war dies bei einer Serie von kräftigen gesunden Tieren, die ich mir frisch vom Lande hatte schicken lassen und von denen ich einige der kräftigsten noch vor dem Eingriff an Narkosentod verlor.

Die experimentellen Untersuchungen Ewalds und Koberts [1]) legten die Vermutung nahe, daß diese Narkosenzwischenfälle nicht auf Reflexvorgänge, wie wir zuerst annahmen, sondern auf eine akut einsetzende Insufficienz des rechten Ventrikels (akute Dilatation) zurückzuführen seien.

Als Ursache dieser Insufficienz müßten mir dann die Erschwerung, resp. völlige Unterbrechung des Lungenkreislaufes durch den hohen intrapulmonalen Druck, wie er bei den langen und sehr heftigen Preßphasen während der Einleitung der Narkose zu stande kommt, ansehen [2]). Es empfiehlt sich aus diesem Grunde, großen kräftigen Tieren vorher reichlich Morphium zu geben, die Narkose bei ihnen langsam und schonend einzuleiten.

Schnittführung.

Die Thoraxhöhle wurde stets vermittelst der von v. Mikulicz angegebenen [3]) interkostalen Thorakotomie eröffnet. Die Vorzüge

1) Ewald, J. K., und Kobert, R., Ist die Lunge luftdicht? Pflügers Arch., Bd. 31, p. 160.

2) Da mir diese Vermutung erst am Ende einer Reihe solcher Beobachtungen auftauchte, und gerade diese Fälle, die ja schon vor dem eigentlichen Eingriff endeten, nicht einer Obduktion unterzogen wurden, fehlen mir die sonst ja leicht zu erbringenden Beweise. Dennoch erscheint sie mir für weitere experimentelle Versuche auf diesem Gebiete beachtenswert, ist vielleicht auch für die Technik der Aethernarkose (schonende Einleitung!) nicht ohne Bedeutung.

3) v. Mikulicz, Ueber Operationen in der Brusthöhle mit Hilfe der Sauerbruchschen Kammer. Dtsch. med. Wochenschr., 1904, No. 15, p. 531.

dieser Schnittführung sind große technische Einfachheit, geringe Blutung, leichter, schnell auszuführender, fester Wundverschluß. Es empfiehlt sich, den Hautschnitt etwa 2 Querfinger breit hinter dem für die Eröffnung in Aussicht genommenen Interkostalraum anzulegen, die Thoraxmuskulatur dann lappenförmig bis zu diesem abzupräparieren. Dadurch kommen beim Schluß der Wunde durch Etagennähte die einzelnen Nahtreihen nicht übereinanderzuliegen. Die Durchtrennung der Interkostalmuskulatur muß vorsichtig, schichtweise, am besten auf einer Kocherschen Kropf- oder einer Hohlsonde erfolgen. Hat man sich so an einer Stelle die Pleura costalis freigelegt, was durch die helle Farbe der durchschimmernden Lunge leicht erkenntlich ist, so hebt man sich dieselbe in einer Falte auf und incidiert sie vorsichtig. Eine Verletzung der dicht anliegenden Lunge ist sonst leicht möglich. Vor der Eröffnung der Pleurahöhle vergewissere man sich stets an dem in der Kammer angebrachten Manometer, ob bereits der nötige negative Druck besteht. Ein absoluter Wert für diesen läßt sich nicht geben, da der mittlere Pleuradruck je nach der Größe des Tieres Schwankungen unterworfen ist. Es genügt meist ein negativer Druck von 7—10 mm Hg, um die Lunge in inspiratorischer Blähung, d. i. der Thoraxwand bei allen ihren Bewegungen angeschmiegt, zu erhalten.

Bei der Eröffnung der Pleura costalis ist es ganz praktisch, den Kammerdruck etwas niedriger zu wählen. Durch die Incision der aufgehobenen Falte dringt dann Luft ein, die Lunge rückt sofort von der Thoraxwand ab und ist dann bei der weiteren Eröffnung des Interkostalraums, bei der eventuell erforderlichen Resektion von Rippen etc., eher vor Verletzung geschützt. Die Erweiterung der Interkostalwunde muß genau in der Mittellinie zwischen den Rippen erfolgen. Darauf ist besonders bei der Führung des Schnittes nach dem Rücken hin zu achten, um hier eine Verletzung der Arteria intercostalis zu vermeiden. Nach genügender Durchtrennung der Weichteile lassen sich die Rippen leicht mit den Händen auseinanderziehen und durch die von v. Mikulicz angegebene Rippensperre so erhalten. Dieses Instrument, das in der Sauerbruchschen Arbeit genau beschrieben und abgebildet ist[1]), hat sich als sehr praktisch erwiesen. Es spart die Hände eines Assistenten und verengt das Operationsfeld weniger als diese. Sollte die durch den Interkostalschnitt geschaffene Oeffnung nicht genügen, so kann sie durch Infrangieren einer oder beider Rippen, eventuell durch temporäre Resektion derselben erweitert werden. Der Schluß der Wunde geschieht durch mehrfache Etagennaht. Von isolierten Nähten der Interkostalmuskulatur, die leicht ausreißen oder zu Verletzungen der Arteria intercostalis führen, kann man in der Regel absehen. Durch zwei oder drei

1) Sauerbruch, F., Die Chirurgie des Brustteils der Speiseröhre. Beitr. z. klin. Chir., Bd. 46, Heft 2, p. 441.

starke Seidensuturen, welche beide Rippen umfassen (Perikostalnähte), wird ein genügend fester Verschluß der Thoraxöffnung herbeigeführt. Beim Anlegen dieser Nähte wird die Lunge am besten in mäßigem Kollaps gehalten oder durch eingeführte Tücher oder den Finger vor Verletzung geschützt; beim Knüpfen derselben wird sie wieder bis zum Kontakt mit der Thoraxwand aufgebläht (Unterdruck von —12 mm Hg). Nekrosen habe ich bei diesen Nähten nie beobachtet.

Bei unseren Tieroperationen sind wir stets mit dem Interkostalschnitt ausgekommen. Bei menschlichen Operationen wird dieses bei Kindern und jugendlichen Individuen, deren Rippen noch elastisch sind, wohl auch der Fall sein. Bei älteren Personen dagegen mit Verkalkung der Rippenknorpel werden wir uns öfters zur Resektion von Rippen genötigt sehen. Es empfiehlt sich in diesen Fällen jedoch, stets mit einem Interkostalschnitt zu beginnen und erst dann je nach Bedarf die Resektion von Rippen hinzuzufügen.

Lungenplastik.

Die Erfahrungen in der Abdominalchirurgie über Netzplastik legten den Gedanken nahe, auch bei Eingriffen in der Pleurahöhle von einem ähnlichen Verfahren Gebrauch zu machen. Hier wie dort steht uns ein bewegliches Organ zur Verfügung mit einem leicht zur Verklebung neigenden serösen Ueberzug.

Die Naht ist zur Fixation der plastisch deckenden Lungenpartie zu vermeiden. Dieselbe reißt in dem morschen, permanent bewegten Organ leicht aus, ist auch mit Rücksicht auf einen postoperativen Pneumothorax nach Möglichkeit auszuschalten. Man geht am besten so vor, daß man einen Zipfel Lungengewebe an der Stelle, wo man einen plastischen Verschluß wünscht, aufbindet. Bei entsprechend kollabierter Lunge gelingt es an den meisten Stellen, besonders am Lungenrand sowie am Hilus, mit einer KOCHER-Klemme oder Hakenpinzette das Lungengewebe in einen Zipfel auszuziehen und diesen dann in die lang gelassenen Fäden der bereits angelegten Suturen einzubinden. Beim Knüpfen dürfen diese Fäden nicht zu fest angezogen werden, um Nekrose des plastischen Lappens zu verhüten. Vorheriges Bestreichen der betreffenden Stellen mit LUGOLscher Lösung beschleunigt die Entstehung von Verklebungen und erhöht die Festigkeit und Sicherheit des plastischen Verschlusses.

Eine plastische Deckung ist angebracht 1) bei größeren schwer zu schließenden Lungenwunden, in welche größere Bronchien münden, 2) bei allen Lungenwunden, deren Asepsis wir nicht sicher sind (Pneumotomie wegen Fremdkörper), 3) besonders aber bei dem Verschluß von Bronchialwunden [1]).

---

1) Vergl. p. 825 ff.

Wo wir des plastischen Schutzes nicht unmittelbar nach der Operation bedürfen, genügt es, die betreffenden Partien nur mit Lugolscher Lösung zu bestreichen. Es finden sich dann schon nach 2 bis 3 Tagen flächenhafte, ziemlich feste Verwachsungen, die gegen Ausbreitung von Infektion, Versagen von Nähten einen hinreichenden Schutz bieten.

In einer Anzahl von Fällen (bei Bronchialnähten, Lungenexstirpationen) hat sich dieses Verfahren als sehr brauchbar erwiesen.

Besonders instruktiv ist ein Fall. Ein Tier, welches die Exstirpation des linken unteren Lungenlappens gut überstanden hatte, wurde 8 Tage nach der Operation getötet. Kein Pneumothorax, keine Infektion. Der Pulmonalstiel, der in der unten beschriebenen Art (p. 806 ff.) versorgt wurde, ist in Verwachsungen eingebettet, die durch Verklebung des oberen Lungenlappens und des Mediastinums unter dem Einflusse der Lugolschen Lösung entstanden waren. Er hält bei stärkerer Aufblasung der Lungen von der Trachea aus vollständig luftdicht. Beim Aufschneiden der Bronchien findet man, daß der resezierte und ligierte Bronchialstumpf nicht blind endigt, sondern mit einer feinen Oeffnung, durch welche eine dünne Sonde hindurchgeht, in einen abgekapselten Raum etwa von der Größe eines Fingergliedes mündet. Die Wände dieser Tasche, die nun frei präpariert wird und sich vom Bronchus aus aufblasen läßt, werden von Lungengewebe und ziemlich derben Schwarten gebildet. Es hatte in diesem Falle also die zentrale Ligatur des Hilus, zu welcher dicke Seide verwandt worden war, jedenfalls nachgelassen; ein Luftaustritt in die Pleurahöhle und Infektion derselben ist jedoch durch die Verwachsungen verhindert worden.

Auch Sauerbruch hat bei seinen Tierexperimenten über Oesophagusoperationen mit gutem Erfolg von diesem Verfahren Gebrauch gemacht. Bei der Unsicherheit der Oesophagusnaht sind hier möglichst bald eintretende feste Verklebungen von großem Wert.

Operation in lokaler Anämie.

Einen großen Teil aller Lungenoperationen kann man unter lokaler Anämie ausführen: Wenn keine oder nur geringe Verwachsungen bestehen, so daß man an den Lungenhilus gelangen kann, oder wenn die Operationsstelle an der Spitze oder Kante eines Lungenlappens liegt und diese Partie so beweglich ist, daß man sie herausziehen und abklemmen kann. Die lokale Anämie erleichtert das Operieren an der Lunge in der Unterdruckkammer sehr. Infolge der Druckdifferenz zwischen Kammerluft und der Innenluft der Lunge dringt aus jeder Lungenwunde neben dem Blut auch Luft heraus. Es bildet sich selbst bei kleineren Verletzungen reichlich Blutschaum, der die Orientierung erschwert. Für kurzdauernde Operationen kommt man mit manueller Kompression aus; bei länger dauernden wird es sich dagegen mehr empfehlen, eine elastische Ligatur (Gummidrain) oder eine federnde Klemme an den Hilus oder die betreffende Lungenpartie zu legen.

Letztere besitzt den Vorzug, daß sie durch leichtes Oeffnen und Schließen eine kurze Unterbrechung der Anämie gestattet, was bei der Ligaturversorgung blutender Lungenwunden von Vorteil ist.

Bei der Verwendung von Klemmen muß man darauf achten, daß die Branchen nicht zu stark und zu schmal sind und auch keine scharfen Ränder besitzen. Am besten eignen sich solche von der Form der federnden Doyenschen Magenklemmen, deren Branchen mit Gummidrains überzogen werden. Das Lungengewebe verträgt den längeren Druck derartiger Klemmen gut. Nach Abnahme derselben ist fast nie eine Druckmarke zu beobachten. Eine Gewebsschädigung beobachtet man nur nach hochgradigerer Abschnürung, wie sie versuchsweise durch stark quetschende Arterienklemmen vorgenommen wurde. Auch dann aber war die Schädigung nur gering.

Eine Lungenpartie wurde durch festes Anlegen einer großen Arterienklemme $^1/_4$ Stunde lang abgeklemmt. Sie kollabierte und wurde anämisch. Nach Abnahme der Klemme gewann sie sofort ihren normalen Blut- und Luftgehalt wieder. An der Stelle, wo die Branchen der Klemme gelegen hatten, blieb eine blutig tingierte Schnürfurche zurück, die sich jedoch auch bald merklich ausglich. Nach einer Stunde war die Schnürfurche nur noch angedeutet, durch blutige Suffusionen gekennzeichnet. Bei der mikroskopischen Untersuchung fanden sich im Bereiche der Schnürfurchen, die noch durch Einziehungen der Pleura kenntlich waren, kleine zirkumskripte subpleural gelegene Blutergüsse, welche die Alveolen anfüllten. Das tiefer zwischen den beiden Schnürfurchen liegende Lungengewebe zeigte nur geringe Veränderungen: vereinzelte geringe Blutungen, Zerreißungen, emphysematöse Erweiterungen der Alveolen.

Schmid[1]) stellte Anämie dadurch her, daß er zentralwärts von der Stelle, an der er resezieren wollte, eine Nadel mit doppeltem Catgutfaden durchstach und durch festes Knoten dieses Fadens den betreffenden Teil der Lunge abschnürte. Der auf diese Weise abgeschnürte Teil erholte sich rasch wieder, wenn der einschnürende Faden entfernt wurde. Der Nachteil dieser Methode gegenüber der Anwendung von Klemmen liegt in der Verletzung der Pleura, die nach Möglichkeit zu vermeiden ist.

Versorgung von Lungenwunden.

Die größten Schwierigkeiten bereitet die Versorgung von Lungenwunden. Wenn man die Pleurahöhle primär verschließen will, so darf man im Hinblick auf die Gefahr eines Spannungspneumothorax bisweilen auch kleinere Verletzungen der Lunge nicht außer acht lassen (vergl. p. 844). Ihre Versorgung durch Naht ist nicht empfehlenswert. Durch die Stichkanäle setzt man neue Verletzungen der Pleura, die sich durch Einreißen oft vergrößern, und schließlich hat man einen Defekt, der größer und tiefer ist als derjenige war, den man beseitigen wollte. Man sieht daher bei kleineren Verletzungen am besten von

1) Schmid, Hans, Experimentelle Studien über partielle Lungenresektion. Berl. klin. Wochenschr., 1881, No. 51.

jeder Naht ab. Ueberläßt man sie sich selbst, so kommt es bald durch Blutgerinnung und Bildung von Faserstoff zu Verstopfung der geöffneten Alveolen und kleineren Bronchien. Schon nach 24 Stunden finden wir dann einen festen luftdichten Verschluß der Wunde. König, Talke u. A. haben dieselbe Erfahrung gemacht.

Diese Vorgänge spielen sich jedoch nicht so rasch ab, daß die luftdichte Verklebung der Lungenwunde schon beim operativen Schluß der Pleurahöhle eingetreten wäre. Will man dies erreichen, so muß man sie künstlich beschleunigen. Ich versuchte, dies durch Betupfen der Wunde mit Eisenchlorid zu bewirken, und glaube, daß man bei kleineren Wunden dies unbedenklich tun kann, ohne Nekrosen oder ausgedehntere, zu Embolien führende Thrombosen der Gefäße befürchten zu müssen. Unter der Einwirkung des Eisenchlorids verwandelt sich der aus der Wunde hervordringende Blutschaum sofort in einen Schorf, aus dem nur noch spärlich neue Blutblasen hervordringen. Diese zeichnen sich von dem bereits gebildeten schwarzen Schorf durch ihre hellrote Farbe deutlich ab. Nochmaliges Betupfen dieser noch offenen Stellen bringt auch sie bald zum Verschluß.

Ferner kommt es durch den entzündlichen Reiz, den das Eisenchlorid ausübt, bald zur Bildung eines Exsudates, das in gleicher Weise wie der oberflächliche Blutschorf in der subpleural gelegenen Schicht die Alveolen und kleinen Bronchien ausfüllt und so zum luftdichten Verschluß der Wunde beiträgt. Wenn man Lungen mit derartig behandelten Wunden nach kurzer Zeit (etwa 10 Minuten) exstirpiert und unter Wasser aufbläht, so halten die mit Eisenchlorid betupften Wunden meist noch bei 40 mm Hg luftdicht, während daneben angelegte Kontrollwunden, die gar nicht oder mit Verschorfung durch den Paquelin behandelt wurden, schon bei geringem Druck reichlich Luft austreten lassen. Die Verschorfung mit dem Paquelin stillt zwar die Blutung, macht aber die Wunde nicht luftdicht. Es beruht dies wahrscheinlich darauf, daß das Glüheisen keinen so intensiven, unmittelbar wirkenden Entzündungsreiz bedeutet und darum die rasch eintretende Exsudatbildung in Fortfall kommt.

Die mikroskopische Untersuchung einer Lungenrißwunde, die reichlich mit Eisenchlorid betupft wurde, bietet 24 Stunden nach der Operation folgendes Bild: Der Pleuradefekt ist mit einem Blutschorf bedeckt, welcher nach beiden Seiten über denselben hinaus auf die unverletzte, entzündlich leicht verdickte Pleura übergreift und mit ihr verklebt ist. In dem Blutschorf finden sich zahlreiche blasige Hohlräume (Schaumbildung des gerinnenden Blutes). An der Verletzungsstelle dringt der Schorf entsprechend dem Defekt im Lungengewebe tiefer in dieses ein. Unter dem Blutschorf liegt eine etwa 2 mm breite Zone eines sehr zellreichen, mit vielen Blutkörperchen und Fibrinfäden vermischten Exsudates, welches Alveolen und Bronchien ausfüllt. Diese Zone dehnt sich nach beiden Seiten zu noch unter die unverletzte Pleura hin aus, ist an der Ver-

letzungsstelle und deren unmittelbarer Umgebung am dicksten. Unter diesem Exsudat findet sich eine Schicht von Alveolen, welche bereits lufthaltig sind, aber doch noch geringe entzündliche Erscheinungen zeigen. In kleineren Gefäßen, welche unmittelbar der Wunde anliegen, sehen wir Gerinnungsvorgänge, in den ebenda gelegenen kleineren Bronchien geronnenes Blut. In den größeren Gefäßen, welche an der Grenze der Exsudatschicht liegen, sind Thrombenbildungen nicht zu sehen. Nekrosen habe ich nicht gefunden, die Zellkerne sind überall gut tingiert. Schon in geringer Entfernung von der Wunde hören die entzündlichen Erscheinungen auf, die Alveolen nehmen ihr normales Aussehen an.

Ich glaube, daß diese geringe entzündliche Reaktion, die übrigens auch bei den mit gewöhnlicher Naht versorgten Wunden nicht ganz auszubleiben pflegt (vergl. Talke), keine Kontraindikation gegen die Verwendung des Eisenchlorids bei kleineren Lungenwunden bildet[1]).

Bei größeren Lungenverletzungen verbietet sich die ausschließliche Anwendung des Eisenchlorids: wegen der Gefahr der Thrombose und Embolie, wegen stärkerer Entzündungserscheinungen, wegen der geringen Sicherheit, die bei Eröffnung größerer Gefäße und Bronchien ein bloßer Verschluß derselben durch Fibrin- und Blutgerinnsel bietet; ganz abgesehen davon, daß ein luftdichter Verschluß größerer Bronchien durch diese allein überhaupt nicht zu erwarten ist. Es kommt dann nur eine reguläre Wundversorgung in Frage: durch Ligatur der größeren Gefäße und Bronchien, eventuell durch versenkte Nähte und vor allem durch eine exakte Pleuranaht.

Die Naht ist an der normalen kollabierten Lunge leicht auszuführen, an der aufgeblähten dagegen schwieriger. In dem morschen, brüchigen Gewebe der normalen geblähten Hundelunge reißen die Fäden schon bei leichterem Anziehen oft ein oder ganz aus. Dasselbe beobachtet man auch öfters, wenn man klaffende Lungenwunden im Kollaps näht und dann die Lunge aufbläht; ferner, wenn man die geblähte, respiratorisch sich verschiebende Lunge an die Brustwand fixieren will.

Als Nahtmaterial erscheint mir nach einer Reihe von Versuchen feinste Seide am geeignetsten. Catgut ist für das überaus zarte Gewebe nicht schmiegsam genug, reißt auch wegen seiner glatten Oberfläche leichter ein. Nach den Untersuchungen Talkes[2]) wird Catgut überdies in der

1) Wer trotzdem Bedenken trägt, könnte vielleicht die von Wright empfohlene Fibrinfermentlösung mit 1-proz. Chlorcalcium, die nicht verschorfend wirken soll, anwenden. Ich selbst habe darüber keine Erfahrungen. Versuche mit 50-proz. Stypticinlösung fielen gänzlich negativ aus. Nach einigen Autoren beruht die styptische Wirkung dieses Mittels auf Blutdruckerniedrigung, die durch eine vasomotorische Erweiterung der Lungengefäße zu stande kommen soll. Der negative Ausfall dieser Versuche würde sich daraus erklären.

2) Talke, L., Zur Kenntnis der Heilung von Lungenwunden. Beitr. z. klin. Chir., Bd. 47, Heft 1, p. 224.

Lunge nur sehr langsam resorbiert, so daß also dieser Vorzug der Seide gegenüber fortfällt. Garrè[1]) empfiehlt für die Pleuranaht ebenfalls feinste Seide und hält ihre Anwendung auch für versenkte Lungennähte für unbedenklich. Dieselben heilen allem Anschein nach reaktionslos ein. Die Gefahr der Infektion derselben durch das Sekret der Bronchiolen scheine nicht groß zu sein.

Sehr wichtig ist die Frage der Luftdichtigkeit der Pleuranaht. Nach Talke[2]) sind locker geknüpfte Einzelnähte vollkommen ausreichend, einen Luftaustritt zu verhindern. Das mag einige Zeit nach der Operation sicherlich der Fall sein, nämlich wenn jene Gerinnungsvorgänge eingetreten sind, die auch bei nicht genähten kleineren Wunden dann den luftdichten Verschluß herbeiführen. Unmittelbar nach Anlegung der Naht dagegen ist eine so versorgte Pleurawunde nicht luftdicht, wie ich mich bei meinen Versuchen stets überzeugen konnte. Gerade darauf aber kommt es an, wenn man einen postoperativen Pneumothorax, zum mindesten einen solchen mit Spannungserscheinungen, verhüten will.

Manche Autoren legen auf die Vermeidung eines postoperativen Pneumothorax keinen großen Wert, zumal sie meist ohne konstante Druckdifferenz operieren und ihn daher auch aus diesem Grunde nicht umgehen können. Inwieweit dieser Standpunkt berechtigt ist, muß uns erst eine größere Erfahrung über Eingriffe am Menschen bei intakter Pleura lehren. Wenn auch sicherlich vom Tier (besonders von Kaninchen) ein postoperativer Pneumothorax meist gut vertragen und rasch resorbiert wird, so habe ich doch aus einer Reihe von Fällen den Eindruck gewonnen, daß er das Auftreten von entzündlichen Erscheinungen der Pleura und Lunge begünstigt[3]), bei längerem Bestehen die Ausdehnungsfähigkeit der Lunge stark beeinträchtigt. Ein Pneumothorax dagegen mit Spannungserscheinungen, der beim Hunde und auch beim Menschen in sehr bedrohlicher Weise auftreten kann[4]), wird oft einen nochmaligen Eingriff erfordern.

Als ideal könnte man daher nur eine Nahtmethode bezeichnen, die ohne Gefahr für das Individuum einen primären Verschluß der Pleura-

1) Garrè, C., Ueber den operativen Verschluß von Lungenfisteln. Dtsch. med. Wochenschr., 1904, No. 15, p. 533.

2) l. c. p. 216.

3) In einer inzwischen veröffentlichten Arbeit Noetzels (Ueber Infektion und Bakterienresorption der Pleurahöhle, Arch. f. klin. Chir., Bd. 80, Heft 3) hat diese Ansicht eine experimentelle Begründung erhalten.

4) Die an Kaninchen gemachten Beobachtungen können für diese Frage nicht herangezogen werden, da diese Tiere durch ihr festeres Mediastinum gegen Pneumothorax überhaupt, sowie auch gegen Spannungspneumothorax weniger empfindlich sind.

höhle gestattet, die also die Wunde der Lungenpleura ganz oder wenigstens nahezu luftdicht verschließt.

Fast jeder Stichkanal in der Lunge läßt nun Luft austreten, besonders stark aber solche, die tiefer in das Lungengewebe eindringen und dabei größere Bronchien eröffnen, oder die sich durch Einreißen der Pleura vergrößern. Es ergibt sich daraus die Regel, bei einer Pleuranaht mit möglichst wenig Nähten auszukommen zu suchen, die Stichkanäle durch Verwendung feinsten Nahtmaterials möglichst klein zu gestalten, sie nur oberflächlich unter der Pleura hinzuführen, dabei aber doch unter

Fig. 1.

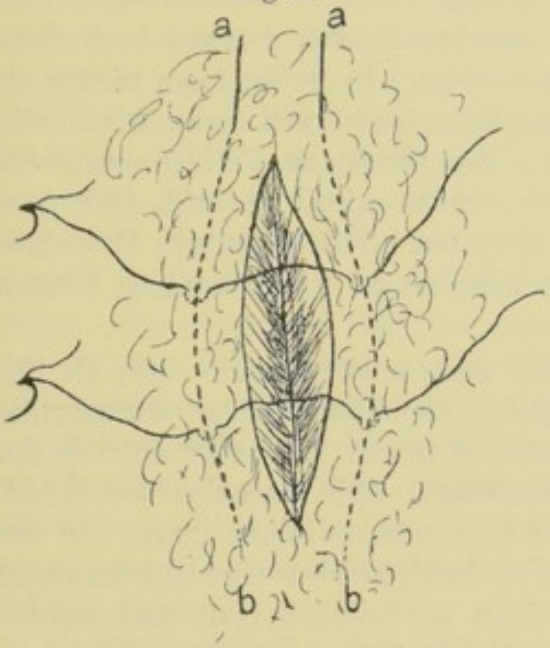

Fig. 2.

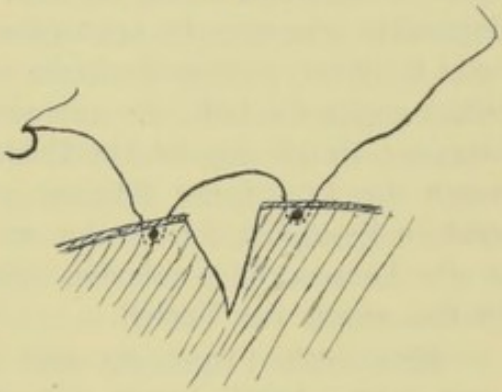

Fig. 3.

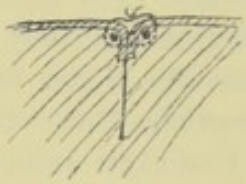

Fig. 1. Gerüstnaht der Pleura nach Lembertschem Prinzip. Knopfnähte noch offen. Die Stützfäden a b, aus feinem spitzen Magnesiumdraht bestehend, sind bei b nicht ausgestochen.
Fig. 2. Vorige Figur im Querschnitt.
Fig. 3. Vorige Figur nach Schluß der Knopfnähte.

Vermeidung von Einrissen sie so stark anzuziehen, daß die Wundränder fest aneinanderzuliegen kommen und einen Luftaustritt aus der Wunde selbst verhindern. Man wird diesen Forderungen wohl am besten gerecht, wenn man die Pleuranaht nach dem Prinzip der von mir bereits beschriebenen Gerüstnaht anlegt: Indem man zu beiden Seiten der Pleurawunde starre Fäden (Stützfäden) aus Catgut, Silkworm oder resorbierbarem Magnesiumdraht einführt und um diese dann einige Knopfnähte legt (vergl. Fig. 1—3). Man kann nach diesem Prinzip, das sich ebenso für versenkte, wie für Lembertsche Nähte eignet, „eine feste Naht anlegen, mit möglichst wenig Stichkanälen, mit feinstem Nahtmaterial, ohne daß die Nähte durchschneiden und die ursprünglich kleinen Stichkanäle sich vergrößern“. Bezüglich technischer Einzel-

heiten verweise ich auf meine frühere Mitteilung[1]). Nur einiges ist hier noch nachzutragen.

In letzter Zeit nähte ich die Pleurawunde nur mit einfacher Gerüstnaht nach Lembertschem Prinzip. Die Stützfäden (aus Magnesium) werden etwa 5—7 mm von dem Wundrande entfernt eingelegt; der Ausstich derselben kann unterbleiben. Die Knopfnähte werden nun unmittelbar an diesen Fäden ein- und ausgestochen; besonders ist bei den außerhalb der Stützfäden liegenden Ein- resp. Ausstichöffnungen darauf zu sehen, da sonst beim Zusammenziehen der Knopfnähte die Pleura einreißt. Vor dem Schluß der Knopfnähte, der am besten bei etwas kollabierter Lunge erfolgt, werden die innerhalb der Stützfäden liegenden schmalen Pleurastreifen mit Lugolscher Lösung bestrichen; beim Knüpfen werden sie exakt eingestülpt. In dieser Lage wirken sie sofort gegen die Luft, die von innen herauszudringen sucht, wie Ventilklappen; durch die leichte Tendenz der Pleura zu Verklebungen, die durch die Lugolsche Lösung noch erhöht wird, ist auch bald eine größere Festigkeit der Narbe zu erwarten. Wenn größere Bronchien in die Lungenwunde münden oder wenn es zu Absceßbildung kommt, ist das gewiß von Vorteil.

Eine solche Pleuranaht muß sehr exakt angelegt sein, wenn sie den gewünschten Erfolg haben soll. Kleine technische Fehler wirken hier leicht störend. Bei stärker klaffenden Wunden, besonders solchen mit zerfetzten Rändern, darf man die Stützfäden nicht zu nahe dem Wundrand legen. Sie finden dann in dem schmalen, zwischen ihnen und der Wunde liegenden Gewebsstreifen, der oft durch Einrisse oder Quetschungen noch an Festigkeit verloren hat, keinen genügenden Halt und werden durch den Zug der geschlossenen Knopfnähte nach der Wunde zu durchgerissen. Dasselbe ist der Fall, wenn man die Stützfäden zu oberflächlich unter der Pleura hinführt. Beim Schluß der Knopfnähte kommt es dann vor, daß sie die Pleura durchreißen. Sind solche Fehler passiert, so lassen sie sich leicht dadurch verbessern, daß man eine zweite Gerüstnaht nach Lembertschem Prinzip darüber legt. Die Anlegung dieser letzteren gelingt dann meist exakt, da die Wundränder durch die erste Naht bereits aneinander gebracht sind und jede Spannung wegfällt.

Eine möglichst schnelle Luftdichtigkeit der Stichkanäle der Knopfnähte führt man dadurch herbei, daß man die dazu verwandte Seide mit Eisenchlorid tränkt oder die Oeffnung der Stichkanäle nachträglich damit betupft. Wie ich bereits früher gezeigt habe[1]), hält eine solche mit feuchter Eisenchloridseide angelegte „styptische Naht“ fast unmittel-

1) Zur Technik der Lungennaht. Münch. med. Wochenschr., 1905, No. 45.

bar nach der Operation selbst bei Druck von 40 mm Hg noch luftdicht. Geringer ist der styptische Wert getrockneter Eisenchloridseide, während die mit gewöhnlicher Seide angelegten Kontrollnähte schon bei geringem Druck (8—10 mm Hg) reichlich Luft austreten lassen. Ebenso wie letztere verhalten sich Nähte, bei denen die verwandte Seide mit Terpentin, Lugolscher Lösung, 50-proz. Stypticinlösung getränkt ist.

Es fragt sich nun, inwieweit diese an gesunden Tierlungen gewonnenen Erfahrungen sich auf Eingriffe an der menschlichen Lunge, bei der wir oft noch mit pathologischen Verhältnissen rechnen müssen, übertragen lassen.

Gelegentlich einer Oesophagusoperation am Menschen habe ich den Eindruck gewonnen, daß die normale Lunge des erwachsenen Menschen eine derbere und zähere Konsistenz besitzt als diejenige des Hundes[1]). Sie wies nach ca. $1^1/_2$-stündigem Operieren in der Pleurahöhle, wobei sie oft den Insulten der Instrumente und Hände ausgesetzt, auch gegen die scharfen Zacken der resezierten Rippen nicht immer genügend geschützt war, keinerlei Risse auf, wie man sie bei Hundelungen nach längeren endothorakalen Eingriffen häufig beobachtet. Dies ist auch erklärlich. Der chronische Reiz der abgelagerten Kohle- und Staubpartikel führt in der Lunge des erwachsenen Menschen zu einer stärkeren reaktiven Bindegewebsentwickelung, die ihr einen höheren Grad von Festigkeit verleiht. In der Hundelunge finden sich diese Ablagerungen nur in sehr geringem Grade, wahrscheinlich wegen des geringen Alters dieser Tiere. Die Konsistenz der Hundelunge wird vielleicht derjenigen des Kindes entsprechen, der sie auch durch ihre rosarote Färbung gleicht.

Nach Garrè[2]) schneiden auch beim Menschen in der normalen Pleura pulmonalis die Fäden leicht durch, besonders bei Blähung der Lunge. Es wird darum gewiß auch hier die oben beschriebene Nahtmethode sich als brauchbar erweisen, sobald wir in die Lage kommen, in gesundem Lungengewebe operieren zu müssen. Das wird in Zukunft vielleicht häufiger der Fall sein als bisher. Ich denke dabei an Resektionen von Lungengewebe bei Tumoren der Lunge oder bei solchen der Brustwand, die auf die Lunge übergegriffen haben, vielleicht auch bei Tuberkulose; ferner an die Lungenverletzungen.

Die Indikation für Eingriffe bei Tumoren der Lunge ist bisher sehr eingeschränkt worden. Bei Lungentuberkulose wird ein radikales Vorgehen trotz der günstig verlaufenen Resektionsfälle Tuffiers, Lawsons und Doyens von den meisten Autoren entschieden

1) Denselben Eindruck gewann ich kürzlich bei der Naht einer Lungenschußwunde, die allerdings ohne Druckdifferenz an der kollabierten Lunge vorgenommen wurde.

2) Garrè, C., l. c.

verworfen. Ueber die Berechtigung dieses Standpunktes kann auf Grund des geringen bisherigen Materials ein abschließendes Urteil noch nicht gefällt werden.

Bei den Lungenverletzungen werden wir, sobald eine schwere bedrohliche Blutung im Vordergrunde des Krankheitsbildes steht, mit einem Eingriff nicht mehr so lange zögern wie bisher. Da bei Operation in der pneumatischen Kammer ein operativer Pneumothorax nicht mehr als eine bedrohliche Komplikation zu dem an sich schon schweren Eingriff hinzutritt, werden wir uns eher zu ihm entschließen können und ihn mit derselben Berechtigung vornehmen, wie eine Laparotomie bei einer schweren abdominalen Blutung.

Unser Vorgehen würde dann in breiter Eröffnung der Pleurahöhle, Aufsuchen der Lungenwunde und Versorgung derselben durch Ligatur und Naht bestehen. Bei besonders stark blutenden Wunden wird das erste ein Griff an die Lungenwurzel sein, um hier durch Kompression, eventuell provisorisches Anlegen von Klemmen, die Blutung zum Stehen zu bringen.

Bei bedrohlichen Blutungen, bei denen wir vorher den Sitz der Lungenwunde nicht vermuten können (bei subkutanen Lungenrupturen ohne äußere Verletzungen), werden wir von vornherein den Thorakalschnitt so anlegen, daß wir möglichst leicht an die Hilusgefäße gelangen. Nach Leichenversuchen eignet sich hierzu am besten ein Interkostalschnitt vorn im 2. Interkostalraum mit temporärer Resektion der 2., eventuell auch 3. Rippe (vgl. p. 827 u. 828).

Garrè empfiehlt in solchen Fällen, die Thoraxöffnung mehr nach dem Rücken zu anzulegen, da man von hier aus leichter an die hinten neben der Wirbelsäule liegende kollabierte Lunge gelangt.

Nach Versorgung der Lungenwunde wird die Pleurahöhle durch Austupfen oder Kochsalzspülung von dem ergossenen Blut gesäubert und dadurch der günstige Nährboden für infektiöse Keime beseitigt. Die Versorgung der Thoraxwunde — ob Drainage oder primärer Verschluß — richtet sich nach dem Grade der Asepsis, der Luftdichtigkeit der Pleuranaht, vor allem danach, ob es überhaupt möglich war, die Wunde zu finden und zu versorgen.

Ein aktiveres Vorgehen bei Lungenverletzungen ist bereits verschiedentlich empfohlen, nur in verhältnismäßig wenig Fällen aber bisher ausgeführt worden.

Die Erfolge sind ermutigend, und bei der hohen Mortalität der bisher konservativ behandelten Lungenverletzungen erscheint ein solches Vorgehen auch berechtigt. Garrè ist auf dem Chirurgenkongreß 1905 warm dafür eingetreten. Aus seiner umfangreichen statistischen Zusammenstellung ergibt sich für die konservativ behandelten Fälle von Lungenverletzungen eine Mortalität von mehr als 40 Proz. Die bisher operativ behandelten Fälle, 9 an Zahl, weisen dagegen 6 Heilungen, also nur 33 Proz. Mortalität, auf. Wenn wir bedenken, daß diese 9 Fälle entschieden zu den schweren

zu rechnen sind, bei denen man sich jedenfalls erst wegen der Schwere der Erscheinungen dazu entschloß, den bisherigen konservativen Standpunkt aufzugeben, so wird man mit Garrè vollauf die Berechtigung eines operativen Eingriffes anerkennen. Andererseits aber wird man auch der Forderung Garrès beistimmen müssen, „daß die Thorakotomie und Lungennaht lediglich für die abundanten Hämorrhagien in den Pleuraraum und die lange dauernden und sich wiederholenden Blutungen reserviert bleiben müssen".

Ueber die Indikation, welche ein durch Lungenverletzung entstandener Spannungspneumothorax für einen operativen Eingriff abgibt, soll weiter unten gesprochen werden.

Unter pathologischen Verhältnissen dagegen werden wir gewiß auch öfters ebensogut mit gewöhnlicher Naht auskommen. Wir finden dann oft die Pleura mit derben, ihr fest anhaftenden Schwarten bedeckt, die Lungenpartien, in denen wir operieren, durch Entzündungsprozesse oder Atelektase luftleer, durch reichliche Bindegewebsentwickelung, narbige Schwielen auch von erhöhter Festigkeit. Die offene Lage einer Lungenwunde in der Thoraxwand, durch feste Adhäsionen von der übrigen Pleurahöhle getrennt, erfordert auch nicht einen völlig luftdichten Verschluß derselben.

Solche Verhältnisse sind von Garrè [1]) u. a. bei einer Reihe von Fällen, in denen es sich um Nachoperationen bei entzündlichen Prozessen der Lunge handelte (Lungenfisteln nach Absceß- und Gangränoperationen), beschrieben. In einem Falle erwähnt Garrè besonders, daß die derben Pleuraschwielen den Verschluß einer Bronchialfistel erleichterten.

Garrè ließ, „um den Fäden einen stärkeren Widerhalt zu geben, die Pleuraschwarte im Bereich der Naht, d. i. in einem Umkreis von 2—3 cm um die Lungenwunde herum, stehen. Besonders bei tiefgreifenden Nähten, die entsprechend stärker angezogen werden mußten, bietet ein Saum schwartiger Pleura, eventuell mitsamt dem Rippenperiost, den Fäden einen trefflichen Halt."

Die Heilungsvorgänge der Lungenwunden unterscheiden sich nicht wesentlich von denen anderer Gewebe. Die Pleuraverletzungen zeigen eine Tendenz zu rascher Verklebung. Der gründlichen Arbeit Talkes [2]), der die bisherigen Beobachtungen hierüber zusammengestellt und durch eigene experimentelle Untersuchungen erweitert hat, ist nichts Neues hinzuzufügen, so daß ich mich mit einem Hinweis auf dieselbe begnügen kann.

Lungenresektion.

Die Möglichkeit, ausgedehnte Lungenpartien auf operativem Wege zu entfernen, ist sowohl durch Tierversuche, wie durch Operationen am Menschen erwiesen. Bei letzterem lehrt uns auch die tägliche klinische

1) Garrè, C., l. c.
2) l. c.

und pathologische Erfahrung, daß selbst Ausschaltung größerer Lungengebiete durch Krankheitsprozesse die Atmungsfunktionen nur wenig beeinflußt.

Die bisher vorgenommenen Tierversuche von Gluck [1]), Bloch [2]), Biondi [3]) zielten mehr darauf hin, die Reaktion des Organismus auf den Eingriff festzustellen, weniger technische Fragen zu lösen. Dasselbe gilt von einer kürzlich erschienenen Arbeit L. Mayers [4]). Auch in der Abhandlung Talkes, die uns wertvolle Aufschlüsse über die anatomischen Heilungsvorgänge der durch Resektion gesetzten Lungenwunden gibt, wird die Technik nur gestreift. Mehr Gewicht auf diese ist in einer Arbeit von Schmid [5]) gelegt worden, sowie in einer experimentellen Studie Valerios [6]), die mir im Original nicht zugänglich war.

Die Resektion aus der Kontinuität kann an normalen Hundelungen sehr einfach sein. Ausgedehnte Lungenteile (besonders Lungenspitzen) lassen sich durch eine Klemme abquetschen, durch eine in die Quetschfurche gelegte Ligatur abbinden und dann abtragen. Man vermeidet so die Schwierigkeiten der Naht und ist vor Nachblutungen und Pneumothorax sicher.

Bei den größeren Verhältnissen der menschlichen Lungen, vor allem bei pathologischen Veränderungen derselben, wird ein so einfaches Vorgehen wohl nicht immer möglich sein. In einzelnen Fällen werden wir hier auch mit mehreren Durchstechungsligaturen auskommen, ähnlich wie sie bei der Leberresektion verwandt werden.

Omboni [7]) ging in einem Fall von Lungenverletzung so vor, daß er den freien Rand des oberen linken Lungenlappens, in welchem die stark blutende Wunde saß, mit 2 langen Klemmen faßte und abklemmte, jenseits der Klemmen das Lungengewebe mit doppeltem Catgutfaden umstach, abband und das verwundete Lungenstück excidierte. Dasselbe wiederholte er in ähnlicher Weise am unteren Lappen, der ebenfalls verwundet war.

An der Lunge haben solche Ligaturen, wie ich mich am Tierexperiment überzeugen konnte, den Nachteil, daß sie große, tiefgehende Stichkanäle setzen, die beim Zuschnüren der Ligatur einreißen.

Meist werden wir beim Menschen nach ausgedehnten Kontinuitäts-

1) Gluck, Th., Experimenteller Beitrag zur Frage der Lungenexstirpation. Berl. klin. Wochenschr., 1881, No. 44, p. 645.

2) Bloch, Verhandl. d. XI. Chir.-Kongr., 1882.

3) Biondi, Lungenexstirpation bei experimenteller lokalisierter Tuberkulose. Wien. med. Jahrbücher, 1884, Heft 2 u. 3.

4) Mayer, L., Les bases physiologiques de la chirurgie pleuro-pulmonaire. Brüssel 1906.

5) l. c.

6) Valerio, Contributo sperimentale alla chirurgica traumatica del polmone. Giorn. med. de esercitio. Ref. Hildebrands Jahresber. 1903, p. 496.

7) Omboni, Pneumectomia sinistra per ferita d'arma da fuoco con emorragia. Ref. Centralbl., 1885, p. 672.

resektionen Wundflächen zurücklassen, die wir in der oben beschriebenen Art durch Naht versorgen müssen. Zur leichteren Versorgung ist es angebracht, die Excisionen keilförmig zu gestalten. Messer und Schere sind der Anwendung des Paquelin vorzuziehen.

Die Exstirpation ganzer Lappen ist am Tier leicht auszuführen, wenn keine Verwachsungen bestehen. Man kann dann den abzutragenden Lappen hervorziehen, nahe dem Hilus oder an die freie Lungenwurzel eine Klemme oder Ligatur anlegen und ihn abtragen. Bei Verwachsungen, wie sie praktisch bei solchen Eingriffen am Menschen stets vorhanden sein werden, gestaltet sich die Exstirpation schwieriger. Beim Lösen dieser Verwachsungen kommt es dann zu Einrissen in die Lunge und zu stärkerer Blutung aus diesen.

Man geht dann am besten so vor, daß man zuerst an den Hilus des betreffenden Lappens zu gelangen sucht und hier die Gefäße ligiert, dann erst die Lunge aus ihren Verwachsungen löst. Bei mehreren Tieren, bei denen von einer früheren Operation her feste, durch Lugolsche Lösung erzeugte Verwachsungen bestanden, wurde in dieser Weise operiert, nachdem der zuerst vorgenommene Versuch, die Pleuraverwachsungen zu lösen und die Lunge zu mobilisieren, zu stark blutenden Einrissen in diese geführt hatte.

Die Versorgung des Pulmonalstieles erfolgte in der ersten Zeit meiner Versuche stets durch eine an die freie Lungenwurzel angelegte starke Massenligatur, zu der ich in einigen Fällen auch Catgut verwandte.

Nach den Erfahrungen Glucks verfällt ein so ligierter Pulmonalstumpf nicht der aseptischen Nekrose und Mumifikation, sondern er kann analog dem Ovarialstiel fortleben und sich an der Vernarbung der unterbundenen Lungenwurzel noch aktiv beteiligen. Das ist wohl nur zu erwarten, wenn die Ligatur nicht zu fest angezogen wird, so daß noch eine, wenn auch geringe Gefäßversorgung des Stumpfes möglich ist.

Bei einer Anzahl von Exstirpationen von Lungenlappen, ja ganzer Lungen, bin ich mit dieser primitiven Art der Stumpfversorgung ausgekommen. Einige Beobachtungen jedoch mahnen zu größerer Vorsicht!

Bei einem Hunde wurden in zwei Sitzungen beide linken Lungenlappen entfernt nach Anlegung von Massenligaturen aus Catgut. Beide Eingriffe wurden gut überstanden. 3 Wochen nach dem letzten trat plötzlich Hautemphysem auf, das sich über den ganzen Körper ausbreitete und einen nochmaligen Eingriff erforderte. Dabei stellte sich heraus, daß offenbar durch Resorption des Catgutfadens der Verschluß des Bronchus versagt hatte (Näheres s. p. 861). Es ist demnach Catgut bei diesen Ligaturen zu vermeiden.

Bei einem zweiten Hunde trat 8 Tage nach Exstirpation des linken Oberlappens hochgradiges Hautemphysem ein. Das Tier ging an einem akuten Spannungspneumothorax zu Grunde. Bei der Sektion fand sich eine

Infektion der Pleurahöhle, die anscheinend von dem Stumpf ausgegangen war. Dieser war nekrotisch, mit schmierigen Fetzen belegt; in seiner Umgebung fanden sich reichliche Fibringerinnsel. Die Ligatur war samt dem nekrotischen Stumpf abgefallen, wodurch der Spannungspneumothorax entstanden war.

Ein drittes Tier starb am 4. Tage nach der Exstirpation zweier Lungenlappen plötzlich infolge eines Spannungspneumothorax mit hochgradigem Hautemphysem. Bei der Obduktion fand sich kein Empyem. Der eine Bronchialstumpf war intakt, der andere zeigte eine Oeffnung, die dadurch entstanden war, daß sich der Stumpf retrahiert hatte und teilweise aus der Ligatur herausgeglitten war.

Ganz zu vermeiden ist eine isolierte Ligatur des Bronchus. In diesen Fällen beobachtete ich stets nach 2—3 Tagen Drucknekrosen an der Ligaturstelle. Die Seidenfäden hatten einge-

Fig. 4.

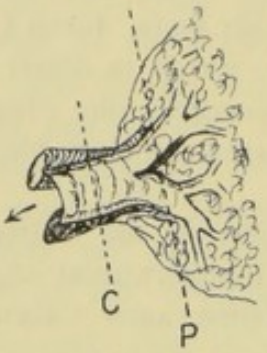

Fig. 5.



Fig. 6.

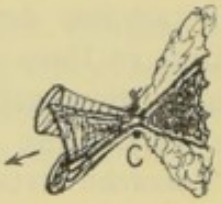

Fig. 4. Die punktierte Linie bei C zeigt die Stelle der zentralen Ligatur, die bei P die Stelle der Absetzung des Lungenlappens. Die Schnittlinie trifft hier den Bronchus bereits in 2 Aeste geteilt.

Fig. 5. Hilusstumpf nach Anlegung der zentralen Ligatur (C) und Abtragung des Lungenlappens.

Fig. 6. Die beiden Bronchialäste sind bis zu ihrer Teilungsstelle aufgeschnitten und in dem dadurch entstandenen Trichter ist die Bronchialschleimhaut bis zur Ligaturstelle mit dem Paquelin verschorft.

schnitten und an der vorderen Bronchialwand das peribronchiale Gewebe stark gegen die knorpelige Unterlage gepreßt, so daß es der Nekrose verfallen war. Es fanden sich in der Schnürfurche mehrere Oeffnungen, die zwischen bloßliegenden Knorpelringen hindurch in das Innere des Bronchialstumpfes führten. Das abgeschnürte Stück des Stumpfes war nekrotisch und hing, dem Abfallen nahe, nur noch locker an der Ligaturstelle.

Auf Grund dieser Erfahrungen bin ich zu folgender Technik der Stumpfversorgung gelangt. Zuerst wird möglichst zentralwärts eine Ligatur angelegt (Fig. 4—6 *C*), welche Gefäße und Bronchus faßt und nicht allzufest angezogen wird. Die mitgefaßten Gefäße liegen wie ein Polster zwischen dem Ligaturfaden und der vorderen mit Knorpelringen versehenen Bronchialwand. Sie verhindern, daß der Faden in das peribronchiale Gewebe einschneidet, dasselbe gegen die

Bronchialknorpel preßt und so zur Nekrose bringt. An der hinteren Bronchialwand fehlt dieser Schutz. Er ist hier aber auch nicht erforderlich, da hier auch die Knorpelspangen fehlen. Dadurch, daß man diesen Faden nicht zu fest anzieht, vermeidet man eine Nekrose des ganzen Stumpfes. Zu dieser Ligatur muß stets Seide verwandt werden, da Catgut zu rasch resorbiert wird. Die Arterie kann vorsichtshalber peripherwärts noch einmal fester ligiert werden. Dann wird der Lungenlappen durch eine starke Klemme ab-

Fig. 7.

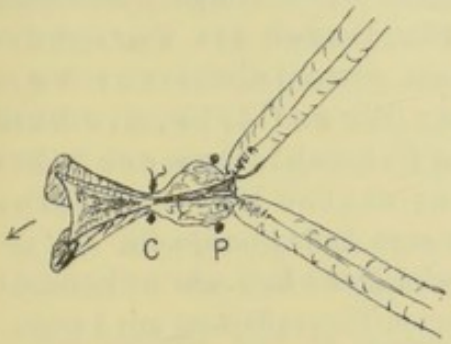

Fig. 8.

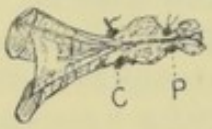

Fig. 9.

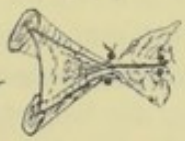

Fig. 10.

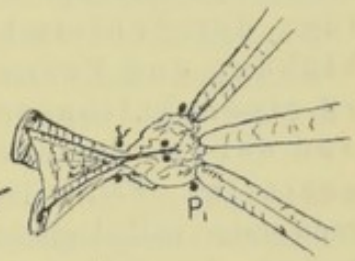

Fig. 11.

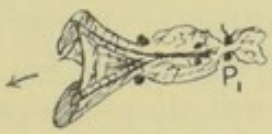

Fig. 12.

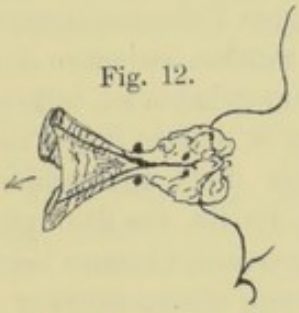

Fig. 13.

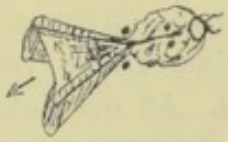

Fig. 7. Bronchialwand und Lungengewebe sind mit KOCHERschen Klemmen gefaßt; Ligatur bei P darumgelegt (periphere Ligatur).

Fig. 8. Vorige Figur nach festem Knüpfen der peripheren Ligatur, die das Lungengewebe mitgefaßt hat; die Klemmen sind abgenommen.

Fig. 9—11. Der Bronchus wird ähnlich, wie bei Fig. 7 und 8, nur isoliert gefaßt und ligiert; dann das am Bronchus hängende Lungengewebe mit Klemmen gefaßt (Fig. 10) und mit einer dritten Ligatur (Fig. 11P_1) über dem Stumpfe vereinigt.

Fig. 12 und 13. Nach isolierter peripherer Ligatur des Bronchus wird das Lungengewebe durch Naht über dem Stumpf vereinigt.

geklemmt und nahe dem Hilus noch im Lungengewebe abgetragen (Fig. 4 *P*). Das am Bronchus belassene Lungengewebe sichert gegen ein Abgleiten der Ligaturen und kann, wie wir weiter unten sehen werden, mit zur Deckung des Stumpfes verwandt werden. Das in der Schnittfläche liegende Bronchiallumen wird mit KOCHER-Klemmen gefaßt. Ist der Bronchus in der Schnittfläche bereits geteilt, so werden die Aeste bis zur Teilungsstelle aufgeschnitten, so daß man nun einen mit Bronchialschleimhaut ausgekleideten Trichter vor sich hat, dessen Spitze die Abschnürungsstelle bildet (Fig. 6). Man kontrolliert nun, ob die zuerst angelegte Ligatur (*C*) nicht etwa zu lose sitzt, was man

an dem zischenden Luftaustritt merkt. Ist es der Fall, so zieht man sie fester an oder schlingt die langgelassenen Fäden noch einmal um den Stumpf und knüpft nunmehr gerade so fest, bis der Luftaustritt aufhört. Alsdann wird die Bronchialschleimhaut bis an die Ligaturstelle verschorft und unter Anziehen der am Bronchus liegenden KOCHER-Klemme eine zweite periphere Ligatur um den Bronchus gelegt, die nunmehr fest angezogen wird und auch aus Catgut bestehen kann. In diese zweite Ligatur kann man auch das am Bronchus hängende Lungengewebe mitfassen (Fig. 7 u. 8), oder man kann dieses noch isoliert durch eine dritte Ligatur, bezw. durch einige Nähte über dem Bronchialstumpf vereinigen (Fig. 9—13). Durch die Verschorfung der Schleimhaut schafft man eine leicht zur Verklebung und Vernarbung neigende Wundfläche, die bald zu einem haltbaren Verschluß des Bronchiallumens führt und darum ein loseres Anlegen der ersten Massenligatur gestattet. Ferner beseitigt man damit eine Infektionsquelle, die gerade unter pathologischen Verhältnissen beim Menschen sehr in Betracht kommt. Zum Schluß werden die benachbarten Pleuraflächen mit LUGOLscher Lösung bestrichen.

An einem so versorgten Pulmonalstumpf fand ich 3 Tage nach der Operation in dem Stück, welches zwischen der ersten (zentralen) und der zweiten (peripheren) Ligatur gelegen ist, mikroskopisch keinerlei Nekrosen. Die Bronchialwände liegen in diesem Stück von Schleimhaut entblößt etwa in einer Länge von $^3/_4$ cm dicht aneinander und sind bereits fest verklebt. An der äußersten Partie des Stumpfes, soweit sie peripherwärts von der zweiten festangezogenen Ligatur liegt, ist das Gewebe zum Teil nekrotisch. Eine Abstoßung dieses Stückes würde jedoch keine Gefahr mehr bedeuten.

Auf eine exakte Anlegung der ersten (zentralen) Ligatur ist besonders Wert zu legen. Ist sie zu fest angezogen, so ist eine Nekrose des ganzen Stumpfes zu befürchten. Liegt sie zu lose oder hat sie später nachgelassen, so wird die intrabronchiale Luft bei der Exspiration in den peripheren Teil des Lungenstumpfes gepreßt. Es kommt zu einer Störung oder gänzlichen Verhinderung der Vernarbungsvorgänge in dieser Partie und, falls dann später das peripherwärts von der zweiten Ligatur liegende Stück nekrotisch wird und sich abstößt, zu einem Luftaustritt in die Pleurahöhle. Auf so feste lückenlose Verwachsungen, wie in dem oben erwähnten Falle, in welchem sich offenbar ein ähnlicher Vorgang abgespielt hat, dürfen wir nicht immer rechnen (vergl. p. 794).

Die von SCHMID wohl nur theoretisch vorgeschlagene Methode der Stumpfvorsorgung halte ich für technisch schwieriger und unsicherer. SCHMID empfiehlt, den Lungenlappen nahe dem Hilus durch Keilexcision zu entfernen, nach Versorgung der Bronchien und Gefäße die Lunge über

dem Stumpf zu vernähen. Es bedeutet dieses Vorgehen eine Kontinuitätsresektion an schwer zugänglicher Stelle, mit isolierten Ligaturen mehrerer großer Gefäße und Bronchien, mit den technischen Schwierigkeiten einer Lungennaht.

Kontinuitätsresektionen der Lunge sind am Menschen bereits wiederholt aus verschiedenen Ursachen ausgeführt worden. Am häufigsten gaben Tumoren der Brustwand, die auf die Lunge übergegriffen hatten, Aktinomykose und Echinococcus die Indikation für den Eingriff ab. Wegen Tuberkulose wurden 3mal mit Erfolg die Lungenspitzen reseziert von Tuffier, Lowson und Doyen. Beachtenswert ist ferner der von Krönlein beschriebene Fall, bei welchem ein metastatischer Geschwulstknoten aus der Lunge exstirpiert und Heilung beobachtet wurde [1]). Der Fall Ombonis, welcher bei einer Lungenverletzung das stark blutende Stück resezierte, ist bereits oben erwähnt (p. 804).

Von Exstirpationen ganzer Lungenlappen am Menschen ist bisher nur ein Fall beschrieben, der von Helferich operiert wurde [2]).

Es handelte sich in diesem Falle um ein von der Brustwand ausgehendes Sarkom, welches fast beide rechten Unterlappen in sich aufgenommen hatte. Mit dem Mediastinum und Zwerchfell bestanden keine Verwachsungen. Der Oberlappen war frei. Nach ausgedehnter Resektion der Brustwand, welche mit dem Tumor in Zusammenhang blieb, wurde die schmale Lungengewebsbrücke zwischen dem Mittel- und Oberlappen mit Catgutnähten umstochen und durchtrennt. Die großen Gefäße, sowie die Bronchien für den Mittel- und Unterlappen wurden am Hilus mittels einer großen festen Klemmzange gefaßt und durch feste Catgutligaturen unterbunden. Die Unterbindung machte keine Schwierigkeiten. Ein Rest von Lungengewebe, welcher noch am Bronchus hing, wurde über den Querschnitt der Gefäße und Bronchien so übergenäht, daß der Stumpf nach allen Seiten hin einen serösen Ueberzug erhielt. Bei der Anlegung der Ligaturen traten keinerlei bedrohliche Erscheinungen von seiten der Atmung oder Herztätigkeit ein. Die Operation dauerte $1^1/_2$ Stunden. Nach ungefähr 19 Stunden starb der Pat. unter allmählichem Nachlassen der Herztätigkeit. Es bestand keine Dyspnoë. Die Sektion ergab starke Anämie aller Organe; nirgends Metastasen.

Dieser Fall beweist, daß die Exstirpation ganzer Lungenlappen beim Menschen technisch möglich ist und ohne Störungen der Herztätigkeit oder der Atmung überstanden wird. Der schlechte Enderfolg in diesem Falle ist wohl mehr auf die Schwere des allgemeinen Eingriffs (starker Blutverlust bei der ausgedehnten Thoraxresektion, starke Abkühlung) zurückzuführen,

1) Garrè und Quincke, Grundriß der Lungenchirurgie, 1903, p. 63 und 86.

2) Gerulanos, M., Eine Studie über den operativen Pneumothorax im Anschluß an einen Fall von Lungenresektion wegen Brustwandsarkom. Deutsche Zeitschr. f. Chir., Bd. 49, p. 495.

als auf den Ausfall der Funktion der exstirpierten Lunge, die sowieso für die Atmung kaum noch in Betracht kam.

Ueber technische Fragen dagegen gibt uns dieser Fall wegen der allzukurzen Nachbeobachtungszeit keine befriedigende Auskunft. Eine fest angezogene Massenligatur aus Catgut zur Versorgung eines Pulmonalstumpfs halte ich nach meinen Tierversuchen nicht für sicher, zumal wenn die Bronchialschleimhaut erhalten bleibt und aus diesem Grunde ein Verschluß des Bronchiallumens nicht sobald zu erwarten ist. Wir werden dann entweder eine Nekrose des Stumpfes oder, wenn diese ausbleibt, nach der Resorption des Catgutfadens eine Oeffnung des Bronchiallumens zu erwarten haben. Bei vollständigem Verschluß des Thorax würde dann ein Spannungspneumothorax die Folge sein und einen nochmaligen Eingriff erfordern.

Abgesehen von Zufälligkeiten (Nachblutung, Infektion), wie sie bei und nach jeder Operation sich einstellen können, müssen wir bei der Entfernung größerer Lungenpartien, namentlich ganzer Lappen, auf eine Reihe von Komplikationen gefaßt sein, die nur diesen Eingriffen eigentümlich sind.

Diese Komplikationen können ihre Ursache haben:

1) in Reflexwirkungen, welche bei der Ligatur der Lungenwurzel ausgelöst werden;

2) in der allzu starken Verminderung der respiratorischen Fläche;

3) in Zirkulationsstörungen des kleinen Kreislaufs;

4) in mangelhafter Versorgung des Lungenstumpfs, deren Folge ein Spannungspneumothorax sein kann.

Der dunkelste Punkt in dieser Reihe sind die bei Abbindung der Lungenwurzel als möglich angenommenen Reflexwirkungen, von denen wir aus chirurgischer Erfahrung wenigstens nicht viel wissen.

Als ich einige Male bei schlecht narkotisierten Tieren den Bronchus nach einem eingeführten Fremdkörper abtastete, trat Dyspnoë, einige Male sogar vorübergehender Atemstillstand ein. Bei der Abbindung und Durchschneidung der Lungenwurzel habe ich dagegen nie irgend welche Störungen beobachtet. Auch bei der von Helferich am Menschen ausgeführten Lungenexstirpation hatte die Ligatur der Lungenwurzel keinerlei Aenderung der Atmung oder Herztätigkeit zur Folge.

Dagegen sah Gluck einige Male bei Kaninchen im Anschluß an Hilusligaturen plötzlichen Herzstillstand eintreten. Bei der Obduktion dieser Fälle stellte sich jedoch heraus, daß die Ligaturen zu nahe dem Mediastinum angelegt worden waren und den Vagus, sowie einen Teil des Herzohres mitgefaßt hatten.

Soviel aus diesen geringen Erfahrungen zu ersehen ist, wird man derartige Reflexwirkungen jedenfalls am sichersten vermeiden, wenn

man die Hilusligatur nur in tiefer Narkose und an richtiger Stelle, d. h. nicht zu nahe dem Mediastinum, anlegt.

Eine operative Verminderung der respiratorischen Fläche wird von den Tieren in weiten Grenzen ertragen. Wie die bisherigen Versuche zeigen, kann man unbedenklich ganze Lungenlappen, ja die ganze Lunge einer Seite entfernen, ohne daß eine Atmungsinsufficienz eintritt. Mayer ist in einer Anzahl von Fällen sogar noch weiter gegangen; er hat bis zwei Drittel der Lungen entfernt und nur einen Fall von tödlich endigender Atmungsinsufficienz beobachtet, bei welchem es jedoch auch noch zweifelhaft erscheint, ob der Tod nicht vielmehr durch Versagen der Herzkraft eingetreten ist [1]).

Für die menschliche Praxis besitzen alle diese Versuche, bis zu welchem Grade man die Entfernung gesunden Lungengewebes treiben kann, nur geringeres Interesse. Der Chirurg wird nie in die Lage kommen, bei einem Menschen gesundes Lungengewebe in größerem Umfange zu exstirpieren. Die Lungenteile, die seinem Messer zum Opfer fallen, sind meist schon vorher durch Krankheitsprozesse (Tumoren, Mykosen, Entzündung) oder durch Trauma mehr oder weniger der Atmungsfunktion entzogen.

Daß man jedoch auch beim Menschen wegen der operativen Beschränkung der Atmungsfläche nicht allzu ängstlich wird sein brauchen, lehren uns die klinischen Erfahrungen. Eine rasch entstehende Ausschaltung eines größeren Atmungsbezirks (z. B. bei einem durch Verletzung entstandenen oder künstlich erzeugten Pneumothorax) wird meist ohne Störung ertragen. Durch die Operation sind hier noch keine Grenzen festgestellt worden. Das größte bisher entfernte Lungenstück, das in dem Falle Helferichs 2 Lungenlappen umfaßte, war fast ganz von Tumormassen eingenommen und also schon längst nicht mehr an der Respiration beteiligt.

Das bedenklichste Moment scheint mir bei der Exstirpation ausgedehnter Lungenpartien in den dadurch entstehenden Zirkulationstörungen des kleinen Kreislaufs zu liegen.

Diese können bedingt sein: durch die Einschränkung der Lungenstrombahn; durch vermehrte Widerstände in dem Kapillargebiet infolge starker Ueberdehnung der zurückbleibenden Lungenpartien; schließlich durch die Verlagerung des Mediastinums, die zu einer Abknickung der in demselben verlaufenden großen Gefäßstämme führt.

Die hier angeführten Veränderungen werden um so eher zu Kreis-

1) Mayer selbst läßt dieses unentschieden. Nach dem postoperativen Verlauf und dem Sektionsbefund dieses Versuches (s. p. 813) ist es sehr wahrscheinlich.

laufsstörungen führen, je rascher sie eintreten, je geringer also die Zeit bemessen ist, die den Zirkulationsorganen zur Anpassung an diese Verhältnisse verbleibt.

Die Einschränkung der Lungenstrombahn werden wir nicht sehr zu fürchten haben. Nach den Untersuchungen Lichtheims[1]) besitzen die Lungengefäße gar keinen oder nur einen minimalen Tonus. Sie erweitern sich darum schon bei geringer Blutdrucksteigerung in der Lungenarterie leicht und gleichen so innerhalb weiter Grenzen die Verminderung der Strombahn aus. Nach Lichtheim gelingt es dem ungeschädigten Tierherzen, bis zur Ausschaltung von ca. $^3/_4$ der Lungenstrombahn noch eine genügende Blutmenge durch den kleinen Kreislauf zu befördern und den normalen Druck im großen Kreislauf aufrecht zu erhalten.

Weit schwerer dagegen fallen, besonders bei Entfernung einer ganzen Lungenhälfte, die beiden anderen Faktoren ins Gewicht: die rasche Ueberdehnung der zurückbleibenden Lungenpartien und die rasche Verlagerung des Mediastinums. Sie gehen auch stets Hand in Hand und ihr schädlicher Einfluß auf die Zirkulation wird sich daher stets summieren.

Für diese Annahme sprechen folgende Beobachtungen: Als ich einmal in der Unterdruckkammer bei etwas zu starker Druckverminderung die ganze linke Lunge eines Tieres entfernte, trat plötzlich starke Dyspnoë ein, die ich zuerst auf Reflexwirkung zurückführte. Bald jedoch bemerkte ich die starke Blähung der Lunge der anderen Seite; das Mediastinum wurde durch dieselbe so stark nach der Pneumothoraxseite zu vorgewölbt, daß der linke Lungenstumpf sich fast im Niveau der Operationswunde in der Thoraxwand befand. Ich goß sofort Kochsalzlösung in die Pleurahöhle. Die Belastung durch die Flüssigkeit verminderte die Vorwölbung des Mediastinums sowie die Lungenblähung, und damit gleichzeitig auch die Dyspnoë, die nun beim Schluß der Thoraxwunde ganz aufhörte. Denselben Effekt erreichte ich bei einigen anderen ähnlichen Versuchen durch Tamponade der Pleurahöhle und Einführen eines Gummiballons, der aufgebläht wurde.

So brüsk, wie in diesen Versuchen, werden bei den Operationen diese Veränderungen natürlich meist nicht herbeigeführt. Die ihrer Lunge beraubte, wieder geschlossene Pleurahöhle verkleinert sich, indem ihre Wände sich nähern und schließlich ganz aneinanderlegen. Die Thoraxwand sinkt ein, das Zwerchfell tritt höher und die Lunge der gesunden Seite dehnt sich aus, wobei sie das Mediastinum mit seinen Organen der einsinkenden Thoraxwand entgegendrängt. Als dem

1) Lichtheim, Die Störungen des Lungenkreislaufs und ihr Einfluß auf den Blutdruck. Habilitationsschrift Breslau, 1876.

nachgiebigsten und beweglichsten dieser Gebilde fällt der Lunge der Hauptanteil an dieser Raumausfüllung zu, während die unnachgiebigere Thoraxwand das geringste Entgegenkommen zeigt und sich darum auch am wenigsten an der Verkleinerung der Pleurahöhle beteiligt.

Bei einem Hunde, bei welchem ich in 2 Sitzungen die linke Lunge exstirpierte und später wegen totalen Hautemphysems noch ein drittes Mal die Pleurahöhle eröffnete, konnte ich diesen Verlauf sehr schön beobachteu. Bei der ersten Operation war der linke untere Lungenlappen entfernt worden. Bei der zweiten, bei welcher der Rest der linken Lunge entfernt wurde, stand das Zwerchfell sehr hoch, es war etwa bis zur Mitte der Thoraxwand mit dieser verwachsen. Bei der dritten Operation, die 3 Wochen nach der zweiten erfolgte, fand ich von der Pleurahöhle nur noch einen etwa feigengroßen Raum vor, der sich jedoch wahrscheinlich erst durch den Lufteintritt wieder gebildet hatte [1]). Das Mediastinum war bis auf diesen fingerbreiten Spalt an die Thoraxwand herangerückt.

Das Tier überstand alle Eingriffe gut; zeigte nie die geringste Dyspnoë. Schon einige Wochen nach dem letzten Eingriff lief es bei stundenlangen Wagenfahrten in schnellem Lauf neben dem Wagen her, ohne jede Dyspnoë. Die operierte Thoraxhälfte war bald nach der 2. Operation eingesunken; es entwickelte sich eine deutliche dextrokonvexe Skoliose, die sich nach $^1/_2$ Jahr auszugleichen anfing und zur Zeit nicht mehr besteht. Etwa $^1/_2$ Jahr nach den Operationen begann das Tier auch wieder wie früher zu bellen, nachdem es diese Zeit über stumm geblieben war. Zur Zeit — etwa 2 Jahre nach den Operationen — ist das Tier noch völlig munter; es ist ihm äußerlich nichts mehr anzusehen, was auf die überstandenen Eingriffe hindeutet.

Ueber eine ähnliche Beobachtung verfügt auch Mayer.

Wie wir aus diesem Falle ersehen, kommt es zu einer vollkommenen funktionellen Ausheilung, wenn man nur den endothorakalen Organen genügend Zeit läßt, sich den Lageveränderungen anzupassen. Zweizeitige Operationen werden aus diesem Grunde ein geringeres Risiko bedeuten als einzeitige.

Schließen wir nach einzeitiger Exstirpation einer Lunge die vermittels eines Interkostalschnittes geöffnete Pleurahöhle, so lassen wir einen geschlossenen Pneumothorax zurück, der oft ziemlich rasch in der unten beschriebenen Weise beseitigt wird [2]). Es kommt dann die hochgradige Verlagerung des Mediastinums sowie die Ueberdehnung der zurückbleibenden Lungenteile verhältnismäßig schnell zu stande. Die Folge davon sind Zirkulationsstörungen im kleinen Kreislauf. Ob diese nun spurlos vorübergehen oder zu einer Schädigung des Organismus führen, das hängt lediglich von der Herzkraft ab.

Vermag diese den erhöhten Anforderungen nicht zu genügen, so wird es zu Insufficienz des Herzens, Lungenödem, Thrombenbildungen

1) Vergl. p. 862.
2) Vergl. p. 840.

im Herzen, und schließlich zu einem völligen Versagen desselben kommen. Ein sehr instruktives Beispiel hierfür bietet uns der eine Fall Mayers.

Es wurden bei einem Hund unter Ueberdruck die 3 rechten Lungenlappen und die Hälfte des linken Oberlappens entfernt. Bald nach der Operation Cyanose, die durch Injektion von Aether behoben wurde. Am folgenden Tage war das Tier „offensichtlich" munter, zeigte keine Beklemmung. Am 3. Tage stellte sich wieder Dyspnoë ein, die nun zunahm nnd am 4. Tage den Tod des Tieres herbeiführte. Bei der Sektion fand sich ein starkes Oedem der zurückgelassenen Lungenteile; diastolischer Herzstillstand. Die beiden Herzohren und der rechte Ventrikel enthielten Thrombenbildungen.

Zeigt sich jedoch das Herz diesen Schwierigkeiten gewachsen, so wird es nach mehr oder minder langem Kampfe ihrer Herr werden: Die Zirkulationsverhältnisse werden zur Norm zurückkehren; der Organismus wird wiederhergestellt.

Damit ist jedoch das Individuum noch nicht außer aller Gefahr! Eine solche droht ihm noch von seiten postoperativ eintretender Embolien.

Bald nach der Operation können eine Reihe Momente zusammenfallen, durch welche für Thrombenbildungen im kleinen Kreislauf sehr günstige Bedingungen entstehen: zunächst die soeben dargelegten Zirkulationsbehinderungen, sodann eine Schwächung der Herzkraft durch die Operation (Narkose, Ueberdruckverfahren), schließlich die bei der Operation gesetzte Verletzung großer Lungengefäße, durch welche geeignete Ansatzstellen für die Fibrinniederschläge des Blutes geschaffen werden.

Von den Ligaturstellen der Gefäße ausgehend, können sich unter diesen Umständen ausgedehntere Thromben bilden, wie wir sie unter ähnlichen Verhältnissen (bei marantischen oder herzleidenden Personen mit gesunkener Herzkraft und gestörter Zirkulation) auch an anderen Körperstellen im Anschluß an Operationen gar nicht so selten entstehen sehen. Sobald sich in der Rekonvaleszenz die Herzkraft dann erholt, führt die Verstärkung des Blutstromes zur Losreißung und Verschleppung derartiger Gerinnsel. Es entsteht das typische Bild der Lungenembolie, wenn die ursprünglichen Thromben in den Lungenarterien, der Embolie in peripheren Organen, wenn sie in den Venen der Lunge entstanden waren.

Mayer hat bei seinen Versuchen 7 Fälle von postoperativer tödlicher Lungenembolie gesehen, bei denen es sich in der Mehrzahl um sehr ausdehnte Lungenresektionen handelte (1mal Exstirpation eines Lungenlappens, 1mal Exstirpation von 2 Lungenlappen, 3mal Exstirpation der ganzen linken Lunge, 2mal Exstirpation der linken Lunge und eines rechten Lappens). Sämtliche Tiere erholten sich von der Operation gut und wurden in völligem Wohlbefinden von der plötzlich

eintretenden Embolie überrascht. Sie starben unter akut einsetzender hochgradiger Dyspnoë und Cyanose am 4., 6., 7., 8., 10., 17. und 23. Tage nach der Operation.

Bei der Obduktion fanden sich in den Lungen der Tiere mehr oder weniger ausgedehnte atelektatische Herde, die sich durch weinhefenartige Färbung von den benachbarten Partien abzeichneten. In den diesen Herden entsprechenden Aesten der Lungenarterie steckten Fibringerinnsel. Ferner fanden sich derartige Gerinnsel auch im Herzen. Letztere standen im Zusammenhang mit dem Thrombus, welcher in der Höhe des Ligaturstumpfes seinen Sitz hatte. Nur einmal enthielt das Herz keine Gerinnsel; die Thrombosierung hatte sich direkt von dem Stumpf des resezierten Mittellappens in die Arterie des Oberlappens fortgesetzt.

Mayer erblickt in diesen Lungenembolien die größte Gefahr der Pneumektomie; eine Deutung des ursächlichen Zusammenhangs mit der Operation gibt er nicht.

Embolien in den peripheren Gefäßbezirken sind bisher noch nicht nach Lungenrektionen beobachtet. Der Umstand, daß der rechte Ventrikel und die Lungenarterie die Prädilektionsstelle dieser Thrombenbildungen zu sein scheinen, würde für meine schon früher geäußerte Annahme sprechen, daß in diesem Abschnitte der Gefäßbahn jede Behinderung des Lungenkreislaufs zu allererst zu Störungen führt.

In den Arbeiten früherer Autoren, welche oft auch ihre Resektionen bis auf ganze Lungenhälften ausdehnten, finden sich derartige Beobachtungen nicht beschrieben. Möglich, daß hier Beobachtungsfehler untergelaufen sind.

Auch ich habe bei meinen Versuchen[1]), die sich allerdings in bescheideneren Grenzen halten als diejenigen Mayers, keine solchen Störungen gesehen. Mayer verzeichnet unter 43 Tieroperationen 8 Todesfälle, die auf Zirkulationsstörungen des kleinen Kreislaufes beruhen, das wäre also eine Mortalität allein aus dieser Ursache von 18,32 Proz. Eine Mortalitätsziffer, die beim Menschen mit seiner vielfach schon vor der Operation nicht mehr intakten Herzkraft gewiß noch höher ausfallen würde, auch wenn wir hier das Maß der Resektion einschränkten.

Ich glaube nun nicht, daß wir die große Zahl der hier genannten Todesfälle bei den Versuchen Mayers dem Zufall auf Rechnung setzen dürfen. Die Resektionen Mayers waren in der Mehrzahl der Fälle sehr ausgedehnt, oft handelte es sich um Exstirpationen ganzer Lungenhälften. Hierbei fällt nun, wie ich oben auseinandergesetzt habe, nicht so sehr die Verminderung der Atemfläche, auch nicht die Einschränkung der Strombahn, als vielmehr die hochgradige Aufblähung der zurückgebliebenen Lungenpartien und die Verlagerung des Mediastinums ins Gewicht. Mayer hat bei seinen Versuchen nichts getan, um dieses zu verhüten. Des weiteren hat Mayer bei seinen Versuchen neben dem Unterdruckverfahren auch das Ueberdruckverfahren angewandt, und da er letzterem den Vorzug gibt, auch die ganze Arbeit mehr darauf angelegt

1) Auf 17 Versuche entfallen: 7 Fälle von Kontinuitätsresektion eines Lappens, 7 Fälle von totaler Resektion eines Lappens, 1 Fall von totaler Resektion von 2 Lappen, 1 Fall von zweizeitiger und 1 Fall von einzeitiger Totalexstirpation der linken Lunge.

ist, dies zu erweisen, so wird er sich auch dieses Verfahrens wohl öfters bedient haben als des Unterdrucks. Da aber das Ueberdruckverfahren eine Störung der Lungenzirkulation und damit auch einen Mehrverbrauch an Herzkraft intra operationem bedeutet, so wird gewiß auch dieser Umstand mit zur Erklärung der zahlreichen Beobachtungen von Lungenembolie heranzuziehen sein[1]).

In dem Zusammentreffen aller hier genannten Faktoren liegt wohl die Ursache der hohen Sterblichkeit an Lungenembolie und Herzinsufficienz, mit welcher Mayer zu den Ergebnissen aller bisherigen Experimentatoren auf diesem Gebiete in Widerspruch steht.

Zu der Annahme, daß die allzu rasche Verlagerung des Mediastinums und die starke Aufblähung der zurückgebliebenen Lunge für den Lungenkreislauf nicht ohne schädlichen Einfluß sein können, bin ich schon lange vor Kenntnis der Versuche Mayers gelangt. Es geht dies auch daraus hervor, daß ich bereits bei meinen ersten Resektionsversuchen, die etwa 2 Jahre zurückliegen, Vorbeugungsmaßregeln dagegen getroffen habe[2]). Diese Annahme erhält nun eine Stütze durch die Experimente Mayers, die mithin eine wertvolle Ergänzung der meinigen bilden.

Sind wir nun in der Lage, diese im Anschluß an ansgedehntere Lungenresektionen auftretenden Zirkulationsstörungen mit ihren schweren Folgeerscheinungen ganz zu verhüten oder wenigstens einzuschränken? Und wie? Mayer scheint sich mit ihnen als einer unvermeidlichen Tatsache abgefunden zu haben, wenigstens macht er keinen Versuch, ihre Aetiologie näher zu deuten und uns zur Verhütung Vorschläge zu geben.

So resigniert dürfen wir dieser schweren Komplikation, die allein schon genügte, die Anwendbarkeit ausgedehnter Lungenresektionen beim Menschen in Frage zu stellen, nicht gegenüberstehen. Bis zu gewissem Grade wird sie sich verhüten lassen, wenn man bei ausgedehnten Resektionen

1) das Maß der Verlagerung des Mediastinums und der Aufblähung der zurückbleibenden Lunge nach Möglichkeit einschränkt, oder, falls man dies nicht kann oder will,

2) dafür sorgt, daß diese Lageänderung der endothora-

---

1) Bei den einzelnen Versuchen Mayers fehlt leider die Angabe des Verfahrens, so daß wir vorläufig in Bezug auf diesen Punkt nur auf Vermutungen angewiesen sind. Nur bei dem Tier, das an Herzinsufficienz starb, findet sich eine Angabe; es wurde unter Anwendung des Ueberdruckverfahrens operiert. Hoffentlich gibt uns Mayer noch nachträglich Aufschluß über diese Frage, die für die Beurteilung von Ueberdruck- und Unterdruckverfahren von großer Wichtigkeit ist. Für mich wäre dieser Nachtrag um so interessanter, als er vielleicht meine Bedenken gegen das Ueberdruckverfahren rechtfertigen würde, gegen welche gerade Mayer in seiner Arbeit ohne rechte Begründung ziemlich heftig polemisiert hat.

2) S. unten.

kalen Organe so langsam als möglich vor sich geht; wenn man vor allem

3) jede Schwächung der Herzkraft vor und bei der Operation vermeidet.

Eine Beschränkung der Lageveränderung der endothorakalen Organe erreichen wir durch umfangreiche Rippenresektionen. Die Thoraxwand wird durch diese mobilisiert und vermag dann an der Verkleinerung der leeren Pleurahöhle einen größeren Anteil zu nehmen, der der Lunge der anderen Seite und dem Mediastinum und seinen Organen zu gute kommt.

Dies wäre der Vorteil, der bei Lungenexstirpationen in der Anwendung großer Lappenschnitte mit entsprechender Rippenresektion läge.

Die früheren Autoren haben meist eine derartige Schnittführung angewandt und daher vielleicht ihre fehlenden Beobachtungen von Lungenembolie. Mayer dagegen bediente sich des Interkostalschnittes, ohne dabei Vorbeugungsmaßregeln gegen die rasche Verlagerung der Brustorgane zu treffen, und daher vielleicht seine ungünstigen Erfahrungen.

Bei ausgedehnten Lungenresektionen am Menschen, für welche in erster Linie Tumorbildungen die Indikation abgeben werden, werden wir schon aus diesem Grunde oft zu ausgedehnten Resektionen der Thoraxwand schreiten müssen, wie z. B. Helferich. Manchmal wird sich jedoch die Möglichkeit bieten, den normalen Bau der Thoraxwand zu erhalten und mit einem Interkostalschnitt, eventuell mit temporärer Rippenresektion auszukommen. In diesen Fällen würde jener Vorteil, der sich aus der Mobilisierung der Thoraxwand ergibt, mit einer ausgedehnten Rippenresektion zu teuer erkauft sein. Abgesehen von der bedeutenden Erschwerung des Eingriffes und der Erhöhung der Infektionsmöglichkeit, schaffen wir dadurch auch dauernd schlechtere mechanische Respirationsbedingungen für die zurückbleibende Lunge, die an dem beweglichen Teil der Thoraxwand keinen festen Widerhalt findet. Es wird sich darum empfehlen, wo es irgend angängig ist, den von v. Mikulicz angegebenen Interkostalschnitt beizubehalten, nur muß man dann dafür sorgen, daß die daraus resultierende hochgradige Verlagerung der Brustorgane möglichst langsam erfolgt.

Ein zurückbleibender Pneumothorax bietet dafür keine Gewähr (s. p. 840). Aus diesem Grunde habe ich bei Lungenresektionen die Pleurahöhle stets mit steriler Kochsalzlösung aufgefüllt, die gewissermaßen einen Ersatz für die entfernten Lungenteile darstellte. Dabei muß man jedoch darauf achten, daß im Moment des Wundverschlusses die Druckdifferenz nicht zu groß ist, da dann die zurückbleibenden Lungenpartien sich in Ueberdehnung befinden und die Menge

der eingegossenen Kochsalzlösung darum nicht dem Volumen der entfernten Lungenteile entspricht. Auch durch die Exspirationsstöße wird oft noch im letzten Moment ein Teil der eingefüllten Flüssigkeit herausgeschleudert. Man hilft sich dann am besten so, daß man vor Knüpfen der letzten Perikostalnaht ein dünnes Gummidrain in die Pleurahöhle einführt, durch dieses noch ein entsprechendes Quantum Kochsalzlösung eingießt und dann schnell unter Herausziehen des Drains die Naht knüpft. Die Flüssigkeit bleibt dann bei exaktem Wundverschluß in der Pleurahöhle und wird allmählich durch Resorption beseitigt. Die Verödung der Pleurahöhle muß dann mit dieser Resorption Schritt halten und wird ebenfalls langsam erfolgen.

Trotz aller dieser Maßnahmen werden bei ausgedehnten Lungenresektionen vorübergehende Zirkulationsstörungen nicht immer zu verhüten sein. Ihre Ueberwindung müssen wir dann der Herzkraft überlassen. An diese werden gerade in der kritischen Zeit unmittelbar nach der Operation die größten Anforderungen gestellt. In dieser Zeit genügt es nicht allein, den Lungenkreislauf in dem für das Leben gerade notwendigen Umfange aufrecht zu erhalten, sondern er muß auch in einer solchen Qualität erhalten werden, daß jene tückischen Thrombenbildungen nicht eintreten oder wenigstens keinen größeren Umfang annehmen. Alles, was eine Mehrbelastung oder gar Schädigung des Herzens bedeutet, werden wir darum in der Zeit vor, während und nach der Operation aufs peinlichste vermeiden müssen.

Daß wir hier schon mit unseren Zumutungen an das gesunde Tierherz nicht zu weit gehen dürfen, dafür sind die Beobachtungen Mayers ein beredtes Beispiel. Um wie viel vorsichtiger aber werden wir bei unseren Patienten sein müssen, die sich in der Regel nicht in völliger Gesundheit zur Operation einfinden werden.

Als Narkotikum werden wir darum Aether wählen, obwohl wir sonst bei endothorakalen Eingriffen wegen der besseren Ausschaltung von störenden Reflexwirkungen dem Chloroform den Vorzug geben. Die vorher verabreichte Morphiumdosis ist nicht zu karg zu bemessen, die Narkose aufs schonendste einzuleiten, um ein Excitationsstadium mit heftigeren Preßbewegungen zu vermeiden. Die Anwendung des Ueberdruckverfahrens ist kontraindiziert, da dieses während der ganzen Operation erhöhte Anforderungen an das Herz stellt. Nach der Operation ist mit Excitantien nicht zu sparen. Bei Individuen, deren Herzkraft kein Vertrauen zu schenken ist, wird sich empfehlen, vielleicht schon vor der Operation Digitalis zu geben [1]).

1) Der beliebte Einwand, man solle sein Pulver nicht vorzeitig verschießen, trifft hier nicht zu. Denn hier gilt es, über eine kurzdauernde

Was nun die zuletzt angeführte Komplikation anbelangt, den infolge mangelhafter Stumpfversorgung eintretenden Spannungspneumothorax, so verweise ich hier auf das in den betreffenden Kapiteln Gesagte.

Fremdkörper in der Lunge.

Fremdkörper, die durch Aspiration in die Lunge gelangt sind — das ist die bei weitem überwiegende Mehrzahl — und die nicht spontan wieder herausbefördert werden, heilen nur in den seltensten Fällen reaktionslos ein. Meist verursachen sie bald, bisweilen auch nach einem längeren Latenzstadium Entzündung, Absceß, Gangrän; Zustände, die dann später unter ungünstigen Bedingungen einen Eingriff erfordern, oft auch ohne oder trotz eines solchen zum Exitus führen.

Nach Quincke[1]) zeigen derartige Fremdkörpereiterungen gewöhnlich „die Kombination von Absceß mit Bronchiektasien, indem ersterer durch den Fremdkörper direkt verursacht wird, während die letzteren teils der direkten Verlegung eines größeren Bronchus, teils der Aspiration des Absceßeiters ihre Entstehung verdanken. Alle diese Prozesse sind putride und wegen Andauer des mechanischen Reizes chronisch."

Die baldige Entfernung eines aspirierten Fremdkörpers, für die schon Quincke nachdrücklich eingetreten ist, wird darum heute allgemein für indiciert gehalten. Nach der Einführung der Tracheo-Bronchoskopie durch Killian ist diese Methode technisch so vervollkommnet worden, sind ihre großen Vorzüge bereits so klar hervorgetreten, daß sie stets in erster Linie die Methode der Wahl sein wird. Doch nicht stets führt sie zum Ziele!

Wie aus dem stattlichen statistischen Material, das Killian[2]) zusammengestellt hat (87 Fälle), hervorgeht, waren in $^1/_{10}$ der Fälle

---

kritische Situation hinwegzukommen. In einer solchen aber wird, um im Bilde zu bleiben, niemand seine Reserven zurückhalten, um sie nach verlorener Position ins Gefecht zu führen. v. Mikulicz pflegte mit der Darreichung von Excitantien unmittelbar nach der Operation nie zu zögern, und vielleicht hängt es auch damit zusammen, daß ich während meiner 3-jährigen Tätigkeit an seiner Klinik nur sehr wenige Embolien gesehen habe. Das Prinzip, schon vor der Operation das Herz zu stimulieren, wird unter gewissen Verhältnissen vielleicht auch bei anderen Operationen von Vorteil sein. Ich denke dabei an verschiedene gynäkologische Operationen (Myomotomien), an Operationen am Rectum etc., bei denen wir in Gebieten mit stark erweiterten Venenstämmen operieren und darum erfahrungsgemäß häufiger Thrombosen und Embolien auftreten sehen. Ob man in der Praxis bereits so vorgegangen ist, entzieht sich meiner Kenntnis.

1) Quincke, H., Ueber Pneumotomie. Mitteil. a. d. Grenzgeb. d. Med. u. Chir., Bd. 1, p. 46.

2) Chirurgenkongreß 1903, Kongreßverhandlungen II, p. 250.

die vorgenommenen Extraktionsversuche erfolglos[1]). Killian selbst gibt auch die Unzulänglichkeit seiner Methode für gewisse Fälle zu, so bei kleinen, meist weit in die Tiefe geratenen Fremdkörpern (besonders Aehren), ferner bei hochgradiger Bronchialstenose, die sich über dem Fremdkörper gebildet hat; Fälle, in denen nach Killian die Pneumotomie zu Recht bestehen bleibt. Ich möchte hier noch jene Fälle hinzurechnen, in denen sich die Fremdkörper (Nadeln, scharfe Haken, Knochen) fest in die Bronchialwand eingespießt haben und aus diesem Grunde ihre Entfernung auf natürlichem Wege unmöglich oder gefährlich erscheint.

Wir werden uns also bei aspirierten Fremdkörpern in gewissen Fällen zu einem endothorakalen Eingriff entschließen müssen, aber stets erst dann, wenn vorangegangene Extraktionsversuche mittels des Bronchoskops nicht zum Ziele geführt haben und auch alle sonstigen Methoden erschöpft sind.

Bei Fremdkörpern, die durch die Brustwand in die Lunge eingedrungen sind, wird, falls wir ihre Entfernung für notwendig halten, der operative Weg von vornherein der gegebene sein. Hier werden auch komplizierende Blutung, Spannungspneumothorax bei der Indikationsstellung öfters ein entscheidendes Wort mitsprechen.

Die endothorakalen Eingriffe, die in Frage kommen, sind die Pneumotomie, seltener wohl die Bronchotomie.

Pneumotomie. Die Pneumotomie zur Entfernung von Fremdkörpern aus der Lunge ist bisher nur selten ausgeführt worden, noch seltener hat sie den gewünschten Erfolg, die Auffindung des Fremdkörpers, gehabt. Meist war auch nicht in erster Linie der Fremdkörper selbst, sondern der Absceß, der sich um diesen herum gebildet hatte, der Angriffspunkt der Operation.

Nach Tuffier wurde von 11 Fällen der Fremdkörper 10mal nicht gefunden, bei den 7 von Quincke zusammengestellten Fällen keinmal[2]). Nach der letzten Zusammenstellung Karewskis[3]) gelang es unter 14 Fällen den Fremdkörper nur 2mal zu finden. Auch die Heilungsresultate sind bei den operativ behandelten Fremdkörpereiterungen bisher schlechte gewesen, da es sich stets um chronische Prozesse handelte und diese gegenüber den akuten überhaupt schlechtere Chancen für den operativen Eingriff bieten. Auf 10 von Arnolds[4]) aus der Literatur gesammelte Fälle

---

1) Sie werden es im allgemeinen vielleicht noch häufiger sein, da Mißerfolge nicht in demselben Grade veröffentlicht zu werden pflegen wie Erfolge.

2) Zit. n. Arnolds.

3) Zit. n. Schefold, Beitr. z. klin. Chir., Bd. 43.

4) Arnolds, Ein Fall von Pneumotomie wegen Fremdkörper, ehe Eiterung eingetreten. Mitteil. a. d. Grenzgeb. d. Med. u. Chir., Bd. 4, Heft 3.

entfallen 4 Todesfälle, 3 Besserungen, 1 Fall mit unbekanntem Ausgange und nur 2 Heilungen, von denen die eine erst nach 2 Jahren eintrat.

Drei Umstände sind es, die sich nach Quincke bisher hindernd der Pneumotomie in den Weg stellten: Die Schwierigkeit der Diagnose, die durch die anatomischen Verhältnisse etwas komplizierten Heilungsbedingungen, endlich die unvollkommene Ausbildung der Technik.

Seit der Zeit, da Quincke dieses schrieb, ist ein großer Teil dieser Hindernisse, wenigstens für die Fremdkörperpneumotomie, aus dem Wege geräumt worden.

Die Diagnose und Lokalisation von metallnen Fremdkörpern ist durch die Vervollkommnung des Röntgenverfahrens leichter und sicherer geworden. Bei Fremdkörpern aus anderem Stoff besitzen wir in der Bronchoskopie ein wertvolles diagnostisches Hilfsmittel. Killian hat auf dem Chirurgenkongreß 1905 auf den Wert seiner Methode für die Erkenntnis von Lungenherden und Fremdkörpern in der Lunge hingewiesen und ist, wie er mitteilte, noch mit der weiteren Ausbildung nach dieser Richtung hin beschäftigt. Besonders wichtig für unsere Frage ist, daß es gelingt, mit Sonden an peripher liegende Fremdkörper heranzukommen und sie so dem Tastgefühl zugänglich zu machen, eventuell auch die Sonde an ihnen vorbei noch weiter peripherwärts zu führen, so daß man sie bei der Pneumotomie von der Pleura aus tasten und unter ihrer Leitung auf den Fremdkörper eingehen kann. — „Verstopft der Fremdkörper den Bronchus nicht ganz — und das dürfte wohl bei Kragenknöpfen, die hinter Stenosen stecken, der Fall sein — so kann die Sonde vorbeigeführt werden, damit sie bei der Pneumotomie den Finger des Operateurs zum Fremdkörper hinleite." „Was früher bei der Fremdkörperpneumotomie so betrübend war, daß man das Corpus delicti nicht fand, kann jetzt vermieden werden" (Killian).

Hofmeister hat bereits einmal die Killiansche Bronchoskopie bei der Pneumotomie in diesem Sinne angewandt[1]). Bei einem 24-jähr. Pat., der einen Hemdenknopf aspieriert hatte und seitdem an Husten und Atembeschwerden litt, wurde von Hofmeister nach 8 Monaten durch die untere Bronchoskopie der Fremdkörper im rechten Bronchus nachgewiesen. Extraktionsversuche waren erfolglos. Ein hinzukommendes Empyem erforderte eine breite Eröffnung des Thorax, von welcher aus nach einiger Zeit eine Pneumotomie vorgenommen wurde. Zunächst wurde das Bronchoskop in die Abceßhöhle eingeführt, die sich um den Fremdkörper gebildet hatte, und von da nach der Lungenoberfläche hin durchgebohrt. Nach Durchführung eines Fadens wurde ein an diesen befestigtes Drain hindurchgezogen. Bei einem zweiten Versuch wurde der Fremdkörper in das von oben eingeführte Bronchoskop eingestellt und mit diesem dem von außen durch die Drainöffnung vordringenden Finger entgegengestoßen. Eine einige Centimeter dicke Gewebsschicht, welche sich noch zwischen

1) Schefold, E., Ueber die Verwendung der Killianschen Bronchoskopie bei der Pneumotomie. Beitr. z. klin. Chir., Bd. 43, p. 767.

dem Finger und dem Fremdkörper befand, wurde stumpf von außen durchtrennt und der Fremdkörper extrahiert. Im Laufe der Nachbehandlung entwickelten sich Hirnabscesse, an welchen der Pat. zu Grunde ging.

Doch auch da, wo es vor der Operation nicht gelingen sollte, eine genaue Lokalisationsdiagnose zu stellen, werden bei dem SAUERBRUCHschen Verfahren die fraglichen Eingriffe größeren Erfolg versprechen. Wir können bei diesem ohne Bedenken den Thorax weit eröffnen und die Lunge genau besichtigen und abtasten. Die Palpation ist an der etwas kollabierten, noch nicht entzündlich veränderten Lunge sehr wertvoll, wie sich bei Tierversuchen zeigte. 1—2 cm lange Drahtösen, die durch Tracheotomie eingeführt worden waren, ließen sich gut in dem sehr zarten Gewebe der Lunge fühlen. Entzündliche Infiltration der Lunge wird, wenn sie einen zirkumskripten Herd um den Fremdkörper herum bildet, seine Lage vielleicht noch deutlicher kennzeichnen. Nur wenn sie bereits eine größere Ausdehnung gewonnen hat, wird sie die Palpation des Fremdkörpers erschweren oder ganz unmöglich machen. Wir werden jedenfalls die beste Aussicht haben, bei der Operation auch unser Tastgefühl verwerten zu können, je geringer die entzündlichen Erscheinungen der Lunge sind, d. h. je früher wir uns zur Operation entschließen.

Bei einer Frühoperation fällt auch das zweite Bedenken QUINCKES fort: Die Komplikation der Heilungsbedingungen. Es haben sich dann noch keine eitrigen Einschmelzungsherde gebildet; die entzündlichen Erscheinungen werden entweder noch gering sein oder ganz fehlen und eher einen primären Wundverschluß gestatten. Die Infektionsgefahr wird dann geringer sein, die Heilungsdauer kürzer.

Die Ausbildung der Technik hat das SAUERBRUCHsche Verfahren ein gutes Stück vorwärts gebracht. Da es die Gefahr des Pneumothorax ausschaltet, können wir uns leichter zu einer Frühoperation entschließen. Wir brauchen nicht mehr die Bildung von Adhäsionen abzuwarten oder mit deren künstlichen Erzeugung kostbare Zeit zu verlieren. Adhäsionen sind nicht mehr erforderlich, weder zur Vermeidung eines Pneumothorax, noch — bei entsprechend frühzeitiger Operation — zur Verhütung von Infektion der Pleurahöhle. Weit eher wird uns das Fehlen von Adhäsionen erwünscht sein, da diese nur die Orientierung und die Operationstechnik erschweren. Eine Erleichterung für die Technik bedeutet es fernerhin, daß man die Operationsöffnung weit anlegen, während der Operation offenhalten kann, daß alle hinderlichen Maßnahmen, wie Tamponade, Hervorziehen der Lunge, Einnähen der Lunge in die Thoraxöffnung, fortfallen.

Sehr aussichtsreich scheint eine Kombination des SAUERBRUCHschen Verfahrens mit der KILLIANschen Bronchoskopie und der Sondierung

des Fremdkörpers zu sein. Von KILLIAN ist bereits auf diese Kombination hingewiesen worden.

Bei meinen Tierexperimenten über Pneumotomie führte ich Drahtösen, welche lose auf elastische Seidenkatheter armiert waren, durch eine Tracheotomiewunde in die Bronchien ein. Beim Zurückziehen der Katheter hakten sich diese Drahtösen, welche mit einer scharfen, nach oben gerichteten Zacke versehen waren, in der Schleimhaut der Bronchien fest und blieben dort stecken. Glatte Fremdkörper, die ich zuerst verwandte, eignen sich für diese Versuche nicht, da sie durch die Hustenstöße des Tieres in die oberen Luftwege befördert oder auch ganz ausgehustet werden.

WILLARD[1]), welcher an Hunden ähnliche Versuche mit runden, in die Bronchien eingeführten Steinchen anstellte, fand in den meisten Fällen bei dem intrathorakalen Eingriff die Fremdkörper nicht an der gewünschten Stelle, sondern „rätselhafterweise", wenn das Tier am Ende der Operation gestorben war, im Larynx.

Zur Orientierung wurden die Tiere vor der Operation mit Röntgenstrahlen photographiert oder auch nur durchleuchtet. Eine genauere Lokalisation des Fremdkörpers erfolgte stets erst während der Operation durch die Palpation. Da ich ausgedehntere entzündliche Infiltration der Lunge nie fand, auch bei Fremdkörpern, die längere Zeit (bis drei Wochen) in den Bronchien verweilt hatten, gelang es stets, die Oesen in der weichen Lunge zu fühlen, selbst bei größeren Hunden, die mit Vorliebe für diese Versuche gewählt wurden. Wo der Palpationsbefund negativ ausfiel, waren auch keine Fremdkörper mehr in der Lunge. Das war in der ersten Zeit öfters der Fall, als ich anstatt der sich festhakenden Oesen glatte Metallnieten verwandte.

In den Fällen, in welchen die Oesen durch die Lungenoberfläche getastet wurden, wurde mit dem Messer auf dieselben eingeschnitten und die Oesen durch die Pneumotomiewunde entfernt. Verschluß der Lungenwunde durch Naht, in welche zur plastischen Deckung ein Zipfel benachbarten Lungengewebes eingebunden wurde. Die Tiere überstanden den Eingriff, der 15—20 Minuten dauerte, gut.

Bronchotomie. Nach QUINCKE bleiben die meisten aspirierten Fremdkörper im Hauptbronchus oder dessen nächster Nähe sitzen und sind daher nahe dem Hilus gelegen. Die Möglichkeit, sie endothorakal von dem Bronchus aus zu entfernen, wird daher bisweilen gegeben sein.

Bei den Tierversuchen über Fremdkörperpneumotomie fand ich auch einige Male die eingeführten Drahtösen in den Bronchien zweiter Ordnung sitzend, teilweise noch in den Hauptbronchus hineinragend.

---

1) WILLARD, FOREST, Intra-thoracic surgery; bronchotomy through the chest-wall for foreign bodies impacted in the bronchi. Amer. journ. of the med. science, 1891 (Ref. Centralbl., 1893, p. 264).

Ich hatte darum mehrmals Gelegenheit, ihre Entfernung vom Bronchus aus zu versuchen.

Nach breiter Eröffnung der Thoraxhöhle durch einen Interkostalschnitt, welchen man bei Eingriffen am Bronchus am zweckmäßigsten im 5. Interkostalraum mehr nach dem Rücken zu anlegt, wird der Lungenlappen nach dem vorderen (ventralen) Teile der Pleurahöhle gezogen. Durch die hintere membranöse Wand des Bronchus läßt sich der in ihm sitzende Fremdkörper besser fühlen. Dieselbe wird in der Längsrichtung incidiert und der Fremdkörper mit einer Pinzette oder Kornzange extrahiert. In einem Falle hatte er sich so fest eingespießt, daß die Extraktion große Schwierigkeiten bereitete, von oben jedenfalls überhaupt unmöglich gewesen wäre. Die Bronchialwunde wurde durch einige Einzelnähte geschlossen, in die Fäden dieser Nähte ein zur plastischen Deckung herangezogener Lungenzipfel eingebunden. Die Tiere ertrugen bis zum Schluß der Pleurahöhle den Eingriff gut. Erst

Fig. 14.

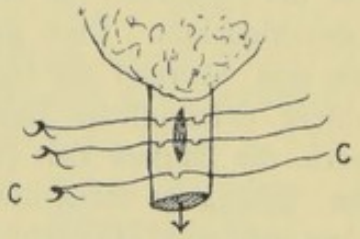

Fig. 15.

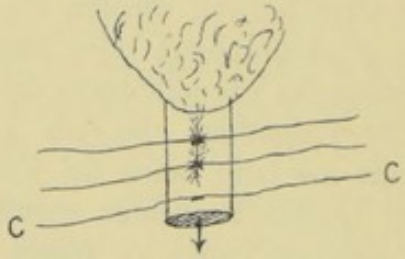

Fig. 14. Stellt grobschematisch den Bronchus mit der benachbarten Partie der Lunge dar. In der Richtung des Pfeiles ist er in Zusammenhang mit Stammbronchus und Trachea zu denken. Die Nähte, nach LEMBERTschem Prinzip angelegt, sind noch nicht geknüpft. Der Faden bei C liegt median von der Bronchialwunde; er dient nur zur Fixation des plastischen Lungenziptels.
Fig. 15. Bronchialwunde, durch Knüpfen der Nähte geschlossen.

nach diesem stellte sich Dyspnoë ein, welche rasch zunahm und bisweilen noch unter Hinzutreten von Hautemphysem nach einiger Zeit den Tod des Tieres herbeiführte. Bei der Obduktion fand sich ein Pneumothorax mit Verdrängungserscheinungen. Beim Aufblähen der Lungen entwich Luft aus der Nahtstelle am Bronchus.

Wie aus diesen Versuchen hervorgeht, gelingt es bei Hunden, im Bronchus festsitzende Fremdkörper zu fühlen und durch Bronchotomie zu entfernen. Der Enderfolg scheiterte jedoch stets daran, daß die Tiere infolge der mangelhaften Versorgung der Bronchialwunde an Spannungspneumothorax zu Grunde gingen. Bei nicht luftdichtem Verschluß der Bronchialwunde wäre demnach die Pleurahöhle nicht primär zu schließen, sondern zu drainieren.

Versuche, eine von vornherein luftdichte Naht der Bronchialwunde zu erhalten, führten zu folgender Nahttechnik. Die Nähte werden nach Art der LEMBERTschen Darmnaht in der Weise angelegt, daß sie nur das peribronchiale Gewebe fassen. Ihre Ein- und Ausstichöffnungen

liegen einige Millimeter von den Wundrändern entfernt, so daß diese beim Zuziehen der Nähte sich nach innen einstülpen (Fig. 14 u. 15). Sie legen sich dann bei erhöhtem Bronchialdruck wie zwei Ventilklappen aneinander und geben so einen luftdichten Verschluß. Die Anlegung dieser Nähte muß sehr vorsichtig erfolgen, da es bei Ausreißen oder schlechter Lage derselben wegen des geringen Raumes nicht möglich ist, noch eine zweite Nahtreihe darüber zu legen (wie etwa beim Darm).

Bei einem Versuche riß eine der ersten Nähte aus. Es wurde eine zweite Nahtreihe darüber gelegt, mit welcher wegen der stärkeren Spannung das Bronchialgewebe tiefer gefaßt, sehr wahrscheinlich die ganze Bronchialwand durchstochen wurde. Durch Lungenplastik gelang es trotzdem, einen luftdichten Verschluß herbeizuführen, der bis zum 6. Tage anhielt. Bei einem Verbandwechsel, der an diesem Tage stattfand, konnte perkutorisch keine Differenz zwischen beiden Thoraxhälften (Pneumothorax) nachgewiesen werden. Beim Wiederanlegen des Verbandes sträubte sich das Tier heftig, riß sich wiederholt vom Wärter los und sprang vom Tisch herunter. Nach einer Stunde lag es tot im Stall. Sektion. Exsudat der Pleurahöhle. Dieselbe enthält Luft; beide Lungen sind kollabiert (Spannungspneumothorax). Der plastische Lappen, welcher an der Bronchialwunde fixiert war, ist nekrotisch, teilweise abgelöst. Beim Aufblasen der Lunge von der Trachea aus (in situ) entweicht Luft aus der Nahtstelle. Beim Aufschneiden der Bronchien zeigt sich die Narbe am Bronchus als ein fester, lückenloser, nach innen vorspringender Schleimhautwulst. Auf der einen Seite, etwa 2 mm von ihr entfernt, finden sich zwei feine Löchelchen, welche die ganze Bronchialwand durchdringen und aus denen die Luft entwichen war (Stichkanäle von zu tief fassenden Nähten).

Tiefer fassende Nähte, welche die ganze Bronchialwand durchstechen, sind also nach diesem Befunde zu vermeiden.

Allein durch die oben beschriebene Anordnung der Nähte lassen sich 1—2 cm lange Bronchialwunden mit 2—3 Knopfnähten luftdicht verschließen, wie man an Leichenlungen durch Aufblasen unter Wasser nachweisen kann.

Bei Operationen am lebenden Tier kommt nun noch die plastische Deckung durch Lungengewebe hinzu, die besonders für spätere Zeit die Sicherheit des Wundverschlusses erhöht, auch vor Infektion mehr schützt. Man geht dabei am besten so vor, daß man die Fäden der zum Verschluß angelegten Knopfnähte lang läßt, außerdem aber noch medianwärts von der Bronchialwunde eine nur das peribronchiale Gewebe fassende Naht anlegt, welche nur zur Fixation des plastischen Lappens dienen soll (Fig. 14 *C*). Nunmehr wird mit einer KOCHER-Klemme oder Hakenpinzette ein Zipfel Lungengewebe von dem Lungenlappen, welchem der Bronchus angehört, gefaßt und die äußerste Spitze dieses Zipfels in die zuletzt angelegte Naht fest eingebunden (Fig. 16 u. 17). Vorher

wird sowohl der Lungenzipfel als auch die Nahtstelle am Bronchus mit Lugolscher Lösung bestrichen. Die langgelassenen Fäden der eigentlichen Bronchialnähte müssen loser geknüpft werden. Durch ein zu festes Anziehen dieser Fäden, die näher der Basis des Zipfels liegen, würde die Ernährung desselben gefährdet werden, wie ich es in dem einen Versuch beobachtet habe (s. p. 825).

Eine so versorgte Bronchialwunde hält sofort luftdicht, wie ich mich noch während der Operation durch Eingießen von Kochsalzlösung in die Pleurahöhle überzeugte. Die Tiere überstanden den Eingriff gut, zeigten auch nach vollständigem Verschluß der Pleurahöhle keine Dyspnoë.

Fig. 16.

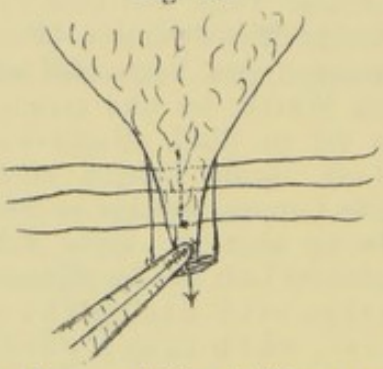

Fig. 17.

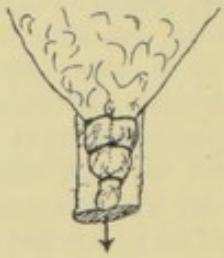

Fig. 16. Lungenzipfel, mit Kocherscher Klemme gefaßt und über die Bronchialwunde gezogen.
Fig. 17. Der Lungenzipfel ist in die Fäden der Nähte eingebunden.

Ein am 3. Tage post operationem durch Tötung des Tiers gewonnenes Präparat zeigte folgenden Befund: Trotz der bestehenden Infektion der Pleurahöhle, die von einer subkutanen Eiterung ausgegangen war, haftete der plastische Lungenzipfel noch fest am Bronchus. Selbst bei starkem Aufblasen der Lunge in situ, wobei Wasser in die Pleurahöhle gegossen wurde, hielt die Nahtstelle luftdicht. Vom Bronchiallumen aus gesehen erscheint die Narbe lückenlos, als ein einige Millimeter nach innen ragender Wulst, durch welchen das Lumen nur wenig verengert wird. Der plastisch aufgebundene Lungenlappen ist fest mit dem Bronchus verklebt, dunkel verfärbt. Auf einem mikroskopischen Querschnitt zeigen sich die eingestülpten Wundränder durch fibrinöse Verklebungen, die sich bereits zu organisieren beginnen, vereinigt. Dasselbe ist der Fall zwischen der Bronchialwunde und der plastisch aufgebundenen Lungenpartie. Diese ist luftleer, hämorrhagisch infarciert, nirgends nekrotisch.

Soweit ich aus der Literatur ersehen konnte, ist die intrathorakale Bronchotomie wegen Fremdkörper am lebenden Menschen bisher nur einmal ohne Erfolg ausgeführt worden.

Curtis[1]) berichtet über folgenden Fall: Ein 11-jähriger Knabe hatte 3 Tage vor seiner Aufnahme ins Krankenhaus ein zolllanges Fruchtge-

1) Curtis, Posterior thoracotomy for foreign body in the right bronchus. Annales of surgery, 1898 Nov. Ref. Centralbl. f. Chir., 1899, p. 686.

häuse verschluckt. Extraktionsversuche von einer tiefen Tracheotomie aus waren erfolglos, weswegen am nächsten Tage eine hintere Thorakotomie vorgenommen wurde. Haut-, Knochen-, Muskellappen mit der Basis nach dem Schulterblatt, 3 Rippen umfassend. Es gelingt, den Bronchus freizulegen, doch stören die Blutung und Bewegung der atmenden Lunge. Tamponade der Höhle. Am nächsten Tage Eröffnung des Bronchus. Der Fremdkörper hat sich so eingekeilt, daß die Entfernung mißlingt. Tod an Pneumonie.

Im wesentlichen beschränken sich diesbezügliche Versuche auf Studien an der Leiche.

Quénu [1]) zieht zur Freilegung des Bronchus die hintere Thorakotomie vor. In Seitenlage wird ein 14 cm langer Schnitt an dem spinalen Rand des Schulterblattes von der 3. bis 8. Rippe angelegt, von dessen Enden Querschnitte bis zur Mittellinie führen. Resektion der 3., 4., 5. und 6. Rippe entsprechend dem Lappenschnitt. Die Vena azygos wird unterbunden. $8^1/_2$ cm vom Rippenniveau entfernt fühlt man den Bronchus.

Schwarz [2]) empfiehlt (ebenfalls auf Grund von Leichenversuchen) folgendes Vorgehen: Vom chirurgischen Standpunkte aus ist der Stammbronchus vor dem Abgange der ersten Verzweigung der am besten zugängliche Teil der Bronchien außerhalb der Lunge. Die Bronchien sind beiderseits nur vom hinteren Mediastinum aus angreifbar. Am besten bildet man einen Thoraxlappen mit seitlicher Basis, welcher die 5. bis 8. Rippe umfaßt. Nach Zurückschieben der Pleura parietalis gelingt es dann beiderseits sehr leicht, die Bronchien freizulegen und zu incidieren.

Nach einer Reihe von Leichenversuchen, welche ich angestellt habe, kann man den Bronchus des Menschen nicht nur von einer hinteren, sondern auch von einer vorderen Thorakotomie aus angreifen.

Die hintere Thorakotomie verdient besonders bei Erwachsenen deshalb den Vorzug, weil man von ihr aus leichter an die Hinterwand des Bronchus herankommt. Diese eignet sich für Eingriffe besser, weil die großen Gefäße nicht den Weg zu ihr verlegen, sodann weil in ihr die Knorpelspangen fehlen und sich darum eine Naht hier leichter anlegen läßt. Die hintere Thorakotomie braucht bei Anwendung des Sauerbruchschen Verfahrens nicht so weit nach dem Rücken zu gelegt zu werden, wie die oben genannten Autoren empfehlen. Für sie kam es vor allem darauf an, eine Eröffnung der freien Pleurahöhle zu vermeiden und darum wählten sie auch den schwierigeren Weg durch das hintere Mediastinum. Bei der vorderen Thorakotomie empfiehlt sich folgendes Vorgehen: Hautschnitt über dem 2. Interkostalraum, vom Sternalrand beginnend, 12—15 cm lateralwärts. Stumpfe Durchtrennung des Pectoralis major in seiner Faserrichtung. Eröffnung der Pleura-

1) Centralbl. f. Chir., 1902, p. 1111.

2) Schwarz, A., Anatomie chirurgicale et chir. de bronches extrapulmonaires. Thèse de Paris (G. Steinheil), 1903. Ref. Centralbl. f. Chir., 1903, p. 1163.

höhle durch einen Schnitt im 2. Interkostalraum. Die 2. Rippe wird an den beiden Enden dieses Schnittes mit je 2 Catgutfäden umstochen und zwischen diesen perikostalen Ligaturen samt Periost und Weichteilen durchtrennt. Das so herausgeschnittene, etwa 10—12 cm lange Rippenstück bleibt im Zusammenhang mit der Interkostalmuskulatur und wird wie ein Türflügel nach oben geklappt.

Bei Kindern und Personen mit flachem Brustkorb genügt die so erhaltene Operationsöffnung meist. Bei Männern mit stärker gewölbter Brust und weniger elastischen Rippen wird man öfters noch eine in gleicher Weise ausgeführte temporäre Resektion der 3. Rippe hinzufügen müssen. Nunmehr wird flach mit der Hand eingegangen und die Lunge vom Mediastinum nach der Seite gedrängt, wobei bestehende Verwachsungen stumpf gelöst werden. Trotz der beträchtlichen Verwachsungen, welche sich bei dem überwiegend phthisischen Leichenmaterial, das mir zur Verfügung stand, fanden, gelang es stets, durch Lösung derselben an den Hilus zu kommen. Ich hatte meist den Eindruck, daß die Verwachsungen nur in einer vorderen, nahe dem Sternum liegenden Zone festere waren. War erst diese Zone stumpf, bisweilen auch scharf, durchtrennt, dann gelang meist die weitere Lösung nach der Tiefe zu stumpf mit dem Finger. Der Lungenhilus lag bei erwachsenen Leichen durchschnittlich 6—8 cm unter dem Rippenniveau, bei Kindern etwa nur 3—4 cm.

Wenn man an die Gefäße des Hilus gelangen will, so ist der hier beschriebene Weg der gegebene. Für Eingriffe am Bronchus ist er insofern schwieriger, als wir erst die großen Lungengefäße, welche vorn und seitlich von ihm liegen, auseinander präparieren müssen. Bei gesunden Leichen gelingt es leicht, mit einem Finger oder einer Pinzette sich die Gefäße vorsichtig beiseite zu schieben, die Vorderwand des Bronchus mit Kocher-Klemmen zu fassen, hervorzuziehen und zu incidieren. Die Naht wird hier schwieriger und unsicherer sein als an der Hinterwand, wegen der starren Knorpelringe, welche in die vordere Wand eingebettet sind. Die Operation ist auch gefährlicher wegen der Nähe der großen Gefäße. Ganz besonders schwierig wird sie sich bei fortgeschrittener Tuberkulose gestalten. In diesen Fällen lagen oft tuberkulöse Drüsenpakete zwischen den Gefäßen direkt vor dem Bronchus und waren bisweilen auch noch mit den Gefäßen verwachsen. Einige Male war es dann ganz unmöglich, an den Bronchus zu gelangen.

Bei den praktisch in Frage kommenden Eingriffen (Fremdkörperaspiration) wird es sich ja meist um sonst gesunde Kinder handeln, bei denen die Verhältnisse, wie gesagt, am günstigsten liegen. Hochgradige tuberkulöse Personen wird man wegen ihrer Lungenerkrankung sowieso von einer so eingreifenden Operation ausschließen.

Zweizeitige Operationen.

Bei allen Eingriffen wegen eitriger Lungenprozesse sind feste, flächenhafte Adhäsionen zwischen Lunge und Brustwand an der Operationsstelle stets von großem Wert, zur Verhütung der Infektion der Pleurahöhle.

Wie die Statistik nachweist, finden sich in 83 Proz. von Lungenabscessen solche Verwachsungen, während sie in 13 Proz. der Fälle fehlen. Gerade diese 13 Proz. aber repräsentieren meist Frühstadien, die die günstigsten Chancen für den Eingriff bieten. Mit diesem zu warten, bis sich spontan Adhäsionen gebildet haben, hieße diese Chancen verschlechtern.

Es sind darum bereits zahlreiche Versuche angestellt worden, da, wo sie fehlen, künstlich derartige Verbindungen zwischen Lunge und Brustwand zu schaffen, um dann einzeitig oder später in einer zweiten Sitzung den eitrigen Lungenherd ohne Gefährdung der Pleurahöhle in Angriff nehmen zu können.

Roux hat vorgeschlagen, derartige Fälle einzeitig zu operieren, nachdem die Lunge durch Naht mit der Thoraxwand vereinigt ist. Das Verfahren wird für unsicher gehalten und hat auch keine weitere Verbreitung gefunden. Quincke legte Chlorzinkpaste, später in Chlorzinklösung getränkte Tampons auf die freigelegte Interkostalmuskulatur, ohne in einigen Fällen selbst nach 2 oder 3 Wochen den gewünschten Erfolg zu erzielen. Neuber tamponierte nach Freilegung der Pleura costalis die Wunde 6—10 Tage lang mit Jodoformgaze. Ferner sind noch zu nennen: Versuche mit Ignipunktur, Akupunktur, Elektrolyse, Kauterisation (Quénu und Longuet), Injektion von Aetzmitteln, Einstechen von Nadeln, die mehrere Tage liegen blieben (de Cérenville). Auch perpleurale Nähte wurden angewandt, und da diese, mit aseptischem Material ausgeführt, keine Adhäsionen erzeugten, so wurde zu diesen Nähten Terpentinseide (Karewski), Juniperuscatgut (Körte) verwandt[1]).

Zu einem allgemein brauchbaren Resultate haben all diese Versuche bisher nicht geführt. Mehr oder weniger haften ihnen allen folgende Mängel an: Zunächst fehlt uns vor der Eröffnung der Pleurahöhle jede genaue Indikationsstellung für diese Maßnahmen. Es fehlt uns die Möglichkeit, unter den 100 Fällen jene 13 herauszufinden, in welchen wir noch künstlicher Adhäsionen bedürfen, und so unseren Patienten einen überflüssigen Eingriff und unnötige Wartezeit zu ersparen. Durch die Verfahren von Fenger, Riedinger, Sapiejko[2]),

1) Zit. nach C. Garré und H. Quincke, Grundriß der Lungenchirurgie, p. 37 ff.

2) Fenger und Riedinger stachen eine Nadel in das Lungenparenchym ein. Wenn sich die Nadel bei den Atembewegungen mitbewegte, glaubten sie auf freie Pleurahöhle, bei ruhigstehender Nadel auf Adhäsionen

deren Zuverlässigkeit übrigens angezweifelt wird, mag es in einzelnen Fällen gelingen, an der Punktionsstelle Adhäsionen nachzuweisen, über die Ausdehnung, Kontinuität, Festigkeit dieser Adhäsionen können uns dieselben jedoch keinen Aufschluß geben.

Die bisherigen Methoden der künstlichen Adhäsionsbildung sind ferner in ihrer Wirkung unsicher und unkontrollierbar. Bei prompter Wirkung werden wir aus Vorsicht den definitiven Eingriff oft länger, als erforderlich ist, hinausschieben; bei mangelhafter Wirkung, die wir weder rechtzeitig zu erkennen noch nachträglich zu verbessern vermögen, wird auch eine längere Wartezeit vergeblich sein.

Einige von diesen Methoden, bei denen durch die uneröffnete Brustwand hindurch Nähte oder Nadeln (auch nur zu diagnostischen Zwecken) in die Lunge eingelegt werden, erscheinen auch nicht unbedenklich. Bei oberflächlicher Lage eines Abscesses, die wir vorher ja nicht diagnostizieren können, haben wir dann eine Eröffnung desselben zu befürchten und, wenn nun auch Verwachsungen fehlen — was wir ebenfalls vorher nicht genau wissen — eine Infektion der Pleurahöhle, die wir durch unser Vorgehen ja gerade verhüten wollen.

Das Urteil Garrès [1]) über den Wert dieser Methoden lautet: „Trotz der Vorteile, welche pleurale Verklebungen im Operationsgebiet im Hinblick auf die Gefahren des Pneumothorax und die sekundäre Pleuritis bieten, halten wir es nicht für richtig, darin eine conditio sine qua non für den operativen Eingriff zu sehen. Denn wer erst auf die adhäsive Pleuritis wartet, versäumt meist den richtigen Zeitpunkt für den Eingriff. Wir haben überdies gesehen, daß die Diagnose auf Pleuritis adhaesiva an zirkumskripter Stelle sehr trügerisch ist, daß die künstliche Erzeugung von pleuralen Verklebungen nicht immer mit der wünschenswerten Sicherheit gelingt. Somit muß, ganz abgesehen von anderen Eventualitäten, jeder Operateur mit der Möglichkeit eines partiellen oder totalen Pneumothorax als Komplikation rechnen.

Gerade das Rechnen mit dieser Komplikation und das Bestreben, sie zu vermeiden, spielt bei allen bisherigen Versuchen über künstliche Adhäsionsbildung eine große Rolle und darin liegt wohl auch der Hauptgrund für die mangelhaften Resultate derselben. Bei ferneren Versuchen, die wir mit Hilfe des Sauerbruchschen Verfahrens anstellen, brauchen wir mit jener Komplikation nicht mehr zu rechnen. Eine große Reihe technischer Schwierigkeiten und Mängel scheidet

schließen zu dürfen. Nach Quincke hat dies zu Irrtümern Veranlassung gegeben. Sapiejko stach durch einen Interkostalraum eine stumpfe, nahe an ihrem Ende mit einem Fenster versehene Hohlnadel ein, die mit einem Manometer in Verbindung stand. Bei fehlenden Adhäsionen sinkt das Niveau der Manometerflüssigkeit.

1) Garrè, C. u. Quincke, l. c. p. 39.

dadurch aus, und es ist zu erwarten, daß wir auf diesem Wege zu einem brauchbareren Ergebnis gelangen werden [1]).

Mein Vorgehen gestaltete sich, wie folgt:

Durch Resektion eines Rippenstückes wurde die Pleurahöhle in der SAUERBRUCHschen Unterdruckkammer geöffnet. Zirkulär um dieses Thoraxfenster herum wurde sowohl Pleura pulmonalis wie parietalis mit einem Cambrictupfer kräftig abgerieben, um das Epithel hier zu schädigen oder teilweise zu zerstören (besser würde sich hierzu ein Instrument mit rauher Fläche eignen). Nunmehr wurden die so behandelten Pleuraflächen mit LUGOLscher Lösung bestrichen und darauf die Lunge zirkulär mit der Pleurawand vernäht, wobei die Fäden in einigen Fällen, um die Lunge breiter zu fassen, um die Rippen herumgeführt wurden. Zur Naht wurde in Terpentin getränkte Seide verwandt. Die ganze angenähte Partie wurde nochmals mit LUGOLscher Lösung behandelt und ein steriler Mullbausch in das Thoraxfenster eingelegt. (Einfacher Mull wurde deshalb zur Tamponade verwandt, weil es mir darauf ankam, nur den Effekt der LUGOLschen Lösung und der Naht festzustellen. Sonst wäre die Tamponade mit Jodoformgaze oder mit Mull, der mit irgend einem Aetzmittel imprägniert ist, praktischer, da dadurch der Effekt der Naht unterstützt würde). Ueber dem Tampon wurde die Haut durch einige Drahtnähte, deren Fäden lang blieben, vereinigt.

Das Resultat dieser Maßnahmen läßt sich jederzeit revidieren, eventuell auch korrigieren.

Das Tier wird zu diesem Zwecke nach einer bestimmten Zeit wieder in die SAUERBRUCHsche Kammer gebracht und unter entsprechendem Minusdruck werden die Fixationsfäden der Hautwunde gelöst und der Tampon entfernt. Nunmehr wird der Druck in der Kammer langsam erhöht, wobei die in das Thoraxfenster eingenähte Lungenpartie etwas einsinkt. Halten nun die künstlichen Adhäsionen in ihrer ganzer Ausdehnung auch dem vollen Atmosphärendruck stand, so können wir mit dem Resultat zufrieden sein oder, wenn wir vorsichtiger sein wollen, noch weiterhin durch Belastung (Druck mit dem Finger) die Festigkeit der Adhäsionen auf die Probe stellen.

Finden sich in dem künstlichen Adhäsionswall noch Lücken oder Stellen von ungenügender Festigkeit, so dokumentieren sich diese schon

---

1) Die in folgendem angeführten Versuche sind nicht als abgeschlossen zu betrachten und sollten, nach meiner ursprünglichen Absicht, ebenso wie dieser ganze Abschnitt aus der vorliegenden Abhandlung fortbleiben, um später Gegenstand einer speziellen Arbeit zu werden. Da ich jedoch kaum noch in die Lage kommen werde, weiter auf diesem Gebiete zu arbeiten, so mögen sie auch unvollendet veröffentlicht werden. Sollte ein anderer sie wiederaufnehmen und weiterführen, so werden ihm diese Aufzeichnungen gewiß manche vergebliche Vorarbeit ersparen.

während der Herabsetzung der Druckdifferenz durch leicht zischende Luftaspiration. Man erhöht dann sofort wieder die Druckdifferenz. An die defekten Stellen bringt man einen Tropfen Lugolsche Lösung und verschließt sie eventuell noch durch eine sekundäre Naht. Wiederum Tamponade und Schluß der Hautwunde durch die noch liegenden Drahtnähte über dem Tampon.

Zur exakteren Feststellung derartiger Lücken goß ich in einigen Fällen sterile Kochsalzlösung in die Thoraxwunde. Wenn man jedoch auf die Weiterbeobachtung des Tieres Wert legt, so ist dies nicht zu empfehlen. Die Flüssigkeit wird durch etwaige Lücken samt dem meist nicht aseptischen Wundsekret in die Pleurahöhle angesaugt und erzeugt ein Empyem, wie ich einige Male beobachtete. Beim Menschen werden wir darum auf diese exakte Kontrolle auf alle Fälle verzichten müssen.

Sobald uns der zirkuläre Adhäsionswall sicher genug erscheint, können wir die Eröffnung des Lungenherdes vornehmen, und zwar am besten wieder in der Kammer, unter genügendem Minusdruck. Dadurch halten wir die Lunge fest an die Thoraxwand angesaugt und entlasten die Adhäsionen vollständig. Eine Lösung derselben durch unvorsichtiges Operieren und Aspiration des Eiters während der Operation sind dann eher zu vermeiden. Die Druckdifferenz wird erst nach vollständiger Fertigstellung des Verbandes, der eventuell mit dem Aspirateur nach v. Mikulicz angelegt wird, aufgehoben.

Bei einem Tier fand ich bereits nach 3 Tagen feste, lückenlose Adhäsionen, die dem Atmosphärendruck standhielten. Dagegen waren bei früher (schon nach 24 Stunden) vorgenommenen Revisionen stets kleine Lücken vorhanden, und zwar mit Vorliebe an den Rippenstümpfen, weil sich hier keine exakte Naht anlegen ließ. Bei einem Versuche wurde die Naht an dem dorsalen Rippenstumpfe ganz fortgelassen und diese Stelle nur mit Lugolscher Lösung bestrichen. Es fand sich bei der Revision noch am 4. Tage hier eine Undichtigkeit.

Durch Tierversuche bestimmte Zeitgrenzen aufzustellen, innerhalb welcher sichere Adhäsionen zu erwarten sind, besitzt nur bedingten Wert. Die Reaktionsfähigkeit der Pleura auf einen bestimmten entzündlichen Reiz und demgemäß auch die Schnelligkeit der Adhäsionsbildung ist beim Tier sicherlich ganz anders zu veranschlagen als beim Menschen. Hier werden auch individuelle Verhältnisse, der Grad, bis zu welchem der Entzündungsprozeß in der Lunge bereits fortgeschritten ist, gewiß eine Rolle spielen. Die von Quincke trotz einheitlicher Technik beobachteten Mißerfolge sprechen dafür. Die Kenntnis bestimmter Zeitgrenzen ist auch deshalb nicht mehr in dem Maße wie früher erforderlich, weil von ihr allein nicht mehr die Wahl des Zeitpunktes für den definitiven Eingriff abhängt. Dieser läßt sich vielmehr jederzeit durch direkte Kontrolle feststellen. Es kam mir daher auch bei meinen Tierversuchen in erster Linie darauf an, den Weg der Technik vorzuzeichnen.

Die Vorteile der eben beschriebenen Methode liegen auf der Hand. Unbekümmert ob Adhäsionen bestehen oder nicht, können wir einen Lungenherd in Angriff nehmen. Finden sich Adhäsionen an der

Operationsstelle vor und halten sie der Probe auf ihre Dichtigkeit und Festigkeit stand, so können wir den definitiven Eingriff sofort anschließen. Kleine Lücken werden wir bei entsprechender Festigkeit der übrigen Adhäsionen in der Praxis vielleicht vernachlässigen können, wenn wir sie durch Naht oder Einlegen eines kleinen Tampons verschließen.

Treffen wir keine genügenden Verwachsungen an, so suchen wir sie auf die eben dargelegte Weise herzustellen und warten nun unter ständiger Kontrolle (eventuell Korrektur), bis sie den gewünschten Grad von Festigkeit erreicht haben und wir dann sicher operieren können.

Die Anwendung der Naht, die bei der gesunden Tierlunge große Schwierigkeit bereitet (häufiges Ausreißen), wird unter pathologischen Verhältnissen beim Menschen oft erleichtert sein. Hier werden meist wenigstens geringe strangförmige Adhäsionen bestehen, die das Maß der Verschieblichkeit der Lunge gegen die Thoraxwand beschränken. Ferner wird die Pleura der Lunge oft entzündlich verdickt sein und ebenso wie die entzündlich veränderte Lungensubstanz den Fäden besseren Halt gewähren.

Dagegen wird bei oberflächlicher Lage eines Abscesses die Gefahr bestehen, daß wir ihn durch eine Naht eröffnen. Für derartige Fälle wäre darum eine Methode erwünscht, die uns gestattet, die erforderlichen Adhäsionen ohne Anwendung von Nähten herzustellen.

Man könnte dies einmal auf folgende Weise erreichen: Nach Bildung eines Weichteillappens wird ein Fenster in der Thoraxwand angelegt, die Pleura mit Lugolscher Lösung bestrichen und, während die Lunge fest angesaugt gehalten wird, der Hautlappen darübergelegt und so mit den benachbarten Hautpartien vernäht. Die Lunge darf bei diesen Nähten nicht angestochen werden, muß auch sonst bei der Operation völlig intakt bleiben, da sie sonst kollabiert und von der Thoraxwand abrückt. Es kommt nun zu Verwachsungen zwischen Lunge und Hautlappen, und so zu einer Ausschaltung des Operationsgebietes aus der Pleurahöhle. Allerdings würden wir mit dieser Methode die Möglichkeit, das Resultat zu kontrollieren und zu korrigieren, aufgeben.

Ein anderer Weg, bei dem wir diese Möglichkeit beibehielten, wäre vielleicht der, daß wir das Thoraxfenster statt durch den Hautlappen wieder zu verschließen, mit einem Aspirationsglase nach v. Mikulicz bedecken und durch dieses die Lunge an die Thoraxwand angesaugt halten [1]).

Nachbehandlung.

Abgesehen von einigen Fällen von Narkosentod, wurden fast alle Eingriffe von den Tieren gut überstanden. Selbst nach stunden-

1) Versuche, um die Brauchbarkeit dieser Methoden festzustellen, haben nicht mehr zur Ausführung gelangen können.

langem Operieren bei weit offener Pleurahöhle wurden bei guter tiefer Narkose keinerlei Störungen der Atmung oder Herztätigkeit bemerkt.

Die Operationswunde wurde meist in der oben beschriebenen Weise primär geschlossen, mit Jodoformkollodium bestrichen und mit einem aseptischen Kissenverband bedeckt, der bei ausbleibenden Komplikationen 8—10 Tage liegen blieb.

Empyem.

Die bedenklichste und verhältnismäßig am häufigsten beobachtete Komplikation bildete die Infektion der Pleurahöhle, das Empyem. Bei dem schlecht ernährten und gepflegten Hundematerial, das uns durchweg zur Verfügung stand, sowie bei der großen Empfindlichkeit der Hundepleura gegen Infektion, ist das nicht zu verwundern.

Die von Empyem befallenen Tiere machen in den ersten Tagen nach der Operation noch einen ziemlich munteren Eindruck. Dann beginnen sie jedoch matter zu werden, die Nase wird heiß (Fieber), die Freßlust nimmt ab, die Atmung wird oberflächlich und beschleunigt. Bei Berührung der operierten Seite zeigen sie Zeichen des Schmerzes und schnappen nach der palpierenden Hand. Die äußere Wunde ist trotz dieser schweren Allgemeinerscheinungen oft per primam verheilt; bisweilen aber findet sich jedoch an der Operationsstelle ein großer schwappender Absceß, der entweder sekundär durch Durchbruch des Pleuraexsudates in das subkutane Gewebe entstanden, öfters aber wohl als der primäre Ausgangspunkt der Pleurainfektion zu betrachten ist.

Ohne Behandlung gehen die an Empyem erkrankten Tiere am 5. bis 6. Tage durchweg zu Grunde. In der Pleurahöhle findet sich dann ein blutig eiteriges Exsudat, Fibrinablagerungen, stellenweise Verklebungen. In den meisten Fällen war auch ein Pneumothorax vorhanden, der von der Operation her (Lungenverletzung) zurückgeblieben war[1]).

Eröffnung und Drainage der erkrankten Pleurahöhle bieten nur geringe Aussicht, das Leben des Tieres zu erhalten, höchstens um einige Tage zu verlängern.

Besseren Erfolg verspricht ein radikaleres Vorgehen, das ich in letzter Zeit in mehreren Fällen anwandte.

In der Kammer wurde die Operationswunde wieder breit eröffnet und die Pleurahöhle ausgiebig mit warmer Kochsalzlösung ausgespült, wobei Exsudat und Fibringerinnsel nach Möglichkeit entfernt wurden. Durch Eingehen mit dem Finger wurden die bereits bestehenden Verwachsungen gelöst. Um auch die der Operationsöffnung entfernter

1) In diesem Pneumothorax ist vielleicht ein prädisponierendes Moment für die Infektion zu erblicken (vergl. Anm. 3 p. 798), vielleicht aber ist auch das längere Bestehen desselben erst eine Folge der Infektion, insofern die entzündlich veränderte Pleura die Luft langsamer resorbiert.

liegenden Partien der Pleurahöhle auszuspülen, wurde ein Gummischlauch eingeführt und vermittels eines Trichters die Spülflüssigkeit eingegossen. Danach wurde die Operationswunde durch einige Nähte sowie einen Tampon verschlossen, darüber ein fester Verband angelegt.

Die Erfolge eines solchen Vorgehens waren in einigen Fällen geradezu auffallend.

Ein Tier erschien bereits moribund. Die Respiration war sehr beschleunigt und oberflächlich, es reagierte kaum noch auf die stärksten Reize, so daß der Eingriff, welcher in der eben beschriebenen Weise vorgenommen wurde, keine Narkose erforderte. Fast unmittelbar nach demselben wurde die Respiration langsamer und ergiebiger, das Tier erholte sich in den folgenden Tagen rasch, so daß von einer nochmals beabsichtigten Ausspülung abgesehen werden konnte. Nach Entfernung des Verbandes und Tampons blieb noch kurze Zeit eine Fistel zurück. Einen ähnlichen Erfolg hatte ich bei einem anderen Tier, bei welchem das Empyem noch nicht soweit fortgeschritten war. Das Tier erholte sich ebenfalls rasch und war bis zum 4. Tage nach der Ausspülung munter. Am Abend dieses Tages wurde es mit abgerissenem Verband tot im Stall aufgefunden. Der Tod war durch den plötzlich entstandenen offenen Pneumothorax eingetreten. Bei der Obduktion fand sich in der erkrankten Pleurahöhle nur eine Spur von Exsudat, keine Fibringerinnsel oder Auflagerungen, keine Verwachsungen.

Die hier gewonnenen Erfahrungen werden sich vielleicht auch bei der Therapie des menschlichen Empyems verwerten lassen. Die allgemein ausgeübte Empyembehandlung ist nicht als ideal anzusehen. Die Operationsöffnung ist in Anbetracht der Größe der Abscеßhöhle meist zu klein. Die Entleerung des Exsudates durch Drains ist nicht vollkommen, oft noch durch Verwachsungen gestört, die entweder schon vor Einlegen des Drains bestanden und zu Abkapselungen des Eiters geführt haben oder sich erst nach Einführung des Drains um dasselbe bilden. Ist die Lunge durch das Exsudat noch nicht vollständig komprimiert, auch nicht durch Adhäsionen an die Thoraxwand fixiert — also in frühen Stadien der Erkrankung — so kollabiert sie bei Eröffnung der Pleurahöhle nun vollends. Es entsteht ein Pneumothorax, der auch durch Einlegen von Ventildrains, fest anliegenden Verbänden nicht immer beseitigt wird. Die Folge ist ein längeres Bestehen des Kollapszustandes der Lunge, deren Ausdehnungsfähigkeit dadurch sehr geschädigt wird. In der entzündlichen Verdickung der Pleura pulmonalis kommt dann noch ein weiteres Hindernis für die spätere Entfaltung der Lunge hinzu. Diese aber müssen wir in erster Linie zu erhalten suchen, wenn eine rasche Verkleinerung der großen starrwandigen Abscеßhöhle in einer den physiologischen Verhältnissen entsprechenden Weise zu stande kommen soll. Die Ausheilung ist sonst langwierig, durch komplizierte Behandlungsmethoden nur wenig zu beschleunigen, oft nur durch

schwere Nachoperationen herbeizuführen. Diese Nachoperationen, sowie die langwierige Nachbehandlung bedeuten die schärfste Kritik unserer jetzigen Empyembehandlung und fordern zu neuen Versuchen auf, dieselbe zweckmäßiger zu gestalten.

Solche Versuche bewegten sich denn auch in der Richtung, die Lunge möglichst bald nach der Operation wieder zur Entfaltung zu bringen, noch ehe sie atelektatisch geworden oder in starres Schwielengewebe eingebettet ist. Diesem Zwecke würde die Ventildrainage nach Thiersch in vollkommener Weise entsprechen, wenn es gelänge, das Gummidrain in die Thorakotomiewunde luftdicht einzufügen und wenn der darüber gebundene Ventilfingerling nach Benetzung mit Sekret noch exakt wirkte, auch den Abfluß des Exsudates nicht erschwerte. Die von Perthes angegebene Methode dient demselben Zweck, nur ist sie komplizierter, für den Patienten lästig, und für Behandlung außerhalb des Bettes überhaupt nicht brauchbar. Eine von v. Mikulicz angegebene Einrichtung besitzt die Vorteile des Perthesschen Apparates, ohne dessen Nachteile.

Der v. Mikuliczsche Apparat, der bereits in der Sauerbruchschen Arbeit[1]) genau beschrieben und abgebildet ist, besteht in einem kurzen Glascylinder, welcher an dem einen Ende der Körperform entsprechend ausgeschliffen und mit einer breiten Gummiplatte luftdicht verbunden ist. Diese wird dem Körper angewickelt und sichert so einen festen, luftdichten Sitz dieses Aspirationsglases über der Thorakotomiewunde. Zur Vermeidung von Ekzem und zum besseren Abschluß wird die Umgebung der Wunde mit Zinkpaste bestrichen. Das andere Ende des Glascylinders ist mit einer Gummimembran verschlossen, in welche ein mit einem Ventil versehener Gummischlauch eingefügt ist. Das Ventil gestattet exspiratorisch die Luft hinauszupumpen, eventuell auch von außen herauszusaugen, verhindert bei der Inspiration dagegen den Eintritt derselben. Bei Anwendung dieses Apparates können wir die Wunde weit offen halten, ohne daß ein offener Pneumothorax entsteht. Durch den Ventilmechanismus der Kappe pumpt der Organismus selbsttätig die Luft aus dem Pleuraraume heraus und bringt so die Lunge zur Entfaltung. Der negative Druck, der dadurch in der Pleurahöhle entsteht, wird nie so hohe Grade erreichen, daß er zu Zerreißungen der Lunge führen könnte, wie sie Perthes bei einem seiner ersten Versuche beobachtet hat, in denen er allerdings mit sehr niedrigen Druckwerten (−50 bis −100 mm Hg) arbeitete. Der größte Vorzug aber besteht darin, daß die Patienten während der oft recht langen Nachbehandlung durch den Apparat nicht fortwährend an das Bett und die Wasserleitung gebunden sind[2]).

1) Chirurgie der Speiseröhre. Beitr. z. klin. Chir., Bd. 46, Heft 2, p. 448.

2) Kürzlich ist von Hans Seidel (Dtsch. med. Wochenschr., 1906,

Ein weiterer Fortschritt in der Empyembehandlung, besonders bei Frühstadien, scheint mir darin zu liegen, daß man den Kollaps der Lunge nicht nur nach Möglichkeit abkürzt, sondern überhaupt nicht erst zu stande kommen läßt. Man erreicht dies, wenn man von vornherein die Empyemoperation in der Kammer unter Minusdruck ausführt, sowie jeden Verbandwechsel in derselben vornimmt, in der Zwischenzeit dagegen die Wunde mit einem luftdichten Verband, am besten mit dem v. Mikuliczschen Aspirationsglase, bedeckt. Aus dem Verhalten der Lunge in der Unterdruckkammer gewinnen wir schon bei der Operation ein Urteil, bis zu welchem Grade ihre Ausdehnungsfähigkeit bereits infolge der Kompression durch das Exsudat gelitten hat. Wir können durch vorsichtiges Herabsetzen des Kammerdruckes ihre Entfaltung dann herbeiführen oder wenigstens unterstützen. Ein Vorgehen, das sich dann bei den Verbandwechseln zu wiederholen empfehlen wird. Ist es möglich, jeden Verbandwechsel in der Kammer vorzunehmen, so können wir vielleicht überhaupt von dem v. Mikuliczschen Aspirationsglase absehen und statt dessen die Wunde einfach durch einen festen Kissenverband verschließen. Wir können denselben, ohne Lungenkollaps herbeizuführen, in der Kammer so früh und so oft wechseln als wir wollen und brauchen ihn nicht tagelang liegen zu lassen, wie einzelne Autoren empfehlen. Es besteht dann keine Gefahr, daß das Sekret zurückgehalten wird.

Unser Vorgehen würde sich dann ähnlich gestalten, wie das bereits oben bei den Tierversuchen beschriebene. Breite Eröffnung der Thoraxhöhle in der Kammer durch Resektion eines 6—10 cm langen Rippenstückes; möglichste Lösung aller Verwachsungen; Kochsalzspülung, Entfaltung der Lunge durch entsprechende Herabsetzung des Kammerdruckes; luftdichter Verschluß der Thoraxwunde durch einfachen Verband, wenn ein häufiger Verbandwechsel in der Kammer möglich ist, durch die v. Mikuliczsche Aspirationskappe, wenn wir aus irgend einem Grunde von einem häufigeren Wechseln der Verbände absehen wollen. Bei den Verbandwechseln Ausspülungen nach Bedarf, ebenso Lungengymnastik durch Herabsetzung des Kammerdruckes. Zu achten ist besonders darauf, daß es durch die schnelle Entfaltung der Lunge nicht zu rasch zu Verklebungen im Bereiche der Wunde kommt und sich an anderen Partien Eiterabsackungen bilden. Man wird das am besten durch Einlegen von flächenhaft ausgebreiteten Tampons zwischen Lunge und Thoraxwand verhüten; durch Temperatursteigerungen werden sich Retentionen stets kenntlich machen, durch Einführung von Drains leicht abstellen lassen. Im allgemeinen würde ich von der tiefen Ein-

---

No. 8) ein Apparat angegeben, welcher genau nach demselben Prinzip, nur weit komplizierter konstruiert ist.

führung von Drains in die Pleurahöhle absehen, da wir dann selbst bei schneller Entfaltung der Lunge länger bestehende Fisteln erwarten dürfen.

Wie ich nachträglich aus der Literatur ersehen habe, kommen ähnliche Grundsätze für die Empyembehandlung in einer Reihe von Arbeiten, namentlich der letzten Zeit, mehr oder weniger zum Ausdruck.

Slomann [1]) empfiehlt breite Eröffnung (Resektion von 1—2 Rippen, 6—8 cm lang) und nachfolgende Tamponade der Pleurahöhle. Simon [2]) berichtet über eine Serie von 146 Fällen, bei denen das Exsudat durch reichliche Ausspülung, Fibrinauflagerungen sogar durch Auskratzen der Pleurahöhle beseitigt wurden. Ekehorn [3]) bekämpft die landläufige Behandlung des Empyems mit kleinem Schnitt und Drainage. Er tritt für eine ausgiebige Rippenresektion von 2 oder mehreren Rippen in Ausdehnung von 8—10 cm mit Hinwegnahme der interkostalen Weichteile, für sorgfältige Toilette und Tamponade der ganzen Pleurahöhle ein.

Besonderes Interesse bieten folgende Arbeiten der letzten Zeit:

Höftmann [4]) verwirft die Drainage. Nach breiter Eröffnung der Pleurahöhle entfernt er möglichst alle Schwarten und Fibrinauflagerungen mit dem scharfen Löffel und verschließt die Wunde durch einen festen Okklusivverband. Das Anlegen des Verbandes, sowie jeder Verbandswechsel erfolgt während eines Hustenstoßes, sobald die Lunge der Thoraxwand angepreßt ist. Die Patienten stehen schon einige Tage nach der Operation auf. Höftmann erzielte dadurch in 14 Fällen in etwa 6 Wochen Heilung, in 1 Fall von tuberkulösem Empyem sogar nach 10 Tagen.

Pringle [5]) löst bei einfachem frischen Empyem möglichst schon bei der Rippenresektion, sonst sobald der Zustand des Pat. es gestattet, die Verwachsungen zwischen den Pleurablättern, damit die Lunge sich wieder ausdehnen kann.

Hoffmann [6]) empfiehlt folgendes Vorgehen: Breite Eröffnung der Pleurahöhle, reichliche Ausspülung, Lösung aller Adhäsionen und Anlegen eines Okklusivverbandes, welcher, wenn keine Fiebersteigerungen eintreten, 3 bis 5 Tage liegen bleibt. Nach Abnahme des Verbandes hat sich die Lunge bereits ausgedehnt und ist mit der Thoraxwand verklebt, so daß ein

---

1) Slomann, Beitrag zur Empyembehandlung. Hosp. Tidende, 1896, No. 8. Ref. Centralbl., 1897, p. 1063.

2) Simon, Die Erfolge der Rippenresektion bei Pleuraempyem und ihre Abhängigkeit von den Komplikationen. Dtsch. Zeitschr. f. Chir., Bd. 46, p. 276.

3) Ekehorn, Några erfarenhetsrön vid behandlingen af pleuraepyemet. Hygiea, Bd. 62, Heft 2. Ref. Centralbl., 1900, p. 1324.

4) Höftmann, Zur Empyembehandlung. Dtsch. med. Wochenschr., 1903, No. 29 u. Chir.-Kongr. 1898.

5) Pringle, Remarques on the treatment of empyema. Brit. med. Journ., 1905, April 15th. Ref. Centralbl., 1905, p. 879.

6) Hoffmann, Wie unterstützen wir bei der Empyembehandlung die Entfaltung der Lunge? Münch. med. Wochenschr., 1904, No. 47.

Kollaps nicht mehr zu befürchten ist[1]). Er hat, wie er mitteilt, in einer Reihe von solchen Fällen mit seinem Verfahren gute Erfolge gehabt.

Martina[2]) berichtet über einen weiteren, nach dem Vorschlage von Hoffmann behandelten Fall von Empyem. Ein rechtsseitiges Pleuraempyem wurde 24 Tage nach Beginn der Erkrankung operiert. Nach Resektion der rechten 9. Rippe in der Scapularlinie entleerten sich 2 l übelriechenden Eiters. Durch reichliche Kochsalzspülung wurden möglichst alle Fibringerinnsel entfernt. Die Wunde wurde dadurch offen gehalten, daß die Wundränder nach außen gestülpt und so durch Naht fixiert wurden. Keine Drainage! Ueber die Thoraxöffnung wurde ein dicht abschließender Verband angelegt, der erst am 3. Tage gewechselt wurde. Dabei zeigte sich, daß die Lunge bereits bis zum Niveau der Wunde sich ausgedehnt hatte und nur noch ein kleiner Hohlraum zwischen ihr und dem Zwerchfell bestand. Am 6. Tage hatte sich die Lunge vollkommen bis zu ihren physiologischen Grenzen entfaltet. Die Temperatur, die gleich nach der Operation abfiel, blieb stets normal. Die Heilung der Hautwunde dauerte 3 Wochen. Bei einer 12 Wochen nach der Operation vorgenommenen Untersuchung erweist sich die rechte Lunge in ihrer Begrenzung und Funktion als durchaus normal und läßt keinen Unterschied gegenüber der linken erkennen.

Postoperativer Pneumothorax.

Nach operativ gesetzten Lungenwunden beobachten wir oft einen Pneumothorax, bei subkutanen Lungenverletzungen ist er die Regel.

Haben wir bei der Operation die Lungen- oder Bronchialwunde exakt verschließen können oder sind die Lungenwunden nur ganz oberflächlich und nicht mit Eröffnung größerer Bronchien verbunden, so bedeutet ein solcher Pneumothorax meistens keine akute Gefahr. Der Luftaustritt aus kleinen peripheren Lungenwunden kommt oft von selbst zum Stillstand, teils durch die Erhöhung des pleuralen Druckes, besonders aber durch die rasch eintretende Verklebung derselben. Wir haben dann einen allseitig geschlossenen Pneumothorax. Dieselben Verhältnisse haben wir auch ohne Lungenverletzungen, wenn wir in der Kammer die Pleurahöhle schließen, ohne vorher die Lunge bis an die Brustwand angesaugt zu haben oder wenn wir überhaupt ohne konstante Druckdifferenz operieren.

Die Luft dieses operativen Pneumothorax wird durch die Pleura rasch resorbiert, falls sie nicht auf die unten dargelegte Art durch den Atemmechanismus hinausbefördert wird. Nur bei entzündlichen Veränderungen derselben erleidet die Resorption eine Verzögerung. Bei Empyemen habe ich noch nach 5—6 Tagen Pneumothorax gefunden, während die kleine Lungenwunde nach den allgemeinen Erfahrungen schon in den ersten 24 Stunden geschlossen sein mußte. Die Lunge

1) Bei Verbandwechsel in der Kammer wäre es nicht erforderlich, den ersten Verband so lange liegen zu lassen.

2) Martina, A., Zur Behandlung des Pleuraempyems. Dtsch. Zeitschr. f. Chir., Bd. 78, p. 583.

büßt durch einen längeren Kollaps, besonders wenn noch entzündliche Erscheinungen der Pleura hinzukommen, sehr an Ausdehnungsfähigkeit ein. Sie läßt sich dann oft nur durch stärkere Druckdifferenz zur Entfaltung bringen, bisweilen auch durch diese nicht mehr.

Bei einem an Empyem erkrankten Hund eröffnete ich am 4. Tage nach der Operation die erkrankte Pleurahöhle in der Unterdruckkammer und fand Pneumothorax und mäßiges Exsudat. Die Lunge war völlig kollabiert, sie blähte sich selbst bei Herabsetzung des Minusdrucks auf etwa —16 mm nicht mehr auf. Die mikroskopische Untersuchung derselben ergab neben stärkeren allgemein entzündlichen Erscheinungen fast völlige Atelektase.

Es empfiehlt sich daher, einen Pneumothorax, dessen Resorption verzögert wird, durch Punktion und Aspiration schneller zu beseitigen.

Weit rascher hilft sich oft der Organismus selbst: Hat entweder gar keine Verletzung der Lunge vorgelegen oder erfolgt ihre Verklebung früher als die der kostalen Pleurawunde, so wird die Pneumothoraxluft durch die Respirationsbewegungen hinausbefördert. Dies geschieht auf folgende Weise: Mit jeder Inspirationsbewegung entsteht in dem abgeschlossenen Pneumothorax eine negative Druckschwankung, welche zu einer partiellen Aufblähung der kollabierten Lunge führt; mit jeder ruhigen Exspirationsbewegung wird der ursprüngliche Druck in der Pneumothoraxseite wieder hergestellt und die Lunge kehrt bei hinreichend geöffneter Glottis in ihren Kollapszustand zurück. Wird nun dieser Kollaps durch exspiratorische Verengerung oder gänzlichen reflektorischen Verschluß der Glottis erschwert oder ganz verhindert, kommt dazu noch eine forcierte, schnell einsetzende Exspirationsbewegung, welcher dann die Lunge nicht entsprechend nachgibt — Verhältnisse, wie sie bei krampfhafter dyspnoischer Atmung, bei jedem Hustenstoß, jeder Preßbewegung vorliegen — so muß es zu einer erhöhten Spannung der pneumothoracischen Luft kommen. Dieselbe sucht durch jede sich bietende Oeffnung zu entweichen. Der gegebene Weg für sie ist die frische Wunde der Pleura costalis.

Eine derartig krampfhafte Atmung wird nun durch den Pneumothorax reflektorisch ausgelöst und preßt mit jedem heftigen Exspirationsstoß ein Quantum Luft heraus, an dessen Stelle bei der nun folgenden tiefen Inspiration geblähte Lunge tritt: die Blähung der Lunge schreitet also etappenweise mit jeder Inspiration fort.

Die durch die Pleurawunde herausgepreßte Luft wird von den Spalten des Unterhautzellgewebes aufgenommen, und falls die äußere Hautwunde bereits geschlossen ist, in diesen weitergeleitet. Es kommt zu einem zirkumskripten Hautemphysem, das so lange fortschreitet, bis alle Luft aus der Pleurahöhle herausgepumpt ist.

Koenig[1]) und andere Autoren vertreten abweichende Anschauungen über diesen Mechanismus. Nach ihnen wird die Pneumothoraxluft durch die sich ausdehnende Lunge herausgepreßt, wobei nicht immer deutlich zum Ausdruck kommt, ob eine in- oder exspiratorische Aufblähung der Lunge gemeint ist.

Eine inspiratorische Aufblähung der Lunge kann niemals zur Entleerung eines geschlossenen Pneumothorax beitragen, da sie stets die Folge einer inspiratorischen negativen Druckschwankung in demselben ist und daher nicht die Ursache einer positiven Druckschwankung werden kann. Ohne eine solche aber ist ein Abströmen der Pneumothoraxluft nach außen nicht denkbar.

Eine exspiratorische Aufblähung der Lunge ist nur bei einem offenen Pneumothorax möglich und im stande, Luft aus demselben zu verdrängen; nämlich nur dann, wenn die äußere Pneumothoraxöffnnng größer ist als die jeweils bestehende Oeffnung der Glottis. Dann entsteht bei der Exspiration in der Lunge ein weit höherer positiver Druck als in der offenen Pleurahöhle, deren Druck infolge des leichten Ausgleichs durch die weite Thoraxöffnung nahe dem atmosphärischen bleibt. Entsprechend der Größe dieser Differenz, die bei völlig geschlossener Glottis und weiter Thoraxöffnung am größten ausfallen muß, kommt es zu einer exspiratorischen Aufblähung der Pneumothoraxlunge und damit zu einem Austreiben von Pneumothoraxluft.

In geringerem Grade ist dies auch der Fall, wenn bei einem offenen Pneumothorax zwar die Hautwunde geschlossen wird, jedoch eine weite Pleuraöffnung bestehen bleibt, durch welche die Pneumothoraxluft leicht in das lockere Unterhautzellgewebe treten kann. Man kann dann, exakt genommen, nicht von einem geschlossenen Pneumothorax sprechen. Solche Fälle verhalten sich nur in der Inspiration wie ein geschlossener, in der Exspiration dagegen mehr wie ein offener Pneumothorax, infolge der durch die Verhältnisse der Thoraxwunde bedingten Ventilwirkung.

Bei einem fest verschlossenen Pneumothorax, bei welchem entweder die Thoraxwunde bereits verklebt ist oder infolge ihres exakten Verschlusses (Interkostalschnitt) dem Entweichen der Pneumothoraxluft stärkeren Widerstand entgegensetzt, liegen die Verhältnisse anders. Es entsteht dann exspiratorisch bei Verengerung oder Schluß der Glottis sowohl in der Lungeninnen- als in der Pneumothoraxluft die gleiche Drucksteigerung, wie man durch Manometermessung nachweisen kann. Wir haben in diesem Falle einfach Verhältnisse, wie beim Valsalvaschen Versuch, wo der ganze Inhalt der Thoraxhöhle (also intrapulmonale Luft sowohl als Pneumothoraxluft) unter demselben erhöhten Druck steht. Es kommt dann keine Druckdifferenz zwischen ihnen zu stande, welche die kollabierte Lunge unter Ueberwindung ihrer Elastizität zur Ausdehnung bringen könnte.

Ist der Luftaustritt aus einer Lungen- oder Bronchialwunde erheblicher oder ein länger anhaltender, so ist bei geschlossener Pleurahöhle ein Spannungspneumothorax die Folge. Der Mechanismus desselben ist auf folgende Weise zu erklären: Bei der Differenz, welche zwischen Pleuradruck und Druck der Lungeninnenluft besteht, tritt diese durch eine Lungenwunde in die Pleurahöhle aus, und zwar zu-

1) Koenig, Ueber Lungenverletzungen. Arch. f. Heilkde, Bd. 5.

nächst kontinuierlich auch im Exspirium. Dies ist jedoch nur so lange der Fall, als der normalerweise bestehende geringe negative Wert des exspiratorischen Pleuradruckes erhalten bleibt. Da dieser — von der reflektorisch einsetzenden dyspnoischen Atmung abgesehen — allein durch den Eintritt von Luft in die Pleurahöhle bald verschwindet, ja in einen positiven Druck umschlägt, so erfolgt ein weiterer Lufteintritt nur noch bei den Inspirationsbewegungen. Aber auch bei den Inspirationsbewegungen tritt nur so lange neue Luft ein, als diese noch im stande sind, negative Druckschwankungen der Pneumothoraxluft hervorzubringen, welche größer sind als derjenige negative Druck, der durch die Inspirationsbewegung in der Lungeninnenluft an der Verletzungsstelle erzeugt wird.

Mit dem Eindringen von Luft retrahieren sich schrittweise die Lungen: in erster Linie die Lunge der betroffenen Seite bis zu ihrem völligen Kollaps, falls nicht Adhäsionen sie daran hindern; in zweiter Linie aber auch die Lunge der gesunden Seite, in dem Maße, als die Nachgiebigkeit des Mediastinums es gestattet.

Der Lufteintritt in die Pleurahöhle hört auf, sobald der inspiratorische Pleuradruck gleich dem inspiratorischen Druck der Lungeninnenluft an der Verletzungsstelle wird, d. i. sobald das eingedrungene Luftquantum so groß ist, daß es bei der größtmöglichsten Retraktion der Lungen durch die Inspirationsbewegung nicht mehr so weit verdünnt werden kann, daß eine Differenz zwischen Pneumothoraxluft und Lungeninnenluft zu stande kommt.

Durch die Exspirationsbewegung wird die Pneumothoraxluft unter stärkeren positiven Druck gesetzt, welcher mit dem Anwachsen der eingedrungenen Luft zunimmt und erst mit dem Aufhören des Lufteintrittes konstant wird. Infolge der Erhöhung des Pleuradruckes der einen Seite kommt es zu einer Verdrängung des Mediastinums und des Herzens nach der gesunden Seite hin, zu einer Abknickung der großen Gefäße, bei Hustenstößen und dünnem Mediastinum gelegentlich sogar zu einer Zerreißung desselben.

Mit dem zunehmenden Eintritt der Luft in die Pleurahöhle steigert sich auch die Dyspnoe, die Atembewegungen werden heftiger, nehmen an Exkursion zu, wodurch in der Inspirationsphase das Eindringen von Luft, in der Exspirationsphase aber die Verdrängungserscheinungen vermehrt werden. Es entsteht so ein Circulus vitiosus, der, wenn er nicht rechtzeitig unterbrochen wird oder infolge gewisser mechanischer Momente von selbst zum Stillstand kommt, den Tod des Tieres herbeiführt. Der lindernde Einfluß des Morphiums ist dadurch zu erklären, daß es durch Verlangsamung der dyspnoischen Atembewegungen den Ablauf dieses Circulus hintanhält.

Eine große Rolle spielt hier die Festigkeit des Mediastinums. Bei Hunden, wo dieses Organ eine äußerst feine Membran darstellt, ist

darum die Gefahr eines Spannungspneumothorax sehr groß. Infolge der großen Nachgiebigkeit des Mediastinums kollabiert auch die Lunge der gesunden Seite in höherem Grade und die Verdrängungserscheinungen treten bedrohlicher auf, ja es kann bei heftigen Exspirationsstößen zu einer Zerreißung des Mediastinums kommen. Bei Hunden habe ich diese Zerreißung in letzter Zeit, seit ich darauf achtete, mehrfach konstatieren können, und ich glaube daher, daß bei diesen Tieren der oft ganz plötzliche Tod an Spannungspneumothorax auf diese Weise zu erklären ist (vergl. p. 845).

Mit zunehmender Festigkeit des Mediastinums verringern sich auch die Gefahren eines Spannungspneumothorax. Daher sind auch die abweichenden Ergebnisse zu erklären, die durch Beobachtungen an Kaninchen gewonnen wurden[1]). Daher auch die großen Unterschiede, die wir beim Menschen mit kranker und gesunder Pleura beobachten. Beim gesunden Menschen mit intakter Pleura und einem durch entzündliche Veränderungen nicht verdickten Mediastinum bedeutet ein Spannungspneumothorax, wie er z. B. bei subkutanen Lungenrupturen entsteht, eine direkt lebensgefährliche Erscheinung. Bei einem Phthisiker dagegen führt ein Pneumothorax, der durch denselben Mechanismus (Bersten einer Kaverne) zu stande kommt, oft kaum zu Spannungs- und Verdrängungserscheinungen, weil durch die entzündliche Veränderung der Pleura das Mediastinum fester ist, Adhäsion und Infiltration die Lunge am Kollaps verhindern.

Koenig[2]) und mit ihm die meisten Autoren vertreten in Bezug auf den Mechanismus des Spannungspneumothorax die Ansicht, daß er im wesentlichen durch forcierte Exspirationen bei geschlossener Glottis zu stande komme. Die intrapulmonale Luft werde dann unter starke Spannung gesetzt und entweiche durch die Lungen- oder Bronchialwunde in die Pleurahöhle. Diese Ansicht hat zur Voraussetzung eine Druckdifferenz zwischen Pneumothorax- und Lungeninnenluft im Exspirium. Eine solche aber besteht in einem geschlossenen Pneumothorax nach Kollaps der Lungen nicht mehr. Der Exspirationsdruck in einem nach außen vollkommen geschlossenen Pneumothorax, wie er z. B. nach einer Lungenruptur ohne Verletzung der Pleura costalis zu stande kommt, ist bei geschlossener Glottis gleich demjenigen der Lungeninnenluft, wie man sich experimentell durch Manometermessungen überzeugen kann. Es liegen hier wieder dieselben Verhältnisse vor, wie beim Valsalvaschen Versuch (s. p. 841).

Auch in manchen Fällen von Spannungspneumothorax greift der Organismus zur Selbsthilfe, indem er die inspiratorisch eingedrungene Luft durch die Exspirationsbewegungen herauspreßt (vergl. p. 840). Nach Operationen finden sich stets kleine Lücken in der frischen Thorax-

1) Vergl. p. 798, Anm. 4.
2) Koenig, Ueber Lungenverletzungen. Arch. f. Heilk., Bd. 5, p. 295.

wunde oder sie werden bei bereits eingetretener Verklebung durch den stärkeren Druck geschaffen. Bei subkutanen Lungenverletzungen durch Rippenfragmente ist oft auch die Pleura costalis mitverletzt. Es entsteht nun ebenfalls ein Hautemphysem, das jedoch in diesen Fällen rasch fortschreitet und bisweilen die höchsten Grade erreicht. Ein Zurückströmen der eingedrungenen Pneumothoraxluft durch die Eintrittspforte (Lungen- oder Bronchialwunde) ist meist nicht möglich, da diese sich wie ein Klappenventil schließt, auch der hohe intrapulmonale Druck dies nicht gestattet.

In diesen zuletzt genannten Fällen erfährt der oben geschilderte Mechanismus einige Abweichungen. Die exspiratorisch herausgepreßten Luftmengen schaffen immer wieder Platz für neue Luft, die in den Inspirationsphasen durch die Lungenwunde eindringt. Der ganze Prozeß spielt sich also weniger rasch ab und erreicht erst sein Ende mit der Verklebung der Lungenwunde oder dem Verschluß der Thoraxöffnung oder — was denselben Effekt hat — bei hochgradigstem Emphysem mit der Unmöglichkeit, noch weitere Luft in dem Unterhautzellgewebe unterzubringen. Tritt die Verklebung der Lungenwunde rechtzeitig ein, dann ist Ausgang in Heilung zu erwarten.

Gestatten die Verhältnisse der Thoraxwunde der Pneumothoraxluft den Austritt in das Unterhautzellgewébe leicht, dann kann es kommen, daß bei geschlossener Glottis die exspiratorische Drucksteigerung der Pneumothoraxluft infolge des leichten Ausgleichs hinter derjenigen der Lungeninnenluft zurückbleibt und daß diese dann auch im Exspirium in die Pleurahöhle übertritt.

Unter gewissen Bedingungen wird also die Annahme Koenigs zutreffen [1]).

Bei meinen Tierversuchen habe ich Spannungspneumothorax bisweilen schon nach den kleinsten Lungenwunden auftreten sehen. Am klarsten zeigt dies der folgende Versuch.

Bei einem Hunde wurde die Pleura costalis freigelegt, bis man die darunter liegende Lunge sehen konnte. Alsdann wurde an anderer Stelle durch die unverletzte Haut eine scharfe Nadel 2mal nach verschiedenen Richtungen hin 3—5 cm tief in das Lungengewebe eingestochen. Beim Zurückziehen der Nadel wurde der Stichkanal mit Kollodium verschlossen. Sofort begann die Lunge von der Pleura abzurücken und eine Luftschicht sich dazwischen zu legen. Schließlich verschwand die Lunge ganz aus dem Bereich des Pleurafensters. Die Atmung wurde dyspnoisch. Bei jeder Exspiration wölbte sich die freigelegte Pleura stark vor. Ein eingestoßener, mit einem Wassermanometer verbundener Troikart zeigte einen Inspirationsdruck von ca. —60 mm, einen Exspirationsdruck von ca. +60 mm. Unter zunehmender Dyspnoe stieg der Inspirationsdruck auf

1) Ein näheres Eingehen auf diese mechanischen Verhältnisse würde den Rahmen dieser technischen Studie überschreiten.

—20 mm, der Exspirationsdruck auf über +100 mm. Das an dem Troikart angebrachte Ventil wurde eingeschaltet und trat sofort in Funktion. Es saugte den Pneumothorax bald so weit leer, daß die Lunge fast wieder der Thoraxwand anlag. Nach Entfernung des Troikarts stellte sich sofort wieder Spannungspneumothorax mit hochgradiger Dyspnoe ein, der während einiger heftiger Exspirationsbewegungen ganz plötzlich zum Exitus führte. Bei der Sektion fand sich ein doppelseitiger Pneumothorax infolge Zerreißung des Mediastinums. Ich stellte dies dadurch fest, daß ich beide Pleurahöhlen vorsichtig öffnete und in die eine etwas Wasser eingoß, welches bei Seitenlage des Tieres zur anderen Seite wieder herausfloß.

Am ausgesprochensten und bedrohlichsten sind die Erscheinungen des Spannungspneumothorax bei Verletzung größerer Bronchialstämme, offenbar weil hier in der Inspiration die Differenz zwischen Druck der Lungenluft und Pleuradruck einen höheren Wert besitzt als in den peripheren Teilen des Bronchialbaums. Schon kleinere Verletzungen derselben gestatten einen hinreichenden Luftaustritt, um bald einen Spannungspneumothorax mit letalem Ausgange herbeizuführen (s. p. 825). Größere Bronchialverletzungen aber enden bei geschlossener Pleurahöhle in kürzester Zeit tödlich.

Bisweilen trat ein Spannungspneumothorax erst einige Tage nach der Operation auf. Der Eintritt erfolgte dann meist plötzlich und führte rasch zum Exitus des Tieres. Das Hautemphysem, das ich bei einigen dieser Fälle sah, erreichte die höchsten Grade, die ich beobachtet habe. Tiere, die ich kurz vorher noch munter im Stall verlassen, fand ich als unförmig aufgeblasene Kadaver vor. Nach Operationen an den peripheren Teilen der Lunge habe ich diesen spät eintretenden Pneumothorax nie beobachtet, weil die hierbei gesetzten Wunden bald fest verkleben. Es handelte sich stets um Exstirpationen ganzer Lungenlappen, bei denen die Hilusligatur versagt hatte, oder um Fälle mit Bronchialwunden, die durch Naht versorgt worden waren und bei denen die Naht oder der plastische Verschluß nicht gehalten hatte. Infektion der Pleurahöhle begünstigte das Entstehen derartiger Defekte, die in erster Linie natürlich auf Mängel der Technik zurückzuführen sind. Einmal trat als ursächliches Moment noch eine heftige Bewegung des Tieres hinzu [Sprung vom Verbandtisch][1]).

Diese zuletzt angeführten Fälle entsprechen im wesentlichen denjenigen subkutanen Lungenrupturen des Menschen, bei denen die Erscheinungen des Spannungspneumothorax, nicht die Blutung das Krankheitsbild beherrschen. Bei weiterer Ausbreitung der Lungenchirurgie werden wir vielleicht auch im Anschluß an Lungenoperationen derartige Erscheinungen öfters beobachten können.

1) S. p. 825.

Die Diagnose stützt sich in erster Linie auf den physikalischen Nachweis eines Pneumothorax mit starken Verdrängungserscheinungen, auf die hochgradige Dyspnoe, sowie in einzelnen Fällen auf das rasch fortschreitende, oft über den ganzen Körper sich ausbreitende Hautemphysem. Dieses kann jedoch auch fehlen, wenn nämlich keine Verletzung der Pleura costalis vorhanden ist (bei subkutanen Lungenrupturen), oder wenn die bei der Operation gesetzte Thoraxwunde bereits fest verheilt ist. Aber auch bei noch frisch vernähten Thoraxwunden habe ich wiederholt kein Hautemphysem beobachtet, während die Tiere rasch an Spannungspneumothorax zu Grunde gingen. Ich führe dies auf die Art der Schnittführung (Interkostalschnitt) und der dabei angewandten Wundversorgung zurück. Durch die Perikostalnähte wurden die Rippen, die bei kleinen Tieren sehr nachgiebig sind, so fest aneinander gepreßt, daß sie selbst bei höherem Druck keine Luft zwischen sich austreten ließen.

Auf Grund der angeführten Symptome wird sich die Diagnose meist stellen lassen, besonders beim Menschen, wo die physikalischen Untersuchungsmethoden besser anzuwenden sind als beim Tier. In zweifelhaften Fällen gibt uns eine Probepunktion Aufschluß. Durch ein mit der Kanüle verbundenes Manometer läßt sich der Grad der Spannung bestimmen, der in der Pleurahöhle herrscht.

Ist die Diagnose festgestellt, so ist die Pneumothoraxhöhle sofort mit einem mittelstarken Troikart zu punktieren. **Die Kanüle bleibt liegen.** Bei Spannungspneumothorax, der nach einer Operation infolge von Versagen von Nähten auftritt, kurz bei allen Fällen, wo keine stärkere komplizierende Blutung besteht, können wir von vornherein die Kanüle mit einem Ventilmechanismus versehen, der bei der Inspiration das Ansaugen der Luft von außen verhindert. Derselbe bewirkt dann, daß möglichst frühzeitig die Pneumothoraxluft herausbefördert wird und die Lunge sich wieder an der Atmungsfunktion beteiligt. Es tritt dies automatisch ein mit dem Schluß der Lungenwunde. Bei subkutanen Lungenverletzungen, die durch stärkere Blutung kompliziert sind, wird man mit dem Einstellen des Ventils besser einige Zeit warten und damit dem Bedenken jener Autoren Rechnung tragen, die in der allzu raschen Beseitigung des Pneumothoraxdrucks und des Lungenkollapses eine Verstärkung der Blutung befürchten. Man läßt dann die Kanüle offen oder kann sie eventuell so weit verengen, daß noch ein geringer positiver Druck in der Pleurahöhle bestehen bleibt. Die geringe Oeffnung dient dann dazu, ein übermäßiges Anwachsen der Spannung zu verhüten.

Bevor die Ventilkanüle entfernt wird, muß sie erst eine Zeit lang geschlossen werden, um zu sehen, ob auch die innere Lungenfistel sich bereits geschlossen hat. Ist dies noch nicht der Fall, dann treten bald wieder

Spannungserscheinungen ein[1]), und die Kanüle muß in diesem Falle noch liegen bleiben. Erst wenn diese Erscheinungen bei geschlossener Kanüle einige Zeit ausbleiben, kann diese entfernt werden. Durch Anschluß eines Manometers an die Kanüle werden wir ein genaueres Urteil über diese Verhältnisse gewinnen.

Wenn wir auch für die hier angeführten Maßnahmen mit einem gewöhnlichen Troikart, über den als Abschlußventil ein Gummifingerling gebunden ist, auskommen, so haften diesem doch gewisse Mängel an. Vor allem versagt der Ventilverschluß oft, sobald der Fingerling mit Wundsekret benetzt und durch Gerinnung desselben starrwandiger wird. Auch ein bequemes Oeffnen und Schließen des Troikarts durch einen Hahn, die leichte Anschaltung eines Manometers, ein leichtes Auswechseln des Ventils sind erwünscht.

Bei meinen Tierversuchen habe ich folgendes Instrument verwandt, das ich auch für die menschliche Praxis für brauchbar halte[2]) (Fig. 18).

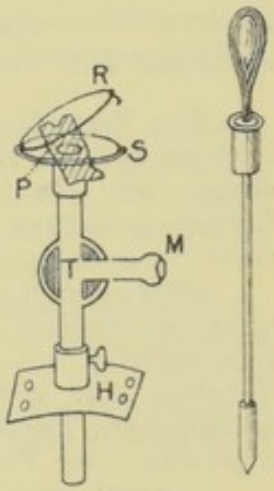

Fig. 18.

Eine Troikartkanüle wird mit einem rechtwinklig abgehenden Rohr (*M*) versehen, welches mit einem Manometer in Verbindung gebracht werden kann. An der Abgangsstelle dieses Rohres wird ein T-Hahn angebracht, welcher durch geeignete Stellung entweder einen völligen Verschluß des Troikarts, eine Kommunikation der inneren Oeffnung mit der äußeren Oeffnung, eventuell dem dort angebrachten Ventil, eine Kommunikation mit dem Manometer, sowie eine solche mit dem Manometer und mit der äußeren Oeffnung zugleich herzustellen gestattet. An das äußere Ende läßt sich ein Ventil aufsetzen, das folgendermaßen konstruiert ist: An einer runden in der Mitte durchlochten Metallplatte (*P*), etwa von der Größe eines 5-Pfennigstückes wird mit einem Scharnier ein Metallring (*R*) angebracht, welcher die Platte umgreift und durch eine federnde Sperrvorrichtung (*S*) an sie fest gedrückt werden kann. Durch diesen Ring läßt sich eine feine Gummimembran über die Oeffnung der Platte spannen. Diese Membran verschließt nun bei der Inspiration luftdicht die Oeffnung, während sie exspiratorisch leicht Luft austreten läßt. An der Kanüle ist eine Scheibe (*H*) angebracht, die zur Befestigung derselben in der Thoraxwand durch einige Nähte oder Bänder dient. Die Platte läßt sich in einer Hülse verschieben und durch eine Schraube an gewünschter Stelle fixieren[3]).

---

1) Vergl. p. 845.

2) Das Instrument wurde von der Firma Georg Härtel, Breslau, nach Angabe konstruiert.

3) Wie ich nachträglich ersehen habe, hat Bruno Alexander in einer kurzen Notiz (Deutsche med. Wochenschr., 3. Nov. 1898, Therap. Beil. No. 11) bereits ein ähnliches Instrument zur Beseitigung des tuberkulösen Pneumothorax angegeben. Der Ventilmechanismus besteht dabei in einem nach außen schlagenden Klappenventil, das durch eine Schraube reguliert werden kann.

Die Punktion eines gespannten Pneumothorax ist zwar von einer Reihe von Autoren [Roser, Legouest, Malgaigne, Koenig [1])] empfohlen, von einigen (Schuh, Boutillier und auch wohl anderen) auch bereits ausgeführt worden. In den meisten der in der Literatur erwähnten Fälle aber ist merkwürdigerweise ein ähnliches Verfahren nicht zur Anwendung gelangt.

Eine einmalige, nach Bedarf auch mehrmalige kurzdauernde Punktion, wie sie von den meisten Autoren empfohlen wird, ist nur eine halbe Maßnahme. Sie verschafft zwar dem Pat. vorübergehende Erleichterung, kann aber bei größeren Lungen- oder Bronchialwunden keinen endgültigen Erfolg haben. Solange diese sich nicht geschlossen haben, stellt sich nach Entfernung der Punktionskanüle sofort wieder ein Spannungspneumothorax her. An Tierexperimenten konnte ich dies öfters beobachten. Auch der Fall Boutilliers beweist dieses [2]).

Den Vorschlag von Boyer und Dupuytren [3]), den Thorax operativ zu eröffnen und die Luft ausströmen zu lassen, halte ich für zu weit gehend, ebenso wie das Vorgehen v. Bramanns [4]), der allerdings von anderer Indikationsstellung (Beseitigung eines hochgradigen Emphysems) ausgehend, einen Spannungspneumothorax durch Rippenresektion eröffnete.

Boutillier [5]) tritt auf Grund der schlechten Erfahrungen, die er mit einer zweimaligen nur kurzdauernden Punktion bei einer subkutanen Lungenruptur mit Bronchialverletzung gemacht hat, für ein radikaleres Vorgehen ein: operative Maßnahmen sind nach ihm indiziert bei einem hochgradigen Pneumothorax, gleichgültig wodurch verursacht, wenn durch Aspiration oder Punktion keine Besserung erzielt wird.

In einer kürzlich erschienenen Arbeit über subkutane Lungenrupturen schließt sich Richter [6]) dieser Auffassung Boutilliers im wesentlichen an, wobei er allerdings in erster Linie die komplizierende Blutung als die wesentlichste Indikation für den Eingriff bei einer subkutanen Lungenruptur ansieht. Er tritt ebenfalls für ein radikaleres chirurgisches Vorgehen bei subkutanen Lungenrupturen ein und begründet dies mit der hohen Mortalität (63 Proz.), die die bisherige Behandlung ergeben hat. Als die letzte zusammenfassende Arbeit über dieses praktisch sehr wichtige Kapitel verdient sie eine eingehendere Besprechung.

Richter stellt die Erwägung an (p. 168) „ob man doch nicht häufiger mit einer radikalen Operation bei diagnostizierten, ernste Symptome dar-

1) Zit. nach Koenig, Arch. f. Heilkunde, Bd. 5, p. 121.

2) Vgl. p. 845 u. 849.

3) Zit. nach Koenig, p. 321.

4) v. Bramann, Ueber die Bekämpfung des nach Lungenverletzungen auftretenden allgemeinen Körperemphysems. Centralbl. f. Chir., 1893, Beil. zu No. 30.

5) Boutillier, Thoracic injuries involving the lungs. Annals of surgery, 1902 (ref. Centralbl. f. Chir., 1902).

6) Richter, C., Ueber Lungenrupturen. Beitr. z. klin. Chir., Bd. 44, p. 140.

bietenden Lungenrupturen bei der Hand sein soll, zumal doch die Stillung der Blutung das wesentlichste therapeutische Erfordernis ist".

Das letztere geht aus der Statistik Richters nicht hervor. In dem Falle, den Richter zum Ausgang seiner Arbeit nimmt, war z. B. bei der Operation keine frische Blutung mehr vorhanden, die gestillt werden mußte. Von den übrigen aus der Literatur zusammengestellten Fällen scheiden für diese Frage eine Reihe aus: nämlich alle Fälle, die ohne jeden Eingriff zur Heilung kamen, die erst nach einiger Zeit an interkurrenten Krankheiten (Pneumonie, Infektion), also weder an Verblutung noch an Erstickung zu Grunde gingen, schließlich auch eine Anzahl, in denen ungenaue Angaben eine statistische Verwertung nicht ermöglichen. Danach verbleiben aus der Richterschen Statistik nur folgende Fälle, die für unsere Frage in Betracht kommen:

1) Fall Boutillier (p. 144). Ueberfahrung. Rechtsseitiger Pneumothorax. Zweimalige Punktion, wobei Luft entleert wird, bringt vorübergehende Besserung. Tod infolge neuen Lufteintritts in die Pleurahöhle 34 Stunden nach der Verletzung. Sektionsbefund: 2 Rupturen des rechten Unterlappens; durch die eine derselben war ein großer Bronchus eröffnet. Geringer Bluterguß.

2) Fall Laurent (p. 146). Ueberfahrung. Tod nach $2^1/_2$ Stunden. Starke Dyspnoe, Respiration eine Stunde nach dem Unfall abdominal, 50 pro Min., Cyanose. Sektion: Beiderseits Lungenriß. In der rechten Pleurahöhle nur eine geringe Menge Blut; links mäßiger Hämothorax.

3) Fall Braehme (p. 149). Ueberfahrung. Bald danach große Atemnot, Hautemphysem. Am nächsten Tage hatte sich das Hautemphysem über den ganzen Körper ausgebreitet und die Erstickungsnot war bedeutend größer geworden. Tod am 2. Tage nach der Verletzung. Sektion: Kleiner Riß der linken Lunge; daneben einige Löffel ergossenen Blutes im linken Brustraume.

4) Fall Coulon (p. 152). Ueberfahrung. Danach starke Atemnot. Kein Hautemphysem. Tod nach 48 Stunden. Sektion: Aus der rechten Pleurahöhle strömt bei Eröffnung eine erhebliche Menge Gas aus; im unteren Teile des linken Brustraumes[1]) 200—300 g Blut; Risse in der rechten Lunge.

5) Fall Dalmenesche (p. 154). Kompression des Thorax durch Eisenbahnwagen. Allmähliches Auftreten von Hautemphysem. Schneller Tod. Rechte Lunge zeigt einen 10 cm langen Riß. Von einem Bluterguß in die Pleurahöhle ist nichts erwähnt.

6) Fall Smith (p. 155). Ueberfahrung. $^3/_4$ Stunden nachher Tod. Sektion: In der rechten Brusthöhle eine große Menge Luft, 3 Risse in der rechten Lunge. An der Wurzel der großen Gefäße fand sich ein beträchtliches Blutextravasat. Ausgedehntes Emphysem im vorderen Mediastinum und dem Unterhautzellgewebe des Halses und des übrigen Körpers.

7) Fall Nankivell (p. 149). Ueberfahrung. Kollaps. Tod kurze Zeit nachher. Sektion: Linke Pleurahöhle fast zur Hälfte mit Blut gefüllt.

1) Soll wohl heißen „rechten", da kurz vorher erwähnt ist, daß die linke Pleurahöhle normal war.

8) Fall Johnson (p. 152). Ueberfahrung. Tod nach 1 Tage. Linke Pleurahöhle mit Blut angefüllt.

9) Fall M. Donnel (p. 150). Ueberfahrung. 2 Stunden nachher mäßiger Kollaps, der am folgenden Tage beseitigt war. Puls am folgenden Tage: 90; voll. Am 6. Tage allgemeine Verschlechterung. Durch Punktion mit einem Troikart wurden 22 Unzen Blut und eine Menge Gas entleert, zur sehr großen Erleichterung des Pat. Die Kanüle blieb, mit einem membranösen Ventil versehen, liegen. Unter zunehmender Schwäche trat am 10. Tage der Tod ein. In der linken Pleurahöhle fand sich eine beträchtliche Menge Gas und etwa 3 Quart größtenteils flüssiges Blut.

Zu diesen von Richter zusammengestellten Fällen kommen noch folgende, die ich in der Literatur gefunden habe, sowie ein noch nicht veröffentlichter Fall, den ich der Mitteilung meines Vaters verdanke:

10) Fall Koenig [1]). Ueberfahrung der Brust. Hochgradige Dyspnoe, mäßiges Hautemphysem auf der linken Brustseite. Unter Zunahme der Dyspnoe Tod 40 Stunden nach der Verletzung. Sektion: Aus der rechten Brusthöhle entweicht zischend Luft. Kein Bluterguß. Kleiner Riß der Lunge. Aus der linken Brusthöhle entweicht keine Luft; dieselbe enthält $^3/_4$ Schoppen Blut. Die linke Lunge kollabiert, zeigt mehrere zum Teil größere Risse. Sämtliche Lungenwunden halten beim Aufblasen der Lungen luftdicht.

Der Tod ist in diesem Falle sicherlich nicht durch die Blutung, sondern durch Ersticken herbeigeführt, und Koenig knüpft daran die Bemerkung, daß möglicherweise durch Punktion des rechten Pneumothorax eine bessere Respiration herzustellen war.

11) Fall Adams [2]). 8-jähr. Kind wurde durch einen leichten Karren überfahren. Sogleich entwickelte sich bedeutendes Emphysem des ganzen Körpers, außerdem hochgradige Dyspnoe. Keine Hautverletzung, kein Rippenbruch. Unter Zunahme des Emphysems und der Atemnot nach $1^1/_2$ Stunden Tod. Sektion: Bei Entfernung des Brustbeins entwich Luft aus dem Thoraxraum. Lungen sehr kollabiert. Die oberen Lappen blutreich. Am vorderen seitlichen Umfange jeder Lunge ein geröteter Fleck und innerhalb derselben durch Luft ausgedehnte, nicht geborstene Lungenbläschen. Die Stelle der Lungenruptur wurde nicht gefunden. Sonst kein Befund.

Es handelte sich bei diesem Falle jedenfalls um kleine, makroskopisch kaum sichtbare Lungenrupturen, wie ich sie bei Tierexperimenten unter stärkerem Ueberdruck entstehen sah [3]). Durch Aufblähung der Lunge unter Wasser hätte man die Rupturstellen jedenfalls leicht finden können. Eine größere Operation wäre bei so kleinen

1) Koenig, Ueber Lungenverletzungen. Arch. f. Heilk., Bd. 5, p. 304.

2) Adams, Traumatisches Emphysem ohne Verletzung des Thorax. Lancet, 1875, Vol. 2, p. 129. Ref. Centralbl. f. Chir., 1875, p. 686.

3) Vgl. hier auch den Versuch (p. 844), bei welchem durch 2 Nadelstiche ein tödlich endender Spannungspneumothorax herbeigeführt wurde.

Lungenverletzungen, die man nicht einmal bei der Sektion finden konnte, die sich auch spontan schnell schließen, durchaus kontraindiziert.

12) Fall meines Vaters[1]). Junger Mann: wurde von einem Wagen über die Brust gefahren. Bruch mehrerer Rippen, keine äußere Wunde. Nach der Beschaffenheit des Pulses, sowie des Allgemeinzustandes wurde eine stärkere innere Blutung ausgeschlossen. Fortschreitendes Hautemphysem. Zunehmende Dyspnoe, die sich am 4. Tage bis zur Erstickungsnot steigert. Eine operative Behandlung des Emphysems (multiple Incisionen nach Koenig) wurde ins Auge gefaßt, jedoch auf Widerraten eines zweiten hinzugezogenen Arztes nicht ausgeführt. Bei weiterer exspektativer Behandlung (Narcotica) trat am Ende des 4. Tages unter starken Erstickungserscheinungen der Tod ein. Sektion wurde nicht ausgeführt.

Unter diesen 12 Fällen finden wir also, selbst den nicht ganz klaren Fall M. Donnels eingerechnet, nur dreimal eine so starke Blutung angegeben, daß wir sie als Todesursache mit in Betracht ziehen können. In den übrigen standen die Erscheinungen des Spannungspneumothorax im Vordergrunde des Krankheitsbildes und erheischten in erster Linie ein therapeutisches Eingreifen, während die Blutung meist nur gering, nie lebensbedrohlich war. Eine chirurgische Therapie (2malige Punktion) finden wir nur in dem Falle Boutilliers, und auch hier nur mit kurz vorübergehendem Erfolg, weil die Kanüle zu früh wieder entfernt wurde; ferner im Falle M. Donnels.

Der einfachen Punktion und Drainage bei Lungenrupturen mißt Richter nur geringen Wert bei. Er sagt darüber (p. 165) „Um den Thorax von einem gespannten Lufterguß zu befreien, kann man die Punktion anwenden, wie z. B. in dem von Schuh beobachteten Fall, oder man kann in der Weise vorgehen, wie es v. Bramann getan hat. Daß diese Maßnahmen neben möglichster Ruhe und Schonung des Kranken und einer antiphlogistischen Behandlung gegen die im Gefolge wohl jeder Ruptur mehr oder weniger ausgeprägt auftretenden Pneumonien unter Umständen von Nutzen sein können, geht ja aus einigen Fällen der vorausgeschickten Kasuistik hervor. Immerhin sind dies alles nur Palliativmaßregeln, die bei einer schweren Zerreißung, die immer wieder Anlaß zum Auftreten der soeben bekämpften Komplikationen, wie Emphysem, Pneumothorax, Hämothorax geben kann, wohl selten viel nützen werden. So zeigt es sich ja auch, daß in der überwiegenden Mehrzahl der Fälle die Kranken trotz dieser Behandlungsmethoden nicht gerettet werden konnten. Es bleibt also immer die Frage bestehen, ob nicht eine radikale Behandlung, besonders der von Anfang an sich als schwere Rupturen dokumentierenden Fälle geboten ist; eine solche kann selbstverständlich nur auf operativem Wege geschehen."

Aus der Statistik Richters kann man nicht ersehen, daß die überwiegende Mehrzahl der Fälle nach diesen Methoden (Punktion, Drainage)

1) Nicht publiziert.

behandelt worden ist. Im Gegenteil! Gerade die rasch letal endigenden Fälle sind nicht in diesem Sinne behandelt worden. In den beiden von Richter angeführten Fällen aber, wo diese „Palliativmaßregeln" angewandt wurden, haben sie lebensrettend gewirkt.

Fall Schuh. Lungenruptur nach starker Kontusion des Thorax. Hervorstechendstes Symptom starker Pneumothorax. Beim Eintritt von Erstickungsgefahr Punktion. Danach Heilung in ziemlich kurzer Zeit.

Fall v. Bramann[1]). Ueberfahrung durch einen schweren Lastwagen. $1^1/_2$ Stunde nachher hochgradiges Emphysem des ganzen Rumpfes. Fraktur der 3. und 4. rechten Rippe. Atemnot; Cyanose; Pulsbeschleunigung. In den nächsten 6 Stunden dehnte sich das Emphysem auf die Extremitäten aus, sowie auf Gesicht und Kopf. Zunahme der Atemnot, Unruhe und Beklemmung; Puls kaum fühlbar, hochgradigste Cyanose. Rechtsseitiger Pneumothorax. Da der Exitus unmittelbar bevorstand, wurde die 4. Rippe reseziert. Aus der eingestochenen Troikartkanüle entleerte sich unter lautem Zischen eine große Menge Luft aus der Pleurahöhle. Eröffnung der letzteren durch Schnitt. Die Lungenwunde wird nicht gefunden. Die Thoraxwunde wurde nach Einlegen eines starken Drainrohres von ca. 1 cm Lumen wieder geschlossen, auf das Drainrohr ein Gummifingerling gebunden. Der Erfolg war überraschend. Das Emphysem nahm ab. Am 6. Tage war die Lungenwunde anscheinend geschlossen, am 11. Tage wurde das Drainrohr entfernt und die Thoraxwunde geschlossen.

In diesem Falle hat also nur die Drainage, die sich wohl auch statt durch Rippenresektion durch Einstechen eines Troikarts in die Pleurahöhle hätte ausführen lassen, ohne einen radikalen Eingriff an der Lunge Erfolg gehabt.

Ich kann daher den Wert der Punktionsdrainage nicht so gering einschätzen wie Richter und bin überzeugt, daß die hohe Mortalitätsziffer der subkutanen Lungenrupturen durch sie allein herabgesetzt worden wäre.

Wir müssen bei Lungenrupturen, überhaupt bei allen Lungenverletzungen, bei denen die Schwere der Symptome einen Eingriff erfordert, scharf zu unterscheiden suchen, ob diese auf eine Blutung oder einen gespannten Lufterguß zurückzuführen sind. Wo eine Blutung lebensgefährlich auftritt, wird ein radikaleres Eingehen am Platze sein. Für die Fälle jedoch, in denen die Komplikation des Spannungspneumothorax im Vordergrunde des Krankheitsbildes steht — d. i. nach der bisherigen Statistik die überwiegende Mehrzahl — wird sich das bereits oben dargelegte Vorgehen empfehlen. In vielen Fällen werden

1) Centralbl. f. Chir., 1893, Beil. zu No. 30.

uns diese „palliativen Maßnahmen“ sicherlich einen schwereren Eingriff überhaupt ersparen, besonders da, wo die schweren Spannungserscheinungen zu der Größe der Lungenwunden in keinem Verhältnis stehen (Fall Adams, mein Versuch).

Nach den Experimenten am Tier verkleben Lungenwunden oft rasch und halten, auch ohne daß sie versorgt werden, schon nach 24 Stunden luftdicht. In dem von Koenig mitgeteilten Fall von Lungenruptur waren 40 Stunden nachher die Wunden bereits verschlossen.

Zeigt es sich nun, daß wir mit der Punktionsdrainage allein nicht auskommen, so haben wir damit immerhin zunächst die bedrohlichsten Erscheinungen des Spannungspneumothorax beseitigt und können dann später, wenn noch andere Indikationen (Blutung) für einen radikalen Eingriff bestehen, diesen unter günstigeren Bedingungen vornehmen. Bei einer stärkeren Blutung würden wir übrigens aus der Punktionsdrainage diagnostische Anhaltspunkte gewinnen. Sie würde dann als explorative Punktion nicht vergeblich sein.

Besonders wertvoll werden diese Maßnahmen für den praktischen Arzt sein, dessen Hilfe in vielen derartigen Fällen zu allererst in Anspruch genommen wird. Eine größere Operation auszuführen, wird er bei der Beschränktheit seiner Hilfsmittel meist nicht in der Lage sein, selbst wenn er sie bei einer bedrohlichen Blutung für indiziert halten sollte. Resigniert beschränkt er sich dann auch da, wo eine einfache Punktion wohl lebensrettend wirken könnte, auf die exspektative Behandlung, deren Resultate in der Richterschen Statistik in einer Mortalität von 63 Proz. ihren Ausdruck finden. Mit einer einfachen Punktionsdrainage dagegen wird er schneller bei der Hand sein, wenn er weiß, daß sie in der Mehrzahl der Fälle Erfolg verspricht. Diese wird sich auch in allen Lagen mit den einfachsten Hilfsmitteln ausführen lassen.

Dasselbe gilt, vielleicht noch in höherem Maße, für die erste Hilfeleistung im Kriege.

Am Schlusse dieses Kapitels möchte ich noch nachträglich über einen Fall berichten, den ich vor einiger Zeit in Vertretung meines Chefs, Herrn Prof. Henle, operiert habe.

24-jähr. Arbeiter, der bei einer Schlägerei durch mehrere Messerstiche verletzt wurde. $2^1/_2$ Stunden nach der Verletzung wurde er in das Krankenhaus eingeliefert. Es fanden sich Stichwunden: an der rechten Schulter, an der linken Brustseite etwas unterhalb und lateralwärts vom unteren Scapularwinkel, in beiden Lendengegenden, dicht unterhalb der letzten Rippen. Die Stichwunde in der rechten Lendengegend blutete noch stärker, während sich aus den anderen Wunden kein Blut mehr entleerte. Um die Wunde an der linken Brustseite hatte sich Hautemphysem entwickelt, welches nahezu die ganze linke Thoraxhälfte einnahm.

Der Verletzte ist sehr blaß, kollabiert, gibt auf die an ihn gerichteten Fragen kaum Auskunft. Atmung beschleunigt und oberflächlich. Radialpuls kaum fühlbar (wird von einigen Untersuchern gar nicht gefühlt). Auf der linken Thoraxseite besteht über der oberen Partie heller, tympanitischer Schall (Pneumothorax), in der unteren Partie eine etwa 2—3 querfingerbreite Dämpfung (Hämothorax?). Kein deutliches Atemgeräusch. Die rechte Thoraxseite zeigt normalen perkutorischen und auskultatorischen Befund. Herzdämpfung ist nicht zu perkutieren; Herztöne sind nicht zu hören. Das Abdomen ist nicht stärker gespannt. In der rechten Flanke scheint eine undeutliche Dämpfung zu bestehen, die bei Lagewechsel sich nicht ändert. Während der kurzen Zeit der Untersuchung hat das Hautemphysem zugenommen.

Es wurde die Diagnose gestellt auf Spannungspneumothorax mit mäßigem Bluterguß, der durch Stichverletzung der Lunge entstanden war. Für die hochgradige Anämie, sowie für die schlechte Qualität des Pulses bot der geringe Hämothorax keine genügende Erklärung. Es wurde darum eine stärkere intraabdominale Blutung angenommen, wofür auch die Blutung aus dem rechtsseitigen Bauchstich und die angenommene rechte Flankendämpfung zu sprechen schienen.

Bevor zur Laparotomie geschritten wurde, wurde ein mittelstarker Troikart in die linke Pleurahöhle eingestoßen. Die Kanüle desselben, mit einem Condomfingerling armiert, blieb liegen. Es entleerte sich sofort reichlich Luft, zuerst in kontinuierlichem Strome, bald nur noch stoßweise in der Exspiration, während in der Inspiration der Condom fest angesaugt wurde. Blut wurde nicht entleert.

Die Laparotomie ergab keine intraabdominelle Verletzung, kein Blut in der Bauchhöhle. Nach Beendigung derselben (etwa nach 10 Minuten) war der Lufterguß aus der linken Pleurahöhle nahezu vollständig ausgepumpt. Soweit man ohne Gefährdung der Asepsis auskultieren konnte, war Atemgeräusch zu hören. Perkutorisch war Pneumothorax nicht mehr so deutlich nachzuweisen. Der Condom lag fast ständig angesaugt über der Oeffnung der Troikarthülse, nur in längeren Pausen entleerte sich bei Hustenstößen noch ein wenig Luft, dagegen kein Blut. Das auffallendste aber war, daß der Puls nunmehr gut fühlbar war: Er war voll, kräftig, 84 Schläge in der Minute.

Die Troikartkanüle blieb 2 Tage liegen. Es entwickelte sich eine doppelseitige Pneumonie mit Infektion der linken Pleurahöhle. Pat. starb am 5. Tage.

Der hier mitgeteilte Fall ist aus mehrfachem Grunde nicht ohne Interesse. Einmal ersehen wir aus ihm, wie schwierig in derartigen Fällen die Deutung des Krankheitsbildes sein kann. Der Kollapszustand, die hochgradige Blässe, vor allem aber die nahezu vollständige Pulslosigkeit legten den Gedanken an eine stärkere innere Blutung nahe; sie führten zu einer Probelaparotomie und würden, falls nicht die irreführenden Bauchverletzungen bestanden hätten, wahrscheinlich auch zu einer Eröffnung der Thoraxhöhle (im Sinne der Indikationsstellung Garrès) geführt haben. Durch die Punktion mit nachfolgender Ventildrainage wurde diese vermieden. In kürzester Zeit wurde der gespannte Lufterguß der linken Pleurahöhle entleert, wobei sich noch zeigte, daß

eine nennenswerte Blutansammlung in derselben nicht vorhanden war. Das schwere Symptomenbild änderte sich mit einem Schlage; es setzte vor allem wieder ein voller kräftiger Puls ein. Wir können nach dieser Beobachtung einen stärkeren Blutverlust, der ja auch vor der Einlieferung des Verletzten aus den äußeren Wunden hätte erfolgt sein können, nicht mehr als Grund der anfangs bestehenden Pulslosigkeit ansehen. Wir müssen diese vielmehr lediglich als eine Folge des hochgradigen Spannungspneumothorax, resp. der dadurch bedingten akuten Verlagerung des Herzens und der großen endothorakalen Gefäße betrachten. Wir hätten hier also ein weiteres wichtiges Symptom eines stark gespannten Pneumothorax, auf das meines Wissens nach noch nicht genügend hingewiesen wurde. Ein Symptom, das zugleich die größte Gefahr ankündigt und zu raschem Eingreifen herausfordert. Zur momentanen Beseitigung dieser Gefahr, der in unserem Falle das Leben des Patienten nicht mehr lange Stand gehalten hätte, genügte die einfache Punktionsdrainage. Sie lieferte uns auch Aufschluß über das Fehlen eines stärkeren Hämothorax und ersparte uns die Thorakotomie.

Eine sofortige Punktion wäre demnach in jedem derartigen Falle angezeigt, auch dann, wenn man aus bestimmten Gründen noch eine weitere Operation (Naht der Lungenwunde) beabsichtigt. Ich habe den Eindruck gewonnen, daß hier ein Warten von $^1/_4$ oder $^1/_2$ Stunde — und solange dürfte die Vorbereitung zu einer solchen Operation stets dauern — nicht unbedenklich ist.

Primäre Drainage.

Bei allen Eingriffen, wo eine Verletzung der Lunge oder eines Bronchus gesetzt wurde, wird man vor die Frage gestellt, ob man die Pleurahöhle primär verschließen oder im Hinblick auf einen eventuell eintretenden Spannungspneumothorax prophylaktisch drainieren soll.

Die Entscheidung dieser Frage hängt von dem Grade der Luftdichtigkeit der Lungen- oder Bronchialwunde ab. Man muß darum diese vor Schluß der Pleurahöhle prüfen.

Am einfachsten geschieht dies durch Eingießen von steriler Kochsalzlösung in die Pleurahöhle. Die Undichtigkeit wird dann durch das Aufsteigen von Luftblasen in der Flüssigkeit kenntlich. Dabei können Luftblasen, die durch die respiratorischen Bewegungen der Lungen auch ohne Verletzung derselben in der eingegossenen Flüssigkeit entstehen, zu Täuschungen führen. Nach kurzer Beobachtung ist jedoch die Unter-

scheidung nicht schwer. In kurzen Respirationspausen, die man auch durch Festhalten der Lunge und der Thoraxwand herbeiführen kann, verschwinden diese Luftblasen bald. Luft jedoch, die aus einer Verletzung des Bronchialbaumes hervordringt, strömt infolge der konstanten Druckdifferenz kontinuierlich aus.

Findet man die Verletzungsstelle luftdicht, so kann man die Pleurahöhle, wenn nicht andere Gründe (Infektionsgefahr) dagegen sprechen, ruhig primär verschließen, im anderen Falle muß man die Drainage in Erwägung ziehen.

Die Entscheidung dieser Frage ist Erfahrungs-, oft auch bis zu gewissem Grade Gefühlssache, ähnlich wie die Entscheidung, ob man bei einer nicht ganz aseptisch verlaufenen Abdominaloperation tamponieren soll oder nicht. Es lassen sich hierüber nur ganz allgemeine Regeln aufstellen.

Ist der Luftaustritt nur gering, etwa nur vereinzelte Luftblasen, oder rührt er aus kleinen Stichkanälen peripherer Lungenwunden her, dann schließe man primär. Wir haben dann höchstens nur einen geschlossenen Pneumothorax zu erwarten, vielleicht sogar nur einen partiellen, da bei entsprechendem Lufteintritt in die geschlossene Pleurahöhle sich der negative Druck derselben vermindert und dadurch der Luftaustritt bald spontan aufhört, kleinere Verletzungen sich auch bald schließen.

Bei meinen Tierexperimenten habe ich die Drainage wegen der Infektionsgefahr nach Möglichkeit eingeschränkt, auch da manchmal, wo ich sie für indiziert hielt. Die Tiere haben dies oft ohne Nachteil ertragen, während in anderen Fällen selbst bei kleineren Lungenwunden, wo ich dies nicht erwartet hätte, bald nach Schluß der Thoraxwunde Symptome von Spannungspneumothorax auftraten.

Die primäre Drainage der Pleurahöhle ist angezeigt bei allen größeren Lungenwunden, die wegen ihrer ungünstigen Lage, wegen der Notwendigkeit rascher Beendigung der Operation oder aus anderen Gründen nicht genügend versorgt werden konnten, ferner bei den kleinsten, nicht exakt verschlossenen Wunden der großen Bronchien.

In Fällen, wo man bei geringem Luftaustritt schwanken kann oder wo man der Haltbarkeit des momentan luftdichten Wundverschlusses (besonders der Bronchien) kein Vertrauen schenkt, würde ich doch zunächst empfehlen, von der primären Drainage abzusehen. Solche Fälle müssen aber dann eine Zeitlang nach der Operation ständig überwacht werden, damit bei eventuell auftretenden Spannungserscheinungen sofort punktiert werden kann. Ich möchte bei zweifelhaften Fällen auch empfehlen, die Perikostalnähte nicht zu fest anzuziehen und die Interkostalmuskulatur bis auf einige offenbleibende Stellen zu vernähen [1]). Die Naht der übrigen Schichten erfolgt dann in gewöhn-

1) Bei Lappenschnitten mit Rippenresektionen werden solche Stellen stets sowieso vorhanden sein.

licher Weise. Durch die Lücke in der Interkostalmuskulatur erhält man so bei Einsetzen von Spannungspneumothorax ein bald in Funktion tretendes Notventil, gewinnt andererseits in dem bald entstehenden und ständig fortschreitenden Hautemphysem einen Anhaltspunkt für die nötigen therapeutischen Maßnahmen.

Als Beispiel diene folgender Versuch:

Bei einem Experiment über Lungennaht wurde die Pleurahöhle verschlossen, trotzdem die Lungenwunden noch Luft austreten ließen. Es wurden 3 Perikostalnähte angelegt, die jedoch nicht ganz fest angezogen wurden. Die Interkostalmuskulatur wurde nun isoliert vernäht bis auf 2 Lücken in den beiden Wundwinkeln. Darüber wurden Muskel und Haut in mehreren Etagen vollständig durch exakte Naht vereinigt. Bald nach Schluß der Hautwunde trat Hautemphysem ein, das sich ziemlich rasch fast auf die halbe linke Thoraxseite ausbreitete. Die Atmung wurde dyspnoisch. Sofort wurde in dem hinteren Wundwinkel ein Glasdrain eingeführt, dessen äußeres Ende mit einem Gummifingerling versehen war. Die Haut wurde um dieses Drain dicht vernäht und mit Jodoformkollodium verschlossen. Aseptischer Verband. Am folgenden Tage ist das Tier wohl; keine Dyspnoe. Nach 24 Stunden zeigt sich bei Abnahme des Verbandes, daß das Ventildrain nur mangelhaft funktioniert, da der Fingerling durch eingetrocknetes Sekret hart geworden war. Es wurde bei der Inspiration stets eine geringe Menge Luft angesaugt. Nach vorsichtigem Freilegen der Pleura costalis neben der ursprünglichen Operationswunde konnte man durch diese hindurch sehen, daß die Lunge etwa 2 cm von der Thoraxwand abgerückt, jedoch gebläht war und alle respiratorischen Bewegungen mitmachte. (Der weitere Gang des Versuches ist für diese Frage nicht von Interesse.)

Zur primären Drainage verwandte ich rechtwinklig gebogene Glasdrains. Der äußere Schenkel liegt der Thoraxwand parallel an und kann leicht mit dem Verbande bedeckt werden. Er wird mit einem Fingerling oder einem dünnen Gummischlauch (Zigarettdrain) als Ventil versehen. Der in der Pleurahöhle liegende Schenkel ist an seinem Ende meißelförmig abgeplattet, um die Einführung durch die eventuell schon geschlossene Thoraxwunde zu erleichtern.

Infolge der Mängel, welche einem Ventilverschluß durch Fingerlinge oder Gummidrains anhaften, empfiehlt es sich vielleicht, auch zu dieser primären Drainage Metall- oder Glasrohre zu verwenden, die mit einem ähnlichen Ventilmechanismus versehen sind, wie der oben beschriebene.

Hautemphysem.

Nach endothorakalen Eingriffen ist Hautemphysem eine so häufig beobachtete Komplikation, daß es einer besonderen zusammenfassenden Besprechung bedarf.

Meist kommt das Emphysem auf jene Art zu stande, wie sie bereits oben dargelegt wurde: als eine Folgeerscheinung einer Ansamm-

lung von Luft in der Pleurahöhle, die durch den Atemmechanismus in das subkutane Gewebe hineingepumpt wird (p. 840, 844).

In vereinzelten Fällen ist jedoch der Entstehungsmechanismus des Hauptemphysems ein anderer. Die Luft tritt ohne Vermittelung der Pleurahöhle durch eine direkte Kommunikation aus dem Bronchialbaum in das Unterhautzellgewebe. Eine solche Kommunikation kann zu stande kommen, wenn Lungenwunden mit Wunden der Pleura costalis verkleben, ferner durch Stichkanäle von Nähten, welche zur Fixation der Lunge an die Brustwand angelegt sind, bei Verletzungen, die bei bereits bestehender Adhäsionsbildung zwischen Lunge und Pleura costalis beide Organe treffen (Durchspießungsfrakturen der Rippen, Stichverletzungen). Bei diesem Mechanismus wird die Lungeninnenluft durch die exspiratorische Spannung direkt in das Zellgewebe gepreßt.

Bei Versuchen über Pneumopexie sah ich öfters Hautemphysem auftreten, das bisweilen nur von einer Nahtstelle ausging. Desgleichen beobachtete ich es einmal bei einer Lungenspitzenresektion, bei welcher die Resektionsstelle sehr wahrscheinlich durch eine Perikostalnaht mitgefaßt worden war und es dadurch zu einer raschen Vereinigung derselben mit der Interkostalwunde kam. In einem weiteren Falle war ein totales Hautemphysem darauf zurückzuführen, daß eine Bronchialligatur ca. 3 Wochen nach einer Lungenexstirpation versagt hatte. Ein Spannungspneumothorax war deshalb nicht zu stande gekommen, weil die Pleurahöhle durch künstliche Adhäsionsbildung fast völlig verödet war.

Die Annahme Koenigs[1]), daß ein ständig über den ganzen Körper fortschreitendes Hautemphysem stets auf Verwachsungen der Lungenwunde mit der Pleurawunde beruhe, kann ich auf Grund häufiger Beobachtungen am Tier nicht anerkennen. Gerade bei den hochgradigsten Fällen von Emphysem (nach Bronchialverletzungen, Versagen von Hilusligaturen) fanden sich keinerlei Verwachsungen zwischen der Oeffnung des Bronchialbaumes und der Thoraxwunde. Auch v. Bramann hat bei seinem Falle keinerlei Verwachsungen festgestellt und sich darum ebenfalls der Koenigschen Ansicht nicht anschließen können[1]).

Die richtige Erkenntnis, welcher Entstehungsmodus in dem jeweiligen Falle gerade vorliegt, ist für die einzuschlagende Therapie von großer Bedeutung.

Entstand das Emphysem unmittelbar im Anschluß an einen endothorakalen Eingriff, bei welchem Lunge oder Bronchus gar nicht verletzt oder gesetzte Verletzungen luftdicht wieder verschlossen wurden, so verdient es keine weitere Berücksichtigung. Es erreicht dann nur geringe Ausdehnung (meist nimmt es etwa einen handflächengroßen Bezirk um die Wunde herum ein) und wird unter einem leicht komprimierenden Verbande in kurzer Zeit resorbiert.

---

1) Chirurgenkongreß 1893.

Ernstere Bedeutung kommt einem rasch fortschreitenden, sich auf den ganzen Körper ausdehnenden Emphysem zu. Dieses deutet stets auf eine bestehende Oeffnung des Bronchialbaumes hin. Hier tut vor allem eine rasche Orientierung not, ob ein solches Emphysem mit einem Spannungspneumothorax kompliziert ist oder nicht.

Im ersteren Falle werden die Symptome eines Pneumothorax mit Verdrängungserscheinungen, hochgradiger Dyspnoe, die sich bis zur Erstickungsnot steigert, bald in den Vordergrund treten und uns den richtigen Weg weisen. Die Diagnose wird uns erleichtert in den Fällen, wo dieses Symptomenbild unmittelbar oder einige Zeit nach einer Lungen- oder Bronchialoperation auftritt, wo wir den Patienten von vornherein schon unter diesem Gesichtspunkte beobachten und so die erste Entwickelung des Krankheitsbildes verfolgen können. Die Diagnose kann dagegen nach dem Urteil der Autoren sehr schwierig sein bei subkutanen Lungenverletzungen, wo uns meist erst das voll entwickelte Krankheitsbild vor Augen kommt. Ein exakter physikalischer Nachweis des Pneumothorax ist dann wegen des starken Hautemphysems und dem bisweilen bestehenden Hämothorax nicht immer sicher zu stellen (Koenig). Die Patienten sind kollabiert, stehen noch stark unter der Chockwirkung; auch andere schwere Verletzungen treten oft komplizierend hinzu. In solchen Fällen ist dann eine Probepunktion angezeigt.

Ist ein Spannungspneumothorax als Ursache des Emphysems festgestellt, dann muß er in erster Linie die Indikation für einen sofortigen Eingriff abgeben. Das Emphysem bedarf keiner besonderen Behandlung, sobald wir der gespannten Pneumothoraxluft einen hinreichenden Austritt nach außen verschaffen. Dazu genügt die Punktion mit einem mittelstarken Troikart. Größere Operationen (Incision oder gar Rippenresektion) nur zur Beseitigung eines derartigen Emphysems sind nicht notwendig. Die Behandlung des Emphysems durch multiple tiefe Incisionen der Haut und Massage nach Koenig wäre in diesen Fällen nicht angebracht, da wir durch diese im wesentlichen nur ein Symptom, nicht aber die weit gefährlichere Ursache zu beseitigen suchen.

Das Hautemphysem bei Spannungspneumothorax ist überhaupt nicht als eine höchst bedenkliche Komplikation aufzufassen, wie dies Richter u. A. tun, sondern eher als ein sehr zweckmäßig eingerichtetes Notventil, durch welches der unter hoher Spannung stehende Pneumothorax sich entlastet. Nebenbei ist es ein wertvoller Fingerzeig für unser therapeutisches Handeln. Daß ein hochgradiges Emphysem an sich nicht so gefährlich ist, beweisen auch jene Fälle, wo es ohne komplizierenden Spannungspneumothorax auftritt.

Ein Hautemphysem, welches durch direkte Kommunikation zwischen Bronchialbaum und Unterhautzellgewebe entstanden ist, kann ebenfalls, allerdings meist langsamer fortschreitend, hohe Grade erreichen. Zu dem soeben geschilderten Symptomenbild aber steht es in einem auffallenden Kontrast. Es fehlt die starke Dyspnoe. Selbst nach tagelangem Bestehen, wenn die Tiere bereits am ganzen Körper unförmig aufgeblasen sind, laufen sie noch munter im Stall herum.

Die Diagnose gründet sich hier im wesentlichen auf den Ausfall dieser Spannungssymptome. Sie wird gestützt, wenn Eingriffe vorangegangen sind, bei denen Lunge mit der Brustwand vernäht wurde (Pneumopexie), wo also durch die Stichkanäle direkte Kommunikationswege zwischen Bronchialbaum und Unterhautzellgewebe geschaffen wurden.

Die Entscheidung über die einzuschlagende Therapie erfordert in diesen Fällen nicht so raschen Entschluß. Je nach dem Tempo, in welchem das Emphysem über den Körper fortschreitet, entsprechend auch dem übrigen Allgemeinzustand, kann man eine mehr oder weniger abwartende Haltung einnehmen, ja überhaupt eher mit einer Spontanheilung rechnen. Tritt diese nach längerem Abwarten nicht ein, nimmt das Emphysem dagegen immer mehr zu, dann müssen wir auch in diesen Fällen an eine operative Beseitigung denken. Ein radikaler Eingriff kann darin bestehen, daß man die Kommunikationsöffnung aufsucht, die Kommunikation zwischen Bronchialbaum und Thoraxwand löst und die Bronchialöffnung verschließt. Bisweilen werden wir jedoch auch ohne die Lösung der Adhäsionen und der damit doch meist verbundenen Oeffnung der freien Pleurahöhle auskommen. Man legt dann durch eine Incision die Kommunikationsstelle frei.

Weikard [1]) ist in einem Falle so vorgegangen. Nach dem Stoß eines Stieres hatte sich im Anschluß an einen heftigen Hustenstoß ein sehr erhebliches Hautemphysem entwickelt. Die Verletzungsstelle, die sich nach dem Rhythmus der Atmung hob und senkte, wurde bis an die Oeffnung der Pleura costalis gespalten, worauf bald Heilung eintrat.

Die Bronchialluft entweicht nun nach außen, nicht mehr in das Unterhautzellgewebe, das im Bereiche um die Fistel herum granuliert und vernarbt. Durch eine zweite Operation kann man dann den Verschluß der Lungenfistel vornehmen, falls dieselbe nicht von selbst sich schließen sollte.

---

1) Weikard, Ein Fall von allgemeinem traumatischen Emphysem infolge subkutaner Lungenverletzung. Münch. med. Wochenschr., 1887 (zit. nach Richter).

Für die Lokalisation der Kommunikationsöffnung besitzen wir gewisse Anhaltspunkte. Jede Operationswunde oder Verletzungsstelle der Thoraxwand ist natürlich in erster Linie ins Auge zu fassen. Man hört hier zischende Geräusche oder bemerkt bei stärkeren Exspirationsstößen eine Vorwölbung der betreffenden Hautpartie.

Die von KOENIG empfohlene Behandlungsweise mit multiplen tiefen Incisionen und Massage ist auch in diesen Fällen nur als eine symptomatische anzusehen und erscheint zudem schwerer und in Bezug auf Infektionsgefahr auch bedenklicher als der radikale Eingriff selbst.

Bei 2 Tieren hatte sich im Anschluß an vorangegangene Operationen ein Emphysem nach dem eben geschilderten Mechanismus gebildet. Da es spontan nicht zurückging, sondern sich auf den ganzen Körper der Tiere ausbreitete, wurde ein nochmaliger Eingriff erforderlich. Des Interesses halber, welches diese Fälle bieten, will ich sie ausführlicher mitteilen.

Bei einem Hunde trat im Anschluß an eine Lungenspitzenresektion ein ausgedehntes, langsam fortschreitendes Hautemphysem auf. Das Allgemeinbefinden des Tieres war dabei gut; keine Dyspnoe. Da das Emphysem nicht zum Stillstand kam, wurde am 3. Tage nach der Operation ein zweiter Eingriff vorgenommen. In der Kammer wurde die Pleurahöhle durch einen Interkostalschnitt eröffnet, welcher etwa 2 Querfinger hinter der ersten Operationsnarbe lag. Ein Eingehen an dieser selbst war nicht möglich, da sich hier ein subkutaner Abceß gebildet hatte. Es fand sich kein Pneumothorax, kein Empyem. Die Lunge war gebläht und lag der Thoraxwand dicht an. Der Oberlappen war mit seinem obersten Teile (Resektionsstelle) fest an der Thoraxwand adhärent und zwar an jener Stelle, die der ersten Operationsöffnung entsprach. Die Adhäsionen wurden stumpf mit dem Finger gelöst und der Oberlappen exstirpiert. An der Resektionsstelle fanden sich mehrere Einrisse, in welche einige kleinere Bronchien mündeten. Das Emphysem ging nach dieser Operation zurück. Eine völlige Heilung konnte ich nicht beobachten, da das Tier nach einigen Tagen an einem Empyem starb, das durch Infektion bei der zweiten Operation von dem Hautabsceß her entstanden war.

Bei einem 2. Tiere war in 2 Sitzungen ohne Resektion von Rippen die linke Lunge exstirpiert worden, wobei die Hilusstümpfe durch Massenligaturen aus Catgut versorgt worden waren. Die Pleurahöhle wurde jedesmal mit LUGOLscher Lösung behandelt, mit Kochsalzlösung angefüllt und primär verschlossen. Das Tier überstand die Eingriffe gut und war nach der 2. Operation etwa 3 Wochen lang gesund. Nach dieser Zeit stellte sich plötzlich Hautemphysem ein, das sich in ungefähr 2 Tagen über den ganzen Körper des Tieres ausbreitete. Dabei bestand keine Dyspnoe; das Tier lief munter in seinem Stall herum. Einen linksseitigen Pneumothorax konnte man perkutorisch nicht nachweisen. Das Herz, welches infolge der Entfernung der Lunge unmittelbar der Brustwand anlag, hatte seine Lage nicht geändert. Bei der Auskultation hörte man am Thorax, besonders links, schlürfende und zischende Geräusche. Wegen der fehlenden Dyspnoe konnte ein Spannungspneumothorax ausgeschlossen werden. Es wurde angenommen, daß die zuletzt (mit Catgut) angelegte Bronchialligatur vorzeitig resorbiert worden sei, daß es aber zu keinem Spannungspneumothorax, wie in den bisher beobachteten Fällen, gekommen sei, da die linke Pleurahöhle durch Adhäsionsbildung und Verlagerung

des Mediastinums und Zwerchfells bereits verödet war, daß die Luft vielmehr direkt durch eine Kommunikation zwischen der Bronchialöffnung und der Hautnarbe in das Unterhautzellgewebe eingetreten sei.

Da das Hautemphysem weiter fortschritt, wurde am 3. Tage nach dessen Entstehen in der Kammer operiert. Nach Excision der Hautnarbe zeigten sich in der Interkostalnarbe mehrere Oeffnungen, aus denen zischend Luft herausdrang. Nach Spaltung der Interkostalnarbe gelangte man in einen etwa feigengroßen Hohlraum. Nach hinten zu fand sich seine Grenze etwa im 5. Interkostalraum. Die mediale Wand wurde von dem stark verlagerten, fibrös verdickten Mediastinum gebildet. Von diesem zogen zahlreiche fibröse Stränge zur Thoraxwand, die darauf hindeuteten, daß auch an dieser Stelle bereits Mediastinum und Thoraxwand aneinander gelegen hatten, daß jedoch diese Verbindung durch die eintretende Luft wieder gelöst worden und so dieser Hohlraum entstanden war. In dieser medianen Wand fand sich, etwa der Stelle der Bifurkation entsprechend, eine ca. erbsengroße Oeffnung, aus der zischend Luft herausdrang. Dieselbe wurde als das Lumen des zuletzt abgetragenen Bronchus des linken Oberlappens angesprochen, das sich nach Resorption des Catgutfadens geöffnet hatte. Von einer Erhabenheit an dieser Stelle (Rest des Hilusstumpfes) oder von einem Ligaturfaden war weder etwas zu sehen noch zu fühlen.

Es wurde um dieses Loch mit einem starken Seidenfaden eine Tabaksbeutelnaht angelegt. Da diese noch nicht luftdicht die Oeffnung verschloß — beim Eingießen von Kochsalzlösung traten noch Luftblasen heraus — wurde noch eine zweite Tabaksbeutelnaht darübergelegt, die nun einen luftdichten Verschluß herbeiführte. Der Hohlraum wurde wieder mit steriler Kochsalzlösung ausgefüllt und die Thoraxwunde primär geschlossen. Prima intentio. Das Emphysem nahm rasch ab. Der Hund lebt noch und ist munter.

XXIII.

Eine Methode exakter Messung und Aufzeichnung der Wirbelsäule in verschiedenen Haltungen.

Von

Professor Dr. **K. Ludloff,**

Oberarzt der orthopädischen Abteilung.
An der chirurg. Klinik zu Breslau seit 1. Dez. 1902.

(Hierzu 22 Abbildungen im Texte.)

Bei genaueren Untersuchungen der Verhältnisse der Wirbelsäule hat wohl schon jeder, besonders aber wer mit Unfallpatienten zu tun hat, oft den Wunsch gehabt, eine Untersuchungsmethode zu besitzen, durch die man einwandsfrei die Beweglichkeit resp. Unbeweglichkeit der Wirbelsäule mit Ausschaltung aller subjektiven Faktoren, wie Augenmaß etc., nachweisen kann.

Wer viel Gutachten zu lesen hat, weiß, wie sich da oft die Angaben widersprechen, oder wie oft dieser wichtige Punkt bei Wirbelsäulen- und Kreuzbeinaffektionen überhaupt nicht berührt wird.

Bei der Untersuchung solcher zweifelhaften Wirbelsäulenaffektionen habe ich mich nun bemüht, eine Methode auszuarbeiten, die einerseits die subjektiven Untersuchungsfehler möglichst ausschalten soll, die andererseits aber auch ein Mittel in die Hand gibt, den Patienten möglichst genau zu kontrollieren, wie weit die Beweglichkeit von ihm selbst absichtlich beeinflußt wird.

Ich bediene mich zu der Prüfung der Bewegung der Wirbelsäule in der sagittalen Ebene, Beugung nach vorn und hinten eines Instrumentes, das aus dem Schulthessschen Nivelliertrapez entstanden ist, und das mir oft überraschende Resultate geliefert hat.

Ich habe das Instrument so modifiziert, daß ich an Stelle des Kreissektors einen ganzen Kreis mit Teilung in 360° angebracht und ein noch leichter spielendes Pendel als Zeiger eingefügt habe. Die Form des Instrumentes erhellt aus nachstehender Abbildung (Fig. 1).

ab ist ein vierkantiger, in 0,5 cm eingeteilter Stahlstab von 25 cm Länge, über den die beiden Zirkelspitzen oder Branchen Z und Z' verschiebbar gesteckt sind. Der Stab *ab* trägt die Scheibe (S), die eben-

falls auf dem Stab nach rechts und links verschiebbar, aber nicht drehbar ist. Die Scheibe ist in 360° eingeteilt, die von 0—180 auf der einen Seite +, auf der anderen — bezeichnet sind. Die Scheibe ist so zum Stahlstab orientiert und fixiert, daß der Radius, der durch den 0-Punkt geht, immer senkrecht auf dem Stahlstab steht. Um den Mittelpunkt (*c*) der festen Scheibe dreht sich der leicht spielende Zeiger *L*. Sein unteres Ende *u* ist beschwert, so daß er stets die Lotrechte zur Erde einnimmt.

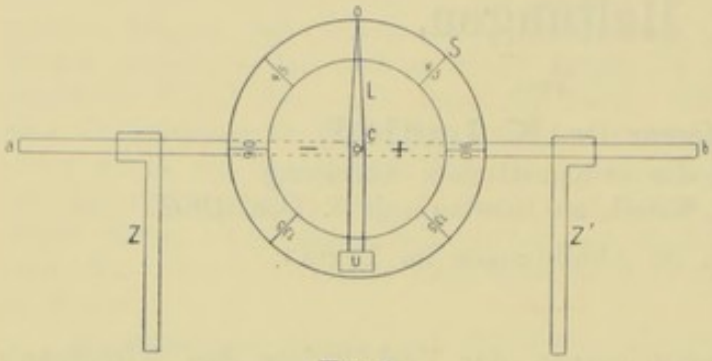

Fig. 1.

Je nachdem man nun die beiden Zirkelspitzen auf eine in irgend einem Winkel geneigte Strecke aufsetzt (cf. Fig. 2), bildet der leicht bewegliche Zeiger einen Winkel mit dem Radius des 0-Punktes und zeigt den Grad der Abweichung des 0-Punktradius von der Senkrechten oder den Winkel, den der Stahlstab mit der Horizontalen bildet.

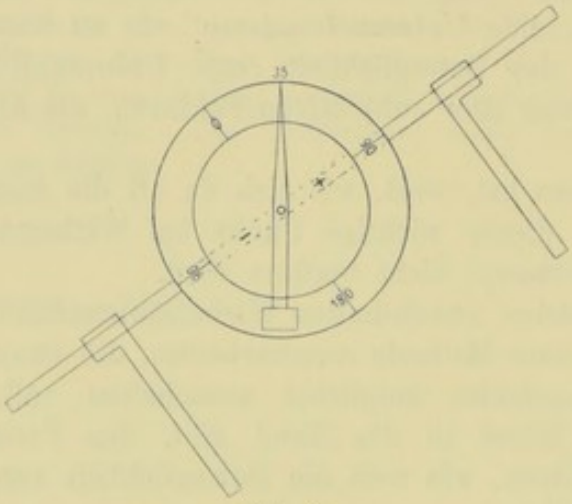

Fig. 2.

Der Gebrauch dieses Instrumentes zur Untersuchung der Wirbelsäule ist nun folgender:

Indem man die beiden Zirkelspitzen ansetzt (cf. Fig. 3 u. 4), kann man die ganze Wirbelsäule von der Steißbeinspitze bis zum Hinterhaupt, ja bis zur Stirn in jeder beliebigen Stellung abtasten, und zerlegt so die ganze Krümmung in einzelne gerade Abschnitte. Je geringer der Abstand der Zirkelspitzen ist, desto genauer gibt die so gewonnene Kurve die natürliche Krümmung wieder. Bei Erwachsenen hat sich ein Zirkelspitzenabstand von 3 cm, bei größeren Kindern von 2 cm am besten bewährt.

Bei der Abtastung eines jeden Krümmungsabschnittes notiere man die durch die Pendelspitze angezeigte Zahl (Grad).

Aus diesen aufgeschriebenen Zahlen sich so zurechtzufinden, dazu gehört schon ein mathematisch sehr geschulter Kopf; aber aus

diesen Zahlen läßt sich verhältnismäßig leicht die Kurve aufzeichnen, indem man nun mit dem Transporteur diese gewonnenen Neigungen der Basis des Zirkels zur Vertikalen aufzeichnet. Das geht am besten in folgender Weise:



Fig. 3.



Fig. 4.

	Vertebra prominens
+	9
+	12
+	17
+	25
+	29
+	36
+	40
+	49
+	54
+	57
+	57
+	58
+	62
+	63
+	64
+	66
+	72
+	78
+	98
+	113
+	125
	Steißbeinspitze

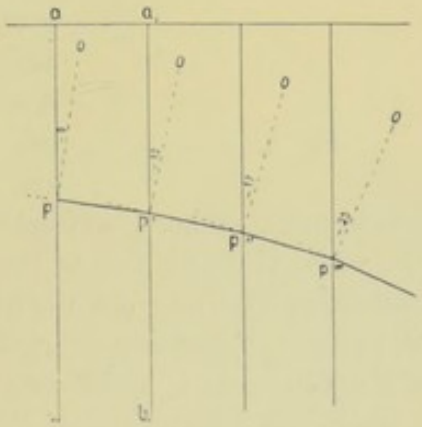

Fig. 5.

Angenommen, ich habe von der Vertebra prominens ab nach unten bis zur Steißbeinspitze die Wirbelsäule eines Patienten in sitzend gebeugter Stellung abgetastet bei einem Abstand der Zirkelspitzen von 3 cm und vorstehende Ausschläge des Zeigers notiert, so ziehe ich nun

auf dem Reißbrett mit Hilfe der Reißschiene eine Senkrechte *ab* (cf. Fig. 5) und markiere mir irgend einen Punkt *p*; an diesen Punkt *p* lege ich nun den Transporteur mit seinem Mittelpunkt so an, daß der Teilstrich des Grades —9 mit der Senkrechten *ab* zusammenfällt; dann trage ich mit einem fest einstellbaren Zirkel eine Strecke, die entweder ebenso groß ist wie der Abstand der Spitzen des Nivelliertrapezes (3 cm) oder im bestimmten Verhältnis verkleinert ist, in der Richtung der Basis des Durchmessers des Transporteurs ab. Diese Strecke reiche bis *p'*. In den Endpunkt *p'* ziehe ich wieder eine Senkrechte *a' b'* (parallel von *a b*), und lege in *p'* wieder den Transporteur an wie vorhin und fahre so fort, bis die sämtlichen Winkel aufgezeichnet sind.

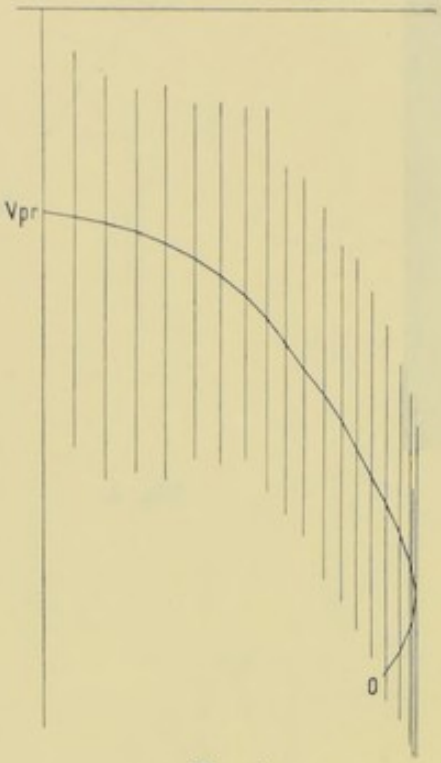

Fig. 6.

Es ist unzweckmäßig, die Kurve in demselben Maßstab zu zeichnen, wie man sie gemessen hat. Für 3 cm lange Abstände der Zirkelspitzen am Patienten habe ich je 1 cm lange Strecken auf dem Papier abgetragen.

So entsteht dann eine Kurve, wie sie hier aufgezeichnet ist (Fig. 6). Dieselbe gibt das Profil der Wirbelsäule in sitzend gebeugter Stellung von der Vertebra prominens bis zur Steißbeinspitze wieder.

Ich habe nun die Messungen mehrfach an demselben Individuum vorgenommen und nicht nur von der Vertebra prominens ab, sondern auch von der Scheitelhöhe aus gemessen, und füge die Kurven eines 12-jährigen, normalen Knaben bei (Fig. 7). Derselbe ist gemessen und aufgezeichnet in hängender (*h*) (in der Kopfschlinge), stehend aufrechter (*sta*), stehend gebeugter (*stg*) und sitzender (*sitza*) Haltung und in Bauchlage (*bl*). Vorher habe ich mir in der betreffenden Haltung die Vertebra prominens und die Verbindungslinie der Spinae posteriores markiert.

Die Kurven geben nicht nur das Profil der Wirbelsäule an sich, sondern auch die Stellung der Wirbelsäule im Raum wieder, soweit sich diese in der Sagittalebene abspielt.

Wir sehen auf den ersten Blick, welche verschiedenen Profilsformen die Wirbelsäule eines jugendlichen Individuums in den einzelnen Haltungen annehmen kann. Es fällt sofort auch der Unterschied der Wirbelsäulenform im Hängen und Stehen, im Sitzen und Stehen auf.

Wir konstatieren, wie ungemein weit sich eine jugendliche Wirbelsäule bei der Beugung nach vorn abbiegt und erkennen sofort den

enormen Unterschied in der ungezwungenen Haltung beim Stehen und beim Sitzen. Die statischen Momente treten uns durch diese Profilkurven viel deutlicher vor die Augen, als wir sie sonst zu sehen gewöhnt sind.

So, wie die Kurven hier gezeichnet sind, geben sie, wie gesagt, die Stellung der Wirbelsäule im Raum wieder; es wird aber doch schwer, sich so ein Urteil zu bilden, wie sich die einzelnen Abschnitte der Kurve bei den verschiedenen Haltungen ändern.

Wir können aber das und noch mehr aus den Kurven lesen, wenn wir folgendes Verfahren anwenden:

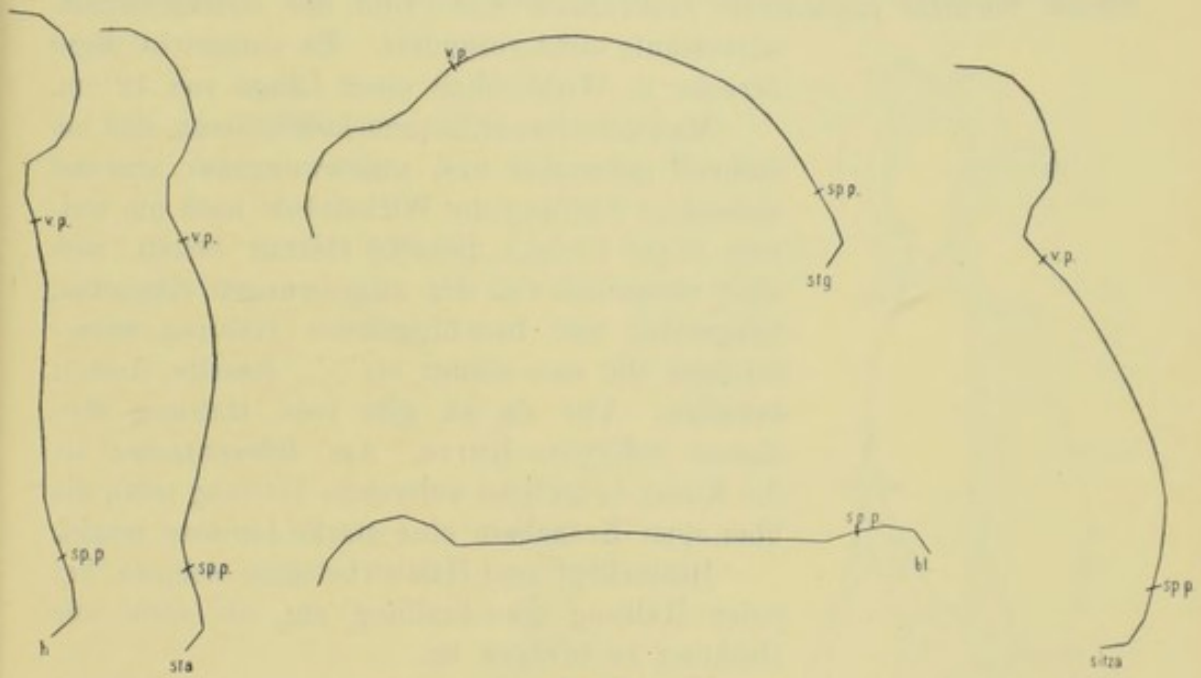

Fig. 7.

Nachdem zum Zweck des leichteren Vergleiches vor der Messung in der betreffenden Haltung die Vertebra prominens und die Verbindungslinie der beiden Spinae posteriores markiert sind und dann aus den Winkelausschlägen des Pendelzeigers die Kurve in der angegebenen Weise konstruiert ist, pause ich die Kurven verschiedenfarbig durch und lege sie dann nach bestimmten Prinzipien aufeinander. (Diese beiden markanten Stellen sind auf den Kurven mit *vp* und *spp* bezeichnet und lassen sich im Gegensatz zu anderen Stellen bei jedem, selbst dem fettesten Menschen, immer einwandsfrei konstatieren.)

Da ich, wie gesagt, diese durchgepausten Kurven immer zu den weiteren Untersuchungen brauche, zeichne ich jetzt von vornherein die Kurven so auf, daß ich unter das 1. Blatt, auf dem ich auf dem Reißbrett zeichne, mehrere Lagen Pauspapier und anderes Papier mit Kopierblättern dazwischen aufstecke. Ich bekomme dann mit einem Schlage

beliebig viele, vollständig identische Kopien und spare damit sehr viel Mühe und Zeit.

So habe ich nun in Fig. 8 die durchsichtigen Kopien so aufeinander gelegt, daß die der Vertebra prominens entsprechenden Punkte bei *vp* übereinander liegen und die benachbarten Strecken der Brustwirbelsäule in derselben Richtung verlaufen. Wie wir aus der Gruppierung der Kurven sehen, fallen dann bestimmte Strecken der einzelnen Kurven vollständig aufeinander. Man sieht hier ohne weiteres, daß die ersten 4 Abschnitte abwärts von der Vertebra prominens (von *vp*—×) sich vollständig decken. Bei allen diesen verschiedenen Haltungen hat also dieses normale jugendliche Individuum das Profil der oberen Brustwirbelsäule nicht verändert. Es entspricht diese Strecke in Wirklichkeit einer Länge von 12 cm.



Fig. 8.

Man kann ferner bequem konstatieren, daß bei stehend gebeugter und ungezwungener stehend aufrechter Stellung die Wirbelsäule noch um weitere 6 cm (—×,) dieselbe Gestalt behält, sich aber wesentlich von der ungezwungen sitzenden, hängenden und bauchliegenden Haltung unterscheidet, die nun wieder bis ×,, dieselbe Gestalt behalten. Von da an gibt jede Haltung ihre eigene differente Kurve. Am differentesten ist die Kurve in stehend aufrechter Haltung (*sta*), die über dem Kreuzbein eine starke Lordose macht.

Hinterkopf und Halswirbelsäule nehmen bei jeder Haltung eine Stellung ein, die nicht zur Deckung zu bringen ist.

Man sieht ferner aus dieser Zusammenstellung, daß die Kurven in hängender und bauchliegender Haltung sich am ähnlichsten sind (*h* u. *bl*). Aus dieser Gruppierung geht ferner überraschend hervor, daß in hängender Haltung durchaus keine Verlängerung der Wirbelsäule resultiert.

Die größte Länge hat die Kurve *stg* (in stehend gebeugter Haltung). Es gehörten zur Abtastung von der Steißbeinspitze bis zur Vertebra prominens 17 Abschnitte zu 3 cm; dann kommt die Kurve *sitza* (in sitzend aufrechter Haltung) mit 15, dann die übrigen mit 14 Abschnitten. Diese auf den ersten Blick auffallende Tatsache findet ihre Erklärung darin, daß ja die Kurven die Linie wiedergibt, die über die Spitzen der Dornfortsätze läuft. Demnach ist es ja klar, daß bei maximaler Beugung diese Linie am längsten werden muß, da hier die Dornfortsatzspitzen hinten am meisten auseinandertreten, indem die Zwischenwirbelscheiben vorn komprimiert werden. Aus dieser Erwägung verstehen wir auch, daß bei hängender Haltung keine wesentliche Verlängerung der Kurve

entstehen kann. Auf Fig. 9 habe ich die Gruppierung dargestellt, indem ich die Kurven mit ihrem unteren Ende aufeinander gelegt habe. Es decken sich hierbei die untersten 3 Abschnitte vollständig bei allen Kurven. Das ist ja sofort einzusehen; denn dieser Abschnitt gehört dem Kreuzbein und Steißbein an und reicht bis zur Verbindungslinie der beiden Spinae posteriores. Das Kreuzbein selbst in sich kann sich nicht bewegen. Hieraus und aus dem Zusammenfallen des oberen Brustwirbelsäulenabschnittes geht aber auch die Genauigkeit der Zeichnung hervor.

Von dem bezeichneten Punkt *sp p* laufen dann die Kurven weit auseinander; am meisten nach vorn verläuft die Kurve *sitza*, am

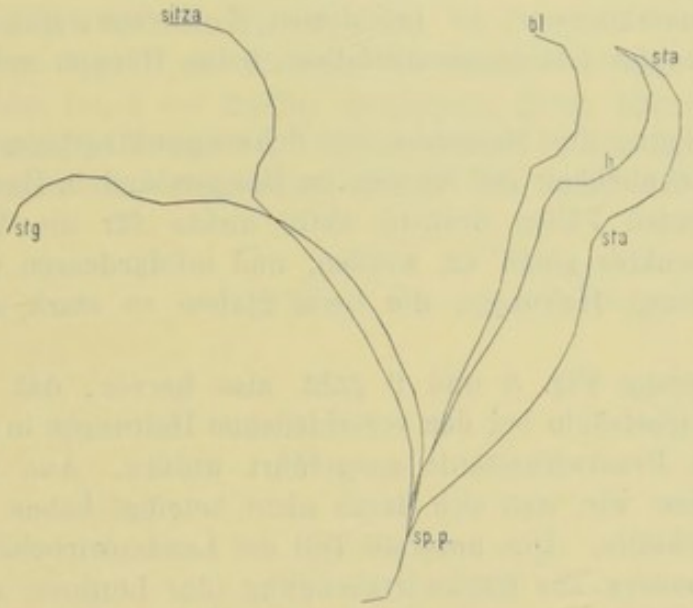

Fig. 9.

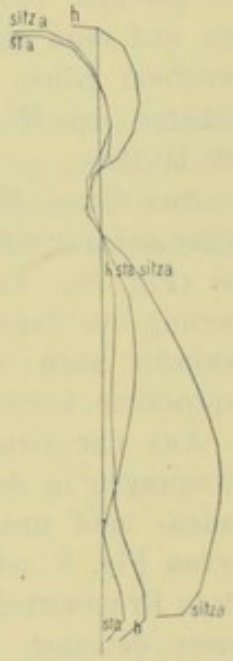

Fig. 10.

weitesten nach hinten die Kurve *sta*, diese macht (1 Abschnitt 3 cm) oberhalb der Spina posterior eine stark abgebogene Lordose. In der Mitte zwischen diesen Extremen verlaufen die Kurven *bl* und *h* (Bauchlage und hängend), die noch 3 Abschnitte identisch verlaufen. Daraus müssen wir schließen, daß bei den verschiedenen Haltungen die Lendenwirbelsäule am verschiedensten statisch beansprucht und verwendet wird.

Diese verschiedene statische Inanspruchnahme hängt aufs innigste mit der Verlagerung des Schwerpunktes zusammen. Es ist klar, daß andere Anforderungen an die Wirbelsäule gestellt werden beim Hängen, beim Stehen und beim Sitzen, in Bauchlage und stehend gebeugter Haltung. Auch darüber geben uns diese Kurven einwandsfreie Auskunft, weil sie eben alle nach dem Lot orientiert sind.

In Fig. 10 sind die Kurven *sta*, *sitza* und *h* nach diesem Prinzip orientiert, indem das Lot eingezeichnet ist, das von der

Vertebra prominens herabfällt. Da sehen wir dann sofort, daß bei diesen normalen Individuen in stehend aufrechter Stellung dieses, von der Vertebra prominens herabfallende Lot genau auf den Punkt fällt, wo die Lendenwirbelsäule die größte Lordose macht. Diese Lordose der Lendenwirbelsäule wird eben gemacht, um den Schwerpunkt in dieser Weise über die Unterstützungsfläche zu bringen (in diesem Fall über die Fläche der Füße). Ganz andere Bedingungen ergeben sich natürlich beim Hängen und Sitzen. Im ersten Fall wird diese Aufgabe aktiv vom Körper nicht gelöst, der Schwerpunkt des ganzen Körpers tritt passiv unter den Aufhängepunkt, den in der Kopfschlinge steckenden Kopf. Beim Sitzen ist die Unterstützungsfläche viel größer, sie wird gebildet vom Becken und der Länge der Oberschenkel; folglich kann und muß sie auch unter Umständen viel weiter nach vorn vom Kreuzbein fallen. Bemerkenswert ist bei diesen 3 Kurven, daß die Konturen des Hinterkopfes fast zusammenfallen, beim Hängen weiter nach hinten.

Aus dieser Würdigung des Momentes der Schwerpunktverlagerung erklärt sich auch die Aehnlichkeit der Kurven im Hängen und in Bauchlage (Fig. 8). In beiden Fällen braucht aktiv nichts für die Verlagerung des Schwerpunktes getan zu werden, und infolgedessen verschwindet auch in diesen Haltungen die beim Stehen so stark ausgesprochene Lordose.

Aus der Gruppierung Fig. 8 und 9 geht also hervor, daß die Bewegungen in der Wirbelsäule bei den verschiedenen Haltungen in der Lenden- und unteren Brustwirbelsäule ausgeführt werden. Aus den Kurven Fig. 8 schließen wir, daß sich daran nicht beteiligt haben die oberen Brustwirbelabschnitte. Der unterste Teil der Lendenwirbelsäule scheint demnach besonders zur Rückwärtsbeugung (der Lordose) verwendet zu werden. Das anatomische Substrat dafür werde ich an anderer Stelle bringen. Hier nur so viel, daß die Stellung und Gestalt der Gelenkfortsätze der untersten Brustwirbel und Lendenwirbel unter sich ganz different sind. Während die 3 oberen Lendenwirbel- und unteren Brustwirbelgelenkfortsätze ihre Gelenkflächen hauptsächlich sagittal gestellt haben, besitzen die beiden letzten Lendenwirbelgelenkfortsätze mehr frontal gestellte Gelenkflächen.

Es ist nun noch eine andere Gruppierung der Kurven vorgenommen, indem die Profile der Wirbelsäule von der Vertebra prominens bis zum oberen Kreuzbeinende von den 5 verschiedenen Haltungen auf ein Koordinationssystem so abgetragen sind, daß die Verbindungslinie zwischen Vertebra prominens und oberem Kreuzbeinende auf die Abscisse *ab* fällt auf der ich bei *v* immer den Punkt der Vertebra prominens angelegt habe (Fig. 11).

Es bildet dann die Kurve *stg* (der stehend gebeugten Wirbelsäule) den längsten und am stärksten gekrümmten Bogen, der fast einem

Kreisbogen gleicht; kleiner und flacher ist der Bogen *sitza* (der sitzenden Wirbelsäule. Die 3 anderen Kurven *sta*, *bl* und *h* fallen teils über teils unter die Abscisse. Am meisten gleichen sich die Kurven *bl* (Bauchlage) und *h* (im Hängen). Diese 3 Kurven laufen fast wieder in eine zusammen unterhalb der Abscisse wenig oberhalb des Kreuzbeinendes in der Gegend des 3 Lendenwirbels. Wenn wir die ersten beiden Kurven genauer betrachten, finden wir, daß sie doch nicht durchweg dieselbe Krümmung haben.

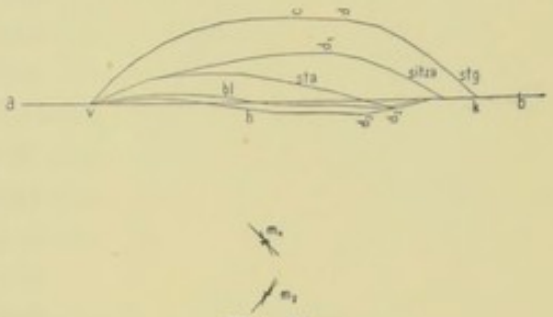

Fig. 11.

Die Strecke *vc* von *stg* fällt genau mit der Peripherie eines Kreises von 7 cm Radius, die Strecke *dv* mit der Peripherie eines Kreises von 9 cm Radius zusammen, deren Mittelpunkte bei m, und m_2 liegen. Die Strecke *cd* verbindet diese beiden Kreisbogen. Wir haben demnach den Krümmungsscheitel (die Stelle der größten Krümmung)

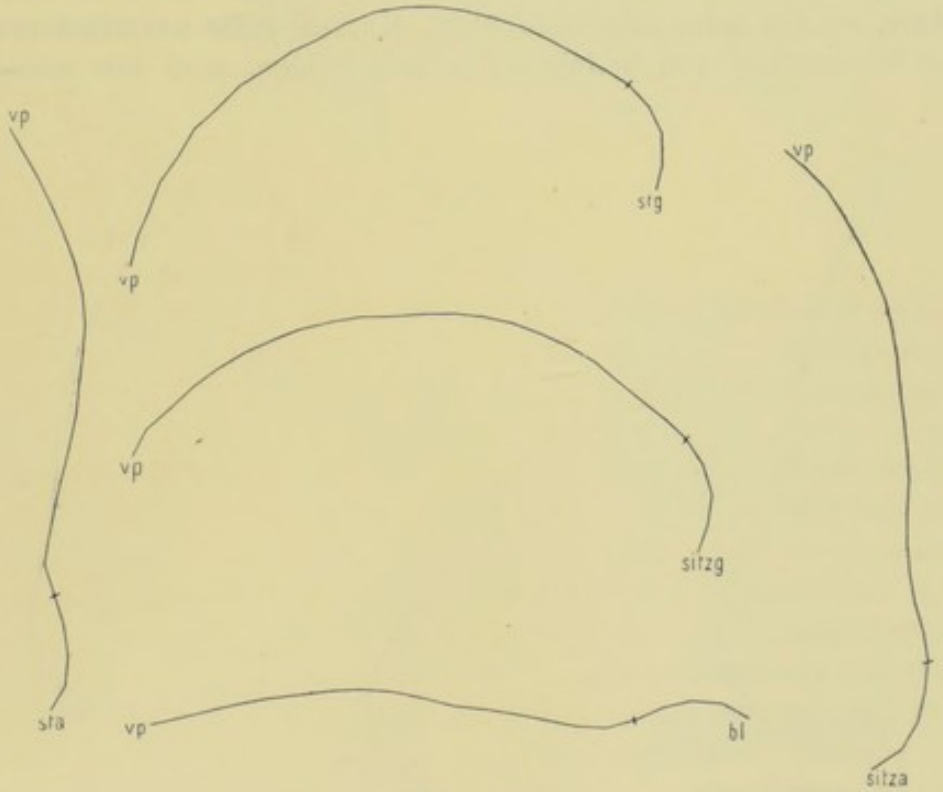

Fig. 12.

bei *d* hier an der Grenze zwischen Brust- und Lendenwirbelsäule. Sofort sehen wir auch, daß die Kurve *sitza* ihren Krümmungsscheitel bei *d*, auch an der Grenze zwischen Brust- und Lendenwirbelsäule hat. Hatten wir so feststellen können, daß bei der Beugung die stärkste

Abbiegung im Sinne der Kyphose an der Grenze zwischen Brust- und Lendenwirbelsäule stattfindet, so finden wir beim Vergleich mit den anderen Kurven *sta*, *bl*, *h*, daß der Krümmungsscheitel im Sinne der Lordose in der unteren Lendenwirbelsäule liegt bei d_2 und d_3. Ich kann hier nicht auf die anatomischen Details der Gelenkfortsätze und Gelenkflächen der Wirbel eingehen, möchte hier nur so viel bemerken, daß sich in der Tat am 4. Lendenwirbelbogen unterhalb seiner oberen Gelenkflächen tiefe Gruben befinden, in die die unteren Gelenkflächen der 3 Lendenwirbelbogen bequem tiefer nach unten hineintreten können, wenn der obere Abschnitt der Wirbelsäule nach hintenüber gelegt wird.

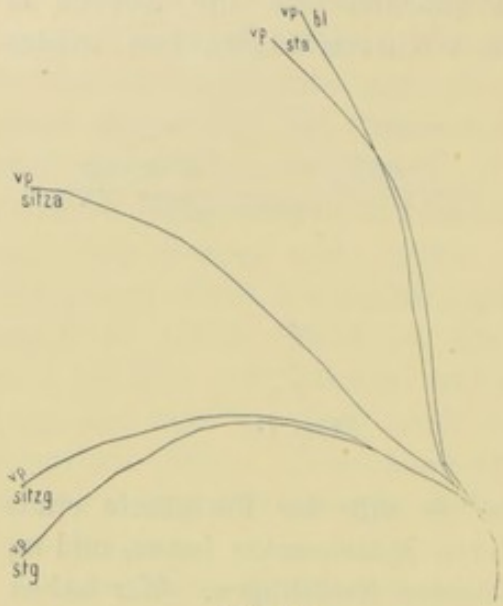

Fig. 13.

Soweit die Kurven und deren Analyse einer normalen jugendlichen Wirbelsäule. — Ich gehe jetzt dazu über, Kurven einer normalen erwachsenen Wirbelsäule (von 35 Jahren) zu geben, ohne mich hier weiter auf

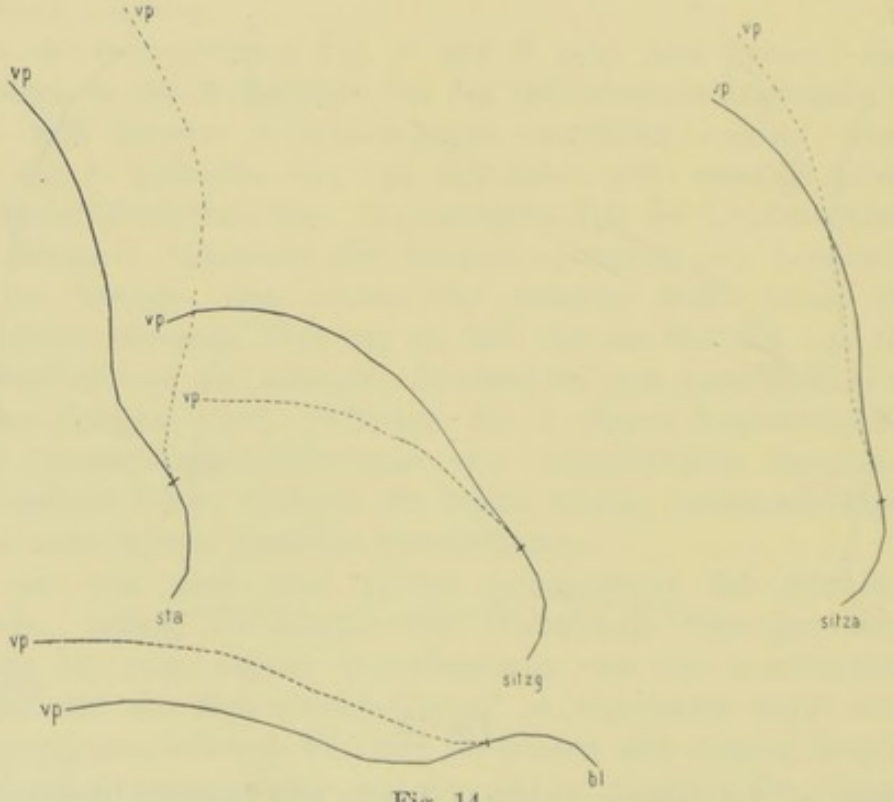

Fig. 14.

deren Analyse einzulassen, die nichts Besonderes gibt, außer daß natürlich die Schmiegsamkeit geringer geworden ist.

Fig. 12 zeigt uns die Wirbelsäulenkurven dieses 35-jährigen normalen, nicht besonders kräftigen Mannes wieder in stehend aufrechter, stehend gebeugter, sitzend aufrechter, sitzend gebeugter und Bauchlage-Haltung. Legt man diese Kurven wieder so aufeinander, daß die unbeweglichen Kreuz-Steißbeinenden zusammenfallen (Fig. 13), so können wir ebenfalls konstatieren, daß, wie auf Fig. 9, sämtliche Kurven der verschiedenen Haltungen dicht oberhalb des Kreuzbeinendes fächerförmig auseinanderstreben.

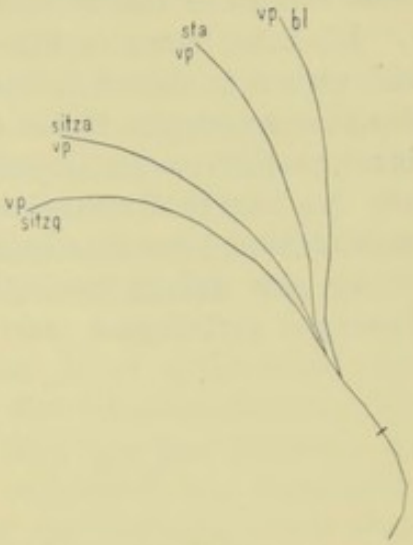

Fig. 15.

Ganz anders verhalten sich die Kurven des nächsten Falles (Fig. 14). Der Patient hat vor Jahren eine Fraktur des oberen Kreuzbeinendes und der Gelenkfortsätze des V. und IV. Lendenwirbels erlitten. Es fällt sofort die veränderte Haltung im Stehen auf; es besteht eine beträchtliche Lordose und die Brustwirbelsäule ist mehr nach vornüber gebeugt. Die Lordose unterscheidet sich aber wesentlich von der normalen der Fig. 12: der Krümmungsscheitel sitzt viel höher im oberen Teil der Lendenwirbelsäule, nicht dicht über dem Kreuzbein und ist viel flacher, ferner bleibt diese Lordose in allen Haltungen bestehen, verschwindet vor allem nicht bei der sitzend ad maximum gebeugten Haltung (*sitzg*).

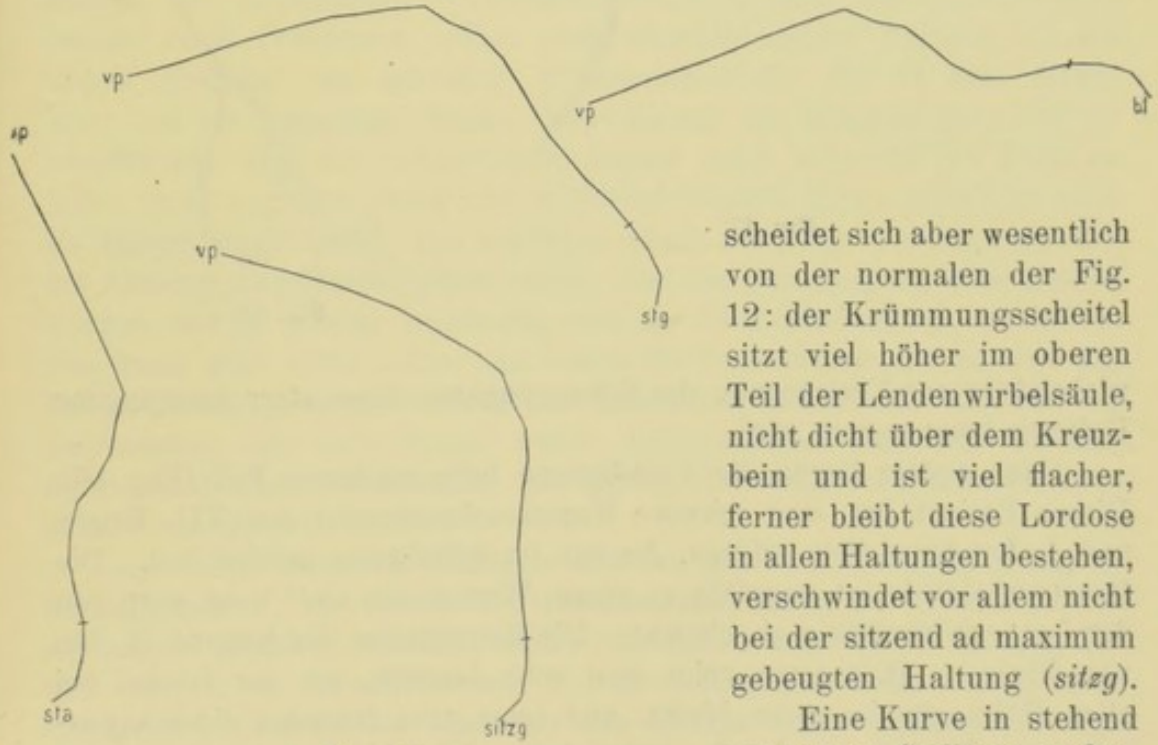

Fig. 16.

Eine Kurve in stehend gebeugter Stellung aufzunehmen, war nicht möglich, weil Patient infolge seines Leidens in dieser Stellung nicht längere Zeit verharren kann, ohne sich zu stützen und heftig zu zittern. Da zufälligerweise bei beiden Fällen die Konfiguration des Kreuzbeins die-

selbe ist, habe ich diese Kurven mit denen des vorigen Falles zusammenlegen können und als punktierte Linien eingetragen, wodurch sofort der große Unterschied bei den einzelnen Haltungen auffällt.

Ich habe ferner in Fig. 15 die sämtlichen Kurven dieses Patienten noch einmal in der oben beschriebenen Weise mit dem Kreuzbeinende übereinandergelegt. Dabei stellt sich denn sehr klar heraus, daß die einzelnen Kurven im Gegensatz zu Fig. 9 und Fig. 13 erst weit oberhalb des oberen Kreuzbeinendes in der Gegend der oberen Lendenwirbelsäule und der unteren Brustwirbelsäulengrenze auseinanderstreben.

Es geht daraus hervor, daß die untere Lendenwirbelsäule bei allen Haltungen pathologisch starr fixiert wird und erst in der oberen Lenden-

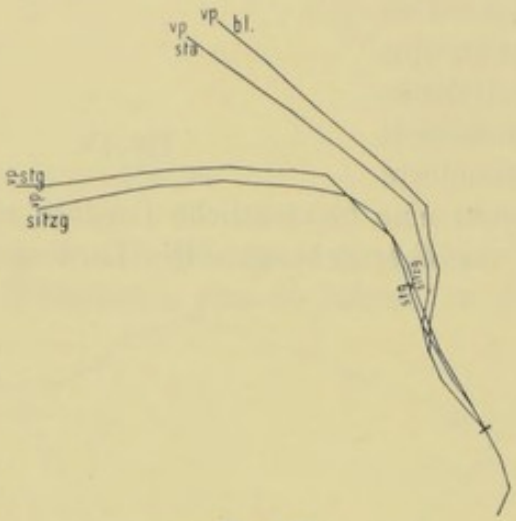

Fig. 17.



Fig. 18.

wirbelsäule zur Verlagerung des Schwerpunktes diese starr gezwungene Haltung kompensiert wird.

Ganz anders liegen die Verhältnisse beim nächsten Fall (Fig. 16). Dieser Patient hat eine schwere Kompressionsfraktur des XII. Brust- und I. Lendenwirbels erlitten, die zur Buckelbildung geführt hat. Die Brustwirbelsäule ist ungefähr in einem Winkel von 150° nach vorn von der Lendenwirbelsäule abgeknickt. Die Betrachtung der Kurven in den verschiedenen Haltungen zeigt nun sehr deutlich, wie der Buckel bei allen Haltungen bestehen bleibt, und zeigt ganz frappant die kompensatorische Lordose der Lendenwirbelsäule. Noch deutlicher werden uns diese Verhältnisse bei der wieder angewandten Gruppierung (Fig. 17). Der untere Teil der Lendenwirbelsäule ist beweglich und wird nun je nach der Verlagerung des Schwerpunktes mehr oder weniger lordotisch verändert.

Fig. 18 zeigt uns, welch großes Stück der Brust- und Lendenwirbelsäule starr ist und von jeder Bewegung ausgeschlossen bleibt.

Aus diesen Kurven ist aber auch leicht ersichtlich, daß Patient ohne die kompensatorische übermäßige Krümmung der Lendenwirbelsäule gezwungen wäre, in einer Haltung umherzugehen, die ungefähr der Kurve *sitzg* Fig. 16 und 17 entspricht. Die Brustwirbelsäule würde fast dem Erdboden parallel getragen werden müssen. Dadurch wäre der Patient fortwährend in Gefahr, nach vornüber zu fallen; er muß also den Schwerpunkt seines Oberkörpers wieder über die Fläche seiner Füße bringen durch größte und anormale Lordose fast der ganzen Lendenwirbelsäule.

Es ist nun bei Betrachtung der Kurven sofort einleuchtend, daß das nur durch ganz abnorme Anstrengung der Rückenmuskulatur, der Erectores trunci möglich ist. In der Tat sind bei dem Patienten die Erectores trunci hypertrophisch, stets steinhart, in fortwährendem Spasmus. Dadurch, daß nun die Kraft der Erectores trunci allein schon für die aufrechte Körperhaltung des Patienten verbraucht wird, kann nicht viel für anstrengende oder länger dauernde Arbeitsleistung übrig bleiben. Ein Moment, das bei der Renteneinschätzung derartiger Buckel bisher nicht genügend gewürdigt worden ist. Nicht nur der Buckel der entzündeten Wirbelsäule, sondern auch der fixierte starre Buckel nach Frakturen, selbst nach abgeschlossener Heilung ist aus diesen Gründen ein schweres Erwerbshindernis. Es ist aber ferner klar, daß ein derartiger Buckel fortwährend die Neigung hat, sich zu vergrößern, weil der Schwerpunkt immer nach vorn vor die Füße zu fallen sucht und nur durch aktive Muskeltätigkeit daran gehindert wird. Es kommt noch hinzu, daß natürlich durch derartige Verbiegung auch die Atmung und Herztätigkeit leidet, weil die Bauchorgane komprimiert werden und so wieder ungünstig auf die Zwerchfellatmung einwirken. Das kann man allein schon aus diesen Kurven ablesen; ja, es tritt das bei Betrachtung dieser Kurven viel deutlicher hervor, als man das bei Betrachtung des Individuums selbst ableiten kann, weil hier die einfachen statischen Verhältnisse oft durch alle möglichen anderen Umstände verschleiert werden.

Aus einer größeren Zahl von Kurven habe ich diese als Beispiele herausgegriffen, um meine Untersuchungsmethoden zu demonstrieren. An einem größeren Material werde ich später noch mehr auf den Inhalt der Kurven zurückkommen und diese vergleichen mit den anderen Untersuchungsresultaten und mit den anatomischen Substraten; hier sollte nur gezeigt werden, wie das Instrument benutzt wird, wie man die Kurven gewinnt, und wie man die Kurven analysieren kann.

Mit dem oben beschriebenen Instrument kann man nun nicht nur Krümmungen in der Sagittalebene messen und aufzeichnen, sondern auch die in der Frontalebene; ich brauche dazu die Gradscheibe und

den Zeiger nur in die Frontalebene zu drehen, was leicht zu bewerkstelligen ist. Darauf brauche ich nicht weiter einzugehen, will auch weiter keine Kurven aufführen.

Aber nicht nur dazu habe ich das Instrument benutzt, sondern es hat auch gute Dienste geleistet bei der Winkelmessung der Extremitäten. Ich messe jetzt mit Vorliebe die Winkel in der Schulter, in der Hüfte, im Knie und Ellenbogen mit diesem Instrument. Wenn man die Zirkelspitzen recht weit auseinanderschiebt und so auf den Oberarm oder Oberschenkel in der Sagittal- oder Frontalebene aufsetzt, steht der Stahlstab parallel der Achse des Armes oder Oberschenkels, und zwar in viel idealerer Weise, als es durch Anlegen einer Branche des gewöhnlichen Goniometers möglich ist.

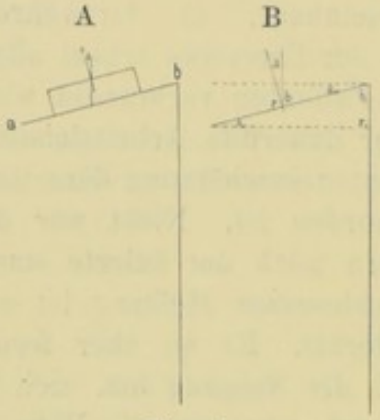

Fig. 19.



Fig. 20.

Fig. 19 A zeigt die Anwendung des Instrumentes. Angenommen $a\,b$ sei der Oberarm, der nur bis zu diesem Winkel erhoben werden kann, so gibt der Zeiger (Pendel) den Winkel an, den dieser (das Lot) mit der 0-Linie der Gradeinteilung bildet. Er sei a (Fig. 19 B). Dieser Winkel a ist, wie aus der Hilfskonstruktion hervorgeht = dem Winkel a_1, $a_1 = a_{11}$ als Wechselwinkel, folglich zeigt das Instrument bei dieser Anwendung stets den Winkel an, der bis zur Erhebung zur Horizontalen fehlt. Winkel a sei 30°, folglich kann der Patient seinen Arm nur bis zu einem Winkel von 60° von der Mittellinie abduzieren.

Fig. 20 demonstriert uns das z. B. für die Hüfte. Der vom Apparat gezeigte Winkel entspricht dem Winkel zwischen der Horizontalen und dem flektierten Oberschenkel.

Diese Messung ist einfacherer und sicherer als mit dem gewöhnlichen Goniometer, mit dem oft jeder einen anderen Wert herausmißt, weil der Drehpunkt nie genau zu bestimmen ist.

Also auch hierfür bewährt sich das Instrument. Leider sind ihm Grenzen gezogen dadurch, daß man mit dem Lot keine Winkel in der Horizontalebene messen kann.

Die größten Schwierigkeiten macht die Messung der Rotation, z. B. des Kopfes. Auch hier wird schon oft ein exaktes Maß für die Drehung des Kopfes nach rechts und links, z. B. beim Caput obstipum oder bei Halswirbelverrenkungen etc. vermißt worden sein. Ich hatte diese Forderung zu erfüllen gesucht auch mit Hilfe der Schwerkraft, indem ein von einem Galgen herabhängendes Lot auf eine Scheibe zeigte, die auf dem Kopf angebracht und in Grade eingeteilt war. Das hat sich aber als sehr umständlich und auch als nicht genau bewährt. Ich habe deshalb ein ganz anderes Prinzip angewendet, das in der Nautik ja schon lange verwendet wird; ich messe die Rotation des Kopfes mit dem Kompaß.

Wenn man mit Hilfe eines kleinen Dreifußes einen besseren Kompaß, dessen Scheibe in 360° eingeteilt ist, so auf den Kopf befestigt (cf. Fig. 21 u. 22), daß der 0-Punkt, der Süd- oder Nordpol der Nadel und die Nasenbasis in eine Linie visiert sind, so brauche ich nur bei Drehung des Kopfes nach der einen oder anderen Seite den nunmehr angezeigten Grad abzulesen, um den Drehungswinkel zu haben. Auch für diese Angaben trifft



Fig. 21.

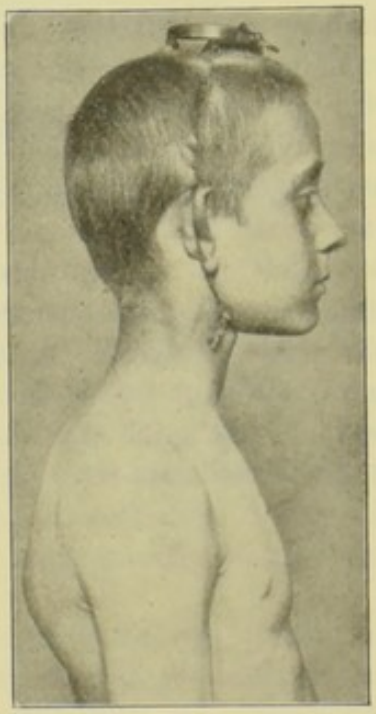

Fig. 22.

das zu, was ich oben von den Kurven behauptet habe, die subjektiven Fehlerquellen werden möglichst ausgeschaltet, und ich kann den Patienten von einem zum anderen Untersuchungstage genau kontrollieren.

Auf die weitere Benutzung dieser Methode will ich heute nicht näher eingehen, möchte sie hier nur zur weiteren Nachprüfung empfehlen.

Unser zu früh vollendeter Meister hat stets einen großen Wert auf exakte Messungen gelegt, ich erinnere nur an die Bestimmung des Kniebasiswinkels beim X-Bein und an die Anwendung des Kreuzmaßes, an seinen Skoliosenmesser. Ich glaubte gerade deshalb diese kleine Studie seinen Manen in dieser Denkschrift widmen zu dürfen. Die ersten Anfänge sind noch unter seinen Augen entstanden und haben damals

sein Interesse erweckt. Seit der Zeit habe ich die Methode oft angewendet und weiter ausgebildet, vor allem die Technik vervollständigt. Ich will mit dieser Methode keine andere verdrängen, sie soll auch kein Ersatz für die SCHULTHESSschen Apparate sein.

Durch die unübertrefflich exakten Untersuchungen von SCHULTHESS bin ich überhaupt erst angeregt worden, in dieser Richtung zu untersuchen; aber ich glaube, man kann den besprochenen Apparat wohl als eine Ergänzung des SCHULTHESSschen Verfahrens ansehen.

Sein Vorzug besteht darin, daß in jeder beliebigen Körperhaltung alle die Messungen vorgenommen werden können, die sich in der Sagittal- und Frontalebene bewerkstelligen lassen. Während der Apparat selbst aus dem SCHULTHESSschen Nivelliertrapez entstanden ist, ist die Methode der Aufzeichnung der gewonnenen Winkelwerte von mir selbst ersonnen und ausgebaut worden. Manchem viel beschäftigten Chirurgen wird das ganze Verfahren vielleicht als Spielerei erscheinen. Aber in jeder Wissenschaft strebt man jetzt nach exakten Methoden, die frei von subjektiven Fehlern sind. Ueberall spielt dabei gerade die Graphik eine große Rolle, die am meisten in den technischen Wissenschaften entwickelt ist. Auch unsere Untersuchungen können dadurch nur gewinnen, da sie so vertieft werden. Es gibt gerade in der Orthopädie noch viele Probleme, denen man nur auf exaktem Wege beikommen kann. Die geradezu klassischen Untersuchungen von SCHULTHESS haben gezeigt, daß es sich lohnt, diesen Weg zu betreten, wenn er auch weit und mühsam ist.

Aus der Königlichen chirurgischen Universitätsklinik zu Breslau
(weiland Geh.-Rat v. Mikulicz-Radecki).

XXIV.

Haben wir in Zukunft günstigere Resultate von der chirurgischen Behandlung des Magencarcinoms zu erwarten, und besteht ein Zusammenhang zwischen klinischer Krankheitsdauer und Radikaloperabilität?

Von

Dr. **Adolph Hoffmann,**
Assistenzarzt der Klinik.
An der chirurgischen Klinik zu Breslau seit 1. April 1903.

Solange das Magencarcinom eine interne Krankheit war und der Arzt sich nach gestellter Diagnose damit begnügen mußte, durch zweckmäßige Diät und sonstige interne Maßnahmen höchstens eine subjektive Besserung des Leidens vorübergehend zu erzielen, solange war es ohne wesentliche praktische Bedeutung, diese Krankheit schon in einem frühen Stadium zu erkennen. Für den Patienten blieb es schließlich belanglos, ob die Diagnose einige Monate früher oder später gestellt wurde; sein Schicksal war und blieb besiegelt.

Eine durchgreifende Aenderung in dieser Hinsicht trat jedoch mit dem Augenblick ein, wo der Chirurg es lernte, das Magencarcinom wie viele andere maligne Tumoren direkt anzugreifen, d. h. zu exstirpieren und radikal zu heilen. Forderte auch in der ersten Zeit die Operation an sich recht zahlreiche Opfer, so vollzog sich hierin allmählich aber stetig eine deutliche Wandlung zum Besseren, eine Folge der verbesserten Technik.

Aber nicht nur in Bezug auf die augenblicklichen, sondern auch in Bezug auf die Dauererfolge sind wir erheblich weiter gekommen. Wenn auch der größere Teil der Resezierten noch an Rezidiven zu Grunde geht, so können wir dem doch eine beträchtliche Zahl von Radikalheilungen gegenüberstellen. Ich verweise in dieser Hinsicht auf die aus dieser Klinik im gleichen Bande erschienene Arbeit von Makkas.

Diese Besserung der Dauerresultate haben wir hauptsächlich zwei Umständen zu verdanken. Erstens den Fortschritten der Technik, die sich ihrerseits auf die Fortschritte der Erkenntnis der Weiterverbreitung des Carcinoms im Magen und übrigen Körper stützt. Ich meine da

das gegenüber früher weit radikalere Vorgehen an der Magenwand, wie an den regionären Lymphdrüsen. Zweitens beruht die Besserung der Dauererfolge darauf, daß die chirurgische Behandlung des Magencarcinoms allmählich in Aerzte- und Laienkreisen populärer geworden ist, daß der Arzt heutzutage geneigter ist, uns einen Patienten zur Operation zu schicken, und dies früher tut, und andererseits der Patient sich leichter zu einem operativen Eingriff entschließt.

Trotz eines sicher sehr bemerkenswerten Fortschrittes in letzterer Hinsicht bleibt jedoch für den Chirurgen noch viel zu wünschen übrig, wie wir im folgenden sehen werden. Wollen wir in Zukunft günstigere Erfolge quoad wirkliche Heilung erzielen, so wird es uns wenig helfen, nur die Technik noch erheblich zu verbessern, ganz abgesehen davon, daß es fraglich erscheint, ob wir hierin noch viel weiter kommen werden. Sondern, wie überall bei Behandlung von Krankheiten, werden wir unser Augenmerk darauf zu richten haben, die Fälle in einem für die Operation möglichst günstigen Stadium in die Hände zu bekommen, in einem Stadium, wo wir wenig oder gar keine Drüsenmetastasen haben, wo geringe Verwachsungen bestehen, wo der Tumor selbst nicht zu groß ist. Nur so werden wir mit einiger Sicherheit Rezidive vermeiden können, nur so wird der Eingriff als solcher derart klein werden, daß in ihm selbst für den Patienten keine wesentliche Gefahr mehr liegt.

Wie können wir nun dieses Ziel erreichen?

Offenbar nach Analogie mit sämtlichen übrigen Krankheiten nur so, daß wir das Leiden möglichst frühzeitig in die Hände bekommen. Es wäre, wenn wir davon eine Besserung erwarten sollen, somit erst einmal der Beweis zu erbringen, daß bisher die Fälle noch recht spät zum Chirurgen kommen. Anderenfalls wäre es zwecklos, dieses Postulat aufzustellen, und wir müßten uns mit den bisherigen Erfolgen bescheiden.

Zur Beantwortung der verschiedenen in folgendem aufgeworfenen Fragen habe ich das Material der weiland von Mikuliczschen Klinik aus dem Zeitraume 1891 bis Ende 1904 zusammengestellt.

Zu Gebote standen mir 655 Fälle von Magencarcinom, die in die Klinik aufgenommen waren. Von diesen haben 49 einen operativen Eingriff verweigert, 153 waren inoperabel, bei 15 wurde die Jejunostomie, bei 68 die Probelaparotomie, bei 206 die Gastroenterostomie und bei 164 die Resektion ausgeführt. Völlig außer acht gelassen wurden die Cardiacarcinome aus dem Grunde, weil hier die Verhältnisse für die Radikalheilung ganz andere sind, wie beim Carcinom an anderen Stellen des Magens.

Zunächst einige allgemeine Bemerkungen.

Die Verteilung der Erkrankung auf die beiden Geschlechter war folgende

Art der Operation	männlich	weiblich	Summa
1) Nicht Operierte, verweig.	34	15	49
2) Inoperabele, nicht operiert	91	62	153
3) Probelaparotomien	45	23	68
4) Jejunostomien	12	3	15
5) Gastroenterostomien	147	59	206
6) Resektion	87	77	164
Summa	416	239	655

Man sieht hieraus ein ganz auffälliges Ueberwiegen des männlichen Geschlechtes bei Betrachtung sämtlicher Fälle, denn die Männer sind fast noch einmal so stark beteiligt als die Frauen. Demgegenüber steht die gleichmäßige Verteilung von Männern und Frauen bei den Resektionen (87:77). Das hat meines Erachtens darin seinen Grund, daß die Resektionsfälle, wie ich später noch zeigen werde, in der überwiegenden Mehrzahl Pyloruscarcinome waren, die bei Frauen, welche häufig schlaffe Bauchdecken und Enteroptose haben, leichter sich bemerkbar machen und auch leichter zur Operation kommen, da die Patienten oft die Tumoren selbst bequem fühlen können.

Die Verteilung auf die Lebensdezennien gestaltete sich folgendermaßen:

Alter	10—20	20—30	30—40	40—50	50—60	60—70	70—80
Nicht operierte, verweig. 46 Fälle	—	2	7	19	14	3	1
Nicht operierte, inoper. 145 Fälle	—	2	22	40	46	33	2
Probelaparotomien 68 Fälle	—	2	11	23	24	8	—
Jejunostomien 15 Fälle	—	—	—	5	7	3	—
Gastroenterostomien 206 Fälle	1	6	42	71	66	20	—
Resektionen 163 Fälle	—	4	31	61	51	15	1
Summa 643 Fälle	1	16	113	219	208	82	4

Die Summe dieser Fälle stimmt deswegen nicht mit der Allgemeinsumme, die ich am Anfang nannte, überein, weil bei einigen Patienten die Altersangabe fehlte. Die Fälle von Resektion, die rezidivfrei geblieben sind und deren Operation mindestens 2 Jahre zurückliegt, verteilen sich folgendermaßen:

Alter	30—40	40—50	50—60	60—70
21 Fälle	5	7	7	2

Die Zahl ist klein, immerhin ist es auffällig, daß auch nicht ein einziger Fall im 3. Dezennium liegt. Es stimmt das mit der allgemeinen

Erfahrung überein, daß die Carcinome des jugendlichen Alters schneller wachsen und eine ungünstigere Prognose geben, als die des späteren Alters.

Das durchschnittliche Alter betrug bei:

1)	nicht operierten, verweigerten	47,3 Jahre
2)	nicht operierten, inoperablen	50,6 „
3)	Jejunostomie	51,8 „
4)	Probelaparotomie	48 „
5)	Gastroenterostomie	47,2 „
6)	Resektion	46,8 „

Man sieht also von den Inoperabelen bis zu den Resektionen gradatim ein jüngeres Durchschnittsalter. Das Durchschnittsalter sämtlicher Fälle betrug 48,1 Jahr.

Bei den Resektionen, welche über 2 Jahre rezidivfrei geblieben sind, beträgt das Durchschnittsalter 46,9 Jahre. Also besteht kein wesentlicher Unterschied im Verhältnis zum Durchschnittsalter sämtlicher Resektionen.

Ich kehre nun zu der oben gestellten Frage, ob die Patienten den Chirurgen in der Tat erst spät aufsuchen, zurück.

Zur Beantwortung habe ich bei sämtlichen Fällen die Zeit festzustellen gesucht, die vom Auftreten der ersten Krankheitserscheinungen bis zur Aufnahme in die Klinik verflossen war. Das war in der weitaus überwiegenden Zahl der Fälle leicht; denn die meisten Patienten hatten einen ganz bestimmten Zeitpunkt als Beginn ihrer Krankheit angegeben. Schwierig gestaltete sich die Entscheidung, wenn seit mehreren Jahren nicht charakterisierte Beschwerden von seiten des Magendarmtraktus bestanden hatten. In einer Reihe dieser Fälle wurde jedoch ein ganz bestimmter Zeitpunkt deutlicher Verschlimmerung angegeben, den ich dann als Krankheitsbeginn angesehen habe. In anderen Fällen waren in größeren oder kleineren Intervallen bis monatelange Ruhepausen der Beschwerden und schließlich ein so allmählicher Uebergang zur Verschlechterung eingetreten, daß es nicht möglich war, auch nur mit einiger Sicherheit den eigentlichen Zeitpunkt des Leidenbeginnes zu ersehen. Wenn somit auch Zeitpunktsbestimmungsfehler notwendigerweise untergelaufen sind, so verteilen sie sich doch ziemlich gleichmäßig nach beiden Richtungen hin, sowohl nach Kürze als auch Länge der Zeit und auch unter die einzelnen Operationsrubriken, so daß dadurch ein gewisser Ausgleich gegeben ist.

In folgendem führe ich eine Tabelle an, welche die Zeit angibt, die vom ersten Auftreten der Krankheitserscheinungen, d. i. dem klinischen Beginn der Krankheit, bis zur Aufnahme in die Klinik verfloß.

Wenig. als 1 Monat	Monate																				Jahre					
	1	2	3	4	5	6	7	8	9	10	11	12	13	14	15	16	17	18	19	20	22	2	$2^1/_4$	$2^1/_2$	3	4	5
12	7	39	66	52	43	32	38	28	30	9	8	81	1	6	13	7	1	22	2	2	1	44	1	7	16	4	3

unbestimmt 22, Angaben fehlen bei 4.

Von den in Betracht kommenden 628 Fällen kamen also innerhalb der ersten 3 Monate nur 117 = 18,8 Proz., innerhalb des ersten halben Jahres insgesamt nur 304, also nur nicht ganz 50 Proz. in chirurgische Hände. Selbst wenn ich zusammenrechne, wie viele bis zu einem Jahre einschließlich nach Beginn des Leidens zum Chirurgen kamen, so finde ich nur 498 = 83 Proz. Also sogar noch 17 Proz. der Patienten kamen erst länger als 1 Jahr nach dem ersten deutlichen Auftreten der Beschwerden.

Berechne ich die Durchschnittsziffer, so ergibt sich die Zahl 10,3 Monate nach Beginn des Leidens. Jeder wird ohne weiteres zugeben, daß das enorm spät ist, und daß also die Klage des Chirurgen, die Patienten kämen in der Mehrzahl der Fälle zu spät in seine Behandlung, danach durchaus berechtigt erscheint. Es muß also vorläufig von chirurgischer Seite immer und immer wieder betont werden, daß die Patienten zeitiger kommen sollen.

Welchen Umständen haben wir es nun zuzuschreiben, daß die Kranken so spät zum Chirurgen kommen? Liegt es an der Mangelhaftigkeit der heutigen Untersuchungsmethoden? Liegt es an den Aerzten oder den Patienten?

So viel steht ja zweifellos fest, daß die Untersuchungsmethoden verbesserungsbedürftig sind. Das Ideal wäre es, wenn wir das Leiden bei seinem wirklichen Beginne diagnostizieren könnten. Mit den heutigen Untersuchungsmethoden wäre das aber nur möglich, wenn das Auftreten der klinischen Erscheinungen mit dem Beginne des Carcinoms zusammenfiele. Nun ist es leider eine bekannte Tatsache, daß klinische Erscheinungen erst nach einer gewissen Latenzzeit sich bemerkbar machen, die je nach Sitz und Malignität des Tumors, sowie gewissen anderen Momenten verschieden lang sein kann. Von unseren Fällen z. B. haben 4 Proz. sofort mit Beginn der ersten Erscheinungen eine Geschwulst selbst gefühlt. Das ist aber selbstverständlich nur möglich, wenn der Tumor schon eine gewisse Größe erreicht hat. Auch verfüge ich über einige Fälle, in denen schon nach einer Krankheitsdauer von wenigen Wochen große, ja inoperable Tumoren bestanden. Es waren z. B. die 7 Kranken, die schon innerhalb eines Monats nach Auftreten der ersten Erscheinungen aufgenommen wurden, sämtlich inoperabel.

Selbst wenn es aber auch gelänge, z. B. eine spezifische Serumreaktion herauszufinden, so würden wir ein ideales Ziel nur dann erreichen, wenn man die Menschen dazu bringen könnte, sich auf Carcinom auch ohne vorhandenes Krankheitsgefühl untersuchen zu lassen. Das scheint mir vorläufig noch recht fraglich. Denn ein Mensch, der sich gesund fühlt, geht nun einmal nicht zum Arzt.

Also in der Latenz des Wachstums wird dem frühzeitigen Erkennen des Magencarcinoms, d. h. dem Erkennen der Krankheit zu einer Zeit, wo sie am sichersten radikal heilbar ist, immer eine gewisse Schranke

gesetzt sein, und ich glaube, daß wir einen Teil der Patienten niemals werden retten können, nämlich eben diejenigen, bei denen sich im Latenzstadium der Tumor zu einem inoperablen entwickelt.

Ich will einmal, nur um zu einem schätzenswerten Ueberblick zu gelangen, die Fälle zusammenstellen, die bis zu 2 Monaten einschließlich nach dem Auftreten der ersten Erscheinungen kamen und schon inoperabel waren, indem ich von der Auffassung ausgehe, daß der Tumor in den 2 Monaten nicht oder wenig gewachsen ist, um keine zu günstigen, d. h. niedrigen Zahlen zu erhalten. Ich finde 33 Fälle unter 606, d. i. 5,5 Proz. Aber auch wenn ich so weit gehe, alle bis zum 3. Monat einschließlich aufgenommenen hinzuzurechnen, finde ich nur 13 Proz. 5—13 Proz. der Menschen werden wir also vielleicht nie retten können. Sehen wir aber von diesen ab, so bieten die heutigen Untersuchungsmethoden in der Tat gar keine so ungünstigen Chancen. Wird doch auch von Boas [1]) zugegeben, daß die Zahl der zweifelhaften Fälle relativ gering ist; er schätzt sie auf 10 Proz.

Also die Mangelhaftigkeit der Untersuchungsmethoden können wir als Grund, warum die Kranken erst so spät zum Chirurgen kommen, nicht wohl vorbringen. Der praktische Arzt wendet sie überdies kaum je an, dies tut doch nur der Spezialist. Wir würden aber entschieden weiterkommen, wenn wir von zwei anderen Seiten die notwendige Unterstützung fänden, nämlich von den praktischen Aerzten und von den Patienten. Was die ersteren betrifft, so müssen wir unter allen Umständen fordern, daß unklare Fälle, ob untersucht oder nicht untersucht, ob mit positivem oder mit negativem Ergebnis, entweder bald zum internen Magenspezialisten oder direkt zum Chirurgen geschickt werden. Wie weit sind wir aber noch davon entfernt! Wie lange werden die Kranken oft hingezogen!

Genauere Daten über den Eintritt in die ärztliche Behandlung überhaupt fand ich 321mal, also nur etwa in der Hälfte der Fälle. In den übrigen Fällen waren die Daten entweder ungenau, oder es war nichts über ärztliche Behandlung vermerkt. Aus der folgenden Zusammenstellung geht hervor, wie lange vor der Aufnahme in die Klinik ärztliche (nicht chirurgische) Behandlung eintrat.

Wenig. als 1 Monat	Monate																	Jahre		
	1	2	3	4	5	6	7	8	9	10	11	12	13	14	15	16	18	20	2	3	5
39	29	40	36	29	21	28	10	7	7	9	4	21	1	3	4	5	5	1	17	4	1

Man sieht hieraus, daß in 213 von 321 Fällen die ärztliche Behandlung 3 Monate und länger vor der Aufnahme in die Klinik einsetzte, d. i. in 66 Proz. der Fälle.

1) Boas, Mitt. a. d. Grenzgeb. der Med. u. Chir., Bd. 15, 1906.

Ich will zugeben, daß davon einige nur kurze Zeit zu einem Arzte gegangen sind, daß vielleicht auch einigen längere Zeit vorher zur Operation geraten wurde. Dies sind indes nur wenige Fälle. Im großen und ganzen habe ich den Eindruck gewinnen müssen, daß die Patienten lange Zeit hindurch, sei es nun wegen nicht gestellter, sei es trotz gestellter Diagnose, intern behandelt worden sind, bis sie entweder aus freien Stücken zum Chirurgen gingen oder der Arzt endlich zu einer Operation riet. In einer großen Zahl von Fällen steht selbst bei langer Krankheitsdauer ausdrücklich vermerkt, daß die Patienten sich andauernd in ärztlicher Beobachtung und Behandlung befunden haben, ohne daß ihnen eine Operation angeraten worden wäre. Ob nun die Untersuchungsmethoden angewandt worden sind oder nicht, konnte ich nicht immer feststellen; hier und da waren Patienten untersucht worden, in vielen Fällen ist aber unerklärlicher- und bedauerlicherweise auch bei langer und erfolgloser Behandlungsdauer jede Art von Magenuntersuchung, selbst die Palpation, unterblieben.

Daran müssen wir aber festhalten, daß es unter allen Umständen streng zu mißbilligen ist, daß Patienten heutigen Tages monatelang mit fruchtlosen Maßnahmen hingehalten werden und so sicherlich auch in vielen Fällen den noch günstigen Augenblick zur Radikaloperation vorübergehen lassen. Nach den angegebenen Zahlen scheint doch ein großer Teil der Aerzte der chirurgischen Behandlung des Magenkrebses noch nicht freundlich gegenüberzustehen. Wie sollte man es sich sonst erklären, daß Patienten mit ärztlicherseits diagnostizierten Tumoren monatelang nicht zum Chirurgen geschickt worden sind? Man müßte denn gerade annehmen, daß in diesen Fällen der Tumor als inoperabel angesehen worden sei. Das Urteil darüber, ob ein Tumor operabel ist oder nicht, kann aber nicht dem praktischen Arzte überlassen bleiben. Jeder Arzt sollte heute auf dem Standpunkte stehen, einen Patienten mit längere Zeit bestehenden Magenbeschwerden, wenn auch nur der leiseste Verdacht auf Carcinom rege wird (Alter!), zum Chirurgen zu schicken, auch wenn bei einer Magensaftuntersuchung ein negatives Ergebnis erzielt wird. Was bedeutet denn heutigen Tages eine Probelaparotomie im Vergleich zu dem, was sonst auf dem Spiele steht?

Nun darf man ja eines nicht vergessen. Es ist zweifellos, daß der praktische Arzt oft mit großen Schwierigkeiten zu kämpfen hat, die für den Kliniker kaum in Frage kommen. Hat sich ein Kranker einmal entschlossen, in eine Klinik zu gehen, so läßt er sich gewöhnlich auch alle Untersuchungen gefallen. Anders liegt es draußen. Da stößt es manchmal schon auf enorme Schwierigkeiten, eine exakte Untersuchung vorzunehmen, geschweige denn einem Kranken den Magenschlauch einzuführen. Wenn der Patient keine besonderen Beschwerden hat, wird er häufig lieber den Unannehmlichkeiten mancher Untersuchungen aus dem Wege zu gehen suchen und einen Arzt zu Rate ziehen, der ihn

nach seiner Auffassung milder behandelt. Berücksichtigt man noch die Konkurrenz, der der praktische Arzt ausgesetzt ist, so wird man es zwar bedauerlich, aber einigermaßen verständlich finden, wenn in vielen Fällen der Patient nicht mit dem genügenden Nachdruck auf die Notwendigkeit dieser oder jener Maßnahmen hingewiesen wird, zumal im Beginn der Krankheit, wo der Arzt selbst nicht einmal sicher ist, ob etwas Benignes oder Malignes vorliegt. Er liefe ja Gefahr, sich wegen einer zweifelhaften Sache das Vertrauen eines Patienten und im Gefolge davon vieler anderer zu verscherzen.

Ein weiteres Hindernis für eine rechtzeitige Inangriffnahme des Carcinoms bietet sich in den Patienten selbst. Wie viel von dieser Seite noch gesündigt wird, will ich in folgendem zeigen.

Ich habe zu diesem Zwecke festgestellt, wie lange nach Beginn des Leidens die Patienten ärztliche (nicht chirurgische) Hilfe in Anspruch nahmen und dabei folgendes gefunden. 324mal ließen sich hierauf bezügliche Daten finden. Unter diesen kamen bei Beginn des Leidens in ärztliche Behandlung 142 = 45 Proz., erfreulicherweise ein ziemlich hoher Prozentsatz. Um so trauriger allerdings, daß nur so wenige Patienten innerhalb der ersten 3 Monate zu uns gekommen sind, nämlich, wie wir gesehen haben, nur 18,8 Proz. (allerdings sämtlicher Fälle).

Ueber die übrigen gibt folgende Aufstellung Aufschluß.

Zeit, die verfloß vom Beginn des Leidens bis zur ersten ärztlichen Konsultation, in Monaten:

weniger als 1 Monat	1	2	3	4	5	6	7	8	9	10	11	12	13	14	17	18	19	21	22	23	24	27	28	34
7	19	22	29	13	19	9	8	12	2	5	6	9	4	1	2	3	1	2	1	2	1	1	2	2

Danach warteten also 105 Patienten länger als 3 Monate, bis sie überhaupt einen Arzt aufsuchten, d. i. 33 Proz.

Man wird zugeben müssen, daß dies ein hoher Prozentsatz ist.

Ganz auffällig hoch ist auch die Zahl derjenigen Patienten, die schon vor dem Eintritt in die Klinik, ohne vom Arzte darauf aufmerksam gemacht worden zu sein — wie man aus der Krankengeschichte schließen muß —, eine Geschwulst im Leibe bemerkt haben.

Unter den 655 Fällen finden sich derartige Angaben 131mal, und von diesen haben 32 gleich mit Beginn der Erscheinungen eine Geschwulst festgestellt.

20 Proz. aller Fälle haben also schon vorher eine Geschwulst gefühlt und, wie schon erwähnt, 4 Proz. gleich mit Auftreten der ersten Erscheinungen. Nun sind aber diese Kranken, welche eine Geschwulst im Leibe bemerkt haben, nicht etwa bald zum Chirurgen gekommen, sondern haben sich meist noch lange Zeit hingeschleppt, wie man aus folgendem ersehen kann.

	Zeit, die verfloß vom Bemerken der Geschwulst seitens des Patienten bis zur Aufnahme in die Klinik, in Monaten:																
	weniger als 1 Monat	1	2	3	4	5	6	7	8	9	10	11	12	16	18	24	Summa
Op. verweigert	2	1	3	2	1	—	1	—	—	—	—	—	—	—	—	—	10
nicht op. inop.	3	1	7	6	3	—	4	—	—	—	—	1	2	—	—	1	28
Jejunostom.	1	1	—	—	—	—	—	—	—	—	—	—	—	—	—	—	2
Propelapar.	—	4	4	—	—	—	1	1	—	—	2	—	1	—	1	—	14
Gastroenterost.	2	9	9	4	2	2	1	—	—	—	—	1	2	—	—	—	32
Resektion	3	6	6	5	5	1	7	2	1	2	—	—	4	1	—	—	43
Summa	11	22	29	17	11	3	14	3	1	2	2	2	9	1	1	1	129

Es fehlen hier noch 2 Fälle, in denen sich die Zeit nicht genau feststellen ließ; in einem von ihnen kann man nur sagen, daß der Patient innerhalb von $2^1/_2$ Monaten, im anderen, daß er innerhalb von 6 Monaten nach Bemerken der Geschwulst die Klinik aufsuchte.

Innerhalb von 1 Monat nach Bemerken der Geschwulst kamen die Patienten also nur 11mal unter 129, d. i. in 8,5 Proz. der Fälle, bis zu 3 Monaten einschließlich nur 80mal, d. i. in 62 Proz. der Fälle. Also 38 Proz. der Fälle, die eine Geschwulst selbst bemerkt haben, sind mit dieser länger als 3 Monate umhergegangen, ohne chirurgische Hilfe in Anspruch zu nehmen.

Was mag die Patienten nun veranlassen, trotz von ihnen selbst gefühlter Geschwulst nicht zum Chirurgen zu gehen?

Zunächst liegt das bei einem Teil sicherlich an einer großen Indolenz, die man wohl nie wird ausrotten können. Ferner tragen die Schuld Unwissenheit und Angst. Viele Patienten ahnen eben gar nicht, daß eine solche Geschwulst Krebs sein kann. Andere fürchten es wohl, wissen aber nicht, daß eine solche operabel ist. Die operative Behandlung des Magenkrebses ist eben, obwohl sie sich bereits gewisse Kreise erobert hat, im Publikum noch nicht bekannt genug, ebensowenig die guten damit erzielten Resultate. Wieder andere wissen davon, fürchten sich aber vor der Operation. Durch Belehrung wird sich sicherlich hierin noch viel erreichen lassen.

Sehen wir uns jetzt noch an, wie hoch der Prozentsatz der Resektionen unter den Fällen gewesen ist, die den Tumor selbst gefühlt haben. Wir finden 43 Resektionen unter 129 Fällen, d. i. $33^1/_3$ Proz. Dieser Prozentsatz ist ziemlich hoch und daraus zu erklären, daß der bei weitem größte Teil der Resektionsfälle Pyloruscarcinome waren und die Frauen dabei stark beteiligt sind, deren schlaffere Bauchdecken, wie ich eingangs erwähnte, eine Geschwulst im Leibe leichter bemerkbar machen.

Unter den 164 Resektionen fanden sich 4mal keine genauen Angaben über den Sitz. 125mal handelte es sich um Pylorustumoren. Somit waren 83 Proz. aller Resektionsfälle Pylorustumoren.

Zum Vergleiche habe ich noch bei den Probelaparotomien, Jejunostomien und Gastroenterostomien den Sitz der Tumoren festgestellt. Eine scharfe Scheidung ist natürlich bei ausgedehntem Krebs nicht möglich. Die Verteilung war folgende:

	Pylorus	nicht Pylorus	fraglich	Summa
1) Probelapar.	7	54	7	68
2) Jejunostom.	3	10	2	15
3) Gastroenterost.	133	57	15	205
Summa	143	121	24	288

Es sind demnach bei den nicht radikal operablen Fällen Pylorus- und nicht Pylorustumoren im Gegensatz zu den Resektionsfällen ziemlich gleich verteilt.

Wir haben also, um es noch einmal zusammenzufassen, gesehen, daß die Patienten in der Tat den Chirurgen erst sehr spät aufsuchen, durchschnittlich erst 10,3 Monate nach Beginn des Leidens. Wir haben ferner gesehen, daß die Mangelhaftigkeit der Untersuchungsmethoden keine oder nur die geringste Schuld daran trägt, daß vielmehr in dem zögernden Verhalten der Aerzte und Patienten die größte Schwierigkeit liegt. Es ist daher aller Voraussicht nach zu erwarten, daß, wenn diese Hindernisse für eine frühe chirurgische Inangriffnahme des Magencarcinoms beseitigt oder wenigstens gemindert sein werden, wir auch entsprechend der kürzeren Dauer der Krankheit in einer größeren Zahl als bisher werden radikal eingreifen können. Pflegt doch bei der gleichen Krankheit im allgemeinen bei kürzerer Dauer der Krankheitsprozeß weniger weit fortgeschritten zu sein.

Andererseits haben wir aber gesehen, daß 4 Proz. aller Fälle gleich mit Auftreten der ersten Erscheinungen auch einen Tumor gefühlt haben, und ebenso ist es bekannt, daß Leute, die erst wenige Wochen Magenbeschwerden haben, schon inoperable Tumoren aufweisen können, wofür auch ich noch Belege anführen werde.

Es schien mir jedenfalls somit wichtig und interessant festzustellen, ob im allgemeinen wenigstens eine gewisse Beziehung zwischen der Dauer des Magencarcinoms und der Möglichkeit der Radikaloperabilität besteht. Deshalb habe ich in einer weiteren Tabelle das Material nach den einzelnen Operationsarten gesichtet und die Dauer der Krankheit bei den einzelnen verglichen.

Selbstverständlich ist unter Dauer der Krankheit nur die klinische Dauer zu verstehen, da wir irgendwelche sichere Schlüsse auf die anatomische Dauer der Krankheit nicht ziehen können; denn ein Mensch bemerkt Störungen seines somatischen Zustandes leichter als der andere. Dann wachsen die Carcinome zweifellos sehr verschieden schnell. Weiterhin ist das frühere oder spätere Auftreten der klinischen Symptome durch örtliche und mechanische Momente bedingt; so ruft z. B.

ein Pylorustumor gewöhnlich viel früher Erscheinungen hervor, als ein Krebs der Vorder- oder Hinterwand, der kleinen oder großen Kurvatur. Der Tumor der von dem Rippensaum und der Leber nicht gedeckten Teile des Magens wird natürlich eher gefühlt; von großem Einfluß ist ferner die Beschaffenheit der Bauchdecken.

Und schließlich wird sich ein Magencarcinom frühzeitig auch dann bemerkbar machen, wenn selbst bei Kleinheit und nicht störender Lage des Tumors stärkere entzündliche Erscheinungen auftreten, die den Patienten durch die Schmerzen darauf aufmerksam machen, daß in seinem Leibe etwas nicht in Ordnung ist. Wie man also sieht, sind für das Auftreten der klinischen Erscheinungen eine ganze Reihe von Faktoren maßgebend.

Beginn des Leidens	Art der Operation						Summa
	nicht op. verw.	Inop.	Jejun.	Probelap.	Gastroent.	Resekt.	
vor 7 Tagen	1	—	—	—	—	—	1
„ 14 „	1	—	—	—	—	—	1
„ 3 Wochen	—	2	—	—	1	—	3
„ 1 Monat	—	—	1	1	2	—	4
„ 5 Wochen	—	—	—	—	1	2	3
„ 6 „	3	4	—	1	3	2	13
„ 7 „	1	3	—	—	2	—	6
„ 2 Monate	2	6	1	2	3	6	20
„ 2½ „	1	5	—	2	4	2	14
„ 3 „	4	15	—	2	19	12	52
„ 3½ „	—	—	—	—	2	2	4
„ 4 „	2	13	1	6	15	11	48
„ 4½ „	—	1	—	—	3	2	6
„ 5 „	2	7	1	3	12	12	37
„ 5½ „	—	—	—	—	1	—	1
„ 6 „	9	18	1	11	26	26	91
„ 6½ „	—	—	—	—	1	1	2
„ 7 „	1	7	—	6	12	10	36
„ 8 „	2	6	—	3	9	8	28
„ 9 „	8	2	3	1	8	8	30
„ 10 „	1	2	—	1	2	3	9
„ 11 „	1	2	1	—	3	1	8
„ 1 Jahr	4	20	—	9	23	25	81
„ einig. Mon.	—	—	—	—	—	2	2
„ 13 Monaten	—	—	—	—	1	—	1
„ 14 „	—	—	—	1	2	3	6
„ 1¼ Jahr	—	2	—	1	6	4	13
„ 16 Monaten	1	—	—	—	3	3	7
„ 17 „	—	1	—	—	1	—	1
„ 1½ Jahr	2	5	3	3	7	2	22
„ 19 Monaten	—	—	—	2	—	—	2
„ 20 „	—	—	—	1	1	—	2
„ 22 „	—	—	—	—	—	1	1
„ 2 Jahre	3	16	1	5	14	5	44
„ 2¼ „	—	1	—	—	—	—	1
„ 2½ „	—	—	—	—	6	1	7
„ 3 „	—	2	1	4	4	5	16
„ 4 „	—	—	—	—	2	2	4
„ 5 „	—	1?	—	1	1	—	3
unbestimmt	—	11	1	2	5	1	20
Angaben fehlen	—	1	—	—	1	2	4
	49	153	15	68	206	164	655

Meine Frage stellt sich praktisch also so dar: Besteht im allgemeinen eine gewisse Beziehung zwischen klinisch nachweisbarer Dauer des Magencarcinoms und der Möglichkeit seiner Radikaloperabilität?

Vorstehende Tabelle (s. p. 889) zeigt die spezielle Verteilung auf die einzelnen Operationsgruppen.

Demnach haben wir unter 606 Fällen, wenn ich die nicht Operierten, welche eine Operation verweigert haben, abziehe, 164 Resektionen = 27 Proz. Jeder wird zugeben, daß das immerhin schon ein ganz beträchtlicher Prozentsatz ist; v. Mikulicz zählte vor einigen Jahren nur 22 Proz. Demgegenüber muß es sehr auffallen, daß Boas unter 243 Fällen nur 11 Resektionen = 4,5 Proz. fand. Das ist ein ganz enormer Unterschied. An unserer Klinik sind prozentualiter also 6—7mal so oft Resektionen ausgeführt worden. Diese große Differenz könnte a priori ganz unerklärlich erscheinen. Jedoch muß man in Betracht ziehen, daß v. Mikulicz vielleicht an sich mehr reseziert hat als andere Chirurgen, und daß ihm als Magendarmchirurg von besonderem Ruf wahrscheinlich häufiger und zeitiger wie vielen anderen Chirurgen die Fälle zur Operation zugesandt wurden.

Wie verhalten sich nun die Fälle in den einzelnen Zeitabschnitten hinsichtlich der Operabilität, insbesondere wie stehen die sogenannten Frühfälle in dieser Beziehung da?

Es kamen in unsere Behandlung:

Innerhalb 1 Monats	3		
davon reseziert	0	= 0	Proz.
Innerhalb 2 Monate	25		
davon reseziert	4	= 16	„
Innerhalb 3 Monate	117		
davon reseziert	24	= 20,8	„
In der Zeit von 3—6 Monaten	187		
davon reseziert	53	= 28	„
(Innerhalb der ersten 6 Monate	304		
davon reseziert	77	= 25,6	„)
In der Zeit von $^1/_2$—1 Jahr	193		
davon reseziert	58	= 30,3	„
Ueber 1 Jahr nach Beginn	144		
davon reseziert	27	= 18,6	„

Es ist also hieraus zu ersehen, daß die Fälle, welche innerhalb eines Monats nach Auftreten der ersten Erscheinungen zu uns kamen, mit 0 Proz. Resektionen am allerschlechtesten dastehen, daß dann allmählich die Operabilität zunimmt und in der Zeit zwischen $^1/_2$ und 1 Jahr ihr Maximum mit 30,3 Proz. erreicht. Danach tritt dann wieder eine deutliche Verminderung der Resektionen ein. Ich stimme hierin in gewisser Beziehung mit Boas überein, dessen Spätfälle, d. h. diejenigen, welche nach mehr als 6-monatlicher bis mehr als 1 Jahr zurückreichender Dauer in Behandlung kamen, die Frühfälle, d. h. diejenigen, welche innerhalb der ersten 3 Monate kamen, an Operabilität gleichfalls übertreffen. Er fand bei den ersteren 6,3 Proz., bei den letzteren

5 Proz. Resektionen, was eine Differenz von allerdings nur 1,3 Proz. ergibt, während ich eine solche von 9,5 Proz. verzeichnen kann.

Das sieht zunächst äußerst auffällig aus, und es könnte vielleicht jemand einwerfen: Hat es denn irgend einen Zweck, die Fälle frühzeitig zu diagnostizieren und dem Operateur zuzuweisen, wenn schon so kurze Zeit nach Auftreten der ersten Erscheinungen Inoperabilität vorhanden ist und die späteren Fälle sogar günstigere Resultate ergeben?

Dazu ist folgendes zu bemerken: die rein zahlenmäßige statistische Zusammenstellung hat bei den Fällen, die innerhalb von 1 und 2 Monaten kamen, wenn überhaupt, nur einen beschränkten Wert, denn die Zahlen sind zu klein, nämlich bei den ersteren nur 3, bei den letzteren nur 25. Bei denjenigen, die innerhalb 3 Monaten kamen, haben wir allerdings schon 117, aber auch einen leidlichen Prozentsatz, nämlich 20,8 Proz. Die größten Zahlen liefern die Fälle, die innerhalb von 3–6 und 6—12 Monaten kamen, mit fast gleichen Zahlen, nämlich 187 und 193, und diese geben auch fast den gleichen Prozentsatz an Resezierbarkeit. Aber auch selbst wenn der Prozentsatz der Resektionen, die wir 1, 2, ja 3 Monate nach Beginn des Leidens bekommen hätten, mit gleichen Zahlen berechnet, in der Tat im allgemeinen niedriger wäre als bei den späteren Fällen, so würde uns das unter keinen Umständen ein Recht geben, den Standpunkt zu vertreten: Eine frühzeitige Inangriffnahme hat keinen Zweck, wir kommen doch zu spät. Denn, ob ein Fall in die Kategorie derjenigen Carcinome gehört, welche nach langem Latenzstadium erst Erscheinungen machen und schon bei Beginn der Symptome inoperabel sind oder nicht, können wir vorher nie wissen. Stellten wir uns also auf den genannten Standpunkt, so würden wir sicherlich bei einer großen Zahl von Fällen den richtigen oder wenigstens noch möglichen Zeitpunkt zur Resektion versäumen. Wie gesagt, eine Anzahl von Probelaparotomien müssen wir dabei immer in Kauf nehmen, denn die Fälle, welche 1, 2, ja selbst 3 Monate nach Auftreten der ersten Erscheinungen schon inoperabel sind, werden wir zu einem großen Teil mit Wahrscheinlichkeit den 10—13 Proz. zurechnen müssen, die wir immer verlieren werden. Bei dem Rest dieser und den übrigen, deren Ursprung länger zurückliegt, müssen wir uns aber sagen, daß sie bei zeitiger Inangriffnahme möglicherweise doch noch zu retten gewesen wären. Und daß ein größerer Prozentsatz von Resezierten rezidivfrei geblieben wäre, wenn wir die Resektion $^1/_2$—1 Jahr früher ausgeführt hätten, wird doch niemand ernstlich bestreiten wollen. Leider wird sich gerade dieser Punkt, auf den ich das allergrößte Gewicht lege, niemals zahlenmäßig beweisen lassen.

Wie verhält es sich nun mit der Dauer der Krankheit bis zur Aufnahme in die Klinik im allgemeinen? Auf Durchschnittsziffern berechnet, stellen sich die Verhältnisse, wie folgt, dar:

Dauer der Krankheit seit Auftreten der ersten Erscheinungen:

1) Nicht operierte, verweigerte	7,8	Monat
2) Nicht operierte, inoperabele	10,5	„
3) Jejunostomien	12,1	„
4) Probelaparotomien	11,8	„
5) Gastroenterostomien	10,5	„
6) Resektionen	9,5	„

Lasse ich die nicht Operierten, welche eine Operation verweigert haben, außer acht, so erhalte ich als durchschnittliche Krankheitsdauer für die nicht radikal operabeln 11,2 Monat, gegenüber 9,5 Monat der resezierten, d. i. also eine Differenz von fast 2 Monaten. Ich stimme hierin mit Stich [1]) überein.

Berücksichtige ich bei den resezierten Fällen nur die rezidivfreien, deren Operation mindestens 2 Jahre zurückliegt, so erhalte ich als Durchschnittsdauer sogar nur 6,8 Monat, also eine Differenz von 4,6 Monat gegenüber den nicht radikal operabeln. Danach schließe ich mich Kocher an, nach dessen Ansicht die Frühoperation auch bessere Resultate gibt. Es ist also zahlenmäßig zu ersehen, daß ein gewisser Zusammenhang zwischen durchschnittlicher klinischer Dauer des Magencarcinoms und seiner Radikaloperabilität doch besteht. Daß Ausnahmen gelten, habe ich mehrfach betont.

Ich möchte am Schlusse meine Ergebnisse folgendermaßen zusammenfassen:

Wir haben günstigere Operationsresultate beim Magencarcinom zu erwarten vorläufig weniger durch weitere Ausbildung der Technik und der Untersuchungsmethoden, als vielmehr dadurch, daß die Fälle zeitiger dem Chirurgen überwiesen werden. Es bedarf dazu eines größeren Entgegenkommens seitens der Aerzte und der Erziehung des Publikums. Denn heute suchen die Kranken den Chirurgen meist erst sehr spät, durchschnittlich 10,3 Monate nach Beginn des Leidens, auf. Es besteht ferner eine gewisse Beziehung zwischen durchschnittlicher klinischer Krankheitsdauer und Radikaloperabilität.

1) Stich, Beiträge zur klin. Chirurgie, XL, 2.

Aus der Breslauer Königlichen chirurgischen Klinik (weiland Geh.-Rat v. Mikulicz-Radecki).

XXV.

Beiträge zur Statistik der Mammacarcinome und deren Heilung.

Von

Dr. **Erich Scheu.**

An der chirurg. Klinik zu Breslau vom 1. April 1903 bis 1. Okt. 1906.

Nachdem im Jahre 1878 zuerst v. Winiwarter in seiner Monographie das Carcinom sämtlicher Organe und besonders auch der Brustdrüse an der Hand eines großen Beobachtungsmateriales systematisch bearbeitet hat, sind im Laufe der Zeit bis heute eine ganze Reihe solcher statistischer Zusammenstellungen der Fälle von Mammacarcinom und der Dauererfolge der Operationen desselben aus fast sämtlichen deutschen Kliniken erschienen.

Auch aus der Breslauer Kgl. chirurgischen Klinik hat Henry im Jahre 1879 bereits eine derartige Arbeit erscheinen lassen, in welcher das vom Jahre 1871—1878 hier zur Beobachtung gelangte Brustkrebsmaterial statistisch verwertet wird. Inzwischen ist dann eine weitere derartige statistische Arbeit seitens unserer Klinik nicht erschienen. Ich bin daher der Anregung unseres hochverehrten, inzwischen verstorbenen Chefs, Herrn Geh.-Rat v. Mikulicz, gerne gefolgt und habe in dieser Arbeit wiederum das an Brustkrebsfällen reiche Material unserer Klinik zusammengestellt. Ich wählte die Zeit von 1890—1900, ersteren Zeitpunkt, weil mit diesem die Tätigkeit v. Mikulicz' in Breslau begann, letzteren, weil ich für die Beurteilung der Dauerresultate doch die in den letzten Jahren Operierten nicht berücksichtigen konnte.

In dieser Zeit, vom Jahre 1890 bis zum Ende des Jahres 1900, gelangten bei uns im ganzen 320 Fälle von Mammacarcinom zur Beobachtung und zwar in der Universitätsklinik 237 Fälle und in der Privatklinik des Herrn Geh.-Rat v. Mikulicz 83 Fälle.

Wenn ich nun in folgendem die Berechnungen der verschiedenen statistischen Zahlen für die Kgl. chirurg. Klinik und die Privatklinik vielfach getrennt angebe, so geschieht das davon ausgehend, daß sich

die Patienten der Privatklinik im allgemeinen aus den besser situierten Ständen zusammensetzen, während die Patienten der Universitätsklinik sich im allgemeinen aus den unbemittelten Ständen rekrutieren, und es daher vielleicht nicht uninteressant ist, zu sehen, ob dieser Umstand einen gewissen Unterschied in manchen Punkten bedingt.

Bevor ich auf das Material näher eingehe, möchte ich noch im allgemeinen folgendes erwähnen: Was zunächst die Diagnose anbelangt, so wurde dieselbe in den meisten Fällen makroskopisch gestellt; in klinisch zweifelhaften Fällen wurde zunächst eine Probeexcision gemacht, der dann, wenn sich der bösartige Charakter der Geschwulst als sicher erwies, die Radikaloperation folgte. Auch die makroskopische Diagnose wurde in der Regel in den nächstfolgenden Stunden durch das Mikroskop kontrolliert, und ich habe mich bemüht, in dieser Arbeit alle in diesem Punkte zweifelhaften Fälle wegzulassen.

Die Nachforschungen über den weiteren Verbleib, das weitere Ergehen der einzelnen Patientinnen gestaltete sich doch vielfach recht schwierig, da einmal eine große Anzahl inzwischen verstorben war und zweitens unser Breslauer Patientenmaterial zu einem beträchtlichen Teil aus Rußland stammt (namentlich russisch-polnische Israeliten). Besonders von letzteren war es schwer, selbst auf mehrere Anfragen über den Operationserfolg auch nur die geringste Antwort zu erhalten. Bei den aus Deutschland stammenden Patientinnen war es schließlich doch in den weitaus meisten Fällen möglich, teils von den noch am Leben befindlichen selbst, teils von den Standesämtern, vom statistischen Amt etc. etwas über den weiteren Verbleib zu erfahren. In vielen Fällen habe ich auch von den behandelnden Aerzten am Heimatsorte über den Verbleib der Patientinnen die liebenswürdigste Auskunft erhalten, und möchte daher nicht unterlassen, den betreffenden Herren Kollegen an dieser Stelle meinen ergebensten Dank dafür auszusprechen. Schließlich habe ich die noch lebenden Patientinnen, soweit erreichbar, hierher bestellt und sie nochmals einer ganz genauen Untersuchung unterzogen. Diese Fälle wurden auch zum großen Teile in den klinischen Vorlesungen demonstriert und eine Photographie des Operationsgebietes aufgenommen.

Endlich muß ich noch bemerken, daß leider in den Krankengeschichten die für manche so wichtige Frage nötigen Notizen nicht immer vorhanden waren, so daß manche Frage gar nicht oder nur sehr unvollkommen beantwortet werden konnte. Es soll aber auch n dieser Arbeit weniger Wert auf anamnestische Fragen gelegt werden, die ja bereits in unzähligen Arbeiten ausgiebig erörtert sind, es wird vielmehr das Hauptgewicht gelegt werden auf die Erfolge der einzelnen Operationsm ethoden, Rezidive und überhaupt die Heilbarkeit des Mammacarcinoms.

Trotzdem werde ich mich im großen und ganzen auch in dieser

Arbeit an die gleiche Einteilung des Stoffes halten, wie sie von den meisten meiner Vorgänger bei derartigen Arbeiten angewandt ist.

Das Carcinom ist von allen Tumoren der Mamma die häufigste Neubildung, und zwar beträgt es nach Billroth, Schmidt, Gebele u. A. ca. 80 Proz. aller Mammatumoren. Seine Aetiologie ist ebensowenig bekannt wie die Aetiologie der Carcinome der anderen Organe. Sehen wir unsere Krankengeschichten auf ätiologisch wichtige Momente durch, so müssen wir wohl in erster Linie das Alter und das Klimakterium berücksichtigen. Das Mammacarcinom ist eben vorwiegend eine Krankheit des Klimakteriums, der Altersperiode vom 40.—60. Lebensjahre, in der ja die Carcinomentwickelung auch sonst am häufigsten beobachtet wird. Auch bei unseren Fällen trifft das zu und läßt sich durch folgende Tabelle veranschaulichen.

Es gelangten zur Beobachtung:

in der Alterszeit vom	Kgl. chir. Klinik	Privatklinik	zusammen
21.—25. Jahre	1 Fall	0 Fälle	1 Fall
26.—30. „	4 Fälle	3 „	7 Fälle
31.—35. „	15 „	6 „	21 „
36.—40. „	17 „	3 „	20 „
41.—45. „	50 „	14 „	64 „
46.—50. „	48 „	18 „	66 „
51.—55. „	37 „	10 „	47 „
56.—60. „	29 „	12 „	41 „
61.—65. „	19 „	12 „	31 „
66.—70. „	6 „	4 „	10 „
71.—75. „	9 „	1 Fall	10 „
76.—80. „	1 Fall	0 Fälle	1 Fall
81.—85. „	0 Fälle	0 „	0 Fälle
86.—90. „	1 Fall	0 „	1 Fall

Die jüngste Patientin erwarb ihr Carcinom mit 24 Jahren (Kgl. chirurg. Klinik), die älteste mit 87 Jahren (Kgl. chirurg. Klinik). Das Durchschnittsalter beträgt bei den Fällen der Kgl. chirurg. Klinik 49,9 Jahre, bei denen der Privatklinik 51,6 Jahre. Relativ selten entwickelt sich dagegen das Mammacarcinom vor dem 30. und nach dem 65. Lebensjahre, wobei man jedoch nicht vergessen darf, daß doch ein nur relativ geringer Prozentsatz der Menschen ein noch höheres Alter als 65 Jahre erreicht. Man kann wohl nur so viel sagen, daß das Mammacarcinom vor dem 30. Lebensjahre fast gar nicht vorkommt, wohl weil der jugendliche Organismus dem Leiden einen starken Widerstand entgegensetzt, daß dagegen das Mammacarcinom nach dem 30. Lebensjahre relativ häufig vorkommt, am häufigsten im Klimakterium, von welcher Zeit ab dann die Häufigkeit seines Auftretens allmählich wieder abfällt.

Ein besonders frühzeitiges Sistieren der Menses war auch in einigen unserer Fälle zu konstatieren.

Was die Erblichkeit des Mammacarcinoms betrifft, so legen wir der Heredität resp. der Vererbung der Disposition zur Erkrankung ebenso wie Fink, Gebele u. a. nur wenig Wert bei. In unseren Krankengeschichten findet sich nur einmal der Vermerk, daß auch bereits die Mutter der Patientin am Brustkrebs gestorben war, in einem Fall der Privatklinik der Vermerk, daß der Vater der Patientin wegen Brustkrebs operiert wurde und dann an Diabetes starb, während ein Bruder an Halskrebs starb. Dagegen schiebt eine ganze Reihe anderer Autoren der Heredität große Bedeutung zu und berechnet hohe Prozentzahlen, so Horner (17,09 Proz.), Gulcke (16,5 Proz.), v. Winiwarter (5,8 Proz.) u. a.

2 Patienten der Kgl. chirurg. Klinik waren männlichen Geschlechts; sie hatten ein typisches Mammacarcinom mit Achseldrüsen und waren der eine 46 Jahre, der andere 65 Jahre alt; bei beiden wurde die Radikaloperation gemacht, sie wurden beide als geheilt entlassen, leider aber fehlen dann bei beiden weitere Nachrichten.

Von den 235 Patienten weiblichen Geschlechts der Universitätsklinik waren 32 ledig = 13,6 Proz., von den 83 der Privatklinik 14 ledig = 16,8 Proz., die übrigen verheiratet resp. verwitwet. Somit ist das Uebergewicht der verheirateten Frauen gegenüber den unverheirateten ein sehr großes, jedoch darf man auch dabei nicht vergessen, daß die Zahl der verheirateten älteren Frauen an sich die relativ größere ist. Es erscheint demnach wohl nur der Schluß gerechtfertigt, daß sowohl die verheirateten wie die ledigen Frauen dem Leiden verfallen.

Ueber Geburten, Zahl derselben und Selbststillen der Mütter sind die Angaben in unseren Krankengeschichten im allgemeinen zu ungenau, als daß man darüber einigermaßen sichere Feststellungen machen könnte. Es läßt sich wohl nur so viel sagen, daß in unseren östlichen Teilen Deutschlands und in dem angrenzenden russischen Polen die meisten Frauen selbst gestillt haben; es findet sich der Vermerk „nicht selbst gestillt“ nur bei 19 Fällen der Kgl. chirurg. Klinik und 6 Fällen der Privatklinik. In einem Fall wurde der Knoten in der Brust beim Absetzen des 4. Kindes bemerkt.

Chronische Entzündungen pflegen im allgemeinen die Entstehung von Carcinomen zu begünstigen. Das scheint auch bei der Brustdrüse zuzutreffen. Namentlich die sich meist während des Puerperiums entwickelnden und teils akut, teils chronisch verlaufenden Mastitiden spielen zweifellos eine wesentliche Rolle bei der Entstehung der Mammacarcinome. So findet sich bei uns in den Krankengeschichten die Angabe, daß die Patientin auf der betreffenden Seite früher ein- oder mehrmals eine Mastitis durchgemacht hat in 28 Fällen (Kgl. chir. Klinik 24 + Privatklinik 4) = 7,4 Proz. Das ist im allgemeinen gegen andere Statistiken

eine ziemlich kleine Zahl, aber es unterliegt wohl keinem Zweifel, daß der Vermerk einer früher durchgemachten Mastitis in einer ganzen Anzahl Krankengeschichten versehentlich fortgelassen ist. Der Zwischenraum an Zeit zwischen dem Auftreten der Mastitis und dem Auftreten des Carcinoms ist in unseren Fällen ein sehr verschiedener, er schwankt zwischen 30 Jahren und einigen Wochen, wobei natürlich nur die Fälle berücksichtigt wurden, in denen sich das Carcinom an der Stelle der früheren Mastitis entwickelte. In einem Fall findet sich der Vermerk, daß vor Auftreten des Carcinoms 3mal eine Mastitis an gleicher Stelle durchgemacht wurde. Erwähnenswert ist auch noch ein Fall, in dem die Patientin vor 15 Jahren eine Mastitis der rechten Mamma durchgemacht hat, die einen harten Knoten zurückließ. Erst 15 Jahre später, im 42. Lebensjahre der Patientin, fing der Knoten plötzlich an zu wachsen, so daß sie dieserhalb 3—4 Monate nach dem Beginn der Vergrößerung des Knotens die Klinik aufsuchte. In wieder einem anderen Fall hat die Patientin vor einigen Jahren eine Mastitis durchgemacht und dann später an dieser Stelle einen Stoß erlitten; einige Wochen darauf spürte sie hier bereits einen Knoten, der sich dann bald vergrößerte.

Wir kommen damit zu dem Einfluß des Traumas auf das Entstehen des Mammacarcinoms. Man hat diesem ursprünglichen Moment von jeher eine große Bedeutung beigelegt. Inwieweit indessen das Trauma seinen Einfluß auf die Entstehung des Mammacarcinoms ausübt, ist wohl schwer zu sagen; denn einmal haben die meisten Frauen das Bestreben, einen Grund für ihr Leiden zu suchen und anzugeben, und zweitens neigen überhaupt die meisten Menschen dazu, irgend einen geringfügigen mechanischen Insult, den sie vor kürzerer oder längerer Zeit erlitten haben, als Grund für ihr Leiden anzusehen. Ferner sind die Angaben über Art und Folgen der Verletzung oft sehr ungenau, die Intensität des Insults ist nicht selten minimal. Manchmal werden wohl die Patientinnen erst durch das Trauma auf die vielleicht schon lange bestehende Geschwulst aufmerksam gemacht.

Auch unter unserem Material finden wir nun eine ganze Reihe von Angaben über ein solch ursächliches Trauma, und zwar in 15 Fällen der Kgl. chirurg. Klinik = 6,3 Proz. und in 4 Fällen der Privatklinik = 4,8 Proz. In diesen unseren Fällen wird als Trauma meist ein Stoß gegen die Brust angegeben, doch finden sich auch andere Insulte verzeichnet, so ist namentlich bemerkenswert ein Fall, in dem der Druck des Brotes beim Brotschneiden als Ursache des Mammacarcinoms angegeben wird: es sei der Druck des Brotes namentlich einmal so stark gewesen, daß Patientin einen blauen Fleck auf der Innenseite der Mamma davongetragen habe. 14 Tage später merkte sie eine leichte Verhärtung an dieser Stelle, nach einem weiteren halben Jahre kam sie zur Operation in die Klinik. In einem anderen Fall findet sich an-

gegeben als Ursache Stoß gegen eine Türklinke, gleich danach Bildung einer allmählich wachsenden Geschwulst; $4^1/_4$ Monate später sucht Patientin behufs Operation die Klinik auf. Die Zeit zwischen Trauma und Auftreten der Geschwulst wird häufig als sehr lang angegeben; bei den meisten unserer Fälle etwa 3 Wochen, bei anderen aber auch 2 oder mehr Jahre.

Ob ein einmaliges Trauma oder häufige Insulte, beständige äußere Reize von größerer Bedeutung für die Mammacarcinomentwickelung sind, wagen wir an der Hand unserer Fälle nicht zu entscheiden. Von den meisten Autoren wird aber gerade auf wiederholte Insulte ein großer Wert gelegt; wir haben relativ wenig hierher gehörige Fälle, so den bereits kurz vorher erwähnten Fall von dem Druck des Brotes. Ferner gehört hierhin der Druck eng anliegender Kleidungsstücke, namentlich des Korsetts, ein Punkt, auf den schon von einer Reihe früherer Autoren hingewiesen worden ist. Auch bei uns findet sich unter den Fällen der Privatklinik einmal der Druck einer engen Taille als Ursache der Geschwulst angeben.

Ferner kann auch die beständige Reibung der Brüste durch rauhe Kleidungsstücke und die Mazeration des Epithels durch Schweiß mit nachfolgenden chronischen Ekzemen zur Carcinomentwickelung führen. Hierher gehört ein Fall der Privatklinik, wo sich eine Blatter vor $^1/_4$ Jahr an der linken Mamma dicht an der Warze fand, welche die 56-jährige Patientin abkratzte und die dann infolge der ständigen Reibung durch die Kleider nicht mehr heilte, sondern sich in ein carcinomatöses Ulcus verwandelte.

Nach Schwarz und Anderen ist es auffallend, daß die niederen Bevölkerungsschichten, die häufiger mechanischen Insulten ausgesetzt sind als die besser situierten, nicht einen wesentlich höheren Prozentsatz von Mammacarcinomen stellen. Wir können uns dem nur anschließen, wenngleich bei uns die Prozentzahl für die Kgl. chir. Klinik mit 6,3 Proz. gegen 4,8 Proz. der Privatklinik etwas überwiegt, aber es ist dieser Unterschied ein relativ sehr geringer.

Uebrigens sahen auch wir, daß keineswegs immer die an Mammacarcinom leidenden Frauen mager und schlecht genährt waren, es war im Gegenteil eine ganze Anzahl unserer Patientinnen recht fettreich und stark. Immerhin aber sind auch bei uns die mageren und schlecht genährten Patientinnen in der Mehrzahl, und zwar mit 177 gegen 143 fett- und wohlgenährten.

Wie bei vielen anderen Organen, so finden wir auch bei der Mamma relativ oft, daß lange Zeit bestehende offenbar gutartige Tumoren plötzlich malign werden; es gilt das namentlich von den in der Mamma häufig vorkommenden Fibromen. Bei uns finden sich drei derartige Fälle.

1) Arbeiterfrau L. D., 51 Jahre alt, bemerkt schon seit 20 Jahren zwei bis drei Knoten in der rechten Mamma, die vor 3 Jahren allmählich zu wachsen begannen. Befund: rechte Mamma in ein großes, fest mit den Rippen verwachsenes Ulcus carcinomatos. verwandelt, Axillardrüsen.

2) Uhrmacherwitwe E. W., 64 Jahre alt, hat seit 14 Jahren in der linken Mamma einen Knoten, der vor einiger Zeit plötzlich zu wachsen begann. Befund: ganze linke Mamma in einen derben exulcerierten Tumor von Emueigröße verwandelt, Axillardrüsen.

3) Spediteursgattin M. G., 41 Jahre alt, hat angeblich von jeher einen Knoten in der linken Brust und sich dann vor $2^1/_2$ Jahren an dieser Stelle gestoßen, worauf 1 Jahr später der Knoten plötzlich zu wachsen begann. Sie kam dann bald zur Operation.

In einem anderen Fall, wo ebenfalls schon seit Jahren ein Knoten in der rechten Mamma bestand, der plötzlich zu wachsen begann, ergab die mikroskopische Untersuchung nach der Operation die carcinomatöse Entartung einer wahrscheinlich seit vielen Jahren bestehenden Cyste. Nicht selten geht das Carcinom auch von der Narbe eines früher geöffneten Abscesses aus, so in einem Fall der Privatklinik, wo sich auf dem Boden einer von einer früheren Mastitis herrührenden Narbe später ein carcinomatöses Ulcus entwickelte.

Die Angaben der Patientinnen über die ersten Anzeichen des Leidens sind im allgemeinen doch recht verschieden. Meist wurde zuerst ein Knoten oder eine verhärtete Stelle in der Brust bemerkt. In etlichen Fällen wieder fiel zuerst eine allmähliche Schrumpfung der Brustdrüse auf, in anderen wieder ein Anschwellen der Brustdrüse im ganzen (das sogenannte Wachsen der Brust). Zuweilen wurde auch zunächst ein allmähliches Einsinken der Brustwarze bemerkt oder aber auch die Absonderung von einer bräunlich serösen Flüssigkeit aus derselben. Vielfach deuteten auch zuerst teils stechende (lanzinierende), teils brennende oder spannende, ganz spontan auftretende Schmerzen den Beginn des Leidens an und gingen manchmal monatelang der Induration voraus. Indessen fehlten auch vielfach Schmerzen zunächst ganz. In einigen wenigen unserer Fälle wurden die Patientinnen erst durch Knoten oder auch Schmerzen in der Achselhöhle auf das Leiden aufmerksam gemacht.

Die Zeit, die zwischen dem Bemerken der ersten Anzeichen des Leidens und der Operation resp. dem Aufsuchen der Klinik liegt, ist gleichfalls sehr verschieden. In der Kgl. chirurg. Klinik kamen die Patientinnen im Durchschnitt 13—14 Monate nach dem ersten Bemerken des Leidens zur Aufnahme. In der Privatklinik stellt sich diese Zahl niedriger. Sie beträgt hier 10 Monate, wäre aber noch niedriger, wenn nicht hier in Breslau eine große Menge gerade der Privatpatientinnen aus Polen und Rußland stammen würde, wo die Kenntnis

des Brustkrebses und seiner Gefährlichkeit beim Publikum noch relativ gering zu sein scheint. Stellen wir nun noch die kürzeste Frist von dem ersten Bemerken des Leidens bis zum Aufsuchen der Klinik fest, so beträgt diese in der Universitätsklinik 1 Tag, in der Privatklinik ebenso, die längste Frist in der Universitätsklinik 20 Jahre, in der Privatklinik 7 Jahre. Hierbei dürfte aber wohl heute schwer zu entscheiden sein, ob diese so außerordentlich lange bestehenden Geschwülste zunächst wirklich malign waren.

Ein häufigeres Auftreten des Carcinoms in der einen oder anderen Milchdrüse ist mit Sicherheit nicht nachzuweisen. Bei einigen Autoren ist die linke Mamma häufiger befallen, bei anderen die rechte und wieder bei anderen beide gleichmäßig. Bei unseren Fällen zeigt sich die linke Mamma etwas häufiger befallen als die rechte.

I. Linke Mamma befallen in		
a) Kgl. chirurg. Klinik	= 124 Fällen	zusammen 170 Fällen
b) Privatklinik	= 46 „	
II. Rechte Mamma befallen in		
a) Kgl. chirurg. Klinik	= 112 Fällen	zusammen 149 Fällen
b) Privatklinik	= 37 „	
III. Linke und rechte Mamma gleichzeitig befallen in		
a) Kgl. chirurg. Klinik	= 1 Fall	zusammen 1 Fall
b) Privatklinik	= 0 „	

Das doppelseitige Mammacarcinom wurde somit im Gegensatz zu anderen Autoren bei uns relativ selten, nämlich nur ein Mal, beobachtet. Ich will den Fall hier kurz anführen:

Schmiedsfrau M. B., 52 Jahre alt, bemerkte seit $^3/_4$ Jahren ein allmähliches Anschwellen beider Brüste ohne besondere Ursache. Bei der Aufnahme in die Klinik fand sich in der oberen Hälfte der rechten Mamma ein hühnereigroßer, derber, nicht verschieblicher Tumor, in der rechten Achselhöhle Drüsen. Die linke Mamma war fast ganz in einen enteneigroßen, derben, unverschieblichen Tumor verwandelt, in der linken Achselhöhle und linken Supraclaviculargrube Drüsen. Bei der bald darauf vorgenommenen Operation wurde beiderseits die Amputatio mammae gemacht, die beiden Pectorales beiderseits größtenteils entfernt, die beiden Achselhöhlen und die linke Supraclaviculargrube ausgeräumt. Pat. starb ca. 1 Jahr nach der Operation am Rezidiv.

Poulsen führt in seiner Arbeit „Bericht über 355 in dem Kommunespital zu Kopenhagen im Verlauf der Jahre 1870—1888 operierten Fälle von Mammacarcinom, Archiv f. klin. Chirurgie, Bd. 42, 1891“ nicht weniger als 11 Fälle von doppelseitiger Erkrankung an. Nach ihm kann es sich „entweder so verhalten, daß auf einer Seite ein großer ulcerierter Tumor vorliegt, welcher sich der Regio sternalis nähert, von wo Infektion durch die Lymphgefäße zu der anderen Brust stattfinden kann, oder auch so, und das scheint bei den meisten der Fall zu sein, daß die Tumorbildung auf beiden Seiten ein Ausdruck der cancerösen Disposition oder Infektion, wie es nun sein möge, ist.“

Gehen wir nun näher ein auf den Sitz des Leidens und betrachten wir die einzelnen Quadranten resp. Segmente der Brustdrüse auf ihr Befallensein, so ergibt sich bei uns folgendes:

I. Oberer äußerer Quadrant allein befallen in
a) Kgl. chirurg. Klinik = 31 Fällen
b) Privatklinik = 12 „
} zusammen 43 Fällen

II. Oberer innerer Quadrant allein befallen in
a) Kgl. chirurg. Klinik = 12 Fällen
b) Privatklinik = 6 „
} zusammen 18 Fällen

III. Unterer äußerer Quadrant allein befallen in
a) Kgl. chirurg. Klinik = 19 Fällen
b) Privatklinik = 5 „
} zusammen 24 Fällen

IV. Unterer innerer Quadrant allein befallen in
a) Kgl. chirurg. Klinik = 5 Fällen
b) Privatklinik = 2 „
} zusammen 7 Fällen

V. Oberes Segment (Hälfte) allein befallen in
a) Kgl. chirurg. Klinik = 31 Fällen
b) Privatklinik = 11 „
} zusammen 42 Fällen

VI. Unteres Segment allein befallen in
a) Kgl. chirurg. Klinik = 14 Fällen
b) Privatklinik = 4 „
} zusammen 18 Fällen

VII. Aeußeres Segment allein befallen in
a) Kgl. chirurg. Klinik = 16 Fällen
b) Privatklinik = 5 „
} zusammen 21 Fällen

VIII. Inneres Segment allein befallen in
a) Kgl. chirurg. Klinik = 1 Fall
b) Privatklinik = 3 Fällen
} zusammen 4 Fällen

IX. Mamille (Zentrum der Brustdrüse) befallen in
a) Kgl. chirurg. Klinik = 12 Fällen
b) Privatklinik = 4 „
} zusammen 16 Fällen

X. Mamma in toto befallen in
a) Kgl. chirurg. Klinik = 68 Fällen
b) Privatklinik = 10 „
} zusammen 78 Fällen

XI. Sitz des Tumors fraglich, ungenaue Angaben
a) Kgl. chirurg. Klinik = 28 Fällen
b) Privatklinik = 21 „
} zusammen 49 Fällen

Somit ist nach unserer Zusammenstellung die Prädilektionsstelle für das Carcinom in der Mamma selbst der obere äußere Quadrant, wie das ja auch von den meisten Autoren bestätigt wird. Einzelne Autoren erklären diesen Umstand damit, daß diese Partie der Brustdrüse am häufigsten von äußeren Schädlichkeiten getroffen werde. Wie schon Guleke auseinandersetzte, ist diese Erklärung wenig wahrscheinlich. Wahrscheinlicher klingt schon eher die Erklärung, welche Schmidt und Stiles gegeben haben. Nach ihnen soll das Carcinom von dem dreieckigen zapfenförmigen Zipfel der Milchdrüse, der am unteren Rande des Pectoralis major zur Achselhöhle zieht, ausgehen. Häufig fehlt dieser Zipfel vollkommen oder steht nur durch einen bindegewebigen Strang mit der Mamma in Verbindung, es wäre also der Ausgang des

Mammacarcinoms von solch versprengten oder abgeschnürten Keimen wohl denkbar. In der Tat sind solche von diesem inkonstanten Teil der Milchdrüse ausgehende Tumoren nicht ganz selten, und auch unter unseren Fällen findet sich einmal der Vermerk „Carcinoma lobuli aberrantis mammae", ein anderes Mal „Carcinoma mammae accessoriae."

Was den Bau des Mammacarcinoms anbelangt, so handelt es sich in unseren Fällen meist um Carcinoma simplex, Scirrhus, Carcinoma medullare und Adenocarcinom. Die am häufigsten vorkommende Form des Mammacarcinoms ist bei uns der Scirrhus. Genau ziffernmäßig die einzelnen Fälle ihrer Form nach aufzuzählen ist indessen leider nicht möglich, da einmal eine mikroskopische Diagnose nicht überall vermerkt, ferner in manchen Fällen die Entscheidung für eine bestimmte Form schwankend war, endlich verschiedentlich Mischformen vorlagen, wo die eine Form in die andere überging.

Der Scirrhus (der vernarbende Krebs) fand sich ziemlich gleichmäßig in allen Altern. Er begann meistenteils als rundlicher zirkumskripter derber Knoten, der anfangs fast gar keine Schmerzen machte und dessen Wachstum in der Regel ein sehr langsames war. Oefters wurde auch bei uns das Auftreten einer durch Schrumpfungsprozesse in den zentralen Teilen des Tumors bedingten nabelförmigen Einziehung, des sogenannten Krebsnabels, beobachtet.

Nächst dem Scirrhus gelangte am häufigsten bei uns das Carcinoma simplex, ein tubuläres Carcinom, zur Beobachtung, welches mehr als carcinomatöses Infiltrat auftrat, um bald die ganze Drüse zu durchwachsen. Zuweilen wurde Ulceration beobachtet. Bemerkenswert ist hier besonders ein Fall von Cancer en cuirasse, der zwar nicht direkt bei uns beobachtet wurde, aber nachträglich an einem bei uns operierten Fall vom behandelnden Hausarzte konstatiert und beschrieben wurde.

In dritter Linie kam dann, was Häufigkeit anbelangt, bei unseren Fällen das acinöse Carcinom und hier besonders seine gefährlichste Form, das Carcinoma medullare, zur Beobachtung. Zum Teil handelte es sich um ganz weiche medullare Knoten, meist aber bereits um kraterförmige Geschwüre mit schwammigen Granulationen. Sehr früh wurde hier Metastasenbildung beobachtet. Von selteneren Formen des Mammacarcinoms ist schließlich noch ein Fall von Carcinoma psammosum anzuführen.

Im allgemeinen konnte man auch bei unseren Fällen die Beobachtung machen, daß der Tumor je nach seinem Stromagehalt bezw. Zellenreichtum langsamer oder schneller wächst. Ausnahmen hiervon waren selten zu sehen.

Was das Wachstum und die Weiterverbreitung des Mammacarcinoms anbelangt, so findet die außerordentlich schnelle Verbreitung des Mammacarcinoms ihre Begründung in dem Reichtum der Mamma an Lymphgefäßen sowie in der Art ihrer Anordnung und ihres Verlaufs.

Nach Sappey sind die Lymphgefäße der Mamma außerordentlich zahlreich und umspinnen, untereinander anastomosierend, die Acini mit einem dichten Netze. Diese kleinsten Lymphgefäße sammeln sich zu größeren Stämmen, die von der Basis der Drüse nach der Papille emporsteigen, um unter der Areola einen großstämmigen Plexus, den Plexus subareolaris, zu bilden. In diesem Plexus sammeln sich alle Lymphgefäße der Mamma, wie auch die der die Mamma deckenden Haut. Von diesem Plexus aus ziehen dann zwei starke abführende Lymphgefäßstämme, ein äußerer und ein innerer in dem subkutanen Gewebe nach der Axilla. Noch bevor sie die Axillardrüsen hier erreichen, nehmen sie in der Regel einen aus dem oberen und einen aus dem unteren Mammasegment kommenden Lymphstamm in sich auf.

Außer den Lymphgefäßsystemen der Haut und Drüsensubstanz unterscheidet L. Heidenhain auch noch retromammäre Lymphgefäße, welche neben den Blutgefäßen im retromammären Fett von der Drüse zur Fascie verlaufen und die in zwei Dritteln der Fälle von Brustkrebs zahlreiche mikroskopisch kleine Krebsmetastasen enthalten. Diese retromammären Lymphbahnen bilden nach Heidenhain auf der Fascia pectoralis ein vielmaschiges, flach ausgebreitetes Netz. Sie sind es, die die Infektion dieser Fascie vermitteln. Die Fascie selbst ist nach Heidenhain besonders bei fetten Personen so dünn und so wenig sicher begrenzt, daß sie das weitere Vordringen der Krebswucherung nur kurze Zeit aufhalten kann. Ist erst die Fascia pectoralis durchwachsen, so gelangen die Krebsnester in die Lymphbahnen des Muskels und können dann bei der Tätigkeit desselben weit in ihm verbreitet werden.

Weitere Untersuchungen über die Anordnung des Lymphgefäßsystems verdanken wir dann namentlich noch Gerota, Grossmann, Stiles, Rotter und Oelsner. v. Angerer hat im Handbuch der praktischen Chirurgie die Ausführungen dieser Autoren kurz und übersichtlich zusammengestellt, so daß ich wohl darauf verweisen kann.

Wie schon seit längerer Zeit, nimmt man auch heute noch an, daß der typische Verlauf des Mammacarcinoms sich im allgemeinen so vollzieht, daß der zunächst relativ kleine Krebsknoten sich durch lokale Wucherung in die Umgebung allmählich vergrößert und zwar teils mit Vergrößerung des ersten Herdes, teils mit Bildung von neuen Tochterknoten. Allmählich kommt es dann zu einem Uebergreifen des Carcinoms auf die Haut, zum Aufbruch des Carcinoms nach außen, zu kraterförmigen Geschwüren oder aber zu narbiger Schrumpfung des Stroma mit Einziehung der Haut der Brustwarze. Vielfach ist dieser Verlauf, wie schon oben erwähnt, lange Zeit ein ganz symptomloser, und die Patienten werden entweder durch Zufall oder aber durch die manchmal erst viel später einsetzenden Schmerzen auf die Geschwulst aufmerksam. So erklärt es sich, daß die Größe des Tumors beim ersten Bemerken als sehr verschieden angegeben wird, und daß es nur relativ wenig Patientinnen sind, die mit einem in den ersten Anfangsstadien befindlichen Carcinom in die Klinik kommen. Von den 225 primär beobachteten Fällen der Universitätsklinik waren es nur 8 = 3,5 Proz., von den 77 primär beobachteten Fällen der Privatklinik nur 21 = 27,3 Proz.

bei welchen weder vor noch während oder nach der Operation eine Verwachsung des Tumors mit der Haut oder Infektion der Axillardrüsen nachzuweisen war. Aus diesen Zahlen ist auch ferner noch ersichtlich, daß die Patientinnen der Privatklinik, also die der besseren Stände, viel früher die Behandlung des Arztes aufsuchen als die der ärmeren Volksklassen, womit dann eben auch wieder die noch später aufzuführenden besseren Operationserfolge wohl in erster Linie zusammenhängen.

Zu dem lokalen Uebergreifen des Mammacarcinoms auf die Haut gesellt sich dann sehr bald schon eine Infektion der nächsten zentralwärts gelegenen Lymphdrüsen, der Axillardrüsen, ein Vorgang, der gewöhnlich als die erste Stufe der Allgemeininfektion angesehen wird. Und zwar scheint uns diese Infektion der Achseldrüsen doch relativ sehr schnell einzutreten; denn von den 225 primär beobachteten Fällen der Universitätsklinik zeigten sie 214 = 95,1 Proz., von den 77 primär beobachteten Fällen der Privatklinik 50 = 64,9 Proz. Allerdings konnte bei 8 Fällen der Universitätsklinik und 7 Fällen der Privatklinik der Nachweis der Achseldrüseninfektion erst nach der Operation durch das Mikroskop erbracht werden.

Eine mittlere Wachstumszeitdauer des Mammacarcinoms bis zu dem Auftreten der Achseldrüsenkomplikation zu berechnen, scheint uns recht zwecklos, obwohl die Resultate der verschiedenen deutschen Kliniken, wie sie unter anderen Guleke zusammengestellt hat, in diesem Punkte eine ziemliche Uebereinstimmung zeigen. Einmal wird doch das erste Auftreten der Geschwulst, wie erwähnt, von der einen Patientin früher, von der anderen später bemerkt, und zweitens wissen wir am Tage, wo wir die Patientin zum ersten Male in der Klinik sehen, keineswegs, wie lange die Drüseninfektion z. B. schon besteht. Ferner wächst die eine Form des Carcinoms langsamer, die andere schneller, und man hat auch keinerlei Sicherheit dafür, daß der Tumor während seiner ganzen Entwickelung immer denselben mikroskopischen Bau hat.

Der Infektion der Achseldrüsen scheint nach unseren Krankengeschichten im allgemeinen die Verwachsung des Tumors mit der Haut zu folgen, eine Annahme, die von Hildebrand, Guleke u. A. entgegen der Ansicht der meisten deutschen Autoren geteilt wird. Allerdings dürfte die Zwischenzeit zwischen dem Eintreten der Achseldrüseninfektion und der Verwachsung des Tumors mit der Haut wohl eine sehr geringe sein, in vielen, wenn nicht den meisten Fällen wird es wohl annähernd zu gleicher Zeit zum Auftreten der Achseldrüseninfektion und zur Verwachsung des Tumors mit der Haut kommen. In unseren Krankengeschichten findet sich der Vermerk, daß der Tumor mit der Haut verwachsen sei in 196 von 225 primär beobachteten Fällen der Universitätsklinik = 87,5 Proz. und 50 von 77 der Privatklinik

= 64,9 Proz. Dagegen findet sich in 29 primären Fällen der Universitätsklinik und 27 der Privatklinik verzeichnet, daß die Haut über der Geschwulst noch gut verschieblich war.

Der Verwachsung des Tumors mit der Haut folgt im allgemeinen die mit der Unterlage, das Carcinom wuchert durch die Fascie hindurch in den Brustmuskel hinein und verwächst mit ihm; es gelingt nicht mehr bei gespanntem Pectoralis die erkrankte Drüse in seiner Faserrichtung zu verschieben. Diese Verwachsung mit dem Pectoralis findet sich angegeben in 132 von 225 primären Fällen der Universitätsklinik = 58,7 Proz., und 35 von 77 primären Fällen der Privatklinik = 45,4 Proz.

Ist der Pectoralis durchwachsen, so ergreift die Geschwulst auch die Rippen und deren Perichondrium; sie wird auf dem Thorax fest fixiert und in jeder Armstellung unbeweglich. Dieses Symptom findet sich angegeben in 24 von 225 primären Fällen der Universitätsklinik = 10,7 Proz., und 2 von 77 primären Fällen der Privatklinik = 2,6 Proz.

Schon bevor es zur Verwachsung des Tumors mit dem Thorax kommt, ist die krebsige Infiltration der Haut so weit vorgeschritten, daß es zur Nekrose derselben kommt, zum jauchigen Zerfall. Diese Ulceration der Haut findet sich vermerkt in 59 von 225 primären Fällen der Kgl. Klinik = 27,2 Proz., und 9 von 77 primären Fällen der Privatklinik = 11,7 Proz.

Da die Lymphdrüsen der Achselhöhle mit denen der Supraclavicular- und Cervicalregion in Verbindung stehen, so ergibt es sich von selbst, daß auch diese bei der vorzugsweisen Verbreitung des Carcinoms durch die Lymphbahnen in Mitleidenschaft gezogen werden. Und zwar folgt der Achseldrüseninfiltration, die der Supraclaviculardrüsen, während die Infraclaviculardrüsen entsprechend ihrem gesonderten Lymphgefäßgebiet nach Guleke bereits etwas früher als die Supraclaviculardrüsen und unabhängig von den Axillardrüsen direkt von der Mamma aus infiziert werden. Die Zeit vom ersten Auftreten des Tumors bis zum Eintritt der Supraclaviculardrüseninfektion dürfte unserer Ansicht nach, wie schon erwähnt, sehr schwankend sein, indessen sind Durchschnittszahlen dafür berechnet worden, so von Guleke z. B. 19 Monate. Im allgemeinen fällt bei uns das Auftreten der Supraclaviculardrüseninfektion mit der Verwachsung des Tumors mit Pectoralis und Rippen, sowie mit der Ulceration der Haut zusammen. Es finden sich aber auch vereinzelte Fälle, in denen eine Drüseninfektion schon bei noch vorhandener Verschieblichkeit des Tumors auf dem Pectoralis vorhanden war. Bei alledem ist im übrigen nicht zu vergessen, daß die Infektion der Supraclaviculardrüsen mikroskopisch schon lange bestand, als sie sich klinisch fühlbar machte. Bei uns zeigten 54 von 225 primären Fällen der Universitätsklinik = 24 Proz. und 6 von 77 primären Fällen der Privatklinik = 7,8 Proz. fühlbare Infra- oder Supraclaviculardrüsen.

Was nun die Allgemeininfektion anbelangt, so liefert nach v. Török

und Wittelshöfer selbst das Fehlen der Drüsenschwellungen keine absolute Garantie, daß nicht schon sekundäre Ablagerungen in inneren Organen zu stande gekommen sind. Im allgemeinen treten ja die inneren Metastasen erst wesentlich später auf.

Auch bei uns findet sich als Hauptsitz der inneren Metastasen die Leber. Nach Rieffel erklärt sich dieser Umstand durch Verschleppung von Krebskeimen in den Lymphbahnen, die die perforierenden Aeste der Art. mammaria interna begleiten und retrosternal mit den Lymphgefäßen des vorderen Mediastinums anastomosieren, welch letztere wiederum einen großen Teil der Lymphgefäße von der konvexen Leberoberfläche aufnehmen. Doch nicht nur der Lymphstrom, sondern nach neueren Untersuchungen auch der Blutstrom nimmt Carcinommassen in sich auf und ruft durch Transport derselben nach entfernten Körperstellen metastatische Geschwülste in entfernten Organen hervor. So können wir bei unseren Fällen für Metastasen folgende Häufigkeitsskala aufstellen: Es wurden beobachtet teils von uns, teils durch die behandelnden Aerzte außerhalb, Metastasen in der

Leber	15mal	Innere Organe	2mal
anderen Mamma	2 „	Uterus	2 „
Pleura	11 „	Sternum	12 „
Lungen	17 „	Schädelknochen	4 „
Magen	6 „	Femur	6 „
Hirn und Dura	3 „	Wirbelsäule	2 „
Niere	2 „	Scapula	1 „

im ganzen 85mal.

Doch entspricht diese Zusammenstellung wohl nur annähernd den wirklichen Tatsachen, denn einmal fehlen bei einer großen Anzahl von Patientinnen alle näheren Angaben, und zweitens ist doch in den seltensten Fällen, namentlich auf dem Lande, die Sektion ausgeführt worden. So kommt es auch, daß Metastasen in Organen, deren Erkrankungen auffällige Symptome aufzuweisen haben, wie z. B. im Sternum oder Femur, gegenüber den Metastasen an anderen Orten, wie den inneren Organen, hier etwas in den Vordergrund treten. Ferner erscheint es uns nicht sicher, daß z. B. die beiden Fälle von Uteruscarcinom oder alle 6 Fälle von Magencarcinom auf metastatischem Wege entstanden sind, denn es sind ja in den höheren Lebensaltern Uterus- und Magencarcinome durchaus keine Seltenheiten, und es wäre daher wohl denkbar, daß sich beide Affektionen ganz unabhängig von dem Mammacarcinom entwickelt haben. Genauere Angaben nach stattgehabter Sektion liegen in diesen Fällen leider nicht vor. Endlich wäre noch zu erwähnen, daß die carcinomatöse Erkrankung der Pleura wohl nicht in allen Fällen als eine metastatische, also durch die Lymph- oder Blutbahn vermittelte, aufzufassen ist, sondern es kann sich auch um eine lokale Ausbreitung handeln, wobei sich das Carcinom durch

die Intercostalräume nach der Pleura parietalis und von hier aus im subserösen Gewebe nach der Pleura visceralis weiterverbreitet hat. Nach Poulsen ist es selten, daß man Adhärenzen zwischen den beiden Pleurablättern findet, so daß das Verbreiten nur auf die angegebene Weise geschehen kann. Aehnlich ist ja auch die Erkrankung des Sternums und der anderen Brustdrüse wohl mehr als eine regionäre Weiterverbreitung der ursprünglichen Lokalerkrankung aufzufassen.

Was die Prognose anbelangt, so ist das Mammacarcinom eine Erkrankung, die, falls nicht therapeutisch eingeschritten wird, früher oder später zum Tode führt. Der langsamere oder schnellere Verlauf der Erkrankung hängt nach unseren Fällen ab von der Malignität der betreffenden Geschwulst, ferner von der Widerstandsfähigkeit des einzelnen Individuums. Die scirrhösen, vorwiegend im höheren Alter auftretenden, Formen des Carcinoms sind, wie schon erwähnt, gutartiger und wachsen langsamer, das Carcinoma medullare ist im allgemeinen die bösartigste und am schnellsten verlaufende Form des Mammacarcinoms. So findet sich auch bei den meisten unserer dauernd geheilten Fälle vermerkt, daß es sich um Scirrhus gehandelt hat, vereinzelte geheilte Fälle gehören aber auch den andern Formen an. Wird nicht operativ eingeschritten, so gehen die Erkrankten größtenteils an der durch das Wachstum der Neubildung hervorgerufenen Kachexie zu Grunde. Die Kranken magern rasch ab, werden schwächer und schwächer, und ohne eigentlich lokalisierte Symptome stirbt die Frau marastisch. Wieder eine andere Gruppe stirbt an einer chronischen Sepsis, an den durch das ulcerierte Carcinom hervorgerufenen Eiter- und Säfteverlusten. Ein rasches Ende, durch eine tödliche Blutung hervorgerufen, ist selten. Auch heutzutage noch ist das sicherste Heilverfahren beim Mammacarcinom die Operation, auf deren einzelne Methoden wir später noch zurückkommen werden. Es wird also darauf ankommen, möglichst frühzeitig und möglichst radikal alles Erkrankte zu entfernen.

Auch wir machen die Prognose im allgemeinen abhängig von der Ausbreitung der Drüseninfektion. Von diesem Gesichtspunkte ausgehend, habe ich bei der nachfolgenden Berechnung der Dauerresultate unsere Fälle in vier Klassen eingeteilt, nämlich

I. Klasse: Fälle, bei denen keine Drüseninfektion nachgewiesen werden konnte weder klinisch noch makroskopisch.

II. Klasse: Fälle, bei denen eine Infektion der Achseldrüsen nicht vor, wohl aber nach der Exstirpation mikroskopisch konstatiert werden konnte.

III. Klasse: Fälle, bei denen bereits vor der Operation eine Infektion der Achseldrüsen zu konstatieren war, nicht aber eine Infektion der Infra-, Sub- oder Supraclaviculardrüsen etc.

IV. Klasse: Fälle, bei denen bereits vor der Operation eine Ver-

breitung des Carcinoms über die Axillardrüsen hinaus festgestellt werden konnte.

Sondern wir nun unsere Fälle nach diesen vier Klassen, so kamen bei uns zur Beobachtung

1) Fälle der I. Klasse im ganzen 38 (Kgl. Klinik 11 + Privatklinik 27). Diese Fälle wurden sämtlich operiert und zwar alle primär. Von diesen 38 Fällen war bei 9 nichts mehr über den weiteren Verlauf zu erfahren, von den überbleibenden 29 sind 13 als dauernd geheilt anzusehen, 16 an Rezidiv resp. Metastasen gestorben;

2) Fälle der II. Klasse im ganzen 15 (Kgl. Klinik 8 + Privatklinik 7). Alle diese Fälle wurden operiert, und zwar sämtlich primär. Bei 3 von diesen 15 Fällen war nichts über das spätere Ergehen festzustellen; von den übrigen 12 sind als dauernd geheilt anzusehen 3, an Recidiv resp. Metastasen gestorben 9;

3) Fälle III. Klasse im ganzen 199 (Kgl. Klinik 159 + Privatklinik 40). Von diesen waren inoperabel 5 und sind heute, soweit eruierbar, sämtlich gestorben. Die übrigen 194 wurden operiert, davon 184 primär, 10 bereits als Rezidiv. Nichts weiteres konnte ermittelt werden bei 30; von den übrigen 164 operierten Fälle sind als dauernd geheilt zu betrachten 30 (25 primär operiert, 5 als Rezidiv operiert), an Rezidiv resp. Metastasen gestorben 134;

4) Fälle IV. Klasse im ganzen 68 (Kgl. Klinik 59 + Privatklinik 9). Von diesen waren inoperabel 20 und sind heute, soweit eruierbar, alle gestorben. Die übrigen 48 wurden operiert, und zwar 40 primär, 8 bereits als Rezidiv. Ueber den weiteren Verlauf war etwas Sicheres nicht festzustellen bei 2; von den übrigen 46 Fällen sind als dauernd geheilt zu betrachten 1, an Rezidiv resp. Metastasen gestorben 45.

Hierbei ist nun aber zu erwähnen, daß es sich in 5 Fällen der III. Klasse und 13 der IV. Klasse lediglich um eine Palliativoperation gehandelt hat, wo einerseits im Bewußtsein der Unmöglichkeit einer Radikaloperation operiert wurde, um der Patientin namentlich den unangenehmen Anblick des ständig sezernierenden Ulcus zu ersparen, andererseits des hohen Alters und des stark reduzierten Ernährungszustandes wegen von einer Radikaloperation Abstand genommen werden mußte. Ich möchte daher in folgendem diese Fälle zu den inoperabeln rechnen. Wir haben dann, wenn wir noch alle oben angeführten Fälle weglassen, in denen das weitere Resultat überhaupt unbekannt ist, folgende Dauererfolge:

I.	Klasse	13	von	29	operierten	Fällen	= 44,8 Proz.
II.	„	3	„	12	„	„	= 25 „
III.	„	30	„	159	„	„	= 18,9 „
IV.	„	1	„	33	„	„	= 3 „

Führen wir jetzt diese Resultate für die Kgl. Klinik und die Privatklinik gesondert an, so ergibt sich folgende Zusammenstellung:

I. Klasse	Kgl. Kl.	operiert	9	Fälle,	dav. Dauererfolge	4 = 44,4	Proz.
	Privatkl.	„	20	„	„ „	9 = 45	„
II. Klasse	Kgl. Kl.	„	6	„	„ „	1 = 16,7	„
	Privatkl.	„	6	„	„ „	2 = 33⅓	„
III. Klasse	Kgl. Kl.	„	125	„	„ „	20 = 16	„
	Privatkl.	„	34	„	„ „	10 = 29,4	„
IV. Klasse	Kgl. Kl.	„	28	„	„ „	1 = 3,6	„
	Privatkl.	„	5	„	„ „	0 = 0	„

Diese Zahlen zeigen wohl zur Genüge, wie sehr es darauf ankommt, daß beim Mammacarcinom möglichst frühzeitig operiert wird, wie relativ günstig die Aussicht auf Dauererfolg ist, namentlich im ersten Stadium, wo noch keinerlei Drüseninfektion vorhanden ist. Andererseits zeigen sie auch, wie wenig aussichtsvoll die Operation ist, wenn das Carcinom einmal die Achseldrüsen überschritten hat. Wieder fällt dann bei obiger Zusammenstellung der Unterschied zwischen Kgl. Klinik und Privatklinik auf. Die Resultate der Privatklinik sind fast durchweg etwas bessere, was wohl hauptsächlich seinen Grund wieder darin haben mag, daß die privatklinischen Patienten eben doch im Durchschnitt zeitiger zum Arzt kommen; zu berücksichtigen ist aber auch wohl der Umstand, daß sämtliche Operationen der Privatklinik von Herrn Geheimrat v. Mikulicz persönlich ausgeführt worden sind.

Berechnen wir noch den Gesamterfolg für die oben angeführten operierten Fälle, so ergeben sich auf 233 möglichst radikal operierte Fälle (Kgl. Klinik 168 + Privatklinik 65) insgesamt 47 Dauererfolge (Kgl. Klinik 27 + Privatklinik 20) = 20,2 Proz. (Kgl. Klinik 16,1 Proz. — Privatklinik 30,8 Proz.). Und zwar haben wir der Berechnung der Dauererfolge einen mindestens dreijährigen Zeitraum gänzlicher Rezidivfreiheit zu Grunde gelegt.

Es sind also rezidivfrei und am Leben 44 Patientinnen, und zwar

1	Pat.	rezidivfrei	seit	dem	Jahre	1891
5	„	„	„	„	„	1892
1	„	„	„	„	„	1893
3	„	„	„	„	„	1894
7	„	„	„	„	„	1895
6	„	„	„	„	„	1896
5	„	„	„	„	„	1897
1	„	„	„	„	„	1898
5	„	„	„	„	„	1899
10	„	„	„	„	„	1900
zusammen 44	Pat.					

Es starben rezidivfrei an anderer Ursache:

1 Pat. rezidivfrei seit 1891, im Jahre 1903
2 „ „ „ 1892, die eine vor etlichen Jahren, die andere 1899.

Von den 47 dauernd geheilten Fällen wurden nur 1mal operiert 39 Fälle, 2mal operiert 7 (darunter 5 Fälle das erste Mal nicht radikal außerhalb der Klinik), 3mal operiert 1 Patientin.

Von den übrigen 186 ohne Dauererfolg operierten Patientinnen wurden nur 1mal operiert 141 (davon 2 außerhalb operiert, sie hatten, als sie zu unserer Beobachtung gelangten, bereits ein inoperables Rezidiv), 2mal operiert 34 (davon 10 das erstemal nicht radikal außerhalb der Klinik operiert), 3mal operiert 7 (davon 1 die beiden ersten Male außerhalb der Klinik operiert), 4mal operiert 3 (davon 1 die drei ersten Male außerhalb der Klinik operiert). Ein Fall der Kgl. Klinik wurde zunächst 2mal bei uns, dann zweimal außerhalb, dann wieder 1mal bei uns und schließlich noch mehrmals außerhalb ohne Erfolg operiert. Diese Patientin (Fall der II. Klasse) wurde das erste Mal operiert am 6. April 1899 und starb am 5. August 1903 an Krebskachexie.

Die Rezidive waren fast ausnahmslos lokaler Natur, und zwar lagen sie größtenteils in der Narbe selbst; von einer zahlenmäßig genauen Aufstellung nehmen wir hier Abstand, da die Mehrzahl der Rezidive außerhalb der Klinik zur Beobachtung kam.

Die Zeit zwischen erster Operation und dem Auftreten des Rezidivs oder aber zwischen Rezidivoperation und dem Auftreten des nächsten Rezidivs war eine sehr verschieden lange, meist handelte es sich um 3—5 Monate, doch trat manchmal das Rezidiv auch schon gleich nach der Entlassung aus der Klinik auf, manchmal auch erst 1—2 Jahre später. Es scheint das auch namentlich wieder von der Form des Carcinoms abzuhängen. Ist das 2. Jahr nach der Operation verflossen, so kann die Patientin im allgemeinen bereits als geheilt gelten, es kommen dann aber noch die sogenannten Spätrezidive in Frage. Diese treten nach unseren Zusammenstellungen nicht vor dem 4. Jahre nach der Operation auf, können aber auch noch sehr viel später gelegentlich vorkommen. So wurden bei uns 8 Fälle von Spätrezidiven beobachtet, und zwar 2 Fälle 4—4½ Jahre nach der ersten Operation, 3 Fälle 5 Jahre nach der ersten Operation und je 1 Fall 8, 9 und 11 Jahre nach der ersten Operation. Von diesen 8 Fällen sind 4 seitdem (nach der zweiten Operation) rezidivfrei, 3 starben an Rezidiv, 1 bei der Operation.

Die Lebensdauer der Inoperabeln, d. h. überhaupt nicht operierten Fälle, nachdem wir sie hier gesehen hatten, schwankt zwischen 25 Monaten und etlichen Tagen, d. h. eine Patientin starb ohne Operation noch bevor sie aus der Klinik entlassen werden konnte. Als Durchschnittsziffer ergibt sich für diese unsere Fälle eine Lebensdauer von 6,63 Monaten.

Die Lebensdauer der 1mal oder mehrmals erfolglos operierten Fälle schwankt zwischen wenigen Tagen, wo die Patientinnen entweder noch in der Klinik an den Folgen der Operation oder bald nach der Entlassung an Krebskachexie zu Grunde gingen, und ca. 13 Jahren. Es

ergibt sich bei Berechnung aller bekannten Daten hier eine Durchschnittszahl von 16,4 Monaten mittlerer Lebensdauer nach der ersten Operation. Natürlich darf diese Ziffer nicht mit der für die inoperablen Fälle gefundenen verglichen werden; denn bei ersteren handelt es sich ja größtenteils um Fälle der I., II. und III. Klasse, während die inoperabeln Fälle doch meist in einem verzweifelten Stadium zur Beobachtung gelangten. Trotz alledem unterliegt es wohl gar keinem Zweifel, daß die durchschnittliche Lebensdauer der Mammacarcinomkranken durch die Operation und dadurch, daß immer wieder der oder die Krankheitsherde möglichst radikal entfernt werden, erheblich verlängert wird, wie wir das ja auch beim Carcinom der anderen Organe sehen.

Wir haben dann noch Untersuchungen angestellt über den Einfluß der Körperkonstitution auf den Dauererfolg der Operation, und da zeigt sich, daß von 177 operierten mageren Patientinnen 36 = 20,3 Proz., von 143 fetten Patientinnen nur 11 = 7,7 Proz. dauernd geheilt worden sind. Das ist doch recht auffallend und zeigt wohl sehr deutlich, daß die Aussicht auf Dauererfolg bei einer mageren Person eine wesentlich bessere ist, als bei einer fetten.

Wir möchten glauben, daß bei einer magern Person der Tumor und die Drüsen weit früher von den Patienten selbst bemerkt wird, sie daher früher zum Chirurgen kommt. Dann dürfte bei einer fetten Person im allgemeinen doch nicht so radikal operiert werden, wie bei einer mageren, weil die reichlichen Fettmassen den klaren Ueberblick lokal selbst verdecken und ferner auch eine gründliche Ausräumung der Achselhöhle sehr erschweren. Außerdem können in dem überall verbreiteten Fettgewebe vereinzelte verschleppte Krebszellen sitzen, deren gründliche Entfernung um so schwerer wird, je mehr Fett vorhanden ist.

Das Lebensalter war in unseren Fällen ohne Einfluß auf den Dauererfolg der Operation resp. auf die Malignität des Carcinoms. Man sollte ja erwarten, daß das Mammacarcinom in den jüngeren Lebensjahren maligner wäre als in den späteren. Endlich wäre noch zu erwähnen, daß bei Verwachsung des Tumors mit dem Pectoralis die Aussicht auf Dauererfolg bei möglichst radikaler Operation keineswegs eine ungünstige ist. Bei unseren 47 dauernd geheilten Fällen war eine Verwachsung des Tumors mit dem Pectoralis in 14 Fällen = 29,8 Proz. zu konstatieren.

Gehen wir nun zur Besprechung der Behandlungsmethoden des Mammacarcinoms über! Der erste, der die Totalexstirpation der Mamma in allen Fällen vorschlug, war Moore im Jahre 1867. v. Volkmann befürwortete im Jahre 1875 die Entfernung der Pectoralfascie, sowie bei fühlbaren Achseldrüsen die Ausräumung der Achselhöhle. Küster schlug 1883 die Ausräumung der Achselhöhle für alle Fälle von Mammacarcinom

vor. 1889 stellte L. Heidenhain auf Grund seiner Arbeit „Ueber die Ursachen der lokalen Krebsrezidive nach Amputatio mammae“ den Satz auf, daß in jedem Fall von Mammacarcinom, wo der Tumor verschieblich ist, eine zusammenhängende Schicht der Muskeloberfläche mit fortzunehmen sei. In den Fällen jedoch, wo der Tumor bereits auf dem Muskel fixiert sei, müsse der Pectoralis major in toto mit dem retromuskulären Bindegewebe und den Infraclaviculardrüsen exstirpiert werden. Noch weiter in ihren Anforderungen, möglichst radikal vorzugehen, gingen dann in neuerer Zeit Helferich und Rotter, die bei jeder Mammaexstirpation die Fortnahme der sternalen Portion des Pectoralis major verlangten. Am weitesten endlich gingen in ihren Anforderungen Halsted und Cheyne, die eine jedesmalige Entfernung der sternalen wie clavicularen Portion des Pectoralis major mitsamt der Fascie des Pectoralis minor und des Serratus, ferner nicht nur die jedesmalige Ausräumung der Achselhöhle, sondern auch der Infra- und Supraclaviculargrube, oft mit Resektion der Clavicula und, wenn nötig, auch die Entfernung des Pectoralis minor, ja sogar des Latissimus und Serratus verlangen.

An der Breslauer Kgl. chirurgischen Klinik wurden bei der Operation von Mammacarcinomen folgende Prinzipien befolgt. Vom Jahre 1890 bis zum Jahre 1897 ungefähr wurde auf Wunsch des Herrn Geheimrat v. Mikulicz bei Mammacarcinomoperationen relativ konservativ verfahren, d. h. es wurde je nach Größe und Ausbreitung des Tumors die Drüse allein, höchst selten sogar nur ein Teil derselben nebst den Achseldrüsen und nach Bedarf auch das unter der Drüse liegende Fett, die Pectoralfascie und mehr oder minder große Teile des Pectoralis entfernt. Bei sehr weit ausgebreiteten krebsigen Prozessen wurde auch schon die Muskulatur bis auf die Rippen entfernt und die Infra- und eventuell auch Supraclaviculargrube ausgeräumt. Dieses Prinzip konnte Herr Geheimrat v. Mikulicz in seiner Privatklinik wegen der im allgemeinen leichteren Fälle bis in die letzten Jahre befolgen. In der Kgl. chirurgischen Klinik dagegen wurde im allgemeinen radikaler vorgegangen und namentlich seit dem Jahre 1898 in jedem Fall von Mammacarcinom, mochte der Tumor auch noch so klein sein, sobald seine Malignität unzweifelhaft feststand, die gesamte Drüse mit dem umgebenden Fett, der Pectoralfascie, dem gesamten Pectoralis major und eventuell auch Pectoralis minor ganz oder teilweise nebst Teilen des Serratus und Latissimus fortgenommen, die Achselhöhle und je nach Ausbreitung auch die Infra- und Supraclaviculargrube ausgeräumt. In etlichen schweren Fällen ist auch die typische Halsted-sche Operation mit temporärer Resektion der Clavicula gemacht worden, wie sie uns Halsted selbst im Jahre 1900 an einem Fall hier in der Kgl. chirurgischen Klinik vorgeführt hat.

Bevor wir auf unser Material unter Berücksichtigung der ver-

schiedenen Operationsmethoden näher eingehen, ist noch zu bemerken, daß, wie schon erwähnt, im ganzen 295 Fälle operiert worden sind (Kgl. Klinik 215 + Privatklinik 80). Von diesen starben an den Folgen der Operation 8 (Kgl. Klinik 5 + Privatklinik 3) und zwar an

Pneumonie	3 Fälle
Sepsis	2 „
Pleuritis	1 Fall
Kollaps	2 Fälle
zusammen	8 Fälle = 2,71 Proz.

Bei 2 dieser Fälle handelt es sich um Rezidivoperation.

Betrachten wir nun die Dauererfolge der einzelnen bei primären Fällen ausgeführten Operationsarten unter Berücksichtigung der Schwere der Fälle und unter Weglassung der Palliativoperationen, so können wir folgende Sätze aufstellen:

1) Es wurde nur der Tumor mit einem Teil der Drüse entfernt, mit oder ohne Wegnahme eines Stückes der Fascie und eventuell auch einer Schicht Muskulatur ohne Achseldrüsenausräumung in 11 Fällen. Resultat bekannt in 8 Fällen, davon dauernd geheilt 3 Fälle = 37,5 Proz. Sämtliche Fälle gehören der Klasse I an.

2) Es wurde nur der Tumor mit einem Teil der Drüse entfernt mit oder ohne Wegnahme eines Stückes der Fascie und eventuell auch einer Schicht Muskulatur, aber mit Achseldrüsenausräumung, in 19 Fällen. Resultat bekannt in 17 Fällen, davon dauernd geheilt 2 Fälle = 11,8 Proz.

Nach Klassen geordnet:

I.	Kl.	oper.	6,	Resultat	bekannt	in	5	Fällen,	davon	dauernd	geheilt	0 = 0 Proz.
II.	„	„	2	„	„	„	2	„	„	„	„	0 = 0 „
III.	„	„	11	„	„	„	10	„	„	„	„	2 = 20 „
IV.	„	„	0	„	„	„	0	„	„	„	„	0 = 0 „

3) Amputation der ganzen Drüse mit oder ohne Wegnahme der Pectoralisfascie und eventuell auch einer Schicht Muskulatur, ferner mit Ausräumung der Achselhöhle und eventuell auch der Infra- und Supraclaviculargrube in 120 Fällen, Resultat bekannt in 99 Fällen, davon dauernd geheilt 19 Fälle = 19,2 Proz.

Nach Klassen geordnet:

I.	Klasse	oper.	15,	Resultat	bekannt	in	11	Fällen,	dav.	dauernd	geh.	6 = 55,5 Proz.
II.	„	„	8	„	„	„	7	„	„	„	„	2 = 28,6 „
III.	„	„	95	„	„	„	79	„	„	„	„	11 = 13,9 „
IV.	„	„	2	„	„	„	2	„	„	„	„	0 = 0 „

4) Amputatio mammae mit Wegnahme der Pectoralfascie, des gesamten Pectoralis major und eventuell auch Pectoralis minor ganz oder teilweise nebst Teilen des Serratus und Latissimus, ferner mit Ausräumung der Achselhöhle und eventuell auch Infra- und Supraclaviculargrube (Methode der Kgl. chirurg. Klinik ständig angewandt seit 1898) in 107 Fällen. Resultat bekannt in 91 Fällen, davon dauernd geheilt 18 = 19,8 Proz.

Nach Klassen geordnet:

I.	Klasse	oper.	6,	Resultat	bekannt	in	5	Fällen,	dav.	dauernd	geh.	4 = 80 Proz.
II.	„	„	5	„	„	„	3	„	„	„	„	1 = 33⅓ „
III.	„	„	72	„	„	„	61	„	„	„	„	12 = 20 „
IV.	„	„	24	„	„	„	22	„	„	„	„	1 = 4,5 „

5) Halsted Operation typisch in 2 Fällen. Resultat bekannt in 1 Fall, der der IV. Klasse angehörte und recidivierte; der andere gehörte Klasse III an

Wenn auch manche Prozentzahlen bei dem relativ kleinen Material nur annähernd richtig sein können, so sind diese Zusammenstellungen im ganzen doch interessant. Es geht aus ihnen recht deutlich hervor, wie wichtig es ist, gleich von Anfang an beim Mammacarcinom möglichst radikal zu operieren. Die Chancen auf Dauererfolg steigen annähernd gleichmäßig, je radikaler man vorgeht und zwar sowohl bei leichteren wie bei mittelschweren Fällen, die günstigsten Prozentzahlen hat für alle Klassen die Operationsart IV. Dagegen ist in den schweren Fällen, wenn das Leiden einmal die Achseldrüsen überschritten hat, auch bei radikalster Operationsart kaum noch auf dauernden Erfolg zu rechnen. Der eine dauernd geheilte Fall der IV. Klasse ist wohl mehr als eine Ausnahme zu betrachten; es waren hier erstens außer den Achseldrüsen nur ein paar ganz kleine Infraclaviculardrüsen zu fühlen, die sorgfältig ausgeräumt wurden, und zweitens handelte es sich in diesem Fall um Scirrhus, also um die überhaupt gutartigste Form des Mammacarcinoms.

Es wird sich also empfehlen, sowohl in mittelschweren als auch in leichten Fällen möglichst sicherzugehen und nach Methode IV zu operieren. Der Defekt, der bei dieser ausgedehnten Entfernung der Muskulatur gesetzt wird, ist wohl ein recht schwerer; indessen haben wir uns bei den meisten unserer dauernd geheilten Patientinnen davon überzeugen können, daß dieser Umstand sich im allgemeinen allmählich immer weniger augenfällig machte, dadurch, daß das subkutane Fett hypertrophierte und so die vernarbte Brustseite der gesunden Mamma ähnlich wurde. Auch die Funktion des Armes der erkrankten Seite war nach den Berichten der Patientinnen und wie wir uns auch selbst durch den Augenschein überzeugen konnten, fast immer eine recht gute. Gelegentlich bei schwerer Arbeit schwelle der Arm wohl noch an und es träten auch Schmerzen auf, berichteten die Patientinnen vielfach, fast alle waren aber mehr oder minder mit ihrem Befinden recht zufrieden. Einmal konnten wir uns von einer geringen Lymphstauung im Arm selbst überzeugen und bei einigen war auch eine geringe Einschränkung der Beweglichkeit des Armes und Schwäche desselben zu konstatieren, indessen war das recht unbedeutender Natur.

In allen schwereren Fällen, sofern eine Operation überhaupt noch möglich ist, würden wir nach unseren Erfahrungen vorschlagen, so

radikal wie möglich, also nach der Halstedschen Methode zu operieren; der Erfolg wird zwar ein stets sehr zweifelhafter sein, aber einmal ist es ein letzter Versuch und zweitens ist es eine gewisse Beruhigung für die Patientin, wenn sie operiert werden kann. Ist eine Operation nicht mehr möglich, so verwenden wir die Tinctura Fowleri in steigender und fallender Tropfenzahl. Zu erwähnen wäre auch noch, daß in 2 inoperabeln Fällen Versuche mit Injektion von Krebsserum gemacht wurden, indessen ohne jeden Erfolg. Eine Anzahl von inoperablen Fällen wurde mit Röntgenstrahlen behandelt; über sie wird an anderer Stelle berichtet werden.

Somit bleibt die Operation beim Mammacarcinom auch heute noch das einzig wirksame Mittel, und wie relativ günstig die Erfolge sind, wenn möglichst frühzeitig und möglichst radikal operiert wird, haben wir in vorliegender Arbeit zu zeigen versucht. Zur Ermöglichung einer frühzeitigen Operation wäre es nötig, daß das Publikum von Zeit zu Zeit über den Brustkrebs wie den nicht minder häufigen Gebärmutterkrebs noch mehr wie bisher belehrt würde. Das könnte nicht nur durch die Hausärzte, sondern auch die Behörden und die Zeitungen geschehen. Es wäre hinzuweisen nicht nur auf die Gefährlichkeit der Erkrankung, sondern auch auf die zumeist sehr geringfügigen Symptome des Leidens und die einzige Möglichkeit der Rettung durch frühzeitige Operation. Die Frauen, ganz besonders die der ärmeren Bevölkerung, müssen daran gewöhnt werden, mehr auf sich zu achten und beim ersten Bemerken des Leidens ohne Zeitverlust den Arzt aufzusuchen, dann werden auch die Operationserfolge noch bessere werden.

Literatur.

v. Angerer, Die Erkrankungen der Brustdrüse. Handbuch der prakt. Chir. — Billroth, Krankheiten der Brustdrüsen. Dtsch. Chir., Lief. 41. — Dietrich, Beitrag zur Statistik des Mammacarcinoms. Dtsch. Ztschr. f. Chir., Bd. 33. — Fittig, Behandlung der Carcinome mit Röntgenstrahlen. Bruns' Beitr., Bd. 42. — Gebele, Zur Statistik der Brustdrüsengeschwülste. Bruns' Beitr., Bd. 29, 1901. — Gebele, Zur Frage der Dauerheilung des Krebses. Bruns' Beitr., Bd. 33. — Gerota, D., Nach welchen Richtungen kann sich der Brustkrebs weiter verbreiten. Arch. f. klin. Chir., Bd. 54. — Grossmann, Ueber die Lymphdrüsen und -Bahnen der Achselhöhle. — Guleke, Beitrag zur Statistik des Mammacarcinoms. Langenbecks Arch., Bd. 64, 1901. — Heidenhain, L., Ueber die Ursachen der lokalen Krebsrezidive nach Amputatio mammae. Arch. f. klin. Chir., 1889. — Henry, Beitrag zur Statistik des Mammacarcinoms. Dissert. Breslau 1880. — Hildebrand, Beitrag zur Statistik des Mammacarcinoms. Dtsch. Ztschr. f. Chir., Bd. 25. — Horner, Ueber die Endresultate von 172 operierten Fällen

maligner Tumoren der weiblichen Mamma. Bruns' Beitr., Bd. 12. — Jordan, Spätrezidive der Carcinome. Langenbecks Arch., Bd. 74. — Jörss, Ueber die heutige Prognose der Exstirp. mammae carc. Dtsch. Ztschr. f. Chir., Bd. 49. — Kausch, Die Erkrankungen der Brustdrüse. Dtsch. Klinik von v. Leyden und F. Klemperer, 1904. — Korteweg, Die statistischen Resultate der Amputation des Brustkrebses. — Leser, Spezielle Chirurgie. Jena 1897. — Mahler, Ueber die in der Heidelberger Klinik 1887—1897 behandelten Fälle von Carcinoma mammae. Bruns' Beitr., Bd. 26, 1900. Merkwalder, Entstehung und Wachstum des Mammacarcinoms. Zürich 1895. —v. Mikulicz u. Fittig, Ueber einen mit Röntgenstrahlen erfolgreich behandelten Fall von Brustkrebs. Bruns' Beitr., Bd. 37. — Oelsner, Anatomische Untersuchungen über die Lymphwege der Brust. Arch. f. klin. Chir., Bd. 64. — Oldekop, Statistische Zusammenstellung der in der Klinik Esmarchs von 1850—1878 beobachteten Mammacarcinome. Arch. f. klin. Chir., Bd. 24. — Poulsen, Die Geschwülste der Mamma. Arch. f. klin. Chir., Bd. 42. — Rotter, Zur Topographie des Mammacarcinoms. Handbuch d. prakt. Chir., Bd. 58, 1899. — Schmidt, G. B., Die Geschwülste der Brustdrüse. Bruns' Beitr., Bd. 4. — Schmid, H., Zur Statistik der Mammacarcinome und deren Heilung. Dtsch. Ztschr. f. Chir., Bd. 26. — Schwarz, Zur Statistik der Mammacarcinome. Bruns' Beitr., Bd. 45. — Stiles, H., Contributions of the surgical anatomy of the breast, 1892. — Tillmanns, Spezielle Chirurgie. Leipzig 1901. — v. Török u. Wittelshöfer, Zur Statistik der Mammacarcinome. — v. Winiwarter, Beitrag zur Statistik der Carcinome, 1878.

XXVI.

Ueber hysterisches Oedem in chirurgischer Beziehung.

Von

Dr. **Carl Goebel,**

Privatdozent und dirig. Arzt des Augustahospitals in Breslau.
An der chirurg. Klinik zu Breslau vom Sommer 1903 bis Herbst 1905.

(Hierzu 2 Abbildungen im Texte.)

„Die Hysterie zeigt sich unter einer Anzahl diverser Formen und ahmt fast alle menschlichen Krankheiten nach, denn an welchem Körperteil sie auch immer sich zeigt, sie bringt Symptome hervor, die eben diesem Teil eigen sind. Sie ist ein wahrer Proteus, der sich unter so viel Farben präsentiert, wie ein Chamäleon.“ Mit diesen Worten charakterisiert derjenige Autor, der zuerst auch das hysterische Oedem beschrieben hat, SYDENHAM, jene interessante Krankheit, die auch dem Chirurgen nur allzu oft begegnet. Es ist natürlich, daß deshalb gerade die Hysterie zu mancherlei Irrtümern Veranlassung gibt. Im folgenden möchte ich einen derartigen Fall, der einen typischen Grenzfall darstellt, näher beleuchten und mit anderen Beobachtungen vergleichen.

Wir finden in der deutschen Literatur wenige Angaben über das hysterische Oedem, desto mehr in der ausländischen und vor allem der französischen. Ist doch Frankreich stets das klassische Land der Hysterie gewesen! Es scheint mir aber nicht allein dieses häufigere Vorkommen der Krankheit bei unseren westlichen Nachbarn bedingend für die größere Anzahl von Publikationen über unser Thema zu sein. Für Deutschland wenigstens dürfte noch eine gewisse Skepsis der Autoren gegenüber der Diagnose „Hysterie“ maßgebend dafür sein, daß relativ wenig bei einem sonst nicht erklärbaren Oedem auf diese Krankheit als Basis zurückgegriffen wird. Wir finden daher auch die Geschichte des hysterischen Oedems wesentlich bei französischen Autoren berücksichtigt. Ich verweise bezüglich derselben in erster Linie auf die Thesen von TRINTIGNAN (De l'oedème hystérique, Paris 1890), ATHANASSIO (Les troubles trophiques dans l'hystérie, Paris 1890),

Soyez (Étude clinique sur l'oedème hystérique, Paris 1895), und endlich auf Gilles de la Tourette (Traité clinique et thérapeutique de l'hystérie, Paris 1895).

Der von mir beobachtete Fall ist der folgende:

Die 1882 geborene Pat., aus Oberschlesien gebürtig und dem Namen nach polnischer Herkunft, stammt aus gesunder Familie. Sie ist das 2. von 4 Kindern. Die ältere Schwester soll sehr viel an Kopfschmerzen gelitten haben, die aber nach ihrer Verheiratung verschwunden sind. Als Kind machte Pat. Masern durch, vom 12.—16. Jahre litt sie an Bleichsucht, gegen welche Eisen gebraucht wurde. Mit 15 Jahren stellten sich Magenbeschwerden ein und kurz darauf diagnostizierte der behandelnde Arzt Magengeschwür. Pat. erbrach Blut und brachte wochenlang im Bett zu. Magenbeschwerden bestanden seitdem dauernd. Mit 18 Jahren wiederholte sich das Blutbrechen.

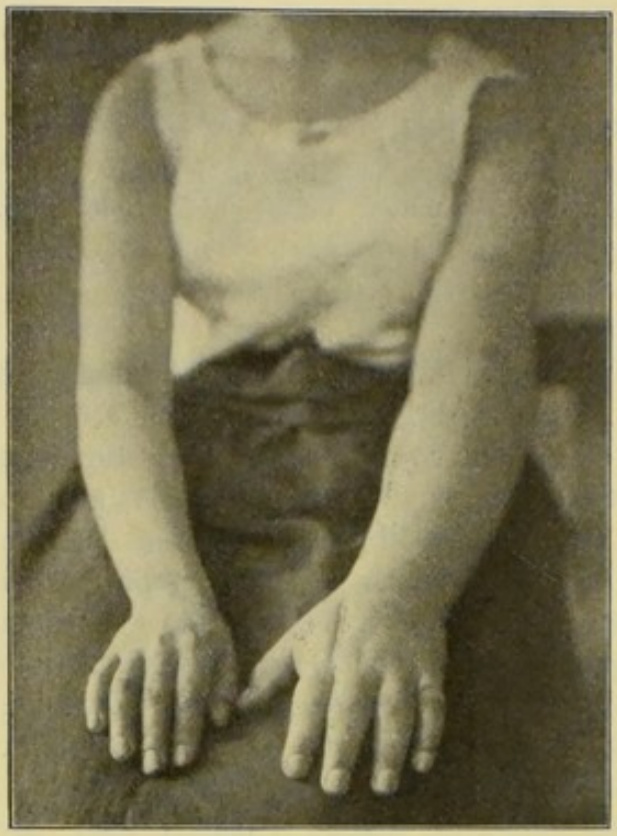

Fig. 1.

Seit etwa $2^1/_2$ Jahren ist Pat. in einer hiesigen Privatpension als Krankenpflegerin tätig. Sie hat speziell vom 1. Febr. 1904 an eine an Melancholie erkrankte Dame gepflegt. Am 18. März 1905 wand sie einen Lappen aus, in den von der Kranken Glassplitter gewickelt waren, und verletzte sich dabei an der Basis des linken Zeigefingers in der Hohlhand. Zwei Splitter entfernte sie sofort, am folgenden Tage wurden noch mehrere in der hiesigen chirurgischen Universitätspoliklinik entfernt, und die Wunde verbunden. Nach 8 Tagen wurde nochmals incidiert, da Eiterung eintrat. Auch jetzt trat keine Heilung auf, so daß die Kranke kurze Zeit mit Stauung nach Bier behandelt wurde. Trotzdem trat wieder keine Besserung ein, die Schmerzen in der Wunde ließen nicht nach und es war stets noch das Gefühl vorhanden, als ob noch Splitter in derselben retiniert waren. Da nun plötzlich eine isolierte Schwellung des Handrückens auftrat, die eine Weiterverbreitung eines eiternden Prozesses in die Tiefe vortäuschte, wurde am 15. April 1905 eine ca. 5 cm lange Incision auf dem Handrücken zwischen Zeige- und Mittelfinger gemacht, ohne daß sich etwas anderes, als klares Oedem des subkutanen Gewebes ergab.

— Da Pat. fieberte (38—38,5 °), wurde am 21. April, zumal auf einer Röntgenphotographie zwischen den Köpfchen der Metacarpi II und III ein kleiner undeutlicher Schatten bemerkbar war, in Aethernarkose ent-

sprechend dieser Stelle volar ca. 5 cm lang incidiert, ohne daß etwas von den vermuteten Glassplittern entdeckt werden konnte.

Nachdem die Wunde gut in Granulation übergegangen war, wurde am 27. April wieder um sie herum eine kleine, etwas druckempfindliche Schwellung konstatiert.

28. April. V.-W. wegen Schmerzen, auf Wunsch der Pat. Wunden tadellos. Mäßiges schmerzloses Oedem am Handrücken. Arm nicht geschwollen. Druckschmerz am Zeigefinger und Köpfchen des III. Metacarpus.

9. Mai. In der letzten Zeit starke stechende Schmerzen in der Hand. Umgebung der Wunde gerötet und etwas ödematös. In poliklinische Behandlung entlassen.

Nach späteren Angaben ist nun eine Schwellung zurückgeblieben, die erst Mitte August fast verschwand, dann aber ziemlich plötzlich wieder auftrat und langsam sich trotz Massage, Elektrizität, Bädern etc. bis über den Ellenbogen nach oben hin ausbreitete.



Fig. 2.

Anfang Oktober sah ich dann die Pat. von neuem. Jetzt zeigte sich ein ganz abnormes Bild: der ganze linke Arm hochgradig geschwollen, bis etwa 10 cm oberhalb des Ellenbogengelenkes, nur die Endphalangen der Finger sind nicht verdickt, so daß dieselben von den Grundphalangen merkwürdig abstechen, die Kranke kann keine Faust machen, die Beweglichkeit der Finger hat sehr gelitten. Die Haut des Armes, besonders außen unterhalb des Ellenbogengelenkes ist stark gerötet; geschlängelte kleine Gefäße geben ein ähnliches Bild, wie es das Gesicht gelegentlich bei Gefäßerweiterungen der Wangen und der Nase aufweist. Die Kranke will starke Schmerzen in dem Arme haben und die Nächte öfter nicht schlafen. Besonders schmerzhaft ist Druck auf die harte, etwas kallöse Narbe in der Vola manus[1]). Abends bestanden leichte Temperatursteigerungen. Der Symptomenkomplex erinnerte etwa an ein „angioneurotisches Oedem“ oder „Erythromelalgie“, wie wir es besonders nach den eingehenden Beschreibungen Cassirers kennen.

1) Siehe die Fig. 1 u. 2, welche große Aehnlichkeit mit einem von Athanassio reproduzierten Bilde ergibt. Der Fall A's betraf einen hochgradig neuropathischen, hysterische Stigmata aufweisenden Nachtwächter von 46 Jahren, der mehrmalige Paralysen der rechten Hand mit Remissionen und deutlichem „Oedème bleu“ darbot. Das Oedem setzt auf dem Bilde Athanassios oberhalb des Handgelenkes anscheinend sehr scharf ab.

Die Untersuchung des Allgemeinzustandes auf Hysterie war negativ, dagegen ergaben sich sehr gesteigerte Periost- und Sehnenreflexe, ausgesprochener Patellar- und Fußklonus und positive Dermographie mäßigen Grades.

Am 19. Okt. 1905 excidierte ich nochmals die Narbe. Die mikroskopische Untersuchung des Gewebes ergab lediglich Oedem des subkutanen Gewebes und an einigen Stellen der Epidermis wenigstens das Vorhandensein einiger erweiterter (Lymph-?) Gefäße in den subepithelialen Lagen, keine Spur von Entzündungsvorgängen[1]). Der Arm wurde während der Nacht mittels einer Cramerschen Schiene suspendiert, die bisher geübte Immobilisierung fortgelassen, und Arsen dargereicht.

Unter dieser Behandlung verschwand das Oedem innerhalb von 3 Wochen bis zur Handwurzel und begann auch am Handrücken und den Fingern geringer zu werden, die Röte der Haut und die Schmerzen verschwanden, nur leichte Temperatursteigerungen abends blieben bestehen. Der Verband der Wunde war stets außerordentlich durchtränkt von gelbem Serum[2]).

Die Besserung hielt nicht lange an. Sehr bald, und zwar anscheinend mit der beginnenden Vernarbung der Wunde und der dadurch bedingten Sperrung des Abzugskanals für die ödematöse Flüssigkeit, trat genau derselbe Zustand, wie er vor dem 19. Okt. bestand, wieder ein und, da auch das Allgemeinbefinden stark alteriert war, wurde Pat. am 9. Dez. in das Augustahospital aufgenommen.

Therapie: Warme Breiumschläge, Biersche Stauung, die schon länger angewandt, nach Angabe der Kranken sicher die Schmerzen linderte; Ein-

---

1) Die bisher einzige histologische Untersuchung eines hysterischen Oedems stammt von Alelekoff (Arch. de neurol., 1896, Mai, p. 321). Das Oedem hatte 3 Monate lang leicht vom unteren Drittel des Unterarmes an in Rotwein- oder blauschwarzer Farbe bei einem 21-jähr. Manne bestanden. Daneben Parese des Armes, deutliche hysterische Stigmata. Tod an Tuberkulose. Nach dem Tode war die blaue Farbe verschwunden, das Oedem aber geblieben. Die arteriellen Gefäße des linken Armes waren enger, die Venen weiter als rechts, das Unterhautfettgewebe fast fort, sehr viel seröse Flüssigkeit im Unterhautzellgewebe des Handrückens. Mikroskopisch findet man in den kleineren Gefäßen des Unterarmes gequollenes, teilweise abgestoßenes Endothel, Homogenität der Media; Verdickung der Wandung, insbesondere der Media, der oberflächlichen Hautvenen, partielle Thrombosierung und selbst Obliteration kleinster Venen, Verdickung der Venenklappen, so daß sie hier und da das Gefäß absperren; gelegentlich kleine Hämorrhagien im perivaskulären Gewebe. Die Lymphgefäße sind überall erweitert. In der Haut über den ödematösen Teilen degenerierte Nervenfasern. Interstitielle Hämorrhagien in der Haut. Die Zellen der Malpighischen Schicht über der ödematösen Haut stark pigmentiert.

Alelekoff hält mit Recht die nachgewiesenen Veränderungen für sekundäre. Bei unserem Fall können wir schon deshalb aus dem mikroskopischen Bild keine Schlüsse ziehen, da dasselbe aus der Untersuchung einer Narbe gewonnen ist.

2) In diesem Zustand wurde die Kranke der medizinischen Sektion der schlesischen Gesellschaft für vaterländische Kultur am 3. Nov. 1905 vorgestellt.

reibungen mit Alkohol-Kollargolsalbe, die allerdings Blasen auf der Haut setzt, so daß sie nach 5 Tagen wieder ausgesetzt werden muß.

Eine Konsultation mit Herrn Geheimrat Neisser, der den Verdacht einer ganz langsam fortschreitenden tiefen Phlegmone äußerte, führte zur Behandlung mit möglichst heißen Leinsamenumschlägen. In der Tat bildete sich langsam eine weiche Stelle über dem linken Ellenbogen — das Oedem war sonst stets prall, nicht eindrückbar — und ebenso wurde der Handteller im Bereich des Daumen- und Kleinfingerballens weicher, als die Umgebung. Allmählich wurde die Rötung des Armes geringer und die Schmerzen wesentlich in den Bereich der eben beschriebenen weicheren Stellen lokalisiert. Die noch immer nicht ganz vernarbte Wunde war im Grunde schmierig belegt, ihre Ränder aufgequollen.

3. Jan. 1906. Weitere Besserung. Wunde reinigt sich. Die Körpertemperatur schwankt stets abends zwischen 38 und 38,6°, morgens 37°. Schlat leidlich mit Schlafpulvern (Sulfonal etc.).

Der Umfang des Armes (genauere Messungen siehe am Schluß der Krankengeschichte) hat an einzelnen Stellen um $1^1/_2$—2 cm innerhalb einer Woche abgenommen.

9. Jan. 1906. Pat. liegt seit 4 Uhr morgens in scheinbar schlafähnlichem Zustand, aus dem sie auch durch Anrufen nicht erwacht. Erst bei Prüfung der Pupille mit der Lampe (abends) erwacht sie, spricht und legt sich wieder, um weiterzuschlafen.

Temperatur erweist sich von jetzt an, unter anhaltender Kontrolle gemessen, normal.

10. Jan. Der Assistent bemerkt bei der Abendvisite einen roten Streifen rings um den Arm herum, so daß der Verdacht einer absichtlichen Verschlimmerung der Schwellung aufsteigt. Der Arm ist wieder etwas mehr geschwollen. Da Pat. tobsüchtig ist und um sich schlägt — dabei haut sie auch rücksichtslos mit dem kranken Arm an den um ihr Bett gestellten Schirm — so wird sie in das Isolierzimmer gebracht, und alles entfernt, was sie zu einer Schädigung benutzen könnte.

11. Jan. Arm auffallend gebessert, von normalem Aussehen und nur wenig geschwollen, Wunde gut granulierend.

Therapie: Elektrisierung, warme Einpackungen.

15. Jan. Differenz beider Arme 1—$1^1/_2$ cm. Beweglichkeit gut, mit Ausnahme der Fingergelenke. Wunde granuliert gut.

18. Jan. Arm von den Schultern bis zur Basis der Finger in Gips gelegt.

22. Jan. Wunde verheilt. Pat. erbricht, aber anscheinend nicht alles Essen. Magenspülung. Das Erbrechen scheint sie willkürlich hervorzurufen, meist ist es nur Schleim. Einmal bestand das angeblich Erbrochene nur aus eben gekauten Speisen, besonders Brot.

24. Jan. Zur ambulanten Behandlung entlassen im Gipsverband. Seitdem die Messungen unter Kontrolle ausgeführt werden, besteht kein Fieber mehr.

6. Febr. Entfernung des Gipsverbandes, noch mäßige Schwellung des kranken Armes.

2. März. Pat. sieht äußerst elend und abgespannt aus, fällt in der Poliklinik fast um, so daß sie wieder in die stationäre Abteilung aufgenommen werden muß. Sie hat, nach Angabe ihrer Dienstherrin, seit Freitag, den 23. Febr. — an diesem Tage wurde die Kranke zum 2. Male in der Schlesischen Gesellschaft vorgestellt — ein auffallendes Wesen an den Tag gelegt, mit den Türen geschlagen, mit den Füßen gepoltert; sie war

unfreundlich, klagte über große Schlaflosigkeit und Mattigkeit in sämtlichen Gliedern. Sie schlief dann gelegentlich plötzlich fest ein, so daß sie mit der Nase auf dem Sofa liegend vorgefunden wurde.

Im Krankenhause erholte sich die Kranke sehr bald wieder. Die Temperaturen, in der Achselhöhle genommen, ergaben morgens 37—37,5°, abends 38—38,3°, die Kontrollmessungen im Rectum zeigten aber niedrigere, normale Werte (37—37,2° morgens, 37,5—38° abends). Am 9. März wurde die Kranke entlassen. Sie kam dann nochmals am 16. März in die Poliklinik, sehr elend, angeblich aus einer Ohnmacht in die andere fallend; da sie aber trotz ihres Wunsches nicht aufgenommen wurde, fuhr sie zu ihren Eltern und stellte sich Anfang April cr. nochmals vor in noch stark anämischem Zustand: Der Arm an Umfang nur wenig differierend vom rechten (cf. die Maße unten), die Finger, insbesondere in den Metacarpophalangealgelenken sehr schlecht beweglich, der Daumen stark gespreizt, noch etwas geschwollen.

Eine Blutprobe am 3. März ergab: Hb 80 Proz. Erythrocyten 4 000 000, Leukocyten 11 200. Der Urin war stets sauer, eiweiß- und zuckerfrei, von normaler Menge (1000—1700) und mittlerem spezifischen Gewicht.

Die wiederholte Prüfung des Nervensystems ergab, wie zu Anfang der Beobachtung, stark erhöhte Sehnen- und Periostreflexe an allen Extremitäten, Patellarklonus war abwechselnd vorhanden und fehlend, der Fußklonus später nicht auslösbar. Kein Babinski. Geschmack, Geruch, Gehör, Gesicht (keine konzentrische Einengung) beiderseits gleich und normal. Bewegungs-, Temperatur-, Schmerzempfindung (über den linken Arm cf. unten) ganz normal; Händedruck rechts kräftig, links natürlich sehr schwach. Keine hysterischen Stigmata.

Der linke Arm bot nun folgende Eigentümlichkeiten dar (alle Prüfungen wurden Januar bis April verschiedentlich wiederholt und im allgemeinen stets mit demselben Resultat): Die Tastempfindung (Nadelspitze und -Knopf) ist überall herabgesetzt, oben außen beginnend etwas oberhalb des Ansatzes des Deltoideus und mit einer Linie abschneidend, die von da schräg zur Innenseite bis 3 Querfinger breit über das Ellenbogengelenk herabsteigt. In der Hohlhand aber findet sich im Bereich etwa eines Kreises, der distal bis zu den Köpfchen der Mittelhandknochen, nach außen bis zur Mitte des Hypothenar, proximal bis zu den Handwurzelknochen reicht und den Daumen volar und dorsal ganz begreift, eine Zone normaler Sensibilität für Berührung. Während im übrigen Arm auch die Schmerzempfindung deutlich herabgesetzt ist, besteht in dieser normalsensiblen Zone eher Ueberempfindlichkeit für Stiche. Der Temperatursinn fehlt nirgends, ist am linken Unterarm aber herabgesetzt, ohne daß jedoch die Qualitäten verwechselt werden. Die galvanische Erregbarkeit ist völlig normal, die faradische am ganzen linken Arm (Deltoideus ausgenommen) etwas herabgesetzt, nirgends Entartungsreaktion.

Die Temperatur des rechten und linken Arms war niemals nennenswert different, eine Messung in beiden Achselhöhlen ergab am 2. April rechts 38°, links 37,8°.

Während der ganzen Beobachtungszeit fiel weiterhin ein außerordentlicher Tremor des linken Armes, besonders der Hand, auf, der sich in keiner Weise gebessert hat.

Den 24. April teilte mir die Kranke noch brieflich mit, daß „die Hand jetzt bis zum Ellenbogen sehr dick ist. Der Arzt, bei dem ich war, verordnete mir heiße Sandbäder, auch verschrieb er mir eine Einreibung

und muß ich den Arm in der Binde tragen. Aber die Geschwulst geht noch weiter. Weiß gar nicht, wie das werden soll".

Die Messungen des rechten und linken Armes ergaben an entsprechenden Stellen:

	am 16. X. 1905		1. XI. 05	1. XII. 05
	r.	l.	l.	l.
Hand an der Basis des Fingers	17,0 cm	22,5 cm		
an der Grundphalanx des Mittelfingers	6,0 „	8,0 „		9,0 cm
am Daumen	6,5 „	7,2 „		
an der Handwurzel	14,5 „	20,0 „	17,6 cm	20,75 „
am Unterarm	17,0 „	22,5 „	19,8 „	24,0 „
	20,75 „	26,75 „	23,0 „	26,75 „
	23,3 „	31,0 „	26,25 „	30,3 „
in der Ellenbogenbeuge	22,3 „	30,0 „		32,5 „
am Oberam	22,75 „	28,0 „	21,0 „	30,0 „

Am 3. März 1906 wurden folgende Maße erhoben:

	r.	l.
Umfang des Handrückens	19,0 cm	21,5 cm
„ „ Handgelenkes	15,0 „	16,5 „
„ „ Unterarmes 20 cm unter d. Olecranon	17,6 „	17,0 „
„ „ „ 16 „ „ „ „	22,75 „	23,0 „
„ „ Ellenbogens	22,0 „	23,0 „
„ „ Oberarmes	24,0 „	24,0 „

Etwa 20 cm über der Ellenbogenbeuge war der linke Unterarm sogar 2 cm dünner, als der rechte, eine Erscheinung, die sich ja unschwer erklären läßt.

Fassen wir das Wesentliche des vorhergehenden, ausführlich beschriebenen Falles kurz zusammen, so haben wir bei einem, ohne Zweifel neuropathischen jungen Mädchen im Anschluß an eine Verletzung mit Glassplittern ein Oedem zunächst des Handrückens entstehen sehen, das im Verein mit der noch nicht verheilten Wunde an der Hohlhand dazu verleitete, eine fortschreitende Entzündung anzunehmen und eine Incision zu machen. Trotzdem die beiden Wunden glatt heilten, schritt das Oedem voran und bestand mit Remissionen über $^3/_4$ Jahr. Daneben klagte die Kranke über Schmerzen, Schwäche, Schlaflosigkeit und gab an, stets leicht febrile Temperaturen zu haben.

Anfang Januar 1906, nach fast $^3/_4$-jähriger Erkrankung, wurde aber im Krankenhause entdeckt, daß die Patientin simulierte: daß sowohl die Temperaturen falsch angegeben wurden, als das Oedem durch Strangulierung des Armes zum mindesten zu unterhalten versucht wurde. Die Symptome wiesen von vornherein auf eine funktionelle Neurose, auf Hysterie hin. Trotzdem keine ausgesprochenen Stigmata von Hysterie vorhanden sind — nur das Verhalten der Armsensibilität wäre auf diese Krankheit zu beziehen — besteht wohl kein Zweifel. Dafür bürgt das ganze Verhalten der Patientin, die psychische Depression, die noch immer anhält, die Neigung zu simulieren und sich interessant zu machen, denn wir können keine anderen Motive dafür finden, besonders keine „Begehrungvorstellungen", da die Kranke nicht

gegen Unfall versichert ist und durch ihre Krankheit schließlich eine gute Stelle verlor, welche sie vorher zur besonderen Zufriedenheit ihres Dienstherrn ausgefüllt hat. Die herabgesetzte Sensibilität im Bereiche der Schwellung als ein hysterisches Symptom anzusehen, trage ich Bedenken. Denn wir finden ja öfter im Bereiche ödematöser Schwellung Hypästhesie (cf. den von Leppmann beschriebenen Fall von „hartem traumatischen Oedem", s. unten). Vielleicht ist in dieser Beziehung auch die Erfahrung zu verwerten, daß die Biersche Stauung so ausgezeichnet schmerzstillend wirkt. Stutzig und für die Annahme der Hypästhesie als eines hysterischen Stigmas geneigter muß uns allerdings die eigentümliche Zone normaler, oder vielmehr gesteigerter Empfindlichkeit in der Palma manus, mitten im hypästhetischen Gebiet, machen.

Sehr schwierig ist die Frage zu beantworten: Ist das Oedem nicht überhaupt rein artifiziell und, wie die Temperatursteigerungen, das Erbrechen, die Schlafsucht (am 9. Jan.) nur willkürlich hervorgerufen?

Für diese Annahme spricht ohne weiteres die Abnahme der Schwellung und die rasche Heilung der durch erneute Excision der Narbe gesetzten Wunde nach Anlegen eines Gipsverbandes, welcher es vollkommen unmöglich machte, eine künstliche Stauung resp. Umschnürung des Arms herbeizuführen. Wer das annehmen und die ganze Erscheinung für artifiziell halten will, dem kann ich nur das erwidern, daß ich auch dann den ganzen Fall als Automutilatio hysterica für außerordentlich interessant und selten halten muß. Die Patientin gab mir auf eindringliches Zureden nichts von artifiziellen Praktiken zu, aber das beweist ja nichts.

Selbst zugegeben, daß die einmal bemerkte Schnürfurche artifiziell erzeugt war, so glaube ich eher, daß die — hysterische — Patientin in der Furcht, bei der zusehends eintretenden Besserung ihres Zustandes das ihrer Krankheit entgegengebrachte Interesse der Aerzte nun schwinden zu sehen, das — spontan auf Grund ihrer funktionellen Neurose entstandene — Oedem künstlich weiter züchten wollte.

Wir erwähnten oben, daß das hysterische Oedem in Deutschland einer großen Skepsis begegnet und begegnet ist. Uns als Chirurgen liegt es nicht ob, diese Frage zu entscheiden, und, wenn man die großen Meinungsverschiedenheiten namhaftester Autoren, wie sie z. B. auf der 76. Naturforscherversammlung in Breslau [1]) hervortraten, berücksichtigt, so wird man auch sobald keine Klärung erwarten. Ich will unten, nach Besprechung der einschlägigen Literatur, nochmals hierauf zurückkommen und möchte hier nur einen Fall anführen, der die Schwierigkeiten dieser Frage ohne weiteres illustrieren dürfte:

1) Cf. Verhandlungen, Teil II, p. 131.

Schultze berichtete[1]) über einen eigentümlichen Folgezustand, der sich bei einem kräftigen, weder hysterischen, noch hypochondrischen Manne nach einem Trauma eingestellt hatte, welches den linken Unterschenkel betroffen und zu einer Incision nach außen von der Tibia auf der Vorderfläche des Unterschenkels Veranlassung gegeben hatte. Es bestand außer der restierenden Narbe erhebliche Schmerzhaftigkeit beim Auftreten mit dem linken Fuß, starke Cyanose des Fußes und des Unterschenkels, sowie Oedem, und schließlich leichte Herabsetzung der Sensibilität am Unterschenkel, sowie ein tremorartiger Klonus im linken Quadriceps femoris.

Schultze wies die Diagnose einer Hysterie oder einer bloßen Neurose überhaupt (abgesehen von dem Tremor) in diesem Falle ab und nahm eine Erkrankung der Arteria tibialis als Ursache für das „blaue Oedem" an, da die Arteria dors. pedis auf der kranken Seite fast gar nicht pulsierte. Der Tremor des Quadriceps läßt sich nach Analogie des Tic convulsif im Anschlusse an Narben und Verletzungen im Gesicht erklären. Schultze wendete sich in längerer Ausführung gegen die Verallgemeinerung des „Begriffes" der Hysterie, wie sie besonders bei den französischen Autoren jetzt beliebt wird.

Dieser Fall Schultze, der mir nur aus dem kurzen, in extenso wiedergegebenen Referate bekannt ist, erscheint mir doch in mehr als einer Beziehung sehr rätselhaft. Ich weiß nicht, wie man aus der Erkrankung einer Arterie ein Oedem herleiten will. Sollte die mangelnde oder geringe Pulsation der Arteria dorsalis pedis nicht durch das Oedem genugsam erklärt sein? Ohne Zweifel hat die Beobachtung große Aehnlichkeit mit unserem Fall, in dem aber sicher keine Arterienerkrankung vorliegt.

Sehen wir uns nach anderen Erklärungen des Krankheitszustandes unserer Patientin um, so müssen wir in erster Linie an Syringomyelie denken. Ich glaube aber doch dieselbe von vornherein ausschließen zu können, da weder abnorme elektrische Reizbarkeitsverhältnisse an den Muskeln des befallenen Armes vorhanden sind, noch eine Anomalie des Temperatursinnes nachweisbar ist.

Andererseits darf uns eine gewisse Aehnlichkeit der hysterischen Symptome mit Syringomyelie bei unserer Patientin nicht verwundern. Kommen doch derartige pseudosyringomyelitische Affektionen bei sicherer Hysterie nach verschiedenen Autoren (z. B. Charcot, Wichmann: ein Fall von Hysterie mit trophischen Störungen, Syringomyelie vortäuschend, Berl. klin. Wochenschr., 1895, No. 12) gelegentlich vor.

Das reine Symptomenbild der (oben schon erwähnten) Erythromelalgie liegt ebenfalls nicht vor, trotzdem die Differentialdiagnose nicht leicht erscheint. Haben wir doch selbst, und zwar mit Zustimmung des Herrn Prof. Bonhoeffer hierselbst, zuerst an diese Affektion gedacht. Nach Cassirers[2]) übersichtlicher Tabelle zeigt die Erythromelalgie als

1) XVII. Wanderversammlung der südwestdeutschen Neurologen und Irrenärzte zu Baden-Baden am 28. und 29. Mai 1892. Neurol. Centralbl., Bd. 11, p. 420.

2) Die vasomotorisch-trophischen Neurosen. Berlin (S. Karger) 1901.

Lokalisation meist die Akra, als Symptome: Schmerzen, Hyperästhesien, Hyperämie, dystrophische Prozesse an der Haut; sie ist anfangs stets intermittierend, später oft chronisch mit Exacerbationen. Von diesen Charakteristika bietet unser Fall einige dar, andere wieder fehlen, insbesondere Hyperästhesie und dystrophische Prozesse. Aber auch die Symptome, wie Schmerzen, Rötung etc. werden bei der Erythromelalgie als um vieles stärker geschildert, als sie bei unserer Kranken auftraten. So konnte diese ohne weiteres lange Immobilisierung ihres Armes durch Schiene, Watte- und Bindeneinpackung vertragen, während von den an Erythromelalgie Erkrankten berichtet wird, daß z. B. schon der Druck der Bettdecke ihnen lästig ist, daß sie — bei Affizierung der unteren Extremität — nicht einmal Strümpfe und Stiefel zu ertragen vermögen.

Hyperhidrosis, die ebenfalls oft bei Erythromelalgie beobachtet wurde, ist nicht vorhanden gewesen. Ein Symptom, das der Erythromelalgie sehr oft, wenn nicht immer zukommt, ist die erhebliche Zunahme der Rötung, Schwellung und des Schmerzes bei Herabhängenlassen der affizierten Extremität. Auch unsere Kranke fühlte sich erheblich wohler, wenn der Arm suspendiert war, und Schmerzen und Schwellung nahmen dabei ab. Aber von einem so plötzlichen Eintritt dieser Symptome bei Wiederherablassen des Armes, wie bei der Weir-Mitchellschen Krankheit, ist keine Rede.

Wenn wir aus diesen kurzen differentialdiagnostischen Bemerkungen, die sich noch weiter ausspinnen ließen, ein Fazit ziehen, so müssen wir Erythromelalgie ausschließen.

Auch an die Quinckesche Krankheit, das akute umschriebene Oedem, könnte man denken. Auf die Differentialdiagnose dieser Affektion einzugehen, erübrigt sich unter Hinweis auf die lichtvolle Darstellung Cassirers (l. c. p. 516 ff., auf die ich auch hier bezüglich der Literatur verweise). Unser Fall bietet weder die Flüchtigkeit des akuten umschriebenen Oedems, das Befallensein des Gesichts oder anderer Teile, zeigt andererseits, wenn auch geringe, Sensibilitätsstörungen, hat aber mit dem Quinckeschen Oedem das Gemeinsame, daß auch Magensymptome beobachtet wurden, die bekanntlich besonders von Strübing der Symptomatologie des flüchtigen Oedems beigeordnet sind. Aber diese Magensymptome waren in unserem Fall so gering und vorübergehend, und traten nur sporadisch einmal auf, daß sie nicht den Eindruck erweckten, durch irgend welche organische Veränderungen — und das akute umschriebene Oedem ist doch eine solche — hervorgebracht zu sein, sie machten vielmehr den Eindruck eines hysterischen Symptoms, ja wir waren geneigt anzunehmen, daß sie von der Patientin absichtlich hervorgebracht oder mindestens übertrieben wurden. Endlich wäre für die Erklärung des Erbrechens eventuell noch auf das früher nachgewiesene Ulcus ventriculi zu rekurrieren.

Eine etwas schwierige Differentialdiagnose ergibt sich für unseren

Fall gegenüber dem in letzter Zeit von SECRÉTAN[1]), VULLIET[2]), BORCHARD[3]), GRÜNBAUM[4]) u. A. beschriebenen, sogenannten harten traumatischen Oedem des Hand- und Fußrückens. VULLIET erwähnt eine Differentialdiagnose gegen das „Oedème bleu hystérique" gar nicht, wohl aber GRÜNBAUM. Das „harte traumatische Oedem" wird bekanntlich als eine, meist nach einem gut lokalisierten Schlag, seltener einer raschen Dorsalflexion der Hand oder des Fußes auftretende diffuse, Anschwellung, am stärksten ausgesprochen an den Fingerbasen, definiert. Die Geschwulst ist hart, elastisch, bewahrt nicht den Fingerdruck, der Handrücken gleicht einem elastischen Kissen. Während VULLIET das Vorhandensein von Ekchymosen negiert, betont GRÜNBAUM die Beobachtung von mehr oder minder ausgebreiteten Sugillationen und Ekchymosenbildungen. Letzterer sah bei seinem Fall auch einen Stich der Hautfarbe ins Bläulichrote, die Hand seines Patienten fühlte sich kühler an und war gegen äußere Kälte empfindlicher. Derselbe Autor spricht sich direkt dahin aus, daß „das traumatische Oedem Aehnlichkeit mit dem Oedème bleu (CHARCOT) hat. Doch tritt letzteres nur bei Hysterischen und an gelähmten Extremitäten auf, nicht nach einem lokal einwirkenden Trauma, sondern im Anschluß an einen starken Affekt, nach Shock, und ist stets mit Sensibilitätsstörungen, oft mit Kontrakturen, vergesellschaftet". Wie wir weiter unten sehen werden, trifft diese Definition des hysterischen Oedems allerdings nicht immer zu, und in der Aetiologie desselben finden sich sehr wohl Traumen etc., andererseits hat LEPPMANN[5]) einen Fall der SECRÉTANschen Krankheit publiziert, in dem infolge der herabgesetzten Sensibilität die Diagnose auf ein Nervenleiden gestellt worden war.

Abgesehen von dem Fehlen der hysterischen Stigmata und dem meist guten, ja ausgezeichneten Allgemeinbefinden der von „hartem, traumatischem Oedem" Betroffenen scheint mir die ausschließliche Beschränktheit dieser Affektion auf das männliche Geschlecht, und zwar meist der schwer arbeitenden Klasse, die Beschränktheit des harten Oedems auf Hand- und Fußrücken, d. h. auf die Stelle des Traumas, vielleicht radiologisch nachweisbare Knochenatrophien, auf die GRÜNBAUM aufmerksam macht, — sie fehlten in unserem Falle sicher, dürften aber bei hysterisch gelähmten Gliedern auch nicht ausbleiben, — differentialdiagnostisch zu verwerten sein. Endlich ist das Trauma bei dem SECRÉTANschen Oedem stets ein stumpfes und die Schwellung wohl durch Blutergüsse mit nachfolgender Organisation derselben erklärbar.

1) Revue méd. de la Suisse romande, 1901, 20. Juli.
2) Centralbl. f. Chir., 1902, p. 1105.
3) Monatsschr. f. Unfallheilk. etc., 1903, No. 2.
4) Dtsch. med. Wochenschr., 1903, No. 51 u. 52.
5) Aerztliche Sachverst.-Zeitung, 1904, No. 2.

In neuerer Zeit ist von Meige, Mabille, Herthog [1]) eine Affektion als Trophoedème beschrieben, über die ich mir ein näheres Urteil nicht erlauben kann, da mir die Originalmitteilungen nicht zur Verfügung stehen.

Sainton und Voisin [2]) beschreiben einen Fall dieses Trophoedème Meiges folgendermaßen:

> Ein 15-jähriger Knabe, dessen Vater an angioneurotischen Beschwerden (Schmerzen, Blauwerden der Beine im Winter) litt, bekam plötzlich Schmerzen in den Beinen unter großer Mattigkeit. Der herbeigerufene Arzt konstatierte ein Oedem der Tibia. Wegen eines oberflächlichen roten Streifens hielt er das Leiden für eine Lymphangitis und behandelte das Bein mit Karbolumschlägen. Nach 3 Tagen Intoxikation (Delirien, Erbrechen, Karbolharn). Aussetzen der Umschläge. Die Schmerzen lassen nach ein paar Tagen nach, aber das Oedem bleibt. Keine Delle bei Fingerdruck. Patellarreflexe sehr stark, sonst am Nervensystem nichts. Die Affektion wird für eine solche des sympathischen Nervensystems bei Vater und Sohn gehalten.

Wie weit diese Art Oedem sich unserem Fall nähert, wage ich, wie gesagt, nicht zu sagen (cf. weiterhin unten).

Von sonstigen differentialdiagnostischen Bemerkungen, Unterscheidung von Myxödem, Morvanscher, Raynaudscher Krankheit etc. glaube ich hier absehen zu wollen. Auch Oedem bei Basedow [3]) und bei Rheumatismus [4]), das ebenfalls zu chirurgischen Irrtümern Veranlassung gegeben hat, ist ohne weiteres auszuschließen, da bei unserer Kranken keine Spur auf diese Affektionen hinweist. Bezüglich der Raynaudschen Krankheit muß hier aber eingeschaltet werden, daß Pisarzewski [5]) einen Fall von hysterischem Oedem und symmetrischer Gangrän der unteren Extremitäten beschrieben hat.

Wollte ich aus der Literatur dem unseren ähnliche Fälle sammeln, so ist es nicht schwer, wenn ja auch bei der Vielgestaltigkeit der hysterischen Symptome ganz gleiche Fälle fehlen. Wir begegnen, wie schon oben erwähnt, derartigen Beobachtungen besonders in französischen und englischen Werken. Uns interessiert hier wesentlich die chirurgische Seite der Sache. Daß diese Oedeme dem Chirurgen fast noch eher unter die Finger kommen als dem Internen, wird auch von

---

1) Nouv. Icon. de la Salpêtrière, 1902, No. 6. — Gaz. hebd., 1902, No. 15.

2) Contribution à l'étude des trophoedèmes. Nouv. Icon. de la Salpêtrière, 1904, No. 7. Ref. im Neurol. Centralbl., 1905.

3) Cf. z. B. Millard, Des oedèmes dans la maladie de Basedow. Thèse de Paris, 1888.

4) Cf. Testelin, Des oedèmes dans la diathèse arthritique. Lille 1884. — Bengué, Contribution à l'étude des oedèmes rhumatismaux. Thèse de Paris, 1891.

5) Gazeta lekarska, 1894, No. 16. Ref. im Neurol. Centralbl., 1894, p. 597.

anderer Seite bestätigt. So sagt ATHANASSIO: „L'oedème hystérique fréquente donc les services de chirurgie, ce qu'il était important de signaler.“ Der zweite von ATHANASSIO beschriebene Fall, bei dem ein rotes Oedem der linken Hand (mit Paralyse) plötzlich nach einem Kanonenschuß eintrat, stammt z. B. aus der Hospitalabteilung des bekannten Chirurgen TUFFIER.

Nichtsdestoweniger habe ich nur wenige Fälle in der Literatur gefunden — ohne allerdings auf absolute Vollständigkeit Anspruch zu machen — in denen das hysterische Oedem wirklich nach Traumen auftrat, ebenso nur einige, bei denen auf Grund falscher Diagnose chirurgische Eingriffe praktiziert wurden. Indem ich diese Beobachtungen anderer Autoren hier referiere, schließe ich ihnen endlich noch kurz Fälle erfolgreicher chirurgisch-orthopädischer Therapie an.

Von der ersteren Kategorie hysterischen Oedems nach Trauma hat KAUSCH ebenfalls in der Breslauer chirurgischen Klinik einen Fall beobachtet [1]).

18-jähriger Mann, der $^1/_2$ Jahr vor der Aufnahme dortselbst eine Verletzung der Haut mit Glasscherben erlitt. Mehrmalige Incisionen zur Entfernung von Glassplittern, unternommen wegen andauernder Schmerzen in der Hohlhand, waren vergeblich, hingegen entleerten sich allmählich teils aus den Wunden, teils durch die Haut hindurch einige kleine Glasstückchen. Damit waren die Schmerzen wesentlich gebessert. Als wegen beschränkter Funktion der Hand Massage angewandt wurde, begann am 3. Tage die ganze Hand, besonders der Rücken, unter reißenden Schmerzen anzuschwellen. Die Schwellung bestand bei der Vorstellung in der schlesischen Gesellschaft für vaterländische Kultur am 8. Juli 1904 schon 14 Tage, war bald schwächer, bald stärker und nahm auf Massage, Bewegungen, Herabhängen zu. Niemals allgemeine oder lokale Temperatursteigerung; leicht bläuliche Farbe der Hand; an einer Stelle bildete sich eine erbsengroße, rasch eintrocknende Blase. Der Pat. zeigte rechtsseitige Hemianalgesie, selbst an den Schleimhäuten der rechten Körperseite, dazu Hypästhesie und geringe Abstumpfung der höheren Sinne.

O. THIELE [2]) beschreibt als Oedème bleu des hystériques den folgenden Fall:

Ein 18-jähriger, erblich nicht belasteter, früher, von Kinderkrankheiten abgesehen, stets gesunder Schlosserlehrling, erleidet beim Bleigießen durch Umherspritzen flüssigen Bleis eine Brandwunde im Nacken und gleichzeitig einen heftigen Schreck, der ihn kopflos macht. Unmittelbar nach dem Unfall Kopf- und Leibschmerzen, Appetitlosigkeit, hochgradige Verstopfung, allgemeine Mattigkeit und zunehmende, zur Arbeitsunfähigkeit führende Schwäche. 9 Wochen nach dem Unfalle plötzlich heftige Schmerzen im linken Bein, das schnell anschwillt und bläuliche Färbung bekommt; gleichzeitige völlige Lähmung desselben; am nächsten Morgen Aphonie.

1) Allg. med. Centralztg. 1904.

2) Charité-Annalen, Bd. 21, 1896. Ref. im Neurol. Centralbl., 1897, p. 181.

Letztere besserte sich im Laufe der nächsten Monate, während der Zustand des Beines erst nach Ablauf beinahe eines Jahres eine nennenswerte Besserung aufwies. Bei der 15 Monate nach dem Unfall vorgenommenen Untersuchung fand Thiele eine Volumzunahme des linken Unterschenkels um 2—2½ cm. Die Haut ist stark infiltriert, glänzend, livide, an Fuß und Zehen cyanotisch; keine Delle bei Druck. Schlaffe Lähmung des linken Beines. Völlige Aufhebung der Sensibilität aller Qualitäten bis zur Inguinalfalte, mit Ausnahme einer hyperästhetischen Partie auf dem Fußrücken. Langsame Besserung bis zur völligen Heilung.

Thiele hält (nach dem Referat) den Fall für ein durch eine Verletzung hervorgerufenes hysterisches Oedem. Ob man diese Beobachtung aber wirklich so auffassen darf, scheint uns doch recht zweifelhaft. Die richtige Definition dürfte aber dahin gehen, daß sich spontan ein hysterisches Oedem eines Beines bei Hysterie, die als eine traumatische aufzufassen ist, einstellte.

Weir Mitchell [1]) publizierte den folgenden, von Charcot beobachteten Fall:

Die 18-jähr. Kranke glitt im Schnee aus und fiel bei forcierter Extension auf die flache rechte Hand, wobei ihr eine Last Holz, welche sie trug, entglitt und ein großes Stück den Handrücken traf. Starke Schmerzen in Arm und Hand. Sie trug aber ohne weiteres das Holz nach Hause. Abends beim Brotkneten beugten sich plötzlich die Finger der Hand, aber ohne den Daumen, zur Faust. Sie arbeitete aber die folgenden Tage trotz Schmerzen und trotz Schwellung des Handrückens weiter. Es erschien eine violett verfärbte Ekchymose und die Hand schloß sich allmählich so, daß Arbeiten unmöglich wurde. Behandlung mit Kampferwassereinreibungen, später Jodtinkturapplikation. Nach etwa einem Monat wurde in Chloroformnarkose die Hand geöffnet, in Schiene gelegt und auf dem Handrücken kauterisiert. Dies wurde 11mal wiederholt unter diversen Gipsverbänden, die zum Zwecke der Kauterisation gefenstert waren. Die Prozedur des Brennens war später schmerzlos. Nach 10 Monaten kam die Kranke zu Charcot in die Salpêtrière. Hier zeigte sich eine in Watte eingewickelte Hand, der im Ellenbogen flektierte Arm blieb in dieser Stellung auch nach Abnahme der Mitella.

Der Handrücken zeigte hartes, Fingereindruck nicht bestehen lassendes Oedem mit zahlreichen Narben, veilchenblauer Haut und geringem Kälteunterschied gegenüber links. Die Finger liegen dicht aneinander, die beiden letzten etwas gebeugt, Zeige- und Mittelfinger gestreckt; der Daumen ist bewegungsfrei; die Hohlhand hat Dachrinnenform, da Thenar und Hypothenar einander genähert sind. Die Finger schnellen, wenn man sie voneinander zieht, wieder zurück. Dabei Anästhesie für Gefühl, Schmerz, Temperatur (kalt wird für warm gehalten) bis über die Schulter. Zuerst Hyperästhesie, später totale Anästhesie der rechten Körperhälfte, Gesichtsfeldeinengung etc. etc. Keine elektrischen Veränderungen in den Muskeln der Hand und des Unterarmes. Unter Chloroformnarkose weicht die Kontraktur der Hand sofort.

1) Unilateral swelling of hysterical hemiplegia. The Amer. journ. of med. sciences, Philadelphia 1889, Vol. 88, p. 94.

Zahlreicher als die im Vorstehenden referierten wenigen Fälle von direkt traumatischem hysterischen Oedem sind diejenigen Beobachtungen, die zu chirurgischen Irrtümern Veranlassung gaben.

Typisch ist eine Beobachtung Athanassios (Observation 36, p. 161, l. c.):

Bei einer jungen Dame, die schon vorher an Konvulsionen, hysterischem Stummsein, Simulation von Lungenschwindsucht gelitten hatte, entstand ohne nachweisbare Ursache in einigen Stunden eine harte, schmerzlose Schwellung und bläuliche Verfärbung (une teinte rougeâtre, bleutée) der rechten unteren Extremität. Kein Fieber, Allgemeinbefinden gut. „Cependant, un chirurgien consulté, croyant se trouver en présence d'un phlegmon profond ou d'une périostite, pratiqua, après beaucoup d'hésitations, il est vrai, au niveau de la cuisse, deux longues et profondes incisions; l'hémorrhagie fut peu abondante, mais les incisions ne donnent issue à aucune trace de pus. La plaie se cicatrisa en quelques jours; bientôt après, le gonflement disparut comme il était venu. Le 7 mars de la même année pareil accident se reproduisit à l'autre jambe. A son tour le membre inférieur droit fut envahi spontanément par un oedème dur, bleu clair, indolent. Cette fois on se borna à exercer une compression élastique des régions gonflées, et au bout d'une semaine la tuméfaction oedémateuse avait disparu".

Für die irrige Diagnose führt Athanassio als entschuldigend an, daß „l'étendue, l'aspect du gonflement, les douleurs spontanées, dont il est le siège, l'hyperesthésie des téguments, tout cela peut aisément conduire à un diagnostic erroné".

Derselbe Autor führt die Beobachtung Damaschinos an, in der ein Oedem beider kontrakturierten Beine in Begleitung von entzündlichen Erscheinungen zur Diagnose eines „rhumatisme fibreux" führte[1]) und später zu chirurgischen Eingriffen insofern Veranlassung gab, als in Chloroformnarkose der entstandene Pes varo-equinus redressiert werden mußte. Ob diese Kontraktur aber durch das Oedem, wie Damaschino resp. Athanassio meint, hervorgebracht ist, oder nicht vielmehr durch die Grundkrankheit (Hysterie) auch ohne Oedem bedingt gewesen wäre, bleibt wohl zweifelhaft.

Nach Gilles de la Tourette täuschte in einer Beobachtung Pitres' das schmerzhafte hysterische Oedem des linken Beines eine phlegmasia alba dolens vor, und Castex und Vulpian berichteten über eine von Trélat gemachte Incision bei einem Klumpfuß mit schmerzhaftem Oedem und Rötung bis zum unteren Drittel des Unterschenkels. Der Einschnitt ergab nur schwarzes Blut.

Eine „schwere Phlegmone am geschwollenen Arme" wurde von einem Chirurgen diagnostiziert im ersten der Fälle, die Higier[2]) einer interessanten Publikation zu Grunde legt.

1) Revilloux, Gaz. des hôp., 1880, p. 561—563.

2) Akutes und chronisches Oedem bei manchen Neurosen, insbesondere bei Hysterie. St. Petersburger med. Wochenschr., 1894, No. 50, p. 443.

Das 18-jähr. Mädchen war vor 2 Jahren auf den Kopf geschlagen verlor für kurze Zeit das Bewußtsein und litt seitdem an Kopfschmerzen Vor 3 Monaten schwoll plötzlich ohne nähere Ursache die rechte Hand bedeutend an, ohne Schmerzen oder Rötung; auch Fieber und Schüttelfrost wurde negiert, wenngleich Pat. „von plötzlichem Hitzegefühl und kühlem Wind am Rücken und den Kniegelenken" erzählt. Bei der Aufnahme zeigte die Kranke schmerzhafte Schwellung der ganzen rechten Körperhälfte, mit Ausnahme des Gesichts, den Unterarm am stärksten, den Unterschenkel am wenigsten befallen. Schwellung betrifft gleichmäßig Streck- und Beugeseite, ist ziemlich hart und weiß. Auch bei intensivem Druck entsteht keine Vertiefung. Temperatur am r. Unterarm 33°, am l. 35°. Dynamometer r. 25, l. 48. Tast-, Schmerz- und Temperatursinn rechterseits stark herabgesetzt. Irritatio spinalis. Doppelseitige Ovarie. Konzentrische Gesichtsfeldeinengung, rechts stärker. Taubheit rechts.

Später Anästhesie und Analgesie an der ödematösen Hand. Elektrische Erregbarkeit quantitativ herabgesetzt. Diplopia monocularis et Megalopsia oculi dextri etc. Insufficientia rimae glottidis e paresi mm. phonetorum etc. Noch später Singultus, Retropulsion, Tremor der Hände, klonische Zuckungen des Rumpfes.

Die Behandlung des über ein Jahr andauernden Oedems bestand in Anwendung von Tonicis, kalten Einpackungen, Nervinis, Galvanisation und Franklinisation.

Auch der 2. von Higier beobachtete Fall wurde unter der Diagnose: Phlegmone pedis auf die chirurgische Abteilung des Warschauer israelitischen Krankenhauses eingeliefert.

Eine schon lange an Gedächtnisanomalien und nächtlicher Vision leidende Näherin bemerkte eines Morgens mit Erstaunen eine starke Schwellung ihres linken Fußes. Die Konkavität der Ferse war ganz verwaschen, der Fuß war stark gerötet und heiß, aber wenig schmerzhaft; aber bei Berührung des Fußbodens fühlte sie einen äußerst heftigen Schmerz und konnte nun den Fuß nicht mehr bewegen. Es wurde von chirurgischer Seite fieberloser Zustand, starke Schwellung des linken Fußes, die nach oben bis zum Fußgelenk reichte, vorwiegendes Befallensein der dorsalen Fläche, intensive Rötung der Haut und leicht wahrnehmbare lokale Temperatursteigerung, außerordentliche Empfindlichkeit der Haut konstatiert. Nirgends Fluktuation, die geschwellte Haut von weicher Konsistenz. Da bei der Pat. im Verlaufe zweier Wochen weder Fieber noch Fluktuation auftrat, wurde die schon beschlossene Operation nicht ausgeführt und Higier als Interner zugezogen. Dieser fand harte Schwellung des Dorsum pedis, Umfangszunahme gegenüber rechts um 3 cm, die Temperatur am kranken Fuß 4° C höher. Keine Vertiefung des Oedems bei Druck. Unter Eisumschlägen allmähliche Besserung. Nach 3 Wochen typischer hysterischer Anfall. Jetzt wurden auch zerstreute anästhetische Plaques, herabgesetzte Schmerz- und Temperaturempfindlichkeit, konzentrische Gesichtsfeldeinengung, monokulare Diplopie etc. gefunden. Faradische und galvanische Erregbarkeit der Nerven und Muskeln am linken Unterschenkel stark herabgesetzt, aber keine Entartungsreaktion. Jetzt unter Hypnose allmähliche Heilung, so daß Pat. nach über 2-monatlichem Aufenthalt das Krankenhaus nur mit Spuren des früheren Oedems verließ. Aber schon nach einer Woche Rezidiv, das wieder unter Ruhe und Suggestion in einigen Tagen gebessert wurde.

Endlich sei noch vom 3. Fall Higiers erwähnt, daß derselbe, ein 17-jähr. Mädchen mit rezidivierendem, zuerst nur täglich, dann aber wochenlang andauerndem Oedem des rechten Vorderarms und der rechten Hand, zuerst die chirurgische Abteilung des Krankenhauses aufsuchte. Hier bestanden diffuse Schmerzen im rechten Vorderarm, die ödematösen Stellen waren glänzend, glatt, hellrosarot, bei tiefem Druck entstand keine Delle oder Schmerzen. Temperaturunterschied gegen links 0,9° C. Aktive Bewegungen am kranken Glied langsam, schwach und beschränkt, passive ganz frei. Deutliche Zeichen von Hysterie. Beobachtung dauerte 6 Monate. Das Oedem war des Morgens am deutlichsten; es zeigte eine wechselvolle Verfärbung der Haut: einmal mehr cyanotisch mit lokaler Herabsetzung, einmal rötlicher mit Steigerung der Temperatur. Auch die Sensibilität der Extremität schwankte. Zwischendurch trat auch Schwellung des rechten Lides und ein andermal ziemlich schmerzhafte Schwellung der rechten Gesichtshälfte auf. Der Zustand besserte sich allmählich, insofern ödemfreie und schmerzlose Intervalle auftraten und immer anhaltender wurden. Behandlung: Brom, Secale, Chinin, Morphium, Elektrisieren, Bandagieren, Massage, Kaltwasserbehandlung, hypnotische Suggestion. Relativ am günstigsten schien die mehrmals wiederholte Kauterisation der Wirbelsäule gewirkt zu haben.

Higier betont in der Epikrise seiner Fälle, daß in keinem derselben eins der fünf Kardinalsymptome der Entzündung, calor, rubor, dolor, tumor, functio laesa, fehlte.

Raymond und Cestan stellten in der Société de neurologie in Paris (Sitzung vom 6. Juni 1901) ein 14-jähr. Mädchen vor, einziges Kind gesunder Eltern. Es ist sehr nervös, Nachtwandlerin, leidet an kleinen hysterischen Anfällen. Anfang Jan. 1901 zwei sehr schmerzhafte, aber fieberlose Panaritien an der linken Hand kurz hintereinander, Anfang April ohne jede Veranlassung eine starke Anschwellung des linken Handrückens, die Haut daselbst bläulich verfärbt, kalt und auf Druck sehr schmerzhaft. Der Fingerdruck hinterließ keine Delle. Die Hand war weder gelähmt noch kontrakturiert.

Vom Arzt wurde ein kompressiver Verband angelegt, aber trotzdem griff die Schwellung um sich bis auf den Vorderarm. Die Haut über dem Oedem wurde weiß, die Hand kontrakturierte sich in Beugestellung mit eingeschlagenem Daumen, es stellte sich absolute Empfindungslosigkeit des Arms ein. An der Stelle, wo der Verband aufhörte, bildeten sich um den Vorderarm herum phlyktänenartige Bläschen. Ebenso als der Verband wegen des höher kriechenden Oedems vergrößert wurde. Ein Chirurg war im Begriff operativ einzuschreiten. Da wurde die Kranke in die Salpêtrière geschafft, wo man ein hysterisches Oedem erkannte. — Am oberen Rande des Oedems war eine starke Einschnürung der Haut. Die bläuliche Verfärbung derselben an dieser Stelle und das Vorhandensein von pemphigusartigen kirschkerngroßen Bläschen waren die unverkennbaren Zeichen einer drohenden Hautnekrose. Die Panaritien verheilt, die Narben schmerzlos. Temperatur am linken Handrücken 32°, am rechten 28°. Keine Drüsenschwellungen. Die Haut über dem Oedem vollkommen ohne Tast-, Schmerz- und Temperatursinn, hierselbst auch ausgesprochener Dermographismus. Kein Albumen. Hypästhesie der ganzen linken Körperhälfte. Geschmack an der linken Zungenhälfte abgeschwächt, das linke Sehfeld verengt etc. Ovarie. Die Sensibilität der Haut kehrt

nach Anwendung von Elektrizität von hoher Frequenz in einigen Minuten zurück; die Kontraktur der Hand wird durch Suggestion beseitigt. Die forcierte Flexion der Finger hatte Schrunden hervorgebracht, die schmerzhaft waren und eine Steigerung der Kontraktur zur Folge haben mußten. Nach dem Unterlassen des Kompressivverbandes verschwand das Oedem ziemlich rasch am Vorderarm. Dagegen ging das Oedem an der Hand nur allmählich und teilweise zurück.

In der Diskussion erwähnt JOFFROY noch den Fall eines hysterischen (blauen) Handödems bei einem 14-jährigen Mädchen, das durch Senkrechthalten des Armes rasch zurückging, ebenso hat ETIENNE 2 Fälle von hysterischem Handödem, auftretend und verschwindend mit der Menstruation, gesehen. RAYMOND betont das chirurgische Interesse bei seinem Fall.

Es ist bei dem Fall RAYMOND-CESTAN entschieden auch an künstliches Hervorrufen des Oedems zu denken. Weshalb sollen gerade immer am proximalen Rande des Oedems, dort, wo der Verband aufhört, Phlyktänen auftreten und gerade hier eine Hautnekrose zu stande kommen?

Weniger den Chirurgen als den Internen interessiert die Verwechselung des hysterischen Oedems mit einem akuten Rheumatismus. Doch gehört eine Gelenkaffektion wohl dem Grenzgebiet an, so daß hier an einen von GILLES DE LA TOURETTE erwähnten Fall erinnert sei, bei dem eine hysterische Arthralgie der rechten Schulter vorlag. Der ganze rechte Arm bis zur Spitze der Finger zeigte Oedem mit leicht bläulicher Farbe. Die Kranke, ein 15-jähriges Mädchen, hatte wegen ihrer für rheumatisch gehaltenen Schulteraffektion beträchtliche Mengen Natr. salicyl. von verschiedenen Aerzten erhalten. In einem Falle CHARCOTS, von P. BLOCQ[1]) publiziert, war durch Anwendung lokaler Reizmittel die Schwellung der Haut beträchtlich vermehrt.

Als Beispiel endlich einer erfolgreichen chirurgisch-orthopädischen Therapie bei hysterischem Oedem sei an den dritten Fall ATHANASSIOS erinnert, der mit Kontraktur der großen Zehe in forcierter Abduktion verbunden war. Es handelte sich um ein „Oedème dur, avec coloration violacée" des linken Fußes und der unteren $^2/_3$ des Unterschenkels. Nach einmonatlicher Massagebehandlung verschwand erst die Kontraktur und dann das Oedem. Aber es waren noch nach Verminderung des Oedems Umfangsunterschiede von 3 cm an den Beinen vorhanden.

In einem Falle WEIR MITCHELLS verminderte sich die Schwellung, die wesentlich am linken Bein vorhanden war, unter dem Einfluß einer sehr angezogenen Binde, um nach Entfernen derselben sofort wieder zu verschwinden. Des Oedem bestand mindestens $1^1/_2$ Jahr.

---

1) Arthralgie hystéro-traumatique du genou. Progrès méd., 1888, No. 4.

Stellen wir nach der kurzen Literaturübersicht uns nochmals die Frage: Haben wir einen dem unserigen ähnlichen oder gleichen Fall unter den als hysterisches Oedem mitgeteilten Krankengeschichten finden können und können wir, auf die Fälle fußend, an unserer Diagnose festhalten, so müssen wir zunächst zugeben, daß höchstens der Fall KAUSCH in mancher Hinsicht als Beweis dafür herangezogen werden kann. SYDENHAM definierte das hysterische Oedem im Gegensatz zu dem der Wassersüchtigen als eine Anschwellung, vorzüglich der Beine, die Morgens stärker ist, bei starkem Fingerdruck keine Grube zurückläßt und meistens nur an einem Bein auftritt. GILLES DE LA TOURETTE, der die Ansichten CHARCOTS wiedergibt, erwähnt folgende Charakteristika: Auftreten meist bei Erwachsenen, sehr selten als „un trouble isolé", fast immer in Kombination mit einer Arthralgie, Paralyse oder Kontraktur; unilateral, aber mit Ausnahmen z. B. das „oedème généralisé hystérique" (CARRÉ DE MONTGERON); es existiert als Oedème blanc (SYDENHAM), oedème bleu (CHARCOT) und oedème rosé ou rouge (DAMASCHINO und GAJKIEWICZ [Fall HIGIER No. 3]), doch so, daß es bei derselben Person keinen Farbwechsel eingeht; die Regel SYDENHAMS, daß das Oedem abends schwächer wäre als morgens, erleidet zahlreiche Ausnahmen; das Oedem ist hart, Stiche in dasselbe lassen keine seröse Flüssigkeit hervorquellen; es ergreift die ganze Circumferenz des betreffenden Gliedes und verschwindet allmählich nach oben in der Gegend eines Gelenks oder gegen die Wurzel des betreffenden Gliedes hin ohne ausgesprochene Grenze (aber auch mit Ausnahmen, DAMASCHINO); die lokale Temperatur ist normal, vermindert (blaues Oedem) oder gesteigert (rotes Oedem); die ergriffene Extremität kann der Sitz lebhafter Schmerzen sein, es kann Hyperästhesie oder Anästhesie, letztere insbesondere bei konkomittierender Paralyse oder Kontraktur, bestehen, ebenso Thermoanästhesie (CHARCOT); der Verlauf des hysterischen Oedems ist wechselnd, es tritt meist zugleich mit der Kontraktur oder Lähmung auf, hat Remissionen und Exacerbationen, öfter zugleich mit Erscheinen und Verschwinden der Menstruation, einer Gemütserregung etc., es kann ganz plötzlich nach einem hysterischen Anfall entstehen oder verschwinden, aber es kann auch sehr lange anhalten (CHARCOT, 2 Jahre; BRODIE, mehr als 5 Jahre) und dann mit einer Muskelatrophie enden.

Diese Definition von GILLES DE LA TOURETTE geht wenigstens viel weiter als die, welche ATHANASSIO gibt. Er definiert das hysterische Oedem als „oedème dur, bleuté, indolent ou douloureux, abaissement de la température locale, superposition habituelle de l'oedème à une paralyse ou à une contracture avec troubles de sensibilité. Dans un cas, rougeur inflammatoire de la peau avec élévation locale de la température."

Bei dieser Definition können wir unseren Fall nicht ohne weiteres

als hysterisches Oedem ansehen, sondern höchstens von „funktionellem“ Oedem sprechen. Trotzdem ist es mir nicht zweifelhaft, daß wir berechtigt sind, unseren Fall den in der Literatur niedergelegten Beobachtungen an die Seite zu stellen. Vor allem darf es uns, glaube ich, nicht stutzig machen, daß bei unserer Kranken keine Andeutung von hysterischer Lähmung oder Kontraktur vorhanden ist. Er repräsentiert eine von den seltenen Beobachtungen, in denen das hysterische Oedem als „trouble isolé“ auftritt. In der deutschen Literatur finde ich eine ähnliche Beobachtung ohne Trauma, die von Nonne stammt.

Dieser Autor stellte im ärztlichen Verein Hamburg [Sitzung vom 5. Febr. 1895 [1])] eine 42-jähr., erblich belastete Frau vor, die — schon vorher wegen notorisch sensibler Monoplegie des rechten Armes und hysterischer Aphonie behandelt — vor einem Jahr an hochgradigem hysterischem Meteorismus und einer äußerst hartnäckigen Ulceration am Rücken des linken Vorderarmes litt; letztere heilte erst, nachdem der betreffende Vorderarm in einen Gipsverband gelegt war (hysterische Automutilation). Seit jetzt ca. 3 Monaten besteht ein starkes, sehr pralles Oedem der Finger, der Hand und des Vorderarmes rechts, die ödematösen Partien leicht cyanotisch, sehr kalt; absolute Anästhesie für alle Qualitäten im Bereich des Oedems, Motilität nur so weit gestört, als es sich durch mechanische Behinderung erklärt. Hypnose wurde vergebens versucht, fortgesetzte faradische Pinselung schien das Oedem zu verringern. Es bestand konzentrische Einengung des rechten Gesichtsfelds, intermittierende Stimmbandlähmung und Meteorismus, außerdem derartige Anorexie, daß zur Sondenfütterung geschritten werden mußte.

Wie wenig Klarheit über das uns interessierende Krankheitsbild herrscht, ergibt sich aus einer Einteilung der „Trophödeme“, die von Sicard und Laiguel la Vastime [2]) stammt.

Sie sprechen von:

I. Oedema acutum
   A. Infektiöses (Karbunkel, Erysipel)
   B. Quinckesches Oedem
II. Hysterisches Oedem (Charcot)
III. Chronisches Oedem
   A. Bei Erkrankungen des Herzens, der Gefäße, Nieren, Kachexie und der Nerven
   B. Oedème chronique éléphantiastique (bei Filariosis)
   C. Trophoedème chronique (type Meige)
      1) kongenitales, 2) erworbenes Oedem.

Ohne Zweifel werden hier so viel verschiedene Einteilungsprinzipien zusammengeworfen, Zusammengehöriges, resp. Verwandtes, wie das Quinckesche und hysterische Oedem, getrennt, daß diese Rubrizierung

1) Neurol. Centralbl., 1895, p. 474.

2) Nouvelle Icon. de la Salp., 1903, No. 1. Ref. im Neurol. Centralbl., 1903, p. 1017.

mehr Konfusion hervorzurufen im stande ist, als Nutzen zu schaffen. Ich erwähne diese Ansichten von SICARD und LAIGUEL LA VASTIME aber doch hier, weil sie im Anschluß an ihre Darstellung einen Fall beschreiben, der von ihnen als „nervösen" Ursprungs, als angioneurotisches Oedem QUINCKES oder Trophoedème MEIGES angesehen wird, der aber doch wieder dem unseren gleicht.

Der Fall ist der folgende:

Eine 28-jähr. Erzieherin knickte beim Schlittschuhlaufen mit dem linken Fuße um. Es treten Ekchymosen am Knöchel auf, die nach 3 Tagen verschwinden. Nach 8 Tagen Anschwellung des linken Fußes, beginnend am inneren Knöchel und Unterschenkel bis zum Knie. Bein kälter als rechts. Erhebt die Kranke das Bein, so fühlt es sich sofort wärmer an als das rechte und färbt sich rot. Keine hysterischen Stigmata. Sehnenreflexe stark, kein Fußklonus, Sensibilität intakt. Behandlung mit Methylenblaupillen, Elektrizität, Hypnose, Thyroidin ohne jeden Erfolg. Letzteres hatte zur Folge, daß eine Hyperaesthesia dolorosa am ganzen Körper eintrat, und daß sämtliche Haut- und Sehnenreflexe sich steigerten.

Bruder der Mutter war hysterisch.

Wir haben diesen Fall hier wiedergegeben, weil er die Schwierigkeiten der Abgrenzung derartiger Krankheitsbilder und die differierenden Ansichten der Autoren gut illustriert.

Derartige Grenzfälle, die von dem einen Autor in jene, vom anderen Forscher in eine andere Rubrik der „nervösen", „neuropathischen", „hysterischen" Oedeme registriert werden, ließen sich viel zitieren. CASSIRER teilt uns verschiedene derartige Fälle mit. Aus der neueren Literatur möchte ich hier noch das von REISSEN veröffentlichte Krankheitsbild zitieren, das von letzterem als „vasomotorisch-trophische" Neurose angesehen wird [1]).

Pat. erlitt August 1888 eine Quetschung der rechten großen Zehe und wurde monatelang ohne Erfolg behandelt. Nach ca. 9 Monaten sah REISSEN den Kranken mit starker Anschwellung bis zur Mitte des Unterschenkels, heftigen Schmerzen von der Zehe bis zum Knie. Der Fuß fühlt sich kalt an, schnell vorübergehende starke Schweißabsonderungen. Herabsetzung der Sensibilität am Fuß und Unterschenkel. Amputation der großen Zehe wegen Caries 16 Monate nach dem Unfall, aber kein Nachlaß der Schmerzen, daher Queramputation des Fußes über den Köpfchen der Mittelfußknochen. Heilung. Später aber neue trophische Störungen in Gestalt von großen, roten, sehr schmerzhaften Flecken, die sich in Pemphigusblasen und Geschwüre umwandeln.

Alle diese Fälle von Oedem, die sich ebenfalls an ein Trauma anschließen, tragen dazu bei, uns in unserer Diagnose doppelt vorsichtig zu machen. Und doch wüßte ich schließlich bei noch so kritischer Betrachtung unseres Falles keinen Grund, der uns abhielte, ihn den oben als hysterisches Oedem angeführten Fällen anzureihen. Wie weit damit

1) Deutsche med. Wochenschr., 1898, No. 36.

die Bezeichnung: „hysterisches Oedem“ als Krankheit, resp. Symptom sui generis berechtigt ist, das zu entscheiden müssen wir Chirurgen allerdings den Internen und Neuropathologen überlassen. Ich möchte hier als Schluß aus meinen Ausführungen und einer Literaturübersicht, welche die chirurgische Seite des hysterischen Oedems etwas zu beleuchten im stande sein dürfte, nur das betonen, daß das hysterische Oedem sich gelegentlich an Traumen anschließt, und in diesem Fall als solches vermutet werden muß, wenn das Oedem weder mit der Größe der Verletzung in Einklang zu bringen ist, noch gerade in der Umgebung der Wunde, resp. der verletzten Stelle lokalisiert bleibt, wenn es trotz Heilung, resp. Besserung des gesetzten Traumas fortschreitet. Jeder Chirurg wird in diesem Falle stutzig werden. Trotzdem ist die Diagnose auch in diesem Stadium noch schwer, wenn der betreffende Kranke, wie in unserem Falle, Temperatursteigerungen hat, die eben wohl künstlich herbeigeführt waren. Die näheren Umstände werden den Chirurgen je nach Schwere und Kompliziertheit des Falles stets früher oder später zur Untersuchung des Nervensystems und damit zur richtigen Diagnose leiten. Irrtümer werden trotzdem immer wieder vorkommen. Es ist ja leicht, Vorschriften zu geben! Sander (Chirurgische Eingriffe bei Hysterie, Deutsche med. Wochenschr., 1899, No. 36) betont, daß von Eingriffen, insbesondere wiederholten Eingriffen, u. a. der häufige Kontrast zwischen dem Allgemeinbefinden und den Lokalerscheinungen, der schnelle Wechsel der Symptome, namentlich (in seinen Fällen von Vortäuschung von Perityphlitis) des Meteorismus und Erbrechens, die erhebliche Zunahme der Beschwerden in Gegenwart des Arztes, das Mißverhältnis zwischen Temperatursteigerung und Puls, die zahlreichen hysterischen Stigmata schütze.

Unser Fall zeigt aber, wie wenig ausgesprochen die hysterischen Stigmata, wenigstens im Beginn der Krankheit sein können! Jedenfalls ist die Entwickelung der Hysterie unter der — vielleicht zu intensiven — ärztlichen Behandlung und dem für die Entwickelung der funktionellen Neurose allzu stark hervortretenden Interesse an der Kranken, rapide vorwärts gegangen. Wir haben einen Fall von hysterischem Oedem nach Trauma vor uns, der zugleich, da das Trauma die Hysterie ausgelöst hat, als Paradigma den zahlreich bekannt gewordenen Fällen traumatisch entstandener Hysterie angereiht werden kann.

Aus den chir. Univ.-Kliniken zu Breslau (weil. Geh.-Rat v. Mikulicz und Greifswald (Prof. Friedrich).

XXVII.

Blutleere Operationen am Schädel unter Ueberdruck nebst Beiträgen zur Hirndrucklehre.

Von

F. Sauerbruch,

Privatdozent und I. Assistent der chirurg. Klinik zu Greifswald, an der chirurg. Klinik zu Breslau vom 1. Okt. 1903 bis 15. Okt. 1905.

(Hierzu Tafel VIII und 3 Abbildungen im Texte.)

Gelegentlich meines Vortrages auf dem Chirurgenkongreß 1904 über die Versuche, intrathorakale Operationen unter Druckdifferenz vorzunehmen, wies ich darauf hin, daß es vielleicht gelingen werde, das Prinzip dieser Operationsmethode auch auf andere Gebiete der Chirurgie anzuwenden. Nach den vorangegangenen Versuchen lag der Gedanke sehr nahe, durch Wirkung komprimierter Luft auf einen begrenzten Bezirk unseres Körpers eine Gefäßkompression zu stande zu bringen, um dadurch chirurgische Eingriffe mit keinem oder nur geringem Blutverluste zu ermöglichen. Es wäre für den Chirurgen wünschenswert, blutleer operieren zu können, zumal die Blutstillung unter Umständen, z. B. bei der Leber und der Milz, so überaus schwierig sein kann, daß unsere üblichen Methoden gelegentlich versagen. Die Versuche zur Blutstillung an diesen Organen, die ich vorgenommen habe, lehrten mich zwar, daß es tatsächlich gelingt, durch geeignete Anwendung der komprimierten Luft eine Blutstillung zu erzeugen, daß es aber auf der anderen Seite technisch fast unmöglich ist, den Druck auf diese Organe allein wirken zu lassen; denn fast stets tritt als gefährliche Nebenerscheinung ein Hinaufdrängen des Zwerchfelles mit folgender Atmungsbehinderung ein.

Ich will hier auf diese Versuche nicht näher eingehen, sondern nur kurz ihre Technik wiedergeben. Es kam der Apparat zur Anwendung, in dem ich die Vorversuche über die Ausschaltung des Pneumothorax durch Druckdifferenz vornahm. Er ist in der ersten Arbeit über den Pneumothorax und das von mir angegebene Verfahren zu seiner Ausschaltung genauer beschrieben und in nebenstehender Fig. 1 noch-

mals abgebildet. In diesen Glaskasten wurde das Versuchstier (Hund, Kaninchen) so hineingesteckt und darin so befestigt, daß lediglich der Bauch in das Innere, der übrige Teil des Körpers außerhalb des Kastens kam. Die Hände des Operateurs waren, wie bei den Thoraxversuchen, im Innern des Kastens luftdicht abgeschlossen. Dann wurde der Bauch des Tieres unter gleichzeitiger Einleitung des Ueberdruckes geöffnet. Es war nun sehr interessant zu beobachten, wie mit allmählicher Steigerung des Druckes auf 10, 20, 30 und 40 mm die Leber zunächst gegen das Zwerchfell zu in die Höhe stieg, und nach einem kurzen Stadium einer mäßigen Stauungshyperämie bei einem Druck von 50—70 mm eine fast totale Anämie eintrat. Bei der Durchschneidung der Leber blieb die blaßgraurote Schnittfläche fast voll-

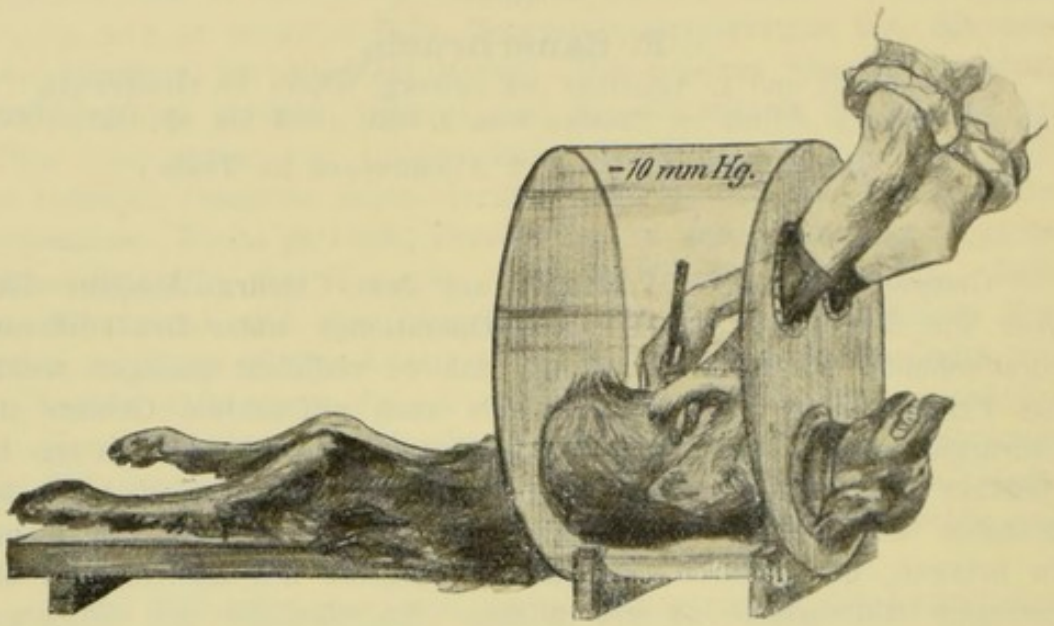

Fig. 1.

ständig trocken; man sah den Durchschnitt der größeren Venen und Gallengänge und auf der im ganzen trockenen Schnittfläche hoben sich nur einzelne blutende Punkte ab, die größeren Gefäßen entsprachen [1]). Während die Atmung des Tieres in der ersten Zeit des Versuches kaum behindert war, stellte sich bei Druckgraden von 30 mm aufwärts eine durch das Hinaufdrängen des Zwerchfells bedingte mechanische Erschwerung der Thoraxbewegungen ein. Gewöhnlich sah man, wie gleichzeitig eine Rückstauung in den Lebergefäßen eintrat und sich dunkelschwarzes Blut aus den Gefäßen entleerte, deren Blutung vorher durch die Kompression gestanden hatte. Dauerte dieser Zustand länger, oder wurde der Druck über 40 mm erhöht, so starb das Tier binnen

1) Mit Rücksicht auf die späteren Versuche sei hier erwähnt, daß Luftembolien von diesen Gefäßen aus nicht eingetreten sind.

kurzem. Die Erklärung für diesen schnellen Tod liegt in der Tatsache, daß der hohe Druck der komprimierten Luft nicht nur auf die Leber wirkt, sondern daß gleichzeitig mechanisch das Zwerchfell thorakalwärts gedrängt wird und eine so hochgradige Kompression der Lungen, vor allem der Gefäße, herbeiführt, daß mit dem Wegfall der Arterialisation des Blutes ein weiteres Leben unmöglich wird. Es ist etwa der Superlativ des Zustandes, den wir bei hochgradigem Meteorismus kennen. Die zuerst in der Leber eintretende Stauung ist durch diese Kompression der großen Gefäße (Vena cava inferior) ohne weiteres vollständig erklärt.

In zwei Fällen war die Todesursache anderer Art. Der hohe Luftdruck hatte hier die physiologischen Lücken im Zwerchfell gedehnt, Luft war in die Pleurahöhle eingedrungen und hatte auf diese Weise eine direkte Kompression der Lungen und des Herzens erzeugt durch eine Art Spannungspneumothorax.

Das Ergebnis dieser Versuche war die Einsicht, daß nur ein solcher Körperbezirk für diese Blutstillung durch komprimierte Luft geeignet sei, bei dem ihre Wirkung schärfer lokalisiert werden kann, und Verdrängungserscheinungen wie bei der Leber und Milz sich vermeiden lassen. Hierfür ist am ersten der knöcherne Schädel geeignet[1]). Hier ist es technisch leicht, auf begrenzte Partien einen Druck wirken zu lassen, ohne daß sich hier die bei der Kompression der Leber eintretenden unangenehmen Nebenerscheinungen geltend machen. Andererseits ist es aber gerade für chirurgische Eingriffe am Schädel besonders wertvoll, die starke venöse und parenchymatöse Blutung auszuschalten. Fraglich blieb natürlich, ob nicht auch hier andere unangenehme oder gar schädliche Nebenwirkungen sich einstellten. Zu diesen Druckversuchen am Schädel benutzte ich die in meinen früheren Arbeiten beschriebene Operationskammer als Ueberdruckkasten. Die Einrichtung der Kammer war dieselbe wie für die Thoraxoperationen, nur mit dem Unterschied, daß an Stelle der Kopfmanschette eine Eisenplatte ein-

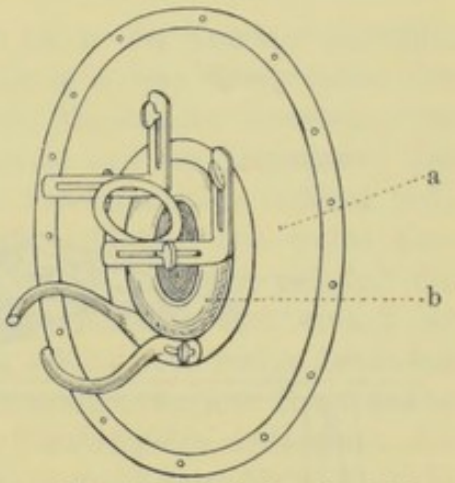

Fig. 2. Kopfhalter des Ueberdruckkastens. a Eisenplatte. b Gummiring.

1) Auf die ersten Ueberdruckversuche am Schädel hat bereits Prof. Lèjars (Paris), der damals gerade an der Breslauer Klinik weilte und einigen Versuchen beiwohnte, in einem Reisebericht in der Semaine médicale (August 1904) hingewiesen, auch hat Tuffier ähnliche Versuche in seiner Arbeit über den Pneumothorax erwähnt.

gesetzt wurde. Diese Eisenplatte trug in der Mitte einen ovalären Ausschnitt von etwa 12 cm Länge und 6 cm Breite (Fig. 2). Auf der Außenseite der Platte war oberhalb und unterhalb des Ausschnittes ein Klammersystem angebracht, das durch Schrauben verstellbar war, und das zur Fixation des Kopfes des Tieres diente. Außerdem wurde zwischen Kopf und Eisenplatte ein Gummiluftring von etwa 2 cm Dicke eingelegt zum luftdichten Abschluß des Kopfes. Die Kopfklammern sind so gearbeitet und so gestellt, daß die unteren vom Nacken aus den Kopf des Tieres umgreifen und sich an den Kieferwinkeln festhaken, die oberen fassen einen Ring zwischen sich, durch den die Schnauze gesteckt wird. Diese Form der Versuchsanordnung ist deshalb von Wichtigkeit, weil so jede Kompression der Trachea und

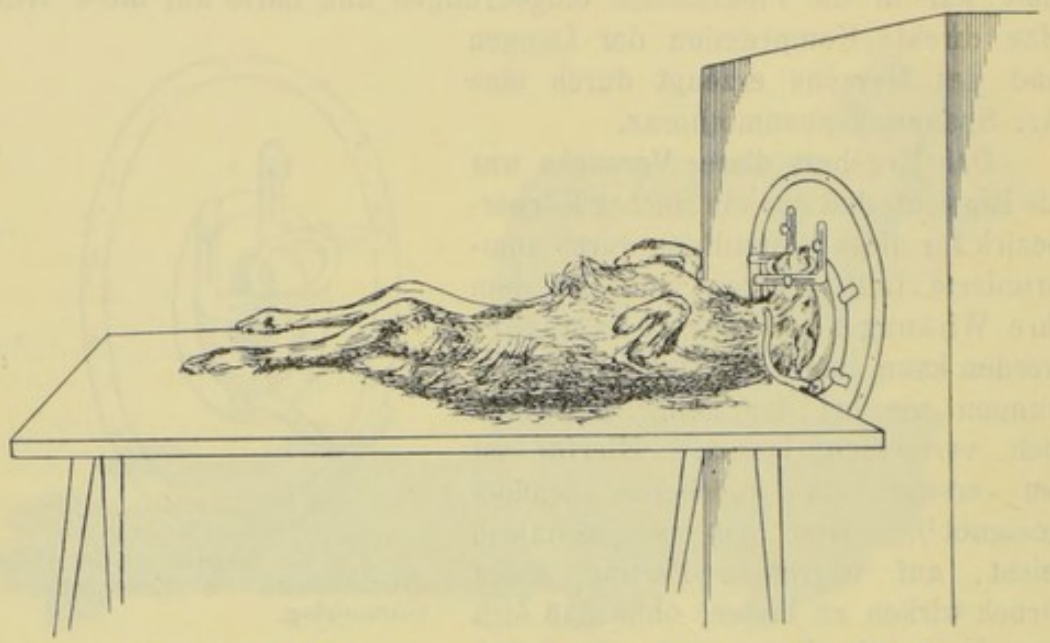

Fig. 3. Fixation des Kopfes in der Kammerwand mit Hilfe des Kopfhalters.

der großen Gefäße vermieden wird. (Die ersten Versuche sind mir zum Teil deshalb mißlungen, weil ich diese Versuchstechnik noch nicht anwandte und den Kopf des Tieres in die gewöhnliche Kopfmanschette einspannte, die dann mit Gummibinden zirkulär um Hals und Schnauze des Tieres befestigt wurde. Dadurch kam es sehr leicht zu starker Kompression des Halses; außerdem war es auf diese Weise fast unmöglich, den Verschluß so anzubringen, daß nicht die Luft an allen möglichen Stellen entwich.) Die definitive Versuchsanordnung wird aus nebenstehenden Zeichnungen noch verständlicher.

Bei einer solchen Anordnung ist es möglich, begrenzte Partien des Kopfes in das Kammerinnere hineinragen zu lassen (Fig. 3); jede Druckerhöhung im Innern der Kammer führt genau wie an der festen Kammerwand so auch an dem freiliegenden Schädelteil zu einer der

Druckhöhe und der Größe der eingestellten Schädelfläche entsprechenden Belastung. Das Operationsgebiet ist so gewissermaßen ein Teil der Kammerwand geworden und hat genau so wie diese den Kammerdruck zu tragen. Dem in der Kammer eingeschlossenen Beobachter ist es nun möglich, die Wirkungen von kleineren, mittleren und hohen Drucken auf das Operationsgebiet direkt zu verfolgen.

Die Luftverdichtung lieferte eine große Druckpumpe, deren Cylinder etwa 2 l faßt, und die in der Minute etwa 800 l pumpt. Die Pumpe wurde betrieben von einem 2-pferdigen Elektromotor. Dieser Apparat war nicht ad hoc angeschafft, sondern dient gewöhnlich zur Herstellung des nötigen Unterdrucks für intrathorakale Operationen in unserer Operationskammer. Zur Erhaltung einer konstanten Druckhöhe benutzte ich wieder das Wasserdruckventil, das auch für die Unterdruckkammer den Druck regelt.

Gleich bei den ersten Versuchen, die ich in der Kammer anstellte, fand ich nun überraschende Resultate. Die erwartete Kompression der Gefäße trat tatsächlich ein, die Haut, die Muskulatur konnten ohne wesentliche Blutungen durchschnitten werden, und die Trepanation des Schädels, die Spaltung der Dura und die Freilegung des Gehirns vollzog sich im strengsten Sinne des Wortes unblutig. Die ersten Versuche aber scheiterten fast schon nach kurzer Zeit, weil plötzlich die Atmung sehr stark dyspnoisch wurde und schließlich nach etwa 2 bis 3 Minuten vollständig aufhörte. Das Herz schlug noch einige Sekunden weiter, dann trat der Exitus ein. Ueber diese eigentümliche Erscheinung geben die Sektionen einiger gestorbener Versuchstiere Aufschluß. Es fiel auf, daß bei der Durchtrennung größerer Venen, z. B. Mammaria interna, das ausfließende Blut stark mit Luftblasen durchsetzt war, und daß aus Anonyma und Subclavia in einzelnen Fällen sogar unter ziemlichem Druck sich Luftblasen entleerten. Das Herz fühlte sich bei diesen Tieren wie ein gespannter Gummiballon an, die Farbe war auffallend blaß, das Volumen so stark vermehrt, daß es fast unmöglich war, das straff anliegende Pericardium mit einer Pincette von dem Herzen abzuheben. Bei der Eröffnung des rechten Ventrikels entleerte sich unter einem knallenden Geräusch schaumiges, hellrotes Blut, der linke Ventrikel war meist vollständig leer und kontrahiert.

Dieser Befund hat sich vielfältig bei Versuchstieren bestätigt.

Er läßt nur eine Erklärung des plötzlichen Todes der Versuchstiere zu: **die Luftembolie.** Die Schädelknochen des Hundes enthalten viel zahlreichere und größere Diploësinus als die des Menschen. Bei der Trepanation werden sie eröffnet und verursachen

meist eine starke venöse Blutung. Wird nun die Trepanation wie bei unseren Versuchen unter Anwendung von komprimierter Luft vorgenommen, so verdrängt der hohe Luftdruck das Blut aus den Knochenhöhlen zentralwärts bis in tiefere Venenabschnitte. Da der Widerstand der venösen Blutsäule ein ziemlich geringer ist, in den größeren Gefäßen sogar negativ wird, gelangt die Luft zunächst in die Duralsinus, dann in die großen Halsvenen und schließlich in das rechte Herz. Es sind übrigens in der Literatur mehrere Fälle beschrieben, in denen auch beim Menschen im Anschluß an Sinusverletzungen Luftembolie und Tod unter gewöhnlichen Verhältnissen eintrat.

Sehr auffallend war, daß diese Embolie bei meinen Versuchen immer nur zu Anfang des Versuches oder dann eintrat, wenn ich niedrige Druckhöhen (10—15 mm Hg) anwandte. War dagegen das erste Versuchsstadium — die Eröffnung der knöchernen Schädelkapsel — ohne Eintritt der Luftembolie überwunden oder ließ ich von vornherein ohne Uebergangsstadium höhere Druckwerte (30—40 mm Hg) einwirken, so war für die Dauer des Versuches die Gefahr des Lufteintrittes in das Blutgefäßsystem überhaupt beseitigt. Nach Beendigung des Versuches waren die Tiere lebensfähig und konnten zu späteren Experimenten verwendet werden.

Dieser Unterschied ist die Folge anatomischer und physikalischer Verhältnisse. Die Diploësinus sind starrwandige unnachgiebige Venenräume, so daß jeder Außendruck auf ihr Volumen und ihre Durchgängigkeit keinen Einfluß hat. Anders verhält es sich mit den Duralsinus; sie haben eine weiche, auf äußeren Druck nachgiebige Wand; sie sind kompressibel. Auf diese wichtige Tatsache komme ich unten nochmals zu sprechen.

Diese Duralsinus kommunizieren nun einerseits mit den Diploësinus, andererseits auch mit den Duralvenen, sie sind also zwischen beiden als Reservoire eingeschaltet. Werden sie komprimiert und wird ihre Durchgängigkeit dadurch beseitigt, so ist die Kommunikation zwischen den peripher gelegenen Diploësinus und den zentralen Venenabschnitten aufgehoben. Es kann also auch Luft, die in die Diploësinus eindringt, infolge der Kompression der Duralsinus nicht mehr in jene Venenabschnitte und nicht mehr ins Herz hineingelangen: die Luftembolie ist damit unmöglich geworden.

Ob und wann bei meinen Versuchen die Duralsinus komprimiert werden, hängt im wesentlichen von der Größe des Ueberdrucks und der Schnelligkeit seines Eintritts, daneben aber auch davon ab, ob das Schädeldach vollständig eröffnet ist und damit der Ueberdruck auf die Duralsinus wirken kann. Ist der Schädel nur in seinen oberflächlichen Schichten eröffnet, so kann der Ueberdruck die Duralsinus nicht komprimieren und die Möglichkeit der Embolie ist durch das Eindringen der komprimierten Luft in die bei der Trepanation geöffneten Diploësinus vorhanden — daher die häufige Embolie zu Beginn der Versuche.

Ist während der Eröffnung des Schädels noch keine Embolie eingetreten, so steht sie immer noch zu erwarten, wenn der Ueberdruck nur gering ist, da er dann nicht im stande ist, die Sinuswand zu komprimieren und die Verbindung zu unterbrechen. Auch in diesem Falle kann dann wieder ungehindert die Luft durch die Diploësinus in die Duralsinus und von da in das rechte Herz gelangen. Ist dagegen der Druck so stark, daß die Kompression der Duralsinus sofort eintritt, so ist die Möglichkeit der Luftembolie ausgeschlossen. Aus dem Gesagten folgt ferner, daß bei langsamer Steigerung des Ueberdruckes während des ersten Stadiums, wo der Druck zur Kompression der häutigen Sinus nicht ausreicht eine Embolie eintreten kann, die später ausgeschlossen ist. Diese Verhältnisse haben, wie ich unten zeigen werde, technische Bedeutung.

Bevor ich diese Tatsachen genau erkannt hatte, habe ich viele Fehlversuche gemacht. In den wenigen Fällen, bei welchen es nicht zu einer Luftembolie kam, war der Verlauf der Operation folgender: Die Kopfschwarte wurde bei allen Tieren durch einen Längsschnitt vom Occiput bis zur Mitte des Schädels durchschnitten. Auf diese Weise wurde der etwa 1—2 cm breite Knochenkamm des Schädels freigelegt. Die mächtige Muskulatur, die am Rande desselben nach der Fossa temporalis zieht, wird durchschnitten, nach unten gezogen, dann das Periost durchtrennt und mit dem Raspatorium ein handtellergroßer Teil des Schädels freigelegt. Ich habe diese Voroperation aus technischen Gründen in der letzten Zeit außerhalb der Kammer gemacht und dabei stets ziemlich starke Blutungen aus der Haut und der Muskulatur beobachtet. Macht man sie bereits in der Kammer unter Druckdifferenz, so ist die Blutung sehr gering. Die freigelegte Stelle wird in der oben beschriebenen Weise in das Kammerfenster eingestellt und dann mit der Kompression der Luft begonnen. Schon bei Druckgraden von 20—30 mm, je nach dem Blutdruck des Tieres, wird die Blutung geringer, und zwar steht zuerst die venös-kapilläre Blutung. Die dunkelrot blutig imbibierte Muskulatur wird trockener, blasser, bis sie allmählich eine blaßgraurosarote Farbe annimmt, trocken aussieht und selbst auf Druck sich aus dem Gewebe kein Blut mehr entleert. Anfangs heben sich von dieser grauroten Unterlage einzelne dunkelrote punktförmig blutende Stellen ab, die den größeren Venen entsprechen. Die Zahl dieser blutenden Venen wird immer geringer, bis schließlich auch die größten Venen unter der Wirkung der Luftkompression vollständig verschlossen werden. Am längsten bluten die Arterien, Drucke über 70 mm bringen aber auch die arterielle Blutung zum Stehen. Beginnt man die Trepanation mit einem Knochenbohrer, so fällt auf, daß aus dem Bohrloch kein Blut herausfließt; von dieser Oeffnung aus kann man weiter den Knochen in großer Ausdehnung abtragen, ohne daß auch nur ein Tropfen Blut aus dem Durchschnitt zu Gesicht kommt. Der Querschnitt des Schädel-

knochens ist dabei schön weiß, ohne blutigen Belag; einzelne dunkle Punkte heben sich von der gleichmäßigen weißen Farbe ab: das sind die Eingänge zu den blutleeren Diploësinus (Taf. VIII). Die Wirkung der Luftkompression ist eine so hochgradige, daß man selbst den Sinus longitudinalis quer durchtrennen kann, ohne daß die geringste Blutung eintritt.

Im Moment der Eröffnung der Schädels beobachtet man ein anderes wichtiges Phänomen. Sofort sinkt die normalerweise im Niveau der Lamina interna liegende Dura zurück, und nach einigen Sekunden sieht man eine dem Knochendefekt entsprechende tiefe Delle an dem freigelegten, von Dura noch überzogenen Gehirn. Diese Eindellung des Gehirns ist oft so stark, daß zwischen der Dura und der Lamina interna des Knochenrandes eine Differenz bis zu 2 cm entsteht. Die Dura selbst erscheint faltig, runzelig und ist trotzdem fest auf das darunter liegende Gehirn angepreßt, so daß man sie kaum mit einer Pinzette abheben kann. Die starken Venen der Dura, die sonst als dicke blaurote Gefäßbahnen sichtbar sind, erscheinen als blasse, 2—3 mm breite Bänder, die das Gesichtsfeld durchziehen. Andere Partien der Dura, die gefäßärmer sind, sind blaß durchsichtig und lassen darunter das Gehirn durchschimmern. Tritt bei diesen Tieren keine Luftembolie ein — man kann sie, wie wir sehen werden, durch geeignete Technik verhindern — so ist es möglich, stundenlang diesen Zustand ohne Schaden für das Tier zu erhalten. Auffällig ist, daß zur Beibehaltung der Kompression ein weit geringerer Druck nötig ist als zur Erzeugung derselben. Drucke von 10—15 mm genügen, um die Kompression der Venen aufrecht zu erhalten. Für eine eventuell praktische Ausnutzung dieser experimentellen Ergebnisse ist natürlich wichtig, daß ein höherer Druck, der den Aufenthalt in der Kammer doch etwas erschwert, nicht nötig ist.

Der Effekt der Luftkompression auf die Gefäße läßt sich besonders schön demonstrieren, wenn man nach einem Stadium von Ueberdruck den Druckausgleich eintreten läßt. Schon bei dem Sinken des Kammerdruckes auf etwa 10—15 mm (bei verschiedenen Tieren ist dies verschieden) tritt die Oberfläche des Gehirns und der Dura wieder näher an die Lamina interna heran, die Pulsationen, die undeutlicher geworden waren oder gar ganz aufgehört hatten, werden wieder sichtbar, die Duragefäße füllen sich wieder strotzend mit Blut. Gleichzeitig sieht man auf dem Knochenquerschnitt eine Reihe punktförmiger bis linsengroßer Blutpunkte auftreten; die schöne weiße Farbe des Knochens hat der bekannten grauroten des Knochenmarkes Platz gemacht. Auch an der durchschnittenen Muskulatur merkt man den Wiedereintritt des Blutes in die Gefäße. Hier treten punktförmige Blutungen auf, die immer zahlreicher und stärker werden. Ist nun der Druck inzwischen zur Norm zurückgekehrt, dann haben die Gefäße auch ihr gewöhnliches

Kaliber wieder erreicht. Die aus den eröffneten Diploësinus und den durchschnittenen Duralvenen einsetzende diffuse Blutung ist so stark, daß in ganz kurzer Zeit sehr viel Blut — in 10 Sekunden bis zu etwa 150 ccm — sich entleeren kann. Selbst auf Kompression mit Gazetampons steht eine solche Blutung nur schlecht, die Gaze saugt sich wie ein Schwamm voll Blut und die Tamponade verliert ihre Wirkung. Erhöht man aufs neue den Kammerdruck, so läßt wieder bei einem Druck von etwa 20 mm die Blutung sofort nach und steht bei höheren Drucken sehr bald vollständig. Wir finden dann genau dasselbe Bild wie vorher: die blaßgraurote Farbe der Muskulatur, die weiße Durchschnittfläche des Knochens mit einigen dunklen Löchern, das Zurücksinken des Gehirns, das Verschwinden der Pulsation, die Faltelung der Dura und die Streifen plattgedrückter duraler Gefäße.

Diese Versuche berechtigen zu der Annahme, daß, die Ausschaltung der schädlichen Luftembolie vorausgesetzt, sich eine praktische Anwendung des Verfahrens durchführen lassen könnte. Die Erleichterung, die es dem Operateur gewährt, in einem absolut blutleeren Gebiete übersichtlich operieren zu können, liegt auf der Hand.

Von praktischer Wichtigkeit war es natürlich, die Tiefenwirkung der Luftkompression festzustellen; mit anderen Worten: man mußte wissen, ob die in den Muskeln, Knochen und Duralgefäßen durch Kompression erzielte Anämie sich auch am Gehirn selbst und bis zu welcher Tiefe vorfand. Zu diesem Zwecke machte ich zunächst folgenden Versuch: Nachdem ich unter einem Druck von etwa 10 mm die Dura in einem Fünfmarkstück-großen Bezirk freigelegt und wieder Eindellung und Kompression ihrer Gefäße beobachtet hatte, durchtrennte ich sie mit einem Skalpell vorsichtig durch einen Kreuzschnitt und klappte die 4 Zipfel zurück. Das Gehirn schien sich dem normalen Niveau wieder etwas mehr zu nähern, die Farbe war etwas dunkler als normal, einzelne Venen schienen komprimiert, das Kapillargebiet leicht gestaut. Eine in die Rinde vorgenommene Incision verursachte eine starke venöse Blutung. Als jetzt der Druck allmählich auf 30 bis 40 bis 50 mm Hg gesteigert wurde, war die Blutung beim Anschneiden der Venen gering. Weitere Steigerung des Druckes auf 70 mm Hg änderte das Bild mit einem Schlage. Die Farbe des Gehirns selbst erschien nach Wegtupfen des Blutes heller, weißer, und die Gefäßzeichnung hatte sich insofern geändert, als nur noch kleinste Gefäße gefüllt erschienen, die Venen dagegen plattgedrückten, dünnen Bändern glichen. Als jetzt der Druck weiter bis auf 100 mm Hg gesteigert wurde, stand die Blutung fast vollständig, die Oberfläche des Gehirns wurde ganz anämisch, die Gefäße ganz plattgedrückt, aus einer Incisionswunde floß kein Blut. Bei langsamer

Wiederherstellung des normalen Druckes füllten sich zunächst die Kapillaren, dann erst die Venen wieder, und zwar nicht bei dem Druck, bei dem sie komprimiert worden waren, sondern bei einem um 10—20 mm geringeren. Die blasse Farbe des Gehirns wurde zunächst dunkelgrau, später wie im normalen Zustand, hellrosarot. Ich stellte wiederum einen Ueberdruck von 110 mm Hg her, mit dem Effekt, daß eine Anämie des freigelegten Gehirnbezirks aufs neue eintrat. Wurde jetzt das Skalpell nach der Basis zu weiter in die Gehirnsubstanz eingeführt, so trat eine ziemlich beträchtliche Blutung aus dem Stichkanal ein. Diese Blutung stammte jedoch nicht aus verletzten größeren Gefäßen, wie sich aus der Fortsetzung des Versuches ergab; denn als ich die kortikalen Partien des Gehirns einfach abtrug und auf diese Weise mir die tieferen Schichten, die von dem Skapell durchtrennt waren, freilegte und dem hohen Kammerdruck unmittelbar aussetzte, begann die Blutung sofort wesentlich nachzulassen. Aus diesem Versuch muß unbedingt der Schluß gezogen werden, daß die Luftkompression nur auf sehr beschränkte Tiefe wirkt, daß die tiefer gelegenen Partien der Gehirnsubstanz bezüglich ihrer Zirkulationsverhältnisse von dem angewandten Ueberdruck unbeeinflußt bleiben. Daraus folgt zugleich aber auch die andere wichtige Tatsache, daß das Gehirn Drucke, welche auf seine Peripherie wirken, für die Gefäße nur in beschränktem Maße nach dem Zentrum zu fortleitet. Diese Erfahrung dürfte für die Lehre vom Hirndruck von Bedeutung sein. Wird das Gehirn an einer Stelle von lokalem Druck betroffen, so werden allerdings die in unmittelbarer Nähe des drückenden Agens liegenden Gefäße leer gepreßt; es entsteht also eine lokale Anämie. Die Annahme vieler Autoren, daß dieser Druck durch die Substanz sich fortpflanze auf ferner gelegene Partien, ist nach obigen Versuchen wahrscheinlich nicht richtig. Die Anämie des Gehirns, mit der von einigen die Hirndrucksymptome erklärt werden, ist in dem engeren Druckbezirk eine direkte Folge der Gefäßkompression, ähnlich wie bei unseren Versuchen. Dagegen könnte eine Anämie, die auch in der Ferne bestehen soll, nicht die Folge der Fortleitung des Druckes durch das Gehirn sein.

Unter Anwendung dieses Verfahrens habe ich eine ganze Reihe Hirnoperationen an Hunden ausgeführt, die immer wieder bestätigten, daß es gelingt, bei Druckhöhen von im Mittel 20—30 mm in Blutleere die Freilegung des Gehirns vorzunehmen, bei höheren Drucken bis zu 50 mm Hg sogar unter stark verminderter Blutung auch das Gehirn selbst in Angriff zu nehmen [1]). Drucke von der Höhe, daß in tieferen Gehirnschichten jede Blutung steht, sind mit komplizierteren pneu-

1) Ueber die Hirndrucksymptome, die bei diesen Versuchen zum Teil beobachtet wurden, siehe nächsten Abschnitt.

matischen Apparaten, die mir nicht zu Gebote standen, technisch sicherlich möglich. Ob aber eine solche Operationsmethode Aussicht auf praktische Verwendung hat, erscheint mir durchaus fraglich. Daß es sich dagegen lohnen möchte, bei geringerem Drucke von etwa 20—30 mm, der ohne die geringste Unannehmlichkeit vom Operateur vertragen wird, den praktischen Versuch einer Trepanation in dieser Weise zu machen, davon bin ich überzeugt. Sicherlich erspart man sich die oft recht beträchtlichen Muskel- und Knochen-, vor allem die unangenehmen Sinusblutungen, die ja bei Schädeltrepanationen oft nicht zu vermeiden sind (Kleinhirn- und Proc. mastoideus-Operationen z. B.). Voraussetzung ist natürlich, daß man die Luftembolie verhindert. Das läßt sich, wie mich Versuche lehrten, auf zweierlei Weise ganz sicher erreichen.

Die Grundlagen für die Methoden bieten die oben auseinandergesetzten anatomischen und physikalischen Tatsachen. Präpariert man sich unter normalem Druck eine kleine umschriebene Stelle des Schädels frei, trepaniert an dieser Stelle und verschließt ganz ähnlich, wie es einige Operateure zum Zwecke der Blutstillung machen, die eröffneten Knochengefäße mit Wachs und läßt jetzt die komprimierte Luft auf das Operationsgebiet wirken, so tritt schon nach ganz kurzer Zeit eine so starke Kompression der duralen Sinus und Venen ein, daß das Eindringen der komprimierten Luft in die Diploësinus nicht mehr zur Luftembolie führen kann. Die Sinus sind eben durch die Kompression der duralen Gefäßbezirke vollständig von der allgemeinen Zirkulation abgeschlossen. Jetzt kann man ruhig in größter Ausdehnung die Schädelknochen fortnehmen, ohne die Gefahr irgend einer störenden Komplikation. Der zweite Weg, die Luftembolie zu vermeiden, ist der, daß man zwar von vornherein unter Druckdifferenz die Operation beginnt aber zunächst mit einem ganz dünnen Drillbohrer das Cavum cranii eröffnet. Auf diese Weise gelingt es, der Luft den Eintritt in die epiduralen Räume zu verschaffen. Die Luft komprimiert hier dann die duralen Sinus und Venen wie vorher. Andererseits aber werden auf diese Weise kaum Diploësinus eröffnet, so daß keine Luftembolie eintreten kann. Sind erst die Duralsinus komprimiert, so kann man ruhig ohne jede Gefahr die Trepanation beenden. Beide Methoden führen zum Ziel; die erste ist vielleicht die sicherere.

Abgesehen von der möglichen praktischen Verwendbarkeit dieses Operationsverfahrens erscheinen diese Versuche in Bezug auf die experimentelle Pathologie mitteilenswert: Sie eröffnen die Perspektive in anderer Weise, als es bisher möglich war, den Hirndruck zu studieren. Die früheren Versuche über den Hirndruck erlauben nur indirekt, die Vorgänge, die ein gesteigerter Druck in der Schädelhöhle bewirkt, zu beobachten; man ist mehr genötigt, aus den Allgemeinsymptomen Rückschlüsse auf die anatomischen Verände-

rungen zu machen. Auch die Fenstermethode, die von DONDERS stammt, und von anderen, zuletzt von CUSHING angewandt wurde, erlaubt meines Erachtens nicht die freie unmittelbare Beobachtung, wie sie in der Kammer möglich ist; jedenfalls nicht an der Stelle, an welcher der Druck angreift.

Ich dehnte deshalb meine Untersuchung über die operative Blutstillung bei Schädel- und Gehirnoperationen aus auf das Studium des Hirndrucks.

Schon lange wußte man, daß bei gewissen Zuständen, namentlich bei Kopfverletzungen, eigentümliche Symptome auftreten, die auf Störung der Hirnfunktion zu beziehen sind. Man dachte an Schädigungen dieses Organs, hatte aber unklare Vorstellungen über die Art derselben. Der Begriff „Hirndruck" gründet sich (nach v. BERGMANN) erst auf die Versuche HALLERS und ASTLEY COOPERS. Diese Forscher trepanierten den Schädel eines Hundes, legten die Dura frei und drückten nun mit dem Finger auf das vorliegende Gehirn. Anfangs widersetzten sich die Tiere, heulten und waren sehr unruhig; mit der Steigerung des Druckes wurden sie ruhiger, bald trat Coma und tiefer Schlaf ein; gleichzeitig wurde eine Pulsverlangsamung beobachtet. Dieses Experiment bildete die Grundlage für die klinische Annahme, daß der Grund einer Bewußtlosigkeit und Pulsverlangsamung bei Kopfverletzten immer ein auf das Gehirn umschrieben oder ausgedehnt wirkender Druck sei. Bald folgten dann Arbeiten von FLOURENS und MAGENDIE und später besonders die Arbeit von LEYDEN, die für die Symptomatologie des experimentellen Hirndrucks grundlegend war. Die Klarstellung der Bedingungen, unter denen es zu Hirndruck kommt, hatte eine genaue Kenntnis der Physiologie und Regulation der Hirnzirkulation zur Voraussetzung. Zunächst ALTHANN, später v. BERGMANN mit CRAMER, DURET, MOSSO, ALBERT und SCHNITZLER, namentlich aber LEONHARD HILL, ROY und SHERRINGTON, ferner GRASHEY, KOCHER und seine Schüler MAASLAND und SALTIKOFF sowie CUSHING haben uns hier wertvolle Beiträge gegeben. Neben diesen Arbeiten stehen dann weitere Untersuchungen über den experimentellen Hirndruck von NAUNYN und SCHREIBER, und NAUNYN mit FALKENHEIM die ein großes theoretisches Interesse haben.

Der erste, der nach einer zusammenfassenden Erklärung des Hirndruckes suchte und eine befriedigende Theorie aufstellte, war v. BERGMANN. Er ging von der Lehre ABERCROMBIES aus, daß die Hirnsubstanz inkompressibel sei, verwarf die alte Ansicht, daß die Hirnsubstanz direkt durch den Druck geschädigt werde, und nahm an, daß der Druck eine Anämie bedinge, die ihrerseits die Ursache der charakteristischen Symptome sei.

Die v. BERGMANNsche Theorie des Hirndruckes gebe ich nach einer kurzen Zusammenfassung von ALBERT wieder: „Der Schädel stellt, sowie der Schluß der Fontanellen sich vollzogen hat, eine starre

und feste Kapsel vor, die weder einer Ausdehnung noch eines Einsinkens fähig ist. Daher ist der Raum, welcher dem Gehirn, seinen Säften und Adnexen geboten wird, ein unveränderlicher. In der Schädelhöhle sind die Nervenmasse des Gehirns, die Gefäße mit ihrem Inhalt, und der Liquor cerebrospinalis eingeschlossen. Die Nervensubstanz ist bei denjenigen Druckhöhen, welche innerhalb der Schädelhöhle wirksam werden können, einer Kompression nicht fähig. Mithin ist es undenkbar, daß durch eine Kompression der Hirnmasse selbst Raum geschaffen werden könnte, weder für die anderen Komponenten des Schädelinhaltes, noch für Krankheitsprodukte oder Neubildungen. Die Schädelhöhle ist nicht allseitig geschlossen; durch eine mächtige Oeffnung, das Foramen magnum, kommuniziert sie mit der das Rückenmark bergenden Rückgratshöhle, und durch eben dieses Foramen gewinnt der Liquor cerebrospinalis Kontinuität mit der Flüssigkeitssäule, welche die Medulla umspült. Man braucht jetzt bloß anzunehmen, daß die Rückgratshöhle einer Erweiterung fähig ist, um zu verstehen, wie der leicht verschiebbare Liquor cerebrospinalis frei zwischen der nicht ausdehnbaren Schädelhöhle und der einer Ausdehnung fähigen Rückgratshöhle verkehren kann. Trotz der konstanten Raumverhältnisse, auf welche das Hirn angewiesen ist, ändert es sein Volumen beständig und in akutester Weise; bei jeder Systole des Herzens schwillt es an, bei jeder Diastole ab; ebenso wechselt sein Blutgehalt und damit auch sein Volumen bei jeder In- und Exspiration. Um dem wechselnden Volumen des Hirns bei jedem Pulsschlage und jedem Atemzuge Raum zu schaffen, bleibt nur ein Weg: das Ausweichen des Liquor cerebrospinalis in die einer Ausdehnung fähige Rückgratshöhle. Der Liquor cerebrospinalis wird gegen die Bänder des Rückgrates genau mit der Kraft gedrückt, welche von den Gefäßen aus auf ihn übertragen wird. Man darf mit Bestimmtheit behaupten, daß das Fluten der Cerebrospinalflüssigkeit in der Schädelhöhle dasjenige Mittel ist, durch welches so gut wie allein Raum für den gewöhnlichen wie außergewöhnlichen Wechsel der Blutmenge im Schädel geschafft wird. Der intracranielle Druck kann nur aus der Spannung der Cerebrospinalflüssigkeit selbst in Erfahrung gebracht werden. Die Spannung des Liquor, das ist der endocranielle Druck. Von den drei Komponenten des Schädelinhaltes sehen wir zwei, den Liquor cerebrospinalis und das Blut, beständig in ihrem Volumen wechseln, und zwar derart, daß eine geringere Menge Blut einer größeren an Cerebrospinalflüssigkeit, und eine größere Menge Blut einer geringeren an Cerebrospinalflüssigkeit entspricht. Diesen veränderlichen Größen steht die unveränderliche Nervenmasse des Gehirns gegenüber, unveränderlich wenigstens in dem Sinne, daß niemals in akuter Weise durch Kompression und Verdichtung ihre Substanz sich ändern kann, wohl aber in chronischer Weise auf dem Wege des Schwundes und der Atrophie.

Die Raumbeschränkungen des Schädels, mit denen wir es bei den Kopfverletzungen zu tun haben, können primär durch ein traumatisches Blutextravasat oder durch Schädelbrüche mit Impression (oder auch eingedrungene fremde Körper) bedingt sein. Die allgemeine Wirkung der Raumbeschränkung ist die Steigerung des intrakraniellen Druckes und die Folge dieser ein langsamerer Blutwechsel im Gehirn und seinen Häuten. Stellen wir uns den Augenblick vor, wo schon eine größere Menge Liquor cerebrospinalis aus dem Schädel in die Rückgratshöhle gedrängt und die Nachgiebigkeit des in der Wirbelsäule sich ausdehnenden ligamentösen Apparates bereits stark in Anspruch genommen ist. Von diesem Momente an wird jede weitere Schmälerung des Raumes rapid, und zwar um das Zehn- und Hundertfache mehr als kurz vorher, den Druck im Liquor steigern. Das erklärt sich aus den Elastizitätsverhältnissen der tierischen Membranen, die hierbei gespannt und gedehnt werden (Durasack und Wirbelligamente). Wächst zu der kritischen Zeit das raumbeschränkende Moment nur um ein geringes, so ist der Effekt der minimalen Zunahme schon ein kolossaler und beschwört mit einem Schlage die allergrößten Gefahren herauf. Die Spannung der Cerebrospinalflüssigkeit nähert sich nämlich, ja erreicht bei diesem ihrem rapiden Hinaufgehen die Spannung der Blutsäule in den Kapillaren und bringt dieselbe dadurch zum Stauen und Stocken. In der Tat braucht ein Kapillarrohr nur um eine geringe Kleinigkeit verengt zu werden, um sofort dem Durchtritt von Flüssigkeiten die größten Schwierigkeiten zu bereiten. Nach dem Poisseulleschen Gesetze verhält sich die Ausflußgeschwindigkeit aus kapillaren Röhren bei gleichem Druck und gleicher Länge derselben den vierten Potenzen ihrer Durchmesser umgekehrt proportional.

Ist es richtig, daß bei einer gewissen Spannungsgröße eine elastische Kapsel oder Hülse der geringste Zuwachs an Inhalt die Zirkulation innerhalb eines solchen Behälters sofort schwer stört, so wird die Vermehrung von Blut in der Schädelhöhle, wie sie bei jeglicher Hyperämie stattfindet, ohne weiteres den Strom hemmen können. Die Hyperämien müssen genau in derselben Weise wie die Anämien die Ernährung des Gehirns mindern und schließlich zu den gleichen Störungen der Hirnfunktionen führen.

In erster Stelle spürt diese Störung die Hirnrinde. Nach der Rinde leiden bei zunehmendem Druck und wachsender Spannung des Liquor die wichtigsten Centra hinter der Brücke, in erster Stelle das des Vagus und der vasomotorischen Nerven. Beide werden durch die Schmälerung ihrer Nahrungszufuhr zunächst gereizt, eine Reizung, der später die Lähmung folgt. Die Vagusreizung findet in der Pulsverlangsamung ihren Ausdruck, das wichtigste klinische Symptom des Hirndruckes. Der Reizung des vasomotorischen Zentrums entspricht die Erhöhung des Blutdruckes. Dauert der anämische Zustand fort,

ja nimmt er noch zu, so erfolgt die Lähmung der in Rede stehenden Zentren. Die Pulsverlangsamung geht in Beschleunigung über, der erhöhte Druck fällt und sinkt tief unter die Norm. Wir halten dafür, daß die erhöhte Spannung des Liquor cerebrospinalis zuerst Zirkulationsstörungen macht, die Blutbewegung im Schädel erschwert und hemmt und weiter durch diese die Nervencentra angreift, d. h. reizt und lähmt."

Diese Theorie, die sich auf experimentellen Ergebnissen und physikalischen Ueberlegungen stützt, wurde wegen ihrer Einfachheit und Klarheit zunächst allgemein angenommen. Erst als ihre Grundlagen dadurch erschüttert wurden, daß Adamkiewicz nachzuweisen versuchte, daß die Cerebrospinalflüssigkeit für den Hirndruck überhaupt keine Rolle spielen könne, daß ferner das Gehirn nicht inkompressibel sei, und die sogenannten Hirndrucksymptome nicht Druck-, sondern Reizsymptome des Gehirns seien, verlor sie an Anhängern; ja v. Bergmann selbst erkannte später einige Einwürfe gegen seine Ansichten an und modifizierte sogar seine Theorie nicht unerheblich. (Vergl. Kochers Arbeit.)

Adamkiewicz erklärt den Hirndruck so: „Die als Hirndruck geltenden Symptome sind nur Wirkungen von Hirnreizungen und nicht Symptome von Hirndruck. Die Spannung des Liquor cerebrospinalis im Schädel ist niemals erhöht; denn der Liquor hat seine Abflußwege, die ihn sofort entlasten, wenn er in stärkere Spannung zu kommen droht. Auch aus der Natur des Liquor als Transsudat ergibt sich, daß seine Spannung nie höher als die der Kapillaren ist. Statt des Hirndruckes kommt durch lokale Raumbeschränkung die Hirnkompression zu stande, indem das Gehirngewebe durch Herauspressen von Gewebswasser verdichtet und hyperämisch wird. Bei höheren Graden dieser Kompression treten charakteristische Funktionsstörungen ein, Hemiklonus, Hemispasmus, Hemiplegie, Tremor u. s. w. Intracranielle Herde stören die Zirkulationen im Schädel nicht; die sogenannten Hirndrucksymptome sind also auch nicht Folgen der Zirkulationsstörungen, sondern Folgen der Reizung (Nystagmus, Störung von Puls und Respiration, allgemeine Muskelzuckungen, Würgbewegungen) oder der Lähmung (Coma) des Gehirns."

Im besonderen formuliert er noch folgende Sätze (zit. n. Kocher):

„1. Da der Blutdruck den Liquor beherrscht und demzufolge sich der Liquor durch entsprechendes Zu- und Abfließen jederzeit mit den Hirnkapillaren ins Gleichgewicht setzt, so kann der Liquor nie die Ursache von cerebralen Zirkulationsstörungen werden.

2. Bei einem Rückenmarkstumor konstatierte Adamkiewicz eine Kompression des Markes auf $^1/_{30}$ seines Volumens mit erheblicher Verkleinerung des Querschnittes der Nervenfasern und Abplattung der Ganglienzellen, ohne daß wesentliche Funktionsstörungen eingetreten waren. Es bestand also nicht Atrophie, sondern bloß Kondensation, d. h. seine ein-

zelnen Bestandteile waren einander näher gerückt. Auf Grund dieser Erfahrung erklärt Adamkiewicz, daß die Nervensubstanz entgegen Bergmanns Behauptung kompressibel sei in dem Sinne einer Kondensation unter Annäherung seiner physiologisch wichtigen Gewebsbestandteile und Ausdrücken von Gewebsflüssigkeiten. (Er geht dabei insofern zu weit, als er den Ausdruck physikalischer Kompressibilität braucht; dagegen betont er gegen Bergmann die Kondensation mit Recht, da dieser Autor dem Ausdrücken von Gewebsflüssigkeit keine große Bedeutung beimaß angesichts seiner Theorie einer hohen Spannungsvermehrung des Liquor, der diese ausgepreßte Flüssigkeit aufnehmen mußte [Kocher]).

3. Die Leydenschen Versuche machen keine Druckerhöhung im Liquor durch Injektion von Flüssigkeit unter die Dura, weil die Flüssigkeiten in aller Kürze resorbiert werden. Die Symptome, welche die Leydenschen Injektionen machen, beruhen vielmehr auf Imbibition der Hirnhäute und des Gehirns mit Flüssigkeit und dem daherigen direkten Reiz, und können ganz gleich auch chemisch, thermisch und elektrisch bewirkt werden.

4. Bei Einbringung von Laminaria zwischen Schädel und Dura findet man nach Tagen dieselbe in das Gehirn eingebettet, welches bei kurzer Dauer seine alte Form wieder annehmen kann (s. Horsley), nach längerem, aber starkem Druck Gefäßerweiterung, Neubildung und hypertrophische Vorgänge zeigt. Der Körper drückt also und übt zugleich einen Reiz aus. Man kann ohne Funktionsstörungen ein Kaninchenhirn auf drei Vierteile seines Volumens durch Laminaria komprimieren. Bei zu hohen Graden wird die Hirnsubstanz kontusioniert und zerrissen. In mittleren Graden treten bei Einbringen von Laminaria im Gebiete der motorischen Region Krämpfe auf in Anfällen bis zu 20 im Tage, um nach 24 Stunden in Hemiplegie überzugehen mit Spannung und dann Tremor der Muskeln und später posthemiplegischer Paraplegie. Bei Aufhebung des Druckes gehen jetzt noch alle Erscheinungen zurück.

5. Hirndruck als synonym mit Compressio cerebri gibt es nicht; es handelt sich bloß um durch mechanische Insulte gegebene Reizung. Der sogenannte Hirndruck, Contusio und Compressio sind einfach Zustände der Reizung und Lähmung der Hirnsubstanz, bei welchen bald erstere (Compressio), bald letztere (Commotio) vorwiegen, bald direkte (Contusio), bald indirekte Reize eine Rolle spielen."

v. Bergmann hat trotz seiner Zugeständnisse die Theorie im Prinzip gegen die Angriffe Adamkiewicz' energisch verteidigt. So macht er gegenüber Adamkiewicz auf die geringe Kompressibilität des Wassers aufmerksam und erklärt, daß die des Gehirns noch geringer sein müsse, „da die des Glases sehr viel geringer sei und das Gehirn als weiche Substanz zwischen beiden stehe". Daß tatsächlich der erhöhte Liquordruck sich auf die Wand der Kapillaren und Gefäße übertrage, und nicht zu schnellem Abfluß und Resorption desselben führe, folgert er (Bergmann) aus den Cramerschen Experimenten, nach denen bei Steigerung des intrakraniellen Druckes eine Venenkompression eintrete, die der Resorption des Liquors sehr hinderlich sei. Außerdem hätten Ziegler, ferner Reiner und Schnitzler diese Ergebnisse bestätigt, ferner seien die Versuche Naunyns ein Beweis dafür, daß die Anämie

für das Zustandekommen der Drucksymptome ausschlaggebend sei, denn sie zeigten, daß eine Druckvermehrung auf 90 mm Hg (durch Injektion von NaCl-Lösung in den Sack der Dura von der Cauda equina), erst dann Drucksymptome in Form von Puls und Atmungsverlangsamung bei Hunden machte, wenn durch Absperrung der Hauptarterien des Halses eine Anämie des Gehirnes eintrete. Umgekehrt hätte eine durch Kompression der Bauchaorta bedingte Hyperämie den Eintritt von Drucksymptomen selbst bei Anwendung eines Druckes von 112 mm Hg verhindert.

Die Zugeständnisse, die v. Bergmann andererseits an neuere Untersuchungen macht, beziehen sich darauf, daß er zugibt: „daß weitaus der größte Teil des Liquor nicht durch die Lymphgefäße, sondern durch die Venen abfließt (Adamkiewicz), vorausgesetzt, daß diese frei sind, eine Annahme, die Spina und zuletzt Cushing bestätigt haben; ferner hält er auch auf Grund der Grasheyschen Experimente nicht mehr an der kapillären Anämie fest, sondern spricht von einer Verlangsamung des Kreislaufes, die durch die Steigerung des Liquordruckes über den Venendruck eintrete und die Hirndrucksymptome erzeuge; auch erkennt er die durch Hill und Boenninghaus nachgewiesene Verschiebung des Gehirns als Drucksteigerungsfaktor an; Hill hatte nämlich gezeigt, daß bei lokaler Raumbeschränkung des Schädels das Gehirn in das Foramen magnum gepreßt werde, die Kommunikation zwischen Schädel- und Rückgratshöhle aufgehoben und dadurch eine schnelle Resorption des Liquors unmöglich werde. Wichtig ist ferner, daß v. Bergmann auch die von Kocher (Ferrari) zuerst betonte Druckfortpflanzung im Gehirn selbst ohne Liquor zugab, die auch Schnitzler, Reiner und Deucher anerkannten (nach Kocher).

Es muß anerkannt werden, daß Adamkiewicz durch seine Angriffe auf die Theorie v. Bergmanns die Lehre vom Hirndruck sehr gefördert und zu neuen Untersuchungen angeregt hat. Dagegen ist unverständlich, daß er von Kompression und Kompressibilität des Gehirns überall spricht und diese Begriffe anerkennt, gleichzeitig aber das klinische Bild, das bei einer solchen „Kompression“ des Gehirns entsteht, als „Hirndrucksymptome“ bestreitet. Kocher hat auch schon auf diesen Widerspruch hingewiesen.

Wegen des beschränkten Raumes, den diese Arbeit im Rahmen eines Beitrages zu einer Gedenkschrift nur haben kann, muß ich auf eine weitere Wiedergabe der Arbeiten und Untersuchungen, die aus dem Streit zwischen v. Bergmann und Adamkiewicz folgten, verzichten und verweise deshalb auf die zusammenfassende Monographie Kochers über den Hirndruck in Nothnagels Handbuch, auf die ich mich bei meiner Darstellung stützte. Die Arbeiten, die einzelnen Theorien, kurz die ganze Entwickelung der Hirndruckfrage bis zu ihrem jetzigen Stande hat Kocher in so klarer Weise zusammengestellt

und an der Hand eigener und seiner Schüler experimentellen Untersuchungen bis zu einem gewissen Abschluß gebracht, daß ich es mir versagen kann, auf die einzelnen Publikationen früherer Untersucher referierend einzugehen. Um einen Ueberblick über den Stand der Hirndruckfrage zu gewinnen, ist das Studium der Kocherschen Arbeit unerläßlich. Die Schlußfolgerungen, die Kocher aus früheren Untersuchungen und aus seinen und seiner Schüler Experimenten (Maasland, Saltikoff, Deucher, Lauper, vor allem aber Cushing) zieht, führen ihn zu einer Theorie, die wohl am meisten den bisherigen experimentellen Ergebnissen gerecht wird.

Kocher faßt seinen Standpunkt dahin zusammen:

„Sobald der verfügbare Raum im Schädel durch Verengerung der Schädelkapsel oder durch Vermehrung des Inhaltes beengt wird, findet eine Verdrängung des normaliter vorhandenen Inhaltes statt. Am wenigsten Platz vermag das Gehirn selbst zu schaffen, indem es nach dem Rückgratskanal verschoben wird, in welchem die Medulla oblongata und das Kleinhirn eingepreßt werden, bis sie das Foramen magnum völlig zupfropfen.

Beträchtlicher Raum wird geschaffen durch Verdrängung des Liquor und des venösen Blutes. Der Liquor tritt auf den normal reichlich verfügbaren Resorptionswegen in die Sinus, so lange diese offen sind, in die Diploë; ferner in den Rückgratskanal (so lange er nicht durch das verschobene Gehirn verschlossen ist) und von hier eventuell nach Cushing durch die Nervenscheiden nach außen; in die Scheiden der Hirnnerven, Opticus, Olfactorius etc., nach dem Auge, der Nase zu; durch die Lymphwege nach den tiefen Halslymphgefäßen und Halsdrüsen.

Gleichzeitig mit dem Liquor wird das unter gleichem Druck stehende venöse Blut der großen Venen, namentlich der Sinus, ausgepreßt, nach Maßgabe ihrer Kompressibilität. Das Blut kann sich entleeren nach der Vena jugularis communis und, wenn diese nicht zugänglich ist, nach außen durch die Emissarien in die Schädelweichteile, in die Diploëvenen, in die Vena ophthalmica, durch die Vena condyloidea posterior in die tiefen Halsvenen, in die großen venösen Räume zwischen Knochen und Dura im Rückgratskanal.

Durch dieses Auspressen von Liquor und venösem Blut wird Raum geschaffen, und zwar längere Zeit genügend, um die erhöhte intrakranielle Spannung auszugleichen. Solange die Venen trotz Kompression Lichtung genug behalten, um das Blut abzuführen, treten keine wesentlichen Drucksymptome ein. Diese Periode bezeichnen wir deshalb als Kompensationsstadium. Sie fällt im wesentlichen zusammen mit dem Stadium des latenten Hirndruckes. Wir werden zu zeigen haben, daß allerdings keine absolute Latenz dabei besteht, daß man vielmehr gerade in diesem Stadium kostbare Zeichen besitzt zur Stellung

der Diagnose, wie die Stauungspapille (auch am Menschen), im Tierexperimente eventuell Abfluß von Liquor aus der Nase, vermehrten Abfluß venösen Blutes aus den Halsvenen. Ob ein früher Druckpuls, wie ihn LEYDEN schon bei 50 mm Hg Druck konstatieren konnte, mit der auf der Verdrängung des Gehirns ins Foramen magnum beruhenden Kompression des obersten Teiles der Medulla oblongata zusammenhängt, wäre man um so eher zu vermuten berechtigt, wenn dabei auch früh Blutdrucksteigerung konstatiert würde, welche ebenfalls nach HORSLEY und SPENCER im oberen Teile der Medulla repräsentiert ist.

Ist der Liquor aus dem Schädel ausgetreten und ist das venöse Blut so weit abgeflossen, als ohne Behinderung der Zirkulation durch Verengerung der Gefäße (dank der damit verbundenen Beschleunigung des Blutstromes) geschehen kann, so beginnt das Anfangsstadium des manifesten Hirndruckes durch fortschreitende Verengerung der Venen arterienwärts. Diese macht die Benutzung der seitlichen Abflüsse unmöglich, welche nur an dem Sinus und Endstücken der Hirnvenen vorhanden sind, es kommt zur Stauung des Blutes mit einer bei Diastole besonders erheblichen Verminderung des durch die engen Stellen fließenden Blutquantums, zu Dysdihaemorrhysis im Kapillargebiete. Es treten Symptome gestörter Hirnfunktion zu Tage neben Zerrungserscheinungen der Hirnhäute: Kopfschmerzen, Schwindel, Gliederschmerzen, Unruhe, Ohrensausen, gestörtes Sensorium mit Aufregung, Delirium, Jaktation, Schlaf mit Träumen.

Wächst der intracranielle Druck noch weiter an, so schreitet die Kompression der Venen auf Kapillargebiet und Arterien fort. Es tritt das Höhestadium des manifesten Hirndruckes ein. Es ist Anämie des Gehirns schlechtweg eingetreten, weil die Kapillaren ihrem engen Kaliber gemäß sofort leer gepreßt werden. Diese Anämie kann bei lokalem Druck eine lokale und dauernde sein und gibt in diesem Falle Anlaß zu lokalen Lähmungssymptomen, wie Monoplegie, Hemiplegie, Aphasie, Hemianopsie etc., je nach der Stelle des Lokaldruckes. Oder sie betrifft gemäß größerer Leichtigkeit der Fortleitung des Druckes zahlreiche Hirnabschnitte und kann dann bloß eine momentane und intermittierende sein. Sie gibt deshalb Anlaß zum Auftreten von gemischten Reiz- und Lähmungssymptomen, je nach Empfindlichkeit der Zentren gegen Beschränkung der Blutzufuhr. Während die Lähmung durch dauernde völlige Anämie im Bereiche des Großhirns ohne direkte Lebensgefahr eine Zeitlang vertragen wird, führt dauernde Anämie der Zentren der Medulla oblongata den Tod durch Lähmung des vasomotorischen Zentrums herbei. Daß diese Folge eine Zeitlang ausbleibt, hat seinen Grund darin, daß nach dem CUSHINGschen Gesetze momentane totale Kapillaranämie des Vasomotorenzentrums sofortige Erregung desselben und vermöge dieser eine Blutdruckerhöhung veranlaßt, gerade stark genug, um den Hirndruck zu überwinden und wieder Blut durch die

Kapillaren hindurchzutreiben. Dies geschieht aber genau so lange, als das Gefäßzentrum durch Anämie erregt ist. Deshalb ist die Anämie intermittierend, und es findet steter Wechsel zwischen Adihämorrhysis und Eudihämorrhysis statt. Das Respirationszentrum macht diesen Wechsel zwischen Erregung und Funktionseinstellung mit, aber in umgekehrter Weise, indem es im Stadium der Anämie seine Funktionen einstellt, im Stadium der Blutdurchströmung zur Tätigkeit kommt. Das Respirationszentrum erfährt bei normaler Zirkulation eine regelmäßige intermittierende Erregung; diese Funktion wird durch Dysdihaemorrhysis und durch Anämie zum Stillstande gebracht. Das vasomotorische Zentrum befindet sich bei normaler Zirkulation in relativer Ruhe und wird durch Anämie zur momentanen Funktionierung erregt. Anders das Vaguszentrum. Dasselbe wird schon durch ausgesprochene Dysdihämorrhysis zu stärkerer Erregung gebracht mit vermehrter Tätigkeit, und zwar nachhaltig und ohne einen vom Wechsel des Blutgehaltes und damit vom Gefäßzentrum direkt abhängigen Einfluß.

Wird der die Gefäße auspressende Druck noch stärker, so wird die durch das Gefäßzentrum erreichbare Regulation eine unvollständige, und der Blutdruck vermag bloß noch in Systole, wie Schulten schon nachgewiesen hat, den Hirndruck zu übertreffen, bei Diastole bleiben die Gefäße (Kapillaren) leer, und diese nicht bloß intermittierende, sondern auch intermittierend mangelhafte Blutversorgung führt zum Lähmungsstadium. Der Wechsel von Adihaemorrhysis mit Eudihaemorrhysis, welcher das Höhestadium charakterisiert, ist in einen Wechsel von Adihaemorrhysis mit Dysdihaemorrhysis übergegangen. Von jetzt ab treten die Lähmungssymptome in den Vordergrund, und zwar sowohl seitens des Groß-, als Mittel- und Nachhirns. Durch mangelhafte oder periodische Erregungen eingeleitet, wie Zittern, Nystagmus, Schwankungen der Pupillenweite und Ungleichheit derselben, Unregelmäßigkeit des Pulses und der Atmung kommt es zu völlig aufgehobenem Bewußtsein mit Erlöschen jeglicher Funktion der Hirnrinde, starren, weiten Pupillen, durch lange Pausen unterbrochener schnarchender Atmung, raschem und kleinem Vaguspuls und Tod bei sinkendem Blutdruck."

Nach dieser abschließenden Arbeit Kochers über den Hirndruck war es gewagt, nochmals eine experimentelle Prüfung einzelner Fragen zu versuchen. Aber die Anwendung einer bisher nicht benutzten Methode rechtfertigte die Annahme, daß vielleicht dies oder jenes Neue zu finden sei oder daß wenigstens die Ergebnisse früherer Untersuchungen auf anderem Wege als bisher bestätigt würden.

Die Versuchsanordnung war dieselbe, wie bei der künstlichen Blutstillung durch Ueberdruck. Der Schädel des Versuchstieres wurde trepaniert, die Dura mehr oder minder breit freigelegt (s. unten) und nun durch die Einleitung eines Ueberdruckes mit der Kompression begonnen. Um die Gefahr der Luftembolie auszuschalten, bediente

ich mich einer der beiden Verfahren, die ich im ersten Abschnitt ausführlich beschrieben habe. Von der Größe der Trepanationsöffnung ist es dabei abhängig, ob der Druck mehr umschrieben oder diffus einwirkt, ob wir also mehr die Verhältnisse des lokalen oder allgemeinen Hirndruckes nachahmen. Mit Hilfe des pneumatischen Apparates konnte ich Druckhöhen von über 100 mm Hg erzeugen und innerhalb der Breite von 0 bis 110 mm Hg den Druck beliebig durch Ventilvorrichtung regulieren. Druckhöhen über 50 mm Hg wirken entschieden unangenehm auf den Untersucher namentlich dann, wenn der Wechsel zwischen normalem und gesteigertem Druck nicht allmählich, sondern plötzlich eintritt. Ernstere Störungen sind aber bei keinem von uns, die unter Ueberdruck arbeiteten, beobachtet worden.

Meine Versuche berücksichtigten nur:

1) die Frage der Zirkulationsverhältnisse beim Hirndruck,

2) das Verhalten des Gehirns in Bezug auf die Kompressibilität,

3) die Rolle des Liquor cerebrospinalis beim Hirndruck.

Auf die Symptomatologie gehe ich hier nicht näher ein.

1. Die Zirkulationsverhältnisse beim Hirndruck.

In Uebereinstimmung klinischer Erfahrung mit experimentellen Ergebnissen versteht man unter pathologischem Hirndruck schlechtweg jede Druckzunahme im Schädel, die entsteht, wenn durch raumverengernde Momente das Volumen der Schädelhöhle beschränkt wird und Störungen der Hirnfunktionen auftreten. Wirkt die Raumbeschränkung auf einen umschriebenen Teil des Gehirns wie z. B. eine intracranielle Blutung und Tumoren es tun, so spricht man von einem „lokalen“ Hirndruck; während der sogenannte „allgemeine“ oder Liquordruck (Kocher) als Folge von Spannungsvermehrung des Liquor cerebrospinalis auftreten soll. Die klinischen Symptome dieser beiden Formen von Hirndruck können recht verschieden sein, oft sich aber auch sehr ähneln. Isolierte Krämpfe werden z. B. auf lokalen Druck im Rindengebiete bezogen, sind aber auch beim Liquordruck beobachtet. Bewußtseinsstörungen jeder Art, ferner Aenderung von Puls und Atmung werden als klassische Zeichen des allgemeinen Hirndruckes angesehen, obwohl sie auch beim lokalen Hirndruck auftreten können.

Gerade wegen der Art dieser sogenannten Allgemeinsymptome verglich v. Bergmann dieselben mit den Folgen, wie sie bei allen möglichen Formen der Anaemia cerebri auftreten. In der Tat finden wir bei Collaps, Ohnmacht, großen Blutverlusten, Zuständen, die ja alle durch eine Anämia cerebri erklärt werden, Erscheinungen wie z. B.

Bewußtlosigkeit und Krämpfe, die gleichkommen denen bei Hirndruck. Auch auf experimentelle Tatsachen kann sich v. Bergmann stützen, nämlich auf den Kussmaul-Tennerschen Versuch der Ligatur der 4 Hirnarterien und die Landoissche Kompression aller abführenden Venen, Versuche, die beide zu hirndruckähnlichen Zuständen führen. Einen ferneren Beweis für die Richtigkeit seines Vergleiches sieht er in einem Experiment, das er mit Bastgen anstellte. Durch Injektion von Oelemulsionen in die Karotis erzielte er Verstopfung der kleinsten Endarterien. Die Symptome glichen denen, die beim ersten und zweiten Stadium des Hirndrucks auftreten. Ferner könnte als Beweis für die Identität zwischen „Hirndruck" und „Hirnanämie" noch die Tatsache angeführt werden, daß das Gehirn sich sofort nach Ablassen des Drucks wieder erholt, selbst dann, wenn die gefährlichsten Erscheinungen bestanden hatten, daß ferner ebenso prompt die normalen Hirnfunktionen wieder eintreten, wenn nach Absperrung der zuführenden Gefäße mit demselben Symptomenkomplex plötzlich dieselben wieder freigegeben werden.

Man muß zugeben, daß die Erklärung des Hirndrucks durch die Anämie auch unserer allgemeinen physiologischen Anschauung entspricht, daß jedes Organ zu seiner Tätigkeit des Zuströmens von arteriellem Blut benötigt, daß sogar meist die Tätigkeit mit einer arteriellen Hyperämie verbunden ist. Experimentell ist das wohl für alle Organe mit Sicherheit festgestellt; selbst für die überaus schwierige Frage des Zusammenhanges psychischer Funktionen mit Zirkulationsveränderungen im Cerebrum hat man experimentiert. Nach Berger haften diesen Versuchen allerdings mehr oder weniger große Fehlerquellen an, so daß ihre Resultate nur sehr bedingten Wert haben. Immerhin scheint aber durch eine Arbeit von Binet und Sollier (nach Berger), die nach Ausschalten der üblichen Fehlerquellen die Versuche über die Zirkulationsverhältnisse unter dem Einfluß psychischer Vorgänge studierten, mit Sicherheit nachgewiesen zu sein, daß auch das Gehirn (das Organ der psychischen Tätigkeit) zu seiner Arbeitsleistung einer arteriellen Hyperämie bedarf. Die interessanten Versuche der beiden Forscher bestanden darin, daß sie eine Patientin mit einem Schädeldefekt während der verschiedensten Tätigkeit des Gehirns untersuchten. Bei vereinzelten geeigneten Versuchen fanden sie unter dem Einfluß psychischer Akte eine geringe Volumenzunahme des Gehirns, infolge einer funktionellen Hyperämie. Also auch für dieses Organ dürfen wir während der Tätigkeit eine Hyperämie annehmen. Umgekehrt kann man folgern, daß eine pathologische Anämie Einschränkung oder gar Störungen der Hirnfunktionen mit sich bringen müßte. Neben v. Bergmann haben auch andere Autoren diese kapilläre Anämie anerkannt, so Leyden, Naunyn und seine Mitarbeiter. Naunyn weist zum ersten Male auf die Relation zwischen der Höhe des Liquordrucks und der des Blutdrucks hin, und Kocher hat mit seinem Schüler Cushing bei dessen schönen Experimenten über Hirndruck sich tatsächlich von einer Anämie des

Hirns überzeugen können. Auch ZIEGLER und HILL sind Anhänger der kapillären Anämie. Letzterer stützt sich dabei auf folgendes Experiment. Bei einem Hunde erzeugte er durch Einführung eines auf 3 ccm ausgedehnten Sackes in den Schädel Hirndrucksymptome. Der arterielle Blutdruck betrug bei diesem Tiere vor der Vagusdurchschneidung 140 mm Hg. Als nun der arterielle Druck nach der Vagusdurchschneidung auf 240 mm stieg, trat entgegen der gewöhnlichen von CRAMER konstatierten entsprechenden Steigerung des Druckes in den Venen im Torcular gar keine Veränderung des Druckes auf. Die arterielle Drucksteigerung hatte sich also nicht bis in die Sinus fortgepflanzt. KOCHER meint, daß dieser Versuch HILLS keineswegs eindeutig sei. Die von HILL als Ursache für die Behinderung der Druckfortleitung angenommene Kompression der Kapillaren scheint ihm nicht erwiesen, er hält es für möglich, daß das Hindernis im Sinus longitudinalis gewesen sei und stützt sich dabei auf die Untersuchungen von ZIEGLER und FRANK, die zwar im Sinus longitudinalis eine dem Liquordruck parallel gehende Drucksteigerung konstatieren konnten, aber im Torcular keine.

Zu erwähnen ist ferner die Arbeit von VAN STOCKUM. VAN STOCKUM machte Injektionen mit gefärbter Flüssigkeit in die Gefäße bei Tieren, welche er durch einseitige oder doppelseitige supradurale Injektion von Ferrocyankalilösung bei noch bestehendem Druck getötet hatte. Er fand entgegen den ausdrücklichen Angaben von ADAMKIEWICZ, der ebenfalls derartige Versuche gemacht hatte, daß sich bloß die Gefäße an der Schädelbasis füllten, während dagegen die Umgebung der Druckherde ungefärbt blieb. Er nimmt demgemäß eine von Punkt zu Punkt fortschreitende Anämie des Gehirns an. Andere dagegen, wie ADAMKIEWICZ, RONCALI, ALBERT, DEUCHER, finden bei Kompression des Cerebrum nicht nur keine Anämie, sondern sogar eine Hyperämie des Gehirns, allerdings speziell eines von einem lokalen Druck direkt betroffenen Hirnbezirks. Auch DRUIF fand bei Obduktionen niemals allgemeine Hirnanämie. Außerdem fand auch FRIEDRICH bei Versuchen über lokalen Hirndruck, die er früher in unserer Klinik bei Katzen anstellte, stets eine Hyperämie der gedrückten Hirnpartien. RONCALI beobachtete als Folge dieser Hyperämie und Stauung im weiteren Verlaufe Verdickung der Pia und Gefäßwände, Leukocytenansammlungen und Dilatation der pericellulären Räume im Gehirn. ADAMKIEWICZ glaubt sogar, daß bei Vermehrung des Liquor unter Druck ein Einpressen in die Gehirnsubstanz erfolge, und daß diese Durchtränkung und Ansammlung von Flüssigkeit in den Interstitien des Gewebes eine Hauptursache der Funktionsstörung sei. Auch NEUMEYER bestätigt diese Befunde ADAMKIEWICZ' (KOCHER).

Außerdem müßte eine Anämie, die Drucksymptome macht, wie selbst HILL, ein Anhänger der Anämietheorie, betont, sehr hochgradig sein.

Er folgert das aus seinen Experimenten, bei denen er fand, daß die Ligatur der Hauptarterien, selbst die Unterbindung beider Carotiden und Vertebrales, nicht vollständig genügt, die Symptome des gesteigerten Hirndrucks herbeizuführen.

Grashey glaubt auf Grund seiner Experimente, daß nicht die Kapillaren, sondern die Venen zunächst komprimiert werden, daß also nicht eine kapilläre Anämie, sondern eine Stauungshyperämie entstehe, eine Auffassung, der sich ja übrigens v. Bergmann später anschloß. Nach den Versuchen Landois', Hermanns und Eshers führt allerdings auch venöse Stauung schließlich zu einer arteriellen Anämie, eine Tatsache, die auch von Althan anerkannt wird. Schließlich hat nun Geigel mit Recht betont, daß Spannung und Weite der Gefäße lange nicht von der Bedeutung für das Gehirn seien, wie die Beschaffenheit des durchströmenden Blutes. Er führt deshalb die Bezeichnung Eudihaemorrhysis und Adihaemorhysis ein und versteht darunter eine für die Funktion ausreichende bezw. nicht ausreichende Durchflutung des Gehirns mit sauerstoffhaltigem Blut. Später hat Kocher noch als dritten Begriff die Dyshaemorrhysis angefügt.

Auch wenn man sich der Erfahrungen der Psychiater erinnert, muß man unbedingt daran denken, daß die Anämie für das Zustandekommen der Drucksymptome keine ursächliche Bedeutung habe. Diese geben eine ganze Reihe Mittel, die nachgewiesenermaßen eine Erweiterung der Gehirnkapillaren verursachen, zur Bekämpfung von Zuständen gesteigerter Gehirntätigkeit, und andererseits werden von ihnen zur Erzielung des gegenteiligen Effektes Mittel verabreicht, die direkt hochgradige Verengerungen der Kapillaren hervorrufen. Namentlich aus der Arbeit Bergers scheint das in besonders klarer Weise hervorzugehen. Dieser betont auf Grund seiner experimentellen Untersuchungen, daß die Funktionen des Gehirns nicht so sehr abhängig sein könnten von Anämie und Hyperämie, denn in beiden Zuständen treten Coma, Sopor und andererseits Epilepsien und Krämpfe auf. Er glaubt, daß wir aus dem Zustande des Gefäßsystems keine zu weit gehenden Schlüsse über die jeweiligen Zustände ziehen dürfen, in denen sich die spezifischen Elemente des Zentralnervensystems befinden. Aber auf diese spezifischen Elemente kommt es bei der ganzen Frage in erster Linie an. Leidet ihre Leistungsfähigkeit nicht, so sagt die kapilläre Hirnanämie für die Ursache der Gehirnfunktionsstörungen uns gar nichts. Leidet sie, so kann diese Schädigung direkt durch die Wirkung des Druckes oder, wie bisher angenommen wurde, indirekt als Folge der kapillären Anämie oder schließlich durch beide Momente zusammen auftreten.

Was ergibt sich nun aus meinen Versuchen unter Ueberdruck in

Bezug auf die Zirkulation? Die Versuche machte ich, mit Ausnahme derer, bei denen es besonders angegeben ist, ohne Narkose und zwar so, daß ich unter Morphiumwirkung das Tier schmerzlos trepanierte, sich erholen ließ und dann erst den Versuch begann. Die Manipulationen am Gehirn selbst sind schmerzlos, so daß die Tiere unter dem Experimente nicht sehr leiden.

Sobald der Knochen durchtrennt ist und der Kammerdruck 5 mm Hg übersteigt, beginnt bereits allmählich das Niveau der Dura einzusinken, während an den Gefäßen zunächst nichts zu bemerken ist. Erst wenn der Druck auf 15—20 mm Hg steigt, werden die Gefäße, die in ihr verlaufen, leer gepreßt und zwar zunächst die Venen. Der genauere Vorgang dabei ist folgender: Man sieht gewöhnlich, wie plötzlich eine vorher prall gefüllte Vene an einer Stelle sich abplattet in einer Breite von 3—5 mm, so daß dann hier eine Einschnürung entsteht, von der aus nach der abführenden Seite schnell die Vene vollständig kollabiert; nach der anderen Seite hingegen dilatiert sich das Gefäß und wölbt sich stark vor: es kommt auf diese Weise oft zu einer ganz beträchtlichen varixartigen Dilatation mit venöser Hyperämie. Hält sich der Druck in Grenzen zwischen 15, 20 bis 25 mm, so kann man nun sehr schön beobachten, wie in Intervallen von ca. 40—50 Sekunden die gestaute Blutwelle sich nach dem kollabierten Ende der Vene fortbewegt, diese auf kürzere Zeit anfüllt, wie dann auf einmal die Vene wieder leer wird, oberhalb wieder eine Stauung eintritt und sich das Spiel von neuem wiederholt. Drucksymptome werden an dem Versuchstiere zunächst nicht beobachtet. Wächst dagegen der Druck höher bis auf ca. 40 oder gar 50 mm Hg, so werden die Venen so schnell und so vollständig komprimiert, daß das vorherige Stadium der Blutstauung in ihnen nicht beobachtet wird. Die Venen ziehen in ganzer Ausdehnung durch das Gesichtsfeld absolut leer, wie zarte dünne Stränge. Ja selbst große venöse Sinus, wie der Sinus longitudinalis, sind so vollständig ausgepreßt, daß man ihn quer durchschneiden kann, ohne daß ein Tropfen Blut heraustritt.

Aus diesem Versuche geht zunächst die Bestätigung der wichtigen Tatsache hervor, daß die Sinus kompressibel sind, wie schon Ziegler nachwies; und zwar sind sie ziemlich leicht in ihrem Volumen durch Zunahme des Außendruckes zu beeinflussen. Ganz ähnliche Resultate hat auch Cushing bei seiner Fenstermethode gehabt, die Kocher veranlaßten, in dieser Kompressibilität der venösen Räume ein wichtiges Kompensationsmittel des Organismus für Raumbeschränkungen im Schädel zu sehen.

Analog den Duralsinus und Venen verhalten sich die Gefäße, d. h. die Venen des Gehirns selbst, wie man nach Wegnahme der Dura sehr schön beobachten kann. Zu Beginn des Versuches sieht

man in dem eingestellten Knochenfenster die gleichmäßig rosarote Farbe des normalen Gehirns. Kleine Gefäßchen von hellroter Farbe und dickere Venen von dunkelroter Farbe ziehen als zarte Stränge quer durch das Gesichtsfeld. Es ist für das Gelingen des Versuches wichtig, daß man sich einen Teil der Hirnoberfläche einstellt, bei dem die Venen groß genug sind, um deutlich die Veränderung wahrnehmen zu lassen, und zwar empfiehlt sich hierzu der Temporallappen am meisten (vergl. die Arbeit Cushings).

Die ersten sichtbaren Veränderungen stellen sich hier erst bei einem Druck von ca. 20 mm Hg ein und bestehen wiederum in einer leichten Kompression der Venen, während die Kapillaren nach Volumen und Farbe (mit der Lupe betrachtet), unverändert bleiben. Man hat höchstens den Eindruck, als ob das Kaliber der Venen kleiner würde, sie selbst aber vollständig durchgängig bleiben. Steigt der Druck weiter, so beobachtet man bei einer Höhe von ca. 30—40 mm auf einmal, wie das periphere Ende der Venen vollständig kollabiert, ganz ähnlich, wie es an den Duralvenen, aber bei weit geringerem Druck, auch auftrat. Auf diese Weise entsteht wiederum ein Stromhindernis, das von den kleineren Venen und Kapillaren aus nicht überwunden werden kann. Es muß deshalb arterialwärts eine Stauung in den kleinen Venen und dem Kapillargebiet eintreten. Dieser Zustand ist an der Farbe des freiliegenden Cerebrums gut zu erkennen, wie aus Taf. VIII deutlich hervorgeht. Ausdrücklich hinweisen will ich auf die wichtige Tatsache, daß zuerst die Venen komprimiert werden zu einer Zeit, wo an den Kapillaren nur eine deutliche Stauung wahrzunehmen ist. Es war nämlich ein wichtiger Punkt in der Diskussion über die v. Bergmannsche Theorie, welche Gefäße zunächst der Kompression unterliegen, ob, wie v. Bergmann annahm, die Kapillaren, oder, wie Grashey und Albert, die Venen. Kocher, der auch bei den Cushingschen Versuchen diese Stauungshyperämie gesehen hat, ist der Ansicht, daß dieses Stadium der Stauungshyperämie zusammenfällt mit den ersten manifesten Hirndruckssymptomen. Demgegenüber muß ich betonen, daß bei keinem meiner Versuche bei so geringem Druck irgend welche Störungen auftraten, die auf „Hirndruck" zu beziehen gewesen wären, nur dreimal wurde bei diesem relativ niedrigen Druck schon Pulsverlangsamung beobachtet. Um diese Stauungshyperämie noch deutlicher zu machen, braucht man nur das gestaute Kapillargebiet zu durchschneiden. Eine starke Blutung setzt ein, die einige Sekunden dauert und dann wenig nachläßt; vorausgesetzt, daß der Ueberdruck sich nicht ändert. Steigt der Kammerdruck über 50 auf 60—70 mm Hg und noch höher, so wird bald auch diese Blutung geringer und steht allmählich vollständig. Werden die Gefäße nicht durchtrennt und wird jetzt eine Zunahme des Druckes eingeleitet, so sieht man, wie von den Sinus und größeren Venen aus allmählich die Kompression

auf die kleinen Venen und Kapillaren übergreift und — genügende Höhe des Druckes vorausgesetzt — auch auf kleine und mittlere Arterien sich erstreckt. Mit dem Eintritt dieser Kompression wird das Stadium der Anämie eingeleitet, und zwar erst bei einem Druck von ca. 100 mm absolut erreicht. Diese Anämie, die auch KOCHER und CUSHING beobachtet haben, charakterisiert sich durch die blasse anämische Farbe des Gehirns, an dem die Umrisse der leeren kleinen Gefäße kaum noch zu erkennen sind. Nur bei einzelnen Versuchen hoben sich von diesen anämischen Bezirken einzelne gestaute Venenstränge ab, die auf beiden Seiten durch den Ueberdruck komprimiert sind, so daß das in ihnen enthaltene Blut wie in einem Blindsack abgeschlossen ist (siehe Taf. VIII). Experimentell kann man diese Blutleere auch dadurch beweisen, daß die Durchschneidung des Bezirkes jetzt blutleer vor sich geht (s. oben).

Aber diese Anämie ist nur kortikal, sie beschränkt sich auf eine geringe Tiefe. Daß die Anämie nur diejenigen Schichten des Gehirns betrifft, die dem Druck direkt ausgesetzt sind, geht aus dem Versuche hervor, den ich bei der künstlichen Blutstillung durch Ueberdruck beschrieb. Ein in die Tiefe des Cerebrums eingestochenes Messer erzeugte eine erhebliche Blutung, die erst dann stand, als die bedeckenden Gehirnpartien abgetragen worden waren (s. oben). Dieses Stadium der Anämie entspricht nach KOCHER dem Höhepunkt des manifesten Hirndruckes; es ist der Zeitpunkt, wo längere Dauer der Kompression oder weitere Zunahme zum Tode des Tieres führt. Auch in meinen Versuchen wurden bei so starker Druckwirkung (100—110 mm Hg), daß Anämie der Rinde eintrat, stets Symptome, wie Pulsverlangsamung, langsame, tiefe, schnarchende Atmung, die mit großen Atmungspausen abwechselte, ferner Bewußtlosigkeit, Zittern und Krämpfe beobachtet. Es muß aber betont werden, daß meist schon in dem Stadium der Stauungshyperämie bei Drucken von 60 mm Hg aufwärts diese Symptome ganz ausgesprochen waren, während bei 50 mm Druck nur in einigen Fällen „Druckpuls“ konstatiert werden konnte. Vorher fehlten klinische Zeichen des Hirndruckes; Kompression über 110 mm Hg konnte ich mit meinen Hilfsmitteln nicht wirken lassen.

Die objektiv nachweisbaren Veränderungen an den Gefäßen stimmen so sehr mit den CUSHINGschen Beobachtungen überein, daß sie direkt als Bestätigung aufgefaßt werden können.

Man könnte den bisherigen Versuchen vorwerfen, daß es sich immer nur um eine umschriebene „lokale“ Kompression des Gehirns gehandelt habe, also alles bis jetzt gesagte auch nur für den lokalen Druck Geltung habe. Deswegen habe ich die Versuche wiederholt in der Form, daß ich den größten Teil des Schädeldaches abtrug und so die ganze konvexe Oberfläche des Gehirns mir freilegte. Das Resultat dieser Versuchsanordnung stimmte vollständig mit den Ergebnissen der früheren

Versuche überein: Die Gefäßveränderungen beginnen mit Abnahme des Kalibers der Venen, Kompression der Venen, es folgt Stauungshyperämie in den Kapillaren, bei weiterem Druck kapilläre Anämie. Die Symptome des Hirndruckes werden bei 50 bezw. 60 mm Druck manifest.

Die ursächliche Bedeutung der Anämie für die ausgesprochenen Drucksymptome wurde nach dem Ausfall des folgenden Versuchs fraglich: Ich trepanierte einen mittelgroßen Hund, nicht, wie gewöhnlich, über dem Scheitelhirn, sondern $1^1/_2$ cm oberhalb des Nackens in der Gegend der Medulla oblongata. Das freigelegte verlängerte Mark wurde in das Kammerfenster eingestellt und nun langsam mit einem Ueberdruck von 10, 20—30 mm belastet. Bereits bei etwa 30 mm trat eine Herabsetzung der Atmung von 20 auf 12 ein mit gleichzeitiger Pulsverlangsamung von 96 auf 62. Genau wie bei unseren früheren Versuchen war das Gehirn mit der überspannten Dura zunächst ohne ihre Eröffnung eingedellt, so daß ein Zwischenraum zwischen Hirnoberfläche und Lamina interna von etwa 1 cm bestand. Gleichzeitig beobachtete man die Kompression der Duralvenen, die wie gewöhnlich verlief. Als jetzt die Dura geöffnet wurde, rückte das Gehirn etwas vor, Atmung und Puls besserten sich augenblicklich. Die Gehirnoberfläche hatte ein etwas dunkleres Aussehen als normal, sie befand sich im Zustande der oben beschriebenen Stauungshyperämie. Bei Zunahme des Druckes auf 40 mm Hg steigerten sich wiederum die Drucksymptome, heftige Krämpfe traten auf, und bei einem Druck von 60 mm Hg wurde die Atmung immer seltener, während die Herztätigkeit sehr frequent, aber klein und schwach wurde. Bei 70 mm trat dann unter heftigem Zucken in beiden Beinen Exitus ein. Das Stadium der Anämie war dabei nicht erreicht worden. Ueberraschenderweise traten also hier schon die schwersten Veränderungen in Puls und Atmung (des letzten Stadiums) ein in einem Zeitpunkt, wo von einer Anämie noch nicht die Rede sein konnte, wo man höchstens von einer A- oder Dysdihaemorryhsis im Geigel-Kocherschen Sinne sprechen konnte.

Ich sagte mir nun, wenn die „sogenannten" Allgemeinerscheinungen — denn in Wirklichkeit sind sie auch Lokalsymptome — des Hirndruckes, die in der Medulla oblongata ausgelöst werden, tatsächlich auf eine unzureichende Blutzufuhr zu beziehen sind, so müssen in dem Momente normale Verhältnisse wieder eintreten, wo es gelingt, durch künstliche Blutdrucksteigerung diese Anämie im verlängerten Mark zu beseitigen. Zu diesem Zwecke trepanierte ich einen zweiten Hund in derselben Weise und beobachtete wiederum schon bei einem Druck von 35 mm Hg das Auftreten von Drucksymptomen, die sich mit Zunahme des Kammerdruckes auf 60 mm sehr steigerten und schon durch Nachlassen der Atmungstätigkeit bedrohlich wurden. Aeußerlich befand sich das

verlängerte Mark im Zustand der Stauungshyperämie wie im ersten Experiment. Jetzt ließ ich von einem Assistenten außerhalb der Kammer die Bauchaorta komprimieren, ca. $^3/_4$ l Kochsalz intravenös verabreichen und ca. 0,05 Heleborin injizieren. Daß der Blutdruck infolge dieser Maßnahmen stieg, konnte ich an dem veränderten Aussehen des Gehirns direkt beobachten. An Stelle der anämischeu Farbe des Gehirns trat eine mehr rötliche, außerdem bemerkte man an den mittleren Arterien eine stärkere Füllung und Pulsation. Ebenso begannen bei dem niedrigen Druck von 40 mm Hg kleinere Muskelarterien wieder zu bluten, deren Blutung bereits gestanden hatte. Leider war es mir bei diesem Versuche aus äußeren Gründen unmöglich, eine genaue Blutdruckbestimmung aufzunehmen, so daß der Versuch nach dieser Richtung hin lückenhaft bleibt. Andererseits glaube ich aber, daß wir auf Grund der anderen Tatsachen eine Steigerung des Blutdruckes mit Sicherheit annehmen dürfen. Die vorher bestehende „Dysdihaemorrhysis" der Medulla oblongata war also beseitigt oder wenigstens vermindert; trotzdem aber trat keine Aenderung im Zustand des Tieres ein. Puls und Atmung blieben nach wie vor verlangsamt, selbst als ich den Druck der Kammer von 40 auf 30 erniedrigte. Wichtig ist die Fortsetzung des Experiments: Als ich den Druck nachließ, trat sofort normale Atmungs- und Herzfunktion auf. Dieser Versuch erinnert an einen ähnlichen von Naunyn und Schreiber, bei dem sie nach Eintritt von Drucksymptomen nach Steigerung des Cerebrospinaldruckes künstlich eine Blutdrucksteigerung machten und die Symptome zurückgehen sahen. Insofern besteht aber ein wesentlicher Unterschied, als bei Naunyns Versuchen mit der Blutdrucksteigerung ein Nachlaß der Drucksymptome eintrat, während sie in meinem Experiment unverändert fortbestanden. Dieser Unterschied könnte in der Verschiedenheit der Druckarten zu suchen sein; bei Naunyn die Verhältnisse des allgemeinen, bei mir mehr die des lokalen Druckes.

Mitteilenswert ist auch folgender Versuch, der mir wegen seiner technischen Schwierigkeit allerdings nur einmal einwandsfrei geglückt ist.

Versuch. Schwarzer Rattenfängerhund, 8 kg Gewicht. Trepanation über dem rechten Os parietale und Freilegung der motorischen Region. Die Arterien und Venen, die vom Rande her zu diesem Bezirke führen, werden vorsichtig isoliert und mit dünner Seide unterbunden. Keine Aenderung im Zustand des Tieres. Nach dem Erwachen aus der Narkose kann das Tier frei umherlaufen und zeigt keinerlei motorische Störungen. Jetzt wird der freigelegte Hirnbezirk in das Kammerfenster eingestellt und der Ueberdruck eingeleitet. Die Gehirnoberfläche macht die Aenderungen in der Farbe dieses Mal nicht durch, sondern bleibt blaß anämisch. Bei 55 mm Hg Abnahme der Pulsfrequenz. Bei 60 mm Hg treten bereits Zuckungen im linken Hinterbein auf, bei 70 mm Unruhe, Zuckungen in beiden linken Beinen, Spreizen der Zehen. Bei 80 mm Hg wird vom Assistenten außerhalb der Kammer gemeldet, daß die Atmung langsamer werde, ab und zu aussetzte und die Pulsfrequenz sehr zugenommen habe,

während die Herzaktion sehr schwach und unregelmäßig sei. Beim Nachlassen des Druckes erholt sich das Tier; schließlich wird die Wunde vernäht und der Hund kann allein ohne jede motorische Behinderung in den Stall laufen.

Aus diesen Versuchen folgt:

1) Daß die duralen venösen Sinus sehr leicht und vollständig kompressibel sind.

2) Extraduraler Druck dellt die Dura ein, bevor Gefäßänderungen auftreten. Diese treten später auf und beginnen mit der Kompression der großen, später der kleinen Venen, die gewöhnlich an dem jugularen Ende beginnt.

3) daß extravaskulärer Druck innerhalb der Schädelkapsel zunächst die Venen, dann die Kapillaren und bei genügender Druckhöhe auch kleinste Arterien komprimiert. Zwischen beiden Stadien kommt es zu einer Stauungshyperämie. Diese Gefäßsymptome sind denen, die KOCHER und CUSHING beobachteten, durchaus ähnlich.

4) Daß Hirndrucksymptome beobachtet werden können, trotzdem keine Anämie besteht, im Gegenteil sogar eine Eudihaemorrhysis im Sinne GEIGELs vorhanden sein kann.

5) Der zur Kompression der Hirnarterien notwendige Druck muß größer sein als der zur Kompression gleichgroßer Körper- (Muskel)arterien.

So sehr nun meine Resultate in Bezug auf die Zirkulationsveränderungen — dem Eintritt der Stauungshyperämie, der Kompression der Venen, schließlich der Anämie — mit denen KOCHERS und CUSHINGS übereinstimmen, in Bezug auf die Wertung ihrer Bedeutung für die Hirndrucksymptome weiche ich von diesen Untersuchern ab; denn wenn wir alle Symptome des Hirndrucks bis zum Exitus sich abspielen sehen in einem Stadium, wo von keiner Anämie die Rede sein kann, sondern die Kapillargefäße dilatiert, mit Blut gefüllt sind und Stauungshyperämie besteht, so kann die Anämie nicht die ausschlaggebende Rolle spielen, die man ihr zuschreibt. Dazu kommt die Tatsache, daß diese Anämie nur kortikal ist, daß also ein relativ kleiner Bezirk blutleer wird, während die Hauptmasse des Organs reichlichen Blutgehalt haben kann. Auch die ausgesprochene Abhängigkeit des „Hirndrucks“ vom „Blutdruck“ hat sich bei meiner Versuchsanordnung nicht so nachweisen lassen, wie das nach den NAUNYNschen und CUSHINGschen Versuchen zu erwarten stand.

Deshalb möchte ich neben den Zirkulationsstörungen als ursächliches Moment für den „Hirndruck“ einen anderen Faktor anerkennen, der bisher etwas vernachlässigt worden ist mit Ausnahme von RONCALI und ADAMKIEWICZ; ich meine die Substanzkompression.

2. Die Kompressibilität des Gehirns.

Die Kompressibilität des Gehirns war einer der Hauptstreitpunkte zwischen v. Bergmann und Adamkiewicz. Zweifellos hat man v. Bergmann in seiner ersten Darstellung mißverstanden, wenn man geglaubt hat, er verstehe unter Inkompressibilität des Cerebrums die Unmöglichkeit, dasselbe auch dem Volumen nach zu verkleinern, also den Begriff der physikalischen Inkompressibilität; in Erwiderung auf Adamkiewicz' Publikation braucht er ja selber den Vergleich mit einem Schwamme, den man ausdrücken und dadurch verkleinern könne. Daß sich das Gehirn tatsächlich genau so verhält wie andere parenchymatöse Organe: Milz, Leber etc. (Albert) wissen wir aus der praktischen Erfahrung. Die Eindellung des Gehirns durch intra- oder extradurale Hämatome (Mening. media), die Veränderung seiner Gestalt infolge des Druckes der Hand oder des Spatels bei der Krauseschen Operation des Ganglion Gasseri sind genügend bekannt. Es ist das Verdienst Adamkiewicz', zuerst diese Kompression als Volumenverkleinerung des Cerebrums beim Hirndruck hervorgehoben zu haben; sie ist aber noch nicht allgemein anerkannt. Unentschieden ist vor allem bis heute die Frage, ob die Verkleinerung die Folge eines Auspressens von Gewebsflüssigkeit oder der Kompression der Gefäße, speziell der venösen Blutbehälter, oder schließlich des mechanischen Zusammenpressens der Nervensubstanz selbst ist. Für jede der drei Auffassungen gibt es Begründungen. So wird z. B. das Austreten von Lymphflüssigkeit aus dem Opticusstumpf bei Hirnkompression mit gleichzeitigem Abfluß des Liquor cerebrospinalis als Beweis dafür angesehen, daß aus dem Gehirn durch die Kompression seine Flüssigkeit ausgepreßt sei. Für die Rückwirkung der Schwankung des Blutgehalts auf die Größe des Gehirns sind besonders die Versuche von Roy und Sherrington, ferner von Spina und hauptsächlich von Hill heranzuziehen, durch die bewiesen wird, daß ganz beträchtliche Zu- und Abnahme des Gehirnvolumens mit Schwankungen des Blutgehaltes eintreten können. (Näheres darüber siehe bei Kocher). Die letzte Auffassung kann sich auf die Versuche Roncalis, Horsleys und aus neuester Zeit Leonhardts stützen. Ersterer glaubt bestimmt nachgewiesen zu haben, daß Nervengewebe und -Zellen durch Druck aneinandergerückt werden können und dadurch degenerieren. Besser in den Rahmen meiner Versuche passen die Untersuchungen Horsleys. Horsley stellte Untersuchungen über die Elastizität des Gehirns an (nach Kocher). Durch eine Trepanationsöffnung im Schädel von 1 cm Durchmesser ließ er einen Gewichtsapparat so auf die Oberfläche des Gehirns wirken, daß das Gewicht (50 g) dasselbe vertikal belastete. Der Liquor cerebrospinalis wurde vorher abgelassen. Drucksymptome, Aenderungen von Puls und Atmung stellten sich erst bei einer Belastung von 200 g ein.

Horsley fand nun, daß das Gewicht das Gehirn rapide eindrückte, so das 3 Vierteile der Tiefe in den ersten Sekunden erreicht waren und daß der Grad der Eindrückbarkeit vom Blutdruck ganz unabhängig war. Die Hebung des Gehirns erfolgte ebenfalls in der Hauptausdehnung in wenigen Sekunden nach Wegnahme des Gewichtes und betrug ziemlich konstant etwa die Hälfte der ursprünglichen Höhe. Der Grad der Erholung des Gehirns zeigte sich von der Zeit des Druckes abhängig. Dauerte der letztere nicht länger als 5 Sekunden, so trat gewöhnlich völlige Erholung ein, ja das Gehirnniveau erhob sich sogar über die frühere Fläche, diese Erscheinung schiebt Horsley auf die Entwickelung lokalen Oedems im Bergmannschen Sinne. Bei längerem Druck war die Erholung des Gehirns eine geringere. Noch wichtiger ist eine zweite Tatsache, die Horsley fand, daß nämlich die Höhe des Blutdruckes ohne Einfluß auf die Wiederherstellung des normalen Volumens des Gehirns ist. Er erzielte durch Blutentziehungen einen starken Abfall des arteriellen Blutdruckes (bis zu 100 mm) und fand, daß die Erholung in derselben Zeit wie vorher eintrat. Auf der anderen Seite hat Horsley durch Amylnitrit eine Gefäßausdehnung im Gehirn bewirkt und das interessante Faktum registriert, daß dadurch der allgemeine arterielle Blutdruck sank, bis 30 mm Hg — also wie bei Lähmung des Vasomotorenzentrums für die Körpergefäße — während die Gehirnoberfläche nicht einsank oder nach Eindrücken sich hob; und umgekehrt sank die Hirnoberfläche zusammen, trotzdem bei Schwinden der Amylnitritwirkung der Blutdruck wieder stieg. Die Hirnelastizität sei auch da ersichtlich vom allgemeinen Blutdrucke unabhängig."

Hill stimmt der Erklärung Horsleys nicht bei, er glaubt, daß die Schwankungen des Hirnvolumens nur die Folge von Schwankungen im Inhalt seiner Venenräume sind.

Besonders zu erwähnen sind hier auch die Untersuchungen Leonhardts, wonach auch unbedingt die Möglichkeit der Zusammendrückbarkeit des Gehirns anerkannt werden muß. Auf diese Arbeit komme ich weiter unten noch zurück.

Ohne damals die Horsleysche Arbeit zu kennen, stellte ich Untersuchungen über die Kompressibilität des Gehirns an. Es trat, wie wir sahen, jedesmal nach Eröffnung des Schädels und Einsetzen des Ueberdruckes als erstes Symptom die Eindellung der Dura ein, und zwar bei niedrigen Drucken von 5—10 mm Hg, zu einer Zeit, wo die Gefäßkompression noch nicht beobachtet wurde. Ohne weiteres war diese Eindellung nicht zu erklären. Man konnte sie allein auf die Dura beziehen, sie konnte aber auch mit gleichzeitiger Eindellung der Gehirnoberfläche zu stande kommen; darüber mußte ein Vergleich des Versuchs bei intakter und durchschnittener Dura Aufschluß geben: Ein 9 kg schwerer Hofhund wurde in der üblichen Weise mit dem rechten Scheitelbein in das Kammerfenster eingestellt und an dieser Stelle tre-

paniert. Die Dura blieb intakt und es wurde nun langsam ein Ueberdruck von 10 mm Hg eingeleitet. Die vorher deutlichen pulsatorischen Schwankungen der Dura hörten beim Beginn eines Druckes von 6 mm sofort auf. Die Duraoberfläche lag etwa um $^1/_2$ cm tiefer als die Lamina interna; die Gefäße der Dura waren ganz wenig komprimiert und sicherlich noch durchgängig. So oft ich den normalen Druck herstellte, hob sich die Dura wieder bis zum normalen Niveau, um bei neuem Eintreten des Ueberdrucks sofort wieder einzusinken. Künstliche Steigerung des Blutdrucks durch Druck auf die Aorta war auf die Tiefe der Eindellung absolut ohne Einfluß. Dagegen konnte man sehr schön beobachten, wie bei Zunahme des Drucks bis auf 60 mm Hg die Duramulde noch ungefähr 4 mm tiefer geworden war, und sich bei Rückkehr auf den früheren Druck um denselben Grad verflachte. Jetzt ließ ich das Tier durch Durchschneidung der Carotiden verbluten. Auch danach änderten sich die Verhältnisse nicht; nach wie vor blieb das Niveau der eingedrückten Dura dasselbe. Nach dem Tode des Tieres glich sich allerdings bei Wiederherstellung der normalen Druckverhältnisse die Differenz nicht mehr vollständig aus; immerhin hob sich aber die Dura noch um 2 bis 3 mm. Bei der dann vorgenommenen Sektion fand ich an der Oberfläche des Gehirns keine Eindellung oder Einpressung.

Bei einem zweiten Hunde machte ich folgenden Versuch: Es wurde wiederum nach der Trepanation über dem linken Scheitelbeine bei intakter Dura ein Ueberdruck von ca. 80—110 mm Hg erzeugt und die Dura eingedellt. Diesen Druck ließ ich ca. 10 Minuten wirken. Zuckungen in den Beinen namentlich dem rechten, tiefes, langsames schnarchendes Atmen, Pulsverlangsamung und Coma traten ein. Jetzt wurde normaler Druck hergestellt, die Duramulde wurde flacher, die Hirnhaut kehrte aber nicht mehr in die normale Spannung zurück. Man hatte den Eindruck, daß die Gehirnoberfläche ihr nicht mehr anliege. Jetzt wurde die Dura durchschnitten und es zeigte sich eine ca. 3-Markstückgroße, ca. 2 mm tiefe Delle in der Substanz des Gehirns, die erst ganz langsam, nach ca. $^1/_2$ Stunde, sich wieder ausglich. Auffällig war, daß das rechte Bein, trotz Beseitigung des Drucks, immer noch einzelne Zuckungen bekam während einiger Stunden nach dem Versuch.

Den Versuch modifizierte ich dann folgendermaßen: Nach Eröffnung der Dura, aber vor Beginn der Drucksteigerung, hob sich sofort das Niveau des freigelegten Gehirns um ca. 2—3 mm über den Knochenrand. Respiratorische und pulsatorische Schwankungen waren nicht zu bemerken. Mit allmählicher Zunahme des Druckes änderte sich das Bild. Bei ca. 20—30 mm trat die Oberfläche langsam zurück, so daß bei einem Druck von über 30 mm wieder ein Abstand von der Lamina interna entstand, der 0,3—0,5 cm betrug. Dagegen blieb eine Eindellung der Hirnoberfläche bei Druckhöhen bis zu 40 mm aus, erst dann stellte sich eine leichte Einsenkung des Gehirns selbst

ein, wenn der Druck weiter stieg bis auf 50—60 mm Hg. Gleichzeitig wurden dann die ersten Drucksymptome registriert. Die Eindellung war aber sehr flach, manchmal kaum zu sehen, während der Abstand der Hirnoberfläche von der Lamina interna oft 1,5 cm betrug. Bei hohen Drucken bis zu 100 mm Hg — bei denen übrigens stets der ganze Drucksymptomenkomplex auftrat — erschien auch das freigelegte Gehirn an seiner Konvexität deutlich abgeflacht (auf die Aenderungen seiner Gefäßverhältnisse in diesem Stadium bin ich oben eingegangen). Wurde der Druck nachgelassen, so nahm auch das Gehirn seine frühere Form an, die Drucksymptome gingen zurück und bei weiterem Fallen des Druckes auf die Norm kehrte auch das Gehirn in die alte Lage und Form zurück, bei der die Oberfläche den Knochenrand überragte. Auch bei dieser Anordnung des Versuches, hatte Blutdrucksteigerung, abgesehen von der Aenderung der Gefäße in Farbe und Füllung, keinen bemerkbaren Einfluß auf Lage und Volumen des Gehirns. Man sah, wie die kleinsten Gefäßchen sich stärker füllten, die graurote Farbe des Gehirns mehr eine rote Nüancierung erfuhr und auch die dunklere Farbe der Venen nicht mehr so stark sich von der helleren der Arterien abhob. Trotzdem also das Gehirn den Erfolg der Blutdrucksteigerung deutlich in der Veränderung der Gefäße zeigte, trat keine Zunahme des Volumens ein, der Abstand zwischen Lamina interna und Hirnoberfläche blieb derselbe.

Danach ließ ich das Tier ebenfalls ausbluten: die hellrote Farbe des Gehirns wurde grauer und blasser, man sah nicht mehr die feine kapilläre Zeichnung an seiner Oberfläche. Die Venen dagegen blieben prall gefüllt, und ihre Farbe wurde dunkler. Als bereits das Tier größere Mengen Blut verloren hatte — schätzungsweise 2—3 l —, erschien mir auch das Gehirn kleiner zu werden; als ich nach eingetretenem Tode den Druck normal werden ließ, dehnte sich das Gehirn nur ganz wenig aus, der Abstand zwischen Oberfläche und Lamina interna blieb bestehen.

Aus dem Vergleich dieser Versuchsergebnisse bei geschlossener und intakter Dura kann man folgern:

1) daß in beiden Fällen das Gehirn ausweicht und bei genügender Zunahme des Druckes sogar komprimierbar ist. Bei intakter Dura ist dazu ein weit geringerer Druck notwendig als bei geöffneter.

2) Ferner ist die Substanzkompression bei intakter Dura nur immer im Bereich des Knochenfensters zu finden, bei eröffneter Dura haben wir eine diffuse Volumenabnahme des Organs. (Das Gehirn wird, um den v. Bergmannschen Vergleich zu brauchen, wie ein Schwamm zusammengedrückt.)

3) Hirndrucksymptome treten ein bei einem Druck,

bei dem eine Volumensänderung beobachtet wird. Für die Gefäße entspricht das dem Stadium der Stauungshyperämie.

4) Diese Volumenschwankungen sind bei geschlossener und eröffneter Dura vom Blutdruck unabhängig.

5) Verblutungstod bedingt in beiden Fällen eine irreparable Abnahme des Gehirnvolumens.

Die zwischen der Druckwirkung bei intakter und eröffneter Dura bestehenden Unterschiede sind wohl durch die verschiedene Art der Einwirkung des Druckes bedingt. Bei intakter Dura wird nur der unmittelbar um dem Knochenfenster gelegene Bezirk des Gehirns gedrückt und zwar wird man wegen des Zurücksinkens des Gehirns annehmen müssen, daß der umschriebene Druck das Gehirn zunächst verschiebt, so lange es ausweichen kann. Ist dagegen die Dura eröffnet, so dringt die nachströmende Luft diffus in das Schädelinnere und wirkt nun von allen Seiten auf die verschiedensten Teile des Gehirns ein. Den Unterschied in dem Erfolg der Kompression haben wir eben kennen gelernt. Im ersteren Falle haben wir mehr eine umschriebene Druckwirkung — die Verhältnisse beim lokalen Hirndruck —, im zweiten Fall eine auf das Hirn in der Art wirkende Kompression, wie wir sie beim sogenannten allgemeinen Hirndruck (Liquordruck) sehen.

Eine Verschiebung des Gehirns ist infolge der anatomischen Verhältnisse am besten so möglich, daß die Medulla oblongata mit ihrem unteren Ende tiefer in den Rückenmarkskanal eintritt und so der obere Teil derselben, Pons und das Kleinhirn, direkt auf der knöchernen Umgebung des Foramen magnum aufliegen. Damit entfernt sich natürlich die Hirnoberfläche von der Lamina interna, und diese Verschiebung imponiert uns bei intakter Dura als Eindellung des Gehirns, da jetzt die elastische Dura entsprechend ausgebuchtet werden kann. Von der Stärke des Druckes wird es abhängen, ob das so verschobene Hirn an seiner Oberfläche außerdem eingedrückt wird. Die Umgebung des Foramen magnum bildet bei noch weiterer Wirkung des Druckes ein Widerlager, so daß an dieser Stelle die betreffenden Hirnpartien einer sehr starken Kompression ausgesetzt sind. In dem Augenblick, wo das Gehirn nicht mehr ausweichen kann, muß eine Kompression seiner Substanz unbedingt eintreten und zwar ähnlich wie an dem Ort der Druckeinwirkung auch an der Stelle, wo diesem Druck durch entsprechenden Gegendruck das Gleichgewicht gehalten wird, d. h. in der Umgebung des Foramen magnum.

Uebrigens kann es auch vorkommen, daß das Gehirn in anderer Richtung verschoben wird und zwar dann, wenn die Richtung des Druckes sehr von der nach dem Foramen magnum abweicht oder an anderer Stelle ein geringer Widerstand besteht, wie es aus folgendem Versuch hervorgeht:

Stellt man nach Trepanation des Schädels das Knochenfenster bei

intakter Dura ein und läßt den Ueberdruck so stark wirken, bis Hirndrucksymptome (Veränderung der Atmung und des Pulses bei ca. 80 mm Hg) eintreten, und macht nun auf der gegenüberliegenden Seite eine Gegentrepanation ebenfalls ohne Eröffnung der Dura, so bemerkt man, wie die Dura sofort durch diese zweite Oeffnung sich vorwölbt. Zweimal beobachtete der Assistent außerhalb der Kammer dabei, daß in demselben Moment die Drucksymptome nachließen. Punktion des vorgewölbten Teils ergab, daß es sich nicht um Liquor handelte, der hierher zusammengelaufen war. Hierauf änderte ich den Versuch in der Weise, daß der Schädel so eingestellt wurde, daß nur die eine Hälfte des Schädels innerhalb der Kammer, die andere außerhalb derselben war und ließ wieder innerhalb der Kammer bei intakter Dura ca. 70 mm Hg auf das Cerebrum wirken. Die Veränderungen in Puls und Atmung traten in gewöhnlicher Weise ein. Trepanierte ich jetzt auch die andere Seite und zwar außerhalb der Kammer und ließ die Dura intakt, so trat zunächst nach Wegnahme des Knochens eine starke Vorwölbung der Dura mit dem fest unter ihr anliegenden Hirn ein. Wurde die Dura durchschnitten, so prolabierte das Gehirn sehr stark bis zu 7 mm Höhe, und gleichzeitig ließen die Drucksymptome ganz erheblich nach. (Auf die praktische Bedeutung dieses Versuches komme ich unten noch zu sprechen.)

Als ganz besonders wichtiges Resultat ergibt sich aus den ersten Versuchen der große Unterschied, je nachdem die Dura intakt ist und ein Druck außerhalb von ihr auf das Gehirn drückt, oder eine intradurale Druckzunahme Hydrocephalus (Mening. media) zu stande kommt, die nicht mehr umschrieben, sondern diffus auf die Substanz drückt. Es sind dies Verhältnisse, wie wir sie beim lokalen und allgemeinen Hirndruck haben.

Man wird wohl annehmen müssen, daß genau so wie die diffus das Hirn drückende komprimierte Luft auch wohl eine gespannte Cerebrospinalflüssigkeit wirkt. Extradurale Tumoren und extradurale Hämatome wirken dagegen ganz ähnlich wie der Ueberdruck bei intakter Dura im Versuch, d. h. zunächst verschiebend, dann komprimierend auf das Gehirn. Diese mechanische Einwirkung auf das Cerebrum, die wir im Versuch direkt vor Augen sahen, ist neben den bestehenden Zirkulationsstörungen mehr zu berücksichtigen als bisher geschah. Für den pathologischen intraduralen lokalen Druck sind die Verhältnisse insofern etwas anders als in meinem Experimente, als intradurale Tumoren häufig mit einer starken Vermehrung des Liquor einhergehen, und dadurch der Hirndruck leicht eine Folge der vermehrten Liquorspannung werden kann, also kein lokaler mehr ist. Auch intradurale Blutextravasate komplizieren sich meist mit exsudativen Vorgängen, die zu der anderen Form des Hirndruckes, dem Cerebrospinaldruck, wie ihn Naunyn und Falkenheim nennen, oder dem Liquordruck, wie ihn Kocher bezeichnet, führen.

3. Die Bedeutung des Liquor cerebrospinalis.

Eine ausschlaggebende Bedeutung des Liquor cerebrospinalis für das Zustandekommen der Drucksymptome bei der Steigerung des intracraniellen Druckes anzunehmen, war nach den grundlegenden Versuchen Leydens, Naunyns, Schreibers und Falkenheims selbstverständlich. Leyden hatte nämlich durch Vermehrung der Cerebrospinalflüssigkeit mittels einer Eiweißlösung, die er bei einem Druck von 180—200 mm Hg dem Tiere einspritzte, folgende Symptome erzeugt. Schmerz bei etwa 50 mm, Bewußtlosigkeit bei 130 mm, Krämpfe bei 120 mm, Pupillenerweiterung zeitweilig früh, meist erst im Coma bei 130 mm, ferner Nystagmus; Abnahme der Pulsfrequenz schon bei 50 mm, bei 75 mm konstant; zunehmend bis 150 mm, bei weiterer Fortsetzung bis 250 mm plötzliche Beschleunigung.

Die Respiration fand er im Stadium des Schmerzes beschleunigt unregelmäßig, im Coma tief, langsam, bei starkem Druck unregelmäßig, aussetzend mit zeitweise tiefem Inspirium. Das Herz schlägt noch 2 Minuten weiter nach dem Respirationsstillstand.

Außerdem wurde von ihm Würgen und Erbrechen beobachtet (nach Kocher).

Naunyn und seine Mitarbeiter bedienten sich auch dieser Injektionsmethode Leydens und fanden ziemlich dieselben Resultate, die dann in der Folge noch weitere Bestätigung fanden. Infolgedessen war fast allgemein die Auffassung geltend, daß der Hirndruck identisch sei mit dem Cerebrospinaldruck. Die experimentellen Ergebnisse hat später v. Bergmann zusammengefaßt und als Grundlage zu seiner oben wiedergegebenen ursprünglichen Theorie des Hirndruckes benutzt, deren wichtigster Satz der ist, daß die Hirndrucksymptome immer durch kapilläre Anämie zu stande kommen, die ihrerseits durch den gesteigerten Cerebrospinaldruck bedingt ist. Angeregt durch Adamkiewiczsche Angriffe auf diese Theorie, wurden neue wichtige Tatsachen, namentlich durch Deucher und Druif, gefunden, auf Grund deren die dem Liquor zugesprochene Bedeutung sehr fraglich wurde.

Es ist naheliegend, unter normalen Verhältnissen den Liquor mit den Transsudaten in anderen Körperhöhlen zu vergleichen, wie es ja auch immer geschehen ist. Allerdings bestehen nach Art seiner Entstehung, seines häufigen Wechsels, Unterschiede gegenüber jenen, so daß der Vergleich nur cum grano salis zu nehmen ist. Die Menge wird unter normalen Verhältnissen gering sein und lediglich der Erleichterung der mechanischen Bewegungen unter Verhinderung der Reibung des Gehirns dienen. Für die Druckausgleichung im Schädel durch Resorption wird er, wie es von einigen angenommen wird, kaum in Betracht zu ziehen sein, da seine Menge zu gering ist (nach Forster 2—3 ccm), und da wir aus Kochers Untersuchungen wissen, daß die großen Venenräume

durch geringe Kompression schon sehr viel Platz machen können. Diese Verhältnisse ändern sich bei pathologischen Zuständen im Schädel mit einem Schlage. Aenderungen in der Zirkulation, Veränderungen im Gewebe müssen Aenderungen in der Menge und in der Art des Liquor mit sich bringen. Aehnlich wie in anderen Körperhöhlen auf jede Kompression von Gefäßen eine verstärkte Transsudation und Oedembildung einsetzt, so wird oft auch die Kompression eines Gehirnteiles zu einer venösen Stauung mit nachfolgender vermehrter Transsudation führen. Andererseits bedingen pathologische Zustände, die mit einer Exsudation einhergehen, eine Vermehrung der normalerweise geringen Liquormenge neben der Veränderung seiner Zusammensetzung. Mir scheint für das ganze Verständnis des Liquordruckes ein Vergleich mit Flüssigkeitsansammlungen in Brust- und Bauchhöhle berechtigt. Genau wie hier, kann es infolge von pathologischen Vorgängen auch in der Schädelhöhle zu einer abnormen Flüssigkeitsansammlung kommen. Die Folgen, die das Exsudat in diesen Höhlen mit sich bringt, sind bekannt: die Verdrängung und Kompression der Nachbarorgane, gelegentlich bis zu Form- und Strukturveränderungen. Es ist nicht einzusehen, warum in der Schädelhöhle die Verhältnisse anders sein sollen. Die Resorption, die gerade bei der Vermehrung des Liquor nach den Autoren eine so große Rolle spielen soll, beobachten wir ebenso in der Bauch- und Brusthöhle bei Trans- und Exsudaten. Die Kompression der Organe beginnt sowohl in der Brust- und Bauchhöhle erst dann, wenn es zu einer Spannung kommt, wenn die Wandungen der Höhle nicht mehr nachgeben, wenn alle Kompensationseinrichtungen erschöpft sind. In Brust- und Bauchhöhle geben die Wandungen infolge ihrer Elastizität nach und schaffen eine Zeitlang mehr Raum. Bei Zunahme des intracraniellen Druckes werden zunächst die elastischen Bänder des Wirbelkanals gedehnt. Die Schädelwandungen sind zwar unnachgiebig und stark, aber die auf der Innenfläche liegenden großen Duralsinus ersetzen die fehlende Nachgiebigkeit der Wand selbst dadurch, daß sie kompressibel sind und auf diese Weise das Volumen im Schädelraum vergrößern können; diese Kompressibilität der Sinus ist von Ziegler, Cushing und mir experimentell bewiesen, und Kocher legt ihr großes Gewicht bei (s. oben). Endlich muß, weitere Zunahme der Spannung vorausgesetzt, als Effekt eine Organkompression eintreten. Der Vergleichspunkte gibt es also genug. Von vornherein könnte man erwarten, daß bei jeder pathologischen Vermehrung des Liquor mit Störung seiner Resorption oder bei aus anderen Gründen unter pathologischem Druck stehendem Liquor eine Kompression des Gehirns eintritt, genau wie wir dies bei den Organen der Brust- und Bauchhöhle kennen.

Daß diese theoretische Ueberlegung nicht mehr Anhänger fand, lag in der Hauptsache wohl daran, daß die Lehre von der Inkompressibilität des Gehirns so fest eingewurzelt war, daß man von vornherein

sie immer zur Voraussetzung einer jeden neuen Theorie machte. Wir haben indes gesehen, daß wir auf Grund von experimentellen Tatsachen jetzt wissen, daß die Hirnsubstanz kompressibel ist und sich genau so verhält wie andere Organe, die durch Druck von Fremdkörpern, komprimierter Luft — also auch von unter Spannung stehenden Flüssigkeiten — komprimiert werden können. Ob dabei die Schädigung der Zellen oder die Anämie die Symptome des Hirndruckes auslöst, mag zunächst dahingestellt bleiben.

Unter welchen Bedingungen der Liquor cerebrospinalis eine Kompression machen kann, ist also nach dem Gesagten klar: Wenn er unter Spannung versetzt wird und auf seine Umgebung drückt, und zwar wird er genau so wirken, wie die komprimierte Luft im Experiment: das Gehirn verschiebend, seine Substanz zusammendrückend; allerdings muß betont werden, daß dann, wenn der Druck nicht nur in der Umgebung des Gehirns, sondern auch in seinem Innern, in den Ventrikeln gesteigert ist, die Verhältnisse ganz anders werden können. Die Verschiebung kann dann ganz fortfallen und nur eine im doppelten Sinne wirkende Substanzkompression bestehen.

Damit ist aber noch nichts gesagt über die Rolle, die der Liquor spielt, wenn es sich um lokale Kompression des Gehirns handelt. Man war geneigt anzunehmen, daß beim lokalen Druck Drucksymptome nur dadurch zu stande kommen könnten, daß der Liquor ihn gewissermaßen aufnähme und ihn in Form eines diffusen Druckes an das Gehirn weiter gäbe, daß der Liquor den Druck auf das Organ also vermittele und nötig sei.

Diese Auffassung ist nun durch Deuchers Experimente widerlegt: Deucher stellte sich die Aufgabe, bei seinen Versuchen festzustellen, ob auch die Symptome des allgemeinen Hirndruckes auftreten bei lokaler Raumbeschränkung im Schädel, wenn der Cerebrospinalflüssigkeit freier Abfluß gewährt wird. Die Cerebrospinalflüssigkeit brachte er durch eine kreuzweise Incision im Ligamentum obturatorium atlantis zum Abfließen. Als Hirndruck erzeugende Mittel wandte er nach dem Vorgehen Pagenstechers erstarrende Massen, Laminariastifte und einen kleinen Kautschucktampon, den er mit Wasser füllen konnte, an. Deucher fand nun bei seinen Versuchen, daß lokale Raumbeschränkungen der Schädelhöhle auch bei Möglichkeit des freien Abflusses der Cerebrospinalflüssigkeit sowohl lokale als auch allgemeine Hirndrucksymptome hervorrufen. Er folgert daraus, daß der Liquor cerebrospinalis nicht nötig ist zum Zustandekommen des Hirndruckes, es muß vielmehr nach ihm die Hirnsubstanz selbst die Leitung des Druckes übernehmen können, wie es sich ja auch aus meinen Versuchen ergibt.

Aus den Versuchen über Hirnkompression in der Kammer im vorigen Abschnitt wissen wir, wie diese Fortpflanzung des Druckes

durch die Hirnsubstanz aufzufassen ist. Die Versuche sind ein klarer Beweis für die Richtigkeit der DEUCHERschen Folgerungen. Bei den meisten meiner Versuche war ja infolge der Eröffnung der Dura dem Liquor freier Abfluß möglich, trotzdem traten, genügenden Druck vorausgesetzt, Hirndrucksymptome ein und zwar sogenannte lokale und allgemeine (s. oben). Demnach ist die Ansicht, daß der eigentliche Hirndruck erst durch Vermittelung des Liquor zu stande komme, unrichtig.

Damit ist natürlich nicht gesagt, daß der Liquor für den Hirndruck überhaupt keine Rolle spielt. Im Gegenteil; wir werden sehen, daß er speziell auf die Höhe des Druckes, die bei extraduraler Kompression zu Drucksymptomen führt, wirksamen Einfluß hat.

Injiziert man vom Wirbelkanal aus so viel Flüssigkeit in den Cerebrospinalsack, daß in der freigelegten Stelle des Schädels die Dura sich vorwölbt (ca. 130—140 ccm), und daß man durch sie hindurch nur die Flüssigkeitsschicht, nicht mehr das Cerebrum palpieren kann — Drucksymptome dürfen dabei natürlich nicht eingetreten sein — und setzt jetzt die Trepanationsstelle unter Ueberdruck, so genügen meist schon Druckgrade von 10—20 mm Hg, je nach der Größe des Tieres, um allgemeine Hirndrucksymptome zu erzeugen. Dabei tritt die sonst bald beobachtete Eindellung der Dura nicht ein. Trotz des geringen Druckes treten Zuckungen in den Gliedern, Aenderung von Puls und Atmung etc. auf. Ueberraschend ist aber, daß nur ganz kurze Zeit diese Symptome beobachtet wurden, nach ca. $^1/_4$ Stunde bemerkt man, wie die Dura sich ganz allmählich einsenkt, genau wie in den früheren Versuchen, und der Hirnoberfläche fest anliegt; gleichzeitig erholt sich das Tier, die Drucksymptome lassen allmählich nach und verschwinden schließlich ganz. Erst bei weiterer Steigerung des Druckes um 50—70 mm Hg konnte man erneut Drucksymptome erzeugen. Der Cerebrospinaldruck, der an sich noch keine Symptome machte, brauchte also nur um ein geringes vermehrt zu werden (durch Druck auf die Dura), und der Hirndruck wurde manifest. Daß übrigens die Flüssigkeit nicht vollständig resorbiert worden war, kann man daraus folgern, daß nach Beendigung des Versuches aus der eröffneten Dura noch ca. 40 ccm abflossen.

Läßt man die Injektionskanüle in dem Wirbelkanal stecken, so daß der Liquor abfließen kann, verschließt aber die Oeffnung mit dem Finger, um sie nach Einsetzen des Kammerdruckes sofort freigeben zu können, so spritzen auf einmal wenige Kubikcentimeter Flüssigkeit heraus, sobald die Kompression beginnt, dann aber fließt kein Tropfen mehr ab. Bei Injektion von 150 ccm in den Lumbalsack beobachtete ich, daß bei dieser Versuchsanordnung zu Beginn des Kammerdruckes etwa 10—15 ccm abflossen, daß dann aber selbst bei stärkerem Druck von 80—100 mm Hg kein Tropfen mehr aus der Kanüle heraustrat, sondern erst dann wieder abtropfte, als der Druck nachließ. Diese Beobachtung

kann man sich folgendermaßen erklären: Die Kompression des freigelegten Duralabschnittes durch den Ueberdruck kann nicht mehr ohne weiteres auf das Gehirn an einer umschriebenen Stelle wirken. Die Flüssigkeitsschicht, die zwischen Dura und Cerebrum gelegen ist, nimmt den Druck auf und gibt ihn nach allen Richtungen ohne Verlust weiter; mit anderen Worten, es entsteht in dem vermehrten Liquor eine Spannungszunahme, die von allen Seiten auf das Gehirn wirkt. Dabei wird sicherlich das Gehirn zunächst seine Lage nicht ändern können, da von allen Seiten gleich starker Druck auf dasselbe wirkt. In dem Augenblick aber, wo durch das Abfließen des Liquor aus der Kanüle ein Druckminimum im Wirbelkanal entsteht, muß ein Zuströmen des Liquors aus dem Schädel zum Wirbelkanal einsetzen. Das Gehirn folgt dieser Liquorströmung und es kann vorkommen, daß genau wie bei dem Versuche im vorigen Abschnitt über lokalen Hirndruck die Medulla oblongata in das Foramen magnum eintritt und auf diese Weise Rückgratskanal und Cavum cranii gegeneinander abschließt. Infolgedessen kann die im Schädel jetzt abgeschlossene Flüssigkeitsmenge nicht mehr in den Wirbelkanal eintreten und das Ausfließen aus der Kanüle hört auf. Von da ab muß jede weitere Druckerhöhung, ganz besonders stark die Spannung im Liquor und damit auch den „Hirndruck“ erhöhen.

Diese Verschiebung des Cerebrum, die an jene beim lokalen Hirndruck erinnert, hat Chiari (nach Birch-Hirschfeld) beim Hydrocephalus internus auch gefunden. Pons und Medulla oblongata waren in das Foramen magnum eingetreten. Ferner weisen Hill, Böninghaus, Albert, Cushing, Kocher auf diese Möglichkeit hin. Außerdem will ich hier eine interessante Mitteilung, die mir der Oberarzt der medizinischen Klinik, Herr Dr. Allard, gemacht hat, erwähnen. Allard beobachtete in 2 Fällen von Hirntumor im Anschluß an die Lumbalpunktion, die wegen des bestehenden Hirndruckes gemacht wurde, Exitus letalis. Die einfachste Erklärung, die Allard selbst schon gab, ist die, daß durch das schnelle Abfließen des Liquor ein Druckminimum im Rückgratskanal eintrat, so daß das Hirn genau wie im Versuch plötzlich in das Foramen magnum eingepreßt wurde. Die Kompression der Medulla oblongata wurde zur Todesursache.

Aus diesen experimentellen Ergebnissen folgt:

1) daß lokaler und allgemeiner Hirndruck ohne Anwesenheit von Liquor cerebrospinalis zu stande kommen kann.

2) daß in denjenigen Fällen, wo eine abnorme Vermehrung oder Spannung des Liquor besteht, ein bedeutend kleinerer extraduraler (lokaler) Druck genügt, um „Hirndruck“ auszulösen, als unter normalen Verhältnissen;

3) daß jede lokale, namentlich extradurale Kompression in dem Augenblick aufhört, im physikalischen Sinne

eine „lokale“ zu sein, wo es zu einer Liquorvermehrung kommt. Der lokale Druck setzt sich sofort in eine „diffuse“ Spannungsvermehrung des Liquor um, wenn ein Mißverhältnis zwischen Produktion und Resorption des letzteren besteht. Für diese Fälle von „lokalen“ Hirndruck kann man den Teil der v. Bergmannschen Theorie anerkennen, der in der Spannungszunahme des Liquor das auslösende Moment für den Hirndruck sieht, nur würden wir dabei neben der Gefäßveränderung Gewicht auf Verschiebung und Substanzkompression des Gehirns zu legen haben.

Diese Spannungszunahme des Liquor, die in unserem Versuche durch eine Kompression von außen auf den Duralsack bedingt war, ist am besten mit dem Experiment zu vergleichen, das v. Bergmann und vor ihm schon Magendie bei einer Meningocele vornahmen. Druck auf den Meningocelensack löste typische Hirndrucksymptome aus. Adamkiewicz ist dieses Experiment nicht gelungen, Kocher dagegen bestätigt es, Friedrich hat es nach mündlicher Mitteilung auch gesehen. Bei einem Falle von Meningocele der Breslauer Klinik wurden damals durch Kompression des Sackes Pulsverlangsamung und motorische Reizsymptome (Krämpfe) hervorgerufen. Daß dieses Experiment nicht immer gelingt, hängt wohl mit der Verschiedenheit der anatomischen Verhältnisse bei Spina bifida zusammen. Das ausschlaggebende Moment bei diesen Versuchen ist die durch den Druck auf den Duralsack zu stande kommende Spannungsvermehrung des Liquor.

Diese Spannungszunahme im Schädel kann nun — und das ist häufig der Fall — ebensogut dadurch entstehen, daß eine abnorme Vermehrung des Liquors durch pathologische Prozesse zu stande kommt. Als klassisches Beispiel dafür kann man die Meningitis anführen. Die Meningitis, die ja fast immer zu einer reichlichen Exsudation im Duralsack führt, bietet ausgesprochene Symptome des Hirndruckes. Klinisch können wir diese Spannungszunahme bei der Quinckeschen Lumbalpunktion nachweisen, und auf dem Sektionstisch sieht man ja an der Abplattung der Windungen des öfteren, wie das unter Spannung stehende Exsudat auf die Substanz des Gehirns gewirkt hat.

Eine andere Form der Liquorvermehrung finden wir beim Hydrocephalus internus. Hier sind die Ventrikel mit abnorm großen Mengen von Liquor gefüllt, die Spannung ist vermehrt und zentrifugal wird die Gehirnsubstanz unter Druck gesetzt. Auch hier kommt es wieder zu einer Kompression, die anatomisch fast in allen Fällen an den Veränderungen der Oberfläche, besonders der Basis, sich nachweisen läßt. Namentlich die bei Hydrocephalie höheren Grades eintretende Kompression der basalen Hirnteile, der Brücke und des verlängerten Markes ist unzweifelhaft von wesentlicher Bedeutung für die schweren klinischen Sym-

ptome, die beobachtet werden (Birch-Hirschfeld). Die Verhältnisse bei Hydrocephalus internus entsprechen denen, die Spina (nach Kocher) experimentell durch Ansammlung von Flüssigkeit in den Ventrikeln erzeugt hat. Spina findet, daß diese Ventrikelflüssigkeit eine exzentrische Wirkung nach der Peripherie ausübt, so daß die Rindenpartien an die harte Schädelinnenfläche angepreßt und dadurch mehr geschädigt werden als zentral gelegene Partien.

Aus diesen anatomisch zweifellos sichergestellten Veränderungen an der Hirnoberfläche folgt, daß in diesen Fällen von Liquordruck die Substanz des Cerebrums wirklich komprimiert wird; und zwar in der Art, wie ich es oben beschrieb. Die Abplattung der Windungen sind der Ausdruck von makroskopischen Formveränderungen, denen mikroskopische Verschiebungen und Veränderungen der spezifischen zelligen Elemente entsprechen. Genau wie die Zellen anderer Organe durch Druck in ihrer Leistungsfähigkeit behindert werden, so müssen auch die Hirnzellen durch einen solchen Druck leiden, und da sie empfindlicher sind, sogar schneller ihre Funktion einstellen oder wenigstens herabsetzen. Das wäre auch ohne das Bestehen von Zirkulationsstörungen verständlich.

Für die intraduralen Tumoren kommt diese Form des Hirndrucks ebenfalls in Frage. Denn sie führen meist immer zu Mißverhältnissen zwischen Produktion und Resorption des Liquor. Hinzu kommen exsudative Vorgänge, die hier ähnlich wie in der Bauch- und Brusthöhle Tumoren begleiten. Darum kann man auch intradurale Tumoren kaum als Ursache für „lokalen" Hirndruck ansehen, zumal wenn man noch bedenkt, daß durch das Hineinwachsen des intraduralen Tumors in die Hirnsubstanz Strukturveränderungen entstehen, die klinisch das reine Bild des Hirndruckes trüben müssen.

Also bei all diesen Formen des Hirndruckes dürfen wir mehr Wert auf rein mechanische Verschiebungen des Organs und Kompression seiner Substanz legen; zumal wir im Experiment und der Pathologie objektive Unterlagen für diese Auffassung haben.

In der Hauptsache nähere ich mich damit der Adamkiewiczschen Auffassung in Bezug auf die Hirndruckfrage. So halte ich die Kompressibilität des Gehirns jetzt für erwiesen, ebenso die Tatsache, die auch schon Deucher experimentell feststellte, daß der Liquor zum Zustandekommen für die Symptome nicht nötig ist, aber wie schon erwähnt, eventuell doch eine Rolle spielen kann.

In wichtigen Punkten stimme ich auch mit Kocher überein, so in dem Verhalten der Blutgefäße gegenüber dem gesteigerten extravaskulären Druck. Nur möchte ich glauben, daß die Deutung der Stauungshyperämie und kapillären Anämie als ursächliche Momente für den beginnenden beziehungsweise manifesten Hirndruck auf Grund der Versuche im ersten Abschnitt anfechtbar ist. Die Substanzkompression spielt meines Er-

achtens eine größere Rolle als man bisher annahm. Auch die absolute Abhängigkeit des Hirndruckes vom Blutdruck kann ich auf Grund meiner Versuche, für den lokalen Hirndruck wenigstens, nicht anerkennen. Es sind da weitere Untersuchungen sehr wünschenswert.

Aus anatomischen und physiologischen Gründen liegt die Sache beim Liquordruck ganz anders. Ueber die Versuche, die bei ihm die hohe Abhängigkeit vom Blutdruck beweisen, kommen wir nicht hinweg. Das haben die ersten Untersucher schon betont, insbesondere Naunyn und seine Mitarbeiter, das geht namentlich aber einwandsfrei aus den Experimenten, die Cushing unter Kochers Leitung ausführte, hervor. Cushing und Kocher konnten auf Grund ihrer Experimente folgendes Gesetz aufstellen: „Das vollendete Bild des Hirndruckes beginnt mit der Zeit, wo der Hirndruck die Gefäße komprimiert, d. h. über die Höhe des Blutdruckes in denselben sich erhebt. Diese Hirnanämie ist nur dadurch mit dem Leben während längerer Zeit verträglich, weil Anämie des Vasomotorenzentrums in der Medulla oblongata einen Reiz auf diese ausübt, welcher genügt, den Blutdruck je und je wieder über den Hirndruck hinaufzusteigern. Und zwar handelt es sich nicht bloß um die Emporbringung des Blutdruckes über die Höhe der diastolischen Spannung, wie das Schulten annimmt, sondern auch erheblich über die systolische Spannung hinaus. Das bedingt es, daß nicht bloß wieder Blut durch die Kapillaren durchgetrieben wird, sondern daß die Kapillaren momentan wieder ganz gefüllt werden. Damit hört auch die Reizung des Vasomotorenzentrums auf, welches natürlich selbst auch wieder Blut erhält. Der Blutdruck sinkt ebensoviel unter den Hirndruck, wie er sich über demselben erhoben hatte, und dasselbe Spiel wiederholt sich von neuem. Stärkerer Druck vermag dabei längeren Respirationsstillstand, nebst Vaguslähmungspuls zu machen, welchen dank dem stets noch über den Hirndruck sich erhebenden Blutdruck in regelmäßigen Zwischenräumen wieder bessere Atmung und Vagusreizungspuls Platz machen.“

Auch Naunyn und seine Mitarbeiter haben dieses periodische Steigen und Fallen des Blutdruckes schon früher konstatiert, ihm aber nicht die prinzipielle Bedeutung als Regulationsmechanismus beigelegt, wie Cushing und Kocher dies tun. Die Abhängigkeit des Liquordruckes vom Blutdruck müssen wir, wie gesagt, anerkennen, dagegen ist es zweifelhaft, ob die Kompression der Gefäße allein für das Zustandekommen der Drucksymptome heranzuziehen ist; ich glaube, daß daneben die Substanzkompression des Gehirns wie beim „lokalen“ Hirndruck eine Rolle spielt. Man erinnere sich daran, daß wir Stauungshyperämie und Anämie zur Erklärung der Vorgänge nicht nötig haben, da wir bei den Versuchen über lokalen Hirndruck in der direkten Einwirkung auf die Gehirnsubstanz ein wichtiges Moment für die Drucksymptome kennen lernten, daß ich ferner für den diffusen Hirndruck durch komprimierte Luft ähnliches fand und wir

auch beim Liquordruck wichtige Unterlagen für die Erklärung der Drucksymptome durch mechanische Substanzkompression haben. Es ist nicht ausgeschlossen, daß die Anämie nicht als ursächliches Moment, sondern als begleitende Erscheinung aufzufassen ist. Denn auch bei diffuser Hirnkompression im Experiment durch komprimierte Luft sehen wir bei erhaltener Zirkulation schon Drucksymptome auftreten. Denkbar wäre auch ein solcher Zusammenhang, daß die Kompressibilität der Substanz vom Blutdruck abhängig wäre; dagegen sprechen aber Horsleys und meine Experimente (s. o.). Ueber andere Möglichkeiten wissen wir bis heute nichts.

Noch schwieriger ist die Erklärung der Hirndrucksymptome durch Anämie in denjenigen Fällen, wo es sich um einen entzündlichen Liquordruck handelt. Denn für diesen paßt die im Experiment durch Injektion von Flüssigkeit in den Cerebrospinalsack gemachte Erfahrung ganz und gar nicht. Man darf nicht vergessen, daß da, wo es sich um entzündliche Exsudate handelt, durch die Entzündung immer eine Hyperämie zu stande kommt. In der Tat finden wir oft bei entzündlichem Hydrocephalus mit schwersten Hirndrucksymptomen trotz der plattgedrückten Windungen keine Anämie, sondern eine Hyperämie, im Gegensatz zu den Befunden bei transsudativem Hydrocephalus. Es muß das als Beweis dafür angesehen werden, daß die aus den experimentellen Untersuchungen abgeleitete Vorstellung, daß die Hirnanämie alle Hirndrucksymptome erkläre, ohne Einschränkung nicht richtig ist, jedenfalls nicht für den entzündlichen Liquordruck paßt. Ich habe beim lokalen Hirndruck auf Grund experimenteller Untersuchung und anatomischer Tatsachen darauf hingewiesen, daß neben Anämie die mechanische Substanzkompression die Hauptsache ist. Bei entzündlichen Exsudaten kommt außerdem neben der mechanischen Druckwirkung auf die Gehirnsubstanz noch die spezifische Giftwirkung der Toxine auf die Zellen hinzu. Diese toxische Schädigung ist uns nach den herrschenden Vorstellungen durchaus verständlich. Wieviel von den Hirndrucksymptomen in solchen Fällen auf Kosten der Giftwirkung zu setzen ist, wieviel Folgen des mechanischen Drucks auf die Zellen und vieviel den Zirkulationsstörungen zuzuschieben ist, ist schwer zu sagen. Sehr gewagt ist es, da noch von der kapillären Anämie als Erklärung der Hirndrucksymptome zu sprechen, wo so komplizierte Verhältnisse bestehen. Das ist meines Erachtens zu wenig berücksichtigt worden.

Handelt es sich um abgekapselte Exsudate, so ähneln die Vorgänge denen bei lokaler Raumbeschränkung; allerdings werden wir wohl selten so rein das Bild lokaler Kompression beobachten, wie bei extraduralem Druck, ebensowenig wie bei den intraduralen Tumoren, die, wie wir sahen, ja auch andere als Drucksymptome auslösen.

Für alle Formen von Hirndruck spielen nun noch andere Momente eine Rolle. Ich erinnere an die von vielen Autoren nachgewiesenen

Reflexe bei Durareizung, die gelegentlich Hirndrucksymptome vortäuschen können, ohne daß überhaupt im Schädel ein erhöhter Druck vorhanden ist. So macht neuerdings LEONHARDT wieder darauf aufmerksam, daß die Drucksymptome nur durch Durareizung bedingt sind und der Druck überhaupt keine Rolle spielt; daß das zu weit gegangen ist, braucht nicht gesagt zu werden. Ferner gibt ein sehr eigentümlicher Fall von Schädelfraktur, den ALBERT beobachtete, zu denken. Es bestand bei einem Patienten ein großer Haut- und Knochendefekt am Schädel, so daß das Gehirn vollkommen bloß lag und von dem Einflusse einer erhöhten Spannung in der Schädelkapsel nicht die Rede sein konnte. Jedesmal, wenn gegen die Wunde ein Strahl kalter Karbollösung gerichtet wurde, trat ein rasches Fallen der Pulsfrequenz bis auf 40 Schläge in der Minute und auch Erbrechen ein.

Vielleicht spielen auch vasomotorische Vorgänge eine Rolle.

ROY und SHERRINGTON, später HILL, glauben allerdings, daß die Gehirnzirkulation passiv jeder Veränderung im allgemeinen arteriellen und venösen Blutdruck folgt. Sollten aber die Ergebnisse WIGGERS bestätigt werden, so bleibt die Richtigkeit der HILLschen Auffassung zweifelhaft. WIGGERS gelang es nämlich, zum ersten Male ähnliche Wirkungen des Adrenalins auf die Hirngefäße wie auf die Körpergefäße nachzuweisen, so daß er sich zur Annahme vasomotorischer, vom Gefäßnervenzentrum abhängiger Einflüsse berechtigt glaubt.

Damit würde aber auch die CUSHINGsche Theorie einer wichtigen Stütze beraubt, denn unmöglich kann der von CUSHING vermutete Regulationsmechanismus bestehen, wenn auch die Hirngefäße unter demselben nervösen Einfluß wie die Körpergefäße stehen; denn die Blutdrucksteigerung, die allein das Tier am Leben hält, kommt dadurch zu stande, daß der Reiz des Vasomotorenzentrums eine Konstriktion der Körpergefäße hervorruft. Die Vorgänge sind kompliziert und vorläufig noch nicht exakt zu erklären.

Wenn man übrigens der Substanzkompression eine größere Rolle zuschreibt als bisher, und die Zirkulationsstörungen nicht mehr allein für die Hirndrucksymptome verantwortlich macht, so fällt uns die Auffassung der Commotio cerebri als „akuter Hirndruck“ leichter. KOCHER, der ganz besonders für diese Auffassung eintritt, hat dafür die Bezeichnung Hirnpressung eingeführt; das Wesentliche ist, daß wir in den Vorgängen beim akuten Druck nichts Verschiedenes von dem sehen, was beim langsamen Druck die Symptome auslöst; ich glaube, daß bei der Hirnpressung eine plötzlich einsetzende Anämie weniger erklärt als eine plötzliche stoßartige, kurzdauernde, mit kolossaler Geschwindigkeit einsetzende und intensive Substanzbewegung. Dabei wird genau wie beim langsamen lokalen Hirndruck zunächst das Gehirn auszuweichen versuchen, und zwar in der Richtung des Stoßes; und zwar geht dieses Ausweichen nicht langsam und allmählich, sondern ganz

plötzlich, ruckweise der Geschwindigkeit des Stoßes entsprechend, vor sich. Sehr bezeichnend ist für diese Gehirnbewegung der Ausdruck Schleuderbewegung, den KOCHER gebraucht. Das bedeutet natürlich eine ganz andere Schädigung, als wenn das Organ gradatim seine Lage ändert. Der Unterschied im spezifischen Gewicht der weißen und grauen Substanz verleiht den beiden Massen auch ein verschiedenes Beharrungsvermögen, was nach TILMANNS experimentellen Untersuchungen noch besondere Veränderungen mit sich bringen kann.

Daß beim akuten Hirndruck wirklich die Substanzveränderung, die dabei weder makroskopisch noch mikroskopisch immer nachzuweisen sein wird, das ausschlaggebende Moment ist, geht meines Erachtens am besten aus den bekannten KOCH und FILEHNEschen Verhämmerungsversuchen und vor allem aus den Experimenten WITKOWSKYS hervor. KOCH und FILEHNE konnten auch an Salzfröschen die Symptome der Hirnerschütterung auslösen und WITKOWSKY sogar bei Fröschen, denen er vorher das Herz ausgeschnitten hatte.

Die Versuche WITKOWSKYS faßt auch KOCHER als Beweis dafür auf, daß ganz unabhängig von Zirkulationsstörungen die Symptome der Commotio cerebri durch direkte Beeinflussung des Gehirns ausgelöst werden können. Ferner spricht die Beobachtung, die man in Schlachthäusern machen kann (LEONHARDT), daß Tiere durch den Schlag vor den Kopf sofort blitzartig bewußtlos niederstürzen und die Glieder von sich strecken, mehr für eine direkte Substanzschädigung, als für eine durch Anämie bedingte Funktionsstörung.

Aus meinen Versuchen folgt keine Erweiterung der therapeutischen Maßnahmen beim Hirndruck. Es liegt ja für den Chirurgen der Weg klar da; er muß die Raumbeschränkung, die besteht und den Druck erzeugt, beseitigen. Dabei wird er jetzt in praxi schärfer zu unterscheiden haben zwischem dem lokalen und dem Liquordruck. Wir sahen, daß beim lokalen Hirndruck die Substanzkompression mehr zu berücksichtigen ist, als bisher geschah. Mittel, die nur auf den Blutdruck wirken, wie die Infusion, oder auf die Füllung der venösen Räume im Schädel Einfluß haben wie der Aderlaß, sollten für ihn nicht mehr in Frage kommen. Für den lokalen (besonders den extraduralen) Hirndruck ist allein die Trepanation indiziert. Sehr schwierig ist für den Chirurgen dabei die Wahl des Zeitpunktes. Es gelingt nicht immer, in einem frühen Stadium die Diagnose zu stellen, zumal dann, wenn man zur Diagnose lokale Herdsymptome und die sogenannten Allgemeinsymptome beansprucht. Ich möchte es mit KOCHER für berechtigt halten, bei dem Verdacht auf lokale Kompression des Cerebrums schon dann die Trepanation auszuführen, wenn Reiz- und Lähmungssymptome nur eines ganz umschriebenen Hirnabschnittes diesen Verdacht rechtfertigen. Man braucht nicht immer den Druckpuls und die veränderte Atmung, das Erbrechen und die totale Bewußtlosigkeit ab-

zuwarten, bis man sich zum Eingriff entschließt. Kocher macht mit Recht darauf aufmerksam, daß Bewußtseinsstörungen leichterer Art ein Frühsymptom des Hirndruckes sind und die Trepanation auch dann rechtfertigen, wenn die schwereren Symptome der Medulla oblongata noch fehlen.

Kann das drückende Agens entfernt werden, so ist die Indikation zur Operation einwandsfrei (z. B. bei dem Hämatom des Mening. media). In anderen Fällen, wo die Entfernung ausgeschlossen ist, beseitigt die Trepanation wenigstens die Drucksymptome analog dem Versuche auf p. 973/74.

Für die Technik der Ausführung ist es dabei wichtig zu wissen, daß der lokale Hirndruck weniger durch die Spannung im Liquor als durch die Verschiebung und Kompression der Substanz zu stande kommt. Man wird deshalb von vornherein die Trepanationsöffnnng ziemlich groß anlegen, und zwar mit definitiver, nicht temporärer Abtragung des Knochens, genau so wie es Kocher für andere Operationen am Schädel, besonders bei der Epilepsie, empfohlen hat. Wichtig würde es ferner sein, daß man sich nicht mit der Abtragung des Knochens begnügt, sondern auch die Dura in der Ausdehnung der Knochenwunde beseitigt; denn nach ihrer Entfernung ist dem Gehirn eine größere Möglichkeit gegeben, auszuweichen und sich der schädlichen Kompression zu entziehen (vergl. die entsprechenden Versuche im II. Abschnitt). Außerdem hat die Entfernung der Dura den Vorteil, daß, wie uns die Versuche von Beresowsky lehren, eine Knochenregeneration, die das Ventil verlegt, nicht eintreten kann, d. h. die Entlastung des Schädels eine dauernde ist. Allerdings scheinen diese experimentellen Tatsachen nicht immer für die klinischen Fälle zu sprechen, da selbst nach ausreichender Entfernung der Dura eine Knochenregeneration eintrat (Kocher).

Die Behandlung des Liquordruckes kann wesentlich einfacher sein, namentlich dann, wenn es sich um Entzündungsvorgänge (Meningitis) handelt, die zu der vermehrten Spannung führen; da genügt oft schon die Punktion des Wirbelkanals nach Quincke, um die zur Beseitigung des Hirndrucks nötige Entlastung des Schädels zu erzielen. Ob aber nicht speziell bei der Meningitis die Trepanation besser die Punktion verdrängt, bleibt abzuwarten. Nach den Erfahrungen und Resultaten, die Kümmel und Hinsberg bei der operativen Behandlung der Meningitis durch Trepanation gemacht haben, scheint eine aktivere Therapie nicht aussichtslos.

Die Bilder wurden von Herrn cand. med. Ihms angefertigt.

Literatur.

Adamkiewicz, Hirndruck und Druck im Gehirn. Ein Beitrag zur Lehre von der Strömung der physiologischen und der Stase der pathologischen Flüssigkeiten im Schädel. Wien. klin. Wochenschr., 1897, No. 29—31.

Albert, E. u. Schnitzler, J., Einige Versuche über Hirndruck. Internat. klin. Rundschau, 1894, No. 1—3.

Berger, H., Zur Lehre von der Blutzirkulation in der Schädelhöhle des Menschen, namentlich unter Einfluß von Medikamenten (1901).

v. Bergmann, E., Ueber den Hirndruck. Langenbecks Arch., Bd. 32, p. 705. Außerdem Handbuch der prakt. Chirurgie. 3. Aufl. 1906.

Deucher, Experimentelles zur Lehre vom Hirndruck. Dtsch. Zeitschr. f. Chir., Bd. 35.

Druif, Beiträge zur Kenntnis der Theorie des Hirndrucks. Dissert. 1896.

Friedrich, P. L., Mitteilungen zur Hirnpathologie, insbesondere zur Pathologie des Stirnhirns, zugleich ein Beitrag zur Frage nach der Bedeutung des örtlichen Hirndrucks. Dtsch. Zeitschr. f. Chir., Bd. 67, p. 35.

Falkenheim, H. u. Naunyn, Ueber Hirndruck. Arch. f. experim. Path. u. Pharmakologie, Bd. 22, p. 269.

Harvey-Cushing, Physiologische und anatomische Beobachtungen über den Einfluß von Hirnkompression auf den interkraniellen Kreislauf und über einige hiermit verwandte Erscheinungen. Mitt. a. d. Grenzgeb., Bd. 9 u. 18.

Kocher, Hirnerschütterung und Hirndruck. Spez. Pathologie u. Therapie, Nothnagel 1901.

Kramer, A contribution to the theory of cerebral concussion. Annales of surgery, 1896, Februar.

Leonhardt, W., Experimente und Studien zur Hirndruckfrage. Dtsch. Zeitschr. f. Chir., Bd. 71, p. 35.

Minkowski, Ueber die Aenderungen der elektrischen Erregbarkeit des Gehirns nach Verschluß der Kopfarterien. Dissert. 1881.

Schultén, Untersuchungen über den Hirndruck, mit besonderer Rücksicht auf seine Einwirkung auf die Zirkulationsverhältnisse des Auges. Langenbecks Arch., Bd. 32, p. 455, 733 u. 947.

Tilmann, Zur Frage des Hirndrucks. Chirurgenkongreß 1900.

Wiggers, On the action of adrenalin on the cerebral vessels. American Journ. of Physiol., Vol. 14, p. 452—465, Nov. 1905. Ref.: Biochemisches Centralbl., Bd. 4, No. 19, Dez. 1905.

Ziegler, Ueber die Mechanik des normalen und pathologischen Hirndrucks. Chirurgenkongreß 1895.

XXVIII.

Beiträge zur Chirurgie des Magencarcinoms.

Die in den Jahren 1891—1904 in der Mikuliczschen Klinik ausgeführten Magenresektionen.

Von

Dr. **M. Makkas,**

Assistenzarzt der chirurgischen Klinik zu Breslau.
An der Klinik seit 1. Okt. 1904.

Es ist schon ein Vierteljahrhundert verflossen, seit BILLROTH die erste erfolgreiche Magenresektion machte. Damals war die Zeit der großen Erfolge der Chirurgie, die Zeit, wo man, ermutigt durch die Einführung der Antisepsis, alles wagte und sich von allem Erfolg versprach.

Auch das neue Verfahren wurde mit Enthusiasmus aufgenommen, aber nur zu bald machte dem anfänglichen Optimismus der Pessimismus Platz, denn es kamen die Nachrichten von der hohen Mortalität der Operation und wirkten allgemein abschreckend. Besonders von den operationsscheuen Inneren wurde die Magenchirurgie am meisten bekämpft, bis auch der Widerstand der meisten von diesen erlahmte und die operative Behandlung der Magenleiden, besonders des Magenkrebses, allgemeinere Anerkennung gefunden hat. Und es mußte so kommen. Dem Magenkrebs steht die innere Medizin bisher machtlos gegenüber; selbst symptomatisch erreicht sie nur wenig. Sie mußte der Chirurgie Platz machen, denn wenn auch diese nur in wenigen Fällen sichere radikale Heilungen aufzuweisen vermag, so kann sie wenigstens in vielen Fällen das Leben auf Monate, ja Jahre hinaus verlängern und dieses Leben zu einem erträglichen machen.

So gelangte die Magenchirurgie allmählich in ihr jetziges Stadium, das Stadium der vollen Anerkennung ihrer Leistungen, so daß die meisten Aerzte, sobald sie ein Magencarcinom diagnostizieren, sich für verpflichtet halten, den Chirurgen zu Rate zu ziehen. Leider gibt es noch unter den praktischen Aerzten viele, die sich durch die Gefahren der Operation abschrecken lassen, ihre Patienten dem Chirurgen anzuvertrauen. In der Aufklärung der praktischen Aerzte liegt der große

Wert der Statistiken, besonders solcher aus Kliniken und größeren Krankenhäusern, die eine große Serie von Fällen umfassen, die unter bestimmten Grundsätzen beurteilt und behandelt wurden. Sie sollen ihnen die schönen Erfolge der Chirurgie des Magenkrebses ehrlich vor Augen bringen, ohne ihnen andererseits auch die Gefahren der Operation zu verheimlichen.

In letzter Zeit sind mehrere zusammenfassende Arbeiten über dieses Thema, besonders aus deutschen Kliniken erschienen. Das große Material der Breslauer Klinik ist bisher noch nicht in einer ausführlichen Arbeit zusammengefaßt. Daher folgte ich gerne der Anregung meines Chefs, weiland Geh.-Rat v. Mikulicz, unser Material zu bearbeiten.

Diese Arbeit umfaßt alle in den Jahren 1891 bis Ende 1904 in der Breslauer chirurgischen Klinik und in der Privatklinik des Herrn Geh.-Rat v. Mikulicz wegen Magencarcinom ausgeführte Magenresektionen. Es sind im ganzen 163 Fälle, eine stattliche Zahl, die wohl nur wenige Kliniken aufzuweisen im stande sind[1]).

Bei der Bearbeitung des Materials haben wir vor allem zwei Punkten unsere Aufmerksamkeit geschenkt; erstens der operativen Mortalität, und zweitens den Dauerresultaten. Wir glauben, daß diese zwei Momente besonders für den praktischen Arzt die wichtigsten sind. Andere wichtige Momente in der Diagnose und Symptomatik des Magencarcinoms können wir nur streifen, etwas genauer wollen wir auf die Frühdiagnose des Magencarcinoms und die diagnostische Bedeutung der Probelaparotomie eingehen.

In den Jahren 1891—1904 wurden in die Kgl. chirurg. Klinik und in die Privatklinik 665 Fälle mit der Diagnose Magencarcinom aufgenommen. Die Fälle von Cardiacarcinom, bei denen die Gastrostomie ausgeführt wurde, wollen wir nicht in unsere Betrachtungen ziehen, da sie mehr in das Gebiet der Oesophaguscarcinome gehören.

Von den 665 aufgenommenen Patienten wurden operiert 458, nicht operiert 207.

Folgende Tabelle zeigt die in der gesamten Zeit an Magenkrebskranken ausgeführten Operationen.

Magenresektionen	163
Magenexstirpationen	4
Gastroenterostomien	209
Jejunostomien	14
Probelaparotomien	68
Total	458

Die Verteilung der aufgenommenen und operierten Fälle auf die

1) In derselben Zeit wurden auch 4 Magenexstirpationen oder Totalresektionen ausgeführt, die alle tödlich verliefen. Da ihre Technik, ihre Gefahren, ihre Prognose ganz andere sind, wollen wir die Magenexstirpationen in dieser Arbeit nicht berücksichtigen.

einzelnen Jahrgänge und das prozentuale Verhältnis der Resezierten zu allen aufgenommenen Fällen gibt folgende Tabelle wieder.

Jahr	Magenresektionen und Exstirpationen	Gastroenterostomien	Jejunostomien	Probelaparotomien	nicht operierte Fälle	Alle aufgenommenen Fälle	Prozentuales Verhältnis der resezierten zu allen aufgenommenen Fällen
1891	2	1	—	1	4	8	25,0 Proz.
1892	1	3	—	3	11	18	5,5 „
1893	3	1	—	1	6	11	27,2 „
1894	6	6	1	3	3	19	31,5 „
1895	9	15	—	4	13	41	21,9 „
1896	9	15	—	3	19	37	24,3 „
1897	10	34	3	3	18	68	14,77 „
1898	15+2	17	2	4	15	55	30,9 „
1899	18+2	19	3	7	11	60	33,3 „
1900	22	25	2	8	19	76	28,9 „
1901	17	22	—	8	24	71	23,9 „
1902	18	14	1	8	36	76	23,6 „
1903	14	11	2	6	22	55	25,4 „
1904	19	26	—	9	16	70	27,1 „
1891—1904	163+4	209	14	68	207	665	25,1 Proz.

Man sieht aus dieser Tabelle, daß das Verhältnis der radikal Operierten zu allen aufgenommenen Fällen im Verlauf der letzten Jahre nicht zugenommen hat. Es schwankt zwischen 23—33 Proz. Das Maximum erreichte es im Jahre 1899.

Die Alters verhältnisse unserer resezierten Patienten gibt folgende Tabelle wieder.

Alter	20—30	30—40	40—50	50—60	60—70	Total
Zahl der resezierten Fälle	6	35	66	49	11	167

Diese Zusammenstellung stimmt so ziemlich mit allen publizierten überein. In derselben finden wir relativ viele über 60-jährige. Daraus ist zu ersehen, daß in unserer Klinik das hohe Alter allein keine Kontraindikation für die Radikaloperation abgab. Es wäre gleich hier zu bemerken, daß von den 11 über 60 Jahre zählenden Patienten 7 die Operation überstanden. Von diesen leben 2 rezidivfrei $6^1/_2$ resp. $5^1/_2$ Jahre seit der Operation (vergl. Fälle No. 3 und 7 der Tabelle der Lebenden).

Nach dem Geschlecht eingeteilt, finden wir unter unseren Resezierten 87 Männer und 80 Frauen. Es könnte scheinen, als ob das leichte Ueberwiegen des männlichen Geschlechtes gegenüber dem weiblichen dem bekanntlich häufigeren Vorkommen des Magencarcinoms beim ersteren entspräche. Wenn wir aber die ganze Zahl der in unserer Klinik aufgenommenen Magenkrebskranken mit der der resezierten vergleichen, so ergibt sich folgendes:

Im ganzen wurden 423 Männer und 242 Frauen aufgenommen. Von den Männern konnten 87 radikal operiert werden, oder 20,5 Proz. der Fälle, dagegen wurden von den Frauen 80 der Radikaloperation unterworfen oder 33,5 Proz. der Fälle.

Wir sehen, daß bei den Frauen viel häufiger die Resektion ausführbar war, als bei den Männern.

Auch Schönholzer[1]) fand unter den resezierten Fällen der Züricher Klinik ein relatives Ueberwiegen des weiblichen Geschlechtes. Nach ihm betrug das Verhältnis der resezierten zu allen aufgenommenen Fällen bei den Frauen 24 Proz., bei den Männern dagegen nur 15,3 Proz.

Die Tatsache, daß nämlich der Nachweis des Tumors wegen der Schlaffheit der Bauchdecken [Haberkant[2])] und der beim Weibe häufigeren Gastroptose [Huber[3])] leichter und früher gelingt als beim Manne, ergo auch die richtige Diagnose früher gestellt werden kann, halten auch wir für eine ausreichende Erklärung dieses Verhältnisses. Zudem kommt vielleicht noch hinzu, daß bei Frauen wegen der Schlaffheit der Bauchdecken das Operationsfeld leichter zugänglich gemacht werden kann, so daß man sich auch bei schwierigeren Verhältnissen leichter zur Resektion entschließt.

Wir dachten auch daran, ob nicht vielleicht die Frauen als empfindlichere Naturen früher in die Klinik kommen als die Männer.

Eine nach dieser Seite vorgenommene Prüfung unseres Materials hat unsere Meinung nicht bestätigt.

Es zeigte sich nämlich, daß bei 80 Männern, von denen genaue Angaben über den Beginn ihres Leidens existieren, die Zeit seit Beginn der Erkrankung bis zum Operationstag durchschnittlich etwa $8^1/_2$ Monate beträgt, dagegen bei 67 Frauen etwa 9 Monate.

Bei nur sehr wenigen von unseren resezierten Fällen können wir klinisch von einer Frühoperation sprechen. Seit jeher klagen die Chirurgen, daß die Magenkranken zu spät ihnen überwiesen werden. Die Gründe, die zur Erklärung dieser Tatsache dienen können, sind verschieden. Der erste, aber nicht wichtigste, ist der, daß sehr oft das Magencarcinom absolut symptomlos verläuft, und wenn es anfängt, sich seinem Träger bemerkbar zu machen, schon inoperabel ist.

Berüchtigt sind aus diesem Grunde die von der hinteren Wand ausgehenden Tumoren, die fast symptomlos verlaufen, durch die Palpation erst sehr spät nachgewiesen werden können und andererseits durch frühzeitige, ausgedehnte Verwachsungen, besonders mit dem Pankreas, sehr bald absolut inoperabel sind.

---

1) Schönholzer, Die Chirurgie des Magenkrebses an der Krönleinschen Klinik. Beitr. z. klin. Chir., Bd. 39, 1903.

2) Arch. f. klin. Chir., Bd. 51.

3) Korrespondenzbl. f. Schweizer Aerzte, 1902, No. 5.

Hier wird natürlich der Chirurg selten oder nie das Glück haben, das Carcinom radikal zu entfernen. Solche Fälle sind aber glücklicherweise selten, und niemand trägt die Schuld daran, daß sie zu einer Zeit auf den Operationstisch kommen, wo sie schon inoperabel sind.

Anders steht es mit den häufigsten und zur Operation geeignetsten Carcinomen, mit denen des Pylorus und der kleinen Kurvatur. Durch die mechanische Behinderung des Magenabflusses treten bald Symptome auf, die gewöhnlich den Patienten sehr beunruhigen und ihn früh zum Arzte führen. Es ist leider wahr, daß viele auch von diesen Leuten aus Indolenz oder weil sie Kurpfuschern in die Hände fallen, verhältnismäßig spät zum Arzte kommen. Aber im allgemeinen ist es wohl die Ausnahme.

Trotzdem vergehen oft Monate seit der Zeit, wo die Patienten in ärztlicher Behandlung stehen, bis zu dem Tage, wo sie dem Chirurgen überwiesen werden. Auch das kann man sich leicht erklären. Erstens sind die Resultate der chirurgischen Behandlung des Magencarcinoms noch nicht Allgemeingut aller praktischen Aerzte. Wenn es ihnen gelungen ist, die Diagnose „Magencarcinom“ zu stellen, sind viele von ihnen auch überzeugt, daß der Patient verloren ist, daß ihm nicht mehr zu helfen ist, und beschränken sich darauf, ihn symptomatisch durch innere Mittel und Ausspülungen zu behandeln. So ist es öfter vorgekommen, das wir Patienten mit noch resezierbarem Tumor in die Klinik bekamen, die uns erzählten, daß der Arzt schon vor Monaten eine Geschwulst im Leibe nachgewiesen hatte. Trotzdem wurden diese Patienten monatelang mit inneren Mitteln behandelt. Daß der Arzt bei einem Patienten mit Magenbeschwerden und einer Geschwulst in der Magengegend nicht an Magencarcinom denkt, ist wohl schwer anzunehmen. Wahrscheinlicher erscheint es, daß er eben durch die Diagnosestellung Carcinom das Schicksal seines Patienten für besiegelt hält und sich mit der symptomatischen Behandlung begnügt.

Aber auch dies, der ärztliche Pessimismus ist nicht der Hauptgrund, daß der Chirurg die Magencarcinome so spät in seine Behandlung bekommt. Die meisten praktischen Aerzte sind über die Fortschritte der Chirurgie und über die Gebiete, die sie sich errungen hat, vollkommen orientiert.

Der Hauptgrund, daß wir die Magencarcinome so spät in unsere Behandlung bekommen, liegt in der leider so schwierigen **sicheren** frühzeitigen Diagnose des Magenkrebses.

Aus den meisten unserer Krankengeschichten geht hervor, daß die Patienten schon einige Monate oder mehrere Wochen in ärztlicher Behandlung standen. Der eine litt, wie der Arzt sagte, an Magenkatarrh, der zweite an Pförtnerverengerung, der dritte an irgend einer anderen Magenerkrankung. Vielen von diesen Patienten wurde nie der Magen ausgehebert. Ich will nicht von den immerhin wenigen Aerzten reden,

die dem Patienten, als er zu ihnen kam und über Verdauungsbeschwerden klagte, ohne Untersuchung ihr Universalmittel, Pillen oder Pulver verschrieben. Solche Aerzte bilden verschwindende Ausnahmen. Aber selbst die vielen gewissenhaften Aerzte, die trotz genauer Untersuchung keinen sicheren Anhaltspunkt für Carcinom gefunden haben, behandeln den Fall durch innere Mittel bis entweder die Erscheinungen verschwunden sind oder der jetzt deutlich zu palpierende Tumor keine Zweifel mehr an die Diagnose zuläßt. Aber dann ist es auch oft zu spät.

So sagt Croner[1]): Der innere Arzt kann es nur in wenigen Fällen verantworten, dem Patienten ohne fühlbaren Tumor die Operation zu empfehlen. Die Probelaparotomie sei kein indifferenter Eingriff. Er schickt solche Fälle erst dann zum Chirurgen, wenn mehrwöchentliche Behandlung mit Ausspülungen nicht genützt hat.

Nur dann wird die Magenchirurgie zeigen, was sie in der Behandlung des Magencarcinoms leisten kann, wenn sie die Fälle in einem möglichst frühen Stadium in ihre Behandlung bekommt.

Selbst in den differentialdiagnostisch schwierigsten Fällen, wo alle üblichen Mittel versagt haben, gibt es ein, leider chirurgisches, sicheres und relativ ungefährliches Mittel, um die Diagnose festzustellen. Wir meinen die Probelaparotomie. Auf die Besprechung derselben wollen wir übergehen, nachdem wir erst die Symptomatologie unserer Fälle betrachtet haben.

Was die subjektiven Symptome anlangt, so sind dieselben meistens, anfangs wenigstens, unbestimmte Verdauungsbeschwerden, die jeder Magenkrankheit gemein sind. So finden wir fast in jeder Krankengeschichte als Anfangssymptome Magendrücken nach dem Essen, Aufstoßen, Gefühl der Völle, Appetitlosigkeit, Obstipation, etwas seltener Widerwillen gegen bestimmte Speisen, Schmerzen. Zu diesen treten hinzu oder sind auch allein vorhanden Symptome mehr allgemeiner Natur, Mattigkeit, Schwäche, Abmagerung. Daß mit diesen Symptomen differentialdiagnostisch nicht viel anzufangen ist, ist wohl bekannt. Sie kehren fast bei jeder Magenkrankheit wieder und finden sich auch manchmal, das ganze klinische Bild beherrschend, bei anderen Organ- und Allgemeinerkrankungen.

Wichtig ist nur, daß der praktische Arzt diesen schleichenden Verlauf des Magencarcinoms genau kennt, damit er, wenn ein Patient zu ihm kommt und über solche unbestimmte Verdauungsbeschwerden klagt, sich nicht mit der Diagnose Magenkatarrh begnügt, sondern vor allem

1) Mitteilungen aus den Grenzgebieten der Medizin und Chirurgie, Bd. 5.

an das so häufige Magencarcinom denkt und zu allen Hilfsmitteln greift, um diese Diagnose entweder auszuschließen oder sicherzustellen.

Als eines der wichtigsten Symptome des Magencarcinoms ist gewiß das Erbrechen zu betrachten, ja viele Aerzte trauen sich nicht, die Diagnose Magencarcinom zu stellen, wenn der betreffende Patient nicht oft erbricht. Ueber das zeitliche Verhältnis des Erbrechens zu der Nahrungseinnahme finden wir in unseren Krankengeschichten ganz verschiedene Angaben. Viele müssen gleich oder bald nach dem Essen brechen, noch mehr von den Patienten brechen 1—3 Stunden nach der Nahrungsaufnahme, bei anderen tritt das Erbrechen auf ohne jede Beziehung zu den Mahlzeiten, auch früh morgens nüchtern; einige brechen nur selten, ein- oder zweimal in der Woche, und gar nicht so selten sind Patienten, die seit Beginn ihres Leidens überhaupt nicht gebrochen haben. Diese letzten Fälle möchte ich, gestützt auf unser Material, etwas näher betrachten. Genauere Anamnesen finde ich bei 161 von unseren Fällen.

Ich teile die Fälle in solche ein, wo nach dem Operationsbefund der Pylorus befallen, und in solche, wo er mehr oder weniger frei war. Man findet, daß selbst in Fällen mit stärkster Pylorusverengerung das Erbrechen ganz fehlte, während es auch in Fällen, wo der Pylorus ganz frei war, gar nicht so selten auftrat.

Folgende Tabelle gibt die Häufigkeit des Fehlens dieses wichtigen Symptoms bei befallenem oder nicht befallenem Pylorus wieder.

Magenresektionen.

Befallensein des Pylorus	Zahl der operierten Fälle	Zahl der Patienten, die nie gebrochen hatten	Prozentsatz
Pylorus befallen	105	29	27,6 Proz.
Pylorus frei	43	23	53,5 „
Ueber Befallensein des Pylorus keine Angabe	13	2	15,3 „
Total	161	54	33,5 Proz.

Zum Vergleich möchten wir dasselbe Verhältnis der Fälle, die nie gebrochen haben, zu allen operierten Fällen mit Berücksichtigung der Lokalisation des Tumors bei unseren gastroenterostomierten und probelaparotomierten Patienten wiedergeben.

Gastroenterostomien.

Lokalisation des Tumors	operierte Fälle	Fälle, die nie gebrochen haben	Prozentsatz
Pylorus befallen	138	21	15,2 Proz.
Pylorus frei	53	11	20,8 „
Lokalisation nicht angegeben	14	2	14,3 „
Total	205	34	16,7 Proz.

Probelaparotomien.

Lokalisation des Tumors	operierte Fälle	Fälle, die nie gebrochen haben	Prozentsatz
Pylorus befallen	10	3	30, 9 Proz.
Pylorus frei	58	27	46, 5 „
Total	68	30	44,11 Proz.

Es ist bekannt, daß das Erbrechen beim Magencarcinom hauptsächlich durch mechanische Momente, nämlich erschwerten Abfluß des Mageninhaltes, bedingt wird. So erklären sich auch die großen Unterschiede, was das Fehlen dieses Symptoms anbelangt, in den drei erwähnten Kategorien.

Die Gastroenterostomie ist bekanntlich eine Operation, die das Umgehen des Hindernisses des Magenabflusses bezweckt. Es ist erklärlich, daß sie nur dann ausgeführt wird, wenn ein solches schon zur Zeit der Operation besteht, oder durch die Lage und Ausdehnung des inoperablen Tumors in der nächsten Zeit zu erwarten ist. Dementsprechend finden wir bei den Fällen, die zur Gastroenterostomie gelangten, daß das Erbrechen ein ziemlich konstantes Symptom war. Es fehlte nur in 16,7 Proz. der Fälle.

Einen Gegensatz zu diesen Fällen bilden die 68 Fälle von Probelaparotomie. Unter diesen finden wir in 44,1 Proz. der Fälle kein Erbrechen. Das leuchtet auch ein. Wenn bei den Fällen stärkere Retentionserscheinungen bestanden hätten, so hätte sich der Operateur nicht mit der Probelaparatomie begnügt, sondern eine Gastroenterostomie ausgeführt. Aber eine solche Retention bestand eben nicht, weil in den meisten probelaparotomierten Fällen es sich meistens um solche Carcinome handelte, die den Pylorus ganz frei gelassen hatten, nämlich in 58 von den 68 Fällen. Daß in solchen Fällen das Erbrechen kein regelmäßiges Symptom sein kann, ist leicht einzusehen. Trotzdem finden wir es in mehreren Fällen durch den begleitenden Katarrh, die Atonie des Magens, die Verjauchung des Tumors etc. bedingt.

Eine Mittelstellung zwischen den zwei Gruppen nehmen die resezierten Fälle ein, von denen 33,5 Proz. nie gebrochen haben. Zur Resektion gelangen meistens nicht sehr fortgeschrittene Carcinome des Pylorus und der kleinen Kurvatur. Daß bei diesen öfter wie bei den der Gastroenterostomie zugefallenen Fällen das Erbrechen ausgeblieben ist, versteht sich von selbst. Zusammenfassend sehen wir, daß von 434 operierten Carcinomfällen 118 oder 27,18 Proz. der Fälle seit Beginn ihres Leidens nicht gebrochen haben.

Was das Aussehen des Gebrochenen anbelangt, finden wir dasselbe in mehreren Fällen braunschwarz, kaffeesatzartig; ganz vereinzelt wird frische Blutbeimengung im Gebrochenen angegeben; wir vermissen da-

gegen gänzlich eine starke Blutung, ein echtes Blutbrechen, wie man es bei Ulcus so oft sieht.

Ein ebenso wichtiges Symptom wie das Erbrechen ist die stärkere Körpergewichtsabnahme seit dem Beginn des Leidens, die nur selten fehlt. Das Symptom fehlte faßt bei keinem unserer resezierten Fälle. Das Gewicht, um das die Patienten abgenommen hatten, schwankte in den Fällen, wo genaue Zahlen angegeben sind, zwischen 20—40 Pfd. In einem Falle finden wir eine Körpergewichtsabnahme von 60 Pfd. innerhalb von 10 Monaten. Wie wichtig dieses Symptom ist und wie die regelmäßige Wägung eines Magencarcinom-verdächtigen Patienten, der die Probelaparotomie verweigert, uns zur Sicherung der Diagnose verhelfen kann, brauche ich nicht besonders zu betonen.

Von den objektiven Symptomen gelten mit Recht als die wichtigsten der palpatorische Nachweis des Tumors, die gestörte motorische Funktion des Magens und der veränderte Chemismus desselben. Ueber das Vorhandensein eines palpatorisch nachweisbaren Tumors bei unseren resezierten Fällen gibt folgende Tabelle eine Uebersicht.

Palpatorischer Befund.

Fühlbarer verschieblicher Tumor	107
Fühlbarer Tumor (über Verschieblichkeit keine Angaben)	24
Nicht verschieblicher Tumor	1
Deutliche Resistenz	16
Kein Tumor oder Resistenz fühlbar	10
Ueber palpatorischen Befund keine Angabe	9
Gesamtzahl der Fälle	167

Also in 10 Fällen war kein Tumor und keine Resistenz zu fühlen. In 5 von diesen Fällen könnte vielleicht der negative palpatorische Befund aus der Kleinheit des Tumors erklärt werden. Es handelte sich um etwa haselnußgroße, bewegliche Pylorustumoren. In den anderen Fällen, wo der von der kleinen Kurvatur ausgehende Tumor auch nicht besonders groß war, könnte der negative Befund durch die Lage des Tumors, hoch oben hinter dem Rippenbogen, erklärt werden.

Der Vergleich mit den radikal inoperablen Tumoren zeigt, daß auch bei diesen ein negativer palpatorischer Befund keine Seltenheit ist, ja daß er häufiger beobachtet wird, wie bei den resezierbaren Fällen.

Unter 68 Probelaparotomien finden wir 6mal einen negativen palpatorischen Befund. Bei keinem aber von diesen war die Kleinheit des Tumors die Ursache des nicht möglichen Nachweises desselben. 3mal handelte es sich um ziemlich große Tumoren, die von der Hinterwand ausgingen, 2mal waren die von der kleinen Kurvatur ausgehenden Tumoren hoch oben hinter dem Rippenbogen versteckt. 1mal wird die Lokalisation des Tumors nicht angegeben.

Unter den 209 Gastroenterostomien war in 25 Fällen kein Tumor und keine Resistenz fühlbar. In 18 von diesen 25 Fällen handelte es sich um mehr oder weniger große (bis faustgroße) Pylorustumoren. Fast allen gemeinsam war das Verwachsensein mit dem Pankreas. 2mal han-

delte es sich um Tumoren der kleinen Kurvatur, 2mal um solche der hinteren Magenwand. 3mal ist keine Angabe über den Ausgangspunkt des Tumors zu finden.

Auf die Bedeutung des Tumornachweises für die operative Indikationsstellung will ich später zurückkommen. Hier will ich nur konstatieren, daß von 41 Fällen, bei denen kein Tumor nachweisbar war, nur 10 radikal operabel waren. Diese Zahlen bestätigen in eklatantester Weise die schon lange bekannte Tatsache, daß selbst große Magentumoren einer sorgfältigen Palpation entgehen können. Selbst große inoperable Pylorustumoren, die mit dem Pankreas verwachsen sind, lassen sich oft, vielleicht gerade wegen dieser Verwachsungen, die den Tumor in der Tiefe festhalten, nicht nachweisen.

Es wird oft große Enttäuschungen erleben, wer aus dem Fehlen eines Tumors und andererseits dem Vorhandensein von schweren Stenosenerscheinungen auf ein kleines Pyloruscarcinom schließen wollte. Oefters ist vorgekommen, daß der Nachweis des Tumors erst nach gründlicher Entleerung des Magens oder auch nach Aufblähung desselben gelang. In schwierigen zweideutigen Fällen hat uns auch die Untersuchung im warmen Bade gute Dienste geleistet.

Was die passive Verschieblichkeit des Tumors anbelangt, so ist sie sicher für die Indikationsstellung ein wichtiges Symptom. Für noch wichtiger, weil mit größter Wahrscheinlichkeit gegen die Resezierbarkeit des betreffenden Tumors sprechend, halte ich das Fehlen der passiven Verschieblichkeit. Das erhellt auch aus dem Vergleich der Krankengeschichten der radikal operierten und der palliativ operierten Fälle.

Unter den resezierten Fällen finden wir 107mal einen verschieblichen Tumor, und nur 1mal wird der Tumor als unverschieblich beschrieben. Aber auch unter den radikal nicht operablen Fällen finden wir ein starkes Ueberwiegen der verschieblichen Tumoren. Es ist wahr, daß unter denselben viele sind, die in den Krankengeschichten als wenig oder etwas verschieblich beschrieben werden. Aber wo soll die Grenze gezogen werden?

So finden wir unter 58 probelaparotomierten Fällen, bei welchen ein deutlicher Tumor nachweisbar war, nur 10mal unverschiebliche Tumoren. 29mal war der nachgewiesene Tumor mehr oder weniger verschieblich und trotzdem inoperabel. Von diesen 29 Fällen waren 15 inoperabel allein wegen des lokalen Befundes am Magen selbst (Ausdehnung des Tumors, Verwachsungen). 14mal lag die Ursache der Inoperabilität außerhalb des Magens (Metastasen). In 14 von den probelaparotomierten Fällen findet sich in der Krankengeschichte keine Angabe, ob der Tumor verschieblich war oder nicht.

Unter 148 Gastroenterostomien mit deutlich palpablem Tumor war derselbe 27mal unverschieblich und 86mal verschieblich. Von diesen 86 Fällen waren 43 wegen des lokalen Magenbefundes inoperabel, während in 40 Fällen der Tumor selbst resezierbar erschien, aber wegen schlechten Allgemeinzustandes des Pat., zu ausgedehnter Ausbreitung des Carcinoms in den Lymphdrüsen, Metastasenbildung, von einer Radikaloperation Ab-

stand genommen werden mußte. In 3 von den 86 Fällen läßt sich aus der Krankengeschichte der Grund der Inoperabilität nicht ersehen. — In 35 Fällen wird nicht angegeben, ob der palpierte Tumor verschieblich war oder nicht.

Aus diesen Tatsachen lassen sich folgende Schlüsse ziehen. Ein durch die Bauchdecken fühlbarer unverschieblicher Tumor kann mit einer an Sicherheit grenzenden Wahrscheinlichkeit als inoperabel angesehen werden.

Dagegen sind sehr oft Tumoren, die vor Eröffnung des Abdomens verschieblich waren, inoperabel, und zwar nicht nur wegen der während der Operation entdeckten Metastasen, sondern auch wegen der Ausbreitung des Tumors selbst und ausgedehnter Verwachsungen mit Nachbarorganen. Ein mit dem Mesocolon eng verwachsener Tumor kann noch sehr verschieblich sein, und selbst das Verwachsensein mit dem Pankreas braucht nicht den palpablen Tumor unverschieblich zu machen. Trotz alledem bleibt natürlich eine leichte, in weiten Grenzen mögliche Verschieblichkeit eines nicht sehr großen Tumors ein sehr wichtiger Anhaltspunkt für die Möglichkeit der Exstirpation des zu Grunde liegenden Magencarcinoms. Bei der Magenaufblähung durch Luft konnten wir auch bei den meisten Pylorustumoren eine Verschiebung nach rechts oben konstatieren, während die von der kleinen Kurvatur ausgehenden Tumoren dabei meist undeutlicher wurden.

Was den chemischen Befund des Magensaftes anbelangt, so sind die meisten unserer Fälle daraufhin untersucht worden. In den letzten Jahren wurde die Untersuchung ganz genau vorgenommen, indem bei jedem Patienten der Magen wenigstens im ganzen 3mal an einem resp. 2 Tagen ausgehebert wurde, und zwar hintereinander a) morgens nüchtern und b) $^3/_4$ Stunde nach einem Probefrühstück; c) 5 Stunden nach der Aufnahme einer Probemahlzeit[1]), letzteres auch an einem anderen Tage.

Bei jedem gewonnenen Mageninhalt wurde die Gesamtacidität genau bestimmt (Phenolphtalein) und bei Anwesenheit von Salzsäure auch diese quantitativ festgestellt (Congorot).

Folgende Tabelle zeigt die Resultate der chemischen Untersuchung des Mageninhalts bei unseren Resezierten.

Salzsäure fehlt, Milchsäure vorhanden	83	Fälle
Salzsäure fehlt, Milchsäure fehlt	20	„
Salzsäure vorhanden, Milchsäure fehlt	39	„
Salzsäure vorhanden, Milchsäure vorhanden	14	„
Nicht untersucht	11	„
Total	167	Fälle

1) Vergl. Kausch, Mitt. a. d. Grenzgeb. d. Med. u. Chir., Bd. 4, 1899.

Salzsäuremangel wurde in 103 von den 156 untersuchten Fällen konstatiert, das ist in 66 Proz. der Fälle. Diese Zahl ist etwas niedriger wie die anderer Autoren. Unter 80 resezierten Fällen konnte MATTI [1]) in 82,5 Proz. der Fälle Salzsäuremangel nachweisen, BOAS bei seinen Fällen in 77,5 Proz. Wir dachten daran, ob nicht vielleicht eine relative Häufigkeit von Carcinoma ex ulcere unter unseren Fällen das häufige Vorkommen von Salzsäure erklärte. Eine genaue Nachprüfung unserer Krankengeschichten ergab folgendes. Unter den 53 Fällen mit Salzsäuregehalt sind nur 2 zu finden, bei denen anamnestisch mit Sicherheit ein vorausgegangenes Ulcus angenommen werden muß. Es sind die Fälle No. 14 und 153. Andererseits finden wir in 13 Fällen entweder eine vorangegangene Magenerkrankung oder einen relativ so langen Bestand des jetzigen Leidens, daß das Bestehen des bei der Operation nachgewiesenen Carcinoms seit Beginn der Beschwerden unwahrscheinlich erscheint. Bei der Operation konnte nur in einem, auch anamnestisch sicheren Falle das Entstehen des Carcinoms aus einem Ulcus nachgewiesen werden, und BORRMANN [2]), der 63 in unserer Klinik resezierte Carcinome genau untersuchte, konnte in keinem Falle ein sicheres Carcinoma ex ulcere nachweisen.

Ich will gar nicht behaupten, daß in allen diesen 13 Fällen die vorangegangene Magenerkrankung ein Ulcus war; wenn man aber bedenkt, wie oft ein Ulcus unter ganz unbestimmten Erscheinungen, ja ganz symptomlos verläuft, so läßt sich die Möglichkeit eines solchen nicht bestreiten. Noch auffallender wird die Häufigkeit einer vorangegangenen Magenerkrankung bei diesen mit positivem Salzsäurebefund verbundenen Fällen, wenn wir sie mit den Fällen vergleichen, bei denen keine Salzsäure nachgewiesen wurde.

Bei 103 solchen Fällen ohne Salzsäure finden wir nur 9mal eine vorangegangene Magenkrankheit oder eine unverhältnismäßig lange Dauer der jetzigen Beschwerden.

Zur besseren Beurteilung geben wir die früheren Symptome dieser Fälle kurz wieder.

I. 15 Fälle mit Salzsäuregehalt, die schon früher eine Magenkrankheit durchgemacht haben, oder bei denen das jetzige Leiden unverhältnismäßig lange Zeit schon besteht.

1) Fall No. 3. Vor 5 und 2 Jahren monatelang Magenschmerzen und Erbrechen.

2) Fall No. 5. Vor 3 Jahren Magenkatarrh, dann völliges Wohlbefinden. Beginn des jetzigen Leidens vor 7 Monaten.

3) Fall No. 14. Seit 17 Jahren sichere Ulcussymptome, Blutbrechen, Schmerzen.

---

1) Dtsch. Zeitschr. f. Chir., Bd. 77, 1905.

2) BORRMANN, Mitteil. a. d. Grenzgeb. d. Med. u. Chir., 1. Suppl.-Bd., 1901.

4) Fall No. 22. Seit 8 Jahren krampfartige Magenschmerzen, stundenlang andauernd, seit 6 Monaten Verschlimmerung.

5) Fall No. 50. Vor 13 Jahren längere Zeit Magenschmerzen.

6) Fall No. 67. Vor 3 Jahren Magenschmerzen, ab und zu Erbrechen, dann Wohlbefinden; Beginn des jetzigen Leidens vor 6 Monaten.

7) Fall No. 78. Seit 5 Jahren intermittierend Magenschmerzen, seit 1 Jahr Verschlimmerung.

8) Fall No. 93. Vor 20 Jahren Magenschmerzen, Erbrechen, seit 3 Jahren übelriechendes Aufstoßen, Erbrechen.

9) Fall No. 96. Seit 9 Jahren unbestimmte Verdauungsbeschwerden, seit einigen Monaten Verschlimmerung.

10) Fall No. 98. Vor 3 Jahren einige Wochen lang Magenschmerzen, saures Aufstoßen, Erbrechen, dann Wohlbefinden. Beginn des jetzigen Leidens vor 9 Monaten.

11) Fall No. 113. Vor 5 Jahren Magenbeschwerden, Völlegefühl, Aufstoßen. Schwinden der Symptome nach mehrwöchentlicher ärztlicher Behandlung.

12) Fall No. 118. Seit 7 Jahren Magenschmerzen und Aufstoßen.

13) Fall No. 127. Seit 13 Jahren Verdauungsbeschwerden.

14) Fall No. 153. Vor 34 Jahren Magenschmerzen und Geschwulst in der Magengegend, die später verschwand. Vor 6 Jahren Magenschmerzen und Blutbrechen. Schwarzer Stuhl.

15) Fall No. 160. Seit 13 Jahren Magenschmerzen nach dem Essen.

II. 9 Fälle von Magencarcinomkranken ohne Salzsäure, die schon früher eine Magenkrankheit durchgemacht haben, oder bei denen das jetzige Leiden schon längere Zeit bestanden hat.

1) Fall No. 4. Seit 4 Jahren Magenschmerzen, seit längerer Zeit Blut im Gebrochenen.

2) Fall No. 17. Seit 10 Jahren Magenbeschwerden, seit 3 Jahren Verschlimmerung.

3) Fall No. 63. Vor 20 Jahren längere Zeit Magenschmerzen.

4) Fall No. 70. Seit 7 Jahren Verdauungsbeschwerden, ab und zu Erbrechen.

5) Fall No. 101. Seit 18 Jahren Magenkrämpfe nach schweren Speisen.

6) Fall No. 103. Seit 4 Jahren Erbrechen nach manchen Speisen, seit einigen Monaten Verschlimmerung.

7) Fall No. 114. Seit 25 Jahren krampfartige Magenschmerzen, die jedes Frühjahr wiederkehren.

8) Fall No. 136. Seit 7 Jahren Magenbeschwerden.

9) Fall No. 149. Im 16. Lebensjahr 3monatliches Magenleiden mit häufigem Erbrechen.

Aus diesem Vergleich will ich keine bestimmten Schlüsse ziehen; jedenfalls ist es auffallend, daß wir unter den Magencarcinomen mit Salzsäuregehalt in 28,3 Proz. der Fälle eine vorangegangene Magenkrankheit finden, in den ohne Salzsäure nur in 8,7 Proz. der Fälle.

Als diagnostisch noch wichtiger ist der Nachweis von Milchsäure im Mageninhalt zu betrachten. Findet sich doch in den von A. Schiff[1])

1) Centralbl. f. d. Grenzgeb. d. Med. u. Chir., 1898.

zusammengestellten Zahlen von Hammerschlag, Strauss, Schlesinger und Kaufmann, Ekehorn in 84,4 Proz. der mit Milchsäuregärung verlaufenden Magenerkrankungen Magencarcinom. Aber auch dieses Symptom ist kein konstantes, und nur der positive Ausfall der Milchsäurereaktion ist diagnostisch zu verwerten.

Nach der schon erwähnten Zusammenstellung von Schiff fand sich unter 216 Fällen von Magencarcinom in 73,5 Proz. Milchsäure. Croner (l. c.) fand sie sogar in 78,5 Proz. der Fälle, Matti unter 76 Fällen 56mal oder in 73,6 Proz. der Fälle. Unter unseren 156 danach untersuchten Fällen war 97mal Milchsäure vorhanden. Das entspricht einem Verhältnis von 62,1 Proz.

Kelling[1]) prüfte, gestützt auf die experimentell nachgewiesene Tatsache, daß die Infektiosität des salzsäurehaltigen Mageninhaltes eine geringere ist als die des keinen Säuregehalt aufweisenden, die Krankengeschichten der von ihm resezierten 32 Fälle von unkomplizierten Magencarcinomen nach, ob vielleicht aus dem Chemismus des Mageninhaltes irgend welche prognostische Anhaltspunkte für den günstigen oder ungünstigen Ausgang der Operation zu ziehen wären. Tatsächlich fand er, daß von 20 operierten Fällen mit Salzsäuregehalt nur 3 an dem operativen Eingriff starben, von 6 Fällen mit Milchsäure 1, dagegen von 6 Fällen ohne jeden Säuregehalt 5 letal endeten. Aus diesen Zahlen kommt Kelling zu folgenden Schlüssen:

a) Diejenigen Fälle von Magenkrebs, welche Salzsäure im Magen zeigen, kommen am allerbesten durch.

b) Die Prognose bei Magencarcinomen mit Milchsäuregehalt ist zwar nicht so günstig wie unter a, gibt aber immerhin gute Resultate.

c) Die schlechteste Prognose bei der Operation haben diejenigen Fälle von Magenkrebs, welche keine freie Salzsäure haben und auch keine Milchsäure zeigen.

Die Richtigkeit dieser Sätze Kellings haben wir mit Hilfe unseres Materials nachgeprüft. Nach unseren Zahlen können wir Kelling nicht beistimmen.

Von 53 Fällen mit Salzsäure verliefen tödlich 16 oder 30,1 Proz. Von 79 Fällen mit Milchsäure sind 27 oder 34,1 Proz. an der Operation gestorben. Von 20 Fällen ohne jeden Säuregehalt sind 7 oder 35 Proz. gestorben. Endlich sind von 11 Fällen, bei welchen die Magensaftuntersuchung nicht vorgenommen wurde, 6 dem operativen Eingriff erlegen.

Aus den kleinen Unterschieden unserer Zahlen wird man wohl schwer Schlüsse zu Gunsten einer besseren Prognose der Fälle mit Salzsäuregehalt ziehen können.

Motilitätsstörungen des Magens konnten wir in den meisten unserer Fälle nachweisen. Meistens ließ sich dieselbe aus dem Befund

1) Langenbecks Archiv, Bd. 75.

am Pylorus erklären, aber auch in Fällen, wo derselbe ganz frei war, konnte mehrmals Stauungsinsufficienz konstatiert werden, die wohl meistens durch das Durchwachsensein der Magenwand von Carcinom erklärt werden muß.

Nachdem wir nun die wichtigsten Symptome unserer Resezierten besprochen haben, möchten wir folgende Fragen aufwerfen.

Erstens: Ist es zu erreichen, daß der Chirurg die Magenkrebskranken früher zur Operation bekommt als es bisher geschehen ist? und zweitens: Ist es ratsam, bei einer Magenkrankheit, wenn der Verdacht auf Carcinom besteht, die Diagnose aber durch alle unsere klinischen Hilfsmittel nicht sichergestellt werden kann, den Patienten einem operativen Eingriff zu unterwerfen? Die erste Frage kann nur bejaht werden. Aus unseren Krankengeschichten kann man sehen, daß in vielen Fällen die richtige Diagnose Carcinom schon mehrere Monate, bevor die Patienten in die Klinik kamen, gestellt worden war; also diese Fälle hätte der Chirurg viel früher in seine Behandlung bekommen können. Aber auch in den meisten der Fälle, wo die richtige Diagnose nicht viel früher gestellt worden war, wollen wir behaupten, daß sie hätte gestellt werden können. Und mit der Diagnosestellung Carcinom ist nach unserer Meinung auch die Indikation gestellt: Der Fall gehört dem Chirurgen. Also unsere erste Frage hängt mit der Möglichkeit der Frühdiagnose des Magencarcinoms eng zusammen. Leube sagt: „Wenn ein Mensch in mittleren Jahren, der immer einen gesunden Magen gehabt hat, ohne bestimmte Ursache von einer chronischen Magenkrankheit befallen wird, hat man alle Veranlassung, an Magencarcinom zu denken.“ Diesen Satz Leubes sollte jeder Arzt vor Augen haben und einen solchen Patienten genau und mehrmals untersuchen, bis er entweder das Magencarcinom sichergestellt hat, was leichter ist, oder dasselbe ausschließen kann, eine sicher schwierigere Aufgabe.

Das sicherste Symptom ist stets der Nachweis des Tumors. Dasselbe fehlte nur 10mal bei unseren resezierten Fällen. In über der Hälfte der Fälle war der Tumor so groß und leicht palpabel, daß man meinen möchte, derselbe hätte auch vor Monaten palpiert werden können. Ja es finden sich Fälle, wo die Patienten schon vor Monaten eine Härte im Leibe gefühlt und ihren Arzt darauf aufmerksam gemacht hatten.

Allerdings muß die darauf gerichtete Untersuchung mehrmals und unter verschiedenen Kautelen vorgenommen werden. Der Patient muß sich daran gewöhnen, seine Bauchdecken zu entspannen; durch gründliche Darmentleerung kann die Palpation sehr erleichtert werden, in unklaren Fällen soll man auch die Untersuchung im warmen Bade vornehmen. Außerdem kann ein bis jetzt nicht fühlbarer Tumor nach Magenausheberung deutlich palpabel werden oder auch erst bei der Magenaufblähung zum Vorschein kommen. Aber auch bei einem unter

allen diesen Kautelen negativen Palpationsbefund soll man sich nicht mit der Diagnose chronischer Magenkatarrh oder nervöse Dyspepsie zufrieden geben. Wir haben eine andere sehr oft zum Ziele führende Untersuchungsmethode, die leider relativ selten von praktischen Aerzten geübt wird, wir meinen die Untersuchung mit dem Magenschlauch. Durch dieselbe kann man die Motilitätsverhältnisse des Magens feststellen, über die Lage und Form des Magens sich orientieren, durch die chemische Untersuchung des ausgeheberten Mageninhaltes wichtige Anhaltspunkte für oder gegen die Diagnose Magencarcinom gewinnen. Jedenfalls glauben wir fest, daß es durch eine genaue Untersuchung in den meisten Fällen gelingen würde, die Diagnose Magencarcinom viel früher zu stellen, als wie es jetzt meist geschieht.

Immerhin werden auch viele Fälle bleiben, wo die Diagnose unmöglich sein wird. Wie soll sich der Arzt in diesen Fällen verhalten? Soll er abwarten oder soll er die Fälle dem Chirurgen schicken? Soll in diesen Fällen die Probelaparotomie gemacht werden oder nicht? Die Beantwortung dieser Frage ist schwieriger, wie die der ersten, und hier stehen die Meinungen der Inneren und der Chirurgen meist entgegen. Zur Klarlegung dieser Frage wollen wir uns zunächst zwei andere Grundfragen stellen und ihre Beantwortung versuchen:

a) Ist es wahrscheinlich, daß, wenn bei einer diagnostischen Laparotomie kein Carcinom gefunden wird, der Chirurg trotzdem in der Lage sein wird, dem Patienten durch eine Operation zu helfen?

b) Ist die Probelaparotomie an und für sich ein ungefährlicher Eingriff?

Wenn wir diese zwei Fragen in bejahendem Sinne beantworten können, dann ist die Beantwortung der Hauptfrage einfach.

Ad a) Es ist natürlich, daß es keinem Chirurgen einfallen wird, jedem Patienten, der über Magenbeschwerden klagt, die Probelaparotomie vorzuschlagen, weil er an Carcinom leiden könnte. Er wird erst durch alle uns zur Verfügung stehenden Untersuchungsmethoden zum Ziele zu kommen versuchen, und wenn es ihm nicht gelingt die Diagnose zu stellen, dann wird er erst die Probelaparotomie in Betracht ziehen. Wie wir schon gesehen haben, können differentialdiagnostisch fast alle Magenkrankheiten in Betracht kommen. Am häufigsten wird aber die Diagnose zwischen maligner und benigner Pylorusstenose schwanken.

In solchen Fällen sollte der Chirurg nicht einen Moment überlegen, ob er eingreifen soll oder nicht; und wenn Croner[1]) sagt, daß der Schaden nicht so groß wäre, wenn bei der Laparotomie eine gutartige Stenose sich findet, so möchten wir ihm erwidern, daß hier nicht von Schaden die Rede sein kann, sondern von einem großen Gewinn, denn erstens können wir den Patienten durch einen relativ un-

1) l. c.

gefährlichen Eingriff von seinen Qualen befreien, und zweitens ihm versichern, daß die Befürchtungen, daß er an einem bösartigen Leiden erkrankt sei, absolut unbegründet waren. Ich brauche nicht auf die Literatur über die chirurgische Behandlung der gutartigen Pylorusstenosen einzugehen, um ihre großen Erfolge und relative Ungefährlichkeit nachzuweisen. Beim letzten internationalen Chirurgenkongreß (Brüssel 1905) wurde diese Frage aufgerollt und über mehrere Hundert von Fällen referiert. Die operative Mortalität betrug bei vielen Chirurgen unter 5 Proz., bei anderen etwas mehr, jedenfalls nicht über 10 Proz. Die Erfolge wurden im allgemeinen als eklatante anerkannt.

Ueber die chirurgische Behandlung einiger anderen Magenaffektionen (Dilation, Atonie) sind die Ansichten der Chirurgen geteilt. Es gibt solche (Monprofit-Angers), die selbst chronische Gastritiden, die der inneren Behandlung lange getrotzt haben, mit Erfolg operiert haben. Wir gehen in den Fällen konservativ vor und schließen lieber den Bauch wieder zu, als einen unsicheren Eingriff zu unternehmen.

Nach den Erfahrungen unserer Klinik ist es nur sehr selten vorgekommen, daß bei einem Falle, bei dem die Probelaparotomie wegen Verdachtes auf Magencarcinom gemacht wurde, sich ein völlig negativer Befund ergab. Meistens fand sich das geahnte Carcinom, und wenn nicht, so fanden sich fast immer organische Veränderungen (gutartige Stenosen, perigastritische Adhäsionen), die, richtig diagnostiziert, an und für sich einen chirurgischen Eingriff indiziert hätten. Aber selbst in den seltenen Fällen, wo der Probeschnitt einen negativen Befund ergab, kann man die Freude haben, seinen Patienten, der vor einigen Tagen gedrückt und melancholisch in die Klinik aufgenommen wurde, wieder lebensfroh, wenn auch nicht geheilt, zu entlassen. Es ist wirklich ein großer Erfolg, einen Mann von einer begründeten Carcinophobie zu heilen, und ich würde mich mehr freuen, wenn ich bei einer Probelaparotomie wegen Magencarcinomverdachtes kein solches finde, als wenn mein Verdacht sich als begründet erwiese. Ein Fall, der vor 2 Jahren in unserer Klinik operiert wurde, illustriert am besten die Sache und bestätigt meine obige Meinung.

Es handelte sich um einen gebildeten Pat., der von einem Magenspezialisten mit der Diagnose Magencarcinom uns zugeschickt wurde. Bei uns konnte palpatorisch kein Tumor nachgewiesen werden.

Der Mann war in vollem Bewußtsein seines Zustandes. Er wußte, das es ohne Operation nicht entschieden werden könne, ob er den Krebs habe oder nicht. Ebenso seine Familie. Alle drängten zur Operation. Dieselbe wurde auch gemacht und ergab ein negatives Resultat[1]). Der Pat. wurde nach einigen Tagen entlassen und nahm gern seine Magenbeschwerden in Kauf, da er nun wußte, daß sein Leiden zwar ein

1) Es fanden sich nur kleine kalkige Konkremente im Pankreas, dem kleinen Netz und dem Beckenperitoneum, die nicht sicher gedeutet werden konnten.

unangenehmes und hartnäckiges, daß es aber keine direkte Gefahr für sein Leben bedeute.

Ad b) Aber wenn auch die Operation nicht in allen Fällen helfen kann, so sind die Gefahren der Probelaparotomie trotzdem so gering, daß man den Eingriff mit gutem Gewissen empfehlen kann. Es gibt keine Operation, die absolut ungefährlich ist, aber die Vorteile der Probelaparotomie in diesen zweifelhaften Fällen sind so groß, das man die geringen Gefahren derselben übersehen kann. Wenn ich unter 100 Probelaparotomien auch nur 30, ja 20 beginnende, gut resezierbare Carcinome finde, so muß ich auch die wenigen Todesfälle mit in den Kauf nehmen. — Um die Gefährlichkeit der diagnostischen Laparotomie zu beurteilen, kann man nicht die Statistiken der Laparotomien benutzen, die bei Fällen gemacht wurden, in denen große, inoperable Tumoren vorhanden waren. Hier handelt es sich nicht um diagnostische Laparotomien. Die Laparotomie hatte in diesen Fällen nur zu entscheiden, ob der meistens auch ante operationem nachgewiesene Tumor noch operabel war oder nicht, und da er inoperabel gefunden wurde, sah man von jedem weiteren Eingriff ab. Daß die Operationsgefahr bei einem solchen heruntergekommenen, einen inoperablen malignen Tumor in sich bergenden Individuum eine weit größere sein muß wie sonst, ist klar. Am besten wird diese erhöhte Gefahr illustriert durch den Vergleich der Mortalität der Gastroenterostomie bei malignen und benignen Magenaffektionen. Dort eine Mortalität von über 30 Proz.; hier eine solche von 3 bis höchstens 10 Proz.

Größere Statistiken von Probelaparotomien bei gutartigen Magenaffektionen liegen nicht vor. Wenn man aber bei den Gastroenterostomien, die bei diesen Affektionen vorgenommen wurden, eine Mortalität von 3 bis 10 Proz. findet, ist es da übertrieben, die Mortalität der diagnostischen Laparotomie als unter 3 Proz. anzuschlagen? Ich finde auch diese Zahl noch zu hoch. Man vergleiche nur die Mortalität der Intervalloperationen bei Appendicitis. Ein Todesfall bildet die verschwindende Ausnahme, trotzdem sehr oft komplizierte Adhäsionslösungen in der Peritonealhöhle vorgenommen werden, und durch die Abtragung des Processus vermiformis eine Infektionspforte geschaffen wird, die bei der Probelaparotomie vollkommen fehlt.

Nach diesen Betrachtungen glauben wir unsere zwei Fragen in bejahendem Sinne beantworten zu können. Erstens, daß die Laparotomie zur Sicherung der Diagnose ein relativ ungefährlicher Eingriff ist, und zweitens, daß wenn bei der Probelaparotomie kein Carcinom gefunden wird, wir trotzdem in vielen Fällen in der Lage sein werden, unseren Patienten durch die Operation zu helfen.

Daraus lassen sich ungezwungen folgende Schlüsse ziehen:

a) Bei jeder Magenerkrankung mit Stauungserscheinungen, wo der Verdacht des Carcinoms besteht, ist ein operativer Eingriff absolut indiziert und bald vorzunehmen.

b) Auch bei Magenerkrankungen ohne Stauungsinsufficienz, sobald sich das Carcinom nicht sicher ausschließen läßt, ist eine Probelaparotomie anzuraten.

Es ist wohl bekannt, daß Mikulicz die Indikation zur Magenresektion weiter gestellt hat, wie die meisten anderen Operateure. Das wird auch evident aus dem Verhältnis der resezierten zu allen aufgenommenen Fällen (Fälle von Magencarcinom wurden nur in seltenen Ausnahmen abgewiesen).

Von 665 aufgenommenen Magencarcinompatienten wurden 167 der Radikaloperation unterworfen; das entspricht einem Verhältnis von 25,1 Proz. Die meisten anderen Operateure haben einen geringeren Prozentsatz von radikal operierten Fällen. So

	Gesamtzahl der aufgenommenen Magenkrebskranken	Resektionen	Prozentsatz
Krönlein	264	50	19,0
Garrè	159	26	16,3
Carle u. Fantino	136	14	10,0

Vor Eröffnung des Leibes wird man selten in der Lage sein, die Resezierbarkeit eines Tumors bestimmt vorauszusagen; dagegen wird man sehr oft die Möglichkeit einer Radikaloperation ausschließen können, und wenn keine Indikation zur Gastroenterostomie besteht, von jedem operativen Eingriff Abstand nehmen. Das sind die Fälle mit großem unverschieblichem Tumor, die Fälle mit klinisch nachweisbaren Metastasen, die Fälle mit Cardiaerscheinungen. Aber wenn auch der Tumor resezierbar erscheint, wird man in vielen Fällen wegen des Allgemeinzustandes des Patienten von jeder Operation abraten. Bestimmte Regeln lassen sich nicht aufstellen. In solchen Fällen wird der Blick des erfahrenen Chirurgen die richtige Entscheidung treffen. Wir haben selbst Fälle mit einem Hämoglobingehalt von 20 Proz. (Fleischl) erfolgreich operiert. Das Alter allein war für uns keine absolute Kontraindikation; daß schwere anderweitige Erkrankungen, Tuberkulose, schwere Bronchitis, Nephritis, Diabetes eine Kontraindikation bilden, versteht sich von selbst. Abgesehen von einigen wenigen Ausnahmen, sollte jede Magencarcinomoperation als Probelaparotomie begonnen werden. Erst nach Eröffnung des Abdomens wird man entscheiden können, ob eine radikale Operation noch möglich ist oder nicht.

Ueber unsere Indikationsstellung nach Eröffnung des Leibes will ich mich kurz fassen: Jeder Tumor, der technisch resezierbar war,

wurde reseziert, außer wenn sichere Metastasen vorhanden waren, oder der Allgemeinzustand des Patienten den Eingriff nicht erlaubte. Genaueres darüber kann jeder im Handbuch der praktischen Chirurgie nachlesen[1]). Nur eine Frage möchte ich noch streifen. Soll man in Fällen, wo der Tumor selbst resezierbar ist, dagegen die Entfernung aller vergrößerten und carcinomverdächtigen Lymphdrüsen unmöglich, resezieren oder nicht?

Nach den in unserer Klinik ausgeführten Untersuchungen von Lengemann[2]) und Renner[3]) wissen wir, daß nicht alle groß und hart sich anfühlenden Lymphdrüsen carcinomatös sein müssen. Auch die Erfahrung lehrt, daß Fälle, bei denen große und harte Drüsen zurückgelassen werden mußten, trotzdem längere Zeit beschwerdefrei gelebt haben. Einer von unseren Fällen lebt jetzt $3^1/_2$ Jahre seit der Operation und fühlt sich ganz gesund.

Auch Petersen und Colmers[4]) machen auf solche Fälle aufmerksam, wo trotzdem höchstwahrscheinlich carcinomatöse Drüsen zurückgelassen wurden, die Patienten lange Zeit, ja über 3 Jahre, rezidivfrei blieben. Sie nehmen an, daß in Lymphdrüsen oder anderen Organen abgelagerte Krebszellen, besonders nach Entfernung des primären Tumors, zu Grunde gehen können. Ob die in diesen Fällen im Körper zurückgelassenen Lymphdrüsen wirklich carcinomatöse waren, dieser Nachweis wird schwer je gelingen. Jedenfalls ist aus diesen Beobachtungen der Schluß zu ziehen, daß die Unmöglichkeit der Entfernung aller fühlbaren vergrößerten Lymphdrüsen keine unbedingte Kontraindikation für die Resektion bilden sollte.

Schwieriger zu beantworten ist die Frage, ob bei Vorhandensein von kleinen Metastasen in anderen Abdominalorganen die Resektion eines Magentumors als palliative Operation berechtigt ist oder nicht. Dafür würde sprechen, daß durch die Resektion die Stauungserscheinungen meist sicherer aufgehoben werden als durch die Gastroenterostomie, und daß die Patienten bis zu ihrem Tode oft beschwerdefrei bleiben. Außerdem fällt durch die Wegnahme des exulcerierten Tumors die Resorption giftiger Substanzen weg, was für den Allgemeinzustand der Patienten nicht ohne Belang sein kann. Gegen die palliative Resektion spricht die größere Gefährlichkeit derselben gegenüber der Gastroenterostomie.

Wenn man nun bedenkt, wie langsam zuweilen solche Metastasen wachsen (einige nehmen sogar an, daß sie nach Entfernung des primären

---

1) Handbuch der praktischen Chirurgie, 2. Aufl., 3. Bd. I. v. Mikulicz und W. Kausch. Verletzungen und Erkrankungen des Magens und Darmes.

2) Lengemann, Arch. f. klin. Chir., Bd. 68, 1902.

3) Renner, Mitteil. a. d. Grenzgeb. d. Med. u. Chir., Bd. 13.

4) Beitr. z. klin. Chir., Bd. 43.

Tumors verschwinden können), so glauben wir, daß in den Fällen, aber auch nur in diesen, in welchen die Resektion des Tumors eine leichte ist, diese dem Patienten mehr nützen wird als die Gastroentorostomie. Eine solche bewußt palliative Resektion wurde nur einmal in unserer Klinik ausgeführt. Es handelte sich um ein freibewegliches 5-markstückgroßes Carcinom der vorderen Wand. In der Leber 4—5 kirschgroße Metastasen. Der Tumor wurde reseziert, der Patient erholte sich von der Operation und starb $4^1/_2$ Monate danach an seinen Lebermetastasen. Wenn nun dieser Fall wegen seines relativ schnellen Endes gegen die palliative Operation sprechen würde, so haben wir andererseits Fälle, die das gelegentlich sehr langsame Wachstum von Metastasen deutlich illustrieren. Erst zwei Fälle, wo längere Zeit nach der Resektion des Magentumors Ovarialmetastasen aufgetreten sind. Diese Fälle erwähnt auch Borrmann in seiner Arbeit, indem er dieselbe Frage aufwirft.

Der eine Fall (No. 37) betrifft eine 39-jähr. Frau, bei der am 29. Sept. 1897 wegen Magencarcinoms die Resektion ausgeführt wurde. Histologische Diagnose: Carcinoma solidum mit vielen gallertigen Partien. Im Juli 1900 stellt sich die Patientin vor mit beiderseitigen Ovarialtumoren. In der Breslauer Frauenklinik wurde die Ovarektomie ausgeführt. Die histologische Untersuchung beider Ovaralcarcinome ergab auch Gallertcarcinom. Im Februar 1901 stellt sich Patientin wieder vor. Man kann ein großes Leberrezidiv konstatieren. Sie ist äußerst anämisch und kachektisch. Außer dem Leberrezidiv besteht noch ein großer Tumor an der linken Beckenschaufel. Keine Zeichen eines Magenrezidivs.

Der zweite Fall betrifft eine 49-jährige Frau, bei der am 15. Nov. 1898 wegen eines beweglichen Pyloruscarcinoms die Magenresektion nach der ersten Billrothschen Methode ausgeführt wurde. Im Mai 1900 konstatiert man einen Tumor im Leibe, der dem rechten Ovarium angehört. Am 30. Mai doppelseitige Ovarektomie in der Frauenklinik. Die histologische Untersuchung des Tumors des rechten Ovariums ergab ein Gallertcarcinom. Ebenfalls ein Gallertcarcinom war der resezierte Magentumor.

Seit Anfang Januar 1901 tritt Ikterus auf. Mitte Januar wird ein faustgroßer Lebertumor konstatiert. Am 14. März 1901 oder $2^1/_2$ Jahre nach der Resektion ist Pat. ihrem Leiden erlegen. Keine Autopsie.

Bei diesen Fällen kann man mit größter Wahrscheinlichkeit annehmen, daß die Ovarialcarcinome Metastasen des resezierten Magentumors gewesen sind. Schwieriger zu deuten ist der dritte Fall.

Dieser betrifft einen 49-jähr. Mann, bei dem am 2. Febr. 1898 die Magenresektion (Billroth 2.) ausgeführt wurde. Der Tumor wurde nach der Untersuchung von Borrmann im Gesunden reseziert. Die histologische Untersuchung desselben ergab ein polymorphzelliges Carcinom (Borrmann, Fall No. 50, S. 158). Der Pat. erholte sich und lebte ganz gesund ohne Magenbeschwerden bis Anfang Juli 1902, nämlich 4 Jahre und 5 Monate. Anfang 1902 treten krampfartige Schmerzen im Leibe, Abmagerung, Appetitlosigkeit ein. Pat. läßt sich wieder in die Klinik aufnehmen, wo eine Darmstenose diagnostiziert wurde.

Am 29. Aug. 1902 Laparotomie. Magen intakt, Gastroenterostomie durchgängig. Auf der Darmserosa kleine stecknadelkopfgroße bis linsengroße Knötchen. Am Coecum findet sich ein kleiner beweglicher Tumor, der vorgelagert und dann reseziert wird. Der Kranke erholt sich nicht. Es bestehen noch von Zeit zu Zeit auftretende Schmerzen, als ob noch ein Hindernis in der Darmpassage vorläge. Einigemal Erbrechen, Kräfteverfall und Exitus am 7. Dez. 1902. Die am 8. Dez. vorgenommene Autopsie zeigt diffuse Carcinomatose des Peritoneums; das unterste Ileumende durch carcinomatöse Schrumpfung des Mesenteriums abgeknickt, ebenso die Flexura linealis. Magen intakt.

Wie ist nun dieser Fall zu deuten? Bei der Operation wurde von Mikulicz der Coecumtumor als Metastase des resezierten Magentumors aufgefaßt. Seine histologische Untersuchung ergab ein Carcinom mit soliden, aus kubischen Zellen bestehenden Zapfen.

Der Vergleich mit den histologischen Bildern des vor mehreren Jahren resezierten Magencarcinoms, ergab keine vollständige Uebereinstimmung beider Bilder, so daß der Pathologe Dr. Karl Graupner, der die Güte hatte, die Präparate durchzusehen, mehr zu der Ansicht neigte, daß es sich um einen primären Tumor handele, ohne daß er andererseits seine metastatische Natur sicher ausschließen konnte. Wie es auch sei, der Fall verliert nicht an Interesse, und da die Möglichkeit, daß es sich doch um eine Spätmetastase gehandelt hat, nicht abzuleugnen ist, habe ich diesen Fall hier erwähnen wollen.

Wie sind nun diese, wenn auch nur die zwei ersten Fälle, zu erklären? — Wir müssen annehmen, daß zur Zeit der Resektion Carcinomzellen schon weit vom primären Tumor geschleppt waren und Metastasen gebildet hatten, die wegen ihrer Kleinheit übersehen wurden. Und diese Metastasen wuchsen aus uns unbekannten Gründen so langsam, daß sie erst nach $1^3/_4$, $2^3/_4$ bezw. $4^1/_2$ Jahren ihrem Träger Beschwerden verursachten.

Borrmann glaubt, daß das Wachstum solcher Metastasen durch die Entfernung des primären Tumors günstig beeinflußt wird. Petersen und Colmers schließen sich dieser Ansicht an. Wenn aber bei diesen Fällen die Metastasen schon während der Operation nachgewiesen worden wären, hätte der Operateur wahrscheinlich von der radikalen Operation Abstand genommen, und das Ende wäre wohl schon viel früher eingetreten.

Wenn der Unterschied in der Mortalität der Resektion und der Gastroenterostomie ein großer wäre, wenn die Gastroenterostomie eine ungefährliche Operation wäre, dann würde man mit Recht an die palliative Resektion gar nicht denken können. Leider wissen wir aus allen Statistiken, wie groß die Mortalität der Gastroenterostomie beim Magencarcinom ist. Wir wissen, daß sie fast ebenso hoch ist wie bei der Resektion, und daß sie nicht nur mit dem größeren Fortgeschrittensein des Leidens zusammenhängt, sehen wir aus den Statistiken der

Operateure, die wenig resezieren und viel gastroenterostomieren. Auch diese haben keine geringe Mortalität erreicht, trotzdem sie viele relativ wenig fortgeschrittene Fälle in ihrer Statistik haben. Aus allen diesen Gründen glauben wir, daß in allerdings vereinzelten Fällen die Resektion auch als Palliativoperation sich bewähren kann. Es ist selbstverständlich, daß der palliativen Resektion nur die leicht zu entfernenden Tumoren zufallen werden.

Operationstechnik.

Ueber die in unserer Klinik übliche Operationstechnik kann ich mich kurz fassen, da sie genau im Handbuch der praktischen Chirurgie beschrieben ist.

Bei malignen Affektionen wurde bei uns, behufs Abkürzung der Operation, fast ausschließlich der Murphy-Knopf benützt, trotzdem Mikulicz die Naht als die idealste und sicherste Methode schätzte und bei gutartigen Affektionen immer anwandte. Oral vom Tumor wurde der Resektionsschnitt immer möglichst weit, meist 5—7 cm im Gesunden geführt, duodenalwärts haben wir uns gewöhnlich mit einer 1—2 cm großen Entfernung vom Tumor begnügt. Seitdem Borrmann so häufig in unseren Fällen, nämlich in 20 unter 63 untersuchten Fällen, ein Wachsen des Carcinoms auch über die Magenduodenalgrenze nachgewiesen hat, trachten wir auch duodenalwärts möglichst weit im Gesunden zu resezieren. Leider ist uns durch die Nähe des Pankreas und die Schwierigkeiten der Naht oder des Verschlusses bei Resektion eines größeren Duodenumstückes eine Grenze gesetzt.

Trotzdem wir so radikal vorgingen, fand Borrmann, daß unter seinen 63 Fällen 20mal nicht radikal operiert worden war, d. h. daß das Carcinom schon über die Resektionslinie gewachsen war, und zwar nicht nur nach der duodenalen, sondern am häufigsten nach der oralen Seite meist an der kleinen Kurvatur. Die daraus zu ziehenden Schlüsse sind wohl klar. Bei jeder Resektion muß man möglichst weit im Gesunden cardialwärts wie duodenalwärts resezieren.

Die Drüsenexstirpation wurde bei uns immer so vorgenommen, daß alle erreichbaren Drüsen im Zusammenhang mit dem Magen und dem sie umgebenden Fett entfernt wurden. Besonders an der kleinen Kurvatur trachtete man immer alle Drüsen bis an die Cardia zu entfernen.

Was die Methode betrifft, so wurde in jedem Falle über die anzuwendende Methode während der Operation entschieden. Wo die erste Billrothsche Methode gut anwendbar war, ohne daß die Radikalität zu leiden hatte, wurde sie bevorzugt. In den übrigen Fällen wurde die 2. Billrothsche Methode, bezw. die Krönlein-Mikuliczsche Modifikation derselben ausgeführt. Duodenalverschluß in den letzten Jahren nach Doyen.

Folgende Tabelle zeigt, wie oft jede Methode ausgeführt wurde, und die Mortalität bei jeder von ihnen.

Methode	Operierte Fälle	Todesfälle	Mortalität
Billroth 1. mit Naht	39	12	30,7 Proz.
Billroth 1. mit Murphy-Knopf	41	12	29,2 „
Total	80	24	30,0 Proz.

Methode	Operierte Fälle	Todesfälle	Mortalität
Billroth 2. bezw. Krönlein-Mikulicz mit Naht	3	1	33,3 Proz.
Billroth 2. bezw. Krönlein-Mikulicz mit Murphy-Knopf	78[1])	32	41,9 „
Total	81	33	40,7 Proz.

Zweimal wurde der Tumor keilförmig reseziert. Beide Fälle überlebten die Operation.

Aus dem Vergleiche beider Tabellen ergibt sich, daß die 2. Billrothsche Methode eine größere Mortalität aufweist als die erste. Das ist auch leicht verständlich, denn ihr fallen nach unserer Indikationsstellung die ausgedehnteren Carcinome zu, nach deren Entfernung die direkte Vereinigung des Duodenums mit dem Magen Schwierigkeiten bereitet, also ein schwieriger und länger dauernder Eingriff. Außerdem wäre vielleicht zur Erklärung der großen Mortalität bei der 2. Billrothschen Methode die bei uns mehrmals beobachtete Insufficienz des Duodenalverschlusses anzuführen.

Als Operation der Wahl wird für uns immer die erste Operation bleiben. Ueber die Kochersche Methode fehlen uns eigene Erfahrungen.

In den ersten Jahren wurde die Wunde drainiert, indem ein Jodoformgazestreifen bis zur Nähe der Naht eingeführt wurde. Davon sind wir, wie auch die meisten anderen Chirurgen, abgekommen. Auch ein Versuch in den Fällen, wo Stücke vom Pankreas reseziert werden mußten, das Pankreassekret durch Drainage herauszuleiten, mußte bald als erfolglos, ja als schädlich, indem es zur Bildung von Fisteln kam, verlassen werden[2]).

In 48 Fällen mußte man stärkere Verwachsungen mit dem Pankreas lösen oder größere oder kleinere Pankreasstücke resezieren. Von diesen sind 26 an der Operation gestorben. (Näheres siehe Todesfälle.) Die Blutstillung gelang immer durch Umstechungen.

Neunmal mußte eine Resektion des Colon transversum vorgenommen werden. Von diesen Patienten sind 5 an der Operation gestorben. Sechsmal wurde die Colonresektion zweizeitig ausgeführt, indem das zu resezierende Stück vorgelagert und dann später abgetragen wurde. Dreimal wurde primär reseziert, und zwar wurden einmal die zwei Enden Seite zu Seite miteinander vereinigt, einmal End zu End. Das 3. Mal war nur eine Keilexcision notwendig.

Die Narkose war in den ersten Jahren reine Chloroformnarkose, um seit dem Jahre 1901 der Morphium-Aether-Tropfnarkose Platz zu

---

1) In 13 von diesen Fällen wurde eine Enteroanastomose hinzugefügt; von diesen sind 5 gestorben.

2) Vergl. Kausch, Centralbl. f. Chir., 1906, No. 5.

machen. Einige Zeitlang wurde zum Annarkotisieren Bromäthyl gebraucht, das dann wieder verlassen wurde. 9mal wurden die Magenresektionen unter Schleichscher Anästhesie ausgeführt; es zeigte sich, daß selbst eine so eingreifende Operation wie die Magenresektion unter Lokalanästhesie fast schmerzlos ausführbar ist; aber einerseits ist sie nicht für einen jeden Fall geeignet, und dann bedeutet sie jedenfalls eine Erschwerung des Eingriffes, so daß sie bald verlassen wurde.

Seit dem Jahre 1904 wurde in unserer Klinik die präventive Nukleinsäureinjektion bei den zu Laparotomierenden unternommen. Spät abends vor der Operation wurden dem Patienten 50 ccm einer 2-proz. Hefenukleinsäurelösung subkutan in der Brust injiziert. In jedem Falle konnte am Operationstag eine starke Leukocytose nachgewiesen werden. Von unseren Fällen sind 16 mit Nukleinsäure vorbehandelt, davon 2 gestorben.

Renner [1]) glaubt aus seinen Zahlen schließen zu können, daß durch die subkutane Nukleininjektion eine Vermehrung der Resistenz des Peritoneums gegen Bacterium coli und andere pathogene Bakterien erfolgt. Genaues über die Wirkung der Nukleinsäure und der damit erzielten Erfolge findet man in der zitierten Arbeit von Renner.

Operationsbefund.

Es ist bekannt, welche Schwierigkeiten die Bestimmung des Ausgangspunktes eines Magentumors bereitet. Wenn man einen ausgedehnten Tumor vorfindet, kann man nur schwer entscheiden, wo er seinen Anfang genommen hat. Auch für die häufigsten Carcinome des Pylorus läßt sich meistens nicht sicher entscheiden, ob sie nicht von der kleinen Kurvatur ausgegangen sind und dann den Pylorus zirkulär umwachsen haben. Denn die größte Anzahl der Pylorustumoren ist zirkulär.

Mikulicz nahm als den häufigsten Ausgangspunkt die kleine Kurvatur an. Er sagt (Handb. d. pr. Chir.): „Die klinische Beobachtung zeigt hingegen, daß das primäre Pyloruscarcinom keineswegs so sehr überwiegt, daß der Krebs sich vielmehr am häufigsten an der kleinen Kurvatur primär entwickelt (vielleicht 40 Proz.) und zwar nahe am Pylorus.“ Borrmann, gestützt auf die genaue Untersuchung von 63 resezierten Magencarcinomen, schließt sich dieser Meinung Mikulicz' an und sagt, daß „das Magencarcinom in den meisten Fällen 2—4 cm vom Pylorus entfernt, an der kleinen Kurvatur oder dicht unterhalb derselben seinen Anfang nimmt“.

Die bei unseren Resektionen erhobenen Befunde, betreffend die

1) Renner, Mitteilungen aus den Grenzgebieten der Medizin und Chirurgie, Bd. 15, 1906.

Lokalisation des Tumors, lassen sich folgendermaßen einteilen. Befallen waren:

Pylorus	78mal
Pylorus und kleine Kurvatur	31 „
Pylorus und vordere Wand	5 „
Pylorus und große Kurvatur	1 „
Kleine Kurvatur	18 „
Pars praepylorica	19 „
Vordere Wand und große Kurvatur	5 „
Corpus ventriculi	7 „
Keine Angaben über die Lokalisation des Tumors	12 „
Total	167mal

Auch in unseren Fällen steht das Pyloruscarcinom an erster Stelle mit 78 unter 155 Fällen. Wir haben schon erwähnt, daß das nicht ausschließt, daß auch viele von diesen Tumoren von der kleinen Kurvatur nahe am Pylorus ihren Ausgangspunkt genommen haben können. 31mal finden wir den Pylorus und einen größeren Teil der kleinen Kurvatur vom Tumor eingenommen, 18mal die kleine Kurvatur allein. Tumoren an Stellen weit vom Pylorus entfernt sind seltene Ausnahmen.

Was die Lymphdrüsen anbelangt, so finden wir in 30 Krankengeschichten keine Angabe, ob Drüsen vorhanden waren oder nicht. Die Befunde in den übrigen 137 Fällen lassen sich folgendermaßen einteilen. Es fanden sich

Drüsen an der großen und kleinen Kurvatur	51mal
„ „ „ kleinen Kurvatur	33 „
„ „ „ großen Kurvatur	13 „
„ „ „ großen, der kleinen Kurvatur und pankreatische	17 „
„ „ „ kleinen Kurvatur und der Porta hepatis	4 „
„ „ „ Porta hepatis	2 „
„ im Mesocolon transversum	2 „
„ an der Aorta	1 „
Keine Drüsen	14 „
Total	137mal

Nur in 14 oder 10 Proz. aller Fälle wurden bei der Operation keine vergrößerten Drüsen gefunden, dagegen fast regelmäßig Drüsen an der großen oder kleinen Kurvatur oder an beiden. 17mal fanden sich auch pankreatische Drüsen, in einigen wenigen Fällen auch solche an der Porta hepatis. Daß das Vorhandensein von nicht entfernbaren Drüsen uns von der Resektion des Tumors nicht immer abgehalten hat, haben wir schon erwähnt.

In 46 Fällen finden wir Verwachsungen mit den anliegenden Organen angegeben. In mehreren Krankengeschichten finden sich keine Angaben, ob der Tumor verwachsen war oder nicht. Der Tumor war verwachsen

mit	dem	Colon transversum				3mal
„	„	Pankreas				23 „
„	„	„	und	Colon transversum		5 „
„	„	„	„	dem Mesocolon transversum		3 „
„	„	„	„	Leber		1 „
„	„	„	„	Ligamentum gastrocolicum		1 „
„	„	„	Colon transversum und vorderer Bauchwand			1 „
„	„	„	und vorderer Bauchwand			2 „
„	der	vorderen	Bauchwand			4 „
„	„	„	„	und Colon transversum		1 „
„	„	Leber				2 „
					Total	46mal

Als häufigste Verwachsung finden wir 36mal die des Tumors mit dem Pankreas. Bei der Besprechung der Todesfälle werden wir sehen, wie durch die Verwachsungen, besonders mit dem Pankreas und Colon, die Gefahr des Eingriffes eine viel größere wird. Da wir andererseits unter den Fällen mit längerer Lebensdauer nach der Operation auch solche finden, bei denen der Tumor verwachsen war, glaube ich nicht, daß man diese Fälle von der Radikaloperation ausschließen sollte.

Die resezierten Magenstücke wurden gewöhnlich unaufgeschnitten in Kayserlingscher Flüssigkeit aufbewahrt. Dies geschah aus dem Grunde, weil Mikulicz glaubte, daß durch eine genaue mikroskopische Untersuchung von vielen intakten Präparaten die Chirurgie größere Vorteile zu gewinnen hätte. Das hat sich auch durch die schöne Arbeit von Borrmann bestätigt, aus welcher wir so viele für den Chirurgen wichtige Tatsachen gelernt haben. Nur in Fällen, wo die Diagnose makroskopisch nicht zu stellen war, ob Carcinom oder Ulcus, wurde ein kleines Stück zur histologischen Untersuchung weggeschnitten.

Aus diesem Grunde finden wir in unseren Krankengeschichten in der Regel keine Angaben über die histologische Struktur des resezierten Tumors. Da aber zur Deutung der Dauerresultate nach der Magenresektion absolut notwendig war, daß die Diagnose Carcinom auch histologisch bestätigt sei, habe ich die resezierten Magen der lebenden Patienten untersucht, soweit dies nicht bereits durch Borrmann geschehen war. Diese histologischen Diagnosen findet man in der Tabelle der noch lebenden Patienten (p. 1047).

Todesfälle und Komplikationen.

Noch bis vor etwa 12 Jahren betrug die Mortalität der Magenresektion nach den Statistiken auch der geübtesten Operateure etwa 50 Proz. Nach der Zusammenstellung von Haberkant[1]) haben von 257 wegen Carcinom bis zum Jahre 1894 ausgeführten Magenresektionen 140 zum Tode geführt, was einer Mortalität von 54,4 Proz. entspricht. Daß diese Statistik eine so hohe Mortalität zeigt, ist nicht zu verwundern, wenn man bedenkt, daß es sich um eine ganz neue Operation handelte, und daß viele von den

1) l. c.

Fällen dieser Statistik die ersten Magenresektionen von mehreren Operateuren waren.

Es war zu erwarten, daß bald bessere Resultate erzielt werden. Und in der Tat konnte Guinard [1]) aus 291 Resektionen der Jahre 1891—1898 eine Mortalität von 35,39 Proz. berechnen. Die einzelnen Operateure konnten folgende Resultate aufweisen:

		Operierte Fälle	Gestorben	Prozentsatz
Mikulicz [2])	1891—1898	55	25	45,4
Kocher [3])	1881—1898	52	18	34,6
Roux [4])	1881—1901	39	13	33,0
Hahn [5])	1882—1898	28	10	35,7
Kappeler [6])	1888—1901	30	8	26,6

Obwohl die Mortalität um fast 20 Proz. heruntergedrückt war, hoffte man noch durch Verbesserung der Technik, durch strengere Indikationsstellung und durch genauere Kenntnis der anderen mitspielenden Faktoren die Sterblichkeit noch mehr herabzusetzen. Und in der Tat, seit Beginn des 20. Jahrhunderts beeilten sich verschiedene Chirurgen, auf Grund von Statistiken, die wegen der Kürze der Zeit allerdings nur kleine Zahlen umfaßten, eine Herabsetzung der Mortalität um einige Prozente zu konstatieren.

So berichtete auch Mikulicz im Jahre 1901 (Naturforscherversammlung Hamburg), gestützt auf eine Statistik von 44 Fällen aus den Jahren 1899—1901, über eine Mortalität von 25 Proz. Krönlein (Schönholzer) über eine solche von 26,4 Proz. (34 Fälle 1897—1902). Garrè (Stich) über eine Mortalität von 26,6 Proz. (26 Fälle). Am bemerkenswertesten ist die Statistik Kochers, der, trotzdem er die Indikation für die Resektion sehr weit stellt, bei 45 in den Jahren 1898—1904 operierten Fällen eine Mortalität von 17,77 Proz. erzielte (Matti).

Diese Statistik ist nicht nur wegen der niedrigen Mortalität bemerkenswert, sondern besonders wegen der geringen Peritonitismortalität. Während in fast allen anderen Statistiken die Peritonitis als die häufigste Todesursache figuriert, hat Kocher unter 45 Fällen nur 2 an Peritonitis verloren.

Schon im Jahre 1902 sagt Kocher [7]), gestützt auf die letzten von ihm operierten 22 Fälle, die eine Mortalität von 18 Proz. resp. nach Ausschluß von 2 Fällen, wo die Resectio e necessitate ausgeführt wurde, von 9 Proz. aufwiesen. „Wir dürfen also wohl behaupten, daß eine rechtzeitige Resectio pylori, wo es sich noch um ein bewegliches Carcinom handelt, eine ungefährliche Operation geworden ist.“ Die 2 Jahre, nachdem Kocher diesen Ausspruch gemacht hat, haben ihm insofern recht gegeben, als er unter 23 bis 1904 operierten Fällen nur 4 verlor, was einer Mortalität von 17,3 Proz. entspricht.

Wir bewundern die Statistik Kochers, wir bewundern seine exakte

1) Guinard, La cure chirurgicale du cancer de l'estomac. Paris, Steinheil, 1898.

2) Naturforscherversammlung Hamburg, 1901.

3) Broquet, Dissertation Bern, 1900.

4) Kolbe, Le cancer de l'estomac et son traitement chirurgical. Lausanne 1901.

5) Verhandl. d. deutsch. Chirurgenkongresses 1898.

6) Deutsche Zeitschr. f. Chir., Bd. 64.

7) Chirurg. Operationslehre, 4. Aufl., 1902.

Technik, die die Peritonitis bei seinen Fällen so sehr beschränkte, wir glauben aber nicht, daß diese niedrige Mortalität je als die durchschnittliche Mortalität der Magenresektion anerkannt werden wird.

Ich glaube, daß es gewagt ist, gestützt auf so kleine Zahlen, einen so schwerwiegenden Ausspruch zu tun. Fast jeder Chirurg, der viele Magenresektionen gemacht hat, hat das Glück gehabt, mehrere Fälle nacheinander durchzubringen. Auch wir hatten in den Jahren 1899—1900 unter 40 operierten Fällen nur 9 Todesfälle, was einer Mortalität von 22,5 Proz. entspricht, und im Jahre 1904 unter 19 operierten Fällen nur 3 Todesfälle (Mortalität 15,7 Proz.), eine Mortalität, die niedriger ist als die Kochers. Dann kommt aber eine böse Zeit, wo 3, 4, 5 Todesfälle nacheinanderfolgen, bei derselben Technik und derselben Indikationsstellung. Und es genügen bei kleinen Zahlen wenige Todesfälle, um die Mortalität in der Statistik wieder fast auf das Doppelte zu erhöhen.

Von den in unserer Klinik in den Jahren 1891—1904 operierten 163 Fällen sind 57 an der Operation gestorben. Das entspricht einer Mortalität von 34,9 Proz.

Nach den einzelnen Jahrgängen teilen sich die Todesfälle folgendermaßen ein:

Jahr	Operierte Fälle	Todesfälle	Prozentsatz
1891	2	0	—
1892	1	1	100 Proz.
1893	3	0	—
1894	6	3	50 Proz.
1895	9	4	44,4 „
1896	9	3	33,3 „
1897	10	5	50 „
1898	15	9	60,0 „
1899	18	5	27,7 „
1900	22	4	18,1 „
1901	17	6	35,2 „
1902	18	8	44,4 „
1903	14	6	42,8 „
1904	19	3	15,7 „
1891—1904	163	57	34,9 Proz.

Mikulicz teilte in seinem in der Naturforscherversammlung zu Hamburg (1901) gehaltenen Vortrag seine Fälle in drei Perioden ein. Die erste umfaßte die in den Jahren 1891—1896 operierten Fälle, die zweite in den Jahren 1897—1898, und die dritte die in den Jahren 1899 bis März 1901 ausgeführten Magenresektionen. Wir wollen die zwei ersten Perioden in eine zusammenfassen, die dritte von Mikulicz zu unserer zweiten machen und sie (zum besseren Hervortreten der Unterschiede) auf die in den Jahren 1899—1900 ausgeführten Resektionen beschränken. Die dritte Periode endlich soll alle in den Jahren 1901—1904 operierten Fälle umfassen.

In der ersten Periode (1891—1898) wurden

Operiert	gestorben	Mortalität
55 Fälle	25	45,4 Proz.

Nun kommt die zweite Periode mit viel besseren Resultaten, auf die gestützt Mikulicz in Hamburg sich optimistisch ausdrückte. Er glaubte, daß es der größeren Erfahrung und der verbesserten Technik gelungen sei, die Mortalität fast auf die Hälfte herabzusetzen, und hegte die Hoffnung, daß es im Laufe der Zeit gelingen werde, dieselbe noch mehr herunterzudrücken.

Zweite Periode: 1899—1900

Operiert	gestorben	Mortalität
40 Fälle	9	$22^1/_2$ Proz.

Aber wie trügerisch es ist, aus solchen kleinen Zahlen Schlüsse ziehen zu wollen, zeigt leider unsere dritte Periode, die die Hoffnungen Mikulicz' zu nichte gemacht hat.

Dritte Periode: 1901—1904

Operiert	gestorben	Mortalität
68 Fälle	23	33,8 Proz.

Nach einer Periode von 40 Fällen mit $22^1/_2$ Proz. Mortalität kommt eine mit einer Mortalität von fast 34 Proz., ohne daß unsere Technik geändert, ohne daß unsere Indikation weiter gestellt wurde. Und die Mortalität der dritten Periode wäre noch höher, wenn man die Statistik mit dem Jahre 1903 abschließen wollte, denn es folgt das Jahr 1904 mit 19 operierten Fällen und einer Mortalität von nur 15,7 Proz.

Worin liegt der Grund dieser enormen Unterschiede? Ich glaube nur in den relativ kleinen Zahlen der Statistiken. Erst wenn dieselben Hunderte von Fällen umfassen werden, wird es möglich sein, ein sicheres Urteil über die Gefährlichkeit der Operation zu bilden.

Die Resultate unserer Statistik wären um viele Prozente besser, wenn alle Magenresektionen von unserem Chef selbst ausgeführt wären, wie es in den meisten anderen deutschen Kliniken üblich ist (vergl. die Statistiken von Schönholzer, Matti etc.). Mikulicz stand auf einem anderen Standpunkt. Er wollte nicht die Magenresektion als ein besonderes Vorrecht einiger weniger Operateure wissen. Er wollte, daß seine Assistenten, wenn sie später einmal selbständig werden sollten, auch in der Lage seien, diese wichtige Operation auszuführen.

So sagt Mikulicz selber in seinem Bericht über 103 Magenoperationen [1]): „Es ist verständlich, daß durch Einbeziehung der von meinen Assistenten ausgeführten Operationen das Gesamtresultat meiner Statistik um ein geringes verschlechtert wird. Es gibt kaum eine andere Operation, deren Erfolg nicht nur in Bezug auf Technik, sondern auch auf die Indikationsstellung so sehr von der Geschicklichkeit und Erfahrung abhängt. Trotzdem folge ich dem Beispiel meines Lehrers Billroth, indem ich auch die von den Assistenten ausgeführten Operationen in die Statistik miteinbeziehe. Eine Operation, die für die

1) Langenbecks Arch., Bd. 51, 1896.

allgemeine Praxis eine Bedeutung gewinnen soll, muß in der Schule von jedem gelernt werden können, der überhaupt Eignung zum Chirurgen hat.“ Aus diesem Prinzip Mikuliczs erklärt sich seine große Freigebigkeit in der Abgabe auch der schwierigsten Operationen.

Etwas weniger als die Hälfte aller Magenresektionen wurden von den jeweiligen Oberärzten und älteren Assistenten der Klinik ausgeführt. Daß das in unserer Statistik zum Ausdruck kommen muß, ist nicht zu verwundern. Der Chirurg, der seine erste Magenresektion macht, kann sie unmöglich ebenso geschickt und schnell zu Ende führen wie einer, der schon 50 ausgeführt hat. Andererseits kann man auch nicht nur die von Mikulicz operierten Fälle zum Vergleich ziehen. Er behielt für sich immer die schwierigsten, während die leichteren, nach Erhebung des Befundes durch ihn, von seinen Assistenten operiert wurden.

Zur Verwertung der Resultate verschiedener Statistiken genügt es nicht, einfach die Zahlen miteinander zu vergleichen; man muß vor allem der Indikationsstellung eines jeden Operateurs große Aufmerksamkeit schenken. Und das gilt besonders für die Magenresektion. Ein Operateur, der sehr wählerisch ist, der der Resektion nur die wenig fortgeschrittenen Fälle, Fälle von gutem Allgemeinzustande und kleinem, beweglichem Tumor unterwirft, der wird natürlich viel bessere operative Resultate erzielen als einer, der die Indikation möglichst weit stellt und jeden technisch resezierbaren Tumor reseziert. Die Entfernung eines kleinen, nicht verwachsenen Tumors wird immer ungefährlicher sein als die eines, der mit dem Colon transversum verwachsen ist oder auf dem Pankreas festsitzt.

Diese theoretisch so einfache und klare Ueberlegung hat sich schon mehrmals durch die bei Operationen gewonnenen Erfahrungen bestätigt. So fand Haberkant aus den bis zum Jahre 1894 operierten Fällen, daß die Mortalität bei verwachsenen Tumoren 72,7 Proz. betrug, bei den ohne Verwachsungen nur 27,2 Proz. Von 22 Fällen, in denen das Carcinom mit dem Pankreas verwachsen war, haben nur 6 die Operation überstanden. Von 4 Carcinomen des Pylorus, die mit dem Colon transversum und Pankreas verwachsen waren, ist kein einziger Fall durchgekommen.

Allerdings stehen jetzt die Verhältnisse dank der verbesserten Technik nicht mehr so schlimm, sonst hätte man diese Fälle überhaupt nicht operieren dürfen, aber trotzdem ist die Prognose bei den Fällen, wo Organverwachsungen bestehen, eine viel schlechtere wie sonst. Besonders berüchtigt sind die relativ häufigen Pankreasverwachsungen.

Bei unseren 163 Fällen war man 48mal gezwungen, größere oder kleinere Pankreasstücke mitzuresezieren, teils weil der Tumor mit dem Pankreas verwachsen war, teils weil die pankreatischen Lymphdrüsen vom Carcinom durchsetzt waren. Von diesen 48 Fällen sind 26 der

Operation erlegen (54,1 Proz.), davon 16 (33,3 Proz.) an Peritonitis. Dagegen sind von 117 Fällen, wo das Pankreas nicht verletzt wurde, nur 31 (26,4 Proz.) gestorben.

Diese hohe Mortalität bei den mit dem Pankreas verwachsenen Tumoren erklärt Mikulicz [1]) durch eine Beschädigung des Peritoneums durch aussickerndes Pankreassekret. Er glaubt, daß diese Beschädigung die Resistenzfähigkeit des Peritoneums gegen Infektion herabsetzt. Dafür spricht auch die große Häufigkeit der Peritonitistodesfälle; andererseits spricht das Fehlen von Kollapstodesfällen gegen die Annahme, daß die größere Mortalität bei Pankreasverwachsungen nur auf den größeren Eingriff und die längere Operationsdauer zurückzuführen wären.

Auch die Verwachsung mit dem Colon transversum erhöht die Operationsgefahr. In unseren Fällen mußte 9mal ein Stück Colon reseziert werden; von den 9 Fällen sind 5 an der Operation gestorben.

Aus obigen Zahlen erhellt, wie relativ häufig die schwer resezierbaren Tumoren waren. Daß wir unsere weite Indikationsstellung mit einer höheren Mortalität zahlen mußten, ist leicht verständlich.

Wir haben es aber nicht bereut. Bei einem Leiden wie dem Magenkrebs muß man auf Leben und Tod kämpfen. Es handelt sich nicht darum, eine gute Operationsstatistik zu schaffen, sondern möglichst viele Menschenleben einem sicheren Tode zu entreißen. Und das ist uns gelungen. Wir haben mehrere Fälle operiert, die andere Chirurgen sicher für nicht radikal operabel erklärt hätten, und die trotzdem mehrere Jahre rezidivfrei geblieben sind [2]).

Von den 57 letal verlaufenen Fällen sind gestorben:

26 Fälle an Peritonitis,
15 Fälle an Lungenkomplikationen,
4 Fälle an Kollaps, resp. Operationsschok,
3 Fälle an Inanition wegen einer Duodenalfistel,
2 Fälle an Pylorus- resp. Duodenalverschluß,
je 1 Fall an Colitis, Lungenembolie, Schwäche, Ileus,
1 Fall ist in der Narkose gestorben,
in 2 Fällen konnte die Todesursache nicht ermittelt werden.

Wir wollen uns zuerst mit der Peritonitis beschäftigen, einerseits weil sie die erste Stelle in der Mortalität unserer Statistik einnimmt, und andererseits, weil es sehr plausibel erscheint, dieselbe durch genaue Asepsis und exakte Naht ganz zu vermeiden.

---

1) Mikulicz, Mitteil. a. d. Grenzgeb. d. Med. u. Chir., Bd. 12.

2) Vergl. Tabelle der lebenden Patienten (p. 1047).
Fall 4 Colonresektion wegen Verwachsungen, Lebensdauer seit der Operation 6 Jahr 1 Monat.
Fall 5 Pankreasverwachsungen. Lebensdauer 6 Jahre.
Fall 14 Pankreasverwachsungen. Lebensdauer 4 Jahre $1^3/_4$ Mon.
Fall 16 Leber- und Pankreasverwachsungen. Lebensdauer 3 Jahre $5^3/_4$ Monate.

Von unseren 163 resezierten Fällen sind 26 an Peritonitis gestorben, das ist eine Mortalität von 15,9 Proz. Nach der Schönholzerschen Statistik sind von 50 von Krönlein operierten Fällen 9 oder 18 Proz. an Peritonitis gestorben. Unter den 100 von Kocher operierten Fällen finden wir 11 Peritonitistodesfälle (11 Proz.).

Nach dem Ausgangspunkt kann man unsere Peritonitistodesfälle in 6 Gruppen einteilen.

a) Operationsperitonitis.
b) Peritonitis durch Nahtinsufficienz.
c) Peritonitis durch Knopfperforation resp. Insufficienz.
d) Peritonitis durch Insufficienz des Duodenalverschlusses bei der 2. Billrothschen Methode.
e) Peritonitis durch Colongangrän.
f) Andere Peritonitiden.

Bei jeder Operation, wo der Magendarmkanal eröffnet wurde, ist es sehr schwer, die Unterscheidung zwischen Operationsperitonitis und später eingetretener Infektion streng auseinanderzuhalten. Wir fassen als Operationsperitonitis jede solche auf, die bald nach der Operation auftritt, und wo bei der Autopsie keine Ursache in Form von Perforation, Nahtinsufficienz etc. nachgewiesen werden kann. Nur zu oft sieht man aber bei Autopsien, wie schwer es ist, eine stecknadelkopfgroße Perforation zu entdecken. Andererseits halten wir es gar nicht für unwahrscheinlich, daß selbst durch eine Naht, die bei der Autopsie intakt und einwandsfrei gefunden wird, eine Infektion des Peritoneums stattgefunden haben kann, besonders bei sehr heruntergekommenen Individuen, während widerstandsfähigere Patienten dieselbe vielleicht anstandslos überwunden hätten. Wir wissen, wie viel ein normales Peritoneum vertragen kann, aber andererseits auch, wie leicht es bei schlechtem Allgemeinzustand des Individuums an Widerstandsfähigkeit einbüßt. Deswegen ist es möglich, daß nicht alle Peritonitiden, die ich als Operationsperitonitiden anführe, auch wirklich solche sind. Ich möchte noch bemerken, daß bei allen unseren zur Autopsie gelangten Fällen die Sufficienz der Naht durch Einfließenlassen von Wasser in den Oesophagus unter hohem Druck geprüft wurde.

Bei 5 Fällen wurde eine während der Operation stattgefundene Infektion als die Ursache der Peritonitis angesehen; es sind die Fälle No. 94, 105, 125, 134 und 135[1]).

1) Fall No. 94. Heinrich K., 41 Jahre. Gewicht 51 kg.
Operationsbefund. Nierengroßer, nicht verwachsener Tumor der großen Kurvatur in der Nähe des Pylorus.

1) Zur besseren Orientierung geben wir kurze Auszüge aus den Krankengeschichten der an der Operation gestorbenen Fälle gleich nach Besprechung der verschiedenen Todesursachen wieder.

Operation. Billroth 1. Murphy-Knopf. Beim Vereinigen der zwei Knopfhälften fließt etwas Mageninhalt heraus, der sofort weggetupft wird.

Postoperativer Verlauf. Am 2. Tage Temperatursteigerung, frequenter Puls, Leibschmerzen; Exitus am 5. Tage.

Autopsie. Diffuse eiterige Peritonitis, Magennaht und Magendarmvereinigung intakt und sufficient.

2) Fall No. 105. Barbara K., 38 Jahre. Gewicht 36 kg. Hb 40 Proz.

Operationsbefund. Nicht verwachsener Tumor der vorderen Magenwand in der Nähe des Pylorus.

Operation. Billroth 2. Murphy-Knopf.

Postoperativer Verlauf. Gleich danach Temperatursteigerung, kleiner frequenter Puls, Druckschmerzhaftigkeit des Leibes. Exitus am 5. Tage.

Autopsie. Diffuse fibrinös eiterige Peritonitis. Naht und Knopf intakt und auch bei starkem Wasserdruck sufficient.

3) Fall No. 125. Johann B., 61 Jahre. Gewicht 45 kg. Hb 45 Proz.

Operationsbefund. Gut beweglicher Tumor, geringer Ascites.

Operation. Billroth 1. Murphy-Knopf.

Postoperativer Verlauf. Temperatursteigerung, Erbrechen, Kollaps. Exitus am 3. Tage.

Autopsie. Mindestens 10 Tage alte Pericarditis, akute Peritonitis, Magennaht und Knopf auch bei starkem Wasserdruck sufficient.

4) Fall No. 134. Wladimir S., 46 Jahre. Gewicht 52 kg. Hb 100 Proz.

Operationsbefund. Zirkulärer Pylorustumor, viele vergrößerte Lymphdrüsen. Solche am und im Pankreaskopfe. Eine Drüse ist mit dem Colon transversum verwachsen.

Operation. Billroth 2. Murphy-Knopf. Resektion eines kleinen Keils aus dem Colon transversum.

Postoperativer Verlauf. Kollaps. Exitus am 2. Tage.

Autopsie. Peritonitische Auflagerungen auf der vorderen Magenwand, Pericarditis. Unterbindung des Ductus choledochus, Ikterus.

5) Heinrich Gr., 49 Jahre, Gewicht 45½ kg. Hb 105 Proz.

Operationsbefund. Pflaumengroßer, nicht verwachsener Pylorustumor. Viele Drüsen.

Operation. Billroth 2. Murphy-Knopf. Beim Abtragen des Tumors fließt etwas Flüssigkeit heraus.

Postoperativer Verlauf. Temperatursteigerung, kleiner frequenter Puls, auf Druck schmerzhafter Leib. Exitus am 3. Tage.

Autopsie. Eiterig-fibrinöse Beläge auf den Därmen. In der Bauchhöhle etwa 1 l blutig-seröser Flüssigkeit. Magennaht und Knopfverbindung sufficient und intakt.

Das Gemeinsame aller dieser Fälle ist der schlechte allgemeine Zustand der Patienten. Bei den 4 männlichen Patienten finden wir Körpergewichte von 45—52 kg, bei der einen weiblichen ein Gewicht von 36 kg. Außerdem waren alle Patienten stark anämisch oder anhydrämisch, wie die hohen Hämoglobinwerte zeigen. Wären sie der Infektion erlegen, wenn ihr Allgemeinzustand ein besserer gewesen wäre?

Die größte Zahl der Peritonitiden hatte als Ausgangspunkt eine Nahtinsufficienz oder Perforation der Magenwand in der Nähe der Naht. Solche Fälle zählen wir in unserem Material im ganzen 8. Es sind die Fälle No. 14, 24, 32, 58, 62, 120, 140 und 159.

1) Fall No. 14. Emma S., 31 Jahre. Vor 17 Jahren Ulcussymptome. Operationsbefund. An der kleinen Kurvatur in der Nähe der Cardia ein über 5-Markstückgroßer harter Tumor, mit der Unterfläche der Leber verwachsen. Pylorus narbig verändert. In der Nähe desselben ein erbsengroßes hartes Knötchen.

Operation. Pyloroplastik, Keilresektion des Tumors und des Knötchens.

Postoperativer Verlauf. Häufiges Erbrechen, hohe Pulsfrequenz. Relaparotomie. Zwischen Bauchdecken und Magen größere Mengen Mageninhaltes. Jejunostomie zur Ernährung, Tamponade, Exitus.

Autopsie. Lokale Peritonitis, Gangrän der Magenwand (Krankengeschichte fehlt).

2) Fall No. 24. Helene W., 36 Jahre.

Operationsbefund. Zirkulärer 8—9 cm langer Tumor der Pylorusgegend.

Operation. Billroth 1. Naht.

Postoperativer Verlauf. Nach zweitägigem leidlichen Befinden plötzlich Kollaps. Relaparotomie. Peritoneum injiziert glänzend. Neben dem Magen quillt etwa 1 Eßlöffel blutig seröser Flüssigkeit heraus. Dabei hört man ein Geräusch, als ob Gas aus einer feinen Oeffnung entwiche. Tamponade. Bald danach Exitus am 3. Tage post operationem.

Keine Autopsie.

3) Fall No. 32. Julius Fr., 52 Jahre. Gewicht 62 kg. Hb 60 Proz.

Operationsbefund. Kleinkartoffelgroßes Carcinom des Pylorus und der kleinen Kurvatur. Ligamentum gastrocolicum geschrumpft. An der vorderen Magenwand zieht vom Tumor gegen den Fundus ein 4 cm langer, einige Millimeter breiter weißlicher Streifen unter der Sersosa (Ca ?).

Operation. Billroth 1. Naht, Tamponade.

Postoperativer Verlauf. Andauernd Fieber, hohe Pulsfrequenz, Leibschmerzen, Erbrechen. Am 8. Tage Jejunostomie zur Ernährung. Am selben Tage Exitus.

Autopsie. Perforation der Magennaht an einer Stelle, wo dieselbe im Carcinomgewebe angelegt war. Diffuse Peritonitis.

4) Fall No. 58. Marie K., 51 Jahre. Gewicht 47 kg. Hb 60 Proz.

Operationsbefund. Fast der ganze mittlere Teil des Magens, besonders die hintere Wand, von einem großen, mit dem Pankreas verwachsenen Tumor eingenommen.

Operation. Billroth 2, Murphy-Knopf. Der größte Teil des Magens reseziert. Pankreasresektion.

Postoperativer Verlauf. Leibschmerzen, Fieber, hohe Pulsfrequenz. Exitus am 2. Tage.

Autopsie. Beginnende fibrinös-eiterige Peritonitis. Magennaht mit Fibrin belegt. Etwa 2 mm weit von der Naht ein rundes, scharf umrandetes hirsekorngroßes Loch, aus dem Mageninhalt heraustritt. Das Loch war offenbar so entstanden, daß durch eine Naht die Serosa weiter von

der Nahtlinie gefaßt und von der Unterlage abgehoben wurde. Die an dieser Stelle ihrer Serosa beraubte Magenwand verfiel der Nekrose. Nach Durchschneiden dieser Naht weicht die herangezogene Serosa von selbst wieder zurück und bedeckt das Loch.

5) Fall No. 62. Johann M., 40 Jahre. Gewicht $53^1/_2$ kg.

Operationsbefund. Tumor der kleinen Kurvatur und der hinteren Magenwand mit dem Ligamentum gastrocolicum eng verwachsen.

Operation. Billroth 2. Murphy-Knopf.

Postoperativer Verlauf. Temperatursteigerung, kleiner frequenter Puls, verfallenes Aussehen. Exitus am 2. Tage.

Autopsie. Am obersten Ende der Verschlußnaht des Magens besteht eine Lücke, durch die Mageninhalt heraustritt. In der Umgebung ganz frische Peritonitis.

6) Fall No. 120. Gustav R., 37 Jahre. Gewicht $46^1/_2$ kg. Hb 50 Proz.

Operationsbefund. Faustgroßer Tumor des Pylorus und der Pars praepylorica.

Operation. Billroth 2. Murphy-Knopf.

Postoperativer Verlauf. Bis zum 8. Tage glatt. Am 8. Tage rechtsseitige Parotitis, am 10. Tage linksseitige. Am 11. Tage Incision der rechten Parotis, Entleerung nekrotischer Massen, am 16. Tage Incision der linken Parotis; es entleert sich Eiter. Am 17. Tage Durchfall, kleiner frequenter Puls. Exitus am 19. Tage.

Autopsie. In der Bauchhöhle etwa $1^1/_2$ l Mageninhalt. Fibrinöse Beläge auf den Därmen, am reichlichsten unter der linken Zwerchfellskuppe. Am Magen neben der Nahtlinie etwas oberhalb der Magendarmvereinigung ein 10-Pfennigstückgroßes Loch.

7) Fall No. 140. Marie M., 53 Jahre, Gewicht 42 kg. Hb 40 Proz.

Operationsbefund. Zirkulärer 4—5 cm breiter Pylorustumor mit Pankreas und Mesocolon verwachsen.

Operation. Billroth 1. Murphy-Knopf. Pankreasresektion.

Postoperativer Verlauf. Leibschmerzen, frequenter Puls, Fieber. Unter Annahme einer Perforationsperitonitis Relaparotomie 22 Stunden post operationem. Trübseröses Exsudat im Abdomen (Streptokokken). An der Magennaht ein walnußgroßer Abceß. Spülung, Drainage. Andauernd Fieber, kleiner Puls. Exitus am 7. Tage.

Autopsie. Diffuse fibrinös-eiterige Peritonitis. An der kleinen Kurvatur in der Nähe des unterbundenen Pankreas zwei Perforationsöffnungen. Eine kleine Perforation an der Magenduodenalverbindung.

8) Fall No. 159. Ignatz W., 55 Jahre, Gewicht 57 kg. Hb 60 Proz.

Operationsbefund. Faustgroßer Tumor des Pylorus und der kleinen Kurvatur mit dem Mesocolon verwachsen.

Operation. Billroth 2. Murphy-Knopf. Enteroanastomose.

Postoperativer Verlauf. Seit dem 2. Tag Auftreibung des Leibes, Leibschmerzen, kleiner frequenter Puls. Am 4. Tage Relaparotomie. Es entleert sich hämorrhagisch-eiteriges Exsudat, diffuse Peritonitis, Tamponade. Exitus am selben Tage.

Autopsie. Diffuse eiterige Peritonitis. Die stärksten Beläge auf der Magennaht. Magennaht, Knopfverbindung und Enteroanastomose auch bei starkem Wasserdruck sufficient. Trotzdem wird eine Infektion durch Nahtinsufficienz angenommen.

Von diesen 8 Fällen wurden 3 nach der 1. Billrothschen, 4 nach der 2. Billrothschen Methode operiert. In einem Fall wurde der Tumor keilförmig reseziert. In keinem Falle können wir die Ursache der Perforation durch die Operationsmethode erklären.

Dagegen finden wir bei mehreren Fällen technische Fehler, die die Ursache der Perforation abgaben, und die hätten vermieden werden können. So im Fall 32, wo die Naht durch carcinomatöses Gewebe angelegt worden war, und im Falle 58, wo die Serosa durch eine Naht zu weit gefaßt und von ihrer Unterlage abgehoben wurde, so daß die ihres serösen Ueberzuges beraubte Stelle der Nekrose verfiel und zur Perforation führte. Einen noch klareren technischen Fehler finden wir im Fall 62, wo am obersten Winkel der Magennaht eine Lücke offengelassen wurde, durch die der Mageninhalt herausfloß und das Peritoneum infizierte. Seitdem dieser Fall beobachtet wurde, ist es in unserer Klinik üblich, vor Abtragung des zu resezierenden Magenstückes an der kleinen Kurvatur weit oberhalb der Abtragungslinie 3—4 Lembertsche Nähte anzulegen. Nach Ausführung der inneren Okklusionsnaht des Magens wird dann das obere Ende der fortlaufenden Lembertschen Naht mit der untersten der schon angelegten Nähte geknotet.

Beim Fall 120, der 19 Tage nach der Operation ohne vorangegangene peritoneale Erscheinungen ad exitum kam, finden wir in der Nähe der Naht und weit vom Murphy-Knopf entfernt eine pfennigstückgroße Perforationsöffnung. Ueber die Entstehung derselben ist es schwer, etwas Sicheres zu sagen. Wir halten für das Wahrscheinlichste, daß sich ein kleiner Magenwandabsceß gebildet hatte, der ohne Symptome verlief und später zur Perforation führte.

Beim Fall 140 finden sich zwei kleine Perforationsöffnungen an der kleinen Kurvatur in der Nähe der Resektionsstelle des Pankreas und eine ebensolche in der Nähe des Knopfes. In diesen Fällen wäre es wohl denkbar, daß aussickerndes Pankreassekret die geschädigte Magenwand verdaute und zur Perforation führte.

Beim Fall 14 entstand die Peritonitis durch Nekrotisierung der Magenwand im Nahtbereich. Die Krankengeschichte fehlt, so daß ich keine genaueren Angaben darüber machen kann. Beim Fall 24 wurde keine Autopsie gemacht, um den Ausgangspunkt der Peritonitis sicherzustellen; aber nach dem bei der Relaparotomie erhobenen Befund ist es wahrscheinlich, daß es sich um eine Nahtinsufficienz oder Perforation neben der Naht gehandelt hat.

Endlich bei Fall 159 schließen wir auf eine Infektion durch die Magennaht, trotz vollkommener Sufficienz derselben, aus den besonders in ihrer Nähe stark ausgebildeten fibrinös-eiterigen Belägen.

Also fast alle aufgeklärten Fälle von Nahtinsufficienz sind durch technische Fehler bedingt und hätten vermieden werden können. Das ist theoretisch ganz richtig, aber ich glaube nicht, daß in praxi solche

Fehler sicher zu vermeiden sind. Wir sehen, daß die erfahrensten Magendarmchirurgen solche begangen haben und begehen.

In 3 Fällen fand sich als Ursache der Peritonitis eine Knopfperforation. Es sind die Fälle No. 42, 52 und 104.

1) Fall No. 42. Julius T., 40 Jahre, Gewicht 59 kg. Hb 45 Proz.
Operationsbefund. Stenosierender mit dem Pankreas verwachsener Pylorustumor. Bindegewebige Adhäsionen mit der Leber (altes Ulcus?).
Operation. Billroth 2. Murphy-Knopf. — Enteroanastomose, Murphy-Knopf.
Postoperativer Verlauf. Gleich abends Fieber, Meteorismus, Aufstoßen, Ikterus. Dann bis zum 10. Tage subfebrile Temperatur, guter Puls, subjektives Wohlbefinden. Vom 10. Tage ab höheres Fieber, frequenter Puls. Am 12. Tage Dämpfung am oberen Ende der gut verheilten Wunde. Eröffnung der Wunde; es entleeren sich etwa 75 ccm bräunlicher Flüssigkeit. Tamponade. Dämpfung in beiden Regiones lumbales. Incision rechts. Es entleeren sich etwa 500 ccm seröser, Fibrinflocken enthaltender Flüssigkeit. Tamponade. Am 13. Tage unter Kollaps Exitus.
Autopsie. In der Bauchhöhle grünliche klare, mit Fibrinflocken vermischte Flüssigkeit. Fibrinös-eiterige Beläge und leichte Verklebungen zwischen den Dünndarmschlingen. Abgekapselter Absceß zwischen Leber und Colon transversum. Knöpfe sitzen an Ort und Stelle. In der Nähe des Enteroanastomosenknopfes erbsengroßes Loch mit grünlich verfärbten Rändern. Auch die Ränder der Gastroenterostomieverbindung sind verfärbt und reißen leicht ein; Ductus choledochus doppelt unterbunden und durchschnitten. Icterus gravis.

2) Fall No. 52. Ida S., 42 Jahre, Gewicht 48½ kg. Hb 25 Proz.
Operationsbefund. Tumor des Pylorus und der kleinen Kurvatur mit Pankreas und Mesocolon transversum verwachsen.
Operation. Billroth 1. Murphy-Knopf, bei Resektion des Mesocolon Unterbindung eines größeren Gefäßes.
Postoperativer Verlauf. Gleich nach der Operation Leibschmerzen. Vom 2. Tag an Temperatursteigerung, hohe Pulsfrequenz, Meteorismus; Exitus am 6. Tage.
Autopsie. Peritonitis der oberen Bauchhälfte. Kleine Defekte an der hinteren Wand des Knopfes. Bauchdeckenwunde von innen schmierig belegt. Beginnende Gangrän des Colon.

3) Fall No. 104. Peter H., 50 Jahre, Gewicht 48½ kg. Hb 65 Proz.
Operationsbefund. Großer Tumor der großen Kurvatur in der Nähe des Pylorus, die hintere Magenwand infiltrierend. Alte bindegewebige Verwachsungen mit dem Quercolon. Drüsen am Pankreaskopf.
Operation. Billroth 2. Murphy-Knopf. Starke Spannung.
Postoperativer Verlauf. Bronchitis, Bauchdeckenabsceß. Am 7. Tage starke Leibschmerzen. Die ganze Naht wird aufgemacht. Vorliegende Intestina eiterig belegt. Keine Verwachsungen. Spülung, Tamponade. Am 9. Tage beim Verbandwechsel fließt reichlich Mageninhalt heraus. Puls klein und frequent. Exitus am 9. Tage.
Autopsie. Diffuse eiterige Peritonitis mit größeren und kleineren Eiteransammlungen zwischen leicht verklebten Darmschlingen. Die Gastroenterostomie ist gelöst, so daß der ganze Knopf an der Darmschlinge

hängt. An der Stelle des Magens, wo der Knopf saß, rundliches Loch mit nekrotischen Rändern. 2—3 cm langes Loch in der Okklusionsnaht des Magens.

Bei Fall 42 treten bald nach der Operation leichte peritoneale Erscheinungen auf (abgekapselter Absceß). Am 10. Tag plötzliche Verschlimmerung, am 13. Tage Exitus. Als Ursache der Peritonitis findet sich ein erbsengroßes Loch mit grünlich verfärbten Rändern an der Enteroanastomose.

Bei Fall 52 finden wir kleine Defekte an der Hinterwand des Knopfes. Dieselben wurden bei der Autopsie als Ausgangspunkt der Peritonitis angesehen. Da aber zugleich eine beginnende Colongangrän gefunden wurde, kann in dem Fall nicht mit Sicherheit entschieden werden, ob nicht diese die Ursache der Peritonitis abgegeben hat und die Veränderungen am Knopfe nur sekundäre waren.

Der Vorgang, der bei dem Fall 104 zur Perforation führte, ist leicht verständlich. Die Gastroenterostomie wurde unter starker Spannung angelegt. Durch dieselbe wurden die Magenwände um den Knopf herum nekrotisch, und am 7. Tage löst sich die Gastroenterostomie ganz auf. Der Knopf bleibt an der Darmschlinge hängen, und dem Magen- und Darminhalt sind weite Pforten zum Austritt in die Peritonealhöhle eröffnet.

Außer diesen Fällen, wo durch Knopfperforation der Tod herbeigeführt wurde, verfügen wir noch über einen Fall, bei dem auch der Knopf die Todesursache abgegeben hat.

Obwohl dieser Fall nicht zu den Peritonitistodesfällen gehört, wollen wir ihn doch gleich hier mitteilen.

Es handelt sich um eine Frau in mittleren Jahren, die Mikulicz während seiner Reise in Amerika operiert hat. Die Resektion wurde nach der ersten Billrothschen Methode mit Murphy-Knopf ausgeführt. Der Verlauf war anfangs glatt, dann treten Erscheinungen von Magenileus auf, und die Pat. geht 6 Wochen nach der Operation zu Grunde. Die Autopsie ergab vollständigen Pylorusverschluß durch den Knopf. Dieser war noch nicht ganz gelöst, hatte sich aber gelockert, und durch Drehung an Ort und Stelle behinderte er völlig den Magenabfluß.

Dieser Unglücksfall gehört wohl zu den größten Seltenheiten; vielleicht lag der Fehler am Knopfe selbst.

Wir haben schon früher bei der Beschreibung unserer Operationsmethoden gesehen, daß in den letzten Jahren bei Magenoperationen wegen Carcinom prinzipiell der Knopf angewendet wurde.

Von unseren 163 Magenresektionen sind 119 mit Knopf ausgeführt, und unter diesen finden wir höchstens 4 Todesfälle, die durch den Knopf bedingt wurden. Wir selbst, die den Knopf immer mit einem gewissen Unbehagen anwandten, waren überrascht, so wenig Todesfälle zu finden, für die der Knopf verantwortlich zu machen ist. Wir

glauben nicht, daß diese Zahl eine so große ist, um uns von dem bisherigen Verfahren abzubringen. Der Knopf hat so unleugbare Vorteile, von denen als erster und wichtigster die bedeutende Abkürzung der Operation zu nennen ist, daß man auch die mit seiner Anwendung zusammenhängenden Gefahren mit in den Kauf nehmen muß, und das um so mehr, als die Gefahren der Naht keine geringeren sind.

4mal entstand die Peritonitis durch Insufficienz des Duodenalverschlusses bei der 2. Billrothschen Methode. Das sind die Fälle No. 36, 45, 72 und 132.

1) Fall 36. Ernestine H., 30 Jahre. Hb 35 Proz.

Operationsbefund. Apfelgroßer Pylorustumor, auf das Duodenum weit übergreifend, mit dem Pankreas verwachsen.

Operation. Billroth 2. Murphy-Knopf. Schwierigkeiten beim Duodenalverschluß, da ein großer Teil des Duodenum weggenommen werden mußte. Es muß noch nachträglich vom Pankreas gelöst werden. Pankreasresektion.

Postoperativer Verlauf. Gleich nach der Operation kleiner frequenter Puls, in der Nacht Kollaps und Exitus.

Autopsie. Verschlußnaht des Duodenum an einer Stelle nicht gehalten, ca. 1 l Flüssigkeit im Abdomen. Beginnende Peritonitis.

2) Fall 45. August R., Gewicht 59 kg. Hb 55 Proz.

Anamnese. 33 Tage vor der Resektion Gastroenterostomie, zur Hebung des Allgemeinzustandes.

Operationsbefund. Viele Adhäsionen zwischen Bauchwand, Darm und Netz. Gastroenterostomie gut geheilt und durchgängig. Etwas Ascites. Stark stenosierender Pylorustumor mit Pankreas und Mesocolon transversum verwachsen.

Operation. Große Schwierigkeit in der Lösung der Adhäsionen. Verschluß der Magen- und Duodenalwunde durch Naht in zwei Etagen (Billroth 2., zweizeitig). Da das Colon in ziemlich großer Ausdehnung cyanotisch wird, wird ein Teil desselben vorgelagert.

Postoperativer Verlauf. Unter Temperatursteigerung, erhöhter Pulsfrequenz und Respirationsfrequenz Exitus am 2. Tage.

Autopsie. Insufficienz des Duodenalverschlusses. Diffuse Peritonitis.

3) Fall 72. Heinrich H., 57 Jahre, Gewicht $38^1/_2$ kg. Hb 45 Proz.

Operationsbefund. Zirkulärer, aufs Duodenum übergreifender beweglicher Tumor.

Operation. Billroth 2. Murphy-Knopf. Verschluß des Duodenum nach Doyen unmöglich, da ein größerer Teil desselben entfernt werden mußte und die Einstülpung nicht mehr möglich war. Verschluß durch Naht in zwei Etagen. Da der Verschluß nicht sicher genug erscheint, wird ein Stück Netz darauf genäht. Tampon in der Nähe des Stumpfes.

Postoperativer Verlauf. Am 2. Tage bei relativ gutem Puls Leibschmerzen und Erbrechen. Am 3. Tage Kollaps und Exitus.

Autopsie. Geringe lokale Peritonitis zwischen Leber und Magen, Magennaht und Gastroenterostomienaht intakt und sufficient. Zwischen Duodenalstumpf und übernähtem Netz kleiner Absceß, im Duodenum kleines Loch.

4) Fall 132. Wilhelm A., 41 Jahre, Gewicht 55 kg. Hb 70 Proz.

Operationsbefund. Kleinapfelgroßer Pylorustumor mit dem Pankreas fest verwachsen. Ein kirschgroßes Drüsenpaket am Pankreas.

Operation. Billroth 2. Murphy-Knopf. Beim Verschluß des Duodenalstumpfes nach Doyen ziemlich große Spannung. Pankreasresektion.

Postoperativer Verlauf. Leichte Temperatursteigerung, kleiner Puls. Am 8. Tage Leibschmerzen, frequenter Puls; Infiltration des rechten Unterlappens. Am 12. Tage am oberen Wundwinkel Fistelbildung, aus der sich trübe alkalische Flüssigkeit entleert. Mikroskopisch: Leukocyten, Detritus, Bakterien. Am 13. Tage Fistelsekret gallig gefärbt, Puls 140, Abdomen aufgetrieben, druckschmerzhaft. Es wird Perforation des Duodenalstumpfes angenommen. Exitus am 15. Tage post operationem.

Autopsie. Beiderseitiger subphrenischer Absceß infolge von Perforation des Duodenalstumpfes. Allgemeine Peritonitis. Miliare Carcinose der Lungen, Pleuritis carcinomatosa. Carcinommetastasen in den Lymphdrüsen am Lungenhilus, dem mesenterialen, retroperitonealen und iliakalen Drüsen.

Das Gemeinsame aller dieser Fälle, die durch Perforation des Duodenalstumpfes letal endeten, ist, daß schon während der Operation Bedenken entstanden sind, was die Sicherheit des Duodenalverschlusses anlangt. In zwei Fällen (No. 36, 72) wird angegeben, daß ein größeres Stück Duodenum reseziert werden mußte und dann der Verschluß wegen der Kürze des Stumpfes schwierig war. Bei dem einen Falle mußte überhaupt auf die Ausführung des typischen Verschlusses verzichtet werden. Bei 3 von 4 Fällen finden wir Verwachsungen des Tumors mit dem Pankreas.

Es ist klar, daß, wenn man das Duodenum ziemlich weit frei machen muß, um seinen Verschluß ausführen zu können, die Sicherheit des Verschlusses wegen ungenügenden Peritonealüberzuges gefährdet wird. Auch spielt vielleicht eine Rolle, daß der Duodenalverschluß in nächster Nähe des lädierten Pankreas zu liegen kommt, was, wie schon früher erwähnt, wir nicht für gleichgültig halten.

Es wäre noch zu erwähnen, daß in keinem dieser Fälle Erscheinungen von Circulus vitiosus vorangegangen sind, so daß man das Platzen des Duodenalverschlusses durch Stauung in dem zur Gastroenterostomie führenden Schenkel erklären könnte. In den 3 Fällen trat die Perforation sehr bald nach der Operation, am 1. oder 2. Tage ein, und im 4. Falle, wo die peritonealen Erscheinungen erst am 8. Tage klar zu Tage traten, ist kein Erbrechen denselben vorangegangen.

In 2 Fällen finden wir Colongangrän als die Ursache der Peritonitis (Fälle No. 8 und 128).

1) Fall No. 8. Reinhold W., 55 Jahre, Gewicht 47 kg. Hb 45 Proz.

Operationsbefund. Apfelgroßer, mit dem Pankreas verwachsener Pylorustumor. Ligamentum gastrocolicum und Mesocolon transversum stark geschrumpft.

Operation. Billroth 1. Naht, Tamponade. Das Ligamentum gastrocolicum muß bis ziemlich nahe am Colon reseziert werden. Dabei Unterbindung mehrerer größerer Colongefäße.

Postoperativer Verlauf. Abends schon dünnflüssige bräunliche Stühle, dann andauernd Durchfall, Erbrechen, Coma, Exitus am 5. Tage.

Autopsie. Allgemeine Peritonitis. Die Serosa des Colon transversum an einer Stelle grauweiß verfärbt. Wandung verdünnt. Schleimhaut des ganzen Colon lebhaft gerötet, an der auch von außen erkennbaren nekrotischen Stelle dunkelschwarzrot.

2) Fall No. 128. Karoline Gr., 53 Jahre, Gewicht 44 kg, Hb 55 Proz.

Operationsbefund. Faustgroßer Pylorustumor, mit Leber und Mesocolon transversum verwachsen.

Operation. Billroth 2. Murphy-Knopf. Ein größeres Stück des Mesocolon muß mitreseziert werden, ohne daß ein größeres Gefäß unterbunden wurde. Ein Teil des Duodenalstumpfes von Serosa entblößt. Colon an der Stelle der Mesocolonresektion leicht bläulich verfärbt, zeigt aber bis zum Schlusse der lange dauernden Operation deutliche Peristaltik.

Postoperativer Verlauf. Unter Temperatursteigerung, kleinem frequenten Puls Exitus am 3. Tage.

Autopsie. Gallige Flüssigkeit im Abdomen. Eine Verletzung der Gallengänge, die schon während der Operation vermutet wurde, nicht nachweisbar. Gangrän des Colon transversum in einer Ausdehnung von 3 cm. Serosa fast ganz abgestoßen, die blutig imbibierte Darmwand liegt frei. Magennaht und Anastomose intakt und sufficient. Große carcinomatöse Drüse an der Porta hepatis. Eine Metastase in der Leber.

Bei dem ersten aus dem Jahre 1894 stammenden Fall wurde die richtige Diagnose schon ante autopsiam gestellt. Bei der Operation schon wurde die Unterbindung größerer Colongefäße konstatiert, so daß, sobald die prägnanten Darmerscheinungen auftraten, an den bösen Folgen dieser Unterbindung nicht mehr zu zweifeln war.

Bei dem zweiten Fall fiel, trotzdem kein größeres Colongefäß unterbunden wurde, die Cyanose des Quercolon auf. Da aber dasselbe deutliche Peristaltik zeigte, glaubte man, es werde sich erholen, und schritt nicht zur Colonresektion. Der Fall ist insofern lehrreich, da er zeigt, daß selbst vorhandene Peristaltik kein sicheres Zeichen der Lebensfähigkeit des Darmes ist.

Zu diesen Fällen wäre vielleicht als dritter anzureihen, der schon unter den Knopfperforationen beschriebene Fall No. 52, bei dem nicht mit Sicherheit zu entscheiden war, ob die Peritonitis durch Knopfperforation oder durch eine beginnende Colongangrän entstanden ist.

In 3 Fällen konnte der Ausgangspunkt der klinisch sicheren Peritonitis wegen Verbotes der Autopsie nicht festgestellt werden (Fälle No. 41, 93 und 107).

1) Fall No. 41. Berta F., 44 Jahre. Gewicht $49^1/_2$ kg. Hb 50 Proz.

Operationsbefund. Großer Tumor der kleinen Kurvatur, auf die hintere Wand übergreifend. Verwachsen mit Leber und Pankreas.

Operation. Billroth 2. Murphy-Knopf.

Postoperativer Verlauf. Bald nach der Operation heftige Schmerzen, in der Nacht Temperatursteigerung bis 38,2°. Puls 144. Meteorismus. Druckschmerzhaftigkeit des Leibes. Exitus. Keine Autopsie.

2) Fall No. 93. Emma L., 52 Jahre.

Operationsbefund. Zirkulärer, das Pyloruslumen fast ganz verlegender Tumor.

Operation. Billroth 1. Murphy-Knopf.

Postoperativer Verlauf. Zunächst glatt. Am 6. Tage plötzlich stechende Schmerzen im Abdomen, Meteorismus, hohe Pulsfrequenz, Kollaps, Exitus am selben Tage.

Keine Autopsie.

3) Fall No. 107. Heinrich T., 62 Jahre. Gewicht 42 kg. Hb 70 Proz.

Operationsbefund. Kleinapfelgroßer Tumor, hauptsächlich die vordere Magenwand in der Nähe des Pylorus einnehmend, mit vorderer Bauchwand. Mesocolon und Pankreas verwachsen.

Operation. Billroth 1. Murphy-Knopf.

Postoperativer Verlauf. Leichte Temperatursteigerung, Puls 120, klein, Schmerzen im Leibe. Exitus am 7. Tage post operationem.

Keine Autopsie.

In einem Falle ging die Peritonitis von einer wegen Inanition (Magenfistel) zur Ernährung angelegten Jejunostomie aus.

Fall No. 33. August Kl., 38 Jahre. Gewicht 40 kg. Hb 55 Proz.

Operationsbefund. Ringförmiges Geschwür des Pylorus, denselben fast ganz verlegend, mit dem Pankreas fest verwachsen. Strangförmige Adhäsionen mit der Spitze der Gallenblase.

Operation. Billroth 2. Chlumsky-Knopf. Tamponade.

Postoperativer Verlauf. Erst glatt. Am 8. Tage nach Lockerung des Tampons bildet sich eine Fistel aus, aus der sich Mageninhalt entleert. Am 16. Tage Jejunostomie zur Ernährung. Trotzdem kommt Pat. immer mehr herunter. Exitus am 22. Tage.

Autopsie. 5—7 Tage alte Peritonitis von der Jejunostomiewunde ausgehend. Gastroenterostomie intakt und durchgängig. Magen mit der Bauchwand verwachsen. Am unteren Winkel der Verschlußnaht des Magens ein etwa 5-Markstückgroßes Loch, durch welches der Magen mit der nach außen führenden Fistel kommuniziert. Peritonealmetastasen.

Außer diesen 26 Fällen, wo die Peritonitis zum Tode geführt hat, finden wir noch bei 6 Fällen, die ad exitum kamen, zirkumskripte peritonitische Herde, die aber nicht als die direkte Todesursache angesehen werden können. 3 von diesen Fällen sind an Lungengangrän gestorben (Fälle No. 29, 101, 110 vergl. p. 1038). Ein Fall an Pneumonie (Fall No. 153, p. 1036), und bei 2 Fällen konnte eine sichere Todesursache nicht gefunden werden.

Beim Durchlesen der Krankengeschichten wird es aufgefallen sein, daß wir mehrmals den Versuch machten, sobald peritoneale Erscheinungen auftraten, durch eine Relaparotomie die Peritonitis zum Stillstand zu bringen. Leider ist es uns nur einmal gelungen, einen Patienten mit peritonealen Erscheinungen durch die Relaparotomie zu

retten. Die Krankengeschichte des interessanten Falles gebe ich hier kurz wieder.

Fall No. 137. August Sch. Mäßiger Ernährungszustand.

Status localis. Nur einmal gelingt es, einen pflaumengroßen, sehr verschieblichen Tumor unter dem Processus xiphoideus zu fühlen.

Operationsbefund. Apfelgroßer, wenig verschieblicher Pylorustumor, mit Leber und Pankreas verwachsen. Drüsen an der kleinen Kurvatur bis zur Cardia.

Operation 1. Mai 1903. Billroth 2. Murphy-Knopf. Fast der ganze Magen entfernt. Es bleibt nur der Magenfundus zurück. Verschluß des Duodenums unsicher.

Postoperativer Verlauf. Die ersten 3 Tage Temperatursteigerung bis 38,5°. Hohe Pulsfrequenz, bis 156, schlechtes Allgemeinbefinden, dann relatives Wohlbefinden bei subfebriler Temperatur. Am 12. Tage Schmerzen im Epigastrium. Temperatur 39°, Puls 142.

Relaparotomie. Es findet sich zwischen Leber und Magen ein abgekapselter Raum, gefüllt mit einer trüben Flüssigkeit (Reinkultur von Diplococcus pneumoniae), Tamponade. 3 Tage danach noch Fieber, dann Entfieberung. Langsame Verkleinerung der Wundhöhle; mit kleiner Fistel entlassen.

Spätere Nachricht. Persönliche Vorstellung Dezember 1905. Subjektives Wohlbefinden. Körpergewicht $70^1/_2$ kg. Keine Magenbeschwerden. Objektiv keine Zeichen von Rezidiv. Am unteren Ende der lineären Laparotomiewunde eine talergroße Bruchpforte. Links von dieser eine breite Narbe, von der Relaparotomie herrührend.

Im Anschluß an die Peritonitis will ich die übrigen Abdominalkomplikationen besprechen.

3 Fälle sind an Inanition infolge einer Magen- bezw. Duodenalfistel, die sich nach der Operation bildete, zu Grunde gegangen. Das sind die Fälle No. 76, 119 und 143.

1) Fall No. 76. Marie Bl., 49 Jahre. Gewicht $43^1/_2$ kg. Hb 35 Proz.

Operationsbefund. Großer Pylorustumor auf kleine Kurvatur übergreifend, mit Pankreas und Mesocolon transversum verwachsen. Bindegewebige Adhäsionen mit dem rechten Leberlappen.

Operation. Billroth 2. Murphy-Knopf. Resektion eines Pankreasstückes und eines Teils des Mesocolon ohne Verletzung größerer Gefäße. Die Schnürnaht des Duodenalstumpfes kommt dicht am Pankreas zu liegen.

Postoperativer Verlauf. Bis zum 5. Tage glatt. Dann Dämpfung im rechten Hypochondrium, die am 6. Tage die Mittellinie und nach unten die Nabelhorizontale überschreitet. Druckschmerzhaftigkeit. Incision. Es entleert sich eine leicht getrübte, Fibrin verdauende Flüssigkeit. Mit dem Finger kommt man in eine apfelgroße Höhle mit glatten Wandungen, in deren Tiefe das Pankreas zu fühlen ist. Tamponade. Am 10. Tage entleert sich aus der Wunde Darminhalt. Subkutane Ernährung. Fistelöffnung durch Heftpflasterstreifen zusammengezogen. Am 15. Tage Naht der Fistelöffnung mit Silberdraht. Am 16. Tage Exitus.

Autopsie. Magennaht und Anastomose intakt. Peritoneum glatt und glänzend. Der zuführende Schenkel der zur Anastomose verwendeten Schlinge gedehnt. Duodenalverschluß gesprengt. Das Duodenum kommuniziert ventilartig mit einer gänseeigroßen, mit gangränösen Fetzen be-

legten Höhle, die andererseits durch die Fistel mit der Außenwelt kommuniziert. Drüsen am Pankreaskopf.

2) Fall No. 119. Rifka S., 52 Jahre. Gewicht 37 kg. Hb 40 Proz.
Operationsbefund. Pylorustumor mit dem Mesocolon transversum verwachsen.
Operation. Billroth 1. Murphy-Knopf. Vorlagerung eines etwa 50 cm langen Stückes des Colon transversum.
Postoperativer Verlauf. Am 2. Tage Abtragung des vorgelagerten Colonstückes. Bauchdeckenabsceß. Auseinandergehen der Bauchdeckenwunde. Es liegt eine ziemlich große, mit Granulationen ausgekleidete Höhle vor. Am 2. Tage wird am oberen Ende der Wunde eine Fistel konstatiert, aus der sich dünnflüssiger Darminhalt entleert. Subkutane Ernährung. Pat. geht an Inanition zu Grunde, 30 Tage nach der Operation.
Autopsie verweigert.

3) Fall No. 143. Karl Pt., 52 Jahre. Gewicht 70 kg. Hb 45 Proz.
Operationsbefund. Talergroßer Tumor der kleinen Kurvatur dicht am Pylorus, denselben stenosierend, mit dem Pankreas verwachsen.
Operation. Billroth 2. Murphy-Knopf. Pankreasresektion. Drainage der Pankreasresektionsstelle.
Postoperativer Verlauf. Am 6. Tage Entfernung des Tampons. Aus der Wunde entleert sich reichlich gallige Flüssigkeit. Nährklystiere werden nicht gehalten. Versuche, durch Zusammenziehen mit Heftpflasterstreifen die Fistel zur Ausheilung zu bringen, bleiben erfolglos. — Zunehmende Schwäche. Exitus am 18. Tage.
Autopsie verweigert.

Außer diesen 3 Fällen finden wir in unserem Material noch 2 Fälle von Magenfisteln, wo zwar der letale Ausgang nicht direkt durch dieseher vorgerufen wurde, wo aber die durch die Fistel sehr heruntergekommenen Patienten einer eingetretenen Infektion (bei dem einen Fall Peritonitis, bei dem anderen Pneumonie) bald erlagen.

Der eine Fall ist der schon auf p. 1030 erwähnte Fall No. 33, wo sich eine Fistel an der Verschlußnaht des Magens gebildet hatte und zur Ernährung die Jejunostomie ausgeführt werden mußte. Der Pat. erlag einer von der Jejunostomiewunde ausgegangenen Infektion.

Beim zweiten Falle No. 18 (siehe p. 1036), der nach der ersten Billrothschen Methode operiert wurde mit Tamponade der Nahtgegend, bildete sich am 6. Tage eine Magenfistel, und Pat. erlag am 34. Tage nach der Operation einer doppelseitigen Pneumonie.

Nur ein Fall kam trotz Ausbildung einer allerdings kleinen Fistel mit dem Leben davon. Derselbe wurde nach der 1. Billrothschen Methode operiert mit Naht und Tamponade an der Nahtstelle. An der tamponierten Stelle bildet sich eine kleine Magenfistel, die nach 16 Tagen zuheilte.

Bei 4 von diesen 6 Fällen finden wir, daß die Laparotomiewunde nicht ganz verschlossen wurde, sondern daß ein Jodoformgazestreifen

bis zur Nähe der Naht eingeführt worden war. Wir sind überzeugt, daß die Fistelbildung in diesen Fällen mit der Tamponade zusammenhängt. Dies war auch mit einer der Gründe, daß wir von der Drainage der Nahtstelle gänzlich abgekommen sind.

Bei einem Fall, bei dem die Schnürnaht des Duodenums dicht am Pankreas angelegt wurde, findet sich der zuführende Schenkel der zur Gastroenterostomie verwendeten Schlinge stark gedehnt. Die starke Spannung sprengt den unsicheren Verschluß. Erbrechen, das auf die Ueberdehnung der zuführenden Schlinge zurückzuführen wäre, ist auch in diesem Falle nicht vorangegangen.

Diesen Fällen, die an lokalen Komplikationen zu Grunde gingen, reihen sich einige Fälle mit selteneren Komplikationen an. Erst ein Fall von Magenileus. Fall 3.

Fall No. 3. Elisabeth J., 43 Jahre. Gewicht 47 kg. Hb 70 Proz.
Operationsbefund. Ziemlich großer, zirkulärer, 5—6 cm breiter Pylorustumor mit dem Pankreas verwachsen.
Operation. Billroth 1. Naht. Tamponade. Nicht radikal operiert. Am Duodenum bleibt etwas vom Tumor zurück.
Postoperativer Verlauf. Andauernd Erbrechen von kaffeesatzartigen Massen. Kräfteverfall. Exitus am 17. Tage.
Autopsie. Vergrößerte Gallenblase durch strangartige Adhäsionen mit dem Netz verwachsen. Sie drückt auf den Anfangsteil des Duodenums. Nach Hebung der Gallenblase bleibt am Duodenum ein nicht ausgleichbarer sattelförmiger Eindruck. Magendarmvereinigung intakt. Peritoneum glatt und glänzend. Kleiner Erweichungsherd im Pankreas. In der linken Niere eine kirschgroße Metastase.

Der Mechanismus dieses Magenileusfalles ist klar. Die vergrößerte Gallenblase wurde durch strangartige Adhäsionen nach unten gezogen und drückte so stark auf das Duodenum, daß die Passage des Mageninhalts fast völlig aufgehoben wurde. Diesem Fall wäre noch der schon erwähnte, durch den Knopf bedingte Fall von Magenileus (Fall No. 141, p. 1026) anzureihen.

Bei einem Falle führte eine schwere diphtheritische Colitis zum Exitus.

Fall No. 145. Wilhelm Fr., 45 Jahre. Gewicht 51½ kg. Hb 80 Proz.
Operationsbefund. Walzenförmiger, 10 cm langer Pylorustumor.
Operation. Billroth 1. Murphy-Knopf.
Postoperativer Verlauf. Bis zum 14. Tage glatt. Dann Erscheinungen von schwerer Dickdarmentzündung. Schleimig-eiterige, übelriechende Stühle. Zunehmende Schwäche. Am 24. Tage unter Schleichscher Anästhesie Anlegung eines Anus iliacus zur Ausschaltung des entzündeten Colons. Peritoneum glatt und glänzend. Nachts, bevor noch der Anus eröffnet wurde, Exitus.
Autopsie. Diphtheritische Entzündung des Coecum. Die Affektion nimmt an Schwere dem Anus zu ab.

Aehnliche leicht verlaufende Darmstörungen haben wir noch 3mal nach Magenresektionen beobachtet[1]).

Es folgen nun 4 Fälle, die auch an abdominalen Komplikationen gestorben sind, bei welchen aber die klinischen Erscheinungen nicht sicher zu deuten waren, und die Autopsie entweder verweigert wurde oder auch keine sichere Todesursache nachwies. Das sind die Fälle No. 40, 70, 106 und 136.

1) Fall No. 40. Joseph F., 57 Jahre. Gewicht 53 kg. Hb 55 Proz.

Operationsbefund. Faustgroßer Tumor der Pars praepylorica mit dem Pankreas verwachsen. Ligamentum gastrocolicum und Mesocolon geschrumpft.

Operation. Billroth 2. Murphy-Knopf. Enteroanastomose. Naht. Nach der Lösung der Adhäsionen am Mesocolon zeigt es sich, daß das Colon transversum bläulich verfärbt, kalt ist. Daher Resektion eines 25 cm langen Stückes. Seit zu Seit-Anastomose.

Postoperativer Verlauf. Leichte Temperatursteigerung, frequenter Puls. Am 8. Tage Eröffnung eines subkutanen Abscesses. Danach Bildung einer Kotfistel. Pat. kommt immer mehr herunter. — Puls bleibt klein und frequent. Exitus am 19. Tage.

Keine Autopsie.

2) Fall No. 70. Beate Pl., 57 Jahre, Gewicht 46½ kg. Hb 80 Proz.

Operationsbefund. Zirkulärer Pylorustumor, auf die kleine Kurvatur übergreifend. Linsengroße Carcinomknötchen auf der Magenserosa. Keine Verwachsungen.

Operation. Billroth 2. Murphy-Knopf. Enteroanastomose, Naht.

Postoperativer Verlauf. Fieberfreier Verlauf, guter Puls. Am 3. und 5. Tag Erbrechen kleiner Mengen fäkulent riechender Massen. Keine peritonealen Erscheinungen. Am 7. Tage Puls 100, kleiner als die vorigen Tage. Zunehmende Apathie, Schwäche, Incontinentia urinae et alvi. Exitus am 9. Tage.

Autopsie verweigert.

3) Gustav R., 53 Jahre, Gewicht 53 kg. Hb 55 Proz.

Operationsbefund. Hühnereigroßer beweglicher Pylorustumor.

Operation. Billroth 1. Murphy-Knopf.

Postoperativer Verlauf. Die ersten 3 Tage glatt, Abdomen weich, frequenter Puls. Am 4. Tage wiederholen sich die auch vor der Operation bestandenen Durchfälle. Große Schwäche. Exitus am 5. Tage.

Autopsie. Magennaht und Anastomose intakt, und auch bei starkem Wasserdruck sufficient. Zwischen Leber und Magen abgekapselter, kaum walnußgroßer Absceß. Peritoneum glatt und glänzend. Kein freies Exsudat.

4) Fall No. 136. Marie Sch., 50 Jahre, Gewicht 35 kg. Hb 22 Proz.

Operationsbefund. Kleiner Pylorustumor. Verwachsungen der kleinen Kurvatur mit dem Pankreas, weit vom Tumor entfernt. (Altes Ulcus?)

Operation. Billroth 1. Murphy-Knopf.

---

1) Anschütz, Ueber Darmstörungen nach Magenoperationen. Mitteil. a. d. Grenzgeb. d. Med. u. Chir., Bd. 15, 1905.

Postoperativer Verlauf. 15 Tage glatt. Am 16. Tage Schüttelfrost. Temperatur 39,2. Temperatur bleibt hoch ohne nachweisbare Ursache. Am 20. Tage Relaparotomie. Im Abdomen etwas seröse Flüssigkeit. Peritoneum glatt und spiegelnd. Magendarmvereinigung intakt. Am 22. Tage dritte Laparotomie. Keine Peritonitis, kein Absceß. Abends Exitus.

Autopsie. Todesursache nicht auffindbar. Keine Peritonitis. Magendarmvereinigung tadellos. Herz, Lungen. Nieren, Gehirn o. B.

Bei dem ersten Fall No. 40 kann die Kotfistel, die anscheinend durch Insufficienz der Colonanastomose entstanden ist, nicht als Todesursache angenommen werden. Erscheinungen einer diffusen Peritonitis fehlten vollständig. Es ist möglich, daß ein lokalisierter, abgekapselter, peritonitischer Prozeß, der zu Lebzeiten nicht nachzuweisen war, Todesursache wurde.

Auch beim 2. Fall wurde die Autopsie verweigert. Die klinischen Erscheinungen am letzten Tage waren nicht sicher zu deuten. Sie könnten ebensogut mit einer lokalen Peritonitis, wie auch mit einer aus irgend einem Grunde erschwerten Kotpassage zusammenhängen.

Den 3. Fall reihen wir deshalb unter die unklaren, weil der bei der Autopsie gefundene kleine Absceß nicht als genügende Todesursache aufgefaßt wurde.

Der interessanteste, aber auch unklarste ist der letzte Fall No. 136. Bei ihm trat nach 15-tägigem glatten Verlauf hohes Fieber und hohe Pulsfrequenz ein. Die bis zum Tode zweimal vorgenommene Relaparotomie konnte keine Ursache des Fiebers finden, und ebenso konnte man bei der Autopsie in keinem Organe die Todesursache nachweisen.

Nun folgt die große Gruppe der an Lungenkomplikationen gestorbenen Patienten. Sie stehen nach der Peritonitis an zweiter Stelle in unserer Mortalitätsstatistik, und zwar mit 16 Todesfällen. Sie teilen sich folgendermaßen ein:

10	Pat.	sind an Pneumonie	gestorben
4	„	„ „ Lungengangrän	„
1	„	starb an Lungenembolie	
1	„	„ „ käsiger Pneumonie.	

Die an Pneumonie gestorbenen 10 Patienten sind die Fälle No. 10, 11, 18, 35, 46, 55, 65, 91, 122 und 153.

1) Fall No. 10. August L., 47 Jahre, Gewicht 55 kg.

Operationsbefund. Zirkulärer mit dem Pankreas verwachsener Pylorustumor.

Operation. Billroth 1. Naht. Tamponade.

Postoperativer Verlauf. Schon am 2. Tage Zeichen von Pneumonie. Exitus am 6. Tage.

Autopsie. Doppelseitige konfluierende Pneumonie.

2) Fall No. 11. Theresia I., 56 Jahre.

Operationsbefund. Hoch hinaufsteigende krebsige Infiltration der kleinen Kurvatur, mit dem Pankreas verwachsen.

Operation. Billroth 1. Naht.

Postoperativer Verlauf. Unter Fiebersteigerung entsteht eine rechtsseitige Pneumonie und Pleuritis. Exitus am 9. Tag.

Keine Autopsie.

3) Fall No. 18. Karoline R., 55 Jahre, Gewicht $37^1/_2$ kg. Hb 65 Proz.

Operationsbefund. Hühnereigroßer beweglicher Tumor der Pars praepylorica.

Operation. Billroth 1. Naht, Tamponade.

Postoperativer Verlauf. Am 6. Tage Bildung einer Magenfistel. Kräfteverfall. Am 31. Tage doppelseitige Pneumonie. Exitus am 34. Tage.

Autopsie. Doppelseitige Pneumonie. In der Narbe, in der Umgebung der Fistel, und im Pankreas Carcinomknoten.

4) Fall No. 34. Pauline K., 37 Jahre, Gewicht $43^1/_2$ kg

Operationsbefund. Apfelgroßer, mit dem Pankreas verwachsener Tumor.

Operation. Billroth 2. Murphy-Knopf. Pankreasresektion.

Postoperativer Verlauf. Rechtsseitige Pneumonie und Pleuritis. Exitus am 3. Tage.

Autopsie. Rechtsseitige konfluierende Pneumonie und serofibrinöse Pleuritis.

5) Fall No. 46. Christian, 25 Jahre.

Operationsbefund. Fast zirkulärer Tumor der Pars praepylorica mit dem Pankreas verwachsen. Ligamentum gastrocolicum verdickt, geschrumpft.

Operation. Billroth 2. Murphy-Knopf.

Postoperativer Verlauf. Fieber, Leibschmerzen. Am 2. Tage Relaparotomie. Geringe Sekretion aus dem Duodenalstumpf. Kein Darminhalt. Tamponade. Temperatur bleibt hoch. Kollaps. Exitus am 4. Tage.

Autopsie. Beiderseitige Pneumonie. Rechtsseitige Pleuritis serofibrinosa. Keine Peritonitis. Nähte intakt und sufficient.

6) Fall No. 55. Auguste K., 46 Jahre, Gewicht 39 kg. Hb 70 Proz.

Operationsbefund. Kleiner beweglicher Pylorustumor.

Operation. Billroth 2. Murphy-Knopf.

Postoperativer Verlauf. Temperatursteigerung, hohe Pulsfrequenz. Exitus am 5. Tage.

Autopsie. Konfluierende Pneumonie beider Unterlappen und des rechten Mittellappens. Nähte intakt und sufficient. Keine Peritonitis. Im Magen 26 Kirschkerne.

7) Fall No. 65. Karl S., 54 Jahre.

Operationsbefund. Faustgroßer Tumor der kleinen Kurvatur in der Nähe des Pylorus, auf vordere und hintere Magenwand übergreifend.

Operation. Billroth 2. Naht.

Postoperativer Verlauf. Am 5. Tage Infiltration des linken Unterlappens. Am 8. Tage Infiltration der ganzen linken Lunge; und des rechten Unterlappens. Abends am 8. Tage plötzlich Exitus.

Keine Autopsie.

8) Fall No. 91. Bendet S., 52 Jahre, Hb 45 Proz.

Operationsbefund. Großer Pylorustumor auf die kleine Kurvatur

übergreifend, mit der vorderen Bauchwand und dem Mesocolon transversum verwachsen.

Operation. Billroth 1. Murphy-Knopf.

Postoperativer Verlauf. Leichte Temperatursteigerung, hohe Pulsfrequenz. Meteorismus, Erbrechen. Exitus am 4. Tage.

Autopsie. Lobulär-pneumonische Herde in beiden Lungen, Magennaht und Magendarmvereinigung intakt und sufficient. Keine Peritonitis.

9) Fall No. 122. Franz R., 58 Jahre, Gewicht $52^1/_2$ kg. Hb 60 Proz.

Operationsbefund. Faustgroßer Pylorustumor, mit dem Pankreaskopf verwachsen.

Operation. Billroth 2. Murphy-Knopf. Enteroanastomose, Naht. Pankreasresektion.

Postoperativer Verlauf. Am 3. Tage Temperatursteigerung. Exacerbation der schon vorher bestandenen Bronchitis. Am 9. Tage wird Pat. am Stuhl aufgesetzt. Zunehmender Kräfteverfall. Am 10. Tage Infiltration des rechten Unterlappens. Bewußtlosigkeit, kleiner, frequenter Puls. Exitus am 11. Tage.

Autopsie verweigert.

10) Fall No. 153. Adam Tr., 60 Jahre, Gewicht 62 kg. Hb 80 Proz.

Operationsbefund. Zirkulärer stenosierender Tumor der Pars praepylorica, auf die kleine Kurvatur übergreifend; mit dem Pankreas verwachsen.

Operation. Billroth 1. Murphy-Knopf. Nicht radikal operiert.

Postoperativer Verlauf. Starkes Fieber, Husten, Auswurf. Infiltration des linken Unterlappens. Exitus am 21. Tage.

Autopsie. Lobuläre, konfluierende Pneumonie und eiterige Bronchitis links. Subphrenischer Absceß. Kleine Abscesse hinter dem Magen. Kleiner submuköser Absceß am Duodenum. Freie Peritonealhöhle normal.

Außer diesen durch Pneumonie tödlich verlaufenen Fällen ist noch bei 5 von unseren resezierten Patienten postoperative Pneumonie konstatiert worden.

Ein Patient erkrankte an Pneumonie, der sich ein rechtsseitiges Pleuraempyem anschloß. Dasselbe wurde durch Thorakotomie geheilt, und Patient lebt noch, jetzt $14^1/_2$ Monate nach der Resektion. (Fall 24 der Tabelle der Lebenden.)

Auffallend ist die Häufigkeit der Pneumonie nach unseren Magenresektionen. Finden wir doch unter 163 Resektionen 16 postoperative Pneumonien, oder in 10 Proz. der Fälle. Mikulicz glaubte, daß außer den bekannten Momenten noch ein Umstand das Entstehen von Pneumonien nach Magenresektionen befördert. Er nahm nämlich an, daß die Lungen durch in der Nähe der Zwerchfellkuppe zurückgebliebene Infektionskeime auf dem Wege der Lymphbahnen direkt infiziert werden können [1]).

1) Verhandlungen der Deutschen Gesellschaft für Chirurgie, 34. Kongreß 1905. Pneumonie-Diskussion, W. Kausch, I, p. 117.

Eine Patientin starb 44 Tage nach der Operation an käsiger Pneumonie. Die relativ lange seit der Operation bis zum Tode verflossene Zeit, die spezifische Natur der Erkrankung, die zum Tode führte, hätte vielleicht Einige veranlaßt, diesen Todesfall nicht zu den operativen Todesfällen zu rechnen. Andererseits trat die Lungenkomplikation so unmittelbar nach der Operation ein, daß wir mit Bestimmtheit sagen können, daß dieselbe den Anlaß zum Aufflackern und rapiden Fortschreiten des in den Lungen ruhenden tuberkulösen Prozesses abgab. Kurz die Krankengeschichte des Falles.

Fall No. 117. Ottilie Fr., 31 Jahre, Gewicht 34 kg. Hb 50 Proz.
Operationsbefund. Großer, zirkulärer, den Pylorus stenosierender Tumor, an der kleinen Kurvatur bis zum oralen Drittel reichend, vordere und hintere Magenwand weit infiltrierend, mit dem Pankreas verwachsen.
Operation. Billroth 1. Murphy-Knopf. Pankreasresektion.
Postoperativer Verlauf. Seit dem 2. Tage Fieber zwischen 38—39° ohne objektiven Befund. Am 5. Tage Infiltration des linken Unterlappens. Fieber geht herunter. Lungenbefund unverändert. Am 20. Tage steht die Pat. auf. Subjektives Wohlbefinden. Seit dem 21. Tage Temperatur über 38°. Es wird Lungengangrän angenommen. Am 42. Tage Thorakotomie. Es wird kein Gangränherd gefunden. Andauernd hohe Temperatur, frequenter Puls. Exitus am 44. Tage.
Autopsie. Magenduodenalvereinigung gut verheilt, durchgängig. Beide Oberlappen käsig infiltriert. In jedem Oberlappen eine kastaniengroße, mit grünlichem Eiter gefüllte Kaverne.

Vier Patienten starben an Lungengangrän. Es sind die Fälle No. 29, 49, 101 und 110.

1) Fall No. 29. Joseph R., 53 Jahre. Gewicht 51 kg. Hb 75 Proz.
Operationsbefund. Gut beweglicher Pylorustumor.
Operation. Billroth 1, Naht.
Postoperativer Verlauf. Die ersten Tage Erbrechen bei normaler Temperatur und Pulsfrequenz (Magenatonie). Am 5. Tage Temperatursteigerung, putrider Auswurf. Dann andauernd Fieber und Zeichen von Lungengangrän. Exitus am 13. Tage.
Autopsie. Abgekapselter Absceß zwischen Magen und Colon transversum. Zwei kleine Abscesse hinter der Milz. Gangrän des rechten Unterlappens, rechtsseitige eiterige Pleuritis.

2) Fall No. 49. August H., 58 Jahre. Gewicht 59 kg. Hb. 65 Proz.
Operationsbefund. Kindsfaustgroßer Pylorustumor. Bindegewebige Verwachsungen mit der Bauchwand und der Gallenblase.
Operation. Billroth 2. Murphy-Knopf.
Postoperativer Verlauf. Die ersten Tage glatt. Am 5. Tage Infiltration des rechten Unterlappens. Unter andauerndem Fieber entsteht eine Lungengangrän. Exitus am 12. Tage.
Autopsie. Gangrän des rechten Unterlappens, Peritoneum intakt.

3) Fall No. 101. Paul T., 44 Jahre. Gewicht 55½ kg. Hb 35 Proz.
Operationsbefund. Großer beweglicher Tumor.
Operation. Billroth 2. Murphy-Knopf.
Postoperativer Verlauf. Schon am nächsten Tage Temperatur-

steigerung. Infiltration des linken Unterlappens. Am 9. Tage Kavernensymptome, übelriechendes Sputum. Am 14. Tage Pleuraexsudat. Thorakotomie. Entleerung großer Mengen jauchiger Flüssigkeit. Am 20. Tage Schmerzen in der Lebergegend. Am 21. Tage Exitus.

Autopsie. Ausgedehnte Gangrän des linken Unterlappens, mehrere subpleurale Abscesse des rechten Unterlappens. Zwei fast faustgroße abgekapselte Abscesse an der Unterfläche des linken und des rechten Leberlappens. Hydropericard.

4) Fall No. 110. Marie Wr., 36 Jahre. Gewicht 44 kg. Hb 65 Proz.

Operationsbefund. Faustgroßer Tumor des Pylorus und der kleinen Kurvatur.

Operation. Billroth 2. Murphy-Knopf.

Postoperativer Verlauf. Die ersten 10 Tage glatt. Am 12. Tage Infiltration des rechten Unterlappens. Am 19. Tage Lungengangrän. Am 21. Tage Pyopneumothorax. Am 22. Tage Thorakotomie. Es entleeren sich große Mengen jauchiger Flüssigkeit. Exitus am 26. Tage.

Autopsie. Gangrän des rechten Mittellappens, Infiltration des Unterlappens, Pyopneumothorax rechts. Die Magenwand an der Nahtlinie in einer Breite von 2 cm eiterig infiltriert. Kleiner Absceß zwischen Magenwand und Ligamentum hepatogastricum.

In drei von diesen an Lungengangrän gestorbenen Fällen finden wir außerdem abgekapselte peritonitische Herde von verschiedener Größe. Dieser häufige Befund spricht für die schon früher erwähnte Meinung Mikuliczs über die Entstehung von Pneumonie resp. Lungengangrän durch direkte Infektion aus im subphrenischen Raum zurückgebliebenem Infektionskeime. Nur beim ersten Falle bestand vor dem Auftreten der Lungenerscheinungen Erbrechen, so daß man an Aspiration denken könnte.

In einem Fall lag Lungenembolie vor.

Fall No. 20. Barbara A., 70 Jahre. Gewicht 48 kg. Hb 70 Proz.

Operationsbefund. Kleiner beweglicher, nicht verwachsener Pylorustumor.

Operation. Billroth 2. Naht.

Postoperativer Verlauf. Die ersten 2 Tage Erbrechen bei gutem Puls und normaler Temperatur. Am 4. Tage plötzlich Kollaps und Exitus.

Autopsie. Keine Peritonitis. Naht intakt. Embolus in der rechten Lungenarterie. 12—14 Tage alter Thrombus in der Vena iliaca dextra.

4 Patienten starben an Herzschwäche resp. Operationsshock.

1) Fall No. 19. Paul H., 51 Jahre. Gewicht $49^1/_2$ kg.

Operationsbefund. Pylorustumor. Duodenum stark fixiert, so daß seine Vereinigung mit dem Magen große Schwierigkeiten bereitet.

Operation. Billroth 1. Naht. Tamponade.

Postoperatier Verlauf. Unter Erscheinungen von Herzschwäche Exitus am 3. Tage post oporationem.

Autopsie. Zirkumskripte peritoneale Reizung im Operationsfeld. Magenduodenumnaht intakt und sufficient. Braune Herzatrophie.

2) Fall No. 27. Richard Gr., 42 Jahre. Gewicht 45 kg.

Operationsbefund. Etwa 6 cm breiter, 2 cm weit vom Pylorus beginnender zirkulärer Tumor der Pars praepylorica, das Magenlumen stark stenosierend.

Operation. Billroth 1. Naht. Tamponade.

Postoperativer Verlauf. Pat. erwacht kollabiert von der Narkose und erholt sich nicht mehr. Exitus am selben Tage.

Keine Autopsie.

3. Fall No. 57. Ernestine W., 53 Jahre. Gewicht 35 kg. Hb 30 Proz.

Operationsbefund. Fast zirkulärer Fundustumor mit dem Colon und dem Pankreas verwachsen.

Operation. Billroth 2. Murphy-Knopf. Vorlagerung eines größeren Stückes des Colon transversum.

Postoperativer Verlauf. Pat. erwacht nicht von der Narkose. Exitus 6 Stunden nach der Operation.

Autopsie. Naht und Anastomose intakt. Peritoneum glatt und glänzend. Lungen normal.

4) Fall No. 99. Elisabeth Kl., 64 Jahre. Gewicht 35 kg.

Operationsbefund. Beweglicher, stark stenosierender Pylorustumor.

Operation. Billroth 1. Murphy-Knopf.

Postoperativer Verlauf. In der Nacht nach der Operation ohne besondere Erscheinungen Exitus.

Autopsie ergibt nicht die Todesursache. Magendarmvereinigung intakt.

Ein Fall ist in der Narkose gestorben.

Fall No. 163. August G., 48 Jahre. Gewicht 48 kg. Hb 65 Proz. Morphium-Bromäthyl-Aethernarkose.

Operationsbefund. Pylorustumor mit dem Pankreas verwachsen.

Operation. Billroth 2. Murphy-Knopf. Vor dem Einführen der Knopfhälfte in die Jejunumschlinge wird Pat. cyanotisch, Atmung setzt aus, Puls klein, kaum fühlbar. Künstliche Atmung, Tracheotomie, intravenöse Kochsalzinfusion ohne Erfolg. Exitus.

Bei den letzten Fällen haben wir jede Bemerkung unterlassen. Es sind Todesfälle, wie sie nach jeder größeren Operation vorkommen können und für unsere Betrachtungen kein besonderes Interesse bieten.

Im Anschluß an die tödlich verlaufenen Komplikationen haben wir auch die Fälle erwähnt, bei welchen die beobachtete Komplikation günstig verlief. Außer diesen haben wir noch folgende postoperative Komplikationen mitzuteilen. Einmal beobachteten wir bei einem im Jahre 1896 operierten Fall ein Auseinandergehen der Laparotomiewunde.

Fall No. 26. Gustav S., 30 Jahre. Gewicht $51^1/_2$ kg.

Operationsbefund. Großer Tumor des Pylorus, an der kleinen Kurvatur fast bis zur Cardia reichend.

Operation. Billroth 1. Naht. Naht der Hautdecken in 3 Etagen mit Seide. Am oberen und unteren Wundwinkel wird je ein Jodoformgazestreifen bis zur Nähe der Magennaht eingeführt.

Postoperativer Verlauf. Nach der Operation subfebrile Temperaturen und frequenter Puls bei subjektivem Wohlbefinden. Am 11. Tage beim Verbandwechsel wird eine 5 cm lange Diastase der Wundränder konstatiert. Man sieht in eine ziemlich große Wundhöhle hinein, an deren Grund der Magen und die Resektionsstelle zu sehen ist. Die Wundhöhle verkleinert sich langsam. Der Patient nimmt 10 kg an Gewicht zu und wird 57 Tage nach der Operation mit kleiner Fistel entlassen. Er starb $22^1/_2$ Monate nach der Operation an Rezidiv.

4mal beobachteten wir Venenthrombosen, und zwar 3mal der Vena femoralis und 1mal der Vena poplitea. 2mal finden wir Narkosenlähmungen der oberen Extremität, 1mal eine leichte Parotitis.

Dauererfolge.

Nachdem wir die mit der Magenresektion verbundenen Gefahren näher besprochen und die relativ hohe Mortalität der Operation festgestellt haben, wollen wir uns auch mit den Erfolgen derselben beschäftigen. Was wird aus den Patienten, die die Operation überlebt haben?

Daß es Dauerheilungen nach Resektion eines Magencarcinoms gibt, wissen wir schon seit langem.

Schon im Jahre 1896 konnte WÖLFLER[1]) über 14 Fälle mit über 4-jähriger postoperativer Lebensdauer berichten. 4 Fälle lebten schon 5 Jahre, 2 Fälle schon 8 Jahre nach der Operation. Aber das waren einzelne aus der Literatur zusammengestellte Fälle, die als Ausnahmen zu betrachten waren und die keine Schlüsse über die Häufigkeit der operativen Heilbarkeit des Magenkrebses zuließen. Erst in neuerer Zeit läßt sich durch das Erscheinen größerer Statistiken, die viele, schon vor mehreren Jahren operierte Fälle einschließen, ein Urteil darüber bilden.

Aber eine Statistik hat nicht nur die Zahl der geheilten Fälle festzustellen. Es gibt noch viele andere Fragen, die unser Interesse in vollem Maße beanspruchen. Zum Beispiel: Wie verhalten sich die Magenfunktionen nach Entfernung eines größeren oder kleineren Magenstückes? Und weiter: kann man vielleicht schon nach der Operation mit einer gewissen Wahrscheinlichkeit voraussagen, ob der Fall rezidivfrei bleiben wird oder nicht? Diese Fragen betreffen die rezidivfrei gebliebenen Fälle. Leider bilden diese Fälle auch beim Magencarcinom die kleinere Minderzahl.

Die meisten Fälle rezidivieren kürzere oder längere Zeit nach der Operation. Auch über diese Fälle können wir durch die Statistik viel Wichtiges und Interessantes erfahren. Wir werden sehen, daß auch bei den meisten dieser Fälle das Leben um mehrere Monate bis Jahre

1) Verhandl. d. deutsch. Gesellsch. f. Chir., 1896.

No.	No. der Kasuistik	Datum der Operation	Gestorben am	Todesursache	Lebensdauer Jahre	Mon.
1	1	17. 7. 91	13. 5. 92	Rezidiv	—	10
2	2	9. 5. 91	1894	?	3	—
3	5	12. 12. 93	22. 3. 95	Peritoneale Metastasen	1	3 1/3
4	6	16. 12. 93	31. 5. 94	Lokalrezidiv	—	5 1/2
5	7	31. 1. 94	21. 4. 96	Rezidiv	2	2 2/3
6	9	18. 8. 94	27. 9. 95	„	1	1 1/2
7	12	11. 12. 94	29. 11. 98	unbekannt	3	11 1/2
8	13	12. 1. 95	27. 7. 96	Rezidiv	1	6 1/2
9	17	4. 7. 95	24. 8. 96	Lebermetastasen	1	1 2/3
10	21	23. 12. 95	15. 9. 96	Rezidiv und Metastasen	—	8 2/3
11	22	24. 3. 96	1. 5. 97	Rezidiv	1	1
12	25	20. 5. 96	15. 1. 99	Rezidiv; 2 Mon. n. d. ersten: zweite Resektion	2	8
13	26	30. 5. 96	21. 4. 98	Rezidiv	1	10 2/3
14	28	24. 6. 96	13. 9. 96	Inanition wegen Kotfistel	—	2 2/3
15	30	19. 8. 96	23. 2. 97	unbekannt	—	6
16	34	29. 3. 97	21. 2. 02	Rezidiv	4	10 2/3
17	37	29. 9. 97	unbekannt	unbekannt	—	—
18	38	4. 12. 97	4. 4. 98	Rezidiv	—	4
19	39	18. 12. 97	16. 7. 99	„	1	6 1/2
20	44	27. 2. 98	8. 12. 02	?	4	9 1/2
21	50	24. 5. 98	12. 10. 98	unbekannt	—	4 1/2
22	51	25. 6. 98	26. 12. 98	„	—	6
23	54	15. 11. 98	14. 3. 01	Rezidiv	2	6
24	56	25. 11. 98	7. 5. 01	Peritonealmetastasen	2	5 1/2
25	60	1. 2. 99	26. 8. 99	Metastasen	—	7
26	61	16. 2. 99	18. 6. 00	Rezidiv	1	4
27	64	20. 4. 99	25. 3. 00	unbekannt	—	11
28	67	3. 6. 99	26. 3. 01	Rezidiv; 8 Mon. n. d. Resektion Gastroenterostomie	1	9 1/3
29	68	8. 6. 99	10. 99	Rezidiv	—	4
30	69	3. 6. 99	16. 12. 00	„	1	6 1/2
31	71	26. 8. 99	24. 5. 01	„	1	9
32	73	23. 9. 99	21. 4. 01	„ u. Drüsenmetastasen	1	7
33	77	25. 11. 99	Ende 8. 05	„ ; 4 1/2 Jahre n. d. Resektion Gastroenterostomie	5	9
34	78	1. 12. 99	1. 1. 04	Herzschlag	4	1
35	80	13. 1. 00	13. 1. 00	Rezidiv	1	3
36	81	15. 1. 00	13. 7. 02	„	2	6
37	82	8. 2. 00	18. 10. 00	„	—	8 1/3
38	83	22. 3. 00	30. 8. 01	Drüsenrezidiv u. Peritonealmetastasen; 14 Mon. n. d. Resekt. Gastroenterostomie	1	5 1/3
39	84	11. 4. 00	18. 11. 00	Rezidiv	—	7 1/4
40	86	14. 5. 00	12. 7. 03	„	3	2
41	88	12. 6. 00	zu unbekannter Zeit	unbekannt	—	—
42	89	28. 6. 00	19. 4. 02	Rezidiv	1	9 2/3
43	95	25. 8. 00	26. 6. 02	„	1	10
44	96	5. 9. 00	18. 12. 00	„	—	3 1/2
45	100	31. 10. 00	12. 5. 01	„	—	6 1/2
46	108	20. 7. 01	1. 3. 02	„	—	7 1/3
47	111	6. 5. 01	18. 10. 02	„	1	5 1/3
48	115	26. 10. 01	15. 5. 03	„	1	6 2/3
49	116	31. 12. 01	1. 2. 03	„	1	1
50	121	12. 7. 02	11. 11. 03	„	1	7
51	127	15. 7. 02	19. 4. 04	„	1	9
52	130	11. 10. 02	12. 1. 05	„	2	3
53	131	13. 10. 02	8. 4. 03	Metastasen	—	6
54	132	21. 12. 02	30. 3. 03	Rezidiv	—	4 1/2
55	138	18. 4. 03	23. 12. 04	„	1	8

No.	No. der Kasuistik	Datum der Operation	Gestorben am	Todesursache	Lebensdauer Jahre	Lebensdauer Mon.
56	139	15. 6. 03	11. 11. 04	Rezidiv und Metastasen	1	5
57	142	3. 9. 03	28. 7. 04	Metastasen	—	11
58	144	12. 9. 03	Anf. 9. 04	Rezidiv	1	—
59	150	30. 1. 04	4. 12. 05	„ und Metastasen	1	10
60	151	5. 2. 04	27. 3. 04	Lokalrezidiv, Magenblutung, subphrenischer Abceß	—	$1^2/_3$
61	152	26. 2. 04	30. 5. 05	Rezidiv	1	3
62	154	22. 3. 04	7. 9. 04	„	—	$5^1/_2$
63	155	25. 3. 04	?	Pneumonie	—	—
64	157	7. 7. 04	unbekannt	unbekannt	—	—
65	164	7. 12. 04	14. 5. 05	Metastasen?	—	$4^1/_3$

verlängert, und dabei für kürzere oder längere Zeit völlige Gesundheit wiedergegeben wurde.

Von unseren 162 Patienten, an denen Magenresektionen vorgenommen wurden (an einem Patienten wurde die Resektion 2mal ausgeführt), sind 57 dem operativen Eingriff erlegen. Es bleiben 105 Patienten übrig, die die Operation überlebt haben. Von diesen haben wir 13 gänzlich aus den Augen verloren, und auch jede Nachforschung über sie blieb vergeblich. Dagegen konnten wir über das Schicksal von 92 Fällen Genaueres erfahren. Von diesen sind 65 gestorben und 27 leben.

Wir wollen die (wohl meist an Rezidiv) verstorbenen Fälle getrennt von den noch lebenden betrachten.

Vorstehende Tabelle gibt eine Uebersicht über die später gestorbenen Patienten.

Es zeigt sich aus dieser Tabelle, daß alle Fälle, außer drei, an Rezidiv oder Metastasen gestorben sind. Allerdings konnte nur bei einer ganz kleinen Zahl dieser Fälle das Rezidiv durch eine zweite Laparotomie oder durch die Autopsie bestätigt werden; bei den meisten Fällen mußten wir uns mit der dem Standesamt angegebenen Diagnose begnügen, und die lautete gewöhnlich: „Magenleiden oder Magenkrebs". Ich glaube nicht, daß alle diese Diagnosen als anatomisch sichere zu betrachten sind. Ein Arzt, der weiß, daß sein Patient vor kürzerer oder längerer Zeit wegen Magencarcinom operiert wurde, wird wohl dasselbe als Todesursache angeben, wenn auch der Patient an Leber oder anderweitigen Metastasen gestorben ist.

Nur 3 Fälle sind anscheinend nicht an Rezidiv gestorben. Eine Patientin (Fall 34) ist an Herzschlag 4 Jahre und 1 Monat nach der Operation gestorben, eine andere Patientin (Fall 63) an Lungenentzündung zu unbekannter Zeit. Ein Patient starb an Inanition wegen Kotfistel $2^2/_3$ Monate nach der Operation (Fall 14).

Außerdem ist aus dieser Tabelle zu ersehen, daß die meisten Patienten im 1. und 2. Jahre nach der Operation dem Rezidiv erlegen

sind. Im 3. Jahre fällt schon die Zahl der Todesfälle beträchtlich herunter, um in den folgenden Jahren immer mehr abzunehmen.

Der späteste Todesfall an lokalem Rezidiv erfolgte im 6. Jahre nach der Resektion. Von den 62 Patienten, bei denen wir Rezidiv als Todesursache annehmen, sind gestorben:

im 1. Jahre nach der Operation	21
„ 2. „ „ „ „	26
„ 3. „ „ „ „	6
„ 4. „ „ „ „	3
„ 5. „ „ „ „	2
„ 6. „ „ „ „	1
zu unbekannter Zeit	3

Spätrezidive von Magencarcinomen sind bisher nicht sicher beobachtet worden. Unter unseren Fällen finden wir 3, die wir vielleicht als Spätrezidive deuten könnten.

Bei dem einen Fall (No. 33 in der Tabelle) wurde bei einer $4^1/_2$ Jahre nach der Resektion wegen wieder aufgetretener Magenbeschwerden vorgenommenen Laparotomie an der wegen starker Adhäsionen unsichtbaren Resektionsstelle ein walnußgroßer, harter Tumor konstatiert. Von einer zweiten Resektion wurde Abstand genommen und die Gastroenterostomie ausgeführt. Pat. starb 16 Monate danach an seinem Magenleiden, so daß wir das Rezidiv ziemlich sicher annehmen dürfen.

Der zweite Pat. (No. 16) war jahrelang nach der Operation gesund. Er starb 4 Jahre und $4^1/_2$ Monate nach der Operation an Magenkrebs (angegebene Todesursache). Die histologische Diagnose des resezierten Tumors lautete: diffuses, polymorphzelliges Carcinom (Borrmann, Fall No. 44).

Der dritte Fall (No. 20) ist der schon früher auf p. 1008 erwähnte, der 4 Jahre nach der Magenresektion wegen eines Coecumcarcinoms operiert wurde, das als Metastase des primären Tumors aufgefaßt wurde.

Wenn wir nun diese 3 Fälle als sichere Rezidive annehmen wollen, dann müssen wir sie auch als Spätrezidive bezeichnen, da die Pat. 3 volle Jahre nach der Operation sich völlig gesund und beschwerdefrei fühlten.

Es ist allerdings möglich, daß das Rezidiv schon früher bestanden hat, seinem Träger aber keine Beschwerden verursachte und auch klinisch nicht nachweisbar war; praktisch ist es erst nach abgelaufenen 3 Jahren aufgetreten, so daß wir uns für berechtigt halten, diese Fälle zu den Spätrezidiven zu rechnen, wie es Labhardt bei den Rezidiven des Rectumcarcinoms getan hat.

Wir finden also unter 62 rezidivierten Fällen 3 Spätrezidive, und wenn wir nur die Fälle berücksichtigen, deren Operation schon wenigstens 3 Jahre zurückliegt, unter 52 Fällen 3 Spätrezidive oder in 5,7 Proz. der Fälle.

Die Spätrezidive waren danach seltener, wie dieselben nach Rectum- oder Zungencarcinomexstirpationen, welche Labhardt aus der Zusam-

menstellung von mehreren hundert Fällen auf 9 Proz. aller Rezidive berechnete.

Die durchschnittliche Lebensdauer beträgt bei 60 rezidivierten Fällen 18,3 Monate. MATTI fand bei den Fällen der KOCHERschen Klinik eine durchschnittliche Lebensdauer von 18,7 Monaten, SCHÖNHOLZER aus den Fällen der KRÖNLEINschen Klinik eine solche von $17^1/_2$ Monaten.

Die durchschnittliche Lebensdauer unserer Gastroenterostomierten betrug nach der Berechnung von v. MIKULICZ aus dem Jahre 1901 6,4 Monate, SCHÖNHOLZER berechnet eine solche von 6,5 Monaten. KOLBE [1]) (ROUX) 6,7 Monate, KAISER [2]) (KOCHER) 3,6 Monate.

Aber selbst die Operateure, die eine weitere Indikationsstellung für die Gastroenterostomie befolgen und seltener resezieren, haben, wie es zu erwarten war, nicht viel bessere Resultate aufzuweisen. So findet STEUDEL [3]) (CZERNY) eine postoperative Lebensdauer von 7,8 Monaten, STICH [4]) (GARRÈ) eine solche von 6,5 Monaten, CARLE und FANTINO [5]) eine solche von $7^1/_2$ Monaten.

Daß der Gastroenterostomie meist die mehr fortgeschrittenen Fälle zufallen, ist wohl richtig, wir glauben aber nicht, daß dieser Grund allein den großen Unterschied in der Lebensdauer zu erklären vermag. Die Hauptsache bleibt, daß durch die Resektion das Carcinom und damit alle für seinen Träger schädlichen Folgen beseitigt werden, während wir durch die Gastroenterostomie nur das mechanische Hindernis umgehen, und das Carcinom, das früher oder später zur Verjauchung führt und durch Resorption dieser Verjauchungsstoffe seinen Träger schwer schädigt, unberührt lassen. Wir wollen nicht den Wert der Gastroenterostomie als rein palliativer Operation unterschätzen, aber wir wollen, daß sie beschränkt wird nur auf die wirklich radikal inoperablen Fälle.

Was nun das subjektive Befinden der resezierten Patienten anlangt, so ist durch alle bisher erschienenen Arbeiten hervorgehoben, daß dieselben viel besser daran sind, als die Gatroenterostomierten. Auch wir finden, daß erstens, so lange das Rezidiv noch nicht aufgetreten ist, oder besser gesagt, sich noch nicht klinisch bemerkbar gemacht hat, die meisten Patienten sich so erholen, wie man es nach einer Gastroenterostomie nur selten sieht. Die Magenbeschwerden schwinden völlig oder mindern sich auffallend. Der Allgemeinzustand

1) Le cancer de l'estomac et son traitement chirurgical. Lausanne 1901.

2) KAISER, Ueber die Erfolge der Gastroenterostomie. Dtsch. Zeitschr. f. Chir., Bd. 61, 1901.

3) STEUDEL, Magenoperationen an der Czernyschen Klinik. Beitr. z. klin. Chir., Bd. 23.

4) STICH, Beiträge zur Magenchirurgie. Beitr. z. klin. Chir., Bd. 40.

5) Arch. f. klin. Chir., Bd. 56.

der Patienten hebt sich, Körpergewichtszunahme tritt regelmäßig ein. Wir haben eine solche von 26 kg innerhalb einiger Monate beobachtet, trotzdem die Patientin $18^1/_2$ Monate nach der Resektion an Rezidiv starb. Und wenn später das Rezidiv manifest wird, so bleiben trotzdem viele Patienten von der Pylorusstenose verschont. Sie sterben an Leber- oder Drüsenmetastasen. 3mal waren wir gezwungen, mehrere Monate nach der Resektion, in dem einen Falle sogar $4^1/_2$ Jahre danach, als das Rezidiv durch Pylorusstenose sich bemerkbar machte, noch eine Gastroenterostomie auszuführen.

Die resezierten Mägen von 29 dieser rezidivierten Fälle sind von Borrmann genau histologisch untersucht. Er fand, daß in 10 Fällen der Resektionsschnitt noch im Bereich der mikroskopischen Ausbreitung des Tumors geführt wurde, während in 19 Fällen der Tumor auch mikroskopisch ganz radikal entfernt worden war. Von diesen 19 Fällen sind 7 erwiesenermaßen an Leber- oder Peritonealmetastasen zu Grunde gegangen, während über die anderen Fälle nicht mit Sicherheit gesagt werden kann, ob ein Lokalrezidiv oder Metastasen das Ende herbeiführten.

Die längste Lebensdauer eines im Kranken operierten Falles (trotzdem an ihm noch eine zweite Resektion vorgenommen wurde) betrug 30 Monate nach der Operation, die durchschnittliche Lebensdauer der 10 im Kranken operierten Fälle betrug $14^1/_2$ Monate. Dagegen betrug die längste Lebensdauer eines im Gesunden operierten Falles 59 Monate und die durchschnittliche Lebensdauer der im Gesunden operierten Fälle 22,1 Monate.

Aus den Zahlen ist zu ersehen, daß selbst im Kranken operierte Fälle eine längere Lebensdauer aufzuweisen haben, als die Gastroenterostomierten. Viele von diesen Fällen waren mehrere Monate lang beschwerdefrei.

Von den 92 Fällen, die die Operation überlebt haben und über deren Schicksal wir genauere Angaben machen können, sind noch 27 am Leben. Nebenstehende Tabelle gibt eine Uebersicht über die lebenden Patienten.

Wir finden unter den 27 Fällen dieser Tabelle 17 mit einer postoperativen Lebensdauer von über 3 Jahren. Bei allen diesen Fällen außer 2, deren Präparate aus unserer Sammlung fehlten, so daß ich sie histologisch nicht untersuchen konnte, handelt es sich um sichere Carcinome. Die Fälle 1, 2, 3, 5, 6 und 7 sind von Borrmann untersucht, die übrigen Fälle untersuchte ich selber. Die speziellen histologischen Diagnosen wurden von Herrn Dr. Karl Graupner, Assistenten des hiesigen pathologischen Institutes, gestellt, wofür ich ihm auch an dieser Stelle meinen warmen Dank ausspreche. Die Präparate der Fälle No. 12, 15, 23 und 27 fehlen in unserer Sammlung, nach dem

No.	No. der Kasuistik	Operationsdatum	Operationsmethode	Histologische Diagnose	Lebensdauer Jahre	Lebensdauer Mon.
1	4	13. 6. 93	BILLROTH 1	Carcinoma solidum	12	$5^1/_2$
2	15	31. 5. 95	„ 1	„ „	10	6
3	66	4. 5. 99	„ 2	Cylinderzellencarcinom	6	7
4	75	7. 11. 99	„ 2	Adenocarcinom	6	1
5	79	14. 1. 00	„ 2 Colonresektion	Cylinderzellencarcinom	6	—
6	85	14. 5. 00	BILLROTH 1	Carcinoma gelatinosum	5	$6^1/_2$
7	87	17. 5. 00	„ 1	Mischform	5	$6^1/_2$
8	90	10. 7. 00	„ 2	Adenocarcinom	5	$4^1/_2$
9	97	8. 9. 00	„ 1	„	5	$2^2/_3$
10	98	13. 9. 00	„ 1	Carcinoma simplex	5	$2^2/_3$
11	102	12. 3. 01	„ 1	„ „	4	$10^1/_2$
12	112	14. 8. 01	„ 1	?	4	$3^1/_2$
13	113	14. 9. 01	„ 2	Scirrhus	4	$2^1/_2$
14	114	10. 10. 01	„ 2	Carcinoma simplex mit Gallertbildung	4	$1^2/_3$
15	118	25. 1. 02	„ 2	?	3	10
16	123	9. 6. 02	„ 1	Carcinoma medullare	3	$5^2/_3$
17	124	14. 6. 02	„ 1	„ gelatinosum	3	$5^1/_2$
18	134	1. 5. 03	„ 2	„ simplex	2	7
19	146	15. 12. 03	„ 2	Carcinoma medullare, sehr sarkomähnlich	2	—
20	147	18. 12. 03	„ 2	do.	1	$11^1/_2$
21	149	11. 1. 04	„ 2	Carcinoma medullare	1	$10^1/_2$
22	158	18. 8. 04	„ 2	„ „	1	$3^1/_2$
23	160	29. 8. 04	„ 1	?	1	3
24	161	16. 9. 04	„ 1	Carcinoma simplex	1	$2^1/_2$
25	162	30. 9. 04	„ 1	„ „	1	2
26	165	19. 12. 04	„ 2	„ „	1	$^1/_2$
27	167	2. 6. 04	„ 1	?	1	7

Operationsbefund handelt es sich aber auch in diesen Fällen um sichere Carcinome.

Um einen Vergleich mit den Dauererfolgen nach anderen Carcinomoperationen ziehen zu können, müssen wir auch beim Magencarcinom zu der alten dreijährigen Frist von VOLKMANN greifen, nach Ablauf welcher der Patient als geheilt angesehen wird, trotzdem wir bewußt sind, daß auch nach Ablauf dieser Frist, Rezidive auftreten können. Finden wir doch nur unter unseren Fällen drei solche Fälle von Spätrezidiv. Aus diesem Grunde wollen wir aber die auch jetzt noch übliche Bezeichnung: „dauergeheilt" gänzlich vermeiden, da es nur ein bewußter Widerspruch ist, einen Patienten als dauergeheilt zu betrachten, trotzdem wir wissen, daß er nach 4 oder 5 Jahren an Rezidiv sterben kann oder schon gestorben ist. Ich werde nur von dreijähriger Rezidivfreiheit sprechen. Wir wollen nun erst die Fälle betrachten, deren Operation zur Zeit des Abschlusses unserer Nachforschungen (Dezember 1905) wenigstens 3 Jahre zurücklag, nämlich die bis Ende 1902 operierten Fälle.

Bis Dezember 1902 sind in unserer Klinik 130 Magenresektionen an 129 Patienten ausgeführt. Ueber das Schicksal von 10 dieser Patienten waren unsere Nachforschungen vergeblich. Es bleiben also

119 verwertbare Fälle[1]). Von diesen sind 17 am Leben und anscheinend rezidivfrei. Wenn wir nun zu diesen Fällen noch 5 Fälle rechnen, die nach Ablauf des 3. Jahres gesund gewesen sind, und erst später an Rezidiv oder anderen Ursachen zu Grunde gingen (Fälle No. 7, 16, 20, 33 und 34 der Tabelle der späteren Todesfälle), so haben wir im ganzen 22 Fälle, die nach der VOLKMANNschen Anschauung als geheilt zu betrachten wären.

Danach sind 18,4 Proz. aller unserer Patienten, bei denen die Resektion wegen Magencarcinom ausgeführt wurde, über 3 Jahre rezidivfrei geblieben.

Dieses prozentuale Verhältnis der 3 Jahre rezidivfrei gebliebenen Fälle zu allen operierten gibt ein gutes Bild der Heilbarkeit des Carcinoms bei Mamma-, Peniscarcinomen etc., wo die Mortalität der Operation selbst eine geringe ist, so daß fast alle operierten Fälle zum Vergleich mit den rezidivfreien herangezogen werden können. Beim Magencarcinom dagegen, ebenso wie bei den Carcinomen anderer Körperteile, deren operative Entfernung eine größere Gefahr und eine hohe Mortalität nach sich zieht, bekommt man eine bessere Uebersicht über ihre Heilbarkeit, wenn man den geheilten Fällen die Fälle gegenüberstellt, die den operativen Eingriff überstanden haben.

Wenn wir nun unser Material (bis Ende 1902) nach dieser Richtung hin prüfen, so finden wir, daß von den 119 in Betracht kommenden Fällen 48 dem operativen Eingriff erlegen sind. Es bleiben 71 Fälle, die die Operation überlebt haben und von diesen sind 17 noch am Leben, und 5 noch haben über 3 Jahre rezidivfrei gelebt.

Also von 71 Fällen, die die Operation überlebten, sind 22 Fälle oder 30 Proz. über 3 Jahre rezidivfrei geblieben.

Daraus ist zu ersehen, daß die Dauerheilungen nach Resektion des Magencarcinoms nicht seltene Ausnahmen sind, die geheilten Fälle nicht mehr an den Fingern zu zählen sind, wie SCHÖNHOLZER meint. Wir können schon einen gewissen Prozentsatz von Heilungen herausrechnen, und dieser ist gar nicht so niedrig, wenn man ihn mit den bei Carcinomen anderer Körperteile erzielten Erfolgen vergleicht. Wenn die Chirurgie der Mamma und des Rectums so lange Zeit gebraucht hat, um die jetzt erzielten Erfolge zu erreichen, so kann die Magenchirurgie nur stolz sein, in so kurzer Zeit so schöne Resultate darbieten zu können.

Nur wer die Notwendigkeit der operativen Behandlung der Car-

1) Man könnte meinen, daß die 10 unauffindbaren Fälle wahrscheinlich alle gestorben sind. Die Patienten stammen fast alle aus Rußland. Diese Tatsache genügt zur Erklärung der Unauffindbarkeit derselben. Wir konnten von keinem der aus Rußland stammenden Patienten Nachricht bekommen.

cinome überhaupt bestreitet, nur der sollte ein Gegner der frühzeitigen Magenresektion sein. Warum soll man das Rectum- und das Zungencarcinom operieren, und das Magencarcinom als inneres Leiden betrachten? Sind die Erfolge bei diesen Carcinomen viel bessere als bei dem des Magens? Nach unseren Erfahrungen sicher nicht.

Der Meinung von Schönholzer, daß das Magencarcinom infolge der ungünstigen anatomischen Verhältnisse und des großen Reichtums an Lymphgefäßen geringe Chancen zur Dauerheilung bietet, können wir nicht zustimmen. Welches andere Organ kann man als Ganzes im Zusammenhang mit seinen Lymphdrüsen und Lymphgefäßen resezieren, so wie es beim Magen möglich ist? Im Gegenteil, es ist unsere Ueberzeugung, daß die chirurgische Behandlung des Magencarcinoms die besten Resultate zu erzielen berufen ist, wenn es nur gelingt, die magenkrebsverdächtigen Kranken früher dem Chirurgen zuzuführen, wenn wir durch die häufige Ausführung der Probelaparotomie in die Lage versetzt werden, das Magencarcinom in einem früheren Stadium zu resezieren als bis jetzt.

Wie fühlen sich nun unsere noch lebenden Patienten seit der Operation? Wie verhalten sich die Magenfunktionen bei denselben.

Leider konnten wir nur die wenigsten Patienten persönlich nachuntersuchen. Wir mußten uns mit den schriftlichen Angaben der Patienten selbst begnügen, und wo auch nur der geringste Verdacht auf Rezidiv bestanden hat, wenn auch nur die geringsten Beschwerden vorhanden waren, baten wir einen Kollegen des Ortes, wo der Patient wohnte, ihn zu untersuchen und uns über seinen Gesundheitszustand zu berichten, was auch stets geschah. Von den lebenden Patienten konnte bei keinem ein Rezidiv nachgewiesen werden, nur bei einem Fall, den ich selbst untersuchte, vor $14^1/_2$ Monaten operiert (Fall 24 der Tabelle) fand sich eine undeutliche Resistenz zwischen rechtem Rippenbogen und Nabel, die den Verdacht eines Rezidives erweckte.

Unter allen lebenden Patienten findet sich keiner, der mit dem Erfolg der Operation nicht zufrieden ist, trotzdem die meisten von ihnen über die Gefahr ihres Leidens nicht orientiert sind. 12 von den 27 lebenden Patienten fühlen sich völlig gesund und haben absolut keine Magenbeschwerden. Dagegen klagen 15 Patienten über meist leichte Beschwerden, die in etwas Magendrücken und Aufstoßen, in einzelnen Fällen auch Erbrechen nach zu reichlichen Mahlzeiten oder schweren Speisen bestehen. Bemerkenswert ist daß bei einigen Patienten die Beschwerden allmählich im Laufe der Zeit nachließen. Die Größe des resezierten Magenstückes scheint keine Rolle für die späteren Magenfunktionen zu spielen. Wir finden gerade bei Fällen, wo sehr große Stücke des Magens weggenommen wurden, ganz normale Magenfunktionen (Fall 18. Reseziertes Stück: kleine Kurvatur $13^1/_2$ cm, große Kurvatur 30 cm).

Auch die angewandte Operationsmethode scheint nicht von großem Einfluß zu sein. Die Beschwerden werden wohl meist auf den das

Carcinom begleitenden Katarrh, der auch nach Entfernung desselben besteht, zurückzuführen sein. Vielleicht spielen auch mechanische Momente eine Rolle. Aber trotz dieser zuweilen bestehenden leichten Beschwerden sehen wir ein wahres Aufblühen unserer geheilten Fälle. Es war uns eine wahre Freude, solche Fälle nachzuuntersuchen, deren Ernährungszustand vor einigen Jahren in den Krankengeschichten als ein elender bezeichnet war, und die jetzt das Bild voller Gesundheit darboten. Auswärtige Kollegen, die wir gebeten hatten, die uns nicht zugänglichen Patienten zu untersuchen, waren höchst erstaunt zu erfahren, daß diese Patienten an Magenkrebs gelitten haben, an den nur noch eine feine lineäre, epigastrische Narbe erinnerte.

Die meisten von unseren geheilten Patienten sind wieder arbeitsfähig geworden, eine Patientin (Fall 1), machte 2 normale Entbindungen durch, eine andere ist jetzt gravid (Fall No. 25).

Welche Fälle sind es nun, die rezidivfrei bleiben? Könnte man vielleicht aus dem Operationsbefund irgend welche prognostische Schlüsse quoad Dauerheilung ziehen? Das scheint leider nicht der Fall zu sein. Einmal reseziert man einen Tumor, den man sicher radikal entfernt zu haben glaubt, und schon nach einigen Monaten tritt das Rezidiv auf, und das andere Mal glaubt man nur eine palliative Operation ausgeführt zu haben, und der Patient bleibt dauergeheilt.

Die vor der Operation bestandenen Symptome bei unseren rezidivfrei gebliebenen Patienten bieten, wie es zu erwarten war, keine Anhaltspunkte für prognostische Schlüsse. Von den 17 Fällen sind 10 Männer und 7 Frauen. Die Dauer der Erkrankung schwankt zwischen 8 Wochen und 16 Monaten. Die Symptome waren die gewöhnlichen. Auffallend viele von diesen geheilten Fällen hatten seit Beginn ihrer Krankheit überhaupt nie gebrochen, nämlich 8, 10mal war keine Salzsäure vorhanden, dagegen Milchsäure nachweisbar, 4mal die Salzsäure positiv, während die Milchsäure fehlte.

In 13 von diesen Fällen konnte palpatorisch ein Tumor nachgewiesen werden, während in 2 Fällen kein Tumor oder Resistenz zu fühlen war. Die Gröse des palpierten Tumors schwankte zwischen Walnuß- und Apfelgröße.

Aus diesen Zahlen kann man schließen, daß die seinerzeit von Czerny[1]) und Kraske[2]) gestellte Forderung, die Resektion auf die Carcinome ohne palpablen Tumor zu beschränken, eine zu pessimistische war.

Auch Gluzinski[3]) können wir nicht recht geben, wenn er sagt: „Ich kann auf Grund meiner Erfahrungen behaupten, daß in der Regel das Magencarcinom mit wenigen Ausnahmen sich nicht radikal beseitigen lasse dort, wo keine freie Salzsäure vorhanden ist, noch weniger aber, wo man

1) Czerny u. Rindfleisch, Beitr. z. klin. Chir., Bd. 9, 1892.
2) Kraske, Berl. klin. Wochenschr., 1894, Heft 21—22.
3) Gluzinski, Beitrag zur Frühdiagnose des Magencarcinoms. Mitteil. a. d. Grenzgeb. d. Med. u. Chir., Bd. 10, 1902.

bereits Milchsäure, dieses Spätsymptom des Krebses, nachweisen kann, oder wenn sogar ein Tumor, sei er auch beweglich, zu fühlen ist.“ Wenn das die Regel sein sollte, dann ist sie jedenfalls eine mit vielen Ausnahmen; konnten wir doch so viele Fälle von radikaler Beseitigung des Carcinoms konstatieren bei einem Material, das nach der Meinung Gluzinskis absolut nicht zur Radikalheilung geeignet ist. Und wenn Gluzinski bei einem kaum haselnußgroßen Pyloruscarcinom schon Lebermetastasen fand, so können wir dem faustgroße Tumoren gegenüberstellen, die durch die Resektion geheilt wurden.

Was nun den Operationsbefund bei unseren rezidivfreien Fällen anlangt, so finden wir erstens, daß die Größe des Tumors selbst nur indirekt eine Rolle spielt, indem zu erwarten ist, daß, je größer der Tumor, um so wahrscheinlicher auch die Verbreitung desselben in den regionären Lymphdrüsen und den anderen Organen sein wird. Es gelang uns, sehr große Tumoren, bei denen die Metastasenbildung wahrscheinlich noch nicht die nächstliegenden Lymphdrüsen überschritten hatte, dauernd zu heilen.

Auch das Vorhandensein von vergrößerten Lymphdrüsen bietet kein Hindernis zur Heilung des Carcinoms. Unter den 17 Fällen wurden 11mal vergrößerte Lymphdrüsen nachgewiesen. 2mal waren keine solche nachweisbar. 4mal finden wir darüber keine Angaben in der Krankengeschichte. In allen 11 Fällen, wo Drüsen nachgewiesen wurden, handelte es sich um solche an der kleinen und der großen Kurvatur, die im Zusammenhang mit dem Magen und dem um sie liegenden Fett entfernt werden konnten. 2mal konnten nicht alle Drüsen entfernt werden, und in der Krankengeschichte wird angeführt, daß die Operation als Palliativoperation aufzufassen sei; trotzdem blieben die Patienten rezidivfrei. Waren die zurückgelassenen Drüsen wirklich carcinomatös, oder handelte es sich nur um entzündliche Drüsenschwellung? Die Frage wird wohl schwer je sicher entschieden werden können.

Verwachsungen des Tumors fehlten in 12 Fällen, dagegen bestanden 2mal Verwachsungen mit dem Pankreas, 1mal solche mit Pankreas und Leber, und 1mal war der Tumor mit dem Colon transversum verwachsen, so daß ein 16 cm langes Stück desselben mitreseziert werden mußte. Wenn mir nun die relativ kleine Zahl der Fälle berücksichtigen, die trotz Verwachsungen die Operation überlebten, so scheint, als ob diese Adhäsionen nur eine geringe Verschlechterung der späteren Resultate bedingen. Von den Fällen, die mit dem Pankreas verwachsen waren, überlebten die Operation nur 22. Und von diesen blieben 3 rezidivfrei, also Pankreasverwachsungen bedingen schlechte Operationsprognose, aber keine absolut schlechte Prognose quoad Dauerheilung.

Was nun die Radikalität der Entfernung des Tumors anlangt, so sehen wir in den 6 mikroskopisch von Borrmann untersuchten Fällen (Fall No. 1, 2, 3, 5, 6 und 7), daß sie alle auch mikroskopisch im gesunden reseziert worden sind. Die Entfernung des Resektionsschnittes

von der mikroskopischen Tumorgrenze spielt keine Rolle. Es genügt, daß der ganze Tumor entfernt wurde. So sehen wir in 2 Fällen die Entfernung des Resektionsschnittes von der Tumorgrenze duodenalwärts 3 mm betragen, in einem Falle sogar nur 2 mm; gegen die Cardia zu sind die Entfernungen natürlich größer, am kleinsten aber an der kleinen Kurvatur.

Die übrigen Fälle sind danach nicht mikroskopisch untersucht worden. Aber auch bei diesen finden wir, bei den meisten wenigstens, daß cardialwärts ziemlich weit im Gesunden reseziert wurde, auffallend übermäßig weit an der großen Kurvatur, wie es auch Borrmann hervorgehoben hat. Duodenalwärts dagegen schwankt die Entfernung des Resektionsschnittes von der Tumorgrenze zwischen 0 und 3 cm [1]).

Interessant ist der Fall 16, den wir schon früher erwähnt haben. Ueber diesen finden wir in der Krankengeschichte folgenden Passus: „Der orale Resektionsschnitt wird hart am Tumor geführt, viele Drüsen müssen zurückgelassen werden. Die Operation wird zu Ende geführt mit dem Bewußtsein, nicht radikal operiert zu haben." Die Betrachtung des gehärteten Präparates bestätigt diese während der Operation entstandenen Zweifel. Der Tumor reicht cardialwärts an der kleinen Kurvatur bis an den Resektionsschnitt. Die histologische Untersuchung ergab ein sehr zellreiches Carcinoma medullare. Trotzdem sind jetzt $3^1/_2$ Jahre seit der Operation verstrichen, und der Mann sieht blühend aus und fühlt sich vollkommen gesund.

Auch aus der histologischen Struktur des resezierten Tumors kann man anscheinend keine prognostischen Schlüsse ziehen. Petersen und Colmers fanden unter Berücksichtigung ihrer und Borrmanns Fälle, daß die verschiedenen Formen von Magencarcinom ziemlich gleichmäßig rezidivieren. Auch fanden sie unter allen histologischen Formen Dauerheilungen. Sie konnten keine Einteilung der Magencarcinome in gutartige und bösartige machen, wie es ihnen für die Rectumcarcinome gelang.

Auch wir finden bei den über 3 Jahre lebenden Patienten alle histologischen Formen des Carcinoms vertreten. Die Präparate zweier Patienten fehlten, so daß wir sie nicht untersuchen konnten.

Von den übrigen 15 Fällen sind 6 von Borrmann untersucht, die anderen von Herrn Dr. Graupner. In den von Borrmann untersuchten Fällen handelte es sich um

Carcinoma solidum	2mal
Cylinderzellenkrebs	2 „
Gallertcarcinom	1 „
Mischform	1 „

1) Alle Präparate sind in Kayserlingscher Flüssigkeit aufbewahrt, so daß die Entfernungen durch Schrumpfung sicher kleiner erscheinen, als sie wirklich waren.

In den 9 von Graupner untersuchten Fällen finden wir folgende Diagnosen:

Adenocarcinom	3mal
Carcinoma simplex	3 „
Scirrhus	1 „
Carcinoma medullare	1 „
Carcinoma gelatinosum	1 „

Man sieht aus dieser Tabelle, daß auch unter den geheilten Fällen, wie unter allen Magencarcinomen, die Adenocarcinome (+ Cylinderzellenkrebs) und die einfachen Carcinome (Carcinoma solidum oder simplex) überwiegen. Aber auch die anderen seltener vorkommenden Formen sind unter den geheilten Fällen vertreten.

Aus der genaueren Betrachtung unserer geheilten Fälle sehen wir, daß wir keine sicheren Anhaltspunkte, um schon intra operationem eine günstige Prognose zu stellen, gefunden haben. Nur einen kleinen Unterschied zu Ungunsten der verwachsenen Carcinome konnten wir finden. Es gibt keine bösartigen und keine gutartigen Carcinome. Alle würden sich als gutartig erweisen, wenn man sie bei der Operation ganz entfernen könnte. Die Rezidive entstehen doch nur aus zurückgelassenen Krebszellen. Diese können allerdings selbst bei einem ganz kleinen Carcinom noch mehrere Centimeter weit von der makroskopischen Tumorgrenze liegen. Daher muß das Magencarcinom rücksichtslos entfernt werden. Dieser Rücksichtslosigkeit in der Resektion, indem wir immer möglichst viel gesunder Magenwand nach beiden Seiten des Tumors mitresezierten und alle zugänglichen Drüsen im Zusammenhang mit dem resezierten Tumor entfernten, verdanken wir die relativ guten Dauererfolge nach Resektion des Magencarcinoms.

Die aus der Betrachtung unseres reichen Materials sich ergebenden Schlußfolgerungen können wir folgendermaßen kurz fassen.

1) Das Magencarcinom ist in vielen Fällen durch die Resektion heilbar. Selbst das Verwachsensein des Organs mit den Nachbarorganen und das Vorhandensein von vergrößerten Lymphdrüsen schließt eine Dauerheilung nicht aus.

2) Die Erfolge der operativen Behandlung des Magencarcinoms wären viel bessere, wenn die Magenkrebskranken früher dem Chirurgen zugeführt würden.

3) Bei unklaren Fällen, wenn das Magencarcinom sich nicht sicher ausschließen läßt, ist eine diagnostische Laparotomie indiziert.

4) Die Magenresektion ist ein relativ gefährlicher Eingriff, besonders bei mit dem Pankreas und dem Colon transversum verwachsenen Tumoren. Die häufigste Todesursache ist die Peritonitis.

5) Durch jede Operationsmethode sind gute Dauererfolge zu erzielen. Nur darf nicht behufs Ausführung einer bestimmten Methode die Radikalität in der Entfernung des Tumors leiden.

Krankengeschichten der über 3 Jahre rezidivfrei lebenden Patienten.

1) No. 4. Mathilde H., 31 Jahre, Bauergutsbesitzersfrau. Aufgenommen 2. Juni 1893.

Anamnese. Seit 4 Jahren übelriechendes Aufstoßen und fast tägliches Erbrechen unmittelbar nach der Nahrungsaufnahme. Vor 3 Jahren Abort mit starkem Blutverlust. Vor 2 Jahren öfters blutige Beimengungen im Gebrochenen. Seit 3 Monaten fühlbare Geschwulst in der Magengegend. Starke Abmagerung.

Status paesens. Sehr heruntergekommene Frau. Gewicht 50 kg. Hb 40 Proz. Links oberhalb des Nabels walnußgroßer, harter, knolliger, wenig verschieblicher Tumor. Starke Magendilatation, schwere Retention. Salzsäure 0, Milchsäure +.

Operation 13. Juni. Geheimrat v. Mikulicz. Chloroform. Billroth 1. Naht.

Befund. Pylorus in einen über walnußgroßen, plattgedrückten Tumor umgewandelt, der den angrenzenden Teil der kleinen Kurvatur infiltriert und um einige Millimeter die Gastroduodenalgrenze überschreitet. Tumor gut, wenn auch nicht ausgiebig verschiebbar. (Keine Verwachsungen.) Erbsengroße, harte Drüsen in nächster Umgebung des Tumors, im Ligamentum gastrocolium. Resektion oralwärts 3—4 cm von der Tumorgrenze, duodenalwärts 1—2 cm.

Präparatbeschreibung (Borrmann, Fall 6, p. 25). Zirkulärer, die Pyloruswand einnehmender Tumor. Allseitig scharf begrenzt. Reseziertes Stück: Kleine Kurvatur 5 cm lang, große Kurvatur 7 cm. Entfernung des Resektionsschnittes vom Carcinom (mikroskopisch):

	cardialwärts				duodenalwärts			
	Muc.	Subm.	Musc.	Subs.	Muc.	Subm.	Musc.	Subs.
Kleine Kurvatur	2,5	2,0	2,0	2,0	1,5	1,2	1,0	—
Große „	1,7	1,5	1,5	—	2,0	1,0	1,0	—

Histologische Diagnose. Carcinoma solidum.

Verlauf. Die ersten 2 Tage ist Pat. kollabiert und bricht, dann glatt. Geheilt entlassen 30 Tage post operationem.

Spätere Nachricht 1. Dez. 1905. Pat. lebt und ist gesund. Keine Magenbeschwerden. Körpergewicht $65^1/_2$ kg. Im Jahre 1894 und 1899 normale Entbindungen.

Lebensdauer seit der Operation 12 Jahre $5^1/_2$ Monate.

2) No. 15. Anna L., 49 Jahre, Arbeitersfrau. Aufgenommen 25. Mai 1895.

Anamnese. Seit 3 Monaten ab und zu Erbrechen, zuweilen kaffeesatzartig. Seit 14 Tagen täglich Erbrechen. Ziehende Schmerzen in der Magengegend. Seit 1 Monat fühlt Pat. eine Geschwulst im Leibe. Starke Abmagerung.

Status praesens. Mittelgroße, stark abgemagerte Frau. Gewicht 38 kg. Hb 45 Proz. Rechts oberhalb des Nabels apfelgroßer, unebener, passiv leicht verschieblicher Tumor. Starke Dilatation des Magens. Schwere Retention. Salzsäure 0, Milchsäure +.

Operation 31. Mai. Geheimrat v. Mikulicz. Chloroform. Billroth 1. Naht, Tamponade.

Befund. Apfelgroßer, beweglicher, nicht verwachsener Pylorustumor. Wenig Drüsen.

Präparatbeschreibung (Borrmann, Fall 1, p. 8). Zirkulärer, exulcerierter Pylorustumor, an der kleinen Kurvatur scharf begrenzt, dagegen ist die Grenze des Tumors an der großen Kurvatur durch Tasten nicht bestimmbar. Reseziertes Stück: Kleine Kurvatur 8 cm, große Kurvatur 14 cm. Entfernung des Resektionsschnittes von der mikroskopischen Tumorgrenze:

	cardialwärts				duodenalwärts			
	Muc.	Subm.	Musc.	Subs.	Muc.	Subm.	Musc.	Subs.
Kleine Kurvatur	0,5	0,5	0,8	—	1,0	0,5	0,2	0,2
Große „	2,5	2,5	3,0	4,0	1,2	0,7	0,8	1,5

Histologische Diagnose. Carcinoma solidum.

Verlauf. Glatt. Geheilt entlassen 32 Tage post operationem.

Spätere Nachricht 1. Dez. 1905. Lebt und ist gesund. Keine Magenbeschwerden. Gewicht $48^1/_2$ kg. Große Bauchhernie.

Lebensdauer nach der Operation $10^1/_2$ Jahre.

3) No. 66. Kurt G., 63 Jahre, Pastor. Aufgenommen 1. Mai 1899.

Anamnese. Seit 7 Monaten Drücken und Ziehen in der Magengegend, besonders nach der Nahrungsaufnahme, Aufstoßen, Obstipation. Seit 4 Monaten fühlt Pat. eine Geschwulst im Leibe. Abmagerung.

Status praesens. Großer blasser Mann. Leichte Oedeme an den Knöcheln. Gewicht 50 kg. Unterhalb des Nabels gänseeigroßer, kugeliger, derber, leicht verschieblicher Tumor.

Operation 4. Mai 1899. Geheimrat v. Mikulicz. Chloroform. Billroth 2. Knopf.

Befund. Faustgroßer Pylorustumor, freibeweglich, mit dem Colon transversum leicht verklebt. Drüsen?

Präparatbeschreibung (Borrmann, Fall 27, p. 84). Kleinfaustgroßer Tumor, breitbasig aus der großen Kurvatur und der hinteren Magenwand entspringend. Der Tumor beginnt hart am Pylorus und ist cardialwärts scharf begrenzt, 3 cm weit vom Resektionsschnitt. Die Oberfläche des Tumors ist grobknollig (vergl. Fig. Borrmann p. 85). Reseziertes Stück: Kleine Kurvatur 8 cm, große Kurvatur 10 cm. Entfernung des Resektionsschnittes von der mikroskopischen Geschwulstgrenze:

	cardialwärts				duodenalwärts			
	Muc.	Subm.	Musc.	Subs.	Muc.	Subm.	Musc.	Subs.
Kleine Kurvatur	frei	frei	frei	frei	frei	frei	frei	frei
Große „	2,8	—	—	—	6,5	—	—	—

Mikroskopische Diagnose. Cylinderzellencarcinom.

Verlauf. Bauchdeckenabsceß. Geheilt entlassen, 26 Tage post operationem.

Spätere Nachricht 1. Dez. 1905. Wohlbefinden, nach schweren Speisen leichtes Magendrücken, das bald wieder schwindet.

Lebensdauer nach der Operation 6 Jahre 7 Monate.

4) No. 75. Hermann P., 53 Jahre, Parkwächter. Aufgenommen 31. Nov. 1899.

Anamnese. Seit 5 Monaten Appetitlosigkeit. Seit 5 Wochen große Schwäche. Abmagerung.

Status praesens. Mäßiger Ernährungszustand. Gewicht 48 kg. Hb 55 Proz. Links oberhalb des Nabels walzenförmiger, hühnereigroßer, quergestellter Tumor. Starke Dilatation. Keine Retention. Salzsäure 0, Milchsäure +.

Operation 7. Nov. Dr. Henle. Chloroform. Billroth 2. Colonvorlagerung.

Befund. Pylorustumor bis zur Mitte der kleinen Kurvatur reichend, auf das Colon transversum übergreifend, so daß eine Resektion desselben notwendig wird. Der Tumor überschreitet die Gastroduodenalgrenze. Keine Drüsen. Vorlagerung eines 20 cm langen Colonstückes im Zusammenhang mit dem resezierten Magen. Während der Operation Verletzuug der Gallenblase. Naht derselben gelingt nicht, daher Tamponade. Während der Operation Puls kaum fühlbar, Kampfer.

Präparatbeschreibung. Zirkulärer Tumor bis an den Pylorus reichend, am stärksten an der großen Kurvatur entwickelt, scharf begrenzt. Der Tumor wächst in die Colonwandung hinein, so daß dasselbe eng mit dem Magen verwachsen ist. Makroskopisch scheint der Tumor bis in die Muscularis des Colon eingedrungen zu sein. Reseziertes Stück: Kleine Kurvatur 9 cm, große Kurvatur 18 cm mit einem 16 cm langen Stück des Colon transversum. Entfernung des Resektionsschnittes von der makroskopischen Tumorgrenze:

cardialwärts		duodenalwärts	
Kleine Kurvatur	2 cm	Kleine Kurvatur	2 cm
Große „	6 „	Große „	2 „

Histologische Diagnose. Adenocarcinom.

Verlauf. Nach 3maligem Anlegen der Mikuliczschen Spornquetsche Verschluß des Anus praeternaturalis am 29. Dez. Nach einigen Tagen bildet sich eine Kotfistel. Mit der Kotfistel entlassen $2^1/_2$ Monate nach der Operation.

Spätere Nachricht 1. Dez. 1905. Wohlbefinden. Etwas Drücken nach dem Genuß schwerer Speisen. Körpergewicht 55 kg.

Lebensdauer seit der Operation 6 Jahre 1 Monat.

5) No. 79. Antonie P., 39 Jahre. Aufgenommen 7. Jan. 1900.

Anamnese. Seit 1 Jahre Schmerzen in der Magengegend nach dem Essen. Starke Abmagerung.

Status praesens. Schlechter Ernährungszustand. Gewicht 49 kg. Hb 30 Proz. Im Epigastrium rechts vom Nabel hühnereigroßer, harter unregelmäßiger, verschieblicher Tumor. Keine Retention.

Operation 11. Jan. 1900. Geheimrat v. Mikulicz. Chloroform. Billroth 1. Knopf.

Befund. Mittelgroßer Pylorustumor gut beweglich, aber duodenalwärts mit dem Pankreas verwachsen. Drüsen an der großen und an der kleinen Kurvatur bis zur Cardia. Die Entfernung der letzten Drüsen an der Cardia gelingt nicht.

Präparatbeschreibung (Borrmann, Fall 17, p. 64). Zirkulärer, ulcerierter Tumor der Pars praepylorica, ziemlich weit an der Vorderwand des Magens sich erstreckend. Tumor nach beiden Seiten scharf begrenzt. Reseziertes Stück. Kleine Kurvatur 8 cm, große Kurvatur 16 cm. Entfernung des Resektionsschnittes von der mikroskopischen Grenze:

	cardialwärts				duodenalwärts			
	Muc.	Subm.	Musc.	Subs.	Muc.	Subm.	Musc.	Subs.
Kleine Kurvatur	3,5	3,0	4,0	—	2,0	1,0	1,0	—
Große „	8,0	7,0	7,0	—	1,5	1,2	0,3	0,3

Histologische Diagnose. Cylinderzellencarcinom.

Verlauf. Die ersten 3 Tage einige Male Erbrechen. Temperatursteigerung 38,8°, Puls 100—120. Geheilt entlassen 18 Tage post operationem.

Spätere Nachricht 15. Jan. 1906. Relatives Wohlbefinden. Etwas an Gewicht zugenommen. Kann leicht verdauliche Speisen gut vertragen, dagegen nach schwer verdaulichen Speisen zuweilen Aufstoßen und Erbrechen. Dies seit der Operation. Hat seit der Operation keinen Arzt konsultiert.

Lebensdauer seit der Operation 6 Jahre.

6) No. 85. Karl R., 43 Jahre, Maurer. Aufgenommen 7. Mai 1900.

Anamnese. Seit $5^1/_2$ Monaten Magenschmerzen $^1/_2$ Stunde nach dem Essen und danach Erbrechen. Appetitlosigkeit. Gewichtsabnahme 10 kg.

Status praesens. Mittelgroßer Mann in gutem Ernährungszustand. Körpergewicht $62^1/_2$ kg. Hb 45 Proz. Unterhalb des linken Rippenbogens in der Tiefe ein gut apfelgroßer, sehr druckschmerzhafter Tumor. Keine Dilatation, keine Retention. Salzsäure 0, Milchsäure +.

Operation 14. Mai. Geheimrat v. Mikulicz. Chloroform. Billroth 1. Knopf.

Befund. Ziemlich großer Tumor der kleinen Kurvatur in der Nähe des Pylorus, denselben ringförmig umwachsend, nicht verwachsen. Drüsen?

Präparatbeschreibung (Borrmann, Fall 33, p. 112). Ca. 8 cm langer, 3—4 cm breiter Tumor, kleine Kurvatur und den oberen Teil der Vorder- und Hinterwand einnehmend, mäßig scharf gegen die Umgebung begrenzt, exulceriert. Reseziertes Stück: Kleine Kurvatur 9 cm, große Kurvatur 12 cm. Entfernung des Resektionsschnittes von der mikroskopischen Tumorgrenze:

	cardialwärts				duodenalwärts			
	Muc.	Subm.	Musc.	Subs.	Muc.	Subm.	Musc.	Subs.
Kleine Kurvatur	1,0	0,6	1,2	1,2	1,0	0,6	0,8	0,8
Große „	frei von Carcinom				frei von Carcinom			

Histologische Diagnose. Diffus wachsendes Gallertcarcinom.

Verlauf. Glatt. Geheilt entlassen 17 Tage post operationem.

Spätere Nachricht 1. Dez. 1905. Wohlbefinden. Körpergewicht $68^1/_2$ kg. Keine Magenbeschwerden. Er verträgt jede Nahrung gut.

Lebensdauer nach der Operation 5 Jahre $6^1/_2$ Monate.

7) No. 87. Ernst Fr., 61 Jahre. Aufgenommen 17. Mai 1900.

Anamnese?

Status praesens. Bei tiefen Atemzügen fühlt man unter dem rechten Rippenbogen einen Tumor, der nur dann fühlbar ist, wenn der Pat. auf einen Augenblick die gewöhnlich stark gespannten Bauchdecken entspannt.

Operation 17. Mai. Geheimrat v. Mikulicz. Chloroform. Billroth 2. Knopf.

Befund. Großer Tumor, den Pylorus zirkulär umwachsend bis zur Mitte der kleinen Kurvatur übergreifend und auch vordere und hintere Wand infiltrierend. Tumor nicht verwachsen. Verhärtete Drüsen an der kleinen Kurvatur bis zur Cardia. Pylorus nur für eine Sonde durchgängig.

Präparatbeschreibung (Borrmann, Fall 62, p. 198). Zirkulärer Magentumor dicht am Pylorus beginnend, an der kleinen Kurvatur cardialwärts sich weiter erstreckend als an der großen. Der Tumor ist scharf begrenzt. Reseziertes Stück: Kleine Kurvatur 8 cm, große Kurvatur 9,5 cm. Entfernung des Resektionsschnittes von der mikroskopischen Tumorgrenze:

	cardialwärts				duodenalwärts			
	Muc.	Subm.	Musc.	Subs.	Muc.	Subm.	Musc.	Subs.
Kleine Kurvatur	3,1	3,1	3,8	3,8	0,4	0,4	1,0	1,0
Große „	5,0	5,5	5,5	6,0	0,3	0,3	0,3	0,7

Histologische Diagnose. Mischform, vorwiegend Cylinderzellencarcinom.

Verlauf. Glatt. Geheilt entlassen 15 Tage post operationem.

Spätere Nachricht. Wohlbefinden. Körpergewicht $57^1/_2$ kg. Ab und zu bitteres Aufstoßen. Selten Magendrücken.

Lebensdauer seit der Operation 5 Jahre $6^1/_2$ Monate.

8) No. 90. Marie P., 51 Jahre, Töpfersfrau. Aufgenommen 5. Juli 1900.

Anamnese. Seit 6 Monaten Magendrücken nach dem Essen, Aufstoßen, Obstipation. Nie gebrochen. Starke Abmagerung.

Status praesens. Stark abgemagerte Frau. Gewicht 39 kg. Hb 70 Proz. Kein Tumor oder Resistenz fühlbar. Keine Dilatation, keine Retention. Salzsäure 0, Milchsäure +.

Operation. Geh. v. Mikulicz 10. Juni. Chloroform. Billroth 1. Knopf.

Befund. Von der Cardia bis zum Pylorus reichender Tumor der kleinen Kurvatur, nicht verwachsen. Wenige subpylorische Drüsen. Der orale Resektionsschnitt muß nur $1—1^1/_2$ cm weit von der Tumorgrenze geführt werden.

Präparatbeschreibung. Zirkulärer infiltrierender Tumor, den Pylorus ziemlich stark verengernd, nicht scharf begrenzt. Reseziertes Stück: Kleine Kurvatur 5 cm, große Kurvatur 9 cm. Entfernung des Resektionsschnittes von der makroskopischen Tumorgrenze:

cardialwärts	duodenalwärts
Kleine Kurvatur 1 cm	Kleine Kurvatur $^1/_2$ cm
Große „ $1^1/_2$ „	Große „ 2 mm

Histologische Diagnose. Adenocarcinom.

Verlauf. Glatt. Geheilt entlassen 16 Tage post operationem.

Spätere Nachricht 1. Dez. 1905. Wohlbefinden. Körpergewicht 50 kg. Keine Magenbeschwerden.

Lebensdauer seit der Operation 5 Jahre 5 Monate.

9) No. 97. Friedrich Fl., 48 Jahre, Arbeiter. Aufgenommen 6. Sept. 1900.

Anamnese. Seit 8 Wochen Völlegefühl, Aufstoßen, ab und zu Erbrechen. Große Schwäche, Abmagerung, Obstipation.

Status praesens. Mäßiger Ernährungszustand. Gewicht 46 kg.

Status localis. Retention, Salzsäure 0, Milchsäure +.

Operation. Dr. Reinbach 8. Sept. Chloroform. Billroth 1. Knopf.

Befund. Ziemlich großer Tumor. Wenig Drüsen.

Präparatbeschreibung. Zirkulärer Magentumor, den Pylorus einnehmend und verengernd, am weitesten cardialwärts an der kleinen Kurvatur sich erstreckend, exulceriert mit wallartig aufgeworfenen Rändern, sehr scharf begrenzt. Reseziertes Stück. Kleine Kurvatur $9^1/_2$ cm, große Kurvatur 17 cm. Entfernung des Resektionsschnittes von der makroskopischen Tumorgrenze:

cardialwärts		duodenalwärts	
Kleine Kurvatur	4 cm	Kleine Kurvatur	3 cm
Große „	9 „	Große „	3 „

Histologische Diagnose. Adenocarcinom.

Verlauf. Glatt. Geheilt entlassen 28 Tage post operationem.

Spätere Nachricht. 1. Dez. 1905. Relatives Wohlbefinden. Gewicht 55 kg. Seit der Operation Aufstoßen nach dem Essen. Ab und zu nach reichlichen Mahlzeiten Erbrechen. Nach Bericht des behandelnden Arztes kein Zeichen von Rezidiv.

Lebensdauer nach der Operation 5 Jahre 3 Monate.

10) No. 98. August R., 47 Jahre. Aufgenommen 11. Sept. 1900.

Anamnese. Vor 3 Jahren 3 Wochen lang Magenschmerzen, Aufstoßen, Erbrechen. Vor 10 Monaten ähnlicher Anfall von 14-tägiger Dauer. Seit der Zeit leichte Magenbeschwerden.

Status praesens. Kräftiger Mann in leidlichem Ernährungszustand. Gewicht 62 kg. Hb 100 Proz. Zwischen Nabel und Proc. xiphoideus in der Mittellinie kleinapfelgroßer, derber, verschieblicher Tumor. Dilatation, mäßige Retention. Salzsäure in Spuren.

Operation. Dr. Reinbach 13. Sept. 1900. Chloroform. Billroth 1. Knopf. Apfelgroßer, der kleinen Kurvatur und vorderen Magenwand angehörender Magentumor. Keine Verwachsungen. Keine Drüsen.

Präparatbeschreibung. Reseziertes Stück. Kleine Kurvatur $5^1/_2$ cm. Große Kurvatur 14 cm. Hühnereigroßer, zirkulärer, nach beiden Seiten scharf begrenzter Tumor des Pylorus, denselben stenosierend, mit wallartig aufgeworfenen Rändern. Entfernung des Resektionsschnittes von der makroskopischen Tumorgrenze:

cardialwärts		duodenalwärts	
Kleine Kurvatur	2 cm	Kleine Kurvatur	1 cm
Große „	9 „	Große „	2 „

Histologische Diagnose. Carcinoma simplex.

Verlauf. Die ersten 6 Tage Erscheinungen von Abflußbehinderung des Mageninhaltes (Verstopfung des Knopfes?) dann glatt. Geheilt entlassen 20 Tage post operationem.

Spätere Nachricht. 24. Jan. 1906. Pat. fühlt sich seit der Operation wohl. Er hat 10 kg an Gewicht zugenommen und wiegt jetzt

72½ kg. Seit der Operation ab und zu Magendrücken, Aufstoßen und Erbrechen. Nach Bericht des Arztes kein Zeichen von Rezidiv.

Lebensdauer nach der Operation 5 Jahre 4⅓ Monate.

11) No. 102. Christiane G., 47 Jahre, Wirtschafterin. Aufgenommen 8. März 1901.

Anamnese. Seit 3 Jahren Magenschmerzen, dann Erbrechen.

Status praesens. Schlechter Ernährungszustand. Gewicht 40 kg. Hb 65 Proz. Retention. Salzsäure +, Milchsäure 0.

Operation. Geh. v. Mikulicz 12. März 1901. Aether. Billroth 1. Knopf.

Befund. Hühnereigroßer, beweglicher Pylorustumor.

Präparatbeschreibung. Zirkulärer Tumor, den Pylorus einnehmend und stark verengernd; cardialwärts am weitesten an der kleinen Kurvatur sich erstreckend, infiltrierend wachsend, nicht scharf begrenzt. Reseziertes Stück: Kleine Kurvatur 9½ cm, große Kurvatur 19 cm. Entfernung des Resektionsschnittes von der makroskopischen Tumorgrenze:

cardialwärts		duodonalwärts	
Kleine Kurvatur	4 cm	Kleine Kurvatur	3 mm
Große „	15 „	Große „	1½ cm

Histologische Diagnose. Carcinoma simplex.

Verlauf. Glatt. Geheilt entlassen 20 Tage post operationem.

Spätere Nachricht. 5. Jan. 1906. Lebt und ist gesund. Gewicht 67½ kg. Keine Magenbeschwerden.

Lebensdauer seit der Operation 4 Jahre 10 Monate.

12) No. 112. Christiane Sch., Arbeiterfrau. Aufgenommen 13. Aug. 1901.

Anamnese. Seit 3½ Monaten große Schwäche, Abmagerung. Nach Genuß von schweren Speisen Kollern im Leibe.

Status praesens. Schlechter Ernährungszustand. Gewicht 48½ kg. Hb 35 Proz. Links oberhalb des Nabels ein apfelgroßer, höckeriger, gut beweglicher Tumor. Starke Dilatation. Mäßige Retention. Salzsäure 0, Milchsäure +.

Operation. Dr. Anschütz 14. Aug. M.-Aether. Billroth 1. Knopf.

Befund. Magentumor. Nicht verwachsen. Drüsen im Lig. hepatogastricum.

Präparat fehlt.

Verlauf. Glatt. Geheilt entlassen 17 Tage post operationem.

Spätere Nachricht. Relatives Wohlbefinden. Körpergewicht 1902 53½ kg, 1905 55½. Ab und zu Magendrücken und Aufstoßen. Schlaflosigkeit und Ohrensausen. Die Beschwerden bestehen unverändert seit der Operation.

Lebensdauer seit der Operation 4 Jahre 3½ Monate.

13) No. 113. Hermann H., Landwirt. Aufgenommen 14. Sept. 1901.

Anamnese. Vor 5 Jahren Magendrücken, Aufstoßen, Abmagerung. Die Beschwerden schwanden auf innere Mittel. Seit 6 Monaten Magendrücken nach dem Essen, dann Schmerzen, Aufstoßen, Obstipation. 12½ kg Gewichtsabnahme.

Status praesens. Schlechter Ernährungszustand. Gewicht 50 kg. Hb 80 Proz. Links unterhalb des Nabels ein handtellergroßer, derber, höckeriger Tumor. Keine Dilatation, keine Retention. Salzsäure +, Milchsäure 0.

Operation. Dr. Lengemann 14. Sept. 1901. M.-Aether. Billroth 2.

Befund. Zirkuläres Carcinom des Pylorus, auf kleine Kurvatur, vordere und hintere Wand übergreifend, nicht verwachsen. 2 kleine harte Drüsen im Mesenterium. Etwa 2 cm vom Duodenum mitreseziert.

Präparatbeschreibung. Kleiner zirkulärer Tumor in der Nähe des Pylorus, in die kleine Kurvatur cardialwärts hineinwuchernd, in das Lumen sich stark vorwölbend, nicht scharf begrenzt. Reseziertes Stück: Kleine Kurvatur 8 cm, große Kurvatur 17 cm. Entfernung des Resektionsschnittes von der makroskopischen Tumorgrenze:

cardialwärts	duodenalwärts
Kleine Kurvatur $2^1/_2$ cm	Kleine Kurvatur 2 cm
Große „ 11 „	Große „ 2 „

Histologische Diagnose. Scirrhus.

Verlauf. Glatt. Narkosenlähmung des linken Armes. Geheilt entlassen 27 Tage post operationem.

Spätere Nachricht. 28. Nov. 1905. Wohlbefinden. Körpergewicht 47 kg. Keine Magenbeschwerden. Seit einem Jahr Ohrensausen und Schwindel.

Lebensdauer seit der Operation 4 Jahre $2^1/_2$ Monate.

14) No. 114. Karl L., Handarbeiter. Aufgenommen 1. Okt. 1901.

Anamnese. Vor 25 Jahren 6 Jahre lang im Frühjahr krampfartige Magenschmerzen. Seit 6 Monaten Widerwillen gegen alle Speisen, später Aufstoßen, ab und zu Erbrechen, welches später fast täglich auftrat. Starke Abmagerung.

Status praesens. Sehr abgemagerter Mann. Gewicht $50^1/_2$ kg. Hb 65 Proz. Im Epigastrium rechts eine tumorartige, kleinhöckerige Resistenz. Dilatation, schwere Retention. Salzsäure 0, Milchsäure +.

Operation. Dr. Lengemann. 10. Okt. 1901. M.-Aether. Billroth 2. Knopf.

Befund. 5—6 cm breites, zirkuläres Pyloruscarcinom. Starke Verwachsungen zwischen Magen, Netz und Pankreas. Drüsen im Netz und Mesenterium werden entfernt. Bei der Lösung der Adhäsionen Riß im Pankreaskopf.

Präparatbeschreibung. Zirkulärer stark verengernder Tumor der Pars praepylorica, den Pylorus freilassend, auf die vordere Wand am weitesten cardialwärts sich erstreckend, mit wallartig aufgeworfenen Rändern, scharf begrenzt. Reseziertes Stück: Kleine Kurvatur $5^1/_2$ cm, große Kurvatur 23 cm. Entfernung des Resektionsschnittes von der makroskopischen Tumorgrenze:

cardialwärts	duodenalwärts
Kleine Kurvatur 1 cm	Kleine Kurvatur 2 cm
Große „ $13^1/_2$ „	Große „ 5 „

Histologische Diagnose. Carcinoma simplex.

Verlauf. Glatt. Geheilt entlassen 20 Tage post operationem.

Spätere Nachricht. 3. Dez. 1905. Wohlbefinden, keine Magenbeschwerden.

Lebensdauer seit der Operation 4 Jahre $1^1/_3$ Monat.

15) No. 118. Wilhelm W., 51 Jahre, Werkmeister. Aufgenommen 21. Jan. 1902.

Anamnese. Seit 6 Jahren leichtes Magendrücken, ab und zu Aufstoßen. Seit 15 Monaten Magendrücken, Appetitlosigkeit, Aufstoßen, Sodbrennen. Seit 4 Jahren 15 kg Gewichtsabnahme.

Status praesens. Gewicht 57 kg. Hb 60 Proz. Epigastrische Hernie. Kein Tumor oder Resistenz fühlbar. Dilatation. Mäßige Retention. Salzsäure +, Milchsäure 0.

Operation. 25. Jan. 1902. Prof. Henle. M.-Aether. Billroth 2. Knopf.

Befund. Apfelgroßer, fixierter Pylorustumor. Einige vergrößerte Drüsen an der großen und der kleinen Kurvatur. Ulcuscarcinom?

Präparat fehlt.

Verlauf. Glatt. Geheilt entlassen 18 Tage post operationem.

Spätere Nachricht. 1. Dez. 1905. Relatives Wohlbefinden. Körpergewicht 60 kg. Seit der Operation Magendrücken, Aufstoßen, ab und zu Schmerzen rechts vom Nabel. Nach dem Bericht des Arztes kein Anzeichen von Rezidiv.

Lebensdauer seit der Operation 3 Jahre 10 Monate.

16) No. 123. Karl B., Stellenbesitzer. Aufgenommen 20. Mai 1902.

Anamnese. Seit 2 Jahren unbestimmte Leibbeschwerden, Blähungen, Schmerzen. Seit 2 Monaten Magendrücken, Aufstoßen. 10 kg Gewichtsabnahme.

Status praesens. Mäßiger Ernährungszustand. Gewicht $59^1/_2$ kg. Hb 75 Proz. Links unterhalb des Nabels flacher ovaler Tumor. Keine Dilatation, keine nennenswerte Retention. Im Magen Blut. Salzsäure 0, Milchsäure +.

Operation 9. Juni. Geh.-Rat v. Mikulicz. M.-Schleich-Aether. Billroth 1. Knopf.

Befund. Kleiner Magen zum größten Teil vom Tumor eingenommen. Verwachsungen mit der Leber und dem Pankreas. Viele Drüsen an der kleinen Kurvatur. Der orale Resektionsschnitt wird hart am Tumor geführt. Viele Drüsen müssen zurückgelassen werden. Leberverwachsung durch Ligatur und Paquelin gelöst. Ein Stück des Pankreaskopfes reseziert. Die Operation wird zu Ende geführt mit dem Bewußtsein, nicht radikal operiert zu haben.

Präparatbeschreibung. Scharf begrenzter exulcerierter Magentumor. Kleine Kurvatur vordere Wand und große Kurvatur einnehmend. Hintere Wand und Pylorus frei. Reseziertes Stück: Kleine Kurvatur 8 cm, große Kurvatur 13 cm. Entfernung des Resektionsschnittes von der makroskopischen Tumorgrenze.

cardialwärts		duodenalwärts	
Kleine Kurvatur	?	Kleine Kurvatur	0,5 cm
Große „	2,8 cm	Große „	0,8 „

Histologische Diagnose. Carcinoma medullare.

Verlauf. Glatt, ungeheilt (?) entlassen 25 Tage post operationem.

Spätere Nachricht. Dezember 1905 gesund und beschwerdefrei. Körpergewicht 69 kg. Nach reichlichen Mahlzeiten etwas Drücken und Aufstoßen.

Lebensdauer nach der Operation 3 Jahre $5^2/_3$ Monate.

17) No. 124. Louise P., 38 Jahre, Wirtschafterin. Aufgenommen 5. Juni 1902.

Anamnese. Vor 6 Monaten akute Magenerkrankung mit Schmerzen, Aufstoßen, Erbrechen, die einen Tag anhielt. Seit der Zeit Druckgefühl nach jeder Mahlzeit, dann Schmerzen, Aufstoßen, ab und zu Erbrechen. 12 kg Gewichtsabnahme.

Status praesens. Relativ guter Ernährungszustand. Im Urin

Spur Albumen. Cystitis. Gewicht 64 kg. Hb 80 Proz. Oberhalb des Nabels ein quergestellter wurstförmiger derber Tumor. Gut verschieblich. Dilatation. Keine nennenswerte Retention. Salzsäure 0, Milchsäure +.

Operation 14. Juni. Geh.-Rat v. Mikulicz. M.-Schleich-Aether. Zu Beginn der Operation Kollaps. Billroth 2. Knopf.

Befund. Die ganze kleine Kurvatur einnehmender, nicht verwachsener Tumor. Drüsen an der großen Kurvatur.

Präparatbeschreibung. Zirkulärer Tumor am weitesten an der kleinen Kurvatur sich erstreckend, den Pylorus stark verengernd. Infiltrierend wachsend, nicht scharf begrenzt. Reseziertes Stück: Kleine Kurvatur 7 cm, große Kurvatur 15 cm. Entfernung des Resektionsschnittes von der makroskopischen Tumorgrenze:

cardialwärts		duodenalwärts	
Kleine Kurvatur	2 cm	Kleine Kurvatur	$1^1/_2$ cm
Große „	10 „	Große „	$1^1/_2$ „

Histologische Diagnose. Carcinoma gelatinosum.

Verlauf. Geheilt entlassen 22 Tage post operationem.

Spätere Nachricht. 1. Dez. 1905. In den ersten $1^1/_2$ Jahren nach der Operation öfters Aufstoßen und Erbrechen nach größeren Mahlzeiten. Seit Anfang 1904 Besserung. Jetzt nur selten Aufstoßen und Erbrechen. Körpergewicht $76^1/_2$ kg. Nach Bericht des Arztes Wohlbefinden, kein Anzeichen von Rezidiv.

Lebensdauer seit der Operation 3 Jahre $5^1/_2$ Monate.

Krankengeschichten der nach 3-jähriger Rezidivfreiheit verstorbenen Patienten.

1) No. 12. Friederike P., Lehrersfrau, 47 Jahre. Aufgenommen 4. Dez. 1894.

Anamnese. Seit 4 Monaten Völlegefühl und Magendrücken nach der Nahrungsaufnahme. Obstipation. Gewichtsabnahme $10^1/_2$ kg.

Status praesens. Schlechter Ernährungszustand. Gewicht $50^1/_2$ kg. Hb 45 Proz. Sehr leicht verschieblicher, walzenförmiger Pylorustumor. Mäßige Dilatation, keine Retention. Salzsäule 0, Milchsäure 0.

Operation 11. Dez. 1894. Geh.-Rat v. Mikulicz. Chloroform. Billroth 1. Naht.

Befund. Kleiner beweglicher Pylorustumor, wenige subpylorische Drüsen.

Histologische Diagnose. Cylinderzellencarcinom (Borrmann Fall 24).

Verlauf. Leichte Bronchitis, sonst glatt.

Spätere Nachricht. Gestorben 29. Nov. 1898. Todesursache unbekannt.

Lebensdauer nach der Operation $47^1/_2$ Monate.

2) No. 34. Robert B., 59 Jahre, Bergmann. Aufgenommen 19. März 1897.

Anamnese. Seit Oktober 1895 ab und zu Uebelkeit und Erbrechen, dazwischen Wohlbefinden. Seit $5^1/_2$ Monaten Magendrücken, Aufstoßen, Speichelfluß. Im Januar 1897 Gelbsucht. Starke Gewichtsabnahme.

Status praesens. Schlechter Ernährungszustand. Gewicht 56 kg. Hb 25 Proz. Arhythmische Herzaktion. Arteriosklerose. Hühnereigroßer, harter knolliger Tumor oberhalb des Nabels. Dilatation, Retention. Salzsäure 0, Milchsäure +.

Operation. Geh.-Rat v. Mikulicz. 29. März 1897. Schleichsche Lokalanästhesie.

Befund. Kleiner, den Pylorus einnehmender und fast verlegender Tumor, mit dem Pankreas verwachsen. 2 erbsengroße Metastasen in der Magenwand. Eine subpylorische Drüse.

Histologische Diagnose. Diffuses polymorphzelliges Carcinom (Borrmann Fall 44).

Verlauf. Vom 6.—9. Tage Durchfälle. Pat. ist sehr schwach. Geheilt entlassen 46 Tage post operationem.

Spätere Nachricht. August 1901 Wohlbefinden. Keine Magenbeschwerden. Guter Ernährungszustand. Körpergewicht $62^1/_2$ kg. Gestorben am 21. Febr. 1902 an Magenkrebs (dem Standesamt angegebene Todesursache).

3) No. 44. Karl M., Weichensteller, 49 Jahre. Aufgenommen 25. Febr. 1898.

Anamnese. Seit 6 Monaten Aufstoßen und alle 2—3 Tage Erbrechen. Seit einiger Zeit fühlt Pat. einen Knoten rechts in der Magengegend. Gewichtsabnahme 12 kg.

Status praesens. Schlechter Ernährungszustand. Hb 55 Proz. Rechts oberhalb des Nabels ein walzenförmiger, leicht verschieblicher, knolliger Tumor. Dilatation, Retention. Salzsäure +, Milchsäure +.

Operation. Geh.-Rat v. Mikulicz, 27. Febr. 1898. Schleichsche Lokalanästhesie.

Befund. Kleiner, nicht verwachsener Pylorustumor. Mäßig viele Drüsen an der großen Kurvatur. Billroth 2. Murphy-Knopf.

Histologische Diagnose. Polymorphzelliges Carcinom (Borrmann, Fall No. 50, p. 158).

Postoperativer Verlauf. Glatt, geheilt entlassen 25 Tage post operationem.

Spätere Nachricht. 4 Jahre und 5 Monate lang Wohlbefinden. Keine Magenbeschwerden. Gewichtszunahme 14 kg. Seit Anfang Juli 1902 krampfartige Schmerzen im Leibe, Appetitlosigkeit, Abmagerung. Pat. läßt sich in die Klinik aufnehmen, wo eine Darmstenose diagnostiziert wird. Am 20. Aug. 1902 Laparotomie. Magen intakt, Gastroenterostomie durchgängig. Auf der Darmserosa kleine linsengroße Knötchen. Am Coecum findet sich ein beweglicher Tumor, der vorgelagert und dann reseziert wird.

Histologische Diagnose. Solides Carcinom. Pat. erholt sich nicht. Es bestehen noch von Zeit zu Zeit anfallsweise auftretende Schmerzen im Leibe, als ob noch ein Hindernis in der Darmpassage bestände. Einige Mal Erbrechen, Kräfteverfall und Exitus am 8. Dez. 1902.

Autopsie. Diffuse Carcinomatose des Peritoneums. Das unterste Ileumende und die Flexura lienalis durch carcinomatöse Schrumpfung des Mesenteriums abgeknickt. Magen intakt.

4) No. 77. Paul R., 47 Jahre, Dachdecker. Aufgenommen 23. Nov. 1899.

Anamnese. Seit 17 Monaten Magenbeschwerden. Seit 6 Monaten Verschlimmerung. Viel Aufstoßen und Erbrechen. Starke Abmagerung.

Status praesens. Schlechter Ernährungszustand. Gewicht $52^1/_2$ kg. Links oberhalb des Nabels strangartiger Tumor, der bei Aufblähung des Magens nach rechts rückt. Dilatation, geringe Retention. Salzsäure +, Milchsäure 0.

Operation. Geh.-Rat v. Mikulicz 25. Nov. 1899. Chloroform. Billroth 1. Murphy-Knopf.

Befund. Walnußgroßer, nicht verwachsener Pylorustumor. Je zwei Drüsen an der großen und an der kleinen Kurvatur.

Histologische Diagnose. Carcinom. Exstirpierte Lymphdrüsen carcinomatös.

Verlauf. Glatt, geheilt entlassen 17 Tage post operationem.

Spätere Nachricht. Fast 4 Jahre lang Wohlbefinden, keine Magenbeschwerden. Körpergewicht 70 kg. Seit Anfang Oktober 1900 Magendrücken, Abmagerung. Ende Oktober wird Pat. in die Klinik aufgenommen. Kein Tumor fühlbar. Leichte Retention. Mit Magenspülungen behandelt. Einige Zeit Besserung, dann wieder stärkere Beschwerden, Magenbrennen, Aufstoßen, Abmagerung. Aufnahme 30. Juni 1904. Kein Tumor palpabel. Sehr starke Retention. Salzsäure 0, Milchsäure +. Am 4. Juli Laparotomie. Resektionsstelle des Magens wegen Adhäsionen nicht sichtbar, man fühlt aber an der Resektionsstelle einen etwa walnußgroßen Tumor. Auf der Magenserosa einzelne kleine Flecke. Gastroenterostomia antecolica anterior mit Murphy-Knopf. Glatter Verlauf. Entlassen 13 Tage post operationem. Gestorben Ende August 1905.

5) No. 78. Dorothea B., 41 Jahre. Aufgenommen 23. Nov. 1899.

Anamnese. Pat. ist seit 5 Jahren magenleidend. Es treten häufig Magenschmerzen auf, die bis 14 Tage andauern. Seit 1 Jahre Verschlimmerung. In letzter Zeit täglich Erbrechen.

Status praesens. Sehr schlechter Ernährungszustand. Gewicht 40 kg. Hb 45 Proz. Rechts oberhalb des Nabels rundlicher, harter, gut verschieblicher Tumor. Außerdem Wanderniere. Retention. Salzsäure +, Milchsäure 0.

Operation. Geh.-Rat v. Mikulicz. 1. Dez. 1899. Chloroform. Billroth 1. Murphy-Knopf.

Befund. Großer zirkulärer Tumor der Pars praepylorica, nicht verwachsen, keine Drüsen.

Histologische Diagnose. Carcinom.

Postoperativer Verlauf. Außer leichter Katheterismuscystitis glatt, geheilt entlassen 13 Tage post operationem.

Spätere Nachricht. Jahrelang Wohlbefinden. Gestorben am 1. Jan. 1903. Todesursache Herzschlag (Standesamt).

XXIX.

Bericht über die in der Breslauer chirurgischen Klinik behandelten Schussverletzungen.

Von

Dr. **Stappenbeck,**

Oberarzt im Inf.-Reg. No. 42.

An die chirurgische Klinik zu Breslau kommandiert seit 1. Nov. 1904.

Veröffentlichungen über Friedensschußverletzungen aus größeren Krankenhäusern finden sich in der Literatur von Körner und Wagner aus der Leipziger Klinik, von Linser aus der Tübinger Klinik, von Ossig aus dem Breslauer Allerheiligenhospital und von Kroner aus dem Krankenhause Am Urban in Berlin [1]).

In den letzten Jahren hat sich das Interesse für Schußverletzungen namentlich unter den Kriegschirurgen und Militärärzten auf die Wirkungsweise der kleinkalibrigen Handfeuerwaffen konzentriert; theoretische Studien und im Kriege gewonnene praktische Erfahrungen haben Klarheit in die Pathologie und Therapie dieser Art der Schußverletzungen gebracht. Ihnen gegenüber ist daher das Interesse für die sogenannten Friedensschußverletzungen mit den verschiedensten, zum Teil recht unmodernen Waffen und Geschossen etwas in den Hintergrund getreten. — Gleichwohl bilden diese in den obigen Anstalten, wie in unserer Klinik einen gar nicht so geringen Prozentsatz der in Behandlung kommenden Verletzungen überhaupt und sind für den Arzt, auch für den Nichtchirurgen, nicht unwichtig.

Ein großer Teil der pathologischen und therapeutischen Grundregeln der Kriegschirurgie findet nun allerdings auch Anwendung auf die Friedensschußverletzungen, besonders gilt auch für diese, daß, wie so oft betont, der wichtigste Faktor für die Heilung das Fernhalten der Infektion bildet.

1) Die neueren Veröffentlichungen von v. Bergmann (Gedenkschrift für Dr. R. v. Leuthold) und Halter aus der Berner Klinik sind erst nach Abschluß dieser Arbeit erschienen.

Die Behandlung der Bauchschüsse, eine Frage, die ja oft und eingehend ventiliert ist, wird mutatis mutandis für den praktischen Arzt, der nicht selten unter ähnlichen Verhältnissen zu arbeiten hat, wie der Arzt im Felde, von derselben Bedeutung sein. — So kommt eine große Anzahl der kriegschirurgischen Erfahrungen dem Praktiker und auch dem Kliniker im Frieden zu gute.

Bei den Schußverletzungen hängt wie bei kaum einer anderen Verletzung, wenn nicht Leben und völlige Wiederherstellung, so doch mindestens die Länge des Krankenlagers von dem Vorgehen beim ersten Verbande ab. Nirgends ist wohl eine therapeutische Enthaltsamkeit, so schwer sie manchmal sein mag, mehr geboten, wie bei den meisten frischen Schußverletzungen. — Mit welchen Mitteln und in welcher Weise werden oft Schußwunden vom Publikum mißhandelt, ehe sie in die Hände des Arztes gelangen. Berücksichtigt man dann noch, wie oft der erste ärztliche Eingriff nicht den modernen Anschauungen aseptischer Wundbehandlung entsprach, so muß man sich tatsächlich wundern, daß doch noch so relativ häufig Schußwunden reaktionslos verheilen.

Sehr oft fand sich in den Anamnesen unserer Krankengeschichten auch bei einfachen Weichteilsschüssen die Bemerkung: „Der Arzt suchte die Kugel mit einer Sonde, da er sie nicht fand, schickte er den Patienten in die Klinik.“ Ein Zeichen dafür, daß auf die Entfernung des Geschosses noch ein viel zu großer Wert gelegt wird, und diese noch oft versucht wird, ungeachtet der großen Gefahr, durch diese Manipulationen eine vorher noch nicht infizierte Wunde zu verunreinigen. Es erschien einerseits aus diesem Grunde lohnend, die therapeutischen Maßnahmen, die in unserer Klinik zur Anwendung kommen, nicht unberücksichtigt zu lassen, andererseits aber erforderten kompliziertere Verletzungen, z. B. des Schädels und der großen Körperhöhlen Eingriffe, die auch für den Chirurgen nicht ohne Interesse sein werden.

Die Kasuistik unserer Schußverletzungen steht denen der obigen Arbeiten ebenbürtig zur Seite. Sie regte zu Vergleichen an und kann in vielen Beziehungen zur Ergänzung und Bestätigung der dort gemachten Beobachtungen dienen.

Linser geißelt vor allem den jugendlichen Leichtsinn, der durch unvorsichtiges Umgehen mit Schußwaffen manches Opfer fordert, und verlangt gesetzliche Einschränkung dieses Unfuges. Die Erfahrungen unserer Klinik geben ihm recht.

Soweit es aus den Krankenblättern möglich war, ist bei den Selbstmordfällen Aetiologie und die näheren Umstände bei der Ausführung des Vorhabens berücksichtigt, die häufig wiederkehrenden gleichen Momente sind zusammengestellt, besonders hervortretende Eigentümlichkeiten bei einzelnen Fällen erwähnt.

Die Heilungsresultate im allgemeinen und die Erfolge operativer Eingriffe im einzelnen schienen bei dem reichlichen Material einer zusammenfassenden Betrachtung nicht unwert.

Der Umstand, daß bei Laien der Glaube herrscht, jedes Geschoß müsse aus dem Körper entfernt werden, trägt dazu bei, daß auch einfache Weichteilschüsse zahlreich in die Klinik kamen. Im übrigen aber sind es doch meist schwerere Verletzungen, die der Krankenhausbehandlung in der Tat bedurften und oft genug chirurgische Eingriffe erforderten.

Um zunächst einen Ueberblick über das vorliegender Arbeit zu Grunde liegende Material zu haben, sei hier vorausgeschickt, daß in den Jahren 1890—1905 im ganzen 125 Personen mit meist frischen Schußverletzungen in die Klinik kamen. Von diesen 125 Schußverletzungen waren:

89 einfache Kugelschüsse,
8 mehrfache Kugelschüsse,
19 einfache Schrotschüsse,
2 Kugel- und Schrotschüsse.

In den übrigen Fällen wurden die Verletzungen durch Pulverexplosionen und zersprungene Teile von Waffe und Geschoß hervorgerufen.

Es befanden sich unter den Verletzten 112 Personen männlichen und 13 weiblichen Geschlechts.

Auf das Kindesalter fallen 6, auf das Jünglingsalter 46 (bis zum 20. Jahre gerechnet), auf das Mannes- resp. Greisenalter 73 Fälle.

Hinsichtlich der Aetiologie unserer Schußverletzungen erschien es angezeigt, zu unterscheiden zwischen Selbstverletzungen und Verletzungen durch fremde Personen. Für beide Arten ergab sich sodann eine Trennung in absichtliche und unabsichtliche Verletzungen, so daß sich sämtliche Fälle, mit Ausnahme von dreien, bei denen die Krankengeschichten über diesen Punkt keine Auskunft gaben, unter folgende 4 Rubriken unterbringen ließen:

1) absichtliche Selbstverletzungen,
2) Selbstverletzungen durch eigene Unvorsicht,
3) absichtliche Verletzungen durch andere,
4) unabsichtliche Verletzungen durch andere.

Unter den ersten Teil fallen alle Selbstmordversuche, unter den dritten Ueberfälle und Streitigkeiten, bei denen die Schußwaffe eine Rolle spielte, unter den zweiten und vierten alle jene Unglücksfälle, die ihren Grund in unvorsichtigem oder ungeschicktem Umgehen mit Schußwaffen und Explosivstoffen haben. Auch die letztgenannten Verletzungen durch explodierende Geschoßteile etc. mit unter die Schuß-

verletzungen zu rechnen, dürfte wohl seine Berechtigung haben in der Aehnlichkeit, welche diese besonders in der Aetiologie, aber auch in dem Befund mit wirklichen Schußverletzungen, haben.

Durch die örtlichen Verhältnisse ist es bedingt, daß sich die 125 Fälle der Zahl nach auch nicht annähernd gleichmäßig in diese 4 Abteilungen unterbringen lassen. Wir dürfen von vornherein erwarten, daß in einer Großstadt die Abteilung 1 reichlich, und 3 gering beteiligt ist. Es entspricht dies dem Tatsächlichen, trotzdem zu berücksichtigen ist, daß weit über die Hälfte unserer Patienten die Umgebung Breslaus, das Land und die Provinzstädte liefern. Das Verhältnis zwischen Breslauern, Stadtbewohnern der Provinz und Landbewohnern stellt sich in den 125 Fällen wie 47 : 23 : 55.

1. Selbstmordversuche.

Unter unseren 125 Schußverletzungen befinden sich 52 = 41 Proz., deren Entstehung auf einen Selbstmord, bezw. Selbstmordversuch zurückzuführen ist. Für eine Großstadt, wie Breslau, ist diese Zahl in einem Zeitraum von 16 Jahren nicht übermäßig groß, auch wenn man die Umstände berücksichtigt, daß ein großer Prozentsatz der Selbstmörder ihr Ziel erreicht und nicht mehr in ärztliche Behandlung gelangt, und daß eine Anzahl anderer Krankenhäuser zur Verfügung steht. (Ossig hat in den Jahren 1892 bis März 1901 52 auf Selbstmord zurückzuführende Schußverletzungen aus dem hiesigen Allerheiligenhospital veröffentlicht.) Außerdem sind unter diesen 52 Selbstmördern nur 32 aus Breslau. Von den übrigen waren 3 aus anderen Großstädten, 8 aus kleineren Städten der Umgegend, und 9 Landbewohner. Bei weitem die Mehrzahl (48) waren Männer, nur 4 Frauen.

Deutlich sieht man auch aus unseren Fällen, daß das Jünglings- und Mannesalter unter den Selbstmördern ganz auffällig stark vertreten ist, über die Hälfte aller Fälle betreffen Personen vom 15. bis 30. Lebensjahre (34).

Soweit es aus den Krankengeschichten ersichtlich war, habe ich die Aetiologie des Selbstmordes in Zusammenhang zu bringen versucht mit dieser Tatsache.

Als Grund für den Selbstmord wurde
in 11 Fällen Familienzwistigkeiten,
„ 14 „ Nervenkrankheiten,
„ 5 „ andere Krankheiten,
„ 2 „ zerrüttete Vermögenslage,
„ 2 „ Furcht vor Strafe angegeben,
„ 17 „ war der Grund nicht zu erurieren,

teils weil die Patienten bei der Aufnahme nicht vernehmungsfähig waren, teils, weil sie Angaben darüber nicht machten.

In jüngeren Jahren spielten Nervosität, Familienzwistigkeiten und

Furcht vor Strafe die Hauptrolle, in höherem Alter ließen Nahrungssorgen und längere Krankheiten den Betreffenden zur Waffe greifen.

Die Waffe, welche der Selbstmörder mit Vorliebe zur Ausführung seines Vorhabens wählt, ist der Revolver. Daneben spielt das Taschenteschin eine Rolle, eine Waffe, die gewöhnlich ein Kaliber von 6 mm Durchmesser besitzt, und deren Lauf 10—20 cm lang ist. Die Revolver haben ein Kaliber von 7 und 9 mm. Es wurde 39mal ein Revolver mit Kugelladung, 4mal ein Teschin, 2mal eine Pistole und 1mal eine Jagdbüchse verwandt; in 3 Fällen blieb Waffe und Geschoß unbekannt. Wie aus den Schußverletzungen ersichtlich ist, muß die Qualität von Waffe und Geschoß großen Schwankungen unterliegen. Wir sahen Verletzungen, welche auf eine ganz beträchtliche Durchschlagskraft schließen ließen, und andere wieder, welche ihre Entstehung Waffen und Geschossen verdankten, die den Namen Selbstmörderrevolver und -Patronen tatsächlich verdienten. Natürlich wird meistens mit einer Kugel geschossen. Nur in 3 Fällen fanden wir bei einem Selbstmörder Schrotschüsse; die Waffe war einmal ein Teschin, zweimal ein Revolver.

Als Ziel wählt der Selbstmörder fast ausschließlich Kopf- und Herzgegend; in der Mehrzahl der Fälle läßt er es bei einem Schuß bewenden. Unter unseren 52 Verletzten befanden sich nur 7 mit mehrfachen Verletzungen. Von ihnen hatte sich einer aus Unvorsichtigkeit neben der Schläfe an der Hand verletzt. Also nur 6 standen nach dem ersten Schuß, der nicht zum Ziele geführt hatte, nicht von ihrem Vorhaben ab. Wir finden unter diesen 4mal Kopf- und Brustschuß bei derselben Person, bei einer anderen 3 Brustschüsse und bei einer je einen Schuß in Herz- und Magengegend.

30mal handelte es sich um Kopfschüsse, 15mal um Thoraxschüsse, und 7mal um Schüsse in verschiedene Körperteile zugleich bei derselben Person.

Ganz bemerkenswerte Energie legte ein 28-jähriger Kaufmann an den Tag, der sich 2mal gegen die rechte Schläfe, 1mal in die Herzgegend schoß und darauf in der Absicht, sich zu ertränken, in die Oder ging. — Auch dieser Versuch mißlang, er erreichte schwimmend das jenseitige Ufer, reinigte sich seine Wunden mit Oderwasser und kam dann in die Klinik.

Nicht in allen 52 Fällen wurden die Personen direkt nach ihrer Tat in die Klinik eingeliefert. — Wir haben hier auch diejenigen zu berücksichtigen, welche oft lange Zeit nach ihrer Verletzung in die Klinik kamen, um kleinere oder größere Schädigungen ihrer Gesundheit, die sie nach ihren Verletzungen zurückbehielten, beseitigen zu lassen. Diese Fälle werden in einem späteren Abschnittt noch näher zu berühren sein. — Erwähnt sei schon hier, daß im Laufe der Behandlung in der Klinik noch 14 Selbstmörder ihr Ziel erreichten.

Ohne dauernde Störungen ihrer Gesundheit kamen 24 davon, während 14 mehr oder minder schwere dauernde Schädigungen zurückbehielten.

2. Eigene Unvorsicht.

33 weitere Schußverletzungen sind auf unvorsichtiges Umgehen mit Schußwaffen, Unglücksfälle und eigenen Leichtsinn zurückzuführen. — Es handelt sich hier um Selbstschüsse, bei denen eine dritte Person nicht beteiligt war, oder doch nur mittelbar. — 2 Fälle, die hier unter die Rubrik Unglücksfälle gesetzt sind, gehören, soweit es die Schuldfrage betrifft, sicher unter die 4. Abteilung; sie sind jedoch, da die schuldigen Personen nur mittelbar beteiligt waren, hierher gerechnet. Der Vorgang war folgender:

Ein Postschaffner verunglückte beim Verladen von Paketen dadurch, daß ein geladenes Schrotgewehr, welches verpackt zur Versendung gekommen war, sich entlud.

Eine Bauerntochter wurde beim Bettenordnen durch den Revolver ihres Bruders, den dieser unter seinem Kopfkissen hatte liegen lassen, verletzt.

Von unglaublichem Leichtsinn zeugt ein Fall, in dem ein junger Wirtschaftsbeamter in animierter Gesellschaft einen Revolver, den er für ungeladen hielt, an die Schläfe setzte und abdrückte. Er mußte seinen Leichtsinn mit dem völligen Verlust des Augenlichtes bezahlen. 2mal entstanden die Verletzungen durch leichtfertiges Umgehen mit Geschossen, die 1mal durch eine Kneifzange, 1mal dadurch, daß es in den Ofen geworfen wurde, zur Explosion gebracht wurden.

Als Unglücksfälle bezeichnen muß man außerdem 3 andere Verletzungen, in denen der Lauf, bezw. die Schloßteile der Waffe platzten. Dahingestellt bleibt aber, ob nicht durch eine unvernünftig starke Ladung der Waffe eine Schuld der Betroffenen angenommen werden muß. Auf Unvorsichtigkeit, bezw. Ungeschicklichkeit im Umgang mit Schußwaffen sind die übrigen 25 Fälle zurückzuführen. Unter diesen kann man nun wieder ganz bestimmte, sich wiederholende Vorgänge beobachten. Das geladene Pistol wurde in die Tasche gesteckt, beim Herausnehmen entlud es sich und verletzte meist die linke Hand. Auf diese Weise kamen 6 Verletzungen zu stande, und zwar wurde 4mal die linke Hand, 1mal der rechte Arm und 1mal die rechte Hand verletzt. Ferner wurde 5mal die Angabe gemacht, daß der Patient die Waffe für ungeladen hielt, mit der er sich verletzte. 3mal geschah das Unglück beim Entladen.

Wie die meisten dieser Verletzungen auf Unvorsichtigkeit und Ungeschicklichkeit zurückgeführt werden, so ist auch hier das jugendliche Alter unter den Patienten am stärksten vertreten, in erster Linie das 2. Dezennium. Diesem gehört fast die Hälfte der Fälle an, und zwar als Folgen von Spielerei und Unvorsichtigkeit. Im höheren Alter spielen

Jagdunfälle, deren wir 4 zu verzeichnen haben, die sämtlich in das 3. Dezennium fallen, eine größere Rolle.

Der segensreiche Einfluß strenger polizeilicher Ueberwachung macht sich, glaube ich, in unseren Zahlen bemerkbar. Da das Schießen in der Nähe bewohnter Gebäude verboten ist, und von den Sicherheitsorganen gut überwacht werden kann, blüht der Schießsport mehr auf dem Lande und in den kleinen Städten. Unter unseren 33 Fällen waren nur 6 Breslauer, 7 kamen aus kleinen Städten der Umgegend, und 20 waren Landbewohner.

Revolver und Teschinpistole sind auch hier die am häufigsten in Frage kommenden Waffen. Gewehr und Büchse spielten bei Jagdunfällen eine Rolle. Im einzelnen waren Waffe und Geschoß mit folgenden Zahlen beteiligt:

1) Teschin mit Kugel	2mal, mit Schrot	2mal
2) Teschinpistol mit Kugel	6mal, mit Schrot	2mal
3) Teschin mit Kugel und Schrot		1mal
4) Revolver mit Kugel	8mal, mit Schrot	3mal
5) Terzerol mit Pulver und Papier geladen		1mal
6) Platzpatronen		6mal
7) Schußfalle mit Schrot		1mal
8) Pulverexplosionen		1mal

In 3 Fällen wurden, wie schon erwähnt, die Verletzungen mehr oder weniger überwiegend durch die zersprungenen Lauf- und Geschoßteile der Waffe hervorgerufen, 3mal durch die zerrissenen Hülsen der Platzpatronen.

Etwas mannigfaltiger sind unter diesen Verletzungen die getroffenen Körperteile. Während bei den Selbstmördern aus erklärlichen Gründen Kopf und Brustgegend fast ausschließlich in Betracht kommen, sind hier alle Körperteile zu finden. Gleichwohl beobachtet man auch hier, daß die oberen Extremitäten in mehr als der Hälfte der Fälle betroffen waren.

Hieraus ergibt sich wiederum, daß diese Verletzungen nicht zu den schweren gehören werden. In der Tat wurden von 33 Patienten 20 als geheilt, ohne irgend welche bleibenden Störungen der Gesundheit oder Gebrauchsfähigeit der Glieder entlassen. 5 weitere kamen mit mehr oder minder schweren dauernden Bewegungsstörungen davon (eine Versteifung der linken, 2mal der rechten Hand, 1mal des rechten Fingers und 2mal des Kniegelenkes). 3mal mußten verstümmelnde Operationen vorgenommen werden. Einmal trat völlige Erblindung und 3mal der Tod ein (2 Fälle von Tetanus, 1 Fall von Peritonitis). Immerhin ein Resultat, das doch dazu mahnt, dem jugendlichen Unfug mit allen Mitteln entgegenzutreten, und die Leichtfertigkeit Erwachsener bei jeder Gelegenheit zu rügen.

3. Fremde Gewalt.

Gegenüber diesen Selbstverletzungen stehen nun 36 Fälle, in denen die Verletzung durch eine zweite Person beigebracht wurde, und zwar lag in 7 Fällen eine absichtliche. in den übrigen eine unabsichtliche Verletzung vor. In ersteren Fällen handelte es sich 2mal um eheliche Streitigkeiten, 1mal um Streit in der Trunkenheit, und 1mal wurde der Schuß von einem Polizisten abgegeben. Unter den Getroffenen waren 5 Männer und 2 Frauen. Die Waffe war stets der Revolver. Abgesehen von einem, waren alle Kugelschüsse. Die Entfernung war stets eine sehr geringe. 3mal wurde der Kopf, je 1mal der Rücken, der Ellenbogen und der Unterschenkel und 1mal Kopf, Rücken, Oberschenkel und Hand zugleich getroffen. Der Ausgang war in allen Fällen ein günstiger.

4. Fremde Unvorsichtigkeit.

Die unter diesen Teil gehörigen Schußverletzungen bestätigen die bei den unabsichtlichen Selbstverletzungen gemachten Beobachtungen und unterscheiden sich eben nur dadurch, daß unter der Unvorsichtigkeit resp. Ungeschicklichkeit mehr oder minder unbeteiligte Personen zu leiden hatten. Neben ganz unberechenbaren Zufällen war auch hier grenzenloser Leichtsinn und Unvorsichtigkeit meistens die Veranlassung des Unglücks. Bei Jagdunfällen ist es nicht immer leicht, hierin die richtige Entscheidung zu treffen. Wir finden deren 10. Es wurden 6mal Treiber angeschossen, 2mal Jäger; in den ersteren Fällen handelte es sich mindestens um Unvorsichtigkeiten, die man gerade auf Treibjagden nur zu oft beobachten kann. Weniger Schuld traf die Schützen in den beiden anderen Fällen; die getroffenen Personen waren durch Gebüsch verdeckt. 3mal finden wir die Angabe, daß der Schütze zum Scherz auf die getroffene Person anlegte, 3mal wurde ausgesagt: Der Betreffende spielte mit der Waffe, wobei diese sich entlud. Im übrigen waren die Umstände nicht ganz klar, abgeirrte Schüsse beim Scheibenschießen spielten eine Rolle, und ähnliche unglückliche Zufälle. Von den 10 Jagdunfällen waren 9 Gewehrschrotschüsse, einer ein Büchsenschuß mit Kugelladung. Alle übrigen waren Kugelschüsse, und zwar war die Waffe 10mal das Teschin, Kaliber 6 mm, 3mal eine Teschinpistole gleichen Kalibers, 7mal der Revolver. Auch hier gehörten die meisten der Patienten dem jugendlichen Alter an.

Gegenüber den Selbstverletzungen ist hier zu konstatieren, daß auch das Kindesalter mit 5 Fällen vertreten ist. 2 von diesen Kindern waren Mädchen. Außerdem waren noch 3 Patienten Mädchen von 17 bis 21 Jahren, also insgesamt 8 Personen, die ganz unbeteiligt waren. Bei den meisten jugendlichen Patienten fanden wir die Angabe: von einem Freund (6mal), vom älteren Bruder (3mal) geschossen.

Auch hier lieferte das Land und die kleinen Städte den größten Teil der Patienten; es waren:

aus	Breslau	5
„	Kleinstädten	5
„	Dörfern	20

Mannigfaltiger, wie bei den Selbstschüssen, sind die Verletzungen in Bezug auf den getroffenen Körperteil. Wir finden:

Kopfverletzungen	7
Brustverletzungen	3
Bauchverletzungen	2
Rückenverletzungen	3
Fußverletzungen	3
Oberschenkelverletzungen	5
Unterschenkelverletzungen	7

4 Schrotverletzungen hatten mehrere Körperteile zugleich betroffen, gewöhnlich die ganze, dem Schützen zugewandte Körperhälfte.

Als völlig geheilt wurden 19 entlassen. Dagegen war 2mal der Tod, 3mal Erblindung auf einem Auge, 2mal Gelenkversteifungen am Fuß und 1mal falsches Gelenk am Unterarm die Folge. Je 1mal trat eine Facialislähmung, eine Lähmung des linken Armes und eine Peroneuskontraktur ein.

Außer den bisher erwähnten finden sich noch 3 Fälle, in denen die Aetiologie der Verletzung sich aus der Krankengeschichte nicht ergab.

Ein Patient gab überhaupt eine Schußverletzung nicht zu, behauptete vielmehr, mit dem Kopf gegen einen Stein gefallen zu sein. Das Röntgenbild, das das Vorhandensein einer Kugel in der linken Orbita zeigte, sicherte die ohnedies aus dem äußeren Befunde schon naheliegende Diagnose einer Schußverletzung.

Auch ein zweiter dieser Fälle ist ein Schläfenschuß, der offenbar von einem Selbstmordversuch herrührt.

Der dritte Fall wurde 4 Jahre nach seiner Verletzung wegen einer durch sie hervorgerufenen Zungendeformität aufgenommen. Ob der Patient sich den Schuß selber beigebracht, ist aus der Anamnese nicht ersichtlich.

Um nun auf die Pathologie und Therapie und auf den Ausgang der einzelnen Fälle näher einzugehen, empfiehlt sich eine Einteilung des Materials hinsichtlich der verletzten Körperteile. Unter diesen größeren Abteilungen ergeben sich sodann von selbst kleinere Gruppen, deren einzelne Fälle untereinander Aehnlichkeiten in ihrer Entstehung, in ihrem Befunde und Verlauf aufweisen.

1) Verletzungen des Schädels, des Gesichts und des Halses.

Schon aus dem großen Prozentsatz der Selbstmordfälle ließ sich

schließen, daß die Verletzungen des Schädels zahlreich sein würden. In der Tat verfügen wir über 56 hierher gehörige Verletzungen, zu denen 35mal ein Selbstmordversuch die Veranlassung gab. Demgemäß sind es auch in der großen Mehrzahl der Fälle, nämlich 38mal Revolverkugelschüsse, um die es sich handelte.

Bei den übrigen durch Unfälle und Fahrlässigkeit entstandenen Schußverletzungen finden wir die verschiedensten Waffen und Geschosse, nämlich:

6mal das Teschin mit Kugel, 1mal mit Schrotladung,
2 „ Revolverschrotschüsse,
3 „ Gewehrschrotschüsse.

Bei den übrigen blieb Waffe und Geschoß unbekannt. 1mal entstand die Verletzung durch zersprungene Gewehrteile und 1mal durch Splitter einer zerplatzten Metallhülse.

Das größte Interesse unter den Kopfschüssen verdienen natürlich diejenigen, bei denen das Gehirn mitverletzt ist. Wenn auch die Mehrzahl der Gehirnschüsse nicht mehr in ärztliche Behandlung kommt, so verlangen doch die übrigen häufig einen baldigen chirurgischen Eingriff, der nicht selten lebensrettend ist. Im übrigen ist ihre Zahl doch nicht so gering, wie man annehmen sollte. Selbst in den letzten Feldzügen, in denen die kleinkalibrigen Geschosse, deren Wirkung sich ja gerade bei Schädelschüssen am eklatantesten zeigte, Verwendung fanden, sind wider Erwarten viel perforierende Schädelschüsse behandelt und nicht wenige geheilt. Es ist eben eine große Anzahl von Faktoren, von denen die Wirkung eines Schusses auf die Schädelkapsel abhängt, selbst bei einer einheitlichen Waffe. Wieviel mehr noch bei den Friedensschußverletzungen, bei denen Geschoß und Waffe von sehr verschiedener Qualität sind. Es wird dies durch unsere Fälle am besten illustriert: Zwei Schüsse in die rechte Schläfe drangen bis zur gegenüberliegenden Schädelwand durch und zertrümmerten diese, um unter der Haut stecken zu bleiben. Ein anderer Patient feuerte sich zwei Schüsse gegen die rechte Schläfe, wurde nicht bewußtlos und kam zu Fuß in die Klinik. Die Kugeln hatten nicht einmal den Knochen verletzt. Zwischen diesen beiden Extremen finden wir alle denkbaren Uebergänge, trotzdem als Waffe stets ein Revolver angegeben war. Man kann also von vornherein bei derartigen Schüssen auf einen sehr verschiedenartigen Befund rechnen.

Zu der Gruppe der 17 folgenden Verletzungen sind nun nicht nur solche gerechnet, bei denen durch das Geschoß wirkliche Gehirnzertrümmerungen verursacht waren, sondern auch alle, bei denen nur die Gehirnkapsel eröffnet war. Die Gefahren der Infektion und der intrakraniellen Blutung bestehen bei beiden, diese lassen sich von vornherein nicht ausschließen; selbst bei ganz geringer Splitterung der Tabula interna nicht, wie ein später zu erwähnender Fall zeigt. Mög-

lich ist, daß unter den nicht hierher gerechneten Verletzungen sich der eine oder der andere Fall befindet, bei dem sich die Verletzung der Tabula interna nicht diagnostizieren ließ und sich auch im weiteren Verlauf nicht bemerkbar machte.

Mit einer Ausnahme, bei der es sich um einen Teschinkugelschuß handelte, waren alles Revolverkugelverletzungen.

3 Fälle entzogen sich leider jedem Einblick in die vom Geschoß angerichteten Zerstörungen. Die betreffenden Patienten wurden moribund eingeliefert und verstarben bald nach der Aufnahme. Ein Sektionsbericht über sie findet sich nicht vor. Es waren Selbstmordschüsse, 2mal in die rechte, 1mal in die linke Schläfe.

Letal endeten ebenfalls 5 weitere Verletzungen, bei denen aber durch die Sektion der pathologische Befund sichergestellt wurde. Der desolate Zustand, in dem sich diese Patienten befanden, ließ einen operativen Eingriff als völlig aussichtslos erscheinen und daher von einem solchen Abstand nehmen. Im ganzen starben von diesen Patienten 13, 9 ohne, 4 trotz einer Operation; 4 kamen mit dem Leben davon. Bei ihnen allen wurden operative Eingriffe vorgenommen.

Es seien hier zunächst die betreffenden Krankengeschichten mitgeteilt.

A. B., eine 45-jähr. Frau, schoß sich in selbstmörderischer Absicht in die rechte Schläfe und wurde ohne Bewußtsein gleich nach der Verletzung in die Klinik eingeliefert.

Der Einschuß lag über der Mitte des Jochbogens. Die ganze rechte Gesichts- und Halsseite bis herab zur Clavicula war geschwollen, die Haut blaurot verfärbt. Die rechte Lidspalte weit offenstehend, die rechte Pupille weit und reaktionslos. Im Augenhintergrunde fanden sich diffuse Blutungen im Gebiet der Papille. Die Extremitäten hingen völlig schlaff herab, keine Reaktion auf Anruf und Schmerz. Puls 112, Atmung 25, stark röchelnd, Temperatur 36,6.

Unter Fieberanstieg und immer schwächer werdendem Puls verstarb die Pat. an demselben Abend.

Sektionsbericht. Die Kugel hatte den Schädel durchschlagen an der Stelle, wo großer Keilbeinflügel, Schläfenbeinschuppe und Stirnbein zusammenstoßen, und hier einen 1 cm im Durchmesser großen Defekt gesetzt, dem ein ungefähr ebenso großes Loch in der Dura entsprach.

Der vordere Teil des rechten Schläfenlappens war in einen blutigen Brei verwandelt, das Unterhorn jedoch nicht mehr eröffnet. Unter der Pia befanden sich große flächenhafte Blutergüsse, die weit bis an den Stirnlappen und hinteren Teil des Schläfenlappens reichten.

Größere Gefäße fanden sich nicht verletzt. An der Schädelbasis ging von obigem Knochendefekt eine 3 cm lange, feine Fissur aus, außerdem war die Spitze der Schläfenbeinpyramide abgespreugt und hier fand sich das plattgedrückte Geschoß in zertrümmerter Gehirnmasse eingelagert.

K. N., ein 43-jähr. Mann, wurde bald nach der Verletzung in völliger Bewußtlosigkeit eingeliefert. Einschuß in der rechten Schläfengegend. Beide Augenlider stark geschwollen, das rechte Auge etwas vorgetrieben.

Pupille weit und reaktionslos, der Cornealreflex erloschen. Augenbewegungen werden nicht beobachtet. Sonstige Störungen der Gesichtsnerven sind nicht vorhanden, dagegen fließt aus dem rechten Nasenloch Blut in den Nasenrachenraum hinab, so daß eine Tamponade von hier aus und von außen nötig wurde. 9 Stunden nach der Verletzung starb der Patient.

Die Sektion ergab: Der Einschuß, 7 mm im Durchmesser groß, liegt im vorderen Drittel des Planum temporale, 2 cm unterhalb der Crista temporalis. Die Kugel durchbohrte das Gehirn und trat links an der Grenze zwischen Stirn-, Schläfen- und Scheitellappen heraus; an dieser Stelle ist die Tabula externa der Schädelkapsel abgesplittert, die Interna zeigt ein 3 mm großes Loch. Knochenfissuren gehen von dem Einschuß in das rechte Felsenbein und Orbitaldach, die linke Arteria meningea media ist zerfetzt.

E. Z., ein 16-jähr. Mann, wurde unmittelbar nach der Verletzung, Schuß in die rechte Schläfe, aufgenommen. Er nennt anfangs auf Befragen seinen Namen, reagiert aber bald selbst auf stärkere Reize nicht mehr. Der Einschuß liegt im rechten Planum temporale; über dem linken Scheitelbein befindet sich eine handtellergroße, fluktuierende Anschwellung, in der man Krepitieren von Knochen fühlt. Aus dem Einschuß entleert sich Gehirnbrei und Blut. Nach 20 Stunden trat unter Zeichen des Lungenödems der Exitus ein.

Die Sektion bestätigte, daß es sich um eine beide Schläfenlappen perforierende Verletzung handelte. Unter dem Hämatom lag der Ausschuß mit reichlicher Knochensplitterung in der Umgebung. Der Hirnschußkanal war ziemlich glattwandig, nur in der Nähe des Ausschusses verbreitert.

Außerdem waren die Siebbeinzellen zertrümmert. Nach Ansicht der Obduzenten war von hier aus Blut aspiriert, und infolgedessen das Lungenödem die unmittelbare Todesursache.

A. S., ein 32-jähr. Mann, wurde polizeilich eingeliefert, unmittelbar nachdem er sich einen Schuß in den Mund beigebracht hatte. Er hatte bei der Aufnahme, da er vollkommen bewußtlos war, bereits viel Blut aspiriert. Es bestand neben völliger Apathie eine rechtsseitige Hemiplegie. Der Einschuß lag in der Mittellinie des harten Gaumens ziemlich weit nach hinten, das Gaumensegel war zerrissen. Unter Zeichen des Lungenödems trat bald nach der Aufnahme der Tod ein.

Nach dem Sektionsprotokoll ging der Schußkanal durch den harten Gaumen, die Keilbeinhöhle und Sella turcica in das Gehirn. Beide Ventrikel waren mit Blut gefüllt. Ausgedehntere Gehirnzertrümmerungen fanden sich nicht. Die Kugel wurde nicht gefunden.

I. H., ein 60-jähr. Mann, wurde mehrere Stunden nach der Verletzung eingeliefert. Durch den Schuß in den Mund war der Zungenrücken, die Uvula und die rechte Seite des weichen Gaumens zerfetzt. Der Pat. reagierte selbst auf stärkste Berührungen nicht und hatte aus den stark blutenden Wunden offenbar viel Blut aspiriert und verschluckt. Das rechte Auge war stark protundiert, das obere Lid bläulich verfärbt und geschwollen, die Pupille erheblich weiter als links und reaktionslos. Linksseitige spastische Parese der Extremitäten. Puls 102, ziemlich kräftig. Um eine weitere Aspiration von Blut zu verhindern, wurden beide Nasengänge tamponiert; später wurde infolge mangelhafter Atmung die Tracheotomie und Einführung der Trendelenburgschen Tamponkanüle nötig. Am Abend trat der Tod ein.

Der Schußkanal verlief, wie sich bei der Sektion herausstellte, durch die hintere rechte Orbitalwand und das Vorderhorn. Der Nervus opticus war in seiner Kontinuität nicht verletzt, doch stark nach oben und außen verzerrt. Das Geschoß wurde nicht gefunden.

In allen diesen Fällen waren, wie die Sektion zeigte, entweder die Gehirnzertrümmerungen so ausgedehnt, oder es waren so lebenswichtige Teile getroffen, daß durch sie der Exitus letalis herbeigeführt wurde. In 2 Fällen sahen wir eine ganz außerordentliche Durchschlagskraft des Geschosses, das beide Schädelwände durchbohrte oder wenigstens stark beschädigte.

Bei den Schüssen in den Mund lag außer der Gefahr, die durch die stärkere Gehirnverletzung bedingt wurde, noch die der Blutaspiration vor. Gewöhnlich ist diese die unmittelbarere und führt selbst bei nicht direkt tödlichen Gehirnverletzungen zum Tode, denn die Patienten befinden sich fast immer in komatösem Zustande und die Weichteile der Mund- und Rachenhöhle sind sehr blutreich. Sehr zweckmäßig ist für solche Fälle die bei obigem Patienten angewandte Trendelenburgsche Tamponkanüle, die die oberen Luftwege völlig abschließt. Zu einer Tracheotomie gibt nicht selten auch wohl das durch die Explosionswirkung bedingte Glottisödem Veranlassung. Im allgemeinen aber sind gerade bei Schüssen in den Mund alle Eingriffe äußerst schwierig und wohl meist aussichtslos.

Diesen Fällen gegenüber steht ein anderer, bei dem man von einem operativen Eingriff absehen zu dürfen glaubte, da er anfangs gutartig verlief.

Es handelte sich um einen Selbstmordschuß, bei dem die Kugel in den rechten äußeren Gehörgang eingedrungen war und in unmittelbarer Nähe des linken Kiefergelenkes durch das Röntgenbild nachgewiesen wurde. Bei Sondierung des rechten Gehörganges stieß man an der Grenze zwischen mittlerem und innerem Drittel auf einen harten Körper, der als Geschoßfragment oder Knochensplitter zu deuten war und den Gehörgang völlig verlegte. Er war fest eingekeilt und mit der Zange nicht zu entfernen. Die Uvula und die hintere Rachenwand waren blaurot verfärbt und etwas geschwollen. Schmerzen im linken Kiefergelenk bei Kaubewegungen waren die einzigen Beschwerden des Patienten. Außer geringen Temperatursteigerungen, die nach 14 Tagen unter Ausspülungen der Wunde mit Jodoformglycerin auf die Norm zurückgingen, fanden sich keine krankhaften Erscheinungen. Die Hörfähigkeit des rechten Ohres war allerdings stark beeinträchtigt. Zu einem operativen Eingriff lag zunächst also keine Indikation vor, vielmehr schien es ratsamer, für die Entfernung des Geschosses zunächst günstigere Wundverhältnisse abzuwarten.

Am 27. Tage nach der Verletzung trat plötzlich hohes Fieber auf (40°). Der Puls stieg auf 120 und der Pat. war völlig benommen. Die nervösen Symptome deuteten auf eine Meningitis hin, der der Pat. am nächsten Tage erlag. Bei der Sektion fanden sich außer einer ausgedehnten eiterigen Meningitis der Basis und Konvexität auf beiden Seiten mehrere bis haselnußgroße Eiterherde im linken Schläfenlappen. Die

Kugel hatte die rechte Felsenbeinpyramide durchbohrt und war offenbar retropharyngeal weitergedrungen; sie lag in der Fossa sphenomaxillaris links in der Höhe des Kiefergelenkes. In der Nähe fand sich ein thrombosiertes Gefäß, von dem aus wahrscheinlich die Infektion erfolgt war.

Bevor wir auf die nunmehr folgenden 8 operierten Fälle näher eingehen, ist es nötig, den Standpunkt der Klinik bezüglich der Indikationen zu operativem Eingreifen bei penetrierenden Schädelschußverletzungen kurz festzulegen. Ohne weiteres indiziert ist natürlich die Trepanation bei intracraniellen Blutungen. Schwieriger zu beantworden und noch nicht gelöst ist die Frage, soll man bei penetrierenden Schädelschüssen, um der Gefahr einer Infektion vorzubeugen, nicht in allen Fällen sofort operieren? Die Erfahrungen unserer Klinik bringen diese Frage ihrer Lösung nicht näher. Eine Anzahl von Fällen, die lange nach der Verletzung mit dem eingeheilten Geschoß im Schädel in unsere Behandlung kamen, spricht dafür, daß man die Kugel im Schädel genau wie in den Weichteilen in Ruhe lassen soll. Nur ein Fall, bei dem eine primäre Infektion innerhalb der Schädelkapsel zu stande kam, könnte ein eingreifenderes Vorgehen nahelegen, wie es bei Schrotschüssen wegen der Tetanusgefahr (siehe später bei den Extremitätenverletzungen) in den letzten Jahren bereits geschah.

Nur zur Entfernung der Kugel ihrer selbst willen wird heute niemand mehr in den Schädel gleich nach der Verletzung eindringen, es sei denn, daß diese ganz oberflächlich, vielleicht noch im Knochen sitzt, und zugleich die Depression oder Splitterung der Tabula vitrea oder Reizerscheinungen der Hirnrinde einen Eingriff indiziert erscheinen lassen.

Zu unseren operativen Eingriffen gab 5mal die Annahme einer intracraniellen Blutung Veranlassung; 3mal trat trotzdem der Tod ein.

2mal war die Operation lebensrettend.

In einem Falle wurde wegen beginnender meningitischer Erscheinungen und einmal bei ganz oberflächlichem Sitz der Kugel zur Hebung der deprimierten Knochenstücke operiert. In dem letzten Falle schließlich indizierten sowohl Hirndruck wie Reizerscheinungen von der Hirnrinde aus die Operation.

Betrachten wir zunächt die ersten 5 Fälle näher.

A. C., ein 20-jähr. Mann, wurde mit einer Schußverletzung in der Stirn eingeliefert. Er ist vollkommen comatös. Langsamer, sehr voller Puls, stertoröse Atmung und zunehmende Lähmungserscheinungen an den Extremitäten lassen auf eine intracranielle Drucksteigerung schließen. Nach kreuzförmiger Spaltung der Haut wurde daher der Knochenschuß mit dem Meißel erweitert. Die Dura war zerfetzt, reichliche Blutcoagula und Hirnfetzen wurden entfernt, ein größeres Gefäßlumen aber nicht gefunden. Der Patient verstarb im Coma bald nach der Operation, trotzdem sich die Pulsfrequenz etwas gehoben hatte. Ein Sektionsbericht liegt nicht vor; anzunehmen ist wohl, daß ausgedehnte Hirnzertrümmerungen die Todesursache waren.

R. H., ein 64-jähr. Mann, wird bei vollem Bewußtsein mit Schußwunde vor dem rechten Ohr eingeliefert. Es bestehen zunächst keine Zeichen einer Gehirnverletzung. Der Patient begibt sich selbst auf die Station. Zwei Stunden später wird er bewußtlos, es treten Lähmungserscheinungen an den Extremitäten und Pulsverlangsamung auf.

Bei der sofortigen Operation (Eröffnung des Schädels durch viereckigen osteoplastischen Lappen) findet sich unter der Dura ein starkes Hämatom. Nach Entfernung der Coagula und zerfetzter Gehirnmassen zeigt sich eine starke venöse Blutung, die durch Tamponade gestillt wird. Die Lähmungserscheinungen gingen nach der Operation etwas zurück, die Pulsfrequenz war etwas erhöht und das Sensorium freier. 6 Tage nach der Operation ging der Pat. an einer eitrigen Meningitis zu Grunde. Bei der Sektion fand sich die Kugel 4 cm vom Einschuß entfernt in der Gegend des rechten Felsenbeines.

H. L., ein 19-jähr. Mann, wird mit Schuß in die rechte Schläfe eingeliefert. Es bestanden alle Zeichen einer intracraniellen Blutung, daher sofortige Operation. Nach Eröffnung des Schädels (viereckiger Hautperiost-Knochenlappen) fließt das Blut in starkem Strahl heraus. Mit dem Finger wird das Gefäß unterdrückt (Carotis interna?). Es zu fassen und zu unterbinden gelingt nicht, daher feste Tamponade und Verschluß der Wunde durch den Hautknochenlappen. Gleich nach der Operation Exitus letalis. Bei der Sektion zeigte sich der Sinus cavernosus durchschossen; ob auch die Carotis interna, war nicht sicher nachzuweisen. Das Geschoß hatte außerdem den Clivus ossis sphenoidalis durchbohrt.

K. Sch. schoß sich mit einem mit Schrot geladenen Revolver in die rechte Schläfe. Nach seiner Angabe blutete er stark aus der Schußwunde, trotzdem legte er noch einen $1^1/_2$-stündigen Weg zurück und wurde dann eingeliefert. Es bestanden zunächst keine bedrohlichen Symptome. Das Sensorium war völlig frei. Wie bei allen Schrotnaheschüssen, wurde die Wunde ausgekratzt und nach dem Pappepfropf gesucht, zu diesem Zweck die Weichteile um den Einschuß herum gespalten. Es zeigte sich dabei ein 7 mm großer Knocheneinschuß, die Dura schien unverletzt. Schrotkugeln und Blutcoagula wurden entfernt, und in der Tiefe, fast an der Schädelbasis, fand sich zwischen Knochen und Dura der Pappepfropf. Nach dessen Entfernung trat eine starke Blutung auf, die durch feste Tamponade gestillt werden mußte, da von der kleinen Knochenwunde aus ein Gefäß nicht zu fassen war. Einige Stunden darauf zeigten sich ausgesprochene Hirndruckerscheinungen, die zu einem schleunigen Eingriff Veranlassung gaben. Nach Entfernung des Tampons trat wieder starke Blutung auf. Der Einschuß wurde mit Meißel und Knochenzange erweitert und nach vielen vergeblichen Versuchen mit mehreren Klemmen das blutende Gefäß, ein Ast der Meningea media, gefaßt. Von einer Unterbindung mußte abgesehen werden, die Klemmen blieben liegen. Alle Druckerscheinungen gingen zurück; zunächst stieg der Puls von 44 auf 97 an, die rechtsseitige Pupillenstarre und -erweiterung ging zurück und am 2. Tage war der Pat. wieder bei vollem Bewußtsein. Am 4. und 6. Tage wurden die Klemmen entfernt, der Wundverlauf war reaktionslos, und am 33. Tage konnte der Pat. geheilt entlassen werden.

M. M., ein 27-jähr. Mann, schoß sich mit einem Revolver in die rechte Schläfe; er war kurze Zeit bewußtlos und will später an beiden Armen und Beinen gelähmt gewesen sein und häufig erbrochen haben. In einem

auswärtigen Krankenhause gingen diese Erscheinungen in wenigen Tagen zurück. 8 Tage nach der Verletzung kam er in die Klinik, um sich das Geschoß entfernen zu lassen, da er über heftige Kopfschmerzen klagte. Bei der Aufnahme waren absolut keine Gehirnerscheinungen festzustellen. Am nächsten Tage war Pat. leicht somnolent, reagierte nur langsam auf Anruf, und es bestand eine linksseitige Facialisparese. Der Einschuß befand sich 6 cm über und 2 cm vor dem rechten äußeren Gehörgang, auf Druck entleerte sich aus ihm eine schmutzig graubraune Flüssigkeit.

Bei der Operation wurde der Knocheneinschuß erweitert; die Dura zeigte sich stark vom Knochen abgedrängt, der Zwischenraum mit Blutcoagulis angefüllt. Diese wurden entleert, darauf trat eine mäßig starke Blutung ein. Da sich ein klaffendes Lumen nicht fand, wurde ein starker Ast der Arteria meningea media, der im Operationsgebiet frei lag, unterbunden, worauf die Blutung stand. Eine Duraverletzung fand sich nicht. Der Schußkannal war, wie kulturell nachgewiesen wurde, infiziert, die Blutcoagula steril. Die anfängliche Temperatursteigerung ging bald zurück, und der Pat. wurde nach 40 Tagen mit einer Fistel in ambulatorische Behandlung entlassen.

Die Wunde schloß sich erst nach 3 Monaten völlig, brach aber bald wieder auf, so daß der Pat. noch 2mal operiert wurde, wobei Knochensequester und schließlich auch die Kugel entfernt wurden. Diese lag dicht hinter der Dura. Erst darauf schloß sich die Fistel.

Günstiger verlief dagegen die mit Sicherheit anzunehmende Infektion bei der folgenden Verletzung, bei der außerdem die geringe Durchschlagskraft des Geschosses, selbst an einem kindlichen Schädel, auffällt.

Ein 3-jähr. Kind war aus ungewisser Entfernung mit einem Revolver dicht über das linke Ohr geschossen. Ein operativer Eingriff schien zunächst überflüssig, da das Kind sich vollkommen wohl befand. Bei der Reinigung der Wunde zeigte es sich jedoch, daß das Geschoß einen Knäuel Haare mit in den Schußkanal hineingerissen hatte. Diese mußten durch Erweiterung des Einschusses entfernt werden. Das Geschoß saß ziemlich oberflächlich, aber fest in den Knochen eingekeilt. Um den Knocheneinschuß lagen einige bis 2 cm lange Knochensplitter, die ziemlich tief in die Schädelhöhle hineingepreßt waren. Die Kugel wurde daher entfernt und die losen Splitter extrahiert. Hierbei fand sich ein mächtiger Bluterguß zwischen Dura und Knochen, bei dessen Ausräumung wiederum zusammengeballte Haare zum Vorschein kamen. Die Wunde heilte dann reaktionslos.

Bei dem diese Reihe abschließenden Fall — es handelte sich um einen Revolverkugelschuß in die linke Schläfe eines 17-jähr. Mannes, A. Sch. — erforderten sowohl Gehirndruck- wie schwere Reizerscheinungen einen zweimaligen, wenig erfolgreichen Eingriff. Neben den später auftretenden Gehirndruckerscheinungen, wie Pulsverlangsamung, Bewußtseinsstörungen, Erbrechen und wenn auch nicht ausgesprochener Stauungspapille, bestand schon bald nach der Aufnahme eine rechtsseitige Facialisparese, eine leichte motorische Aphasie, auch Lähmungserscheinungen an der rechten oberen und unteren Extremität. Die Patellarreflexe fehlten rechts vollkommen. Nach einigen Tagen traten dann sehr häufige und heftige Krämpfe im rechten Facialis auf, die sich bald auch auf die Hals-

und Extremitätenmuskulatur ausdehnten. Das Röntgenbild zeigte das Geschoß in drei Fragmente zersplittert, von denen eins unter der Schädeldecke in der Scheitelgegend saß. Es war somit eine ausgedehnte Verletzung der Großhirnrinde anzunehmen, die jene Reizerscheinungen erklärte. Bei der Operation, osteoplastische Trepanation, zeigte es sich, daß das Geschoß die Knochen und die Dura durchbohrt hatte und in der Gehirnrinde ausgedehnte Zertrümmerungen verursacht hatte. Außerdem fanden sich etwa 3 Eßlöffel voll geronnenen Blutes unter der Dura. Das Geschoß wurde nicht gefunden. Der Zustand des Kranken blieb nach der Operation zuerst fast unverändert, die Krämpfe dehnten sich bald aber auch auf den linken Facialis und die linken Extremitäten aus und nahmen an Häufigkeit zu, so daß man sich nach 10 Tagen zu einem neuen Eingriff entschloß. Die Trepanationsöffnung wurde nach der Gegend zu, in der die Kugel nach dem Röntgenbilde lag, erweitert. Auch diesmal waren alle Bemühungen, sie zu finden, vergeblich. Das Befinden des Pat. besserte sich jedoch auffällig, die Wunden heilten per primam intent., und 22 Tage nach dem letzten Eingriff konnte der Pat. entlassen werden, allerdings mit starker Facialisparese und ausgesprochenen Lähmungserscheinungen des rechten Armes.

Interessant durch seinen eigenartigen Befund sowohl, wie durch den wider Erwarten ungünstigen Verlauf infolge von primärer Infektion ist folgender Fall.

Ein 14-jähr. Knabe war durch einen Teschinkugelschuß aus ca. 5 m Entfernung vor die Mitte der Stirn in Höhe der Augenbrauen geschossen. Es waren anfangs absolut keine Anzeichen für eine Perforation in die Schädelhöhle vorhanden. Das Röntgenbild zeigte jedoch das Geschoß im Sinus frontalis, außerdem fand sich hinter der Hinterwand der Stirnhöhle ein kleinerer Schatten, der znnächst wohl als Knochensplitter gedeutet werden mußte. Am 2. Tage stieg die anfangs leicht erhöhte Temperatur auf 38,6, und der Pat. klagte über heftige Kopfschmerzen. Am 3. Tage war er leicht somnolent und hatte in der Nacht erbrochen. Es wurde daher sofort zur Operation geschritten. Der Einschuß wurde erweitert, die Kugel, die beweglich im Sinus frontalis lag, herausgenommen. An der hinteren Wand fand sich nur ein feiner Spalt und ganz geringe Splitterung in seiner Umgebung, nicht ein eigentlicher Defekt. Auffälligerweise saß an der Hinterwand eines dieser Splitter ein Geschoßfragment, das in Größe und Form dem oben erwähnten Schatten im Röntgenbilde entsprach. Nach Entfernung der Splitter wurde nunmehr noch der kleine Defekt auf etwa 5 Pfennigstückgröße erweitert. Die Dura zeigte sich etwas getrübt und vorgewölbt; sie war an einer kleinen Stelle eröffnet. Unter deutlichen Zeichen von Meningitis verstarb der Pat. nach 3 Tagen. Außer der Bestätigung einer ausgedehnten eiterigen Meningitis ergab die Sektion nichts, was diesen auffälligen Befund bei der Operation hätte erklären können. Wie das Geschoßfragment auf die Innenseite der hinteren Sinuswand gelangen konnte, ist, zumal da ein eigentlicher Defekt derselben nicht vorhanden war, schwer erklärlich.

Trotzdem in vielen Fällen das im Gehirn eingeheilte Geschoß später niemals Erscheinungen machte, zeigen 3 Fälle der nächsten Gruppe, daß doch auch die schwersten Störungen durch den Fremdkörper hervorgerufen werden können, die die Entfernung des Ge-

schosses wünschenswert, ja notwendig erscheinen lassen müssen. Auffällig ist, daß diese Störungen oft erst lange Zeit nach der Verletzung, wenn das Geschoß längst eingeheilt ist, auftreten können.

Wenngleich wir durch stereoskopische Röntgenaufnahmen in die Lage versetzt sind, das Geschoß im Gehirn genau zu lokalisieren, so bleibt die Eröffnung der Schädelhöhle immerhin ein schwerer Eingriff, zu dem man sich nicht gleich entschließen wird.

Von dem objektiven Befund der Röntgenbilder und von der Schwere der pathologischen Erscheinungen wird man eine derartige Operation abhängig machen müssen. Nicht wenige der Patienten, die mit dem Ansinnen, das im Schädel steckende Geschoß solle entfernt werden, in die Klinik kommen, sind vielleicht schon vor der Verletzung, soweit diese auf Selbstmordversuch zurückzuführen war, Neurastheniker gewesen. Auch das Bewußtsein, eine Kugel im Schädel zu haben, ist gewiß geeignet, auf die Psyche nachteilig zu wirken. Jedenfalls muß hier das Röntgenbild den Ausschlag geben. Anders liegt der Fall bei einer typischen Rindenepilepsie; sie wird im Verein mit dem Röntgenbefund eine Operation indizieren. Lähmungserscheinungen aller Art werden wohl seltener auf den Fremdkörper selbst, als vielmehr auf irreparable Zerstörungen im Gehirn zurückzuführen sein. Vorbedingung für den Eingriff wird stets der sicher nachgewiesene Fremdkörper sein.

In unsere Klinik kamen im ganzen 9 Patienten mit alten Schußverletzungen des Schädels, bei denen das Geschoß Beschwerden verursachen sollte. Bei dreien dieser Patienten waren meist recht spät nach der Verletzung epileptische Anfälle aufgetreten. Bei ihnen allen wurde eine Operation vorgenommen. Die kurz wiedergegebenen Krankengeschichten werden diese Fälle am besten illustrieren.

1) K. K., Revolverschuß in die rechte Schläfe. Lähmungserscheinungen der linken oberen und unteren Extremität, die sich nach 6 Wochen bessern, dauernde Kopfschmerzen. $2^1/_2$ Jahre nach der Verletzung traten epileptische Anfälle auf. Aufnahme $2^3/_4$ Jahre nach der Verletzung.

Befund. Linksseitige Facialisparese, leichte Parese der linken oberen und unteren Extremität. Einschußnarbe 3 cm über der Mitte des rechten Os zygomaticum. Das Röntgenbild zeigte das Geschoß 1 cm vor und unter der Narbe entsprechend dem oberen Teil des Gyrus praecentralis. Typische epileptische Anfälle wurden in der Klinik beobachtet. Bei der Operation, osteoplastische Schädelresektion, findet sich das Geschoß an der Gehirnoberfläche, in schwieligem Gewebe eingebettet und wird entfernt. Reaktionsloser Wundverlauf. Epileptische Anfälle sind nicht wieder aufgetreten. Der Nervenbefund ist unverändert, die Kopfschmerzen gebessert. Nach 3 Monaten: Pat. arbeitet in einer Fabrik, geringe Kopfschmerzen, keine epileptischen Anfälle (s. Chlumsky, Bruns' Beiträge, Bd. 25).

2) G. M., Revolverschuß in die rechte Schläfe 11 Jahre vor der Aufnahme. Seit 5 Jahren epileptische Anfälle, die etwa alle 14 Tage auftreten. Seit einem Jahre Kopfschmerz und Gedächtnisschwäche.

Befund. Einschußnarbe 2 cm über dem Os zygomaticum an der Haargrenze. Nervenbefund ohne Besonderheiten. (Röntgenbild nicht vorhanden, da die Aufnahme 1891 erfolgte.) Trepanation. Eröffnung der Dura, unter der ein walnußgroßer, mit seröser Flüssigkeit gefüllter Raum liegt. Die Kugel wird nicht gefunden. Reaktionsloser Wundverlauf. An den beiden nächsten Tagen traten epileptische Anfälle auf, die sich dann während der weiteren Beobachtungszeit nicht wiederholten. Nach einem Monat entlassen.

In diesem letzten Fall gelang die Entfernung der Kugel leider nicht. Der Zustand schien aber nach den ersten Anfällen sichtlich gebessert. Denkbar wäre es, daß die Entfernung des cystenartigen Hohlraumes zwischen Dura und Pia einen günstigen Einfluß auf das Auftreten der epileptischen Anfälle gehabt hat. Ein sicheres Urteil darüber läßt sich aber mangels weiterer Nachrichten nicht gewinnen.

In diesen beiden Fällen war die Operation sicher lohnend.

In 4 weiteren Fällen wurde von einem Eingriff abgesehen. Einmal lag die Kugel dicht über dem oberen Orbitaldach im Schädel. Das Geschoß hatte den Schädel durchbohrt. Der Patient klagte $1^1/_2$ Jahr nach der Verletzung über linksseitige Kopfschmerzen, die nach einigen Tagen verschwanden.

In einem Falle waren die Lähmungserscheinungen am linken Unterarm und Hand nicht auf den Sitz der Kugel in der hinteren Schädelgrube zurückzuführen, und in dem dritten wurde ein Geschoß im Schädel überhaupt nicht nachgewiesen. Die Beschwerden dieser Patienten beruhten offenbar großenteils auf Neurasthenie.

Bei dem letzten Patienten schließlich lagen derartig schwere nervöse Störungen und psychische Schwäche vor, daß ein operativer Eingriff, der bereits in einer anderen Klinik ohne Erfolg versucht war, als aussichtslos abgelehnt wurde, zumal da auch zu jener Zeit durch das Röntgenverfahren das Vorhandensein eines Geschosses noch nicht nachgewiesen werden konnte.

Zwei Patienten, bei denen die Kugeln in der Orbitalhöhle lagen, und die beide durch die Verletzung völlig erblindet waren, konnten durch Entfernung der Kugel von dauernden Kopfschmerzen befreit werden. Für das Sehvermögen wurde natürlich durch die Operation nichts gewonnen.

Eine etwas mehr summarische Behandlung gestatten die nicht perforierenden Schädelschüsse.

12 Revolverschüsse, welche die Schädelkapsel meist aus unmittelbarer Nähe trafen, perforierten diese nicht. Nur in 5 Fällen war durch das Röntgenbild ein Geschoß überhaupt nachweisbar. 3 Kugeln saßen dicht unter der Haut, der Knochen war intakt. Die eine war, ohne Splitterung der Umgebung zu verursachen, in das Os temporale eingedrungen, eine andere lag vor dem Sinus frontalis. Bei einem Patienten handelte es sich um einen Tangentialschuß. Ein- und Ausschuß lagen an der Stirn, 3 cm voneinander entfernt, im Knochen fand sich eine

flache Rinne. Durch einen abgesprengten Schloßteil eines Teschins wurde ein Patient an der Stirn verletzt; der Knochen war nicht beschädigt.

In allen diesen Fällen waren die Beschwerden gering, der Heilungsverlauf günstig.

Von größerem Interesse sind die übrigen Verletzungen des Gesichtsschädels, sie führen durch Mitbeteiligung des Auges oft zu den schwersten, leider meist dauernden Schädigungen. Von den noch übrigen 17 Verletzungen des Kopfes und Halses waren 6 durch Augenverletzungen kompliziert. In allen 6 Fällen war das Auge verloren, 5mal mußte es in der Augenklinik enukleiert werden, 1mal bedingte eine fast vollkommene Ablatio retinae die Erblindung. Es handelte sich 2mal um Schrotschüsse, im übrigen um Kugelschüsse. Die ersteren hatten das Auge direkt von vorn getroffen. 3mal lag der Einschuß an der rechten Schläfe, 1mal unterhalb des unteren Augenlides. Von 2 älteren Verletzungen des Auges ist schon oben die Rede gewesen. Die meisten dieser Patienten waren nur kurze Zeit in der Behandlung der chirurgischen Klinik. Sie wurden in die Augenklinik verlegt, da die Knochen- und Weichteilverletzungen eine speziell chirurgische Behandlung nicht bedingten. Nur die beiden Schrotverletzungen waren wegen gleichzeitiger Beteiligung des Thorax längere Zeit in unserer Klinik. Wegen eines Abscesses in der hinteren Orbitalwand mußte bei der einen, nachdem das Augenlicht verloren war, ein operativer Eingriff vorgenommen werden, bei dem zugleich die Schrotkörner mitentfernt wurden.

Es bleiben schließlich noch 11 Verletzungen, von denen 7 Kugel-, 2 Schrotschüsse und 2 Verletzungen durch Splitter einer Metallpatronenhülse sind. Von den Kugelschüssen verdienen einige besondere Erwähnung. Obwohl mit einer Ausnahme bei allen der Wundverlauf ein guter war, und schwerere Störungen durch keine von ihnen verursacht wurden, bietet doch der Verlauf des Schußkanals manches Interessante. Bei 2 Fällen, bei denen der Schuß von hinten kam und der Einschuß dicht unter dem linken Processus mastoideus lag, fand sich das Geschoß einmal etwas rechts von der Mittellinie an der Innenseite des Unterkieferknochens, das andere Mal am Zungenbein. In dem ersteren Falle bestand zu Anfang eine leichte Facialisparese, die aber bald zurückging. Einmal lag die plattgedrückte Kugel am inneren unteren Rande des Kieferwinkels, der Einschuß dicht unter dem Jochbogen der gegenüberliegenden Seite. Die Kugel hatte einen oberen Molarzahn frakturiert, die Zunge aber nicht verletzt.

Ein am oberen Augenlid eingedrungenes Geschoß blieb im knöchernen Orbitaldach stecken, ohne den Bulbus zu verletzen und die Sehfähigkeit zu beeinträchtigen. Ein Schußkanal verlief von der Mitte des Jochbogens an die mediale Seite des Kiefergelenkes, ein anderer durchbohrte die Zunge von der Regio submentalis aus und prallte am harten Gaumen ab. Durch eine tiefere Infektion war ein Fall kompliziert, bei dem der

Schußkanal von der linken Schläfe nach der Highmorshöhle zu verlief. Die Kugel konnte bei einem operativen Eingriff nicht entfernt werden. Der Wundverlauf war aber nach Spaltung der Einschußöffnung ein günstiger.

Die beiden Schrotschüsse waren einfache Weichteilverletzungen und verliefen ohne schwerere Infektion.

Von den beiden Verletzungen durch Patronenhülsensplitter ist der eine Fall, der durch Bildung eines Aneurysma der rechten Carotis kompliziert war, bereits veröffentlicht (Hoffmann, Bruns' Beitr. z. klin. Chir., Bd. 24, p. 418); auch in dem anderen Fall wurde ein Gefäß, die Maxillaris externa, am unteren Kieferrande verletzt, und außerdem der Heilungsverlauf durch Infektion etwas verzögert.

2) Thoraxschüsse.

Schußverletzungen des Thorax kamen im ganzen 32 zur Beobachtung. Von ihnen waren 24 reine Thoraxschüsse; 8 Patienten wiesen zugleich Verletzungen anderer Körperteile auf. Bei 4 Selbstmördern, die sich außerdem in den Kopf geschossen hatten, trat diese Verletzung mehr in den Vordergruud. Unter den 24 reinen Thoraxschüssen waren 5 mehrfache, bis dreifache Verletzungen. Im Vordergrund des Interesses stehen die perforierenden Thoraxschüsse, als deren Typus der Revolverkugelschuß des Selbstmörders anzusehen ist.

In die Klinik aufgenommen wurden im ganzen 21 Thoraxschußverletzungen, die auf Selbstmord zurückzuführen waren. Bei zweien von ihnen lag die Verletzung lange Zeit zurück; sie suchten die Klinik auf wegen der Beschwerden, die das im Körper steckende Projektil angeblich verursachte; sie gehören nicht hierher.

Unter den übrigen waren: 16 Revolverkugelschüsse, 1 Büchsenschuß, 1 Teschinkugel- und 1 Teschinschrotschuß.

Perforierend waren von diesen 12 Revolverschüsse, 1 Büchsenschuß und 1 Teschinkugelschuß. Bei einem Patienten, der moribund eingeliefert wurde, mit je einem Schuß in die Herzgegend und Schläfe, und bei dem eine Sektion nicht ausgeführt wurde, ließ sich nicht feststellen, ob der Thorax perforiert war.

Unmittelbar nach der Verletzung kamen 16 dieser Patienten, am Tage nach der Verletzung 2 in klinische Behandlung. Ein Patient wurde einen Monat nach dem Selbstmordversuch zur Behandlung des infolge des Schusses entstandenen Empyems aufgenommen. In allen diesen Fällen handelte es sich um sogenannte verunglückte Herzschüsse. Alle Patienten hatten beabsichtigt, sich ins Herz zu schießen. Unkenntnis der Lage dieses Organs, die erklärliche Erregung, in der sich die Betreffenden im Moment der Ausführung ihres Planes befanden, erklären es in den meisten Fällen, daß das Herz nicht verletzt wurde. Selbst ein junges Mädchen, bei dem sich der Einschuß in der rechten

Parasternallinie fand, gab an, daß es sich habe ins Herz schießen wollen, daß es aber in seinem Vorhaben gestört worden sei, und daß daher in der Erregung der Schuß in die rechte Brustseite gedrungen sei.

Eine Verletzung des Herzens wurde nur bei einem Patienten, der am 7. Tage nach der Aufnahme starb, durch die Sektion festgestellt.

Das Bild, welches diese mit frischer, perforierender Thoraxschußverletzung eingelieferten Patienten bieten, ist ein typisches und läßt sich kurz folgendermaßen charakterisieren.

Der Kranke liegt mit blaß-cyanotischem Gesicht und stark beschleunigter Atmung da, die Pulszahl ist erhöht; gewöhnlich besteht Hustenreiz, der Auswurf ist schaumig blutig, in vielen Fällen aber auch frei von Blutbeimengungen. Das Sensorium ist frei, die Patienten sind begreiflicherweise oft sehr erregt. Der Einschuß weist die Anzeichen des Nahschusses, Verbrennung und Einsprengung von Pulverkörnern in der unmittelbaren Umgebung auf, wenn auf den unbedeckten Körper geschossen wurde; wenn die Kugel zuvor Kleidungsstücke durchbohrt hatte, stellt er einen einfachen Hautdefekt mit geröteten Rändern dar. Er hat die Größe des Geschosses, der Grund ist durch geronnenes Blut und Pulverschleim dunkel gefärbt, eine stärkere Blutung fehlt. In größerer oder meist geringerer Umgebung findet sich Emphysem der Haut.

Neben der erhöhten Atmungszahl, die sich bis zur ausgesprochenen Dyspnoë steigern kann, fällt das Zurückbleiben der betroffenen Brustseite bei der Atmung auf.

Die Untersuchung des Thorax hat sich auf das unbedingt Notwendige, Ausschluß der Verletzung des Herzens, Feststellung eines eventuellen Ausschusses, der übrigens meistens fehlt, und den Lungenbefund, soweit dies ohne längeres Aufsetzen des Patienten geschehen kann, zu beschränken. Eine längere und genauere Untersuchung ist entbehrlich, dem Patienten schädlich oder sicherlich sehr schmerzhaft.

Wenn nicht irgendwie andere alarmierende Symptome vorhanden sind, beschränken sich unsere therapeutischen Maßnahmen gewöhnlich auf Reinigung der Wunde und ihrer Umgebung, aseptischen Verband und Sorge für möglichst schonende Lagerung und absolute Ruhe. Letztere läßt sich durch eine Morphiuminjektion günstig beeinflussen.

Der Kranke verbringt den ersten Tag meist in ziemlich gutem Zustand. Am Abend wird sich geringes Fieber einstellen, das ebenso wie der Husten und Auswurf und die Dyspnoë einige Tage anhält. Das Allgemeinbefinden bessert sich bald, und von ihm wird die Vornahme einer genaueren Untersuchung der Brustorgane und eine eventuelle Röntgenaufnahme abhängen, wenn nicht andere Erscheinungen diese schon vorher erforderlich gemacht haben. Ueber der getroffenen Seite läßt sich jetzt ein Hämatothorax oder Hämopneumothorax feststellen, die Herzdämpfung ist durch den Erguß etwas nach rechts ver-

drängt. Bei zunehmend gutem Allgemeinbefinden, allmählichem Abfallen der Temperatur und reaktionslosem Wundverlauf sind derartig günstig verlaufende Fälle in 3—4 Wochen so weit hergestellt, daß die Patienten weiterer klinischer Behandlung nicht mehr bedürfen. Sie werden mit fast verheilter Wunde entlassen, in dem Pleuraraum ist der Erguß im Schwinden begriffen. — Dies ist der Typus eines nicht komplizierten Lungenschusses, wie ihn von jenen 15 Verletzungen 9 Patienten zeigen. Die durchschnittliche Behandlungsdauer betrug 24 Tage, im Minimum 10, im Maximum 50 Tage. Letzterer Fall war kompliziert durch eine Thrombose der linken Vena saphena. Sie alle wurden in der oben geschilderten Weise behandelt, da man eine Herzverletzung ausschließen konnte. Kommt eine solche in Betracht, so liegt natürlich die Sache wesentlich anders; ein augenblickliches Eingreifen ist dann das einzig Gebotene. Wie schwierig es aber sein kann, eine Herzverletzung zu diagnostizieren, geht wohl am besten daraus hervor, daß in 2 Fällen in unserer Klinik bei allen zu Gebote stehenden Mitteln eine Fehldiagnose gestellt wurde, einmal wurde eine Herzverletzung angenommen, wo sie nicht vorhanden war, ein anderes Mal wurde sie nicht diagnostiziert. Sie war allerdings nicht perforierend.

Die meisten diagnostisch wichtigen Lokalsymptome einer Herzverletzung können eben durch die gleichzeitigen Symptome der Lungenverletzung verdeckt werden. Das Hämoperikard, eines der konstantesten Symptome, und das Pneumoperikard können z. B. bei allgemeinem Pneumothorax kaum mit Sicherheit festgestellt werden. Andererseits können die Symptome von seiten des Herzbeutels, wie auch in unserem Falle, vollkommen fehlen. Die Allgemeinerscheinungen sind, da sie mehr ins Auge fallen, jedenfalls von größerer Wichtigkeit. Kleinheit und Unregelmäßigkeit des Pulses, ausgesprochene Dyspnoë, starke Angstzustände sprechen für eine Herzverletzung. Schließt dann die Lage des Einschusses und möglicherweise ein Röntgenbild die Herzverletzung nicht aus, so ist eine Freilegung des Herzens sicher indiziert, wenn immer die äußeren Verhältnisse dies gestatten.

Als ebenfalls perforierende Thoraxschüsse mit Verletzung der Lunge und ähnlich gutartig in ihrem Verlauf schließen sich an diese 9 Selbstmordschüsse 3 weitere Fälle an. Es sind dies Schüsse aus nicht ganz unmittelbarer, aber immerhin geringer Entfernung (bis 5 m). Zwei von ihnen sind Revolverkugelschüsse, der eine ein Teschinkugelschuß. Der Einschuß befand sich bei ihnen im Rücken, bezw. in der rechten vorderen Axillarlinie. — Es seien hier die Einzelheiten dieser Fälle mitgeteilt.

W. J., eine 27-jährige Frau, wurde angeblich 5mal mit einem Revolver aus geringer Entfernung geschossen. Der Einschuß liegt unter dem linken Angulus scapulae. Links vorn unter der Mitte der Clavicula ist eine blutige Verfärbung des Unterhautzellgewebes sichtbar, unter der die

Kugel zu sitzen scheint. Um Ein- und Ausschuß findet sich ausgedehntes Hautemphysem.

Die ganze linke Lunge ist bei der Atmung nicht beteiligt. Der Klopfschall ist tympanitisch gedämpft, das Atmungsgeräusch abgeschwächt bronchial, der Stimmfremitus aufgehoben. Eine Herzdämpfung ist nicht nachweisbar; die Herztöne sind neben dem rechten Sternalrand hörbar.

Nach 10 Tagen ist das Hautemphysem resorbiert. Das Röntgenbild zeigt die Kugel am vorderen Rande der ersteren Rippe. — Der Wundverlauf war reaktionslos, zu Anfang bestand leichtes Fieber. Nach 13 Tagen wurde die Pat. entlassen; der Erguß in der Pleura war zurückgegangen, die Wunde verheilt.

Etwas komplizierter, aber doch insofern günstig, als eine Infektion des Hämatothorax nicht eintrat, verlief der zweite Fall.

Es handelte sich um einen Teschinkugelschuß aus einer Entfernung von 4 m in die linke Rückenseite, 2-querfingerbreit unter dem Angulus scapulae. Die Verletzung war 14 Tage vor der Aufnahme in die Klinik erfolgt. Pat. hatte die Zwischenzeit in einem auswärtigen Krankenhaus zugebracht. Bald nach der Verletzung soll Hämoptoë aufgetreten sein. Mit linksseitigem Hämopneumothorax, in ziemlich schlechtem Allgemeinzustande und mit hohem Fieber wurde die Pat. aufgenommen. Nach langsamem Fieberabfall trat Besserung des Allgemeinbefindens ein. In größeren Zwischenräumen auftretende Fieberattacken machten eine 3monatliche Behandlung erforderlich. Bei der Entlassung war der Einschuß verheilt, unter demselben aber noch stärkere Dämpfung des Kopfschalles und abgeschwächtes Atmen nachweisbar.

Im dritten Fall lag die Verletzung, Revolverkugelschuß aus 5 m Entfernung in die rechte Thoraxseite, 36 Tage zurück. Nach dem Krankenbericht des behandelnden Arztes hatte ein rechtsseitiger Hämatothorax bestanden, der in 14 Tagen zurückgegangen war. Die Pat. wurde wegen Schmerzen in der Mastdarmgegend, die der behandelnde Arzt in Zusammenhang mit der Schußverletzung brachte, da bald nach der Verletzung Blasenstörungen bestanden hatten, aufgenommen. Es stellte sich jedoch heraus, daß diese von einem Furunkel herrührten. Der Einschuß war bei der Aufnahme verheilt, der Lungenbefund normal.

Gegenüber diesen günstig verlaufenen perforierenden Thoraxschüssen stehen nun 8 Fälle, von denen 3 tödlich endeten. In dem einen ist es nicht aufgeklärt, ob der Thoraxschuß oder ein gleichzeitiger Schädelschuß den Tod herbeiführte. Der Patient verstarb bald nach der Einlieferung, und ein Sektionsbefund liegt nicht vor.

In einem anderen Falle läßt sich aus den klinischen Erscheinungen ein sicheres Urteil über den Verlauf des Geschosses nicht gewinnen.

Es handelte sich um einen 62-jährigen Mann, der 1 Stunde nach der Verletzung (Schuß mit Revolverkugel aus unmittelbarer Entfernung) eingeliefert wurde. Der Einschuß lag im 6. Intercostalraum in der linken Mamillarlinie. Am Herzen waren keine Veränderungen nachzuweisen. Es bestand nur geringe Dyspnoë; blutiger Auswurf wurde nicht beobachtet. Ueber den hinteren unteren Lungenpartien der linken Brustseite bestand eine nicht ausgesprochene Dämpfung. Die Abendtemperatur war 38,4. Eine genaue Untersuchung scheint wegen des dekrepiden Zustandes des

Pat. nicht ausführbar gewesen zu sein. Am 3. Tage trat Erbrechen mit Blutbeimengungen auf, der Stuhl war schwarz gefärbt, peritonitische Erscheinungen bestanden jedoch nicht. Am 4. Tage erfolgte der Exitus unter Erscheinungen des Lungenödems.

Nach der anatomischen Lage des Einschusses kann in diesem Falle eine Perforation des unteren linken Lungenrandes und des Magens am Rande der großen Kurvatur stattgefunden haben. Haltung der Waffe, Füllungszustand des Magens und Exspirations- und Inspirationsstellung der Lungen sind die drei Faktoren, von welchen die Beteiligung der beiden Organe, Magen und Lunge, an der Verletzung abhängt. Blutbrechen und schwarzer Stuhl sprechen für Verletzung des Magens; das späte Eintreten des Erbrechens und das völlige Fehlen anderer Anzeichen von Peritonitis ist etwas wunderbar. Daß Bluthusten fehlte, spricht nicht gegen die Lungenverletzung, in vielen Fällen tritt keine Hämoptoë auf, wie besonders von Kriegschirurgen berichtet worden ist (nach KÜTTNERS Beobachtungen im Burenkriege in der Hälfte aller Lungenschüsse). Die Dämpfung über dem hinteren unteren Lungenlappen würde als ein Hämatothorax aufzufassen sein. Leider fand auch in diesem Falle eine Sektion, die gewiß von größtem Interesse gewesen wäre, nicht statt.

Ueber die dritte tödlich endende Verletzung gab die Sektion genaue Auskunft.

Der Pat. wurde mit einer 3-fachen Revolverschußverletzung eingeliefert. Es bestand starke Dyspnoë (40 Atemzüge in der Minute), Puls 140, Temperatur 38,6°. In der Gegend der linken Mamilla fanden sich drei Einschußöffnungen, von denen zwei dicht unterhalb, eine etwas lateral von ihr lag. Neben linksseitigem Hämatothorax, der bis zum Angulus scapulae hinaufreichte und die Herzdämpfung stark nach rechts verdrängte, fand sich ein Hautemphysem, das bis zur 2. Rippe hinauf die ganze linke Thoraxhälfte bedeckte. Am Herzen waren außer der Verlagerung keine Veränderungen nachweisbar. Der Pat. fieberte bis zum 6. Tage hoch (39,5). Der Allgemeinzustand besserte sich nicht, nur das Hautemphysem beschränkte sich auf die Umgebung des lateral gelegenen Einschusses. Eine am 6. Krankheitstage vorgenommene Punktion ergab ein blutiges, wie sich später zeigte, steriles Exsudat. Außerdem machten sich jetzt über der Herzdämpfung in der Gegend des Proc. ensiformis reibende Geräusche bemerkbar. Am 7. Tage trat der Tod ein.

Die Sektion ergab über den Verlauf der Kugeln folgendes: Der am meisten lateral gelegene Schuß war ein Ringschuß — die Kugel lag dicht unter der rechten Scapula. Der zweite hatte Ober- und Unterlappen der linken Lunge durchbohrt. Der dritte Schußkanal endete im Herzmuskel am linken Ventrikel blind. Die Kugel wurde nicht gefunden, im Pericardium fand sich nur wenig Blut.

In zwei Hinsichten also ist dieser Fall bemerkenswert. Zunächst zeigt er das Vorkommen eines wirklichen Ringschusses, der immerhin zu den Seltenheiten gehört. Von diesem scheint auch das ausgedehnte Hautemphysem ausgegangen zu sein, da es sich am 6. Tage auf die

Umgebung seines Einschusses beschränkte. Es wird also auch von diesem Schusse die Lunge gestreift sein. Außerdem ist dies die einzige Schußverletzung des Herzens, die in der Klinik beobachtet ist. Auffallend ist an ihr, daß sie so geringe klinische Symptome machte, und daß die Blutung in das Pericardium so gering war.

Es folgen nunmehr 7 perforierende Lungenschüsse, bei denen die häufigste Komplikation, die Infektion des Blutergusses im Pleuraraum, eintrat. Zwei derselben kamen erst wegen des Empyems im Anschlusse an die Verletzung in die Klinik, bei zweien, die gleich nach der Verletzung aufgenommen wurden, trat die Infektion während der klinischen Behandlung ein. Bei ihnen ist die Infektion von den Luftwegen aus mit einiger Sicherheit anzunehmen, sie trat so spät ein, daß die Einschußwunde nicht mehr als Eingangspforte der Eitererreger angesehen werden kann. In einem der spät aufgenommenen Fälle ist dagegen mit Sicherheit, in dem anderen mit Wahrscheinlichkeit die Infektion von außen her erfolgt. Die Krankheitsdauer war natürlich durch diese Komplikationen bedeutend verlängert, sie erstreckte sich in dem einen Fall, einschließlich der nötig werdenden Nachoperationen, über fast 4 Jahre. In zwei Fällen wurde in der Klinik die Rippenresektion vorgenommen. In einem Falle war schon vorher eine Freilegung des Herzens erfolgt, in einem anderen erforderte das lange Bestehen der Fistel nach der Rippenresektion noch eine wiederholte Thorakoplastik. Der Krankheitsverlauf geht aus den folgenden Krankengeschichten hervor. Erwähnt sei, daß in unserer Klinik die Entfaltung und Anlegung der kollabierten Lunge an die Thoraxwand durch Verdünnung der Luft im Pleuraraum mittels des Perthesschen Saugapparates in günstiger Weise beeinflußt wurden.

1. R. G. Der 21-jähr. Mann wurde unmittelbar nach einem Revolverschusse eingeliefert. Einschuß am unteren Rande der 4. Rippe, etwas außerhalb der linken Mamillarlinie Erhöhte Atem- (48) und Pulsfrequenz (144), linksseitiger Hämatothorax. Durch Zunahme des Ergusses war am 3. Krankheitstage die anfänglich in normalen Grenzen nachweisbare Herzdämpfung auf die rechte Seite des Brustbeines verschoben. Vom 11. Tage ab nahm die anfangs geringe Temperaturerhöhung zu, das Fieber zeigte remittierenden Charakter. Am 16. Tage wurde eine Verdrängung der Herzdämpfung bis in die rechte Mamillarlinie festgestellt und eine Punktion vorgenommen, die übelriechende, blutige Flüssigkeit ergab. Die in der vorderen Axillarlinie vorgenommene Resektion der 5. Rippe und Entleerung des Ergusses hatte einen baldigen Fieberabfall und Rückgang der Herzdämpfung an die normale Stelle zur Folge. Am 36. Krankheitstage wurde Pat. mit fast normalem Lungenbefunde entlassen.

Recht kompliziert gestaltete sich der folgende Fall:

2. E. R. Der 29-jähr. Mann wird bald nach der Verletzung aufgenommen. Starke Dyspnoë (48 Atemzüge in der Minute), Puls kräftig (144).

Der Einschuß lag unmittelbar nach innen neben der linken Brustwarze. Das Geschoß fühlte man dicht unter dem linken Angulus scapulae unter der Haut.

Befund der Brustorgane. Links oben bis herab zum 2. Interkostalraum heller, darunter gedämpft tympanitischer Perkussionsschall. Herzdämpfung nicht festzustellen. Oben abgeschwächtes, darunter kein Atemgeräusch hörbar. Herztöne an normaler Stelle, leise, aber rein.

Allmähliche Steigerung der Pulszahl. Der mutmaßliche Weg des Geschosses ließ eine Verletzung des linken Ventrikels bezw. des Herzbeutels nicht ausschließen. Daher sofortige Operation.

Resektion der 4. Rippe neben dem Sternum, dabei kleiner Einriß der Pleura, der durch Unterbindung geschlossen wird. Da die Lunge fast bis an das Sternum heranreicht, ist eine Verletzung das Perikards nicht anzunehmen, daher kein weiterer Eingriff. Am 2. Tage tritt etwas Hämoptoë und leichtes Fieber auf, das am 3. Tage wieder zurückgeht; darauf abendliche Temperatursteigerungen bis 39,9.

Am 7. und 11. Tage wurde eine Punktion des Hämatothorax vorgenommen; das Blut blieb steril, Temperaturrückgang. Am 20. Tage neuer Temperaturanstieg. Am 47. Tage wurde das Geschoß entfernt. Heilungsverlauf der Wunde ungestört. Am 50. und 54. Tage Entleerung eines Hämatoms unterhalb des Angulus scapulae unter der Operationsnarbe von 1000 bezw. 1200 ccm. Am 69. Tage wurde Pat. mit leichtem Fieber in poliklinische Behandlung entlassen.

Nach 2 Monaten Wiederaufnahme, da in letzter Zeit remittierendes Fieber und Hustenreiz auftrat.

Lungenbefund. Dämpfung links hinten bis zum Proc. spin. des 3. Brustwirbels hinauf. Die Probepunktion ergab Eiter.

Operation. Rippenresektion, reichliche Eiterentleerung. Behandlung mit dem Perthesschen Apparate. Entlassung nach 2 Monaten mit mäßig sezernierender Fistel.

3. Aufnahme nach 3 Monaten zwecks Beseitigung der Fistel, die noch 100 ccm Flüssigkeit faßt.

Operation. Resektion der 6. und 8. Rippe, Abtragung der Schwarten an der Pleura parietalis und pulmonalis. Deckung der Höhle durch den zurückgeklappten Haut-, Weichteillappen. Normaler Heilungsverlauf. Nach $4^1/_2$-monatlicher Behandlung mit Fistel entlassen.

4. Aufnahme nach 10 Monaten. Die Fistel war noch nicht geschlossen, sezernierte wenig. Mit der Sonde konnte man 18 cm tief nach vorn und unten eindringen.

Operation. Eröffnung des Fistelganges und breite Freilegung der Pleura, man fand eine längliche Höhle, an deren Boden zwei unter sich verwachsene Rippenstücke lagen. Abmeißelung derselben und der in die Höhle hineinragenden Rippenenden. Normaler Wundverlauf. Bei der Entlassung nach $2^1/_2$ Monaten verlief die Fistel 7 cm nach vorn, 10 cm weit nach oben.

5. Aufnahme nach 10 Monaten. Die Fistel sezerniert noch immer; die Höhle faßt 10 ccm Flüssigkeit.

Operation. 4 cm breite Resektion der 1.—8. Rippe, Excision der Schwarten und des Fistelganges. Tamponade der Wundhöhle. Normaler Wundverlauf. Entlassung nach 2 Monaten mit 12 cm tiefem, 20 ccm Flüssigkeit fassendem Fistelgange.

Nachuntersuchung nach 5 Monaten, $3^3/_4$ Jahre nach der Verletzung. Oberer Teil der linken Thoraxhälfte nicht an der Atmung be-

teiligt. Respiratorische Einziehungen der linken Brustseite. Wunde geschlossen. Am oberen Winkel der Naht ist die Haut über einer birnengroßen, schwappenden, druckempfindlichen Anschwellung gerötet. Weitere Nachrichten liegen nicht vor.

Die beiden nun folgenden Verletzungen sind Gewehrschüsse aus unmittelbarer Nähe, von denen die eine auf einen Jagdunfall, die zweite auf einen Selbstmordversuch zurückzuführen ist. Beide kamen mit infizierten Wunden und offenem Pyopneumothorax in die Klinik, am 17. bezw. 30. Tage nach der Verletzung. Die Weite der Einschußöffnungen ließen einen genügenden Eiterabfluß gesichert erscheinen und machten die sonst in allen Fällen indizierten Rippenresektionen überflüssig. Das Nähere ergeben die folgenden Krankengeschichten.

3. W. H. Der 24-jähr. Pat. schoß sich 17 Tage vor der Aufnahme mit einem Jagdgewehr (Kugel) aus unmittelbarer Entfernung durch die Brust. Die Kugel wurde aus dem im Rücken liegenden Ausschuß entfernt. Es bestand totaler rechtsseitiger Pneumothorax. Bei der Aufnahme war der Pat. sehr schwach. Die Untersuchung war daher wenig eingehend. Einschuß im 7. Interkostalraume etwas nach außen von der Mammillarlinie. Aus ihm entleert sich Eiter. Rechts hinten kleine, fast verheilte Ausschußöffnung. Atmung sehr beschleunigt. Rechte Thoraxhälfte bei der Atmung nicht beteiligt. Temp. 38—39°.

Behandlung mit Perthesschem Apparat.

Am 10. Tage Temperaturabfall. Allmähliche Verkleinerung der Fistel. Am 40. Tage Entlassung. Die ganze rechte Brustseite eingesunken, überall voller Klopfschall, die Atmung vesikulär. Der Stimmfremitus normal. Fistelhöhle 10 cm tief, faßt 22,5 ccm Flüssigkeit.

4. F. B. Pat. wurde einen Monat nach der Verletzung (Schuß mit Mausergewehr in die linke Brustseite aus unmittelbarer Nähe) eingeliefert. Einschuß 2 cm unterhalb der linken Brustwarzenlinie, der Ausschuß fast vernarbt, lag im vorderen Rande der Achselhöhle. An der Rückseite des Oberarmes befand sich eine 50-Pfennigstück-große Narbe, die von einer durch dasselbe Geschoß entstandenen Verletzung herrührte. Durch den Einschuß gelangte man mit einer Sonde 2 cm tief in die Pleurahöhle, die mit Eiter angefüllt war. Der Spitzenstoß war direkt neben dem Einschuß sichtbar, die Lunge vollkommen kollabiert. Aus der Pleurahöhle wurde mit der Kornzange eine Sonde entfernt, die dem behandelnden Arzt entglitten war.

Nach 44 Tagen Entlassung; die Fistel (Einschuß) nur noch 4 cm tief, der Ausschuß verheilt. Die Lunge hatte sich gut angelegt.

Nicht eigentlich die Lunge perforierend ist ein hierher gehöriger 5. Fall, in dem die Kugel wahrscheinlich nur die Pleura gestreift hatte.

Der Pat. wurde aus einer Entfernung von 40 Schritt mit einem Teschin geschossen. Der Einschuß lag dicht neben der Wirbelsäule unterhalb der rechten 10. Rippe, die Kugel saß oberhalb der 7. Rippe in der Axillarlinie unterhalb der Haut fühlbar. Die Temperatur war stark fieberhaft (39,6), der Lungenbefund normal. Erst am 2. Tage trat ein pleuritischer Erguß auf. In der Folge mußte 2mal wegen des hohen Fiebers die infizierte Einschußwunde erweitert werden. Es entleerte sich dabei

viel Eiter und Kleiderfetzen. Die Kugel wurde am 60. Tage entfernt, und der Pat. am 69. Tage mit normalem Lungenbefund entlassen.

In diesem Fall hatte es sich wahrscheinlich nicht um einen Hämatothorax, sondern um ein Pleuraexsudat gehandelt, das durch Verklebungen in der Nähe des Traumas vor einer Infektion von dem Einschuß aus bewahrt blieb. Vielleicht lag auch hier ein sogenannter Ringschuß vor.

Am Schlusse dieser Reihe der perforierenden Lungenschüsse seien noch einige Symptome, die für die Diagnose: „perforierender Lungenschuß" wichtig sind, und das Vorkommen dieser bei unseren Patienten erwähnt. Es sind dies das Auftreten von Hämoptoë und Hautemphysem. — Es kommen hier für uns nur die bald nach der Verletzung eingelieferten Fälle in Frage, bei denen die Anamnese darüber sichere Anhaltspunkte gibt. Es sind deren 16. Bei ihnen wurde Hämoptoë nur in 6 Fällen beobachtet, in 3 Fällen war ein Auftreten desselben nicht festzustellen. Ein ausgedehntes Hautemphysem fand sich nur 2mal. In 2 Fällen umgab es in geringer Ausdehnung den Einschuß. Das Fehlen dieser Symptome schließt also das Bestehen einer Lungenverletzung nicht aus, während ihr Vorhandensein die Diagnose sichert.

Rückschlüsse auf die Organverletzungen lassen sich aus der Verbindung von Einschuß und Ausschuß machen. Bei der geringen Durchschlagskraft des Revolvers findet sich aber ein solcher meistens nicht. Nur 2 mal, und zwar bei den beiden Büchsenschüssen, war ein Ausschuß vorhanden, in 3 Fällen von Revolververletzungen war die Kugel unter der Haut fühlbar. Zweckmäßig würde ja der Sitz der Kugel und somit die Geschoßbahn stets durch eine Röntgenaufnahme festgestellt werden können. In den gewöhnlichen Fällen aber, in denen nicht besondere Indikationen dazu vorliegen, verzichten wir lieber auf dieses Hilfsmittel im Interesse der Ruhe des Patienten, dem nicht nur, wie oben angeführt, jede körperliche Bewegung, sondern auch jede psychische Erregung erspart bleiben soll, und eine solche ist für unser Publikum eine Röntgenaufnahme sicher.

Gegenüber diesen 22 perforierenden Thoraxschüssen stehen 9 nichtperforierende, und zwar sind dies:

5 Revolverschüsse, von denen 3 auf Selbstmordversuche und 2, aus geringer Entfernung (bis $2^1/_2$ m), auf fremde Unvorsichtigkeit zurückzuführen sind.

3 Gewehrschrotschüsse, 2mal aus größerer Entfernung, 1mal aus unmittelbarer Nähe (Jagdunfälle).

1 Selbstmordversuch mit einem mit Schrot geladenen Teschin.

In den ersten 5 Fällen fehlten alle Anzeichen einer tieferen Organverletzung. Die Patienten wurden nach kurzer Behandlung mit fast verheilten Wunden entlassen. 3mal dauerte der Aufenthalt in der Klinik nur 10 Tage, bei einem Patienten, bei dem gleichzeitig 2 nicht perforierende Schädelschüsse vorlagen, 28 Tage, und in einem anderen,

dem einzigen, bei dem eine oberflächliche Infektion der Wunde stattgefunden hatte, 30 Tage. Sie alle waren einfache Weichteilwunden ohne Beteiligung der knöchernen Teile des Thorax.

Die Schrotverletzungen waren dadurch kompliziert, daß zugleich noch andere Körperteile, meist die ganze dem Schützen zugewendete Körperhälfte getroffen war. Von einigen wird daher noch an anderer Stelle die Rede sein.

Von Interesse wäre jedoch vielleicht noch, daß die eine dieser Verletzungen auf ein Tentamen suicidii zurückzuführen ist. Die 28-jährige Patientin schoß sich mit einem mit Vogelschrot geladenen Teschin in die linke Brustseite und in das rechte Auge. Die Brustwunde wurde infiziert, zeigte aber sonst keine Komplikationen und heilte unter entsprechender Behandlung. Im Vordergrunde des Interesses stand bei ihr die Augenverletzung.

Angliedern möchte ich den Thoraxschüssen eine Verletzung des Rückenmarkes, die einzige, die in unsere Behandlung kam.

Der Pat. war 8 Tage vor der Aufnahme in den Rücken geschossen worden, brach sofort bewußtlos zusammen und erwachte erst nach dem Transport in seiner Wohnung. Er bemerkte darauf an sich eine völlige Lähmung des rechten Beines und starke Schmerzen im linken Bein. Außerdem stellte sich ein drückender Schmerz in der Nabelgegend und Harnverhaltungen ein, deretwegen Pat. einmal katheterisiert werden mußte.

Schon nach einigen Tagen gingen die Schmerzen im linken Bein zurück, auch die Lähmung des rechten Beines war fast völlig verschwunden bei der Aufnahme. Nur eine Störung des Lagegefühls im rechten Bein und geringe Sensibilitätsstörungen, sowie Erhöhung der Sehnenreflexe machten sich noch bemerkbar. Die Mastdarm- und Blasenfunktionen waren regelrecht.

Die Verletzung lag in Höhe des 12. Brustwirbels, 2 querfingerbreit nach rechts von der Mittellinie. Der Schußkanal führte allerdings nach der Wirbelsäule zu. Der Patient war 22 Tage in klinischer Behandlung; während dieser Zeit heilte die Wunde reaktionslos. Der Gang war bei der Entlassung rechts noch etwas ataktisch, die Achillessehnenreflexe rechts noch deutlich erhöht, die Sensibilität normal. Zu einem operativen Eingriff lag also bei dem schnellen Rückgang aller Störungen kein Grund vor.

Es läßt sich aus dem gutartigen Verlauf wohl mit Sicherheit annehmen, daß es sich nicht um eine Verletzung des Rückenmarks selbst gehandelt hat, sondern wohl nur um eine Kompression. Jedenfalls waren die Symptome nicht derartig, daß man genau die Stelle der Verletzung hätte lokalisieren können. Sie beruhten außerdem zum großen Teil auf Angaben des Patienten und sind infolgedessen unsicher. Mit dem Brown-Séquardschen Symptom stimmen sie nicht ganz überein. Ein Röntgenbild hätte gewiß diesen Fall aufgeklärt, er liegt aber vor der Zeit der Einführung des Röntgenverfahrens.

3) Bauchschüsse.

Ganz auffällig gering, sowohl im Vergleich mit denen der anderen Veröffentlichungen, wie auch zu unserem sonst so reichlichen Material, ist die Zahl unserer Bauchverletzungen. Wir verfügen nämlich nur über 3 Bauchschüsse, von denen nur zwei perforierend waren. Zu den Statistiken, ob nach perforierenden Schußverletzungen ein abwartender Standpunkt oder ein operativer Eingriff indiciert sei, hätte unsere Klinik daher wohl keinen Beitrag liefern können, zumal da beide Fälle trotz Laparotomie tödlich verliefen. So viel aber steht fest, daß bei uns in jedem Fall, der den Verdacht einer intraabdominellen Verletzung gerechtfertigt erscheinen ließe, die Laparotomie so früh wie möglich ausgeführt wird. Die Gefahren dieses Eingreifens in einer Klinik stehen doch in gar keinem Verhältnis zu denen, die eine abwartende Therapie mit sich bringt. Unsere beiden Fälle lehren, daß, wie trotz der Laparotomie der Ausgang letal war, ohne Eingriff beide Patienten an Peritonitis zu Grunde gegangen wären. Es seien zunächst die beiden Krankengeschichten mitgeteilt.

1. Ein 14-jähr. Junge versuchte ein Teschinpistol zu entladen, hielt dabei die Laufmündung der Waffe gegen den Leib gerichtet. Die Waffe entlud sich, der Schuß drang ihm in den Unterleib. Anfangs verspürte er keinen Schmerz, er lief noch 60—70 Schritt und brach dann bewußtlos zusammen. Ein hinzugerufener Arzt drang mit einer Sonde 5 cm tief in die Wunde ein und legte einen Verband an. Nach $3^1/_2$-stündigem Transport traf der Kranke, 12 Stunden nach der Verletzung, in der Klinik ein. Schon im Laufe der ersten 3 Stunden war Erbrechen aufgetreten und der Pat. klagte über stechende Schmerzen im Leibe, in der Umgebung der Wunde.

Bei der Aufnahme bestand eine Temperaturerhöhung auf 37,8 und ziemlich starke Anämie. Der Puls war mäßig kräftig, 96 in der Minute. Der Einschuß lag 4 cm oberhalb des Nabels und 1,5 cm rechts seitwärts von der Mittellinie. Das Abdomen war etwas aufgetrieben, an den seitlichen Partien war der Perkussionsschall gedämpft, auf der Höhe tympanitisch.

Die Röntgenaufnahme zeigt einen Geschoßschatten in der Medianlinie, etwa am Beckeneingang. Der anfangs bestehende Verdacht einer stärkeren intraabdominellen Blutung bestätigte sich nicht. Im Verlauf der nächsten Stunden wurde die Anämie nicht stärker, der Dämpfungsbezirk an den abhängigen Bauchpartien vergrößerte sich nicht. Dagegen wurde aus der zunehmenden Druckempfindlichkeit des Abdomens, die sich auch auf die Gegend unterhalb des Nabels erstreckte, dem Temperaturanstieg auf 38,6 und der größeren Pulsfrequenz (110) die Diagnose „beginnende Peritonitis“ gesichert, und daher die Laparotomie vorgenommen.

Durch 10 cm langen Medianschnitt, zur Hälfte oberhalb, zur Hälfte unterhalb des Nabels, wurde die Bauchhöhle eröffnet. Es fand sich kein abnormer Inhalt in der Bauchhöhle. In der Umgebung des Einschusses bestanden leichtlösliche Netzverklebungen. Bei weiterer Verfolgung des Schußkanales fand sich in der Mitte des Colon transversum eine Perforation,

eine zweite an der hinteren unteren Wand. Beide Oeffnungen wurden in üblicher Weise vernäht (dreifache Naht).

An der Radix mesenterii sah man eine 3. Perforation, in deren Umgebung mäßig starke Blutergüsse lagen. Sodann verlief der Schußkanal nach dem Eingang des Beckens zu. Nirgends sah man stärkere Blutungen. Eine ausgesprochene Peritonitis bestand noch nicht, nur geringe Gefäßinjektionen an einzelnen Stellen zeigten deren Beginn. Die Bauchhöhle wurde mit 25 l steriler Kochsalzlösung ausgespült, sodann verschlossen. Auf einem mit Abstrich vom Peritoneum geimpften Nährboden wuchsen jedoch Colibacillen in Reinkultur.

Der postoperative Verlauf war zunächst ein durchaus günstiger. Die Wunde heilte per primam intentionem, trotzdem blieb die Temperatur erhöht.

Am 4. Tage machte sich in der Ileocökalgegend Druckschmerzhaftigkeit bemerkbar, und bald war hier eine Resistenz fühlbar. Am 10. Tage traten plötzlich peritonitische Erscheinungen auf, unter denen der Pat. verstarb.

Leider hat eine Sektion diesen Fall nicht aufgeklärt. Ob bei der kulturell nachgewiesenen Infektion der Bauchhöhle die Ausspülung ihren Zweck doch nicht erfüllt, oder vielleicht gar die Infektionserreger fortgeschwemmt hat, und so die Etablierung eines Eiterherdes veranlaßte, bleibt dahingestellt.

Der 2. Fall, der, wie schon gesagt, ebenfalls letal endigte, zeigte dagegen das ausgesprochene Bild der Perforationsperitonitis, in dem der operative Eingriff zu spät kam.

48 Stunden vor der Einlieferung war der 13-jähr. Junge von einem Kameraden ebenfalls mit einem Teschinpistol aus Unvorsichtigkeit in den Leib geschossen. Er fiel sofort um, erholte sich zwar bald, wurde aber nach kurzer Zeit müde und schlief auf dem Felde ein. Aus Furcht vor Strafe verheimlichte er am Abend den Unfall seinen Eltern, aß noch zu Abend und ging zu Bett. Schon in der Nacht traten heftige Schmerzen im Leibe auf, und am 2. Tage, bei der Aufnahme bestanden ausgesprochene peritonitische Erscheinungen, Erbrechen, Auftreibung und Druckempfindlichkeit des Leibes, Fehlen jeder Darmperistaltik, Temperaturerhöhung und eine Pulsfrequenz von 150 in der Minute. Der Einschuß saß am rechten Rectusrande, 8 cm oberhalb der Symphyse.

Bei der sofortigen Operation wurde die Bauchhöhle durch einen pararektalen Schnitt, vom Rippenrande bis 5 cm oberhalb der Symphyse reichend, eröffnet. Es fiel in der Gegend des Einschusses sofort ein durch eiterig-fibrinöse Beläge verklebtes Konvolut von Dünndarmschlingen ins Auge. Die Bauchhöhle war mit schmutzig bräunlicher Flüssigkeit angefüllt. Nach Entfernung der Beläge vom Darm zeigte sich, daß dieser in geringen Abständen 4mal durchbohrt war, daß die Schlinge, die ungefähr 10 cm von der Valvula Bauhini entfernt lag, in der Nähe einer Umbiegungsstelle getroffen war. Die Kugel lag im Mesenterium in der Nähe des perforierten Darmes. Weitere Darmverletzungen fanden sich nicht.

Nach Verschluß der Perforationen durch Seidennähte und Ausspülung der gesamten Bauchhöhle mit 30—40 l Kochsalzlösung, wurde in der linken Inguinalgegend eine Gegenincision angelegt und hier ein Drain eingeführt, die Operationswunde bis auf eine Oeffnung für ein zweites Drain geschlossen. Durch beide wurde dann im Laufe des Abends die

Bauchhöhle alle 2 Stunden durchspült. Am nächsten Tage trat jedoch der Tod ein. Die Sektion ergab eine diffuse Peritonitis als Todesursache. Die Nähte waren vollkommen sufficient.

Wenngleich bei diesem Patienten die Bedingungen für einen spontanen Verschluß der Perforationsöffnungen, sei es durch Schleimhautprolaps, sei es durch peritonitische Verklebungen infolge seines Verhaltens nach dem Unfall besonders ungünstige waren, so ist er doch ein Beispiel für das Los der meisten Patienten, die auch nach zweckmäßigerem Verhalten nach Darmperforationen nicht oder zu spät zur Operation kommen. Er mahnt trotz der, wie beide Fälle zeigen, recht unsicheren Prognose, zu sofortigem aktiven Eingreifen auch in Fällen, wo eine Darmverletzung nicht sicher nachgewiesen ist, wenn immer die äußeren Verhältnisse dies gestatten. Es sei denn, daß der Eingriff an und für sich eine derartige Gefahr für das Leben des Patienten bedeutet, daß es ratsamer erscheint, den Ausgang der Möglichkeit eines spontanen Verschlusses der Darmverletzung zu überlassen.

In derartigen Fällen sind dem Arzte die Hände zunächst völlig gebunden. Absolute Ruhiglagerung ist neben Versorgung der äußeren Wunde so ziemlich alles, was er tun kann. Gegen die Opiumtherapie, die durch Ruhigstellung des Darmes die Entstehung peritonitischer Verklebungen begünstigen soll, spricht der Umstand, daß sie zugleich infolge der Lähmung der Darmmuskulatur den Verschluß durch Schleimhautprolaps aufheben soll.

Die Möglichkeit eines solchen Verschlusses ist aber bisher wohl überhaupt nicht sicher nachgewiesen und kommt wohl auch nur bei leerem Darm in Frage. Wenn wir auch in unserer Klinik das Opium bei allen Gelegenheiten, in denen wir von der Bakterienresorptionsfähigkeit des Peritoneums etwas erhoffen, strengstens vermeiden, so würden wir in diesen Fällen uns doch etwas von ihm versprechen, denn es handelt sich hier doch darum, den Austritt von Darminhalt und Bakterien zunächst durch Verklebungen des Darmes zu vermeiden, und dazu ist die Ruhigstellung durch Opium entschieden geeignet. Da wir aber doch auf dem Standpunkt der sofortigen Operation stehen, ist diese Frage in der Klinik kaum einmal aktuell geworden.

Die dritte Bauchverletzung war eine nicht perforierende.

Es handelte sich um einen Revolverschuß aus 10 Schritt Entfernung; der Einschuß lag im Epigastrium, etwa in der Mittellinie. An den inneren Organen fehlte jedes Symptom einer Verletzung, die Wunde war derartig, daß man annehmen konnte, das Geschoß habe die Bauchdecken nicht perforiert. Damit im Einklang stand das absolut ungestörte Allgemeinbefinden. Der Pat. wurde daher bei absoluter Ruhe 6 Tage lang in der Klinik beobachtet und dann, da sich keinerlei bedrohliche Symptome zeigten, in poliklinische Behandlung entlassen.

4) Verletzungen der Extremitäten.

Zum größten Teil als die Folgen eigener oder fremder Unvorsichtigkeit beim Umgang mit Schußwaffen kamen 41 Fälle von Verletzungen der Extremitäten in klinische Behandlung.

Schon in dem ersten Teil der Arbeit war darauf hingewiesen, daß bei den Unfällen sich oft dieselben Vorgänge abspielen, und dieselben Manipulationen die Entladung der Waffe herbeiführen, es sei nur erinnert an das Herausholen des geladenen Pistols aus der Tasche, so finden wir auch häufig denselben Typus der Verletzung. Nicht weniger wie 10mal wurde der Schuß in den Handteller beobachtet.

Es waren im übrigen 21mal die oberen und 19mal die unteren Extremitäten getroffen. Nur in 2 Fällen war außer einer bezw. beiden Extremitäten noch der Thorax beteiligt.

Als Waffe diente 15mal das Teschin, bezw. Teschinpistol (10mal mit Kugel, 5mal mit Schrot geladen), 11mal der Revolver (10mal mit Kugel, 1mal mit Schrot geladen), 1mal das Terzerol mit Kugel, 7mal das Jagdschrotgewehr, 3mal die Kugelbüchse, 4mal handelte es sich um Pulver- und Patronenexplosionen, Selbstschußentladung und Platzen eines Pistolenlaufes. Es sind also 24 Kugelschüsse, 13 Schrotschüsse und 4 Verletzungen durch Teile von Patronen und Waffe und Pulverexplosion.

An dieser Stelle scheint es am besten angebracht, die bei Durchsicht der Krankengeschichten gemachten Beobachtungen über die auswärtige Behandlung der Schußverletzungen vor Aufnahme in die Klinik mitzuteilen. Es gilt heute im allgemeinen als therapeutische Regel, daß eine Schußwunde a priori als nicht infiziert anzusehen ist und demgemäß behandelt werden soll. Um nun über den Zustand der Wunde bezüglich der Infektion ein Urteil zu bekommen, wurden bei jedem Krankenexamen alle Umstände, die nach der Verletzung eine Infektion begünstigen konnten, berücksichtigt. Aus unseren Anamnesen sieht man nun, daß man nur in recht wenigen Fällen einige Aussicht hat, daß die Wunden bei der Aufnahme in die Klinik nicht bereits infiziert sind. Nicht um eine oberflächliche Infektion handelt es sich hier natürlich — es wird kaum eine Schußverletzung denkbar sein, die nicht oberflächlich mit infiziertem Material in Berührung gekommen ist. Gemeint ist die Infektion in der Tiefe, sie allein ist wichtig für den Verlauf.

Zu stande kommen kann eine solche durch mitgerissene Kleiderfetzen und Infektionserreger von der Haut aus. Viel häufiger aber sind es therapeutische Eingriffe, die das Unheil anrichten. Nicht die in der Tiefe der Gewebe liegende Kugel, sondern die Versuche, sie zu entfernen, sind meistens der Grund der Infektion.

Die überall anerkannten Grundsätze für die Behandlung einer Schußverletzung sind folgende:

Reinigung der Wunde und ihrer Umgebung, aseptischer oder antiseptischer Deckverband.

Sondierungen und Versuche, die Kugel zu entfernen, sind ein Kunstfehler, Geschosse heilen meist reaktionslos ein, ihre Entfernung ist nur nötig, wenn sie durch ihre Lage in der Nähe von Nerven und Gelenken Störungen verursachen. Die eventuelle Entfernung der Kugel hat erst zu geschehen, wenn die Schußwunde verheilt ist, wenn man also aseptisch operieren kann. Bei tiefen, infizierten Wunden und langdauernden Eiterungen ist die Entfernung der Kugel indiziert, da sie dann meist der Ausgangspunkt der Eiterung ist, und das Abwarten der spontanen Ausstoßung die Krankheitsdauer unnötig verlängert.

Gerade bei Extremitätenschüssen ist es nun recht verführerisch, Extraktionsversuche sofort vorzunehmen, es liegt jedenfalls viel näher, wie bei den Bauch-, Brust- und Kopfschüssen. Lebenswichtige Teile sind meist nicht verletzt, die Kugel sitzt vielleicht nur oberflächlich. Der Patient verlangt häufig direkt die Entfernung und hat kein Verständnis für die Gründe, die den Arzt bestimmen, die Kugel nicht zu entfernen. Kurz, es gibt eine Menge von Umständen, die den Arzt verleiten können, hier einen Fehler zu begehen. So erklärt es sich denn, daß von diesen 41 Schußverletzungen in 15 Fällen in der Anamnese angegeben ist: „Der Arzt suchte mit einer Sonde nach der Kugel." Bei 5 Verletzungen, bei denen es sich um größere Weichteilzerreißungen handelte, oder die direkt in die Klinik kamen, kam eine Sondierung nicht in Frage, einmal wurde die ganz oberflächlich liegende Kugel vom Arzt herausgenommen, und in zwei Fällen machten die Patienten selbst erfolgreiche Versuche, das Geschoß zu entfernen. Nur in 8 Fällen enthielt sich also der Arzt jedes Eingriffes und behandelte die Wunde lege artis.

Für ein dunkles Gefühl von Asepsis spricht es, daß der eine der Patienten, der sich die Kugel selbst entfernte, das Taschenmesser, das er als Instrument benutzte, vorher sorgfältig auf einem Tisch abgestrichen haben will, der andere Patient drückte sich die oberflächlich liegenden Schrotkörner selbst heraus. Als erstes Verbandmittel kam oft das Taschentuch in Anwendung.

Bei einer derartigen Vorbehandlung erscheint es wunderbar, daß 10 Wunden, von denen 5 sondiert waren, absolut reaktionslos heilten, und 13, von denen 6 sondiert waren, nur oberflächlich infiziert waren. Bei 9 Verletzungen waren wegen ausgedehnterer Infektion operative Eingriffe, meist Incisionen, nötig, von ihnen waren 4 sondiert. In 6 Fällen mußten ausgedehntere Operationen, Amputationen und Sequestrotomien ausgeführt werden. In einem Fall, in dem die Infektion zwar ausgedehnt war, wurde nicht operiert (Zerreißung und Nekrose der Sehne der Hand). In 2 Fällen erfolgte Infektion mit Tetanus; beide Patienten waren außerhalb sachgemäß behandelt.

Wenn also bei 41 Verletzungen 23 nicht oder nur oberflächlich infiziert waren, trotzdem 11 von ihnen sondiert waren, so spricht dies für die geringe Gefahr der Infektion durch die Kugel. Von den übrigen 18 infizierten Wunden waren 6 nicht sachgemäß behandelt, 2 mit Tetanus, wahrscheinlich durch Pappepfropfen infiziert, bei 4 die Wundflächen derartig, daß eine Infektion unvermeidlich war. Bei 6 war eine Wahrscheinlichkeit für den Infektionsmodus nicht zu eruieren.

Für die Betrachtung der einzelnen Verletzungen empfiehlt es sich zunächst, eine Trennung in einfache Weichteilwunden und solche mit Beteiligung des Knochens vorzunehmen.

Wir finden 23 Weichteilverletzungen, von denen 7 reaktionslos, ohne Hinterlassung irgend einer dauernden Störung verheilten.

Es waren betroffen: 3mal der Oberschenkel, 1mal der Unterschenkel, 1mal der Fuß, 1mal die Hand, 1mal der Unterarm; 5 Verletzungen waren durch Kugelschüsse, eine durch Schrotschuß und eine durch eine explodierende Platzpatrone hervorgerufen. Die letztere, welche den rechten Unterarm betraf, wurde vom Arzt mit der Diagnose: Zerreißung der Arteria ulnaris in die Klinik geschickt. Die geringe Blutung, die auf Tamponade bald stand, machte einen Eingriff zur Unterbindung des Gefäßes nicht erforderlich, und es blieb zweifelhaft, ob es sich wirklich um eine Verletzung der Arterie gehandelt hatte. In einem Falle, einer Kugelverletzung der linken Hand, wurde die Kugel entfernt. Der Patient kam am 4. Tage nach der Verletzung in die Klinik. Der Einschuß im Handteller war mit trockenem Schorf bedeckt, auf dem Handrücken war das Geschoß dicht unter der Haut fühlbar. Durch Incision vom Dorsum manus aus ließ es sich leicht entfernen. Der Heilungsverauf war reaktionslos.

Die Behandlungsdauer dieser Patienten betrug im Durchschnitt 10 Tage.

Demgegenüber stehen nun 16 Fälle, in denen der Heilungsverlauf durch Infektion der Wunde kompliziert war. Auch hier sind es überwiegend (12) Kugelschüsse, gegenüber 4 Schrotschüssen. 8 Verletzungen betrafen die Hand, 4 den Arm, 2 den Oberschenkel, eine die Kniegegend und eine den Fuß. Meistens war die Infektion nur eine oberflächliche, nur in 7 Fällen mußte ihretwegen eine Incision gemacht werden, wobei 3mal die Kugel mitentfernt wurde.

Die 6 noch übrigen Extremitätenschüsse sind von besonderem Interesse, und verlangen daher eine etwas eingehendere Behandlung.

Es handelt sich zunächst um eine Verletzung des Nervus peroneus. Der Hergang und Verlauf dieses Falles war kurz folgender:

Aus größerer Entfernung wurde Patient etwa einen Monat vor der Aufnahme mit Hasenschrot in das rechte Bein geschossen. Es fanden sich in der Gegend des Wadenbeinköpfchens noch zwei mit Schorf bedeckte, fast verheilte Einschußwunden, und etwas unterhalb der Kniekehle die

dazu gehörigen Ausschußwunden. Eine dritte Verletzung lag an der Außenseite des Oberschenkels. Unterhalb dieser fand sich das einzige im Röntgenbild sichtbare Schrotkorn. In die Klinik geführt hatten diesen Pat. Lähmungserscheinungen am rechten Fuße, die sich auf die vom Nervus peroneus versorgte Muskulatur beschränkten, wie auch die funktionelle Prüfung mit dem faradischen Strom ergab. Auch die typischen Sensibilitätsstörungen der 1. und 2. Zehe waren vorhanden (Peroneus profundus).

Es lag nahe, daß die Schrotkugel den Nervus peroneus am Capitulum fibulae getroffen hatte, und daher wurde der Nerv an dieser Stelle bloßgelegt. In der Tat fand sich hier eine strangartige Verdickung des Nerven, die sich mit dem Finger etwas verdrücken ließ. Ob es sich um einen Bluterguß in die Nervenscheide oder um eine Narbe handelte, ließ sich nicht sicher sagen. Jedenfalls gingen die Lähmungserscheinungen am Fuße unter medico-mechanischer Behandlung bald zurück, so daß der Gang des Pat. nach 6 Wochen kaum noch merkbar behindert war.

Eine narbige Kontraktur des Musculus peroneus lag in dem anderen Falle vor.

Auch hier war der Schrotschuß in die Außenseite des linken Unterschenkels gedrungen. Nach Ausweis des Röntgenbildes, 6 Monate nach der Verletzung, saßen zahlreiche Schrotkörner an der Außenseite des linken Unterschenkels, in unmittelbarer Umgebung der Fibula. Auch dieser Pat. behielt nach Heilung der Schußverletzung Bewegungsbeschränkung und Beschwerden im linken Fuß zurück. Ohne daß ein Pes planus vorhanden war, stand der äußere Fußrand hoch, Supinations- und Pronationsbewegungen, sowie Ab- und Adduktion waren beschränkt. Der Pat. hatte Beschwerden, wie sie der Plattfuß hervorruft. Für eine Verletzung des Nervus peroneus sprach nichts. Jedenfalls war dieser Zustand, der früher nicht bestanden hatte, durch eine Narbenkontraktur der Musculi peronei hervorgerufen. Fixation des Beines durch Verbände und lange Bettruhe hatten ihre Entstehung jedenfalls noch begünstigt; durch medico-mechanische Behandlung wurde auch hier eine Besserung erzielt.

Es schließen sich hieran 2 perforierende Kniegelenksschüsse, ein Schrot- und ein Revolverkugelschuß.

Der erste Fall verlief günstig, d. h. ohne Infektion. Der Pat. war auf einer Treibjagd angeschossen, bekam bald nach der Verletzung einen Bluterguß in das rechte Kniegelenk. Von einem Arzte wurden die Schrote vergeblich zu entfernen gesucht. In die Klinik kam der Pat. erst 5 Tage nach der Verletzung. Deutliches Schneeballknirschen zeigte, daß es sich um einen Bluterguß handelte, die Gelenkkapsel also jedenfalls eröffnet war. Die Anschwellung des Knies ging bald zurück, so daß der Pat. nach 14-tägiger Behandlung mit leidlich guter Bewegungsfähigkeit des Knies entlassen werden konnte.

Mit fast völliger Versteifung des Knies dagegen endete die andere Verletzung.

Der Pat. kam aus einem auswärtigen Krankenhause, 17 Wochen nach der Verletzung, mit einer Eiter absondernden Fistel an der Innenseite des Knies etwa 3 cm oberhalb des Gelenkspaltes und unmittelbar neben dem Rande der Kniescheibe.

Durch eine Operation wurde die in dem Condylus internus femoris eingekeilte Kugel entfernt; die Fistel schloß sich nach 1monatlicher Behandlung, das Gelenk war jedoch vollkommen ankylotisch.

12 der Extremitätenverletzungen waren durch Mitbeteiligung des Knochens kompliziert. In 3 Fällen war das Geschoß in den Knochen eingekeilt, ohne eine Fraktur oder eine Splitterung verursacht zu haben, und mußte aus diesem entfernt werden, 2mal, weil von dem Geschoß eine Fistelbildung ausging, und 1mal, weil es im Endglied der großen Zehe Beschwerden verursachte.

Frakturen der großen Röhrenknochen wurden 2mal beobachtet, und zwar der Ulna und der Fibula, erstere durch einen Büchsenschuß, letztere durch eine Revolverkugel. Beide Male handelte es sich um einen Splitterbruch. Die Verletzung der Fibula erforderte die Entfernung der Kugel und dreier nekrotischer Knochensplitter, die der Ulna heilte nach oberflächlicher Infektion ohne Knochennekrose. Entlassen wurden beide Patienten mit verheilten Wunden, aber noch nicht konsolidierter Fraktur.

Günstig und ohne Eingriff heilte auch eine einfache Fraktur des 5. Metacarpalknochens der linken Hand. — Funktionell waren die Heilungsresultate in 2 Fällen gut, im dritten (Fraktur der Ulna) war bei der Entlassung ein solches zu erwarten.

Ausgedehnte Verletzungen der Hand, sowohl der Weichteile wie der Knochen, kamen 3mal in Behandlung. Es handelte sich in allen 3 Fällen um eine Sprengwirkung, bei der mehrere Finger abgerissen waren. Es mußten infolgedessen verstümmelnde Operationen vorgenommen werden, und zwar 1mal die Amputation des 4. und 5. Fingers und eines Teils der Metacarpi, und im anderen Falle waren Phalangen und Metacarpi des 4. und 5. Fingers und die ulnarwärts gelegenen Handwurzelknochen verloren, das Handgelenk völlig versteift.

Im 3. Falle, der 1 Jahr nach der Verletzung mit völlig versteifter Hand und einer Fistel über dem 3. Metacarpalknochen in die Klinik kam, wurde ein röhrenförmiger Sequester (der 3. Metacarpus) aus der Totenlade herausgemeißelt. Die Wunde schloß sich darauf schnell.

Die noch übrigen 3 Fälle waren Zertrümmerungen der Metatarsalknochen, 2mal durch Büchsenschuß, 1mal durch Schrotschuß aus unmittelbarer Nähe. In letzterem Falle wurde der Fuß im Lisfrancschen Gelenk abgesetzt, so zwar, daß die kleine Zehe erhalten blieb. Die beiden anderen Fälle heilten ohne Operation. Es handelte sich in beiden um Zertrümmerung des 2. bis 4. Metatarsalknochens. Versteifungen der Zehen- und Mittelfußgelenke blieben in beiden Fällen zurück.

Leider verfügt unsere Klinik auch über 2 Fälle, in denen die gefürchtetste Komplikation, die Infektion mit Tetanuserregern eintrat.

Sie sind die Veranlassung gewesen zu den an unserer Klinik angestellten Versuchen über das Vorkommen virulenter Tetanusbacillen in käuflichen Schrotpatronen (s. G. Schmidt, Deutsche med. Wochenschrift, 1904, No. 9). Analog den auf Veranlassung der Medizinalabteilung des Kgl. Preuß. Kriegsministeriums von Musehold, Loesener und Bischoff angestellten Versuchen über Militärplatzpatronenpfropfen ergaben Schmidts Tierversuche, daß von dem Material der Schrotpatronen die Abschlußpappblättchen Tetanuserreger in virulentem Zustand enthielten.

Beide Verletzungen, die durch Tetanus infiziert, letal endeten, waren Schrotschüsse aus unmittelbarer Nähe mit Taschenteschin und Revolver, also mit fertigen Patronen. Sie legten den Gedanken an einen derartigen Infektionsmodus nahe, zumal die eine in unserer Poliklinik und die andere durch einen auswärtigen Arzt sachgemäß behandelt wurden.

Der Verlauf beider Fälle ist seinerzeit von Schmidt veröffentlicht. Der Vollständigkeit wegen seien sie auch hier erwähnt.

1) Ein 39-jähriger Mann verletzte sich mit einer Radfahrerpistole (Taschenteschin), die mit Schrot geladen war, dadurch, daß sich diese in der Tasche entlud, am rechten Unterarm. Am Tage nach der Verletzung kam er in die Behandlung unserer Poliklinik. Anfangs war der Verlauf ein günstiger. Am 4. Tage machte sich eine Infektion der Wunde bemerkbar. Am 6. Tage zeigten sich die ersten Erscheinungen von Tetanus. Im Verlauf der Krankheit war charakteristisch, daß zuerst die Gesichtsmuskulatur, dann die langen Rückenmuskeln befallen wurden. Dann traten Streckkrämpfe der Extremitäten, besonders der unteren, auf. Es wurde jetzt die vorher verweigerte Incision und Auskratzung der Wunde ausgeführt, und dabei ein Stück des Papppfropfens der Patrone herausgeholt. Mit diesem wurden Impfversuche am Meerschweinchen vorgenommen. Diese starben an Tetanus. Trotz mehrfacher intraduraler und subkutaner Injektion von Tetanusantitoxin erlag der Pat. 7 Tage nach der Verletzung seinen Leiden.

2) Die andere Verletzung (Schuß mit Schrotpatrone aus einem Revolver in den linken Unterarm) nahm bis zum 8. Tage ebenfalls einen durchaus gutartigen Verlauf. Zuerst machte sich eine Steifigkeit des getroffenen Armes bemerkbar, der dann auch sehr bald Trismus und Opisthotonus folgten. Die Pat. wurde am Tage des ersten Auftretens von Tetanuserscheinungen aufgenommen, zeigte aber schon das ausgesprochene Bild der Infektion.

Auch hier blieben die intraduralen Antitoxininjektionen ohne jeden Erfolg. Die Pat. starb am Tage nach der Aufnahme. Der bei der Auskratzung der Wunde herausbeförderte Patronenpfropf enthielt ebenfalls, wie die Tierversuche bewiesen, Tetanusbacillen. Das Abstrichpräparat vom Eiter der Wunde zeigte diese unter dem Mikroskop.

Die Autopsie ergab das Vorhandensein von Hämorrhagien in fast allen inneren Organen und eine Vergrößerung der Milz.

Wie wir sehen, war in beiden Fällen die Injektion mit Tetanusantitoxin absolut wirkungslos. Ob die prophylaktische Immunisierung wirklich praktischen Wert hat, ist eine schwer zu entscheidende Frage. Jedenfalls haben diese traurigen Fälle veranlaßt, daß wir, wie bei allen stark verschmutzten Wunden, so ganz besonders bei Naheschüssen, in denen wir vermuten können, daß die Papppfropfen mit in die Wunde eingedrungen sind, die prophylaktische Tetanusantitoxininjektion vornehmen. Wir haben seitdem auch bei anderen Verletzungen keinen Tetanus in der Klinik gesehen. Wie gesagt, es ist unmöglich, zu beurteilen, ob dies Vorgehen schon einmal praktischen Nutzen gehabt hat.

Aus der Königl. chirurgischen Universitätsklinik zu Breslau
(weiland Geh.-Rat v. Mikulicz).

XXX.

Beiträge zur Pathologie und Klinik der Darmkontusionen.

Von

Dr. **Hermann Bucholz,**
Assistenzarzt der Klinik.
An der chirurgischen Klinik zu Breslau seit 1. Jan. 1905.

Die in den meisten Fällen so traurigen Folgen einer primären Darmperforation nach Kontusion des Abdomens durch stumpfe Gewalt haben dieser Verletzung eine überwiegende Bedeutung gegenüber primär nicht perforierenden Läsionen der Darmwand verschafft. Das ist im großen und ganzen erklärlich, aber durchaus nicht immer berechtigt. Eine strenge Scheidung zwischen ersteren und letzteren läßt sich häufig ebensowenig in Bezug auf die klinischen Erscheinungen, als in Ansehung der Prognose durchführen. Von den anfangs günstig verlaufenden Fällen fordert der Tod schließlich noch manches Opfer, und viele Patienten, die einer Perforation entronnen sind, verfallen zuletzt noch in langwierige, gefährliche Krankheiten, welche Monate und Jahre später schwere Eingriffe erheischen und zu dauerndem Siechtum führen können. Im Anschluß an die Mitteilung zweier von mir beobachteter Fälle von schwerer Bauchkontusion durch stumpfe Gewalt möchte ich das Verhältnis der primär perforierenden und nicht perforierenden Darmverletzungen einer Kritik unterziehen und die Bedeutung der letzteren besprechen. Der 2. Fall verdient eine Veröffentlichung schon aus dem Grunde, weil er in der Literatur, soviel ich sehe, ein Seitenstück nicht besitzt.

Fall I. Der 35-jähr. bis dahin gesunde Gerichtssekretär R. wurde am 15. Aug. 1905 morgens $^1/_2$8 Uhr in der Breitachklamm bei Oberstdorf im Allgäu in folgender Weise verletzt: Von einer etwa 10 m hohen steilen Bergwand löste sich ein mittelgroßer Baum los und riß eine Steinlawine mit herab. Ob R. von dem Baum selbst getroffen worden ist, vermochte er nicht anzugeben, jedenfalls wurde er bis zur Nabelhöhe von den Steinmassen verschüttet und konnte sich selbst nicht aus seiner Lage befreien. Nach einer halben Stunde wurde er ausgegraben und darauf

unter Leitung eines inzwischen herbeigeeilten Arztes in das Krankenhaus zu Oberstdorf transportiert.

Nach dem Bericht des Arztes befand er sich bei der ersten Untersuchung bereits im schwersten Shock und klagte über heftigste Schmerzen im Becken und in den Beinen, deren Bewegung äußerst empfindlich war. Er war anfangs etwas benommen gewesen, hatte dabei nicht gebrochen. Der Puls war schon auf dem etwa $1^1/_2$ Stunden dauernden Transport recht schwach gewesen, so daß er dort und im Krankenhause mehrere Kampferinjektionen erhielt. — Wir hatten um 3 Uhr nachmittags Gelegenheit, den Pat. zu untersuchen, und erhoben folgenden Befund: Großer, korpulenter Mann mit reich entwickeltem Fettpolster, in passiver Rückenlage im Bett liegend, jammert über heftige Schmerzen besonders im Leib und in der linken Hüfte. Er antwortet auf alle Fragen richtig, zeigt aber eine gewisse Apathie. Gesicht blaß, ängstlich, verfallen und schmerzverzogen. Lippen trocken, Zunge etwas belegt, trocken und mühsam hervorgestreckt. Atmung etwa 40, Puls 150, an der Radialis kaum zu fühlen. Abdomen wenig aufgetrieben. Dabei eine starke Spannung der fettreichen Bauchdecken, die bei jeder Berührung wesentlich zunahm. Leib außerordentlich druckempfindlich.

In beiden Lendengegenden ausgedehnte Schwellung und Sugillation, Perkussion des Leibes ergibt tympanitischen Schall in der Mitte, Dämpfung in den abhängigen Partien, links etwas mehr als rechts. Dämpfung ändert sich bei Seitenlage kaum. Winde und Stuhl seit der Verletzung nicht abgegangen. Reichliches Aufstoßen, kein Erbrechen. Urin noch nicht entleert. Kein Urindrang, während das Verhalten der Winde Beschwerden verursacht.

Pat. hält das linke Bein auffallend nach außen rotiert, kann es aktiv nicht bewegen, passive Bewegungen verursachen ihm heftige Schmerzen. Verdacht einer Becken- oder Schenkelhalsfraktur liegt nahe. Am Condylus internus tibiae Auftreibung und Sugillation von etwa Handgröße.

Der Befund legte die Vermutung nahe, daß eine Quetschung des Darmes oder Mesenteriums stattgefunden hatte. Eine schwerere Blutung oder eine Darmperforation war nicht sicher auszuschließen. Auf Grund der Wahrscheinlichkeitsdiagnose beschlossen wir die Laparotomie, ungeachtet des schweren Shocks und des schlechten Pulses. Wir waren der Ansicht, daß längeres Warten um so weniger erlaubt sei, als wir hörten, daß das Verhalten des Pulses sich in den letzten Stunden wesentlich verschlimmert habe.

Infolge der guten Einrichtung des Krankenhauses war es möglich, die Vorbereitungen zur Operation in $1^1/_2$ Stunden zu treffen. Das Befinden hatte sich bis dahin noch etwas verschlechtert.

Operation (Dr. Sauerbruch). Zuvor wird durch Katheter klarer Urin ohne Schwierigkeit entleert. Es wird mit Schleichscher Infiltrationsanästhesie begonnen, aber noch vor Eröffnung der Peritonealhöhle muß zur Allgemeinnarkose mit Billrothscher Mischung übergegangen werden.

Mesogastrischer Medianschnitt mit Excision des Nabels 13—14 cm lang; Fettschicht 7 cm dick. Dicht über dem Nabel war das Peritoneum parietale leicht sugilliert. Nach Eröffnung der Bauchhöhle zeigte sich an derselben Stelle eine etwa taubeneigroße Sugillation des Netzes. Keine Anzeichen von Peritonitis. Pat. preßte einen großen Teil des Dünndarmes heraus. Am Mesenterium zahlreiche Sugillationen von Hanfkorn- bis Bohnengröße. Der Darm kontrahiert und im ganzen leicht cyanotisch verfärbt. In der Bauchhöhle knapp $^3/_4$ l zum Teil geronnenen Blutes, welches nicht

entfernt wurde. An einer mittleren Dünndarmschlinge sah man einen 6—7 cm langen, queren Riß, welcher zu $^2/_3$ dem Mesenterium, zu $^1/_3$ der Darmwand angehörte, letztere bis zur Submucosa durchsetzend. Auch der Mesenterialriß war nicht perforierend. Aus dem Riß des Mesenteriums bluteten zwei größere Gefäße, Arterie und Vene; das Blut sickerte entsprechend dem allgemeinen Blutdruck nur schwach hervor. Die von diesen zerrissenen Gefäßen versorgte Partie des Darmes war dunkler bläulich verfärbt. Es wurde daher diese Stelle in Ausdehnung von ca. $1^1/_2$ cm eingestülpt und übernäht, nachdem zuvor die blutenden Gefäße durch Umstechung ligiert waren. Die weitere Absuchung der Bauchhöhle ergab nichts Besonderes. Dauer der Operation 40 Minuten.

Das Befinden des Pat. zeigte insofern eine Veränderung, als der Puls, der bisher kaum zu fühlen gewesen war, jetzt deutlich an der Radialis gefühlt werden konnte. Im übrigen war das Allgemeinbefinden noch bis zum 3. Tag ziemlich schlecht. Pat. brach öfters. Der Leib war weniger gespannt, aber etwas mehr aufgetrieben. Starkes Durstgefühl. Gesicht noch immer recht blaß und verfallen, häufig Aufstoßen.

Am 16. u. 17. Aug. Allgemeinbefinden gebessert, Puls 120, leidlich gespannt. In den nächsten Tagen nichts Besonderes. Am 8. Tage Stuhlgang auf Ricinusöl, am 10. Entfernung der Nähte, oberflächlicher, walnußgroßer Nahtabsceß, der bald ausheilte.

Als der Zustand des Leibes eine genauere Untersuchung gestattete, wurde festgestellt, daß nur eine Kontusion des Beckens und des linken Hüftgelenkes vorlag. Pat. machte nach einigen Wochen noch eine im Anschluß an das Hämatom der Lendengegend eingetretene Phlegmone und eine Thrombose der Vena femoralis durch. Von seiten des Abdomens bestanden Anfang 1906 keinerlei Beschwerden.

Fall II. 42-jähr. Maurerpolier D. Vom 20. Jahre an Neigung zur Korpulenz, seitdem öfters asthmatische Beschwerden. Seit 10 Jahren häufig Herzklopfen, unregelmäßiger Puls und Atemnot. Magen und Darm stets in Ordnung bis zuletzt. Seit Jahren kein Alkoholgenuß.

Am 27. Juni 1905 10 Uhr früh fiel Pat. von einer abrutschenden Leiter 3 m herab und schlug mit dem Bauch auf eine Kante des Ofens auf. Er hatte einen nicht sehr heftigen, krampfartigen Schmerz gleich danach, konnte aber nach einer kurzen Pause weiterarbeiten. Der Krampfanfall stellte sich halbstündig wieder ein, dauerte jedesmal wenige Sekunden und ließ dann wieder vollständig nach. Vom Unfall ab wurden Stuhl und Winde, abgesehen von einer kleinen Menge am folgenden Morgen, nicht mehr entleert. Am 28. und 29. verschlimmerte sich der Zustand allmählich, die krampfartigen Schmerzen wurden äußerst heftig, so daß Pat. laut aufschreien mußte. Sie waren stets im Unterleib lokalisiert. Der Bauch wurde allmählich mehr und mehr aufgetrieben. Pat. schlief nachts schlechter, ging aber noch bis zum 30. früh auf Arbeit. Da an diesem Tage mehrmals schleimiges, fade riechendes Erbrechen auftrat, ließ er sich in die Klinik aufnehmen. Tags zuvor hatte ihm der Arzt Ricinusöl gegeben, welches ohne Wirkung blieb.

Status 30. Juni. Mittelgroßer, sehr korpulenter Mann, bei klarer Besinnung und leidlichem Allgemeinbefinden.

Gesichtszüge etwas ängstlich, aber nicht verfallen. Zunge belegt, feucht. Temp. 37,4, Puls 104—116, von mittlerer Füllung, etwas herabgesetzte Spannung. Herztöne rein, leichte konzentrische Dilatation des Herzens. Abdomen: stark aufgetrieben, Bauchdecken sehr fettreich, überall

weich, dabei überall druckempfindlich, besonders in beiden Hypogastrien. Bei aufgelegtem Ohr hört man an der rechten Seite wenig Kollern und Gurren. Leberdämpfung schmal, Milz nicht vergrößert. Keine Brüche, Bruchpforten normal weit, leer.

Per rectum ist digital nichts Besonderes zu konstatieren.

Am 30. Juni 3mal Erbrechen, fade, schleimig, nicht kotig riechend. Am 1. und 2 Juli je einmal geringe Menge (30 und 48 ccm) erbrochen, nicht kotig, nicht gallig, etwas Blut. In Rücksicht auf den Allgemeinzustand und die Labilität des Herzens wird vorläufig abgewartet. Einlauf ohne Erfolg. An den folgenden Tagen noch mehrmals hohe Einläufe, durch welche hier und da einige Winde und einige harte Kotbröckel entleert werden. Da am 3. Juli bei einer dieser hohen Darmeingießungen trotz höheren Druckes nur 800 ccm Flüssigkeit einlaufen, wird die Rektoskopie mit dem Straussschen Rektoskop vorgenommen (Prof. Kausch). Der Tubus läßt sich nur 18 cm weit einführen. Am proximalen Ende ist die Ampulla recti abgeschlossen. Das Bild ist nicht das einer Abknickung, sondern ein der Portio uteri ähnliches. Wegen des Verdachtes eines hier sitzenden Tumors und der Unmöglichkeit, den Ileus zu beheben, wird am folgenden Tage zur Operation geschritten.

Operation (Prof. Kausch).

Schnitt zwischen Nabel und Symphyse, 15 cm lang, Bauchdecken an dieser Stelle 7 cm dick. Kein Zeichen von Peritonitis, in der Bauchhöhle kein freier Erguß. Da Pat. bricht, quellen reichliche Dünndarmschlingen hervor, welche teils aufgetrieben, teils etwas kontrahiert sind. An dem untersten Abschnitt der Flexur fühlt man einen kaum hühnereigroßen, beweglichen Tumor. Wegen des bestehenden Darmverschlusses wird von der Radikaloperation abgesehen und ein Anus coecalis nach Maydl angelegt. Bei der Reposition der unterdessen in mehrere Kochsalztücher eingepackten Dünndarmschlingen reißt die Serosa derselben an mehreren Stellen in Ausdehnung von $^1/_2$—1 cm ein. Ein Serosariß wird genäht. Die Hauptwunde wird nach der schwierigen Reposition der Därme vernäht und durch eine durchgreifende Bleiplattennaht gesichert. Am Nachmittag wird der Anus geöffnet, es entleert sich eine reichliche Menge von Stuhl und Winden. Trotzdem die Spannung des Leibes beträchtlich nachläßt, erholt sich Pat. nicht. Der Puls bleibt klein, schwach, unregelmäßig, beschleunigt, zwischen 120 und 140 schwankend. Temp. dabei unter 37,0. Reichliche Kampfer- und wiederholte Kochsalzinfusionen. Am 7. Juli abends Exitus.

Sektionsprotokoll. 8. Juli 1905.

Myodegeneratio cordis. Oedema pulm. Hypost. lob. inf. dext. Embolia art. pulm. dext. Synechia pulm. dext. Thromb. ven. iliacae sin.

Bauchsektion. An der Innenseite der Laparotomiewunde sind mehrere Dünndarmschlingen ziemlich fest verklebt durch eine fibrinöshämorrhagische Ausschwitzung. Nach Lösung dieser Adhäsionen liegen die allgemein stark ausgeweiteten Darmschlingen vor. Das gesamte Peritoneum ist trocken, die Gefäße deutlich injiziert. Darmschlingen nur hauchartig getrübt und ganz lose miteinander verklebt.

Auch der untere rechte Netzzipfel ist etwa mit der Mitte der Laparotomiewunde verklebt. Nach Emporschlagen des Netzes findet sich fast in der ganzen Ausdehnung des Colon transversum, dicht an der Flexura hepatica beginnend und unmittelbar bis an die Flexura lienalis hinanreichend, die Serosa eingerissen; sie klafft in vertikaler Richtung, so daß die zirkuläre Darmmuskulatur deutlich in ihrer Schichtung zu Tage tritt.

In der Muskulatur am Rande des Serosarisses und auch in der übrigen Serosa dieses Darmabschnittes finden sich blaurote, teils konfluierende, teils diffuse Blutungen. Ganz dieselben Veränderungen finden sich an der Vorderseite des Coecum, im Colon ascendens in 12 cm Ausdehnung. Hier klaffen die Serosaränder bis 4 cm auseinander. An zwei Stellen des Dünndarms finden sich kleine, hier quergestellte Risse der Serosa, von ca. 1 cm Länge, einer derselben ist durch 3 Catgutnähte geschlossen. Der Anus praeternat. schließt gut, Peritoneum hier o. B.

Magen und Darm allgemein stark dilatiert, mit Gas und grünbraunen, fäkulenten Flüssigkeitsmassen gefüllt. Die Magenschleimhaut weist zahlreiche Blutungen auf, ist im ganzen grünbrauu verfärbt. Die Schleimhaut des Darmes im allgemeinen o. B., bis auf einen mäßigen Grad von Follikelschwellung im Dickdarm, jedoch an den Stellen der oben geschilderten Serosarisse finden sich ausgedehnte, die ganze Wand des Colon durchsetzende Blutungen. Durch zwei hier etwa markstückgroße Blutungen wird die Aufmerksamkeit auch auf zwei, je 2 cm lange Risse der Serosa am Mesocolonansatz hingelenkt. Etwa 15 cm oberhalb des Analringes findet sich in der Schleimhaut des unteren S rom. ein talergroßes, kreisförmiges, hauptsächliich der inneren Seite angehörendes Schleimhautulcus mit deutlich gewulsteten Rändern und von mäßig derber Konsistenz; das Darmlumen ist hier ziemlich erheblich eingeengt. Im untersten Rectum finden sich noch zwei kleine, gestielte Polypen.

Die mikroskopische Untersuchung des Ulcus ergibt mit Sicherheit ein Adenocarcinom.

Neben der Leber ist der Darm mit seinem Mesenterium dasjenige Organ, welches bei Kontusionen der Bauchhöhle am meisten in Mitleidenschaft gezogen wird. Die Größe und Ausdehnung seiner Verletzung ist von verschiedenen Momenten abhängig; in erster Linie von der Stärke und Art der Gewalteinwirkung. Wenn von einem rasch und heftig sich bewegenden Gegenstand, z. B. einem Pferdehuf, eine umschriebene Stelle der Bauchdecken getroffen wird, so ist die Darmwand mehr gefährdet, als wenn der ganze Leib oder eine größere Partie langsamer zusammengedrückt wird, wie etwa beim Ueberfahrenwerden. So hat z. B. Neumann [1]), der durch Betrachtung einer größeren Reihe von Verletzungen aus dem Krankenhause Friedrichshain-Berlin darauf hingewiesen wurde, berechnet, daß unter den veröffentlichten Fällen von Darmperforation durch stumpfe Gewalt nur 11—12 durch Ueberfahren zu stande gekommen sind.

Außer durch die Ausbreitung der Gewalteinwirkung erklärt sich dies vor allen Dingen durch die Geschwindigkeit, mit welcher der verletzende Gegenstand auf den Leib trifft. Ferner ist die Richtung für die Art der Läsion wichtig. Ein senkrecht auf den Leib, namentlich auf die Mitte treffender Stoß, der die Bauchwand gegen die Wirbelsäule andrückt, ist meist folgenschwerer, als ein mehr tangential einwirkender oder ein solcher, der die seitlichen Partien bevorzugt.

Ein weiteres Moment, welches für die Art der Verletzung be-

1) Neumann, Deutsche Zeitschrift für Chirurgie, Bd. 64, 1902.

stimmend ist, ist der Füllungszustand, doch hat dies praktisch mehr für die Verletzungen des Magens als die des Darmes Bedeutung, insofern als eine Bauchkontusion bald nach der Mahlzeit besonders gefährlich ist. Endlich kommt dazu die Beschaffenheit der Bauchdecken. Dicke, fettreiche Bauchdecken werden die Gewalteinwirkung erheblich mildern können, und mit aus diesem Umstand erklärt THOMMEN [1]) die sehr geringe Beteiligung der erwachsenen Frauen an der in Rede stehenden Verletzung. Es soll dies nicht bestritten werden, doch ist die Hauptursache in der überhaupt schwächeren Beteiligung des weiblichen Geschlechtes an Verletzungen zu suchen.

Die Beschaffenheit der Bauchdecken mag auch bei unseren beiden Verletzten eine erhebliche Milderung der an und für sich heftigen Gewalteinwirkung verursacht haben. In dem ersten Falle wissen wir es nicht genau, in welcher Richtung die Gewalt eingewirkt hat, ob nicht das Abdomen von einem herunterfallenden Stein in der Mitte getroffen wurde. Der Befund wies darauf hin. Zwar fanden wir in der Mitte des Leibes keine Läsion oder Verfärbung der Haut, doch war eine Stelle des Peritoneums dicht über dem Nabel, so wie ein umschriebenes Stück unmittelbar darunter liegenden Netzes blutig suffundiert. Ob die verletzte Darmschlinge an derselben Stelle gelegen hatte, ließ sich bei der Operation nicht mehr feststellen. Die Art der Gewalteinwirkung war in diesem Falle keine einfache, sondern kam von verschiedenen Richtungen und traf fast die ganze untere Hälfte des Körpers, vom Nabel abwärts, wie sowohl aus der Beschreibung von dem Hergang des Unfalles als auch aus dem Befund, der ausgedehnten Sugillation der Lendengegend und des Beckens deutlich hervorgeht. Die verletzende Gewalt hat den Körper an den verschiedensten Stellen treffen können, doch glaube ich, daß die Quetschung der betreffenden Darmschlinge, und um eine derartige Verletzung hat es sich wohl gehandelt, von vorn gegen die Wirbelsäule erfolgt ist, in demselben Moment und durch denselben verletzenden Gegenstand, der auch die Suffusion des parietalen Peritoneums hervorgerufen hat. Die zahlreichen kleinen punktförmigen bis linsengroßen Hämorrhagien an den verschiedensten Stellen des Mesenteriums sind vielleicht durch eine plötzliche Stauung infolge der den Körper zirkulär umfassenden Pressung entstanden.

Auch bei dem zweiten Patienten hat die Dicke der Bauchdecken (die Fettschicht betrug in der Mittellinie 6—8 cm) das Zustandekommen der Läsion jedenfalls beeinflußt. Der Fall des 2 Zentner schweren Mannes aus der Höhe von 4 m herab auf die Kante des Ofens mußte einen außerordentlich heftigen und schnellen Stoß verursachen. Es ist außer dem Fettreichtum der Bauchdecken als Schutz vielleicht noch eine starke Kontraktur der Muskeln hinzugekommen. Der Patient hat

1) THOMMEN, LANGENBECKS Archiv, Bd. 66, 1902.

davon allerdings nichts erwähnt, doch liegt es nahe, anzunehmen, daß jemand, der dergestalt von einer umstürzenden Leiter herabfällt, instinktiv seine Muskeln und speziell auch seine Bauchmuskeln kontrahiert. Der Ablauf des Verletzungsmechanismus, vom eigentlichen Stoß abgesehen, ist ein relativ langsamer, im Vergleich zu den Vorgängen, die sich bei einem Pferdetritt abspielen. Alle diese Momente erklären vielleicht, daß keine Quetschungsverletzung des Darmes eingetreten ist, sondern nur die beiden Serosarisse des Dickdarmes zu stande gekommen sind, eine Verletzung, die ich als unvollständige Berstung ansehen möchte.

Wir fanden bei der Operation eine Geschwulst an der Flexur, die, wie der Sektionsbericht ergab, das Lumen stark verengte. Patient hatte bis zum Tage der Verletzung zwar keinerlei Beschwerden gehabt, immerhin liegt die Vermutung nahe, daß sich der Dickdarm schon damals immer oder häufig in einem gewissen Blähungszustand befunden hat. Die beiden Risse am Transversum und Coecum sind vielleicht durch die Form der Ofenkante mitbestimmt worden.

Wir hatten uns natürlich die Frage vorgelegt, ob die Serosarisse am Dickdarm nicht dieselbe Aetiologie haben könnten, wie mehrere kleine Serosarisse des Dünndarmes, die während der Reposition der bei der Laparotomie vorgefallenen Schlingen entstanden sind. Doch spricht erstens dagegen, daß nur Dünndarmschlingen aus der Laparotomiewunde zum Vorschein gekommen sind, und zweitens das Aussehen der Serosarisse selbst. In der unmittelbaren Umgebung der beiden Colonrisse fand sich eine ausgesprochene blutige Suffusion, während bei den kleinen, während der Operation entstandenen Rissen am Dünndarm nichts dergleichen zu sehen war. Auch waren die Verletzungen am Colon zweifellos älterer Natur, wie auch die pathologischen Anatomen bestätigten.

Die Folgen einer Darmverletzung durch stumpfe Gewalt, falls sie nicht oder nicht rechtzeitig zur operativen Behandlung kommt, werden in erster Linie dadurch bestimmt, ob die Darmwand perforiert ist oder nicht. Im ersten Falle ist die meist sehr früh einsetzende Peritonitis die fast unabwendbare Folge. Allerdings hat der Körper eine Anzahl von Schutzkräften, welche in seltenen Fällen, soweit darüber Beobachtungen existieren, den Austritt von Darminhalt in die freie Bauchhöhle verhindert und zum rechtzeitigen Abschluß der Kommunikationen durch Verklebung geführt haben. Die Schleimhaut kann vorfallen und eine nicht zu große runde Perforationsöffnung verlegen. Ja selbst bei queren Zerreißungen kann es vorkommen, daß die Ringmuskulatur durch kräftige Kontraktion das Lumen stark verengert oder abschließt. So wird von Ostermeier [zit. nach Petry[1]) Fall 41]; ein Fall veröffentlicht, in dem 4 Jahre nach einer schweren Bauch-

1) Petry, Bruns' Beiträge, Bd. 16, 1896.

kontusion eine lokale Peritonitis einsetzte und zur Bildung einer Kotfistel führte. Bei der Operation zwecks Verschluß derselben zeigte sich, daß der Dünndarm völlig quer durchrissen, das Darmrohr in seiner ganzen Kontinuität unterbrochen, die beiden Lumina durch schwieliges Gewebe verbunden waren. Beide Darmenden lagen parallel zueinander und gestatteten dem andringenden Darminhalt nur mühsam den Weg.

In relativ seltenen Fällen kann bei Verletzungen des Colon die Richtung der Perforationsöffnung nach abgeschlossenen Räumen hin gelegen sein und dadurch eine allgemeine Peritonitis verhindert werden. Immerhin sind die Bedingungen für eine Spontanheilung bei Perforation sehr viel ungünstiger als bei nicht perforierender Läsion der Darmwand. Doch drohen auch hier eine Reihe von Gefahren. Da hinsichtlich der Pathogenese, der Diagnose und der Folgen der Verletzung zwischen Läsionen des Darmes und des Mesenteriums eine sichere Unterscheidung oft nicht gemacht werden kann, so werden die letzteren hier mit besprochen, um so mehr als in einem unserer Fälle beide — Darm und Mesenterium — betroffen waren.

Der Gefahren, welche bei nicht perforierenden Verletzungen drohen, sind mehrere:

1) Es kann auch ohne bestehende Kommunikation zwischen Darmlumen und freier Bauchhöhle zu diffuser Peritonitis kommen.

Einen derartigen Fall beschreiben Courtois und Destrez[1]): Ein Pat. hatte nach einer heftigen Bauchkontusion brettharte Spannung und Druckempfindlichkeit des Leibes und bekam bald darauf peritonitische Erscheinungen. Bei der nach 38 Stunden vorgenommenen Operation, welche die Diagnose der Peritonitis bestätigte, fand sich ein 2 cm langer Serosariß im Colon ascendens und trotz sorgfältigen Suchens sonst keinerlei Verletzung des Magens oder Darmes. Auch bei Petry findet sich ein ähnlicher Fall. Ein 4-jähr. Knabe geriet unter Wagenräder, die seinen Rücken überfuhren, und starb bald unter Zeichen einer inneren Blutung. Bei der Sektion wurde eine akute Peritonitis konstatiert, ohne Darmruptur.

Wenn man nicht annehmen will, daß in diesen oder ähnlichen Fällen eine Perforation übersehen worden ist, wogegen im ersten Fall wenigstens die Heilung spricht, so bleibt nur die Erklärung, daß unter Umständen auch durch die ohne Perforation einhergehende Schädigung der Darmwand eine Wanderung der Bakterien in die freie Bauchhöhle stattfinden kann. Es handelt sich dabei vielleicht um denselben Vorgang, der in anderen Fällen durch rechtzeitige Verklebung mit Netz, parietalem Peritoneum oder benachbarten Darmschlingen nur zu einer lokalen Peritonitis führt. Klinische und experimentelle Beobachtungen haben gezeigt, daß die Resistenz des Peritoneums gegen bakterielle Einflüsse durch schwere Erschütterung herabgesetzt wird (Thommen u. A.). Der Körper begibt sich damit eines wichtigen Schutzmittels,

1) Courtois et Destrez, Arch. de méd. et de pharm. mil., 1903, Mai, zit.: Centralbl. f. Chir., 1903, p. 1021.

welches ihm gerade in diesem Moment sehr notwendig wäre. Doch wird ein gewisser Ausgleich durch die Reaktion zu stande gebracht, welche die Darmmuskulatur auf eine Kontusion hin wenigstens vielfach zeigt. Diese Reaktion besteht im Sistieren der Peristaltik, welche anfangs wohl durch tonischen Krampfzustand und in der Folge durch Parese oder Paralyse der Darmnerven bedingt ist. Bei der oben berührten Mannigfaltigkeit des Verletzungsmodus und aus anderen äußeren und individuellen Gründen mag diese Reaktion nicht immer einen typischen Verlauf zeigen, und das ist vielleicht auch die Erklärung, warum es in einigen nicht perforativen Fällen zu einer allgemeinen Peritonitis kommt, während häufiger eine rechtzeitige Verklebung eintritt.

Zuweilen beobachten wir (s. PETRY p. 616), daß nach Kontusionen des Darmes keine Lähmung der Peristaltik, sondern eine Anregung derselben eintritt, und zumal dann, wenn ein Zustand geschaffen ist, der eine kräftige Reizung der Schleimhaut vermittelt, ohne gleichzeitige stärkere peritoneale Reizung. Dieser Vorgang findet bei mehr weniger isolierten Schleimhautläsionen mit nachfolgendem Bluterguß in das Darmlumen statt.

2) Eine Peritonitis kann zu stande kommen durch sekundäre Perforation der Darmwand, sei es daß diese selbst lädiert oder ihre Ernährung durch Verletzung des zugehörenden Mesenteriums geschädigt worden ist. Der Umstand, daß die Mesenterialarterien nur sehr spärliche Kollateralen aufweisen, veranlaßt uns, bei Darmresektionen mit querer Naht zu größter Vorsicht hinsichtlich der Ablösung des Mesenteriums. Wir schneiden den Darm nicht einfach quer durch, sondern so, daß am Mesenterialansatz mehr erhalten bleibt, als auf der gegenüberliegenden Seite, weil schon bei querer Abtragung die dem Mesenterium abgewandte Partie der Gangrän ausgesetzt ist. Daraus erhellt, eine wie schwere Schädigung der gegen jeden Abschluß der Blutzufuhr so überaus empfindlichen Darmwand auch von Mesenterialverletzungen, in welche Gefäße mit hineinbezogen sind, unter Umständen erwartet werden darf. Eine solche Läsion haben wir in unserem ersten Falle vor uns; in dem Riß, welcher Darmwand und Mesenterium durchsetzte, lagen zwei blutende Gefäße zu Tage, Arterie und Vene. Ein kleiner Abschnitt, ein etwa 1 cm breiter Darmstreifen, war tiefblau verfärbt, während die angrenzenden Partien nur leicht cyanotisch aussahen. Unter Berücksichtigung der großen Empfindlichkeit der Darmwand mußte mit der Möglichkeit einer Gangrän und eventuellen Spätperforation gerechnet werden.

Häufiger als durch Mesenterialverletzungen wird Gangrän der Darmwand mit eventuell nachfolgender Perforation in die freie Bauchhöhle nach Kontusionen des Darmes selbst eintreten. Die verschiedenen Schichten haben diesbezüglich eine verschiedene Wertigkeit. Isolierte Serosa- und Schleimhautrisse sind für diesen Folgezustand am wenigsten

zu fürchten, mehr Läsionen der mittleren Schichten, welche die hauptsächlichsten Blutgefäße führen. Ist es durch Kontusion zu Rupturen oder Thrombosen der Gefäße im Bereiche der Submucosa gekommen, so ist die Darmwand in ihrer ganzen Dicke der Gangrängefahr stark ausgesetzt, noch mehr natürlich, wenn die Gefäßzertrümmerung auch andere Schichten betrifft. Beschränkt sich die Ernährungsstörung in solchen Fällen auf die Schleimhaut, so kann die Perforation hintangehalten werden, und es kann bei dem Zustandekommen von geschwürigen Prozessen in der Schleimhaut bleiben, welche nach den experimentellen Untersuchungen von SCHLOFFER[1]) einen wichtigen Anstoß zur Bildung einer Darmstenose geben können; davon später noch mehr.

3) Geht der Nekrotisierungsprozeß nicht zu foudroyant vor sich, so kann durch Unterstützung der Darmlähmung eine lokale Peritonitis zu stande kommen, die die rechtzeitige Bildung von Verklebungen mit dem parietalen Peritoneum, einer benachbarten Darmschlinge oder dem Netz herbeiführt. Der aus der schließlich entstehenden Perforationsöffnung sich entleerende Darminhalt findet dann den Weg in die freie Bauchhöhle in derartigen günstigen Fällen verschlossen, es kann zu abgekapselten Abscessen und zu progressiver eitriger Peritonitis kommen. So war vermutlich der Verlauf in folgendem Fall, welcher nach längerer Krankheitsdauer in die Klinik aufgenommen wurde.

Fall III. 20-jähr. Pferdeknecht, Karl K. Bisher gesund, abgesehen von einem durch Bruchband zurückgehaltenen Leistenbruch. Er wurde am 30. Sept. 1902 von einem Heuwagen überfahren. Ein Vorderrad ging ihm erst über die linke Brustseite und dann über den Bauch hinweg. Er verlor die Besinnung nicht, konnte aber wegen heftiger stechender Schmerzen nicht aufstehen. Urinlassen erschwert, dabei Schmerzen in der Blasengegend. Am folgenden Tage wurde er in ein Krankenhaus transportiert, wo er anfangs eine linksseitige Lungenentzündung durchmachte. Außerdem hat sich nach Angabe des behandelnden Arztes unterhalb der Spitze der linken 9. Rippe ein anscheinend entzündlicher Tumor gebildet, der als abgekapseltes peritonitisches Exsudat gedeutet und exspektativ behandelt wurde. K. wurde am 29. Okt. 1902 gebessert nach Hause entlassen, erkrankte aber bald darauf an peritonitischen Symptomen.

Am 22. Nov. 1902 wieder in jenes Krankenhaus transportiert, fieberte er einige Zeit mäßig hoch. Gleichzeitig entwickelte sich allmählich links vom Nabel eine harte Geschwulst, welche im Laufe der nächsten Monate größer wurde. So weit die Angaben des erstbehandelnden Arztes.

Am 13. Febr. 1903 wurde K. in die Klinik aufgenommen mit folgendem Befund: Magerer, sehr blasser Pat. Brustorgane ohne Besonderheiten. Die unteren Partien des Abdomens sind druckempfindlich. Links zweifaustgroße, gedämpfte, schmerzhafte Resistenz, derb, nicht verschieblich, mit unscharfen Grenzen, auch per rectum deutlich zu palpieren. Links taubeneigroße Leistenhernie. Der Urin zeigt keine Besonderheiten, nur Indikan stark positiv.

Die Affektion wird als chronisch entzündlicher, perivesikaler Prozeß gedeutet und als Folge des Traumas angesehen.

1) SCHLOFFER, Mitteil. a. d. Grenzgeb. d. Med. u. Chir., Bd. 7.

Pat. wird bis zum 24. Febr. 1903 beobachtet, der Zustand ändert sich nicht wesentlich, die Schmerzen nehmen etwas zu. Temperatur an einigen Tagen leicht subfebril, meist nicht über 37,0, Puls und Respiration gewöhnlich normal, nur am 21. Febr. und an den folgenden Tagen leichte Erhöhung der Pulsfrequenz. Stuhlgang regelmäßig, kein Erbrechen.

Am 24. Febr. wird die Resistenz durch einen zwischen Nabel und Symphyse gelegenen Schnitt freigelegt, es zeigt sich, daß zahlreiche Adhäsionen bestehen, doch kommt man zu keinem klaren anatomischen Ergebnis. Die Wundhöhle wird tamponiert. Im weiteren Verlauf entsteht eine Darmfistel, deren Beseitigung später noch mehrere Operationen erfordert hat.

K. ist später, nach etwa 7 Monaten, mit einer anscheinend mit dem Darm nicht in Verbindung stehenden Fistel entlassen worden.

In einem am 10. Febr. 1904 erstatteten Gutachten wird er noch für gänzlich erwerbsunfähig angesehen und die Ueberzeugung ausgesprochen, daß seine Erwerbsfähigkeit nicht über 50 Proz. hinauskommen wird.

Wir wissen in diesem und ähnlichen Fällen nichts über die primäre Verletzung, doch hat mir die Deutung am meisten Wahrscheinlichkeit, daß es infolge sekundärer Gangrän der Darmwand nach bereits eingetretener Verklebung der betreffenden Stelle zu einem abgesackten peritonitischen Exsudat gekommen ist, von dem aus sich eine progressive Peritonitis im Sinne Mikuliczs entwickelt hat. Eine primäre Blasenruptur ist weniger wahrscheinlich, da das zuerst konstatierte Exsudat von der Blase entfernt lag und von Entleerung blutigen Urins nichts berichtet ist. Die anfängliche Urinverhaltung als solche spricht noch nicht dafür, da sie bei Bauchkontusionen nicht selten beobachtet wird.

Der Verlauf kann je nach Größe der gangränösen Darmpartie, nach Virulenz des Darminhaltes und anderen Momenten, die sich im einzelnen Falle schwerlich übersehen lassen, eine mehrfache Richtung einschlagen. Abscesse können nach außen durchbrechen und Kotfisteln hinterlassen, oder die Entleerung kann nach dem Darm hin erfolgen, oder, wie wir bei perityphlitischen Exsudaten so oft beobachten, es kann allmählich Resorption eintreten, und peritonitische Adhäsionsstränge können die schließliche Folge solcher Verletzungen sein. Diese wieder geben unter Umständen Gelegenheit zu Strangulationen etc., so daß die Patienten infolge ihrer anfangs vielleicht ziemlich harmlos verlaufenen Bauchkontusion noch lange Zeit nachher in dauernder Gefahr schweben oder heftige Beschwerden haben.

4) Eine weitere, nicht ganz seltene Folge von Darmkontusionen, welche sich ätiologisch vielfach an die vorher besprochenen anreiht, aber klinisch ein scharf umschriebenes, charakteristisches Krankheitsbild darstellt, ist die Stenose. Schloffer stellt in einer umfangreichen Arbeit eine Reihe derartiger Fälle aus der Literatur zusammen und gibt nach klinischen Erfahrungen und vor allem auf Grund zahlreicher einwandfreier Tierexperimente eine umfassende Darstellung der verschiedenen Möglichkeiten der Entstehung von traumatischen Darmstrik-

turen. Aus seinen Leitsätzen entnehme ich folgendes: Traumatische Darmstrikturen können zu stande kommen:

1. Infolge einer Einstülpung der Darmwand im Sinne einer beginnenden Invagination (Einstülpungsstrikturen). Die Ausbildung solcher Strikturen ist gebunden an den Verlust der Rigidität der Darmwand und wird begünstigt durch eine Zerstörung der Muskulatur infolge des Traumas.

2. Infolge sehr erheblicher Zerstörung der einzelnen Schichten der Darmwand, da Zerstörungen geringeren Grades ohne eine Verengerung des Darmes ausheilen können. Es ist wahrscheinlich, daß namentlich ausgedehnte Schädigungen der Submucosa das Entstehen solcher Strikturen begünstigen.

3. Infolge von Verletzungen des Mesenteriums. Die Voraussetzung in diesen Fällen ist, daß infolge von Verletzung mesenterialer Gefäße eine umschriebene, die ganze Zirkumferenz des Darmes betreffende Zirkulationsstörung mit nachfolgender Nekrose zu stande kommt, welche entweder nur die innersten Schichten der Darmwand umgreift, oder bei der die Darmwand in ihrer ganzen Dicke der Nekrose verfällt und rechtzeitig eintretende Verwachsungen der Perforationsperitonitis vorbeugen.

4. Auch vollkommene oder teilweise Durchreißungen des Darmrohres können in Ausnahmefällen durch rechtzeitige Verklebungen mit der Umgebung ausheilen und dann zu einer Darmstriktur führen.

5. Können traumatische Verwachsungen von Darmschlingen untereinander, sowie traumatische Adhäsionen von Netzsträngen früher oder später zu den Erscheinungen der Darmstenose führen.

Wir beobachteten kürzlich folgenden Fall von traumatischer Darmstriktur:

Fall IV. 18-jähr. Arbeiter (F.), der, abgesehen von leichten Darmstörungen (mehrmals im Jahre leichte Diarrhöen), früher nicht ernstlich krank gewesen ist.

Am 11. Juli 1905 wurde er von einem Wagen gegen ein Brückengeländer mit dem Unterleib gedrückt. Er hatte starke Schmerzen, konnte sich noch auf den Füßen halten, aber nicht mehr gehen. Er wurde in ein Krankenhaus gefahren, wo er 3 Tage zu Bette gelegen hat. Während dieser Zeit hatte er geringe Schmerzen in der rechten Seite des Leibes unten und im Kreuz, fühlte sich aber dabei ganz wohl. Am 3. Tage wurde es ihm einige Stunden nach der Mahlzeit übel, er mußte die Nahrung wieder ausbrechen, und gleichzeitig trat heftiges Kollern im Leibe und zeitweise unter Schmerzen eine harte Vorwölbung links unten ein, die bald wieder verschwand. Die nächsten 4 Wochen hat Pat. täglich einmal gebrochen, meist 3—4 Stunden nach der Hauptmahlzeit. Er litt an Stuhlverstopfung. Winde frei. Der Bauch wurde mehr und mehr aufgetrieben, er nahm im ganzen 25 Pfd. an Gewicht ab. Bis zur Aufnahme seit etwa 8 Wochen nicht wieder gebrochen.

Aufnahme in die Klinik am 14. Okt. 1905.

Blasser, schmächtiger, etwas dürftig genährter Pat. Brustorgane, Puls ohne Besonderheit, Körpergew. 99 Pfd. Im Harn Indikan deutlich, Eiweiß und Zucker nicht vorhanden.

Abdomen aufgetrieben. Leber reicht $1^1/_2$ Querfinger unter den Rippenbogen. In beiden Hypogastrien starkes Plätschern und Gurren, in der linken unteren Bauchseite deutliche Darmsteifung. Zuweilen auch oberhalb und rechts. Stühle im ganzen regelmäßig, zuweilen erst auf Ab-

führmittel, etwas tonfarben. Schmerzfreie Tage wechseln mit solchen ab, an denen Pat. kolikartige Schmerzen im Leibe hat, welche immer links lokalisiert werden. Große Urinmengen, 2500—3000 und mehr am Tage.

In der Annahme, daß es sich um eine Darmstenose handelt, wird am 8. Nov. 1905 zur Operation (Op. Geh. Rat Garrè) geschritten. Nach Eröffnung der Bauchhöhle fühlt man einen Netzstrang, der nach unten zieht und mit einer Dünndarmschlinge verwachsen ist. An dieser Stelle sind zwei Dünndarmschlingen mit der dem Mesenterium gegenüberliegenden Seite verwachsen. Auch das Mesenterium beider Schlingen ist in die Verwachsung hineingezogen. Die eine dieser Schlingen, dem Ileum angehörig, ist verengt und der erwähnte Netzzipfel inseriert an dieser Stelle. Die Adhäsionen zwischen den beiden Darmschlingen werden scharf durchtrennt, ein Serosariß an der nicht verengten Schlinge wird mit Seide fortlaufend übernäht. Darauf Anlegung einer Enteroanastomose zwischen den zwei Schenkeln der stenosierten Schlinge. Zum Schlusse Lösung des angewachsenen Netzstranges. Nach tadellosem Verlauf mit andauerndem Wohlbefinden wird Pat. am 29. Nov. geheilt entlassen. Körpergewicht 110 Pfd.

Es dürfte gewagt sein, aus dem Operationsbefund einen Schluß über den Ablauf der pathologischen Vorgänge besonders in der ersten Zeit nach dem Trauma und über die ursprüngliche Läsion zu ziehen. Wahrscheinlich hat es sich um eine kombinierte Darmmesenterialverletzung gehandelt, die zu Ernährungsstörungen und sekundärem Durchbruch führte. Vor der Perforation war es bereits zur Verklebung mit einer anliegenden Darmschlinge und dem Netz gekommen, so daß eine Kommunikation zwischen Darmlumen und freier Bauchhöhle nicht eintreten konnte. Die gleichzeitige Mesenterialverletzung schließe ich aus der Hineinbeziehung in die Verwachsungen und aus der Schrumpfung. Beides kann aber auch die Folge der sekundären lokalen Peritonitis sein.

Die Darlegung der mannigfaltigen Folgen, welche eine Darmkontusion nach sich ziehen kann, gibt uns schon bis zu einem gewissen Grade Anhaltspunkte, in welcher Richtung wir uns von den klinischen Symptomen leiten lassen müssen, um über die Art der Ausdehnung der Läsion und der bereits eingetretenen Folgezustände Aufschluß zu gewinnen.

Die Diagnose kann sehr schwierig, ja sie kann unter Umständen unmöglich zu stellen sein. Es sind Fälle berichtet worden, in denen die Patienten, von den bald schwindenden Primärerscheinungen längst geheilt, noch nach einer Reihe von Tagen, ja nach Wochen eine Spontanperforation erlitten und rasch an Peritonitis zu Grunde gingen. Fehlen bei solchem Verlauf alle Symptome der Ueberleitung zur Katastrophe, so werden wir machtlos überrascht werden. Aber sorgfältiger Beobachtung wird es doch häufig gelingen, das eine oder andere Zeichen zu erkennen. Die praktischen Konsequenzen finden später ihre Besprechung, vorläufig soll versucht werden, unabhängig von der Indikationsstellung, die zu erwartenden klinischen Erscheinungen auf ihre Bedeutung hin zu prüfen.

Der Standpunkt, von welchem aus wir Klarheit über die Diagnose zu gewinnen suchen, verschiebt sich je nach der Länge der Zeit, die zwischen dem Trauma und der ersten Untersuchung liegt. Sehen wir einen Patienten sofort oder wenige Stunden nach dem Unfall, so werden sich uns zwei Fragen aufdrängen: Handelt es sich 1) um eine abdominale Blutung? oder 2) um eine Perforation von Magen oder Darm?

Eine schwere Blutung läßt sich meist nicht allzu mühsam feststellen. Immerhin kann auch ihre Diagnose gelegentlich rechte Schwierigkeiten bereiten, wenn die anatomischen Verhältnisse das Auftreten von charakteristischen Erscheinungen verhindert haben. Ich erinnere an den erst kürzlich von NOETZEL[1]) berichteten Fall, in dem eine Milzruptur trotz sorgfältigster Beobachtung länger als 2 Tage verborgen bleiben konnte, und an den eigentümlichen Fall von RAMMSTEDT[2]), welcher eine Leberruptur nicht diagnostizierte, weil die Blutung unter die unverletzte Leberkapsel erfolgt war.

Die Diagnose einer leichten Blutung, wie z. B. in unserem ersten Fall, ist wesentlich schwieriger, ihre Trennung von einer Darmläsion kaum möglich, um so weniger, als besonders bei einer Blutung aus Mesenterialgefäßen ohnehin meistens die Darmwand mitverletzt ist oder auf die Ernährungsstörung reagiert.

Was endlich die Darmperforation anbelangt, so ist es gewiß, daß sich in vielen Fällen sehr frühzeitig ein Symptomenkomplex einstellt, der keinen Zweifel an der Diagnose zuläßt, doch mindestens ebenso oft geben uns die klinischen Erscheinungen keinen oder keinen sicheren Aufschluß.

Die größte Bedeutung wird von den meisten Autoren der brettharten Spannung der Bauchdecken zugeschrieben [HARTMANN[3]), TRENDELENBURG[4]), v. ANGERER[5]) u. a.]. Doch finden wir gelegentlich auch andere Symptome in den Vordergrund gestellt, so die eigentümliche Verfärbung des Gesichtes, besonders der Nasolabialfalten [DUBOUJADOUX][6]), das gallige Erbrechen [LEXER[7]) u. a.], einen tiefen, auf Druck oder bei rektaler Untersuchung sehr zunehmender Schmerz [CAHIER[8])]. Dagegen wird auf die schweren Allgemeinsymptome bei Fehlen von lokalen Erscheinungen kein entscheidendes Gewicht gelegt.

1) NOETZEL, Ueber Milzexstirpation nach Milzverletzung. BRUNS' Beitr., Bd. 48, 1906.

2) RAMMSTEDT, LANGENBECKS Arch., Bd. 75, 1905.

3) HARTMANN, Bull. et mém. de la Soc. de Chir. de Paris, 1898; ref. HILDEBRANDS Jahresbericht, 1898.

4) TRENDELENBURG, Dtsch. med. Wochenschr., 1899.

5) v. ANGERER, Chirurgenkongreß 1900.

6) DUBOUJADOUX, Bull. et mém. de la Soc. de Chir. de Paris, T. 25, p. 851; ref. Centralbl. f. Chir., 1905, p. 385.

7) LEXER, Berl. klin. Wochenschr., 1901, No. 48—49.

8) CAHIER, Rev. de Chir.; ref. Centralbl. f. Chir., 1902, p. 1231.

Ich will darauf nicht näher eingehen, da diese Fragen in einer Reihe von ausgezeichneten Arbeiten ausführlich besprochen sind, sondern nur hervorheben, daß zwischen perforierenden und nichtperforierenden Verletzungen des Darms in der ersten Zeit kein charakteristischer Unterschied besteht. Ist bereits so viel Zeit seit dem Unfall verstrichen daß die Zeichen einer diffusen Peritonitis im Vordergrunde des Krankheitsbildes stehen, so kann man mit großer Wahrscheinlichkeit die Diagnose auf Perforation des Darmes stellen, doch herrscht auch hier noch keine absolute Sicherheit, wie die oben erwähnten Beispiele von Courtois u. a. beweisen. Von besonderem Interesse sind in dieser Beziehung die Fälle von Brentano [1]), der 2mal ausgesprochene peritonitische Symptome bei retroperitonealen Blutungen fand. Er sucht die Gründe in folgendem: 1) werden neben diesen retroperitonealen Blutungen stets Magen- oder Darmläsionen vorhanden sein. 2) Das ergossene Blut übt auf Nerven und Plexus einen Reiz aus, ja auch auf die Darmmuskulatur, wenn sich der Bluterguß in das Mesenterium erstreckt. 3) Ernährungsstörungen durch Gefäßkompression. 4) Autointoxikation.

Wenn wir uns durch die Art der Erscheinungen und den Verlauf nicht zu einem primären Eingriff veranlaßt gesehen haben, oder wenn der Patient erst später, nach Ablauf von 1—2 und mehr Tagen, in unsere Beobachtung kommt, so wird in der Regel die Untersuchung mit größerer Ruhe und Sorgfalt vorgenommen werden können als anfangs, wo alles auf eine rasche Entscheidung hindrängt. Die bedrohlichen Erscheinungen, welche durch den Primärshock hervorgerufen werden, sind dann abgeklungen, und die Symptome, nach denen wir forschen müssen, können schärfer ins Auge gefaßt werden. Hier ist es in erster Linie die Peritonitis, auf welche wir fahnden, und die wir möglichst in ihren ersten Anfängen erkennen müssen.

Obenan steht jetzt die Beobachtung des Pulses und der Gesichtszüge. Wenn ein Patient mit normalem Puls aufgenommen ist, und die Pulsfrequenz plötzlich steigt, die Spannung kleiner wird, so muß das im höchsten Grade auffällig sein. Wir bedürfen also bei derartigen Patienten einer häufigen und sorgfältigen Pulskontrolle. Fast noch wichtiger ist das Aussehen der Patienten, der Gesichtsausdruck; er kann uns auf die Spur führen, ehe Puls und Temperatur eine nennenswerte Veränderung zeigen.

Leichte Schwankungen der Temperatur haben keine besondere Bedeutung, wohl dagegen auffallendes konstantes Sinken oder Steigen der Körperwärme. Das Vorhandensein einer solchen Erscheinung ist als wichtiges Moment zu registrieren, wogegen ihr Fehlen wenig zu sagen hat. Wir beobachten gelegentlich Peritonitiden ohne wesentliche Temperaturveränderung.

1) Brentano, Centralbl. f. Chir., 1901, p. 382.

Ferner ist von großer Wichtigkeit das Erbrechen, namentlich wenn es gallig ist. Ich vermute, daß in dem Fall IV das plötzliche Eintreten von Erbrechen das erste Signal für die lokale Peritonitis gewesen ist, deren Spuren durch die von uns bei der Laparotomie gefundenen Verwachsungen und Schrumpfungen deutlich gekennzeichnet waren. Nicht viel leichter ist der Singultus aufzufassen. Warum es in dem Fall zum Erbrechen, in jenem nur zum Singultus kommt, läßt sich schwer feststellen. Es ist möglich, daß individuelle Verschiedenheiten dabei eine hauptsächliche Rolle spielen. Die Ueberfüllung des Magens mit Darminhalt oder Galle allein braucht durchaus nicht notwendigerweise zum Erbrechen zu führen. In einem kürzlich von mir beobachteten Fall von Ileus hatte der Patient seit 48 Stunden nicht gebrochen, trotzdem konnten wir bei der Aufnahme etwa $1^1/_2$—2 l Dünndarminhalt aushebern.

Wir sehen, daß die Kontusionen des Darmes, welche nicht zufällig eine stärkere Schleimhautblutung und dadurch Anregung der Peristaltik veranlassen, die Darmnerven vorübergehend lähmen. Die Folge ist ein sich mehr oder weniger rasch entwickelnder Meteorismus. Die dadurch bedingte Auftreibung des Leibes ist, wenn sie nicht hochgradig wird, an und für sich kein beunruhigendes Zeichen und nur mit den bereits erwähnten Allgemeinerscheinungen zusammen diagnostisch zu verwerten, da es anscheinend auch ohne oder bei doch nur sehr geringfügiger Darmverletzung zum Meteorismus kommen kann. Auch der Schmerz braucht an und für sich, ohne andere Symptome, uns nicht zu beunruhigen; er wird vor allen Dingen dann bemerkenswert, wenn es sich um einen lokalen Schmerz handelt, der bei tieferem Eindrücken wesentlich stärker wird. Geringe und mehr oberflächliche Schmerzen finden sich oft bei harmlosen Bauchkontusionen ohne andere Erscheinungen.

In fortgeschrittenem Stadium kann lokale Peritonitis bereits eingesetzt und zu einem abgesackten Exsudat geführt haben, dessen Diagnose dann meist nicht schwer sein wird, falls es nicht zu sehr in der Tiefe gelegen ist, an Stellen, die der Perkussion und Palpation nicht zugänglich sind. Die Bedeutung einer sorgfältigen rektalen Untersuchung braucht nicht besonders hervorgehoben zu werden.

Die Tatsache, daß nicht allzu selten Bauchkontusionen die Ursache sich langsam entwickelnder Stenosen oder die Veranlassung zu Verwachsungen und Strangbildungen geben können, muß uns immer vor Augen sein, wenn wir es mit unklaren abdominellen Affektionen zu tun haben. So sind wir in der ersten Zeit bei dem Fall IV im Dunkeln gegangen, da wir dem Unfall, der primär keine schweren Erscheinungen hervorgerufen hatte, kein wesentliches Augenmerk schenkten. Die genaue Erforschung der Anamnese hätte in diesem Falle einen wichtigen Fingerzeig gegeben und vielleicht schon früher zum Eingreifen veranlaßt.

Auch unvermitteltes Auftreten von Ileuserscheinungen muß den Gedanken auf eine traumatische Entstehung von Adhäsionen u. dergl.

leiten, und eine darauf fahndende Anamnese wird hier und da zur Klärung der Sachlage beitragen können.

Die Prognose der Bauchkontusionen durch stumpfe Gewalt ist, selbst wenn man die rechtzeitig operierten Fälle mitrechnet, immer noch eine ernste, und wesentlich schlechter als diejenigen des Bauches durch Stich und Schuß [Thommen, Voswinkel[1]) u. a.]. Der Grund ist wohl in erster Linie darin zu suchen, daß die Kontusion als solche, auch abgesehen von der Läsion der inneren Organe eine sehr schwere Schädigung verursacht. Wir wissen von einigen durch Autopsie kontrollierten Fällen, daß der Tod auch ohne eine Gewebszerreißung lediglich durch einen heftigen Stoß gegen die vorderen Bauchdecken erfolgen kann. Le Roy des Barres[2]) berichtet von einem gesunden, kräftigen Individuum, das bei einem Streit einen Faustschlag ins Epigastrium erhält und lautlos niedersinkt. Die 4 Stunden später vorgenommene Sektion ergibt eine Ekchymose im großen Netz, zwei Finger breit unterhalb der großen Kurvatur des Magens, im übrigen aber nirgends eine Spur von Verletzung.

Aber um so mehr müssen wir darauf bedacht sein, daß sich die Prognose der nicht perforierenden Darmverletzungen immer besser gestalte. Eine wirkungsvolle Therapie kann auch hier nur operativ sein. Wir haben es durch keine internen Mittel in der Hand, die sich an die Verletzung anschließenden Folgeerscheinungen günstig zu beeinflussen, während wir, ich glaube, unser erster Fall ist ein gutes Beispiel dafür, durch einen rechtzeitigen Eingriff eine sekundäre Darmperforation und ähnliches mit Wahrscheinlichkeit verhüten können.

Im Bestreben, das Symptombild für eine Darmperforation zu klären und abzurunden, kann eine gewisse Gefahr liegen. Warum sollen wir nach in die Bauchhöhle ausgetretenem Gas, nach Dämpfungen suchen und uns von solchen Erscheinungen leiten lassen, wenn wir wissen, daß unter oft ähnlichen Symptomen verlaufende, nicht perforierende Darmläsionen die schwersten Folgen nach sich ziehen können? Wie ich bei der Besprechung der Diagnose schon ausführte, ist eine sichere Unterscheidung zwischen perforierenden und nicht perforierenden Verletzungen in der ersten Zeit nicht möglich, wenn wir wenigstens von den Fällen absehen wollen, die neben schweren Allgemeinerscheinungen, brettharter Spannung der Bauchdecken, intensivem Schmerz, galligem Erbrechen auch noch ein Verschwinden der Leberdämpfung oder einen Erguß in die freie Bauchhöhle zeigen, Fällen, die also auch ohnehin keine Zweifel über die einzuschlagende Therapie aufkommen lassen. In diesem Sinne muß die Indikation gestellt werden. Die Wahrscheinlichkeitsdiagnose einer Darmverletzung muß uns zur Laparotomie bestimmen,

1) Voswinkel, Langenbecks Archiv, Bd. 79, 1906.

2) Roy des Barres, Gaz. des Hôpitaux, 1903, 31. Ref. Centralbl., 1903, p. 737.

gleichgültig, ob die Symptome auf eine perforierende oder eine nicht perforierende Läsion hinweisen.

Ich komme auf unseren ersten Fall zurück. Seit dem Trauma waren, als wir den Patienten zuerst sahen, fast 8 Stunden verstrichen, Patient lag in sehr schwerem Shock, das Bewußtsein ganz leicht getrübt. Die Atmung war beschleunigt, fast rein kostal, der Puls stark beschleunigt, Blutdruck außerordentlich herabgesetzt, so daß der Radialpuls kaum noch fühlbar war. Im Vordergrunde der lokalen Erscheinungen stand die auffallende Sugillation der Lendengegend und heftige Schmerzhaftigkeit des Beckens. Die Palpation der Bauchdecken veranlaßte uns, dem Abdomen eine genauere Beachtung zu schenken; wir konstatierten eine Spannung der Bauchdecken, die bei nur leichter Betastung stärker wurde. Die Resistenz war zwar kaum bretthart zu nennen, aber ich möchte annehmen, daß der Grad der Spannung nicht allein durch die Schwere der Verletzung selbst, sondern auch durch die Beschaffenheit der Bauchdecken bestimmt wird. Es handelte sich hier um einen fettreichen korpulenten Mann, der sitzende Lebensweise gewohnt war, dessen Bauchmuskulatur also von vornherein nicht die kräftige, brettharte Kontraktion erwarten ließ, wie wir sie bei muskulösen, fettarmen Menschen der arbeitenden Klasse finden. Die Erzählung des erstbehandelnden Arztes, wie die Untersuchung selbst zeigten noch verschiedene andere Symptome, die auf eine Läsion des Darmes hinwiesen. Es war seit dem Unfall Windverhaltung eingetreten, und wir selber beobachteten mehrfach Singultus. Auf die Dämpfung zu beiden Seiten des Abdomens haben wir aus zwei Gründen wenig Gewicht gelegt: 1) war die Perkussion durch die enorme Schmerzhaftigkeit sehr erschwert und unsicher; 2) sahen wir beiderseits die ausgedehnten Sugillationen, die vielleicht geeignet waren, eine Dämpfung vorzutäuschen. Trotz des schlechten Pulses glaubten wir eine abundante Blutung in die freie Bauchhöhle ausschließen zu dürfen. Die Farbe der Haut, besonders des Gesichtes machte uns nicht den entsprechenden Eindruck. Anders dagegen stand es mit der Perforation; wenn sich auch absolut sichere Zeichen dafür nicht fanden, so trugen wir doch große Bedenken, sie auszuschließen, und richteten danach unsere Indikation. Wir haben mit vollem Bewußtsein und mit gutem Grund die Laparotomie in Angriff genommen, trotz des Shocks und trotz der ungewohnten äußeren Verhältnisse. Und ich glaube, daß uns der Befund recht gegeben hat.

Für die Fälle, die erst später zur Beobachtung kommen, habe ich oben die Gesichtspunkte zu skizzieren versucht, die für die Diagnosestellung in Betracht kommen. Die Folgerung für die Indikationsstellung ergibt sich daraus von selbst. Freilich wird a priori die Deutung der mannigfachen Symptome oft große Schwierigkeit bereiten, und einer Laparotomie soll stets, wenn ich von Primärfällen absehe, eine ruhige, be-

sonnene Ueberlegung vorausgehen. Doch möchte ich nach unseren und anderer Erfahrungen wenigstens das Folgende vor allem betonen: Patienten, die eine Bauchkontusion erlitten haben, sollen auch nach Nachlassen von irgend welchen primären Symptomen, falls nur noch Schmerzen oder andere nebensächliche Erscheinungen sich finden, trotzdem mit ganz besonderer Sorgfalt und Vorsicht beobachtet werden, und alle irgendwie auffälligen Zeichen müssen bei vorausgegangenen Traumen doppelt an Bedeutung gewinnen.

Bei dem Fall IV sind wir zwar bezüglich der frischen Erscheinungen nur auf seine eigene Beobachtung angewiesen, doch glaube ich, kann man auch daraus einen wichtigen Schluß ziehen. Patient erzählt, er habe in den ersten 3 Tagen nur Schmerzen an der Stelle der Läsion verspürt, sonst jedoch keine auffälligen Erscheinungen bemerkt und sich im ganzen wohl gefühlt. Auf einmal trat am Ende des 3. Tages Erbrechen auf, wahrscheinlich veranlaßt durch peritoneale Reizung oder eine lokal gebliebene Peritonitis. Ein zu jener Zeit unternommener Eingriff hätte dem Patienten möglicherweise das monatelange Krankenlager erspart.

Der Fall erinnert bis zu einem gewissen Grade an einen früher in unserer Klinik beobachteten, den ich allerdings nur mit aller Vorsicht verwenden möchte, weil uns eine Kontrolle durch Autopsie nicht zu Gebote steht.

Fall V. 27-jähr. Mauerpolier Carl M., bisher gesund, wurde am 5. April 1902 von der Deichsel eines Wagens gegen den Leib getroffen und angeblich von einem Rad desselben überfahren. Halbstündige Ohnmacht, heftige Schmerzen vor allem in der rechten Brusthälfte.

$^1/_2$ Stunde nach dem Unfall in die Klinik aufgenommen mit folgendem Befund. Kräftiger Mann, bleich aussehend, Bewußtsein vollständig erhalten, klagt über Schmerzen in der rechten Seite und im ganzen Abdomen. Puls 95, fadenförmig. Temp. 37,2 Resp. 28. An Kopf und Händen keine Verletzungen. Blutung aus Ohren und Nase. Im Abdomen keine besondere Dämpfung. Mehrmaliges Erbrechen und Blutauswurf.

Verlauf. Am 6. April mehrmals galliges Erbrechen. Im ganzen 1340 ccm Urin gestern und heute durch Katheterismus gewonnen. Spur Eiweiß, sonst o. B. Leib mäßig gespannt, schmerzhaft, besonders rechts. Geringe Dämpfung in der rechten Seite des Unterleibes. Temp. nachts bis 37,7 gestiegen. Puls bis 126.

Am 9. April 1902. Bisher täglich mehrmals Erbrechen, zuweilen gallig. Vorgestern Leib stärker gespannt. Dämpfung und Schmerzhaftigkeit etwas zugenommen. Gestern dieselben Erscheinungen geringer. Stuhlgang bisher noch nicht, aber Abgang von Winden. Gestern zum erstenmal spontan Urin entleert. Eiweißmenge gestiegen über 1 pro Mille.

13. April 1902. Die Erscheinungen gehen langsam zurück, dabei aber noch täglich meist galliges Erbrechen. Urin jetzt frei von Eiweiß.

22. April 1902. Pat. wird bei gutem Allgemeinbefinden entlassen.

Auch hier haben wir, allerdings früher, bereits 18—19 Stunden nach dem Trauma, plötzliches Auftreten von galligem Erbrechen neben Druckempfindlichkeit des Abdomens und Dämpfung an einer um-

schriebenen Stelle. Der Puls war allerdings nur in den ersten 12 Stunden beschleunigt, später von ungefähr normaler Schlagzahl.

Ich möchte im Anschluß an diesen Fall kurz auf die Schwierigkeit zu sprechen kommen, die eine gleichzeitige Schädelverletzung für die Indikationsstellung haben kann. In dem vorliegenden Falle mußte bei der Blutung aus Ohren und Nase an eine Schädelverletzung gedacht und deshalb sorgfältig auf das Eintreten von Drucksymptomen in den nächsten Tagen geachtet werden. Unter diesen Umständen ist die Deutung des Erbrechens vielleicht weniger einfach, als wenn wir es nur mit Abdominalerscheinungen zu tun haben. Die Beobachtung des Pulses, besonders der Spannung desselben, wird dann noch an Wert gewinnen.

Sehr erschwert kann die Indikationsstellung fernerhin durch eine gleichzeitige Affektion der Lungen werden, wie der Fall III lehrt. Aus dem Begleitschreiben des erst behandelnden Arztes müssen wir entnehmen, daß die sich an die Rippenverletzung anschließende Lungenentzündung in der ersten Zeit das Krankheitsbild derart beherrscht hat, daß die Erscheinungen der lokalen Peritonitis dadurch verschleiert wurden. In solchen Fällen werden die Allgemeinerscheinungen meistens im Stich lassen, und nur die häufige genaue Untersuchung des Abdomens einigen Aufschluß geben können.

Der Fall II nimmt eine besondere Stellung ein dadurch, daß die Bauchkontusion einen bereits vorher erkrankten Darm traf. Aus der Anamnese und der Untersuchung waren allerdings in den ersten Tagen Anhaltspunkte für diese Darmerkrankung nicht zu finden. Wir sahen nur das Bild eines vollständigen Darmverschlusses vor uns, ohne zunächst die genaue anatomische Ursache zu kennen.

Ich glaube, daß in diesem Falle der vorhandene Darmtumor wesentlich beim Zustandekommen der Darmkontusion mitgewirkt hat und erkläre mir den Zusammenhang in folgender Weise: Es bestand bereits eine relative Stenose und Blähung des ganzen Colon. Das Trauma traf dieses, der Inhalt vermochte weder nach oben, durch die Bauhinsche Klappe, noch nach unten, durch die Stenose auszuweichen. Hier kam es zur Darmkontusion, die sonst bei dem durch seine überaus dicken Bauchdecken geschützten Mann vielleicht ausgeblieben wäre. Trifft meine Annahme zu, so würde es sich also um eine Darmkontusion durch Berstung handeln. Dazu stimmen auch gut die zahlreichen Risse, die bei der Autopsie gefunden wurden.

Der Fall zeigt ferner, wie wichtig in solchen Fällen die Benutzung des Rektoskops ist; durch dieses konnte mit großer Wahrscheinlichkeit die Diagnose auf den sonst weder von oben noch von unten erreichbaren Tumor gestellt werden.

Die bis zur Anwendung des Rektoskops unsichere Diagnose des Falles war der Hauptgrund, warum nicht früher zur Operation, zur Anlegung des Anus coecalis geschritten wurde. Ob der Fall gerettet worden wäre, wenn dies am 4. Tage, d. h. bald nach der Aufnahme, statt erst am 7. geschehen wäre?

In einem Wiederholungsfalle würde ich mich trotz des traumatisch entstandenen Ileus nicht auf konservative Methoden verlassen (hohe Einläufe u. dgl.), sondern bald nach der Aufnahme laparotomieren.

Die Frage, ob man einem sich in schwerem, traumatischen Shock befindenden Patienten eine Laparotomie zumuten darf, ist häufig Gegenstand der Diskussion gewesen. Die meisten Chirurgen, die darüber geschrieben haben, sind der Ansicht, daß der Shock keine Kontraindikation darstellt und plädieren bei dem Vorhandensein von Symptomen, die eine schwere innere Läsion dartun oder wenigstens wahrscheinlich machen, dafür, sofort zum Messer zu greifen. Doch sind gerade in der letzten Zeit mehrfach Stimmen laut geworden, die ein schonenderes Verfahren empfehlen. So erwähnte Voswinkel, daß Körte, selbst wenn er annimmt, daß nur eine Laparotomie in Frage kommt, die Patienten bei schwerem Shock nicht ohne weiteres von der Tragbahre auf den Operationstisch bringen läßt, sondern erst für kurze Zeit ins Bett legt und durch Excitantien, Kochsalzinfusionen das Allgemeinbefinden zu heben versucht. In der Hand eines so erfahrenen Chirurgen mag dieses Verhalten Vorteile haben, ihre allgemeine Empfehlung scheint mir dagegen nicht ganz ungefährlich zu sein, denn Excitantien können das Allgemeinbefinden heben, die Herztätigkeit bessern und so den Beobachter leicht in eine gewisse Sicherheit einwiegen. Wir wissen außerdem, wenn es sich um eine Perforation handelt, im einzelnen Fall nicht, wie schnell diffuse Peritonitis zu stande kommt, aber wir wissen, daß sie in sehr kurzer Zeit schon entstehen kann. Thommen zitiert Fälle, in denen in 4, ja 3 Stunden nach dem Trauma bereits eine diffuse Peritonitis bei der Laparotomie nachgewiesen werden konnte. Ich möchte mich auch gerade nach unseren Erfahrungen mehr auf den Standpunkt Riegners, Trendelenburgs und Anderer stellen, die das Abwarten perhorreszieren. In unserem ersten Falle handelte es sich um einen sehr schweren Shock mit enormer Herabsetzung des Blutdruckes, trotzdem erblickten wir darin keine Kontraindikation zur Laparotomie, und wir konstatierten, daß das Befinden, vor allem das Verhalten des Pulses nach der Operation eher ein besseres war als vor ihr. Ein Fall sagt zwar noch nicht viel, doch bestätigt er immerhin die auch von Anderen gemachten Erfahrungen.

Ich möchte noch auf einige praktische Fragen eingehen. Ueber die Darreichung von Excitantien im ersten Stadium habe ich mich bereits ausgesprochen. Ueber ihre Anwendung in späterer Zeit möchte ich noch hinzufügen, daß ich speziell gegen die Kochsalzinfusion in nicht ganz geklärten Fällen ein Mißtrauen hege. Wir sind durchaus nicht immer in der Lage, eine intraabdominelle Blutung ausschließen zu können; wenn wir uns nun durch die Symptome nicht zu einem sofortigen Eingriff veranlaßt sehen, so laufen wir Gefahr, daß ein vielleicht spontan zum Stillstand gekommenes Gefäß durch subkutane Zufuhr von Koch-

salzlösung von frischem zu bluten beginnt. Nur wenn wir dessen ganz sicher sind, daß keine Blutung vorliegt, resp. wenn wir das blutende Gefäß unterbunden haben, erst dann dürfen wir Kochsalzlösung zuführen, was ja schon durch Auffüllen der Bauchhöhle vor Schluß der Laparotomie in bequemster und wirksamster Weise zu ermöglichen ist.

Bei später zur Beobachtung kommenden Fällen liegen die Verhältnisse nicht viel anders. Ist ein Patient, der eine Bauchkontusion erlitten hat und erst nach Ablauf einer Reihe von Stunden zur Beobachtung kommt, in einem derartigen Zustand, daß zur Hebung seiner Herzkraft Kochsalzinfusionen u. dergl. in Frage zu ziehen sind, so wird in den meisten Fällen schon ohnedies die Indikation zur Laparatomie gegeben sein, die dann durch derartige Manipulationen jedenfalls nicht mehr verzögert werden darf.

Die Darreichung von Opium wird heute wohl von allen Chirurgen verworfen, vor wie nach der Operation; wir müssen bei der Nachbehandlung eher auf Mittel zur Anregung der Peristaltik, als zu ihrer Hemmung sinnen. Etwas anderes ist es, wenn die Patienten einen längeren, vielleicht mehrstündigen Transport bis zum nächsten Krankenhaus durchzumachen haben, dann werden Kampfer und Morphium nicht zu entbehren sein, und es ist Sache des Arztes, der den Verletzten schickt, durch genaue Schilderung der von ihm beobachteten Symptome den Chirurgen über die Lage der Dinge aufzuklären. Für einen solchen Transport wäre es vielleicht angebracht, das Abdomen vorsichtig komprimierend einzuwickeln und dadurch die Aufgabe der Bauchdecken zu erleichtern. Eine besondere Erwähnung scheint mir auch die Warmhaltung des Patienten zu verdienen, vor allem dann, wenn schwerer Shock besteht, denn eine hauptsächliche Ursache des Shocktodes ist die Temperaturerniedrigung [Kinnamann [1])].

Bezüglich der Narkose haben wir im Fall I die unter anderen auch von Riegner [2]) und Angerer betonte Erfahrung gemacht, daß die allgemeine Narkose der Lokalanästhesie vorzuziehen ist. Wir versuchten dort mit Schleichscher Infiltration vorzugehen. Die nicht zu vermeidende stärkere Berührung des Abdomen während der Incision der Bauchdecken verursachte dem Patienten Beschwerden, und schon die Berührung des an dieser Stelle etwas sugillierten Peritoneum parietale führte zu starkem Pressen. Auch wir machten die Erfahrung, daß die Narkose den Kollaps des Patienten nicht erhöhte, sondern eher herabsetzte, denn, wie erwähnt, war der Puls nach der Operation weit besser als vorher.

Wir hatten bei dem Fall I nur wenige Liter steriler Kochsalzlösung zur Verfügung, die zu einer gründlichen Ausspülung der Blutgerinnsel aus der Bauchhöhle nicht genügt hätten, infolgedessen ver-

1) Kinnamann, Annales of surg., 1903, Dec.
2) Riegner, Dtsche Zeitschr. f. Chir., Bd. 62, 1902.

zichteten wir darauf und füllten nur vor Schluß des Peritoneums das Abdomen mit Kochsalzlösung an. Man kann also unbeschadet Blut darin lassen, doch glaube ich, daß man nach Möglichkeit, wenn irgend der Zustand des Patienten es erlaubt, auf eine Toilette der Bauchhöhle nicht verzichten soll, natürlich vor allem bei peritonitischem Exsudat. Doch geht die Empfehlung einer sorgfältigen Entfernung der Fibringerinnsel, wie sie von französischen Chirurgen ausgegangen ist, wohl zu weit.

Noch einige Worte über die Art der Schnittführung. Trendelenburg u. a. empfehlen in zweifelhaften Fällen die Probelaparotomie mit einem ganz kleinen Schnitt in der Mittellinie zu beginnen, und ihn beim Vorhandensein von Blut, Darminhalt flüssiger oder gasförmiger Art u. dergl. zu erweitern. Dieses Verfahren hat für viele Fälle Geltung. Doch glaube ich, daß man unter Umständen doch radikaler vorgehen muß. Findet man bei Eröffnung der Bauchhöhle durch einen kleinen Schnitt noch nichts, und haben schwere Erscheinungen, Spannung des Leibes, Erbrechen etc. zur Laparotomie getrieben, so sollte man sich meines Erachtens nicht damit begnügen, sondern doch noch den Darm wenigstens absuchen, nachdem man den Schnitt auf 6—7 cm verlängert hat.

Ich möchte zum Schluß folgende Sätze aufstellen:

1) Die Bedingungen für Spontanheilung sind bei primär nicht perforierenden Darmläsionen sehr viel günstiger als bei primärer Perforation; doch drohen auch ersteren eine Reihe von Gefahren.

2) In der ersten Zeit besteht kein charakteristischer Unterschied zwischen beiden Verletzungsarten.

3) Das Forschen nach Perforationssymptomen wird den nicht perforierenden schweren Darmläsionen nicht gerecht.

4) Die Indikation zur Laparotomie muß auf Wahrscheinlichkeitssymptomen basieren.

5) Auch nach Verlauf von Tagen erfordern Bauchkontusionen bei Vorhandensein von nur geringfügigen Symptomen sorgfältige Beobachtung.

Frommannsche Buchdruckerei (Hermann Pohle) in Jena. — 3086

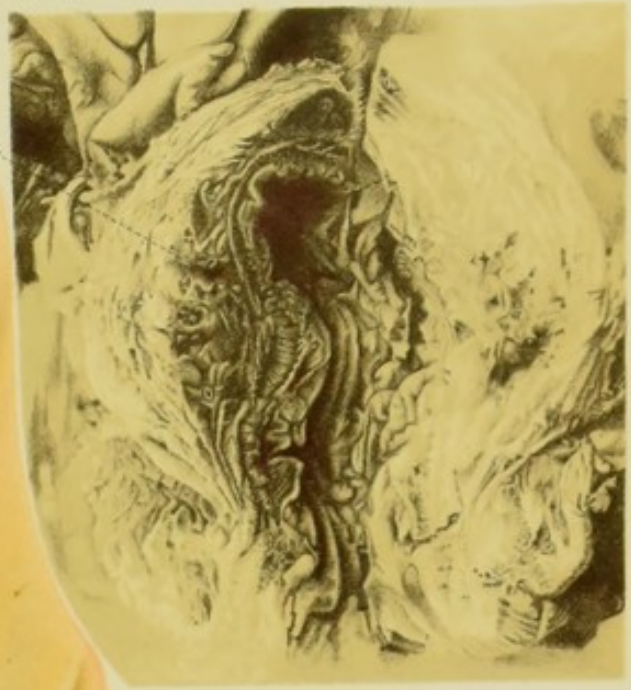

Fig. 2.

a. Hypertrophie des Nelatonschen Muskels.

Fig. 1.

a. Blasenschleimhaut
b. Quere Vereinigung mit der Blase
c. Fixirung der Naht am Colon. (Die übrigen Fixirungsnähte zwischen Douglosfalte und Colon liegen tiefer.)

H. Braune gez. Verlag von Gustav Fischer in Jena. Lith. Anst. v. Johannes Arndt, Jena.

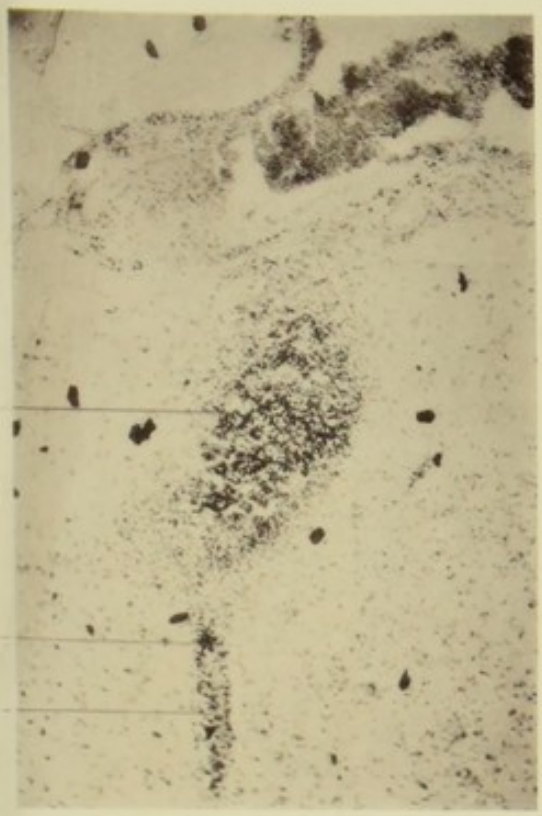

Fig. 1

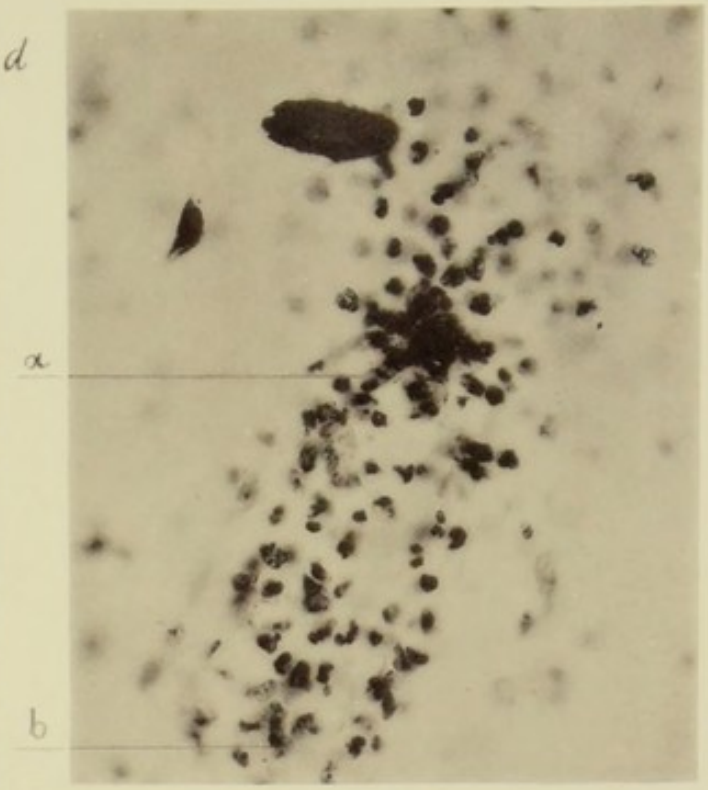

Fig. 2



Fig. 3



Fig. 4

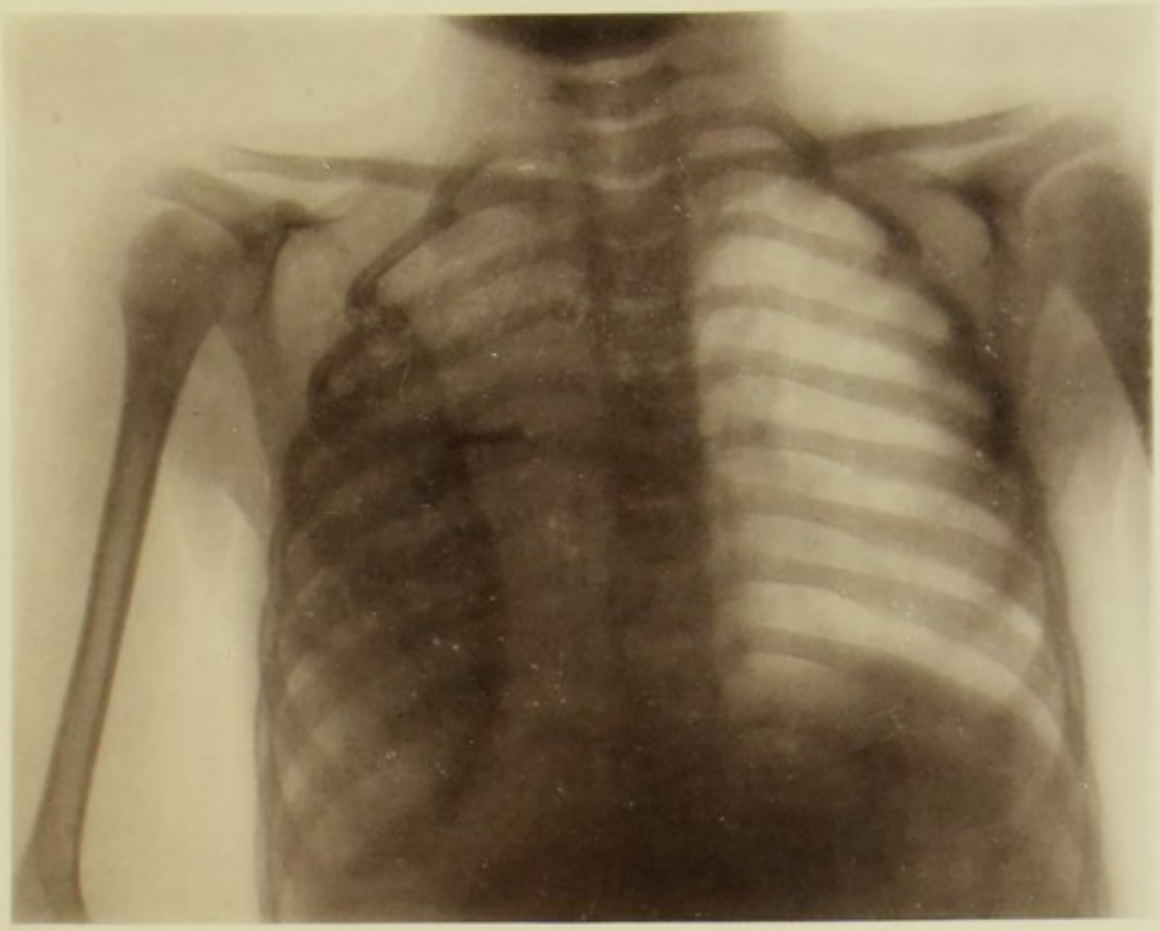

Fig. 1

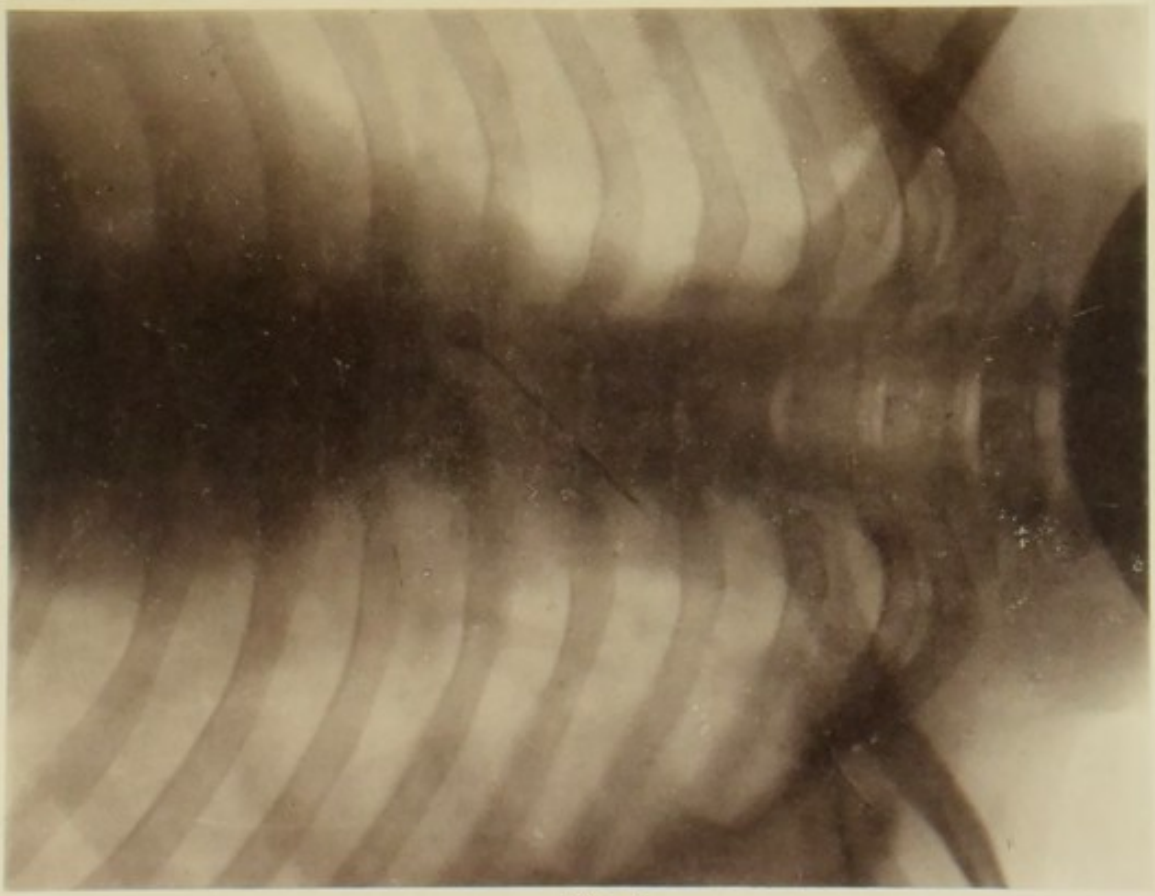

Fig. 2

Verlag von Gustav Fischer in Jena.

Crayondruck von J. B. Obernetter, München.

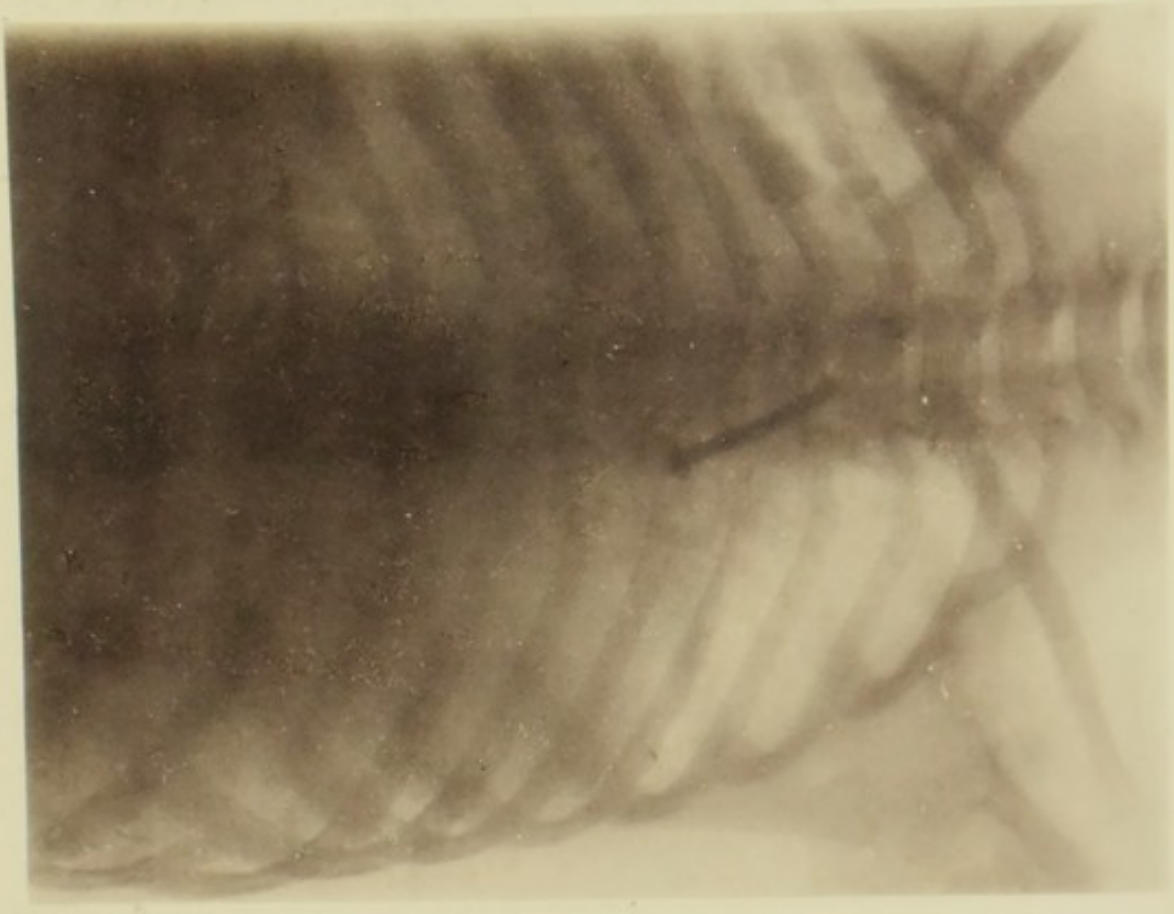

Fig. 1

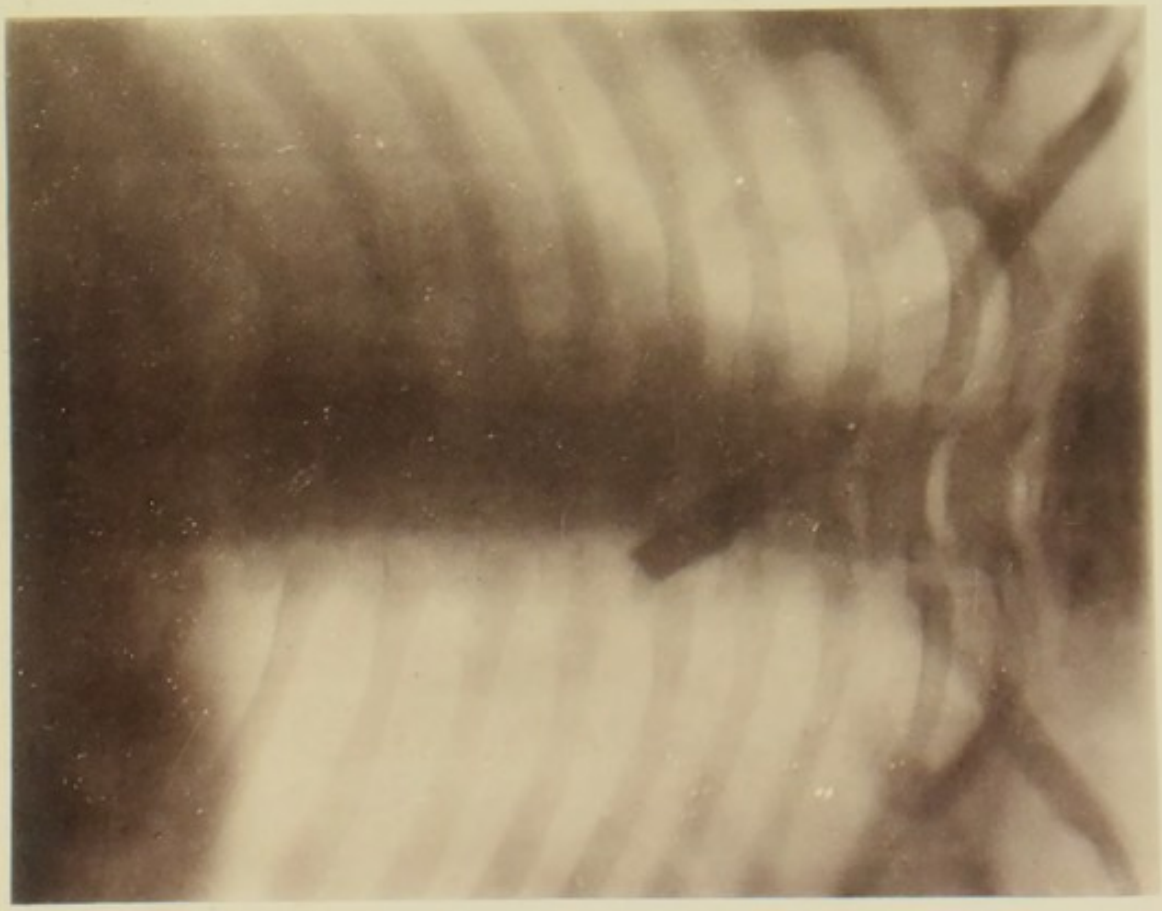

Fig. 2

Verlag von ***Gustav Fischer*** *in* ***Jena.***

Crayondruck von J. B. Obernetter, München.



Verlag von Gustav Fischer in Jena.

Crayondruck von J. B Obernetter, München.



VI.

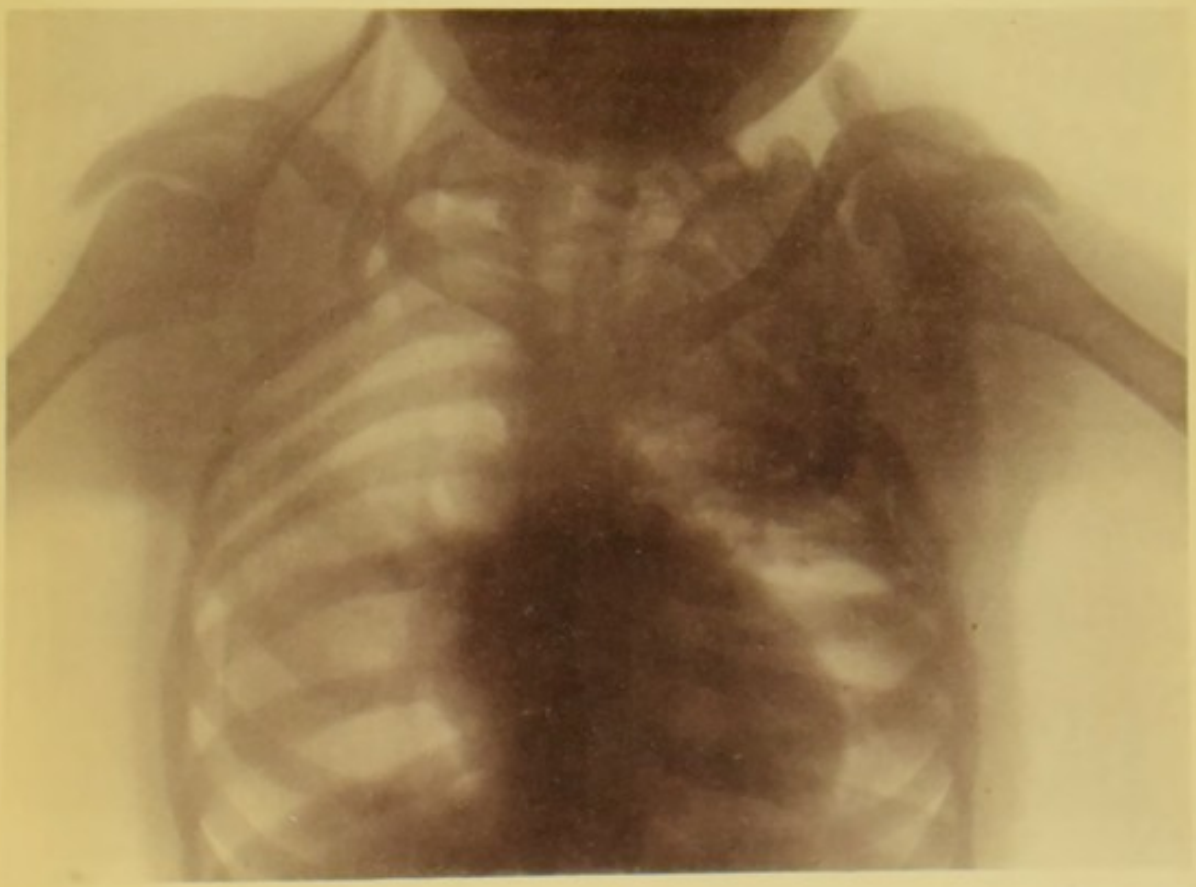

VII.

Verlag von Gustav Fischer in Jena.

Crayondruck von J. B. Obernetter, München.

Fig. 3.



Fig. 4.



Fig. 5.



Sauerbruch gez. Verlag von Gustav Fischer in Jena. Lith. Anst. v. Johannes Arndt, Jena.



