Sulla fisiologia di alcune delle parti più interne e meno aggredibili del cervello : memoria / Domenico Lo Monaco.

Contributors

Monaco, Domenico Lo.
Royal College of Surgeons of England

Publication/Creation

Roma : Tip. della R. Accademia dei Lincei, 1910.

Persistent URL

https://wellcomecollection.org/works/agez26a2

Provider

Royal College of Surgeons

License and attribution

This material has been provided by This material has been provided by The Royal College of Surgeons of England. The original may be consulted at The Royal College of Surgeons of England. where the originals may be consulted. Conditions of use: it is possible this item is protected by copyright and/or related rights. You are free to use this item in any way that is permitted by the copyright and related rights legislation that applies to your use. For other uses you need to obtain permission from the rights-holder(s).

wellcome collection

Wellcome Collection
183 Euston Road
London NW1 2BE UK
T +44 (0)20 7611 8722
E library@wellcomecollection.org
https://wellcomecollection.org

PHYSIOLOGY LABORATORY
UNIVERSITY OF LIVERPOOL

2700 =
(5)

REALE ACCADEMIA DEI LINCEI
(ANNO CCCVII 1910)

SULLA FISIOLOGIA DI ALCUNE DELLE PARTI PIÙ INTERNE

E

MENO AGGREDIBILI DEL CERVELLO

MEMORIA

ser. 5, vol. 8, 263-429

DEL PROF.

DOMENICO LO MONACO

(CON CINQUE TAVOLE)

ROYAL COLLEGE OF SURGEONS OF ENGLAND
13 FEB 36
LIBRARY

ROMA
TIPOGRAFIA DELLA R. ACCADEMIA DEI LINCEI
PROPRIETÀ DEL CAV. V. SALVIUCCI

1910

Omaggio dell'Autore

REALE ACCADEMIA DEI LINCEI
(ANNO CCCVII 1910)

5.

SULLA FISIOLOGIA DI ALCUNE DELLE PARTI PIÙ INTERNE

E

MENO AGGREDIBILI DEL CERVELLO

MEMORIA

DEL PROF.

DOMENICO LO MONACO

(CON CINQUE TAVOLE)

ROYAL COLLEGE OF SURGEONS OF ENGLAND
13 FEB 36
LIBRARY

ROMA
TIPOGRAFIA DELLA R. ACCADEMIA DEI LINCEI
PROPRIETÀ DEL CAV. V. SALVIUCCI

1910

Serie 5ª — *Classe di scienze fisiche matematiche e naturali*
Vol. VIII. — *Seduta del 5 dicembre 1909.*

RELAZIONE

della Commissione incaricata di riferire sulla Memoria del prof. Lo Monaco, avente per titolo: *Sulla fisiologia di alcune delle parti più interne e meno aggredibili del cervello*. Commissari i Soci dell'Accademia, professori B. Grassi, L. Luciani, e A. Stefani, relatore.

Nella Memoria presentata dal prof. Lo Monaco: *Sulla fisiologia di alcune delle parti più interne e meno aggredibili del cervello*, si possono distinguere due parti.

Una parte storico-critica nella quale l'autore riferisce sui lavori sperimentali e sulle numerose dottrine che fino ad ora sono state formulate a proposito del corpo calloso, della superficie interna del cervello, dei talami ottici, del nucleo caudato, del nucleo lenticolare, dell'ipofisi e della bandelletta ottica. A noi pare che l'A. abbia dimostrato in questa rivista critica, non solo una profonda conoscenza di questi vasti campi della Fisiologia, ma anche un giusto senso del significato che alle singole anteriori osservazioni era da attribuirsi, rilevando volta a volta i difetti o le ingiuste interpretazioni che ne erano state date.

Nella seconda parte possiamo comprendere i numerosi ed importanti contributi originali che l'autore porta a tutti gli argomenti ricordati, contributi che non si limitano ad illuminare punti oscuri nella Fisiologia di detti organi, ma che (per studî accurati sulle degenerazioni consecutive all'estirpazione dei talami ottici, al taglio del corpo calloso, ecc.) costituiscono pure un valido sussidio nello studio delle loro connessioni anatomiche.

L'autore ha potuto conseguire i suoi fortunati risultati, alcuni dei quali, dopo essere stati per molto tempo contraddetti o discussi, hanno ora ricevuto il consenso anche da parte dei primitivi avversarî, per l'introduzione di un metodo operativo di sua ideazione.

Noi crediamo quindi che la Memoria presentata dall'autore sia degna di venire pubblicata negli Atti della nostra Accademia.

I.

Introduzione.

Da molto tempo era nostra intenzione di riunire insieme tutte le ricerche da noi in più anni pubblicate su argomenti di sistema nervoso. Queste ricerche riguardano la funzione di organi fra loro differenti, in modo che nessun legame può a prima vista renderli suscettibili di essere insieme trattati. Di comune però esse hanno il metodo operatorio per mezzo del quale questi organi sono stati aggrediti. Senza di esso nessuna ricerca, di quelle che sottoporremo al giudizio del lettore, avremmo potuto intraprendere. Però col nostro metodo, di cui sin d'ora possiamo brevemente dire che consiste nella legatura del seno longitudinale e nel consecutivo taglio di esso e della gran falce del cervello, possono ancora essere studiate altre parti la cui funzione ancora ci è del tutto ignota o quasi. Di modo che si può affermare che tutto quello che abbiamo studiato non rappresenta lo sfruttamento del metodo già brevemente accennato: metodo che, potendo essere utilizzato per numerosissimi studi, può giustamente essere considerato come generale.

Le ricerche che esporremo in tanti capitoli separati sono, come abbiamo detto, concatenate fra loro mercè questo metodo operatorio. Fu appunto l'avere esteso la breccia cranica sulla regione del seno longitudinale superiore ciò che ci spinse alla legatura di esso, e a ricercare le possibli conseguenze sulle funzioni cerebrali. E fu appunto l'aver constatato l'assenza di disturbi, ciò che ci spinse a tagliare il seno longitudinale superiore insieme alla gran falce del cervello, la qual cosa ci fece intravedere una nuova via per lo studio delle parti inferiori ed interne del sistema nervoso centrale. Infatti il taglio della gran falce del cervello ci permise di poter divaricare la fessura interemisferica e di vedere la grande commessura del cervello cioè il corpo calloso, il quale in questo modo facilmente si rese aggredibile e fu da noi tagliato longitudinalmente in tutta la sua lunghezza. L'assenza poi di fenomeni di deficienza

dopo il taglio del corpo calloso ci facilitò lo studio della fisiologia dei grandi nuclei del cervello che fu preceduto da quello della superficie interna del cervello il quale, mercè il nuovo metodo operatorio, potè farsi in modo più completo di quello che finora era stato da altri intrapreso.

Tra i grandi nuclei del cervello quello che più attrasse la nostra attenzione e quello su cui più lavorammo fu il talamo ottico, il quale, come vedremo, venne asportato sia *in toto* che nelle sue varie parti. Non trascurammo però di studiare anche il nucleo caudato, ed il nucleo lenticolare, per l'asportazione del quale non fu necessaria l'utilizzazione del nostro metodo operatorio. Di esso invece ci servimmo per asportare l'ipofisi del cervello e per tagliare la bandelletta ottica.

Abbiamo così in breve accennato tutti gli organi che sono stati da noi aggrediti e l'ordine delle nostre ricerche. Il metodo però, come dicemmo, permette lo studio di moltissime altre parti del cervello le cui asportazioni (per lo meno di una parte di esse) avevamo intenzione di intraprendere, se in questi ultimi anni altri argomenti più vicini al nostro insegnamento, e d'altra parte la mancanza di mezzi, non ci avessero obbligato a rimandarne l'attuazione. Intendiamo con ciò di non rinunziare al proposito di continuare queste interessantissime ricerche, le quali non sono, come alcuni vorrebbero far credere, argomenti di vecchia fisiologia. Tra gli organi che possono studiarsi col nostro metodo operatorio e di cui noi avevamo intenzione di intraprendere la ricerca, sono i tubercoli quadrigemini, l'epifisi, la regione subtalamica, il chiasma ecc. Di qualcuno di questi organi è stato già iniziato lo studio e i risultati con molta probabilità verranno presto pubblicati.

Da quello che abbiamo brevemente esposto, risulta evidente la giustificazione del titolo di questa nostra pubblicazione. Nella trattazione dei vari argomenti seguiremo l'ordine logico già da noi suddetto, cominciando dalla descrizione del metodo operativo. Esporremo i risultati nel modo più breve e più chiaro che sia possibile e da essi trarremo le deduzioni più facili, evitando di formulare teorie che non hanno corrispondenza nei fatti osservati e che spesso sono frutto di immaginazione.

II.

Dei metodi operatori per le indagini fisiologiche delle parti profonde del cervello.

È noto che, volendo eccitare o volendo asportare parti simmetriche della corteccia degli emisferi cerebrali, i fisiologi, sia per conservare in vita l'animale, sia per evitare grandi emorragie, hanno sempre preferito di fare sul cranio due brecce ossee, lasciando un ponte nella parte mediana corrispondente alla regione del seno longitudinale, e ciò allo scopo di non ledere il suddetto seno e di rendere più facile la guarigione della ferita. Fu per l'appunto operando un cane di asportazione delle due zone motrici, che noi riunimmo le due brecce ossee, distruggendo con la pinza osteotoma il ponte osseo che avevamo lasciato. In questo modo abbiamo avuta l'occasione di stabilire che i pericoli suaccennati se non sono immaginari, sono per lo meno esagerati,

inquantochè nei cani la diretta lesione del seno non può mai accadere, perchè esso in nessun punto presenta aderenze con la tecla ossea; d'altra parte la ferita, sia che risulti da breccia ossea unica o da breccia ossea duplice, può guarire ugualmente. Il solo inconveniente che spesso capita nell'asportazione della parete ossea al di sopra del seno logitudinale consiste nella rottura di vasi venosi che dall'osso immettono direttamente nella dura madre e che probabilmente sono dovuti a processi flogistici meningei di vecchia data. Infatti quasi sempre questi vasi si incontrano quando i cani operati non sono molto giovani. La rottura di questi vasi produce spesse volte emorragie così imponenti da causare la morte dell'animale per dissanguamento; altre volte invece si riesce con delle compresse calde ad arrestare l'efflusso sanguigno.

La visione del seno longitudinale inferiore in tutta la sua lunghezza ci fece subito sorgere l'idea della possibilità di poterlo legare ai due estremi e di poterlo sezionare insieme alla gran falce del cervello. L'operazione dal lato della manualità non offriva difficoltà seria. Occorreva evitare l'emorragie dei vasi meningei la cui lesione era obbligatoria; e d'altra parte occorreva vedere se la legatura del seno portasse come conseguenza seri disturbi della circolazione cerebrale. Questa operazione è stata fatta subito da noi nel cane sopra accennato. Deterso infatti il campo operativo, con una pichetta da cateratta abbiamo praticato nella dura una piccola incisione allo scopo di afferrare un lembo di essa colle pinzette, per poscia penetrarvi sotto con una forbice curva. Tanto nell'emisfero destro che nel sinistro si fanno due tagli, uno parallelo al seno longitudinale e più vicino che sia possibile ad esso; l'altro trasversale che parte dal punto di mezzo del primo e va sino all'estremità esterna della breccia ossea. Questa seconda incisione è necessaria, perchè fa diminuire la resistenza che oppone la massa cerebrale a lasciare dilatare la fessura interemisferica. Tagliata nel modo suddescritto la dura madre, mercè una pinza si solleva per quanto è possibile il seno longitudinale, e si fa passare al di sotto di esso un piccolo ago molto curvo munito di filo, mentre un assistente per mezzo di una sottile stecca di osso o di metallo impedisce la lesione della corteccia dell'emisfero opposto e nello stesso tempo guida l'ago che ha attraversato la gran falce del cervello. In questa maniera legammo il seno sia al limite anteriore che in quello posteriore, e lo abbiamo tagliato nel punto di mezzo insieme alla gran falce del cervello.

La doppia legatura del seno longitudinale seguìta dal taglio di esso insieme alla gran falce e fatta collo scopo di poter operare nella profondità della fessura interemisferica, non è, per quanto noi sappiamo, mai stata eseguita da nessun operatore. La letteratura chirurgica registra solamente qualche brevissimo caso di legatura di seni cerebrali (Brinton citato da D'Antona: *La Nuova Chirurgia del sistema nervoso centrale*, Napoli, 1893), dopo lesioni traumatiche di essi. La patotogia sperimentale ci insegna che l'obliterazione di un seno (Ferrari, *Obliterazione sperimentale dei seni della dura madre.* Archivio per le Scienze Mediche, vol. XII, 1888, pag. 341), prodotta facendo penetrare in esso un miscuglio di olio e cera che alla temperatura del corpo diventa solido, non costituisce nessun ostacolo alla circolazione dei territori cerebrali corrispondenti. Eguali risultati noi ottenemmo in seguito alla legatura praticata, nel modo descritto, di un lungo tratto del seno longitudinale; inquantochè il

cane che subì questa operazione non presentò mai alcun sintoma rilevabile di alterato circolo cerebrale, come si può facilmente dedurre nel breve diario che trascriviamo:

« Cane A, giovane, robusto, ben nutrito, di pelo rossiccio, del peso di gr. 4100.

« Sotto perfetta narcosi cloroformica e morfinica si eseguisce, secondo le norme già descritte, la legatura del seno longitudinale seguìta dal taglio della falce cerebrale. Qui va notato, che prima di tagliare il seno e la falce bisogna far cessare la emorragia a volte copiosa che proviene dalle vene cerebrali esterne ascendenti, le quali si immettono in quel tratto di seno longitudinale compreso tra le due allacciature. Qualche volta, sia prima che dopo il taglio del seno, si riesce a legarle con sottili fili di seta nel loro punto di sbocco; altre volte invece si lacerano, e allora si è obbligati di arrestare l'emorragia per mezzo di compresse calde o di piccole quantità di cotone messe nel punto di sbocco del vaso lacerato. Finita l'emorragia, si cuce la ferita facendo due piani di sutura, uno per le parti molli epicraniche e l'altra per la pelle; poscia si fa una forte fasciatura, e si libera l'animale dall'apparecchio, ponendolo a giacere in una piccola branda. Cessata l'azione della morfina, il cane è uscito dalla branda ed ha girato per la stanza. Esso nel giorno susseguente ha ripreso le forze, e la ferita è guarita subito per prima intenzione. Sono stati fatti su di esso sin dai primi giorni dell'operazione numerosi esami della motilità e della sensibilità. Ad eccezione delle prime ore dopo l'operazione in cui il cane camminava con gli arti posteriori alquanto flessi, fatto dovuto alla narcosi cloroformica e morfinica e allo shok operatorio, esso non presentò mai alcun sintomo di alterata motilità e sensibilità. Questo animale visse lungo tempo, sottoposto sempre alla nostra osservazione. Dopo un anno, esso venne adoperato per altre esperienze. Ripariamo ad una dimenticanza notando che il taglio del seno longitudinale inferiore che viene tagliato con la falce del cervello, dà un'emorragia di poco conto che facilmente viene superata ».

Convinti così, che la legatura del seno longitudinale superiore ed il susseguente taglio della falce non dà luogo ad un sintoma patologico rilevabile coll'esame funzionale, noi la praticammo allo scopo di aprirci un'ampia e diritta via per la lesione del sottostante corpo calloso. Rimandando al capitolo seguente le operazioni fatte sul corpo calloso, diremo qui che, attraverso il corpo calloso, riuscimmo a ledere sia il talamo ottico che il nucleo caudato, e perchè venga meglio compresa la bontà del metodo operativo da noi proposto, accenneremo brevemente a quelli che finora sono stati adoperati per produrre lesioni del talamo ottico, del nucleo caudato e altre parti interne del cervello. Essi si possono riunire in quattro categorie : 1) Il taglio trasversale; 2) l'asportazione; 3) la distruzione per mezzo di agenti chimici e fisici; 4) la distruzione meccanica.

Il difetto generale di tutti questi metodi consiste in ciò: che con essi gli sperimentatori non sono mai riusciti a fare lesioni limitate alle parti che volevano ledere e di cui volevano studiare la funzione. Passando ai difetti speciali di ciascun metodo, diremo che il primo è insufficiente perchè il taglio trasversale per es. del talamo ottico, non può avere per conseguenza che quella di interrompere parzialmente le connessioni della parte tagliata colle altri parti del sistema nervoso; in maniera che gli effetti che si ottengono non hanno nulla di comune con quelli dovuti alla soppressione completa della funzione del nucleo nervoso.

Il secondo metodo dell'asportazione è quello che venne adoperato dal Renzi (*Saggi di fisiologia sperimentale sui centri nervosi*, Annali Universali di medicina, vol. 185 e seguenti) nelle sue innumerevoli operazioni. Questo operatore, per poter studiare le parti interne del cervello asportava prima tutto il piano superiore di corteccia cerebrale che stava sopra l'organo che poi ledeva; limitandosi a studiare i sintomi che l'animale presentava in quelle pochissime ore di sopravvivenza alla operazione. È inutile il dire come questo secondo metodo non riesca allo scopo dello sperimentatore, il quale nella lesione cerebrale non deve altro proporsi se non il mezzo di studiare la funzione di una data parte del cervello. Nelle prime ore di sopravvivenza, l'animale non si presta allo studio fisiologico, inquantochè i sintomi che egli presenta sono i risultati di numerose cause dovute allo shok operatorio, ai fatti irritativi, alla deficienza dell'organo leso, all'emorragia e anche alla narcosi, quando questa è stata praticata. Il metodo del Renzi infatti non è stato più adoperato, e d'allora in poi i fisiologi si sono sempre preoccupati di studiare gli animali operati dopo lunga sopravvivenza e dopo completa guarigione della ferita.

Il terzo metodo consiste nella distruzione chimica o fisica delle parti nervose. La distruzione chimica si ottiene coll'iniettare per mezzo di un sottile ago di siringa, fatto penetrare attraverso la corteccia, piccole quantità di liquidi corrosivi o di liquidi che a contatto della sostanza cerebrale mostrano un'azione evidentemente irritante, mentre non lo sono se messi sopra altri tessuti. Questo metodo è stato adoperato da moltissimi fisiologi anche in questi ultimi anni. Esso è molto difettoso, inquantochè è impossibile localizzare e regolare la diffusione del liquido iniettato anche quando questo sia colorato. Inoltre la breve sopravvivenza dell'animale che si ottiene con questo metodo impedisce di poter stabilire le funzioni della parte lesa; mentre d'altra parte non si possono prendere in seria considerazione i fenomeni che presentano gli animali così iniettati: fenomeni che, come abbiamo detto, son dovuti a numerose cause concomitanti.

La distruzione fisica (per mezzo dell'elettricità) è ora il metodo che più viene adoperato nelle lesioni delle parti interne del cervello. Questo metodo è stato proposto quando l'altro, quello della distruzione meccanica, che fino a pochi anni fa era ritenuto il migliore, è caduto in dimenticanza. Quest'ultimo metodo è stato proposto da Nothnagel (Arch. f. path. Anat. Bd. LVIII, pag 420 e Bd. LXII, pag. 201) e poi adoperato anche da Veyssière, Laborde e Lemoine e da altri. Esso consiste nel distruggere meccanicamente i centri nervosi per mezzo di un sottile trequarti la cui estremità è munita di due piccole appendici a guisa di ali che possono a volontà venire allontanate o avvicinate all'asta. Quando si crede che il trequarti introdotto attraverso la corteccia sia arrivato sull'organo che si vuol distruggere, si fanno divaricare le appendici e allo strumento si imprimono movimenti di rotazione sul proprio asse. La critica è stata fatta anche a questo metodo, e in conseguenza i risultati che sono stati ottenuti hanno perduto la fiducia degli esperimentatori i quali li ritengono sospetti per lo meno nella loro interpretazione. Si sostiene che il metodo per quanto ingegnoso, non è esente di difetti, inquantochè esso produce lesioni brutali che si accompagnano ad emorragie che hanno per effetto di estendere i limiti della lesione più al di là della zona considerata. Inoltre si produce sempre nel focolaio leso un

grosso coagulo sanguigno. Gli ultimi fisiologi che si sono occupati di simili ricerche per ovviare gli inconvenienti del metodo di Nothnagel e di Veyssière si sono serviti del processo di distruzione per mezzo dell'elettrolisi bipolare, metodo per la prima volta adoperato da Sellier e Verger (*Application de l'electrolyse bipolaire à l'expérimentation sur les centres nerveux*. Archives d'électricité médicale, Agosto 1898). Come sorgente della corrente si adopera una pila di Gaiffe di piccola dimensione, inquantochè 20 elementi sono sufficienti, essendo la resistenza del tessuto nervoso molto debole. Nel circuito si interpone un galvanometro. Gli elettrodi sono formati da due aghi di platino iridato di 8 cc. di lunghezza su 0,3 mm. di diametro; sono montati su una placca metallica la quale permette di riavvicinare o di allontanare un ago dall'altro. Essi sono fissati alla loro estremità superiore su due rotelle di ebanite che permettono un perfetto isolamento, racchiusi sulla più gran parte della loro ampiezza da un manicotto di vetro sottilissimo il quale lascia scoperti nell'estremità inferiore gli aghi per una lunghezza di un mm. e mezzo. Il manicotto di vetro, come abbiamo detto, è estremamente sottile e non sorpassa il $^1/_2$ mm. di diametro.

Preparato l'animale, si introducono gli aghi alla profondità desiderata, attraverso la dura madre. Si fa passare allora la corrente lentamente, aumentando di un elemento alla volta. Quando il galvanometro segna 12 milli-ampères, si lascia passare la corrente per non più di 8-10 minuti. Poi si interrompe progressivamente la corrente, e si ritirano gli aghi piano piano. L'elettrolisi per lo studio fisiologico dei centri nervosi è stata adoperata sia sotto forma di elettrolisi monopolare, sia sotto forma di elettrolisi bipolare. L'elettrolisi monopolare fu adoperata per la prima volta da Golsinger (*Conf. de Méd. de la Clinique des malad. nerv. et mant. de St-Petersbourg*, 1895), ma questo metodo è stato criticato per diverse ragioni, e in conseguenza è stato abbandonato. Più fortuna ha finora il metodo della elettrolisi bipolare, adoperato per la prima volta, come abbiamo detto, da Sellier e Verger. Questo metodo ha il vantaggio sull'altro di essere più rapido e di limitare gli effetti ai poli e sulla linea che separa i due poli. Pur nondimeno, anche questo metodo non è esente di inconvenienti, inquantochè è sempre difficile di riuscire a fare la lesione che si desidera. Occorre quindi di operare un gran numero di animali per esser sicuri che qualcuno riesca allo scopo desiderato. Del resto, anche con questo metodo si possono avere tutti gli inconvenienti delle emorragie cerebrali, e non è raro il caso che anche in questo modo molti animali muoiano in seguito all'operazione.

Ai metodi che noi abbiamo brevemente descritto preferiamo il nostro, il quale riesce, evidentemente, meglio allo scopo, e non merita la critica che ad esso è stata fatta dai più recenti operatori di sistema nervoso centrale. La bontà di esso consiste essenzialmente nel fatto che volendo operare sul talamo ottico o sul nucleo caudato noi possiamo, dopo aver aperto il corpo calloso, vedere per lo meno una parte di queste formazioni. Introducendo il cucchiaino col quale asportiamo la sostanza nervosa, noi sentiamo la superficie liscia e convessa di questa formazione; possiamo benissimo fare lesioni di quei nuclei nervosi, e sentire pure la grandezza della parte che abbiamo asportato. Il nostro quindi non è un metodo cieco come tutti quelli per i quali si fa la distruzione per mezzo di agenti fisici, chimici o meccanici. La sola critica che è stata fatta al nostro metodo, riguarda l'emorragia a cui si va incontro e per la quale

è giusto confessarlo, si perdono molti animali. Certamente la nostra operazione richiede un'abilità chirurgica maggiore di quella che occorre con gli altri metodi, ma ciò non significa che esso sia difficilissimo e di impossibile riuscita. Quando col nostro metodo si ottiene la sopravvivenza dell'animale, lo studio susseguente di esso riesce molto facile e ricco di prove positive. Lo stesso non può dirsi degli altri metodi coi quali la lesione ci resta completamente ignorata, finchè non si fa l'autopsia dell'animale. Anche volendo ledere altri organi che non cadano sotto i nostri occhi dopo la sezione del corpo calloso, il nostro metodo ha dei vantaggi sugli altri, inquantochè i punti di repere vicini sono molto più sicuri. Per tutte queste ragioni noi crediamo che il processo operatorio da noi preferito debba ancora rendere preziosi servigi allo studio del sistema nervoso centrale.

III.

Sulla fisiologia del corpo calloso.

L'assenza di fenomenti dopo la legatura del seno longitudinale superiore e del susseguente taglio di esso e della falce del cervello, ci spinse, come abbiamo detto, ad utilizzare questo processo operativo per lo studio della fisiologia del corpo calloso.

Su questo argomento molti fisiologi hanno lavorato, però rileggendo i lavori, si nota subito come le teorie in essi sostenute, sono fra loro tanto lontane da non offrire nessun punto di somiglianza.

Lapeyronie (1) nel 1709, in una Memoria intitolata *Observations par lesquelles on täche decouvrir la partie du cerveau où l'ame exerce ses fonctions,* ammise che nel corpo calloso avesse luogo la sede dell'anima, come Descartes l'aveva localizzata nella ghiandola pineale e Willis nel corpo striato. L'ipotesi di Lapeyronie trovò dei sostenitori in Louis, Chopart e Saucerotte. Quest'ultimo autore (2) poi credette di averla confermata in base ai risultati ottenuti in due cani operati. « Io portai, dice egli, dolcemente e perpendicolarmente un coltello verso il corpo calloso, che tagliai dall'avanti all'indietro. Nel momento della sezione l'animale ebbe una scossa violentissima in tutto il corpo e sull'istante cadde in letargo. Sembrava che avesse perduto il sentimento perchè io gli tagliai il naso e glie lo bruciai, gli punsi gli occhi, gli confissi un coltello nei muscoli, senza che l'animale in alcun modo si risentisse ».

Dopo Saucerotte altri sperimentatori, come Longet, Flourens, Magendie, Serres, Lorry, ecc., tornarono su questo argomento e sostennero altre teorie. Per alcuni di essi il corpo calloso rappresenta la sorgente delle facoltà intellettive o della coscienza, per altri influisce sui moti del cuore, per altri è la sede dove avviene un secondo

(1) *Journal des Traveaux*, 1709; Mém, de l'Acad. des Sciences de Paris, 1741, pag. 199.

(2) *Mém. sur les contrecoups dans les lesions de la tête* nei *Prix de l'Acad. de Chirurgie,* Paris 1819, t. IV.

incrociamento delle vie ottiche, e per altri ancora rappresenta una semplice connessura del cervello, il cui taglio non porterebbe alcuna conseguenza.

Risultati altrettanto disparati fra loro si riscontrano nelle pubblicazioni recentissime riguardanti la fisiologia del corpo calloso, e fra esse accenneremo brevemente a quello di Mott, Muratoff e Koranyi.

Mott (1) afferma che nelle scimie l'eccitamento dei vari segmenti del corpo calloso con leggere correnti indotte, produce movimenti bilaterali della testa, degli occhi, delle dita, dei muscoli della spalla, di quelli del tronco e di quelli delle gambe e del bacino. Soltanto i muscoli della faccia non vengono eccitati. Movimenti unilaterali ottiene invece stimolando il corpo calloso o la sezione longitudinale di esso dopo l'asportazione di una zona motrice o di un emisfero cerebrale. Le conseguenze di questi risultati inducono a credere che le fibre del corpo calloso siano prolungamenti delle cellule della zona motrice, e il taglio longitudinale di esso dovrebbe produrre disturbi di senso e di moto. Invece Koranyi (2), il quale lavorò nell'Istituto di Fisiologia di Strasburgo sotto la direzione di Goltz, dimostra che quando si riesce a tagliare il corpo calloso in modo preciso sulla linea mediana di esso, gli animali non presentano mai alcun sintoma di alterata motilità o sensibilità. Egli è il solo autore che occupandosi di questo argomento noti quanto sia difficile l'esatta esecuzione di questo atto operativo, come la maggior parte delle volte insieme al corpo calloso si leda la corteccia e la faccia interna degli emisferi e le parti sottostanti. Effetti opposti descrive Muratoff (3), il quale pubblica tre anni dopo del Koranyi, di cui pare che ignori il lavoro, uno studio anatomico sulle degenerazioni secondarie in seguito al taglio del corpo calloso. Ivi egli asserisce che i due cani, che soli sopravvissero a questa operazione, ricordavano il quadro che gli animali superiori presentano dopo l'asportazione bilaterale della zona motrice. Il taglio longitudinale del corpo calloso produce quindi, secondo Muratoff, disturbi di movimenti e di sensibilità, tanto generale che specifica.

Non ci resta che ricordare la pubblicazione di Dotto e Pusateri (4) i quali operarono due giovani gatti di corpo calloso e non osservarono nei quindici giorni susseguenti all'operazione mai sintomi di alterata motilità e sensibilità. Il processo operativo adoperato da questi autori rammenta quello di Koranyi, che ora brevemente descriveremo, avendolo anche noi adoperato in un primo tempo, prima cioè di quello del taglio della falce del cervello.

Morfinizzato l'animale e fissatolo nell'apparecchio, che va con il nome di Luciani, dopo aver rasati i peli e disinfettata la pelle, questa viene tagliata sulla linea mediana dalla regione frontale fino alla protuberanza occipitale; si stacca poscia il muscolo temporale e il periostio di un lato e sull'osso che si mette così allo scoperto si applica una corona di trapano. Si dilata con una tenaglia osteotoma l'apertura fatta dal trapano, fino a rasentare la linea mediana, si incide poi la dura madre e,

(1) Britr. Journ. 1890, pag. 1124.
(2) Pflüger's Arch. Bd. 47, 1890, pag. 35.
(3) *Neurol. Centralbl.*, 1893, pag. 714.
(4) Rivista di patol. nerv. e mentale, vol. II, pagg. 64-70.

fra l'emisfero e la falce del cervello, si introduce una stecca di balena per guidare il coltello col quale si cerca di tagliare il corpo calloso, il quale non si arriva mai a vedere. Il cane che così operammo sopravvisse a lungo e presentò deficienza di moto e di senso che vennero spiegate alla sezione dalle lesioni che avevamo fatto nella parte anteriore della superficie interna del cervello.

Fu per l'appunto il proposito di studiare la fisiologia del corpo calloso quello che ci spinse alla ricerca del nostro metodo di cui ora completeremo la descrizione. Dopo avere legato il seno longitudinale superiore e averlo tagliato insieme alla gran falce del cervello, si divaricano, mediante due piccole stecche sottili di osso o di metallo, le facce interne degli emisferi, finchè si arriva a vedere la superficie superiore del corpo calloso. Facendo questa manovra, si osserva che le due superficie cerebrali interne aderiscono fra loro (la falce, come si sa non arriva fino al fondo

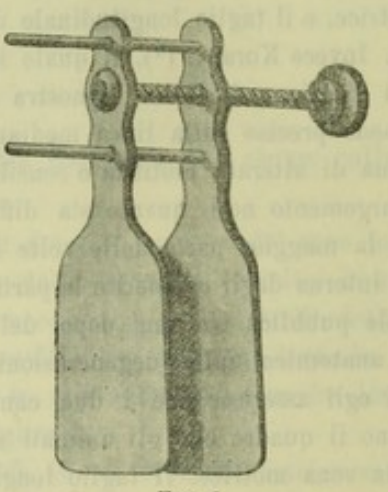

Fig. 1.

della scissura) e che per effetto dei movimenti che si eseguono dalle stecche si ha emorragia dovuta alla rottura di piccoli vasi della pia, la quale emorragia viene facilmente superata, introducendo nella scissura, piccole quantità di garza o piccoli pezzetti di spugna. I due emisferi cedono facilmente alla manovra del divaricamento (che mai supera i 2 cm.) favorito dal taglio trasversale della dura madre, che come abbiamo detto, si fa nei due lati, dopo aver fatto quello longitudinale rasente al seno longitudinale superiore.

Si procede quindi al taglio del corpo calloso, sia lacerandolo per mezzo delle stecche divaricatrici, sia immettendo nella scissura un apparecchio da me ideato il quale mercè una vite tiene allontanate le due superficie, e tagliando quindi il corpo calloso, o per meglio dire dividendolo per mezzo di uno strumento ottuso (per lo più il manico di un piccolo bisturi). L'apparecchio divaricatore riprodotto nella fig. 1, si può paragonare ad un blefarostato le cui branche libere finiscono in due lamine rettangolari. Questo strumento di cui si può fare a meno, quando l'operazione è limitata alla sola recisione del corpo calloso, diventa necessario, quando si deve saggiare l'eccitabilità delle fibre di questa commissura o quando, come vedremo in seguito, si vogliano ledere parti sottostanti ad esse.

La stimolazione del corpo calloso fu da noi ripetuta più volte in vari cani e in tutti i segmenti di esso. Mai si ottennero movimenti sia degli arti, sia nei muscoli della faccia o dell'occhio, anche quando la corrente data dalla slitta di Du Bois Reymond era molto forte.

Nei cani che abbiamo operato il corpo calloso è stato tagliato ora nella parte orizzontale, ora comprendendo nel taglio anche il ginocchio e lo splenio di esso. Il taglio di questa grande commissura cerebrale dà una piccola emorragia che facilmente viene dominata per mezzo di garza o da pezzetti di spugna finissima. Dopo di ciò non resta che eseguire la sutura dei tegumenti e fasciare la ferita.

Nei primi giorni dopo l'operazione, gli animali camminano tenendo gli arti posteriori alquanto flessi; fatto già notato anche nei cani in cui l'operazione era terminata con la sola legatura del seno longitudinale superiore. Evidentemente quindi questa debolezza degli arti superiori non ha nulla da vedere con il taglio del corpo calloso. La prima urina emessa dagli animali contiene piccole quantità di albumina e di glicosio. La sensibilità generale e specifica non mostra mai alterazioni di sorta. I cani operati diventano presto vispi, voraci, sentono e vedono bene quanto i loro compagni sani dai quali non possono distinguersi. Anche la loro forza muscolare saggiata col costringere l'animale a trascinare dei pesi (che vengono gradatamente aumentati, legati ad una fune e congiunti con semplice nodo scorsoio, ora all'uno ora all'altro degli arti anteriori o posteriori) si conserva eguale nelle due metà del corpo, ed eguale a quella di cani normali della medesima taglia.

Riservandoci di discutere sulla funzione del corpo calloso nel capitolo seguente nel quale tratteremo delle degenerazioni consecutive al taglio longitudinale di esso, diremo ora che dalle nostre esperienze si può stabilire che: 1° l'eccitazione elettrica del corpo calloso non determina reazione di moto; 2° dopo il taglio longitudinale di esso la motilità e la sensibilità rimangono inalterate.

IV.

Sulle degenerazioni consecutive al taglio longitudinale del corpo calloso (1).

Per lo studio delle degenerazioni consecutive al taglio longitudinale del corpo calloso ci siamo serviti dei cervelli di due cani, i quali furono uccisi, il primo dopo sette mesi, e il secondo dopo otto mesi dall'operazione. Un terzo cervello apparteneva ad un cane, il quale fu sacrificato dopo qnindici giorni soltanto dall'operazione. A conferma poi dei risultati trovati specialmente nei cervelli dei due primi cani vennero anche utilizzati quelli operati di talamo ottico.

I cervelli e i midolli spinali dei primi due cani cioè del cane (A) e del cane (B) furono induriti nel liquido di Müller e poi sezionati serialmente, colorando i tagli

(1) Queste ricerche pubblicate nell'Archivio di farmacologia sperimentale, vol. III, fasc. XI, furono in parte eseguite colla collaborazione di A. Baldi, studente laureando.

secondo il metodo di Weigert-Pal. Il cervello ed il midollo spinale del cane (C), cioè di quello sopravvissuto 15 giorni, vennero trattati col metodo Marchi.

Le sezioni cerebrali, colorate col metodo Weigert-Pal, mostrano in primo luogo che l'incisione del corpo calloso da noi praticata è stata completa. Essa va dallo splenio al ginocchio, mentre in senso trasversale lascia uno spazio di 2-3 mm. il quale (tav. I, fig. 5. m) è riempito da tessuto di cicatrice, ai limiti del quale cominciano i due monconi del corpo calloso (tav. I, fig. 5. C. c). Le fibre di questi monconi a tragitto irregolare sono numerose, e presentano lungo tutto il loro percorso delle varicosità, che si possono seguire per breve tratto dalla incisione sino all'inizio della corona raggiata. Più in là non si riesce a vedere alcuna fibra degenereta, sia attraverso la capsula interna sia nel centro ovale delle varie circonvoluzioni.

Il metodo Marchi invece ci fa scorgere numerose fibre degenerate in posti dove l'altra colorazione non ci faceva vedere nessuna alterazione. All'esame dei monconi callosali si nota un numero considerevole di grosse e piccole gocce sparse uniformemente e disposte quasi sempre in senso parallelo all'asse del moncone (tav. II, fig. 1, C. c.). Queste gocce si continuano sempre con la stessa intensità fino alla corona raggiata (tav. II, fig. 1, C. R.), dove la maggioranza di esse si irradiano nel centro ovale delle circonvoluzioni superiori dell'emisfero. Il resto di esse volge in giù contornando la sostanza grigia sottoependimale del ventricolo laterale, e raggiungendo il piede della corona raggiata; dove cominciano a diminuire ritrovandosene ancora nel centro ovale della circonvoluzione della faccia laterale dell'emisfero e lungo la capsula interna dove finiscono. Non se ne trovano nel talamo, mentre qualcuna se ne trova nel *pes-peduncoli.*

Il migliore contributo quindi per lo studio dell'origine e del percorso delle fibre callosali si è avuto, adoperando il metodo Marchi. Il Cajal, servendosi della reazione nera, ha messo in evidenza la fibra callosale nella sua struttura e nel suo percorso. Essa infatti, come dice il Cajal, si origina da una cellula piramidale di piccola dimensione, e costituisce la continuazione del cilindrasse di questa cellula; oppure si origina un po' al disotto della corteccia, dalle fibre di proiezione e di associazione. La fibra callosale poi passa nell'altro emisfero e termina in una vera arborizzazione, estesa spesso in tutti i lobi del cervello.

In questo modo il Cajal contraddice l'opinione del Meynert (1) il quale invece sostiene che la fibra callosale ha un decorso simmetrico nei due emisferi, inquantochè in qualsiasi punto essa sia nata può mettersi in rapporto soltanto coi punti corrispondenti dell'altro emisfero. Coi nostri preparati non siamo in grado di confermare o no gli studi di Cajal, inquantochè col metodo Marchi ci riesce intravedere il passaggio delle fibre da un emisfero all'altro, ma non la loro terminazione in arborizzazioni libere.

Sul decorso delle fibre del corpo calloso vi sono ancora dei punti oscuri. Nessuno più dubita del passaggio delle fibre callosali da un emisfero all'altro, e più

(1) Meynert, *Anatomie der Hirnrinde und ihre Verbindungsbahnen mit den empfindenden Oberflächen und den bewegenden Massen. Leidesdorf's Lehrbuch der psychischen Krankheiten.* Erlangen, 1865.

non si discute che esse non attraversino la capsula esterna. Invece dubbio ancora è il fatto del passaggio di esse attraverso la capsula interna.

Hamilton (1) Wernicke (2) ed altri affermano di aver visto col metodo delle degenerazioni secondarie fibre del corpo calloso interessare la capsula interna.

Il Beevor (3) più tardi in un suo lavoro di critica alla teoria dell'Hamilton, riferisce le sue esperienze compiute sui cervelli di scimie, e nega che le fibre del corpo calloso possano avere relazione anche di semplice contiguità con quelle della capsula interna. Il Muratoff (4) in un suo lavoro sulla degenerazioni delle vie motrici, disgraziatamente non si occupa di questa questione, della quale nemmeno si occupa il Testut (5) il quale insieme col Beevor crede che la estremità anteriore del corpo calloso e il corno di Ammone siano le sole due parti, che non hanno relazione col corpo calloso.

Dejerine (6) mentre conferma tutte le altre vie percorse dalle fibre del corpo calloso, quando accenna alla possibilità che esse attraversino la capsula interna, mette un *forse* che lascia la questione insoluta.

Dotto e Pusateri (già citati) sostengono invece che le fibre del corpo calloso attraversano la capsula interna ed arrivano probabilmente alla corteccia del lobo temporale. Anche noi coi preparati alla Marchi possiamo sostenere che fibre degenerate in seguito alla sezione longitudinale del corpo calloso si trovano nella capsula interna. Però non possiamo pronunciarci in merito all'origine di queste fibre, inquantochè esse potrebbero dipendere da alterazione proveniente da processi flogistici dei giri mediali avvenuti dopo l'atto operatorio.

Questa nostra riserva però non è giustificata dai seguenti fatti molto importanti: la breccia ossea che noi sogliamo fare nei cani operati col nostro metodo, non arriva mai alla zona motrice, e d'altra parte nel cane che fu utilizzato pel metodo Marchi, non si notò alcun processo settico, cosa del resto comune a tutti i cani da noi operati. È ovvio che se in vita o alla sezione avessimo potuto avere il dubbio di un processo settico, certamente non avremmo utilizzato il cervello per il Marchi; inoltre il cane in questione, come risulta dai nostri protocolli, non presentò, al pari degli altri, nessuna alterazione o diminuzione nella motilità e nella sensibilità; un ultimo fatto interessante è quello che nel midollo spinale non si osservano fibre degenerate, le quali si arrestano nel *pes peduncoli*. Contrariamente quindi a quanto sostenemmo nella prima pubblicazione, dobbiamo ammettere la continuazione delle fibre callosali che, attraversando la capsula interna e il *pes peduncoli*, non hanno niente a che fare con le loro vicine che provengono dalla corteccia della zona motrice.

(1) Hamilton, *The corpus callosum in adult human brain*, The journ. Anat. a. Physiol. norm. a. patholog. 1885 e Brain, 1885.

(2) Wernicke, *Lehrbuch der Gehirnkrankheiten*, Leipzig, 1881.

(3) Beevor, *On prof. Hamilton Theory corcerning the corpus callosum*, The Brain, 1886).

(4) Muratoff, *Neurol. Centralblatt*, 1893, pag. 714.

(5) Testut, *Anatomia dei centri nervosi*, vol. III, pagg. 293 e seg.

(6) Dejerine, *Anatomie des centres nerveaux*, vol. II, pagg. 787 e segg., 338 e segg., 760 e segg.

Dal complesso di questi fatti si può ritenere che il corpo calloso sia un vasto centro di associazione interemisferica le cui fibre costitutive mettono in rapporto i due emisferi fra loro, mentre una parte di esse si continua attraverso la capsula interna e il *pes-peduncoli*. Ciò corrisponde all'esame della sindrome clinica presentata dai cani operati, i quali, dopo pochi giorni dall'atto operativo, si mantennero sempre in condizioni di vita realmente ottime. La mancanza di sindrome speciale per lesione del corpo calloso si osserva pure in seguito a lesioni chirurgiche, e nei casi di cui è ricca la letteratura, riguardanti individui in cui il corpo calloso era atrofico o del tutto mancante, mentre in vita nulla era stato notato in riguardo alla funzione motoria e sensitiva.

Il Dejerine enumera una gran quantità di simili casi patologici; così pure Bruce (1) il quale cita il caso di un uomo dell'età di 40 anni morto nell'ospedale di Edimburgo, alla cui necroscopia si trovò mancante il corpo calloso, il quale era sostituito da un'esilissima lamina di nevroglia; tale individuo non presentò in vita nessun sintomo apprezzabile; sapeva leggere e far conti; poco invece sapeva scrivere. Il Bruce dice che quest'uomo era originale ed eccentrico (del resto come molti altri a corpo calloso integro), ma aveva sempre adempiuto ad ogni suo dovere di cittadino e di capo di famiglia nel modo più normale. Non possiamo quindi fare a meno di concludere che nei cani il taglio del corpo calloso è senza conseguenze per l'organismo; dimodochè, per lo meno coi mezzi d'indagine di cui finora disponiamo, nessuna importanza fisiologica noi possiamo dare al corpo calloso, o per lo meno esso rappresenta un'incognita.

Come corollario alle presenti ricerche faremo seguire lo studio che abbiamo fatto sul fascio detto *tapetum*. Di questo fascio molti anatomici si sono occupati in questi ultimi anni, e già esiste sull'argomento una letteratura molto estesa.

Il Reil riteneva per il *tapetum* lo strato sottile di fibre di aspetto triangolare che tappezza la parete esterna del ventricolo laterale. A livello della volta del corno occipitale si continua colla parte posteriore del tronco e del cercine del corpo calloso col quale in avanti raggiungerebbe l'estremità del corno sfenoidale del ventricolo laterale. Per Burdach (2) il *tapetum* è in diretta dipendenza del corpo calloso: il *tapetum* sarebbe formato da fibre, che partendo dalla parte posteriore del corpo calloso, si ripiegherebbero sulla parete esterna del corno sfenoidale.

Forel o Onufrowicz (3) videro che in casi di agenesie totali del corpo calloso, il *tapetum* era normalmente sviluppato, e si continuava con un fascio a direzione sagittale situato in dentro della corona raggiata e in fuori del trigono: essi identificarono questo fascio con il fascio longitudinale superiore o *fasciculus arcuatus* di Burdach. Questi fatti furono in seguito confermati da Kaufmann (4). Dunque per questi

(1) Bruce, *On a case of absence of the corpus callosum in the human brain*. Proceedings of the royal Society of Edimburg. Maggio, 1888.

(2) Burdach, *Vom Baue und Leben des Gehirns*. Leipzig, 1819-1826.

(3) Forel e Onufrowicz, *Fall von Mangel des Balkens in einem Idiotenhern*. Tageblatt der 54°. Versammlung deutscher Naturforscher u. Aertze in Salzburg 18-24 September 1881.

(4) Kaufmann, *Ueber Mangel des Balkens in menschlichen Gehirns*. Arch. f. Psych. u. Nervenkrankh. 1887-1888.

autori il *tapetum* non ha alcuna dipendenza col corpo calloso, ma invece è un fascio che, dopo aver tapezzato la parete esterna dei corni sfenoidale e occipitale, si continua in avanti con il fascio longitudinale superiore. La riunione di questi due fasci, dicevano Forel e Kaufmann, dà luogo alla formazione del fascio occipito-frontale.

A questa teoria furono sollevati molti dubbi prima dal Mingazzini (1), e poi dal Sachs (2). Il Mingazzini, in un caso di agenesia del corpo calloso, e nel quale mancava anche il *tapetum*, vide che esisteva il fascio longitudinale superiore. Il Sachs poi fece notare che il *fasciculus arcuatus* di Burdach è un fascio affatto distinto dal fascio occipito-frontale, poichè il primo cammina all'esterno della corona raggiata, mentre il secondo all'interno della medesima. Il Sachs nella critica andò anche più in là, e sostenne che nei casi di agenesia del corpo calloso descritti da Kaufmann e Onufrowicz, le fibre del corpo calloso non mancavano, ma per eterotopia invece di mettere in comunicazione i due emisferi si portavano nello stesso emisfero da dietro in avanti trasformandosi in un fascio a direzione sagittale. Ma quest'ultima osservazione del Sachs fu combattuta da molti, e il Dejerine nota che non si comprende nè come nè sotto quale influenza si opererebbe una tale trasformazione.

Infine il Dejerine ammette che il *tapetum* sia dato in parte dal corpo calloso e in parte dal fascio occipito-frontale: e le sue conclusioni sarebbero appoggiate dalla teoria del Cayal che sostiene essere le fibre callose spesso il ramo di biforcazione interno delle lunghe file di associazione. Il Sachs va più oltre, e vede nel *tapetum* due ordini di fibre l'uno interemisferico, l'altro solamente emisferico, e la via percorsa dal primo sarebbe temporo-occipitale. Sostengono questa teoria il Vogt e il Muratoff. E il Vogt inoltre si sforza di vedere la derivazione intima di questi due strati di fibre che chiama strato interno e strato esterno. Quello interno sarebbe dato da fibre esili a colorito spento e a percorso trasversale; dipendono queste dal fascio subcalloso; quello esterno invece lo comporrebbero fibre grosse oscure o a direzione verticale, la loro origine sarebbe commessurale. Con tale teoria rimane perfettamente spiegata la doppia origine del *tapetum* e di più la conseguente sua degenerazione parziale a seconda che sia localizzata la lesione primitiva o nella *trabs* o nel fascio frontale-occipitale, Il Mingazzini in un suo recente lavoro intorno al corpo calloso e sue dipendenze, ha fatto uno studio accurato e completo intorno alla costituzione del *tapetum*, basandosi sul fatto della mielinizzazione delle sue fibre. E quantunque solo in parte — come afferma l'A. — pur tuttavia è riuscito ad ammettere con la teoria del Vogt, che due siano gli strati di fibre che concorrono alla formazione del *tapetum*, poichè la mielinizzazione dello stesso *tapetum* avviene in due tempi diversi. « Du- « rante il periodo compreso fra il 2° e 5° mese di vita extrauterina — così scrive « il Mingazzini stesso — non si vedono nel *tapetum* che fibre rare disposte verti- « calmente e addossate in gran parte alle irradiazioni ottiche, laddove al 6° mese, il

(1) Mingazzini, *Osservazioni anatomiche intorno al corpo calloso e alcune formazioni che con esso hanno rapporto.* Ricerche nel laboratorio di Anatomia Normale. Università di Roma, vol. VI, fasc. I.

(2) Sachs, *Das Hemisphärenmark des menschlichen Grosshirns. I. Der Hinterhauptlappen.* Leipzig, 1892.

« *tapetum*, come nell'adulto, si presenta costituito di un grosso numero di fibre, la « direzione delle quali è costantemente verticale. Così non posseggo argomenti di « sorta per affermare con Vogt che mentre le fibre più esterne appartengono al sistema commessurale (*trabs*), le più interne fanno parte del *fasciculus subcallosus* ».

Lasciando da parte questi quesiti sui quali l'A. non ha creduto opportuno pronunziarsi nel suo lavoro, già è assai importante il reperto che cioè il processo di mielinizzazione avviene in due tempi diversi per la qual cosa si può trarre come corollario che doppia è la origine delle fibre del *tapetum*. Un lavoro ancora più recente è quello del Mirto (1) che riferisce un caso di assenza quasi completa del corpo calloso. Di questo non rimaneva che una sottile lamina della estensione di 2 cm. Il Mirto ha studiato istologicamente il cervello, ed ha trovato, a carico del *tapetum*, che esso è notevolmente assottigliato nella sua parte anteriore, e rappresentato da uno strato esilissimo di fibre che tappezza il ventricolo. Ora innanzi a questo reperto egli invoca la teoria del Vogt, e dice che essendo le fibre del *tapetum* molto sottili, queste dipendono presumibilmente dal fascio frontale-occipitale. Essendoci inoltre l'assenza di fibre spesse, oltre che non è dimostrabile l'esistenza di uno strato esterno sovrapposto al primo, l'A. ritiene che lo assottigliamento del *tapetum* si debba al fatto che alla formazione di esso manca quello strato di fibre che proviene dal corpo calloso, e che di conseguenza formano la seconda metà del *tapetum*.

Vediamo ora il reperto dei preparati microscopici dei nostri cani per quanto concerne il *tapetum*.

Metodo Weigert-Pal. — In una sezione vertico-trasversale passante a livello dei corpi quadrigemelli posteriori (tav. I, fig. 2) si osserva, che esternamente alla sostanza grigia-ependimale che tapezza il corno occipitale del ventricolo laterale, il *tapetum* (Tp) ed il *forceps maior* formano tutto un fascio continuo che contorna il corno occipitale. Però il *forceps maior* che tapezza la parete superiore ed il terzo inferiore della parete esterna del ventricolo, forma un fascio molto più distinto e ricco di fibre, mentre i due terzi della parete esterna e anche quella inferiore sono circondati da un fascio meno marcato che è il *tapetum*. Questo è fatto di fibre ben conservate che si diriggono dall'alto in basso, e sono sezionate parallelamente al loro asse lungo la parete esterna e molto obliquamento al livello della parete inferiore.

In una sezione passante a livello del pulvinar (tav. I, fig. 3 Tp) si nota che nel *tapetum* in tutta la sua lunghezza le fibre sono molto diradate.

In una sezione infine passante a livello della parte media del talamo, il *tapetum* (tav. I, fig. 4 Tp) è completamente degenerato. Si vede solo qualche fibra ancora pallida verso il terzo inferiore della parete esterna del ventricolo laterale.

Metodo Marchi. — Mentre il Weigert-Pal non aveva mostrato alcuna alterazione visibile a carico dei *forceps maior et minor*, in questi preparati il *maior* (tav. II, fig. 2 Fm.) si scorge a sezioni progressive fortemente degenerate. Le goc-

(1) Mirto, *Il Pisani*, XXII, fasc. 3°, 1901. Palermo.

cioline di mielina si possono seguire lungo la parete superiore del corno occipitale del ventricolo laterale, e ne contornano tutto l'angolo supero-esterno. Il *tapetum* a questo livello, pur presentando qualche rara gocciolina, può dirsi sano.

Queste goccioline aumentano di numero e spessore, man mano che le sezioni diventano anteriori sino a che a livello dei talami, il *tapetum* viene completamente sostituito da una catena non interrotta di queste goccioline.

Come si vede per il *tapetum* e per la sua degenerazione, tanto il Weigert-Pal quanto il Marchi dànno risultati perfettamente corrispondenti, e nessun dubbio deve rimanere sulla interpretazione dei nostri preparati.

Tali reperti si sono pure ritrovati nell' esame dei tagli seriali di cervelli di cani i quali, oltre il taglio del corpo calloso, avevano subito l'asportazione del talamo ottico.

Dai fatti descritti, noi dobbiamo ammettere che in seguito al taglio longitudinale del corpo calloso, il *tapetum* non degenera nella sua totalità, ma solo nella regione anteriore, poichè posteriormente si presenta integro. Da ciò, poichè i cani **A** e **B** hanno vissuto circa 8 mesi, tempo più che sufficiente perchè le degenerazioni diventino complete ed evidenti, bisogna trarre il corollario che non tutto il *tapetum* dipenda dal corpo calloso, poichè allora tanto nella regione anteriore che in quella posteriore, dovrebbe presentarsi ugualmente degenerato. Di modo che anche noi ammettiamo una doppia origine del fascio delle fibre del *tapetum*: callosale l'anteriore perchè la vediamo degenerata in seguito ad eguale e contemporanea degenerazione del corpo calloso; di origine per noi incerta la posteriore ma certo indipendente dal corpo calloso, perchè ritrovata integra a corpo calloso leso.

Ad appoggiare il nostro reperto in riguardo alla doppia fonte di questa formazione, rammentiamo ancora il lavoro del Mingazzini, nel quale egli sostiene la medesima opinione, basandosi sul fatto che la mielinizzazione di questo fascio avviene in due tempi diversi.

Abbiamo detto antecedentemente che alcuni autori sostengono che una parte del *tapetum* sia dipendente dal corpo calloso, mentre l'altra proviene dal fascio fronto-occipitale. Mentre noi abbiamo dati esaurienti per stabilire la prima origine, nulla possiamo affermare per quanto riguarda la seconda, quella cioè di farla provenire dal suddetto fascio fronto-occipitale. Non ci è stato possibile differenziare questo fascio in alcuna sezione dei cervelli dei tre cani, anzi diremo di più, che se anche in piccola parte questo fascio fosse stato degenerato, avremmo avvertito nei preparati col metodo Marchi le solite goccioline. Ma poichè non abbiamo nulla rilevato, se ne deve arguire che esso sia rimasto integro e in conseguenza, sostenuti dall'opinione del Dejerine, spiegare anche la integrità della parte posteriore del *tapetum*.

V.

Sulla fisiologia della superficie interna del cervello (1).

Il taglio del seno longitudinale superiore e della falce del cervello permette di potere vedere la superficie interna del cervello, e facilita quindi lo studio di essa per mezzo delle asportazioni. Inoltre questo studio diventava necessario poichè i fenomeni dovuti all'assenza o al guasto di quelle parti non dovevano confondersi con quelli susseguenti all'asportazione del talamo ottico di cui ci occuperemo nel seguente capitolo.

Dopo che venne pubblicata la prima Memoria di Hitzig e Fritsch sull'eccitabilità della corteccia cerebrale, la fisiologia del sistema nervoso entrò in una nuova fase di numerose ricerche e di fecondi risultati.

Prima di allora era dogma scientifico quello di ritenere che gli emisferi cerebrali erano ineccitabili a tutti gli stimoli noti ai fisiologi. Questa opinione avevano sostenuto Magendie, Flourens, Bouillaud, Longet, Vulpian, Schiff, Matteucci, Van Deen e molti altri.

Hitzig e Fritsch, invece in base alle loro esperienze confermate poi da tutti i fisiologi che dopo di loro si occuparono di quest'argomento, come Ferrier, Luciani e Tamburini, Carville e Duret, Munk, ecc., formularono il risultato delle proprie ricerche, sostenendo che una parte della convessità del cervello del cane è eccitabile, ed ha funzione motrice; mentre un'altra parte non è nè eccitabile nè motrice. La parte eccitabile e motrice del cane è situata in avanti, e precisamente nel giro sigmoideo; la non eccitabile e non motrice comprende tutto il resto della corteccia cerebrale. L'area eccitabile suddivisa in molte parti ciascuna delle quali dà una data contrazione muscolare nella metà opposta del corpo fu dai fisiologi chiamata centro. Per determinare i vari centri, gli autori si sono serviti dello stimolo elettrico, cercando i punti i quali, eccitati con la corrente più debole provocavano la più forte contrazione del gruppo di muscoli da loro presi in esame. Asportando poi questi singoli centri o più centri contigui della corteccia, gli autori studiarono i disturbi di senso e di moto susseguenti all'operazione. A questa scoperta seguirono le altre delle sfere sensitive e sensoriali.

Però se, come abbiamo detto, nessuno mette più in dubbio i risultati di Hitzig e Fritsch, una quantità di teorie le più disparate fra loro, sorse per interpretare i fenomeni che susseguono all'asportazione delle zone cosiddette motrici. Hitzig e Fritsch nel loro primo lavoro ritennero i centri motori esclusivamente tali. Un anno dopo la loro scoperta, Maurizio Schiff, sorpreso dalla somiglianza dei disturbi che i cani operati della cosiddetta zona motrice presentavano con quelli che hanno perduto la sensibilità tattile in seguito a sezione dei cordoni posteriori, ne induceva che gli effetti immediati della distruzione dei pretesi centri motori derivavano da lesioni

(1) Queste ricerche pubblicate nella Rivista Sperimentale di Freniatria, vol. XXVII, fasc. I-II, furono eseguite colla collaborazione di F. Tomassi, studente laureando.

della sensibilità. I disturbi dovuti all'ablazione della zona motrice sarebbero, secondo lui, gli effetti, non di una paralisi motrice, ma di una paralisi della sensibilità tattile. Egli continuò ad insegnare che i pretesi centri motori sono in realtà vie di passaggio, che servono alla conduzione delle sensazioni tattili del lato opposto del corpo; sarebbero cioè i prolungamenti dei cordoni posteriori.

François Frank considera alla sua volta i centri motori volontari quali centri di associazione, piuttosto che centri motori propriamente detti. Egli sostiene la teoria dell'influenza riflessa e non vede nella zona motrice, per lui simile ad una superficie sensibile periferica, che il punto di partenza di eccitazioni motrici volontarie; l'apparecchio cioè eccitatore delle reazioni motrici volontarie il cui centro risiede nelle cellule nervose motrici del bulbo e del midollo.

Per questi AA. e per altri ancora (Exner, Gley, Nothnagel, ecc.), adunque, la zona motrice sarebbe di natura puramente sensitiva. Di questa opinione è anche Hermann Munk: la cui dottrina della sfera sensitiva (Fühlsphäre) può considerarsi come una sintesi delle idee di Hitzig, Schiff e Nothnagel sulla natura della zona motrice. Per lui la sfera sensitiva è composta di centri, ove le impressioni della sensibilità generale nelle loro varie modalità, sono percepite, associate e conservate sotto forma di immagini. Non esisterebbero adunque veri centri motori corticali, ma i cosiddetti centri motori sarebbero i centri ove si raccolgono le immagini motrici; e gli elementi di essi sarebbero di natura sensitiva. Quindi i disturbi della motilità volontaria dovrebbero attribuirsi, secondo Munk, alla perdita delle immagini della situazione delle parti del corpo nello spazio, e di quelle che risultano dalle impressioni tattili e motrici. I disturbi della motilità volontaria non sono che una modalità dell'anestesia. Nella corteccia non vi sono che sensazioni, percezioni e rappresentazioni: i centri motori volontari sono i centri delle immagini motrici.

Di fronte a questo modo di concepire la zona motrice quale risultante di elementi puramente sensitivi, teoria alla quale si dichiararono favorevoli Meynert, Wernicke ed altri, sta la Scuola inglese con a capo David Ferrier, il quale sostiene la teoria puramente motrice (purely motor theory) delle funzioni della regione motrice della corteccia cerebrale. Per quest'autore i centri motori della corteccia non sono i centri della sensibilità tattile generale, nè del senso muscolare; essi sono motori alla stessa maniera degli altri centri motori, e sebbene uniti funzionalmente e organicamente essi sono anatomicamente differenziati dai centri della sensibilità generale speciale.

Questa teoria a dire il vero non ha mai raccolto il suffragio della maggioranza dei fisiologi del continente; e in Inghilterra stessa, per opera del Bastian, in America per opera del Dana, il numero dei suoi fautori è andato sempre più scemando, mentre oggi quasi tutti convengono in una teoria mista sensitivo-motrice, della quale i più autorevoli campioni d'Italia sono stati Luciani e Tamburini.

Già nei lavori di Hitzig vi è un' allusione a questo modo di concepire la zona eccitabile, ma non un'affermazione esplicita. Tamburini, vagliando gli argomenti pro e contro addotti dai sostenitori delle due teorie sensitiva e motrice della zona eccitabile emise una dottrina conciliativa, che ritiene la zona eccitabile « la sede prima ove l'eccitamento sensorio, divenuto percezione consciente, si trasforma in im-

pulsione motrice. Questi primi punti di trasformazione sensitivo-motrice, corrisponderebbero precisamente ai centri corticali studiati. Ciascuno di questi centri sarebbe a un tempo focolaio di recezione e di percezione delle eccitazioni sensitive, provenienti da una data regione del corpo, e il punto di partenza dello stimolo centrifugo volontario che va ai muscoli di detta regione ». Egli poi insieme col Luciani in una Memoria sui centri psico-sensori corticali, estese ai centri della vista e dell'udito la ipotesi che dapprima aveva applicato a quelli della zona eccitabile.

Nel 1880, Luciani dichiarava che i suoi studi lo avevano condotto ad una nozione, forse meno precisa di quella di Ferrier, ma certo più vera e meno esclusiva, delle localizzazioni cerebrali. La superficie cerebrale non deve essere divisa in zone distinte della sensibilità e del movimento. I centri motori e i centri della sensibilità, che concorrono alle effettuazioni di una funzione complessa, sono commisti o molto ravvicinati nella corteccia cerebrale. Con Seppilli e Tamburini egli constatò che gli effetti dell'ablazione di un centro motore non sono soltanto paralisi o paresi di movimento, ma sono anche un disturbo più o meno netto delle diverse forme delle sensibilità cutanee e muscolari. Egli, pur concordando con Munk nella constatazione del fatto, ne discorda nell'interpretazione, e per ciò non attribuisce queste paralisi di moto alla paralisi della sensibilità generale, alla semplice perdita delle immagini, che devono precedere l'esecuzione di ogni movimento volontario o intenzionale, ossia a delle paralisi puramente psichiche; egli sostiene che, misti ai vari centri motori dei differenti gruppi muscolari e funzionanti simultaneamente, esistono nella corteccia centri della sensibilità cutanea e muscolare, centri *sensitivo-motori*. E come esistono centri motori misti ai centri sensoriali della vista e dell'udito, esistono nella zona eccitabile centri motori misti a centri della sensibilità generale. I centri motori, dice Luciani, non si trovano localizzati nell'area corticale chiamata finora zona motrice, ma tutte le differenti regioni della corteccia sono in grado vario seminate di centri motori speciali. Per essere sicuri di aver distrutti tutti i centri motori bisognerebbe asportare tutta la corteccia cerebrale. Il metodo delle ablazioni non permette di localizzare nettamente i differenti centri sensitivo-motori della zona eccitabile, attesochè questi centri come quelli delle sensibilità speciali, sono strettamente uniti e si ingranano fra loro. L'area sensitivo-motrice, specialmente per quello che riguarda le impressioni tattili, non è circoscritta alla regione anteriore del cervello, comunemente ritenuta come tale; essa si irradia nelle regioni posteriori, essa si unisce e si ingrana con i centri delle sensibilità speciali, colle sfere della vista, dell'udito e dell'olfatto.

Le esperienze fatte dagli Autori, che solo in parte abbiamo ricordate, riguardanti la fisiologia della corteccia cerebrale, sono state eseguite nelle scimie, nei cani, nei gatti, nei conigli e in qualche altro mammifero. Non tutte però le parti del mantello sono state ugualmente studiate; per alcune di esse, a causa della loro posizione, alla quale difficilmente l'esperimentatore può arrivare senza ledere altre parti adiacenti, le esperienze sono poche e le deduzioni incerte.

Fra le regioni poco studiate notiamo quella che comprende le circonvoluzioni della superficie interna (mediale) del cervello. La ragione di questa lacuna deve ricercarsi nelle speciali condizioni anatomiche della parte, e precisamente nella pre-

senza della ricca rete venosa che si trova in quella regione e nella vicinanza del seno longitudinale e della falce del cervello, che rendono l'operazione pericolosa, e affatto invisibili le circonvoluzioni interne cerebrali; con difficoltà quindi per l'operatore di produrre lesioni nette e limitate.

Ferrier e i suoi connazionali Horsley e Schaefer sono i soli fisiologi che si siano occupati della fisiologia di questa regioni. Rammentiamo qui che Ferrier ritiene che lo circonvoluzioni intorno al solco di Rolando abbiano una funzione puramente motrice, inquantochè le lesioni di dette parti non sono seguite da alcun disturbo della sensibilità generale. Lo stesso avviene per tutte le regioni della convessità degli emisferi, solo le lesioni della regione dell'ippocampo (corno d'Ammone e giro dell'ippocampo) determinano disturbi della sensibilità generale tattile e muscolare del lato opposto del corpo. Ferrier dice di aver distrutto la regione dell'ippocampo per mezzo del cauterio, entrando attraverso la corteccia occipitale. Egli così riassume le esperienze fatte in collaborazione di Yeo: « Queste esperienze provano che le varie forme di sensazione comprese sotto il nome di sensibilità generale e tattile, sensibilità cutanea e muscolare possono essere profondamente colpite e abolite per lo meno momentaneamente, dalle lesioni distruttrici della regione dell'ippocampo, e che il grado e la durata dell'anestesia variano coll'estensione della distruzione di queste regioni ».

Nel 1888 Horsley e Schaefer rifecero queste esperienze, e sono i soli che le hanno ripetute. Essi non poterono dapprima convalidare le esperienze del loro Maestro. Ferrier dovè loro dimostrare che ciò dipendeva dalla imperfezione della sezione dell'ippocampo, e aiutarli in alcune delle loro esperienze che essi poi continuarono da soli. David Ferrier suggerì ad Horsley e Schaefer di estendere le loro investigazioni al giro fornicato, e a tutto il resto del lobo falciforme (il grande lobo limbico di Broca), di cui la regione dell'ippocampo non è che una parte, al fine di verificare se il centro della sensibilità generale non vi si estendeva. Essi infatti intrapresero una serie di ricerche nelle scimie, avendo particolarmente riguardo alle circonvoluzioni della faccia mediale dell'emisfero, comprendente cioè il giro marginale e il giro fornicato.

All'eccitazione della superficie interna del giro marginale, si ebbero procedendo dall'avanti all'indietro, movimenti della testa, spalla, braccia, tronco, coda, pelvi e arto posteriore.

All'ablazione bilaterale del giro marginale, seguì paralisi completa dei muscoli del tronco, paralisi parziale delle gambe, paresi del braccio; quindi impossibilità di reggersi in piedi o di camminare. Nel caso di lesione unilaterale, gli effetti furono limitati alla metà opposta del corpo. In quanto alla questione riguardante lo stato della sensibilità generale del lato paralizzato, essi dicono che la perdita della motilità volontaria non è necessariamente accompagnata dalla perdita della sensibilità generale nella parte paralizzata, sebbene convengano che vi sia una diminuzione di reazione agli stimoli di varia natura, e su ciò concludono che la questione aspetta una soluzione dalla clinica. Per il giro fornicato gli autori hanno trovato che ogni lesione estesa del giro fornicato è seguìta da emianestesia più o meno notevole e persistente. « In alcuni casi le condizioni di anestesia avevano preso quasi la totalità dell'opposto lato del corpo, in altri si erano localizzate prevalentemente nel treno

anteriore o posteriore, o a punti particolari del tronco; ma noi non siamo mai riusciti a stabilire le correlazioni tra speciali regioni del corpo e le parti della circonvoluzione che avevano distrutte. Per di più l'anestesia era frequentemente molto più pronunciata e generale durante i primi tre o quattro giorni dopo l'operazione, e certamente in alcuni casi prendeva la forma di una completa insensibilità per le impressioni tattili e dolorifiche. Queste condizioni poi decrescevano gradualmente o divenivano più localizzate in regioni definitive ».

L'intensità e la durata della diminuzione della sensibilità era proporzionata alla estensione della lesione. In alcuni casi l'emianestesia prendeva la forma di inabilità a localizzare in luogo di irritazione. Frequentemente questi esperimenti erano accompagnati da paresi della gamba, dovuti senza dubbio a lesione del giro marginale, e talvolta l'anestesia prendeva l'arto paretico; ma il fatto che in alcuni casi la paresi mancava del tutto ed in altri l'anestesia interessava l'arto sano, mentre quello paretico era sensibile, distruggerebbe, secondo gli autori, l'obiezione dei fautori della natura sensomotoria dei centri motori corticali.

I risultati dell'eccitazione elettrica del giro fornicato furono completamente negativi. Concludono quindi che il lobo limbico, e specialmente il giro fornicato, « è largamente, se non esclusivamente, interessato nell'apprezzamento delle percezioni tattili e dolorifiche ».

Questo risultato è un ampliamento delle vedute di Ferrier il quale era inclinato a limitare queste funzioni alla regione dell'ippocampo; è, contro Goltz, una nuova prova in favore della teoria delle localizzazioni funzionali della corteccia; è un argomento contro le vedute, emesse originariamente da Schiff ed estese da Munk, sulla natura dei centri motori corticali, giacchè, ledendo zone distinte, si sono avuti disturbi isolati di senso e di moto.

Ferrier aveva così riassunto lo stato della questione: « non è ancora dimostrata l'esistenza di centri specializzati in questo territorio della corteccia; e benchè nella esperienza di Schaefer e Horsley una regione sembrò essere più lesa dell'altra nel trauma, l'anestesia si estendeva ugualmente a tutto il lato opposto, faccia, braccia, gambe, tronco; è probabile tuttavia che un certo grado di localizzazione possa essere stabilito per le fibre di associazione che uniscono questa regione ai centri motori della corteccia ». Ferrier inoltre inclinava a credere che la sensibilità generale dei due lati del corpo potesse fino ad un certo punto essere rappresentata in un solo emisfero; un lobo falciforme potrebbe dunque compensare la perdita di funzione dell'altro, quando questo fosse stato distrutto. Egli infine insorge contro l'inesattezza di tutti gli schemi di distribuzione di fibre sensitive, che non fanno irradiare questi fasci della corteccia nelle circonvoluzioni del corpo calloso e dell'ippocampo. « Certamente, soggiunge, l'ipotesi di Flechsig sulla distribuzione delle fibre sensitive del lobo parietale deve essere modificata ».

Contro la dottrina del Ferrier e della sua Scuola, oggi un po' isolata in questo campo di idee, si è levato Hermann Munk. Secondo questo fisiologo le conclusioni di Ferrier e dei suoi allievi sono dovute al fatto che le lesioni da loro praticate erano troppo limitate. « È esatto che con lesioni così limitate, quali sono state fatte in quasi tutte queste esperienze, non si osservano disturbi di sensibilità. Non sappiamo

però se essi non esistano o se non si lascino constatare. Se, nei casi in cui la lesione era più estesa, questi disturbi non sono stati notati, questo dipende certamente dalla imperfezione delle esperienze ». L'esame dei disturbi non è stato nè sistematico, nè rigoroso, nè critico. Gli autori inglesi possono solo dire che in queste loro esperienze sulla zona motrice non hanno constatato disturbi apprezzabili della sensibilità; ma non possono affermare che realmente le lesioni di dette zone non portino disturbi di senso.

In quanto poi ai risultati positivi di disturbi di senso ottenuti da questi Autori per lesioni del giro fornicato e di tutto il lobo limbico, Munk dice, per esperienze personali, che realmente esistono; ma non sono dovuti alla lesione di queste circonvoluzioni, bensì all'effetto del trauma operatorio sulla vicina zona motrice. E per pochi casi in cui si ebbero soltanto disturbi di senso, senza apprezzabili disturbi di moto, doveva pure necessariamente esistere una lesione della zona motrice.

È vero che in pochi casi (due soli) all'autopsia non si rivelò alcuna lesione del giro marginale, ma questa regione non può assolutamente, nelle condizioni di esperienza degli Autori inglesi, non essere stata maltrattata. Non potevano questi esperimentatori andare a ledere il giro fornicato senza spingere nell'introdurre il cucchiaio, il giro marginale; e, dato che questi maltrattamenti non siano stati rilevabili, i disturbi circolatori per le legature delle vene comunicanti col seno, devono essere stati in ogni caso inevitabili. Ciò è confermato dal fatto che France, studiando i pezzi anatomici delle esperienze di Horsley e Schaefer, ha sempre osservato una degenerazione nelle vie piramidali attribuibile, secondo lo stesso Ferrier, a lesione della circostante zona motrice. E se in questi casi non si ebbero evidenti alterazioni di moto, ciò dipende dal fatto, che semplici disturbi di circolo non sono capaci di produrre quei fenomeni che immancabilmente seguono alle ablazioni. Di più la clinica non ha confermato le opinioni di questi Autori. Tuttavia Horsley, Schaefer, Sanger-Brown persistono a credere con Ferrier che la distruzione del giro fornicato e della sua porzione ippocampale determini un'emianestesia crociata, sebbene non ne abbiano dato una dimostrazione assoluta. Sarebbe perciò necessario asportare completamente e soltanto questa parte, del grande lobo limbico « operazione della più grande difficoltà, scrive Schaefer, ma che io non dispero di potere un giorno effettuare ».

Da quanto abbiamo riportato risulta, che, mentre le esperienze di Ferrier e dei suoi allievi sono state ritenute poco dimostrative, d'altra parte nessuna esperienza, esente da critica, riguardante quella regione corticale è stata finora pubblicata.

A colmare questa lacuna sono dirette le nostre esperienze.

È chiaro che se gli autori inglesi non riuscirono ad eseguire le ablazioni di quella parte corticale in modo netto, ciò dipendeva dal metodo operatorio di cui si son serviti. Evidentemente la principale difficoltà che essi riscontrarono nelle operazioni, era quella di dover lavorare in un campo, il quale non cadeva sotto i loro occhi; la presenza infatti del seno longitudinale e della falce ostacolava fortemente la dilatazione della scissura interemisferica. Per superare questa difficoltà bisognava trovare il mezzo adatto di potere, dopo la legatura del seno, tagliare la gran falce del cervello — tentativo operatorio che è stato superato da noi.

Metodo. — Abbiamo preferito di operare animali giovani, di media taglia del peso di 5 ad 8 kg.; che offrono una maggiore resistenza degli individui più grandi, e si prestano più facilmente alle consecutive indagini per mettere in evidenza i disturbi di moto e di senso.

Il cane che deve essere operato è tenuto digiuno per 24 ore, e prima dell'operazione se ne saggia la sensibilità per avere un punto di paragone nella constatazione degli stessi fatti dopo l'ablazione.

Anestesizzato e fissato l'animale sull'apparecchio, si procede all'atto operatorio, dopo aver tosato, rasato e lavato con una soluzione antisettica e con alcool la parte.

Incisi i tessuti molli lungo la linea mediana, e distaccati i muscoli temporali dalla loro inserzione, si pratica una breccia ossea nella regione centrale superiore del cranio. Si ha così sott'occhio la superficie superiore della dura madre, percorsa dallo avanti all'indietro dal seno longitudinale.

Con un ago da cataratta si fanno due piccole ferite ai due lati del seno, e con un paio di forbicine si incide la dura madre parallelamente, di qua e di là dal seno, sicchè questo rimane isolato con la falce. Per mezzo di un ago si passa un filo, forando la falce, sotto al seno, ai due estremi della breccia, cercando di non ledere la corteccia cerebrale. Poscia si taglia il seno e la falce fra le due legature.

Si possono allora facilmente divaricare i due emisferi servendosi del nostro apparecchino, e si riesce così ad avere sott'occhio le superficie interne del cervello, che si possono facilmente eccitare od asportare.

Compiuta l'operazione e nettato il campo operatorio, con un doppio piano di sutura si chiude la ferita, che si copre con iodoformio, e si fascia.

I cani da noi operati furono 10: in sei casi è stato estirpato il giro fornicato, in due il giro marginale, in uno parte del giro fornicato e parte del marginale, e in un altro tutta la superficie interna dell'emisfero.

Cane (**A**). — Adulto, robusto, di media taglia, del peso di kg. 5,600.

28 novembre 1899. — Si asporta il terzo medio della superficie interna dello emisfero destro e parte del terzo posteriore (giro marginale e giro fornicato fin sopra il corpo calloso), facendo a meno della legatura del seno.

29 novembre. — L'animale è in buone condizioni. Ad un esame superficiale quale è permesso di fare, mostra paresi degli arti di sinistra, più accentuata però in quelli posteriori.

Bendando l'occhio destro, e accennando a spingere il dito contro l'occhio sinistro, si osserva che l'animale non reagisce ammiccando. *Questa è la prova delle gesticolazioni* descritta da Luciani. Avvicinando un cerino acceso innanzi all'occhio sinistro, mentre il destro è bendato, l'animale mostra di percepire poco l'impressione luminosa. L'animale ha conservato la sua intelligenza, chiamato scodinzola, mostra però di essere molto pauroso.

30 novembre. — Persistono i disturbi motori notati ieri.

Posto l'animale entro *una tela con quattro fori* dai quali si fanno uscire gli arti, e saggiando così le varie forme di sensibilità, si osserva che quella tattile e quella dolorifica sono diminuite negli arti di sinistra e nel tronco.

Continuando i disturbi visivi nell'occhio sinistro, mentre nell'occhio destro non si riesce a provaro se qualche segmento della retina sia offeso. L'odorato ed il gusto sono normali. Il cane anche bendato, sente l'odore della carne a distanza; e rifiuta di mangiare quella che è stata immersa in una forte soluzione di chinina.

Bendando l'animale, e facendo cadere sul suolo a poca distanza da un lato o dall'altro dei pezzi di carne, si vede che il cane si volta bene ad ogni lieve rumore. È questa la *nota prova dell'alimentazione colla benda* (Luciani), che serve a mettere in evidenza le alterazioni dell'udito. Però non è sempre facile far rimanere calmo il cane per tutta la durata dell'esperienza. In questo caso più spiccia e abbastanza esatta è la *prova del diapason*, che, come si capisce, si fa avvicinando all'uno o all'altro orecchio le branche di un diapason vibrante più o meno intensamente, e osservando la reazione del padiglione auricolare. Anche questa prova riesce positiva.

1° dicembre. — Si toglie la fasciatura, e si trova la ferita in ottime condizioni. Si rinnova la fasciatura. I fenomeni motori notati nei giorni passati oggi si fanno più netti. Si osserva che l'animale gira spesso sul lato sinistro, e presenta anche una leggera curvatura del corpo a destra. Adescato con del cibo a rizzarsi sulle gambe, cade sul lato sinistro. L'arto posteriore di sinistra è tenuto preferibilmente abdotto. Continuano i disturbi visivi e quelli della sensibilità tattile e dolorifica.

Prestandovisi l'animale, si fa l'esame del senso muscolare che risulta alterato a sinistra, inquantochè posto un arto in una posizione anormale, l'animale non fa alcun movimento per rimetterlo in quella normale.

8 dicembre. — La paresi sinistra e i disturbi di senso muscolare sono attenuati. Persiste però la diminuzione della sensibilità a sinistra. Tranne lievi disturbi visivi a sinistra, nulla a carico dei sensi specifici.

13 dicembre. — Oggi non abbiamo potuto rilevare l'emiparesi sinistra, mentre riesce positiva la constatazione dell'iposensibilità tattile e dolorifica da questo lato.

17 dicembre. — È ancora rilevabile l'iposensibilità a sinistra. Il cane pesa kg. 4,800. Non si osservano fenomeni motori, nè disturbi dei sensi specifici.

30 dicembre. — L'animale è ucciso con iniezione di stricnina.

Necroscopia. — L'asportazione interessa la superficie interna dell'emisfero destro, da pochi mm. dietro la fessura crociata in giù, esclusa l'estremità occipitale (v. tav. II, fig. A).

Risultato. — Riassumendo i fatti più salienti presentati da quest'animale si ha:

Una paresi sinistra più accentuata posteriormente che è andata diminuendo sino a scomparire dopo circa 20 giorni. Contemporaneamente diminuzione della sensibilità tattile e dolorifica su tutto il lato sinistro (paretico), che ha persistito sebbene attenuata, anche quando i fenomeni motori non erano più rilevabili.

La diminuzione del senso muscolare si è dileguata contemporaneamente ai disturbi di moto. Si ebbero disturbi visivi transitori nell'occhio sinistro.

Cane (B). — Lupetto bianco. Peso kg. 6,400.

2 gennaio 1900. — Dopo aver legato il seno longitudinale ed averlo inciso insieme con la falce, allo scopo di fare l'eccitazione elettrica, si dilata la scissura interemisferica.

L'eccitazione, eseguita per mezzo della slitta di Du Bois-Reymond, del giro marginale, da pochi mm. dietro la fissura crociata sino al polo occipitale, e de lgiro fornicato dà risultati negativi, anche adoperando una corrente molto intensa. Dopo si asporta la metà anteriore del giro fornicato destro.

3 gennaio. — Questa mattina il cane è stato trovato fuori della branda. Non si riesce però a fargli prendere il latte e rimesso nella branda ne riesce subito. Dalla osservazione attenta del modo di camminare, risulta evidente che esiste paresi degli arti anteriori e paralisi dei posteriori. Questi fatti sono tutti più accentuati nel lato sinistro, ciò che viene dimostrato dalla facilità che presenta l'animale di cadere su questo lato. Si notano pure movimenti circolari di compasso da sinistra a destra. Non è possibile fare un esame completo della sensibilità generale; ma, toccandolo leggermente mostra di percepire. Ai fatti di paresi partecipano anche i muscoli del tronco (curvatura del corpo a destra).

Stando sempre alla semplice osservazione, l'udito non sembra alterato avvertendo il cane qualunque rumore si fa nella stanza. In quanto alla vista, il cane evita bene gli ostacoli, sebbene talvolta, fuggendo all'appressarsi di qualche persona, urti specialmente a sinistra contro i mobili. Inoltre l'occhio destro reagisce alle gesticolazioni, il sinistro non sempre.

5 gennaio. — Condizioni generali migliorate. Prende il cibo da sè, chiamato scodinzola, si volta e si avvicina impaurito. È così pauroso che non si riesce, anche allettandolo col cibo, a fare un esame minuto e sistematico. L'occhio sinistro oggi reagisce alle gesticolazioni, e sembra che la vista non sia alterata. Si rinnova la medicatura. L'esame delle urine negativo, sia per l'albumina sia per il glicosio.

8 gennaio. — Da ieri il cane ha diarrea, pur nondimeno mangia, e le condizioni generali sono buone. La ferita è un pò edematosa, ma non c'è pus. Si rifascia. Fenomeni motori non sono rilevabili, soltanto si nota una certa preferenza a girare sul lato sinistro. Saggiando la sensibilità dei due lati, sebbene sia ottusa in tutti gli arti, è da notare il fatto che in quelli anteriori il destro e nei posteriori il sinistro sembrano più eccitabili.

9 gennaio. — Le condizioni generali del cane sono migliorate, la diarrea è cessata. Non si riesce a notare alcun disturbo di moto e di senso, quantunque il lato sinistro reagisca meno prontamente del destro. I sensi specifici sono normali, soltanto l'occhio sinistro si mostra più torpido a rispondere alle gesticolazioni.

16 gennaio. — Nessun disturbo di moto, nè dei sensi specifici. Si nota una leggera diminuzione della sensibilità tattile e dolorifica negli arti di sinistra, sebbene ambi gli arti posteriori siano più torpidi degli anteriori. È vivacissimo.

27 gennaio. — Nessun disturbo motore nè dei sensi specifici. Agli stimoli tattili e dolorifici non sembra vi sia differenza nella reazione fra i due lati. Condizione generale ottima. Peso kg. 6,500.

4 febbraio. — Si pratica un ultimo esame che riesce completamente negativo. Si sacrifica l'animale mediante iniezione di soluzione di stricnina.

Necroscopia. — L'ablazione comprende la parte anteriore del giro fornicato destro (v. tav. II, fig. B).

Risultato. — L'eccitazione elettrica della parte posterione del giro marginale (superficie interna) e del giro fornicato è negativo.

Questo cane, dopo l'ablazione, ha presentato fenomeni irritativi imponenti nel giorno successivo all'operazione, disturbi bilaterali, ma più accentuati a sinistra che però scomparvero dopo pochi giorni. I risultati delle prove della sensibilità tattile e dolorifica sono incerti. Sembra però che la reazione sia stata nei primi giorni meno pronta a sinistra. I disturbi visivi a sinistra sono stati fugaci.

Cane (C). — Lupetto bianco, peso kg. 6,350.

7 gennaio 1900. — L'eccitazione delle medesime circonvoluzioni come nel caso precedente riesce negativa. Si asporta la parte posteriore del giro marginale destro.

8 gennaio. — Il cane è in condizioni abbastanza buone. Non si riesce a farlo camminare per lunghi tratti, solo, osservando i pochi passi che ha fatto, si nota che esso trascina a stento il treno posteriore. Appena si tocca, urla e tenta di mordere.

9 gennaio. — Si pratica un esame accurato. I disturbi di moto sono poco evidenti a destra, persiste invece paresi a sinistra. La sensibilità tattile e dolorifica negli arti anteriori è più ottusa a sinistra, mentre gli arti posteriori sono ambedue torpidi. L'occhio sinistro non reagisce alle gesticolazioni. L'udito, l'odorato e il gusto sono normali. Il cane ha assunto un'attitudine ribelle.

13 gennaio. — Persistono disturbi di moto a sinistra, più accentuati posteriormente. All'esame della sensibilità tattile e dolorifica l'arto anteriore di destra reagisce bene, meno sensibile è il sinistro. Disturbi visivi a sinistra.

15 gennaio. — La paresi sinistra va attenuandosi: persiste l'iposensibilità tattile e dolorifica nel lato sinistro.

18 gennaio. — La paresi sinistra è ridotta ai minimi termini; ad un'osservazione superficiale sfuggirebbe. Persistono i disturbi della sensibilità tattile e dolorifica. Nessun disturbo dei sensi specifici, tranne qualcuno leggero nell'occhio destro.

27 gennaio. — La sensibilità generale è sempre diminuita a sinistra, specie posteriormente. Nessun disturbo di moto. Si regge bene negli arti posteriore, salta, corre. Condizioni generali ottime. Peso kg. 6,500. È ridiventato docile.

4 febbraio. — Nessuno disturbo di moto, nè dei sensi specifici. Sensibilità generale anteriormente normale, posteriormente forse più ottusa a sinistra.

7 febbraio. — Si uccide l'animale col solito mezzo.

Necroscopia. — L'asportazione si estende da pochi mm. dietro la fissura crociata sin quasi al polo occipitale (v. tav. II, fig. C).

Risultato. — Eccitazione negativa. I disturbi di moto notati subito dopo l'operazione sono presto scomparsi sul lato destro, hanno persistito molti giorni sul lato sinistro; indi, diminuendo, sono scomparsi. La sensibilità tattile e dolorifica diminuì a sinistra, e si attenuò mano mano, fino a ridursi al solo arto posteriore sinistro. I disturbi visivi a sinistra furono transitori.

Cane (D). — Media taglia, robusto. Peso kg. 6,700.

10 febbraio. — Si asporta tutto il giro fornicato di destra. Posto sulla branda, l'animale, subito dopo dell'operazione, è in preda a tremori e a contrazioni gene-

rali. Nelle ore pomeridiane giace in istato di profondo sopore. Respiro lento e profondo.

11 febbraio. — Condizioni gravi immutate, non si riesce a fargli prendere del latte. Nelle orine non si trovano elementi patologici.

12 febbraio. — Ieri sera il cane fu visto camminare girando da sinistra a destra, e sovente cadere sul lato sinistro. Giace ora sulla branda come sfinito. Nelle ore pomeridiane le condizioni sono migliorate. Il cane non fa che girare sul lato destro, descrivendo per la stanza delle linee elicoidali in un modo stereotipato. Curvatura del corpo a sinistra. Cade spesso sul lato sinistro. Quando urta contro un mobile, rimane fermo con il capo contro l'ostacolo, incosciente, come una statua; indi ricomincia il movimento di maneggio. Pungendo con un lungo ago e con una certa forza il lato sinistro, il cane non cambia il suo atteggiamento; mentre mostra di avvertire le punture fatte sul lato destro. Il cane sembra cieco dall'occhio sinistro, e che veda poco dal destro. A sinistra pare che il rumore del diapason non venga percepito. Il senso muscolare è alterato.

13 febbraio. — Condizioni generali discrete. Predomina una profonda apatia. L'animale rimane fermo in qualunque posizione venga messo anche nelle più incomode. Sensibilità tattile e dolorifica diminuita su tutto il lato sinistro. Non cammina se non spinto. Persiste la curvatura a destra. I movimenti di maneggio sono meno insistenti. Si nota una certa debolezza del lato sinistro. Pare che non veda dall'occhio sinistro, forse il segmento esterno è soltanto ambliopico. Occhio destro leggermente ambliopico. L'orecchio sinistro non reagisce al diapason.

14 febbraio. — Salvo una certa preferenza a girare sul lato destro, non si nota altro disturbo di moto; la curvatura è quasi scomparsa. La sensibilità tattile e dolorifica è diminuita su tutto il lato sinistro. Persistono i disturbi visivi. Urta contro i mobili.

16 febbraio. — Condizioni generali buone. Salvo la preferenza di girare a destra, non presenta altro fenomeno motore apprezzabile. Sensibilità tattile e dolorifica diminuita sul lato sinistro. Persistono i disturbi visivi. L'orecchio sinistro comincia a reagire al diapason.

21 febbraio. — Nessun disturbo di moto, nè della sensibilità generale. Non urta più contro i mobili. Bendato coll'occhio destro urta qualche volta. L'udito non pare alterato. L'odorato sembra attenuato, giacchè passa col muso più volte su di un pezzo di carne gettatogli, senza accorgersene, se non quando gli è vicino o lo tocca. Reagisce vivamente all'ammoniaca. Non percepisce l'amaro della chinina, ciò che ripetutamente proviamo anche con esperienza di controllo.

27-28 febbraio. — Motilità e sensibilità generali normali, occhio sinistro leggermente ambliopico. Udito normale. L'odorato è tuttora diminuito. Il gusto sembra affatto perduto.

3-6 marzo. — L'occhio sinistro non ammicca alle gesticolazioni, reagisce bene al cerino acceso. Del resto salvo i disturbi dell'odorato e la perdita del gusto non si osserva altro.

11 marzo. — Esistono lievi disturbi residuali nell'occhio sinistro. In certi disturbi dell'olfatto. Persiste la ageusia.

15 marzo. — Disturbi residuali nell'occhio sinistro. Il disturbo del gusto può oggi definirsi piuttosto ipogeusia che ageusia completa. L'animale viene sacrificato.

Necroscopia. — L'asportazione del giro fornicato destro è completa, anzi si estende nella parte posteriore oltre la fessura spleniale, sino ad intaccare parte del lobo occipitale. In basso intorno allo splenio del corpo calloso si estende alla parte ascendente dell'ippocampo. In un punto il ventricolo laterale è aperto (v. tav. II, fig. D).

Risultato. — Questo soggetto ha presentato: disturbi transitori di moto a sinistra, scomparsi in pochi giorni, e prima dei concomitanti disturbi della sensibilità generale. Quelli del senso muscolare sono scomparsi insieme con quelli di moto. L'occhio destro ambliopico nei primi tempi mano mano ha riacquistato il potere visivo. Più gravi sono stati i disturbi dell'occhio sinistro che dalla completa cecità, si sono poi ridotti a leggeri disturbi residuali non apprezzabili. L'udito è stato alterato a sinistra. Notevole la diminuzione dell'olfatto la quale non è stato possibile definire esattamente da qual lato era più forte. La perdita del gusto ci è sembrata assoluta e persistente.

Cane (E). — Rossigno, di pelo corto del peso di kg. 6,500.

24 febbraio 1900. — Asportazione del giro fornicato destro. L'operazione riesce molto bene.

25 febbraio. — Condizioni gravi. Respirazione lenta e profonda. Si riesce a fargli prendere del latte.

26 febbraio. — L'animale cammina. Si nota la curvatura del corpo a destra. Movimenti di maneggio sul lato destro, più larghi e meno frequenti che nel cane D, osservandolo attentamente si nota che nel camminare alza un po' più gli arti di sinistra che appaiono anche più deboli. Urta contro gli ostacoli. Si cerca di fare l'esame della sensibilità, ma il cane si ribella tentando di mordere; solo possiamo constatare che gli arti di sinistra reagiscono meno prontamente di quelli di destra. In quanto alla vista notiamo che il cane urta contro gli ostacoli che incontra sul suo lato sinistro. L'occhio destro sembra ambliopico.

27 febbraio. — Non è possibile esaminare il cane, giacchè per avvicinarlo bisogna legarlo. Legato, rimane passivo senza dare reazione di sorta.

28 febbraio. — La ferita è cicatrizzata bene. Il cane oggi si mostra più buono, ed è stato possibile esaminarlo. Motilità quasi normale; si nota una certa preferenza a girare sul lato sinistro, e non ha riacquistato la speditezza dei movimenti. Sensibilità tattile e dolorifica sembrano un po' diminuite su tutto il lato sinistro. L'occhio sinistro non reagisce alle gesticolazioni e sembra cieco. Il destro reagisce, percepisce, ma non completamente. La prova del diapason riesce positiva in ambi i lati. Non è possibile saggiare l'odorato ed il gusto, perchè avendo il cane mangiato ed essendo molto impaurito, non si presta all'esperimento.

3 marzo. — Si nota la solita preferenza di maneggio sul lato destro. I muscoli del lato sinistro sono deboli. La sensibilità tattile e dolorifica sono diminuiti a sinistra. L'udito, l'odorato e il gusto sono normali.

6 marzo. — Continua il maneggio sul lato destro. La sensibilità tattile e quella dolorifica sono diminuite nel lato sinistro. L'occhio destro reagisce alle gesticola-

zioni. Il sinistro no, ma reagisce al fiammifero acceso. L'udito è normale. L'animale continua ad essere ipereccitabile.

11 marzo. — Oggi non si notano più i disturbi di moto e di senso, soltanto l'occhio sinistro non reagisce alle gesticolazioni, reagisce invece al cerino acceso.

20 marzo. — Tranne qualche leggero disturbo visivo a sinistra non se ne notano altri.

25 marzo. — Prima di sacrificarlo si torna ad esaminare; ma tranne lievi disturbi visivi a sinistra, che non riusciamo a definire, e tranne una reazione meno vivace agli stimoli tattili e dolorifici sul lato sinistro, non si constata altro. Si nota un'estesa chiazza alopecica posteriormente a sinistra e all'intorno di essa i peli sono facilmente asportabili.

26 marzo — L'animale viene sacrificato.

Necroscopia. — L'asportazione del giro fornicato di destra è riuscità completa, senza lesione di aree vicine (v. fig. tav. II, E).

Risultato. — Questo soggetto ha presentato disturbi transitori di moto a sinistra (debolezza degli arti di questo lato, curvatura a destra, preferenza a girare a destra). La sensibilità tattile e dolorifica si sono trovate diminuite sul lato sinistro nei primi giorni dopo l'operazione. In quanto alla vista si è notato nell'occhio sinistro che la cecità dei primi giorni si è andata gradatamente attenuando; dopo una diecina di giorni il disturbo poteva definirsi come semplice ambliopia; e anche questa in seguito è andata sempre attenuandosi fino a minimi disturbi residuali. L'occhio destro tranne che nei primi giorni è stato trovato sempre normale. È da notare l'eccitabilità dei primi giorni. Ricordiamo la caduta dei peli nella parte posteriore del lato sinistro.

Cagna (F). — Pesa kg. 6,400.

8 marzo 1900. — Si pratica l'asportazione del giro fornicato di destra. L'operazione riesce perfettamente. L'emorraggia è stata leggerissima.

9 marzo. — Condizioni generali discrete. L'animale prende la carne da sè. Si nota edema nel muso e un'abbondante secrezione nell'occhio sinistro.

10 marzo. — L'edema è aumentato. Dubitando che esso sia dovuto alla fasciatura compressiva intorno al capo, si sfascia. La cicatrizzazione della ferita procede bene. Nelle ore pomeridiane l'edema è scomparso, le condizioni generali sono buone, l'animale è paurosissimo e non si presta all'esame.

11 marzo. — L'animale non si lascia accostare. Preso a forza, rimane insensibile a qualsiasi stimolo.

15 marzo. — Oggi abbiamo potuto eseguire un esame accurato. Si osserva che la motilità è normale, del resto anche nei giorni passati, malgrado la più attenta osservazione, non è stato rilevato alcun fenomeno motorio. Tranne qualche lieve disturbo visivo all'occhio sinistro, non si osserva nessuna alterazione della sensibilità generale e speciale.

20 marzo. — Malgrado l'esame più accurato, non si riescono a mettere in evidenza disturbi di sorta.

30 marzo. — Altro esame negativo.

3 aprile. — A causa di un salasso praticato per altri studi, l'animale è morto. Anche in questo soggetto, come nel cane (E) si notano disturbi trofici sulla pelle della metà sinistra, che si manifestano con caduta dei peli, che possono facilmente essere staccati dalla pelle.

Necroscopia. — Asportazione del giro fornicato destro netta e completa (v. tav, II, fig. F).

Risultato. — Tranne qualche leggerissimo disturbo visivo, l'esame di questo cane è completamente negativo.

Cane (G). — Peso kg. 4,500.

10 marzo 1900. — Si pratica anche qui l'eccitazione elettrica della porzione posteriore del giro marginale e del giro fornicato. Risultato negativo. Indi si asporta il giro fornicato del lato destro.

11 marzo. — Condizioni generali discrete. L'animale cammina abbastanza bene, ma col dorso un po' curvo. Si nota un'estrema debolezza nel treno posteriore, più accentuata a sinistra. Non urta contro i mobili. L'occhio sinistro non reagisce alle gesticolazion, il destro si. Non è permesso di fare un esame completo.

16 marzo. — Le condizioni generali continuano buone. Non è rilevabile alcun disturbo di moto; cammina un po' curvo. Saggiando la sensibilità tattile e dolorifica dei due lati, si nota che la reazione è meno pronta sul lato sinistro. Tranne il notato disturbo visivo, la vista e l'udito non presentano altro di anormale. In quanto all'odorato si osserva che l'animale sente la carne a 7 cm. di distanza. Il gusto sembra scomparso: mangia avidamente e senza alcun segno di disgusto la carne imbrattata di chinina, quella stessa che è rifiutata dalla cagna (F) e da altri cani.

20 marzo. — Guarigione completa. All'esame della motilità non è rilevabile alcun disturbo. Si nota una maggiore tonicità dei muscoli degli arti di sinistra. A stimoli dolorifici reagisce egualmente bene da ambo i lati. L'udito è normale. In quanto alla vista sembra che il segmento destro o interno dell'occhio sinistro reagisca meno. Persiste il disturbo di gusto nella mancanza di percezione dell'amaro della chinina. In quanto all'odorato, non si rileva alcuna alterazione.

30 marzo. — Condizioni generali ottime. Non è rilevabile alcuna alterazione della motilità. Si sorregge benissimo in piedi sul treno posteriore, ricadendo dritto su sè stesso senza pendere da un lato o dall'altro. La deambulazione è normale, così la corsa e il salto. Alle ripetute prove per constatare lo stato della sensibilità tattile, termica e dolorifica, si nota che l'animale reagisce ugualmente bene da ambo i lati: forse a destra la reazione è più pronta. Nell'occhio destro non è rilevabile alcuna alterazione. L'occhio sinistro reagisce meno prontamente del destro. L'udito e l'odorato sono normali. Il disturbo del gusto è il più netto che si osserva in questo cane.

12 aprile. — L'ipogeusia è quasi scomparsa. Il cane mostra evidente ripugnanza all'amaro della chinina. Tranne qualche leggero disturbo visivo a sinistra, non è rilevabile alcun altro disturbo.

18 aprile. — L'ipogeusia è scomparsa. Esame negativo.

L'animale è stato ucciso nel mese di agosto. Alla necroscopia si osserva che la lesione comprende tutto il giro fornicato e nessun'altra parte adiacente (v. tav. II, fig. G).

Risultato. — Eccitazione elettrica negativa. Dietro l'ablazione del giro fornicato abbiamo notato: nessu disturbo di moto tranne quelli fugacissimi nel treno posteriore. Incerti disturbi di sensibilità generale nel lato sinistro. Qualche alterazione nella visione dell'occhio sinistro. Il gusto che in principio era abolito è ricomparso negli ultimi giorni in modo da potersi ritenere come normale.

Cane H. — Cane nero, di pelo corto, del peso di kg. 7.

22 marzo 1900. — L'eccitazione elettrica praticata nel solito modo e nel solito luogo è egualmente negativa. Si asporta il giro fornicato destro.

23 marzo. — L'animale cammina per la stanza girando da sinistra a destra e urtando in tutti gli ostacoli che trova dinnanzi a sè. Presenta ma in modo più accentuato, i disturbi notati nel cane E. Osservando minutamente il modo di camminare, si nota una paresi marcatissima dell'arto anteriore sinistro e nel treno posteriore. Nell'arto anteriore sinistro si osserva il fenomeno dell'inginocchiamento. Il dorso è incurvato, il muso è tenuto abbassato sin quasi al suolo. Rimesso nella branda fa sforzi per uscirne, ma non riesce ad alzarsi. Si lamenta. Sembra completamente cieco, ma non sordo. Postagli della carne davanti al naso, mostra di non accorgersene.

24. marzo. — Questa mattina è stato trovato senza fasciatura, Si rimedica, la ferita è in ottime condizioni. Presenta gli stessi fenomeni notati nel diario di ieri. Rimesso sulla branda, si trova dopo qualche tempo peggiorato nelle sue condizioni generali, la respirazione si è fatta profonda e rantolosa.

25 marzo. — Oggi il cane è un po' migliorato. È stato visto camminare per la stanza. Pare completamente cieco. Si sfascia per vedere se vi sia suppurazione, ma la ferita è in buone condizioni. I tessuti adiacenti non presentano edema, nè flogosi di sorta.

26-27 marzo. — Le condizioni si sono di nuovo aggravate. La mattina del 27 il cane è stato trovato morto.

Necroscopia. — Nell'ablazione del giro fornicato è stato aperto il ventricolo laterale e leso il corpo striato. Nessuna reazione flogistica ci dà la spiegazione della morte, però la sostanza cerebrale è diminuita di consistenza (v. tav. II, fig. H).

Risultato. — L'eccitazione elettrica conferma perfettamente i risultati negativi ottenuti negli altri. Gli effetti dell'ablazione sono poco concludenti, essendo l'animale sopravvissuto all'operazione per un tempo troppo limitato, e in condizioni tali da non permettere un'esame positivo.

Cane I. — Di media taglia, di pelo corto, robusto in ottime condizioni di nutrizione. Pesa kg. 6,200.

9 aprile 1900. — Senza legare il seno, si asporta per lo spessore di circa 3 mm. tutto il giro marginale destro.

10 aprile. — Le condizioni generali sono gravi. Respirazione profonda e stenotica. È agitato da tremore.

11 aprile. — L'animale migliora. All'esame della motilità si osserva una marcata paresi degli arti di sinistra, che prendono spesso delle posizioni strane e incomode. L'arto anteriore sinistro è poggiato in terra per una superficie più grande del

destro, le dita sono divaricate, e tutta la pianta è ruotata in fuori. Sollevandolo per il dorso, si vede che l'animale tiene gli arti di destra distesi, quei di sinistra retratti. A stimoli tattili e dolorifici gli arti di destra rispondono: non reagiscono affatto quei di sinistra.

Sebbene non urti contro i mobili, si è visto andare a battere col muso contro la rete del recinto, e ciò specialmente dal lato sinistro. Esistono disturbi visivi bilaterali evidenti a sinistra, L'udito, l'odorato ed il gusto sono normali. Sebbene un po' depresso non presenta lo sbalordimento degli altri operati: è calmo, chiamato, si lascia carezzare e si mostra mansueto.

12 aprile. — Condizioni generali buone. È evidente la paresi degli arti di sinistra. A carico dell'arto anteriore sinistro si notano i fatti già descritti. Il cane gira talvolta su questo arto come su un appoggio, cioè mantenendo ferma la pianta, l'arto è torto sul suo asse passivamente. Senso muscolare perfettamente abolito a sinistra; si possono dare agli arti di questo lato le posizioni più strane ed incomode senza che l'animale mostri di avvedersene e senza che li retragga. Questo fenomeno è molto netto. Sollevando l'animale per il dorso, si osserva al pari di ieri che gli arti di sinistra sono tenuti retratti, mentre quelli di destra tesi. Saggiando le varie forme di sensibilità generale si nota, che mentre la reazione è abbastanza pronta negli arti di destra, manca assolutamente in quelli di sinistra. Vi è una notevole ipersecrezione congiuntivale. Il cane urta contro gli ostacoli che gli si presentano sul lato sinistro. Non vede la carne che gli si offre, perciò non la prende, se non quando ne sente l'odore. Coll'occhio sinistro non reagisce alle gesticolazioni ed al fiammifero acceso, col destro sì. Esistono quindi disturbi visivi in ambo gli occhi, ma più accentuati nel sinistro (emianopsia bilaterale omonima?). Percepisce il suono del diapason in ambo i lati.

13 aprile. — Il cane è guarito perfettamente, le condizioni generali sono ottime. Persiste la paresi sinistra: il cane cammina col treno posteriore avvicinato. Alzato per il dorso, mantiene gli arti presso a poco con lo stesso tono muscolare. Persistono disturbi del senso muscolare. Stando alle reazioni motrici, bisognerebbe dire che la sensibilità tattile e dolorifica manchi negli arti di sinistra, ma osservando attentamente sembra che, sebbene molto lentamente, percepisca gli stimoli anche in questo lato. I disturbi visivi oggi non sono rilevabili.

25 aprile. — La paresi sinistra è molto attenuata. I disturbi del senso muscolare sono scomparsi. L'anestesia sinistra già dubbia nell'ultimo diario, oggi si può definire come ipoestesia dell'arto anteriore, l'arto posteriore non reagisce. Sensi specifici normali.

5 maggio. — Non è rilevabile alcun disturbo nella deambulazione, ma i fenomeni paretici non sono completamente scomparsi, giacchè persiste il fatto della rotazione in fuori del piede anteriore sinistro, il quale viene poggiato in terra in modo più ampio che il destro e con le dita divaricate. Persiste l'ipoestesia negli arti di sinistra; sebbene a stimoli dolorifici anche gli arti di sinistra rispondano abbastanza prontamente. Sensi specifici normali. Si sacrifica.

Necroscopia. — Si è constatato che la lesione del giro marginale in avanti si estendeva un poco al davanti del solco crociato, posteriormente sin presso al polo occipitale, senza però raggiungerlo (v. tav. II, fig. J).

Risultato. — Questo cane ha presentato notevoli fenomeni motori (paresi sinistra) persistenti sino alla morte avvenuta un mese dopo l'asportazione. La scomparsa del senso muscolare nettissima nei primi giorni, si è andata a poco a poco attenuando fino a non essere più reperibile. L'anestesia dai primi tempi si è gradatamente mutata in ipoestesia che ha persistito fino alla morte. I disturbi visivi più accentuati a sinistra scomparvero mano mano.

Cane K. — Di media taglia, del peso di kg. 6,100.

21 aprile 1900. — Si asporta per lo spessore di $^1/_2$ cm. tutta la superficie interna dell'emisfero destro (giro marginale e giro fornicato) con discreta emorragia.

22 aprile. — Condizioni generali relativamente buone. Il cane cammina per il canile: ora vede, e chiamato si avvicina. Si nota paresi del treno posteriore e dell'arto anteriore sinistro. Gira spesso ma non insistentemente sul lato destro. Il solo arto che non presenti disturbi è l'anteriore destro, sicchè si vede spesso che il cane, dopo aver camminato incerto, ad un tratto, fatto centro ed appoggio sull'arto anteriore destro, essendo il resto del corpo rilasciato, gira su questo e cade. Coll'arto anteriore sinistro cammina spesso, tenendolo inginocchiato sul dorso della prima articolazione, e talvolta vi rimane fermo senza accorgersi della strana ed incomoda posizione. Anche coll'arto anteriore sinistro, poggia spesso sul dorso del piede. Il senso muscolare è intatto a destra, abolito a sinistra.

23 aprile. — Si pratica un minuto esame. Le condizioni generali continuano buone. Oggi si rileva più netta la paresi del lato sinistro, poichè i disturbi dell'arto posteriore destro sono molto dubbi. Il fenomeno dell'inginocchiamento è marcatissimo. Senso muscolare completamente abolito negli arti di sinistra, e questo fenomeno risalta spiccatissimo senza bisogno di ricorrere a speciali artifizi. Il cane durante l'esame prende cogli arti di sinistra anche spontaneamente posizioni strane ed incomode. La sensibilità tattile e dolorifica è abolita negli arti di sinistra. Il padiglione auricolare di sinistra reagisce, ma meno prontamente del destro a stimoli tattili. L'animale ammicca alle gesticolazioni vivamente coll'occhio destro, poco con il sinistro. L'udito e l'odorato sono normali. Anche il gusto è conservato; anzi l'animale presenta una reazione vivissima all'amaro della chinina, tale da far credere ad uno stato di iperestesia.

27 aprile. — Si toglie la medicatura, si trova qualche punto suppurato. Si rimedica mettendo del jodoformio. Persiste l'emiparesi sinistra. Il fenomeno dell'inginocchiamento è molto meno marcato. Essendosi l'animale gettato dal tavolino, è caduto e si è rotolato sul lato sinistro; per rialzarsi ha dovuto fare molti movimenti disordinati con gli arti di sinistra. Il senso muscolare è abolito negli arti di sinistra, anche l'arto posteriore rimane in falsa posizione, ma per tempo minore dell'anteriore. Alle eccitazioni tattili gli arti di sinistra non rispondono. Agli stimoli dolorifici, mentre la reazione è pronta dal lato destro, dal lato sinistro la percezione è molto più lenta e debole, e solo si ottiene con stimoli più potenti che provocano i lamenti dell'animale. L'iposensibilità è più accentuata anteriormente. Esistono disturbi nell'occhio sinistro che non possiamo definire. L'udito, il gusto e l'odorato sono normali.

5 maggio. — L'emiparesi sinistra è diminuita. Si rileva per un certo muovere goffo degli arti di sinistra che sono mantenuti sempre un po' abdotti. È discutibile se persista ancora l'alterazione del senso muscolare. La reazione a stimoli tattili a sinistra è più tarda e meno marcata; a stimoli dolorifici reagisce ugualmente bene da ambo i lati. Sensi specifici normali.

15 maggio. — Persiste la paresi sinistra più accentuata nell'arto posteriore. Camminando sul lastricato liscio e bagnato della sala operatoria, si osserva frequentissimo lo scivolamento dell'arto posteriore sinistro. Invitando l'animale, facendogli vedere dei pezzi di carne, a scendere dal tavolo alto quasi un metro su cui è stato posto, cade rotolandosi sul lato sinistro. Anche la deambulazione con questi arti è goffa, essi sono tenuti leggermente abdotti. Gira spesso sul lato destro. Non si riescono a mettere in evidenza alterazioni sensibili del senso muscolare. Gli arti di destra rispondono prontamente a stimoli tattili e dolorifici. L'arto anteriore sinistro reagisce meglio. Il posteriore affatto. I sensi specifici sono normali.

21 maggio. — Sebbene i fenomeni siano meno evidenti, pure si constata tuttora la paresi sinistra, sempre più accentuata posteriormente. Persiste tuttora l'iposensibilità su tutto il lato sinistro. Sensi specifici normali. L'animale viene ucciso nel mese di agosto. L'asportazione della superficie interna del cervello era quasi completa (v. tav. II, fig. K).

Risultato. — In questo cane abbiamo avuto una marcatissima paresi del lato sinistro, più accentuata nel lato posteriore che ha persistito, sebbene attenuandosi, durante tutto il tempo che abbiamo avuto l'animale in osservazione. Si è contemporaneamente constatata la perdita del senso muscolare, che è andato diminuendo sino a non essere più dimostrabile. L'anestesia sinistra ha persistito in tutto il periodo di osservazione. Passeggeri invece i leggeri disturbi visivi osservati nell'occhio sinistro.

Come risulta dai protocolli delle nostre esperienze, che brevemente abbiamo riassunto, noi ci siamo in questo lavoro preoccupati più di studiare le alterazioni funzionali che susseguono alle asportazioni del giro fornicato, che di quelle che si osservano, quando la lesione è limitata al giro marginale. La ragione di ciò sta nel fatto, che le nostre ricerche riguardanti il giro marginale, avevano il solo scopo di controllare quelle degli altri sperimentatori, che ci hanno preceduto; mentre lo studio della funzione del giro fornicato, come abbiamo già detto, può ritenersi finora vergine; le sole esperienze fatte da Horsley e Schaefer, essendo state così acerbamente criticate da non potersi attribuire loro gran valore.

Per riuscire bene ordinati, e potere possibilmente stabilire infine la funzione *in toto* della superficie interna del cervello, noi esamineremo prima i risultati ottenuti per lesione del solo giro marginale, poi quelli ottenuti per lesioni del solo giro fornicato, infine quelli per lesioni contemporanee dei due giri che costituiscono la superficie interna cerebrale.

I cani nei quali è stato asportato il solo giro marginale sono quelli segnati con le lettere C e I. Nel cane C la lesione comprende la parte posteriore del giro marginale e si estende da pochi mm. dietro il solco crociato fin presso il polo occipitale;

nel cane **I**, oltre questa zona, la lesione comprende anche la parte di superficie interna corrispondente al giro sigmoideo all'intorno del solco crociato. Confrontando i risultati del cane **C** con quelli del cane **I**, avremo modo, per differenza, di stabilire quale è la funzione della parte anteriore; perchè mentre i disturbi dovuti all'ablazione di questa saranno comuni ai due soggetti, quelli dovuti alla rimozione della parte anteriore saranno propri del cane **I**; essendo la parte anteriore asportata soltanto in quello. In ambo i casi si sono avuti disturbi di moto, di sensibilità generale, e passeggeri disturbi di vista, incrociati rispetto alla lesione centrale, la differenza tra i due casi è soltanto questa: che mentre i disturbi di moto e di sensibilità generale furono nel cane **C** lievi e passeggeri, nel cane **I** sono stati molto gravi e duraturi, talchè non può cader dubbio sul loro carattere. Essi sono evidentemente fenomeni di deficienza dovuti a lesioni del centro psico-motore degli arti di sinistra. Nè il fatto constatato che questi disturbi andavano diminuendo, può infirmare la nostra deduzione, perchè è noto che mentre in un primo tempo i fenomeni sono esagerati dall'irritazione delle parti vicine, in un secondo tempo sono i fenomeni di deficienza che si attenuano per la funzione compensatrice della restante zona omologa.

Dunque la parte della superficie interna del giro marginale che corrisponde al giro sigmoideo fa parte integrante della zona sensitivo-motrice; *vale a dire la zona sensitivo-motrice esterna occupante principalmente il giro sigmoideo, intorno alla fessura crociata, si estende nella profondità di questa sulla superficie interna cerebrale fino alla fessura spleniale.*

Questo risultato è una conferma alle vedute di Luciani e di H. Munk, i quali ammettono che la sfera sensitivo-motrice continua nella superficie interna del cervello; ciò che è stato confermato anche patologicamente da Muratow.

Più complicata è la questione dei risultati attribuibili alla parte posteriore del giro marginale, asportata nei due cani **C** e **I**. Nel cane **I** ai disturbi dipendenti dalla lesione della parte posteriore del giro marginale si sommano quelli dovuti alla parte anteriore. A delucidare l'argomento serve quindi il solo cane **C**, e i disturbi notati in esso ci danno il complesso dei fenomeni che seguono dopo l'asportazione della parte posteriore del giro marginale.

Essi, come abbiamo detto, consistono in disturbi passeggeri di moto e di senso e in disturbi visivi. Si può da ciò ritenere che questa parte del giro marginale è in relazione con la zona senso-motrice e con la zona visiva? Non si può rispondere a questo quesito se prima non si definisce il valore da attribuire ai fenomeni osservati.

Sono essi semplici fenomeni collaterali per azione del traumatismo sulle regioni vicine, note già quale sede della sensibilità, della motilità e della visione, o sono essi dovuti alla distruzione delle aree relative irradiantisi dai detti centri secondo il modo di vedere di Luciani? O infine considerando questa zona come centro di associazione tra le diverse aree vicine, secondo l'ipotesi di Flechsig, siamo in presenza di una semplice perdita di rapporti?

Non si può chiedere ai nostri esperimenti una risposta categorica, si potrà vedere in quanto questi appoggino l'uno o l'altro modo di vedere. I disturbi di moto e di senso presentano uno dei caratteri essenziali dei fenomeni collaterali: la tran-

sitorietà. Ma questo carattere non contraddice al secondo modo di vedere, perchè ammettendo che in quest'area sia stata lesa quella zona *di cui parla Luciani, in cui le irradiazioni della vicina area assoluta sono sparse e ingranate con quelle delle aree vicine*, è ovvio che, anche così considerati, questi disturbi debbano essere necessariamente transitori. Essi, esagerati in principio dai concomitanti fenomeni collaterali, in seguito si attenuano per la entrata in scena della compensazione, che in questo caso deve esplicare la sua efficacia in un modo rapido, essendo tutto il resto dell'area relativa, e tutta l'area assoluta intatta.

L'osservazione della permanenza più o meno lunga dei disturbi ci guiderà alle conclusioni. I fenomeni irritativi sono per la loro natura, non dirò passeggeri, ma fugaci: imponenti il giorno consecutivo all'ablazione, scompaiono rapidamente. Certamente non hanno questo carattere i fenomeni osservati nel cane C. Essi furono, è vero, transitori, ma durarono per molti giorni e la loro scomparsa non fu rapida come nei fenomeni irritativi, ma lenta e graduale, corrispondente al contemporaneo ristabilirsi della compensazione, Perciò non saremo molto lontani dal vero concludendo che i tenui disturbi susseguiti all'ablazione di questo segmento di corteccia debbano considerarsi come veri fenomeni di deficienza consecutivi all'ablazione di quelle sparse irradiazioni, che circondano l'area assoluta del vicino centro sensitivo-motore.

Si potrà dunque concludere che *sparse irradiazioni della zona motrice si estendono anche nel segmento anteriore della metà posteriore del giro marginale, mentre il resto contiene delle sparse irradiazioni della zona visiva, risiedente nel lobo occipitale, e che noi perciò estendiamo anche sulla superficie interna di questo lobo*. Ciò concorda perfettamente con gli ultimi dati delle ricerche cliniche, ricerche che tendono a trasportare quasi per intero la zona visiva sulla faccia interna del lobo occipitale, sul territorio della fessura calcarina.

Occorre ora considerare se tenendo presente il carattere dei fenomeni non si debba ritenerli come dovuti a lesioni di centri associativi. I nostri esperimenti non possono fare escludere questa possibilità, nè crediamo che possano a ciò riuscire le ricerche fisiologiche; la questione in questo caso potrà solo essere risolta dall'anatomia. Ma pur ritenendo i disturbi osservati come dipendenti da lesioni di centri associativi, la nostra teoria non solo non viene contraddetta, ma diviene più estesa. Difatti il concetto sostenuto da Luciani sul parziale ingranaggio e conglobazione dei diversi centri non è che l'esponente fisiologico della teoria di Flechsig, mentre questa non è che la esatta definizione anatomica di quello. Tanto vero che Luciani nel definire ciò che egli chiama *territorio neutro* della superficie esterna lo considera fisiologicamente come *centro dei centri* « in cui convergono e si collegano tra loro le diverse sfere o centri sensoriali, rimosso il quale, viene necessariamente a mancare la normale associazione delle percezioni e delle immagini psichiche ». E anche così considerato il territorio da noi preso in esame, non è che il prolungamento sulla superficie interna, della zona parietale così brillantemente messa in luce da Luciani. Di più anche anatomicamente parlando queste due ipotesi non si escludono per nulla. Il primo modo di vedere è oggi accettato dalla fisiologia, I vari centri funzionali localizzati nella corteccia cerebrale non sono qualche cosa di esattamente limitato,

come da linee nette, ma esiste indubbiamente all'intorno di ciascun nucleo centrale o di un'area funzionale la corrispondente regione periferica, in cui le terminazioni sensitive e le origini motrici sono più rare che non nel centro; che poi tra una zona e l'altra esistano dei centri di associazione veri e propri con fibre e cellule proprie, questo non abbatte l'esistenza della zona relativa (neutra); certo fisiologicamente non si può dimostrare. Ma questo ecclettico modo di considerare quest'area è anche appoggiato dal fatto, che sebbene siano più rare, pure non mancano nei centri di associazione fibre di proiezione.

Concludendo dunque secondo i risultati di questi esperimenti e secondo l'interpretazione che ne abbiamo potuto dare, la *superficie interna del giro marginale non è sede di un centro unico, nè contiene speciali centri distinti. Funzionalmente considerata, appare come una continuazione dell'area esterna i cui rapporti non sono per nulla cambiati; e mentre nella parte anteriore si continua la zona sensomotrice, e nella posteriore si ripiega la zona visiva, tra queste due si continua quella zona indistinta (territorio neutro) in cui convergono e si ingranano i centri di funzioni varie, e la cui lesione produce risultati poco netti e molto complessi riferibili ai diversi centri confinanti.*

L'ablazione del solo giro fornicato è stata eseguita in sei cani (**B**, **D**, **E**, **F**, **G**, **H**) e sempre nel lato destro. Riassumendo i fenomeni osservati in questi cani nel periodo post-operatorio, si nota che da parte della motilità si ebbero nel lato opposto a quello leso disturbi transitori, talvolta in principio bilaterali. Detti fenomeni scomparvero molto più presto che non nei casi operati nel giro marginale. La sensibilità tattile e dolorifica si mostrò per breve tempo lievemente alterata a sinistra. Quasi sempre però i disturbi di senso si attenuavano, quando quelli di moto erano già scomparsi. I disturbi visivi prevalenti nell'occhio sinistro talvolta nei primi giorni furono molto gravi, talvolta furono appena apprezzabili. L'udito in qualcuno dei cani operati si mostrò affievolito. L'odorato in qualche soggetto fu trovato alterato, in altri non fu rilevabile disturbo di sorta. Degna di attenzione è la perdita assoluta e persistente del gusto nel cane **D**. Perdita temporanea si osservò nel cane **G**, mentre negli altri questo senso rimase normale.

Che cosa si deve pensare dei disturbi sia di moto che di senso osservati in questi cani operati di giro fornicato? Dovranno considerarsi quali semplici fenomeni di deficienza, dovuti a sparse irradiazioni in questo giro della sovrastante zona motrice? Per risolvere questa condizione noi non abbiamo veramente dei dati molto evidenti. Alla stregua dei nostri risultati pare piuttosto che i disturbi notati dopo l'ablazione del giro fornicato non abbiano altro valore se non quello di semplici disturbi collaterali. Essi infatti sono durati per pochissimi giorni e in taluni casi (cagna **F**) non siamo nemmeno riusciti a dimostrarli. Lo stesso valore si deve attribuire a quei rari e non ben constatati disturbi di udito. Riguardo alla visione essa si mostrò molto alterata nel cane **D**. Non nello stesso grado, nè tanto durevoli furono i disturbi osservati nel cane **E**; lievissimi quelli dei cani **B** e **G**, mancarono quasi affatto nel caso **F**. Ora il fatto constatato che nella cagna **F** in cui fu pure asportato tutto il giro fornicato, mancò ogni disturbo di vista, ci porterebbe ad escludere

che la zona visiva si estenda fino a questo giro; nello stesso tempo l'averne constatati più o meno gravi, negli altri quattro casi, ci fa pensare alla esistenza di rapporti tra questa circonvoluzione e la regione visiva, o almeno alla grande vicinanza di questa al giro fornicato; in modo da aversi per effetti collaterali dei disturbi visivi, i quali assunsero talvolta la gravità osservata nel cane **D**. Però osservando un pezzo anatomico di questo soggetto, si vede che, a differenza degli altri cinque casi, in questo l'ablazione posteriormente fu molto ampia, tale da varcare la fessura spleniale, e da estendersi in basso alla porzione ascendente dell'ippocampo. A questa maggiore estensione dell'ablazione si devono riannodare i disturbi visivi: dimodochè, parte per distruzione della vicina zona visiva, parte per la maggiore gravità del traumatismo, si ebbero quei violenti fenomeni messi in rilievo. Da questa osservazione si può concludere che *la zona visiva, che già abbiamo dovuto estendere sulla superficie interna della parte posteriore del giro marginale, raggiunge in basso su questa circonvoluzione la superficie cerebellare degli emisferi sino in prossimità dell'estremo posteriore del giro fornicato.*

Nel cane **D**, si osservò la perdita completa e permanente del senso del gusto. Disturbi invece transitori di gusto si osservarono nel cane **G**. Questi fatti trovano la loro spiegazione nella lesione fatta, la quale, specialmente nel cane **D**, era estesa posteriormente attorno allo splenio del corpo calloso sino ad intaccare la porzione ascendente dell'ippocampo.

È quindi unicamente a quest'ultima lesione che si devono ascrivere i disturbi di gusto (e forse quei non bene accertati disturbi di olfatto), il che conferma un'analoga osservazione di Luciani e Seppilli, che, in una cagna dopo lesione della parte posteriore dell'ippocampo, ebbero a constatare presso a poco gli stessi fatti.

Riassumendo quindi tutto quanto abbiamo potuto raccogliere da questi esperimenti sul giro fornicato, si può ritenere che dietro l'ablazione di queste circonvoluzioni non si è constatato alcun disturbo speciale e duraturo da poter con sicurezza ascrivere alla mancanza di detto giro. *E forza adunque concludere che nella sostanza grigia del giro fornicato non esistono centri speciali di senso e di moto.*

Questo risultato fisiologico concorda con quanto è stato notato dagli anatomici, i quali non sono mai riusciti a dimostrare nel giro fornicato fibre di proiezione, ma solo fibre di associazione.

Sorgerebbe allora l'idea di potere ammettere che il giro fornicato costituisca un vero e proprio centro di associazione.

Sebbene i risultati delle nostre esperienze non contraddicano questa ipotesi pure non potremmo affermarla senza riserve. Avanziamo questa idea perchè indotti dal risultato negativo delle esperienze; senza pretendere però di volerne dare una dimostrazione: certamente gli studi anatomici e le idee di Muratow sono favorevoli a questo concetto. Nella sostanza bianca del giro fornicato che in queste esperienze è stata più o meno estesamente lesa, è noto che decorrono le fibre del cingolo, il quale non è costituito da fibre aventi tutta la lunghezza del fascio, ma da fibre corte che si ricurvano alle loro due estremità per condursi nelle masse bianche delle circonvoluzioni limitrofe. Quindi potrebbe benissimo attribuirsi alla interruzione di queste fibre, il più delle volte lese, la presenza dei vari disturbi di moto e di senso osser-

vati per le lesioni del giro fornicato. Del resto, sia che i disturbi osservati si considerino come fenomeni collaterali, sia che si considerino come dipendenti da interruzione di fibre di associazione fra questa regione e le vicine, riesce evidente come i centri delle funzioni lese siano soltanto in rapporti di relazione, ma non risiedano nel giro fornicato, sebbene nella vicina circonvoluzione marginale. Nè vale che France, esaminando in sei casi il sistema nervoso centrale delle scimie, alle quali Horsley e Schaefer avevano distrutto il giro fornicato (?), abbia trovato una degenerazione secondaria delle vie piramidali; perchè lo stesso Ferrier riconobbe nelle *Croonians Lectures* che tale degenerazione discendente deve attribuirsi alle inevitabili alterazioni che per asportare questa circonvoluzione devono portarsi sulla zona motrice.

I risultati delle nostre esperienze sul giro fornicato sono in piena contraddizione con quelli ottenuti da Horsley e Schaefer sulla stessa regione nella scimia. Dell'emianestesia crociata da essi largamente constatata, nelle nostre esperienze non vi è stato il lontano accenno. I passeggeri disturbi di sensibilità generale dei nostri cani sono legati ai disturbi di moto, e gli uni e gli altri dovuti agli inevitabili effetti traumatici della vicina zona sensorio-motrice. Cade così anche tutta la teoria del Ferrier e degli autori inglesi, del resto già abbastanza scossa sia dalla fisiologia che dalla clinica, sulla natura puramente motoria dei centri motori; ed i nostri risultati sono una nuova, e molto evidente conferma sulla teoria mista sensorio-motrice di cui si è parlato. e che oggi è generalmente ammessa dalla maggioranza dei fisiologi e dei clinici.

Del resto pare che dall'esame dei fatti clinici e sperimentali in questi ultimi anni, tanto Schaefer che Horsley per vie diverse siano venuti a questo modo di vedere.

Prendendo ora in considerazione l'intiera superficie interna del cervello potremmo, conoscendo la funzione del giro marginale e quella del giro fornicato, costruire *a priori* la somma dei disturbi consecutivi all'ablazione dell'intera superficie interna *in toto* o in parte. Non dovremmo avere in altri termini, dal momento che l'ablazione del giro fornicato dà risultati negativi, che i disturbi constatati per lesione del giro marginale; ad eccezione forse di una certa accentuazione degli effetti traumatici dovuti naturalmente alla maggiore estensione e profondità dell'ablazione che nei casi di lesione del giro fornicato è difficile limitare alla sostanza bianca della circonvoluzione, senza aprire il ventricolo laterale.

Nè più nè meno infatti di quanto potevamo prevedere, si è osservato nei cani **A** e **K**, in cui si è asportato il giro marginale insieme col giro fornicato; quasi completamente nella cagna **K**, solo in parte nel cane **A**.

Salvo adunque quella maggiore gravità del traumatismo preveduta, non abbiamo avuto nel cane **A** che presso a poco la somma dei disturbi notati nel cane **C**, nella cagna **K** e quelli ottenuti nel cane **I**.

Questo risultato può considerarsi come una prova di controllo dell'esattezza delle nostre osservazioni fatte sugli animali operati, sia di giro fornicato sia di giro marginale.

Di modo che, riassumendo i risultati dei nostri studi sulla superficie interna del cervello possiamo concludere che in questa vasta zona con esistono centri autonomi

sia di senso, sia di moto; ma nella parte che comprende tutta la circonvoluzione marginale si continuano e si ripiegano i vari centri della superficie esterna, e precisamente nella parte anteriore intorno al solco crociato, la zona sensorio-motrice; nella parte posteriore si estende la zona visiva; mentre tra loro si prolunga quella zona mista ove i centri vicini si ingranano (Luciani), e si mettono in relazione fra loro. Queste zone però non si estendono al sottostante giro fornicato, L'assenza di speciali disturbi notati frequentemente dopo la sua ablazione fa escludere che questa circonvoluzione possa esser sede di un centro sia di senso che di moto; la qual cosa ci ha indotti ad avanzare l' ipotesi appoggiata del resto dai fatti anatomici, che siamo in presenza di un vero e proprio centro di associazione.

VI.

Sulle degenerazioni consecutive all'asportazione della superficie interna del cervello (1).

Lo studio delle connessioni intime tra le diverse regioni del cervello medio delle masse grigie del ponte e del cervelletto, del midollo allungato e del midollo spinale riposa specialmente sul metodo embriologico, fondato sulla conoscenza dell'ordine successivo di mielinizzazione dei fasci, fisiologicamente differente, del neurasse, nonchè sull'anatomia comparata, sul metodo sperimentale delle degenerazioni secondarie, sull'osservazione clinica e anatomo-patologica.

Spiegare l'origine, il decorso, le terminazioni e le connessioni dei fasci di fibre nervose che costituiscono le vie corte e lunghe di associazione, non serve solamente a mostrare la struttura intima del sistema nervoso centrale, ma spesso è utile per spiegarne le funzioni.

Quantunque le differenti parti del sistema nervoso si sviluppino indipendentemente l'una dall'altra, pure fra loro contraggono intimi rapporti, in modo che le masse grigie inferiori del neurasse terminano direttamente o indirettamente nella sostanza grigia degli emisferi cerebrali e cerebellari.

Già Teodoro Meynert aveva descritto un numero considerevole di masse fibrillari del sistema nervoso di proiezione e di associazione. Egli diede il nome di fasci di associazione alle fibre arciformi che su ciascun emisfero associano anatomicamente le circonvoluzioni separate dai solchi.

Queste fibre sono, secondo Meynert, l'espressione, il legame dell'unità del cervello anteriore al quale essi unicamente appartengono mentre che i fasci di proiezione sono l'espressione della diversità degli organi ai quali vanno.

In questi ultimi tempi Flechsig, in seguito a numerose ricerche sullo sviluppo della mielina intorno alle fibre nervose degli emisferi, contrariamente alle teorie pre-

(1) Queste ricerche pubblicate nell'Archivio di farmacologia sperimentale e scienze affini, 1904, fasc. IV, furono eseguite colla collaborazfone di G. Genuardi studente laureando.

cedenti ha dimostrato, che una parte solo della corteccia centrale possiede fibre di proiezione, cioè fibre che la uniscono alle masse grigie inferiori dell'asse cerebro-spinale.

Le altri parti corticali sarebbero sprovviste di fibre di proiezione.

Non staremo qui a descrivere le parti della corteccia che costituiscono la zona dei centri di proiezione e le altre che costituiscono la zona dei centri di associazione, ma diremo soltanto che le deduzioni a cui è venuto Flechsig corrispondono esattamente a quelle che sono state trovate da altri anatomici, i quali si sono serviti delle degenerazioni secondarie.

L'importanza dello studio delle degenerazioni secondarie che si osservano dopo lesioni sperimentali o patologiche di parti del neurasse, è resa manifesta da molti lavori che in questi ultimi anni si sono pubblicati.

I progressi fatti con questi metodi di ricerca si sono notevolmente accresciuti dopochè Fritch e Hitzig annunziarono la loro scoperta dei centri psicomotori della corteccia cerebrale.

Da quell'epoca osservazioni anatomo-patologiche accurate, ricerche sperimentali condotte con una cura rigorosamente scientifica, metodi istologici nuovi, adatti a far differenziare le fibre degenerate da quelle sane, hanno portato molta luce sul decorso dei fasci del sistema nervoso centrale, ed hanno svelato fatti che erano prima del tutto sconosciuti.

Non possiamo però dire che l'intima struttura del sistema nervoso sia del tutto esplorata.

Molte lacune sono ancora da colmare perchè per certe regioni nervose, o i mezzi d'indagine non sono ancora adatti ed hanno bisogno di essere perfezionati, o esse si trovano in tal modo situate da non potere essere aggredite dal coltello dell'operatore.

Tra le regioni meno studiate si deve certamente includere la parte della superficie interna del cervello che va col nome di giro fornicato.

Circa trent'anni fa Ferrier emise una teoria di quella parte della corteccia cerebrale che ora comunemente si suol chiamare psico-motrice; cioè che in tal parte fossero localizzati i centri semplicemente motori, e che la sensibilità cutanea e muscolare fosse localizzata altrove.

Questa teoria non seguìta da quasi tutti i fisiologi che si sono occupati di questo argomento è ancora sostenuta dal Ferrier. Egli così la esprime: « I centri motori della corteccia non sono i centri della sensibilità tattile o generale, nè del senso muscolare; questi centri sono puramente motori, e quantunque uniti funzionalmente e organicamente, essi dal lato anatomico sono differenziati dai centri della sensibilità generale. Solo le lesioni della regione dell'ippocampo (corno D'Ammone e circonvoluzione dell'ippocampo) determinano disturbi della sensibilità generale del lato opposto a quello operato » (1).

Le esperienze fatte da Ferrier sulla regione dell'ippocampo furono ripetute dai suoi allievi Horsley e Schaefer, i quali per suggerimento del loro maestro, estesero le loro ricerche al giro fornicato ed a tutto il resto del lobo falciforme di cui, la

(1) Ferrier, *Les functions du cerveau*, Paris, 1878.

regione dell' ippocampo non è che una parte, allo scopo di verificare se vi si estendesse il centro della sensibilità generale.

L'esito diede ragione alle previsioni, inquantochè Horsley e Schaefer testimoniarono, che qualsiasi lesione del giro fornicato è seguìta da un' emianestesia più o meno evidente e duratura.

In base a questi risultati Ferrier combattè la distribuzione delle fibre sensitive che non fa irradiare questi fasci nella corteccia delle circonvoluzioni dell' ippocampo e del corpo calloso.

« È certo, egli afferma, che l'ipotesi del Flechsig sulla distribuzione delle fibre sensitive deve essere modificata ».

Contro però le opinioni di Ferrier, stanno le ricerche anatomiche dalle quali risulta, che i fasci sensitivi terminano nelle circonvoluzioni fronto-parietali del cervello; cosicchè i postulati di Ferrier e dei suoi discepoli non sono stati confermati, e restano isolati nel vasto dominio della scienza.

Hermann Munk ha severamente criticato i risultati di Horsley e Schaefer, facendo rilevare che i disturbi della sensibilità generale consecutivi alla distruzione della corteccia del giro fornicato non sono l'effetto della lesione di questa circonvoluzione, ma dipendono dal processo operatorio. Infatti per potere operare sul giro fornicato nel fondo della scissura interemisferica, si deve mettere a nudo una parte considerevole dei cosiddetti « centri motori delle estremità » legare le vene che da questa regione vanno al seno longitudinale, e indi allontanare l'emisfero dalla falce del cervello col manico del coltello, in guisa che è inevitabile una lesione dei territori motori della corteccia.

Horsley e Schaefer dicono, che in più casi sono riusciti da estirpare delle parti considerevoli di giro fornicato, senza lesione, o con una lesione insignificante della circonvoluzione marginale. Ma oltre il testo e le figure che li contraddicono, i disturbi di moto che sono stati notati in tutte le esperienze, dimostrano che il territorio motore della corteccia è stato sempre leso.

Ed infatti France, esaminando il sistema nervoso centrale delle scimmie, di cui Horsley e Schaefer avevano distrutto il giro fornicato, usando il metodo di Weigert-Pal, ha trovato una degenerazione secondaria delle vie piramidali, tanto nel ponte, che nel midollo allungato, quanto nel midollo spinale. Non riuscì però a descrivere fibre degenerate nella capsula interna. In base a queste risultanze Ferrier riconobbe che queste degenerazioni discendenti debbono essere attribuite alle lesioni più o meno gravi della circonvoluzione marginale e di altri centri motori che spesso accompagnano la distruzione del giro fornicato. D'altra parte, l'ipotesi del Ferrier, secondo il quale il centro della sensibilità generale ha sede nel giro fornicato e nella porzione ippocampale di questa circonvoluzione non è finora appoggiata da nessuna osservazione clinica.

I casi di lesioni limitate all'ippocampo sono così rare, che Ferrier dice di non averne osservato che uno solo. Si aggiungono poi i casi clinici dove i disturbi della sensibilità fanno difetto, in seguito anche delle più gravi lesioni dell'ippocampo. Finalmente dei casi di epilessia dove qualche volta sono stati constatati all'autopsia la sclerosi e l'atrofia del corno d'Ammone (Meynert, Snell, Tamburini) non si riscon-

trano alterazioni permanenti o circoscritte della sensibilità generale. Pur nondimeno, dal punto di vista sperimentale, Horsley, Schaefer, Langer-Brown, persistono a credere con Ferrier, che la distruzione delle regioni indicate determina un'emianestesia del lato opposto, e ciò quando una dimostrazione completa del fatto non è stata mai fatta dai medesimi fisiologi.

Per lo studio delle degenerazioni consecutive alle asportazioni del giro marginale e del giro fornicato della superficie interna del cervello, noi, adoperando i cani operati, abbiamo evitato tutti gl' inconvenienti a cui sono andati incontro Horsley e Schaefer. Infatti, colla legatura del seno longitudinale ai due estremi della breccia ossea praticata nella regione centrale del cranio, e con il susseguente taglio di esso insieme con la grande falce del cervello, è facile comprendere come, divaricando i due emisferi, si riesce facilmente a vedere tanto il giro marginale che il fornicato, evitando in questo modo che le parti adiacenti vengano rovinate.

Eliminate così le difficoltà dipendenti dal metodo operatorio, la ricerca delle degenerazioni consecutive assume un' importanza massima, e di ciò noi abbiamo voluto occuparci.

Per le ricerche istologiche ci siamo serviti del metodo Weigert-Pal e del metodo Marchi. Al primo metodo sottoponemmo i cervelli di due cani, il primo dei quali era stato operato di giro marginale, e il secondo di tutta la superficie interna; col metodo Marchi invece trattammo i cervelli di due cani operati di solo giro fornicato.

Il cane **A** operato di giro marginale e il cane **B** operato di superficie interna del cervello furono uccisi sei mesi dopo l'operazione; i cani **C** e **D** studiati poi col metodo Marchi, furono uccisi circa un mese dopo l'operazione.

Descriveremo prima le degenerazioni osservate nei primi due cani, e rammenteremo che il cane **A** presentò dopo l'estirpazione del giro marginale di destra paresi di moto e di senso a sinistra, e gravi disturbi di vista in ambedue gli occhi, ma specialmente nel sinistro. Però, mentre i disturbi di vista gradatamente si dileguarono, le paresi di moto e di senso persistettero sino alla morte, quantunque in grado attenuato. Con la necroscopia si è constatato che la lesione si estendeva in avanti sin quasi al giro sigmoide, e indietro presso il polo occipitale senza raggiungerlo. L'emisfero cerebrale corrispondente al lato della lesione appariva diminuito di volume. Il cervello è stato tagliato orizzontalmente, mentre il midollo allungato e il midollo spinale sono stati tagliati in senso trasversale.

Nelle sezioni superiori si osserva, anche ad occhio nudo, la quasi completa assenza del fascio di fibre corrispondenti al giro marginale della parte lesa. Nelle sezioni più profonde tale fascio comincia ad apparire più colorato, ma meno nettamente di quello del lato opposto. All'esame microscopico si distingue meglio la degenerazione del fascio di fibre cosrispondenti al giro marginale del lato leso (v. tav. III, fig. I). Le fibre degenerate appartengono alcune alle vie corte di associazione, altre alle vie lunghe, interessando tutta la lunghezza del giro; ovvero raggiungono le circonvoluzioni vicine del lobo parietale dello stesso lato.

Nella capsula interna destra (v. tav. III, fig. II) si nota un assottigliamento, sia nel segmento anteriore, sia nel ginocchio e nel segmento posteriore; però al microscopio non si riscontra un vero e proprio fascio di fibre degenerate, inquantochè queste si

trovano sparse. Così confrontando il talamo ottico della parte lesa con quello del lato opposto, si notano nel primo piccole zone chiare che all'esame microscopico sono riconosciute come gruppi di fibre degenerate. Nei vari tratti del midollo spinale in corrispondenza del segmento posteriore del cordone laterale tanto a destra quanto a sinistra ma più estesamente a sinistra, si osserva (v. tav. III, fig. III) una zona chiara ovoidale di fibre degenerate corrispondente all'area del fascio piramidale laterale.

Nel cane **B**, come abbiamo detto, l'asportazione interessa tutta la superficie interna di destra (giro marginale e giro fornicato) del cervello. I disturbi osservati in vita consistettero in paresi di moto e di senso a sinistra, accentuati in principio, lievi poi ma sempre persistenti. L'anestesia del lato sinistro si riduce a lieve ipoestesia, però i disturbi visivi e del senso muscolare notevoli dopo l'operazione, scomparvero completamente dopo un certo tempo. Alla necroscopia si constatò che l'ablazione del giro fornicato era quasi completa, e che quella del giro marginale si estendeva in avanti sin presso il giro sigmoide e indietro vicino al polo occipitale. Anche qui si notò una sensibile diminuzione del volume dell'emisfero cerebrale del lato leso.

Dallo studio delle sezioni longitudinali risultò che i fasci di fibre di associazione presentano le medesime degenerazioni che abbiamo riscontrato nel cervello del cane **A**, però, qui sono un poco più estese, ed è interessante anche « il cingulum » il quale è quasi tutto degenerato. Un numero maggiore di fibre degenerate si trovano anche nel talamo ottico, nel nucleo caudato e nella capsula interna dello stesso lato. La capsula interna di destra si presenta anche ad occhio nudo evidentemente assottigliata, e le degenerazioni riscontrate nel corpo calloso sono più numerose che nel cane precedente. Nei tagli trasversali del midollo spinale si osserva, come nel cane **A**, un'area di fibre degenerate nel segmento posteriore del cordone laterale corrispondente al fascio piramidale laterale. Questa degenerazione è evidente in ambedue i lati, però molto più estesa a sinistra.

Il cane **C** subì l'asportazione del giro fornicato destro. Dopo l'operazione mostrò evidenti disturbi di moto e di senso nel lato sinistro e cecità prevalentemente a sinistra. Tali disturbi si dileguarono in breve periodo di tempo, solo si notò qualche chiazza alopecica nel lato sinistro. Il cane venne ucciso con la stricnina 27 giorni dopo l'operazione, ed alla necroscopia si trovò che la lesione comprendeva quasi tutto il giro fornicato. Il cervello ed il midollo spinale tagliati in piccole sezioni verticofrontali sono stati trattati col metodo Marchi.

Nei preparati che riguardano il midollo spinale (v. tav. III, fig. IV) e il midollo allungato non si notano fibre degenerate nè sparse, nè riunite in fasci. Nel cervello invece si rinvengono molte fibre degenerate, sia nel centro ovale dello stesso lato che in quello del lato opposto.

Nel lato della lesione si osservano gruppi di fibre degenerate sia nella sostanza bianca del lobo frontale che in quella del lobo occipitale. Queste fibre evidentemente appartengono a quel fascio di associazioni che decorre lungo il giro fornicato e che è chiamato « cingolo ». Esse si possono seguire sin verso gli strati corticali, ma non si può escludere che in parte esse siano fibre di associazione del giro fornicato. In maniera meno evidente e certamente in numero molto esiguo appaiono le fibre degenerate in quella parte del centro ovale che corrisponde al lobo parietale. Nel lobo

anteriore dell'emisfero del lato leso e in avanti, abbiamo trovato un fascio ben delimitato di fibre degenerate della figura di un triangolo isoscele a base molto lunga e rivolta verso la superficie interna del cervello, mentre l'apice è rivolto verso la superficie esterna. La parte più assottigliata di questo triangolo si piega ad uncino, rivolgendosi all'esterno dove si confonde con le fibre normali. Questo fascio occupa la parte più interna del centro ovale del lobo frontale.

Un altro fascio di fibre degenerate, anche esso ben delimitato ma di forma più irregolare del precedente, si nota pure in corrispondenza degli strati sotto corticali della superficie interna del lobo frontale destro.

Questi due fasci degenerati nelle sezioni posteriori occupano quella parte della circonvoluzione limbica, che si ripiega in avanti; ma nelle sezioni anteriori corrispondono a quella parte della superficie interna del lobo frontale che nell'uomo corrisponde alla circonvoluzione frontale interna. Adottando la descrizione del « cingolo » fatta da Beevor, noi crediamo che i fasci trovati in degenerazione del lobo frontale, rappresentano l'estremità anteriore del tratto orizzontale del « cingolo ». Le fibre di questo fascio di associazione infatti arrivate al livello del ginocchio del corpo calloso, in parte si ripiegano ad uncino decorrendo al disotto di esso, e in parte si continuano verso l'estremità anteriore del lobo frontale dove finiscono disponendosi a ventaglio.

Si sono riscontrate inoltre fibre degenerate sia nella trave del corpo calloso, sia nel fornice.

Questi fatti evidentemente dimostrano che nel giro fornicato decorrono fibre le quali in parte sono di associazione, perchè si dirigono alle circonvoluzioni dello stesso emisfero, e in parte ripiegandosi, passano attraverso le commessure intercerebrali, andando a terminare nell'emisfero. Queste ultime fibre sono quindi commessurali, e la esistenza di esse finora, per quanto noi sappiamo, non è stata notata da alcuno. L'assenza poi di fibre degenerate nella capsula interna e nei fasci piramidali, sia del bulbo che del midollo spinale, mostra chiaramente che nel giro fornicato non esistono fibre di proiezione.

Il cane **D** fu operato pure di giro fornicato. Prima dell'asportazione si fece l'eccitazione elettrica del giro fornicato, la quale riuscì completamente negativa. Durante la sopravvivenza si notarono i medesimi disturbi transitori del cane **C**. Le degenerazioni studiate col metodo Marchi diedero i medesimi risultati di quelle riscontrate nel cervello del cane **C**. Si notò infatti l'assenza di degenerazione nel midollo allungato, nei peduncoli cerebrali e nella capsula interna. Le degenerazioni riguardano soltanto le fibre associative e commessurali. Esse si trovano nella parte del centro ovale che corrisponde ai lobi frontali parietale ed occipitale, sia dell'emisfero corrispondente alla lesione, sia dell'emisfero opposto.

Riassumendo le ricerche fatte, diremo che con l'asportazione del giro marginale si ledono le fibre di proiezione, poichè si osservano degenerazioni che dalla capsula interna vanno sino al midollo spinale. Anzi nel modollo spinale le degenerazioni sono state trovate bilaterali, la qual cosa si spiega ammettendo la teoria di Pitres il quale dimostrò che nel midollo allungato del cane non avviene la decussazione completa dei fasci piramidali laterali, poichè una parte delle fibre componenti tali fasci

passa direttamente nel cordone spinale dello stesso lato. Medesimi risultati si ottengono operando di giro marginale e di giro fornicato.

Invece asportando questa ultima circonvoluzione le degenerazioni interessano soltanto le vie commessurali e di associazione.

Non possiamo quindi attribuire al giro fornicato l'importanza datagli dal France (1) il quale, esaminando il cervello delle scimmie operate da Horsley e Schaefer, aveva constatato la degenerazione delle vie piramidali. Ciò non dipese che dal fatto che i suddetti sperimentatori avevano insieme al giro fornicato leso il giro marginale in quella parte che ha funzione psico-motrice. È degno di nota che il France, pur avendo materiale di studio abbondante, non si sia occupato che della sola ricerca delle degenerazioni delle vie di proiezioni lasciando completamente inesplorata tutta quella parte che riguarda il decorso delle vie commessurali ed associative. Il nostro lavoro colma in parte queste lacune. È vero che la descrizione delle vie associative e commessurali del giro fornicato è stata fatta, ma essa è dovuta allo studio di casi patologici abbastanza scarsi nella letteratura medica e mai a quello di lesioni sperimentali.

VII.

Sulla fisiologia dei talami ottici.

Dai fenomei osservati nei cani che subirono la sezione longitudinale del corpo calloso, noi deducemmo che questa operazione non porta come conseguenza alcun sintoma di alterata sensibilità e motilità; onde pensammo di valerci di questa via come processo operatorio per raggiungere i nuclei grigi centrali.

La fisiologia dei talami ottici è ancora molto oscura. Gli sperimentatori che si sono occupati di essi, mentre notano che non si riesce mai a produrre in due animali l'identica lesione, hanno emesso sulla fisiologia di queste parti dell'encefalo una quantità di ipotesi monche, incoerenti e contraddittorie. Ciò evidentemente dimostra la scarsezza di buoni e solidi dati di fatto, sui quali fondarono una dottrina scientifica riguardo alla funzione dei talami ottici; scarsezza di dati dovuta alle enormi difficoltà tecniche riscontrate dagli sperimentatori e alla mancanza di esatte osservazioni fisiologiche e cliniche sull'argomento. Certamente con i metodi antichi i quali presupponevano necessariamente enorme distruzione dei centri nervosi per poter raggiungere i talami, sia con strumenti, che per mezzo di iniezioni di sostanze irritanti, non si poteva ottenere di meglio. Ora il metodo da noi proposto riesce benissimo allo scopo; con esso infatti si arriva ai talami con la semplice sezione longitudinale di breve tratto del corpo calloso; lesione che, come è stato già ripetuto, non produce alcuna alterazione nè di senso, nè di moto.

(1) France, *On the descending degeneration with follow lesion of the gyrus marginalis and gyrus fornicatus in Monkeys.* Phil. Trans. London, 1889.

Tra gli autori che si occuparono in tempi molto remoti dei talami ottici, il primo è Saucerotte [1] il quale parla di funzioni motrici specialmente localizzate agli arti superiori. L'opinione emessa da Saucerotte venne confermata da Serres e Loustau [2]. nelle loro esperienze sui cani.

Parimenti Laffargue [3], Magendie [4], Longet [5], Lussana e Lemoine [6] e Flourens [7] attribuiscono al talamo una funzione motrice, avendo costantemente osservato negli animali operati, movimento di maneggio e deviamento tanto degli arti che di tutto il corpo verso il lato sano, cioè verso il lato opposto a quello dove si era fatta l'asportazione. Anche Schiff [8] osservò il movimento di maneggio, ed estese la funzione dei talami ammettendo la contrazione dello stomaco e dell'intestino, opinione poi confermata da Valentin [9] e da Budge [10].

I su citati autori operavano facendo con uno strumento tagliente una sezione al talamo attraverso gli emisferi, i quali venivano lesi insieme ad altre parti vicine al talamo ottico tra cui spesso il peduncolo cerebrale. Inoltre le osservazioni duravano per poche ore dopo l'operazione di talamo ottico, di modo che essi non potevano mai stabilire i fenomeni di *deficit*, i quali venivano confusi con quelli traumatici e irritativi.

Il metodo quindi fu abbandonato, e Fournié [11] adoperò quello adottato già prima da Beaunis [12], il quale se ne serviva per produrre nel cervello distruzione di sostanza nervosa per mezzo di iniezioni di liquidi corrodenti. Per mezzo di un orificio praticato nella volta cranica, egli inietta nel talamo per mezzo di un ago-canula, penetrante attraverso dell'emisfero cerebrale, alcune gocce di una soluzione caustica di floruro di zinco colorata in bleu dall'anilina o di soda concentrata colorata dal carminio. Tra i fenomeni osservati egli insiste specialmente in quelli di eccitazione cerebrale, abolizione della sensibilità, ecc. Egli dice che la sensibilità quasi sempre è abolita; quando la lesione si è effettuata nella parte anteriore, allora c'è la perdita dell'olfatto, e quando avviene nella parte posteriore, quella dell'udito. Il talamo ottico quindi è, secondo Fournié, *il centro delle percezioni semplici, centro al quale vengono tutte le fibre sensitive, e la sua distruzione che coincide con la perdita di tutti i sensi e con la conservazione del movimento, ci autorizza ad ammettere che il punto dove lo stimolo è trasformato in percezione si trova nei talami ottici.*

(1) Saucerotte, *Mémoire sur les contrecoups dans les lesions de la tête*, 1769.

(2) Serres e Loustau, *Anatom. comp. du cerveau*, 1827.

(3) Laffargue, *Thèse de Paris*, 1888.

(4) Magendie, *Leçons sur les fonctions cérébrales*, 1839.

(5) Longet, *Anat. et pyhs. du syst. nerveux*, 1846.

(6) Lussana e Lemoine, *Fisiologia dei centri nervosi*, 1865.

(7) Flourens, *Recherches expérimentales sur les propriétés et les fonct. du syst. nerv.* Paris, 1842.

(8) Schiff, *Lehrbuch der Pyhs. des Menschen*, 1857.

(9) Valentin, *Lehrbuch der Pyhsiologie.*

(10) Budge, *Untersuch. über das Nervensysten.*

(11) Fournié, *Recher. exp. sur les fonct. du cerveau.* Paris, 1873.

(12) Beaunis, Bull. Acad. de méd., 1858; Gaz. méd. Paris, 1872.

Con questo metodo non si possono ottenere delle lesioni esattamente localizzate, perchè le iniezioni portano con sè una diffusione del liquido, il quale si infiltra negli spazi linfatici perivascolari, oppure è assorbito dai vasi e portato al di là della sede della puntura producendo così altre alterazioni. L'autore stesso ha riconosciuto questi fatti, e riporta dei casi nei quali dopo iniezione fatta del talamo ottico di un lato, trovò all'autopsia rammollito il talamo del lato opposto. Inoltre, dal fatto che gli animali operati da Fournié sopravvissero pochissime ore, non si può certo dare ad esse nessunissima importanza, tenuto poi conto che quest'autore cloroformizzava gli animali.

Posteriormente Veyssière (1), allievo di Charcot, pubblicò sullo stesso argomento un lavoro sperimentale. Per fare le lesioni egli adopera il metodo delle iniezioni di Beaunis, servendosi prima dell'acido cromico, poi della gomma densa per evitare la diffusione del liquido, poi in fine provò anche lo jodio finemente polverizzato. Posteriormente abbandonò questo metodo, e si servì del ben noto trequarti munito di alette, che si facevano uscire nel punto che si voleva distruggere. Egli conchiude che le lesioni del talamo ottico non danno disturbi della sensibilità, la quale è lesa, soltanto quando si è alterata la capsula interna nella sua parte posteriore e superiore.

Nello stesso anno Nothnagel (2), con metodi simili, arriva a risultati un po' differenti. Inietta ai conigli una mezza goccia di acido cromico nel talamo ottico, o fa delle distruzioni con un apparecchio simile a quello di Veyssière, ma non trova alcun disturbo nè di moto, nè di senso, ma sibbene una paresi dei movimenti di protezione e di difesa e la perdita del senso muscolare. Di modo che conclude che le vie della motilità e della sensibilità non passano pei talami ottici. Egli fa di questi gangli il *centro dove si trasformano in movimento le impressioni sensitive.* I risultati di Nothnagel, poco si possono prendere in considerazione, sia perchè le deduzioni che egli fa non sono in corrispondenza con i fenomeni osservati, sia perchè l'animale adoperato (il coniglio) è, dal punto di vista cerebrale, poco adatto per servire come soggetto di simili studi.

Non vogliamo dimenticare gli studi fatti da Luys (3) il quale ha sostenuto la funzione sensitiva del talamo. Egli ha considerato questo nucleo, basandosi su dati anatomici e clinici come un vero *sensorium commune*, cioè come un centro di percezione per le diverse specie di sensibilità, le quali si riuniscono in esso per poi irradiarsi nella corteccia cerebrale. Le impressioni tattili, dolorifiche, ottiche, acustiche, olfattive, gustative, genitali, viscerali, secondo questo autore, arrivano a questi nuclei di sostanza grigia, e lì, oltre che concentrarsi, si modificano per rivestire una forma nuova, rendendosi *più assimilabili per le operazioni cerebrali ulteriori e divenire così progressivamente gli agenti spiritualizzati dell'attività delle cellule cerebrali.*

Ferrier (4) segue in parte questa teoria, sostenendo che il talamo non possiede azione motrice. Egli, oltre ad aver fatto l'eccitazione elettrica del talamo che è riu-

(1) Veyssière, *Thèse de Paris*, 1874.

(2) Nothnagel, *Traité clinique du diagnostic des maladies de l'encéphale* (Trad. franç., Paris. 1885); Zeitschr. f. Klin. Med., 1889; *Congr. f. innere Medic. zu Wiesbaden*, 1887.

(3) Luys, *Le cerveau et ses fonctions.* Paris, Bailliére, 1876.

(4) Ferrier, *Les fonctions du Cerveau* (Trad. Franç., Paris 1878).

scita negativa, sostiene di aver leso in una scimia questo ganglio, penetrando lateralmente dalla faccia esterna del cervello attraverso il lobo temporale, e di aver ottenuto dei disturbi di sensibilità e di cecità unilaterale. Conclude che è necesssrio di fare una lesione molto estesa del talamo per provocare disturbi sensitivi. Per Ferrier, « *i gangli della base, il corpo opto-striato formano un centro inferiore al centro superiore emisferico, per il legame che esiste tra l'impressione e l'azione, centro inferiore che basta in certi animali (coniglio e cane) per tutti i movimenti divenuti automatici; ma nella scimmia e nell'uomo questi movimenti sono divenuti troppo complessi, troppo differenziati per non aver bisogno del concorso e dell'aiuto dell'intervento emisferico, campo cosciente.*

Carville e Duret (1) dicono che l'eccitazione del talamo ottico fatta per mezzo della corrente galvanica è negativa. Per ciò fare, essi tolgono ai loro animali la massa emisferica e mettono allo scoperto il talamo. Concludono che questi gangli o sono la sede della percezione bruta delle sensazioni periferiche, la cui elaborazione si farebbe forse nei lobi occipitali, o sono il luogo di trasformazione e di elaborazione delle sensazioni.

Laborde (2) e il suo allievo Lemoine (3) osservano, come Ferrier, anestesia del lato opposto. Lemoine in un primo tempo operò iniettando acido osmico, ma poscia per mezzo di un trequarti egli faceva penetrare una data quantità di sangue nell'encefalo. Il sangue proveniva da un secondo animale (coniglio), un'arteria del quale era unita al trequarti per mezzo di una cannula e di un tubo di gomma. Soltanto una volta egli riuscì a produrre un focolaio emorragico quasi del tutto localizzato al talamo, e l'autore notò allora dei disturbi di sensibilità generale e speciale del lato opposto. Questo animale sopravvisse poco tempo, e presentò fenomeni di eccitazione cerebrale, di modo che i risultati di Lemoine sono troppo poco numerosi per essere convincenti. A questo si aggiunga che l'autore non fece alcun esame microscopico della parte lesa.

Laborde constata pure che la faradizzazione dei talami non è seguìta da fenomeni motori, e dalle sue esperienze fatte con Lemoine, concluse che *i talami ottici costituiscono centri per la funzione della sensibilità.*

Nel 1883 Bechterew (4) pubblicò il suo primo lavoro sulle funzioni del talamo, lavoro poi accresciuto e completato negli Archivi di Virchow nel 1887.

Bechterew insieme al suo allievo Mislawski (5), opera su animali diversi, uccelli e mammiferi, ed eccita il talamo, sia per semplice puntura, sia per elettrizzazione faradica, dopo avere aperto il ventricolo laterale per arrivare al talamo ottico. Egli conclude che questo organo ha una doppia funzione motrice e sensitiva; sarebbe cioè

(1) Carville et Duret, Arch. de Phys., 1875.

(2) Laborde, *Traité élém. de Phys.*, 1892.

(3) Lemoine, *Thèse de Paris*, 1880.

(4) Bechterew, Pflüger's Archiv., XXXI; Neur, Centr., 1883; Arch. f. Psych., Bd. XXVI; Virchow's Archiv, vol 110; Rev. de Psych. et Neur. 1904; Monatsch. f. Psych. und Neur., 1905; *Les voies de conductions du cerveau et de la moelle* (Trad. Française, Paris, 1900). Neurolog. Centralbl., 1894, 1906.

(5) Bechterew e Mislawski, Arch. f. Anat. und. Phys., 1889, 1891; Neurolog. Centralbl. 1886, 1888, 1890,

in rapporto con la funzione dei movimenti involontari e con le percezioni sensitive. Per questi Autori inoltre il talamo ottico rappresenta il centro sottocorticale dei movimenti di masticazione e di deglutizione, avrebbe inoltre un'azione inibitrice sul piloro e sulla regione pilorica, influenzerebbe la secrezione intestinale arrestando i movimenti peristaltici dell'intestino tenue e delle altre parti del tubo intestinale a seconda il nucleo del talamo leso. Nella parte anteriore del talamo si troverebbero sempre secondo questi autori russi, i centri d'innervazione della vescica, del retto e della vagina; inoltre l'eccitazione del talamo porterebbe un'elevazione della pressione sanguigna e anche un arresto del cuore in diastole. Proseguendo nelle loro esperienze i suddetti autori ammettono un'influenza evidente del talamo sulla secrezione lacrimale, sulla pupilla che si dilata e sui globi oculari che protuberano. Inoltre si sostiene anche un'influenza dei talami ottici sulla respirazione.

Riassumendo, dalle numerose ricerche fatte da Bechterew e dai suoi allievi risulta che i talami ottici hanno un'azione sul respiro, sui movimenti del cuore, dello stomaco, dell'intestino, sul retto, sulla vescica e sulla vagina, sulla secrezione lacrimale e sul sistema nervoso vaso-motorio. In una parola *i talami ottici presiedono alle funzioni della vita vegetativa; inoltre in essi vi sono dei centri per l'espressione dei movimenti innati riflessi, influenza motrice; essi hanno anche influenza sulla sensibilità.*

La determinazione dei numerosi centri situati da Bechterew nel talamo ottico, è basata sui risultati ottenuti in massima parte per mezzo dell'eccitazione elettrica. Evidentemente questo metodo, adoperato dopo l'asportazione dell'emisfero lascia molto a desiderare, e i risultati ottenuti dagli autori russi hanno bisogno di nuove conferme. Rammentiamo finalmente che altri autori hanno localizzato nel talamo centri termici e centri vaso-motori.

Gli autori di cui ora faremo cenno, hanno lavorato sul talamo ottico dopo la comparsa delle nostre brevi note sperimentali; tra essi notiamo prima Sellier e Verger (1), i quali, come già abbiamo detto precedentemente, applicarono il processo della distruzione per mezzo dell'elettrolisi allo studio dei centri nervosi. In questo modo essi riuscirono a fare dei piccoli focolai di distruzione localizzata sia al nucleo caudato sia alla capsula interna che al talamo ottico. Per questo ultimo ganglio notano: 1) disturbi della sensibilità tattile e della nozione di posizione degli arti, disturbi che scompaiono dopo alcuni giorni; 2) l'assenza di modificazione della sensibilità al dolore e di disturbi della motilità.

Gli autori concludono: 1) che *le lesioni anche piccole del talamo, portano la sindrome tipica dell'emianestesia detta organica o capsulare;* 2) che *la distruzione del segmento anteriore o esterno del talamo non dà disturbi visivi;* 3) che *anche dopo distruzione del giro sigmoide, la guarigione dell'emianestesia può avvenire;* 4) che *l'elettrolisi bipolare è il miglior processo per ottenere distruzioni localizzate, che i due terzi degli animali sono utilizzabili, mentre Lo Monaco non ne può conservare che un quinto, e che in fine con questo processo si ottengono vere lesioni senza partecipazione*

(1) Sellier e Verger, Arch. de physiol., 1898; Soc. de Biol. de Bordeaux (Mém. de Biol. de Paris), 1903; Arch. d'électr. méd., 1895 e 1898.

di movimenti forzati che sono dovuti ad altre lesioni sopragginnte. In verità il nostro metodo non merita una tale critica. È vero che per essere eseguito, occorre molta pratica operativa e si va incontro ad emorragie, dovute specialmente alla rottura delle vene ascendenti che immettonsi nel seno longitudinale superiore; però offre il vantaggio che la lesione viene esattamente fatta, e che l'emorragia, dovuta all'asportazione, trova una via di uscita e quindi non comprime le parti circostanti. Il metodo della distruzione elettrolitica che invece è molto più facile e non richiede che pochissima pratica operatoria, presenta d'altra parte i difetti dei processi ciechi, la qual cosa porta con sè poca sicurezza dello studio dei fenomeni susseguenti all'operazione. Inoltre anche con questo metodo molti animali si perdono per emorragia interna la quale poi in tutti i casi produce delle distruzioni per conto proprio; di modo che per ciascun animale occorrerebbe di fare l'esame microscopico completo. Dei risultati ottenuti dagli autori francesi che in massima parte confermano i nostri, ci occuperemo alla fine di questo capitolo.

Rammentiamo ora i lavori di von Monakow (1) il quale ha studiato in modo speciale i talami ottici dal lato anatomico. Quest'autore, appoggiandosi ai suoi numerosi lavori sperimentali e clinici, fa dei talami ottici una parte importante degli apparecchi centrali per la percezione dell'impressioni sensoriali e sensitive.

In questi ultimi tempi un altro autore che si è occupato molto dei talami ottici è Probst (2) di Vienna, il quale per produrre la distruzione dei talami ottici riprende il processo di Veyssière leggermente modificato. Adopera una cannula con un uncino nascosto, e penetra nella scissura interemisferica attraverso il corpo calloso, usufruendo così del nostro metodo. In questo modo Probst riuscì a fare lesioni più o meno localizzate al talamo ottico sui cani, sui gatti e anche su una scimmia. In questi animali, dopo l'operazione, egli notò deviazione e contrattura della testa, nistagmo e movimenti di maneggio che si fanno dal lato della lesione. Questi fenomeni sono di corta durata, spariscono cioè dopo alcuni giorni, mentre come fenomeni duraturi, l'autore nota l'emianopsia del lato opposto, diminuzione della sensibilità tattile, perdita del senso muscolare e infine un leggero grado di paresi; questi disturbi si manifestano negli animali nei movimenti delicati e combinati, come nell'atto di scegliere con la mano per la scimmia, mentre che spontaneamente sono possibili i differenti movimenti delle dita delle mani. Finalmente Probst nota disturbi di gusto e di odorato del tutto dubbi.

Riparando a una dimenticanza, diremo brevemente del lavoro di Castellino (3), il quale col metodo di Nothnagel e Veyssière fece delle distruzioni nei piccioni, nei conigli e nei cani e osservò sia nelle lesioni anteriori che nelle posteriori, movimenti

(1) Von Monakow, Arch. f. Psych., 1895; Gehirnpathologie, 1905.

(2) Probst, Archiv. f. Psych., Bd. XXXIII, H. I e H. 3. Bd. XXXV, H. I.; Deutsche Zeitschr, f. Nervenheil., Bd. XIII, Bd. XV, Bd. XVII; Monatschr. f. Psych. und Neur., Bd. IX, Bd. V; idem 1902. Arch. f. Anat. und Phys. Anatom., Abteil. 1902; Wiener. klin. Wochenschr., 1902; Aus den Sitzungsberich. der Kaiser. Akad., d. Wissensch. in Wien, Mathem. natur. Klasse, Bd. CXIV. Abt., III, April 1905.

(3) Castellino, Bollettino della Reale Accademia medica di Genova VIII, n. 14. 1893 e Wiener klin. Woch., 1895.

di maneggio dal lato opposto della lesione con tendenza a cascare da questo lato. Per quest'autore i talami ottici sono organi complementari dei centri motori e specialmente dei centri del senso muscolare e suscettibili di supplirli. Finalmente May [1] fece in molte scimmie la distruzione del talamo ed osservò emianestesia ed emianopsia del lato opposto, deviazione della testa dal lato della lesione. In 15 casi su 16 l'autore nota paralisi motrice del lato opposto a causa della lesione concomitante del fascio piramidale; in 9 casi emianopsia definitiva, in 8 casi deviazione della testa, in 4 casi ineguaglianza pupillare. Qualche volta l'autore osservò del nistagmo.

Per finire l'esposizione di quest'argomento che tanto ha interessato i fisiologi e e gli anatomici, non ci resta che di riferire sul lavoro di Roussy [2] del quale ci siamo giovati nella compilazione della parte storica e di quello del Sachs recentemente comparso nel *Brain* [3].

Quest'ultimo autore sotto la direzione di Horsley e di Clarke, opera sulle scimmie e sui gatti col metodo elettrolitico. e si propone: 1) di fare lesioni localizzate nella corteccia per studiare poi anatomicamente il decorso delle fibre cortico-talamiche; 2) di fare lesioni nel talamo e di studiare poi il decorso delle fibre talamo-corticali, e gli altri fasci di fibre che hanno relazione colla lesione; 3) di osservare i fenomeni dell'eccitazione elettrica del talamo e delle parti adiacenti. Del primo gruppo di ricerche ci occuperemo nel capitolo seguente, quando cioè descriveremo le degenerazioni consecutive all'asportazione del talamo ottico. Diremo qui soltanto che il Sachs faceva le lesioni servendosi dell'acido nitrico, e neutralizzando l'eccesso dell'acido posto sulla corteccia con bicarbonato di soda. Nel secondo gruppo sono comprese le scimie e i gatti operati di talamo col metodo elettrolitico e con l'uso dello strumento steriotassico di Clarke, descritto nel vol. XXI (1908) del *Brain*. L'autore si meraviglia che sia nelle 22 scimie, che nei 4 gatti da lui operati, non ha mai osservato nè movimenti di maneggio, nè disturbi di emianopsia. Nulla dice in riguardo ai disturbi di motilità e di sensibilità.

Nelle ricerche riguardanti l'eccitazione del talamo, il Sachs trova che il nucleo anteriore e il nucleo medio di esso sono ineccitabili. Invece il nucleo laterale produce movimenti nei globi oculari e negli arti a seconda il punto che viene eccitato; mentre il pulvinar dà, eccitato, movimenti degli occhi con dilatazione della pupilla. Gli animali operati dal Sachs evidentemente furono fatti sopravvivere per pochi giorni all'operazione, e ciò allo scopo di utilizzare i cervelli per lo studio anatomico col metodo di Marchi.

La medesima preoccupazione ha guidato il Roussy nelle sue ricerche; ricerche eseguite col metodo elettrolitico e riguardanti una scimia, due gatti e due cani la cui sopravvivenza massima è di circa 40 giorni. Anche Sellier e Verger i quali sperimentarono dopo di noi confermandone i risultati, mantengono i cani operati per pochissimi giorni, non sufficienti certamente per lo studio esatto dei sintomi di deficienza dovuti all'organo distrutto. Noi sin da ora vogliamo rammentare che i cani

(1) May, citato da G. Mann, nel British Journ., febbraio 1905.
(2) Roussy, *La couche optique*, Paris, 1907, Steinheil Éditeur.
(3) Sachs, Brain, vol. XXXIII, 1909, pp. 95-186.

sopravvissuti all'asportazione del talamo da noi fatta, furono tenuti in vita per moltissimi mesi ed anche per più anni. Cade perciò quello che gratuitamente dice il Roussy, il quale afferma che noi esaminammo gli animali per quei pochi giorni che sopravvissero all'operazione, senza aspettare la fine dei sintomi irritativi.

Il Roussy, opera col nostro metodo operatorio che lui chiama *méthode sanglante*, otto animali dei quali soltanto uno visse 10 giorni e fu ucciso dall'autore perchè molto sofferente. Egli perciò rifiuta il nostro metodo, e ricorre a quello più facile delle elettrolisi. Siamo dispiacenti che il Roussy non sia riuscito a tenere in vita gli animali operati col nostro metodo. Certamente se egli vi avesse insistito, avrebbe avuto dei successi come li abbiamo avuti noi, ottenendo così il vantaggio di conoscere nei cani sopravvissuti la parte del talamo di cui essi erano mancanti. D'altra parte col metodo cieco dell'elettrolisi. il Roussy ha avuto pochi successi in quanto che, come abbiamo detto, soltanto 5 animali sopravvissero all'operazione.

Nelle poche settimane di sopravvivenza degli animali operati, il Roussy rilevò come sintomi positivi: 1) movimenti di maneggio; 2) disturbi della sensibilità superficiale e profonda; 3) emianopsia; 4) disturbi dell'udito (in due casi).

Secondo l'autore però i movimenti di maneggio sono dovuti alle lesioni degli organi vicini e specialmente a quelle della calotta peduncolare e dei tubercoli quadrigemini; l'emianopsia è dipendente da lesione di vicinanza (bandelletta ottica, radiazioni ottiche, corpo genicolato esterno) e i disturbi uditivi sarebbero dovuti a lesione dei tubercoli quadrigemini e della calotta peduncolare. Come sintomo quindi dovuto all'asportazione del talamo ottico non resta secondo l'autore che l'emianestesia del lato opposto alla lesione. In ciò egli conferma le conclusioni di Sellier e Verger e di tutta la scuola francese che sostiene la medesima teoria. Facciamo però notare che l'emianestesia, al pari degli altri sintomi, è stata dall'autore vista diminuire dopo alcuni giorni dall'operazione. Finalmente l'autore nega che per lesione del talamo ottico si possano avere disturbi paralitici, contratture, convulsioni, fenomeni di eccitazione cerebrale, disturbi dell'espressione mimica, disturbi sfinterici o secretori.

Le esperienze da noi eseguite sull'asportazione del talamo ottico, ebbero principio nel 1897 e furono proseguite fino al 1899, per essere poi riprese nel 1903. L'animale da noi scelto è stato sempre il cane, soltanto una volta operammo una scimia, la quale morì un giorno dopo l'operazione. Non ritornammo ad operarne altre, sia per il costo molto alto di esse, sia perchè poco si prestano all'operazione eseguita col nostro metodo a causa della scarsezza delle parti molli sottostanti al cuoio capelluto della regione centrale del cranio. Infatti nelle scimie non si riesce nemmeno a fare il primo piano di sutura, di modo che il cervello resta soltanto coperto dalla cute del cuoio capelluto. Nei cani invece questo non avviene, sia perchè si può fare un primo piano di sutura riunendo le aponeurosi dei muscoli temporali, sia perchè la pelle del cane è molto spessa e non sottile come quella della scimia. Nelle operazioni che noi abbiamo fatto, il talamo è stato diviso in tre parti, cioè nella parte interna la quale confina con la parete del terzo ventricolo, nella parte anteriore, e nella parte posteriore, o pulvinarica. Quando si voleva asportare la parte

interna, allora il cucchiaino asportatore lavorava nel senso longitudinale. Invece quando si voleva ledere il pulvinar, il cucchiaino veniva infossato nel talamo in senso obliquo verso l'esterno. Finalmente questo strumento ledeva il talamo in senso trasversale quando dovevamo asportare la parte anteriore. In altri cani poi abbiamo fatto la lesione completa di un talamo e la lesione bilaterale dei pulvinar. Sull'argomento abbiamo pubblicato finora tre Memorie. Nella prima (1) riportiamo tre esperienze di lesione della parte interna del talamo; nella seconda (2) quella riguardante l'asportazione di ambi i pulvinar e nella terza (3) studiammo le degenerazioni susseguenti alle lesioni suddette. Tutte le rimanenti esperienze, comprese quelle della lesione del nucleo anteriore sono rimaste finora inedite. Riportiamo ora brevemente i protocolli delle nostre esperienze.

Esperienza I.

10 febbraio 1897. — Cane **D**, del peso di kg. 6,500.

Morfinizzato e fissato l'animale, si pratica l'asportazione della parte interna del talamo ottico destro. L'animale nel momento della lesione del talamo non reagisce in nessun modo. Ravvicinati con delicate manovre gli emisferi cerebrali divaricati, si procede alla riunione della ferita mediante due piani di sutura, uno per le parti molli epicraniche e l'altro per la pelle. Si fascia la ferita, si scioglie l'animale e si mette su di una branda.

11 febbraio. — L'animale emette continui lamenti ed è molto agitato. Per calmare questo stato di agitazione, e prevenire emorragie intracraniche si iniettano 5 cc. di soluzione all'1 % di idroclorato di morfina. Durante la notte l'animale ha orinato, e l'urina raccolta svela la presenza di glicosio e di albumina. Nelle ore pomeridiane lo stato di agitazione si ripresenta, e allora si ritorna a fare un'iniezione uguale alla precedente.

12 febbraio. — Il cane si trova fuori della branda a distanza di tre o quattro metri. Ha emesso per due volte le urine. Non si lamenta più, dorme quasi sempre e ricusa di prendere il latte.

13 febbraio. — Il cane si trova anche oggi fuori della branda. Le urine contengono ancora glicosio e albumina. Si riesce a fargli inghiottire, per mezzo di una pipetta un poco di latte. È molto cattivo e tenta di mordere.

14 febbraio. — Il cane prende il latte da sè, ma con difficoltà. È stato visto camminare tenendo gli arti posteriori piegati.

15 febbraio. — Si rinnova la medicatura, dalla ferita esce del liquido sanguinolento. Prende il latte, ma rifiuta la carne.

(1) Lo Monaco, Rivista di patol. nerv. e ment., 1897, pp. 354-365.

(2) Lo Monaco, *Ricerche di fisiologia dedicate al prof. Luciani*, Milano, Società editrice libraria, 1900.

(3) Lo Monaco (in collab. con lo studente laureando Pitò), Arch. di farm. sperim. e scienze affini, 1904, pp. 507-528.

16 febbraio, — Le urine non presentano più le reazioni dello zucchero e della albumina. Il cane cammina appena, pur dimostrando debolezza negli arti posteriori. Da sè prende poco latte, che gli viene somministrato quindi con la sonda. Rifiuta la carne. Dalla ferita fuoriesce pochissimo liquido.

18 febbraio. — La ferita è riunita, si rifascia per precauzione. Il cane cammina bene, e passeggia per il laboratorio, scendendo anche le scale. Reagisce alle gesticolazioni tanto davanti all'occhio destro che al sinistro. Incomincia a mangiare la carne e il pane.

20 febbraio. — Con la prova dell'alimentazione, cioè mostrando al cane dei pezzetti di carne mentre si tiene l'uno o l'altro occhio bendato, sembra cieco di quello sinistro, mentre a destra non mostra alcun disturbo visivo; fenomeni di emianopsia e di emiambliopia bilaterale omonima non sono rilevabili. Avvicinando improvvisamente ora all'uno ora all'altro occhio un cerino acceso, non reagisce nè a destra, nè a sinistra.

22 febbraio. — Sospeso il cane su un telo munito di quattro fori attraverso i quali si fanno passare gli arti dell'animale, si osserva che a sinistra la sensibilità tattile e quella dolorifica mostransi sensibilmente diminuite. La forza muscolare, saggiata col costringere l'animale a trascinare dei pesi attaccati ad una funicella, e congiunti con semplice nodo scorsoio ai diversi arti, mostrasi indebolita in quelli di sinistra.

25 febbraio. — Si ripete la prova dell'alimentazione coll'occhio bendato che conferma il risultato già descritto. Il cane urta contro gli ostacoli messi ad arte lungo il suo cammino, e non salta quando ha bendato l'occhio destro. L'udito, il gusto e l'olfatto sembrano normali. La sensibilità tattile e dolorifica è sempre diminuita a sinistra.

2-5 marzo. — A grado a grado si vanno dileguando i disturbi della vista e della sensibilità.

6-12 marzo. — I suddescritti metodi d'indagine non riescono più a far rilevare una differenza nella visione dei due occhi, nella sensibilità tattile e dolorifica e nella forza muscolare.

20 marzo. — Il cane oggi si trova con la ferita riaperta: è stato morsicato da un suo compagno. Si medica e si fascia.

14 aprile. — La seconda ferita è guarita. In questo periodo il cane non ha presentato alcuna alterazione di sensibilità e di visione. È stato sempre vivace e vorace. La nutrizione si è mantenuta buonissima e il suo peso è aumentato.

Luglio-agosto. — Il cane ha cominciato a dimagrare pur essendo sempre vorace; presenta fenomeni distrofici, consistenti in alterazione della pelle con caduta del pelo.

7 agosto. — Si uccide col cloroformio. Pesa kg. 5. Alla sezione, dopo aver fatto un taglio trasversale del cervello in corrispondenza della regione talamica, si trova, che mentre a sinistra il fornice ed il talamo non sono alterati, a destra invece nella parte interna del talamo esiste uno spazio, le cui pareti sono coperte da sostanza giallastra. La parte asportata è limitata all'esterno dalla linea tratteggiata, come si vede nella figura intercalata nel foglio susseguente. Il corpo calloso non esiste più, e le faccie interne degli emisferi nella parte superiore sono saldate fra loro. Il cervello insieme al midollo spinale si mette nel liquido di Müller. Nella mucosa dello

stomaco e dell'intestino, nella pleura, nei polmoni, nei reni e nelle articolazioni, per quante ricerche furono fatte, non si riuscì a trovare le emorragie parenchimatose notate da parecchi autori in conigli con lesioni dei talami ottici.

Questo esperimento dimostra che l'estirpazione limitata alla parte interna del talamo, produce cecità, diminuzione di sensibilità tattile e dolorifica e di forza muscolare nel lato opposto a quello operato. Questi disturbi scompaiono circa dopo 4 settimane.

Esperienza II.

12 febbraio 1897. — Cane grosso, del peso di kg. 13.

Si mette allo scoperto nel modo da noi descritto la regione talamica, e prima di fare l'asportazione della parte interna del talamo destro, la si eccita superficialmente con esito negativo, pur rinforzando molto la corrente.

13 febbraio. — Il cane si lamenta, si mostra agitato. Gli si iniettano 5 cc. di soluzione all'1 % di cloridrato di morfina.

14 febbraio. — Il cane è calmo, prende un po' di latte da sè, e nel prenderlo dimostra difficoltà a deglutire. Si regge in piedi, cammina nella stanza, pur mostrando grande debolezza negli arti posteriori e urtando contro gli oggetti. L'urina presenta scarse quantità di glicosio e di albumina.

15-16 febbraio. — Il cane si regge meglio in piedi, ma è assai depresso; giace tenendo la testa distesa col muso appoggiato sul pavimento. Si medica la ferita dalla quale esce poco liquido sanguinolento. Gli si somministra il latte per mezzo della sonda.

17 febbraio. — Si ritorna a medicare la ferita, dalla quale esce altro liquido sanguinolento. Le urine danno sempre le relazioni del glicosio e dell'albumina.

19 febbraio. — Si osserva un poco di miglioria nello stato generale dell'animale, il quale rifiuta ancora il cibo, per la qual cosa il latte si continua a somministrare con la sonda. Reagisce alle gesticolazioni tanto all'occhio destro che al sinistro. La ferita migliora, ma è sempre aperta posteriormente.

22 febbraio. — Il cane ha cominciato a prendere cibi solidi.

1 marzo. — Il cane è sempre torpido, apatico e magro, quantunque mangi moltissimo. Si osservano fenomeni distrofici come perdita di pelo, soluzione di continuo superficiale allo scroto ecc. Fatta la prova dell'alimentazione, l'animale si mostra cieco nell'occhio sinistro. Non si presta agli esami per la sensibilità tattile e dolorifica; la forza muscolare a sinistra è alquanto più diminuita che a destra. La ferita è sempre aperta, si medica spargendovi su un po' di polvere di jodoformio.

2 marzo. — Si ripetono le indagini per i disturbi visivi, e dai risultati devesi dedurre che l'occhio sinistro è cieco, e che fenomeni di emianopsia e di emiambliopia non sono rilevabili. Gli altri sensi specifici paiono normali.

6-10 marzo. La ferita è sempre aperta, presenta granulazioni pallide. Congiuntivite a sinistra, non si osservano nuovi fenomeni distrofici. L'animale sta quasi sempre sdraiato. Temperatura del cane 39°. Mangia molto, ma è sempre magro quantunque sia aumentato un po' di peso in quest'ultima settimana. I disturbi sono quasi

cessati. Coll'occhio destro bendato prende i pezzetti di carne sparsi per la stanza, evita gli ostacoli, scende e sale bene le scale, e salta da una sedia. Ora risponde bene agli stimoli tattili e dolorifici, tanto negli arti destri che nei sinistri. La forza muscolare è eguale in ambo i lati.

Aprile. — Il cane dimagra sensibilmente e i fenomeni distrofici aumentano.

10 maggio. — Si trova morto. Pesa kg. 10,800. La lesione del talamo è limitata alla parte interna, ed è uguale in estensione a quella della precedente esperienza. Il cervello non presenta nessun'altra alterazione, ad eccezione delle aderenze della cicatrice con la corteccia cerebrale. Negli organi non si trovano emorragie interstiziali.

Questa esperienza al pari della prima dimostra che l'asportazione della parte interna del talamo ottico, porta cecità dell'occhio opposto. In questo caso, a causa forse dello stato generale dell'animale molto deperito, non abbiamo potuto ben constatare se vi fossero deficienze delle sensibilità generali o localizzate ad un solo lato. Abbiamo poi la prova che i talami nella loro parte interna non sono, per lo meno superficialmente eccitabili.

Anche qui i disturbi sono stati transitori, della durata di 4 settimane circa. Di eccezionale gravità in questo cane furono i fenomeni distrofici e il dimagramento che quasi senza interruzione continuò durante tutto il periodo post-operatorio.

Esperienza III.

Cane **F**, di media taglia del peso di kg. 6.

1 aprile 1897. — Si asportano oltre che la parte interna del talamo destro, anche gli strati superiori della parte esterna. L'eccitazione elettrica di queste parti riesce negativa, come pure l'animale non fa alcun movimento, quando si lede la parte esterna del talamo.

2 aprile. — Nell'urina emessa durante la notte si trova albumina e glicosio in poca quantità. Manca l'ammiccamento dell'occhio sinistro.

3 aprile. — Il cane è sceso dalla branda, cammina trascinando gli arti posteriori, presenta catarro congiuntivale in ambo gli occhi. Le pupille sono sensibili alla luce. Prende il latte.

4 aprile. — Il cane sta meglio, mangia pezzetti di carne. La congiuntivite migliora.

5 aprile. — La ferita è in via di guarigione, esce pochissimo liquido sanguinolento, si rifascia.

6 aprile. — Il cane mangia bene e cammina diritto senza accennare a movimento di maneggio. Manca l'ammiccamento nell'occhio sinistro che invece avviene nel destro.

10 aprile. — Mancanza di ammiccamento e cecità a sinistra. Deficienza marcatissima di senso tattile e dolorifico a sinistra. Gli altri sensi sono normali. Mentre con gli arti sinistri trasporta soltanto 2 kg, coi destri arriva a trasportarne 3 ed anche più.

11-20 aprile. — I disturbi su notati in questo periodo di tempo sono stati sempre dimostrabili. La ferita rimargina benissimo, e sta quasi per chiudersi.

20-30 aprile. — Durante questo periodo i disturbi su descritti cominciano a diminuire; di modo che alla fine di aprile il cane non mostra più alcuna alterazione apprezzabile, se si eccettui ancora un po' di deficienza del senso tattile. L'ammiccamento avviene ora anche nell'occhio sinistro. Il cane è vispo, vorace, ben nutrito e non mostra alcun fenomeno distrofico.

30 giugno. — Comincia a dimagrare ed a presentare alterazioni della cute, la quale è piena di croste e nuda di pelo.

3 agosto. — Si trova morto. Pesa kg. 4,700. Alla sezione, il taglio trasversale nella regione talamica si presenta come nella fig. 2.

In questa figura si nota che l'asportazione è stata limitata agli strati superiori del talamo destro. Nel cervello poi appena estratto, sollevando leggermente la cor-

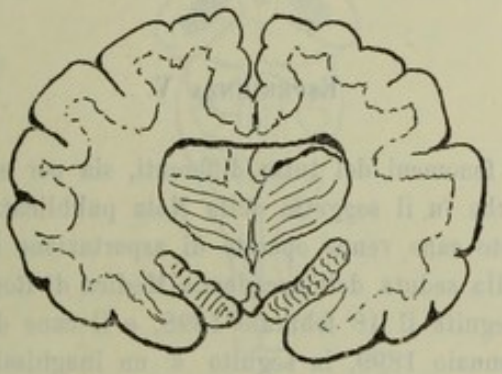

Fig. 2.

teccia, si vede che la lesione è estesa anche alle parti esterne del talamo destro, di cui sono stati asportati come nella parte interna gli strati superiori, e nello stesso tempo si osserva che nessuna altra parte nervosa vicina è stata offesa. Il cervello ed il midollo spinale si mettono ad indurire nel liquido di Müller.

I fenomeni notati in questa terza esperienza non differiscono da quelli osservati nelle prime due, eccettuata una più marcata deficienza della sensibilità tattile e dolorifica e della forza muscolare. Come negli altri due cani dell'esperienze precedenti, anche qui i disturbi finiscono dopo circa un mese senza lasciare alcuna traccia; seguirono anche qui i fenomeni distrofici e il dimagramento.

Esperienza IV.

Cane nero con orecchie tagliate.

24 febbraio 1897. — Si opera nel modo solito facendo una breccia ossea molto ampia, si ha emorragia di un grosso vaso che fortunatamente si riesce a legare. Dopo aver tagliato il corpo calloso si eccita la parte interna del talamo, e non si osserva

alcuna reazione anche con forte corrente molto sensibile alla lingua; dopo si asporta tutto il talamo destro nei suoi strati superficiali.

25 febbraio. — Il cane è molto abbattuto e non è possibile di fare alcun esame.

26 febbraio. — Le condizioni generali dell'animale oggi sono peggiori di ieri. La temperatura rettale è di 25°, non si riesce a fargli inghiottire del latte. Il globo oculare sinistro è molto abbassato, dimodochè si vede una gran parte della sclera, meno è rotato l'occhio destro, le pupille sono immobili, e la cornea è poco sensibile. Si osserva una differenza nella dilatazione delle pupille, quella destra è ristretta, invece la sinistra è molto dilatata. Nell'urina dealbuminata, le reazioni del glicosio riescono positive. Nelle ore pomeridiane l'animale si trova morto. Si fa la sezione e si trova che la lesione interessa tutta la superficie del talamo destro.

Da questa esperienza non si ricava altro che la conferma della ineccitabilità del talamo per lo meno nella sua parte interna.

Esperienza V.

Un complesso di fenomeni del tutto differenti, sia per entità che per durata, si osservarono nel cane che fu il soggetto della Nota pubblicata nel volume dedicato al prof. Luciani. Questo cane venne operato di asportazione bilaterale del pulvinar, e venne presentato nella seduta dell'Accademia Medica di Roma del 26 giugno 1898. L'operazione venne eseguita il 18 febbraio 1898, e il cane dopo 11 mesi di sopravvivenza morì il 18 gennaio 1899, in seguito a un lunghissimo accesso convulsivo, il quale era stato preceduto da altri nei due giorni antecedenti. Il cervello ed il midollo spinale furono subito messi nel liquido di Müller e dopo avvenuto l'indurimento, furono tagliati in serie al microtomo e colorati secondo il metodo Weigert-Pal. Dall'osservazione microscopica abbiamo potuto esattamente ricostruire le lesioni fatte e le alterazioni che avvennero per effetto del traumatismo. Da esse, come si vede nell'annessa fig. 3, risulta che le parti asportate rappresentano una grande porzione della regione del pulvinar, le lesioni però, per quanto simmetriche non sono uguali nei due lati, poichè a sinistra manca una quantità di sostanza nervosa maggiore che a destra. Tanto il ganglio della habenula che l'estremità ultima posteriore del pulvinar sono state rispettate dallo strumento, il quale ha fatto lesioni non molto estese in profondità. Come conseguenza dell'atto traumatico si trova una grande produzione di sostanza connettivale tra le superficie interne del cervello e al disopra della regione del pulvinar e dei tubercoli quadrigemini anteriori. Queste ultime formazioni sono atrofiche, e nelle parti adiacenti alla lesione esistono focolai necrotici dovuti evidentemente a disturbi circolatori. I nervi ottici sono del tutto degenerati.

Sarà più facile ora, dopo aver riportato la necroscopia del cane operato, vagliare meglio i sintomi che si osservarono durante la sopravvivenza di esso.

Come abbiamo antecedentemente detto, il cane venne operato il 18 febbraio 1898. Alla descrizione dell'atto operativo già riportato, dobbiamo solamente aggiungere che dopo aver dilatata la fessura interemisferica e diviso il corpo calloso nella

sua parte posteriore, ci riuscì facile vedere, evitando convenientemente l'emorragia, le parti laterali del terzo ventricolo, costituite, come si sa, dalle superficie interne del talamo. Introducemmo allora un cucchiaino a bordi taglienti in senso leggermente obliquo, e portammo via bilateralmente la sostanza nervosa della regione del pulvinar. Arrestata l'emorragia coll'immettere temporaneamente nella cavità lesa piccoli pezzetti di spugna finissima resi asettici, chiudemmo la ferita con un doppio piano di suture e la protegemmo fasciandola. Nel momento dell'ablazione della sostanza pulvinarica non si produssero movimenti di sorta, nè segni di dolore; soltanto si osservò ammiccamento delle palpebre, rotamento dei globi oculari in basso e in fuori e grande dilatazione delle pupille. Di questi fenomeni, il rotamento durò due giorni, mentre la midriasi rimase permanente per più mesi, e dopo si attenuò alquanto.

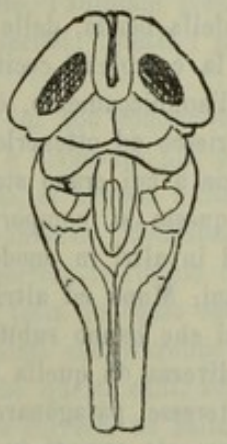

Fig. 3. — Superficie dorsale dei talami ottici, dei tubercoli quadrigemini e della midolla allungata nel cane.
Le parti asportate nei talami sono disegnate in nero.

L'animale sin dall'indomani dell'operazione, lasciò sperare una pronta guarigione. Egli cominciò ben presto a deglutire il latte che veniva versato nella sua bocca per mezzo di una pipetta, a mangiare pezzetti di carne lessa e a camminare. La ferita si riunì per prima intensione.

I fenomeni irritativi furono di breve durata; essi consistettero in movimenti di maneggio poco accentuati da destra verso sinistra e in movimenti impulsivi che si manifestavano a lunghi intervalli. Un complesso invece di sintomi permanenti di deficienza di senso generale e specifico si osservarono subito nel cane: tra essi s'impongono in primo luogo quelli visivi.

L'animale appena potè camminare, mostrò di avere perduto il senso della vista. Esso andava per la stanza a capo chino, urtando contro tutti gli oggetti e contro le pareti della stanza ove era stato posto, non si difendeva se si minacciava col piede o col bastone, non trovava mai i pezzi di carne buttati sul suolo, se prima non li riconosceva coll'olfatto e con il tatto. Mancavano inoltre il riflesso dell'ammiccamento ed il riflesso pupillare, mentre le pupille erano molto dilatate, ed il fondo dell'occhio all'esame oftalmoscopico si mostrava normale.

Dopo due settimane dall'operazione, il cane, che non offre alcun sintoma che riveli una lesione qualunque nella sfera dell'intelligenza, dimostra un'affettività che si direbbe esaltata più che depressa, cammina speditamente nella sua stanzetta, evitando gli ostacoli e non urtando più contro le pareti di essa. Se però si spostano i mobili o si porta l'animale in un altro ambiente, allora ricomincia ad urtare, pur riuscendo molto più presto di prima ad orientarsi e ad evitare i pericoli. D'altra parte si osserva che esso non riesce mai a mettere il muso dentro la catinella che contiene il pasto, se prima non ha urtato contro le pareti di essa, come non riesce mai quando si rizza su due piedi, ad appoggiarsi di primo acchito sul corpo di chi lo chiama; non teme poi il bastone, non scende mai da un'altezza per quanto bassa, e se trova sul suo cammino un dislivello, vi ruzzola. Tutte le altre prove comunemente usate per la constatazione dei disturbi visivi, come, per esempio, quella del cerino acceso, dell'alimentazione, della benda, delle striscie di carta ecc., riescono in questo cane negative e mostrano la completa cecità dell'animale. Inoltre, mentre continua a mancare il riflesso dell'ammiccamento, è tornato invece quello pupillare, il quale però è torpido e non si riesce ad ottenerlo che con molta difficoltà.

Avendo a disposizione un cane a cui erano stati asportati a scopo sperimentale i globi oculari, osservammo che questo si comportava in alcuni esami in modo eguale al cane da noi operato, ed in altri in modo del tutto diverso. Parimenti, poichè le descrizioni che il Luciani, Munk ed altri, che si sono occupati delle localizzazioni corticali, dànno dei cani che hanno subìto l'ablazione dei lobi occipitali, comprendono una sintomatologia diversa da quella che presenta il cane operato di pulvinar, ci è parso di grande interesse, paragonare fra loro il comportamento che mostrano questi tre cani differentemente operati in riguardo alla visione. Per potere passare a questo esame crediamo opportuno di riassumere i quadri dei fenomeni del cane cieco per asportazione dei globi oculari, e dell'altro che ha subìto l'ablazione della sfera visiva, usufruendo delle descrizioni che ne dànno gli AA. su ricordati, bene riassunte nel libro del Soury (1).

Quando si bendano gli occhi o si estirpano i globi oculari a un cane, questo subito dopo riesce ad orientarsi ed a riconoscere il posto in cui egli è già stato quando godeva della visione. Ma se invece l'animale viene portato in una stanza per lui nuova, esso, pur camminando con prudenza, urta e cade, se gli capita sul cammino un dislivello. Pur tuttavia, se lo si preserva da questa caduta, facendogli tastare successivamente il terreno, col farlo discendere e rimontare varie volte, l'animale non casca più, ed esegue da sè con abbastanza esattezza tutti questi movimenti. Dopo alcune settimane, questo cane corre e salta come prima, senza urtare nei luoghi a lui divenuti familiari; solamente rimangono alcuni segni di esitazione e di inettitudine in presenza di ostacoli che egli non ha potuto prevedere.

Il cane, privato delle due sfere visive, dopo l'operazione, resta invece per parecchi giorni dentro il suo giaciglio senza muoversi e senza cercare il cibo. L'animale avverte tutto ciò che passa intorno a lui come l'indicano i movimenti delle sue orecchie. Chiamato, gira la testa, rimuove la coda, ma non si sposta: bisogna avvi-

(1) *Le système Nerveux centrale*, Paris, 1899.

cinargli la carne, perchè si decida a fare qualche passo. Col tronco basso, la testa allungata, la coda appoggiata al suolo, esso muove con estrema lentezza una gamba dopo l'altra, poi si arresta e si rimette a dormire.

Niente altro si osserva nei primi giorni. Verso il principio della seconda settimana fa da sè alcuni passi apaticamente, fiutando il suolo e alla fine della terza settimana fa più lunghi tratti nella sua stanza, senza scopo apparente.

Dopo, il cammino perde la gran lentezza dei primi giorni, la schiena si raddrizza, i movimenti esitanti delle estremità anteriori sono diminuiti, il cane ripassando per le medesime vie, non urta nè i muri nè i mobili. Tre o quattro mesi dopo l'operazione, questo cane si orienta quasi tanto bene, benchè sempre con prudenza, quanto un cane che vede, nei luoghi che ha già appreso a conoscere. Se si porta in un ambiente a lui ignoto, l'animale presenta allo stato attenuato i medesimi fenomeni che sono stati descritti; infatti i progressi dell'adattamento nei nuovi ambienti sono più rapidi.

Le difficoltà del terreno da lui non conosciuto l'espongono meno alle cadute e agli altri accidenti, perchè esso è diventato più prudente, riconosce il suolo, ritira con precauzione il piede avanzato, si arresta o ritorna indietro; se sente il vuoto, si sdraia, e niente lo decide ad avanzarsi. Medesimamente resta sulla tavola, sulla sedia dove è stato posto, senza correre il rischio di un salto più o meno pericoloso; va, viene sino all'orlo, tende la testa in basso senza perdere l'equilibrio, testimonia con i suoi gridi e i suoi movimenti che vorrebbe discendere, ma mai vi si decide. Munk inoltre insiste sul fatto che questi cani, sopravvissuti per un anno e più alla operazione non si vedono mai nè correre, nè saltare.

Da questa descrizione distintamente si deduce che l'animale presenta uno stato di notevole apatia ed indifferenza per ciò che lo circonda, quindi esso non va in traccia di cibi, tende a restare accovacciato e inerte, raramente risponde con ammiccamento alle gesticolazioni che gli si fanno innanzi agli occhi, ha perduto la sua abituale affettività e, se è minacciato, mostrasi preso da paura, e reagisce più in forma di difesa che di offesa. Considerando quindi l'insieme dei fenomeni presentati dal cane mutilato nella regione occipitale, si trova come sintomo culminante uno spiccato cambiamento di carattere, di abitudini e di maniera di reagire verso le azioni esteriori.

Conviene qui che noi, senza entrare nel merito della questione, notiamo come per molti AA. (Munk, Schaefer, Vitzou, ecc.) il cane in queste condizioni è completamente cieco; perchè l'ablazione bilaterale dei lobi occipitali non permette alcuna sopravvivenza della visione mentale dell'animale. Esso non ha soltanto perduta la memoria visiva dei luoghi, ma non può richiamare la visione subbiettiva delle forme e dei colori degli oggetti del mondo esteriore che prima conosceva benissimo; per lui quindi non vi è più spazio visivo, ma spazio tattile e muscolare. Per altri (Luciani, Goltz, ecc.) invece il cane senza sfere visive vede, vale a dire ha la *sensazione visiva* degli oggetti, ma manca della *percezione*, ossia della capacità di riconoscerli. Esso mostrasi incapace di distinguere la natura degli oggetti, per es. un pezzo di carne posato sul suolo, da un pezzo di sughero, ha perduto il giusto apprezzamento delle distanze, e rimane impassibile o quasi in presenza di apparizioni che prima dell'operazione erano capaci di destare nell'animale una viva reazione di paura.

Secondo questi AA., quindi, in questo cane mancherebbe solamente la percezione visiva per assenza più o meno completa della *memoria visiva*.

Tenendo ora presente i sintomi che si osservano nei due cani, dei quali abbiamo brevemente riportato il quadro clinico e paragonandoli con l'altro cane che ha subìto l'asportazione dei pulvinar, riesce evidente come quest'ultimo nel primo periodo dopo l'operazione si comportò in modo analogo all'altro senza globi oculari. Ambedue cominciano subito a camminare, riconoscono o imparano presto a riconoscere il posto dove si trovano e ad evitare gli ostacoli a loro noti. Il cane cieco corticalmente invece somiglia all'altro cieco talamicamente in ciò, che esso al pari dell'altro ha perduto il giusto apprezzamento delle distanze, di modo che mostrasi riluttante a discendere anche da piccole altezze. Nel cane poi senza pulvinar si osserva, come già è stato notato, la completa assenza di disordini psichici. Esso non è apatico ed indifferente per ciò che lo circonda, come l'altro senza sfere visive, ma va in cerca del cibo, corre, salta e mostrasi sempre affettuoso. Poichè tanto in questo, quanto nell'altro animale la via della corona raggiata del talamo è interrotta, si può in conseguenza con abbastanza fondamento ritenere che la deficienza della sfera psichica che si osserva nel cane al quale sono stati asportati i lobi occipitali, debba dipendere dall'ablazione di tutte quelle cellule della corteccia che non sono in connessione con i fasci cortico-talamici. Se poi si mettono in rapporto i sintomi osservati con le lesioni anatomiche, noi siamo autorizzati a dedurre che il cane senza pulvinar presenta fenomeni che in parte, essendo eguali a quelli osservati nel cane senza globi oculari, devono essere considerati come dipendenti da lesioni nelle vie visive periferiche, e in parte essendo simili a quelli osservati nel cane affetto da cecità corticale, debbono essere considerati come dipendenti da alterazioni esistenti nelle vie visive centrali.

Nelle sue lunghe ricerche sui centri di origine del nervo ottico e sui rapporti di questi centri con la corteccia cerebrale, il Monakow (1) ha visto, osservando le lesioni consecutive ai traumatismi operatori praticati sulle vie nervose visive centrali o periferiche degli animali neonati, che i tubercoli quadrigemini anteriori, i corpi genicolati esterni e i pulvinar degenerano. Da ciò egli ha concluso che le vie ottiche che cominciano nella retina e terminano nella corteccia, sono costituite essenzialmente da due neuroni di cui il primo si estende dalle cellule ganglionali della retina ai centri ottici primari dove esso si arborizza, e l'altro parte dalle cellule di queste formazioni e termina nella corteccia occipitale. Tra i due sistemi, Monakow ammette l'esistenza di un altro sistema di neuroni di associazione costituito da cellule intermediarie che non sono altro che cellule del secondo tipo di Golgi, e crede che i centri ottici primari, poichè, come si è detto, degenerano intieramente dopo l'ablazione dei territori corticali della visione, non costituiscano dei centri primari di elaborazione delle impressioni retiniche come molti fisiologi ammettono, ma solo stazioni di passaggio, dovendo ad essi rifiutarsi qualunque attività autonoma nell'atto della visione. L'esperimento da noi fatto, il quale venne confermato da altre espe-

(1) Monakow, Arch. f. Psych., XXIV e XXVII.

rienze di cui riporteremo il protocollo, conferma questa teoria brevemente riassunta di Monakow. Questi ha dimostrato che le lesioni periferiche e centrali delle vie visive fanno degenerare i gangli ottici primari; noi avremmo dimostrato che la lesione di questi interrompe la continuazione dei due neuroni e produce la completa cecità dell'individuo.

In base poi alla sintomatologia osservata nel cane senza pulvinar, si deve aggiungere che solamente coll'asportazione di questi centri ottici primari si ottiene il quadro completo dei disturbi visivi, dipendenti dalla soppressione delle vie visive centrali. Nei cani senza lobi occipitali, è utile ripeterlo, i disordini psichici non hanno nulla a che fare con quelli puramente visivi, e complicano l'esperimento. Lo studio metodico delle degenerazioni del cervello del cane operato ci ha messo in grado di confermare la teoria di Monakow anche dal lato anatomico.

Sin da ora infatti possiamo annunciare che i nervi ottici si trovarono degenerati e i tubercoli quadrigemini anteriori atrofici.

Anche gli altri sensi specifici si presentano più o meno deficienti nel cane senza pulvinar, tranne l'udito che sembra abbia poco sofferto. Le prove infatti che si adoperano per indagare le alterazioni dell'udito, come, per esempio, quella di buttare dei pezzi di carne o di pane in diverse direzioni e più o meno in vicinanza dell'animale, e l'altra di produrre dei suoni col diapason o con una trombetta, mostrano che l'animale avverte i rumori, volgendosi immediatamente verso la sorgente dei medesimi tanto da un lato che dall'altro. Anche i rumori prodotti in lontananza attirano l'attenzione dell'animale, il quale allora si ferma di un tratto colle orecchie tese, smettendo anche di mangiare; però in questo caso esso spesso mostrava di non indovinare nel primo momento la direzione del suono.

Il senso dell'odorato non è normale nel cane senza pulvinar. Se infatti si fa passare sugli occhi dell'animale un pezzetto di carne, esso non fa alcun movimento per prenderla, dimostrando così che non la vede, e che non la sente. Bisogna invece mettere la carne in vicinanza e in direzione del suo naso, perchè esso mostri di volerla afferrare. Facendo le prove per la ricerca delle alterazioni del senso olfattivo, in confronto col cane cieco per asportazione dei globi oculari, si rileva che questo presenta una maggiore acuità dell'odorato. Esso infatti sente la carne anche se posta su un tavolo, sul quale cerca di arrampicarsi per prenderla, e a più gran distanza che non il cane senza pulvinar.

Più dimostrativo risulta l'esame del senso del gusto, il quale è quasi abolito nel cane da noi operato. Questo infatti mangia la carne immersa precedentemente in una soluzione satura di idroclorato di chinina, come pure non mostra alcun senso di disgusto quando sulle sue labbra si stropiccia un poco di cotone imbevuto nella medesima soluzione amara. Viceversa i cani normali ed il cane senza globi oculari rifiutano, anche se affamati, la carne chinizzata; e se la soluzione di chinina a loro insaputa si porta a contatto della mucosa della bocca, si destano in essi reazioni vivacissime e protratte. Gli studi sulla localizzazione corticale del senso del gusto si riducono finora a scarsi tentativi. Ferrier e Munk ritengono che il centro di questo senso risieda nell'*uncus* insieme con quello dell'olfatto. Una prova indiretta di questa localizzazione si può desumere dalla presenza delle percezioni gustative nel cane

senza cervello, di Goltz (1), nel quale animale era rimasta illesa la regione dell' *uncus*.

Munk (2) però combatte l' opinione di Goltz, sostenendo che il cane senza cervello non ha più il senso del gusto, e se rifiuta la carne chinizzata, ciò dipende da un riflesso di protezione dell' apparecchio digestivo. Egli dice che quando l' eccitazione ricevuta dalla sostanza amara nella mucosa orale e linguale è molto intensa, si ottiene un riflesso che si manifesta con lo sputare o con il vomitare la sostanza, e indipendentemente da ogni sensazione sapida o per effetto dell'irritazione del glosso faringeo e del trigemino. La teoria di Munk però non risponde alla pratica; quindi non può essere ammessa.

Quando si porta in bocca un alimento che all' apparenza e per esperienza si sa che deve riuscire gradito, ed invece si trova cattivo, esso viene sputato, non per un riflesso di protezione, ma perchè il senso del gusto ne rimane offeso. Il vomito invece prodotto dopo ingestione di sostanze, può dipendere sia da che queste riescono irritanti per la mucosa gastrica, sia da combinazioni abnormi che esse possono suscitare venendo in contatto con altri corpi che si trovano già nello stomaco. In questi casi però il gusto non influisce su questo fenomeno, essendo esso localizzato nella mucosa del cavo orale e della lingua. In conseguenza, se il cane senza pulvinar non avverte l' amaro della chinina, devesi naturalmente dedurre che in esso le percezioni gustative fanno difetto, o che con la lesione di questi gangli sono state per lo meno interrotte le vie nervose appartenenti a questo senso specifico.

Integre si presentano nel cane operato le sensazioni dolorifiche, termiche e muscolari. Si constata invece coi metodi comuni, in modo molto evidente, un' alterazione del senso tattile negli arti destri, e una leggera deficienza di forza muscolare. Questi fatti, per il movimento di maneggio da destra verso sinistra osservato nei primi giorni dopo l' operazione, il quale indica una prevalenza dei muscoli del lato sinistro su quelli del lato destro, lasciavano dubitare, come poi si riscontrò all'esame necroscopico, che la lesione a sinistra fosse meno limitata che a destra. L'animale, dopo l'operazione, è aumentato di peso di quasi tre kg., e si è mostrato, come tante volte abbiamo ripetuto, molto intelligente.

Da questo esperimento si può dedurre, che nel pulvinar esistono elementi che sono in relazione non solo col senso della vista, ma anche con gli altri sensi, di modo che la lesione di esso produce alterazioni più o meno gravi in tutta la sfera sensoriale.

Esperienza VI.

25 ottobre 1898. — Piccolo cane nero, del peso di circa 5 kg. Si opera di asportazione del talamo destro. Durante l' operazione, mentre cioè si lede il talamo, non si osserva alcuna alterazione nè di moto nè di senso. Si produce invece strabismo evidentissimo, mentre le pupille si restringono.

(1) Goltz, Pflüger's Arch., XLI.

(2) Munk, Verhandl. der physiol. Gesellsch zu Berlin. Jahrg. 1893—1894.

26 ottobre. — Il cane sta abbastanza bene; presenta movimento di maneggio da destra verso sinistra; le pupille si sono dilatate, e gli occhi, iperemici, sono tenuti quasi sempre chiusi, per la qual cosa non si riesce bene a studiare il riflesso palpebrale per mezzo delle digitazioni. Beve il latte.

27 Ottobre. — Il cane riesce a camminare in linea diritta. I globi oculari sono sempre rotati in basso, il sinistro però è più rotato all'esterno che non il destro. A sinistra non vi è ammiccamento, a destra sì. Il cane ha bevuto il latte, ha emesso orina e feci. Mangia la carne imbevuta in una soluzione di idroclorato di chinina al 2 %, ma non ha mangiato un pezzo di carne sul quale era stata messa della chinina in polvere, se non dopo averlo per molte volte messo in bocca e buttato. La sensibilità tattile e dolorifica è ottusa negli arti di sinistra. La cecità dell' occhio sinistro è evidente, perchè, messo un pezzetto di carne vicino all' occhio sinistro, il cane non fa alcun movimento per prenderla, mentre lo afferra subito quando si passa all' occhio destro. Inoltre il cane stesso urta negli oggetti posti al lato sinistro. Non riesce molto chiaro se anche nell'occhio destro vi sia una sezione cieca.

28 ottobre. — Si medica la ferita, la quale presenta una piccola parte suppurata. Oggi si fa l' esame delle urine per la prima volta e non si trovano nè albumina, nè glicosio. Manca l' ammiccamento a sinistra. Il cane pesa kg. 4,300.

5 novembre. — Il cane pesa kg. 4,750.

4 dicembre. — Il cane mangia ancora la carne imbevuta con chinina. Le pupille sono eguali, ed egualmente reagiscono alla luce. Pare che anche a sinistra si ottenga il fenomeno dell' ammiccamento.

8 febbraio 1899. — Bendando ora l' uno ora l' altro occhio con cotone tenuto da una fascia, il cane mostra di vedere anche coll' occhio sinistro. Le sensibilità tattile e dolorifica non si mostrano differenti nei due lati. Il cane pesa kg. 6,300. Mangia ancora la carne sulla quale è stata messa polvere di chinina, senza mostrare di accorgersi del sapore amaro di essa.

25 marzo. — Il cane oggi è stato trovato in preda ad un accesso epilettico che ha continuato per altri 30 minuti. Da parecchi giorni si osservano specialmente sul muso e sulle sue parti adiacenti alterazioni della pelle con radatura dei peli.

1 ottobre. — Altro accesso epilettico fortissimo e lungo. Il cane pesa kg. 8,700.

2 ottobre. — Il cane si trova morto. Alla sezione si trova che la lesione è limitata agli strati più superficiali del talamo.

Da questa esperienza possiamo trarre la conclusione che con la lesione degli strati superficiali del talamo dopo un certo tempo abbastanza lungo, i fenomeni riguardanti la visione e la sensibilità spariscono. Notevole è il fatto della persistenza della mancata sensazione dell' amaro.

Esperienza VII.

Cane rossiccio di kg. 8.

28 dicembre 1898. — Si opera di ambedue i talami senza grande emorragia. Al momento dell' asportazione non si osserva al solito nessun movimento di moto, nè alcun segno di dolore, invece si produce strabismo.

29 dicembre. — Il cane è stato trovato fuori della branda. Nell'urina emessa si trova albumina, ma riesce negativa la prova del glicosio. Manca l'ammiccamento in ambedue gli occhi, ed il cane urta in tutti gli ostacoli. Si rifiuta a prendere il latte. Le pupille sono molto dilatate, ma reagiscono alla luce, la congiuntiva è iniettata e la faccia edematosa.

30 dicembre. — Il cane prende il latte e mangia la carne. Ha il viso ancora gonfio. Nelle ore pomeridiane viene medicato: la ferita è un po' edematosa, ma non presenta nessuna suppurazione, però il cane è molto abbattuto, e messo sulla branda vi rimane per tutto il giorno. Non rifiuta il latte e mangia anche qualche pezzetto di carne. Messo sul pavimento, urta in tutti gli ostacoli.

1 gennaio 1899. — Il cane non vuol mangiare; è come istupidito. La ferita si avvia alla guarigione, quantunque vi sia sempre un po' di fluttuazione. Nell'urina si trova albumina, ma non glicosio.

3 gennaio. — L'animale sta meglio ed è diventato affettuoso, lecca le mani e dimena la coda. Cammina bene ed urta negli ostacoli. Mangia la carne chinizzata.

8 febbraio. — Pesa kg. 7,200. Mangia la carne sulla quale è stata messa molta polvere di chinina. Il cane evita gli ostacoli e dall'esame risulta che la visione sia tornata a destra, mentre persiste la cecità a sinistra. Per l'esame del gusto si fanno altre prove. Si osserva che la carne cotta lessata immersa per pochi minuti in soluzioni concentratissime di cloruro di sodio viene mangiata dai cani sani ed anche da quelli operati. Invece il pane che è stato imbevuto nella medesima soluzione, è respinto dai cani normali e mangiato da quelli operati di talamo. Soltanto dopo averne mangiato più pezzi, qualche cane operato si rifiuta a prendere altro pane salato. Per fare la prova dell'acido ci siamo serviti di una soluzione di acido acetico al 10 % ed abbiamo visto che tanto i cani normali che quelli operati mangiano pezzetti di carne che sono stati nel suddetto liquido. Dopo però di averne mangiati tre o quattro, tanto gli uni che gli altri li rifiutano o li mangiano facendo le boccacce. Il pane però inzuppato nella soluzione acida viene rifiutato da tutti i cani operati e non operati, eccetto quello che sarà soggetto della esperienza susseguente.

23 febbraio 1899. — Non si osservano disturbi visivi a destra, a sinistra invece tutte le prove riescono positive. Le prove della sensibilità e della motilità di cui poco ci siamo preoccupati nei cani operati bilateralmente, dimostrano uguaglianza in tutti gli arti.

1 ottobre. — Leggera convulsione epilettiforme, dalla quale si rimette subito.

8 novembre. — Altro accesso epilettico. Il cane pesa kg. 10,500,

3 agosto 1900. — Il cane da qualche mese presenta delle perdite di peli e aree alopeciche. Le dita dei piedi sono ingrossate e arrossate; vi si notano soluzioni di continuo. Il cane pesa kg. 9,850. La sensibilità cutanea si trova uguale negli arti, però, in quelli posteriori, non è così viva come negli arti anteriori.

18 dicembre 1900. — Oggi il cane ha avuto un fortissimo accesso convulsivo. Si trova morto l'indomani. Pesa kg. 8,500. All'autopsia la lesione è maggiore a destra che non a sinistra.

Questa esperienza è notevole per la lunga sopravvivenza (quasi due anni). L'animale, al pari degli altri, è morto dopo aver presentati accessi convulsivi. È da notarsi

che la nutrizione ha migliorato dopo un certo periodo dall'operazione, per poi farsi scadente, quando cominciarono le alterazioni distrofiche. Anche in questa esperienza rimase perduto il senso del gusto specialmente per l'amaro e per il salato. La funzione visiva è rimasta più lungamente lesa nell'occhio sinistro; ciò forse è dovuto ad una maggiore lesione della parte pulvinarica di destra, mentre quella di sinistra era molto superficiale.

Esperienza VIII.

Cane robusto, di kg. 6,500.

13 febbraio 1903. — Si opera della parte anteriore del talamo destro. La lesione viene eseguita col cucchiaino diretto in senso trasversale sul talamo dalla parte interna verso l'esterno. Mentre si fa la lesione, non si osservano movimenti, nè segni di dolore.

14 febbraio. — Il cane cammina bene, senza mostrare movimenti di maneggio. Si osserva paresi degli arti sinistri e assenza di sensibilità tattile e dolorifica. Si fa la prova della forza muscolare per mezzo di pesi trascinati. A sinistra non si ottiene l'ammiccamento nè con le dita nè col cerino acceso, a destra sì.

16 febbraio. — Continuano i disturbi di motilità e di sensibilità. Si osserva anche perdita del senso muscolare. Gli occhi presentano strabismo divergente.

20 febbraio. — Il cane, avendo mangiato sempre poco, non si è prestato all'esame del gusto. Oggi rifiuta la carne imbrattata di chinina, mentre mangia quella pulita. La sensibilità è meno deficiente, così pure i disturbi di motilità cominciano a diminuire. Ritorna pure l'ammiccamento, e il cane evita gli ostacoli; nessun disturbo si è notato per i sensi specifici.

Marzo-maggio. — La nutrizione del cane è migliorata. Esso pesa kg. 8. I disturbi sono del tutto scomparsi e il cane non si differenzia dagli altri non operati.

Giugno-agosto. — Il cane si è smagrito e presenta disturbi distrofici. Nella pianta del piede (arto posteriore sin.) si è formato un ascesso che viene aperto e medicato. Si trova morto il 12 agosto, probabilmente dopo qualche accesso convulsivo. Si conservano, come sempre il cervello ed il midollo spinale, e per mezzo di tagli trasversali sul cervello si osserva che la lesione è limitata alla parte anteriore del talamo ottico.

Da questa esperienza si deduce che, con la lesione della parte anteriore del talamo i sintomi riguardanti la motilità e la sensibilità sono più evidenti. Essi però scompaiono, come negli altri cani operati, dopo alcune settimane. Si sono pure notati disturbi visivi, mentre sono mancati quelli del gusto e degli altri sensi specifici. Il decorso della sopravvivenza per quest'ultima lesione non si differenzia da quello degli altri cani operati.

Esperienza IX.

Cane cucciolo di pelo bianco, del peso di kg. 5,200.

14 febbraio 1903. — Operando, si va incontro ad una diffusa emorragia della diploe. La lesione interessa la parte anteriore del talamo destro. Nelle ore po-

meridiane, il cane prende il latte da sè, e mangia anche qnalche pezzettino di carne. Nel muoversi mostra di essere paralizzato dell'arto posteriore sinistro. Se è preso, grida fortemente, e fatto camminare, non si regge bene cogli arti di sinistra e cade. Non si osservano movimenti di maneggio.

16 febbraio. — Il cane oggi presenta movimento di maneggio continuo e lento. Egli per prendere il pane offertogli, cerca di camminare in linea retta, ma non ci riesce e per arrivare, gira dalla parte del lato sano, cioè da sinistra a destra. Mentre gira e mentre mangia, se viene toccato, non risponde a sinistra, mentre si volta subito, se stimolato a destra. Manca l'ammiccamento nell'occhio sinistro, il quale è rotato all'interno, mentre il destro è rotato all'esterno in alto. La sensibilità tattile e dolorifica a sinistra è quasi perduta, così pure il senso muscolare.

17 febbraio. — Il movimento di maneggio è oggi ancora più accentuato. Il cane mangia la carne, e rifiuta quella colla chinina.

20 febbraio. — Il movimento di maneggio continua. La sensibilità dolorifica e tattile a sinistra è diminuita, come pure la forza muscolare. L'ammiccamento manca a sinistra. Girando, urta negli ostacoli, mostrando di vederci poco. Le carne con la chinina viene rifiutata. L'odorato pare integro, così pure il senso acustico.

Nei mesi susseguenti, si sono continuati gli esami, i quali hanno dimostrato la scomparsa, grado, grado, di tutti i fenomeni, di modo che il cane si ristabilisce come il precedente, nel modo più perfetto. Egli è stato voracissimo in questi mesi, e il suo peso è aumentato. Nel mese di luglio si sono cominciati ad osservare i disturbi della pelle accompagnati dal dimagramento, e seguiti poscia dalla morte, che avvenne il 7 agosto. La lesione interessava gli strati più vicini al nucleo caudato.

L'esito di questa esperienza non differisce da quello della precedente. Si nota però in questo caso un prolungarsi del movimento di maneggio.

Esperienza X.

Cane nero di kg. 6.

26 febbraio 1903. — Si opera con lievissima emorragia nella parte anteriore del talamo destro. Si dubita però che la lesione interessi parti adiacenti al talamo, e ciò perchè, quando il cucchiaino ledeva la parte, si notò un lamento dell'animale, accompagnato da una contrazione dell'arto posteriore

27 febbraio. — Il cane non riesce a tenersi ritto. Ha bevuto pochissimo latte. La ferita procede benissimo. Nell'urina si trova albumina e glicosio.

1 marzo. — A sinistra manca l'ammiccamento, come pure è evidentissima la paresi. Il cane infatti casca a sinistra. Si osserva poco movimento di maneggio. La sensibilità tattile e dolorifica degli arti sinistri è abolita. Camminando, allo scopo di reggersi in piedi, esegue molti movimenti per riuscirci. Si appoggia cioè a sinistra, e porta l'arto anteriore destro a sinistra. Urta negli ostacoli, e a sinistra manca ammiccamento.

5 marzo. — Continua l'atassia a sinistra: si osserva che l'animale stando in piedi fermo, fa movimenti come di pendolo dall'avanti all'indietro. Urta contro gli oggetti, e a sinistra non ammicca. Il senso muscolare non è perduto. Rifiuta la carne

con la chinina. Gli altri sensi specifici sono normali. La nutrizione dell'animale è scadente, ed esso si trova morto il 26 marzo, cioè dopo un mese dall'operazione.

Disgraziatamente di questo cane non fu fatta l'autopsia.

Anche in questa esperienza si notano più marcate le deficienze di moto e di senso, mentre non si notano quelle dei sensi specifici.

Nel riferire le nostre esperienze, abbiamo omesso tutte quelle riguardanti cani operati la cui sopravvivenza fu breve. Abbiamo omesso anche alcune esperienze fatte sui conigli e due fatte sulle scimie; animali che, come abbiamo detto, non si prestano ad essere operati col nostro metodo. Rammentiamo soltanto una scimia, la quale sopravvisse 24 ore, presentando emiplegia sinistra, che fu seguìta da contratture degli arti anteriori. Mancava anche l'ammiccamento, e la lesione fu riscontrata limitata al talamo destro.

Consideriamo ora brevemente i risultati complessivi ottenuti dalle nostre esperienze, per poi poter stabilire la funzione dei talami ottici. Le nostre esperienze si prestano benissimo a questo còmpito, in quanto che nessuno più di noi ha lasciato in vita gli animali operati. Il Roussy, preoccupato di dover fare l'esame anatomico dei cervelli col metodo del Marchi, tenne infatti i suoi 5 animali operati, cioè una scimia, due gatti e due cani, in vita soltanto per un brevissimo tempo che variava dai 18 ai 37 giorni. Noi invece abbiamo avuto dei cani che hanno sopravvissuto quasi due anni all'operazione.

Il decorso dei fenomeni abnormi che offrono i cani sopravvissuti all'osservazione di uno o di ambi i talami ottici di cui abbiamo riportato i protocolli può dividersi in quattro periodi. Il primo periodo comprende la durata della malattia che immediatamente consegue all'atto operatorio. In questo periodo si notano i fenomeni traumatici uniti a quelli irritativi, i quali mascherano gli effetti dipendenti dalla funzione soppressa delle parti asportate. La durata di questo primo periodo è varia, ed è dipendente dalla entità dell'operazione, dall'emorragia avvenuta e da condizioni individuali dell'animale.

Il secondo periodo della durata di circa 20 giorni comprende quel tratto di tempo durante il quale lo stato generale e la nutrizione dell'animale sono tornati sensibilmente normali, e termina con la scomparsa dei fenomeni di deficienza. Il terzo periodo è caratterizzato dal completo benessere per lo meno apparente dell'animale. In questo spazio di tempo non si riesce, anche con i più minuti esami, a rilevare alcuna alterazione. Nell'ultimo periodo infine si presentano sintomi morbosi che vanno aggravandosi fino alla morte dell'animale, come risulta dai diari. Tutti i periodi non hanno una durata fissa, ma essi variano da cane a cane, e sono certamente in relazione con la robustezza dell'animale, e con la maggiore o minore entità ed estensione della parte asportata.

Tralasciando di occuparci in particolar modo dei fenomeni traumatici e irritativi, che caratterizzano il primo periodo e che non hanno molta importanza, noi faremo seguire come già abbiamo detto, alcune considerazioni sui disturbi che si osservano nel secondo periodo, e che si possono distinguere in alterazioni di moto e di senso generale ed in alterazione dei sensi specifici.

Nei cani operati i sintomi di deficienza sensitivo-motori sono stati sempre evidenti, mai in nessun caso abbiamo osservato isolati i disturbi sensitivi. Nella scomparsa di essi, quelli motori pare che precedano quelli sensitivi, forse perchè coi metodi di cui ci serviamo, quelli motori non sono più dimostrabili, mentre lo sono invece quelli sensitivi. Lo stesso del resto avviene nei cani a cui si è lesa la zona psico-motrice; e mai nei nostri cani operati, sia della superficie interna del cervello, sia del nucleo caudato, sia del nucleo lenticolare, come già abbiamo visto e come vedremo, i sintomi di sensibilità si trovano scompagnati da quelli motori, i quali nei cani operati di talamo sono dimostrabili colla prova della deficienza della forza muscolare.

Il talamo ottico è stato invece prima di noi considerato sia come centro sensitivo, che come centro motore. Louys già da noi citato, specialmente ha sostenuto la funzione sensitiva del talamo; egli ha considerato questo nucleo, basandosi su dati anatomici e clinici come un vero *sensorium commune*, cioè come un centro di percezione per le diverse specie di sensibilità, le quali si riuniscono in esso, per poi irradiarsi nella corteccia cerebrale. Le impressioni tattili, dolorifiche, ottiche, acustiche, olfattive, gustative, genitali, viscerali, secondo questo autore, arrivano a questi nuclei di sostanza grigia, e li oltre che concentrarsi, si modificano per rivestire una forma nuova, rendendosi più assimilabili per le operazioni cerebrali ulteriori, e divenire così progressivamente gli agenti spiritualizzati dell'attività delle cellule cerebrali. Anche Ferrier, come abbiamo detto, segue questa teoria, avendo osservato emianestesia del lato opposto in una scimia operata di talamo ottico per mezzo di uno stiletto introdotto a traverso il lobo occipitale. Egli perciò conclude che i talami sono centri di convergenza o gangli interruttori delle vie sensitive. Altri autori invece attribuiscono al talamo funzioni motorie per avere osservato dopo la lesione del talamo, movimenti di maneggio e deviamento tanto degli arti che di tutto il corpo verso il lato opposto a quello dove si è operato. È stata anche osservata paralisi o paresi del lato opposto. Tutti questi fenomeni hanno dato luogo a molteplici ipotesi per le quali i talami o sono organi dell'innervazione volontaria dei muscoli che muovono lateralmente gli arti inferiori e le dita corrispondenti, o sono centri di forze che muovono l'animale verso l'uno o l'altro lato, o non sono nè centri nè vie principali di trasmissione per i movimenti volontari, nè centri nè vie principali di trasmissioni per le eccitazioni sensitive. Fondandosi su tutte queste dottrine, lo Stefani, dopo un esame critico dei principali fenomeni notati dai vari esperimentatori, emette un'altra teoria conciliativa per la quale nei talami bisognerebbe riconoscere dei centri e delle vie necessarie alla percezione delle sensazioni visive, tattili e muscolari.

Una teoria esclusivista è sostenuta dalla scuola francese della quale ultimi rappresentanti sono Selliere Verger e Roussy. Per questi autori il talamo ottico non ha che la sola funzione sensitiva. Sellier e Verger dicono che il talamo ottico non ha alcuna influenza sui movimenti volontari, e che la sua funzione sensitiva è innegabile. La distruzione sperimentale del talamo ottico, dice Roussy, nell'animale determina come soli sintomi dipendenti dall'organo l'*emianestesia* del lato opposto alla lesione. I movimenti di maneggio, secondo questo autore, sono dovuti agli organi visivi, e specialmente alla calotta peduncolare e ai tubercoli quadrigemini. Nei nostri cani operati noi non sempre abbiamo osservato movimenti di maneggio, ma, pure ammet-

tendo l'interpretazione del Roussy, la loro assenza non ci fa escludere i disturbi motori che si osservano sempre dopo l'asportazione del talamo, sia che si presenta o che non si presenta il movimento di maneggio.

I disturbi visivi si presentano sempre nel lato opposto a quello operato, e consistono nella perdita completa della visione. Non escludiamo però che anche nell'altro occhio un segmento, sia pure leso. Infatti noi non sempre, ma in molti protocolli abbiamo trovato segnato questi disturbi che farebbero pensare ad un'emiambliopia bilaterale omonima, la quale poi venne confermata come vedremo, dalle ricerche anatomiche. Certamente nei cani è difficile potere stabilire il disturbo visivo nello stesso lato della lesione; meglio si prestano a questo le scimie, delle quali disgraziatamente non potemmo usufruire. I disturbi visivi però quasi sempre si attenuano, e i cani operati dopo un mese e più dall'operazione ricuperano la vista. e mai più soffrono di essa. Disturbi più evidenti e più duraturi si osservano, quando la lesione interessa la parte pulvinarica del talamo. Però anche in queste condizioni sembra che i disturbi siano pure transitori, e che se in qualche caso, come noi abbiamo descritto nell'esperienza V, sono permanenti, ciò deve attribuirsi, come vedremo dalle ricerche anatomiche, alle alterazioni o alle compressioni dei nuclei medi visivi, cioè del corpo genicolato e dei tubercoli quadrigemini.

In generale quasi tutti gli sperimentatori che si sono occupati del talamo ottico, hanno osservato l'emianopsia. Tra questi figurano Magendie, Panizza, Renzi, Lussana, Lemoine, Ferrier ed altri; invece Longet e dopo Nothnagel negano che la lesione dei talami produca disordini visivi. Frederich e Nuel nel loro trattato di fisiologia asseriscono che nei mammiferi superiori, dopo asportazione dei talami, si è osservata emianopsia come nelle lesioni della corteccia occipitale.

Noi non siamo riusciti a trovare da qual fonte questi autori abbiano ricavato quella deduzione così recisamente enunciata. Da nessuno poi, per quanto noi sappiamo, è stata notata la temporaneità dei disturbi visivi, e ciò certamente è dovuto al fatto che finora non erano state mai osservate lunghe sopravvivenze degli animali operati di talamo. Castellino è il solo che noti come i disturbi visivi, nell'unico animale da lui operato col metodo di Nothnagel, si siano affievoliti dopo qualche settimana. Egli però dice che i disturbi visivi che osservò nel coniglio operato non sono la conseguenza dell'abolita visione, ma debbono ritenersi come dovuti alla *perdita della valutazione delle distanze.* Disgraziatamente però il Castellino non riporta la necroscopia dell'animale, nè ci fa sapere in quale segmento della corteccia egli introduceva lo strumento che doveva andare a distruggere il talamo. Per conciliare i risultati negativi di Nothnagel con quelli positivi degli altri sperimentatori, Stefani (1) ammette un'azione di arresto tra le parti lese del talamo e gli elementi nervosi necessari alla percezione visiva a loro vicini. Tra gli operatori di recente data Sellier e Verger dicono che gli animali portatori di lesione del talamo presentano cecità nell'occhio opposto, e che questa cecità è permanente; Roussy invece attribuisce l'emianopsia alle lesioni di vicinanza (bandelletta ottica, radiazioni ottiche, corpo genicolato esterno); e Sachs finalmente, fra tutte le scimie e i gatti operati, soltanto in quattro ha notato l'emianopsia.

(1) Stefani, *Fisiologia del sistema nervoso.* Milano, Vallardi ed.

Fra gli organi di senso specifico quello che più sembra leso è il gusto. Ad eccezione dei cani operati della parte anteriore del talamo, tutti gli altri non rifiutavano la carne sulla quale era stata spolverata la chinina, e qualcuno non rifiutava il pane che era stato immerso in una soluzione di acido acetico al 10 %. Sembra quindi che in questi casi avvenga la perdita del gusto dell'amaro, del salato e dell'acido. Il fatto poi che più sorprende è quello che questi fenomeni duravano a lungo fino alla morte dell'animale, come se l'animale a un certo punto si abituasse ai sapori sgradevoli. D'altra parte non è improbabile che il talamo sia in relazione molto intima con il centro corticale del gusto. Disturbi minori si osservarono per l'olfatto, e nessun disturbo, quantunque dobbiamo riconoscere che non in tutti cani vennero fatti e ripetuti gli esami, si osservò per l'udito, a meno che non si voglia ammettere che i mezzi da noi adoperati non siano riusciti allo scopo.

Abbiamo detto che con la scomparsa dei sintomi di deficienza sopravviene un periodo di apparente benessere dell'animale, caratterizzato da straordinaria voracità seguìto da ingrassamento dell'animale. Ciò indica chiaramente che la lesione del talamo non porta alcuna conseguenza sul ricambio materiale. La medesima cosa si osserva del resto in molti ammalati di sistema nervoso, i quali dopo il periodo di flogosi, ingrassano delle volte in modo esagerato, dando l'apparenza di un completo benessere.

Questo stato di cose però non dura, inquantochè dopo un periodo più o meno lungo, segue il dimagramento accompagnato da fenomeni distrofici della pelle. Ciò non crediamo che sia una cosa speciale che avvenga nelle lesioni del talamo ottico, quantunque lo Stefani abbia notato che tra i suoi colombi operati di mutilazioni cerebrali, quelli che avevano contemporaneamente il talamo leso, dimagravano sensibilmente. Ed infatti anche Luciani, pur non notando il dimagrimento, dice che nei cani operati di cervelletto ha osservato fenomeni distrofici, e li ritiene come effetti indiretti e non necessari della operazione. Al dimagramento degli animali operati abbiamo osservato sempre il presentarsi di accessi epilettici caratterizzati per la lunga durata, delle volte superiore alle 24-36 ore, e seguìti dalla morte dell'animale. Noi non sappiamo se quest'accessi epilettici siano dovuti a disturbi corticali oppure all'azione del tessuto connettivale formatosi nella lesione talamica. Dobbiamo soltanto rammentare, che, mentre è facile suscitare accessi epilettici colla stimolazione elettrica della zona motrice, non siamo mai riusciti ad ottenere il medesimo fatto, elettrizzando la parte interna del talamo anche con correnti molto forti e durature.

Dai risultati che noi abbiamo fedelmente riportali prima, e poi riassunti, possiamo, senza lasciarci prendere dalla mania delle ipotesi più o meno azzardate, stabilire la funzione dei talami ottici. La questione più importante consiste nel determinare se i fenomeni consecutivi alle mutilazioni talamiche molto simili nel decorso a quelli molto ben noti delle estirpazioni corticali, siano dipendenti dalla cessata funzione dell'organo estirpato o siano dovuti soltanto alla interruzione delle fibre che dal talamo vanno ai vari segmenti della corteccia. Per risolvere questa questione noi ci gioveremo dei risultati anatomici di cui parleremo nel seguente capitolo. Fisiologicamente parlando mentre da una parte la scomparsa dei fenomeni ci incoraggia ad ammettere una funzione dinamogena verso i centri corticali, dall'altra in-

vece qualcuno dei sintomi un po' più duraturi specie quelli visivi e ancora di più quelli gustativi, fa pensare a una funzione vera e propria del talamo mista a quella dinamogena. Alla interpretazione della funzione del talamo si riconnette specialmente la questione delle compensazioni degli effetti di deficienza motori e sensoriali, consecutivi alla distruzione dei centri corticali. rimasta finora insoluta. Non è il caso qui che noi riportiamo tutte le ipotesi che da Flourens in poi si sono emesse per la spiegazione della temporaneità degli effetti delle mutilazioni cerebrali. Diremo solamente come quasi tutte siano state dimostrate false, e come soltanto quella di Ferrier e quella di Luciani e Tamburini aspettino la prova dell'esperimento. Scartando l'ipotesi di Ferrier, che non regge alla critica (1), non resta che quella di Luciani e Tamburini che merita di essere sottoposta ad un controllo sperimentale. Essi ammettono che, oltre ai centri corticali tanto motori che sensitivi esistano anche altri centri basilari analoghi, rappresentati dai corpi striati, talami ottici, corpi quadrigemini, ecc. e spiegano la compensazione dei fenomeni di deficienza motori e sensoriali con l'accrescersi della funzione di questi centri basilari. E facile ora pensare che, asportando i centri basilari contemporaneamente a quelli corticali, la compensazione, se l'ipotesi fosse fondata, non dovrebbe avere più luogo.

Noi non abbiamo fatto nello stesso cane queste due mutilazioni, però i fatti anatomici ci indicano che l'ipotesi non può essere sostenuta. Il talamo quindi non si può considerare come funzionante al pari della corteccia. I sintomi infatti tanto dell'una che dell'altra lesione, sono soltanto rassomiglianti nei primi giorni dopo l'operazione, in quanto che nell'un caso come nell'altro esserviamo disturbi di moto e di senso generale e specifico; però il cane che ha subìto la decorticazione specie della zona psico-motrice, mostra sempre anche dopo lunghissimo intervallo, un residuo di sintomi che mostrano in modo non dubbio la deficienza di sensibilità.

Ciò non avviene nel cane talamico, i cui sintomi non persistono, e si dileguano completamente; e non si comprende come gli autori francesi con tale sintomatologia, si sforzino a sostenere che le lesioni del talamo non producono che la sola emianestesia, ammettendo con ciò un centro sensitivo localizzato in quel ganglio. Noi sorretti dalle numerose esperienze, affermiamo invece che l'asportazione dei nuclei cellulari del talamo porta un disturbo di ripercussione sulle cellule corticali. Queste non soffrono che funzionalmente, e si rimettono presto dal disturbo cui sono andate incontro, pur restando vicine ad elementi nervosi degenerati a causa dell'asportazione delle cellule talamiche. Viceversa le decorticazioni producono degenerazioni discendenti fino al midollo, degenerazioni che, come vedremo, mancano nel sistema nervoso dei cani operati di talamo (2). Alle ricerche fisiologiche facciamo seguire quelle anatomiche, le quali ci permetteranno di stabilire su più solide basi la teoria da noi enunciata.

(1) Vedi Luciani e Tamburini, *Sui centri psicomotori corticali*. Rivista di freniatria, vol. IV, 1878.

(2) Ci vengono comunicate le conclusioni alle quali viene il prof. D'Abundo incaricato di riferire sulla fisio-patologia del talamo ottico al Congresso Italiano di Neurologia che si terrà a Genova nel prossimo ottobre. Il D'Abundo nota che dopo le lesioni talamiche si osservano deficienze visive incrociate transitorie e disturbi di sensibilità lievi e fugaci. Conclude col ritenere il talamo ottico come un centro importante intermediario di associazione. Invece nel gattino neonato la distruzione di un talamo produce la cecità incrociata permanente e l'ipertrofia del nucleo caudato.

VIII.

Sulle degenerazioni secondarie alle asportazioni dei talami ottici (1).

Le degenerazioni secondarie furono studiate da noi nei cervelli dei cani che formano soggetto della osperienza I e V: cioè cani operati il 1° di asportazione del nucleo anteriore (secondo la nostra divisione, parte interna) del talamo destro, e il 2° operato di asportazione bilaterale del pulvinar. I cervelli di questi cani, che sopravvissero all'operazione il primo sei e il secondo undici mesi, furono tenuti in liquido di Müller e dopo l'indurimento, tagliati in serie e colorati col metodo Weigert-Pal.

Descrizione dei reperti.

I. *Cane operato di ambo i pulvinar* (cane A).

Esame macroscopico. — In primo luogo abbiamo notato che nella parte posteriore dei talami ottici le lesioni, per quanto simmetriche, non erano eguali nei due lati, in quanto che a sinistra la perdita di sostanza era maggiore che a destra. Questa perdita è localizzata nella regione dei pulvinar, nell'interno di ciascuno dei quali esiste una cavità colmata da tessuto cicatriziale, il quale imbriglia i corpi genicolati esterni di ambo i lati, e si continua in alto al di sopra dei tubercoli quadrigemini anteriori, con il corpo del trigono e la parte mediana del corpo calloso, del tutto scomparso, arrivando alle circonvoluzioni delle faccie mediali dei giri prospleniale, spleniale e fornicato. Anteriormente il corpo calloso non fu tutto tagliato, poichè il ginocchio, per la estensione di pochi millimetri, venne rispettato, mentre posteriormente il taglio si estese anche sullo splenio.

Esame microscopico. — Nei tagli seriali del midollo spinale e del bulbo rachideo non si osservano degenerazioni. Nelle sezioni del ponte notasi invece in ambo i lati la degenerazione delle fibre dei fasci più interni e del 5° esterno, dei fasci piramidali, di guisa che soltanto la parte mediana di esse è rimasta integra. La lesione suddetta è bilaterale, ma è un po' più estesa a sinistra.

La degenerazione delle fibre motrici, descritta nella protuberanza, si continua nel *pes peduncoli* e qui resta localizzata al fascio cortico-protuberanziale posteriore o fascio di Türck (Meynert) (ft.) e al fascio genicolato o cortico protuberanziale anteriore, mentre si vede nettamente normale il fascio medio o piramidale propriamente detto. Il lemnisco, mostrasi pure perfettamente normale. I peduncoli cerebellari sono, al pari del cervelletto, del tutto inalterati.

Proseguendo l'esame delle vie motrici trovate degenerate nel *pes peduncoli*, noi vediamo che questa degenerazione si continua nella capsula interna: infatti si trova

(1) La massima parte di queste ricerche, pubblicate nell'Archivio di Farmacologia Sperimentale e Scienze affini, 1904, vol. III, pp. 507-528, furono eseguite con la collaborazione di G. Pitò studente laureando.

degenerata la parte inferiore del segmento posteriore, il ginocchio e la parte inferiore del segmento anteriore della capsula interna. Nel centro ovale dei due mantelli non si trova alcuna degenerazione tranne in corrispondenza dei giri della faccia mediale (*gyrus fornicatus, gyrus praesplenialis e splenialis*) e nel lobo occipitale. Le fibre del centro ovale e i giri ora menzionati e la loro corteccia, a causa del processo cicatriziale che le ha compresse, sono profondamente alterate: la corteccia è sclerosata e le fibre midollari sono degenerate per una certa estensione cioè fino alla corona raggiata. Inoltre notiamo che il corpo calloso è degenerato in ambo i lati, dalla incisione fino alla corona raggiata, dove le fibre degenerate non si possono più seguire. Nel polo frontale si nota che le radiazioni callose sono quasi del tutto degenerate (*forceps minor*).

Nel lobo occipitale si notano importantissimi fatti. Anzitutto esaminando nelle sezioni la corteccia delle circonvoluzioni del lobo occipitale, specialmente di quelle che guardano la superficie interna, si nota che la stria di Gennari è quasi del tutto assente (tav. IV, fig. 6). Le medesime sezioni guardate a forte ingrandimento fanno vedere che quel fascio di lunghe e spesse collaterali che costituiscono la stria di Vicq d'Azir è ridotto moltissimo: soltanto qua e là si scorge qualche fibra tangenziale isolata al posto della stria di Gennari. Nelle sezioni passanti pei tubercoli quadrigemelli anteriori (tav. III, fig. 5), si nota che in ambo i lati manca il *tapetum* (Tp.), mentre le radiazioni di Gratiolet (Rth) sono conservate alquanto bene in alto, sono molto degenerate specialmente nella parte che sta compresa nel terzo inferiore del ventricolo occipitale (Voc), e sono quasi normali quelle che circondano la parete inferiore del detto ventricolo. Lo stesso si trova nelle sezioni che passano a livello dei pulvinar (tav. IV, fig. 1).

Nei talami si osserva che le parti dei due pulvinar circostanti alle lesioni, sono degenerate ed atrofiche: rimangono solo pochissime fibre, mentre i corpi cellulari sono degenerati e fusi in una massa omogenea in guisa che non si riesce a distinguerne i contorni. Inoltre si nota che lo *stratum zonale* del pulvinar è rimasto perfettamente normale fino al margine superiore dove è stato interrotto dalla lesione; sorprende il fatto che le fibre di detto strato non sono degenerate neanche in vicinanza del tessuto cicatriziale, infatti esse si trovano ben colorate fin dove lo *stratum zonale* sparisce e comincia la cicatrice. I residui sclerotici del pulvinar contornano la cavità dovuta all'asportazione, la quale cavità è irregolare, mostrandosi in certe sezioni unica, in altre duplice (tav. III, fig. 7). La cavità è in parte ripiena di tessuto cicatriziale, il quale è arrivato fino ai corpi genicolati esterni (Cge.), e li ha compressi, rendendoli atrofici. Infatti essi hanno perduto la loro struttura caratteristica (tav. III, fig. 7 Cge.), ossia a lamelle embricate, alternativamente grigie e bianche. Inoltre essi sono notevolmente ridotti di volume, e presentano uno scarso numero di fibre; però il corpo genicolato esterno di destra è più degenerato di quello di sinistra.

I tubercoli quadrigemini anteriori (tav. IV, fig. 1, Tqa.) sono stati pure compressi dal tessuto cicatriziale che si trova tra i due pulvinar, e per questa ragione è avvenuto che lo *stratum zonale* dei due *bigemina* è degenerato, mentre che gli altri strati sottostanti sono ben conservati.

Anche ben conservati sono i rimanenti nuclei dei talami ottici. Il *fasciculus retroflexus* di Meynert (tav. III, fig. 7, FM.) è degenerato in ambo i lati in tutta la sua lunghezza, però quello di un lato presentasi nel lato mediale abbastanza bene. Il fascio di Vicq d'Azir è degenerato in ambo i lati (tav. III, fig. 6, VA.). Un'importante degenerazione osservata è quella della commissura di Meynert (tav. III, fig. 7, CM.); questa degenerazione è più evidente in corrispondenza del punto dove la suddetta commissura passa al disotto della banderella ottica, per portarsi verso il nucleo lenticolare. Questo nucleo mostrasi normale, però molte fibre che lo attraversano dal campo di Wernicke sono degenerate.

I corpi genicolati interni (Cgi) sono normali. Importantissime sono le degenerazioni che si osservano nelle benderelle ottiche (tav. III, fig. 6): queste si mostrano un poco diverse se studiate nella metà più prossima al chiasma o in quella più prossima al pulvinar. Nella prima metà si vede che la parte esterna (t.) di esse è rimasta normale, mentre la metà interna è quasi del tutto degenerata (m.). La banderella ottica di sinistra presenta un numero di fibre sane maggiore che la destra: del resto la disposizione è identica. Nella seconda metà, cioè in quella più prossima al pulvinar, si vede che la parte sana o esterna della benderella ottica si continua in parte nello *stratum zonale* (tav. III, fig. 7, strz.) rimasto integro del pulvinar, ed in parte si risolve a ventaglio nel corpo genicolato esterno e nelle parti residuali del pulvinar: queste ultime fibre però sono piccole e scarse. La parte interna della benderella, che nella metà inferiore formava un fascio distinto degenerato, qui si confonde col fascio esterno. Tutte queste alterazioni si osservano sia nella benderella destra che nella sinistra, però in quella di destra le degenerazioni sono più evidenti. L'esame del chiasma e dei nervi ottici non si potè fare perchè sfortunatamente essi andarono perduti. Il bulbo ed il tratto olfattorio sono normali.

Riassumendo nel cane **A** (operato di ambo i pulvinar) abbiamo notato: la degenerazione delle vie piramidali, circoscritta al fascio cortico-protuberanziale posteriore (fascio di Türck) ed al fascio genicolato, degenerazioni che si continuano nella capsula interna comprendendone la parte più bassa del segmento posteriore, il ginocchio e la parte inferiore del segmento anteriore. Sono poi degenerati ed atrofici il corpo genicolato esterno, le parti del pulvinar non asportate e lo *stratum zonale* del tubercolo quadrigemello anteriore. Delle vie ottiche extracerebrali è degenerata la parte mediale della benderella ottica. Nelle stesse condizioni si trova la commissura di Meynert. Finalmente sono degenerate pure le radiazioni ottiche di Gratiolet, ed è scomparsa la stria di Gennari.

II. *Cane operato di lesione del nucleo anteriore del talamo destro* (cane **B**).

Esame macroscopico. — Sulla superficie esterna dell'encefalo non si trovò nulla di anormale. Fatto un taglio vertico-trasversale del cervello, in corrispondenza della regione talamica, si notò che alla parte anteriore del talamo destro c'è una cavità le cui pareti sono ricolme di sostanza giallastra, la quale si estende in alto verso il corpo calloso, che più non esiste, e verso la scissura interemisferica,

saldando fra loro le faccie mediali dei giri prespleniali, parte anteriore degli spleniali e parte media dei giri fornicati.

Esame microscopico. — Dalla rivista di tutte le sezioni del midollo spinale e del bulbo rachideo si deduce che in queste parti non c'è alcuna degenerazione.

Nella protuberanza invece, identicamente a quanto abbiamo visto nel cane A, si trova le degenerazione della parte più interna e della parte più esterna dei fasci della via peduncolare, e tale degenerazione si continua al livello dell'istmo, occupando il posto del fascio cerebrale di Türck e del fascio genicolato. Poscia la degenerazione continua nella capsula interna, come nel cane A, dove si trova degenerata la parte più bassa del segmento posteriore, il ginocchio e la parte inferiore del segmento anteriore della capsula interna. Il lemnisco mostrasi normale. I tubercoli quadrigemelli posteriori ed anteriori e le loro braccia sono normali, così pure i peduncoli cerebellari e il cervelletto.

Negli emisferi notasi la degenerazione delle fibre del corpo calloso, degenerazione che si può seguire dall'incisione di esso fino alla corona raggiata, e nei tagli molto anteriori anche nelle circonvoluzioni del polo frontale (*forceps minor* di Arnold).

Nel lobo occipitale, all'esame dei vari strati di fibre che contornano il corno occipitale del ventricolo laterale, notasi che il *tapetum* e le radiazioni di Gratiolet sono degenerate, non però del tutto. Osservando una sezione vertico-trasversale più prossima al polo occipitale, passante pei tubercoli quadrigemelli posteriori, sembra che le fibre delle radiazioni ottiche di Gratiolet siano normali, se si guarda a piccolo ingrandimento; ma ad un ingrandimento maggiore si vede che esse sono degenerate (tav. IV, fig. 2, Rth.), specialmente verso la parte anteriore del corno occipitale del ventricolo laterale (VOC.). A quel livello il *tapetum* (Tp.) è normale. Tutto ciò si osserva nel lobo occipitale destro, mentre nel sinistro non c'è nulla di anormale. Se poi guardiamo una sezione più in avanti del lobo occipitale corrispondente ai tubercoli quadrigemelli anteriori (tav. IV, fig. 3), si nota che a destra non c'è più traccia del *tapetum* e che la degenerazione delle radiazioni ottiche di Gratiolet è più evidente essendo soltanto rimaste poche fibre normali (Rth.); a sinistra si nota che manca il solo *tapetum* mentre le radiazioni di Gratiolet sono normali. Nelle sezioni anteriori (tav. IV, fig. 4) passanti a livello del pulvinar si notano a destra i medesimi fatti. Arrivati, nel proseguimento dell'esame delle sezioni a livello del talamo, si nota che la parte corrispondente al nucleo anteriore (tav. IV, fig. 5, cic.), presentasi come una cavità rivestita di tessuto cicatriziale che unisce la parte antero-superiore del talamo al corpo calloso, il quale fu tagliato e poscia imbrigliato nella cicatrice. Questa che in parte à dovuta al trauma, e in parte forse alla flogosi avvenuta posteriormente, si continua in alto, come dicemmo nella descrizione dell'esame macroscopico, e, saldando le faccie mediali, le comprime. Si nota poi che la distruzione del nucleo anteriore del talamo ha portato la sclerosi della parte residuale del nucleo anteriore e delle parti che lo circondano, in guisa che la parte anteriore dei nuclei interno ed interno sono sclerotiche. Le cellule non sono più visibili, esse appaiono fuse in una massa compatta, sclerotica e priva di fibre mieliniche (tav. IV,

fig. 5). Solo nella parte più esterna delle parti sclerosate si possono ancora osservare poche fibre che si portano in fuori verso la capsula interna. In questo modo si vede che le lamine midollari interna (Lmi.) ed esterna (Lme.), bene visibili nelle parti ventrali del talamo, vanno mano mano diminuendo a misura che si avvicinano al punto sclerotico; altrettanto dicasi della zona reticolata (Zr.). Importante è il fatto che mentre la *radiatio thalamica* nella parte inferiore è completamente integra, nella parte invece che confina con la zona pallida è sclerotica e scarsa di fibre, presentandosi qua e là degenerata (tav. IV, fig. 5, a.). Nelle altre parti talamiche non si nota alcuna alterazione. Integro è il pulvinar col suo *stratum zonale*, e normale la regione di Forel.

I tubercoli quadrigemini anteriori e posteriori e le loro braccia sono normali, integri sono i corpi genicolati interni ed esterni, e normale è la commissura di Meynert. Le benderelle ottiche, il chiasma ed i nervi ottici sono parimenti inalterati.

Riassumendo nel cane operato di nucleo anteriore del talamo destro abbiamo trovato degenerato parzialmente il fascio delle radiazioni ottiche di Gratiolet, specialmente nella parte più bassa cioè in quella che contorna la parete inferiore ed il terzo inferiore della parete esterna del corno occipitale del ventricolo laterale. Nel talamo si è notata la sclerosi delle rimanenti parti del nucleo anteriore confinanti con la parte asportata, ed inoltre la degenerazione delle lamine midollari interna ed esterna, della zona reticolata e delle radiazioni talamiche che sono a livello della parte sclerotica.

Prima di discutere sull'importanza dei nostri reperti, sarà utile riassumere brevemente i principali lavori anatomici finora comparsi, allo scopo di stabilire le connessioni che il talamo ottico ha con le altre parti del nevrasse.

Sin dal 1854 P. Gratiolet, seguendo il decorso delle fibre ottiche della retina alla corteccia degli emisferi, scoprì un fascio che dal pulvinar e dal corpo genicolato esterno si reca al lobo occipitale, fascio che ora è conosciuto con il suo nome.

V. Panizza [1] (1855) constatò la degenerazione o meglio l'atrofia dei corpi genicolati esterni, dei talami, dei tubercoli quadrigemelli anteriori e dei lobi occipitali nei ciechi nati.

Tartuferi [2] (1881) tenne in vita circa per 7 mesi alcuni conigli ai quali aveva enucleato un globo oculare, e trovò che le fibre del nervo ottico corrispondente erano del tutto scomparse, che la benderella del lato opposto era quasi completamente degenerata, che il tubercolo quadrigemello anteriore del lato opposto aveva subìto un arresto di sviluppo specialmente nella sostanza grigia sotto-zonale e che l'emisfero opposto presentava l'atrofia delle fibre del lobo occipitale la cui corteccia era meno spessa del normale. Nei talami ottici non notò alcuna alterazione, e del corpo genicolato esterno non parlò affatto.

Il Gudden (1889) in un cane, al quale aveva enucleati entrambi gli occhi 12 giorni dopo la nascita, trovò che i nervi ottici erano sclerotici, e che le benderelle

[1] Panizza, *Osservazioni sul nervo ottico*. Milano, 1855.

[2] Tartuferi F, *Il tratto ottico e i centri visivi mesencefalici e corticali*. Milano, 1881.

ottiche erano quasi completamente degenerate. Inoltre il fascio longitudinale posteriore era povero di fibre, i tubercoli quadrigemelli anteriori non si erano molto ridotti di volume, e i corpi genicolati esterni e i pulvinar si erano considerevolmente atrofizzati. Il resto del cervello era normale. Il Monakow dal 1882 in poi ha pubblicato numerose esperienze eseguite sugli animali allo scopo di stabilire le connessioni che la retina ha con il talamo ottico, con i tubercoli quadrigemelli anteriori, con i corpi genicolati esterni e con la corteccia cerebrale. Tra i suoi lavori il più importante è quello riportato dall'Archiv für Psychiatrie del 1895: in questo egli riporta i risultati anatomo-istologici di due serie di ricerche sperimentali. Nella prima serie egli riferisce i risultati dell'esame di un cervello di cane, il quale aveva subito l'emiestirpazione cerebrale, e quelli di un cervello di gatto il quale aveva, contemporaneamente all'emiestirpazione cerebrale, subìto la lesione del talamo e del nucleo lenticolare. Nella seconda serie di ricerche l'A. si occupa dei cervelli di gatti e di conigli ai quali aveva asportato il giro sigmoideo, il giro coronario e *l'uncus*. Basandosi sulle alterazioni secondarie riscontrate nei cervelli degli animali operati, il Monakow divise il mantello cerebrale in varie zone corrispondenti ai vari nuclei del talamo, al corpo genicolato interno ed esterno ed al corpo mammillare. Le conclusioni che riguardano i talami ottici sono le seguenti:

a) Il gruppo anteriore dei nuclei talamici è in relazione con il 5° anteriore della circonvoluzione soprasilviana e delle parti vicine.

b) Il gruppo dei nuclei interni del talamo è in relazione con la corteccia anteriore del giro sigmoideo.

c) I nuclei laterali del talamo sono in relazione con la corteccia del lobo parietale.

d) I nuclei ventrali del talamo sono in rapporto con la parte posteriore del giro sigmoideo, con il 3° anteriore delle circonvoluzioni coronaria e silviana sino al territorio dei nuclei talamici laterali.

e) Il nucleo talamico posteriore è in relazione colla corteccia situata tra la sfera uditiva e la sfera visiva.

f) Il pulvinar ha il suo territorio corticale nei tre quinti della circonvoluzione soprasplenica.

Per ciò che riguarda le vie ottiche centrali, il Monakow ritiene che le fibre che provengono dalla retina e passano nelle radiazioni di Gratiolet, terminano nel tubercolo quadrigemello anteriore, nel corpo genicolato esterno e nel pulvinar. Ammette poi che da questi tre gangli partano altri neuroni diretti alla corteccia del lobo occipitale. Tra il neurone che dalla retina va ai gangli mesencefalici sopra detti, e quello che da questi gangli va alla corteccia occipitale, esisterebbe un terzo neurone intercalato. Inoltre Monakow ammette che dalla corteccia occipitale partano fibre le quali vanno non solo ai corpi genicolati esterni, ai pulvinar e ai tubercoli quadrigemelli anteriori, ma anche direttamente nella benderella, nel nervo ottico e nella retina.

Nel 1900 Probst (1), pubblicò un lavoro nel quale riporta la descrizione delle

(1) Probst M., *Physiologische, anatomische und pathologische-anatomische Untersuchungen des Sehhügels.* Arch. f. Psych., Bd. 33, H. 3, 1900.

degenerazioni consecutive alle lesioni talamiche, eseguite sui cani e sui gatti servendosi del suo metodo che consiste nell'introdurre un ago-cannula fornito di uncino mobile attraverso il corpo calloso per la via della fessura interemisferica. In questo modo egli produsse lesioni della regione caudale del talamo, della porzione laterale del corpo mammillare, dei fasci di Vicq d'Azir e di Meynert, dei nuclei mediali, della parte mediale dei nuclei laterali del talamo e della *thaenia thalami*. In altri animali lese la porzione interna del piede del peduncolo, la porzione caudale dei nuclei ventrali, la irradiazione della cuffia, la terminazione del lemnisco, i nuclei mediali del talamo, il margine interno del corpo genicolato esterno e la porzione caudale dei nuclei laterali del talamo. Riassumendo l'A. ha prodotto in vari animali lesioni dei differenti nuclei talamici, e dal risultato dell'esame delle degenerazioni, ha concluso che i sistemi di fibre discendenti che degenerano in seguito a lesioni circoscritte del talamo non oltrepassano la regione prossimale del ponte: il talamo non invia fibre discendenti al midollo, ma lo stimola indirettamente mediante le sue connessioni col nucleo rosso, con le bigemine, col nucleo della commissura posteriore e con la sostanza grigia centrale. Esistono al contrario vie spinali ascendenti in connessione diretta col talamo, mentre le fibre del lemnisco mediale, da qualunque punto si originino, non oltrepassano il talamo. In riguardo alle connessioni fra talamo e corteccia, l'A. conclude che esistono fibre talamo-corticali e fibre cortico-talamiche. Egli ha ben seguito con l'aiuto del metodo Marchi, il decorso delle vie talamo-corticali, ed ha stabilito che dai nuclei talamici anteriore e mediano si irradiano fibre nei giri frontali, e che dal pulvinar si irradiano fibre al lobo occipitale. Inoltre ha stabilito che il talamo invia numerose fibre al lobo parietale ed ai giri centrale e fornicato. L'autore non dice nulla delle vie ottiche extracerebrali, e nello stesso lavoro riporta lo studio di un caso di emorragia circoscritta al talamo sinistro in una vecchia demente, il cui reperto anatomico si trovò concordante con i risultati sperimentali.

Un altro lavoro sul decorso delle vie ottiche centrali del medesimo autore comparve nel 1901. Riguarda esperimenti fatti su cani e gatti nei quali furono praticate asportazioni della zona visiva corticale. Da questo studio conclude che le fibre cortico-talamiche seguono lo strato sagittale mediale, e che molte di esse raggiungono il pulvinar ed il nucleo laterale del talamo, poche fibre invece vanno al corpo genicolato esterno ed al tubercolo quadrigemello anteriore. Viceversa le fibre talamo-corticali passano per lo strato sagittale laterale: esse sono fibre che dal pulvinar e dal corpo genicolato esterno vanno alla corteccia visiva.

Il Tanzi [1] (1902) sperimentò su sei conigli ai quali fece l'*exenteratio bulbi* da un lato, subito dopo la nascita, e che uccise dopo sei mesi. Inoltre in due conigli fece la stessa operazione bilateralmente come pure su due cani neonati. All'esame dei cervelli dei conigli operati da un solo lato, si trovò che il tubercolo quadrigemello anteriore del lato opposto a quello operato, era inalterato, viceversa quello dello stesso lato aveva lo *stratum zonale* del tutto scomparso, mentre gli altri strati erano quasi normali.

[1] Tanzi E., *Sulla atrofia secondaria indiretta degli elementi nervosi*. Riv. di Pat. nerv. e ment., 1902.

Il corpo genicolato esterno era notevolmente rimpiccolito nel lato opposto alla lesione, mentre l'altro nucleo posto immediatamente al disotto di esso, e che viene designato col nome di corpo genicolato esterno ventrale, poteva ritenersi inalterato. Lo *stratum zonale* del corpo genicolato esterno era fortemente assottigliato, la diminuzione di questo strato si estendeva anche alla parte mediale, che ricopre il nucleo dorsale del talamo (il quale del resto non presentava modificazioni), e si spingeva fin quasi al *ganglion habenulae*. Nella corteccia cerebrale nessuno dei metodi di colorazione, di cui si servì l'A., riuscì a mettere in rilievo qualche alterazione. Nei conigli operati bilateralmente si osservarono i medesimi fatti in ambo i lati. Nei cani con gli occhi enucleati si notò che i tubercoli quadrigemelli anteriori avevano lo *stratum zonale* assai ridotto, ma ancora ben distinto, mentre la massima alterazione si riscontrava nello strato grigio sottostante che era molto ridotto di spessore e povero di fibre. I corpi genicolati esterni si presentavano notevolmente rimpiccoliti. La corteccia del lobo occipitale si poteva ritenere come normale, se si eccettui una certa scarsità di fibre nella stria di Gennari. In un cane anoftalmico tenuto in vita per un anno, le vie ottiche primarie erano completamente assenti, le eminenze bigemine anteriori collo strato superficiale povero di fibre e lo strato grigio superficiale assottigliato, il corpo genicolato esterno era diventato piccolo e povero di fibre, la corteccia visiva si mostrava assottigliata e la stria di Gennari impoverita di fibre.

Anche noi nel 1902, come vedremo nell'ultimo capitolo di questo volume, pubblicammo un lavoro sulle degenerazioni che susseguono al taglio di una benderella ottica, servendoci del metodo del Marchi. La benderella fu tagliata in prossimità del chiasma, e tra gli altri fatti osservati, si notò che nel moncone centrale vi erano numerose fibre degenerate sparse indifferentemente in tutta la sezione di esso. Queste fibre degenerate erano in numero maggiore di quelle riscontrate nelle sezioni del chiasma.

Panichi (1903) (1), occupandosi del centro psichico della visione nelle scimmie, riporta anche i risultati dell'esame dei cervelli di questi animali operati di asportazione dei lobi occipitali e parietali, e nota che il corpo genicolato esterno era atrofico e il pulvinar degenerato, mentre il nervo ottico era normale.

Il Roussy (1907) (2), basandosi sulle ricerche sperimentali eseguite come abbiamo detto, su cinque animali, e studiate col metodo del Marchi, viene alle seguenti conclusioni:

1. Il talamo ottico è il centro di origine di un gran numero di fibre che nascono dalle cellule ganglionali di questo nucleo per irradiarsi nelle differenti parti dei centri nervosi, dell'encefalo, del mesencefalo e del romboencefalo.

2. Tra esse numerosissime sono le fibre ascendenti corticipete, fibre talamo-corticali le quali insieme alle fibre talamopete, fibre cortico-talamiche, numerose al pari delle prime, formano la corona raggiata talamica. Le fibre talamo-corticali, secondo il loro destino o la loro origine, possono essere divise in fibre talamo-corticali

(1) Panichi L., *Sulla sede del centro psichico della visione nelle scimie*, Arch. per le Scienze mediche, 1903.

(2) Roussy G., *La couche optique*. Paris, Steinheil, 1907.

anteriori o frontali, in fibre talamo-corticali medie o fronto-parietali, in fibre talamo--corticali inferiori o temporo-occipitali e in fibre talamo-corticali posteriori.

3. Inoltre è verosimile che dal talamo ottico partano fibre che, attraverso il corpo calloso, guadagnino la corteccia e anche il talamo ottico dell'emisfero del lato opposto. Queste fibre possono essere divise in fibre talamo-corticali incrociate e in fibre talamo-talamiche. La loro presenza basterebbe, senza che sia necessario di ricorrere all'ipotesi di fasci sensitivi con destinazione bilaterale delle vie anteriori, per spiegare il ristabilirsi della sensibilità negli animali in esperienza con lesioni di un solo lato.

4. Dal talamo ottico partono fibre che vanno al corpo striato: fibre talamo--striate.

5. Le fibre talamofughe discendenti nel cervello medio e nel rombencefalo sono molto meno numerose, e soprattutto molto più corte delle fibre ascendenti corticipete. Nella scimmia esistono fibre talamo-rubriche, che per mezzo dei fasci talamico e lenticolare e per il campo di Forel, arrivano alla capsula del nucleo rosso. Pur ammettendo con Probst che un certo numero di queste fibre terminano nelle cellule di questo nucleo, l'A. crede che una parte di queste fibre talamofughe possono essere seguìte più in basso nel nastro di Reil mediano sino alla parte anteriore della protuberanza e forse anche nel peduncolo cerebellare superiore (fibre talamo-cerebellari). Le fibre talamo-reticolate risultarono poco numerose. L'autore non potè fare la dimostrazione delle fibre che mettono in relazione il talamo con i tubercoli e con il rinencefalo, a causa della qualità delle lesioni fatte negli animali.

6. Non esistono nè nell'uomo, nè nel cane fibre talamofughe che mettano in connessione diretta il talamo ottico con il midollo spinale.

Dal complesso delle deduzioni alle quali pervengono gli AA. già citati, risulta che la distruzione del globo oculare porta come conseguenza la degenerazione cortico--petale che colpisce il nervo ottico, la benderella ottica, il corpo genicolato esterno, il pulvinar, i tubercoli quadrigemelli anteriori e la corteccia della zona visiva. Viceversa l'asportazione della corteccia visiva porta come conseguenza la degenerazione cortico-fugale delle radiazioni ottiche di Gratiolet, dei corpi genicolati esterni, dei pulvinar, tubercoli quadrigemelli anteriori, della benderella ottica e del nervo ottico.

I nostri reperti confermano indirettamente molti di questi risultati. Crediamo di essere in primo luogo autorizzati a togliere qualsiasi importanza alla degenerazione riscontrata nelle vie piramidali, sia nel cane operato di pulvinar (cane **A**), sia in quello operato di nucleo anteriore (cane B), perchè, essendo avvenuta contemporanea alterazione dei giri prespleniale e spleniale, i quali, come è noto, sono di funzione motrice nei cani, così è probabile che quella degenerazione dipenda dalla lesione corticale e non da quella del talamo ottico. Infatti, seguendo il decorso della degenerazione in alto, si osserva benissimo che questa proviene in modo evidente dalla corteccia: abbiamo infatti visto che la degenerazione del *pes pedunculi* si può seguire nella parte inferiore del segmento posteriore, nel ginocchio e nella parte inferiore del segmento anteriore della capsula interna. Questa conclusione è poi confermata dal fatto che la medesima degenerazione si trova nei cervelli dei due cani mentre il rimanente delle alterazioni varia nei due animali.

Consideriamo ora innanzi tutto le degenerazioni che abbiamo notato nel cervello del cane A, nelle sezioni comprendenti la benderella ottica e il fascio delle radiazioni ottiche di Gratiolet. Riguardo alla benderella ottica, dal risultato dei nostri reperti deduciamo che nella costituzione dei fasci delle fibre degenerate di essa, concorrono quelle che hanno il loro centro di origine nel corpo genicolato esterno: infatti questo nucleo non solo si presenta scarso di fibre, ma presenta anche un'alterazione grave dei corpi cellulari. La stessa cosa non possiamo dire del pulvinar poichè questo in gran parte è stato asportato e nella rimanente è degenerato; e se è lecito ammettere che le cellule di questa ultima parte pulvinarica siano il centro di origine di alcune delle fibre degenerate della benderella, non possiamo dire il medesimo di quelle cellule che costituivano la parte pulvinarica asportata. Infatti si potrebbe obiettare che noi coll'asportare parte del pulvinar, altro non abbiamo fatto che interrompere la continuità delle fibre, le quali, pur avendo decorso ascendente, non si arresterebbero nel pulvinar, ma continuerebbero il loro cammino per raggiungere forse altri nuclei talamici. Nè viene in appoggio il fatto che in questi altri nuclei non si sono riscontrate degenerazioni e atrofie, poichè ci è noto che col metodo delle degenerazioni ciò non si vede in quanto che, tagliando una fibra nervosa, mentre degenera la parte periferica, rimane ancora per molto tempo normale il moncone centrale e il corpo cellulare i quali si atrofizzano a lungo andare, dopo più anni.

Un'altra osservazione riguarda lo *stratum zonale* del pulvinar, il quale, come abbiamo detto, si trovò normale fino al limite della cicatrice. Ciò indica chiaramente che le fibre che costituiscono lo *stratum zonale* del pulvinar sono, almeno in gran parte, talamipete. Diciamo in gran parte perchè col metodo Weigert non si può scorgere se insieme vi siano fibre che provengono dal talamo. Certamente poi lo *stratum zonale* del pulvinar è formato da fibre provenienti dalla retina in quanto che è stato visto che moltissime fibre della parte laterale della benderella ottica rimasta normale, vanno a finire nello *stratum zonale* del pulvinar, e non possiamo escludere che in esso arrivino fibre provenienti da altre parti.

In riguardo al fascio delle radiazioni ottiche di Gratiolet, dobbiamo ammettere che parte delle fibre che lo costituiscono hanno il loro centro di origine nel corpo genicolato esterno e nel pulvinar, e ciò in base alle eguali considerazioni fatte per ammettere nel pulvinar e nel corpo genicolato esterno il centro di origine delle fibre degenerate della benderella ottica. Infatti, da un lato abbiamo la degenerazione dei gruppi cellulari del corpo genicolato esterno e delle parti non asportate del pulvinar, e dall'altro lato abbiamo che questo processo degenerativo si estende a quasi tutto il fascio delle radiazioni ottiche di Gratiolet. Possiamo quindi concludere che parte delle fibre costitutive di questo fascio sono cilindrassi provenienti dalle cellule dei corpi genicolati esterni e di parte del pulvinar. Però dobbiamo aggiungere che, poichè una gran parte del pulvinar fu asportata, si può anche ammettere che forse molte delle fibre degenerate del fascio delle radiazioni ottiche di Gratiolet hanno il loro centro di origine in altri nuclei del talamo, dal momento che, asportando gran parte del pulvinar forse non abbiamo fatto altro che recidere quelle fibre nel loro decorso.

Un'altra osservazione ci resta da fare in riguardo alle radiazioni ottiche di Gratiolet, cioè quella che la degenerazione di esse non solo è parziale, ma è localizzata

bene al terzo inferiore della parte delle radiazioni che contorna nel lato esterno il corno occipitale del ventricolo laterale. In questo fascio degenerato abbiamo visto che le fibre non sono disposte in gruppi più o meno distinti, ma sono sparse e soltanto poche si trovano qua e là sane. In conseguenza, non possiamo essere d'accordo con Probst, il quale sostiene che le fibre talamo-corticipete occupano nel fascio delle radiazioni ottiche di Gratiolet la parte laterale, ossia quella che è in contatto con il fascio longitudinale inferiore. In quanto ai tubercoli quadrigemelli anteriori non possediamo argomenti per poterli mettere in rapporto con le degenerazioni osservate nella benderella e nel fascio di Gratiolet; infatti abbiamo veduto che essi, lesi nella parte più convessa delle loro faccie superiori, non hanno presentato degenerazioni che nel solo *stratum zonale*, mentre i rimanenti strati sottostanti si sono conservati normali. Ciò ci impedisce di stabilire che le fibre degenerate dello *stratum zonale* dei tubercoli quadrigemelli anteriori siano fibre che raggiungano i gruppi cellulari sottostanti o siano fibre che ne dipartano.

Rammentiamo che il lemnisco è stato trovato sano in tutto il suo percorso, la qual cosa indica che dal pulvinar non partono fibre discendenti ad esso, e che dalla corteccia non partono fibre che lo raggiungano dopo avere attraversato il pulvinar. Un fatto nuovo confermato posteriormente da altri è la degenerazione della commissura di Meynert. È noto che Darkschewitsch e Pribytkow la mettono in connessione col nucleo lenticolare, col corpo di Luys e col lemnisco mediale. Le connessioni col nucleo lenticolare sono oramai fuori di discussione, ma quelle col corpo di Luys e col lemnisco mediale sembrano a Déjérine poco assodate, ritenendo questo autore che le fibre curve che paiono distaccarsi dalla commissura di Meynert per portarsi sia nel corpo di Luys, sia all'indietro di questo corpo nella regione del lemnisco mediale, appartengono invece al sistema delle radiazioni strio-luysiane. Tutti gli AA. poi sono concordi nell'ammettere che la commissura di Meynert non ha alcuna connessione con i corpi genicolati esterni ed interni e con la benderella ottica. Noi non abbiamo alcun argomento per poter mettere la commissura di Meynert in relazione con il corpo genicolato esterno o con il pulvinar, notiamo soltanto il fatto, lasciando che altri ne dia la interpretazione.

Finalmente nel lobo occipitale è stata riscontrata la scomparsa quasi totale della stria di Gennari. È noto che la stria di Gennari o nastro di Vicq d'Azir, che corrisponde alla stria esterna di Baillarger delle altre regioni della corteccia, consta di una filiera ben serrata di fibre a direzione tangenziale. Alcuni credono che le fibre della stria di Gennari siano costituite da collaterali dei cilindrassi di quelle cellule triangolari e fusiformi del terzo strato della corteccia occipitale (strato del nastro di Vicq d'Azir) che mandano il cilindrasse direttamente verso lo strato molecolare (1° strato), e da collaterali dei cilindrassi delle cellule ovoidi triangolari e stellate dello stesso terzo strato, il cui cilindrasse da prima diretto in basso, si curva poi in alto. Altri sostengono che le fibre della stria di Gennari sono costituite da qualche arborizzazione terminale proveniente dai cilindrassi ascendenti. Noi, avendo trovato moltissime fibre della stria di Gennari scomparse, incliniamo a credere che queste sieno in gran parte arborizzazioni terminali o collaterali di gran parte dei cilindrassi ascendenti delle radiazioni ottiche di Gratiolet. In riguardo poi alla degenerazione del

fasciculus retroflexus di Meynert, notiamo che essa dipende dalla lesione primitiva del *ganglion habenulae.*

Nel cane **B** (operato di nucleo anteriore del talamo destro) noi abbiamo osservato la sclerosi delle restanti parti del nucleo anteriore, le quali non furono asportate, e la degenerazione parziale della zona reticolata, della lamina midollare interna ed esterna (nella porzione antero-superiore ossia prossima al nucleo anteriore del talamo), ed infine la degenerazione parziale delle radiazioni ottiche di Gratiolet. Le connessioni del nucleo anteriore del talamo con il resto del cervello sono ancora oggi oggetto di discussione. Per Monakow il nucleo anteriore del talamo è in connessione con il globulo paracentrale, con la circonvoluzione frontale interna e con la circonvoluzione limbica, e considera queste regioni come la zona corticale di quel nucleo. Ma il Déjérine nega la relazione con il lobulo paracentrale (caso Scheule). Al contrario si sa con certezza che nel nucleo anteriore termina il fascio di Vicq d'Azir, che prende origine nel tubercolo mammillare. Avendo noi riscontrato la degenerazione completa della parte postero-superiore del nucleo anteriore, e contemporaneamente la degenerazione parziale delle radiazioni ottiche di Gratiolet, dobbiamo conchiudere che una porzione delle fibre di queste radiazioni proviene dal nucleo anteriore del talamo dove prenderebbero origine. Queste fibre, provenienti dalle cellule della parte postero-superiore del nucleo anteriore del talamo, si recherebbero, attraverso la lamina midollare esterna e la capsula interna, al lobo occipitale prendendo parte alla costituzione delle radiazioni ottiche di Gratiolet. Inoltre è stato visto che la degenerazione delle radiazioni ottiche di Gratiolet è nel nostro caso limitata alla parte inferiore di questo fascio e propriamente alla parte che contorna il *folliculum* del corno occipitale del ventricolo laterale. Però con questo noi non ci crediamo autorizzati ad escludere ogni connessione del nucleo anteriore del talamo con altre parti degli emisferi, poichè il metodo Weigert non ci potrebbe permettere di seguire il decorso di quelle fibre che dal nucleo anteriore del talamo si recassero al lobo frontale o paracentrale. Solo con l'aiuto del metodo Marchi si potrebbe scoprire il decorso di queste fibre attraverso la grande trama della corona raggiata fino al centro ovale di quelle circonvoluzioni. Finalmente occorre mettere in evidenza il fatto che nel cervello del cane **B** non furono trovate degenerazioni nelle benderelle, nel chiasma e nei nervi ottici.

Volendo ora riassumere le conclusioni anatomiche che si possono trarre dallo studio dei cervelli dei due cani, diremo che nel primo cane (**A**) che ha subìto l'asportazione della regioue del pulvinar, bisogna riunire questa lesione a quella del corpo genicolato esterno il quale fu trovato atrofico. Esse quindi possono così riassumersi:

a) La lesione del pulvinar e del corpo genicolato esterno è seguìta da degenerazione discendente (vie ottiche periferiche) e da degenerazione ascendente (radiazioni ottiche di Gratiolet). La radiazione nella benderella ottica occupa la metà interna, e quella del fascio delle radiazioni ottiche di Gratiolet è limitata al 3° inferiore di quella parte delle radiazioni che corrono lungo il lato esterno del ventricolo laterale.

b) Lo *stratum zonale* del pulvinar è composto di fibre talamipete provenienti in gran parte dalla porzione laterale della benderella ottica.

c) Il pulvinar non dà origine a fibre discendenti nel lemnisco, nè è attraversato da fibre che dalla corteccia si recano al lemnisco.

Dallo studio del cane (B) operato di nucleo anteriore del talamo deduciamo che quel nucleo è in rapporto con il lobo occipitale, dando origine a molte di quelle fibre delle radiazioni ottiche di Gratiolet che contornano il *folliculum* del corno occipitale del ventricolo laterale. Inoltre questa lesione non porta la degenerazione delle vie visive periferiche.

Le ricerche anatomiche in questo modo confermano quelle fisiologiche da noi già menzionate. Esse escludono qualsiasi lesione di moto e di senso, non avendo noi nello studio anatomico riscontrato alcuna degenerazione di fasci motori e sensitivi. Il talamo ottico certissimamente è legato con la funzione visiva. Però questo legame è probabilmente limitato dalla parte pulvinarica dove pare che vadano a finire le fibre della benderella ottica. Se però queste fibre siano tali e tante da dare dei disturbi visivi permanenti, noi non possiamo affermarlo, inquantochè, come abbiamo detto, nel cane A oltre l'asportazione del pulvinar, furono trovati atrofici il corpo genicolato esterno e i tubercoli quadrigemelli anteriori. Non è difficile che questi ultimi abbiano più importanza del pulvinar. Nei rimanenti nuclei del talamo non sono rilevabili degenerazioni che siano in connessione colla benderella ottica.

In riguardo agli altri sensi specifici, le ricerche anatomiche punto ci giovano, inquantochè noi non siamo riusciti a scoprire nessuna alterazione degna di mettersi in rapporto col talamo da una parte e con le vie olfattorie, gustative e uditive centrali dall'altra. D'altronde, queste ultime sono ancora poco note, e la ricerca della localizzazione dei centri dell'odorato e più ancora del gusto affaticherà ancora per un pezzo anatomici e fisiologi. Interessante però è sempre il fatto che i cani operati di talamo, ad eccezione di quelli in cui è stata lesa soltanto la parte interna, si presentano con il gusto dell'amaro perduto.

Vogliamo ancora rammentare che le ricerche anatomiche da noi eseguite sono state fatte adoperando il metodo Weigert. Sono però in corso di studio altre ricerche col metodo Marchi.

IX.

Sulla fisiologia del nucleo caudato (1).

I corpi striati sconosciuti dagli antichi, appariscono descritti per la prima volta nelle opere degli anatomici del secolo XIV, ma le prime notizie intorno alla loro funzione datano dal secolo XVII. In questo periodo di tempo ed anche in seguito il corpo striato fu considerato come unica formazione, di modo che riesce impossibile scindere quello che si riferisce al nucleo caudato da ciò che riguarda il nucleo lenticolare.

(1) Queste ricerche furono pubblicate nella Riforma Medica, anno XVIII, 1902, in collaborazione con lo studente laureando G. Bellanova.

Willis (1) li considera *crurum medullae oblungatae apices* in continuità del tessuto del corpo calloso. Per la loro situazione tra il cervello e la sua appendice, cioè la midolla allungata e la spinale, giudica che siano veri e propri *diversoria*, che ricevono e mandano dapertutto gli spiriti animali; il luogo dove tutti gli organi fanno convergere le impressioni per mezzo dei nervi e dal quale s'irradiano tutte le sensazioni ed i movimenti volontari. Secondo Villis, i corpi striati sono la sede del sensorio comune.

Vieussens (2) al contrario pensa che gli spiriti animali elaborati dalla corteccia cerebrale passano in parte nel centro ovale in parte pei tratti bianchi o strie oblique e trasverse che si mostrano dopo l'abrasione della corteccia grigia superficiale dei corpi striati. Essi perciò sono punti, stazioni di passaggio tra la corteccia e la midolla spinale.

Queste dottrine, evidentemente ipotetiche, dominarono abbastanza lungamente e molti fisiologi e patologi si adoperarono con esperimenti sugli animali e con osservazioni cliniche di provarne l'attendibilità.

Serres (3) osservò che le paralisi parziali del braccio e della gamba dipendenti da lesioni degli emisferi cerebrali coincidono sempre con alterazioni delle radiazioni dei talami ottici e delle radiazioni anteriori dei corpi striati. Da ciò egli ricava come conseguenza che l'alterazione o la distruzione (per mezzo di una profonda incisione per esempio) della parte media della capsula interna formata, secondo lui, dall'intrecciarsi inferiormente delle radiazioni del talamo ottico e del corpo striato, è costantemente seguìta da emiplegia completa.

Nelle sue celebri esperienze di vivisezione Saucerotte aveva creduto di constatare che le fibre midollari destinate alla formazione dei nervi delle estremità venivano da tutti i punti degli emisferi a riunirsi nei corpi striati e che questi gangli essendo l'*endroit* di concorso delle fibre midollari dovevano possedere una sensibilità più squisita che gli emisferi. Egli aveva pure ammesso che oltre i nervi dell'estremità quelli che vanno ad innervare, sempre dal lato opposto i muscoli delle labbra passano anche pel corpo striato. La parola e l'afonia sono in relazione con l'integrità o meno di questo ganglio. Pourfour, De Petit, Sabourant condividono questa opinione, ma Andral (4) la nega recisamente.

Broca accetta l'ipotesi che i corpi striati siano organi motori, ma che non hanno nulla di comune con la funzione puramente intellettuale del linguaggio articolato, ma solo concorrano alla produzione dell'articolazione delle parole, fenomeno semplicemente muscolare.

Renzi (5), messi allo scoperto i corpi striati nei porcellini d'India, li pungeva superficialmente e profondamente, senza produrre il menomo fenomeno di eccitamento e dolore. Nè questi risultati negativi meravigliano, quando si pensi che egli scopriva i gangli della base, asportando prima i due emisferi e dividendo il corpo calloso.

(1) Willis, *Cerebri anatomia* ecc. Londra, 1604.
(2) Vieussens, *Nevrographia universalis*, 1684.
(3) Serres, *Anatomie comp. du cerveau dans les classes des animaux vertebrés*. Paris, 1826.
(4) Andral, *Anatomie et Physiologie du syst. nerv.*, 1842.
(5) Renzi, Annali universali di medicina, 1864.

Lussana (1) partendo dal concetto che il corpo striato è un'introflessione della corteccia cerebrale, ritiene che la fisiologia di esso si comprende in quella degli emisferi, i quali negli animali inferiori sono costituiti per intero dai nuclei grigi della base. Combatte le opinioni di Saucerotte, e sostiene che la sua ablazione produce diminuzione di intelligenza, mentre l'eccitamento è causa di frenesia e delirio con movimenti impetuosi.

Magendie (2) emise in proposito un'opinione tutta propria. Egli ammette nei mammiferi e nell'uomo una forza propulsiva che risiede nel cervelletto, ed una forza repulsiva nel corpo striato. Nello stato normale dell'organismo queste due forze sono dirette dalla volontà, e si contrabbilanciano, quando però la sede dell'una o dell'altra è lesa, la forza antagonista rimasta attiva, spiega tutta la sua potenza. Da ciò la propulsione irresistibile dopo la sottrazione del corpo striato. Perchè questo fenomeno si osservi, Magendie consiglia di asportare la sostanza grigia e la bianca del corpo striato, ed allora solamente l'animale s'agita e cerca di scappare. Se la lesione è unilaterale, l'animale resta ancora padrone dei suoi movimenti, e li dirige con la sua volontà; asportando anche l'altro, l'animale immediatamente si precipita in avanti spinto da una forza irresistibile.

Longet (3) ha ripetuto le esperienze di Magendie su numerosissimi conigli, avendo cura che fossero robusti e dell'età di 3-4 mesi. Egli tolse gli emisferi ed i corpi striati rasente al bordo anteriore dei talami ottici, ed i conigli rimanevano immobili. Levando i soli corpi striati e quella porzione di emisferi dove si irradiano, ha ottenuto lo stesso effetto.

Lafargue (4), sperimentando sui corpi striati, ha visto che l'ablazione di essi produce profondo stupore e quando si eccitavano a camminare, il passo era lento e titubante, perchè gli animali rimanevano ciechi. In tutti i casi non notò mai una propulsione rapida durante l'atto della distruzione; solo due volte vide i conigli precipitarsi in avanti dopo la mutilazione. Il reperto necroscopico dimostrò in tutti e due i casi, la sezione dei corpi striati e la lesione dei nervi ottici, perciò crede che la propulsione osservata da Magendie, non è dovuta ad un organo motore particolare, ma al dolore e alla cecità che lo rende più intollerabile.

Schiff (5) completò le teorie di Longet e Lafargue in ciò che gli animali operati, a cui per denudare i corpi striati erano stati asportati i lobi cerebrali o parte di essi, presentavano evidenti disturbi del senso muscolare. Rigetta ogni specifica eccitabilità dei nuclei caudati e riconosce in essi fisiologicamente il cominciamento dei lobi cerebrali. Schiff ritiene che la perdita degli emisferi o di organi simili impedisce che agli animali l'immagine obiettiva della situazione anomala degli arti e quella soggettiva del punto normale si fondono in uno stimolo comune. Perciò gli animali rimangono in quiete quando si mettono gli arti in posizione anormale e la

(1) Lussana, Annali universali di medicina, 1884.
(2) Magendie, *Elem. de Physiol.*, 1856. T. I.
(3) Longet, *Traité de Physiol.* 1868.
(4) Lafargue, *Thése de Paris*, 1872.
(5) Schiff, *De vi motoria baseos encephali*, p. IV, 1875.

mantengono senza reagire lungamente ed anche contro gli stimoli che tendono a fargliela perdere.

Mentre i precedenti esperimentatori avevano considerato il corpo striato *in toto* e le teorie sulla sua funzione si estendevano tanto al nucleo caudato che al nucleo lenticolare, Nothnagel tentò di studiarlo isolatamente, e se le teorie che ammise in base dei suoi esperimenti sono criticabili, pure resta il solo che si sia primo preoccupato di limitare il più possibile la lesione, perchè i fenomeni di deficienza delle parti vicine non venissero a complicare quelli dovuti al ganglio distrutto. I metodi adoperati da lui sono due: l'iniezione di piccola quantità di acido cromico nel 3° ventricolo, e l'uso di un trequarti munito di alette col quale scendeva attraverso la scissura interemisferica fino al pavimento del 3° ventricolo e con movimenti di lateralità poteva distruggere la testa di uno o di ambedue i nuclei caudati. Egli osservò che se la lesione cadeva su di un determinato punto della testa del nucleo caudato, che denominò *nodus cursorius*, l'animale dopo essere rimasto immobile, spiccava un salto, poi un altro e si metteva a correre finchè cadeva spossato; se invece di irritazione c'è distruzione, allora eseguiva movimenti di maneggio. Si notavano ancora disturbi della motilità e precisamente deviazione degli arti nella corsa quando erano state distrutte grosse parti del corpo striato. In base a questi risultati, Nothnagel (1) emise con riserva l'ipotesi che il nucleo caudato sia in relazione con quei movimenti complessi che vengono provocati da un impulso psichico e si continuano automaticamente senza bisogno di essere provocati da eccitamenti volontari nuovi. Contrariamente a Schiff che nega al nucleo caudato qualsiasi funzione centrale, Nothnagel riconosce che il movimento della corsa non è dipendente, come pensa Schiff, dalla soppressa funzione degli emisferi; ma è prodotto dall'irritazione del nucleo caudato.

Fournier iniettando cloruro di zinco vide che il cane dopo l'operazione correva per circa 10 minuti e poi cadeva paralizzato.

Carville e Duret, ripetendo le esperienze col trequarti ad alette, notarono che alla distruzione del nucleo caudato seguiva emiplegia del lato controlaterale; l'emiplegia era completa quando veniva lesa la capsula interna. Secondo questi due autori la comunicazione dei due emisferi con le vie periferiche si farebbe per mezzo del nucleo caudato.

Schwohn ed Eckhard non confermarono il *nodus cursorius* e Betckerew osservò il fenomeno della corsa per lesioni del pavimento del 3° ventricolo, perciò emette il dubbio che il corpo striato non ha influenza alcuna sulla comparsa di questo sintoma, perchè gli sembra plausibile che la vicinanza di questo ganglio col 3° ventricolo fa si che ogni lesione del ganglio irriti il pavimento ventricolare e da ciò la corsa.

Rezek appoggia la sua opinione sull'osservazione clinica e sperimentale: egli crede vera l'ipotesi di Nothnagel relativa ai rapporti del nucleo caudato coi movimenti del cammino e della corsa, e, senza dare alle sue idee ampio svolgimento, assicura d'avere esattamente osservato i fatti ed intravisto la natura motrice di questo ganglio.

(1) Nothnagel, Virchow's Archiw., 1876.

Baginski e Lehmann (1) prendendo a studiare il nucleo caudato, si preoccuparono di non ledere oltre il ganglio anche la corteccia cerebrale che lo copre come purtroppo era accaduto ai precedenti esperimentatori. Considerando inoltre che i fenomeni si modificano col tempo, concentrarono i loro sforzi a mantenere in vita più lungamente possibile gli animali operati. Di metodi ne provarono tre, però uno solo dette risultati soddisfacenti, mentre gli animali operati con i primi due non sopravvissero che pochi giorni. Il concetto che informa il metodo di scelta è ingegnoso ed originale: aspirare esattamente una parte del cervello senza ledere le altre. All'uopo si servivano di una boccia simile a quella dell'aspiratore di Potain che da una parte era in comunicazione per mezzo di un tubo con una pompa aspirante, coll'altra con un sottile tubo di vetro che si metteva in rapporto col nucleo caudato attraverso una breccia ossea praticata nell'angolo retto che forma la sutura sagittale incontrando la coronaria. Aspirando ora molto, ora poco del nucleo caudato osservarono deficienza del lato opposto a quello operato, assenza del senso muscolare ecc. I fenomeni scomparivano completamente dopo qualche tempo. Confermarono ancora l'elevazione della temperatura a 40° che qualche giorno dopo cadeva al normale, ciò che prima era stato notato da Sachs, Ott e Richet. Da ciò dedussero che esistono rapporti tra il centro della temperatura e il nucleo caudato.

Minor (2) eccitando la superficie del nucleo caudato con l'elettricità notò movimenti nel lato opposto in forma di pleurototono, cosa che otteneva pure eccitando la porzione annessa della zona raggiata. Colle correnti deboli notò che il nucleo caudato resta ineccitabile, mentre la corona raggiata reagisce. In altre esperienze egli distrusse il nucleo caudato col metodo Nothnagel e vide che quando non era lesa la capsula interna, i fenomeni paralitici o mancavano od erano fugaci. Ad un cane estirpò la zona motrice, e dopo parecchio tempo quando doveva essersi già effettuata la degenerazione ascendente delle vie piramidali, eccitò il nucleo caudato dello stesso lato e non ebbe movimenti. Escluse perciò, in base a questi risultati, l'eccitabilità del nucleo caudato, e mise in dubbio la funzione motoria di questo ganglio. Il Minor aggiunge che l'irritazione della coda del nucleo caudato e di un punto della corteccia cerebrale è seguìta da dilatazione dei vasi dell'occhio opposto.

Sgobbo (3) operò di nucleo caudato tre conigli e sette cani, riuscendo in due conigli e in quattro cani. Egli si servì del trequarti di Nothnagel e dopo l'operazione, notò paralisi del lato opposto che scompariva dopo un periodo di tempo che si estendeva al massimo fino al 35° giorno.

Non osservò disturbi sensitivi, ed egli concluse che il nucleo caudato non ha alcuna funzione di moto e di senso, e che la paralisi era da attribuirsi alla compressione di parti vicine, prodotta dal versamento sanguigno nei ventricoli, all'infiammazione locale ed al trauma. Sortogli il dubbio che la sua conclusione, forse vera, poteva essere messa in dubbio, giacchè il ripristinamento funzionale della parte paralizzata non esclude la natura del ganglio in esame, riprese l'argomento esten-

(1) Baginski e Lehmann, Virchow's Archiw., 1886.

(2) Minor, *Thèse de Mosca*, 1852.

(3) Sgobbo, Atti della R. Accad. di Napoli XLVI, nuova serie III, 1892.

dendo le sue ricerche a tutto il corpo striato. Gli animali operati furono molti, e l'operazione ora si limitava a ledere solo un nucleo caudato, ora tutti e due, ora le zone motrici, ora le zone motrici ed il nucleo caudato contemporaneamente. I nuovi risultati confermarono quelli precedenti, cioè che il corpo striato non ha funzione nè di moto nè di senso. È notevole però il fatto che le lesioni di ambedue i corpi striati, oppure di un solo corpo striato e della corrispondente zona motrice producevano paralisi più gravi e permanenti, che non quelle derivanti da lesioni di una di queste parti isolatamente. A spiegazione del fatto egli invoca la compressione che il versamento sanguigno esercita sulla vicina capsula interna.

Sellier e Verger (1), usando l'elettrolisi bipolare per mezzo di due aghi circondati di un rivestimento isolante sulla maggior parte della loro superficie, poterono operare distruzioni limitate di parti centrali dell'encefalo senza lesioni delle parti vicine. In un cane operato completamente e sacrificato dopo 41 giorno, constatarono: emiplegia incompleta sinistra, riconoscibile fino alla morte, emianestesia tattile degli arti di quel lato, la quale si attenua rapidamente a partire dalla terza settimana, un'assenza completa del senso muscolare, l'integrità delle sensazioni dolorifiche del lato paralizzato. All'autopsia si rinvenne un focolaio della grossezza di un piccolo pisello, situato nella testa del nucleo caudato del lato destro, il quale focolaio si estendeva sul segmento anteriore della capsula interna. Le lesioni del nucleo caudato producono quindi un'emiparesi degli arti del lato opposto con disturbi sensitivi identici a quelli che accompagnano le paralisi corticali nel cane.

Luciani e Tamburini (2) ripetendo, dopo Hitzig, le esperienze sulla zona motrice negli animali (cani e scimie), emisero l'ipotesi che i gangli subcorticali abbiano la stessa natura funzionale della sostanza grigia della corteccia, che anzi dopo l'estirpazione di questa, possono assumerne vicariamente le funzioni in guisa da compensare almeno in parte i fenomeni paralitici che conseguono immediatamente alla mutilazione.

Questa ipotesi venne più tardi provata sperimentalmente da Luciani e Seppilli (3) in un cane, nel quale, in seguito a grave mutilazione corticale, per la quale venne distrutta gran parte della zona motrice, tutto il corpo striato e metà del talamo ottico; i fenomeni di deficienza sensorio-motori mostravansi assai evidenti dopo nove mesi dall'operazione. Questa spiccata resistenza dei fenomeni di deficienza, dicono i citati autori non si verifica quando la lesione interessa la sola corteccia, nemmeno nei casi di estirpazione in massa dei lobi anteriori del cervello, come ha dimostrato il Goltz.

Le osservazioni cliniche fatte sull'uomo ammalato e confermate al tavolo anatomico non hanno illuminato molto la funzione del nucleo caudato, quantunque molti patologi credano che esso sia un centro motore. Charcot (4) ammise che quando la lesione è circoscritta ai nuclei grigi (caudato e lenticolare) la paralisi di moto che sempre ne consegue è lieve, transitoria e benigna.

(1) Sellier e Verger, Compt. rend. hebdom. des Scéances et Mem. de la Soc. de Biologie, 1898.
(2) Luciani e Tamburini, Rivista sperim. di Freniatria, 1878.
(3) Luciani e Seppilli, *Localizzazioni cerebrali*, Milano, Vallardi editore, 1885.
(4) Charcot, *Leçons sur les localisations dans les maladies du cerveau*, Paris, 1876.

Nothnagel (1) ritiene che se è necessaria la lesione della capsula interna perchè la paralisi sia grave e permanente, pure si ha sempre paralisi quantunque lieve e soltanto all'inizio, anche quando il focolaio ha sede nei nuclei caudati e lenticolare. Egli nega valore alle osservazioni che tendono a dimostrare come le lesioni circoscritte al nucleo caudato e lenticolare sieno passate senza dar luogo a paralisi, perchè o trattavasi di tumori che crescendo lentamente non danno sintomi (casi di Fürstner), ovvero di casi (come quello di Lepin ed il suo) in cui non si poteva escludere nell'anamnesi l'esistenza temporanea di paresi o di paralisi. Il fatto della paralisi transitoria, dice Nothnagel, non si spiega ammettendo che al principio della malattia siasi verificata un'azione a distanza della visione, azione che poi è scomparsa, perchè trattavasi spesso di rammollimenti. i quali di solito neanche in principio danno sintomi a distanza, e perchè fu trovata sempre intatta la capsula interna. Senza decidere la questione, egli accenna all'ipotesi che i nuclei grigi con grande facilità possono essere sostituiti funzionalmente o dall'omonimo sano dell'altro lato, oppure il lenticolare di un lato può essere sostituito dal caudato dello stesso lato e viceversa.

I casi patologici nella letteratura sono molti scarsi, e non molto dimostrativi. Sono stati tutti raccolti da Tonnini (2) il quale ne ha aggiunto un altro caduto sotto la sua osservazione:

a) Caso di Prevost: emiplegia, morte dopo pochi giorni. All'autopsia fu riscontrata emorragia nel capo del corpo striato di sinistra ed obliterazione dell'arteria silviana.

b) Caso Tonnini: emiplegia di moto e di senso a destra, scomparsa dell'emiplegia dopo tre giorni e morte dopo quindici giorni. All'autopsia si riscontrò nel lobo parietale destro una placca di rammollimento. Il nucleo caudato di sinistra fu trovato distrutto per lesione recente, mentre la capsula interna era illesa. Il Tonnini spiega la paralisi transitoria per lesione del solo nucleo caudato come effetto della compressione e dello squilibrio momentaneo nella capsula interna. Nega perciò qualsiasi significazione motoria tanto al nucleo caudato che al lenticolare.

c) Casi di Bidder (Virchow's Arch., LXXXVIII).

d) Casi di Field (Brain, 1880), non sono molto dimostrativi, come pure quelli raccolti da Déjérine, in cui le lesioni sono molto estese, e quindi non utili a determinare la natura funzionale dei gangli basali.

Dalla esposizione delle ipotesi e delle induzioni sperimentali appare evidente che le opinioni intorno alla fisiologia del nucleo caudato sono lungi dall'essere uniformi, e giova quindi riassumerle:

1) Il nucleo caudato col lenticolare è sede del *sensorium commune* (Willis).

2) Stazione di passaggio tra la corteccia e la midolla spinale (Vieussens).

3) Centro motore e sensatoriale con sensibilità più squisita di quella degli emisferi (Saucerotte, Pourfour, Du Petit Sabourant).

4) Centro repulsivo che contrabbilancia l'azione propulsiva del cervelletto (Magendie).

(1) Nothnagel. *Topische diagnostick der Gehirnkrankeit*, Berlin, 1877.

(2) Tonnini, *La Psichiatria*, 1883.

5) Organo di nessuna azione specifica nè motoria nè sensoriale (Renzi, Schiff, Lafargue, Sgobbo, Tonnini).

6) Centro della corsa (Nothnagel, Rezek).

7) Centro psichico (Lussana).

8) Centro motore (Serres) in relazione coll'articolazione delle parole (Broca), con gli arti del lato opposto (Carville e Duret, Baginski e Lehmann, Sellier e Verger, csservazioni cliniche).

9) Centro psico-motore capace di sostituire nella funzione la zona motrice lesa (Luciani e Tamburini).

10) Centro termico (Baginski e Lehmann, Ott e Richet, Aronshon e Sachs).

Una delle condizioni indispensabili alla quale un esperimento deve soddisfare per dirsi veramente scientifico è secondo Luciani, la limitazione la più possibilmente netta del segmento di cervello che si vuole studiare. Ciò è della più grande importanza, e se il citato autore insiste nel raccomandarlo, si è perchè a suo giudizio la dissonanza delle opinioni tra gli studiosi del cervello, ripete la sua origine dall'aver tenuto poco in conto e trascurata affatto questa condizione. Il cervello è l'organo più complesso dell'organismo vivente che in un volume relativamente piccolo, comprende funzioni molteplici e svariate la cui integrità o lesione si manifesta con segni speciali e del tutto caratteristici. Nello studio dei gangli subcorticali, più che per gli altri segmenti cerebrali, riusciva difficilissimo di premunirsi dall'errore di assegnare una funzione o esagerata o minima, o addirittura nulla, perchè la loro situazione profonda e la presenza al disopra di essi, degli emisferi, che li proteggono come ampio mantello, impediva che si ottenessero nell'aggredirli chirurgicamente, lesioni nette e limitate.

I fisiologi si sono preoccupati della scelta della via da seguire, come si rileva dai numerosi metodi operatori eseguiti e raccomandati, però, come abbiamo detto, non ci sembra che la maggior parte di essi siano i più adatti a sodisfare quella tale condizione del metodo sperimentale. Di essi abbiamo già parlato nei capitoli antecedenti dove abbiamo anche sostenuto la bontà del nostro metodo che fu anche adoperato per le lesioni del nucleo caudato. L'operazione riesce ancora più facile di quella dell'asportazione del talamo, in quanto che lavorando nella parte più centrale della trave del corpo calloso si va incontro a minore emorragia.

Col nostro metodo abbiamo operato trentadue cani di cui si è avuto cura di scegliere quelli di piccola taglia e più robusti. Di essi ne abbiamo utilizzati per il presente lavoro soltanto quattro, tutti gli altri essendo morti o durante l'operazione o dopo breve sopravvivenza.

Cane A. — Pesa kg. 6.

1 ottobre 1901. — L'operazione riesce molto sbrigativa, perchè l'emorragia è stata lievissima. L'animale, sùbito dopo operato, presenta strabismo convergente.

2 ottobre. — Il cane, molto abbattuto, non si muove dalla branda. Chiamato, solleva la testa, e nelle ore più tarde diventa irrequieto, salta fuori dalla branda e si mette a camminare per la stanza. Si nota così un'evidente insufficienza degli arti di sinistra specialmente del posteriore che il cane trascina.

4 ottobre. — La ferita è in via di guarigione. Il cane presenta sempre evidente la paresi del lato sinistro, il senso muscolare è abolito interamente a sinistra, tantochè il cane mantiene, senza dare segni d'intolleranza, le posizioni incongrue in cui si pongono gli arti (ginocchietti, piede di bue). Anche la sensibilità tattile e dolorifica a sinistra è molto deficiente, torpidi sono i riflessi cutanei, mentre il pupillare ed il faringeo sono normali. I sensi specifici non si mostrano alterati.

18 ottobre. — Persistono i fatti precedentemente notati, ma però si nota che vanno mano a mano attenuandosi.

3 novembre. — L'emiparesi sinistra è lievissima specie nell'arto anteriore, in quello posteriore è più evidente. Facendo trascinare dei pesi all'animale legati per mezzo di un cordino ora all'uno ora all'altro arto dell'animale, si nota che a sinistra c'è deficienza di forza muscolare. Continua l'ipoestesia e la perdita del senso muscolare più evidente nell'arto posteriore sinistro.

15 novembre. — Il cane è trovato morto senza causa apprezzabile. All'autopsia si trova una cicatrice fibrosa che copre la breccia ossea fatta; le miningi sono normali. Fatto un taglio trasversale in corrispondenza della testa del nucleo caudato, si trova che la lesione è ben riuscita, in quanto che sono asportati i due terzi della testa del nucleo caudato. Il cervello e il midollo spinale vengono posti in liquido di Müller.

Da questa esperienza risulta che l'animale poco sopravvissuto all'operazione, ha presentato deficienze di moto e di senso, le quali sono rimaste abbastanza evidenti per tutto il decorso della sopravvivenza.

Cane **B** del peso di kg. 7,500.

2 gennaio 1902. — Si opera di nucleo caudato con leggiera emorragia. Il carattere dell'animale il quale durante gli otto giorni che precessero l'operazione, si era mostrato mite, dopo l'operazione cambiò del tutto diventando collerico ed aggressivo.

3 gennaio. — L'animale ha lasciato la branda e gira per la stanza. Mostra evidente la debolezza della metà sinistra del corpo specialmente degli arti che trascina come se fossero molto pesanti. Fatti pochi passi, si ferma, ed in questa posizione di riposo, la debolezza aumenta in modo tale che l'animale certamente cadrebbe sul lato sinistro, se a tempo non facesse uno sforzo per rimettersi a camminare. Talora infatti non riesce ad impedire la caduta dal lato sinistro. Stimolato nella metà sinistra del corpo, non risponde, mentre abbaia furiosamente e si rivolge per mordere, quando si tocca anche leggermente nel lato destro.

15 gennaio. — Soltanto oggi è stato possibile un esame più minuto, il quale viene eseguito, mentre il cane mangia la sua razione. Si osserva che la paresi a sinistra si mostra evidente nella deambulazione, è evidentissima l'ipoesestia a sinistra e la perdita del senso muscolare, mentre gli altri riflessi sembrano normali. Le prove fatte per indagare se i sensi specifici sono deficienti, riescono negative.

15 febbraio. — All'ispezione non si notano disturbi dell'andatura che appare normale. Continua l'ipoestesia a sinistra come pure la diminuzione del senso muscolare.

20 marzo. — Persistono i disturbi già notati però in modo attenuato. Oggi non si riesce a fare le prove del senso muscolare perchè il cane è molto irrequieto.

12 aprile. — Il cane muore dopo un accesso convulsivo che è durato più di otto ore. All'autopsia si riscontra una lesione grande quanto una lenticchia, in corrispondenza della faccia interna del nucleo caudato di destra. Le meningi sono normali, così anche le altre parti del cervello.

Questa esperienza è notevole per il fatto che la sopravvivenza è stata più lunga di quella antecedente e per la persistenza dei sintomi di deficienza sia motori che sensitivi.

Cane C, del peso di kg. 10.

8 febbraio 1902. — Si opera di asportazione della testa del nucleo caudato. L'emorragia è stato abbondante.

9 febbraio. — Nel pomeriggio il cane abbandona il giaciglio, ed esegue giri di maneggio da sinistra verso destra, è evidente la debolezza della metà sinistra del corpo specialmente degli arti che l'animale trascina con sforzo. Si osservano ipoestesia e perdita del senso muscolare a sinistra, i riflessi, meno i cutanei che sono deboli, appaiono normali. Anche i sensi specifici mostrano di non essere alterati.

12 febbraio. — Dalla ferita fuoriesce una buona quantità di siero. Continua ma meno vivace il giro di maneggio; nell'eseguirlo l'animale si stanca presto e cade sul lato sinistro. Si nota sempre per quanto meno accentuata l'ipoestesia e la perdita del senso muscolare.

26 febbraio. — Il cammino non offre nulla di speciale. La sensibilità dolorifica è tornata a sinistra, dove però è più ottusa che a destra. Le posizioni incongrue sono mantenute senza reazione soltanto dall'arto anteriore sinistro.

17 marzo. — Il cane è stato trovato morto. Dalle cavità nasali fuoriescono piccole quantità di sangue nerastro. All'autopsia si trova un versamento sanguinolento sotto la dura madre e alla base del cranio. Fatta una sezione trasversale in corrispondenza del ventricolo laterale destro, si trova che la lesione è limitata dalla testa del nucleo caudato. In essa non si vedono coaguli, nè si trova sangue nella cavità ventricolare.

Da questa terza esperienza, un poco complicata dall'emorragia sopravvenuta, la quale però probabilmente aumentò nelle ultime ore della vita dell'animale, si rileva la eguaglianza dei sintomi motori e sensitivi riscontrati nelle due esperienze precedenti. Degno di rilievo è il fatto della breve sopravvivenza dell'animale all'operazione.

Cane D, del peso di kg. 6.

11 marzo 1902. — Si opera con lieve emorragia.

12 marzo. — Edema facciale. L'animale esegue movimenti di maneggio da sinistra verso destra. Dopo alcuni giri esso cade prima sull'arto posteriore e poi su quello anteriore di sinistra.

14 marzo. — Continua il movimento di maneggio, la testa è addotta fortemente verso l'arto posteriore destro, e tutto il corpo forma il semicerchio con convessità a sinistra. Si rileva ipoestesia e perdita di senso muscolare degli arti sinistri. I riflessi pupillare e faringeo, e i sensi specifici sono normali.

20 marzo. — La paresi degli arti di sinistra, l'ipoestesia e la perdita del senso muscolare sono sempre evidenti; continua, ma meno accentuato il giro di maneggio.

23 marzo. — Si ripete l'esame, dal quale si ottengono risultati eguali a quelli del precedente.

3 aprile. — Evidenti sebbene di molto attenuati i fatti rilevati nell'esame del 20 marzo.

13 aprile. — Il cane muore dopo un accesso convulsivo. All'autopsia, oltre alla limitata lesione nella testa del nucleo caudato destro, non si riscontra nulla di notevole.

Da questa ultima esperienza è messo ancor più in evidenza il fatto della breve sopravvivenza dell'animale all'operazione. Essa si differenzia moltissimo da quella osservata neì cani operati di talamo ottico, uno dei quali sopravvisse circa due anni. Per il nucleo caudato invece uno solo fra i quattro operati, restò in vita per tre mesi circa, gli altri invece morirono, forse sempre per il sopravvenire di accessi epilettici, infra un mese o poco più dall'operazione.

In tutti gli esperimenti di asportazione della zona motrice, dice Luciani, non mancano mai segni evidenti di lesione sensoria associati a lesioni motorie. Il senso tattile a volte si mostra paralizzato del tutto, anche il termico ed il dolorifico sono alterati e talora aboliti in un primo tempo, ma più costante e più evidente del disordine del senso cutaneo è l'abolizione del senso muscolare. Questa sintomatologia, che si è ripetuta con eguale uniformità e durata nei cani da noi operati di lesione del nucleo caudato, mette bene in evidenza la natura funzionale sensitivo-motoria di questo ganglio. A tale conclusione erano venuti senza volerlo anche alcuni degli osservatori, che pure gli hanno negato qualsiasi importanza. Sgobbo, che lo ha studiato più sistematicamente e con più diligenza, ha trovato nelle sue numerose esperienze, che la paralisi controlaterale che segue alla lesione del nucleo caudato si dissipa attenuandosi per gradi in un periodo di tempo non superiore ai trentacinque giorni. In un'altra serie di ricerche ha notato, che la lesione del nucleo caudato e della corrispondente zona motrice o di ambedue i corpi striati danno paralisi più duratura, che ripara anch'essa senza disturbi residuali di qualche entità. Da ciò deduce, che i fenomeni non sono dovuti a vera e propria *functio laesa* del ganglio basale, ma alla compressione delle parti vicine prodotte dal versamento sanguigno nei ventricoli, all'infiammazione locale ed al trauma. La conclusione è per lo meno affrettata, e contraddice a quanto di più concorde i fisiologi sostengono intorno all'evoluzione dei disordini funzionali in seguito a lesione della zona motrice.

È noto che le paralisi sono più durature nelle scimie che nei cani, nei quali riparano con sorprendente rapidità e come noi stessi abbiamo potuto constatare talora, in meno di un mese. Nè ciò deve meravigliare, perchè riconosciuto il differente

grado di evoluzione tra il cane e la scimia, si comprende come la deficienza sia maggiore in questa che non in quello, i cui centri funzionali meno individualizzati sono capaci di essere sostituiti dagli altri rimasti illesi e situati in differenti segmenti del cervello. Quando Sgobbo afferma, che nei cani e nei conigli da lui operati i disturbi sono stati solamente di moto, mostra evidentissimamente la preoccupazione aprioristica che tutto debba dipendere dalla compressione esercitata dal sangue stravasato sulla capsula interna. Infatti la situazione anatomica di questa rispetto a quella del ganglio leso, non comporta agevolmente una compressione sull'ultima porzione del segmento posteriore dove si ammette concordemente che passino le fibre sensitive. Nelle lesioni della zona motrice noi non possiamo scindere i disturbi di moto da quelli di senso per i rapporti anatomici e per la coordinazione, che legano le fibre sensitive ai centri psico-motori; ciò è stato in modo indubbio dimostrato dall'esperimento e dalla clinica. Noi possiamo per esperienza negare l'azione a distanza sulla capsula interna, perchè se è vero che in qualcuno dei nostri cani abbiamo estratto dopo qualche giorno dall'operazione pochi coaguli sanguigni dalla scissura enteremisferica, non abbiamo avuto mai occasione all'autopsia di riscontrarne traccie sia nel pavimento del terzo ventricolo quanto nei ventricoli laterali. Si può ammettere che la lieve emorragia può in primo tempo esagerare i fenomeni collaterali dovuti all'irritazione traumatica, ma escludiamo che i disturbi osservati fossero dovuti unicamente ad uno stimolo meccanico e da questo mantenuti.

Il nucleo caudato è dunque un ganglio sensitivo-motore.

Ma la sua azione è propria degli elementi nervosi che lo costituiscono, oppure dipende dalle connessioni che essi prendono con i centri della zona motrice?

Luciani e Tamburini lo considerano come centro autonomo capace di sostituire funzionalmente la zona motrice lesa od asportata, ciò non toglie che esso non partecipi a quel mirabile sistema d'ingranaggio che lega i centri cerebrali l'uno all'altro.

Le connessioni del corpo striato sono state oggetto di studi lunghi e diligenti, nè si può dire pronunciata l'ultima parola sulla loro resistenza ed importanza fisiologica. Meynert ha descritto una via di conduzione che attraverso la capsula interna stabilisce un legame tra il corpo striato e la corteccia. Marinesco col metodo delle degenerazioni vide che distruggendo nelle scimie il lobo frontale, si trovavano insieme ad altre lesioni secondarie, fibre degenerate del corpo striato. Similmente Bianchi e D'Abundo notarono che il nucleo caudato nei cani si atrofizza, quando si pratica una estesa lesione del campo motore corticale. Ma la dimostrazione più decisiva delle connessioni cortico-striate è pel Becterew, l'esistenza del fascio sottocalloso o del nucleo caudato di Sachs e Muratoff.

Il significato di questo fascio è controverso, perchè se alcuni come i precedenti autori ai quali si associano Edinger e Schwalbe l'accettano quale via di associazione cortico-striata, altri invece negandogli questo carattere lo considerano come un insieme di fibre associative intercaudali, che legano punti più o meno lontani di questo ganglio. Nè luce maggiore hanno fatto su questo argomento le numerose ricerche microscopiche sulla fine struttura del ganglio. Gl' Istologi sono concordi nell'ammettere che il nucleo caudato ed il putamen hanno una struttura assai simile a quella della corteccia. Distinguono in esso oltre ad una sostanza fondamentale finemente reticolata

le cellule nervose e le fibre, delle quali alcune sono di passaggio e le altre prendono origine nel corpo striato o lì terminano. Importante pel nostro argomento è il rilevare quale sia il comportamento di queste fibre. Esse sono state descritte raggruppate in fasci, di cui la maggior parte sono fibre di passaggio provenienti dai neuroni corticali (fibre cortico-talamiche, cortico-protuberanziali, cortico-midollare) le quali attraversano il corpo striato senza contrarre coi suoi elementi notevoli rapporti, ma solo abbandonando qualche fine collaterale, che si arborizza liberamente in vicinanza delle sue cellule. Le fibre nervose proprie sono rappresentate dai cilindrassi delle cellule, e seguendo tutte un cammino discendente, costituiscono le fibre striate di proiezione, le radiazioni di neuroni striati, destinate ad unire i due nuclei basali al talamo ottico, alla regione sotto-ottica e al corpo del Luys. Sono state descritte pure delle fibre terminali ascendenti (sensitive?), le cui cellule d'origine sono ignote e che vi arrivano per la capsula interna. I fascetti che formano le radiazioni del nucleo caudato sembra che prendano qualche rapporto coi diversi segmenti della capsula interna. Infatti esse sono state divise in tre gruppi a seconda che emanano dalla testa, dal tronco o dalla coda del nucleo caudato. Tutte hanno una disposizione a raggiera, i cui raggi convergono verso il nucleo lenticolare e da questo si dilatano al talamo e alla regione sottotalamica costituendo le radiazioni strio-talamiche e strio-sottotalamiche. Ora è notevole il fatto che mentre fibre emananti dalla testa del nucleo caudato attraversano la capsula interna e la sua branca anteriore, quelle emananti dal tronco e dalla coda passano pel segmento capsulare posteriore, e tutte incrociano sotto un angolo più o meno retto le fibre di proiezione corticali, che raggiungono la capsula interna.

La struttura fine del nucleo caudato, quale è data dagli istologi non ci dà la spiegazione anatomica degli effetti consecutivi alla lesione di detto ganglio. I quattro cani utilizzati per questo studio hanno presentato con una distruzione limitata della testa del nucleo caudato fenomeni quali gli studiosi delle localizzazioni cerebrali (Hitzig e Fritsch, Luciani e Tamburini, Luciani e Seppilli, Ferrier, Goltz, Munk ecc.) hanno rilevato e descritto nelle asportazioni più o meno vaste della zona motrice. Escluso che detti disturbi dipesero da compressione sulla capsula interna, perchè all'autopsia questa si trovò illesa, nè esistevano tracce di coaguli sanguigni, bisogna attribuire alla lesa funzione dei gangli la sintomologia notata. Nè vale l'obiezione che in tal caso noi avremmo avuto effetti sproporzionatamente maggiori del danno apportato ad una piccola parte del campo motorio, ammesso che sia tale il nucleo caudato; mentre le circonvoluzioni sigmoidee di quel lato e la capsula interna corrispondente erano illese. Luciani e Tamburini considerarono il corpo striato come una porzione di corteccia introflessa, capace di sostituire la zona motrice destra; ora, se questo ganglio può in date circostanze assumere funzione tanto importante e vasta, significa che tale azione conserva ancora, quantunque non in modo preponderante, nello stato normale dell'organismo; la sua azione si cumula, rinforzandosi con quella dei centri sigmoidei e degli altri centri sparsi per la corteccia. La sua lesione, oltre alla soppressione della funzionalità del nucleo caudato, verrebbe a produrre, secondo noi uno squilibrio su tutta la funzione della zona motrice, la quale se ne risentirebbe tanto, quanto nelle estese demolizioni; squilibrio che ripara con una lentezza

relativamente notevole, e proporzionata al tempo che occorre perchè i centri sigmoidei e gli altri riacquistino il tono bruscamente alterato per tornare a funzionare come normalmente. Questa conclusione collima con quella già da noi emessa per la funzione del talamo ottico.

X.

Sulla fisiologia del nucleo lenticolare (1).

Per completare lo studio della funzione dei nuclei grigi sottocorticali non ci resta che di riferire sulle esperienze da noi fatte sul nucleo lenticolare.

La letteratura di questo argomento si confonde con quella già da noi esposta del nucleo caudato. Di essa solo riferiremo di quei lavori che si occupano del nucleo lenticolare in special modo.

Johannsen (2) trovò che nell'eccitamento faradico del nucleo lenticolare si producevano prima scosse toniche, e poi scosse cloniche per lo più nel lato opposto, talvolta nel medesimo lato. Inoltre, poichè queste scosse avevano luogo anche ove la corteccia era stata distrutta in parte, così Johannsen concluse che gli attacchi dovevano essere indipendenti dalla partecipazione della corticalità, e che perciò il nucleo lenticolare possedeva un'indubbia importanza per la genesi dei medesimi. Importante è pure il fatto (specialmente per quanto riguarda la patologia dell'uomo) che Johannsen ottenne gli attacchi più completi stimolando il lenticolare presso a poco nel suo terzo medio ed interno, mentre si contraevano gruppi isolati di muscoli soltanto quando si eccitava il segmento posteriore del nucleo lenticolare. Ciò dimostrerebbe che esistono nel nucleo lenticolare zone dove le vie motrici decorrono dissociate e zone in cui sono raggruppate. Dunque in conclusione per Johannsen il nucleo lenticolare sarebbe un centro di moto indipendente dalla corteccia.

Il Nothnagel tentò di studiare isolatamente il nucleo caudato ed il nucleo lenticolare, per mezzo del ben noto metodo della iniezione di acido cromico e del metodo del trequarti munito di alette. Egli venne alla conclusione che le lesioni del nucleo lenticolare quando esse stanno sulla sua metà anteriore, producono disturbi paralitici delle estremità, ai quali si deve aggiungere una deviazione della colonna vertebrale che descrive una curva con la convessità verso il lato sano. Questi disturbi, dice Nothnagel, sono molto meno fugaci di quelli che si osservano dopo l'alterazione di un punto qualsiasi degli emisferi; giammai essi sono accompagnati da disturbi di sensibilità. Carville e Duret (3), ripetendo le esperienze col trequarti ad alette, notarono che dopo la distruzione del nucleo lenticolare seguiva emiplegia del lato controlaterale e che l'emiplegia era completa quando veniva lesa la capsula interna.

(1) Queste ricerche, pubblicate nell'Archivio di Farmacologia sperimentale e scienze affini, vol. III, fasc. IV-VI, furono eseguite in collaborazione con lo studente laureando A. Befani.

(2) Johannsen, *Experimental Beiträge zur Kenntnis d. Ursprungstätte d. epilept.* Dorpat. 1885.

(3) Carville e Duret, Archives de Physiologie, 1875.

Per ciò essi credono che Nothnagel con l'acido cromico, disorganizzando il nucleo lenticolare abbia leso la capsula e che per ciò abbia osservato l'emiplegia.

Le ricerche fatte sull' uomo malato e confermate al tavolo anatomico sono molto più numerose di quelle sperimentali ed hanno grande importanza per lo studio della funzione del nucleo lenticolare.

Il Meynert attribuì ai nuclei lenticolari una funzione motrice quasi eguale a quella della capsula interna, però la sua teoria non incontrò il favore dei neuropatologi.

Lo Charcot (1), ammise che, quando la lesione è circoscritta ai nuclei grigi (caudato e lenticolare), la paralisi di moto, che sempre segue è ordinariamente lieve, transitoria e benigna. Secondo Charcot dunque il nucleo lenticolare ha una funzione motrice, ma i dirturbi di moto consecutivi alla lesione di detto ganglio possono in buona parte risolversi e perfino talvolta scomparire.

Nothnagel (2) ritiene che se non è necessaria la lesione della capsula interna perchè la paralisi sia grave e permanente, pure si ha sempre paralisi quantunque lieve e soltanto in un primo tempo. anche quando il focolaio ha sede nei nuclei lenticolare e caudato. Egli nega valore alle osservazioni che tendono a dimostrare che lesioni circoscritte al nucleo lenticolare o al nucleo caudato siano passate senza dar luogo a paralisi, perchè o trattavasi di tumori che crescendo lentamente spesse volte non dànno sintomi gravi (caso di Fürstner), ovvero di casi in cui non si poteva escludere nell'anamnesi l'esistenza temporanea di una paresi o di una paralisi. Il fatto della paralisi transitoria, dice Nothnagel, non si spiega che ammettendo che al principio della malattia si sia verificata un'azione a distanza della lesione, azione che poi è scomparsa, perchè trattavasi spesso di rammollimenti, i quali di solito neanche a principio dànno sintomi a distanza, e perchè fu trovata sempre intatta la capsula interna. Senza risolvere la questione, egli accenna all' ipotesi che i nuclei grigi possano essere sostituiti funzionalmente o dall'omonimo sano dell'altro lato, oppure il lenticolare di un lato può essere sostituito dal caudato dello stesso lato e viceversa. Il Tonnini (3) ha raccolto molti casi di lesione del nucleo lenticolare, e viene, dopo averli esaminati, alle seguenti conclusioni. Per i disturbi della motilità esclude la partecipazione dell'accessorio, del vago, dell'adduttore, dell'oculomotore, della branca motrice del 5° paio e del facciale. La paralisi delle estremità e del tronco, quando la lesione non decorre latente (caso di Bonfigli, Rondot ecc.) è uno dei fenomeni banali dei focolai del lenticolare: essa è sempre transitoria ed è accompagnata da disturbi sensitivi e vasomotori.

I disturbi sensitivi e i disturbi vasomotori (aumento di temperatura nella parte paralizzata) sono ritenuti dal Tonnini come fenomeno di vicinanza, di distanza e di arresto, poichè, egli dice, la fisiologia non concede alcuna funzione sensitiva al nucleo lenticolare, e la patologia delle piccole lesioni centrali del nucleo lenticolare non ci rivela alcun esempio dei disturbi della sensibilità, mentre d'altra parte bisogna

(1) Charcot, *Leçons sur les localisations dans les maladies du cerveau*. Paris, 1876.
(2) Nothnagel, *Topische diagnostick Gehirnkrankeit*. Berlin, 1877.
(3) Tonnini, *I nuclei del corpo striato*, La Psichiatria, 1883.

rammentare la vicinanza in cui si trova il nucleo lenticolare con i fasci sensitivi contenuti nel segmento posteriore della capsula interna. L'autore non crede alla funzione compensatrice, perchè in un caso nel quale si avevano due focolai, la paralisi esisteva soltanto in un lato. Mette poi in evidenza tutti gli altri casi in cui non si ebbero sintomi, e conclude negando una significazione motrice tanto al caudato quanto al lenticolare.

Nei pregiati trattati sulle malattie del sistema nervoso, Gowers e Oppenhein dicono che i disturbi di moto che si osservano nelle lesioni del lenticolare sono dovuti alla compartecipazione e alla compressione indiretta della capsula interna.

Monakow (1) fa distinzione tra i sintomi dovuti ad emorragie e quelli dovuti a rammollimenti del nucleo lenticolare. A proposito dei secondi, dice che per lo più decorrono latenti, e si sottraggono alla diagnosi; in riguardo ai primi ricorda che la sintomatologia della emorragia del putamen consiste in una tipica emiplegia, la quale però coll'andare del tempo risolve quasi completamente, lasciando tutto al più un'emiparesi che però anche egli attribuisce alla compressione indiretta esercitata sulla capsula interna. Nega pertanto al nucleo lenticolare una vera e speciale patologia, ed a questa opinione si associa anche Brissaud (2).

A Mingazzini (3) spetta il merito di avere nella sua completa monografia « sulla sintomatologia delle lesioni del nucleo lenticolare » trattato esaurientemente la questione riguardante la patologia del nucleo in parola.

Egli, infatti, comincia con l'esporre le storie cliniche dei casi di lesioni pure del nucleo lenticolato (nove osservazioni), e formula quindi, in base ai reperti microscopici paragonati con la sintomatologia delle rispettive osservazioni il corollario che « un focolaio anche di piccolo volume che colpisca il solo nucleo lenticolare, non manca mai di annunciarsi con disturbi di moto ». Essi per lo più si risolvono in sintomi di deficienza, cioè in paralisi dissociate o in paralisi totali, complicati talvolta da sintomi irritativi. Rarissima è la paralisi isolata del facciale di origine lenticolare (caso terzo di Rossi), così pure rarissime sono le paralisi facio-linguali, sia unilaterali che bilaterali. Quasi mai si osserva la paresi limitata al facciale inferiore ed all'arto inferiore (paresi facio-crurale). La sindrome più frequente consecutiva a focolai distruttivi del lenticolare consiste in una paresi di moto a carico di tutta una metà del corpo. Talvolta i disturbi paralitici passano inosservati agli infermi, ed è soltanto dopo un minuto esame obbiettivo che si scopre la non dubbia emiparesi. Talvolta si ha un *ictus* con perdita di coscienza, che il malato ben presto riacquista. La paralisi si inizia allora repentinamente e di non rado l'emiparesi è preceduta da accessi febbrili. Ad ogni modo i sintomi paralitici se lievi fin da principio, si conservano in seguito tali o si mitigano ancora; se invece sono gravi ben presto risolvono in parte persistendo però sempre la paresi leggiera, ma sempre apprezzabile con un esame obbiettivo diligente.

Il Mingazzini esclude che i disturbi emiparetici possano attribuirsi alla compressione esercitata sulle vie piramidali, perchè egli dice: « la maggior parte dei

(1) Monakow, *Gehirnpathologie. Nothnagel's Special Pathologie und Therapie*, IX Bd., I Theil.

(2) Brissaud, *Leçons sur les maladies nerveuses*. Paris, 1895.

(3) Mingazzini, Rivista sperimentale di Freniatria, vol. XXIII e XXVIII.

miei casi, la sindrome dei quali si svolgeva in forma di emiparesi, si riferiscono quasi sempre a lesioni del putamen, situate molto prossimamente cioè in corrispondenza del segmento anteriore della capsula interna, e quindi molto lontano dalle vie piramidali. In quasi tutti i casi si trattava di malacie e non di cisti emorragiche, le quali ultime a causa della loro tensione, si può supporre che esercitino una compressione permanente nei tessuti circostanti, I miei malati infine hanno presentato invariati i loro disordini motori per molti anni e fino alla morte; perciò è assurdo supporre che si sia trattato di paresi transitoria dovuta ad edema o a compressione indiretta della capsula interna ». Il Mingazzini quindi ammette, per spiegare la paresi che il nucleo lenticolare dia origine a fibre motrici le quali si associano alle vie piramidali decorrenti nella capsula interna, e si portino insieme a queste agli arti dell'opposto lato.

L'Autore passa quindi a parlare dei disturbi disartrici che si osservano in lesioni del nucleo lenticolare sinistro, quando esse sono situate in certi dati punti (membro esterno del *globus pallidus*, putamen di sinistra). I riflessi cutanei si comportano in modo variabile, i rotulei sono quasi sempre esagerati nel lato opposto alla lesione del lenticolare, a volte sono più esagerati nel lato della lesione. I riflessi tendinei superiori o mancano, o sono esagerati nel lato opposto alla lesione e anche nel medesimo lato di essa.

Riguardo ai disturbi di senso, l'Autore conferma l'osservazione già notata in un precedente lavoro, e cioè che si trova, quantunque non costantemente, una diminuzione della sensibilità dolorifica e talvolta anche di quella tattile e termica sempre nella metà opposta a quella in cui ha avuto luogo la lesione del nucleo lenticolare. Il modo vario di comportarsi della sensibilità fu messo dall'Autore in rapporto con la diversa localizzazione del processo morboso, ed egli ne dedusse che le fibre deputate alle impressioni dolorifiche passano pel segmento posteriore del putamen. Anche secondo le osservazioni cliniche di Kirchhoff vi sarebbero nel cervello fibre destinate unicamente alle sensazioni dolorifiche, le quali entrando nella *regio subtalamica* sembra che si ramifichino alla regione del nucleo laterale del talamo, per recarsi attraverso l'*ansa nuclei lentiformis*, al nucleus caudatus e al putamen e alla corteccia. Così puro Tschemark, nei gatti ha dimostrato che il nucleo lenticolare contiene una quantità considerevole di fibre sensitive. Di queste fibre lenticolari posteriori alcune arrivano nel *globus pallidus* dell'altro lato, altre si portano nel *globus pallidus* del medesimo lato; ambedue questi ordini di fibre però non si fermerebbero nel nucleo lenticolare, ma entrerebbero nella capsula interna e nel talamo per terminare alla corteccia. Il Mingazzini tratta anche della quistione delle fibre proprie che, secondo Kirchhoff si originano dai gangli della base e dai centri motori degli emisferi cerebrali, ed egli crede che in alcune zone del putamen decorrano fibre trofiche. Le conclusioni a cui il Mingazzini arriva nel suo lavoro sono le seguenti:

1. I piccoli focolai distruttivi del nucleo lenticolare, quelli cioè che non oltrepassano un grano di miglio possono rimanere silenziosi. Una distruzione del nucleo lenticolare anche circoscritto, in qualunque punto sia situata, spesso dà luogo ad emiparesi controlaterale per lo più flaccida, se il focolaio è situato a sinistra, produce anche disturbi disartrici.

2. I focolai situati a livello della parte media o posteriore del nucleo lenticolare (cioè a livello del ginocchio e della porzione posteriore della capsula interna) possono produrre paresi facciale, facio-brachiale o facio-crurale, associate talvolta a sintomi irritativi.

3. I riflessi plantari o iridei, come pure gli sfinteri del retto e della vescica si comportano nel modo più variabile, invece i riflessi tendinei superiori e rotulei sono spesso più vivaci nel lato opposto alla lesione del lenticolare, nel quale lato anche le impressioni tattili e specialmente le dolorifiche, sono talvolta meno avvertite che nel lato sano.

4. Il nucleo lenticolare probabilmente non contiene fibre destinate al facciale superiore, in esso decorrono certamente fibre trofiche destinate agli arti.

Da quanto finora si è esposto, appare chiaro che le opinioni intorno alla fisiologia del nucleo lenticolare sono lungi dall'essere uniformi, come pure differenti appaiono i metodi adoperati dai vari AA. per mettere allo scoperto o asportare il nucleo lenticolare e il corpo striato nella sua totalità.

Non staremo qui a riportare questi metodi, diremo che soltanto per la lesione del nucleo lenticolare, il cui studio era necessario per completare la fisiologia dei gangli sottocorticali, non abbiamo adoperato il solito nostro metodo operativo, ma abbiamo preferito di aggredire il nucleo lenticolare dalla parte esterna dell'emisfero cerebrale asportandone una porzione. Però allo scopo di poter discriminare gli effetti prodotti dalla lesione corticale, da quelli dovuti alla asportazione (totale o parziale) del nucleo lenticolare, abbiamo creduto opportuno in alcuni casi di asportare soltanto quella zona di corteccia soprastante al nucleo senza lederlo. In tal modo, togliendo dai sintomi presentati dai cani operati di corteccia e di nucleo, quelli osservati nei cani operati di sola corteccia, abbiamo potuto stabilire quali sono i disturbi che si osservano per l'asportazione del nucleo lenticolare. In due cani abbiamo anche fatto l'eccitazione elettrica della zona di corteccia, che poi abbiamo asportato, e del nucleo lenticolare.

Complessivamente abbiamo operato sette cani, tre di sola corteccia e quattro di nucleo e di corteccia; e abbiamo procurato che questi animali fossero giovani e robusti. Di essi uno solo, operato di corteccia, morì il giorno stesso dell'operazione, gli altri hanno sopravvissuto per un tempo più o meno lungo, sempre superiore ai quaranta giorni.

Il metodo da noi seguìto era il seguente:

Dopo aver fissato l'animale sull'apparecchio di contenzione, dopo aver raso il pelo sulla parte destra del cranio e dopo aver disinfettato, si fa un'incisione cutanea longitudinale presso a poco nel punto di mezzo dalla linea mediana e l'orecchio destro. Si taglia poscia l'aponevrosi del muscolo temporale e si stacca l'inserzione di questo sulla linea mediana, insieme col periostio. Con una corona di trapano lateralmente alla sutura sagittale si fa una breccia che si allarga verso l'estremo con una pinza osteotoma. Si scopre così la dura madre che con un uncino tagliente si divide per un tratto di 3 cc. circa. Si cade così in corrispondenza del lobo parietale e del temporale, e con un cucchiaino tagliente si asporta nei primi tre cani una buona

porzione di detti lobi, negli ultimi quattro oltre alla corteccia anche il nucleo lenticolare, parte o tutto. Quindi si frena l'emorragia, si fa la sutura a tre piani e si fascia la ferita. Diamo ora brevemente i diari dei cani operati.

Cane A, del peso di kg. 6.

10 marzo 1903. — L'operazione si esegue senza complicazioni e con scarsa emorragia. Si asporta il *gyrus suprasilvius anterior* o *coronalis*, e l'*ectosilvius* (le due circonvoluzioni che stanno presso la *fissura suprasilvii anterior*) ed anche una porzione del *gyrus ectolateralis medius*.

L'animale viene posto in branda ancora addormentato. Poco tempo dopo l'operazione, mostra una contrazione spasmodica del facciale di sinistra, e devia la lingua verso il lato operato.

11 marzo. — Si trova il cane morto, evidentemente per shok: si fa l'autopsia, e si verifica che non c'è stata emorragia post-operatoria.

Cane B, del peso di kg. 5,500.

14 marzo. — Si opera con discreta emorragia della diploe che però si riesce ben presto a frenare. Si pone il cane, al quale è stata fatta un'asportazione cuneiforme più profonda della sostanza cerebrale delle medesime circonvoluzioni del cane precedente, perchè si è tolta una parte maggiore di sostanza bianca, nella branda ancora addormentato. Non si osserva nessun fenomeno subito dopo l'atto operativo, soltanto si nota che la respirazione è rara e molto profonda.

15 marzo. — Si trova il cane fuori dalla branda. Presenta una speciale andatura, facendo dei movimenti incoordinati con l'arto anteriore destro, specialmente quando comincia a camminare. Gli arti destri appaiono leggermente contratti, il cane però si stanca facilmente e cade ora dal lato operato, ora dall'altro lato.

16 marzo. — L'animale si avvia bene alla guarigione. Si rinnova la fasciatura, dopo averlo medicato,

17 marzo. — Il cane mangia la carne e mostra di star bene. Ad un primo esame il senso tattile e dolorifico appaiono lievemente alterati.

21 marzo. — Si toglie la fasciatura, perchè la ferita è completamente chiusa.

23 marzo. — Si procede ad un esame accurato. La motilità sembra normale, solo si nota una certa lentezza nei movimenti. Gli arti di destra, tenuto l'animale sospeso per la cute del dorso, appaiono, ma in modo leggerissimo, più rilasciati degli arti di sinistra. Si nota poi una leggera ipoestesia ed ipoalgesia nei due arti di sinistra e nell'arto posteriore di destra. Il senso muscolare non è alterato. Tra i sensi specifici l'udito, il gusto e l'odorato sono normali, in riguardo alla vista sembra che l'animale non veda molto bene con l'occhio sinistro.

24 marzo. — Si ripete con i medesimi risultati l'esame fatto il giorno precedente.

28 marzo. — I leggeri disturbi osservati nei giorni passati sono scomparsi. Il cane cammina bene; risponde agli stimoli tattili e dolorifici. e non mostra più disturbi visivi dell'occhio sinistro.

29 marzo. — Tutte le prove riescono negative.

14 maggio. — Il cane si trova morto. All'autopsia si nota un ispessimento della dura madre in corrispondenza al punto leso. Esiste una cicatrizzazione completa con indurimento osseo.

Da questa esperienza si deduce che l'asportazione dei giri che stanno presso la fissura soprasilvica anteriore, dà disturbi leggeri e transitori di moto e di senso generale e specifico (vista).

Cane **C**, del peso di kg. 7,500.

18 marzo 1903. — Si esegue la medesima operazione della precedente, asportando però una maggiore quantità di sostanza cerebrale. Oltre cioè ad avere asportato le circonvoluzioni già menzionate e una più grande porzione di sostanza bianca sottostante, si toglie anche la parte più alta dei due *Gyri sylviacus anterior* ed *ectolateralis medius*. Si ha scarsa emorragia, ma l'apertura della scatola cranica riesce alquanto laboriosa per la durezza dell'osso, essendo il cane molto adulto. Il cane viene posto nella branda ancora addormentato, si nota uno spasmo del facciale di sinistra.

19 marzo. — Il cane si trova fuori della branda e appena viene aperta la porta del canile si trascina venendo incontro; ha un'andatura paretica del treno posteriore, si stanca presto e cade sulle zampe posteriori. Sembra che abbia fame, perchè va annusando qua e là come se cercasse il cibo. Prende il latte.

20 marzo. — Il cane sta un po' abbattuto, mostratogli un pezzo di carne sembra che non lo veda, se non quando gli si porta vicino al naso, allora lo sente e l'afferra subito.

21 marzo. — Le condizioni dell'animale sono ancora invariate. L'animale cammina poco, tenendo gli arti posteriori divaricati.

23 marzo. — Si fa un esame più accurato. In riguardo alla motilità si osserva che l'animale tiene divaricati gli arti posteriori, anche quando si tiene sospeso per la pelle del dorso. Non offre nessuna resistenza ai movimenti passivi. La sensibilità tattile e doloriñca, e il senso muscolare sono normali, inquantochè gli arti rispondono bene agli stimoli sia a destra che a sinistra. Tra i sensi specifici, normali sono il gusto e l'odorato, alterati invece l'udito e la vista, a sinistra. Infatti, chiudendo all'animale l'occhio destro e avvicinando un fiammifero acceso al sinistro, l'iride reagisce, ma il cane non dà segno di avvertire lo stimolo luminoso, se si avvicina il fiammifero acceso all'occhio destro. Così pure per l'udito, se si battono le mani vicino all'orecchio sinistro, il cane non avverte nulla, mentre se si battono vicino al destro, l'animale scuote la testa e muove le orecchie. Si ha quindi l'abolizione o per lo meno la diminuzione tanto della vista, quanto dell'udito dal lato sinistro.

24 marzo. — Si toglie la fasciatura. Poichè l'animale mostra di aver fame, si prova, come il giorno precedente, se segue coll'occhio sinistro i movimenti impressi ad un pezzo di carne. Il risultato è negativo, poichè il cane non si accorge, anche quando il pezzo di carne si avvicina di molto all'occhio sinistro, della sua presenza; mentre se gli si mette vicino al naso, o davanti all'occhio destro, subito volta la testa e afferra il desiderato cibo.

28 marzo. — I fenomeni di deficienza tanto uditivi quanto visivi, sebbene non del tutto scomparsi, sono diminuiti. L'animale non sempre ammicca coll'occhio sinistro.

31 marzo. — Il cane riconosce bene le persone che lo custodiscono, ma non vede completamente bene coll'occhio sinistro.

10 aprile. — La motilità e la sensibilità sono normali. I disturbi visivi dell'occhio sinistro sono ancora più ridotti.

24 aprile. — In questi ultimi giorni, le prove più volte ripetute riescono negative.

26 aprile. — Il cane, a quanto racconta l'inserviente, è stato preso da scosse convulsive generalizzate, ed ha emesso del sangue, non si sa bene se dal naso o dalla bocca, probabilmente però dalla bocca.

27 aprile. — L'animale mangia poco e sembra cambiato di umore: non risponde alle chiamate e pare sospetti di tutti, se qualcuno si avvicina, ringhia.

3 maggio. — Condizioni invariate. Il cane sta fermo nel suo cantuccio e non si muove nemmeno se gli si butta vicino un pezzo di carne. Ha emesso di nuovo sangue dalla bocca.

8 maggio. — Le condizioni generali dell'animale sono peggiorate, egli non mangia che poco o niente.

9 maggio. — Il cane è morto ieri nel pomeriggio. Si procede alla estrazione del cervello e del midollo spinale. La ferita esterna delle parti molli è cicatrizzata completamente. Soltanto uno dei punti dell'aponevrosi ha dato luogo ad un piccolissimo focolaio di suppurazione, che si è incapsulato. Nella regione dove fu fatta la breccia, si sente un tessuto duro, fibroso, qua e là anche di consistenza cartilaginea. Si impiega moltissimo tempo per asportare la teca ossea che è durissima. La dura madre è aderente all'osso nel punto dove si fece l'asportazione della corteccia, e non può venire distaccata facilmente. Nel resto non si notano nè aderenze, nè emorragie. La pressione endocranica sembra un po' aumentata.

In questa esperienza, oltre ai fenomeni riscontrati nel precedente cane operato, furono riscontrati disturbi uditivi e disturbi più intensi della visione. È da notarsi anche l'ultimo periodo, nel quale il cane pare che abbia sofferto di convulsioni e di emorragie che lo condussero alla morte in due settimane circa.

Cane D, del peso di kg. 5.

26 marzo 1903. — Oltre la corteccia come nel cane precedente, in questo animale si asporta anche il nucleo lenticolare, se non tutto, certamente la massima parte.

L'operazione riesce senza alcun incidente operatorio e con poca emorragia. L'animale dopo mezz'ora circa dall'atto operativo è preso da convulsioni tonico-cloniche, più forte a sinistra che a destra che durano abbastanza lungamente.

27 marzo. — Le scosse convulsive non si sono ripetute. Il cane è molto abbattuto e si rimanda ad altro giorno l'esame. Prende il latte.

28 marzo. — L'animale sta un pochino più sollevato; chiamato, volge la testa. Esso sta nella branda poggiato sul lato sinistro del corpo e con la testa rotata verso destra. Mostra di sentire il rumore dall'orecchio destro.

Sollevato l'animale per la pelle del dorso, si vede che l'arto posteriore sinistro è meno flesso del destro, e parimenti l'arto anteriore sinistro è meno flesso del destro.

Si nota una certa resistenza ai movimenti passivi, maggiore a sinistra. Il senso muscolare non pare integro, perchè dando una posizione anormale agli arti, l'animale non si cura di rimetterli nella buona posizione; però non si può decidere se ciò dipenda dalla difficoltà con cui l'animale può compiere i movimenti o da lesione del senso muscolare. Cercando di far camminare l'animale col porlo in terra, esso non riesce nemmeno a reggersi dritto, e cade sull'arto posteriore di sinistra che è completamente paralitico. Però, se si sorregge il treno posteriore, l'animale specialmente coll'arto anteriore destro, cerca di fare dei movimenti per camminare, e fino ad un certo punto ci riesce, perchè si sposta di pochi centimetri. Se si abbandona il treno posteriore, cade sull'arto posteriore di sinistra. Perciò riguardo alla motilità vi è paralisi nell'arto posteriore di sinistra, paresi abbastanza forte dell'arto anteriore dello stesso lato e paresi più leggera nell'arto posteriore destro.

La sensibilità non è normale, si nota infatti diminuzione forte a sinistra (più nell'arto posteriore che nell'anteriore) sia del senso tattile, sia in grado maggiore del senso dolorifico. Del senso muscolare abbiamo già parlato. Dei sensi specifici, normali sono il gusto e l'odorato, si ha invece sordità e cecità a sinistra.

29 marzo. — Le condizioni generali sono simili a quelle del giorno precedente. I fenomeni motori sono leggermente diminuiti, ma il cane non riesce ancora a tenersi in piedi, nè a camminare.

30 marzo. — L'animale sta molto meglio, è più vispo e mangia di buon appetito. Persiste la resistenza ai movimenti passivi, specialmente nell'arto posteriore di sinistra, ma tolto il cane dalla branda, esso si regge abbastanza bene in piedi, e riesce anche a fare qualche passo, trascinando, più che muovendo, l'arto posteriore di sinistra. Persistono la cecità e la sordità a sinistra, come pure l'ipoalgesia e l'ipoestesia nell'arto posteriore di sinistra.

1 aprile. — Condizioni invariate.

2 aprile. — Si rinnova la fasciatura.

5 aprile. — È ancora apprezzabile la resistenza ai movimenti passivi a sinistra, sempre maggiore nell'arto posteriore, ma meno evidente che nei giorni precedenti. Rimane la cecità e la sordità a sinistra. Se si chiama tanto a destra quanto a sinistra, l'animale volge la testa sempre a destra, e se si muove, gira sempre a destra e mai dall'opposto lato.

8 aprile. — Si rinnova per la seconda volta la fasciatura, uno dei punti della pelle ha dato luogo ad un po' di suppurazione molto superficiale.

11 aprile. — La ferita va lentamente cicatrizzando, grazie alle accurate disinfezioni. I fenomeni su riferiti sono tutti meno evidenti.

14 aprile. — Si rinnova la medicatura, la ferita granula bene.

18 aprile. — Cicatrizzazione avvenuta. L'animale da qualche giorno cammina abbastanza bene, soltanto qualche volta urta negli oggetti per la cecità dell'occhio sinistro, del resto è capace di sorreggersi sugli arti posteriori. Si nota ancora l'ipoalgesia nell'arto posteriore di sinistra che è ancora un po' paretico. La sordità a sinistra è sempre evidente.

20 aprile. — Condizioni invariate.

10 maggio. — I disturbi della visione e dell'udito sono molto diminuiti. L'ani-

male segue i movimenti di un pezzo di carne che gli viene mostrato, chiude l'occhio se gli si avvicina un fiammifero acceso, ecc.

I disturbi motori sono anch'essi un po' diminuiti, ma ancora riesce evidente il fatto che gli arti di sinistra specialmente il posteriore non si muovono come quelli di destra. Nell'arto posteriore sinistro è apprezzabile ancora l'ipoalgesia: infatti se si punge l'animale, reagisce meno che coll'arto posteriore dell'altro lato.

25 maggio. — Condizioni invariate.

29 giugno. — L'animale vede e sente bene da ambedue i lati. Ad un esame superficiale sembra che cammini come un cane sano e realmente non ha un'andatura speciale. Però, se gli si dà una spinta a destra, traballa e pericola di cadere, se a sinistra ciò non succede. È dubbia l'ipoalgesia a sinistra.

Cane **E**, del peso di kg 5.

4 aprile 1903. — Si opera come nel cane precedente. Dopo l'operazione l'animale presenta scosse convulsive diffuse in tutto il corpo, ma specialmente nel treno posteriore.

5 aprile. — Si trova il cane uscito dalla branda. Cammina adagio adagio per la stanza, trascinando gli arti posteriori. Appena viene avvicinato, si mostra indispettito e non permette un esame.

6 aprile. — Anche oggi l'animale è di cattivo umore. Sembra che coll'occhio sinistro ci veda poco o niente, e che non senta coll'orecchio dello stesso lato. I movimenti si compiono abbastanza bene, quantunque con molta lentezza. L'andatura è un po' paretica, striscia gli arti di sinistra sollevandoli pochissimo. Ai movimenti passivi c'è una leggera resistenza più a sinistra che a destra. Se si dà una spinta all'animale, cade sempre a sinistra. È molto evidente l'ipoalgesia tanto nell'arto anteriore quanto nel posteriore di sinistra. Il senso muscolare non è alterato. Il gusto e l'odorato sono normali.

8 aprile. — Si rinnova la fasciatura, la ferita si trova in ottime condizioni.

12 aprile. — Si toglie la fasciatura, essendo la ferita completamente cicatrizzata.

14 aprile. — Condizioni invariate. L'animale è sempre sospettoso, sono evidenti la lieve paresi e l'ipoestesia a sinistra.

17 aprile. — La cecità dell'occhio sinistro è diminuita come pure sono diminuiti i disturbi uditivi dell'orecchio del medesimo lato, ma sono sempre ben dimostrabili. Il cane non ringhia più e comincia a mostrarsi affettuoso e ubbidiente.

24 aprile. — Condizioni invariate.

10 maggio. — L'animale cammina abbastanza bene. Qualche volta fa come nei primi giorni, movimenti di maneggio, rivolgendosi sempre dal lato operato, del resto non si nota nulla di anormale nell'andatura. La sensibilità dolorifica è sempre diminuita a sinistra. L'animale vede poco, e sente poco a sinistra.

20 maggio. — Condizioni invariate. L'animale è un po' dimagrato e sta quasi sempre accovacciato in un cantone.

10 giugno. — Condizioni invariate.

29 giugno. — L'esame fatto quest'oggi ha dato risultati uguali a quelli del 10 maggio.

Cane **F**, del peso di kg. 5,500.

28 aprile 1903. — In quest'animale si fa prima dell'asportazione, l'eccitazione elettrica della zona di corteccia soprastante al nucleo lenticolare e del nucleo stesso. Messa a nudo la corteccia cerebrale nel modo solito e nel punto solito, si eccita nella parte anteriore e nella mediana posteriore con correnti anche forti, e non si ha nessuna reazione. Lo stesso risultato si ottiene togliendo la corteccia e togliendo poi altra sostanza cerebrale finchè si arriva al nucleo lenticolare. L'animale durante tutto l'atto operatorio, ha tenuto l'occhio destro deviato in dentro e in basso. Si colloca il cane nella branda.

29 aprile. — Il cane mangia con molto appetito. Si muove abbastanza bene, però tende a cadere a sinistra sul lato posteriore.

30 aprile. — L'animale non solo cammina, ma riesce anche a correre, però presto si stanca e tende a cadere sull'arto posteriore sinistro. I movimenti passivi oppongono una resistenza molto lieve negli arti di sinistra, nessuna resistenza in quelli di destra. Ipoalgesia in tutta la metà sinistra del corpo, anestesia uell'arto posteriore di detto lato con completa analgesia (si può infiggere uno spillo e fare uscire del sangue, senza che il cane cerchi di scappare o di reagire). Il senso muscolare è normale.

Tra i sensi specifici normali sono l'odorato e il gusto, L'occhio sinistro non segue affatto i movimenti che si dànno ad un pezzo di carne. L'udito è diminuito a sinistra. Se si fischia o se si chiama, l'animale cerca di raccogliere le onde sonore coll'orecchio destro, e per venire accosto dove è stato chiamato, gira a destra e mai a sinistra. Tiene la testa normalmente un po' rotata a destra.

1 maggio. — Si rinnova la fasciatura.

3 maggio. — Il cane si è tolta la fasciatura, e la ferita si è infettata. Alcuni punti si sono staccati. Si fa una nuova medicatura e una nuova fasciatura.

4-6 maggio. — Si medica la ferita che si mostra un po' torpida.

10 maggio. — La ferita comincia a granulare bene. I fenomeni osservati sono tutti diminuiti.

20 maggio. — La ferita cutanea non è ancora completamente cicatrizzata; il cane è molto denutrito. Quasi tutti i sintomi di deficienza sono scomparsi, sempre evidente è però l'analgesia sinistra.

29 maggio. — Il cane si trova morto. All'autopsia si trova che la lesione comprende quasi tutto il nucleo lenticolare. Il cervello ed il midollo spinale si mettono nel liquido di Müller.

Da questa esperienza risulta in modo speciale la prevalenza dei disturbi sensitivi su quelli motori. Notevole è ancora il risultato ottenuto in modo negativo con l'eccitazione elettrica della corteccia asportata e del nucleo lenticolare. Disgraziatamente però il cane sopravvisse poco tempo all'operazione, forse a causa dell'infezione della ferita.

Cane **G**, del peso di kg. 4,800.

21 maggio 1903. — Si ripete l'eccitazione della corteccia cerebrale come nel caso precedente con esito negativo. Eccitando il nucleo lenticolare soltanto una sola

volta e in modo molto fugace, si osserva una leggera scossa convulsiva in tutto il corpo, un po' più a sinistra. L'operazione procede senza alcun incidente.

22 maggio. — L'animale non si è mosso dalla branda, ieri ha preso un po' di latte, oggi mangia con molto appetito pezzetti di carne nella somministrazione dei quali possiamo fare osservazioni sulla vista e sull'odorato. L'animale si regge poco sulle zampe, in quanto che cade facilmente sul lato sinistro. I movimenti passivi oppongono uguale resistenza tanto a destra quanto a sinistra. È evidente l'ipoalgesia a sinistra. Il gusto e l'odorato sono normali. V'è cecità nell'occhio sinistro e sordità non completa dell'orecchio sinistro.

23 maggio. — I fenomeni paretici si sono attenuati.

27 maggio. — Si toglie la fasciatura. La ferita cicatrizza bene, soltanto un punto ha dato luogo a suppurazione superficiale. Si medica con jodoformio. L'animale cammina abbastanza bene, però se gli si dà una spinta, cade sul lato sinistro.

6 giugno. — Condizioni invariate. La ferita è completamente guarita. Il cane sta bene, mangia, è vispo e se lo si chiama, corre. C'è ancora diminuzione della vista e dell'udito. La sensibilità è normale.

29 giugno. — L'esame fatto oggi dà presso a poco i medesimi risultati di quello fatto il 6 corrente. L'animale vede e sente bene.

Riassumiamo ora i risultati delle nostre esperienze.

Nei cani operati di sola corteccia (lobi parietale e temporale) abbiamo ottenuto disturbi della visione e dell'udito, apprezzabili specialmente nel lato opposto della lesione, i quali erano molto evidenti nei primi giorni dopo l'operazione (gli animali parevano ciechi e sordi) e poi mano, mano, diminuirono fino a scomparire dopo 10-20 giorni dal trauma o anche prima. Questi nostri risultati sono completamente di accordo con quanto Luciani e Seppilli hanno già detto. Infatti essi così si esprimono: « Dopo la decorticazione del lobo temporale sinistro si ha ottusità bilaterale dell'udito, prevalente nell'orecchio destro, inoltre emianopsia bilaterale sinistra. I fenomeni vanno presto dileguandosi... Estendendo l'estirpazione nel lobo parietale o frontale, l'animale si mostra dapprima assolutamente sordo e cieco, nei giorni successivi i disordini vanno dileguandosi ».

Noi inoltre nei cani operati di corteccia abbiamo osservato lievi disturbi della motilità e della sensibilità (paresi ed ipoestesia tattile e dolorifica nel lato opposto alla lesione), disturbi che scomparvero dopo 4-5 giorni dall'operazione. Anche ciò è in armonia con quanto hanno detto Luciani e Seppilli. Essi infatti così si esprimono: « Quando si confrontino tra loro le figure rappresentanti schematicamente la sfera visiva, uditiva, olfattiva e tattile della corteccia cerebrale dei cani, e idealmente si sovrappongono l'una all'altra, si rileva subito un fatto notevolissimo. Si rileva cioè che ciascuno dei suddetti quattro centri o sfere sensoriali, oltre a possedere — per così esprimerci — un territorio proprio, hanno anche territori in comune con le altre sfere circonvicine. I territori propri spesso di *esclusivo dominio* delle singole sfere, rappresentano per così dire il focolaio centrale delle medesime che corrispondono presso a poco alle aree corticali che reagiscono alle stimolazioni elettriche e talora

meccaniche e chimiche, con movimenti riferibili agli organi periferici influenzati dalle regioni eccitate. I territori comuni a più centri funzionali rappresentano la zona di irradiazione dei medesimi, per cui si ha l'incontro reciproco, l'ingranaggio e la *conseguente conglobazione o confusione parziale* di essi. Tra le zone di irradiazione ve n'ha una che può dirsi *territorio neutro* comune a tutti i quattro centri. Essa corrisponde alla porzione posteriore del lobo parietale. Questa zona può considerarsi come *il centro dei centri* nei cani. Difatti i cani in cui si asporta tale zona hanno un grave mutamento di carattere: da miti ed affettuosi che erano, diventano (Goltz) burberi, arcigni, litigiosi e prepotenti ».

Nessuna meraviglia quindi se noi, ledendo i lobi parietali e temporali abbiamo avuto fenomeni lievi di deficienza motoria e sensitiva, e qualche volta anche mutamenti di carattere.

Nei cani ai quali abbiamo oltre della corteccia asportato il nucleo lenticolare, osservammo i medesimi disturbi che nei cani operati di sola corteccia (disturbi a carico della vista e dell'udito); e di più abbiamo riscontrato gravi disturbi per quanto riguarda la motilità e la sensibilità.

Per la motilità nei primi giorni dopo l'operazione si è avuta paralisi dal lato opposto alla lesione, che poi mano mano, si è andata risolvendo, ma spesso in modo lentissimo e non completamente.

Per la sensibilità si notò nei primi giorni dell'operazione completa analgesia e anestesia che sono durate a lungo dileguandosi lentamente.

Nè si può dire che noi abbiamo leso la capsula interna e che quindi detti fenomeni di deficienza motoria e sensitiva dipendano da lesione della capsula, perchè noi nell'asportazione abbiamo procurato di togliere la sola sostanza grigia, del resto poi le sezioni macroscopiche del cervello ci hanno dimostrato che la capsula interna era integra. Così pure confidiamo che ci dimostreranno le sezioni dei cervelli conservati. Del resto possiamo essere quasi sicuri di non aver leso la capsula interna anche per il fatto che le lesioni di essa non risolvono, e dànno sempre disturbi più gravi di quelli da noi osservati nei cani operati. Carville e Duret (1) infatti descrivono come conseguenza della lesione della capsula interna una paralisi completa nel lato opposto alla lesione con gravissima ipoestesia; paralisi ed ipoestesia che dànno luogo spesso a contratture, e non risolvono restando presso a poco come erano in principio. A tutti poi è noto che nell'uomo le lesioni della capsula interna dànno luogo a paralisi gravi e permanenti, con contratture, e che il fatto della risoluzione della paralisi in leggiera paresi sia (Mingazzini) uno dei criteri per escludere la lesione della capsula, ed ammettere o quella della corteccia (se si sono riscontrati sintomi irritativi, come convulsioni ecc.), o quella del talamo ottico (se esistono movimenti atetoidi) o quella del lenticolare (se la paralisi risolve presto e non esistono movimenti atetoidi, nè si sono avuti sintomi irritativi).

Da queste brevi considerazioni ci sembra di poter concludere che il nucleo lenticolare è un *centro sensitivo-motore*.

Ma la sua azione è propria degli elementi nervosi che lo costituiscono, oppure dipende dalle connessioni che essi prendono con i centri della zona motrice?

(1) Carville e Duret, Archives de Physiologie, 1875.

Luciani e Tamburini considerano il nucleo lenticolare, insieme al nucleo caudato e al talamo ottico, come centro autonomo, capace di sostituire funzionalmente la zona motrice lesa o asportata; ciò non toglie però che esso non partecipi a quel mirabile sistema di ingranaggio che lega i centri cerebrali l'uno coll'altro. Le connessioni del corpo striato sono state soggetto di studi lunghi e diligenti, nè si può dire pronunziata l'ultima parola sulla loro importanza fisiologica.

Meynert ha descritto una via di conduzione che attraverso la capsula interna stabilisce un legame tra il corpo striato e la corteccia.

Marinesco col metodo delle degenerazioni vide che distruggendo nelle scimie e nei cani il lobo frontale, fra le altre lesioni secondarie si trovavano fibre degenerate nel corpo striato. Bianchi e d'Abundo notarono che il corpo striato nei cani si atrofizza quando si pratica un'estesa lesione del campo motore corticale: si ha in esso una diminuzione degli elementi cellulari, proliferazione leggera della nevroglia e dilatazione lieve dei capillari.

Secondo Dejerine il corpo striato, ed in particolar modo il nucleo caudato ed il putamen del nucleo lenticolare, non riceve fibre cortico-striate dirette, ma soltanto le fini collaterali che a lui abbandonano le fibre di proiezione corticali che attraversano la sua massa per andare alla capsula interna e di là al talamo, al bulbo ecc. Secondo Déjérine l'esistenza di fibre cortico-striate dirette, ed in particolare di una corona raggiata che unisca il lobo frontale al corpo striato, ammessa da Foville, Huguenin ecc., resta ancora da dimostrarsi.

Alcuni autori (Schwalbe, Edinger, Sachs, Bechterew), pur negando fibre di proiezione cortico-striate, ammettono, basandosi sull'omologia dello sviluppo e della struttura del corpo striato e della corteccia cerebrale stabilita da Wernicke. l'esistenza di un fascio di associazione cortico-striato, e descrivono come tale il fascio sottocalloso di Muratoff, od occipito-frontale. Secondo Dejerine però, questo fascio non va considerato come un fascio di associazione cortico-striato, le cui cellule di origine siano nella corteccia e le cui arborizzazioni finiscano al corpo striato, ma come un fascio di associazione intercorticale che unisce due punti più o meno lontani del mantello cerebrale, pur lasciando qualche collaterale al corpo striato. Per altri autori poi questo fascio sarebbe un insieme di fibre associative tra le varie parti del corpo striato.

Riguardo alla fine struttura del corpo striato (nucleo caudato e nucleo lenticolare) gl'istologi sono concordi nell'ammettere che essa è molto simile a quella della corteccia. Oltre alla sostanza fondamentale finemente reticolata, si distinguono cellule e fibre. Queste fibre sono state raggruppate in fasci di cui la maggior parte sono fibre di passaggio (fibre cortico-talamiche, cortico-protuberanziali, cortico-midollari) le quali abbandonano soltanto qualche collaterale. Le fibre nervose proprie sono rappresentate da cilindrassi delle cellule: esse, seguendo un cammino discendente, costituiscono le fibre striate di proiezione, le radiazioni cioè di neuroni striati, destinati ad unire i due gangli basali al talamo ottico. Tutte queste fibre tendono a riunirsi nel *globus pallidus*. Da questo poi partono le radiazioni strio-talamiche. Esse sono costituite (Dejerine) da fibre striofughe provenienti dai cilindrassi lunghi delle cellule del corpo striato e da fibre striopete terminali, le cui cellule di origine sono ancora poco note.

Noi abbiamo già concluso nel capitolo precedente che il nucleo caudato deve considerarsi come un centro sensitivo-motore; poichè tutti gli anatomici ammettono che le fibre della testa del nucleo caudato e quelle del putamen, come formazioni omologhe, abbiano la stessa funzione (Dejerine). Avendo noi ottenuto dopo la distruzione del nucleo lenticolare disturbi motori e sensitivi al pari di quelli che si notarono dopo la distruzione della testa del nucleo caudato, non ci sembra illogico ammettere che anche il nucleo lenticolare debba essere considerato al pari del caudato, come un centro sensitivo-motore. Nè valgono nemmeno nel nostro caso le obiezioni di Sgobbo, il quale partiva dal concetto che tutto ciò che si osserva dopo l'ablazione del corpo striato è dovuto alla compressione della capsula interna.

Le nostre conclusioni vanno perfettamente d'accordo con quanto ci insegna finora la patologia del nucleo lenticolare; infatti nelle lesioni di detto nucleo si riscontrano sempre, come già abbiamo detto altre volte, disturbi (deficienza) di senso e di moto. La lesione del nucleo lenticolare quindi, come quella della testa del nucleo caudato, produrrebbe secondo noi uno squilibrio su tutta la funzione della zona motrice, la quale ne risentirebbe in un modo eguale come nelle estese sue demolizioni. Le deficienze poi riparerebbero con lentezza al pari di quelle che si osservano per le lesioni della zona motrice. Quali siano i rapporti del nucleo lenticolare con la capsula interna, con la corteccia, e forse anche con le vie piramidali e con le vie sensitive, è quello che ci proponiamo di ricercare nei tagli seriali dei cervelli degli animali da noi operati: studio che disgraziatamente, per cause a noi non imputabili, è stato finora ritardato.

XI.

Sulla funzione dell'ipofisi cerebrale [1]

La posizione dell'ipofisi cerebrale al disotto dell'infundibulo del 3° ventricolo e in vicinanza delle fosse nasali e del faringe, fece concepire agli antichi osservatori l'idea che quest'organo avesse la funzione di filtrare ed espellere il « mucco » dal cervello. L'espulsione del mucco dal cervello, secondo Galeno, si faceva attraverso le cribrosità dell'etmoide verso il naso e attraverso certi forellini della sella turca verso il faringe; mentre per Vesalio in questa funzione intervenivano anche le vene e le arterie della base del cervello. Posteriormente altri autori ritennero l'ipofisi come un ganglio simpatico impari, mentre Silvius e dopo di lui Magendie, la considerarono come una glandula linfatica che avesse la funzione di raccogliere il liquido cerebrale e di metterlo in circolo. In base a quest'ultima teoria, l'ipofisi venne dopo compresa tra le glandole sanguigne a secrezione interna. Nessuno però tra gli autori citati sino a Magendie, Cl. Bernard e Brown-Séquard aveva portato in questo argomento alcun contributo sperimentale; e fu solo dopo che la funzione

[1] Queste ricerche, pubblicate nei Rendiconti della R. Accademia dei Lincei, marzo-aprile 1901, fasc. V-VII, vol. 10, 1° sem., furono eseguite in collaborazione con G. van Ryuberk, allora studente laureando, ed ora professore di Fisiologia nella Università di Amsterdam.

della tiroide cominciò a destare interesse, che per analogia anatomica fra tiroide e ipofisi, l'attenzione degli esperimentatori si fissò anche sulla funzione di quest'ultima glandula, e si credette che fra le due glandole vi fosse una vicarianza funzionale. Questa teoria si basa sulle osservazioni di Rogowitsch [1] che descrisse alterazioni di struttura nei tessuti dell'ipofisi dopo l'estirpazione della tiroide, confermate poi da Stieda [2]. da Tizzoni e Centanni [3], da Eiselsberg [4] e da Hofmeister [5].

I primi tentativi di estirpazione dell'ipofisi non ebbero alcun successo. Horsley [6], Dastre [7], Gley [8] e Marinesco [9], non riuscirono mai a far sopravvivere gli animali operati. Più fortunati furrono Vassale e Sacchi [10], i quali descrissero i fenomeni consecutivi all'asportazione dell'ipofisi. Dalle loro esperienze essi dedussero che questa glandula è destinata a produrre speciali sostanze necessarie all'organismo. Rimandando l'esame più accurato dei risultati ottenuti da Vassale e Sacchi a quando passeremo in rassegna i metodi operatori dei quali si sono serviti i vari sperimentatori per ledere l'ipofisi, vogliamo qui far notare che dopo la pubblicazione di questi autori le ricerche su questo organo divennero addirittura numerose. A ciò, secondo noi, influì il rapporto che venne descritto da alcuni neuropatologi, tra acromegalìa e alterazioni ipofisarie, i quali studi incoraggiarono le ricerche riguardanti l'opoterapia dell'ipofisi.

Furono Marie e Marinesco [11] i primi che nel 1891, dopo aver notato la frequente concomitanza di un tumore ipofisario nei casi di acromegalia, ammisero che la causa interna di questa malattia si deve ricercare nelle alterazioni funzionali dell'ipofisi.

In seguito molti altri patologi, illustrando casi di acromegalia, hanno cercato di riavvicinare ancora più il nesso patogenetico tra questa malattia e il tumore ipofisario col quale spesso si accompagna. Tamburini [12] ha anche emesso, dopo esame accurato di alcuni casi di acromegalia descritti dagli autori, un'altra teoria. Egli crede che i caratteri e il decorso della malattia fanno pensare che il processo patogenetico abbia due fasi: una prima di ipertrofia e iperattività funzionale dell'ipofisi che corrisponderebbero al periodo di accrescimento delle ossa, il quale sarebbe prodotto dall'accumulo nell'organismo di sostanze speciali che producono le iperplasie ossee; una seconda di degenerazione ovvero di neoplasia omologa od eterologa dell'ipofisi, che corrisponderebbe alla cessazione dell'accrescimento osseo e alla fase cachettica che sempre sopravviene all'acromegalia, e porta più o meno presto alla morte.

(1) Rogowitsch, Ziegler's Beitr., IV, 1889.
(2) Stieda, Ziegler's Beitr., VII, 1890.
(3) Tizzoni e Centanni, Arch. Scienze mediche, 1890.
(4) Eiselsberg, Vert. der Deut. Gesell. f. Chir., 1893.
(5) Hofmeister, Beitr. z. Klin. Chir., XI, 1894.
(6) Horsley, Brit. Med. Journ. 1885, Proceed. of the roy. Soc. of London, 1885-86.
(7) Dastre, Compt. Rendus de la Soc. de Biol., 1892.
(8) Gley, Arch. de Phys., IV, 1892.
(9) Marinesco, Comp. Rendus de la Soc. de Biol., 1892.
(10) Vassale e Sacchi, Riv. Sper. di Fren., 1892.
(11) Marie e Marinesco, Arch. de Méd. expér., 1891.
(12) Tamburini, Riv. Sper. di Fren., 1894-95-96.

Su questo argomento, molti altri autori hanno già lavorato: ma i risultati sull'azione negli animali della prolungata introduzione in abbondanti quantità di succo d'ipofisi, sono fra loro molto disparati.

Così Szymonovicz (1) trovò che il succo dell'ipofisi diminuisce la pressione sanguigna, mentre Schäfer e Vincent (2) la videro nelle medesime condizioni aumentare.

Per Mairet e Bosch (3) il succo d'ipofisi eccita il sistema nervoso; per Osborne e Vincent (4) lo deprime; per Collina (5) ha un'azione trofica su esso, per Schiff (6) aumenta la composizione dei fosfati. Cyon (7) infine, il quale molto si è occupato della fisiologia dell'ipofisi, e ha emesso nuove teorie, crede che la sostanza contenuta nella glandula pituitaria contenga almeno due principî attivi. Di questi, l'uno, che forse non si trova normalmente nel prodotto di essa, ha azione opposta all'altro, e ha dato luogo, prevalendo casualmente nei preparati usati, a molte opinioni erronee. Inoltre ritiene che la contraddizione dei risultati delle varie ricerche eseguite con l'iniezione di succo d'ipofisi, dipenda dal modo di estrarre dall'organo la sostanza attiva. Riservandoci di ritornare sui lavori di Cyon, da noi presi in speciale considerazione, qui ci limitiamo a dire che egli viene alla conclusione che l'ipofisi regoli meccanicamente e chimicamente la circolazione endocranica, e che, stimolata, emetta un succo, il quale innalza la pressione sanguigna ed eccita i centri bulbari del vago.

Dopo la pubblicazione di Vassale e Sacchi, è notevole quella di Caselli che ritiene l'ipofisi non vicariante, ma sussidiaria della tiroide. Questo piccolissimo organo, per mezzo dei suoi prodotti di secrezione, regolerebbe l'equilibrio di alcune sostanze tossiche circolanti nell'organismo.

E con ciò non abbiamo finito di riferire tutte le teorie che sono state emesse sulle funzioni dell'ipofisi. Wolf (8) nel 1879, e Pisenti e Viola (9) nel 1890, conclusero che l'ipofisi è un organo emopoietico, o secernente una sostanza utile ai corpuscoli rossi.

I diversi tentativi per chiarire le funzioni dell'ipofisi crediamo si possano riunire in tre gruppi.

Nel primo gruppo si possono comprendere i lavori che riguardano lo studio delle alterazioni istologiche riscontrate nelle ipofisi degli animali morti per asportazione delle tiroidi.

Come abbiamo detto, fu Rogowitsch il primo che descrisse un aumento di volume e alterazioni istologiche di natura ipertrofica nell'ipofisi di conigli operati di tiroide e sopravvissuti all'asportazione incompleta. Stieda confermò i risultati di Rogowitsch, avendo nei conigli con tiroidi estirpate, insieme colle altre alterazioni nei diversi organi, trovata una notevole ipertrofia della parte glandulare dell'ipofisi.

(1) Szymonowicz, Pflüger's Archiv. 73, 1896.
(2) Schäfer e Vincent, Journal of Phys., XXV, 1899.
(3) Mairet e Bosch, Semaine méd., 1896.
(4) Osborne e Vincent, Journal of Phys., XXIV, 1899.
(5) Collina, Riv. Sperim. di Fren., 1898.
(6) Schiff, Zeitsch. f. klin. med., XXXII, 1897.
(7) Cyon, Pflüger's Arch. vol. 70, 71, 72, 73, 74, 75, 76 e 77.
(8) Wolf, Jahresbericht f. Neurol. u. Pscyh., 1897.
(9) Pisenti e Viola, Istituto Anatomo-Patologico di Perugia, 1890.

Tizzoni e Centanni ripresero questo argomento, e notarono che nei cani normali il peso dell'ipofisi varia entro limiti estesi, e non è in rapporto con la grandezza dell'animale. Nei due cani, poi, che erano stati operati delle tiroidi, le ipofisi erano in preda ad alterazioni sia morfologiche che chimiche, specialmente osservabili nella parte centrale dell'organo, ove più non si riscontravano elementi normali. Essi, in base a questi risultati propendono per un rapporto funzionale tra l'ipofisi e la tiroide, e ammettono che all'ipofisi potrebbe essere affidato l'ufficio di sostituire per un tempo limitato la glandula tiroide estirpata. Schönemann (1) studiando microscopicamente le ipofisi tratte da cadaveri di individui morti per gozzo, le trovò alterate; però le alterazioni furono parimenti trovate in ipofisi di individui morti per altre malattie, mentre in altri che presentavano il gozzo, l'ipofisi era normale. Egli non crede, del resto, che le alterazioni riscontrate indichino una compensazione funzionale della tiroide ammalata, ma che le medesime cause che fanno ammalare la tiroide, siano pure sufficienti ad alterare l'ipofisi. Hofmeister conferma la teoria di Rogowitsch, mentre Schwarz (2) già precedentemente aveva scritto di avere ritrovato in minima parte le alterazioni descritte da Rogowitsch negli animali stiroidati.

Come si scorge da questa letteratura, pare abbastanza ben confermato che l'ipofisi si alteri dopo la tiroidectomia; ma i dati finora raccolti non ci sembrano sufficienti per fondare la dottrina di una funzione vicariante reciproca tra le due glandule. Nè le esperienze eseguite da Caselli (3) allo scopo di studiare i rapporti funzionali fra ipofisi, tiroidi, e paratiroidi, osservando l'alterazione che l'ipofisectomia porta nel quadro della cachessia tireopriva, e della tetanìa paratireopriva, recano maggior luce per la soluzione di questa questione. Niente di più facile che, dopo una operazione così grave, come è quella della ipofisectomia, il quadro morboso della cachessia tireopriva si aggravi e si alteri.

Un secondo gruppo di lavori comprende gli effetti delle iniezioni di succo ipofisario, o di altri prodotti ottenuti con l'ipofisi, che tennero dietro alle ricerche fatte da Vassale e Sacchi, i quali osservarono col sopradetto trattamento qualche lieve miglioria nei cani operati d'ipofisi. Onde alla teoria ricordata che la distruzione dell'ipofisi favorisce la formazione e l'aumento nell'organismo di speciali sostanze tossiche, aggiunsero che questo organo secerne un succo necessario pel nostro organismo. Queste esperienze furono seguite da molte altre, in cui questo argomento, che si riconnette collo studio dell'acromegalia, è stato trattato da vari punti di vista. I risultati ottenuti da queste ricerche sono molto contraddittori e molto dubbi. Ciò che pare assodato, si è che la pressione, dopo l'iniezione di succo ipofisario, cambia. Il fatto, però, che, iniettando succo di sostanza cerebrale, si ha un effetto simile, come è stato visto da Schäfer e Swale Vincent (4) aumenta lo scetticismo per queste esperienze.

Medesimamente l'opinione che l'ipofisi produca un secreto che ha la proprietà di regolare la distribuzione del sangue nel cervello, solo perchè per eccitazione sia meccanica sia elettrica di questo organo si hanno cambiamenti di pressione, è stata

(1) Schönemann, Virchow's Archiv. vol. 129, p. 319.
(2) Schwarz, Lo Sperimentale, 1892.
(3) Caselli, Reggio Emilia, tipografia Calderini, 1900.
(4) Schäfer e Swale Vincent, Journal of Physiology, XXIV, 1899.

confutata da Biedl e Reiner (1), i quali hanno dimostrato che con l'eccitamento di moltissimi punti della corteccia cerebrale, si ottiene il medesimo effetto. D'altra parte occorre notare che la pressione risente l'azione del succo d'ipofisi solo quando se ne iniettano dosi rilevanti ottenute con quantità di organi 30-50 volte più grandi del peso dell'ipofisi dell'animale trattato.

A tutte queste obiezioni vogliamo anche aggiungere una breve notizia delle osservazioni cliniche eseguite recentemente da Strümpell (2), e che riguardano la ben nota questione della causa patogenetica della acromegalia. Strümpell nota che non sempre c'è tumore dell'ipofisi nell'acromegalia, mentre spesso c'è tumore della ipofisi senza acromegalia, e senza alcun indizio di alterazioni di funzioni generali dell'organismo. Risulta pure dalle sue osservazioni che i fenomeni acromegalici precedono quelli del tumore dell'ipofisi, e che, malgrado questo, il cuore e la temperatura si mantengono sempre normali. Cosicchè conclude che il tumore dell'ipofisi è da considerarsi come coordinato all'acromegalia, e non in rapporto causale con essa, perchè non è probabile che un organo poco importante per apparenza esterna e per sviluppo e che per la sua posizione filogenetica appartiene agli organi rudimentali (così lo considera anche Wiedersheim) (3) in via di regresso, sia di tale importanza per l'economia generale dell'organismo, che un disturbo della sua funzione abbia tante e tali conseguenze, quali dà il quadro dell'acromegalia: inversione dello sviluppo organico, arresto di funzioni sessuali, quasi totale cessazione dell'ossidazione degli idrati di carbonio. Anche un altro patologo, lo Schültze (4), crede che il tumore dell'ipofisi nell'acromegalia sia un fenomeno secondario, per quanto abbastanza frequente, ed in riguardo al vantato vantaggio ottenuto con somministrazione di estratto d'ipofisi, l'autore nota che in un suo caso non ha visto alcun risultato dall'uso, prolungato per settimane di tavolette di ipofisi, mentre invece spontanei periodi di regresso del male sono frequenti, e coincidendo con la cura organo-terapica, possono far credere ad un benefizio portato da essa. Nessuna luce quindi riceve la funzione della ipofisi da tutte queste ricerche. L'utilità dell'opoterapia dell'ipofisi nell'acromegalia e in altre malattie, come pure l'azione fisiologica del succo ipofisario non è ben dimostrata, e da questo lato la funzione dell'ipofisi resta sempre enigmatica.

Passiamo ora a considerare il terzo gruppo di lavori che concerne lo studio dei fenomeni consecutivi a lesioni ed estirpazione dell'organo ipofisario.

Horsley fu il primo a tentare questa operazione. Dastre cercò di distruggere la glandola pituitaria per la via della bocca adoperando un trapano speciale, mentre Gley preferì un altro metodo operatorio. Egli apriva il cranio dei conigli con un trapano applicato sul punto mediano di una linea trasversale, che andava da un angolo orbitale posteriore all'altro; quindi con un trequarti che infiggeva nella sostanza cerebrale cercava di giungere nella sella turcica, e movendo lo strumento, distruggeva l'ipofisi. Dei suoi conigli operati uno solo sopravvisse per un anno, ma la sezione

(1) Biedel e Reiner, Pflüger's Archiv, vol. 73.
(2) Strümpell, Deut. Zeitschr. f. Nervenheilk., XI, 1897.
(3) Wiedersheim, Rivista di scienze biologiche, 1900, pag. 801.
(4) Schültze, Deut. Zeitschr. f. Nervenheilk., XI, 1897.

mostrò che l'ipofisi non era stato distrutta. Con tutto ciò l'A. ha creduto che i disturbi che ha presentato l'animale durante la sopravvivenza, fossero dovuti all'alterata funzione dell'ipofisi se non distrutta almeno lesa, che egli con Rogowitsch considerava come organo vicariante della tiroide. In verità, dai fenomeni che presenta l'animale dopo l'operazione è più facile dedurre che il trequarti dell'operatore abbia se mai leso i peduncoli cerebrali e non l'ipofisi. D'altra parte Gley fa notare le difficoltà del suo metodo operatorio. Egli dice che servendosi con troppa violenza del suo strumento, si rischia di determinare un'emorragia mortale, e se invece si adopera con molta dolcezza, non si lacerano gli elementi cellulari dell'ipofisi. Vedremo, descrivendo il metodo di cui ci siamo serviti, come queste obiezioni non rispondano ai fatti.

Certo si è, che dietro i risultati quasi negativi ottenuti da Gley, tutti gli AA. che si sono dopo di lui occupati di questo argomento, hanno cercato di ledere l'ipofisi attraverso la via boccale. Tra questi, il primo per ordine di data fu Marinesco (1) il quale, volendo sperimentalmente provare il nesso causale che passa tra alterazione dell'ipofisi e acromegalia da lui sostenuto in una precedente pubblicazione insieme a Marie, mise in pratica un nuovo metodo per riuscire a distruggere l'ipofisi. Egli, nella parte posteriore del palato perforata con un termocauterio, applica una corona di trapano tra le due apofisi pterigoidee, e distrugge l'ipofisi con un ferro ricurvo arroventato. I tentativi furono fatti sui gatti e due volte sui cani nei quali l'operazione, dice l'autore, è più difficile. Di questi animali, uno sopravvisse quattro giorni, il secondo cinque giorni e un terzo diciotto giorni; gli altri morirono quasi immediatamente di emorragia. I tre gatti sopravvissuti presentarono dimagramento progressivo e abbassamento della temperatura. L'autore però non esclude che la morte avvenisse per infezione, di modo che neanche queste esperienze portarono a risultati certi, ma solo tracciarono la via, già ideata da Dastre, con la quale si può riuscire a ledere l'ipofisi.

Cosicchè, quando Vassale e Sacchi nel 1892 cominciarono a occuparsi della funzione dell'ipofisi, trovarono l'argomento quasi vergine, poichè nessuno prima di loro era riuscito in seguito alle asportazioni a dimostrare quali funzioni avesse questa glandula; se cioè fosse o no indispensabile per la vita dell'animale. Essi modificarono il metodo adoperato da Marinesco. Inciso il palato, dopo aver fissata nella massima apertura la bocca dell'animale, e tenuta spostata la lingua, legata ad un filo, in modo da rendere più libero il campo operatorio, con una sgorbia staccano una scheggia ossea tra le apofisi pterigoidee, e attraverso questa apertura, distruggono l'ipofisi con il termocauterio e con un po' di acido cromico. Con accurate osservazioni credettero di poter stabilire che l'assenza dell'ipofisi è letale in un tempo più o meno breve tanto nei cani che nei gatti, animali di cui si servirono gli AA. per i loro esperimenti. Inoltre descrissero il quadro sintomatico consecutivo all'operazione e tra i risultati costanti notano: l'abbattimento psichico, il cambiamento di carattere, i movimenti fibrillari, le scosse muscolari, l'abbassamento della temperatura, la polidipsia, l'anoressia, il dimagramento e la morte; mentre come sintomi frequenti mettono la rigidità del treno posteriore, l'incurvatura del dorso, gli accessi di convulsioni tonico-

(1) Marinesco, Comptes rendus, Soc. Biol., 1892.

-cloniche, la poliuria, il vomito. Dal complesso dei sintomi essi trassero la conseguenza già da noi riferita, che l'ipofisi elabori uno speciale prodotto necessario all'organismo e che per l'assenza di tale prodotto si manifestino i fenomeni suddescritti, che conducono alla morte dell'individuo.

Simili risultati furono ottenuti da Gatta (1) nel 1896 e da Kreidl e Biedl (2) nel 1897. Più numerose esperienze fece il Caselli nel 1900. Questo giovane sperimentatore, di cui si deplora l'immatura fine, estirpò l'ipofisi nelle rane, nei conigli, nei gatti e nei cani. Le rane, secondo l'A., per il loro sistema nervoso troppo eccitabile non si prestano alle esperienze, perchè lesioni di altre parti del cervello dànno sintomi identici a quelli consecutivi all'ipofisectomia. Come soggetto di esperimento venne anche dall'A. scartato il coniglio, il quale non si presta all'operazione di asportazione dell'ipofisi. Le esperienze quindi molto numerose del Caselli sono state eseguite nei cani e nei gatti. In una prima serie di esperienze questo autore risecava l'arcata zigomatica e l'apofisi coronoide, e dopo avere perforata con la sgorbia la scatola cranica, asportava con uno speciale strumento l'ipofisi. Questo metodo però non diede risultati pratici, in quanto che tutti i diciannove animali operati morirono di meningite, di emorragia o di shok. Abbandonato questo metodo operatorio, l'A. si servì per le sue ulteriori esperienze di quello di Vassale e Sacchi che modificò in qualche piccola parte. I fenomeni che egli notò negli animali sopravvissuti differiscono alquanto da quelli descritti da Vassale e Sacchi. Caselli registra che i cani operati presentano depressioni delle facoltà psichiche, disturbi del movimento, incurvamento del dorso, andatura spastica, assenza di contrazioni clonico-toniche degli arti e mancanza di accessi convulsivi, cachessia progressiva, diminuzione rapida del peso, coma, morte. Inoltre spesso notò polidipsia e polifagia alternata con anoressia. In base a questo quadro sintomatico, Caselli conclude che l'ipofisi è un organo di alta importanza fisiologica, che per mezzo dei suoi prodotti di secrezione, regola nel circolo l'equilibrio di talune sostanze tossiche.

Se ora esaminiamo minutamente le esperienze, sui risultati delle quali si basano le teorie emesse sia da Vassale e Sacchi che da Caselli, siamo costretti a riconoscere che questi autori lottarono contro gravi complicanze di natura infettiva, a causa della comunicazione che con il loro metodo operatorio viene a stabilirsi tra il cavo naso-faringeo e la cavità cranica. Vassale e Sacchi operarono quaranta animali: ventitre cani e diecisette gatti. In quindici cani e in sedici gatti l'operazione riuscì, ma tra essi molti morirono d'infezione o di emorragia; gli altri in numero di diciotto, nei quali fu potuta escludere la causa infettiva, morirono quasi tutti nella prima settimana, ad eccezione di due gatti, dei quali uno sopravvisse otto giorni e l'altro undici giorni, e di un cane che morì dopo quattordici giorni dall'operazione.

La critica del lavoro di Vassale e Sacchi è stata fatta da Caselli. Questi osserva che Vassale e Sacchi col distruggere l'ipofisi con l'acido cromico, il quale facilmente si diffonde per mezzo del liquido cefalo-rachidiano, per mezzo dei vasi e per mezzo dei linfatici, nei centri e nelle vie motorie vicine, complicarono assai la fenomeno-

(1) Gatta, Gazz. degli Ospedali, n. 146, a. 1896.
(2) Kreidl e Biedl, Wien. Klin. Wochenschr., 1897.

logia degli animali operati. Ed invero il metodo della distruzione chimica di parti del sistema cerebro-spinale consigliato da Beaunis, e praticato da Fournier e da Nothnagel, fu già da parecchio tempo abbandonato dagli sperimentatori, per l'impossibilità di localizzare e di regolare la diffusione del liquido iniettato, e per la forte irritazione che da esso viene suscitata immediatamente alle parti vicine. Coll'uso dell'acido cromico quindi, secondo Caselli, vennero descritti dai precedenti AA. quali sintomi propri alla mancata funzione dell'ipofisi, dei fenomeni che si osservano egualmente nelle lesioni di altre parti della base del cervello. Inoltre egli ritiene che i disturbi *psichici* e l'*anoressia* sono causati nei primi giorni dal forte dolore che l'animale prova inghiottendo e dal dolore causato dai nervi della dura madre lesi. Similmente per gli altri sintomi che si osservano nei primi giorni dopo l'asportazione dell'ipofisi (operazione della più alta gravità) sorge naturale il dubbio che essi più che alla assenza della funzione dell'ipofisi siano da attribuirsi alle conseguenze del trauma che certamente non possono essere vinte in uno o in due giorni. La teoria di Vassale e Sacchi rimane quindi sostenuta dalle tre esperienze riguardanti i due gatti e l'unico cane che sopravvissero all'operazione per un periodo di 8-14 giorni. Ma anche in queste esperienze in verità non si nota quella gravità e uniformità nei sintomi da imporre all'osservatore la diagnosi di intossicazione. Ben altro è il quadro che si presenta nei cani stiroidati od operati di capsule surrenali! In favore però della teoria emessa da Vassale e Sacchi sta il fatto, che mentre i cani nei quali l'asportazione dell'ipofisi non riuscì, sopravvissero all'operazione per molto tempo, finchè furono sacrificati dagli AA., gli altri invece morirono in pochi giorni. Pur non di meno, la teoria sostenuta da Vassale e Sacchi non può ritenersi come dimostrata, nè le esperienze di Caselli riescono a venire in aiuto di essa.

Caselli operò quarantasette cani e nove gatti: dei quali animali, tre cani (quelli segnati con i numeri 28, 40 e 45) sopravvissero all'operazione per un periodo di tempo maggiore di sette giorni, e senza che fosse sopravvenuta alcune malattia da infezione. Egli però non si servì del metodo operatorio di Vassale e Sacchi, ma lo modificò alquanto, e la modificazione più importante che egli vi introdusse, consisteva nella pratica di asportare l'ipofisi servendosi di due piccole pinze a cucchiaio che egli immetteva nella breccia ossea fatta attraverso il palato, ed evitando così le obiezioni che egli stesso aveva fatto ai su accennati autori, i quali distruggevano l'ipofisi coll'acido cromico. Operando in questo modo egli, pur avendo perduta una grande quantità di animali per infezione, potè constatare che i fenomeni che si riscontrano dopo l'ipofisectomia, differivano, come già abbiamo detto, da quelli registrati da Vassale e Sacchi.

Ne venne di conseguenza che la teoria da lui sostenuta sulla funzione dell'ipofisi, è diversa da quella già emessa dai suoi predecessori; e, cosa molto notevole, mentre questi non videro sopravvivere gli animali operati al di là di quattordici giorni, i tre cani di Caselli, con operazione riuscita, morirono rispettivamente dopo 16, 21, 22 giorni.

Da questa ultima osservazione sorge naturale il dubbio che la prolungata sopravvivenza degli animali operati da Caselli sia dovuta alla migliorata tecnica operatoria. Dimodochè, se oltre a tutte queste considerazioni, teniamo presente la facilità

con cui gli animali, operati d'ipofisi per la via orale si infettano, e le ultime ricerche di Gaglio (1) il quale operando rane, rospi e testuggini, riuscì a tenere in vita questi animali per dei mesi, senza che mai presentassero sintomi attribuibili alla deficienza dell'organo in questione, non sembrerà strano che anche noi abbiamo voluto riprendere questo argomento, cercando di utilizzare un nuovo metodo operatorio, il quale in paragone agli altri su citati, avesse il vantaggio di poter meglio evitare l'infezione settica.

Erano già finite le nostre esperienze quando i dottori Friedmann e Maass (2) pubblicarono la loro Nota sulla funzione dell'ipofisi. Questi AA., modificando in qualche particolare il metodo di Vassale e Caselli, dal risultato ottenuto in un gatto operato di completa ipofisectomia, che uccisero dopo tre mesi e mezzo dall'operazione, senza aver mai notato in esso alcuna alterazione, concludono che l'ipofisi non è un organo vitale.

Allorchè noi ci decidemmo a studiare la funzione dell'ipofisi, nostra prima idea fu quella di servirci del metodo operatorio da noi utilizzato per lo studio della fisiologia del corpo calloso, dei talami ottici e del nucleo caudato. La dimostrazione data che la legatura del seno longitudinale ed il consecutivo taglio di esso e della gran falce del cervello, seguìto alla sua volta da quello del corpo calloso, non produce sugli animali così operati, alcun pericolo per la vita di essi, ci spianava la via. Qualora noi, dopo essere penetrati nel terzo ventricolo, avessimo, con uno strumento adatto, perforato l'infundibulo ed asportata l'ipofisi, le alterazioni consecutive che noi avremmo osservato, dovevano naturalmente dipendere dalle lesioni di queste due sole parti cerebrali. Fatti però i primi tentativi, ci accorgemmo che potevamo fare a meno della legatura del seno per poi tagliarlo insieme alla falce, e potevamo semplificare l'operazione, servendoci di punti di ritrovo nel seguente modo:

Fatta una breccia ossea sulla superficie cranica, si apriva la dura madre lateralmente al seno longitudinale, e si introduceva per questo foro, lungo la gran falce del cervello, un piccolo strumento a sottile e lungo manico metallico, avente l'estremità inferiore ricurva e foggiata a cucchiaino con margini ottusi.

Questo piccolo strumento, con la sua parte concava rivolta verso la falce, si abbassa perpendicolarmente fino alla base del cervello, dopo aver perforato il corpo calloso e l'infundibulo. Avendo cura di far penetrare il cucchiaino nel punto di mezzo di una linea trasversale che dalla parte anteriore del padiglione dell'orecchio va a quello del lato opposto, si era quasi sicuri di cadere sulla scanalatura ossea che porta alla cavità detta sella turcica, o direttamente dentro di essa. Allora non restava altro che imprimere al manico del cucchiaio un movimento uguale ad un quarto di giro, in modo che la parte concava dello strumento penetrasse meglio nella cavità della sella turcica, e di manovrarlo in modo da schiacciare e ridurre in poltiglia il tessuto che si trovava dentro di essa. Fatto ciò, si faceva riprendere al cucchiaio la posizione primitiva per tirarlo fuori dalla massa cerebrale. Si faceva dopo un doppio

(1) Gaglio, *Ricerche di fisiologia e di scienze affini, dedicate al prof. Luciani* (Società Ed. Libr. Milano, 1900).

(2) Friedmann e Maass, Berl. Klin. Wochenschr., n. 52, a. 1900.

piano di sutura e, fasciata la ferita, il pericolo di infezione veniva quasi sempre evitato. La complicanza possibile ed abbastanza frequente era l'emorragia dei vasi della base del cranio che facilmente portava l'animale alla morte.

Dalla descrizione del nostro metodo operatorio, facilmente si desume che esso è molto analogo a quello tentato da Gley e di cui già abbiamo brevemente scritto. Gley però penetrava attraverso la massa cerebrale senza servirsi di ritrovi topografici, e ledendo perciò ogni volta che operava organi cerebrali più o meno importanti, e producendo più facilmente emorragie letali. Il fatto poi che lo stesso Gley ritenne non idoneo allo scopo il suo metodo operatorio, mostra quanto esso doveva essere disastroso, e quanto differente dal nostro, il quale ci ha permesso di potere non solo eseguire bene l'estirpazione completa, ma di potere seguire le alterazioni postoperatorie. All'obiezione se lo spappolamento della glandula equivalga all'asportazione di essa, noi rispondiamo affermativamente, e di tale opinione doveva essere anche il Gley, quando operò i suoi conigli. È naturale che l'organo spappolato giacente come corpo estraneo nella base del cervello, finisca colla necrosi e col riassorbimento dei suoi elementi, nè d'altra parte, questo tessuto riassorbito può, secondo noi, anche in base alle esperienze già citate, produrre un'immunità contro la cachessia da ipofisi. Anche se la producesse, essa immunità dovrebbe avere una ben breve durata.

Per queste ragioni siamo indotti a credere che il nostro metodo sia praticamente e teoricamente ottimo, e di gran lunga superiore a quello adoperato dagli altri sperimentatori che ci hanno preceduto. I risultati e le osservazioni che abbiamo raccolto dalle nostre esperienze, sono brevemente descritti qui appresso.

Esperienza I. — 14 agosto 1900. Cane barbone di kg. 6,200. L'animale muore durante l'operazione.

Esperienza II. — 16 agosto 1900. Canetto bigio di kg. 3,100. L'operazione si compie senza alcun inconveniente. L'indomani il cane cammina bene, ma rifiuta il cibo.

19 agosto. — Stato generale peggiorato. Il cane è irrequieto, non prende cibo, beve un po' di latte. Temperatura 37,5. Respira con difficoltà. Pesa kg. 2,800.

20 agosto. — Si muove meglio, presenta un lieve movimento di maneggio da sinistra verso destra.

21-23 agosto. — L'animale sta meglio, è però apatico e rimane di preferenza a cuccia. Pesa kg. 2,700.

1 settembre. — Stato generale normale. Apatia scomparsa. Si medica la ferita cutanea in qualche punto suppurata. Mangia con buon appetito. Pesa 3350 grammi.

6 settembre. — Si è molto ingrassato. Pesa 3550 grammi. La sensibilità ed i sensi specifici sono normali.

20 settembre. — Pesa kg. 3,750.

5 ottobre. — L'animale si trova morto. Pesa 3000 grammi. La morte è stata preceduta da un breve periodo di dimagramento, prodotto da diarrea e da vomito.

All'autopsia si osservano le meningi anemiche, di colore giallo intenso. Al posto dell'ipofisi si trova un tessuto fibroso, aderente al bordo della sella turcica. Questo

tessuto, fissato in alcool e colorato con emallume Meyer ed eosina, mostra una struttura puramente connettivale con assenza completa di elementi ipofisari.

Esperienza III. — Cagna di kg. 7,750.

18 agosto. — Nessun inconveniente durante l'operazione. Temperatura dopo l'operazione 40°. Nel corso della giornata l'animale resta in stato comatoso, presentando scosse muscolari e lamentandosi spesso.

19 agosto. — L'animale sta sempre male, beve un po' di latte, ma rifiuta la carne.

20 agosto. — Pesa 6800 grammi. Temperatura 40°. Non mangia, ma beve frequentissimamente acqua e prende il latte.

21 agosto. — L'animale comincia oggi a mangiare, beve sempre molto. Cammina, ma sembra stupidito. Mostra di vedere poco.

6 settembre. — Si mostra più intelligente, cammina con prudenza, a causa della diminuita potenza visiva, mangia e beve moltissimo. È aumentato di peso (gr. 7800). Esaminando il senso della vista, si constata che a sinistra l'animale è cieco quasi del tutto, mentre a destra mostra una potenza visiva ridotta. La pupilla è dilatata e poco mobile alla luce. Tutti gli altri sensi tanto generali che speciali sono normali.

1 dicembre. — L'animale viene sacrificato (dopo 103 giorni dall'operazione). Pesa 8250 grammi.

All'autopsia si trova l'ipofisi perfettamente integra, essendo l'istrumento caduto nella parte anteriore dell'infundibulo.

Esperienza IV. — Cane del peso di kg. 5,950.

Operato il 20 agosto, muore di shok il giorno dopo.

All'autopsia si constata che l'ipofisi non era stata lesa.

Esperienza V. — Cane del peso di kg. 3,400. Si opera il giorno 22 agosto, e si trova morto dopo 48 ore per forte emorragia basale. L'autopsia rivela inoltre che l'ipofisi era stata ridotta in poltiglia.

Esperienza VI. — Cane del peso di kg. 7,700. Morto lo stesso giorno dell'operazione (24 agosto). L'ipofisi non era stata lesa. Egualmente di shok morirono i cani operati il giorno 26 e il giorno 28 agosto (esperienze VII e VIII), dove l'ipofisi era stata quasi completamente schiacciata.

Esperienza IX. — Canetto di grammi 3200. Si opera il 30 agosto senza alcuna complicanza. La temperatura prima d'operare era di 39°, subito dopo l'operazione si trovò abbassata a 37°, e risalì nelle ore pomeridiane dello stesso giorno a 39,5°. Verso sera il cane è stato visto camminare, trascinando un poco gli arti posteriori.

31 agosto. — Temperatura 39°. Il cane si lamenta prende il latte, ma rifiuta la carne.

2 settembre. — Si medica la ferita, nella quale si è formato un piccolo ascesso. Pesa grammi 3000.

3-5 settembre. — Il cane è vispo, allegro, intelligente, mangia e beve abbastanza La vista si mostra deficiente. Pesa 3300 grammi.

6 settembre. — Si fa l'esame dei sensi specifici, tra i quali il gusto pare deficiente. La sensibilità tattile e dolorifica ci sembra ottusa negli arti inferiori. La vista è quasi abolita, la pupilla, dilatata, è poco sensibile alla luce. Il fondo oculare non

presenta alcuna alterazione. Volendo rivedere ancora il fondo oculare, nel rifissare l'animale nell'apparecchio di contenzione, forse per essere stata troppo stretta la morsa che ferma la bocca, il cane muore.

All'autopsia l'ipofisi è assente, si trova attaccato all'infundibule un grumo sanguigno piccolissimo in via di organizzarsi.

Esperienza X. — Piccola cagna di grammi 4200. Operata il 31 agosto e morta dopo 24 ore. Operazione riuscita.

Esperienza XI. — Piccolo cane di grammi 3150. Operato il 2 settembre, e morto dopo 18 giorni di meningite siero-purulenta. L'ipofisi non era stata toccata.

Esperienze XII-XIII. — Cani morti di shok nella prima giornata dopo l'operazione. In ambedue l'ipofisi si trovò ridotta in poltiglia.

Esperienza XIV.

5 settembre. — Piccolo cane del peso di grammi 3700. Dopo operato la temperatura è di 37°.

7 settembre. — La guarigione procede bene. Il cane mangia e beve avidamente; pesa grammi 3600. Temperatura 39°. Vede bene, ma pare psichicamente un po' depresso.

19 ottobre. — In tutto questo periodo postoperatorio l'animale non ha presentato nulla di anormale, ad eccezione di un lieve abbattimento psichico. Il peso è rimasto stazionario a 3550 grammi. Viene sacrificato il 30 novembre, dopo 80 giorni di sopravvivenza all'operazione.

All'autopsia si constata l'assenza completa dell'ipofisi come nell'esperienza II.

Si conserva il cervello in liquido di Müller per essere poi utilizzato per le ricerche istologiche, allo scopo di vedere se e quali degenerazioni sopravvengono per la lesione della parte infundibulare del cervello. Allo stesso scopo sono stati messi ad indurire tutti i cervelli di cani e di gatti operati, che sono stati sacrificati dopo più mesi di sopravvivenza all'operazione.

Esperienza XV. — Piccolo cane di grammi 2480. Muore dopo 3 giorni dall'operazione. All'autopsia si riscontra forte emorragia basale e l'ipofisi spappolata.

Esperienza XVI. — Cane di grammi 5550. Operato il 9 settembre. Morto dopo 8 giorni per infezione, l'ipofisi era già quasi tutta assorbita.

Esperienza XVII. — Gatto di grammi 2600. Operato sempre collo stesso metodo il 12 settembre.

13 settembre. — L'animale sta fermo, prende poco latte con la pipetta.

14 settembre. — Il gatto non mangia, beve appena e non si muove.

18 settembre. — Pesa grammi 2450. Si muove abbastanza, ma rifiuta ancora la carne, contentandosi di bere un poco di latte. La funzione visiva si mostra normale.

21 settembre. — Pesa grammi 2350. Comincia ad accettare la carne, ma è sempre cattivo e rabbioso. Beve molto.

30 novembre. — Non ha ripreso il peso iniziale, pesando 2400 grammi. Viene sacrificato. All'autopsia si trova l'ipofisi illesa, lo strumento essendo caduto lateralmente alla sella turcica.

Esperienza XVIII. — Cane di grammi 4500. Morto di shok nelle 24 ore. L'operazione era riuscita bene.

Esperienza XIX. — Cane di grammi 4550. Questo cane ha presentato nel primo mese di sopravvivenza uno spiccato movimento di maneggio. Viene sacrificato dopo 70 giorni dall'operazione, e l'autopsia mostra che l'ipofisi non era stata toccata e che la lesione riguardava il peduncolo cerebrale sinistro.

Esperienze XX-XXIII. — Riguardano tre gatti ed un cane, morti tutti di shok. In due l'operazione era riuscita, di uno non fu fatta l'autopsia, nell'ultimo l'ipofisi era illesa.

Esperienza XXIV. — Gatto di grammi 3300. Dopo l'operazione non mostra alcun disturbo ad eccezione della cecità dell'occhio destro. Muore dopo 30 giorni dall'operazione senza causa apprezzabile. Pesa grammi 3100. L'ipofisi non era stata lesa, lo strumento essendo caduto avanti la sella turcica.

Esperienza XXV. — Gatto di grammi 3330. Operato il 25 settembre, l'animale dopo l'operazione resta apatico, non mangia, non beve. Muore dopo 4 giorni, e all'autopsia si trova l'ipofisi ridotta in poltiglia in via di assorbimento.

Esperienza XXVI. — Gatto di grammi 2650. Anche questo gatto morì dopo 6 giorni presentando gli stessi sintomi del precedente. Operazione riuscita.

Esperienza XXVII. — Gatto di grammi 2600. Operato il 26 settembre.

28 settembre. — L'animale sta abbastanza bene, beve molto latte; nei giorni seguenti lo stato generale ritorna del tutto normale. È cieco dell'occhio destro. Muore l'8 novembre senza causa apprezzabile. All'autopsia si riscontra che l'ipofisi è stata lesa in parte.

Esperienze XXVIII-XXIX. — Riguardano due gatti morti di shok. L'ipofisi si trova in entrambi schiacciata.

Esperienze XXX-XXXIV. — Di questi animali (quattro gatti e un cane) operati, tre morirono di shok, uno per il cloroformio, uno scappò dal canile dopo pochi giorni dall'operazione. In due l'operazione era riuscita, degli altri tre non si fece l'autopsia.

Esperienza XXXV. — Cane di grammi 8400. Operato d'ipofisi il 5 ottobre.

6 ottobre. — L'animale cammina, mangia dei pezzetti di carne di cavallo e beve il latte.

10 ottobre. — L'animale si mostra apatico.

19 ottobre. — Pesa grammi 8150. L'occhio destro è cieco. Stato generale buono.

27 novembre. — Viene sacrificato. Pesa grammi 8200. All'autopsia si trova assente l'ipofisi.

Esperienza XXXVI. — Gatto di grammi 2500. Morto di shok dopo l'operazione. Ipofisi spappolata.

Esperienza XXXVII. — Piccolo cane di grammi 4000. Operato il 6 ottobre. Si rimette presto dal trauma operatorio, ha forte congiuntivite in ambo gli occhi. Nei giorni seguenti si constata l'opacamento della cornea e uno stato generale dell'animale poco buono. Muore il 17 ottobre. Pesa grammi 3400. L'ipofisi era in gran parte assorbita.

Esperienza XXXVIII. — Cagna di grammi 4250. Morta dopo 5 giorni dall'operazione. All'autopsia si trovano grossi coaguli alla base del cervello e l'ipofisi in via di assorbimento.

Esperienze XXXIX-XLI. — Riguardano due gatti e un piccolo cane morti nelle 48 ore successive all'operazione che era riuscita allo scopo prefisso.

Esperienza XLII.

12 ottobre. — Si opera un gatto di grammi 2400. L'indomani esso sta bene, miagola chiedendo da mangiare. Viene contentato subito dandogli della carne e del latte.

30 ottobre. — L'animale continua a star bene e non ha perduto in peso. La funzione visiva è normale.

17 novembre. — Viene sacrificato. L'ipofisi più non esiste.

Esperienze XLIII-XLV. — Tre gatti di cui uno morì durante l'operazione. Degli altri due il primo morì di meningite dopo 4 giorni, il secondo di shok dopo 48 ore. In questi due ultimi l'operazione era riuscita.

Esperienza XLVI. — Gatto di grammi 2750, operato il 17 ottobre. Muore dopo 8 giorni. L'ipofisi era in via di riassorbimento.

Esperienze XLVII-XLIX. — Riguardano tre gatti dei quali il primo morì dopo 9 giorni, il secondo dopo 3 giorni ed il terzo dopo 16 giorni. Il primo ed il terzo morirono d'infezione; nel primo l'ipofisi non era stata lesa, nel terzo era quasi tutta riassorbita. L'operazione era riuscita anche nel secondo.

Prima di dedurre dai risultati della nostra serie abbastanza lunga di esperienze le conclusioni generali riguardanti la funzione dell'ipofisi, faremo alcune osservazioni sui fenomeni che presentarono gli animali operati, per poi metterli in rapporto colla lesione riscontrata all'autopsia.

Gli animali operati furono 49; in 5 di essi non venne fatta l'autopsia, nei rimanenti 44, l'operazione non riuscì 16 volte, comprendendo in questo numero 5 animali in cui l'ipofisi venne lesa parzialmente. L'ipofisi quindi venne completamente spappolata in 28 animali su 44 operati, ciò che ci dà un rapporto del 63 %.

Questa prima osservazione dimostra che il metodo operativo da noi seguìto è riescito allo scopo prefissoci. Tra gli operati però, soli 9 sopravvissero per più di 20 giorni. In tutti questi animali, lo strumento era penetrato fino alla base del cervello, perforando il corpo calloso e mettendo in comunicazione per mezzo di una larga via il terzo ventricolo colla base del cervello. Questa seconda osservazione prova quindi che la lesione dell'infundibulo è compatibile con la vita, e che, per il solo fatto dell'apertura di esso, non avvengono fatti di compressione tali da mettere in pericolo la vita dell'animale. Con molta probabilità però, questa via attraverso l'infundibulo viene ben presto ad essere chiusa da coaguli e dopo da tessuto di neoformazione. Non possiamo perciò stabilire quali disturbi produca l'immissione continuata di liquido cefalo-rachidiano nella base del cervello.

L'operazione da noi eseguita però deve necessariamente considerarsi come una delle più gravi operazioni cerebrali. Si va incontro infatti facendola, a tutti gli inconvenienti che presentano simili operazioni e non c'è quindi nulla di straordinario se moltissimi animali da noi operati morirono di shok o di emorragie cerebrali o di infezione. Certamente l'altro metodo operatorio, quello orale, non si è mostrato migliore del nostro! I risultati quindi ottenuti ci sembrano degni di interesse, e il

fatto che tra i nostri animali operati sopravvissuti per più di 20 giorni, l'autopsia in quattro ci dimostrò che l'ipofisi più non esisteva, contraddice la teoria emessa da quelli che ci hanno preceduto in questo argomento, cioè che quest'organo sia dotato di una funzione talmente importante, da portare alla morte l'animale. Tenendo poi presente che l'operazione tanto col metodo orale, che con quello sopracranico è di una gravità eccezionale, a noi pare che l'essere riusciti a tenere in vita degli animali senza ipofisi, valga più, per illuminarci sulla funzione di questa glandula, di tutte le altre esperienze nelle quali la causa della morte degli animali, avvenuta dopo pochi giorni dall'operazione, può non dipendere da cachessia ipofisaria.

Ben altre osservazioni possiamo ancora fare, qualora esaminiamo molto minutamente i fenomeni che presentarono gli animali che sopravvissero lungamente alla operazione.

Rileggendo infatti il diario del cane n. 2, e comparandolo con quello notato al numero tre della serie, si resta sorpresi dell'antitesi che si osserva nei sintomi che susseguirono l'operazione. Mentre nel n. 3 la sintomatologia somigliava a quella osservata da Vassale e Sacchi, nel n. 2 invece lo stato generale organico e psichico, riottenuto presto dopo l'operazione, faceva all'osservatore spassionato pensare che la ipofisi non doveva essere stata lesa. L'autopsia però ci mostrò che eravamo in errore, inquantochè essa ci rilevò che, mentre nel primo l'ipofisi era rimasta integra, nel secondo mancava completamente. A ciò aggiungiamo un altro fatto, che abbiamo dimenticato di notare nella descrizione del diario. Caselli osservò che nei cani ipofisectomizzati, le urine hanno un peso specifico basso che sta in rapporto con la polidipsia in cui vanno incontro. Ebbene, questo fatto noi osservammo parimenti nel cane n. 3, le cui urine avevano il peso specifico di 1003, mentre in quelle del cane n. 2, esso arrivava a 1012. Tutte e due poi aumentarono di peso e la morte del canetto n. 3, avvenuta dopo 50 giorni dall'operazione, fu estranea a questa, perchè causata dall'enterite dimostrata alla autopsia.

Nè meno degno di nota è il cane n. 9, il quale non presentò alcun sintoma di quelli attribuiti all'asportazione dell'ipofisi, e che morì per morte accidentale, dopo 7 giorni dall'operazione, quando già aveva riacquistato il peso perduto. Sintomi poco importanti invece notammo nel cane n. 14, con operazione ben riuscita: le urine di questo cane avevano un peso specifico basso (1004), il peso di esso non tornò mai a quello primitivo e lo stato psichico si mostrò un po' depresso. La sopravvivenza però lunghissima di 86 giorni dell'animale, che venne sacrificato, non lascia dubbio che esso non possa essere utilizzato in favore delle dottrine finora ammesse sull'ipofisi.

Fenomeni invece registrati come dovuti all'ipofisisectomia si riscontrarono nel gatto n. 17 in cui l'operazione non riuscì, nè d'altra parte la morte dei gatti n. 25 e 26 avvenuta dopo quattro giorni nel primo e dopo sei giorni nel secondo, può attribuirsi alla perduta funzione ipofisaria, quando gli altri casi ci dimostrano il contrario. Probabilmente qui la morte deve riferirsi a cause infettive o a shok tardivo. Medesimamente ci rimase oscura la causa di morte del gatto n. 27, in cui l'ipofisi era stata lesa in parte.

Se poi mettiamo a profitto i sintomi osservati con la parte lesa della base del cervello, molti nuovi fatti si possono dimostrare. Le lesioni infatti nella parte late-

rale della sella turcica non dànno sintomi imponenti (cane n. 17) a meno che non era stato leso il peduncolo (cane n. 19); se invece il ferro cadeva nella parte anteriore della sella, unica conseguenza era la cecità (cane n. 24).

I fenomeni invece descritti da Vassale e Sacchi e da Caselli sono stati in parte da noi riscontrati nei cani in cui la lesione riguardava l'ipofisi e le parti situate posteriormente ad essa. In questi cani spesso osservammo che gli animali andavano incontro a congiuntiviti gravi, complicate spesso ad opacamento della cornea. Nei cani in cui si trovò l'ipofisi assente e che in vita avevano mostrato la cecità di un occhio, le lesioni si possono benissimo spiegare con la caduta, un po' in avanti della sella, del cucchiaio, il quale così offendeva il chiasma ed il nervo ottico. Tali fatti si osservarono nei cani segnati coi nn. 9, 27 e 35. Nel cane che porta il n. 3 invece i fenomeni complessi senza contemporanea lesione dell'ipofisi, erano dovuti forse al fatto che il cucchiaino fu portato tanto in avanti che dietro la sella turcica senza penetrare in essa per la poca pratica ancora della mano che operava. Quando finalmente, si è riusciti a far penetrare il cucchiaino direttamente nella sella turcica non si sono riscontrati fenomeni di nessun genere. Questo fatto è dimostrato all'evidenza nei cani 2, 14 e 42.

Concludendo quindi diremo che dalla nostra serie risulta che siamo riusciti a tenere in vita cinque animali i quali hanno sopravvissuto molto tempo all'operazione che li aveva privati dell'ipofisi. Questi animali sono quelli segnati col n. 2 (morto di enterite dopo cinquanta giorni), col n. 9 (morto dopo 9 giorni per cause accidentali), col n. 14 (sacrificato dopo 86 giorni), col n. 35 (sacrificato dopo 55 giorni), e col n. 42 (sacrificato dopo 46 giorni). Crediamo quindi che queste esperienze siano sufficienti a dimostrare che *l'ipofisi non abbia una funzione tale, la cui abolizione porti come conseguenza gravi disturbi all'organismo, o la morte dell'animale.*

I fenomeni riscontrati dagli autori che ci hanno preceduto devono forse attribuirsi a lesioni contemporanee delle parti della base del cervello situate nella parte posteriore al di là della sella turcica e non, come ultimamente Friedmann e Maass sostengono, all'asfissia prodotta dalla paralisi dell'arcata palatina.

I cani che sopravvissero lungamente all'operazione dell'ipofisectomia sono stati da noi utilizzati per riprovare su di essi i fenomeni riguardanti la pressione sanguigna illustrati con una quantità enorme di tracciati dal Cyon. Dalle numerose pubblicazioni di questo illustre fisiologo risulta che egli, pur accettando le conclusioni emesse da Vassale e Sacchi sulla funzione della ipofisi, forse suggestionato dalla teoria che attribuisce alla tiroide una funzione meccanica regolatrice dell'afflusso sanguigno verso il cranio, sostiene che l'ipofisi sia un organo sussidiario della tiroide, inquantochè esso aiuta sia meccanicamente che clinicamente la funzione di questa in rapporto alla funzione sanguigna del cranio.

Cyon trae queste deduzioni dalle seguenti esperienze: egli ha visto che le iniezioni endovenose di estratti ipofisari producono, sia rallentamento, sia aumento delle pulsazioni cardiache e costante elevazione della pressione cardiaca. Eguali fenomeni otteneva eccitando meccanimente o per mezzo dell'elettricità, l'ipofisi cerebrale. Le

esperienze però che più provano la teoria di Cyon, sono quelle le quali dimostrano che l'ipofisi sia un organo destinato a risentire le oscillazioni della pressione endocranica e a trasmetterle ai centri bulbari del vago. Secondo Cyon, quando si aumenta la pressione sanguigna, i nuclei del vago non vengono eccitati direttamente, ma risentono quest'azione in via indiretta per mezzo dell'ipofisi del cervello. Dimodochè in un animale in cui è stata fatta l'ipofisectomia, i centri bulbari del vago devono manifestarsi ineccitabili. Cyon, comprimendo infatti l'aorta addominale negli animali ai quali aveva prima distrutto l'ipofisi, osservò che invece del noto rallentamento delle pulsazioni cardiache, otteneva sempre un tracciato il quale mostrava che queste aumentavano. Simili fenomeni otteneva eccitando il vago direttamente con stimolazioni portate sul primo e sul quinto paio.

Queste esperienze furono da Cyon eseguite sui conigli, e i risultati descritti riguardanti la pressione erano ottenuti e registrati contemporaneamente in coincidenza dell'asportazione dell'ipofisi. Ma questo A. non pare che abbia fatto sopravvivere gli animali all'operazione, la quale veniva da lui eseguita attraverso la via boccale in modo molto radicale, disarticolando la mandibola inferiore per avere un maggior campo operatorio. Nei cani queste esperienze non riuscirono, e Cyon ne incolpa il fatto che i cani di Berna sui quali egli sperimentò, erano ammalati di struma e presentavano l'ipofisi atrofica.

Gli eccitamenti elettrici dell'ipofisi furono ripetuti da Caselli, il quale trovò dei fatti che non sono d'accordo con quelli descritti da Cyon. Caselli vide che il rallentamento del circolo si ottiene coll'eccitazione elettrica della pituitaria, ma i medesimi fatti anche più intensi osservò eccitando le parti limitrofe di essa, onde egli crede che la causa di questi fenomeni debba ricercarsi in un eccitamento del vago provocato per mezzo della continuità dei tessuti, e non per un'azione propria dell'ipofisi eccitata. Il fatto poi che nell'ipofisi non esistono elementi nervosi di struttura tanto elevata da esercitare la funzione di centro eccitatore del vago, e che l'effetto dell'eccitazione si fa più intensa quanto più ci avviciniamo al centro stesso, costituisce per Caselli la conferma della sua tesi.

Gaglio ripetè sulle rane a cui aveva asportata l'ipofisi da poco tempo o da più giorni o settimane, le esperienze di Cyon. e vide che i centri bulbari di questi animali operati si presentavano così bene eccitabili agli aumenti della pressione sanguigna, quanto quelli delle rane normali. Egli per aumentare la pressione sanguigna, legava come Cyon aveva fatto, l'aorta addominale, ed allo scopo di controllare l'altra teoria di questo autore, che attribuisce all'ipofisi la funzione secretiva di una sostanza che dà tonicità ai nervi regolatori del cuore ed ai nervi vaso-motori, ha eseguito un'altra serie di esperienze per vedere se in seguito all'asportazione dell'ipofisi si possa constatare una diminuzione dell'eccitabilità bulbare del vago. A tal'uopo Gaglio avvelenava con la stricnina delle rane normali e delle rane mancanti dell'ipofisi, e in tutte egli osservò durante gli accessi convulsivi un rallentamento e un arresto per qualche secondo del battito del cuore, la qual cosa prova che la stricnina eccitava egualmente bene le origini bulbari del vago tanto nelle rane normali che in quelle che avevano subito l'asportazione dell'ipofisi.

Le teorie quindi di Cyon non trovano conferma nelle esperienze di Caselli e di Gaglio. Considerando però che quelle di Caselli riguardano gli effetti che si otten-

gono sulla pressione sanguigna dopo l'eccitazione elettrica dell'ipofisi, e che quelle di Gaglio sono state eseguite sulle rane, ci è sembrato utile determinare se negli animali da noi operati e sopravvissuti per molto tempo all'operazione, la compressione dell'aorta addominale producesse un rallentamento o un aumento nelle pulsazioni cardiache. Con ciò ci proponevamo di determinare se l'effetto pressorio notato dal Cyon, subito dopo l'asportazione dell'ipofisi, fosse un fenomeno duraturo.

Oltre gli effetti dovuti alla compressione dell'aorta addominale, abbiamo sui nostri animali prodotto l'eccitazione del primo e del quinto paio applicando l'ammoniaca sulla mucosa nasale, e abbiamo anche ripetuta l'esperienza fatta dal Gaglio avvelenando i cani operati con la stricnina, mentre con un manometro in comunicazione con la carotide si prendeva la pressione, che su un cilindro girante veniva scritta da una penna innestata ad un galleggiante immerso nel mercurio del manometro. Gli animali, nei quali abbiamo preso la pressione sono quelli segnati coi numeri 3, 4, 17, 19, 35 e 42. Di questi cani e gatti in tre si riscontrò che l'ipofisi era stata lesa, negli altri tre invece l'operazione non era riuscita. Ebbene, confrontando i tracciati tanto degli uni che degli altri, si trovò che tanto la compressione dell'aorta addominale, quanto gli eccitamenti olfattivi ottenuti con l'iniezione di stricnina, producevano i medesimi effetti. Dai tracciati quindi noi non abbiamo potuto ricavare alcun fatto che stesse ad indicarci se nell'animale sottoposto all'esperienza funzionasse o no l'organo dell'ipofisi. Dobbiamo in conseguenza concludere che i fenomeni trovati da Cyon sui quali egli basa la sua teoria sulla funzione dell'ipofisi devono probabilmente dipendere da cause traumatiche, ed escludere che l'ipofisi regoli la pressione endocranica.

Per il complesso quindi dei risultati ottenuti, l'ipofisi deve ritenersi un organo che non ha importanza funzionale nè generale nè speciale. I fenomeni, osservati dagli AA. dopo l'ipofisoctomia, probabilmente devono attribuirsi come dipendenti da lesioni di parti vicine all'ipofisi o ad infezioni cerebrali più o meno acute. In appoggio alle nostre conclusioni citiamo le ricerche anatomiche di Rossi (1) e Corning (2) i quali hanno dimostrato l'origine ectodermica dell'ipofisi che era stata negata da altri anatomici.

XII.

Gli studi sulla funzione dell'ipofisi dal 1901 al 1909.

La quasi contemporanea pubblicazione dei lavori di Gaglio, di Friedmann e Maass e di quello nostro, i quali tutti concludevano sostenendo che l'ipofisi non è un organo di vitale importanza, se da una parte impressionò non poco gli autori che si erano occupati di questo argomento, spingendoli alla difesa delle loro teorie, dall'altra eccitò gli studiosi ad occuparsi della questione, per stabilire con altre esperienze la funzione di questa glandula.

(1) Rossi, Lo Sperimentale, 1900.
(2) Corning, Morphologische Jahrbuch, 27. 1897.

E infatti i lavori di questi ultimi anni che riguardano l'ipofisi sono numerosissimi. Essa fu studiata sia dal lato anatomico che da quello fisiologico e patologico. Nessun mezzo si lasciò intentato, ma spesso le deduzioni che si trassero dalle esperienze, non sono state in corrispondenza dei fatti trovati.

In questo capitolo abbiamo creduto conveniente di vagliare queste ultime e numerose pubblicazioni, e nello stesso tempo di difenderci dalle critiche che anch'esse numerose, sono state fatte alle nostre ricerche.

Il primo che si occupò del nostro lavoro fu il Vassale (1) nella sua ultima pubblicazione che porta il titolo: *L'ipofisi nel mixoedema e nell'acromegalia.* Egli, dopo aver riportato un caso di mixedema, risostiene che *l'idea di vicarietà di funzione tra l'ipofisi e la tiroide è assolutamente da rigettarsi*, pur ammettendo che l'ipofisi nel perturbato metabolismo per abolita funzione tiroidea è per proprio conto costretta ad un maggiore lavoro funzionale, senza per nulla sostituire la funzione mancante della tiroide, e senza così impedire il fatale e progressivo quadro morboso del mixedema. Dopo ciò, l'A. mette in rilievo la frequente ipertrofia dell'ipofisi nel campo patologico per alterato ricambio; ed il rapporto numerico delle singole specie cioè a dire dei singoli stadi funzionali delle cellule ipofisarie nelle diverse età e in diverse condizioni patologiche (le cellule cromofile sarebbero, secondo l'osservazione di Benda (2), più numerose negli individui giovani che nei vecchi) nell'uomo, e secondo l'osservazione Vassale nel cane, sarebbe una prova dell'alta dignità funzionale dell'ipofisi, la cui funzione specifica risulta dalle ricerche dell'A. e da Sacchi eseguite. Il Vassale quindi, al pari di tanti altri che si sono occupati dopo di lui dell'ipofisi, ammette che i cambiamenti istologici delle cellule glandulari indicano stadi funzionali diversi, ma come avremo occasione di vedere dopo, nessuno è autorizzato da ciò a dedurre conclusioni sulla qualità e sulla funzione che ha il secreto di queste cellule. È possibile che esse segreghino, ma nulla sappiamo cosa esse segregano, e che funzione ha il loro secreto. Dimodochè, dai cambiamenti istologici che subiscono per varie cause le cellule ipofisarie non si può in nessun modo dedurre argomenti in sostegno della teoria che l'ipofisi sia un organo necessario alla vita e che la sua secrezione sia di indole antitossica. Vassale, giovandosi delle suddette ricerche istologiche, passa alla critica dei lavori che contraddicono la sua teoria. Ecco come egli si esprime: « Ultimamente Friedmann e Maass, Lo Monaco e van Rynberk (tralascia di citare Gaglio, forse perchè questi operò sulle rane e sulle tartarughe) fecero nel gatto e nel cane una serie di esperimenti di estirpazione dell'ipofisi, ed avendo veduto sopravvivere alcuni animali, vennero ad una conclusione opposta alla nostra. Per questi AA. l'ipofisi non sarebbe un organo di vitale importanza ». Riservandosi poi di riprendere le ricerche sull'argomento dopo la costruzione del suo nuovo laboratorio, sostiene che quelle dei su citati autori per la critica di cui sono suscettibili, non sono tali da farlo muovere dall'opinione che si è formata intorno all'importanza vitale della glandula ipofisaria. Rivendica quindi la priorità del metodo adoperato da

(1) Vassale, Rivista Sperimentale di Freniatria, XXVIII, 1902, 25-84.

(2) Benda, Verhand. der Physiol. Gesellsch. zu Berlin, 1899-1900; Arch. f. Anat. und Phys., 1900; Neurol. Centralbl., 1901, pag. 140 e 1902, pag. 223.

Friedmann e Maass, notando che poco o nulla differisce da quello adoperato da lui, e difendendo anche l'uso del termo-cauterio e dell'acido cromico, mezzi adoperati da lui per l'estirpazione dell'ipofisi, mentre gli autori tedeschi l'asportavano con una sgorbia.

In verità di questo o di simili strumenti si sono serviti tutti quelli che dopo il Vassale hanno lavorato sull'ipofisi, e ci sembra quindi esagerata la difesa che egli fa dei mezzi impiegati per distruggere la glandula (termocauterio e acido cromico), il quale ultimo poi, insieme a tutti gli altri liquidi necrotizzanti e irritanti della sostanza cerebrale, è stato ormai abbandonato, a causa del diffondersi di esso nelle parti vicine del cervello, diffusione che in nessun modo si può misurare.

Esaminando poi i protocolli delle esperienze fatte dagli autori tedeschi, nota come fra tutti i gatti operati in numero di 15 uno solo sopravvisse tre mesi e mezzo alla operazione. Passato questo periodo, quest'animale fu ucciso, e all'autopsia si trovò che l'ipofisi era stata completamente estirpata. Secondo il Vassale questa esperienza non è sufficiente per dichiarare l'ipofisi un organo non importante per la vita. Egli ritiene che gli autori non erano autorizzati a togliere valore ad altre sei esperienze riguardanti animali che sopravvissero pochi giorni all'operazione, e dei quali rimase oscura la causa della morte, e che avrebbero dovuto sezionare in serie tutto il tessuto cicatriziale corrispondente alla breccia ossea ed al punto dove ha sede la ghiandula nel gatto che essi uccisero dopo tre mesi dall'operazione. Col metodo adoperato dagli autori, dice il Vassale, qualche frammento dell'ipofisi può restare *in sito* in mezzo al coagulo nella breccia ossea ed attecchire e seguitare a vivere ed a funzionare. In verità a noi sembra che la critica mossa dal Vassale si possa benissimo anche faro alle sue esperienze.

Nei precedenti capitoli noi abbiamo visto come tutti i cani operati di asportazione delle più diverse parti del sistema nervoso centrale muoiano in un tempo che varia moltissimo, senza cause apprezzabili. Poichè l'asportazione dell'ipofisi in qualsiasi modo essa venga compiuta, deve sempre ritenersi come un'operazione della quale deve risentirsi la massa encefalica, la causa della morte degli animali operati non può da noi essere spiegata facilmente. Si deve però escludere che essa sia avvenuta per l'assenza dell'ipofisi, molto più se si vuol ritenere che questa glandula debba considerarsi come simile alla tiroide e alle capsule surrenali. Anche se non si fosse riusciti a fare sopravvivere dei cani all'operazione dell'ipofisi, basterebbe infatti lo esame attento della sintomatologia osservata dagli autori, che vollero sostenere la necessità per la vita della presenza dell'ipofisi, per escludere che essa sia una glandula a funzione antitossica. D'altra parte nella stessa maniera come il Vassale dice che gli animali sopravvissuti all'operazione d'ipofisi dovevano considerarsi come animali sani, inquantochè, secondo lui qualche frammento d'ipofisi era rimasto a funzionare; anche noi possiamo sostenere che gli animali da lui operati siano morti per tutt'altra causa che quella dell'assenza completa dell'ipofisi, non avendo egli mai fatto quello che volle imporre agli altri, cioè la ricerca istologica seriale di tutto il tessuto cicatriziale corrispondente alla breccia ossea ed al punto dove ha sede la ghiandola che era stata asportata. Nè d'altra parte si poteva ritenere come dimostrato, quanto scriveva il Vassale sull'attecchimento di piccole parti d'ipofisi nella

regione dell'operazione. Come vedremo, alcuni autori, che, dopo del Vassale si sono occupati di questo argomento, hanno descritto piccole quantità di cellule ipofisarie normali in mezzo al tessuto cicatriziale della regione dell'operazione, ma nessuno ha dimostrato che tali parti enormemente infinitesimali possano impedire la morte dell'animale supplendo alla funzione dell'organo asportato. Anche in ciò evidentemente le deduzioni non sono esatte.

Il Vassale nella succitata pubblicazione continua, dopo quello che abbiamo detto, a fare la critica del metodo da noi adoperato. Egli comincia coll'asserire che il nostro metodo è analogo a quello del Gley. È vero che questo aggettivo è stato anche da noi adoperato, però, come abbiamo detto, il Gley penetrava attraverso la corteccia cerebrale senza servirsi di ritrovi topografici, e ledendo perciò, ogni volta che operava, organi cerebrali più o meno importanti e producendo facilmente emorragie letali. Il fatto poi che lo stesso Gley ritenne non idoneo allo scopo il suo metodo operatorio, mostra quanto esso doveva essere disastroso e quanto differente dal nostro, il quale ci ha permesso di potere non solo eseguir bene l'estirpazione completa, ma di potere studiare le alterazioni postoperatorie. Inoltre il Vassale sostiene che nel modo col quale noi operavamo, potevano rimanere frammenti di ipofisi funzionanti, che avremmo trovato se avessimo sezionato in serie tutto il tessuto neoformatosi nella sella turcica, cosa che nè lui, nè Friedmann e Maass, nè tutti gli altri che si affrettarono a confermare la teoria del Vassale, hanno fatto.

D'altra parte Vassale e Sacchi erano di avviso che la distruzione, anche di una metà d'ipofisi basta, dopo un più o meno lungo periodo di tempo, per condurre l'animale alla morte, la quale è preceduta da sintomi caratteristici di cachessia. Ciò basterebbe per respingere la critica di Vassale con le stesse sue proprie opinioni, ma possiamo aggiungere qualche altro argomento in difesa del nostro lavoro.

Certamente il metodo da noi adoperato è un metodo cieco, ma nessuno può negare che, in paragone a quello orale, si presta meglio ad evitare l'infezione.

A questo solo scopo noi lo abbiamo ideato. La lettura della Memoria del compianto Caselli riguardante l'ipofisi fu infatti quella che ci spinse al tentativo di studiare la funzione dell'ipofisi, ledendola dalla parte superiore del cervello. I protocolli segnati da Caselli messi in paragone a quelli di Vassale e Sacchi erano così differenti tra loro, che sorgeva subito il dubbio che alcuni di quei fenomeni fossero dipendenti dalla infezione difficilmente evitabile con l'apertura del palato. Occorreva quindi levare questo fattore che certamente, secondo noi, oscurava la sintomatologia della presunta cachessia ipofisaria. Ed il nostro metodo era perciò il più indicato, Noi quindi cominciammo ad operare nel modo più obbiettivo, e mai avremmo potuto immaginare che, evitata la causa d'infezione, i cani sopravvivessero all'asportazione dell'ipofisi. Il Vassale aggiunge che al suo metodo sarebbe preferibile quello sopracranico da noi eseguito, se si riuscisse a costruire uno strumento che permettesse dall'alto attraverso il corpo calloso e l'infundibulo, l'estrazione dell'ipofisi. Ma con lo spappolamento, egli dice, l'esperienza può ridursi ad un'esperienza di trapiantamento di tessuto ipofisario nella cavità cranica. La cavità cranica, egli continua, come ambiente naturale dovrebbe essere il luogo più adatto all'attecchimento degli innesti ipofisari, che l'A. si proponeva di fare, mettendo la glandula sotto la dura madre, ma

che poi non ha più fatto. Altri però hanno eseguiti questi innesti sempre con esito negativo, la qual cosa ci fa ritenere come questo attecchimento non è poi tanto facile come ritiene il Vassale. D'altra parte, pur ammettendo che nei nostri cani operati fosse rimasto funzionante qualche piccola parte della glandula, ci fa meraviglia come nel primo periodo di sopravvivenza dopo l'operazione, l'organismo mostra di non avvertire questa lesione, non presentando alcun sintomo che anche lentamente ci faccia pensare alla funzione antitossica dell'organo. Quest'assenza completa di sintomi ci induce a credere che l'ipofisi non sia un organo necessario alla vita. Perchè una glandula possa ritenersi a funzione antitossica e necessaria alla vita, deve, secondo noi, in base a quello che sempre osserviamo nelle asportazioni delle tiroidi, delle capsule surrenali e di altre glandule, produrre sull'animale operato un complesso di sintomi sempre uguale che faccia pensare ad una causa che agisca in modo continuo, finchè non produca la morte. Invece per le operazioni d'ipofisi si è voluto sostenere che tanti cani operati che morirono senza cause apprezzabili e senza presentare alcun sintomo, siano morti di cachessia ipofisaria. Secondo noi, in tali casi non si può attribuire la morte all'assenza dell'ipofisi, del resto non dimostrata dall'esame istologico che Vassale ingiunge agli altri di fare, ma che mai fece nei cani da lui operati.

Ma sulla critica mossa al nostro lavoro avremo occasione di ritornare. Rimandando alla fine del capitolo tutto quanto riguarda la teoria del Cyon, per ora ci interessa di riferire brevemente, in ordine di data, i lavori principali pubblicati in questi ultimi anni sulla funzione dell'ipofisi.

Nel 1903 due lavori specialmente attirano la nostra attenzione: uno è quello di Perrone, e l'altro è quello di Narbut.

Pirrone D. (1), nel riferire la storia dell'ipofisi attribuisce erroneamente a Gaglio la dimostrazione che la mancanza dell'ipofisi nella rana produca dopo due o tre giorni la morte con fenomeni paralitici. In verità, come abbiamo riferito nel precedente capitolo, Gaglio ha concluso che l'ipofisi non è un organo di vitale importanza nè per le rane, nè per i rospi, nè per le tartarughe. L'autore critica tutti i metodi operatori fino allora adoperati, e descrive il proprio che rammenta uno di quelli già tentati ed abbandonati dal Caselli. Questo metodo che all'autore pare semplice, a noi sembra di grande difficoltà e molto più complicato di quello del Vassale. Basta considerare che l'autore arriva all'ipofisi facendo un'incisione rettilinea secondo la direzione dell'arcata zigomatica, per poter capire quanti organi egli deve ledere per arrivare alla base del cervello.

Certamente, i risultati ottenuti da lui sono straordinari, inquantochè Pirrone è riuscito a far sopravvivere 11 cani dopo quella disastrosa operazione. Questo numero è notevole sia in modo assoluto, sia per la percentuale che esso rappresenta. È vero che per quelli operati di ipofisectomia totale, l'autore non ci dice su quanti animali lavorò, ma se la proporzione di questi è uguale a quella degli altri operati di ipofisectomia parziale nei quali si ebbe il 75 % di sopravvivenza, è veramente dispiacente che questo metodo non sia stato mai più utilizzato.

I cani da Pirrone operati d'ipofisectomia totale morirono dopo 8-14 giorni pre-

(1) Pirrone D., Riforma medica, 1903, 175 e 205-209.

sentando disturbi di motilità, forti abbattimenti e depressione psichica, dimagramento rapido, cachessia e morte. Tutti gli altri sintomi osservati sarebbero dovuti al trauma operatorio. In tutti i cani operati e morti dopo l'ipofisectomia totale sono stati fatti gli esami batteriologici del liquido ventricolare, della sostanza cerebrale, del sangue ecc. e sono riusciti sempre negativi. Mai però sono stati fatti gli esami istologici nel modo indicato da Vassale. Non sappiamo quindi se l'ipofisi era stata completamente asportata o se qualche *blocchetto* di cellule ipofisarie sia rimasto a funzionare e d'altra parte i sintomi riscontrati, possono benissimo spiegarsi come sintomi d'infezione o di shok tardivo, come ha sostenuto dopo Dalla Vedova.

Narbut (1) conclude molto differentemente da Pirrone. Egli dice che l'ipofisi ha nell'organismo funzioni ben determinate, e la sua funzione è molto più importante per gli animali in via di sviluppo che per gli adulti. Le lesioni dell'ipofisi provocano uno stato psichico depressivo, la diminuzione del peso del corpo, e differenti disturbi nella sfera motrice e sensitiva. L'ablazione totale dell'ipofisi porta negli animali in sviluppo la morte imminente, mentre che gli animali adulti sopravvivono, probabilmente per la supplenza della glandula tiroide, il cui funzionamento diventa allora più attivo. La perdita del peso del corpo dell'animale è in ragione diretta con il grado di distruzione dell'ipofisi e in ragione inversa coll'età dell'animale. L'estirpazione dell'ipofisi determina inoltre l'eliminazione esagerata del fosforo e dell'azoto ecc., non influenza la circolazione generale. Le iniezioni di ipofisina non hanno alcuna azione sulla circolazione cerebrale. È da supporre che l'infantilismo è legato alla soppressione precoce della funzione dell'ipofisi. Essa non è nell'uomo allo stato rudimentale.

Disgraziatamente non siamo riusciti a procurarci questo lavoro pubblicato in lingua russa, limitandoci a riportare questo riassunto preso dal Journal de Physiologie et de Pathologie générale. Non possiamo quindi farne una critica minuziosa. Soltanto notiamo che a questo A. sono sopravvissuti gli animali adulti, la qual cosa sarebbe una conferma del nostro lavoro, conferma che come vedremo non è rimasta scompagnata.

Fra i lavori pubblicati nel 1904 merita di essere prima considerato quello di Dalla Vedova, il quale fu il primo che fece le ricerche istologiche della regione dove sta l'ipofisi — per evitare così la critica fatta a noi da Vassale.

Il Dalla Vedova pubblicò sull'argomento due Note, fra loro contraddicentisi. Nella prima infatti egli conclude, sebbene con qualche riserva, per la non vitale necessità dell'ipofisi, mentre nella seconda finisce sostenendo la teoria di Vassale.

Nella prima Nota (2) l'A. riporta la letteratura, e parlando del nostro lavoro, accenna alla critica fatta dal Cyon, il quale basandosi sul fatto che a Berna aveva trovato dei cani con ipofisi atrofica, si domanda che col nostro metodo si può dubitare se l'ipofisi avesse esistito prima dell'operazione. La critica del Cyon è per lo meno molto strana, poichè l'assenza o l'atrofia dell'ipofisi nei cani mai è stata notata ad eccezione di lui e per i soli cani di Berna.

(1) Narbut, Il medico russo, 1903, 1716.

(2) Dalla Vedova, Boll. R. Accad. Med. di Roma, XXIX, fasc. IV, 1903.

Tale scoperta merita in verità di essere ancora controllata e confermata, poichè il trovare animali senza ipofisi, porterebbe come conseguenza di farla ritenere non necessaria alla vita, o per lo meno con funzione che può essere assunta da altro organo. Ma disgraziatamente cani senza ipofisi mai sono stati osservati nè a Roma, nè in altri posti, e di ciò può essere testimone il Dalla Vedova che ha operato nella medesima città. I cani operati da questo A. sono stati 25. Di essi 17 morirono per infezione e per emorragia, 4 per cause non precisabili, 2 furono uccisi e 2 erano ancora vivi quando venne pubblicato il lavoro. La forte percentuale dei morti per infezione, mostra quanto essa sia difficile ad evitarsi, quando si aggredisce l'ipofisi dalla via orale. Il decorso del processo infettivo come dice Dalla Vedova, può essere abbastanza lungo (più di 15 giorni) e può essere mascherato da un apparente benessere comprovato dall'aumento del peso dell'animale operato. In questi casi, i cani spesse volte presentano, come dice l'autore, sintomi motori convulsivi che trovano la spiegazione nella infiammazione della meninge. Il Dalla Vedova infine si trattiene a parlare di qualche cane sopravvissuto all'operazione per un periodo di tempo variabile tra i 20-29 giorni. Questi cani presentarono un lungo periodo di completo benessere che si protrasse fino a due o tre giorni prima della morte, ma, come nota l'A., in questi cani nessun fatto fu mai notato che ricordasse neppure lontanamente quel corteo sintomatico che caratterizzerebbe per Vassale la cachessia degli ipofisectomizzati. Di modo che, pur dovendo, per pronunciarsi, aspettare l'esito dello studio istologico, quei cani, dice l'autore, con sopravvivenza di tre-quattro settimane, e senza la comparsa di nessuno di quei fatti che caratterizzerebbero la cachessia ipofisiopriva, e che dovrebbero presentarsi già entro la seconda settimana, basterebbero a scuotere alquanto le nostre convinzioni.

È strano dopo ciò che questi cani, nella seconda Nota (1) pubblicata da Dalla Vedova siano ritenuti come morti per ipofisi, dimodochè sorgerebbe così una nuova teoria per la quale l'ipofisi asportata darebbe ai cani la morte dopo un lungo periodo di completo benessere accompagnato da aumento del peso del corpo. La morte in questi casi sarebbe preceduta da un dimagramento osservabile negli ultimi due giorni. Questa teoria non ci pare che risponda al vero in quanto che la morte di questi animali potrebbe essere dovuta ad altra causa. Abbiamo visto nei precedenti capitoli come spessissimo dopo un'operazione riguardante l'asportazione di parti del sistema nervoso gli animali muoiano, dopo aver goduto di un periodo più o meno lungo di benessere. La sopravvivenza quindi in questi casi è sempre limitata. Dopo un periodo nel quale la nutrizione si fa benissimo e nel quale si ha un aumento del peso del corpo, succede il dimagramento, spesso accompagnato da convulsioni epilettiformi, finchè l'animale muore di marasma. Noi in base a simili osservazioni, mai abbiamo sostenuto che quella data parte di sistema nervoso era indispensabile alla vita, anche quando il periodo di benessere fosse stato breve, come abbiamo specialmente osservato nei cani operati di nucleo lenticolare. I medesimi fatti del resto si osservano in patologia.

(1) Dalla Vedova. Boll. R. Accad. Med. di Roma, XXX, 1904, 137-151.

Gli ultimi quattro cani operati da Dalla Vedova vennero uccisi dopo molti mesi di sopravvivenza senza che egli avesse mai osservato fenomeni di deficienza. L'esame istologico però rivelò la presenza di *piccoli blocchetti o nidi cellulari* in buono stato e secondo l'autore, funzionanti. Dalla Vedova scarta queste esperienze esprimendosi in questi termini: « La presenza di residui di glandule sfuggite all'esame macroscopico durante l'autopsia, ma riconoscibili alla ricerca microscopica eseguita su tagli seriali, viene a scalzare dalla loro base le conclusioni che io avevo per un momento creduto di poter dedurre dai miei esperimenti. Vero è che della glandola ipofisaria residuano soltanto blocchetti di dimensioni microscopiche, (una volta un piccolo nido di tessuto ghiandolare si presentò in 14 tagli dello spessore di 15 micro-millimetri), che essi sono incapsulati in un tessuto connettivo cicatriziale compatto, poco vascolarizzato, che nella compagine di questi nidi epiteliari si osservano infiltrazioni multiple di pigmento ematico depositato sia negli elementi fissi dello scarso connettivo stromale, che nel protoplasma degli epiteli, che questi almeno parzialmente hanno perduta la loro vitalità specialmente verso la periferia dei singoli blocchi. Ma è vero altresì che la massima parte di questo tessuto glandolare si presenta con le apparenze strutturali normali della glandola ipofisaria, e che in esso si riscontrano fatti evidenti di proliferazione del costituente epiteliale ». Dopo di ciò l'autore finisce col sostenere che, dalla serie dei suoi esperimenti, le conclusioni affermate dai precedenti sperimentatori (Vassale, Caselli ecc.), ricevono una nuova conferma. Dalla Vedova coonesta questa conclusione, sforzandosi di credere che, (cosa che già abbiamo detto) i quattro cani, che sopravvissero per venti-ventinove giorni e che all'autopsia non dimostrarono alcun fatto che dimostrasse la ragione della morte, e di cui non si fece l'esame istologico, sieno morti in conseguenza all'ablazione dell'ipofisi. Ripetiàmo che non si può concepire questa morte per ipofisi con l'assenza di qualsiasi sintoma, dimodochè si dovrebbe sostenere che la mancanza dell'ipofisi porta la morte dell'animale dopo un periodo di completo benessere. E per una glandula a funzione antitossica ammettere ciò, ci sembra poco giustificabile. Riteniamo quindi che quei cani sieno morti per tutt'altra causa che non sia quella dell'assenza dell'ipofisi, della quale con tutta probabilità è da presumersi che sia rimasto qualche blocchetto di cellule, come quelli che si rinvennero negli altri cani nei quali si fece la ricerca istologica. Le due Note di Dalla Vedova quindi in nessun senso hanno fatto progredire lo studio dell'ipofisi. Con le sue esperienze non si può sostenere se l'asportazione dell'ipofisi porta o non la morte nei cani operati, e se questi presentano fenomeni di cachessia ipofisiopriva. Avrebbero soltanto dimostrato che piccole parti di glandula possono rimanere funzionanti, ma che esse sieno sufficienti per la conservazione della vita dell'animale, è meglio, prima di ammetterlo, che altri lo riconfermi.

Lavori d'indole molto diversa da quelli di cui finora ci siamo occupati, ma fatti sempre allo scopo di stabilire la funzione dell'ipofisi, sono quelli del Guerrini (1), il quale, dopo aver studiato l'anatomia microscopica dell'ipofisi, viene

(1) Guerrini, Rivista di patologia nerv. e mentale, IX. 1904 513-530. Lo Sperimentale LVIII, 1904, settembre-ottobre. Archivio di Fisiologia, II, 1905, 384-386. Il Tommasi, I, 1906, n. 8.

alle seguenti conclusioni: che nella porzione epiteliale dell'ipofisi non esistono che cellule di un sol tipo a funzione nettamente secretoria, perchè le cosiddette cellule cromatofile e cromatofobe, eosinofile e cianofile, alizarinofile, siderofile ecc. non sono che le medesime in diversi momenti della loro funzione, che le stesse cellule elaborano due specie di secreto una a tipo di plasmosomi, l'altra a tipo granulare. Dopo ciò l'autore studia l'influenza di varie specie d'intossicazioni acute e croniche per veleni endogeni e per veleni esogeni sull'ipofisi, e trova fenomeni di eccitazione e fenomeni di esaurimento nelle funzioni delle secrezioni della glandola ipofisaria.

Secondo noi da queste esperienze poco si avvantaggiano le conoscenze sulla fisiologia dell'ipofisi. Dato il fatto che la vita sia possibile anche senza un certo organo, anche noi siamo d'accordo coll'autore nel sostenere che ciò non significa che quell'organo sia inutile. Come pure dato il fatto che senza un certo organo, la vita non sia possibile, ciò significa certamente che quell'organo è indispensabile, ma non dice nulla di più sull'incognita della sua funzione. A ciò aggiungiamo che dato il fatto che le cellule di un organo si mostrano sensibili ai veleni sia indogeni che esogeni sino ad ipertrofizzarsi, ciò non significa che la glandola abbia una funzione antitossica come sostiene il Guerrini.

Nel 1905 troviamo i lavori di Fichera e di Pirrone.

Fichera (1) dopo avere osservato che gli animali castrati hanno un'ipofisi più grossa di quella degli animali interi della medesima specie e del medesimo peso, asporta l'ipofisi nei galli, e trova che questi animali sopravvivono a questa operazione senza presentare alcun sintoma. L'autore ha fatto l'esame istologico della loggia ipofisaria, e si è accertato che in quattro casi nessun blocchetto di cellule era rimasto in essa. Però la scelta dell'animale se è felice per il fatto che gli uccelli sono meno suscettibili all'infezione post-operatoria, non lo è per un'altra ragione. Se infatti si vuol ritenere che l'ipofisi abbia una funzione simile a quella della tiroide e delle capsule surrenali, la ricerca fatta dall'autore adoperando gli uccelli, nulla dimostra, perchè in questi animali le tiroidi e le capsule surrenali non hanno una funzione tanto importante come quella che si osserva nei mammiferi. Mettendo poi questi fatti in rapporto all'ipertrofia dell'ipofisi trovata nei capponi, si potrebbe concludere che essa è formata di tessuto facile a risentire gli stimoli, ma ciò non indica punto una funzione antitossica.

Pirrone (2), servendosi di recenti metodi di tecnica microscopica, studia non solo la struttura della cellula ipofisaria di per sè sola, ma anche la struttura della cellula in rapporto alla funzione di secrezione. Dalla diversa reazione che queste cellule hanno verso le sostanze coloranti, ritiene che la cromofilia è attribuibile alle sostanze metaplasmatiche in esse contenute. Le cellule quindi elaborano un secreto di natura complessa, che, è da ritenersi, sia versato, a misura che viene elaborato, nei linfatici, e l'autore conclude che l'ipofisi sia una glandola attivamente funzionante e indispensabile all'economia. A noi sembra esagerato che da un lavoro puramente istologico si possa dedurre una si importante teoria, poichè, anche ammesso che i

(1) Fichera, Policlinico, vol. XII-C, 1905; e Sperimentale, anno LIX, fasc. VI, 1905.
(2) Pirrone, Archivio di Fisiologia, II, 1905, 60-74.

nuovi metodi istologici possano darci un'idea della secrezione delle cellule glandulari, non si può concepire come da ciò si possa concludere che questa glandola sia indispensabile alla vita. Nell'organismo esistono tante glandole, di cui è noto o è ignoto il secreto, con funzioni più o meno importanti, ma la maggior parte di esse sono ritenute non necessarie all'economia. Ciò è stato visto facendone l'asportazione, la quale operazione rappresenta il mezzo più sicuro per studiare i fenomeni di deficienza di un dato organo.

Nel 1906 Carletti (1) pubblicò un lavoro riguardante gli effetti delle iniezioni del succo d'ipofisi sull'accrescimento somatico. Nel presupposto che là dove l'ipofisi abbia una funzione in rapporto con l'accrescimento somatico in genere, scheletrico in ispecie, dovrebbe anche ritenersi probabile che essa presenti il *maximum* di questa sua attività nel periodo dello sviluppo, l'autore iniettò ai suoi giovani animali succo d'ipofisi di agnello, e vide che dopo questo trattamento, si aveva un ritardo nell'accrescimento in peso e nello sviluppo scheletrico.

Un'altra pubblicazione avvenuta nel 1906 meritevole di menzione è quella di Schloffer (2) in riguardo all'asportazione dell'ipofisi nell'uomo. L'autore considera prima il significato fisiologico dell'ipofisi, parla dei metodi operativi e ritiene che l'estirpazione sia possibile. Da ciò possiamo dedurre che i chirurgi già da qualche anno cominciavano a ritenere che l'asportazione dell'ipofisi nell'uomo potesse farsi senza pericolo della vita. Vedremo infatti come questa operazione è stata eseguita con successo.

I lavori pubblicati in questi ultimissimi anni sono ancora più numerosi di prima; fra essi ci limitiamo a fare brevi relazioni di quelli di Paulesco, Masay, Gemelli e Livon.

Il Paulesco (3), dopo aver riportato un'estesa letteratura sulla Anatomia e Istologia dell'ipofisi, parla con molto dettaglio dei lavori fatti in questi ultimi anni a proposito dell'asportazione di quella glandola, soffermandosi molto ai processi operativi, alla durata della sopravvivenza, ai sintomi che presentano gli animali operati, ecc., e mostrando come la sindrome fenomenologica riscontrata dai vari sperimentatori nei cani operati differisce caso da caso. Mette in rilievo che mentre Vassale e Sacchi hanno registrato fenomeni gravi ed anche la morte, quando la porzione distrutta equivaleva alla metà della glandola, al contrario Dalla Vedova non constatò alcun disordine nei cani da lui operati nei quali piccolissimi residui microscopici di ipofisi (due decimi di millimetro) erano stati risparmiati alla distruzione.

In presenza di risultati così contraddittori, dice l'autore, le ricerche dovevano essere riprese. Da più tempo, egli continua, cercavo un processo operatorio per l'ipofisectomia, col quale si potessero ottenere le condizioni seguenti, che d'altronde, secondo noi, rappresentano un vero sogno: permettere a volontà l'estirpazione totale della glandola come pure l'ablazione isolata di ciascuna delle sue parti costitutive

(1) Carletti, Rend. della R. Acc. dei Lincei, XV, 2° sem., 1906.

(2) Schloffer, Beiträge z. klinischen Chirurgie, Bd. 50 H. 3, 1906.

(3) Paulesco, Journal de Phys. et de Path. générale, 1907, 441-456 e Paris, 1908, Vigot fréres, éditeurs.

(porzione nervosa, porzioni epiteliali: midollare e corticale) senza che si producesse nè emorragia, nè alcuna lesione encefalica e senza che vi fosse possibilità di complicazioni infettive (meningo-encefalite suppurativa). Dopo questo preambolo è naturale che tutti i metodi fino allora adoperati dovessero essere rigettati dall'autore, il quale ci descrive il suo. Con questo metodo, per mezzo del quale si arriva all'ipofisi, facendo una breccia nella regione temporale, si evitano secondo l'autore, tutti gl'inconvenienti finora registrati (lesioni cerebrali, emorragie, infezioni di origine boccale) e si ha il grande vantaggio di potere vedere la glandola, di poterla raccogliere tutta intiera, *come si raccoglie un frutto da un albero*, di poter togliere o distruggere separatamente ciascuna delle sue parti, ed infine, ciò che non è da disprezzarsi, di essere un metodo relativamente semplice e facile ad eseguirsi, mentre poi l'operazione è di un'innocuità assoluta, come lo provano le esperienze comparative. Tutto ciò è veramente stupefacente, e non è in rapporto con la descrizione dell'operazione molto complicata e divisa in nove tempi. E vero che l'autore non registra insuccessi, ma egli crede che tutti i cani sopravvissuti anche per poche ore, muoiano per l'assenza dell'ipofisi. Infatti il Paulesco conclude che l'ipofisectomia totale è seguìta dalla morte, e che la durata media della sopravvivenza è di 24 ore. Se la sopravvivenza è più lunga o indefinita, ciò vuol dire, secondo l'autore, che dei residui anche minimi o microscopici della porzione epiteliale dell'ipofisi, sono stati risparmiati dalla distruzione. L'insufficienza della funzione dell'ipofisi in seguito all'ipofisectomia totale o quasi totale, non si manifesta con alcun sintomo particolare e caratteristico, e nei casi di sopravvivenza prolungata non si produce alcun disturbo trofico apprezzabile. Le lesioni della base del cervello intorno alla regione infundibolare non dànno morte rapida. Esse si manifestano con convulsioni, spasmi, emiparesi, tendenza a curvarsi ad arco o di lato. La separazione dell'ipofisi dalla base del cervello equivale ad un'ipofisectomia totale.

Evidentemente con le esperienze di Paulesco sorge un'altra teoria sulla fisiologia dell'ipofisi, quella cioè che questa glandula si debba ritenere come un centro di così alta funzione fisiologica da ravvicinarla a quelli del bulbo rachidiano! Secondo noi, ci pare più conveniente e verosimile il pensare che i cani operati da Paulesco siano morti per shok traumatico, e che conseguentemente i suoi risultati non apportano alcun vantaggio allo studio della questione.

Un altro lavoro che per il metodo col quale si vuol dimostrare la funzione dell'ipofisi, si discosta da tutti quelli già menzionati, è quello di Masay (1), notevole per la critica severa che egli fà a tutti i precedenti sperimentatori. Egli riassume i suoi apprezzamenti sui risultati ottenuti, dicendo che la massima parte dei sintomi osservati dai differenti autori son dovuti non all'insufficienza ipofisaria, ma al traumatismo od ai fenomeni postoperatori. Però alcuni sintomi appaiono con una certa costanza in un buon numero di casi. Essi sono: la paresi del treno posteriore, la debolezza muscolare, le contrazioni fibrillari in differenti regioni e soprattutto il dimagramento progressivo che porta ad una cachessia mortale. Conclude che per orientarsi nella questione occorreva a qualsiasi costo di evitare il traumatismo, e per

(1) Masay, L'*Hypophyse*. Bruxelles, Bulens editore, 1908.

questa ragione l'autore si invogliò a ricercare, se era possibile di fare un siero ipofisotossico. Questo siero viene dall'autore preparato nel modo solito col quale sono stati preparati gli altri sieri citotossici. Le ipofisi di cani morti per dissanguamento venivano triturate in due centimetri cubici di soluzione fisiologica ed iniettate nel peritoneo della cavia, la quale veniva salassata, dopo aver ricevuto cinque iniezioni a distanza di 48 ore l'una dall'altra. Il siero così ottenuto veniva iniettato a cani giovani allo scopo di osservare nello stesso tempo le modificazioni che potevano prodursi sull'accrescimento somatico. I cani trattati, a secondo la dose, sopravvivevano per un periodo più o meno lungo presentando dimagramento, indebolimento muscolare, abbassamento del treno posteriore, andatura plantigrada, divaricamento degli arti, curvatura del dorso, modificazioni nello scheletro, rigonfiamento epifisario e deformazione diverse. Così, dice l'autore, siamo riusciti ad avere il quadro dell'insufficienza ipofisaria, quadro sostenuto dalla ricerca anatomica la quale ha dato i seguenti risultati: Nei cani morti dieci giorni dopo l'iniezione, la glandola è ben conservata. Nei cani morti dopo almeno sei settimane, secondo l'autore non si osserva più traccia di attività funzionale. Nei cani morti dopo più mesi non si trova più la struttura della glandola, la quale presenta lesioni necrotiche molto gravi. A noi sembra che l'autore dà al siero ipofisotossico un'importanza che esso non ha. Egli confonde l'azione delle tossine contenute in questo siero, con la funzione della glandola. Sarebbe molto comodo studiare le funzioni degli organi per mezzo dei sieri. In questo modo dovremmo registrare la bancarotta del metodo sperimentale, e con poche iniezioni potremmo rifare *ex-novo* tutti i capitoli della fisiologia. Invece secondo noi, le esperienze di Masay dimostrano soltanto che il siero ipofitossico, al pari di tutti gli altri sieri congeneri, è molto velenoso, e che al pari di tutte le tossine e di tutti i veleni sia endogeni che esogeni, da tanti autori sperimentati, provoca alterazioni sensibili nell'ipofisi. Queste alterazioni nel tessuto ipofisario sono più evidenti, quando lo stimolo del veleno è lieve e continuo, sono invece scarsi o non si riscontrano affatto, quando la quantità di tossina è così forte da produrre la morte in brevissimo tempo.

Numerosissimi sono i lavori pubblicati da Gemelli (1) sull'ipofisi. Certissimamente egli è l'autore che più si è occupato di questo argomento. Con molta probabilità però alcuni dei suoi lavori non sarebbero venuti alla luce, se egli avesse sin da principio eseguito l'asportazione dell'ipofisi. I risultati infatti ottenuti per mezzo dell'ablazione di questo organo, non confermano, nè spiegano affatto quelli già registrati nei lavori precedenti. In questi egli aveva stabilito che l'ipofisi fosse un organo necessario alla vita dell'organismo animale, sia per la sua funzione antitossica, sia perchè ausiliare del rene (lobo nervoso); invece nelle ultime ricerche, dopo avere fatto l'ablazione della glandola, il Gemelli viene alle seguenti conclusioni: Nelle rane conferma i risultati ottenuti da Gaglio, i quali invece erano stati contradetti da Boteano (2)

(1) Gemelli, Boll. Soc. Med. Chir., Pavia, 1900 e 1903: Riv. di sc. fis. e nat., 1903, 1905, Pavia; Archivio di Fisiologia, Firenze, 1905; Journ. de l'Anatom., Paris, 1906; Anatom. Anzeiger, 1906; Rendiconti Ist. Lomb. Sc. e Lett., 1906, Milano; Arch. Ital. de Biol., 50, 157-174, a 1908.

(2) Boteano, *Thèse de Bucarest*, 1906, citato da Paulesco.

allievo di Paulesco. Nei gatti operati col metodo di Vassale modificato da Friedmann e Maass, Caselli e Dalla Vedova, dopo aver rigettato anche la via temporale colla quale non si arriva a vedere l'ipofisi, e dopo aver detto che il metodo di Fichera non è adoperabile nei mammiferi, non ebbe mai a notare negli otto animali nei quali riuscì l'operazione, nessun sintoma di quelli descritti come causati dall'ipofisectomia. Questi animali furono uccisi, quattro dopo sei mesi, e quattro dopo otto mesi. In tutti venne fatta l'autopsia e l'esame istologico della loggia ipofisaria, e fu trovato che in sette casi l'ipofisectomia era completa, come lo dimostrò l'esame dei tagli seriali della loggia glandulare.

Questi fatti, dice l'autore, dimostrano l'insufficienza della funzione ipofisaria, e trovano analogia in alcuni fatti anatomo-patologici. Sono stati descritti casi di tumori nei quali l'ipofisi era completamente distrutta, senza che a lato dei fenomeni che indicavano la localizzazione del tumore (compressione del terzo ventricolo, del chiasma, dell'oculo-motore comune, ecc.) vi fosse alcun fenomeno caratteristico dimostrante la ipofisectomia. A questi casi si possono aggiungere quelli numerosi di distruzione dell'ipofisi per gomme sifilitiche, tubercolosi, echinococco, ascessi, degenerazione cistica, ecc. Di più è da rammentare che i cani di Berna, secondo Cyon, erano spesso con ipofisi atrofica.

Si aggiunga che Frankl-Hochwart e Heiselberg comunicarono al primo Congresso dei neurologisti tedeschi tenuto a Dresda nel mese di settembre del 1907, un caso di tumore dell'ipofisi che fu arditamente estirpato per la via nasale. Il malato viveva ancora dopo tre mesi, i fenomeni di localizzazione del tumore erano quasi spariti, il peso del corpo era diminuito soltanto di due chilogrammi. Non si osservò alcun sintomo di cachessia ipofisaria. Questo è il primo caso di ablazione felice di un tumore dell'ipofisi. In un altro caso operato da Schloffer per via nasale, il malato morì dopo 75 giorni. Giordano e Caselli egualmente hanno indicato la via nasale come una delle migliori nell'uomo.

Dopo ciò, l'A. conclude che l'ipofisectomia non è mortale per gli animali, i quali non presentano disturbi immediati caratteristici. L'ipofisi quindi non ha una funzione indispensabile per l'organismo. Continuando l'A. a riassumere le sue conclusioni aggiunge, che con ciò non intende dire che l'ipofisi è un organo inutile e rudimentario, inquantochè le sue ricerche anteriori dimostrano che l'ipofisi ha una funzione caratteristica e cioè che il suo lobo nervoso è un organo ausiliare del rene e che il suo lobo glandolare appartiene al gruppo delle glandole a secrezione interna e a funzione specialmente antitossica. L'ipofisi poi ha un'influenza sullo sviluppo organico, inquantochè l'assenza della sua funzione determina un ritardo nello sviluppo dell'organismo. Queste ultime ricerche sono confermate da quelle cliniche di Messedaglia.

Evidentemente le conclusioni riguardanti la funzione antitossica dell'ipofisi non si possono più sostenere, e se il Gemelli ancora le include, ciò dipende dal fatto che egli vorrebbe salvare tutti i suoi precedenti lavori, i quali restano sempre importanti, qualora però si faccia a meno dal concluderne che l'ipofisi ha un'azione antitossica per l'organismo. Invece degni di considerazione ci sembrano i risultati ottenuti negli animali in sviluppo. Queste esperienze meritano di essere riprese e ancora più confermate. Esse fanno intravedere che se una funzione ha l'ipofisi, essa è

limitata alla prima età dell'individuo. Sarebbe quindi una glandola che, per il tempo in cui funziona, si potrebbe rassomigliare al timo. Tutto il resto per noi cade completamente, e l'ipofisi dobbiamo ritenerla come una glandola non necessaria alla vita.

A questi ultimi lavori bisogna aggiungere quelli di Livon (1), il quale presentò alla Società di Biologia di Marsiglia un cane operato di ipofisi per la via temporale dopo tre mesi dall'operazione. Non è però a nostra conoscenza il risultato dell'autopsia. Ultimamente poi al Congresso di Modena (ottobre 1909) dal dott. Gazzotti (2), aiuto alla Cattedra di Anatomia patologica della R. Università di Modena, vennero comunicate ricerche sull'ipofisi, che anche esse conchiudono per la non necessaria presenza di questa glandola per la conservazione della vita. Ci auguriamo che i cani operati d'ipofisi e i tagli seriali per le ricerche istologiche della loggia ipofisaria siano stati osservati, nel laboratorio del prof. Vassale, al quale resta sempre il merito di avere sollevato una questione biologica importantissima, che ha dato luogo a numerosissimi studi.

Nè le nostre conclusioni vengono scosse dalle ricerche ultime di Staderini (3) il quale nella rana e pare anche in qualche mammifero, ha trovato ed ha descritto nuovi lobi dell'ipofisi che secondo lui, non sono in nessun modo aggredibili. Le ragioni per le quali egli crede che non si possa arrivare ad estirpare questi lobi da lui descritti, consistono in ciò, che la completa eliminazione di queste parti porta inevitabilmente con sè la lacerazione dell'infundibulo, quindi l'apertura del ventricolo medio e la fuoriuscita di liquido cefalo-rachidiano. Ma tutto ciò non è pericoloso, come pare che creda l'autore, poichè, sia da quelli che hanno operato per la via orale, sia da noi che abbiamo operato per la fessura interemisferica, è stato leso l'infundibulo, aperto il terzo ventricolo e veduto uscire il liquido cefalo-rachidiano, senza che tutto ciò portasse la conseguenza immediata della morte dell'animale. D'altra parte molti autori ormai hanno fatto l'esame istologico della loggia ipofisaria dopo l'asportazione della glandula, e spesso questa ricerca seriale ha dato risultati negativi, anche a persone che, come il Gemelli, si sono per tanti anni occupati dell'istologia dell'ipofisi. Nè si può dire che le sezioni istologiche potevano non comprendere la regione dove sono situati questi nuovi lobi descritti dallo stesso Staderini, poichè questo studio comprendeva tutta la regione in cui si trovava tessuto cicatriziale e le parti inferiori della massa cerebrale che in questi casi veniva lasciata a far parte del pezzo anatomico che poi si sezionava. Riteniamo quindi, in base alle sue stesse ricerche, che lo Staderini non possa infirmare tutti i lavori finora eseguiti sull'ipofisi, la quale, secondo noi, è stata finora da molti sperimentatori completamente asportata. Se mai il lavoro di Staderini apre la via alla ricerca della funzione di nuove glandule che possono avere e possono non avere relazione con l'ipofisi propriamente detta.

Poche parole ci restano da dire per rispondere alla critica fatta dal Cyon alla nostra prima pubblicazione su questo argomento. Nel modo come questo autore ci

(1) Livon, Compt. Rend. Soc. Biol., 64°, 372, a. 1908, Paris.

(2) Gazzotti, Pathologica, I, 703.

(3) Staderini, Archivio di Anatomia e di Embriologia, vol. II, III e VII; Anat. Anzeiger, XXXIII, 1908, n. 10 e Arch. di Fisiologia, 1910.

ha criticato, parrebbe che noi avessimo lavorato sull'ipofisi soltanto per fare controllo, torto od onore a lui. Niente di tutto ciò. Come abbiamo detto, il nostro scopo era di poter asportare l'ipofisi evitando la facile infezione della via boccale, alla quale, secondo noi, erano da attribuirsi molti dei sintomi registrati da Vassale e da Caselli, e da loro ritenuti come sintomi di cachessia ipofisiopriva. Disponendo di cani sopravvissuti all'ipofisectomia, ci proponemmo di determinare se l'effetto pressorio notato dal Cyon subito dopo quella operazione, fosse un fenomeno duraturo. Dai tracciati che segnavano la pressione vasale, avremmo allora potuto dedurre se nell'animale sottoposto all'esperienza funzionasse o no l'organo dell'ipofisi. Pur troppo però le nostre esperienze non riuscirono in sostegno della teoria del Cyon, il quale ci fece una critica non limitata alle esperienze sulla pressione, ma estesa ad altri argomenti di poca importanza. Ci accusa di non aver letto un suo lavoro dove sconsigliava la disarticolazione della mascella, da lui prima eseguita allo scopo di arrivare all'ipofisi. Secondo noi, il metodo operatorio non può influire sui risultati ottenuti dal Cyon. Se l'ipofisi ha un'influenza sulla pressione arteriosa, con qualsiasi metodo essa sia stata messa in vista, il fenomeno dovrebbe sempre ripetersi egualmente. Cyon aggiunge gratuitamente che noi abbiamo riferito di avere egli ritenuto che l'ipofisectomia produca la morte immediata dell'animale; dubita che i nostri cani, potessero prima dell'operazione, essere privi di ipofisi, come quelli che lui trovò a Berna e a Parigi, e sostiene che la gravità dell'operazione da noi seguìta falsa il quadro fenomenologico. L'unica critica che rientra nell'argomento è quella che, secondo Cyon, le nostre esperienze sulla pressione sanguigna non hanno valore, perchè la fuoriuscita del liquido cefalo rachidiano rendeva impossibile la valutazione della pressione endocranica. Non crediamo che ciò corrisponda al vero, e d'altra parte è certo che il foro attraverso il corpo calloso e l'infundibulo cicatrizza presto e il liquido cefalo rachidiano si ricostituisce prestissimo.

Notiamo infine che le ricerche del Cyon, anche in questi ultimi anni non sono state quasi mai riconfermate, quantunque questo autore non lasci mai occasione per ribattere gli oppositori. Ultimo fra i lavori su questo argomento è quello del Livon (1) il quale conchiude, che l'ipofisi non è direttamente eccitabile, nè meccanicamente, nè elettricamente, e che le modificazioni che si osservano sperimentando su questo organo, sono dovute ad eccitazioni che agiscono sulle regioni della base del cervello le quali sono in rapporto con quella glandola. Anche a questo lavoro Cyon (2) risponde, al suo solito, vivacemente, accusando Livon di non aver letto tutti i suoi lavori, affermando che il metodo non è buono, e che i cani operati potevano essere con ipofisi atrofica. A noi sembra che per sostenere una teoria, occorrono ben altri argomenti!

(1) Livon, Journ. de Phys. et de Path. générale, 1909, XI. 16-27.
(2) Cyon, Journ. de Phys. et de Path. générale, 1909, XI, 259-262.

XIII.

Sui disturbi visivi e sulle degenerazioni che susseguono al taglio di una bandelletta ottica (1).

Per la spiegazione di tutti i fatti che riguardano la fisiologia e la patologia della funzione visiva nell'uomo e negli animali superiori, l'ipotesi di un incrocio parziale dei nervi ottici nel chiasma emessa dal Wollaston, riusciva troppo utile per non dover essere ammessa dalla massima parte dei fisiologi e dei clinici, e troppo importante perchè non se ne dovesse cercare la conferma nell'anatomia e nell'esperimento fisiologico.

E la dimostrazione di questa ipotesi è tanto più necessaria quando si pensi che il Graefe dovendo pur cercare una spiegazione a molti fatti morbosi che si osservano nella funzionalità visiva, fu costretto ad ammettere, non solo questo incrocio, ma anche che la metà destra dell'encefalo è in relazione con la metà destra degli occhi destro e sinistro, e la metà sinistra dell'encefalo con la metà sinistra dei medesimi.

Se poniamo come cardine dei nostri ragionamenti, che si devono accettare le ipotesi le quali spiegano un maggior numero di fatti, queste due si possono non solo accettare, ma anche credere conformi alla verità.

Infatti, ritenendo che le fibre nervose che partono dalla retina si incrocino nel chiasma, e che precisamente quelle provenienti dalle metà destre, si portino all'emisfero di destra, e quelle provenienti dalle metà sinistre si portino all'emisfero di sinistra, si dà una base anatomica alla teoria di G. Müller e di Hering sulla visione binoculare e si spiegano le varie forme di emianopsia osservate dai clinici.

Per G. Müller gli oggetti sono visti semplici quando le loro immagini eccitano due punti identici della retina. Ora, se si ammette che le eccitazioni partite da questi due punti vadano verso un punto solo del cervello, non riesce difficile la spiegazione della visione semplice per mezzo dei due occhi.

È ben vero che alcuni piccoli fatti sfuggono a questa spiegazione; ma lo stesso Bunge, che, in una delle più recenti pubblicazioni fa notare che vi sono strabici operati i quali dopo l'operazione, hanno diplopia, sebbene le immagini si formino in punti identici delle retine, è costretto a ritenere questa teoria come la migliore, molto probabilmente rispondente alla realtà dei fatti.

E, ammettendo sempre questo incrocio, e questa distribuzione topografica delle fibre dell'ottico nella retina, si comprende facilmente come la lesione di una bandelletta nella quale passano le fibre provenienti dalle due metà dello stesso nome della retina, dia un'emianopsia bilaterale omonima; e come una lesione del chiasma, nel punto in cui s'incrociano i due fasci, di cui, uno va alla metà destra (nasale) dell'occhio sinistro, e l'altro alla metà sinistra (nasale) dell'occhio destro, dia emianopsia bilaterale temporale.

(1) Queste ricerche, pubblicate nel periodico La Clinica oculistica, 1902, furono eseguite in collaborazione collo studente laureando S. Canobbio.

Ma poichè era possibile la dimostrazione diretta di queste ipotesi, la si doveva cercare. La soluzione del problema fu tentata con varî metodi.

Lo studio delle degenerazioni secondarie all'enucleazione di uno o di ambedue gli occhi, fu la via preferita dagli autori.

Queste degenerazioni furono poi rilevate dai primi che se ne occuparono, misurando e paragonando fra loro le superficie di taglio dei nervi ottici e delle bandellette ottiche; in seguito gli autori usarono i metodi di colorazione del Weigert e del Marchi. In una sola serie di esperimenti fatti da Faravelli e Fasola (1), le degenerazioni furono dedotte dalla forza elettromotrice nervosa, sviluppata dalle varie sezioni delle vie ottiche extracerebrali, fra i sette e i quaranta giorni susseguenti alle enucleazioni dei bulbi oculari. Evidentemente questa forza fu trovata minore nel nervo e nel tratto ottico in cui si erano avute le maggiori degenerazioni.

Gudden (2) si occupò per quasi dieci anni dell'argomento, sperimentando sugli uccelli, sui gatti, sui conigli, sui cani. Nei primi esperimenti (1874) trovò che, dopo l'enucleazione di un occhio, si aveva: negli animali superiori (gatti, conigli, cani), diminuzione nel volume di ambedue le bandellette, maggiore però dalla parte opposta alla lesione; negli animali inferiori (uccelli) diminuzione del volume solo nella bandelletta dal lato opposto alla lesione. Dal che dedusse che, nei primi, l'incrocio è parziale, con prevalenza delle fibre crociate; nei secondi l'incrocio è totale.

Coll'enucleazione di ambedue gli occhi non ottenne atrofia completa di nessuna delle due bandellette, ciò che lo condusse ad individualizzare un nuovo fascio, il quale per il chiasma passa da una bandelletta all'altra (fascio di Gudden). Ripetè questi esperimenti nel 1875 e nel 1879, servendosi del metodo di Weigert, e venne alle medesime conclusioni. Eseguì sempre le enucleazioni in animali appena nati, perchè alla sezione dell'animale le atrofie fossero più evidenti.

Dopo di Gudden, e seguendo i suoi metodi, sperimentarono: Ganzer, sui gatti neonati; Jakobson, Dexler, Monakow (3), sui cani, e poterono, col metodo di Weigert, confermare che in seguito all'enucleazione di un occhio, si hanno degenerazioni in ambedue le bandellette ottiche del lato opposto.

Questi risultati furono poi nuovamente dimostrati veri col metodo di Marchi, dal Münzer e Singer, dal Teljannik, dal Colucci nei cani, e dal Pick (4) nei conigli

Faravelli e Fasola, che, come già si è detto, si servirono nello studio delle degenerazioni, della forza elettromotrice nervosa, in esperienze eseguite sopra dieci conigli e dieci cani, confermarono pienamente le idee del Gudden.

Un'altra ricca serie di dati si ha dai reperti anatomo-patologici in casi di enucleazione dei bulbi oculari.

(1) Faravelli e Fasola, *La forza elettromotrice nervosa applicata nello studio del chiasma dei nervi ottici.* Annali di Oftalmologia, 1889.

(2) Gudden, *Ueber die Kreuzung der Nervenfasern in Chiasma.* Graefes Archiv, vol. XX, XXI, XXV.

(3) Monakow, *Experiment. Untersuch. ü. die Beziehungen der Sehsphäre zu den infracorticalen Opticuscentren.* Archiv f. Psych., vol. XIV, XVI, XX.

(4) Pick, *Untersuch. ü. d. topografischen Beziehungen zwischen Retina, Opticus und gekreuz. Tractus b. Kaninchen. Neurol. Centr.*, 1896.

Monakow, Jatzow, Dimer, Gudden, ecc., riportano di questi casi, i quali dimostrano, per l'uomo, quel parziale incrocio che era già stato dimostrato per gli animali.

Henle, nel suo manuale di anatomia umana sistematica, riporta dalla vecchia letteratura anatomica, cinque casi, nei quali fu notata assenza del chiasma, ed in cui gli ottici andavano direttamente dalla loro origine apparente al bulbo oculare. Il più antico di questi casi venne descritto dal Vesalio. L'individuo conosciuto *intra vitam* dal grande anatomo non presentava disturbi di sorta nella funzionalità visiva.

Sebbene il numero delle autopsie sia ai giorni nostri aumentato enormemente, la letteratura anatomica moderna non ricorda casi di questo genere; di modo che questi cinque non hanno valore se non come curiosità scientifiche.

Contro l'unanime modo di sentire di tutti questi sperimentatori, stanno il Michel (1), il Dickinson (2), il Kölliker.

Il Michel, avendo studiato le degenerazioni degli ottici e delle bandellette contemporaneamente e con gli stessi metodi del Gudden e degli altri, si mostrò però sempre in trenta anni di ricerche partigiano assoluto di un incrocio totale anche negli animali superiori. In questi ultimi anni a questa idea aderì anche il Kölliker, portandovi tutto l'appoggio del suo gran nome.

Quale sia la posizione relativa assegnata ai fasci diretto e crociato, negli ottici e nelle bandellette, si vedrà più tardi.

Il rapporto, poi, fra il numero delle fibre crociate, ed il numero di quelle non crociate, non è ben precisato. Salzer e Krause, pongono per l'uomo un rapporto come fra cinque e tre; Hösch (3), parimenti nell'uomo, come fra tre e uno; Bechterew (4) si contenta di dire che le fibre crociate sono in maggior numero. Faravelli e Fasola, trovarono nel cane una forza media di 12 gradi nella bandelletta del lato opposto, e di 22 gradi nella bandelletta del lato corrispondente alle enucleazioni.

L'opinione di coloro che stanno per un incrocio parziale negli animali superiori, è convalidata dagli studi sperimentali e clinici fatti sui centri visivi corticali.

Graefe, per il primo, sostenne che le lesioni cerebrali danno disturbi della vista sotto forma di emianopsia; il Panizza localizzò il centro visivo nelle *circonvoluzioni posteriori e superiori* dell'encefalo; Munk (5) dimostrò vera l'ipotesi di Graefe; e il Luciani e il Tamburini (6), opponendosi alle idee emesse dallo Charcot, non favorevoli a questa ipotesi, la sostennero con una buona raccolta di casi clinici e notevoli esperimenti, e mentre fissavano con maggiore esattezza il centro visivo corticale, potevano conchiudere che: lesioni dei lobi occipitali possono dar luogo ad emianopsia bilaterale omonima; e queste loro conclusioni non trovarono che conferme [Witzou (7), Roncali (8)].

(1) Michel, *Zur Frage der Sehnervenkreuz. im Chiasma.* Graefes Archiv, vol. XXIII, 2.

(2) Dickinson, *Optic Chiasma.* The Alienist and Neurologist, 1881. Biesadecki e Mandelstamm parlano nello stesso senso, ma i loro lavori sono anteriori a quelli classici di Gudden e degli altri.

(3) Hösch, *Zum Lehre von der Sehnervenkreuz.* Klinik Monatsblät. f. Augenheilkunde.

(4) Bechterew, *Experimentelle Untersuch. ü. d. Kreuz. d. Sehner. in Chiasma.*

(5) Munk, *Ueber die Functionen des Grosshirnrinde,* Berlin, 1890.

(6) Luciani e Tamburini, *Sui centri psico-sensori corticali,* Reggio Emilia, 1879.

(7) Witzou, *L'entrecroissement des fibres nerveuses dans le chiasma optique chez le chien,* Compt. Rend., t. 107.

(8) Roncali, *Sopra la compressibilità dell'encefalo.* Roma, 1900.

Detto in breve di questi studi, veniamo a quelli che più direttamente riguardano il nostro assunto.

Sebbene i neuropatologi, con una mèsse assai ricca di casi, siano portati ad ammettere nel modo più assoluto, che una lesione della bandelletta di un lato porta emianopsia temporale bilaterale omonima, e che una lesione centrale del chiasma dà emianopsia temporale bilaterale, ciò non ostante la parte sperimentale non è concorde nel confermare i dati della clinica.

Knoll (1) (1863) fu il primo a por mano a queste ricerche. In una prima serie di esperimenti tagliò il nervo ottico sùbito dietro il bulbo ed ottenne cecità completa dell'occhio dello stesso lato, dilatazione della pupilla, e abolizione del riflesso irideo alla luce.

In una seconda serie di esperienze, tagliò una bandelletta, ed ottenne i medesimi fatti; però dall'occhio dell'altro lato. Però nè a noi, nè ad altri i quali riportano questi risultati, fu possibile di sapere sopra quali animali egli sperimentasse.

Venne dopo il Brown-Séquard (2) (1871), il quale, pur riconoscendo che l'ipotesi di Wollaston spiega i casi di emianopsia, in un breve articolo riporta alcune ricerche eseguite nel suo laboratorio, le quali avrebbero dato risultati contrari a questa ipotesi.

Il suo allievo Eugenio Dupuy, ottenne nei cani, nelle cavie, e nei conigli, dopo la sezione del *tractus* di un lato, amaurosi nell'occhio del lato opposto, ed in seguito ad un taglio mediale antero-posteriore del chiasma, amaurosi totale. Inoltre il Brown-Séquard adduce, come prove indirette del suo asserto, il fatto che nelle cavie e nei conigli, una lesione traumatica qualunque di un lato del cervello, può produrre amaurosi nell'occhio del lato opposto.

Questi due autori sono dunque costretti ad ammettere un incrocio totale degli ottici nel chiasma degli animali superiori.

Nicati (3) (1878), notò che il taglio antero-posteriore del chiasma, non fu seguìto nel gatto da cecità completa di nessuno dei due occhi, e ne conclude che in questi animali non vi è un incrocio totale dell'occhio. Non spinse però le sue ricerche ad una maggiore esattezza!

Il Bechterew riprese queste esperienze sui cani, e ne rese di pubblica ragione i risultati, in due Memorie comparse nel 1883 e nel 1898. Già nella prima asserisce genericamente che l'incrocio è incompleto, e che i caui operati di taglio antero-posteriore del chiasma, o di taglio trasversale di una bandelletta, possono andare in giro senza urtare gli oggetti posti sulla loro strada, e conservano sempre pupille eguali ed egualmente reagenti alla luce.

Negli esperimenti ulteriori egli ha potuto notare, in seguito al taglio della bandelletta, riduzione del campo visivo nei singoli occhi, sotto forma di un'emianopsia bilaterale omonima, la quale colpiva il lato interno dell'occhio omonimo alla lesione, ed il lato esterno dell'occhio eteronimo.

(1) Knoll, *Beitr. z. Anatomie u. Physiol. von Eckhard.* Giessen, 1869.

(2) Brown-Séquard, *Récherches sur les communications de la rétine avec l'encefale.* Archives de Physiologie, 1872.

(3) Nicati, *Centralbl. f. med. Wissenschaft,* 1878.

La riduzione del campo visivo era segnata, nei singoli occhi, da una linea verticale, ed era maggiore nell'occhio del lato opposto alla lesione. Le pupille si mantennero sempre eguali, e il riflesso alla luce fu conservato.

Come si vede, solo quest'ultimo autore riuscì a dimostrare sperimentalmente ciò che i neuropatologi già dapprima ritenevano come un fatto bene assodato.

I metodi seguìti da questi autori per raggiungere la bandelletta ed il chiasma sono due:

Col primo (Knoll, Brown-Séquard, Bechterew), si penetra dalla volta della retro bocca nella cavità cranica, perforandone la base con la punta di un robusto coltello, e si cerca poi di recidere con lo stesso la bandelletta. Evidentemente, per raggiungerla, si richiede una pratica non comune, mancando punti di ritrovo, e non essendo molto facile mantenere il coltello in giusta direzione.

Si opera inoltre in un campo settico, mentre è della massima importanza che nulla venga ad alterare il quadro sintomatico proprio delle lesioni prodotte.

Con un secondo metodo (Nicati, Bechterew), si penetra nella cavità cranica per una breccia praticata sopra l'arcata zigomatica, e si va, con un coltello ricurvo, e rasentando il fondo della fossa media, verso i lati della sella turcica, dove, sollevando la punta del coltello, si tenta di tagliare la bandelletta (1).

Dalla breve descrizione di questi due metodi è evidente che, oltre i pericoli d'infezione nelle meningi, che doveva facilmente sopravvenire, la lesione della bandelletta e del chiasma doveva sempre complicarsi con lesioni vaste delle parti cerebrali vicine. Non è difficile, quindi, che i risultati contraddittori ottenuti dai ricordati autori, debbano la loro origine a questi falti. Noi, nel riprendere queste esperienze, ci siamo preoccupati di riuscire a tagliare la bandelletta e il chiasma con minime lesioni delle parti nervose vicine, evitando poi ogni infezione settica.

Abbiamo operato nella seguente maniera:

Eseguita sulla testa dell'animale un'incisione mediana lunga dai 3 ai 4 centimetri, e il cui centro si viene a trovare sopra una linea che unisce il bordo anteriore delle due orecchie, si mette a nudo la scatola cranica, e su questa stessa linea biauricolare, lateralmente alla linea mediana, si pratica una breccia di poco più di un centimetro di diametro. Dopo di ciò, si aprono le meningi con un taglio longitudinale superiore; per questo taglio si penetra con una piccola spatola fra gli emisferi, scendendo fino al corpo calloso: allora portando un poco il manico dello strumento verso l'interno, si continua a scendere in direzione leggermente obliqua sino a urtare la base del cranio.

Il taglio della bandelletta non riesce sempre: ma per compenso si ha una piccolissima mortalità nei cani operati, i quali sogliono guarire perfettamente senza mostrare sintomi di sorta attribuibili a lesioni del sistema nervoso centrale.

Diremo ora dei metodi adoperati per determinare l'entità dei disturbi visivi osservati nei cani da noi operati.

Nei primi giorni, quando non era ancora possibile un esame sistematico, si tenne

(1) Questo medesimo metodo fu usato, come abbiamo già visto, in esperimenti praticati sulla ipofisi, ma sempre con risultati assai poco soddisfacenti.

conto delle alterazioni grossolane, che si rilevavano nel dar da mangiare agli animali, e nell'agitare oggetti presso di loro.

Quando poi finalmente il cane poteva lasciare la branda, si osservò il suo modo di camminare, di schivare gli ostacoli, di trovare oggetti sparsi per il canile, di rispondere alle chiamate, di raggiungere e prendere oggetti che gli venivano lanciati. E questo si fece tanto con occhi liberi, quanto con un occhio bendato. Nel frattempo si notava se i movimenti dei bulbi oculari erano tutti possibili, e se le pupille si conservavano eguali, e se reagivano alla luce.

Passando ad un esame più fine, si ricercarono le possibili alterazioni del campo visivo bino e monoculare. Queste alterazioni sono assai difficili ad essere rilevate, essendo necessario di servirsi come indice, di oggetti, i quali facciano tanta impressione sull'animale, da richiamare immediatamente l'attenzione.

L'esame del campo visivo binoculare si eseguisce, servendosi, per richiamare l'attenzione dell'animale, o delle dita della mano agitate, o di un pezzo di carne, o di un cerino acceso. Abbiamo dato la preferenza alla carne, per avere una forte e pronta risposta dagli animali, i quali erano tenuti prima per 24 ore a digiuno.

Servendosi della carne, è necessario tenerla relativamente vicina, nelle zone che si suppongono cieche, e allontanarla quando si passa a zone in cui la funzionalità è conservata, e questo per escludere che l'odorato possa servire di guida.

L'esame del campo visivo monoculare si fa bendando un occhio all'animale, e ripetendo le prove suddette sopra l'occhio rimasto libero.

La reazione pupillare è di facile ricerca coi soliti metodi.

Il taglio della bandelletta, che fu fatto sempre a destra, riuscì in quattro, tra i quindici cani operati.

Riportiamo di questi quattro cani una breve storia.

Esperienza I.

10 gennaio 1901. — Cane grosso robusto di kg. 11.

L'animale sopporta benissimo l'operazione: nel momento in cui lo strumentino, che serve per il taglio della bandelletta giunge a toccare la base del cranio, si ha dilatazione forte delle pupille, che dopo poco ritornano normali.

Già il giorno dopo il cane abbandona la branda e gira per il canile. Non presenta nulla d'anormale nell'andatura, solamente urta assai spesso negli oggetti posti alla sua sinistra e gira su sè stesso da sinistra verso destra. Le prove dell'alimenzione, del cerino, e dell'agitazione della mano, fanno pensare ad una cecità completa a sinistra, mentre a destra l'acutezza visiva non sembra alterata. Ambedue le pupille però si mantengono sempre eguali e reagenti alla luce.

Al quarto giorno si comincia l'esame sistematico dei due occhi separatamente. Bendato l'occhio destro, il cane rimane immobile, con le orecchie tese, non reagisce alle varie prove, solo qualche volta sembra seguire gli oggetti che gli si fanno passare davanti. La pupilla reagisce prontamente alla luce.

Quando gli viene coperto l'occhio sinistro, l'animale continua a girare liberamente per il canile, reagisce a tutte le prove; posto sopra un piccolo tavolino (di

44 cm. di altezza) ne discende subito, in una parola non si può rilevare nessun disturbo notevole a carico dell'occhio destro. La pupilla reagisce bene.

Il cane è osservato attentamente per un mese; i fatti su esposti non si modificano notevolmente, solo l'animale impara a schivare gli oggetti posti sulla sua sinistra. Ripetendo molte volte la prova del *visus* da questo lato, si può stabilire con certezza che esso non è assolutamente abolito, potendo il cane seguire gli oggetti che si muovono da questa parte. Di più non è possibile stabilire.

Il giorno 6 febbraio l'animale è sacrificato con la stricnina.

La ferita è perfettamente guarita, il tagliente penetrato dalla parte anteriore del *girus fornicatus*, è sceso sopra la bandelletta destra recidendola nettamente a due mm. indietro del chiasma.

Esperienza II.

12 febbraio 1901. — Cane di media grandezza, robusto vivacissimo.

L'operazione procede regolarmente: anche in questo caso quando il tagliente giunge alla base del cranio, si nota dilatazione forte delle pupille, le quali però dopo circa mezz'ora ridiventano di ampiezza normale.

Nei primi giorni non è possibile avvicinare l'animale. Al quinto incomincia a girare per il canile, non presenta disturbi di sorta nell'andatura, solo qualche volta urta negli oggetti posti sulla sua sinistra. Non è ancora possibile un esame accurato per la pessima indole del cane; si nota però che il nutrimento, l'agitar della mano, un cerino acceso posto presso all'occhio di sinistra dalla parte temporale non suscitano alcuna reazione; reazione che si risveglia quando si portano gli stessi stimoli davanti o lateralmente a destra dell'animale.

Nella seconda e terza settimana il cane guarisce perfettamente della ferita operatoria, e a poco a poco va facendosi più mansueto. L'estrema vivacità, la prontezza, con cui risponde ai vari stimoli ne fanno un soggetto prezioso, viene osservato quotidianamente.

Non si rilevano mai disturbi generali nè motori, nè sensitivi. L'odorato e l'udito sono ben conservati. L'animale si nutre bene e conserva il suo peso.

Esame della funzionalità visiva. — Gli occhi si muovono liberamente in tutti i sensi, le pupille sono eguali e rispondono prontamente alla luce.

L'esame del campo visivo binoculare rivela una forte limitazione dalla parte temporale sinistra.

Esame dell'occhio sinistro. — Bendato l'occhio destro, l'animale rimane immobile con le orecchie tese, sentendo però il rumore a lui ben noto, fatto dall'inserviente che prepara il cibo, si porta verso il tagliere, schivando abbastanza bene i numerosi ostacoli seminati sulla sua via; viene ripetuta la prova ponendolo sul tavolinetto più sopra ricordato, in sul principio non ne discende, ma quando viene chiamato, col suddetto rumore, salta giù con facilità. Con tutto ciò il cane non mostra

di muoversi volentieri, e pezzi di carne e di pane buttati per terra non sono trovati che dopo una ricerca piuttosto lunga.

Un attento e ripetuto esame fatto nel modo più sopra riportato fa rilevare con molta evidenza un'emianopsia temporale. La zona amaurotica è di circa un terzo maggiore della zona di visione; in questa l'acutezza del *visus* è normale. Le due zone sono separate da una linea verticale. La reazione pupillare normale si produce rapidamente.

Esame dell'occhio destro. — Bendato l'occhio sinistro il cane non si mostra per nulla preoccupato, gira liberamente per il canile, trova facilmente ciò che gli viene gettato; solo nel correre urta gli oggetti che gli stanno a sinistra.

Posto sul tavotino, scende subito senza bisogno di essere chiamato. In riguardo al campo visivo di quest'occhio, la visione dal lato temporale è ottima, dal lato nasale il campo sembra ristretto, questa limitazione, non rappresentando forse che un terzo del campo, è difficile a limitarsi nettamente. Certo che gli oggetti che vengono da sinistra verso destra non sono percepiti sino a che non giungono innanzi all'occhio destro. Reazione pupillare pronta.

L'animale che si è sempre conservato assai bene, viene sacrificato il giorno 8 marzo per mezzo della soffocazione. Il tagliente penetrato della faccia interna dell'emisfero di destra, ha reciso nettamente la bandelletta di questo lato poco all'indietro del chiasma.

Nel resto nulla di anormale. La ferita cranica è guarita perfettamente.

Esperienza III.

14 febbraio 1901. — Cane robusto di media grandezza.

L'operazione procede bene, si nota come al solito dilatazione delle pupille, quando lo strumento tocca la base del cranio; che ridivengono normali dopo circa un quarto d'ora. La ferita si rimargina entro la prima settimana.

In questo frattempo e nei giorni successivi, il cane è sottoposto ad accurate indagini, le quali dànno risultati eguali a quelli ottenuti sull'animale precedente.

L'animale non mostra disturbi generali, solo nel camminare urta qualche volta gli ostacoli che stanno alla sua sinistra. Sensibilità normale. L'olfatto e l'udito non presentano alterazioni rilevabili.

Esame della funzionalità visiva. — La mobilità dei bulbi oculari non ha subìto nessuna alterazione. Le pupille sono eguali, e reagiscono prontamente.

Il campo visivo binoculare è fortemente limitato a sinistra e all'esterno; gli oggetti che si avanzano da questo lato devono quasi giungere davanti all'animale per essere percepiti.

Esame dell'occhio sinistro. — Bendato l'occhio destro, si rileva con le solite prove, che i due terzi esterni del campo visivo di sinistra sono aboliti, nell'altro terzo

l'acutezza visiva è normale. Sebbene col solo occhio sinistro libero il cane si muova mal volentieri, ciò nonostante si guida benissimo, schivando oggetti che gli vengono posti davanti. Per farlo discendere dal solito sgabello è necessario chiamarlo ripetutamente. La pupilla di quell'occhio reagisce con prontezza.

Esame dell'occhio destro. — Bendato l'occhio sinistro il cane si comporta quasi come a occhi sbendati; prova solamente una maggiore difficoltà nello schivare ciò che gli viene posto sulla sinistra. Nella metà temporale destra è conservata benissimo la visione, il campo visivo sembra solo limitato un poco dalla parte nasale.

Anche in questo caso questa determinazione non può essere fatta con esattezza. Reazione pupillare normale.

Il giorno 8 marzo è sacrificato per mezzo della soffocazione. La bandelletta destra è recisa nettamente. Lo strumento è penetrato dalla superficie interna dell'emisfero destro.

Esperienza IV.

4 marzo 1901. — Cane piccolo di razza fine.

Anche in questo caso si poterono rilevare *intra vitam* alterazioni del *visus* eguali a quelle esposte nei numeri 2 e 3; però avendo in tutto il mese in cui stette in osservazione presentato forte paresi a sinistra, andatura barcollante (da ubriaco) e forte dimagramento, possono sollevarsi dubbi sulla genuità dell'origine di questi disturbi. Alla sezione si trovò la bandelletta destra tagliata e grossi strati di essudati organizzati che comprimevano in vari punti il cervello.

Nel riferire le ricerche fatte sopra questi quattro cani, non si è parlato mai della reazione pupillare emiopica e dell'esame del fondo dell'occhio, non perchè non siano stati ripetutamente tentati, ma perchè non si riuscì in queste prove a risultati di sorta.

Conclusioni. — Riassumendo in questi quattro casi in cui si recise trasversalmente e completamente la bandelletta destra si ebbe:

Nel primo una fortissima diminuzione del *visus* a sinistra, mentre a destra questo sembrava normale, però si è già fatto osservare che, per quanto la funzione visiva fosse diminuita a sinistra, non si aveva amaurosi.

Nel secondo e nel terzo all'occhio sinistro, cecità completa dal lato temporale e *visus* bene conservato dal lato nasale, con la zona cieca maggiore della visiva; all'occhio destro campo visivo con limiti normali dalla parte temporale, e ridotti forse di un terzo dalla parte nasale; in ambedue gli occhi le due zone erano divise da una linea verticale.

Nel quarto cane questi dati sono confermati; altre lesioni però alterano il quadro fenomenico.

In tre di queste quattro prove, i risultati furono dunque identici, si produsse, in seguito alla lesione della bandelletta, un'emianopsia bilaterale omonima, dal lato interno dell'occhio omonimo alla lesione, e del lato esterno dell'occhio eteronimo.

Nel primo cane il fatto non si presentò ben chiaro, però va notato che da nessuno dei due occhi era cieco, e che in questi casi in cui è necessario *farci rispondere dall'animale* per poter raccogliere i fatti che cerchiamo, non sempre si riesce ad avere chiaramente questa risposta.

Questo caso può però dimostrare che nella decussazione dei fasci ottici, come nelle altre, vi sono delle differenze individuali anche forti.

Da tutto ciò crediamo di poter concludere che le fibre dell'ottico s'incrociano in parte nel chiasma, e che quelle che si incrociano sono in maggior numero e provengono dalle metà nasali delle retine, mentre quelle che non si incrociano provengono dalle metà temporali.

Questi risultati sebbene fossero da prevedersi dopo i lavori sull'anatomia (Panizza, Gudden, Henschen), sulla fisiologia (Munk, Luciani, Witzou) e sulla patologia dei centri e delle vie ottiche, coi quali tutti ci troviamo in accordo, non crediamo sia da tenersi come del tutto inutili, quando si pensi, che i pareri di quelli i quali hanno sperimentato sulle bandellette ottiche sono in contraddittorio fra loro, e, ad eccezione del Bechterew, in contraddittorio anche coi dati della fisiologia e della clinica.

E in una cosa di tanta importanza è pur necessario sapere chi dei tanti ha ragione.

XIV.

Studio delle degenerazioni secondarie al taglio della bandelletta destra nelle vie ottiche periferiche.

Dai fatti osservati nei cani sottoposti al taglio di una bandelletta, e più sopra esposti, siamo stati portati ad ammettere un incrocio parziale delle fibre che decorrono negli ottici, con una prevalenza delle fibre crociate.

Si è già veduto come a queste conclusioni fossero venuti la massima parte di quelli che si occuparono dell'argomento; tantochè, lasciata quasi da parte la questione d'incrocio, gli AA. rivolsero la loro attenzione allo studio della localizzazione delle fibre dirette e crociate, nei vari tratti delle vie ottiche.

Secondo Gudden il fascio diretto è più all'esterno nel nervo ottivo ottico del coniglio, mentre nel cane e nel gatto è posto all'interno. Nella bandelletta il fascio diretto è situato all'esterno in tutte e tre queste specie di animali. Inoltre egli descrisse un altro fascio, il quale passa da una bandelletta all'altra, e che persiste dopo l'enucleazione dei due occhi, decorrendo nel margine interno delle bandellette.

Pick produsse nel coniglio delle lesioni circoscritte della retina, e constatò, col metodo di Marchi, delle degenerazioni ascendenti nelle vie ottiche; le quali per lesioni della parte temporale della retina, venivano a trovarsi all'esterno del nervo ottico e all'interno della bandelletta del lato opposto; per lesione del lato mediale della retina, all'interno nell'ottico e all'esterno nella bandelletta. Invece si trovano sempre sulla parte dorsale, nelle lesioni della parte alta della retina.

Ganser da esperienze sui gatti neonati, concluse che il fascio diretto non ha il decorso assegnatogli da Gudden; ma che decorre sempre all'esterno. A conferma di ciò l'A. riporta la sezione di un epilettico, nel quale il fascio diretto decorreva all'esterno e

completamente separato dal resto delle vie ottiche periferiche. Questa sua idea fu poi generalmente accettata.

Per Monakow il fascio diretto occupa la regione dorso-laterale della bandelletta e dell'ottico.

Questa diversità di risultati sono dovuti, molto probabilmente, a variazioni individuali e allo spostamento delle fibre normali per l'atrofia delle vicine. Infatti Munzer e Singer, i quali sostengono che non vi sono fasci bene individualizzati, ma che le fibre dirette e le crociate decorrono frammiste, attribuiscono a queste cause la sconcordanza dei pareri.

Tutti questi autori, parlano del decorso di questi fasci, senza fare distinzioni tra fibre afferenti e fibre efferenti.

Dal modo come sono condotte la massima parte delle loro esperienze, si capisce che i risultati riguardano le fibre, afferenti, delle quali ottenevano la degenerazione colla enucleazione dei bulbi oculari.

Quelli che eseguirono il taglio delle bandellette prima di ora (Knoll, Brown-Séquard, Bechterew), non riportano nei loro lavori lo studio delle degenerazioni che devono aver seguito questo medesimo taglio.

Però l'esistenza delle fibre efferenti è ora ben provata, e ora noi ci proponiamo di studiarne il decorso nel chiasma, negli ottici e nelle bandellette (Cajal le vide nella retina, Monakow le determinò nei centri). Poichè essendo ora ben provato, essere la retina centro trofico, per le fibre che da lei si dipartono, col taglio della bandelletta si riprodurranno degenerazioni in queste vie (ottico e chiasma), di quelle fibre solamente che hanno il loro centro trofico nell'encefalo.

Dopo avere esposto in succinto le opinioni dei vari autori, sul comportamento delle vie ottiche, passiamo all'esposizione dei risultati ottenuti colle nostre ricerche.

Il materiale del quale ci siamo serviti, c'è stato fornito dai cani di cui si disse nella parte di questo lavoro, che riguarda le ricerche fisiologiche. Lo studio è stato fatto sulle bandellette, sul chiasma e sui nervi ottici, e tutti questi pezzi vennero successivamente, fissati in Müller, trattati col liquido di Marchi, e sezionati dopo inclusione in paraffina.

Queste ricerche riguardano:

I. L'esame della bandelletta sinistra dopo la sezione di quella di destra.

II. Il comportamento delle fibre degenerate nel chiasma, in seguito alla recisione di una bandelletta.

III. Il comportamento di queste stesse fibre nei due nervi ottici.

IV. Il comportamento delle fibre afferenti studiato nel suo moncone centrale della bandelletta recisa.

I. — *Esame della bandelletta di sinistra dopo il taglio trasversale della bandelletta destra.*

Cane n. I. — Nella bandelletta di questo cane furono fatte sezioni trasversali delle porzioni prossimali e distali al chiasma; mentre essa vicino al chiasma è formata di un fascio compatto e rotondeggiante di fibre, nella porzione distale, avvici-

nandosi cioè ai corpi genicolati, è formata di un fascio piuttosto schiacciato dall'alto al basso, il di cui margine superiore è concavo e l'inferiore convesso.

Le fibre in maggior parte sono perfettamente normali, si notano solo alcune fibre degenerate, scarse relativamente al numero delle normali.

Lungo tutta la bandelletta, queste fibre degenerate decorrono principalmente verso i bordi mediale e superiore. Alcune però si trovano anche sparse nella porzione centrale e inferiore di essa; pochissime fibre degenerate si notano presso il margine esterno.

Confrontando le sezioni fatte nella porzione prossimale al chiasma con quelle fatte nella porzione distale, si nota che mentre nelle prime, le fibre degenerate sono più addossate al margine interno e al superiore, e mancano completamente verso il margine esterno, nelle seconde (cioè nelle distali) queste fibre si estendono anche, benchè in scarsa quantità, verso il bordo esterno.

Quindi allontanandoci coll'esame dalle sezioni del chiasma, le fibre degenerate si trovano sparse in un campo sempre più vasto. In quel tratto in cui la bandelletta viene ricoperta dalla lamina ottica, poco prima cioè che essa entri a prendere parte alla formazione del chiasma, si nota, nella zona limitante il bordo mediale di essa un piccolo gruppo di sottili fibre degenerate.

Esse, in alcune sezioni, quasi si confondono con le fibre degenerate già descritte nella bandelletta, e si distinguono da queste ultime più per il loro calibro piccolissimo anzichè per limiti ben definiti.

Questo gruppo di fibre resta sempre localizzato nella zona limitante il margine superiore e mediale della bandelletta, e l'inferiore della lamina ottica; e quando questa non ricopre la bandelletta le fibre scompaiono dalle sezioni.

Diremo in seguito quale valore possiamo dare a queste fibre.

Cane n. II. — Nella bandelletta sinistra di questo cane, al quale fu parimenti recisa la bandelletta di destra, si notano su per giù gli stessi fatti già descritti pel precedente.

Solo qui si nota che le fibre degenerate sono quasi uniformemente sparse, sia nella porzione mediale, sia nella laterale della bandelletta.

Cane n. III. — Della bandelletta sinistra di questo cane, il quale è stato operato come i precedenti, furono fatte sezioni in direzione longitudinale, cominciando dal margine laterale verso il mediale. Anche in queste sezioni si trovano fibre degenerate le quali sono più abbondanti nelle sezioni più vicine al margine mediale.

Essendo stati fatti nella porzione più prossima al chiasma di questa stessa bandelletta dei tagli in direzione trasversale, anche in questi si notò la presenza delle solite fibre sparse nella superficie di sezione di essa, e la presenza di quel gruppo di sottili fibre, già notate nei cani precedenti, poste lungo la zona limitante il margine mediale e superiore della bandelletta e la superficie inferiore della lamina ottica.

Dall'esame di questi preparati risulta dunque che si trovano delle fibre degenerate nella bandelletta e nella lamina ottica del lato opposto a quello, in cui si è praticata la recisione, la quale per la tecnica con cui fu condotta, ha interessato la lamina e la bandelletta dell'altro lato.

Queste fibre per la sede che occupano, si possono dividere in due gruppi: l'un gruppo, costituito in massima parte di fibre grosse e in minima di fibre sottili, decorre sparso nello spessore della bandelletta, l'altro gruppo composto di poche fibre sottili è posto nel margine limitante la bandelletta e la lamina ottica. Evidentemente queste fibre, che sono degenerate, nella bandelletta e nella lamina ottica del lato opposto a quello in cui fu eseguita la recisione, non possono essere che fibre le quali hanno il loro centro trofico, nello stesso lato in cui fu praticata la lesione. Di queste fibre, quelle sparse nella bandelletta corrispondono a quelle descritte dal Gudden, formanti così la commissura che porta il suo nome. Esse, secondo questo autore, avrebbero la cellula di origine nel ganglio genicolato interno di un lato, decorrerebbero lungo il lato interno della bandelletta di questo lato, sino in corrispondenza del chiasma, dove giunte, si ripiegherebbero all'interno incrociando la linea mediana, seguirebbero il margine posteriore del chiasma per applicarsi poi al lato interno della bandelletta ottica dell'opposto lato e raggiungere il corpo genicolato interno del lato opposto a quello, da cui hanno avuto origine.

Però dalla descrizione precedentemente fatta, sulla disposizione di queste fibre nei preparati, risulta, che esse non sono raggruppate in modo tale da poter ritenere che formino un fascio, poichè sono sparse su tutta la superficie di taglio. E se nella bandelletta di un cane esse si sono riscontrate prevalentemente localizzate lungo il margine mediale e superiore (corrispondendo così in certo modo alla disposizione ad esse assegnata dal Gudden) in un altro cane abbiamo veduto che erano sparse, su tutta la sezione di essa. Risulta quindi da queste ricerche che le fibre della commissura di Gudden sono sparse su tutta la superficie della bandelletta ottica trovandosi però a preferenza verso i margini interni e superiori, e che infine la loro disposizione subisce delle variazioni individuali.

A che cosa potrebbe corrispondere quel piccolo gruppo di sottili fibre che abbiamo trovato nella lamina ottica al disopra della bandelletta?

Anche queste sono fibre che devono avere il centro trofico nel lato opposto, e che probabilmente decorrono sempre nello spessore della lamina.

Corrispondono esse alla commissura di Meynert?

Questa commissura è data da due ordini di fibre. Le une vanno dal corpo di Luys di un lato al nucleo lenticolare del lato opposto, le altre fanno seguito alla parte mediana del nastro di Reil e di là vanno al corpo di Luys e al nucleo lenticolare del lato opposto.

L'insieme di queste fibre è situato al di sopra del chiasma e della bandelletta ottica, e, secondo Gudden, nel coniglio la commissura appare nettamente sulla faccia inferiore del cervello, superiormente e un po' all'indietro della bandelletta ottica.

Nell'uomo essa è nascosta nello spessore della sostanza grigia costituente il *tuber cinereum* (Testut).

La posizione del gruppo di fibre da noi riscontrato e precedentemente descritto, non corrisponde perfettamente alla disposizione assegnata dagli autori al fascio di Meynert, e a noi non resta che fare delle ipotesi. Due sono le possibili: o quelle fibre appartengono ad un fascio commessurale non ancora descritto, e di cui noi non saremmo in grado, date le ricerche limitate e lo scopo al quale furono condotte, di

assegnare il decorso e la funzione, oppure esse corrispondono alla commessura del Meynert, che nel cane avrebbe questo decorso.

Crediamo più probabile questa seconda ipotesi.

II. — *Descrizione del comportamento delle fibre degenerate nel chiasma in seguito a recisione della bandelletta destra.*

Per studiare questa parte abbiamo sezionato il chiasma con due piccoli monconi della bandelletta destra, recisa, e della sinistra, attaccati in modo che i tagli interessano prima la superficie di sezione delle due bandellette, passano mano a mano attraverso il corpo del chiasma, e infine attraversano la porzione iniziale dei due nervi ottici che furono lasciati al pari delle bandellette, aderenti ad esso.

All'esame delle prime sezioni così eseguite si nota che nelle due bandellette, subito prima che essi penitrino nel chiasma, il numero delle fibre degenerate è molto differente. Infatti nella bandelletta di sinistra non sono degenerate che quelle poche fibre già prima descritte, e che costituiscono il fascio commessurale di Gudden; esse però a questo livello non si presentano più sparse in tutta la superficie di sezione, ma, nei tagli più prossimi al chiasma sono quasi raccolte in un fascio e addossate al margine mediale e superiore della bandelletta.

Nelle poche sezioni invece del moncone della bandelletta destra rimasta attaccata al chiasma (le quali qui sono poche perchè questa bandelletta fu tagliata nel cane vivente in un punto vicinissimo al chiasma) si nota che un gruppo di numerose fibre degenerate lentamente nell'ordine delle sezioni si porta verso il margine mediale, e dopo che esse sono penetrate nel chiasma di alcune se ne vede la sezione trasversale e di altre la sezione obliqua.

Seguendo, nella serie dei tagli eseguiti, il comportamento di queste fibre degenerate, si riscontrano, sparse in tutta la superficie di sezione, ma sono fortemente prevalenti nella metà destra.

Procedendo sempre dall'indietro in avanti, si osserva che le fibre degenerate si portano sempre più da destra verso sinistra, e in questo lato veniamo a trovare non solo molte fibre degenerate, sparse in tutta la superficie del taglio, ma anche alcuni gruppi di esse, che dànno l'immagine di tanti focolai, sparsi nel campo.

Avvicinandoci al margine anteriore del chiasma, poche sezioni prima che da esso si distacchino i nervi ottici, si vede che le fibre degenerate della metà destra man mano scemano di numero, restando sempre prevalentemente aggruppate lungo il margine esterno.

Nella porzione centrale della superficie di sezione vi sono delle fibre degenerate, le quali rappresentano quelle fibre che lentamente vanno distaccandosi dal lato destro.

Queste fibre si possono seguire nella serie dei tagli, e si vede così che esse si portano nella metà sinistra del chiasma, dove si fanno più numerose che nella corrispondente metà destra, e, fatto importante, si portano prevalentemente a ridosso del bordo esterno, restandone però sempre parecchie, anche in questa metà sinistra, sparse nella porzione più vicina al centro della sezione.

Cane n. I. — Nello studio delle sezioni seriali del chiasma appartenenti a questo soggetto, al quale fu del pari praticata in vita la recisione della bandelletta destra, si notano presso a poco gli stessi fatti, solo le degenerazioni sono più abbondanti.

Adesso, prima di passare alla descrizione del comportamento nei nervi ottici di queste fibre degenerate che abbiamo ora descritte nel chiasma, ci preme far notare quanto dalle precedenti osservazioni si può dedurre.

Queste fibre degenerate sono evidentemente le efferenti, che decorrono nella bandelletta destra per portarsi alle due retine. Però per quanto si è detto più indietro, si capisce che si devono togliere da queste le fibre, che appena arrivate al chiasma, si riflettono verso sinistra penetrando nel modo descritto, nella bandelletta di questo lato per poi spargersi in tutto lo spessore di essa.

Dalla descrizione fatta delle fibre degenerate, che si trovano nel chiasma, risulta che esse non seguono esattamente il decorso loro assegnato dagli autori; giacchè se è vero che di esse la maggior parte passa al lato sinistro (proveniendo dalla bandelletta destra), che nel lato destro sono prevalentemente raggruppate verso il margine esterno, nel lato sinistro invece non occupano la porzione mediale, ma si portano a ridosso del margine esterno come e più di quelle di destra, e in tale posizione decorrono sino alle ultime sezioni del chiasma, sùbito prima che da questo si distacchino i nervi ottici.

III. — *Descrizione del comportamento delle fibre degenerate in seguito a recisione della bandelletta destra, negli ottici.*

Cane n. II. — Abbiamo seguìto più sopra la descrizione del chiasma, fino alle ultime sezioni di esso, nelle quali si comincia a notare la separazione dei due nervi ottici. Seguendo successivamente le prime sezioni dei due nervi subito dopo che si sono distaccati dal chiasma, si nota che, nel nervo ottico di destra, le fibre degenerate sono in minor quantità che in quelle di sinistra, che nel primo sono prevalenti verso la metà esterna, pur trovandosene alcune sparse nel centro delle sezioni, mentre nel secondo mostrano maggiore tendenza a raggrupparsi sempre più verso il bordo esterno, restandone però anche qui alcune sparse nelle parti centrale e interna. Nel loro decorso ulteriore lungo i nervi ottici, queste fibre modificano la loro posizione primitiva, difatti nell'ottico di destra si disseminano subito quasi uniformemente in tutta la sezione del nervo, e in tal posizione si mantengono sino agli ultimi tagli condotti nella porzione terminale di esso, poco prima che penetri nel bulbo oculare.

Le fibre degenerate nell'ottico di sinistra, mantengono per poco la posizione laterale esterna, più sopra notata, esse tendono poi a raggrupparsi successivamente in un numero variabile di fascetti, che, a poco, a poco si portano verso il centro delle sezioni, e finiscono col distribuirsi come fibre isolate e sparse in tutta la sezione del nervo, e così si mantengono fino nelle ultime sezioni eseguite in vicinanza del bulbo oculare.

Cane n. III. — Nelle sezioni praticate sugli ottici di questo cane, si rinvennero gli stessi fatti precedentemente descritti.

Dalla fatta descrizione sul comportamento delle fibre efferenti degenerate nei nervi ottici per la recisione della bandelletta di destra, risulta evidente che anche nel loro percorso lungo questi nervi, fino quasi a raggiungere la retina, esse non decorrono in fascio, ma sono sparse, in tutta la superficie di sezione.

La maggior parte di queste fibre efferenti si porta al nervo ottico di sinistra, dove tendono da principio a raggrupparsi lungo il margine esterno, e seguono quindi una via perfettamente opposta a quella assegnata loro dagli autori, i quali le localizzano sotto forma di un fascio più o meno ben delimitato all'interno del nervo ottico, esse però finiscono col raggiungere la retina sparse in tutto lo spessore del nervo, non differenziandosi quindi dalle fibre degenerate nel nervo ottico di destra, giacchè anche queste alla retina giungono in ordine sparso.

Come si possono mettere d'accordo le osservazioni fisiologiche col decorso, così descritto, di queste fibre?

Nelle ricerche fisiologiche esposte più sopra, si è veduto che, in seguito alla recisione di una bandelletta, si determina un'emianopsia bilaterale omonima. Questo fenomeno è certamente dovuto alla recisione del prolungamento centrale delle cellule ganglionari della retina, nel loro percorso attraverso alla bandelletta recisa.

Quanto abbiamo detto sul comportamento delle fibre efferenti nel chiasma e nei nervi ottici ci autorizza a sostenere, che, come queste fibre si trovano sparse in tutta la sezione dei nervi, così le fibre efferenti non possono attraversare e ottici e chiasma aggruppati in fasci.

Difatti esse sono rappresentate dalle fibre rimaste normali, dopo la recisione della bandelletta, ed anch'esse sono sparse uniformemente in tutto lo spessore dei nervi e del chiasma.

S'intende che da queste fibre normali bisogna sottrarre le fibre efferenti, che provengono dalla bandelletta del lato sinistro, e che devono avere un decorso uguale a quello delle fibre che si vedono qui degenerate. Ma ciò non infirma il nostro ragionamento.

Da questa somiglianza di percorso si potrebbe dedurre che queste fibre efferenti, la cui funzione noi non conosciamo, giunte alla retina, possono anch'esse disporsi in modo analogo alle efferenti provenienti dalle cellule gangliari della retina.

IV. — *Studio del moncone centrale della bandelletta recisa.*

La supposizione fatta poco prima, riguardo al decorso delle vie afferenti, viene confermata dall'esame delle sezioni del moncone centrale della bandelletta recisa, col quale esame noi notiamo numerose fibre degenerate sparse indifferentemente in tutta la sezione della bandelletta.

Quivi infatti le fibre degenerate che si notano, non possono essere che fibre afferenti provenienti dalla retina dell'occhio destro e sinistro.

Le fibre degenerate qui si riscontrano in maggior numero che nelle sezioni condotte attraverso il chiasma dei nervi ottici, nelle quali le fibre degenerate erano le efferenti le quali, avendo il loro centro trofico nei gangli della base non degenerano in questo moncone che stiamo esaminando.

Da queste ricerche istologiche, i cui risultati sono schematicamente rappresentati nella tavola V, possiamo concludere:

1) Le fibre ottiche efferenti, sebbene abbastanza numerose, lo sono assai meno delle afferenti.

2) Tutti e due i sistemi di fibre nelle bandellette, nel chiasma e nei nervi ottici non decorrono raggruppati in fasci, che anzi sono tutte sparse quasi uniformemente.

3) Le fibre efferenti si incrociano nel chiasma e la maggior parte di esse va al nervo ottico del lato opposto.

4) Può darsi che le fibre efferenti, giunte nella retina, assumano una disposizione simile alle afferenti.

5) Il fascio commessurale di Gudden è formato anch'esso di fibre sparse, e non decorre esattamente nella posizione che gli fu assegnata dal suo scopritore.

6) Il fascio commessurale di Meynert probabilmente decorre nel cane, nella lamina ottica e sui margini interni delle bandellette solo per un brevissimo tratto.

SPIEGAZIONE DELLE TAVOLE.

Tavola I.

Fig. 1 e 2. — Sezioni vertico-trasversali passanti pei tubercoli quadrigemelli posteriori. Ingrand. 10 diam. Mostra che il *tapetum* è ben conservato.

Fig. 3. — Sezione vertico-trasversale passante pei pulvinar. Ingrand. 10 diam. Mostra la parziale degenerazione del *tapetum*.

Fig. 4. — Sezione vertico-trasversale passante al livello della parte media del talamo. Ingrand. 10 diam. Mostra che il *tapetum* è completamente degenerato.

Fig. 5. — Sezione vertico-trasversale passante a livello del corpo del trigono. Ingrand. 10 diam. Mostra la sezione del corpo calloso, il cui posto è riempito da tessuto cicatriziale.

Tavola II.

Fig. 1. — Sezione vertico-trasversale passante a livello del talamo. Ingrand. 10 diam. Mostra che la degenerazione delle fibre del corpo calloso si continua, attraverso la corona raggiata, nel centro ovale di alcune circonvoluzioni.

Fig. 2. — Sezione vertico-trasversale passante a livello del lobo occipitale. Ingrand. 10 diam. Mostra la degenerazione del *forceps maior* e del *tapetum*.

Fig. *A, B, C, D, E, F, G, H. K.* — Figure schematiche della superficie interna del cervello del cane. Le parti asportate sono colorate in nero.

Tavola III.

Fig. 1. — Sezione orizzontale a livello del centro ovale. Mostra la degenerazione del fascio di fibre corrispondenti al giro marginale della parte lesa.

Fig. 2. — Sezione orizzontale a livello della capsula interna. Mostra la degenerazione di gruppi di fibre sparse sia nel segmento anteriore che nel ginocchio e nel segmento posteriore; come pure anche nel talamo, dopo la lesione del giro marginale.

Fig. 3. — Sezione del midollo spinale. Mostra la degenerazione del segmento posteriore del cordone laterale più a destra che a sinistra, dopo la lesione del giro marginale e del fornicato.

Fig. 4. — Sezione del midollo spinale di un cane operato di solo giro fornicato. Ingrand. 10 diametri. Mostra l'assenza completa di fibre degenerate.

Fig. 5. — Sezione vertico-trasversale passante per i tubercoli quadrigemelli anteriori. Ingrand. 5 diametri. Mostra la degenerazione in basso (3° inferiore) delle radiazioni ottiche di Gratiolet (*Rth*) in ambo i lati.

Fig. 6. — Sezione vertico-trasversale passante per la parte mediana del talamo. Ingrand. 10 diametri. Vedesi degenerato il lato interno della bandelletta ottica (*II. n.*) e gran parte della commissura di Meynert (*CM*).

Fig. 7. — Sezione vertico-trasversale passante per i pulvinar. Ingrand. 10 diametri. Mostra la lesione primitiva dei *pulvinar*, e la degenerazione secondaria delle parti pulvinariche rimaste (*Pul.*) e dei corpi genicolati esterni (*Cge*).

Tavola IV.

Fig. 1. — Sezione vertico-trasversale passante per i pulvinar. Ingrand. 10 diametri. Mostra la degenerazione del fascio delle radiazioni ottiche di Gratiolet allo stesso punto, e la degenerazione dello *stratum zonale* nei tubercoli quadrigemelli anteriori.

Fig. 2. — Sezione vertico-trasversale del lobo occipitale passante a livello dei tubercoli quadrigemelli posteriori. Ingrand. 10 diametri. Vedesi la degenerazione parziale delle radiazioni ottiche di Gratiolet (*Rth.*).

Fig. 3. — Sezione vertico-trasversale del lobo occipitale passante a livello dei tubercoli quadrigemelli anteriori. Ingrand. 10 diametri. La degenerazione delle radiazioni ottiche di Gratiolet è localizzata a quella parte di esse che circondano il *subiculum* del corno occipitale del ventricolo laterale.

Fig. 4. — Sezione vertico-trasversale passante a livello dei *pulvinar*. Ingrand. 10 diametri. La degenerazione è identica a quella della fig. 3.

Fig. 5. — Sezione vertico-trasversale passante per il nucleo anteriore del talamo. Ingrand. 10 diametri. Le parti non asportate del nucleo anteriore (*Na.*) sono degenerate.

Fig. 6. — Sezione vertico-trasversale del lobo occipitale. Grandezza naturale. Mostra la degenerazione quasi totale della stria di Gennari.

Tavola V.

Fig. I. — Sezione trasversale della bandelletta ottica di destra, praticata nel segmento posteriore al taglio eseguito sull'animale vivente. — *A*, bordo mediale. — *B*, bordo laterale. — *C*, fascio di Meynert. — *D*, fibre afferenti degenerate. — *E*, peduncolo cerebrale.

Fig. II. — Sezione trasversa della bandelletta ottica di sinistra. — *A*, bordo mediale. — *D*. bordo laterale. — *C*, fascio di Meynert. — *D*, fibre del fascio di Gudden degenerate. — *E*, peduncolo cerebrale.

Fig. III. — Nervo ottico destro. Sezione trasversa. — *A*, lato interno. — *B*, lato esterno. — *C*, fibre efferenti dirette degenerate.

Fig. IV. — Nervo ottico sinistro. Sezione trasversa. — *A*, lato interno. — *B*, lato esterno. — *C*, fibre efferenti crociate degenerate.

ABBREVIAZIONI COMUNI ALLE TAVOLE.

Cc. corpo calloso.
Cip. segmento posteriore della capsula interna.
CR. corona raggiata.
Fm. forceps maior.
m. tessuto cicatriziale.
Rth. radiazioni ottiche di Gratiolet.
Tg. corpo del trigono.
Tl. talamo.
Tp. tapetum.
Vl. ventricolo laterale.
VOC. corno occipitale del ventricolo laterale.
Cge. corpo genicolato esterno.
Cop. commissura posteriore.
Com. commissura grigia.
Fli. fascio longitudinale inferiore.
ft. fascio di Türck.
FM. fasciculus retroflexus di Meynert.
Lme. lamina midollare esterna.
Lmi. lamina midollare interna.
Ln. locus niger di Sömmering.
n. lato interno.
t. lato esterno.
Nc. nucleo caudato.
Zr. zona reticolata.
pCR. piede della Corona Raggiata.
Cgi. corpo genicolato interno.
Pul. pulvinar.
CM. commissura di Meynert.
RM. nastro di Reil mediano.
strz. stratum zonale del pulvinar.
Sge. sostanza grigia sottoependimale.
SR. sostanza reticolata.
SgAq. sostanza grigia dell'acquedotto.
Tqa. tubercoli quadrigemelli anteriori.
tth. thaenia thalami.
Tc. tuber cinereum.
W. campo di Wernike.
p. pes peduncoli.
Ne. nucleo esterno del talamo.
VA. fascio di Vicq d'Azir.
II. bandelletta ottica.

INDICE

			PAG.
CAPITOLO	I.	— **Introduzione**	6
Id.	II.	— Dei metodi operatori per le indagini fisiologiche delle parti profonde del cervello	7
Id.	III.	— Sulla fisiologia del corpo calloso	12
Id.	IV.	— Sulle degenerazioni consecutive al taglio longitudinale del corpo calloso	15
Id.	V.	— Sulla fisiologia della superficie interna del cervello	22
Id.	VI.	— Sulle degenerazioni consecutive all'asportazione della superficie interna del cervello	45
Id.	VII.	— Sulla fisiologia dei talami ottici	51
Id.	VIII.	— Sulle degenerazioni secondarie alle asportazioni dei talami ottici . .	80
Id.	IX.	— Sulla fisiologia del nucleo caudato	92
Id.	X.	— Sulla fisiologia del nucleo lenticolare	105
Id.	XI.	— Sulla funzione dell'ipofisi cerebrale	119
Id.	XII.	— Gli studi sulla funzione dell'ipofisi dal 1901 al 1909	136
Id.	XIII.	— Sui disturbi visivi e sulle degenerazioni che susseguono al taglio di una bandelletta ottica	151
Id.	XIV.	— Studio delle degenerazioni secondarie al taglio della bandelletta destra nelle vie ottiche periferiche	160

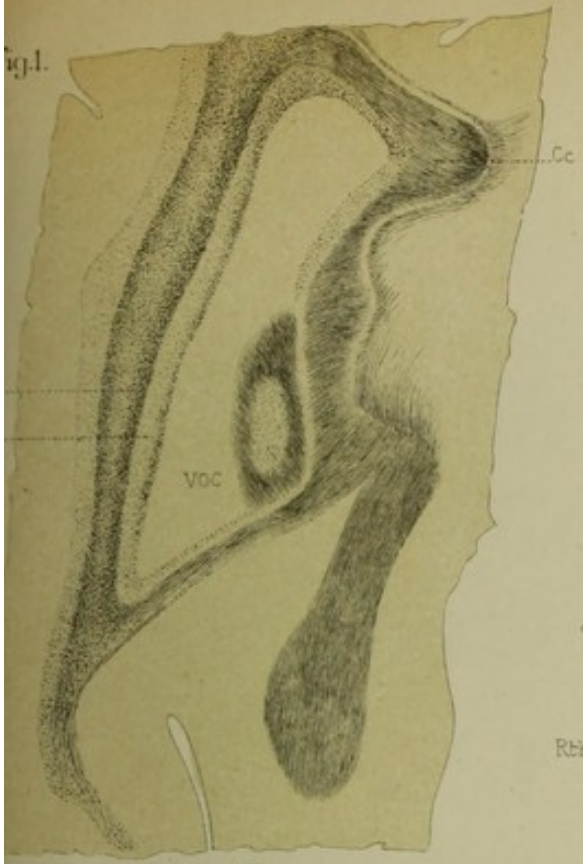

Fig.1.

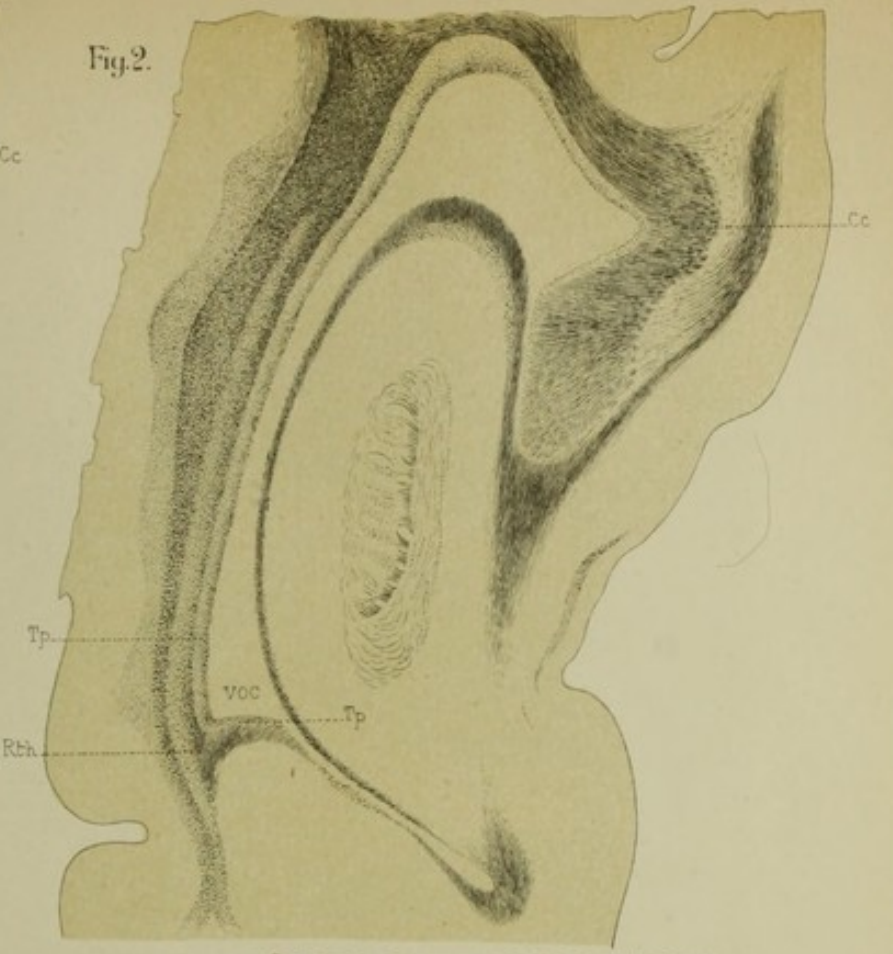

Fig.2.

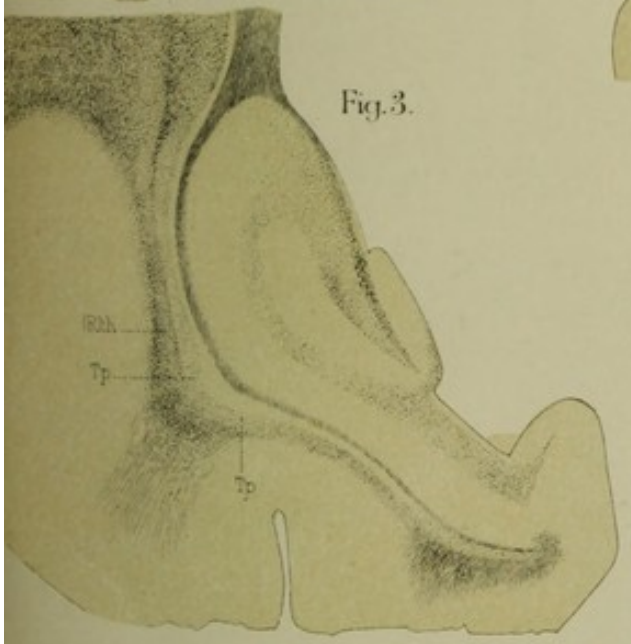

Fig.3.

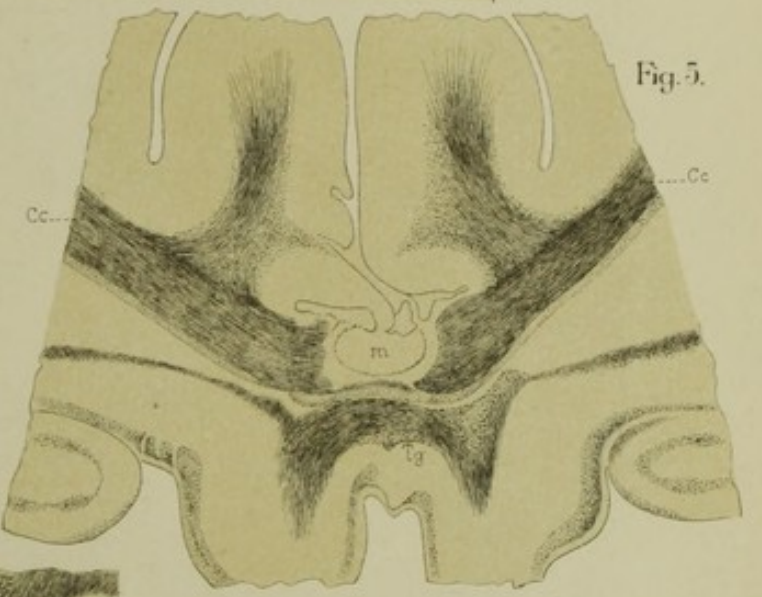

Fig.5.

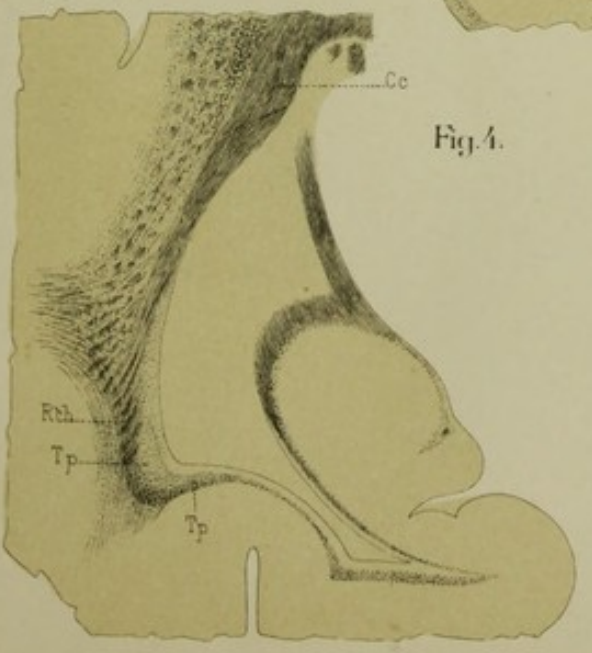

Fig.4.

Lit. Rechinardi e Ferrari-Pavia

ROYAL COLLEGE OF SURGEONS OF ENGLAND
13 FEB 30
LIBRARY

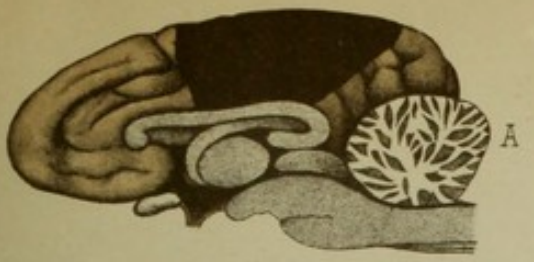

A

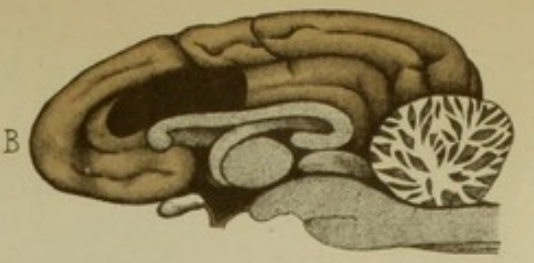

B

C

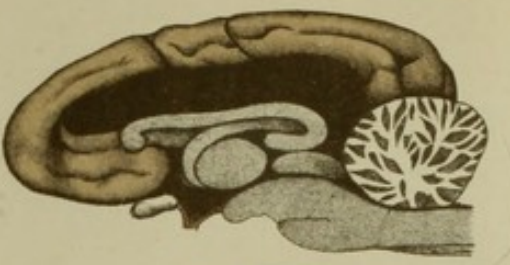

D

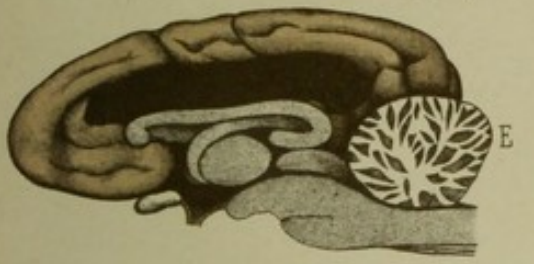

E

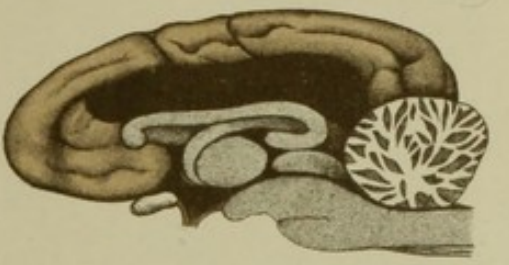

FGH

I

K

2

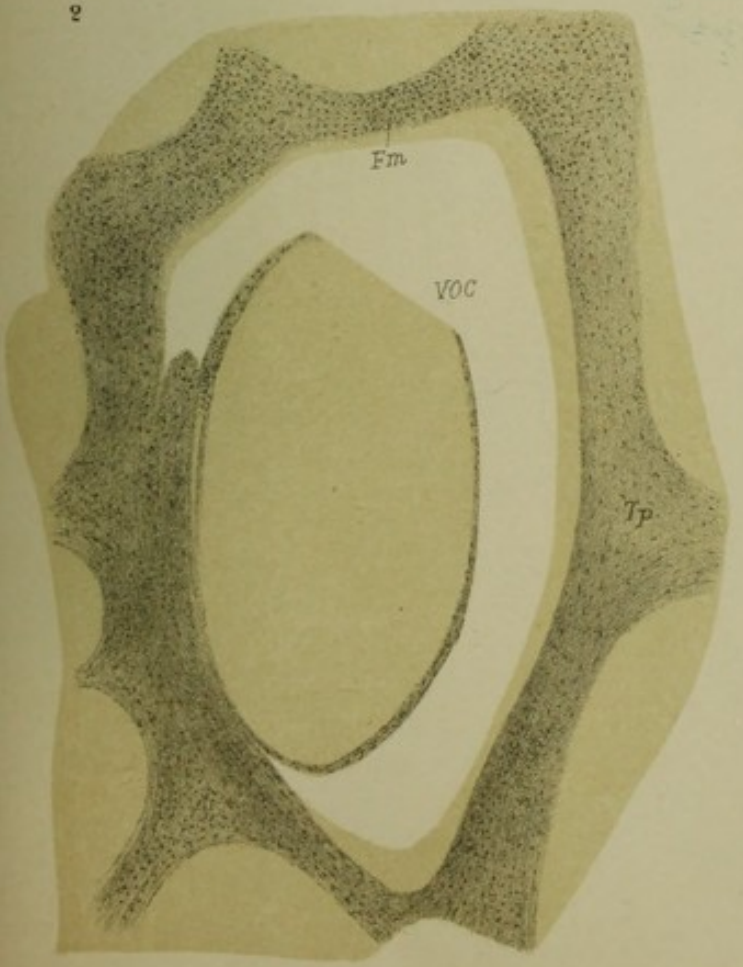

1

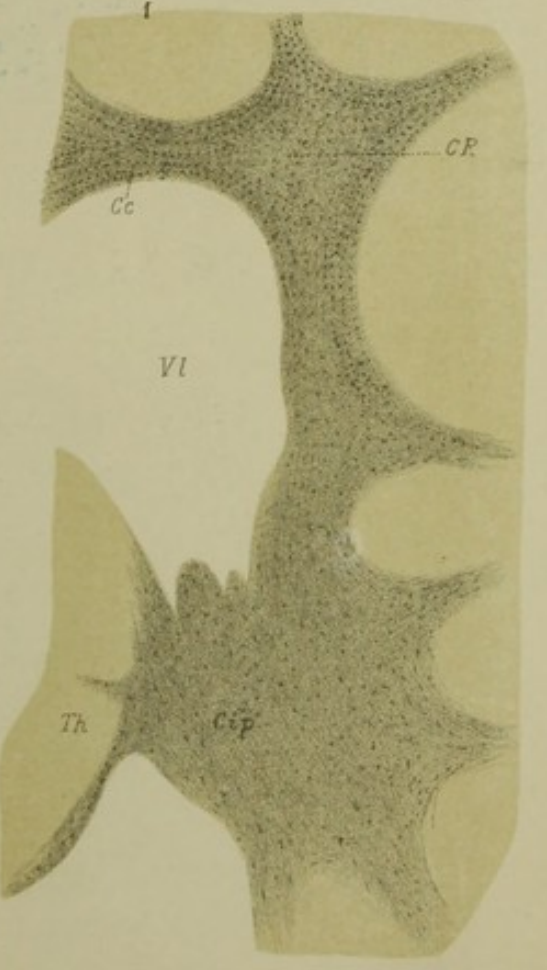

Lit. Tacchinardi e Ferrari - Pavia

ROYAL COLLEGE OF SURGEONS OF ENGLAND
13 FEB 36
LIBRARY

Fig. 1.

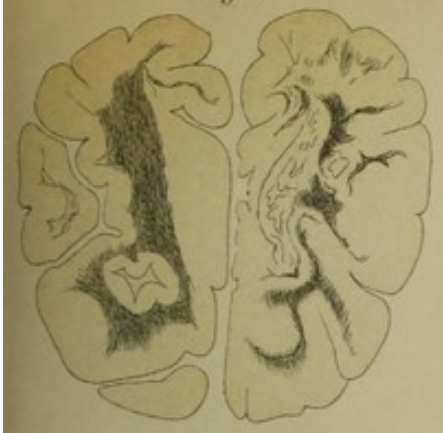

Fig. 2.

Fig. 3.

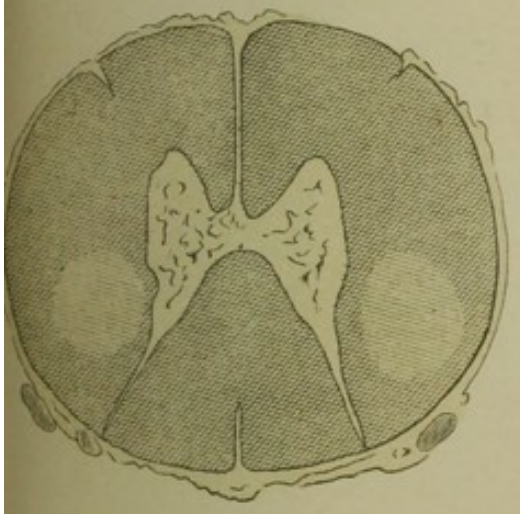

Fig. 4.

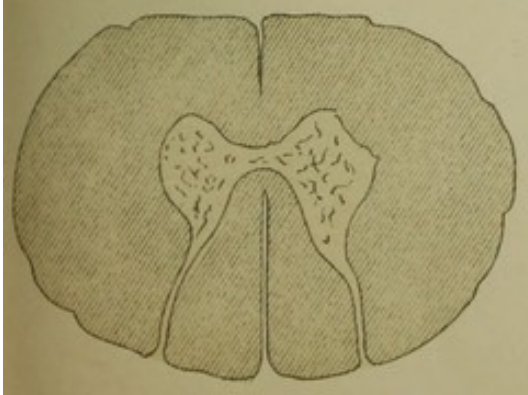

Fig. 5.

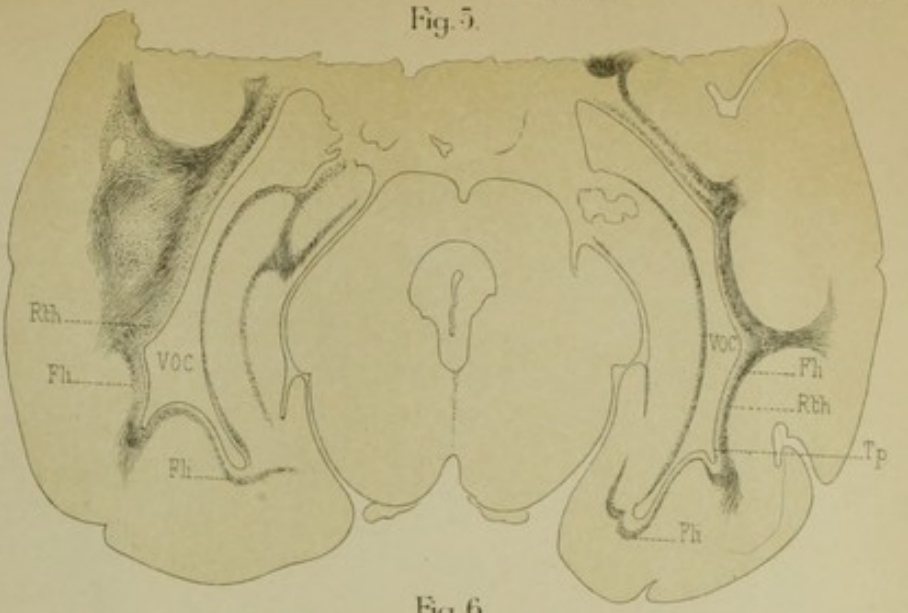

Fig. 6.

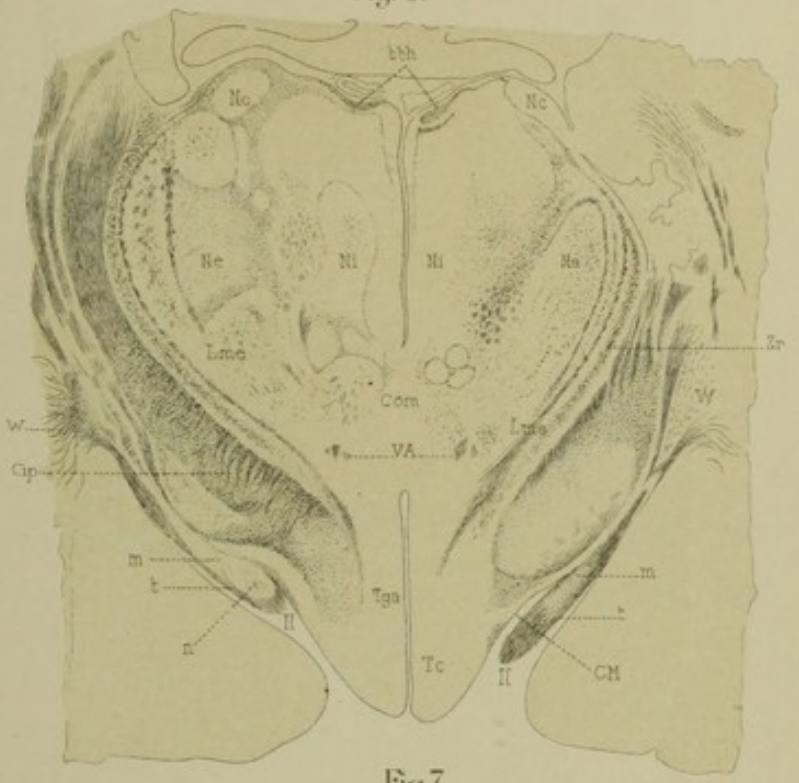

Fig. 7.

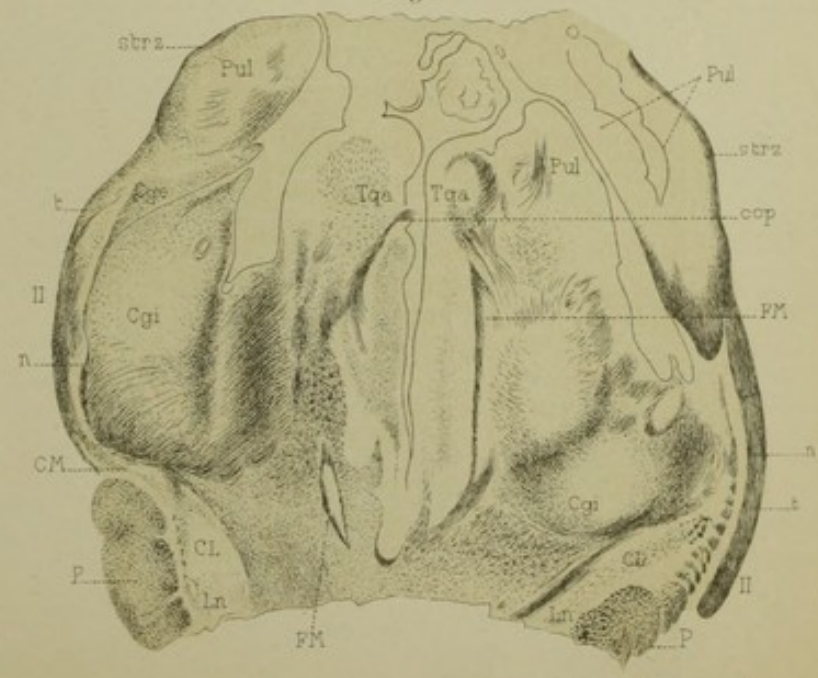

Lit. Tacchinardi e Ferrari - Pavia

ROYAL COLLEGE OF SURGEONS OF ENGLAND
13 FEB 36
LIBRARY

Fig. 1.

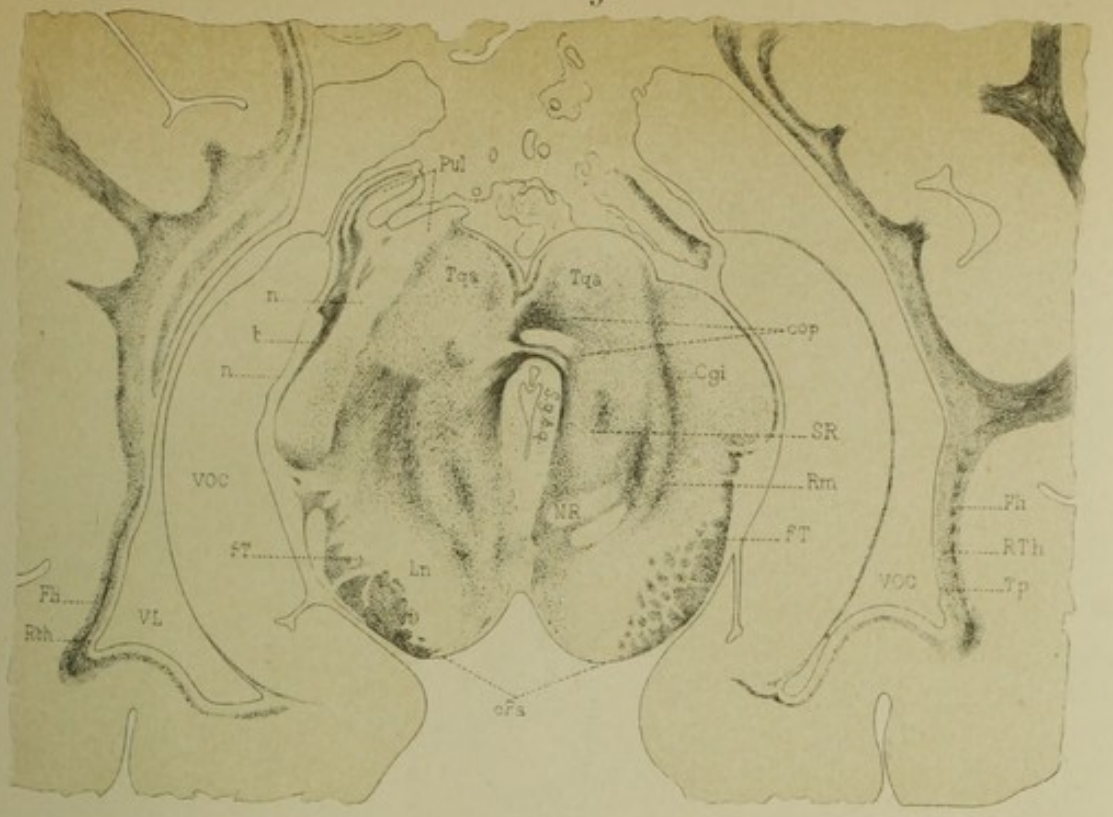

Fig. 2.

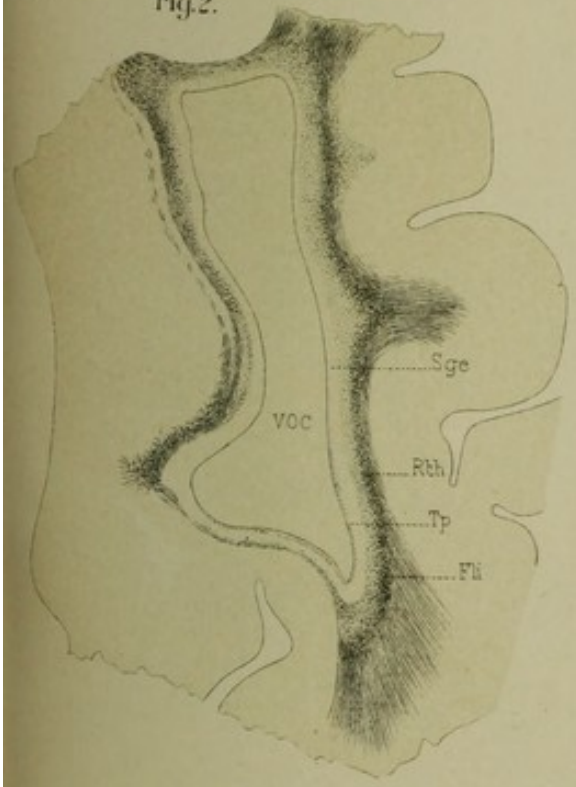

Fig. 4.

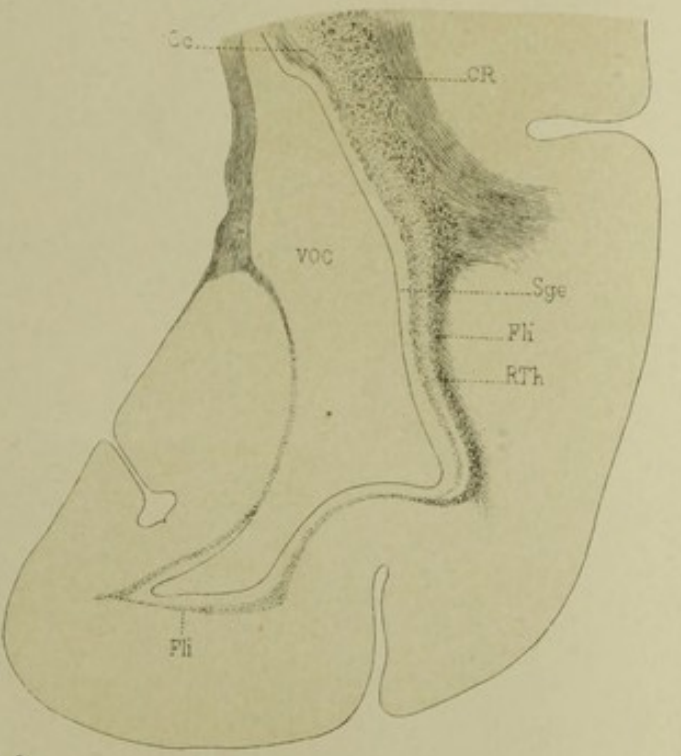

Fig. 6.

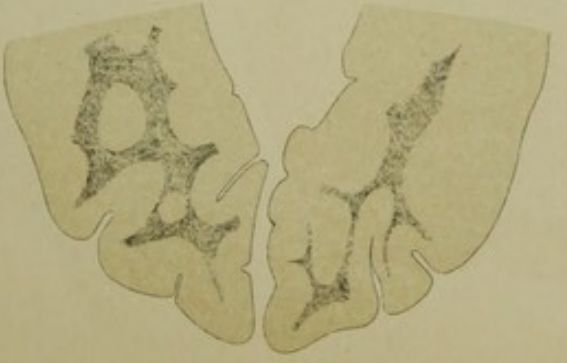

ROYAL COLLEGE OF SURGEONS OF ENGLAND
13 FEB 36
LIBRARY

Fig.1.

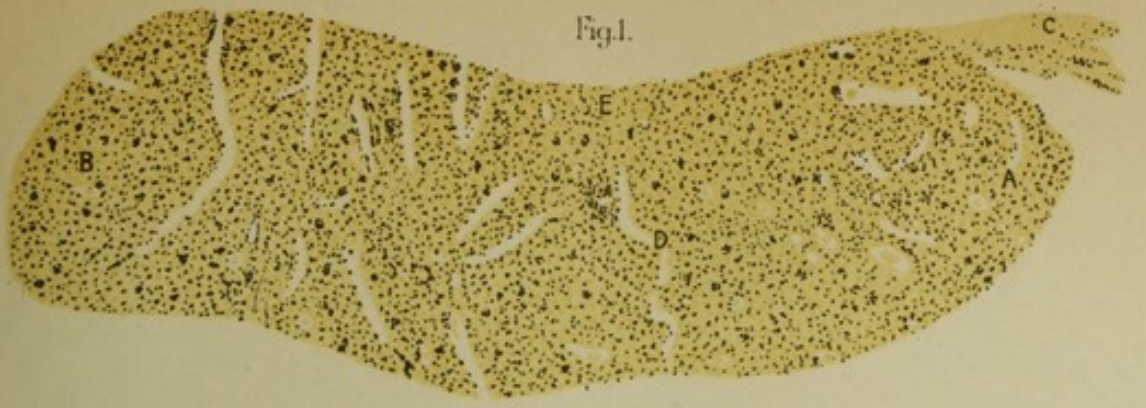

Fig.2.

Fig.3.

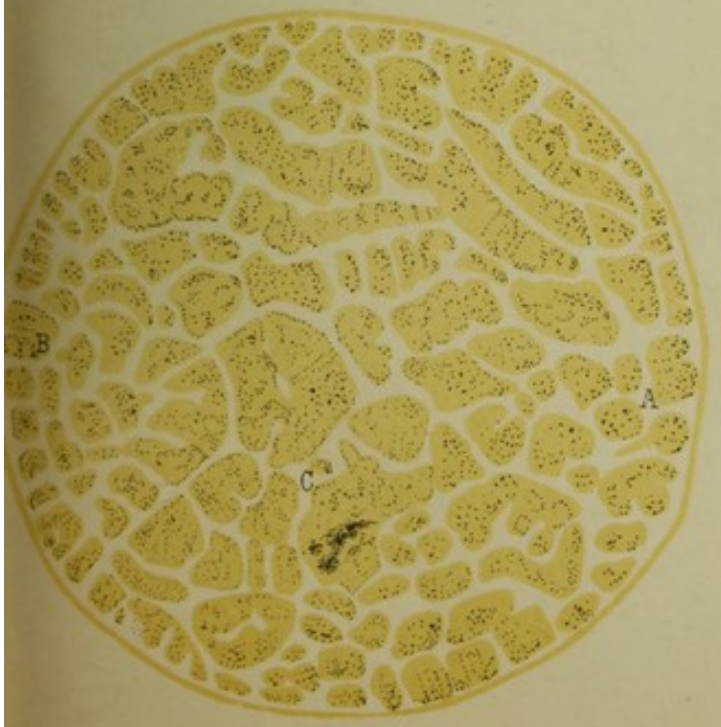

Fig.4.

Lit. Tacchinardi e Freganni Pavia

ROYAL COLLEGE OF SURGEONS OF ENGLAND
13 FEB 36
LIBRARY