

# **Untersuchungen über das verhalten der spinalganglien bei der tabes dorsalis.**

## **Contributors**

Wollenberg, Robert.  
Friedrichs Universität Halle-Wittenberg. hohen medicinischen facultät.  
Royal College of Surgeons of England

## **Publication/Creation**

Berlin : L. Schumacher, 1892.

## **Persistent URL**

<https://wellcomecollection.org/works/sv9xff9t>

## **Provider**

Royal College of Surgeons

## **License and attribution**

This material has been provided by This material has been provided by The Royal College of Surgeons of England. The original may be consulted at The Royal College of Surgeons of England. where the originals may be consulted. This work has been identified as being free of known restrictions under copyright law, including all related and neighbouring rights and is being made available under the Creative Commons, Public Domain Mark.

You can copy, modify, distribute and perform the work, even for commercial purposes, without asking permission.



Wellcome Collection  
183 Euston Road  
London NW1 2BE UK  
T +44 (0)20 7611 8722  
E [library@wellcomecollection.org](mailto:library@wellcomecollection.org)  
<https://wellcomecollection.org>

C. S. Skerrington

Untersuchungen

über das

London.  
(15.)

# Verhalten der Spinalganglien

bei der

## Tabes dorsalis.

---

Habilitationsschrift

einer

hohen medicinischen Facultät

der

vereinigten Friedrichs-Universität Halle-Wittenberg

behufs

Erlangung der venia legendi

vorgelegt von

Dr. med. **Robert Wollenberg.**


---

Mit zwei lithographirten Tafeln.

---

Berlin 1892.

Gedruckt bei L. Schumacher.



Untersuchungen  
über das  
Verhalten der Spinnorgane

# Tabes dorsalis

Hebilitationsschrift

von  
Dr. med. Robert Wulfsberg

Heidelberg

Dr. med. Robert Wulfsberg

Mit zwei tabulierten Tafeln

Berlin 1897

Verlag von J. Neumann, Neudamm

Die Untersuchung  
wird, wurden vorg  
bei der Tabes dors  
Veränderungen zu  
Diese Frage, welc  
gelegentlich berührt,  
tischer Untersuchun  
zunächst für die pa  
esse, so dass die un  
fenden Befunde gere  
im Verlaufe der Un  
welche mit Rücksic  
Physiologie einige B  
Zum besseren V  
zunächst einiger An  
merkungen.





## I.

### Einleitung.

---

Die Untersuchungen, über deren Ergebnisse nachstehend berichtet wird, wurden vorgenommen, um ein Urtheil darüber zu gewinnen, ob bei der *Tabes dorsalis* auch in den Spinalganglien sichere krankhafte Veränderungen zu Stande kommen, und welcher Art dieselben sind. Diese Frage, welche zwar schon von verschiedenen Forschern gelegentlich berührt, aber an der Hand allein entscheidender systematischer Untersuchungen bisher nicht definitiv beantwortet wurde, ist zunächst für die pathologische Anatomie der *Tabes* nicht ohne Interesse, so dass die unten folgende ausführliche Mittheilung der betreffenden Befunde gerechtfertigt erscheint. Ausserdem ergaben sich aber im Verlaufe der Untersuchungen noch weitere Schlussfolgerungen, welche mit Rücksicht auf gewisse Fragen der Anatomie und der Physiologie einige Beachtung verdienen.

Zum besseren Verständniss der späteren Ausführungen bedarf es zunächst einiger anatomischer und physiologischer Vorbemerkungen.



Die\*) Spinalganglien enthalten meist grosse rundliche Ganglienzellen, deren Zellsubstanz 12 bis 24 Stunden post mortem untersucht, als eine matt glänzende, schwach körnige Masse erscheint. Es bestehen jedoch Verschiedenheiten der einzelnen Zellen unter einander insofern, als sie je nach ihrem Reichthum an Körnern gröber oder feiner granulirt erscheinen und sich bei entsprechender Behandlung theils heller, theils dunkler färben\*\*). Ausserdem ist in manchen Zellen in der Peripherie eine lockere weniger körnerreiche und deshalb hellere Zone vorhanden. In der Zellsubstanz liegt ein Haufe von Pigmentkörnchen, gewöhnlich als eine compactere, an der einen Seite der Ganglienzelle gelegene Masse, zuweilen auch mehr zerstreut oder zu zwei Haufen angeordnet. — Der Kern liegt bald mehr central, bald mehr peripherisch. Er ist hell, ungefärbt, durchsichtig, homogen, scharf begrenzt und hebt sich von dem Zellprotoplasma immer scharf ab; in ihm liegt das gleichfalls abgegrenzte Kernkörperchen. Von den Zellfortsätzen wird weiter unten die Rede sein. — Jede Zelle ist eingeschlossen in eine Kapsel, welche aus einer Membran und einer diese von Innen bekleidenden Zellschicht besteht. Die Ganglienzellen liegen einzeln oder gruppenweise in ein interstitielles Bindegewebe eingebettet; dasselbe ist ziemlich dicht, theils mehr homogen, theils mehr körnig faserig und mit sehr gedrängt liegenden Kernen versehen. Die Kerne sind kugel- oder eiförmig.

Die Blutgefässe verlaufen in diesem Gewebe, sind meist von capillarem Kaliber und sammeln sich zum venösen Austritt.

\*) Dieser kurz zusammenfassenden Darstellung ist im Wesentlichen der Abschnitt aus Key und Retzius Studien in der Anatomie des Nervensystems und des Bindegewebes, II. Hälfte, 1. Abtheilung, Stockholm 1876 zu Grunde gelegt, ferner zum Theil die Arbeit von Erik Müller, Untersuchungen über den Bau der Spinalganglien. Separat-Abdr. aus Nord. med. Arkiv Bd. XXIII. No. 26. — Im Uebrigen s. nachstehende Literaturangaben.

\*\*) Vergl. hierzu Flemming. W., Vom Bau der Spinalganglien. Festschrift für Henle. 1882. — Kreyssig, Ueber die Beschaffenheit des Rückenmarkes bei Kaninchen und Hunden nach Phosphor- und Arsenikvergiftungen nebst Untersuchungen über die normale Structur desselben. Virchow's Archiv Bl. 102. — Fr. Schultze, XI. Wanderversammlung südwestdeutscher Neurologen und Irrenärzte zu Baden-Baden. 1886. Demonstration. Referat Neurol. Centralbl. 1886. — Flesch, Tageblätter der Naturforscher-Versammlung zu Magdeburg und zu Strassburg. — Flesch und Koneff, Bemerkungen über die Structur der Ganglienzellen. Neurol. Centralbl. 1886. — Koneff, Beiträge zur Kenntniss der Nervenzellen in den peripheren Ganglien. Dissert. Bern 1886.

Die in's Ga  
mehr und mehr  
ab, welche die  
und den Gangli  
worrene Geflech  
glienzellen in

Eine viel a  
Während z  
ker, Courvois  
genannt sein so  
Zahl unipolar  
der Peripherie  
Krause, Beale  
beziehungsweise  
nach der Periph  
eingehen. — Zw  
stehen vermittel  
auch nur einen  
Hier sind noch  
G. Fritsch\*)  
scher mit Ents  
Er fand nur de  
bezeichnete die  
unipolar. Hier  
ähnliche Verhäl  
mit Recht beto  
eine apolare.

Die Klarst  
Linie den Unter  
S. Ramón y C.

\*) G. Fritsch  
nervensystems von  
tomie. 1886.

\*\*) W. His, H  
für Anatomie und  
\*\*\*) S. Ramón  
cellules nerveuses  
No. 21 und 22.

†) v. Lenhos  
fasern bei dem Ve  
tot in Vesalianum



Die in's Ganglion eintretenden Nervenwurzelstämmchen verlieren mehr und mehr ihre Sonderung, von ihnen lösen sich kleine Bündel ab, welche die Gangliensubstanz zwischen den Ganglienzellenhaufen und den Ganglienzellen durchziehen. Abgezweigte Fasern bilden verworrene Geflechte im interstitiellen Gewebe und umspinnen die Ganglienzellen in Maschen (vergl. hierzu Fig. 1, Taf. IV.).

Eine viel umstrittene Frage ist die der Zellfortsätze.

Während zahlreiche Forscher, von denen hier Axmann, Kölliker, Courvoisier, Fränzel, Schwalbe, Rawitz, und Flemming genannt sein sollen, die Zellen durchweg oder doch in überwiegender Zahl unipolar sein und die von ihnen entspringenden Fasern nach der Peripherie ziehen liessen, traten andere Autoren wie Remak, Krause, Beale, R. Wagner dafür ein, dass man es mit bipolaren beziehungsweise multipolaren Zellen zu thun habe, welche sowohl nach der Peripherie als auch nach dem Centrum hin Verbindungen eingehen. — Zwischen den Vertretern dieser extremen Richtungen stehen vermittelnd Ranvier, Retzius und Stiénon, welche zwar auch nur einen Fortsatz aber mit späterer Theilung annehmen. — Hier sind noch besonders zu erwähnen die Untersuchungen von G. Fritsch\*) an *Lophius piscatorius*, auf Grund deren dieser Forscher mit Entschiedenheit für die Multipolarität der Zellen eintrat. Er fand nur den einen Fortsatz über die anderen überwiegend und bezeichnete die Zellen dementsprechend als regentipolar oder pseudo-unipolar. Hiernach vermuthete er auch für die übrigen Thierarten ähnliche Verhältnisse, zumal eine wirklich unipolare Zelle, wie Fritsch mit Recht betont, für den Organismus nicht viel mehr Werth hat als eine apolare.

Die Klarstellung dieser Verhältnisse verdanken wir in erster Linie den Untersuchungen von W. His\*\*), ferner auch denjenigen von S. Ramón y Cajal\*\*\*) und v. Lenhossek†). Hiernach erscheinen

\*) G. Fritsch, Ueber einige bemerkenswerthe Elemente des Centralnervensystems von *Lophius piscatorius*. Archiv für mikroskopische Anatomie. 1886.

\*\*) W. His, Histogenese und Zusammenhang der Nervelemente. Archiv für Anatomie und Physiologie. Anatom. Abth. 1891. Suppl.-Band.

\*\*\*) S. Ramón y Cajal A quelle époque apparaissent les expansions des cellules nerveuses de la moëlle épinière du poulet. Anatom. Anzeiger. 1890. No. 21 und 22.

†) v. Lenhossek, Zur Entstehung der Nervenzellen und der Nervenfasern bei dem Vogelembryo. — Mittheilungen aus dem anatomischen Institut im Vesalianum. Basel 1890.



die Spinalganglienzellen bei sämtlichen Geschöpfen Anfangs bipolar\*). His spricht sich selbst darüber folgendermassen aus\*\*): „Die sensibeln Wurzeln stammen aus den Spinalganglien. Die Zellen derselben nehmen bipolare Gestalt an und verlängern sich in zwei feine Nervenfortsätze, von welchen der eine centralwärts, der ander peripherwärts weiter wächst. — Die Form der spinalen Ganglienzellen bietet von früh ab gewisse Eigenthümlichkeiten: die beiden Nervenfortsätze gehen von dem einen Rande der Zelle ab, die eine in der gradlinigen Verlängerung der anderen. Der Kern nebst der Hauptmasse des Zellleibes liegt sonach excentrisch zur Faser. — Die Umwandlung der bipolaren Ganglienzellen in unipolare vollzieht sich nur sehr langsam. — Einzelne Zellen erscheinen etwas stärker ausgebaucht und ihr längster Durchmesser stellt sich schräg zur Nervenfasern. Von da ist, wie man sieht, nur noch ein kleiner Schritt zur Bildung der Ranvier'schen Tfasern“.

Hiermit ist also der anatomische Nachweis dafür erbracht, dass die Spinalganglienzellen ihrer Anlage nach ebenso wohl zur Wirkung in centripetaler wie in centrifugaler Richtung fähig sind. Die Ergebnisse der physiologischen Forschung bestätigen dies vollkommen.

Bekanntlich hat Waller\*\*\*) durch seine klassischen Durchschneidungsversuche die fundamentale Thatsache nachgewiesen, dass die sensibeln Nervenfasern zu Grunde gehen, wenn ihre Continuität mit den Spinalganglien aufgehoben ist, dass die letzteren die trophischen Centren für die sensibeln Fasern darstellen. Diese nutritive Kraft entfalten die Ganglien sowohl in centraler als auch in peripherer Richtung. Ob die Durchschneidung zwischen Rückenmark und Ganglion innerhalb der hinteren Wurzel oder peripher vom Ganglion vor der Vereinigung mit der vorderen Wurzel stattgefunden hat, immer degenerirt das vom Ganglion abgetrennte Stück, während das an ihm verbleibende keine Veränderungen erfährt, soweit solche nicht durch

\*) Vergl. auch Waldeyer, Ueber einige neuere Forschungen im Gebiete der Anatomie des Nervensystems. Leipzig 1891. S. 42 und 43.

\*\*) W. His, Vortrag über Histogenese und den Zusammenhang der Nervenlemente auf dem X. internationalen medicinischen Congress.

\*\*\*) Zusammenfassung der einzelnen Waller'schen Mittheilungen in Du Bois-Reymond's Archiv 1852.

Ferner VI. Mémoire sur le système nerveux. Comptes rend. de l'Académie des Sciences 1851. p. 979. — VII. Mémoire sur le système nerveux. Ibid. p. 301. T. XXXV. — VIII. Mémoire sur le système nerveux. Ibid. p. 561. T. XXXV. — IX. Mémoire sur le système nerveux. Ibid. p. 378. T. XXXVI.

directe Verletzungen  
ist mit Bezug auf  
nicht ohne Interess  
in Folge von Nebe  
durchschnittenen  
mit seinem Centru  
terierten Fasern so  
sie sich theilten u  
In dem Ganglion s  
lung von Zellen zu  
im Wesentlichen zu  
Die Waller'sch  
sind seitdem vielfa  
cher die ersten  
Ganglions und der  
Nerven hervorbob,  
von Milne Edwa  
Stiénon†††). —  
stellen, wie weit  
zu einem endgült  
Fortsatz degeneri  
30–30 Tage nac  
beide Fortsätze ih  
lich wurden auch  
mit Fetttropfchen  
Die Resultate

\*) Cl. Bernard  
Bergström, Paris 185  
\*\*) Milne Edw  
de l'homme et des ar  
\*\*\*) Schiff, Sur  
riennent dans les ner  
†) Bidder, Er  
Bois-Reymond's 2  
††) Ranvier,  
†††) Stiénon,  
les vertébrés supérie  
\*) Joseph,  
mond's Archiv 188  
\*\*) Vejas, E  
glen. Dissertation.



directe Verletzungen des Ganglions selbst hervorgerufen werden. Es ist mit Bezug auf die später mitzutheilenden pathologischen Befunde nicht ohne Interesse, dass Waller selbst bei zahlreichen Versuchen in Folge von Nebenverletzungen den Rest der central vom Ganglion durchschnittenen hinteren Wurzel, obwohl er noch im Zusammenhang mit seinem Centrum war, vollkommen degenerirt fand und die degenerirten Fasern so weit in das Ganglion hinein verfolgen konnte, bis sie sich theilten und mit anderen, vollkommen normalen vereinigten. In dem Ganglion schienen diese atrophischen Fasern in einer Anhäufung von Zellen zu endigen, welche ebenfalls verändert waren und im Wesentlichen nur aus einer leeren Kapsel zu bestehen schienen.

Die Waller'schen Befunde und die aus denselben gezogenen Schlüsse sind seitdem vielfach bestätigt worden, so von Cl. Bernard\*), welcher die ersteren noch insofern ergänzte, als er die Integrität des Ganglions und der hinteren Wurzel nach peripherer Durchtrennung des Nerven hervorhob, worüber Waller selbst sich nicht aussprach; ferner von Milne Edwards\*\*), Schiff\*\*\*), Bidder†), Ranvier††) und Stiénon†††). — Der letztgenannte Forscher versuchte auch festzustellen, wie weit die Degeneration in der T-faser reichte, ohne aber zu einem endgültigen Resultat zu kommen. Mitunter war nur ein Fortsatz degenerirt, bisweilen schienen aber bei Fröschen, welche 20—30 Tage nach der Durchschneidung untersucht wurden, auch beide Fortsätze ihre normale Structur eingebüsst zu haben. Schliesslich wurden auch die Ganglienzellen mitergriffen, ihr Protoplasma war mit Fetttröpfchen bedeckt und der Kern undeutlich\*†).

Die Resultate, welche Vejas\*\*†) bei seinen Versuchen erzielte,

\*) Cl. Bernard, Leçons sur la physiologie et la pathologie du système nerveux. Paris 1858.

\*\*) Milne Edwards, Leçons sur la physiologie et l'anatomie comparée de l'homme et des animaux. 1878/79.

\*\*\*) Schiff, Sur la régénération des nerfs et sur les altérations qui surviennent dans les nerfs paralysés. Comptes rendus t. XXXVIII.

†) Bidder, Erfolge von Nervendurchschneidung an einem Frosche. Du Bois-Reymond's Archiv 1865.

††) Ranvier, Leçons sur l'histologie du système nerveux. Paris 1878.

†††) Stiénon, Recherches sur la structure des Ganglions spinaux chez les vertébrés supérieurs. Annal. de l'Université de Bruxelles 1880.

\*†) Joseph, Zur Physiologie der Spinalganglien. Du Bois-Reymond's Archiv 1887. S. 301.

\*\*†) Vejas, Ein Beitrag zur Anatomie und Physiologie der Spinalganglien. Dissertation. München 1883.



wichen in mehrfacher Hinsicht wesentlich von denen Waller's ab. So fand Vejas nach Durchreissung der hinteren Wurzel (zwischen Rückenmark und Ganglion) weder an jenem noch an diesem Ueberbleibsel von erhaltenen sensibeln Fasern. Das Ganglion selbst fand er bei dieser Versuchsanordnung intact, dagegen ging es bei Durchtrennung der Fasern peripher von ihm zu Grunde. Die Schlüsse, welche Vejas aus seinen Untersuchungen zog, waren theils anatomischer, theils physiologischer Art. Zunächst erklärte er die Zellen für unipolar, wobei er sich wesentlich darauf stützte, dass nach Zerstörung der centralen Fasern das Ganglion erhalten bliebe, nach Trennung des peripheren Stammes aber zu Grunde ginge (auch die Ganglienzellen?).

Was die Function betrifft, so nimmt Vejas an, dass von diesen unipolaren Ganglienzellen unabhängige, nach der Peripherie gerichtete Fasern entspringen, „die mit einer bisher unbekannten Function betraut sind“. Von einem trophischen Einfluss der Ganglien auf die sensibeln Fasern will er nichts wissen. Zur Begründung seiner Ansichten führt Vejas zwei Befunde aus der Pathologie an: Die Veränderungen der Spinalganglien bei Herpes zoster, welche eine Bestätigung der alten Axmann'schen Hypothese von dem trophischen Einfluss der Ganglien auf die peripheren Gewebe zu enthalten scheinen, und das Verhalten der hinteren Wurzeln bzw. der Spinalganglien bei der Tabes dorsalis. In letzterer Hinsicht betont er, dass die von Luys aufgestellte Behauptung, wonach die Ganglien bei der Tabes „die regressive Degeneration“ durchmachten und ihre Zellen grosse Mengen von Fettkörnchen erkennen liessen, durch Charcot und Vulpian\*) widerlegt sei, welche in ihren untersuchten Fällen die sensibeln Fasern nur vom Rückenmark bis zum Ganglion degenerirt, das letztere selbst und den peripheren Stamm aber vollständig intact fanden. Wenn aber dieses Stehenbleiben des Processes am Ganglion mit dem trophischen Einflusse desselben im Sinne Waller's auch wohl vereinbar sei, so bliebe doch unverständlich, warum dieser Einfluss nur den peripheren Stamm und nicht auch den centralen geschützt habe, da er sich von einer bipolaren Zelle aus nach beiden Richtungen in gleicher Weise geltend machen müsste.

Durch diese mit grosser Sicherheit gegen Waller erhobenen Einwände erschien also nicht nur die trophische Function der Ganglien, sondern auch die „action bipolaire“ (Waller) derselben in Frage gestellt.

\*) Vulpian et Charcot, Comptes rendus de la Soc. de Biol. 1862.

Die Vejas'schen Be-  
stätigt worden. Bereits  
seinen das Waller'sche  
und auch die Untersuchen  
lichen das gleiche Resultat  
sicher die Waller'schen I  
lich, dass sowohl nach I  
pher vom Ganglion ein  
auch nach Durchschneiden  
des gemischten Nerven de  
centripetalen Nervenfasern  
Joseph hält hiernach  
Fasern für erwiesen, we  
hindurchgeben, ohne mit  
ten, und sich der Periph  
rungscentrum im Rücken  
den Fasern zurückstehen  
ganglienzellen Lebensbe  
Im Zusammenhang  
pathologischen Beobacht  
und Homén††) besor  
Autoren fanden bei ih  
eine eigenthümliche A  
allerdings sehr wesent  
terschied. Sie betraf  
sibeln Fasern, da sich  
tene fanden. Die Verä  
verfolgen, während ob

\*) Kahler, Ueber  
gen. Vortrag vom 17. J  
No. 31.

\*\*) M. Joseph l. c.  
(S. auch das Literaturver

\*\*\*) C. Friedländer  
ren und des Rückenmarks  
1886. No. 23.

†) F. Krause, Ueb  
tion. Verhandlungen des C

††) Homén, E. A., D  
schen Nerven, den Spinal  
tation. Neurol. Centralbl.



Die Vejas'schen Beobachtungen sind nun von keiner Seite bestätigt worden. Bereits im Jahre 1884 berichtete Kahler\*) über seinen das Waller'sche Gesetz vollkommen bestätigenden Befund; und auch die Untersuchungen von M. Joseph\*\*) hatten im Wesentlichen das gleiche Resultat, nur in einem Punkte glaubte dieser Forscher die Waller'schen Befunde ergänzen zu können. Er fand nämlich, dass sowohl nach Durchschneidung des gemischten Nerven peripher vom Ganglion ein Theil der Fasern der hinteren Wurzel als auch nach Durchschneidung der hinteren Wurzel ein Theil der Fasern des gemischten Nerven degenerirte. Demnach musste ein Theil der centripetalen Nervenfasern von den Spinalganglien unabhängig sein. Joseph hält hiernach das Vorhandensein einer Gattung directer Fasern für erwiesen, welche vom Rückenmark durch das Ganglion hindurchgehen, ohne mit den Zellen desselben in Verbindung zu treten, und sich der Peripherie zuwenden. Dieselben sollen ihr Ernährungscentrum im Rückenmark haben und übrigens an Zahl weit hinter den Fasern zurückstehen, für welche die Verbindung mit den Spinalganglienzellen Lebensbedingung ist.

Im Zusammenhang mit diesen Befunden Joseph's gewinnen die pathologischen Beobachtungen von Friedländer\*\*\*), F. Krause\*\*\*†) und Homén††) besonderes Interesse. Die erstgenannten beiden Autoren fanden bei ihren Untersuchungen an Amputationsstümpfen eine eigenthümliche Atrophie sensibler Nervenfasern, welche sich allerdings sehr wesentlich von der Waller'schen Degeneration unterschied. Sie betraf augenscheinlich nur bestimmte Arten der sensibeln Fasern, da sich immer neben den atrophirten auch wohl erhaltene fanden. Die Veränderungen liessen sich bis in die Spinalganglien verfolgen, während oberhalb derselben die Nervenfasern nur eine

\*) Kahler, Ueber die Unheilbarkeit gewisser Rückenmarkserkrankungen. Vortrag vom 17. Juli 1884. — Prager medicin. Wochenschrift 1884. No. 31.

\*\*) M. Joseph l. c. Vergl. auch die übrigen Arbeiten dieses Autors. (S. auch das Literaturverzeichniss am Schlusse.)

\*\*\*) C. Friedländer und F. Krause, Ueber Veränderungen der Nerven und des Rückenmarkes nach Amputationen. Fortschritte der Medicin. 1886. No. 23.

†) F. Krause, Ueber aufsteigende und absteigende Nervendegeneration. Verhandlungen des Chirurgen-Congresses 1887.

††) Homén, E. A., Die histologischen Veränderungen in den peripherischen Nerven, den Spinalganglien und dem Rückenmark in Folge von Amputation. Neurol. Centralbl. VII. 1. Heft.



Abnahme ihrer Anzahl, aber keine histologischen Abweichungen mehr zeigten. Zur Erklärung dieses Verhaltens wird die Hypothese aufgestellt, dass die atrophirt gefundenen Fasern solche sind, welche in specifischen Endapparaten der Peripherie enden, von denen sie durch die Amputation abgetrennt sind. — Krause fand dann bei Fortsetzung dieser Untersuchungen auch in Fällen, wo die Nervenunterbrechung nicht durch Durchschneidung, sondern durch gangränöse Processe erfolgt war (Diabetes, Frost, Senium), dasselbe Verhalten, nur mit der Modification, dass in diesen frischeren Fällen an den degenerirten Nervenfasern hier und da Reste des Markes in Gestalt von feinen Kugeln und Körnchen nachweisbar waren; hiernach nahm Krause jetzt keine einfache Atrophie, sondern eine echte Waller'sche Degeneration an. Durch Thierversuche wurde nun weiter festgestellt, dass im peripheren Nerverabschnitt nach Durchtrennung in der Continuität eines Nerven (sensibel) eine geringe Anzahl markhaltiger Nervenfasern dauernd erhalten bleibt, im centralen Abschnitt dagegen eine genau ebenso grosse Anzahl degenerirt. Krause schliesst aus den Ergebnissen des Thierexperimentes, dass auch beim Menschen, wo die Zahl der im centralen Abschnitt zu Grunde gehenden Fasern ausserordentlich gross ist, im peripheren Abschnitt eine entsprechend grosse Zahl intact bleiben muss. Die hierauf gegründete, die Befunde mit dem Waller'schen Gesetz in Einklang bringende Hypothese wurde bereits oben erwähnt.

Homén fand in den Amputationsnerven ungefähr dieselben Veränderungen, wenn auch nicht so hochgradig. Er konnte sie noch in den hinteren Wurzeln und in den Spinalganglien schwach nachweisen, auch die Ganglienzellen zeigten eine allerdings nicht sichere und geringe Atrophie. Was die Art der Veränderungen betrifft, so konnte Homén an den Nervenfasern nur eine einfache Atrophie ohne eigentliche Veränderungen der histologischen Structur nachweisen. Gegen die Krause'sche Theorie verhielt er sich skeptisch, dagegen nahm er auf Grund seiner, unten zu erwähnenden Rückenmarksbefunde an — übrigens in Uebereinstimmung mit Friedländer und Krause —, dass die hintere laterale Zellengruppe der Lendenmarksvorderhörner sensible Functionen besitze.

In Folge der erwähnten Untersuchungen, durch deren Ergebnisse die Waller'schen Befunde theils berichtet, theils ergänzt werden sollten, nahmen in neuester Zeit Singer und Münzer\*) die Versuche wieder auf. Sie bedienten sich der Marchi'schen Methode, welche

\*) Singer und Münzer, Beiträge zur Anatomie des Centralnerven-

ohne Zweifel zum Nach-  
geignet ist. Trotzdem  
nicht und die Josep  
nämlich anstatt der v  
ren Nerven im Gangl  
tiellen Degeneration b  
des Ischiadicus am A  
niemals eine echte De  
berung des entsprechen  
sich auch bei den von  
benen Veränderungen  
bei peripherer Durchse  
kommt, handelt, wel  
zu thun hat.

Fassen wir nu  
herrschenden Ans  
die Waller'schen  
antastbare Grund  
verschiedenheit i  
directen, vom Ge  
seph nachgewiesen  
auch die pathologi  
zu sprechen schein  
genügenden Erklär  
entsprechende Verh  
und Josep\*) aus  
Nervenfasern giebt  
dingungen erfüllt s  
trophischen Centru  
tioneller Erregungen  
Fasern befindet, ob  
(Krause) muss dal  
Entdeckung zu erin

systems insbesondere  
mie der Wissenschaften  
1890.

\*) Gad und Jos  
Nervenzellen in dem  
1890. S. 209.

\*) v. Lenhoss



ohne Zweifel zum Nachweis feinsten Veränderungen in hohem Grade geeignet ist. Trotzdem konnten sie die Vejas'schen Angaben gar nicht und die Joseph'schen nur bedingt bestätigen. Sie fanden nämlich anstatt der von Joseph nach Durchschneidung des peripheren Nerven im Ganglion und der hinteren Wurzel constatirten partiellen Degeneration bei entsprechenden Versuchen (Durchschneidung des Ischiadicus am Austritt) centralwärts von der Durchschneidung niemals eine echte Degeneration, wohl aber eine deutliche Verschmälerung des entsprechenden Hinterstranges. Sie sind der Ansicht, dass es sich auch bei den von Friedländer, Krause und Homén beschriebenen Veränderungen doch nur um eine einfache Atrophie, wie sie bei peripherer Durchschneidung auch an den motorischen Nerven vorkommt, handelt, welche mit der Waller'schen Degeneration nichts zu thun hat.

Fassen wir nach dem Vorstehenden die gegenwärtig herrschenden Anschauungen zusammen, so sehen wir, dass die Waller'schen Befunde immer noch die sichere und unantastbare Grundlage derselben bilden. Eine Meinungsverschiedenheit besteht nur mit Bezug auf die Frage der directen, vom Ganglion unabhängigen Fasern, wie sie Joseph nachgewiesen zu haben meint, und für deren Vorhandensein auch die pathologischen Befunde von Friedländer und Krause zu sprechen scheinen. Es fehlt einstweilen noch durchaus an einer genügenden Erklärung für dieses dem Waller'schen Schema nicht entsprechende Verhalten. Vielleicht ist die in der Arbeit von Gad und Joseph\*) ausgesprochene Hypothese richtig, dass es nämlich Nervenfasern giebt „für deren normale Erhaltung zwei getrennte Bedingungen erfüllt sein müssen, einmal ihr Zusammenhang mit einem trophischen Centrum und ausserdem der continuirliche Zufluss functioneller Erregungen“. Wo sich das trophische Centrum für diese Fasern befindet, ob im Rückenmark (Joseph) oder an der Peripherie (Krause) muss dahingestellt bleiben. Es sei gestattet, hier an eine Entdeckung zu erinnern, welche in neuerer Zeit von v. Lenhossek\*\*) systems insbesondere des Rückenmarkes. Denkschriften der Kaiserl. Akademie der Wissenschaften. Mathematisch-naturwissenschaftl. Klasse. Bd. 57. 1890.

\*) Gad und Joseph, Ueber die Beziehungen der Nervenfasern zu den Nervenzellen in den Spinalganglien. Archiv für Anatomie und Physiologie. 1889. S. 209.

\*\*) v. Lenhossek, Ueber Nervenfasern in den hinteren Wurzeln, welche



und S. Ramón y Cajal\*) gemacht worden ist und gerade mit Rücksicht auf die vorstehenden Ausführungen nicht ohne Interesse ist: Es sind dies Fasern in den hinteren Wurzeln des Hühnchens, die aus einer der lateralen Ganglienzellen des Vorderhorns entspringen, nach hinten ziehen, dann plötzlich unter rechtem Winkel in die hintere Wurzel einbiegen und das Spinalganglion durchsetzen, ohne mit einer Zelle desselben in Verbindung zu treten. Wir haben nun oben bereits kurz erwähnt, dass Friedländer, Krause und Homén die Ganglienzellen der hinteren lateralen Gruppe des Lendentheilvorderhorns bei ihren Untersuchungen verändert fanden und daraus die Annahme einer sensibeln Function dieser Zellen herleiteten. Durch die Combination dieser Befunde mit der oben erwähnten, zunächst allerdings nur für das Hühnchen geltenden Entdeckung Lenhossek's und Ramón's wird der Gedanke nahe gelegt, ob nicht auch beim Menschen Fasern mit einer solchen Verlaufsweise nachweisbar sind, vielleicht durch entsprechende pathologische Beobachtungen.

Nach diesen orientirenden Vorbemerkungen, auf welche unten zurückzukommen sein wird, wende ich mich zu meinem eigentlichen Gegenstande, dem Verhalten der Spinalganglien bei der Tabes dorsalis.

Bereits in der älteren Literatur finden sich einige Angaben hierüber. Die Befunde von Luys wurden oben kurz erwähnt. Dieser Autor\*\*) fand bei der Tabes in den Spinalganglien grosse Mengen von Fettkörnchen und nahm auf Grund seiner Befunde eine regressive Degeneration der Ganglien an.

Es wurde auch bereits darauf hingewiesen, dass diese Angaben von Charcot und Vulpian nach einer Mittheilung in der Société de Biologie nicht bestätigt wurden.

In einer ausführlicheren Arbeit hat dann Vulpian\*\*\*) im Jahre

aus dem Vorderhorn entspringen. Anatomischer Anzeiger 1890. No. 13 und 14.

\*) S. Ramón y Cajal, Anatom. Anzeiger 1890. No. 22. S. 631.

\*\*) Das Buch von Luys: *Recherches sur le système nerveux*, Paris 1862 war mir leider im Original nicht zugänglich. — Die obigen Daten sind der Dissertation von P. Vejas: „Ein Beitrag zur Anatomie und Physiologie der Spinalganglien“ (S. 22), München 1883, entnommen.

\*\*\*) Vulpian, *Notes sur l'état des nerfs sensitifs, des ganglions spinaux et du grand sympathique dans les cas de sclérose des faisceaux postérieurs de la moëlle épinière avec atrophie des racines postérieures*. Archives de Physiologie 1868.



1868 im Anschluss an einige Fälle von ausgesprochener Hinterstrangsklerose die vorliegende Frage einer eingehenderen Besprechung unterzogen. — Die mitgetheilten Krankengeschichten und anatomischen Befunde sind kurz folgende:

Beobachtung I. Frau von 60 Jahren. — Krankheitsdauer 33 Jahre.

Klinische Symptome. Ataxie. Schwäche der unteren Extremitäten. Sensibilitätsstörungen daselbst. Obere Extremitäten nicht betheiligt. Tod an Pneumie. Anatomischer Befund. Typische graue Degeneration der Hinterstränge und Atrophie der hinteren Wurzeln. — Zwei Spinalganglien aus dem mittleren Brusttheil wurden mikroskopisch untersucht und durchaus normal befunden. Die Zellen waren ziemlich stark pigmentirt, zeigten aber keine ausgesprochene Anomalie. — Die Nervenfasern konnten nur beim Austritt am peripheren Ende des Ganglions untersucht werden, sie waren hier atrophisch. Am centralen Ende waren sie zu kurz abgeschnitten und konnten nicht mehr beurtheilt werden.

Beobachtung II. Frau von 61 Jahren. — Krankheitsdauer 14 Jahre.

Klinische Symptome. Motorische Schwäche der unteren Extremitäten. Ataxie. Sensibilitätsstörungen. Heftige Schmerzkrisen.

Anatomischer Befund. Typische graue Degeneration der Hinterstränge. Hochgradige Atrophie der hinteren Wurzeln. Die untersuchten Spinalganglien waren normal. Die Ganglienzellen ziemlich stark pigmentirt, aber doch nicht reichlicher als sonst in diesem Alter. Die Nervenfasern beim Austritt aus dem Ganglion normal. Hautnerven gesund.

Beobachtung III. Frau von 41 Jahren. — Krankheitsdauer 6 Jahre.

Klinische Symptome. Ataxie. Schwindel. Gehstörung. — Allmälige Abnahme der Kräfte und des Sehvermögens. — Augenmuskellähmung. Sensibilitätsstörung. Lancinirende Schmerzen.

Anatomischer Befund. Graue Degeneration der Hinterstränge. Vordere Wurzeln normal, hintere ganz grau und atrophisch, bis zum Eintritt in's Ganglion. — Die untersuchten Spinalganglien normal. Die Zellen ziemlich stark pigmentirt, aber hinsichtlich der Grösse, Gestalt, des Kernes und Kernkörperchens ohne jegliche Anomalie.

Die aus dem Ganglion austretenden Nervenfasern normal. Hautnerven desgleichen.



Beobachtung IV. Frau von 59 Jahren. — Krankheitsdauer ungefähr 9 Jahre.

Klinische Symptome. Störungen der Sensibilität und Motilität.

Anatomischer Befund. Graue Degeneration der Hinterstränge und Atrophie der hinteren Wurzeln. Die Spinalganglien normal. — Hautnerven gesund.

Die Ganglien wurden also immer gesund befunden und ebenso die Hautnerven, soweit dieselben untersucht wurden. Die Fasern der hinteren Wurzel (zwischen Rückenmark und Ganglion) waren in allen Fällen atrophisch, dagegen die am peripheren Pol des Ganglions eintretenden, mit Ausnahme eines Falles (Beobachtung I), in welchem Vulpian aber selbst an der Richtigkeit der Untersuchung zweifelt, vollständig normal. — Hierin sah Vulpian eine wenigstens theilweise Bestätigung des Waller'schen Gesetzes, insofern als das Ganglion für das Fortschreiten des Processes vom Centrum nach der Peripherie hin eine „Barrière infranchissable“ bildete und wenigstens für die peripherisch von ihm gelegenen Nervenfasern seine nutritive Kraft bethätigte. Dabei entging ihm aber andererseits der Widerspruch keineswegs, welcher darin liegt, dass die hinteren Wurzeln trotz ihres Zusammenhanges mit dem intacten Ganglion atrophisch gefunden wurden. — Vulpian knüpft sodann an seine Befunde einige Betrachtungen über den Ausgangspunct des tabischen Processes, indem er die Frage aufwirft, ob derselbe in den Hintersträngen oder in den hinteren Wurzeln oder vielleicht gleichzeitig in diesen und jenen zu suchen sei. Er kommt auf Grund seiner Erfahrungen zu dem Resultat, dass die Hinterstränge vor den hinteren Wurzeln erkranken und dass die letzteren gegen ihre Ganglien hin degeneriren, wobei allerdings der Widerspruch zwischen anatomischem Befunde und physiologischem Experiment unaufgeklärt bleibt.

Aus der Literatur der folgenden Jahre ist zunächst eine Bemerkung von Pierret\*) zu erwähnen, welche sich in einer Arbeit desselben findet. Es wurde bei einem Tabiker nur ein Ganglion des Lendentheils untersucht. Das Bindegewebe erwies sich als vermehrt, die Nervenzellen zeigten keine Abnormität. Die Nervenfasern waren unterhalb des Ganglions vollkommen normal, während sie im Bereich der hinteren Wurzeln eine hochgradige Atrophie mit Bindegewebsvermehrung erkennen liessen.

\*) Pierret, M.A., Sur les altérations de la substance grise de la moëlle épinière dans l'ataxie locomotrice. Archiv de Physiologie 1870, p. 608.



Weiterhin untersuchte Arndt\*) bei einem 38jährigen Tabes-Paralytiker einige Spinalganglien. Er fand eine sehr starke Pigmentirung der Ganglienzellen und Umwandlung des Markes vieler Nervenfasern in braunes Pigment. Arndt hält diese Veränderungen für Zeichen eines atrophischen Processes.

Aus den Jahren 1882, 1883 und 1884 liegen dann Arbeiten von Dejerine vor, welche für uns von Interesse sind. Die Anregung zu diesen Untersuchungen war durch die zuerst von Westphal nachgewiesenen Degenerationsprocesse der sensibeln Nerven bei der Tabes gegeben worden. Dejerine wollte den Nachweis führen, dass diese Degeneration eine selbstständige, von den centralen Veränderungen unabhängige sei. Im Jahre 1882 berichtete er in der Société de Biologie\*\*) über einen Fall von 10jähriger Tabes, in welchem er die zu anästhetischen Hautstellen gehörenden Nerven fast in demselben extremen Masse degenerirt fand wie die hinteren Wurzeln. Die Ganglien waren normal, ebenso auch die Nervenfasern peripher vom Ganglion.

In einer Arbeit desselben Autors aus dem Jahre 1883\*\*\*) wird dieser Fall genauer beschrieben und noch ein zweiter hinzugefügt, welcher eine Frau von 55 Jahren betraf. Die Krankheitsdauer war unbestimmt. Die klinischen Symptome waren die gewöhnlichen inclusive einer Augenmuskellähmung. Bei der Autopsie fand sich eine typische Hinterstrangsklerose, welche bis zur Mitte des Brustmarkes hinaufreichte, Atrophie der hinteren Wurzeln, Veränderungen der Hautnerven. Es wurden ferner untersucht 5 Lumbalganglien-Paare und einige Cervicalganglien. Die Härtung erfolgte in absolutem Alkohol, die Färbung in Picrocarmin. Es fanden sich weder von Seiten der Zellen, noch von Seiten des interstitiellen Bindegewebes irgendwelche Veränderungen. Die hinteren Wurzeln unterhalb der Ganglien und die vorderen Wurzeln waren gleichfalls normal. Hieraus schliesst Dejerine auf die peripherische Natur der Hautnerven-

---

\*) Arndt, Aphorismen zur pathologischen Anatomie der Centralorgane des Nervensystems. Virchow's Archiv Bd. 61.

\*\*) Bericht über den Vortrag (Soc. de Biol. 18. III. 82) im Neurol. Centralbl. I. No. 8.

\*\*\*) Dejerine, Des altérations des nerfs cutanés chez les ataxiques, de leur nature périphérique et du rôle joué par ces altérations dans la production des troubles de la sensibilité que l'on observe chez ces malades. Archiv. de Physiologie 1883.



veränderungen. — Diese Annahme fand er bestätigt durch das Untersuchungsergebniss in zwei weiteren Fällen von Tabes, über welche er im folgenden Jahre berichtete\*). Der erste derselben betraf einen 45jährigen Mann mit 6jähriger Krankheitsdauer. Die klinischen Symptome boten nichts Besonderes. Bei der anatomischen Untersuchung fand sich Sklerose der Hinter- und Seitenstränge, Atrophie der hinteren Wurzeln, ausgesprochene krankhafte Veränderungen der peripheren Nerven. 7 Spinalganglien der Lenden- und 2 der Halsgegend wurden nach 48stündiger Alkohol-Härtung mikroskopisch untersucht. Färbung mit Picrocarmin. Es fand sich keine Veränderung von Seiten der Ganglienzellen oder der Nervenfasern und des interstitiellen Gewebes. Die Atrophie der hinteren Wurzeln reichte also nur bis zum Eintritt derselben in das Ganglion. — Im zweiten Falle handelte es sich um eine 52jährige Frau mit langer Krankheitsdauer und ähnlichen Symptomen wie im vorigen Falle. Anatomisch fand sich wiederum Sklerose der Hinter-, weniger der Seitenstränge, Atrophie der hinteren Wurzeln und der entsprechenden Hautnerven. Die Spinalganglien — es wurden 2 aus der Lendengegend untersucht — waren normal.

Im Jahre 1887 erschien eine Arbeit von Siemerling und Oppenheim\*\*), aus welcher Beobachtung IV. und XII. von besonderem Interesse für die in Rede stehende Frage sind. Ich lasse dieselben deshalb etwas ausführlicher folgen. Der erste Fall betraf einen 41jährigen Mann mit langjähriger schwerer Tabes, welcher unter typhösen Erscheinungen starb. Die mikroskopische Untersuchung ergab fast totale Atrophie der Hinterstränge des Rückenmarkes, Faserschwund in den Clarke'schen Säulen und in der hinteren grauen Substanz, Atrophie der hinteren Wurzeln und der sensiblen Nerven an den unteren und oberen Extremitäten. Ferner wurden Spinalganglien des Lendentheiles mit den Wurzeln und dem austretenden Nervenstamme auf Quer- und Längsschnitten untersucht. Dabei zeigte sich die vordere Wurzel gar nicht oder nur unwesentlich geschädigt, während die hintere nicht nur vor ihrem Eintritt in das Ganglion,

\*) Dejerine, Du rôle joué par la méningite spinale postérieure des tabétiques. Archiv. de Physiologie 1884. No. 8.

\*\*) Oppenheim und Siemerling, Beiträge zur Pathologie der Tabes dorsalis und der peripheren Nervenerkrankung. Dieses Archiv Bd. XVIII. S. 98 ff. 1887.

sondern auch in das Ganglion im normalen in ganz blüsst war. Erst wendeten Pole tra die sich zu einem B Wurzel den gemischten ein geringer (zweifellos den zelligen Bestand Anomalien nicht be durch eine der Arbeit nach Weigert-Präpar handelt es sich um e Die Krankheit bestand Symptome. Die Secti stränge des Rückenmarkes, Faserabnahme den Clarke'schen Säulen und Verminderung Degeneration der peripheren wurde ein Spinalganglion in Zusammenhang zellen liegen in durchweg stark getrübt, enthält zeigen deutliche Härtung in Osmium wurden Quer- und theiles angefertigt dieser Behandlung kennen. Neben den häuften Pigment handelten Präparate welchen einzelne Längsschnitten, wo Ganglion eintretet vordere Wurzel, die gemischte Stamm man einen hochgradigen hinteren Wurzelarm im Vergleich



sondern auch in diesem selbst total atrophirt war, so dass das Ganglion im Vergleich mit einem entsprechenden normalen in ganz frappanter Weise von Nervenfasern entblösst war. Erst kurz vor dem vom Rückenmark abgewendeten Pole traten im Ganglion Nervenfasernzüge auf, die sich zu einem Bündel vereinigten, welches mit der vorderen Wurzel den gemischten Stamm zusammensetzt. In diesem war nur noch ein geringer (zweifelhafter) Grad von Atrophie nachzuweisen. An den zelligen Bestandtheilen des Spinalganglions wurden Anomalien nicht bemerkt; die beschriebenen Veränderungen sind durch eine der Arbeit beigegebene Abbildung veranschaulicht, die nach Weigert-Präparaten angefertigt ist. — In dem zweiten Falle handelt es sich um eine Frau von 45 Jahren mit Tabesparalyse. Die Krankheit bestand seit mehreren Jahren und zeigte die typischen Symptome. Die Section ergab: Degeneration der Hinter- und Seitenstränge des Rückenmarkes, der hinteren Wurzeln, der Trigeminiwurzel, Faserabnahme in den Hinterhörnern des Lendentheiles, in den Clarke'schen Säulen mit Veränderungen in den Ganglienzellen und Verminderung derselben. Keine ausgesprochen pathologische Degeneration der peripherischen Nerven. Aus dem Lendentheil wurde ein Spinalganglion, welches mit dem N. ischiadicus in Zusammenhang stand, frisch untersucht; die Ganglienzellen liegen in grossen pericellulären Räumen, sind durchweg stark pigmentirt. Das Innere der Zellen ist getrübt, enthält kleine Fettkörnchen. Einzelne Zellen zeigen deutliche Vacuolenbildung am Rande. — Nach der Härtung in Osmiumsäure und in Müller'scher Flüssigkeit wurden Quer- und Längsschnitte von Ganglien des Lendentheiles angefertigt. Die Ganglienzellen lassen auch nach dieser Behandlung eine Veränderung ihres Inhaltes erkennen. Neben dem gewöhnlich an einer Stelle aufgehäuften Pigment sieht man an den mit Osmiumsäure behandelten Präparaten schwarze Punkte in den Zellen, mit welchen einzelne derselben sehr stark angefüllt sind. Auf Längsschnitten, welche so gelegt werden, dass die in das Ganglion eintretende hintere Wurzel, die vorüberziehende vordere Wurzel, das Ganglion selbst und der austretende gemischte Stamm gleichzeitig getroffen wurden, sieht man einen hochgradigen Faserschwund in der austretenden hinteren Wurzel; das Ganglion selbst erscheint faserarm im Vergleich mit normalen Ganglien auf Längs-



schnitten; die vordere Wurzel, der gemischte Stamm lassen keine Veränderung erkennen.

Weiterhin ist noch ein durch Minor\*) mitgetheilter Fall von Tabes dorsalis zu erwähnen, in welchem auch einige Spinalganglien mikroskopisch untersucht wurden, jedoch ohne positiven Befund.

Einige andere Fälle, in denen die Ganglien auch untersucht wurden, wo es sich aber um keine reine Tabes handelte, seien hier noch anhangsweise aufgeführt: Da ist zunächst der von Raymond\*\*) beschriebene Fall einer 78jährigen Frau mit combinirter Systemerkrankung zu nennen, bei welcher die Ganglienzellen der Spinalganglien im Zustande der Pigmentatrophie gefunden wurden. — Ferner ein Fall von Vaillard\*\*\*), in dem es sich um ein 24jähriges Mädchen handelte, welches eine trockene Gangrän an beiden Füßen aufwies. Im Rückenmark fand sich diffuse Sklerose (?), besonders im Gebiet der Hinterstränge. Die peripheren Nerven waren entsprechend der Gangrän stark verändert, die Spinalganglien normal. Gombault und Mallet†) beschrieben sodann einen durch Ataxie und andere Störungen der Motilität, ferner durch Sensibilitätsstörungen, Verlust der Sehnenreflexe und partielle Muskelatrophie gekennzeichneten Fall, in welchem die Autopsie eine Sklerose der Hinterstränge, zugleich Atrophie der grauen Vorderhörner, der Rückenmarkswurzeln und peripherischen Nerven ergab. Auch die durch die Spinalganglien hindurchgehenden, sowie die dort endigenden Fasern waren degenerirt, während die ganglionären Elemente intact waren. — Endlich fand Menzel††) in seinem Falle von hereditärer Ataxie in den schon makroskopisch verkleinerten „hinteren Wurzelganglien“ eine beträchtliche Verringerung der markhaltigen Faserbündel. Auf Längs-

\*) Minor, Hemi- und Paraplegie bei Tabes. Zeitschrift für klinische Medicin XIX. Bd. Heft 6. S. 422.

\*\*) Raymond, Sclérose des cordons postérieurs et des cordons latéraux, coexistant chez le même malade. Archiv. de Physiol. 1882. No. 7.

\*\*\*) Vaillard, Gangrène sèche et nerfs périphériques. Soc. de Biolog. 1883. Compt. rend. No. 31.

†) Gombault et Mallet, Un cas de tabes ayant débuté dans l'enfance erwähnt bei Hoffmann. Anatomischer Beitrag zu der progressiven neurotischen Muskelatrophie. Neurol. Centralbl. 1889. No. 13.

††) Menzel, Beitrag zur Kenntniss der hereditären Ataxie und Kleinhirnatrophie. Dieses Archiv Bd. XXII. 1.



schnitten sah er an den degenerirten Nervenfasern einen starken Zerfall der Markscheide, von der nur stellenweise einzelne dunkel gefärbte Tropfen sichtbar waren, während die Schwann'sche Scheide unregelmässig streckenweise mit zahlreichen ungefärbten Körnchen erfüllt, an anderen Stellen ihres Verlaufes völlig leer und zusammengesunken war. Von Axencylindern war nichts mehr nachzuweisen. Im umgebenden Bindegewebe fanden sich zahlreiche Fettzellen eingelagert.

Aus der vorstehenden Literaturübersicht geht hervor, dass die Zahl der Fälle von Tabes, in welchen sich positive Befunde in den Spinalganglien nachweisen liessen, eine äusserst spärliche ist. Abgesehen von Luys und in neuerer Zeit Siemerling und Oppenheim betonen alle Untersucher das vollständig normale Verhalten der Ganglien, sowohl mit Bezug auf die Nervenfasern wie auf die Nervenzellen. — Vielleicht ist in diesen geringen Resultaten einer immerhin mühsamen Untersuchung der Grund dafür zu suchen, dass der Gegenstand nicht mehr Bearbeiter angezogen hat und die in Rede stehende Frage auch heute noch als eine offene zu betrachten ist. — Die Lehrbücher enthalten darüber nichts oder mehr oder weniger aphoristische und zum Theil widersprechende Angaben. So heisst es bei Leyden\*) nach Besprechung der Veränderungen der hinteren Wurzelfasern: „an den Spinalganglien — — ist mit Sicherheit eine Erkrankung nicht constatirt“ und Erb\*\*) bezeichnet dieselben als „meist ganz intact“, während Bramwell\*\*\*) erwähnt, dass in den späteren Stadien der Tabes „die hinteren Wurzelganglien in den krankhaften Process einbezogen“ werden, Gowers†) aber wiederum die Veränderungen der hinteren Wurzeln am Ganglion aufhören lässt. Von den Ganglienzellen ist überhaupt nicht die Rede.

Unter diesen Umständen erschien es lohnend, an einer grösseren

\*) Leyden, Klinik der Rückenmarkskrankheiten. Berlin 1876. Bd. II. S. 330.

\*\*) Erb, Krankheiten des Rückenmarks (in v. Ziemssen's Handbuch. 1878. Bd. XI. 2. Hälfte) S. 548.

\*\*\*) Bramwell (Deutsch von N. Weiss), Die Krankheiten des Rückenmarkes. Wien 1885. S. 233.

†) Gowers (Deutsch von K. Grube), Handbuch der Nervenkrankheiten. Bonn 1892. S. 428.



Anzahl von Fällen die Untersuchung wieder aufzunehmen. Die Anzahl meiner Beobachtungen beträgt 14, welche die verschiedensten Stadien des Krankheitsprocesses repräsentiren. — Was die Methoden der Untersuchungen betrifft, so lege ich besonderen Werth darauf, dass in einer grösseren Anzahl von Fällen frische Präparate zur Verfügung standen. — Im Uebrigen habe ich mich meist der älteren Methoden (besonders der Weigert'schen Hämatoxylinmethode, ferner der Osmiumsäure) bedient. Nur in vereinzelten Fällen wurde die Marchi'sche Methode angewendet, dies könnte für eine Unterlassung gelten; indessen kommen die grossen Vorzüge dieses Verfahrens für so chronische Processe wie der hier in Rede stehende, weniger in Betracht\*), und glaube ich, auch an der Hand der älteren Methoden zu einer einwandfreien Deutung meiner Befunde gekommen zu sein. Wesentlich habe ich meine Aufmerksamkeit auf das Verhalten der Ganglienzellen gerichtet, und hier lieferte die Behandlung mit 1proc. Osmiumsäurelösung die schönsten Bilder.

Ich lasse jetzt die kurzen Krankengeschichten meiner Fälle nebst den anatomischen Befunden folgen:

## II. Eigene Untersuchungen.

### Beobachtung 1.

Carl W., 57 Jahre alt, am 17. Januar 1890 in die Irren-Abtheilung der Königl. Charité aufgenommen. Anamnese: Seit 18 Jahren rückenmarksleidend; Lues, Potus nicht nachweisbar. Seit 12 Jahren Unfähigkeit zu gehen, seit einem Jahre Doppeltsehen, seit einigen Wochen Urincontinenz. — Seit 14 Tagen zeitweilig verwirrt, erregt, äussert Grössenideen.

Status praesens (17. Januar Herr Dr. Siemerling). Pupillen sehr eng. Lichtreaction erloschen. Convergenzreaction bei der Unruhe des Kranken nicht zu prüfen. — Augenbewegungen anscheinend frei. — Zunge zittert wenig. — Sprache ohne Störung. Leichtes Atherom. — Patient kann nicht stehen, noch gehen. Beim Emporheben der Beine bedeutende Ataxie. — Beiderseits Westphal'sches Zeichen. — Bei den späteren Untersuchungen wird noch das Erhaltensein der Convergenzreaction, eine Lähmung im Sinne des rechten Rectus superior und abducens, Ataxie auch der oberen Extremitäten und deutliche Sprachstörung constatirt. Sensibilität bei dem psychischen Verhalten (Erregung mit Grössenideen) nicht zu prüfen; jedenfalls besteht eine Verlangsamung der Empfindungsleitung und starkes Nachbrennen. Decubitus.

3. Februar. Exitus.

4. Februar. Die Section ergibt makroskopisch folgende Verände-

\*) Vergl. in dieser Beziehung Edinger, Zwölf Vorlesungen über den Bau der nervösen Centralorgane. Leipzig 1892. S. 188.

ungen: Degeneration der  
adhasiva con-  
talis. — Hypo-  
  
Aus dem  
(Brust- zum L-  
Rückenmark s-  
welche stark e-  
nach Weigert  
massenhafte F-  
stränge als t-  
Es wird  
Lendenbeile  
in Müller'sch  
wurden dann  
Carmin, Carn  
gewendet.

Dorsalt  
Bei der Betrach-  
tentung der  
klumpen. — I-  
sondern mehr e-  
fast durchweg  
ganz schief ab-  
rogen, so dass  
haben allerhand  
dem geschrunp-  
pericellulären Ri-  
Das Zellpro-  
centrale Vacuolar  
formloses, grobk-  
noch vom Kernk-  
Die zwischen  
haft vermehrt, zeit-  
Vergleichspräparat  
Gewebe zahlreiche  
Die Nervenfa-  
weisse, durch weisse  
sind sie dagegen se-  
lauf und sind sehr



rungen: Degeneratio grisea funiculorum posteriorum. — Encephalomeningitis adhaesiva convexitatis frontalis. — Atrophia corticis cerebri praecipue frontalis. — Hyperaemia cerebri. — Marasmus universalis etc. etc.

### Mikroskopische Untersuchung.

Aus dem Rückenmark stand leider nur ein Stück des Uebergangstheiles (Brust- zum Lendenmark) zur Verfügung. Dasselbe zeigte wie auch das übrige Rückenmark schon makroskopisch eine exquisite Graufärbung der Hinterstränge, welche stark eingesunken waren. Die Untersuchung erfolgte frisch, sowie nach Weigert- und Carminfärbung. In den frischen Präparaten fanden sich massenhafte Körnchenzellen; in den gefärbten erwiesen sich die Hinterstränge als total atrophisch.

Es wurden ferner 14 Spinalganglienpaare des Brust- und Lendentheiles möglichst mit den Wurzeln herauspräparirt und in Müller'scher Flüssigkeit gehärtet. Nach Celloidineinbettung wurden dann Längsschnitte angefertigt. Zur Färbung wurde Carmin, Carmin-Hämatoxylin und die Weigert'sche Methode angewendet.

### Mikroskopische Untersuchung.

(Vergl. Fig. 2, Taf. IV. und Fig. 3, Taf. V.)

Dorsaltheil. 1. Paar. Färbung mit Carmin-Hämatoxylin. Bei der Betrachtung mit schwacher Vergrößerung fällt gleich die starke Pigmentirung der Zellen auf. Dieselben sind zum Theil vollkommene Pigmentklumpen. — Die Zellsubstanz ist deutlich getrübt und hat keinen rothen, sondern mehr einen mattbläulichen Farbenton angenommen. Die Kerne sind fast durchweg deutlich erkennbar, nur in wenigen Zellen heben sie sich nicht ganz scharf ab. Vielfach haben die Zellen sich von ihren Kapseln zurückgezogen, so dass sie in weiten pericellulären Räumen zu liegen scheinen. Sie haben allerhand unregelmässige Formen angenommen; vielfach sieht man von dem geschrumpften Zellleib Protoplasmafäden zur Kapsel ziehen, die weiten pericellulären Räume überbrückend.

Das Zellprotoplasma selbst zeigt vielfach Randvacuolen und Fadennetze; centrale Vacuolen fehlen. An mehreren Stellen sieht man statt der Zelle ein formloses, grobkörniges Protoplasmahäufchen, in welchen weder vom Kern, noch vom Kernkörperchen mehr etwas sichtbar ist.

Die zwischen den Zellen verlaufenden Bindegewebszüge sind unzweifelhaft vermehrt, zeigen einen auffallend reichen Kerngehalt, der vom normalen Vergleichspräparat deutlich absticht. Ausserdem sieht man im interstitiellen Gewebe zahlreiche, strotzend gefüllte Blutgefässe.

Die Nervenfasern bilden am unteren peripheren Ende des Ganglions weisse, durch schmale Bindegewebssepta getrennte Bündel; am ventralen Pol sind sie dagegen sehr verschmälert, die Bindegewebszüge zeigen welligen Verlauf und sind sehr verbreitert, die Kerne an Anzahl erheblich vermehrt. Wie



weit die Veränderungen sich im Ganglion verfolgen lassen, ist bei dieser Färbung nicht sicher zu beurtheilen.

Hingegen sieht man sehr schön an Weigert-Präparaten, wie die hintere Wurzel am centralen Pol nur aus gelben Faserzügen besteht, in denen man nur hier und da vereinzelte schwarz gefärbte Fasern noch erkennen kann. Erst gegen die Mitte des Ganglions hin treten etwas reichlicher solche normale Fäserchen auf, welche dann nach der Peripherie hin allmählig zahlreicher werden und sich schliesslich zu dem aus normalen, schwarz gefärbten Fasern bestehenden, zum Vereinigungspunkt mit der vorderen Wurzel hinstrebenden peripheren Stamm sammeln.

2. Paar zeigt denselben Befund.

3. Paar. Die Ganglienzellen sind vielfach von Pigment ganz ausgefüllt. Auch sonst ziemlich derselbe Befund wie oben. Die Zellen stark getrübt und vielfach geschrumpft, erscheinen in allen möglichen Formen mit gezackten Rändern etc. — Kerne meist sichtbar. — An Weigert-Präparaten fällt auf, dass der Zelleib sich häufig verschieden gefärbt hat, derart, dass man deutlich hellere und dunklere Zellen von einander unterscheiden kann. In der Vertheilung derselben ist eine Gesetzmässigkeit nicht zu erkennen. — Im Protoplasma vielfach Vacuolen, und zwar nicht am Rande, sondern auch central; einzelne Zellen zeigen 4—5 Vacuolen.

Diese Schnitte haben auch die vordere Wurzel mitgetroffen. Man sieht besonders in Weigert-Präparaten, wie die schwarzen Fasern derselben am Ganglion vorbeistreichen und sich unterhalb desselben an die total degenerirten sensibeln Bündel anlegen. — Die Gefässe erheblich vermehrt und strotzend mit Blut gefüllt.

4. Paar. An den Zellen die gleichen Veränderungen; nur die Trübung des Protoplasma ist hier nicht so ausgesprochen. Kerne vielfach undeutlich. Im Ganglion sehr erheblicher Faserschwund gegen den centralen Pol hin. Im inneren Dritttheil überhaupt fast keine Nervenfasern mehr, statt dessen sieht man breite, stark vascularisirte Bindegewebszüge.

5. Paar. Die Veränderungen sind links weniger deutlich wie rechts. Starke Pigmentirung und leichte Trübung der Zellen links, während rechts diese Veränderungen viel ausgesprochener sind. Dabei nur wenig Schrumpfformen. — Die hintere Wurzel bis tief in's Ganglion hinein degenerirt.

6. Paar derselbe Befund.

7. Paar. Die Zellen stark geschrumpft, haben sich von der Kapselwand zurückgezogen. Eine eigentliche Trübung des Zellinhaltes ist hier nicht vorhanden, auch die Pigmentirung nicht so stark. Die Degeneration der Nervenfasern ist auch hier sehr deutlich. Starke Hyperämie.

8. Paar derselbe Befund.

9. bis 12. Paar. Die Zellen sind hier wieder sehr stark pigmentirt und milchig getrübt. — Degeneration der hinteren Wurzel bis zur Grenze zwischen mittlerem und centralem Dritttheil des Ganglions nachweisbar; hier sind überhaupt keine Nervenfasern mehr zu constatiren. — Kernvermehrung und Gefässneubildung im interstitiellen Gewebe.



Lumbaltheil, 1. und 2. Paar. Der Befund ist ganz derselbe. — In der hinteren Wurzel noch ganz spärliche Nervenfasern erhalten. Massenhafte, stark gefüllte und vielfach verzweigte Gefäße.

### Beobachtung 2.

Albert G., 43 Jahre alt, in die II. medicinische Klinik zu Berlin aufgenommen am 11. April 1890. — Zur Anamnese: Vor 14 Jahren plötzlich Doppeltsehen. — Im Januar 1877 Schwäche sämtlicher Extremitäten, welche im Laufe der nächsten Jahre allmählig zunahm. Seit 10 Jahren arbeitsunfähig. Seit einem Jahre Erblindung. Ebenso lange Sensibilitätsstörungen. Lues nicht nachweislich.

Status (12. April 1890, Herr Stabsarzt Dr. Hertel). Linker Facialis schwächer als der rechte. — Hochgradige Ataxie und motorische Schwäche der Extremitäten. — Pupillen-Licht-Reaction erloschen. — Beiderseits Opticusatrophie. — Sensibilität an den unteren Extremitäten für Berührung und Schmerz aufgehoben, an den oberen herabgesetzt. — Beiderseits Westphalsches Zeichen.

Exitus an Bronchopneumonie 13. April 1890.

Obduction am 14. April: Arachnoides des Rückenmarkes stark getrübt, besonders an der hinteren Fläche. Das Rückenmark weicher als gewöhnlich, ist etwas platt. Auf dem Durchschnitt und zwar in der ganzen Ausdehnung des Rückenmarkes graue Degeneration der Hinterstränge. — Im Gehirn Ependymgranulationen; Degeneration beider Optici und anderer Hirnnerven.

Zur mikroskopischen Untersuchung wurde durch die Güte des Herrn Geheimrath Virchow je ein Stück aus dem Hals-, Brust- und Lendentheil zur Verfügung gestellt. Es fand sich reichliche Körnchenzellenentwicklung in den Hintersträngen. — Nach Härtung und Celloidineinbettung wurden Schnittpräparate angefertigt und nach verschiedenen Methoden gefärbt. Es bestand eine hochgradige graue Degeneration der Hinterstränge.

Zur weiteren Untersuchung wurden 17 Spinalganglienpaare herauspräpariert und nach der gleichen Behandlung wie in Beobachtung 1 in Längs- bzw. Querschnitte zerlegt. — Färbung wie oben.

### Mikroskopische Untersuchung.

(Vergl. Fig. 2, Taf. IV. und Fig. 4, Taf. V.)

Halstheil. 7. Paar. Die Fasern der hinteren Wurzel atrophisch bis weit in's Ganglion hinein; an einem mit Carmin-Hämatoxylin gefärbten Längsschnitt sieht man kaum noch Nervenfasern. Die Bindegewebssepta sind verbreitert und enthalten massenhafte Kerne. — Die peripher vom Ganglion gelegenen Fasern erscheinen normal.

An Weigert-Präparaten ist dementsprechend die hintere Wurzel beim Eintritt in's Ganglion gelb; in diesem selbst lassen sich schwarz gefärbte



Nervenfasern in der ganzen centralen Hälfte nur ganz vereinzelt nachweisen. Erst von der Mitte ab treten solche etwas reichlicher auf und sind gegen den peripheren Pol hin in normaler Menge vorhanden.

Die Ganglienzellen treten bei Carmin-Hämatoxylin-Färbung nicht scharf hervor; sie haben sich durchweg nur sehr wenig gefärbt; ihre Substanz erscheint in exquisiter Weise getrübt. Vielfach sieht man allerhand Schrumpfungsfiguren. Vacuolen finden sich fast nur am Rande der Zellen. — Sehr reichliche Pigmentirung der letzteren, einzelne ganz mit Pigment angefüllt. Kern und Kernkörperchen sind in den meisten Fällen noch deutlich erkennbar, der erstere zuweilen mit ausgezacktem Rande.

Die Zellen haben sich mit verschiedener Intensität gefärbt; man unterscheidet ganz helle und dunkle. Dies wird besonders deutlich an Weigert-Präparaten.

8. Paar. An den Nervenfasern und -Zellen derselbe Befund, nur die Pigmentirung hier geringer. In einzelnen Zellen kein deutlicher Kern, vereinzelte Randvacuolen. — Die Kerne und Blutgefäße des interstitiellen Gewebes vermehrt.

Brusttheil. 1. Paar. Die Ganglienzellen getrübt und geschrumpft, liegen in weiten pericellulären Räumen; ihr Rand vielfach ausgezackt, die einzelnen Zacken stehen zum Theil noch mit der Zellkapsel in Verbindung. — In mehreren Zellen Vacuolen am Rande. — Zuweilen ist von einer Zelle nur noch ein grobkörniges Protoplasmahäufchen übrig, dann ist weder Kern noch Kernkörperchen mehr sichtbar, während diese Gebilde sonst meist gut erhalten sind. Viele Zellen sind ganz ausserordentlich stark pigmentirt.

Die Nervenfasern fehlen fast gänzlich im centralen Dritttheil, erscheinen im mittleren spärlich und erst im peripheren reichlicher. — Kernvermehrung des interstitiellen Gewebes und zahlreiche, sehr stark gefüllte Gefäße.

2. und 3. Paar derselbe Befund.

4. Paar ebenso. — An Weigert-Präparaten ist die Degeneration der hinteren Wurzelfaser bis tief in's Ganglion hinein besonders deutlich. In der hinteren Wurzel und im centralen Dritttheil des Ganglions sieht man gar keine erhaltenen Nervenfasern mehr.

Die Zellen stark getrübt. Kern und Kernkörperchen meist noch gut erkennbar. Pigmentirung, Vacuolisirung, Schrumpfung der Zellen.

5. Paar. Zellen wie oben beschrieben; vielfach mit Randvacuolen. In den centralen Zweidrittheilen exquisite Faserarmuth. — Bindegewebskerne und Gefäße deutlich vermehrt.

6. Paar. Carmin-Hämatoxylin-Präparate aus dieser Höhe zeigen besonders deutlich die sehr hochgradige Kernvermehrung und enorme Vascularisation des Bindegewebes; die letztere auch an Weigert-Präparaten sehr ausgesprochen. — Zellen getrübt, theilweise ohne deutlichen Kern, zeigen die bekannten Tinctiousunterschiede.

7. bis 12. Paar. Der gleiche Befund; in der hinteren Wurzel gar keine Nervenfasern.

Lendentheil 1. bis 3. Paar ebenso.



### Beobachtung 3.

Heinrich Z., 56 Jahre alt, kam im Jahre 1890 in ärztliche Behandlung. Zur Anamnese: Beginn der Erkrankung 1882 mit Doppeltsehen. — 1870 bis 1871 Lues. — Seit 1886 Schmerzkrisen.

Status: Pupillen eng, lichtstarr. — Leichte Ptosis links. Parese des linken Rectus internus (Doppelbilder). — Sensibilitätsstörungen (Anästhesien, Parästhesien) im Gesicht, Brust, Rücken und oberen Extremitäten. Deutliche Ataxie der Hände. Beiderseits Westphal'sches Zeichen.

Tod in einem apoplectischen Insult.

Die Untersuchung des Rückenmarkes ergab: Hochgradige Degeneration der Hinterstränge.

Zur weiteren mikroskopischen Untersuchung stand ein in Osmiumsäure gehärtetes Ganglion zur Verfügung, welches aus dem Cervicaltheil stammte. Dasselbe wurde mit dem Rasirmesser in Querschnitte zerlegt. Dabei fand sich Folgendes:

#### Mikroskopische Untersuchung. (Vergl. Fig. 5, 6, 7 und 8, Taf. V.)

Auf Schnitten, welche die hintere und vordere Wurzel noch oberhalb des Ganglions trafen, sieht man eine hochgradige Degeneration der hinteren Wurzel; dieselbe enthält nur noch ganz vereinzelte schwarz gefärbte, also noch markhaltige Nervenfasern. Meist sind dieselben durch gelbe Bindegewebsmassen ersetzt. — Die vordere Wurzel ist auch nicht ganz intact, auch hier ist ein Theil der Fasern zu Grunde gegangen, doch handelt es sich hier nur um eine relativ kleine Zahl derselben (vergl. Taf. V. Fig. 5 und 6).

Die Ganglienzellen zeigen zum Theil völlig normale Gestalt, sowie ein klares, fein gekörntes Protoplasma und scharf begrenzten Kern nebst Kernkörperchen. In jedem Gesichtsfelde findet sich aber eine Anzahl von dem Normalbilde abweichender Zellen. Dieselben sind kleiner, stark pigmentirt, und lassen in ihrem getrübten Protoplasma vielfach eine Anzahl feiner schwarzer Körnchen erkennen, welche ihnen zum Theil ein dicht punkirtes Aussehen verleihen. Diese Körnchen unterscheiden sich durch ihre tiefschwarze Färbung meist sehr deutlich von dem mehr bräunlichen Pigment (vergl. hierzu Fig. 7 und 8).

### Beobachtung 4.

Max Sp., 37 Jahre alt, auf die Irrenabtheilung der Königl. Charité zu Berlin aufgenommen am 9. Juli 1891.

Zur Anamnese: Keine Lues. — Tabische Erscheinungen früher nicht bemerkt. Am 8. Juli plötzlicher Ausbruch eines Erregungszustandes. Status (Herr Dr. Siemerling): Genaue Untersuchung bei der Unruhe nicht möglich. — Pupillen different, Lichtreaction erhalten. — Beiderseits Westphal'sches Zeichen.

Exitus am 21. Juli nach einem apoplectiformen Insult.



Im Rückenmark graue Verfärbung der Hinterstränge, weniger der Seitenstränge. — Die hinteren Wurzeln grau durchscheinend. Die meisten Fasern zeigen deutlichen Markzerfall (Degeneration mittleren Grades).

Untersuchung des 12. Dorsalganglion: 1. frisch (Kochsalzlösung): Zellen durchweg pigmentirt, ihr Inhalt sieht vielfach brüchig, zerfallen aus, ist rauchig getrübt. Einige Zellen von glänzendem, starklichtbrechendem Aussehen. — Kern und Kernkörperchen fast durchweg gut sichtbar. — Zwischen den Zellen viele geschlängelte, mit Blut gefüllte Gefäße.

2. Nach Härtung in Osmiumsäure: Viele Zellen lassen Kern und Kernkörperchen nicht gut erkennen. Der Inhalt feingetrübt, in einzelnen schwarze Fleckchen.

#### Beobachtung 5.

Franz W., 50 Jahre alt, aufgenommen in die Nervenlinik der Königl. Charité zu Berlin am 10. Januar 1891.

Zur Anamnese: Im 32. Jahre Lues. — Seit 1886 Parästhesien im rechten Arm, seit 1888 auch in den Beinen. — Gehstörung. — Gestörte Urinentleerung. — Impotent.

Status (Herr Dr. Oppenheim): Pupillen different, lichtstarr. — Convergenzreaction erhalten. — Deutliche Ataxie der unteren Extremitäten. — Sensibilitätsstörung. — Stimmbandlähmung, später Ptosis und Augenmuskellähmung. — Romberg'sches Symptom. — Beiderseits Westphal'sches Zeichen. — Zunahme aller Erscheinungen.

3. December 1891 Exitus (Suicidium).

Im oberen Theil des Rückenmarkes geringfügige, im unteren Theil stärkere Verdickung der Arachnoides. — Die Hinterstränge am stärksten im unteren Theil der Lendenanschwellung grau degenerirt, nach oben nimmt die Entartung rasch ab und beschränkt sich wesentlich auf die Wurzelregion.

Bei der mikroskopischen Untersuchung erweisen sich die Hinterstränge fast in ihrer ganzen Ausdehnung degenerirt, nur an der hinteren Commissur ist ein schmales dreieckiges Feld erhalten.

Die hinteren Wurzeln, grau verfärbt, zeigen sich hochgradig degenerirt. Die Fasern sind in welliges Bindegewebe umgewandelt; es findet sich kaum noch eine erhaltene Faser.

Die Spinalganglien (Brust- und Lendentheil): Bei der frischen Untersuchung erscheinen die Ganglienzellen fast durchweg sehr getrübt. Kern und Kernkörperchen sind vielfach undeutlich. Meist sehr starker Pigmentgehalt.

Es werden sodann Ganglien des Brust- und Lendentheiles in Osmiumsäure gehärtet, theilweise auch in Picrocarmin noch gefärbt. Der Befund ist folgender (Querschnitt):

Die Ganglienzellen unterscheiden sich von normalen, gleichartig be-



handelten sehr wesentlich dadurch, dass sie keine hellgelbliche, transparente, sondern eine schmutzig grau-bräunliche Farbe angenommen haben. Ihr Protoplasma ist sehr getrübt, hat vielfach einen wächsernen Glanz. — Kern und Kernkörperchen meist verschwommen, wenn überhaupt sichtbar.

Massenhafte Pigmentansammlung sowohl um die Kerne herum, als auch sonst im Protoplasma. — Die Unterscheidung des Pigmentes vom Fett nicht immer sicher: in einigen Zellen aber deutliche Fetttröpfchen, welche kleiner als die Pigmentkörnerchen und bei jeder Einstellung intensiv schwarz gefärbt erscheinen. In vielen Zellen ist der ganze Leib eingenommen von dicken schwarzen Körnern. — Sehr starke Schrumpfung der meisten Zellen, in Folge dessen weite pericelluläre Räume. Randvacuolen. — Behandlung eines Ganglions nach Marchi: In den Nervenfasern kein Markzerfall; — speciell die Fasern des sensibeln Nerven (am peripheren Pol des Ganglions) normal. — Nachfärbung mit Hämatoxylin zeigt die Vermehrung der Bindegewebskerne sehr deutlich. — Ganglienzellen sehr stark getrübt, Kerne vielfach undeutlich. Schrumpfung und Vacuolisierung.

#### Beobachtung 6.

Hulda Pr., 46 Jahre alt, auf die Nervenabtheilung der Königl. Charité zu Berlin aufgenommen am 31. Januar 1882. — Beginn der Erkrankung im Sommer 1881, schon vorher Anfälle von „Kopfkolik mit Erbrechen“. — Schwäche in den Beinen, Parästhesien, Schwindel im Dunkeln. — Während der 10jährigen Beobachtung allmählig zunehmende Ataxie, Sensibilitätsstörungen schliesslich im Bereich des ganzen Körpers, mannigfaltige Schmerzen und Parästhesien; gastrische, dann auch laryngeale Krisen, erschwerte Urinentleerung, Arthropathien und trophische Störungen. — Reflectorische Pupillenstarre. — Romberg'sches Symptom. — Westphal'sches Zeichen. — Angstzustände, Suicidalversuche. — Morphinismus. (Dr. Oppenheim, Dr. Siemerling, eigene Beobachtung.)

Exitus am 27. Februar 1892.

Section: Rückenmark platt. — Die Pia in der Gegend der Hinterstränge im mittleren Dorsaltheil leicht getrübt.

Die Hinterstränge in ganzer Länge grau durchscheinend. Die Verfärbung nimmt im Hals- und oberen Brusttheil ihre ganze Ausdehnung ein, während weiter unten an der hinteren Commissur ein schmaler weisser Streifen erhalten ist.

Bei der frischen Untersuchung finden sich in den Hintersträngen nur noch vereinzelte Nervenfasern, viel Bindegewebe, zahlreiche Corpora amylacea. Die hinteren Wurzeln grau durchscheinend; nach Behandlung mit Müller-Osmium (Marchi'sche Methode) zeigt sich, dass sie meist aus fibrillärem Bindegewebe bestehen und nur vereinzelt noch Fasern mit zerfallenem Mark enthalten.

Die Untersuchung der Spinalganglien (Brust- bzw. Lendentheil) ergiebt folgenden Befund: Die Zellen sind im frischen Präparat sehr klein und sehr stark pigmentirt. In



den meisten ist Kern und Kernkörperchen nicht mehr sichtbar. — Der Inhalt ist feinkörnig getrübt. Nach Zusatz von Osmiumsäure zum frischen Präparat treten keine schwarzen Pünktchen hervor.

Weitere Untersuchung nach Härtung in Osmiumsäure und Einbettung in Paraffin:

Die Zellen sind sehr stark getrübt; das ganze Protoplasma ist vielfach in eine grob-bröckelige Masse zerfallen, in welcher ein Kern nicht mehr erkennbar ist. Viele Zellen sind auch ganz dunkel, was auf der Anwesenheit grösserer schwarzer Körner beruht (Pigment oder Fett?). Im Ganzen die Zellen sehr klein. Schrumpfigungsfiguren ziemlich spärlich, desgl. Vacuolen. — Die feinen schwarzen Körnchen (Fett) sind nur noch in wenigen Zellen sichtbar.

Behandlung eines Ganglions nach Marchi. An den Nervenfasern kein Markzerfall; hintere Wurzel atrophisch. Sensibler Nerv ohne sichere Veränderungen. — Nachfärbung mit Hämatoxylin bringt die Vermehrung der Bindegewebskerne sehr schön zum Ausdruck. — Zellen getrübt und geschrumpft.

#### Beobachtung 7.

Georg H., 41 Jahre alt, auf die Irrenabtheilung der Königl. Charité zu Berlin aufgenommen am 19. Februar 1892.

Anamnese nicht bekannt. Status (Herr Dr. Boedeker): Pupillen mittelweit, verzogen. Lichtreaction spurweise; Convergenzreaction gut erhalten. — Ataxie. — Herabsetzung der Schmerzempfindung an den unteren Extremitäten. — Beiderseits Westphal'sches Zeichen. — Weitere Untersuchung bei der Unruhe nicht möglich. — Grössendelirien.

Section: Ausgesprochene graue Degeneration der Hinterstränge. Hintere Wurzeln grau, enthalten nur noch Reste von Fasern, sind fast gänzlich in welliges Bindegewebe umgewandelt. — Gefässvermehrung.

Untersuchung der Spinalganglien (Brust- bzw. Lendentheil): Nach Zerpulverung in Ligu. Kal. acetici erweisen sich die Ganglienzellen fast sämtlich sehr getrübt. Die Zeichnung des Kernes und Kernkörperchens ist undeutlich. — Das Protoplasma lässt neben der fein granulirten Zeichnung grössere und kleinere hellglänzende Pünktchen erkennen. — Die meisten Zellen ausserordentlich pigmenthaltig.

Nach Härtung in Osmiumsäure und Paraffineinbettung: Die Ganglienzellen durchweg sehr getrübt; die Kerne vielfach undeutlich. — Sehr starke Pigmentirung.

Die Mehrzahl der Zellen zeigt ausgesprochene Verfettung (Ansammlung massenhafter schwarzer Körnchen im Protoplasma).

Die hintere Wurzel stark atrophisch; dagegen der sensible Nerv ohne deutliche Veränderungen.

Behandlung eines Ganglions nach Marchi und Nachfärbung mit Hämatoxylin: In den Nervenfasern keine Zerfallsproducte; hochgradige Atrophie der hinteren Wurzel, enorme Kernvermehrung hier und in dem inneren Dritt-



theil des Ganglions. — Fasern am peripheren Pol normal. — Ganglienzellen vielfach trübe, keine Schrumpfung.

#### Beobachtung 8.

Friedrich F., 50 Jahre alt, auf die Irrenabtheilung der Königl. Charité zu Berlin aufgenommen am 6. April 1892.

Zur Anamnese: Seit 3 Jahren tabische Erscheinungen. — Seit einigen Wochen sehr erregt. Status (Herr Dr. Siemerling): Pupillen different, Lichtreaction erloschen. — Beiderseits Westphal'sches Zeichen. — Starke Ataxie. — Sensibilität wegen Unruhe nicht zu prüfen.

Section: Verwachsungen der Pia mit der Rinde, namentlich im Bereich des Stirnhirns. — Rindenatrophie. — Ependymitis.

Rückenmark: Hinterstränge in ganzer Ausdehnung grau durchscheinend. Mikroskopisch: Körnchenzellen in den Hintersträngen. — Die hinteren Wurzeln im Gebiet des unteren Dorsaltheiles (nach Marchi) zeigen meist hochgradig atrophische Fasern. Dieselben sind ganz dünn. In einigen Fasern noch wenige, zerfallene, schwarz gefärbte Marktropfen. Ganz vereinzelte Fasern mit gutem Mark am erhaltenen Axencylinder.

Ein Dorsalganglion frisch untersucht, enthält meist stark atrophische, sehr pigmenthaltige Zellen. In der Mehrzahl derselben ist Kern und Kernkörperchen nicht deutlich. Keine glänzenden Tröpfchen im Protoplasma.

Nach Härtung ist in diesem Falle noch nicht untersucht worden.

#### Beobachtung 9.

Anna M., 41 Jahre alt, auf die Irrenabtheilung der Königl. Charité zu Berlin aufgenommen am 18. Juni 1891. — Zur Anamnese: Lues nicht erweislich. — Seit mehreren Jahren Gang ungeschickt, schwerfällig. — Seit mehreren Wochen geistig verändert. Zeitweise „Reissen“ im Kreuz und in den Beinen. — Tuberculose. Status: Pupillen different; Lichtreaction links minimal, rechts erloschen. — Beiderseits Westphal'sches Zeichen.

Exitus 24. Juni 1891.

Section: Pachymeningitis chronica. — Hydrocephalus chron. internus. — Rückenmark: Graue Degeneration der Hinterstränge. Arachnoides über denselben getrübt und verdickt.

Mikroskopische Untersuchung: In den Hintersträngen ganz vereinzelt Körnchenzellen.

Untersuchung mehrerer Spinalganglien. In den frischen Präparaten werden die Ganglienzellen meist ganz normal und nur wenige im Zerfall befunden.

Nach Härtung in Osmiumsäure und Celloidineinbettung erweisen sich die Ganglienzellen zum Theil deutlich getrübt, doch ist über feinere Veränderungen nichts Sicheres auszusagen, weil die Schnitte nicht dünn genug ausgefallen sind.



#### Beobachtung 10.

Paul B., Alter und Anamnese unbekannt. — Tabes. — Paralyse (Pupillenstarre, Westphal'sches Zeichen). — Exitus 30. Juni 1891.

Frische Untersuchung des Rückenmarkes ergibt leichte graue Verfärbung der Hinter- und Seitenstränge. — Nicht sehr reichliche Körnchenzellen.

Die frische Untersuchung der Spinalganglien ergibt eine leichte Trübung der Zellsubstanz; nach Härtung in Osmiumsäure findet sich auch keine weitere Anomalie.

#### Beobachtung 11.

Karoline Z., 35 Jahre alt, in die psychiatrische Klinik zu Halle a. S. aufgenommen am 3. August 1891.

Anamnese: Lues des Mannes. — Seit 2 Jahren Schwindel, seit 1 Jahr „Reissen“ in den Waden, später auch im Gesicht. — Seit einigen Wochen Verschlechterung des Ganges und Gedächtnisschwäche.

Status: Rechte Gesichtshälfte schwächer innervirt als die linke. Pupillen reagiren sehr träge auf Licht. — Sprachstörung. — Gang unsicher, stampfend. — Beiderseits Westphal'sches Zeichen. — Sensibilität wegen Demenz nicht sicher zu prüfen, scheint an den unteren Extremitäten herabgesetzt.

Exitus 2. September 1891.

Section: Arachnitis. — Ependymitis.

Im Rückenmark graue Verfärbung der Hinterstränge, besonders in der Gegend der Wurzeintrittszone; auch in den Seitensträngen geringe Verfärbung. Körnchenzellen in den ersteren reichlich, in den letzteren spärlicher. — Die hinteren Wurzeln im Zustande mässiger Atrophie.

Spinalganglien frisch untersucht, enthalten stark pigmentirte Ganglienzellen, einzelne erscheinen sogar ganz mit Pigment angefüllt. Kerne überall deutlich, ebenso Kernkörperchen. — Ganz vereinzelt sieht man da und dort eine Zelle mit geschrumpftem Rande, sonst aber keine der bekannten Schrumpffiguren. — In den Zellen sieht man vielfach stark lichtbrechende dunkle Tröpfchen.

Nach Härtung in Osmiumsäure werden von den Ganglien aus freier Hand Schnitte gemacht. Bei Durchmusterung derselben wird das Zellprotoplasma vielfach stark getrübt, der Kern nicht deutlich gefunden. — Ueber weitere Veränderungen (Verfettung) ist an den nicht hinreichend zarten Schnitten nicht zu urtheilen.

#### Beobachtung 12.

Louis S., 47 Jahre alt, in die Königl. psychiatrische Klinik zu Halle a. S. aufgenommen am 19. August 1891. — Zur Anamnese: Lues. — Beginn des Leidens 3 Jahre vor der Aufnahme mit Athemnoth, erschwerter Sprache, Abnahme der Sehkraft, Augenmuskellähmung. Parästhesien der unteren Extremitäten, motorische Schwäche derselben. — Juli 1891 und August je ein



epileptoider Anfall. Status (Herr Dr. Boettiger): Pupillen eng, lichtstarr. — Complicirte Augenmuskellähmung links. — Sprachstörung. — Ataxie. Gehen unmöglich. — Posticuslähmung. — Sensibilitätsstörungen. — Westphal'sches Zeichen. — Psychisch: erregt, verwirrt.

Exitus 26. August 1891.

Section ergibt im Rückenmark makroskopisch hochgradige Verfärbung der eingesunkenen Hinterstränge und der hinteren Wurzeln. Mikroskopisch: Massenhafte Körnchenzellen. — Die Hinterstränge enthalten fast keine Nervenfasern mehr; nur an der hinteren Commissur ein dreieckiges Feld weisser Substanz erhalten. — Im Lendentheil keine Veränderung der Ganglienzellen der hinteren lateralen Gruppe. — Die hinteren Wurzeln bis auf wenige Fasern zu Grunde gegangen.

Spinalganglien (Lendentheil) frisch untersucht (in Kochsalzlösung): Die Zellen zeigen vielfach getrübbten Inhalt, lassen den Kern nicht deutlich, das Kernkörperchen gar nicht erkennen. Sehr starke Pigmentirung, manche Zellen ganz mit Pigment angefüllt. — Im Protoplasma vielfach glänzende Fleckchen. — Einzelne Zellen zeigen einen eigenthümlichen Glanz.

Nach Härtung in Osmiumsäure starke Schrumpfung der Zellen zu allerhand unregelmässigen Formen. Deutliche Trübung des Protoplasma, undeutliche Kerne. (Schnitte mit dem Rasirmesser.)

Nach Paraffineinbettung und Zerlegung in feinste Schnitte (0,01 Mm.) folgender Befund: Die Nervenfasern bis weit in das Ganglion hinein degenerirt. — Die Ganglienzellen sind auffallend dunkel, von schmutzig graubrauner Farbe, trübe. Die Kerne sind meist nicht deutlich, die Contouren der Kernkörperchen schärfer. Viele Zellen sind ganz angefüllt mit schwärzlichen Pigmentmassen, andere zeigen im Protoplasma vertheilt kleine schwarze Körnchen (Fett). Dazwischen alle möglichen Uebergänge, Trennung von Pigment und Fett nicht immer gut möglich. In den weniger pigmentirten bezw. verfetteten Zellen ist Kern und Kernkörperchen meist undeutlicher als in den stärker veränderten, vielfach sogar ganz verschwunden. — Starke Schrumpfung der Zellen, centrale und Randvacuolen.

### Beobachtung 13.

Max H., 36 Jahre alt, in die Königl. psychiatrische Klinik zu Halle a. S. aufgenommen am 2. Nov. 1891. Zur Anamnese: Lues. — Beginn der Erkrankung vor drei Jahren: Gehstörung, Verschlechterung der Sprache. — Reizbarkeit, Vergesslichkeit. — Status (Herr Boettiger): Pupillen lichtstarr, different. — Sprachstörung. — Hochgradige Ataxie. — Romberg'sches Symptom. — Westphal'sches Zeichen. — Sensibilitätsstörungen. — Schleudernder, atactischer Gang. — Psychisch: Hypochondrische, dann Grösensideen. — Demenz.

Exitus am 6. März 1892.

Section. Im Rückenmark, am deutlichsten im Uebergangs- und Lendentheil deutliche Graufärbung im Gebiet der Hinter-, weniger der Seitenstränge. — Keine Körnchenzellen.



Die Untersuchung der hinteren Wurzeln (Marchi) ergibt eine Degeneration mittleren Grades.

Untersuchung mehrerer Spinalganglien nach Härtung in Osmiumsäure: Die Ganglienzellen vielfach mit deutlich gefärbtem Protoplasma, undeutlichem Kern. — Ziemlich starke Pigmentirung; Schrumpfungsfiguren und Randvacuolen.

In einigen Zellen deutliche Fettkörnchen.

Bei Anwendung der Marchi'schen Methode findet man in den Nervenfasern keine Zerfallsproducte mehr.

#### Beobachtung 14.

Franz Th., 42 Jahre alt, in die Kgl. psychiatrische Klinik zu Halle a. S. aufgenommen am 22. März 92. Status (Herr Dr. Boettiger): Rechtsseitige Abducensparese. — Pupillen lichtstarr. — Sprachstörung. — Tremor der ausgestreckten Arme. — Schwanken bei Augen- und Fusschluss. — Beiderseits Westphal'sches Zeichen. — Sensibilitätsprüfung nicht möglich. — Dementia.

Exitus 14. April 1892 nach paralytischen Anfällen.

Section. Im Rückenmark makroskopisch grauröthliche Verfärbung der Hinter-, weniger der Seitenstränge; am stärksten im unteren Brust- und Lendentheil. — Körnchenzellen nicht nachweisbar. Hintere Wurzeln aus der Gegend des Uebergangstheiles zeigen starken Markzerfall, doch sind auch noch gut erhaltene Fasern vorhanden. Mikroskopische Untersuchung eines Spinalganglions aus dieser Höhe ergibt folgenden Befund (Härtung in Osmiumsäure und Paraffineinbettung): Die Zellen sind vielfach stark getrübt, der Kern und das Kernkörperchen dann meist undeutlich. — Die Form der Zellen wenig verunstaltet, ohne eigentliche Schrumpfungsfiguren, dagegen sind dieselben in der Mehrzahl sehr verkleinert. — Starke Pigmentirung. — Es fehlt nicht an Zellen von völlig normalem Aussehen.

Auf feinsten Schnitten (0,01 Mm.) sieht man im Protoplasma verschiedentlich feinste schwarze Körnchen (schon mit Hartnack 5 deutlich); doch sind solche verfettete Zellen nicht eben häufig,

### III. Kritik der Befunde.

Es sind zu unterscheiden die Veränderungen der nervösen und die der bindegewebigen Elemente. Von den ersteren sollen erst die an den Ganglienzellen erhobenen Befunde ihrer Bedeutung nach erörtert werden. Es handelte sich dabei um starke Pigmentirung, Verfettung, Trübung des Zellinhaltes, Tinctionsdifferenzen, Zerfall und Schrumpfung, endlich Vacuolisirung.

#### 1. Die Pigmentirung.

In der Mehrzahl der oben mitgetheilten Fälle erwiesen sich die Zellen als stark, zum Theil sogar als enorm pigmentirt. Es fragt

sich, ob dieser Befund in der Literatur geschieht. Die Ganglienzellen des Spinalganglions werden bei den verschiedenen Befunden mit Pigmentvermehrung (Leyden\*) beweist. — Der Befund aber nicht der einzige, noch andere Veränderungen sein wird. Im Allgemeinen vermehrt die Erscheinung nicht bei schon im Jahre 1868 von den Ganglienzellen veränderte krankhafte Veränderungen. Ebenso weist Leyden normale Verhältnisse braunes körniges Pigment. Lebensalter zunimmt, nur die sehr starke Pigmentirung phischer Prozesse an jedoch nicht erwiesen sich allein die Functionen. — Auch Charcot†) Pigment in einer spärlich pigmentirt ist, für sich die Erkrankung des kleinen Or ganen im engeren Sinne allmählich zu vollständiger atrophie kommt entweder primär in der Neurose für sich bestehen. —

\*) Dubler, Ueber Westphal, Ueber der allgemeinen progressiven Atrophie. Bd. I. S. 70/71.

\*\*) Leyden l. c. B.

†) Charcot, Ueber die Veränderungen des Rückenmarks.



sich, ob dieser Befund als ein pathologischer aufzufassen ist. In der Literatur geschieht dies vielfach; der abnorme Pigmentreichthum der Ganglienzellen des Sympathicus, der Hirnrinde, des Rückenmarkes wird bei den verschiedensten Krankheiten unter den mikroskopischen Befunden mit aufgeführt und verwerthet. Was speciell die Spinalganglienzellen betrifft, so hat man auch hier eine abnorme Pigmentvermehrung zu finden geglaubt, wie die Literatur des Herpes zoster\*) beweist. — In allen Fällen war der in Rede stehende Befund aber nicht der einzige; es bestanden vielmehr daneben immer noch andere Veränderungen, auf welche weiter unten zurückzukommen sein wird. Im Allgemeinen ist man sich darüber einig, dass die Pigmentvermehrung an und für sich die Bedeutung einer krankhaften Erscheinung nicht beanspruchen kann. Dies betont Westphal\*\*) schon im Jahre 1868 bei seiner Besprechung der von Meschede in den Ganglienzellen von Paralytikergehirnen wahrgenommen und als krankhafte Veränderungen beschriebenen stärkeren Pigmentirung. Ebenso weist Leyden\*\*\*) darauf hin, dass man fast immer unter normalen Verhältnissen um die Kerne der Ganglienzellen einiges gelbbraunes körniges Pigment abgelagert findet, dessen Menge im höheren Lebensalter zunimmt. Als pathologisch betrachtet dieser Forscher nur die sehr starke Pigmentirung, welche man in der Umgebung atrophischer Processe an den Ganglienzellen constatiren kann. Es sei jedoch nicht erwiesen, heisst es dort, dass starke Pigmentirung für sich allein die Function der Ganglienzellen wesentlich beeinträchtige. — Auch Charcot†) spricht sich dahin aus, dass die Anhäufung von Pigment in einer spinalen Nervenzelle, auch wenn sie noch so prononcirt ist, für sich allein nicht genügt, um „eine intensive Erkrankung des kleinen Organismus zu bekunden“. In den pathologischen Fällen im engeren Sinne tritt aber eine wahre Atrophie hinzu, welche allmählig zu vollständiger Zerstörung der Zelle führt. Diese Pigmentatrophie kommt entweder neben irritativen Processen vor, welche primär in der Neuroglia auftreten, oder sie kann auch unabhängig für sich bestehen. — Demgegenüber vertritt Schulz††), der diese

\*) Dubler, Ueber Neuritis bei Herpeszoster. Virchow's Archiv Bd. 96.

\*\*) Westphal, Ueber den gegenwärtigen Standpunkt der Kenntnisse von der allgemeinen progressiven Paralyse der Irren. Archiv für Psychiatrie Bd. I. S. 70/71.

\*\*\*) Leyden l. c. Bd. I. S. 75. 1874.

†) Charcot, Klinische Vorträge 1876. p. 201.

††) R. Schulz, Ueber artificielle, cadaveröse und pathologische Veränderungen des Rückenmarkes. Neurol. Centralbl. II. No 23.



Fragen zum Gegenstande eines besonders sorgfältigen Studiums gemacht hat, die Ansicht, dass die Pigmentirung als ein sehr häufiger, fast die Regel bildender, im Ganzen bedeutungsloser so zu sagen normaler Zustand nicht nur des Greisenalters anzusehen ist, der weder cadaverösen, noch artificiellen, noch pathologischen Ursprungs ist, vielmehr auf einer regressiven, bisweilen schon in sehr frühen Jahren auftretenden Metamorphose der Ganglienzelle beruht. Auch die in der Umgebung krankhafter Processe an den Ganglienzellen häufig zu constatirende Pigmentirung hält er nicht für pathologisch. Von neueren Autoren, welche zu dieser Frage Stellung nehmen, seien noch erwähnt Köster\*), welcher eine bedeutende Pigmentirung bei jugendlichen Personen für zweifellos pathologisch hält; v. Kahliden\*\*), der die Pigmentvermehrung der Zellen des Ganglion semilunare bei Morbus Addisonii als Ausdruck einer Atrophie auffasst, wie sie auch in anderen Organen z. B. im Herzen vorkommt; Popow\*\*\*), welcher meint, dass das Pigment im Protoplasma vermöge einer selbstständigen Störung der Zellernährung ausgebildet wird, und den Process demnach auch für einen pathologischen hält; endlich Obersteiner†), welcher betont, dass die ersten Stadien des von ihm als „fettig-pigmentöse Degeneration“ beschriebenen Processes durchaus nicht erkannt werden können, da man nicht weiss, wie gross der normale Pigmentgehalt einer Nervenzelle ist. Hiermit ist ausgesprochen, dass die Entscheidung darüber, ob im gegebenen Falle bereits ein pathologischer Befund vorliegt oder nicht, häufig eine willkürliche sein wird.

Die Spinalganglienzellen enthalten nun, wie oben erwähnt wurde, normaler Weise ein ziemlich reichliches Pigment; indessen lehrt der Vergleich meiner pathologischen mit Normalpräparaten, speciell in Beobachtung 1 und 2, dass der Unterschied doch ein sehr prägnanter ist. Wenn der Befund also auch nach dem eben Gesagten eine selbstständige pathologische Bedeutung nicht beanspruchen kann, so darf er doch im Zusammenhang mit den anderen gleich zu erörternden Veränderungen keineswegs unberücksichtigt bleiben.

\*) Köster, Ein Beitrag zur Kenntniss der feineren pathologischen Anatomie der Idiotie. Neurol. Centralbl. VIII. S. 292 ff.

\*\*) v. Kahliden, Beiträge zur pathologischen Anatomie der Addison'schen Krankheit. Virchow's Archiv 1888. Heft 1.

\*\*\*) Popow, Ueber die Veränderungen der Nervelemente des Centralnervensystems bei der Hundswuth. Virchow's Archiv Bd. 122.

†) Obersteiner, Anleitung beim Studium des Baus der nervösen Centralorgane. 1892. S. 170.



## 2. Die Verfettung.

In 5 von den beschriebenen 14 Fällen fanden sich in den Ganglienzellen nach Behandlung mit Osmiumsäure die deutlichen Spuren einer fettigen Degeneration in Gestalt feiner im Protoplasma vertheilter tiefschwarzer Körnchen. An der Richtigkeit der Deutung kann ein Zweifel nicht obwalten. Eine Verwechslung mit Pigment kann deshalb nicht in Frage kommen, weil die Fettkörnchen sich intensiv schwarz gefärbt haben, während sich die Pigmentmassen mit starken Linsen in grössere, mehr bräunlich-graue Körner auflösen lassen.

Dass wir es hier mit einem ausgesprochen pathologischen Process zu thun haben, ist gleichfalls zweifellos und durch den Vergleich mit zahlreichen normalen Controlpräparaten noch bestätigt worden. — Von besonderem Interesse ist dann der Umstand, dass die Intensität der Verfettung in meinen Fällen zu der Schwere der sonstigen krankhaften Veränderungen augenscheinlich in einem directen Verhältniss steht, insofern, als in den leichteren Fällen mit relativ geringer Wurzelalteration die Anzahl der fettig infiltrirten Zellen eine geringere war als in den weiter vorgeschrittenen. So finden sich in Beobachtung 4 nur wenige Zellen mit kleinen schwarzen Fleckchen, während in Beobachtung 13 und 14 bereits eine grössere Anzahl und endlich in Beobachtung 3 und 7 sogar ein sehr grosser Theil der Ganglienzellen die charakteristischen schwarzen Körnchen erkennen lässt. Es könnte nun auffallen, dass in den besonders schweren Fällen 5, 6 und 12 nur relativ wenige Zellen in der geschilderten Weise verändert befunden wurden. Hier handelt es sich aber augenscheinlich bereits um weiter vorgeschrittene Stadien eines Degenerationsprocesses mit Schrumpfungs- und Zerfallsvorgängen, welche weiter unten zu besprechen sein werden. — Was die übrigen 6 Fälle betrifft, so wurde in Beobachtung 1 und 2 die Untersuchung leider nicht in frischem Zustande, bezw. nach Osmiumsäure-Anwendung, sondern erst nach Härtung in Müller'scher Flüssigkeit vorgenommen; es kann deshalb für diese beiden Fälle die Frage, ob Verfettung bestand oder nicht, nicht beantwortet werden. — In Beobachtung 8 liegt die Sache ebenso, weil nur frisch untersucht worden ist. Endlich muss bezüglich der letzten 3 Fälle (9, 10 und 11) bemerkt werden, dass es mir nicht gelang, mit Hülfe der damals von mir angewandten Methode (freie Rasirmesserschnitte) Präparate von der Feinheit herzustellen, wie sie zur Beurtheilung dieser Fragen nothwendig und mir übrigens später bei Paraffin-Einbettung auch immer gelungen sind.



### 3. Trübung des Zellinhaltes. Tinctionsdifferenzen.

Beim Vergleiche der Präparate von Beobachtung 1 und 2 mit normalen ergab sich insofern ein sehr deutlicher Unterschied, als in den ersteren das Zellprotoplasma fast durchweg undurchsichtig und stark getrübt erschien, während in der Norm die Zellen schärfer und klarer hervortreten. Der Kern und das Kernkörperchen waren auch in den pathologischen Fällen meist noch sichtbar, wenn auch vielfach verschwommen. — Es fragt sich nun, ob wir es hier mit krankhaften Veränderungen zu thun haben.

Man hat die Trübung bzw. trübe Schwellung der Ganglienzellen häufig bei pathologischen Processen gefunden und als krankhaft beschrieben. Es sei hier nur erinnert an die Befunde\*) von Kolesnikow, Pokotilow, Schaffer, Popow u. A. bei der Lyssa, an die Veränderungen der Sympathicusganglienzellen bei Morbus Addisonii, der Rückenmarksvorderhornzellen, der Hirnrindenzellen bei verschiedenen Krankheiten etc. — Auch auf experimentellem Wege hat man ähnliche Befunde erzeugt (Mendel, Kusnezow, Rosenbach, Stscherback, Ssadowski, Lominski), so auch nach Vergiftungen mit Phosphor, Arsenik, Morphinum und anderen Stoffen (Danilo, Popow, v. Tschisch u. A.\*). Andererseits besteht aber die besonders durch die Untersuchungen von Trzebinski\*\*) erwiesene Thatsache, dass die Ganglienzellen unter dem Einfluss der Härtungsflüssigkeiten Veränderungen erfahren, welche pathologische Befunde vortäuschen können. Der Alkohol bedingt starke Schrumpfungsvorgänge und die Müller'sche Flüssigkeit macht die Zellkörper homogen und undifferenzirt und verleiht ihnen ein eigenthümlich glasiges, blasses, trübes Ansehen. — Es muss also auch für unsere Fälle, in welchen die Härtung mittels des letzteren Mediums vorgenommen wurde, erwogen werden, ob es sich um ein Kunstproduct handelt. Hiergegen spricht der Umstand, dass in den beiden pathologischen Fällen die Veränderungen der Zellen vollkommen übereinstimmend angetroffen wurden, während die sämmtlichen zum Vergleich herangezogenen Normalpräparate ein wesentlich klareres, schärfer differenzirtes Bild darboten. Noch mehr in's Gewicht fällt aber die Thatsache, dass auch in den anderen Fällen, wo die Untersuchung frisch vorgenommen

---

\*) Alles Nähere vergl. das Literaturverzeichniss am Schlusse.

\*\*) St. Trzebinski, Einiges über die Einwirkung der Härtungsmethode auf die Beschaffenheit der Ganglienzellen im Rückenmark der Kaninchen und Hunde. Virchow's Archiv Bd. 107.



wurde, immer die Trübung des Protoplasma's als die erste in die Augen fallende Abnormität notirt wurde und auch in den Osmiumpräparaten kehrt dieser Befund immer wieder. Es müssen also jedenfalls noch andere Momente wirksam sein, als der Einfluss der Härtung, wenngleich die Mitwirkung des letzteren nicht bestritten werden soll. Hierauf wird noch zurückzukommen sein.

Bezüglich der Verschiedenheiten in der Färbung der Zellen, welche besonders deutlich in Weigert-Präparaten zu Tage treten, kann auf die anatomischen Vorbemerkungen verwiesen werden, wonach es sich hierbei um einen normalen Befund handelt.

#### 4. Schrumpfung, Zerfall und Vacuolisirung der Zellen.

Bei den Schrumpfungsvorgängen, welche häufig die unregelmässigste Gestaltung der Zellen zur Folge haben, handelt es sich zweifellos wesentlich um Kunstproducte. Dies wird dadurch bewiesen, dass dieser Befund an den frisch untersuchten Präparaten niemals angetroffen wird, vielmehr erst nach entsprechender Einwirkung der Härtungsflüssigkeiten zu Stande kommt und zwar ebensowohl der Müller'schen Flüssigkeit wie der Osmiumsäure. Wenn dies aber auch feststeht, so bleibt doch der Umstand auffallend, dass in meinen Fällen 5, 6 und 12 dieser Einfluss der Härtung so unverhältnissmässig viel stärker zur Geltung gekommen war, als in den übrigen. Wenn man bedenkt, dass es sich grade in diesen Fällen um bereits recht vorgeschrittene Stadien des Krankheitsprocesses handelt, so erscheint es nicht zulässig, dies als einen Zufall zu betrachten. Erfahrungsgemäss härten sich pathologisch veränderte Organtheile des Centralnervensystems schlechter als normale; dies gilt speciell auch für die Ganglienzellen, welche in krankhaft verändertem Zustande viel weniger widerstandsfähig sind, möglicherweise in Folge einer geringeren inneren Cohäsion (R. Schulz\*). In meinen in Rede stehenden Fällen sind nun sonstige krankhafte Veränderungen der Zellen vorhanden, das Protoplasma ist getrübt und zum Theil verfettet, die Kerne sind oft undeutlich, die ganze Zelle vielfach in augenscheinlichem Zerfall begriffen. Hiermit sind also gewisse Vorbedingungen erfüllt, welche nach dem oben Gesagten für das Zustandekommen artificieller Veränderungen besonders disponiren müssen; die letzteren gestatten demnach einen Rückschluss auf den Zustand der Zellen und sind jedenfalls der Beachtung werth.

\*) R. Schulz, Zur Vacuolenbildung in den Ganglienzellen des Rückenmarkes. Neurol. Centralbl. 1884. No. 6.



Es bedarf endlich noch einiger Worte betreffs der Vacuolisirung der Ganglienzellen, welche ich auch in meinen Fällen mehrfach constatiren konnte. — Bekanntlich ist bezüglich der Deutung dieses Befundes der Streit der Meinungen von jeher besonders lebhaft gewesen. Während einerseits Charcot<sup>1)</sup>, R. Schulz<sup>2)</sup>, Kreyssig<sup>3)</sup>, Fr. Schultze<sup>4)</sup>, H. Koneff<sup>5)</sup>, A. Gitiss<sup>6)</sup> u. A. den Vacuolen keine pathologische Bedeutung zuerkennen, dieselben vielmehr als Artefact auffassen, nahmen andere Autoren wie Leyden<sup>7)</sup>, Ziegler<sup>8)</sup>, Rosenbach<sup>9)</sup>, Pecqueur<sup>10)</sup>, Danillo<sup>11)</sup>, Popow<sup>12)</sup>, Anfimow<sup>13)</sup>, Whitwell<sup>14)</sup> u. A. m. den gerade entgegengesetzten Standpunkt ein. Zwischen beiden Gruppen stehen Kahler und Pick<sup>15)</sup>, Eisenlohr<sup>16)</sup>, Obersteiner<sup>17)</sup>, welche die Vacuolen wenigstens da, wo sie sich zahlreich finden, für etwas Krankhaftes ansehen.

Hier auf die Einzelheiten einzugehen, kann ich mir um so mehr ersparen, als diese Dinge gerade in zwei Arbeiten der neuesten Zeit wieder einer ausführlicheren Erörterung unterworfen sind, nämlich

<sup>1)</sup> Charcot l. c. S. 200 (Anmerkung).

<sup>2)</sup> R. Schulz l. c.; ferner: Beitrag zur Lehre der multiplen Neuritis bei Potatoren. Neurol. Centralbl. 1885.

<sup>3)</sup> Kreyssig, W., Ueber die Beschaffenheit des Rückenmarkes bei Kaninchen und Hunden nach Phosphor- und Arsenikvergiftung etc. Virchow's Archiv Bd. 102.

<sup>4)</sup> Fr. Schultze, Zusätzliche Bemerkungen zu dem Aufsatz des Herrn Kreyssig. Virchow's Archiv Bd. 102.

<sup>5)</sup> H. Koneff l. c.

<sup>6)</sup> A. Gitiss, Beiträge zur vergleichenden Histologie der peripheren Ganglien. Dissert. Bern 1887.

<sup>7)</sup> Leyden l. c.

<sup>8)</sup> Ziegler, Lehrbuch der speciellen pathologischen Anatomie. Jena 1890. S. 279.

<sup>9)</sup> Rosenbach: 1. Ueber die Bedeutung der Vacuolenbildung in den Nervenzellen. Neurol. Centralbl. 1884. S. 56. 2. Ueber die durch Inanition bewirkten Texturveränderungen der Nervencentren. Neurol. Centralbl. 1883. No. 337. 3. Ueber das Verhalten des Nervensystems im Hungerzustande. Vortrag 1884.

<sup>10) — 14)</sup> s. das Literaturverzeichniss.

<sup>15)</sup> Kahler und Pick, Beiträge zur Pathologie des Centralnervensystems. Leipzig 1879.

<sup>16)</sup> Eisenlohr, Ueber progressive atrophische Lähmungen etc. Neurol. Centralbl. 1884.

<sup>17)</sup> Obersteiner l. c.

von P. Nerlich \*)  
von Erlicki und  
mung. — Nerlich  
mische Untersuch  
eintelt im Hypog  
cialiskernen, am  
geminskern bei  
Degeneration“ de  
kin beschreiben  
in den Vorderbor  
das vereinzelte V  
tritt Nerlich für  
fundes ein, wobe  
abgebildeten Vac  
gemein haben,  
Vacuolenarten a  
allgemeiner aus,  
der Nervenzellen  
der Degeneratio  
normalen Rücks  
kann, einerlei,  
Gehirne benutzt  
Was meine  
auf Grund mein  
nicht anschlies  
sach nicht nur  
behandelten n  
diese Vacuolen  
präparaten ver  
prägnanter Unt  
denen Vacuolis  
stets mehr ode  
Zellen nachwei  
Ihre normale G  
schen Präparate  
sondern „fast a  
\*) P. Nerl  
lin 1892. S. 4  
\*\*) Erlick  
chiatric Bd. XX



von P. Nerlich\*) in einer unter Hitzig gearbeiteten Dissertation und von Erlicki und Rybalkin\*\*) in einem Aufsatz über Arseniklähmung. — Nerlich hat in einem Falle von Kopftetanus die anatomische Untersuchung der nervösen Centralorgane ausgeführt und vereinzelt im Hypoglossuskern der linken Seite, reichlicher in den Facialiskernen, am ausgesprochensten aber in dem motorischen Trigeminskern beider Seiten „eine in Vacuolenbildung auslaufende Degeneration“ der Ganglienzellen gefunden. — Erlicki und Rybalkin beschreiben die Veränderungen, die sie in dem einen ihrer Fälle in den Vorderhornganglien gefunden haben, und erwähnen dabei auch das vereinzelte Vorkommen von Vacuolen. — Mit voller Bestimmtheit tritt Nerlich für die pathologische Bedeutung seines erwähnten Befundes ein, wobei er betont, dass diese von ihm beschriebenen und abgebildeten Vacuolen mit den von Kreyssig perhorrescirten nichts gemein haben, und also die Möglichkeit der Existenz verschiedener Vacuolenarten andeutet. — Erlicki und Rybalkin sprechen sich allgemeiner aus, indem sie erklären, „dass weder die Vacuolisation der Nervenzellen, noch irgend eine andere Form des Zerfalls oder der Degeneration derselben je in einer grösseren Zahl von Zellen im normalen Rückenmarke der Menschen und Thiere angetroffen werden kann, einerlei, welche der bekannten Methoden zur Bearbeitung der Gehirne benutzt wurde“.

Was meinen Standpunkt zur Sache anbelangt, so kann ich mich auf Grund meiner Befunde der Ansicht des letztcitirten Autorenpaares nicht anschliessen. Ich habe Vacuolisirung der Ganglienzellen vielfach nicht nur in meinen pathologischen, sondern auch in gleichartig behandelten normalen Präparaten gesehen und ich war in der Lage, diese Vacuolen mit den von Nerlich beschriebenen an den Originalpräparaten vergleichen zu können. Dabei ergab sich ein höchst prägnanter Unterschied insofern, als in denjenigen meiner Fälle, in denen Vacuolisirung bestand (cfr. Beobachtung 1, 2, 5, 6, 12, 13), stets mehr oder weniger hochgradige Schrumpfungsvorgänge an den Zellen nachweisbar waren und die vacuolisirten Zellen fast sämtlich ihre normale Gestalt eingebüsst hatten, während in den Nerlich'schen Präparaten die betreffenden Zellen nicht nur nicht geschrumpft, sondern „fast ausnahmslos mehr oder minder stark aufgebläht“ waren

\*) P. Nerlich, Ein Beitrag zur Lehre vom Kopftetanus. Dissert. Berlin 1892. S. Archiv für Psychiatrie Bd. XXIII. S. 694 ff.

\*\*) Erlicki und Rybalkin, Ueber Arseniklähmung. Archiv für Psychiatrie Bd. XXIII. S. 865/866.



und durchweg die wohlerhaltenen Contouren zeigten. Ganz dasselbe Bild boten übrigens auch die vacuolisirten Ganglienzellen aus dem Oculomotoriuskern des von Boettiger\*) sorgsam untersuchten Falles, von dem mir gleichfalls musterhafte Originalpräparate zur Verfügung standen. — Hiermit scheint mir die Erklärung für die in dieser Frage herrschenden schroffen Gegensätze gegeben zu sein. Es giebt eben zwei Arten von Vacuolen, von denen ich die einen als echte oder Degenerationsvacuolen, die anderen aber als Pseudo- oder Schrumpfungsvacuolen bezeichnen möchte. Zu den ersteren gehören die von Boettiger, Nerlich und wohl auch manchem anderen der oben genannten Forscher beschriebenen, zu den letzteren aber unter Anderem auch die von mir erwähnten, welchen ich deshalb keine pathologische Bedeutung, sondern nur einen indirecten Werth insofern zumessen kann, als ihr häufigeres oder selteneres Vorkommen einen Rückschluss auf die „innere Cohäsion“ der Zellsubstanz gestattet.

Bezüglich der Nervenfasern ist bemerkenswerth, dass dieselben in denjenigen meiner Fälle, in welchen die Degeneration bis in's Ganglion hinein verfolgt wurde, also besonders in Beobachtung 1 und 2, bis zur Grenze zwischen mittlerem und äusserem Dritttheil in einem von der Peripherie nach dem Centrum rasch zunehmenden Grade betheiligt gefunden wurden, so dass das dem Rückenmark zugewandte Dritttheil des Ganglions überhaupt fast faserlos war. — Dieser Befund entspricht vollkommen dem oben erwähnten, von Oppenheim und Siemerling beschriebenen, und beweist, dass der Process keineswegs, wie vielfach behauptet wird, am Ganglion Halt macht.

#### Das Bindegewebe.

Was endlich das Bindegewebe betrifft, so konnte in den beiden systematisch durchsuchten Fällen (Beob. 1 und 2) besonders schön die hochgradige Vermehrung der Bindegewebskerne nach Färbung mit Hämatoxylin zur Anschauung gebracht werden. Dass hier der Kernreichthum weit über das an und für sich nicht geringe Normalmass hinausgeht, wird durch den Vergleich der betreffenden Präparate mit normalen ohne Weiteres klar (s. Fig. 1 und 2, Fig. IV.). Ausserdem zeigte das Bindegewebe aber noch eine andere, sicher patho-

\*) A. Boettiger, Beitrag zur Lehre von den chronischen progressiven Augenmuskellähmungen etc. Archiv für Psychiatrie Bd. XXI.

logische Veränderung  
und abnorm starke  
deutlich in Weiger  
Parallele zu setzen  
einem seiner Tabesi  
hinteren Wurzeln na  
wohl nur bei rapide  
zu demjenigen von Bi  
strangsdegeneration  
gefässe nicht nur au  
vielfach mit klaffenden

Die Ergebnisse  
sammenfassen. Es  
das interstitielle  
zellen pathologis  
auf die Unterschiede  
Präparaten hinsicht  
Gestalt (Schrumpfun  
kein entscheidendes  
dare Bedeutung bei  
einer Ganglienzelle  
Gestaltsveränderung  
Momente sehr weite  
Meinung, dass eine  
nicht abgesprochen  
halten mit den übr  
logischer Bedeutung  
Trübung des Pro  
sondern auch in de  
und die Verfettung  
gleichfalls als einem  
also einzelne die  
Deutung zulassen, s

\*) Oppenheim,  
Archiv für Psychiatrie  
\*\*) Buzzard, On  
blood vessels. Brain



logische Veränderung, nämlich eine erhebliche Vermehrung, Erweiterung und abnorm starke Füllung der Blutgefäße; dies tritt besonders deutlich in Weigert-Präparaten zu Tage. Dieser Befund ist in Parallele zu setzen zu demjenigen von Oppenheim\*), welcher in einem seiner Tabesfälle eine auffallend starke Vascularisation der hinteren Wurzeln nachweisen konnte, wie sie seiner Ansicht nach wohl nur bei rapide verlaufenden Wurzelentartungen vorkommt; ferner zu demjenigen von Buzzard\*\*), der in einem Falle von grauer Hinterstrangsdegeneration in den erkrankten Partien gleichfalls die Blutgefäße nicht nur auffällig vermehrt, sondern auch erweitert und vielfach mit klaffendem Lumen fand.

#### IV. Schlussbetrachtungen.

Die Ergebnisse meiner Untersuchungen lassen sich in Kürze zusammenfassen. Es wurden nicht nur die Nervenfasern und das interstitielle Bindegewebe, sondern auch die Ganglienzellen pathologisch verändert gefunden. — Ich lege hierbei auf die Unterschiede, welche sich in den pathologischen und normalen Präparaten hinsichtlich des Pigmentreichthums der Zellen und ihrer Gestalt (Schrumpfung) feststellen liessen, von vornherein durchaus kein entscheidendes Gewicht, sondern messe ihnen nur eine secundäre Bedeutung bei, da sich für den physiologischen Pigmentgehalt einer Ganglienzelle eine Norm kaum aufstellen lässt und bei den Gestaltsveränderungen durch Schrumpfung bekanntlich arteficielle Momente sehr wesentlich mitspielen; ich bin aber allerdings der Meinung, dass eine mittelbare Bedeutung auch diesen Befunden nicht abgesprochen werden kann, zumal wenn wir sie zusammenhalten mit den übrigen Veränderungen der Zellen, an deren pathologischer Bedeutung ein Zweifel nicht obwalten kann; ich meine die Trübung des Protoplasma's, welche nicht nur in den gehärteten, sondern auch in den frischen Präparaten regelmässig sichtbar war und die Verfettung desselben, welche ich nach dem oben Gesagten gleichfalls als einen regelmässigen Befund ansprechen muss. Wenn also einzelne dieser Veränderungen auch eine verschiedene Deutung zulassen, so sind sie in ihrer Gesammtheit doch als

\*) Oppenheim, Neue Beiträge zur Pathologie der Tabes dorsalis. Archiv für Psychiatrie Bd. XX.

\*\*) Buzzard, On posterior spinal sclerosis, consecutive to disease of blood vessels. Brain 1884. Januar.



zweifelloos krankhafte aufzufassen. Es ist mithin der Nachweis erbracht, dass die Spinalganglien bei der Tabes dorsalis in allen ihren Elementen pathologische Veränderungen aufweisen.

Aus dieser Thatsache ergeben sich einige Schlussfolgerungen, die in mehrfacher Hinsicht von Interesse sind.

Es wurde oben (S. 6) ausgeführt, dass Vejas zur Begründung seiner Ansicht von der Unipolarität der Spinalganglienzellen grade ihr Intactbleiben bei der Tabes dorsalis mit verwerthet. Nachdem nun durch die vorstehenden Untersuchungen diese Voraussetzung als eine irrige nachgewiesen ist, wird auch dieses gegen die Bipolarität der Zellen geltend gemachte Argument hinfällig.

Es ist weiter zu erörtern, wie das in den pathologischen Fällen nachgewiesene Verhalten mit den Ergebnissen des physiologischen Experimentes in Einklang zu bringen ist. Bei dem letzteren wurden die Nervenfasern direct durchtrennt; es findet also eine absolute Leitungsunterbrechung statt, während in den pathologischen Fällen, selbst in den vorgeschrittensten, doch noch nach Jahren feinste Nervenfasern erhalten und deutlich sichtbar bleiben, wie auch meine Befunde zum Theil beweisen, mithin immer nur eine relative Leitungsstörung stattfindet. — Hiernach müssten, wenn die Unterbrechung der einzige in Betracht kommende Factor wäre, durch das Experiment noch stärker ausgesprochene Veränderungen der Ganglienzellen hervorgerufen werden können, als durch den Krankheitsprocess. Dies ist aber nach dem oben Gesagten nicht der Fall. Die meisten Forscher, welche entsprechende Thierexperimente gemacht haben, berichten nichts über Veränderungen des Ganglions selbst. Waller hat zwar, wie bereits erwähnt wurde, bei seinen ersten Versuchen nach Durchschneidung der hinteren Wurzeln auch die am Ganglion verbliebenen Fasern degenerirt und in veränderten Ganglienzellen endigend gefunden, diesen Befund aber später selbst nicht bestätigen können (s. Einleitung S. 4). Nur Stiénon fand bisweilen bei Fröschen, welche 20—30 Tage nach der Durchschneidung untersucht wurden, schliesslich auch die Spinalganglienzellen mit ergriffen, ohne aber zu einem endgültigen Resultate zu kommen (s. oben S. 5). — Hier ist also ein Widerspruch zwischen Experiment und pathologischer Erfahrung, welcher darauf hinweist, dass die Ergebnisse der letzteren mit denen des ersteren nicht ohne Weiteres in Parallele zu setzen sind und dass bei dem pathologischen Process ausser der partiellen Leitungsunterbrechung noch andere Factoren wesentlich mitwirken müssen, auf die jetzt einzugehen sein



wird. Wir kommen damit gleichzeitig zu der Frage, welches das Verhältniss der von mir beschriebenen Veränderungen zu den übrigen pathologischen Befunden der Tabes, speciell auch zu denen von Seiten des Rückenmarks und der peripheren Nerven ist.

Bekanntlich ist es eine von verschiedenen Seiten erörterte und noch nicht abgeschlossene Frage, ob es eine extraspinale Entstehung der uns beschäftigenden Krankheit giebt. Es fehlt nun, nach den zahlreichen hierauf gerichteten Untersuchungen, bisher an jeglicher anatomischen Grundlage für die Annahme eines peripheren Ursprungs der Tabes, etwa in der Art, dass ein kontinuierlicher Zusammenhang zwischen den Veränderungen der peripheren sensibeln Nerven und denen der hinteren Wurzeln anzunehmen wäre; und auch in meinen Fällen, in denen die Untersuchung der peripheren Nerven leider nur vereinzelt vorgenommen werden konnte, waren die krankhaften Veränderungen, vom Centrum nach der Peripherie hin gerechnet, über den peripheren Pol des Ganglions hinaus niemals nachweisbar, der hier eintretende sensible Nerv liess Abnormitäten niemals erkennen. Es könnte also höchstens der Gedanke an ein Aufsteigen des Processes vom Ganglion her durch die hinteren Wurzeln zum Rückenmark in Frage kommen. Gegen eine solche Annahme, die an und für sich wenig innere Wahrscheinlichkeit hat, spricht aber der Umstand, dass dann die Veränderungen der Ganglienzellen doch wohl hochgradigere sein müssten. Dieselben sind aber im Verhältniss zu den Veränderungen der Nervenfasern und des interstitiellen Bindegewebes entschieden als geringfügige zu bezeichnen; dies wird bestätigt einmal durch die Thatsache, dass auch in den vorgeschrittenen Fällen immer noch einige wohl-erhaltene Zellen nachgewiesen werden konnten, ferner durch den erwähnten Umstand, dass die Fasern peripher vom Ganglion immer im Wesentlichen intact waren, ein Verhalten, welches mit weitergehenden Veränderungen der Zellen nicht vereinbar wäre und vielmehr darauf hinweist, dass die letzteren der Fähigkeit noch keineswegs ermangeln, sowohl dem weiteren Fortschreiten des Processes einen kräftigen Widerstand entgegen zu setzen, als auch ihre peripheren Fortsätze lebensfähig zu erhalten.

Es könnte sich nun weiter in den Spinalganglien um einen selbständigen Process handeln, welcher in Parallele zu setzen wäre mit den anderen selbständigen Localisationen der Tabes, wie sie z. B. die Opticusatrophie und die Degeneration der peripheren Nerven darstellt. Indessen ist auch diese Möglichkeit auszuschliessen, da zwischen den Veränderungen in den Ganglien und im Rückenmark



ein kontinuierlicher Zusammenhang besteht, also von einer „selbstständigen Localisation“ in diesem Sinne kaum die Rede sein kann und ausserdem das Missverhältniss zwischen der Affection der Fasern und der der Zellen auch hiergegen spricht.

Ebensowenig ist an eine secundäre Degeneration vom Rückenmark her zu denken, die dann in der Function entgegengesetztem Sinne durch die hinteren Wurzeln bis tief in das Ganglion fortgeschritten sein müsste, da eine vollkommene Durchtrennung der hinteren Wurzeln, wie die Untersuchungen von Waller, Singer und Münzer und Anderen lehren, nicht nur die Ganglien, sondern sogar das am Ganglion zurückbleibende Stück der Wurzeln intact lässt. —

Es bleiben somit nur zwei Möglichkeiten übrig, welche die That- sachen einigermaßen erklären könnten, wenngleich auch diese, wie ich wohl weiss, nicht mehr als Hypothesen sind:

Stellen wir uns den tabischen Process als durch eine Schädlichkeit bedingt vor, deren Natur wir zwar nicht kennen, die uns aber in ihrer deletären Wirkung auf bestimmte Theile des Nervensystems, insbesondere die Hinterstränge des Rückenmarkes, wohl bekannt ist, so erscheint es denkbar, dass sich ein solches schädliches Agens per continuitatem durch die hinteren Wurzeln bis zu den Spinalganglienzellen fortpflanzt und auch hier schliesslich Verheerungen anrichtet.

Die letzte Möglichkeit endlich scheint mir mehr Wahrscheinlichkeit zu haben: Durch den mehrfach erwähnten Umstand, dass die Veränderungen der Ganglienzellen im Verhältniss zu denen des Bindegewebes und auch der Nervenfasern geringfügige sind, wird der Gedanke nahe gelegt, ob dieselben nicht lediglich secundärer Natur sein könnten, hervorgerufen durch eine Perineuritis, welche sich in der Nachbarschaft des Rückenmarksprocesses entwickelt hat und allmählig die nervösen Elemente, und zwar erst die Nervenfasern, dann die Ganglienzellen zum Schwunde bringt. — Es lässt sich nicht in Abrede stellen, dass in meinen zur Beurtheilung dieser Verhältnisse besonders geeigneten Fällen (Beob. 1 und 2, vergl. Fig. 2), die Veränderungen des interstitiellen Bindegewebes durch die enorme Kernvermehrung, sowie den Blut- und Gefässreichthum ganz besonders stark hervortreten, und dass dieser Annahme dadurch eine Stütze verliehen wird. — Vom klinischen Standpunkt aus erscheint sie auch acceptabel, wenn man sich die im Verlaufe der Tabes innerhalb der sensibeln Sphäre auftretenden Reizerscheinungen vergegenwärtigt.

Ich möchte se  
von physiologische  
riment nachgewies  
mit dem Rückenm  
derselben eintrete  
allerdings nur, wi  
Einfluss der Gang  
genügt, um auffäl  
anderes Ergebniss  
dieselbe später a  
Joseph hält ein  
logischer Beobacht  
die von mir beige  
bei speciell wieder  
langen Bestehe  
Leitungsunterbrech  
lichen Veränderung  
Weitere anat  
insbesondere auch  
(durch das Gangl  
aus meinen Befun  
merkt, dass ich  
nungen von Fri  
von Tabesfällen  
vorderhörner dur  
Zellgruppe sicher

Bei Anfertigung  
liebenswürdigsten  
Herrn Geheimrath  
fache Belehrung  
Sodann habe  
Freunde, Privat-  
zu diesen Untersu  
lichsten Weise mit  
zum grössten Thei  
Endlich sage  
die freundliche U  
Boedeker (Bon



Ich möchte schliesslich noch auf einen Punkt hinweisen, welcher von physiologischem Interesse ist. Bekanntlich ist durch das Experiment nachgewiesen, dass auch nach Aufhebung der Communication mit dem Rückenmark ausser den Ganglien die am peripheren Pol derselben eintretenden Nervenfasern intact bleiben. Dies beweist allerdings nur, wie Joseph mit Recht hervorhebt, dass der nutritive Einfluss der Ganglien auf diese Fasern für eine gewisse Zeit genügt, um auffällige Störungen zu vermeiden; hingegen wäre ein anderes Ergebniss der Untersuchung sehr wohl denkbar, wenn man dieselbe später als nach höchstens 6—8 Wochen vornähme. Joseph hält eine Entscheidung dieser Frage an der Hand pathologischer Beobachtungen für möglich. In diesem Sinne sind auch die von mir beigebrachten zum Theil zu verwerthen. Ich habe dabei speciell wieder Beobachtung 1 und 2 im Auge, wo trotz jahrelangen Bestehens des Krankheitsprocesses und fast absoluter Leitungsunterbrechung die betreffenden Nervenfasern doch keine deutlichen Veränderungen zeigten.

Weitere anatomische bzw. physiologische Schlussfolgerungen, insbesondere auch mit Bezug auf die Frage der sogenannten „directen“ (durch das Ganglion nur hindurchtretenden) Nervenfasern habe ich aus meinen Befunden nicht ziehen können. — Es sei hier noch bemerkt, dass ich im Anschluss an die oben mitgetheilten Wahrnehmungen von Friedländer, Krause und Homén in einer Anzahl von Tabesfällen mit Atrophie der hinteren Wurzeln die Lendenmarksvorderhörner durchmustert habe, ohne aber in der hinteren lateralen Zellgruppe sichere Veränderungen constatiren zu können.

Bei Anfertigung der vorstehenden Arbeit hatte ich mich der liebenswürdigsten Unterstützung seitens meines verehrten Chefs, des Herrn Geheimrath Hitzig, zu erfreuen, welchem ich mich für vielfache Belehrung und Förderung tief verpflichtet fühle.

Sodann habe ich besonders zu danken meinem Lehrer und Freunde, Privat-Dozenten Dr. Siemerling, der mir die Anregung zu diesen Untersuchungen gab und mich bis zuletzt in der freundlichsten Weise mit Rath und That unterstützte, auch meine Befunde zum grössten Theile controllirte.

Endlich sage ich herzlichen Dank Herrn Geheimrath Jolly für die freundliche Ueberlassung einiger Fälle und den Herren Collegen Boedeker (Bonn), Privat-Dozent Dr. Schütz (Leipzig), Otto und



Koenig (Dalldorf), Boettiger und Busch (Halle a. S.), Gudden (Berlin) für mehrfache liebenswürdige Unterstützung.

## Erklärung der Abbildungen (Taf. IV. und V.).

### Tafel IV.

Figur 1. Normales Präparat. — Spinalganglion aus der Regio dorsalis eines 36jährigen Epileptikers. — Härtung in Müller'scher Flüssigkeit. — Längsschnitt. — Färbung mit Carmin-Hämatoxylin.

Ganglienzellen scharf und klar, fast alle mit deutlichem Kern und Kernkörperchen, ohne Pigment (in anderen Schnitthöhen wenig Pigment). — Keine Schrumpffungsfiguren, keine Vacuolen.

Zwischen den Zellen reichliche Nervenfasern. Interstitielles Gewebe ziemlich kernreich, gefässarm.

Figur 2. Pathologisches Präparat. — Spinalganglion aus der Regio dorsalis eines 43jährigen Tabikers (Beob. 2). — Härtung in Müller'scher Flüssigkeit. — Längsschnitt. — Färbung mit Carmin-Hämatoxylin.

Ganglienzellen stark getrübt und verwaschen. — Kern etc. undeutlich. — Sehr starke Pigmentirung. — Vielfach Schrumpffungsfiguren und Rand-Vacuolen.

Zwischen den Zellen sehr spärliche Nervenfasern. Interstitielles Gewebe mit massenhaften Kernen und zahlreichen, erweiterten, stark gefüllten Blutgefässen.

### Tafel V.

Figur 3. Spinalganglion normal. — Längsschnitt zur Demonstration der hinteren und vorderen Wurzel, sowie der Vertheilung der Nervenfasern im Ganglion. — Weigertfärbung.

G. Ganglion.

v. vordere

h. hintere Wurzel.

s. sensibler Nerv.

N. gemischter Nerv.

Figur 4. Spinalganglion degenerirt (Tabes dorsalis, Beob. 1). — Längsschnitt. — Weigertfärbung.

G. Ganglion.

v. vordere

h. hintere Wurzel.

s. sensibler Nerv.

n. gemischter Nerv.

Die hintere Wurzel (h) bis auf wenige (feinste) Fäserchen degenerirt. — Das Ganglion in seinem centralen Drittel fast ohne Nervenfasern, in seinem mittleren noch sehr arm an Fasern.



Vordere Wurzel, sensibler Nerv, gemischter Nerv normal.

Figur 5. Normales Präparat. — Querschnitt durch die vordere und hintere Rückenmarkswurzel. — Osmiumsäurebehandlung.

v. vordere, h. hintere Wurzel.

Figur 6. Pathologisches Präparat. — Querschnitt durch die vordere und hintere Rückenmarkswurzel eines Tabikers (Beob. 3). — Osmiumsäurebehandlung.

v. vordere Wurzel (mit einigen atrophischen Fasern).

h. hintere Wurzel (fast totale Atrophie).

Figur 7. Normales Präparat. — Spinalganglion (Regio dorsalis) eines 50jährigen Mädchens. — Osmiumsäurebehandlung. — Querschnitt.

Figur 8. Pathologisches Präparat. — Spinalganglion (Regio cervicalis) eines 56jährigen Tabikers (Beob. 3). — Osmiumsäurebehandlung. — Querschnitt.

Ganglienzellen stark pigmentirt; vielfach das Protoplasma mit schwarzen Körnchen erfüllt (Verfettung).

### Literatur-Verzeichniss.

1. Alzheimer, Ueber einen Fall von spinaler progressiver Muskelatrophie. Archiv für Psychiatrie XXIII. 2.
2. Anfimow, Ueber die pathologische Bedeutung der sogenannten Vacuolisation der Nervenzellen. Wjestnik psichiatriti i nervopathologie 1888. No. 2. (russ.) (Referat von Rosenbach in Mendel. VII. 1888. 9.)
3. Arndt, R., Untersuchungen über die Ganglienkörper der Spinalganglien. Archiv für mikroskop. Anatomie XI. S. 140.
4. Derselbe, Zur pathologischen Anatomie der Centralorgane des Nervensystems. — Ueber Atrophie der Nervenfasern und Ganglienkörper. Archiv f. pathol. Anatomie Bd. 50. S. 511.
5. Axmann, Beiträge zur mikroskopischen Anatomie und Physiologie des Gangliennervensystems des Menschen und der Wirbelthiere. Berlin 1853.
6. Beale, Nerve Cells of the frog. Philosoph. Transact. 1863.
7. Bechterew, Ueber Affection des Conus medullaris und der Cauda equina. Wratsch 1890. No. 39. (Referat Mendel X. 1891.)
8. Bechterew und Rosenbach, Ueber die Bedeutung der Intervertebralganglien. Neurol. Centralbl. III. No. 10.
9. Beljakow, Ueber die pathologisch-anatomischen Veränderungen des Gehirnes bei Dementia senilis. Vorläufige Mittheilung in der Petersburger medic. Gesellschaft 1886. (Referat Mendel. VI. 1887.)
10. Cl. Bernhard, Leçons sur la physiologie et la pathologie du système nerveux. Paris 1858. T. I.
11. Bidder, Erfolge von Nervendurchschneidung an einem Frosche. Du-bois-Reymond's Archiv 1865.



12. Binswanger, Zur histologischen Pathologie der Dementia paralytica. Sitzungsbericht der Jenaischen Gesellschaft für Medicin und Naturwissenschaft. 1884. Juni.
13. Boettiger, Beitrag zur Lehre von den chronischen progressiven Augenmuskellähmungen und zur feineren Hirnanatomie. Archiv f. Psychiatrie Bd. XXI.
14. Bramwell (deutsch von N. Weiss), Die Krankheiten des Rückenmar. Wien 1885.
15. Buzzard, On posterior spinal sclerosis, consecutive to disease of blood vessels. Brain 1884. Januar.
16. Charcot, Klinische Vorträge über Krankheiten des Nervensystems (deutsch von Fetzner). II. Abth. S. 200.
17. Courvoisier, Ueber die Zellen der Spinalganglien. Archiv für mikroskop. Anatomie Bd. 4. S. 125.
18. Daae, H., Zur Kenntniss der Spinalganglienzellen beim Säugethier. Archiv f. mikroskop. Anatomie Bd. 31. H. 2.
19. Danillo, Encéphalite parenchymateuse limitée de la substance grise etc. Arch. de Neurol. 1883. No. 17.
20. Dejerine, Atrophie musculaire et paraplégie dans un cas de syphilis maligne précoce. Arch. de Physiologie 1876. p. 430.
21. Derselbe, Vortrag in der Société de Biologie vom 18. März 1882. (Referat Mendel I. 1882.)
22. Derselbe, Du rôle joué par la méningite spinale postérieure des tabétiques. Arch. de Physiologie 1884. No. 8.
23. Dubler, Ueber Neuritis bei Herpes zoster. Virchow's Archiv Bd. 96.
24. M. Edwards, Leçons sur la physiologie et l'anatomie comparée de l'homme et des animaux 1878/79.
25. Eisenlohr, Uebereinige Lähmungen spinalen und peripheren Ursprungs. Deutsches Archiv f. klinische Medicin 1880. Bd. 26. 5 und 6.
26. Derselbe, Ueber progressive atrophische Lähmungen, ihre centrale oder periphere Natur. Neurol. Centralbl. III. No. 7 und 8. 1884.
27. Erb, Specielle Pathologie und Therapie. v. Ziemssen's Handbuch. XI. Bd.
28. Erlicki und Rybalkin, Ueber Arsenikvergiftung. Archiv f. Psychiatrie Bd. XXIII.
29. Fischl, Die progressive Paralyse; eine histologische Studie. Zeitschrift für Heilkunde 1888. IX.
30. Flemming, Vom Bau der Spinalganglienzellen. Festgabe für Henle. Beiträge zur Anatomie und Embryologie. 4. April 1882.
31. Flesch, Structur der Nervenzellen in peripheren Ganglien. Tageblatt der 58. Naturforscherversammlung in Strassburg.
32. Flesch, und Koneff, Bemerkungen über die Structur der Ganglienzellen. Neurol. Centralbl. V. No. 7.
33. Fräntzel, Beitrag zur Kenntniss von der Structur der spinalen und sympathischen Ganglienzellen. Virchow's Archiv Bd. 38. S. 549.



34. S. Freud, Ueber Spinalganglien und Rückenmark des Petromyzon. Sitzungsbericht der Akademie zu Wien Bd. 78. Abth. III.
35. Friedländer und Krause, Ueber Veränderungen der Nerven und des Rückenmarkes nach Amputation. Fortschritte der Medicin. No. 23.
36. Friedmann, Ueber die degenerativen Veränderungen der Ganglienzellen bei acuter Myelitis. Neurol. Centralbl. 1891. I. 1.
37. Derselbe, Ueber progressive Veränderungen der Ganglienzellen bei Entzündungen. Archiv für Psychiatrie XIX. S. 244.
38. Fritsch, G., Ueber einige bemerkenswerthe Elemente des Centralnervensystems von Lophius piscatorius. Archiv f. mikroskop. Anatomie 27.
39. Gad, Zur Anatomie und Physiologie der Spinalganglien. Deutsche medic. Wochschr. 1887. No. 43.
40. Gad und Joseph, Ueber die Beziehungen der Nervenfasern zu den Nervenzellen in den Spinalganglien. Archiv für Anatomie und Physiologie. 1889.
41. Gitiss, Anna, Beiträge zur vergleichenden Histologie der peripheren Ganglien. Dissert. Bern 1887.
42. Gombault et Mallet, Un cas de tabes ayant débuté dans l'enfance. Archiv. de méd. expérimentale. (Referat Mendel. 1889. S. 399.)
43. Gowers (deutsch von K. Grube), Handbuch der Nervenkrankheiten. Bonn 1892.
44. Harada, Zwei Kakke-Leichen mit normalen Wurzeln und Intervertebralganglien. (Referat Mendel IV. 1885. S. 326.)
45. Hirt, Pathologie und Therapie der Nervenkrankheiten. Wien und Leipzig 1890.
46. W. His, Histogenese und Zusammenhang der Nerven Elemente. Archiv f. Anatomie und Physiologie, anatom. Abth. 1891. Suppl.-Bd.
47. Derselbe, Vortrag auf dem X. internationalen medicinischen Congress. Section für Anatomie. 1890.
48. Hitzig, Hypertrophie und Atrophie des Gehirns (Progressive Paralyse der Irren). v. Ziemssen's Handb. Bd. XI. Sep.-Abdr. S. 1060/1061.
49. Hoffmann, Anatomischer Beitrag zur progressiven neurotischen Muskelatrophie. XIV. Wanderversamml. südwestdeutscher Neurologen und Irrenärzte zu Baden-Baden. Neurol. Centralbl. 1889. VIII. 13. S. 399.
50. Holl, Ueber den Bau der Spinalganglien. Wiener Sitzungsber. 1875. (Referat Virchow-Hirsch 1876. I. S. 48.)
51. Homén, Die histologischen Veränderungen in den peripherischen Nerven, den Spinalganglien und dem Rückenmark in Folge von Amputation. Mendel, Neurol. Centralbl. VII. 3. 1888.
52. Joseph, Zur Physiologie der Spinalganglien. Dubois-Reymond's Archiv 1887.
53. Derselbe, Beitrag zur Lehre von den trophischen Nerven. Virchow's Archiv Bd. 107.
54. Derselbe, Zur Physiologie der Spinalganglien. Neurolog. Centralblatt 1887. VI. 8.



55. v. Kahlden, Beiträge zur pathologischen Anatomie der Addison'schen Krankheit. Virchow's Archiv 1888. Bd. 114. Heft 1.
56. Kahler, Ueber die Unheilbarkeit gewisser Rückenmarkserkrankungen. Vortrag vom 17. Juli 1884. Prager medicinische Wochenschr. 1884. No. 31.
57. Kahler und Pick, Ueber Vacuolenbildung in den Ganglienzellen des Rückenmarkes. Prager Vierteljahrsschr. 142. 5.
58. Key und Retzius, Studien in der Anatomie des Nervensystems und des Bindegewebes. 2. Hälfte, 1. Abth. 1877. Stockholm.
59. Kölliker, Handbuch der Gewebelehre. 1867.
60. Köster, Ein Beitrag zur Kenntniss der feineren pathologischen Anatomie der Idiotie. Neurol. Centralbl. 1889. VIII. S. 292/293.
61. Kolesnikow, Ueber pathologische Veränderungen des Gehirns und Rückenmarks der Hunde bei Lyssa. Virchow's Archiv Bd. 85. 1881.
62. Koneff, Helene, Beiträge zur Kenntniss der Nervenzellen in den peripheren Ganglienzellen. Dissert. Bern 1886.
63. Kostjurin, Ueber Veränderungen der Grosshirnrinde im Alter. Vorläufige Mittheilung aus dem Laboratorium von Prof. Obersteiner in Wien. Wratsch 1886. No. 2. (Referat Mendel. V. 1886. S. 132.)
64. Kotlarewsky, Anna, Physiologische und chemische Beiträge zur Kenntniss der Nervenzellen in den peripheren Ganglien. Dissert. Bern 1887.
65. F. Krause, Ueber aufsteigende und absteigende Nervendegeneration. Verhandlungen des Chirurgen-Congresses 1887.
66. Kreyssig, Ueber die Beschaffenheiten des Rückenmarks bei Kaninchen und Hunden nach Phosphor- und Arsenikvergiftung. Virchow's Archiv Bd. 102.
67. Kusnezow, Ueber die Veränderungen des Centralnervensystems in Abhängigkeit von künstlich erzeugter Hyperämie. Dissert. Petersburg 1888. (Referat Mendel. VII. 1888. S. 568.)
68. v. Lenhossek, Zur ersten Entstehung der Nervenzellen und der Nervenfasern bei dem Vogelembryo. Mittheilungen aus dem anatomischen Institut im Vesalianum. Basel 1890.
69. Leyden, Klinik der Rückenmarkskrankheiten. Berlin 1874.
70. Derselbe, Tabes dorsualis. Aufsatz in Eulenburg's Real-Encyclopaedie.
71. Liebmann, Zur pathologischen Histologie der Hirnrinde der Irren. Meynert's Jahrbücher für Psychiatrie V. 3.
72. Lominski, Zur Lehre von der Degeneration der Nervenzellen. Wratsch 1884. No. 37. (Referat Mendel III. 1884.)
73. Lorenz, Beitrag zur Kenntniss von der multiplen degenerativen Neuritis. Zeitschr. f. klinische Medicin. XVIII. 5. und 6.
74. Lubimoff, Embryologische und histogenetische Untersuchungen über das sympathische und centrale Cerebrospinalnervensystem. Virchow's Archiv Bd. 60.
75. Luys, Recherches sur le système nerveux. Paris 1865.



76. Mankowsky, Zur Frage über das Hungern. Diss. Petersburg 1882.
77. Marchi e Algeri, Rivista sperimentale di freniatria e di med. legale. 1887. XII. 3. (Referat bei Singer und Münzer. No. 122 a.).
78. S. Mayer, Zur Lehre von der Structur der Spinalganglien und der peripherischen Nerven. Wiener Akadem. Sitzungsberichte. Bd. VIII—X. Sitzung vom 3. April.
79. Mendel, Ueber die Ganglienzellen der Hirnrinde bei der progressiven Paralyse der Irren. Neurol. Centralbl. III. 1884. S. 487.
80. Derselbe, Vortrag auf dem X. internationalen medicinischen Congress. 1890. Neurol. Centralbl. IX. 1890. No. 17. S. 519.
81. Menzel, Beitrag zur Kenntniss der hereditären Ataxie und Kleinhirnatrophie. Archiv f. Psychiatrie XXII.
82. Minor, Hemi- und Paraplegie bei Tabes. Zeitschrift f. klin. Medicin. XIX. Heft 5 und 6.
83. Müller Erik, Untersuchungen über den Bau der Spinalganglien. Nord. med. Arkiv. Bd. XXIII. No. 26.
84. Nerlich, Ein Beitrag zur Lehre vom Kopftetanus. Archiv f. Psychiatrie XXIII.
85. Niermeyer, Untersuchungen, betreffend einige patholog.-anatom. Abweichungen der peripherischen Ganglien. Archiv für Psychiatrie X. S. 810.
86. Obersteiner, Anleitung beim Studium des Baus der nervösen Centralorgane. Leipzig und Wien 1892.
87. Oppenheim, Beiträge zur Pathologie der Tabes. Vortrag in der Gesellschaft für Psychiatrie und Nervenkrankheiten zu Berlin am 10. Mai 1886. (Referat Mendel V. S. 258. 1886.)
88. Derselbe, Neue Beiträge zur Pathologie der Tabes dorsalis. Archiv f. Psychiatrie XX. 1. Heft.
89. Oppenheim und Siemerling, Beiträge zur Pathologie der Tabes dorsalis und der peripherischen Nervenerkrankung. Archiv f. Psychiatrie. 1887. XXIII. S. 98 ff.
90. Pecqueur, Kritische Bemerkungen über die Bedeutung der „Kunstproducte“ bei der Beurtheilung entzündlicher und atrophischer Processe in den Elementen des centralen Nervensystems. Wjestnik psichiatрії i nevropathologii 1886. I. (Referat Mendel V. 1886.)
91. Derselbe, Ueber die patholog.-anatomischen Veränderungen des Gehirnes in Abhängigkeit von künstlich erzeugter Anämie. Dissert. Petersburg 1887.
92. Pick, Bemerkungen zu dem Aufsatz „Ueber artificielle etc. Veränderungen des Rückenmarkes“ von Dr. R. Schulz (s. 113). Neurol. Centralbl. III. S. 32/33. 1884.
93. Pierret, Sur les altérations de la substance grise de la moëlle épinière dans l'ataxie locomotrice. Archiv. de Physiologie 1870.
94. Pokotilow, Jahrbücher des Chirurgen-Vereins zu Moskau. 1875 (erwähnt bei Popow No. 95).



95. Popow, Ueber Veränderungen der Zellenkerne der Gehirnnerven am Boden des IV. Ventrikels in einem Falle von Hundswuth. Neurol. Centralbl. 1890. IX. 5.
96. Derselbe, Ueber die Veränderungen der Nervelemente des Centralnervensystems bei der Hundswuth. Virchow's Archiv Bd. 122.
97. Derselbe, Beiträge zur Lehre von der acuten Myelitis toxischen Ursprungs. Diss. Petersburg 1882.
98. Ramón y Cajal, A quelle époque apparaissent les expansions des cellules nerveuses de la moëlle épinière du poulet? Anatom. Anzeiger 1890. 21/22.
99. Ranvier, Sur les ganglions cérébro-spinaux. Journ. de Microgr. T. t. p. 156. 158. Compt. rend. Acad. sc. Paris. T. 95. No. 23. p. 1165ff.
100. Rawitz, Ueber den Bau der Spinalganglien. Archiv für mikroskop. Anatomie XXI. 2.
101. Raymond, Sclérose des cordons postérieurs et des cordons latéraux coexistant chez le même malade. Archiv. de Physiol. 1882. No. 7.
102. Raymond et Arthaud (Vortrag in der Société de Biologie, 23. Juli 1882), Examen du système ganglionnaire dans deux cas de Tabes dorsalis. Comptes rendus de Soc. de Biol. 1882. p. 553.
103. Remak, Deutsche Klinik 1854. 16.
104. Retzius, Archiv für Anatomie und Physiol. 1880.
105. Reynolds, On changes in the nervous system after amputation of limbs with bibliography and recent case. Brain IX. p. 494.
106. Rosenbach, Ueber das Verhalten des Nervensystems im Hungerzustande. Berliner Gesellschaft für Psychiatrie und Nervenkrankheiten 14. Juli 1884. Referat Mendel. III. 1884. S. 357.
107. Derselbe, Ueber die Bedeutung der Vacuolenbildung in den Nervenzellen. Neurol. Centralbl. III. 1884.
108. Derselbe, Ueber die durch Inanition bewirkten Texturveränderungen der Nervencentren. Neurol. Centralbl. II. 1883. No. 15.
109. Rosenbach und Schtscherback, Ueber die Gewebsveränderungen des Rückenmarks in Folge von Compression. Virchow's Archiv. Bd. 122. 1890.
110. Schaffer, Ueber die Veränderungen der Ganglienzellen des Rückenmarks. Neurol. Centralbl. 1891. No. 8.
111. Derselbe, Ueber Lyssa in klinischer und histologischer Beziehung. Verein der Aerzte in Budapest, 1. Juni 1889.
112. Schiff, Sur la régénération des nerfs et sur les altérations qui surviennent dans les nerfs paralysés. Comptes rendus 1854. t. XXXVIII.
- 112a. J. Schramm, Neue Untersuchungen über den Bau der Spinalganglien. Dorpat 1864 (bei Eberth gearbeitete Inaug.-Diss., Referat Canstatt's Jahresbericht 1864. I. S. 64).
113. R. Schulz, Ueber arteficielle, cadaveröse und pathologische Veränderungen des Rückenmarks. Neurologisches Centralbl. 1883. II. No. 23. S. 529.



114. R. Schulz, Beitrag zur Lehre von der multiplen Neuritis der Potatoren. Neurol. Centralbl. IV. 1885.
115. Derselbe, Zur Vacuolenbildung in den Ganglienzellen des Rückenmarkes. Neurol. Centralbl. III. No. 6. 1884.
116. Schultze, Zusätzliche Bemerkungen zu dem Aufsätze des Herrn Dr. Kreyssig. Virchow's Archiv Bd. 102.
117. Derselbe, XI. Wanderversammlung südwestdeutscher Neurologen und Irrenärzte zu Baden-Baden 1886. (Referat Neurol. Centralblatt. V. S. 333.)
118. Schwalbe, Ueber den Bau der Spinalganglien. Archiv für mikrosk. Anatomie Bd. IV. S. 45.
119. Sehrwald, Der Einfluss der Härtung auf die Grösse der Gehirnzellen. Zeitschr. f. wissenschaftl. Mikroskopie IV. S. 461.
120. Siemerling, Anatomische Untersuchungen über die menschlichen Rückenmarkswurzeln. Berlin 1887.
121. Singer und Münzer, Beiträge zur Anatomie des Centralnervensystems. Denkschrift der mathemat.-naturwissenschaftl. Klasse der Kaiserl. Akademie der Wissenschaften Bd. 57. Wien 1890.
122. Singer und Münzer, Beiträge zur Kenntniss der Sehnervenkreuzung. Denkschriften der Kaiserl. Akademie der Wissenschaften. Bd. 55. Wien 1889.
123. Spitzka, Kurze Notiz, die Lumbalanschwellung des Rückenmarkes betreffend. Neurol. Centralbl. 1885. No. 21.
124. Ssadowsky, Zur Frage über Veränderungen der Nervencentren bei peripherischen Reizen. Dissert. Petersburg 1889. (Referat Mendel. 1889. VIII.)
125. Stiénon, Recherches sur la structure des ganglions spinaux des vertébrés supérieurs. Annales de l'Université libre de Brux.
126. Stöhr, Lehrbuch der Histologie. Jena 1890. S. 135 ff.
127. Thanhoffer, Ueber den Bau der spinalen Ganglienzellen. Centralbl. f. d. medic. Wissenschaften No. 20.
128. Trzebinski, St., Einiges über die Einwirkung der Härtungsmethode auf die Beschaffenheit der Ganglienzellen im Rückenmark der Kaninchen und Hunde. Virchow's Archiv Bd. 107. 1.
129. v. Tschish, Ueber Veränderungen des Rückenmarks bei Vergiftung mit Morphinum, Atropin, Silbernitrat und Kaliumbromid. Virchow's Archiv Bd. 100. 1.
130. Vaillard, Gangrèn sèche et nerfs périphériques. Soc. de Biol. 26. VII. 84. Compt. rend. No. 31. (Referat Mendel. II.)
131. Vejas, P., Ein Beitrag zur Anatomie und Physiologie der Spinalganglien. Diss. 1883. München.
132. Vulpian, Note sur l'état des nerfs sensitifs, des ganglions spinaux et du grand sympathique dans les cas de sclérose des faisceaux postérieurs de la moëlle épinière avec atrophie des racines postérieures. Arch. de Physiol. 1868.



133. Wagner, Neue Untersuchungen über die Structur der Ganglien. Handbuch der Physiologie Bd. III. Abth. 1.
  134. Waldeyer, Ueber einige neuere Forschungen im Gebiete der Anatomie des Centralnervensystems. Leipzig 1891.
  135. Waller, Nouvelle méthode pour l'étude du système nerveux. Comptes rendus de l'Académie des Sciences 1851. T. XXXIII. p. 606.
  136. Derselbe, Recherches expérimentales sur la structure et les fonctions des Ganglions. Ibid. 1852. T. XXXIV. p. 393, 524, 582, 675, 842.
  137. Derselbe, Sixième mémoire sur le système nerveux. ibid. p. 979.
    - septième mémoire sur le système nerveux. ibid. XXXV. p. 301.
    - huitième mémoire sur le système nerveux. ibid. XXXV. p. 561.
    - neuvième mémoire sur le système nerveux. ibid. XXXVI. p. 378.
  138. Westphal, Ueber den gegenwärtigen Standpunkt der Kenntnisse von der allgemeinen progressiven Paralyse der Irren. Archiv für Psychiatrie Bd. I.
  139. Westphal, Ueber combinirte (primäre) Erkrankung der Rückenmarkstränge. Archiv für Psychiatrie Bd. VIII. 1878.
  140. Whitwell, Nuclear vacuolation in nerve Cells of cortex cerebri. — Brain 1889.
-



Structure der Ganglien. Histi-  
on im Gebiete der Anatomie  
e système nerveux. Comptes  
XXXIII. p. 606.  
la structure et les fonctions  
p. 393, 524, 582, 675,  
e nerveux. *ibid.* p. 979.  
xx. *ibid.* XXXV. p. 301.  
xx. *ibid.* XXXV. p. 561.  
xx. *ibid.* XXXVI. p. 378.  
ndpunkt der Kenntnisse von  
Irrern. Archiv für Psychia-  
krankung der Rückenmarks-  
1878.  
Cells of cortex cerebri. —









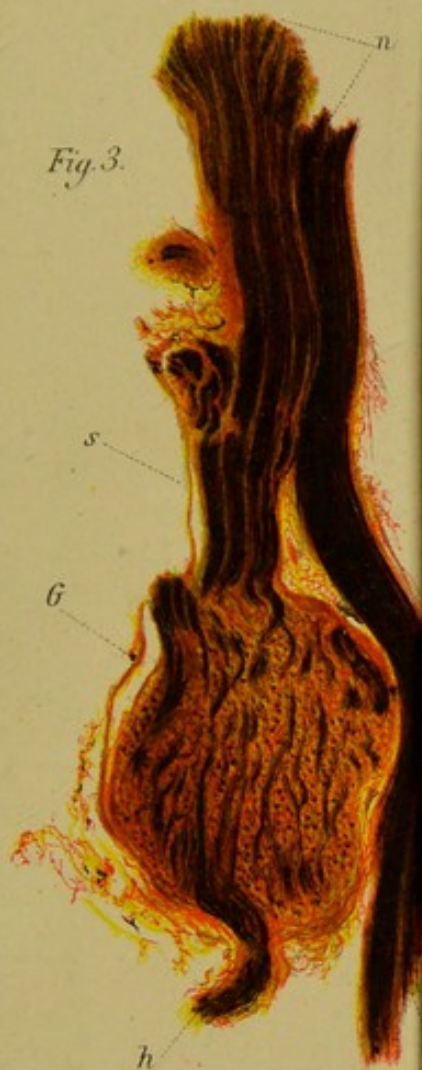

Fig. 3.

Lupe, 10fache Vergrößerung  
u. Hartnack 1, Ocl. 1.



Fig. 7.

Rob. Schwann ad nat. del.

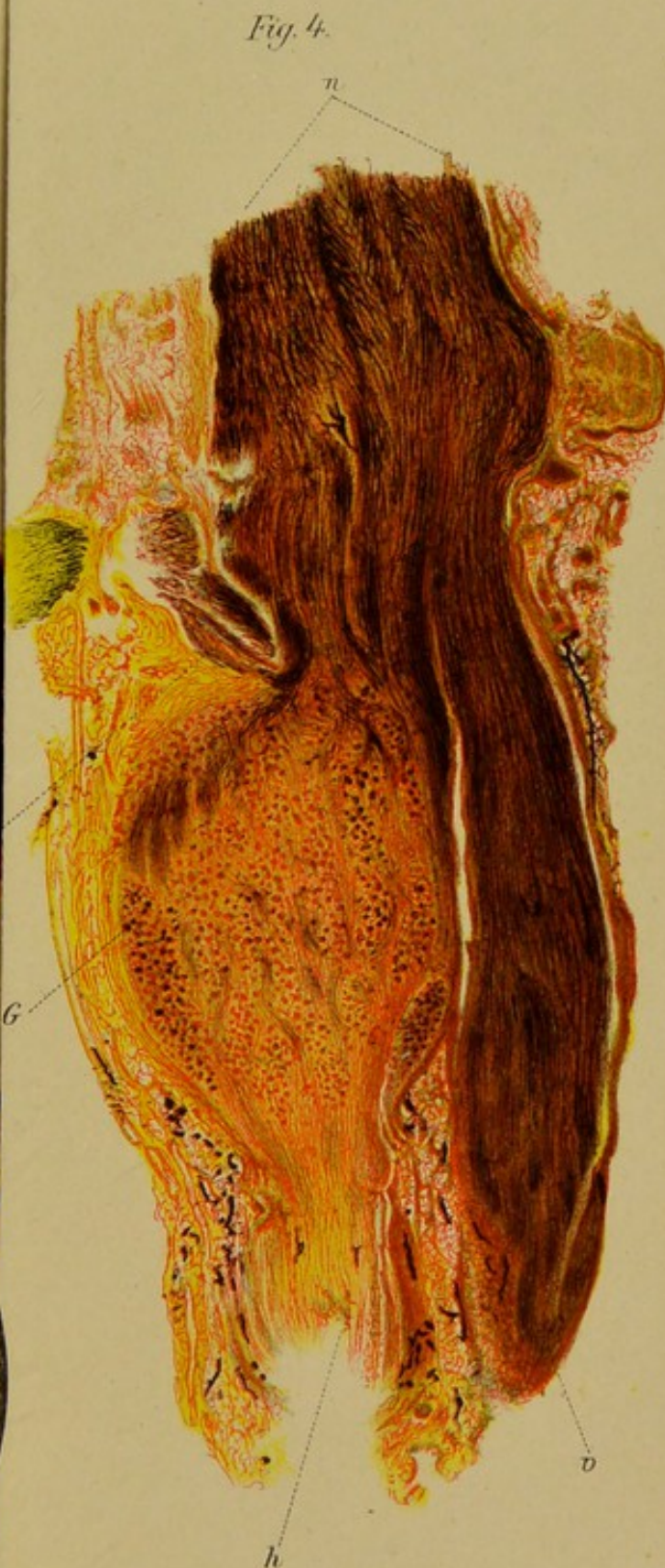

Fig. 4.

Lupe, 10fache Vergrößerung  
u. Hartnack 1, Ocl. 1.

C. Lane lith.





















FO

FOLD OUT HERE