

Primäres Tubencarcinom / vorgelegt von Zdzislaw Dandelski.

Contributors

Dandelski, Zdzislaw.
Bayerische Julius-Maximilians-Universität Würzburg.
Royal College of Surgeons of England

Publication/Creation

Würzburg : Anton Boegler, 1907.

Persistent URL

<https://wellcomecollection.org/works/kt37zjzn>

Provider

Royal College of Surgeons

License and attribution

This material has been provided by This material has been provided by The Royal College of Surgeons of England. The original may be consulted at The Royal College of Surgeons of England. where the originals may be consulted. Conditions of use: it is possible this item is protected by copyright and/or related rights. You are free to use this item in any way that is permitted by the copyright and related rights legislation that applies to your use. For other uses you need to obtain permission from the rights-holder(s).

**wellcome
collection**

Wellcome Collection
183 Euston Road
London NW1 2BE UK
T +44 (0)20 7611 8722
E library@wellcomecollection.org
<https://wellcomecollection.org>

(15.)

Primäres Tubencarcinom.



Inaugural-Dissertation

verfasst und der

hohen medizinischen Fakultät

der

K. Bayer. Julius-Maximilians-Universität Würzburg

zur

Erlangung der Doktorwürde

vorgelegt von

Zdzisław Dandelski

prakt. Arzt

aus

Roszkowo.



Würzburg.


Anton Boegler'sche Buchdruckerei

1907.

Gedruckt mit Genehmigung der medizinischen
Fakultät der Universität Würzburg.

Referent: Geh. Rat Professor Dr. Hofmeier.

Den Seinen.



Literatur.

1. Andrews, Primary carcinoma of the Fallopian tube. Transact. of Obst. Soc. of London (Frommel 1903).
2. d'Anna, Epithelioma primitivo della tromba. Archivio et Atti della Società italiana di chirurgia 1896 pag. 699 e 707 (zitiert nach Stolz 86).
3. Anufrieff, Zur Kasuistik der primären Tubentumoren. Monatsschrift für Geb. und Gyn. Bd. XX. Ergänzungsheft.
4. Arendes, Über primäres Carcinom der Tuben. J. D. Würzburg 1900.
5. Augier et Delasaes (Delassy), Epithélioma végétant de la trompe de Fallope. Journ. méd. Lille. Juli 1898 (zitiert nach Stolz 86).
6. Bandel, Die Krankheiten der Tube, der Ligamente etc. Stuttgart 1886. Deutsche Chirurgie Bd. LIX.
7. Birch-Hirschfeld, Lehrbuch der pathologischen Anatomie. Leipzig 1887 Bd. II S. 754.
8. Boldt, Primäres Tubencarcinom. Med. Rec. July 1897 (zitiert nach Stolz 86).
9. Boldt, Primäres Tubencarcinom, Geburtshilflich - Gynäkologische Sektion der medizinischen Akademie zu New-York 28. März 1901. (Frommels Jahresbericht über die Fortschritte auf dem Gebiete der Geburtshilfe und Gynäkologie 1902 pag. 317.)
10. Bland-Sutton, On a case of primary cancer of the fallopian tube. Lancet No. 15. Transact. of Obstet. Soc. of London part. IV. (Frommel 1902).
11. Borgna, Un caso di epithelioma primitivo della tuba. Giorn. di Gin. et di Ped. Torino No. 24 pag. 394—400 (Frommel, Jahresbericht 1902).
12. Boursier et Venot, Ein Fall von prim. Carcinoma tubae. Revue de gynæc. et de chirurgie abdominale 1901 (zitiert nach Peham 67).
13. Brennecke, Über einen Fall von prim. doppelseitigem Tubencarcinom. Med. Gesellschaft zu Magdeburg 1899. Ref. Monatschrift für Geb. und Gyn. X. S. 104. (Näheres Zangemeister 98.)
14. Briggs, Primary cancer of the Fallopian tube right ovar normal. Transact. of Obst. Soc. of London. Part. 1. (Frommels Jahresbericht 1904.)
15. Le Count, The genesis of carcinoma of the Fallopian tube etc. Bull. of John Hopkins Hosp. Baltimore. Ref. Frommels Jahresbericht 1902 S. 318.

16. Cullingworth, Primary carcinoma of the Fallopian tube. *Transact. of the Obst. Soc. of London* 1894 (zitiert nach Peham 67).
17. Cullingworth C. J., Carcinoma of the Fallopian tube. *Transact. of Obst. Soc. of London* No. 3 Jan. 7. (Frommels Jahresbericht 1905.)
18. Cullen, Johns Hopkins Hosp. Bull. Dec. (Frommels Jahresbericht 1905.)
19. Danel, Essai sur les tumeurs malignes primitiv de l'oviducte. Thèse de Paris 1899 (zitiert nach Peham 67).
20. Danel, Un cas d'épithélioma primitiv de la trompe uterine. *Journ. des sc. méd de Lille* (Frommel 1903).
21. Doran, Primary cancer of the Fallopian tube. *Transact. of Patholog. Society of London* (zitiert nach Peham 67).
22. Dirner et Fonyó, Zwei Fälle von primärem Tubencarcinom. *Szülészeés Nöggógtászat* No. 2 (ungarisch) (Frommels Jahresbericht 1902).
23. Duret, Epithélioma primitif de la trompe utérine, *Revue de gynéc. et de chirurgie abd.* 1899 (Peham 67).
24. Eberth und Kaltenbach, Zur Pathologie der Tuben. *Zeitschrift für Geb. und Gyn.* 1889 Bd. XVI S. 357.
25. Eckardt, Ein Fall von primärem Tubencarcinom. *Archiv für Gyn.* 1897 Bd. LIII S. 183.
26. Fabricius, Geburtshilf.-Gyn. Gesell. Wien 19. April 1898 Ref. *Zentralblatt für Gyn.* 1898 No. 27 S. 720.
27. Fabricius, Beiträge zur Kasuistik der Tubencarcinome. *Wiener Klin. Wochenschrift* 1899 No. 49 S. 1230.
28. Falk, Vaginale Operationstechnik. *Therapeutische Monatshefte* 1897. XI pag. 313.
29. Falk, Über primäre epitheliale Neubildungen der Eileiter. *Berliner Klin. Wochenschrift* 1898 No. 25 S. 554.
30. Fabozzi, Primärer Eileiterkrebs (Ital.) *Arch. ital. di gin* (Frommels Jahresbericht 1902).
31. Fearne, Über primäres Tubencarcinom (zitiert nach Sänger 81).
32. Fischel, Über einen Fall von prim. papillärem Krebs der Muttertrompeten. *Zeitschrift für Heilkunde* 1895 S. 143.
33. v. Franqué, Verhandlungen der Deutschen Gesellschaft für Gyn. Bd. IX S. 606.
34. v. Franqué, Carcino-sarco-endothelioma tubae. *Zeitschrift für Geb. und Gyn.* Bd. XLVII Heft 2.
35. v. Franqué, Verhandlungen der Deutschen Gesellschaft für Gyn. 1906 p. 438.
36. Friedenheim, Beitrag zur Lehre vom Tubencarcinom. *Berl. Klin. Wochenschrift* 1899 No. 25 S. 542.
37. Fritsch, Die Krankheiten der Frauen. Leipzig 1901.

VII


38. Gebhard, Pathologische Anatomie der weiblichen Sexualorgane. Leipzig 1899.
39. Graefe, Ein Fall von prim. Tubencarcinom. Zentralblatt für Gyn. 1902 S. 1389.
40. Hannecart, Note sur un cas de cancer primitif unilatéral de la trompe de Fallope. Ref. Zentralbl. für Gyn. 1902 S. 56.
41. Hare C. H., Primary carcinoma of the fallopian tube etc. Boston med. a surg. Journ. May 25. (Zitiert nach Frommels Jahresberichte 1905.)
42. Hennig, Die Krankheiten der Eileiter und die Tubenschwangerschaft. Stuttgart 1876 S. 89.
43. Hofbauer, Über primäres Tubencarcinom. Archiv für Gyn. 1898 B. LV S. 316.
44. Hofmeier, Handbuch der Frauenkrankheiten. Leipzig 1901.
45. Hurdon, A case of primary adeno-carcinoma of the Fallopian tube. Ref. Zentralblatt für Gyn. 1902 S. 809.
46. Jabozzi, Di un cancro primario dell ovidutto. Ricerche istolog. Gli Incurabili No. 5—6 p. 140 Napoli (Frommels Jahresbericht 1902).
47. Jacobson, Primäres Tubencarcinom. Petersburger geburtshilflich-gyn. Zeitschrift 1898 (zitiert nach Peham 67).
48. Kiwisch, Klinische Vorträge über spezielle Pathologie und Therapie der Krankheiten des weiblichen Geschlechtes. Prag 1851. 3. Aufl. S. 479.
49. Knauer, Ein Fall von primärem Carcinom der Tube bei einer Ovarialcyste. Zentralblatt für Gyn. 1895 S. 574.
50. Knauer, Zentralblatt für Gyn. 1901 No. 43 S. 1211.
51. Kleinhaus, Die Erkrankungen der Tube. Handbuch der Gynäkologie von Veit. 1899.
52. Klob, Pathologische Anatomie der weiblichen Sexualorgane.
53. Landau und Rheinstein, Beiträge zur pathologischen Anatomie der Tube. Archiv für Gyn. 1895 Bd. 39 S. 273.
54. Lwow, Tubentumoren. Wratsch No. 35 Ref. in la Gynécologie No. 1. (Frommels Jahresbericht 1903.)
55. Krömer, Monatsschrift für Geb. und Gyn. 1905 Heft 4 S. 577.
56. Martin, Die Krankheiten der Eileiter. Handbuch. Leipzig 95.
57. Macnaughton-Jones, Alveolar carcinoma of the Fallopian tube. Brit. Gyn. Soc. Journ. of Obstet. a Gyn. of Brit. Emp. No. 1. (Frommels Jahresbericht 1905.)
58. Mercelis, Primary carcinoma of Fallopian tube. N.-Y. Med. Journ. July 14 (Frommel 1900).
59. Miknohv, Medicina 1801 S. 181 (zitiert nach Peham 67)
60. Müller, Ein Fall von primärem Tubencarcinom. J. D. Würzburg 1896.


VIII

61. Morinaga, Über maligne Erkrankung der Tube und Metastasenbildung im Uterus. J. D. Würzburg 1903.
62. Novy, Ein Fall von primärem Tubencarcinom. Monatsschrift für Geb. und Gyn. 1900 XI S. 1043.
63. Orthmann, Ein primäres Carcinoma papillare tubae dextrae, verbunden mit Ovarialabscess. Zentralbl. für Gyn. 1886 X S. 816. Über Carcinoma tubae. Zeitschrift für Geb. und Gyn. 1888 Bd. XV S. 212.
64. Orthmann, Beiträge zur normalen Histologie und Pathologie der Tuben. Virchows Archiv 1887 Bd. CVIII S. 165.
65. Orthmann, Zur Kenntnis der malignen Tuben Neubildungen. Zeitschrift für Geb. und Gyn. 1906 Bd. 58 p. 376.
66. Osterloh, Demonstration eines primären Tubencarcinom. Zentralblatt für Gyn. 1896 S. 809.
67. Péan, Diagnostic et traitement des tumeurs de l'abdomen et du bassin Tom III pag. 570.
68. Peham, Das primäre Tubencarcinom. Zeitschrift für Heilkunde 24. 1903.
69. Pfannenstiel, Die Erkrankungen des Eierstockes in Veits Handbuch 1898 Bd. III 1 S. 406 und Archiv für Gyn. 1895 Bd. 48 S. 524.
70. Pilliet, Bulletins de la Société Anatomique. 1897 (zitiert nach Peham 67).
71. Pompe van Merdervoort, Niederländische Gyn. Gesellsch. Sitzung 15. I. 05. Ref. Zentralblatt für Gyn. 1905 Heft. 19.
72. Peham und Keitler, Über Erfolge der konservativen Behandlung bei chron. entzündl. Adnexerkrank. Beiträge zur Geb. u. Gyn. Wien 1903 Bd. I S. 642.
73. Quénu et Longet, Des tumeurs des trompe, Revue de chirurgie 1901 XXIV (zitiert nach Peham 67).
74. Ries, Primäres Papillom und primäres Carcinom der Eileiter. Journ. of the Americ. med. ass. 20. May 1897 (zitiert nach Stolz 86).
75. Roche, Carcinome primitif de la trompe etc. (Frommels Jahresbericht 1903.)
76. Roberts, Transact. of Obstet. Society 1898 vol. XL pag. 189 (Peham 67).
77. Roberts, A second case of primary carcinoma of the Fallopian tube. Transact. of Obstet. Society London 1899 p. XLI (zitiert nach Peham 67).
78. Rokitansky, Lehrbuch der pathologischen Anatomie 1861 Bd. III.
79. Rollin, Epithélioma primitif des deux trompes de Fallope. Ann. de Gyn. (Frommels Jahresbericht 1905).
80. von Rosthorn, Primäres medulläres Carcinoma tubae. Prager Zeitschrift für Heilkunde XVII Heft 2 und 3.

IX

81. Routier, Epithélioma primitif de la trompe. *Annales de Gyn.* 1893 vol. I pag. 39.
 82. Sänger-Barth, Die Neubildungen der Eileiter in Martins Handbuch Leipzig 1895.
 83. Scanzoni, Lehrbuch der Krankheiten der weiblichen Sexualorgane. Wien 1867 II S. 79.
 84. Schäfer, Ein Beitrag zur Kasuistik des primären Tubencarcinoms. J. D. Leipzig 1901.
 85. Schroeder, Handbuch der Krankh. der weibl. Geschlechtsorg. Leipzig 1889 S. 450.
 86. Smyly, Report of 112 abdominal sections performed in the Rotunde Hospital. *The Dublin Journal* 1893 (zitiert nach Peham 67).
 87. Stolz, Zur Kenntnis des prim. Tubencarcinoms. *Archiv für Gyn.* 1902 Bd. LXVI S. 365.
 88. Stroganoff, Cancer primitif de la trompe de Fallope droite. *Ann. de Gyn.* XLI (Peham 67).
 89. Teubner, Inaugural-Dissertation Leipzig 1898.
 90. Tuffier, Epithélioma primitif de la trompe etc. *Ann. de Gyn.* Paris XLII p. 203 (zitiert nach Peham 67).
 91. Watkins, *American gynecol. and Obstetr. Journal* 1896 vol. XVII pag. 273 (zitiert nach Peham 67).
 92. Veit, *Zeitschrift für Geburtshilfe und Gyn.* 1889 Bd. XVI S. 212.
 93. Veit, *Handbuch der Gynäkologie.* Wiesbaden 1899 Bd. III, 2.
 94. Violet, Maligner Tumor der Tube. *Lyon méd.* 1904. *Ref. Zentralblatt für Gyn.* 1905 No. 40.
 95. Westermarck und Quensel, Ett fall of dubbelsidig cancer i tuba Fallopie. *Nordiskt. med. archiv* 1892 XXIV. *Ref. Zentralblatt für Gyn.* 1893 S. 272.
 96. Wynter-Essex, Primary Carcinoma of the right Fallopian tube etc. *Transact. of path. Society.* V. XLII p. 222 (zitiert nach Peham 67).
 97. Witthauer, Primäres Tubencarcinom. *Monatsschrift für Geb. und Gyn.* 1900 XII S. 615.
 98. Warneck, *Société obstétricale et gyn. de Moscou* 1893 (zitiert nach Peham 67).
 99. Zangemeister, Über primäres Tubencarcinom, *Bruns Beiträge zur klinischen Chirurgie* Bd. 34 S. 96.
 100. Zweifel, Primäre papilläre Tubencarcinome. *Vorlesungen über klinische Gynäkologie* Berlin 1892 S. 139.
 101. Zweifel, Sitzungsbericht der Gesellschaft für Geb. und Gyn. in Leipzig 12. März 1894. *Ref. Zentralblatt für Gyn.* 1894 No. 27 (Näh. Details Zangemeister 95.)
-





Das primäre Carcinom der Tube ist eine Erkrankung, deren selbständiges Vorkommen erst in neuerer Zeit vollständig anerkannt und gewürdigt wurde. Zwar räumen *Hennig*, *Rokitansky*, *Kiwisch*, *Klob* das Vorkommen eines primären Tubenkrebse ein; *Scanzoni* berichtet sogar über einen solchen von ihm beobachteten Fall, wo die bis zur Daumendicke ausgedehnte linke Tube mit breiiger milchweisser Markschwamm-Masse, dem Erzeugnisse der krebsig infiltrierte Schleimhaut gefüllt, der rechte Eierstock hierbei zu einem faustgrossen Markschwamm ausgedehnt war, doch zweifeln andere wie *Birch-Hirschfeld*, *Bandel* das Vorkommen dieser Erkrankung an. Noch im Jahre 1889 schreibt *Schröder* in seinem Buche über „Krankheiten der weiblichen Sexualorgane“: „Carcinom kommt in den Tuben niemals primär vor“. *Orthmann*, der die alte casuistische Litteratur in dieser Hinsicht durchsuchte, konnte nur 13 Fälle von Carcinom der Tuben aufzählen, und stellte diese auch nur als möglich hin, einen einwandfreien Fall von primärem Krebs dagegen fand er nicht. Dies ist wohl der Unzulänglichkeit der früheren Untersuchungsmethoden zuzuschreiben, die so manches primäre Carcinom nicht erkennen liessen. Es ist deshalb das Verdienst des letztgenannten Autors durch seinen in der Gesellschaft für Geburtshilfe und Gynäkologie zu Berlin gehaltenen Vortrag „Über Carcinoma tubae“ eine für diese Erkrankung grundsteinlegende

Arbeit geliefert zu haben, in der er durch die mikroskopische Untersuchung nachwies, dass es einen primären Krebs giebt, der von der Schleimhaut der Tube ausgeht und einen vorwiegend papillären Bau zeigt. Seit dieser Zeit (1888) hat sich die Zahl, der in der

Nr.	Autor	Alter d. Pat.	Menses	Geburten	Symptome	Sitz der Er- krankung	Gestellte Diagnose
1	Orthmann	46	Im 19. Jahre vierwöchentl. profus.	Ein zweifel- hafter Abort.	Schmerzen u. Anschwellung des Leibes.	Rechts- seitig.	Ovarial- cyste, chron. Ad- nextumor.
2	Doran	48		Eine Ge- burt vor 26 Jahren.	Abmagerung.	Rechts- seitig.	Ovarial- cyste, chron. Peri- metritis.
3	Ebert und Kaltenbach	50	Mit 18 Jahren regelmässig, seit dem 24. J. schmerzhaft. seit 1/2 Jahr Menopause.	Ver- heirat. mit 22 Jahren, steril.	Seit 4 Jahren gelblicher Aus- fluss, seit 1 Jahr Schmerzen in die Magen- gegend u. Bein ausstrahlend.	Doppel- seitig.	Pyo- salpinx. Kleines subperi- toneales Myom.
4	Veit	36		Nullipara.	Lebhafte Schmerzen und Fieber.	Links- seitig.	Pyo- salpinx.
5	Wynter-Essex	50		Nullipara.	Seit mehreren Monaten blu- tiger Ausfluss u. Schmerzen.	Rechts- seitig.	
6	Westermarck und Quensel	45	Normal bis vor 5—6 Jahren.	Eine Ge- burt vor 21 Jahren.	Seit einem Jahr heftige Geni- talblutungen u. Schmerzen.	Doppel- seitig.	Cystische Degene- ration der Ovarien.

¹⁾ Siehe Quénu et Longet Tabelle S. 777 (nach Peham).

Litteratur bekannten Fälle beträchtlich vermehrt, sodass es mir möglich war, neben der eigenen Beobachtung aus der mir zugänglichen Litteratur noch 91 Fälle zusammenzustellen, die ich statistisch geordnet im folgenden kurz anführe.

As-cites	Meta-stasen	Therapie	Dauer-erfolge	Beschreibung des Präparates	
				Makroskopisch	Mikroskopisch
gering	Excavatio vesico-uterina retroperitoneale Lymphdrüsen.	Laparatomie Ovario-Salpingotomia dextra.	6 Tage nach der Operation gestorben.	Neoplasma in der ganzen verdickten u. geschlängelten Tube. Tuboovarialcyste.	Zapfenförmige Epithelschläuche in die Muscularis eindringend.
		Salpingo-oophorectomia duplex incompleta.	Tod nach 11 Monaten durch Recidiv.	Krebsmassen und blutige Flüssigkeit als Inhalt. Ostium abdominale verschlossen.	Alveolen einem Drüsencarcinom ähnlich, doch ist papillärer Bau erkennbar.
		Doppelseitige Salpingotomie.	Tod durch Recidiv nach 18 Monaten.	Beide vergrößerte Tuben mit papillären Tumormassen und etwas rötlich-brauner Flüssigkeit erfüllt.	Carcinomähnliche Papillen.
		Laparatomie, linksseitige Adnex-entfernung.	Heilung nach 7 Jahren konstatiert ¹⁾ .	Pyosalpinx der linken Tube, darin zottiges Carcinom.	Papilläres Carcinom.
				Carcinommassen im Niveau des ostium abdominale.	
		Laparatomie, beiderseitige Adnex-entfernung.	Nach 2 Monaten Recidiv, nach 5 Monaten gestorben.	Rechte Tube cystisch mit knolligen Carcinommassen, linke mit papillären Excrescenzen.	Von der Schleimhaut ausgehendes Carcinom.

Nr.	Autor	Alter d. Pat.	Menses	Geburten	Symptome	Sitz der Er- krankung	Gestellte Diagnose
7	Zweifel	46	Vierwöchent- lich, ohne Be- schwerden.	Eine Geburt.	Seit $\frac{3}{4}$ Jahren Ausfluss, Schmerzen, keine Abmagerung.	Rechts- seitig.	Ovarial- cystoma malignum.
8	Stroganoff	39			Starke Schmerzen.	Rechts- seitig.	Cystische Degene- ration der Adnexe, Metritis.
9	Smyly						
10	Warneck	43		Drei Geburten, letzte vor 2 Jahren.	Plötzliche Leib- schmerzen, Fieber, Dysurie.	Doppel- seitig.	Rechtsseit. Ovarial- cyste mit Stieldreh- ung, links- seitige Sal- pingitis.
11	Routier	60	Menopause seit 10 Jahren.	Nullipara.	Schmerzen, Ausfluss.	Links- seitig.	Maligner Tumor.
12	Cullingworth	60	Menopause vor 8 Jahren.	Nullipara.	Schmerzen, Abmagerung, kein Ausfluss.	Rechts- seitig.	
13	Tuffier	55	Mit 18 Jahren regelmässig, Menopause seit 4 Jahren.	Zwei Ge- burten, letzte vor 30 Jahren.	Seit 2 Monaten Schmerzen und Metrorr- hagien.	Rechts- seitig.	Haemato- cele retro- uterina.
14	Zweifel	47	Regelmässig.	Fünf Ent- bindungen, dabei eine manuelle Placenta- lösung.	Seit einem Jahr Schmerzen.	Rechts- seitig.	

As- cites	Meta- stasen	Therapie	Dauer- erfolge	Beschreibung des Präparates	
				Makroskopisch	Mikroskopisch
vor- handen		Laparatomie, supravaginale Amputation und Adnex- entfernung.	Recidiv, nach 1½ Jahren Tod.	Linke Tube cystisch, rechte kolossal ver- grössert, mit schwam- migen Massen erfüllt.	In der Tubenwand Krebsnester.
		Extirpation der Adnexe.		Im äusseren Teil der erweiterten Tube blumenkohlartige Neubildung.	Adenocarcinom in der Muscularis.
		Operation.	Tod im Kollaps.		Tubencarcinom.
		Salpingo- oopho- rectomia bilateralis.	Exitus letalis post operationem.	Beide Tuben vergrössert, im am- pullären Teil blumen- kohlartige Massen, rechts Tuboovarial- cyste.	Carcinoma papillare.
		Laparatomie.	Heilung.	Tuboovarialcyste. Im mittleren und am- pullären Teil fibrinös aussehende Massen.	Papilläres Car- cinom.
	In der Um- gebung der Tube.	Extirpation der rechten Adnexe per lapara- tomiam.	Recidiv nach 6 Monaten, Tod nach 1½ Jahren.	Tube geschlängelt, mit Carcinommassen erfüllt. Ostium abdo- minale verschlossen.	Papilläre Epithel- wucherungen.
		Salpingo- oopho- rectomia dextra.	Nach 5 Monaten noch ohne Recidiv.	In der birnförmigen Tube an einer Stelle bröcklige Massen.	Papilläres Carci- nom. Die Tube ohne entzündliche Veränderungen.
gering		Laparatomie, Entfernung beiderseitiger Adnexe, supravaginale Uterus- amputation.	Nach sieben Jahren noch gesund.	Im medialen Teil Neoplasma weich, lateralen Teil dünn- wandiger Sack mit Flüssigkeit.	Carcinoma papillare.

Nr.	Autor	Alter d. Pat.	Menses	Geburten	Symptome	Sitz der Er- krankung	Gestellte Diagnose
15	Miknohv ¹⁾	46	Regelmässig dreiwöchent- lich.	Drei Ge- burten, letzte vor 24 Jahren.	Metrorr- hagien, zeit- weises Auf- treten einer Geschwulst.	Doppel- seitig.	Hydro- salpinx profluens.
16	Fischel	40		Ein Abortus.	Schmerzen, Ausfluss, Abmagerung.	Rechts- seitig.	Cystischer maligner Adnex- tumor (Carcinom od. Tubercu- lose).
17	Landau und Rheinstein	46	Mit 16 Jahren schwach regelmässig.	Nullipara.	Seit elf Monat. Schmerzen auch ins linke Bein ausstrahlend. Kachexie.	Rechts- seitig.	
18	Knauer ²⁾	58	Im 12. Jahre regelmässig, Menopause seit 12 Jahren.	Eine Ge- burt vor 31 Jahren.	Vor 18 Jahren Vergrößerung des Bauches, seit einem Jahr Schmerzen, Abmagerung. Abgang von Harn.	Rechts- seitig.	Cysto- varium.
19	Fearne	56	Seit 6 Jahren Menopause.	Nullipara.	Seit 1½ Jahren Ausfluss.	Links- seitig ³⁾ .	
20	Sänger und Barth	45	Regelmässig schwach.	Eine Ent- bindung vor 20 Jahr. Fieberhaft. Wochen- bett.	Seit 5 Monat. Ausfluss.	Rechts- seitig.	Wahr- scheinlich Ovarial- tumor.

¹⁾ Nach Quénu 58 Jahre. Nach Péan, der allgemein als Litteraturquelle für diesen Autor angegeben wird, wird der Name Miknohv und nicht Miknoff (Quénu und Longet), Stolz) oder Mischnoff (Sänger und Barth) geschrieben (Péham).

As- cites	Meta- stasen	Therapie	Dauer- erfolge	Beschreibung des Präparates	
				Makroskopisch	Mikroskopisch
		Laparatomie, beiderseitige Adnex- entfernung.	Recidiv nach sieben Monaten.	Beide Tuben ver- grössert. Links grau- gelbl. Wucherungen am ostium uterinum, rechts am ostium ab- dominale ausserdem blutig-seröse Flüssig- keit. Die Ostien sind verschlossen.	Papilläres Carci- nom. Myxomatöse Degeneration des Bindegewebes.
ering	Peri- toneum.	Laparatomie, Entfernung der recht. Adnexe, linke wegen Adhäsionen zurück.	Tod nach 6 Monaten an Metastasen.	R. Tube erweitert im ampullären Teil zu einem dünnwandigen Sack mit Neoplasma und „reissuppenähn- lichem“ Inhalt.	Papilläres Carcinom.
		Salpingo- oophorectom. bilateralis per laparatomiam.	Recidiv nach zehn Monaten und Tod.	Rechte Tube im am- pullären Teil cystisch, im mittleren Teil Neo- plasma. Linke Tube Sactosalpinx.	Drüsenähnliche Form zeigende Epithelgruppen von der Schleim- haut ausgehend.
ering		Laparatomie. Supravaginale Uterus- amputation, Adnex- entfernung.	Nach drei Monaten noch Heilung konstatiert.	Im mittleren Teil taubeneigrosse Ge- schwulst, ostium abdominale in eine Cyste geöffnet.	Papilläres Carci- nom von der Tubenwand aus- gehend.
		Salpingo- oophorectom. sinistra.	Ein Jahr sechs Monate post operationem noch ohne Recidiv.	Im mittleren Teil papilläre Wucherungen.	Papilläres Carcinom.
		Laparatomie, Entfernung beider Adnexe.	Nach sieben Monaten kein Recidiv.	Ostium abdominale verschlossen. Pars uterina frei. Neu- bildung hirntartig aussehend.	Papilläres Carcinom.

²⁾ Nach Quénu rechte Tube.

³⁾ Dieser Fall ist mit dem nach anderen Autoren von Savor angegebenen identisch.

Nr.	Autor	Alter d. Pat.	Menses	Geburten	Symptome	Sitz der Er- krankung	Gestellte Diagnos
21	d'Anna						
22	Müller	49	Seit 4 $\frac{1}{2}$ Jahren Menses un- regelmässig.	Eine Ge- burt vor 24 Jahren.	Schmerzen in Leib, Zunahme desselben, Abmagerung.	Links- seitig.	Multilocu- läres intra- ligamen- täres Kystoma des rechten Ovarium
23	Osterloh					Rechts- seitig.	Pyo- salpinx.
24	v. Rosthorn	59	Seit 6 Jahren Menopause.	Eine Ge- burt vor 20 Jahren.	Seit 2 $\frac{1}{2}$ Mon. eitriger Aus- fluss.	Rechts- seitig.	Pyo- salpinx.
25	Vatkins	45		Eine Ge- burt vor 23 Jahren.	Seit 14 Tagen Schmerzen und Fieber.	Doppel- seitig.	
26	Eckardt	45	Mit 16 Jahren unregelmässig schmerzhaft.	Nullipara.	Schmerzen seit 4 Wochen, Beschwerden beim Stuhl- gang. Abmagerung, kein Ausfluss.	Links- seitig.	
27	Ries					Dopp.-seit.	
28	Falk	53	Menopause seit 6 Jahren.	Nullipara ver- heiratet.	Seit drei Mon. Schmerzen, seit drei Tagen Ausfluss, Abmagerung.	Links- seitig.	Carcinom der Tubo

As-cites	Meta-stasen	Therapie	Dauer-erfolge	Beschreibung des Präparates	
				Makroskopisch	Mikroskopisch
		Laparatomie, Entfernung der Adnexe, linkes Ovar. zurück.		Linke Tube am abdominalen Ende sackartig und atretisch. Im uterinen Teil papilläre Massen. Rechte Tube normal. Rechtes Ovar Kystom.	Papilläres Carcinom.
		Laparatomie.	Recidiv in der Laparatomie-narbe.	Cystische Geschwulst.	Carcinom d. Tube wird erst auf Grund des Recidivs gefunden.
		Vaginale Entfernung der Adnexe und des Uterus.	Recidiv und Tod nach 6 Monaten.	Ampullärer Teil atretisch aufgetrieben und mit bröckeligen Massen ausgefüllt. Rechtes Ovar cystisch.	Uterines Ende Salpingitis interstitialis et follicularis. Vorwiegend alveoläres, stellenweise papilläres Carcinom (Carcinoma gyriforme, Sänger).
	Nicht vorhanden.	Abdominale Total-extirpation.	Tod nach 7 Monaten an Recidiv.	Beide Tuben runde Tumoren mit Krebsmassen. Papillär.	
		Laparatomie, Salpingo-oophorectomia sinistra.	Nach fünf Monaten ohne Recidiv.	Im mittleren und ampullären Teile Neoplasma. Ostium abdominale verschlossen, Fimbrien erhalten.	Drüsenähnliche Hohlräume m. einschichtigem, und Papillen, Pseudoalveolen vortäuschend, mit mehrschichtigem Epithel. An der Tube keine Entzündung.
		Vaginale Total-extirpation.	Tod sieben Monate nach der Operation. Recidiv, Sarkom.	Tube sackartig erweitert mit hämorrhagischer Flüssigkeit und im mittleren und ampullären Teil mit Knoten u. papillären Wucherungen erfüllt. Ostium abdom. verschlossen.	Gewundene zweireihige Epithelzüge und typische Carcinomalveolen.

Nr.	Autor	Alter d. Pät.	Menses	Geburten	Symptome	Sitz der Er- krankung	Gestellte Diagnosen
29	Pilliet	53				Rechts- seitig.	
30	Boldt						
31	Hofbauer	46	Mit 16 Jahren regelmässig ohne Beschwerden.	Drei Ge- burten, letzte vor 23 Jahren.	Seit einem Jahr Schmerzen, Abmagerung.	Doppel- seitig.	
32	Falk	45	Mit 13 Jahren.	Eine Ge- burt vor 24 Jahren.	Seit drei Monaten Ausfluss.	Rechts- seitig.	Hämato- salpinx nach Carcinoma der Tuba.
33	Pfannenstiel						
34	Pfannenstiel	58		Nullipara.	Seit einem Jahr Leibes- zunahme.	Doppel- seitig.	
35	Jacobson	45		Vor 22 Jahren Fehl- geburt.	Seit einem Jahr Metrorr- hagien und Schmerzen.		
36	Roberts	43		Nullipara.	Seit einem Jahr Ausfluss, Schmerzen, Kachexie.	Rechts- seitig.	

As- cites	Meta- stasen	Therapie	Dauer- erfolge	Beschreibung des Präparates	
				Makroskopisch	Mikroskopisch
		Operation.		Im mittleren Teil zottiger Tumor.	Papilläres Carcinom.
		Vaginale Extirpation des Uterus und Adnexe.		Beide Tuben im ampullären Teile erweitert u. mit Neoplasma erfüllt. Ostium abd. verschlossen.	Papillär-alveoläres Carcinom der Schleimhaut. Uterusschleimhaut glandulär-hyperplastisch. Myo-Salpingitis productiva (Orth).
		Vaginale Total-extirpation.	Fünf Monate nach der Operation noch gesund.	Tube kindskopfgross mit hämorrhagischer Flüssigkeit, an der hinteren lateralen Wand wallnussgrosser Knoten. Linke Tube Hämatosalpinx.	Papilläres Carcinom.
		Operation.	Nach einem Jahre Tod.	An der Einmündungsstelle der Tube in die Tuboovarialcyste wallnussgr. Knoten.	Primäres Carcinom der Tube.
kein ascites	Uterus, Magen.	Operation.	Zwei Monate nach der Operation gestorben.	Ovarialcysten. An der Einmündungsstelle der Tube in eine solche Krebsknoten neben kleineren Wucherungen an der Cystenwand.	Primäres Carcinom der Tube.
		Vaginale Entfernung der Adnexe.		Tumor mit graurötlichen weichen Massen und seröser Flüssigkeit erfüllt.	Papillär-alveoläre Anordnung der Epithelzellen.
	Nicht vorhanden.	Salpingo-oophorectomia bilateralis.	Vierzehn Monate nach der Operation noch Heilung konstatiert.	Tube vergrößert. Ostium abdom. verschlossen. Im mittleren und ampullären Teile zottige Wucherungen.	Papilläre Epithelwucherungen.

Nr.	Autor	Alter d. Pat.	Menses	Geburten	Symptome	Sitz der Er- krankung	Gestellt Diagnos
37	Angier) et Delasaes						
38	Fabricius	41	Regelmässig. Seit 4 Wochen profus.	Wieder- holt normal entbunden.	Seit einem Jahr Ausfluss, Schmerzen, Stuhl- beschwerden.	Rechts- seitig.	Pyo- salpinx sinistra
39	Friedenheim	35	Mit 14 Jahren regelmässig, schmerzlos.	Drei Ent- bindung., letzte vor 4 Jahren.	Vor $\frac{3}{4}$ Jahren Ausfluss, Schmerzen, Stuhl- beschwerden, Abmagerung.	Links- seitig.	
40	Duret	40		Drei Geburten.	Seit vier Monaten Ver- grösserung des Bauches.	Doppel- seitig.	Epithe- lialer (ca- Ovaria- tumour
41	Roberts	60	Menopause seit 10 Jahren.	Nullipara.	Seit zwei Jahren Aus- fluss und Schmerzen.	Rechts- seitig.	Maligne Ovaria- tumour
42	Danel	45		Eine Ge- burt vor 25 Jahren.	Ausfluss, Abmagerung.	Links- seitig.	Neoplas- der Tru- und Ova-
43	Brennecke	49	Regelmässig.	Eine Ge- burt vor 25 Jahren.	Seit einigen Monaten Ausfluss, Schmerzen seit 5 Wochen.	Doppel- seitig.	Fibrom- utera-
44	Fabricius	41		Zwei Geburten und zwei Aborte.	Seit $1\frac{1}{2}$ Jahren Schmerzen und Ausfluss.	Rechts- seitig.	

¹⁾ Vielleicht ist dieser Fall (zit. nach Stolz) identisch mit dem von Danel beschriebenen

As- cites	Meta- stasen	Therapie	Dauer- erfolge	Beschreibung des Präparates	
				Makroskopisch	Mikroskopisch
		Vagin. Extirpation der Adnexe. Rechte Tube bleibt wegen Verwachsungen zurück.	Nach fünf Monaten Anschwellen der rechten Tube. Zweite Operation verweigert.	Linke Tube atretisch beim Aufschneiden Neoplasma.	Linke Tube Papillom. Die bei der zweiten Untersuchung aus der rechten Tube erhaltenen Zotten zeigen Carcinom.
	Im linken Parametrium.	Laparatomie, Extirpation uteri et ovarii sin.	Nach zwei Monaten Recidiv.	Uterines Ende normal. Im mittleren und ampullären cystischen Teil Neoplasma, Fimbrien erkennbar.	Alveoläres Carcinom.
vor- handen		Salpingo-oophorectomia bilateralis.	Nach einigen Wochen Recidiv.	Ovarien cystisch. Im ampullären Teil der stark erweiterten Tube Neoplasma.	Papilläres Carcinom.
		Salpingo-ovariectomia dextra per laparatomiam.	Recidiv nach 8 Monaten.	Tube erweitert, von Carcinom erfüllt. Ovarium cystisch.	Carcinom.
	Knoten in der Nähe des linken Uterushornes.	Linksseitige Adnexentfernung.	Recidiv, Tod an Metastasen durch Kachexie.	Tube erweitert, enthält gelbe Flüssigkeit u. Carcinommassen.	Papillär-alveolärer Bau.
		Extirpat. der Tuben, Uterus wegen Verwachsung, zurückgelassen.	Nach drei Jahren Recidiv.	Tuben stark erweitert.	Die Probeexcision des Recidivs zeigt Carcinom.
		Vaginale Extirpation der recht. Adnexe.	Nach einigen Monaten Recidiv.	Tube erweitert. Neubildung im mittleren und lateralen Drittel. Ostium offen in eine Cyste führend.	Papilläres Carcinom.

in dem als Operateur Delassus und bei der mikroskop. Untersuchung Angier genannt wird.

Nr.	Autor	Alter d. Pat.	Menses	Geburten	Symptome	Sitz der Er- krankung	Gestellte Diagnose
45	Novy	70		Zehn Geburten.	Schwache Blutungen.	Rechts- seitig.	Corpus- carcinom.
46	Witthauer	55	Regelmässig, schmerzlos.	Eine Geburt.	Seit 4 $\frac{1}{2}$ Mon. Schmerzen u. „Verhärtung“ in beiden Sei- ten. Abmage- rung.	Doppel- seitig.	Tuben- tumoren mit flüssigem Inhalt.
47	Boldt						
48	Le Conut						
49	Hannecart	57	Menopause seit 2 Jahren.	Neunmal geboren.	Schmerzen, Ausfluss, Abmagerung.	Links- seitig.	
50	Hurdon	63		Vier Geburten.		Links- seitig.	Pyo- salpinx.
51	Boursier et Venot	45		Vier Geburten.	Schmerzen, Ausfluss, Abmagerung.	Rechts- seitig.	Fibrom.
52	Mercelis						
53	Quénu et Longet	42	Regelmässig.		Ausfluss trotz Curettement.	Links- seitig.	Fibrom

As- cites	Meta- stasen	Therapie	Dauer- erfolge	Beschreibung des Präparates	
				Makroskopisch	Mikroskopisch
		Abdominale Entfernung des Uterus u. der rechten Adnexe.	Recidiv nach zwei Jahren, fünf Monate später Tod.	Im äusseren Drittel carcinomatös, ostium abdominale verschlossen.	Papilläres Carcinom.
		Laparatomie, Entfernung beider Adnexe.	Nach drei Monaten noch ohne Recidiv.	Beide Tuben sack- artig erweitert mit braunroter Flüssig- keit. Rechte Tube im mittleren, linke ebendort markige Geschwulstknoten.	Papilläres Carcinom. Alte Entzündungs- processe nicht nachzuweisen.
					Der Verfass. sucht den Uebergang v. hyperplastisch- entzündlichem Gewebe in die bös- artige Form des Adenocarcinoms nachzuweisen.
		Laparatomie, Entfernung des Tumors.			Papilläres Carcinom.
		Laparatomie, Entfernung des Uterus u. Adnexe, rechtes Ovar zurück.	Recidiv nach einem Jahr.	Im abdominalen Teile Tube in einen mit weichen Massen erfüllten Tumor ver- wandelt.	Papilläres Carcinom.
		Salpingo- ovariectomie.	Zehn Monate nach der Operation noch gesund.	Tumor mit weichen Vegetationen.	Papilläres Carcinom. Keine Zeichen von Salpingitis.
		Supravaginale Uterus- amputation mit beider- seitig. Adnex- entfernung.	Zwei Jahre u. zwei Monate post operationem gesund.	Uterus myomatosus, linke Tube höckeriger Tumor.	Papillär-alveoläre Anordnung.

Nr.	Autor	Alter d. Pat.	Menses	Geburten	Symptome	Sitz der Er- krankung	Gestellte Diagnose
54	Quénu et Longet	51	Regelmässig.		Seit 3 Monaten Schmerzen, seit einem Monat Aus- fluss.	Rechts- seitig.	Fibroma uteri.
55	v. Franqué	51	Regelmässig, seit drei Monaten ausgeblieben.	Eine Ge- burt vor 29 Jahren.	Seit 3 Monat. Zunahme des Abdomen. Vor 3 Wochen Schmerzen, Fieber.	Doppel- seitig.	
56	Arendes	54	Menses bis zum 51. Jahre ziemlich regel- mässig, ohne Beschwerden.	Zwei Geburten.	Vor einem Jahr Blutung und Ausfluss, Schmerzen, Anschwellen des linken Fusses.	Doppel- seitig.	Intraligaa- mentäress Myom.
57	Schäfer	43	Regelmässig vierwöchent- lich.	Eine Früh- geburt (7 M.) und eine Ge- burt vor 23 Jahren.	Seit 2 $\frac{1}{2}$ Mon. schmerzlose Geschwulst zu fühlen. Abmagerung.	Links- seitig.	Kystoma ovarii dex- tri cysti- cum. Myo- matosis uteri (sant- com?) Hy- drosalpinx sinistra.
58	v. Franqué	53	In letzter Zeit unregel- mässig.	Zwei Aborto, eine normale Geburt.	Schmerzen und blutig- wässriger Ausfluss.	Doppel- seitig.	Adeno- carcinom uteri.

As- cites	Meta- stasen	Therapie	Dauer- erfolge	Beschreibung des Präparates	
				Makroskopisch	Mikroskopisch
		Supravaginale Uterus- amputation mit Adnex- entfernung.	Zwei Jahre einen Monat nach der Operation Recidiv.	Drei Zentimeter vom ampullären Ende Tumor. Rechtes Ovar cystisch.	Papillär-alveo- lärer Carcinom die Muscularis bis zur Serosa infiltrierend.
		Laparatomie, Entfernung beider Adnexe. Uterus und rechtes Ovar zurück- gelassen.	Tod am zweiten Tage nach der Operation an Herz- insuffizienz.	Linke Tube. Abdo- minales Ostium ver- schlossen. Tumor vom ampullären Teil wachsend. Rechte Tube „tabakspfeifen- ähnlich“ mit papil- lären Wucherungen. Der abgeschlossene uterine Teil enthält einen dünngestielten Knoten. Der Tuben- tumor ausserdem mit blutig-seröser Flüssigkeit gefüllt.	Linke Tube. Uteriner Teil keine malignen Veränderungen. Die Tubenwand durchsetzt von Sarkomgewebe, daneben Papillen- bildung u. Mehr- schichtigkeit des Epithels. Rechte Tube vorwiegend Sarkomgewebe, aber auch Epithel- wucherung. Der Knoten im ute- rinen Teil Adeno- carcinom.
		Laparatomie, Entfernung beider Adnexe.	Nach vier Monaten Metastase im uterus, der dann vaginal entfernt wird.	Ostia abdominalia bei beiden Tuben verschlossen, die im ampullären und mitt- leren Teil von Neo- plasma erfüllt sind. Sactosalpinx.	Papilläres Carcinom.
Peri- töneum der Blase und Douglas.		Laparatomie, Entfernung beider Adnexe. Uterus bleibt wegen Schwäche der Patientin zurück.	Elf Monate post operat. zahlreiche Knoten im Adomen. Ascites. Carci- nomatöses ulcus an der hinter. Mutter- mundlippe.	Ostium abdominale verschlossen. Im mittleren und ampul- lären Teile Neoplas- ma u. Flüssigkeit.	Uteriner Teil zeigt Sarkomge- webe neben papillärem Carci- nom. Ampullärer Teil dasselbe Bild. In der Mitte der Tube reines papil- läres Carcinom u. solide Alveolen.
		Laparatomie, Entfernung von uterus und Adnexen.		Uterus carcinomatös neben Myomen. Beide Tuben mit Neoplasma und trüber flockiger Flüssigkeit erfüllt.	Alte Entzündungs- prozesse in der Tubenwand. Car- cinom aus soliden Strängen und Nes- tern bestehend.

Nr.	Autor	Alter d. Pat.	Menses	Geburten	Symptome	Sitz der Er- krankung	Gestellte Diagnose
59	Fabozzi						
60	Peham	47	Mit 19 Jahren regelmässig.	Vier Geburten. Vor fünf Jahr. Abor- tus (III).	Seit 5 Monat. Zunahme des Leibes. Schmerzen.	Doppel- seitig.	
61	Dirner et Fonyó	50	Seit zwei Jahren Meno- pause.	Acht Geburten.	Subjektives Gefühl einer Geschwulst seit 2 Jahren.	Beider- seitig.	
62	Bland Sutton	57		Nullipara.	Blutungen.	Links- seitig.	Fibromy- oma uteri.
63	Dirner et Fonyó	50	Seit 5 Jahren Menopause.	Drei Geburten.		Rechts- seitig.	
64	Fabozzi	48			Hämorr- hagien, Schmerzen.	Links- seitig.	
65	Stolz	45	Mit 14 Jahren, regelmässig.	Fünfmal geboren.	Schmerzen, keine Blu- tungen, kein Ausfluss.	Rechts- seitig.	Myoma uteri sub- serosum.
66	Stolz						
67	Zangemeister	49	Mit 20 Jahren, regelmässig.	Vor 16 Jahren eine Früh- geburt.	Urin- beschwerden.	Doppel- seitig.	

As- cites	Meta- stasen	Therapie	Dauer- erfolge	Beschreibung des Präparates	
				Makroskopisch	Mikroskopisch
	Peri- toneum.	Laparatomie, Entfernung der Adnexe.	Sieben Monate nach der Operation Recidiv. 6 Monate später Tod.	Ostium abdom. der rechten Tube offen. Beide Tuben im mitt- leren u. ampullären Teil von Neoplasma erfüllt. Sactosalpinx.	Papillär-alveo- läres Carcinom.
	* Dia- phragma.	Laparatomie, Salpingo- ovariectomia duplex.	Exitus am 3. Tage post operat. an Sepsis.		Papilläres Carcinom.
		Total- extirpation.		Im ampullären Teil Neoplasma.	Typisches Bild eines Uterus- carcinoms.
		Laparatomie, Salpingo- ovariectomia dextra.	Nach drei Jahren noch gesund.	Tubengeschwulst Ovar cystisch.	Aus einem Papillom entstandenes Carcinom.
	Uterus- schleim- haut.	Supravaginale Uterus- amputation mit Adnex- entfernung.	Tod an Sepsis.		Papillär-alveo- läres Carcinom.
	Peri- toneum Becken- lymph- drüsen.	Laparatomie, Total- extirpation.	Fünf Monate post operat. noch Wohlbefinden.	Die ganze Tuben- wand von Neoplas- ma durchsetzt.	Papillär und papillär-alveo- läres Carcinom mit Nekrosen und hyaliner Degeneration. Rein alveolärer Typus auch vorhanden.
				Im mittleren und ampullären Tuben- teil Neoplasma, uterines Ende gesund.	Papilläres Zylindercarcinom.
		Vaginale Extirpation des Uterus und Adnexe.	Lebensdauer nach der Operation ungefähr drei Jahre.	Uterus myomatosus. Im mittleren Teil der linken Tube, im ampullären Teil der rechten Tube, deren ostium abd. offen ist Neoplasma.	Interstitielle Endometritis. Papilläres Carci- nom der Tuben.

Nr.	Autor	Alter d. Pat.	Menses	Geburten	Symptome	Sitz der Er- krankung	Gestellte Diagnose
68	Zangemeister	47	Seit dem 13. Jahre, un- regelmässig.	Nullipara, ver- heiratet.	Schmerzen, Ausfluss, Abmagerung.	Doppel- seitig.	
69	Zangemeister	49	Seit dem 19. Jahre.	Eine Ge- burt vor 20 Jahren.	Seit einem Vierteljahr Zunahme des Abdomen, Schmerzen.	Doppel- seitig.	
70	Andrews	48		Eine Ge- burt vor 29 Jahren.	Seit 2 Jahren Schmerzen, Ausfluss, keine Blutung.		
71	Graefe	51	Regelmässig.	Nullipara, ver- heiratet.	Ausfluss, Harndrang.	Links- seitig.	Pyo (Hydro) salpinx, vielleicht Tuben- carcinom.
72	Danel	47				Rechts- seitig.	
73	Lwow	50				Links- seitig.	Tuben- carcinom.
74	Roche	44			Schmerzen, Blutungen.	Links- seitig.	
75	Peham	44	Regelmässig.	Drei Geburten und drei Aborte.	Schmerzen, Fieber, Gefühl der Völle.	Doppel- seitig.	
76	Peham	45	Vom zwölften Jahr ab, regelmässig.		Blutig-wässe- riger Ausfluss, Schmerzen.	Doppel- seitig.	Beider- seits chron. entzünd. Adnex- tumor.

As- cites	Meta- stasen	Therapie	Dauer- erfolge	Beschreibung des Präparates	
				Makroskopisch	Mikroskopisch
		Laparatomie, Uterus und Adnexe entfernt.	Recidiv Probeexcision ergibt Myxo- sarkom.	Beide Tuben Neoplasma, links Tuboovarialcyste.	Papilläres Carcinom.
nicht vor- handen	Peri- toneum parietale u. Mesen- terium.	Laparatomie, Extirpation beider Adnexe.	Recidiv Tod 6 Monate nach der Operation.	Beide Tuben voll- ständig ausgefüllt, doch dicht am Uterus frei.	Papillär-alveo- läres Carcinom.
		Laparatomie.		Im ampullären Teil Tumor, Ovarialcyste.	Carcinom.
		Cöliotomie, Entfernung der Adnexe.	Befinden 8 Monate nachher gut.	Im ampull. Teil der vergrösserten mit seröser Flüssigkeit gefüllten Tube kastaniengrosser papillärer Tumor.	Papilläres Carcinom.
		Laparatomie, Entfernung von uterus und Adnexen.	Recidiv drei Monate später.		Papilläres Carcinom.
		Operation.	Recidiv 6 1/2 Monate später.		Papilläres Carcinom.
		Operation.			Carcinom.
be- trächt- liche Menge	Serosa des Uterus.	Laparatomie, Adnex- entfernung.	Recidiv nach 6 Monaten.	Rechte Tube ostium abd. verschlossen im mittleren und ampul- Teil papilläre Wucherung, linke Tube dasselbe.	Papilläres Carcinom, Myxomatöse Degeneration des Stromas.
	Netz und Peri- toneum.	Laparatomie, Entfernung der Adnexe. Linkes Ovar zurück.		Ostia abdominalia verschlossen, Tuben mit Neoplasma aus- gefüllt. Sactosalpinx.	Papilläres Carcinom. Schleimige Um- wandlung des Bindegewebes.

Nr.	Autor	Alter d. Pat.	Menses	Geburten	Symptome	Sitz der Er- krankung	Gestellte Diagnose
77	Anufrieff	51	Im 14. Jahr, regelmässig.	Eine Geburt.	Seit 4 Monat. krank.	Doppel- seitig.	Fibromy- omata uteri multi- plicia. Salpingitis dextra.
78	Briggs	50	Regelmässig.	Seit 24 Jahren steril ver- heiratet.	Seit 2 Jahren Anschwellen des Bauches, Schmerzen, blutiger Ausfluss.	Beider- seitig.	
79	Borgna						
80	Cullingworth	41		Steril ver- heiratet.	Seit längerer Zeit blutig- wässriger Ausfluss, Blasen- beschwerden.	Beider- seitig.	
81	Cullen					Rechts- seitig.	
82	Hare	29			Weder Schmerzen noch Ausfluss, noch Blutungen.		
83	Macnaughton Jones						
84	Keitler	50	Menopause seit 8 Jahren.	Zwei Geburten.	Anschwellen des Abdomen, blutig-wässe- riger Ausfluss.	Rechts- seitig.	
85	Pompe van Merdervoort	45		Eine Geburt.	Seit 1 Monat Schmerzen.	Beider- seitig.	Maligner Ovarial- tumor.

As- cites	Meta- stasen	Therapie	Dauer- erfolge	Beschreibung des Präparates	
				Makroskopisch	Mikroskopisch
		Hysterectomia totalis abdominalis, salpingo oophorectomia bilateralis.	Recidiv nach 4 Monaten im linken Parametrium und linken Inguinaldrüsen.	Tubeoovarialcyste. Tuben mit Neoplasma im mittleren und ampullären Teil.	Carcinoma papillare.
	Peritoneum Därme Netz.				
		Laparatomie.	Tod 24 Std. nach der Operation.	Beide Tuben grosse maligne Tumoren.	
	Uterus, ovarien, peri- toneum, omentum, rectum.	Operation, Entfernung von Uterus und Adnexen.	Fünf Monate post operat. Befinden gut.		Primäres Carcinom.
		Laparatomie, Entfernung von Uterus und Adnexen.	Ein Jahr später volles Wohlbefinden.		Primäres Carcinom.
					Alveoläres Carcinom.
in be- trächt- licher Menge	Serosa der linken Becken- hälfte.	Laparatomie, Extirpation der Tube.		Im abdominalen Teile Neoplasma. Frimbrienende durchgängig.	
stark		Operation.			Primäres Carcinom.

Nr.	Autor	Alter d. Pat.	Menses	Geburten	Symptome	Sitz der Er- krankung	Gestellte Diagnose
86	Rollin	46		Eine Geburt.	Wässeriger Ausfluss, Schmerzen.	Beider- seitig.	
87	Vilet	59	Menopause seit 2 Jahren.	Vier Geburten, letzte vor 30 Jahren.	Seit 7 Monat. Blutungen.	Links- seitig.	
88	Krömer						
89	Orthmann	49	Menses bis vor einem Jahr regelmässig, seitdem Menopause.		Seit $\frac{1}{4}$ Jahr Druck auf Blase u. Mast- darm, Verstop- fung, Kreuz- schmerzen,	Links- seitig.	
90	Orthmann	53	Seit 10 Jahren Menopause.	Eine Ge- burt vor 31 Jahren, darauf ein Abort (IV. M.)	Uebelriechen- der Ausfluss, Schmerzen.	Doppel- seitig.	Colpitis senilis Tubo- ovarial- tumor rechts?
91	v. Franqué	52	Menopause seit 6 Jahren.		Seit drei Wochen boh- rende Schmer- zen in der rechten Seite.	Rechts- seitig.	Tuben- carcinom.

As- cites	Meta- stasen	Therapie	Dauer- erfolge	Beschreibung des Präparates	
				Makroskopisch	Mikroskopisch
		Vaginale Hysterectomie		Tuben mit blumen- kohlartigen Vege- tationen ausgefüllt.	
		Laparatomie.		Im äusseren Drittel Tumor.	
				Tuboovarialcyste. Im ampullären Teil markige Geschwulst.	Erinnert an das Sarcocarcino- endothelium von v. Franqué.
		Cöliotomie, Entfernung der linken Adnexe.	Nach $\frac{3}{4}$ Jahren Recidiv, weitere 3 Mo- nate später Tod durch Kachexie.	Tuboovarialcyste. Papilläre Massen ca. 3 cm vom ostium uterinum beginnend.	Papillär-alveo- läres Carcinom.
	Netz und Peri- toneum.	Coliotomia mediana Ovario-Sal- pingotomia duplex.	Nach sechs Monaten Anschwellen der Leisten- drüsen.	Rechts Sactosalpinx Neoplasma die ganze Tube einnehmend. In dem mittleren Teil der linken Tube eine Verdickung. Ostium abd. offen.	Papillär-alveo- läres Carcinom.
	Uterus und Serosa der linken Adnexe.				Linke Tube Sal- pingitis pseudo- follicularis. Papilläre und alveoläre Form des Carcinoms.

Als 92. Fall folgt jetzt die eigene Beobachtung.

M. B., Zeitungsträgerin, verheiratet, ist 64 Jahre alt. Die Periode war mit 16 Jahren eingetreten, dieselbe war regelmässig, vierwöchentlich von 3—4tägiger Dauer, stark. Vor 24 Jahren hatte die Patientin einen Abort (VI. M.) und 2 Jahre später eine normale Geburt mit normalem Wochenbett durchgemacht. Im Jahre 1892 litt Patientin an einer „Unterleibsentzündung“; sonst will sie stets gesund gewesen sein. Am 1. April 1905 erkrankte sie nun mit Kreuzschmerzen und Schmerzen in der rechten Abdominalseite, weshalb sie wegen Rheumatismus behandelt wurde. Einen Monat später stellten sich auch geringe Schmerzen links ein, weshalb sie jetzt die hiesige Klinik aufsuchte und am 10. Mai aufgenommen wurde.

Die vorgenommene Untersuchung ergab:

Introitus und vagina mässig weit. Die Portio steht etwas tief, der anteflektierte Uterus ist nicht nennenswert vergrössert. Von dem hinteren Scheidengewölbe aus ist ein Tumor fühlbar, der in der Hauptsache nach rechts herüberliegt, gut faustgross, bei der Untersuchung recht empfindlich und gegen die Beckenwand und den Uterus ziemlich verschieblich ist. Die Gegend der linken Adnexe ist in einen hühnereigrossen Tumor verwandelt. Es wird die Diagnose auf eine Ovarialcyste rechts und einen Adnextumor linkerseits gestellt und Resorbentia verordnet.

14. V. Schwitzbad im Schwitzkasten wird gut vertragen. Ausserdem Tampon (Jodglycerin).

19. V. Ausser Bett.

Am 31. V. wird die Patientin beschwerdefrei entlassen.

Die vor der Entlassung stattgehabte Untersuchung ergibt: Die Ovarialtumoren rechts noch gleich gross, absolut unempfindlich. Linksseitiger Adnextumor ist etwas kleiner geworden. Zu erwähnen ist noch, dass die Temperatur während der ganzen Behandlungszeit stets normal gewesen ist.

Am 3. Tage nach dem Austritt aus der Klinik klagte die Patientin wieder über Schmerzen im Abdomen; am folgenden Tage brach die Periode aus, die drei Tage dauerte. Seit dieser Zeit hat die Frau starke Schmerzen im Leib und hierbei das Gefühl der Haltlosigkeit und des Druckes nach unten.

Die am 15. Juni bei der Aufnahme vorgenommene Untersuchung ergibt folgenden Status praesens. Sofort nach Passieren des Introitus vaginae stösst man auf die Portio und direkt hinter derselben auf einen Tumor, der das ganze kleine Becken ausfüllt und bei der Palpation grosse Schmerzen verursacht. Wegen der allzu grossen Spannung der Bauchdecken ist der Tumor nach oben hin nicht abgrenzbar.

Temp.: 38,8. Ordination: Eisblase.

Das Fieber schwankt bis zum 19. VI. 05 von 38,9 zu 38,1, der Puls zwischen 100 und 85.

Am 20. VI. ist die Patientin fieberfrei.

26. VI. 05. Erstes Schwitzbad, das gut vertragen wird.

29. VI. 05. Der Uterus liegt retroflektiert, hinten herum überall eine derbe Resistenz, die durchaus unempfindlich ist, rechts vom Uterus eine diffuse Resistenz. Links von der Gebärmutter ein kleinf Faustgrosser, etwas unregelmässig gestalteter, durchaus unempfindlicher Tumor.

Die Patientin wird als beschwerdefrei entlassen.

Am 21. VI. 06, also etwas über ein Jahr später, erscheint die Frau zum drittenmale in der Klinik. Sie giebt an, nach der letzten Entlassung sei das Befinden befriedigend gewesen, nur habe beständig dünnflüssiger gelblicher Ausfluss bestanden. Schmerzen jedoch fehlten ganz. Seit Anfang Juni seien nun im Anschluss an die rechtzeitig eingetretene Periode Schmerzen im Unterleib, besonders auf der rechten Seite erschienen, die hauptsächlich bei der Arbeit auftreten. Die Patientin fühlt einen harten Knoten im Unterleib, der sie manchmal stark drücke. Der Leib sei seit dem letzten Jahre überhaupt stärker geworden. Seit derselben Zeit klagt sie über häufiges Erbrechen von wässerigem Schleim. Blutungen und Abmagerung wären nicht vorhanden, dagegen nur wässriger Ausfluss. Am 5. Juni seien die Menses rechtzeitig eingetreten und hierbei sei allerdings Blut abgegangen.

Befund. Der untere Teil der Bauchwand ist durch eine etwa faustgrosse, ziemlich bewegliche, rechts von der linea alba liegende Geschwulst mässig vorgetrieben. Per vaginam fühlt man die Portio tiefstehend, ziemlich weit nach vorn gedrängt durch eine grosse, prall elastische Geschwulst von gleichmässiger Rundung. Sie liegt sehr fest im kleinen Becken und auf ihr sitzt die vorhergenannte äusserlich fühlbare Geschwulst etwas beweglich auf. Der Uterus ist vollkommen nach links verdrängt. Er ist etwas vergrössert und wenig beweglich.

25. VI. 06. Operation.

In mässiger Beckenhochlagerung wird ein handbreiter Schnitt in der linea alba dicht oberhalb der Symphyse beginnend, geführt. Nach Eröffnung der Bauchhöhle wird die kleinere obenaufsitzende und so überaus bewegliche Geschwulst als von der rechten Tube ausgehend erkannt, indem das uterine Ende der Tube auf 2—3 Querfingerbreite vollkommen normal erscheint, während dann plötzlich eine sehr bedeutende Anschwellung der Tube beginnt, welche fortwährend zunehmend sich in die grosse ganz im kleinen Becken liegende Geschwulst verliert, sodass die ganze Geschwulst sich schliesslich als die kolossal vergrösserte Tube darstellt. Dieselbe ist oben und seitlich überall frei, in der Tiefe des kleinen Beckens ausserordentlich ausgedehnt und sehr fest verwachsen, sodass trotz grösster Vor-

sicht beim Versuch der Lösung und Entgegendrängens vom hinteren Scheidengewölbe die Geschwulst an einer kleinen Stelle einreißt und einen trüb serösen Inhalt in ziemlicher Menge ins kleine Becken sich ergiessen lässt. Die Tube wird vom Uterus aus excidiert.

Die linke Tube erweist sich bei der Revision genau in gleicher Weise jedoch nur in geringerem Umfange verändert. Das abdominale Ende ist mitsamt dem Ovarium gleichfalls ausserordentlich fest verwachsen, sodass auch hier eine Lösung erhebliche Schwierigkeiten macht. Da aus der Öffnung der rechten Tube markige stark papilläre Massen hervorquellen, auch die linke Tube bei ihrem Ursprung aus dem Uterus eine etwa taubeneigrosse Verdickung zeigt, wird mit Rücksicht auf die wahrscheinlich maligne Natur des Processes beschlossen, das corpus uteri mitzuentfernen, wobei das rechte Ovarium gleich mitgenommen wird. Nach Versorgung der Gefässe wird deswegen der Uterus in der gewöhnlichen Weise tief in der cervix amputiert unter Zurücklassung des linken sehr kleinen und äusserst fest verwachsenen Ovariums. Der Uterusstumpf wird in zwei Schichten vernäht, die Bauchwunde durch zwei Drähte und 4fache Etageennaht, von denen die erste subcutan liegt, mit Seide vernäht. Die Operation wird unter Lumbalanästhesie begonnen. Nach Abfluss von 2 ccm Cerebrospinalflüssigkeit und Ansaugen von weiteren 3 ccm werden 1,8 ccm Billon'scher Lösung (Stovain) injiziert. Die Anästhesie ist anfangs vollkommen, es herrscht nur mehrmaliger Brechreiz, nach $\frac{3}{4}$ Stunden lässt dann die Anästhesie nach, sodass zur Aethernarkose geschritten wird, die gut verläuft.

Ausserdem wurden gebraucht Handschuhe, Cumolcatgut und Glutol-Collodiumverband.

In den ersten Tagen nach der Operation klagt die Patientin wiederholt über Kopfschmerzen.

3. VII. 06. Also 9 Tage nach der Operation sieht die Patientin Doppelbilder. Die Untersuchung der Augen ergibt gleichnamige Doppelbilder ohne Höhendistanz in einem ganz kleinen Bezirk des rechten Gesichtsfeldes. Obliquus sup. links oder Rectus internus rechts. Tenonitis nicht ausgeschlossen (Schmerzen bei Augenbewegungen).

3. VII. 06. Verbandwechsel. Heilung per primam. Draht und Seidenfäden werden entfernt.

10. VII. 06. Ausser Bett.

13. VII. 06. Bauchwunde lineär geheilt. Portio normal scheint nach hinten etwas fest durch eine diffuse Resistenz. Das kleine Becken ist sonst frei.

14. VII. 06. Nochmalige Augenuntersuchung ergibt eine Abducenslähmung rechts.

Die Temperatur war vor der Operation und in der Reconvalescenz stets normal

15. VII. 06. Entlassung aus der Anstalt.

Am 8. X. 06 stellte sich die Frau zum ersten Male vor. Man findet die Narbe tadellos. Patientin ist wesentlich dicker geworden. Das kleine Becken ist vollkommen frei, der Uterusstumpf ist mässig beweglich. Auch die Abducenzlähmung ist vollständig zurückgegangen, was auch durch objective Untersuchung festgestellt wurde.

Auch heute ist das Befinden der Patientin ein gutes und zufriedensstellendes.

Beschreibung des durch die Operation gewonnenen Präparates.

Der in der Längsachse aufgeschnittene uterus ist etwa klein faustgross, die Muscularis misst ungefähr 2–3 cm, die Schleimhaut erscheint hypertrophisch, das cavum uteri ist deutlich sichtbar. Rechts ist an Stelle des Tubenabganges eine Naht sichtbar, links dagegen schliesst sich die Tube an. Sie ist hier ungefähr bleistift-dick und fühlt sich fest und derb an. Auf dem Querschnitt erscheint die Muscularis verdickt, das Lumen, das von der in zahlreiche Falten gelegten Schleimhaut umsäumt wird, ist deutlich erkennbar. Die angegebene Veränderung hält sich 5 cm, von da schwillt die Tube plötzlich an, und bildet ein starrwandiges Rohr, das ungefähr 8 cm lang ist, und dessen Durchmesser 3 cm misst. Die in der Längsachse aufgetrennte Tube erscheint im Innern in mehrere unter einander kommunizierende Kammern geteilt, die durch Verwachsung der einander angelagerten Wände der geschlängelten Tube entstanden sind. Dieselben sind mit gallertig aussehenden Massen ausgefüllt, die von der durch die Härtung gewonnenen serösen Flüssigkeit gebildet werden. In diesen Massen liegen andere von weisslich-grauer Farbe und festerer Konsistenz. An Stellen, wo die ersteren fehlen, erblickt man die Schleimhaut, die in ihrer ganzen Ausdehnung

von kleinen papillären Wucherungen übersät ist, welche an einigen Stellen vor allem aber im ampullären Teile zu blumenkohlartigen weisslichen Gebilden ausarten und der Unterlage derb aufsitzen. Die Ampulle selbst ist verschlossen und von den Fimbrien nichts zu erkennen. Die Serosa zeigt an vielen Stellen derbere Züge, die von Adhäsionen herrühren. Die rechte Tube ist in einen wesentlich grösseren Tumor umgewandelt. Nach einer ungefähr 5 cm vom uterus ab messenden normalen Beschaffenheit schwillt sie plötzlich ebenfalls wie die linke an, wobei sie etwas nach unten abbiegt, um nach weiteren 6 cm wieder rechtwinkelig abzuknicken, immer mehr und mehr an Stärke zunehmend. Das letzte Drittel also der von der rechtwinkligen Knickung gemessene Teil ist 12 cm lang und 6 cm breit. Die pathologisch veränderte Tube bildet ein starrwandiges Rohr, dessen Wandung 2–3 mm misst, ja an einigen Stellen sogar durchscheinend ist. Den von aussen sichtbaren Einschnürungen entsprechen im Innern Wanderhebungen, sodass auch hier unter einander in Verbindung stehende Kammern gebildet werden. Das Innere ist ausgefüllt von papillären grau-weisslichen an einer Stelle bräunlich-schwarzen bröckligen Geschwulstmassen, die in den medial gelegenen Teilen in kleineren Prominenzen und Excrescenzen ausgebreitet sind und im ampullären Teile und an den Knickungsstellen fast das ganze Lumen ausfüllen. Das abdominale Ende der Tube ist durch eine Seidennaht abgebunden. Die Serosa zeigt deutlich feine Blutgefässe. Sie ist verdickt und weist derbere Züge auf, die den Adhasionen zuzuschreiben sind.

Bei der mikroskopischen Untersuchung unseres Falles beginnen wir mit dem Befunde am Uteruskörper, um von dort aus systematisch die Tuben nach beiden

Seiten bis zur Ampulle zu verfolgen. Schnitte aus dem makroskopisch stark verbreitert erscheinenden Endometrium zeigen, dass die Verdickung auf einem Entzündungsvorgange beruht, der sich in den oberflächlichen d. h. dem cavum uteri zu gelegenen Partien vor allem in dem interstitiellen Teil der Schleimhaut abspielt. Wir sehen daselbst deutlich Oedem, teilweise Infiltration, wodurch die Drüsen hier etwas auseinander gedrängt erscheinen. In den tiefer gelegenen Abschnitten ist vor allem der glanduläre Teil der Schleimhaut in Mitleidenschaft gezogen, der die deutlichen Zeichen der Hypertrophie und Hyperplasie aufweist. Die Drüsen sind stark geschlängelt, zum Teil ektatisch und dringen in einzelnen Exemplaren in die oberflächlichen Muskularisabschnitte hinein. Irgend eine maligne Degeneration ist aber an den durchmusterten Schnitten mit Sicherheit auszuschliessen. Wir haben es nur mit einer ausgesprochenen Endometritis diffusa zu tun.

Die dem uterinen Teil der linken Tube entnommenen Bilder zeigen die normalen Tubenfalten, die an der Peripherie zu zwei Drittel mit einschichtigem normalem Epithel besetzt sind; an dem übrigem Drittel ist das Epithel bereits völlig atypisch geworden und ragt mit deutlicher Mehrschichtung blumenkohlartig in das Tubenlumen hinein. Es ist dies also das erste Auftreten einer malignen Neubildung, die sich in einer derartigen einfachen histologisch und genetisch leicht erkennbaren Form an den übrigen Präparaten nirgends mehr findet. In der übrigen Tube fällt an zahlreichen aus den verschiedensten Stellen genommenen Präparaten überall das gleiche mikroskopische Verhalten in Erscheinung, sodass wir der Einfachheit halber im Zusammenhang um Wiederholungen zu vermeiden, dasselbe darstellen wollen unter Verzicht auf

weitgehende topographische Trennungen. An einigen Stellen erscheint der Krebs als deutliches Drüsen-carcinom, das durch Wucherung der carcinomatös degenerierten Epithelien an den verklebten Tubenfalten entstanden ist. Diese Wucherung ist teilweise so intensiv, dass das Bild eines malignen Adenoms hervorgerufen wird.

An anderen Stellen macht das Carcinom einen alveolären Eindruck. Drüsenlumina sind nirgends mehr wahrzunehmen in Folge der kolossal dichten Durchsetzung des Gesamtgewebes mit Carcinomzellen. Besonders auffallend sind daran grosse mehrkernige Riesenzellen. An derartigen Stellen lässt sich die ursprüngliche Gruppierung um einen Alveolenkanal kaum noch erkennen. Es besteht zum Teil eine grosse Ähnlichkeit mit sogenannten Endotheliomen zumal dort, wo die Geschwulstzellen die Gefässe kranzartig umschliessen. Was das anstossende Binde- und Muskelgewebe der Tubenwand angeht, so ist dasselbe überall äusserst dünn wie bei einer alten Hydrosalpinx, ein tieferes Eindringen des Krebses ist nirgends wahrzunehmen. Irgend welche Spuren alter Entzündungen, abgesehen von der geschilderten Wandverdünnung, sind nirgends zu finden. Wir können demnach den Krebs als ein Schleimhautcarcinom der Tube bezeichnen, das sich voraussichtlich im ampullären Teile beginnend nach dem uterus zu ausbreitet. Histologisch können wir das Carcinom mit den papillären Carcinomen vergleichen, denn die Wachstumstendenz des Carcinoms ist nicht nach der Tiefe, sondern nach dem Lumen der Tube gerichtet, wenn auch durch die Verschmelzung der einzelnen Falten und Papillen an verschiedenen Präparaten das Bild des malignen Adenoms resp. Adenocarcinoms

geschaffen wird. Eine Kombination von Carcinom und Sarcom konnten wir nirgends feststellen.

Das histologische Verhalten des Tubencarcinoms in ein bestimmtes Schema zu bringen ist von vielen Autoren versucht worden. Als die ersten gaben *Sänger* und *Barth* eine eingehende Schilderung des histologischen Bildes und teilten den Tubenkrebs in eine papilläre und papillär-alveoläre Form. Bei der ersteren war die durchweg bestehende Einschichtigkeit der Epithelzellen markant, während die andere Form, die sie übrigens nicht ganz rückhaltlos anerkannten, sich durch eine Mehrschichtigkeit und Polymorphie der Krebszellen charakterisierte. Dieser Einteilung schlossen sich spätere Autoren mehr oder minder an. Es erübrigt noch zu betonen, dass die genannten Autoren das primäre Carcinom durchweg von der Schleimhaut ausgehen liessen. Deshalb gab auch *Friedenheim* auf Grund seines Falles eine Einteilung, die die vorhergehende dermassen änderte, dass er auch neben einem Schleimhautcarcinom ein sogenanntes Wandcarcinom annahm. Er fand nämlich einen Krebs, der in der Wandung der Tube sass und über dem die Schleimhaut mit flimmerndem Zylinderepithel intakt lag. Dieses Carcinom zeigt einen rein alveolären Charakter, und seinen Ursprung machte der Autor von der Nebentube abhängig. Es wäre aber dann auffallend, dass die Nebentube, die histologisch denselben Bau wie die Tube zeigt, einen grundverschiedenen Carcinombau aufweisen sollte. Eine Erklärung für den *Friedenheim'schen* Fall findet man vielleicht in der Annahme, dass es aus versprengten Keimen des Wolff'schen Ganges entstanden ist. *Doran* nahm eine solche Entstehungsweise an. Der ge-

nannte Fall ist deshalb auch, weil er so grundverschieden ist und fast einzig dasteht, von manchen Autoren nicht rückhaltlos anerkannt worden, ja man sprach ihm sogar den primären Charakter ab. Über den zweiten Fall von rein alveolärem Carcinom, der von *Macnaughton Jones* herrührt, fehlen mir leider die mikroskopischen Schilderungen.

Wie der *Friedenheim'sche* Fall auch beurteilt werden mag, so ist es unseres Erachtens nach nicht zulässig eine solche Einteilung zu machen, weil mit ihr der Gedanke erweckt werden kann, dass auch von der Tubenwand ein Carcinom ausgeht, was wegen des normalen Fehlens von Epithelzellen in derselben nicht leicht einleuchtet und zu Missverständnissen führt.

Aus dem verschiedenen Bau des Krebses auf seine Bösartigkeit, wie sie speziell der papillär-alveolären Form zugeschrieben wurde, kann man wohl kaum schliessen. Die rein papillären Formen zeigen mitunter eine grössere maligne Tendenz wie die papillär-alveolären. Oft erscheint uns auch schwer zu entscheiden, welche Form die ursprüngliche gewesen ist. Durch die rasche Wachstumstendenz, die Umwandlung und Wucherung der degenerierten Zellen, den Zerfall bestehender früherer Formen werden wohl Bilder resultieren, die z. B. Alveolen erkennen lassen, wo früher Papillen bestanden haben, zumal wenn das Carcinom später von der Oberfläche in die Muscularis eindringt. Nicht immer werden sich dann „Pseudoalveolen“ in Papillen auflösen lassen, sondern man wird von wirklichen Alveolen sprechen müssen. Durch Generalisierung derartiger für den einzelnen Fall vielleicht vortretender Eigentümlichkeiten wird nur das allgemeine Bild getrübt und verwirrt. Es werden sich auch unserer Meinung nach die verschiedenen Arten

des Carcinoms wie papilläres, alveoläres, cystisches, gyriformes und der unterschiedenen Arten mehr, fast stets kombinieren, sodass uns am praktischsten erscheint, das Carcinom der Tube, wie es auch *Morinaga* aussprach, kurz Adenocarcinom zu nennen, ein Carcinom, das mit dem des Uterus eine grosse Ähnlichkeit im histologischen Bilde besitzt.

Eine sehr interessante und für die Anschauungen über die Tumoren überhaupt nicht unwichtige Eigentümlichkeit wäre noch zu erwähnen, nämlich das Vorkommen von Mischgeschwülsten.

Kleinzellige Infiltration des Bindegewebes, die man gewöhnlich als reaktive Entzündung auffasst, die aber möglicherweise auch eine aktive Beteiligung desselben selbst sein könnte, wurde in vielen Fällen gefunden, ja man fand wie z. B. *Miknohv* und *Peham* myxomatöse Degeneration des Bindegewebes. Als ein Übergang zu den konstatierten Mischformen liesse sich der *Zweifel'sche* Fall anführen, wo dem Autor das histologische Bild zuerst als ein Rundzellen-Sarcom imponierte, das sich aber später als Carcinom erwies, weil der Ausgang vom Tubenepithel bestimmt nachzuweisen war. *Falk* berichtet über einen Fall, wo nach dem Carcinom als Recidiv ein Sarcom eintrat, das das ganze kleine Becken ausfüllte, auch *Zangemeister* stellte durch Probeexcision des Recidivs in einem seiner Fälle ein Myxosarcom fest. *Schäfer* fand eine direkte Kombination beider Geschwulstarten und *v. Franqué* charakterisiert in einem seiner Fälle, den auch *Morinaga* anführt, eine Art von Mischtumor, den er Carcinosarcoendotheliom nannte. *Krömer* führt einen ähnlichen Fall an.

Eine gründliche Erklärung für die Entstehungsweise dieser Tumoren wird heute noch nicht gegeben werden

können, da die Kenntnis, die wir über die Tumoren überhaupt besitzen, noch in den Kinderschuhen steckt. Man ist jedoch der Erkenntnis dieser Mischformen durch die Versuche *Ehrlich's* bei Mäusecarcinom erheblich näher gerückt.

Das ätiologische Moment bei dem Tubencarcinom verursachte manchen Zwiespalt und auch hierüber sind die Akten noch keineswegs geschlossen. *Sänger* und *Barth* sprachen den Satz aus, dass das primäre Tubencarcinom stets auf dem Boden einer chronischen, vielleicht meist eitrig gewesenen, aber nicht mehr eitrig Salpingitis, nachdem dieselbe sehr lange Zeit bestanden hat, erwächst und dies zumeist genau in der klimakterischen Zeit. *Doran* und *Fearne* behaupteten „die primären carcinoma-tösen Affektionen der Tube sind das Ergebnis einer malignen Degeneration früher bestehender gutartiger Papillome, welche in verschiedener Menge und Grösse bei catarrhalischen, hydropischen und purulenten Entzündungen vorkommen“. *Sänger* und *Barth* wichen also von dieser Ansicht insofern ab, als sie das direkte Entstehen ohne die Zwischenstufe der Papillome annahmen und die vorhandene Eiterung als etwas accidentelles ansahen. Sie stützten ihre „Entzündungstheorie“ auf die bei den an Carcinom erkrankten Frauen so seltenen Geburten resp. vorhandene Sterilität, auf das Verschlossensein des Ostium abdominale und Verdickung der Tubenwand, besonders der pars uterina, beides Zeichen alter Entzündungsprozesse.

Der letzte Beweisgrund ist nicht sehr stichhaltig. Nach *Gebhard* wirkt nämlich um eine Verdickung der Tubenwand hervorzurufen, neben alten Entzündungen auch der Druck, den in der Tube angesammeltes Material,

hier also die carcinomatösen Wucherungen, verursachen, mit.

Betrachtet man die beiden anderen, so kann ihnen eine gewisse Berechtigung nicht abgesprochen werden.

Bei den von uns zusammengestellten Fällen fanden wir 26,56% Sterilität. Weitere 34,38% hatte nur einmal geboren resp. abortiert, und zwar lag die späteste Geburt 20 Jahre, die früheste 31 Jahre vor der Erkrankung. Mehrmals entbunden oder abortiert hatten 39,06% der Frauen. Dieser hohe Prozentsatz der Fälle, wo mehrere Geburten vorgegangen waren, darf aber doch wohl nicht so hoch angeschlagen werden, wie es die Gegner der „Entzündungstheorie“ tun. Denn erstens lagen auch hier die letzten vor der Erkrankung durchgemachten Geburten mehrere Jahre zurück, nämlich 12 resp. 30. *Friedenheim* giebt in seinem Falle an, dass die letzte Geburt 4 Jahre vorher gewesen sei, doch ist, wie schon oben erwähnt, dieser Fall nicht ganz einwandfrei. Zweitens ist, wohl eine durchgemachte entzündliche Erkrankung der Tuben keineswegs ein Hindernis für die Conception. Fanden doch *Peham* und *Keitler* bei 126 Fällen, wo schwere teilweise sogar eitrige Adnexerkrankungen bestanden hatten, 21 mit darauf folgenden Geburten.

Eckardt, der *Sänger* mit seiner eigenen Waffe schlagen wollte, sagt, sich auf die von diesem Autor selbst betonte Einseitigkeit der Erkrankung berufend, dass das Carcinom, wenn es auf dem Boden einer chronischen Entzündung entstehe, bei der meist doppelseitigen entzündlichen Erkrankung der Eileiter, also unter völlig gleichen Verhältnissen auch häufiger doppelseitig sein müsste; dies sei aber nicht der Fall. Diesem Widerlegungsgrunde *Eckardt's* kann nicht mehr

beigepflichtet werden, da ja die Doppelseitigkeit des Carcinoms in der Statistik bedeutend zugenommen hat. Man kann wohl der Vermutung *v. Franqué's* beistimmen, dass die Doppelseitigkeit bei späteren Zusammenstellungen überwiegen werde.

Von den 76 hierfür verwertbaren Fällen waren 29 rechtsseitige also 38,15%, 28 also 36,84% doppelseitige und 19 d. i. 25% linksseitige Erkrankungen.

Eine Erklärung für das überwiegende rechtsseitige Vorkommen ist schwer zu finden. *Peham* glaubt, dass der Entzündungstheorie folgend die relativ häufigen Blinddarmaffektionen und von diesen ausgehende einseitige Erkrankungen des Beckenperitoneums eine gewisse Rolle spielen könnten. Das fast ebensohäufige doppelseitige Auftreten fände schon eher eine Erklärung in dieser Theorie, da entzündliche Prozesse in der Tube gewöhnlich auf beiden Seiten zugleich Platz greifen.

Als wichtiger Anhaltspunkt für die Ätiologie des Tubencarcinom wurde der hierbei beobachtete Verschluss des ostium abdominale ins Feld geführt, oder allgemeiner gesagt, das Verhalten der Tube überhaupt. Bei 48 Fällen, die hierüber Angaben enthalten, fand sich 10mal eine mehr oder minder ausgesprochene Sactosalpinx, ausserdem wurde bei 8 Fällen ein Verschluss des ostium abdominale besonders hervorgehoben und nur bei 2 Fällen fand man es offen.

Stolz glaubt mit *Eckardt*, dass diese entzündlichen Produkte nicht die ätiologische Bedeutung so vollständig verdienen. Sei es doch eine bekannte Tatsache, dass Neoplasmen in ihrer Umgebung zu einer reaktiven Entzündung führen, die dann eine Verlötung des ostium bedingen kann.

Von manchen Autoren wie *Eckardt*, *Tuffier*, *Witt-hauer*, *Boursier et Venot* wird das Fehlen von Anzeichen

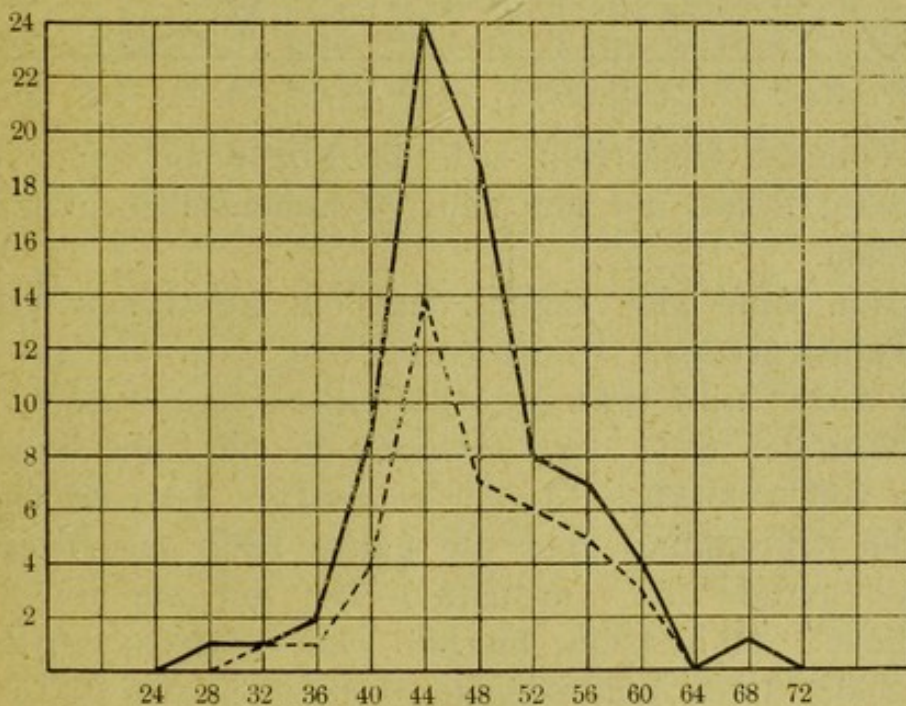
einer Salpingitis auch im mikroskopischen Bilde hervorgehoben. Demgegenüber geben andere Autoren wie *Hofbauer*, *v. Franqué* an, dass eine solche bestanden habe. *Le Count* will an seinem Falle direkt das Übergehen von hyperplastisch entzündlichem Gewebe in die maligne Form des Adenocarcinoms nachweisen. Ebenso fand *Morinaga* bei seinem dritten Falle alte entzündliche Veränderungen in der Tube, die sogar zu einer vollständigen bindegewebigen Obliteration in dem uterinen Teile geführt hatten.

Orthmann kommt daher zu dem Schlusse, dass die *Sänger'sche* „Entzündungstheorie“ in Bezug auf die Ätiologie des primären Tubencarcinoms noch als vollkommen berechtigt anerkannt werden muss. Auch *v. Franqué* stellt sich auf diesen Standpunkt, indem er bei der Beschreibung eines Präparates sagt: „Mikroskopisch zeigt sich das Bild einer offenbar sehr alten chron. Salpingitis pseudofollicularis. Statt eines einheitlichen Lumens laufen in der kleinen angelegten Serie 6 Lumina, getrennt durch ziemlich dicke und derbfaserige Bindegewebsschichten, nebeneinander her. Diese Lumina sind teilweise dilatiert, das Epithel ist nirgends carcinomatös, aber in lebhafter Secretion begriffen, man sieht reichliche Becherzellen. Es wäre schliesslich wohl auch auf dieser (linken) Seite eine Hydrosalpinx entstanden. Dieser Befund einer alten chron. Salpingitis auf der nicht carcinomatösen Seite ist nicht ohne Interesse; denn auch auf der anderen Seite sahen wir das Carcinom auf einer schon stark verdünnten Tubenwand aus abgeplattetem Epithel sich entwickeln. Wir müssen in diesem Falle als erwiesen betrachten, dass die chronische Salpingitis der Carcinomentwicklung vorausgegangen ist“. Es wäre auch für uns die Frage zu entscheiden,

ob die gleichzeitig bestehende Hydrosalpinx primärer oder secundärer Natur ist, d. h. ob sich das Carcinom auf dem Boden einer alten Hydrosalpinx alias Entzündung entwickelt hat oder aber ob die abnorme Dilatation und Verdünnung der Tube auf eine Hypersecretion der carcinomatös degenerierten Schleimhaut zurückzuführen ist. In diesem Falle tritt, da wir mikroskopisch nichts nachweisen konnten, als klärendes Moment die langdauernde klinische Beobachtung in den Vordergrund, die mit Sicherheit einen alten Entzündungsvorgang in den Adnexen annehmen lässt. Dieser anamnestische Anhaltspunkt findet sich auch in früheren Fällen, wo die Patientinnen angaben, dass sie Monate vorher Ausfluss gehabt, ja sogar eine Vergrößerung des Abdomens bemerkt hätten. Bei der malignen Beschaffenheit des Carcinoms lässt es sich aber nur schwer erklären, dass dieses, wenn es solange, d. h. von Anfang an, bestanden hätte, keine ernstere Erscheinungen gebracht haben sollte. Es ist aber bekannte Tatsache, dass Frauen mit z. B. kolossal auf entzündlicher Basis beruhenden Ovarialtumoren sich wohl befinden, und dass sie erst später ein hinzutretendes sie beunruhigendes Moment den Arzt konsultieren lässt. Nach diesen Erwägungen müssen auch wir der *Sänger'schen* Theorie Recht zusprechen.

Für das Auftreten des Tubencarcinom überhaupt scheint ein gewisses Alter zu disponieren. Das früheste Auftreten beobachtete *Hare*, der bei einer 29jährigen Frau ein primäres Carcinom konstatiert haben sollte. Über diesen Fall fehlen jedoch die näheren Angaben, sodass man ihm wohl mit einer gewissen Skepsis entgegentreten darf. An diesen schliesst sich der Fall von *Friedenheim* (35 J.) und der von *Veit* (36 J.) an. Der *Veit'sche* Fall wird jedoch von manchen Autoren

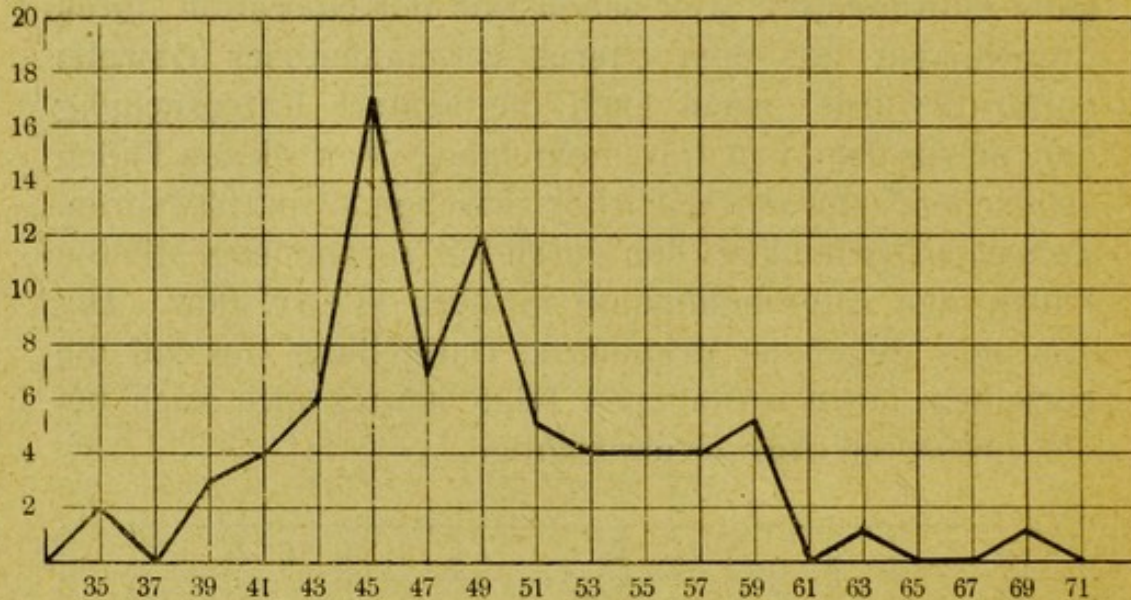als gutartiges Papillom angesehen, die Bedenken gegen den *Friedenheim*'schen sind schon oben ausgesprochen worden. Das späteste Auftreten beobachtete *Nory* bei einer 70jährigen Frau. Doch ist auch dieser Fall nicht ganz einwandfrei, weil schon vor der Operation durch Curettement aus dem Uterus carcinomatöses Gewebe entfernt wurde, wenn auch die spätere Untersuchung den uterus frei von Carcinom fand. Von diesen Fällen abgesehen, schwankt das Alter zwischen 39 und 63 Jahren. *Zangemeister* fand bei den durch ihn zusammengestellten Fällen den Altershöhepunkt in dem 44–47. Jahr. Die von ihm gegebene graphische Darstellung der auf die einzelnen Jahre entfallenen Fälle erwies sich auch bei der grösseren Anzahl als richtig.



* * Kurve nach *Zangemeister*.

Fasst man jedoch nicht vier Jahre, wie es *Zangemeister* getan, sondern stets nur 2 Jahre zusammen, so ergibt sich eine interessante Eigentümlichkeit.

Während 45 und 46 von 76 Fällen allein 17 also 22,37% zu verzeichnen haben, fällt die Kurve in den darauf folgenden zwei Jahren, um in dem 49–50. Jahre wieder auf 12 also 15,26% anzusteigen.



Vom 51. Jahre hält sich die Kurve auf einer bestimmten Höhe, um mit dem 60. Lebensjahre plötzlich zu fallen.

Man kann also sagen, dass ein gewisses Alter zu Tubercarcinom disponiert und zwar ist es die spät ante- und früh postklimakterische Zeit.

Was den Sitz des Carcinoms in der Tube betrifft, so ist fast ausnahmslos der ampulläre Teil ergriffen. Ist die Erkrankung über die ganze Tube ausgebreitet, so ist gerade der ampulläre Teil der am meisten befallene. Man kann hierbei zwei makroskopisch trennbare Arten unterscheiden. Nämlich die diffuse, wo das Carcinom, und hierbei ist es gewöhnlich papillär, blumenkohlartig und bröckelig, über die Schleimhaut verbreitet ist, und die circumscripte, die als einzelner Knoten imponiert.

Klinisch gestaltet sich das Bild des Tubercarcinoms

als etwas ziemlich unbestimmtes. Die in die Augen tretenden Erscheinungen unterscheiden sich wohl kaum besonders von den bei anderen Erkrankungen bestehenden. Die Frauen geben an, dass die Menses kurz vor der Erkrankung teilweise aussetzen oder profus und schmerzhaft werden. Der Schmerz im Unterleib und der Ausfluss teils wässerig teils blutig sind wohl die einzigen Symptome, die fast durchweg auftreten. Oft wird von den Patientinnen selbst eine Zunahme des Leibes bemerkt. Seltener werden sie durch eine rapide Abmagerung zum Arzte geführt. Auch Stuhlbeschwerden und Harnverhaltung treten manchmal auf. So wurde in einem Falle *v. Franqué* die Frau, die sich bis zum Tage der Untersuchung gesund fühlte, durch eine plötzlich eintretende Harnverhaltung zum Arzte geführt. Diese für ein Tubencarcinom oft so wenig markanten Symptome bedingen es auch, dass eine richtige Diagnose nur in vereinzelt Fällen, und dann auch nur vermutungsweise gestellt wurde. Hier wurde man dann durch den bestehenden Ascites, der ein Symptom einer ernsteren Erkrankung ist, geleitet. Der Ascites ist jedenfalls ein seltenes Symptom, denn nur in 9 Fällen wurde ein solcher bemerkt. In 2 Fällen wurde ein solcher sogar verneint. Auch die objektive Untersuchung lässt oft im Stich. Die sehr häufig cystisch veränderte Tube neben nicht selten in derselben Weise degenerierten Ovarien lassen viel eher an eine Erkrankung der Ovarien unter evtl. Beteiligung der Tube, als an eine primäre Affection der letzteren denken. Die sich der Palpation bietenden Geschwülste sind bald cystisch, bald prall elastisch, dann wieder derb und hart und hier wieder bald höckerig bald glatt. Die Grösse derselben variiert ebenfalls kolossal. Die Form der Geschwulst ist nicht

minder vielartig. Am meisten charakteristisch ist vielleicht die „Wurstform“. *v. Franqué* wurde in seinem letzten Falle gerade durch diese Form, die er bei früher beobachteten Fällen gefunden hatte, auf die richtige Diagnose geleitet.

Es wurde deshalb, um die Stellung einer sicheren Diagnose zu ermöglichen, der Vorschlag gemacht, die Probepunktion des Tumors vom Scheidengewölbe aus vorzunehmen. Wenn auch die Gefahr einer daraus resultierenden Vereiterung des Tumor unter guten antiseptischen Kautelen nicht sehr gross ist, so ist doch fraglich, ob der Tumor stets so gut gelagert ist, dass eine solche vorgenommen werden kann, und weiter ob stets in der entleerten Flüssigkeit Gewebspartikelchen zu finden sein werden, die ein Carcinom erkennen lassen. *Falk* gab hier als Charakteristikum das Vorhandensein von verfetteten grosskernigen Tumorzellen an. *Zweifel* empfahl in Fällen, wo Verdacht auf eine maligne Erkrankung bestehe, die Probelaparatomie. Doch wird auch diese unserer Ansicht nach nicht immer zum Ziele führen, da die Tube bei einem Carcinom nicht so verändert zu sein braucht, dass man makroskopisch, ohne sie zu öffnen, den malignen sich in ihr abspielenden Prozess erkennen könnte. Ist doch bei so vielen hierbei vorgenommenen Operationen der maligne Charakter nicht erkannt worden, weshalb man sich dann nur auf eine Entfernung der erkrankten Adnexe beschränkte, trotzdem doch alle Autoren theoretisch für eine Radicaloperation eintreten. Es würde sich aber empfehlen, bei allen wegen Adnexerkrankungen vorgenommenen Operationen, eine sofortige Untersuchung des Präparates nicht zu unterlassen, um bei einem etwaigen Übersehen des Carcinoms, dann doch noch eine Radical-

operation vornehmen zu können, zumal sich die Patientinnen zu einer folgenden Operation nur schwer entschliessen. Denn die Therapie, die einzuschlagen ist, ergibt sich aus der Natur der Erkrankung und kann nur in einer Radicaloperation bestehen. Wohl stets wird hier ein abdominales Vorgehen dem vaginalen vorzuziehen sein, denn abgesehen davon, dass man bei einer Laparatomie eine bessere Übersicht über den Umfang der Erkrankung erhält, ist die vaginale Operation wegen der fast stets vorhandenen Verwachsungen äusserst schwierig. Bei dieser Operationsmethode wird man wohl auch oft ein Zerstückeln des Tumors vornehmen müssen, was dann notwendigerweise ein Zerstreuen von Geschwulstpartikeln in der Bauchhöhle zur Folge haben wird. Die Gefahr eines Berstens der Geschwulst wegen der fast äusserst verdünnten Wand ist ohnehin schon sehr gross.

Die gefundenen Metastasen erstrecken sich naturgemäss gewöhnlich auf das umgebende Peritoneum und den Uterus nebst Ovarien. Metastasen in dem Mesenterium, Därmen, Netz, ja Magen und Diaphragma sind ebenfalls beobachtet worden.

Die Prognose, die das Tubencarcinom bietet, ist als nicht besonders günstig hinzustellen. Von 62 Fällen, die über die Erfolge der Operation Angaben enthalten, sind nur 19 Heilungen also 30,65% zu verzeichnen. Doch ist dieser Prozentsatz ohne Zweifel ein zu hoher, denn die Beobachtungszeit für die einzelnen Fälle ist eine zu kurze, um von einer Heilung sprechen zu können.

Die Beobachtungszeit belief sich

auf 7 Jahre	in	2 Fällen
auf 3 „	„	1 Fall
auf 26 Monate	„	1 Fall

auf über 1 Jahr „	3 Fällen
auf unter 1 „ „	11 Fällen
unbestimmt	1 Fall.

Man kann wohl also von einer Heilung eigentlich nur in 2 Fällen sprechen, das wäre also 3,23⁰/₀; rechnet man eventuell die Fälle, wo die Heilung noch nach 3 Jahren resp. 26 Monaten beobachtet wurde, so wären es 6,45⁰/₀.

Recidiv wurde 29 mal verzeichnet, also in 46,78⁰/₀ der Fälle. Und zwar trat das Recidiv ein:

nach einigen Wochen	in 1 Fall
in der Zeit unter 1 Jahr „	22 Fällen
„ „ „ über 1 „ „	3 „
nach 2 Jahren	„ 2 „
„ 3 „	„ 1 Fall

Der Tod wurde konstatiert in 23 Fällen also 37,1⁰/₀. Er trat ein:

kurz nach der Operation	in 7 Fällen
in der Zeit zwischen 2–11 Monaten „	9 „
„ „ „ über 1 Jahr	„ 4 „
nach 2 Jahren	„ 1 Fall
„ 3 „	„ 1 „
unbestimmt	„ 1 „

Zu diesen beiden letzten Zusammenstellungen werden aber sicher noch Fälle aus der ersten hinzukommen, so dass der Prozentsatz des Recidivs und des exitus letalis ein höherer sein wird.

Die Prognose, die man dem primären Tubercarcinom stellen kann, ist also, wie gesagt, keine günstige.

Zum Glück ist die Erkrankung eine ziemlich seltene. *Zangemeister* führt an, dass in den Jahren 1890 bis inkl. 1901 an der Leipziger Klinik 1609 Laparatomien darunter 374 lediglich wegen Erkrankung der Tuben

ausgeführt wurden, darunter waren 5 Fälle von primärem Tubencarcinom, das sind 0,31% aller Laparotomien resp. 1,33% der wegen Tubenerkrankungen ausgeführten.

Eine ähnliche Statistik giebt *A. Martin*. In einem Zeitraume von 8 Jahren (1886–94) wurden 20605 gynaekologische Erkrankungen beobachtet, davon 1484 Salpinxerkrankungen. Die Ätiologie erschien unklar, resp. es wurden als katarrhalisch erkrankt 1109 angesprochen, als gonorrhöisch 143, 213 als septisch (puerperal oder anderweitig entstanden), 19 mal sind andere Erkrankungen angenommen resp. nachgewiesen worden: 7 mal Tuberculose, 7 mal Syphilis und 5 mal Carcinom.

Unter den an der Tube primär überhaupt vorkommenden malignen Geschwülsten nehmen die Carcinome die erste Stelle ein, ihnen folgen die Chorionepitheliome und zuletzt die Sarcome, von denen bis jetzt nur fünf sichere Fälle nachgewiesen wurden.

Am Schlusse erlaube ich mir meinem hochverehrten Lehrer Herrn *Geh. Rat Professor Dr. Hofmeier* für Überlassung der Arbeit und für die freundliche Übernahme des Referates, sowie Herrn *Privatdozenten Dr. Polano* für die lebenswürdige Unterstützung meinen ergebensten Dank auszusprechen.

Erklärung zu den mikroskopischen Bildern.

- Bild I. Rechte Tube $\frac{2}{3}$ der natürlichen Grösse.
- Bild II. Vergr. $\frac{35}{1}$. Schnitt aus dem uterinen Teil der Tube. Hämatoxylin-Eosin a. normale Schleimhaut, einschichtig, b. in carcinomatöser Degeneration begriffene Partien, mit Mehrschichtigkeit des Epithels, teilweise sich abstossende Krebszellen, in denen deutlich Mitosen wahrzunehmen sind.
- Bild III. Vergr. $\frac{50}{1}$. Hämatoxylin-Eosin. Schnitt aus dem isthmischen Teil der rechten Tube. Carcinom, das wenig Stroma besitzt, und in der Partie a. an ein Endothelion stark erinnert.
- Bild IV. Vergr. $\frac{35}{1}$. Hämatoxylin-Eosin. Schnitt aus dem ampullären Teil der rechten Tube. Reiner Drüsenkrebs.

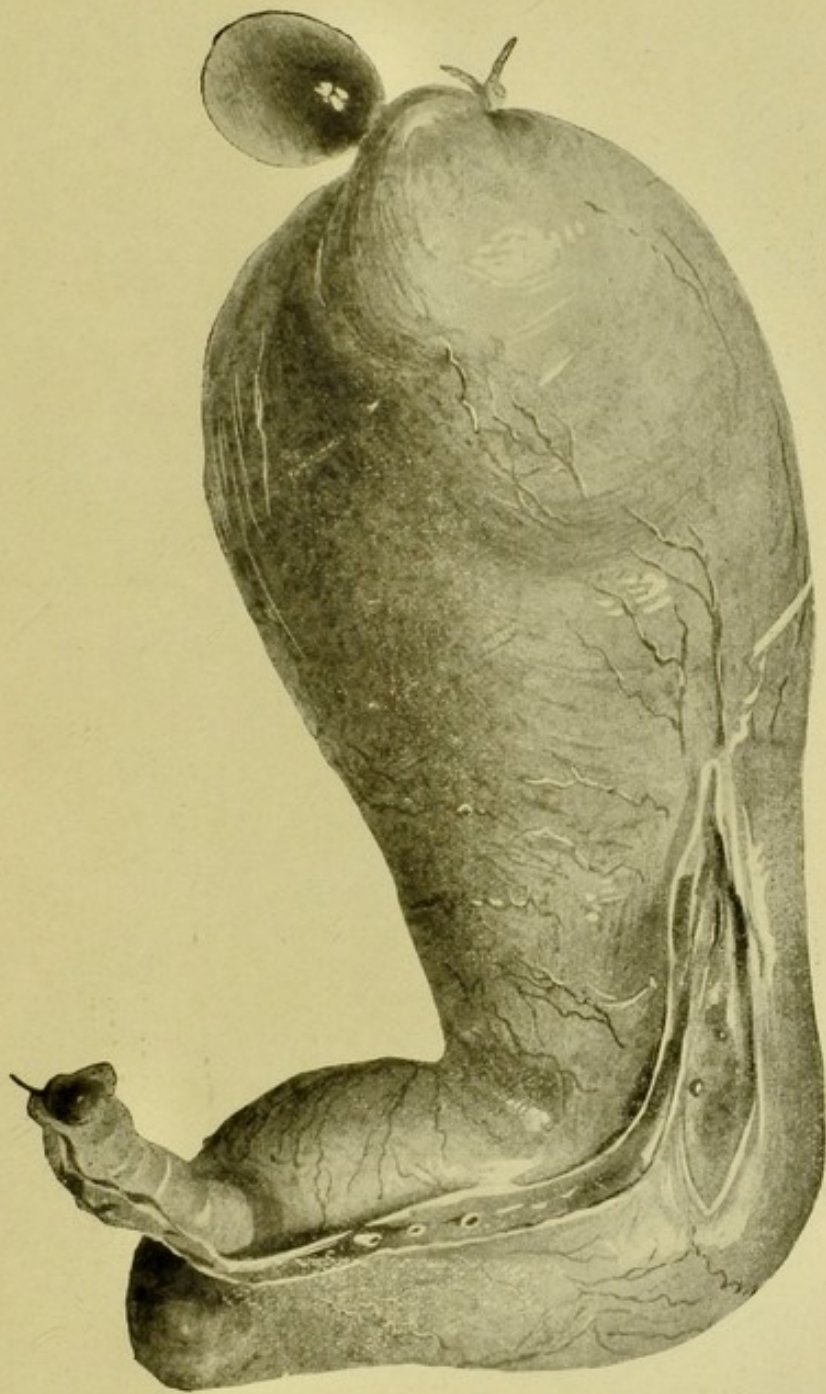


Bild I.

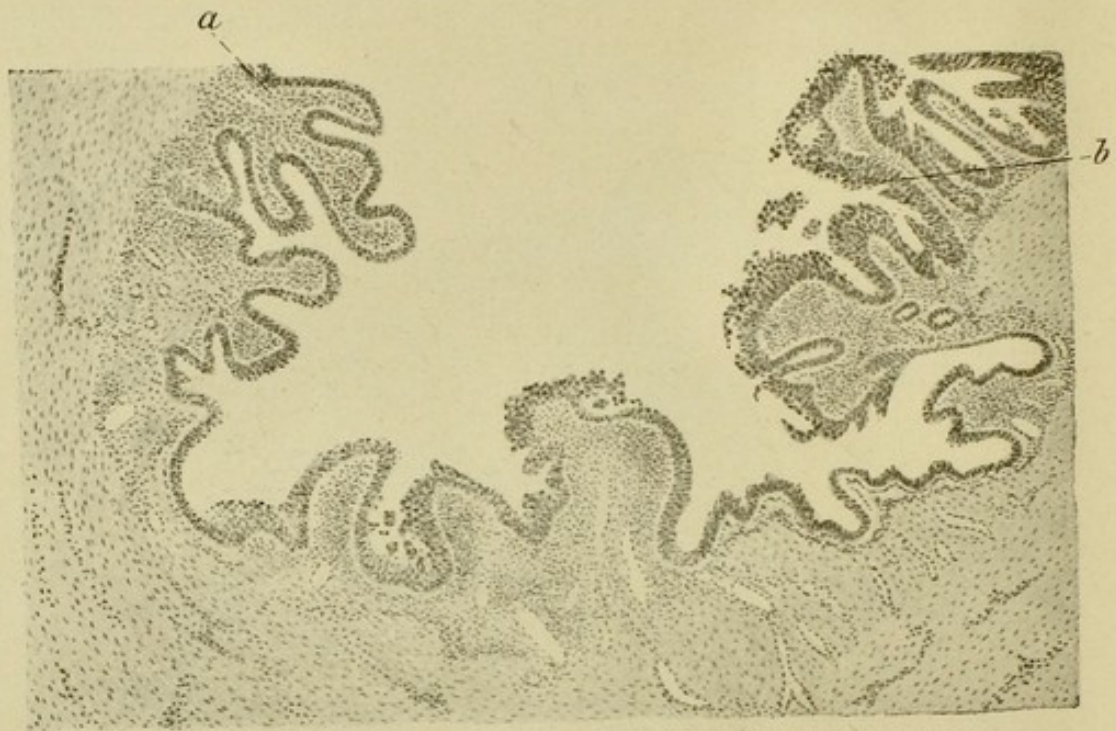


Bild II.

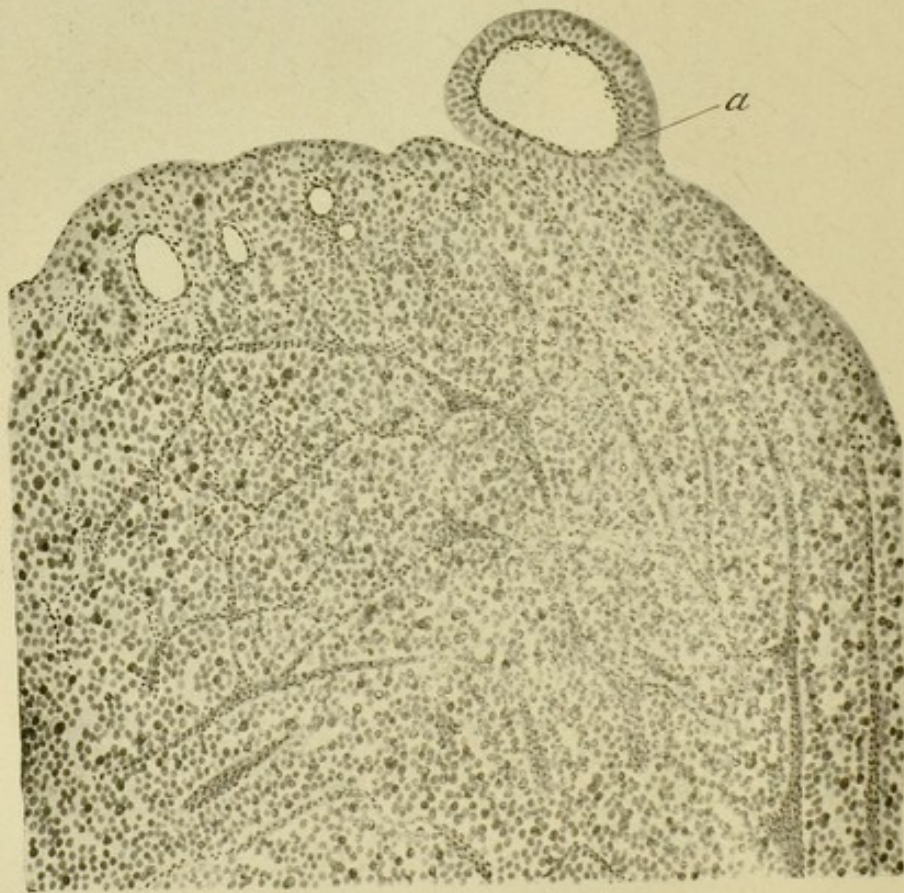


Bild III.

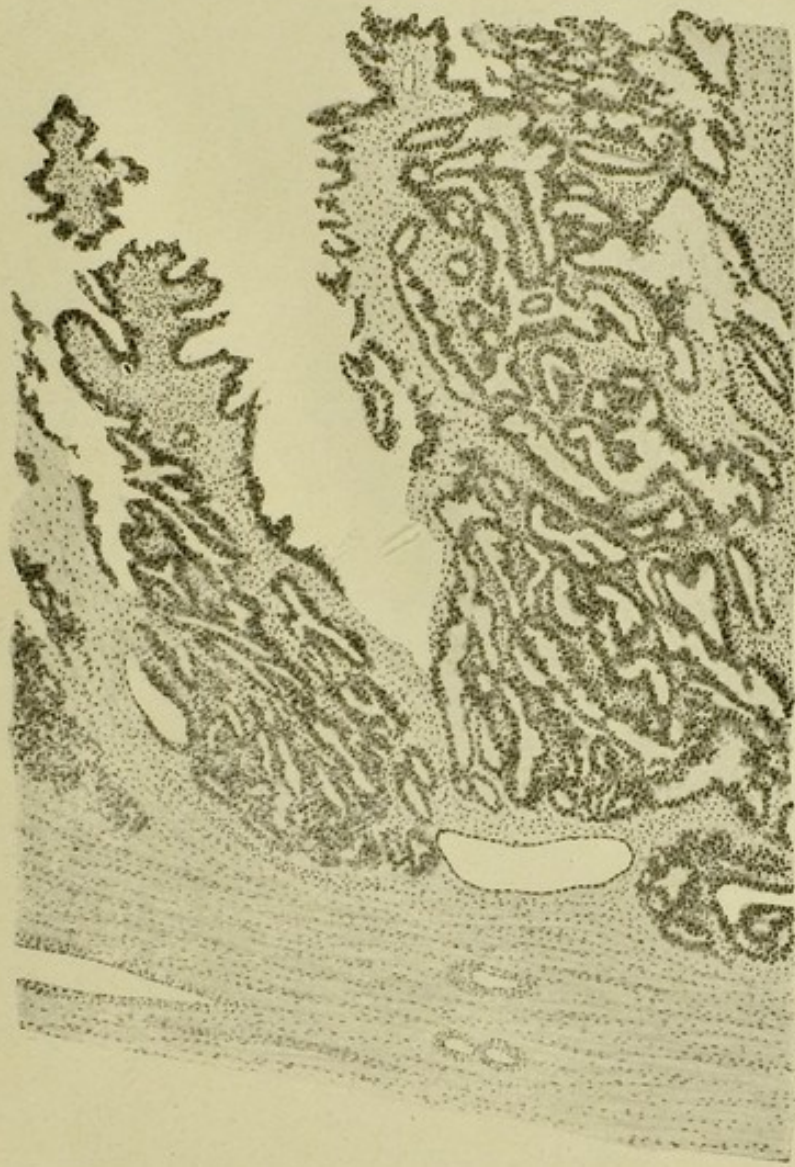


Bild IV.



Lebenslauf.

Ich Zdzisław Dandelski, preussischer Staatsangehörigkeit, bin geboren am 18. November 1880 zu Roszkowo als Sohn des verstorbenen Kaufmanns Maksymilian Dandelski. Nach Besuch der Volksschule und des Gymnasiums zu Rogasen erwarb ich mir am 15. Februar 1901 das Reifezeugnis und bezog April 1901 die Universität zu Greifswald, an der ich zwei Semester verbrachte. Folgende drei Semester war ich an der Universität zu München immatrikuliert, woselbst ich die ärztliche Vorprüfung bestand, weitere drei Semester studierte ich an der Universität zu Berlin und bezog Mai 1905 die Universität Würzburg. Der ärztlichen Staatsprüfung unterzog ich mich in Würzburg und wurde am 5. Oktober 1906 zum Arzte approbiert.

Introduction

The first part of the book is devoted to a general survey of the history of the subject. It begins with a brief account of the early attempts to explain the phenomena of light and heat, and then proceeds to a more detailed consideration of the theories of Newton, Huygens, and Young. The second part of the book is devoted to a more detailed consideration of the theories of Newton, Huygens, and Young. It begins with a discussion of the experiments of Newton on the dispersion of light, and then proceeds to a discussion of the experiments of Huygens on the diffraction of light, and finally to a discussion of the experiments of Young on the interference of light. The third part of the book is devoted to a more detailed consideration of the theories of Newton, Huygens, and Young. It begins with a discussion of the experiments of Newton on the dispersion of light, and then proceeds to a discussion of the experiments of Huygens on the diffraction of light, and finally to a discussion of the experiments of Young on the interference of light.