

Die Lehre von den Naseneiterungen : mit besonderer Rücksicht auf die Erkrankungen des Sieb- und Keilbeins und deren chirurgische Behandlung / von Ludwig Grünwald.

Contributors

Grünwald, L. 1863-1927.
Royal College of Surgeons of England

Publication/Creation

München : J.F. Lehmann, 1893.

Persistent URL

<https://wellcomecollection.org/works/b6zmqzea>

Provider

Royal College of Surgeons

License and attribution

This material has been provided by This material has been provided by The Royal College of Surgeons of England. The original may be consulted at The Royal College of Surgeons of England. where the originals may be consulted. This work has been identified as being free of known restrictions under copyright law, including all related and neighbouring rights and is being made available under the Creative Commons, Public Domain Mark.

You can copy, modify, distribute and perform the work, even for commercial purposes, without asking permission.



Wellcome Collection
183 Euston Road
London NW1 2BE UK
T +44 (0)20 7611 8722
E library@wellcomecollection.org
<https://wellcomecollection.org>

Tracts 1876
DIE LEHRE

von den

NASENEITERUNGEN

mit besonderer Rücksicht auf die

Erkrankungen des Sieb- und Keilbeins


und deren chirurgische Behandlung

Mit 5 Abbildungen

Von

Dr. Ludwig Grünwald

in München.




1893.

München und Leipzig.

Verlag von J. F. Lehmann.

Vertretung für die Schweiz:

E. SPEIDEL, akadem. polytechn. Buchhandlung, ZÜRICH.



Digitized by the Internet Archive
in 2016

<https://archive.org/details/b22462818>

Inhaltsverzeichnis.

	Seite
Einleitung	VII
Allgemeinere Bemerkungen	1
I. Acute Naseneiterungen	4
A. Die Eiterungen im Introitus	4
B. Die Eiterungen am Septum	7
C. Die acuten catarrhalischen Eiterungen	9
D. Die acuten Eiterungen aus dem Nasenrachenraum	22
II. Die chronischen Naseneiterungen	26
A. Nasenrachenraum	26
B. Naseninneres	28
Die chronischen Nebenhöhlenempyeme	29
1. Gemeinsame Erscheinungen	
a) Eiterung	29
b) Ozaena	34
Rhinitis atrophicans sine foetore	48
c) Blutungen	50
d) Polypen und Hypertrophieen	52
e) Anosmie und Parosmie	57
f) Gesichtsfeldeinschränkung	59
g) Asthenopische Beschwerden	60
h) Kopfschmerz	62
i) Alteration der Intelligenz und Gemüthsdepression	65
k) Gesichtsabscesse	68
l) Mundabscess	69
m) Durchbruch in Thränennasengang und Orbita	70
n) Sinusthrombose und Meningitis	70
o) Hemiatrophia facialis progressiva	75
2. Aetiologie	76
3. Prognose	80

	Seite
4. Specielle Diagnostik und Therapie	81
a) Kieferhöhlen	81
b) Siebbeinzellen	101
α) Das geschlossene Empyem	101
β) Das offene Empyem	102
Durchbruch nach aussen	103
Latentes Empyem	108
γ) Caries des Siebbeinknochens	127
Circumscripter eitrigter Catarrh	135
δ) Secundäre Siebbeineiterungen	137
c) Keilbeinhöhlen	138
d) Stirnhöhlen	151
e) Combinirte Empyeme	157
Knochengeschwüre anderer Art	162
Literaturverzeichnis	164



Die Lehre von den Naseneiterungen ist bisher noch nicht in grösserem Zusammenhange bearbeitet worden. Wenn ich diese Aufgabe hier durchzuführen versucht habe, geschah es, weil dieses Symptom auch heute noch von Laien sehr selten, durchaus nicht immer von Aerzten seinem wahren Werte nach gewürdigt wird. Und doch kommt es in gleicher Weise den unbedeutendsten wie den schwersten, ja lebensgefährlichen Erkrankungen zu.

Weiterhin aber war es vornehmlich mein Ziel, zu zeigen, dass dieses Symptom in überwiegender Häufigkeit auf circumscripten, auf Herderkrankungen beruht und dass somit in der Mehrzahl der Fälle chirurgische Behandlung die einzig in Betracht kommende, weil einzig Heilung verheissende ist. Wird doch, wie überhaupt bei den Nasenkrankheiten, ganz besonders hier so viel durch unnütze, oft schädliche Douchentherapie gesündigt, während verhältnissmässig kleine, immer aber notwendige Eingriffe das Leiden oft in kurzer Zeit beheben können.

Einem chirurgischen Uebereifer andererseits, wie er gerade der Therapie des fortwährend mit Instrumenten arbeitenden Spezialisten oft verhängnissvoll nahe liegt, vorzubeugen, ist eine Aufgabe, die am besten wohl gelöst wird durch Darlegung aller diagnostischen Gesichtspunkte, die uns einen möglichst tiefen Einblick in das Wesen der jeweiligen Krankheit und ihren Zusammenhang mit allgemeineren Leiden des Körpers ermöglichen. Nur darf letzterer Gesichtspunkt uns nicht auf den vagen ätiologischen Boden der »Dyscrasien« führen.

Auch in dieser Beziehung hoffe ich durch eine zusammenfassende Darstellung der in Betracht kommenden Leiden nützen zu können. Denn, wenn auch nicht jedem Leser, insbesondere den auf diesem Gebiete erfahreneren Fachgenossen, so doch vielen Praktikern lohnt es sich schon zu demonstrieren, wie so häufig »Dyscrasie« nicht die Ursache, sondern die Folge von Erkrankungen ist, die sich nach aussen fast nur durch einen eitrigen Ausfluss der Nase documentiren.

Vieles, was ich an Einzelheiten, wenn auch mitunter in neuem Zusammenhange bringe, ist bekannt. Darum habe ich darauf verzichtet, überall Autoren resp. deren Ansichten zu citiren, daran hindert schon die Ueberfülle der vorhandenen Literatur. Ich habe nur bei zweifelhaften oder ganz neuen Gegenständen der Discussion mehr von Literatur gebracht. Mögen die nicht oder nicht immer genannten dies nicht als Vernachlässigung deuten.

Fast die gesammte Literatur anzuführen ist dagegen nötig gewesen bei den Kapiteln, welche von den Erkrankungen im Siebbein und der Keilbeinhöhle handeln, da diese erst auf Grund von Casuistik im Aufbau begriffen sind. Meine Erfahrungen auf diesem letzteren Gebiete haben mich auch seinerzeit veranlasst, nebst einer Veröffentlichung dieser selbst in casuistischer Form auch die Bearbeitung des damit, besonders in diagnostischer Beziehung, so eng zusammenhängenden ganzen Gebietes der Naseneiterungen zu unternehmen.

Da ich dabei mich vorzugsweise auf eigene Beobachtungen stütze, in der Meinung, dass nur diese, auf welchem Gebiete immer, zum Urtheil berechtigen, wird es begreiflich erscheinen, dass die nachfolgende Darstellung nicht den gleichmässigen Character eines Lehrbuches trägt. Vieles bekanntere konnte ich auch mit gutem Gewissen den Darstellungen solcher Werke überlassen, da auch selbstgewonnene Erfahrung und Therapie auf schon ausgeackertem Felde immer den unerquicklichen Anschein des Wiederkäuens erwecken muss. Vielleicht aber gelingt es meiner Darstellung, den Eindruck der wechsellvollen und gerade das therapeutisch wichtige und aussichtsvolle tiefer einprägenden täglichen Praxis wiederzugeben, wie denn auch mein Ziel erreicht wäre, wenn die nachfolgenden Darstellungen zu praktischer Thätigkeit und damit zu Erfolgen auf dem zwar engen, doch so wichtigen Gebiete weiter anregten. —

Schliesslich noch die Bemerkung, dass die Darstellung specifische Processe ganz ausser Betracht lässt, da bei diesen (Syphilis, Tuberculose, Rotz, Lepra etc.) durchaus andersartige ätiologische, diagnostische und therapeutische Gesichtspunkte in Frage kommen. Dieselben sind daher auch, soweit die Erfahrungen anderer Autoren berichtet werden, stillschweigend fortgelassen worden, was besonders bei den statistischen Parteen zu beachten ist.

ES ist das Verdienst von Ziem, einen grossen Teil von eiterigen Prozessen der Nase auf bestimmte lokale Erkrankungen, vor allem der Nebenhöhlen zurückgeführt zu haben. Trotzdem lebt in den Köpfen der Praktiker immer noch, unterstützt durch eine unglückliche Nomenklatur, die Vorstellung, als seien eitrige Absonderungen der gesamten Nasenschleimhaut etwas ganz gewöhnliches, lokale, besonders Knochenhöhlenerkrankungen, ein seltenes Vorkommnis. »Rhinitis purulenta« muss natürlich den Anschein erwecken, als handle es sich um gleiche Erkrankung, wie etwa Urethritis blennorrhöica. Begnügt man sich jedoch einerseits damit, einen Eiterausfluss aus der Nase einfach als solchen, als »Pyorrhö« zu bezeichnen, anderseits aber nicht damit, dem Kinde nur einen Namen zu geben, sondern auch nachzuforschen, woher denn dieser Ausfluss komme, so wird die Erkenntnis des einzelnen und der Gesamtheit rasch wachsen. Man darf sich nicht genug sein lassen, bei genauer Untersuchung irgend einen pathologischen Befund, z. B. Hypertrophie einer Muschel konstatirt zu haben und diese dann bloss wegen ihrer Dignität als Atmungs- hindernis abzutragen, es ist viel notwendiger, zu untersuchen, auf Grund welcher tiefer liegenden Ursachen diese lokale Veränderung entstanden ist. Da wird dann auch die Therapie ihre wahren Erfolge feiern. Der Rhinologe, welcher seinen Zweck erreicht zu haben glaubt, wenn er nur der Luft einen Durchgang durch die Nase verschafft hat, oft *bongré malgré* mit Aufwand eines nicht entfernt im Verhältnis zum Zweck stehenden Masses chirurgischer Eingriffe, wird keine dauernden Triumphe erleben. Ein grosser Teil unserer noch geübten Therapie ist aber solche Symptomtherapie, in erster Linie ist es die Behandlung der Polypen. Ich habe auf diese Gebilde später noch speziell zurückzukommen. So steht es aber auch mit den blossen Hypertrophien, welche nicht selten auf tieferliegende Knochenerkrankungen zurückzuführen sind, während viele andere

im Zusammenhange mit allgemeineren Störungen des Körpergleichgewichtes gefunden werden; so steht es mit noch mehreren anderen Erscheinungen, die heute noch als Kapitelüberschriften fungieren, in der That aber nur Symptome sind, so die Rhinitis und Pharyngitis sicca, die »Tornwaldt'sche Krankheit« u. a. m.

Eiterabsonderung aus der Nase hat die allerverschiedensten Ursachen, sowie auch sehr verschiedene Gestaltung.

Die Absonderung kann vorzugsweise glasigen Schleim darstellen mit Beimengung von eiterigen Flocken, sie kann als gelber, gleichmässig mit Eiterkörperchen durchsetzter, jedoch noch fadenziehender Schleim in unregelmässiger Form sich zeigen; es können ganze geballte, im Wasser als Kugeln imponierende, Klumpen reinen Eiters mit nur ganz wenig Schleimbeimengung auftreten, von theils gelber, theils durch Blutpigment erzeugter braunroter Färbung, es können sich endlich mehr minder feste, halbflüssige bis ganz trockene Borken von entweder schalenartiger Form oder soliderer Bauart bilden. Diese bestehen gewöhnlich aus reinem Eiter, enthalten aber mitunter so starke Blutbeimengung, dass sie ganz schwarz oder dunkelgraugrün aussehen. Endlich kann die Absonderung geruchlos sein oder die verschiedensten, von verschiedenen Autoren aufs intimste gewürdigten Arten von Geruch resp. Gestank aufweisen.

Den Ursprung der Eiterung anlangend, müssen wir uns vor Augen halten, dass das, was wir bei vorderer Rhinoskopie von der Nase sehen, nur den Ausführungskanal einer Menge von häufig isolirt erkrankten Höhlen darstellt. Ehe nicht die Erkrankung auch nur der kleinsten dieser Höhlen mit Sicherheit auszuschliessen ist, darf nicht die Diagnose auf selbständige Erkrankung des gemeinsamen Ausführungsganges resp. seiner Auskleidung, der Nasenschleimhaut, gestellt werden. Und es muss hier gleich ausgesprochen werden, dass zwar das Vorkommen eines diffusen eitrigen Katarrhs der gesamten Nasenschleimhaut zugegeben werden muss, dass ich aber, seit ich den möglichen Ursachen einer Naseneiterung systematisch nachforsche, bei Erwachsenen noch keinen einzigen derartigen Fall gesehen habe, in dem ich hätte jede lokale Erkrankung ausschliessen können, im Gegentheil ist es mir in einer Reihe von Fällen, die von anderer Seite als diffuse Naseneiterungen aufgefasst worden waren, gelungen, den Nachweis von Herderkrankungen zu führen. Auch bei Kindern gehört es noch zu den grössten Seltenheiten, eine länger andauernde diffuse Naseneiterung zu finden, solche kommt fast nur im Anschluss an akute Infektionskrankheiten, insbesondere Diphtherie vor, nach der ich auch einigemal eine solche beobachtet habe. Ausserdem ist sie ein Symptom der, jedoch äusserst seltenen, gonorrhöischen

Infektion. während bei hereditärer Syphilis sich fast immer lokale Depôts als Verursacher des Ausflusses auffinden lassen.

Ich weiss wohl, dass ich mit diesen Betrachtungen nicht jedem neues sage, Ziem u. a. haben ähnliche Anschauungen, aber in vielen Lehrbüchern und Veröffentlichungen werden sehr davon abweichende Anschauungen gehegt, wie sich auch erst vor kurzem Herzog¹⁾ für die Häufigkeit nicht lokalisierter Naseneiterungen eingesetzt hat. Wer jedoch in jedem Falle alle zur Verfügung stehenden Untersuchungen aufwendet, wird die Zahl der ätiologisch unklaren Fälle (denn es sind hauptsächlich solche, die als diffuse Rhinitis purulenta aufgefasst werden) immer mehr schwinden sehen. Nicht aus dem Auge darf allerdings bei Betrachtung der vorliegenden Frage gelassen werden, dass die primären Ursachen mitunter schon verschwunden sein können, während ihre Wirkungen, vielleicht noch durch andere Umstände unterstützt, noch andauern. So kann eine Eiterung der Kieferhöhle fortbestehen, auch wenn der sie verursachende kranke Zahn bereits entfernt ist, so kann sich, ja muss sich sogar eine cariöse Erkrankung des Knochens beispielsweise im Siebbein durch fortdauernde Eiterung bemerkbar machen, wenn auch Anschwellungen der Ausführungsöffnungen der Zellen, welche zur Sekretretention und damit zu jener Knochenerkrankung führten, längst verschwunden sind. Es muss also, ausser der Erforschung der Ursache der Erkrankung, ebenso grosses Gewicht auf die Erkenntnis jener Umstände gelegt werden, die die Erkrankung weiter unterhalten.

Da ich in dieser Abhandlung wesentlich auf eigene Beobachtungen gestützt, mich auf Beibringung von Thatsachen beschränken will, die entweder neu oder noch kontrovers sind, während ich allgemein bekanntes resp. anerkanntes den Lehrbüchern überlasse, begnüge ich mich mit dem obigen Hinweis auf das sehr seltene Vorkommen von Naseneiterungen in Gestalt eines diffusen Katarrhs (dessen Therapie übrigens sehr einfach und auch in diesen Werken nachzulesen ist) und gehe sogleich auf die localisirten Eiterungen ein.

I. Die acuten Naseneiterungen.

Als Ausgangsstelle solcher sind der Introitus, das Septum, die Nasengänge, die Nebenhöhlen und endlich der Nasenrachenraum mit seinen benachbarten Weichteilen zu nennen.

Entsprechend dieser so verschiedenartigen Lokalisation ist es nicht möglich, nur einigermaßen gleichartige Gesichtspunkte für die acuten Naseneiterungen aufzustellen. Eine jede Art muss gesondert betrachtet werden.

A. Die Eiterungen im Introitus

entstehen durch Entzündungen der den Haaren des Einganges zugehörigen Gebilde, der Haarbälge selbst oder ihrer zugehörigen Drüsen, die *Folliculitis introitus nasi*.

Bekannt sind diese durch ihre Neigung zu immer wieder auftretenden Rezidiven. Der Verlauf ist der, dass sich gewöhnlich innerhalb der Nasenspitze oder an der Grenze des häutigen Septums gegen den vordersten Teil des Nasenbodens hin ein kleiner, stumpfer, stark geröteter Kegel unter starkem Spannungsgefühl vorwölbt. Nach ein bis drei Tagen bereits hat sich unter Nachlass der Spannung auf der Spitze des Kegels eine kleine Eiterborke gebildet. Wird diese spontan abgestossen, so ist der Prozess an dieser Stelle dann bald abgeschlossen, um jedoch entweder gleichzeitig an benachbarten oder bald darauf an demselben Orte wieder zu beginnen. Es entsteht aber bei diesen kleinen Entzündungen mitunter sehr heftiger Juckreiz, besonders begünstigt durch seröse Absonderung der benachbarten Schleimhaut. Anders gestaltet sich dann der Verlauf, wenn dieser Reiz zum Abkratzen der Borken führt. Es blutet dann, es bildet sich eine neue Blutborke, diese wird wieder abgekratzt und, hauptsächlich wohl auf Grund dieser erneuten Reizungen und damit verbundener Kontaktinfektionen, kommt es, wenn auch seltener, zur Bildung grösserer *circumscrip*ter Entzündungen,

der Furunkel, ja sogar zu richtigen Phlegmonen. Dieser Verlauf kann dann sogar zur Entleerung nicht unerheblicher Eitermengen führen. Das ist allerdings verhältnismässig selten und ich erinnere mich nur zweier hierher gehöriger Fälle.

Bei dem ersten handelte es sich um einen halbwüchsigen Knaben, der bei sehr stark geschwellenem und geröteten Introitus der linken Seite seit zwei Tagen aus dieser Nasenseite grössere Mengen reinen Eiters entleerte. Es zeigte sich ein sehr grosser, vorne am Nasenboden aufsitzender, spontan bereits, jedoch nur mangelhaft geöffneter Furunkel, der nach ausgiebiger Spaltung bald heilte.

I. Beobachtung.

Im zweiten Falle fand sich bei einem Herrn in den 40ern neben der typischen Folliculitis eine starke erysipeloide Rötung von der Nasenspitze bis hinauf zur Nasenwurzel, die Haut war schlaff und fluktuierte in beträchtlichem Umfange. Diese Entzündung hatte bereits vor vierzehn Tagen begonnen unter starker Spannung. Vor zwei Tagen hatte sich an der Nasenspitze links etwas Eiter entleert, daselbst fand sich die Haut besonders verdünnt und mit einer leichten Borke belegt. Die Affektion war von einem Spezialkollegen, den er vorher konsultiert hatte, hauptsächlich wohl wegen einer am Septum vorhandenen kleinen Perforation, für luetisch angesehen worden. Eine Inzision förderte etwa einen Kaffeelöffel voll guten Eiters heraus, die weithin abgehobene Haut legte sich wieder an den Knorpel an und in fünf Tagen war alles verheilt.

II. Beobachtung.

Der Fall bietet für die Aetiologie mancher Septumperforationen noch insoferne Interesse, als hier unzweifelhaft der Nachweis zu erbringen ist, dass die Perforation nur auf mechanischem Wege entstanden war. Besagter Herr hatte mich nämlich schon drei Jahre früher wegen der Beschwerden, die ihm die recidivierende Folliculitis machte, konsultiert, wobei sich das Septum noch intakt fand, und eingestandermassen seitdem die ganze Zeit über Blutkrusten vom Septum abgekratzt. Abgesehen von seiner, ja immer vorsichtig aufzunehmenden, Negation einer Infektion, lag damit die Ursache der seitdem erst zu stande gekommenen Lochbildung klar genug zutage. Das Loch war noch im Bereich des kratzenden Nagels ganz vorne gelegen, kreisrund, erbsengross mit glatten Rändern und um dasselbe herum war das Septum entschieden verdünnt.

Noch ein zweitesmal sah ich eine ebensolche Perforation bei einem 56jährigen Herrn. Seine Nase war auf beiden Seiten verstopft durch fest am Septum anhaftende, derbe Blutkrusten, die er häufig unter dann natürlich erneuerter Blutung abkratzte. Der Effekt dieses circulus vitiosus war eben die Durchlöcherung.

III. Beobachtung.

Ich wäre auf diese Umstände nicht näher eingegangen, hätte nicht neuerdings trotz der schon ziemlich zahlreichen Mitteilungen über »Ulcus septum narium perforans« oder richtiger und klarer ausgedrückt, über Perforationen der Scheidewand auf traumatischem Wege, nur durch Kratzen hervorgerufen. Jurasz²⁾ erklärt, dass er sich von dieser Möglichkeit nicht überzeugen konnte, sie höchstens bei dyskrasischen, speziell syphilitischen, Individuen denkbar fände. Von Dyskrasie war bei beiden oben berührten Individuen keine

Rede, der Zusammenhang dagegen zwischen dem als gutta lapidem cavans wirkenden, durch Jahre wiederholten Eingriff und der Durchlöcherung eklatant.

IV. bis VI.
Beobachtung.

Ich führte nur diese beiden Fälle als beweisend an, obgleich ich noch bei zwei Individuen, von denen eines nachweislich syphilitisch, das andere dieser Krankheit nicht einmal verdächtig war, das eine Mal ein seichtes, aber tiefer greifendes, gutartig aussehendes und heilendes Geschwür, das andere Mal eine vollständige, aber ebenfalls nicht typisch syphilitische Perforation ganz vorne an der für traumatische Geschwürsbildung charakteristischen Stelle ganz langsam entstehen und von Jodkali und Quecksilber durchaus unbeeinflusst sah. Beidemal handelte es sich um Fälle komplizierter Nebenhöhleneiterungen mit reichlicher Borkenbildung und ich halte es für gar nicht unwahrscheinlich, dass hier die von Jurasz zugegebene »dyskrasische« Entstehung stattfand, das heisst, dass bei diesen geschwächten und durch Infektion verwundbareren Individuen der Druck der Borken bereits genügte, um die Nekrose des Knorpels herbeizuführen. Aber auch ohne Vorhandensein irgend welcher Momente, die als »Dyskrasie« gedeutet werden könnten, kann der Druck der Borken endlich eine Perforation verursachen. Eine Dame, die sich mir mit einer solchen von etwa Pfenniggrösse an typischer Stelle vorstellte, stand in blühendster Gesundheit, und Syphilis war, soweit dies überhaupt möglich ist, bestimmt auszuschliessen. Hier war die glatte, narbenlose Durchlöcherung verursacht nur durch den schon 25 Jahre andauernden Druck harter Eiterborken, die gerade oberhalb der geschädigten Stelle aus kariösen Partien des Siebbeins herstammten, ohne dass diese Wirkung durch Kratzen unterstützt worden wäre.

So würde ich auch die bei Arbeitern in Chromsalzfabriken häufig auftretende Durchlöcherung der Scheidewand vielmehr auf den Einfluss des Kratzens als auf die ätzende Wirkung des chromsauren Kali zurückführen.

Bresgen³⁾ tritt ja für die combinirte Wirkung beider Schädlichkeiten auch ein, erachtet jedoch die Lokalisation dadurch gegeben, dass das chemische Mittel nur mit den Fingern in die Nase und daher nur bis zum Septum gebracht wird. Vor allem darin sucht er den Beweis für die Annahme, dass das Salz nur so und nicht durch Atmung in die Nase gelange, dass sonst auch an anderen Stellen der Schleimhaut Geschwüre entstehen müssten. Eigene Erfahrung lehrt mich das Gegenteil. Beim Zubereiten von Lösungen für die galvanokaustische Batterie verwendete ich mehrmals fein gepulvertes chromsaures Kali. Jedesmal bekam ich darauf heftigen Niesreiz mit starker seröser Absonderung verbunden: akute Coryza, welche Symptome erst dann verschwanden, wenn ich durch eine Nasendouche die Schleimhaut von reichlich aspirirten Mengen

des ätzenden Salzes, das ungemein leicht verstaubbbar ist, befreit hatte. Es gelangt also das Salz wohl durch die Atmung in die Nase, es braucht dazu nicht den Transport mit den Fingern. So erklärt sich dann auch der chronische Catarrh dieser Arbeiterklasse und so der von Bresger zutreffend geschilderte Verlauf: Borkenbildung, Loskratzen und dann Bildung des Loches im Bereiche des kratzenden Fingers. Dass die Auflockerung, ja Anätzung der Schleimhaut durch das Chromsalz die Durchlöcherung beschleunigt, ist mir auch zweifellos, ohne das Kratzen aber würde dieselbe ebensowenig am Septum entstehen, als die nach obiger Beobachtung sichergestellte Ablagerung des Salzes auf der übrigen Schleimhaut jemals dort Geschwürsbildung hervorruft. Neuerlich hat Foulerton⁴⁾ ebensolche Perforationen bei Cementarbeitern beobachtet und ebenfalls allein durch das Kratzen erklärt.

Es verdient hier noch erwähnt zu werden, dass Potiquet⁵⁾ die vorderste Partie des Septum deswegen für besonders disponirt zu necrotisirenden Entzündungen erachtet, weil hier der kleine Blindsack des Jacobson'schen Organs als willkommenes Reservoir für Infectionsträger dienen kann.

B. Acute Eiterungen am Septum

sind sehr selten.

Sehen wir von allgemein phlegmonösen Processen der Nasenschleimhaut, gewöhnlich auf Erysipelinfektion beruhend, ab, so bleiben fast nur die traumatischen Abscesse übrig. Die Möglichkeit eines wohl sehr seltenen directen Trauma's mit gleichzeitiger oder nachfolgender subvenöser Infection darf erwähnt werden, die häufigste Entstehungsursache von isolirten Abscessen am Septum aber bilden jene äusseren Traumen, welche zunächst zur Entstehung eines Hämatom führen. Das ist ein Fall oder Schlag auf den Nasenrücken. Solche Fälle sind nach dem Vorgang von Schäffer⁶⁾ in letzter Zeit in grösserer Anzahl veröffentlicht worden. Drei eigene Beobachtungen, die ebenfalls noch aus dem Jahre 1890 stammen, erlaubten mir folgende Bemerkungen. So wie bei Schäffer betrafen sie Kinder, das Trauma war bei allen 8—14 Tage vorhergegangen. In einem Falle war nur ein Hämatom vorhanden, in den zwei anderen bereits Eiterung eingetreten. Als ich den ersten Fall mit der typischen halbkugeligen Verwölbung am Septum sah, (und zwar befand sich eine solche auf jeder Seite), fiel mir sogleich die Aehnlichkeit mit dem Othämatom auf. Je fortgesetzter der Vergleich wird, desto zutreffender aber auch. Schäffer fand

folgende Reihenfolge der Erscheinungen: Blutung aus der Nase, Anschwellung, Rötung und Schmerzhaftigkeit derselben. Entweder gehen diese Erscheinungen zurück oder »die Gewalteinwirkung war eine so heftige, dass eine Zertrümmerung des Gewebes, des Knorpels und oft auch des Knochengerüsts stattgefunden hat und die Entzündung geht in Eiterung mit folgender Gewebs-Necrose über.«

Das letztere entspricht nicht ganz den von mir beobachteten Thatsachen. Der Vergleich mit dem Othämatom erstreckte sich nämlich auch auf den Verlauf.

Beim Othämatom findet sich bekanntlich in frischen Fällen eine rote bis blaurote, heisse, unförmige Geschwulst, meistens am Helixrande. Sich selbst überlassen, verblasst die Färbung, nachdem sie die üblichen Stadien der Blutverfärbung in Biliverdin etc. durchgemacht hat, allmählig und zurück bleibt eine durch oft ausgebreitete Knorpelnecrose bedingte starke Deformität. — Erfolgt ein Schlag von genügender Heftigkeit auf den Nasenrücken eines Kindes, so erfolgt eine Blutung zwischen Knorpel und Perichondrium einer- oder beiderseits, es bildet sich genau, wie beim Ohre ein subperichondrales Hämatom und gerade diese Localisation des Blutergusses ist es, die bei beiden Affectionen den weiteren Verlauf bedingt. Die Ablösung des Perichondriums vom Knorpel allein ist es, die nachfolgend, bei ungestörtem Verlaufe, zur Necrose des Knorpels führt. Durch eine Gewalteinwirkung aber wird Necrose des Nasenscheidewandknorpels und »oft auch des Knochengerüsts« niemals herbeigeführt werden, eine Fractur dieser Teile wird, solange sie noch am Periost resp. Perichondrium hängen, ebenso ausheilen, wie irgend eine complicirte Fractur der Extremitäten. Auch ist es nicht diese Zertrümmerung, die zur Eiterung führt, es ist die von aussen kommende Infection. In einem meiner Fälle sah ich so auch Vereiterung des Hämatom's, bei noch intactem Knorpel. Genau wie beim Othämatom bewirkt also an der Nasenscheidewand die durch den Bluterguss bedingte Trennung des Perichondrium vom Knorpel ein Absterben des letzteren, da er nicht mehr genügend ernährt wird. Dass ein necrotischer Process einer Infection noch mehr Boden bietet, ist selbstverständlich. Verständlich aber ist es auch ohne diese Bedingung, dass in den Bluterguss, der ja auch unmittelbar unter die Schleimhaut reicht, Infectionsträger von der Nase aus einwandern und in Feuchtigkeit und Wärme gutes Gedeihen finden. Ein Septumhämatom, wenn nicht behandelt, muss daher fast unfehlbar zu einem Septumabscess werden, ob jetzt der Knorpel zerbrochen war oder nicht. Nicht dieser aber führt erst zu der dabei so gewöhnlichen Septumdurchbohrung, sondern letztere ist mitunter schon vor Eintritt der Eiterung vorbereitet durch Necrose des Knorpels und wird höchstens begünstigt durch die bei

der Eiterung natürlich intensivere und länger dauernde Abtrennung des Perichondrium. Beide Eventualitäten können daher nur durch schleuniges Eingreifen in den ersten Tagen vermieden werden, genau wie beim Othämatom.

Spaltet man rechtzeitig den Blutsack und verschafft einerseits allen Secreten freien Abfluss, gibt anderseits dem Perichondrium, am besten durch Tamponade der Nasenhöhle, Möglichkeit, sich an den Knorpel wieder anzulegen, so erfolgt prompte Heilung, ohne Residuen. So ging es in einem meiner Fälle.

Gewöhnlich aber kommen die Patienten erst im Stadium der Vereiterung, und dann ist auch gewöhnlich schon Zeit genug verstrichen, dass der Knorpel necrotisch werden konnte, der Defect entsteht unrettbar. Es wird aber auch dann noch gut sein, wenn man nur schon ganz gelockerte necrotische Stücke entfernt, noch etwas festere sich selbst überlässt, da dann noch mehr erhalten werden kann.

Trifft man aber bei einem noch ganz frischen Hämatom etwa wirklich durch die Gewalteinwirkung zerbrochener Knorpel an, dann ist jedenfalls die grösste Schonung indicirt. Beileibe keine Auskratzung, sondern eben wieder nur vorsichtige Tamponade. Dabei wird dann manches Stück wieder seinen festen Halt am Perichondrium gewinnen und anwachsen können und die Gefahr der Entstehung einer Sattelnase vermieden werden. Ich habe es in meinen Fällen nie nöthig gefunden, »ein Stück Schleimhaut, Perichondrium mit zu entfernen«, im Gegenteile halte ich nach obigen Ausführungen die Erhaltung der Weichteile zur Anlegung für die Hauptindication. Ein weit genug eingeführter Jodoformgazetampon hat mir zur Ableitung der Secrete und Verhinderung vorzeitiger Schliessung der Wunde vollkommen genügt.

Im übrigen sind typische Eiterungen am Septum bisher nicht bekannt. Ueber einen auf Syphilis beruhenden Fall von Eiterung an dieser Stelle wird später bei der speciellen Erörterung der Beziehungen zwischen Syphilis und Naseneiterungen berichtet werden.

C. Die acuten catarrhalischen Eiterungen.

Im Gefolge eines acuten Schnupfens sieht man häufig, nicht immer, das vorher seröse, dann zähschleimige Secret auf einer oder beiden Seiten einen rein eitrigen Charakter annehmen; es werden, besonders am Morgen nach dem Erwachen, ganze Ballen von Eiter, oft erst nach heftigen Anstrengungen durch Schneuzen entleert. In 2 Tagen, bis zu 2—3 Wochen hört diese Secretion dann spontan auf, falls sich nicht, worauf später zurückzukommen, unmittelbar

eine langwierig verlaufende, chronische Eiterung anschliesst. Im allgemeinen kommen diese Auslaufsstadien mancher Schnupfenanfälle sehr selten zur Beobachtung, nur sehr ängstliche Leute lassen sich in solchem Zustande untersuchen.

Trotzdem hatte ich mehrfach Gelegenheit, solche Untersuchungen vorzunehmen. Immer bestand die Eiterung schon wenigstens acht Tage und war mit Blutungen verbunden. Der Befund war mehr weniger negativ. Immerhin lassen aber die anderweitigen Symptome einen Schluss darauf zu, dass diese Eitersecretion nicht blos von der Nasenschleimhaut im allgemeinen herstammt, sondern dass häufig circumscripte Stellen derselben allein oder doch vorzugsweise es sind, die die Eiterung unterhalten.

Am besten belehrte mich da die Selbstbeobachtung. Es ist mir selbst mehrfach widerfahren, dass ich im Anschluss an heftigen Schnupfen mehrmals, einmal sogar durch 3 Wochen lang, Eiter aus der Nase entleerte. Immer waren es grössere Ballen, die plötzlich, nachdem erst die Nase ganz frei gewesen war, eine, und zwar immer im Verlaufe eines Katarrh's dieselbe, Nasenseite verlegten und nur mit grosser Mühe herausgeschneuzt werden konnten, um sich dann erst nach Verlauf eines halben oder ganzen Tages wieder zu bilden. Dauerte der Prozess länger an, so mischten sich Blutbeimengungen hinzu, infolge des heftigen, zur Ausheilung erforderlichen Schneuzaktes, später wurde die Secretion häufiger, doch jedesmal quantitativ geringer, um entweder plötzlich, oder bei längerem Verlauf unter immer geringer werdender Gesamtmenge des jeweiligen Quantum's zu verschwinden. Bei der längsten Andauer einer solchen Affection liess ich auch einmal meine Nase untersuchen, der Befund bestand nur in leichter Hyperämie der Schleimhaut bei vollkommener Durchgängigkeit der Nasengänge. Aehnlich war auch der Befund bei den mir zur Untersuchung gekommenen frischen Fällen, speziell konnte ich nie irgendwo eine Anhäufung von Sekret konstatiren.

Nun treten aber bei diesen protrahirten Schnupfen subjektive Erscheinungen auf, die uns den Ort der Secretion näher andeuten.

Bei jedem Schnupfen fast ist das belästigendste wohl der dumpfe, hauptsächlich in der Stirne gelegene Kopfschmerz, die Umflorung der Augen, die allgemeine Benommenheit. Häufig tritt auch Ziehen in den Zähnen auf. Während diese Symptome sonst rasch verschwinden, halten sie aber bei den protrahirten eitrigen Katarrhen an.

Die Patienten, welche sich wegen dieser Affectionen vorstellen, schildern dann häufig ihre Beschwerden so, dass dem unbefangenen Zuhörer ohne weiteres das Bild einer Nebenhöhlenaffection vor-schweben muss.

Man denke sich, dass Jemand über Eitersecretion aus einer Nasenseite, über Stirnkopfschmerz und Benommenheit vorwiegend

auf derselben Seite klagt, ohne weiteres muss da der Gedanke an ein Empyem einer Nebenhöhle auftauchen. Rechnet man hiez zu das nur schubweise Auftreten des Secretes, das dann für Augenblicke die ganze betroffene Nasenseite ausfüllt, so drängt sich immer mehr die Annahme auf, dass es sich bei diesen acuten Eiterungen wirklich um eitrige Katarrhe abgeschlossener Nebenräume der Nase handelt.

In der Mehrzahl der Fälle dürfte denn auch eine Affection der einen oder beider Stirnhöhlen vorliegen. Hier auf weist nicht nur der lokalisierte Schmerz, (doch dieser ist überhaupt bei der Diagnose der Nebenhöhlenerkrankungen nur mit grösster Vorsicht zu verwerten), sondern insbesondere der Verlauf. Die Stirnhöhle hat die meisten Chancen zur Spontanheilung, da ihre Ausführungsöffnung den tiefsten Punkt bildet, und so erklärte sich denn am leichtesten der gewöhnliche spontan günstige Ablauf der Affection. Ich habe auch in einigen Fällen durch gegen die Stirnhöhle zu applizierte Luftdouche schnell die Druckerscheinungen beseitigen können.

Es ist aber auch nicht auszuschliessen, dass in einer Minderzahl von Fällen die anderen Nebenhöhlen mit erkranken.

Die in die Zähne ausstrahlenden Schmerzen, das Gefühl der Verlängerung derselben könnten, uns wohl auf die Kieferhöhle hinweisen.

Aber es muss gewarnt werden vor zu weitgehender Deutung dieser lokalisierten Beschwerden. Bei Eiterungen der Kieferhöhle ist in Bezug auf Lokalisation das Schmerzgefühl vielleicht das allerträgerischste Symptom. Einmal ist gar kein Schmerz vorhanden, ein andermal treten Neuralgien im Bereiche des n. supraorbitalis gerade so gut auf, wie am n. infraorbitalis, ja es kann der Druck des Fingers in der fossa canina ganz schmerzlos bleiben, um über dem Auge heftige Schmerzen zu erregen.

In die Zähne strahlen aber speziell auch Schmerzen aus, die irgendwo am vorderen und mittleren Teile der unteren Muschel verursacht werden. Bei der elektrolytischen Behandlung der Muschelhypertrophieen konnte ich mich jedesmal überzeugen⁷⁾, dass das Aetzen des Vorderendes der unteren Muschel in den Schneidezähnen, das der mittleren Partien an den Backenzähnen als heftiger Schmerz empfunden wurde. Man muss sich also wohl hüten, jenes Spannungsgefühl in den Zähnen bei einer akuten Naseneiterung ohne weiteres auf die Kieferhöhle zu beziehen. Die Möglichkeit eines akuten eiterigen Catarrhes derselben ist trotzdem vorhanden, aber nicht gerade für viele Fälle wahrscheinlich, denn die beschriebene Affection endet gewöhnlich mit rascher Heilung, während bei dem acuten Kieferempyem der Ausgang in Spontanheilung zwar nicht mit Sicherheit auszuschliessen, aber doch sehr unwahrscheinlich ist. Das Secret findet dort wegen der hohen Ausgangsöffnung zu

günstige Bedingungen für eine Retention, als dass nicht in der Mehrzahl der Fälle eine akute Eiterung zu einer chronischen werden sollte. Andererseits ist nicht zu verkennen, dass, solange die Lefzen des hiatus semilunaris nicht so verschwollen sind, um dem Luftstrom und flüssigen Secreten den Durchgang zu gestatten, unter Umständen die Möglichkeit vorliegt, dass bei starken Expirationsstößen die Luft in der Höhle verdichtet wird, um dann mit kräftigem Strahl zu entweichen und das Sekret mit herauszureissen. Dass der barometrische Druck in der Kieferhöhle im Zusammenhange mit demjenigen in der Nase schwankt, ist ja erwiesen. Trotzdem würde diese Verdichtung der Luft nicht genügen, um Sekrete aus der Kieferhöhle zu entfernen, da ja gleichzeitig auch der Druck in der Nase erhöht ist und so ein heftiges Zurückströmen der Luft aus der Höhle in die Nase verhindert. Eine auch noch nach dem Aufhören des vermehrten Expirationsdruckes anhaltende Druckdifferenz in der Kieferhöhle gegenüber dem Drucke in der Nase könnte nur dann zu Stande kommen, wenn die Wände der Kieferhöhle elastisch wären. Dann müsste ja der Druck durch die, nicht im gleichen Momente wie die Expirationsvermehrung aufhörende, Wandspannung noch eine kurze Zeit höher gehalten werden, die genügen würde, um einen Luftstrom in der Richtung gegen die Nase zu erzeugen. Im allgemeinen ist nun die Kieferhöhle aber starrwandig, nur ihre mediane Begrenzung wird in wechselnder Ausdehnung von elastischen Weichteilen gebildet. Bei den meisten Individuen ist diese Weichteilbegrenzung so wenig ausgebreitet, dass trotzdem die ganze Höhle als starrwandig zu betrachten ist. Unter solchen Umständen wird von einer Entfernung des Sekretes aus der Kieferhöhle beim Schnutzen nie die Rede sein können und es unterliegt mir keinem Zweifel, dass dann ein eitriger Katarrh in dieser Höhle kaum zur Spontanheilung kommen kann.

Es gibt aber auch Individuen, — und fast nirgends dürfte der individuelle Spielraum im Körperaufbau eine grössere Ausdehnung besitzen, als im inneren Nasenbau, — deren Kieferhöhle eine vorwiegend aus Weichteilen, aus mehr weniger straff gespannter Schleimhaut bestehende, mediane Begrenzung besitzt. Diese ist schwingungsfähig, und bei nicht zu grosser Ausführungsöffnung, so dass die Luft aus der Höhle nicht zu rasch mit derjenigen in der Nase communiciert, erzeugt ein kräftiger Expirationsstoss eine derartige Erhöhung der medianen Wandspannung, dass diese Wand, elastisch zurückschwingend, die Luft aus der Höhle bei Aufhören des vermehrten Druckes in der Nase mit einer gewissen Vehemenz durch den hiatus semilunaris zurückpresst.

Das theoretisirende dieser Erwägungen gewinnt einen etwas greifbareren Boden durch eine Beobachtung, die am Lebenden selbst angestellt ist. Ein gut beobachtender College, der an chronischem

hypertrophischem Catarrh der Nasenschleimhaut litt, konnte öfters constatieren, dass nach angestrengtem Schneuzen ein Gefühl der Völle in der Oberkiefergegend auftrat und anschliessend ein zischendes Geräusch in der Nase entstand, worauf das Druckgefühl wieder nachliess. Hier vollzog sich also wirklich der Vorgang in der theoretisch erwogenen Weise.

Dass in den seltensten Fällen aber nur die Bedingungen für eine solche Spontanreinigung der Höhle vorliegen, dürfte sicher sein.

Darum ist es mir sehr unwahrscheinlich, dass jene scheinbar auf die Kieferhöhle zu beziehenden akuten Eiterungen auch wirklich sich in derselben abspielen.

Ins Klare über die Zukunft einer durch akuten Schnupfen hervorgerufenen Kieferhöhleneiterung zu gelangen, ist nur möglich, wenn dieselbe sich consolidirt. Ob sie spontan ausheilt, das festzustellen, dürfte nie möglich sein, weil man von denjenigen Antrum-empyemen, die von selbst geheilt sein sollen, fast nie sicher sagen kann, dass es überhaupt welche waren.

Bei Gelegenheit meines Vortrages über diesen Gegenstand im ärztlichen Verein München⁸⁾ erwähnte ein Kollege, dass er schon viele Empyeme der Kieferhöhle habe spontan ausheilen sehen, es also für unnötig halte, in allen constatirten Fällen von Empyem operativ vorzugehen.

Hierauf ist nur zu erwidern, dass eben die Bedingung des Constatirtseins erfüllt sein muss.

Solange nicht durch Probepunktion resp. Ausspülung unzweifelhaft Eiter in der Höhle nachgewiesen worden ist, darf nicht von einer Diagnose gesprochen werden. Dass aber jemals ein Fall, bei dem in solcher Weise die Diagnose bestätigt wurde, spontan geheilt worden wäre, ist bis heute aus der Literatur unbekannt.

Nur Davidsohn⁹⁾ hat bis jetzt einen Fall von Spontanheilung acuten Empyems erwähnt, dessen Diagnose jedoch bloss auf dem Resultat der Durchleuchtung begründet war.

Ich habe später bei Besprechung der chronischen Kieferhöhlen-empyeme hierauf noch zurückzukommen.

Die constatirten acuten Empyeme der Kieferhöhle anlangend, darf ich wohl erwähnen, dass dieselben im Gegensatz zu den chronischen sehr selten beobachtet werden, aus dem einfachen Grunde, weil die Patienten erst, wenn das Leiden chronisch geworden, sich zur Untersuchung stellen.

Ich sah nur zweimal acutes Empyem der Kieferhöhle.

Das eine Mal war chronische Eiterung der rechten Nasenseite vorhanden und dazu hatte seit einigen Tagen sich links eine acute gesellt. Es bestand beiderseits Caries der ersten Molaren. Beide wurden extrahirt, rechts auch die Kieferhöhle angebohrt und ausgeblasen. Nach drei Tagen hatte die Eiterung beiderseits aufgehört.

Im anderen Falle entstand bei einem mit ausgebreiteter Caries und Empyem der Siebbeinzellen behafteten Manne unter meinen Augen, jedenfalls durch direktes

VII. u. VIII.
Beobachtung.

Uebergreifen, eine Entzündung in der Kieferhöhle, die zunächst nur braunroten Schleim, dann reinen Eiter lieferte und nach etwa vierwöchentlicher Ausspülung durch ein vom unteren Nasengange aus angelegtes Loch zur Heilung gelangt ist.

So schwer es fallen würde, acute Eiterungen der Kieferhöhle bei Schnupfen zu konstatieren, da dazu immer ein Eingriff gehört, der gerade unter solchen Verhältnissen nicht gleichgültig ist und daher besser unterlassen wird, ebensowenig wird sich immer eruieren lassen, ob eine einseitige acute Naseneiterung im Siebbein oder in der Keilbeinhöhle ihren Sitz hat. Nach den vielen sicheren Anamnesen, durch die ich chronische Erkrankungen dieser Höhlen, ebenso wie der Kieferhöhle, auf heftige Schnupfen zurückführen konnte, worüber später das nähere, muss ich natürlich annehmen, dass auch diese Höhlen mitunter das eitrige Sekret des einseitigen Nachschnupfens liefern, doch habe ich noch in keinem Fall diese Lokalisation sicherstellen können.

In der That dürfte der Eiter am häufigsten nächst der Stirnhöhle dem mittleren Nasengange entstammen. Das ist ein ganz geeigneter Ort zur Aufspeicherung des Sekretes in jenen Quantitäten, wie sie erfahrungsgemäss zur Entleerung gelangen, ohne dass eine zu dauernder Erkrankung führende Retention auftreten müsste.

Auch spricht dafür der in die Alveolargegend durch die nn. nasales inff. ausstrahlende Schmerz, sowie der Umstand, dass ich chronische, im Anschluss an acute Schnupfen entstandene Eiterungen mehrfach allein auf Caries an der Aussenseite der mittleren Muschel basiert fand. Dass die Secretion nicht blos von der gesamten Oberflächenschleimhaut her stammt, zeigt deutlich genug ihre Einseitigkeit und ihre Massenhaftigkeit zu gewissen Zeiten, da ein auf der Oberfläche aufliegendes Secret fortwährend durch den Luftstrom der Nase entleert werden müsste. Letzteres kommt ja beim Schnupfen auch, doch immer doppelseitig, vor, bedarf dann aber keiner weiteren Erklärung.

Die Stellung des consultirten Arztes zu den etwas protrahirten Schnupfeneiterungen anlangend, muss als Devise gelten: nil nocere. Ich habe alle meine Fälle unter ruhigem Zuwarten heilen gesehen. Dieses gebietet sich schon von selbst, da, wo man nicht eine Herderkrankung mit Sicherheit nachweisen kann (und das ist jedenfalls, so gerechtfertigt auch der Verdacht auf eine oder die andere Cavität sein mag, in der Mehrzahl der Fälle so, besonders, da man sich vor eingreifenderen Untersuchungsmethoden hüten wird), kein Angriffspunkt zu einem activen Einschreiten gegeben ist.

Anders, falls mit Sicherheit eine acute Eiterung der Kieferhöhle constatirt wird oder falls die Eiterung von so verhältnismässig harmlosen Symptomen, wie ich sie oben schilderte, zu heftigen und gefährlichen Knochenerkrankungen in der Nachbarschaft führt. Dann ist schleuniges Eingreifen geboten, bei den Kieferhöhlen deshalb, weil eine frische

Eiterung daselbst nur in den seltensten Fällen Chancen zur Spontanheilung haben dürfte, sicherlich aber nach zwei bis drei wöchentlichem gleich starkem Bestehen nicht mehr von selbst heilt, bei den übrigen Nebenhöhlen-Affectionen zur Genüge der *indicatio vitalis*.

Es sind bisher allerdings nur wenige Fälle veröffentlicht worden, in denen ein solcher Zusammenhang zwischen acutem Schnupfen und acuter Nebenhöhlencaries behauptet wurde, in dem Masse, dass grössere Eingriffe notwendig wurden.

Das hohe Interesse, das diese Fälle wegen ihrer so seltenen, von den Autoren berichteten Aetiologie beanspruchen und die Zweifel, die sich eben an diesem von ihnen supponirten Zusammenhange erheben, berechtigen wohl zu einer ausführlicheren Wiedergabe derselben.

Schäfer's¹⁰⁾ Patient, ein 25jähriger Soldat, war einige Tage vor seiner Aufnahme in das Spital an Schnupfen und Kopfschmerzen erkrankt. Es wurde Schmerz im rechten Auge, Druckgefühl in der Stirn- und Nasengegend angegeben. Die Augenlider der rechten Seite zeigten sich geschwollen und gerötet, das rechte Auge vortretend. Diese Schwellung nahm rasch zu und es stellte sich fötider Eiterausfluss aus der rechten Nasenseite ein.

Als bald darauf Fluctuation am oberen Orbitalrande auftrat, wurde ein 3 cm langer Einschnitt daselbst vorgenommen, aus dem sich einige ccm flockigen fötiden Eiters entleerten.

Trotzdem trat weitere Schwellung am unteren Lid, dann auch in der Jochbein-
gend auf, in letzterer bildete sich ein neuer Abscess, der mit dem Orbitalabscess communicirte und spontan aufbrach. Später wurden noch drei Abscesse in der Nasenwurzelgegend eröffnet, wobei man in der Tiefe von 3 cm auf rauhen Knochen stiess. Ausspülungen brachten nur vorübergehende Besserung; das Spülwasser floss durch die rechte Nasenseite ab. Plötzlich traten meningitische Erscheinungen und einen Tag darauf der Tod ein.

Die Section ergab eitrige Leptomeningitis mit einem abgekapselten Abscess im rechten Grosshirnlappen. In der vorderen rechten Schädelgrube über der Orbita ulceröse Perforation der Dura, im Knochen ein 2 cm langer, $\frac{1}{2}$ cm breiter cariöser Defect. Darunter ein subperiostaler Abscess, median in das Siebbein hineinreichend, dessen lamina papyracea im Umfang von 1 □ cm sich cariös erwies. Weiterhin Empyem beider Stirn- und Kieferhöhlen. In den Siebbeinzellen rechts fand sich ein wallnussgrosser Eiterherd, von dem aus, nach Annahme des Autors, der Prozess sich entwickelt hatte.

In der Leiche war kein Zeichen von Syphilis oder Tuberculose zu finden.

Es ist in der That einigermassen schwer, an diesen Fall Kritik anzulegen. Der gänzliche Mangel einer Anamnese, das kaum begreifliche »operative« Vorgehen, das Unterlassen jeder Untersuchung der Nase benehmen fast jede Handhabe zur Erforschung der Entstehung dieses tödtlich endenden Leidens.

Eines ist mir jedoch sicher, dass dieser Fall nicht mehr, wie dies bisher in der Literatur geschehen ist, als Specimen einer Entstehung schwerer Naseneiterung und Caries aus einem einfachen Schnupfen aufgeführt werden darf. Es fehlt zunächst durchaus der Nachweis, dass der Patient nicht schon vorher an einer latenten Erkrankung in der Tiefe der Nase gelitten habe. Selbst aber den Ausschluss einer derartigen chronischen Affection vorausgesetzt,

würde es viel näher liegen, den Fall als Exemplar jener uns jetzt durch die Weichselbaum'schen¹¹⁾ Befunde vor allem bekannten acuten infectiösen Empyeme der Nebenhöhlen der Nase aufzufassen.

Doch auch dies sind nur Vermutungen und so wenig der Bericht Schäfer's diese sicherzustellen erlaubt, so wenig ist es auch gestattet, seinen Fall als im Gefolge von Schnupfen entstanden weiterhin in der Literatur zu verwerten.

Ähnliche Zweifel erheben sich bei Hartmann's¹²⁾ Bericht über den Ursprung des Leidens.

Ein 26jähriger Mann stellte sich am 3. Oktober 1883 in Professor Schöler's Augenklinik vor mit erheblichem linksseitigem Exophthalmus und Beweglichkeitsbeschränkung des Bulbus nach allen Seiten. Gesichtsfeld frei. Stark übelriechender eitriger Ausfluss aus dem linken Nasenloche, welcher erst seit dem vorhergehenden Tage vom Patienten bemerkt wurde.

Die Erkrankung datierte seit drei Wochen her; damals erwachte Patient plötzlich mit heftigen Schmerzen der linken Stirn- und Kopfhälfte, Frost und Hitze, worauf schnell das linke Auge anschwell und vortrat. Nach acht Tagen Abnahme der Beschwerden. Vor sechs Tagen noch einmal vorübergehend Fieber und Kopfschmerz; der Exophthalmus war stärker als jetzt. Druck auf das linke Auge entleert stinkenden Eiter aus der Nase.

In Mitte des mittleren Nasenganges zeigte sich eine »schwammig granulöse« Masse, aus der der Eiter sich hervordrängte. Dahinter stiess die Sonde auf beweglichen Knochen, der in Gestalt eines 17 mm langen, 6 mm breiten, dünnen Sequesters entfernt wurde.

Die Sonde gelangte nach aussen und oben in einen Hohlraum. (5. November.) Es wurde nun täglich ausgespült, wobei sich zunächst viel käsiger, krümliger Eiter entleerte und das Secret rasch geruchlos wurde. Wiederholt mussten auch noch kleine Granulationen aus dem mittleren Nasengange entfernt werden. Am 20. November wurde er geheilt von H. entlassen, am 22. auch aus der Augenklinik.

Leider fehlt uns auch hier eine genauere Anamnese. »Sonst war er angeblich immer gesund«, berichtet nur die Krankengeschichte der Augenklinik, ohne ausdrückliche Angabe, ob diese Gesundheit sich auch auf die Nase erstreckt habe, ausserdem »will Patient 14 Tage vor Beginn der Erkrankung an Schnupfen gelitten haben«. Lues nicht nachweisbar.

Daraus lässt sich viel und wenig machen, keinesfalls aber mit Sicherheit folgern, dass die ganze Erkrankung auf den 14 Tage vorhergegangenen Schnupfen zurückzuführen sei. Dafür fehlt in erster Linie der Nachweis der Continuität. Es lohnt nicht, hypothetisch wiederum alle Möglichkeiten zu erörtern, ist aber notwendig, zu betonen, dass der Schnupfen auch hier nur zu diesen hypothetischen Möglichkeiten in der Aetiologie zu rechnen ist.

Ein Fall von Steinthal,¹³⁾ in dem ebenfalls der Schnupfen als Ursache tiefergehender Knochenzerstörungen angeschuldigt wird, soll weiter unten erörtert werden.

Hier möchte ich zunächst Bezug nehmen auf die schon beim Schäfer'schen Fall angedeutete Eventualität einer latenten Knochenkrankung, die plötzlich zu acuten Symptomen führt und dann mit frischer Erkrankung verwechselt werden kann.

Nachstehende zwei Fälle gehören zwar eigentlich zu den chronischen Empyemen, es muss jedoch hier schon auf sie recurriert werden, da sie eben diese Eventualität gut illustriren.

IX. Beobachtung.

IX. Beobachtung.

Empyem des Siebbeinlabyrinthes und der Oberkieferhöhle, mit ausgebreiteter Necrose und Caries der Gesichtsknochen, Catarrh der Keilbeinhöhle.

S. T. 68jähriger Mann, leidet seit über einem halben Jahr an Eiterausfluss aus der rechten Nasenseite, mit Verstopfung derselben. Von seinem Hausarzt wurden einige Polypen entfernt. Am 1. Mai 1890 trat derselbe in Behandlung der Abteilung für Hals- und Nasenkrankheiten des Herrn Professor Schech. Es liessen sich einige Polypenreste an der rechten mittleren Muschel mit geringem Eiterbelag konstatieren, welche mittels Schlinge und Electrolyse zerstört wurden. Schon damals bestand der Verdacht auf einer Eiteransammlung in einer der Nebenhöhlen, jedoch blieb der Patient einige Wochen ganz aus, um dann erst mit einem neuen Recidiv der Polypen wiederzukehren. Wiederum konnte die nach der Exstirpation beabsichtigte Probepunction der Kieferhöhle nicht vorgenommen werden, da der Patient abermals ausblieb. Der Verdacht war auf diese letztere Höhle hingelenkt worden, da Schmerzen hauptsächlich in der Gegend der fossa canina geklagt wurden. (Die Palpation der rechten Gesichtsgegend ergab übrigens nur ein negatives Resultat.) Wegen dieser Schmerzen applizierte sich der Patient eigenmächtig eine Jodeinpinselung in der Gegend des rechten Jochbogens und erschien bald darauf wieder mit starker Schwellung und Rötung in dieser Gegend, die aber nur auf diese Medication zurückgeführt wurden, bis sich einige Tage darauf Fluctuation am rechten unteren Orbitalrand zeigte. Der Bulbus war nicht prominent, dagegen die Conjunctiva stark injicirt. Da sich zugleich ein geringfügiger Eiterbelag hoch oben an der Aussenseite der mittleren Muschel, sowie an der Stelle am Vorderende, an welcher die Polypen entfernt worden waren, zeigte, wurde die Diagnose auf einen Abscess im rechten Siebbeinlabyrinth gestellt, welcher möglicherweise bis in die lamina papyracea durchgedrungen sei. Die Beteiligung der Kieferhöhle wurde als unwahrscheinlicher betrachtet wegen der hohen Lage des Abscesses und da, besonders wohl wegen der Schwellung, die Palpation nichts ergab.

Sogleich am nächsten Tage nach diesem Befund, am 7. Juni, nahm ich in Narcose die Eröffnung des Abscesses vor, nachdem eine noch vorausgeschickte Probepunction der Highmorshöhle negativ ausgefallen war. Es wurde ein Schnitt vom inneren Augenwinkel bogenförmig bis unter das Jochbein hinab geführt und sogleich entleerte sich eine sehr grosse Menge nur mässig riechenden käsigen Eiters. Der äussere Teil des unteren Orbitalrandes fehlte vollkommen. Die vordere Hälfte des Jochbeins und des Kieferfortsatzes war noch erhalten, die obere und hintere Fläche des ersteren aber gänzlich zerstört, ebenso die untere Orbitalplatte, so dass der Bulbus nach unten vollkommen frei lag und mit dem Finger nach oben und vorne gehoben werden konnte. Nachdem der Rest des Jochbogens abgemeisselt worden, gelangte man in eine von käsigen Massen und Granulationen erfüllte, weit offene Höhle, das antrum maxillare, und durch dieselbe nach hinten, oben und innen, in eine weitere, das Siebbeinlabyrinth, das ebenso von Käsemassen ausgefüllt war.

Einige Sequester konnten noch extrahirt werden. Es zeigte sich nun, dass ausser der vorderen auch die untere, vom processus palatinus und alveolaris des Oberkiefers gebildete Wand der Kieferhöhle vollkommen fehlte und die Oeffnung nur noch von Schleimhaut verdeckt war, während man nach oben ganz frei bis zur lamina cribrosa gelangte. In der Höhle lag frei der m. pterygoideus ext. und zygomaticus.

Die Höhlen wurden mit Jodoformgaze tamponirt. Während der nächsten zwei Tage floss aus der rechten Nasenseite viel wässrige Flüssigkeit ab. Dieser Ausfluss

sistierte dann, ungefähr gleichzeitig mit dem allmählichen Eintreten von Bewusstlosigkeit, Unruhe und Lähmung der rechten Gesichtshälfte und des rechten Armes. Sphincterenlähmung. Dabei Singultus; normal frequenter und kräftiger Puls, keine Temperaturerhöhung. Herzbefund normal. Dieser Zustand dauerte mit geringem Wechsel; wie Wiederauftreten und abermaliges Aufhören des Nasenausflusses und Nachlassen des Singultus, bis zu dem am 14. August erfolgten Exitus an. Eine Erklärung des Zustandes konnte nicht mit Sicherheit gefunden werden, da die Symptome weder auf Apoplexie, noch Embolie, Abscess oder Meningitis vollkommen passten.

Mit Wahrscheinlichkeit wurde jedoch ein durch Fortpflanzung entstandener Convexitäts-Abscess der linken Hemisphäre vermutet.

Die Section ergab die Dura nicht adhaerent, stark gespannt, darunter etwas wässrige Flüssigkeit. Die Pia stark getrübt und gedehnt durch darunter befindliches seröses Exsudat. Die linke Hemisphäre zeigt in den hinteren drei Vierteln Erweichung der Marksubstanz bis zur Breiconsistenz, stellenweise rotbraune Verfärbung. Die Ganglien und sonstige Structurelemente sind nicht mehr erkennbar. Diese Zerstörung erstreckt sich nach vorne bis unter die linke Centalfurche. Die Gefässe der Basis erscheinen normal, ein Thrombus lässt sich nirgends finden. Die Dura ist auch an der Basis überall glatt, nirgends ist der Knochen entblösst oder rauh. Nach Abmeisselung der Decke der rechten Keilbeinhöhle, welche ganz intact war, zeigt sich die Schleimhaut derselben unversehrt, aber stark ausgedehnt durch einen grossen zusammenhängenden Pfropf von braunrotem, sehr zähem Schleim. Die lamina cribiformis dagegen ist cariös und leicht zu durchbrechen und durch dieselbe gelangt man sofort in die Abscesshöhle, in welcher von lamina papyracea und Siebbeinzellen keine Spur mehr vorhanden. In den obersten Partien der Höhle ist nur etwas zähes Blutgerinsel enthalten, keine Eiter- oder Käsemassen.

Am Herzen viel epicardiales Fett, beide Ventrikel, besonders der linke sind mässig atrophisch, dilatirt, die Muskulatur braunrot und sehr schlaff, die Klappen schlussfähig, die Aorta gleichmässig erweitert, die Intima derselben hochgradig verkalkt und ulceriert.

In der rechten Niere ein älterer embolischer Infarct. Im ganzen Körper keine Anzeichen von Lues oder Tuberculose.

Nach diesem Befunde musste man als Todesursache eine Thrombose der linken arteria pro fossa Sylvii annehmen, die jedenfalls ganz ausser Zusammenhang mit der Erkrankung der Schädelknochen stand und die nur auf die vorhandene hochgradige Atheromatose zurückzuführen ist.

Dieser Fall, in dem also mit Sicherheit ein halbjähriger Verlauf vorhergegangen war, bis plötzlich bedrohliche Erscheinungen eintraten, würde höchst wahrscheinlich in wenigen Tagen zu Meningitis geführt haben, wenn nicht sogleich die ausreichende Freilegung der erkrankten Partien stattgefunden hätte; ein drohender Ausgang, wie er in einem ganz ähnlich gelagerten Falle, den Scholz¹⁴⁾ beschrieben hat, eintrat. Dieser Fall, bei dem eine ausgedehnte Caries des Keilbeines zu einer Ausbreitung des Eiters auf denjenigen Wegen führte, den die Langenbeck'schen Retromaxillargeschwülste einzuschlagen pflegen, so dass auch hier ein Abscess zunächst unter dem Augenhöhlenrande entstand, dieser Fall zeichnet sich ebenfalls dadurch aus, dass er erst mit den terminalen Symptomen und daher mit acutem Verlauf zur Beobachtung gelangte. Es ist jedoch auch hier kein Zweifel und auch von Scholz angenommen, dass die sehr weitreichenden Knochenzerstörungen im Keil- und Stirnbein auf länger

zurückzudatiren waren. Der Patient starb übrigens nicht direct an der vorhandenen Perforationsmeningitis, sondern an einer Blutung aus dem angefressenen sinus cavernosus.

Wäre mein Patient nicht noch in den ersten Tagen an der intercurrenten Hirnerkrankung gestorben, so würde es uns nicht gelungen sein, nachzuweisen, dass ein so überaus zerstörender Process dicht unter der Dura spielen konnte und sicher an diesem Orte wenigstens schon mehrere Wochen spielte, ohne zu Meningitis zu führen. Ein dazwischen auftretender Schnupfen hätte aber leicht durch Schwellung der Schleimhaut zu Retention des Eiters und damit zu Meningitis führen können und bei Unbekanntschaft mit der Anamnese wäre es auch hier nicht möglich gewesen, nachzuweisen, dass die Knochenzerstörungen schon von langer Hand herdatirten.

In den zwei Fällen von Schäfer und Hartmann vermisste ich nun eben die Sicherheit, dass vor der acuten Erkrankung nichts in der Nase bestanden habe und kann daher denselben keine Beweiskraft für das Entstehen so ausgebreiteter Knochenzerstörungen in so kurzer Zeit durch gewöhnlichen Schnupfen indiciren.

Welche ungeheure Zerstörungen aber ausser im Knochengerüst auch intracranial vorliegen können, ohne dass man eine Ahnung von ihrem Vorhandensein hat, lehrt auch folgender Fall:

X. Beobachtung.

X. Beobachtung.

Empyem der Kieferhöhle. Caries der Horizontalplatte des Siebbeins mit Durchbruch in den Schädel. Tod.

Fräulein S., 26 Jahre alt, litt seit ihrer Kindheit an eitrigem Nasenausfluss. Fötider Geruch wurde auch früher schon mehrfach, besonders aber seit sechs Wochen bemerkt, zu welcher Zeit sich auch heftiger rechtsseitiger Gesichtsschmerz einstellte. Kopfschmerzen selten.

Die linke Nasenseite erschien normal und ohne Secret. Rechts dagegen quillt aus dem mittleren Nasengange reichlicher, sich nach dem Abtupfen immer wieder erneuernder Eiter nach. Vom unteren Rande der mittleren Muschel geht ein blassroter, brüchiger, kleinnussgrosser Schleimpolyp aus, nach dessen Entfernung sich noch einige kleinere Granulationen im mittleren Nasengange zeigen.

Vom Hiatus semilunaris aus gelingt die direkte Ausspülung der Kieferhöhle mittelst eines Paukenröhrchens, wobei Eiter und Bröckeln entfernt werden. Der rechte obere erste Mahlzahn ist plombirt.

Bei einer nachfolgenden Extraction erwies sich die Caries desselben ausgeheilt, die Wurzeln intact.

Am 4. November 1891 eröffnete ich in Narcose die Kieferhöhle über dem zweiten Backzahn und tamponirte mit Jodoformgaze. Dabei erwies sich die Aussenwand der Kieferhöhle oben hinten stark cariös und dortselbst erfolgte, trotz der Eröffnung, in den nächsten Tagen ein Durchbruch nach aussen.

Es entstand eine starke Phlegmone der Wange, die nach sechs Tagen eröffnet werden musste, wobei sich viele gangränöse Fetzen abstiessen.

Der Verlauf wurde jetzt ein sehr langwieriger. Trotz fortgesetzter Behandlung der Kieferhöhle wollte weder die Eiterung aus der Wangenwand bald nachlassen, noch verminderte sich die Naseneiterung, blieb auch fötid.

Erst im März 1892 war die Wunde bis auf geringe Tiefe ausgeheilt, die Naseneiterung jedoch bestand, wenn auch in sehr verringertem Grade und seit Anfang Februar auch ohne Fötor, noch fort.

Dabei war noch besonders auffallend, dass schon seit geraumer Zeit die Ausspülung der Kieferhöhle selbst kein Secret mehr lieferte.

Der weitere Verlauf war nun ein sehr rascher. Es stellten sich Kopfschmerzen, besonders über dem rechten Auge, ein und nach etwa vierzehn Tagen konnte eine dann endlich gestattete Sondenuntersuchung, welche wegen der überaus grossen Empfindlichkeit der Patientin in Narcose vorgenommen werden musste, eine breite Communication der Nase, durch ein Loch im vordersten Theile der lamina cribrosa des Siebbeins, mit der Schädelhöhle feststellen. Aus diesem entleerte sich der Eiter.

Wenige Tage später ging die Patientin comatös zu Grunde, da natürlich unter solchen Umständen von jedem Eingriffe als hoffnungslos abgesehen werden musste.

Da die Section nicht gestattet wurde, bleibt nur die Vermutung, dass es sich um einen latenten, mindestens schon mehrere Monate alten abgekapselten Abscess an der Schädelbasis handelte. Ob derselbe subdural oder intracerebral lag, lässt sich nicht entscheiden. Dass er aber schon lange bestand, geht deutlich aus der trotz Trockenlegung der Kieferhöhle noch andauernden Eiterung hervor.

In der Litteratur findet sich neuerdings noch ein Fall weitreichender Nebenhöhlencaries, nach acutem Schnupfen beschrieben von Steinthal.¹³⁾ Um in diesem den wirklichen Zusammenhang zwischen dem Schnupfen und den nachfolgenden Befunden aufzufinden, bedürfen wir jedoch keiner so weitgehenden Ueberlegungen, als bei den Fällen von Schäfer und Hartmann. Hier lässt sich leicht die primäre Affection von den nachfolgenden Veränderungen scheiden, so dass auch in diesem letzten Falle der Nachweis der Entstehung einer acuten ausgebreiteten Caries durch einen sonst gutartigen Schnupfen als nicht erbracht erscheint. Steinthal nimmt nämlich an, dass in seiner Beobachtung sich unmittelbar im Gefolge des Schnupfens Caries des Siebbeins und der Orbita, sowie beider Stirnhöhlen entwickelt habe.

Zum Verständniss des Falles ist auch hier eine ausführlichere Wiedergabe nötig.

Ein 40jähriger Mann erkrankte im Mai 1889 acht Tage nach einem starken Schnupfen an heftigen Kopfschmerzen über dem rechten Auge, die bald auch die linke Seite ergriffen. Es bildete sich zuerst rechts ein Abscess, der am rechten Supraorbitalrande incidirt wurde. Der gleiche Eingriff wurde auch links am 1. August notwendig. Die Sonde stiess nirgends auf Knochen. Es bildeten sich an der Stelle der Incisionen Fisteln. — 1. September 1890. Aus den Fisteln entleert sich stinkender Eiter, rechts sondirt man nackten Knochen, links nicht. In der Nase kein Eiter, normales Bild. — Es wurden beide Stirnhöhlen eröffnet durch Bildung von Lappen und Resection der vorderen Wandungen in Markstückgrösse. Beide Höhlen waren von stinkendem Eiter erfüllt, wurden ausgekratzt, so dass nur die nackten Knochenwände, doch nirgends cariös, zurückblieben. Ueber einem Jodoformgazetampon wurden die Lappen angenäht. Es trat prima intentio ein, doch zeigte sich bald wieder, noch unter dem Verbande, Eiter, der aus einer Fistel in der rechten oberen Augenlidfalte stammte. Durch diese drang eine Sonde in der Tiefe von 3 cm auf rauhen Knochen in der Orbita.

Am 10. November wurde diese Fistel gespalten, wobei sich stinkender Eiter entleerte, der Knochen ausgekratzt.

Noch im November 1890 brach die rechte, im Januar 1891 die linke Stirnhöhle wieder auf. Neuerdings wurden beide eröffnet, wobei sich in der rechten schwammige Granulationen, ausserdem ausgebreitete Caries des rechten Orbitaldaches und oberen Orbitalrandes fanden, so dass hier der Knochen resecirt werden musste. Ebenso war die lamina papyracea des Siebbeins teilweise cariös. Jetzt erst wurde beiderseits die untere Stirnhöhlenwand nach der Nase hin durchstossen und drainirt, worauf unter Ausspülungen Ende Mai Heilung eintrat.

Steinthal nimmt nun an, dass alle diese Knochenerkrankungen schon von Anfang an gleich nach dem Schnupfen entstanden seien. Das Stirnhöhlenempyem anlangend, kann man ihm da wohl kaum widersprechen. Anders steht es schon mit der Stirnhöhlencaries. Im Juni 1889 fand man bei der Sondirung noch keinen rauhen, nicht einmal entblösten Knochen, im September stiess man erst auf letzteren. Nun ist ja allerdings kein Zweifel, dass der Abscessinhalt schon damals aus der Stirnhöhle stammte, und darum musste die vordere oder untere Wandung derselben durchbrochen sein. Das ist auch nichts erstaunliches, nachdem ja mit der Nase augenscheinlich (in dieser fand sich kein Eiter) keine Communication bestand.

Aber diese Perforation ist immerhin, wenigstens links, erst nach ungefähr 3 Monaten, rechts nach mindestens mehreren Wochen eingetreten und somit nur als Usur durch den aufgespeicherten Eiter aufzufassen.

Und nun gar die Siebbein- und Orbitalcaries!

Waren diese schon von Anfang an da, wie kommt es, dass bei der ersten Stirnhöhleneröffnung, $\frac{5}{4}$ Jahre nach Beginn der Erkrankung nichts davon gefunden wurde? Es liegt die Erklärung viel näher, dass die erste Operation, welche zur völligen Abschliessung der Stirnhöhlen nach aussen führte, bewirkte, dass das in denselben abgesonderte Secret (denn von einer »Verödung«, wie Steinthal sie wollte, war keine Rede) nicht bloß neuerdings nach aussen seinen Weg suchte, sondern auch nach innen und hier zur Infection der Siebbeinzellen und Caries der angrenzenden Knochenwandungen führte.

Das musste sogar unfehlbar geschehen, denn es war verab- säumt worden, den Weg nach der Nase zu bahnen und eine von S. beabsichtigte Verödung der Stirnhöhlen durch Anlegen der äusseren Haut konnte nicht zu Stande kommen, da zu diesem Zwecke die Resection nicht ausgiebig genug gewesen war.

Auf die in diesem Falle sichere acute Entstehung des Stirnhöhlenempyem's, sowie überhaupt auf die Entstehung von Nebenhöhlenerkrankungen nach acuten Affectionen soll bei der Erörterung der chronischen Naseneiterungen noch näher eingegangen werden. Ebendasselbst sollen erst die acuten Empyeme der Nebenhöhlen im Gefolge acuter Infectionskrankheiten behandelt werden, da bisher nur wenige solche Fälle in vivo beobachtet resp. behandelt worden sind und ihr Hauptinteresse in ihrer Bedeutung für die Aetiologie chronischer Eiterungen besteht.

D. Die acuten Eiterungen aus dem Nasenrachenraum

treten ebenso häufig unter dem Bilde einer Naseneiterung auf, insofern sich das Secret nach vorne ergiesst, als unter dem einer Racheneiterung.

Im allgemeinen sind diese Erkrankungen entschieden zu den seltenen und teilweise auch unbekannten zu rechnen.

Ich habe noch nirgends in Lehrbüchern hervorgehoben gefunden, dass es Phlegmonen gibt, die derart hoch über dem Gaumensegel sich abspielen, dass von der Bezeichnung als Peritonsillitis gar nicht mehr die Rede sein kann, sondern die Entzündung direkt als retronasale zu benennen ist.

Nur Schech¹⁵⁾ erwähnt bei Besprechung der Rachenphlegmone kurz, dass »die objectiven Erscheinungen der phlegmonösen Entzündung des Nasenrachenraumes in beträchtlicher Rötung und Schwellung, namentlich des adenoiden Gewebes und der Tubenwülste, bestehen. Sie ist meist so beträchtlich, dass das Lumen des Raumes vollständig aufgehoben und die Atmung durch die Nase unmöglich wird. Die Secretion ist eitrig, zuweilen blutig« etc. Das ist aber auch die einzige Schilderung der phlegmonösen Erkrankung des Nasenrachenraumes, die ich fand.

Nun ist gar kein Zweifel, dass diese Affection nie ganz zu trennen ist von den gewöhnlichen Rachenphlegmonen, soweit sie sich auf Velum und Tonsillen erstrecken. Bei genauer Untersuchung wird man sogar in einer weit grösseren Reihe von Fällen, als man vermutete, den Nasenrachenraum zugleich mit dem Rachen phlegmonös afficirt finden. Seltener jedoch wird dies spontan augenfällig dadurch, dass zum Schlusse der Eiter sich nur durch die Nase entleert. Es mögen, wie sonst, Rötung und pralle Verwölbung des weichen Gaumen's sich in gewöhnlicher Weise zeigen, trotzdem gelingt es in manchen Fällen nicht, einen Punkt, an dem der Eiterdurchbruch sich vorbereitete, zur Incision zu finden, bis plötzlich ein Strom von Eiter sich aus einer oder beiden Nasenseiten entleert und Erleichterung unmittelbar erfolgt.

Dies sah ich mehrmals, und in solchen Fällen ist die Diagnose nicht schwer.

Obgleich aber die Affection keine strikte anatomische oder ätiologische Trennung von den gewöhnlichen Rachenphlegmonen, ebensowenig wie anderseits von den Phlegmonen der Nasenschleimhaut verträgt, kommen doch auch Fälle zur Beobachtung, die klinisch für sich betrachtet werden müssen. Das sind die isolirten Phlegmonen des Nasenrachenraumes, die ein umso grösseres Interesse beanspruchen, als sie sich an einer der directen Beobachtung durchaus verborgenen Stelle abspielen und daher nur bei einer

eigens darauf gerichteten Aufmerksamkeit zur Beobachtung gelangen, während ihre klinische Wichtigkeit als Ausgangspunkt schwerer, als Septico- oder Pyämie kryptogenen Ursprungs angesprochener, Krankheitsbilder aus nachfolgendem erhellt.

Soweit ich sehe, hat bisher nur ein Autor diesen Erscheinungen Beachtung geschenkt, das ist Laker¹⁶⁾ mit seiner Beschreibung einer »acuten Retronasalaffectio mit typhoiden Erscheinungen«. Er berichtet über zwei Fälle. In beiden handelte es sich um kräftige Männer.

Im ersten war nach einer starken Erkältung vor 14 Tagen Schüttelfrost und Diarrhoe aufgetreten. Bei der Aufnahme in's Hospital bestand starke Prostration, hochgradige Benommenheit, Zungenzittern und Meteorismus. Die Nase war etwas weniger durchgängig; die Temp. bewegte sich von 39—40,9° C. Nach einigen Tagen bemerkte man Rötung und Schwellung der Gaumenstränge, hinten einen 2 cm. dicken graugrünen Schleimleiterstreifen abwärts ziehend. Der Nasenrachenraum war derart mit Borken und Eiter angefüllt, dass das Schnutzen unmöglich war. Erst eine directe Ausspülung desselben entfernte grosse Mengen stinkenden, teilweise eingetrockneten Secretes, worauf sogleich die Temperatur von 40° auf 36,7° sank und volle Freiheit des Bewusstseins, sowie allgemeine Besserung der Kräfte eintrat.

Die jetzt mögliche Untersuchung zeigte die Schleimhaut des Nasenrachenraumes stark, die der Nase wenig geschwellt und gerötet. Die bacteriologische Untersuchung ergab den Staphylococcus pyogenes aureus und einen eigentümlichen, für Mäuse tödtlichen Kapselbacillus.

Letzterer fand sich auch bei einem zweiten Fall mit ähnlichem Befund und Verlauf, nur dass hier keine schweren Allgemeinerscheinungen bestanden.

(Ob diese letzteren nur auf der Schwere der Infection beruhten, wie Laker will, muss vorläufig bis auf weitere Beobachtungen dahingestellt bleiben, das plötzliche Nachlassen derselben nach der Ausspülung macht es mir nicht unwahrscheinlich, dass auch die Keilbeinhöhlen an der Entzündung beteiligt waren, sodass der Druck des in derselben aufgehäuften Secretes die schweren cerebralen Symptome verursachte.)

Ich selbst hatte nur einmal Gelegenheit, einen derartigen Fall, leider erst im Stadium des Ablaufes, zu beobachten.

XI. Beobachtung.

XI. Beobachtung.

Retronasale Phlegmone.

Ein 23jähriger Student war vor 14 Tagen an Fieber erkrankt mit starker Abgeschlagenheit und Kräfteverfall. Gleichzeitig bestand Verstopfung der Nase mit Trockenheit derselben und des Rachen's. Plötzlich, zu Mittag desselben Tages, an dem er mich, nach fruchtlosen, ihm von anderer Seite verordneten Gurgelungen, rufen liess, schnauzte er, nachdem er tüchtig geschwitzt hatte, eine sehr grosse Eitermenge, drei Sacktücher voll, auf einmal aus. Sogleich wurde die Nasenatmung frei und trat ein behagliches Gefühl der Gesundheit ein. Als ich ihn Nachmittag sah, war er aber noch so schwach, dass ich in Anbetracht der offenbar schon vollzogenen Abscessöffnung von einer Untersuchung absah und mich begnügte, das normale Aussehen des Rachen's zu constatiren. Am nächsten Tage, (es wurden jetzt noch grössere Mengen, jedoch schon mehr schleimigen, Secrets entleert,) zeigte sich in der ganzen Nase eingetrockneter, im Nasenrachenraum frischer Eiterbeleg, das Septum hinten oben etwas verbreitert. Die Kräfte hatten sich schon wieder bedeutend gehoben.

Am zweiten Tage bestand nur noch Schleimsecretion, hinten zeigte sich am fornix noch etwas Eiterbeleg und Schwellung; dort mochte wohl der Abscess gegessen haben.

Ich wies schon oben auf die mögliche Auffassung solcher Krankheitsbildungen als »kryptogenetische« Septikopyämie hin. Unter solchem Titel ist erst vor kurzem eine hierher gehörige Mitteilung aus der an diesen mystischen Krankheitsbildern so reichen Tübinger medicinischen Poliklinik von Campbell¹⁷⁾ erschienen.

Hier war ein 7½jähriges Mädchen allmählig erkrankt, es bestand Schluckschmerz und die Bewegungen des Kopfes waren durch Schmerzen erschwert.

Der Kopf wurde nach rechts geneigt gehalten. Im Rachen zeigt sich »beträchtliche« Rötung und leichte Schwellung des weichen Gaumen's, kein Beleg. Die Cervicaldrüsen mässig geschwellt.

Nach fünf Tagen Diarrhoe und Erysipel der Nasenhaut.

Bald traten auch Nackensteifigkeit, Delirien, Anurie, Erbrechen, Pupillenweite auf, während das Erysipel noch zum rechten Ohre hin fortschritt, später auch auf die Rückseite des Halses übergriff. Die Hals- und Brustwirbel blieben dabei unempfindlich gegen Percussion. Am zwölften Tage trat der Tod ein.

Die Section ergab normale Beschaffenheit von Hirn und Rückenmark, mässigen Milztumor mit Blutungen in die Substanz, pyämische Metastasen und parenchymatöse Entzündung beider Nieren, Blutungen in Dünn- und Dickdarm, im Cöcum zwei über erbsengrosse mucinöse Abscesse und als Ursache alles diesen: einen fast wallnussgrossen Retropharyngealabscess an der rechten Seitenwand des Pharynx, in der Höhe des zweiten und dritten Halswirbels. Die linke Tonsille normal, die rechte etwas »speckig verdickt.«

Die bacteriologische Untersuchung ergab im Nierenblut, im Abscesseiter und in der Erysipelhaut den Streptococcus pyogenes.

Campbell meint, dass sich in diesem Falle »die septische Infection in so eigentümlichen Erscheinungen geäussert habe, dass ein Irrtum in der Diagnose, zumal für den Arzt, dem sofort das vollentwickelte Krankheitsbild entgegentrat, sehr leicht möglich erscheint.« Soviel ich nun Krankheitsberichte über Pyämie resp. Septicopyämie gelesen habe, kann ich wohl sagen, dass nicht leicht wieder in einem Falle sich Symptome so stark auf einen Punkt vereinigten.

Wäre in der doch scheinbar genügend deutlich gewiesenen Richtung, im Nasenrachenraum, untersucht worden, so wäre noch bei Lebzeiten des Kindes aus der Kryptogenese eine Phanerogenese, um mich so botanisch auszudrücken, geworden.

Man wird übrigens einwenden können, dieser Fall gehöre nicht strict zu den retronasalen Phlegmonen. Ich glaube jedoch, dass ein Unterschied zwischen diesen und einem acuten Streptococcenabscess unter der Mucosa, wie er hier vorlag, nur graduell zu finden ist.

Es hat sich hier eben um ein primäres Erysipel des Gaumensegels resp. des Nasenrachenraumes mit Weiterwandern durch die Nase auf das Gesicht gehandelt.

Der Zusammenhang zwischen Erysipel und Angina ist nichts neues mehr. Sah man doch sogar in Familien den einen Angehörigen an Erysipel, den anderen primär an Angina erysipelata erkranken. Immerhin ist es nicht uninteressant, wenn durch das

Weiterwandern auf die Haut sich die Identität der Prozesse klar erweist.

Aehnliches konnte ich in folgendem Falle beobachten.

XII. Beobachtung.

XII. Beob-
achtung.

Retronasales und Gesichtserysipel.

Ein 40jähriger Mann erkrankte an fast typischer phlegmonöser Entzündung der linken Hälfte des Gaumensegels, wobei sich jedoch von allem Anfang an starke linksseitige Nasenverstopfung bemerkbar machte. Ungefähr am achten Tage sah ich ihn. Das Gaumensegel war besonders links stark gerötet, gespannt, nicht besonders stark geschwollen, bot jedoch der Palpation fast überall das Gefühl des Schwappens. Aus der linken Nase wurde mit Mühe Eiter entleert. Rhinoscopia posterior war wegen der starken Mundsperrre nicht möglich. Eine Incision in das scheinbar fluctuirende Gaumensegel, obgleich sehr tief, stiess nicht auf Eiter.

Am vierten Tage meiner Beobachtung begann ein Erysipel am linken Nasenflügel, von wo aus es sich über das Gesicht verbreitete. Die Eiterung aus der Nase liess dann nach ein paar Tagen nach, das Gaumensegel flachte sich mehr und mehr ab und einige Tage nach Genesung der inneren Partien heilte dann auch das Erysipel unter Abschnürungsbehandlung (Umspannung des Kopfes mit einem Bande).

Hier sehen wir also auch ein primär retronasales Erysipel seinen Weg nach vorne und aussen antreten.

Wenn ich oben den Unterschied zwischen pharyngealer und retronasaler Phlegmone als einen nur der Localisation zukommenden bezeichnete, muss hier hervorgehoben werden, dass die Phlegmone ausserdem noch in qualitativer Beziehung, zu unterscheiden ist von der catarrhalischen resp. lacunären Form der acuten Entzündung im Nasenrachenraum. Diese Form scheint allerdings auch wenig beachtet zu werden, darum erinnere ich hier an dieselbe, obgleich sie nicht mit Eiterung verläuft, und daher stricte nicht zu unserem Thema gerechnet werden kann.

Eine ausführlichere Beschreibung dieser nicht gerade sehr häufigen Affection findet sich bei Moldenhauer¹⁸⁾ und Schech¹⁵⁾, auf welche hier verwiesen wird. Es soll nur noch hervorgehoben werden, dass bei isolirtem Vorkommen die Affection diagnostische Schwierigkeiten vor allem deswegen bietet, weil die Aufmerksamkeit schwer dorthin gelenkt wird, umsomehr, als die der directen Besichtigung zugängigen Rachenpartien dabei ganz normal erscheinen können.

In dieser Richtung mag es vielleicht als Wegweiser dienen, dass die Patienten genau in derselben Weise erkranken, wie man dies bei Angina lacunaris zu sehen gewohnt ist: Abgeschlagenheit, Kopfschmerzen, Fieber, vielleicht auch Schüttelfrost werden neben fast immer vorhandenem Schluckschmerz geklagt. Selten aber wird Verstopfung der Nase, die leichter auf die erkrankten Teile hinweisen würde, angegeben, weil dieselbe nicht immer vollkommen ist, jedenfalls aber den Kranken die wenigsten Beschwerden verursacht.

Dabei findet man trotz der Schluckbeschwerden oft das Gaumensegel so gut wie gar nicht gerötet und das macht dann am ehesten aufmerksam, dass noch etwas anderes zur Erklärung der Erscheinungen vorliegen müsse.

Es sei auch noch erwähnt, dass ich die Fieber- und sonstigen Allgemein- und lokalen Erscheinungen rasch nach einer tüchtigen Auswischung des Nasenrachenraumes mit nachfolgender Aetzung durch Argent. nitr. in Substanz schwinden sah.

Die Folgen der Affection aber sind nicht immer gleichgiltig, denn ich sah nach derselben dauernde Vergrösserung der Rachen-tonsille bestehen und zweifle gar nicht daran, dass die »Entstehung« von adenoiden Vegetationen nach Masern, Scharlach u. s. w. eben auf diesem Wege erfolgt, wie ja auch die Tonsillarhypertrophie nicht selten die Folge häufiger Infectionen (vice versa auch die Ursache solcher) ist.

II. Die chronischen Naseneiterungen.

Der Nachweis der Localisation bei diesen Processen ist zwar oft ein recht schwieriger, aber doch verhältnissmässig leichter zu führen als bei den acuten Affectionen gleicher Art, wegen der hier fast immer ausgeprägten secundären Veränderungen.

Wenn hier zunächst die im

A. Nasenrachenraum

entspringenden Eiterungen erörtert werden sollen, geschieht dies deshalb, weil diese die leichteren Erkrankungen vorstellen.

Am häufigsten werden solche Eiterungen unterhalten durch adenoide Vegetationen. Vielleicht mag der Ausdruck »Eiterung« für die hierbei beobachtete Secretion anstössig erscheinen, in der That trägt aber die Absonderung viel mehr einen eitrigen als schleimigen Character. Die Farbe des Secretes ist selten weiss, meistens gelblich bis reingelb und dasselbe sinkt meistens in einem mit Wasser gefüllten Gefässe auf den Boden: es besteht eben zum grössten Teile aus Eiterkörperchen.

Ich möchte auch behufs Diagnose auf dieses Secret grossen Wert gelegt wissen.

Die für adenoide Vegetationen sonst so charakteristische Mundhaltung, der dadurch hervorgebrachte Gesichtsausdruck der Kinder, können ihre Ursachen haben in einer wie immer bedingten Nasenverstopfung. Sieht man aber neben diesen Symptomen die hintere Rachenwand verdeckt von Eiterschleim, der von oben herunter kommt, so kann man sicher sein, dass die Nasenverstopfung von adenoiden Vegetationen herkommt. Nicht selten ist es auch, dass gerade diese übermässige und hässliche Absonderung die Eltern zum Arzt führt, sei es dass dieselbe zu fortwährendem Räuspern nötigt, sei es dass sie durch Schneuzen nach vorn entleert wird und dass sie das einzige lästige Symptom darstellt.

Ganz besonders aber ist es ein Leiden, das die Consultation recht häufig veranlasst, das ist das Eczem des Naseneinganges resp. der Oberlippe, welches nach meinen Erfahrungen so gut wie ausschliesslich infolge des bei adenoiden Vegetationen ausfliessenden Schleimeiters entsteht und dann nur durch Entfernung dieser

Geschwülste definitiv geheilt werden kann. Es ist diese Form identisch mit dem »scrophulösen Eczem«, hat aber natürlich mit Tuberculose gar nichts zu thun.

Wenn ein Kind, auch ohne Mundatmung und deren Folgen, an einer starken eitrigen Absonderung aus der Nase, resp. an Nasen-Lippeneczem leidet, so muss daher in erster Linie das Augenmerk auf den Nasenrachenraum gerichtet werden. In der Mehrzahl der Fälle wird man hier in den Wucherungen die Ursache finden. Ich habe mehrfach massenhafte Eiterungen der Nase bei Kindern, deren Vorhandensein bei Erwachsenen ohne weiteres einer Nebenhöhlen-erkrankung zur Last gelegt worden wäre, auf adenoide Vegetationen zurückführen und durch Exstirpation derselben heilen können, auch in Fällen, in denen diese Secretion fast das einzige Symptom war. Nur darf man, hat ein Kind eine erhebliche eitrig-e Nasenabsonderung, nicht ausser Acht lassen, dass die Nebenhöhlen bei Kindern auch, wenn auch viel seltener als bei Erwachsenen, erkranken können und, besonders bei Einseitigkeit der Affection, wird man nie vergessen dürfen, dieser Möglichkeit Rechnung zu tragen. Ich kann in dieser Beziehung auf zwei Fälle, ein acht- und ein zehnjähriges Mädchen betreffend, verweisen, bei welchen einseitige Naseneiterung neben Mundatmung bestand. Nach der Exstirpation von adenoiden Vegetationen, die in beiden Fällen mit Vorbehalt wegen des schon bestehenden Verdachtes ausgeführt wurde, dauerte die Eiterung unvermindert an und zeigte sich bedingt durch Empyem je einer Kieferhöhle. Die Heilung dieser Affection beendete dann auch die Eiterung. Ebenso habe ich bei mehreren jugendlichen Personen die Eiterung nach Exstirpation vorhandener Vegetationen persistiren sehen und dann auf Caries in den Siebbeinknochen zurückführen können.

Andere als derartig bedingte chronische Eiterungen kommen im Nasenrachenraum kaum vor. Der Retronasalcarrh, ob diffus, ob localisirt, ist nicht hierher zu rechnen.

Besondere Beobachtung verdienen nur noch jene Absonderungen, die scheinbar, oft auch noch für recht genaue Inspection, den Wänden des Nasenrachenraumes entspringen, in der That aber nur aus benachbarten Höhlen zufließen. Dies kommt vor bei Affectionen aller Nebenhöhlen, vornehmlich aber der Keilbeinhöhle und soll bei diesen des näheren behandelt werden.

B. Die chronischen Eiterungen im Naseninneren.

Die Eiterungen durch Fremdkörper sind zu bekannt, als dass hier noch irgend etwas darüber zu sagen wäre.

Fast könnte man versucht sein, gleiches über die ebenfalls hierher gehörigen

Chronischen Empyeme der Nebenhöhlen der Nase

zu sagen, wenn man die Unsumme von Literatur betrachtet, die sich darüber, besonders in den letzten Jahren, angehäuft hat. Und doch, trotz des vielen mitgeteilten, ist der Gegenstand in mannigfachen Beziehungen noch neu, doch blieb mir manche Frage, die ich bei näherer Kenntnis dieser Krankheiten stellen musste, von den Autoren ungelöst und der Umstand, dass ich mir sehr vieles selbst erst klären, die Behandlung selbst erst in vielen Fällen präcisiren musste, veranlasst mich in nachfolgendem des näheren meine hierher gehörigen Erfahrungen mitzuteilen.

Die Empyeme der Nebenhöhlen bieten der oberflächlichen Betrachtung viel

1. Gemeinsame Erscheinungen.

Zunächst natürlich

a) die Eiterung.

Man kann dieselbe fast durchweg bei allen Nebenhöhlen-erkrankungen als eine periodische bezeichnen, und zwar in engerem und weiterem Sinne.

Die Eiterungen dieser Höhlen haben nämlich das gemein, dass die Absonderung hauptsächlich des Morgens nach dem Erwachen resp. in den nächsten Stunden darnach am stärksten ist resp. allein zu diesen Zeiten auftritt. Man hat diese Eigenschaft den Antrumempyemen allein vindiciren, sie sogar dadurch von den anderen unterscheiden wollen, und zwar mit Hinsicht auf die Bauart der Kieferhöhle. Darnach ist ja allerdings die Ausführungsöffnung bei der Rückenlage ziemlich am höchsten, in Bauchlage am tiefsten gegen die Grundausbuchtung der Höhle gelegen und strömt in letzterer Lage die etwa darin enthaltene Flüssigkeit am leichtesten ab. Ganz gewiss entleert sich daher eine Nachts über in Rückenlage gefüllte Kieferhöhle beim Aufrichten leichter in die Nase und dann nach aussen.

Andrerseits aber zeigt sich dieselbe Erscheinung auch bei den anderen Höhlen. Hier ist nur der Unterschied, dass dieselben, abgesehen von der Keilbeinhöhle, auch schon in Rückenlage sich in die Nase entleeren können. Aber das so entleerte Secret wird bei Nacht nicht weiter nach aussen befördert und häuft sich daher geradeso in der Nase resp. in den Ausführungsgängen der Nase an, um dann beim Aufrichten oft erst durch die Bewegung recht in den Bereich des Luftstromes, oft denselben hemmend, gebracht, jedenfalls aber erst im wachen Zustande derart belästigend zu werden, dass die Ausschneuzung dadurch veranlasst wird.

Es ist daher das einmalige Ausschneuzen grosser Massen am Morgen ebensowenig charakteristisch gerade für die Highmorshöhle, als sie notwendig bei dieser vorkommen muss. Denn es gibt auch Fälle, in denen den ganzen Tag über ziemlich gleich viel von Zeit zu Zeit ausgeworfen wird.

Die andere Periodicität ist die, dass die Eiterungen aus der Nase oft monatelang minimal, ja unmerklich werden, um plötzlich wieder mit früherer Heftigkeit aufzutreten. Gewöhnlich sind jedoch die Perioden nicht so langdauernd, sondern erstrecken sich nur auf Wochen oder mehrere Tage. Ihr Verhalten zu den Jahreszeiten resp. zur Witterung ist bei den verschiedenen Individuen durchaus different, in jedem einzelnen Falle aber constant. Das heisst, bei dem einen verschlimmert sich der Zustand im Sommer bei trockenem Wetter, vielleicht durch den Staub etc. veranlasst, bei anderen unter dem Einfluss rauher Witterung. Letzteres ist allerdings das häufigere.

Fast regelmässig aber tritt mit dem Nachlass der Eiterung, (falls sich derselbe nicht auf längere Zeit erstreckt) eine Verstärkung der sonstigen Beschwerden ein, daher ist derselbe weniger als eine Verminderung, denn als eine Retention der Secrete aufzufassen, als deren Ursache zufällige oder durch Schwellung umliegender Parteen, wie bei Catarrh, veranlasste Verlegung der Ausführungsgänge zu betrachten ist. Allerdings kommen nicht bei jedem Schnupfen derartige Anschwellungen zu Stande, im Gegenteile fühlt mancher Patient in diesem Zustande Erleichterung. Ob das vielleicht infolge stärkerer Verflüssigung zäher Secrete, ob auf anderem Wege zu Stande kommt, entscheidet sich in jedem einzelnen Falle.

Eine weitere Eigentümlichkeit ist die Einseitigkeit der Eiterung. Doch ist diese mehr in positivem Sinne zur Diagnose einer einseitigen Affection zu verwerten, als dass sie, wenn nicht vorhanden, gegen eine solche sprechen würde. Denn obgleich der Eiter nachgewiesenermassen in einem concreten Falle nur aus den Gebilden der einen Nasenseite stammt, kann er doch von hier aus in den Nasenrachenraum fliessen, so dass er von dort aus durch beide Nasenseiten nach vorne ausgeschneuzt wird. Wenngleich nun die Patienten oft unrichtig das Vorhandensein einer einseitigen Absonderung läugnen, da sie nicht merken, dass der Eiter nur aus einer Seite kommt, so ist doch das geschilderte Vorkommniss doppelseitiger Secretion bei einseitiger Herderkrankung nicht zu selten. Man sieht dann in beiden Seiten Eiter angehäuft und hat alle Mühe, nachzuweisen, woher derselbe eigentlich stammt. Es wäre daher durchaus verfehlt, aus einem derartigen Befunde ohne weiteres folgern zu wollen, dass eine doppelseitige Affection vorliege. Wie eine solche weiterhin auszuschliessen, wie auf ihre wahre Quelle zurückzuführen, das gehört zur speziellen Diagnose der einzelnen Nebenhöhlenerkrankungen.

Endlich kann auch das Paradoxon einer Naseneiterung ohne Entleerung von Eiter aus der Nase beobachtet werden. In einer Reihe von Fällen, in denen ich aus anderen Symptomen eine Nebenhöhleneiterung erschliessen resp. als Ursache feststellen konnte, gaben die Patienten auf das bestimmteste an, dass ihre Nase nicht übermässig secernire, ja sogar sehr trocken sei. Forscht man aber weiter, so ergibt sich, dass sie an starker »Verschleimung im Halse«, oder wie immer die oft recht rätselhafte Bezeichnung, die Kranke den beobachteten Erscheinungen beilegen, lauten mag, leiden. Es fliesst nämlich sämtliches Secret in den Nasenrachenraum, von da in noch tiefere Teile und wird, besonders morgens, und am häufigsten in Form zäher Borken oder Kugeln unter heftigem, mitunter zu Blutungen führenden Räuspern und Krächzen losgehustet oder — gewürgt. Die Folge dieser immerwährenden Benetzung ist jene Veränderung der Nachenschleimhaut, die in solchen Fällen fälschlich als Pharyngitis sicca oder atrophicans bezeichnet wird; die Folge des häufigen Räuspern's chronischer Kehlkopfcatarrh oft auch der »trockenen« Form. Es sei hier übrigens hervorgehoben, dass gerade der trockene Rachencatarrh, so oft ich ihn noch sah, auf eine Affection des Nasenrachenraums resp. der Nase, verursacht durch das von dort herabträufelnde Secret, zurückgeführt werden musste.¹⁹⁾ Wenn auch die, übrigens von mir noch nicht beobachtete, Eventualität eines primären Vorkommens daraus noch nicht geleugnet werden kann, so muss ich doch sagen, dass ich eine solche in irgend einem von mir oder anderen beobachteten Falle erst dann zugeben könnte, wenn mit grösster Sicherheit eine genaue Untersuchung die Gesundheit der darüber gelegenen Luftwege ergeben würde. Dagegen spricht auch gar nicht, dass man diesen Catarrh durch Localbehandlung des Rachens allein bessern kann, insofern man durch dieselbe erzielt, dass das zähe, auflagernde Secret verflüssigt oder mechanisch weitergeschafft wird. Ich habe selbst genug solcher Besserungen gesehen,, doch niemals dadurch allein eine Heilung. Solche aber kommt sehr rasch zu Stande, sobald man die eigentliche Quelle der Absonderung einmal entdeckt und durch geeignete Behandlung zum Versiegen gebracht hat.

Fast gleiches lässt sich vom chronischen Catarrh des Nasenrachenraums sagen. Hier ist zwar das Vorhandensein primärer, dann aber immer localisirter, Erkrankung nicht von der Hand zu weisen. Die adenoiden Vegetationen, wie schon oben erörtert, und ihre Reste in Form von »Buisa pharyngea« (Tornwaldt) oder, wie man neuerdings passender sagt, Recessus pharyngeus, unterhalten schleimeitrige, resp. in Ballen geformte Absonderung und unter localer Behandlung dieser Gebilde allein habe ich schon manche Stimmchwäche, manche Pharyngitis und Laryngitis sicca heilen sehen, aber doch ist nicht ausser Acht

zu lassen, dass auch die chronische Entzündung dieses Raumes oft nur secundär im Anschlusse an Naseneiterungen auftritt, ja nicht selten geradezu durch solche vorgetäuscht wird. Man hat, wenn man auch noch so oft den ominösen Schleim- oder Eiterballen an ein und derselben Stelle des Rachendaches, etwa in einem dort befindlichen Schlitz des cytogenen Gewebes vorfindet, daraus noch nicht das Recht gewonnen, zu folgern, hier liege die wahre und einzige Stelle der Erkrankung. Ich will das für die Fälle zugeben, und es sind deren nicht wenige, in denen eine an dieser Stelle applicirte passende Therapie die Absonderung vollkommen in kurzer Zeit beseitigt. Nicht selten aber erklärt sich der typisch an bestimmtem Orte immer wieder entstehende Secretpropf dadurch, dass an dieser Stelle eben der bequemste Ausfluss aus einer Nebenhöhle der Nase, vorzugsweise der Keilbeinhöhle, stattfindet. (Bei der Symptomatologie der Erkrankungen dieser Höhle soll das noch eingehend beschrieben werden.) Aber auch den Eiter anderer Höhlen, der Siebbeinzellen und sogar des antrum Highmori, habe ich fast oder ganz ausschliesslich auf diesem Wege seinen Ausfluss suchen sehen.

Nicht zu vergessen ist endlich, dass durch Beträufeln mit aus diesen Gegenden herstammenden Secreten sogar eine recht sesshafte Entzündung eines Rachenrecessus eintreten kann, von der durchaus nicht anzunehmen wäre, dass sie sich nach Heilung der Nebenhöhlenerkrankung von selbst zurückbildete. Mitunter wird man durch Beseitigung dieser Recessus die Hauptbeschwerden aufheben können, ohne dass doch die Secretion ganz nachliesse, während allerdings das durch die Retention derselben in den Schleimhautvertiefungen verursachte quälende Loswürgen einer leichten Expectoration Platz macht. Eine gute Illustration zu derartigen Vorkommnissen liefert folgende

XIII. Beobachtung.

XIII. Beobachtung.

Caries der mittleren Muschel. Bildung von Polypen und Hypertrophieen. Localisirter Retronasalcatarrh.

Ein 52jähriger Herr wurde mir überwiesen wegen Nasenverstopfung, mitunter auftretender Nasenblutungen und vor allem den ganzen Tag andauernden, bis zum Brechen führenden Loswürgen's kugeligter Schleimmassen. Er war dadurch schon ganz hypochondrisch geworden. Die Beschwerden bestanden übrigens erst seit einem halben Jahre.

Es fand sich diffuse Hypertrophie beider unterer Muscheln mit knolliger Verdickung der rechten am hinteren Ende, im Nasenrachenraum Anhäufung von zähem, nur schwer abzuwischendem, meist klumpig geballtem und von altem Blut braun gefärbtem Schleim in der linken Rosenmüller'schen Grube, woselbst das Secret in einem Recessus geborgen diese Form annehmen konnte.

Es wurde die circumscripte Hypertrophie der unteren Muschel mit der heissen Schlinge abgetragen, die diffuse erfolgreich mit electrolytischen Aetzungen bekämpft,⁷⁾ endlich der Recessus mit Curette und galvanocautischem Brenner gründlich zerstört.

Trotzdem bildete sich immer noch am selben Orte etwas Schleimbelag, wenn auch derselbe sich leicht löste, ohne Blutung, und nur viel seltener mehr auftrat.

Dabei bestand aber noch die Neigung zu Blutungen aus den typischen Stellen am Septum, vorwiegend rechts, fort und, trotzdem die Luftdurchgängigkeit beiderseits ganz normal geworden, klagte Patient immer noch über ein belästigendes Gefühl in der rechten Nasenseite. Es bildete sich auch immer noch mitunter eine kleine Borke zwischen mittlerer und unterer rechten Muschel. Nach einigen Monaten zeigte sich dann auch ein erbsengrosser Polyp hoch oben im rechten mittleren Nasengang. Sondenuntersuchung ergab daselbst eine kleine cariöse Stelle an der Aussenseite der mittleren Muschel. Ausserdem konnte man in die linke Keilbeinhöhle frei eindringen, ohne dass daselbst der Knochen verändert gefunden worden wäre. Bei der Abwesenheit jeder noch sichtbaren Veränderung am Rachendach musste es aber als höchst wahrscheinlich gelten, dass die Rachensecretion eben noch aus letzterer Höhle durch einen Catarrh derselben unterhalten wurde, da das Secret aus derselben beim Hinabfliessen nach hinten sich gewöhnlich an jener Stelle anzuheften pflegt. Jedenfalls aber war es unzweifelhaft, dass die Beschwerden in der Nase selbst, speziell das zeitweilige Nasenbluten durch die kleine Knochenulceration und das heftige Losschneuzen der auf derselben sich bildenden Borke unterhalten wurden.

Den letzten Beweis hierfür zu erbringen, ist mir bisher noch nicht vergönnt gewesen, da der Patient, durch einige andere kleine Leiden in Anspruch genommen, die Einleitung geeigneter Therapie noch auf später verschoben hat.

Es ist hier noch auf den Einwand einzugehen, dass ja gerade so gut, als das Herabfliessen des Eiters aus der Nase in den Nasenrachenraum und weiter unten stattfindet, umgekehrt Eiter in der Nase aus jenen weiter rückwärts gelegenen Räumen stammen könne. Für den nasalen Teil des Rachens selbst ist das leicht zu widerlegen. Das dort erzeugte Secret könnte nur bei mangelndem Abschluss nach oben (durch Gaumensegel etc.) in den Nasenrachenraum und weiter gelangen, falls dem nicht ausserdem noch der Weg der Peristaltik entgegenstünde. Denn nur auf diesem kann die zähe, den Wänden fest anhaftende, oft Borken bildende Absonderung weiter befördert werden. Ein Nachobengelingen durch Schneuzen ist kaum möglich.

Anders steht das allerdings mit im Nasenrachenraum erzeugten Eiter, da dieser ebensowohl mechanisch der Schwere nach nach unten fliesst, als auch bei jedem Schneuzact direct durch die Choanen, denen er anliegt, in die Nase getrieben wird.

Um nun da zu unterscheiden, ob der in beiden Räumen (dem obersten Pharynxabschnitt und der Nase) resp. nur in einem derselben lagernde Eiter aus der einen oder anderen Höhle stamme, müssen weitere Beobachtungsmittel hinzugezogen werden. Findet man den Nasenrachenraum zwar mit Secret mehr weniger gefüllt, aber in seinen Wanderungen normal, so muss natürlich ohne weiteres in der Nase gesucht werden.

Aber auch positive Befunde pathologischer Veränderungen in demselben schliessen nicht den nasalen Ursprung aus, wie ja eben schon ein Beispiel mitgeteilt wurde. Insbesondere beim Vorhandensein adenoider Vegetationen darf man sich nicht allein auf diesen Befund verlassen, wie die bereits angeführten Beispiele von gleichzeitigem Kieferhöhlenempyem resp. Siebbeincaries zeigen.

Sieht man zwar die Hauptmenge des Eiter's im Nasenrachenraum, solchen aber auch beispielsweise vorne im mittleren Nasengange an einer Stelle, hinter der keine Exspirationsluft eindringen kann, so darf man versichert sein, dass hier, nicht hinten der Erkrankungs-herd zu suchen ist, da hinten erzeugter Eiter nur durch Expiration nach vorne und oben gelangt, nicht hinauffliessen kann. Das ist nur ein Beispiel für viele Eventualitäten, die sogleich die Untersuchung in bestimmte Bahnen zu leiten geeignet sein werden.

Bei grösserer Unklarheit ist eben nur, nach geeigneter Entfernung des Secretes, eine ganz genaue Inspection und Sondenuntersuchung im Stande, den wahren Herd des Eiters zu entdecken, und fast immer wird man gut tun, sich nicht mit noch so erheblichen pathologischen Befunden zu begnügen, ehe nicht die normale Beschaffenheit aller jener insbesondere weiter nach vorne gelegenen Stellen nachgewiesen ist, an denen noch Eiter erblickt werden kann.

Ganz besonders gilt das, wie schon hervorgehoben, für die mittleren Nasengänge, während im unteren Nasengange befindlicher Eiter nicht in eben solchem Masse Verdacht auf eine Erkrankung desselben erwecken muss, da dieser viel mehr als allgemeiner Ausflusskanal für anderwärts herstammende Secrete dient.

Die Schwierigkeit einer Differentialdiagnose kann es mit sich bringen, dass man sich nicht entschliessen kann, den einen oder den anderen positiv vorhandenen Befund mit Sicherheit als Ursache der Eiterung anzusprechen. Dann ist es zur Entscheidung notwendig, dass man zunächst den einen Herd in Angriff nimmt. Heilt dann die Eiterung, gut, wenn nicht, so weiss man bestimmt, dass der andere, (resp. ein anderer) Haupt- oder Mitschuldiger ist und kann sich gegen diesen wenden. —

Es wurde schon bemerkt, dass die Eiterung ganz ihren flüssigen Charakter verlieren, dass sie nur in Form von festen Borken auftreten kann. Diese Borkenbildung kann je nach den Umständen des Einzelfalles mehr oder minder ausgesprochen sein, so dass sie neben flüssiger Absonderung oder auch ganz ohne solche erfolgt. Ist nun schon mitunter das flüssige Secret übelriechend, so ist das ganz besonders häufig bei den Borken der Fall. Stinkende Borkenabsonderung aus der Nase, das ist aber das Hauptkennzeichen dessen, was wir heute noch

b) Ozaena

nennen. Es lohnt sich, dem Zusammenhange dieser Krankheit mit den chronischen Nebenhöhlenerkrankungen eine eingehendere Betrachtung zu widmen.

Zunächst soll hier dem immer noch herrschenden Misbrauche entgegengetreten werden, demzufolge weite ärztliche Kreise auch heute noch jede chronische, besonders aber übelriechende, Nasen-

absonderung als Ozaena bezeichnen, mit ebenso zahlreichen als unpassenden Zusätzen, wie: »O. syphilitica, tuberculosa, scrophulosa genuina« etc. Besonderer Missbrauch wird dabei mit der »scrophulösen Ozaena« getrieben. Alle diese einzelnen Krankheitsformen haben fast gar nichts miteinander gemein, oft nicht einmal das allergrößte Symptom, den üblen Geruch, denn bei Tuberculose der Nasenschleimhaut habe ich noch nie solchen bemerkt, ebenso bei Syphilis nur im Falle von Sequesterbildung, resp. Knochencaries.

Für alle diese einzelnen Krankheiten haben wir jetzt sehr präcise, teils semiotische, teils ätiologische Bezeichnungen, und auch für das, was nach Ausscheidung alles dieses noch etwa für den Begriff »Ozaena« übrig bleiben sollte, ist viel treffender und bedeutender Name »Rhinitis atrophicans foetida«. Bleibt jetzt nur noch der Nachweis, dass der unter letzterem Namen segelnde Symptomencomplex als einheitlich und für eine bestimmte ätiologisch constante Form charakteristisch aufzufassen ist.

Und auch diesen Nachweis vermisste ich bisher, sowohl in der Literatur als in meinen eigenen Erfahrungen.

Unter Rhinitis atrophicans foetida versteht man jetzt einen Krankheitsprocess in der Nase, der sich durch chronischen Verlauf, Atrophie der Schleimhaut, ja sogar des Knochengerüsts und Production trockener stinkender Borken kennzeichnet, ohne dass eine bestimmte Ursache nachweisbar wäre. Wie weit aber die Lizenz bei der Einreihung in diese Krankheitsgattung geht, zeigt am besten, dass man auch eine »Rhinitis atrophicans sine foetore« kennt, bei der alles stimmt bis auf den Geruch, und dass bei der gewöhnlicheren Form es nichts seltenes ist, neben vorgeschrittener Atrophie auch geradezu hypertrophische Partien zu finden. Während nun einzelne Autoren nach Voltolini streng an einer primären Atrophie festhalten, hat jener auch anatomisch von Zuckerkandl²⁰⁾ erhobene Befund andere zu der Annahme geführt, dass primär Hypertrophie vorliege, die dann erst in Atrophie ausarte, während das Dilemma anderweit wieder dahin zu lösen versucht wird, dass die einen Stellen primär atrophisch, andere primär hypertrophisch würden; ja ein Autor hat dem anderen sogar vorgehalten, er habe sich durch Reste noch normalen Gewebes verleiten lassen, dieselben in der abnorm weiten Nase für hypertrophisch anzusehen.

Um nur den allgemeinen Begriff zu retten, hat man auch das Bild der »einseitigen Ozaena« construiert (Iurasz u. a.), eine Classification, die zu noch viel mehr Unterarten der »Ozaena«, wenn weiter ausgedehnt, führen muss, da man ruhig behaupten kann, dass kein Fall von »Ozaena«, abgesehen von den zu beiderseitiger vollständiger Atrophie gelangten, dem andern gleichsieht.

Es ist meines Wissens viel zu wenig Gewicht auf diese Polymorphie gelegt worden, sonst würde wohl in noch weiteren Kreisen

der Zweifel an der Einheitlichkeit der betreffenden Prozesse sich erhoben haben, als dies tatsächlich der Fall ist.

Einen letzten Versuch, durch Nachweis bacteriologischer Aetiologie diese Einheitlichkeit zu retten, haben noch Löwenberg²¹⁾ und Hajek²²⁾ unternommen, ohne Glück, nachdem die Versuche von Krause²³⁾ und Schuchardt²⁴⁾, durch Erbringung eines für diese Erkrankung charakteristischen microskopischen Befundes, nämlich der Atrophie tieferer Teile mit Verfettung und bindegewebiger Entartung und des Ueberganges des normalen Cylinder-epithels in Pflasterzellen, Licht in die durchaus dunkle Aetiologie zu bringen, schon missglückt waren. Denn alles dies hat nur gedient, weitere Hypothesen zu züchten, über Entstehung dieser anatomischen Veränderungen und über Abhängigkeit der Borkenbildung von denselben. Auch das Auffinden gestankerregender Bacterien hat uns nichts neues gebracht, denn damit wissen wir noch lange nicht, woher denn die Massen Secretes, die dann eben auf bacteriellem Wege stinkend werden, stammen. Der Grundirrtum, der uns in dieser Frage nicht zur Erkenntnis kommen lässt, ist eben meiner Ansicht nach der, dass man alle diese, nicht genügend ätiologisch charakterisirten Formen stinkender, ja sogar nicht stinkender, Borkenabsonderung in einen Topf wirft und ihre verschiedenen Erscheinungsarten durchaus als Stadien eines und desselben Prozesses auffassen will, eine Auffassung, die vielleicht für eine Reihe von Fällen berechtigt sein mag, verallgemeinert aber nur geeignet ist, das Verständnis für den Einzelfall von vornherein in schematische und darum oft unnatürliche Bahnen zu lenken. Solange man nicht auf diese Einteilung verzichtet, wird es uns immer so gehen, wie früher mit der Erkenntnis der Nierenkrankheiten. Solange man nur einen morbus Brightii kannte und alle Formen von Nierenentzündung als Stadien eines Prozesses in dieses System einschachtelte, kam man nicht weiter und erst die Erkenntnis der Selbstständigkeit der einzelnen Formen in anatomischer, klinischer und ätiologischer Beziehung wirkte, auch in therapeutischer Richtung, fruchtbringend. Genau so verhält es sich aber mit unserer »Ozaena«.

Solange wir noch fortfahren werden, uns nur Hypothesen zu bauen über die Entstehung, solange kommen wir nicht vorwärts. Erst wenn jeder einzelne Fall von stinkender (oder auch nicht stinkender) chronischer Borkenabsonderung der Nase, sei es dass blosse Atrophie oder auch Hypertrophie besteht, auf das genaueste klinisch untersucht wird, erst wenn diese Untersuchungen positive Ergebnisse zu Tage fördern, erst dann wird sich das Wesen jener verschiedenen Nasenerkrankungen, die auch der Rhinologe heute noch unter dem Namen der idiopathischen oder genuinen Ozaena zusammenfasst, klären. Darauf ist umsomehr zu hoffen, als zum Glück die »Idiopathie« ja immer mehr zusammenzuschrumpfen beginnt,

um bald hier bald dort bestimmter ätiologischer Erkenntnis Platz zu machen.

An klinischen Beobachtungen aber fehlt es für unser Thema, wie ja auch Zuckerkandl²⁰⁾ (Bd. II. S. 133) dieselben mit Recht mangelhaft nennt. Die Anatomie hat uns bis jetzt nur darüber aufklären können, wie die Nase bei der Ozaena aussieht, aber nicht darüber, wie die gefundenen Veränderungen zu Stande kommen. An Versuchen, aus den klinischen Bildern zum Verständnis zu gelangen, hat es nun auch nicht gefehlt, aber diese Versuche haben nur dazu geführt, aus einzelnen Beobachtungen wiederum durch zu weitgehende Verallgemeinerung neue Hypothesen und damit neue Verwirrung zu schaffen. So steift sich Walb²⁵⁾ auf das Symptom der Borkenbildung und den eigentümlichen Foetor und erhofft im Löwenberg'schen Sinne auf bakteriologischem Wege Klärung der Situation, stützt dabei eine Hypothese durch eine andere, da sich wohl niemand anders mehr entschliessen wird, ein so variables Symptom, wie den Gestank als differentialdiagnostischen Hauptpunkt aufzustellen. Auch wäre damit immer noch nichts für die Erkenntnis der Aetiologie gewonnen.

Hierher muss ich leider auch Michel's²⁶⁾ Ansichten über die Ozaena rechnen, wenn er dieselbe durchweg auf Nebenhöhlenerkrankungen zurückführen will, insbesondere auf die Keilbeinhöhle. Das begründet er noch besonders durch die Erfolge seiner Therapie, die seiner Ansicht nach sich gegen diese Nebenhöhlen richtet. Er liess nämlich seine Patienten einen Teil des durch eine Ballonspritze in die Nase eingeführten Wassers in derselben durch Verschluss der Nasenlöcher zurückhalten und dann den Kopf tief nach vorne beugen. Es soll dann die Flüssigkeit in die Nebenhöhlen, vor allem in Keil- und Siebbeinhöhlen, eindringen und diese ausschwemmen.

Dieser Vorgang ist aber durchaus nicht bewiesen, wenn auch Michel für das wirkliche Eindringen der Spülflüssigkeit in die Nebenhöhlen ein »bisweilen schmerzhaftes Gefühl im Kopfe, über den Augen, das langsame, einige Zeit nachher noch stattfindende Austräufeln der Flüssigkeit« als beweisend erachtet. Diese Symptome können ebensowohl erzeugt werden, durch Retention der Flüssigkeit in den Nasengängen, besonders zwischen mittlerer einerseits, oberer und unterer Muschel und Septum andererseits.

Auch dürfte der hypothetische Character der Annahme Michel's noch mehr erhellen, wenn man an die Versuche Neumann's²⁷⁾ denkt, der Doucheflüssigkeit unter 18 Fällen nur zweimal in die Kieferhöhle eindringen sah, wenn nicht eine Gegenöffnung bestand, deshalb, weil die in derselben enthaltene Luft nicht genügend Raum zum Entweichen neben dem Wasser hat und letzteres daher nur beim Vorhandensein zweier Oeffnungen, durch deren eine die Luft abfliessen könnte, einzufließen im Stande wäre.

Dagegen sind sehr beachtenswert die therapeutischen Erfolge Michel's, der eingestandenermassen zwar keinen einzigen Fall vollkommen heilen sah, dagegen nur durch die beschriebene Behandlung vollkommenes Verschwinden des Gestankes und sehr starke Secretionsverminderung erzielte. Der aus seiner Behandlung zu ziehende Schluss ist also jedenfalls der, dass dieselbe die beste bis jetzt bekannte Methode der Reinigung der Nase in all' ihren Schluchten und Engen darstellt.

Wenn ich nun die Michel'sche Annahme in ihrer Allgemeinheit zurückweisen muss, so stehe ich andererseits nicht an, meine Meinung dahin abzugeben, dass in der That eine grosse Reihe von Fällen, die heute noch unter den Sammelbegriff »Ozaena« subsumirt werden, Erkrankungen der Nebenhöhlen zuzurechnen sind. Vereinzelte Beobachtungen der Literatur, sowie eigene, sogleich zu erörternde Befunde, lassen das unzweifelhaft erscheinen, und ich halte es für ein Hauptverdienst von Michel, die Untersuchung in diese meines Erachtens durchaus fruchtbringende Bahn gelenkt zu haben. Dieses Verdienst wird durchaus nicht verringert dadurch, dass schon, wie Zuckerkandl²⁸⁾ anführt, Vieussens und Reininger der Theorie der Identität der »Ozaena« mit Erkrankungen der Nebenhöhlen gehuldigt haben, denn diese Autoren liegen wohl zu weit hinter uns zurück, als dass irgend ein Lebender aus denselben Anregung zu neuen Forschungen und Theorien gesucht haben dürfte, und auch Michel werden wohl diese Vorgänger ebenso unbekannt geblieben sein, als sie ohne Zuckerkandl's Reminiscenz auch uns heute noch wären. Obgleich nur Theorie, erscheint mir aber für unser Thema des ersten alten Autors Ansicht doch so interessant, dass ich sie auch hier nach dem Citat wiedergeben will:

»Pituitosi vero succi in sinubus supra recensitis congesti, vel ad narium cavitatem, vel patentem ad meatus, qui a naribus ad fauces tendunt, amendantur, sique contingat, ut propter nimiam crassitiem, vel nimiam lentorem, vel propter peculiare quoddam nasi, aut praedictorum sinuum conformationis vitium, in iis diutius retineantur, per diutinam, quam inibi contrahunt, moram, solum, quibus impraegnantur, vi fermentesendo putrescunt et narium foetorem producunt.«

Ein jedes Wort dieses Satzes ist so bedeutungsvoll, dass es unterstrichen werden müsste, denn es sind da Beobachtungen und Hypothesen, die in unserer Zeit gewonnen resp. producirt worden sind, in ausreichendster Weise antecipirt.

Ich will hier nicht noch mehr auf Zuckerkandl's und die von ihm befürwortete Ansicht B. Fränkel's²⁹⁾ über »Ozaena« und ihre Entstehung eingehen, sowenig wie auf die zahlreichen, mitunter recht abenteuerlichen Erklärungsversuche zahlreicher Autoren, die dieses dunkle Feld zu erhellen versuchten, da meiner Ansicht nach überhaupt auf allgemeine Erörterungen über »Ozaena« als ein ein-

heitliches Leiden verzichtet werden sollte. Denn Klarheit wird in all' den vorhandenen Wirrnissen nur dadurch geschaffen werden, dass man auf den Krankheitsbegriff »Ozaena«, verzichtet und dieselbe nur als Symptom gelten lässt.

»Ozaena«, das heisst Absonderung stinkender Borken aus der Nase, ist ein Symptom, dessen Entstehung die allerverschiedensten Ursachen zu Grunde liegen mögen, und welche in jedem Einzelfalle erst erforscht werden müssen. Damit, dass wir bloss wegen anderweitiger Aehnlichkeiten noch eine stinkende und »nicht stinkende« Stinknase, (denn was ist anders die durch Behandlung oder schon primär geruchlose »atrophische Rhinitis«) unterscheiden, dass wir eine einseitige und doch auf Allgemeinerkrankung, sei es der Nasenschleimhaut, sei es der Gesamtconstitution beruhende, »Ozaena« construiren, kommen wir doch gewiss weder in der Erkenntnis noch in der Therapie weiter, sondern stürzen uns in immer neue Verwirrung. Betrachtet man aber die »Ozaena« bloss als Symptom, analog dem Icterus, so klärt sich alles. Seit wir den Icterus auch in dunklen Fällen nicht mehr als genuin, spontan, oder wie immer die zur Verdeckung unserer Nichtkenntnis gebrauchten Namen lauten, bezeichnen, seit wir wissen, dass er keine Krankheit sui generis, sondern eine Erscheinungsform verschiedenster Grundleiden ist, hat jede Unklarheit aufgehört, denn man genirt sich dann auch nicht mehr, gegebenenfalls einen Icterus unbekannter, i. e. noch zu erforschender, Ursache aufzustellen. So thun wir am besten auch mit der »Ozaena«.

Es gibt eine Reihe von Krankheiten der Nase, die von der »Rhinitis atrophicans foetida« einen Teil der Symptome entlehnen, sei es den Gestank, sei es die Atrophie, die sich auch untereinander ähnlich sind, doch nicht so weit, dass auch der systemsüchtigste Classifier sie unter jenen Begriff einzureihen wage, Krankheiten, die in ihrer Einheitlichkeit oder ihrer Abhängigkeit von anderen auch heute noch nicht genügend präcisirt sind.

Diese alle scharf zu characterisiren, wird genügen, um sie dem Begriffe der primären Rhinitis atrophicans zu entziehen, denn diese Krankheitsbenennung ist auch nur eine Krücke, die unsere Unkenntnis der wirklichen Ursache stützen soll. Hat man in irgend einem Falle, der bis jetzt theils unter jene, symptomatisch ja sehr gute Bezeichnung »Ozaena«, theils unter die schon viel präjudicirlichere der »atrophischen Rhinitis« gerechnet wurde, vergeblich nach einer Ursache oder einer Einheitlichkeit der Erscheinungen gesucht, so wird man jedenfalls sich gegenüber aufrichtiger und den anderen klarer erscheinen, wenn man sagt, es sei das eine Stinknase (oder wenn man durchaus will: Ozaena) unbekannten Ursprunges. Ganz dasselbe gilt auch für die einfache Atrophie. Unsere in ätiologischer Klärung von Krankheitsbildern so weit vorgeschrittene Zeit sollte uns doch endlich auch einmal zur Einsicht bringen, dass

es keine einzige pathologische Veränderung ohne ein äusseres ursächliches Moment, welcher Art immer, gibt und es sollte uns daher der Mut erwachsen, unbekannten Krankheitsbildern gegenüber offen zu sagen: wir wissen ihre Ursache nicht, anstatt irgend ein rätselhaftes Agens zu supponiren.

Wenn ich diese Allgemeinbetrachtungen auf unser Thema anwende, so ergibt sich, dass wir ohne Voreingenommenheit an jeden Fall von Stinknase heranzugehen haben und in erster Linie zu untersuchen, woher das Secret kommt.

Ich bemerkte schon, dass das, nicht bloss theoretisch, wie von Michel, sondern praktisch insofern geschehen ist, als einzelne Autoren den Ursprung des Secretes mit Bestimmtheit in den Nebenhöhlen fanden. Um da den Namen des schon getauften Kindes zu retten, hat man gesagt, ja, das sind eben Nebenhöhlenerkrankungen, das hat ja mit der Ozaena gar nichts zu thun, denn die ist eben was ganz besonderes. Es ist aber, besonders für den Patienten, höchst gleichgiltig, ob seine Stinknase eine »schulgerechte Stinknase« oder eine falsche ist, die Hauptsache ist die durch den Nachweis localer Erkrankung gegebene Möglichkeit, zu heilen. Schäffer ist nun bisher der einzige gewesen, der »Ozaena« durch Behandlung von Nebenhöhlen geheilt und damit den ätiologischen Zusammenhang in seinem Fall bewiesen hat, die anderen Autoren haben letzteren nur behauptet, weshalb gegen ihren Befund immer noch der Einwurf erhoben werden konnte, dass die Nebenhöhlen nur secundär oder wie Zuckerkandl³⁰⁾ meint, miterkrankt gewesen seien. Dass dem nicht so sei, dass Nebenhöhlenerkrankungen wirkliche Ursache von Bildern, die man als Ozaena, als Rhinitis atrophicans foetida, anzusprechen gewohnt ist, sein können, beweisen erst Schäffer's und meine nachfolgenden Beobachtungen von Heilung der »Ozaena«-Symptome nach Beseitigung von Nebenhöhleneiterung. (An diesen thatsächlichen Nachweisen würden wohl auch die theoretischen Bedenken Walb's³¹⁾ nichts ändern, auch wenn sie weniger hinfällig wären, als sie es in der That sind.) Ob es ausser diesen noch Fälle anderer Aetiologie gibt, weiss ich nicht, möchte es aber, im Gegensatze zu Michel, für nicht unwahrscheinlich halten, in Anbetracht der Polymorphie des Leidens und der mehrfachen negativen Leichenbefunde, obgleich ich, seit ich auf diese Verhältnisse achte, noch keinen anders begründeten Fall gesehen habe. Doch kommt bei uns in München der Symptomencomplex der »Ozaena« verhältnismässig sehr selten zur Beobachtung, daher ist mein Material in dieser Richtung zu dürftig, um zu irgend welchen weitergehenden Schlüssen zu berechtigen.

Warum das in anderen Gegenden, besonders in Norddeutschland, in Oesterreich etc., wo ich sehr viele Fälle sah, anders ist, weiss ich nicht und wäre es auch unnütz, darüber jetzt Hypothesen zu bauen.

Ich gehe nun auf die Einzelbeobachtungen ein.

Soviel ich sehe, ist Goodwillie³²⁾ der erste, der nach Michel hervorhebt, dass der Catarrh des antrum maxillare, ebenso wie Necrose der unteren Nasenmuschel (?) eine der Entstehungsursachen für das unter dem Namen »Ozaena« bekannte Leiden sei. Doch findet sich, wenigstens im Referat, keine Bemerkung, ob dieser Zusammenhang mit Sicherheit von dem Autor im Einzelfall constatirt wurde, es lässt sich das nur aus seinen Worten vermuten.

Dann berichtet Thudichum³³⁾, er habe Ozaena durch Entfernung der einen mittleren Muschel geheilt. Dieses Factum erschien dem Referenten (Semon) damals noch so unwahrscheinlich, dass er den Satz mit einem Fragezeichen versah und »es dahin gestellt liess, ob der Vortragende die ihm in den Mund gelegten, teilweise recht eigentümlichen Angaben wirklich gemacht hat, oder ob die Darstellung des Berichterstatters in dem genannten Journale eine incorrecte ist.« (Der Bericht in der »Méd. Press and Circular« war nämlich nach einem Vortrage Th.'s verfasst.)

Die Angabe ist ja allerdings recht dürftig, doch da der Vortrag über Krankheiten der Siebbeinzellen handelte, dürfen wir ruhig annehmen, dass eine Caries derselben vorgelegen habe und ich werde in folgendem zeigen, dass uns die Angabe Thudichum's heute nicht mehr so verwunderlich erscheinen braucht, als damals dem Referenten.

Schäffer³⁴⁾ berichtet unter Nr. 34 über ein 26 jähriges Fräulein: »Leidet seit Jahren an Ozaena. Alle Anzeichen wiesen darauf hin, dass die Eiterung hauptsächlich aus den Keilbeinhöhlen stamme. Ich eröffnete zuerst die linke und ein Jahr darauf die rechte mit dem glänzendsten Erfolge. Patientin war nach zwei Jahren von ihrem lästigen Leiden befreit.«

Das ist die erste präzise, wenn auch leider nur sehr kurze Angabe über Ursprung von »Ozaena« aus Nebenhöhlenerkrankungen, es ist zugleich der erste Fall genauer Mitteilung von Heilung dieser Krankheit.

Es ist nur zu bedauern, dass Schäffer nicht das nötige Gewicht auf die Tragweite des mitgeteilten legte, was schon damals zu intensiveren Forschungen angeregt haben müsste. Nichts destoweniger lenkte sich die Aufmerksamkeit derer, die sich überhaupt genauer mit Nebenhöhlenerkrankungen beschäftigten, ganz von selbst nach und nach mehr auf den Zusammenhang derselben und der »Ozaena«.

Ziem³⁵⁾ sprach, ohne concrete Beobachtungen allerdings, die Vermutung aus, dass auch Ozaena mitunter wohl auf Nebenhöhlenerkrankungen zurückzuführen sei.

Guye³⁶⁾ teilte dann auf der 59. Versammlung deutscher Naturforscher und Aerzte zu Berlin mit, dass er in mehreren Fällen von

chronischem und von acutem Empyem der Highmorshöhle, welche oft nur das Symptom der Ozaena zeigten, das Antrum angebohrt habe, und zwar in einigen Fällen mit sehr gutem Erfolge.

Dagegen citirte Schlesinger in derselben Sitzung vier Fälle von Operation bei Rhinitis atrophicans foetida an drei Patientinnen, wo jede Spur Eiter im Antrum fehlte und jeder Erfolg ausblieb. Die anderen Nebenhöhlen scheinen, entsprechend der geringen Sorge, die man damals noch in weiten Kreisen um dieselben trug, auch jetzt noch vielfach trägt, gar nicht untersucht worden zu sein.

Luc³⁷⁾ veröffentlichte dann einen Fall von »*abcès fétide du sinus maxillaire gauche simulant un ozène*«. Man sieht aus dem Ausdruck »*simulant*«, wie begriffsverwirrend dieser Name Ozaena, diese Einsetzung eines Symptom's als Krankheitsbegriff gewirkt hat. Eine Stinknase kann doch nicht vorgetäuscht werden, sie ist absolut vorhanden, solange der Gestank eben in der Nase entsteht. Aber Luc wollte auch gar nicht das ausdrücken, sondern meinte unter Ozaena, wie das eben leider üblich ist, einen weder von ihm, noch von irgend jemand bisher genügend definirten Krankheitsprocess und es ist aus der allgemeinen Bezeichnung ebensowenig bei ihm, als sonst bei jemandem, der diesen Namen gebraucht, zu ersehen, ob in seinem Falle es sich blos um Gestank der Nase oder um ausgesprochene Borkenbildung oder auch um Atrophie des Naseninneren gehandelt habe. Wie dem nun auch sei, eine Folgerung lässt sich aus seiner Angabe ziehen: es war ein Patient, dessen Leiden man vulgär als Ozaena bezeichnete und welches in der That auf einem Antrumempyem beruhte.

Desprès³⁸⁾ berichtet über einen Fall von Fistelbildung der Kieferhöhle. Dieselbe wurde von Demarquay künstlich geschlossen und darauf entstand, durch Retention des Secretes, »Ozaena«.

Gegen alle diese Mittheilungen wird man nun wieder den Einwurf erheben können, das seien eben Nebenhöhleneiterungen gewesen, die darum kein Anrecht auf die Bezeichnung »Ozaena vera« haben. Ganz recht, was aber dann mit denjenigen Fällen, die als Ozaena kurzweg bezeichnet und »behandelt« werden, denen aber in Wahrheit vielleicht in nicht geringer Anzahl eine Nebenhöhleneiterung zu Grunde liegt, ohne jemals erkannt zu werden? Man wird dann wenig Licht in das noch so dunkle Gebiet bringen, wenn man gerade die ätiologisch geklärten Fälle aus dem System ausschliesst und in demselben nur die, vielleicht nur zufällig durch Mangel an genauer Beobachtung unaufgeklärten belässt. Die Identität der als Nebenhöhleneiterungen erkannten Fälle mit der »Ozaena« wird übrigens wohl dadurch am besten illustriert, dass fast alle die Fälle stinkender Borkenbildung infolge Nebenhöhleneiterungen, die ich in Händen gehabt habe, vorher von anderen Spezialisten behandelt und zwar als Ozaena bezeichnet worden waren.

Indem ich also ganz dahingestellt lasse, ob es auch eine nur durch chronischen Catarrh der Gesamtschleimhaut oder auf Grund primärer Hypertrophie oder wie sonst immer zustandegekommene Atrophie und stinkende Borkenbildung in der Nase gebe, fahre ich fort, in nachfolgendem durch eigene Beobachtungen zu erweisen, dass derartige Veränderungen in concreten Fällen durch Eiterungen in Nebenhöhlen verursacht und unterhalten worden sind.

XIV. Beobachtung.

„Ozaena.“ Heilung durch Behandlung mehrerer Nebenhöhlenempyeme.

Mein erster Fall betrifft eine 37jährige Dame, den ich damals, September 1890, noch mit der Bezeichnung »Ozaena« im Journal eingetragen finde. XIV. Beobachtung.

Seit der Kindheit litt sie an Eiterung aus der Nase, die seit vier bis fünf Jahren fötiden Charakter angenommen hat. Es bilden sich weiche Borken, die nur mittels Ausspülen der Nase entfernt werden können und nach deren Entfernung die Nase geruchfrei wird. Subjectiv besteht Anosmie. Ein Teil der Borken gelangt auch in den Rachen und muss von da, morgens besonders, unter mühsamem Würgen, herausbefördert werden. Der Kopf ist fortwährend eingenommen ohne besonderen Schmerz. Starkes Trockenheitsgefühl im Halse.

Die Untersuchung zeigt beiderseits durch Atrophie der unteren Muscheln sehr erweiterte untere Nasengänge, belegt mit vorwiegend links angehäuften Eiterborken. Beide mittleren Muscheln sind verkürzt, doch stark verbreitert, berühren beiderseits eng das Septum. Die linke ist nach unten noch so ausgedehnt, dass sie in Mitte der Nase den unteren Nasenraum ebenfalls fast verschliesst, daher Atmung links fast unmöglich. Dabei ist die Schleimhaut blassrosa, teils kleinkörnig, teils lappig degeneriert, ausserordentlich morsch, so dass die Sonde unter Blutung bei leichtem Drucke schon sie durchdringt. In den Choanen ist das Bild fast normal, nur dass alles, auch die mittleren Muscheln, atrophisch ist. Die hintere Rachenwand zeigt firnissartigen dünnen gelben Secretbeleg, unter dem die Schleimhaut blass und atrophisch ist.

Nach Entfernung der Borken aus der Nase sieht man deutlich flüssigen Eiter sich beiderseits zwischen mittlerer Muschel und Septum, links auch vom oberen und äusseren Teil der mittleren Muschel hervordrängen.

Der Tumor, den das Vorderende der mittleren Muschel links bildete, wurde mit der heissen Schlinge abgetragen. Trotzdem dauerte die Eiterung gleichmässig fort, wurde aber nach Weihnachten immer noch foetider. Der Tumor wuchs nach. Die Sonde gelangte jetzt durch den sehr dünnen Knochen der Muschel hindurch in eine Höhle, aus der sich sofort stinkender Schleimeiter entleerte. Diese Höhle, es handelte sich also um eine Knochencyste der mittleren Muschel, wurde nun breit eröffnet. Die Eiterung daselbst versiegte, dauerte aber im übrigen unvermindert fort.

Nun wurde die ganze Vorderhälfte der mittleren Muschel, deren Knochen durchweg cariös war, mit einer Knochenzange (auf die Operationstechnik werde ich später eingehen) abgetragen und dabei weiter Caries und Empyem der vordersten, obersten Siebbeinzellen gleich unter der Stirnhöhle gefunden. Diese wurden ausgekratzt und tamponiert, die Secretion verringerte sich, ohne jedoch aufzuhören. An der Stelle, wo die mittlere Muschel dem Septum angelegen hatte und die jetzt freigelegt war, zeigte sich eine rauhwandige Perforation, die auf der rechten Seite durch die mittlere Muschel noch verdeckt wurde.

Neue Sondirung zeigte Verbreitung der Eiterung auch noch über den Rest der linken mittleren Muschel, da überall aus den Knochen derselben sich Eiter entleerte. Daher wurde auch dieser abgetragen. Trotzdem bestand die Eiterung noch fort und es zeigte sich jetzt deutlich ihr Ursprung an der Aussenwand der linken Nasenhöhle aus dem hiatus semilunaris. In der Tat ergab eine Probepunction Eiter in der Kieferhöhle.

Am 22. Mai 1891 eröffnete ich daher dieselbe in Narcose von der fossa canina aus. Es entleerte sich furchtbar stinkender käsiger Eiter; die von Granulationen besetzte Wand wurde ausgekratzt und mit Jodoformgaze tamponirt.

In den nächsten vier bis fünf Tagen sistirte nun die Eiterung vollständig, dann stellten sich wieder leichte Borken in der Nase ein, während die Kieferhöhle ganz leer und trocken blieb.

Trotzdem begann die Eiterung wieder aufs neue und es zeigte sich, dass dieselbe noch aus der Keilbeinhöhle und aus einem haselnussgrossen, nach oben an die Orbita, nach vorne fast an die Nasenwurzel angrenzenden Hohlraum, der vordersten orbitalen Siebbeinzelle, unterhalten wurde. Infolge von Infection von diesen aus begann auch die Kieferhöhle, sobald der Tampon gelockert wurde, wieder fötiden Eiter abzusondern.

Wollte ich alle Einzelheiten der Befunde und weiteren Behandlung anführen, würde dieser Bericht die doppelte Grösse erreichen, genug: in Narcose entfernte ich noch sämtliche Knochen- und Weichteilpartien, die irgendwo Unebenheiten hervorbrachten, hinter denen Eiter stagniren konnte, eröffnete besonders breit die Keilbeinhöhle und den beschriebenen Hohlraum und entfernte dann nach oberflächlicher Abheilung der Wunden die Tampons der Kieferhöhle, die bisher alle paar Tage gewechselt worden waren, drainirte dieselbe mit Gummidrain und liess durchspülen.

Die Patientin blieb dann lange Zeit aus und kam mit Foetor wieder, nachdem derselbe schon lange Zeit verschwunden gewesen war.

Die Kieferhöhle war neuerlich inficirt, wurde jedoch durch geeignete Mittel (worüber später) bald wieder trocken gelegt.

Mai 1892 bei einer Wiedervorstellung zeigte sich die Kieferhöhle leer (Patientin spritzte nur alle paar Tage aus Vorsicht noch durch), in der Nase befanden sich noch einige dünne, theils flüssige, theils vertrocknete Eiterbeläge ohne jeglichen Geruch, die von der Patientin alle Tage leicht durch eine Nasendouche entfernt werden können und die, wie sehr deutlich zu sehen, herkommen aus noch nicht überkleideten Wunden des Knochens am unteren Rande der Kieferhöhlenmündung und an der Keilbeinhöhle. Die Nase ist aber immer durchgängig für Luft, aus dem Rachen kommt gar kein Secret mehr, so dass dort auch die lästige Trockenheit ganz aufgehört hat und der Gestank, wie gesagt, ist ganz verschwunden. Der Kopf ist vollkommen frei und der Allgemeinzustand hat sich ganz wesentlich gehoben, so dass die früher sehr magere Dame jetzt eine ganz beträchtliche Rundung gewonnen hat.

Zu diesem Fall ist noch ausdrücklich zu bemerken, dass abgesehen von den Ausspülungen der Nase und der Kieferhöhle mit dünner Sodalösung und Application von Jodoformgazetampons auf die frischen Wunden keinerlei arzneiliche Einwirkung auf die Nasenschleimhaut selbst stattgefunden hat, so dass die erzielten Wirkungen ebenso wie die vorher bestandene fötide Borkenabsonderung einzig und allein auf die Erkrankung und Behandlung der Nebenhöhlen zurückzuführen waren.

Recht eclatant zeigte sich dieses Verhältniss auch in folgender

XV. Beobachtung.

„Ozaena.“ Heilung durch Behandlung mehrerer Nebenhöhlenempyeme.

XV. Beobachtung.

Herr J. M., 31 Jahre alt, leidet seit seiner Kindheit, also mindestens seit 25 Jahren an Verstopfung der Nase, welche bedingt ist durch Absonderung foetider Borken, welche nur mit grösster Mühe und nach vielem Douchen teilweise entfernt werden können, besonders aus der rechten Seite. Häufig starke Kopfschmerzen, immer ist der Kopf wenigstens eingenommen, niemals vollkommenes Wohlbefinden.

Totale Anosmie. Patient war in der Behandlung zweier Fachcollegen gewesen, von denen der eine ihm Gottstein'sche Tampons einführte, der andere ihn mit Massage der Nasenschleimhaut behandelte, beide unter dem Gesichtspunkte: »Ozaena«. Die rechte Nasenseite war angefüllt mit einem compacten, furchtbar stinkenden grüngrauen Ballen, der nur nach mehrmaliger Durchspritzung mühsam mit der Pincette entfernt werden konnte. Dann zeigte sich die rechte Nasenhöhle sehr weit, einerseits durch starke Deviation des Septum nach links, andererseits durch eine so hochgradige Atrophie sämtlicher Muscheln, besonders aber der unteren, dass die Choane fast in vollem Umfange, ausser nach aussen, übersehbar, den Blick in die Tubenmündung gestattete und oben die vordere Keilbeinwand ganz freilag. Links war die Atrophie nur ganz gering, auch nur einige lockere Borken vorhanden. Die Schleimhaut der rechten Seite und im Rachen hat trockenen firnissartigen Glanz, blutet leicht bei Berührung. Dieselbe wurde sorgfältigst von jeder Spur von Secret gereinigt und am folgenden Morgen wieder untersucht. Da war das ganze Naseninnere austapeziert mit einem dünnen, schleimigeitrigen überall gleichmässig verteilten, schon antrocknenden Belage. Es war ungemein schwer zu constatiren, dass derselbe an einzelnen Stellen frischer war, während die übrigen auch in den tieferen Schichten schon die Vertrocknung weiter vorgeschritten zeigten. Dies festzustellen wurde besonders dadurch erschwert, dass auch bei der leisesten Berührung mit der Pincette behufs Abhebens der Belege es blutete. Es ist daher auch erst in einer Reihe von Beobachtungen gelungen, den Ursprung der Secretion aus den verschiedensten Stellen aufzufinden. (Die unendliche Mühe, die es mich in diesem wie in vielen anderen Fällen gekostet hat, herauszubekommen, dass nur circumscribte Partien des Naseninneren secernirten, lässt es mir nicht erstaunlich erscheinen, dass so sehr häufig eine localisirte Eiterung nicht als solche erkannt, sondern für eine diffuse Blennorrhoe angesehen wird. Und hier handelte es sich um eine hochgradig atrophische Nase mit gutem Einblick. Wenn dieser aber noch behindert ist, dann häufen sich die Schwierigkeiten noch mehr.)

Wie dem nun auch sein mag, kurz, es gelang mir, mich bald zu überzeugen, dass ein Teil des Secretes an der Grenze der mittleren und unteren Muschel erzeugt werde, wo sich auch rauher Knochen fand. Eine Probepunktion vom unteren Nasengange aus, durch auffallend mürben Knochen hindurch, mit nachfolgender Durchspülung der Kieferhöhle förderte einen Schleimeiterpropf zu Tage.

Zwei Tage darauf, nachdem abermals Tags vorher die Nase gründlichst gereinigt worden, zeigten sich wieder sehr grosse Mengen halbfester Borken und flüssigen Eiters in derselben. Am frischesten erschien letzterer wieder an der cariösen Stelle an der unteren Muschel und ausserdem über der Choane in der Keilbeingegend; dort konnte ich nun auch in die Keilbeinhöhle gelangen.

Am folgenden Tage wurde der am unteren Ende gelegene Zugang zu derselben kräftig erweitert, worauf am nächsten Tage in der Nase sich Blutkrusten fanden, deren hinteres Ende aus Eiter Schleim gebildet war, zum noch besseren Beweise des Herstammens der letzteren aus der eröffneten Höhle.

Eine Woche darauf meisselte ich die Kieferhöhle auf, von der fossa canina aus, wobei sich der Knochen innen glatt erwies und nur median und oben Granulationen abgekratzt werden mussten. Der Zugang in die Nase aus der Höhle war sehr breit. Nachdem durch Tampons diese und die Keilbeinhöhle trockengelegt waren, dauerte doch die Borkenbildung noch an. Nun fand sich noch ganz oben am Nasendach zwischen mittlerer Muschel und Septum, nackter, teilweise cariöser Knochen mit anhaftendem Eiterbelage.

Nachdem auch diese Stelle vorläufig durch Auskratzung und Tamponade unschädlich gemacht war, war der bis dahin 25 Jahre andauernde Gestank verschwunden, nach einer ausschliesslich auf die Nebenhöhlen gerichteten Behandlung von dreiwöchentlicher Dauer.

Es zeigte sich jedoch immer noch Eitersecretion, wenngleich ungemein vermindert in der Quantität.

Da wies der Umstand, dass die Tampons der Keilbeinhöhle vollkommen trocken blieben, soweit sie in derselben gelegen waren, am vorderen Ende jedoch Eiterbelag trugen, auf die hinteren Siebbeinzellen hin. In der Tat fand die Sonde, die jetzt besser nach hinten vordringen konnte, auch in den hinteren Partien der mittleren Muschel rauhen Knochen, worauf ein grosser Teil derselben, deren Schleimhaut granuliert aussah, entfernt und so das Siebbeinlabyrinth breit eröffnet wurde. Das geschah in solchem Umfange, dass der hiatus semilunaris vollkommen frei dalag, so dass der Kieferhöhlentampon gut gesehen werden konnte.

Später musste auch noch die knöcherne Scheidewand zwischen den mittleren und hinteren Siebbeinzellen abgetragen, diese Höhlen in eine einzige grosse und flache Mulde verwandelt werden, da daselbst sich immer wieder Neigung zur Eiterverhaltung zeigte. Schon vorher aber, fünf Wochen nach Beginn der Behandlung, hatte sich der Geruchssinn, der viele Jahre lang verloren gewesen war, wieder einzustellen begonnen. Was jetzt und die folgende Zeit noch an Beschwerden bestand, beschränkte sich auf eine, immer sehr leicht, teils durch Schneuzen, teils durch Douche zu entfernende Bildung dünnerer, bald nur blattartig werdender gelber, nie mehr riechender Borken, denn es dauerte auch nicht mehr lange, dass der Kopfschmerz ganz aufhörte; die Nasenatmung wurde natürlich durch den Mangel jener grossen Borkenmassen, die vorher die Nase verstopften, ganz frei, das Allgemeinbefinden hob sich derart, dass Patient sich nach seiner Angabe wie »verjüngt fühlte«.

Bis zu einer Dauer von vier Monaten seit Anfang der Behandlung war es noch notwendig, von Zeit zu Zeit Granulationen zu beseitigen, oder kleine Knochenspannen, die im Wege standen, abzutragen, noch nicht aufgefundene Knochengeschwüre auszukratzen. Sonst beschränkte sich die Therapie darauf, die übrigens nach mehreren Wochen fast ganz trockene Kieferhöhle durch den Patienten selbst zur Vermeidung von Reinfektion täglich ausspülen zu lassen.

Später stellte er sich auch noch alle acht bis vierzehn Tage vor, wobei immer bald hier bald dort einmal eine kleine Nachhilfe nötig war, insbesondere musste später noch einmal die rasch zugewachsene Keilbeinhöhle weit eröffnet werden, auch einige kleine Knochenhöhlen im obersten Siebbeinbereich erforderten weite Spaltung ihrer Ausgänge, dann vernarbte langsam alles mehr und mehr.

Zu der Ueberkleidung der vielen blossgelegten Knochenpartien brauchte es allerdings lange Zeit.

Ein Jahr nach Beginn der Behandlung erhob ich folgenden Befund: Die rechte Nase sehr weit, ausgekleidet von zwar dünner, doch feucht glänzender Schleimhaut. Am Nasenboden ein dünner, halbtrockener geruchloser Eiterbelag, Septum, Nasendach und Muschelreste frei. Ein solcher dünner Belag wird noch täglich mittels Aufschnupfens von Wasser entfernt. Die Kieferhöhle ist seit etwa zwei Monaten ganz geschlossen, nachdem die Ausspülungen seit sehr langer Zeit nichts mehr zu Tage gefördert hatten. Die minimale Secretion stammt nur noch von der nicht ganz überkleideten Stelle an der unteren Muschel her. Linke Nase frei. Kein Kopfschmerz, vollkommene Euphorie, Geruchssinn sogar für Blumen entwickelt.

Auch hier war ausser der chirurgischen Behandlung keine allgemeine der Nasenschleimhaut angewendet worden, die notwendigen Ausspülungen geschahen nur mit gekochter dünner Sodalösung.

Von Interesse für unser Thema ist auch folgender Fall:

XVI. Beobachtung.

„Ozaena.“ Heilung nach Entfernung eines Sequesters der Keilbeinhöhle.

XVI. Beobachtung. Herr M. L., 28 Jahre alt, bemerkte seit acht Jahren vermehrte Absonderung aus der Nase. Seit vier Jahren nahm dieselbe die Form zähhaftender trockener

schwarzgrüner Borken von so starkem Gestanke, dass er Gesellschaft meiden musste, an, welche jedoch nur aus der linken Seite herausgeschneuzt wurden. Ausserdem war er besonders Morgens durch das Loswürgen gelben zähen Secrets aus dem Rachen sehr gequält. Im Anfang dieser Zeit bestanden häufig Kopfschmerzen, zuletzt war nur mehr Eingenommenheit des Kopfes vorhanden. Geruch und Geschmack waren vermindert, die Stimme schon seit Jahren heiser. — Von einem Specialcollegen und einer Autorität unseres Faches war die Diagnose »Ozaena« gestellt worden. Die Behandlung desselben auf alle mögliche Weise während der letzten zwei Jahre war fruchtlos geblieben.

Der kräftig gebaute Mann zeigte an der hinteren Rachenwand zähe, festhaftende, gelbe Eitermassen, die nach oben sich gegen die linke Choane hinstreckten. Die Schleimhaut darunter war atrophisch, im Kehlkopfe dagegen aufgelockert und gerötet. In der linken Nasenseite floss halbeingetrockneter Eiter, ohne besonderen Geruch, an der Medianseite der am Septum sehr enge anliegenden, im übrigen ganz normal aussehenden mittleren Muschel, herab. Der hiatus semilunaris war frei.

Die entlang der mittleren Muschel zwischen dieser und dem Septum eingeführte Sonde stösst in einer Entfernung von 9,8 cm vom Naseneingange auf rauhen Knochen, den Hintergrund einer als etwa haselnussgross abtastbaren Höhle: der Keilbeinhöhle. Dieselbe ist ganz unempfindlich gegen die Betastung, der Zugang hinter der mittleren Muschel sehr weit, ohne jedoch bei der Enge der Nase (das Septum war leicht nach links abgebogen) sichtbar zu sein.

Nach einigen Tagen der Beobachtung, während welcher noch kein foetides Secret zu erlangen war, konnte ich endlich zwischen mittlerer Muschel und Septum eine kleine graugrüne Borke entfernen, der ein furchtbarer, häringlakenartiger Gestank anhaftete. Sogleich wurde nun die Höhle mit dem scharfen Löffel ausgekratzt und dabei ein kleiner Partikel gelockert, der jedoch wegen der sofort einsetzenden heftigen Blutung, welche Tamponade erforderte, nicht zu Gesicht gebracht werden konnte. Es wird nicht verfehlt sein, diesen Partikel als einen Sequester aufzufassen, da von diesem Momente an der furchtbare Gestank aufhörte und nachträgliche Messungen der Höhle eine um 1 mm weitere Entfernung des Grundes derselben vom Naseneingange ergaben, als zuerst, dieser Grund sich dann auch glatt anfühlte. Sofort verminderte sich auch die Schleimeiterbildung im Rachen; jedoch dauerte dieselbe immerhin noch an.

Da nach einigen Wochen die Keilbeinhöhle selbst ganz trocken gefunden wurde, musste noch ein weiterer Herd für jene Absonderung bestehen. In der That wies die Sondirung einen solchen in einer Eiter enthaltenden Höhle hinten oben an der Aussenseite der mittleren Muschel nach, entsprechend den hintersten Siebbeinzellen.

Auch diese wurde ausgekratzt, später noch der Zugang zu ihr und der Keilbeinhöhle mittels schneidender Knochenzange stark erweitert, so dass das Secret guten Abfluss hatte. Der Effect war, dass binnen kurzer Zeit der Rachen ganz secretfrei wurde, und drei Monate nach dem letzten Eingriffe konnte ich constatiren, dass auch vorne in der Nase keine Secretion mehr zu sehen war. Der Kopf war schon seit längerer Zeit vollkommen frei.

Diese charakteristischen Fälle mögen genügen, da ich nicht durch zu weit ausgespinnene Casuistik ermüden möchte. Ich ver füge jedoch noch über eine Reihe ähnlicher Beobachtungen, so besonders einen Fall doppelseitiger, stark stinkender Borkenbildung mit scheinbarer Atrophie, die, im Gefolge eines Typhus vor acht Jahren entstanden, auf ausgebreitete Caries und Eiterbildung in beiden Keilbeinhöhlen und Siebbeinen und der linken Kieferhöhle zurückgeführt werden konnte, ferner eine doppelseitige Atrophie mit foetiden Borken, deren Ursprung aus der frei vorliegenden Keil-

beinhöhlenmündung unmittelbar zu constatiren war, und ähnliche. Die ausführlich berichteten genügen aber wohl, um die Identität gewisser Fälle von Nebenhöhlenempyemen mit »Ozaena« und die Heilbarkeit solcher Formen zu beweisen.

Die Rhinitis atrophica sine foetore anlangend, muss ich mich auf frühere Beobachtungen, aus der Zeit, als ich den oberen Nebenhöhlen noch nicht so genaue Aufmerksamkeit widmete, beziehen, da in letzter Zeit mir keine derartigen Fälle mehr untergekommen sind. Es scheint mir, wenn ich da meine Erinnerungen recapitulire, als ob diese Erscheinungsform hauptsächlich auf zwei Ursachen beruhe, einmal auf abgelaufenen, durch Verödung zum Abschluss gekommenen Nebenhöhlenempyemen, anderemale auf protrahirten, in der Jugend entstandenen diffusen eitrigen Catarrhen der Nase und endlich auf Resten syphilitischer Entzündung. Zu letzterer Annahme drängt mich die Beobachtung, dass grosse Defecte der Muscheln derart vernarben können, dass später dieselben einfach atrophisch erscheinen, ohne doch im wesentlichen andere Formen darzubieten, als vorher, abgesehen von der Verkleinerung. Dies habe ich ganz besonders schön beobachten können dort, wo ich selbst Muscheln ganz oder partiell abgetragen habe. Speciell denke ich eines Falles von Tuberculose der Nasenschleimhaut, die die untere linke Muschel derart ergriffen hatte, dass ich genötigt war, dieselbe, Knochen und alles, fast bis ganz hinten, mit der Knochenzange abzutragen. Nach der Verheilung hätte ich ohne Kenntniss meines Eingriffes niemals erkennen können, dass ein solcher stattgefunden hatte, denn es hatte sich die restirende Schleimhaut wieder derart formirt, dass eine atrophische untere Muschel vorzuliegen schien. Aehnliches, wenn auch nicht so ausgeprägt, sah ich noch öfter. (Auch Walb³⁹) konnte »einen Defect am Knochengerüste nirgendwo constatiren, ebensowenig, dass ein Knochenstück entfernt worden,« an einem Patienten, dem ein anderer Arzt Knochen ausgebrochen hatte.) Ausserdem weisen auf Syphilis als Ursache der Atrophie gewisse, an der mittleren Muschel vorzugsweise auftretende Wucherungen hin.

Nach Ablauf einer Nasensyphilis ist es nicht selten, blasse, brüchige, leicht gekörnte oder auch glatte, bald lappige, bald mehr kugelige Geschwulstbildungen, meistens der Schlinge zugänglich in der Nase zu sehen. Dieselben bestehen ausser aus Wucherungen von Bestandteilen der Schleimhaut, besonders der Schleimdrüsen, meistens aus einer starken, kleinzelligen Wucherung von dem Aussehen eines Medullarsarcoms.

Solche Geschwulstbildungen konnte ich auch in zwei oder drei Fällen von scheinbar primärer Muschelatrophy constatiren, Fälle,

die nur deswegen, weil das Septum intact war, sich nicht als syphilitische bezeichnen liessen. Denn in der That lassen nur diese letzteren Defecte eine stricte Unterscheidung für manche Fälle abgelaufener Syphilis zu, so dass beim Anblick mancher Nase man sich sagen muss, ohne die Löcher der Scheidewand (falls nicht noch sonstige für Syphilis charakteristische Residuen, wie Löcher im Gaumen etc. vorliegen) wäre es nicht möglich, die Weite der Nase als durch Muschelulceration entstanden, zu erkennen.

Wenn in solchen »atrophischen« Nasen noch Borkenbildung besteht, ist dieselbe leicht verständlich dadurch, dass der Luftstrom zu weiten Raum hat, als dass er, noch dazu bei seiner verminderten Geschwindigkeit, überall das Schleimhautsecret mitnehmen könnte. Dasselbe bleibt liegen, zersetzt sich auch und reizt dadurch zur Eiterung, daher auch diese Borken immer aus Eiter bestehen. Sie riechen aber nicht und das erkläre ich mir daraus, dass sie in der stark ventilirten Nase frei liegend, austrocknen, bevor wirkliche Fäulnis in ihnen zu Stande kommen kann. So findet man auch sehr häufig in den durch Syphilis erweiterten Nasen den Nasenboden und das Septum, vorzugsweise aber die hintere Rachenwand mit zähem, grüngelbem Secrete ohne Geruch bedeckt.

Wo dasselbe aber, und das ist ja auch nichts seltenes, stinkt, da kann man sicher sein, dass es sich nicht bloss um eine secundäre Atrophie, um einen ganz abgelaufenen Process handelt, sondern dass nekrotischer Knochen in der Nase oder ihren Nebenhöhlen steckt. Es lohnte sich, wegen zu reichlichen, wohl jedem Rhinologen zur Verfügung stehenden Materials, nicht, hierfür Beispiele anzuführen, es muss nur ausgesprochen werden, dass mir noch kein Fall stinkender Borkenbildung nach Ausheilung syphilitischer Nasengeschwüre untergekommen ist, in dem nicht dieser Nachweis auch dadurch zu führen gewesen wäre, dass der Gestank, auch wenn die Borkenbildung nicht aufhörte, nach Entfernung von Sequestern oder Auskratzung morscher Knochenpartieen wich.

Es lohnt sich aber, dies ausdrücklich hervorzuheben, weil vielfach solche »syphilitische Ozaenen« unablässig weiter durch specifische Kuren und Nasendouchen gequält werden, natürlich ohne irgend welchen Nutzen, bis sie endlich einmal in eine Hand geraten, die die, nebenbei gesagt, unglaublich vernachlässigte Sondirung vornimmt (um gar nicht von einfacher Ocularuntersuchung, die oft schon zum Ziele führt, zu reden). Dann findet man leicht die wahre Ursache des Gestankes und kann diesen schnell beseitigen.

Nach meinen Erfahrungen stinkt das Nasensecret überhaupt sehr selten durch Zersetzung desselben in Folge längeren Stagnirens, sondern deswegen, weil es von Orten herkommt, an denen Fäulnis in nekrotischen Knochen resp. Weichteilen stattfindet und von dort den Gestank mitbringt. Die Stagnationsfäulnis dürfte wohl nur in

der Kieferhöhle stattfinden, in der Keilbeinhöhle habe ich sie noch nie bemerkt und bei Siebbein- oder Stirnhöhleneiterungen ohne tiefere Knochenaffectionen ist sie immer auszuschliessen.

Es ist das auch mit ein Grund, warum ich glaube, dass jene Erscheinungen, die man gegenwärtig noch unter den Collectivbegriff »Ozaena« fasst, ihre Existenz nicht einer primären Atrophie und dadurch bedingten Secretstauung in der Nase selbst verdanken, sondern, dass sie über kurz oder lang allgemein auf tiefere Erkrankungen, der Nebenhöhlen oder des Knochengerüsts, zurückgeführt werden.

Zum Schlusse dieses Kapitels möchte ich meinen Standpunkt zur Frage des Zusammenhanges zwischen Nebenhöhlenerkrankungen und »Ozaena« folgendermassen zusammenfassen:

1) Ozaena ist ein Symptom respective ein Symptomencomplex.
2) Es ist bisher noch nicht gelungen, für denselben eine einheitliche Aetiologie mit Sicherheit aufzufinden, noch auch nur das pathologisch-anatomische Bild einheitlich darzustellen.

3) Daher sollte es fortan unterbleiben, irgendwelche Affection mit diesem nichtssagenden, jedenfalls nicht präzisen Namen zu bezeichnen.

4) Als Ursachen stinkender Borkenbildung in atrophischen Nasen sind in einer Reihe von Fällen schwere Erkrankungen der Nebenhöhlen aufgefunden worden, auch in Fällen, in denen selbst die Ocularuntersuchung solche nicht vermuten liess.

5) Ob alle jene bisher rätselhaften Fälle, in denen nicht Fremdkörper, Syphilis oder andere schon bekannte Momente das gleiche oder ein ähnliches Bild schaffen, ebenfalls auf Nebenhöhlenerkrankungen beruhen, ist dadurch noch nicht erwiesen.

6) Jedoch muss von jetzt ab in jedem unklaren Falle die äusserste Aufmerksamkeit auf diese Möglichkeit gelenkt werden.

7) Der Nachweis einer genuinen Atrophie in der Nase mit consecutiver Bildung stinkender Borken ist bis heute in keinem Falle auch nur zur Wahrscheinlichkeit erbracht.

8) Die »Dyscrasie« irgend welcher Art als Ursache jener Affectionen zu bezeichnen, ist ebenfalls bis heute durch nichts gerechtfertigt worden, im Gegenteile ist eine solche, das heisst schlechtes Allgemeinbefinden, Verdauungsstörungen, Lymphdrüsen-schwellungen etc. zwanglos als im Gefolge foetider Eiterung entstanden, zu erklären. —

Eine, wenn auch seltener, aber bei sämtlichen Nebenhöhlenerkrankungen auftretende Erscheinung besteht in den

c) Blutungen aus der Nase.

Mitunter kennzeichnen sich solche nur durch bräunliche, rötliche oder schwarze Verfärbung des Secretes, häufiger treten beim

Schneuzen geringe streifige Blutbeimengungen auf, die man bei gelegentlicher Untersuchung meist auf die typische Blutungsstelle vorne am Septum zurückführen kann. Dort entstehen sie beim Losreissen von Borken, welche hier als an einer trockeneren Stelle mit Vorliebe kleben bleiben; sei es, dass solches Losreissen durch Schneuzen, sei es, dass es durch Kratzen bewirkt wird. Mitunter sitzt die blutende Stelle am Septum auch höher, in der Projection der mittleren Muschel, oder an den Muscheln selbst und die Gefässzerreissung ist dann gewöhnlich durch oberflächlichere oder tiefere Ulceration zu erklären, wie sie bei Empyemen der Nebenhöhlen an durch Secret häufig angeätzten Stellen zu entstehen pflegt.

Besonders charakteristisch aber sind ausser solchen spontanen, immerhin selteneren Blutungen diejenigen, welche bei der leisesten Berührung, mit der Sonde etc., erfolgen.

Wenn man bei vorhandenen Knochenerkrankungen noch so zart z. B. in den mittleren Nasengang eindringt, kommt es fast regelmässig zur Blutung, oft in gar nicht unbeträchtlichen Mengen. Alle diese beschriebenen Hämorrhagien aber sind doch belanglos, resp. stehen von selbst. Um so interessanter dagegen ist die Beobachtung eines Falles von annähernder Verblutung bei einem Keilbeinhöhlen-Siebbeinempyem, die ich einmal machen konnte.

Der 36jährige Patient stand schon geraume Zeit wegen des bezeichneten Leidens der linken Nasenseite und Empyems der gleichnamigen Kieferhöhle in Behandlung. Eines Tages, ohne dass vorher irgend ein Eingriff stattgefunden hätte, fing er unterwegs aus der linken Nase zu bluten an und zwar gleich nicht tropfenweise, sondern continuirlich. Trotzdem stellte er sich erst zwei Stunden später bei mir ein, ununterbrochen derart blutend, dass trotz vorgehaltener Taschentücher der Weg vom Hausthor bis zum Sprechzimmer eine blutige Fährte darstellte. Soweit sich bei der andauernden starken Blutung sehen liess, kam selbe hoch oben zwischen mittlerer Muschel und Septum her, war aber so gewaltig, dass trotz fest eingestopfter Wattetampon's das Blut in plätscherndem Strahl durch die rechte Nasenseite und den Mund abfloss. Eben griff ich, um endlich so der Blutung beizukommen, zur Bellocque'schen Tamponade, als, es mochten vielleicht fünf Minuten seit meinen Bemühungen vergangen sein, Patient collabirte und ohnmächtig wurde. Sogleich stand jetzt die Blutung und kehrte auch, trotzdem ich sogleich den Ohnmächtigen, fast Pulslosen invertirte und ihm später heissen Grog einflösste, nicht mehr wieder; es scheinen dann die vorderen Tampons genügt zu haben.

XVII. Beobachtung.

Am folgenden Tage zeigte sich nach Entfernung der Tamponade noch deutlicher ein Coagulum in der sehr engen Nase hinten oben entsprechend der Gegend der hinteren Siebbeinzellen und der Keilbeinhöhle. Wie schon erwähnt und noch später zu berichten,

bestand daselbst ein Empyem mit sehr ausgebreiteter Caries und es ist sonach zweifellos, dass durch den fortschreitenden Geschwürsprocess dort ein Ast der arteria nasalis posterior arrodirt worden ist. Uebrigens ist nachfolgend trotz sehr energischer operativer Behandlung, der unter anderem fast die ganze mittlere Muschel zum Opfer fiel, niemals mehr eine spontane Blutung eingetreten, auch waren die den operativen Eingriffen folgenden Blutungen sehr gering zu nennen.

In der Literatur kommt hier und da, in der Praxis jedenfalls öfters ein Fall von so schwerem oder doch ähnlich starkem Nasenbluten vor. So ist besonders erwähnenswert der Fall von Scholz, den ich schon oben, S. 18 angeführt habe, bei dem eine tödtliche Blutung aus dem angefressenen sinus cavernosus erfolgte. Dieser und der eben geschilderte dürften anregen, bei ähnlichen Vorkommnissen sich darum zu bekümmern, ob nicht etwa auch eine tiefere Knochenerkrankung vorliegt.

Nächst den eben geschilderten abnormen Secretionen tritt bei den chronischen Empyemen am häufigsten die Verstopfung der Nase in die Erscheinung, wie sie durch

d) Polypen und Hypertrophieen

hervorgebracht wird. Wenn auch in neueren Veröffentlichungen ihr Vorkommen bei diesen Erkrankungen häufiger erwähnt wird, so hat sich doch, wie es scheint, die Ansicht bei einer Anzahl von Autoren eingeschlichen, als ob diese Bildungen durch Verursachung von Secretretention erst die Empyeme, besonders der Kieferhöhle, veranlassten. Diese halten also die Geschwulst für primär. Etwas conniverter ist Bayer,⁴⁰⁾ der bald die Empyeme bald die Polypen für das primäre hält. In neuester Zeit finden wir, wenigstens bei Killian,⁴¹⁾ Bemerkungen, welche die stricte Auffassung der Polypen als Folgeerscheinung erkennen lassen.

Mein Standpunkt in der Frage, zunächst die Polypen betreffend, ist der, dass diese Geschwülste in der Mehrzahl aller Fälle so gut wie pathognomonisch für Nebenhöhlenempyeme resp. Caries sind. (Inwieweit diese Auffassung sich mit der von Woakes⁴²⁾ deckt, soll bei der speciellen Pathologie des Siebbeinlabyrinth's erörtert werden.)

Schon lange hatte mich die Frage nach der bekannten Recidivfähigkeit beschäftigt, sowie darnach, ob diese Geschwülste etwas sui generis darstellten, oder ob sie nicht in engerem Zusammenhange mit den gewöhnlichen, der Nasenschleimhaut homologeren Hypertrophien stünden.

Die histologischen Momente, die sich mir dabei ergaben, will ich hier nicht näher berühren, da sie an anderer Stelle veröffentlicht

werden sollen, nur das sei bemerkt, dass meine Vermutung, die Polypen stünden zumeist mit dem Periost der Muscheln direct in Zusammenhang, sich mir bestätigte; doch war damit noch immer nicht die Frage nach ihrer Entstehung geklärt, wenn auch die Recidivfähigkeit dadurch leichter verständlich wurde. Denn so lange die Matrix, das Periost, noch zurückgelassen war, musste ja eine Neubildung, welches auch die sonstigen Ursachen wären, leicht erfolgen. Seit ich zu dieser Erkenntnis gekommen war, machte ich es mir daher zur Aufgabe, in jedem Falle möglichst auch den basalen Knochen mitzunehmen. Teils infolge dieses Vorgehens, teils infolge häufiger Nachforschungen nach den die Polypenbildung sonst noch begleitenden Umständen, kam ich aber dann zu dem Resultat, das ich oben erwähnte; ich fand fast jedesmal neben den Polypen Eiterung. Es wäre vielleicht nahe gelegen gewesen, sich mit der einfachen Constatirung dieses Nebeneinanders zu begnügen, wie das in einem sehr bekannten Lehrbuche geschieht; in der That aber ist es gerade die Vernachlässigung dieses Zusammenhanges in praktischer Hinsicht, die in den meisten Fällen das Immerwiederkehren der Geschwülste ermöglicht. Ich habe eine Reihe von Fällen in der Hand gehabt, in denen weiter nichts geschehen war, als dass von Zeit zu Zeit die immer wieder gewachsenen Polypen entfernt worden waren, und zwar von sehr angesehenen Specialisten, ohne dass auf die bestehende Eiterung irgend welches Gewicht gelegt worden wäre. Und doch waren die durch diese verursachten Beschwerden anderer Art häufig recht schwer, wurden dann durch Aufdeckung und Behebung der Eiterquellen geheilt und gleichzeitig die Patienten von den Polypen auf immer befreit.

Um nun für meine obige Behauptung den Beweis anzutreten:

Unter 33 Fällen von Polypen der Nase, welche genauer Untersuchung auf vorhandene Complicationen unterworfen wurden, konnte nur fünfmal keine Nebenhöhlenerkrankung festgestellt werden. Davon kommt aber eigentlich noch ein Fall, in dem alle Symptome (Eiterung und eingenommene Stirn, sowie Recidiviren der Polypen) auf ein Nebenhöhlenempyem hinwiesen, in Abrechnung, da bei diesem nur mangels der Erlaubnis einer näheren Untersuchung die Diagnose nicht befestigt wurde. Die übrigen vier Fälle verteilen sich so, dass in einem die Geschwulst auf syphilitischer Basis in der Nähe eines alten Defectes entstanden war, in einem anderen congenitale Choanenatresie bestand mit Secretretention; die beiden letzten endlich sind gar nicht aufgeklärt.

Bemerkenswert ist aber jedenfalls das, dass ich, auf den Zusammenhang aufmerksam geworden, in mehreren Fällen bei Nachrevision eine Eiterung auffinden konnte, in denen ich vorher eine solche nicht notirt hatte. Dass überhaupt eine solche viel öfter vorhanden ist, als constatirt wird, geht mir mit Sicherheit auch aus

dem schon erwähnten Umstande hervor, dass ich Patienten aus anderen Händen mit erheblichen Empyemen erhielt, ohne dass diese diagnosticirt oder behandelt worden wären, während Polypen und deren Recidive mehrfach extirpirt worden waren.

Das Vorkommen betreffend, so verteilten sich die complicirten Polypenfälle auf:

3	Patienten mit Kieferhöhlenempyemen
9	„ „ Siebbeinempyemen
4	„ „ Siebbeincaries
1	„ „ Keilbeinhöhlenempyem
11	„ „ combinirten Empyemen mehrerer Höhlen
1	„ „ Wucherungen innerhalb der Siebbeinzellen.

Sechs dieser Kranken hatten ihre Empyeme auf beiden Seiten und zwar waren doppelseitig:

1	mal Empyem der Kieferhöhle
1	„ „ „ Siebbeinzellen
1	„ Caries der Siebbeinzellen
3	„ combinirte Erkrankungen,

wobei zu verstehen ist, dass unter diesen combinirten Erkrankungen zwei Fälle Empyeme je mehrerer Höhlen auf beiden Seiten zeigten, während im dritten zwar auch beiderseits Polypen bestanden, jedoch nur auf der rechten Seite Keilbein- und Siebbeinempyem, während auf der linken ausschliesslich das Siebbein afficirt war.

Es ist hier auch noch besonders hervorzuheben, dass von mir kein Fall doppelseitiger Eiterung complicirt mit Polypenbildung beobachtet wurde, in dem nicht auch diese auf beiden Seiten aufgetreten wäre. Die Polypenbildung bei den einseitigen Empyemen war dementsprechend auch nur einseitig. Schon dieser Umstand ist lehrreich genug.

An der Beweiskraft derselben ändert auch der Umstand noch nichts, dass Jeanty⁴³⁾ viermal doppelseitige Polypenbildung bei einseitigem Kieferhöhlenempyem fand, da er nur das Empyem dieser Höhle berücksichtigt hat und Eiterungen anderer Nebenhöhlen nicht stricte ausgeschlossen erscheinen.

Wenn wir die combinirten Empyeme bei Seite lassen, so stellen also die Eiterungen im Siebbein das grösste Contingent zu den polypösen Erkrankungen, ein Resultat, das uns im Rückblick auf die auch von Zuckerkanal anatomisch bestätigte klinische Erfahrung, dass Polypen am häufigsten am Siebbeine entspringen, nicht verwundern darf.

Das so erwiesene häufige Nebeneinander von Polypen und chronischen Empyemen gibt uns schon einen Fingerzeig in der Frage, welche Erscheinung zuerst bestand und die andere bedingte. Wenn wir bei 70 Patienten mit Erkrankungen der Nebenhöhlen fast die Hälfte mit Polypen behaftet antreffen, dagegen unter 33

mit Polypen behafteten bei nur vierein keine solche Erkrankung nachweisen können, ergibt sich schon von selbst, dass die Polypen nicht nur als *accidentia* aufzufassen, dass sie in einem causalen Verhältnis zu jenen Eiterungen stehen müssen. Und dieses kann nur derart sein, dass die Polypenbildung hervorgerufen wird durch die chronische Eiterung.

Stünde es umgekehrt, so wäre es wohl nicht zu verstehen, warum es doch einzelne Fälle von Polypenbildung ohne Eiterung gibt. Diese letztere wäre jedenfalls als Retentionseiterung aufzufassen, könnte also nur dann ausbleiben, wenn noch genügende Durchgängigkeit für Luft bestände. In dreien meiner vier „reinen“ Fälle aber war absolut kein Durchweg mehr vorhanden, trotzdem bestand aber keine Eiterung.

Wir zweifeln nicht daran, dass auch folgender Vorgang häufig ist: Ein chronisches Empyem einer Nebenhöhle verursacht Wucherungen in der Nase, die Luftdurchgängigkeit wird vermindert oder aufgehoben und infolgedessen beim Schneuzen der infectiöse Eiter in eine oder die andere noch nicht erkrankte Höhle getrieben, so dass auch diese vereitert.

Ein Teil der combinirten Höhlen-Erkrankungen mag durch solche Autoinfection erklärt werden.

Dass aber eine solche auch ohne schon vorhergehende Erkrankung wenigstens einer Höhle stattfindet, müsste erst noch nachgewiesen werden.

Aber es bedarf keiner negativen Beweise.

Meine Beobachtungen weisen mich auf das Bestimmteste zu der Erklärung, dass die Polypen immer secundär erst durch die Eiterung entstehen.

So konnte ich einmal eine Empyem der Kieferhöhle constatiren, bei welchem Polypen sich gebildet hatten. Diese wurden „radical“ abgetragen. Nach einem halben Jahre waren bereits die Recidive wieder an derselben Stelle, an der unteren Lefze des ostium maxillare, wieder da.

Ein andermal fand ich beiderseits lappige Hypertrophien der unteren Muscheln. Diese wurden entfernt. Nach zwei Jahren Wiedervorstellung. Diesmal bestanden beiderseits Polypen im mittleren Nasengange. Jetzt wurde trotz mangelnder sonstiger Hinweise auf Empyem inquirirt; dasselbe wurde trotz Leugnens des Patienten, der seine eitrige Absonderung, wie so häufig, für normal hielt und die Hauptmenge nach hinten durch Räuspern entleerte, constatirt. Es handelte sich um eine schwere Eiterung in beiden Kieferhöhlen, beiden Siebbeinlabyrinthen und Keilbeinhöhlen, sogar foetiden Characters, und jetzt stellte sich erst heraus, dass dieses Leiden sich schon auf 5—6 Jahre zurückdatirte. Es waren also nachweislich die Polypen erst 5 Jahre nach den Empyemen aufgetreten.

Weiterhin konnte ich zweimal noch das Entstehen von Polypen im Verlaufe von Caries, einmal der Keilbeinhöhle, ein andermal der Siebbeinzellen direct beobachten.

Aus der Kleinheit der Polypen in anderen lange bestehenden Fällen liess sich ebenfalls erschliessen, dass dieselben erst ziemlich spät im Verlaufe des Grundleidens aufgetreten sein konnten, ein Umstand, der erklärt, warum ich verhältnismässig so viele Empyeme ohne Polypenbildung gesehen habe. Endlich ergab die genaue Anamnese in zehn Fällen, dass die Eiterung aus der Nase schon recht lange bestanden habe, ehe es zur Verstopfung derselben kam. Mehrmals war letzteres Ereignis erst nach über zehn- bis zwanzigjährigem Bestande der ersteren Affection eingetreten.

Die Gegenprobe endlich auf das supponirte Verhältniss war der Umstand, dass Polypen, welche heillos immer wieder recidivirt waren, und zwar jahrelang nach immer erneuten Eingriffen, dauernd ausblieben in 10 Fällen, in denen vorhandene Empyeme geheilt resp. gebessert worden.

Das sind meines Erachtens genügende Beweise für die Behauptung, dass

1) Polypen der Nase fast nur bei Empyemen der Nebenhöhle vorkommen und dass

2) die Empyeme ausschliesslich die Ursachen der Wucherungen sind, nicht umgekehrt, abgesehen von den Nacherkrankungen anderer Höhlen im Verlaufe eines schon vorhandenen Empyems.

Obgleich diese Auffassung, schon im Hinblick auf das damit gegebene leichte Verständniss der enormen Recidivfähigkeit der Nasenpolypen, selbstverständlich erscheinen sollte, war die Notwendigkeit zu ihrer hier erfolgten sachlichen Begründung doch gegeben durch das theils einander widersprechende, theils zweifelhafte Verhalten vieler Autoren zur vorliegenden Frage, von denen ich nur Bayer⁴⁰⁾, Schäffer⁴⁴⁾, Moldenhauer⁴⁵⁾, Killian⁴¹⁾, Heryng⁴⁶⁾, Ruault⁴⁷⁾ Bosworth⁴⁸⁾ anführe, ohne viele andere, die sich auch in dieser Frage geäussert haben.

Ein ähnliches Verhältniss, doch kein so enges, wie die Schleimpolypen zu den Empyemen haben die Hypertrophieen. Insofern stimmen sie mit jenen überein, als sie mitunter durch Empyeme erzeugt werden und als ihre anatomische Gestaltung unbeschadet ihrer sonstigen Dignität die grössten Variationen aufweist, von der blossen Verbreiterung eines Muschelendes oder Gesamtvergrösserung einer solchen bis zur Lappenbildung. Doch ist von ihnen entschieden nicht dasselbe zu sagen, wie von den Polypen, dass nämlich ihr Vorkommen wesentlich an tiefere Erkrankungen der Nase gebunden wäre. Gerade die papillären und grosslappigen Formen scheinen zumeist ganz unabhängig von solchen Vorkommnissen zu entstehen, wie denn bei diesen auch die Nasensecretion häufig sogar vermindert, jedenfalls nicht eiterig zu sein pflegt. Wenigstens habe

ich unter den 22mal bei Empyemen beobachteten Hypertrophieen kein einzigesmal eine solche Form finden können, und nur viermal war es möglich, mit der galvanocaustischen Schlinge etwas abzutragen.

In 13 Fällen kamen die Hypertrophieen gleichzeitig mit Polypen vor, in 9 waren sie isolirt. Es muss auffallen, dass diese letzteren ausschliesslich Empyemen des Siebbeins, dreimal complicirt mit Keilbeinhöhleneiterungen, ihr Dasein verdankten.

Bemerkenswert ist ferner, dass dreimal unter den 22 Fällen es sich um recidivirende Hypertrophien handelte, durch welchen Umstand erst meine Aufmerksamkeit auf das Grundübel gelenkt wurde. Besonders in einem Falle eines 51jährigen Locomotivheizers war seit Jahren die rechte Nase durch Hyperplasie der unteren Muschel vorne verstopft, die etwas eiterige Secretion verschwand neben dieser Belästigung ganz. Trotz Galvanocaustik erschienen die flachen Schwellungen immer wieder, bis ich endlich die vorderste Siebbeinzelle cariös fand. Auskratzung der kleinen Höhle beseitigte binnen kurzem die Absonderung und die Schwellungen verschwanden ohne weiteres auf immer.

XVIII. Beobachtung.

Diese Beobachtungen werden unsere Aufmerksamkeit natürlich, sobald es sich um, besonders recidivirende, Hypertrophien der vorderen Muschelenden mit oder ohne nachweisbare Secretion handelt, auf die Siebbeinzellen lenken, um durch Behandlung dieser, wenn sie erkrankt gefunden werden, das Leiden zu beheben. Unter »Leiden« verstehe ich da nicht die Verstopfung der Nase allein, sondern die auch bei Hypertrophien nicht allzuselten beobachteten Erscheinungen von Kopfschmerz, Benommenheit etc., die bei genauerer Untersuchung aber auf tiefere Knochenerkrankungen zurückzuführen sein werden.

Bei dieser Gelegenheit möchte ich noch die von Kaufmann⁴⁹⁾ als »lateralen Schleimhautwulst« bezeichnete Hypertrophie der unteren Lefze des hiatus semilunaris erwähnen, welche übrigens schon vorher beobachtet und als scheinbare Duplicatur der mittleren Muschel (Hartmann, Schech) beschrieben worden ist. Kaufmann legt ganz besonderes Gewicht auf dieselbe zur Diagnose des Kieferhöhlenempyem's, bei welchem sie in der That auch häufig auftritt. Doch ist ihre Abwesenheit nicht zur Ausschliessung eines solchen zu verwerten, da ich unter meinen 30 Empyemen dieselbe nur ein einzigesmal constatiren konnte, noch aus ihrer Anwesenheit ein sicherer Schluss auf Antrumempyem zu ziehen, da Kaufmann sogar selbst einen »Wulst« ohne Kieferhöhleneiterung sah.

In der weiteren Betrachtung der allen chronischen Empyemen gemeinsamen Symptome gelangen wir zur

e) Anosmie.

Nach meinen Erfahrungen kann man keiner der Nebenhöhlen eine Prävalenz in Bezug auf Vernichtung des Geruchsinnes

zusprechen. Vielleicht findet Jemand einmal Interesse daran, uns osmometrische Daten über das Verhalten der verschiedenen Höhlen-erkrankungen etc. an die Hand zu geben; ich muss meine Unkenntnis in dieser Richtung zugestehen.

Es ist mir merkwürdig gewesen, zu sehen, dass in manchen Fällen der Geruchssinn ganz vernichtet, in anderen bei vielleicht noch heftigeren Erkrankungen kaum geschädigt war. Der Umstand nun, dass sich die Anosmie bei welcher Localisation der Eiterung immer vorfand, dass sie aber, regelmässig möchte ich sagen, nach Aufhören der Eiterung auch verschwand, hat mich zu der Ansicht gebracht, dass es nicht directe anatomische Schädigungen der Riechmembran, auch nicht Unzugänglichkeit derselben für die Luft infolge von Schwellungen etc. sei, was die Geruchs-perception hindere. Dieselbe wird vielmehr beeinträchtigt durch den Eiter selbst.

Es war z. B. zu auffallend, zu sehen, wie in einem Fall von »Ozaena« (Beob. XV), wo ich fast das ganze Naseninnere der einen Seite mit Zange und scharfem Löffel bearbeiten musste, der Geruch, der seit wenigstens 20 Jahren absolut geschwunden war, nach Beseitigung der foetiden Eiterung wiederkehrte. (Auch durch die nichterkrankte linke Nasenseite, durch die aber fortwährend auch Borken ausgestossen wurden, war vorher nichts gerochen worden.)

Ferner, wie bei Recidiven von Eiterungen der Kieferhöhle, der Siebbeinzellen etc. der zuerst wiedergewonnene Geruch sogleich verschwand, um bei beginnender Besserung prompt auch sich wieder allmähig einzustellen.

In einem weiteren Falle war der Geruch bei doppelseitigem Empyem sämtlicher Höhlen, ausser den Stirnhöhlen, nur wenig vermindert. Der Eiter aber floss fast nie in die Nase, sondern immer durch den Rachen ab. Als nun durch Beseitigung von Polypen und kranken Knochen der Abfluss nach vorne ermöglicht und bei der grossen Verwundung auch recht reichlich geworden war, verschwand der Geruch vollkommen. Später bei zunehmender Secretionsverminderung stellte er sich allmähig wieder ein, mit Schwankungen, die genau dem mitunter intermittirenden Heilungsverlaufe entsprachen.

Man wird für diese Fälle vielleicht noch einwerfen wollen, dass es sich vielleicht um durch die Eiterung resp. deren Recidive hervorgerufene Schwellungen, die den Luftzutritt nach oben behinderten, gehandelt haben könne. Dem war aber nicht so. Die sehr umfangreichen pathologischen wie operativen Defecte machten das ganz unmöglich, auch habe ich jedesmal besonderes Augenmerk auf diese Verhältnisse gelenkt und kann einen derartigen Vorgang sicher ausschliessen.

Selbstverständlich gilt diese Erklärung aber nur für die Mehrzahl derjenigen Fälle, in denen der Geruch sich wieder einstellt.

Diejenigen mit vollständiger und auch nach der Ausheilung andauernder Anosmie müssen entweder auf centralen oder auf anatomischen peripheren Schädigungen der Riechperceptionsorgane beruhen und ein Teil der reparablen Störungen wird natürlich auch mechanisch etc. bedingt sein. Nur für diejenigen, es sind das aber entschieden die häufigsten, welche einen unmittelbaren Einfluss der Eiterung zeigen, wie eben geschildert, gilt meine Vermutung.

Parosmien habe ich in chronischen Fällen nicht beobachtet, nur, aber dann recht ausgesprochen, bei acuten.

Dass der Geschmack sich an diesen Störungen in Form von Ageusie und Parageusie beteiligt, ist selbstverständlich, da ja die feineren spezifischen Empfindungen des »Geschmacks« in der That auf Geruchsperceptionen beruhen.

Von anderen nervösen Symptomen möchte ich einige Betrachtungen der

f) Gesichtsfeldeinschränkung

widmen.

Dieses Thema hat Ziem vornehmlich bearbeitet. Erst neuerlichst ist wieder eine hierher gehörende Beobachtung⁵⁰⁾ aus seiner Feder geflossen. Dieser Autor hat eine ganze Reihe von Thatsachen veröffentlicht, die beweisen sollen, dass vornehmlich beim Kieferhöhlenempyem das Gesichtsfeld recht häufig eingeschränkt sei. Eine Erklärung dafür sucht er in Cirkulationsstörungen des Blutstromes zwischen Nase und Auge, durch die auch der Ciliarkörper beeinträchtigt wurde. Ohne mich auf diese Deduction oder überhaupt auf eine Kritik seiner Beobachtungen einlassen zu wollen, muss ich doch hier betonen, dass ich mich in meinen Fällen von dem Vorhandensein einer solchen Störung nicht habe überzeugen können.

Ich habe teils wahllos, teils in verdächtigen Fällen die fachmännische Untersuchung durch Herrn Dr. Rhein dahier vornehmen lassen, immer ohne Resultat.

Einmal glaubte ich schon endlich auch auf das Gesuchte zu treffen, als eine Patientin mehrere Tage lang, nachdem ich ihr in Narcose die erkrankten Siebbein- und Keilbeinhöhlen ausgekratzt hatte, über mangelhaftes Sehen auf der linken Seite klagte. Sie sah angeblich alles von der linken Mittellinie aus schwarz. Als ich bei geschlossenem rechten Auge meine Hand von der linken Seite her näherte und fragte, ob sie die Hand sähe, antwortete sie: »Ja, aber schwarz«. Ich konnte ihr die Versicherung geben, dass, wenn sie nur schwarz sähe, wir damit vollkommen zufrieden sein könnten, denn dann sähe sie überhaupt. In der That hat auch hier die perimetrische Messung normale Verhältnisse ergeben.

Worauf es nun beruht, dass gerade Ziem so viele positive Befunde erhoben hat, darauf möchte es schwer sein zu antworten. Es möge aber doch hingewiesen werden auf die neuerlich so viel

discutierte analoge Frage der concentrischen Gesichtsfeldeinengung bei der traumatischen Neurose. Hier führen ebenfalls die Einen sehr positive Befunde an, die von Anderen durchweg geleugnet werden. Jüngst hat Schmid-Rimpler⁵¹⁾ einige Bemerkungen in diesen Streit geworfen, die vielleicht auch an dieser Stelle interessant erscheinen. Er meint nämlich, dass ein anfängliches Missverständnis bei der Prüfung am Perimeter die Anleitung zu einer nachträglichen Simulation geben könne, »indem der Untersuchte zuerst wirklich glaubt, er solle dann sein »Jetzt« rufen, wenn das von der Peripherie her zugeführte Papierquadrat ihm als solches deutlich erscheint: das Erstaunen (beziehentlich auch die Freude) des Untersuchers über eine derartige concentrische Gesichtsfeldeinengung gibt ihm dann Anlass, an diesen Angaben festzuhalten.«

Es handelt sich da also um Täuschungen des Beobachters, die zwar später absichtlich, bei der ersten Untersuchung aber jedenfalls unbeabsichtigt von dem Exploranden ausgeübt werden.

Es möge das hier angeführt werden, nicht, weil ich glaubte, dass Ziem als geübter Beobachter einem solchen Misverständnis zum Opfer gefallen sei, sondern weil diese Bemerkungen den nur relativen Wert einer auf die subjectiven Angaben des Untersuchten wesentlich gestützten Untersuchungsmethode so recht deutlich demonstrieren. Könnte man sich auf die Patienten, auch ohne dass der Wunsch, die Befunde umzugestalten, vorliegt, verlassen, so würde diese wie manche andere Frage sehr leicht zu lösen sein.

Immerhin aber muss das betont werden, dass die Befunde Ziem's eigentlich negative sind, insoferne er Defecte constatirte. Demgegenüber können positive Ergebnisse, wie dieselben ja die Befunde vollständiger Gesichtsfelder vorstellen, den Anspruch erheben, dass sie gerade für beweisend erachtet werden, denn ein positives Ergebnis am Perimeter lässt sich nicht simuliren und nicht suggeriren.

Obgleich mir es nicht gelungen ist, weder in dieser, noch in irgend welcher anderen Richtung objective Veränderungen an den Augen aufzufinden, möchte ich aufmerksam machen auf gewisse Beeinträchtigungen des Sehvermögens, die am besten als

g) Asthenopische Beschwerden

bezeichnet werden.

Von einer grösseren Anzahl Patienten mit Erkrankungen der oberen Nebenhöhlen (zufällig niemals jedoch bei reinen Kieferhöhlen-eiterungen) hörte ich die Klage über schlechtes Sehen. Nicht bloss, dass das Lesen und sonstiges Nahearbeiten anstrengte und dabei die Augen ermüdeten, es wurde auch über unklares verschwommenes Sehen und Unmöglichkeit, Gegenstände in der Ferne genügend deutlich zu erkennen, geklagt.

Bekannt ist ja, wie häufig zu chronischen Nasenaffectionen sich Störungen in den Thränenwegen und der Conjunctiva gesellen. Der stärkere Feuchtigkeitsbelag des Auges verschleiert dann allerdings etwas die Gegenstände und mag so dem Patienten verminderte Sehschärfe vortäuschen.

Aber auch, ohne dass derartige Reizungen vorhanden waren, hörte ich, vornehmlich bei Siebbeinempyemen, diese Klagen, so dass man an eine wirkliche Beteiligung der recipirenden Teile des Auges denken musste, besonders, da bei einseitigen Empyemen vornehmlich nur über das gleichseitige Auge Beschwerde geführt wurde. Ich habe daher in einigen Fällen die genaueste Untersuchung des Auges durch Herrn Dr. Rhein vornehmen lassen, aber mit negativem Resultate. Objectiv war nichts zu finden und Refraction, Accomodation und Sehschärfe erwiesen sich immer als normal.

Da die Beschwerden aber von den meisten Patienten spontan, ohne Befragen vorgebracht wurden, da auch bekannt ist, wie nach Operationen in der Nase, besonders aber bei Tamponade, sich starke Hyperämie des Auges, oft mit Sehbeeinträchtigung zeigt, musste doch angenommen werden, dass etwas Wahres an den Klagen sei. Ich glaube mir nun die Zusammensetzung so erklären zu können: Durch den unmittelbar unter der Schädelbasis sich abspielenden, oft an den n. opticus direct angrenzenden Eiterungsvorgang wird in der Nachbarschaft des letzteren ein Reizungszustand unterhalten, der mit Hyperämie einhergeht. Jede Anstrengung, die dem Gehirn mehr Blut zuführt, muss diesen Reizungszustand erhöhen. Insbesondere aber muss jede Anstrengung des Auges, vornehmlich der Accomodation, dasselbe reichlicher mit Blut versehen und in diesem Zustande in dem Organ das Gefühl der Unbequemlichkeit, der Anstrengung hervorrufen, das compensirt werden muss durch eine mögliche Abziehung der Aufmerksamkeit von dem Gegenstand der Betrachtung, durch ein unbewusstes Entgegenwirken des Willens gegen die Fixation des Gegenstandes. Dieser wird also nur unbestimmt, vielleicht mit schwankenden Sehaxen, vielleicht mit absichtlich falscher Einstellung der Accomodation, betrachtet und erscheint daher, dem psychischen Sehen mindestens, wenn nicht schon dem physischen, verschwommen, undeutlich.

Das ist natürlich bei der Untersuchung durch den Arzt nicht der Fall. Hier wird die Aufmerksamkeit, trotz der verursachten Unbequemlichkeit in genügendem Masse aufgewendet, um die normale Beschaffenheit des Auges nicht zu beeinträchtigen. Es liegt also eine »psychische Asthenopie«, gegebenenfalls vielleicht auch eine »psychische Gesichtsfeldbeschränkung« vor, insofern Gegenstände des undeutlichen Sehens aus Furcht vor Anstrengung des Sehorgans und der dabei gefühlten Unbequemlichkeit vom Sehen überhaupt ausgeschaltet werden.

Ermüdet man nicht, die Aufmerksamkeit der Patienten auch in dieser ihnen unbequemen Richtung anzustrengen, so wird man sich nicht durch Angaben, die mehr der Trägheit derselben, als der Wahrheit entsprechen, getäuscht sehen. Ich glaube, dass durch diese Betrachtungen es vielleicht möglich ist, den schroffen Widerspruch zwischen den Erfahrungen Ziem's und den meinigen auszugleichen.

Ausser diesen spielt sich noch eine weitere Reihe von Erscheinungen auf nervösem Gebiete ab. In erster Linie ist da zu nennen der

h) Kopfschmerz,

teils wegen der grossen Bedeutung, die durch denselben das Leiden für die Patienten gewinnt, teils wegen der grossen Häufigkeit seines Vorkommens. Erst in neueren Publicationen finde ich dieselben (Walb, Schäffer, Killian) mehr erwähnt, während früher mehr Bedeutung den Neuralgien in bestimmten Trigeminusgebieten beigelegt wurde. Die Zeiten sind allerdings vorüber, da man aus der Localisation des Schmerzes allein schon auf die Localisation des Empyems schliessen wollte. Die Erfahrung hat jetzt gezeigt, dass in ziemlich weit vom Eiterherd entfernten Gebieten der fixe Schmerz verharren kann. So ist es etwas sehr gewöhnliches, bei Kieferhöhleneiterungen Stirnkopfschmerz zu finden und ich habe anderseits bisher noch in keinem Falle dieser Erkrankung die ja öfters durch dieselbe veranlasste Gesichtsneuralgie gesehen.

Zur Diagnose also muss dies Symptom nur mit äusserster Vorsicht verwertet werden; welche Bedeutung dasselbe für die Differentialdiagnose bei combinirten Empyemen hat, wird an geeigneter Stelle noch auseinandergelegt werden.

Gross aber ist die Dignität des Schmerzes für den Patienten. Er allein ist es oft, der den Gang zum Arzt veranlasst.

Nachdem ich mehrere Patienten durch Heilung von Empyemen zugleich von ihren Kopfschmerzen befreit hatte, ist es mir dann wiederholt vorgekommen, dass Leute sich an mich ausschliesslich um Befreiung von ihren Kopfleiden wandten, ohne zu wissen, oft sogar, ohne zugeben zu wollen, dass sie an einer Naseneiterung litten.

Fast alle leugneten sogar andere Symptome, besonders den Eiterausfluss, aus den schon oben erwähnten Gründen und nur mühsam gelang es oft, sie von der wahren Ursache zu überzeugen, bis der therapeutische Erfolg sie belehrte.

35 von 70 Patienten hatten über den Kopf zu klagen, in der Mehrzahl über wirklich heftige Schmerzen, die anderen über Eingenommenheit und Druck, besonders in der Stirngegend. Die Intensität der Schmerzen war recht verschieden. Einige kamen erst später, nach der Heilung, so recht zum Bewusstsein davon, da sie an den fortwährenden jahrelangen Kopfschmerz schon ganz gewöhnt gewesen waren. Andere waren an der Arbeit zeitweise ganz

gehindert wegen der dabei zunehmenden Intensität des Schmerzes, ein nicht geringer Teil endlich war geradezu gemartert durch die Heftigkeit des häufig auch den Schlaf störenden Schmerzes. Ein Patient war sogar durch denselben zu vollständigem Stumpfsinn gebracht worden, so dass er über ein halbes Jahr dumpf dahin brütete, seinem Geschäft als Wirt gar nicht mehr vorstehen konnte und Selbstmordtrieb äusserte, so dass man ihn unter Bewachung schlafen lassen musste. Unter der Casuistik der Siebbeinempyeme habe ich diesen Fall noch ausführlicher zu würdigen.

Um die hauptsächlich resp. primär erkrankte Stelle aufzufinden, ist der durch Palpation zu erzeugende Schmerz kein unwesentliches Hilfsmittel. Wenn es bei der Sondirung gelingt, durch Berührung eines bestimmten Punktes Schmerzen von der Art, wie sie sonst spontan gefühlt werden, auszulösen, dann kann man mit fast absoluter Sicherheit diesen als den Haupt- oder alleinigen Sitz der Erkrankung aussprechen.

Ebenso gibt das Nichtmehrvorhandensein des Schmerzes, wenn man nach geeigneter Behandlung dieselben Punkte wieder mit der Sonde aufsucht, Anhalt für die Annahme, dass der Knochen an dieser Stelle nicht mehr entzündet ist. Die Berührung cariösen Knochens ist für gewöhnlich ausserordentlich schmerzhaft, ist derselbe jedoch nur mehr rauh, (weil noch keine genügende Überkleidung erfolgt ist), ohne dass jedoch noch Entzündungsvorgänge sich daselbst abspielen, so kann man ohne Erregung von Schmerz denselben berühren und wird getrost in den meisten Fällen die weitere Entwicklung der Heilkraft der Natur überlassen dürfen.

Ich kann diesen Abschnitt nicht schliessen, ohne hier wiederum mein Bedauern auszudrücken, dass auch dieses so wichtige Symptom oft nicht im Stande ist, die Aufmerksamkeit des Arztes, auch des Spezialisten, darauf hinzulenken, dass wohl ausser den so leicht erkennbaren und wirklich an sich oft recht gleichgiltigen Polypen noch etwas anderes vorhanden sein müsse, das gefunden und beseitigt werden sollte, um den armen Leidenden Erlösung von ihren oft recht heftigen Qualen zu schaffen.

Es genügt nicht, zu bemerken, bei Operationen von Polypen eröffne man häufig Eiter enthaltende Hohlräume der mittleren Muschel, man muss auch der Bedeutung dieser Eiteransammlungen dadurch Rechnung tragen, dass man sie ausheilt, mit der blossen Constatirung, (falls solche wirklich einmal geschieht), ist dem Patienten sehr wenig geholfen.

Nicht weniger als 13 Patienten, die mich mit den teilweise heftigsten Beschwerden aufsuchten, waren vorher in specialistischen Händen, oft sehr angesehenen, gewesen, ohne dass man etwas anderes getan hätte, als ihnen immer wieder Polypen auszurupfen oder gar sie bloss „exspectativ“ zu behandeln. Ich will gar nicht

von denjenigen reden, die vorher nur in Behandlung praktischer Ärzte, die doch naturgemäss nicht so viel Erfahrung in der Sache haben, gewesen waren. Nur ein Beispiel, wie sehr auch dort durch Unterschätzung der durch specialistische Behandlung gebotenen Heilungsmöglichkeiten gesündigt wird:

Eine an heftigen Kopfschmerzen leidende Köchin war von mir an einer dieselben bedingenden Caries einerseits der Keilbeinhöhle, auf der anderen Seite der hinteren Siebbeinzellen, behandelt worden. Die rechte Keilbeinhöhle war bereits ausgeheilt und die Schmerzen auf dieser Seite verschwunden. Die sehr erschöpfte Patientin suchte nun das Krankenhaus auf, um sich dort zu erholen. Trotzdem sie nun angab, dass der Schmerz der einen Seite durch Behandlung von der Nase aus behoben worden sei, hat man sie nicht einmal in dieser Richtung untersucht, sondern ihre jetzt einseitigen Kopfschmerzen für „nervös“ erklärt (Nervosität ist ja bekanntlich auch ein ätiologisches Aushilfsmädchen für alles) und mit Bädern behandelt. Schlechter als zuvor, durch die andauernden Qualen, trat sie wieder aus, um sich wieder an mich zu wenden. Ich hatte dann die Freude, durch Behandlung der Siebbeincaries auch die noch übrigen Beschwerden zum Schwinden kommen zu sehen.

Es liegt ferne von mir, hier mit beliebter Emphase zu sagen: In jedem Fall von Kopfschmerz muss die Nase untersucht werden. Gewiss sind die Symptome in vielen Fällen dieses Leidens deutlich genug, um die wahre Ursache bald herauszubringen. Aber es gibt genug Kopfschmerzen unbekannten Ursprunges, die man eben als nervöse abtut, ohne den Leidenden wesentliche Hilfe verschaffen zu können. »Hierher gehören«, ich citire Strümpell,⁵²⁾ »diejenigen Fälle, bei welchen der Kopfschmerz gewissermassen eine Krankheit für sich darstellt und das einzige oder wenigstens das hauptsächlichste Symptom ist, über welches die Kranken klagen und gegen welches sie Hilfe suchen.«

Stimmt das nicht auf das genaueste mit dem, was ich vorhin mitgeteilt habe, dass mich Patienten nur wegen ihres Kopfschmerzes aufsuchten, ohne Beachtung ihrer sonstigen Symptome, die eben nur allzuleicht vom Patienten wie vom Arzte übersehen werden?

In solchen Fällen also, in denen keine der bekannten Ursachen klar zu Tage liegt, in solchen sollte man daran denken, dass eine zwar verborgen aber doch von kundigem Auge eruierbare Herd-erkrankung wohl vorliegen könne, sei sie nun in der Nase, im Auge, im Ohr, im Gehirn oder wo immer zu suchen, und sollte dem entsprechend die Untersuchung auf diese Organe lenken.

Es soll also nicht gesagt werden, dass solche unklaren Fälle gerade immer auf Knochenerkrankungen in der Nase beruhten, aber wer das Kapitel »Habitueeller Kopfschmerz« bei Strümpell noch weiter durchliest, dem wird die Gleichartigkeit vieler Erscheinungen, wie

z. B. noch der gastrischen und psychischen Symptome mit denen bei Nebenhöhlenempyemen ohne weiteres auffallen.

Sollten diese Zeilen zu aufmerksamerer Untersuchung aller irgend anschuldbaren Organe bei dem »habituellen Kopfschmerz« mit veranlassen, so bin ich überzeugt, dass viele Fälle geklärt werden und viele Leidende Erlösung finden resp. der Morphiumsucht entrissen werden.—

Wesentlich im Gefolge dieser Schmerzen und der dadurch veranlassten Unruhe und Schlaflosigkeit, aber auch wohl direct durch Einfluss der Eiterung auf das benachbarte Schädelinnere bedingt, stellen sich noch Störungen allgemeinerer nervöser Natur ein, so besonders

i) Alteration der Intelligenz und Gemütsdepression,

die sich bis zur Melancholie steigern kann. Natürlich gibt es da auch die verschiedensten Abstufungen, von Arbeitsunlust, Verdriesslichkeit bis zu wahren Stupor. Gewöhnlich sind nur die minderen Grade vorhanden, doch fehlt, wie das obige Beispiel zeigt, auch die ausgesprochenste Depression nicht.

Fast allen gemeinsam ist die geringere Arbeitsfähigkeit, bedingt durch Eingenommensein des Kopfes mit erschwertem Gedankengang, der oft sogar durch die Schmerzen ganz unmöglich gemacht wird.

Ein wegen beiderseitigen Siebbeinempyems von mir behandelter College schilderte seinen Zustand sehr treffend folgendermassen: Druck auf den Scheitel, als ob eine Hand dort aufläge; Unmöglichkeit einen Gedanken zu verfolgen oder eine Unterhaltung zu führen, da er, eben gestellte Fragen vergessend, dieselben sogleich wieder stellte; Gefühl, als ob er zehn Schritte weit von in der Nähe befindlichen Personen stehe; die eigene Stimme wurde wie in weiter Entfernung gehört; Schlafsucht und Unaufmerksamkeit, so dass erst beabsichtigte und schon geschehene Verrichtungen sich im Bewusstsein miteinander vermengten. Ein Zustand also, wie im Halbschlaf, da auch jeder sonstige Eindruck der Aussenwelt wie durch ein abschwächendes Medium hindurchgehend empfunden wurde.

Der Einfluss auf das Gehirn vermittelt der gestörten Lymph-circulation an der Schädelbasis spricht sich ferner noch aus durch eine fast allen Leidenden dieser Art anhaftenden Irresistenz gegen Alcohol und gegen Nicotin, sowie gegen psychische Affecte. Zuerst spontan, bei späteren Fällen auch auf Nachfrage, wurde mir von vielen Patienten die Auskunft, dass schon geringe Mengen Getränkes etc. genügten, um ihnen Beschwerden zu verursachen, resp. die Klarheit zu beeinträchtigen.

Dass das aber nicht immer bloss infolge Auftretens von Kopfschmerz geschieht, dafür habe ich auch mehrere Beispiele.

Besonders erwähne ich einen Hôtelwirt und einen Kollegen, die beide sehr wenig resp. gar nicht von Kopfschmerz gequält wurden.

Der erstere hatte ein einseitiges Siebbein-Keilbeinhöhlenempyem (schon erwähnt unter »Ozaena«, XVI. Beobachtung), der letztere dieselbe Affection auf beiden Seiten. Beide konnten nur sehr wenig von geistigen Getränken vertragen. Nach der Beseitigung der Affection dagegen konnten sie ohne Unbehagen ganz bedeutend mehr consumiren.

Sehr auffallend war auch noch das Verhalten jenes schon oben erwähnten Gastwirthes, der schon über ein halbes Jahr wegen seines Zustandes nur mehr Wasser getrunken hatte. Obgleich gerade kein anstrebenswerter Heilerfolg, ist es doch bemerkenswert, dass er nach Beseitigung seines Empyems das ihm vermöge seines Berufs zustehende Recht des Misbrauchs geistiger Getränke ohne Belästigung im weitesten Masse ausübt.

Wenn also eine Potenz in dieser Richtung zu erzielen, nicht gerade die Absicht meiner Heilbestrebungen war, so weisen doch die Resultate derselben darauf hin, wie schwer vorher die Gehirnfunktionen durch das Leiden haben beeinträchtigt sein müssen.

Die Mehrzahl der Patienten, welche übrigens derartige Symptome endocranieller Störungen aufwiesen, litten an Erkrankungen der Sieb- und Keilbeinhöhlen, nur selten traten solche bei Kieferhöhlen-eiterungen auf. Das darf ja nach Massgabe der grösseren Nachbarschaft mit der Schädelbasis nicht Wunder nehmen. — Stirnhöhlen-erkrankungen habe ich noch nie isolirt beobachtet, so dass mir für den etwaigen gleichen Zustand bei diesen die Erfahrung fehlt.

Aehnliche Beobachtungen in dieser Richtung hat schon vor längerer Zeit Borel⁵³⁾ angestellt. Er führt an, dass versteckte Caries des Sieb- und Keilbeins nicht selten neben Sehstörungen noch psychische Alterationen, Gedächtnisschwäche und besonders Melancholie herbeiführe, Beobachtungen, welche, allerdings nur auf zwei Fälle gestützt, verschollen zu sein scheinen.

Ich möchte hier auch noch eine mehrfach von mir gemachte Beobachtung anführen, die das Verhalten jugendlicher an schweren Knochenhöhleneiterungen der Nase leidender Personen betrifft. Die Gleichartigkeit des Betragens dieser in mehreren Fällen erlaubt mir, dasselbe als charakteristisch hinzustellen. Es ist ein Mittelding zwischen Cretinismus und Hebephrenie, das hier den psychischen Rahmen ausfüllt. Es sind immer halberwachsene, die von den Eltern gebracht wurden, mit der Klage, dass die geistige Entwicklung sehr zurückgeblieben sei und dass auf keine Weise dieselbe gefördert werden könne. Sie verbringen ihre nicht durch äussere Einwirkungen zur Thätigkeit angeregte Zeit in stumpfsinnigem Nichtsthun, sind unlustig auch zum rohesten Vergnügen, jammern

und weinen bei geringen Veranlassungen, ermüden jede Bemühung sie aufzustacheln, nicht sowohl durch Störrigkeit, als durch eine nicht zu bewältigende Apathie und Lässigkeit. Scheu vor Gesellschaft, Klagen über den Kopf, gänzlicher Mangel an Selbstbestimmung vervollständigen das traurige Bild. Zum Arzt gebracht, fallen sie sogleich auf durch ihren Blick, der zugleich Furcht vor allem und widerstandslose Ergebung in alles ausdrückt. Und so betragen sie sich dann auch. Bei der geringsten Berührung aber fangen sie zu jammern an, beteuern, auch wenn man nur mit einem Spatel ihre Zunge niederdrückt, es unmöglich mehr aushalten zu können, machen aber, im Gegensatz zu Kindern, fast keinen Versuch, sich zu wehren. Ebenso, wie sie hierdurch die Untersuchung erleichtern, erschweren sie anderseits dieselbe dadurch, dass sie nur mit grösster Mühe zu einer Unterstützung derselben durch eigene Bewegungen etc. gebracht werden können. Die Angst lähmt ihre ohnedies schwache Intelligenz derart, dass sie gar nicht hören, was man zu ihnen sagt.

Dieser Zustand kommt in ähnlicher Weise auch bei halbwüchsigen Personen mit starken Geschwulstbildungen in der Nase vor, doch so stark ausgesprochen, wie hier geschildert, habe ich ihn nur bei Eiterungen gefunden und besonders die ständige Bereitschaft zu weinen und zu jammern, kommt den mit letzterem Leiden behafteten Personen vorzugsweise zu.

Ausser der gerade in der Entwicklungszeit so ausserordentlich für die Gehirnfunktion bedeutsamen Störung der Nasenatmung und Circulationsbehinderung an der Hirnbasis, wie sie schon seit längerer Zeit dem Rhinologen bekannt sind als Veranlasser jenes bei adenoiden Vegetationen häufigen Geisteszustandes, den Guye treffend als »Aprosexia nasalis« bezeichnet hat, sind meiner Meinung nach als Hauptveranlasser jener eben geschilderten Gemütsveränderungen und Intelligenzstörung bei Eiterungen im jugendlichen Alter die ständigen Kopfschmerzen zu betrachten. In der fortwährenden Furcht vor jeder Erschütterung, die erfahrungsgemäss ihren Schmerz steigert, verschliessen sich diese Armen vor allen äusseren Eindrücken und ihre heranwachsende Intelligenz bleibt dadurch auf einem verhältnismässig kindlichen Standpunkt von Unerfahrenheit und Unkenntnis stehen. Zugleich aber verdirbt der fortdauernde Zustand der Angst ihren Character, da sie gerade in jener Zeit, wo aus der hilflosen Schwäche und Unselbstständigkeit des Kindes sich die selbstbewusste, widerstandgestählte Kraft des Erwachsenen entwickeln soll, jeden Trieb zur Bethätigung der zuwachsenden Fähigkeiten und Kräfte im Keime unterdrückt, so dass ihr Kraftbewusstsein ebenfalls auf kindlicher Stufe verharret. Ihr Unbehagen an fremden unangenehmen Eingriffen äussert sich daher nicht durch Widerstand, der ihnen ganz ungewohnt erscheinen würde, sondern durch hilfloses Jammern.

Es ist vollkommen begreiflich, dass nach Beseitigung des Grundleidens dieser Zustand sich nicht ohne weiteres ändern kann, dazu braucht es Zeit, weil die ganze, so lange gehemmte Entwicklung von Geist und Gemüt erst nachgeholt werden muss. Diese Aenderung erfolgt aber, wenn auch langsam, so dass, wenn man nach Monaten oder länger, die geheilten Patienten wiedersieht, man oft einen ganz anderen Menschen vor sich zu haben glaubt.

Von Störungen allgemeiner Natur ist hier noch zu erwähnen, das Siechtum des ganzen Körpers, das die Patienten sich nie wohl fühlen lässt. Ist dieses schon leicht verständlich, wenn man nur an den grossen, mit der andauernden Eiterung verbundenen Substanzverlust denkt, so ist auch nicht zu vergessen, der vergiftende Einfluss des wiederresorbirten Theils des Secretes und besonders die Verdauungsstörungen durch den häufig verschluckten, oft schon recht zersetzten Eiter, der nicht selten directe Magenbeschwerden verursacht. Manche Patienten, bei denen die Eiterung schon längere Zeit in erheblicher Quantität besteht, bieten daher auch den Anblick von Magenleidenden.

Erbrechen, das mitunter bei Empyemen auftritt, war deswegen auch im Bereiche meiner Beobachtung nur auf solche Magenalteration sowie besonders auf das Loswürgen im Rachen festsitzenden Secretes zu beziehen, nicht als cerebral aufzufassen.

Wenn bisher mehr die allgemeinen, den chronischen Nebenhöhleneiterungen gemeinsamen Erscheinungen besprochen wurden, so wende ich mich jetzt zu den Localerkrankungen, die durch Uebergreifen des Processes auf die Nachbarschaft entstehen. Verhältnismässig am häufigsten entstehen wohl auf solchem Wege die

k) Gesichtsabscesse.

Diese sind entweder infraorbital oder orbital oder frontal resp. supraorbital gelegen.

Unter infraorbitalen Abscessen des Gesichtes im engeren Sinne können wir nur diejenigen verstehen, welche nach Durchbruch des infraorbital gelegenen Theiles des Oberkiefers zu Stande kommen, nicht solche, welche, bloss in den Weichteilen fortkriechend, ihre eigentliche Entstehung von der Orbita her haben, so sehr auch die Schwellung und Eiterung der unter dem Orbitalrand gelegenen Weichteile im Bilde prävaliren mag.

Diese Abscesse können daher immer nur aus einer Kieferhöhleneiterung entstehen. Früher ist ihr Vorkommen unzweifelhaft ein viel häufigeres gewesen, als ein Empyem der Highmorshöhle nur aus nach aussen zu Tage tretenden Erscheinungen (Schwellung, Rötung, Schmerzhaftigkeit der Vorderwand der Höhle resp. Verbuchung derselben) diagnosticirt wurde.

Heute gelangen sie nur noch selten zu Gesicht.

Ich selbst habe ein derartiges Ereignis erst zweimal beobachtet, in dem S. 17 und S. 19 beschriebenen Fällen, und dann bei einer Dame, welche sich nicht zu rechtzeitigem Einschreiten entschliessen konnte. Eine Schwellung des rechten Gesichtes entstand im Gefolge eines Zahngeschwürs, wurde von dem Zahnarzt auch immer darauf zurückgeführt. Obgleich ich die Dame vor den Folgen längeren Zuwartens warnte, liess sie sich nicht einmal ihre Nase untersuchen. Ich sah sie dann erst zufällig wieder, als der Eiter bereits den Knochen perforirt hatte. Sie musste sich einen äussert entstellenden Schnitt durch die Wange gefallen lassen und ist erst nach längerer Zeit mit einer tief eingezogenen Narbe geheilt worden.

Verbuchung der Vorderwand sah ich auch noch einmal, bedingt durch temporären Verschluss des ostium maxillare bei Mangel accessorischer Oeffnungen. Derselbe wird bei der speciellen Pathologie der Kieferhöhle beschrieben.

Orbitale Abscesse entstehen im Gefolge von Eiterungen im Siebbein oder der Stirnhöhle, falls erstere nicht, wie in dem oben erwähnten Falle (S. 17), den Weg durch die Nase oder durch die Kieferhöhle vorziehen. Fälle der Art sind die oben ausführlicher citirten von Schäfer, Hartmann, Steinthal, Scholz, dann von Welge⁵⁴).

Die übrigen in der Literatur aufzufindenden sollen bei der Casuistik der Siebbeinempyeme ihre Stelle erhalten.

Frontale Abscesse entstehen endlich nur bei Eiterungen der Stirnhöhle. Sie bieten dann eine grosse Erleichterung in der Feststellung dieser im übrigen sehr schwer zu isolirenden Erkrankungen. Eine Casuistik derselben anzuführen, halte ich bei der Einfachheit ihrer Erscheinungsform für überflüssig. —

Eine sehr seltene, doch auch hier zu erwähnende Durchbruchstelle ist diejenige im harten Gaumen, welche zu einem

1) Mundabscess

führen muss. Aus der Literatur ist mir kein Beispiel für diese Affection, welche naturgemäss auch nur den Eiterungen der Kieferhöhle zukommen kann, bekannt geworden. Aus eigener Beobachtung ist aber hierherzurechnen der auf S. 17 bereits beschriebene Fall, in dem ausser einer Zerstörung der äusseren und oberen Wand der Kieferhöhle auch eine solche des processus palatinus und alveolaris im Bereiche des Antrum bestand, so dass dasselbe nur durch Schleimhaut noch von der Mundhöhle getrennt war.

Erwähnt sei an dieser Stelle noch der beim Kieferhöhlenempyem und Siebbeinempyem mitunter vorkommende Durchbruch in den

m) Thränennasengang und die Orbita.

Ersteres Ereignis habe ich zweimal eintreten sehen, resp. durch Auskratzen cariöser Knochen selbst provocirt. Der Eintritt desselben gab sich kund durch »blutige Thränen«, das heisst während einiger Tage sah man, besonders nach dem Schneuzen, an dem inneren Augenwinkel entweder Eiter oder rötliche bis rein blutige Flüssigkeit über die Wangen hinabperlen. Ohne weitere Zwischenfälle verschwand dann bald dieses Symptom.

Die Arrosion der Orbita sah ich einmal entstehen durch ein Antrumempyem (abgesehen von dem S. 17 geschilderten Falle von Zerstörung der unteren Orbitalbegrenzung); es bildete sich sogleich nach dem Schneuzen Emphysem des Bindegewebes der Orbita, besonders unter der Conjunctiva aus, so dass Chemosis eintrat. Auch hier war in zwei Tagen alles zurückgebildet, nachdem der Patient sich während dieser Zeit streng des Schneuzens enthalten hatte. Der Bulbus war dabei nicht verdrängt worden, im Gegensatz zu den bisher gemachten Erfahrungen über Orbitalemphysem, wie sie bei Berger und Tyrman⁵⁵⁾ nachgelesen werden können. Die dort geschilderten Fälle sind übrigens fast durchweg auf Verletzungen zurückzuführen, vornehmlich des Siebbeinlabyrinthes, und kommen daher für unsere Darstellung nicht in Betracht, während die Entstehung dieses Emphysems aus einem Kieferempyem meines Wissens noch nicht in der Literatur erwähnt ist. —

Die allerwichtigste Nachbarregion unserer Höhlen ist die Schädelbasis. Hier führt das Uebergreifen des Prozesses zu

n) Sinusthrombose und Meningitis.

Unzweifelhaft ist das Vorkommen derselben viel häufiger als die Constatirung dieses Zusammenhanges, während andererseits eine wieder sehr wenig begründete Furcht vor Entstehung dieser fast immer tödtlichen Krankheit im Gefolge von Operationen der Nasenpolypen resp. Nasentamponade noch in manchen Kreisen besteht.

Es ist nun meine (im folgenden zu begründende) Ansicht, dass Meningitis, soweit sie nach Operationen in der Nase vorgekommen ist, fast immer nur deswegen entstanden ist, weil ein latentes Nebenhöhlenempyem vorhanden war und nicht berücksichtigt wurde.

Zunächst ist die Literatur hierüber ausserordentlich dürftig. Wagner⁵⁶⁾ konnte aus derselben nur zwei Fälle von Meningitis sammeln, denen er selbst einen dritten von vermeintlicher Sinusthrombose hinzufügt. Gegenüber den ungemein häufigen Eingriffen in der Nase ist das doch, selbst mit Berücksichtigung der für solche Unglücksfälle sehr verminderten Publicationslust, so wenig, dass man für diese Ereignisse entschieden besondere Umstände, die sie erst ermöglichten, annehmen muss.

Da ist nun zunächst recht auffallend, dass die tötliche Erkrankung immer nach Eingriffen an der mittleren Muschel entstanden ist. Diese aber gehört bekanntlich dem Siebbein an, das nach meinen Erfahrungen ungemein oft latent erkrankt ist. Ferner war in einem Falle (von Quinlan⁵⁷) mehrfach ungestraft vorher in der Nase operiert worden, erst bei Inangriffnahme der mittleren Muschel erfolgte das Unglück. (Wagner hat irrtümlich den von Quinlan doppelt beschriebenen Fall für zwei verschiedene angesehen.)

In diesem sowenig wie in dem Voltolini'schen Falle scheint eine Tamponade vorgenommen worden zu sein.

In Wagners eigenem Falle endlich sind die bedrohlichen Symptome, insbesondere eine heftige Nasenblutung am dritten Tage, teilweise schon vor der Tamponade aufgetreten. Die Tamponade allerdings scheint, notwendig wie sie war zur augenblicklichen Lebensrettung, doch den Ausgang noch beschleunigt zu haben.

Wagner, der keine Autopsie vornehmen konnte, führte die Blutung auf eine Thrombose des sinus longitudinalis zurück. Darüber lässt sich natürlich bei dem Mangel einer Autopsie nicht rechten. Möglich wäre ja auch, wie in meinem S. 51 berichteten Falle, eine einfache Arrosion der arteria nasalis posterior oder wie bei Scholz (s. o.) eine schon vorbereitete Usur des sinus cavernosus. Dass aber weder das eine noch das andere, drei Tage nach einer einfachen Furchenziehung am unteren Rande der mittleren Muschel, nur durch diesen geringfügigen Eingriff allein entstanden sein kann, halte ich für sicher. Ganz leicht erklärlich würden anderseits beide Möglichkeiten, wenn man annimmt, dass eine latente Eiterung im Siebbein schon vorher geherrscht habe. Denn vor allem, um eine eitrige, thrombosierende Entzündung zu erzeugen, gehören pyogene Organismen. Damit, dass dieselben immer in der Nase vorhanden sind und, wie Wagner will, durch einen rückläufigen Lymphstrom an die Schädelbasis aufgesaugt werden sollen, lässt sich nicht viel anfangen. Warum wäre dann dieser Vorgang bei der Ubiquität der Bakterien in der Nase und den häufigen Gelegenheitsursachen zum Eindringen in den Lymphstrom, wie sie durch operative Verletzungen und die bei darauf folgender Tamponade immer vorhandene Gehirnhyperämie gegeben werden, nicht häufiger, ja ganz gewöhnlich? Gerade diese Gehirnhyperämie und die beim Nachlass derselben eintretende, ansaugende Wirkung auf die Nasenlymphe sieht aber Wagner als Bedingung für die sozusagen Aspiration pyogener Elemente an die Schädelbasis an.

Damit lässt sich nicht auskommen, abgesehen davon, dass der Vorgang, wie ihn sich Wagner denkt, sehr anfechtbar ist.

Um eine Infektion in den oberen Teilen der Nase und innerhalb des Schädels zu ermöglichen, dazu müssen schon präexistierende

Gewebs- resp. Continuitätsschädigungen da sein, wie sie eben die Eiterungen der oberen Nebenhöhlen zu compliciren pflegen.

Dass solche auch durch Secretretention bei Tamponade eintreten können, ist nicht zu leugnen, jedoch müssten dazu die Tampons ganz ausserordentlich lange, mindestens mehrere Tage fortdauernd liegen. Und auch dann wäre eine Zersetzung noch nicht notwendig bei sonst gesunder Beschaffenheit des Naseninneren. Sehr rasch tritt dagegen eine solche bei schon vorhandener Eiterung ein, so dass man bei solcher die Tamponade nur mit äusserster Vorsicht anwenden darf.

Schon vorhandene, unbemerkt ihre zerstörende Thätigkeit ausübende Eiterung bildet also am ehesten die Disposition, vermöge deren ein Uebertritt pyogener Organismen in das Schädelinnere auf das leichteste nach geringem Anstosse stattfinden kann. Dieser Anstoss aber war gegeben durch die beim Brennen gesetzte Hyperämie der mittleren Muschel. Die dadurch bewirkte Schwellung ist im Stande, schon vorhandenen Eiter zu stauen und nach oben zu drängen. Allerdings auch so noch muss ihm, wie gesagt, der Weg in das Schädelinnere sehr erleichtert sein und zwar durch Deliscenzen oder cariöse Defecte der lamina cribrosa oder der Keilbeinhöhllendecke.

Denn ich habe selbst bei Eiterungen dieser Gegend unzählige male viel bedeutungsvollere Eingriffe als eine einfache Cauterisation vorgenommen, ohne irgend ein Unglück. Der einzige Todesfall aber, den ich infolge einer Naseneiterung eintreten sah, war bedingt durch eine Caries mit Defect der lamina cribrosa, während eine Meningitis basilaris, die ich nur auf dem Sectionstisch beobachtet habe, entstanden war durch eine spontane Perforation eines Keilbeinempyems in die mittlere Schädelgrube.

Endlich spricht noch für meine Vermutung eines latenten Empyems sehr die Wagner'sche Mitteilung, dass sein Patient schon früher an heftigen, periodisch wiederkehrenden, oft ein bis zwei Tage anhaltenden Kopfschmerzen gelitten und auch an Blutarmut vielfach laborirt hatte.

Ueber das vorherige Verhalten der anderen Patienten wird nichts mitgeteilt.

Diese Raisonsnements passen im allgemeinen auch für den so eben von V. Lange ⁵⁸⁾ veröffentlichten Todesfall nach galvano-caustischer Durchbohrung einer die Choanen versperrenden Membran. Allerdings kann hier nicht von der Vermutung einer Eiterung die Rede sein, andererseits aber unterliegt die Meinung von Lange, dass es sich um eine Sinusthrombose gehandelt habe, dem grössten Zweifel. Die Erscheinungen bestanden nämlich in Bewusstlosigkeit und Delirien, Albuminurie, fortwährende Unruhe zum Schluss, »ohne Zeichen eines localisirten Hirnleidens.« Dabei weder Krämpfe noch Erbrechen, Puls kräftig, keine Blutung. Leider findet sich nicht

erwähnt, ob Jodoform angewendet worden ist. Dass aber diese Symptome alles andere als eine Sinusthrombose bedeuten können, ist klar. Auch hier fehlt, wie in den übrigen Fällen, der entscheidende anatomische Nachweis, dem einzig und allein Beweiskraft in einer so wichtigen und schwierigen Frage zugesprochen werden darf.

Der einzige, von Wagner übrigens nicht erwähnte Fall von Demarquay (beschrieben bei Mackenzie, Die Krankheiten des Halses etc., deutsche Uebersetzung, S. 512, Bd. II), welcher einen autopsischen Befund beibringt, bestärkt nur meine Annahme. Denn hier war, $1\frac{3}{4}$ Jahre vor dem tödlichen Ausgange, im Gefolge von Polypenevulsionen, ein Stirnhöhlenabscess constatirt worden, später Erysipel aufgetreten. Zuletzt hatte man nach der neuerlichen Evulsion eines Polypen den Stumpf mit Arg. nitr. geätzt. Darauf erfolgte der Tod unter Hirnsymptomen. Bei der Section zeigte sich (neben Meningitis) der Körper des os sphenoidum brüchig und eiterdurchtränkt, sämtliche Sieb-, Keilbein- und Kieferhöhlen mit Eiter angefüllt. Selbst wenn man, und ich halte das schon für ganz ungerechtfertigt, letztere Affectionen auf rohes Vorgehen und Infection bei der Zangenevulsion rechnen wollte, weist doch das früher dagewesene Erysipel und der Stirnhöhlenabscess zu deutlich auf einen latenten Entzündungsprocess hin. Im Zusammenhalt mit der oben constatirten Thatsache, dass, besonders recidivirende, Polypen so gut wie pathognomonisch für Empyeme sind, ist die Annahme, dass es sich auch hier um ein oder vielmehr mehrere solche primäre gehandelt habe, die der Beobachtung entgingen, aufrecht zu erhalten.

Daher ist meine Behauptung wohl gerechtfertigt, dass bisher noch in keinem Falle die Entstehung einer Meningitis oder Sinusthrombose allein durch eine Nasenoperation nachgewiesen ist.

Die Literatur ist übrigens ebenso arm an Beobachtungen über Meningitis bei Naseneiterungen infolge spontanen Durchbruchs in die Schädelhöhle. Ich glaube sehr, dass das mehr eine Folge mangelhafter Beobachtungen als mangelnder Thatsachen ist.

Die Nase ist heute noch, ebenso wie einerseits ihre Bedeutung von Seiten vieler mitunter recht unberufener Spezialisten überschätzt und übertrieben wird, und vielleicht eben deshalb, ein Stiefkind der pathologischen Anatomen und der Kliniker. Speziell für die ersteren kommt noch in Betracht, dass die anatomische Untersuchung des Naseninneren sehr umständlich und mühevoll ist, auch nicht ohne Beschädigung des Gesichtes oder innerer Theile, die dadurch einer später etwa beabsichtigten Benutzung der Leichen auf der Anatomie entgegenstehen würde, ausgeführt werden kann.

Oberflächlicher Betrachtung entgehen auch ohne besonders darauf gerichtete Aufmerksamkeit die oft ganz unscheinbaren

Veränderungen der Dura, unter denen sich erst die gröberen oder feineren Knochenläsionen der Schädelbasis verbergen.

Seit die Ohrenpathologie aufgehört hat, von der Forschung vernachlässigt zu sein, haben die Gehirnabscesse ihre feste ätiologische Stütze gefunden und es hat sich herausgestellt, dass die Mehrzahl derselben, speciell im Schläfenlappen und Kleinhirn otitischen Ursprunges sind. Die „Idiopathie“ derselben hat überhaupt ihre Geltung verloren.

Anders steht es noch mit der Meningitis. Die vereinzeltten Fälle von Convexitätsmeningitis, die sich eben nur durch ihr Vorkommen, nicht durch ihr Ansehen, von denjenigen der epidemischen Cerebrospinalmeningitis unterscheiden, werden, falls ihre Ursache nicht ohne weiteres klar liegt, als sporadische Cerebrospinalmeningitis bezeichnet, mit welcher Nomenclatur man ihnen kurzweg auch dieselbe Aetiologie supponirt.

Es unterliegt nun gar keinem Zweifel, dass auch für diese verstreuten Meningitiden die Zeit kommen wird, da für die Mehrzahl derselben der Weg der Invasion von erkrankten Nachbarorganen aus gefunden werden wird, denn das Einwandern von Entzündungserregern durch intacte oder verhältnismässig intacte Organe der Oberfläche oder aus dem Blute, wie bei der epidemischen Form, auch für alle nicht ohne weiters klaren sporadischen Fälle anzunehmen, das widerspricht doch allen sonst bei Abscessen oder diffusen Eiterungen innerer Organe gemachten Erfahrungen.

Für die Oberflächenmeningitis aber kommen als Vermittler einer Invasion äusserer Schädlichkeiten in erster Linie die pneumatischen Räume des Schädels in Betracht, wegen ihrer unmittelbaren Nachbarschaft und ihrer häufigen infectiösen Erkrankungen.

Im übrigen ist das Forschen auch in anderer Richtung ja nur zu befürworten, wenngleich ich glaube, dass dasselbe, auf die oberen Nebenhöhlen gerichtet, sich am meisten fruchtbar erweisen wird. Es liesse sich darüber noch manches sagen, so würden sich neue Gedankenverbindungen anknüpfen lassen, wenn man an die unter der Form von Meningitis verlaufenden Pneumonien, an die meningealen Erscheinungen bei acuten Empyemen des Mittelohres, des Warzenfortsatzes und auch direct der Keilbeinhöhle (s. o. die Beobachtungen von Laker) und die Feststellungen von Weichselbaum¹¹⁾ denkt, der so oft die Nebenhöhlen unter dem Einflusse des *Diplococcus pneumoniae* bei acuten Infectionen miterkrankt fand. Doch — *sapienti sat*. Weitere Ausführungen würden uns zu weit in das Bereich der Hypothese bringen, während auf diesem Gebiete uns Beobachtungen Not thun, zu welchen diejenigen, denen die Gelegenheit dazu geboten ist, anzuregen, obiges wohl genügen dürfte.

Hypothetischen Wert zwar nur, aber, wie ich glaube, einiges Interesse, bietet die in folgendem zu erörternde Annahme einer

anderweitigen Continuitätswirkung von Empyem, nämlich der in manchen Fällen vorkommenden Entstehung von

o) Hemiatrophia facialis progressiva

auf Grund einer Eiterung in der Keilbeinhöhle. Ich muss diese Erörterung aus der speciellen Betrachtung der Keilbeinhöhlen-erkrankungen hier schon vorweg nehmen.

Der Gedanke an einen derartigen Zusammenhang drängte sich mir auf bei der Lectüre des von Jankau⁵⁹⁾ veröffentlichten Falles eines 22jährigen Mädchens, dessen Leiden er auf eine Neuritis des Trigemiums infolge von Pharyngitis sicca und Ozaena zurückführte.

Bis zum 11. Jahre war die Patientin stets gesund. Dann litt sie öfter an Kopfschmerzen und zwar auf beiden Seiten. Mit dem 13. Jahre stellte sich häufiges Nasenbluten ein.

Seit zwei Jahren begann ohne nachweisbare Ursache erst Blässe, dann Atrophie der rechten Gesichtshälfte.

J. constatirte diese in ziemlich hohem Grade, ohne Sensibilitätsstörung noch Muskellähmung, ferner eine feste Struma, anscheinend mehr rechts als links entwickelt. »Ferner ist eine Ozaena zu constatiren, wobei in der rechten Nasenhälfte der Process schon zu teilweiser Atrophie der Schleimhaut geführt hat.« Daneben Pharyngitis sicca.

Ohne mich auf Jankau's, wie ich sagen muss, etwas lakonische Deutung (denn wie erklärt er sich den Zusammenhang von »Ozaena« und Neuritis?) näher einzulassen, stelle ich mir den Verhalt folgendermassen vor:

Ein 11jähriges Mädchen leidet an Kopfschmerzen, später an Nasenbluten und zeigt viel später noch Erscheinungen von »Ozaena«, d. h. wohl stinkende Borkenabsonderung aus beiden Nasenseiten, mit teilweiser Atrophie einer Seite der Nase, eine Affection, die schon lange bestanden haben muss, wahrscheinlich schon zur Zeit des Nasenblutens, wenn nicht früher ihren Anfang genommen hat.

Eine derartige Patientin erweckt (s. o. meine Ausführungen über »Ozaena«) ohne weiteres den Verdacht einer einseitigen Nebenhöhlenerkrankung und es ist mir auch für diesen Fall, besonders in Anbetracht der einseitigen Nasenatrophie, höchst wahrscheinlich, dass eine solche vorhanden war. Oder will man vielleicht diese Atrophie auch nur als Mitterscheinung der Gesichtsatrophie betrachten? Dann musste ja die »Ozaena«, d. h. die Absonderung stinkender Borken, erst infolge derselben entstanden sein, eine Annahme, die, wie die ganze Theorie von der primären Atrophie bei »Ozaena«, sehr anfechtbar ist.

Ich nehme also ein Empyem einer Nebenhöhle an und zwar der Keilbeinhöhle. Nach Bärwinkel⁶⁰⁾ wäre die Gesichtsatrophie zu verdanken einer Affection des ganglion sphenopalatinum, eine Theorie, die wohl nicht für alle Fälle gelten mag, immerhin aber für eine gute Anzahl derselben berechtigt erscheint.

Dieses ganglion liegt aber in der fissura sphenomaxillaris in unmittelbarer Nachbarschaft der vorderen und unteren Wand der Keilbeinhöhle und der hinteren Begrenzung der hintersten Siebbeinzelle. Bei Caries dieser Wandungen ist eine Miterkrankung des ganglion daher nicht unwahrscheinlich.

In der That habe ich auch zweimal bei Empyem der Keilbeinhöhle und des Siebbeinlabyrinthes Symptome von Seiten dieses Nervenknötens gesehen.

Das einmal trat nach Exstirpation der erkrankten Knochenpartieen und im Verlaufe der Heilung ein Gefühl von Pelzigsein im Gesichte auf und die Sensibilitätsprüfung ergab eine Herabsetzung des Empfindungsvermögens vom oberen Augenlide ab bis zur Oberlippe der entsprechenden Seite. Diese Störung ist auch dauernd geblieben.

Das anderemal konnte ich, nach Blosslegung der vorderen Keilbeinhöhlenwand, durch Berührung der äusseren unteren Partie derselben lebhafte Schmerzen in der Stirngegend, am Auge und in den Zähnen derselben Seite provociren.

Hält man dies alles zusammen, so rechtfertigt sich die Annahme, dass die Jankau'sche »Ozaena« auf einer Caries der Keilbeinhöhle beruhte und diese keine Neuritis, sondern direkt eine Affection des ganglion mit nachfolgender Schwund desselben hervorgebracht habe.

Auch der Kopfschmerz stimmt hierzu, da nach meiner Erfahrung auch bei einseitiger Keilbeinerkrankung die Schmerzen so vage localisirt werden, dass die Patienten sie fast immer beiderseitig verspüren.

Uebrigens haben diese Zeilen ihren Zweck erreicht, wenn sie gegebenenfalls zu einer Untersuchung der oberen Nebenhöhlen anregen und so eine weitere Klärung des oft so dunklen und jedenfalls ätiologisch durchaus verschiedenartigen Symptomencomplexes ermöglichen.

2. Die Aetiologie der chronischen Empyeme

hat erst in jüngster Zeit Förderung erfahren. Bei unserer, erst aus den letzten Jahren herstammenden Kenntniss von den Eiterungen in den Sieb- und Keilbeinhöhlen hatten die letzteren bis vor Kurzem noch wenig Beachtung in Bezug auf ihre Entstehung gefunden. Um so lebhafter ist dagegen die Aetiologie der Kieferhöhleneiterungen erörtert worden. Da von den meisten Autoren die Mehrzahl ihrer Fälle auf Zahnerkrankungen zurückgeführt werden konnte, hat man sogar behauptet, dass es gar keinen andern Ursprung gebe, als diesen. Der immer häufiger erfolgende Nachweis gesunder Zähne bei gleichzeitigem Kieferempyem hat diese Frage genügend geklärt. Sie hätte aber bei unbefangenen Nachdenken gar nicht aufgeworfen werden dürfen. Denn wie wollte man sich, wenn man alle Empyeme der Kieferhöhle auf Zahnerkrankungen zurückführt, die Empyeme der anderen Höhlen erklären, die doch keine Zähne zu Nachbarn haben? (S. auch Killian⁴¹), der in ähnlicher Weise dieses Dilemma hervorhebt.)

Bei meinen 30 an 27 Patienten beobachteten Fällen von Antrum-eiterung konnte 21mal der Zusammenhang mit den Zähnen positiv ausgeschlossen werden wegen des nachgewiesenen Mangels an Zahnerkrankung, während in weiteren drei Fällen zwar Caries der Krone, doch Intactheit der Wurzeln bestand, so dass auch diese, wovon sogar zwei noch mit anderen Empyemen complicirt waren, wegfallen. Nur bei sechs war der Ursprung aus Wurzelcaries erweislich.

Für 3 von den 24 nicht mit den Zähnen in Verbindung stehenden Empyemen konnte, das einmal sogar unter meinen Augen entstanden, eine Infection durch benachbarte Siebbeineiterung als sicher betrachtet werden. Weiter hatte ein Empyem traumatischen Ursprung. Ein Pferdehufschlag hatte den Mann in's Gesicht getroffen und die Kieferhöhle über dem zweiten Backzahn in der Gegend der fossa canica eröffnet. Endlich sah ich ein Empyem bei Nasentuberculose entstehen, als der fortschreitende Process die rechte untere Muschel zerstört und so die Höhle eröffnet hatte.

Die übrigen 19 Fälle kommen in Bezug auf ihre Aetiologie in dieselbe Kategorie wie die Empyeme aller anderen Höhlen: ihr Ursprung kann nicht genau nachgewiesen werden und unterliegt nur der Vermutung.

Man hat nun für alle diese unklaren Fälle früher ein Fortschleichen eines entzündlichen, eitrigen Processes von der Nasenschleimhaut aus supponirt. Wenn auch diese Möglichkeit nicht negirt werden kann, so spricht doch die aus neueren Beobachtungen sich ergebende grössere Wahrscheinlichkeit dafür, dass die Höhlen häufiger primär, entweder zugleich mit der Nasenschleimhaut oder auch ohne diese erkranken. Ich habe schon bei der Erörterung der acuten Naseneiterungen darauf hingewiesen, dass schon beim einfachen Schnupfen häufig genügend Symptome für Miterkrankung der Nebenhöhlen sprechen, die oft vorübergehen, oft aber auch, besonders infolge ungünstiger anatomischer Verhältnisse, wie sie vorzugsweise die Kieferhöhle bietet, zu dauernden Processen führen mögen. Dasselbe wie für den einfachen Schnupfen gilt aber noch mehr für die infectiösen Catarrhe, wie sie nachgewiesenermassen bei acuten Infectionskrankheiten gleich zu Anfang die Nebenhöhlen befallen. Das ist anatomisch bewiesen durch Weichselbaum¹¹⁾, der bei zehn Influenzaleichen hauptsächlich die Stirn- und Kieferhöhlen vereitert fand und Siebenmann⁶¹⁾, der an drei Typhus- und mehreren Influenzaleichen Empyeme der Keilbeinhöhlen sah. Ewald⁶²⁾ konnte ebenfalls bei einem an Meningitis verstorbenen Arzt constatiren, dass dieselbe einem in Gefolge von Influenza entstandenen Empyem beider Kieferhöhlen und Siebbeinlabyrinth zu verdanken war.

Die klinischen Beobachtungen Jeaffreson's⁶³⁾, Siebenmann's und meine eigenen bestätigen diese Verhältnisse.

Letzterer sah unter 29 Fällen von Kieferhöhlenempyem fünf am

ersten Tage von Influenza auftreten, einen im Gefolge von Pneumonie und einen bei acuter Bronchitis, während für einen weiteren der Ursprung aus Influenza zweifelhaft bleiben musste. Jeaffreson konnte zweimal (Fall 12 und 13) die Entstehung von Siebbeinempyem in Anschluss an Scharlach beobachten.

Meine eigenen Beobachtungen verteilen sich so: Von den 19 schon hervorgehobenen unklaren Fällen von Kieferhöhlenempyem müssen 10 abgetrennt werden, da sie complicirt waren mit Erkrankungen anderer Höhlen und bei diesen mitgezählt werden. Von den übrigen neun ist es nicht gelungen, bei der fast durchweg mehrere Jahre langen Dauer der Affection (bis zu 22 Jahren) irgend etwas anamnetisch sicher zu ermitteln.

Es bleiben mir dann noch 55 Patienten mit Erkrankungen der Stirn-, Siebbein- und Keilbeinhöhlen resp. Combinationen derselben.

Sieben von diesen führten ihre Erkrankung mit aller Bestimmtheit auf einen sehr heftigen Schnupfen zurück, eine weitere konnte ebenso sicher den Beginn ihres Leidens (Siebbeincaries beiderseits) auf eine überstandene Pneumonie datiren. Der Ursprung aus Typhus war sehr wahrscheinlich bei einer Combination von linksseitigem Kieferhöhlen- und beiderseitigem Sieb- und Keilbeinhöhlenempyem, während bei drei Fällen (zweimal Siebbeincaries und ein doppelseitiges Siebbein-Keilbeinhöhlenempyem) der Ursprung aus Influenza resp. Diphtherie und Scharlach zweifelhaft bleiben musste. Bei letzterem war das allerdings recht wahrscheinlich, da der betreffende Patient, ein Arzt, über seine Vorgeschichte zu berichten wusste, dass er mit $3\frac{1}{2}$ Jahren Scharlach durchmachte, an welchen sich eine langdauernde beiderseitige Mittelohreiterung anschloss. »Wann der Schnupfen auftrat, lässt sich nicht mehr genau bestimmen, ein bis zwei Jahre nach dem Scharlach bestand er jedenfalls in der Stärke, in welcher er heute noch besteht.«

Zwei Patienten wollten das Auftreten ihrer Naseneiterung bemerkt haben nach heftigen Traumen des Kopfes beim Militär vor langen Jahren, der eine infolge eines Sturzes vom Pferde, der andere infolge heftiger Schläge seines Instructors. Es lässt sich natürlich auch nicht einmal vermuthungsweise etwas dafür oder dagegen sagen. — Directe Infection endlich findet bei den Nebenhöhlen nur durch das Eindringen einer Wanderentzündung, des Erysipel's, statt. Diesen Zusammenhang fand ich einmal, bei einem doppelseitigen Siebbeinempyem. Die Patientin hatte vor sieben Monaten ein Erysipel gehabt, das vom Hinterhaupt ausgehend nach vorn gekrochen war, die Augen und zuletzt die Nase ergriffen hatte. Seitdem hatte die Eiterung eingesetzt und zwar in profuser Weise.

Ein andermal wechselten Recidive eines Kieferhöhlenempyems und Gesichtserysipel's derart mehrmals hintereinander ab, dass man nicht sagen konnte, ob das eine oder das andere das primäre ge-

wesen sei, wobei aber das besonders interessant ist, dass das Erysipel, bei späteren Recidiven wenigstens, nicht seinen Weg von der Haut aus durch eine Schrunde des Introitus in die Nase hinein resp. umgekehrt, sondern von der Kieferhöhle aus direct durch die Knochen und Weichteile der Wange hindurch auf die Haut nahm. Der Fall wird später noch ausführlich berichtet.

Luc⁶⁴⁾ hat einen Fall erysipelatöser Kieferhöhlenentzündung vor kurzem beschrieben, in welchem er die Streptococcen nachgewiesen hat. Das war die bacteriologische Bestätigung eines a priori zu erwartenden Befundes. Schäffer⁶⁵⁾ hat fünfmal bei seinen 43 Empyemen der Sieb-, Keilbein- und Stirnhöhlen Erysipel resp. Erysipeloid des Gesichtes beobachtet, endlich Zuccarini, Weichselbaum, Zuckerkandl, Ziem und Killian über gleichzeitiges Vorkommen dieser Entzündung mit Nebenhöhlenempyem berichtet.

Es ist sehr wahrscheinlich, dass alle diese Fälle, auch der oben (S. 73) erwähnte Demarquay'sche, die Streptococcen nicht secundär acquirirt haben, sondern dass die letzteren die eigentlichen Erreger der Empyeme resp. des Recidivs waren. Sonst wäre es nicht gut verständlich, warum nicht bei den meisten Empyemen zugleich auch Erysipel auftritt; da ja doch die Bedingungen für eine Mischinfection bei denselben schon besonders durch die häufigen Erosionen und Rhagaden des Naseneinganges überaus günstige zu sein scheinen.

Es bleiben nun noch eine grosse Reihe von Empyemen, bei denen, weder anamnestisch noch sonst, sich irgend welche Ursache eruiren lässt, vorzugsweise solche, die von ihren Trägern bis in die Kindheit zurückdatirt werden können, also oft bis dreissig und noch mehr Jahre bestanden haben, aber auch viele von kürzerer Dauer. Man wird kaum fehlgehen, für diese dieselben Ursachen anzunehmen, wie für die ätiologisch sichergestellten Fälle. Insbesondere werden die ersteren mit Wahrscheinlichkeit auf Kinderkrankheiten zurückgeführt werden dürfen, im Sinne von Metastasen oder aus der Nachbarschaft fortgeschleppten Infectionen, wie bei den Mittelohrentzündungen. Daneben gibt es dann noch eine Reihe von Möglichkeiten, wie Schnupfen, bei dem man ja nie mit Bestimmtheit sagen kann, wie viel an ihm infectiöser Natur ist, Eiterretention bei acuten Schwellungszuständen oder bei starker Blennorrhö infolge von adenoiden Vegetationen etc., kurz eine grosse Perspective, deren einzelne Factoren immer noch durch Casuistik neuvermehrt werden dürften.

3. Die Prognose der chronischen Empyeme

ist ausserordentlich verschiedenartig, nicht nur nach der betreffenden Höhle, sondern auch nach den sonstigen Umständen des Einzelfalles.

Die üblen Ausgänge in Meningitis, den Abscessdurchbruch in Nachbarorgane (Gesicht, Mund, Auge, Schädelhöhle) haben wir bereits besprochen. Zum Glück sind diese ja verhältnismässig selten, wie ich oben zeigte.

Aber die Prognose für das Allgemeinbefinden und die Heilung ohne geeignete Behandlung ist sehr schlecht. Wie sehr das erstere leidet, habe ich in der allgemeinen Symptomatologie schon genügend hervorgehoben und bei den acuten Eiterungen ferner erwähnt, wie unsicher das Zuwarten resp. die nur symptomatische Behandlung ist, falls das acute Stadium einmal überschritten ist. A priori lässt sich wohl für die oberen Nebenhöhlen die Möglichkeit einer Spontanheilung durch Gewinnung freien Abflusses der Secrete und Abstossung necrotischer Teile denken. Auch muss man wohl eine solche voraussetzen, wenn man annimmt, dass auch für die im Kindesalter auftretende »Ozaena« immer nur die Nebenhöhlen anzuschuldigen wären. Dies ist aber einerseits durchaus noch nicht erwiesen, andererseits ist auch die Annahme, dass alle diese »Ozaenae« der Kinder im späteren Alter von selbst heilen müssten, weil man viel mehr Kinder als Erwachsene mit diesem Symptomencomplex sieht, nicht unanfechtbar. Man bekommt ja nur diejenigen zu Gesicht, die sich behandeln lassen; und dass Erwachsene, die jahrelang sich mit ihrem scheusslichen Auswurf herumgetragen haben, denselben so gewöhnt werden, dass sie gar nichts arges darin sehen und nur dann zum Arzte gehen, wenn sie durch andere Unbequemlichkeiten, insbesondere Schmerzen, dazu getrieben werden, ist mir nach mannigfaltiger Erfahrung sicher. Kinder dagegen werden eben deswegen häufiger gebracht, weil ihre Umgebung unter der Unannehmlichkeit des schrecklichen Gestankes leidet und nicht sowohl das Kind, als sich selbst davon befreit wissen will. Wäre dem nicht so, so müsste man ja naturnotwendig auch viel mehr Fälle von »Rhinitis atrophica sine foetore« sehen, da dieses Bild den unausweichlichen Abschluss einer spontan geheilten »Ozaena« darstellen müsste. Ich halte also die Theorie von der regelmässigen Spontanheilung der »Ozaena« noch für unerwiesen.

Alle theoretischen Möglichkeiten aber zugegeben, so hat man doch bisher noch keinen sicheren Fall von Spontanheilung der oberen Nebenhöhlen constatirt.

Ist nun für diese Höhlen noch theoretisch ein guter Ausgang denkbar, so ist er für die Kieferhöhle vermöge ihrer anatomischen Verhältnisse überhaupt nicht anzunehmen, noch viel weniger ist jemals ein Fall von Spontanheilung chronischen Empyems dieser Höhle festgestellt worden.

Ich finde das doppelt notwendig, trotzdem es von der Mehrzahl der Fachgenossen unterschrieben werden dürfte, hier hervorzuheben, nachdem in der Discussion zu meinem Vortrage im

ärztlichen Verein München ein Chirurg behauptet hat, dass er schon viele Empyeme habe spontan heilen sehen. Ich kann hier nur wiederholen, was ich damals sagte, dass wir für die ausführliche Mitteilung dieser Erfahrungen nur dankbar sein könnten, nachdem bisher in der Literatur kein einziger derartiger Fall vorhanden ist.

Unterdessen aber hat Siebenmann⁶¹⁾ einen Fall angeblicher Spontanheilung veröffentlichen lassen, den es sich jedoch lohnt, genauer anzusehen:

Es lag ein seit zwei Jahren bestehendes, auf eine Zahnwurzelentzündung nach einer verunglückten Extraction zurückgeführtes, foetides Empyem vor. Der Alveolus wurde durchgebohrt, »selber steht in directer Verbindung mit dem Antrum« (?) und es erfolgte die Heilung, über deren zeitlichen Eintritt uns übrigens nichts berichtet wird, »begünstigt durch die ausserordentliche Weite und geringe Länge der Alveolaröffnung«.

Soviel ich aus diesem etwas lakonischen Berichte entnehmen kann, ist also der Knochenhöhlenabscess an seiner tiefsten Stelle eröffnet worden und bei den sehr günstigen dadurch geschaffenen Abflussverhältnissen (ausserordentliche Weite und geringe Länge der Oeffnung) dauernd trocken gelegt worden, so dass seiner Ausheilung nichts mehr im Wege stand. Wie man aber da, wo man eine für unsere Höhle ganz typische Operation vorgenommen hat, noch von Spontanheilung sprechen will, während man doch höchstens sagen dürfte, dass die Heilung ohne Nachbehandlung erfolgt sei, das ist mir unverständlich.

Sind nun die Chancen für einen günstigen Verlauf der chronischen Empyeme sehr gering, so müssen uns die dabei so sehr häufigen starken Beschwerden und die immerhin in den meisten Fällen nicht ganz zu negirende Gefahr umsomehr anspornen, unser äusserstes zur Radicalheilung des Grundübels aufzubieten. Dazu gehört aber in erster Linie noch die Erkenntnis, um welchen Herd es sich gegebenenfalls handelt, und dann um die Mittel, denselben so auszurotten, dass nicht bloss eine zeitweilige Scheinheilung erfolgt, sondern dass sicher alle Recidive ausgeschlossen werden.

Die Schwierigkeiten dieser beiden Momente und die Ueberwindung derselben sollen in folgender

4. Specieller Diagnostik und Therapie der chronischen Empyeme

geschildert werden.

Zunächst bedarf einer Erörterung die

a) Kieferhöhle,

als diejenige, deren Erkrankungen zuerst die Aufmerksamkeit auf die Nebenhöhlen der Nase gelenkt haben.

Der Leser möge nicht fürchten, dass die unglaubliche Flut von Mitteilungen über die Empyeme dieser Höhle hier durch neue Literatúrauszüge gestaut oder durch Beobachtungen, die nur als Bestätigungen des schon bekannten dienen könnten, weiter angeschwellt werden wird. Ich werde mich hier besonders auf die Erörterung controverser Auffassungen und Anführung einiger eigener Erfahrungen beschränken.

Bezüglich der Diagnose kann ich auf die Lehrbücher verweisen und möchte hier nur eins hervorheben, dass ich nur ein einziges sicheres Mittel zur Diagnose kenne, nämlich den directen Nachweis des Eiters in der Höhle durch die Probedurchspülung. Gelingt diese mit positivem Ergebnis vom hiatus semilunaris aus, so kann man damit zufrieden sein, wenn nicht, muss erst die Punction, gewöhnlich vom unteren Nasengange aus gemacht werden. Ich nehme dieselbe mit einer geraden starken Nadel vor und sie ist mir nur sehr selten bei allzu starken Knochen misslungen. Aspirirt dann eine angesteckte Spritze Eiter, so ist die Diagnose gesichert; das ist jedoch nur selten der Fall, meistens muss man, weil dies negativ ausfällt, eine Durchspülung mit lauwarmer, dünner, antiseptischer Lösung (1% Carbol, vor bloß aseptischer Flüssigkeit ist zu warnen, da diese leicht unterwegs inficirt werden kann) vornehmen, die dann unfehlbar ein positives Ergebnis liefert, oder bei negativem Ausfall den Arzt fast absolut sicher darüber lässt, dass die Höhle in der That nichts enthält. Denn das Vorkommen eines Septum in der Höhle, welches einen gesunden Raum derselben von einem kranken scheidet, dürfte allzu selten sein, als dass man nicht mit dem negativen Ausfall der Probedurchspülung zufrieden sein dürfte.

Zwar sind dergleichen Septa beschrieben worden. Bei Zuckerkandl⁶⁶⁾ findet sich die Notiz, dass Thomes die Höhle durch mehrere Knochenleisten in Fächer eingetheilt sah. Membranöse Scheidewände in grösserer Anzahl hat ferner Hyrtl⁶⁶⁾ beschrieben und Zuckerkandl selbst bemerkt, dass einzelne Falten häufig vorkommen. Doch führt er aus einem Material von 300 Leichen nur sieben Beispiele auf, worunter nur einen Fall (g), in welchem die Falte zur Bildung einer accessorischen Kammer geführt hatte, die nur durch eine hanfkorngrosse Lücke mit dem sinus maxillaris in Verbindung stand.

Wieweit aber selbst diese dürftigen Befunde an der Leiche, in vivo und speciell bei einem Empyem Wichtigkeit gewinnen können, das lässt sich nicht so ohne weiteres sagen. Ein Empyem in einem solchen Recessus hat doch wenig Chance, ohne weitergehende Wirkungen, bloß in demselben isolirt, zu bleiben. Vielmehr wird es entweder durch die vorhandene Communication hindurch resp. nach Durchbohrung der Scheidewand die übrigen Räume erfüllen, oder es wird, falls ganz abgeschlossen, die Knochenwände auseinander

drängen resp. perforiren müssen und so nach aussen in die Erscheinung treten. Praktisch hat mir ein derartiges Vorkommnis bei etwa 40 vorgenommenen Probepunctionen noch nie Schwierigkeiten bereitet. Zweimal bin ich solchen Scheidewänden begegnet, die anscheinend knöcherner Natur waren, ohne dass durch dieselben der Diagnose Hindernisse bereitet worden wären.

Etwas anderes ist es mit der Behandlung. Da verhalten sich die abgesperrten Hohlräume durch Aufspeichern von Secret an dem nicht gut erreichbaren Grunde eher renitent. Ueber das Vorgehen in solchem Falle mehr bei der Therapie.

Ich habe hier noch zu erwähnen die Probepunction und Durchspülung vom Alveolus aus. Bei kranken Zähnen habe ich mehrmals bloß der Diagnose wegen die verdächtige Höhle vom Alveolus aus angebohrt und habe auch in Fällen, es sind deren etwa fünf bis sechs, wo die Höhle leer gefunden wurde, keinen Schaden von diesem Eingriffe gesehen. Ich mache die Eröffnung an dieser Stelle mit einem gewöhnlichen Schusterpfriem, der eine recht kleine Perforation anzulegen gestattet. Findet sich nichts, so wird der Alveolus, nachdem sorgfältig alle Flüssigkeit aus der Höhle mittels Luftdouche ausgeblasen worden ist, mit Jodoformgaze auf zwei Tage verschlossen und heilt schnell zu, ohne dass eine Infection der Höhle stattfindet. Zu warnen ist nur vor der Punction an dieser Stelle, wenn der erkrankte Zahn Wurzelcaries hatte. Dann wird man, falls es sich nur um die Diagnose handelt, die Punction lieber von der Nase aus vornehmen, da es nicht ausgeschlossen ist, dass (bei noch intacter Höhle) der Kieferknochen bei der Durchbohrung Infectionsträger von dem septischen Alveolus her aufnimmt und so erst ein Empyem geschaffen wird.

Doppelte Vorsicht ist aber natürlich in dem Falle geboten, dass bereits Kieferhöhle und Alveolus mit einander communiciren. Wenn die Höhle noch gesund war, kann sie dann erst recht leicht inficirt werden. Ein solcher unangenehmer Zwischenfall widerfuhr Bordenave.⁶⁷⁾ Der an der Krone cariöse Zahn hatte gesunde Wurzeln, der Alveolus war nach oben in das Antrum offen, und einige Tage darauf entleerte sich aus diesem Eiter. Dass aber auch unter solchen Verhältnissen noch unsere heutige Asepsis die Gefahr beseitigt, lehrt mich eine eigene Beobachtung. Bei Verdacht auf Empyem extrahirte ich einen ersten Molaren mit cariöser Krone. Den Wurzeln sass eine periodontale kleinzellige Geschwulst von etwa Bohnengrösse auf, die frei in das Antrum hineingeragt hatte. Unter Jodoformgazetamponade heilte die Oeffnung in zwei Tagen ohne Eiterung.

XIX. Beob-
achtung.

Im übrigen bleibt die Probepunctionsdurchspülung das einzige souveräne Mittel zur Diagnose in zweifelhaften Fällen, selbstverständlich unter der Voraussetzung, dass vorher die Nase, speciell

der mittlere Nasengang aufs sorgfältigste von Eiter durch Spülung oder Abtupfen befreit worden ist.

Nicht immer allerdings wird sie unbedingt notwendig, wenn nämlich die Uebereinstimmung aller sonstigen in Betracht kommenden Momente die Diagnose unzweifelhaft macht. Doch ist nicht genug davor zu warnen, ohne sehr ausreichende Erfahrung bloß auf die verschiedenen Symptome, bei noch so eclatantem Vorhandensein oder gänzlichem Fehlen derselben sich zu verlassen, da alle täuschen können.

Zu letzteren muss ich auch die Durchleuchtungserscheinungen rechnen. Ich habe bisher erst in einem einzigen Falle ein entscheidendes Resultat aus denselben gewonnen.

XX. Beobachtung.

Eine Dame klagte über Schmerzen in der Alveolargegend und in der Fossa canina noch nach Extraction eines kranken Zahnes, während die restirenden nach zahnärztlicher Untersuchung gesund waren. Es war in der Nase absolut nichts aufzufinden, dagegen Druck in der Fossa canina sehr schmerzhaft. Bei der Durchleuchtung aber erstrahlten beide Gesichtshälften und Augen im hellsten Glanze, wie ich es auch nie weder vorher, noch nachher gesehen habe. Bei der ausserordentlichen Zartheit der Knochen in diesem Falle konnte man also sicher sein, dass die geringste Abnormität augenfällig geworden wäre. Ich habe daraufhin im Zusammenhalt mit den anderen Befunden eine Kieferhöhleneiterung ausschliessen können und in der That hat auch der weitere Verlauf das bestätigt.

Gar nicht selten aber ist es mir gegenteilig passirt, wie ja auch vielen anderen, dass ich die Höhle bei der Durchleuchtung verdunkelt fand, während kein Eiter darin war. Dieselbe ist daher als ein sehr problematisches Hilfsmittel zur Diagnose zu betrachten und hat nur insofern Wert, als bei positivem Ausfall derselben im Zusammenhalt mit Fehlen anderer wichtiger Symptome man oft sich in der Annahme, es liegt nichts vor, derart bestärken lassen kann, dass von weiteren Schritten, wenigstens vorläufig Abstand genommen werden darf.

Positiver Ausfall derselben aber bei sonstigen dringenden Verdachtsgründen darf nie von weiterer Untersuchung abhalten.

Daran vermag auch die Davidsohn'sche⁹⁾ Modification der Durchleuchtungsergebnisse nichts zu ändern. Dieser sieht als entscheidend die Durchleuchtung nicht des Gesichtes resp. unteren Orbitalrandes an, sondern die der Augen, welche bei einem normal gebauten, mit flachem Gaumen versehenem Schädel und reiner Kieferhöhle regelmässig hell erstrahlen sollen.

Während ich mich einerseits von diesem Verhältnis nicht habe überzeugen können (denn auch hier spielt, abgesehen von sichtbaren Deformitäten, die Dicke der Knochen eine zu grosse Rolle), da ich bei normalem Schädelbau trotz intacter Kieferhöhle öfters die Augen dunkel gesehen habe, kann ich andererseits auch nicht zugeben, dass bei positivem Ausfall der Probe, das heisst bei Erleuchtung der Augen, immer die Kieferhöhle gesund sein müsste. Denn auch ein eiterndes Antrum kann, bei geringer Secretion, zeitweilig ganz

leer sein resp. dauernd nur so geringe Eiterflocken führen, dass dadurch das Durchleuchtungsergebnis nicht verändert wird.

Daher darf eine positive Diagnose resp. Ausschliessung der Erkrankung der Kieferhöhle weder auf den negativen Ausfall der Durchleuchtung noch auf sonstige Symptome ohne weiteres gebaut werden. Da entscheidet immer nur der Nachweis des Eiters in der Höhle, der allein durch die Probe-Punction resp. -Durchspülung geführt werden kann.

(Es genügt nicht der positive Nachweis des Ausfliessens von Secret aus dem hiatus semilunaris und die Beobachtung der Verstärkung desselben bei herabhängendem Kopfe, womit B. Fränkel⁶⁸⁾ zufrieden ist, denn diese Erscheinung kann auch durch Empyem der vorderen Siebbeinzellen, wie ich später zeigen werde, hervorgebracht sein, es muss verlangt werden, dass man Eiter in der Höhle selbst finde, alles andere macht nur die Diagnose wahrscheinlich, selbst höchst wahrscheinlich, doch nicht absolut sicher.)

Findet man solchen, so ist die Diagnose gesichert, findet man keinen, so ist eine Erkrankung auszuschliessen. Nur ist zu letzterer Entscheidung noch die Voraussetzung zu erfüllen, dass die Untersuchung zu einer Zeit und unter Umständen vorgenommen worden ist, wo nicht etwa spärlich vorhandenes Secret zeitweilig aus der Höhle ganz entfernt, letztere zufällig leer ist. Es empfiehlt sich daher für zweifelhafte resp. schon vergebens untersuchte und doch noch verdächtige Fälle die Untersuchung frühmorgens, ohne dass vorher geschneuzt oder gespült worden wäre, vorzunehmen.

So sehr vor der Ueberschätzung der Durchleuchtungsergebnisse zur Diagnose zu warnen ist, so gut brauchbar kann dieselbe sein zur Controle nach der Behandlung, wenn Recidive gefürchtet werden.

Die Wertlosigkeit für die Diagnose besteht ja darin, dass die Methode kein gleiches Resultat bei allen normalen Menschen gibt, wegen der individuell so ausserordentlichen Verschiedenheit des Knochenbaues; dass wir also daran keinen Vergleichsmassstab besitzen. Wohl aber gewinnen wir einen solchen für die Verhältnisse desselben Falles.

Hatten wir in einem Falle Verdunkelung, die sich nachher durch Entfernung von Eiter aufhellt, so werden wir an den verschiedenen Bildern, die uns die Durchleuchtung desselben Individuums unter verschiedenen Verhältnissen gibt, einen Massstab für die letzteren gewinnen. Im Verlauf der Behandlung haben wir denselben allerdings nicht nötig, da bei eröffneter Höhle jeden Augenblick constatirt werden kann, ob eine Durchspülung noch Secret fördert oder nicht.

Aber oft ist die Zeit, in der man nach scheinbar vollendeter Heilung die angelegte Oeffnung zuheilen lässt, eine sehr bängliche, da man nicht weiss, ob die Heilung schon so weit gediehen ist, um

definitiv zu sein. Mitunter tritt ein Catarrh hinzu, der ein Recidiv vortäuschen kann und doch möchte man gerade dieses Umstandes wegen die Oeffnung nicht wieder neu aufschliessen, um den ruhigen Verlauf der Dinge zu stören.

Da kann einem die Durchleuchtung gute Dienste leisten. Findet man ein- oder mehrmals dieselbe Helligkeit (falls überhaupt der Knochen dünn genug ist, um eine solche zu geben) wie vorher, so wird man viel beruhigter sein können.

Ich habe mehrmals diese Art der Anwendung mit gutem Erfolge verwertet. Insbesondere hat mir dieselbe zweimal bei Kindern gute Dienste geleistet: die Eiterung im antrum war schon lange, vor Monaten, abgelaufen und neuerdings war eine leichte eitrig-e Secretion derselben Seite mit Erosion des Naseneinganges eingetreten.

Sollte man auch nur eine Probepunction vornehmen, die bei den überaus unruhigen und ängstlichen Kindern in Narcose hätte geschehen müssen? Da half mir die Durchleuchtung, die beidemale die Helligkeit ebenso wie vordem zeigte und es fand sich dann beidemale ein kleiner cariöser Herd an der mittleren Muschel, der die leichte Eiterung unterhielt und nach dessen Beseitigung dieselbe auch rasch verschwand.

Endlich sei hier noch beiläufig bemerkt, dass beim Vorhandensein von Nasengeschwülsten die Durchleuchtung, mit Vorsicht beurteilt, uns Anhaltspunkte für eine Mitbeteiligung der Kieferhöhle geben kann. Ich habe im ärztlichen Verein München Gelegenheit genommen, einen derartigen Fall vorzustellen, wo der Schatten der kranken Seite gegenüber der gesunden durchaus dem übrigen positiven Befunde eines in die Kieferhöhle gewucherten juvenilen Sarcoms entsprach.

Ist die Diagnose eines chronischen Kieferempyems genügend sichergestellt, so tritt die Behandlung in ihr Recht und zwar immer, wie dies bei der Frage der Spontanteilung schon hervor-gehoben worden ist.

Kein Fall, in dem Eiter in der Kieferhöhle nachgewiesen (nicht bloss vermutet) worden ist, ist noch ohne positives Eingreifen geheilt worden. Ja, es dürfte nicht zu gewagt sein, zu sagen, ohne operatives Eingreifen.

Störk ⁶⁹⁾ insbesondere verteidigt ja den Satz, dass man durch Ausspülung von der natürlichen Oeffnung aus Empyemen sicher heilen könne und wendet auch ausschliesslich diese Form der Therapie an. Dieselbe erschien mir zu unzuverlässig, um sie auch nur zu versuchen, daher habe ich keine Erfahrung darüber, kann mich jedoch hier auf die Autorität von B. Fränkel berufen, der »trotz consequenter, mehr als ein Jahr fortgesetzter (!) Behandlung das Leiden zuweilen (!) zwar inbezug auf die Schmerzen gebessert, niemals aber zur Heilung gebracht« hat. Darum sage ich, dass

ohne operatives Eingreifen die Behandlung des Empyems aussichtslos ist.

Ich will hier nicht erst die Gründe für und wider erwägen: dem Kenner der vorliegenden anatomischen Verhältnisse und der Umstände, unter denen ein infectiöser Process überhaupt heilen kann, ist nichts weiter über diesen Punkt zu sagen. —

Der Hauptgesichtspunkt bei der Therapie der Kieferhöhlen-eiterung sowie bei der jeder anderen starrwandigen (und auch weichwandigen) Abscesshöhle muss sein: dauernde Trockenlegung.

Ebenso begreiflich ist aber, dass Neuinfection verhütet werden muss durch Entfernung der Ursachen, welche primär die Höhle inficirt haben, sowie Beseitigung der secundären Depôts von Infectionsträgern, welche sich erst im Laufe des Leidens angebildet haben.

Die dauernde Trockenlegung wird bewirkt durch Beseitigung aller den Abfluss aus der natürlichen Oeffnung verlegenden Schwellungen oder Geschwülste und durch Anlegung einer Oeffnung am tiefsten Punkte, von der aus der Eiter ständig, sei es nach oben, sei es nach unten, entfernt werden kann. Dass dies nur von einem Punkte aus, nämlich dem am meisten nach vorne gelegenen, genügend geschehen kann, ergibt sich aus den anatomischen Verhältnissen: es muss ein Punkt sein, hinter dem nichts mehr von Secret zurückbleiben kann und das ist hier nur der vorderste.

Wie dann das Secret beseitigt wird, ob dadurch, dass man dessen Ansammlung ununterbrochen oder periodisch verhütet, ist eine zweite Frage.

Der erstere Zweck wird erreicht durch Drainage resp. Tamponade, der letztere durch zeitweilige Durchspülungen resp. Ausblasungen.

Es bieten sich nun zur Wahl eines Eindringens in die Höhle drei Stellen dar.

Die eine wird öfters durch die natürlichen Verhältnisse beinahe aufgedrungen, es ist das der Alveolus eines kranken Zahnes. Ist derselbe bereits durch Perforation oder infolge von Dehiscenz in Verbindung mit der Höhle, so muss ohne weiteres diese schon vorhandene Oeffnung zur weiteren Therapie verwendet werden. Ist der Durchbruch noch nicht erfolgt, so muss bei morschem, schon erkranktem Kieferknochen die Perforation vollends an dieser Stelle ausgeführt werden, da sonst der kranke Knochen doch nur nachtheilig auf den Heilungsvorgang wirken würde.

Ist der Knochen des Alveolarfortsatzes gesund, dann hat man die freie Wahl zwischen diesem Punkt und der vorderen und der inneren Kieferhöhlenwand.

Nachtheilig bei Eröffnung von einem alveolus aus bleibt immer das mögliche Eindringen von Infectionsträgern des Mundes, welches zu ständigem Tragen eines Obturator's oder sonstigen Verschlusses nötigt, daher ist diese Stelle bei freier Wahl zu verwerfen, so

günstig sie sonst für den ständigen Ausfluss von Secret bei genügend grosser Oeffnung gelegen wäre.

Weiter kommt in Betracht die Eröffnung von der inneren Wand. Der Zuckerkandl'sche Vorschlag vom mittleren Nasengange aus die natürliche Oeffnung im Knochen zu erweitern, ist wohl überall verworfen worden, denn man gewänne dadurch keinen tiefsten Punkt.

Die Eröffnung der inneren Wand vom unteren Nasengange aus ist schon von dem 1780 verstorbenen englischen Chirurgen Gooch⁷⁰⁾ vorgenommen worden. Neuerdings hat sie bekanntlich Mikulicz⁷¹⁾ wieder in die Therapie eingeführt und Krause besonders sie verteidigt.

Dieser Methode ist jedoch der Vorwurf zu machen, dass sie zu wenig Raum schafft, um eine andere Behandlung der Höhle als mit Durchspülungen resp. Einblasungen zu ermöglichen. Ein grosser Vorzug ist dagegen, dass diese Oeffnung mehr als alle anderen vor Eindringen von Infection geschützt ist, da sie unter denselben Verhältnissen steht, wie eine accessorische natürliche Oeffnung.

Dieser Vorteil ist es auch, den ich mir einmal zu Nutzen machte, als es sich darum handelte, das Secret einer Kieferhöhle abzuleiten, deren natürliche Oeffnung verwachsen war.

Desprès⁷²⁾ berichtet, dass Demarquay eine Mundfistel der Kieferhöhle künstlich geschlossen hatte. Darauf erfolgte und musste erfolgen eine Retention des Secretes der Höhle mit Auftreibung der Knochen, da offenbar die Fistel nur wegen eines Mangels der natürlichen Oeffnung bestehen konnte, und Demarquay sah sich genötigt, die Fistel wieder zu eröffnen und permanent zu drainiren resp. durchzuspülen.

Es empfiehlt sich, wie ich glaube, mehr ein anderes Vorgehen, wie in meiner

XXI. Beobachtung.

Empyem der Kieferhöhle mit Verschluss der natürlichen Oeffnung. Anlegung einer dauernden Fistel im unteren Nasengange.

XXI. Beobachtung.

Es handelt sich um ein 9jähriges Mädchen (s. auch S. 79), das mit eitrigem Ausfluss aus der rechten Kieferhöhle und Auftreibung der dieselbe deckenden Knochen behaftet war. Ich hatte vom Alveolus eines kranken Zahnes aus eröffnet und durchgespült, als nach und nach dies immer schwerer wurde und zuletzt gar kein Wasser mehr in die Nase abfloss, auch wegen der Unmöglichkeit des Entweichens von Luft neben der Röhre bald nicht mehr in die Höhle eindrang. Es hatte sich also die natürliche Nasenöffnung der Höhle verlegt und es ist sehr wahrscheinlich, dass eine solche Verlegung schon vorher einmal bestanden und so durch Sekretretention die Auftreibung producirt hatte. — Wollte ich nun die Oeffnung im Alveolus erweitern, so musste dauernd ein Obturator getragen, jedenfalls aber permanent drainirt werden, wie im Demarquay'schen Falle.

Eben den letzteren Uebelstand wollte ich aber vermeiden und deswegen die künstliche Oeffnung möglichst ähnlich der natürlichen machen, nur ohne den Nachteil, den letztere bietet, dass sie nämlich zu hoch über dem Grunde liegt. Daher legte ich sie im unteren Nasengange an der von Mikulicz gewählten Stelle an. Dabei lernte ich erst recht die Schwierigkeit schätzen, an dieser Stelle eine genügend grosse Oeffnung dauernd zu erhalten. Zunächst hatte ich mir mit einem ziemlich breiten Meissel ein Loch durchgebrochen, aber schon nach vier Tagen war dasselbe wieder so stark zugewachsen, dass es mit galvanocaustischem Brenner wieder aufgeschlossen werden musste. Unter fortwährenden Bemühungen, es offen zu halten, verstrichen drei Monate, bis es wieder heillos zugewachsen war.

Erst, nachdem ich dann nochmals in Narcose ein ungefähr 1 cm. langes und 0,5 cm hohes Loch aus den Knochen herausgemeisselt und die Knochenstücke entfernt hatte, hörte die Tendenz zum schnellen Wiederzuwachsen auf und das Loch ist, wenn auch später wieder bedeutend verengt, bis heute offen geblieben, so dass kein Eiter sich mehr verhalten konnte und die Auftreibung des Knochen's ebenfalls zurückging.


Zur Behandlung des Empyems habe ich die Methode nur zweimal angewandt, mit grossem Misvergnügen, da das jedesmalige Wiederaufsuchen der Oeffnung höchst mühselig ist. Ich bin ganz von dieser Methode zurückgekommen und möchte sie nur, so wie ich sie auch als solchen angewendet habe, als Notbehelf gelten lassen, wenn man durch äussere Umstände davon abgehalten ist, eine bessere anzuwenden. —

Der dritte Weg ist der durch die Vorderwand der Höhle, in der fossa canina resp. unter dem Vorderende des Jochbogen's.

Dieser Weg ist zuerst durch Lamorier⁷³⁾ eingeschlagen worden, der die Höhle über dem dritten Backzahn durch eine kleinfingerdicke Oeffnung freilegte. Später hat Desault und auch Ziem die Methode wieder angewandt und in neuester Zeit ist es Küster⁷⁴⁾ vorbehalten gewesen, sie wieder zu Ehren zu bringen, da er damit die Tamponade mit Jodoformgaze verband. Zur selben Zeit, als seine Veröffentlichung darüber erschien, hatte ich ohne Wissen davon ebenfalls eine ganz gleiche Behandlung des Antrumempyems bei zwei Fällen bereits ausgeführt, mit dem besten Erfolge. Anlass zu diesem Vorgehen hatte ich genommen einerseits aus der Fruchtlosigkeit der Durchspülungen durch eine enge Oeffnung, andererseits aus dem schon oben erwähnten Fall von Eröffnung der Kieferhöhle durch einen Hufschlag. Ich sah, dass hier der breiteste freieste Eingang möglich. Während aber in diesem Fall, sowie bei der Lamorier'schen Perforation, das Loch über dem zweiten und dritten Backzahn lag, habe ich ebenso wie Küster die Oeffnung über dem ersten Backzahn resp. zweiten Bicuspis angelegt. Die schönen Erfolge, die ich damals an meinen ersten Patienten, Angehörigen der Poliklinik des Herrn Professor Schech, an der ich assistirte, erzielte, haben ihren Ausdruck gefunden in den Worten, mit denen derselbe in seinem Lehrbuche⁷⁵⁾ die Methode begleitete: »es empfiehlt sich« (wenn sich nach drei bis vier Wochen keine Abnahme der Eitersecretion zeigt) »die früher angelegte Oeffnung zu erweitern

oder aus der fossa canina ein viereckiges Stück herauszumeisseln und die Höhle mit Jodoformgaze zu tamponiren; Verfasser sah dadurch die hartnäckigsten Fälle heilen.« Es hat diese Fassung die unbeabsichtigte Meinung erweckt, als ob Schech selbst diese Autmeisselung und Tamponade vorgenommen habe (Kuchenbecker⁶¹), Chiari⁷⁶) u. a.) was ich hiemit richtig gestellt haben möchte.

Die Priorität der Wiederaufdeckung gebührt jedoch unzweifelhaft Küster, und ich weiche in meinem Verfahren nur insofern von ihm ab, als ich kein so grosses Stück herausnehme. Küster macht die Oeffnung kleinfingerdick, das heisst so gross, dass er die Höhle mit dem kleinen Finger abtasten kann, da er dies im Interesse der Entfernung alles krankhaften für notwendig hält. Der Nachteil davon ist, »dass die Patienten zuweilen ihr ganzes Leben lang einen offenen Zugang zur Kieferhöhle behalten«, der dann durch einen Obturator verschlossen werden muss. Ich habe eine so grosse Oeffnung nicht für nötig befunden, es genügte mir, dieselbe so weit anzulegen, dass ich bequem mit einem scharfen Löffel die ganze Höhle abtasten und eventuell auskratzen konnte und die Jodoformgazetamponade später ohne Schwierigkeit ausführbar war. Dazu reicht aber bereits ein Loch von 6 bis 7 mm Quadrat. Dieses verkleinert sich, wenn nicht künstlich offen gehalten, rapid und ich habe daher noch niemals Eindringen von Speisen oder Getränken erlebt, auch ist die Oeffnung immer ganz zugeheilt. —

Ich habe die Operation bis jetzt 16mal und zwar in folgender Weise ausgeführt: Unter Cocainanästhesie (8mal) oder in Bromäthyl- resp. Chloroformnarcose (8mal) wird durch den Patienten selbst oder einem Assistenten die Oberlippe im Mundwinkel der betreffenden Seite mittels eines stählernen Augenlidhalter's emporgehalten. Es bildet sich dabei eine Falte der Oberkieferschleimhaut über der Lücke zwischen 2. buccalis und 1. molaris. Diese wird durch einen Horizontalschnitt mit einer Scheere bis auf das Periost, dieses womöglich mit, durchschnitten und sogleich mittels eines geraden 6 mm breiten Meissels der Durchschlag und zwar zuerst senkrecht begonnen. An den ersten Durchschlag werden drei weitere in der Weise angefügt, dass jeder im rechten Winkel zum vorhergehenden  steht und damit ein vollständiges Quadrat aus der Vorderwand herausgebrochen.

Dann wird mit einem entsprechend grossen scharfen Löffel (nach Volkmann) sondirt, cariöse Stellen und Granulationen ausgekratzt, (wobei eventuell ein abgebogener Löffel, wie ich ihn zur Behandlung der Siebbeinempyeme verwende und dort beschreiben werde, zu Hilfe genommen werden muss, um eine etwa vorhandene Alveolarbucht gründlich reinigen zu können), und sogleich mit einem genügend langen 2 cm breiten Streifen von Jodoform- eventuell Dermatolgaze fest tamponirt. Dieser wird möglichst

ganz in die Höhle eingeführt und noch ein kleiner Gazepfropf direct in die Mündung vorgelegt und unter der Oberlippe eingepresst. All das muss mit der grössten Geschwindigkeit, in etwa $\frac{1}{2}$ bis längstens 1 Minute ausgeführt werden, da die Blutung, besonders beim Auskratzen des Sinus, meist sehr stark, oft ganz enorm ist.

Man wird nun fragen, ob nicht einer derartig eingreifenden, oft nur in Narcose möglichen und trotz geschwinder Ausführung immerhin Blutverlust verursachenden Operation eine einfachere, wie die blosse Durchlöcherung des Knochen's an der Vorderwand oder im unteren Nasengang vorzuziehen sei. Das muss ich nun entschieden verneinen. Die Hauptrücksicht bei der Wahl einer Operationsmethode muss immer der wirkliche Nutzen für den Patienten, nicht die Bequemlichkeit oder Annehmlichkeit für denselben bilden. Es ist nun ein Grundzug specialistischen Strebens, möglichst grosse Operationen zu vermeiden durch Erfindung mehr oder weniger sinnreicher Methoden, durch welche verborgene Höhlen des Körper's ohne grosse Oberflächenverwundungen zugänglich werden. Das ist gewiss nur zu loben, darf aber nicht so weit gehen, dass man dabei Vorteile aufgibt, die eben nur durch eine grössere Operation mit breiterer Eröffnung einer Höhle gewonnen werden können. Ich habe einen ähnlichen Standpunkt schon für die Behandlung gewisser Kehlkopfgeschwülste und für die schweren Stirnhöhleneiterungen vertreten ⁷⁷⁾ und meine Erfahrungen über die Beschaffenheit der Kieferhöhle bei längerer Erkrankung haben mich in denselben nur bestärkt. Fast bei allen Fällen chronischen Empyems ist die Innenwand ganz erheblich verändert, bedeckt mit mehr oder minder fest anhaftenden Granulationen und sehr häufig cariös. Unter 24 durch breitere Eröffnung der Abtastung zugänglichen Kieferhöhlen habe ich nur bei dreien völlige Glätte der Wandungen constatiren können, während für vier Fälle der Befund in meinen Journalen nicht angegeben ist. Bleiben also: 17 Fälle sicher nachgewiesener Caries, resp. Granulationen, und es ist zu bemerken, dass sich hierunter sogar zwei acute befanden. Nun bin ich aber fest überzeugt, dass derartige Veränderungen direct beseitigt werden müssen, wenn sie nicht fortdauernd oder im besten Falle unverhältnismässig lange Zeit die Eiterung weiter unterhalten sollen, und das kann nur geschehen, wenn eine breite Eröffnung vorausgegangen ist.

Demnach ist diese bei allen verdächtigen Fällen (und ich rechne zu diesen jeden chronischen mit starker, insbesondere fötider Eiterung) auszuführen, schon im Interesse eines sogleich bei der Operation vorzunehmenden weiteren Eingriffes, als auch, und das ist weiter sehr zu berücksichtigen, im Interesse einer geeigneten Nachbehandlung.

Diese hat lange Zeit, bis zu Küster, nur in Ausspülungen bestanden. Man suchte durch dieselben jedoch nicht nur mechanisch

das Secret zu entfernen, sondern auch die Höhle zu desinficiren. Unabsehbar ist die Reihe löslicher Mittel, die bis in die neueste Zeit hinein zu diesem Zwecke, oft mit dem grössten Enthusiasmus, empfohlen worden sind, um bald wieder einem neuen, ebenso »unfehlbaren« weichen zu müssen. Ich habe schon oben hingedeutet auf die Zwecklosigkeit aller dieser Applicationen, die Bacterien liegen ja nicht so frei zu Tage, dass man sie einfach mit kurzdauernden Irrigationen, noch dazu recht schwacher, antiseptischer Lösungen todtschlagen könnte. Es ist, als ob die Untersuchungen von Geppert⁷⁸⁾ gar nicht existirten, der als der erste in so klarer Weise nachgewiesen hat, dass die Bacterien viel zu stark, schon an der Oberfläche des Körpers, umhüllt sind von Schmutz und sonstigen Oberflächenbelägen, als dass sie durch ein Antisepticum ohne weiteres erreicht werden könnten. Und nun gar erst im innern! wo doch Secret und die geschwellte, oberflächlich oft durch Necrose und Degenerationszustände besonders als Nährboden geeignete Schleimhaut die Infectionsträger in dichter Schicht umhüllen.

Der Gedanke, dass durch Spülflüssigkeiten, in der kurzen Zeit ihres Aufenthaltes in der Höhle besonders, nichts erreicht werden könne, ausser der Entlastung der Schleimhaut vom Eiter, hat denn auch Krause-Friedländer⁷⁹⁾ zur Einführung ihrer Trocken-Pulverbehandlung veranlasst (so wie sie Küster und mich zu der chirurgisch besonders beliebten Jodoformgazetamponade bewogen).

Das Pulver sollte, in längerem Contact mit der erkrankten Innenwand, daselbst Zeit haben, seine Wirkungen ausüben. Erstaunlich waren die Erfolge, die mit dieser neuen Methode gewonnen, von Friedländer publicirt wurden. Ein zweiter Bericht ist aber nicht erfolgt und es ist vielleicht nicht unbillig, zu bezweifeln, ob diese Erfolge auf die Dauer vorgehalten haben. Nebenbei waren sie nicht etwa etwas ganz neues.

Auch Hartmann u. a. hatten ja schon Heilungen chronischer Empyeme in wenigen Tagen zu Stande gebracht und zwar nur durch Ausspülungen, sogar von der natürlichen Oeffnung aus. Auch meine ersten mit breiter Oeffnung und Jodoformgazetamponade behandelten Fälle heilten in acht bis zehn Tagen. Nun wartete ich noch weitere derartige Erfolge ab und siehe da, sie blieben aus. Ich bin dann durch Vergleich meiner Resultate mit solchen Publicationen überaus günstiger Erfolge durch irgend ein neues Verfahren und andererseits mit den Statistiken einiger Autoren über ihre sämtlichen behandelten Fälle zu der Ueberzeugung gekommen, der ja auch Killian schon Ausdruck gegeben hat, dass es nämlich rasch heilende und langsam heilende Empyeme gibt. Ich möchte das sogar noch mehr dahin präcisiren, dass es Fälle gibt, die unter allen Umständen und unter welcher Behandlung immer in kürzester Zeit heilen, während andere unbedingt auf lange Heilungsdauer

angewiesen sind. Dies wolle aber ja nicht etwa dahin gedeutet werden, als ob es ganz gleichgültig wäre, welche Behandlungsmethode angewandt wird, da es unter diesen letzteren genug und, wie ich glaube, sogar in der Mehrzahl befindliche Fälle gibt, die zur Heilung auf die rationellste und oft eingreifendste Behandlung angewiesen sind, sonst aber gar nie heilen.

Unter die erste Klasse, die unter allen Umständen leicht heilenden, möchte ich vor allem diejenigen Empyeme subsumiren, die noch nicht länger als zwei bis drei Jahre bestehen und auf Zahnerkrankungen beruhen. Bei diesen kommt es vor, dass noch keine Erkrankung des Kieferhöhlenknochens vorliegt, die, wenn vorhanden, immer die Heilung erschwert. Auch glaube ich, dass zu den Voraussetzungen der leichten Heilung dieser Empyeme ein sehr leichter Abfluss der Secrete, sei es in die Nase, sei es in den Mund (wie im Siebenmann'schen Falle), gehört.

Welche Bedingungen sonst noch irgend einmal eine besonders rasche Heilung ermöglichen, lässt sich natürlich a priori nicht voraussagen. Sehr wahrscheinlich ist es mir nur, dass eine vorwiegend schleimige Beschaffenheit des Secrets, der auch mancher Fall die Bezeichnung eines »Catarrhs der Kieferhöhle« verdankt, raschere Heilung prognosticiren lässt.

Dass aber beim Vorhandensein solcher Verhältnisse die einfache Beseitigung der Ursache, z. B. des kranken Zahnes, mit kurzdauernder Befreiung der Höhle von dem Secret genügen wird, eine Heilung herbeizuführen, ist mir der wahrscheinlichste Erklärungsgrund für so manche zauberhaft schnelle Heilungen.

Nun gibt es aber auch solche gute Resultate bei Empyemen, welche nicht auf Zahnerkrankungen beruhen, wie ich denn fünf Fälle aufzuweisen habe, wo viermal nach Aufmeisselung mit nachfolgender Tamponade in je acht Tagen, einmal nach Anbohrung vom Alveolus aus mit Pulverbildung in zehn Tagen die rasche Heilung erfolgte. Für diese Fälle lässt sich eben nichts weiter annehmen, als dass keine erheblichen secundären Veränderungen der Schleimhaut oder der Knochen vorlagen.

Ich muss bemerken, dass in diesen fünf Fällen es sich durchweg um massenhafte Ansammlungen reinen, nicht schleimigen und stark fötiden Eiters in der Höhle handelte.

Für solche Fälle ist vermutet worden, dass ein submucöser resp. subperiostaler Abscess vorliege, durch den die Mucosa der Kieferhöhle, die ja zugleich als Periost dient, emporgehoben sei ohne Verletzung noch Erkrankung derselben.

Ausser verschiedenen theoretischen Gründen, die hiergegen sprechen, und die ich nicht erst weiter anführen will, widerspricht dieser Annahme aber auch der Sondirungsbefund in meinen Fällen,

indem sich in denselben niemals nackter Knochen fand, sondern letzterer immer von Schleimhaut ausgekleidet war.

Wenn man zur Erklärung für diese Vorkommnisse das heranziehen will, dass im einen Falle die Kieferhöhlenschleimhaut selbst erkrankt sei, im anderen unversehrt und die Höhle gewissermassen nur als Reservoir diene für den anderwärts entstehenden Eiter (wie dies Killian z. B. für die acuten Eiterungen annimmt), so lässt sich gegen eine solche Auffassung nicht viel einwenden, allerdings, und das gibt ja auch K. zu, wäre sie für chronische Affectionen nicht zulässig, und auch bei diesen gibt es rasche Heilungen. Es bleibt uns somit für gewisse Fälle nichts zur Erklärung übrig, als die Annahme uns noch unbekannter Verhältnisse, die aufzuklären nur der pathologischen Anatomie möglich sein wird.

Daraus folgt andererseits die Unmöglichkeit, in irgend einem chronischen Falle sicher vorauszusagen, ob die Heilung rasch oder langsam erfolgen werde, resp. ob Recidivfreiheit zu erwarten ist oder nicht.

Die zweite Klasse bilden jene Empyeme, die unter allen Umständen langsam, bei ungenügender Behandlung auch gar nicht heilen.

Hierher sind jedenfalls alle diejenigen zu rechnen, bei denen es zu Knochengeschwüren und -Necrosen gekommen ist. Dass deren Anzahl nicht gering ist, habe ich schon oben gezeigt. Wer aber glaubt, eine Kieferhöhle mit cariösen Wandungen durch eine kurzdauernde Behandlung zur Ausheilung bringen zu können, oder vermeint, solche in kurzer Zeit geheilt zu haben, den muss ich des Mangels an genauer Beobachtung zeihen. Ist der Knochen einmal auch nur arrodirt, das heisst seines Schleimhautüberzuges beraubt, so muss er unweigerlich secerniren, das heisst eitern und zwar so lange, bis er neu überdeckt ist entweder durch frischgebildete Schleimhaut oder durch Bindegewebe mit Epithelüberzug. Fehlt der letztere noch, so muss unaufhörlich, wenn auch nur in geringstem Grade, weiter secernirt werden, so wie auf der Haut bei fehlender Epidermis die blossliegende Malpighi'sche Schicht immer Feuchtigkeit absondert.

Es muss also der Knochen übernarben, bevor wirkliche Heilung ausgesprochen werden darf und dazu braucht es, wenn erst einmal alle Heilungsbedingungen geschaffen sind, Zeit. Wie lange Zeit, das hängt allerdings von der nicht immer überselbaren Ausdehnung des Schadens ab, dieselbe lässt sich aber, und darauf möchte ich ein Hauptgewicht legen, unter keinen Umständen und durch keine Behandlungsmethode verkürzen, vorausgesetzt immer, dass sie nicht durch eine mangelhafte Behandlung, die eine Wiedererkrankung nicht verhütet, noch verlängert wird.

Noch ein zweiter Punkt in der anatomischen Beschaffenheit der chronisch eiternden Kieferhöhle ist zu berücksichtigen, nämlich die Veränderungen ihrer Schleimhaut, besonders die Umwandlung derselben in eine pyogene Membran, das heisst in ein mehrenteils bindegewebiges Stratum mit Verlust der Drüsen und auch vielfach des Epithels, in analoger Weise, wie sich solche Vorgänge auch bei Mittelohreiterungen herausbilden. Ich habe bereits an anderer Stelle⁷⁷⁾ kurz auf die dauernden Veränderungen der auskleidenden Membran bei Empyem der Stirnhöhle hingewiesen, für die eben-dieselben Normen gelten. Diese vorauszusetzenden Veränderungen haben neuerlichst ihre anatomische Bestätigung erfahren durch Zuckerkandl⁸⁰⁾, der schreibt: »Endlich kommt es vor, dass die Schleimhaut sich in ein dichtes, welliges Bindegewebe umwandelt, in welchem nur mehr eine geringe Anzahl von Zellen vorhanden ist; man könnte diesfalls von einer fibrösen Entartung der Schleimhaut sprechen.« Es scheint allerdings, dass dieses Bild in seiner Beschreibung mehr einem abgelaufenen Prozesse entspricht, doch findet sich auch ein Fall (Nr. 7, S. 76) vor, wo es sich anscheinend um ein noch florides chronisches Empyem handelt mit Zerfall der Drüsen und ein weiterer, (Fall 5, S. 75) in dem das Epithel abgefallen, »möglicherweise in Folge von Fäulnis«, ohne dass übrigens erwähnt wäre, warum gerade für diesen Fall die Fäulnis wahrscheinlicher in Betracht kommt, als für die übrigen.

Endlich finden wir dort noch erwähnt zotten- und pilzförmige Fortsätze an den verdickten Stellen der Schleimhautoberfläche.

Anderemale wieder findet sich eine enorme Infiltration der Submucosa mit Verdickung der Membran auf das 10 bis 15 fache⁸¹⁾, Veränderungen, die allerdings recht selten zu sein scheinen.

Wenn ich hier die anatomischen Befunde ausführlicher geschildert habe, so will ich doch trotz des Wertes der mikroskopischen Untersuchungen nicht allzu grosses Gewicht auf dieselben gelegt haben, denn erstens ist ihre Zahl noch allzu gering und dann fehlt uns überall, da sie an Anatomieleichen vorgenommen worden sind, der Zusammenhang mit den klinischen Erscheinungen, dem Verlaufe und endlich die Sicherheit, dass nicht so und so viel schon durch postmortale Veränderungen von dem Bilde zerstört oder verwischt worden ist.

Was man in vivo constatiren kann, das ist, wenn auch viel spärlicher, doch immerhin noch wertvoller.

Da kann ich nun berichten, dass ich mehrfach die Schleimhaut geradezu in Granulationspolster umgewandelt gefunden habe, so dass dicke Stücke mit jedem Löffelzuge entfernt werden konnten. Vielfach waren diese Wucherungen necrotisch zerfallen, mit dem käsigen Eiter zu einer misfarbenen gelblichen Masse verquickt, so dass die Unterscheidung zwischen Gewebe und eingedicktem Secret schwer wurde.

Anderemale wieder war die Höhle grossenteils glatt und Granulationen fanden sich nur, aber da regelmässig, in der Gegend der cariösen Stellen. Das sind aber durchweg, besonders wenn man die anatomischen Befunde hinzunimmt, Veränderungen, welche selbst bei Schaffung von Secretabfluss und Beseitigung der ursächlichen Momente selten oder nie spontan zur Rückbildung kommen. Sie bedürfen also nicht blos der Zeit zur Ausheilung, sondern auch der directen Behandlung. Wenn trotzdem auch bei Fällen dieser Art über rasche Heilung vermittels Ausspülungen oder Pulverbehandlung berichtet wird, so kann ich da nur vermuten, dass man die Recidive, (wenn diese Euphemie überhaupt angewandt werden darf,) nicht abgewartet hat. Wer dazu genügende Geduld hat, wird sich sehr bald in seinen optimistischen Vorstellungen von Heilungsergebnissen enttäuscht finden. Auch bei vorhandener Caries ist es gar nicht selten, sogar gewöhnlich, unmittelbar nach einem Eingriff, und bestünde derselbe nur in einer Ausspülung, die Secretion derart herabgehen zu sehen, dass sie, speciell in der Kieferhöhle, der Beobachtung geradezu verschwindet. Ich erinnere hier wiederum an die Ohreneiterungen. Bei Caries im Kuppelraum foetidesten Characters ist es gar nicht ungewöhnlich, dass nach einer einzigen directen Ausspülung Gestank und Secretion auf Tage hinaus verschwinden, ja bei einigermaßen längerer Fortsetzung dieser Therapie auf so lange Zeit, dass eine Scheinheilung eintritt und die Patienten entlassen werden oder von selbst ausscheiden. Ich habe mehrfach solche Fälle mit stark fötidem Secrete und nachweisbarer Caries behandelt, die als geheilt vor längerer Zeit aus anderer Behandlung entlassen resp. entwichen waren. Genau so verhält es sich mit den Kieferempyemen. Eine Ausheilung des erkrankten Knochens wird nur durch directe Inangriffnahme desselben angebahnt, durch Entfernung der nekrotischen Teile, durch Anfrischung der torpiden Granulationsflächen und weiterhin dann durch dauernde Beseitigung der Momente, welche Wiedererkrankung begünstigen.

Nach diesen Darlegungen stellt sich mir die Indication für das ärztliche Eingreifen bei Kieferhöhlenempyemen folgendermassen dar:

Ist eine Zahnerkrankung nachweislich die Ursache der Eiterung, so ist von dem Alveolus des extrahirten Zahnes aus die Höhle zu eröffnen. Wenn die Affection noch frisch und keine erhebliche Knochenerkrankung vorhanden ist, genügt es, eine einfache Anbohrung zu machen, von der aus Durchspülungen resp. Einpulverungen vorgenommen werden können. Doch sollte diese Art der Therapie nie auf länger als zwei bis drei Wochen ausgedehnt werden. Ist dann das Empyem nicht sicher geheilt, so liegen tiefere Veränderungen vor, die aufgesucht werden müssen.

Daraus folgt schon, dass dies Verhältniss die erste Indication bildet, zur breiten Eröffnung.

Weiterhin ist letztere von vornherein angezeigt bei langdauernden, foetiden Empyemen, (gleichviel ob sie von den Zähnen stammen oder nicht,) da man bei diesen vielleicht nur einmal unter zwanzigmal ohne chirurgische Behandlung der Innenwand der Höhle auskommen kann, und daher nur Zeit mit einer »mildern« Behandlung verzettelt.

Wo aufgemeisselt werden soll, ist aber schon erörtert worden. Wenn es möglich ist, wird man auch bei kranken Zähnen den Alveolus nicht wählen, da von diesem aus die Höhle einer instrumentellen Behandlung, oft auch der blossen Tamponade, schwer zugänglich ist, die Oeffnung Eindringen von Infection ermöglicht und schwer heilt. Dagegen bietet die breite Aufmeisselung von der Vorderwand aus genügende schon erörterte Vorteile, um denjenigen, der mit ihr vertraut ist, immer wieder zu ihr zu drängen. Jedenfalls kommt sie, wenn die Zähne gesund oder schon ausgefallen, resp. wenn die erkrankten Zähne zu weit rückwärts gelegen sind, allein in Betracht.

Nachdem die Eröffnung der Höhle vollzogen und etwa notwendige Ausräumungen von Granulationen, Necrosen etc. beendet sind, handelt es sich noch um die Nachbehandlung.

Die Jodoformgazetamponade ist zunächst immer bei breiter Eröffnung anzuwenden, schon der Blutstillung wegen.

Den ersten Tampon lasse ich drei bis vier Tage liegen, dann wird derselbe alle vier bis fünf Tage oder nach Bedürfnis auch früher gewechselt. Eine Tamponade über zwei bis drei Wochen hinaus halte ich für zwecklos. Ist bis dahin keine Heilung erfolgt, so ist sie erst in längerer Zeit zu erwarten und dann hilft die Tamponade auch nicht zur Abkürzung der unumgänglich notwendigen Frist, sondern wird nur wegen der zunehmenden Verengerung der Oeffnung immer beschwerlicher. Die ohnedies nicht zu umgehenden Schmerzen beim Tamponwechsel kann man allerdings durch Bestreichen der Ränder mit 10% Cocain und submucöse Injection einiger Tropfen von 2% Cocainlösung lindern resp. aufheben.

Bei rasch heilenden Fällen, das heisst, wenn nach dem ersten oder zweiten Tampon die Höhle schon trocken ist, darf man die tägliche Beaufsichtigung nicht unterlassen, bis die Oeffnung, nach mehrtägiger constatirter Trockenheit der Höhle, sicher verheilt ist, damit keine Reinfection eintritt. Auch empfiehlt sich zur Vermeidung letzterer in diesen Tagen die Oeffnung gar nicht mehr, auch nicht durch den kürzesten Gazestreifen, zu verstopfen, sondern nur einen solchen oder etwas Watte zwischen Zahnfleisch und Oberlippe einzulegen, da letztere dann durch ihren Eigendruck einen vollkommen sicheren Abschluss bewirkt.

Ist nicht in so kurzer Zeit schon Heilung erfolgt, resp. kam von vornherein die Tamponade nicht in Betracht, so ist weiterhin das Augenmerk auf Desinfection der Höhle auf anderem Wege zu

richten, zu welcher in erster Linie die möglichste Reinigung derselben von Secret nötig ist. Eine ständige Ableitung desselben durch Gummidrainen, nach Küster, hat sich mir nicht als praktisch erwiesen, da dieselben sich bald durch die flockigen Gerinnsel verstopfen und reizend sowohl auf die Innenwand der Höhle als auch auf die Mundschleimhaut wirkten. Ich habe dieselben daher bald wieder aufgegeben.

Unbedingt gute Dienste leisten dagegen die Ausspülungen. Durch diese ist die Höhle immer rein zu bekommen. Reste der Flüssigkeit müssen durch tüchtiges Ausblasen mittels eines Ballons hinausgeschafft werden. Dass eine Desinfectionswirkung durch antiseptische Lösungen rein illusorisch ist, habe ich schon oben bemerkt.

Die medicamentöse Behandlung der Höhlenwand durch Pulver oder was immer hat zur Voraussetzung, dass dieselbe erst ganz trocken sei; dass eine Säuberung von Secretbelag aber in den meisten Fällen nicht durch Ausblasen allein zu erreichen ist, darüber ist man jetzt wohl einig; es hat also zuerst eine Ausspülung, dann erst Ausblasung zur Herstellung vollkommener Trockenheit zu erfolgen.

Die Pulverinsufflation, wozu ich übrigens nur Jodoform, höchstens Dermatol unter vielen Stoffen als brauchbar gefunden habe, ist entschieden praktisch, da ein langdauernder Contact mit der Schleimhaut erreicht wird. Es besteht nur ein Nachteil: die Röhren verkleben sehr leicht, sind daher ziemlich weit zu wählen und dann auf die Dauer, bei der immer vorhandenen Tendenz der Fistel zum Zuwachsen, je länger um so schwerer einzuführen, machen dadurch auch eine Selbstbehandlung so gut wie unmöglich.

Um diesen Misstand, der besonders bei Kindern, aber auch bei Erwachsenen ins Gewicht fällt, zu vermeiden, habe ich die Einführung von Pulver, speciell von Jodoform, in Lösung ins Auge gefasst und am zweckmässigsten die Einspritzung von Jodoform-äther befunden. Durch eine Spritze denselben hineinzubringen ist nicht ratsam, da dadurch keine genügende Befeuchtung der Gesamtwandung erzielt wird, es erschien mir notwendig, einen vielseitig geteilten Strahl in plötzlichem Strom auf die Wände zu lenken. Dazu habe ich einen kleinen Sprayapparat (Fig. I) benutzt. Derselbe besitzt einen gewöhnlichen Doppelballon, wie bei einem Parfumspray. Der Pfropfen der Flasche trägt eine lange und eine kurze Röhre. An letztere kommt der Doppelballon, an erstere ein kurzes Stück Schlauch mit einem Quetschhahn und mit einem Hartgummiconus. Auf letzteren passt ein winklig abgebogenes Paukenröhrchen von, je nach Bedürfnis, 2 bis 3 mm Stärke und möglichst dünnen Wandungen, vorne blind endigend und in der Nähe der Spitze mit etwa acht bis zehn kleinen Löchern versehen. Dasselbe ist einfach hohl, nicht wie sonstige Sprayröhren mit innerer

Luftführung versehen, damit nicht Verstopfungen stattfinden können. In die Flasche wird der Jodoformäther gegossen, die Röhre wird in die Höhle eingeführt und ein einziger Druck auf den Ballon genügt, um die ganze Wand reichlich zu besprengen. Der Aether verdunstet augenblicklich und eine fest anhaftende Pulverschicht bleibt zurück. Noch nach drei Tagen entleert sich beim Schneuzen oder Ausspülen Jodoform aus der Höhle.

Obgleich nicht immer eine derartige Jodoformirung nötig ist, (oft besteht ja nur ein langandauernder Folgecatarrh, den man am besten mit reinen Ausspülungen oder Anwendung von Adstringentien, wie Alaun oder Höllenstein in schwachen Lösungen bekämpft,) habe ich doch mehrfach torpide Eiterung darauf sich zum besseren wenden sehen. Einigemal aber traten, teils bald, teils nach mehrmaliger Insufflation, Reizerscheinungen auf, die Absonderung wurde zwar schleimiger, aber vermehrt. Den Grund davon habe ich im Freiwerden von Jod aus der Lösung finden können, wovon ich mich überzeugen konnte aus den braunen Rändern, die die Lösung beim

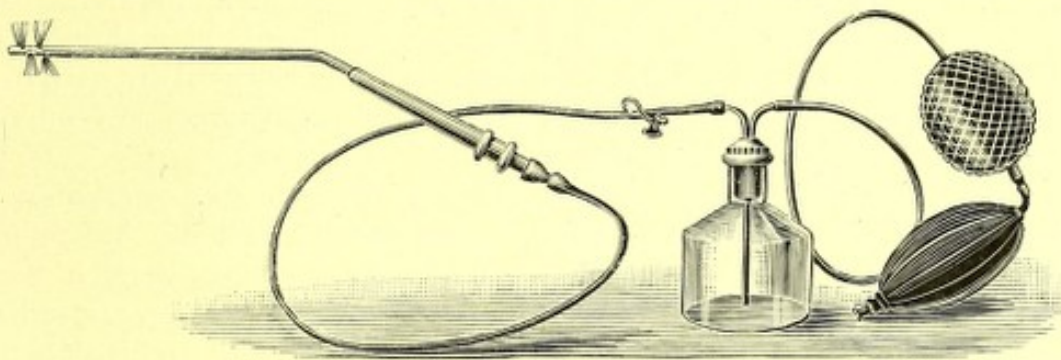


Fig. I.

Verdunsten auf der Haut zurückliess, sowie dem unverkennbaren Jodgeruch. Es war mir auch bei der Application des Jodäthers in Weichteil- und Knochenwunden nach v. Bergmann aufgefallen, dass diese immer eine starke seröse Secretion zeigten, welche wohl auch auf das sich abspaltende Jod hauptsächlich zurückzuführen ist. Um dem abzuhelpen, habe ich der Lösung, (die natürlich in dunklen Flaschen aufzubewahren ist) einige Crystalle von Natrium subsulfurosum, welche das freie Jod sogleich binden und unlöslich machen, beigesetzt. Seitdem hatte ich nur Grund zur Zufriedenheit mit der Jodoformätherinsufflation, die ich seit mehr als einem Jahre bei protrahirten Fällen mit irgend erheblicher Secretion anwende und die man auch den Patienten, besonders auswärts wohnhaften, bequem in die Hand geben kann. Jedoch ist auch die Fortsetzung dieser Therapie, sowie der etwaigen Pulverbehandlung nicht über die sechste bis achte Woche ungefähr hinaus anzuraten. Wenn dann noch Secretion besteht und man sicher ist, dass keine Complicationen (Sequester, Necrosen, Stenosen etc.) vorhanden sind, genügen resp.

sind am meisten zu empfehlen, die einfachen Sodadurchspülungen, eventuell bei mehr schleimigem Secret die Adstringentien. Letztere dürfen natürlich erst nach gründlicher Reinigung der Höhle, (wenn man Höllenstein anwenden will, mit destillirtem Wasser) applicirt werden, dann wird man Ballung des Secretes, die jedes Adstringens wirkungslos macht, vermeiden. Im übrigen ist gerade bei der Behandlung der chronischen Kieferhöhleneiterung auf das dringendste vor schematischem Vorgehen zu warnen. Freier Abfluss des Eiters und Beseitigung der zu Grunde liegenden, sowie der den Heilungsverlauf beeinträchtigenden secundären Veränderungen sind und bleiben die immer ins Auge zu fassenden Ziele, die aber je nach der Beschaffenheit der Verhältnisse bald auf diesem, bald auf jenem Wege besser zu erreichen sind.

Die Behandlungsergebnisse sind, der überaus vielseitigen und am Lebenden fast nie genau aufzuklärenden pathologischen Dignität der Fälle entsprechend nicht ohne weiters statistisch zu verwerten. Insbesondere gilt dies für die meinigen, da eine nicht unbeträchtliche Anzahl derselben, 12 unter 25 behandelten, Complicationen mit anderen Höhleneiterungen aufweisen, während die von anderen Autoren bisher veröffentlichten Statistiken (Chiari, Jeanty, Killian, Siebenmann u. a.) fast durchweg auf uncomplicirten Fällen beruhen.

Da nun bei meinen Fällen infolge dieser Complicationen es häufig nicht möglich gewesen ist, zu bestimmter Zeit die Ausheilung gerade einer der behandelten Höhlen festzustellen, verzichte ich lieber ganz auf die bestimmte Fixirung der Zeitdauer, innerhalb derer die Heilung zu Stande gekommen ist und wie sie Killian⁴¹⁾ ja sogar nach Anzahl der Tage berechnet hat.

Von 13 uncomplicirten Fällen (an 11 Patienten) sind dauernd geheilt 9, mit einer Heildauer von 8 Tagen bis zu 3 Monaten. Noch in Behandlung steht 1, und 3 sind vorzeitig aus der Behandlung ausgeschieden, ohne Nachricht über das Weiterergehen.

Von den 12 an 11 Patienten beobachteten complicirten Fällen sind geheilt innerhalb 8 Tagen 2, innerhalb 1 bis 9 Monaten 7. Ein Patient ist vorzeitig ausgeschieden, und ein anderer zeigt in der einen Höhle noch nach vier Monaten etwas schleimigen Catarrh, während aus der anderen minime Eitersehlammengen noch entleert werden. (Der mit Eröffnung von der Wange aus behandelte Fall, S. 17, wurde nicht gerechnet, da er gleich im Beginn der Behandlung starb.)

Eine Casuistik glaube ich bei der überreichen Fülle derselben in der Literatur mir um so eher ersparen zu können, als die obigen Auseinandersetzungen, sowie die Bemerkungen in den nachfolgenden Krankheitsgeschichten der complicirten Fälle genügen dürften, um die ungemeine Verschiedenartigkeit des in Betracht kommenden Materials zu illustriren.

b) Die chronischen Eiterungen des Siebbeins

zerfallen in Empyeme der Zellen, des eigentlichen Labyrinthes und in oberflächlichere Eiterungen verschiedener Parteen des Knochens, die man am besten mit Caries des Siebbeins bezeichnet, von Engländern auch »necrosing ethmoiditis« genannt.

Das eigentliche Empyem kann man noch einteilen in geschlossenes und offenes.

a) Das geschlossene Siebbeinempyem

besteht in einer Ansammlung von Eiter innerhalb einer oder mehrerer Zellen, ohne Communication mit der Aussenwelt. Es ist nicht unwahrscheinlich, dass dasselbe häufig, in ähnlicher Weise wie das geschlossene Empyem der Kieferhöhle, (bei dem es zur Erweiterung der Wände kommt), auf einer Cystenbildung beruht. Dies wird noch wahrscheinlicher, wenn man in Betracht zieht, dass in der Mehrzahl der bisher bekannten Fälle von blasigen Erweiterungen der Siebbeinhohlräume sich Schleimansammlungen gefunden haben, die möglicherweise erst später in Eiter resp. Jauche übergegangen wären. Solche Fälle sind auch bisher als Empyem beschrieben worden, ohne dass doch Eiter vorgelegen hätte.

Das wahre Empyem dagegen habe ich bisher noch in keinem einzigen Falle in der Literatur auffinden können, wenn man nicht einen später zu erwähnenden Fall von Schech ausnehmen will. Folgende zwei Beobachtungen dürften daher die ersten sein, in denen eine Ansammlung von reinem Eiter in einem abgeschlossenen Hohlraum des Siebbeins constatirt wurde.

Eine 45jährige Frau suchte Hilfe wegen einer mehrere Jahre bestehenden Verstopfung der linken Nasenseite. Diese war in der Tiefe fast vollkommen verlegt durch einen kugeligen grauweisen etwas unebenen und daher mattglänzenden Tumor von etwa Haselnussgrösse, der der mittleren Muschel aufsass und unter der brüchigen Schleimhaut sehr derbe Consistenz darbot. Mit der galvanocaustischen Schlinge konnte er gefasst und abgetragen werden. Unmittelbar darnach entleerte sich eine grosse Menge, etwa eine halbe Theetasse voll, grauen äusserst foetiden Eiters. Unter dem Mikroskop erwies sich derselbe nur aus formlosem Detritus und Bakterien zusammengesetzt. Die Höhle, aus der diese Jauche gestürzt war, entsprach der vorderen, stark ectasirten Siebbeinzelle.

Ohne weitere Therapie und ohne dass noch mehr secernirt worden wäre, trat dauernde Heilung ein, wie noch durch spätere Besichtigung constatirt wurde.

Der zweite Fall betrifft eine 37jährige Dame und ist unter »Ozaena« bereits angeführt worden. Die im übrigen, wie schon geschildert, atrophische Nase war verlegt durch eine kugelige Verbreiterung der mittleren Muschel, von blassrotem Aussehen, leicht gekörnter Oberfläche und derber Resistenz. Erst nach Abtragung der oberflächlichen sehr dicken Hypertrophieen war es gelungen, nachzuweisen, dass der Tumor aus Knochensubstanz bestand. Nach Durchbohrung dieser kam man in eine abgeschlossene, stinkende Eiter enthaltende Höhle, die sich als Ectasie des Siebbeinlabyrinthes erwies. Die gleichartige Geschwulst der rechten Seite war bereits durch Usur ihrer medianen Partie am Septum geöffnet und bedurfte auch späterhin keiner Behandlung.

XXII. Beobachtung.

Siehe XIV. Beobachtung.

Die in der Literatur als Knochenblasen resp. Empyeme der mittleren Muschel beschriebenen Fälle decken sich mit diesen Befunden inbezug auf ihre Erscheinung, nicht aber auf den Inhalt der Hohlräume. Entweder (wie bei Glasemacher⁸²⁾, Schäffer⁸³⁾ und Zuckerkandl⁸⁴⁾) handelte es sich um leere Höhlen, oder dieselben waren nur mit Schleim angefüllt, sind also als Mucocoele, nicht als Empyeme zu bezeichnen. Hierher gehören auch die von Mackenzie⁸⁵⁾ angeführten, im Museum des St. Thomas-Hospital aufbewahrten zwei Exemplare von Schleimansammlung in den Siebbeinzellen, welche, (es ist das von Berger und Tyrman⁵⁵⁾ und nach diesen von Zuckerkandl falsch citirt worden) nach seiner Vermutung im Leben das Aussehen von Schleimpolypen vorgetäuscht haben würden. Ferner sind solche Fälle beschrieben von Hulke, Braynard, Ewetzky, Langenbeck und können in ausführlicher Beschreibung bei Berger und Tyrman⁵⁵⁾ nachgelesen werden. (Ueber einen ebendort erwähnten Fall von de Vincentiis ist ein ausreichender Bericht bei Baasner⁸⁶⁾ zu finden.) Zwei weitere dort angeführte von Schuh und Knapp sind nicht mit genügender Sicherheit zu identificiren, es hat sich scheinbar nur um Orbitalcysten gehandelt. Die jüngsten Fälle von Bayer⁸⁷⁾ und Greville Macdonald⁸⁸⁾ gehören ebenfalls unter diese Categorie.

Letzterer Autor führt die Entstehung dieser von ihm an vier Fällen beobachteten Erscheinung auf eine »osteophytische Perichondritis« (?), durch die der freie Rand der mittleren Muschel bis zum Contact mit der Muschelbasis wachsend mit dieser einen Hohlraum einschliessen sollte, in dem sich dann Secret ansammelt; eine Erklärung, die auf eine fruchtbare Phantasie des Autors schliessen lässt.

Endlich hat Schech¹⁵⁾ einen Fall veröffentlicht, wo sich in einer starken Ectasie der mittleren Muschel »schleimigeitrigte Flüssigkeit« vorfand, wie es scheint ein Uebergang von Mucocoele in Empyem.

Da diese Erkrankung, zu der ich übrigens ebenfalls zwei Beobachtungen besitze, nicht stricte zum vorliegenden Thema gehört, muss ich mir ein weiteres Eingehen auf dieselbe versagen. —

Die Behandlung des geschlossenen Empyems ist, wie aus obigem hervorgeht, sehr einfach. Die breite Eröffnung mit galvanocaustischem Brenner oder mit dem Meissel, bei prominenter Geschwulst die Abtragung derselben mit kalter oder heisser Schlinge genügen, um rasche Heilung herbeizuführen.

β) Das offene Siebbeinempyem

oder, wenn man lieber so will, die mit der Aussenwelt communicirende Eiterung in den Siebbeinzellen (obgleich der Name »Empyem« seit seiner Anwendung für die Kieferhöhle auch für halb offene Hohlräume Geltung beanspruchen darf), kommt ungleich häufiger zur Beobachtung, obgleich es nicht so oft constatirt wird,

als es vorhanden ist. Für letztere Behauptung diene als Beleg der Ausspruch von M'Bride ⁹⁰⁾ in seinem Referat über die Krankheiten der accessorischen Höhlen der Nase auf dem internationalen Congress in Berlin (also vor zwei Jahren): Empyem der Siebbeinzellen ist meist nicht sicher zu diagnosticiren. — Dass dem allerdings nicht so ist, soll bald gezeigt werden.

Immerhin sind die diagnostischen Schwierigkeiten so erheblich, dass die Beobachtungen über dieses Leiden bisher nur von wenigen Autoren in grösserer Anzahl angestellt worden sind und, wenn heute schon in manchen Lehrbüchern über dasselbe als etwas bekanntes, mitunter mit dogmatischer Sicherheit, gesprochen wird, sind es doch im wesentlichen die Erfahrungen dieser Autoren, die dort reproducirt werden. —

Bis vor kurzer Zeit kannte man von Siebbeinerkrankungen nur diejenigen, die entweder auf dem Sectionstische sich darstellten oder durch

Durchbruch nach aussen

sich aufdringlich genug bemerklich machten.

Die älteste Beobachtung, über die wir in letzterer Beziehung verfügen, stammt von Sonnenburg ⁹¹⁾ aus dem Jahre 1877. Dieser berichtete über zwei Fälle von acuter Orbitalphlegmone (wegen der Spärlichkeit der Berichte sollen hier auch die acuten Eiterungen des Siebbeins referirt werden), welche er auf primäre Herde in der Nase zurückführen zu sollen glaubte. Beidemale war im Verlaufe weniger Tage ein breithartes Infiltrat der intraorbitalen Gewebe entstanden und im zweiten hatte sich nach tiefen Incisionen etwas Eiter aus diesem Infiltrat entleert, worauf am nächsten Morgen auch eine geringe Menge stinkenden Eiters durch die Nase abfloss. Nähere Untersuchung mangelt leider, doch dürfte die Annahme Sonnenburg's über den Ursprung zu Rechte bestehen.

Es folgen dann die Fälle von Schäffer und Hartmann, die bereits (S. 15 und 16) ausführlich referirt sind. Auch hier erfolgte der Durchbruch nach der Orbita, ebenso wie in dem nächsten Fall von Vermyne ⁹²⁾ (wohl identisch mit dem von Berger und Tyrman als »Vernujne«, S. 12 und 14, citirten), bei dem ein elf Jahre bestandener »retronasaler Process« (wahrscheinlicher wohl eine Keilbeinhöhlenerkrankung), zu einer Vorwölbung am inneren Augwinkel, die eröffnet werden musste, führte.

Gleichen Weg nahmen die Empyeme in den Berichten von Bull ⁹³⁾ und Jeaffreson ⁶³⁾. Ersterer sah im inneren rechten Augwinkel sich einen Abscess eröffnen, der vorher den Bulbus nach aussen und unten dislocirt hatte. Vorausgegangen waren dumpfe über ein Jahr bestehende Schmerzen. Die Abscesshöhle communicirte mit der rechten Nasenseite, durch die Eiter und Spülwasser abfloss,

und war mit Osteophyten ausgekleidet. Nach vier Monaten trat Heilung ein.

Letzterer Autor dagegen berichtet über drei Fälle von Empyem des Siebbeins. Die zwei ersten waren nach Scharlach entstanden.

Im einen bestand linksseitiger Exophthalmus nach aussen und Chemosis. Eine Incision an der Innenseite des Bulbus blieb erfolglos, dagegen fühlte der eingeführte Finger den Knochen der Innenwand der Orbita verdünnt bis zur Crepitation. Eine Incision durch denselben entleerte sehr foetiden Eiter. Die Heilung trat rapid ein.

Im zweiten Fall trat in der Reconvalescenz plötzlich Schüttelfrost, Fieber, Kopfschmerz und andere cerebrale Symptome ein. Einige Tage darauf hatte sich rechts Exophthalmus mit Amaurose und beiderseitiger Opticusneuritis ausgebildet. Eine tiefe Incision an der Innenseite des rechten Bulbus entleerte Eiter, dem bei Druck auf das linke Auge weiterer nachfolgte. Darauf wurde auch links incidirt und eine Communication beider Abscesse nachgewiesen. Nach 24 Stunden waren alle gefährlichen Symptome verschwunden, auch das Gesicht wiedergekehrt. Doch dauerte es immerhin noch zehn Monate bis zur vollständigen Heilung.

Die dritte Mitteilung betrifft eine Dame, welche nach Erkältung (?) Schmerz im rechten Auge mit Exophthalmus bekommen hatte. Aus einem Einschnitt im oberen Orbitaltheile unter dem Lid kam Eiter, dabei war besonders der hintere obere Teil der Orbita extensiv necrotisch. Später traten wieder acute Symptome auf, die auf ein neu entstandenes Empyem in der Stirnhöhle zurückzuführen waren und zur Eröffnung dieser und der Enucleatio bulbi Anlass gaben. Im Laufe der nächsten vier Jahre traten Abstossungen necrotischer Partien der Orbita ein und der Process war zur Zeit des Berichtes noch nicht beendet.

Endlich gehört noch hierher ein chronisches auf traumatischem Wege entstandenes Empyem, von Baasner⁸⁶⁾.

Der 42jährige Patient war vor sechzehn Jahren von einem Balken auf den Kopf getroffen worden. Darauf Schmerz oberhalb des rechten Auges, Schwindel, Erbrechen. Letzteres dauerte länger an; während eines Anfalles entleerte sich aus dem rechten Nasenloche eine geringe Menge weisslicher Flüssigkeit. Erst nach zwei Jahren ungefähr konnte Patient das Bett verlassen, zugleich wurde die Nasensecretion stärker. Nach fünf bis sechs Jahren liess dieselbe wieder nach, während sich zugleich mehr und mehr Exophthalmus herausbildete. Bei Druck auf eine Verwölbung an der inneren oberen Orbitalwand entleerte sich dann aus dem rechten Nasenloche sehr viel dicker grünlichgelber stark fötider Eiter, worauf der Exophthalmus bis zur Wiederfüllung der Abscesshöhle verschwand. Zuletzt war das Auge um ca. 2 cm. nach vorne, aussen und unten verschoben.

Rhinoscopisch wurden Hyperplasieen der rechten oberen und mittleren Muschel constatirt und entfernt (Dr. Seifert). Eine eingeführte Sonde stiess $7\frac{3}{4}$ cm vom Rande des Nasenflügels entfernt, auf rauhen Knochen.

Es wurde nun (Dr. Rosenberger) incidirt, und zwar derart, dass ein Lappen durch einen horizontalen $9\frac{1}{2}$ cm. langen oberhalb und parallel der Augenbrauen und einen senkrechten $2\frac{1}{2}$ cm. langen auf dem Nasenrücken verlaufenden Schnitt umschrieben und herabgeschlagen wurde. In der oberen inneren Orbitalwand fand sich dann ein rundlicher, markstückgrosser Defect, in dem die Dura blosslag, worauf sich 40 bis 50 cm. fötiden Eiter's entleerten.

Heilung unter Drainage nach der Nase erfolgte in drei Wochen.

Es lag also ein Empyem der orbitalen Siebbeinzellen mit Defect der lamina papyracea und cribrosa und subduralem Abscess, der sich zu einem orbitalen vorgewölbt hatte, vor.

Es ist hier noch die Beobachtung von Thudichum³³⁾ heranzuziehen, der in einem Vortrage erwähnte, mehrere schwere Fälle

von Abscess der Siebbeinzellen gesehen zu haben, die sich entweder in die Nase oder am oberen Augenlide resp. unterhalb des Canthus internus in die Orbita öffneten. Leider fehlen alle Details in dem Berichte, so dass auch hier nichts weiter darüber mitgeteilt werden kann. Jedenfalls sind die Fälle ziemlich identisch mit den eben geschilderten.

Es ist kein Zweifel, dass in manchen Fällen zwischen Mucocoele, geschlossenem latentem Empyem und offenem Empyem, mit Durchbruch nach aussen oder nach innen, kein principieller Unterschied zu machen sein wird, indem sehr wahrscheinlich eine jede dieser Formen dem jeweiligen Stadium eines einzigen fortschreitenden Processes entsprechen kann. Andererseits wird auch manche Entzündung der Siebbeinzellen in ihrem ganzen Verlaufe eine der geschilderten Formen beibehalten können, so dass im Zusammenhalt mit den eigentümlichen für die Diagnose und Prognose besonders wichtigen Erscheinungen, wie sie jedes Stadium resp. jede Form der jeweiligen Entzündung bietet, die obige Einteilung geboten schien.

Ich erwähnte schon, dass Mucocoele sich in einen geschlossenen Abscess verwandeln kann; ebenso geht aus der Lectüre der eben geschilderten Fälle hervor, dass ein schon nach innen, aber unvollkommen eröffnetes Empyem noch den Durchbruch nach aussen suchen kann, während in anderen Fällen letzterer Durchbruch primär stattfindet.

Aber die Form, in der gerade unter der Beobachtung die Entzündung auftritt, festzustellen und damit zu ermöglichen, dass die Symptome auf ihren wahren Wert zurückgeführt werden, hat seine grosse Bedeutung für die einzuschlagende Therapie.

Es lässt sich in dieser Beziehung aus den mitgeteilten Beobachtungen der Schluss ziehen, dass eine Dislocation des Auges nach aussen und unten durch eine Vorwölbung am inneren oberen oder auch unteren Augenwinkel mit Wahrscheinlichkeit auf eine Eiteransammlung oder Geschwulst im Siebbein zu beziehen ist und dass also die weiteren diagnostischen und therapeutischen Bestrebungen in diese Richtung hinzulenken sind.

In letzterer Beziehung möchte ich annehmen, dass es vielleicht öfter, als bisher geschehen, möglich sein wird, noch von der Nase aus dem Eiter einen derartig freien Abfluss zu verschaffen, dass eine äussere Operation dadurch erspart wird. Man kann bei Erkrankung der sogenannten orbitalen Zellen des Siebbeins sehr ungenirt arbeiten, da eine Durchbohrung der orbitalen Platte zwar nicht gerade erwünscht ist (falls sie nicht etwa schon vorher bestanden hatte), jedenfalls aber als ungefährlich zu bezeichnen ist. Ich habe wenigstens mehrfach an dieser Stelle umfangreiche Auskratzen vornehmen müssen, ohne jemals dabei unangenehme Zufälle zu erleben, und in dem Seite 17 berichteten Falle, in dem ich

ja den Bulbus sogar mit dem Finger von unten her bewegen konnte, ist bis zum Tode auch nicht einmal eine Reizung der Conjunctiva eingetreten, ebensowenig, wie bei der Seite 70 erwähnten Arrosion der lamina papyracea von der Kieferhöhle aus.

(Viel grössere Vorsicht ist dagegen bei der lamina cribrosa geboten, die sogar bei nicht ganz freiem Einblick in das Operationsfeld ein *noli me tangere* darstellt.)

Ist es aber nicht möglich von der Nase aus gehörig Abfluss zu verschaffen, resp. mislingen die Versuche in dieser Richtung, dann bleibt nur der Weg von aussen, der uns in entgegengesetzter Richtung vorgeschrieben ist durch die Fährte des spontan von innen durchbrechenden Siebbeinabscesses. —

Schon lange vor Rosenberger hatte Riberi⁹⁴⁾ im Jahre 1838, fussend auf der Beobachtung, dass öfters Orbitalabscesse sich durch das Siebbein in die Nase eröffnen, den gleichen Weg operativ beschritten, indem er einen in die Orbita durchgebrochenen Stirnhöhlenabscess durch Aufmeisselung der lamina papyracea Abfluss in die Nase verschafft hatte. Zugleich hatte er diese Operation für alle Fälle primären Orbitalabscesses empfohlen. Ich glaube, dass man der durch die Augenärzte bereits erfolgten Verwerfung dieser Operation im allgemeinen zustimmen kann, da erstens überhaupt nur sehr selten die Orbitalabscesse primär sind und dann die Infection des gesunden Siebbeins doch nicht gleichgiltig ist.

Anders steht es mit der Eröffnung primärer, den Durchbruch in die Orbita drohender Siebbeineiterung, wo eine Communication dieser beiden Höhlen geschaffen werden muss.

Vielfach ist ja nur eine einfache Incision an der Stelle der stärksten Vorwölbung indicirt, jedoch glaube ich, dass man nicht immer wird bis zur derartigen Zuspitzung des Processes warten dürfen, sondern die Verpflichtung hat, dem Eiter auch auf längere Entfernung entgegenzukommen.

Wenn nun auch die Operationen von Riberi und Rosenberger einem derartigen Zwecke gedient haben, sind sie doch unternommen worden in Fällen, in denen ein schon durchgebrochener Eiterherd den Weg markirte. Ich habe es für nützlich gehalten, die Möglichkeit einer typischen Operation für solche Fälle, in denen ein Durchbruch zu erwarten steht, aber noch nicht stattgefunden hat, und bei denen der Weg durch die Nase nicht mehr möglich ist, darzulegen.

Veranlasst dazu wurde ich durch einen Fall von Empyem der Stirnhöhle und der frontalen Siebbeinzellen, in welchem die Möglichkeit eines Durchbruches der letzteren nahegerückt schien. Obgleich diese Gefahr dann abgewendet wurde und ich auch bisher am Lebenden immer noch mit endonasaler Behandlung des Siebbeins ausgekommen bin, will ich doch hier über das Resultat meiner an

Leichen (für deren freundliche Ueberlassung ich Herrn Prof. Rüdinger zu grossem Danke verpflichtet bin) angestellten Untersuchungen berichten. Darnach würde die Operation in folgender Weise verlaufen:

Ein bogenförmiger Schnitt läuft unmittelbar unterhalb der Augenbraue, derselben parallel, von der Hälfte derselben beginnend bis zur Nasenwurzel, wo er umbiegend bis etwa zur Hälfte des Nasenbeins herunter geführt wird und am inneren Augenwinkel endigt (Fig. II).

Der senkrechte Teil des Schnittes, welcher Haut und Periost zugleich durchtrennt, liegt genau an der Umbiegungsstelle der Orbita gegen die Nase.

Der *n. supraorbitalis* (*n*) wird bei Durchschneidung des Periostes, unter dem er bekanntlich innerhalb der Augenhöhle verläuft, geschont. Um ihn weiter zu erhalten, kann es notwendig sein, ihn bei Seite zu schieben. Dazu schlägt man die obere, das foramen supraorbitale (*su*) bedeckende Knochenbrücke vorsichtig auf beiden Seiten durch, resp. trennt, wenn blos ein sulcus supraorbitalis vorhanden ist, den deckenden Bindegewebsstrang und kann dann den Nerven nach Abhebelung des Periostes leicht bei Seite schieben.

Mit einem Elevatorium wird der ganze Lappen sammt Periost nach unten abgehelt. Da nur Hautgefässe in den Schnitt fallen, wird dies so gut wie blutlos vor sich gehen können, und man hat dann einen grossen Teil der Orbitalinnenwand vor sich frei liegen. (*lp.* lamina papyracea, *L*, — der umgeschlagene Lappen). Am leichtesten zugänglich erweist sich hierbei das Thränenbein, *l*, durch das man, nach innen unten resp. hinten mit einem Meissel einstossend dann leicht in das Siebbeinlabyrinth gelangt.

Auf der Figur ist auch der nicht in den Schnittbereich fallende Knochen, nämlich der aufsteigende Nasenfortsatz des Oberkiefers, *p. n.*, und die Naht zwischen diesem und dem Nasenbein, sowie zwischen diesen beiden Knochen und dem Stirnbeinnasenfortsatz freipräparirt gezeichnet, zur besseren Orientirung und um zu zeigen, dass von dem Schnitte aus auch in die Stirnhöhle einzudringen möglich ist.

Eine Gefährdung der Thränendrüse ist bei der Operation ganz ausgeschlossen, auch die Blutung jedenfalls kaum nennenswert.

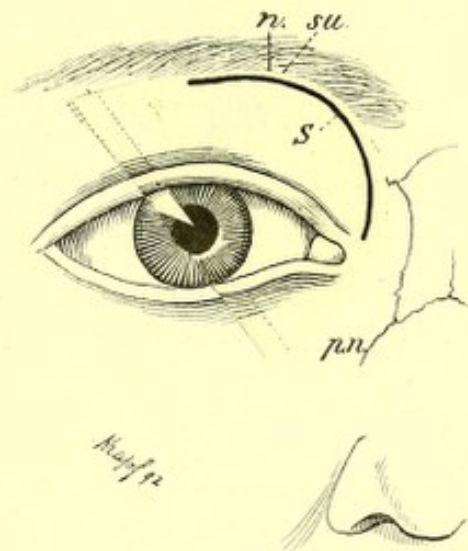


Fig. II.

So einfach die Erkenntnis eines nach aussen durchbrechenden Empyems ist, so schwierig gestaltet sich oft die Diagnose der latenten Siebbeineiterung.

Darunter ist zu verstehen eine Eiteransammlung in den Siebbeinzellen, die ihren Ausfluss nur durch die Nase findet.

Ein solch offenes latentes Empyem kann entstehen durch den Durchbruch einer Eiterverhaltung in einer Knochenblase, also eines geschlossenen Empyems. Diese Eventualität lag vor in zwei von Schmithuisen⁹⁵⁾ berichteten Fällen.

Beidemale bestand seit acht bis zehn Jahren stinkender Nasenausfluss mit polypöser Entartung des vorderen unteren Teils der mittleren Muschel. Erst nach Entfernung dieser Auswüchse wurde die sehr vergrösserte Muschel selbst, welche die ganze obere Hälfte der Nase ausfüllte und die untere Muschel verdrängte, zugänglich. Bei Druck auf die pralle Geschwulst entleerte sich stinkende gelbe Flüssigkeit aus einer Oeffnung im vorderen oberen Teile der Muschel. Nach breiter Eröffnung der Höhle erfolgte in drei bis vier Wochen Heilung.

(Auch Schäffer hat mehrmals derartige Muschelaufreibungen bei Empyem beobachtet und ich habe ebenfalls in einigen meiner Fälle, besonders in dem nachstehend (S. 123) geschilderten, gleiche Verhältnisse constatiren können.)

Schon vorher hatte aber Ziem⁹⁶⁾ eine Siebbeineiterung beobachtet und vergeblich durch Injection von 3% Carbollösung zu heilen versucht, daher Schmithuisen's Bericht das zweite Document latenten Siebbeinempyems vorstellt. Bald folgten deren mehrere nach, denn schon im selben Jahre, 1885, als diese erste Veröffentlichung erfolgte, machten noch weitere vier Autoren Mitteilungen über Eiterungen aus dem Siebbein. Allerdings teilweise noch recht unklarer Natur, wie dies erklärlich war zu einer Zeit, in der noch Niemand die Tragweite dieser Thatsachen ahnte, so dass einige der ersten Beobachtungen dem lebhaftesten Zweifel, ja dem Spott anheimfielen.

Im Anschluss an die Mitteilung Schmithuisens bemerkte zunächst Jacoby⁹⁵⁾ in derselben Sitzung, dass er eine grössere Anzahl von Eiterungen aus dem Spalt zwischen der mittleren Muschel und der Seitenwand beobachtet habe, bei denen jede Erscheinung von Seiten der Stirn- oder Kieferhöhlen fehlte und deren Quelle er doch in diesen Nebenhöhlen suchen zu müssen glaubte. Die Umgebung der eiternden Stellen war mit Granulationen besetzt.

J. dachte noch gar nicht daran, diese Eiterungen auf andere als die erwähnten Höhlen, speciell nicht auf das Siebbein zu beziehen, obgleich nach unseren, jetzt sicher gestellten Erfahrungen, seine Beschreibung gerade auf dieses letztere hindeutet. Schon vor ihm hatte aber im Januar desselben Jahres, (eigentlich Dezember 1884) Thudichum⁹³⁾ in seinem mehrerwähnten Vortrage Erkrankungen der Siebbeinzellen beschrieben und als Symptome derselben Schmerz

zwischen den Augen, Verlust des Geruchs, Rhinorrhö, Schwellung der Glabella, Schwellung und Verfärbung der Augenlider auf einer oder beiden Seiten bezeichnet. Doch fehlen seiner Darstellung die bei einem so neuen Thema durchaus nötigen casuistischen Belege und so konnte es geschehen, dass seine Mitteilungen vom Referenten (Semon) als »recht eigentümlich« abgelehnt und weiterhin ganz übersehen wurden.

Dasselbe Schicksal teilten die von Woakes⁴²⁾ mitgeteilten Erfahrungen über ungefähr 80 Fälle von »necrosing ethmoiditis«. Auch diese, in dogmatischer Kürze und ohne weitere Belege, jeder Beweiskraft entbehrend, wurden zweimal, nach der ersten Mitteilung im April 1885 und nach einer ausführlicheren⁹⁷⁾ im Jahre 1887 von den Referenten abgelehnt.

Und doch enthalten seine Beobachtungen, so spärlich er auch über sie berichtet, manches richtige. Er sah im Gefolge von Catarrh, acuten Exanthemen und Traumen eine schleichende Entzündung des in die Nase ragenden Teiles des Siebbeins auftreten, die zu Periostitis und Knochennecrose führte. Immer war das Uebel progressiv, heilte nie spontan. In die Erscheinung trat es zuerst durch Bildung von Wucherungen an der mittleren Muschel, dann Vergrößerung dieser selbst. Später bildeten sich Polypen oder auch »myxomatöse« rapid wachsende Geschwülste, die zur Necrose dünner Knochenplatten führten. Auch benachbarte Höhlen, so das antrum maxillare, wurden inficirt.

Leider hebt Woakes nicht genügend hervor, ob diese Erscheinungen alle von Syphilis zu isoliren gewesen sind, doch scheint für die Mehrzahl seiner Fälle wenigstens nichts derart vorzuliegen.

Wenn er weiter behauptet, noch nie einen Fall von Polypen der Nase gesehen zu haben, in dem er vergeblich nach Necrosen gesucht hätte, so widersprechen dem meine oben (S. 53) wieder gegebenen Erfahrungen nur zum kleinen Teile, da ich ja auch in der überwiegenden Mehrzahl meiner Polypenfälle tiefere Erkrankungen als Ursache fand. Nur ist es entschieden einseitig, alle Polypen gerade auf Siebbeinerkrankungen zu beziehen, da andere Nebenhöhleneiterungen gerade so gut polypöse Wucherungen zur Folge haben, ebenso wie die Angabe W.'s, dass er eine normale mittlere Muschel überhaupt selten gesehen habe, als eine unbegreifliche Uebertreibung zu bezeichnen ist.

Wenn dagegen Zuckerkandl⁹⁸⁾ in keinem Falle von Polypenbildung Knochennecrose beobachtet hat und dies Woakes entgegenhält, so muss ich auf jeden Versuch einer Erklärung dieser Angabe verzichten, da ich, wie ja schon mitgeteilt, bei einer erheblichen Anzahl von Polypen Empyem der Siebbeinzellen, welches nach meinen Erfahrungen so gut wie nie ohne Caries verläuft, und auch reine isolirte Caries mit der Sonde habe constatiren können.

(Auch Schäffer's Erfahrungen kann ich, wie gleich gezeigt werden wird, zur Stütze dieser Auffassung heranziehen.)

Wenn ich also in dieser Beziehung Woakes in Schutz nehme, liegt es mir andererseits ferne, den Process, den er geschildert hat, als einen typischen anzuerkennen. Dass eine Entzündung des Siebbeinknochens und Periosts in der Tiefe beginnend nach aussen schreite, mag vielleicht einmal vorkommen, die Regel ist es ganz gewiss nicht und dass ein derartiger Process unaufhaltsam fortschreite, entspricht noch weniger meinen Beobachtungen, nach denen die Ausdehnung der Zerstörungen bei Siebbeinempyem oft jahrelang dieselbe bleibt.

Dieser Hang zum Systematisiren scheint auch hauptsächlich die Ablehnung der Angaben Woakes' zur Folge gehabt zu haben, denn es ist richtig, dass ein Krankheitsbild, wie er es sich construiert hat, nicht leicht von anderen beobachtet werden dürfte, während allerdings einzelne der von ihm hervorgehobenen Symptome, wie die Vergrösserung und Verzerrung (»distortion«) der mittleren Muschel, das Wuchern der dieselben bedeckenden Schleimhaut, welches endlich zu Polypenbildung führt, u. s. w., der Nachprüfung Stand halten.

Glücklicher als dieser Autor war Schäffer³⁴⁾, dessen Veröffentlichungen wir eigentlich erst die allgemeinere Anerkennung eitriger Processe im Siebbein verdanken. Indem er sich nicht mit Theorien abgab, sondern einfach kurze Krankheitsgeschichten schrieb, schuf er Documente, die sich nicht durch Kritik oder theoretische Erwägungen beseitigen lassen und die zwar nicht Krankheitsbilder boten, aber die spätere Herstellung solcher doch ermöglichten. Später⁶⁵⁾ hat er sich ja auch in letzterer Richtung bemüht, und als erster den typischen Symptomencomplex der Siebbeinempyeme aufzustellen versucht.

Im Jahre 1885 brachte S. zunächst vier Krankengeschichten von Siebbeinempyem, die Fälle 6, 7, 31 und 32³⁴⁾. Drei davon waren mit Polypen verbunden, und diese drei zeigten zugleich Knochennekrosen. In zwei Fällen war das latente Empyem wahrscheinlich, wie bei Schmithuisen, aus einem geschlossenen entstanden, da die mittleren Muscheln als aufgetrieben und mit stinkendem Eiter gefüllt (Fall 7) beschrieben werden.

Diese allerdings sehr laconischen Mitteilungen hatten nun wenigstens den Wert, die Heilbarkeit eines bis damals sogar der Diagnose kaum zugänglichen Leidens zu zeigen.

Im folgenden Jahre berichtete Moldenhauer⁹⁹⁾ über »Erkrankungen des knöchernen Nasengerüsts«, deren er sechs gesehen hatte und welche, wenigstens teilweise, identisch zu sein scheinen mit dem, was wir jetzt Empyem der Siebbeinzellen nennen, während sie allerdings möglicherweise auch nur der Caries des Siebbeinknochens zuzurechnen sind. Besonders bemerkenswert ist diese Mitteilung aber wegen der präzisen Beobachtung der Symptome,

welche durchaus meiner eigenen Erfahrung entsprechen und gar nicht besser dargestellt werden können.

Ziem³⁵⁾ berichtete im selben Jahre über drei Fälle von Kieferhöhleneiterung. Nach Ausheilung derselben dauerte der Eiterausfluss aus der Nase noch fort und wir können uns nur seiner Vermutung, dass diese Absonderung aus einer oder mehreren der oberen Nebenhöhlen stammte, anschliessen. Die Consequenzen aus dieser Vermutung hat er allerdings nicht gezogen, da er jede aufklärende Untersuchung oder gar Behandlung unterliess.

1888 erwähnte Schmiegelow¹⁰⁰⁾ in einem Aufsätze über »den purulenten Nasenausfluss etc.« einen von ihm beobachteten Fall von Empyem der cellulæ ethmoidales.

Wiederum zwei Jahre Pause, bis Schäffer⁶⁵⁾ in einer neuen Mitteilung eine ganze Serie, nämlich 18, neuer Beobachtungen beibrachte. Auch diese Berichte sind zwar überaus kurz gehalten, bringen aber doch eine Menge nutzbaren Materials bei. Aus diesem möchte ich hervorheben die Complication mit Polypen in drei Fällen, wobei sich zweimal Necrose fand, ferner den mehrmaligen Befund von Auftreibungen, Cysten und Knochenblasen der mittleren Muschel; dann gleichzeitiges habituelles Erysipel, Erysipeloid und Oedem und besonders die hohe Schmerzhaftigkeit der Affection.

Es schien nun gerade, als ob S. allein das Privilegium haben sollte, Siebbeineiterungen zu beobachten und zu heilen, denn wie schon die Jahre vorher, blieben auch in nächster Zeit die Mitteilungen über solche Erkrankungen ganz vereinzelt.

Jurasz¹⁰¹⁾ konnte in seinem klinischen Berichte nur einen einzigen Fall beibringen, in dem ein Hohlraum im Knochen der mittleren Muschel Eiter enthielt und nach breiter Eröffnung durch Aetzungen mit 5% Carbolsäure geheilt wurde.

Greville Macdonald⁸⁸⁾ sah ebenfalls nur einmal eine Eiteransammlung in der mittleren Muschel, die, was besonders interessant ist, sich in die Kieferhöhle, diese inficirend, öffnete; der Hohlraum war mit Granulationen ausgekleidet.

Erst Bosworth¹⁰²⁾ hat neuerlich eine erheblichere Beisteuer von 13 Fällen »purulenter Ethmoiditis« leisten können. Sehr bemerkenswerter Weise waren in allen diesen 13 Fällen Polypen vorhanden, und sieben Mal war eine Combination mit Antrum-empyem zu constatiren. Allerdings zieht B. aus diesen Umständen den immerhin merkwürdigen Schluss, dass die Polypen die Ursache beider Erkrankungen gewesen wären, während doch höchstens sich daraus die, ebenfalls von ihm gezogene, Consequenz der Verwerfung von Woakes' Ansicht, Polypen seien immer und allein durch »necrosirende Ethmoiditis« bedingt, rechtfertigen lässt. Ueber die Frage des causalen Verhältnisses zwischen Polypen und Empyemen

habe ich mich schon oben (S. 55) genügend geäußert, um mich hier nicht weiter auf B.'s Ansicht einlassen zu müssen.

B. kennt nun ausser der »purulenten Ethmoiditis« noch zwei weitere Formen von Siebbeinerkrankung, nämlich die extracelluläre und intracelluläre mytomatöse Degeneration. Es scheint, dass er damit jene polypoide Degeneration der Schleimhaut der mittleren Muschel resp. der inneren Schleimhaut der Siebbeinzellen meint, wie sie, im weiteren Verlauf zur Bildung gestielter Polypen führend, häufig bei Eiterungen und Catarrhen dieser Gegend sich findet. Doch ist aus seinem Berichte nicht ersichtlich, ob er diese Degeneration als eine selbstständig für sich vorkommende betrachtet wissen will. Sollte dies der Fall sein, so entfällt sie zunächst dieser sich nur mit den Eiterungen beschäftigenden Betrachtung; es muss jedoch bemerkt werden, dass es mir noch nie trotz vielfacher Beobachtung dieser Affection gelungen ist, dieselbe anders als im Gefolge von Entzündungen benachbarter Teile, also als eine Nebenerscheinung anzutreffen, die absolut keinen Anspruch auf eine selbstständige Classification erheben kann.

Uebersieht man diese Literatur, so stellt sich heraus, dass wir bisher nur 27 genauer beschriebene Fälle von latenten Siebbeinempyemen haben, indem ich rechne für: Schmithuisen 2, Schäffer 22, Schmiegelow 1, Jurasz 1 und Macdonald 1 Fälle. Die summarisch erwähnten Fälle von Thudichum, Jacoby, Woakes, Ziem, Moldenhauer und Bosworth können wegen mangelnden Berichtes nicht auf ihre Zugehörigkeit kritisirt werden und müssen daher ausgeschlossen bleiben, da nicht zu entscheiden ist, ob sie nicht teilweise als blosse Caries des Siebbeinknochens etc. anzusehen sind. *) Zwar könnte zur Classificirung der Moldenhauer'schen Fälle deren vorzügliche Symptomatologie beihelfen, doch ist es sicherer, nur mit den genau für den Einzelfall geschilderten Befunden zu rechnen, um aus diesem die Localisation der Processe zu bestimmen und für diese allgemeinere Regeln zu extrahiren.

Diesen 27 Fällen habe ich aus eigener Beobachtung weitere 32 hinzuzufügen. Diese grosse Anzahl berechtigt mich daher wohl dazu, die folgende Darstellung der Symptome, der Behandlung etc. vorzugsweise auf meine eigenen Erfahrungen zu stützen. —

Die Aetiologie des Siebbeinempyems braucht keiner specielleren Erörterung, da das nötige darüber bei der Besprechung der Aetiologie der chronischen Empyeme (S. 76) gesagt worden ist. Nur so viel:

Für diese Höhlen ganz vorzüglich scheint es zu gelten, wenn ein acuter Catarrh als erste Ursache der Eiterung angeschuldigt wird. Wahrscheinlich ist am häufigsten eine primäre Streptococcen-, mitunter Staphylococcen-Invasion die Ursache, deren erste Attaque

*) Ebenso dürfen die Erwähnungen von Siebbeinentzündung bei Hansberg¹⁰³⁾ und Killian⁴¹⁾ als bloss beiläufige hier ausser Betracht gelassen werden.

unter dem Bilde eines Schnupfens: reichliche seröse Absonderung mit Schwellung, Krankheitsgefühl, Kopfschmerz, Fieber auftritt.

Die nach aussen vorzugsweise zur Erscheinung kommenden Symptome sind grossenteils unter den gemeinsamen Erscheinungen (S. 29 etc.) geschildert worden. Speciell für diese Höhlen hervorzuheben ist nur folgendes:

Die Secretion ist gewöhnlich flüssig, aus reinem oder etwas schleimigem Eiter bestehend, in der Menge ausserordentlich wechselnd. Mitunter kann man mit Mühe soviel Secret erlangen, um über die Natur desselben ins klare zu kommen, während andererseits ich zwei Patienten gehabt habe, die bis zu zehn Taschentücher den Tag verbrauchten und deren Kopfkissen Nachts von dem herausfliessenden Eiter durchtränkt wurde.

Verhältnismässig häufig, besonders aber bei Nachlass der Secretion, fliesst der Eiter in den Rachen ab, um dort einzutrocknen. Daher entstehen dann »trockene Catarrhe« des Rachens und Kehlkopfs, in welch letzterem insbesondere die Schleimhaut durch die häufige Einwirkung der zersetzten Substanzen vollständig maceriert wird, so dass die Stimmbänder ein eigentümliches grauweisses Aussehen mit unebener Randfläche gewinnen. Einmal bildeten sich im Kehlkopfe des Nachts so feste Borken durch von oben dorthin gelangtes Secret, dass Atemnotanfälle, von dem Patienten als Asthma beschrieben, eintraten. (Nebenbei ist dies Vorkommnis wieder eine Warnung, dass man nicht ohneweiteres sich zu der Annahme einer Reflexneurose verleiten lassen soll.) Foetid ist das Secret nur selten, dagegen sind Störungen des subjectiven Geruchssinns, wie das bei der Nähe der Riechmembran leicht verständlich, hier besonders häufig.

Häufig werden Schmerzen geklagt, oft sind sie ausschliesslich der Anlass der Consultation. Ja die schon geschilderten aufreibenden Kopfschmerzen kommen hauptsächlich den Empyemen des Siebbeins zu. Gewöhnlich sind sie stärker bei den Fällen mit geringer Secretion und vielleicht hängt dies damit zusammen, dass bei nur geringen Zerstörungen der Abfluss des Secretes schwerer ist, als dort, wo ein schon weit vorgeschrittener Process so grosse Verwüstungen angerichtet hat, dass das allerdings reichlichere Secret ohne Hemmnis ausfliessen kann. Immerhin aber habe ich auch Fälle gesehen, in denen von vornherein Schmerzlosigkeit bestanden hatte, so dass ausser zeitweiliger oder dauernder Secretretention jedenfalls individuelle Differenzen im anatomischen Bau entscheidend wirken.

Die Schmerzen resp. bei minderem Grade derselben ein Spannungsgefühl oder Druck werden vorzugsweise in der Nasenwurzelgegend oder über den Augenbrauen, also in der Gegend der Stirnhöhle, localisirt. Dort tut auch manueller Druck weh, besonders am foramen supraorbitale, genau wie bei der Stirnhöhleneiterung.

Zum Unterschied von dieser möchte ich dagegen hinweisen auf ein bisher noch nicht angegebenes Zeichen: Fast nur bei Entzündungen im Siebbein kann man durch Druck auf den obersten Teil der Nase und besonders auf das Thränenbein Schmerz erwecken.

Die oben geschilderte Asthenopie ist beim Siebbeinempyem ganz besonders häufig anzutreffen, wie überhaupt dasselbe vielleicht am meisten von allen Nebenhöhlen subjective Unannehmlichkeiten aller Arten mit sich bringt, so auch die geschilderten Depressionszustände und allgemeines Krankheitsgefühl nebst Unfähigkeit und Unlust zum Arbeiten.

Von äusseren Erscheinungen habe ich fast nur Reizungen der Conjunctiva constatiren können, sehr selten bei zarten Personen etwas Schwellung der Nase und der Augenlider.

Auftreibung der Gesichtsnasenwurzelknochen dagegen mit Rötung und Schwellung der Weichteile, wie Schäffer sie sah, habe ich nicht beobachten können. Vielleicht beziehen sich diese Erscheinungen auch mehr auf die Stirnhöhleneiterungen.

Rhinoscopisch gewinnt man sehr verschiedene Bilder. Mitunter ist soviel Eiter vorhanden, dass es ganz unmöglich ist, zu eruiren, woher derselbe kommt, da er beim Auftupfen unaufhörlich nachquillt. In solchen Fällen pflegt auch die Wucherung der Schleimhaut in Form von Polypen oder flacheren ödematösen Degenerationen derart massenhaft zu sein, dass eine Orientirung absolut unmöglich wird. Hat man dann, um Luft zu schaffen, genug von diesen Wucherungen entfernt, so bietet sich gewöhnlich ein Bild furchtbarer Zerstörung dar: der Knochen der mittleren Muschel, vielfach blasig aufgetrieben, morsch anzufühlen und auf leichten Druck einbrechend, lässt überall wie aus einem Schwamm, rahmigen oder mit Blut vermischten Eiter vorquellen; hier sieht man tiefe Buchten im Knochen, in die mitunter unvermutet noch kleinere oder grössere Polypen vorquellen; dort ist der Zugang nach anderen Partien durch derbe Weichteilpolster verlegt. Endlich, wenn man überall, wo Eiter sich ansammelte, Raum geschaffen hat, sieht man in weite Höhlen, die aber noch häufiger durch die Configuration der Muscheln dem Blick entzogen, nur dem Gefühl zugänglich sind. Andremale, bei geringerer Secretion, erblickt man die mittlere Muschel, bedeckt mit einer dünnen Eiterschicht oder ganz frei von solcher; die Schleimhaut derselben gross- oder kleinkörnig, matt glänzend, blassrot bis grauweiss, sehr brüchig, oder man sieht, wie sonst auch bei Polypenbildung, diese Geschwülste sich zwischen mittlerer und unterer Muschel vordrängen, bald glatt, bald infolge von Oberflächenkörnung mehr einer degenerirten Schleimhaut ähnlich. Zwischen ihnen liegt spärlicher Eiter oder quillt langsam, wenn man sie mit der Sonde lupft oder extrahirt, nach.

Wenn man einen solchen Anblick »geniesst«, wird es nicht gerade schwer sein, einer Siebbeineiterung auf die Spur zu kommen; trotzdem bleibt sie auch bei so auffälligem Aussehen häufig undiagnosticirt. Das ist dann allerdings nicht zu entschuldigen, während andererseits sich die Eiterung in manchen Fällen derart verstecken kann, dass man sie nur mit grösster Mühe findet.

Durch die von den Patienten berichteten Symptome oder durch eigene Erfahrung zum Verdacht eines Siebbeinempyems gekommen, sieht man in die Nase und — ist sehr enttäuscht, ein vollkommen normales Bild zu sehen. Friedlich liegt Muschel neben Muschel, höchstens ist einmal eine kleine Unebenheit am Vorderende der mittleren Muschel zu bemerken oder die Schwellkörper der unteren sind stärker gefüllt. Solche Fälle sind es, die zumeist ganz der Beobachtung dessen entgehen, der nicht gewohnheitsmässig von der Sonde Gebrauch macht. Es ist das ein Uebelstand unserer Diagnostik, auf den nicht genug hingewiesen werden kann: es wird zu wenig sondirt. Ich habe einen Kollegen behandelt, der vor mir in den Händen von vier sehr angesehenen Fachcollegen gewesen war, durch 13 Jahre hindurch in der Nase gebrannt und von unzähligen, immer recidivirenden Polypen »befreit« worden war; nicht einmal hatte einer der Herren zur Sonde gegriffen. Ich habe dann mit Hilfe dieses einfachen Instrumentes ein ausgebreitetes Empyem beider Siebbeinlabyrinthe und Keilbeinhöhlen nachweisen können, das darauf der Behandlung zugeführt wurde.

Solches aber habe ich nicht einmal, sondern sehr oft erlebt.

Ohne Sonde kann keine negative Diagnose gestellt werden, mit ihr dagegen gelingt es, die verborgensten Winkel auszustöbern. Allerdings wird nur derjenige ihren Wert recht zu schätzen wissen, der sie ständig gebraucht.

Bei solchen Bildern, wie das eben geschilderte, muss man also mit der Sonde eingehen und zwar auf beiden Seiten der mittleren Muschel, da der Eiter sich fast eben so oft auf der medianen, als auf der lateralen Fläche der Muschel durchfrisst. Nicht selten wird man denselben daher sich zwischen Septum und mittlerer Muschel durchdrängen sehen und, hier eingehend, auf cariöse Partien stossen. Häufiger allerdings ist der Krankheitsherd zwischen mittlerer Muschel und Aussenwand zu treffen. Wenn man hier mit der Sonde durch den schmalen Ritz sich durchdrängt, fühlt man dann häufig den Knopf sich in einem oft recht weiten rauhwandigen Hohlraum verirren, den man nach dem rhinoscopischen Anblick sich nicht entfernt vermutet hätte.

Mitunter ist es wegen der verborgenen Lage der Hohlräume notwendig, die Spitze der Sonde ganz vorne stumpfwinklig abzubiegen, wodurch man noch oft in seitlich gelegene, sonst nicht zugängliche Partien eindringen kann. Endlich mache ich darauf auf-

merksam, dass mitunter sogar die Sondirung im Stich lässt. Man fühlt dann nur beim Eingehen durch den schmalen Spalt einen Augenblick etwas Rauigkeit, während tiefer darin alles glatt erscheint. Das kommt davon, dass die cariösen Parteen von weichen Granulationen überkleidet sind. Man kann sich aber auch dann noch leicht orientiren, wenn man mit einem recht dünnen scharfen Löffel (Fig. III, b, S. 117) als Sonde eingeht. Dessen scharfe Ränder bleiben überall noch an den minimalsten Rauigkeiten, über welche die glatte Sonde hinweggleitet, hängen.

Umgekehrt kann man aber auch Rauigkeit zu fühlen meinen, wo gesunder Knochen ist. Die Siebbeinzellen sind auf den Seiten der mittleren Muschel mitunter durch so dünnen Knochen bedeckt, dass dieser beim leichtesten Druck einbricht und dann crepitirt. Nur sehr feines, durch viele Uebung erlangtes Gefühl im Zusammenhalte mit den anderen negativen Beobachtungen kann dann vor Irrtum schützen, der allerdings nicht immer zu vermeiden sein wird.

Die Localisation des Eiters betreffend, hat man behauptet, derselbe trete aus den vorderen Siebbeinzellen zwischen mittlerer und unterer Muschel, aus den hinteren zwischen mittlerer Muschel und Septum zu Tage.

Das ist recht schön am anatomirten Schädel ausgeheckt, entspricht aber nicht der Wirklichkeit.

Ich erinnere hier an den auf S. 47 vermerkten Befund, wo die Sonde an der Aussenseite der mittleren Muschel in die hinterste Siebbeinzelle drang, ein Befund, den ich übrigens öfters erhoben habe. Man muss nur bedenken, dass die Eiterung nicht immer aus den natürlichen Oeffnungen ihren Ausweg sucht, die ja gerade bei den Siebbeinzellen auch oft recht ungünstig für den Abfluss liegen, sondern auf dem nächsten Wege, sich dabei neue Pfade bahnd.

Sogar die vorderen Siebbeinzellen entleeren sich mitunter gegen das Septum hin.

Die Lage des Eiters gestattet uns daher sehr wenig Schlüsse auf seine Abstammung. Speziell solcher im mittleren Nasengang kann aus Stirnhöhle, Siebbein und Kieferhöhle herrühren, während es andererseits natürlich ist, dass Belag am Nasendach uns auf die orbitalen resp. frontalen Zellen hinweist.

Im übrigen braucht es keiner langen Ueberlegungen: Wo man Eiter sieht, sondirt man und wo man dann rauhen Knochen oder Granulationen findet, geht man operativ vor. Dem Patienten sowohl, wie dem Empyem ist es sehr gleichgiltig, ob dieses in den vorderen oder hinteren Siebbeinzellen sitzt, — beseitigt wird es nur dadurch, dass man den Herd desselben, er heisse so oder so, aufsucht und zerstört.

Noch ein Punkt bei der Sondirung verdient ganz besondere Berücksichtigung, das ist die Empfindlichkeit derselben. Wenn sehr

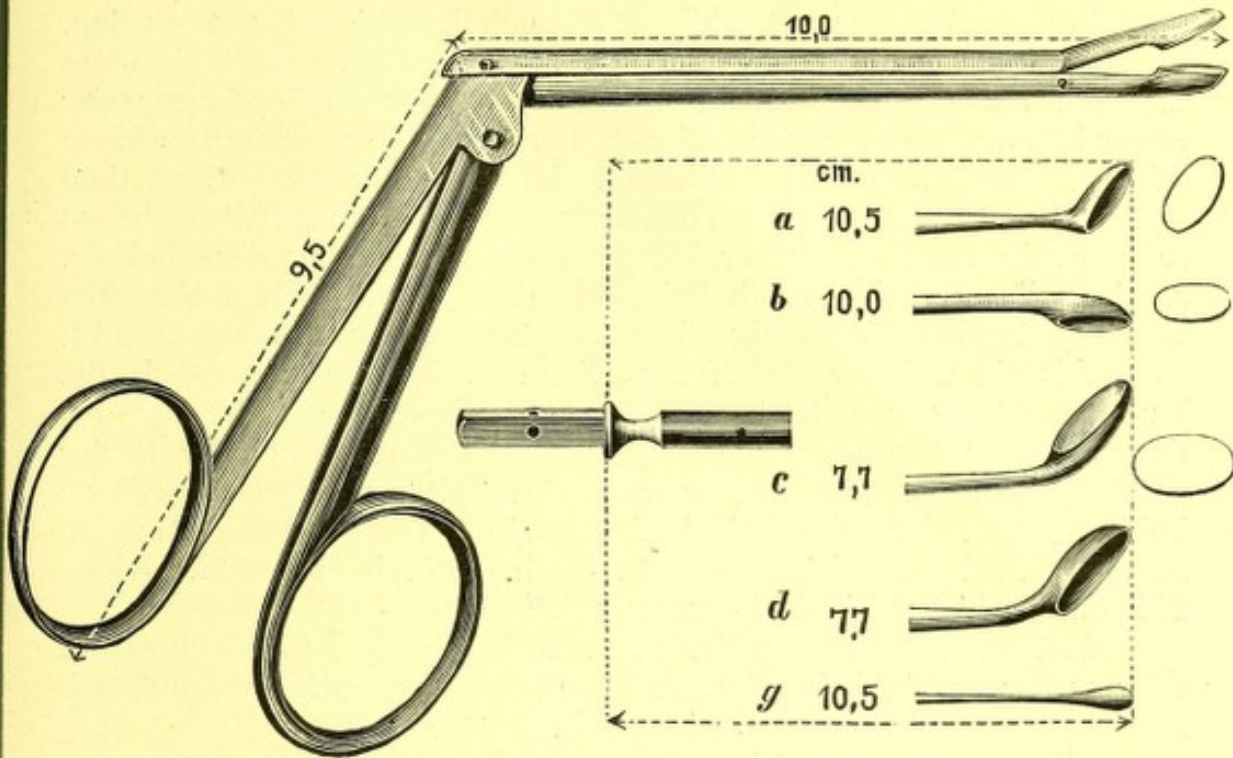


Fig. IV.

Fig. III.

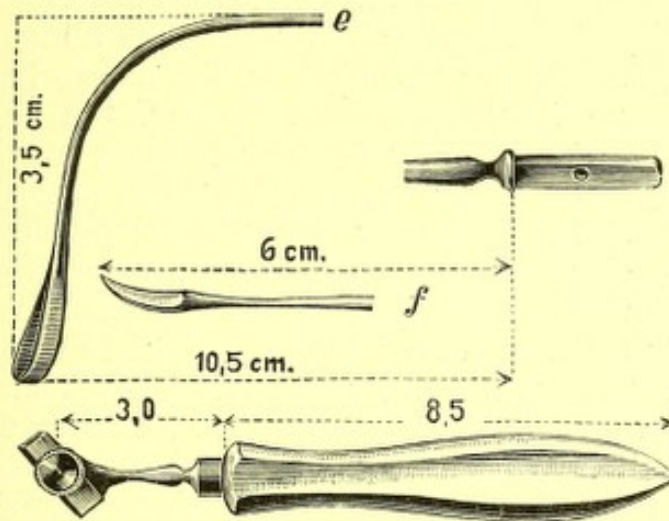


Fig. V.

Fig. III. Scharfe Löffel mit Stiel, in den Handgriff (halbe Grösse des wirklichen) Fig. V passend. (Die neben letzterem befindlichen Instrumente sind hier nur zufällig abgebildet, da sie zu der ganzen Serie gehörend, auf dem gleichen Holzstock gezeichnet waren.)

Fig. IV. Knochenzange in $\frac{3}{4}$ der wirklichen Grösse.

ausgebreitete Zerstörungen, die aber auch leichter erkannt werden, da sind, ist die Betastung wenig oder gar nicht schmerzhaft, anders dagegen bei der Erkrankung einzelner, schwer zugänglicher oder enger Höhlen, dann tut die leiseste Berührung der cariösen Partien sehr weh und zwar wird jedesmal derselbe Schmerz und an denselben Stellen empfunden, an denen er sonst spontan auftritt. Ebenso regelmässig verschwindet er übrigens nach Einleitung der Heilung, so dass dieser Befund auch bei noch nicht überkleidetem Knochen einen wertvollen Fingerzeig über den Zustand des Processes gibt.

Als ein weiterer Behelf zur Diagnose ist neuerlich noch die Durchleuchtung von Robertson¹⁰⁴⁾ empfohlen worden, der bei derselben das Empyem sich durch Verdunkelung eines oder beider Streifen kennzeichnen sah, welche normalerweise sich parallel zu beiden Seiten der Mittellinie im knorpeligen Teil der Nase hinziehen sollen. Ich habe mich von dem Vorhandensein eines derartigen Phänomens bisher nicht überzeugen können. —

Hat man sich vergewissert, dass Eiter resp. Caries in einer oder mehrerer Siebbeinzellen, eventuell dem ganzen Labyrinth, sich befindet, so tritt die Behandlung in Frage.

Diese muss zum Ziele haben: erstens Schaffung eines ganz freien Abflusses der Secrete, zweitens Beseitigung jener secundären Veränderungen, welche weitere Eiterung unterhalten.

Zur Erzielung des ersteren Zweckes gehört zunächst die möglichst radicale Entfernung aller vorhandenen Wucherungen. Geringere Mengen derselben kann man mit der Schlinge abtragen; sind aber recht viele vorhanden, so rate ich, sogleich zum scharfen Löffel zu greifen und zwar möglichst unzarten Calibers. Ich habe mich schon eines solchen von 1,2 cm Durchmesser bedient, während ich allerdings gewöhnlich nur einen ovalen Volkmann'schen Löffel mit 6 mm breiter und 1,2 cm langer Schnittfläche benutze. Mit diesen Instrumenten gelingt es am raschesten und gründlichsten, alle Polypen herauszubekommen, nur muss man immer unter ocularer Beaufsichtigung arbeiten und sich vor Verletzung gesunder Partien, insbesondere des Septum und der unteren Muschel, in Acht nehmen.

Ist die Nase von Wucherungen rein, so muss der Zugang zu der kranken Höhle weiter dadurch freigelegt werden, dass man grössere oder kleinere Partien derjenigen Knochen, welche den Zugang umgrenzen, abträgt. Meistens ist dieser Knochen schon krank, und dann gelingt dies sehr leicht, aber auch gesunder Knochen kann gegebenenfalls in Betracht kommen, da um jeden Preis die Höhle frei zugänglich werden muss. Zu diesem Behufe habe ich mir eine Knochenzange, Fig. IV, anfertigen lassen, welche in die engsten Partien einzudringen und in denselben zu wirken vermag und ausserdem eine fortwährende Aufsicht gestattet. Dies ist dadurch ermöglicht, dass nur der vorderste, schneidende Teil, der

aus zwei scharfen Löffeln, deren einer den anderen übergreift, besteht, beweglich ist. Mit diesem Instrument kann man daher in die kleinsten Höhlungen eingehen und auch beim Oeffnen wird nicht, wie bei den bisher gebräuchlichen, scheerenförmigen Zangen, das Gesichtsfeld verdeckt.

Ist ein genügender Zugang hergestellt, so muss noch sämtlicher morscher Knochen, soweit er vorragt, entfernt, sämtlicher an der Oberfläche cariöser Knochen abgekratzt, endlich alle Unebenheiten ausgeglättet werden, so dass gar keine Retention von Secret mehr stattfinden kann. Das ist ein oft recht complicirtes Geschäft, das mitunter viele Sitzungen in Anspruch nimmt. Die Entfernung des kranken Knochens geschieht wieder mit der Zange, die Auskratzung und Glättung mit dem scharfen Löffel. Dabei hat sich mir bald der gewöhnliche gerade Löffel als unzulänglich erwiesen, da es mit demselben nicht immer möglich ist, in alle oft sehr stark seitwärts oder oben hinter der apertura pyriformis verborgenen Höhlungen zu gelangen und ich habe mir deshalb mehrere verschieden abgebogene Löffel machen lassen müssen. (*a, c, d*, Fig. IV.)

Während die Form *a* vornehmlich für die Keilbeinhöhle und die Teile am Nasendach bestimmt ist, vermag man mit *c* und *d* besonders gut in die seitlich gelegenen Parteen des Siebbeinlabyrinthes einzudringen. Um nach allen Seiten bequem wirken zu können, sind die Löffel in dem Handgriff (Fig. V) nach vier Richtungen verstellbar, während ihre Fixation in demselben durch das Eingreifen der Schraube in Löcher am Stiel der Löffel gewährleistet ist *).

Beim Gebrauch der scharfen Löffel und der Knochenzange darf man nicht zaghaft sein, energisch und rasch muss der Eingriff geschehen, um möglichst viel auf einmal zu entfernen. Allerdings muss man bei der Zartheit der Nasenknochen sich in Acht nehmen, nicht unnötig gesundes zu zerstören, da der scharfe Löffel auch eine gesunde Muschel zu zerreißen im Stande ist. Die Knochenzange hat dagegen den Vorteil, dass sie gesunden Knochen an seiner Resistenz sogleich erkennen lässt und überhaupt, bei nicht zu starker Gewaltanwendung, nur den kranken morschen wegnimmt. Wirkliche Vorsicht wegen der Gefährlichkeit gebietet nur das Arbeiten an der horizontalen Siebbeinplatte. Wenn zu dieser der Zugang nicht ganz frei ist, hat es als Regel zu gelten, dass sie gar nicht berührt werden darf. Nur wenn man sich ganz frei und leicht bis zu ihr hinbewegen kann, wird ein sehr vorsichtiges leises Abkratzen cariöser Stellen derselben gestattet sein, da eine einzige hastige Bewegung zum Durchbruch und Eröffnung der Schädelhöhle führen kann.

Bei Caries im vordersten Teile des Siebbeins, der durch die Stirnhöhle bedeckt wird, kann man unverzagter vorgehen, nur wird

*) Sämtliche Instrumente sind bei Herrn Instrumentenmacher Stiefenhofer dahier angefertigt und zu beziehen.

man sich vor Durchbruch der orbitalen Zellen und der lamina papyracea zu hüten haben, welche Teile allerdings durch ihre seitliche Lage sehr geschützt sind.

Ein grosses Hindernis bei den notwendigen Eingriffen bieten die dabei entstehenden Blutungen. Sehr rasch sieht man nichts mehr, daher muss man nach genauester Orientirung recht rasch und energisch zupacken, wenn man nicht die Eingriffe in unzähligen Sitzungen verzetteln will. Dies ist auch deshalb schon empfehlenswert, weil auch weniger empfindliche Patienten auf die Dauer ausserordentlich wehleidig, in ihrer Resistenz ganz erschüttert und geradezu neurasthenisch werden.

Hat man es daher mit empfindlichen Personen und mit umfangreicheren Zerstörungen zu tun, die umfassende Eingriffe erfordern, so empfiehlt sich zu deren Durchführung die Narcose. Wenn auch in derselben die Glättung der ausgehöhlten Partien gewöhnlich nicht durchweg vollendet werden kann, da zu letzterem Geschäfte nur unter genauer Ocularinspection gearbeitet werden darf, gelingt es doch so, in einer Sitzung gründlich durch Wucherungen und kranken Knochen Bahn zu brechen. Allerdings muss ich bemerken, dass ich bisher die Narcose in Fällen isolirter Siebbeinerkrankung noch nicht angewandt habe, sondern in solchen, welche zugleich Eiterungen anderer Nebenhöhlen aufwiesen; immerhin trat überall das Siebbeinempyem derart in den Vordergrund der Behandlung, dass diese Fälle hier betrachtet werden dürfen.

Zur Narcose liess ich die Patienten auf einen Operationstisch mit sehr hochgestellter Platte, etwa 60° Neigung, legen. Gegen das Herunterrutschen versichern breite Gurte um das Becken und die Knie, welche am Tische angebunden werden. Das Kopfsende des letzteren steht möglichst nahe am Fenster, so dass mit dem Reflector Licht in die Nase geworfen werden kann. Der Operateur steht zur Rechten des Patienten, der Chloroformirende links zu Häupten. Chloroform wird wo möglich ununterbrochen in kleinen Dosen gereicht, die Maske nur fortgenommen, um dem Operateur Zutritt zu gestatten, bei jeder noch so kurz dauernder Pause in dessen Beschäftigung sofort wieder, und wäre es nur auf wenige Secunden, aufgelegt.

Genaueste Orientirung in der Nase muss vorausgegangen sein, damit die Eingriffe blitzschnell erfolgen können. Sowie die Blutung, die recht erheblich zu sein pflegt, beginnt, muss schleunigst und fest tamponirt werden, wozu man sich am besten Pincetten mit Wattebäuschchen durch einen Assistenten bereithalten lässt. Diese Blutstillung bedingt oft eine recht lange Dauer der Narcose, da die Tampons bis zu zehn Minuten liegen bleiben müssen. Mitunter macht die dann noch immer nicht gestillte Blutung definitive Tamponade und damit Abbrechen der Operation notwendig, was ich allerdings

nur einmal erlebt habe. Diese Schlusstamponade wird mittels eines langen schmalen Jodoformgazestreifens ausgeführt. Womöglich soll derselbe nicht bloss so ungefähr in die Nase gestopft, sondern sorgfältig in den Grund der eröffneten Hohlräume eingeführt werden, auch ist es angenehm, wenn bloss die blutenden Stellen verstopft werden, der untere Nasengang aber für die Atmung frei bleiben kann. Ist man aber nicht sicher, den Herd des Eiters genügend freigelegt zu haben, so soll der Tampon nicht zu fest eingeführt, auch möglichst bald, nach 12 längstens 24 Stunden wieder entfernt werden, um nicht Anlass zu einer Eiterretention zu geben.

Diese letzteren Regeln gelten natürlich auch für die Tamponade nach Operationen ohne Narcose.

Da aber die Zustopfung der Nase, auch bei sorgsamster Ausführung, fast immer belästigt, mitunter auch wegen der Angst, Eiter durch den Tampon hinaufzupressen, den Operateur beunruhigt, wird man in geeigneten Fällen die Tamponade überhaupt zu vermeiden suchen.

Zu letzterem Behufe habe ich mehrmals die Blutung dadurch gestillt, dass ich kleine mit Hydrogenium superoxydatum (dieses muss aber frisch sein!) getränkte Wattebäusche fest in die ausgekratzten Höhlen einführte. Nach zehn Minuten entfernt, hinterlassen sie meistens eine ganz trockene, nicht mehr blutende Wundfläche. Diese pulvere ich dann mit Dermatol, wegen dessen guter Eigenschaft, mit dem Secret einen trockenen Schorf zu bilden, leicht ein und lasse sie im übrigen ganz unbedeckt. Die Nase wird nur durch einen leichten Wattepfropf zur Abhaltung von Staub geschlossen.

Hat man so verfahren können und ist die eiternde Partie vollkommen ausgekratzt gewesen, so übernarbt die wunde Stelle fast ohne Secretion so rasch, dass man beinahe von prima intentio sprechen möchte. Wenn noch eiternde Stellen zurückgelassen werden mussten, wird natürlich auch die frische Wunde inficirt und braucht länger zur Heilung.

Zur Nachbehandlung hat noch folgendes zu gelten: Dem Eiter und sonstigen Secret muss dauernd freier Abfluss geschaffen werden. Daher ist jede Tamponade nach vollzogener Blutstillung zu verwerfen, weil dieselbe in dem complicirten Höhlensystem der Nase doch nicht mit genügender Präcision ausgeführt werden kann, eitriges Secret aber wegen dessen Zähflüssigkeit überhaupt nicht vollkommen ableitet. Drainröhren einzulegen, habe ich ebenfalls versucht, jedoch gefunden, dass dieselben in engen Ausflussöffnungen eher als Hindernis dienen, sich auch leicht verstopfen, während sie bei weiten Oeffnungen ganz entbehrlich sind. Am besten sorgt man für den Ausfluss, wenn man etwaige Vorragungen beseitigt und dem Secrete breiten Weg an der tiefsten Stelle schafft.

Einpulverungen oder Einspritzungen antiseptischer Substanzen sind völlig wertlos, da sie durch den Oberflächenbelag bereits unwirksam gemacht werden. Nur, wenn das Secret eintrocknet und verstopfende Borken bildet, kann man diese durch Einspritzen oder noch besser Aufschnupfenlassen dünner lauwarmer alkalischer Lösungen (eine Messerspitze Soda oder Salz auf einen Viertelliter Wasser) erweichen lassen. In den ersten Tagen nach der Operation soll noch, beim Aufenthalt auf der Strasse besonders, der Wattepfropf getragen werden; sobald Granulation begonnen hat, kann auch dieser weggelassen werden.

Grosses Gewicht ist auf fleissiges und rationelles Schneuzen zu legen, da dieses das Secret auf die naturgemässeste Weise entfernt. Wenn ich sage: rationell, so denke ich dabei an die wohl von jedem Fachcollegen geteilte Erfahrung, dass die wenigsten Leute sich vernünftig zu sneuzen wissen; die meisten halten dabei beide Nasenlöcher gleichzeitig zu, und es ist nicht ausgeschlossen, dass bei dem so erzeugten in der Nase eingeschlossenen höheren Luftdruck Secret nach rückwärts in die Tuben gepresst wird. Mindestens aber wird es nicht genügend nach aussen entleert und nur vergebens auf das angestrengteste gepustet.

Lässt man dann den Patienten das eine Nasenloch zuhalten und aus dem anderen ganz frei herausblasen, so kommt oft eine erstaunliche Menge Secret herausgestürzt, das vorher trotz der grössten Anstrengung nicht entleert werden konnte.

Ich halte aber gerade den Unterricht in dieser trivialen und doch so häufig ungekannten Kunst für ausserordentlich wichtig zur Nachbehandlung. Dieselbe erspart uns fast immer die nicht unbedenklichen Ausspülungen.

Die Zeitdauer der Behandlung sowie deren Erfolge sind sehr verschieden, wie sich dies schon aus dem so überaus wechselnden Umfang und Grad der Eiterung und der Zerstörungen ergibt. Unter mehreren Wochen ist im besten Falle nichts zu erwarten, gewöhnlich dauert es Monate, oft viele, bis zur Heilung. Unter letzterer verstehe ich nun nicht nur Beseitigung der Beschwerden, sondern dauerndes und vollkommenes Aufhören der Secretion.

Dass letzteres nur nach geraumer Zeit erfolgen kann, ist ganz selbstverständlich, sobald Knochen in weiterem Umfang durch den Krankheitsprocess oder die nötigen Eingriffe blossgelegt war. Kein Medicament wird da das Fortschreiten der zur Heilung erforderlichen Ueberhäutung beschleunigen können, und während der ganzen Zeit bis zur Vollendung der letzteren ist es notwendig, den Patienten von Zeit zu Zeit, etwa alle acht Tage bis zu monatlichen Zwischenräumen zu controliren, um jeder etwa drohenden Secretretention vorbeugen zu können.

Bei so rigoroser Anforderung erklärt es sich, dass ich nur über eine geringe Anzahl von »Heilungen« berichten kann. Um aber in dieser Beziehung überhaupt Statistik treiben zu können, muss ich zunächst noch diejenigen Fälle von Siebbeinempyem, 14 an der Zahl abtrennen, welche mit anderen Empyemen combinirt waren. Dann bleiben noch 18 isolirte Empyeme, wovon 13 behandelt wurden. Als geheilt sind hiervon 5 zu bezeichnen, gebessert schieden aus der Behandlung 4, das heisst ihre Beschwerden waren beseitigt, die Secretion entweder verringert oder nur mehr schleimig, daher sie sich weiterer Controle entzogen haben, die jedenfalls bei genügender Dauer uns auch den Vermerk: »geheilt« gestattet haben würde. Ein Fall endlich steht noch in Behandlung und drei sind vorzeitig aus derselben ausgeschieden.

Die 14 mit anderen Nebenhöhleneiterungen combinirten Empyeme des Siebbeins wurden sämtlich behandelt mit einem Anteil von acht Heilungen. Zwei Patienten (IX. u. X. Beobachtung) starben, drei stehen noch, jedoch erheblich gebessert und der Heilung sehr nahe, in Behandlung, einer hat sich der Controle entzogen, ist jedoch nach mir zugegangenen Berichten jedenfalls als geheilt zu betrachten.

Ueber letztere werde ich eingehender bei der Erörterung der combinirten Empyeme berichten, während ich durch nachfolgende ausgesuchte Casusik isolirter Empyeme zur Veranschaulichung des Bildes derselben beizutragen hoffe:

XXIII. Beobachtung.

Empyem des Siebbeinlabyrinthes beiderseits, besonders links. Nasen-Polypen.

Fräulein I. D., 49 Jahre. Von Kindheit auf besteht stinkender Eiterausfluss aus beiden Nasenseiten, besonders links. Kopfschmerzen, Mattigkeit und Augenbeschwerden. Vor zehn Jahren wurde die Nase ganz undurchgängig in Folge Bildung von Polypen, welche damals und vor sieben Jahren, sowie dieses Jahr abermals von anderer Seite entfernt wurden. Am 24. Mai 1890 stellte sich Patient vor mit der Bitte, die noch stehenden Reste zu extirpiren.

XXIII.
Beobachtung.

Beide mittleren Muscheln zeigen sich diffus verbreitert, von blass himbeerroter Färbung, leicht unebener Oberfläche, sehr brüchig und leicht blutend, so dass die tastende Sonde sogleich in das Gewebe eindringt; dabei war kein Eiterbelag zu sehen, (sowie auch Patientin die oben berührten Angaben erst später machte.) Die Muscheln berührten beiderseits das Septum und zeigten lateral jene Duplicaturen, wie sie so häufig bei Naseneiterungen bestehen.

Da die Schwellungen der Schlinge nicht zugänglich waren, wurde beiderseits mit der electrolytischen Doppelnadel eingestochen. Drei Tage später lassen sich an den Einstichstellen der linken Seite croupöse Belege ablösen und sogleich quillt aus weiten Oeffnungen leimig-dünnflüssiger Eiter nach. Diese Oeffnungen sind mit kleinen Wucherungen umgeben und man gelangt durch dieselben in rauhwandige Höhlungen innerhalb des Knochens der mittleren Muscheln. Besonders deutlich ist dies auf der linken Seite, wo der Durchmesser dieser Höhlungen ungefähr sechs bis sieben Millimeter

beträgt. Die Höhlen werden mit einem Paukenröhrchen ausgespritzt und mit Jodoformgaze tamponirt. Am nächsten Tage hat die Eiterung etwas nachgelassen. Nunmehr gelangt man auch rechts am vorderen Ende der mittleren Muschel, etwas nach aussen zu durch brüchige Geschwulstmasse hindurch in ein rauhwandiges eiterführendes Knochenloch; auch dieses wurde tamponirt. Der Tampon wird beiderseits täglich erneuert.

31. Mai. Aus der Oeffnung der linken mittleren Muschel ragt ein kleiner grauer Polype nach unten. Bei Druck auf denselben entleert sich oberhalb Eiter. Nach seiner Abtragung ist das Siebbeinlabyrinth in einer Breite von etwa 2 cm zugänglich. Die Eitersecretion hat sich erheblich vermindert, ebenso eine seit zwei Monaten bestandene eiterige Conjunctivitis. Die Tamponade muss rechterseits ausgesetzt werden, da dieselbe sehr starke Augenschmerzen verursacht, während dieselbe linkerseits bis zum 3. Juni fortgesetzt werden konnte; dann musste sie auch hier aus dem gleichen Grunde abgebrochen werden.

6. Juni. Nach Abtragung einer grösseren frisch prolabirten Granulation liegt jetzt die cariöse Innenfläche vollkommen frei vor, so dass der Eiter nicht mehr stagniren kann.

9. Juni. Beim Schneuzen entleert sich kein Eiter mehr; die Kopfschmerzen sind ganz verschwunden, der Gestank hat vollkommen aufgehört. An den Vorderenden der mittleren Muschel zeigen sich nur einige gelbe, halbfeste Belege, nach deren Entfernung kein Eiter nachfließt. Auch aus der rechten Nase hat der Ausfluss gänzlich sistirt.

19. Juni. Nur hie und da ist beim Schneuzen eine geringe Eiterbeimengung bemerkt worden ohne Geruch. Der Kopf ist dauernd frei, das Allgemeinbefinden hat sich bedeutend gehoben. Die rechte Nase ist vollkommen trocken, in der linken zeigen sich an der mittleren Muschel flache, breite, weiche, gelbe, locker aufliegende Borken, hinter welchen ein ganz kleiner Eiterbelag an der deutlich sichtbaren, breiten Knochenöffnung sich zeigt. Nach dem Abtupfen desselben fließt nichts mehr nach, auch ist kein rauher Knochen mehr fühlbar.

Mitte Juli zeigte sich Patient noch einmal in demselben Zustande. Später blieb die Nase ganz trocken.

XXIV. Beobachtung.

Empyem der mittleren linksseitigen Siebbeinzellen. Hypertrophie der mittleren Muschel.

XXIV. Beobachtung.

Frau M. K., 28 Jahre, leidet seit ihrer Kindheit an beiderseitiger Naseneiterung, dabei häufige Nasenverstopfung, weshalb schon Ausbrennungen stattfanden. Kopf dauernd etwas eingenommen.

In der rechten, sonst normalen Nase am Boden viel glasiger, zäher, mit Eiterflocken durchsetzter Schleim. Links lappige, glatte Hypertrophie des Vorderendes der mittleren Muschel. An der Medianseite derselben gelangt die Sonde in eine tiefe und weite, rauhwandige Knochenhöhle, aus der sich Eiter entleert. Die Sondirung ist ausserordentlich empfindlich. Auch über der linken Choane zeigt sich hinten Eiterbelag.

Am 28. III. 1892 Abtragung der Hypertrophie mittels galv. Schlinge, dann Auskratzen der Höhle.

In den nächsten Tagen viel Kopfschmerzen neben erheblicher Vermehrung der Eiterung. Directe Ausspülung der Höhle schafft rasch Erleichterung.

14. IV. Die noch immer stark secernirende, jedoch jetzt frei zugängliche Höhle wird mit Arg. nitr. in Substanz geätzt, worauf die Eiterung rasch nachlässt. Nach zwei Monaten besteht nur mehr Schleimabsonderung weisser Farbe in sehr geringer Quantität. Der Kopf dauernd frei, die Sondirung der vollkommen ausgekleideten Höhle schmerzlos.

XXV. Beobachtung.

Mehrfach recidivirende Polypen, Empyem der mittleren Siebbeinzellen beiderseits.

Frln. B. Oe., 23 Jahre, leidet seit Kindheit an häufig stinkendem, beiderseitigem Nasenausfluss. Häufige Kopfschmerzanfälle, besonders stark in den letzten Wochen, in deren Folge auch oft Schlaflosigkeit. Allgemeines Krankheitsgefühl, öfters verschwommenes Sehen. Seit drei Jahren ist auch die Nase verstopft durch Bildung von Polypen, welche ihr von anderer Seite mehrmals extirpiert worden waren, zuletzt noch vor acht Tagen. Sondirung ist nie vorgenommen worden.

XXV.
Beobachtung.

Status am 27. III. 1892: Beide Seiten der Nase enthalten Eiter, rechts an der Aussenseite der mittleren Muschel auflagernd. Dasselbst dringt die Sonde durch den sehr schmalen Zwischenraum zwischen der Muschel und der Nasenseitenwand in eine sehr ausgebreitete Höhle mit cariösen Wucherungen, beim Zurückziehen fließt Eiter nach. Ebenso verhält es sich links. Im übrigen ist der Anblick der Nase ein fast normaler, nur ist die Atmung etwas beengt dadurch, dass die mittleren Muscheln dem Septum sehr dicht anliegen.

Mittelst der Knochenzange wird der Zugang zu beiden Höhlen (in verschiedenen Sitzungen) stark erweitert, diese selbst gründlich ausgekratzt. Später noch Aetzung mit Arg. nitr. in Substanz. Die Kopfschmerzen verschwanden erst, nachdem der Abfluss des Secretes ganz gesichert war. Letzteres nahm erst an Quantität bedeutend zu, dann allmählig ab. Obgleich die Beschwerden nach etwa einem Monat schon erheblich gebessert waren, ist doch erst am

23. VII. verzeichnet: Seit 14 Tagen kein Kopfschmerz mehr, ebenso gar kein Ausfluss. Allgemeinbefinden bedeutend gehoben. Nasenatmung ganz frei, da die Muscheln im Umfang reducirt sind. Rhinoscopisches Bild normal, weder rauher noch nackter Knochen irgendwo mehr nachweisbar. Die Heilung hat bis heute (Ende August) angehalten.

XXVI. Beobachtung.

Empyem der vorderen unteren Siebbeinzellen rechterseits mit excessiven Kopfschmerzen. Heilung. Später frische Entzündung der linksseitigen Zellen. Heilung.

Herr J. P., 34 Jahre alt, hat seit $\frac{1}{2}$ Jahre furchtbare, Tag und Nacht anhaltende Kopfschmerzen in der linken Stirngegend und Schläfe: infolgedessen Gedächtnisschwäche, Arbeitsunfähigkeit, zeitweise Alienation, sogar Selbstmordtrieb. Eiterausfluss aus der rechten Nasenseite von ziemlich starker Menge will er erst seit sechs bis acht Wochen (?) bemerkt haben.

XXVI.
Beobachtung.

5. XII. 1891. Patient macht einen sehr stumpfsinnigen Eindruck, gibt nur schwer und undeutlich Auskunft. Die linke fossa canina und beide nervi supraorbitales sind druckempfindlich.

Das Vorderende der rechten mittleren Muschel ist leicht lappig hypertrophirt, die Sonde weist an der Aussenseite derselben, wo etwas Eiter angehäuft ist, wie noch mehr an der Innenfläche, rauhen Knochen nach.

Punction und Ausspülung der rechten Kieferhöhle fallen negativ aus, jedoch verschwindet unmittelbar darauf der Kopfschmerz.

6. XII. Nach vierstündiger Pause ist der Schmerz in der linken Schläfe und Stirnseite wieder, jedoch vermindert, aufgetreten. Jetzt wird mittels Knochenzange die Hypertrophie und morscher Knochen entfernt. Sofort Erleichterung im Kopf.

8. XII. Der Kopfschmerz ist ganz verschwunden, nur von Zeit zu Zeit treten flüchtige Stiche auf.

7. I. 92. Seit acht Tagen sind auch die Stiche dauernd verschwunden. Da noch etwas Eiter median der mittleren Muschel abgesondert wird, wird daselbst der Zugang zu der Knochenhöhle mittels der Knochenzange gründlich freigelegt und selbe ausgekratzt.

28. II. Es besteht noch eine geringfügige Eiterabsonderung. Sonst gar keine Beschwerden, blühendes Aussehen, vollkommene Aktivität.

22. VII. Seit etwa drei Monaten hat auch die Eiterung ganz aufgehört. Bedeutende Gewichtszunahme bei vorzüglichem Allgemeinbefinden.

Am Innenrand der rechten mittleren Muschel ein erheblicher Defect, durch den man in einen mit Schleimhaut ausgekleideten, vollkommen trockenen Hohlraum blickt, die jetzt ausgeheilten vorderen Siebbeinzellen.

Seit acht Tagen besteht aber Eiterausfluss aus der linken Nasenseite mit Kopfschmerzen. Dortselbst weist die Sonde hoch oben an der Innenseite der mittleren Muschel Caries und besondere Schmerzhaftigkeit nach. Eine einzige Auskratzung dieser Partie hat die Beschwerden sogleich beseitigt und nach acht Tagen hörte auch die Eiterung an dieser Stelle ganz auf.

Es mag erlaubt sein, die besondere Aufmerksamkeit auf die in diesem Fall so ausserordentlich trügerische Localisation des Schmerzes zu richten, der mit aller Bestimmtheit auf der der Erkrankung entgegengesetzten Seite angegeben wurde, während er bei der zweiten frischen Eiterung der Seite der Läsion entsprach. Wiederum eine Mahnung, nur mit der grössten Vorsicht die subjectiven Empfindungen und Angaben der Patienten zur Diagnose zu verwerten.

Im übrigen werden diese Krankengeschichten im Zusammenhang mit der XVIII. Beobachtung (S. 57) genügen, um ein Bild der schwerer diagnosticirbaren isolirten Siebbeinempyeme zu geben.

Nachfolgender Bericht möge als Beispiel jener schweren und ausgedehnten Erkrankungen des ganzen Siebbeinlabyrinthes dienen, wie sie sonst nur im Verein mit anderen Nebenhöhleneiterungen vorkommen.

XXVII. Beobachtung.

Empyem des linken Siebbeinlabyrinthes mit starker Polypenbildung. Knöcherne Choanenatresie.

XXVII.
Beobachtung.

Fräulein M. S., 24 Jahre. Von Jugend auf besteht mangelhafte Nasenatmung. Seit drei Jahren hat sich dieselbe erheblich verschlechtert und zugleich sich profuser stinkender Eiterausfluss eingestellt. Dabei besteht Benommenheit, Kopfschmerz und Druckgefühl über den Augen. Vor zwei Jahren und voriges Jahr wurden in ihrer Heimat mittels Zange mehrere Polypen entfernt.

Status praesens: (18. V. 1890). Patientin zeigt ein stumpfsinniges, ängstliches Wesen, weint sehr viel, oft wenn man nur länger mit ihr redet, ist sehr scheu. — Die rechte Nase ist sehr verengt durch eine starke Septumdeviation. Die linke Nase ist angefüllt von einer rotgrauen unebenen weichen mit Eiter bedeckten Geschwulst. Im Nasenrachenraum zeigt sich eine kugelige, graue, glatte, glänzende Geschwulst, neben welcher nur noch der laterale Rand der rechten Choane eben sichtbar ist. Diese letztere Geschwulst wurde sogleich mit einer vermittelt der Bellocque'schen Röhre eingeführten Schlinge abgerissen¹⁰⁵⁾. Bei der Extraction eines grösseren der vorne sitzenden Polypen wurde ein grösseres Stück der knöchernen mittleren Muschel mit demselben entfernt. Es zeigte sich dann noch eine knöcherne querverlaufende Scheidewand in der linken Choane, welche nur eine kleine Lücke am Nasenboden für den Luftdurchgang freiließ und deren Hinterseite sich als Ausgangspunkt des retronasalen Polypen erwies. Auch die Vorderwand derselben war bedeckt mit Geschwulstfetzen. Nachdem in den nächsten Tagen noch eine grössere Menge von Polypen entfernt worden war, konnte man nachweisen, dass die trotz der Jodoformgazetamponade andauernde starke Secretion von stinkendem Eiter aus Löchern der mittleren Muschel herstammte, welche mit Wucherungen umkleidet, der Sonde die

Einführung in rauhen Knochen gestatteten. Darauf wurden diese Höhlungen direct mit Jodoformgaze tamponirt. Nach zwei Tagen schon liess der Gestank nach und war nach fünf Tagen ganz geschwunden, die Eitermenge minimal geworden. Es wurden hierauf nur mehr Insufflationen von Jodoformpulver in die Höhlen gemacht und am 21. VI. konnte Patientin nach Hause entlassen werden, da nur noch eine kleine Oeffnung geringe Spuren von Eiter absonderte.

Die knöcherne Scheidewand war schon vorher mit dem scharfen Löffel durchstossen und stückweise entfernt worden, so dass auch die Nasenathmung jetzt ganz frei war.

Während der nächsten vier Monate stellte sich die Patientin noch mehrmals vor. Die Eitermenge war eine kaum bemerkbare geblieben, so dass nur mitunter am Morgen Spuren sich im Taschentuche fanden. Es wurden noch mehrmals Cauterisationen der gewucherten Schleimhaut und electrolytische Verkleinerungen der geschwellten Partien, sowie Aetzungen der secernirenden Höhlen mit Chromsäure und Höllenstein vorgenommen. Im Oktober konnte die Höhle als geheilt angesehen werden, da in derselben auch bei Austupfen mit einem Wattebausch kein Secret mehr nachweisbar war.

Leider blieb diese Heilung nicht von Bestand, denn im December 1891 stellte sich die Patientin wieder vor mit folgendem Befunde:

Neuerliche Polypenbildung links, die zwar immer noch Athmung gestattet. Eitriger stinkender Ausfluss, allerdings in viel geringerer Menge, als früher, ist allmählig wieder aufgetreten. Der Kopf ist zwar immer frei, nur bei Sonnenhitze und Bücken etwas eingenommen.

Jetzt kratzte ich die Wucherungen energisch mit dem Löffel aus und trug zugleich in mehreren Sitzungen bedeutende morsche und necrotische Knochenpartieen ab. Dabei erwies sich das ganze Zellensystem des Siebbeins als ein einziges Eiterreservoir, so dass alle die dünnen dasselbe bildenden Knochenlamellen weggekratzt werden mussten. Zuletzt blieb nur der concav ausgehöhlte Basalrest der mittleren Muschel, der ja aus einer derberen glatten Knochenplatte besteht und die lamina papyracea auf der Aussenseite bestehen, während die lamina cribrosa als gesund gar keine Behandlung beanspruchte.

Leider reiste die Patientin noch vor Ablauf der Heilung in ihre Heimat zurück und ich bin seitdem ohne Nachricht von ihr geblieben, glaube jedoch zu der Hoffnung berechtigt zu sein, dass dieser gründliche Eingriff dauernde Hilfe gebracht hat.

Mein Vorgehen zu Anfang war noch von einer, der mir damals recht neuen Affection gegenüber begreiflichen Zaghaftheit geleitet gewesen, so dass ich nicht gleich zur Zerstörung des kranken Knochens schritt. In ähnlicher Weise hatte sich ja auch Moldenhauer⁹⁹⁾ seinerzeit von energischem Vorgehen bei seinen Fällen von Knochenerkrankung in der Nase abhalten lassen. Wie notwendig aber ein derart entschiedenes Einschreiten ist und dass die medicamentöse Behandlung der kranken Höhlen nur palliativ wirkt, zeigt obiges Beispiel recht klar.

Von dem latenten Empyem der Siebbeinzellen zu trennen ist jene entzündliche Erkrankung desselben, die ich als

γ) Caries im Siebbeinknochen

bezeichnen möchte. Zu einer Scheidung dieser beiden Affectionen sehe ich mich veranlasst dadurch, dass ich bei einer Anzahl von

Eiterungen aus dem Siebbein keine Anfüllung der Hohlräume desselben mit Secret, sondern nur eine oberflächliche Geschwürsbildung des Knochens mit dementsprechend viel geringerer Secretion gefunden habe.

Als Vorstadien eines richtigen Empyem's konnten diese Fälle auch nicht aufgefasst werden, da viele derselben eine jahre-, oft jahrzehntelange Dauer und Constanz der Erscheinungen aufwiesen.

Wenn ich den anatomischen Unterschied zwischen dieser Erkrankung und eigentlichem Empyem daher nur darin sehen kann, dass man bei letzterem mit der Sonde in einen deutlichen Hohlraum innerhalb der Muschel gelangt, so ist schon hieraus ersichtlich, dass es oft sehr schwer sein wird, diesen Unterschied festzustellen. Nichtsdestoweniger glaubte ich für 21 Fälle dieses Kriterium genügend deutlich aussprechen zu können.

Dieselben boten auch weiterhin ein ziemlich abgeschlossenes Krankheitsbild, dessen Darstellung die Abtrennung von den eigentlichen Empyemen rechtfertigen dürfte.

Zunächst verbirgt sich diese Affection noch viel mehr dem Auge des Beschauers als die Eiteransammlung in den Zellen. Ich habe in meinen Fällen nur ein einziges Mal (Beob. XIII) einen Polypen den Ort des Processes verraten sehen. Weitaus in den meisten dagegen war das rhinoscopische Bild derart unverdächtig, dass aus dem blossen Anblick niemand eine tiefer liegende Erkrankung vermutet haben würde.

Selten war die Nasenatmung derart behindert, dass es den Patienten Beschwerde verursachte (3 Fälle) und dies war fast immer nur bedingt durch die an sich ja so unverfängliche Hyperämie der Schwellkörper an den unteren Muscheln. Allerdings war bei einigen Patienten letztere Veränderung objectiv noch nachzuweisen, doch ohne dass sie selbst dadurch Belästigung empfunden hatten.

Eiter in der Nase selbst nachzuweisen, gelang nur sechsmal, wobei es sich fast immer (viermal) nur um minimale trockene Borken handelte, die in sehr unauffälliger Weise an der mittleren Muschel sassen, während zweimal grössere Schleimeitermassen bei jeder Besichtigung den Raum zwischen Nasenboden und unterer Muschel ausfüllten.

Viel auffälliger waren dagegen die, oft recht weit von dem Eiterungsherd abgelegenen secundären Veränderungen; solche fanden sich hauptsächlich im Nasenrachenraum, Rachen und Kehlkopf.

Der meistens sehr spärliche und daher leicht austrocknende Eiter floss nämlich, fest den Wänden anhängend, langsam nach hinten durch die Choane ab, da er dem Expirationsstrom vermöge seiner geringen Menge zu wenig Angriffspunkte bot, um ihn nach aussen zu schleudern. Von dort gelangte er weiter nach abwärts, überall in Streifenform oder dünner breiterer Schicht die Schleim-

haut bedeckend. So schuf er das Bild und die Beschwerden des chronischen Retronasalcatarrhs der Pharyngitis und Laryngitis sicca.

Daher kam es, dass mehrere meiner Patienten (acht) mich nur wegen Heiserkeit, Rachenparästhesien, vermehrter Schleimbildung im Halse u. dgl. aufsuchten (was übrigens auch für mehrere Fälle latenten Empyems zutraf), so dass die Erforschung der eigentlichen Quelle dieser Beschwerden doppelt schwierig werden muss, wenn man sich nicht gewöhnt, bei Ansammlungen von Schleim etc. in den oberen Rachenpartieen in erster Linie die Nase zu untersuchen.

Diese Patienten mussten dieselbe Erfahrung machen, wie jene Michel's, die kamen, um sich von ihren Halsbeschwerden befreien zu lassen und mit Staunen erfuhren, dass sie in der Nase erkrankt seien.

Die Beobachtung tiefgehender Störungen der Stimme infolge von Rachencatarrh sind ja recht häufig, weniger häufig aber pflegt man der Ursache auch dieses letzteren bis in die Nase hinein nachzuforschen. Ich habe unter meinen bezüglichlichen Fällen mehrmals circumscribte Ansammlungen von Schleim resp. Krusten in dem Recessus des Rachendaches gesehen (wie in der XV. Beobachtung), welche doch nicht auf Entzündungen dieser Partieen beruhten, sondern weiter vorn aus der Nase herkamen.

Wenn man zur Erklärung der Stimmstörungen bei Rachencatarrh bisher mit vollem Rechte die Ermüdung der Kehlkopfmuskeln durch das gewaltsame, oft unablässige Räuspern und Würgen und andererseits die Erschwerung der Stimmgebung infolge der gestörten Resonanz von Seiten der unregelmässig geschwellten und deformirten Rachenwandungen und der mangelhaften Action der Rachenmuskulatur herangezogen hat, so konnte ich in mehreren meiner Fälle auch noch eine directe Schädigung der Kehlkopfschleimhaut constatiren. Dieselbe war dabei wohl unterschieden von den Veränderungen, die ein einfacher, wenn auch von oben fortgesetzter Kehlkopfcatarrh hervorbringt. Bei letzterem ist das Kehlkopffinnere düsterrot gefärbt, öfters geschwellt, die Stimmbänder speciell häufig in rote Wülste umgewandelt. Im Gegensatz zu diesem Bilde fand ich mehrmals die gesamte Kehlkopfschleimhaut etwas blässer als gewöhnlich, leicht uneben, die Stimmbänder grauweiss bis graurot, schmutzig verfärbt, höckrig mit unebenem Rande, so dass der Eindruck nicht einer chronischen Entzündung, sondern der Epithelmaceration hervorgerufen wurde. Diese ist jedenfalls durch den fortwährenden Contact mit dem von oben herab träufelnden zersetzten Eiter bewirkt, was mir umsomehr zur Gewissheit wird, als diese Veränderungen im Kehlkopf mehrfach ohne irgend welche locale Behandlung nur durch Zerstörung der Eiterquelle in der Nase verschwanden. In einer anderen Reihe von Fällen trat nur oder doch vorwiegend der Kopfschmerz zu Tage, ein Sympton, das noch viel mehr als die Rachen-Kehlkopferscheinungen geeignet war,

den wirklichen Sachbestand zu verschleiern. Derselbe localisirte sich vorwiegend in der Augengegend und Schläfe der betreffenden Seite, wechselte sehr in seiner Constanz und führte vielfach zu den S. 65 geschilderten Depressionserscheinungen.

Das einzige für unsere Erkrankung einigermassen charakteristische äussere Merkmal bildete dagegen auch hier wieder die Druckempfindlichkeit in der Thränenbeingegend, wie sie schon für das Siebbeinempyem constatirt wurde (S. 113).

Alle diese Symptome sind also nur wenig geeignet gewesen, um zu einer richtigen Diagnose und erfolgreichen Therapie zu verhelfen. Selbst als aber bei zunehmender Erfahrung der Blick sich häufiger in die Richtung der Nase lenkte, blieb der dort befindliche Eiterherd dem forschenden Blicke verborgen. Meistentheils brachte erst die tastende Sonde Klarheit. Diese vermochte dann cariöse, gewöhnlich höchst empfindliche Stellen an verschiedenen Teilen des Siebbeinknochens nachzuweisen.

Wenn man mit der Sonde in normalen Nasen zwischen mittlerer Muschel und Septum nach aufwärts dringt, gelangt man sehr häufig unter der oberen Muschel in eine kleine Bucht, in der sich die Sonde fängt. Dieser Recessus ist nun die Lieblingsstelle cariöser Processe. Ich fand ihn 13mal in meinen Fällen erkrankt, während die laterale Seite der mittleren Muschel gegenüber dem hiatus semilunaris nur 8mal durch Caries arrodirt war. 3mal erstreckte sich die Knochentzündung auf beide Seiten der Muschel und ebenso oft sass sie am Nasendache unter den Orbital- resp. Frontalzellen.

(Achtmal spielte sich der Process auf beiden Seiten ab, diese Fälle sind also doppelt gerechnet, und zweimal ist die Localisation in meinen Notizen nicht näher bezeichnet).

Endlich ist zu erwähnen, dass in vier meiner Fälle noch anderweitige Nebenhöhlenerkrankungen vorlagen. Dreimal wurde die Caries (und zwar einmal am Nasendach, je einmal an der Innen- und Aussenseite der mittleren Muschel), nach Ablauf einer Kieferhöhleneiterung vorgefunden, ferner einmal an den hintersten Siebbeinzellen in Combination mit einer Keilbeinhöhlencaries.

Wenn ich alle diese Beobachtungen mit der Literatur über »chronische Rhinitis« etc. vergleiche, so ist mir gar kein Zweifel, dass das Leiden schon öfters beobachtet, allerdings selten in seinem Ursprunge geklärt, noch viel seltener behandelt worden ist. Die vagen und deutungsfähigen Symptome sind vielen Beobachtern aufgefallen und mancher Leser wird sich sagen: das habe ich auch schon so und so oft gesehen. Dies gerne zugegeben, möchte ich nur davor warnen, deswegen über das geschilderte Bild ohne weiteres zur Tagesordnung überzugehen. Es ist mir nach vielfältiger Erfahrung jetzt ganz sicher, dass Hypertrophieen resp. Hyperämieen

der unteren und mittleren Muschel, die ich früher gleicherweise wie andere Autoren als selbstständige Erkrankung auffasste und behandelte, häufig auf Siebbeinempyem resp. Caries zurückzuführen sind und zwar dann fast immer, wenn man dabei Eiter aus dem mittleren oder oberen Nasengange vorquellen sieht. (Stirn- und Kieferhöhle verursachen mitunter, jedoch viel seltener, ähnliche Bilder). Hypertrophieen ohne weitere Erkrankung habe ich auch genug gesehen, aber dann immer nur ohne Eitersecretion. Die Kenntnis aller dieser Symptome und die theoretische Deutung derselben sind nichts neues, nur die Erkenntnis, dass denselben so häufig ein ganz circumscripiter und leicht zu beseitigender Krankheitsherd zu Grunde liegt, diese bildet für unsere Betrachtung das Ei des Columbus, das im concreten Falle auf die Spitze zu stellen nur wenigen Beobachtern bisher gelungen zu sein scheint.

Und nur dies zweckbewusste Vorgehen im concreten Falle ist es, das hier entscheidet. Woakes⁴²⁾ ist unzweifelhaft der Erkenntnis dieser Entzündung nahe gekommen mit seiner »necrosing ethmoiditis«, Jacoby's⁹⁵⁾ Beobachtungen umfassen sicher auch Fälle der beschriebenen Art, und doch vermochten uns ihre Mitteilungen um keinen Schritt weiter zu fördern, da des ersteren Beobachtungen durch theoretische Speculationen verfinstert wurden, der letztere jede Untersuchung unterlassen hat, die Aufklärung hätte schaffen können über Sitz und Art der von ihm registrierten Eiterungen aus dem mittleren Nasengange.

Moldenhauer⁹⁹⁾ hat mit seinen »Erkrankungen des knöchernen Nasengerüstes«, die ich ebenfalls schon oben erwähnte, einen wackeren Schritt vorwärts gethan, da seiner scharfen Beobachtung nicht entging, dass die »locale Eiteranhäufung« auch einem localen Herde entsprechen müsse, den er in seinen sechs Fällen ja auch an der Aussenseite der mittleren Muschel in extensiv erkrankten Knochen fand. Leider hat er die Beobachtung nicht weiter ausgedehnt, so dass, wie schon gesagt, nicht zu constataren ist, ob diese Erscheinungen primärer Caries oder Empyem benachbarter Hohlräume zuzurechnen sind.

Und so ist es bisher Schäffer allein gewesen, dem wir concrete Beobachtungen über die Caries am Siebbeinknochen verdanken.

1885 veröffentlichte er folgenden Fall³⁴⁾:

»Herr R., 46 Jahre alt. — Markstückgrosse necrotische Stelle an der rechten mittleren Muschel ausgekratzt. Heilung binnen drei Monaten. Hatte bedeutende Kopfschmerzen gehabt.«

Dies ist allerdings auch der einzige Fall, den ich mit Sicherheit hierher rechnen möchte, da unter der Serie der später von ihm veröffentlichten Fälle von Siebbeinerkrankungen die ausserordentlich kurze Berichterstattung nicht zu entscheiden gestattet, ob blos Caries, ob auch Empyem vorlag. —

Um nicht Misverständnisse aufkommen zu lassen, sei ausdrücklich bemerkt, dass unter der hier geschilderten Caries durchweg nur primäre gemeint ist.

Von M'Bride¹⁰⁶⁾ sind die Moldenhauer'schen Fälle als secundäre Caries infolge latenten Kieferhöhlenempyems gedeutet worden. Ob diese Auslegung für dieselben zutrifft, kann hier nicht entschieden werden, die Möglichkeit liegt ja unzweifelhaft vor, da Caries an der unteren und mittleren Muschel sehr häufig beim Antrumempyem beobachtet wird, da ferner der Eiter in Moldenhauer's Fällen als stinkend geschildert wird, während er in meinen Beobachtungen von Caries immer geruchlos war. Auch die Entzündung jeder anderen Nebenhöhle vermag bekanntlich in ihrer Ausführungsöffnung Caries zu erzeugen. Mit diesen Erscheinungen aber darf unsere Affection als eine sicher primäre nicht verwechselt werden. Denn erstens hat genaueste Untersuchung in jedem Falle die Erkrankung anderer Teile ausgeschlossen und dann ist die Eiterung durch ausschliessliche Behandlung der cariösen Partien beseitigt worden, was ja bei secundärer Entzündung derselben nie gelungen wäre. Auch die drei Fälle neben Kieferhöhlenempyem waren nicht auf das letztere zurückzuführen, da die Caries an Stellen sass, die vom Eiter dieser Höhle nie berührt wurden, und nur der mit Keilbeincaries complicirte Fall lässt eine Abhängigkeit von letzterer Erkrankung nicht ausschliessen.

Es ist besonderes Gewicht auf diese Selbstständigkeit der Entzündung zu legen, da sie dadurch besonders (ausser durch das häufige Vorkommen im oberen Nasengange) sich von dem unterscheidet, was z. B. Schech (4. Auflage) im Capitel »Rhinitis ulcerosa« als Caries am Ostium eiternder Höhlen beschrieben hat. —

Die Behandlung unserer Affection hat zu bestehen in einer Reinigung des kranken Knochens und Ermöglichung dauernden freien Abflusses der Secrete. Letzterer ist oft behindert durch das nahe Anliegen der mittleren Muschel am Septum resp. der äusseren Nasenwand. Dann ist der Eiter durch einen sehr engen Spalt sich durchzudrängen gezwungen, wobei er oft gestaut wird und dann arge Beschwerden verursacht. Liegen solche Verhältnisse vor, sind insbesondere noch wirkliche Hypertrophieen vorhanden, so müssen diese und soviel von der mittleren Muschel, als den freien Abfluss behindert, abgetragen werden. Für ersteres ist häufig die heisse Schlinge zureichend, die Muschel selbst bedarf dagegen der Knochenzange. Sobald dann die Spitze der letzteren sich frei in dem Eiter bergenden Raum bewegen kann, ist genug abgetragen.

Den kranken Knochen, wenn nur wenig ausgebreitete Caries vorlag, habe ich mehrmals durch Aetzung mit Argent. nitr. in Substanz zu zerstören gesucht, um nicht sogleich blutig vorgehen zu müssen. Dabei ist aber in sehr unliebsamer Weise aufgefallen,

dass eine derartige Aetzung in noch entzündetem Knochen excessiv schmerzhaft wirkt, während dieselbe, wenn später auf schon heilende Partien applicirt, fast gar keine Reaction mehr hervorruft. Ich kann daher Michel's ¹¹⁰⁾ Angabe, dass »diese Aetzungen, je mehr gesunde Schleimhaut an der mittleren Muschel getroffen wurde, um so intensiveren Kopfschmerz verursachen« nicht bestätigen, im Gegenteil glaube ich daraus schliessen zu sollen, dass in seinen Fällen von »chronischem Catarrh«, die er auf diese Weise behandelte, der Knochen erkrankt war, da nach der regelmässigen Wiederkehr obiger Beobachtung ich diese Reaction auf Höllensteinätzung als geradezu pathognomonisch für Caries erklären kann.

Infolge dieser Erfahrungen habe ich denn auch ganz auf die Aetzungen, wenigstens im Anfange der Behandlung, verzichtet und greife jetzt immer sogleich zum scharfen Löffel, mit dem der cariöse Knochen sehr energisch und ausgedehnt angefrischt werden muss. Je mehr auf einmal geschieht, desto weniger stellt sich die Notwendigkeit wiederholter Eingriffe ein, und in vielen Fällen wird eine Sitzung genügen.

Die Eitersecretion vermehrt sich nach dem Eingriff zunächst auf drei bis zehn Tage, worauf sie sich erheblich vermindert. War viel zerstört und zieht sich infolgedessen der Heilungsprocess etwas in die Länge, so empfiehlt es sich, mit Aetzungen von Zeit zu Zeit nachzuhelfen. Nach der Auskratzung und bei freiem Abfluss der Secrete werden dieselben dann leicht, oft ganz schmerzlos ertragen, welcher Umstand auch die Prognose günstig stellen lässt.

Die Erfolge der Behandlung anlangend, sind von 15 behandelten Patienten 7 geheilt worden, 6 stehen noch in Behandlung, wovon 5 bereits erheblich gebessert sind, während von zweien der Controlbefund fehlt, die definitive Heilung also nicht genügend sichergestellt ist.

Ich lasse nun auch hier zur Illustration einige Krankheitsgeschichten folgen:

XXVIII. Beobachtung.

Caries an der rechten mittleren Siebbeinmuschel nach Pneumonie. Retronasal- und Kehlkopfcarrh.

Frau E. E., 31 Jahre, hat seit einer vor acht Jahren überstandenen Pneumonie über rechtsseitigen Stirnkopfschmerz und reichliche Anhäufung zähen, gelben Schleims im Rachen zu klagen. Letzterer muss besonders morgens sehr mühsam losgewürgt werden. Der Kopfschmerz ist andauernd, oft sehr heftig, in den letzten Jahren hat sich zu diesen Beschwerden sehr häufige Heiserkeit gesellt, die die Dame in der Ausübung ihres Berufes als Sängerin sehr stört.

XXVIII.
Beobachtung.

Stat.: Dunkelrot verfärbtes, ziemlich stark injicirtes und etwas geschwelltes Gaumensegel. Rachenhinterwand gelockert, hyperämisch, mit zähem, aus dem Nasenrachenraum kommenden Schleim bedeckt. Kehlkopf durchweg hyperämisch, Stimm-

bänder graurot verfärbt, verbreitert, etwas uneben, mühsam schliessend. Rhinoscopisches Bild normal.

Der Kehlkopf besserte sich unter Höllensteinbepinselungen zunächst derart, dass lange keine Beschwerden bestanden. Als letztere sich aber wieder einstellten, wurde schärfer inquirirt und jetzt erst machte Patientin die obigen Angaben.

Der Kopfschmerz insbesondere veranlasste zur Sondenuntersuchung, welche circumscriphte Caries an der Innenseite der rechten mittleren Muschel in dem beschriebenen Recessus ergab. Ebendasselbst liess sich der auch sonst spontan verspürte Schmerz auslösen.

Die erkrankte Partie wurde mit an der Sonde angeschmolzenem Höllenstein geätzt. Darauf stellten sich in den nächsten Tagen ganz ausserordentlich heftige Kopfschmerzen ein, doch zeigte sich Patientin erst am 10. Tage wieder in der Sprechstunde. In dem Spalt zwischen mittlerer Muschel und Septum war ein Aetzschorf eingekeilt. Dieser wurde entfernt und mittels eines geraden Paukenröhrchens der Recessus ausgespült. Sogleich liessen die Schmerzen nach und verschwanden ganz bis zum nächsten Tage, sind auch seitdem nicht mehr wiedergekommen. Auch die Rachenabsonderung sistirte von da ab in kürzester Zeit, so dass alle Beschwerden als beseitigt angesehen werden können, da auch nachträgliche Sondenuntersuchung den früher rauhen Knochen als überkleidet erscheinen liess. Allerdings ist die Zeit seit der letzten Beobachtung, $2\frac{1}{2}$ Monate, noch zu kurz, um mit Sicherheit definitive Heilung anzunehmen.

XXIX. Beobachtung.

Caries beider mittlerer Siebbeinmuscheln. „Rhinitis chronica.“

XXIX. Beobachtung.

Frln. M. D., 16 Jahre, machte vor $\frac{1}{4}$ Jahr einen sehr heftigen Schnupfen durch. Unmittelbar daran anschliessend, entwickelte sich eine beiderseitige starke Nasenabsonderung und heftige, fast immer vorhandene Kopfschmerzen in der Stirngegend, die auch oft den Schlaf raubten. Dabei Nasenverstopfung.

Stat.: Nasenspitze leicht geschwellt, etwas gerötet. Beiderseits zwischen unterer Muschel und Septum massenhaft Schleimeiter angehäuft, den Patientin infolge unzweckmässigen Schnüzens nicht zu entleeren versteht. Sie muss darin förmlich und mehrmals unterrichtet werden, bis sie es lernt.

Beide untere hintere Muschelenden sind lappig hypertrophirt, die Schwellkörper sehr labil innervirt, so dass auf Sondenberührung schon Anschwellung eintritt.

Die Sonde weist auf der Innenseite beider mittlerer Muscheln rauhen Knochen in der Ausdehnung von etwa 1 bis $1\frac{1}{2}$ □ cm. nach. Dasselbst besteht enorme Schmerzhaftigkeit.

Die erkrankten Partien wurden sogleich mit Höllenstein in Substanz geätzt, worauf einen Tag lang sehr heftiger Kopfschmerz auftrat. Nach drei Tagen aber war bereits der ständige Kopfschmerz und der Ausfluss geringer. Die Hypertrophieen und die Schwellkörperhyperämie wurden in dem folgenden Monat erfolgreich mit Electrolyse bekämpft, so dass am 17. Tage der Behandlung bereits verzeichnet werden konnte: Gar kein Kopfschmerz mehr, Nasenatmung sehr frei. Nichtsdestoweniger vermehrte sich in nächster Zeit, als Patientin sich nicht mehr vorstellte, die Absonderung wieder ziemlich stark, blieb auch immer noch eitrig, so dass zwei Monate später zur Auskratzung erst der einen, dann der anderen, noch rauh sich anführenden, jedoch auf Berührung fast schmerzlosen Knochenpartien geschritten wurde.

Daraufhin versiegte die Secretion sehr bald und nach einem Monate bestand nur noch links eine übrigens ausserordentlich verminderte Eiterung. Der Knochen war jetzt beiderseits schon überkleidet, links noch mit Granulationen bedeckt. Diese wurden jetzt erneut mit Höllenstein geätzt, diesmal ohne jede Reaction.

Seitdem ist vollständige Heilung zu verzeichnen: Vollkommen freier Kopf, gute Nasenatmung und keine Absonderung mehr.

XXX. Beobachtung.

**Caries beider mittlerer Siebbeinmuscheln.
„Rhinitis chronica.“**

XXX.
Beobachtung.

Herr G. St., 25 Jahre, leidet seit mehreren Jahren an vermehrter Absonderung aus beiden Nasenseiten mit zeitweiliger Verstopfung, häufigem Ohrensausen. Seit einigen Wochen besteht starke Heiserkeit, doch wird das Vorhandensein, wenn auch geringerer Stimmstörungen in der vorhergehenden Zeit zugegeben.

Im Kehlkopf finden sich trockene gelbe Borken, besonders zwischen den Stimmbändern eingeklemmt und dadurch den Schluss derselben bis zu vollkommener Aphonie behindernd. Beide Stimmbänder graurot, uneben, Schleimhaut gelockert.

An der hinteren Rachenwand klebt graugelber Schleim, in der Nase fließt reichlicher geruchloser Schleimeiter aus dem Spalt zwischen mittlerer Muschel und äusserer Nasenwand, besonders längs einer eingeführten Sonde ab. Letztere stösst daselbst auf der Aussenseite der Muscheln auf rauen Knochen. Dieser wird mit Arg. nitr. geätzt. Bis zum nächsten Tag Kopfschmerzen.

Nach acht Tagen bereits hat die Borkenbildung im Kehlkopf ganz aufgehört, während aus der Nase nur mehr spärlicher weisser Schleim abgesondert wird. Die hintere Rachenwand erscheint frei. Zugleich hat sich die Stimme unter täglichen Höllensteinpinselungen bedeutend gebessert.

Nach einigen Tagen zeigte sich wieder etwas gelbe Absonderung aus der Nase, worauf neuerliche Aetzung an denselben Stellen, diesmal viel weniger empfindlich. Darauf rasches Sistiren des Ausflusses.

Einen Monat später konnte constatirt werden: Kehlkopf fast normal, nur die Stimmbänder noch leicht gerötet, Stimme vollkommen rein. Rachen frei, Nase ganz trocken, nirgends mehr empfindlich, links der Knochen noch nicht ganz überkleidet, doch unempfindlich. Spätere Controle wies auch hier Uebernabung, sowie andauernden Bestand der Heilung nach.

Die übrigen Krankheitsgeschichten sind diesen so ähnlich, dass weitere Berichte überflüssig erscheinen.

Im Anschluss an diese Fälle circumscripiter Knochenerkrankungen erübrigt es noch, über einige Beobachtungen zu berichten, welche Naseneiterungen betreffen, die ebenfalls auf eng umgrenzte Herde in den Recessus zwischen mittlerer und oberer resp. unterer Muschel zurückgeführt werden konnten, in denen jedoch der Knochen noch intact war.

Es ist wohl nicht unberechtigt, diese circumscripiten Eiterungen in dieselbe Kategorie wie die Siebbeincaries, nur eine Stufe tiefer, zu rangiren, da man annehmen darf, dass die Erkrankung des Knochens bei letzterer häufig nur infolge Arrosion durch den in den engen Spalten angehäuften Eiter zu Stande kommt. Trifft man den Process in einem Stadium, wo diese Arrosion noch nicht stattgefunden hat, so wird sich eben das Bild des

Circumscripiten eitrigen Catarrhs

darstellen. Für diese Auffassung scheint mir besonders das auffallend gleichartige Bild beider Affectionen zu sprechen, das bei letzterer in seinem Rahmen nur die Kopfschmerzen vermissen lässt, ein Umstand, der sich durch die Intactheit des Knochens leicht erklärt.

Ich verfüge über drei genauer beobachtete Fälle dieser Art, obgleich die Anzahl derselben, die ich ohne besondere Beachtung behandelt habe, unzweifelhaft viel grösser ist.

Trotz der Aehnlichkeit mit dem Bilde bei Caries muss ich ausführlicher über dieselben berichten, da die Affection bisher noch nirgends geschildert oder überhaupt erwähnt worden ist.

XXXI. Beobachtung.

Circumscripte Eiterung im Recessus des mittleren Nasenganges. „Retronasalcarrh.“

XXXI. Beobachtung. Fräulein C. H. 22 Jahre alt, hat seit etwa einem Jahre über sehr viel Schleimabsonderung aus dem Rachen, der besonders Morgens unter lebhaftem Würgen entfernt werden muss, zu klagen. Auch die Nasenabsonderung vermehrt. Kopf frei.

Rhinoscopisch normale Verhältnisse, die Sonde stösst aber auf der Aussenseite beider mittlerer Muscheln auf nackten, doch glatten, dünnen, unter der Berührung knisternden Knochen, dabei starken Kopfschmerz erzeugend.

Beide Partien wurden in zwei Sitzungen geätzt, worauf zunächst die Absonderung zunahm, dann rasch sich verminderte, so dass nach etwa vier Wochen Nase und Rachen normale Secretionsverhältnisse zeigten. Die Sondirung wies Ueberkleidung des Knochens nach und wurde nicht mehr schmerzhaft empfunden.

XXXII. Beobachtung.

Circumscripte Eiterung im Recessus des oberen Nasenganges beiderseits. „Retronasalcarrh“, Stimmbandmaceration.

XXXII. Beobachtung. Fräulein C. S., 17 Jahre, ist seit $\frac{1}{2}$ Jahre hochgradig heiser, nachdem sie einen sehr starken Schnupfen durchgemacht hatte. Morgens oft totale Aphonie und mühsames Losräuspern und Ausschneuzen zähen gelben Secretes. Kopf frei.

Stat.: Der Kehlkopf im allgemeinen blässer als gewöhnlich, beide Stimmbänder schmutzig grauweiss verfärbt, aufgelockert, uneben, infolgedessen schlecht schliessend. Sehr rauhe, oft überschlagende Stimme.

Hintere Rachenwand und Fornix, ebenso Naseninneres, besonders am Vorderende beider mittlerer Muscheln, bedeckt mit zähem Eiterschleim. Das Hinterende beider unterer Muscheln blass, papillär degenerirt. Mit der Sonde lässt sich der Ursprung der Secretion aus dem sehr tiefen Recessus des oberen Nasenganges nachweisen, ohne dass der Knochen rauh oder nur entblösst wäre.

Dasselbst wird angeschmolzener Höllenstein applicirt, worauf bis zum nächsten Tage sehr lebhaftes seröses Secretion, wie bei einem acuten Schnupfen, anhält, ohne Schmerzen.

Nach zwei Tagen ist die Absonderung ganz gering geworden, in Rachen und Nase findet sich nur ganz wenig, fast weisser Schleim.

Zugleich sind die Stimmbänder (nach nur dreimaliger Höllensteinpinselung) eben und etwas röther geworden, doch noch verbreitert, Stimme bedeutend besser.

Nach etwas über drei Wochen war die Secretion ganz geschwunden, die Stimme unter mehrmaligen Pinselungen normal geworden.

Diese letzte Beobachtung zeigt recht deutlich den directen Einfluss der Eiterbenetzung auf die Beschaffenheit der Stimmbänder, da die Veränderung der letzteren in so kurzer Zeit, insbesondere das Rötherwerden, wohl kaum den drei Pinselungen zugeschrieben

werden darf. Zugleich dient sie als gutes Beispiel der reinen catarrhalischen Herdeiterung, während in dem ersten Fall sich offenbar der Uebergang zu Caries der Muschel vorbereitete, da der Knochen schon entblösst war.

Der dritte Fall bedarf keines gesonderten Berichtes, da er so ziemlich dem zweiten entsprach, nur dass die Absonderung geringer und infolgedessen der Kehlkopf nicht afficirt war, wogegen etwas Nasenverstopfung infolge von Hyperämie der Schwellkörper bestand. Derselbe steht übrigens noch in Behandlung. —

Wenn bisher nur die primären Erkrankungen des Siebbeins erörtert wurden, erübrigt uns noch die

δ) Secundären Siebbeineiterungen

zu betrachten, wie dieselben durch Fortpflanzung oder Durchbruch benachbarter Abscesse entstehen.

In ersterer Beziehung sind zu erwähnen Eiterungen im Bereich der Orbita und der Stirnhöhle, die das Siebbeinlabyrinth inficiren.

Durchbruch von der Orbita dürfte nicht so selten sein, als es nach den spärlichen Literaturangaben scheinen möchte, da diese Erscheinung ja schon Riberi⁹⁴⁾ zu dem oben (S. 106) erwähnten Vorschlage veranlasste, Orbitalabscesse durch das Siebbein abzuleiten.

Immerhin verfügen wir nur über drei hierhergehörige Beobachtungen, von Mackenzie, Demours und Vossius, welche bei Berger und Tyrman⁵⁵⁾ nachgelesen werden können. Ob der Eales'sche, ebenda (S. 28) citirte Fall ebenfalls dazu zu rechnen ist, lässt sich beim Mangel genauerer Angaben seitens des Autors nicht entscheiden.

Die Diagnose wird immer leicht gestellt werden können, wenn nämlich bei dem Vorhandensein eines immer leicht erkennbaren Orbitalabscesses Eiter durch die Nase abfließt. Die Fälle haben übrigens mehr Interesse für den Augenarzt, als für den Rhinologen.

Nächst dem kommen in Betracht die Durchbrüche eines Stirnhöhlenabscesses. Die Constatirung eines derartigen Verlaufes dürfte allerdings mehr der Mutmassung als der Gewissheit angehören. So scheinen die bei Berger und Tyrman⁵⁵⁾ berichteten Fälle von Welge und Knapp ebenso die Annahme einer gleichzeitigen als successiven Erkrankung beider Nebenhöhlen zu rechtfertigen.

Zu Steinthal's¹³⁾ Beobachtung bereitete sich der Durchbruch in das Siebbein eben vor, da die lamina papyracea schon cariös geworden war, wurde jedoch noch verhütet.

Die Infection der Siebbeinzellen durch den abfließenden Stirnhöhleneiter dürfte jedenfalls ungleich häufiger sein. Auch in dem von mir seinerzeit⁷⁷⁾ berichteten Fall hatte eine solche Infection stattgefunden, da Eiter auch in einem Hohlraum innerhalb der

mittleren Muschel gefunden wurde. (In dem damaligen kurzen Berichte ist dieser Befund als mehr nebensächlich nicht erwähnt worden.)

Infection des Labyrinthes von der Keilbeinhöhle aus zu constatiren, ist bisher noch nicht gelungen, da der Zusammenhang zwischen den Eiterungen dieser so tief liegenden Höhlen nur auf dem Sectionstische klar werden könnte. In dem S. 17 beschriebenen Falle stellte sich allerdings der umgekehrte Weg heraus, da die Keilbeinhöhle zuletzt erkrankt sein musste.

Endlich ist noch zu erwähnen der Durchbruch von endocephalem Eiter in die Nase. Hierzu besitzen wir zwei interessante Beobachtungen.

Chiari¹⁰⁷⁾ secirte eine 37jährige Frau mit einer luftführenden Abscessshöhle des linken Stirnlappens, die Luft war durch einen Riss auch in die drei ersten Ventrikel eingedrungen. Die Abscessshöhle stand durch eine trichterförmige Einsenkung vermittels einer hanfkorngrossen Lücke der Schädelbasis in Verbindung mit einer der vorderen Siebbeinzellen.

Die Frau hatte seit 10 Jahren an häufigen Ohnmachten gelitten, in den letzten Wochen waren Kopfschmerz, Uebelkeit, Brechreiz und continuirlicher Ausfluss von Schleim (?) aus der Nase zu verzeichnen gewesen, worauf Sopor und dann der Tod eingetreten war.

Chiari deutet wohl mit Recht den Abscess als einen chronischen, der zuletzt zum Durchbruch und durch die Einpressung von Luft in die Ventrikel beim Schneuzen zum Tode führte.

Gaudissant's¹⁰⁸⁾ Patient hatte drei Schnittwunden in der Stirn, darunter eine in der Nähe der Nasenwurzel bis auf den Knochen dringend, erhalten. In der vierten Woche trat plötzlich Erbrechen, Verlangsamung der Respiration und der Pulsfrequenz (12!), Stupor, Incontinentia urinae und Verstopfung ein. 17 Tage darauf entleerten sich grosse Eitermengen durch die Nase, worauf die Hirnsymptome verschwanden. Nach einigen Tagen kehrten dieselben jedoch wieder und erst der dann erfolgte Durchbruch des Hirnabscesses in die Stirnwunde führte zu definitiver Heilung.

G. nimmt an, dass der Abfluss in die Nase durch das Siebbein erfolgt sei und das ist wohl auch das wahrscheinlichste. —

Die Läsionen des Siebbeins durch Trauma, Chemicalien (Phosphor, Chlorzink etc.) konnten hier ebenso wie die specifischen Entzündungen keine Berücksichtigung finden, da sie nicht streng zu den Eiterungen gehören.

e) Die chronischen Eiterungen der Keilbeinhöhle,

bis vor wenigen Jahren ein Gegenstand scheuester Andacht, da niemand diese dunkle und nicht ungefährliche Region zu berühren wagte, sind erst in letzter Zeit die pièce de résistance rhinologischer Technik geworden.

Unsere Kenntnisse von dieser Erkrankung aus früherer Zeit verdanken wir daher nur Sectionsbefunden, von denen jedoch nur ein einziger, von Rouge¹⁰⁹⁾, sich auf chronisches Empyem bezieht. Dieser fand bei der Section einer Dame, die näselnde Sprache, Exophthalmus, Strabismus und Schmerz in den Zähnen des Oberkiefers hatte, wozu sich vor dem Tode noch linksseitige Taubheit und Blindheit gesellte, die Keilbeinhöhle mit käsigem Eiter gefüllt.

Die übrigen Sectionsbefunde, die sich auf acute Processe beziehen und für die Aetiologie sehr viel Interesse bieten, sollen bei dieser erörtert werden. —

Die ersten Beobachtungen am Lebenden rühren von Schäffer³⁴⁾ her.

Einmal fand er neben Polypen und Empyem des Siebbeins käsiges, krümlige Massen in der Keilbeinhöhle (Fall 7); dann heilte er einen Fall von »Ozaena« durch Eröffnung beider Höhlen (Fall 34), und fand ein drittesmal Eiterung und Knochen necrose daselbst als Ursache von Eiterabfluss aus der Choane und Polypenbildung am Nasendach. —

1889 erwähnte Heryng¹¹⁰⁾ fünf von ihm nach Schäffer's Methode behandelte Fälle.

Ruault¹¹¹⁾ berichtet dann über einen Patienten, den er vier Jahre vorher erfolgreich an einem Empyem der Kieferhöhle und Nasenpolypen behandelt hatte. Jetzt war die Keilbeinhöhle erkrankt, wurde glücklich eröffnet und eiterhaltig befunden. Unter antiseptischen Ausspülungen gelang die Heilung.

Herzog hat nach einer Mitteilung von Hansberg¹⁰³⁾ ebenfalls dreimal die Eröffnung der Keilbeinhöhle nach Schäffer mittels scharfen Löffels vorgenommen und zur Erzielung besseren Zugangs die mittlere Muschel galvanocautisch verkleinert.

Hansberg selbst stieß bei einer Sondirung cariöser Siebbeinzellen in der Tiefe von 9 cm vom introitus nasi entfernt, auf eine rauhe Stelle, die er wohl mit Recht als dem Keilbeinsinus angehörig betrachtete.

Nun folgt wieder eine Serie Mittheilungen von Schäffer⁶⁵⁾, enthaltend sechs Fälle, worunter einer combinirt mit Siebbein-, ein anderer mit Stirnhöhleneiterung.

Besonders interessant ist von diesen die Beobachtung eines Durchbruches der unteren Wand des sinus. Es bestand eine hochgradige Neuralgie der rechten Infraorbitalgegend, die schon zur Resection des n. infraorbit. geführt hatte. In der rechten Rosenmüller'schen Grube fand sich ein Wulst, der bei der Sondirung von vorn sich als ein nach hinten unter der Schädelbasis verlaufender Hohlraum erwies. Der Knochen darüber war rauh. Eine Auskratzung desselben vermochte die Schmerzen momentan zu beseitigen, doch kehrten sie nach fünf Tagen wieder. Nun wurde der

sinus eröffnet und drainirt, worauf sogleich die Schmerzen wieder verschwanden. Das definitive Resultat ist unbekannt. Von den übrigen fünf Fällen wurden vier in Zeit von je 1, 4, 9 Monaten und 1 Jahr geheilt.

Schech's ¹⁵⁾ erster Fall von Eiterausfluss aus der Höhle mit Caries am Ostium bei atrophischer Rhinitis gehört ebenfalls hierher, während der in der vierten Auflage berichtete Fall von Keilbeincaries eher auf Geschwulstbildung beruht zu haben scheint.

Aus jüngerer Zeit besitzen wir noch zwei Mittheilungen: von Quénu ¹¹²⁾, dessen Fall eine Caries der Vorderwand aufzeigte, die durch eine offene Fistel mit der Nase communicirte. Als zweimalige Auskratzung derselben erfolglos blieb, klappte Quénu die Nase auf und drainirte, worauf bald Heilung eintrat.

Die letzte endlich rührt von Baumgarten ¹¹³⁾ her. Ein 20jähriger Mann litt seit zwei Jahren an Naseneiterung und Kopfschmerzen. Die Vorderwand der linken Höhle erwies sich necrotisch. Durch Eröffnung derselben wurde wesentliche Linderung verschafft; weiteres Vorgehen wurde in Aussicht gestellt.

Meine Beobachtungen am Lebenden erstrecken sich auf 14 Patienten, wovon 5 doppelseitiges Empyem aufwiesen, also 19 erkrankte Höhlen.

Im Zusammenhalt mit den 22 Fällen der Literatur, wovon allerdings nur 13 genauer berichtet sind, dürfte es daher wohl an der Zeit sein, ein sicheres Krankheitsbild des latenten Keilbeinhöhlen-empyems aufzustellen.

Allerdings muss bemerkt werden, dass ein grosser Teil der unserer Schilderung zu Grunde liegenden Fälle Combinationen mit Eiterungen in anderen Höhlen aufweist, so dass ein Teil der Symptome auch diesen zugerechnet werden muss. Doch ist es unter Berücksichtigung dieses Umstandes immerhin möglich, die gerade für unsere Höhle in Betracht kommenden Momente genügend herauszuheben.

Die Aetiologie hat aus den chronischen Fällen bisher nur sehr geringe Förderung erfahren. In der Literatur ist sogar nirgends ein bezüglicher Vermerk aufzufinden. Unter meinen Fällen habe ich auch nur bei fünf einige Daten, die auf die Entstehung hinweisen, eruiren können.

Zweimal wurde das Leiden mit Bestimmtheit auf einen im Jahr vorher durchgemachten besonders heftigen Schnupfen zurückgeführt, (beidemal war auch das Siebbein miterkrankt), einmal war das Empyem in Verbindung mit Siebbein- und Kieferhöhleneiterung auf Typhus zu beziehen, einmal war Scharlach die wahrscheinliche Ursache (auch hier war das Siebbein beteiligt) und endlich wollte ein Patient die Eiterung aus Kiefer-, Sieb- und Keilbeinhöhle derselben Seite auf mehrfache Traumen zurückdatiren, was allerdings sehr dahinzustellen ist.

Mehr Licht verschaffen uns in dieser Richtung die acuten Empyeme der Höhle, doppelt wertvoll durch die dabei erhobenen Sectionsbefunde, welche auch einiges Material für die noch sehr mangelhafte pathologische Anatomie der Höhle liefern.

v. Gietl hatte die Bemerkung gemacht, dass das bei seinen Typhuskranken grassirende Gesichtserysipel am häufigsten von der Nase seinen Ausgang nahm und darauf die Theorie basirt, dass dasselbe aus jauchigen Entzündungen der Nebenhöhlen entspringe. Sein Assistent Zuccarini¹¹⁴⁾ ging dieser Idee nach und fand in der Tat bei drei Sectionen an Typhuserysipel Verstorbener Eiterungen der Nebenhöhlen, darunter zweimal die Keilbeinsinus miterkrankt.

Einmal war die Nasenhöhle mit »puriformem Schleim« erfüllt, die Schleimhaut der Choanen aufgelockert, sammetartig, die Schleimhaut der sinus frontales aufgewulstet, im sinus sphenoidalis croupöses, blutig-eitriges Exsudat, die Schleimhaut desselben erweicht, mit ecchymotischen Flecken.

In der zweiten Beobachtung erwies sich die Hinterwand des sinus gerötet, innerhalb etwas dünne eitrig-Flüssigkeit, dabei seröses Infiltrat der Kieferhöhlenschleimhaut und dieser Hohlraum angefüllt mit farblosem (?) eitrigem Schleim, die Siebbeinzellen frei.

1881 berichtete Weichselbaum¹¹⁾ über einen Entzündungsprocess der Nebenhöhlen, den er als primäre Phlegmone ansprach und in zwei Fällen beobachtete. Ausser Eiterungen und eigentümlichen croupösen Exsudaten in den anderen Nebenhöhlen, fand sich im ersten Fall die Schleimhaut der linken Keilbeinhöhle theils injicirt, theils ecchymosirt, in der rechten Höhle ausserdem spärlicher eitrig-er Schleim, während die zweite Section eben denselben Entzündungsprocess in allen übrigen Höhlen, von den Keilbeinhöhlen aber nur in der linken fibrinöse Plaques auffinden liess.

Ausser diesen konnte er noch in fünf Fällen von Gesichts- und Rachen-Erysipel Eiterungen resp. croupöse Entzündung der Keilbeinhöhle neben ebensolchen Processen in theils sämtlichen, theils nur einigen anderen Nebenhöhlen feststellen, während in zwei weiteren Beobachtungen der Process erst im Anfangsstadium serösen Infiltrats der Schleimhaut sich darstellte.

1882 berichtet Zuckerkandl¹¹⁵⁾ ebenfalls über eine sehr heftige mit Gesichtserysipel vergesellschaftete purulente Rhinitis und Eiterung im Siebbeinlabyrinth, der rechten Kieferhöhle und linken Stirnhöhle, während die rechte Stirnhöhle, linke Kiefer- und beide Keilbeinhöhlen nur Schwellung, Injection und Ecchymosen aufweisen.

1888 sah Weichselbaum¹¹⁶⁾ wieder einen hierhergehörigen Fall auf dem Sectionstisch.

Ein Kutscher, aus einem anderen Spital nach eben abgelaufener vierwöchentlicher schwerer Krankheit unbekannter Natur ausgetreten, litt an Furunculose und schleimig-eitrigem rechtsseitigem Nasenaus-

fluss seit vier Tagen, ausserdem Nephritis. Nach drei Tagen entstand noch ein Eiterherd auf der linken Mandel und bald darauf trat der Tod durch Glottisödem ein.

Bei der Section fand sich reichlicher sehr zäher Eiter in der rechten Nase, der rechten Kiefer- und Keilbeinhöhle.

Leider ist über die Natur der vorausgegangenen Krankheit nichts zu eruiren gewesen, jedenfalls aber war es eine schwere Allgemeininfektion.

Es reihen sich dann hier noch die Siebenmann'schen S. 77 erwähnten Befunde von Keilbeineiterung in drei Typhus- und mehreren Influenzaleichen an.

Um die Serie der durch Autopsie festgestellten anatomischen Veränderungen in diesem sinus voll zu machen, verweise ich noch auf die ätiologisch unklaren Fälle von Scholz (S. 18) und Demarquay (S. 73), sowie auf meinen Sectionsbefund in der IX. Beobachtung, der den ersten Beginn einer durch Nachbarinfection bedingten Eiterung erkennen liess.

Im Gegensatz zu der Anschauung, dass Entzündungen der Keilbeinhöhle meist auf fortschleichenden entzündlichen Processen der Nasenschleimhaut beruhen, sind vorstehende Beobachtungen wohl geeignet, die Annahme zu stützen, dass die Mehrzahl der Eiterungen dieser Höhle acuten Infectionen, sei es reiner Natur, sei es Mischinfectionen, ihre Entstehung verdanken. Noch mehr bestärkt wird dies durch den Umstand, dass verhältnismässig selten diese Höhle allein erkrankt. Bei den acuten Processen, welche in flagranti auf dem Sectionstisch ertappt wurden, zeigt sich überall Combination mit anderen Empyemen und sowohl 3 von den 9 Schäffer'schen, als insbesondere 11 von meinen 14 Fällen chronischer Eiterung wiesen ebensolche combinirte Erkrankungen auf.

Dass unter den 17 Fällen bekannter Aetiologie 6mal der Typhus, 7mal der Streptococcus erysipclatis als Verursacher anzuschuldigen sind, abgesehen von den Befunden bei Influenza, zeigt wohl noch klarer, dass die acute Infection die Hauptrolle in der Aetiologie des Keilbeinhöhlenempyems, auch des chronischen, spielt, während die fortschleichende Entzündung nicht auszuschliessen, aber bisher nur einmal, nämlich in meinem Sectionsfall, concret erwiesen ist.

Die Symptome unseres Empyems sind nicht derart constant, dass aus ihnen allein sichere Folgerungen auf den Herd des Uebels gezogen werden könnten. Immerhin lässt sich folgendes feststellen:

Die Eiterung pflegt eine verhältnismässig spärliche zu sein und häufig ihren Weg durch die Choanen nach hinten unten zu nehmen, so dass entweder im Fornix oder am oberen Choanenrand, oder auf den Hinterenden der oberen und mittleren Muschel der Belag zu sehen ist. In sieben meiner Fälle konnte dieser Weg des Secretes constatirt werden.

Im übrigen stimmen meine Erfahrungen mit denen Schäffer's überein, dass das nach vorne abfließende Secret immer zwischen Septum und mittlerer Muschel zum Vorschein kommt. Auf diesen Befund eine Diagnose zu bauen, wäre allerdings trügerisch, da auch, wie oben gezeigt, die Siebbeinzellen, vornehmlich die hinteren, ihr Secret an dieser Stelle entleeren.

Entsprechend der Spärlichkeit der Absonderung trocknet dieselbe leicht zu Borken ein und da bei unserem Empyem fast immer Caries resp. Necrose der Wände vorhanden ist, ist das Secret häufig misfarben, graugrünlich oder hämorrhagisch (braunrot bis schwarz) verfärbt und fäulig. Letztere Eigenschaft vermisste ich nur dreimal, während in sieben Fällen sich die richtigen »Ozaena«-Borken darboten, wie sie auch Schäffer fünfmal aufgezeichnet hat.

Polypenwucherung scheint bei dem reinen Keilbeinhöhlenempyem sehr selten und zwar nur bei gleichzeitig erkrankten Siebbeinzellen vorzukommen, wie mich Schäffer's und meine Beobachtungen lehren, denn jedesmal beim Vorhandensein solcher Geschwülste fanden sich auch tiefergehende Erkrankungen im Siebbein. Die Schleimhaut der Gegend ist wohl zu dürrig und zu straff am Knochen angelagert, um zu Extravaganzen zu neigen.

Der Schmerz pflegt sehr heftig zu sein, wenn ich auch mehrere Fälle gesehen habe, in denen nur Eingenommenheit des Kopfes bestand. Ist die Höhle allein erkrankt, so localisiren die Patienten ihre Schmerzempfindung auf dem Scheitel oder geben eine unangenehme resp. schmerzhaftige Sensation in der Tiefe des Kopfes an, zeigen dabei aber häufig auf die Ohrgegend, wobei sie die von ihnen nicht genau localisirbare Empfindung einfach auf die entsprechende Oberflächenpartie projiciren. Messungen haben mich mehrfach erkennen lassen, dass die Stelle der Kopfrundung, an der der Schmerz localisirt wird, der Projection der Kieferhöhle auf den Schädel entspricht, daher diese falsche Localisation nicht als Irradiation aufzufassen ist. Der Schmerz ist bohrend, nagend, oder wird als dumpfer Druck empfunden.

Greift die Knochenentzündung in die Nachbarschaft über, so können durch Reizungen des ggl. sphenopalatinum resp. des zweiten Trigeminiastes Schmerzen in der Supra- oder Infraorbitalregion auftreten, wie letztere Schäffer einmal beobachtete und durch welche Rouge¹⁰⁹⁾ in seinem Fall zu der Diagnose eines Kieferhöhlenempyems verleitet wurde, so dass er sogar zur Eröffnung dieser Höhle schritt. Implicit wieder eine Warnung vor der Aufstellung von Diagnosen einer Höhleneiterung nur auf Symptomen.

Supraorbitale Schmerzen, resp. solche im Bereiche des n. ophthalmicus, hier jedenfalls durch Irradiation entstanden, konnte ich einmal mit Sicherheit auf das Keilbein zurückführen.

Der Verlauf der chronischen Eiterung dürfte zumeist ein gutartiger sein. Viele Fälle haben schon mehrere Jahre Dauer hinter sich, bis sie zur Behandlung kommen. Die obere Decke der Höhle ist bedeutend solider, als die lamina cribrosa des Siebbeins, so dass nicht so leicht ein Durchbruch in den Schädel zu Stande kommt. Immerhin ist ein solcher nicht unerhört. Ich brauche da nur an Scholz, Demarquay und eine eigene Beobachtung (S. 72) zu erinnern, um nicht die Sectionsbefunde von Keilbeinhöhlenempyem bei Meningitis zu erwähnen, bei welchen der Zusammenhang unklar bleiben muss. Bedrohlich ist der Process noch mehr für den unmittelbar benachbarten n. opticus, wie es die Erblindung im Rouge's und Demarquay's Beobachtung beweisen. Auch das ggl. sphenopalatinum kann durch Uebergreifen der Entzündung zur Atrophie gebracht werden und dann zur halbseitigen Gesichtshypästhesie (S. 76) oder — Atrophie führen.

Wie die gleichseitige Taubheit (bei Rouge) zu Stande gekommen ist, entzieht sich dagegen jeder Erklärung, da wir keinerlei Mittheilungen über den Zustand des Ohres erhalten.

Dass die fortschreitende Entzündung Necrose und Abstossung von Knochenpartieen durch eine Otitis des Keilbeinkörpers bewirken kann, ist selbstverständlich. So konnte ich einmal (XVI. Beobachtung) einen Sequester extrahiren. Vielleicht gehören hieher auch die von Baratoux¹¹⁷⁾ und Erichsen (bei Woakes¹²⁾) berichteten Ausstossungen fast des ganzen Keilbeinkörpers resp. der sella turcica durch die Nase, von denen übrigens zweifelhaft ist, ob sie einem destructiven Empyem oder nicht vielmehr einem specifischen Process zuzuschreiben sind.

Die Diagnose ist nicht so schwierig, als sie hingestellt zu werden pflegt, allerdings darf sie nicht auf die Symptome allein gestützt werden, noch werden letztere allein immer hinreichen, um auch nur die Aufmerksamkeit auf die Höhle zu lenken. Hier noch mehr wie bei den anderen Nebenhöhlen gilt der Satz, dass nur der Nachweis von Eiter resp. Caries in der Höhle selbst die sichere Diagnose ermöglicht, alles andere gibt nur Wahrscheinlichkeit und oft eine recht schwache.

Findet man Eiter- oder Borkenbelag an den geschilderten charakteristischen Stellen, besonders nur auf einer Seite, so wird man sich zu genauerer Nachforschung angeregt fühlen. Eine solche aber kann wieder nur mit der Sonde geschehen, ausser wenn die Vorderwand der Höhle durch Atrophie oder nach Zerstörung der mittleren Muschel soweit freigelegt ist, dass man das Secret direct aus der Höhle austreten sehen kann, wie mir das dreimal widerfahren ist. Wenn man der mittleren Muschel entlang am Septum nach hinten oben gehend durch einen mehr oder weniger engen Zugang in einen Hohlraum, in dem sich der Sonderkopf freier

bewegen kann, gelangt, so kann man, bei entsprechender Tiefe, sicher sein, die Keilbeinhöhle vor sich zu haben. Abfluss von Eiter neben der eingeführten Sonde oder Nachweis von rauhem oder entblösstem Knochen vervollständigen die Erfordernisse des Erkrankungsnachweises.

Die Tiefe, in der die Keilbeinhöhle aufzufinden ist, stellt sich nun im Durchschnitt sehr verschieden dar, dagegen besteht eine gewisse, allerdings innerhalb verhältnismässig weiter Grenzen schwankende Relation zwischen der Entfernung der Höhle vom Naseneingange und der äusseren Kopfmasse.

Ich habe in meinen Fällen immer die Entfernung des Sondenknopfes von dem Punkt, mit welchem die Sonde den Uebergang der Oberlippe zum Nasenboden unmittelbar am Septum berührt, genau gemessen und mich durch wiederholtes Nachmessen von der Genauigkeit der Masse überzeugt, da ich jedesmal bis auf den Millimeter genau dieselbe Entfernung erhielt. Diesen Messungen habe ich solche der Entfernung von der Nasenwurzel bis zum tuber occipitale, des Querdurchmessers des Schädels von einer Schläfengrube zur anderen und in einigen Fällen der Entfernung des Naseneinganges (vom selben Punkte, wie bei der Keilbeinhöhlenmessung) zur hinteren Rachenwand hinzugefügt. Letztere Entfernung ist aber zur Festsetzung einer Relation gegenüber der Keilbeinhöhle nicht zu verwerten, da sie von der, selten vollkommen genauen, Stellung der Vorderwand der Halswirbelsäule in der Frontalebene abhängt und ausserdem noch die verschiedene Dicke resp. Spannung der Rachenmuskulatur nicht unerheblich das Messungsergebnis modifiziert.

Da die aufgenommenen Masse, um Vergleiche zuzulassen, von der Dicke der Weichteile möglichst unabhängig sein müssen, konnte auch der sonst in erster Linie heranzuziehende Kopfumfang im allgemeinen nicht berücksichtigt werden, da dieser an Lebenden durch die Dicke der Kopfschwarte und insbesondere des Haarwuchses zu starke und uncorrigierbare Differenzen erleidet.

Auch bei gesunden Keilbeinhöhlen gelingt mitunter die Sondirung, so dass drei meiner Messungen sich auf solche beziehen, während die übrigen Daten von 14 erkrankten Höhlen bei 11 Patienten herrühren.

Meine in umstehender Tabelle niedergelegten Messungen bieten gegenüber solchen am skelettirten resp. conservirten Schädel den Vorteil, dass die äusseren Kopfmasse fast denjenigen am Skelett gleich sind, während die Masse der Keilbeinhöhle den am Lebenden bestehenden Turgor der Weichteile und die auf pathologischen Veränderungen beruhenden Differenzen besser als an normalen Leichenpräparaten zum Ausdruck bringen.

Nach den Ergebnissen dieser Tabelle würde sich der durchschnittliche Abstand der Tiefe der Keilbeinhöhle vom Naseneingang bei weiblichen Erwachsenen auf 7,5, bei männlichen auf 8,2 cm belaufen. Die Schwankungen um dieses Mittel herum sind nicht

Namen und Alter	Beschaffenheit der Keilbeinhöhle und Seite der Erkrankung	Entfernung des introitus nasi von der				Schädelmasse		Kopf- umfang
		Hinterwand der Keilbeinhöhle	Vorderwand	hintersten Siebbein- zelle	hinteren Rachenwand	Frontal- schnitt	Sagittales Mass	
						(Entfernung beider Schläfen- gruben)	(Nasen- wurzel bis tuber occipitale)	
A) Weiber.								
1) C. R., 46 Jahre	Caries rechts	8,2	—	—	rechts 9,0	12,0	17,5	—
2) C. T., 36 "	{ Caries und Empyem beiderseits	7,5 links 7,5 rechts	—	—	{ links 8,4 rechts 8,1	11,0	17,5	—
3) M. W., 11 "	gesund, rechts gemessen	6,4	—	—	rechts 6,8	11,0	17,0	—
4) H. Z., 37 "	Caries und Empyem links	—	6,3	—	—	12,5	18,0	—
B) Männer.								
1) K. F., 25 Jahre	gesund, rechts gemessen	8,5	—	—	{ links 10,8 rechts 10,2	12,0	19,0	57,7
2) S. G., 56 "	{ Caries und Empyem rechts Caries links	8,4 8,6	—	7,8	—	13,2	19,5	—
3) G. K., 65 "	Caries rechts	7,5	7,0	—	rechts 8,6	—	18,5	—
4) M. L., 28 "	Caries und Empyem links	9,8	—	7,9	—	12,5	19,5	—
5) J. M., 32 "	Caries und Empyem rechts	7,2	6,6	—	—	12,0	17,5	—
6) M. O., 28 "	{ Caries und Empyem beiderseits	7,7 links 8,3 rechts	—	6,0	links 8,3	11,0	18,0	53,0
7) M. R., 31 "	Caries und Empyem rechts	8,5	—	8,2	—	—	—	—
8) F. S., 30 "	{ Caries und Empyem links rechts gesund	8,0	links 7,1 rechts 6,9	—	—	12,5	18,0	—
9) P. S., 37 "	Caries und Empyem links	7,4	—	—	9,3	11,3	18,5	55,2
						12,0	18,5	—

unbeträchtlich, von 7,2 bis 9,8 cm. Allerdings stehen dieselben in einem gewissen Verhältnis zu den Schädelmassen, jedoch darf dasselbe nicht als constant angesehen werden. Insbesondere gilt dies für den einfachen Sagittaldurchmesser. Addirt man jedoch für jeden Fall die Masse des Sagittal- und Frontaldurchmessers, so erhält man ein etwas gleichmässigeres Verhältnis, welches sich folgendermassen darstellen würde.

Keilbeinhöhle.		Summe des Frontal- und Sagittalmasses.
	a) Weiber.	
6,4	—	28,0
7,5	—	28,5
8,2	—	29,5
	b) Männer.	
7,2	—	29,5
7,4	—	30,5
7,5	—	31,5
*) 8,0	—	29,0
8,0	—	29,8
8,5	—	30,5
8,5	—	31,0
8,6	—	32,7
9,8	—	32,0

*) Durchschnittsmass von 6).

Nun reichen allerdings diese Zahlen bei weitem noch nicht aus, um sagen zu können: je grösser die Schädelmasse, um so weiter ist der Grund der Keilbeinhöhle vom Naseneingange entfernt. Das widerstreiten ja die angeführten Zahlen. Immerhin aber bestätigen sie innerhalb weiterer Grenzen die Voraussetzung, bei grösseren Schädeln die Höhle erst in weiterer Tiefe zu finden, während sie weiterhin annehmen lassen, dass die Keilbeinhöhle bei Männern nicht unter 7,0 cm, bei solchen grösserer Statur kaum unter 8 cm Distanz vom Naseneingange zu vermuten ist. Letztere Entfernung und darüber bildet sogar den häufigeren Befund.

Diese Messungen würden noch genauere Ergebnisse liefern, wenn man öfters die Distanz zwischen introitus nasi und dem ostium der Höhle, ihrer Vorderwand, messen könnte, da diese Distanz fast immer constant bleiben muss, während die Tiefe der Keilbeinhöhle im gleichen Falle durch Schwellung und Granulationsbildung, sowie andererseits durch Necrose sehr erheblich gegen den Befund in gesundem Zustande wechseln wird. Dies gelingt leider in vivo nur selten, denn man kann nur dann sicher sein, das ostium resp. die Vorderwand sondirt zu haben, wenn man auch in die Höhle selbst einzudringen vermag und ist letzteres der Fall, so findet gewöhnlich die Sonde so wenig Stütze an den vorderen Teilen der Höhle, dass es oft gar nicht gelingt, ein zuverlässiges Mass dieser zu erhalten.

Daher habe ich auch nur für 5 Höhlen diese Vorderdistanz feststellen können, welche, von 6,3—7,1 cm reichend, sich etwas geringer darstellt als das von Hansberg¹⁰³⁾ an Leichen gewonnene Durchschnittsmass von 7,2 cm.

Wir sind also jedenfalls noch auf das Resultat zahlreicherer Messungen, auf deren Wichtigkeit ich hiermit aufmerksam gemacht haben möchte, angewiesen, wenn auch die bisherigen schon uns einige Sicherheit in bezug auf die Deutung des Ortes geben, an dem wir bei geeigneter Sondirung uns befinden.

Noch besser wird man sich orientiren, wenn man sich in jedem einzelnen Fall möglichst an die Choane hält. Die Vorderwand der Höhle bildet ja den oberen Rand derselben, so dass man mit der Sonde von diesem Punkte ausgehend, nicht riskirt, sich in die hintersten Siebbeinzellen oder gar nur in den oberen Nasengang zu verirren.

Man wird übrigens bei der Auslegung des Sondenbefundes nie vergessen dürfen, dass die Keilbeinhöhle, wenn schon im normalen Zustande, wie viel mehr unter pathologischen Verhältnissen, ausserordentliche anatomische Differenzen aufweist. Ihre Tiefe ist sehr verschieden (schon nach meinen spärlichen Messungen am Lebenden von 0,5 bis 0,9 cm differirend), der Zugang ist bald durch ein sehr enges, die dünne Sonde nicht durchlassendes Loch gebildet, bald weit offen, besonders durch destruierende Entzündung.

Bei der relativ grossen Ausdehnung der Höhle ist auch die genaueste Abtastung der ganzen zugänglichen Fläche unerlässlich, da sonst kleine cariöse Stellen leicht der Kenntnissnahme entgehen.

In anatomischer Beziehung gestattet uns die versteckte Lage der Höhle keine andere Bemerkung, als die, ob Eiter resp. rauher Knochen vorhanden ist oder nicht, so dass auch ein Unterschied zwischen Empyem und blosser Caries nur schwer sichergestellt werden kann, da wir zur Unterscheidung dieser beiden nur auf die Quantität des Secretes angewiesen sind. Immerhin glaubte ich drei meiner Fälle deswegen nur als Caries bezeichnen zu sollen.

Die Behandlung wird auch bei dieser Höhle zweckmässig in chirurgischen Eingriffen behufs leichter Zugänglichkeit und Entfernung krankhafter Partien bestehen, ohne dass erst Zeit mit Ausspülungen, Einpulverungen u. dergl. verzettelt wird.

Daher sind unzweifelhaft die Schäffer'schen Maximen: breiter Durchbruch der Vorderwand und Auskratzung der Höhle allem anderen vorzuziehen. Die mittlere Muschel muss, falls sie den freien Zugang und andererseits Abfluss behindert, verkleinert oder teilweise entfernt werden. Galvanocautik ist hierzu nicht zu empfehlen, wegen der Langsamkeit der Zerstörung und der consecutiven Schwellungen; das Hartmann'sche Conchotom oder meine Zange dienen diesem Zwecke besser. Uebrigens dürfte die Abtragung

gesunder Muschelpartieen nur sehr selten notwendig werden, wenigstens ist Schäffer, wie es scheint, immer ohne dieselbe ausgekommen und ich habe nur in einem Falle (XVI. Beobachtung) mich dazu veranlasst gesehen. Um so häufiger müssen erkrankte Partieen der mittleren Muschel zerstört werden, da das Siebbein besonders oft sich an der Entzündung beteiligt.

Die Auskratzung der Höhle kann mit Schäffer's Löffelsonde oder meinen kleinen scharfen Löffeln (Fig. III, *a* und *b*) vorgenommen werden, derjenige von der Form *a* eignet sich noch besonders für die Zerstörung der Vorderwand und Abrosion der Hinterwand. In horizontaler Richtung und nach unten darf man dabei recht ungenirt vorgehen, da hinten der dicke Keilbeinkörper vor jeder ernsten Läsion schützt, und ein Durchbruch nach unten nur erwünschten freien Secretabfluss verschaffen würde.

In solcher Weise habe ich 17 Höhlen an 13 Patienten behandelt. Nur zweimal handelte es sich dabei um isolirte Erkrankung der Höhle, sonst waren immer gleichzeitig noch mehrere andere erkrankt.

Von diesen sind nun 12 als definitiv geheilt zu betrachten, während 3 im Stadium der Heilung ausgeschieden, also noch nicht controlirt sind. 2 Höhlen stehen noch in Behandlung, wovon eine nur noch an einer kleinen Stelle vollkommener Ueberkleidung des Knochens bedarf, um ebenfalls als definitiv geheilt zu gelten. Die Zeit bis zur Ausheilung betrug nie über 4 Monate, während mehrere Fälle schon in einigen Wochen zur Heilung gelangten.

Aus diesen Daten geht schon hervor, dass die Behandlung gerade dieser Höhle zu den verhältnismässig dankbarsten zählt.

Die Casuistik unserer Erkrankung ist schon durch die Beobachtungen IX, XIV, XV, XVI und XVII vermehrt worden.

Hier sollen noch zur Beleuchtung des Krankheitsbildes einige weitere Krankheitsgeschichten mitgeteilt werden.

XXXIII. Beobachtung.

Empyem der rechten Keilbein- und Siebbeinhöhle, Caries im linken Keilbeinsinus.

Herr S. G., 56 Jahre alt, leidet seit mehreren Jahren an zeitweiligen Kopfschmerzen, die seit kurzer Zeit so heftig und andauernd geworden sind, dass er jede stärkere Bewegung und Genuss geistiger Getränke vermeiden muss; öfters deswegen Schlaflosigkeit. Eiter wird beim Schneuzen gar nicht entleert, aber desto mehr durch den Rachen nach langem Würgen und dann ausgespuckt. — Vor einem Jahre ist ein Polyp rechts entfernt worden.

Im mittleren Nasengang rechts multiple Polypen, nach deren teilweiser Entfernung der Kopfschmerz sich besonders stark steigert, so dass Patient bei der nächsten Untersuchung, welche eine sehr schmerzhaft cariöse Partie an der Aussenwand gegenüber der mittleren Muschel nachweist, mehrmals Ohnmachtsanwandlungen bekommt.

XXXIII.
Beobachtung.

Ausserdem dringt die Sonde an der Medianseite der mittleren Muschel nach hinten oben eingeführt in der Tiefe von 8,4 cm. in eine rauhwandige Höhle, aus der sich neben der Sonde Eiter entleert: die Keilbeinhöhle, deren unterer vorderer Rand mit Granulationen besetzt ist. Auf der linken Seite gelingt es ebenfalls die Keilbeinhöhle abzutasten, dieselbe ist weit offen und am Grunde rauh, jedoch ohne bemerkbaren Eiterinhalt.

Mit Zange und scharfem Löffel wird der morsche cariöse Teil der mittleren Muschel nebst Granulationen und zahlreichen tief im mittleren und oberen Nasengang versteckten Polypen entfernt, die cariöse Aussenwand ausgekratzt. Tamponade nicht nötig. Sogleich wesentliche Erleichterung.

Fünf Tage darauf: Kopf nur wenig noch eingenommen, der Eiter, jedoch in bereits verringerter Quantität, wird jetzt durch Schneuzen entleert. Auskratzung der linken Keilbeinhöhle.

Nach 14 Tagen Auskratzung des rechten Keilbeinsinus.

In den nächsten Wochen mussten noch mehrfache Abkratzungen kleinerer rauher Knochenpartien und Granulationen bewerkstelligt werden, während die Eiterung minimal wurde und der Kopfschmerz nur mehr zeitenweise und schwach auftrat.

Patient ist dann ausgeblieben und hat mir mehrere Monate später mitteilen lassen, dass er mit dem jetzigen Zustande ganz zufrieden sei. Das scheint auch der Wahrheit zu entsprechen, da er jetzt eifrig Velociped fährt.

XXXIV. Beobachtung.

Caries der rechten Keilbeinhöhle mit Polypen.

XXXIV. -
Beobachtung.

Herr S. K., 65 Jahre alt. Im Juni 1890 wurden vom Verf. Polypen an der rechten mittleren Muschel entfernt. Darauf klagte Patient noch über Schleimansammlung im Rachen, wogegen Taninglycerin verordnet wurde. (Hier wurde also zunächst, bei meiner damals geringeren Erfahrung, die wahre Ursache übersehen).

13. III. 1892. Die vermehrte Rachenabsonderung besteht noch, seit 4 Wochen sind auch Kopfschmerzen in der Tiefe des Schädels und am Scheitel hinzu gekommen. Sondirung weist rechts, median der mittleren Muschel 7 cm tief eingeführt, Rauigkeit in der Keilbeinhöhle nach.

Erst nach einem Monat kommt Patient wieder, da die Schmerzen seit der Sondirung fast verschwunden sind; nur hie und da noch leichtes »Zucken« im Kopf. Rachenabsonderung ebenfalls etwas geringer. — Die Höhle wird jetzt ausgekratzt (mit Löffel *b.*)

18. III. Der Ausfluss hat erheblich nachgelassen.

28. III. Keine Absonderung mehr. Mitunter noch leichter Kopfschmerz. Aetzung der granulirenden Höhle (7,5 cm. tief) mit Arg. nitr. fusum.

8. IV. Kopf vollkommen frei, Rachen und Nase trocken, Sondirung der Höhle unempfindlich.

Nach 5 Monaten Wiedervorstellung und Constatirung andauernder Heilung.

XXXV. Beobachtung.

Caries der rechten Keilbeinhöhle und der linken hintersten Siebbeinzelle.

XXXV.
Beobachtung.

Fräulein C. R., 46 Jahre alt. Vor 11 Monaten heftiger Schnupfen, seitdem immer stärker werdender Kopfschmerz, besonders am Scheitel. Ausgeschneuzt wird nichts, dagegen viel ausgeräuspert. Die Sonde dringt an der Medianseite der leicht ödematös degenerirten, glasig aussehenden mittleren Muschel vorbei in die 8,2 cm. tief gelegene Keilbeinhöhle, deren Wandungen rauh und sehr empfindlich sind. Der enge Zugang wird erweitert und die Höhle ausgekratzt, worauf nach vorübergehender Verschlechterung der Kopfschmerz rechts verschwindet.

Nach fast 3 Monaten wurde auch die linke hinterste Siebbeinzelle (7,5 cm. vom Eingang, auf der Medianseite und in der mittleren Muschel) stark verätzt und dadurch bald alle übrigen Beschwerden beseitigt. Die Sondirung wies damals auf der rechten Seite Unempfindlichkeit des zwar noch nackten, doch nicht mehr rauhen Knochens nach.

XXXVI. Beobachtung.

Empyem der linken Keilbeinhöhle und beider Siebbeinlabyrinth.

XXXVI.
Beobachtung.

Herr P. S., 37 Jahre alt, klagt über häufig, 2- bis 3mal in der Woche, seit 6—7 Jahren auftretende Anfälle von Kopfschmerzen, vorwiegend in der linken Stirn- und Schläfengegend und am Scheitel, welche ihn oft vollständig am Arbeiten hindern. Rauchen und Genuss geistiger Getränke provocirt sogleich Schmerzen.

Ebensolange besteht übelriechender Eiterabfluss aus beiden Nasenseiten, stärker links und besonders massenhaft am Morgen. Auch ausgespuckt wird viel solches Secret. Der Geruch ist angeblich gut.

In den letzten 4 Jahren sind alljährlich einmal von berufener Seite Polypen beiderseits extirpirt, Sondirung nie vorgenommen worden.

29. I. 1892. Die linke Nasenseite zeigt ausser einem dünnen Eiterbelag an der Vorderseite der mittleren Muschel keine besondere Abnormität, rechts dagegen kleine Polypen und Granulationen am Innenrand der mittleren Muschel.

Die Sonde zeigt ausgebreitete Caries an der Innenseite beider mittlerer Muscheln und dringt links bis in eine Tiefe von 7,4 cm. nach hinten oben vor, wobei sich dünnflüssiger stinkender Eiter entleert. Die so erreichte Keilbeinhöhle ist an der Innenwand cariös. Die Sondirung wirkt sehr schmerzhaft.

Sogleich wurde ein Teil der erkrankten mittleren Muschel links abgetragen, um freien Zugang zu schaffen und die Höhle ausgekratzt.

11. II. Bis heute ist kein Kopfschmerz dagewesen, Eiterabsonderung minimal, geruchlos. Sondirung wenig empfindlich.

27. II. Bis heute kein Kopfschmerz. Durch Schneuzen wird gar nichts mehr, nach hinten nur sehr wenig abgesondert. Linke Keilbeinhöhle bereits mit Granulationen ausgekleidet, secernirt nur geringe Mengen leichtgelblichen Schleims, der Einblick in dieselbe gelingt ziemlich gut.

Rechts wird die nur sehr schwer zugängliche Eiterhöhle in der mittleren Muschel ausgekratzt und der zwischen Septum und mittlerer Muschel befindliche enge Zugang zu derselben gründlich durch Knochenabtragungen erweitert.

6. III. Nase links ganz trocken, Kopf frei, Patient hat gestern Abends 5 Glas Bier ohne irgend welche Beschwerden getrunken.

8. IV. Beiderseits die jetzt sehr frei daliegenden Höhlen trocken. Keinerlei Absonderung mehr.

Nach 4 Monaten Controle der andauernden Heilung.

d) Die chronischen Eiterungen der Stirnhöhlen

haben eine Einteilung in eitrigen Catarrh und Empyem erfahren. Man versteht unter letzterem eine Verhaltung des Eiters durch Verschluss der Ausführungsöffnungen, während man bei freiem Abfluss des Secretes nur von Catarrh spricht. Daraus geht schon hervor, dass diese Einteilung nicht immer aufrechterhalten werden kann, da im Verlaufe einer chronischen Eiterung ebenso Verschluss des ostium mit Verhaltung, also Empyem, zu Stande kommen kann, als letzteres sich durch Lösung des Verschlusses wieder zu einem

einfachen Catarrh gestalten wird. Es dürfte sich daher empfehlen, nur von Eiterung in der Stirnhöhle zu sprechen, besonders da auch die Symptome der zwei sonst getrennt geschilderten Formen je nach dem Verlauf derselben gemeinsam sein können.

Es kann übrigens nicht meine Absicht sein, hier die specielle Pathologie und Therapie dieser Höhle erschöpfend zu schildern, dieselbe ist zu bekannt und ausreichend genug in den Lehrbüchern der Chirurgie und Rhinologie dargestellt, als dass nicht im grossen ganzen auf diese verwiesen werden dürfte. Insbesondere gilt das für jene Form der Eiterung, die, infolge Behinderung des Abflusses auf natürlichem Wege, ihren Ausweg durch die Wände des Organs und durch Nachbarorgane hindurch sucht, eine Form, die dem Chirurgen wohlbekannt ohne weiteres seine operative Tätigkeit provocirt.

Im Gegensatz hierzu erfordert unser grösseres Interesse

das latente Empyem,

welches ohne äusserlich bemerkbare Veränderung sich nur durch Eiterausfluss aus der Nase und abnorme Befunde in derselben neben verschiedenartigen, oft recht täuschenden subjectiven Symptomen kennzeichnet.

Umsogrosser ist dies Interesse, als die Diagnose dieser latenten Eiterung ebenso schwierig, als jene der nach aussen durchbrechenden leicht ist.

Die Entstehung des Stirnhöhlenempyems, soweit dieselbe nicht durch bekannte äussere Ursachen (Traumen, Fremdkörper, Parasiten) erfolgt, wurde oben schon erörtert: Retention durch acute Catarrhe, oder durch Wucherungen infolge benachbarter Nebenhöhlen- oder Schleimhautentzündungen, Streptokokkeninfectionen, wie sie von Zuccarini, Weichselbaum etc. beobachtet wurden, bilden wohl zumeist die Ursache, die jedoch in einem chronisch gewordenen Falle zu eruiiren nicht immer gelingen dürfte.

Die Symptome sind vieldeutiger Art: die Localisation des Eiters kann wohl mitunter, wird aber nicht immer sichere Auskunft zu geben vermögen, nämlich nur in dem Falle, wenn man denselben mit Sicherheit aus dem durch Sondirung als solches festgestellten ostium der Höhle abfliessen sieht. Der blosse Umstand, dass Eiter in der vordersten Partie der Nase am Dache derselben, aussen von der mittleren Muschel sitzt, bedeutet nichts, da Caries an der lamina cribrosa und Eiterung der orbitalen und frontalen Siebbeinzellen dieselbe Erscheinung verursachen. Eine eigenartige Beschaffenheit des Eiters, wie denn Killian⁴¹⁾ einer grünen Farbe desselben einen »gewissen differentiell diagnostischen Wert« beimisst, bedarf noch durchaus der Bestätigung. Mehr Wert darf noch Schäffer's Beobachtung beanspruchen, der infolge des steten Abträufelns des Eiters, am Septum die Schleimhaut daselbst atrophiren sah, so dass sie

ein dem Bilde der »Pharyngitis sicca« ähnliches Aussehen gewann, während zugleich sich ein leistenförmiger Wulst bildete, an dem die Borken sich anlagerten. Allerdings ist auch diese Erscheinung nicht durchaus massgebend, denn sie wird nach meinen Beobachtungen ebenfalls durch purulente Processe anderer Art, mögen dieselben am Nasendach oder überhaupt in den höheren Partien der Nase, den oberen Siebbeinzellen, spielen, hervorgebracht, ebenso wie die Hypertrophie oder polypoide Degenerationen des Vorderendes der mittleren Muschel, (deren Vorhandensein Jurasz¹¹⁸⁾ 13mal bei 22 Stirnhöhleneiterungen constatirte).

Noch geringere Bedeutung haben die subjectiven Erscheinungen zu beanspruchen. Schmerzen in der Gegend der Stirnhöhle, also der Nasenwurzel, Supraorbitalgegend, Schläfe gegen die Orbita zu, kommen sogar wie bei der Stirnhöhlenentzündung auch bei den Siebbeineiterungen (und bei diesen besonders häufig) zur Beobachtung; ja sogar diejenigen der Keilbeinhöhle und des antrum Highmori vermögen in täuschendster Weise die Erscheinungen eines Frontal-empyems nachzuahmen. Da die vorderen und mittleren, mitunter auch die hinteren Siebbeinzellen und die Kieferhöhle noch dazu gleicherweise wie die Stirnhöhle ihr Secret in den mittleren Nasengang entleeren, ist Vorsicht bei der Verwertung dieser Symptome doppelt geboten.

Auch Schech's¹¹⁹⁾ Bemerkung, dass »Intactsein der Zähne gegen Erkrankung der Kieferhöhle und für Erkrankung der Stirnhöhle spreche,« trifft nicht allemal zu. So sah ich nach Entfernung von Polypen aus dem mittleren Nasengange bei einem Patienten Eiter ganz hoch oben aus dem infundibulum vorquellen, wobei exquisite spontane und durch Druck auf das foramen supra-orbitale hervorzurufende Stirnneuralgie bestand. Sämmtliche Zähne waren gesund und doch war ein Kieferempyem, das durch Probepunction festgestellt werden konnte, die alleinige Ursache dieser Erscheinungen, wie auch das völlige Sistiren derselben nach der Eröffnung dieser Höhle bewies.

Im übrigen kommen auch den Eiterungen der Stirnhöhle gelegentlich alle jene anderen Phänomenen zu, wie sie oben als den Nebenhöhlen gemeinsam geschildert wurden.

Die Diagnose kann daher mit Sicherheit nur auf den Nachweis von Eiterausfluss aus der Höhle begründet werden. Solcher kann aber nur dann als erbracht gelten, wenn durch Einführung einer Sonde oder directe Ausspülung der Höhle erwiesen ist, dass das ostium, aus dem man den Eiter vorquellen sieht, in der Tat der Stirnhöhle angehört.

Die Sondirung, durch Jurasz¹²⁰⁾ in die Praxis eingeführt, hat allerdings nur in einer geringen Anzahl von Fällen Aussichten zu gelingen. Dem steht vor allem das entgegen, dass, abgesehen von den von Jurasz schon angegebenen Unregelmässigkeiten im

Verlauf und der Lage des Ausführungsganges zur Sagittalebene derselbe an vielen Schädeln nach hinten ausmündet, daher vom Naseneingang aus überhaupt gar nicht zu erreichen ist. Als gelungen ist die Sondirung auch nur dann zu betrachten, wenn die zwischen mittlerer Muschel und processus uncinatus eingeführte Sonde mit Sicherheit jene Lage einnimmt, die sie beim Verweilen ihres Knopfes in der Stirnhöhle haben muss und wenn ihre eingeführte Länge der, am äusseren Schädel des Untersuchten abgemessenen Entfernung des Innenraumes der Höhle entspricht. *)

Diese theoretischen Erfordernisse werden aber in praxi nur selten erfüllt, denn nur in wenigen Fällen gelingt es überhaupt, den im obersten Teil des infundibulum verborgenen Ausführungsgang zu sehen. So leicht daher unter besonders günstigen Verhältnissen die Erkenntnis des Leidens einmal sein mag, so schwer ist dieselbe in der Mehrzahl der zur Beobachtung gelangenden, so dass man im allgemeinen die Diagnose des latenten Stirnhöhlenempyems für die schwierigste gegenüber allen anderen Nebenhöhlen halten kann. Denn es fehlt uns ein Hilfsmittel, welches wir bei der Kieferhöhle so gut verwenden können, die Probepunction und häufig auch die Probedurchspülung. Letztere kann nur unter denselben Bedingungen wie die Sondirung ausgeführt werden (so dass sie mir bei intacter Knochenwand der Höhle erst ein einzigesmal gelungen ist). Erfordernis ist, dass der Patient deutlich das Eindringen des Wasserstrahles in die Höhle spürt, dass eventuell Eiterpartikel mit herausgespült werden. Ausgeführt wird die Durchspülung mit einem knieförmig abgebogenen weiten Paukenröhrchen von entsprechender Länge und mit seitlich abgebogener Mündung. Die Masse des von mir verwendeten betragen 12 cm in der Länge und 2 mm Lumen.

Ist die Unterwand der Höhle cariös und dadurch entweder der natürliche Zugang erweitert oder ein anderer weiterer geschaffen, so wird natürlich die Diagnose sehr erleichtert sein, besonders da man dann mit Sonde oder Ausspülung leichter zukommen kann. Unter solchen Verhältnissen habe ich noch ein zweitesmal die sichere Diagnose stellen können.

Oft genug aber ist Sondirung wie Ausspülung geradezu unmöglich, so dass, um Sicherheit zu erlangen, nur der Nachweis der Erkrankung vermittels einer künstlichen Eröffnung übrig bleibt. Eine solche könnte nur an zwei Stellen vorgenommen werden, an der unteren Wand der Höhle in der Gegend ihres Ostiums oder von vorne nach Aufmeisselung der Glabella.

*) Die Angabe von Schäffer,⁶⁵⁾ dass die Sondirung zwischen mittlerer Muschel und Septum vorgenommen werde, beruht offenbar auf einem Druckfehler, muss jedoch hier ausdrücklich richtig gestellt werden, da dieselbe in einem Referat unverändert wiedergegeben worden ist.

Schäffer hat, schon aus therapeutischen Absichten, empfohlen, mit dem scharfen Löffel die untere Wand zu durchstossen, um so die Höhle breit zu eröffnen. Dieses Verfahren ist wohl bei schon vorhandener Caries möglich, ohne Gefahr einen falschen Weg zu bahnen, (wobei es mir auch einmal gelungen ist), für die Mehrzahl der zur Beobachtung kommenden Fälle aber dürfte es sich als geradezu unmöglich erweisen. In letzterer Beziehung ist zu erwägen, dass der Knochen so dick sein kann, (wie ich das selbst bei einem bezüglichen Versuche erfahren habe), dass der scharfe Löffel versagt; mit Meissel und Hammer aber in dieser, dem Auge nicht vollständig zugänglichen Region vorzugehen, deren anatomischer Bau noch dazu die grössten, nicht vorauszusehenden Variationen aufweist, wird sich wohl nicht leicht Jemand entschliessen, denn jeder dabei angerichtete Schaden würde direct als Kunstfehler angesehen werden müssen. Die Gefahr, anstatt in die Stirnhöhle, durch die lamina cribrosa in den Schädel zu gelangen, ist zu imminent.

Als gefahrloser Weg bleibt uns dagegen derjenige durch die Vorderwand. Allerdings involvirt derselbe eine Verletzung der äusseren Bedeckungen, noch dazu im Gesicht, also eine nachfolgende Entstellung. Zwar kann letztere durch die Schnittführung, wie ich sie in meinem bereits veröffentlichten Trepanationsfalle ⁷⁷⁾ angewandt habe (worüber gleich das nähere) minimal bis zur Unsichtbarkeit gemacht werden, doch wiegt dieses Moment schwer genug, um die probeweise Eröffnung von aussen nur in jenen verdächtigen Fällen zu gestatten, welche durch erhebliche Beschwerden, insbesondere starke andauernde Kopfschmerzen oder gar cerebrale Erscheinungen ein Eingreifen dringend erfordern. In einem Falle, der den dringendsten Verdacht doppelseitiger Stirnhöhlenerkrankung erweckte, ohne dass eine solche auf natürlichem Wege sichergestellt werden konnte, habe ich mich daher noch immer nicht zu einem äusseren Eingriff entschliessen können, würde denselben aber bei erheblicheren Beschwerden ohne Zaudern vornehmen.

Für die ebenfalls als diagnostisches Hilfsmittel empfohlene Durchleuchtung gilt dasselbe, was für ihre Verwendung beim Kieferhöhlenempyem gesagt wurde. Insbesondere ist sie gänzlich unbrauchbar bei freiem Abfluss des Secretes, da die gesunde, wie die ständig ihren Eiter entleerende Stirnhöhle genau dieselben physikalischen Phänomene darbieten müssen. Sie hat also nur, und zwar sehr bedingten Wert, für die Diagnose gestauter Empyeme und Geschwülste, wobei noch Differenzen im Knochenbau möglichst berücksichtigt werden müssen. Die Ausführung erfolgt durch Ausdrücken der mit einem nach oben geöffneten Gummimantel umgebenen Vohsen'schen Glühlampe. Ein sicheres Resultat hat sie mir bisher noch in keinem Fall ergeben.

Die Behandlung kann sich mitunter allein auf die Schaffung guten Abflusses beschränken. Dazu ist erforderlich Beseitigung aller Schwellungen oder Wucherungen im Infundibulum, weiter kann eventuell in Betracht kommen die Weggammachung des Ausführungsganges durch die Sondirung, falls letztere gelingt, was ich eben für die meisten Fälle negiren möchte. Luftdouchen nach Hartmann¹²¹⁾ mögen bei acuten Catarrhen gute Wirksamkeit haben, bei chronischen Eiterungen reichen sie gewiss nicht aus. Ausspülungen, wenn möglich, fördern jedenfalls besser das Secret.

Uebrigens sind letztere Hilfsmittel bei der günstigen, an tiefster Stelle befindlichen Lage der Ausflussöffnung meistens unnötig, unzureichend aber immer dann, wenn einmal secundäre Veränderungen der Höhleninnenwand, sei es die Umwandlung derselben in eine pyogene Membran, sei es Granulations- oder Polypenwachstum oder gar Caries Platz gegriffen haben. Den in solchen Höhlen producirten Eiter wird man noch so schön ableiten können, er wird immer wieder neu erzeugt werden.

Um wirkliche Ausheilung herbeizuführen, ist daher für Fälle letzterer Art unbedingt die breite Eröffnung zu geeigneter Inangriffnahme der Innenwand erforderlich.

Dazu bieten sich dieselben zwei Wege, wie zur Probeeröffnung, worüber das nötige schon gesagt ist. Schäffer ist so glücklich gewesen, die Auskratzung, resp. Aetzung, wo sie sich als nötig erwies, per vias naturales vornehmen zu können. Weit entfernt, davon abzuraten, da man dieses Vorgehen, wo es ohne Gefahr möglich ist, ja nur empfehlen kann, möchte ich hier eindringlich auf die Leichtigkeit und Gefahrlosigkeit der Trepanation von aussen hinweisen und erlaube mir, den Verlauf der Operation, wie ich sie einmal am Lebenden und vielmals an der Leiche ausgeführt und praktisch befunden habe, darzustellen:

Der Schnitt wird senkrecht und zwar genau in der durch den corrugator supercilii gebildeten Hautfalte, also sehr nahe der Mittellinie, geführt; er braucht nicht länger als diese Falte, also ungefähr 1½ cm zu sein. Bei sehr faltenloser Stirn kann derselbe auch am oberen Augenbrauenrande demselben parallel geführt werden, doch ermöglicht ein senkrechter Schnitt immer bessere Uebersicht. Nach Zurückschiebung des Periostes wird in für nötig befundenem Umfange aufgemeisselt. Sodann spritzt man etwas destillirtes oder sterilisirtes lauwarmes Wasser, eventuell Borlösung ein, um sich über den Abfluss und insbesondere darüber zu orientiren, ob nicht die Höhle der anderen Seite eröffnet ist, was bei der sehr variablen Lage der Scheidewand beider Höhlen gar nicht ausgeschlossen ist. Besteht keine oder nur mangelhafte Durchgängigkeit nach der Nase, so stösst man dicht neben der Mittellinie nach hinten unten zu durch den Boden mit einem schmalen Meissel durch, da hier am

wenigsten die Gefahr einer, übrigens unbedenklichen Verletzung der vorderen Siebbeinzellen droht.

Die Wände der Höhle werden nach Erfordernis des Befundes ausgekratzt oder geätzt etc. Ist breite Communication mit der Nase vorhanden, so kann man sogleich die Wunde durch die Naht verschliessen, nachdem eventuell ein Drain nach unten zu eingelegt ist. Uebrigens empfiehlt sich mehr die Jodoformgazetamponade, der man immer noch die Secundärnaht folgen lassen kann. Besteht Gefahr eines wiederkehrenden Verschlusses des Ausführungsganges, so wird man vorziehen, die Wunde so lange offen zu halten, bis die Secretion der Höhle im wesentlichen versiegt ist.

Die Narbe nach Beendigung der Heilung war in meinem Falle so in der Tiefe der Corrugatorfalte verborgen, dass man jetzt nur bei aufmerksamem Zuschauen eine etwas tiefere Einziehung dieser Falte erkennen kann.

Wegen ihres Interesses in diagnostischer und auch therapeutischer Beziehung verdienen hier noch die gleichzeitig in mehreren Höhlen derselben Seite sich abspielenden Eiterungen, die ich als

e) Combinirte Empyeme

bezeichnen möchte, einige Betrachtung.

Unter dieser Bezeichnung sind *sensu strictiori* nur die auf derselben Seite zugleich verlaufenden Processe zu verstehen, weil bei diesen die Erkrankung, Erkenntnis und Behandlung jeder einzelnen Höhle in engster Beziehung zu denen der anderen steht, während eine Erkrankung zweier Höhlen auf verschiedenen Seiten keiner gesonderten Bezeichnung bedarf, da jede derselben sich dann genau wie irgend ein anderes solitäres Empyem unabhängig von der anderen verhält.

In diagnostischer Beziehung begegnen wir zwei Schwierigkeiten: der Erkenntnis erstens, dass die eitrige Absonderung nicht aus einer Höhle allein, sondern noch aus anderen und dann: aus welchen Höhlen sie noch herstammt.

Wenn man, wie meistens bei den Erkrankungen der Siebbeinzellen, der Kiefer- und Keilbeinhöhle der Fall, den directen Nachweis der Erkrankung einer jeden einzelnen dieser Höhlen führen kann, ist die Schwierigkeit nicht so besonders gross. Doch muss besondere Beachtung der Möglichkeit geschenkt werden, dass Empyem der Siebbeinzellen Kieferhöhleneiterung vortäuschen kann und zwar sogar bei der Probedurchspülung. Es muss daher vor letzterer der mittlere Nasengang aufs peinlichste von jeder Eiterspür befreit werden, da sonst aus Siebbeinzellen in den mittleren Nasengang abgeflossenes Secret als solches der Kieferhöhle zu imponiren vermag.

Ausserdem ist die Ausschliessung, resp. Erkenntnis der Mit-erkrankung der Stirnhöhle das schwierigste Problem. Wenn reichliche Eitermassen in den vordersten Partien des mittleren Nasenganges lagern, ist es nach meiner Erfahrung in den meisten Fällen ganz unmöglich zu sagen, ob dieselben allein in der Kieferhöhle oder den Siebbeinzellen (deren Erkrankung ich als constatirt annehmen will) oder auch von der Stirnhöhle herrühren.

»Sehr schwierig ist die Diagnose bei gleichzeitiger Stirn- und Kieferhöhlenerkrankung; Sicherheit erhält man nur durch die Probe-anbohrung der Kieferhöhle,« sagt Schech.¹¹⁹⁾ Allerdings: die Sicherheit, dass letztere erkrankt, aber damit noch nicht die, dass erstere gesund sei. Diese könnte man nur gewinnen durch Anbohrung auch der Stirnhöhle. Diesen Schritt aber wird man sich ersparen können dadurch, dass man zunächst die andere (oder die anderen) Höhlen trockenlegt, eine Maxime der Diagnostik, die überhaupt für alle zweifelhaften combinirten Empyeme gilt: Wenn nach Eröffnung einer oder mehrerer als erkrankt befundener Höhlen die Eiterung in erheblichem Masse noch andauert, muss mit Sicherheit das Vorhandensein noch anderer Eiterquellen angenommen werden. Nur auf diese Weise ist es mir z. B. gelungen, eine Stirnhöhleenerkrankung zu constatiren, da dieselbe sich immer gleichzeitig mit anderen vorfand. So in dem durch Trepanation geheilten Fall, als nach Tamponade der Kieferhöhle und Eröffnung der mittleren Siebbeinzellen die Eiterung fast unvermindert blieb, wodurch die Aufmerksamkeit auf das Stirnhöhlenostium gelenkt wurde, das dann die weitere Eiterquelle entdeckte; so besonders in einem Falle profuser Eiterung aus Kieferhöhle, Siebbeinlabyrinth und Keilbeinhöhle der linken Seite. Sämmtliche Höhlen wurden in mühsamster Arbeit nacheinander eröffnet, sämmtliche nachweislich geheilt und doch kam der Patient, nachdem er ein Jahr lang, an der Heilung verzweifelnd, ausgeblieben war, wieder mit der Klage, dass es nach wie vor eitere. Die behandelten Höhlen wurden auch jetzt als ganz gesund befunden, die noch bestehende Eiterung aber jetzt leicht auf die Stirnhöhle, deren cariösen Boden es anzubohren gelang, zurückgeführt.

So leicht es also mitunter sein wird, Erkrankung mehrerer Höhlen direct zu constatiren, da dieselben mehr weniger zugänglich sind, so schwer ist es oft, die Intactheit, insbesondere der Kiefer- und Stirnhöhlen festzustellen, so dass diese Erkenntnis nur per exclusionem gewonnen werden kann.

Einer Schwierigkeit sei noch gedacht, nämlich nach der eingeleiteten Behandlung mehrerer Höhlen sicher zu stellen, welche Höhle schon verheilt ist, aus welcher noch die Eiterung andauert. Besonders Kiefer- und Stirnhöhlencombination kommt hier in Betracht. Unter solchen Umständen sah ich einmal die Eiterung noch andauern,

trotzdem das Spülwasser der Kieferhöhle immer klar abfloss und in den eröffneten Siebbeinzellen selbst kein Secret mehr nachgewiesen werden konnte. Rhinoscopische Beobachtung während der Durchspülung ermöglichte die Lösung des Rätsels, denn dabei sah man deutlich einen Eiterpfropf aus dem ostium maxillare austreten, sich aber sogleich, während das Spülwasser weiter klar blieb, hinten im mittleren Nasengang verbergen, so dass es bei späterer Besichtigung wieder den Eindruck machen musste, als sei er aus den Siebbeinzellen gekommen.

Im Verlauf zeigen combinirte Empyeme eine grosse Abhängigkeit von einander, insofern nachweislich die Eiterung der Siebbeinzellen durch eine solche der Keilbeinhöhle einerseits, andererseits der Stirn- und Kieferhöhlen unterhalten werden kann, so wie diese Höhle wieder von den Eiterungen in Sieb- und Stirnbein abhängig ist. Speciell letzteres Verhältnis, worauf auch Killian⁴¹⁾ verweist, habe ich mit Bestimmtheit einmal feststellen können, da die aufgemeisselte Kieferhöhle erst nach Trockenlegung des frontalen Sinus ausheilte.⁷⁷⁾

Aber auch die übrigen gedachten Combinationen haben sich mehrfach als causal zusammenhängend erwiesen. So berichtet z. B. Madonald⁸⁸⁾ über den Durchbruch eines Siebbeinempyems in die Kieferhöhle. In meinen übrigen Fällen von Combinationen ist es mir nicht gelungen, den Zusammenhang, der vielleicht öfters bestand, mehr als noch einmal (IX. Beobachtung) nachzuweisen, da sonst die gleichzeitige primäre Erkrankung mehrerer Höhlen nicht auszuschliessen war. Letzteres gilt auch für die Knapp'schen¹²²⁾ Fälle, in denen sich Stirn- und Siebbeinhöhlen gleichzeitig erkrankt fanden. Für die Therapie kann man daher als Regel aufstellen: Von mehreren erkrankten Höhlen werde immer, falls gleichzeitige Behandlung unmöglich, die oberste zuerst in Angriff genommen. Man wird auch gewöhnlich diese zuerst sich zur Heilung anschicken sehen.

Es ist mir aufgefallen, wie wenig in der Literatur über combinirte Empyeme berichtet worden ist. Während von meinen 70 Patienten 16 solche Combinationen aufzuweisen hatten, ist dagegen der von Schäffer berichtete Satz von 4 auf 57 ein merkwürdig geringer.

Von anderen Autoren ist es nicht möglich, ein Verhältnis in dieser Beziehung zu eruiren, da einige, wie z. B. Kuchenbecker gar keine Complicationen beachtet haben, andere ein zu geringes Material beibringen, als dass daraus Folgerungen gezogen werden könnten.

Die Art der Combination anlangend, so war dieselbe 3 mal doppelseitig, 13 mal einseitig, das heisst 3 mal waren auf beiden Seiten je mehrere Höhlen erkrankt, 13 mal nur auf je einer Seite.

Die doppelseitigen Erkrankungen stellten sich so dar: Einmal beide Kiefer-, Sieb- und Keilbeinhöhlen, zweimal beide Keilbein-

höhlen und Siebbeinlabyrinth, wobei noch im letzten Fall Kieferhöhlenempyem der linken Seite hinzukam.

Die einseitigen Combinationen waren:

- | | |
|--|-----------------------------|
| 5 mal Sieb-, Kiefer- und Keilbeinhöhlen | (3 mal rechts, 2 mal links) |
| 3 „ Sieb- und Keilbeinhöhlen | (1 „ „ 2 „ „) |
| 3 „ Siebbein- und Kieferhöhlen | (2 „ „ 1 „ „) |
| 1 „ Stirn-, Kiefer- und Siebbeinhöhlen | |
| 1 „ Stirn-, Kiefer-, Sieb- und Keilbeinhöhlen. | |

Man sieht: alle nur denkbaren Variationen.

Die Behandlung anlangend, wird sich bei mehrfacher Combination am allerersten noch die Narcose empfehlen, da sonst in einzelnen Sitzungen die Heilung allzusehr verzettelt, auch die Patienten mutlos werden. Trotzdem man in der Narcose die Hauptsache auf einmal machen kann, bleiben dann doch noch, wenn es sich um intranasal gelegene Höhlen (Sieb- und Keilbein) handelt, immer noch genug Arbeitsobjecte zurück, so dass man oft noch einem rechten embarras de richesse gegenübersteht. Wer nicht solche mehrfache Combinationen selbst in der Hand gehabt hat, kann sich keine Vorstellungen machen von der zeit- und geduldraubenden Mühsal, die dabei des Arztes harrt und welche noch erschwert wird durch die Depression der Patienten, welche, moralisch erschöpft durch die Länge der Behandlung, nur durch fortschreitende Besserung einigermaßen aufrechterhalten werden können. Zeit braucht man ausserordentlich viel, da immer erst der Effect eines Eingriffes mit der nachfolgenden Reaction abgewartet werden muss, bevor weitergeschritten werden kann.

Daher auch das mehrfache vorzeitige Ausscheiden der Patienten aus der Behandlung, teils bevor noch die Heilung ordentlich ins Werk gesetzt worden ist, teils im nur gebesserten Zustande ohne Garantie dauernder Heilung.

Die Lectüre der in den bisherigen Beobachtungen verzeichneten hiehergehörigen Fälle vermag nicht ganz den Eindruck wiederzugeben, den dieselben in der Praxis machen; dazu müsste ich eine solche Fülle von Detail bringen, dass der Rahmen dieser Schrift allzusehr überschritten würde. Wer viel in unserem Fache arbeitet, wird es zu würdigen wissen, wenn ich die Behandlung dieser combinirten Empyeme für das schwierigste und mühsamste Geschäft der ganzen rhinologischen Therapie erkläre.

Entsprechend dieser Schwere der Affection sind denn auch die Resultate objectiv nicht so befriedigend, als sie sein sollten, während die subjective Besserung der Patienten allerdings ein recht gutes Verhältniss darbietet.

Zwei gestorbene abgerechnet (IX. und X. Beobachtung), sind von 14 Patienten 10 aller ihrer Beschwerden ledig, einer leidet nach Beseitigung der Eiterung und Polypenbildung noch an obstruirender

Schwellkörperhyperämie, zwei Patienten haben nach Ausheilung ihrer anderen erkrankten Höhlen noch Kopfschmerzen infolge Empyem noch nicht eröffneter Stirnhöhlen, und eine Patientin schied nach Ausheilung einer Kieferhöhle vorzeitig aus, ohne ihre noch vorhandene Siebbeincaries behandeln zu lassen.

Objectiv stellen sich die Resultate folgendermassen dar, wenn ich sämtliche erkrankte Höhlen zusammenzähle ohne Rücksicht auf die jeweilige Combination:

Von 12 behandelten Kieferhöhlen	geheilt 9, gebessert 3,
„ 18 „ Siebbeinhöhlen	„ 13, „ 5,
„ 15 „ Keilbeinhöhlen	„ 11, „ 4,
„ 2 „ Stirnhöhlen	„ 1, noch in Behdlg. 1.
Von 47 behandelten Nebenhöhlen	geheilt 34, gebessert 12, noch in Behandlung 1.

Auf die einzelnen Patienten verteilt, stellen sich die Verhältnisse so dar, dass ganz geheilt erscheinen 4, teilweise geheilt (indem einzelne der erkrankten Höhlen trocken sind, andere noch etwas secerniren, ohne jedoch irgend welche Beschwerden zu verursachen) 7, gebessert, (das heisst: einige der Höhlen ausgeheilt, andere noch unbehandelt und Beschwerden verursachend) 3, gestorben vor Ablauf der Behandlung 2.

Die Heilungsdauer der 4 geheilten Fälle betrug 2 bis 6 Monate, die Behandlungsdauer in den so gut wie geheilt zu betrachtenden 7 Fällen $1\frac{1}{2}$ Monate bis $1\frac{1}{2}$ Jahre. Dabei ist zu berücksichtigen, dass diese lange Zeit zum grössten Teil durch Nachcontrollen wegen des sehr langsamen Auskleidens der oft weithin zerstörten Knochenpartieen in Anspruch genommen wird, während die Beschwerden der Patienten in aller kürzester Zeit, gewöhnlich 1 Woche bis 1 Monat, zum Verschwinden gebracht werden konnten. Ausserdem wird noch viel Zeit verbraucht durch sehr lange Pausen, die zwischen den einzelnen Eingriffen eingeschaltet werden, so dass die Kranken oft monatelang sich nicht in der Ordination zu zeigen brauchten.

Die gewöhnlich so sehr erheblichen Beschwerden der Patienten, welche den meisten schon viele Jahre lang den Lebensgenuss verbitterten und vielfach den mannigfachsten Heilversuchen widerstanden hatten, machen es trotz dieser widrigen Umstände erklärlich, dass die Behandlung der combinirten Empyeme zu den dankbarsten Gebieten unserer Therapie gerechnet werden darf, da die Beseitigung der Beschwerden oft sehr schnell erfolgt und die Leidenden die ihnen gewordene Erleichterung sehr anerkennen.

Zum Schluss möchte ich noch eine Gruppe von Localerkrankungen berühren, welche als Ursache oder Complication chronischer Naseneiterungen in Betracht kommen.

Das sind die

Knochengeschwüre

in anderen als den den Höhlen angehörigen Partien.

In dieses Bereich fallen die traumatischen Geschwüre, deren Entstehung im Knorpel der Nasenscheidewand schon oben (S. 5) erörtert wurde, und welche sich auf die lamina perpendicularis des Siebbeins fortsetzen können, ebenso wie mitunter der vorderste Teil des Nasenbodens von ihnen ergriffen wird. Allerdings ist eine derartige Weiterausbreitung des an sich harmlosen Processes sehr selten.

Ausserdem hat aber Schäffer³⁴⁾ eine Anzahl Fälle berichtet von Ulcerationen und Necrosen der unteren Muscheln und des Bodens der Nasenhöhle, deren Aetiologie nicht vollkommen aufgeklärt ist. Die letztere Localisation mag wohl teilweise, ebenso wie die an Septumulcerationen sich anschliessenden Geschwüre, bedingt sein durch traumatische Reize, (Kratzen), teilweise durch die von S. angeschuldigte Stagnation von Secreten (unbekannter Herkunft) an dieser Stelle; letztere würden also in dieselbe Kategorie zu setzen sein, wie die cariösen Stellen am ostium eiternder Höhlen. Dagegen mangelt uns jede Erklärung für die Geschwüre an den unteren Nasenmuscheln und ich glaube annehmen zu dürfen, dass wenigstens ein Teil derselben auf Syphilis zurückzuführen sei. Denn ich habe auch diese specifische Erkrankung, die ja sonst ihre sehr charakteristischen Zeichen hat, schon unter dem Bilde einer gewöhnlichen Naseneiterung verlaufen sehen.

XXXVII. Beobachtung.

Vortäuschung von Naseneiterung durch Syphilis.

XXXVII.
Beobachtung.

Ein 32jähriger Arbeiter stand in Behandlung wegen eines Mittelohrcatarrhs. Während derselben bekam er auf einmal eine profuse Absonderung von grüngelben Schleimeiter, deren Quelle lange nicht gefunden werden konnte, obgleich die Secretmassen immer im unteren Nasengange lagerten. Endlich wies die Sonde eine kleine cariöse Partie auf beiden Seiten des Vomer ganz weit hinten in der Nähe des Nasenbodens nach und kurz darauf entstand eine Perforation des harten Gaumens kurz vor der Grenze desselben gegen den weichen, also in unmittelbarer Verbindung mit dem Septumgeschwür. Der Eiter blieb dabei immer flüssig, schleimig, geruchlos, erst viel später stellte sich etwas Foetor ein. Syphilis wurde jetzt auf Befragen zugegeben und auf Jodkali heilte das Gaumengeschwür in einigen Wochen, während die Eiterung am Septum weiterbesteht und mehreren Auskratzen getrotzt hat, wobei auch jetzt noch der reinflüssige Character und geringe Geruch des Secretes in Verbindung mit der grossen Menge desselben einen sehr deutlichen Unterschied gegenüber den sonstigen Absonderungen bei Nasensyphilis erkennen lässt.

Wenn endlich Schäffer³⁴⁾ noch ein »zehnpfennigstückgrosses Ulcus am knöchernen Teile des rechten Septum auf scrophulöser Basis mit Ozaena verbunden« gesehen hat, so ist es nicht unwahrscheinlich, dass dasselbe, nach den Betrachtungen über »Ozaena«, im Zusammenhange mit Nebenhöhlenerkrankungen gestanden hat oder (es handelte sich um einen 12jährigen Knaben) durch hereditäre Syphilis bedingt war.

»Scrophulöse« Geschwüre, das heisst solche nicht tuberculöser Natur bei sogenannten scrophulösen Individuen, gelingt es, bei genauer Untersuchung wenigstens, immer auf bestimmte Ursachen, mitunter allgemeiner, meistens localer Natur zurückzuführen, so dass es am besten sein wird, diese nebulose Bezeichnung ganz fallen zu lassen.

Besonders zur Aufklärung wird hier noch beitragen, wenn einerseits öfters verborgene Nebenhöhlenerkrankungen aufgedeckt werden, andererseits bei nicht zu erforschendem Ursprunge von Geschwürsbildung anamnestisch genau nach vorangegangenen acuten Infectiouskrankheiten, worunter vorzüglich Typhus, Diphtherie, aber auch Scharlach und Masern zu nennen sind, geforscht wird.

Literaturverzeichnis.

- ¹⁾ Herzog, Internat. Centralbl. für Laryngol. IV, S. 342.
- ²⁾ Jurasz, Krankheiten der ob. Luftwege. Heidelberg 1891. I. Teil. S. 72.
- ³⁾ Bresgen, Krankheits- und Behandlungslehre der Nasenhöhle etc. 1891. S. 177.
- ⁴⁾ Foulerton, Lancet, 1889. Aug. 7.
- ⁵⁾ Potiquet, Journ. of laryngol. VI, 3.
- ⁶⁾ Schäffer, Therapeut. Monatshefte 1890. S. 477.
- ⁷⁾ Grünwald, Deutsche Med. Wochenschr. 1892, 18.
- ⁸⁾ Grünwald, Münch. Med. Wochenschr. 1892, 11.
- ⁹⁾ Davidsohn, Berl. Klin. Wochenschr. 1892, 28.
- ¹⁰⁾ Schäfer, Prager Med. Wochenschr. 1883, 20.
- ¹¹⁾ Weichselbaum, Wiener Med. Jahrb. 1881, S. 227 und Wiener Med. Wochenschr. 1890, S. 223.
- ¹²⁾ Hartmann, Berl. Klin. Wochenschr. 1884, 21.
- ¹³⁾ Steinthal, Württemberg. med. Correspondenzbl. 1891, 31.
- ¹⁴⁾ Scholz, Berl. Klin. Wochenschr. 1872. 43.
- ¹⁵⁾ Schech, Die Krankheiten der Mundhöhle, des Rachens und der Nase. 1890. S. 155.
- ¹⁶⁾ Laker, Wiener Med. Presse. 1890, 17.
- ¹⁷⁾ Campbell, Deutsche Med. Wochenschr. 1891, 35.
- ¹⁸⁾ Moldenhauer, Die Krankheiten der Nasenhöhlen etc. 1886. S. 74.
- ¹⁹⁾ s. auch Michel, Krankheiten der Nasenhöhle etc. 1876. S. 39.
- ²⁰⁾ Zuckerkandl, Normale und patholog. Anatomie der Nase. II. Bd. 1892. S. 132.
- ²¹⁾ Löwenberg, Deutsche Med. Wochenschr. 1885. 1, 2.
- ²²⁾ Hajek, Berl. Klin. Wochenschr. 1888. 33.
- ²³⁾ Krause, Virchow's Archiv 1881.
- ²⁴⁾ Schuchardt, Deutsche Med. Wochenschr. 1889. 19.
- ²⁵⁾ Walb, Erfahrungen auf dem Gebiete der Nasen- und Rachenkrankheiten. 1888. S. 79.
- ²⁶⁾ Michel, c. ¹⁹⁾ S. 35.
- ²⁷⁾ Neumann, Pester Med.-chirurg. Presse. 1889, 11.

- ²⁸⁾ Zuckerkandl, c. ²⁰⁾, Bd. I, S. 93.
- ²⁹⁾ B. Fränkel, Virchow's Archiv, Bd. 75.
- ³⁰⁾ Zuckerkandl, c. ²⁰⁾ Bd. I, S. 94.
- ³¹⁾ Walb c. ²⁵⁾ S. 81.
- ³²⁾ Goodwillie, Philadelph. Med. News. 1884. Sept. 20. Ref. Internat. Centralbl. für Laryngol. I. Bd., S. 346.
- ³³⁾ Thudichum, Med. Press and Circular. 1885. Jan. Refer. Internat. Centralbl. für Laryngol. II. Bd. S. 255.
- ³⁴⁾ Schäffer, Chirurg. Erfahrungen in der Rhinol. u. Laryngol. 1885. S. 10.
- ³⁵⁾ Ziem, Monatschr. f. Ohrenheilk. 1886, 2.
- ³⁶⁾ Guye, Centralbl. für Laryngol. III. Bd. S. 261.
- ³⁷⁾ Luc, Société de méd. prat. Paris 1887. Febr. Ref. Centralbl. für Laryngol. V. Bd. S. 103.
- ³⁸⁾ Desprès, Société de chir. de Paris 1888. 4. April.
- ³⁹⁾ Walb c. ²⁵⁾ S. 27.
- ⁴⁰⁾ Bayer, Deutsche Med. Wochenschr. 1889. 10.
- ⁴¹⁾ Killian, Münch. Med. Wochenschr. 1892. 4—6.
- ⁴²⁾ Woakes, Brit. med. Journ. 1885. April 4.
- ⁴³⁾ Jeanty, L'empyème latent de l'antre d'Highmore. Bordeaux 1891.
- ⁴⁴⁾ Schäffer, c. ³⁴⁾ S. 24.
- ⁴⁵⁾ Moldenhauer, c. ¹⁸⁾ S. 138.
- ⁴⁶⁾ Heryng, Berl. Klin. Wochenschr. 1889. 35, 36.
- ⁴⁷⁾ Ruault, Arch. de laryngol. 1890. Juni.
- ⁴⁸⁾ Bosworth, New-York Med. Journ. 1891. Nov. 7.
- ⁴⁹⁾ Kaufmann, Monatschr. f. Ohrenheilk. 1890. S. 13 ff.
- ⁵⁰⁾ Ziem, Münch. Med. Wochenschr. 1892. 16. (Dasselbst auch Literatur seiner früheren Arbeiten).
- ⁵¹⁾ Schmid-Rimpler, Deutsche Med. Wochenschr. 1892. 24.
- ⁵²⁾ Strümpell, Lehrbuch der spec. Pathol. und Therapie. II. Bd.
- ⁵³⁾ Borel, Correspondenzbl. f. Schweizer Aerzte. 1880. 3.
- ⁵⁴⁾ Welge, Dissertat. de morbo sin. frontal. Göttingen 1786. Cit. bei
- ⁵⁵⁾ Berger und Tyrman, Die Krankheiten der Keilbeinhöhle und des Siebbein-Labyrinthes. 1886.
- ⁵⁶⁾ Wagner, Münch. Med. Wochenschr. 1891. 51.
- ⁵⁷⁾ Quinlan, Journ. of the respirat. organs, 1890 June, — und New York Med. Record. 1890 Sept.
- ⁵⁸⁾ V. Lange, Deutsche Med. Wochenschr. 1892. 29.
- ⁵⁹⁾ Jankau, Deutsche Med. Wochenschr. 1891. 26.
- ⁶⁰⁾ Bärwinkel, Deutsches Arch. f. klin. Med. XII. Bd. S. 606.
- ⁶¹⁾ Siebenmann, bei Kuchenbecker, Mon. f. Ohrenheilk. 1892. 5—7.
- ⁶²⁾ Ewald, Deutsche Med. Wochenschr. 1890.
- ⁶³⁾ Jeaffreson, Lancet, 1890 July 20.
- ⁶⁴⁾ Luc, Arch. internat. de laryngol. 1891. März.
- ⁶⁵⁾ Schäffer, Deutsche Med. Wochenschr. 1890, 41.
- ⁶⁶⁾ Zuckerkandl, c. ²⁰⁾ Bd. I. S. 126, 131 und 132.

- ⁶⁷⁾ Bordenave, Les maladies du sinus maxill. Mém. de l'académ. royale de chirurg. Paris 1784. T. IV.
- ⁶⁸⁾ B. Fränkel, Berl. Klin. Wochenschr. 1887. 16.
- ⁶⁹⁾ Störk, Wien. Med. Wochenschr. 1886. 43.
- ⁷⁰⁾ Gooch, s. Adelmann, Untersuchungen über die krankhaften Zustände der Oberkieferhöhle. Leipzig und Dorpat. 1844. S. 52.
- ⁷¹⁾ Mikulicz, Arch. f. klin. Chir. 1886. 3.
- ⁷²⁾ Desprès, Société de chir. de Paris. 1888. 4. April.
- ⁷³⁾ Lamorier, s. Bordenave ⁶⁷⁾ S. 329.
- ⁷⁴⁾ Küster, Deutsche Med. Wochenschr. 1889. 12.
- ⁷⁵⁾ c. ¹⁵⁾ S. 341. (3. Auflage).
- ⁷⁶⁾ Chiari, Wiener Klin. Wochenschr. 1889. 48, 49.
- ⁷⁷⁾ Grünwald, Münch. Med. Wochenschr. 1891. 40, 41.
- ⁷⁸⁾ Geppert, Berl. Klin. Wochenschr. 1889. 36.
- ⁷⁹⁾ Krause-Friedländer, Berl. Klin. Wochenschr. 1889. 37.
- ⁸⁰⁾ Zuckerkandl, Bd. II. S. 78.
- ⁸¹⁾ Zuckerkandl, ²⁰⁾ Bd. I. S. 139 und Siebenmann, c. ⁶¹⁾.
- ⁸²⁾ Glasemacher, Berl. Klin. Wochenschr. 1884. 36.
- ⁸³⁾ Schäffer, c. ³⁴⁾ S. 12.
- ⁸⁴⁾ Zuckerkandl, ²⁰⁾ Bd. I. Fig. 5—8. Bd. II. Tafel 14 u. 24. — S. 205.
- ⁸⁵⁾ Mackenzie, Die Krankheiten des Halses und der Nase. 1884. S. 504.
- ⁸⁶⁾ Baasner, Münch. Med. Wochenschr. 1887. 18.
- ⁸⁷⁾ Bayer, Internat. Centralbl. f. Laryngol. II. S. 237.
- ⁸⁸⁾ G. Macdonald, Lancet 1891, June 20.
- ⁸⁹⁾ Schech, c. ¹⁵⁾. 4. Aufl. S. 359.
- ⁹⁰⁾ M'Bride, Deutsche Med. Wochenschr. 1891. 6.
- ⁹¹⁾ Sonnenburg, Deutsche Zeitschr. f. Chir. 1877. S. 495.
- ⁹²⁾ Vermeyne, New-York Med. Record 1884, July 26.
- ⁹³⁾ Bull, Transact. of the amer. ophthalmol. society. Ref. Schmid's Jahrbücher, 1890. 5. S. 162.
- ⁹⁴⁾ Riberi, Giornale delle scienze med. di Torino, 1838. Ref. bei Berger und Tyrman, ⁵⁵⁾ S. 12.
- ⁹⁵⁾ Schmithuisen und Jacoby, Internat. Centralbl. f. Laryngol. II. S. 315.
- ⁹⁶⁾ Ziem, Mon. f. Ohrenheilk. 1880. 4.
- ⁹⁷⁾ Woakes, Nasal polypus with neuralgia, hay-fever and asthma in relation to ethmoiditis. London. 1887.
- ⁹⁸⁾ Zuckerkandl, Bd. II. S. 121.
- ⁹⁹⁾ Moldenhauer, c. ¹⁸⁾ S. 155.
- ¹⁰⁰⁾ Schmiegelow, Internat. Centralbl. f. Laryngol. V. S. 13.
- ¹⁰¹⁾ Jurasz, c. ²⁾ S. 105.
- ¹⁰²⁾ Bosworth, New-York Med. Journ. 1891, Nov. 7.
- ¹⁰³⁾ Hansberg, Mon. f. Ohrenheilk. 1890. 1, 2.
- ¹⁰⁴⁾ Robertson, Journ. of laryngol. VI, 2.
- ¹⁰⁵⁾ Grünwald, Münch. Med. Wochenschr. 1890. 20.

- ¹⁰⁶⁾ M'Bride, Edinburgh Med. Journ.—Ref. Internat. Centralbl. f. Laryngol. V. S. 463.
 - ¹⁰⁷⁾ Chiari, Zeitschr. f. Heilk. V. Bd.
 - ¹⁰⁸⁾ Gaudissant, Arch. méd. belg. 1891. Sept. — Ref. Centralbl. f. Chir. 1892. S. 339.
 - ¹⁰⁹⁾ Ronge, Union méd. 1872.
 - ¹¹⁰⁾ Heryng, Internat. Centralbl. f. Laryngol. VII. S. 126.
 - ¹¹¹⁾ Ruault, Arch. de laryngol. 1890, Juni.
 - ¹¹²⁾ Quénu, Semaine méd., 1890, 22. Oct.
 - ¹¹³⁾ Baumgarten, Pester med.-chir. Presse, 1891, 10.
 - ¹¹⁴⁾ Zuccarini, Wiener Med. Wochenschr. 1853, 4—7.
 - ¹¹⁵⁾ Zuckerkandl, c. ²⁰⁾ Bd. I. S. 63.
 - ¹¹⁶⁾ Weichselbaum, Internat. klin. Rundschau. 1888, 35—37.
 - ¹¹⁷⁾ Baratoux, Progrès méd. 1883, S. 826.
 - ¹¹⁸⁾ Jurasz, c. ²⁾ S. 102.
 - ¹¹⁹⁾ Schech, c. ¹⁵⁾ 4. Aufl. S. 355.
 - ¹²⁰⁾ Jurasz, Berl. Klin. Wochenschr. 1887, 3.
 - ¹²¹⁾ Hartmann, Deutsch. Arch. f. klin. Chir. Bd. XX.
 - ¹²²⁾ Knapp, Arch. of Ophthalmol. IX, 2.
-



Druck von Seitz & Schauer, München,
Buttermelcherstrasse 16.