

**Polemisches, die Pathologie des Parovariums betreffend / von R. Kossmann.**

**Contributors**

Kossmann, Robby August, 1849-1907.  
Doran, Alban H. G. 1849-1927  
Royal College of Surgeons of England

**Publication/Creation**

[Leipzig] : [publisher not identified], 1894.

**Persistent URL**

<https://wellcomecollection.org/works/r7bp5rmt>

**Provider**

Royal College of Surgeons

**License and attribution**

This material has been provided by This material has been provided by The Royal College of Surgeons of England. The original may be consulted at The Royal College of Surgeons of England. where the originals may be consulted. This work has been identified as being free of known restrictions under copyright law, including all related and neighbouring rights and is being made available under the Creative Commons, Public Domain Mark.

You can copy, modify, distribute and perform the work, even for commercial purposes, without asking permission.



Wellcome Collection  
183 Euston Road  
London NW1 2BE UK  
T +44 (0)20 7611 8722  
E [library@wellcomecollection.org](mailto:library@wellcomecollection.org)  
<https://wellcomecollection.org>

31

## Polemisches, die Pathologie des Parovariums betreffend.

Von

**R. Kossmann.**

In No. 28 dieses Blattes hat der Leser ein kurzes Résumé eines Vortrages, den ich in der Gesellschaft für Geburtshilfe und Gynäkologie zu Berlin über die Pathologie der Uterinenreste beim Weibe gehalten habe, und in No. 29 die darüber erfolgte Diskussion gefunden. In der hier vorliegenden Nummer findet sich noch ein Bericht über ein paar Präparate, die ich zur Vertheidigung meiner Ansichten in der Sitzung vom 22. Juni demonstriert habe, so wie über die weiteren Einwürfe meiner Opponenten.

In meinem Vortrage hatte ich behauptet und demonstriert, dass die Wand der sogenannten »Parovarialcysten« aus glatter Muskulatur bestehe, die der Parovarialschläuche dagegen (wie schon Waldeyer in Stricker's Handbuch angiebt) aus Bindegewebe, so dass auch aus histologischen Gründen — auf die anderen gehe ich hier nicht ein — eine Abstammung jener Cysten von dem Wolff'schen Körper beanstandet werden müsste. Hiergegen opponirte einer der Herren Kollegen, indem er zur Sicherheit gleich Beides bestritt und angab, dass er die Wand der betreffenden Cysten in mehreren Fällen bindegewebig, die der Parovarialschläuche aus glatter Muskulatur



bestehend gefunden habe. Dass der doppelte Angriff, wenn er glückte, seinen Zweck in so fern verfehlen musste, als dann doch die Cysten wiederum nicht aus den Parovarialschläuchen entstanden sein konnten, scheint meinem Herrn Gegner in der Hitze des Gefechts entgangen zu sein.

Die angeblich bindegewebige Cystenwand hat derselbe in der Diskussion nicht demonstriert; dagegen wies er Präparate und Photographien von einer Neugeborenen vor, in denen man deutlich Querschnitte von Schläuchen mit einer Auskleidung von Cylinderepithel und mit einer Wand von glatter Muskulatur erkennen konnte. Diesen Präparaten gegenüber vermochte ich nur zu bemerken, dass ich von einer Neugeborenen das Parovarium noch nicht geschnitten hätte, dass aber mit meinen Befunden von anderen Altersstufen die vorgelegten Bilder nicht vereinbar erschienen.

In der folgenden Sitzung legte ich sodann Schnitte durch das Ligamentum latum einer Neugeborenen vor, um zu zeigen, dass die Wand der Parovarialschläuche nicht aus glatter Muskulatur, sondern aus embryonalem Bindegewebe bestände, und erklärte die totale Verschiedenheit der von dem Herrn Opponenten jüngst demonstrierten Bilder aus einer anatomischen Verwechslung, die ihm untergelaufen sein müsste.

Da derselbe nun Angesichts meines Präparates behauptete, dieses stimme mit seinen Bildern überein, und die Wand bestehe auch in dem von mir vorgelegten Schnitte aus glatter Muskulatur, so musste ich die Hoffnung auf eine Verständigung aufgeben und verzichtete auf eine Fortsetzung der Diskussion an jener Stelle.

Begreiflicher Weise wünsche ich jedoch sehr, zu vermeiden, dass bei den Lesern dieses Blattes, die die Präparate nicht gesehen haben, aus der Lektüre der Sitzungsberichte irrige Vorstellungen erwachsen. Da mich nun ein glücklicher Zufall in den Stand gesetzt hat, auch jene Bildungen bei der Neugeborenen aufzufinden, die mein Herr Opponent als Parovarialschläuche gedeutet hat, so erlaube ich mir, nachstehend zwei Abbildungen zur Vergleichung zu stellen. Beide sind mit einem Zeiß'schen Apochromaten  $\frac{1}{12}$ , Comp.-Ocular 4, mittels der Zeiß'schen Zeichencamera bei gleichem Tischabstande so gezeichnet, dass jeder Kern in Größe, Gestalt und Lage genau, wie er auf dem Papier erschien, umrissen ist. Beide Objekte sind frisch in physiologischer Kochsalzlösung abgospült, in konzentrierter Sublimatlösung gehärtet, entwässert, in Chloroform gebracht, in Paraffin eingebettet, die Schnitte mit Delafield'schem Hämatoxylin und Gieson'schem Säurefuchsin-Pikrinsäuregemisch gefärbt, kurz in völlig gleicher Weise behandelt worden. Figur 1 stellt genau denselben Schnitt in demselben Gesichtsfeld mit Anwendung derselben Linsen dar, den ich in der Sitzung vom 22. Juni demonstriert habe; Figur 2 dagegen einen Schnitt durch eine jener Bildungen, wie sie zur Erschütterung meiner Behauptungen in der Sitzung vorher vorgelegt worden waren.



Auf den ersten Blick sieht man, dass es sich um differente Bildungen handelt. Selbst das Epithel, das die Lumina auskleidet, scheint sich bereits in der Größe der Kerne etwas zu unterscheiden. Vor Allem aber sieht man in Figur 2 eine große Anzahl ganz langgestreckter Kerne, deren Hauptachse tangential zum Lumen verläuft, während die übrigen durch ihre geringe Größe, ihre polyedrische, meist stumpf dreieckige oder trapezoide Form sich als quergeschnittene Stäbchenkerne erweisen. Im Allgemeinen scheint man eine innere quergeschnittene, also längsverlaufende von einer äußeren Circulärfaserschicht unterscheiden zu können. In Figur 1 dagegen treten solche stäbchenförmigen Kerne nur an ein paar Stellen vereinzelt auf, und an einer derselben sieht man deutlich ihre Beziehungen zu einem Gefäß. Man kann Schnitte durch Parovarialschläuche finden, in denen die glatte Muskulatur viel stärker vertreten ist, als in dem hier abgebildeten; immer lehren jedoch Serienschritte, dass diese Muskulatur den in die Wandung eintretenden Gefäßen angehört; ihre Faserrichtung liegt tangential oder parallel zu dem Lumen des betreffenden Gefäßes, nicht wie in Figur 2 zu dem des Schlauches selbst. Im Übrigen besteht in Figur 1 die Schlauchwand aus polyedrischen Zellen mit ovoiden, bläschenartigen Kernen. Es wäre schlechterdings unbegreiflich, wie in einem Schnitte, der, wie hier, eine Biegung des Schlauches so trifft, dass das Lumen 8förmig erscheint, nicht wenigstens irgend wo eine Gruppe von Zellen ihrer Länge nach getroffen sein und ihre Kerne demnach langgestreckt erscheinen sollten. Wie müssten wir uns den Faserverlauf denken, um zu erklären, dass sie alle quergeschnitten wären? Aber selbst von den quergeschnittenen Kernen der Figur 2 unterscheiden sich die Kerne in Fig. 1 noch erheblich durch ihre größeren und gleichmäßigeren Dimensionen und ihre mehr gerundete Form.

Wenn bei alledem noch eine gewisse geringe Ähnlichkeit zwischen den hier abgebildeten Schnitten besteht, so vergesse man nicht, dass wir es mit den Geweben Neugeborener zu thun haben.

Fig. 1.

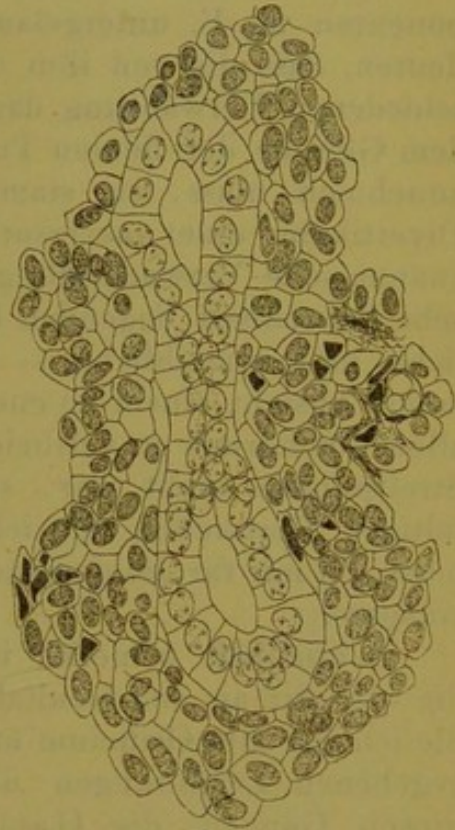
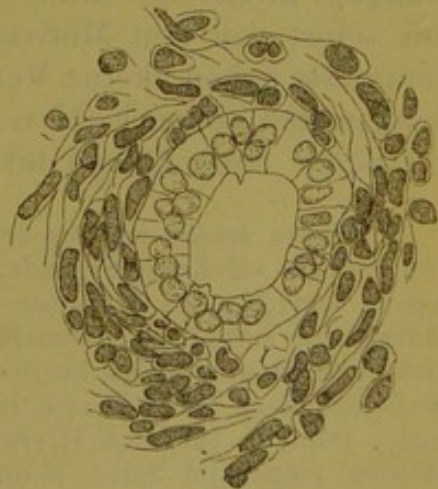


Fig. 2.





Es liegt nicht an mir, wenn die Verständigung durch Wahl einer Altersstufe, in der die Gewebe ihre volle Differenzirung noch nicht erlangt haben, erschwert worden ist. Bei älteren Individuen finden wir die Zellen, die in Fig. 1 noch dicht an einander gelagert sind, durch Fibrillenbündel von Intercellularsubstanz aus einander gedrängt; niemals ordnen sich diese Bündel zu einer Ring- und einer Längsfaserschicht, sondern sie durchflechten sich regellos.

Was nun die Verwechslung anbetrifft, die meinem Herrn Opponenten m. E. untergelaufen ist, so kann ich hier nur kurz andeuten, dass die von ihm demonstrierten Präparate, trotz seiner unterschiedenen Verwahrung dagegen, in ihrem histologischen Charakter dem Gewebe der fötalen Tube durchaus ähnlich sind, und ich daher annehmen muss, sie stammten eben so, wie meine Fig. 2, von Divertikeln einer accessorischen (rudimentären) Tube her. Die anatomische Verwechslung dieser rudimentären Bildungen mit den sehr benachbart liegenden Parovarialschläuchen ist eine sehr erklärliche und verzeihliche — was mich freilich nicht abhalten konnte, meine Ansicht einem so energischen Opponenten gegenüber auch mit allem Nachdruck zu vertheidigen<sup>1</sup>. Ein näheres Eingehen auf unsere Streitpunkte nicht nur, sondern auch auf die sonstigen mannigfaltigen Thatsachen, die ich für meine Meinung vorzubringen habe, muss ich mir für die demnächst erscheinende ausführliche Publikation versparen.

Schließlich bemerke ich noch gegenüber Herrn Nagel, dass die von mir an den Genitaltracten zweier Kühe demonstrierten Gänge, die ich bis zum Orificium uteri aufblies, genau mit den von Gartner gegebenen Zeichnungen übereinstimmten. Wie Herr Nagel von diesen Gängen, die Gartner selbst bei eben dieser Thierspecies beschrieben hat, behaupten kann, sie hätten mit den Gartner'schen Gängen nichts zu thun, ist mir so völlig unverständlich, dass ich mir selbst von den Motiven, die Herrn Nagel zu seiner Opposition veranlasst haben, keine Vorstellung machen kann. — Übrigens ist es bekanntlich schon Follin, dessen schöne Abbildung man vergleiche, gelungen, diese Gänge bis ans Parovarium hinauf zu injiciren.

<sup>1</sup> Soeben ersehe ich aus dem Korrekturbogen, dass mein Herr Opponent sich von meinem verehrten Freunde, Herrn Carl Ruge, eine Erklärung hat ausstellen lassen, wonach seine Präparate dennoch von dem Parovarium stammen und glatte Muskulatur enthalten. Letzteres habe ich, wie man sich leicht überzeugen kann, nicht bestritten; ersteres ist durch diese Erklärung so wenig erwiesen, als zuvor. Nachdem Herr Carl Ruge in der Diskussion die Einwände des unter seiner Ägide thätigen jüngeren Herrn Kollegen mit einigen für mich schmeichelhaften Worten eingeleitet hatte, konnte ein Zweifel daran, dass dessen Ausführungen den Anschauungen meines verehrten Freundes entsprächen, kaum entstehen. Dieser wolle also meine Erwiderung, so weit sie sich nicht auf die Form der Opposition bezieht, als gegen ihn selbst gerichtet betrachten.

Dagegen, dass seine Erklärung, obwohl in der Sitzung nicht abgegeben, dem Sitzungsberichte angehängt worden ist, glaube ich meine Bedenken nicht verhehlen zu dürfen.