ESTRATTO

DAL

BOLLETTINO CLINICO-SCIENTIFICO

DELLA POLIAMBULANZA DI MILANO

Anno XIX – Fascicolo 8° – 1906

DOTT. G. BAGOZZI

Chirurgo dell'Ospedale Maggiore e della Poliambulanza di Milano

LUSSAZIONE ed ARTRODESI CLEIDO - ACROMIALE

MILANO

TIPOGRAFIA GIOVANNI GHEZZI

Via Ospedale, 3

1906.

Dottor G. BAGOZZI
Chirurgo dell' Ospedale Maggiore e della Poliambulanza di Milano

LUSSAZIONE ed ARTRODESI CLEIDO - ACROMIALE

Lo studio della lussazione dell' estremità esterna clavicolare presenta non poco interesse sia per la sua rarità rispetto alle altre lussazioni sia per le speciali difficoltà diagnostiche, sia infine pel trattamento terapeutico,

Occorsami l' opportunità di osservare, a poca distanza un dall'altro, due casi di tale specie di lussazione ed avendo ottenuto risultati curativi eccellenti, credo opportuno renderli di pubblica ragione, allo scopo di fissare meglio l'attenzione dei pratici su questa rara forma traumatica.

E che sia veramente rara lo dimostrano le scarse pubblicazioni sull' argomento e sovratutto le statistiche.

Nei dodici anni dal 1893 al 1905 si presentarono all' Ospedale Maggiore (Ufficio di Guardia) 762 casi di lussazione in generale con una media annua di 58,6.

Fra questi 762 casi si notano 16 lussazioni sterno-clavicolari e 6 cleido-acromiali. La percentuale è di 2,2 per le prime di 0.80 per le seconde.

Queste cifre dedotte dai registri dell' Ospedale dinotano che la forma è in realtà non frequente, forse meno di quello che figura nelle statistiche riportate dagli autori, e che questa rarità giustifica i possibili errori diagnostici.

I sei casi sovraccenati appartengono tutti alla varietà di lussazione in alto della clavicola. I casi di lussazione in basso sono rarissimi nella letteratura per quanto descritti da antico tempo.

Ecco brevemente le storie cliniche dei miei due ammalati:

1° Caso. — R... CARLO di Milano, d'anni 54 benestante, si presentava la sera del 25 Novembre 1904 agli uffici d'Astanteria dell'Ospedale Maggiore, accompagnato da un medico il quale dichiarava che il paziente era affetto da lussazione della spalla destra ch'egli non era riuscito a ridurre. L'accidente avveniva in seguito a caduta sulle scale mentre alquanto alticcio il paziente rincasava. Avendo inciampato in un gradino, cadde battendo violentemente la spalla sulla ringhiera. Avvertiva egli tosto un forte dolore e l'impossibilità di muovere l'arto, tanto che giudicava subito egli stesso che fosse avvenuta qualche rottura interna.

All'esame somatico si rivela trattarsi d'uomo a scheletro regolare, alto, di costituzione robusta, ma piuttosto magro, con muscolatura sviluppata.

Il paziente, osservato ancora vestito, tiene il braccio assai aderente al tronco, l'avambraccio flesso ad angolo retto e sostenuto dalla mano sinistra. Il capo è leggermente inclinato dal lato offeso, la rotondità della spalla sembra scomparsa; il paziente ha l'attitudine di persona sofferente, è però molto ciarliero e tradisce le soverchie libazioni consumate, descrivendo con vivi colori l'incidente occorsogli.

Spogliato l'ammalato si osserva che la spalla ha decisamente perduto la sua forma e la semplice ispezione fa a tutta prima credere che si tratti realmente d'una lussazione omeroscapolare sottocoracoidea, sembrando disegnarsi sotto la cute il margine dell'acromion da cui pare discendere perpendicolarmente il deltoide. La cute presenta ecchimosi non molto accentuata in corrispondenza della faccia anteriore della testa omerale. Con una osservazione più accurata rivelasi che il muscolo trapezio è teso, formando una specie di corda terminante alla prominenza testè giudicata la punta dell'acromion, e che la fossa sovraclaveare é rimpicciolita mentre più ampia e profonda si è fatta la sottoclaveare.

Passando alla palpazione, e cercando di sorreggere il gomito, si nota tosto come la spalla si avvicini a riprendere la sua forma normale tendendo a scomparire la prominenza sopranotata; ma, abbandonando di nuovo a sè l'arto, si ripristina ben tosto la forma patologica della

spalla. Benchè in questo movimento non si avverta nessun rumore osseo, pure il fatto fa nascere nella mente il sospetto che non si tratti già di lussazione omeroscapolare ma di frattura dell' apofisi glenoidea.

Procedendo nella palpazione si avverte che la prominenza, a cui fa capo la corda del muscolo trapezio e che è la nota obbiettiva più rilevante, si lascia deprimere con facilità e si continua colla clavicola, la quale è integra ed indolente lungo tutto il suo decorso. Questo rilievo fa porre l' ipotesi che si tratti eventualmente di frattura dell' acromion. La lunghezza però delle due clavicole è uguale e la prominenza patologica termina con una faccetta liscia che ben si palpa sotto cute. D' altra parte seguendo la spina della scapola si ritrova integro l' acromion ed al suo posto normale in rapporto all' articolazione omeroscapolare.

La dolorabilità alla palpazione del punto elevato è accentuata e mentre l' ammalato compie assai limitatamente tutti i movimenti attivi, è facile fargli eseguire, e nella loro integrità, i passivi senza risvegliare eccessive sofferenze. L' esame dell' ascella fa ritrovare al suo posto normale la testa omerale, fissa nella cavità glenoidea, che è pure immobile.

Nessuna traccia di lesione della epifisi omerale e delle sue tuberosità.

La linea di Blandin-Tillaux è conservata.

2° Caso. — Il giorno 19 Aprile 1905 veniva accolto al Padiglione Litta tale G.... Emilio d' anni 25 di Milano tranviere.

In detto comparto il mese precedente egli era stato munito d' apparecchio immobilizzante per frattura dell' estremità acromiale della clavicola destra e quindi dimesso. La diagnosi di frattura figurava nella precedente cedola cubicolare, ove stava scritto che il paziente aveva subito l' infortunio essendo stato con violenza spinto a terra da un carro in movimento, battendo col moncone della spalla contro una pietra sporgente del suolo.

Tolto l' apparecchio dopo una ventina di giorni, veniva rilevato che l' ammalato non poteva compiere estesi movimenti col braccio dalla parte lesa e che la spalla manteneva la su deformità primitiva. Per tale ragione, opportunamente consigliato, rientrava all'Ospedale disposto anche ad un trattamento operativo.

Il paziente è un giovane robusto, di costituzione sanissima, che non ebbe mai a soffrire malattia alcuna. Lo scheletro è regolare, i muscoli sono bene sviluppati, i visceri addominali e toracici sanissimi.

All' ispezione della parte lesa si nota che l' arto destro sta penzoloni lungo il corpo col quale ha maggiori contatti che non abbia il sinistro. La spalla è appianata e presenta nella sua parte alta, in corrispondenza della regione acromio-clavicolare, una prominanza non molto accentuata e sulla quale la cute sembra essere tesa più del normale. Le fosse sopra e sottoclaveari sono alquanto più appianate che dall' altro lato e nel suo complesso tutta la spalla anzichè essere rotondeggiante forma quasi un angolo retto.

Alla palpazione non si risveglia che un dolore assai modico e non si avvertono scrosci nè sul decorso dell' omero nè su quello della clavicola nè su quello della spina scapolare e della sua appendice acromiale. Scorrendo colle dita sulla clavicola dallo interno all' esterno si va a far capo al punto ove la ispezione ha notato un rialzo; ma in questo punto una modica tumefazione delle parti molli impedisce di rilevare sintomi tattili delle estremità ossee.

La lunghezza però della clavicola dal lato sano corrisponde a quella che intercede tra l' estremità sternale della clavicola dal lato leso ed il punto osseo prominente. La direzione delle due clavicole non corrisponde, in quanto che quella di destra è diretta più in alto ed all' indietro che quella di sinistra. I movimenti passivi sono liberi, quelli attivi ed inis pecie l'abduzione, assai limitati. La regione dell' ascella non è che leggermente appianata. Spingendo in alto il braccio destro si diminuisce ma non si riesce a far scomparire la deformazione della spalla.

Per entrambi gli ammalati di cui ora ho riferito fu eseguita la radiografia e questa indagine confermò i concetti diagnostici che dei due casi mi ero formato. Infatti mentre nella radiografia normale le estremità della clavicola e dell' acromio sono quasi a mutuo contatto nei due casi osservati vi era un dislivello di almeno tre centimetri (fig. 1).

Riassumendo tutti i dati dell'indagine clinica ho potuto con certezza stabilire la diagnosi di *lussazione cleido-acromiale superiore* tanto nell'uno che nell'altro caso, eliminando durante la ricerca obbiettiva tutte le altre possibilità patologiche. Differenza però eravi tra le due osservazioni: nella prima la diastasi era maggiore ed il prccesso recentissimo

al momento dell'osservazione; nella seconda si trattava di una lesione più antica avvenuta da circa quattro settimane e con minore divaricazione delle due ossa.

FIG. 1

***

In genere gli autori ammettono che la diagnosi di questa lesione si imponga e quasi non si possa confondere colle altre lesioni traumatiche speciali alla regione della spalla. Ma tra tutte queste la diastasi cleido-acromiale è certamente la più rara, quella che presenta una percentuale minore: ed è così naturale che il chirurgo sia tratto a pensare con maggior facilità alle forme più comuni prima che a quella. Infatti e la lussazioni scapolo-omerale e la frattura dell'estremità della clavicola e la frattura della cavità glenoide e quella del collo omerale, infine quella dell'acromion sono le lesioni che prime s' affacciano alla mente del chirurgo quando gli si presenta un paziente che abbia ricevuto un grave traumatismo sul moncone della spalla.

E' di solito solo dopo l' esclusione delle forme più comuni che si può pensare alla forma di gran lunga più eccezionali alla diastasi cleido-acromiale. Alla diagnosi della quale soltanto si può giungere con un accurato esame somatico e funzionale, senza di che è facile commettere errore d'interpretazione. Non è in poche parole una lesione trau-

matica che presenti segni obbiettivi così palesi da poterla giustamente rilevare con una superficiale osservazione.

Già fino dai più antichi tempi era conosciuta questa probabilità d'errore, la facilità anzi di non riconoscere la lesione di cui trattiamo. Galeno istesso dice d'essere stato vittima d'un tale errore e che su di lui una lussazione cleido-acrominale superiore venne confusa con una lussazione d' omero e che solo dopo vari tentativi, riusciti inutili, di riduzione egli stesso fece la diagnosi.

Nel secondo caso da me osservato il chirurgo, che ebbe in cura prima di me il malato, credette trattarsi di frattura dell'estremità dell'acromion. Il Dott. Fracassini ammette pure in un suo pregevole lavoro clinico-sperimentale (Annali d'Ortop. 1902), la facilità con cui si può cadere in errore di diagnosi e specialmente la possibilità di confondersi colla lussazione dell'omero per la configurazione assunta dalla spalla. Non credo perciò esatto ritenere con taluni che lo scambio con altre lesioni sia appena ammissibile.

Per la diagnosi bisogna anzitutto tener conto della etiologia della forma, bisogna indagare in qual modo, in qual direzione si è compiuto il traumatismo. Infatti è risaputo che le fratture di clavicola avvengouo precipuamente per caduta sul moncone della spalla in direzione tale che le curve naturali della clavicola si esagerano venendo superato così il coefficiente d'elasticità proprio dell'osso. Le fratture dell'acromion riconoscono per causale un trauma diretto e la lussazione omero-scapolare avviene per lo più indirettamente per caduta sul braccio esteso e per esagerazione dei movimenti di rotazione od abduzione del medesimo in seguito alla gravitazione su di esso di tutto il corpo.

Con nessuno di questi meccanismi avviene la lussazione cleido acromiale.

Nel caso pubblicato dal Dott. Monari (Annali d' Ortopedia 1904) l'urto fu sostenuto dal paziente dall'indietro all'avanti sulla faccia posteriore della spalla : nei casi da me osservati i pazienti caddero invece all' innanzi battendo la faccia anteriore della spalla contro oggetti sporgenti. Meccanismo simile avvenne pel caso del Dott. Fracassini.

E' necessario perchè avvenga la lesione un traumatismo con direzione antero posteriore, di maniera che, fissa rimanendo la clavicola per azione dei muscoli che ad essa si inseriscono e che si mettono in difesa contraendosi, l'acro-

mion è portato in un piano diverso con conseguente lacerazione dei legamenti cleido-acromiali.

Il distacco di queste due ossa è facilitato dalla piccolezza delle loro faccette articolari, dalla direzione obliqua delle stesse e secondo alcuni anche dalla presenza (non sempre costante) del menisco cartilagineo di Winslou e Veitbrecht. Il mantenimento della posizione patologica è favorito dalla maggiore o minore lacerazione a cui andarono soggetti i legamenti costo e coracoclavicolari (conoide, trapezoide).

Il modo dunque con cui avvenne il trauma può già metterci sulla via per una esatta diagnosi.

Ma dal lato obbiettivo non abbiamo veri sintomi patognomonici, se togli la distanza esistente tra punto prominente ed articolazione sternoclavicolare che deve essere eguale a quella della clavicola del lato sano, previo accertamento che il punto prominente fa parte della clavicola. Diffatti la deformazione della spalla, per quanto riguarda la perdita della forma rotondeggiante per assumere quella angolare, può a tutta prima far pensare ad una lussazione dell' omero. Solo i rapporti normali di questo colla cavità glenoide, lo studio dei movimenti passivi, assai limitati nella lussazione dell'omero, possibile in quella cleido-acromiale, e la persistenza della linea Blandin Tillaux ci toglieranno dal possibile errore.

La stessa deformazione aggiunta alla facile riduzione allo stato normale col semplice innalzamento del braccio, seguito dalla immediata ricomparsa della deformità appena l'arto è abbandonato a sè stesso, potrebbe far pensare alla frattura della cavità glenoidea, ma la mancanza di un allungamento apparente del braccio, l'assenza della crepitazione ascellare, che si osserva nei movimenti d'innalzamento dell'arto, e del dolore vivo alla pressione ascellare, che si ha in caso di frattura glenoidea, faranno abbandonare la erronea supposizione.

L'accorciamento della spalla, cioè la diminuzione di distanza tra sterno e moncone della spalla, che pure si nota nella lussazione cleido-acromiale, accompagna anche la lussazione sottocoracoidea dell'omero e la frattura della clavicola.

Anche la deformazione delle fosse sopra e sottoclaveari può accompagnare queste lesioni,

Ma per tutto ciò se l'ispezione può ingannare l' inda-

gine tattile e la ricerca dei sintomi speciali varranno a discernere l'una forma dall'altra.

Una salienza sottocutanea simile a quella formata dall'estremità acromiale della clavicola lussata, maggiore o minore a seconda che la lussazione è completa od incompleta, la rileviamo, per quanto meno accentuata, anche nelle fratture dell'acromion ed in quelle dell'estremo clavicolare.

Tuttavia la distanza tra questo risalto e l'articolazione cleidosternale, uguale alla lunghezza della clavicola opposta nel caso di lussazione, maggiore o minore nei casi delle due frattura sovraccennate, e la esistenza o mancanza dei sintomi speciali della frattura (punto dolente, scroscio ecc.) saranno i dati pei quali potremo fare una sicura diagnosi differenziale.

La radiografia, come complemento d'indagine, toglierà qualsiasi possibile incertezza dall'animo dell'osservatore.

***

Lo studio del trattamento curativo della lussazione cleidacromiale non è meno interessante di quello clinico-diagnostico. La lesione diffatti non può essere lasciata a sè stessa in quanto che la rottura della cintura toracica, che in questo caso non può spontaneamente ricostituirsi, condanna l'infermo ad una notevole limitazione dei movimenti dell'arto superiore.

Sono perciò giustificati tutti i mezzi terapeutici incruenti ideati nel passato e rappresentati da una lunga serie d'applicazioni esterne, fasciature, apparecchi, tourniquet, ecc; ma questi disgraziatamente non recavano che assai scarso vantaggio ai pazienti, come è facile immaginare per la difficoltà di mantenere ridotta la lussazione. Le lunghe immobilizzazioni recavano poi atrofie muscolari che esigevano nuove cure e che condannavano i pazienti all'inattività per lungo tempo.

Questi metodi insufficienti sono ora caduti in disuso e furono sostituiti dai metodi cruenti rappresentati essenzialmente dalla sutura ossea, colla quale si vuole ottenere una saldatura definitiva, un'artrodesi cleidoacromiale. La profilassi chirurgica ha favorito questo trattamento col quale si ottiene completa restitutio ad integrum e completa funzione dell'arto, non essendovi bisogno di proluugate immobilizzazioni.

Questo modo di procedere, già usato da Cooper, Paci, Poirier, Wolff, Krecke, è quindi l'unico mezzo di cura che debba essere razionalmente usato dal chirurgo, essendo ormai state del tutto abbandonate le suture sottocutanee, già preconizzate in questa contingenza chirurgica da Baum, Helferich ecc., i quali passando un filo di seta attraverso i resti (?) dei legamenti clavicolari ne annodavano gli estremi su un rotolo di cerotto posto sulla cute.

Il Cooper ed il Paci operarono mettendo allo scoperto le estremità dislocate dell'acromion e della clavicola e dopo averle spogliate del loro rivestimento cartilagineo le univano mediante un punto di sutura metallica.

La ferita veniva drenata ed il punto tolto in secondo tempo. Il Krecke, il Poirier ed altri ottennero colla sutura serica delle ossa e colla chiusura totale della ferita guarigione per prima intenzione ed una coattazione più perfetta delle due ossa.

Il Monari nel caso da lui pubblicato credette opportuno di cambiare la direzione delle faccette articolari attribuendo alla direzione normale la difficoltà di mantenere la riduzione e perciò anche la necessità d'una lunga immobilizzazione, cagione questa d' atrofia muscolare e di lunghe cure consecutive, pure nel caso di sutura interossee. All'uopo egli foggiò una specie d'incastro fra le due estremità lussate.

Il maggiore contatto osseo che si ottiene in tal modo favorisce una più rapida adesione, tantochè il Monari lasciò fasciato il suo ammalato soli dodici giorni, dichiarando che in diciottesima giornata la funzione dell'arto leso era completamente ripristinata.

Nei due casi da me trattati non ho creduto di seguire il procedimento del Monari sembrandomi un po' troppo artificiosa l'idea d'incuneare l'acromion nella clavicola, le cui sottili estremità poco si prestano per ottenere effettivamente un incuneamento solido.

Coll'esportazione di cunei ossei e colla perforazione le estremità vengono notevolmente indebolite, risultando anche facili gli scheggiamenti e le fratture.

L'incisione cutanea del Monari è curvilinea a concavità anteriore, quella degli altri autori é rettilinea. Colla sua incisione il Monari può fare un lembo cutaneo cellulare che gli mette bene a nudo la regione lesa. La incisione rettilinea da un campo insufficiente per poter aggredire le due estremità ossee con facilità.

Ecco in qual modo io mi sono comportato in entrambi i miei casi: Una prima incisione dall' unione del terzo medio col terzo esterno della clavicola segue quest'osso verso l'esterno fino al punto ove la clavicola fa sporgenza: da questo punto l'incisione si continua leggermente curvilinea con concavità anteriore verso il moncone della spalla. La lunghezza di questa incisione non è minore di otto centimetri.

Una seconda incisione segue la direzione dell'acromion, si porta dall' indietro all' avanti e dall' esterno all' interno con un'inclinazione di 60 gradi sulla linea precedente che incontra in corrispondenza della salienza clavicolare.

Le due incisioni formano una grande Y aperta verso l' esterno. Questa combinazione d' incisioni dà modo di scoprire ampiamente le due estremità ossee e di poterle bene isolare dai tessuti circostanti per una ampiezza di qualche centimetro, condizione questa molto necessaria per poter praticare col trapano i fori pel passaggio dei fili.

Isolate così le due estremità ossee, le ho resecate esportandone alcuni millimetri, avendo cura di proteggere con una spatola le sottostanti parti molli. Ho praticato in seguito due fori in senso verticale ad un centimetro circa di distanza dalle superfici di resezione ed altri due un poco più eccentrici in senso anteroposteriore. Per mezzo di questi fori ho potuto avvicinare le estremità ossee con grossa seta in modo da formare due lacci collocati in opposti sensi, così che non fosse possibile nessun movimento d' un osso sull'altro.

Avvicinate con qualche punto staccato le parti molli periostali, ricucii la cute completamente.

Gli è inutile aggiungere ehe l'operazione deve essere eseguita con completa asepsi senza di che il risultato sarebbe nullo.

Nella medicazione ed apparecchio ebbi cura d'applicare un batuffolo di garza all'ascella, un altro nel punto corrispondente al campo operatorio, e di fissare l'arto contro il torace. I punti serici cutanei vennero tolti in decima giornata aprendo l'apparecchio sulla spalla ed in seguito ricomponendolo, In ventesima giornata la fasciatura fu tolta e la cura completata con massaggi ed esercizi fisici per un'altra diecina di giorni.

A guarigione compiuta fu eseguita la radiografia che dimostrò in entrambi i casi la precisa fusione delle due estremità. (fig. 2).

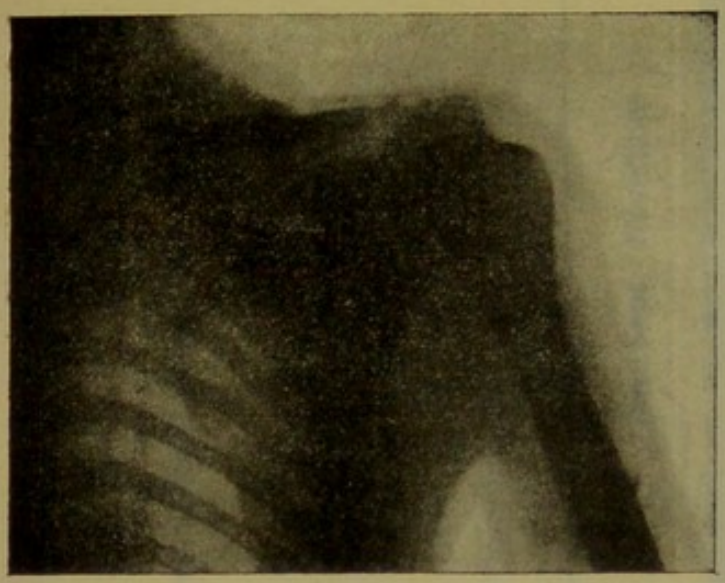

FIG. 2.

La funzione dell'arto dopo il mese di cura era nei limiti fisiologici e si mantiene tutt'ora inalterata, essendo passato molto tempo ed avendo i due pazienti potuto riprendere fin d'allora le loro normali occupazioni.

Agosto 1906.