EXTRAIT

DE

L'ENCYCLOPÉDIE FRANÇAISE D'OPHTALMOLOGIE

Anatomie et Physiologie de
l'Appareil Moteur de l'Œil de l'Homme
par
M. Motais

Hommage à mon éminent Collègue
Mr. le Professeur John Cweedy
Dr Motais

ANATOMIE ET PHYSIOLOGIE

DE L'APPAREIL MOTEUR DE L'ŒIL DE L'HOMME

Par M. MOTAIS (d'Angers).

PREMIÈRE PARTIE

ANATOMIE

L'anatomie de l'appareil moteur de l'œil de l'homme comprend : 1° les *muscles*, 2° l'*aponévrose*, désignée sous le nom de *capsule de Ténon*.

CHAPITRE PREMIER

MUSCLES

Les muscles contenus dans l'orbite se partagent en deux catégories :

Les muscles **intrinsèques** de l'œil : muscle ciliaire et muscle de l'iris, à fibres lisses. Ces muscles seront étudiés au chapitre de l'anatomie de l'œil.

Les muscles **extrinsèques** au nombre de six : quatre *muscles droits* et deux *muscles obliques*, auxquels nous joindrons, dans son trajet orbitaire, le *muscle releveur de la paupière*. Ces sept muscles sont à fibres striées.

Nous mentionnerons en outre trois muscles à fibres lisses qui dépendent des muscles précédents : les *muscles orbitaires interne et externe*, occupant les ailerons de même nom, et le *muscle orbito-palpébral*, qui forme le large tendon du muscle releveur de la paupière.

I. — MUSCLES DROITS

Nombre. Définition. — Chez l'homme, comme chez tous les vertébrés, les muscles droits sont au nombre de quatre (fig. 2) [1].

[1] M. le Dr Mareau, professeur à l'École de médecine d'Angers, a bien voulu dessiner la plupart de nos figures. Nous remercions notre confrère et ami de son précieux concours. Toutes les figures, sauf le schéma de la spirale d'insertion des muscles (Tillaux), sont originales et ont été dessinées d'après nos préparations.

On les désigne sous le nom de *muscles droits* parce qu'ils se rapprochent du parallélisme avec l'axe antéro-postérieur du globe. Cette dénomination, consacrée par l'usage, n'est rigoureusement exacte ni au point de vue anatomique, comme un simple coup d'œil permet de le constater (fig. 2), ni au point de vue physiologique, les muscles dits droits étant tous, par leur insertion orbitaire antérieure, des *muscles réfléchis*. Elle est cependant acceptable, sous ces réserves, chez l'homme et les mammifères.

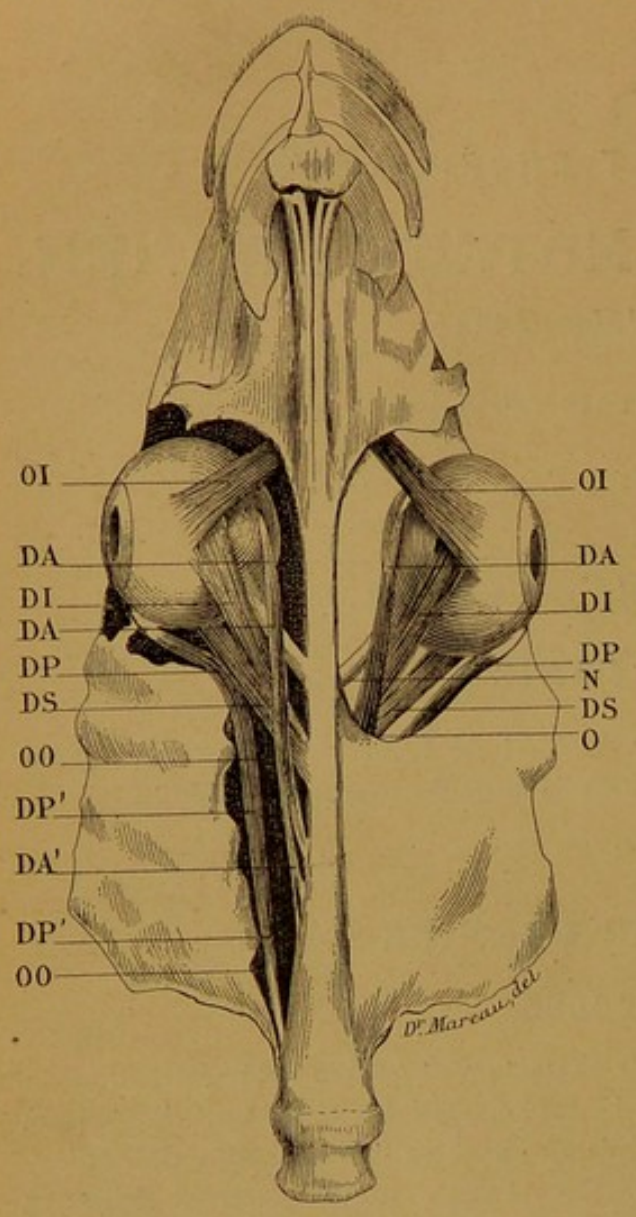

Fig. 1.

Muscles de l'œil du maquereau (scomber scombrus).

DA, DA', muscle droit antérieur (correspondant au muscle droit interne de l'homme). — DP, DP', muscle droit postérieur (correspondant au muscle droit externe de l'homme). — DI, muscle droit inférieur. — DS, muscle droit supérieur. — OI, muscle oblique inférieur. — O, orifice du canal-sphénoïdal. Le muscle droit postérieur se réfléchit sur cet orifice. Le canal sphénoïdal est ouvert à gauche OO, la paroi inféro-externe étant enlevée. Ce canal se prolonge jusqu'à l'articulation occipito-vertébrale et loge tous les muscles droits. — N, nerf optique. Les muscles droits, notamment le muscle droit antérieur, forment avec l'antéro-postérieur du globe un angle plus ouvert que les muscles obliques.

Mais, dans un grand nombre de vertébrés (poissons, reptiles), les muscles qu'on appelle toujours muscles droits forment avec l'axe du globe un angle très ouvert, parfois obtus (fig. 1 et 6), en sorte qu'ils sont en réalité autant ou plus obliques que les muscles obliques proprement dits.

Forme. — Le corps musculaire est aplati et rubanné en forme de triangle isocèle dont la base est en avant. Il se termine en arrière par des fibres tendineuses courtes et serrées, en avant par un tendon allongé, mince, plus large que le muscle.

Volume et longueur. — La section du corps du muscle donne les surfaces suivantes (Volkmann) :

Muscle droit interne. . .	17mm,4
Muscle droit externe. . .	16,7
Muscle droit inférieur . .	15,9
Muscle droit supérieur. .	11,3

D'après le même auteur, tous les muscles droits présentent à peu près une longueur égale ; ils atteignent, en moyenne, 40 millimètres.

On remarquera que les muscles les plus volumineux sont le muscle droit

interne, chargé de la double fonction de convergence et d'adduction, et le muscle droit externe qui lui fait équilibre.

Insertion orbitaire ou postérieure. — Tous les muscles droits — accompagnés du muscle oblique supérieur et du muscle releveur de la paupière — groupent leurs insertions orbitaires dans un cercle très resserré entourant le trou optique. Ils se fixent sur la gaine du nerf optique et sur le *tendon* ou *ligament de Zinn*.

Le *tendon de Zinn* est une lame fibreuse, très résistante, qui s'insère dans une fossette — transformée parfois en un petit tubercule rugueux — du corps du sphénoïde et se divise en trois languettes destinées à trois des muscles droits (voir fig. 2) :

Le *muscle droit interne* (DIN) s'insère : 1° sur la branche interne du ligament de Zinn ; 2° sur la partie interne de la gaine du nerf optique.

Le *muscle droit externe* (DE) s'insère : 1° sur la branche externe du ligament de Zinn ; 2° sur l'anneau fibreux du nerf moteur oculaire externe.

Le *muscle droit supérieur* (DS) s'insère : 1° sur la gaine du nerf optique, au-dessous du muscle releveur de la paupière; 2° sur la partie interne de la fente sphénoïdale, entre cette fente et le trou optique, faisant suite à l'insertion du muscle droit externe.

Le *muscle droit inférieur* (DI) s'insère à la branche moyenne — la plus large — du ligament de Zinn.

Le *muscle releveur de la paupière* (MR), que nous mentionnons ici à cause de ses rapports avec le muscle droit supérieur sur lesquels nous aurons à revenir, s'insère sur la gaine du nerf optique, au-devant du trou optique, au-dessus de l'insertion du muscle droit supérieur.

Direction et rapports. — De leur insertion orbitaire, les quatre muscles droits se portent en avant, en divergeant, jusqu'à l'équateur du globe. De l'équateur jusqu'à l'insertion scléroticale, ils s'enroulent, en convergeant, sur l'hémisphère antérieur. Ils forment donc un cône dont le sommet est en arrière, la base ouverte en avant et la partie la plus large au niveau de l'équateur de l'œil.

Dans leur trajet, les muscles droits présentent deux parties dont les rapports sont distincts.

Une *partie postérieure* ou *orbitaire*, située dans la loge orbitaire, *en arrière de l'aileron*.

Une *partie antérieure* ou *oculaire*, située sous la conjonctive et dans la cavité de Ténon, *en avant de l'aileron*.

Rapports de la portion orbitaire des muscles droits. — *Portion orbitaire*. — Elle est étendue de l'insertion postérieure à la naissance de l'aileron ; elle est la plus longue, mais variable suivant la position de l'aileron.

Dans la loge orbitaire, la *face profonde* des muscles droits repose sur une masse graisseuse qui la sépare du nerf optique, des vaisseaux et nerfs ciliaires.

Cette couche adipeuse se prolonge en avant, sur l'hémisphère postérieur de l'œil, jusqu'au point où la gaine musculaire profonde se replie en arrière sur cet hémisphère.

La *face superficielle* de la portion orbitaire, recouverte de sa gaine, est en rapport avec le périoste de la cavité orbitaire, auquel l'unissent des trabécules celluleux plus ou moins nombreux et résistants.

Dans toute cette région, c'est-à-dire du fond de l'orbite à la naissance de l'aileron, la face superficielle du muscle apparaît à peu près à nu, recouverte seulement, en des points variables, de quelques lobules adipeux isolés, du moins chez les sujets maigres ou d'un embonpoint moyen. L'étendue de cette surface dénudée dépend naturellement du point d'origine de l'aileron.

Pour les muscles droits interne et externe, elle est de 20 à 22 millimètres;

Pour le muscle droit inférieur, de 22 à 24 millimètres;

Pour le muscle releveur, de 27 à 28 millimètres.

Par leurs *bords*, les muscles droits sont en rapport avec leurs voisins dont ils sont séparés par des bourrelets adipeux. En outre de cette disposition générale, quelques rapports particuliers à certains muscles sont à signaler.

Le ganglion ophtalmique s'applique sur le nerf optique, en regard de la face profonde du muscle droit externe, à 5 millimètres environ du trou optique. Entre les deux branches du tendon postérieur du muscle droit externe, existe une boutonnière fibreuse dans laquelle passent les nerfs moteur oculaire commun, moteur oculaire externe et nasal. A sa sortie du trou optique, l'artère ophtalmique se place entre le nerf optique et la face profonde du muscle droit externe.

La face superficielle du *muscle droit supérieur* offre des rapports qui lui sont propres. Elle est recouverte, dans ses deux tiers internes en arrière, et complètement en avant, par le muscle releveur de la paupière. Les deux muscles, issus du même point de départ, se superposent, suivent exactement le même trajet, décrivent la même courbe, jusqu'à leur partie antérieure où des connexions aponévrotiques assez denses les unissent encore plus intimement.

Signalons encore la direction du muscle droit supérieur légèrement inclinée d'arrière en avant et de dedans en dehors. Le muscle droit inférieur s'incline dans le même sens.

Portion oculaire. — Étendue de l'aileron à l'insertion bulbaire.

Cette portion est la plus courte ; elle varie dans son étendue, comme la portion orbitaire, mais en sens inverse, suivant la position de l'aileron.

Elle apparaît très nettement après dissection de la conjonctive et de la capsule antérieure. Formée de l'extrémité antérieure du muscle et de son tendon, elle offre les longueurs suivantes (moyennes de 14 mensurations) :

Muscle droit supérieur	13mm
Muscle droit inférieur	9
Muscle droit interne	16
Muscle droit externe	18 à 20

Rapports de la partie oculaire des muscles droits. — *Face superficielle.* — En avant de l'implantation de l'aileron, le muscle, doublé de la capsule antérieure, se trouve dans le cul-de-sac conjonctival. L'aileron, près de son point de départ, se couche sur lui, puis s'en écarte pour gagner le rebord orbitaire. La conjonctive lui succède et recouvre — la capsule antérieure étant toujours interposée, — l'extrémité antérieure du muscle et le tendon jusqu'à l'insertion scléroticale. Les 9/10 de la portion antérieure du muscle sont situés sous la conjonctive. La profondeur des culs-de-sac conjonctivaux est

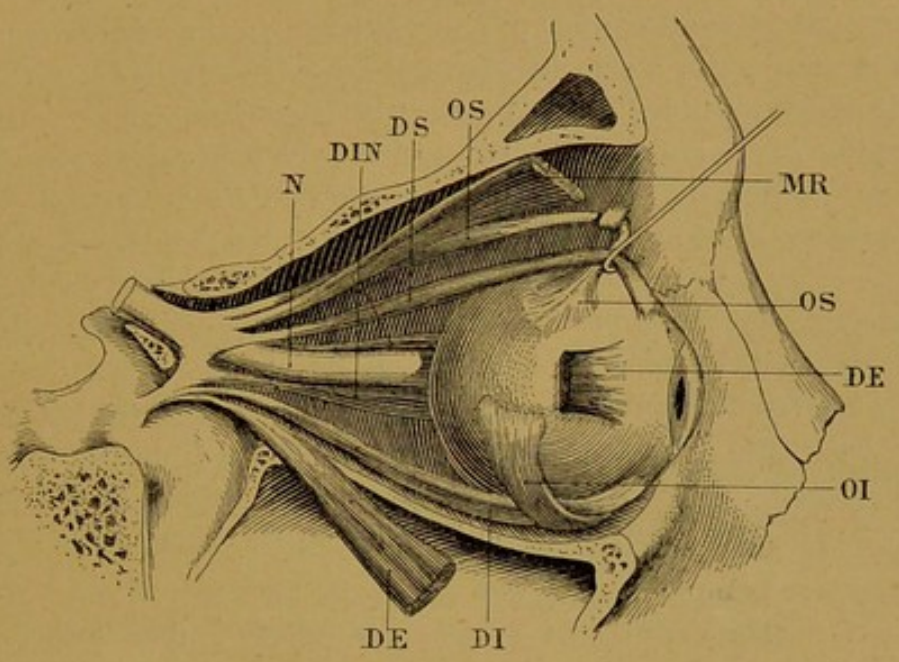

Fig. 2.
Muscles de l'œil de l'homme.

DE, DE, muscle droit externe sectionné. — DI, muscle droit inférieur. — DIN, muscle droit interne. — DS, muscle droit supérieur écarté pour découvrir l'insertion bulbaire du muscle oblique supérieur. — OS, muscle oblique supérieur. — OI, muscle oblique inférieur. — MR, muscle releveur de la paupière dont le tendon est excisé. — N, nerf optique.

limitée par la longueur de la partie oculaire du muscle, ou, ce qui est équivalent, par le point de départ de l'aileron.

Face profonde. — La face profonde de la portion oculaire est, tout entière, *en rapport direct avec la cavité de Ténon et forme, à ce niveau, la paroi externe de cette cavité.*

Bords. — A la lèvre superficielle des bords des muscles et des tendons s'insère la capsule antérieure ; à la lèvre profonde, la séreuse oculaire.

Insertion scléroticale des muscles droits. — L'étude anatomique du tendon antérieur et de l'insertion scléroticale des muscles droits prend un grand intérêt des opérations fréquentes qui s'y pratiquent (strabotomies par reculement, strabotomies par avancement, opération de Motais, etc.). Nous avons mesuré avec soin les tendons et les insertions bulbaires de 19 sujets. Les mesures déjà prises par les auteurs s'accordent à peu près avec les

nôtres, mais nous avons cru devoir les compléter sur plusieurs points importants.

Structure des tendons. — Les tendons sont formés de fascicules fibreux parallèles, rectilignes, sans anastomoses. Une seule couche fibreuse existe près des bords toujours plus minces. Vers le centre, deux et parfois trois couches (muscle droit interne) sont superposées.

Les fascicules sont réunis par du tissu conjonctif assez résistant. Cependant ces lamelles conjonctives que n'entrecroise aucune anastomose fibreuse se laissent assez facilement couper par une suture. On a proposé divers artifices opératoires pour parer à cet accident. Dans tous les cas, il est rationnel, non seulement de comprendre dans la suture la capsule antérieure, comme nous le dirons plus tard, mais de passer l'aiguille dans la partie épaisse du tendon, à 3 ou 4 millimètres du bord. Cette précaution est encore plus indiquée dans les yeux myopes dont les tendons s'amincissent par l'allongement.

En outre des faisceaux réguliers qui forment le corps du tendon, nous avons souvent rencontré près des bords et surtout au centre, des fibrilles détachées de la face profonde, s'implantant sur la sclérotique de 1 à 5 millimètres en arrière de l'insertion principale. Nous avons constaté ce fait, non pas dans les vieux strabismes, mais à l'état normal. Dans toute strabotomie, d'ailleurs correcte, dont l'effet demeure à peu près nul, il sera donc prudent de passer le crochet à quelques millimètres en arrière de l'insertion.

LONGUEUR DES FIBRES TENDINEUSES (fig. 4)

(Mesures prises sur la face superficielle).

Muscle droit supérieur. .	centre.	8mm
	bords	8
Muscle droit inférieur . .	centre.	7mm
	bords	3 à 4mm
Muscle droit interne. . .	centre.	7mm
	bords	7
Muscle droit externe. . .	centre.	8mm
	bords	11

LARGEUR DES TENDONS

(Mesures prises à 5mm au-dessus de l'insertion).

Muscle droit supérieur.	8mm,5
Muscle droit inférieur.	6,5
Muscle droit interne.	7
Muscle droit externe	6

LARGEUR DE L'INSERTION

	Fuchs	Motais
Droit supérieur	10mm,6	11mm
Droit inférieur	9,8	9.5
Droit interne	10,3	10.5
Droit externe.	9,2	9

Position des insertions par rapport aux méridiens de la cornée. — Le milieu des tendons et des insertions bulbaires n'est jamais en regard du méridien correspondant de la cornée (fig. 4). Les chiffres suivants sont pris du point de l'insertion situé sur le prolongement du méridien aux deux extrémités de l'attache tendineuse.

Droit supérieur	extrémité externe	7mm
	extrémité interne	4
Droit inférieur	extrémité externe	4,25
	extrémité interne	5,25
Droit interne	extrémité supérieure	5,5
	extrémité inférieure	4,5
Droit externe	extrémité supérieure	5,5
	extrémité inférieure	3,5

L'étendue de l'insertion excède donc de :

Muscle droit interne	1mm	en haut.
Muscle droit inférieur	1	en dedans.
Muscle droit externe	2	en haut.
Muscle droit supérieur	3	en dehors.

Il est indispensable de noter ces chiffres :

1° Dans les strabotomies, pour prolonger le coup de ciseaux dans le sens ndiqué. Dans la strabotomie du muscle droit supérieur en particulier, si la situation très excentrique et la direction fuyante en arrière de l'extrémité externe n'était pas présente à l'esprit, on laisserait facilement échapper quelques fibres tendineuses.

2° Dans notre opération de ptosis, nous tenons à prendre la languette au milieu même du tendon pour ne pas modifier l'action complexe du muscle. On se souviendra donc que la boutonnière doit être pratiquée et la languette taillée un peu en dehors (2 à 3 millimètres) du méridien de la cornée.

Distance des insertions a la cornée. — Tous les auteurs ont mesuré cette distance en prenant comme unique point de repère le *milieu du tendon*.

	Merckel	Sappey	Tillaux	Fuchs	Testut	Motais
Droit interne. .	6,5	5,5	6	5,5	5,8	5,5
Droit inférieur.	6,8	6,7	6	6,5	6,5	6
Droit externe. .	7,2	7,2	7	6,9	7,1	6,8
Droit supérieur.	8	8,5	8	7,7	8	8

Les écarts, peu importants du reste, dans ces résultats, sont attribuables aux différences individuelles et, principalement, au volume des yeux examinés.

On peut admettre en pratique que le milieu de l'insertion de

Muscle droit interne est à la distance de	. . . .	5 à 6mm	de la cornée.
Muscle droit inférieur — —	. . . .	6 à 6mm,5	—
Muscle droit interne — —	. . . .	7	—
Muscle droit supérieur — —	. . . .	8mm	—

D'après cette méthode de mensuration, il apparaît donc que les insertions des muscles droits forment autour de la cornée, non pas un cercle, mais une spirale régulière dont la ligne est de plus en plus distante du muscle droit interne au muscle droit supérieur (fig. 3).

Mais nous objecterons à cette figure qu'elle est tout à fait artificielle et de convention. En effet, le milieu du tendon n'est en même temps le point le plus rapproché de la cornée que dans le seul muscle droit interne. Il ne peut jamais être considéré comme une moyenne entre le point le plus avancé et le point le plus reculé de l'insertion ; enfin il n'est jamais situé en face du méridien correspondant de la cornée.

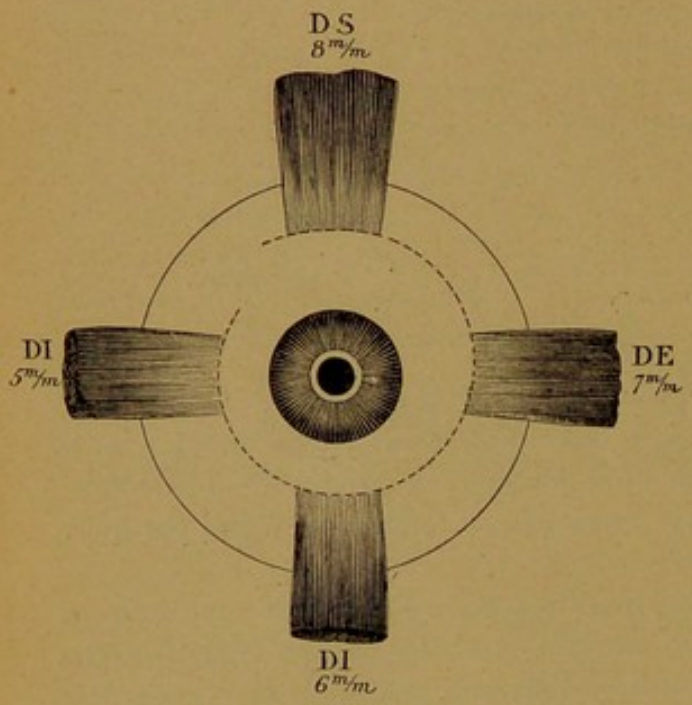

Fig. 3.
Insertion bulbaire des muscles en spirale (d'après TILLAUX).

Ce point de repère est donc mal choisi à tous égards et, en fait, la spirale classique ne donne aucune idée exacte de la véritable ligne d'insertion des muscles droits que nous indiquerons plus loin (fig. 4).

DIRECTION DE LA LIGNE D'INSERTION. — Pour toutes les parties du tendon qui ne sont pas situées en face des méridiens de la cornée, nous prenons nos mesures sur une tangente passant par l'extrémité de ce méridien. Si nous disons pour simplifier « distance à la cornée », il s'agira en réalité de la distance à la tangente.

Muscle droit supérieur (fig. 4, DS). — L'extrémité externe est à 11 millimètres de la cornée. Partant de ce point, l'insertion se porte, dans un coude brusque de 3 millimètres, en avant et un peu en dedans. Le sommet du coude est à 9 millimètres de la cornée. De là, la ligne devient régulièrement oblique en dedans et en avant jusqu'à 3 millimètres de l'extrémité interne. En ce point, la distance à la cornée est de 6 millimètres 5 (milieu, 8 millimètres). Puis l'insertion s'infléchit assez fortement en arrière et légèrement en dedans jusqu'à l'extrémité interne située à 7 millimètres 3 de la cornée.

Des applications chirurgicales assez importantes découlent de ces dispositions.

Dans *la ténotomie du muscle droit supérieur*, il est formellement indiqué d'*introduire le crochet par le bord interne* et de pousser l'instrument en dehors et en arrière.

Si l'on emploie le procédé de SNELLEN, on sectionnera la moitié interne du

tendon en dirigeant les ciseaux à peu près horizontalement en dedans ; pour la section de la moitié externe, on inclinera fortement les ciseaux en dehors et *en arrière*.

On sait que la ténotomie du muscle droit supérieur expose particulièrement à la protrusion du globe. Cet accident peut provenir de la largeur de l'insertion dont la section seule fait une brèche de 11 millimètres, la capsule restant intacte. Mais nous pensons qu'une bonne part des exophtalmies doit être attribuée à des délabrements involontaires de la capsule, inévitables si l'on ne connaît qu'imparfaitement la forme et l'étendue de l'insertion du muscle droit supérieur.

L'*avancement du muscle droit supérieur* offre une autre difficulté. S'il est vrai, comme le dit Panas, que même dans l'avancement des muscles droits interne et externe « il faut prendre garde, en nouant les fils, de ne pas tirer plus sur l'un que sur l'autre, sans quoi on risque d'imprimer au globe une rotation anormale qui deviendrait plus tard fixe, détruirait l'équilibre et serait une condition fâcheuse au point de vue binoculaire ; » à plus forte raison devra-t-on prendre garde, dans l'avancement du muscle droit supérieur, à n'avancer que dans la même proportion les deux extrémités du tendon pour respecter leur direction oblique et leur double rotation sur le globe. Il serait intéressant toutefois de rechercher si, dans les cas où l'avancement est moins régulier, le trouble physiologique signalé par Panas se maintient, ou si l'équilibre se rétablit de lui-même, par des tractions inégales du muscle sur les points de soudure.

La largeur de l'insertion du muscle droit supérieur devient une condition favorable à notre opération de ptosis en nous offrant tout le champ voulu pour tailler notre languette médiane. Si nous donnons à cette languette 4 millimètres de largeur, ce qui est le maximum, il reste encore 3 millimètres d'insertion de chaque côté.

Muscle droit inférieur. — L'extrémité externe est à 8 millimètres de la cornée. La ligne d'insertion se dirige de dehors en dedans et d'*arrière en avant*, jusqu'à 6 millimètres, point le plus saillant, situé à 5 millimètres 5 de la cornée (milieu, 6 millimètres). Puis elle s'infléchit de dehors en dedans et d'*avant en arrière* sur une longueur de 3 millimètres 5 à 4 millimètres jusqu'à l'extrémité interne située à 7 millimètres de la cornée (fig. 4, DIF).

L'insertion du muscle droit inférieur décrit donc une courbe irrégulière, à convexité antérieure dont le sommet est plus rapproché de l'extrémité interne. Sa direction générale est oblique d'arrière en avant et de dehors en dedans.

Dans la ténotomie du muscle droit inférieur, comme dans celle du muscle droit supérieur, on introduira le crochet par le *bord interne;* on poussera également le crochet de dedans en dehors et d'avant en arrière, mais dans une direction moins oblique.

L'avancement du muscle droit inférieur donne lieu aux mêmes observations que l'avancement de son antagoniste.

Muscle droit interne. — L'insertion du muscle droit interne n'est pas

exactement rectiligne comme on l'enseigne habituellement. Elle décrit une courbe légère, à convexité antérieure. La partie la plus saillante est au centre (à 5 millimètres 5 de la cornée, fig. 4, DIN).

Son extrémité supérieure est à 6 millimètres de la cornée ; son extrémité inférieure à 7 millimètres. On pourrait déduire de cette différence que la ligne d'insertion se dirige obliquement, dans son ensemble, de haut en bas et d'avant en arrière. Il n'en est rien. L'extrémité inférieure seule forme brusquement un petit coude de 1 millimètre en arrière comme l'extrémité externe du muscle droit supérieur. Ce retour n'est pas assez prononcé pour mettre obstacle à l'introduction du crochet par le bord inférieur.

Muscle droit externe. — La courbe, à convexité antérieure, existe encore, mais à peine sensible. Entre son point saillant et les extrémités, la distance à la cornée ne varie que de 1/4 et 1/2 millimètre (fig. 4, DE).

Fuchs signale une légère obliquité de l'insertion. Une obliquité existe en effet, de haut en bas et d'avant en arrière; l'extrémité inférieure s'éloignant, de 1/4 de millimètre en plus, de la cornée. Cette minime, mais très constante différence ne s'explique pas, comme dans l'insertion du muscle droit interne, par une inflexion brusque de l'extrémité seule. La ligne d'insertion du muscle droit externe est très légèrement, mais bien réellement oblique dans son ensemble.

L'insertion du muscle droit externe dépasse le méridien de la cornée de 3 millimètres et demi en haut et de 5 millimètres et demi en bas. Dans une ténotomie de ce muscle, on prolongera donc la section dans cette dernière direction.

Les données qui précèdent nous permettent de nous rendre compte de l'inexactitude de la figure de la spirale admise généralement comme l'expression de la ligne d'insertion des muscles droits.

Au lieu du point de repère purement conventionnel du milieu du tendon, prenons les distances cornéennes des points les plus rapprochés et les plus éloignés des insertions. Nous aurons les chiffres suivants (fig. 4) :

DISTANCE A LA CORNÉE DE LA PARTIE LA PLUS AVANCÉE DU TENDON

Muscle droit interne	5mm,5
Muscle droit inférieur	5,5
Muscle droit externe	6,7
Muscle droit supérieur	6,5

DISTANCE A LA CORNÉE DU POINT LE PLUS RECULÉ DU TENDON

Muscle droit interne	7mm
Muscle droit inférieur	8,0
Muscle droit externe	7,0
Muscle droit supérieur	11,0

Fixons tous ces points de repère : dessinons la ligne de jonction de toutes les extrémités tendineuses — cette ligne forme en même temps la ligne d'insertion de la capsule antérieure et la limite de la cavité de Ténon; — nous

obtiendrons ainsi la figure 4 qui aura le mérite d'exprimer une vérité anatomique.

Variétés des muscles droits. — Ces variétés sont assez rares. Le muscle droit interne et le muscle droit inférieur peuvent être réunis dans tout le tiers postérieur de l'orbite (Macalister). Les deux faisceaux d'origine du muscle droit externe peuvent être plus ou moins fusionnés. Zagorski et Albinus ont noté la complète indépendance des deux faisceaux. Macalister

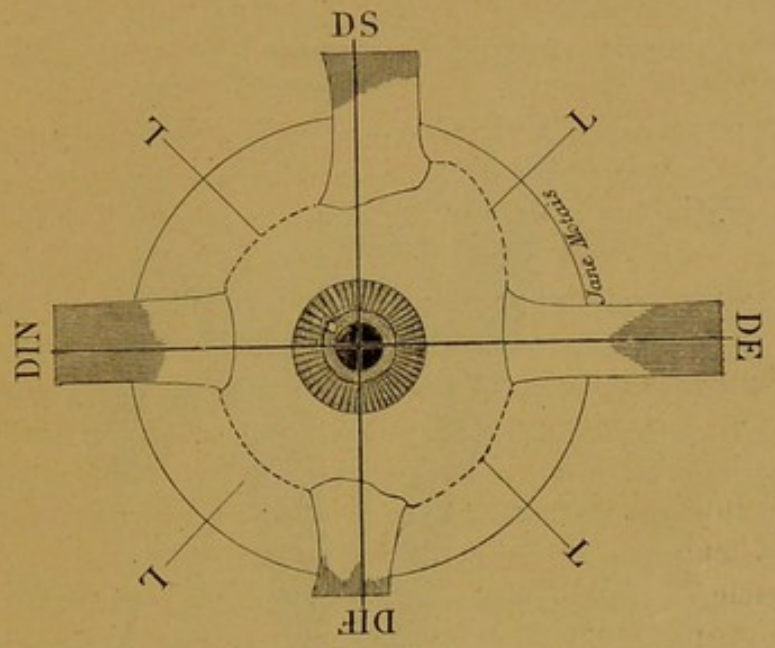

Fig. 4.

Figure représentant les insertions scléroticales des muscles droits.

DS, muscle droit supérieur. — DE, muscle droit externe. — DIN, muscle droit interne. — DIF, muscle droit inférieur. — L, ligne de jonction des extrémités tendineuses, sur laquelle la capsule antérieure devient adhérente à la sclérotique. Cette ligne forme donc la limite antérieure de la cavité de Ténon.

Chaque muscle a la longueur exacte de sa *partie oculaire* située en avant de l'aileron. La forme et la longueur de la face superficielle du tendon sont figurées en blanc. Situation des tendons par rapport aux méridiens de la cornée.

a signalé l'absence du faisceau externe sur deux cadavres. Curnow a vu le muscle droit externe envoyer deux faisceaux sur le tarse de la paupière inférieure (?). Schlemm a signalé un faisceau anastomotique entre le muscle droit externe et le muscle droit inférieur. Nous-même, nous avons disséqué sur les deux yeux d'un sujet, un faisceau volumineux émanant du bord externe du muscle droit inférieur, se dirigeant vers le muscle droit externe et se perdant en éventail dans la gaine de ce dernier muscle. Cette anomalie rappelle une disposition normale de certains ruminants et solipèdes. Les muscles droits interne et externe peuvent faire défaut dans des cas de strabisme (Testut). Tous les muscles de l'œil étaient absents dans un cas de Kleiscosh.

Muscles droits des vertébrés. — Les muscles droits sont au nombre de quatre chez tous les vertébrés dont l'œil n'est pas atrophié.

Nous avons établi (*Anatomie de l'appareil moteur de l'œil de l'homme et*

des vertébrés) que le développement des muscles oculaires est principalement régi par la loi suivante :

Plus l'animal a besoin d'étendre son champ du regard, plus ses muscles oculaires se développent.

Et inversement.

Les muscles droits sont extrêmement grêles chez les ophidiens, les chéloniens et les batraciens. Chez ces derniers Cuvier n'avait vu qu'un seul muscle droit ; nous les avons tous isolés et dessinés ; mais leur gracilité

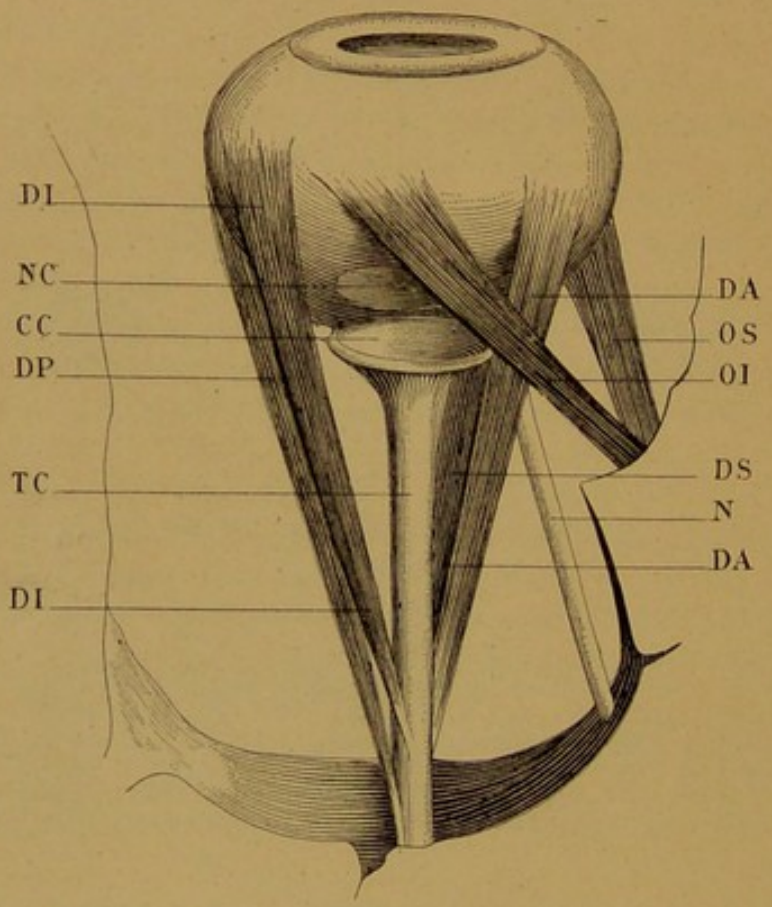

Fig. 5.

Muscles de l'œil d'un requin (squale).

DA, muscle droit antérieur. — DP, muscle droit postérieur. — DI, muscle droit inférieur. — DS, muscle droit supérieur. Tous les muscles droits s'insèrent sur la tige cartilagineuse. — OI, muscle oblique inférieur. — OS, muscle oblique supérieur. — TC, Tige cartilagineuse. — CC, cupule cartilagineuse qui reçoit le globe. — NC, tubercule cartilagineux de la sclérotique s'articulant avec la cupule.

Tout cet appareil de support si remarquable est rendu nécessaire par l'étendue considérable de la cavité orbitaire où le globe flotterait au gré des muscles ou des mouvements de la tête. — N, nerf optique. Le nerf optique est situé au-devant de la tige cartilagineuse à distance à peu près égale des insertions des muscles droits et des muscles obliques.

rend excusable une erreur de scalpel. Les muscles droits des oiseaux sont courts et minces relativement aux dimensions du globe, l'extrême mobilité du cou suppléant au peu de mobilité de l'œil. Les muscles droits sont bien développés chez les poissons et la plupart des mammifères.

Les insertions orbitaires ou postérieures des muscles droits présentent des variations très importantes dans la série des vertébrés. Groupées *autour du nerf optique,* dans l'angle postéro-interne de la cavité orbitaire chez les

mammifères et les oiseaux, elles se placent chez d'autres (sauriens, crocodiliens, nombreux téléostéens (fig. 1), etc.), en arrière du nerf optique, dans un canal spécial (canal sphénoïdal) avec lequel elles peuvent arriver jusqu'à l'articulation occipito-vertébrale (Scomber, fig. 1).

Une disposition inverse se produit chez les squales, les rajides (fig. 5), etc. Leurs muscles droits s'insèrent non plus au fond de l'orbite, autour ou en arrière du nerf optique, mais sur une tige cartilagineuse (fig. 5, TC) implantée au milieu du septum interorbitaire, *en avant du nerf optique*.

Les variations des insertions scléroticales ne sont pas moins intéressantes. Leur distance à la cornée varie suivant la loi que nous avons formulée plus haut.

Plus l'angle formé par l'axe du muscle et l'axe antéro-postérieur du globe est ouvert, plus l'insertion bulbaire du muscle recule vers l'hémisphère postérieur.

Et inversement.

Nous n'avons pas trouvé d'exception à cette règle dont l'application devient particulièrement évidente dans la figure 1. Le muscle droit postérieur du scomber, presque parallèle à l'axe du globe à partir de son point de réflexion sur l'orifice du canal sphénoïdal, s'insère tout près de la cornée. Au contraire, le muscle droit antérieur, presque perpendiculaire à l'axe du globe, recule son insertion jusqu'au voisinage du pôle postérieur.

Chez l'homme, le muscle droit interne dont la direction se rapproche le plus du parallélisme avec l'axe antéro-postérieur de l'œil, possède l'insertion la moins distante de la cornée.

La raison de cette loi est facile à saisir ; nous y insisterons ailleurs.

A propos des muscles droits des vertébrés, nous devons mentionner le *muscle choanoïde*, inconnu chez l'homme et les singes élevés. Nous l'avons trouvé chez quelques cétacés, chez les batraciens anoures, les sauriens, les crocodiliens, les chéloniens et la plupart des mammifères (fig. 16, 19 et 20).

Il affecte la figure d'un cône assez régulier, à sommet postérieur, inclus dans le cône formé par les quatre muscles droits.

L'insertion scléroticale a lieu en arrière de celle des muscles droits, sur l'hémisphère postérieur du globe ; elle ne dépasse que très rarement l'équateur sur quelques points (carnivores).

Le cône musculaire est fermé chez les rongeurs ; il présente un ou deux interstices celluleux chez les ruminants et les solipèdes ; chez les carnivores il se divise en quatre faisceaux tout aussi nettement séparés que les quatre muscles droits (fig. 16). Chez les singes inférieurs, il s'atrophie et se réduit à une seule bandelette musculaire (macaques).

II. — MUSCLES OBLIQUES

Muscle oblique supérieur ou grand oblique. — Insertion orbitaire ou postérieure. — Le muscle grand oblique s'insère au fond de l'orbite, sur la

gaine du nerf optique, entre les muscles droits supérieur et interne (fig. 2, OS).

Direction, rapports. — Il se dirige en avant et en haut, en se plaçant dans l'angle supéro-interne de la cavité de l'orbite, entre le muscle droit interne en dedans, les muscles droit supérieur et releveur de la paupière en haut. Il occupe un plan plus élevé que ces muscles et sa face superficielle émerge du tissu adipeux à peu près dans toute son étendue.

A l'angle supéro-interne du rebord orbitaire, à 3 ou 4 millimètres en arrière de ce rebord, il traverse la *poulie du muscle grand oblique*.

Cette poulie est formée par un demi-anneau fibro-cartilagineux s'insérant sur les bords d'une fossette frontale; l'anneau tout entier est donc ostéo-fibro-cartilagineux.

En s'engageant dans la poulie, le corps musculaire fait place à un tendon épais, un peu aplati, à fibres nacrées et brillantes qui lui donnent l'aspect d'un ligament articulaire, d'une largeur de $3^{mm},5$, d'une longueur de 22 millimètres.

Sa direction est tout autre que celle du muscle; il se porte d'avant en arrière, de haut en bas et de dedans en dehors; passe sous le muscle droit supérieur et s'insère sur la partie supérieure, postérieure et externe du globe, entre les muscles droits supérieur et externe.

Insertion sclérotícale. — En arrivant à son insertion, le tendon s'élargit brusquement en éventail (fig. 2).

L'insertion mesure 11 millimètres de largeur. Elle forme une courbe très accentuée, à convexité tournée en dehors, vers le muscle droit externe.

Son extrémité postérieure est à 10 millimètres du nerf optique.

Son extrémité antérieure est à 14 ou 15 millimètres du bord de la cornée. Cette extrémité antérieure atteint et dépasse même souvent d'un millimètre l'équateur de l'œil.

Muscle oblique inférieur ou petit oblique. — Insertion orbitaire ou antérieure. — Le muscle petit oblique s'insère à la partie inférieure et interne de la circonférence de l'orbite, à 2 millimètres en dehors du sac lacrymal, par de courtes fibres tendineuses.

Direction, rapports. — De ce point, il se dirige obliquement de dedans en dehors et d'avant en arrière, passe sous le muscle droit inférieur avec lequel il contracte une adhérence aponévrotique très intime, s'applique et s'enroule sur la sclérotique dans tout l'espace situé entre les muscles droits inférieur et externe.

Insertion sclérotícale. — Le tendon sclérotical est large et aplati. Les fibres tendineuses sont mélangées de faisceaux charnus jusqu'à l'insertion.

Il s'insère à la partie postérieure, inférieure et externe du globe sous le

muscle droit externe, mais obliquement par rapport à ce muscle ; l'extrémité antérieure de l'insertion étant située sous le bord inférieur du muscle droit externe et l'extrémité postérieure arrivant près du bord supérieur du même muscle (fig. 2, OI).

La largeur de l'insertion est de 12 millimètres ; elle se dirige d'avant en arrière et de bas en haut en formant une légère courbe à concavité supérieure. Toutefois, l'extrémité postérieure s'infléchit brusquement en bas sur une longueur de 4 millimètres.

L'extrémité postérieure est à 7 millimètres du nerf optique ; elle est plus rapprochée de ce nerf que l'extrémité postérieure de l'insertion du muscle grand oblique. L'extrémité antérieure est à 16 millimètres du bord de la cornée.

D'après Sappey, les insertions scléroticales des deux muscles obliques sont parallèles et linéaires. Nous venons de voir qu'elles décrivent une courbe très accentuée pour le muscle grand oblique, irrégulière pour le muscle petit oblique. Leur parallélisme n'existe pas davantage.

Les deux insertions se placent en regard l'une de l'autre, mais suivant deux lignes obliques qui s'éloignent d'arrière en avant; les extrémités postérieures des insertions sont à 11 millimètres ; les extrémités antérieures à 14 millimètres.

Variétés des muscles obliques. — Ledouble, dans le cours de ses remarquables travaux sur les variations du système musculaire, signale deux anomalies fort rares du muscle oblique supérieur.

Dans le premier cas, remarquable en outre par sa bilatéralité, toute la portion orbitaire du muscle était supprimée. La poulie cartilagineuse n'existait pas. Le muscle grand oblique, réduit à sa portion réfléchie, s'insérait directement dans la fossette destinée à la poulie. Il s'insérait d'autre part à la sclérotique dans la région habituelle et par un tendon en éventail, mais la partie comprise entre ses deux insertions etait charnue.

Dans le second cas, une grêle bandelette musculaire accompagnait le bord supérieur du tendon du muscle grand oblique et s'insérait à la sclérotique près du tendon et de la poulie.

Ledouble croit pouvoir faire remonter ces anomalies à un retour atavique vers les vertébrés inférieurs. Pour de multiples raisons, nous croyons à un simple phénomène tératologique. A rapprocher des cas de Ledouble : sous le nom de *gracillimus orbitis*, Albinus et après lui Bochdaleck ont signalé un faisceau surnuméraire qui longeait le bord supérieur du grand oblique et venait s'attacher sur sa poulie de réflexion (Testut).

L'insertion scléroticale du muscle oblique inférieur est habituellement telle que nous l'avons décrite, mais elle présente des variations fréquentes quant à la position qu'elle occupe sur l'hémisphère postérieur. Nous avons observé un sujet chez lequel l'*extrémité postérieure de l'insertion touchait le nerf optique*.

Muscles obliques des vertébrés. — Nous insisterons dans une autre partie de cet ouvrage (*Anatomie comparée de l'appareil moteur de l'œil*) sur les dispositions si remarquables des muscles obliques dans la série des vertébrés.

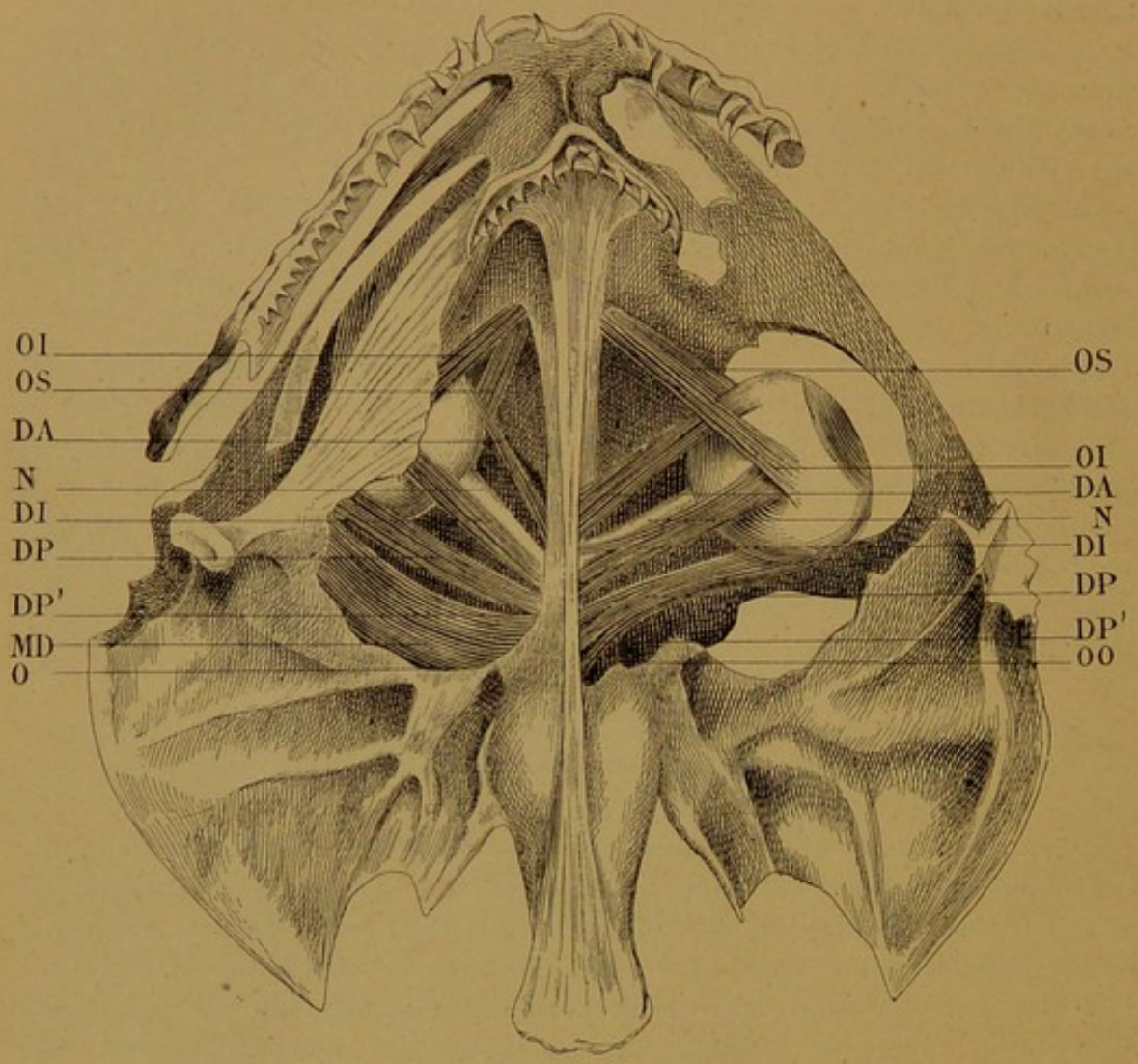

Fig. 6.

Muscles de l'œil de la merluche (merluccius vulgaris).

DA, muscle droit antérieur (droit interne de l'homme). — DP, DP', muscle droit postérieur (droit externe de l'homme). — DI, muscle droit inférieur. — OI, muscle oblique inférieur. — OS, muscle oblique supérieur. Les deux muscles obliques s'insèrent à l'angle antéro-interne de l'orbite. — O, orifice du canal sphénoïdal. Le canal sphénoïdal est ouvert à droite, OO. Ce canal, très peu profond, ne renferme qu'une partie de l'insertion du muscle droit postérieur DP'. — MD, muscle temporal de Duvernoy, formant la paroi postérieure de la loge orbitaire. — N, nerf optique.

Mais une comparaison rapide de ces muscles avec les mêmes muscles de l'homme ne sera pas sans intérêt (fig. 1, 5, 6).

Insertion orbitaire. — Chez tous les vertébrés, sauf les mammifères, les deux muscles obliques s'insèrent sur deux points très rapprochés, à l'angle antéro-interne de l'orbite. Chez les mammifères, à l'exception des cétacés, le muscle oblique supérieur s'insère au fond de la cavité orbitaire.

Direction. — Les muscles obliques des poissons, des amphibiens, des reptiles et des oiseaux se dirigent de dedans en dehors. Etant donnée la situation

latérale des orbites, cette expression de *dedans en dehors* équivaut à celle d'*arrière en avant* chez l'homme (fig. 1, 5, 6).

La direction des muscles obliques des vertébrés inférieurs est donc opposée à celle des muscles obliques de l'homme.

Chez les ruminants et les solipèdes, l'insertion orbitaire du muscle grand oblique (nous n'envisageons en ce moment que l'insertion physiologique, c'est-à-dire la poulie) et celle du muscle petit oblique sont très éloignées du rebord orbitaire; l'insertion scléroticale s'avance au contraire vers la cornée. Il en résulte que la *direction est presque transversale* (fig. 19).

Chez les carnivores, l'insertion orbitaire s'avance; l'insertion scléroticale reste à peu près au même point : *direction un peu oblique en arrière* (fig. 16).

Chez les singes et l'homme, l'insertion orbitaire s'avance encore et l'insertion scléroticale se fait tout entière sur l'hémisphère postérieur : *direction très oblique d'avant en arrière* (fig. 2).

L'étude comparée des muscles obliques présente un grand nombre d'autres points intéressants; mais nous signalons particulièrement cette transformation dans la direction de ces muscles, parce que la régularité de la progression avec laquelle elle est établie des vertébrés inférieurs aux vertébrés supérieurs et à l'homme, constitue un fait exceptionnel dans l'anatomie comparée de l'appareil moteur de l'œil.

CHAPITRE II

CAPSULE DE TÉNON

Définition. — Nous maintenons ce nom consacré par l'usage. Il est juste d'ailleurs de rendre hommage à Ténon qui, le premier, décrivit la membrane d'enveloppe du globe oculaire et les *ailes ligamenteuses*.

Nous devons dire toutefois, dès maintenant, que le terme de capsule est inexact en ce sens qu'il donnerait à penser que la calotte fibreuse de l'œil est la partie principale de l'aponévrose orbitaire. On doit en réalité entendre par capsule de Ténon, l'*aponévrose du groupe musculaire de l'orbite* se dédoublant, comme toutes les aponévroses des groupes musculaires, pour former les gaines particulières des muscles, les enveloppes des glandes (glande lacrymale) et des viscères (œil) de la région.

L'aponévrose des muscles de l'orbite subit sans doute des modifications de forme et de texture en rapport avec ses fonctions, mais telle est bien son expression anatomique que nous avons affirmée dans notre *Traité de l'anatomie de l'appareil moteur de l'œil de l'homme et des vertébrés* (1887) et que nous démontrerons de nouveau dans le cours de ce chapitre.

Description générale. — Suivons l'aponévrose orbitaire d'arrière en avant en partant du fond de l'orbite.

Celluleuse en arrière, elle se soude avec le périoste et la gaine fibreuse du nerf optique, au niveau des insertions des muscles. Elle accompagne les muscles en avant, leur fournit une gaine et s'étend, dans les intervalles musculaires, en une lamelle très mince qui cloisonne, dans ses dédoublements, les lobules adipeux, les vaisseaux et les nerfs.

Au niveau de l'hémisphère postérieur du globe, les deux feuillets de la gaine des muscles s'épaississent et prennent une disposition très différente.

Le *feuillet profond* (fig. 7, 8, 9 et 10) ne suit pas jusqu'à l'insertion scléroticale la face profonde du muscle et du tendon qui doit glisser librement dans la cavité séreuse. *Il abandonne totalement le muscle pour se replier sur l'hémisphère postérieur du globe* qu'il enveloppe comme une calotte fibreuse (*Capsule postérieure*).

Quant au *feuillet superficiel*, il se divise, vers l'équateur de l'œil, en deux fascias inégalement étendus et résistants. Le premier, souple, élastique,

translucide, continuant exactement ce feuillet superficiel, accompagne la partie oculaire du muscle et le tendon dont il forme la gaine *superficielle*, puis s'étale sur la sclérotique dans les intervalles musculaires et se prolonge jusqu'à la cornée (fig. 7, 8 et 10). On lui donne le nom de fascia sous-conjonctival ou *capsule antérieure*. La capsule antérieure, unie à la capsule postérieure, constitue la *capsule fibreuse complète du globe*.

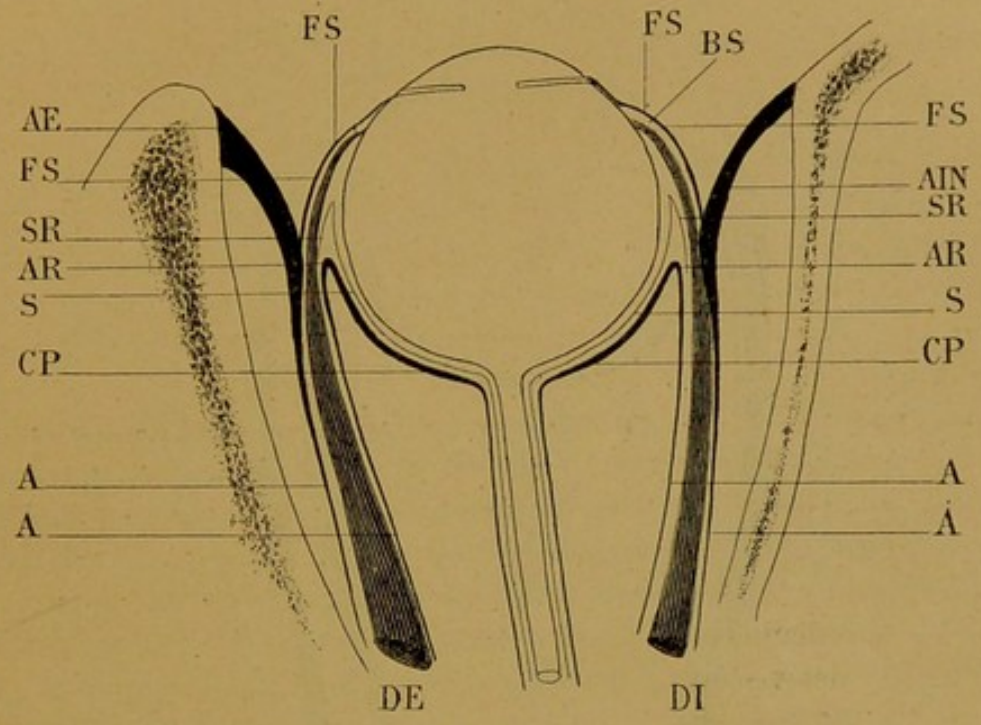

Fig. 7.

Schéma de la capsule de Ténon de l'homme (coupe horizontale).

DE, muscle droit externe. — DI, muscle droit interne. — A, gaine des muscles. — AR, feuillet profond de la gaine du muscle *abandonnant* le muscle et se repliant sur l'hémisphère postérieur qu'il tapisse en formant la capsule postérieure, CP. — AE, aileron ligamenteux externe. — AIN, aileron ligamenteux interne. — FS, fascia sous-conjonctival ou capsule antérieure. — BS, bourse séreuse. — S, membrane séreuse de la cavité de Ténon. — SR, cette membrane se repliant en suivant dans son repli le feuillet profond de la gaine.

Le second se rend aux paupières et à la circonférence de l'orbite en forme d'*entonnoir fibreux* ou cellulo-fibreux, dont les faisceaux situés au niveau des muscles, considérablement renforcés, prennent le nom d'*ailerons ligamenteux*.

En résumé, les muscles de l'orbite, comme tous les muscles de l'économie, sont pourvus de gaines dont l'ensemble constitue l'aponévrose du groupe musculaire de l'orbite. De cette aponévrose musculaire se détachent deux expansions principales :

1° La capsule fibreuse du globe formée, en arrière par le repli du feuillet profond et, en avant, par l'étalement du feuillet superficiel ;

2° L'entonnoir aponévrotique avec ses ailerons, émanant du feuillet superficiel et des lames intermusculaires, agent de fixation et de suspension de l'appareil moteur et du globe.

D'après Schwalbe, la structure de la capsule fibreuse du globe à laquelle nous pouvons assimiler la plupart des gaines musculaires et l'entonnoir aponévrotique, sauf les ailerons, est la suivante :

« On y trouve des faisceaux de fibrilles de tissu connectif des grosseurs les plus différentes s'entrecroisant dans toutes les directions sur le plan de la membrane. Souvent ces fibrilles sont réunies en rangs tellement serrés dans un faisceau que celui-ci paraît presque homogène ; les fibres élastiques cou-

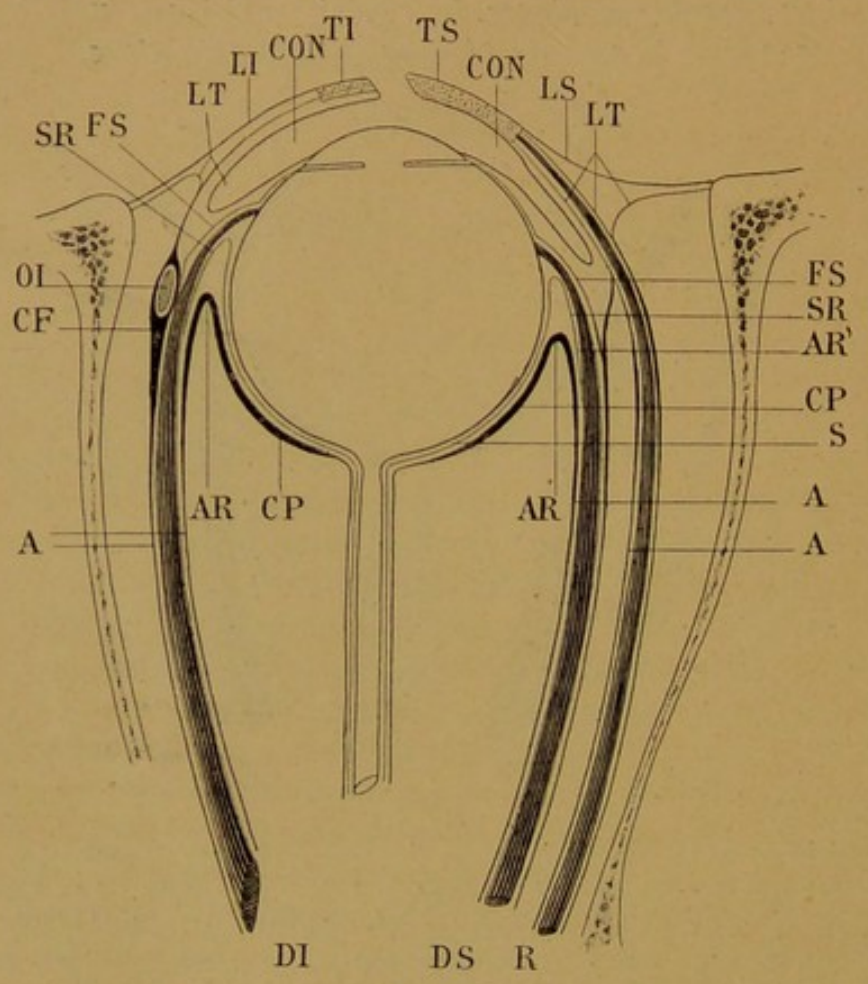

Fig. 8.

Schéma de la capsule de Ténon de l'homme (coupe verticale).

DI, muscle droit inférieur. — DS, muscle droit supérieur. — R, muscle releveur de la paupière. — OI, coupe du muscle petit oblique. — TI, cartilage tarse inférieur. — TS, cartilage tarse supérieur. — CON, espace conjonctival. — A, aponévrose formant la gaine des muscles. — AR, feuillet profond de la gaine des muscles abandonnant les muscles et se repliant sur l'hémisphère postérieur pour tapisser celui-ci, en formant la capsule postérieure CP. — F, cravate fibreuse dont l'aponévrose du muscle droit inférieur entoure le muscle petit oblique. — FS, fascia sous-conjonctival ou capsule antérieure. — LT, lamelles terminales de l'entonnoir aponévrotique se rendant aux cartilages tarses et aux rebords orbitaires. (La bifurcation supérieure de LT, à gauche, est prolongée par erreur jusqu'au delà de la conjonctive.) — S, membrane séreuse de la cavité de Ténon. — SR, cette membrane suivant la gaine profonde dans son repli sur l'hémisphère postérieur.

rent également dans toutes les directions et sont remarquables par leur finesse ; en général, elles courent de longues distances sans se diviser. Le faisceau leur doit la faculté de se rétrécir quand il est arraché de ses points d'insertion. »

L'aspect extérieur de l'aponévrose orbitaire répond à cette structure. Cellulo-fibreuse ou très dense suivant les régions, elle est de couleur grisâtre ou blanchâtre ; sa caractéristique, avec une résistance variable, est la souplesse et l'élasticité.

Reprenant l'aponévrose à son origine au sommet de l'orbite et la suivant

dans son trajet, d'arrière en avant, on trouve à décrire successivement :

1° Les gaines musculaires, du sommet de l'orbite à la naissance des ailerons ;

2° Les ailerons et l'entonnoir aponévrotique ;

3° Le fascia sous-conjonctival ;

4° La capsule fibreuse du globe ;

5° La séreuse oculaire et la cavité de Ténon.

I. — APONÉVROSE, DU SOMMET DE L'ORBITE A LA NAISSANCE DES AILERONS

Aux points d'insertion des muscles droits, du muscle releveur de la paupière et du muscle oblique supérieur, l'aponévrose, réduite à une couche celluleuse, se soude au périoste et à la gaine du nerf optique. Elle se porte en avant, en accompagnant les muscles à chacun desquels elle fournit une gaine jusqu'à la naissance de l'aileron.

Gaines musculaires. — Les gaines musculaires présentent un *feuillet superficiel* et un *feuillet profond*.

Feuillet superficiel. — Nous avons observé précédemment que la face superficielle des muscles droits interne, externe et inférieur et du muscle releveur de la paupière apparaissait à peu près à nu dans la moitié postérieure de leur trajet, les masses graisseuses qui recouvrent la partie antérieure des muscles ne devenant abondantes qu'à la naissance des ailerons.

Le feuillet superficiel de la gaine des muscles se présente donc en général sans dissection, après avoir enlevé les parois orbitaires et le périoste auquel il est uni par des filaments conjonctifs.

Celluleux tout à fait au fond de l'orbite, il forme, à partir de 7 à 8 millimètres jusqu'à l'aileron, une membrane mince et presque translucide comme l'aponévrose des oiseaux, mais de plus en plus apparente en se rapprochant de l'aileron. On peut la saisir et la soulever avec une pince à dissection, bien qu'elle soit assez adhérente à la surface musculaire, mais on la met mieux en évidence en la soulevant indirectement par des tractions de la masse graisseuse de la base des ailerons sur laquelle elle envoie des tractus celluleux.

Cette description s'applique au feuillet superficiel de la gaine des muscles droits interne, inférieur et externe.

Le muscle droit supérieur est à peu près complètement sous-jacent au muscle releveur palpébral. Son feuillet superficiel est généralement plus dense que celui des autres muscles droits. Près du bord interne du muscle, ce feuillet se porte à la face profonde du muscle releveur de la paupière, se dédouble et l'enveloppe. Il est très aisé de se rendre compte de cette disposition soit en pratiquant une coupe transversale des deux muscles et de leurs gaines, soit en soulevant le muscle releveur (fig. 11, 12 et 13). Nous avons plusieurs fois rencontré une petite bourse séreuse signalée par Denonvilliers dans l'épaisseur du feuillet qui relie les deux muscles, vers la partie antérieure, à 10 ou 12 millimètres de la naissance du tendon du muscle releveur.

Quant au muscle oblique supérieur, sa direction excentrique et sa situation superficielle dans toute l'étendue de la cavité orbitaire, le laissent en dehors de la description qui précède. Sa gaine est formée par les lames intermusculaires venant des muscles droits interne et supérieur. Plus celluleuse que celle des muscles droits, elle s'étend sans interruption de l'insertion orbitaire à la poulie.

Feuillet profond. — Le feuillet profond de la gaine musculaire repose sur les couches adipeuses qui le séparent du nerf optique.

Celluleux en arrière, plus résistant, quoique mince et transparent, dans ses deux tiers antérieurs, il offre la même structure que le feuillet superficiel.

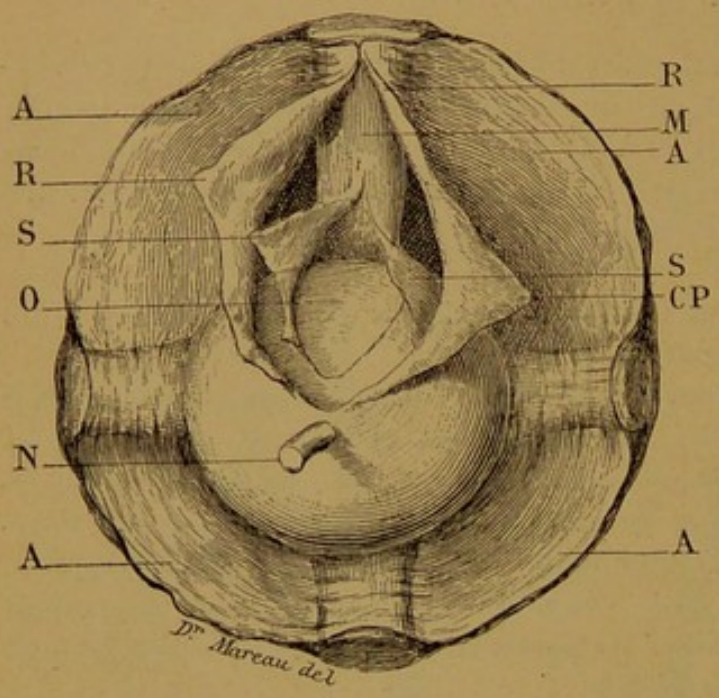

Fig. 9.

Capsule de Ténon de l'homme. Aponévrose vue d'arrière en avant sur l'hémisphère postérieur du globe. Le tissu cellulo-graisseux est enlevé; la cavité de Ténon est ouverte sous un muscle droit M par l'incision de la gaine profonde et de la membrane séreuse.

A, lames cellulo-fibreuses intermusculaires. — RR, feuillet profond de la gaine incisé au moment où il abandonne le muscle pour se replier sur l'hémisphère postérieur où il forme la capsule postérieure CP incisée en partie. — S, membrane séreuse suivant la gaine profonde dans son repli sur l'hémisphère postérieur du globe O.

Mais, au niveau du pôle postérieur du globe, en un point correspondant à peu près à la naissance de l'aileron sur la face superficielle du muscle, il s'épaissit tout à coup et prend l'aspect d'une membrane élastique d'un blanc jaunâtre. Il s'avance ainsi sous le muscle—auquel il n'adhère pas — jusqu'à 2 ou 3 millimètres de l'équateur. Puis, au lieu de continuer sa marche en avant, il *abandonne tout à fait le muscle* pour *se replier* sur l'hémisphère postérieur qu'il tapisse en formant la partie postérieure de la capsule fibreuse de l'œil (*capsule postérieure*). Cette disposition est d'une évidence telle qu'elle ne peut être discutée. Qu'on soulève simplement le muscle d'arrière en avant, après avoir enlevé les masses adipeuses post-bulbaires, ou qu'on fasse une coupe antéro-postérieure du muscle à ce niveau, il est parfaitement clair que la gaine profonde *abandonne* le muscle pour se replier sur l'hémisphère postérieur du globe (fig. 7, 8, 9 et 10).

Cependant, par une erreur que nous ne pouvons comprendre, tous les auteurs semblent avoir méconnu cette disposition ; tous en effet reproduisent la comparaison devenue classique du doigt de gant :

« Les muscles droits sont d'abord situés dans la loge postérieure de l'or-

bite ; arrivés au tiers antérieur environ de la sclérotique, ils s'engagent dans la loge antérieure pour aller prendre insertion au voisinage de la cornée : ils doivent donc traverser la cloison fibreuse qui sépare ces deux loges ; or, l'aponévrose n'offre pas de trou pour le passage du muscle, elle se *laisse déprimer en doigt de gant*, de façon qu'elle accompagne le tendon jusqu'à son insertion scléroticale » (Tillaux, *Traité d'anatomie topographique*).

« *Prolongements envoyés par la capsule de Ténon sur les muscles qui*

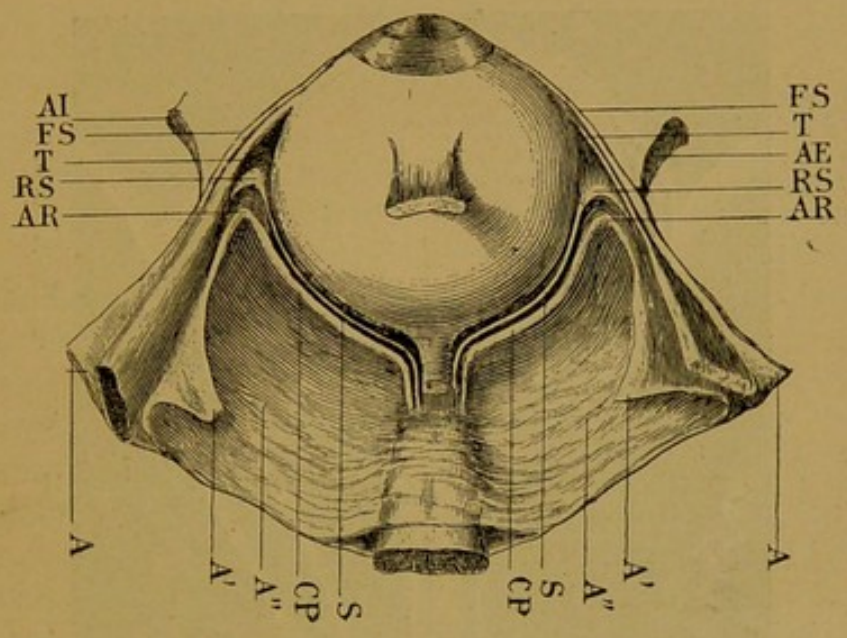

Fig. 10.

Coupe horizontale des muscles de la capsule.

AA', gaine des muscles. — A, feuillet superficiel. — A', feuillet profond. — AR, repli du feuillet profond abandonnant le muscle pour tapisser l'hémisphère postérieur en formant la capsule postérieure CP. — AE, AI, ailerons ligamenteux externe et interne. — FS, fascia sous-conjonctival ou capsule antérieure. — A'', lames intermusculaires de l'aponévrose. — S, membrane séreuse de l'œil. — RS, son repli accompagnant celui de la capsule fibreuse sur l'hémisphère postérieur. — T, tendon sclérotical du muscle.

la traversent. Devant chacun des muscles précités, la capsule de Ténon, au lieu de se laisser perforer, se déprime en doigt de gant et accompagne les tendons jusqu'à leur insertion à la sclérotique » (Testut, *Traité d'anatomie humaine*).

Nous pourrions donner les mêmes citations de tous les auteurs classiques.

Rien ne démontre mieux combien il est difficile de comprendre et de décrire la capsule de Ténon en partant de cette idée fausse que son origine et son centre d'irradiation est la capsule oculaire.

Si toute l'aponévrose orbitaire émane de la capsule fibreuse du globe, les muscles doivent en effet la traverser. Si l'aponévrose, au contraire, naît avec les muscles et les accompagne, en jetant des expansions sur les organes qu'elle rencontre, sur l'œil comme sur la glande lacrymale, il suffira, pour la décrire avec exactitude, de la suivre fidèlement dans son trajet, sans créer de dispositions artificielles ni d'interprétations hasardeuses.

Toute cette partie de l'aponévrose se retrouve avec les mêmes caractères dans la série des vertébrés.

Chez les poissons, la gaine musculaire toujours celluleuse près de l'insertion orbitaire des muscles, devient bientôt assez résistante, son rôle contentif prenant plus d'importance dans une cavité orbitaire remplie d'une substance gélatiniforme très molle. Son caractère particulier consiste dans le pont fibreux très remarquable qu'elle jette des muscles droits sur les muscles obliques. Nous aurons l'occasion d'y revenir.

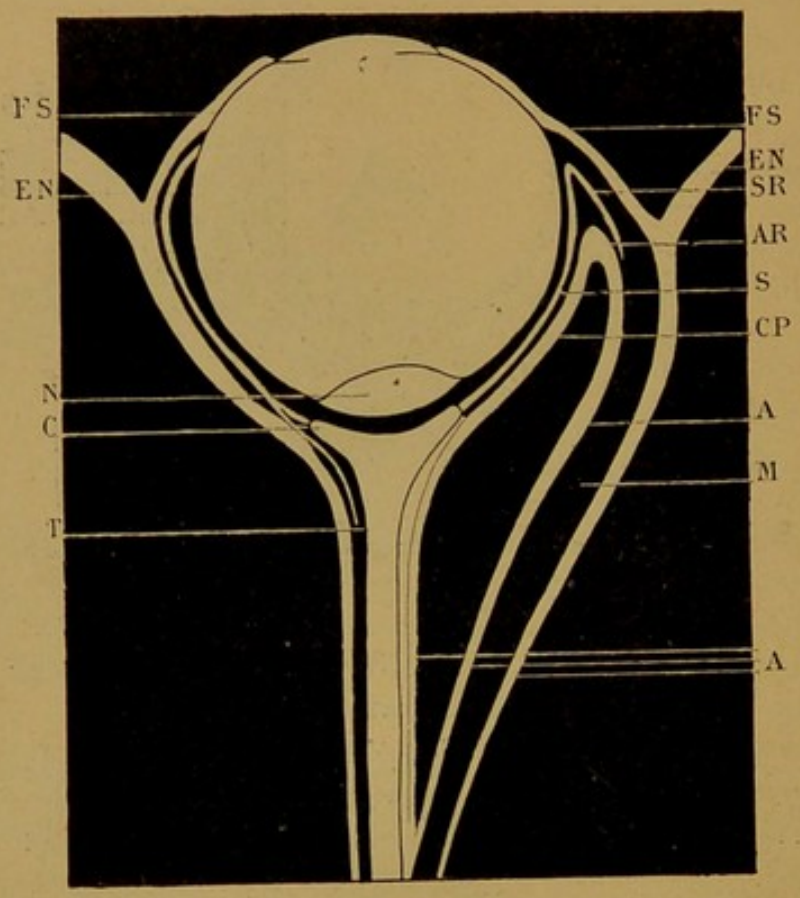

Fig. 11.

Schéma de l'aponévrose orbitaire du squale.

M, muscle droit. — AAA, aponévrose formant la gaine du muscle et de la tige cartilagineuse. — AR, repli du feuillet profond de la gaine du muscle tapissant l'hémisphère postérieur pour former la capsule postérieure CP. — EN, entonnoir aponévrotique. — FS, fascia sous-conjonctival ou capsule antérieure. — S, membrane séreuse. — SR, son repli accompagnant la capsule postérieure. — C, cupule cartilagineuse. — N, noyau cartilagineux de la sclérotique. — T, tige cartilagineuse.

La comparaison avec les figures 7 et 8 démontre la complète analogie de l'aponévrose orbitaire des squales avec celle de l'homme dans ses dispositions essentielles.

Chez certains squales (scyllium canicula) (fig. 5) dont le globe oculaire semble perdu dans une vaste cavité orbitaire à peu près vide ; chez l'esturgeon (acipenser sturio) dont l'œil, dans une cavité orbitaire encore plus étendue, n'a pour soutien qu'un cornet mince et celluleux, toute la partie postérieure des muscles, le nerf optique comme le globe, sont entourés d'une gaine aponévrotique extrêmement dense et résistante.

Chez la plupart des mammifères, la gaine de la partie postérieure ou orbitaire des muscles suit la loi générale : elle est celluleuse près de l'insertion

orbitaire, dans l'étendue où le déplacement des muscles est insignifiant. Plus épaisse en avant, elle prend les caractères d'une aponévrose des membres chez les grands carnassiers et certains ruminants (asinus) (fig. 20).

L'anatomie comparée ne laisse donc pas de doute sur l'existence d'une aponévrose musculaire dans la loge orbitaire, aponévrose plus ou moins fibreuse suivant la région, les espèces et les individus, suivant le développement général des muscles ou des conditions particulières d'équilibre, mais toujours bien nette dans son ensemble.

Chez l'homme, la gaine de la moitié postérieure des muscles est habituellement, comme nous l'avons dit, mince et transparente ; son peu d'épaisseur est en rapport avec le faible déplacement des muscles soutenus par la couche graisseuse rétro-bulbaire et conforme par conséquent à la loi qui régit le développement de toutes les aponévroses. Cependant, chez quelques sujets maigres et fortement musclés nous avons rencontré de véritables gaines fibreuses, d'un tissu dense et blanchâtre. Une des pièces de notre collection, déposée au musée de l'École de médecine d'Angers, en offre un exemple très remarquable.

Nous venons de décrire la partie postérieure des gaines musculaires comprise entre le sommet de l'orbite et les ailerons.

Nous avons conduit le *feuillet profond* jusqu'à sa terminaison sur l'hémisphère postérieur du globe.

Nous avons laissé le *feuillet superficiel* à la naissance de l'aileron.

Reprenons ce feuillet superficiel à partir de ce point.

A la naissance des ailerons, le feuillet superficiel se divise en deux fascias : l'un qui comprend les *ailerons ligamenteux* et l'*entonnoir cellulo-fibreux*, s'écarte des muscles et du globe pour se rendre à l'orbite et aux paupières ; l'autre, sous le nom de *fascia sous-conjonctival* ou *capsule antérieure*, prolonge par sa direction et sa disposition le feuillet superficiel, forme la gaine superficielle du muscle dans sa partie oculaire et, s'étendant dans les espaces intertendineux, recouvre la moitié antérieure de la sclérotique.

Décrivons successivement ces parties de l'aponévrose orbitaire.

II. — AILERONS LIGAMENTEUX

A 20 ou 22 millimètres du fond de l'orbite ; à peu près à la hauteur du pôle postérieur du globe pour trois des muscles droits ; à 5 ou 6 millimètres plus en avant pour le muscle droit supérieur, le *feuillet superficiel* de la gaine musculaire, jusque-là mince et transparent, devient tout à coup dense, épais, d'un blanc légèrement jaunâtre, et s'implante fortement sur le muscle, là où les bandes fibreuses qu'il forme se rendent au rebord orbitaire, et prennent, depuis Ténon, le nom d'*ailes ligamenteuses* ou *ailerons ligamenteux*.

Chacun des muscles droits possède au moins un aileron : le muscle droit interne, l'aileron interne ; le muscle droit externe, l'aileron externe ; le muscle droit supérieur, deux ailerons latéraux ; en 1887, nous avons décrit et dessiné

l'aileron du muscle droit inférieur qui sert également de bande fibreuse de renvoi au muscle oblique inférieur. En outre, nous avons démontré que le muscle releveur de la paupière est pourvu comme le muscle droit supérieur, de deux ailerons latéraux.

Les ailerons présentent comme caractères communs :

1° *Leur épaisseur considérable* relativement aux autres parties de l'aponévrose orbitaire. Ils sont tous formés par un épaississement brusque du feuillet superficiel de la gaine musculaire.

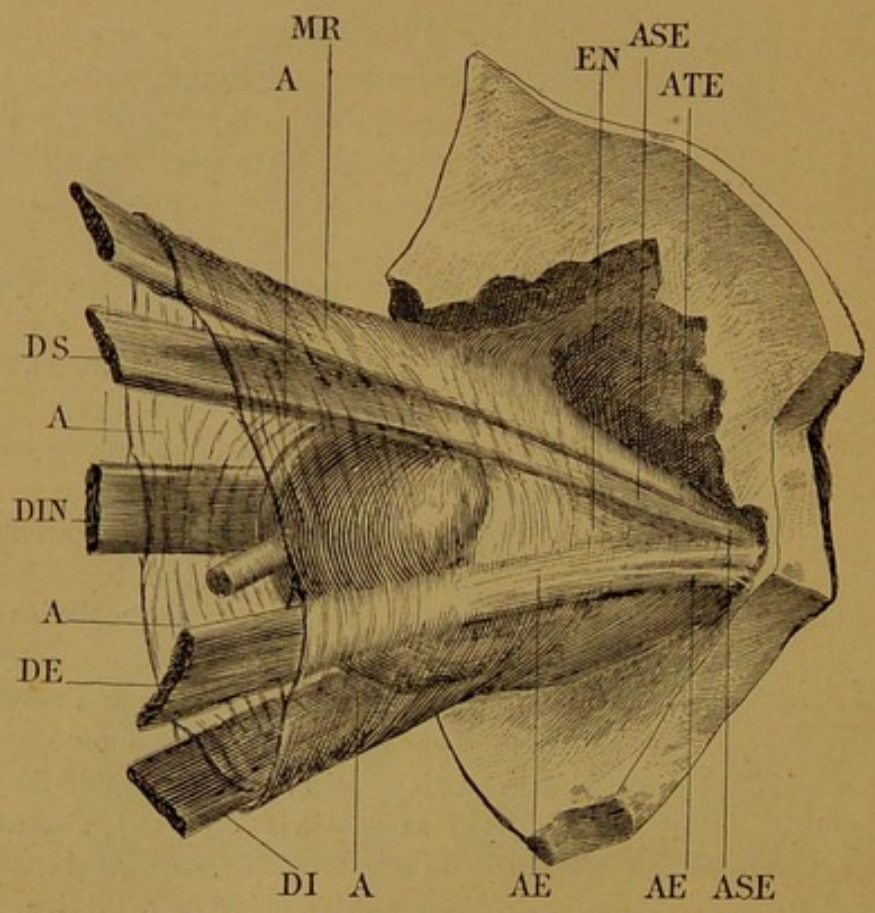

Fig. 12.
Aileron ligamenteux externe.

DE, muscle droit externe. — DI, muscle droit inférieur. — DIN, muscle droit interne. — DS, muscle droit supérieur. — MR, muscle releveur de la paupière. — ASE, aileron supérieur externe. — ATE, aileron tendineux externe. — AE, aileron externe. — EN, Entonnoir aponévrotique. — A, gaines des muscles et lamelles intermusculaires

2° *Leur forte résistance* qui n'exclut pas une certaine élasticité. Sappey a décrit dans les ailerons interne et externe, outre des fibres élastiques nombreuses, des fibres musculaires lisses et leur a donné le nom de *muscles orbitaires interne et externe*. L'apparence des autres ailerons semble indiquer une structure analogue.

3° *Leur adhérence* à la face superficielle du muscle est tellement intime qu'elle a pu faire croire à l'existence de tendons proprement dits. Chez l'homme, il n'y pas, à l'état normal, continuité, mais simple contiguïté entre les faisceaux musculaires et fibreux. Toutefois, nous avons très nettement constaté chez

deux sujets, de véritables tendons orbitaires du muscle droit supérieur : un tendon occupant la moitié externe de l'aileron supérieur externe, un tendon occupant la partie superficielle de l'aileron supérieur interne.

Cette anomalie chez l'homme rappelle un fait normal chez un grand nombre de vertébrés. Les carnivores (canis) présentent des tendons orbitaires très accentués (fig. 16); nous avons dessiné de superbes tendons orbitaires émanant de tous les muscles droits et obliques du poisson lune (orgathoriscus mola) (fig. 17) et du thon (thynnus) (fig. 18).

4° *Leur direction.* — Alors que les muscles s'infléchissent en convergeant sur l'hémisphère antérieur du globe, ils prolongent à peu près la direction primitive des muscles, soit directement en avant (ailerons interne et externe), soit obliquement et en bifurquant (ailerons doubles du muscle droit supérieur et du releveur de la paupière), mais toujours dans le même plan.

5° *Leur insertion au rebord orbitaire.* — Tous les ailerons s'insèrent au rebord orbitaire. Nous verrons plus tard que cette insertion fixe est leur raison d'être.

6° *Les ailerons ne sont pas des bandes fibreuses isolées;* ils font partie d'un entonnoir aponévrotique complet qu'ils renforcent au niveau des muscles.

7° *Les ailerons* — qu'ils soient de véritables tendons comme chez un grand nombre de vertébrés ou des pseudo-tendons comme chez l'homme — constituent pour tous les muscles de l'œil, sauf le muscle grand oblique, *une seconde insertion orbitaire en avant.* Leur disposition anatomique indique clairement qu'ils servent de bandes fibreuses de renvoi et que, par suite, tous les muscles oculaires, même les muscles droits, sont en réalité des muscles réfléchis.

Aileron externe. — Cet aileron est le plus développé et le plus saillant, non seulement chez l'homme, mais chez tous les animaux où les faisceaux fibreux existent (fig. 11, AE).

Pour le rendre bien manifeste — la graisse étant enlevée — il suffit d'attirer en arrière le muscle droit externe.

L'aileron se dessine alors comme une épaisse bandelette d'un blanc grisâtre, formant une saillie très prononcée sur l'entonnoir fibreux avec lequel il se continue cependant de tous les côtés.

Il part de la partie médiane de la face superficielle du muscle droit externe sur laquelle il s'implante avec une telle solidité qu'en l'arrachant, on déchire toujours des fibres musculaires; sa surface d'implantation est de 4 à 5 millimètres. Il se dirige d'arrière en avant et, très légèrement, de dedans en dehors vers l'angle externe du rebord orbitaire. Sa largeur moyenne est de 7 à 8 millimètres; sa longueur, depuis le point le plus reculé de son adhérence au muscle jusqu'à son insertion orbitaire, est de 18 à 20 millimètres. Il atteint sa plus grande épaisseur qui varie de 3 à 6 millimètres à son insertion orbitaire.

En l'examinant attentivement après l'avoir débarrassé de l'amas cellulo-adipeux qui le recouvre, nous remarquons qu'il n'est pas formé d'un faisceau compact, mais de plusieurs languettes parallèles dont quelques-unes sont très ténues. La plus volumineuse se rencontre constamment au bord supérieur,

renforcée par une partie de l'aileron externe du muscle droit supérieur (fig. 11, ASE) qui passe sous la glande lacrymale et s'accole au bord supérieur de l'aileron du muscle droit externe. Sur des coupes transversales ou antéro-postérieures, nous constatons que ces faisceaux sont séparés entre eux par des noyaux adipeux, par des veinules et par des lobules de la glande lacrymale qui s'engagent dans les interstices.

D'après Sappey et la plupart des auteurs, « la face externe du *muscle* droit externe répond antérieurement à la portion orbitaire de la glande lacrymale

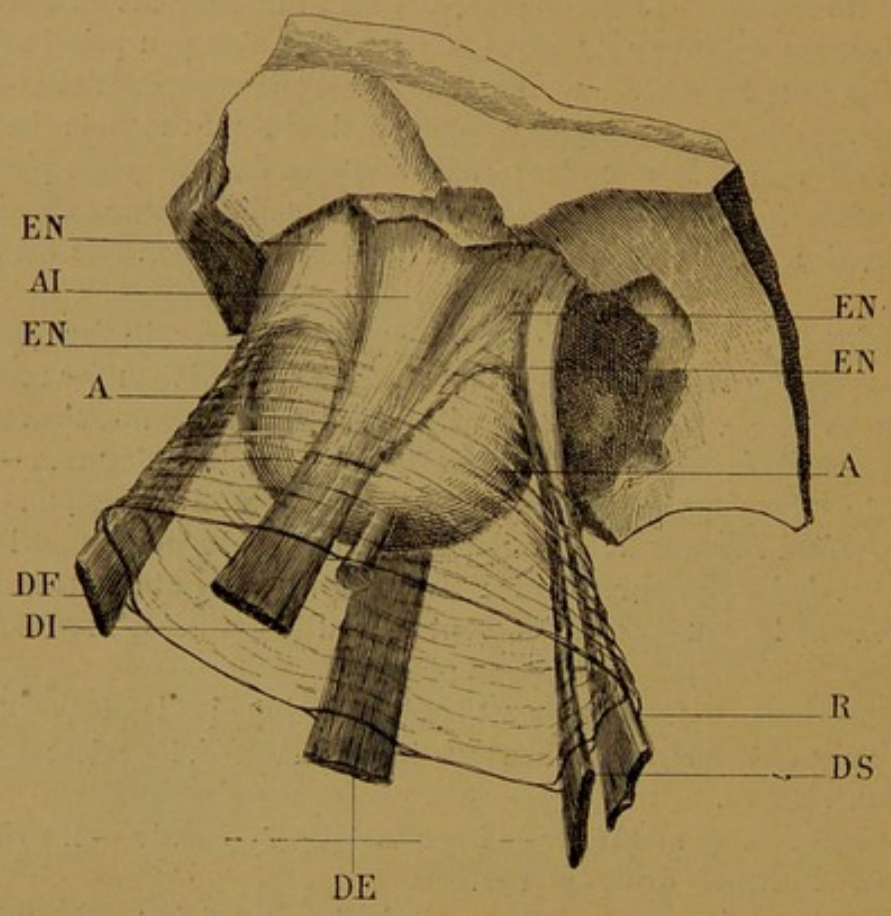

Fig. 13.
Aileron ligamenteux interne.

DI, muscle droit interne. — DF, muscle droit inférieur. — DE, muscle droit externe. — DS, muscle droit supérieur. — R, muscle releveur de la paupière. — AI, aileron interne. — EN, entonnoir. — AA, gaines musculaires et lamelles intermusculaires.

qui la croise à angle droit mais qui ne s'étend pas cependant jusqu'à sa partie inférieure ». Nous devons relever cette erreur. La glande lacrymale située près du rebord orbitaire ne peut, en quoi que ce soit, affecter des rapports avec le *muscle*. Elle est logée entre l'*aileron externe* et l'*aileron supérieur externe*, débordant sur ce dernier.

L'aileron externe offre, dans ses deux tiers postérieurs, la structure de la plus grande partie de l'aponévrose orbitaire, mélange de tissu fibreux et élastique. Dans son tiers antérieur, près de l'insertion orbitaire, Sappey a découvert de nombreuses fibres lisses. Cette accumulation de fibres musculaires en ce point est contraire à ce que nous avons observé chez les vertébrés. Lorsque

les ailerons contiennent des fibres musculaires, celles-ci émanent directement du muscle droit lui-même et l'aileron devient de plus en plus fibreux en s'avançant vers le rebord orbitaire.

Variétés. — Les mesures que nous venons de donner indiquent, par l'écart des chiffres, les variations notables que l'on rencontre dans le volume de l'aileron externe. Nous dirons pour lui, comme pour les autres ailerons, que son épaisseur est généralement en rapport avec le développement musculaire. Cependant nous avons vu des sujets dont les muscles atteignaient un développement moyen, ne présentant que des ailerons relativement faibles. Dans ce cas, nous avons toujours remarqué que l'entonnoir aponévrotique devenait plus épais et plus résistant dans son ensemble, comme chez les ruminants, les solipèdes, etc.

Aileron interne. — L'aileron ligamenteux interne est moins épais et plus large que l'aileron externe. Sa surface est tomenteuse surtout en arrière où de nombreuses cloisons cellulo-adipeuses viennent se jeter sur lui. Il ne présente pas d'interstices comme le ligament externe. Sa couleur est d'un gris jaunâtre et, près du rebord orbitaire, d'un rouge pâle (fig. 12, AI).

Bien que la saillie qu'il forme sur les parties voisines de l'aponévrose soit beaucoup moins apparente que celle de l'aileron externe, on peut le distinguer facilement en le tendant par la traction en arrière du muscle droit interne.

On se rend encore mieux compte de ses limites en appliquant sur lui la pulpe du doigt près de son insertion orbitaire ; une traction brusque du muscle droit interne imprime une tension plus forte à l'aileron proprement dit qu'aux parties aponévrotiques qui l'entourent et le doigt peut suivre aisément la bandelette ainsi tendue. On observe alors que l'aileron ne vient que des trois quarts inférieurs de la surface du muscle ; au quart supérieur fait suite l'entonnoir aponévrotique continu sans doute avec l'aileron, mais qui s'en distingue par une épaisseur moindre et une tension plus faible.

La largeur de l'aileron interne est de 8 à 10 millimètres. Sa longueur est de 15 à 18 millimètres, son épaisseur moyenne est d'un millimètre ; elle prend 1 millimètre et demi près de l'insertion orbitaire.

Sa surface d'adhérence intime au muscle est de 3 à 4 millimètres. Après avoir abandonné le muscle, il se porte vers l'angle interne de l'orbite et s'insère sur la moitié supérieure de la crête de l'unguis, et sur la suture fronto-ethmoïdale.

De sa face antérieure, près de l'insertion orbitaire, partent des brides fibreuses qui plongent dans la caroncule et l'unissent intimement avec celle-ci, en sorte qu'un recul notable de l'aileron s'accompagnera nécessairement d'un enfoncement de la caroncule.

L'aileron interne contient, dans toute sa longueur, des fibres élastiques en plus grand nombre que dans l'aileron externe. Sappey lui a décrit des fibres musculaires lisses occupant, comme dans l'aileron externe, le voisinage de l'insertion orbitaire (*muscle orbitaire interne*, Sappey).

Variétés. — Dans les orbites où la graisse est très abondante et les muscles atrophiés, l'aileron interne est le plus indistinct de tous les ailerons et sa dissection devient très difficile pour qui n'a pas une grande expérience des muscles de l'orbite. Dans les conditions opposées, nous l'avons vu acquérir une épaisseur de 2 et même 3 millimètres et former une saillie presque aussi prononcée que la saillie normale de l'aileron externe.

Ailerons supérieurs. — Si nous tendons le muscle droit supérieur par une

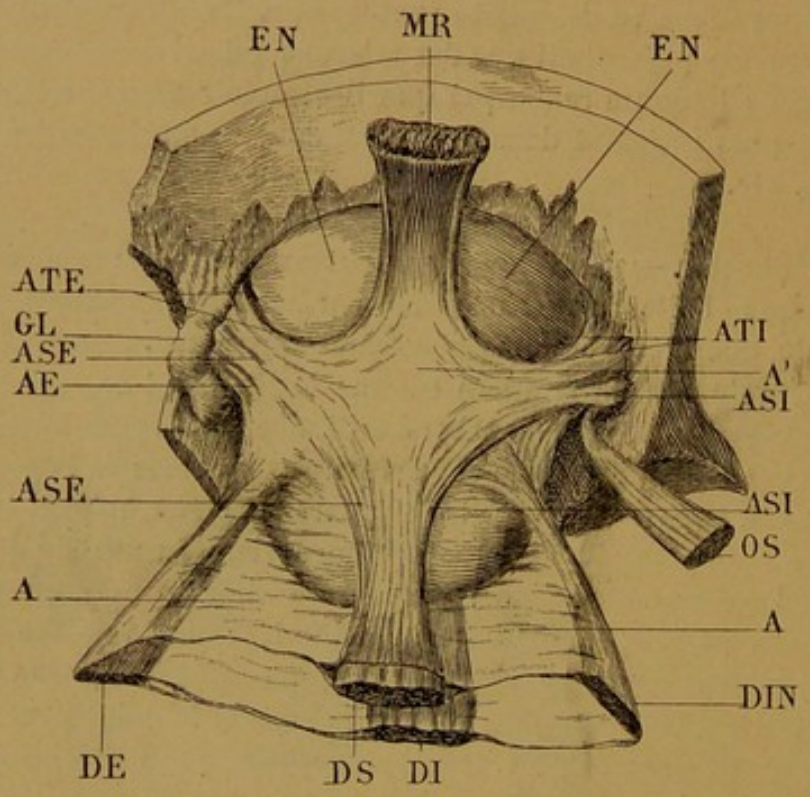

Fig. 14.

Ailerons ligamenteux supérieurs.

DS, muscle droit supérieur. — DI, muscle droit inférieur. — DIN, muscle droit interne. — DE, muscle droit externe. — MR, muscle releveur de la paupière. — OS, muscle oblique supérieur. — GL, glande lacrymale soulevée de sa loge. — A, lames cellulo-fibreuses intermusculaires. — ASE, aileron supérieur externe. — ASI, aileron supérieur interne. — ATE, aileron tendineux externe. — ATI, aileron tendineux interne. — A', gaine du muscle droit supérieur se jetant sur la face profonde du muscle releveur.

traction en arrière, après avoir soulevé le muscle releveur de la paupière, nous voyons très distinctement un cordon fibreux qui, partant du bord interne du muscle droit supérieur à 27 ou 28 millimètres du fond de l'orbite, se dirige en avant et en dedans vers la poulie du muscle grand oblique à laquelle il s'insère avec la gaine de ce muscle (*aileron supérieur interne*) (fig. 13 et 14, ASI).

De cet aileron se détachent fréquemment, comme l'a constaté Cruveilhier, un ou deux faisceaux qui se jettent sur la gaine du tendon du muscle grand oblique (fig. 14), rappelant les connexions musculo-aponévrotiques normales entre les mêmes muscles d'un grand nombre de mammifères.

Il n'est pas très rare de voir des fibres musculaires se détacher du corps du muscle droit supérieur et se rendre dans cet aileron qui devient ainsi un véritable tendon orbitaire. Deux pièces de notre collection le démontrent d'une

manière certaine. Mais on ne doit admettre cette disposition qu'après examen attentif ; l'adhérence du cordon fibreux au bord du muscle est en effet tellement intime qu'au premier abord, tous les ailerons semblent contenir des fibres musculaires, tandis qu'en réalité il n'y a là qu'un fait exceptionnel chez l'homme.

Sur le bord externe du même muscle, une bandelette fibreuse plus aplatie que le cordon précédent se rend — après avoir jeté une expansion qui passe sous l'extrémité postérieure de la glande lacrymale et se termine dans l'ai-

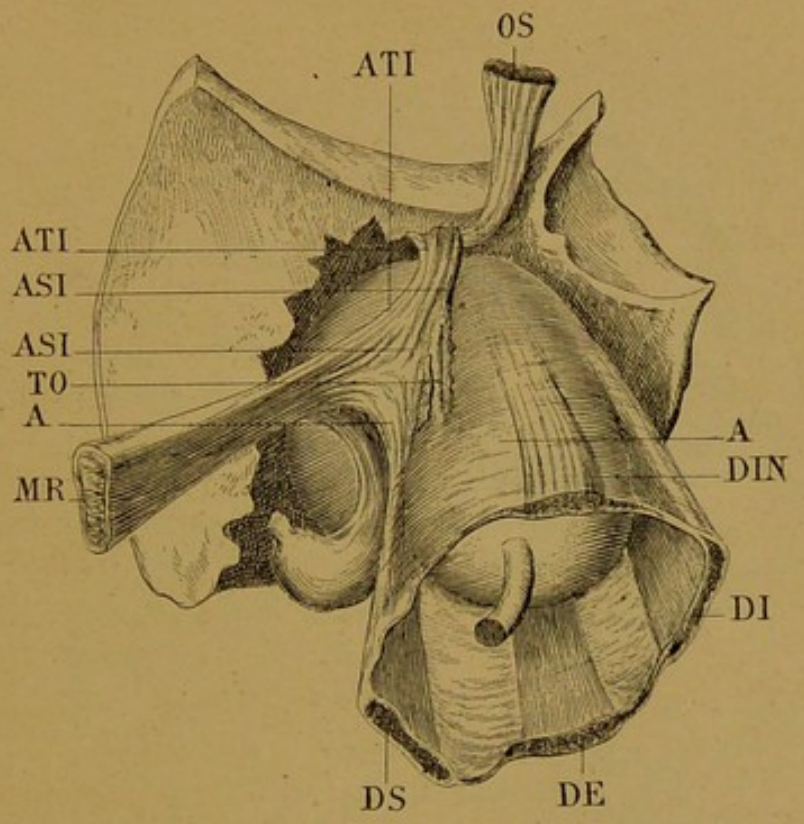

Fig. 15.

Aileron supérieur interne du muscle droit supérieur, vu de profil.

MR, muscle releveur de la paupière. — DS, muscle droit supérieur. — DE, muscle droit externe. — DIN, muscle droit interne. — DI, muscle droit inférieur. — OS, muscle oblique supérieur. — ASI, aileron supérieur interne du muscle droit supérieur. — ATI, aileron tendineux interne du muscle releveur. — TO, tendon du muscle grand oblique. La gaine — ouverte en partie — se soude avec l'aileron supérieur interne ASI et s'insère avec lui à la poulie.

leron ligamenteux du muscle droit externe; comme nous l'avons déjà dit — à l'angle externe de l'orbite, entre l'aileron externe et l'extrémité tendineuse externe du muscle releveur avec laquelle elle se confond en partie (fig. 11, 13 et 14, ASE). C'est l'*aileron supérieur externe*.

Le muscle droit supérieur possède donc deux ailerons latéraux au lieu d'un aileron médian. Cette disposition tient à la présence du large tendon du muscle releveur qu'un aileron unique médian aurait dû traverser pour se rendre à l'orbite.

Chez les vertébrés munis d'un muscle releveur de la paupière, les ailerons du muscle droit supérieur sont également dédoublés. Dans les vertébrés où les paupières et, par conséquent, le muscle releveur manquent, on ne trouve qu'un aileron supérieur médian (thynnus) (fig. 17, AM).

Ailerons tendineux du muscle releveur de la paupière. — Les bords interne et externe du large tendon du muscle releveur (muscle orbito-palpébral de Sappey) s'incurvent en dedans ou en dehors en suivant exactement la courbe des deux ailerons supérieurs qu'ils recouvrent. Ils s'insèrent avec eux ou près d'eux aux angles de l'orbite (fig. 11 et 13, ATE, ATI).

Lorsqu'on exerce une traction énergique sur le muscle releveur, ses deux extrémités tendineuses insérées aux angles de l'orbite, arrêtent le mouvement. La ligne de tension qui va de l'une à l'autre extrémité des tendons se dessine nettement sous forme d'une corde, d'une saillie transversale et concave en avant.

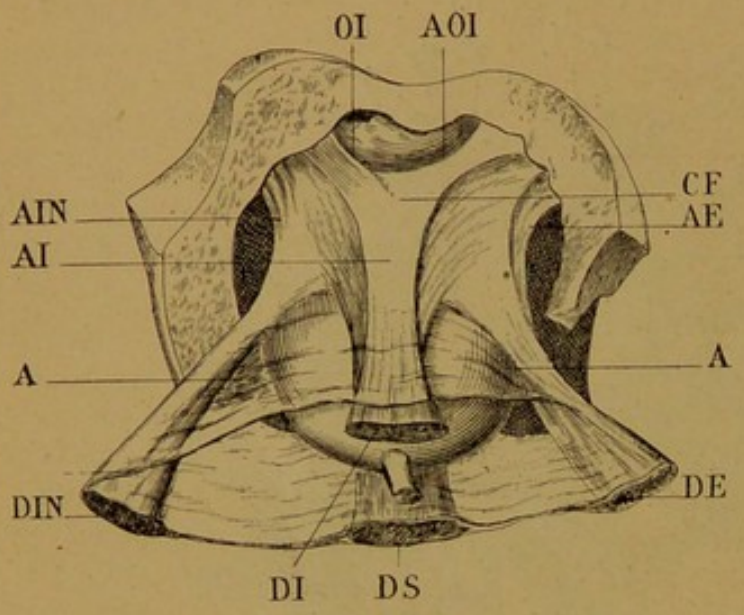

Fig. 16.
Aileron ligamenteux inférieur.
DI, muscle droit inférieur. — DS, muscle droit supérieur. — DE, muscle droit externe. — DIN, muscle droit interne. — OI, muscle oblique inférieur. — A, lamelles cellulo fibreuses intermusculaires et gaine des muscles. — AOI, aileron inférieur. — CF, cravate fibreuse de la gaine du muscle droit inférieur enveloppant la partie médiane du muscle oblique inférieur. — AIN, aileron interne. — AE, aileron externe.

En même temps, la partie antérieure du tendon du muscle releveur qui se rend au cartilage tarse est immobilisée ; le mouvement d'élévation de la paupière est enrayé.

Cette disposition rappelle exactement — tant au point de vue anatomique que physiologique — la double insertion en avant, fixe et mobile, des muscles de l'œil et se calque particulièrement sur celle du muscle droit supérieur. La seule différence consiste dans la structure de ces expansions orbitaires : véritables tendons pour le muscle releveur, pseudo-tendons pour les muscles droits.

Pour fixer à la fois cette analogie et cette différence, nous proposerons de désigner les tendons orbitaires du muscle releveur sous le nom d'*ailerons tendineux* du muscle releveur de la paupière.

Aileron inférieur. — Nous croyons avoir donné la première description exacte et précise de l'aileron inférieur qui présente une disposition toute particulière.

A 22 millimètres du fond de l'orbite, le feuillet superficiel de la gaine du muscle droit inférieur s'épaissit brusquement et, pendant que le muscle s'incurve vers son insertion scléroticale en passant sous le muscle petit oblique, la bande fibreuse ainsi formée se jette sur le bord postérieur de la partie moyenne du muscle petit oblique. Elle se dédouble en se renforçant de la

propre gaine de ce dernier muscle qu'elle enveloppe comme une *cravate fibreuse* (fig. 15).

Jusqu'ici il n'y a pas d'aileron proprement dit puisqu'il n'y a pas d'insertion à l'orbite.

Mais, du bord antérieur du muscle petit oblique, faisant suite à l'expansion du muscle droit inférieur, part une bandelette fibreuse qui se dirige obliquement d'arrière en avant et de dedans en dehors. Elle s'insère à 4 ou 5 millimètres au-dessous du rebord orbitaire, à peu près à égale distance de

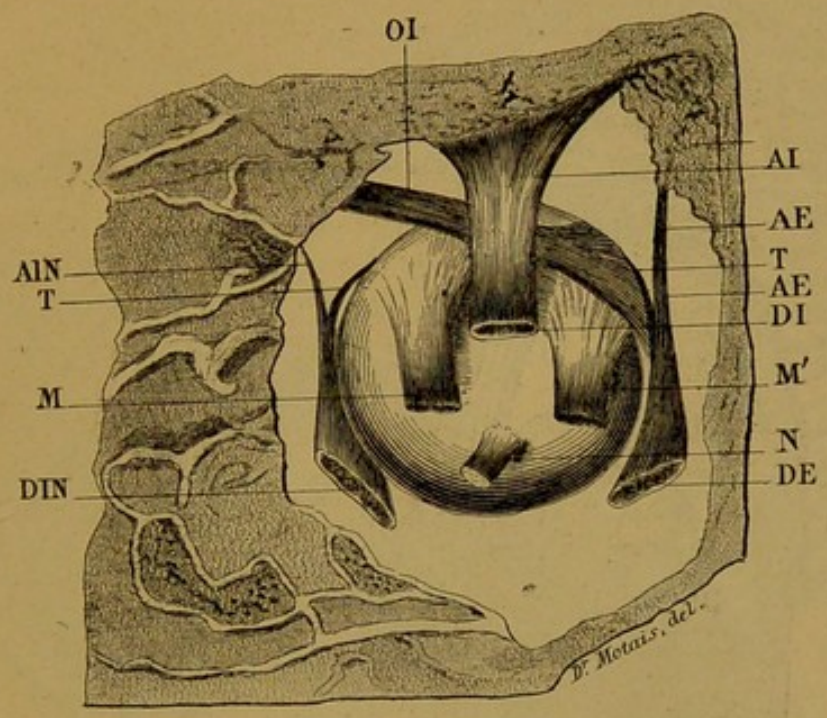

Fig. 17.

Ailerons musculo-tendineux du chien.

DI, muscle droit inférieur. — DE, muscle droit externe. — DIN, muscle droit interne. — MM', faisceaux du muscle choanoïde. — OI, muscle oblique inférieur. — TT, tendons des muscles droits interne et externe. — AI, aileron inférieur. — AIN, aileron interne. — AE, aileron externe.

l'aileron externe et de l'insertion orbitaire du muscle petit oblique (fig. 15, AOI).

Sa longueur est de 12 à 13 millimètres. Sa largeur varie suivant les points de son trajet. Au milieu, elle est de 2 ou 3 millimètres ; à son insertion musculaire, de 7 à 8 millimètres ; à son insertion osseuse de 5 à 6 millimètres. Elle présente donc la forme de deux triangles réunis par le sommet.

Nous venons de décrire l'aileron inférieur tel qu'il se présente habituellement.

Il est donc composé de deux parties : l'expansion fibreuse du muscle droit inférieur sur le muscle petit oblique et l'aileron proprement dit.

Chez tous les sujets, l'expansion de la gaine du muscle droit inférieur est la plus nacrée, la plus nettement fibreuse de toutes les lames aponévrotiques de l'orbite. Elle forme un lien d'une extrême solidité entre les muscles droit inférieur et petit oblique.

Quant à l'aileron proprement dit, il varie singulièrement dans son développement. Tantôt d'un tissu dense et très résistant, il forme, par la plus

légère traction du muscle droit inférieur, une saillie très apparente sur l'entonnoir aponévrotique ; nous l'avons vu comparable par son aspect et son épaisseur aux ligaments articulaires. Chez les sujets adipeux et peu musclés, il s'efface au point de ne se dessiner que sous la traction énergique du muscle droit inférieur. Dans ce dernier cas, nous avons fait la même remarque que pour les autres ailerons affaiblis ; l'entonnoir aponévrotique devient relativement plus épais.

L'aileron que nous venons de décrire sert de double insertion orbitaire et

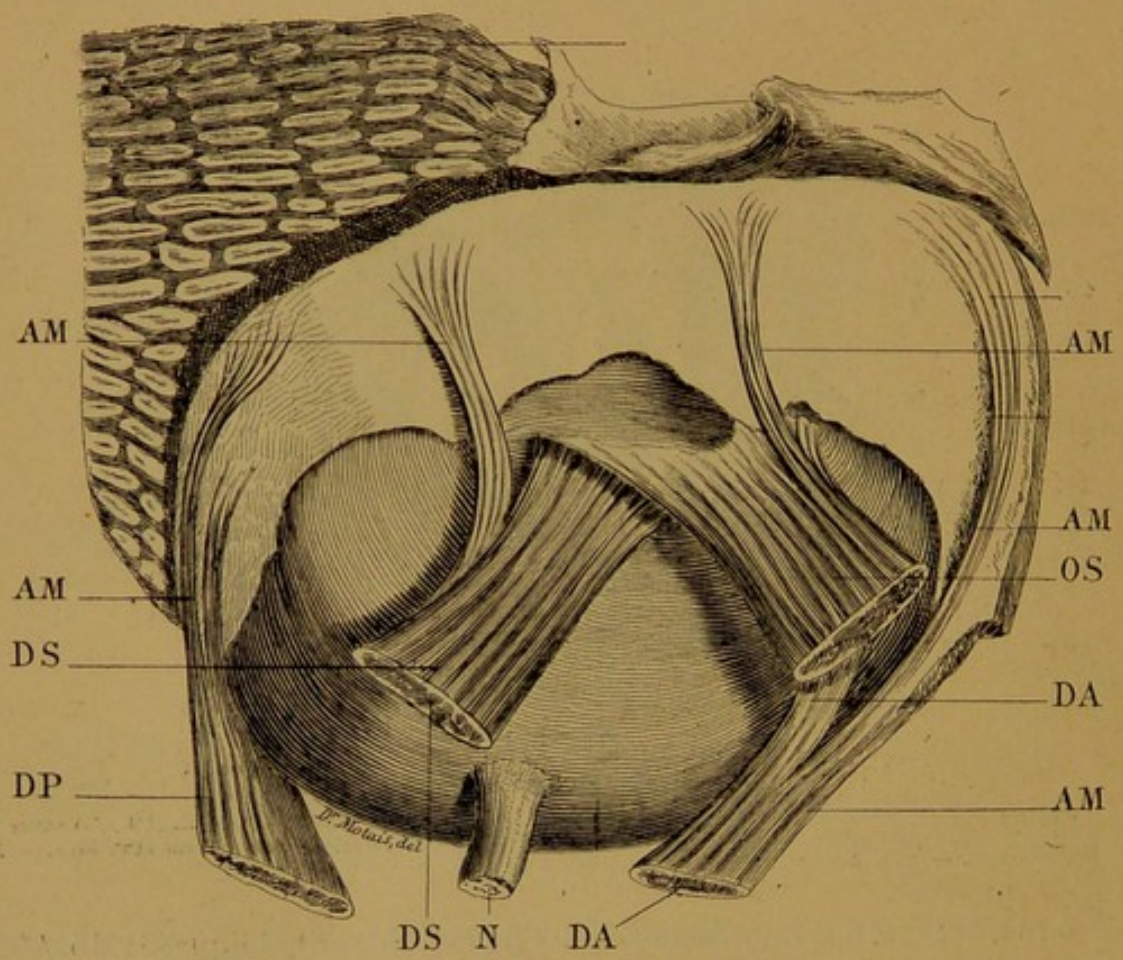

Fig. 18.

Ailerons musculaires du thon.

DP, muscle droit postérieur (muscle droit externe de l'homme). — DA, muscle droit antérieur (muscle droit interne de l'homme). — DS, muscle droit supérieur. — OS, muscle oblique supérieur. — AM, AM, AM, AM, ailerons musculaires. — N, nerf optique.

de bande fibreuse de renvoi à deux muscles : le muscle droit inférieur et le muscle petit oblique.

En simulant la contraction du muscle petit oblique par une traction vers son insertion fixe, l'aileron proprement dit se tend en se rapprochant du rebord de l'orbite. L'expansion fibreuse du muscle droit inférieur se tend également. Le muscle petit oblique se réfléchit donc à la fois sur le muscle droit inférieur par sa cravate fibreuse et sur l'angle inféro-externe de l'orbite par l'aileron.

Dans la traction en arrière du muscle droit inférieur, l'aileron se tend

manifestement de dedans en dehors. La partie antérieure du muscle petit oblique comprise entre la cravate fibreuse et son insertion fixe se tend également, mais de dehors en dedans. Le muscle droit inférieur se meut sur ces deux cordons de renvoi, l'un fibreux, l'autre musculaire.

Le muscle petit oblique a donc deux points de réflexion : l'aileron proprement dit et le muscle droit inférieur par l'intermédiaire de la cravate fibreuse.

La réflexion du muscle droit inférieur est également double : sur l'aileron

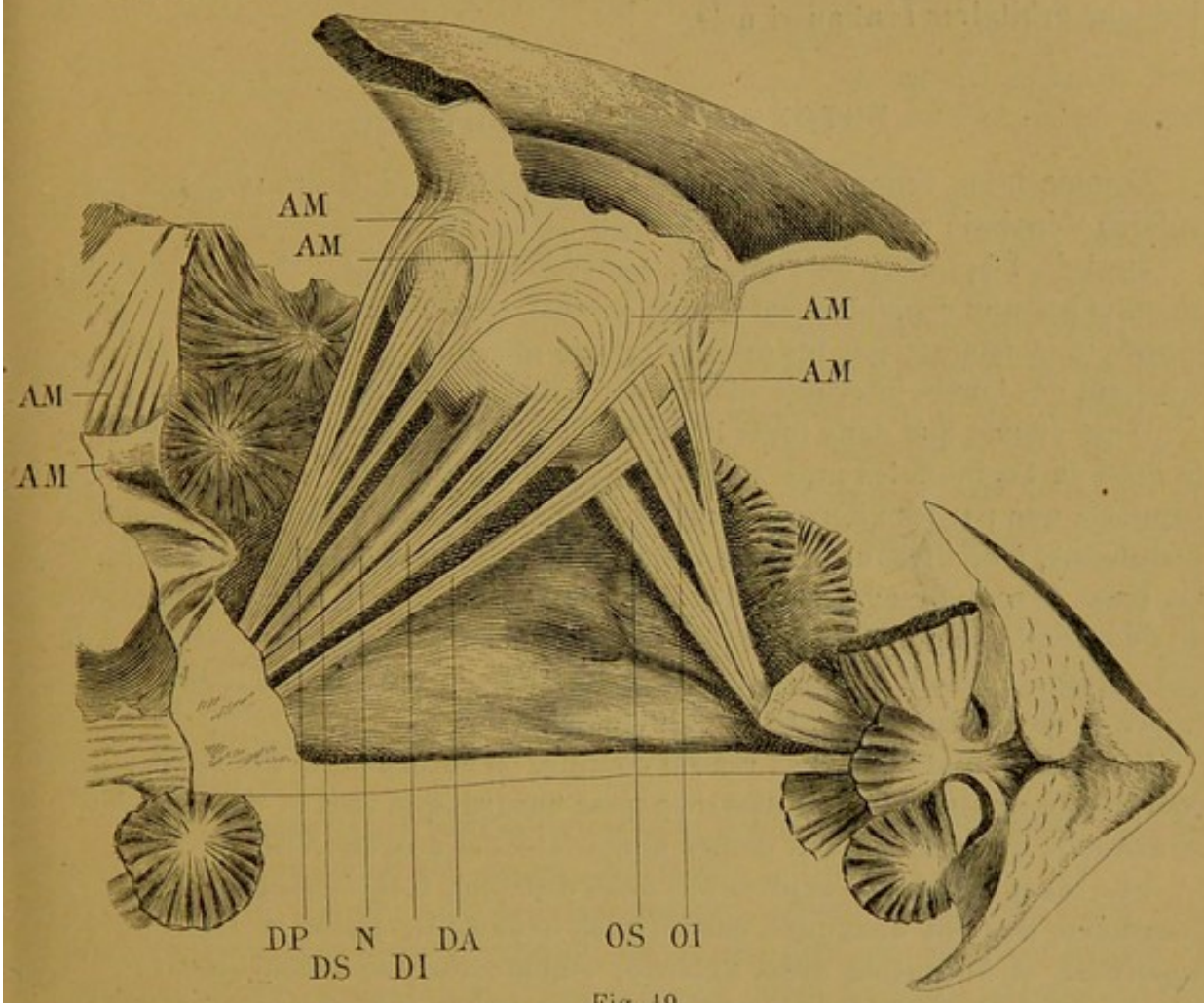

Fig. 19.

Ailerons musculaires de l'orgathoriscus mola.

DP, muscle droit postérieur (muscle droit externe de l'homme). — DA, muscle droit antérieur (muscle droit interne de l'homme). — DS, muscle droit supérieur. — DI, muscle droit inférieur. — OS, muscle oblique supérieur. — OI, muscle oblique inférieur. — AM, AM, ailerons musculaires, simples ou doubles, s'épanouissant en forme de collerette sur l'entonnoir aponévrotique. — N, nerf optique.

proprement dit et sur la partie antérieure du muscle petit oblique ; cette bifurcation présente une certaine analogie avec la disposition des deux ailerons latéraux du muscle droit supérieur.

Ailerons chez les vertébrés. — Nous avons trouvé non plus des ailerons ligamenteux, c'est-à-dire des simples renfoncements fibreux de la gaine des muscles se rendant à l'orbite, mais de véritables tendons orbitaires dans tous les ordres de poissons.

Parmi les téléostéens, le thon (fig. 17), parmi les ganoïdes, l'esturgeon, présentent des tendons accessoires qui se détachent des six muscles et se jettent sur l'entonnoir fibreux. L'orgathoriscus mola offre, à cet égard, une disposition remarquable ; ses tendons accessoires, très longs, s'épanouissent en éventail sur l'entonnoir, et leur série forme une collerette très élégante (fig. 18, AM). Nous avons dû rectifier l'erreur de Cuvier qui avait pris cette collerette pour un muscle orbiculaire.

Chez certains mammifères, notamment chez les carnivores (fig. 16), les tendons orbitaires sont aussi nets.

ENTONNOIR APONÉVROTIQUE

Comme nous venons de le voir, le feuillet superficiel de la gaine musculaire s'épaissit en avant, pour former les ailerons.

Jusqu'à l'équateur de l'œil, les intervalles situés entre les ailerons sont remplis par une couche abondante de graisse. Cette massse adipeuse est enveloppée et cloisonnée par les mailles cellulo-fibreuses plus ou moins serrées, émanant des lames intermusculaires des gaines et des bords des ailerons.

Il est visible que dans toute la partie comprise entre l'équateur de l'œil et le fond de l'orbite, les muscles se déplacent à peine et que leur effort n'est supporté que par les ailerons. Ils n'ont donc nullement besoin d'être reliés et maintenus, à ce niveau, par une membrane contentive d'une grande solidité. Un tissu de remplissage est seul indiqué et, comme il arrive dans toute région de l'économie, l'aponévrose n'ayant à subir ici aucun effort de traction ou de contention, se résout en une mince lamelle intermusculaire émettant de nombreux et fins cloisonnements sur les lobules adipeux.

Il est facile toutefois de se rendre compte, en absorbant la graisse par une compression entre deux feuilles de papier buvard, que tout ce tissu aréolaire se rattache directement aux gaines musculaires et aux ailerons.

Une exception dont l'explication nous échappe, très remarquable pour sa constance, nous le démontre encore plus nettement. Entre le muscle droit supérieur et le muscle droit externe, l'aponévrose se reconstitue sous la couche graisseuse et forme une large expansion triangulaire qui s'étale, comme la membrane interdigitale des palmipèdes, du bord supérieur du muscle droit externe et de l'aileron externe au bord externe du muscle droit supérieur et de son aileron. Son bord postérieur concave s'étend souvent jusqu'au niveau du pôle postérieur du globe (fig. 12, EN).

Nous ajouterons — fait beaucoup plus significatif — que chez quelques sujets d'un développement musculaire et aponévrotique exceptionnel, la disposition que nous venons de décrire s'étend à tous les intervalles musculaires.

Mais la continuité de la gaine de la partie postérieure des muscles avec l'entonnoir que nous allons décrire se manifeste directement le long des muscles droit supérieur et releveur de la paupière. La gaine s'étend ici sans interruption du sommet de l'orbite à sa base. Ce point, qui n'a pas été suffi-

samment remarqué, démontre clairement l'unité du système aponévrotique de l'orbite.

En se rapprochant du rebord orbitaire, le rôle de l'aponévrose réapparaît dans toute la circonférence de l'orbite.

On constate en effet, par le tiraillement d'un muscle quelconque, que, si le principal effort s'exerce toujours sur l'aileron, l'aponévrose adjacente subit cependant un certain degré de traction. Il s'ensuit qu'à partir de l'équateur du globe, l'aponévrose se reconstitue partout sous la couche graisseuse pour former avec les ailerons *un entonnoir membraneux complet* (fig. 12, 13, 14, 15, 16) qui s'insère sur tout le pourtour orbitaire et sur les paupières et ne présente aucune interruption, comme il est facile de le constater soit d'arrière en avant, après extraction de la graisse, soit d'avant en arrière, après avoir excisé la conjonctive et le tissu cellulaire des culs-de-sac.

Mais il ne faudrait pas chercher ici, pas plus que dans la plupart des autres parties — même les plus saillantes — de l'aponévrose orbitaire, du tissu fibreux pur présentant l'aspect nacré et brillant de l'aponévrose fémorale.

Nous n'avons sous les yeux qu'une toile cellulo-fibreuse ininterrompue, à mailles assez serrées cependant, pour constituer dans son ensemble une membrane parfaitement définie. Elle représente un entonnoir ou un diaphragme concave en avant. Tillaux, qui l'a bien observée, constate qu'en s'unissant en arrière à la capsule fibreuse du globe elle sépare la cavité orbitaire en deux loges : une loge postérieure ou orbitaire ; une loge antérieure ou oculaire.

Ce fait est exact au point de vue anatomique comme au point de vue chirurgical. Cependant le tissu n'est pas assez dense pour former une barrière infranchissable entre les deux loges. Un abcès ou une hémorragie intraorbitaire s'infiltreront peu à peu dans l'épaisseur des paupières et sous la conjonctive.

Prenons maintenant l'entonnoir membraneux *au bord supérieur de l'aileron externe* et suivons-le autour de l'orbite.

Il envoie en arrière un prolongement que nous avons décrit entre les muscles droit supérieur et externe ; en avant, près du rebord orbitaire, il comble l'étroit espace triangulaire compris entre l'aileron externe et une partie de l'aileron supérieur externe.

Il forme l'aileron supérieur externe, puis se jette sur l'aileron tendineux externe du muscle releveur. Il se dédouble sur le bord de cet aileron pour envelopper le large tendon du releveur.

Sa *lame superficielle* tapisse la face supérieure du tendon du muscle releveur et s'insère au-devant de lui, à la lèvre supérieure du bord supérieur du cartilage tarse ; mais en passant sous l'arcade orbitaire, elle envoie à celle-ci un mince feuillet qui prend insertion sur le rebord de l'orbite, complétant ainsi la cloison de la loge orbitaire (fig. 8, LT).

Sa lame *profonde* tapisse la face inférieure du tendon du releveur et s'insère au-dessous de lui à la lèvre inférieure du bord supérieur du cartilage tarse. Mais cette lame profonde du releveur reçoit, comme nous l'avons dit,

toute la gaine superficielle (fig. 12, 13 et 14, A') du muscle droit supérieur qui se soude avec elle et la renforce.

Ces connexions aponévrotiques entre le muscle droit supérieur et le muscle releveur rendent encore plus intime l'union que nous avons déjà constatée entre les deux muscles élévateurs du globe et de la paupière.

Nous nous rappelons en effet que ces deux muscles, issus du même point de départ, se superposent, suivant exactement le même trajet, et décrivent la même courbe dans toute leur partie postérieure jusqu'au tendon. Dans cette même partie, nous les avons vus en arrière unis par leurs gaines ; nous les retrouvons en avant, reliés plus étroitement encore par les feuillets de l'entonnoir aponévrotique qui font suite à leurs gaines, et par la forme et la direction identiques de leurs doubles ailerons.

Poursuivant leur marche en avant, les deux tendons décrivent toujours la même courbe, l'un à la face profonde de la paupière, l'autre sous la conjonctive, séparés seulement par les couches très minces de la capsule antérieure et des conjonctives bulbaire et palpébrale.

Ces connexions anatomiques si étroites entraînent une synergie physiologique non moins remarquable. Lorsque le muscle élévateur du globe porte l'œil en haut, le muscle élévateur de la paupière se contracte pour découvrir la pupille.

Notons que ce dernier mouvement n'est pas un simple redressement vertical de la paupière, mais une véritable rotation de bas en haut et d'avant en arrière que traduit assez bien l'expression de *mouvement de charnière*. L'union est telle que même dans la contraction *isolée* du muscle droit supérieur, la paupière est légèrement soulevée.

Nous avons été frappé, dès le début de nos recherches sur l'appareil moteur de l'œil, de ces relations si complètes des deux muscles et nous en avons conclu que les deux élévateurs de la paupière et du globe étaient particulièrement désignés pour se suppléer réciproquement.

Dans le ptosis par exemple, nous pensions qu'au lieu de l'immobilité de la paupière par le procédé de Galezowski ou de son redressement indirect et incomplet par le procédé de Dransart, la greffe d'une partie du tendon du muscle droit supérieur sur la paupière devait rendre à celle-ci son mouvement physiologique de rotation en haut et en arrière.

Nous avons réalisé cette idée dans notre opération de ptosis par la greffe palpébrale d'une languette médiane du tendon du muscle droit supérieur. Le résultat prévu a été atteint. Qu'il nous soit permis de faire remarquer que cette opération nouvelle est due tout entière à une déduction raisonnée d'une étude anatomique attentive.

Reprenons l'entonnoir membraneux au niveau du tendon du muscle releveur de la paupière :

Au bord interne de ce tendon, les feuillets superficiel et profond du releveur se soudent ; le fascia de l'entonnoir ainsi reconstitué s'unit à la gaine latérale du muscle droit supérieur pour former l'*aileron supérieur interne* (fig. 14, ATI), comble l'espace entre celui-ci et l'aileron interne (fig. 13, EN), forme l'*aileron*

interne, s'étend jusqu'à la partie antérieure du muscle petit oblique qu'il enveloppe, s'épaissit pour la *cravate fibreuse* que le muscle droit inférieur envoie sur le muscle petit oblique ; de la cravate fibreuse et de la gaine du muscle petit oblique il se dirige vers l'*aileron externe* en formant, chemin faisant, l'*aileron inférieur*.

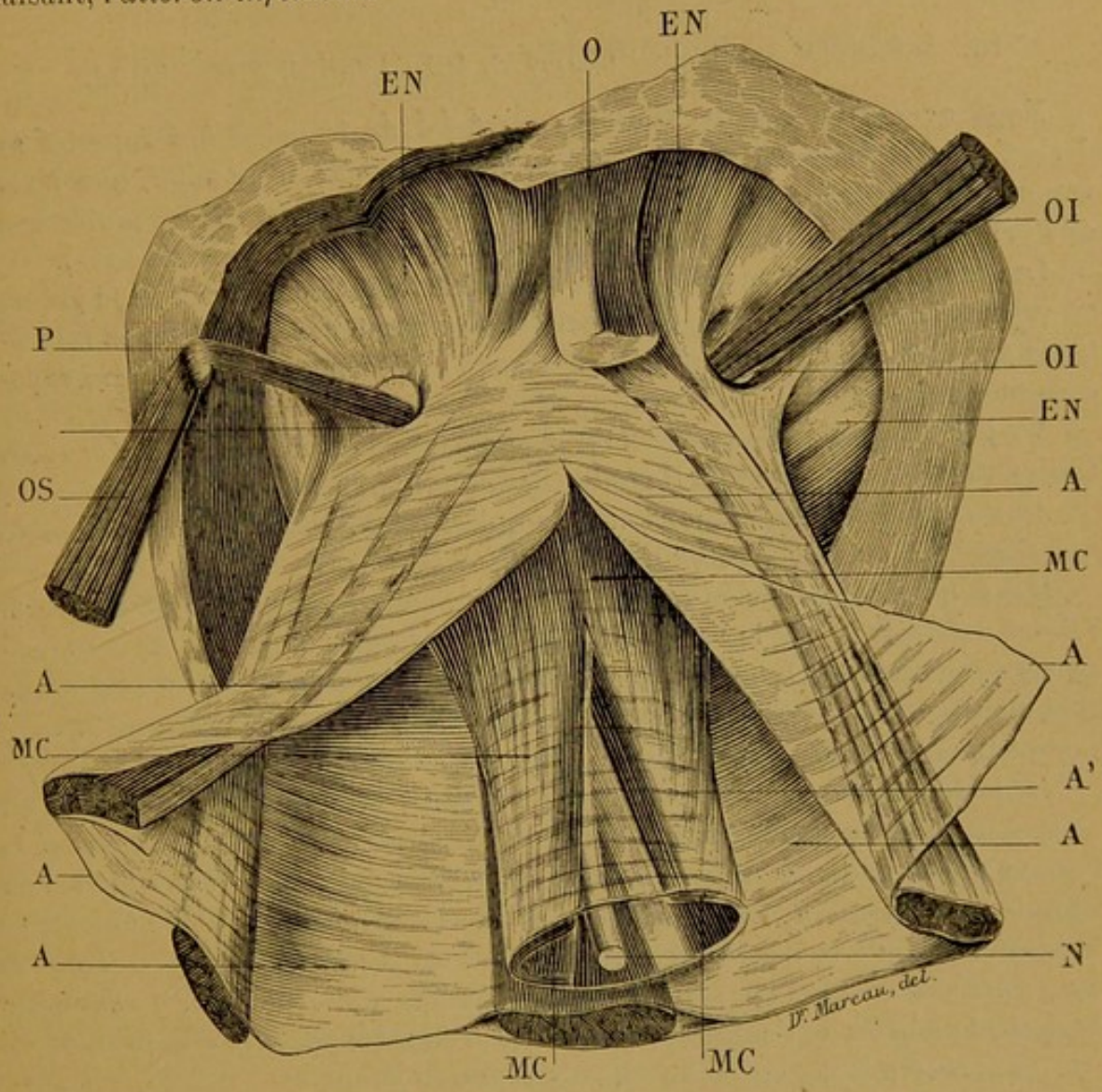

Fig. 20.

Aponévrose orbitaire du cheval.

OS, muscle oblique supérieur. — OI, muscle oblique inférieur. La gaine de ces deux muscles est enlevée. — MC, muscle choanoïde recouvert de sa gaine A'. — A, A, lames aponévrotiques intermusculaires et gaines des muscles droits. — EN, EN, entonnoir aponévrotique. — N, nerf optique. — P, poulie du muscle grand oblique.

De l'aileron interne à l'aileron externe, l'entonnoir membraneux s'insère en se dédoublant comme dans la moitié supérieure de l'orbite, par une lamelle au rebord orbitaire et par l'autre au cartilage tarse de la paupière inférieure (fig. 8, LT). Cette dernière insertion permet au droit inférieur d'abaisser légèrement la paupière.

Entonnoir aponévrotique chez les vertébrés. — Il existe chez tous les ver-

tébrés. Parfaitement net chez les poissons dépourvus de tous les organes accessoires, plus ou moins épais et dense dans les autres classes, suivant le développement des muscles de l'orbite, il devient très apparent chez les carnivores, mais il prend son maximum d'épaisseur chez les solipèdes (âne) et chez les ruminants qui ne possèdent pas d'ailerons (fig. 20, EN).

III. — FASCIA SOUS-CONJONCTIVAL OU CAPSULE ANTÉRIEURE

Nous avons vu que le feuillet superficiel de la gaine des muscles se divise, à la naissance des ailerons, en deux fascias ; le premier, que nous venons de décrire, s'écarte des muscles et se dirige vers la circonférence de l'orbite et des paupières (entonnoir aponévrotique avec ses ailerons).

Le second prolonge exactement en avant le feuillet superficiel de la gaine, en suivant la face antérieure du muscle et du tendon, et s'étalant sur la sclérotique dans les intervalles musculaires, jusqu'à la cornée. C'est le *fascia sous-conjonctival.*

Vu par devant, après excision de la conjonctive et du tissu cellulaire sous-conjonctival des culs-de-sac, il semble naître de l'angle ouvert en avant formé :

Au niveau des muscles, par l'aileron qui se rend à l'orbite et par le muscle qui s'infléchit sur l'hémisphère antérieur;

Dans les intervalles musculaires, par l'entonnoir qui s'écarte vers le rebord orbitaire et par la capsule fibreuse postérieure du globe. De cet angle se détache une membrane molle, comme la capsule postérieure, et presque translucide. C'est le *fascia sous-conjonctival,* prolongement direct, comme nous l'avons dit, du feuillet superficiel de la gaine musculaire.

Dans les intervalles musculaires, ce fascia s'avance jusqu'à la cornée en se moulant sur la sclérotique. Au niveau des muscles, il gagne également la cornée après avoir recouvert la face superficielle de la portion oculaire du muscle et du tendon. L'ensemble de ce fascia enveloppe tout l'hémisphère antérieur jusqu'à la cornée et prend le nom de *capsule antérieure*. La *capsule antérieure* et la *capsule postérieure* soudées vers l'équateur de l'œil, sur la ligne de départ de l'entonnoir, forment la *capsule fibreuse du globe.*

Nous reviendrons sur cette capsule fibreuse complète.

Reprenons quelques points intéressants de la *capsule antérieure.*

Souple et à peu près translucide sur le vivant et sur le cadavre à l'état frais, elle est assez variable dans son épaisseur suivant les sujets. En général elle est plus développée chez les enfants et chez les individus bien musclés. Elle est toujours moins épaisse au milieu de l'espace intertendineux.

Rapports. — On peut lui considérer une extrémité postérieure ; une extrémité antérieure ; une face superficielle ; une face profonde.

Extrémité postérieure. — Nous venons de dire que la capsule antérieure se détachait de l'angle formé par l'aileron et le muscle et, dans les intervalles musculaires, de l'angle formé par l'entonnoir et la capsule postérieure auxquels elle se soude.

Extrémité antérieure. — La capsule antérieure s'arrête au pourtour de la cornée.

Face superficielle. La face superficielle est en rapport d'arrière en avant:

Avec la face profonde des ailerons ou de l'entonnoir dans un très court espace de 1 à 2 millimètres, — puis avec le cul-de-sac conjonctival dont elle est séparée par un tissu cellulaire lâche — *tissu cellulaire sous-conjonctival.* — Nous n'avons jamais constaté de brides fibreuses reliant cette partie de la capsule au rebord orbitaire (Parinaud).

Elle se place ensuite sous la conjonctive bulbaire et s'avance jusqu'à la cornée. Le tissu cellulaire sous-conjonctival devient de moins en moins distinct de la membrane fibreuse en se rapprochant de la cornée, et se confond tout à fait avec elle sur le pourtour cornéen.

Face profonde. — Ses rapports varient suivant que nous la prenons au-devant des muscles et des tendons ou dans les intervalles musculaires.

Dans les intervalles musculaires.—La face profonde de la capsule antérieure est en rapport, d'arrière en avant : 1° avec la cavité de Ténon et la séreuse oculaire qui la séparent de la sclérotique sur laquelle elle glisse sans la moindre adhérence ; 2° à partir de la ligne irrégulière qui rejoint les extrémités des insertions tendineuses, la cavité de Ténon n'existe plus et la capsule antérieure s'applique directement sur la sclérotique à laquelle elle adhère. Son adhérence à la sclérotique devient de plus en plus intime jusqu'au bord de la cornée.

Au-devant des muscles et des tendons. — La face profonde de la capsule antérieure contracte avec la face superficielle et les bords des muscles et des tendons, des adhérences très importantes au point de vue chirurgical, soigneusement décrites par Boucheron.

La capsule antérieure adhère à toute la face superficielle du muscle et du tendon, sauf dans un espace médian, très variable dans ses dimensions, occupé par une *bourse séreuse* de forme allongée. Ce sont les *adhérences prémusculaires* de Boucheron.

Bourses séreuses prétendineuses. — Au-devant de l'extrémité antérieure de chaque muscle droit, s'étend une cavité de forme allongée, cloisonnée par des filaments celluleux très déliés (*Bourses séreuses prétendineuses* de Boucheron).

Ces bourses séreuses sont limitées : profondément par la face antérieure du muscle et du tendon ; superficiellement, en avant et en arrière, par les adhérences prémusculaires de la capsule antérieure. Au-devant du muscle droit externe, la bourse séreuse s'arrête à 3 ou 4 millimètres de l'insertion scléroticale du tendon. Sa longueur est, en moyenne, de 11 à 12 millimètres. Elle occupe, en largeur, la plus grande partie du tendon et du muscle, refoulant les adhérences prémusculaires de chaque côté à 1 ou 2 millimètres des bords. La bourse séreuse du muscle droit interne est la plus parfaite. Elle ne laisse qu'un millimètre de chaque côté aux adhérences prémusculaires. Sa longueur est de 9 à 10 millimètres, sa cavité est plus libre que celle du muscle

droit externe et ses cloisonnements celluleux plus déliés. La bourse séreuse du muscle droit supérieur est encore manifeste, bien que ses limites soient moins nettes et sa cavité plus cloisonnée. Au-devant du muscle droit inférieur la bourse séreuse devient rudimentaire et peu distincte.

Telle est la disposition habituelle. Elle varie fréquemment ; nous avons assez souvent constaté l'absence ou l'état rudimentaire de toutes les bourses séreuses, sauf de celle du muscle droit interne qui nous a paru constante.

La capsule contracte donc des *adhérences prémusculaires* avec la face antérieure du muscle et du tendon de chaque côté des bourses séreuses. En outre, elle s'unit à la lèvre antérieure des bords des muscles et des tendons par des adhérences solides (*adhérences latérales*). Au delà du tendon, la capsule s'insère immédiatement à la sclérotique et s'avance, de plus en plus étroitement unie à la coque fibreuse de l'œil, jusqu'à la cornée. Par les adhérences prémusculaires et latérales, les muscles et les tendons font corps avec la capsule antérieure qui, d'autre part, s'insère à la sclérotique au-devant des tendons et dans toute la largeur des intervalles tendineux. Il en résulte que le muscle ne s'implante pas seulement sur le globe par son tendon, mais aussi par la large insertion supplémentaire de la capsule.

La pratique de la strabotomie démontre que l'insertion capsulaire est aussi importante que l'insertion tendineuse, une section du tendon sans débridement capsulaire n'ayant qu'un effet minime sur le recul du muscle. Les conséquences opératoires d'une telle disposition ressortent d'elles-mêmes. Pour obtenir un recul notable du muscle dans la strabotomie, il sera nécessaire de compléter la section tendineuse par une section capsulaire, mais dans quel sens ?

Débridement des adhérences prémusculaires. — Ce débridement ne peut avoir beaucoup d'action si les adhérences latérales sont respectées. Il ne faut jamais perdre de vue que la véritable attache capsulaire des muscles et des tendons au globe est l'insertion scléroticale de la capsule dans les intervalles tendineux. Le débridement prémusculaire ne change rien à cette insertion scléroticale à laquelle les adhérences latérales relient le muscle et le tendon. Il ne peut qu'isoler ceux-ci de la conjonctive dont la résistance au déplacement est généralement faible.

A propos de ces débridements prémusculaires, nous devons rectifier une petite erreur commune à beaucoup de chirurgiens qui n'ont pas étudié, sur le sujet, l'aponévrose orbitaire.

Dans bon nombre de publications anciennes et récentes, on retrouve l'appréhension de sectionner l'aileron au cours d'un débridement un peu étendu. Nous en parlons en ce moment parce que cet accident ne pourrait se produire que pendant le débridement *prémusculaire*, les ailerons n'existant qu'au *niveau des muscles*.

On ne prend pas garde que l'aileron ne commence qu'à 16 millimètres de l'insertion du muscle droit interne ; à 20 millimètres de l'insertion du muscle droit externe. Il faudrait donc pénétrer bien profondément, et bien inutilement, pour les rencontrer. Nous ajouterons d'après notre propre expérience

que, même lorsqu'on recherche la section complète de l'aileron dans un but expérimental ou opératoire, cette section présente de sérieuses difficultés. Quelques coups de ciseaux égarés jusque-là n'entameraient qu'une très petite partie des larges et épaisses bandes fibreuses. Il convient donc d'attribuer à toute autre cause qu'à la section de l'aileron les incidents fâcheux qui peuvent survenir après une strabotomie.

Débridement des adhérences latérales. — Parinaud a proposé le débridement des adhérences de la capsule aux bords du muscle et du tendon, *parallèlement* à ces bords. Pour ce procédé, employé isolément, la partie débridée pourra seule se rétracter et, cela, strictement dans l'étendue de l'incision. Le tendon n'ayant pas de tendance rétractile, au moins immédiate, l'incision devra être prolongée le plus loin possible le long du muscle. Mais le véritable moyen, simple, pratique autant qu'efficace, d'augmenter à peu près à volonté le recul du muscle consiste dans la section des insertions scléroticales de la capsule, des deux côtés de l'insertion tendineuse, *perpendiculairement* à cette insertion. Chaque coup de ciseaux libérera le muscle tout entier d'un point d'attache à la sclérotique et lui donnera du champ pour le recul. Nous n'avons pas besoin d'insister sur ce fait trop connu.

Nous ne voulons pas dire cependant que le recul sera exactement proportionnel au débridement capsulaire. L'étendue du résultat est toujours variable suivant des conditions diverses, mais le résultat lui-même est constant. On sait d'ailleurs qu'un débridement capsulaire trop large expose, en dedans, à l'enfoncement de la caroncule et, partout, à la protrusion du globe.

L'enfoncement de la caroncule est produit indirectement par le recul exagéré du muscle ; celui-ci entraîne en arrière son aileron uni à la caroncule, comme nous l'avons vu, par des brides fibreuses.

L'exophtalmie résultant d'un large débridement capsulaire démontre admirablement la part très importante de la capsule antérieure dans l'équilibre du globe. La section seule du tendon ne déterminant pas de protrusion apparente, on doit en conclure en effet que la calotte fibreuse est le principal agent de contention de l'œil en avant, d'autant plus que l'exophtalmie disparaît lorsqu'on rétrécit la boutonnière fibreuse, soit par une suture, même verticale, de la plaie, soit en entraînant le globe en sens opposé par l'avancement musculaire ou capsulaire de l'antagoniste, et, dans ce dernier cas, le rôle de la capsule apparaît d'autant plus nettement que le recul relatif du muscle ténotomisé ne fait que s'accentuer.

Dans la *strabotomie par avancement*, le rôle de la capsule n'est pas moins important.

On conçoit fort bien que si l'insertion capsulaire est avancée près de la cornée et maintenue dans cette situation (*avancement capsulaire de de Wecker*) elle puisse devenir l'agent réel de traction du muscle sur le globe, le tendon restant plissé derrière cette corde tendue.

Dans l'*avancement musculaire*, il serait imprudent, pour plusieurs raisons, de ne saisir dans la suture que la surface tendineuse dénudée. On s'exposerait d'abord au dérapement des fils ; nous savons en outre, par les

expériences de Kalt et par nos propres observations dans plusieurs opérations secondaires de strabotomie, que le tendon sectionné se soude à la sclérotique, non pas par une insertion directe, mais par un cal fibreux de la capsule. Il est donc nécessaire d'amener la capsule au point de soudure.

Nous pensons même qu'on n'obtient pas, par l'avancement musculaire doublé de ses adhérences prémusculo-tendineuses seules, tout le résultat qu'on pourrait obtenir de cette opération si l'on avançait en même temps une large bande de la capsule de chaque côté du tendon. Ce serait la contre-partie de l'effet de recul produit par le débridement des mêmes insertions capsulaires inter-tendineuses.

IV. — CAPSULE FIBREUSE DU GLOBE

La capsule fibreuse du globe a été considérée par Ténon et par tous les auteurs comme la partie essentielle, le centre d'irradiation de l'aponévrose orbitaire. Nous lui avons rendu son véritable rôle de diverticulum de l'aponévrose musculaire, dont nous ne contestons pas d'ailleurs l'importance au point de vue physiologique.

La capsule fibreuse du globe est formée en arrière par le repli de la gaine profonde des muscles (*capsule postérieure*) ; en avant par le fascia sous-conjonctival (*capsule antérieure*). Ces deux membranes se soudent vers l'équateur pour constituer l'enveloppe fibreuse du globe.

La capsule de l'œil enveloppe cet organe, du nerf optique à la cornée. Elle présente donc la forme d'une sphère creuse ouverte à ses deux pôles.

D'une teinte gris jaunâtre en arrière, translucide en avant, elle offre son maximum d'épaisseur à la partie moyenne. Sa caractéristique, indispensable à sa fonction, comme nous le verrons plus loin, est la souplesse et l'élasticité alliées à une résistance suffisante pour participer à la contention d'un organe très mobile.

Rapports. — Elle présente : un orifice postérieur, un orifice antérieur, une face superficielle, une face profonde.

Orifice postérieur. — Il entoure le nerf optique. La capsule se prolonge sur ce nerf en enveloppant sa gaine fibreuse propre. Elle est traversée par les vaisseaux et nerfs ciliaires. A leur niveau, elle se résout en tractus multiples, sortes de gaines pour le paquet vasculo-nerveux, par lesquels la capsule adhère fortement à la sclérotique autour du nerf optique.

Orifice antérieur. — La capsule s'arrête autour de la cornée. Elle forme, entre la cornée et la ligne d'insertion des tendons, une large ceinture adhérente à la sclérotique (*zone épisclérale,* siège principal de l'épiscléritis).

Face superficielle. — Sa face superficielle est en rapport, en arrière, avec le tissu cellulo-adipeux rétro-bulbaire et la face profonde des muscles ; vers l'équateur, avec l'entonnoir et les ailerons ; en avant, avec la conjonctive.

Face profonde. — La face profonde recouvre la sclérotique dont elle est séparée par la séreuse oculaire, sauf sur les points suivants : la partie ocu-

laire des muscles et le tendon qui s'interposent entre elle et la sclérotique. Au contraire, elle s'applique directement sur la sclérotique dans la zone épisclérale. La capsule fibreuse de l'œil est traversée, en arrière, par le nerf optique, les vaisseaux et nerfs ciliaires ; vers l'équateur, par les quatre troncs des vasa vorticosa.

La capsule fibreuse de l'œil isole cet organe. Nous devons à Bonnet d'avoir démontré ce fait anatomique important au point de vue chirurgical. Il permet en effet de pratiquer l'énucléation du globe sans ouvrir largement la loge orbitaire ; toutefois l'isolement n'est pas complet, comme on le croit communément; on ne peut en effet énucléer sans sectionner le paquet des vaisseaux et nerfs ciliaires autour du nerf optique et les tractus capsulaires qui les accompagnent. On ouvre ainsi une brèche étroite dans la loge orbitaire.

Comme l'entonnoir fibreux, la capsule fibreuse de l'œil ne présente pas une texture assez serrée pour arrêter longtemps l'infiltration des liquides. Dans l'hygroma aigu de la cavité séreuse de l'œil ou *ténonite*, la sérosité intraténonienne passe dès le deuxième ou troisième jour dans le tissu épiscléral.

Capsule fibreuse des vertébrés. — La capsule fibreuse de l'œil reçoit des modifications nombreuses dans la série des vertébrés.

Chez les poissons, elle est semblable, dans sa disposition générale, à celle de l'homme. Elle n'en diffère que par son épaisseur considérable dans certaines espèces. Chez les squales, elle s'insère en arrière sur la circonférence de la capsule cartilagineuse qui supporte le globe. Elle devient sous-jacente à l'appareil musculo-tendineux de la troisième paupière et du muscle choanoïde chez les reptiles, les oiseaux et un grand nombre de mammifères. Chez les ruminants, elle présente une disposition spéciale que nous décrirons plus tard.

L'énucléation des yeux pourvus d'un muscle choanoïde exposerait non seulement à des difficultés opératoires, mais à des complications dues à l'ouverture béante de la loge orbitaire.

V. — CAVITÉ DE TÉNON. SÉREUSE DE L'ŒIL

Entre la capsule fibreuse et la sclérotique existe un espace lymphatique qu'on désigne sous le nom de cavité ou de fente de Ténon. Cette cavité est virtuelle à l'état normal.

Nous lui décrirons une limite antérieure, une limite postérieure, une face viscérale, une face pariétale.

Limite antérieure. — Sa *limite antérieure* est intéressante pour l'ophtalmologiste. Elle est tracée par l'insertion des tendons des muscles droits et par la ligne de jonction des extrémités tendineuses sur laquelle s'insère la capsule fibreuse (fig. 4).

Cette ligne est irrégulière. Près de l'extrémité externe du tendon du muscle droit supérieur, elle s'éloigne de la cornée de 11 millimètres. Partout ailleurs elle varie entre 6 et 8 millimètres.

Si l'on veut pousser une injection dans la cavité de Ténon ou pratiquer la paracentèse sclérale au travers de cette cavité, et non dans la zone épisclérale, suivant le procédé que nous avons recommandé à plusieurs reprises (*Société française d'ophtalmologie*, 1901), on tombera, sans erreur possible, dans la séreuse oculaire en ponctionnant à 10 millimètres de la cornée, sauf près de l'extrémité externe du tendon du muscle droit supérieur.

Nous devons noter cependant que Schwalbe fait pénétrer ses injections de la cavité de Ténon ou de l'espace supra-choroïdien jusqu'à la circonférence de la cornée. Il en conclut que la cavité de Ténon ne s'arrête qu'autour de la cornée.

Cette déduction n'est pas exacte. Il est vrai que les adhérences de la capsule à la sclérotique ne sont pas assez solides ni son tissu assez serré pour s'opposer longtemps à l'infiltration soit du liquide d'une ténonite, soit du liquide d'une injection. Mais il ne s'ensuit pas que les adhérences n'existent pas. La dissection permet de les constater avec toute évidence. Nous affirmons avec Henle, Magni et la plupart des anatomistes que la capsule fibreuse de l'œil s'insère à la sclérotique sur la ligne d'insertion des muscles droits, limitant ainsi en avant, à l'état normal, la cavité de Ténon.

Limite postérieure. — En arrière, la limite est moins précise. Schwalbe, dans ses *Recherches sur les vaisseaux lymphatiques de l'œil et leur délimitation*, la définit en ces termes :

« En ce qui concerne l'étendue de la capsule de Ténon vers le pôle postérieur de l'œil, Luschka et Henle sont d'accord qu'elle s'étend jusqu'à l'entrée du nerf optique et qu'elle y possède une ouverture circulaire par où le nerf optique et les vaisseaux ciliaires postérieurs parviennent au globe de l'œil ; le faisceau ne se soude pas à la gaine extérieure du nerf optique. Je ne puis que confirmer cette opinion, mais en y ajoutant que, par l'ouverture en question, la cavité de Ténon se trouve en communication directe avec une autre cavité qui entoure comme une enveloppe la gaine extérieure du nerf optique et peut être suivie jusqu'au canalis opticus. La paroi périphérique de cette cavité fusiforme, entre le retractor Bulbi et le nerf optique, est formée par une prolongation du *faisceau de Ténon* (capsule fibreuse du globe) et, au milieu, par une prolongation du tissu *très fin tapissant le globe de l'œil* (membrane séreuse de la cavité de Ténon) et qui s'étend au-dessus de la gaine extérieure de l'optique. Comme nous allons le voir, cette cavité fait communiquer la cavité de Ténon avec le cavum arachnoïdale; comme le montre le résultat des injections, elle est parfaitement fermée de tous les autres côtés. »

D'après Schwalbe, la capsule fibreuse du globe se continue donc, en arrière, avec la couche de tissu conjonctif qui environne le nerf optique, et non avec la gaine fibreuse propre du nerf. La membrane séreuse se prolonge aussi sous la face profonde de cette couche cellulo-fibreuse.

Aucune communication n'existe donc entre la cavité de Ténon et les espaces lymphatiques sous-dural et sous arachnoïdal du nerf optique.

Mais une large communication est établie entre cette cavité et l'espace sous-

arachnoïdien du cerveau par le canal compris entre le prolongement de la capsule et la gaine fibreuse propre du nerf.

Schwalbe a rempli la cavité de Ténon par une injection poussée dans la cavité arachnoïdienne du cerveau.

Face viscérale. — Elle est formée par une très belle couche endothéliale appliquée sur la sclérotique (*séreuse viscérale*).

Face pariétale. — Cette face est limitée par une membrane conjonctive d'une extrême finesse, transparente, revêtue d'un endothélium, présentant tous les caractères d'une membrane séreuse (*séreuse pariétale*). Bogros, Budge et Schwalbe l'ont admise. Nous avons réussi à l'isoler dans toute son étendue.

La séreuse oculaire pariétale est partout adossée à la capsule fibreuse du nerf optique jusqu'à la zone épisclérale. Elle s'insère à la face profonde de la partie oculaire des muscles, à quelques millimètres en avant du point où la gaine profonde abandonne ces muscles ; après s'être avancée sous le muscle et le tendon jusqu'à 6 ou 7 millimètres de l'insertion tendineuse elle suit la gaine fibreuse dans son repli sur l'hémisphère postérieur et tapisse toute la capsule postérieure. En avant, elle s'insère sur la lèvre profonde des bords des muscles et des tendons, et tapisse toute la capsule antérieure jusqu'à la ligne d'insertion de celle-ci à la sclérotique. A cette limite elle se replie, en forme de cul-de-sac, sur la sclérotique où son endothélium se continue avec l'endothélium viscéral.

Sa dissection exige assurément l'habitude du scalpel ; cependant on la met facilement à nu par le procédé suivant :

Sectionner l'un des muscles droits en arrière de l'œil ; enlever toute la graisse rétro-bulbaire et découvrir la capsule postérieure ; tendre le muscle en dehors ; le repli de sa gaine profonde apparaît immédiatement ; inciser ce repli de haut en bas ; diviser avec prudence une couche de tissu celluleux très délié ; écarter les lèvres de l'incision ; on apercevra alors une membrane d'une extrême finesse et d'une transparence telle qu'elle permet de voir la face oculaire du muscle ; poursuivre sa dissection dans tous les sens.

Les faces pariétale et viscérale sont lâchement unies par des filaments celluleux très ténus. Ces filaments sont ordinairement moins nombreux et la cavité est, par conséquent, plus libre sous la face oculaire des muscles et près de leurs tendons. Le bord des tendons sera donc le lieu d'élection pour paracentèse sclérale.

Nous avons noté d'après Schwalbe la communication de la cavité de Ténon avec l'espace sous-arachnoïdien. Le même auteur s'est assuré de la communication de la cavité de Ténon avec l'espace suprachoroïdien par les orifices des troncs veineux des vasa vorticosa.

Cavité de Ténon des vertébrés. — Chez les poissons et quelques reptiles (ophidiens) qui ne possèdent que les six muscles de l'homme, la cavité de Ténon ne diffère pas de celle que nous venons de décrire. Mais elle devient

irrégulière et parfois singulièrement réduite par les muscles et les tendons de la troisième paupière des batraciens, des reptiles et des oiseaux, et par le muscle choanoïde d'un grand nombre de vertébrés.

Nous verrons bientôt qu'elle est rudimentaire chez certains mammifères (ruminants). Dans ce cas, la cavité de Ténon est remplacée par une bourse séreuse développée *entre la face superficielle du muscle choanoïde et la face profonde des muscles droits.*

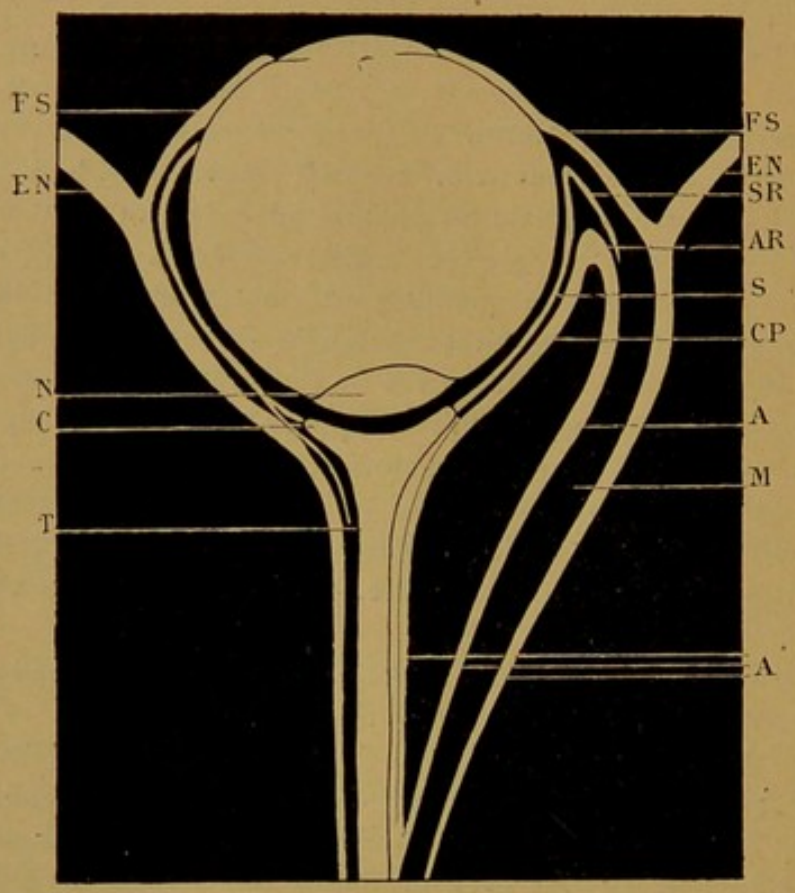

Fig. 21.

Schéma de l'aponévrose orbitaire des squales.

A, gaine des muscles. — AR, repli de la gaine profonde qui tapisse l'hémisphère postérieur, forme la capsule postérieure, s'insère sur le pourtour de la capsule et forme une gaine à la tige cartilagineuse. — EN, entonnoir. — FS, fascia sous-conjonctival. — S, membrane séreuse. — SR, son repli qui accompagne celui de la gaine musculaire. — M, muscle. — T, tige cartilagineuse. — N, noyau cartilagineux de la sclérotique. — Comparer avec les schémas de l'homme (fig. 7 et 8) et constater que l'aponévrose est identique dans ses dispositions essentielles.

Chez l'esturgeon (acipenses sturio) la capsule fibreuse du globe est d'une épaisseur et d'une densité extraordinaires (4 à 5 millimètres), qui ne lui permettraient pas de mouvements de glissement. En outre elle est assez intimement unie à la sclérotique par un tissu aréolaire fibreux et serré. La surface articulaire est également transportée à la *surface externe de la capsule,* dans ses deux tiers postérieurs.

HISTORIQUE DE LA CAPSULE DE TÉNON

Suivant Hélie, la capsule de Ténon est signalée dans Galien, Colombo, Cassérius, Rialon, C. Briggs, sous les noms de tunica adnata, membrana inno-

minata. Mais les notions des anciens à ce sujet étaient extrêmement vagues.

Le 29 fructidor an XIII, le chirurgien Ténon donna lecture à l'Institut d'un mémoire dans lequel il présenta une description magistrale de la membrane à laquelle il attacha son nom. Ce document, d'une importance capitale dans l'histoire des aponévroses de l'orbite, étant trop peu connu de nos jours, nous croyons devoir en reproduire un des passages les plus saillants.

« Il ne serait pas étonnant que l'on cherchât en vain la tunique dont je vais parler, elle est difficile à trouver ; il fallait bien que cela fût, puisqu'elle a échappé aux efforts de tant d'anatomistes célèbres qui se sont occupés de recherches sur l'œil. Cette tunique est commune au nerf optique, au globe de l'œil et aux paupières. Elle fournit une enveloppe à l'œil ; elle sert de plus à le suspendre en devant à l'entrée de l'orbite et à le lier avec les paupières. Elle passe du globe de l'œil à la conjonctive, s'adosse avec elle dans les paupières, l'accompagne jusqu'aux ligaments tarses, passe sur la convexité de ces cartilages, et la conjonctive, à son tour, passe à leur face concave. Cette tunique ressemble, pour le tissu et la couleur, à la conjonctive ; elle n'est pas aussi épaisse ; est fort adhérente au nerf optique à l'endroit où ce nerf a son entrée dans l'œil. Elle est assez adhérente à la sclérotique en arrière, n'y est liée en devant que par un tissu cellulaire très fin ; elle donne passage aux tendons des muscles droits et obliques ; elle fournit une gaine au tendon du muscle grand oblique. Parvenue à l'insertion des muscles adducteur et abducteur du globe de l'œil, c'est-à-dire près de la conjonctive, et avant de s'adosser à cette membrane, elle procure de chaque côté une espèce d'aile ligamenteuse qui attache le globe de l'œil à l'orbite, au grand et au petit angle. Ces ailes ligamenteuses sont formées de l'adossement des portions de cette tunique, qui passent l'une dessus, l'autre dessous le globe de l'œil... »

C'est donc bien à Ténon que revient le mérite d'avoir découvert la capsule qui porte son nom. Il l'a décrite dans ses principales dispositions. Il a reconnu qu'elle embrassait l'œil dans sa concavité, qu'elle semblait traversée par tous les muscles oculaires ; il a indiqué ses rapports avec le globe dans l'hémisphère postérieur. Il a décrit enfin les ailes ligamenteuses ou faisceaux tendineux des muscles droits interne et externe, qu'il a seulement le tort de présenter comme des tendons continus avec les fibres musculaires. Ténon considère déjà la capsule fibreuse de l'œil comme le centre d'où partent les expansions orbitaires traversées par les muscles.

Ce mémoire si remarquable resta cependant longtemps dans l'oubli. Mais vers 1840, la découverte de Stromeyer (strabotomie) remit à l'ordre du jour les questions relatives aux muscles de l'œil et aux aponévroses orbitaires.

Malgaigne reproduit à peu près l'opinion de Ténon ; de plus, il signale la partie de la capsule qui relie les tendons des muscles droits sur l'hémisphère antérieur (fascia sous-conjonctival). Malgaigne ajoute, et avec raison : « Cette membrane ne serait-elle pas le siège spécial de l'ophtalmie rhumatismale ou arthritique ? » (épisclérite).

Baudens observe les six gaines que la capsule envoie aux muscles de l'œil.

Lucien Boyer et Jules Guérin revendiquent la découverte du fascia sous-

conjonctival sans qu'il soit possible, aujourd'hui, d'établir leurs titres à cette priorité.

Hélie, dans une description très courte, mais assez exacte, mentionne sommairement les ailerons du muscle droit supérieur, et la terminaison de l'aponévrose à l'orbite. Il parle également d'un aileron des muscles droits inférieur et supérieur, mais sans être bien fixé à leur sujet, surtout en ce qui concerne l'aileron inférieur.

Il recherche, le premier, la nature et l'origine de la capsule de Ténon. Pour lui, cette membrane n'est qu'un *prolongement de la dure-mère cranienne, qui se continue, en avant, avec le périoste facial après s'être replié sur le globe.* Il émet cette fameuse comparaison du *bonnet de coton* qui devait donner lieu à tant de discussions.

« Par ces différents moyens, on arrive à reconnaître qu'elle forme une sorte de sac sans ouverture, ou encore de bonnet de coton dont une partie, repliée sur elle-même, sert de coque à l'œil, tandis que l'autre partie recouvre les parois de l'orbite. »

Bonnet (*Traité des sections tendineuses et nouvelles recherches sur l'anatomie des aponévroses et des muscles de l'œil* et *Annales d'oculistique*, t. V, p. 27, 1841) reprend l'étude de la capsule de Ténon au point de vue chirurgical. Il donne son procédé de préparation de la capsule postérieure (section des muscles droits et obliques, du nerf optique, énucléation du globe), procédé devenu classique. Il précise les rapports des tendons avec le fascia sous-conjonctival. Il se base sur ces rapports pour substituer à la myotomie la ténotomie des muscles de l'œil, et varier l'effet opératoire suivant le plus ou moins de débridement latéral du fascia sous-conjonctival.

Lenoir (*Des opérations qui se pratiquent sur les muscles de l'œil*) fait précéder sa thèse (1850) de quelques considérations sur la capsule de Ténon qui n'apportent rien de nouveau.

En 1843, Richet déposa au musée Orfila plusieurs pièces fort remarquables sur la capsule de Ténon (Concours de prosectorat, 1843). Dans son *Traité d'anatomie chirurgicale* (1855), il démontre l'insertion de la capsule sur tout le pourtour du rebord orbitaire, mais présente les ailerons ligamenteux *comme détachés de la face interne de l'aponévrose*, ne faisant pas corps, par conséquent, avec ce diaphragme cellulo-fibreux.

Cruveilhier (*Traité d'anatomie descriptive*, t. II, 2e partie, p. 603) donne une description plus complète qu'Hélie des faisceaux orbitaires du muscle droit supérieur.

Sappey (*Traité d'anatomie descriptive*, t. II) découvre des fibres musculaires lisses dans les ailerons interne et externe, auxquels il donne le nom de muscles orbitaires interne et externe ; il établit que les ailerons émanent de la gaine du muscle et non du muscle lui-même, comme on l'avait cru depuis Ténon.

Il démontre, en outre, que l'expansion tendineuse du muscle releveur de la paupière n'est point une aponévrose, mais un muscle à fibres lisses, qu'il désigne sous le nom de muscle « orbito-palpébral ».

D'après Sappey, le large triangle du muscle orbito-palpébral arrête la capsule de Ténon et l'empêche d'arriver jusqu'au cartilage tarse et au rebord orbitaire. Mais nous avons vu que l'aponévrose du muscle droit supérieur se jette sur le muscle releveur qu'elle enveloppe ainsi que son tendon, tapisse par conséquent les deux faces du muscle orbito-palpébral, et se rend avec ce dernier au cartilage tarse, puis au rebord orbitaire, par une lamelle détachée du feuillet superficiel de la gaine.

Sappey a réfuté l'opinion d'Hélie, adoptée par Richet et la plupart des auteurs, sur l'origine de la capsule de Ténon, et établi que cette membrane n'est pas une dépendance de la dure-mère cranienne et du périoste orbitaire. Nous partageons, à cet égard, l'opinion de Sappey ; mais nous ne pouvons le suivre lorsqu'après avoir décrit l'aponévrose orbitaire entourant toute la portion scléroticale du globe, il ajoute : « De cet organe comme d'un centre, elle s'irradie sur les muscles qui le meuvent ; puis s'étend de ceux-ci jusqu'aux parois de l'orbite, et au bord adhérent des paupières. Cette aponévrose nous offre donc à considérer : 1° une portion centrale ou oculaire ; 2° six gaines musculaires ou prolongements du premier ordre ; 3° cinq faisceaux tendineux ou prolongements du second ordre. »

Panas dans ses *Leçons sur le strabisme*, reproduit à peu près l'opinion de Sappey. Plus tard, dans son *Traité des maladies des yeux*, il se rallia à notre opinion. Panas et Berger ont pleinement adopté notre description.

Tillaux fait remarquer avec raison les caractères physiques de la capsule de Ténon de l'homme, différents, sur la plupart des points, de l'aspect fibreux et nacré des autres aponévroses. Il ajoute : « L'idée générale que l'on doit se faire de l'aponévrose orbitaire est donc en définitive celle d'un diaphragme peu résistant en arrière, plus résistant en avant, ou, si l'on veut, d'une sorte de cupule recevant dans sa concavité le globe de l'œil. Cette capsule présente une face postérieure, une face antérieure et deux extrémités. La face antérieure est concave, lisse, unie, moulée sur l'hémisphère postérieur du globe qu'elle embrasse lâchement. La face postérieure, convexe, est en rapport avec les graisses de l'orbite ; mais, à l'encontre de la précédente, elle fournit des prolongements très résistants qui se portent les uns sur les muscles, les autres vers la base de l'orbite et constituent *en réalité la partie essentielle de l'aponévrose*. » De cette dernière phrase que nous soulignons, il n'y avait qu'un pas à faire pour renverser l'opinion en cours et reconnaître que la capsule fibreuse est non pas le centre et le point de départ de l'aponévrose orbitaire, mais un simple diverticulum de celle-ci. Si Tillaux n'est pas allé jusque-là, il observe que « l'aponévrose de l'orbite est constituée par une lame cellulo-fibreuse étendue du *pourtour de l'orbite* au pôle postérieur de l'œil. Elle partage l'orbite en deux loges, l'une antérieure, largement ouverte en avant, destinée au bulbe oculaire ; l'autre postérieure contenant, graisses, muscles, vaisseaux, nerfs ». Tillaux admet donc avec raison la *continuité de l'expansion orbitaire* à laquelle nous avons donné le nom d'*entonnoir aponévrotique*.

Parmi les plus récents auteurs, Testut affirme encore avec plus de précision l'erreur que nous avons relevée chez tous ses devanciers :

« *Prolongements envoyés par la capsule de Ténon sur les muscles qui la traversent.* Devant chacun des muscles précités, la capsule de Ténon, au lieu de se laisser perforer, *se déprime en doigt de gant et accompagne les tendons jusqu'à leur insertion sur la sclérotique.* D'autre part, au moment où elle se déprime en avant sur les tendons, elle envoie, en sens inverse, sur les corps musculaires eux-mêmes, des prolongements qui constituent les gaines de ces muscles. *La capsule de Ténon jette donc sur les muscles qui la traversent* deux ordres de gaines : des gaines antérieures destinées aux tendons, ce sont des gaines tendineuses; des gaines postérieures, destinées au corps musculaire, ce sont les gaines musculaires. »

Et plus loin :

« Les recherches de Schwalbe sur les voies lymphatiques de l'œil nous démontrent que la capsule de Ténon est constituée en réalité par deux feuillets conjonctifs concentriques l'un à l'autre : 1° un feuillet postérieur ou externe relativement épais qui n'est autre que la coque fibreuse qu'on a sous les yeux après l'énucléation de l'œil, qui n'est autre que la capsule de Ténon elle-même telle que la décrivent les auteurs ; 2° un feuillet antérieur ou interne, infiniment plus mince (séreuse) qui recouvre la sclérotique et lui adhère intimement. »

Personne n'avait affirmé avec plus de netteté la prédominance presque absolue de la capsule fibreuse du globe. Cette étrange erreur ne semblait donc pas en voie de disparaître. Devant une telle persistance, la discussion du paragraphe suivant ne paraîtra sans doute pas superflue.

Budge distingue dans l'orbite le *faisceau de Ténon* qui vient de la couche conjonctive enveloppant le nerf optique et recouvre la sclérotique jusqu'à la cornée. Il est partout relié avec les faisceaux des muscles de l'œil que ces derniers paraissent être des prolongements de la capsule de Ténon.

Luschka donne à peu près la même description.

Henle et Magni font terminer en avant le faisceau de Ténon (capsule fibreuse du globe) sur la ligne d'insertion des muscles droits. Budge, Luschka et Schwalbe le poursuivent jusqu'à la cornée.

Les uns et les autres ont raison. La capsule fibreuse *prend insertion* à la sclérotique sur la ligne d'insertion des muscles droits, mais se prolonge ensuite, toujours adhérente à la sclérotique, jusqu'à la cornée. La cavité de Ténon ou séreuse de l'œil a relativement moins attiré l'attention des anatomistes.

La surface interne de la capsule fibreuse du globe est lisse, unie, très régulière. Elle n'adhère à la sclérotique que par un tissu cellulaire, humide, très fin et très lâche, qui a pu être considéré comme une sorte de séreuse rudimentaire (Sappey, *loc. cit.*). Tous les auteurs avaient en effet regardé la cavité de Ténon comme une pseudo-séreuse. Bogros remarqua que les tendons des muscles droits et obliques pénétraient dans cette cavité qu'il décrivit sous le nom de séreuse des tendons de l'œil.

Schwalbe, dont les recherches ont été jusqu'ici les plus complètes sur ce sujet, établit que l'espace auquel il donne, le premier, le nom de cavité de Ténon

était bien une cavité séreuse ou, plus exactement, un espace lymphatique tapissé dans toute son étendue par une très belle couche d'endothélium reposant sur une membrane conjonctive excessivement fine. Il démontre les deux communications importantes de la cavité de Ténon avec l'espace suprachoroïdien d'une part et la cavité sous-arachnoïdienne du cerveau d'autre part.

Nous croyons avoir apporté notre contribution personnelle à l'anatomie de la capsule de Ténon de l'homme sur les points suivants :

1° Nous avons établi, par des preuves tirées de l'anatomie humaine et de l'anatomie comparée, sa véritable nature: *La capsule de Ténon est l'aponévrose du groupe musculaire de l'orbite*).

2° Nous avons présenté une description plus simple et plus rationnelle, basée sur cette interprétation.

3° Nous avons non seulement établi, avec Tillaux, la continuité de l'entonnoir aponévrotique, mais nous l'*avons identifié avec les ailerons*.

4° Nous avons découvert l'*aileron inférieur* et la connexion aponévrotique si remarquable des muscles petit oblique et droit inférieur.

5° Contrairement à la description de tous les auteurs, nous avons démontré d'abord que l'expansion orbitaire *n'est pas traversée par les muscles*; en outre, que la gaine profonde des muscles *abandonne ceux-ci pour se replier sur l'hémisphère postérieur du globe* où elle forme la capsule postérieure.

6° Nous avons isolé par le scalpel toute la membrane séreuse qui tapisse la face pariétale de la cavité de Ténon et décrit cette membrane.

7° Après avoir étendu nos recherches à toute la série des vertébrés et présenté une description particulière, toujours d'après nos pièces anatomiques, de la capsule de Ténon dans chaque classe et dans un grand nombre de genres et d'espèces, nous avons pu, par une synthèse de toutes ces recherches, ramener la capsule de Ténon à un seul type régi par les mêmes lois générales, dans son ensemble comme dans ses détails.

8° Nous avons décrit le véritable mécanisme des mouvements de rotation du globe comparé à tort jusqu'ici aux mouvements énarthrodiaux.

9° Complétant l'idée de Ténon qui n'attribuait aux ailerons que le rôle de tendons d'arrêt, nous avons précisé et étendu le rôle des ailerons, pendant le repos et la contracture musculaires.

10° De notre théorie physiologique nous avons déduit des applications à la théorie des strabotomies.

SIGNIFICATION ANATOMIQUE DE LA CAPSULE DE TÉNON

Nous venons de voir que deux opinions ont été émises sur la manière d'interpréter la capsule de Ténon.

1° Pour Helie, Richet et quelques autres anatomistes de cette période, la capsule de Ténon est *un prolongement de la dure-mère et du périoste orbitaire* auxquels elle fait suite du sommet à la circonférence de l'orbite. La comparaison des deux feuillets du *bonnet de coton* traduisait bien cette hypo-

thèse. Personne ne la soutient plus depuis la réfutation de Sappey. Notre grand anatomiste a démontré en effet qu'il n'existe aucune analogie de structure ni de fonction entre la capsule et le périoste. L'aponévrose orbitaire et le périoste se rencontrent dans leur insertion commune aux saillies osseuses. Mais ce point de contact n'implique pas plus pour elle que pour les autres aponévroses une continuité de tissu.

2° *La partie essentielle de l'aponévrose orbitaire est la capsule fibreuse de l'œil.*

« De cette capsule, comme d'un centre, partent des prolongements de premier ordre, gaines des muscles, et des prolongements de second ordre, ailerons ligamenteux. — Les muscles *traversent* ces prolongements (Sappey).

Le passage de Ténon que nous avons cité prouve que l'inventeur de l'aponévrose orbitaire avait déjà cette opinion. Elle est presque unanimement admise aujourd'hui.

Nous ne la croyons pas exacte. Dès 1887, dans notre *Traité d'anatomie comparée de l'appareil moteur de l'œil de l'homme et des vertébrés*, nous nous sommes élevé contre cette interprétation. Pour nous, l'aponévrose orbitaire *n'est que l'aponévrose commune du groupe musculaire de l'orbite*. La capsule fibreuse du globe, loin d'en être l'origine, *n'en est qu'un diverticulum*, important sans doute au point de vue physiologique, mais secondaire au point de vue anatomique.

En outre de la démonstration résultant d'une dissection attentive et méthodique telle que nous l'avons exposée, notre manière de voir s'appuie sur des considérations d'anatomie humaine et d'anatomie comparée que nous allons brièvement passer en revue.

Nous ne connaissons pas d'exemple de viscères détachant de leur membrane d'enveloppe des expansions aponévrotiques assez multiples et variées pour former des gaines musculaires, des pseudo-tendons, des gaines nerveuses et vasculaires, des cloisonnements adipeux, des loges glandulaires.

L'œil et sa capsule seraient donc une exception unique dans l'économie, si nous acceptions l'opinion en cours. Au contraire, l'aponévrose orbitaire, telle que nous la comprenons, devient conforme aux lois générales de l'organisme, et particulièrement aux lois qui régissent toutes les aponévroses musculaires.

Quels sont les caractères généraux des aponévroses ?

A. *Dans quelque région de l'économie que ce soit, partout où un groupe de muscles existe, ces muscles sont reliés entre eux par une aponévrose commune qui, se dédoublant sur leurs bords, fournit à chacun d'eux une gaine particulière.*

« Il m'a semblé que dans cette région (région pelvienne) comme dans beaucoup d'autres, on a trop oublié la relation intime qui existe entre les aponévroses et les muscles, *relation telle que partout où il y a des muscles, il y a des aponévroses qui les enveloppent et se moulent sur eux :* l'expression de ce fait général constitue la loi ou formule qui contient toute l'histoire des

aponévroses. Si la loi est négligée, si on ne la prend pas pour point de départ, qu'arrivera-t-il ? C'est que, manquant de règle, on marchera au hasard ; chacun taillera les aponévroses à sa guise et leur imposera des limites et des dénominations différentes ; de là naîtra la confusion. Du moment au contraire que la loi sera rigoureusement appliquée à toutes les régions, les aponévroses seront comprises, leurs limites arrêtées, leurs noms même déterminés à l'avance ; ce sera, en un mot, la méthode naturelle substituée à la méthode artificielle ou plutôt à l'absence de méthode » (Denonvilliers).

Ce passage de Denonvilliers s'applique aussi bien à l'aponévrose orbitaire qu'aux aponévroses pelviennes. La même absence de méthode a conduit aux mêmes erreurs.

B. *Les aponévroses musculaires forment non seulement la gaine des muscles, mais par des prolongements spéciaux, enveloppent tous les organes qui se trouvent sur leur parcours :* vaisseaux, ganglions lymphatiques, glandes, viscères, etc. Ce fait se rencontre partout. L'aponévrose fémorale fournit une gaine aux vaisseaux fémoraux. Les aponévroses cervicales se dédoublent pour envelopper les vaisseaux du cou, les glandes sous-maxillaires et parotides, les voies digestives et respiratoires du cou (*gaines viscérales de* Sappey). Les aponévroses périnéales enveloppent l'urètre, le corps caverneux, le bulbe du vagin et le vagin, etc. L'aponévrose orbitaire se conforme à cette règle en entourant de ses diverticulum celluleux ou fibreux, les vaisseaux et nerfs de l'orbite, la glande lacrymale et le globe de l'œil lui-même.

C. *Lorsque la stabilité ou la structure des muscles et des organes l'exigent, les aponévroses s'insèrent solidement sur le pourtour des ceintures osseuses ou ostéo-fibreuses, et par l'entonnoir ou le cercle fibreux ainsi formé, les protègent contre des déplacements ou des compressions dangereuses.*

L'aponévrose fémorale s'insère sur le pubis et l'arcade de Fallope; les aponévroses cervicales sur l'arc sterno-claviculaire. « Les aponévroses périnéales moyenne et supérieure, fixées sur les branches ischio-pubiennes, doivent être considérées comme un moyen de fixité et de protection pour l'urètre, le bulbe et le vagin » (Sappey).

De même l'aponévrose orbitaire chargée d'assurer la fixité et l'intégrité fonctionnelle de l'appareil moteur et du globe plongés dans une cavité orbitaire relativement vaste, prend des points d'appui étendus et solides sur le rebord orbitaire.

D. *La forme et la texture des aponévroses se modifient suivant la puissance des muscles et leur tendance au déplacement, suivant les efforts qu'elles ont à supporter et les fonctions qu'elles doivent remplir.*

« Les aponévroses présentent des différences considérables d'épaisseur et de densité suivant les régions ou suivant les individus, différences qui sont en rapport avec celles qu'offre le système musculaire. Les enveloppes fibreuses des muscles sont, en général, très solides au niveau du corps charnu de ces organes et dans les points qui servent d'insertion aux fibres musculaires; elles s'amincissent considérablement et même se réduisent à une lame celluleuse

sur le trajet de beaucoup de tendons pour redevenir extrêmement fortes au pourtour des articulations, particulièrement aux endroits où ces tendons changent de direction et ont de la tendance à se déplacer » (Marc Sée).

« L'épaisseur de la gaine du muscle est proportionnelle à la longueur du muscle, à sa force et surtout à sa tendance au déplacement » (Cruveilhier).

« La structure des aponévroses se modifie suivant les fonctions à remplir; elles peuvent s'infiltrer de graisse... Elles contiennent d'autant plus de fibres élastiques qu'elles sont plus minces » (Sappey).

« On pourrait objecter que la structure de l'aponévrose omo-claviculaire n'est pas en rapport, comme résistance, avec des fonctions aussi importantes; ce serait une erreur. Si elle eût été constituée par des fibres aussi denses, aussi complètement inextensibles que celles des aponévroses engainantes des muscles, au lieu de présenter cette texture lamelleuse qui, tout en offrant une certaine densité, n'exclut pas l'élasticité, elle eût trop résisté à l'action de ses muscles tenseurs, et, de plus, se serait opposée aux libres mouvements de la tête vers la poitrine et, en particulier, à l'extension du cou » (Richet).

La texture de l'aponévrose de l'orbite répond de tous points à ces lois générales.

Au fond de l'orbite et dans les intervalles musculaires rétrobulbaires, le cône musculaire très rétréci n'a aucune tendance au déplacement; sur ces points, l'aponévrose orbitaire devient celluleuse comme les aponévroses des membres le long des tendons.

En se rapprochant de l'aileron, la gaine musculaire est chargée d'un certain rôle contentif, le cône musculaire s'élargissant; l'aponévrose se condense en une lame mince encore et transparente, mais déjà bien nette surtout au voisinage de l'aileron.

Les gaines du muscle droit supérieur et du muscle releveur de la paupière doivent s'opposer au glissement des deux muscles et maintenir leur connexion anatomique pour assurer leur synergie physiologique. Ces gaines sont plus résistantes que celles des autres muscles droits.

Dans les intervalles musculaires occupant l'espace entre le pôle et l'équateur du globe, les muscles, solidement fixés par les ailerons et l'entonnoir, ne peuvent se déplacer dans aucun sens. L'aponévrose dégénère ici en un tissu aréolaire, à mailles larges, renfermant des lobules graisseux abondants; c'est un tissu de remplissage qui sert de coussinet au globe. Cependant, même à ce niveau, les muscles droits supérieur et externe sont constamment réunis par une membrane fibreuse, continue et parfaitement claire, qui ne permet pas de perdre de vue l'existence de l'aponévrose orbitaire; nous avons déjà dit que chez les sujets fortement musclés, nous avions trouvé la même expansion plus ou moins développée dans les autres intervalles musculaires.

Mais au moment où les muscles vont s'infléchir sur l'hémisphère antérieur du globe, l'orbite est large. Sans moyen de fixation, l'appareil moteur serait ballotté en tous sens et le globe de l'œil subirait nécessairement des mouvements de translation.

Comme nous l'avons vu pour les aponévroses cervicales, fémorales, péri-

néales, etc., il appartient à l'aponévrose du groupe musculaire de l'orbite de fixer tout cet appareil mobile en prenant un point d'appui sur la circonférence orbitaire.

Au niveau du muscle, l'effort à soutenir est relativement intense et fréquent; aussi l'aponévrose, raréfiée dans les régions où les tiraillements et les déplacements sont à peu près nuls, devient extrêmement épaisse et forte dans les ailerons.

Entre les ailerons, l'effort, quoique moindre, se répartit cependant sur toute la circonférence orbitaire; en outre, dans cette même circonférence, l'aponévrose contribue à suspendre l'appareil moteur et le globe; s'adaptant à ces fonctions, l'*entonnoir aponévrotique* forme une membrane cellulo-fibreuse qui, par sa texture assez serrée, sa surface continue, ses insertions régulières, ne laisse pas de doute sur sa nature et sur son rôle.

Quant au diverticulum que l'aponévrose musculaire envoie sur le globe, rappelons-nous que l'œil est un organe essentiellement mobile, qu'il exerce des frottements incessants sur sa membrane d'enveloppe; sa capsule fibreuse sera donc partout bien développée. En outre, la mobilité de l'œil est limitée aux seuls mouvements de rotation et doit être enrayée dans tous les autres ens. C'est par sa partie médiane que la capsule fibreuse se relie aux gaines musculaires et aux ailerons, véritables organes de fixation; c'est aussi à sa partie moyenne qu'elle est la plus épaisse.

On n'objectera pas que l'aponévrose du groupe musculaire de l'orbite ne présente à peu près nulle part l'aspect nacré et l'inextensibilité des aponévroses des membres. Ces qualités seraient ici les plus graves des défauts.

Si, d'après Sappey, la structure des aponévroses se modifie suivant les fonctions à remplir; si, d'après Richet, « l'aponévrose omo-claviculaire ne devait pas présenter un tissu inextensible comme l'aponévrose des membres mais une texture lamelleuse qui, tout en offrant une certaine densité, n'exclut pas l'élasticité afin de permettre les libres mouvements de la tête vers la poitrine et, en particulier, l'extension du cou »; à plus forte raison, ces remarques s'appliquent-elles à l'aponévrose orbitaire.

Il était indispensable que l'aponévrose orbitaire fût assez résistante pour assurer l'équilibre des muscles et du globe, mais, en même temps, assez élastique pour se prêter à leurs mouvements. Une gaine inextensible, un aileron ou un diaphragme rigides auraient coupé court au raccourcissement du muscle dès le début de la contraction.

De là l'aspect particulier et la texture de l'aponévrose de l'orbite.

Nous ne sommes pas surpris que Gallemaerts et Rochon-Duvignaud, dans leurs coupes de l'orbite, n'aient pas trouvé les lames précises et nettement limitées des aponévroses des membres.

Dans la plus grande partie de son étendue, l'aponévrose orbitaire, par sa texture molle, élastique, souvent cellulo-fibreuse, n'est guère justiciable de la méthode des coupes; elle ne s'y présentera que rarement sous forme d'une ligne nette et tranchée. Les photographies de ces coupes sont indécises et ne

peuvent donner une idée d'une membrane de cette nature. Ranvier nous faisait cette remarque dès 1886.

On doit principalement étudier de face, le plan fibreux ou cellulo-fibreux de l'aponévrose orbitaire. On pourra se rendre compte ainsi, avec exactitude, de l'aspect, de la forme, de l'étendue des connexions, en un mot, des dispositions anatomiques et du rôle physiologique de cette membrane.

Nous avons tenu à démontrer que, même au point de vue de l'anatomie humaine seule, notre interprétation de la capsule de Ténon était bien fondée.

Si quelques doutes persistaient, un simple coup d'œil sur l'anatomie comparée suffirait pour les dissiper.

Anatomie comparée. — Dans toute la série des vertébrés, nous avons retrouvé la capsule de Ténon se conformant aux lois générales qui régissent les aponévroses des groupes musculaires.

Très fine et en grande partie celluleuse chez les ophidiens et les batraciens dont les muscles oculaires sont grêles ; mince et translucide mais relativement très résistante chez les oiseaux dont toutes les aponévroses présentent ce caractère, elle devient extrêmement claire par sa simplicité chez les poissons et par sa densité chez les mammifères dont la musculature est puissante.

Ses principales variétés dans sa distribution, sa forme, ses connexions, etc., sont toujours en rapport avec de *nouvelles dispositions des muscles*. C'est ainsi qu'on peut la suivre se repliant des muscles droits et obliques — non plus directement sur le globe — mais sur l'appareil musculo-tendineux si complexe et si remarquable de la troisième paupière chez les batraciens, les salamandriens, les sauriens, les crocodiliens et les oiseaux ; sur le muscle choanoïde des batraciens anoures, des sauriens, des chéloniens et de la plupart des mammifères.

Si quelque organe nouveau apparaît dans la loge orbitaire — glande de Harder, boule adipeuse, onglet de la troisième paupière, tige cartilagineuse des squales, muscle releveur de la paupière, etc., c'est de la gaine musculaire la plus voisine qu'une expansion se détache pour l'envelopper dans son dédoublement.

Chez les poissons, le contenu de l'orbite est réduit à sa plus grande simplicité : le globe oculaire, quatre muscles droits et deux muscles obliques, l'aponévrose ; le tout plongé dans le tissu gélatineux transparent. Aucune glande ni paupière.

Aussi l'aponévrose — surtout dans les grandes espèces — est remarquable par sa netteté.

Celluleuse vers l'insertion postérieure des muscles droits comme partout et pour les raisons que nous avons indiquées, elle se développe en avant. L'entonnoir fibreux, débarrassé de toutes complications et doublé seulement de la conjonctive dans toute son étendue est très manifeste. Certaines pièces de notre collection au musée de l'Ecole de médecine d'Angers, le démontrent avec la netteté d'un schéma. Mais le caractère le plus remarquable de l'aponévrose musculaire des poissons consiste dans le pont fibreux qu'elle jette du

groupe des muscles droits sur le groupe des muscles obliques. On sait que les muscles obliques naissent de l'angle antéro-interne de l'orbite; les muscles droits de l'angle postéro-interne. Ces deux groupes sont donc séparés, à leur origine, par une grande partie de la longueur de l'orbite. De l'aponévrose d'enveloppe des muscles droits se détache une lame qui traverse tout cet

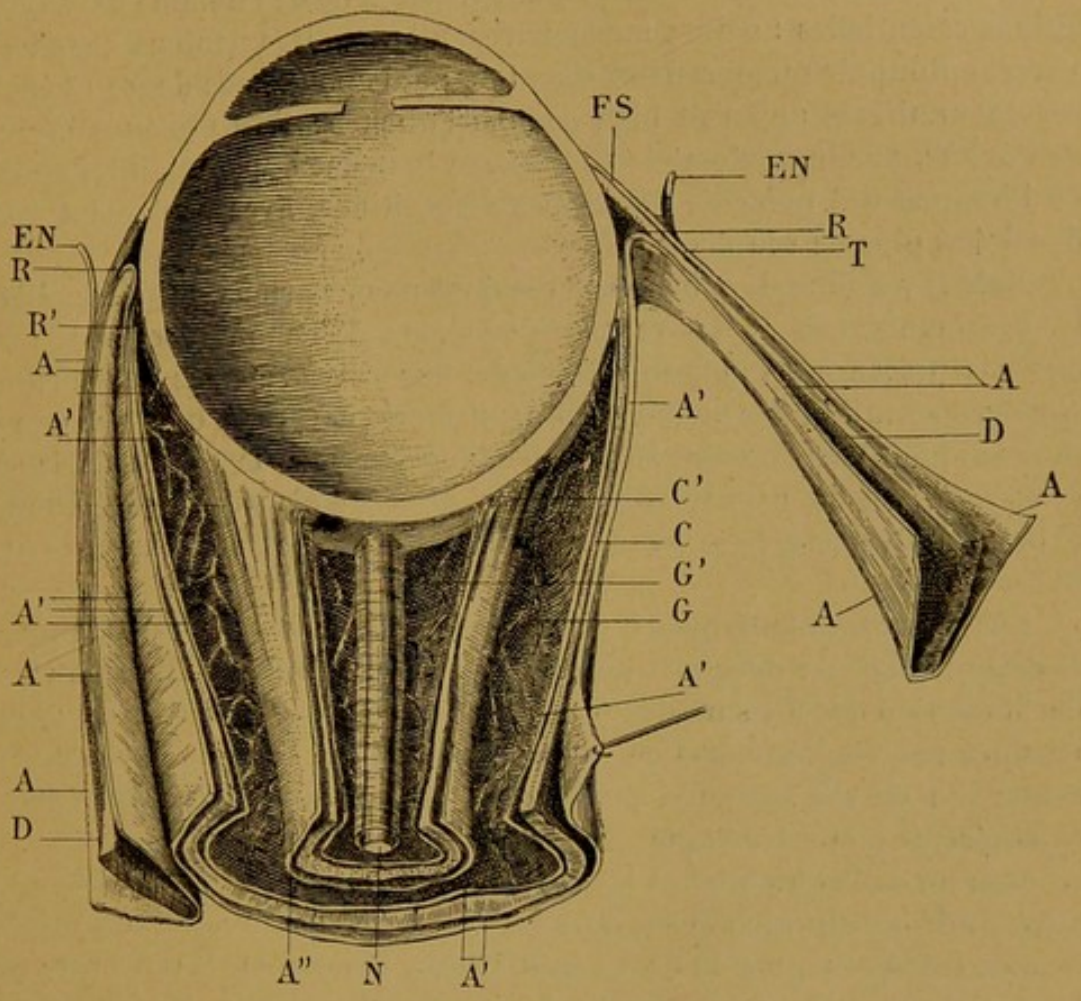

Fig. 22.

Coupe horizontale des muscles et de l'aponévrose d'un œil de bœuf.

DD, muscles droits interne et externe. — C, muscle choanoïde. — C', faisceaux accessoires ou profonds du même muscle. — AA, gaines des muscles droits. — A'A', gaine du muscle choanoïde. — A'', gaine des faisceaux accessoires du même muscle. — R, repli du feuillet profond de la gaine des muscles droits abandonnant les muscles, comme chez l'homme, pour se jeter sur l'hémisphère postérieur, mais ici, ce repli ne tapisse que quelques millimètres de la sclérotique. Il rencontre presque immédiatement le muscle choanoïde C sur lequel il s'étale pour former le feuillet superficiel de sa gaine A', passe dans les intervalles musculaires, forme la gaine des faisceaux profonds A'' et se perd en cloisonnements sur les masses adipeuses GG. Il n'existe donc de cavité de Ténon et de capsule postérieure que dans le petit espace compris entre les insertions scléroticales des muscles droits et du muscle choanoïde. — FS, fascia sous-conjonctival. — EN, entonnoir aponévrotique. — T, tendon du muscle droit. — N, nerf optique.

espace pour gagner les muscles obliques et leur fournir une gaine. Cette lame se prolonge jusqu'à l'insertion scléroticale, prenant, dans son ensemble, la forme d'un vaste triangle à base interne. C'est la démonstration, amplifiée, de la nature des aponévroses musculaires de l'orbite.

Chez les squales et chez beaucoup de mammifères (grands carnassiers, solipèdes, ruminants de forte taille, etc.), c'est par sa densité que l'aponévrose du groupe musculaire devient évidente. Nous ne trouvons plus ici

comme chez l'homme « une tunique ressemblant à la conjonctive, difficile à trouver puisqu'elle a échappé aux efforts de tant d'anatomistes célèbres » (Ténon); mais bien une aponévrose dense, résistante, épaisse même dans les espaces intermusculaires où elle passe au-dessus des masses adipeuses.

Cette membrane dont la signification n'est plus douteuse aux yeux les moins attentifs est évidemment l'analogue de celle de l'homme dans ses dispositions essentielles : gaines musculaires, ailerons ligamenteux chez les carnivores, entonnoir membraneux chez tous; si l'aponévrose dense et épaisse de ces mammifères apparaît bien comme l'*aponévrose du groupe musculaire de l'orbite*, aucun anatomiste ne refusera la même appellation à l'aponévrose de l'homme qui présente les mêmes dispositions, avec seulement moins de densité et plus de souplesse.

Mais il y a plus. Les mammifères dont nous parlons, et particulièrement les ruminants, offrent des rapports spéciaux de l'aponévrose avec le globe, dus à la présence du muscle choanoïde. Sur ce point, nous ne saurions trop appeler l'attention des auteurs qui persisteraient à croire que, par une exception unique dans l'économie, « la partie essentielle, le centre de la capsule de Ténon, est la capsule fibreuse du globe, d'où s'irradient, comme des expansions secondaires, les gaines musculaires, les ailerons et l'entonnoir fibreux ».

Chez les ruminants (bœuf) où l'aponévrose musculaire est très manifeste, la capsule fibreuse du globe disparaît presque en entier. En effet, en arrière de l'insertion des muscles droits, les trois quarts de la surface du globe sont occupés par les insertions de la masse principale du muscle choanoïde, par l'insertion de ses faisceaux secondaires et par une couche graisseuse solide et adhérente à la sclérotique.

Comme dans l'homme et les vertébrés, le feuillet profond de la gaine des muscles droits abandonne ces muscles et se replie en arrière sur le globe qu'il recouvre dans l'espace de 3 ou 4 millimètres seulement. Il rencontre presque immédiatement le muscle choanoïde sur lequel il s'étale. Le feuillet profond de la gaine du muscle choanoïde se replie également en arrière, devient très mince et grêle, recouvre une très petite surface du globe et se perd sur les faisceaux accessoires du muscle choanoïde et sur les masses graisseuses. Schwalbe avait noté cette disposition : « chez le mouton où se trouve une forte couche de graisse sous le retractor, la cavité de Ténon est très peu développée ».

En somme, l'aponévrose ne fait que passer sur quelques millimètres de la surface du globe pour se déployer sur le muscle choanoïde et ses faisceaux accessoires.

La cavité de Ténon n'existe donc pas, elle est remplacée par une large bourse séreuse située entre les muscles droits et le muscle choanoïde. Les mouvements de glissement qui se produisent pendant la rotation du globe et l'inflexion des masses postbulbaires, ont pour siège — non plus la sclérotique — mais la face superficielle du muscle choanoïde.

Cette disposition se retrouve, plus ou moins accentuée, chez tous les vertébrés pourvus d'un muscle choanoïde.

Nous sommes donc en présence d'orbites dans lesquels — si l'on admet la théorie en cours — la partie essentielle, fondamentale — capsule fibreuse du globe — disparaît à peu près totalement pendant que la partie secondaire — aponévrose musculaire — qui ne dériverait que de cette capsule absente, prend un développement remarquable !

N'apparaît-il pas avec toute évidence que, comme nous l'avons dit tant de fois, la capsule de Ténon de l'homme comme de tous les vertébrés, n'est que l'*aponévrose du groupe musculaire* de l'orbite ; que par son développement et sa texture elle est adaptée dans son ensemble comme dans ses parties au volume des muscles, aux tractions qu'elle subit, aux fonctions qu'elle doit remplir ; que, d'autre part, la capsule fibreuse du globe n'est qu'un diverticulum de cette aponévrose, au même titre que les enveloppes fibreuses des glandes lacrymale et de Harder, de la boule graisseuse et de la tige cartilagineuse ?

En affirmant ce fait, nous sortons des tissus d'exception pour rentrer dans les lois générales de l'organisme et dans l'anatomie normale.

Par cette longue discussion, nous espérons avoir définitivement fixé ce point d'anatomie tant discuté.

DEUXIÈME PARTIE

PHYSIOLOGIE

La détermination des mouvements du globe, sous l'action isolée ou combinée des muscles, peut être considérée comme à peu près définitive. Elle a été l'objet de nombreuses recherches, par Donders, Helmholtz, de Græfe, Wundt, Listing, Knapp, Hering, etc. Parmi les auteurs récents, Landolt a fait une étude approfondie des mouvements du globe.

En ce qui concerne ces mouvements, nous n'avons plus guère qu'à enregistrer les résultats acquis.

Il n'en sera plus ainsi quant au mécanisme qui les produit. La part qui revient au muscle et à l'aponévrose n'a pas été différenciée ; Ténon nous a appris que les ailes ligamenteuses interne et externe étaient des tendons d'arrêt ; nous en sommes restés à ce point. On compare encore, dans tous les traités, l'articulation du globe oculaire à une *énarthrose*. Ce chapitre est à créer presque en entier. Nous y insisterons tout particulièrement.

CHAPITRE PREMIER

MOUVEMENTS DU GLOBE

Tous les mouvements du globe sont des mouvements de rotation. Nous verrons comment l'appareil musculo-aponévrotique s'oppose aux mouvements de translation de cet organe.

Le centre de rotation est à peu près fixe. Il est situé à 14 millimètres environ derrière la cornée et à 10 millimètres devant la face postérieure de la sclérotique, dans l'œil emmétrope.

ACTION DES MUSCLES

Au point de vue physiologique, les muscles de l'œil sont groupés en trois paires :

Première paire : muscle droit interne, muscle droit externe ;
Deuxième paire : muscle droit supérieur, muscle droit inférieur ;
Troisième paire : muscle oblique supérieur, muscle oblique inférieur.

Première paire. — Les muscles droits interne et externe s'insérant à la sclérotique suivant une courbe régulière dont les deux extrémités sont à distance à peu près égale de la tangente au méridien transversal de la cornée, leur action sur l'œil sera simple. Leur limite de rotation extrême est de 46° pour l'abduction, 44° pour l'adduction (Landolt).

La légère obliquité de l'insertion du muscle droit externe que nous avons signalée après Fuchs a été négligée jusqu'ici. Notons cependant que Volkman, dans ses déterminations sur le cadavre de l'action des muscles de l'œil, dit avoir trouvé une légère inclinaison en avant de l'axe de rotation correspondant à la première paire musculaire.

Deuxième paire. — La direction des muscles droits supérieur et inférieur est légèrement oblique de dedans en dehors ; leur *insertion* est plus oblique encore de dedans en dehors et d'avant en arrière. Leur action sera donc complexe.

Nous remarquerons toutefois que l'obliquité de l'insertion du muscle droit supérieur est plus prononcée que celle du muscle droit inférieur. Pour le muscle droit supérieur, le point le plus rapproché de la cornée est à $6^{mm},5$, le plus éloigné à 11 millimètres ; *différence* $4^{mm},5$. Pour le muscle droit inférieur, le point le plus rapproché est à $5^{mm},5$, le plus éloigné à 8 millimètres ; *différence* $2^{mm},5$.

Il est admis cependant que l'axe de rotation des muscles de la deuxième paire forme avec l'axe optique un même angle de 63° ouvert en dehors. Le muscle droit supérieur tournera donc l'œil en haut et en dedans ; le muscle droit inférieur en bas et en dedans. Ils ne peuvent produire seuls ni l'élévation ni l'abaissement directs.

Les muscles droits supérieur et inférieur sont antagonistes pour les mouvements d'abaissement et d'élévation, mais associés pour l'inclinaison du méridien vertical en dedans.

La limite extrême de l'abaissement est de 50°, de l'élévation 44° (Landolt).

Troisième paire. — *Muscles obliques.* — Les muscles obliques forment avec l'axe optique un angle de 39° ouvert en dehors (Landolt). Leur axe de révolution traverse le globe horizontalement et se dirige d'avant en arrière et de dehors en dedans.

Le muscle oblique supérieur tourne la cornée en bas et en dehors, le muscle oblique inférieur en haut et en dehors.

Les muscles obliques sont donc antagonistes pour l'élévation et l'abaissement et associés pour la rotation en dehors.

Les muscles obliques étant à la fois élévateurs ou abaisseurs et *abducteurs*, les muscles droits supérieur et inférieur, élévateurs ou abaisseurs et *adducteurs*, on conçoit que l'action combinée de la deuxième et de la troisième paire produira le regard *direct* en haut ou en bas.

De l'action successive ou combinée des six muscles résultera la rotation de l'œil dans tous les sens.

La *convergence* a lieu par l'action *simultanée* des deux muscles droits internes. Cette fonction existe chez tous les animaux, mais à un degré d'autant plus faible que la latéralité des orbites est plus prononcée. Elle acquiert une importance plus grande chez l'homme et les primates, la présence de la macula donnant à la vision binoculaire plus d'acuité et de précision.

On sait donc que le globe exécute des mouvements de rotation autour d'un axe vertical (muscles droits interne et externe); d'un axe à peu près transversal (muscles droits supérieur et inférieur); d'un axe situé aussi dans le plan horizontal, mais se rapprochant de l'axe antéro-postérieur (muscles grand et petit obliques).

On sait en outre que le globe ne subit pas ou très peu de mouvements de translation en masse et que le centre de rotation reste à peu près invariable.

Ces faits sont tous bien établis, mais leurs raisons anatomiques et physiologiques ne nous paraissent pas avoir été rigoureusement étudiées.

Nous devons essayer de les déterminer dans les chapitres suivants.

CHAPITRE II

ÉQUILIBRE DU GLOBE

Le centre de rotation de l'œil est fixe. Dispositions anatomiques et physiologiques qui déterminent cette fixité. — Le centre de rotation de l'œil est à peu près invariable. Il ne subit de légers déplacements que près des limites extrêmes des rotations.

Comment un organe à parois souples, plongé dans une masse molle et animé de mouvements assez rapides, peut-il conserver une telle fixité ?

Le globe est suspendu dans l'orbite et maintenu dans une position invariable par l'action combinée d'un certain nombre d'éléments anatomiques.

Antagonisme des muscles droits et des muscles obliques.

On sait qu'un muscle à l'état de contraction ou même à l'état de repos, *par sa tonicité seule*, tend toujours à ramener son point d'insertion mobile vers son point fixe.

L'insertion osseuse des quatre muscles droits a lieu au fond de l'orbite ; ces muscles sont donc des *rétracteurs*.

L'insertion osseuse du muscle petit oblique se fait près du rebord orbitaire, et son insertion scléroticale sur l'hémisphère postérieur du globe. Il est donc un muscle *protracteur*.

Le grand oblique s'insère au fond de l'orbite avec les muscles droits ; *c'est son insertion anatomique*. Mais il se réfléchit dans une poulie située près du rebord orbitaire. Son point de réflexion constitue *son insertion physiologique*, la seule qui nous intéresse en ce moment. De là, le tendon se dirige en arrière et va s'insérer sur l'hémisphère postérieur du globe. Le muscle grand oblique, comme le muscle petit oblique, est donc un muscle *protracteur*.

Cet antagonisme entre les muscles droits et obliques est l'élément *actif* de l'équilibre du globe.

Notons, à ce propos, les connexions fibreuses intimes qui unissent le muscle petit oblique au muscle droit inférieur (cravate fibreuse) et le muscle grand oblique, par sa gaine tendineuse, au muscle droit supérieur. Il en résulte que ces muscles s'appuient l'un sur l'autre et neutralisent réciproquement leur tendance à déplacer le globe en sens opposés.

Appareil fibreux. — Le globe est reçu en arrière dans une calotte fibreuse formée par la gaine profonde des muscles droits repliée sur l'hémisphère postérieur. Vers l'équateur, cette *capsule postérieure* se soude à l'entonnoir aponévrotique et à ses ailerons qui se fixent solidement à toute la circonférence de l'orbite. Ce vaste diaphragme concave s'oppose au déplacement du globe en arrière.

L'appareil fibreux qui s'oppose au déplacement en avant est formé, *exclusivement*, de la *capsule antérieure*, c'est-à-dire de la *moitié antérieure* de la capsule fibreuse du globe. Nous savons que la capsule antérieure coiffe tout l'hémisphère antérieur de l'œil jusqu'à la cornée ; que d'autre part, elle est adhérente aux muscles droits qui sont rétracteurs. Elle soutient et régularise l'action rétractrice des muscles droits, en l'étendant à toute la surface sclérotical antérieure. L'importance de ce rôle de la capsule antérieure ressort des conséquences de la strabotomie que nous avons signalées : La section seule du tendon n'expose pas à un exophtalmos appréciable ; la section trop large des attaches capsulaires donne toujours une protrusion choquante.

Coussinet adipeux. — Le globe, recouvert de ses membranes d'enveloppe, est plongé dans une épaisse masse graisseuse qui l'entoure de tous les côtés, sauf en avant. Ce tissu de remplissage était indispensable dans une cavité orbitaire aussi vaste, par rapport au volume du globe. Nous avons souvent constaté qu'après avoir enlevé le tissu adipeux de l'orbite, sans toucher aux muscles et aux aponévroses, le globe se déplaçait assez facilement, soit latéralement, soit en arrière. C'est pourquoi le tissu adipeux de l'orbite est toujours abondant même chez les sujets les plus amaigris. Dans les vertébrés, lorsque ce tissu de support manque (squales, scyllium canicula) l'appareil fibreux tout entier prend un développement considérable.

Paupières. — Les paupières contribuent dans une certaine mesure à maintenir le globe en avant. Leur action est surtout appréciable dans l'exophtalmos qui s'exagère habituellement par l'écartement artificiel des paupières. Nous avons présenté à la Société de médecine d'Angers une malade chez laquelle l'exophtalmos était tel que le simple écartement des paupières déterminait une brusque luxation des deux globes en avant.

Vaisseaux et nerfs. — Bien qu'il soit impossible de la mesurer, la résistance qu'opposent au déplacement en avant les vaisseaux du fond de l'œil, les nerfs ciliaires et principalement le nerf optique, ne saurait être niée. Cependant ces organes se prêtent par une distension lente à un allongement qui peut devenir considérable.

Le déplacement de l'œil d'*avant en arrière* est donc arrêté par : les muscles obliques ; la capsule postérieure appuyée sur l'entonnoir aponévrotique et ses ailerons ; le coussinet adipeux.

Le déplacement de l'œil d'*arrière en avant* est arrêté par : les muscles droits ; la capsule antérieure ; les paupières ; les vaisseaux et nerfs post-bulbaires.

Mais la suspension du globe n'est pas seule en jeu dans le problème assez complexe de la fixité du centre de rotation. Si l'appareil moteur n'est pas maintenu lui-même dans une direction constante, ses tractions seront inégales et variables. Les déplacements de son point d'insertion mobile seront également variables. Comme toutes les aponévroses musculaires, l'aponévrose du groupe musculaire de l'orbite doit remplir le rôle d'agent de contention vis-à-vis de ce groupe, partout où une tendance au déplacement se manifeste.

Les *muscles droits* forment un cône très resserré près de leur insertion orbitaire. Dans cette partie la couche adipeuse située à l'intérieur du cône leur suffit. A 8 ou 10 millimètres de l'insertion, les bords des muscles s'écartent de plus en plus jusqu'à l'aileron ; au coussinet graisseux sous-jacent, s'ajoute la gaine cellulo-fibreuse qui devient de plus en plus résistante en se rapprochant de l'aileron. Vers l'équateur, le muscle s'infléchit sur l'hémisphère antérieur du globe. En se redressant pendant la contraction, il pourrait : 1° comprimer l'œil ; 2° se déplacer en glissant latéralement sur la partie la plus saillante du globe. L'effort musculaire portant presque en entier sur ce point devait être maintenu par une résistance énergique. Les ailerons et l'entonnoir adjacent s'opposent à toute déviation et, comme nous le verrons plus loin, éloignent la corde musculaire de l'équateur du globe.

Le *tendon du muscle oblique supérieur* est maintenu en place par sa gaine fibreuse propre qui prend son insertion sur la poulie, et par une expansion fibreuse de l'aileron interne du muscle droit supérieur qui se soude à sa gaine.

Le *muscle oblique inférieur* est solidement fixé par la cravate fibreuse de la gaine du muscle droit inférieur et par l'aileron inférieur.

Tous les intervalles de faisceaux fibreux et l'espace situé entre la face superficielle des muscles et de l'aponévrose, et le périoste sont remplis par des masses cellulo-adipeuses.

Les rapports et la direction des muscles de l'orbite sont donc assurés dans une position constante. Nous remarquerons en outre que les muscles et l'œil sont maintenus par les mêmes éléments de fixation. Cette heureuse disposition ne peut que rendre plus précise l'action de l'appareil moteur sur l'organe mobile.

CHAPITRE III

MÉCANISME DES MOUVEMENTS DU GLOBE

Si nous consultons sur ce sujet les ouvrages d'anatomie et de physiologie, nous lisons :

« Nous pouvons préciser tout de suite la question en faisant observer que les mouvements oculaires sont analogues à ceux d'une tête osseuse articulaire dans une cavité articulaire énarthrodiale. » (Nuel, article Œil, *Dictionnaire Dechambre.*)

« Les mouvements du globe oculaire, comme ceux d'une articulation cotyloïde, s'exécutent librement dans tous les sens. Le globe représente la tête articulaire ; la capsule de Ténon, la cavité articulaire. » (Fuchs, *Manuel d'Ophtalmologie.*)

« Il suit de cette disposition que la portion centrale de l'aponévrose (*capsule fibreuse du globe*) est presque entièrement indépendante de l'organe qu'elle embrasse et que celui-ci peut glisser sur elle à la manière d'une sphère pleine sur une sphère creuse. » (Sappey, *Traité d'Anatomie descriptive.*)

« L'œil est comparable quant à ses mouvements à une tête articulaire qui roule dans sa cavité » (Donders et Doyer.)

« Le globe oculaire, dans ses mouvements, ne peut exécuter que des rotations ; il ne doit être comparé, comme mécanisme, qu'à une tête articulaire sphérique reçue dans une cavité, comme la tête fémorale dans le cotyle. » (Helmholtz, *Optique physiologique*, p. 636.)

Nous retrouvons donc partout la même opinion : *L'articulation de l'œil est une énarthrose ; l'œil roule dans sa capsule fibreuse comme la tête du fémur dans la cavité cotyloïde.*

Il est difficile de comprendre qu'une erreur aussi palpable se généralise et se transmette ainsi sans qu'une objection s'élève. Le plus rapide examen d'une pièce anatomique, d'un schéma, de la description même des auteurs qui émettent cette comparaison suffit pour en faire saisir l'inexactitude.

La tête fémorale est sphérique, mais sa cavité articulaire et sa capsule fibreuse sont distinctes. La capsule s'insère, d'une part, sur le col du fémur et, d'autre part, sur le pourtour de la cavité cotyloïde de l'os iliaque, et non sur la tête elle-même du fémur.

Comment n'a-t-on pas vu que la capsule fibreuse de l'œil qui forme en même temps sa cavité cotyloïde — pour continuer la comparaison — est *adhérente au globe* en avant, dans toute la zone épisclérale, et en arrière, au niveau des vaisseaux et nerfs ciliaires. Comment Sappey lui-même peut-il imprimer cette hérésie anatomique autant que physiologique? « La capsule fibreuse est presque entièrement indépendante de l'organe qu'elle embrasse. »

Pour que l'énarthrose fût à peu près établie, il faudrait que la capsule fibreuse restât complètement indépendante de l'œil, au moins en avant, et s'insérât quelque part, ailleurs que sur le globe. Mais dès lors que la capsule enveloppante est adhérente au globe, *à ses deux pôles, il est de toute évidence que cette capsule suivra le globe dans ses mouvements*. Il y a loin de cet état complexe à la simplicité d'une énarthrose, et nous ne pouvons plus dire avec Sappey que « le globe peut glisser sur sa capsule fibreuse à la manière d'une sphère pleine sur une sphère creuse ».

Expériences. — Il s'agit de déterminer le mécanisme des mouvements du globe, non plus d'après une théorie trop simpliste, mais d'après la réalité anatomique. Nous avons cherché à résoudre cette question par des expériences directes sur des yeux humains, contrôlées par d'autres expériences sur des yeux de vertébrés. Après avoir enlevé la paroi orbitaire externe d'un œil d'homme, nous arrachons par des tractions douces, avec une pince, les lames cellulo-fibreuses intermusculaires et la graisse sous-jacente, dans une étendue de 8 à 10 millimètres, au-dessus et au-dessous du muscle droit externe de façon à ménager deux petites fenêtres qui permettent de voir le côté externe de l'hémisphère postérieur du globe recouvert de la capsule postérieure. Nous pratiquons ensuite une ouverture à la paroi orbitaire interne, pour saisir dans une anse de fil le muscle droit interne.

Nous prenons enfin une précaution qu'il ne faut jamais oublier dans les expériences cadavériques sur les mouvements du globe. Très peu de temps après la mort, le bulbe s'affaisse et se ride. La traction musculaire le déforme sans arriver à produire de mouvement de rotation. Pour remédier à cet inconvénient, il suffit d'injecter dans le corps vitré une quantité d'eau suffisante pour reproduire la tension normale.

Les choses étant ainsi disposées, nous tirons en arrière le fil attaché au muscle droit interne.

La cornée est amenée dans la rotation en dedans; l'hémisphère postérieur se tourne par conséquent en dehors.

Nous remarquons de suite que la couche graisseuse sous-jacente au muscle droit interne et tapissant la moitié interne de l'hémisphère postérieur subit un certain déplacement en dehors; l'hémisphère postérieur l'entraîne donc dans sa rotation.

En ce moment, nous n'avons en vue que la rotation proprement dite; nous ne nous occupons pas encore des phénomènes qui se passent du côté de l'aileron et de l'entonnoir.

Toutes choses étant restées en place du côté interne, nous ne constatons rien de plus que le déplacement de la couche graisseuse.

Mais, en dehors, nous avons mis à nu la capsule fibreuse au-dessous du muscle droit externe et nous pouvons observer que, pendant la traction du muscle droit interne, la capsule suit la rotation du globe. Dans ce mouvement, elle se plisse un peu tout d'abord par suite du déroulement du repli

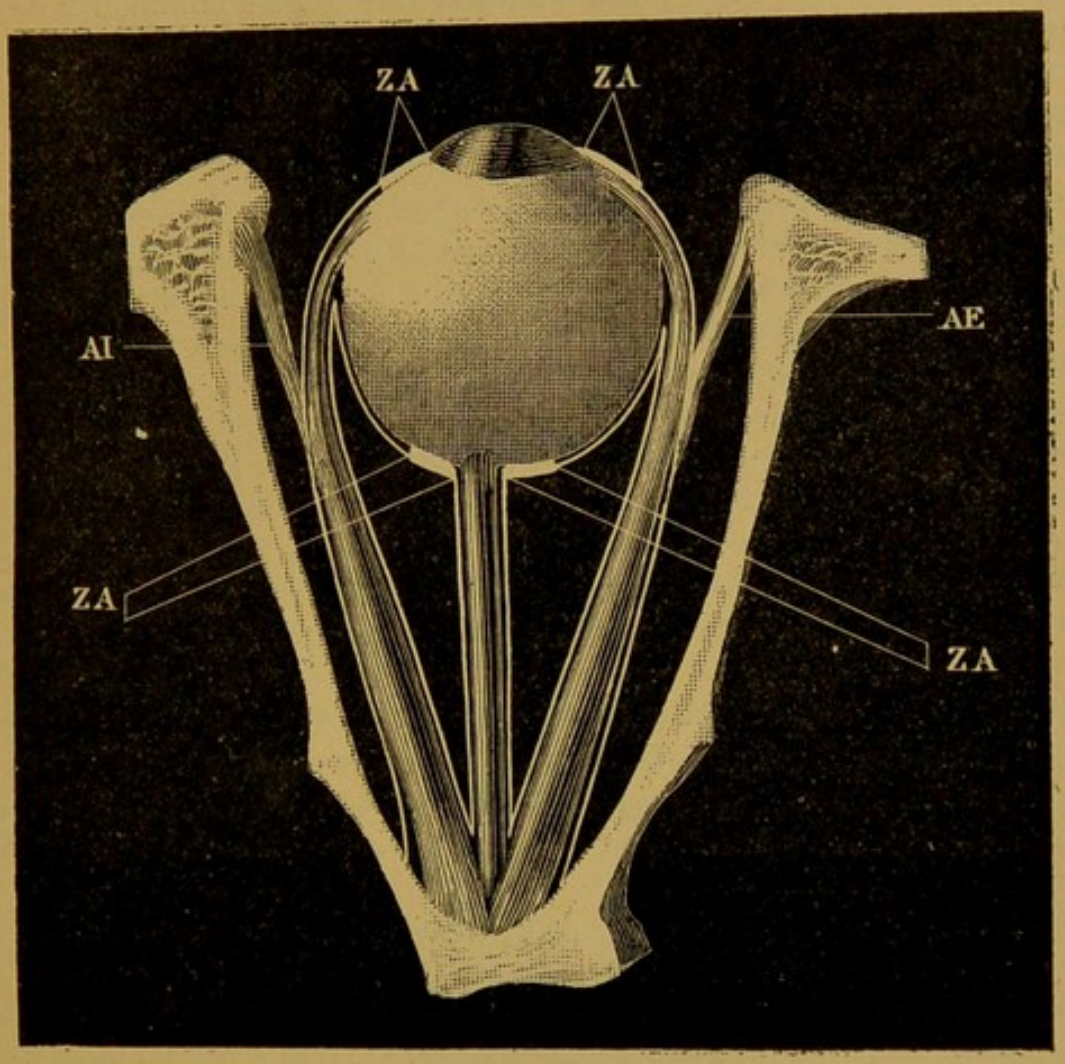

Fig. 23.
Schéma. Œil à l'état de repos.
AI, aileron ligamenteux interne. — AE, aileron ligamenteux externe. — ZA ZA ZA ZA, zones d'adhérence de la capsule à la sclérotique.

sous-musculaire et redevient lisse, en se tendant, lorsque l'adduction arrive à sa limite

Renversons maintenant les rôles et simulons la contraction du muscle droit externe. La capsule postérieure est à nu de ce côté. L'œil est ramené à sa position primaire. A la première traction du muscle droit externe, la cornée tourne en dehors et l'hémisphère postérieur en dedans. La *capsule postérieure suit toujours le mouvement du globe*, et tourne en dedans avec lui, en se plissant un peu, comme du côté opposé, mais avec cette différence que ce plissement augmente avec le degré de la rotation (fig. 24).

Si nous pratiquons successivement la même opération sur les quatre muscles droits, avant et après l'enlèvement du tissu adipeux, nous observons toujours les mêmes phénomènes, à savoir : 1° Déplacement du tissu cellulo-graisseux rétrobulbaire dans le sens de la rotation ; 2° Déplacement de la capsule postérieure dans le sens de la rotation ; 3° Déroulement du repli sous-musculaire et léger plissement de la capsule postérieure.

Ces points étant acquis, excisons une rondelle de 7 à 8 millimètres de diamètre de la capsule postérieure, à 1 ou 2 millimètres au-dessus du bord supérieur du muscle droit externe, à distance égale du nerf optique au repli de la gaine profonde. Piquons d'une tache d'encre la sclérotique au centre de la partie mise à nu.

Exerçons une traction sur le muscle droit *interne*. Comme dans l'expérience précédente, l'hémisphère postérieur du globe et sa capsule se déplacent en rotation externe. Mais, la traction du muscle droit interne s'accentuant, la tache d'encre se rapproche peu à peu du bord inférieur de la fenêtre sous laquelle elle disparaît.

Nous conclurons de cette expérience que si la capsule accompagne le globe dans sa rotation, *le mouvement du globe est plus rapide que celui de son enveloppe*. Un mouvement de glissement existe donc bien entre la sclérotique et la capsule fibreuse ou, pour mieux préciser, entre la sclérotique et la capsule postérieure, la capsule antérieure n'y participant pas. Mais ce mouvement de glissement est relativement minime dans le mouvement total de rotation. Il suffit cependant pour rendre compte de l'existence d'une cavité séreuse incomplète entre la sclérotique et sa capsule.

Nous ajouterons que, dans toutes ces expériences, le nerf optique et le paquet vasculo-nerveux qui l'entoure s'infléchissent de telle sorte qu'ils présentent une concavité du côté du muscle en action et une convexité dans le sens opposé (fig. 24).

En résumé, la rotation du globe comporte les phénomènes suivants : 1° Inflexion du nerf optique dans le sens de la rotation ; 2° Déplacement du tissu cellulo-graisseux rétro-bulbaire dans le sens de la rotation ; 3° La capsule suit le globe dans son mouvement de rotation ; 4° Le mouvement du globe est un peu en avance sur celui de la capsule, par suite d'un léger plissement de la capsule.

En définitive : *Le globe entraîne dans son mouvement : le nerf optique, les couches profondes de l'atmosphère cellulo-graisseuse qui l'entoure et sa membrane d'enveloppe qui s'infléchissent dans le sens de la rotation*. C'est là le phénomène principal. *Grâce à l'élasticité de la capsule et à ses attaches extérieures, son mouvenent propre est un peu plus étendu.*

Au premier abord, ce mécanisme complexe semble peu s'accorder avec l'aisance des mouvements du globe. Mais il faut remarquer que les limites extrêmes des rotations par rapport à la position primaire varient entre 40 et 50° (Landolt), soit 10 millimètres environ. L'élasticité de tous les tissus intéressés leur permet de se prêter à ce facile déplacement.

Tel nous paraît être le véritable mécanisme de la rotation de l'œil de l'homme.

Il y a loin, comme nous l'avons déjà constaté, de cette disposition assez complexe à la liberté des mouvements énarthrodiaux. Cependant, sauf quelques poissons et notamment les squales, l'homme est un des mieux partagés sous ce rapport parmi les vertébrés.

La plupart des mammifères ne présentent qu'une cavité articulaire rudimentaire. Dans toute la partie de l'hémisphère postérieur recouverte par le muscle choanoïde chez les carnivores, la capsule fibreuse passe encore entre les interstices des faisceaux du muscle choanoïde et tapisse la surface libre de l'hémisphère postérieur. Mais chez les ruminants, on en retrouve à peine quelques traces en arrière du muscle choanoïde; nous savons que chez le bœuf, toute la surface postérieure du globe est recouverte par de nombreux faisceaux accessoires du muscle choanoïde et par un tissu adipeux très dense *qui adhère intimement et directement à la sclérotique* (fig. 22).

La cavité de Ténon est donc réduite ici à une ceinture très étroite, comprise entre l'insertion du muscle choanoïde en arrière et l'insertion des muscles droits en avant. La rotation du tiers postérieur du globe ne peut se faire que par le déplacement en masse du globe, du tissu adipeux et du muscle choanoïde. D'ailleurs les surfaces de glissement n'existant plus à la surface de la sclérotique sont transportées à la surface du muscle choanoïde où se développe une large bourse séreuse.

Nous avons étudié les agents de suspension du globe dans l'orbite à l'état de repos, et le mécanisme des mouvements du globe. Il nous importe maintenant de connaître le fonctionnement des muscles qui impriment ces mouvements et de leurs aponévroses.

Fonctionnement des muscles extrinsèques de l'œil. — Les muscles droits prennent leur insertion fixe au fond de l'orbite et leur insertion mobile à la sclérotique, sur l'hémisphère antérieur de l'œil.

Grâce aux conditions anatomiques que nous connaissons, l'action des muscles oculaires se résout en des mouvements de rotation. Les muscles droits tendant, par leur contraction, à rapprocher leur insertion mobile de leur insertion fixe détermineront donc tous la rotation en arrière du pôle antérieur de l'œil.

Cette rotation en arrière s'opérera dans le sens vertical supérieur ou inférieur ou dans le sens horizontal interne ou externe.

Nous savons encore que les muscles droits s'enroulent sur l'hémisphère antérieur à partir de l'équateur. L'arc qu'ils décrivent se redresse pendant la contraction, et la corde plus ou moins droite ainsi formée comprimerait l'équateur du globe si d'autres éléments anatomiques n'intervenaient.

En effet, l'action des muscles de l'œil est singulièrement modifiée par des annexes fibreuses que nous avons soigneusement décrites dans la partie anatomique de ce travail et qu'il nous reste à étudier au point de vue physiolo-

gique. Nous y insisterons d'autant plus volontiers que personne, depuis Ténon, ne s'en est occupé.

Il s'agit des ailerons ligamenteux et de l'entonnoir aponévrotique ; dans l'exposé qui va suivre nous ne parlerons guère que de la partie principale : l'aileron. Disons une fois pour toutes que l'*entonnoir aponévrotique soutient et régularise l'influence des ailerons en l'étendant à toute la circonférence de l'orbite*. C'est la formule dont nous nous sommes servi pour définir le rôle de la capsule antérieure vis-à-vis des insertions scléroticales des muscles droits, et nous la reproduisons à dessein parce qu'elle s'applique aussi exactement à l'entonnoir qu'à la capsule antérieure.

Du rôle de l'aileron sur le muscle en contraction. — 1° *Au point de vue physiologique, l'aileron constitue pour les muscles droits un troisième tendon, tendon de renvoi.*

Par son épaisseur considérable relativement au volume du corps musculaire, par son implantation sur le muscle aussi solide que si elle émanait du muscle lui-même, par sa large insertion sur le rebord orbitaire, par la modification de direction qu'il imprime au muscle, l'aileron remplit au point de vue physiologique, le rôle d'un tendon.

Nous venons de dire que le redressement de l'arc musculaire devrait comprimer l'équateur de l'œil. Mais l'aileron s'attache précisément au muscle au niveau de l'équateur; comme, d'autre part, il s'éloigne du globe pour se rendre à l'orbite, il entraîne le muscle lui-même dans sa direction excentrique. Il forme un véritable tendon de renvoi sur lequel le muscle *droit se réfléchit*. La direction du muscle contracté est donc la résultante de ses deux insertions orbitaires, postérieure et antérieure.

2° *L'aileron est un tendon d'arrêt pour le muscle.*

Nous devons à Ténon lui-même la connaissance de ce point. Lorsque le muscle se raccourcit vers le fond de l'orbite, il entraîne avec lui l'aileron. Au delà d'une certaine distension, l'aileron oppose une résistance invincible à la traction musculaire.

Les ailerons sont donc bien des tendons d'arrêt. La façon dont l'arrêt se produit pour les muscles droits interne et externe est connue depuis longtemps. Pour le muscle *droit supérieur*, on n'a décrit jusqu'ici, comme tendon d'arrêt, que l'expansion de sa gaine sur le muscle releveur de la paupière. Cette expansion existe et contribue même, comme on sait, à relier les deux muscles ensemble de telle sorte que le muscle droit supérieur élève un peu la paupière en même temps que la pupille.

Mais, outre cette expansion, nous avons signalé deux bandelettes fibreuses qui partent des bords du muscle droit supérieur pour se rendre aux angles interne et externe de l'orbite. Ces *ailerons supérieurs* sont les véritables tendons d'arrêt du muscle droit supérieur. On le démontre facilement en observant leur tension pendant la traction en arrière du muscle. Ils arrêtent le mouvement avant que l'expansion du releveur soit elle-même complètement tendue.

Nous avons déjà signalé la remarquable disposition anatomique à l'aide de laquelle le muscle droit inférieur prend insertion à l'orbite, en avant, comme les autres muscles droits.

La gaine épaissie du muscle *droit inférieur* embrasse comme une cravate la partie médiane du muscle petit oblique qui se fixe lui-même à l'angle interne du rebord orbitaire inférieur par son propre tendon et à l'angle externe par l'aileron inférieur.

Le muscle droit inférieur prend donc son point d'appui à l'orbite par l'intermédiaire de l'anse musculo-aponévrotique du muscle oblique inférieur, et son arrêt se produit par la tension successive de sa cravate fibreuse, de l'extrémité antérieure du muscle petit oblique, et de l'aileron inférieur.

L'arrêt du muscle petit oblique se produit également par la tension de l'aileron inférieur qui lui est commun avec le muscle droit inférieur. Dans une contraction énergique, l'insertion musculaire de l'aileron du petit oblique se porte en avant avec le muscle raccourci, en sorte qu'au moment où il devient un tendon d'arrêt, l'aileron se trouve couché le long du rebord orbitaire inférieur et presque transversalement dirigé de l'angle interne à l'angle externe.

Le muscle grand oblique présente une disposition particulière. Il est arrêté dans son mouvement par les brides fibreuses qui s'étendent du tendon lui-même au tube fibreux de sa gaine. Ces brides fibreuses s'opposent au glissement exagéré du tendon en s'arc-boutant contre l'orifice inférieur de la poulie. Elles forment, en réalité, un aileron divisé en cinq ou six bandelettes.

Les six muscles de l'œil possèdent donc, dans leurs ailerons, des *tendons d'arrêt*. Nous avons à nous demander toutefois si cet arrêt ne coïnciderait pas avec l'épuisement de la puissance contractile du muscle lui-même? Dans cette hypothèse, il n'offrirait plus d'intérêt physiologique. L'arc d'excursion de la cornée est de 40 à 50°. En l'évaluant en millimètres (chaque millimètre valant 4 ou 5°), nous trouvons que cet arc équivaut à peu près à 10 ou 12 millimètres, c'est-à-dire au maximum de distension de l'aileron.

La longueur des muscles oculaires est d'environ 40 millimètres. Leur raccourcissement se limite donc au quart de leur longueur. Or, dans les autres muscles striés de l'économie, le raccourcissement atteint la moitié de la longueur du muscle. Il n'a pas été signalé, que nous sachions, d'anomalie de structure des muscles de l'œil. Nous pouvons donc conclure définitivement, avec Ténon, Merkel, etc., que l'arrêt prématuré du muscle appartient à l'aileron, et à l'aileron seul. Nos connaissances sur le rôle physiologique de l'aileron en étaient toujours à ce point.

La question n'avait pas fait un pas depuis Ténon. Nous l'avons reprise en 1885 et nous sommes arrivés à constater que, non seulement l'aileron devient, à son extrême distension, un tendon d'arrêt, mais qu'en outre, *par sa tension progressive, il est, dès le début et pendant toute la durée de la contraction musculaire, un agent modérateur des mouvements du globe*. Nous ne saurions trop appeler l'attention sur ce rôle de l'aileron. Il prend une grande importance dans la physiologie normale et pathologique (strabisme) des mouvements de l'œil. Nous l'avons établi par une série d'expériences dont nous

donnerons ici le résumé, en renvoyant pour les détails à notre *Traité d'anatomie de l'appareil moteur de l'œil de l'homme et des vertébrés.*

1° On peut observer directement, après mise à nu de la surface de l'aileron, que, dès le début d'une traction sur le muscle, l'aileron se tend légèrement; l'allongement et, par suite, la tension de l'aileron augmentent progressivement avec la puissance de la traction, et peuvent atteindre 10 à 12 millimètres, limite externe où l'aileron devient un tendon d'arrêt.

2° Si l'on sectionne l'aileron, la traction du muscle est bien manifestement plus aisée. Malgré les difficultés d'une telle expérience, nous avons cherché à mesurer la différence en substituant à la traction directe une traction par des poids. Nous avons obtenu les moyennes suivantes.

	MUSCLE DROIT INTERNE AVANT LA SECTION DE L'AILERON	MUSCLE DROIT INTERNE APRÈS LA SECTION DE L'AILERON
10 grammes	8°	12°
20 —	15°	21°
30 —	20°	26°
40 —	24°	30°
50 —	30°	35°
100 —	45°	55°

	MUSCLE DROIT EXTERNE AVANT LA SECTION DE L'AILERON	MUSCLE DROIT EXTERNE APRÈS LA SECTION DE L'AILERON
10 grammmes	5°	10°
20 —	15°	22°
30 —	20°	28°
40 —	22°	33°
50 —	29°	38°
100 —	42°	50°

Ces résultats, nous le répétons, sont des moyennes. Les chiffres absolus ont varié suivant les conditions diverses d'expériences très délicates, mais leur valeur relative a été constante.

3° Nous avons pratiqué deux sections d'ailerons sur le vivant. Dans les deux cas, l'action du muscle a été manifestement augmentée.

Nous conclurons donc qu'en plus de sa fonction de tendon d'arrêt, *l'aileron, dès le début et pendant toute la durée de la contraction musculaire, est un agent modérateur des mouvements du globe.*

Cette donnée physiologique trouvera son application dans la théorie de la strabotomie.

Nous savons ce qui se passe du côté du muscle en contraction et de son aileron.

Pendant cette contraction, que devient l'antagoniste? L'observation directe nous permet de répondre à cette question : Le muscle antagoniste *se distend et se porte en avant en s'enroulant sur le globe.* Nous tenons à préciser : il s'enroule et s'applique intimement sur le globe *sans que son aileron puisse l'en écarter.* Il est facile de s'en rendre compte. Le muscle agissant tend son aileron par une traction d'*avant en arrière;* l'aileron tendu réagit sur le muscle et modifie sa direction.

Au contraire, le muscle antagoniste se porte en avant ; *il relâche donc son aileron qui n'a plus d'action sur lui* (fig. 24). Les conséquences de ce fait sont assez importantes. Le muscle, en s'enroulant directement sur le globe, exerce une compression sur lui, d'autant plus forte que l'enroulement est plus étendu. Cette compression est atténuée par sa régularité, mais réelle.

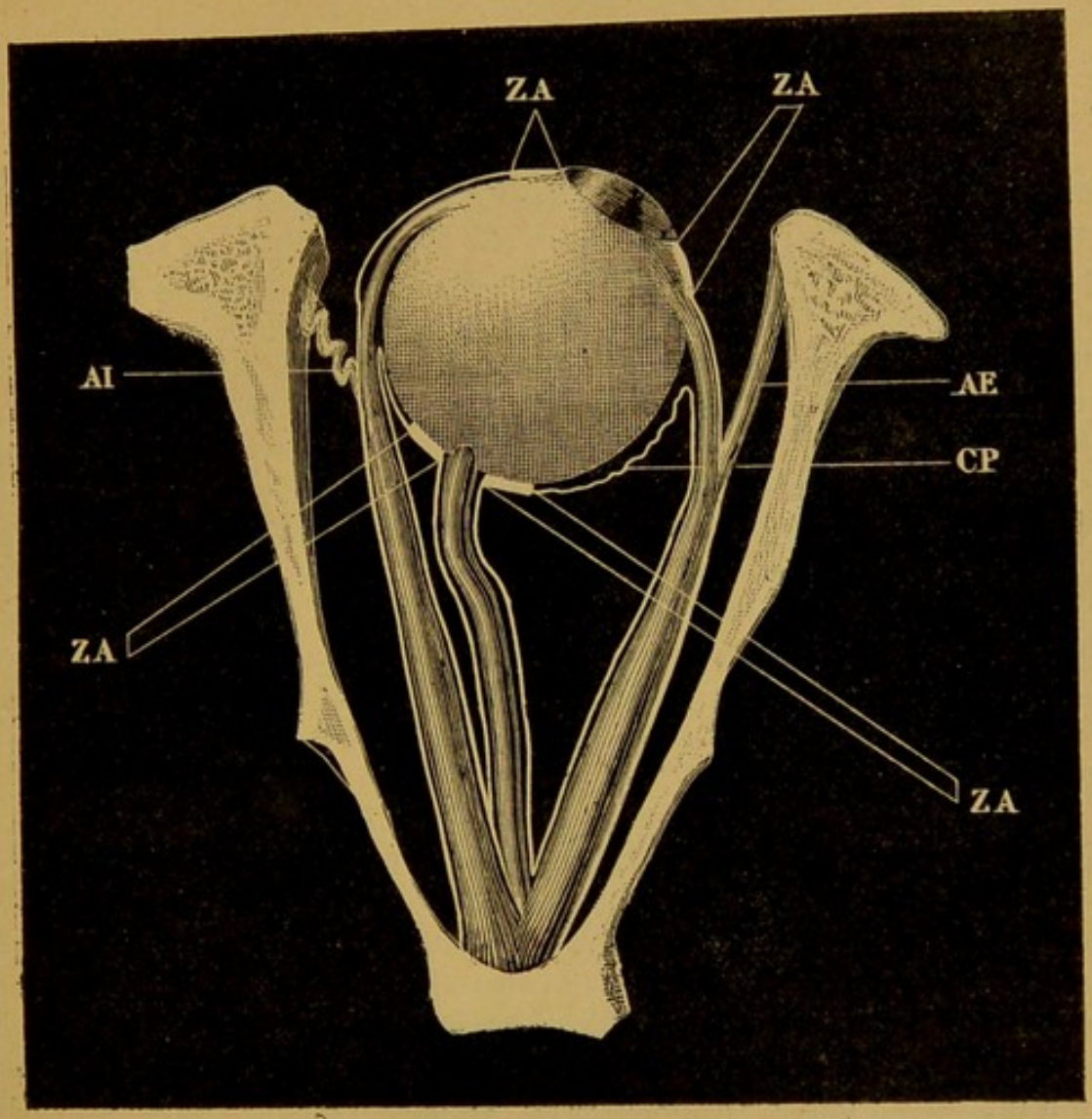

Fig. 24.

Mouvement du globe pendant la contraction du muscle droit externe.

ZA, ZA, ZA, ZA, zones adhérentes de la capsule à la sclérotique. — CP, capsule postérieure suivant le mouvement du globe en se plissant légèrement. — AE, aileron externe tendu, éloignant le muscle droit externe de l'œil. — AI, aileron interne relâché et muscle droit interne s'enroulant sur le globe Le nerf optique est infléchi dans le sens de la rotation.

Les partisans de la compression par les muscles intrinsèques dans la pathogénie de la myopie trouvent ici un argument sérieux.

Mais qu'on ne s'y trompe pas, cette compression ne peut avoir lieu, comme on l'a dit, par le muscle agissant. Celui-ci est écarté par son aileron. Elle se produit par l'enroulement du muscle antagoniste.

Il est vrai que toute compression sur un point suppose une résistance sur le point opposé. Nous dirons où et comment se reproduit cette résistance

après avoir écarté, pour ne plus y revenir, une autre erreur qui a cours sur le rôle de l'*aileron de l'antagoniste*.

La plupart des auteurs admettent que l'arrêt du muscle agissant se produit non seulement par l'aileron correspondant — ce qui est vrai — mais par l'*aileron de l'antagoniste*. Quelques-uns interprètent même uniquement dans ce dernier sens l'opinion de Ténon.

« Le globe ne peut se porter ni en *dedans* ni en *dehors* puisque le prolongement latéral *externe* l'immobilise dans le premier sens et le prolongement latéral *interne* dans le second » (Sappey, *Traité d'anatomie descriptive*).

Or nous venons de constater que, pendant la traction d'un muscle, l'aileron de l'antagoniste se relâche. Pendant cet état de laxité, il est de nul effet sur son muscle et, à plus forte raison, sur le muscle opposé. Assurément, si le mouvement en avant du muscle antagoniste était tel que son aileron fût entraîné au delà du rebord orbitaire, il arriverait, par cet extrême allongement, à se tendre d'arrière en avant, et deviendrait en effet tendon d'arrêt. Mais en évaluant sa longueur à 20 millimètres et son renversement à 10 millimètres, l'arc d'excursion serait de 30 millimètres. Nous savons, d'autre part, que l'aileron du muscle en contraction l'arrête net après 10 à 12 millimètres d'allongement. Il s'ensuit que l'aileron de l'antagoniste ne peut, dans aucun cas, remplir le rôle de tendon d'arrêt.

Revenons maintenant à la question précédente. Le muscle antagoniste dont l'aileron est relâché s'enroule autour du globe qu'il tend à déplacer latéralement du côté du muscle en activité. Ce déplacement ne se produit pas. On peut se rendre compte par l'expérience suivante des phénomènes qui s'y opposent.

Si l'on simule la contraction du muscle *droit externe* par une traction de ce muscle en arrière, l'*aileron externe* se tend immédiatement. Les masses graisseuses étant enlevées de ce côté, nous constatons que la tension de l'aileron externe se communique à l'entonnoir fibreux, en bas, jusqu'à l'aileron inférieur; en haut, jusqu'à l'aileron externe du muscle droit supérieur. Dans la traction du muscle droit interne, l'*aileron interne* communique sa tension à l'aponévrose jusqu'à l'aileron inférieur, en bas, et jusqu'à l'aileron interne du muscle droit supérieur, en haut. Dans la traction du muscle droit inférieur, la tension de l'aileron inférieur se communique à l'entonnoir jusqu'aux ailerons interne et externe. Dans la traction du muscle droit supérieur, les deux ailerons interne et externe de ce muscle qui s'insèrent, comme nous l'avons dit, aux angles interne et externe du rebord orbitaire, se tendent. Entre ces deux ailerons toute la gaine du muscle qui se jette sur le muscle releveur pour se rendre à l'orbite et au cartilage tarse supérieur, participe à la tension. Dans les tractions énergiques, on voit la tension de l'aponévrose gagner le bord supérieur des ailerons des muscles droits interne et externe.

En somme, lorsqu'un muscle droit se contracte, la *moitié de l'entonnoir fibreux qui lui correspond*, pris entre ses attaches antérieures au rebord orbitaire et la traction du muscle en arrière, se *tend et forme une toile*

concave d'autant plus rigide que la traction musculaire est plus forte. La toile fibreuse ainsi tendue s'appuie sur les masses graisseuses qui apportent elles-mêmes un élément de résistance d'autant plus efficace que les travées celluleuses qui la divisent en lobules nombreux émanent de l'aponévrose, font corps avec elle et participent, dans une certaine mesure, à sa tension.

Ce n'est donc pas à l'aileron relâché du muscle antagoniste qu'on doit attribuer l'équilibre du globe pendant la contraction musculaire, mais à la *tension de la moitié de l'entonnoir fibreux qui correspond au muscle en activité.*

Le globe n'est pas *retenu* par l'aileron du côté opposé; il est *repoussé* par la tension de l'aponévrose du même côté.

L'œil est donc pris entre le muscle antagoniste qui s'enroule et l'aponévrose qui se tend. La compression qui doit en résulter ne sera qu'insignifiante et sans effet nocif dans les rotations moyennes qui n'exigent qu'une action musculaire faible, d'autant que la souplesse et l'élasticité des agents de compression viennent l'atténuer. Mais, près des limites extrêmes de la rotation, alors que le centre de rotation a tendance à se déplacer, et notamment dans la convergence excessive produite par l'attitude scolaire habituelle, il est difficile d'admettre que la compression de l'œil ne soit pas appréciable. Si nous tenons compte, en outre, de la sangle des muscles obliques et de sa compression, non seulement sur le globe, mais encore sur les veines vorticineuses (Arlt, Fuchs), nous serons amenés à attribuer à la compression de l'œil par les muscles extrinsèques une part importante dans la pathogénie et le développement de la myopie.

Résumé du mécanisme des mouvements du globe. — *Suspension du globe à l'état statique.* — La suspension du globe dans l'orbite est assurée par les éléments anatomiques suivants :

La tension des muscles obliques	S'opposent au déplacement en arrière.
La capsule postérieure appuyée sur l'entonnoir aponévrotique et ses ailerons.	
Le coussinet adipeux.	
La tension des muscles droits	S'opposent au déplacement en avant.
La capsule antérieure	
Les paupières	
Les vaisseaux et nerfs post-bulbaires . .	

Tous ces organes se faisant équilibre s'opposent aux déplacements latéraux.

Equilibre du globe à l'état dynamique. — Les mêmes éléments anatomiques énumérés précédemment s'opposent aux déplacements du globe d'arrière en avant et d'avant en arrière.

Les déplacements latéraux sont empêchés par la tension de la moitié de l'entonnoir aponévrotique du côté du muscle en action.

Fixation de l'appareil moteur. — L'appareil moteur est maintenu dans sa situation normale par : la gaine des muscles ; l'entonnoir aponévrotique et ses ailerons ; les masses graisseuses.

Mécanisme de la rotation du globe. — Le globe ne tourne qu'en entraînant dans son mouvement toute son atmosphère cellulo-graisseuse, le nerf optique et la capsule. Le glissement qui se produit entre la sclérotique et la capsule est très minime.

Rôle de l'aileron sur le muscle en contraction. — 1° Au point de vue physiologique, l'aileron constitue pour les muscles droits et pour le muscle petit oblique un troisième tendon. Il pourrait être désigné sous le nom de *tendon de renvoi,* puisqu'il modifie la direction des muscles et transforme les cinq muscles en muscles *réfléchis.* Le tendon de renvoi, en entraînant la corde musculaire dans une direction excentrique, s'oppose à la compression du globe par le muscle en contraction.

2° L'aileron à son maximum de distension (10 à 12 millimètres), devient un *tendon d'arrêt.*

3° L'aileron se prête à la traction du muscle, grâce à son élasticité, mais en opposant une certaine résistance, en sorte que dès le début et pendant toute la durée de la contraction musculaire, il est un *agent modérateur des mouvements du globe.*

Rôle de l'antagoniste et de son aileron pendant la contraction du muscle opposé. — Le muscle antagoniste s'allonge et se porte en avant en s'enroulant sur le globe. Il entraîne dans ce mouvement son aileron dont l'insertion postérieure se rapproche ainsi de l'insertion antérieure. Donc l'*aileron se relâche et ne peut en aucun cas devenir un tendon d'arrêt pour le muscle agissant.* Pendant la contraction, les mouvements de translation du globe dans le sens latéral sont empêchés, non pas par l'aileron antagoniste qui se relâche, mais par la tension de la moitié du système aponévrotique qui correspond au muscle en activité.

Le globe n'est pas *retenu* par l'aileron du côté opposé, comme on le croit communément; il est *repoussé* par la tension de l'aponévrose du même côté. Il en résulte une compression possible du globe dans les rotations extrêmes.

Application de la théorie des mouvements du globe a la strabotomie. — Panas résume en ces termes la théorie généralement admise sur le mode d'action de la strabotomie.

« L'arc excursif du centre cornéen se trouve réduit proportionnellement au nombre de millimètres dont on éloigne le tendon de son insertion primitive; en même temps la force de contraction du muscle est réduite, en vertu de ce principe de mécanique qu'étant données une sphère et une force appliquée à un point de cette sphère, plus le point d'application de la force est rapproché du pôle qu'elle est destinée à déplacer et plus cette force a d'effet sur la rotation de la sphère et l'évolution du pôle considéré. »

Cette théorie serait exacte quant à l'*étendue* de l'arc d'excursion ; elle nous semble très contestable en ce qui concerne l'effet de la force suivant son point d'application sur la sphère.

La théorie physiologique basée sur les données précédentes nous paraît plus satisfaisante, à tous les points de vue.

Strabotomie par reculement. — Prenons le cas suivant : dans une strabotomie du muscle droit interne, les insertions capsulaires ont été débridées de telle sorte que l'insertion tendineuse est reculée de 5 millimètres.

La tension du muscle l'entraînera en arrière à peu près dans la même proportion. L'aileron, adhérent au muscle d'une part et retenu de l'autre à l'orbite, ne peut se prêter au recul du muscle qu'en s'allongeant de 5 millimètres. Donc, désormais, par suite des nouvelles conditions anatomiques créées par la strabotomie, l'aileron, *pendant le repos musculaire*, aura déjà subi un allongement de 5 millimètres.

Mais nous savons que sa distension maximale ne va que jusqu'à 10 à 12 millimètres. Il ne disposera plus que d'un allongement de 5 à 7 millimètres pendant la contraction musculaire ; de là une *insuffisance proportionnelle*, une diminution dans l'*étendue* de la rotation.

En outre, nous savons qu'à l'état normal, la tension de l'aileron, faible au commencement de la contraction, augmente graduellement. Plus l'aileron s'allonge, plus sa tension s'accroît, plus sa résistance à l'action musculaire devient énergique.

Si la strabotomie a déjà produit une distension de l'aileron de 5 millimètres, le muscle, dès le début de sa contraction, sera bridé par un aileron déjà fortement tendu, sa *puissance* sera diminuée d'autant.

Nous aurons donc à la fois, par le fait du recul de l'aileron, une diminution de l'*étendue* et de l'*énergie* de l'action musculaire.

Strabotomie par avancement. — Dans la strabotomie par avancement les mêmes phénomènes se passent en sens inverse.

L'aileron est avancé en même temps que le muscle. Dans sa nouvelle position, ses deux points d'insertion orbitaire et musculaire étant rapprochés, il est évidemment relâché. Si l'avancement est de 3 millimètres, l'aileron n'atteindra sa distension maximale *que 3 millimètres plus tard*. De plus, l'aileron étant complètement relâché au début de la contraction, pendant le parcours des 3 premiers millimètres, ne résistera que tardivement à l'action musculaire. Nous aurons donc à la fois accroissement de l'*étendue* et de l'*énergie* de l'action musculaire.

Si le muscle est avancé non plus par son propre tendon, mais par un pseudo-tendon capsulaire (avancement capsulaire de de Wecker) qui l'entraîne et le fixe près de la cornée, l'effet sur l'aileron est identique.

En résumé, tout procédé opératoire qui produit la distension de l'aileron d'avant en arrière avec le recul du muscle, diminue par là même la force et l'étendue de l'action musculaire.

Tout procédé opératoire qui ramène en avant et relâche l'aileron augmente la force et l'étendue de l'action musculaire.

BIBLIOGRAPHIE DE L'ANATOMIE ET DE LA PHYSIOLOGIE DE L'APPAREIL MOTEUR DE L'ŒIL

ANATOMIE

BAUDENS. Leçon publiée le 26 novembre 1840.

BERGER. Anatomie normale et pathologique de l'œil. *Paris*, 1893.

BONNET. Des muscles et des aponévroses de l'œil. *Ann. d'Oculistique*, vol. V.

— Recherches nouvelles sur l'anatomie des aponévroses et des muscles de l'œil *Bulletin de thérapeutique*, vol. XX, 1841.

BOYER LUCIEN. *Gazette des hôpitaux*, février 1841.

BURDACH (Fr.). Bau u. Leben d. Gehirns, vol. II, 1822.

CRUVEILHIER. *Traité d'anatomie descriptive*, vol. II, 1879.

DALRYMPLE. The anatomy of the human eye. *London*. 1834.

FUCHS. *Manuel d'ophtalmologie*, 1892.

HELIE. Recherches sur les muscles de l'œil et l'aponévrose orbitaire. *Thèse de Paris*, 1841.

HENLE. *Anatomie*, 1879.

KLINCOSCH. In Otto. *Patholog. Anat. South's Translation*, p. 243.

LEDOUBLE. Variations des muscles de l'œil, des paupières et des sourcils dans l'espèce humaine. *Archives d'ophtalmologie*, 1894.

— Traité des variations musculaires de l'homme et de leur signification au point de vue de l'anthropologie zoologique, vol. I, p. 45 à 63.

LENOIR. Des opérations qui se pratiquent sur les muscles de l'œil. *Thèse de Paris*, 1850.

MALGAIGNE. *Anatomie chirurgicale*, vol. I.

MERKEL. Macroscopische Anat. d. Auges. *Arch. f. microscopische Anat.* Bonn, 1870.

MOTAIS. Contribution à l'étude de l'anatomie comparée des muscles de l'œil et de la capsule de Ténon. *Association fr. p. l'avancement des sciences; Congrès de la Rochelle*, 1882.

— Contribution à l'étude de l'anatomie comparée des muscles de l'œil et de la capsule de Ténon. *Bull. de la Soc. fr. d'opht.*, 1883.

— Recherches sur les muscles de l'œil chez l'homme et dans la série animale. *Bulletin de la Soc. fr. d'opht.*, 1885.

— Capsule de Ténon de l'homme *Bulletin de la Soc. fr. d'opht.*, 1885.

— Observations anatomiques et physiologiques sur la strabotomie. *Bulletin de la Soc. fr. d'opht.*, 1886.

— Anatomie de l'appareil moteur de l'œil de l'homme et des vertébrés. Déductions physiologiques et chirurgicales (strabisme). *Paris*, 1887.

— Théorie du traitement chirurgical du strabisme. *Soc. fr. d'opht.*, 1893.

— Points de repère anatomiques pour les opérations chirurgicales de la région orbitaire. Instrument. *Soc. fr. d'opht.*, 1895.

PANAS. *Traité des maladies des yeux*. 1894.

RICHET. *Traité d'anatomie médico-chirurgale*. Paris, 1855.

SAPPEY. *Traité d'anatomie descriptive*, vol. II, 1879.

SCHWALBE. Recherches sur les vaisseaux lymphatiques de l'œil et eur délimitation. *Graefe u. Sämisch's Handb.* vol. I, chap. I, 1874.

TÉNON. Mémoires d'anatomie et de physiologie (1806).

TESTUT. Les anomalies musculaires chez l'homme. 1884.

— *Traité d'anatomie*. Paris, *O. Doin, éd.*

TILLAUX. *Traité d'anatomie topographique*, 1er fascicule. Paris, 1875.

(Consulter les Traités généraux d'Anatomie et d'Ophtalmologie).

PHYSIOLOGIE

DONDERS. De projectie d. gesichtverschynselen naar de richtingslugen. *Ondezock ged. in het. phys. Labor. der Utrechtsche Hoogschool III, I*, 1872.

— Versuch einer gesset. Erklär d. Augenbeweg. *Arch. f. d. ges. Physiol.*, XIII, 1876.

— ET DOYER. Explication génétique des mouvements oculaires. *Ann. d'Oculistique*, vol. LXXVI, p. 213.

Donders (F. C.). Ueb. d. Gesetz der Lage d. Netzh. in Bezieh. zu der Blikbene. *Arch. für Opht.*, vol. XXI, 2, 1875.

Giraud-Teulon. La vision et ses anomalies. 1881.

Graefe (A. von). Ueber d. Bewegungen d. Auges beim Lidschluss. *Arch. f. Opht.*, 1855, vol. I.

Hering E. Ueb. d. Rollung d. Auges um d. gesichtslinie. *Arch. für Opht.*, vol. XV, I, 1869.

Hering. Das Sehen mit bewegten Augen, *Hermann's Hand. d. Physiol.*, III, Gesichtssin, 1879.

Javal. De la vision binoculaire. *Ann. d'Ocul.*, vol. LXXVI, 1881.

Joh. Muller. I. Vergleisch. Physiol. d. gesichtssins. *Leipzig*, 1826.

Landolt. Etude sur les mouvements des yeux à l'état normal et à l'état pathologique. *Arch. d'opht.*, novembre-décembre 1881.

— De l'amplitude de convergence. *Arch. d'opht.*, mars. 1885.

— et Eperon. Mouvements des yeux et leurs anomalies. *Traité complet d'ophtalmologie par de Wecker et Landolt*, vol. III, fas. III, 1887.

— Leçons sur le diagnostic des maladies des yeux. 1875.

— Étude sur les mouvements des yeux à l'état normal et à l'état pathologique. 1871.

— Nouvelles recherches sur la physiologie des mouvements des yeux. *Arch. d'Opht.*, p. 385, 1891.

Motais. Anatomie de l'appareil moteur de l'œil de l'homme et des vertébrés. Déductions physiologiques et opératoires (strabisme). 1887.

Du même auteur, se reporter à la bibliographie de l'Anatomie.

Nagel. Das sehen mit zwei Augen. *Leipz. u. Heidelberg*, 1861.

Volkmann. *Neue Beitr. I. Physiol. d. gesichtsinns*, 1826.

Wundt. Ueber d. Augenbewegungen. *Arch. für Opht.*, vol. VIII, 2, 1862.

— Beschreib., eines kunstl. Augenmuskelsystems z. Untersuch. d. Bewegungsgesetze d. menschl Auges. *Arch. für Opht.*, vol. VIII, 2, 1862.

— *Lehrb. d. Physiol. d. Menschen.* Leipzig, 1873.

(Consulter les Traités généraux de Physiologie et d'Ophtalmologie).

Évreux, imprimerie de Charles Hérissey