

**De l'atrophie osseuse calcaire traumatique : thèse présentée et publiquement soutenue à la Faculté de médecine de Montpellier le 6 mai 1913 / par Ernest Moreau-Gimelli.**

**Contributors**

Moreau-Gimelli, Ernest, 1888-  
Royal College of Surgeons of England

**Publication/Creation**

Montpellier : Impr. Firmin et Montane, 1913.

**Persistent URL**

<https://wellcomecollection.org/works/y5wrsgh3>

**Provider**

Royal College of Surgeons

**License and attribution**

This material has been provided by This material has been provided by The Royal College of Surgeons of England. The original may be consulted at The Royal College of Surgeons of England. where the originals may be consulted. Conditions of use: it is possible this item is protected by copyright and/or related rights. You are free to use this item in any way that is permitted by the copyright and related rights legislation that applies to your use. For other uses you need to obtain permission from the rights-holder(s).


**wellcome  
collection**

Wellcome Collection  
183 Euston Road  
London NW1 2BE UK  
T +44 (0)20 7611 8722  
E [library@wellcomecollection.org](mailto:library@wellcomecollection.org)  
<https://wellcomecollection.org>

DE

# L'ATROPHIE OSSEUSE

CALCAIRE TRAUMATIQUE



## THÈSE

Présentée et publiquement soutenue à la Faculté de Médecine de Montpellier

Le 6 Mai 1913

PAR

**Ernest MOREAU-GIMELLI**

Né à Toulon (Var), le 8 novembre 1888

EX-INTERNE DES HOPITAUX DE TOULON (1908-1910)

ET D'AIX (CONCOURS 1912)



POUR OBTENIR LE GRADE DE DOCTEUR EN MÉDECINE


Examineurs de la Thèse {  
IMBERT, professeur, *Président*.  
VIRET, professeur.  
MASSABUAU, agrégé.  
LECERCLE, agrégé. } *Assesseurs.*

MONTPELLIER

IMPRIMERIE FIRMIN ET MONTANE

Rue Ferdinand-Fabre et Quai du Verdanson


1913



DE

L'ATROPHIE OSSEUSE

CALCAIRE TRAUMATIQUE



UNIVERSITÉ DE MONTPELLIER  
FACULTÉ DE MÉDECINE

N° 57  
12

DE  
**L'ATROPHIE OSSEUSE**

CALCAIRE TRAUMATIQUE

—••••—  
THÈSE

Présentée et publiquement soutenue à la Faculté de Médecine de Montpellier

Le 6 Mai 1913

PAR

**Ernest MOREAU-GIMELLI**

Né à Toulon (Var), le 8 novembre 1888

EX-INTERNE DES HOPITAUX DE TOULON (1908-1910)  
ET D'AIX (CONCOURS 1912)



POUR OBTENIR LE GRADE DE DOCTEUR EN MÉDECINE

Examineurs de la Thèse {  
IMBERT, professeur, *Président*.  
VIRET, professeur.  
MASSABUAU, agrégé.  
LECERCLE, agrégé. } *Assesseurs.*

MONTPELLIER  
IMPRIMERIE FIRMIN ET MONTANE  
Rue Ferdinand-Fabre et Quai du Verdanson

1913

# PERSONNEL DE LA FACULTÉ

## Administration

MM. MAIRET (*).	DOYEN.
SARDA.	ASSESEUR.
IZARD.	SECRETÉAIRE

## Professeurs

Pathologie et thérapeutique générales.....	MM. GRASSET (O *).
Clinique chirurgicale.....	TEDENAT (*).
Clinique médicale.....	CARRIEU.
Clinique des maladies mentales et nerveuses.....	MAIRET (*).
Physique médicale.....	IMBERT.
Botanique et histoire naturelle médicales.....	GRANEL.
Clinique chirurgicale.....	FORGUE (*).
Clinique ophtalmologique.....	TRUC (O *).
Chimie médicale.....	VILLE.
Physiologie.....	HEDON.
Histologie.....	VIALLETON.
Pathologie interne.....	DUCAMP.
Anatomie.....	GILIS (*).
Clinique chirurgicale infantile et orthopédie.....	ESTOR.
Microbiologie.....	RODET.
Médecine légale et toxicologie.....	SARDA.
Clinique des maladies des enfants.....	BAUMEL.
Anatomie pathologique.....	BOSC.
Hygiène.....	BERTIN-SANS (H).
Clinique médicale.....	RAUZIER.
Clinique obstétricale.....	VALLOIS.
Thérapeutique et matière médicale.....	VIRES.

*Professeurs adjoints* : MM. DE ROUVILLE, PUECH, MOURET.

*Doyen honoraire* : M. VIALLETON.

*Profes. honoraires* : MM. E. BERTIN-SANS (\*), GRYNFELTT, HAMELIN (\*).

*Secrétaire honoraire* : M. GOT.

## Chargés de Cours complémentaires

Clinique ann. des mal. syphil. et cutanées...	MM. VEDEL, agrégé.
Clinique annexe des maladies des vieillards.	LEENHARDT, agrégé.
Pathologie externe.....	LAPÉYRE, agr. l. (ch. de c.)
Clinique gynécologique.....	DE ROUVILLE, prof.-adj.
Accouchements.....	PUECH, profes.-adjoint.
Clinique des maladies des voies urinaires...	JEANBRAU, a. l. (ch. de c.)
Clinique d'oto-rhino-laryngologie.....	MOURET, profes.-adj.
Médecine opératoire.....	SOUBEYRAN, agrégé.

## Agrégés en exercice

MM. GALAVIELLE.	MM. LEENHARDT.	MM. DELMAS (Paul).
VEDEL.	GAUSSEL.	MASSABUAU.
SOUBEYRAN.	RICHE.	EUZIERE.
GRYNFELTT (Ed.).	CABANNES.	LECERCLE
LAGRIFFOUL.	DERRIEN.	LISBONNE (ch. des f.)

## Examineurs de la thèse ;

MM. IMBERT, professeur, <i>président</i> .	MM. MASSABUAU, <i>agrégé</i> .
VIRES, professeur.	LECERCLE, <i>agrégé</i> .

La Faculté de Médecine de Montpellier déclare que les opinions émises dans les dissertations qui lui sont présentées doivent être considérées comme propres à leur auteur et qu'elle n'entend leur donner ni approbation, ni improbation.

A LA MÉMOIRE  
DE MES GRANDS-PARENTS

A LA MÉMOIRE  
DE MON GRAND-ONCLE SÉNÈS LA SINSE

ÉCRIVAIN PROVENÇAL

*Toi sur qui je désire mouler ma vie  
et mes actes, fais en sorte que j'y  
parviennne.*

A LA MÉMOIRE  
DE MON ONCLE ET DE MA TANTE

E. GIMELLI.



A MA GRAND'TANTE HÉLÈNE SÉNÈS LA SINSE

A MON VÉNÉRÉ PÈRE

*Toi à qui je dois tout.*

A MA TRÈS CHÈRE MÈRE

*Toi à qui je dois plus encore.*

A MON FRÈRE

A MES PARENTS, A MES AMIS


E. GIMELLI.

A MON MAITRE ET PRÉSIDENT DE THÈSE  
MONSIEUR LE PROFESSEUR A. IMBERT  
PROFESSEUR DE PHYSIQUE MÉDICALE A LA FACULTÉ DE MONTPELLIER

A MONSIEUR LE PROFESSEUR VIRES

A MESSIEURS LES PROFESSEURS AGRÉGÉS  
MASSABUAU ET LECERCLE

E. GIMELLI.



## AVANT-PROPOS

L'homme qui après un long sommeil parsemé de rêves fleuris et de cauchemars sinistres, s'éveille, tout ébahi et tout heureux de vivre, par une belle journée ensoleillée, commence par gambader joyeusement; puis, ce moment de folle gaieté passé, essaye de tirer une leçon profitable de tous les faits agréables ou regrettables qui se sont déroulés précipitamment dans son cerveau durant ce long sommeil.

L'étudiant arrivé en fin d'études, peut être comparé à cet homme et c'est pour lui un devoir et une obligation de se remémorer tout son passé et de voir ce que son bagage de jeunesse contient de profitable pour l'avenir.

Respectueux des traditions, nous ne faillirons pas à cette douce tâche; et c'est avec joie que nous jetons un regard en arrière. Qu'y voyons-nous? Un gros enseignement pour notre vie future d'homme et de médecin.

Notre vie d'étudiant a été divisée en deux parties bien distinctes :

*La première*, passée parmi nos maîtres de la Faculté de Médecine de Montpellier, qui par leur affabilité et leur grande science, nous ont non seulement appris et fait comprendre toutes les beautés cachées que contient cette mystérieuse machine qu'est le corps humain; mais qui, de plus, par leur dévouement incessant et désintéressé, nous ont fait aimer et chérir, par-dessus tout, notre

métier. Qu'ils nous permettent de leur exprimer ici toute notre gratitude.

*La seconde*, aussi importante que la première, par les enseignements multiples que nous avons pu en tirer, s'est passée dans les Hôpitaux d'Aix et de Toulon.

Pour l'hôpital d'Aix, nous n'avons que de la reconnaissance ; là nous avons eu affaire comme chefs de service à MM. les docteurs Latil, Casse, Guillaumont, Vaisade, Thomas, Aurientis et Chavernac, ainsi qu'à M. le médecin-major Barthélemy qui ont su mettre en pratique devant nos yeux les leçons que nous avions reçues de nos maîtres de Montpellier ; nous leur adressons nos remerciements, car ils ont été pour nous des guides sûrs et bienveillants.

Que le conseil d'administration et surtout M. Costecalde soient assurés de toute notre reconnaissance pour les rapports amicaux que nous n'avons jamais cessés d'avoir.

Enfin là où nous avons tiré le plus d'enseignement au point de vue de ce que nous ne devons pas faire dans notre vie future d'homme, c'est à l'hôpital civil de Toulon ; car si nous avons été en contact avec la misère et la souffrance, nous avons été aussi en contact avec toutes les passions, même les plus terribles, qui peuvent germer dans le cœur humain : là nous avons vu des hommes se déchirer entre eux, tels des bêtes sauvages, pour s'arracher réciproquement ce que possédait l'autre ; là nous avons coudoyé la fourberie, l'hypocrisie, la turpitude ; nous avons vu le faible, sous la crainte du knout, ramper aux pieds du plus fort et se vendre pour un morceau de pain (car malheureusement dans cette ineffable maison le faible est tenu en respect par la faim) ; là nous avons vu la différence énorme qu'il y a entre la déontologie telle que

nous l'ont enseignée nos maîtres et telle qu'elle est appliquée dans la vie courante. Là enfin nous avons vu des choses qu'aucune plume ne pourrait écrire, aucun esprit penser.

Mais comme il arrive toujours lorsque l'on vit dans une pareille ambiance, nous avons eu des amitiés d'autant plus solides qu'elles baignaient dans un milieu plus corrompu, nous avons eu le bonheur de faire la connaissance, en plus des autres camarades d'internat, de deux vrais et bons amis : le docteur Léonce Relu et Maurice Vidal, interne en pharmacie ; qu'ils trouvent ici, tous deux, l'expression de notre vive sympathie et de notre profonde amitié.

Nous sentons trop vivement l'honneur que nous a fait M. le professeur A. Imbert en nous conseillant dans la rédaction de ce travail, ainsi qu'en acceptant la présidence de cette thèse, pour ne pas l'en remercier tout particulièrement.

M. le professeur Vires et MM. les professeurs agrégés Massabuau et Lecercle ont bien voulu faire partie de notre jury de thèse, nous les en remercions vivement.

Que M. le docteur Gaujoux, chef de clinique, qui, dès que nous l'avons connu, s'est montré un vrai et sincère camarade pour nous, veuille bien croire à tout notre attachement pour lui.

Que M. le docteur Marquès, chef de travaux, attaché au laboratoire de radiographie de la Faculté de Montpellier, veuille bien nous permettre de le remercier tout particulièrement pour les renseignements éclairés qu'il a bien voulu nous donner au moment de l'élaboration de cette thèse.

Que M. le docteur Bordone, de Frontignan (Hérault), veuille bien croire à toute notre reconnaissance pour la

sollicitude toute paternelle qu'il nous a constamment prouvé pendant tout le cours de nos études.

Enfin après avoir remercié tous ceux qui s'intéressèrent à nous, il nous reste à remplir un devoir bien doux : celui d'offrir ce modeste travail à notre père et à notre mère ; qu'ils l'acceptent comme témoignage de notre profonde vénération et de notre filial amour. C'est une faible marque de reconnaissance ; mais la façon d'offrir, ne vaut-elle pas mieux que ce que l'on offre ?

Nous ne saurions trouver des termes assez expressifs pour les remercier de leur sollicitude et de leur dévouement. Qu'ils reçoivent l'assurance que notre amour ne leur manquera jamais. Ils le savent du reste, car le cœur qu'ils ont su former en est le plus sûr garant.

---

DE

# L'ATROPHIE OSSEUSE

## CALCAIRE TRAUMATIQUE

---

### PRÉLIMINAIRES

Le sujet que nous avons l'honneur aujourd'hui de traiter, et dont nous devons l'idée à Monsieur le Professeur A. Imbert de Montpellier, est relativement nouveau, car les premiers articles qui ont paru ne remontent guère avant une dizaine d'années. Deux noms : Sudeck, en Allemagne, dans son article paru dans la : « *Fortschritte auf dem Gebiete der Röntgenstrahlen* en 1902, et A. Imbert et Gaquière dans leur article paru dans la *Revue de Chirurgie* en 1903 sous le titre : « Des atrophies osseuses calcaires consécutives à un traumatisme », ont démontré, radiographiquement, et avec preuves à l'appui, l'existence, chez certains malades et surtout chez les traumatisés, d'une décalcification de l'os ; décalcification qui se montre à la radiographie par une transparence plus ou moins grande de l'opacité osseuse normale, et anatomiquement par une perte de substances minérales qui constituent la charpente, le squelette de l'os.

Ce dernier point de vue était connu d'ailleurs depuis



longtemps et les auteurs savaient par des recherches microscopiques et macroscopiques que ce qu'ils appelaient ostéite raréfiante, ostéoporose, rachitisme, ostéomalacie ; les os qui devenaient cassants comme dans le *tabès dorsalis*, ou qui s'atrophient comme dans la *trophonévrose faciale* ; tout cela était dû à une déminéralisation du système osseux. Mais ce dont on ne se doutait pas c'est que cette atrophie osseuse calcaire pouvait survenir lors d'un traumatisme même léger, et ce qui mit sur la voie de cette découverte ce fut l'application systématique des rayons X à la constatation des suites des traumatismes. Cependant, et jusqu'en 1903, l'on avait guère utilisé l'exploration radiographique sur les malades ayant subi un traumatisme que pour la recherche d'une fracture ou d'une luxation, la constatation de l'état d'un cal ou du résultat d'une intervention chirurgicale sanglante ou non ; et l'on ne s'était généralement cantonné que dans la radiographie de la région traumatisé, et lorsque Loison en 1899 avait annoncé à la société de chirurgie, qu'une plaque 9×12 était largement suffisante pour renseigner sur les cas de fractures ou autres ; aucune réserve n'avait été formulée contre son opinion. Or, lorsque nous saurons que l'atrophie osseuse calcaire, doit être souvent recherchée loin du siège de fracture, et qu'elle se montre, assez souvent, longtemps après le trauma, nous ne serons pas très étonné que l'on ait ignoré et laissé de côté cette question, pourtant très importante, comme nous le verrons par la suite.

Et maintenant, avant d'entrer complètement dans le sujet, nous jetterons un coup d'œil rapide sur les caractères radiographiques normaux et pathologiques du système osseux ; puis après avoir parlé sur la technique opératoire, et avoir cité un certain nombre d'observations, nous traiterons de l'atrophie osseuse calcaire proprement dite.

## CHAPITRE PREMIER

### GÉNÉRALITÉS SUR LES CARACTÈRES RADIOGRAPHIQUES NORMAUX ET PATHOLOGIQUES DU SYSTÈME OSSEUX

C'est la pathologie du système osseux qui a tout d'abord et dans la plus large mesure bénéficié de la découverte des rayons X, et la raison en est facile à indiquer.

Grâce à leur constitution fortement minérale, les os absorbent une proportion de rayons X incidents très notablement supérieure, sauf dans quelques circonstances pathologiques particulières, à celle qui est arrêtée par les tissus environnants, et leurs ombres, qui se détachent nettement sur les clichés radiographiques, sont d'une exploration facile.

Les renseignements que peuvent fournir les clichés, en ce qui concerne les os, sont relatifs à leur situation réciproque, à leur direction, à leurs dimensions, à leur forme, à leur développement, à leur intégrité ; soit comme continuité, soit comme constitution ; ainsi qu'à certains états pathologiques et altérations osseuses.

*Les contours osseux* se détachent en général avec une absolue netteté sur une bonne épreuve telle que l'on peut en obtenir couramment aujourd'hui. C'est là une conséquence immédiate de la différence très grande déjà signalée entre le coefficient d'absorption de l'os d'une part, et ceux des tissus environnants de l'autre. Les bords des

ombres des os longs présentent surtout une opacité remarquable ; c'est qu'en effet dans cette région, les rayons X ayant dû traverser, avant d'arriver à la plaque sensible un épaisseur plus grande de tissu osseux compact et opaque, l'ombre de ces bords se distingue très nettement de celle des régions voisines, notablement moins absorbantes. La partie centrale de l'ombre osseuse totale correspond d'autre part à des régions de la plaque où arrivent des rayons ayant traversé, soit la cavité du canal médullaire, soit, vers les épiphyses, le tissu spongieux, dont l'épaisseur plus grande ne compense pas, par suite d'une opacité moindre, la diminution d'épaisseur du tissu compact interposé à ce niveau ; aussi le canal médullaire des os longs apparaît-il nettement sur les clichés, dans la région diaphysaire, avec l'aspect d'une traînée un peu sombre, plus ou moins bien limitée sur les bords.

*Le tissu spongieux* des os longs, comme celui des os courts, apparaît sur les bons clichés sous forme de fines traînées opaques qui révèlent la structure interne de l'os radiographié. Mais, ici, la condition d'immobilité du sujet est en quelque sorte absolue ; comme il s'agit en effet de détails minimes et multiples, le moindre déplacement pendant la pose engendre, dans ces traînées opaques qui révèlent l'architecture interne, un flou et un enchevêtrement où toute netteté disparaît.

*Le cartilage* n'a pas une transparence sensiblement différente de celle des divers tissus de l'organisme autre que le tissu osseux. Il résulte de là que, chaque fois qu'il sera possible de placer le tube à rayons X dans une position telle que quelques-uns des rayons puissent traverser la cavité articulaire sans rencontrer les os (la radiographie de l'articulation du genou prise par la face externe ou interne, par exemple), cette cavité pourra se montrer

comme ouverte, et apparaît sur le cliché sous l'aspect d'une région sombre limitée seulement par les ombres des surfaces osseuses en regard, abstraction faite des cartilages dont ces surfaces sont revêtues.

Il résulte encore de la transparence du cartilage, que les points d'ossification d'un os pourront, apparaître sur une radiographie, si l'incidence est convenable, comme isolés, comme indépendants des parties déjà ossifiées auxquelles ils ne sont reliés que par du tissu cartilagineux, que les épiphyses des os longs pourront, en particulier, paraître comme séparées des diaphyses par un espace sombre, une véritable solution de continuité plus ou moins grande tant que la soudure osseuse des deux parties ne sera pas commencée.

Des indications générales que nous venons de donner, relativement à l'aspect de l'ombre de l'os, on tire sans peine l'énumération des divers cas dans lesquels la radiographie du squelette peut être utile, ainsi que la nature des renseignements cliniques que le mode d'exploration par les rayons X est capable de fournir.

Toute *fracture*, c'est-à-dire toute solution de continuité osseuse, sera révélée par une traînée plus sombre qui correspondra au trait de fracture ; le déplacement, l'engraissement, le chevauchement, la déviation angulaire des fragments, seront facilement reconnus et leurs valeurs pourront être déduites de la comparaison d'épreuves multiples prises dans des conditions expérimentales bien déterminées. De simples fissures seront encore nettement perceptibles sur de bonnes épreuves ; on pourra également diagnostiquer l'absence ou la présence d'esquilles, et, dans ce dernier cas, leur nombre, leurs dimensions, leur forme et leur situation. Il sera de même facile d'apprécier les résultats obtenus par la réduction d'une

fracture, comme aussi de suivre les progrès de la consolidation osseuse et de déterminer la forme définitive du cal et les conséquences mécaniques fâcheuses qui peuvent en résulter.

*Les luxations* seront facilement reconnues.

Il en sera de même pour les *ankyloses*.

*L'augmentation de volume* des os pourra également se déduire de l'examen d'épreuves radiographiques prises dans des conditions bien déterminées. Les déductions à tirer de ses épreuves seront d'ailleurs facilitées chaque fois que l'on pourra comparer le côté suspect avec le côté correspondant resté normal.

*Les altérations osseuses* sont encore, en général, révélées par la radiographie, et les circonstances sont nombreuses dans lesquelles les renseignements de cette nature sont précieux. Il en sera évidemment ainsi, en particulier dans les cas de maladie du système osseux ; mais l'exploration à ce point de vue des membres fracturés, fournit aussi au chirurgien un supplément utile d'informations. Certaines fractures, en effet, s'accompagnent d'une atrophie, d'une augmentation de transparence osseuse qui peut s'étendre jusqu'à des os que la fracture n'a cependant pas intéressés. Mais il importe d'ajouter que si un cliché se présente avec des apparences normales, quant aux ombres osseuses, on ne peut pas toujours sûrement conclure à l'intégrité absolue des os correspondants ; et des os, déjà profondément altérés dans quelque élément de leur trame intime, peuvent présenter sur d'excellents clichés parfaitement nets et à opposition très accusée, des caractères absolument normaux. Nous citerons comme preuve de cette affirmation le fait suivant que nous devons à l'amabilité de M. le professeur A. Imbert.

Ce praticien eut à pratiquer, à la demande de M. le pro-

fesseur Estor, de Montpellier, l'examen radiographique sur une jeune fille de 18 ans, dont le calcanéum droit était le siège de douleurs assez intenses pour rendre la marche très pénible. Le diagnostic était très incertain et l'examen radiographique devait déterminer la conduite à adopter. Les clichés des deux pieds sain et malade (face externe contre la plaque) furent aussi bons qu'on peut le souhaiter, la structure interne du squelette de la région, celle des calcanéums en particulier, était finement reproduite, mais on ne put découvrir, entre les deux côtés droit et gauche, la moindre différence de forme ou de transparence osseuse. Malgré ce résultat négatif, et sur l'insistance de la malade, M. le professeur Estor se décida à intervenir et trouva un calcanéum à consistance très diminuée, qu'il évêda en partie. L'examen histologique ne révéla rien de caractéristique, et il fut tout aussi difficile après qu'avant de dénommer avec certitude l'affection, qui avait cependant assez notablement diminué la consistance de l'os. Par contre, les douleurs ont disparu après l'intervention chirurgicale ; la jeune fille s'est mariée et sa santé a toujours été parfaite depuis.

Pour obvier à cet inconvénient, il sera donc indispensable de radiographier les deux régions symétriques du corps, dans des conditions d'expérience aussi identiques que possible et, par suite, sur la même plaque et en une même pose, toutes les fois que la chose sera possible.

Mais s'il est des cas de maladies osseuses, comme celui que nous venons de citer, dans lesquels les radiographies ne peuvent encore aider à préciser un diagnostic, il en est heureusement d'autres pour lesquels les rayons X sont capables de fixer sur la plaque sensible le siège, l'étendue précise, et même, dans une certaine mesure, la nature des lésions, que ces lésions se traduisent, d'ail-

leurs, par des différences de transparence plus ou moins étendues et plus ou moins bien limitées, qu'elles siègent au niveau même de l'articulation ou sur le corps de l'os, que la netteté des contours, la forme et le volume de l'os soient conservés ou altérés, etc.

*Le rachitisme* a fourni, d'autre part, des observations de modifications typiques de transparence osseuse. On peut, en outre, sur des épreuves radiographiques, suivre la *régénération osseuse* par le périoste conservé, l'*évolution de l'ossification* chez les enfants, en fixer les caractères physiologiques ou anormaux, reconnaître la fin de la *croissance* et peut-être même prévoir à l'avance, avec quelque certitude, l'époque où, les disques épiphysaires s'étant peu à peu soudés à la diaphyse des os longs, la taille aura acquis sa valeur définitive, qu'il semble possible de déterminer à l'avance avec quelque approximation par la comparaison d'épreuves successives ; on peut encore, en se basant sur l'existence ou sur l'absence de certains points d'ossification, évaluer l'*âge* du fœtus.

Il est de plus possible de rapporter certaines particularités radiographiques à certains états pathologiques de l'os. Ainsi par exemple, *la tuberculose* et *la syphilis osseuses*, s'accompagnent en général d'une augmentation de transparence, tandis que *l'ostéomyélite* se traduit généralement, à une certaine époque tout au moins de son évolution, par une augmentation de l'opacité des os pour les rayons X.

Dans une *arthropathie tabélique*, au contraire, ou moins dans une arthropathie assez avancée, la quantité de substance calcaire dont dépend le degré de transparence osseuse, ne paraît ni augmentée, ni diminuée, mais seulement irrégulièrement répartie. L'os reste fortement, en effet, et normalement, semble-t-il, minéralisé ; mais, sur l'ombre osseuse radiographique, alternent sans ordre des

places d'opacité supérieure à la normale et des places plus transparentes qu'il ne faudrait ; l'aspect du cliché semble bien être celui qui doit résulter d'une anormale distribution des composés calcaires normalement abondants. On dirait qu'il y a, à ce niveau, incoordination trophique avec conservation d'une activité de nutrition normale, comme il y a, chez les sujets sur lesquels on observe ces particularités, incoordination motrice sans modification de l'excitabilité musculaire propre, et il est au moins intéressant de remarquer que l'hypothèse d'un tabès trophique est en rapport direct avec l'aspect radiographique des arthropathies tabétiques.

*Les altérations osseuses consécutives aux fractures, ou même quelquefois à des traumatismes qui n'ont intéressé que les parties molles, consistent exclusivement en une augmentation de la transparence des os aux rayons X, sans que la forme soit jamais altérée. Cette augmentation de transparence se présente d'ailleurs sous l'un ou l'autre des aspects suivants : tantôt les ombres des os atteints dans leur opacité calcaire se montrent, sur une étendue plus ou moins grande des parties spongieuses, tachetées de plaques sombres, de dimensions variables, mais d'ailleurs assez restreintes. Tantôt l'augmentation de transparence est uniforme, les multiples et fines traînées blanchâtres qui révèlent la structure interne de l'os, étant uniformément diminuées en nombre et en vigueur. Pour les os courts, les os du carpe et du tarse par exemple, l'ombre de la couche superficielle de tissu compact ne consiste plus alors qu'en une mince traînée blanche et l'os apparaît comme presque réduit à cette fine couche calcaire. L'atrophie peut même être radiographiquement visible sur l'ombre du tissu compact de la diaphyse des os longs ; cette ombre, en effet, au lieu de présenter, comme pour*



un os normal, une opacité en quelque sorte absolue, si bien que le cliché ne révèle aucun détail de structure à ce niveau, apparaît alors plus ou moins richement striée de lignes sombres, à directions générales parallèles à l'axe de l'os. Il n'est plus possible dans ce cas d'obtenir des clichés vigoureux, présentant des oppositions marquées, parce que la transparence aux rayons X des tissus divers traversés tend à devenir uniforme. Chacun de ces aspects est d'ailleurs assez caractéristique pour qu'il soit facile de le reconnaître lorsqu'on l'a observé quelques fois. Ni l'un ni l'autre, n'est d'ailleurs spécial à l'atrophie osseuse consécutive aux traumatismes, et l'on rencontre, en particulier, le premier dans le cas d'atrophie osseuse d'origine centrale, le second dans les affections tuberculeuses ou syphilitiques des os.

L'on peut voir, par cette énumération sommaire, l'importance que joue la radiographie dans l'étude du squelette, dans sa pathologie et dans le cas particulier qui nous intéresse : Les atrophies osseuses calcaires consécutives à un traumatisme.

---

## CHAPITRE II

### TECHNIQUE OPÉRATOIRE

La recherche des altérations de transparence osseuse n'exige pas une technique spéciale ; mais quelques conditions doivent cependant être remplies pour que de légers degrés d'augmentation de transparence puissent être décelés par la radiographie. Il est tout d'abord nécessaire que les clichés n'aient pas été trop sous-exposés, car dans ce cas les os en état d'atrophie calcaire, même assez marquée, apparaissent avec une forte opacité, que l'on peut croire normale.

Par contre, sur un cliché trop impressionné ou obtenu avec un tube trop dur, les os normaux eux-mêmes sont tellement traversés par le faisceau des rayons X que leur transparence pourrait être regardée comme accrue, si l'on ne tenait compte de l'état du tube ou de la surexposition. Il est donc nécessaire, pour reconnaître les faibles degrés d'atrophie osseuse calcaire, de préparer des clichés vigoureux et à opposition très marquée.

Il est à peine besoin de faire remarquer qu'il sera en général utile, et souvent indispensable, de radiographier les deux régions symétriques du malade, celle où l'on recherche une augmentation de transparence osseuse et

la région correspondante saine. Il n'est sans doute pas nécessaire d'avoir un cliché de comparaison dans les cas où l'atrophie est bien marquée, car, avec quelque pratique de la radiographie, on arrive alors à reconnaître d'emblée et sans hésitation la raréfaction calcaire. Par contre, on resterait hésitant bien souvent, et on pourrait même conclure par erreur à un état normal du squelette, lorsque la diminution d'opacité calcaire est faible, si l'on n'avait pas un cliché de comparaison. L'utilité du cliché de la région saine sera plus évidente encore si l'on songe à la variation d'intensité et de constitution que peut subir le faisceau de rayons X émis par un même tube pendant une même pose, et, à plus forte raison, d'une pose à la suivante. Aussi devra-t-on, toutes les fois qu'on pourra le faire, radiographier sur la même plaque les deux régions, saine et malade, correspondantes.

Une autre particularité devra encore, dans les cas douteux, être prise en considération. On sait que le faisceau émis par un tube générateur de rayons X n'a pas, dans toute son étendue, une intensité uniforme, et que celle-ci est plus grande suivant une direction rasante par rapport à la lame *focus*. Il importe dès lors d'orienter cette partie du faisceau toujours vers la même partie du squelette, lorsque les deux régions correspondantes sont radiographiées sur des plaques différentes, ou de donner à cette partie plus intense du faisceau une direction symétrique par rapport aux deux régions saine et malade, si celles-ci peuvent être simultanément disposées sur une plaque unique.

Enfin, il est nécessaire encore, dans les cas douteux, que l'immobilité du malade soit aussi parfaite que possible. Le moindre déplacement de la région radiographiée altère sensiblement, en effet, la netteté des fines traînées

blanchâtres qui révèlent la structure osseuse interne ; or, cette délicate structure est radiographiquement la première atteinte par l'atrophie calcaire, et l'on peut être porté, dès lors, à attribuer à cette atrophie le trouble qui peut être dû à un défaut d'immobilité.

---

### CHAPITRE III

#### OBSERVATIONS

Les différentes observations que nous allons avoir l'honneur de citer et qui ont été puisées dans les différents auteurs qui se sont occupés de l'atrophie osseuse calcaire seront rangées d'après leur ordre chronologique.

Nous commencerons donc cette énumération par les premières qui ont été publiées par Sudeck, médecin directeur de l'ambulance de l'hôpital général d'Hambourg, en 1902.

D'après lui, il aurait, à cette date, observé cet état pathologique des os dans deux cas : 1° à la suite d'inflammations phlegmoneuses aiguës des articulations, principalement de celles de la main, qui laissent habituellement après leur guérison radicale un trouble fonctionnel de longue durée ; 2° à la suite de traumatismes plus ou moins violents s'accompagnant de fractures.

a) *Premier cas.* — Inflammations phlegmoneuses suivies d'atrophie osseuse.

#### Observation Première

Le menuisier S., âgé de 22 ans, est atteint le 4 septembre 1901 d'une plaie contuse qui intéresse le médius

droit. A la suite de cette plaie se produit un panaris avec suppuration de la première articulation interphalangienne. Incision le 24 septembre 1901 ; désarticulation et amputation des 1<sup>re</sup> et 2<sup>e</sup> phalanges. Cicatrisation bonne et rapide. Deux mois après, le 4 novembre 1911, on radiographie la main du patient. Le pouce était mobile, les autres doigts ne pouvaient pas être complètement fléchis.

*Description de l'image radiographique.* — Dans tous les os (terminaison inférieure du radius et du cubitus, squelette du poignet et des doigts), on voit une atrophie très prononcée de la substance spongieuse avec des taches ; la structure est complètement effacée. On a tout à fait l'impression, comme si la substance spongieuse avait été résorbée par place et sans ordre, de telle façon qu'il existe un grand nombre de petits trous clairs sur la plaque radiographique.

La guérison eut lieu d'une façon régulière et rapide par le massage et le traitement mécanique.

Une nouvelle image radiographique, prise le 4 novembre 1901, ne montre plus que des traces de l'atrophie osseuse.

Ceci prouve que l'atrophie osseuse peut disparaître aussi rapidement qu'elle se produit.

b) *Second cas.* — Fractures suivies d'atrophie osseuse.

#### Observation II

Un ouvrier, R..., âgé de 44 ans, est atteint, le 4 février 1895, d'une fracture typique du 1/3 moyen du radius gauche. Après guérison de la fracture en bonne position, il reste un œdème tenace de la main, les doigts restent

raides, et malgré un traitement orthopédique énergique, le malade sort de l'hôpital le 26 juin dans le même état. Donc 4 mois 1/2 après la fracture, l'état du patient était resté stationnaire, autrement dit très précaire. Le traitement, abstraction faite de l'orthopédie, consistait en administration de KI.

Rien à signaler au point de vue antécédents héréditaires et fonctionnels.

L'image radiographique a été faite dix semaines après l'accident.

A l'extrémité inférieure du radius éclaircissement uniforme qui se prolonge sur le carpe et le métacarpe ainsi que sur les phalanges des doigts, mais sur cette partie de la main l'éclaircissement est accompagné d'une grande quantité de petites taches.

### Observation III

Un ouvrier, B..., âgé de 38 ans, fait une chute le 27 novembre 1898 sur le dos de la main gauche ; l'on diagnostiqua une entorse du poignet, puis par la suite une fracture du scaphoïde.

Il reste quatre semaines chez lui, la main emprisonnée dans un appareil plâtré, puis est traité par le massage.

Est envoyé à l'hôpital d'Eppendorf, le 11 avril 1899.

A son entrée à l'hôpital, l'on remarque, sur la racine de la main, un refoulement osseux, ankylose de l'articulation du poignet, de la main et des doigts.

Dans les trois premiers doigts la sensibilité est troublée.

La circonférence de l'avant-bras est, à gauche, en

comparaison avec le bras droit, réduite de 1 cm. 1/2. Pour le bras, la réduction est de 1 centimètre.

Après un traitement mécano-thérapique avec massage, le malade sort de l'hôpital le 2 juin, sans grande amélioration.

L'on fait deux radiographies de la main le 18 avril 1899 ; *sur la première*, face palmaire contre plaque, l'on voit très nettement la fracture du scaphoïde et une transparence considérable de la partie inférieure du radius et du cubitus ainsi que de tous les os de la main. Les parties spongieuses présentent une disposition à mailles excessivement agrandies ; la couche corticale osseuse des doigts présente également des vides considérables, avec une apparence striée de forme particulière.

*Sur la seconde*, face dorsale de la main contre plaque, la fracture est moins reconnaissable que sur la plaque précédente, quoique encore nette.

Eclaircissement comme précédemment des parties inférieures du radius et du cubitus. La substance spongieuse des métacarpiens et des phalanges présente un dessin de la structure à grandes mailles.

La couche corticale osseuse, surtout celle des doigts, est striée d'une façon particulière ; ce qui signifie qu'elle a perdu de son épaisseur.

On a ici devant soi l'image typique de *la forme chronique* de l'atrophie osseuse.

#### Observation IV

L'inspecteur P..., âgé de 48 ans, homme bien portant, fait, le 14 juin 1900, une chute et se fracture le calcaneum gauche. Il est transporté à l'hôpital d'Eppendorf. La mar-



che vers la guérison fut à peu près normale. La fracture guérit avec aplatissement de la voûte plantaire et élargissement du calcanéum (pied plat traumatique). Toutefois, après des mois, l'état fonctionnel n'arrive pas à se rétablir, il y a de l'œdème et de la cyanose du pied avec fort endolorissement et ankylose complète du pied.

On admet une tuberculose post-traumatique et l'on soumet le malade au traitement par la méthode de Biers, bandages plâtrés et injection de glycérine iodoformée.

Le résultat obtenu fut exécrable.

Huit mois après la fracture, le malade est mis au traitement des promenades le pied enfermé dans un plâtre.

L'on trouve à cette époque un élargissement du calcanéum, aplatissement de la voûte du pied, cyanose, fixation complète du pied dans les mouvements passifs, atrophie du mollet du côté malade de 3 centimètres.

A la radiographie, l'on croit la guérison complète de la fracture du calcanéum, sans formation d'un gros cal; avec la difformité habituelle au développement modéré, c'est-à-dire courbure du fragment inférieur vers en haut, consécutivement à la traction du tendon d'Achille, de sorte que le calcanéum est convexe vers en bas. Avec cela il y a une atrophie prononcée du squelette du pied tout entier. Les ombres des os de l'articulation du pied sont à peine plus foncées que celles des muscles et des tendons.

*Traitement.* — Bains de pieds chauds, massage, mécanothérapie. Après 13 mois 1/2 de traitement le malade est mis exeat. Il y a encore des troubles fonctionnels assez prononcés. La flexion et l'extension de l'articulation sont libres, les mouvements en dehors et en dedans sont presque impossibles. L'atrophie du mollet est de 1 centimètre. Le malade s'aide d'une canne dans sa marche, boitant

assez fortement, ne peut ni marcher longtemps, ni rester debout immobile.

### Observation V

Publiée par F. Leguen, H. Claude, et G. Villaret (1909), dans l'*Encéphale*.

Le nommé A... (Georges), âgé de 20 ans, aide-couvreur, a fait le 22 juillet 1908, une chute de la hauteur d'un deuxième étage sur les pavés d'une cour. Il est tombé la tête la première, sans parer le coup avec les membres supérieurs, et a été atteint simplement de plaie au front, à gauche, au-dessus de l'arcade sourcilière ; puis, le corps est retombé sur le côté droit, de façon telle, que le poignet droit et la main ont été comprimés entre le corps et le sol, sans que A... puisse préciser plus amplement les détails de l'accident.

Toujours est-il que A... aurait perdu connaissance pendant une dizaine de minutes, puis on l'aurait amené à l'hôpital Beaujon, où il a été traité salle Gaujanay du 22 au 29 juillet 1908, par des pansements sur la plaie du front, et l'application de deux attelles au poignet droit pour une « contusion profonde du carpe droit avec, d'après radiographie, écrasement du scaphoïde ».

En sortant de Beaujon, A... a passé trois semaines à l'Asile de convalescence de Vincennes.

Actuellement, 7 octobre 1908, il se plaint : de ne pouvoir se servir du poignet droit, parce qu'il est douloureux ; de souffrir au niveau de la paume de la main droite.

*Examen du membre supérieur droit.* — L'épaule est normale à tous les points de vue.

Le bras qui paraît normal, présente à 8 centimètres

au-dessus du coude, une circonférence de 27 cm. 8 à droite et de 28 centimètres à gauche.

Aucune déformation de l'articulation du coude. Les mouvements d'extension et de flexion de l'avant-bras sur le bras ont leur amplitude normale et ne sont pas douloureux. La résistance à la contre-extension et à la contre-flexion est égale à droite et à gauche.

L'avant-bras est normal. Les mouvements de pronation et de supination ont leur amplitude normale et ne sont pas douloureux. La circonférence de l'avant-bras, prise à 6 centimètres au-dessous du pli du coude est de 26 centimètres à droite et de 26 cm. 8 à gauche.

Il n'existe pas de déformation appréciable du poignet, sauf une très légère tuméfaction, mais l'on ne trouve pas de saillie anormale d'un os quelconque indiquant qu'il y ait un déplacement. La palpation la plus attentive ne décèle pas de différence entre le carpe droit et le carpe gauche. L'amplitude des mouvements d'extension et de flexion, d'abduction et d'adduction de la main sur l'avant-bras est très légèrement limitée. La résistance à la contre-extension et à la contre-flexion est diminuée à droite, on constate quelques craquements à la mobilisation du poignet droit.

Le blessé accuse des fourmillements et une sensation de froid à la paume de la main. Il n'y a pas de modification de la peau appréciable à la vue. Il ne semble pas qu'il y ait de troubles trophiques, cependant cette main droite est le siège de transpirations profuses, alors qu'il n'en existe pas à gauche. De plus, la température locale de la paume de la main est, après six minutes de pose, de 33°1 à gauche et de 32°5 à droite.

Les doigts ne sont pas déformés ; les mouvements articulaires sont normaux, mais la force de préhension paraît

diminuée de même que la résistance à la contre-extension. Les mouvements d'opposition, d'abduction et d'adduction du pouce ont, à peu de chose près, leur amplitude normale. Le jeu des interosseux est conservé. Il n'y a pas d'atrophie des muscles de la main.

La sensibilité au tact et à la température est conservée pour le membre supérieur droit ; il n'existe de troubles comme sensibilité à la piqûre qu'au niveau de la deuxième et de la troisième phalange de l'index où l'on constate une anesthésie complète.

A l'avant-bras, la pression du médian et du radial au-dessus du poignet est douloureuse ; le cubital est respecté.

Au bras, on ne constate aucune douleur à la pression des troncs nerveux.

Les réflexes oberanien et radial sont plutôt forts.

Le docteur Roger Voisin qui avait eu l'occasion d'examiner ce malade quelques jours auparavant (21 septembre 1908), avait pressenti, en quelque sorte, les troubles nerveux et probablement osseux, auxquels on pourrait rattacher les signes cliniques que nous venons d'exposer. Il avait, en conséquence, prié le docteur H. Guillemillot de radiographier le malade.

Voici, en même temps que la technique employée par lui, ses conclusions :

RADIOGRAPHIE (main droite et main gauche pour comparer).

*Technique.* — Position frontale, vue palmaire. Irradiation symétrique des deux mains.

Distance : 43 centimètres.

Rayon normal tombant entre les deux mains sur la ligne médio-carpienne et en son milieu.

Qualité du rayonnement : n° 6.

Quantité du rayonnement : 5 M.

*Examen.* — Ici, en comparant le côté sain et le côté traumatisé, on aperçoit nettement la transparence plus grande :

Des épiphyses de l'os de l'avant-bras ;

Des os du carpe en général ;

Des épiphyses et un peu de certains points de la diaphyse des métacarpiens et des phalanges.

Comme complément des examens clinique et radiographique, le docteur Huet a pratiqué, le 18 octobre 1908, l'examen électrique des muscles et nerfs du membre supérieur droit. Il a constaté de légères traces de D. R. dans les muscles de l'éminence thénar (excitabilité faradique conservée mais diminuée, excitabilité galvanique un peu diminuée, avec inversion polaire, mais avec contractions restant assez vives).

Les réactions sont assez bonnes sur le nerf cubital, au poignet et sur les muscles de la main innervés par ce nerf (seulement un peu diminuées sur ce nerf et sur les muscles de l'éminence hypothénar).

Sur les extenseurs des doigts, les réactions sont un peu diminuées, mais sans D. R.

Les réactions sont bonnes à l'avant-bras dans le domaine du nerf médian et du nerf cubital.

#### Observation VI

Publiée en 1910 par Jacob Billström  
Chef de la Clinique neurologique de Serafimerlasarettet (Suède)

Il s'agit d'une femme de 43 ans, mariée avec un braiseur d'une ville de province.

*ANAMNÈSE.* — *Hérédité* : La mère vit encore, elle a eu la lithiase biliaire, c'est une névrosée. D'après certains

médecins (selon les dires de la malade), elle a des lésions valvulaires, selon d'autres, une maladie de cœur d'origine nerveuse.

Le père était bien portant jusqu'à 59 ans, moment où il a eu une hémorragie cérébrale. Est mort dix ans après d'une attaque d'apoplexie.

Des grands-parents, la malade n'en sait rien.

Deux sœurs et un frère qui sont sujets aux crises de migraine. Les autres frères et sœurs sont bien portants.

Tous sont des névrosés.

La malade a deux enfants :

Un fils, âgé de 16 ans, qui souffre beaucoup de maux de tête, qui lui viennent par accès, mais qui ne sont pas aussi aigus que ceux de la malade.

Une fillette de 6 ans, bien portante.

Pas de fausses couches.

*Conditions hygiéniques.* — La malade a grandi dans une bonne famille et dans de bonnes conditions hygiéniques. N'a jamais abusé de l'alcool.

Le mari qui est brasseur, est un individu bien bâti, nie toute maladie vénérienne.

*Maladies antérieures.* — La malade a eu la rougeole et la coqueluche, mais n'a eu ni la scarlatine, ni la diphtérie. Elle a eu de plus, dans sa jeunesse, un embarras gastrique fébrile ? Pas de maladies vénériennes. Pas de fausses couches. Règles normales. De temps en temps du blépharospasme.

A 20 ans, apparition des migraines à l'état aigu, état qui ne va qu'en augmentant depuis, aussi bien en intensité qu'en fréquence, jusqu'il y a trois ans. Depuis les migraines reviennent toutes les quatre semaines et durent trois ou quatre jours.

L'accès commence par un « bourdonnement dans le

cerveau », la malade indique le sommet de la tête. Puis vient la douleur autour d'un œil, au-dessus, au-dessous et latéralement avec douleur à la pression sur les points sus et sous-orbitaires.

Les accès atteignent alternativement l'œil gauche et l'œil droit, rarement les deux, l'alternance n'est jamais régulière. Pendant l'accès la malade voit « comme des flammes ».

Vomissements pour la moindre cause : par exemple, si elle sent l'odeur de la cuisine, si quelqu'un parle haut, etc... Les accès de l'œil droit sont plus douloureux et durent plus longtemps que ceux de l'œil gauche.

Etant enfant la malade a eu l'index et le médius droits « forcés en arrière ». Un gonflement de la partie périphérique des métacarpiens correspondants est visible et palpable.

Pas de troubles fonctionnels.

Une autre fois, elle a eu une entorse du pouce droit. Elle a été souvent atteinte de traumatismes surtout au bras droit.

Il y a deux ans, crise nerveuse avec douleur au niveau de l'estomac. La malade croit à un refroidissement pendant la convalescence d'une grippe. Elle avait des douleurs spontanées et provoquées, en un point correspondant à celui de Mac-Burney, mais à gauche.

Pas de fièvre, ni de nausées, ni de vomissements, ni de constipation, seulement de la paresse intestinale. A gardé pour cette maladie le lit pendant dix semaines.

Anorexie temporaire. Selon le médecin de la famille, la malade était atteinte d'une névrose stomacale, mais un confrère aurait failli opérer la patiente pour une appendicite.

Après cette maladie, elle s'est sentie plus forte et mieux portante que jamais.

Pas d'occasions de saturnisme, ni d'arsenicisme.

*Maladie actuelle.* — Au milieu d'octobre 1908, la malade fut atteinte d'eczéma de la main droite, avec fortes douleurs s'irradiant dans l'avant-bras et le coude, plus aiguës à la partie dorsocubitale.

Mobilité conservée.

Le 3 novembre 1908, eczéma à l'hypothénar avec gonflement, rougeur et parakératose sans phlyctènes.

Le 24 novembre 1908, la partie malade est presque guérie en surface, mais il reste de la rougeur et du gonflement, du picotement et de l'endolorissement. On soupçonne une névrite. La douleur augmentait mais la mobilité était presque intacte. Depuis la semaine avant Noël la malade est traitée par massages et électricité. Elle trouvait le traitement très dur.

A Noël, la malade se cogne le bras droit atteint, sans que des ecchymoses ni des marques quelconques s'ensuivent.

Le 18 janvier 1909, la malade consulta le professeur Lennmælus qui prit les notes suivantes : Douleurs fortes du côté cubital de l'avant-bras et de la main droite. Douleurs considérables à la pression du cubital droit. Mobilité presque intacte. L'abduction et l'adduction des doigts affaiblies. Analyse électrique négative. Sensibilité normale. Diagnostic : *Névrite cubitale d'étiologie inconnue.*

Au mois de mars, la malade consulta à nouveau le professeur L. Le bras était d'un aspect bien différent. Gonflement surtout à l'articulation du coude et la mobilité active dans cette articulation comme dans celle de la main et des doigts presque nulle à cause de la douleur.



Le bras avait l'aspect qui sera décrit ultérieurement. Comme il y avait des soupçons justifiés d'une lésion articulaire ou osseuse, on fit une radiographie, qui ne donna rien d'anormal.

La malade entra le 30 mars 1909 dans la clinique neurologique de Serafimerlasarettet.

ÉTAT ACTUEL. -- *Psychisme*: Pleine connaissance. Intelligence et attention normales. La mémoire faible, ainsi quand il s'agit de dates anciennes. « L'intelligence » paraît médiocre. N'a point de goût pour la littérature, l'art, la politique, etc...

Elle s'intéresse seulement à elle-même et à sa famille.

Ne s'intéresse ni à l'hôpital, ni à la salle où elle se trouve, ni d'ailleurs à ses compagnes de lit. C'est son bras et toujours son bras qui revient dans sa conversation et dans sa pensée. Quelquefois quelques plaintes concernant *elle-même* ou sa famille.

Un de ses neveux est dans un état désespéré à la suite d'une appendicite, mais même cela la laisse indifférente.

Elle est grincheuse et exigeante, se plaint pour un rien ; par exemple : si les malades causent dans un couloir à côté ; pleure facilement et devient absolument désespérée. Chicane sans raison le personnel. Elle n'aide jamais les infirmières quand elles doivent la changer de lit et se fait toujours servir. Si on parle avec elle, en détournant sa pensée, l'on peut arriver à lui faire remuer la main malade, mais elle revient vite à son idée première et se dépêche de la soutenir avec celle qui est saine.

Elle dit avec fierté que tout le monde trouve son cas extraordinaire et impossible à comprendre.

Son humeur est très changeante. Quelquefois elle est gaie, contente, charmante et pleine d'espérances, quoiqu'elle ajoute toujours qu'elle doute de sa guérison et se

plaint de ses fortes douleurs, quelquefois elle est grincheuse et désolée, désespérée, accusant son entourage de son manque d'intérêt et de compréhension. Exige beaucoup de compassion. Est très facile à consoler.

*Symptômes subjectifs.* — Douleurs dans le coude et le poignet droits et endolorissement dans tout le bras, surtout sur le cubitus (voir plus loin). La douleur est à l'intérieur, tenace et perçante. Quelquefois seulement comme une espèce de « bourdonnement » dans le bras, remplacé par des « tiraillements douloureux ».

Le sommeil est mauvais. Depuis le commencement de la maladie, elle a pris régulièrement des narcotiques.

*Etat général.* — La malade mesure 162 cm. et pèse 47 k. 800. Elle est fluette. Graisse sous-cutanée diminuée. Les muscles sont faibles. Teinte générale pâle excepté au visage où, à cause des capillaires dilatés, elle est plus rouge que d'ordinaire.

*La tête.* — La tête est bien formée. Cheveux noirs, ondulés. Iris marron foncé. Mauvaise dentition. Voûte palatine et oreilles bien conformées.

L'expression éveillée est inquiète, épiante et excessivement changeante.

*Nerfs craniens.* — I. l'odorat normal.

II. champ visuel normal. Fond de l'œil normal.

III, IV, VI mouvements de l'œil coordonnés et libres en tous les sens. Pupilles égales, moyennes, la réaction existe, quoique lente, pour la lumière et l'accommodation.

V-XII normaux.

*Viscères.* — Cœur et poumons normaux.

Artères périphériques rigides. Pouls 72 à 80. Pas de température (ne dépasse jamais le soir 37°4).

Urine normale.

Ventre souple, non endolori,

Appétit bon. Un peu constipée.

*Tronc et membres.* — Pas de douleurs le long de la colonne vertébrale. Epaule, bras et main gauches normaux comme fonction, anatomie et jonction.

*Membre supérieur droit.* — Par l'inspection et la palpation rien d'anormal à l'articulation scapulo-humérale. La malade accuse seulement une certaine sensibilité, peu considérable à la palpation, aussi bien à l'articulation de l'épaule qu'à l'omoplate, jusqu'à la colonne vertébrale.

Mobilité active et passive normale limitée seulement par la douleur de l'avant-bras.

La peau de tout le bras et de la main est sèche et a un aspect œdématié et pâle.

La peau accompagnée de tissu sous-cutanée forme un pli mou et épais à la partie postérieure du tiers inférieur du bras.

Les muscles du bras sont flasques.

Un peu d'endolorissement presque partout; plus accentué sur le paquet vasculo-nerveux et le nerf cubital, mais surtout sur l'épitrachée où la malade est très sensible même pour une palpation légère. De même sur l'olécrane.

L'avant-bras est en pronation et en flexion de 120°. La main est étendue ainsi que les doigts avec le côté palmaire reposant en tous points sur son support.

Palpation de l'avant-bras, de la main et des doigts est très douloureuse. L'endolorissement n'est pas superficiel. En déviant l'attention de la malade, on peut presser assez fort sur les doigts avant que la malade accuse de la douleur. Pas de godets d'œdème (comparer plus bas). La musculature paraît plus ferme qu'au bras, mais la peau est de même aspect et de même consistance. La malade

garde toujours la même position de l'avant-bras de la main et des doigts et ne meut le membre qu'à l'articulation de l'épaule quand elle se tourne ou change de place, etc... et le soutient alors toujours avec la main saine. En n'y pensant pas, elle s'oublie quelquefois et supporte le bras et la main sans appui, mais se dépêche, aussitôt qu'elle s'en aperçoit, de le soutenir,

Tous les mouvements passifs du coude, de la main et des doigts sont possibles, bien qu'à peu amples à cause de la douleur. La mobilité active est encore plus limitée, mais existe par intermittences.

Aux moments les plus favorables elle peut écarter le petit doigt de 3 à 5 millimètres. La mobilité des autres articulations atteintes est à peu près pareille, sauf celle du pouce où la mobilité est un tout petit peu plus grande.

La circonférence du bras à 8 cm. au-dessus du coude est de 24 cm (gauche 23) — au pli du coude 24 cm (g. 22). — L'avant-bras mesure à 8 cm du coude 21 cm 3 et à 10 cm du coude 18 cm 5 (g. 21 et 18). Au poignet ou immédiatement au-dessous de l'apophyse styloïde 15 cm 5. Pas de contractions fibrillaires. Pas de tremblement.

*L'examen électrique* n'est pas fait à cause de la douleur (voir plus bas). Pas de paralysie (voir plus haut).

La malade a conservé la *sensibilité tactile* même pour un tampon d'ouate. Localise bien.

La malade est *sensible à la pression*. Apprécie la différence à la face dorsale de la main entre 2 et 10 grammes, mais pas entre 4 et 10 grammes (à gauche entre 2, 4, 6 et 10 gr.). La pression est d'un cercle de 16 mm. de diamètre.

*Sens de localisation* est, au bras : perpendiculairement 3 cm 5 (g. 5 cm), longitudinalement 10 cm (g. 10 cm), à l'avant-bras : perpendiculairement 2 cm 5 (g. 1 cm), lon-

gitudinalement 11 cm (g. 5 cm 5), à la face dorsale de la main : perpendiculairement 2 cm (g. 0 cm 7), longitudinalement 11 cm 5 (g. 5 cm. 5), au petit doigt 1 cm dans chaque sens (g. 0 cm 7).

La malade apprécie partout comme *chaude* l'eau de 45° et comme *froide* l'eau de 15°, sent la différence entre 15° et la glace.

La malade apprécie exactement de petits mouvements dans les articulations distales des doigts, ainsi que dans celles de la main et du coude.

La maladie différencie partout entre la tête et la pointe d'une épingle et sent partout de façon égale de la douleur à l'enfoncement.

La malade sent bien les *vibrations* d'un diapason (= 128) sur le radius, le cubitus, les métacarpien et les phalanges, mais elle prétend, qu'elles sont plus fortes et durent plus longtemps à droite qu'à gauche.

*Motilité et sensibilité* : La motilité aussi bien que les différentes qualités de sensibilité du corps sont normales.

*Traitement* : Narcotiques — Méthode de Biers. Bains d'air chaud à 125° pendant 20 minutes. Traitement suggestif.

*Notes journalières.* — *Avril.* Pendant plusieurs jours de suite on a radiographié la main, le coude et l'épaule droits, en avant et en arrière. Les épreuves radiographiques ont montré une *ostéo-atrophie trophoneurotique typique de Sudeck*.

A partir du 18 avril, l'état de la malade va en empirant, elle a des accès de migraine qui la dépriment énormément.

La mobilité du membre supérieur droit va en diminuant. Les muscles de l'avant-bras et du bras prennent une consistance pâteuse et le 23 juillet la malade meurt, après un coma de 5 jours.

Pupille dilatée, urine normale, fond de l'œil normal.

*Diagnostic de la mort* : Hémorragie cérébrale.

Nous avons tenu à publier cette observation *in extenso* à cause de son étiologie rare. Aussi en reprendrons-nous l'explication au chapitre suivant.

Enfin pour terminer cette énumération, nous citerons les différents cas d'atrophies osseuses calcaires que nous avons relevés personnellement parmi les 7.400 radiographies qui se trouvent dans le service de M. le professeur A. Imbert.

Pour rendre cette énumération plus claire et plus nette nous avons jugé convenable de la présenter au lecteur sous forme d'un tableau arrangé de la façon suivante :

Dans *une première partie*, nous citons tous les cas d'atrophies osseuses calcaires qui se sont produits avant 1902, date d'apparition du travail de Sudeck de Hambourg, cas qui ont été signalés par notre maître M. le professeur A. Imbert.

Dans *une seconde partie*, nous citons tous les cas qui se sont produits ultérieurement à 1902.

Chaque partie est subdivisée en trois paragraphes :

Dans *le premier*, se trouvent réunis les cas d'atrophies consécutifs à une névrite ;

Dans *le second*, les cas consécutifs à un traumatisme ;

Dans *le troisième*, les cas consécutifs à tous les autres états pathologiques.

**Tableaux**

I. — Atrophie osseuse consécutive à une névrite, avant 1902

N <sup>o</sup> d'ordre	SEXE	AGE	PROFESSION	DATE	OBSERVATIONS	RENSEIGNEMENTS FOURNIS PAR LA RADIOGRAPHIE
1	Homme.	32	Cireur de par- quet, puis concierge.	5 mai 1899.	Pied plat, valgus douloureux.	Altération osseuse au niveau de l'articulation tarso-métatarsienne portant sur les 2 <sup>e</sup> , 3 <sup>e</sup> et 4 <sup>e</sup> métatarsiens, plus particulièrement sur le 3 <sup>e</sup> .
2	Homme.	33	Facteur.	4 décembre 1899.	Douleurs depuis 2 ans au niveau de l'articulation coxo-fémorale.	Altérations osseuses étendues au niveau de l'articulation coxo-fémorale gauche.
3	Homme.	53	Cultivateur.	5 janvier 1900.	Depuis 2 ans douleurs au niveau du tibia gauche; ne peut plus marcher. Atrophie musculaire.	Altération osseuse très avancée de tout le 1/3 supérieur du tibia; phosphate de chaux presque complètement disparu. Il ne reste qu'une coque fibreuse transparente comme les chairs et parsemée de quelques îlots opaques de tissu osseux, mais altérés; péroné paraît intact.
4	Femme.	22	Domeslique.	12 février 1900.	Arthrite blennhoragique du poignet droit.	Transparence anormale de tous les os de la main et des extrémités du radius et du cubitus.
5	Homme.	10	Cultivateur.	16 mars 1900.	Chute il y a trois mois; douleurs dans le poignet droit.	Raréfaction des os du carpe, du métacarpe et des phalanges.
6	Homme.	33	Garçon de café	26 mars 1900.	Le 15 décembre 1899 est tombé sur les mains; depuis violentes douleurs le long du 2 <sup>e</sup> métacarpien.	Raréfaction osseuse dans les os de la main gauche.

N° d'ordre	SEXE	AGE	PROFESSION	DATE	OBSERVATIONS	RENSEIGNEMENTS FOURNIS PAR LA RADIOGRAPHIE
7	Homme.	62	Tonnelier.	16 mai 1900.	Depuis 8 ans douleurs au niveau du carpe de la main gauche.	Altérations osseuses très avancées des os du carpe, du métacarpe et des extrémités inférieures du radius et du cubitus.
8	Femme.	37		9 juillet 1900.	Depuis 5 ou 6 ans douleur du petit doigt. Il y a 4 mois tumeur au niveau du carpe.	Raréfaction osseuse des os du carpe, de l'extrémité inférieure du radius et du cubitus, des articulations métacarpo-phalangiennes.
9	Homme.	44	Boulangier.	26 octobre 1900.	Tuméfaction du pied remontant à 3 mois. Malade tabétique.	Altérations osseuses très étendues de tous les os du tarse.
10	Femme.	51	Ménagère.	30 décembre 1901.	Néuralgie de tout le côté droit.	Transparence osseuse plus grande dans tout ce côté.



II. — Atrophie osseuse calcaire consécutive à un traumatisme avant 1902

N <sup>o</sup> d'ordre	SEXE	AGE	PROFESSION	DATE	OBSERVATIONS	RENSEIGNEMENTS FOURNIS PAR LA RADIOGRAPHIE
11	Homme.	61	Cultivateur.	1 <sup>er</sup> mai 1899.	Fracture du bras au-dessus du coude.	Fracture de l'humérus au 3/4 inf. Altération osseuse du condyle et de l'extrémité inf. du fragment sup. Cette altération paraît s'étendre aux extrémités sup. du radius et du cubitus.
12	Femme.	28	Domestique.	14 juin 1899.	Radiographie après cinq interventions sanglantes pour une tumeur blanche du genou.	Ankylose du genou. Transparence anormale de la tête du péroné et d'une région du fémur.
13	Femme.	26	Cuisinière.	8 novembre 1899.	Amputation d'un doigt. Arthrite poignet droit.	Arthrite. Altération du carpe, des métacarpiens et même des phalanges; de même pour extrémités inf. du radius et du cubitus.
14	Homme.	20	Cultivateur.	13 juin 1900.	Chute il y a 20 mois d'une charrette sur son talon. Fracture du péroné.	Altération osseuse des os du tarse, de l'extrémité inf. du tibia et du péroné.
15	Homme.	30	Cultivateur.	24 sept. 1900.	Fracture de jambe, le 8 mai 1900.	Fracture du péroné. Altérations osseuses des os du pied.
16	Homme.	47	Cultivateur.	29 avril 1901.	Il y a 12 ans fracture de jambe.	Au-dessous de la fracture, transparence anormale indiquant une raréfaction osseuse.
17	Homme.	59	s. p.	22 oct. 1901.	Entorse très ancienne; depuis, abcès multiples.	Augmentation de transparence du 1/3 inf. du tibia et du péroné, du tarse et du métatarse.

N° d'ordr	SEXE	AGE	PROFESSION	DATE	OBSERVATIONS	RENSEIGNEMENTS FOURNIS PAR LA RADIOGRAPHIE
18	Homme	65	Charretier	2 Mai 1900	Il y a 4 mois 1/2 s'est blessé au pouce de la main gauche. Phlegmon.	Altération très nette des os du carpe.
19	Homme	25	Employé à la Mairie	10 Août 1900	Douleur à extrémité du pouce gauche.— Du pus est sorti pendant 12 jours.	L'extrémité de la 2 <sup>m</sup> phalange du pouce est plus transparente que celle du côté droit.
20	Homme	46	Cultivateur	8 Mai 1901	Phlegmon du pouce après écorchure	Altération osseuse du carpe se traduisant par de la transparence.
21	Homme	34	Gendarme	14 Octobre 1901	Phlegmon de l'avant-bras par suite de blessure	Altération osseuse des extrémités des métacarpiens et des phalanges.
22	Homme	6	s. p.	8 Novembre 1901	Depuis juillet 1900 le bras du malade ne remue que difficilement. Douleur à la pression. Depuis un mois, petite fistule au niveau de la tête de l'humérus.	Accroissement de transparence de l'extrémité supérieure de l'humérus, de l'acromion et de l'apophyse coracoïde.

I. — Atrophie osseuse consécutive à une névrite — depuis 1902.

No d'ordre	SEXE	AGE	PROFESSION	DATE	OBSERVATIONS	RENSEIGNEMENTS DONNÉS PAR LA RADIOGRAPHIE
23	Homme	59	Maçon	17 Février 1902	Névrite brachiale.	Altérations osseuses avec transparence au niveau des doigts, métacarpe carpe et coude.
24	Femme	14		9 avril 1902	Depuis 2 mois souffre du pied gauche.	Accroissement de transparence.
25	Homme	66	S. P.	4 mars 1903	Hémiplégie datant de 18 mois environ.	Atrophie osseuse très nette.
26	Homme	40		11 mars 1903	Hémiplégie spécifique, recherche atrophie osseuse.	Atrophie osseuse du carpe.
27	Femme	39	Cuisinière	18 mars 1903	Atrophie musculaire progressive, type Aran-Duchenne.	Atrophie osseuse du carpe.
28	Homme	24	Soldat	18 mai 1903	Souffre depuis le mois d'août après avoir sauté un fossé.	Atrophie osseuse très accusée de tout le tarse.
29	Homme	64		25 mai 1903	Hémiplégie depuis novembre 1902.	Atrophie osseuse de toute la main.
30	Homme	2 1/2		26 Février 1904	Gonflement du poignet gauche et douleur.	Atrophie osseuse du carpe.

		RENSEIGNEMENTS DONNÉS PAR LA RADIOGRAPHIE				
N° d'ordre	SEXE	AGE	PROFESSION	DATE	OBSERVATIONS	RENSEIGNEMENTS DONNÉS PAR LA RADIOGRAPHIE
31	Femme	28	S. P.	6 mai 1904	Radiographie des 2 mains, face palmaire.	Atrophie osseuse, main gauche.
32	Homme	59	S. P.	7 novembre 1904	Hémiplégie droite d'origine centrale.	Main droite (paralysie) présente de l'atrophie osseuse.
33	Homme	50	S. P.	7 novembre 1904.	Hémiplégie gauche d'origine centrale.	Atrophie osseuse, main gauche.
34	Homme	39		11 mai 1906	Névrite éthylique, état du squelette.	Atrophie osseuse.
35	Homme	32	Terrassier	16 mai 1906	Rhumatismes des 2 mains remontant à 3 mois.	Atrophie osseuse du carpe plus marquée à droite qu'à gauche.
36	Femme	22		16 mai 1906	Rhumatisme chronique.	Atrophie osseuse plus marquée à gauche.
37	Homme	69	Maçon	11 juillet 1906	Rhumatisme chronique, main droite.	Production et atrophie osseuses au niveau du carpe
38	Homme	22	Soldat	12 novembre 1906	Arthrite blennorrhagique du poignet droit.	Atrophie osseuse de la région du carpe.
39	Femme	18	S. P.	22 mars 1907	Cou de pied et pied gauches, névrite.	Atrophie osseuse calcaire de tout le squelette du pied sans altération des formes.

I (suite). — Atrophie osseuse consécutive à une névrite — depuis 1902

N° d'ordre	SEXE	AGE	PROFESSION	DATE	OBSERVATIONS	RENSEIGNEMENTS DONNES PAR LA RADIOGRAPHIE
40	Homme	19	S. P.	24 mai 1907	Douleurs du poignet droit venues sans trauma.	Atrophie osseuse du poignet droit.
41	Homme	49		3 juillet 1908	Douleurs du poignet droit depuis 2 ans.	Atrophie osseuse très accusée de tout le squelette de la région.
42	Homme	22	Soldat	6 juillet 1908	Névrite des membres inférieurs (surtout à gauche).	Atrophie osseuse très accusée.
43	Femme			15 juillet 1907	Névrite genou.	Atrophie osseuse à gauche.
44	Homme			25 juillet 1908	Névrite de la main.	Atrophie osseuse à gauche.
45	Femme	40	Domestique	18 décembre 1908	Troubles de névrite.	Atrophie osseuse.
46	Homme	67		10 juin 1910	Goutte chronique remontant à 28 ans. Membres supérieur et inférieur gauches.	Atrophie osseuse calcaire générale.
47	Homme	35	Charretier	27 janvier 1911	Souffre depuis 9 mois du genou	Atrophie calcaire générale de toute la région.
48	Homme	22	Artilleur	8 mars 1911	Souffre depuis 6 mois de la jambe gauche.	Atrophie osseuse généralisée.

		RENSEIGNEMENTS DONNES PAR LA RADIOGRAPHIE				
N° d'ordre	SEXE	AGE	PROFESSION	DATE	OBSERVATIONS	RENSEIGNEMENTS DONNES PAR LA RADIOGRAPHIE
49	Homme	27	Cultivateur	7 juin 1911	Souffre depuis un an du pied à la suite d'une entorse.	Atrophie osseuse généralisée du pied droit.
50	Homme	31	Viticulteur	16 juin 1911	Rhumatismes nouveaux.	Atrophie osseuse calcaire généralisée.
51	Femme	42	F. de chambre	24 novembre 1911	Névrite par section du médian.	Atrophie osseuse calcaire du squelette de la main.
52	Homme	33	Cultivateur	8 janvier 1912	Souffre depuis 2 ans d'arthrite du pied gauche.	Atrophie osseuse très accusée.
53	Homme	17	S. P.	10 janvier 1912	Souffre depuis le 18 septembre 1911 du genou droit.	Atrophie osseuse calcaire.
54	Homme	23	Cultivateur	12 janvier 1912	Souffre depuis 10 mois du cou-de-pied droit.	Atrophie osseuse calcaire considérable du squelette du pied.
55	Homme	23	Cultivateur	9 février 1912	Souffre depuis 2 ans du cou-de-pied gauche.	Atrophie calcaire générale très accusée.
56	Homme	25	S. P.	2 décembre 1912	B. cou-de-pied droit? Sphacèle symétrique des extrémités. Etat des surfaces osseuses.	<i>Pied gauche.</i> — Atrophie osseuse généralisée très accusée au niveau des orteils. <i>Pied droit.</i> — Rien d'anormal.
57	Homme	45	Emailleur	24 janvier 1913	Maladie de Raynaud. Recherche d'atrophie osseuse.	Pas d'atrophie appréciable.

II. — Atrophie osseuse calcaire consécutive à un traumatisme — depuis 1902

No d'ordre	SEXE	AGE	PROFESSION	DATE	OBSERVATIONS	RENSEIGNEMENTS DONNÉS PAR LA RADIOGRAPHIE
58	Homme	37	Charretier	31 janvier 1902	Il y a 2 ans, fracture jambe droite par roue de charrette. Etat actuel du squelette.	Raréfaction osseuse au-dessous de la fracture.
59	Homme	10		28 février 1902	Résultat d'opérations antérieures.	Le squelette du pied gauche accuse une augmentation notable de transparence osseuse.
60	Homme	27	Mineur	2 juin 1902	Il y a 2 ans, blessure au poignet gauche. Il y a 1 an, chute dans une mine.	Fracture du scaphoïde. Raréfaction osseuse du carpe, métacarpe, extrémités inférieures du radius et du cubitus.
61	Homme	55	Berger	14 janvier 1903	Fracture jambe gauche datant de 14 ans. Depuis souffre. Mouvements limités.	Fracture consolidée. Atrophie osseuse calcaire des os du tarse.
62	Homme	15	S. P.	28 janvier 1903	Il y a 6 ans, une charrette est passée sur le pied gauche.	Atrophie osseuse des os du pied très accentuée.
63	Homme			3 février 1903	Recherche d'atrophie osseuse consécutive à contusion ancienne (n° de la plaque, 2146).	Atrophie osseuse du tarse.
64	Homme	20	S. P.	2 mars 1903	Recherche d'atrophie suite d'inactivité (n° plaque 2159).	Atrophie osseuse du carpe droit.

RENSEIGNEMENTS DONNES  
PAR LA RADIOGRAPHIE

	SEXE	AGE	PROFESSION	DATE	OBSERVATIONS	RENSEIGNEMENTS DONNES PAR LA RADIOGRAPHIE
65	Homme	25	S. P.	2 mars 1903	Recherche d'atrophie suite d'inactivité (n° plaque 2160).	Atrophie osseuse du carpe, métacarpe et phalanges.
66	Homme	37	Cultivateur	23 mars 1903	Il y a 2 mois (1 <sup>er</sup> février), a glissé, est tombé la jambe sous le corps.	Jambe droite pas de fracture. Atrophie osseuse très nette.
67	Homme	53	Chiffonnier	27 novembre 1903	Fracture jambe gauche.	Fracture tibia et péroné. Cals. Atrophie osseuse.
68	Homme	36	Journalier	30 mars 1904	Coup de pioche sur le pied gauche.	Atrophie osseuse calcaire du pied gauche.
69	Homme	43	Journalier	30 décembre 1904	Chute de 4 <sup>m</sup> 50. Douleur au talon droit.	Ecrasement du calcanéum. Atrophie osseuse du pied.
70	Homme	37	Ouvrier	1 <sup>er</sup> février 1905	Chute d'une fenêtre, il y a 4 mois.	Fracture du radius. Atrophie osseuse très nette.
71	Homme	28	Couvreur	15 mars 1905	Chute de 3 mètres de haut sur la main gauche.	Atrophie osseuse très marquée de tous les os de la main.
72	Homme	20	Charretier	19 février 1906	Chute d'une charrette.	Atrophie osseuse des os du tarse.
73	Homme	15	Tuilier	9 juillet 1906	Ecrasement de la main par un engrenage.	Atrophie osseuse du carpe droit.



II (suite). — Atrophie osseuse calcaire consécutive à un traumatisme — depuis 1902.

N° d'ordre	SEXE	AGE	PROFESSION	DATE	OBSERVATIONS	RENSEIGNEMENTS DONNÉS PAR LA RADIOGRAPHIE
74	Homme	38	Charretier	6 mai 1907	Coup de feu, il y a 5 mois, main droite.	Atrophie osseuse du carpe.
75	Homme	60		15 mai 1907	Il y a 1 an. est tombé la jambe prise sous lui.	Atrophie osseuse calcaire généralisée, pied droit.
76	Homme	60	Propriétaire	22 mai 1907	Il y a 13 mois, entraîné à terre sur un certain parcours, par un mulet emballé.	Atrophie osseuse très accusée des os du pied.
77	Homme	24	Soldat	10 juillet 1907	Le 25 novembre 1906, un cheval lui est tombé dessus, déviation du pied gauche en dedans.	Atrophie osseuse généralisée des os du pied.
78	Femme	77	S. P.	18 décembre 1908	Blessure de l'index il y a trois mois par un fil de fer.	Atrophie osseuse.
79	Homme	52	S. P.	28 juin 1909	Fracture tibia.	Atrophie osseuse considérable du tibia.
80	Homme	21	S. P.	5 juillet 1909	Traumatisme ancien de l'épaule droite.	Atrophie osseuse des os de la région.
81	Homme	45	Journalier	2 février 1910	Il y a 5 mois une charrette lui est passée sur le pied gauche.	Atrophie osseuse.

RENSEIGNEMENTS DONNÉS  
PAR LA RADIOGRAPHIE

N <sup>o</sup> d'ordre	SEXE	AGE	PROFESSION	DATE	OBSERVATIONS	RENSEIGNEMENTS DONNÉS PAR LA RADIOGRAPHIE
82	Homme	18	Manœuvre	11 février 1910	Il y a trois ans est tombé de sa hauteur.	Atrophie osseuse considérable des os du pied.
83	Homme	13	Berger	27 mai 1910	Est tombé il y a trois mois de sa hauteur.	Atrophie osseuse des os du coude gauche.
84	Homme	44	Portefaix	27 janvier 1911	Tombé le 27 mai 1910 en portant un poids.	Atrophie osseuse très accusée de l'épaule gauche.
85	Homme	21	Soldat	13 février 1911	Fracture jambe droite 1/3 moyen.	Atrophie osseuse.
86	Homme	67	Menuisier	16 juin 1911	Chute d'un portant, il y a 2 mois, sur le coup de pied.	Atrophie osseuse calcaire généralisée de la région.
87	Femme	23	S. P.	23 octobre 1911	Brûlures remontant à 12 ans.	Atrophie osseuse très nette des os du pied.
88	Homme	27	Gymnasiarq.	22 novembre 1911	Fracture du tibia datant de 3 mois.	Atrophie osseuse très nette du squelette du pied.
89	Homme	17	Journalier	1 décembre 1911	Chute il y a trois mois 1/2 fracture de Dupuytren.	Atrophie osseuse calcaire généralisée du pied.
90	Homme	46	Journalier	6 mai 1912	Fracture du péroné.	Atrophie osseuse de tout le squelette du pied.
91	Femme	70	Ménagère	3 juin 1912	Il y a 18 jours est tombée de sa hauteur.	Fracture humérus, atrophie osseuse des os de la main.

III. — Atrophie osseuse calcaire consécutive à différents états pathologiques — depuis 1902

N° d'ordre	SEXE	AGE	PROFESSION	DATE	OBSERVATIONS	RENSEIGNEMENTS DONNÉS PAR LA RADIOGRAPHIE
92	Femme	29	S. P.	3 février 1902	OEdème du poignet gauche sans trauma préalable.	Altération de transparence osseuse de toute la région du carpe gauche,
93	Femme	21	Lingère	16 octobre 1903	Arthrite gonococcique de la main.	Atrophie osseuse calcaire assez étendue.
94	Femme	39	Bibliothécaire	9 mars 1904	Vives douleurs ressenties depuis 5 mois sur la face externe du pied droit. Abscès.	Atrophie osseuse calcaire de tout le squelette du pied surtout sur l'astragale.
95	Femme	33	Repasseuse	13 mai 1904	Arthrite infectieuse du genou gauche	Atrophie osseuse très marquée.
96	Homme	56		5 mars 1905	Mal perforant plantaire du pied gauche.	Atrophie osseuse du 1 <sup>er</sup> métatarsien et des os du gros orteil.
97	Homme	20		27 mars 1905	Ostéo-myélite remontant à 7 ans.	Atrophie osseuse très marquée du genou gauche.
98	Homme	10		15 avril 1905	Ostéo-myélite du calcanéum droit.	Atrophie de tous les os du pied.
99	Femme	34	S. P.	27 décembre 1907	Ankylose de la main droite à la suite de phlegmon.	Atrophie osseuse.
100	Homme	21		3 juillet 1908	B. du coude et avant-bras droit (début de la maladie à l'âge de 7 ans).	Atrophie osseuse.

		RENSEIGNEMENTS DONNÉS PAR LA RADIOGRAPHIE					
N° d'ordre	SEXE	AGE	PROFESSION	DATE	OBSERVATIONS		
101	Homme	33	Propriétaire	6 juillet 1908	B. coude droit.	Atrophie osseuse très accusée.	
102	Femme	46	Lingère	30 septembre 1908	B. poignet gauche.	Atrophie osseuse.	
103	Homme	30	Chapelier	4 juin 1909	B. pied gauche.	Atrophie osseuse généralisée de tout le squelette du pied.	
104	Femme	23	S. P.	11 juin 1909	B. pied droit.	Atrophie osseuse de tous les os du pied.	
105	Homme	20	Matelot	21 juin 1909	Arthrite bacillaire du poignet droit.	Atrophie osseuse très marquée du poignet droit.	
106	Femme	23	S. P.	23 juin 1909	Tuberculose osseuse.	Atrophie osseuse très accusée.	
107	Homme	65	Cultivateur	26 novembre 1909	B. poignets.	Atrophie osseuse considérable à gauche.	
108	Homme	24	Cultivateur	17 janvier 1910	Bacillose tibio-tarsienne.	Atrophie osseuse considérable du pied droit.	
109	Homme	30	Cultivateur	2 mai 1910	Rhumatismes goutteux du pied droit	Atrophie osseuse considérable du pied droit.	
110	Homme	66	Poseur	13 juin 1910	Tuberculose du tarse.	Atrophie osseuse calcaire des os du tarse et de la jambe.	
111	Homme	46		20 janvier 1911	B. du pied gauche.	Atrophie osseuse calcaire très accusée.	

III (suite). — Atrophie osseuse calcaire consécutive à différents états pathologiques, depuis 1902

N <sup>o</sup> d'ordre	SEXE	AGE	PROFESSION	DATE	OBSERVATIONS	RENSEIGNEMENTS DONNÉS PAR LA RADIOGRAPHIE
112	Homme	4		31 mai 1911	Tumeur blanche du poignet gauche.	Atrophie osseuse calcaire.
113	Homme	22	Coiffeur	7 juin 1911	Bacillose osseuse du genou droit.	Atrophie osseuse du squelette du genou.
114	Homme.	40	Emp. P.-L.-M.	26 juin 1911.	Pied droit, ostéite chronique.	Atrophie osseuse de tout le squelette du pied.
115	Femme.	21	Ménagère.	2 décembre 1912.	Tumeur blanche cou-de-pied gauche.	Atrophie osseuse très accusée de toute la région.

## CHAPITRE IV

### DE L'ATROPHIE OSSEUSE CALCAIRE

#### I. FRÉQUENCE.

*Date d'apparition et durée de l'atrophie osseuse calcaire.*

Par l'exposé des observations qui précèdent et surtout d'après le tableau des atrophies osseuses calcaires que nous avons relevées parmi les 7.400 radiographies qui se trouvent dans la service de notre maître M. le professeur A. Imbert, l'on peut dire, d'ores et déjà, que la fréquence de cet état pathologique de l'os est assez *avancée*.

En effet, nous arrivons au chiffre de 1,5 de cas sur 100 radiographies à examiner, nombre qui n'est pas à dédaigner, si nous envisageons d'abord que nous n'avons pris que les cas les plus typiques, laissant de côté ceux qui pourraient amener un doute si petit soit-il.

De plus, cette atrophie se manifeste surtout, ou du moins est surtout facilement décelable par la radiographie, sur les os courts et spongieux, tels que les os du carpe et du tarse, et le siège de la fracture a souvent été assez éloigné de ces os, pour que ceux-ci se soient trouvés hors de la plaque visible lors de l'examen radiographique; par suite bien des cas ont dû échapper aux opérateurs.

D'autre part, pour un grand nombre de cas, notre maî-

tre, n'a eu à pratiquer qu'un seul examen radiographique à une date très rapprochée de l'accident, c'est à-dire à une époque où l'atrophie calcaire, si elle doit être manifeste plus tard, n'est pas encore visible.

En effet, nous verrons, plus loin, que l'apparition de la transparence, causée par l'atrophie, ne survient guère avant quatre semaines et demie.

Donc nous pouvons conclure que l'atrophie osseuse calcaire est assez fréquente, pour que l'on s'en occupe un peu sérieusement. Maintenant, d'après notre statistique, il semble que les traumatismes tiennent la première place dans cet état pathologique spécial de l'os.

Cependant, il ne paraît pas y avoir de rapport entre le siège de la fracture et l'atrophie osseuse consécutive.

De deux fractures chirurgicalement identiques, quant au mécanisme de production, au siège, au chevauchement et au déplacement des fragments osseux, l'une peut être suivie d'atrophie osseuse, tandis que les os conserveront une minéralisation normale dans l'autre cas.

Après les fractures ouvertes, suivies de suppuration, on constate une atrophie osseuse très marquée, qui peut s'étendre jusqu'en des régions éloignées au dessous et au dessus de la fracture, et nous croyons que cette coexistence de l'atrophie et de la suppuration est très générale, bien que cependant il puisse y avoir quelquefois longue suppuration, sans atrophie osseuse appréciable : comme exemple à cela nous citerons le cas d'un homme de 55 ans victime d'un accident de voiture, qui présenta une fracture ouverte du tibia et du péroné au-dessus des malléoles avec écrasement.

Ce malade a suppuré pendant plus de trois ans, malgré cela, les différentes épreuves radiographiques que l'on a prises de sa fracture et de son pied, épreuves tirées à des

intervalles très éloignés les uns des autres, n'ont rien décelé d'anormal dans l'opacité des os du membre fracturé.

L'atrophie osseuse est encore la règle lorsque, après une fracture fermée, il y a seulement un retard dans la consolidation, ou dans l'infiltration calcaire du cal.

L'âge du blessé ne paraît pas avoir d'influence sur la production de l'atrophie osseuse, et, d'autre part, elle a pu être observée chez des personnes de santé générale parfaite, ne présentant de tare d'aucune sorte.

La date la plus rapprochée à laquelle est apparue l'atrophie osseuse calcaire est de quatre semaines et demie, comme nous le disions plus haut, et c'est Sudeck qui a pu le constater, depuis, nous ne croyons pas que l'on ait trouvé un intervalle plus petit à substituer à celui-là.

D'autre part, à côté de cette date minima, l'atrophie peut se présenter à des moments très éloignés du jour de l'accident; nous n'avons pour cela qu'à nous rapporter à notre tableau pour en avoir une idée juste et certaine, et jeter un coup d'œil sur les observations 2, 5, 6, 7, 9, etc... nous voyons par là que l'atrophie osseuse peut se présenter à des époques excessivement lointaines (observations : 7, 14, 16, 41, 46, 58, etc.....).

Quant à la durée de l'atrophie osseuse, elle peut être fort longue, et persister des années, sinon peut-être indéfiniment comme en témoigne les faits suivants (observation 61 de notre tableau) : c'est le cas d'un malade âgé de 55 ans exerçant la profession de berger qui est entré en janvier 1903 dans l'un des services de chirurgie de l'hôpital suburbain de Montpellier pour varices de la jambe gauche, cette jambe avait été, quatorze ans auparavant, le siège d'une fracture, et la radiographie faite le 14 janvier 1903 montra, d'une part, que la minéralisation du cal



n'était pas parfaite, bien que le malade pût exercer le métier de berger, d'autre part, qu'il existait une atrophie marquée des os et du tarse.

(Observation 16 de notre tableau) : c'est le cas d'un cultivateur qui, radiographié douze ans après une fracture de jambe, présentait aussi, une mauvaise minéralisation de son cal, ainsi qu'une transparence anormale indiquant une raréfaction osseuse de toute la partie située au-dessous de la fracture, ainsi que de tout le squelette de son pied.

## II. SIGNIFICATION ET ÉTIOLOGIE DE L'ATROPHIE OSSEUSE

Sudeck fut le premier qui décrivit une atrophie visible sur une plaque radiographique, se montrant aux environs des foyers inflammatoires, panaris, etc., sans que l'on pût admettre une propagation directe du virus. Depuis lors ces lésions osseuses ont été décrites comme suites d'arthrites, de fractures, de traumatismes, etc... Sudeck les décrit : « Comme des éclaircies irrégulières dans l'ombre osseuse, ce qui donne une image tachetée particulière, frappant immédiatement l'attention ; à la main, elle se montre d'abord dans la substance spongieuse des têtes des métacarpiens et dans les os du carpe et s'y manifeste avec un aspect troué dans la structure normalement si nette de l'os ; pas d'amincissement de l'écorce osseuse, mais comme des trous. » Cette description correspond à l'état aigu de la maladie ; à l'état chronique les travées osseuses sont plus minces et plus effilées.

Les principaux symptômes sont : la rigidité, la douleur aux mouvements, la faiblesse et assez souvent des douleurs spontanées.

Différant en cela avec notre maître le professeur A. Imbert, qui admet le pronostic mauvais, Sudeck admet que la douleur et l'atrophie disparaissent même assez vite, mais la rigidité reste longtemps.

On ne peut pas supposer une atrophie d'inactivité : d'ailleurs Nonne l'a démontré avec des radiographies d'articulations atteintes depuis plusieurs années de paralysie hystérique.

Il y a aussi, suivant Nonne, une différence considérable entre cette « atrophie de Sudeck » et celle qui survient après des névrites dans des extrémités paralysées.

Notre maître est aussi de l'avis de Nonne, et il croit que l'on peut éliminer sans hésitation l'inactivité dans l'étiologie de l'atrophie osseuse.

Il a, comme Nonne, recherché, sans la trouver, l'atrophie osseuse dans des cas d'hémiplégie hystérique ; il n'a pas davantage rencontré cette atrophie sur la phalange des sujets dont les doigts étaient depuis longtemps immobilisés, soit par suite de cicatrices provenant par exemple de brûlures, soit par suite de sections de tendons. Il n'existait pas davantage d'atrophie osseuse dans plusieurs cas de maladie de Raynaud (voir notre tableau, observation 57), alors que les doigts durs et raides pouvaient à peine effectuer quelques mouvements autour de l'articulation métacarpo-phalangienne. Mais il a, par contre, reconnu l'existence d'une atrophie osseuse incontestable au niveau du carpe et de la main dans divers cas d'hémiplégie de cause centrale (voir tableau, obs. 29, 32, 33), même lorsque la paralysie n'était pas complète et que les malades se servaient de leur main pour presque tous les actes qui n'exigent pas un effort musculaire de quelque intensité.

Il ne semble donc pas que l'on puisse rapporter à l'inac-

tivité l'atrophie osseuse dont s'accompagnent quelquefois les fractures, alors surtout que cette atrophie persiste, au niveau du tarse par exemple, de longs mois après que le malade a marché.

D'après Sudeck, l'image radiographique est surtout à comparer avec celle que l'on trouve dans la syringomyélie, le tabès, etc. Tout paraît indiquer que la maladie est de nature tropho-neurotique avec toutes les réserves pour l'expression qui suppose des lésions des centres sans préjuger en rien sur la nature du processus.

Ici se présente naturellement, une comparaison avec les phénomènes paralytiques et atrophiques des parties molles, après des lésions articulaires (aussi traumatiques) *sur lesquels* Charcot a attiré l'attention et dont la gravité n'est pas en proportion avec l'intensité de l'arthrite ou avec « l'inactivité prolongée », on devrait, peut-être, à cette maladie rapporter les altérations articulaires et osseuses que Charcot a décrites comme suite des lésions traumatiques des nerfs périphériques, consistant en une ankylose, de développement rapide, sous les symptômes d'un « Rhumatisme articulaire subaigu » et dans les os une « périostite » suivie d'une « nécrose » osseuse (Charcot, œuvres complètes T. III).

Dans la plupart des cas de Sudeck, c'est un traumatisme qui agit comme élément étiologique, dans plusieurs cas seulement une entorse ou une contusion insignifiante. Enfin, dans quelques cas seulement, il admet une origine nerveuse dans l'étiologie de l'atrophie osseuse calcaire. Une constitution neuropathique spéciale n'y est pas indiquée. Cependant, si nous prenons le cas publié par Billström et qui fait le sujet de notre observation VI, nous sommes bien forcé d'admettre qu'il existait une constitution neuropathique très prononcée.

Lequel de tous les éléments qui se trouvent dans cette observation a joué le plus grand rôle ? il serait difficile de se prononcer. Il est impossible de conclure avec certitude à un rapport entre la maladie et la migraine. Il est encore plus problématique de se baser sur les rapports éventuels entre les symptômes, c'est-à-dire la localisation de l'accès de migraine à *l'œil droit* et la localisation de la maladie au *bras droit*.

Il n'est pas improbable, en considérant que l'exitus survint chez une malade si jeune qui n'était ni alcoolique, ni syphilitique, avec des signes d'hémorragie cérébrale, que quelque processus pathologique s'est fait jour dans le système nerveux central et que les traumatismes n'ont joué qu'un rôle secondaire, déterminant la localisation des symptômes périphériques.

Des symptômes cliniques, il y en a quelques-uns qu'on ne peut ranger parmi ceux qui sont propres à la maladie : ce sont les troubles dans les sens de localisation et de pression, et les sensations de vibration. Les deux premiers peuvent être des restes de la névrite, bien qu'ils ne soient pas localisés seulement à la région cubitale et le dernier symptôme peut être mis en rapport avec le changement des conditions mécaniques dans la substance osseuse.

Il est à regretter que l'on n'ait pas pu faire l'autopsie de cette malade, car on aurait pu se faire une idée plus nette de ce cas.

En tout cas, avec les éléments que nous possédons, nous sommes obligé d'admettre que nous avons à faire à une atrophie osseuse calcaire d'origine nerveuse et centrale.

Dans la recherche de l'étiologie de l'atrophie osseuse consécutive aux traumatismes, on peut se demander s'il ne faut pas songer à l'idiosyncrasie, si les blessés en état d'atrophie osseuse n'ont pas un organisme dont le fonction-

nement physiologique est assez fragile et assez instable pour qu'une fracture ou une simple contusion puisse en altérer l'équilibre pour longtemps. Mais on devrait alors trouver, semble-t-il, dans les antécédents des malades, des particularités analogues, des manifestations antérieures de cette instabilité physiologique. Or, les malades atteints d'atrophie osseuse consécutive surtout à un traumatisme et dont nous avons pu reconstituer l'histoire médicale, ne présentaient rien de semblable ; la plupart d'ailleurs, comme on peut le voir sur notre tableau, sont des ouvriers, des mineurs, des cultivateurs dont la parfaite santé antérieure est une preuve certaine que leur organisme est capable d'une solide résistance.

Il est une autre hypothèse à laquelle on peut raisonnablement songer, si l'on regarde comme établie la fonction trophique des nerfs moteurs. N'est-il pas permis, en effet, et jusqu'à preuve du contraire de supposer que la fonction trophique des nerfs peut demeurer altérée après un traumatisme, de même que la fonction motrice de ces mêmes nerfs peut demeurer atteinte à la suite des mêmes circonstances.

Ceci revient à admettre l'existence des névrites périphériques trophiques, à côté et indépendamment des névrites périphériques motrices. Sans doute, s'il n'y a pas de nerfs trophiques spéciaux, c'est supposer ainsi une assez grande indépendance entre les fonctions trophique et motrice d'un même nerf, mais l'observation semble plutôt vérifier que contredire cette hypothèse. En effet, les névrites périphériques motrices peuvent s'accompagner d'atrophie osseuse, mais il n'en est pas toujours ainsi, et dans un cas, observé par notre maître, M. le professeur A. Imbert, cas de névrite traumatique du cubital, avec atrophie musculaire typique et abolition de

l'excitabilité électrique, tant galvanique que faradique, pour certains muscles, il n'a pas trouvé de trace visible d'atrophie osseuse huit mois après l'accident auquel la névrite était due; à moins que le cubital n'intervienne en rien dans l'innervation des os de la région, il semble bien que ce fait, et d'autres analogues, est une preuve de l'indépendance des deux fonctions trophique et motrice des nerfs.

Il semble, il est vrai, que l'existence des névrites périphériques trophiques doit s'accompagner, suivant les nerfs atteints, de répartition différente de l'atrophie calcaire des os, car les divers nerfs doivent avoir des domaines osseux, comme ils ont des domaines musculaires, et l'on doit se demander si les clichés radiographiques confirment cette manière de voir. On n'a pas constaté des faits absolument confirmatifs de cette conséquence possible de l'hypothèse; il a été cependant donné d'observer, par exemple, une atrophie calcaire de l'extrémité inférieure du tibia, avec opacité normale du péroné, ou réciproquement, et, d'autre part, cette atrophie a paru pouvoir atteindre certains os du tarse ou du carpe, sans participation des autres.

De plus, Sudeck, rejetant l'hypothèse d'une lésion des nerfs périphériques, voit dans l'atrophie osseuse une manifestation tropho-névrotique d'origine réflexe. Cette manière de voir est très admissible *a priori*; elle est cependant passible de quelques objections.

Au vrai sens du mot, en effet, un acte réflexe est la réponse de l'organisme à une excitation, sans qu'il y ait, il est vrai, rapport d'équivalence, en quelque sorte, entre l'intensité de l'excitation et celle de l'acte réflexe. Mais un acte réflexe persistant doit être la conséquence, semble-t-il, d'une excitation persistante. Or, il paraît difficile alors

d'expliquer comment il peut y avoir atrophie osseuse consécutivement à un traumatisme qui n'a pas intéressé le squelette, tandis que dans certains cas de fracture ouverte avec suppuration prolongée et déformation très accusée du membre, toutes circonstances qui paraissent éminemment favorables à la réalisation de l'acte primitif devant donner lieu à l'action réflexe, les os ne paraissent pas altérés dans leur constitution intime.

D'autre part, si cette atrophie osseuse est d'origine réflexe, ne doit-elle pas obéir aux lois générales de cet ordre de phénomènes et, par suite, apparaître, quelquefois au moins, sur la région symétrique du squelette, lorsque son intensité est insuffisante. Or, bien que notre maître ait toujours exploré par les rayons X les parties symétriques du corps, depuis qu'il recherche systématiquement l'atrophie osseuse calcaire, jamais il n'a rencontré d'augmentation de transparence du côté sain, quelle que fût l'intensité de l'atrophie osseuse du côté traumatisé.

Les objections précédentes à l'origine réflexe de l'atrophie osseuse consécutive aux traumatismes ne sont pas sans doute suffisantes pour faire rejeter cette hypothèse, il nous semble du moins qu'il est permis de dire que celle-ci n'est pas démontrée.

Il nous paraît, en conséquence, peu judicieux actuellement, et jusqu'à plus ample information, d'adopter l'une ou l'autre des hypothèses que nous venons de considérer à l'exclusion des autres. Il est bien possible, d'ailleurs, que plusieurs d'entre elles renferment chacune une part de vérité, soit que l'atrophie osseuse puisse être simultanément due à plusieurs des causes que nous venons de passer en revue, soit que ces causes diverses puissent chacune engendrer isolément cette atrophie. C'est même

cette opinion qui nous paraît actuellement la plus acceptable, et ce ne serait là qu'un nouvel exemple d'un effet en apparence toujours identique, engendré par des causes différentes dans un organisme vivant, c'est-à-dire, en somme, l'énoncé, sous d'autres termes, de cette vérité banale, que tout phénomène biologique est complexe.

Quoiqu'il doive en être de ces hypothèses, il n'en est pas moins parfaitement établi qu'une atrophie très marquée, dont le caractère radiographique est une augmentation de transparence, peut se montrer sur des os qui n'ont pas été atteints directement par un traumatisme, cause première cependant de cette atrophie.

L'atrophie calcaire, en d'autres termes, peut apparaître sur des os qui ont été en dehors de l'action directe de la cause à laquelle cette atrophie est cependant originellement, mais secondairement due.

Dès lors, ne peut-on pas, et ne doit-on pas se demander si l'atrophie osseuse, que l'on observe dans les affections tuberculeuses ou syphilitiques des os, n'est pas, elle aussi, engendrée, secondairement par l'affection primitive, dont elle serait ainsi notablement distincte. Ces affections, avons-nous dit, déterminent des altérations de forme des os atteints ; mais pour une semblable altération limitée, par exemple, à une étendue minime de l'extrémité inférieure du tibia, on peut observer une augmentation générale de transparence de tout le squelette du pied. Il est dès lors possible que, à une certaine période tout au moins, cette atrophie osseuse étendue soit non pas un indice de la généralisation de l'affection tuberculeuse ou syphilitique, mais seulement une conséquence indirecte de cette affection, comme l'atrophie osseuse dont il a été question plus haut est une conséquence indirecte d'un traumatisme subi en une région



plus ou moins éloignée, et ces considérations, si elles sont reconnues exactes, nous paraissent présenter une réelle importance au point de vue de la conduite que le chirurgien doit adopter.

Enfin pour terminer ce long exposé, nous signalerons le fait suivant, Sudeck lors de l'apparition de son mémoire en 1902, nous apprenait que l'hypertrichose chez des individus atteints de traumatisme était un signe clinique de la présence de l'atrophie osseuse calcaire, nous ne voudrions pas systématiquement lui prouver le contraire, cependant deux praticiens éminents MM. Georges et Maurice Villaret se sont attachés à l'étude des modifications du système pileux consécutives aux traumatismes des membres ; ils ont essayé de rechercher d'où pouvaient ressortir ces différentes modifications, et ils ont incriminé deux troubles principaux : d'un côté, un vice de sécrétion endocrinienne et de l'autre une perturbation nerveuse, ce dernier ordre de trouble qui est le point de départ initial de l'atrophie osseuse calcaire, comme nous l'avons démontré tout au long dans ce qui précède, semblerait donner raison à Sudeck et démontrer qu'en dessous de l'hypertrichose chez un traumatisé se trouve l'atrophie osseuse, et cependant tel n'est pas le cas, et Maurice et Georges Villaret qui l'ont recherché systématiquement dans plus de 26 cas publiés dans l'« Encéphale » de septembre 1912, n'ont trouvé aucune corrélation entre l'hypertrichose et l'atrophie : « il se peut que cette corrélation existe, disent-ils en substance, mais il nous sera permis de rester sceptiques jusqu'à preuve du contraire ».

Or il nous est agréable de citer aujourd'hui l'observation suivante, que nous devons à l'amabilité du docteur E. Gaujoux, chef de clinique à Montpellier, et dans

laquelle l'hypertrichose et l'atrophie existent indéniablement, et qui plus est, nous croyons que cette même hyperproduction de poils est surtout accentuée, sur les os qui portent en eux de l'atrophie et non sur ceux qui en sont indemnes.

Nous ne voulons pas être très catégorique, nous voulons bien admettre que c'est *peut-être* un fait du hasard, cependant il nous sera permis à nous aussi de choisir entre les deux hypothèses en présence, celle de Sudeck d'une part et de Maurice et Georges Villaret de l'autre.

D'ailleurs, voici cette observation telle qu'elle nous a été communiquée :

Le 18 Décembre 1912 le docteur X... 29 ans, est tamponné par une automobile allant à vive allure. La violence du choc du radiateur a été tout entière supportée par l'avant-bras gauche placé en flexion en avant du thorax, tandis que du bras droit le blessé s'accrochait à l'un des phares de la voiture.

La radiographie montre des traits de fracture multiples, dont l'un pénètre dans l'articulation du poignet. Réduction presque immédiate par le Professeur Tédénat. L'appareil à deux attelles permet le gonflement énorme des tissus depuis les doigts qui sont boudinés jusqu'à la partie inférieure du bras.

Après 20 jours d'immobilisation, pendant lesquels le malade a énormément souffert (arthrite du poignet), on commence la mobilisation, mais chaque séance est suivie de poussées d'arthrite que les bains prolongés et l'air chaud suppriment peu à peu. Ce n'est guère qu'au 35<sup>me</sup> jour que le massage peut être régulièrement institué : 2 heures par jour, air chaud.

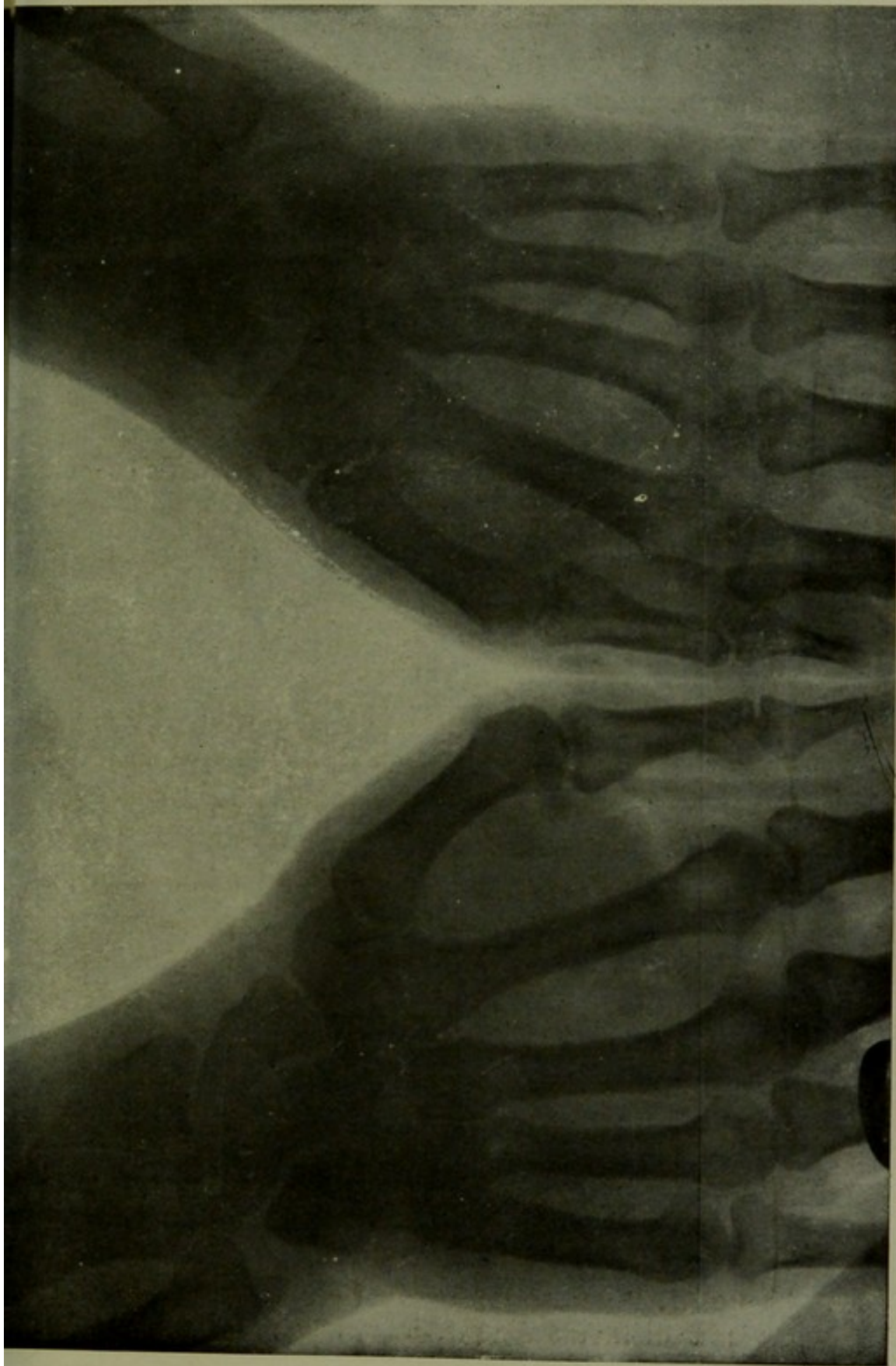
Une seconde radiographie pratiquée au 10<sup>e</sup> jour ne révèle rien d'anormal qu'une tendance à l'organisation du cal. Le 45<sup>e</sup> jour, au contraire, le cliché radiographique met en lumière du côté fracturé un état de transparence osseuse caractéristique portant surtout sur le carpe et les extrémités des métacarpiens.

En même temps se notent toute une série de troubles vasomoteurs et trophiques, depuis l'engourdissement des doigts, les fourmillements, la sueur plus facile du côté atteint, les alternatives de rougeur avec chaleur, et de pâleur avec refroidissement des téguments jusqu'à l'hypertrichose.

Cette dernière est même très marquée, tandis que la face dorsale de la main droite est presque glabre avec seulement quelques poils pour la plupart très courts, on constate à gauche des poils abondants et longs, surtout à la face dorsale du poignet, sur le premier métacarpien et ses premières phalanges.

Cet état persiste 3 mois après l'accident. Il s'accompagne d'atrophie musculaire très marquée de tout le membre supérieur gauche, de diminution de force et de limitation accentuée des divers mouvements du poignet.

---



Radiographie de l'observation donnée par le Docteur Gaujoux





## CONCLUSIONS

En résumé, l'atrophie osseuse calcaire, comme suite de traumatismes, est un phénomène qui peut survenir assez fréquemment.

L'atrophie osseuse calcaire est la manifestation sur le squelette de troubles trophiques, d'origine encore difficile à préciser.

Cette atrophie osseuse calcaire n'est décelable que par la radiographie, encore faut-il, en général, la rechercher avec soin, car, elle est surtout visible sur les os spongieux ou au niveau des extrémités des os longs, qui peuvent être fort éloignés du siège du traumatisme.

Pour bien rechercher l'atrophie osseuse, il est indispensable de radiographier simultanément le côté malade et le côté sain, de cette façon l'on se rendra compte de l'apparition et de l'existence de la dite atrophie, si minime soit-elle.

L'atrophie osseuse calcaire coïncide avec la douleur, l'atrophie musculaire : la peau est brillante, il y a des troubles vaso-moteurs, de l'œdème au niveau du tarse ou du carpe, suivant le membre atteint, de l'hypertrichose.

Cette atrophie peut persister longtemps après la consolidation de la fracture, mais on peut l'observer encore plusieurs années après le traumatisme.

Enfin, l'atrophie osseuse calcaire devrait être recherchée systématiquement chaque fois que l'on aura à faire à un accident du travail ; car une fois obtenue la *consolidation* des blessures dues à un traumatisme, et nous prenons ici le mot consolidation dans le sens que lui attribue la loi du 9 avril 1898, le rôle du clinicien ou du chirurgien est loin d'être terminé, il devra rechercher à obtenir *le retour complet à l'état physiologique intégral* des fonctions qui ont pu être abolies ou diminuées à la suite de ces troubles trophiques dont la durée peut parfois être fort longue et dont le pronostic doit être réservé.

---

BIBLIOGRAPHIE

---

BILLSTROM. — Ett fall af Sudecks osteoatrophia trophoneurotica med. ovarling etiologi. Sartryck in Hygiea, 1910.

BRISSAUD. — Progrès médical, 1897 et Bulletin de la Société de Neurologie, 1905.

BUM (A.). — Foredragsreferat i Naturforscherversammlung, 1906.

CHARCOT. — Oeuvres complètes, tomes II-III.

CLAUDE (H.) et CHAUVET. — Séméiologie réelle des sections totales des nerfs mixtes périphériques. Paris, Maloine, 1911.

GRASHEY. — Atlas chirurgisch-pathologischer Röntgenbilder. Munich, 1908.

IMBERT (A.). — Atrophie osseuse calcaire comme conséquence des accidents du travail. Association française pour l'avancement des sciences, Lyon, 3 août 1908.

— L'atrophie osseuse calcaire. Bulletin officiel de la Société française d'électrothérapie et de radiologie, p. 211 à 213, août 1908.

IMBERT (A.) et BERTIN-SANS (H.). — Généralités sur les caractères normaux et pathologiques du système osseux. Traité de radiologie médicale de Ch. Bouchard, p. 702 à 708, 1904.



- IMBERT (A.) et GAGNIÈRE (J.). — Des atrophies osseuses calcaires consécutives à un traumatisme. *Revue de chirurgie*, p. 689-703, 1903.
- KIENBOECK. — Ueber gonorrhoeische Neuritis, etc. *Volkmanns Klin. Vortr.*, 315.
- Ueber akute Knochenatrophie, *Wiener Klin. Wochenschr.*, 1901.
- LEGUEU (F.), CLAUDE (H.) et VILLARET (G.). — Sur un cas d'atrophie osseuse calcaire consécutive à une névrite limitée d'origine traumatique. *L'Encéphale*, janvier 1909.
- LEJONNE et CHARTIER. — Névrite ascendante et rhumatisme chronique. *Revue Neurologique*, 15 octobre 1906.
- LEJONNE et DESCOMPS. — Névrite périphérique et rhumatisme chronique. Communication à la Société de Neurologie, 8 novembre 1906, et *Revue Neurologique*, p. 1061, 1906.
- MARQUÈS (Toulouse). — Radio-diagnostic de raréfactions osseuses épiphysaires à type métamérique dans un cas de névrite ascendante. *Bulletin officiel de la Société française d'électrothérapie et de radiologie*, p. 136-140, mai 1908.
- Troubles trophiques osseux consécutifs à une névrite traumatique diagnostiqués par la radiographie. *Congrès de Physiothérapie de Paris*, 22 et 23 avril 1908.
- MIRALLIÉ. — Hypertrichose dans la paralysie infantile. *XX<sup>e</sup> Congrès des médecins aliénistes et neurologistes*. Bruxelles, 17 août 1910.
- NONNE. — Ueber radiographisch nachweisbare akute und chronische Knochenatrophie (Sudeck) bei Nerve Nervenkrankungen.

SUDECK. — Fortschritte auf dem Gebiete der Röntgenstrahlen,  
juin 1902.

VILLARET (G.), VILLARET (M.) et BOUCHARD (Ch.). - Les modifications du système pileux consécutives aux traumatismes des membres. Leurs relations avec les troubles de l'innervation périphérique. L'Encéphale, septembre 1912.


---

Vu et permis d'imprimer  
Montpellier, le 29 avril 1913.

*Le Recteur,*  
Ant. BENOIST.

Vu et approuvé  
Montpellier, le 28 avril 1913

*Le Doyen,*  
MAIRET.



## SERMENT

---

*En présence des Maîtres de cette Ecole, de mes chers condisciples, et devant l'effigie d'Hippocrate, je promets et je jure, au nom de l'Être suprême, d'être fidèle aux lois de l'honneur et de la probité dans l'exercice de la Médecine. Je donnerai mes soins gratuits à l'indigent, et n'exigerai jamais un salaire au-dessus de mon travail. Admis dans l'intérieur des maisons, mes yeux ne verront pas ce qui s'y passe ; ma langue taira les secrets qui me seront confiés, et mon état ne servira pas à corrompre les mœurs ni à favoriser le crime. Respectueux et reconnaissant envers mes Maîtres, je rendrai à leurs enfants l'instruction que j'ai reçue de leurs pères.*

*Que les hommes m'accordent leur estime si je suis fidèle à mes promesses ! Que je sois couvert d'opprobre et méprisé de mes confrères si j'y manque !*

---

