

Contribution à l'étude des fractures de la cavité cotyloïde : thèse présentée et publiquement soutenue devant la Faculté de médecine de Montpellier le 23 novembre 1912 / par François Boyer.

Contributors

Boyer, François, 1888-
Royal College of Surgeons of England

Publication/Creation

Montpellier : Impr. Firmin et Montane, 1912.

Persistent URL

<https://wellcomecollection.org/works/kuc3pbf9>

Provider

Royal College of Surgeons

License and attribution

This material has been provided by This material has been provided by The Royal College of Surgeons of England. The original may be consulted at The Royal College of Surgeons of England. where the originals may be consulted. Conditions of use: it is possible this item is protected by copyright and/or related rights. You are free to use this item in any way that is permitted by the copyright and related rights legislation that applies to your use. For other uses you need to obtain permission from the rights-holder(s).

**wellcome
collection**

Wellcome Collection
183 Euston Road
London NW1 2BE UK
T +44 (0)20 7611 8722
E library@wellcomecollection.org
<https://wellcomecollection.org>

UNIVERSITÉ DE MONTPELLIER
FACULTÉ DE MÉDECINE

N° 1

CONTRIBUTION A L'ÉTUDE
DES FRACTURES
DE LA CAVITÉ COTYLOÏDE

THÈSE

Présentée et publiquement soutenue devant la Faculté de Médecine de Montpellier

Le 23 Novembre 1912

PAR

François BOYER

Né à Montpellier, le 15 mai 1888

INTERNE DES HOPITAUX DE NIMES

POUR OBTENIR LE GRADE DE DOCTEUR EN MÉDECINE


Examineurs de la thèse { FORGUE, Professeur *Président*,
RAUZIER, Professeur, } *Assesseurs*.
SOUBEYRAN, Agrégé,
LECERCLE, Agrégé,


MONTPELLIER

IMPRIMERIE FIRMIN ET MONTANE


Rue Ferdinand-Fabre et Quai du Verdanson

1912





CONTRIBUTION A L'ÉTUDE
DES FRACTURES
DE LA CAVITÉ COTYLOÏDE



UNIVERSITÉ DE MONTPELLIER
FACULTÉ DE MÉDECINE

N° 1

2

CONTRIBUTION A L'ÉTUDE
DES FRACTURES
DE LA CAVITÉ COTYLOÏDE

THÈSE

Présentée et publiquement soutenue devant la Faculté de Médecine de Montpellier

Le 23 Novembre 1912

PAR


François BOYER

Né à Montpellier, le 15 mai 1888

INTERNE DES HOPITAUX DE NIMES

POUR OBTENIR LE GRADE DE DOCTEUR EN MÉDECINE

Examineurs
de la thèse { FORGUE, Professeur *Président*.
RAUZIER, Professeur, }
SOUBEYRAN, Agrégé, } *Assesseurs.*
LECERCLE, Agrégé, }



MONTPELLIER
IMPRIMERIE FIRMIN ET MONTANE
Rue Ferdinand-Fabre et Quai du Verdanson

1912

PERSONNEL DE LA FACULTÉ

Administration

MM. MAIRET (*).	DOYEN
SARDA.	ASSESEUR
IZARD.	SECRETÉAIRE

Professeurs

Clinique médicale	MM. GRASSET (*).
	Chargé de l'enseignement pathol. et thérap. génér.
Clinique chirurgicale	TEDENAT (*).
Clinique médicale	CARRIEU.
Clinique des maladies mentales et nerv.	MAIRET (*).
Physique médicale	IMBERT.
Botanique et hist. nat. méd.	GRANEL.
Clinique chirurgicale	FORGUE (*).
Clinique ophtalmologique.	TRUC (*).
Chimie médicale.	VILLE.
Physiologie	HEDON.
Histologie	VIALLETON.
Pathologie interne.	DUCAMP.
Anatomie	GILIS (*).
Clinique chirurgicale infantile et orthop.	ESTOR.
Microbiologie	RODET.
Médecine légale et toxicologie	SARDA.
Clinique des maladies des enfants	BAUMEL.
Anatomie pathologique	BOSC.
Hygiène	BERTIN-SANS (H.)
Pathologie et thérapeutique générales	RAUZIER.
	Chargé de l'enseignement de la Clinique médicale
Clinique obstétricale	VALLOIS.
Thérapeutique et matière médicale.	VIRES.

Professeurs adjoints : MM. DE ROUVILLE, PUECH, MOURET

Doyen honoraire : M. VIALLETON

Professeurs honoraires : MM. E. BERTIN-SANS (*), GRYNFELT
HAMELIN (*)

M. H. GOT, *Secrétaire honoraire*

Chargés des Cours complémentaires

Clinique ann. des mal. syphil. et cutanées	MM. VEDEL, agrégé.
Clinique annexe des mal. des vieillards.	LEENHARDT, agrégé.
Pathologie externe	LAPEYRE, agr. lib.
Clinique gynécologique.	DE ROUVILLE, prof. adj.
Accouchements.	PUECH, Prof. adj.
Clinique des maladies des voies urinaires	JEANBRAU, agr. lib.
Clinique d'oto-rhino-laryngologie.	MOURET, Prof. adj.
Médecine opératoire	SOUBEYRAN, agrégé.

Agrégés en exercice

MM. GALAVIELLE	MM. LAGRIFOUL	MM. DERRIEN
VEDEL	GAUSSEL	MASSABUAU
SOUBEYRAN	RICHE	EUZIÈRE
GRYNFELT Ed.	CABANNES	LECERCLE
LEENHARDT	DÉLMAS (Paul).	

Examinateurs de la Thèse

MM. FORGUE, prof., président.	MM. SOUBEYRAN, agrégé.
RAUZIER, professeur.	LECERCLE, agrégé.

La Faculté de Médecine de Montpellier déclare que les opinions émises dans ces Dissertations qui lui sont présentées doivent être considérées comme propres à leur auteur; qu'elle n'entend leur donner ni approbation, ni improbation.

A LA MÉMOIRE DE MON PÈRE

*Sa plus grande joie eût été de nous voir
au terme de nos études. Nous n'oublieron^s
jamais tout ce que nous lui devons.*

A MA MÈRE

A MES SOEURS

A MES BEAUX-FRÈRES

A MES NIÈCES

A TOUS CEUX QUE J'AIME ET QUI M'AIMENT

F. BOYER.

Arrivé au terme de nos études médicales, nous nous faisons un devoir de remercier les Maîtres de cette Faculté qui nous ont prodigué leur enseignement, nous ont aidé de leurs conseils et nous ont appris à aimer la noble profession médicale. Mais, entre tous, nous tenons particulièrement à remercier ceux de nos Maîtres qui ont bien voulu faire partie de notre jury de thèse.


Que M. le professeur Forgue qui nous a fait l'honneur d'être notre président de thèse soit assuré de notre profonde reconnaissance. Nous garderons le constant souvenir des claires et méthodiques leçons cliniques de M. le professeur Rauzier ; qu'il reçoive ici l'hommage de notre profonde gratitude.

Nos remerciements vont aussi à M. le professeur agrégé Soubeyran qui ne nous ménagea jamais ses conseils ; à M. le professeur agrégé Lecercle, qui fut déjà notre maître au Lycée de Montpellier, et que nous sommes très heureux de retrouver au seuil de nos études.

Enfin, que M. le professeur agrégé Euzière, qui a toujours été pour nous plus un ami qu'un maître, soit assuré de toute notre estime.

A tous nos Maîtres des hôpitaux de Nimes, qui nous ont appris la pratique de la médecine, nous adressons l'hommage de notre profonde reconnaissance : en particulier, à M. le docteur Suquet, à qui nous devons l'intéressante radiographie que nous publions dans notre travail.

En terminant, notre pensée se reporte vers nos camarades des hôpitaux de Nimes, MM. les docteurs Deler, Milhau et Orsatelli. Nous garderons toujours de cette vie intime de l'internat l'ineffaçable souvenir.





CONTRIBUTION A L'ÉTUDE

DES FRACTURES

DE LA CAVITÉ COTYLOÏDE

INTRODUCTION

Durant notre internat dans les hôpitaux de Nîmes, nous avons eu l'heureuse fortune d'observer un cas de fracture de la cavité cotyloïde, dans le service de M. le docteur Gilis, chirurgien en chef des hôpitaux.

Nous avons pensé que, vu la rareté de ces fractures, la difficulté de leur diagnostic, il serait intéressant d'en faire le sujet d'une thèse inaugurale. Grâce à l'obligeance de M. le docteur Suquet, chef du service radiographique des hôpitaux de Nîmes, nous pouvons publier une seconde observation d'un malade qui présenta également un enfoncement de l'acétabulum.

Dans notre étude, nous considérerons deux grandes catégories de fractures du cotyle : une première variété dans laquelle nous aurons des lésions osseuses très marquées, avec pénétration accentuée de la tête fémorale ; —

une deuxième variété dans laquelle les lésions osseuses resteront localisées au pelvis, et qui ne présentera qu'une ascension très légère de la tête dans le bassin.

Dans le premier cas, la saillie globuleuse de la tête dans le pelvis, saillie qui sera facilement perceptible par le toucher vaginal ou le toucher rectal, et les lésions produites par cette tête sur la vessie et le rectum, lésions se traduisant par des hémorragies rectales ou vésicales, permettront au médecin de porter un diagnostic sûr.

Mais, dans les fractures s'accompagnant d'une très légère pénétration de la tête dans le bassin, les symptômes sont beaucoup plus assourdis, le pronostic est, en général, bénin, et c'est ce qui nous explique qu'elles restent souvent méconnues. Dans la plupart de ces cas, en effet, nous sommes en présence de malades qui ont fait une chute d'un lieu peu élevé et qui présentent de l'impuissance et des douleurs sans que l'on perçoive de lésions osseuses. Et le plus souvent, le médecin porte le diagnostic de contusions. Dans les fractures de ce genre, la radiographie seule nous permet de porter un diagnostic probant.

Après avoir fait un court historique de la question et l'anatomie de la région intéressée, nous étudierons le mécanisme de ces deux ordres de fractures, les lésions osseuses qu'elles déterminent et les symptômes qu'elles nous présentent. Puis, après avoir montré l'importance des touchers rectal et vaginal et de la radiographie dans le diagnostic, nous ferons le diagnostic différentiel d'avec les autres fractures du voisinage. Enfin, en dernier lieu, nous envisagerons les complications, le traitement et le pronostic.

Notre plan sera donc :

Chapitre Premier. — Historique.

Chapitre II. — Anatomie.

Chapitre III. — Etiologie et pathogénie.

Chapitre IV. — Anatomie pathologique.

Chapitre V. — Symptômes.

Chapitre VI. — Diagnostic.

Chapitre VII. — Complications, pronostic et traitement.

— Chapitre VIII. — Conclusions.

HISTORIQUE

Les fractures de la cavité cotyloïde, si l'on en juge par les recherches bibliographiques auxquelles nous nous sommes livré, ont été signalées depuis fort longtemps.

Paul d'Egine et Ambroise Paré en auraient observé plusieurs cas.

Au XVIII^e siècle, Duvernay, dans son traité des maladies des os, et Callisen, dans son système chirurgical, en citent quelques exemples. Mais il nous faut arriver au XIX^e siècle pour trouver des études plus complètes sur les fractures de l'acétabulum.

C'est, en 1823, Swan qui publie une observation peu probante, car elle n'a pas été suivie d'autopsie.

En 1835, Earle décrit 4 cas d'enfoncement de l'acétabulum et nous indique comment faire le diagnostic différentiel entre ces fractures et les fractures du col du fémur.

En 1837, Astley-Cooper nous en cite 2 cas.

Mais c'est Velpeau, en 1846, qui publie le premier travail important sur les fractures de la cavité cotyloïde. Dans un article publié par la *Gazette des hôpitaux civils et militaires*, il présente 2 cas, essaye d'expliquer le mécanisme et insiste sur le diagnostic différentiel d'avec les fractures du col et les contusions de la hanche.

Malgaigne, en 1847, Moore et Morel-Lavallée, en 1851,

se sont occupés des enfoncements de l'acétabulum. Dans le cas de Morel-Lavallée, nous avons à faire à un malade traité pour fracture du col du fémur. Ce n'est qu'à l'autopsie que l'on put faire le diagnostic d'enfoncement du cotyle et de pénétration de la tête fémorale dans le bassin.

En 1868, Courty, dans l'article : « Bassin », du dictionnaire encyclopédique des Sciences médicales, admet la possibilité des fractures de la cavité cotyloïde.

Nous trouvons enfin, en 1873, avec Frézard, une thèse de Montpellier, sur les fractures du bassin. L'auteur cite une observation d'enfoncement de l'acétabulum par coup de feu. Et, après avoir étudié le diagnostic différentiel d'avec les fractures du col et les luxations de la hanche, il nous donne des conclusions intéressantes, parce que basées sur des expériences faites sur le cadavre. Ces expériences avaient pour but de déterminer des fractures du col du fémur ; quatre fois sur dix, l'auteur a vu que seule, la cavité cotyloïde était intéressée.

En 1880, nous trouvons un travail de Bœckel, qui insiste particulièrement sur l'importance du toucher rectal dans le diagnostic. La même année, Busch publie un article, sur les fractures de la cavité cotyloïde, mais s'occupe surtout de fractures à grands fragments et s'accompagnant des symptômes bruyants des fractures du bassin.

En 1887, Vaquez présente à la Société anatomique un cas d'enfoncement du cotyle avec fémur intact. Le diagnostic ne fut porté qu'à l'autopsie.

Nous arrivons, en 1899, à la thèse de Virevaux, qui constitue un très important travail sur la question. L'auteur présente 34 observations de fractures de la cavité cotyloïde, et nous donne le résultat de ses expériences sur

le cadavre. Sur 16 expériences, réalisées en traumatisant le grand trochanter, Virevaux a réussi à produire quatre fois un enfoncement de la cavité cotyloïde.

En 1902, la *Revue médicale* de la Suisse romande, publie un travail de Ohanjanian, sur l'enfoncement de l'acétabulum par la tête fémorale.

Dans le *Lyon médical* de 1901, 1903, 1904, nous avons trouvé des observations très intéressantes sur la question. En 1904, également, nous trouvons dans la *Revue de chirurgie*, deux articles : l'un du docteur Guibé, sur l'enfoncement de la cavité cotyloïde ; l'autre du docteur Thévenot, nous donnant le résultat de ses expériences faites pour réaliser la fracture du cotyle.

Enfin, en 1909, nous trouvons la thèse inaugurale de Marquez, qui publie une observation due à M. le professeur agrégé Lapeyre. Depuis cette époque, nous n'avons point trouvé de travail important sur la question.

ANATOMIE

Le bassin constitue une ceinture osseuse formée par les os coxaux et par les deux dernières pièces de la colonne vertébrale : le sacrum et le coccyx.

L'os coxal est primitivement constitué par trois portions : l'ilion en haut et en dehors ; l'ischion en bas et le pubis en avant. Ces trois os qui viennent se réunir au centre d'une cavité articulaire ou cavité cotyloïde se développent chacun par un point primitif. Le point iliaque apparaît du quarante-cinquième au cinquantième jour de la vie intra-utérine ; le point ischiatique à la fin du troisième mois et le point pubien à la fin du quatrième. Ces trois points, au fur et à mesure de leur développement, envahissent la cavité cotyloïde et arrivent à ne plus être séparés que par trois lames cartilagineuses qui constituent l'étoile cotyloïdienne ou ligament en Y. Le ligament en Y existe chez l'enfant jusqu'à l'âge de 13 ans. Nous insistons sur ces détails embryologiques qui pourront nous servir à expliquer dans certains cas le mécanisme de l'enfoncement de l'acétabulum.

La cavité cotyloïde, qui est destinée à recevoir la tête fémorale, a la forme d'un sphéroïde creux, limité extérieurement par un rebord aminci, le sourcil cotyloïdien. Ce dernier présente trois échancrures qui sont les marques de la soudure des trois pièces osseuses constitutives

de l'os coxal : ce sont les trois échancrures ilio-pubienne, ilio-ischiatique et ischio-pubienne. La surface interne du cotyle comprend deux parties : une partie non-articulaire : c'est l'arrière-fond de la cavité ; et une partie articulaire entourant la précédente à la forme d'un fer à cheval. Sur cette portion articulaire s'insère le bourrelet glénoïdien.

La tête fémorale qui s'articule avec la cavité cotyloïde représente environ les deux tiers d'une sphère. Un peu au-dessous de son centre, se trouve une petite dépression laquelle sert d'insertion à un ligament intra-articulaire : le ligament rond. La tête fémorale est supportée par une portion osseuse rétrécie : le col anatomique. A la partie externe du col, se trouve une saillie : le grand trochanter ; à la partie postéro-inférieure, on voit une autre saillie qui est le petit trochanter. Ces deux saillies sont réunies en arrière par une crête : la crête intertrochantérienne.

La tête fémorale et la cavité cotyloïde sont maintenues en place par deux ligaments :

1° Un ligament périphérique ou capsulaire qui est tapissé par un certain nombre de faisceaux appelés faisceaux de renforcement ;

2° Un ligament intra-articulaire ou ligament rond.

Le ligament capsulaire s'insère du côté de l'os coxal sur tout le pourtour du sourcil cotyloïdien. Du côté de la tête fémorale, il s'insère en avant sur la ligne oblique ; en arrière sur une ligne passant à l'union du tiers externe avec les deux tiers internes du col. La capsule est tapissée par 3 faisceaux :

A) Le faisceau ilio-fémoral qui part de l'épine iliaque antéro-supérieure et va jusque sur la ligne oblique ;

B) Le faisceau ischio-fémoral va de la gouttière sous-cotyloïdienne à la cavité digitale du grand trochanter ;

C) Le faisceau pubo-fémoral s'étend de l'éminence iliopectinée, de la crête pectinéale et la membrane obturatrice jusqu'à une fossette située en avant du petit trochanter.

Le ligament rond est une bandelette fibreuse, longue de 30 à 35 millim., qui s'insère d'un côté sur la fossette de la tête, de l'autre sur l'échancrure ischio-pubienne. Quand les surfaces articulaires sont en présence, il nous montre deux faces : une face externe qui s'enroule autour de la tête fémorale ; une face interne qui répond à la couche cellulo-graisseuse tapissant l'arrière-fond de la cavité cotyloïde. La forme et les dimensions du ligament rond varient avec les individus ; chez les uns, il est atrophié, chez d'autres, il est très fort. Gilis a étudié dans de nombreux cas sa force de résistance et estime que chez l'adulte, il supporte une force de 30 à 35 kilos.

On ne sait pas au juste quel est le rôle de ce ligament rond. Sappey, en 1844, en a fait une gaine protectrice des vaisseaux qui se rendent à la tête fémorale. D'après Welcker, par le frottement qu'il exerce sur les surfaces articulaires, il serait chargé d'étendre la synovie sur ces dernières. Savory en faisait un ligament suspenseur destiné à supporter le poids du corps. Dans ces dernières années, Tillaux en a fait un « ligament d'arrêt » qui aurait pour fonction de s'opposer à ce que la tête fémorale vienne peser par son sommet sur le fond de la cavité cotyloïde ; et c'est ce qui a amené l'auteur de cette théorie à nier la possibilité de l'enfoncement de la cavité cotyloïde.

Nous pensons plutôt que les recherches, faites par Sutton, ont donné le véritable rôle du ligament rond. Sutton l'a étudié chez le cheval et a constaté qu'il se divisait en deux faisceaux : un qui restait dans l'articulation,

un autre qui s'en détachait pour aller s'insérer sur le pubis et donner naissance au pectiné.

Le ligament rond serait donc un reste de tendon qui se serait séparé de son muscle, et cela nous amène à penser qu'il est un organe sans fonction.

ETIOLOGIE ET PATHOGÉNIE

Les nombreux travaux qui ont été publiés sur les fractures de la cavité cotyloïde ont eu pour principal but d'élucider les causes et le mécanisme de ces fractures. Mais nous ne pensons pas que ce dernier ait été réalisé, car peut-on déduire que tout se passe chez le vivant comme dans les expériences faites *post-mortem*?

Nous croyons, avec Frézard, qu'il est impossible de l'affirmer d'une façon absolue ; car chez le vivant « la violence de l'agent contondant, la hauteur de la chute, peuvent être atténuées par la tension des muscles de la région pélvitrochantérienne ou par un mouvement du malade lui-même, qui tend à porter instinctivement le bras en avant pour amortir l'effet d'un choc sur le grand trochanter.

Il est donc évident que les conditions du mécanisme ont entièrement changé, et il s'ensuit que les lésions que l'on constate sur un corps inerte, placé dans la position la plus favorable à l'expérience, peuvent ne pas se produire sur un corps animé.»

Nous ne pouvons, cependant, nier toute valeur à ces expériences, car elles ont au moins démontré une réalité indéniable : la rareté des fractures qui nous intéressent. Dans la thèse de Katzenelson par exemple, nous trouvons que sur 144 cas de fractures du bassin, la cavité cotyloïde n'est intéressée que 17 fois.

En 1902, Groessner publie un travail portant sur 362 fractures parmi lesquelles seulement 10 touchaient le bassin et 4 la cavité cotyloïde.

Nous avons déjà dit que Frézard, sur 10 expériences faites *post mortem*, avait réalisé à 4 reprises un enfoncement du cotyle. Virevaux, sur 17 expériences, n'a obtenu que 4 fois la même lésion. Nous voyons donc par là le peu de fréquence des fractures de l'acétabulum.

A quel âge surtout se produisent ces fractures ? Dans le tout jeune âge, à 2 ans, par exemple, nous pensons que ces fractures n'existent pas ou sont tout à fait exceptionnelles grâce aux cartilages de conjugaison qui permettent aux pièces osseuses de glisser les unes sur les autres.

Schwartz a fait sur le squelette des expériences qui montrent la véracité de nos affirmations.

Ollier, d'ailleurs, dans la *Revue de Chirurgie* de 1881, explique le véritable moyen de défense que constitue le tissu cartilagineux grâce à son élasticité. Aussi, ce n'est que lorsque l'ossification devient parfaite, à partir de 15 ans, que nous voyons apparaître les fractures par enfoncement du cotyle.

Entre 15 et 30 ans, le col du fémur est dans son maximum de solidité. Son ossification est complète et permettra la transmission à la cavité cotyloïde du choc vulnérant. De plus, c'est la période où l'homme est en pleine activité musculaire et où il est, par conséquent, le plus exposé aux traumatismes. C'est pendant ces quelques années, que la fracture sévira avec le maximum de fréquence et nous présentera les plus grandes variétés suivant la force de l'agent vulnérant.

Chez certains individus qui gardent leur activité physique entre 30 et 60 ans, les fractures de l'acétabulum sont encore possibles. Mais à partir de 60 ans, il ne nous

sera plus permis, sauf dans de très rares exceptions, d'observer ces fractures. Et pourtant, plus le sujet est âgé et moins le bassin doit résister; c'est d'ailleurs ce que les expériences de Perruchet, parues dans la *Revue de Chirurgie* de 1889, tendent à nous montrer. Mais malgré cette diminution dans la résistance du bassin, nous trouvons l'explication de notre affirmation en ce que, chez le vieillard, il se fait une raréfaction osseuse du col fémoral. Et lorsque une force appliquée contre le grand trochanter se transmet au cotyle suivant l'axe du col fémoral, ce col se fracturera avant que la tête ait eu la puissance d'enfoncer l'acétabulum. Nous voyons donc l'importance considérable que joue l'âge dans la production des enfoncements de l'acétabulum.

Le sexe joue, dit-on, un rôle dans l'étiologie des fractures qui nous intéressent. Certes, dans toutes les observations qu'il nous a été donné d'examiner, nous voyons que c'est l'homme surtout qui est atteint. La cause en est certainement qu'il fournit plus que la femme un travail physique, et que, de ce fait, il est plus exposé aux traumatismes.

Et cependant, nous pensons avec Marquez, qu'à conditions étiologiques égales, la femme, de par l'obliquité de son os coxal qui permet au col fémoral d'avoir une direction sensiblement normale au plan du fond de l'acétabulum, est plus exposée qu'un homme à un enfoncement du cotyle.

Nous en avons fini avec l'influence de l'âge et du sexe. Voyons maintenant quels sont les traumatismes capables de produire les fractures nous intéressant.

D'après certains, il est un élément qui jouerait un rôle important dans la production des fractures de l'acétabulum: c'est le ligament rond. D'après Tillaux, comme

nous l'avons déjà dit dans l'historique, il servirait entre le cotyle et la tête fémorale de coussinet qui diminuerait sensiblement la violence du traumatisme. Et se basant sur ces affirmations, Thévenot, dans ses expériences *post-mortem*, débarrassait l'acétabulum du ligament rond qui s'y insère.

Il est vrai qu'il est permis de supposer le contraire et de penser que ce ligament rond peut, grâce à son élasticité, transmettre dans tous les sens au cotyle l'impulsion qu'il a reçue. Pour nous, nous pensons avec Sutton, comme nous l'avons déjà dit dans le chapitre « anatomie », que le ligament rond est un organe sans fonction et qu'il ne joue aucun rôle dans la production ou la non réalisation des fractures en question.

Dans les deux observations inédites que nous publions, et dans la plupart des observations qu'il nous a été donné d'étudier, nous avons à faire à des malades qui ont reçu un choc sur le grand trochanter, soit qu'ils aient été pris entre le corps vulnérant et le sol, soit qu'ils aient fait une chute d'un lieu élevé. Et tout d'abord, est-il nécessaire que ce choc soit d'une grande intensité? Non. S'il y a violent traumatisme, comme dans notre première observation, où le malade a été pressé entre le sol et un obstacle pesant 1000 kilos environ, nous aurons non seulement enfoncement du cotyle, mais aussi fracture du bassin avec comme symptômes prééminents, les symptômes des lésions du pelvis. Si le traumatisme est léger, dans notre deuxième observation par exemple, nous obtenons un enfoncement de l'acétabulum avec des symptômes très effacés. Ainsi donc, il n'est pas nécessaire que le choc soit très violent. Un malade de Roux avait reçu sur le grand trochanter un poids de 400 kilos. Virevaux, dans ses expériences se servait d'un maillet de 5 kilos.

Ce qui est absolument indispensable, c'est que le col soit assez résistant pour transmettre au cotyle le choc qu'il reçoit. S'il résiste, le traumatisme est transmis à l'acétabulum par la tête fémorale, en vertu du mécanisme expliqué par Velpeau : « la tête du fémur étant sphérique, la force d'impulsion qui lui a été communiquée s'en échappe par rayonnement et chaque rayon va frapper excentriquement chaque point de la cavité cotyloïde. Il arrive donc nécessairement que, si la somme du mouvement centrifuge ainsi transmis dépasse la somme de résistance de cette cavité, une fracture est produite qui sépare généralement l'os coxal en trois parties correspondant aux trois os dont il est formé dans l'enfance ».

Mais il ne suffit pas que le col soit assez résistant pour transmettre le traumatisme au cotyle ; il faut aussi que la tête fémorale réponde normalement au fond de l'acétabulum et pour cela que la jambe soit en position normale, c'est-à-dire : extension ou même, de préférence, légère abduction et rotation externe. En effet, dans pareille position l'axe du col est perpendiculaire à l'axe de la cavité cotyloïde et lui transmettra exactement la somme des forces reçues par lui du grand trochanter. La tête ne peut se porter, ni en haut, ni en bas. Elle enfonce l'acétabulum et pénètre dans le bassin. Si le traumatisme est très violent, le bassin est aplati et il se produit, en outre une fracture de la branche horizontale du pubis. Cette position de légère abduction avec extension de la jambe était la position prise par Virevaux dans ses expériences et, malgré toutes ces conditions favorables, il n'est arrivé à produire les fractures de l'acétabulum que quatre fois sur seize cas.

Supposons, au contraire, que la jambe soit toujours en extension, mais en légère adduction. Le traumatisme est

toujours porté sur le grand trochanter. Qu'arrive-t-il ? L'axe du col fémoral n'est plus perpendiculaire à l'axe du fond du cotyle. Il est devenu oblique. La tête fémorale ne répond plus au fond de l'acétabulum, mais à la périphérie du cotyle, au sourcil cotyloïdien. Si le col résiste, la tête rompt ce sourcil cotyloïdien, déchire la capsule articulaire et vient se luxer en haut. Si le col n'est pas assez résistant, il se fracture. Par tous ces exemples, il est donc facile de comprendre que, la position normale de la jambe étant l'extension sans adduction ni abduction, c'est par choc sur le grand trochanter que se produiront la plupart des enfoncements du cotyle.

Mais il existe encore d'autres mécanismes de fractures de l'acétabulum quoique beaucoup plus rares. Krœnlein et Dupuytren ont publié, en effet, des observations d'enfoncement du cotyle par chute sur les pieds. Ce mécanisme a été particulièrement étudié par Areilza qui est parvenu à l'obtenir dans des expériences sur le cadavre en mettant la cuisse en abduction très marquée.

Enfin, on connaît un cas, de Frézard, de fracture par arme à feu; un cas de Walther, par chute sur les ischioës et un cas de François, par chute d'un poids lourd sur les épaules. Dans ce dernier cas, c'est la cavité cotyloïde qui vient s'enfoncer sur la tête fémorale.

OBSERVATIONS

OBSERVATION PREMIÈRE

(Inédite)

(Due à l'obligeance de notre camarade Orsatelli, interne des Hôpitaux de Nîmes)

A..... B:....., 18 ans, ouvrière, entre à la salle Fontaines, dans le service du docteur Gilis, chirurgien en chef des hôpitaux, le 21 Septembre 1912, victime d'un accident d'automobile.

D'après les renseignements qu'elle a pu nous donner, les roues de l'automobile auraient passé transversalement sur la région fessière gauche alors que le corps appuyait sur le sol par le côté droit. La malade ne put se relever elle-même et fut conduite à l'hôpital en voiture. Elle a toute sa lucidité d'esprit et se plaint de violentes douleurs dans le bassin et les cuisses.

Inspection. — Les membres inférieurs sont en bonne direction, rectilignes. Le membre gauche paraît raccourci et la malade ne peut le soulever. Cependant, on ne constate aucune déformation apparente. Rien du côté du bassin si ce n'est une légère plaie avec ecchymose au niveau de la crête iliaque, à l'endroit traumatisé. La malade mobilise le membre inférieur droit, mais les mouvements sont toutefois limités.

Palpation. — Le grand trochanter gauche est très mal perçu. Il paraît avoir pénétré dans la profondeur. En essayant de rapprocher les crêtes iliaques, on sent une crépitation dont on ne peut préciser le siège. La pression sur la crête iliaque gauche détermine de la douleur. Toute la portion gauche du bassin est douloureuse. La région pubienne gauche est enflée et douloureuse à la pression.

L'élévation et l'abduction du membre inférieur gauche déterminent des cris alors que les mouvements du membre inférieur droit sont indolores.

Mensuration. — La mensuration est faite de la crête iliaque à la malléole interne. Nous trouvons :

Pour la jambe droite . . .	79 cm 5
» » gauche . . .	77 cm.

Toucher rectal. — On sent au niveau de la face interne de la cavité cotyloïde une grosse résistance arrondie qui est probablement la tête fémorale.

Appareil respiratoire. — Respiration un peu précipitée.

Appareil circulatoire. — Pouls à 80, en rapport avec la température qui est de 37°3.

Appareil urinaire. — La malade n'a pas uriné depuis l'accident. Pas d'hématurie.

Appareil digestif. — Rien de particulier.

Appareil nerveux. — Motricité et sensibilité normales au niveau du membre inférieur droit. Motricité abolie dans le membre inférieur gauche. Hypéresthésie dans la cuisse gauche.

D'après les divers symptômes que M. le docteur Gilis et nous, avons observés, nous concluons à une fracture du bassin sans toutefois pouvoir délimiter nettement les lésions anatomiques. Nous faisons conduire le jour-même la blessée au service radiographique.

Le 22 septembre, nous revoyons la malade qui a souffert beaucoup pendant la nuit. Elle n'a pas uriné, n'est pas allée à la selle. Elle n'urinera que vers la 16^e heure, c'est-à-dire 30 heures environ après l'accident. Pas de sang dans les urines, seulement 0 gr. 10 d'albumine.

L'état général reste stationnaire.

Le 23, on nous donne les résultats de la radiographie qui nous montre un éclatement du fond de la cavité cotyloïde avec pénétration de la tête fémorale dans le bassin. Le jour même, on met la malade dans une gouttière de Bonnet. La jambe gauche est placée en légère rotation interne et en extension continue sous un poids de 4 kil., puis de 5 kil. Le 24, la malade a moins souffert. Nous essayons, sous le chloroforme, de réduire la luxation de la tête fémorale par des mouvements d'abduction, de rotation interne et d'extension. A la suite de cette manœuvre, le grand trochanter que l'on sentait à peine est nettement perçu. L'extension est continuée, et le lendemain, à la mensuration, nous constatons que le raccourcissement a diminué d'un centimètre. La jambe gauche mesure 78 au lieu de 77 cm. qu'elle mesurait le jour de l'accident.

Depuis, l'état de la malade est allé s'améliorant.

OBSERVATION II

(Inédite)

A. C..., 35 ans, ouvrier, entre à l'hôpital en février 1906. Nous nous trouvons en présence d'un malade qui, monté sur une échelle d'environ 5 mètres de hauteur, tombe sur le côté gauche.

Il est transporté immédiatement à l'hôpital.

A son entrée, nous constatons que le malade, quoique très déprimé, a toute sa connaissance. Comme il n'a pas uriné depuis le matin, on le sonde. Les urines sont claires. Pas de sang.

Le blessé accuse de vives douleurs du côté gauche, douleurs qui s'irradient dans les bourses et dans la partie supérieure de la cuisse gauche.

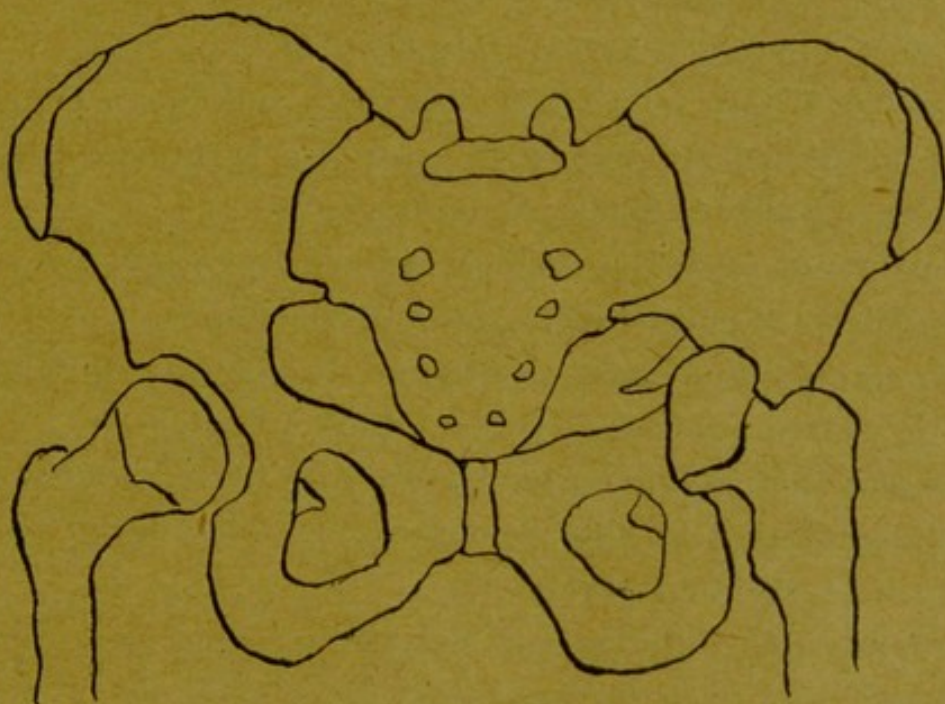
A l'inspection, nous constatons que la partie supérieure de la cuisse paraît élargie ; le pli inguinal est légèrement effacé. Nous ne voyons pas de symptômes de fracture du col ; les jambes sont en bonne position ; la jambe gauche n'est pas raccourcie ni tournée en dehors. Au niveau de la partie inférieure des bourses, nous constatons la présence d'une ecchymose.

A la palpation, nous provoquons de la douleur lorsque nous pressons sur la crête iliaque gauche et en arrière ; le trochanter gauche paraît légèrement enfoncé dans la profondeur. Il est moins accessible que le trochanter droit. Nous ne trouvons pas de signes de fracture du pubis ou du sacrum.

Nous mesurons les membres inférieurs et ne trouvons pas de raccourcissement sensible du membre gauche.

Par contre, nous trouvons que la distance séparant le grand trochanter de l'épine iliaque antéro - supérieure mesure du côté sain près d'un centimètre de plus que du côté malade.

En pratiquant le toucher rectal, nous constatons que la pression du doigt est douloureuse sur la partie gauche du bassin au niveau de la face interne de l'acétabulum.



Fracture de la cavité cotyloïde avec fragment supérieur

(Schéma reproduisant la radiographie faite par M. le Dr Suquet, en 1906)

Le lendemain, le malade est radiographié par M. le docteur Suquet, qui constate un enfoncement de la cavité cotyloïde gauche avec une légère pénétration de la tête fémorale dans le pelvis. Le reste du bassin est intact.

Le malade est immobilisé dans une gouttière de Bonnet avec légère extension. Au bout d'un mois et demi, il commence à se lever et à marcher avec des béquilles. Peu après, il sort de l'hôpital, et depuis nous l'avons perdu de vue.

OBSERVATION III

(Due au docteur Marquès et parue dans les comptes rendus du Congrès de Toulouse 1910, pour l'avancement des sciences)

Mme X... est renversée de voiture, le 15 mai 1907, et tombe sur la hanche gauche d'une hauteur de 1 m. 50 environ. Immédiatement après l'accident, elle ne peut se relever, et se plaint d'une très vive douleur dans le genou. Elle est vue par un de mes confrères qui diagnostique fracture du col du fémur et qui place le membre lésé dans une gouttière avec extension continue.

Deux mois après, la malade se levait et vaquait à ses occupations. Il persistait néanmoins une boiterie considérable, de plus la malade se plaignait de violentes douleurs dans le genou gauche s'irradiant dans la hanche.

En mai 1909, ayant entendu dire que l'électricité guérissait les douleurs, elle vient me demander de lui faire suivre un traitement électrique.

Ce n'est qu'à cette époque, c'est-à-dire deux ans après l'accident que je la radiographie. Le cliché me montra qu'il y avait eu non pas fracture du col du fémur, mais bien véritablement éclatement du fond de la cavité cotyloïde, avec pénétration de la tête fémorale dans le bassin.

OBSERVATION IV

(Fracture du bassin par enfoncement de la cavité cotyloïde. Perforation de la vessie et broiement du muscle iliaque par MM. Maillard et Piollet, internes des hôpitaux de Lyon. *Lyon médical*, 1901, p. 720.)

M. C..., 68 ans, journalier, entre le 15 septembre 1900 à l'Hôtel-Dieu, service de M. le professeur Ollier, pour

une fracture du bassin survenue dans les circonstances suivantes : La veille, étant sur une échelle à 8 mètres de hauteur environ, il perdit pied et tomba sur le sol dur et pierreux de cet endroit.

Le choc porta sur tout le côté droit, mais principalement sur la région trochantérienne. Immédiatement, très vive douleur au niveau de la hanche droite. Impotence fonctionnelle absolue. Hémorragie peu abondante au niveau d'une plaie contuse du crâne. Pas d'hémorragie nasale ni auriculaire. Pas de perte de connaissance.

Le malade est immédiatement immobilisé au lit, la douleur diminue sans cependant cesser complètement. Le lendemain, les symptômes se modifient. Un gonflement considérable apparaît au niveau des régions trochantérienne et inguino-crurale. Le blessé qui n'a pas uriné depuis son accident est sondé par un médecin qui retire une petite quantité d'urine mêlée de sang.

Le malade entre à l'Hôtel-Dieu vingt-quatre heures après sa chute. Il est très affaibli, mais possède néanmoins sa connaissance.

On est frappé tout d'abord, à l'examen, par la présence, au niveau de la fosse iliaque interne droite, d'une tuméfaction assez considérable descendant jusqu'à la partie moyenne du triangle de Scarpa et bridée par l'arcade fémorale légèrement soulevée. A la palpation, on a une sensation d'empatement plutôt que de fluctuation vraie. La peau est saine en cet endroit. Au niveau de la région trochantérienne, la tuméfaction est moindre, mais elle est recouverte par une large ecchymose. Le membre inférieur droit est en légère abduction, mais ne présente pas de rotation en dehors. La mensuration pratiquée indique un raccourcissement de 3 centimètres. La tuméfaction gêne pour explorer le grand trochanter, celui-ci paraît cepen-

dant normal, nullement élargi transversalement, mais on constate un aplatissement de toute cette région. L'importance fonctionnelle est absolue.

On peut imprimer facilement des mouvements de flexion, d'adduction et d'abduction à la cuisse, mais ceux-ci sont très douloureux et s'accompagnent de craquements au niveau de la hanche. La sensibilité est conservée dans la jambe droite.

L'examen du bassin permet de constater 2 fractures : l'une au niveau de la partie moyenne de la crête iliaque ; l'autre sur la branche horizontale du pubis. En ces deux endroits, la crépitation et la mobilité anormale sont très nettes ; de plus, on peut se rendre compte au niveau de la fracture du pubis de la présence de deux fragments chevauchant l'un sur l'autre. Le toucher rectal, extrêmement douloureux, confirme la disposition des fragments au niveau de la région pubienne. Il montre, en outre, que la région acétabulaire est soulevée en masse et fait saillie dans le petit bassin. Au niveau de la région sus-pubienne, il existe de l'empâtement profond. On ne sent pas la vessie distendue. Le cathétérisme pratiqué, on retire une petite quantité de sang pur et quelques gouttes d'urine hématurique.

Le ventre est un peu ballonné, douloureux à la pression ; il n'y a pas de matité dans les flancs. A deux reprises, le malade a eu des vomissements alimentaires.

Le diagnostic porté est : fracture du bassin par enfoncement de la cavité cotyloïde avec perforation de la partie antérieure de la vessie.

Malgré le mauvais état général, une intervention est décidée afin de donner écoulement à l'urine et de drainer le foyer de fracture en contact avec la plaie vésicale. L'in-

tervention est pratiquée, le soir même, par le docteur Gallois, chef de clinique.

A l'ouverture de la paroi abdominale, il s'écoule une quantité abondante de sang mêlé à de l'urine, accumulée entre la paroi et le péritoine pariétal décollé jusqu'au voisinage de l'ombilic. La cavité de Retzius était remplie de sang, de caillots et d'urine qui refoulaient la vessie en bas. Cette cavité communiquait par un large orifice avec une poche sanguine occupant la fosse iliaque interne et se prolongeant au-dessous de l'arcade crurale jusqu'à la partie moyenne du triangle de Scarpa. Un fragment esquilleux, très acéré, se détache de la branche horizontale du pubis et fait saillie en dedans.

Un tamponnement à la gaze iodoformée est rapidement placé pour isoler le foyer de la fracture de la plaie vésicale. Puis la vessie est recherchée. Elle est petite, rétractée. La perforation de peu d'étendue est au voisinage de la base. La suture semble impraticable, et l'intervention se borne à faire un drainage de la cavité pré-vésicale et à placer une sonde à demeure qui permettra à l'urine de s'écouler librement au-dehors.

Le lendemain, l'état général est meilleur. Des injections de sérum artificiel, de caféine sont pratiquées à plusieurs reprises. L'urine s'écoule facilement et en assez grande abondance. L'immobilisation dans une gouttière de Bonnet n'a pas calmé les douleurs éprouvées par le malade au niveau de la hanche. La température s'est élevée à 38°3.

Le soir, l'état du malade est toujours stationnaire. Dans la nuit, survient du délire, il enlève sa sonde et arrache son pansement. Le lendemain, l'état s'est aggravé et le malade succombe dans la soirée.

L'autopsie pratiquée vingt-quatre heures après la mort, présente les particularités suivantes : le péritoine est

normal, la vessie petite, ratatinée, présente une perforation de la dimension d'une pièce de 50 centimes qui siège au voisinage de la base, immédiatement en avant du péritoine. L'ouverture de la vessie montre une muqueuse ecchymotique. Une esquille osseuse qui se détache de la branche horizontale du pubis semble avoir été l'origine de la blessure vésicale signalée.

Après dissection du bassin et de l'extrémité supérieure du fémur droit, on constate que le grand trochanter et le col du fémur sont intacts. Mais la tête fémorale est enfoncée dans la cavité cotyloïde complètement effondrée. Du centre de cette cavité, partent une série de traits de fracture qui s'irradient en tous sens. L'un se dirige en haut et vient se terminer sur la crête pectinéale où il se bifurque en T ; une portion gagne en haut la fosse iliaque interne et sépare cette fosse en deux fragments à peu près égaux. Ces deux fragments chevauchent l'un sur l'autre et entre eux, le muscle iliaque est pincé, complètement broyé. Il en résulte un véritable magma formé de débris de muscles, de caillots et de sang liquide provenant en partie de la branche transversale de la circonflexe iliaque. L'autre branche du T se porte en dedans sur la branche horizontale du pubis.

Un deuxième trait de fracture, partant également du fond de la cavité, se porte en-dedans vers le trou obturateur. La paroi supérieure de la gouttière obturatrice est séparée par ce trait de fracture. Elle vient pointer dans la cavité pelvienne et c'est elle qui a perforé la vessie. Un troisième trait de fracture, partant également du fond de la cavité cotyloïde, se porte en bas, puis au voisinage de la petite épine sciatique se bifurque pour remonter, d'une part, sur l'os iliaque et, d'autre part, aller rejoindre la crête pectinéale. La crête pectinéale est déta-

chée du reste de l'os et n'est maintenue en place que par un prolongement osseux qui aboutit à l'acétabulum.

Deux autres traits de fracture siègent : l'un, au-dessous du pubis, l'autre, au-dessus de l'ischion. L'os iliaque se trouve ainsi séparé en six fragments.

Tous les vaisseaux importants de la région sont intacts.

L'os iliaque du côté opposé est sain. Il n'y a pas de disjonction des symphises pubienne et sacro-iliaque. Rien du côté du rectum ni des intestins. Rien du côté des reins.

ANATOMIE PATHOLOGIQUE

Au point de vue anatomo-pathologique, on peut distinguer cinq variétés de fractures de la cavité cotyloïde.

1° Une première variété dans laquelle le trait de fracture est horizontal et part de l'échancrure sciatique, passe par le centre du cotyle pour aboutir à l'échancrure ischio-pubienne. C'est une fracture de ce genre que l'on peut observer dans la radiographie que nous présentons :

2° Une deuxième espèce dans laquelle le trait de fracture est vertical. Il commence, par exemple, à l'éminence ilio-pectinée pour se terminer au niveau de la branche ascendante de l'ischion ;

3° Une autre variété, assez fréquente, est celle dans laquelle nous observons une fracture étoilée de l'acétabulum avec trois traits de fracture qui correspondent aux lignes de soudure du cartilage épiphysaire. Nous trouvons dans ce cas un premier trait supérieur qui se dirige obliquement de bas en haut, sépare le pubis de l'ilion et va aboutir à l'échancrure ilio-pubienne. Le second trait de fracture a une direction antérieure, délimite l'ischion du pubis pour se terminer à l'échancrure ischio-pubienne. Il arrive parfois que ce trait de fracture va intéresser la branche ischio-pubienne ou la branche horizontale du pubis. Enfin le troisième trait de fracture a une direction à la fois postérieure et inférieure, il sépare l'ilion de l'ischion

et finit à l'échancrure ilio-ischiatique et parfois arrive presque au niveau de l'épine sciatique. Il intéresse la partie la plus épaisse de l'os.

4° Une quatrième catégorie des fractures qui nous intéressent est celle où il y a un éclatement du cotyle] en fragments nombreux, mais sans déplacement de la tête fémorale. Dans ce cas-là, on observe, en général, une intégrité de la capsule articulaire et la plupart du temps même le ligament rond ne présente aucune déchirure.

5° Enfin, la dernière variété est caractérisée par un éclatement de l'acétabulum, mais avec pénétration marquée de la tête fémorale dans le bassin. C'est une fracture de ce genre que relate notre observation II. Dans ce cas-là, il existe un déplacement des fragments osseux surtout accentué pour ceux qui viennent de l'ilion et du pubis. Ils sont repoussés en haut et en dedans dans le pelvis. Le ligament rond présente le plus souvent des déchirures. Tantôt, il arrache son insertion fémorale, tantôt son insertion coxale. D'autre part, par suite de la pénétration dans le bassin de la tête fémorale et des fragments osseux, nous observons des lésions des viscères et des vaisseaux et nerfs intra-pelviens. On connaît le cas de Morel-Lavallée où il y avait une distension du nerf obturateur. D'autre part, on constate souvent par le toucher rectal ou vaginal la présence d'un hématome dû à des lésions artérielles ou veineuses qui portent le plus souvent sur les vaisseaux obturateurs parfois fessiers ou iliaques.

Enfin, les fragments osseux qui font saillie dans le pelvis peuvent déterminer une déchirure du psoas-iliaque, parfois même de la vessie, comme on peut le remarquer dans l'observation que nous avons recueillie dans le *Lyon-Médical*.

SYMPTOMES

Au point de vue des symptômes, nous devons considérer trois variétés de fractures du cotyle suivant le degré de pénétration de la tête fémorale.

1° Il y a fracture du fond du cotyle sans pénétration de la tête fémorale. Dans cette variété, nous nous trouvons en présence d'un malade qui a reçu, en général, un choc peu intense, qui, parfois même, a eu la force de se relever après l'accident et de marcher. Le blessé nous arrive en pleine connaissance et nous décrira par le détail les circonstances qui entourent son accident. Certains, comme un malade de Poncet, de Lyon, ne demanda des soins que 15 jours après l'accident; un autre de Pollosson vint à pied à l'hôpital et présentait des symptômes tellement bénins qu'il ne voulait en aucune façon garder le lit.

Le plus souvent, à l'interrogatoire, le malade n'accuse que de vagues douleurs. Il n'éprouve pas de ces lancées et de ces secousses musculaires habituelles à la plupart des fractures. Si nous disons au malade de faire des mouvements avec son articulation coxo-fémorale, nous voyons que ces mouvements sont limités et douloureux.

A l'inspection, nous voyons le membre inférieur en position normale, c'est-à-dire en extension avec parfois une légère rotation externe.

Pas de déformation apparente de la hanche et de la cuisse. Pas de raccourcissement apparent. Parfois, mais rarement, on voit un léger aplatissement de la hanche, mais peu notable. Nous observons dans quelques cas une ecchymose au niveau de la région trochantérienne, mais cette ecchymose n'a pas grande signification ; elle répond au traumatisme porté et peut s'observer dans toutes les lésions de la hanche. Il n'en est pas de même de l'ecchymose que l'on trouve au niveau du point le plus déclive des bourses. Cette ecchymose est considérée par Destot comme un signe très important de fracture de l'acétabulum.

Elle est unique, située presque sur la ligne médiane, et apparaît seulement quelques jours après l'accident comme toutes les ecchymoses situées en un point assez éloigné du lieu de fracture ; par exemple, l'ecchymose sous-conjonctivale dans les fractures du crâne. Si cette ecchymose existait le jour même de l'accident, elle signifierait que le blessé a reçu un traumatisme sur les bourses.

A la palpation, nous déterminerons de la douleur en pressant sur le grand trochanter ou dans la région inguinale au niveau des vaisseaux fémoraux, mais nous sentirons la tête fémorale à sa place normale. On ne constate pas d'effacement notable du grand trochanter.

Si nous faisons faire des mouvements au membre malade, nous verrons que ces mouvements sont douloureux et limités.

Enfin, au toucher rectal ou vaginal, nous déterminerons une douleur localisée au niveau de la face interne de l'acétabulum. Souvent, il nous permettra de constater la présence d'une saillie osseuse venue du fond du cotyle, et parfois de déterminer une crépitation.

Par la bénignité de ces symptômes, il nous est donc donné de constater que les fractures du cotyle sans pénétration de la tête fémorale ressemblent, à s'y méprendre, à de vulgaires contusions de la hanche et, dans la plupart des cas, le diagnostic ne sera porté qu'avec l'appui de la radiographie.

2° Fractures limitées au cotyle avec pénétration de la tête fémorale. Nous avons, en général, dans cette variété, à faire à des individus qui ont reçu un traumatisme assez violent et qui, après leur accident, ont été incapables de se relever. Ils nous sont apportés à l'hôpital, en général, dans un état demi conscient. Ces malades se plaignent de douleurs violentes dans la hanche du côté lésé et sont incapables de faire des mouvements avec le membre blessé.

A l'inspection, nous trouvons, comme dans la 1^{re} variété de fractures, des ecchymoses trochantériennes et souvent l'ecchymose des bourses quelques jours après l'accident. Les membres du malade sont souvent en position normale, c'est-à-dire en extension, mais on constate parfois la présence d'une abduction et rotation externe. Cette abduction et cette rotation externe sont facilement expliquées par l'ascension et la pénétration de la tête et seront d'autant plus marquées que la tête aura pénétré plus avant. Cette abduction et cette rotation externe font souvent errer le médecin qui diagnostiquera une fracture du col. Mais, comme l'a montré Roux, de Lausanne, la caractéristique de cette rotation externe dans les fractures du cotyle, c'est qu'elle est facilement corrigible, mais se reproduit dès qu'on laisse le membre à lui-même.

Un autre signe qui découle de l'ascension de la tête, c'est le raccourcissement du membre. Ce raccourcissement sera d'autant plus marqué que la tête aura pénétré

plus profondément. Parfois, il est seulement question de millimètres ; d'autres fois, il atteint 5 cm.

Roux a insisté particulièrement sur un symptôme qui, pour nous, a une très grande importance et qui, lorsqu'il existe, nous est un sûr garant de l'enfoncement de la tête fémorale dans le cotyle. C'est l'effacement du grand trochanter du côté lésé et sa pénétration dans la profondeur.

A la palpation, nous éprouverons, en effet, de la difficulté à percevoir le grand trochanter du membre blessé, tandis que du côté sain sa saillie est facilement perceptible. Roux donne un excellent moyen d'évaluer cet effacement, c'est de mesurer la distance de ce trochanter à l'épine iliaque antéro-supérieure.

A la palpation, nous constatons l'intégrité de ce grand trochanter et c'est un signe qui a son importance, car il nous permettra de ne pas prendre pour une fracture du col un enfoncement de l'acétabulum.

Nous déterminerons de la douleur en pressant sur la région latérale du bassin, surtout sur le trochanter, dans toute la région inguino-pubienne et surtout lorsque nous essaierons de faire faire des mouvements au membre malade. Ces mouvements, que l'on fasse de la flexion, de l'abduction, de l'extension ou de la rotation, amènent tous une douleur exquise, et, pendant que d'une main on fait faire ce mouvement au membre, l'autre main appliquée sur la hanche peut sentir une crépitation, crépitation qui toutefois n'est pas constante.

Enfin, dans la variété de fractures qui nous intéresse en ce moment, le toucher rectal va être d'une grande importance, beaucoup plus grande que le toucher vaginal. Le toucher vaginal, en effet, nous permet surtout d'explorer la région antérieure du bassin et de voir particulièrement si le pubis n'est pas intéressé. C'est Velpeau

qui, le premier, nous a montré la valeur du toucher rectal qui permet d'examiner le segment latéral et le segment postérieur du bassin, probablement, comme le prétend Bœckel, parce que le rectum est mobile. On fera le toucher avec l'index de la main de même nom que le côté du bassin lésé, afin de toucher la crête iliaque avec la face palmaire. Nous sentirons la saillie de la tête fémorale dans le pelvis et souvent des fragments osseux du fond du cotyle. Grâce à ce toucher rectal nous ferons un diagnostic certain d'enfoncement de la cavité cotyloïde, et nous n'aurons besoin de la radiographie que comme moyen de contrôle.

3° Fractures de la cavité cotyloïde s'étendant au bassin et s'accompagnant de lésions viscérales.

Ces fractures constituent l'exagération des fractures du 2° degré. Lorsque le traumatisme, après avoir enfoncé la tête fémorale, continue à peser sur la paroi latérale du bassin, il peut se produire une nouvelle fracture au niveau de la branche ischio-pubienne ou bien au niveau du pubis ou de l'ischion. Dans ce cas, nous nous trouvons en présence d'un malade qui, le plus souvent, perdra connaissance.

On est frappé, en général, par la présence d'une tuméfaction considérable du côté lésé, au niveau de la région trochantérienne et de la fosse iliaque. On note l'existence de nombreuses ecchymoses fessières, périnéales ou scrotales. Il y a impotence fonctionnelle absolue et lorsqu'on imprime des mouvements de flexion, d'adduction ou d'abduction, on détermine de la douleur et des craquements. Le membre du côté lésé est notablement raccourci.

A la palpation, en pressant sur la crête iliaque on détermine de la douleur en plusieurs points, par exemple,

au niveau de la branche ischio-pubienne ou du pubis, ou de la symphise sacro-iliaque.

On peut déterminer de la mobilité anormale et de la crépitation au niveau du pubis ou de l'ilion. En faisant le toucher rectal ou vaginal, on confirme le diagnostic. On sent non seulement la saillie de la tête, mais encore la présence de fragments au niveau du pubis.

Ce sont ces variétés de fractures qui s'accompagnent, en général, de perforation de la vessie, et lorsqu'on fait le cathétérisme on retire fréquemment une urine hématurique.

DIAGNOSTIC

Nous avons quatre symptômes capitaux qui peuvent nous servir à faire le diagnostic d'une fracture de l'acétabulum. Ce sont :

1° Avant tous les autres, l'effacement du grand trochanter du côté lésé ou signe de Roux, de Lausanne, effacement que l'on peut évaluer en mesurant la distance qui sépare ce grand trochanter de l'épine iliaque antéro-supérieure. Nous avons pu juger par nous-même de la valeur de ce symptôme que nous avons trouvé d'une façon constante dans les deux observations inédites que nous publions.

2° Le toucher rectal et le toucher vaginal nous fournissent la certitude d'une douleur au niveau de la face interne de l'acétabulum et nous renseignent sur la présence de fragments de cotyle et, dans les cas où il existe, sur l'enfoncement de la tête fémorale. Nous avons pu vérifier par nous-même les exacts renseignements que donne le toucher rectal.

3° Un autre signe capital, mais qui apparaît quelques jours après l'accident, c'est le signe de Destot, qui consiste en une petite ecchymose au niveau de la partie la plus déclive des bourses. Bien que n'ayant pas constaté son existence, nous croyons, de par sa fréquence dans les observations que nous avons lues, à sa parfaite utilité.

4° Un quatrième symptôme, un peu moins important,

est l'existence d'une douleur à la palpation au niveau de la fosse iliaque interne et de l'articulation coxo-fémorale.

Mais, malgré leur importance, ces signes capitaux ne nous permettront pas toujours de porter un diagnostic certain. Prenons un de ces cas de fracture de la cavité cotyloïde sans déplacement des fragments, fracture qui s'est produite sous l'influence d'un traumatisme léger ; par exemple le malade de Poncet, qui ne se fit soigner que quinze jours après l'accident. Il ne se plaignait que de quelques vagues douleurs. Tous les mouvements de son articulation étaient possibles. Il n'avait pas de déformation, pas de raccourcissement. Il était permis de penser plutôt à une contusion de la hanche qu'à une fracture du cotyle. Seuls, le signe de Roux et le toucher rectal pouvaient fournir un élément certain de diagnostic. Et cependant, parfois l'on est obligé de recourir à la radiographie.

Nous connaissons deux cas, cités par Astley-Cooper dans ses *Œuvres chirurgicales*, de fractures de la cavité cotyloïde qui avaient été prises pour une luxation iliaque. Il est probable que l'erreur de diagnostic devait être due à un gonflement énorme de la région qui devait gêner l'exploration.

D'une façon générale, en effet, nous ne nous tromperons pas. Comme symptômes communs, nous avons seulement l'extension et le raccourcissement, tandis que comme signes particuliers à la luxation iliaque, nous avons une adduction très marquée de la cuisse, forte saillie de la fesse due au déplacement de la tête que l'on peut très bien sentir, une ascension du grand trochanter au-dessus de la ligne de Nélaton-Roser et l'impossibilité absolue de faire des mouvements d'adduction et d'abduction.

Nous ne confondrons pas non plus avec la luxation

ischiatique qui s'accompagne d'une flexion exagérée de la cuisse avec adduction, d'une saillie de la fesse due à la tête fémorale que l'on sent en arrière au-dessus de l'ischion : de plus, les mouvements d'abduction sont impossibles.

Dans la luxation sus-pubienne, nous aurons, tout comme dans les fractures du cotyle, de l'extension et du raccourcissement, mais ce qui nous empêchera de nous tromper, c'est la perception, au niveau du pubis, de la tête fémorale.

Dans la luxation ovalaire, le membre est considérablement allongé et ce seul fait nous évitera une erreur de diagnostic d'avec les fractures de l'acétabulum.

Il est une lésion qui ressemble étonnamment aux luxations de la hanche et que l'on peut confondre avec la fracture du cotyle ; ce sont les fractures du sourcil cotyloïdien qui sont, en réalité, des luxations compliquées de fractures. Elles se produisent lorsque, sous l'influence d'un traumatisme, la tête fémorale détruit le sourcil cotyloïdien et vient saillir dans la fosse iliaque. C'est par la saillie de la tête que nous percevrons dans la région fessière, et souvent, uniquement par la radiographie que nous ne confondrons pas avec un enfoncement de l'acétabulum.

Enfin, les lésions qu'on est porté le plus souvent à confondre avec les fractures du cotyle sont les fractures intra-capsulaires et extra-capsulaires du col du fémur. Nous avons pensé qu'il serait préférable de faire un tableau résumant les symptômes différentiels de ces différentes sortes de fractures.

<p>SIGNES DE LA FRACTURE DE LA CAVITÉ COTYLOÏDE</p>	<p>SIGNES DES FRACTURES INTRACAPSULAIRES</p>	<p>SIGNES DES FRACTURES EXTRACAPSULAIRES</p>
<p>1° Se produit en général entre 15 et 20 ans. 2° Choc direct sur le grand trochanter, en général. 3° En général chez l'homme. 4° Ecchymoses au niveau de la région traumatisée. Tardivement, ecchymose au niveau de la partie déclive des bourses. 5° Mouvements volontaires du membre rarement abolis. 6° Extension du membre, avec, en général, légère rotation externe se réduisant facilement, mais se reproduisant dès qu'on abandonne le pied à lui-même</p>	<p>1° Se produisant en général chez les vieillards. 2° Chute sur les pieds ou les genoux. Parfois, choc porté obliquement sur le grand trochanter. 3° Plus fréquentes chez la femme. 4° Ecchymoses trochantériennes. 5° Impuissance absolue du membre. 6° Rotation externe du membre, en général, corrigible sans trop d'effort ni de douleur.</p>	<p>1° Se produisent surtout chez l'adulte. 2° Choc direct sur le grand trochanter. 3° Indifféremment chez l'homme ou la femme. 4° Ecchymoses trochantériennes 5° Impuissance absolue du membre. 6° Rotation externe du membre, difficilement corrigible et avec beaucoup de douleur.</p>

SIGNES DE LA FRACTURE DE LA CAVITÉ COTYLOÏDE	SIGNES DES FRACTURES INTRACAPSULAIRES	SIGNES DES FRACTURES EXTRACAPSULAIRES
<p>7° Suivant les cas pas de raccourcissement ou raccourcissement qui peut être assez marqué.</p> <p>8° Douleur à la pression sur le grand trochanter.</p> <p>9° A la palpation, le grand trochanter est intact.</p> <p>10° Le grand trochanter est effacé et sans avoir subi d'ascension se trouve rapproché de l'épine iliaque antéro-supérieure.</p> <p>11° Au toucher rectal, douleur au niveau du cotyle. Perception de fragments osseux et parfois de la tête fémorale.</p> <p>12° Parfois guérison parfaite. En général, arthrite ou ankylose de la hanche.</p>	<p>7° Raccourcissement nul ou léger, n'ayant pas de tendance à s'accroître.</p> <p>8° Douleur à la pression au niveau du pli de l'aîne.</p> <p>9° A la palpation, le grand trochanter est intact.</p> <p>10° Ascension du grand trochanter.</p> <p>11° Au toucher rectal, on remarque l'intégrité du bassin.</p> <p>12° Terminaison par boiterie très marquée.</p>	<p>7° Raccourcissement très marqué pouvant atteindre jusqu'à 4 ou 5 centimètres.</p> <p>8° Douleur à la pression sur le grand trochanter.</p> <p>9° A la palpation le grand trochanter est très augmenté de volume.</p> <p>10° Ascension du grand trochanter.</p> <p>11° Au toucher rectal, on remarque l'intégrité du bassin.</p> <p>12° Terminaison par boiterie très marquée.</p>

COMPLICATIONS. — PRONOSTIC. — TRAITEMENT

Au point de vue des complications, nous sommes encore obligés de sérier suivant qu'il y a purement et simplement enfoncement de l'acétabulum ou fracture du bassin coexistante.

Dans ce dernier cas, les complications sont fréquentes et consistent surtout dans des déchirures des viscères, surtout perforation de la vessie. On comprend alors combien le pronostic est grave, et le plus souvent, on observe un exitus rapide.

Lorsqu'il y a uniquement pénétration de la tête fémorale dans le bassin, les complications sont rares. Dans presque aucun cas, on ne constate de lésions des viscères pelviens, et cela se comprend aisément, car le choc initial est minime et n'amène pas un déplacement très accentué des fragments. Cependant, il est possible d'observer des lésions au niveau des vaisseaux et des nerfs qui passent dans le voisinage de la cavité cotyloïde. Ainsi on constate parfois la présence d'épanchements sanguins qui sont dûs à une déchirure d'un vaisseau obturateur ou crural. Morel-Lavallée cite une observation où il a remarqué un soulèvement du nerf obturateur par la tête fémorale enfoncée. Il semble donc que, vu la rareté des complications survenant dans les fractures isolées du fond de l'acétabulum, le pronostic de ces fractures soit bénin,

Il n'en est rien cependant. Lorsqu'on revoit ces malades un an, deux ans après leur accident, on est frappé souvent de voir qu'ils présentent des troubles de la marche qui consistent en de la boiterie, de l'arthrite ou de l'ankylose.

La boiterie s'observe quand il y a eu un enfoncement très marqué de la tête fémorale et que, malgré l'extension continue, on n'est pas arrivé à réduire complètement la luxation de la tête. Ce raccourcissement peut être minime, mais aussi atteindre 2 centimètres.


L'arthrite tire sa cause, on le comprend, du traumatisme qu'a reçu l'articulation de la hanche. Cette arthrite se traduit par une limitation des mouvements et parfois même par des craquements. Dans quelques rares cas, on observe une perte complète des mouvements, et Frézard a essayé d'expliquer cette ankylose par un cal qui aurait soudé la tête fémorale à l'os iliaque.

Enfin, dans le *Lyon médical* de 1900, nous avons trouvé une observation de M. le professeur Fabre, de Lyon, au sujet d'une femme qui présentait une viciation du bassin due à une fracture de la cavité cotyloïde produite à l'âge de 6 ans. Le cal était tellement volumineux qu'il avait amené un rétrécissement du bassin. On connaît un autre cas de ce genre, relaté par Patridge.

On voit, de par ces complications tardives, combien le pronostic est assombri et combien il doit être réservé, particulièrement lorsque ces fractures ce sont produites dans un accident du travail. Il faut suivre le malade longtemps, pendant une période de deux ans bien souvent avant de pouvoir évaluer son incapacité permanente. Combien de ces malades, malgré la bénignité des symptômes qu'ils ont présenté, restent des infirmes pour toute leur vie !

Le traitement dépend encore du degré d'enfoncement de la tête fémorale. Dans les cas où nous aurons simplement un éclatement de la cavité cotyloïde sans pénétration de la tête dans le pelvis, autrement dit, quand il n'y aura pas de déplacement marqué, le meilleur traitement sera d'immobiliser le malade pendant une période qui variera de quinze jours à trois semaines. Le procédé le plus pratique d'immobilisation sera de mettre le malade dans une gouttière de Bonnet. Au bout de trois semaines, nous commencerons à mobiliser l'articulation coxo-fémorale pour éviter l'ankylose qui est la complication la plus fréquente. Un mois après l'accident, nous ferons lever le malade progressivement.

Lorsque nous observerons une pénétration marquée de la tête dans le bassin nous conseillons de réduire la luxation existante, sous chloroforme de préférence, pour éviter toute contracture et toute douleur chez le malade, comme il a été fait dans l'observation I que nous publions. Le chirurgien fera sur le membre lésé de l'extension accompagnée d'adduction forcée pour faire saillir la tête de sa position vicieuse. Pendant ce temps, un aide essaiera par le toucher rectal de refouler les fragments de l'acétabulum dans leur position normale. L'opération terminée, le malade sera remis dans une gouttière de Bonnet et l'on fera de l'extension continue avec un poids de 3, 4 ou 5 kil. pour maintenir le membre en bonne position. Le malade restera dans cette position une période de deux mois environ, au bout de laquelle, nous commencerons à mobiliser son articulation. A la fin du 3^e mois seulement, on commence à le faire lever. Nous pensons que ce traitement-là est celui qui nous donnera le meilleur fonctionnement du membre.



CONCLUSIONS

En résumé, nous pouvons déduire de ce modeste travail que :

1° Pour qu'il y ait un enfoncement de l'acétabulum, il faut une chute ou un traumatisme porté sur le grand trochanter et il est indispensable que la force vulnérante se transmette au cotyle suivant l'axe du col du fémur.

2° La fracture de la cavité cotyloïde pourra être verticale, horizontale ou étoilée. Elle pourra consister aussi en un éclatement irrégulier du fond de l'acétabulum sans déplacement des fragments ou bien avec pénétration intrapelvienne de la tête.

3° Les symptômes varient suivant que nous avons fracture sans déplacement ou avec déplacement très marqué. Dans tous les cas, l'ecchymose scrotale, l'effacement du grand trochanter qui se traduit par la diminution de la distance le séparant de l'épine iliaque antéro-supérieure, joints aux renseignements que nous donne le toucher rectal, constitueront les signes les plus importants.

4° Le diagnostic d'avec les contusions de la hanche et les fractures du col étant très difficiles, il est indispensable d'avoir recours à la radiographie.

5° Le traitement consiste après réduction, s'il y a lieu, de la luxation intrapelvienne de la tête, à immobiliser

le malade dans une gouttière de Bonnet et à faire une légère extension.

6° Le pronostic est mortel quand il y a déchirure des viscères, beaucoup moins grave dans le cas contraire, quoique souvent assombri par la possibilité d'une arthrite ou d'une ankylose de la hanche.

BIBLIOGRAPHIE

- DUVERNAY. — Traité des maladies des os, 1751.
- CALLISEN. — Système chirurgical, 1788. T. 1, page 1357.
- MALGAIGNE. — Traité des fractures et luxations, 1817.
- SWAN. — Méd. chirurg. transact, 1823.
- EARLE. — Méd. chirurg. transact, 1835.
- DUPUYTREN. — Clinique chirurgicale, 1839.
- MAUNOURY. — Bulletin de la Soc. anatomique, 1842.
- VELPEAU. — Fractures de la cavité cotyloïde. Gazette des hôpitaux civils et militaires, 1846, page 585.
- FAURE. — Thèse de Paris, 1846.
- MOREL-LAVALLÉE. — Des luxations compliquées. Thèse de concours, 1851
- MOORE. — Méd. chirurg. transact, 1851.
- AREILZA. — Pressiones de la pelvis. Madrid, 1851.
- ANDERSON. — Fractures de l'acétabulum et luxation du fémur. Glasgow-Méd. Journal, 1855 56. page 443.
- HOLMES. — Transact of the pathological society of London, 1860, page. 206.
- PATRIDGE. — Medical Times and Gaz., 1861.
- DARD. — Bulletin de la Soc. anatomique, 1865.
- HUTCHINSON. — Médical Times and Gaz., 1866.
- FREMY. — Bulletin de la Soc. anatomique, 1868, page 513.
- COURTY. — Article « Bassin » du « Dict. Encyclop. des Sciences méd. page. 1868.
- NÉLATON. — Pathologie chirurgicale, 1869, t. II. page 267.

- FOUILLOUX. — Bulletin de la Soc. anatomique, 1870.
- BOECKEL. — Gaz. médicale de Strasbourg, 1873, n° 19,
1^{er} décembre 1880, n° 2. 1^{er} février.
- FRÉZARD. — Thèse de Montpellier, 1873.
- GIROU. — Bulletin de la Société anatomique, 1879.
- BUSCH. — Berlin-Klin. Woch, 1880.
- OLLIER. — De l'entorse justa-épiphysaire. Revue de chirurgie, 1881.
- KROENLEIN. — Die Lehre von den luxationen. Deutsche chirurgie, 1882.
- GAY. — New-York, Méd. Journal, 1884.
- HAMILTON. — Traité des fractures et des luxations. (Traduction française), 1884.
- VAQUEZ. — Bulletin de la Société anatomique, 1887, p. 101.
- FERÉ ET PERRUCHET. — Revue de chirurgie, 1889.
- HOFFA. — Traité des fractures et des luxations Wurzburg, 1891.
- KATZENELSON. — Uber méchanismus der fract. der beckenringen, thèse de Berlin, 1895.
- FRANÇOIS AL. — Mécanisme rare de fracture du bassin. Thèse de Paris, 1898.
- VIREVAUX. — Des enfoncements traumatiques de la cavité cotyloïde, thèse de Lyon, 1899.
- TILLAUX. — Anatomie topographique, 1900.
- OHENDJANIAN. — Revue méd. de la Suisse romande 1902,
20 mars et 20 avril,
- GROESSNER. — Deutsche zeitschrom f. chirurgie, 1902.
Lyon médical, 1901, t. LCVI, page 720.
Lyon médical, 1903, t. C. page 287.
Lyon médical, 1904, t. II, page 427.
- DEROCQUE. — Pressé médicale, 1903.
- GUIBÉ. — Revue de chirurgie, 1904, t. XXIX, page 60.
- THÉVENOT. — Revue de chirurgie, 1904, t. XXIX, page 253.

KONTOROWITCH. — Thèse de Lyon, 1903.

WALTHER. — Traité de chirurgie de Duplay et Reclus,
t. VII, page 24.


RIEFFEL. — Traité de chirurgie de Le Dentu et Delbet, t. II,
page 330.

MARQUEZ. — Thèse de Montpellier 1909.

MARQUÈS. — Comptes rendus du congrès de Toulouse
pour l'avancement des Sciences 1910, page 107,
du chapitre « Sciences Médicales ».

Vu et permis d'imprimer :
Montpellier, le 15 novembre 1912.
Le Recteur,
Ant. BENOIST.

Vu et approuvé :
Montpellier, le 14 novembre 1912,
Le Doyen,
MAIRET



SERMENT

En présence des Maîtres de cette Ecole, de mes chers condisciples, et devant l'effigie d'Hippocrate, je promets et je jure, au nom de l'Être suprême, d'être fidèle aux lois de l'honneur et de la probité dans l'exercice de la Médecine. Je donnerai mes soins gratuits à l'indigent, et n'exigerai jamais un salaire au-dessus de mon travail. Admis dans l'intérieur des maisons, mes yeux ne verront pas ce qui s'y passe ; ma langue taira les secrets qui me seront confiés, et mon état ne servira pas à corrompre les mœurs ni à favoriser le crime. Respectueux et reconnaissant envers mes Maîtres, je rendrai à leurs enfants l'instruction que j'ai reçue de leurs pères.

Que les hommes m'accordent leur estime si je suis fidèle à mes promesses ! Que je sois couvert d'opprobre et méprisé de mes confrères si j'y manque !

