

**Ueber Ausschaltung inoperabler Pylorus-Stricturen nebst Bemerkungen
über die Jejunostomie / von A. Freiherr von Eiselsberg.**

Contributors

Eiselsberg, Anton, Freiherr von, 1860-1939.
Royal College of Surgeons of England

Publication/Creation

[Berlin] : [publisher not identified], [1895]

Persistent URL

<https://wellcomecollection.org/works/hzanmdnv>

Provider

Royal College of Surgeons

License and attribution

This material has been provided by This material has been provided by The Royal College of Surgeons of England. The original may be consulted at The Royal College of Surgeons of England. where the originals may be consulted. This work has been identified as being free of known restrictions under copyright law, including all related and neighbouring rights and is being made available under the Creative Commons, Public Domain Mark.

You can copy, modify, distribute and perform the work, even for commercial purposes, without asking permission.



Wellcome Collection
183 Euston Road
London NW1 2BE UK
T +44 (0)20 7611 8722
E library@wellcomecollection.org
<https://wellcomecollection.org>

7.

Sonderabdruck


aus dem

Archiv für klinische Chirurgie.



C

1895



Ueber Ausschaltung inoperabler Pylorus- Stricturen nebst Bemerkungen über die Jejunostomie.

Von

Dr. A. Freiherr von Eiselsberg,

Professor der Chirurgie in Utrecht¹⁾.

(Mit 1 Holzschnitte.)

Es giebt wohl wenig Operationen am Magendarmcanale, welche sich, und dies mit Recht, so rasch eingebürgert haben, wie die Gastro-Enterostomie. So vielfach diese Operation im Laufe der Jahre modificirt wurde, wird sie doch von einer Reihe von Operateuren in der von Wölfler ursprünglich angegebenen Weise mit bestem Erfolge ausgeführt.

Die Modificationen waren hauptsächlich durch dreierlei Arten von Misserfolgen²⁾ bedingt: 1. Compression des Quer-Colons durch die an den Magen genähte Dünndarmschlinge. 2. Ungenügender Abfluss des Mageninhaltes in das abführende Stück, resp. Abfluss in das zuführende Jejunum - Stück, wodurch sogar tödtlicher Ileus zu Stande kam. 3. Wahl einer zu sehr coecalwärts gelegenen Ileumschlinge zur Fistelbildung, wodurch Inanitionserscheinungen auftreten können.

Zur Vermeidung der Compression des Quer-Colons hat v. Hacker die Fistelbildung hinter dem Quer-Colon ausgeführt. (Gastro-Enterostomia retrocolica), während v. Bramann³⁾ und

¹⁾ Theilweise vorgetragen am 2. Sitzungstage des XXIV. Congresses der Deutschen Gesellschaft f. Chirurgie Berlin (18. April 1895).

²⁾ Ueber die Misserfolge, welche durch Fehler in der Antisepsis oder durch ungenaue Naht veranlasst sind, soll hier nicht gesprochen werden.

³⁾ Haasler, Ueber Gastro-Enterostomie. Verhandl. d. deutsch. Gesellschaft f. Chir. 1892.

Brenner¹⁾ die Vorzüge dieser Gastro-Enterostomia retrocolica mit der Leichtigkeit in der Ausführung der Gastro-Enterostomia antecolica combinirten, indem sie durch eine Lücke im Ligamentum gastrocolicum und Meso-Colon transversum die Dünndarmschlinge vorzogen und an die vordere Magenwand inserirten. (Gastroenterostomia retrocolia anterior).

Um den Rückfluss des Mageninhaltes in das zuführende Stück zu vermeiden, wurde schon von Wölfler eine etwas complicirte Methode vorgeschlagen. Dieselbe besteht darin, dass der Dünndarm quer durchtrennt, das abführende Stück in den Magen implantirt und das zuführende Stück seitlich in das abführende inserirt wird. Diese Methode wurde später von Vogt als Gastro-Enterometarhaphie beschrieben. Lauenstein²⁾ schlug zur Sicherung des Abflusses die Combination einer Gastro-Enterostomie mit einer Enteroanastomose zwischen zuführender Schlinge und einer beliebigen Dünndarmschlinge; Braun³⁾ die Combination mit einer Enteroanastomose zwischen dem zu- und dem abführenden Dünndarmrohre vor. Diese letzte Modification ist neuerdings von Jaboulay⁴⁾ vorgeschlagen, aber als zu complicirt von ihm verlassen, endlich später von Chaput⁵⁾ wieder in modificirter und wohl complicirter Weise empfohlen: (Gastro-Enterostomie, Enteroanastomose zwischen dem zu- und abführendem Jejunumstücke, Verengerung des zuführenden durch eine locker angelegte Ligatur.) Kocher⁶⁾ bildet einen Ventil-Verschluss, sodass der Mageninhalt in das abführende Stück geleitet wird und hat damit vortreffliche Resultate erzielt. Eine wohl kaum empfehlenswerthe Complication dieses Verfahrens beschreibt neuerdings Chaput unter dem Namen „Gastro-Enterostomie valvulaire“.

Um endlich keine zu tiefe Dünndarmschlinge und damit eine zu ausgedehnte Ausschaltung des Dünndarms zu bekommen, hat Lücke (Rockwitz) empfohlen, die erste links von der Wirbelsäule liegende Schlinge zu nehmen, welche die directe Fortsetzung

¹⁾ Zur Technik d. Gastro-Enterostomie. Wien. klin. Wochenschr. 1892. No. 26.

²⁾ Zur Indication, Anlegung und Function der Magendünndarmfistel. 1891. (Festschrift zu Ehren L. Meyers, Göttingen.)

³⁾ Ueber Gastro-Enterostomie und gleichzeitig ausgeführte Entero-Anastomose. Archiv f. klin. Chir. Bd. 45. 2. 1892.

⁴⁾ Archives provinciales de chirurgie. Tome I. 1.

⁵⁾ Etudes sur la gastro-enterostomie. Presse médicale. Juillet. 1894.

⁶⁾ Zur Technik und zu den Erfolgen der Magenresection. Correspondenz-Blatt f. schweizerische Aerzte. 1893. No. 23.

des Duodenums darstellt. Man findet diese Schlinge, wenn man einmal die Verhältnisse am Cadaver studirt hat, so leicht und sicher, dass wohl kaum mehr in Zukunft in dieser Beziehung ein Fehler vorkommen dürfte.

Meine eigenen Erfahrungen über Gastro-Enterostomie beziehen sich, wenn dabei gleich die zwei genau zu erwähnenden Fälle mitgezählt werden, auf 28 selbst operirte Fälle. Stets handelte es sich um ausgedehnte, nicht operable Pylorus-Tumoren (vorwiegend Carcinom). 20 davon sind noch in Wien, 8 in Utrecht operirt.

Die Fälle gruppiren sich betreffs der gewählten Methode:

- | | |
|-----------------------------------------------------------------|------------------|
| 1. Gastro-Enterostomia antecolia (mit Magenresection combinirt) | 1 Fall, 1 gest. |
| 2. Gastro-Enterostomia antecolica (Wölfler'sche Methode) | 8 Fälle, 3 gest. |
| 3. Gastro-Enterostomia retrocolica (v. Hacker'sche Methode) | 15 " 3 " |
| 4. Gastro-Enterostomia retrocolica (v. Bramann, Brenner) | 2 " — " |
| 5. Gastro-Enterostomia antecolica mit Pylorus-Ausschaltung | 2 " — " |

Hiermit kommen auf 28 Gastro-Enterostomien: 7 Todesfälle, welche unmittelbar nach der Operation, resp. in den ersten zwei Wochen erfolgten.

Von den mit Erfolg Operirten sind die meisten Patienten im Laufe von 1—10 Monaten post operationem an fortschreitender Carcinom-Cachexie, nachdem sie sich stets, wenigstens vorübergehend gebessert hatten, gestorben.

Ich betone hier besonders, dass es sich stets um inoperable, grosse Pylorus-Tumoren (Carcinom) bei meist recht heruntergekommenen Personen handelte, was auch 2mal die Ursache des Todes unmittelbar post operationem gewesen war (Collaps). 2 mal folgte septische Peritonitis, 1 mal starb der Patient an spontaner Perforation des Geschwürsbodens und perf. Peritonitis, 3 Tage nach der Operation. Die Naht erwies sich als fest.

In einem andern Falle wurde bei der Laparotomie eine etwa zweipfennigstückgrosse, wie mit dem Locheisen ausgeschlagene Perforation der vorderen Magenwand gefunden, in der freien Bauchhöhle fand sich Mageninhalt:

Da das Ulcus zu gross und innig mit der Umgebung verwachsen war, konnte an eine Resection nicht gedacht werden. Eine direkte Naht des Loches war unmöglich, weil seine Ränder zu hart waren; eine Umscheidung der Spontanperforation mit nachfolgender Naht war auch nicht ausführbar, da die Umgebung des Loches zu ausgedehnt hart infiltrirt war. Daher versuchte ich, so gut dies

ging, das Loch durch Uebernähen mit einer Falte einer gesunden Magenpartie zu decken. Dahin wurde dann ein Jodoformgazestreifen gelegt und hierauf die Gastro-Enterostomia antecolica ausgeführt.

2 Tage hindurch fühlte sich der Patient merkwürdig wohl, dann entleerte sich neben dem Jodoformgazestreifen reichlicher Mageninhalt. Die Uebernähung des Loches war aufgegangen und Pat. starb 4 Tage post operationem unter den Erscheinungen einer acuten Peritonitis. Die Section ergab ein grosses Ulcus in der Pylorusgegend, welches besonders hinten grosse Defecte aufwies. In einem derselben lag das Pankreas bloss. Ein an der Leiche wiederholter Versuch, das Ulcus ohne Verletzung der Nachbarorgane zu reseciren, erwies sich als unmöglich. Die Gastroenterostomie-Naht hielt fest.

Nur in einem einzigen (mit Magenresection combinirten) Falle von Gastro-Enterostomie erfolgte Perforation der Naht und tödtliche Peritonitis.¹⁾ Dieses Resultat, dass unter 28 operirten Fällen nur einmal der Pat. an Aufgehen der Naht (es war dies der eben erwähnte Fall von Combination mit Magenresection) starb, beweist von neuem, wie viel sicherer die Gastroenterostomie-Naht hält im Vergleiche zur Magenresectionsnaht.

Von den 10 Magenresectionen, welche ich bisher ausgeführt habe (9 Fälle in Wien, 1 Fall in Utrecht), starben 5 im Anschlusse an die Operation. 3 (eine davon ist die eben erwähnte mit Gastroenterostomie complicirte) an Dehiscenz der Naht und perf. Peritonitis; 2 Pat. starben an Collaps nach der Operation; einmal handelte es sich um ein sehr schwächliches Individuum, im anderen Falle war durch eine unmittelbar zuvor stattgehabte starke Blutung aus der Tiefe des Ulcus pylori der Patient auf's schwerste erschöpft.

Hier will ich noch kurz eines Falles von Gastro-Anastomose Erwähnung thun, welcher durch Naht-Perforation tödtlich endete. Dieser ungünstige Ausgang war dadurch bedingt, dass ein Theil des Wundrandes in infiltrirte Magenwand fiel.

Es handelte sich um eine 28jährige Frau, welche die Symptome einer Pylorus-Stenose mit Haematemesis darbot. Im Mageninhalt war reichlich freie Salzsäure und Alkohol-Gährung²⁾. In der Magengegend war ein harter Tumor zu fühlen, welchen Prof. Talma, auf dessen Klinik die Pat. aufgenommen war, für ein Ulcus erklärte.

¹⁾ Der Fall ist in meinem Aufsätze: Ueber die Magenresectionen und Gastroenterostomien in Prof. Billroth's Klinik März 1885 bis October 1890. Dieses Archiv. Bd. 39. 4 beschrieben.

²⁾ Professor Talma konnte in diesem Falle schon nach Hinzufügen von 1proc. Salzsäure zum Mageninhalt den *Sacharomyces* rein züchten.

Bei der Laparotomie (25. Oct. 94) fand sich ein Strang, der von der hinteren Fläche der vorderen Bauchwand zu einem beiläufig in der Mitte des Magens an seiner Vorderseite sitzenden, harten Tumor führte, durch welchen der Magen sanduhrförmig eingeschnürt erschien, so dass er in zwei Theile getheilt war. Bei der Palpation konnte ermittelt werden, dass der Tumor nach rückwärts auf die Gegend des Pankreas sich erstreckte. Eine Resection war durch diesen Befund ausgeschlossen. Eine Gastro-Enterostomie zwischen cardialer Magenhälfte und Jejunum schien mir, da dadurch ein zu grosser Theil des Magens ausgeschaltet worden wäre, und zudem die cardiale Hälfte nicht gross war, weniger rathsam als eine Fistelbildung zwischen beiden Magenhälften, wiewies von Wölfler als Gastro-Anastomose beim Sanduhr-Magen¹⁾ zuerst ausgeführt wurde. Diese Operation liess sich ohne Schwierigkeit machen, leider war es jedoch nicht zu vermeiden, dass das eine Schnittende der Wunde im pylorischen Theile ganz nahe an die infiltrierte Stelle heranreichte. Dasselbst schnitten auch am zweiten Tage nach der Operation die Nähte durch und führten zu tödtlicher Perforations-Peritonitis. Der Tumor schien ein Ulcus zu sein, welches an der Vorderseite des Magens vernarbt war und so zur sanduhrförmigen Einschnürung geführt hatte. An der kleinen Curvatur reichte die Schwielenbildung der Magenwand ziemlich weit bis an den Pylorus, an der hinteren Fläche der Magenwand fand sich ein tiefes, frisches Ulcus, an dessen Boden das damit verwachsene Pankreas blosslag.

Hinterher musste man sich sagen, dass eine Gastro-Enterostomie in diesem Falle der Gastro-Anastomose vorzuziehen gewesen wäre.

Der Fall illustriert deutlich, dass man nur dann auf das Halten der Naht rechnen darf, wenn beide Wundflächen im gesunden Gewebe gesetzt sind.

Die oben angeführten Zahlen sprechen zu Gunsten der Gastroenterostomia retrocolica, doch muss hervorgehoben werden, dass dieser Eingriff meist in den relativ leichteren Fällen gemacht wurde, also dort, wo der Pylorustumor zwar inoperabel, aber doch nicht so ausgedehnt war, dass nicht die gesunde Magenpartie bequem hätte umgedreht werden können. In einigen Fällen von sehr ausgedehntem Pyloruscarcinom mit Unbeweglichkeit des Magens erschien mir aber blos die Gastroenterostomia antecolica ausführbar.

Ich möchte dort, wo diese leicht ausführbar ist, die v. Hacker'sche Gastroenterostomia retrocolica (eventuell die nach v. Bramann und Brenner) als die zweckmässigste empfehlen, für alle Fälle aber, wo wegen ausgedehnter Infiltration der hinteren Magenwand das Umdrehen unmöglich ist, oder eine besonders rasche Vollendung der Operation erwünscht ist, die Wölfler'sche Methode vorziehen,

¹⁾ Beiträge zur klinischen Chirurgie. XIII. 1. 1894.

und dann mindestens eine 30—40 Ctm. distalwärts von der Fixation der obersten Jejunumstelle gelegene Partie zur Fistelbildung verwenden. Immer ist besonders darauf Gewicht zu legen, dass die Dünndarmschlinge so an den Magen angenäht wird, dass das abführende Stück mehr oder weniger in die Fortsetzung der Magen-Peristaltik zu liegen kommt.

Puncto Technik sei hier nur noch gesagt, dass stets mit Seide genäht und immer die 4 Schichten nach Wölfler (innere Serosa, innere Mucosa, äussere Mucosa, äussere Serosanah) gemacht wurden, worauf noch einige Lembert'sche Nähte folgten. In letzter Zeit wurde auch wiederholt nicht nur die Schleimhaut, sondern auch die sero-musculäre Naht, fortlaufendgemacht. (Kocher.) Nahtbehelfe (Platten von Senn oder Murphy's Knopf) habe ich bisher niemals beim Menschen verwendet.

Dass in allen hier erwähnten oder noch zu erwähnenden Fällen von Resection, Gaströenterostomie, Jejunostomie, Darmausschaltung die Operation in Narkose und zwar immer mittels Billroth'scher Mischung, ausgeführt wurde, erwähne ich deshalb, weil in neuerer Zeit wiederholt solche Laparotomien unter Cocain gemacht wurden.

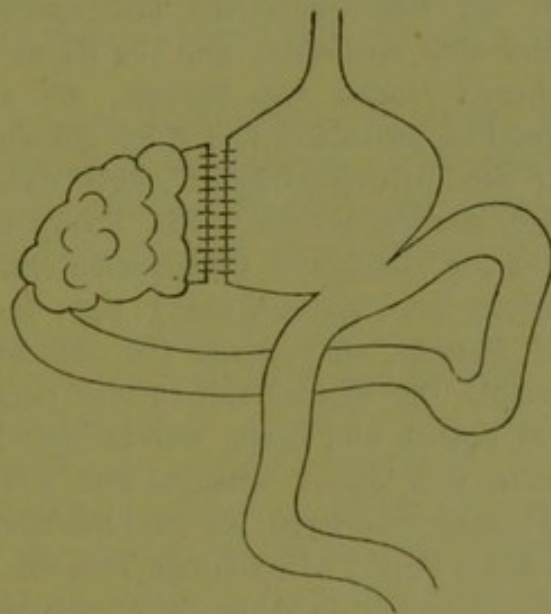
Bekannt ist es ja, wie rasch und vortrefflich die Gastro-Enterostomie bei Pylorus-Stenosen wirkt, besonders wenn sie bei nicht bis aufs äusserste erschöpften Personen gemacht wird. Die Schmerzen werden beseitigt, Blutungen aus dem Ulcus gestillt, ja, der Tumor kann durch die Ruhe verkleinert und sogar zum Verschwinden gebracht werden.

Immerhin scheint bei drohender Perforation eines inoperablen Pylorus-Tumors oder bei schwerer Magenblutung die Gastro-Enterostomie insofern nicht befriedigend, als nach wie vor der Speisebrei den Geschwürsboden berührt und so Perforation, resp. Blutung bedingen kann.

Diese Ueberlegung, sowie die Beobachtung, dass in einem meiner Fälle nach der Gastro-Enterostomie zwar die Stenosen-Symptome beseitigt waren, aber die, besonders nach den Mahlzeiten auftretenden lancinirenden Schmerzen fortbestanden, veranlasste mich, die Gastro-Enterostomie mit einer Ausschaltung des erkrankten Pylorus zu combiniren.

Salzer hatte bekanntlich auf Grund von Thierexperimenten zuerst die Darmausschaltung als Vervollkommnung der Entero-Anastomose für bestimmte Fälle empfohlen, so dass die Ausschaltung des Pylorus bloss eine Uebertragung der für Dünn- und Dickdarm gewonnenen, diesbezüglichen Erfahrungen darstellt.

Die Technik zu dieser Pylorusausschaltung war von vornherein angewiesen. Hatte doch Billroth zuerst, und mit Erfolg die Magenresection mit Gastro-Enterostomie combinirt (ein Verfahren, welches später von Kocher zur Normalmethode erhoben, neuerdings aber zu Gunsten seiner Gastro-Duodenostomie verlassen wurde, von Anderen, z. B. Hahn, noch geübt wird).



Gastro-Enterostomie mit Pylorusausschaltung.

Die Combination von Gastro-Enterostomie mit Pylorus-Ausschaltung gestaltet sich demnach so, dass bei inoperablen Pylorus-Tumoren nebst der Gastro-Enterostomie noch der Magen proximal vom Tumor durchtrennt wird und diese zwei Schnittflächen in sich selbst blind vernäht werden (siehe Figur). Der Tumor ist dadurch vor einer directen Berührung mit dem Mageninhalte bewahrt, ohne dass der Gallenabfluss dadurch beeinträchtigt wird.

Ich hatte zweimal Gelegenheit, diese Operation auszuführen. Beidemale handelte es sich um ältere Männer, bei welchen neben den Stenosen-Symptomen die nach Genuss von Nahrung ganz besonders intensiv auftretenden Schmerzen eines der hervorragendsten Symptome darstellten. Beide Mal war

das Resultat ein besonders günstiges. Die Fälle sind kurz erzählt folgende:

I. Fall. P. v. O., 62jähr. Mann litt seit 15 Jahren an Magenbeschwerden, welche spontan aufgetreten waren und sich hauptsächlich in Gefühl von Druck, Völle und Krampf des Magens nach dem Essen äusserten und meist, sobald der Kranke sich auf die linke Seite legte, sich rasch besserten. Unter Diät und dem wiederholten Gebrauche von Pepsin besserten sich öfters die Beschwerden, immerhin aber magerte der Patient etwas ab.

Vor 3 Jahren trat zum ersten Male Erbrechen von inconstantem Typus auf, doch meist erst einige Stunden nach dem Essen. Vor und nach dem Erbrechen waren ganz besonders heftige lancinirende Magenschmerzen vorhanden. Durch vorsichtige Diät und regelmässige Application des Magenschlauches besserte sich der Zustand, bis im November 1893 abermals eine Verschlechterung eintrat, insofern, als die Magenschmerzen fast unerträglich wurden, das Brechen immer häufiger sich einstellte, und von da ab der Kranke stark abmagerte. (Im Erbrochenen fanden sich Speisen, die am Vortage genossen waren.) Nur wenn der Pat. ausschliesslich Milch gebrauchte und täglich den Magen ausspülte, war der Zustand erträglich, ohne dass jedoch dadurch der Schmerz ganz gebannt werden konnte. Die Schwäche und Abmagerung nahmen zu, und gleichzeitig stellte sich Obstipation ein. Ende Juni 1894 sah mein College Prof. Talma den Patienten zum 1. Male und fand eine Resistenz in der Pylorusgegend; Pylorus selbst stand tief, der Magen war ausgedehnt und motorisch insufficient. Der Mageninhalt enthielt reichlich freie Salzsäure.

Bei Gebrauch von Fleisch und Eiern, welche dem Patienten probeweise gegeben wurden, stellte sich sofort schmerzhafter Krampf ein. Bei ausschliesslich flüssiger Nahrung und Sorge für gute Stuhlentleerung, schwanden die Beschwerden. Nachdem Prof. Talma einige Tage den Patienten beobachtet hatte, kam er zur Ueberzeugung, dass nur auf operativem Wege eine radicale Abhilfe geschaffen werden könne.

Die Anamnese im Zusammenhange mit dem Kräfteverfalle, der Befund eines harten Tumors in der Pylorusgegend, liessen auch mich in einer Operation die einzige Möglichkeit einer Besserung erblicken.

Dieselbe wurde am 2. Juli 1894 nach vorheriger Magenausspülung ausgeführt: Narkose mit Billroth'scher Mischung. Medianschnitt von Proc. xiphoideus bis an den Nabel. Nach Eröffnung des Peritoneums und Vorziehen des Magens kam in der Pylorusgegend ein etwa apfelgrosser, harter, grobhöckeriger Tumor in Sicht, welcher nach hinten zu ziemlich unbeweglich fixirt erschien. Die Diagnose wurde auf ein Carcinom gestellt und bald erkannt, dass eine Exstirpation des Pylorus mit Rücksicht auf die vielfachen Verwachsungen desselben mit der Pankreasgegend und der Porta hepatis unmöglich war.

Da hier jedoch gerade die Schmerzen, welche spontan sowohl, als besonders nach dem Genusse von Nahrung immer wieder auf die Pylorusgegend sich localisirt hatten, im Vordergrund des Symptomencomplexes standen, plante ich sofort eine Ausschaltung des Pylorus. Nach Freimachen der grossen und kleinen Curvatur des Magens proximalwärts vom Pylorustumor

wurde eine grosse Compresse hinter den Magen geschoben und der Magen möglichst gut durch Assistentenhände (indem Zeige- und Mittelfinger ihn scheerenartig fassten), comprimirt. Hierauf Durchtrennung etwa 2 Ctm. proximalwärts vom Tumor am Rande der kleinen Curvatur beginnend bis herab zur grossen. Im selben Maasse als der Magen von oben etwas eingeschnitten war, wurden sofort durch eine fortlaufende Naht der Schleimhaut und darüber gelegte Knopfnähte der Seromuscularis die beiden (Cardia- und Pyloruswärts gelegenen) Schnitte in sich verschlossen. Dadurch wurde es möglich, das Einfließen von Magensaft in die Bauchhöhle ganz zu vermeiden; nur die Compresse war etwas feucht. Schliesslich war der Magen proximal vom Tumor durchtrennt und jede Schnittfläche in sich selbst vernäht. Nunmehr wurde eine etwa 30 Ctm. von der Fixationsstelle (an der Wirbelsäule) entfernt gelegene Stelle des oberen Jejunum gesucht, durch Ausstreichen kothleer gemacht und in diesem Zustande durch Abbinden mit sterilisirten Lampendochten erhalten und hierauf eine typische Gastro-Enterostomia-antecolica mit etwa 8 Ctm. langer Fistel ausgeführt.

(Zuerst wurden einige Fixationsnähte gemacht, dann im Jejunum und Magen der Schnitt nur durch die Seromuscularisschicht geführt; diese beiden Ränder wurden vernäht (Salzer, Braun) und dann erst Magen und Dünndarmschleimhaut eröffnet, worauf eine typische Wölfler'sche Darmnaht folgte.)

Die ganze Operation dauerte $5\frac{1}{4}$ Stunden.

Der Patient erholte sich bald nach dem Eingriffe.

Ueber den Wundverlauf ist wenig zu berichten: Er war in jeder Beziehung normal. Die Wunde heilte per primam.

Der Kranke erhielt in den ersten 24 Stunden nur kleine Eisstückchen; ferner kalten Thee abwechselnd mit Milch und Cognac, stets nur kaffeelöffelweise. Vom 8. Tage ab bekam er etwas fein gehacktes Fleisch; hierauf allmählicher Uebergang zu kräftiger Fleischkost. Während der ersten Tage wurden wiederholt Wein- und Milchclysmen gegeben.

Vom Augenblicke der Operation ab waren die Schmerzen wie mit einem Schlage verschwunden, so dass der Kranke nach dem Eingriffe neu auflebte. Nach 20 Tagen verliess er das Bett und bald darauf das Spital.

Von da ab nahm der Kranke an Kräften zu. Sein Appetit und seine Verdauung liessen nichts zu wünschen übrig, niemals traten mehr Magenschmerzen oder irgend welche Beschwerden von Seite des Magens ein. $31\frac{1}{2}$ Monate post operationem hatte er um 15 Kgr. zugenommen und erfreut sich der Patient (abgesehen von einer vorübergehenden Erkältung im Winter) seither des besten Wohlbefindens, wovon ich mich noch $11\frac{1}{2}$ Monate nach der Operation, als ich den Kranken zum letzten Male sah, überzeugen konnte.

Bei dieser Gelegenheit konnte ich bei genauer Untersuchung der Pylorusgegend keinen Tumor mehr entdecken, obwohl die jetzige Untersuchung viel gründlicher gemacht werden konnte, da der Kranke mangels von Druckempfindlichkeit die Bauchdecke gut entspannte.

II. Fall. v. d. P., 56jähriger Mann, soll schon als Kind von Zeit zu Zeit an Magenbeschwerden gelitten haben, die sich später besserten, um vor nunmehr 10 Jahren wieder zurückzukehren und seit 7 Jahren allmählig sich zu verschlechtern. Vor 5 Jahren trat zum 1. Male Erbrechen auf, und zwar war die Quantität des Erbrochenen manchmal so gross, dass der Patient sich nicht erklären konnte, woher so viel käme. Seit $1\frac{1}{2}$ Jahren war dem Erbrochenen wiederholt Blut beigemischt.

Seit dieser Zeit steigerten sich die Magenschmerzen, welche allmählig stärker geworden waren, bis zur Unerträglichkeit: nicht nur nach dem Essen — dann ganz besonders — sondern auch bei leerem Magen quälten sie den Mann, der schliesslich bloss mehr Wasser und Milch zu sich nahm.

Im selben Maasse wurde der Kranke schwächer und magerte ab; er war stets mager gewesen, im Sommer 94 wog er 61 Kgr., während er einige Jahre zuvor 66 Kgr. hatte.

Als mein College Prof. Talma den Patienten im Juni 94 sah, konnte er in der Pylorusgegend eine harte Resistenz fühlen, die er mit Sicherheit als den verdickten Pylorus ansah.

Der Kranke bot das Bild eines stark herabgekommenen Mannes. Die klinischen Erscheinungen wiesen auf eine Pylorusstenose, so dass die Nothwendigkeit eines operativen Eingriffes, falls der Kranke nicht unaufhaltsam schlechter werden sollte, vorlag.

Die Operation geschah am 5. Juli 1894, nach vorheriger Magenausspülung:

Narkose mit Billroth'scher Mischung, Medianschnitt. Nach Eröffnung des Peritoneums konnte mittels des Fingers und durch das Gesicht ein Befund aufgenommen werden, der beinahe als mit dem bei Fall I identisch bezeichnet werden kann. Auch hier war der Pylorus durch einen allerdings etwas kleineren, harten, grobknolligen Tumor eingenommen, der Magen stark ausgedehnt.

Eine Resection schien nicht durchführbar, da der Pylorus fast unbeweglich fixirt war. Bei genauer Palpation konnte man ermitteln, dass der Tumor sich nach der Wirbelsäule zu fortsetzte, auch waren eine Reihe von grösseren (als geschwellte Lymphdrüsen aufzufassende) Knoten in der Pankreasgegend zu fühlen.

Es wurde daher mit Rücksichtnahme auf die besonders heftigen Magenschmerzen ganz so wie bei Fall I zuerst die Durchtrennung des Magens proximal vom Pylorustumor und das blinde Abnähen beider Schnittflächen, und hierauf eine Gastro-Enterostomia antecolica ausgeführt, wobei die Fistel etwa 6 Ctm. lang gemacht wurde. Exakte Naht der Bauchdecken in 3 Schichten. Dauer der Operation $1\frac{1}{2}$ Stunden.

Ueber den Wundverlauf ist folgendes zu bemerken:

Während der der Operation folgenden Tage waren wiederholtes Aufstossen, sowie geringe Symptome von peritonealer Reizung vorhanden, die sich jedoch nach 4 Tagen vollkommen verloren. Dann reactionsloser Verlauf, als sich am 16. Tage post operationem im oberen Wundwinkel ein Abscess bildete, aus dem sich etwas faeculent riechende Flüssigkeit und einige Traubenkerne entleerten. Auch sollen sich einmal Gase dadurch entleert haben; die Secretion

aus der Wunde verlor bald den faeculenten Charakter, wurde rein eitrig und hielt durch mehrere Monate in ziemlicher Intensität an, um schliesslich aufzuhören.

Die Nachbehandlung war im Uebrigen dieselbe wie bei Fall I.

Die Magenschmerzen waren vom Augenblicke der Operation an geschwunden und sind bis zum heutigen Tage auch nicht andeutungsweise wiedergekehrt.

Der Patient verliess am 22. Tage das Spital, erholte sich jedoch nur langsam. $\frac{1}{2}$ Jahr post operationem war er um 5 Kgr. schwerer geworden. Die Verdauung und Stuhlentleerung gehen vollkommen normal vor sich. 7 Monate nach der Operation erkrankte er (unter Dämpfungerscheinungen an der linken Lungenseite) an Haemoptoe, welche jedoch bald wieder aufhörte. Der letzte, 10 Monate post operationem eingelaufene Bericht lautet, dass der Patient sich von seinen Lungenerscheinungen erholt hat und die Magenbeschwerden seit der Operation dauernd und vollkommen beseitigt sind.

Somit ist in den beiden Fällen, welche sowohl betreffs der Anamnese als ihres anatomischen Befundes bei der Operation grosse Analogie darbieten, durch die Ausschaltung und Gastro-Enterostomie eine völlige Genesung des schweren Magenleidens, vor allem der hier so heftigen Magenschmerzen, eingetreten, ja in dem einen der früher fühlbare Tumor vollständig geschwunden.

Obwohl schon wiederholt ähnliche glänzende Erfolge durch die einfache Gastro-Enterostomie allein erzielt wurden, scheint doch der eclatante Erfolg in den beiden angeführten Fällen vielleicht theilweise auf die Ausschaltung zurückzuführen zu sein.

Mit einem Worte will ich auf die einzige Complication im Wundverlaufe bei Fall 2 zurückkommen. Am 17. Tage post operationem entleerte sich faeculent riechendes Secret nebst einigen Traubenkernen und behauptet der Kranke, dass auch Luftblasen durch die Wunde abgegangen seien. Da sich diese Complication durch wiederholtes Touchiren bald verlor, resp. einer Eiter secernirenden Fistel gegenüber Platz machte, die schliesslich spontan heilte, ist es mir am wahrscheinlichsten, dass die Occlusionsnaht des Pylorus an einer kleinen Stelle mit der Bauchnaht verklebt war und auf diese Art eine kleine Magenfistel zu Stande kam, die sich wieder von selbst schloss. Vor einigen Jahren habe ich bei einer Darmausschaltung¹⁾ etwas Analoges beobachtet.

¹⁾ Zur Casuistik der Darmausschaltung. Wiener klin. Wochenschrift. 1893. 8.

Die eben beschriebene Combination von Gastro-Enterostomie mit Pylorus-Ausschaltung stellt eine Complication der Gastro-Enterostomie dar und ich möchte sie daher nur unter ganz bestimmten Umständen indicirt erachten. Ich habe damit Fälle im Auge, in welchen natürlich eine Resection unausführbar ist und entweder die schweren lancinirenden Schmerzen, oder Blutungen aus dem Tumor oder endlich beide Symptome besonders in den Vordergrund treten; weitere Fälle, in denen der Geschwürsboden nahe daran ist, zu perforiren oder schon perforirt ist. Dass der Schmerz vollkommener verschwindet, ebenso wie einem Recidive der Blutung oder einer Perforation des Geschwürbodens besser vorgebeugt ist, wenn der Speisebrei ganz ausgeschaltet ist, versteht sich wohl von selbst.

Da diese Combination, wie eben erwähnt, eine Complication der Gastro-Enterostomie ist, also vor allem länger dauert, ist ihre Anwendung contraindicirt: bei sehr schwachen Leuten, ferner bei sehr ausgedehnten Magentumoren, in welchen vordere oder hintere oder gar beide Magenwandungen so infiltrirt sind, dass vielleicht nur mit Mühe eine normale Stelle für die Gastro-Enterostomie gefunden werden kann. Hingegen scheint diese Combination dann besonders indicirt, wenn der Chirurg schwankt, ob er noch die Resection versuchen oder sich mit der Gastro-Enterostomie begnügen soll, also vor allem bei den *Ulcera pylori*, die sich nur selten wegen der Verwachsungen nach hinten zur Resection eignen. Allfällig liesse sich die Ausschaltung auch in einem zweiten Acte vornehmen, nachdem früher die Gastro-Enterostomie ausgeführt war, also z. B. in einem Falle, wo zwar die Stenosen-Symptome sich bessern, der Schmerz aber verbleibt, oder bei der ersten Operation der Pat. für die Ausschaltung zu schwach schien. Wohl sei hier gleich erwähnt, wie schwer die Differential-Diagnose mit Sicherheit *intra vitam* zu stellen ist und oft unmöglich sein kann, selbst wenn der Tumor durch Resection excidirt ist und die mikroskopischen Bilder davon vorliegen. Aus diesem Grunde ist es auch unmöglich, in den vorliegenden Fällen zu bestimmen, ob ein Ulcus oder ein Carcinom vorgelegen hat. Aus dem klinischen Verlaufe ergibt sich, dass in beiden Fällen Jahre lang bestehende Schmerzen, mit Pyrosis und Vorhandensein von freier Salzsäure, im Laufe der letzten Zeit sich ziemlich rasch verschlimmert und die schwersten Erscheinungen von Stenose verursacht hatten.

War es eine acute Verschlimmerung eines seit langem bestehenden Ulcus oder ein am Boden des alten Ulcus entstehendes Carcinom? Die Anamnese spricht viel eher für die letzte Annahme. Die weitere Beobachtung dieser beiden Fälle wird vielleicht noch eine genaue Antwort auf diese Frage liefern!

Das in beiden Fällen nahezu ein Jahr anhaltende Wohlbefinden, das Verschwinden des Tumors in dem einen Falle lassen allerdings wieder Zweifel an obiger Annahme aufsteigen. Doch sehen wir, dass ab und zu auch anderwärts durch vollkommene Ruhe Carcinome des Darmtractus nicht nur im Wachsthum stehen bleiben, sondern theilweise zurückgehen (Talma¹). So ist dies von den Cardia-Carcinomen nach Gastrostomie (Lauenstein, Kocher u. A.), von den Rectum-Carcinomen nach Colostomie besonders dann, wenn der untere Theil vollkommen vom Kothzuflusse abgeschlossen bleibt, bekannt.

Ich selbst verfüge über einen Fall von Jejunostomie, welcher in dieser Richtung Interesse bietet und welcher unten Erwähnung finden soll.

Wenn die Gastro-Enterostomie für eine grosse Anzahl von Fällen, in welchen die Resectio pylori unausführbar war, Hilfe geschaffen hat, so bleiben noch immer vereinzelte Fälle übrig, in welchen der Chirurg in seiner Absicht, bei schwerer Pylorus-Stenose eine Magendünndarmfistel anzulegen, den Magen so infiltrirt vorfindet, dass nirgends ein gesundes Stück Magenwand gefunden werden kann (Sklerose des Magens [Talma]) behufs Insertion der Dünndarmschlinge.

Wie gefährlich es nämlich ist im Schwielen- oder Carcinom-Gewebe zu nähen, indem die Nähte daselbst nur allzu leicht ausreissen, beweist wieder der oben kurz erwähnte Fall von Gastro-Anastomose wegen Sanduhrmagens.

In solchen Fällen von ausgedehntester Infiltration der Magenwand bleibt nichts anderes übrig, als entweder das Peritoneum zu schliessen²), wobei man dem Pat. in keiner Weise Erleichterung geschafft hat, oder aber die Jejunostomie zu machen.

¹) De indicaties tot maag-operaties. Ned. Tijdschrift voor Geneeskunde. 1895. No. 17.

²) Ueber zwei solche Fälle ist kurz berichtet in der Arbeit: Ueber die Magenresectionen und Gastroenterostomien in Prof. Billroth's Klinik 1885 bis 1890. Dieses Archiv. 39. 4.

Zur Frage der Jejunostomie.

Maydl¹⁾ hatte, nachdem schon früher sowohl die physiologische Berechtigung des Eingriffes dargethan (Czerny, Kaiser, Ogata etc.) als auch der Eingriff selbst am Menschen ausgeführt worden war (Pearce Gould, Golding Bird²⁾ als Erster mit wenigstens temporärem Erfolge bei inoperablen Magencarcinomen die Jejunostomie ausgeführt. Es wurde eine Jejunumfistel angelegt, ganz analog der gewöhnlichen Magenfistel, so dass dabei auch dieselben Unannehmlichkeiten (Ausfliessen von Darmsaft) vorhanden waren. Ein Patient überlebte die Operation 7 Wochen, ein zweiter starb nach 4 Tagen, von zwei weiteren in der Klinik Albert nach dieser Methode Operirten³⁾ überlebte ein Pat. 4 Wochen, ein anderer 4 Tage den Eingriff.

Damals (1887) hielt Maydl die Gastro-Enterostomie für so gefährlich, dass er der Jejunostomie bei inoperablen Pylorustumoren den Vorzug gab. Neuerdings hat Maydl⁴⁾ die Jejunostomie modificirt und in dieser Ausführung direkt als eine Concurrenz-Methode zur Gastro-Enterostomie hingestellt. Maydl schlug nämlich vor und führte dies auch mit Erfolg aus, das Jejunum zu durchtrennen, das abführende Stück in der Bauchwunde zu fixiren, also eine Fistel anzulegen und das zuführende Stück in das abführende zu implantiren.

Es ist dies die Uebertragung der ursprünglich von Wölfler erwähnten, von Vogt als Gastroentero-metarhaphie beschriebenen Methode von Gastro-Enterostomie auf die Jejunostomie.

Hier schien der Kranke weniger vom Abflusse des Darmsaftes belästigt, so dass diese Methode als ein Fortschritt gegenüber der früheren zu bezeichnen ist.

Albert⁵⁾ hat in anderer Weise die Jejunostomie ausgeführt,

¹⁾ Ueber Jejunostomie oder die Anlage einer Ernährungsfistel bei radical inoperablen Pylorusge. Wien. med. Jahrbücher. 1887. 9.

²⁾ Siehe die eben erwähnte Arbeit Maydl's.

³⁾ S. u.

⁴⁾ Ueber eine neue Methode zur Ausführung der Jejunostomie und Gastroenterostomie. Wien. med. Wochenschr. 1892. 18/19, und: Erfahrungen über die neue Methode der Ausführung der Jejunostomie. Wien. med. Wochenschr. 1892. 20.

⁵⁾ Eine neue Methode der Jejunostomie. Wiener med. Wochenschrift. 1894. 2.

indem er das Frank'sche Princip (der Sphincterbildung bei Gastrostomie) auf die Jejunostomie übertrug, in der Weise, dass nachdem zwischen beiden Schenkeln der obersten Jejunumschlinge eine Enteroanastomose gebildet war, die Kuppe dieser Schlinge subcutan durch eine weiter oben angelegte Hautwunde herausgeleitet und dann eröffnet wurde.

Albert bezeichnet dieses Verfahren als einfacher als die oben erwähnte Implantation von Maydl. Von 2 nach dieser Methode operirten Patienten starb der eine nach wenigen Stunden (ausgedehnte Verätzung des ganzen Magens), der andere nach 8 Wochen.

Hahn¹⁾ hat die Jejunostomie 5 mal ausgeführt und zwar wegen Cardia-Carcinom und Schwefelsäureverätzungen des ganzen Magens; einmal war der Erfolg glänzend. Die Fistelbildung erfolgte ganz so wie in den übrigen Fällen von Anlegen einer Darmfistel; besonders muss erwähnt werden, dass einmal die Jejunostomiefistel durch Schrumpfen spontan heilte.

Nach dem oben Erwähnten erscheint es wohl unzweifelhaft, dass, wenn die Möglichkeit vorliegt, eine Gastro-Enterostomie auszuführen (also hinreichend gesunde Magenwand vorhanden ist) — dieselbe jedweder Methode von Jejunostomie vorzuziehen sein wird. Ist es ja doch gerade einer der Hauptvortheile der Gastroenterostomie als Palliativtherapie des Pyloruscarcinoms, dass die störende Fistelbildung nach aussen vermieden wird. Ueberdies erfordert die Maydl'sche Jejunostomie eine Entero-Anastomose ebenso wie die Gastroenterostomie und bildet ausserdem noch eine Darmfistel (Ernährungsfistel). Der Eingriff ist also complicirter als die Gastroenterostomie.

Ich glaube, dass die seitliche Apposition von Dünndarm und Magenwand (wie diese bei der Gastroenterotomie geschieht) leichter auszuführen ist als die Implantation des einen Dünndarmlumens in eine Längsincision des anderen (wie dies Maydl thut).

Nur dort — ich betone dies nochmals — wo die Gastroenterostomie nicht ausführbar ist, erscheint überhaupt die Jejunostomie am Platze. Hier wird es dann in erster Linie die Aufgabe des Operateurs sein, das Ausfliessen des Darminhaltes aus der Ernährungsfistel so gut als möglich zu verhindern.

¹⁾ Ueber Jejunostomie. Deutsche med. Wochenschr. 1894. 27.

Ich dachte, dass durch Uebertragung des Witzel'schen Princip der Gastrostomie auf die Jejunostomie der Rückfluss des Darminhaltes unmöglich würde und dabei die Bildung der Enteroanastomose, wie sie Maydl und Albert ausführten, entfallen könnte. Ich habe diesen Eingriff dreimal ausgeführt.

In allen drei Fällen zeigte es sich nach Eröffnung des Peritoneums deutlich, dass eine Gastroenterostomie unausführbar war: zweimal war der Magen in toto carcinomatös infiltrirt, in einem dritten Falle war ein Cardiacarcinom mit einem Pyloruscarcinom combinirt. Es wurde daher jedesmal die oberste Jejunumschlinge aufgesucht, sagittal gelagert, so dass die Peristaltik von oben nach unten verlaufen musste und nun an einer, gegenüber dem Mesenterialansatze gelegenen Stelle des Jejunum nach der bekannten, von Witzel für den Magen angegebenen, Methode eine Fistelbildung vorgenommen.

Zuerst wurden durch 10—12 Seromuscularisnähte zwei parallel stehende Längsfalten (bestehend aus Darmwandung) über ein aufgelegtes Drain (Nélaton 12—16) abgehoben und die Nähte hierauf geknotet; dann wurde an dem distalen (also dem untern) Ende der Darmfaltennähte ein kleines Loch in den Darm geschnitten, durch dasselbe das Drain eingeführt und sofort mittelst einiger Nähte die umliegende Darmwand übernäht. Nun überzeugte man sich, ob das Drain durchgängig war (durch einen aufgesetzten Glas-trichter wurde etwas sterilisirtes Wasser eingegossen). Hierauf wurde die Gegend der Fistel durch eine Reihe von Nähten in der Bauchwunde suspendirt, damit nicht etwa durch die Peristaltik eine Lösung der Adhaesionen zwischen der hinteren Fläche der vorderen Bauchwand und Jejunumschlinge stattfinden könnte. — In allen drei Fällen functionirte die Fistel vortrefflich, insofern, als die Nahrung leicht abfloss und der eingeführte Nélaton-Catheter, sobald er mit einer gewöhnlichen Klemme abgeschlossen war, ganz genügte, um das Ausfliessen von Darmsaft vollkommen zu verhüten. Einmal überlebte der Patient den Eingriff 2, ein andermal 5 Wochen, im dritten Falle functionirt die Fistel bestens seit mehr als 11 Monaten. Im Nachfolgenden soll über die 3 Fälle in Kürze berichtet werden:

I. Fall. 38jähr. Frau, bei welcher sich im Laufe des letzten Jahres rasch zunehmende Symptome von Pylorusstenose entwickelt hatten. (Constantes

Erbrechen fester, später auch flüssiger Nahrung einige Zeit nach deren Aufnahme und heftige, auf die Magengegend localisirte Schmerzen.) Da die Pat. immer schwächer wurde und rapid abmagerte, liess sie sich im Mai 1894 in meine Klinik aufnehmen.

Man fand bei der äusserst heruntergekommenen Frau in der Magengegend einen über mannsfaustgrossen, harten, wenig beweglichen Tumor. Der Magen schien nicht ectasirt, wenige Tage der Beobachtung genügten, um die Richtigkeit der aus der Anamnese berichteten Symptome zu constatiren.

Bei der Laparotomie, welche in der Hoffnung unternommen wurde, durch eine Gastroenterostomie Besserung der Stenose zu erzielen, fand sich der Magen nahezu in toto von dem Neoplasma eingenommen, so dass nur in der Gegend der Cardia eine ganz kleine, tumorfreie Stelle von Magenwand zu finden war. Eine Gastroenterostomie erschien unausführbar, wenn man in normaler Magenwand die Fistelbildung ausführen wollte, weshalb an einer 30 Ctm. von der Fixationsstelle der obersten Jejunumschlinge distalwärts gelegene Partie eine Jejunostomie nach der eben angegebenen Methode (Witzel) ausgeführt wurde, was leicht und rasch gelang.

In den folgenden Tagen erfolgte die Ernährung ausschliesslich durch die Fistel, die Nahrung floss vortrefflich ab, es erfolgte kein Rückfluss des Darminhaltes neben dem zugeklebten Nelaton-Catheter.

Trotz reichlichster Nahrungszufuhr erholte sich die Kranke jedoch nicht, 8 Tage nach der Operation waren einige Hautnähte durchgeschnitten, der Marasmus nahm zu, bis 14 Tage nach dem Eingriffe der Exitus erfolgte.

Bei der Section fand sich ein ausgedehntes Pyloruscarcinom; die ganze Magenwand war carcinomatös infiltrirt. Das Peritoneum um die Jejunumschlinge zeigte Erscheinungen von Peritonitis, deren Ausgang nicht ermittelt werden konnte. Die Jejunumschlinge war fest mit der Bauchwand verwachsen, bei Eröffnung des Darmes sah man die Stelle, an welcher der Nelaton-Catheter schräg die Wandung des Jejunum durchsetzte, durch eine Reihe von stark prominenten Querfalten gekennzeichnet. Der Exitus war bei der marantischen Frau auf die Peritonitis zurückzuführen.

II. Fall. 42jähr. Mann, bei welchem sich, ähnlich wie in dem eben erwähnten Falle, nur noch rapider, im Laufe von wenigen Monaten die typischen Symptome einer Pylorusstenose entwickelt und zur hochgradigsten Abmagerung geführt hatten.

In der Magengegend war deutlichst ein voluminöser harter Tumor zu fühlen. Bei der am 9. April 1895 erfolgten Laparotomie erwies sich der Magen so ausgedehnt carcinomatös infiltrirt und reichte diesmal das Carcinom bis so dicht an die Cardia heran, dass eine Gastroenterostomie nicht ausführbar erschien, weshalb in derselben Weise, wie bei dem zuvor beschriebenen Falle, die Jejunostomie (nach Witzel) gemacht wurde.

Der Wundverlauf war reactionslos, die Wunde heilte per primam; die Fistelöffnung entsprach genau der Grösse des eingelegten Nélaton-Catheters, und functionirte vollkommen. Meist floss die Nahrung, welche mit Hilfe eines aufgesetzten Glastrichters eingegossen wurde, leicht ab; stockte jemals der

Abfluss (wenn z. B. geschabtes Fleisch gegeben wurde), so genügte es, unter geringem Drucke etwas Wasser in das Drain zu spritzen.

War an das Ende des Catheters eine Pince angelegt, so regurgitierte selbst bei Hustenstössen kein Darminhalt.

Der Kranke erhielt täglich Bouillon, Milch, 6—8 Eier und feingeriebenes rohes Fleisch. Am 18. Tage verliess er das Bett, blieb jedoch marantisch. 3 Wochen nach der Operation verliess er das Spital und ist 2 Wochen später, also 5 Wochen nach der Jejunostomie unter zunehmenden Symptomen von Marasmus gestorben. Die Wunde war bis zuletzt fest geblieben, auch hatte die Fistel stets gut functionirt.

III. Fall. 60jährige Frau, welche 12mal entbunden hatte, war mit Ausnahme ihres Magenleidens, welches im 24. Lebensjahre begonnen haben soll, stets gesund. Dieses Leiden, welches die Patientin auf eine Verkühlung zurückführt, bestand in ab und zu auftretenden Magenschmerzen, welche gepaart mit Erbrechen von sauren Massen einhergingen und meist durch einen Diätfehler veranlasst waren. Im Laufe der letzten drei Jahre verschlimmerte sich das Magenübel: das Erbrechen wurde häufiger und erfolgte meist einige Stunden nach dem Essen; seit einem halben Jahre geschah es unter den heftigsten Schmerzen noch häufiger als zuvor und oft schon 10—15 Minuten nach der Nahrungsaufnahme. Blut war dem Erbrochenen niemals beigemischt. Die Nahrung wurde schliesslich auf geringe Quantitäten von Milch beschränkt. Die Pat. magerte rapide ab und wurde schliesslich so schwach, dass sie sich kaum mehr aufrecht zu erhalten vermochte.

Bei der im Juli 1894 erfolgten Aufnahme der Kranken in die Klinik zeigte sich eine aufs äusserste abgemagerte, marantische und besonders im Gesichte verfallen aussehende Frau. Bei Untersuchung des Abdomens konnte man in der Pylorusgegend einen harten, ziemlich beweglichen Tumor von der Grösse einer kleinen Mandarine fühlen, derselbe war druckempfindlich. Eine Dilatation des Magens konnte nicht gefunden werden.

Beim Einführen eines weichen Magenschlauches (behufs Spülung des Magens) stiess man in der Höhe der Cardia (circa 37 Ctm. hinter der Zahnreihe) auf ein Hinderniss, gleichzeitig bekam die Patientin so heftige Brechbewegungen, dass von einer Fortsetzung der Sondirung Abstand genommen werden musste.

Die Kranke nahm nur Milch in sehr kleiner Menge zu sich.

Die Diagnose lautete auf Pylorus-Stricture, verursacht durch den deutlich fühlbaren Tumor; nur war dabei der eben erwähnte Befund beim Bougiren, sowie das in letzter Zeit häufiger gewordene Erbrechen unmittelbar nach der Nahrungsaufnahme nicht gut erklärbar.

Operation (6. Juli 1894) in Narkose mit Billroth'scher Mischung. Nach Eröffnung des Peritoneums und Freilegen der Pylorus-Gegeud, fand sich daselbst ein harter, leicht höckriger Tumor, von kaum Hühnereigrösse, der leicht am Pylorus abgegrenzt war und sich auch gegen die gesunde Magenwand deutlich abgrenzte. Der Tumor war allseitig frei beweglich, weshalb auch eine Exstirpation desselben durch Resection möglich erschien. Zuvor wurde jedoch

noch die übrige Magenpartie genauer untersucht. Dabei zeigte sich nun die Gegend der Cardia besonders längs der kleinen Curvatur von einem analogen, harten, granulirten Tumor von weisslicher Oberfläche eingenommen, welcher nirgends mit dem oben beschriebenen des Pylorus direkt zusammenhing, wohl aber entsprechend der kleinen Curvatur nur durch eine ca. 4 Ctm. breite Brücke etwas (für das Gefühl) infiltrirter, äusserlich jedoch normal aussehender Magenwand getrennt war.

Es war mithin die Annahme gerechtfertigt, dass es sich hier um einen Tumor cardiae et pylori handelte, welche, wenn auch nicht direct zusammenhängend, doch von derselben Natur (wahrscheinlich Carcinom) schienen.

Natürlich wurde von jeder Resection abgesehen, ja auch eine Gastro-Enterostomie war mit Rücksicht auf den Cardia-Tumor zwecklos. Die einzige zweckmässige Palliativ-Therapie erschien die Jejunostomie; dieselbe wurde auch leicht und rasch (nach Witzel) ausgeführt. Naht der Bauchdecke in 3 Schichten.

Der Wundverlauf war reactionslos, die Wunde heilte prima intentione.

Während der ersten 2 Wochen erhielt die Kranke nur durch den in das Jejunum eingeführten Nelaton-Catheter flüssige Nahrung (Milch, Wein, Eier) und erholte sich dadurch zusehends. Die Magenschmerzen hörten vollkommen auf, ebenso das Erbrechen.

Das Gefühl von Durst und Trockenheit im Munde war während der ersten 2 Wochen durch häufiges Spülen mit kaltem Wasser erfolgreich bekämpft worden.

Erst in der dritten Woche durfte die Pat. etwas Wasser per os zu sich nehmen. In der vierten Woche begann sie halbrohes Beefsteak auszusaugen. Sie war inzwischen so weit gekräftigt, dass sie umherging und 3 $\frac{1}{2}$ Wochen nach der Operation das Spital verliess.

Die Jejunostomie functionirte vortrefflich. Der eingeführte Nelaton-Catheter (No. 18) verhinderte selbst bei Hustenstössen den Ausfluss von Darminhalt.

Allmählig wurde das durch das Drain gegebene Nahrungs-Quantum vermehrt (auf 10 Eier, mehrere Liter Milch, und ca. 100 Gr. rohes Fleisch [letzteres mittelst Spritze verabreicht] pro die).

Die Kranke hatte zu Hause wieder einen Theil der leichteren Beschäftigung aufgenommen.

5 Monate nach der Operation begann sie nebst Milch auch ab und zu versuchsweise etwas Fleisch per os zu nehmen und konnte zu ihrer angenehmen Ueberraschung dasselbe gut verschlucken, ohne nachher zu brechen oder Magenbeschwerden zu bekommen. Dadurch ermuthigt nahm die Pat. immer mehr und mehr Nahrung per os zu sich, so dass in letzterer Zeit die Hauptquantität per os und nur 2—3 Eier täglich durch den Catheter genommen werden.

Als ich die Frau 11 Monate nach der Operation wiederum sah, war sie kräftig und sah viel besser aus, als vor dem Eingriffe. Von 45 Kilo (vor der Operation) hatte sie bis auf 65 Kilo zugenommen. Das Schlucken von selbst fester Nahrung geht anstandlos vor sich, Magenschmerzen und Erbrechen sind

ganz verschwunden. Umgebung der Jejunostomie trocken, kein Eczem, der abgeklemmte Nelaton verhindert jedweden Rückfluss von Darminhalt. Die Untersuchung des Abdomens lässt keinen Tumor mehr in der Pylorus-Gegend finden. Die Bougirung mittelst Magenschlauches gelingt ohne Beschwerde.

Die Kranke bezeichnet sich selbst als vollkommen gesund und behauptet seit 25 Jahren sich niemals eines so langen ungetrübten Wohlbefindens erfreut zu haben.

Der Fall III erscheint in mehrfacher Beziehung interessant:

Zunächst wegen der eigenthümlichen Combination der Magen-erkrankung (Cardia und Pylorus). Ferner wegen der vorzüglichen Besserung der durch diese Tumoren bedingten Stenose nach mehrmonatlicher Ausschaltung von der Berührung mit Speisen, so dass die Stricture hierauf nicht nur wieder schmerzfrei für die Nahrung passirbar war, sondern überhaupt verschwunden zu sein scheint, derart, dass die Jejunostomie kaum mehr gebraucht wird.

Weiter verdient die vortreffliche Function der nach Witzel's Princip gemachten Fistel besonders hervorgehoben zu werden.

Die Natur der Tumoren anlangend, ist zunächst zu betonen, dass mangels eines ausgeschnittenen Stückes eine mikroskopische Untersuchung nicht vorliegt.

Die Anamnese hatte die Annahme Carcinoma pylori, auf der Basis eines alten Ulcus entstanden, wahrscheinlich gemacht, weiter schien es, dass der Tumor an der Cardia erst secundär aufgetreten war.

Der Befund bei der Laparotomie bestärkte in mir die Anschauung, es handle sich um ein Doppel-Carcinom an beiden Magenenden. Merkwürdig bleibt dabei das Schwinden des fühlbaren Tumors! Aehnliches (Schwinden der Stenosen-Symptome) wurde schon wiederholt (z. B. Lauenstein, Kocher) nach Gastrostomie wegen Cardia-Carcinom beobachtet. Hält das Wohlbefinden weiter an, so ist wohl die Ueberlegung erlaubt, die Jejunostomie (deren Beschwerden allerdings bloss darin bestehen, dass die Pat. eine Bauchbinde tragen muss, damit der mit einer Klemme verschlossene Nelaton-Catheter nicht herausfällt) durch einen weiteren Eingriff zu verschliessen.

Der Eingriff bestände in einer Laparotomie und Resection des mit der hinteren Fläche der vorderen Bauchwand verwachsenen Jejunums, er wäre also nicht complicirter als die Radical-Operation des Anus praeternaturalis.

Ich habe bei einer Pat., bei welcher im Sommer 1893 wegen Symptomen von acutem Darmverschlusse (Ileus) erst der Anus praeternaturalis in der Flex. sigmoidea und, da dieser Eingriff erfolglos schien, am folgenden Tage der Anus praeternaturalis am untersten Ileum (in der Coecalgegend) mit Erfolg gemacht worden war, im October 1893 (also nach 3 Monaten) in einer Sitzung beide Darmfisteln resecirt:

Nachdem die Pat. gründlich entleert worden war und mehrere Tage hindurch gefastet hatte, machte ich in der Medianlinie eine Laparotomie und überzeugte mich, dass weder ein Tumor, noch peritoneale Stränge (Adhaesionen) vorhanden waren. Es wurde der Medianschnitt wiederum sorgfältig in 3 Etagen vernäht. Nunmehr wurde die Kothfistelöffnung in der rechten Seite umschnitten und eine etwa 8 Ctm. lange Dünndarmschlinge behufs Radical-Operation der Fistel resecirt. Versenkung der Darmnaht, exacte Naht der Bauchdecken in 3 Schichten. Mittelst einer dritten Laparotomie wurde auch die in der linken Inguinalgegend gelegene Kothfistel umschnitten, die Flexur freigelegt und die Fistelöffnung durch eine Keilresection aus der Wand der Flexur entfernt. Auch diese Wunde wurde sorgfältig genäht. Alle drei Laparotomie-Wunden heilten prima intentione und ist Patientin dauernd genesen geblieben.

Nach dem Gesagten kann für Fälle, in welchen die Gastro-Enterostomie nicht ausführbar ist (Carcinome des ganzen Magens, Carcinom des Pylorus und der Cardia) ebenso wie für Fälle von Oesophagus - Carcinom oder schweren Magenverbrennungen, in welchen der Magen zu klein ist, um eine Gastrostomie anzulegen (Hahn), die Jejunostomie empfohlen werden.

Wenn auch sehr schwache und durch das Carcinom auf's äusserste heruntergekommene Patienten, wie dies die Fälle von Maydl, Albert und 2 meiner Fälle zeigen, falls überhaupt der Eingriff gut vertragen wird, denselben nur kurze Zeit überleben, so kann in anderen Fällen der Pat. wesentlich gekräftigt werden, ja durch die Ruhe die Stricture wieder passirbar werden (Hahn, mein Fall III).

Betreffs Technik möchte ich die nach Witzel's Princip ausgeführte Jejunostomie (seitliche Fistelbildung) wegen Leichtigkeit der Ausführung und vorzüglicher Continenz den anderen Methoden vorziehen.

The first of these is the fact that the United States is a young nation. It is only about 150 years old, and its history is therefore a history of growth and development. The second fact is that the United States is a large nation. It covers a vast area of land, and its population is one of the largest in the world. The third fact is that the United States is a diverse nation. It is made up of many different peoples, races, and religions, and this diversity has been one of its strengths.

The fourth fact is that the United States is a free nation. It is a country where the people have the right to speak their minds, to worship as they please, and to live as they see fit. This freedom has been one of the main reasons for the success of the United States.

The fifth fact is that the United States is a powerful nation. It has a strong economy, a powerful military, and a large influence in the world. This power has been one of the main reasons for the respect and admiration that the United States enjoys.

The sixth fact is that the United States is a nation of hope. It is a country where the future is bright, and where the people are working hard to make it even brighter. This hope has been one of the main reasons for the love and loyalty that the people of the United States have for their country.

These are the six main facts about the United States. They are the facts that make the United States what it is, and they are the facts that make the United States a country that is worth loving and worth fighting for.