

Den atrio-ventriculære muskelforbindelse i menneskehjertet (fasciculus atrio-ventricularis) : et bidrag til dens normale og patologiske anatomi væsentlig paa grundlag av egne undersøkelser av 41 sunde og syke menneskehjerter / G.H. Monrad-Krohn.

Contributors

Monrad-Krohn, G. H. 1884-1964.
Royal College of Surgeons of England

Publication/Creation

Kristiania : Steen'ske Bogtr, 1911.

Persistent URL

<https://wellcomecollection.org/works/bdvu69kj>

Provider

Royal College of Surgeons

License and attribution

This material has been provided by This material has been provided by The Royal College of Surgeons of England. The original may be consulted at The Royal College of Surgeons of England. where the originals may be consulted. Conditions of use: it is possible this item is protected by copyright and/or related rights. You are free to use this item in any way that is permitted by the copyright and related rights legislation that applies to your use. For other uses you need to obtain permission from the rights-holder(s).

**wellcome
collection**

Wellcome Collection
183 Euston Road
London NW1 2BE UK
T +44 (0)20 7611 8722
E library@wellcomecollection.org
<https://wellcomecollection.org>





2.c.5
G. H. MONRAD-KROHN

13

DEN ATRIO-VENTRICULÆRE MUSKEL- FORBINDELSE I MENNESKEHJERTET


(FASCICULUS ATRIO-VENTRICULARIS)

ET BIDRAG TIL DENS NORMALE OG PATOLOGISKE ANATOMI
VÆSENTLIG PAA GRUNDLAG AV EGNE UNDERSØKELSER AV 41 SUNDE
OG SYKE MENNESKEHJERTER



KRISTIANIA
STEEN'SKE BOGTRYKKERI

1911



G. H. MONRAD-KROHN

**DEN ATRIO-VENTRICULÆRE MUSKEL-
FORBINDELSE I MENNESKEHJERTET**

(FASCICULUS ATRIO-VENTRICULARIS)

ET BIDRAG TIL DENS NORMALE OG PATOLOGISKE ANATOMI
VÆSENTLIG PÅ GRUNDLAG AV EGNE UNDERSØKELSER AV 41 SUNDE
OG SYKE MENNESKEHJERTER



KRISTIANIA
STEEN'SKE BOGTRYKKERI

1911

Nærværende publikation er et kort uddrag av den for prof. Schieldrup's guldmedalje indleverede besvarelse av opgaven: «Giv en paa egne undersøkelser støttet beskrivelse av den muskulære forbindelse mellem atrier og ventrikler i sunde og syke menneskehjerter».

INDHOLD

	Side
Indledning	I
Første del. Den normale anatomi:	
Atrio-ventrikulærbundtens topografi:	
Makroskopisk undersøkelse	5
Mikroskopisk undersøkelse	15
Atrio-ventrikulærbundtens karforsyning	23
Nerver	24
Atrio-ventrikulærbundtens struktur	25
— « — kemi (glykogengehalt)	32
Overgang mellem atrio-ventrikulærbundten og ventrikel	35
Anhang. — Sinusknuten	37
Anden del. Den patologiske anatomi:	
Indledning og a.v.b.s patologiske anatomi i sin almindelighet	39
Stokes-Adams-hjerter	41
Resumé	58
Anhang. — Metodik	59
Resumé	61
Litteratur	64



INDLEDNING

Fra gammel tid har man ment at vite, at atriernes og ventriklernes muskulatur var fuldstændig adskilt fra hinanden, idet der i atrioventrikulærgrænsen hele veien rundt skyter sig fibrillært bindevæv ind mellem atrie- og ventrikelmuskulatur.

Inden fysiologien var dette et av den neurogene teoris faste punkter (kfr. Tigerstedt's Fysiologi 1905, I bd., s 226), ut fra hvilket Engelmann's myogene teori længe blev bekjæmpet.

Dette støttepunkt faldt imidlertid, da W. His jr. i 1893 — forøvrigt samtidig med englænderen Kent — paaviste en muskulær forbindelse mellem atrier og ventrikler. His angav ogsaa dens leie i det væsentligste overensstemmende med de senere aars talrige undersøkelser over atrio-ventrikulærbundtens anatomi, — og han paaviste eksperimentelt, at overskjæring av a.v.b. (rigtignok tillikemed omkringliggende dele) medførte dissociation av atrie- og ventrikelkontraktionerne.

Interessen for atrio-ventrikulærforbindelsen tapte sig imidlertid, indtil atter W. His bragte den paa bane ved at antyde dens forhold til visse irregulariteter i atrie- og ventrikelkontraktion. Det var da rimelig, at man først og fremst satte det sygdomsbillede, som er kjendt under navnet Stokes-Adams' sygdom — bradykardi + epileptiforme eller apoplektiforme anfald — i forbindelse med supponerede

forandringer i muskelforbindelserne mellem atrier og ventrikler.

Dette bragte nu atter atrio-ventrikulærspørsmaalet paa bane — og der kom nye undersøkelser av Retzer og Bräunig — samt endelig i 1906 et grundlæggende arbeide av Tawara — derefter flere nøiagtige undersøkelser av Fahr (Hamburg) — og saa atter i 1908 en større monografi av Mönckeberg.

Hvad det kliniske studium av atrio-ventrikulærspørsmaalet angaar, skal jeg her kun henvise til «Magazinet» 1907, nr. 9 og 11, samt 1908, nr. 3 — «Stokes-Adams' sygdom og Heartblock hos mennesket» af prof. P. F. Holst, hvis initiativ forøvrig ogsaa disse mine undersøkelser skyldes.

Ved siden derav er der referert en mangfoldighet av Adams-Stokes' tilfælde med sektion og patologisk-anatomiske fund, hvorav forøvrig mange virker lidet overbevisende. Det viser sig nemlig her, om nogensteds, at for at kunne avgjøre, hvad som er patologisk, bør man først vite, hvorledes vedkommende dele ser ut i normaltstand.

Netop i saa henseende brændte jeg mig allerede paa min første undersøkelse av et Adams-Stokes' tilfælde (vaaren 1907). Jeg fandt ved den mikroskopiske undersøkelse paa delingsstedet av a.v.b. øverst i septum ventriculorum et bindevævsagtig parti, hvor muskelcellerne var sprængt ut fra hinanden — jeg antok a.v.b. rammet av fibrøs-myokarditiske forandringer og mente dermed i det anatomiske fund at ha fundet fuldgyldig forklaring for det kliniske sygdomsbillede. — Imidlertid arbeidet jeg videre med mine undersøkelser av normale hjerter — og da viste det sig, at jeg meget ofte fik lignende billeder; — mit første patologisk-anatomiske fund sank stadig i værdi, samtidig som det blev klart for mig, at atrio-ventrikulærbundten, hvor den gaar i septum membranaceum, normaliter paa tversnit i høi grad kan ligne et fibrøst myokarditisk parti¹⁾.

¹⁾ Dette finder jeg ogsaa stadfæstet av Aschoff i en artikel i Mediz.

Jeg stillede mig derfor som opgave først og fremst at utrede atrio-ventrikulærbundtens normale anatomi — dens topografi og dens struktur.

Til den ende har jeg undersøgt den baade makroskopisk og mikroskopisk. Jeg har dissektert bundten ud i en hel del hjerter og her og der kontrollert dissektionen med den mikroskopiske undersøkelse.

Den mikroskopiske undersøkelse har bestaaet dels og hovedsagelig i undersøkelsen av serierækker — dels i undersøgelse av enkelte snit fra bestemte steder av bundtens forløp, — nogle snit ogsaa til paavisning av muskelcellernes glykogengehalt.

Jeg skal i det følgende redegjøre for den makroskopiske og den mikroskopiske undersøkelse av a.v.b. særskilt.

Undersøkelsen av de normale forhold var imidlertid ikke hermed fuldstændig. Jeg hadde ogsaa sat mig til opgave saavel makro- som mikroskopisk at undersøke, om der andetsteds i atrio-ventrikulærgrænsen findes muskulære forbindelser mellem atrier og ventrikler, saaledes som i dyrehjerter beskrevet av Kent.

Desuten har jeg søkt at bringe paa det rene, hvorfra atrio-ventrikulærbundtens karforsyning stammer, idet det selvsagt vil være av stor praktisk interesse ved oblitererende eller stenoserende endarteriter f. eks. at kunne avgjøre, om atrio-ventrikulærbundten hører til det gebet, som i det foreliggende tilfælde er rammet av den i karforandringen betingede cirkulationsforstyrrelse.

Klinik 1909, nr. 8 — betitlet: *«Ueber die neueren anatomischen Befunde am Herzen und ihre Beziehungen zur Herzpathologie».*

S. 313: «Indessen muss man mit der Beurteilung solcher pathologischer Veränderungen sehr vorsichtig sein, insofern das schwierige Gewebe des Septums, durch welches das Bündel hindurchtritt, eine schwierige Narbenbildung im Bündel selbst vortäuschen kann. Ich habe nach dem Litteraturstudium die Überzeugung gewonnen, dass die von den Autoren angenommene fibröse Entartung des Hauptstammes nicht immer vorhanden war.»

I det hele har jeg i mit arbejde hovedsagelig lagt an paa at skaffe et praktisk normal-anatomisk grundlag at gaa ut fra ved den patologisk-anatomiske undersøkelse. Jeg har derfor forholdsvis litet fæstet mig ved studiet av selve cellerne, deres glykogengehalt o. s. v. — ihvorvel jeg ogsaa her har gjort enkelte undersøkelser.

Hovedvekten har jeg lagt paa atrio-ventrikulærbundtens topografi og karforsyning samt dens normale mikroskopiske utseende ved de almindelige i den patologisk-anatomiske praksis forekommende farvemeter.

FØRSTE DEL.

Normal anatomi.

Den makroskopiske undersøkelse av atrio-ventrikulærbundten.

Mine makroskopiske undersøkelser av atrio-ventrikulærbundten begyndte jeg med undersøkelse av kalvehjarter, hvor bundten efter tidligere forskeres angivelser skulde være særlig let at dissekere ut.

Det lykkedes mig ogsaa uten synderlig vanskelighet at utdissekere bundten i kalvehjertet (kfr. «Magazinet» 1907, s. 1047, fig. 3). Den sees her saavel i venstre som særlig i høire ventrikel som et ganske godt begrænset tydelig blekere muskeldrag liggende like under endokardiet; — med lethet kunde jeg ogsaa følge overgangen til atrierne. Efter at ha supplert min makroskopiske undersøkelse med et par mikroskopiske gik jeg over til at undersøke menneskehjarter og ventet efter denne foreløbige og letvinte orientering paa kalvehjertet ogsaa lettelig at kunne finde mig tilrette i menneskehjertet.

Her blev jeg imidlertid skuffet. Talrige menneskehjarter maatte jeg kaste, før det lykkedes mig at finde atrio-ventrikulærbundten. Det skedde først, efterat jeg hadde lagt mig til en bestemt metodik i disseksjonen, som jeg her kortelig skal anføre: Jeg tar mit utgangs-

punkt i septum membranaceum — skjærer bort den del av de store kar og atrieskilleveggen, som er over sept. membr. — fjerner likeledes omtrent de øverste $\frac{2}{3}$ av sept. membr. — og skjærer saa med dissektionskniven horisontale snit i den gjenstaaende del av sept. membr., indtil der i dette viser sig tynde muskeldrag, forløpende bakfra fortil; ved forsigtig dissektion er det omtrent konstant lykkedes mig at følge disse muskeldrag opover til atrie-muskulaturen — paa den anden side nedover i ventriklene — i hvert fald h. ventrikel; — med andre ord: atrio-ventrikulærbundten gaar i menneskehjertet i nedre rand av septum membranaceum som en muskelstreng av 1—2 mm.s diameter og kan av og til her allerede før dissektionen skimtes, naar man holder det gjennemskinnelige sept. membr. op mot lyset.

Av og til kan man ogsaa i menneskehjertet allerede før dissektionen — dog efter fjernelse av tricuspidalens mediale klap — se h. gren av bundten like under endokardiet, — aldrig dog saa tydelig, som den viser sig i kalvehjertet. Atrio-ventrikulærbundten ligger paa omtrent det samme sted i menneskehjertet som i kalvehjertet, men i dette er bundten av større dimensioner (2—3 mm. tyk) og ganske anderledes tydelig markert end i menneskehjertet.

Hvad v. gren av bundten angaar, saa har jeg saagodtsom aldrig kunnet utdissekere den som en bestemt, distinkt bundt — og de dissektionsresultater, som Keith & Flack (*The Lancet*, Aug. 11, 1906, p. 362, fig 4) er kommet til, staar endnu for mig som en gaate; jeg kan kun forklare mig dem som resultater av en virtuøsmæssig dissektionsteknik — eller suggestionsprodukter. Alt hvad jeg makroskopisk har kunnet se av v. gren har været en plateformig utbredning av subendokardiale fibre, som har straalet ut fra hovedbundten i hele dens forløp i sept. membr. — jeg har aldrig ved dissektion kunnet følge disse fibre længere ned i ventrikelen end ca. 1 cm.

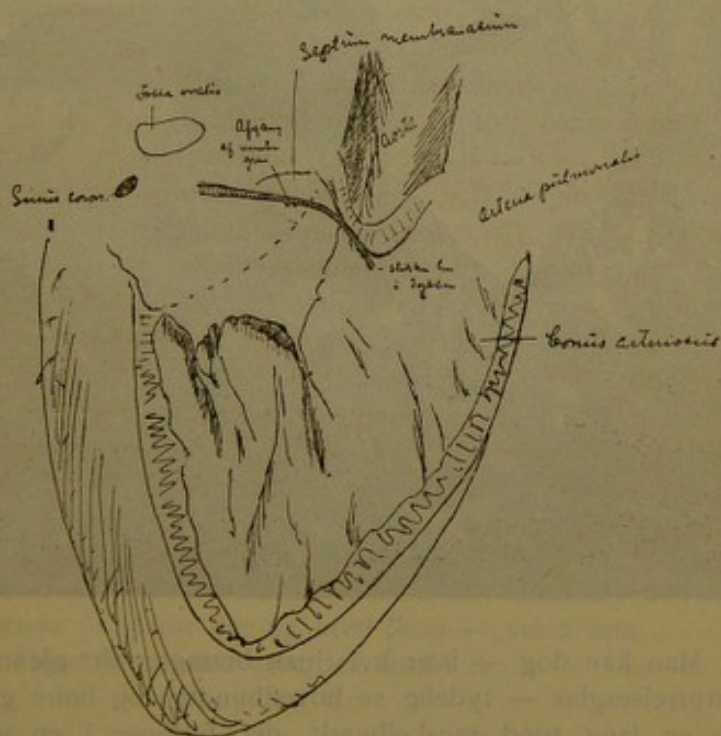
Av mine herhen hørende undersøkelser skal jeg her kun gjengi nogle enkelte.

Hvad dissektionen angaar, bør bemerkes, at den i høi grad er avhængig av, om hjertet er friskt eller ei. Er bindevævet i sept. membr. blit utpræget blodimbibert, saa forsvinder den farveforskjel, som er kanske den vigtigste ledetraad ved dissektionen. Med fordel kan man før dissektionen hærde hjertet 12—24 timer i 4 pct.s formol — eller endnu bedre i Kaiserling I.

Hjerte nr. 6.

(Sterkt hypertrofisk og dilatert.)

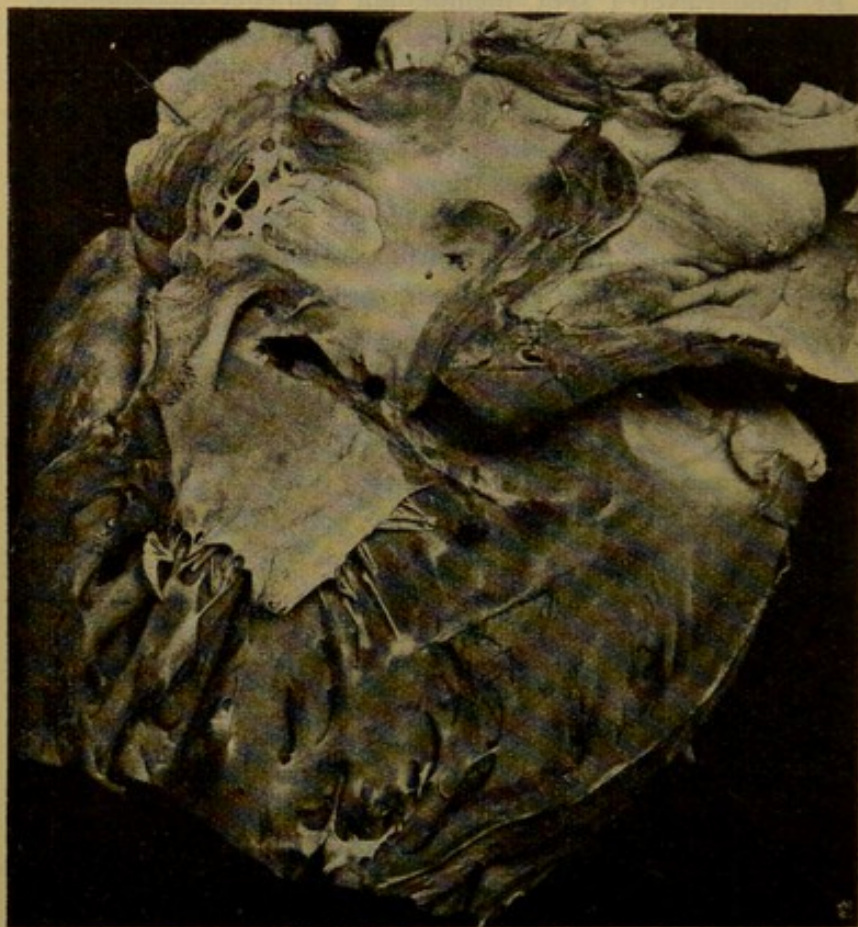Overstskisse fra høire side.



En gren til venstre ventrikel kunde her udskilles — den kunde forfølges ved dissektion vel 1 cm. nedover —

var flat og tiltok i bredde nedover, samtidig som den blev utydeligere begrænset — vifteformig utbredning sub-endokardialt.

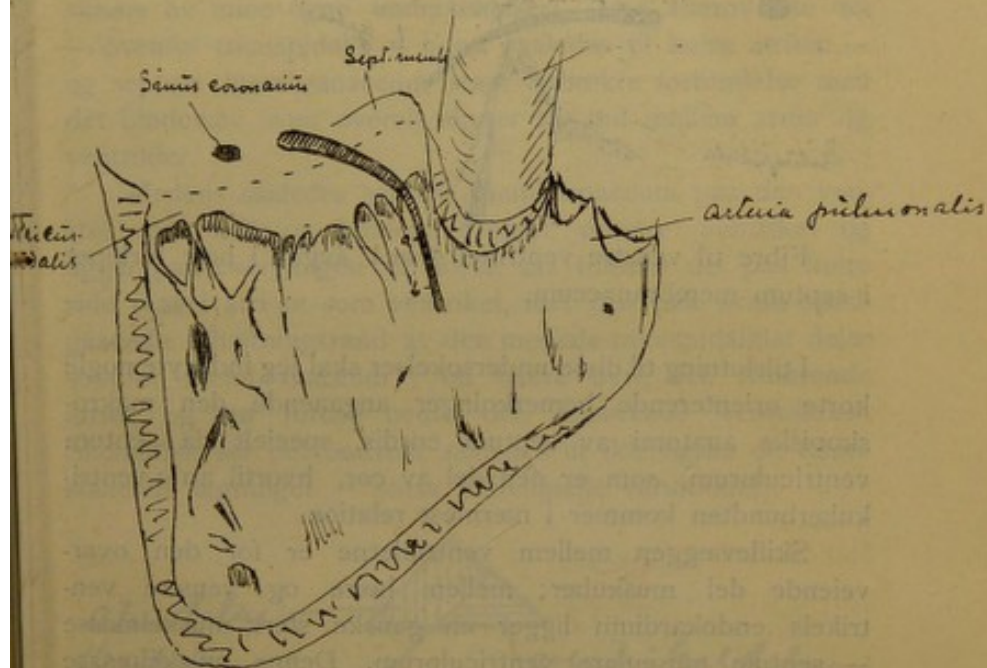
Fotografiet er desværre ikke særlig tydeligt.



Man kan dog — især hvis man betragter det gennem forstørrelsesglas — tydelig se hovedbundten og høire gren som en lang tynd muskelbundet, der forløper i en svak bue med konveksiteten opad og tilhøire. — Grovt angives forløpet av hovederne av de 3 indstukne naaler.

Hjerte nr. 7.

Oversigtsskisse — set fra højre side.




I det helt sorte parti — mellem a og b — laa højre gren lige under endokardiet og markerte sig tydelig allerede før dissektionen som en ca. 1 mm. bred stripe, der var tydelig blekere end omgivelserne.

Selve atrio-ventrikulærbundtens hovedstamme er i foreliggende præparat flat og bred (høj) — vel 2 mm.

Fibre til venstre ventrikel som i nr. 4.

Hjerte nr. 8.



Fibre til venstre ventrikel synes avgaa i hele forløpet i septum membranaceum.

I tilslutning til disse undersøkelser skal jeg indskyte nogle korte orienterende bemærkninger angaaende den makroskopiske anatomi av septum cordis, specielt da septum ventriculorum, som er den del av cor, hvortil atrio-ventrikulærbundten kommer i nærmest relation.


Skillevæggen mellem ventriklerne er for den overveiende del muskulær; mellem høire og venstre ventrikels endokardium ligger en ganske sterk muskelmasse — septum musculare ventriculorum. Denne muskelmasse strækker sig imidlertid ikke gjennom hele ventrikelskillevæggen — allerøverst mangler den i et lidet parti, septum membranaceum, først beskrevet av Hyrtl's elev, professor Hauschka¹⁾.

Dette septum membranaceum er av form som et likebenet triangel — med grundlinjen nedad mot septum musculare og spidsen opad. Høiden er gjennomsnitlig 1—1½ cm. og grundlinjen 1½ til 2 cm., — naturligvis med individuelle variationer saavel med hensyn til form som til dimensioner. Betragter man septum membranaceum fra venstre side av, saa ligger det mellem høire og bakre valvula semi-

¹⁾ Kfr. Hyrtl: Lehrbuch der Anatomie des Menschen 1889, s. 1012.

lunaris aortae¹⁾. Det forlænger sig av og til noget bakover under bakre aortaklaf; her gjør smaa individuelle forskjelligheter sig gjældende. — Paa høire side fæster den mediale tricuspidaalklaf sig til septum membranaceum i en fortil opadstigende skraalinje (kfr. de ovenfor gjengivne oversigts-skisser av mine egne undersøkelser). Den allerøverste del — ovenfor tricuspidalis — hører saaledes til høire atrium — og septum membranaceum staar i direkte forbindelse med det bindevæv, som overalt skyter sig ind mellem atrier og ventrikler.

Medens saaledes septum membranaceum paa den venstre side helt og holdent tilhører venstre ventrikel og ligger paa overgangen til aorta, saa tilhører det paa høire side saavel atrium som ventrikel, idet den paa skraa opadgaende tilheftningsrand av den mediale tricuspidaalklaf deler septum membranaceum i en bakre øvre del, tilhørende atriet, og en forre nedre del, tilhørende ventrikelen. Skematisk ser det omtrent saaledes ut (kfr. ogsaa de foranstaaende tegninger — smaa individuelle variationer):



Dette forhold som i det hele septum membranaceum's begrænsning sees lettest, naar hjertet holdes op mot lyset.

¹⁾ Kfr. Spalteholz: Handatlas der Anatomie des Menschen 1904, II. Fig. 426, s. 380, samt fig. 420, s. 374.

Septum membranaceum markerer sig da tydelig som gjennemskinnelig.

Resultatet av mine makroskopiske dissektionsundersøkelser er temmelig overensstemmende.

Skal jeg i korte træk rekapitulere resultatet av mine makroskopiske undersøkelser, saa blir det følgende:

Omtrent midt mellem indmundingsstedet af sinus coronarius (i høire atrium) og septum membranaceum — oftest noget nærmere det sidste — forener fibre fra h. atriums muskulatur sig til en bundt, der som *atrio-ventrikulærbundtens hovedstamme* gaar fremover i nederste rand av septum membranaceum og herunder krydser tilheftningsranden av den mediale tricuspidalklaf; — denne hovedstamme er 1—2 mm. i diameter.

Som en direkte fortsættelse av hovedstammen forløper *høire gren* nedover paa høire side av ventrikelskilleveggen og kan forfølges som en vel avgrænset bundt et par cm. nedover. — *Venstre gren* danner en flat, vifteformig, sub-endokardial utstraaling av muskelfibre, der ikke avgaar samlet i en distinkt bundt, — men som avgaar enkeltvis fra hovedstammen under hele dennes forløp i septum membranaceum. Ved avløsning av endokardiet følger v. grens fibre for det meste med og kan sees paa indsiden av endokardiet som fine væsentlig vertikalt forløpende drag, — som dog makroskopisk ikke kan skilles fra de likedan forløpende simple stripeformede endokardfortykkelser. Makroskopisk kan v. grens fibre forfølges ca. 1 cm. nedover paa v. side av septum musculare ventriculorum.

Atrio-ventrikulærbundten og dens grene er blekere av farve end ventrikelmuskulaturen — og kan tydelig skilles fra denne. Derimot er det umulig ved utspringet fra atriemuskulaturen at avgjøre, hvor denne slutter og a.v.b. begynder. Her er nemlig ingen tydelig farveforskjel.

At a.v.b. i menneskehjertet begynder som en tydelig avgrænset knute har jeg ikke makroskopisk kunnet finde.

At merke er, at hovedstammen i sept. membr. iblandt kan være næsten umulig at utdissekere. Sin forklaring finder dette forhold deri, at hovedstammen i enkelte tilfælde i sept. membranaceum kan løse sig op i mindre isoleret forløpende bundter skilt ved rigelig bindevæv. Herpaa har jeg i mine mikroskopiske undersøkelser set flere eksempler.

I tilslutning til mine rent makroskopiske undersøkelser har jeg ogsaa foretat en række kontrolundersøkelser av i forveien utdissekerede hjerter. Jeg har skaaret den mest mulig skaansomt utdissekerede a.v.b. i fortløpende seriesnit og det har paa den maate lykkedes mig at vise, at de utdissekerede dele virkelig repræsenterer muskulære forbindelsesbaner mellem atrie- og ventrikelmuskulatur.

Som resultat av disse undersøkelser har jeg faat en bekræftelse av mine tidligere dissektionsresultater, — og jeg mener, at mine dissektioner herved (ved den nøiagtige mikroskopiske kontrol av fortløpende snitserier) i alt væsentlig yder det samme til bestemmelsen av a.v.b.'s topografi som den plastiske rekonstruktion.

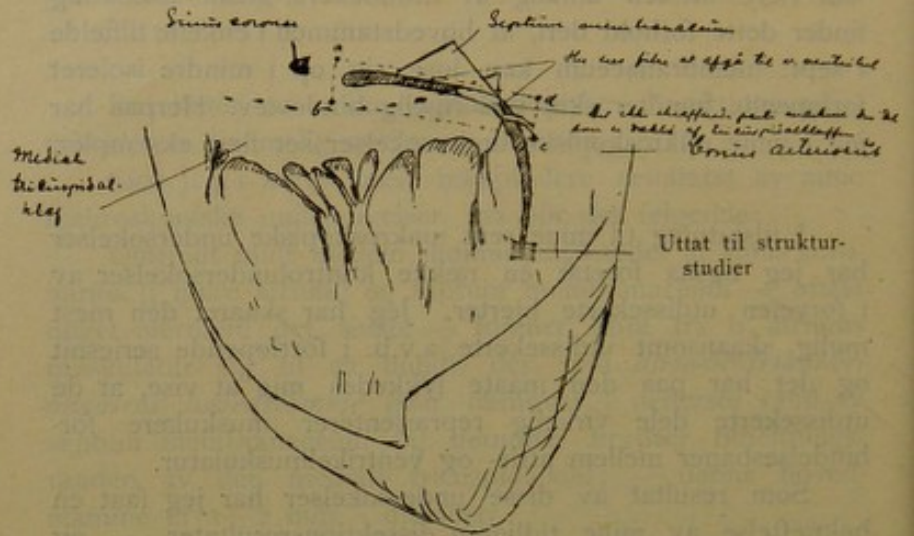
Av disse mine kontrolundersøkelser skal jeg her kun gi et rids av det makroskopiske fund i hjerte nr. 12. — Den mikroskopiske kontrolundersøkelse viste, at a.v.b.-fibrene forløp akkurat som i ridset gjengit. — Ridset gir ogsaa a.v.b.'s topografiske forhold til venstre hjerte.

Hjerte nr. 12. (Legalobd. 8 — 1909.) — *Serie 3.*
Atrio-ventrikulærbundten utdissekert.

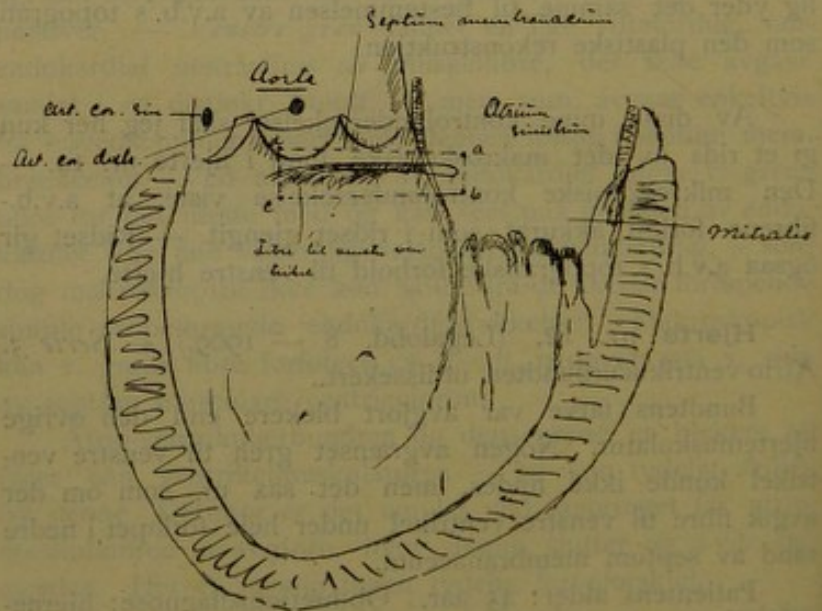
Bundtens farve var avgjort blekere end den øvrige hjertemuskulatur. Nogen avgrænset gren til venstre ventrikel kunde ikke findes, men det saa ut, som om der avgik fibre til venstre ventrikel under hele forløpet i nedre rand av septum membranaceum.

Patientens alder: 45 aar. Obduktionsdiagnose: hjerneblødning.

Oversigtsskisse fra høire side.

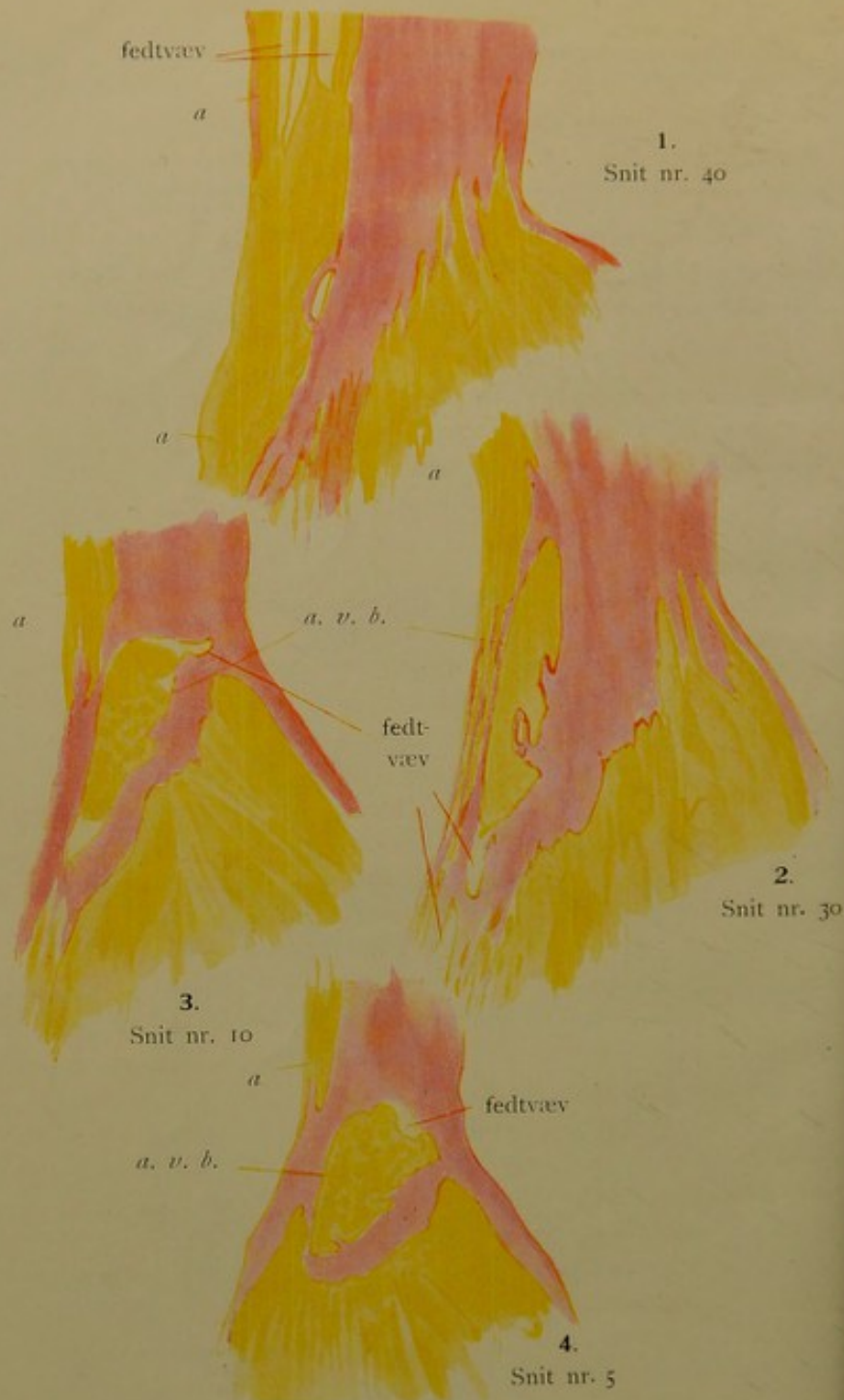


Oversigtsskisse fra venstre side.



Hjerte nr. 12.





Serie 18

a. v. b. = atrio-ventrikulærbundten.
a. = atrie-muskulatur.
V = ventrikelmuskulatur.
 Muskulatur: gul.
 Bindevæv: rodt.

Hermed haaber jeg nogenlunde at ha utredet a.v.b.'s grovere topografi — saa langt som man kan komme makroskopisk.

Hvad detaljerne angaar og hvad især de sykelige forandringer angaar — saa gir det sig selv, at den makroskopiske iagttagelse og dissektion her langt fra strækker til.

I overensstemmelse hermed har jeg ogsaa for de «normale» undersøkers vedkommende lagt hovedvekten paa den mikroskopiske undersøkelse av intakte *o*: *ikke dissekerter* hjerter, hvor altsaa den forrykkelse, som er uundgaaelig selv ved den skaansomste dissektion, er undgaat.

Mikroskopisk undersøkelse.

Under mine mikroskopiske undersøkelser har jeg først og fremst foretat seriesnit gennem hovedstammen og grenene. Hvad den første angaar, saa har ogsaa disse undersøkelser bekræftet mine tidligere makroskopiske fund. — At beskrive fundene vilde ialfald, hvad det topografiske betræffer, derfor for en stor del bli en gjentagelse, og jeg hitsætter derfor her kun nogle rids av de mikroskopiske billeder, der viser enkelte detaljer i topografien, som vil supplere det tidligere nævnte.

I tegningerne fra serie 18 sees nu meget tydelig a.v.b.'s utspring fra atriemuskulaturen, — serien er skaaret i frontale snit forfra bagover, — hvad der altsaa paa figuren ligger tilhøire tilhører venstre side av hjertet og omvendt.

I den øverste tegning (snit nr. 40) sees nu atriemuskulaturen at forlænge sig nedad paa h. side av septum membranaceum, — denne forlængelse gaar ned til og et stykke ind i den mest basale del av mediale tricuspidalklaf (sees ikke paa tegningen). Fra denne forlængelse av atriemuskulaturen (dog ikke dens allernederste del) tar a.v.b. sit utspring og i næste tegning (snit nr. 30) sees a.v.b. som et litet ovalt tversnit at ha skilt sig fra atriemuskulaturen.

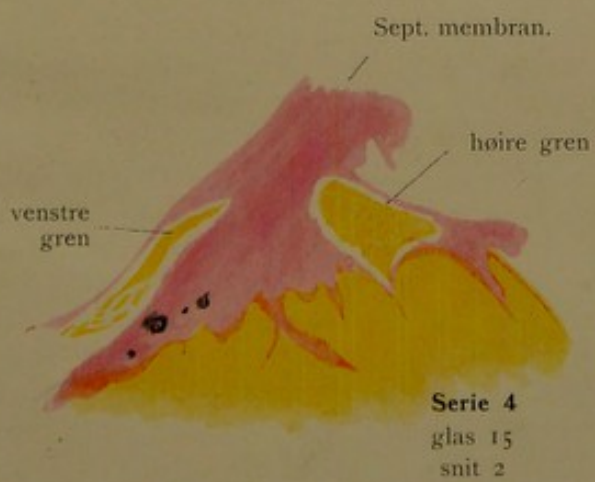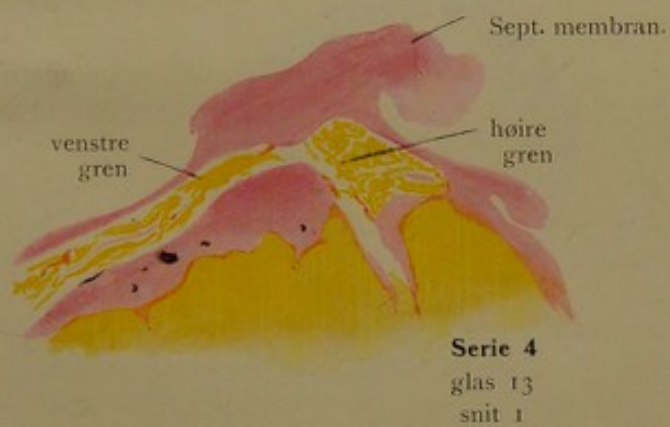
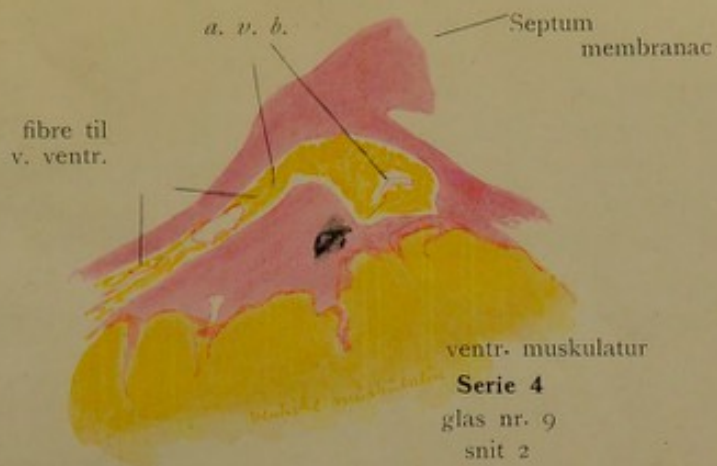
I de følgende tegninger (snit nr. 10 og snit nr. 5) blir a.v.b.'s tversnit mer triangulært til rundt, — samtidig som det sees at indta sin plads i øvre kant av sept. musculare ventriculorum (snit nr. 5 V), d. v. s., i nederste rand av sept. membranaceum.

I de næste tegninger — fra serie 4 — illustreres delingen av a.v.b. — likeledes i frontale snit (serien begyndende bakfra — hvad der derfor ligger tilhøire svarer virkelig til h. side, venstre til v.).

Allerede i fig. 1 (glas 9, snit 2) sees fibre at avgaa til v. ventrikel — de avgaar omtrent under hele forløpet gjennom sept. membranaceum. Tilhøire sees en fortykkelse av a.v.b.'s tversnit, der — som det i de følgende sees — fortsetter sig i høire gren. Forøvrig trenger tegningerne vel ikke yderligere forklaring; de er, som det sees, skematisert med van Gieson's farvning — gult: muskulatur, rødt: bindevæv. Samtidig tjener disse tegninger til at illustrere et i ældre hjerter meget hyppig fund — nemlig kalkfoci i bindevævet i nærheten av a.v.b. (kalkfoci er markert med blaasort).

Det maa bemerkes, at konturerne i disse skematisk utseende tegninger samtlige er tegnede med Leitz's tegneokular, saaledes at de altsaa i topografisk henseende er nøiagtig stemmende med de til grund liggende snit.

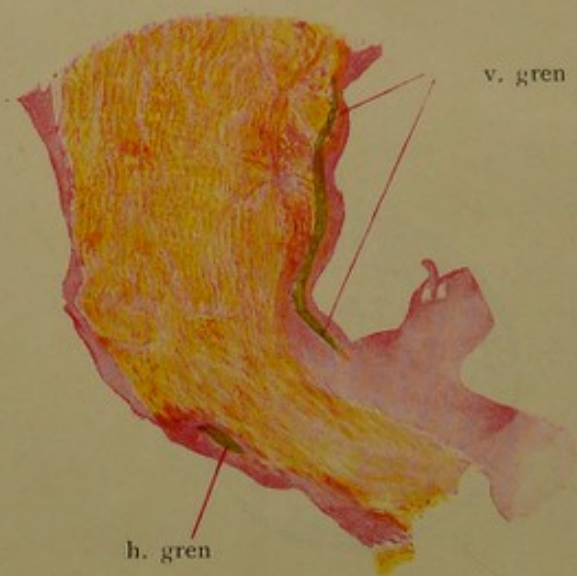
Der findes naturligvis her, som ellers, individuelle forskjelligheter. A.v.b.'s hovedstamme kan saaledes snart ligge mere tilhøire — snart mere tilvenstre i sept. membr. — men altid i dets nederste rand — paa overgangen til sept. musculare. Der findes i regelen flere kar i den, løpende paralelt med fibre. Langs hele forløpet i sept. membranaceum pleier fibre at avgaa til venstre ventrikel subendokardialt — mens den endelige deling i høire og venstre (eller rettere resten av v.) gren først foregaar ved den forreste ende av sept. membr. Hyalin degeneration med forkalkning av bindevævet om-



De mørke partier i samtlige figg. betegner kalkfoci.







Ser. 7
glas 25
snit 2

kring a.v.b. er, som allerede antydnet, meget hyppig at finde — især i ældre hjerter.

Ikke sjelden sees a.v.b.'s hovedstamme infiltrert og omgitt av mer eller mindre fettvæv (sees antydningssvis i tegningene fra serie 18).

Mönckeberg har ogsaa observert dette — og mener, at det væsentlig findes i gamle hjerter. — Hvis dette forholder sig saa, hvad jeg efter mine undersøkelser mener at kunne bekræfte, ser det unegtelig ut som en slags kompensationsindretning — om man saa vil:

Samtidig som det omgivende bindevæv med alderen blir hyalindegenerert, sklerotisk haardt og overordentlig hyppig kalkinfiltrert, saa utvikles der i og omkring a.v.b., saa at si, en støtpute av fettvæv, der skjærmer a.v.b. for tryk fra de haarde uelastiske omgivelser. —

Hvad nu spesielt a.v.b.-grenene angaar, saa hitsætter jeg til foreløbig orientering en tegning av et horisontalt snit gjennom sept. ventriculorum. Det er tat høit oppe like under sept membranaceum.

Man ser venstre gren subendokardialt plateformig utbredt — h. gren som en vel avgrænset ugrenet muskelbundet likeledes subendokardialt. Begges fibre er truffet paa tvers. At merke er, at v. grens tversnit er langt tydeligere end høires — men det forstaaes tillike, at h. gren lettere makroskopisk lar sig isolere og derfor for den makroskopiske betragtning let kan imponere som den mægtigste gren.

Efter denne foreløbige orientering skal jeg gaa over til at beskrive hver gren for sig — og begynder da med v. gren.

V. gren.

Alt i alt kommer jeg her til et resultat, der i det hovedsagelige stemmer med Tawara's angivelse av venstre grens forløp.

Tawara's avbildninger (se hans monografi, Tafel VI), som illustrerer venstre grens forløp, er meget instruktive — og i det væsentlige korrekte, — Det er imidlertid at merke, at hans angivelser og hans avbildninger væsentlig er basert paa makroskopiske iagttagelser, idet han oppfattet som tilhørende v. gren *alle* de fibre, som kan sees forløpende nedover septum i endokardiet i den retning som angit paa tegningene.

Nu kan man imidlertid let overbevise sig om, at mange av disse makroskopisk synbare fibre dels er simple bindevævsagtige endokardfortykkelser, dels — som jeg flere ganger har set det — strengformige drag av endocardiets glatte muskulatur, som netop her pleier at være sterkest utviklet. Det er med Tawara's forgreninger av venstre gren som med hans falske senetraader: den mikroskopiske undersøkelse har vist, at der er mange slags forskjellige falske senetraader (herom nærmere senere) — og likeledes mange slags makroskopisk synbare fibre i endokardiet; og om begge dele gjælder det, at ikke alle, kun en del, repræsenterer a.v.b.-grener.

(Mikroskopisk har det ikke lykkedes Tawara¹⁾ tydelig at kunne avgrænse venstre gren — især ikke dens forreste og nederste grænse.)

Det var derfor at vente, at Mönckeberg ikke kunde finde forgreningene saa rikelige, som Tawara angir.

Forøvrig finder Mönckeberg Tawara's angivelser i hovedtrækkene korrekte. Heller ikke Mönckeberg er forøvrig saa særlig koncis og bestemt i angivelsen av utbredningen for venstre grens fibre. Fri for atrio-ventrikulærbundtgrener er ifølge Mönckeberg: det øvre bakre parti av septum musculare ventriculorum mellem sept. membr. og mitralis, den øvre halvdel av begge papillarmuskler samt de øverste partier av de øvrige ventrikkelvægger (Albrecht's suprapapillære rum). Endeutbredningen findes i de nedre

¹⁾ Kfr. Tawara, s. 60—61.

dele av ventrikelvæggen (Albrecht's interpapillære rum) — gaar altsaa ikke fuldt saa høit op som i Tawara's avbildninger.

Hvad mine egne undersøkelser av *hele* den venstre gren angaar, saa indskrænker de sig til en serie — samt til undersøkelse av enkelte horisontalsnit fra forskjellige steder av septum musculare i forskjellige hjerter. De stemmer alle overens — og bekræfter i det væsentlige Tawara's og Mönckeberg's angivelser.

Angaaende venstre grens topografi henviser jeg derfor under hensyntagen til ovennævnte bemerkninger til Tawara's avbildninger.

Hvad jeg imidlertid har forsøkt at komme nærmere paa sporet er overgangen av venstre grens fibre i ventrikelmuskulaturen. Jeg har her slaat ind paa en vei, som er anvist av Mönckeberg: nemlig *serieundersøkelse av de falske senetraader*, — og jeg skal derfor her gi en kort oversigt over disse falske senetraader, der delvis representerer utbredningsgrener av venstre gren, — mens selve overgangen mellem a.v.b.-fibre og ventrikelmuskulaturen først senere skal beskrives i tilslutning til strukturbeskrivelsen. — — Som allerede antydet, oppfattet Tawara alle de falske senetraader, som fra septum musculare i venstre ventrikel gaar over til papillærmusklerne eller sidevæggene, uten undtagelse som abnormt forløpende grener av a.v.b.'s venstre gren. Han skar alle over en kam.

Imidlertid har Mönckeberg's undersøkelser vist, at disse falske senetraader ingenlunde altid er det samme.

Mönckeberg oppstiller følgende slags falske senetraader:

- A. Slike, som intet har at gjøre med a.v.b.
1. Uten nogenslags muskulatur (virkelige falske senetraader — sit venia verbo!).
 2. Inneholdende ventrikelmuskulatur (trabekulære traader).

B. Slike, som indeholder abnormt forløpende fibre av a.v.b.'s venstre gren.

1. Utelukkende a.v.b.-fibre.
2. A.v.b.-fibre + ventrikelmuskulatur.

Som en 3dje underavdeling under gruppe A mener jeg at kunne tilføie: traader indeholdende fibre av glat muskulatur i centrale strengformige drag.

Ved sine undersøkelser er nu Mönckeberg kommet til det resultat, at man allerede makroskopisk av beliggenheten med en viss sandsynlighet kan si, om en falsk senetraad hører til gruppe A eller B.

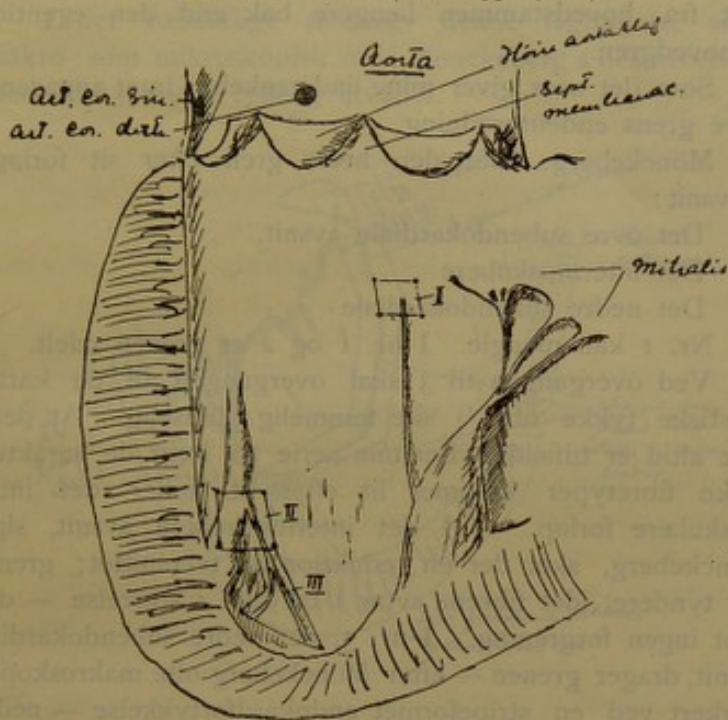
Det har nemlig vist sig, at de senetraader, der forlater septum i partiet under høire aortaklaf og forreste del av septum membranaceum, regelmæssig indeholder a.v.b.-grener, mens de traader, som forlater septum længere bak i partiet mellem sept. membr. og mitralis, som regel ingen a.v.b.-grener indeholder. Ved en del kontrolundersøkelser har jeg fundet, at dette som regel slaar til.

Mönckeberg peker nu til slutning paa, at de falske senetraade, som kommer ind under gruppe B, maa være de bedste objekter for undersøkelser av overgangen mellem a.v.b.-grenene og ventrikelmuskulaturen. Selv skal jeg faa tilføie, at særlig de traader, som kommer ind under gruppe B 1, er at foretrække.

Hosstaaende skisse av hjerte nr. 35 illustrerer godt forholdet med de falske senetraader. Ved mikroskopisk undersøkelse av blok I viste det sig, at den lange senetraad, som avgaar fra septum under bagre aortaklaf til papillarmuskelen, *ingen* a.v.b.-grener indeholder.

Derimot sees saadanne i den falske senetraad, som avgaar fra en trabekel i forreste del av septum ventriculorum nedad mot apex (blok II og III); — altsaa fuld overensstemmelse med Mönckeberg's regel.

Hjerte nr. 35. (Obd. 39/1910.)



Angaaende selve overgangen fra a.v.b. til ventr. musc. — se senere.

Høire gren.

Hvad jeg af mine egne undersøkelser kan slutte angaaende høire gren er, at den forløper som en samlet udelt fibrebundet nedad fortil paa høire side av septum ventriculorum. Oftest forløper den fra først av subendokardialt og stikker saa senere i dybden av septums muskulatur — hvor dypt er individuelt forskjellig — i en serie (7) sees den helt nede atter at nærme sig overfladen. Av og til forløper den allerede fra første færd av i dybden av muskulaturen. Ofte er grenen fulgt av et kar. — Den er sterkere bindevævgjennemsat end den omliggende muskulatur.

I 2 tilfælde har jeg set en akcessorisk h. gren, avgaat fra hovedstammen længere bak end den egentlige h. hovedgren.

Som det sees, giver mine undersøkelser intet angaaende høre grens endebredning.

Mönckeberg deler den høre gren efter sit forløp i 3 avsnit:

1. Det øvre subendokardiale avsnit,
2. Det intermuskulære «
3. Det nedre subendokardiale «

Nr. 1 kan mangle. I nr. 1 og 2 er grenen udelt.

Ved overgangen til 3 skal overgangen til de karakteristiske tykke fibre¹⁾ ske temmelig pludselig. At dette ikke altid er tilfældet viser min serie 10, hvor de karakteristiske fibretyper kommer lit efter lit under det intramuskulære forløp. — I det intermuskulære avsnit, siger Mönckeberg, sker der en reduktion av tversnittet; grenen blir tyndere, idet fibrene avtar i tal som i størrelse — derimot ingen forgrening. I nr. 3, det nedre subendokardiale avsnit, drager grenen — efter Mönckeberg ofte makroskopisk markert ved en stripeformet endokardfortykkelse — nedad bakut til den saakaldte «hjælpetrabekel» (? Hilfschenkel) og gjennom denne til den store papillærmuskel, hvor da endelig delingen foregaar — oftest en 3-deling. At forfølge de enkelte grene er efter M. forbundet med overordentlige vanskeligheter. Store individuelle forskjelligheter gjør sig her gjældende.

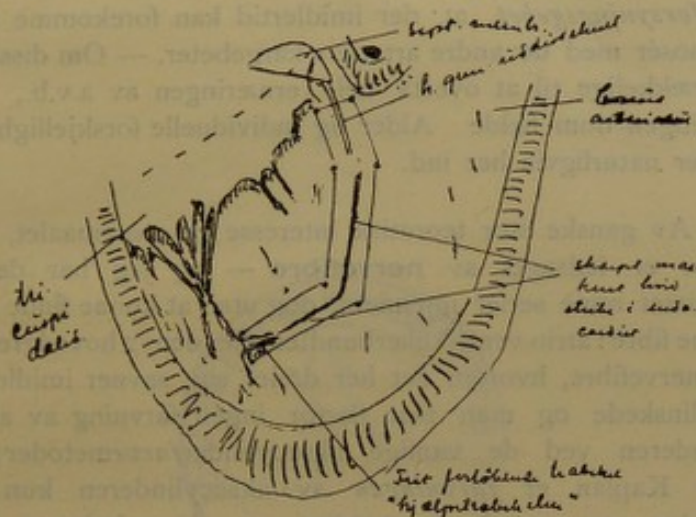
M. angir, at der paa septum ingen endegrener findes — videre, at endegrenene paa bakre væg rager op til tricuspidalklaffens frie rand, paa fordre og laterale væg ikke kommer høiere end delingsstedet, men her gaar nedover mot apex. Delingsstedet angir M. beliggende lavere end Tawara (kfr. Tawara's afbildninger).

Selv har jeg i et tilfælde fundet h. grens forløp slik som av M. bestemt, tydelig makroskopisk markert (kfr. hosstaaende skisse).

¹⁾ Kfr. senere under struktur.

Hjerte nr. 38.

I det væsentlige stemmer denne iagttagelse saavel makro- som mikroskopisk med Mönckeberg's beskrivelse, — med alle 3 avsnit tydelig utviklet.



Atrio-ventrikulærbundtens karforsyning.

Som tidligere paa forskjellige steder nævnt, ser man i regelen i a.v.b.s hovedstamme flere eller færre smaa kar saavel arterier som vener. Disse forløper saagodtsom alle i hovedstammens længderetning og enkelte grener pleier ofte at avgaa nedover i følge med a.v.b.s grene. — Til hvilket kargebet nu disse a.v.b.s kar hører, har jeg forsøkt at bringe paa det rene ved injektionsforsøk.

Jeg har injicert uopklippede hjerter dels gjennom art. coron. dextr., dels gjennom ramus descendens arteriae coron. sin., dels gjennom ramus circumflexus a. cor. sin. Efter at have fikseret hjertet har jeg undersøkt hovedstammen paa tversnit og notert, om dens kar har været fylt av injektionsvædsken eller ei.

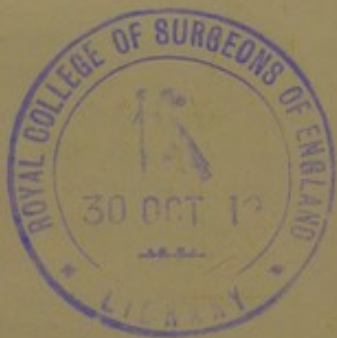Som injektionsvædske har jeg dels brukt karmin-metageatine med efterfølgende fiksatoren i absolut alkohol, — dels melk med fiksering i edikkesyre-formol og fedtfarvning.

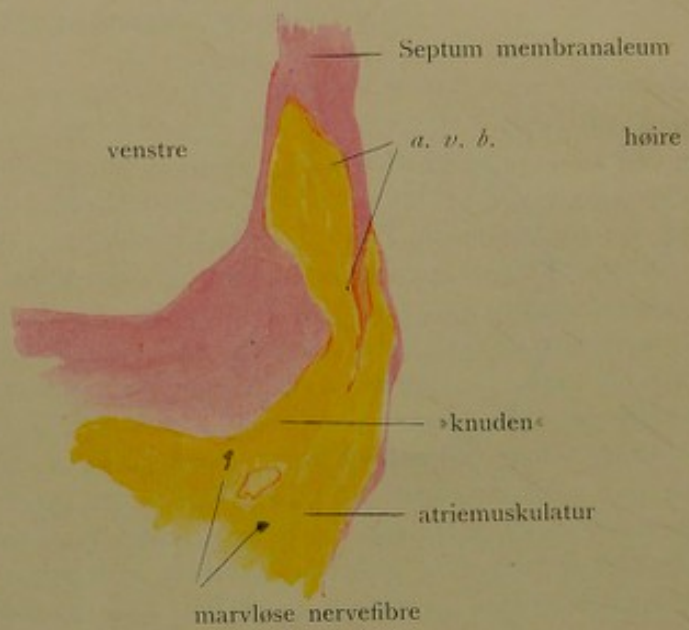
Resultatet av disse injeksjonsforsøk er, *at a.v.b. — ialfald hovedstammen — hører til høire coronararteries karforsyningsgebet*, at der imidlertid kan forekomme anastomoser med de andre arteriers kargebeter. — Om disse er tilstrækkelige til at overta hele ernæringen av a.v.b., kan jeg ingen dom fælde. Alder og individuelle forskjelligheter spiller naturligvis her ind.

Av ganske stor teoretisk interesse er spørsmålet, om a.v.b. er ledsaget av **nervefibre** — og jeg har derfor mønstret mine serier igjennem, dog uten at kunne finde saadanne fibre i atrio-ventrikulærbundten eller dens 2 hovedgrener. De nervefibre, hvorom det her dreier sig, savner imidlertid myelinskede og man faar derfor ingen farvning av aksecylindere ved de vanlige aksecylinderfarvemetoder; ti efter Kaplan er *farvningen* av aksecylindere kun en farvning av myelo-axostromaet σ : den inderste del av myelinskeden, og denne mangler jo netop ved disse hjertets Remak'ske fibre. For at gjøre aksecylindere tydelig, maa man gripe til impregnation, som imidlertid ikke altid lykkes og som ogsaa kan føre til saa sterk impregnation av muskelfibrillerne, at eventuelt forekommende nerver herav kan dækkes. Imidlertid sees de fleste Remak'ske fibre allerede tydelig ved blot van Gieson's farvning¹⁾ — og saavidt jeg har kunnet se, saa indeholder hverken a.v.b. eller dens hovedgrener nervefibre, med mindre disse er saa smaa av kaliber, at de ikke erkjendes ved de almindelige farvemetoder og dækkes av muskelimpregnationen ved metalimpregnationsmetoden.

Likeledes er at anføre, at Tawara og Mönckeberg heller ikke har fundet nervefibre i a.v.b. hos mennesket.

¹⁾ Kjendelige paa de talrige paralleltliggende lange neurilemme-kjerner og det fine bindevævsmaskeverk paa tversnit.





Serie 8

glas 47

snit 1

Leitz tegneokular —

objektiv 1

Interessant er det, at der i atriemuskulaturen lige bak a.v.b.'s utspring, «knuten»¹⁾, findes forholdsvis mange nerver — længere bak (ved basis av mitralis) endogsaa smaa sympatiske ganglier (kfr. serie 8, hjerte nr. 23).

Ogsaa i sept. musculare ventriculorum sees nervefibre, som dog ikke trær i forbindelse med nogen av a.v.b.'s grene.

I det hele er jeg efter mine undersøkelser (dels van Gieson — dels Bielschowsky, Maresch) kommet til det resultat, at a.v.b. savner enhver tilblanding av nervefibre — i motsætning til hvad tilfældet er hos flere dyr, f. eks. hos kalven, hvor jeg selv har set delvis sterke nervefibre følge a.v.b.

Kun ved «knuten» synes nervefibre at komme i umiddelbar nærhet av a.v.b.

Til illustration vedlægges her tegning av et horisontalsnit gjennom knuten og a.v.b.'s hovedstamme i sept. membr. — like bak knuten er angit beliggenheten av to nervestammer (serie 8, glas 47, snit 1).

Atrio-ventrikulærbundtens struktur.

Under den makroskopiske beskrivelse er nævnt, at a.v.b. i regelen har et blekere utseende end omgivelserne; denne makroskopiske farveforskjel beror vel væsentlig paa den sterkere bindevævstilblanding og -omhylning, som skiller a.v.b. fra den øvrige hjertemuskulatur. For at begynde med beskrivelsen av denne — den grovere struktur — saa viser det sig altsaa, at a.v.b. — saavel grenene som hovedstammen — især den sidste — er rikere paa intermuskulært bindevæv end baade atrie- og ventrikelmuskulaturen. Dette bindevæv bestaar saavel av fibrillært som elastisk væv — og begge dele tiltar i mængde med

¹⁾ Saaledes kaldes efter Tawara a.v.b.'s utspring fra atriemuskulaturen (kfr. senere under struktur).

alderen. Med alderen optrær der, som allerede nævnt, efter Mönckeberg ogsaa stadig mer fettvæv i og omkring a.v.b. — især i periferien av hovedstammen samt ved det endelige delested i h. og v. gren. En anden forandring, som kommer med alderen og som er saa almindelig, at den næsten kan kaldes fysiologisk, er hyalin degeneration og nedslag av kalk i smaa foci i det omkring hovedstammen liggende bindevæv (ikke i selve a.v.b.'s eget intermuskulære bindevæv).

— Dette om den grovere struktur. Angaaende den finere — selve muskelfibrenes struktur —, saa er ogsaa her at merke, at selve a.v.b.'s muskelfibre i de fleste farvede mikroskopiske præparater viser sig blekere farvet end ventrikelmuskulaturen. Dette beror paa, at a.v.b.'s muskelfibre er fattigere paa fibriller og omvendt rikere paa sarcoplasma end ventrikelmuskulaturen. Og det kan siges om hele atrio-ventrikulærbundten, at den bestaar av relativt sarcoplasmarike fibre — sarcoplasmarikere end ventrikelmuskulaturen ialfald. *A.v.b. er et sammenhengende system av sarcoplasmarike fibrillefattige muskelfibre.*

Men inden dette systems forskjellige avsnit findes der forskjelligheter i struktur, der endog er saa store, at f. eks. en fiber fra a.v.b.'s grene viser større forskjel fra hovedstammens fibre end disse fra ventrikelmuskulaturen.

Man kan adskille 2 hovedavsnit:

1. Et øvre avsnit bestaaende av tynde fibre, og
2. Et nedre avsnit bestaaende av tykke fibre av særlig karakteristisk struktur.

Det øvre avsnit omfatter utspringsfibrene fra atriemuskulaturen og hovedstammen samt et forskjellig langt stykke av begge grener; det andet avsnit omfatter grenene — især deres nederste dele. Grænsen er imidlertid ingenlunde skarp, det ene avsnit gaar *litt efter litt* uten skarp grænse over i det andet — med ret betragtelige individuelle forskjelligheter. Ofte begynder overgangen allerede i hovedstammen ofte først et stykke nede i grenene.

Jeg skal først beskrive *det øverste avsnit*.

Typen er her den tynde smale muskelfiber av et gjerne temmelig snoet forløp. Fibrene henger sammen med hinanden og danner med sine skraat avgaaende forbindelsesgrener et netverk som den øvrige hjertemuskulatur.

A.v.b.'s utspring fra atriemuskulaturen — Tawara's «*knute*» — markerer sig ved en større kjernebigdom fra atriemuskulaturen. Muskelfibrene ligger i knuten tettere end i den omgivende atriemuskulatur. Gjennomsnittlig er vel fibrene noget tyndere og blekere farvet (∅: fibrillefattigere) end atriemuskulaturen. Dog træder denne farveskjel ikke saa sterkt frem likeoverfor atriemuskulaturen som overfor ventrikelmuskulaturen, der vel gjennomsnittlig er fibrillerikere end atriets muskulatur.


I det hele tat er muskelfibrene i knuten i og for sig ikke saa særlig forskjellig fra atriemuskulaturens fibre. Den væsentligste forskjel er den tettere sammenfœining i knuten og *det sterkt snoede forløp*, — der sees i knuten et rent virvar av fibre paa kryds og tvers. — Dette uregelmæssige forløp er vel nærmest aarsaken til, at tverstripningen trær saa litet frem; den sees tydelig, hvor fibrene er truffet paa langs. — Forfølger man nu a.v.b. fra knuten fremover, saa vil man i det bagerste avsnit av hovedstammen finde de samme fibre og det samme snoede uregelmæssige forløp som i knuten.

Efterhvert som man kommer fremover i hovedstammen, antar imidlertid muskelfibrene et mer strakt, paralelt forløp i hovedstammens lœngderetning —, samtidig som tverstripningen — vel netop paa grund herav — blir mer fremtrædende.

Laver man et pillepræparat av hovedstammen, saa ser man tynde fibre, indbyrdes forenet til et langmasket netverk — med gjerne sterkt fremtrædende tverstripning.

I et præparat — pillepræparat, ufarvet, isolert paa Ranvier's $\frac{1}{3}$ alkohol i flere uker — sees tydelig med olje-


immersion — okular 4 (1000 g.s forstørrelse) Krause'ske tverlinjer inde i den isotrope substans i enkelte fibre (kfr. hosstaaende tegning).



Hjerte nr. 23.

Isolerte fibre fra hovedstammen
($\frac{1}{3}$ alkohol).

Leitz tegneokular.
— oljeimmersion.
(Tubuslængde 180.)



Skematisert og forstøret til det
dobbelte.

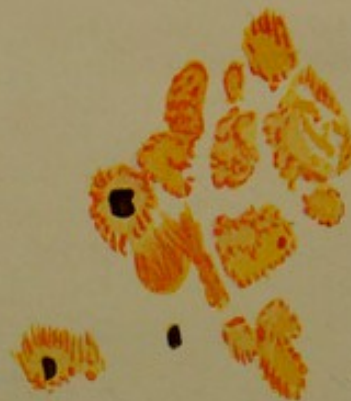Sammenligner man i farvede snit præparatet, saa finder man, at tverstrippingen dog paa langt nær ikke er saa fremtrædende i a.v.b. som i ventrikelmuskulaturen, likesom ogsaa farveforskjellen pleier at være meget markert, — begge dele vel beroende paa forskjellig fibrillerikdom. — Længdestripping sees oftest tydelig saavel i knuten som i hovedstammen.

Paa tværsnit sees i regelen fibrillerne nogenlunde jevnt fordelt over hele tværsnittet, kun sjelden sees fibre med fibriller blot i periferien («Hohlfasern»). Omkring kjernen skimtes ofte en smal sone av udifferentiert sarcoplasma, dog aldrig særlig fremtrædende.





Leitz tegneokular
oljeimmersion



Leitz tegneokular
obj. 8

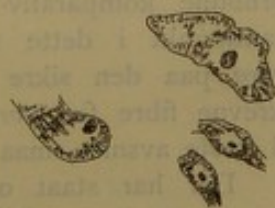Hjærte nr. 38 — høire gren
Serie 23, glas nr. 55, snit nr. 7
Hæmalun (P. Mayer)
van Gieson
(meget syrefuchsin)

Denne det første avsnits fibre type kan nu holde sig nedover et stykke i grenene. — Litt efter litt — ofte allerede begyndende i forreste del av hovedstammen — sker saa overgangen til

Andet avsnit.

Her kommer en ganske anden og mer utpræget fibre type, hvor den for hele a.v.b. karakteristiske sarcoplasma-rigdom træder særlig tydelig frem.

Fibrillerne træder i forhold til sarcoplasma sterkt tilbage — ofte danner de paa tværsnit en perifert staaende enkel krans omkring det centralt liggende udifferentierede, ofte kornede sarcoplasma, hvor de store uregelmæssige kjerner ligger. Tydelig tver- og længdestripning. Adskillig blekere farve end den tilgrænsende ventrikelmuskulatur. Mens fibrene i 1ste avsnit var gennemsnitlig mindre i diameter end ventrikelmuskulaturens, saa har disse fibre et tværsnit, som er op til flere gange saa stort som de almindelige ventrikelfibre — tværsnittet tiltar i regelen nedover, men er forøvrig for den enkelte fibers vedkommende ofte temmelig varierende. Saaledes sees ofte en utbugning svarende til kjernens beliggenhet. Kfr. de to nederste fibre paa hosstaaende skisse, hvis konturer er trukket op ved hjælp av Leitz tegneokular — obj. 8 efter præparat fra hjerte nr. 22 (celloidinsnit — Böhmer's hæmatoxylin). (De to nederste fibre fra de øverste avsnit av v. gren — de to andre større fibre fra et lavereliggende parti.)



Formindsket til det halve av originaltegningen.

Farver man med en van Gieson-opløsning, der indeholder relativt meget syrefuchsin, saa faar man muskelfibrenes fibriller rødfarvet — sarcoplasma gulfarvet. Der fremkommer paa denne maate ganske instruktive billeder av fibrillernes anordning — dels som en randstillet krans, dels som et netverk (kfr. hosstaaende planche, hjerte

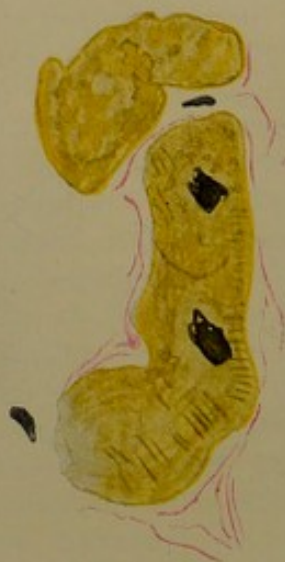nr. 38). — Det er imidlertid at merke, at denne typiske struktur forekommer ikke altid i like utpræget grad — i barnehjerter saaledes i regelen mindre fremtrædende.

I sarcoplasma sees ikke sjelden vakuoler — enkelte av disse er vel resultatet av en vakuolær degeneration, men de fleste er vistnok fysiologiske og henger sammen med avleiring av næringssubstanser (kfr. senere angaaende glykogen). Vakuolerne er ofte ganske store, iblandt sees de at opta hele det centrale parti av fibre; sarcoplasmaet danner da kun en perifert liggende ring, hvori fibrillerne ligger. Jeg har i flere tilfælde inde i vakuolerne fundet brune smaa korn. Forøvrig er jeg tilbøielig til at tro, at mange av disse vakuoler er kunstprodukter, fremkomne under fiksering og hærkning. — Ikke sjelden synes det, som om kjernen selv ligger i en vakuol.

De her beskrevne muskelfibre er analoge med de Purkinje'ske fibre i forskjellige pattedyrhjerter. Mönckeberg kalder dem like ut Purkinje'ske fibre. Tawara mener imidlertid, at man ikke kan kalde dem slik i menneskehjertet. Ogsaa Arnold tar avstand fra at kalde dem Purkinje'ske fibre. Selv har jeg kun et par præparater fra kalvehjerte at sammenligne med og mangler ogsaa den fornødne komparativ-anatomiske innsigt til at ta noget standpunkt i dette spørsmåal. Jeg mener imidlertid at være paa den sikre side, naar jeg kalder de netop beskrevne fibre for *store sarcoplasmariske fibre* i motsætning til første avsnits smaa sarcoplasmariske fibre.

Der har staat og staar strid, om disse store sarcoplasmariske muskelfibre er syncytiale eller delt i enkelte celler. Tawara oppfatter buede linjer paa tvers av fibre som cellegrænsen. Mönckeberg har fremhævet, at de er meget uregelmæssig beliggende i forhold til kjernerne — ofte 2 mellem 2 kjerner — kan heller ikke finde nogen avbrydelse av fibrillerne her — og betviler paa grundlag herav rigtigheten av Tawara's mening. — Arnold oppfatter de av Tawara beskrevne cellegrænses som sirkulærtgaende





Serie 7
glas 99
snit 4.
Leitz tegneokular —
oljeimmersion fra
venstre gren

bindevævsfibriller, der ligger tæt utenpaa muskelfibrene. Heller ikke her har mine undersøkelser ført mig til noget bestemt standpunkt. Tawara angir, at fibrene svarende til de av ham som cellegrænser beskrevne buede tversforløpende linjer som regel viser indsnøringer. Slike indsnøringer har jeg flere ganger set og som regel ogsaa der set en eller flere buede tverlinjer, som imidlertid tydelig viste sig at ligge utenpaa fiberen og fortsætter sig direkte i det omliggende bindevæv. Dette træder især smukt frem i Bielschowsky-Maresch's præparater (f. eks. serie 10, glas 44)¹⁾ og ved oljeimmersion med forskjellig indstilling. De av Tawara beskrevne grænselinjer i selve fibrene har jeg ikke set, — ialfald aldrig tydelig. — I den hosstaaende tegning sees en buet linje; men fiberen gjør netop her en bugt og denne er vel i og for sig tilstrækkelig til at kunne betinge den buede kontur, som sees i fiberen.

Tawara beskriver en «knutedannelse» av disse store protoplasmarike fibre, som ogsaa Mönckeberg vil ha set. Selv har jeg ikke været saa lykkelig at kunne adskille nogen tydelige utprægede knuter, — men vel sammensmeltning av de enkelte fibre — saavel som deling. Hvad imidlertid den finere struktur angaar, specielt fibrillernes forhold ved disse sammensmeltninger, saa vil jeg helst tiltræde Mönckeberg's ord: «— — doch sind die Bilder nicht völlig eindeutig.»

Det maa her nævnes, at man ogsaa inde i ventrikelmuskulaturen i septum her og der kan træffe en enkelt muskelfiber, der i utseende kan nærme sig sterkt til de netop beskrevne store saraoplasmarike muskelfibre i a.v.b.'s grener. Tidligere trodde jeg, at disse maaske kunde repræsentere de fineste endegrener av rekurrerende grener av a.v.b. Efter Mönckeberg's undersøkelser, ifølge hvilke septum er saagodt som fri for endegrener, kan dette imidlertid neppe tænkes — og man maa saaledes anta, at der ogsaa utenfor enhver

¹⁾ Ikke avbildet.

forbindelse med a.v.b. forekommer slike store sarcoplasma-rike fibre i myokardiet. I denne forbindelse er det ogsaa av interesse at nævne, at rhabdomyomer i hjertet ifølge Aschoff kan fremvise akkurat den samme struktur som a.v.b.s grene.

Vakuolær degeneration av myokardiet kan ogsaa gi billeder, der kan ligne de netop beskrevne fibre.

Jeg har i det foregaaende opstillet 2 avsnit: det øverste med tynde sarcoplasmarike fibre og det nederste med tykke.

Jeg maa atter pointere, hvad allerede tidligere er nævnt, at overgangen mellem disse to avsnit foregaar litt efter litt — forskjellig fra tilfælde til tilfælde. — Først litt efter litt et stykke nede i grenene utvikles de utprægede sarcoplasmarike fibre. Man træffer dem i reglen tidligere, d. v. s., høiere oppe i venstre gren end i høire gren, hvor de i sin mest utprægede form først forekommer i dens nedre sub-endokardiale avsnit. Under overgangen fra det ene avsnit til det andet træffes alle mulige overgangsformer mellem de to avsnits fibretyper. At merke er, at man jevnlig til langt nede i endegrenene finder tilblandet enkelte fibre av det øverste avsnits type.

Til mine strukturstudier har jeg foruten de vanlige farvemethoder brukt Bielschowsky-Maresch's impregnationsmetode.

Angaaende atrio-ventrikulærbundtens struktur eller rettere kemi maa endnu nævnes med et par ord dens *glykogen-gehalt*. Paa Aschoff's opfordring undersøkte Nagayo a.v.b. paa glykogen — og kom til et positivt resultat. Selv har jeg kun som kontrol gjort 3 undersøkelser paa glykogen — 2 av hovedstammen med negativt og 1 av venstre gren med positivt resultat. Til undersøkelsen brukte jeg Best's karminfarvning. Jeg skal kun kortelig referere den positive undersøkelse.

sarcoplasm
er det ogsaa
jernet ifølge
struktur som

an ogsaa gj
e.

det overste
ederste med

ere er nævnt.
aar litt eber
orst litt eber
agede sarco
ligere, d. v. s.
hvore de i sin
as nedre sub
et ene avst
ormer mellem
an jevnlig
celle fibre

n de vanlig
mpregnation

aktur eller
dens glykogen
Negaro a
tat. Selv
a glykogen
t av vesse
en brukt
g referer



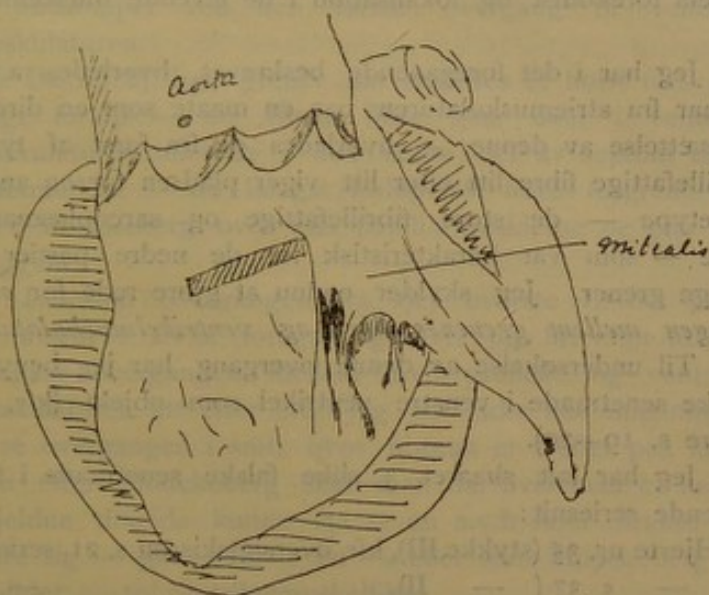


Det sidste

I hosstaae
undersøelsen
subendocardialt
med stor forst
ligger i de kara
Disse mine
det første øvre
det nederste a
skiller sig herve
gælder det vok
M. har fund
cachexi. Forov
eter materialets
vædige vædsker

Hjerte nr. 11.

Oversigtsskisse fra v. ventrikel.



Det skrafferte stykke skaaret i horisontalsnit og farvet efter Best's metode.

I hosstaaende to tegninger er skisseret resultatet av undersøkelsen. Med liten forstørrelse ser man glykogenet subendokardialt — svarende til venstre grens beliggenhet; med stor forstørrelse ser man, at glykogenet væsentlig ligger i de karakteristiske store sarcoplasmarike fibre.

Disse mine fund harmonerer godt med Mönckeberg's: det første øvre avsnit (små fibre) indeholder ikke glykogen, det nederste avsnit (store fibre) indeholder glykogen og skiller sig herved fra den øvrige hjertemuskulatur. Dette gjælder det voksne hjerte.

M. har fundet, at a.v.b.s glykogengehalt svinder ved kachexi. Forøvrig er glykogenfundet meget varierende alt efter materialets friskhet, — det opløses nemlig i vand og vandige vædsker og diffunderer bort, — og den maate, paa

hvilken man finder det indleiret i de færdige mikroskopiske præparater, giver visselig intet adækvat billede av glykogenets forekomst og lokalisation i de levende muskelfibre.

Jeg har i det foregaaende beskrevet, hvorledes a.v.b. utgaar fra atriemuskulaturen paa en maate som en direkte fortsættelse av denne, — hvorledes de fra først af tynde fibrillefattige fibre litt efter litt viger pladsen for en anden fibre type — de store fibrillefattige og sarcoplasmarike fibre — som var karakteristisk for de nedre partier av begge grener. Jeg skylder endnu at gjøre rede for *overgangen mellem grenenes fibre og ventrikelmuskulaturen*.

Til undersøkelse av denne overgang har jeg benyttet falske senetraade i venstre ventrikel som objekt (kfr. tidligere s. 19—20).

Jeg har ialt skaaret 3 slike falske senetraade i fortløpende seriesnit:

1. Hjerter nr. 35 (stykket III), kfr. oversigtskissen s. 21, serie 17,
2. — « 37 (— II), — 15,
3. — « 36 (— II), — 21.

Da alle viser omtrent det samme, skal jeg underétt beskrive overgangen, slik som den har været at se i mine objekter.

Følger man en avgrænset gren av a.v.b. nedover igjennem en saadan senetraad, saa finder man, at der litt efter litt begynder at optræde flere og flere muskelfibre, der ligner den almindelige ventrikelmuskulatur — eller likesom staar paa overgang mellem den almindelige ventrikelmuskulatur og de karakteristiske store sarcoplasmarike fibre, som stadig avtar i mængde nedover. Litt efter litt blir fibrene mindre typiske, avtar ogsaa stadig i størrelse — med andre ord, gaar litt efter litt over i den almindelige ventrikelmuskulatur. Under dette pleier imidlertid saagodtsom altid en større eller mindre del av a.v.b. at løse sig ut og fortsætter nogenlunde isolert nedover med bibehold av sin karakteristiske struktur ofte et langt stykke, efterat den øvrige

del er gaat over til ventrikelmuskulatur. Længere nede sees da den samme gradvise overgang ogsaa for de fibre, som er undsluppet ved den første overgang til ventrikelmuskulaturen.

De forskjellige grener har saaledes et høist forskjellig langt forløp — de første fibre gaar over i ventrikelmuskulaturen allerede i den nedre del av septum eller i senetraadene — de længst forløpende fibre forgrener sig efter Mönckeberg over paa papillarmusklerne og paa sidevæggene.

Likesom overgangen fra det øverste til det nederste avsnit i a.v.b. foregaar gradvis og litt efter litt, saa foregaar overgangen mellem a.v.b.-grenene og ventrikelmuskulaturen litt efter litt. Jeg har ikke hat anledning til at se overgangen i snit, hvor fibrene er truffet paa langs; men efter Mönckeberg skal man da, hvis man er heldig, i sjeldne tilfælde kunne faa se en a.v.b.-fiber direkte fortsætte sig — gaa over i en — eller som Mönckeberg har avbildet — to ventrikelmuskelfibre.

Overgangene i høire ventrikel har jeg ikke inkladt mig paa at undersøke — dels fordi jeg ikke har kunnet ofre det uforholdsmæssig meget mere arbeide og den meget længere tid, som krævedes til denne undersøkelse — dels og hovedsagelig fordi der, efter min mening, er berettiget grund til at tro, at overgangene i høire ventrikel sker paa samme maate som i venstre — h. gren viser jo i sin nedre del akkurat samme struktur av fibrene som venstre gren — og det samme gjælder ventrikelmuskulaturen paa begge sider.

Før jeg avslutter den normal-anatomiske beskrivelse, maa jeg med et par ord omtale *atrio-ventrikulærgrænsen i sin helhet*. Det var oprindelig min hensigt ved fortløpende snitserier at kontrollere, om der virkelig ingensteds utenfor a.v.b. fandtes forbindelser mellem atrie- og ventrikelmuskulatur.

Til dette endemaal tok jeg et litet hjerte — og delte hele atrio-ventrikulærgrænsen i 6 omtrent like store stykker og begyndte at skjære paa Minot's mikrotom. Serien fra det første stykke beløp sig imidlertid til 2 500 snit. Hele grænsen vilde saaledes komme op i ca. 15 000 snit, som alle maatte oplægges, farves og gjenemsees, hvis undersøkelsen skulde ha nogen værdi. Dette har jeg ikke kunnet indlate mig paa. Jeg har derfor i dette kapitel maattet nøie mig med mindre, — løsrevne undersøkelser og forøvrig tro paa andres utsagn.

Fra en række forskjellige hjerter har jeg tat snit fra de forskjelligste dele av atrio-ventrikulærgrænsen og ingensteds fundet overgange mellem atrie- og ventrikelmuskulaturen; jeg mener derfor at ha grund til at formode, at a.v.b. repræsenterer den eneste forbindelse mellem atrier og ventrikler, — paastaa det med bestemthet kan jeg paa grundlag av mine egne undersøkelser ikke.

En snitserie, som jeg i begyndelsen av disse undersøkelser skar gjennom et helt foetushjerte, blev i høi grad mislykket saavel med hensyn til skjæring (for xyloholdig paraffin) som med hensyn til snitretning. At erstatte denne mislykkede serie, som jeg har maattet kassere, med en ny har jeg ikke hat anledning til.

Hvad forøvrig angaar atrio-ventrikulærgrænsen, saa har jeg forsøkt at undersøke den makroskopisk ved maceration i McCollum's vædske (ved hjælp av hvilken det lykkedes Retzer at faa frem a.v.b., som eneste igjenstaaende forbindelse mellem atrier og ventrikler). Men dette er, efter min erfaring, en altfor grov metode, til at jeg kan slutte noget andet av mine forsøk her, end at de forbindelser, som maatte eksistere mellem atrie- og ventrikelmuskulatur utenfor a.v.b., maa være tyndere og finere end a.v.b., idet de nemlig hurtigere falder fra hinanden; — tilslut blir dog ogsaa a.v.b. saa macerert, at den deles av sig selv — gaar istykker, ofte uten at man paa de i lang tid macererte stykker kan se spor efter den.

At imidlertid a.v.b er den eneste *normale* ledningsvei mellem atrier og ventrikler fremgaar ogsaa av den sammenheng, der er mellem patologiske avbrytninger av a.v.b. og dissociation av atrie- og ventrikelrytmikken, som klinisk kan iagttages (nærmere herom senere).

Jeg vil imidlertid gjerne ha pekt paa, at der dog findes et andet ledende muskuløst system, der forbinder atrier og ventrikler — nemlig endokardiets glatte muskulatur. Om denne maaske ved avbrytelse av a.v.b. kan overta ledningen mellem atrier og ventrikler — vikarierende for a.v.b. — er et spørsmål, som jeg kun kan stille, ikke besvare.

Tilslut kun et par ord om «*sinusknuten*» (Keith) og dens forhold til a.v.b. «*Sinusknuten*» er beliggende mellem v. cava sup. og h. atrium — og er meent at skulle formidle overgangen av kontraktionsirritamentet fra v. cava sup. til atriet. Thorell har ogsaa fundet en direkte forbindelse mellem denne sinusknute og a.v.b.'s utspring, noget, som imidlertid ingen har kunnet gjøre ham efter. Overensstemmende hermed skulde kontraktionsbølgen begynde i sinusknuten. Imidlertid har Koch paa grundlag av iagttagelser og forsøk, som det her vil føre for langt at gaa nærmere ind paa, ment at kunne opstille netop gebetet omkring indmundingsstedet av sinus coronarius og a.v.b.'s utspring (Tawara's knute) som «*das ultimum Moriens des menschlichen Herzens*», — som det sted, hvorfra kontraktionen tar sin begyndelse.

Saavidt jeg kan forstaa, er ogsaa navnet «*sinus-knuten*» misvisende; ti vena cava superioris indmunding representerer ialfald kun en del av sinusgebetet, idet jo v. cava sup. svarer til vena cardinalis ant. dextra (s. v. jugularis d. — efter Aschoff høire ductus Cuvieri) — mens sinus coronarius svarer til venstre ductus Cuvieri paa lavere utviklingsstadier. Partiet omkring sinus coronarius' indmunding representerer saaledes ligesaa fuldt en del av sinusgebetet som cava sup.'s indmunding. — A priori synes det derfor like

rimelig, at kontraktionen tar sin begyndelse fra partiet omkring a.v.b.'s utspring — Tawaras knute. De mange nerver, som findes i atriemuskulaturen nær (bak) Tawara's knute, kan maaske antyde, at dette er angrepspunktet — eller et av angrepspunkterne — for de nervøse indflydelser paa hjerterytmikken?

Jeg skal her ikke indlate mig paa atrio-ventrikulærbundtens fysiologi — specielt ikke indlate mig paa spørmaalet om aarsaken til den forsinkede ledning; ti her har jeg i mine undersøkelser intet videre at bygge paa. Jeg skal kun atter faa nævne, hvad jeg før har anført, at de første overgange fra venstre a.v.b.-grens fibre til ventrikelmuskulaturen findes i nedre del av septum. Efter dette skulde man vente, at kontraktionen for ventrikelmuskulaturens vedkommende tog sin begyndelse her — og ikke i papillarmusklerne, som man har ment.

ANDEN DEL.

Patologisk anatomi.

Hvad mine patologisk-anatomiske undersøkelser angaar, saa har disse væsentlig tat sigte paa at bringe paa det rene atrio-ventrikulærbundtens forhold i klinisk diagnostiserte tilfælde av Adams-Stokes's sygdom; hovedinteressen samler sig her atter fortrinsvis om de tilfælde, hvor en dissociation («heartblock») fuldstændig eller ufuldstændig har været at paavise ved samtidige vene- og arteriepulskurver.

Før jeg imidlertid gaar over til beskrivelsen av mine Adams-Stokes-hjarter, maa jeg komme med nogen bemærkninger om a.v.b.'s patologiske anatomi i sin almindelighet. Mine egne undersøkelser her gjør ikke krav paa nogen fuldstændighet, men viser dog saa meget, at de bidrar sit til bedømmelsen av a.v.b.'s forhold i Stokes-Adams-hjarter.

Først skal jeg da fremhæve paany, hvad jeg allerede under beskrivelsen av a.v.b.'s normale anatomi har nævnt: *den overmaade hyppige forekomst av hyalin degeneration og kalkfoci i bindevævet omkring a.v.b.'s hovedstamme* — ofte i umiddelbar nærhet av denne, uten at der klinisk har været Adams-Stokes' symptomer. (Man tør vel gaa ut fra, at der ingen dissociation har været, naar pulsfrekvensen er nogenlunde normal — ti ventrikelrytmikken ved dissociation er jo av meget mindre frekvens end rytmikken

ved det koordinerte hjertearbeide.) *Hyalin degeneration og kalkfoci*¹⁾ i det omgivende bindevæv betinger saaledes ingen ledningsavbrytelse i a.v.b., medmindre de sitter i denne selv; *er altsaa intet fuldgyldig patologisk-anatomisk substrat for dissociation.*

Under mine «normale» undersøkelser har jeg ogsaa et par ganger fundet smaa begrænsede lymfocyt-foci i a.v.b. — og endelig maa jeg nævne, at a.v.b. allerede normaliter — især i høi alder — viser en ganske sterk bindevævs-tilblanding — ofte ogsaa er gjennemvokset av fettvæv i større eller mindre grad. Man maa derfor være mere end varsom med diagnosen «fibrose» eller «adipositas», slik som de av enkelte undersøkere er anvendt paa a.v.b. — og fuldgyldig forklaring for dissociation gir disse likesaa litt som en begrænset lymfocytinfiltration i a.v.b., *naar man ikke samtidig kan se, at a.v.b.'s fibre er bragt til at svinde eller henfalde.*

At fibrose omdannelser i «øvre del av septum musculare», uten bestemt angivelse av forholdet av denne fibrose til a.v.b., ingen forklaring for dissociation gir, er jo indlysende — saameget mer som der vistnok allerede normaliter med alderen sker en fibros omdannelse her i den øverste del av septum musculare, likesom i spidsen av papillarmusklerne.

Videre har jeg gjentagne ganger under den normale del gjort opmerksom paa, at a.v.b.'s fibre (saavel i hovedstammen som i grenene) ved utbredt forekomst av peri-

¹⁾ De fleste av de iagttagne kalkfoci var smaa; at store kalkfoci, som omgir a.v.b. paa flere eller alle sider, ved visse stillinger under hjerte- og respirationsbevægelsen kan bevirke en temporær avklemning av a.v.b. og derved ufuldstændig dissociation, lar sig jo tænke. — Den kliniske prøve herpaa vilde være at undersøke, hvorvidt dissociationens type forandredes ved vilkaarlige ændringer av respirationsbevægelsen, dens frekvens og dens dybde. Anatomisk vil det vel være ngjorlig at paavise, at forhaandenværende kalkfoci har klemmt paa a.v.b., naar dennes fibre selv ikke viser patologiske forandringer.

nukleært pigment i ventrikelmuskulaturen har været saagodtsom pigmentfri. Dette er ogsaa iagttaget av andre undersøkere — og det kan vistnok opstilles som den almindelige regel, at a.v.b. ikke eller kun i ringe grad deltar i hjertets pigmentatrofi.

Hvad andre regressive forandringer angaar, saa er av flere (bl. a. Mönckeberg) angit, at a.v.b. ogsaa ved fettdegeneration ofte indtar en særlig og av det øvrige hjerte uafhængig stilling, — dels slik, at det er forskaanet for en fettdegeneration, som rammer det øvrige hjerte, — dels slik, at a.v.b. alene er rammet. Selv har jeg med dette for øie undersøkt en række hjerter, men har ikke været saa heldig at kunne finde nogen saadan særstilling for a.v.b. med hensyn til fettdegeneration. I flere tilfælder syntes det dog, som om a.v.b. — eller rettere, dens venstre gren, der var den del av a.v.b., som især blev benyttet til disse undersøkelser — hørte til de mindst afficerte partier; a.v.b. hører vistnok ogsaa til de med hensyn paa cirkulationsforhold gunstigst stillede gebeter av hjertet — denne iagttagelse harmonerer saaledes godt med Ribbert's teori for fettdegenerationens utbredning og fordeling i hjertet.

At a.v.b. ikke deltar i hypertrofi av den øvrige hjertemuskulatur er allerede angit av Tawara — selv har jeg ingen undersøkelse gjort desangående.

Aschoff's specifikke reumatiske knuter skal flere ganger være fundne i a.v.b.-grenene og ha ødelagt dem delvis. Selv har jeg ikke set disse eiendommelige reumatiske knuter; men jeg har ikke undersøkt noget hjerte med parietal-endokardit med den karakteristiske lokalisation tvers over forløpet av venstre gren.

Av mine egne undersøkelser skal jeg her beskrive 2; det ene er en subendokardial blødning, som har rammet venstre gren, det andet et anæmisk infarkt i septum. Naar disse er beskrevet, gaar jeg over til det egentlige hovedavsnit av den patologiske del, nemlig Adams-Stokes' hjerter.

Hjerte nr. 27. — Eclampsia. — Subendokardial blødning i venstre ventrikel (kfr. planchen).

Som fotografiet viser, strækker blødningen sig tværs over hele venstre gren av a.v.b.

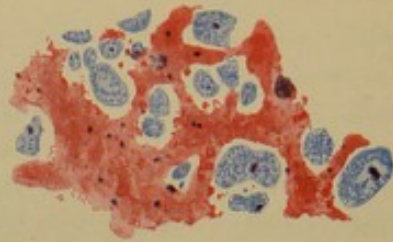
Til mikroskopisk undersøkelse toges horisontalsnit gjennom det av blødningen rammede parti av septum svarende til utbredningsområdet av venstre gren.

Den mikroskopiske undersøkelse viser, at blødningen først og fremst har rammet de subendokardialt forløpende fibre av a.v.b.'s venstre gren. Fibrene er paa sine steder sprængt ganske sterkt fra hinanden (som paa vedlagte tegning vist) — men fibrene selv viser tydelig struktur og god kjernefarvning. Blødningen er ganske frisk. Av det kliniske fremgaar intet, der gir holdepunkt for nogen forandring i hjerterytmikken.

Om en saadan blødning — spesielt naar den organiseres og der utvikles arvæv — vil bringe a.v.b.-grenen til at svinde, skal jeg ikke driste mig til at avgjøre. I tilfælde av at den gjør det, og v. gren saaledes kanskje totalt ødelægges, vil vistnok hjertets kontraktionsmodus forandres; men nogen dissociation vil vel ikke fremkomme, saalænge h. gren er intakt, ti begge ventriklers muskulatur staar jo i nøie forbindelse med hinanden, saa kontraktionsbølgen fra høire ventrikel kan forplante sig over paa venstre ventrikel. Om der paa denne maate kan optræde en merkbar tidsforskjel mellem de to ventriklers kontraktioner og saaledes en isolert avbrytelse av den ene gren kan gi anledning til opstaaen av en form av galoprythmus, skal jeg ikke indlate mig paa at spekulere over; undersøkelser desangaaende har jeg ikke havt anledning til at gjøre. Hensigten med disse bemerkninger var blot at pointere, at man maa fordre en avbrytelse av *hovedstammen* (eller *begge grener*) for at forklare dissociation. Dette som begrundelse for, at jeg i mine Adams-Stokes-tilfælder — likesom de fleste andre undersøkere — væsentlig kun har undersøkt a.v.b.'s hovedstamme og de mest proximale dele av begge grene i snitserier.

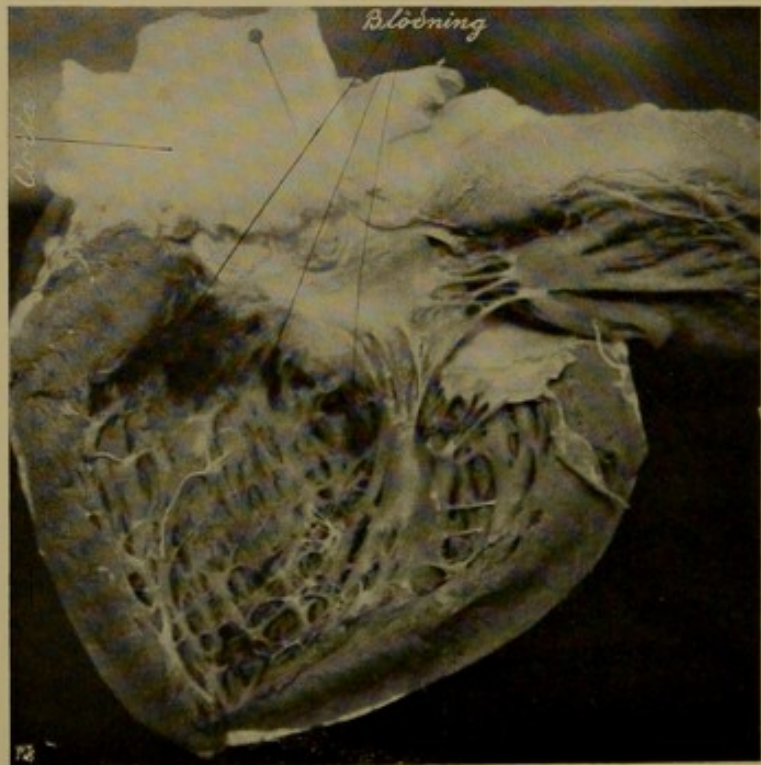


Hjerte nr. 27.



Leitz tegneokular
obj. 6
($\frac{1}{2}$ af originaltegningens format)

Subendocardial blødning ved eclampsi muskelfibre af v. gren
sprængt ud fra hinanden af en diffust infiltrerende blødning
(markeret med rødt)



Fotografi af sept. cordis seet fra v. side.

Hjerte nr. 28. — Obd. 69/1909.

Dette kasus danner paa en maate overgangen til Stokes-Adams'-tilfældene, som det staar noksaa nær.

Jeg skal til nærmere forklaring anføre et kort ekstrakt av sykejournalen (Rigshospitalets med. avd. A):

« — — Sidste dage før indkomsten gjentagne besvimelsesanfald. Status præsens: Ved undersøkelsen besvimelsesanfald hvert 15de—20de minut — faar da sterk aandenød. Puls 48 pr. min.

Pat. fik 12te april 09 1 mgr. atropin, der ikke frembragte nogen forskjel i pulsfrekvensen, der stadig var 38 pr. min.

Ved $\frac{1}{2}$ 6-tiden om aftenen uttalt Cheyne-Stokes' respiration med apnoe 30 sek. og dyspnoe 50 sek. Pulsen under apnoe 40 — dyspnoe 32—36.

Ictus og radialpuls falder sammen. Over hjertet høres ved hvert pulsslag 5 toner. Kl. 10 aften apnoestadiet 10 sek. — dyspnoe 60 sek. Puls stadig 36—40 — —.»

Mors 13de april 1909 kl. 8 $\frac{1}{2}$ fm.

Venepulskurve blev ikke tat.

Sektionsdiagnose: «Sclerosis arteriarum coronariarum c. thrombosi. Infarctus ventriculi sin. cordis c. thrombosi ventriculi sin. Hypertrophia et dilatatio cordis. Oedema et cyanosis pulmonum. Cyanosis lienis. Nephritis? Appendicitis inveterata. Tbc. inveterata apicis pulmonis sin.»

I septum ventriculorum var der et ganske stort anæmisk infarkt, makroskopisk ikke særlig tydelig begrænset. Det laa dog saaledes, at det især kunde tænkes at interessere venstre grens fibre.

Til mikroskopisk undersøkelse toges snit saavel fra hovedstammen (5 forskjellige snitrækker fra de forskjellige steder i hovedstammens forløp — samt fra venstre gren (3 forskjellige rækker av horisontalsnit).

Der sees i alle snit i dybden av septum et utbredt parti med manglende kjernefarvning — utenom en sone med rundcelleinfiltration av vekslende styrke. Ventrikelmuskulaturen utenom infarktets viser paa flere steder (især

subendokardialt paa v. side av septum) en tydelig blekere farve — enkelte endog helt klare med fibriller eller rester av saadanne i det ene hjørne eller langs hele periferien — tversnittet er noget forstørret. I snittene gjennom hovedstammen sees en hel del av a.v.b.'s fibre forandret paa en lignende maate. De sees paa tversnit likesom blæreformede dannelser — med ganske klart indhold — eller let kornet — centraltliggende kjerne av uregelmæssig form og vekslende størrelse — samt for det meste skarpt markerte cellegrænser — eller rettere fibregrænser, langs hvilke her og der utydelige fibriller eller fibrillerester. Noget tydelig gulfarvet sarcoplasma er her ikke at se i disse fibre. En hel del fibre av a.v.b. — særlig de paa høire side — viser dog normal struktur.

At de netop beskrevne forandringer saavel av a.v.b.-fibre som av ventrikelmuskulatur er at opfatte som degenerative forandringer kan der vel neppe være tvil om. Om det er en avleiring eller dannelselse av fettkorn eller en vandoptagelse med vakuolisering — skal jeg ikke kunne si, — (desværre har jeg ikke den øvrige del av hjertet, saa jeg kan faa gjort fettfarvning). — Sandsynligvis er det saavel fettdegeneration som vakuolær degeneration — slik som det ofte findes i omkredsen av et infarkt (kfr. Cornil & Ranvier: Manuel d'histologie pathologique, III, s. 892, fig. 327).

Paa horisontalsnit gjennom v. grens fibre sees de degenerative forandringer av a.v.b.-fibre langtfra saa tydelig.

I hoslagte tegning har jeg søkt at illustrere de beskrevne forandringer — øverst til venstre sees en bundt av a.v.b.-fibre, som her saa høit oppe (paa overgangen fra hovedstammen til venstre gren) er av mindre dimmension end ventrikelmuskulaturens. Til sammenligning har jeg med samme forstørrelse fra samme præparat tegnet to degenererte fibre fra ventrikelmuskulaturen — nedad til høire paa tegningen — se s. 42.

Hjærte nr. 28
snit række nr. 2
Sur hæmalun — van
Gieson
Leitz tegneokular —
oljeimmersion

Bundt af a. v. b.fibre



degenererede fibre af
ventrikulmuskulaturen



Om den beskrevne degeneration av a.v.b.-fibrene ligger til grund for bradykardien og den eiendommelige hjerterytmik (5 toner), eller om det er infarkt, som er årsaken, eller kanskje begge dele, kan man vel vanskelig oppgjøre sig nogen mening.

Undersøkelse av Stokes-Adams'-hjerter.

Betragter man under étt alle de tilfælder av Stokes-Adams' sygdom med patologisk-anatomisk fund i hjertet, hvorved a.v.b. er rammet, saa faar man følgende patologiske tilstande som årsak til «heartblock»:

1. *Gumma*, hvis yndlingssæte i hjertet efter Aschoff netop er septum,
 2. *fibrøse forandringer* — og
 3. *kalkavleiringer*,
- samt endelig
4. *adipositas* — gjennemvoksning av selve a.v.b. med fettvæv,
 5. *atherosklerose* av a.v.b.'s kar,
 6. *celleinfiltration*.

Om nu virkelig alle disse forandringer er eller kan være årsak til Stokes-Adams' sygdom — eller nøiagtigere denne sygdoms kardiale form, «dissociation», «heartblock» — skulde imidlertid synes noksaa tvilsomt.

Spesielt hvad 2 og 4 samt ogsaa 5 angaar, saa hører de herunder nævnte forandringer til de saa at si normale aldersforandringer i a.v.b. Vi ser ofte i a.v.b. — ogsaa i de nærmest underliggende lag av sept. musculare — en bindevævsrikdom, som andensteds i hjertet vilde retfærdiggjøre diagnosen *cicatrix myocardii* («Herzschwiele») — likeledes en med alderen tiltagende gjennem- og omvoksning av fettvæv, uten at dette betinger nogen dissociation (kfr. forøvrig hvad tidligere er anført herom).

Hvad kalkavleiringer angaar, saa forekommer de i et overmaade stort antal «normale» hjerter — nær sagt alle ældre hjerter; infiltrationsfoci i selve a.v.b. av lymfocytter har jeg ogsaa iagttat i enkelte av mine «normale» hjerter.

Det er derfor at merke, at alle disse nævnte forandringer kun da kan ansees for en fuldgyldig forklaring til dissociation, naar de virkelig har medført synlige forandringer av selve a.v.b.-fibrene. Som Aschoff fremhæver, maa man særlig betragte de tilfælder med angivelige fibrøse forandringer, som er publicert, med megen skepsis.

Endnu et fremgaar av betragtningen av de forskjellige refererte tilfælder, nemlig, at ingen av de ovennævnte tilstande er udelukkende lokalisert til a.v.b. Dissociationen skyldes ingen «systemsygdommer», om man saa vil.

Hvad mine egne undersøkelser angaar, saa kan det være en smakssak, om man vil regne dem til gruppe 2 eller 3 i inndelingen paa forrige side; de viser nemlig saavel fibrøse forandringer som forkalkning. (Hjerte nr. 25, 40, 42.)

I et Stokes-Adams' tilfælde har jeg ingen tydelige patologiske forandringer fundet i a.v.b. (Hjerte nr. 41.)

Hjerte nr. 25.

Kr.ania kommunale sykehus' 5te avd. B. L.-nr. 3016/1909.
75-aarig kvinde.

Av sykejournalen hitsættes:

«— St. Hansaften 24de juni 1909 fik hun et besvimelsesanfald og faldt overende paa gulvet; efterpaa fik hun «krampe» — «skjælving i arme og ben», hvilket hun har havt gjentagne gange siden — dog uten besvimelse. Meget hodepine.

Status præsens 4de august 09: P. 60, regelm., god; arterierne litt rigide,

— — — —

13de august: Fik igaareftermiddag nogle krampeanfald — efter «søsters» opgivende væsentlig halvsidige — indledet med et skrig. Intet tungebid — intet coma efterpaa. Inat ogsaa nogle anfald, men meget svakere — bare nogle rykninger. Hun oplyser, at hun i mange aar har havt «morsjuka».

26de august: Klager stadig over hodepine og rykninger i arme og ben. P. igaar 36, regelm., idag 60.

27de august: Igaar 6 krampeanfald — varighet 1 à 2 min. — bevisstheten under anfaldene noget uklar. Akcentuation av 2den aortatone.

1ste september: P. 36, regelm. Pulsen har i den senere tid snart været mellem 60 og 70, snart omkr. 36.

2den september: P. 36, regelm., kraftig. Blodtryk ca. 130 maximum, midlere ca. 115.

Phlebogram mislykket.

7de september: P. 32, regelm. 8de september: Inat 4 anfald. P. 14, hjerteslagene viser samme frekvens. Saa-vel puls som hjerteslag kommer to like efter hinanden — med omtr. normal afstand, — saa en lang pause paa ca. 8 sek. og saa to slag igjen.

8de september: P. 14, regelm., med like lang afstand mellem hvert slag. Hjerteaktionen tilsvarende, hjertelydene temmelig svake.

9de september: Kl. 11.50 igaaftes fik hun et krampeanfald med tap av bevisstheten, som senere ikke vendte tilbake.

Mors kl. 12.10 inat.

Temp. har den hele tid været omkr. 36° — kun to aftener op i 37° — aldrig over. — —

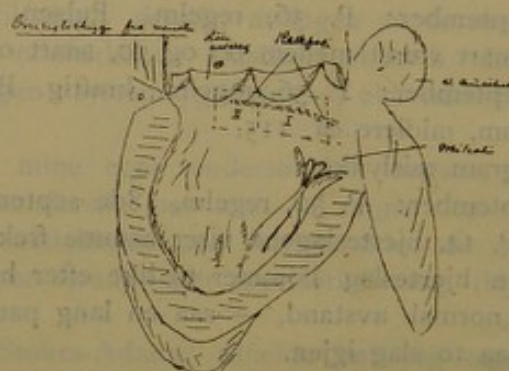
Klinisk diagnose: Myocarditis chronica. Stokes-Adams' sygdom.

Hjertet i det hele noksaa litet. V. ventrikel godt kontrahert; muskulaturen noget hypertrofisk (henved 1.5 cm.). H. ventrikel derimot slap og noget dilatert (henved 0.5 cm.).

Mitralklafferne sterkt retrahert og kalkinfiltrert. Fra forreste seil av mitralis strækker der sig *en række smaa kalkfoci forover langs hele nedre rand av septum membranaceum*. Ogsaa i aortaklafferne nogle kalkfoci.

Kfr. forøvrig nedenstaaende makroskopiske oversigtskisse. De med I og II merkede stykker uttoges, dekalcinertes i salpetersyre-formol (50—1000) — indstøptes i celloidin og blev skaaret i frontale snit fra den fælles sammenstøtsflate forover og bakover.

Oversigtsskisse fra venstre.



Ingen av stykkerne er skaaret helt igjennem fra ende til anden. Da jeg hadde fundet en avbrytning av a.v.b., fandt jeg det ikke nødvendig at skjære længere.

Snittene er 15—20 μ tykke — hvert 5te snit er oppløbet og farvet.

Av stykke I — serie 14 a — er skaaret 68 snit,

II — — 14 b — — 19 —

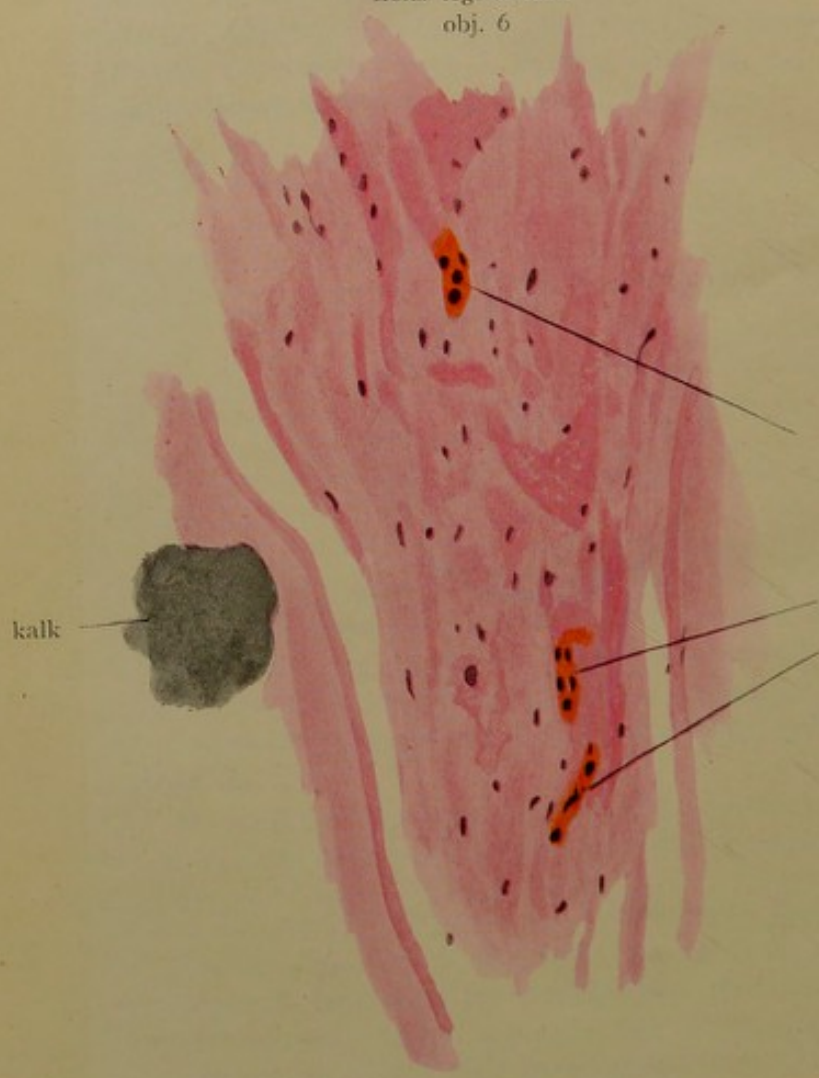
Tilsammen 87 snit.

For at følge a.v.b. i dens forløp fra atrie- til ventrikelmuskulaturen begynner jeg beskrivelsen med de høieste nummere av serie 14 a.

Snittene er farvet dels med hæmalun (P. Mayer) — van Gieson, dels med hæmatoxylin (Böhmer) — eosin (svak).



Serie 14, a
snit 55
Leitz tegneokular
obj. 6



kalk

atrofisk
muskelfi
af a. v.

I de første snit (57: de sidste av serie 14 a) sees paa høire side av a.v.b. et kalkfocus med lakuner fyldt av granulationsvæv, hvori enkelte kjæmpeceller (ikke Langhans' type) — i 62 tydelig lymfocytinfiltration i den mot a.v.b. vendende rand. Det beskrevne kalkfocus ligger opad og tilhøre for a.v.b. — i de følgende snit (60 og flg.) sees nu ogsaa paa den anden side av a.v.b. — nedad — et mindre kalkfocus. Nedover i hele den del av septum musculare ventriculorum, som er kommet med i snittet, sees betydelig økning av det fibrøse væv.

I 57 samt i flere av de foregaaende snit sees ret nedenfor det store kalkfocus, umiddelbart grænsende til a.v.b.'s nederste del, et klart parti med et tyndt maskeverk, hvori utydelige dannelser, som maaske er rester av vakuoliserte og henfaldne a.v.b.-fibre — a.v.b. sees her likesom klempt sammen av det ovenforliggende store kalkfocus.

I 55 sees med liten forstørrelse i van Gieson-snit ingen gulfarvning i det av a.v.b. optagne parti — dette sees med liten forstørrelse helt rødt — bindevævsagtig — kun løsere i sin sammenføring end det omgivende bindevæv. Med sterk forstørrelse sees kun aller ytterst til venstre — længst borte fra det store kalkfocus — enkelte nogenlunde bevarte fibre. Størstedelen av a.v.b. er imidlertid omdannet til en rødfervet dels kornet, dels fibret bindevævsagtig masse, hvori kun en enkelt atrofisk muskelfiber her og der (kfr. vedlagte tegning). I snit nr. 53 sees kun aller ytterst til venstre en isolert forløpende liten del av a.v.b. med tydelige fibre. I hele den øvrige del av a.v.b. sees knapt en eneste tydelig bevaret muskelfiber.

I 52 sees atter flere tydelige muskelfibre i den længst tilvenstre liggende del av a.v.b. — men fremdeles — ogsaa i 53 — sees den overveiende del av a.v.b.'s fibre at være svundne i den bindevævsagtige masse, som indtar den største del av a.v.b.'s tomt. I randen av det store kalkfocus sees lymfocytinfiltration tilblandet enkelte plasma-celler.

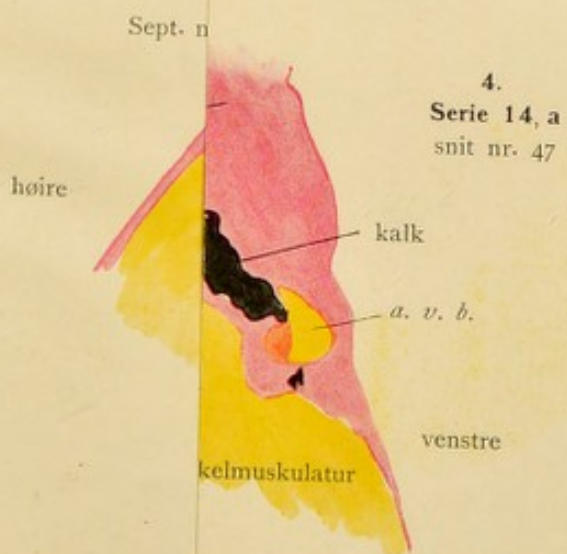
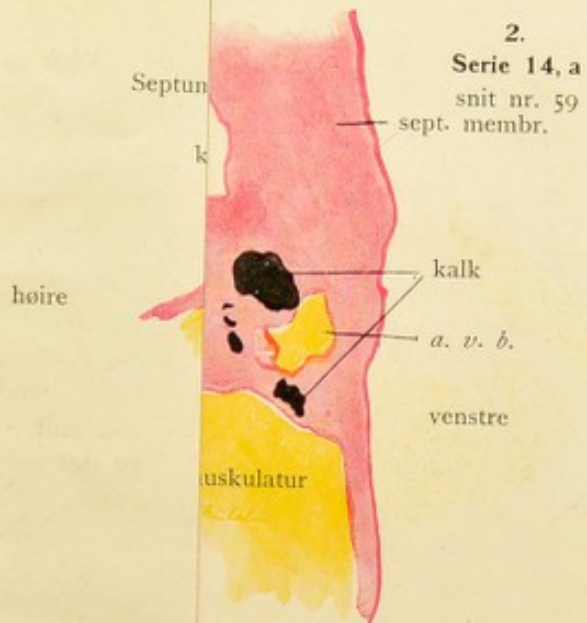
I 47 sees nu atter tydelige fibre i hele a.v.b. og i de følgende snit viser a.v.b. ingen nævneværdige patologiske forandringer. I 44 et litet lymfocytfocus i selve a.v.b. I 41 er det store kalkfocus veget noget tilbage fra a.v.b. igjen. Langs a.v.b.'s nedre høire rand en stripe av granulationsvæv med en lymfocytinfiltration, der strækker sig noget ind i a.v.b.

I 37 og følgende snit nærmer det store kalkfocus sig atter a.v.b. — nu mere ret opad for denne, det nedenforliggende mindre kalkfocus mindsker stadig og er i 34 næsten helt forsvundet. I 35 og følgende snit sees fibre at afgaa nedover tilvenstre fra den isolerte fibrebundt av a.v.b., som har holdt sig intakt gjennom alle snit. I de følgende snit sees a.v.b. likesom fortrængt av det ovenforliggende kalkfocus; a.v.b. ligger nu et stykke nede paa v. side av sept. musculare subendokardialt med fibre stadig avgaaende nedad til v. ventrikel — likeledes subendokardialt forløpende.

I 14 sees i granulationsvævet i øvre rand av kalkfocus pigmentavleiringer med lymfocytinfiltration omkring samt en del plasmaceller. I 11 sees ogsaa nedenfor kalkfocus tæt ved a.v.b. en begrenset lymfocytinfiltration med enkelte plasmaceller.

I serie 14 b (se f. eks. snit 13) antar kalkfocus et betydelig forstørret omfang, a.v.b. derfor forskjøvet endnu længere nedad. Langs nedre og venstre rand av kalkfocus lymfocytinfiltrert granulationsvæv med plasmaceller og enkelte kjæmpeceller — ikke Langhans'ske.

Det viser sig altsaa, at størstedelen a.v.b.-fibre er gaat tilgrunde i en bindevævsagtig masse mellem 2 kalkfoci i snittene 55 til 51 av serie 14 a, — i en strækning av hened $\frac{1}{2}$ mm.





Det ar
Til orie
eller van C
objektiv t.

B, 70 a
Klinisk
stadig lav -
pulsation, hv
dobbelte av r
Obduktion
Infiltratio adip
Ascites, hydro
Av obdu
Insarar paa
Cor bovin
Hjertet i
ventrikel væg
Ved basis
kalkmasser, d
haarde graan
Fra mitra
foei over paa
ceum.
Ogsaa aor
3 sinus Valsal
Se ogsaa
neste side.

De uttag
formol og ind
De blev b
den falles san
II balda forover
Da de for
at de tok speci

Til orientering er vedlagt 4 oversigtsbilleder, tegnet efter van Gieson-præparater med Leitz' tegneokular — objektiv 1.

Hjerte nr. 42.

B., 70 aar.

Klinisk diagnose: Stokes-Adams' sygdom. Pulsen stadig lav — ca. 40. I jugularvenene saaes en tydelig pulsation, hvis frekvens jugertes til at være omtrent det dobbelte av radialpuls. Ingen epileptiforme anfald.

Obduktionsdiagnose: Sclerosis art. coron. cordis. -- Infiltratio adiposa cordis. Hypertrophia c. dilatatione cordis. Ascites, hydrothorax bilateralis. Anasarca. Cirrhosis hepatis.

Av obduktionsresultatet forøvrig nævnes talrike syfilisationsar paa bryst og ekstremiteter.

Cor bovinum — veegt 840 gram.

Hjertet i sin helhet er dilatert og hypertrofisk — venstre ventrikels væg er vel 2 cm. tyk.

Ved basis av mitralklafferne en ring av svære knudrede kalkmasser, der delvis raker ind mot hjertets lumen som haarde graarøde prominenser.

Fra mitralseilet fortsætter en række av mindre kalkfoci over paa det bagerste hjørne av septum membranaceum.

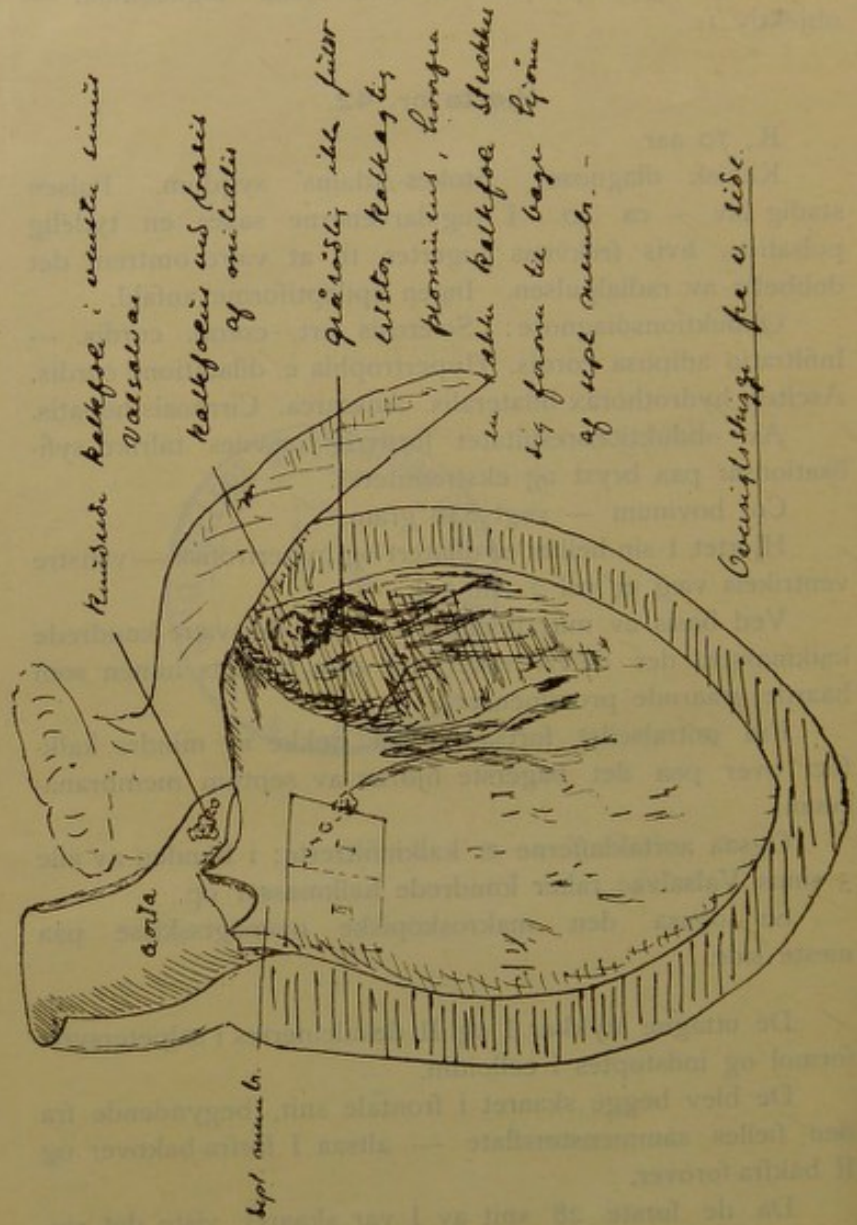
Ogsaa aortaklafferne er kalkinfiltrerte; i bunden av alle 3 sinus Valsalvae raker knudrede kalkmasser op.

Se ogsaa den makroskopiske oversigtsskisse paa næste side.

De uttagne stykker I og II dekalcinertes i salpetersyreformol og indstøptes i celloidin.

De blev begge skaaret i frontale snit, begyndende fra den fælles sammenstøtsflate — altsaa I forfra-bakover og II bakfra-forover.

Da de første 28 snit av I var skaaret, viste det sig, at de tok specielt kjernefarven daarlig, — jeg avbrøt derfor



Overlysting for v. lide.

skjæringen og la stykkerne i alkohol mættet med Ca CO_3 i overskud, skar derefter videre paa I — for at skille de først skaarne snit ut, kaldte jeg disse for serie 26 a — resten av I for serie 26 b — og snittene av stykke II for serie 26 c.

a) omfatter	28 snit,
b) —	54 —
c) —	14 —

Tilsammen 96 snit.

I a og b er gjennemsnitlig hvert 3dje snit tat — i c hvert 5te. Snittykkelsen har været varierende, da begge stykker — især I — var meget vanskelig at skjære.

For at følge a.v.b.'s forløp fra atriemuskulaturen til ventriklene beskriver jeg serien i følgende orden:

Serie b — begyndende bakfra } i omvendt nummer-
— a — — — } orden,
— c — — — } forfra i rigtig nummerorden.

Tilsammen viser de hele hovedstammens forløp samt de øverste dele av begge grener.

Serie 26 b (begyndende med sidste snit — nr. 54):

I septum sees tilvenstre paa overgangen mellem sept. musc. og sept. membr. et temmelig stort kalkfocus, adskilt fra a.v.b.'s utspring i atriemuskulatur-«knoten» — ved et tykt bindevævsdrag.

I snit 44 sender kalkfocus et fremspring mot høire, som gaar like i retning av «knoten» — uten dog at naa denne; — tynde stripeformede kalkfoci ogsaa i høire del av septum.

I de følgende snit nærmer det nævnte fremspring sig til «knoten» samtidig som kalkfoci paa høire side tiltar i størrelse.

I 37 er kalkmassens forlængelse mot høire kun ved et ganske tyndt lag bindevæv skilt fra «knoten». — I en

halvmaaneformig uthuling i høire ende av kalkfocus sees litt granulationsvæv.

I de følgende snit blir det skillende bindevævsdrag mellem kalkfocus og knuten stadig tyndere. Kalkfocus strækker sig nu sammenhengende tvers igjennem septum fra venstre til høire.

Nedover i sept. musc. sees i alle snittene sterke fibrøse forandringer.

I 32 et litet kalkfocus i bindevævet ret under «knoten».

I 30 er den store forkalkning blit mindre igjen; dog fremdeles kalkfoci og granulationsvæv i den umiddelbare nærhet like under «knoten».

A.v.b. skiller sig i de følgende snit stadig mere ut fra atriemuskulaturen, og har i 20 aldeles isolert sig fra denne. Kalkfoci stadig i avtagende. I 12 og følgende snit atter et litet kalkfocus med sparsomt granulationsvæv like under a.v.b. Dette vokser noget i de følgende snit. Samtidig hermed sees a.v.b.'s tversnit at forlænge sig nedad i et litet fremspring — paa begge sider herav — især paa v. — kalkfoci.

I snit 2 det omtalte fremspring av a.v.b.'s tversnit atter forsvundet — optat av a.v.b. igjen. Kalkfocus like under a.v.b. tiltar i størrelse — støter umiddelbart op til a.v.b.

I snit 1 fortsætter dette kalkfocus sig nedad høire — i størrelse vel dobbelt saa stort som a.v.b.'s tversnit.

I alle snittene sees bindevævet i sept. membr. for størstedelen hyalint degenerert.

Serie 26 a (begyndende med sidste glas — nr. 28):

Snit 27 — alt i alt det samme billede som i serie b, snit 1.

Selve a.v.b.-fibrene paafaldende smale og sparsomme.

I 24 og følgende snit endnu sparsommere. Hele det øverste parti av sept. musc. omdannet til fibrøst, sklerotisk væv.

I 21 har flesteparten av a.v.b.'s muskelfibre veget

pladsen for et fibrøst væv, der dog er adskillig mere løst i sin sammenføring end det omgivende bindevæv. Kun paa enkelte steder inden a.v.b.'s omraade — længst tilvenstre og længst tilhøire — sees tydelige muskelfibre — ellers sees kun her og der enkelte fibre, som det er vanskelig at avgjøre hvad er for noget: enten bindevæv eller rester av muskelfibre.

A.v.b. har imidlertid forlænget sig over mot venstre — begyndelsen til afgang av fibre til v. ventrikel.

I 20 rider a.v.b. paa et stort kalkfocus; her sees kun øverst og tilvenstre tydelige muskelfibre.

I 17 rager det underliggende kalkfokus ind i a.v.b.'s tomt. I høire del av denne atter tydelige muskelfibre.

I 16 sees det underliggende kalkfokus — efter dekalci-neringen i snittet synlig som et hulrum — at opta omtrent hele venstre halvdel av a.v.b.'s tomt.

I de følgende snit vokser kalkfocus end yderligere paa a.v.b.'s bekostning.

I 10 og følgende snit avtar kalkfocus igjen. A.v.b.'s tversnit vedblir dog at være sterkt formindsket.

I seriens sidste snit er kalkfoci omtrent helt forsvundet, men a.v.b.'s tversnit endnu paafaldende litet.

Opper i bindevævet i hele septum membranaceum sees likesom et maskeverk, hvis masker vel har været opfyldt av kalk.

Serie 26 c (begyndende med snit nr. 1):

A.v.b.'s tversnit sees her atter at tilta i omfang.

Fra høire del av a.v.b. sees en forlængelse at gaa ned gjennem et spatium i ventrikelmuskulaturen. Denne forlængelse sees at fortsætte sig direkte over i ventrikelmuskulaturen — akcessorisk høire gren (kfr. tidligere under den normale del). A.v.b. sees sterkt infiltrert av fettvæv.

I 6 begynder den endelige deling — fibre til venstre ventrikel allerede længe avgaat.

I 7 er delingen fuldført.

Ogsaa her sees de samme sterke fibrøse forandringer nedover i sept, musc. som i de øvrige serier (a og b).

Størstedelen av a.v.b.'s muskelfibre er altsaa i en strækning av hovedstommens forløp (serie 26 a) svundet og har vejet pladsen for fibrøst væv.

Desuten findes utstrakte kalkfoci i det bindevæv, som omgir hovedstammen og utspringet fra atriemuskulaturen («knuten»). Et av disse kalkfoci trænger ogsaa ind i selve a.v.b.'s omraade, saa blot ca. $\frac{1}{2}$ av dennes tversnit blir tilbage.

De to øvrige av mine Stokes-Adams' undersøkelser vil andetsteds bli publicert i sammenhæng med den kliniske beskrivelse av prof. P. F. Holst.

Jeg skal derfor her kun kortelig angi resultatet av de to undersøkelser:

Hjerte nr. 40. — R.-H.s obd. 140/1907. Typisk Stokes-Adams' sygdom — klinisk allerede beskrevet av prof. P. F. Holst i Norsk Mag. f. Lægev. 1907, s. 1256 fig.

Her fandtes a.v.b.'s hovedstamme helt og holdent at forsvinde i et kalkfocus, som allerede makroskopisk hadde git sig tilkjende som en ertstor kalkknute, der indtog nedre del av sept. membranaceum.

Hjerte nr. 41. — R.-H.s obd. 194/1907. Klinisk diagnose: Stokes-Adams' sygdom. Diabetes.

Her fandtes ingen patologiske forandringer i a.v.b.'s hovedstamme og de mest proximale dele av begge grener. Kun en kanske noget rikelig tilblanding av fettvæv med store fettceller. Denne tilblanding var dog ikke saa rikelig, at den kan siges paa nogen maate at komme utenfor den normale variationsbredde.

(Nævnes kan det, at der her fandtes forandringer av nervi vagi.)

Av disse mine oven beskrevne 4 Stokes-Adams'-hjerter har jeg altsaa i de 3 kunnet paavise forandringer i hovedstammen, som jeg vel har ret til at tillægge betydning av en «*avbrytelse*». — I de to av tilfældene gaar hovedmassen av a.v.b.-fibrene tilgrunde i et fibrøst væv med tildels svære kalkfoci i den umiddelbare nærhet — i det ene av tilfældene avbrytes a.v.b. totalt av et stort kalkfocus, som ligger like i hovedstammens vei.

Endelig har jeg et tilfælde av Stokes-Adams' sygdom, hvor a.v.b. ingen forandringer frembyr.

Mine 4 undersøkelser bekræfter saaledes:

1. at der paa den ene side findes Stokes-Adams'-tilfælde, hvor der ingen patologisk-anatomisk paaviselige forandringer i a.v.b.'s hovedstamme findes, hvor altsaa aarsaken til sygdomsbilledet sandsynligvis maa være at søke andensteds, og
2. at der paa den anden side findes Stokes-Adams'-tilfælde med anatomisk paaviselig avbrytelse av a.v.b.'s hovedstamme, samt endelig
3. at en saadan avbrytelse av a.v.b. kan bevirkes av fibrøse forandringer i forbindelse med utstrakte forkalkninger.

Om hjerte nr. 28 muligens kan komme ind under kategorien Adams-Stokes'-hjerter, skal jeg ikke driste mig til at uttale nogen formening; — det er et klinisk spørsmål. I tilfælde man regner det for Stokes-Adams' sygdom — saa maa det fremhæves, at der foruten de beskrevne forandringer av a.v.b.-fibrene ogsaa fandtes utbredte infarkter i venstre ventrikels væg.

Da disse vel ogsaa i og for sig utvilsomt kan bevirke en forandring av hjerterytmikken, saa er man utelukket fra at maale betydningen av de beskrevne degenerative forandringer av a.v.b.-fibrene — som forresten ikke rammede hele a.v.b.'s tversnit.

Adams-Stokes'-kasus med klinisk paavist dissociation og patologisk-anatomisk paaviselig avbrytelse av a.v.b. leverer nu ikke blot et bidrag til patogenesen for Adams-Stokes' sygdom, — men gir ogsaa et vigtigt bidrag til tydningen av de normale ledningsforhold i hjertet, idet de nemlig — som det lettelig vil indsees — støtter antagelsen av atrio-ventrikulærbundten som den eneste *normale* ledningsvei for kontraktionsbølgens forplantelse fra atrier til ventrikler.

Om andre elementer — nerver eller glat muskulatur i endokardiet eller omkring karrene — til en viss grad og under visse omstændigheder kan arbeide vikarierende for a.v.b., er et andet spørsmål.

Jeg er ved denne betragtning atter kommet tilbage til de normale forhold og skal da til slutning opstille følgende resumé:

*Atrio-ventrikulærbundten er et system av fibrillefattige, — sarcoplasmarike muskelfibre med visse forskjelligt utprægede struktureiendommeligheder. Den tar sit utspring fra atriemuskulaturen i partiet mellem sinus coronarius' indmundingssted og sept. membranaceum, i hvis nedre rand **hovedstammen** gaar fremover, indtil den deler sig i **en høire, mindre gren**, der forløper samlet nedad høire som en direkte fortsættelse av selve hovedstammen (ialfald makroskopisk),*

*og **en venstre, mægtigere gren**, hvis fibre er plateformig utbredt og avgaar fra hovedstammen paa forskjellige steder i sept. membr. — forløpende subendokardialt nedover i venstre ventrikel.*


*At atrio-ventrikulærbundten er den eneste **normale** ledningsvei mellem atrier og ventrikler, synes visse tilfælder av Stokes-Adams' sygdom — saa at si eksperimentelt — at bevise.*

Metodik.

Jeg er i de sidste av mine patologiske undersøkelser kommen til en metodik, som har spart mig megen tid og umak og som jeg her ganske kort skal gjengi:

1. Hovedstammen av a.v.b. med nærmest omliggende dele uttages til mikroskopisk undersøkelse slik, som tegningen av hjerte nr. 12, s. 14 illustrerer (a. b. c. d.). De mest proximale dele av grenene kommer her med.

Den kan deles i to, om man vil — man bør da orientere sig ved at stikke en knappenaal gjennom hvert av stykkene. I den undre flate av stykket kan skjæres en langsgaaende rende for at lette fikserings- og farvevædskers gjennomtrængen.



Skematisk tversnit.

2. Fiksering og hærkning i formol 4 pct. — stigende alkoholer.
3. Hvis der findes kalk i stykket:
 - a) dekalcinering i salpetersyre-formol i varmeskap,
 - b) 24 timer i 5 pct.s alunopløsning,
 - c) 24 timer i rindende vand.
4. Gjennomfarvning med P. Mayer's sure hæmalun.
5. Stigende alkoholer — æter-alkohol — **celloidin**, omhyggelig indstøpning.
6. Skjæring i serie av frontale snit.
7. Snittene oplægges, éftersom de skjæres, i orden paa filterpapir, der er rikelig gjennemfugtet med orange-alkoholopløsning — her blir snittene liggende til tydelig kontrafarvning — NB! maa ikke tørre ind.

8. Føres derpaa snit for snit gennem absolut alkohol — benzin-alkohol — til karbol-xylol.
9. Oplægges paa glas — og indleires i damar-xylol.

Ved denne metode kan man allerede under skjæringen ved foreløbig undersøkelse av de allerede i blokken kjernefarvede snit orientere sig over, hvorlangt man er kommet — iblandt ogsaa se, om man allerede har fuldstændig avbrytelse av a.v.b. og da ikke behøver at skjære længer.

Celloidinindstøpning er ved dette materiale absolut at foretrække for paraffinindleiring.

Viser det sig under skjæringen, at man har dekalcinert for litet, saa kan man paany foreta dekalcinering av det i celloidin indleirede stykke i salpetersyre-alkohol (10 pct. i 80 pct.) og efterfølgende neutralisation i alkohol (80 pct.), som er tilsat CaCO_3 i overskud.

Efter denne metode kræver undersøkelsen saa liten tid og saa litet arbeide, at den vel uten vanskelighet maa kunne foretages ved ethvert hjerte, hvor der har været tegn paa dissociation.

Tilslut er det mig en kjær pligt at takke — først og fremst hr. prof. P. F. HOLST, som har tilskyndet mig til dette arbeide og overlatt mig høist værdifuldt materiale, og hr. prof. F. HARBIZ, ved hvis elskværdighet jeg har faat anledning til at utføre undersøkelseerne paa Rikshospitalets patol.-anatom. institut, hvis personale jeg ogsaa skylder tak for bistand med raad og daad; — likeledes har jeg at takke hr. prof. Laache og hr. overlæge Thue for materiale, som er blit mig overlatt.

Resumé.

Der Verfasser hat die normale und pathologische Anatomie des Atrio-Ventrikulär-Bündels im menschlichen Herzen mittels eigener makro- und mikroskopischen Untersuchungen studiert. Sein Material zählt 41 Herzen — darunter 4 unzweifelhafte Fälle von Adams-Stokes'scher Krankheit.

Was die Topografie und die Struktur des Atrio-Ventrikulär-Bündels betrifft, bestätigen seine Untersuchungen im grossen und ganzen die Befunde von Mönckeberg.

Durch Injektionsuntersuchungen fand er, dass das Atrio-Ventrikulär-Bündel, wenigstens der Hauptstamm, von Arteria coronaria dextra aus versorgt wird.

Er hat im Atrio-Ventrikulär-Bündel selbst keine Nerven gefunden — dagegen in der Nähe vom Knoten in der Atriemuskulatur mehrere marklose kleine Nervenstämme und weiter nach hinten beim Ansatz des Mitralis-Segels sympathische Ganglienzellen im Verlaufe dieser marklosen Nerven.

Fast konstant hat er in älteren Herzen das Bindegewebe rings um das Atrio-Ventrikulär-Bündel hyalindegeneriert und sehr oft kalkinfiltriert gefunden, woraus er folgert, dass diese Befunde zur Erklärung einer Dissociation nicht als ausreichend gehalten werden können. Nur bei gewissen Phasen der Herz- und insbesondere der Respirationsbewegung lässt es sich denken, dass die umgebenden verhärteten Teile das Atrio-Ventrikulär-Bündel stärker drücken und

dadurch zu temporärer Leitungsunterbrechung führen können. Dies lässt sich doch wohl nur klinisch untersuchen, indem die Dissociation sich dann etwa mit modifizierter (beschleunigter oder verspäteter oberflächlicherer oder tieferer) Respirationsbewegung entsprechend in ihrem Charakter ändern müsste.

Ferner hat der Verfasser das Atrio-Ventrikulär-Bündel sehr oft von Fettgewebe infiltriert und umgeben gefunden. Er glaubt die Annahme Mönckeberg's — dass sich dies Fettgewebe mit dem Alter entwickle — bestätigen zu können — und ihm scheint dieser Vorgang eine Art Compensationsvorrichtung: das Fettgewebe in und um das Atrio-Ventrikulär-Bündel schütze dieses vor dem Drucke der umgebenden, im Alter immer unelastischer werdenden Teile.

Mehrmals hat er in klinisch «normalen» Herzen kleine lymphozytäre Foci gefunden.

Auf seine Untersuchungen gestützt meint er, dass die Diagnosen: Fibrosis und Adipositas fasciculi atrio-ventricularis von zweifelhafter Bedeutung für die Frage der Dissociation sind.

Die einzigen anatomischen Zeichen einer Dissociation sind ausgesprochene Degeneration und deutlicher Schwund der Atrio-Ventrikulär-Bündelfasern selbst.

Dass sich das Atrio-Ventrikulär-Bündel in seinem Verhalten bei Fettdegeneration von der übrigen Herzmuskulatur ausscheide, ist den Untersuchungen des Verfassers zufolge kein so häufiger Befund wie die Arbeiten anderer Autoren vermuten lassen.

Dagegen zeigt sich das Atrio-Ventrikulär-Bündel bei der braunen Atrophie weit weniger beteiligt als die Ventrikelmuskulatur — ja dieser Unterschied ist oft so eklatant, dass sich das Atrio-Ventrikulär-Bündel in alten Herzen nur mittelst dieses Merkmales verfolgen lässt.

In einem Falle von Eklampsie hat der Verfasser eine infiltrierende Blutung im linken Schenkel des Atrio-Ventrikulär-Bündels gefunden.

Das Hauptinteresse knüpft sich doch an die Stokes-Adams' Fälle. Von solchen hat der Verfasser einen zweifelhaften und vier unzweifelhafte.

Der erste Fall zeigte ausgesprochene Degeneration (fettige und vakuoläre) des Hauptstammes — jedoch ausserdem noch ein grosses Infarkt des Septum musculare ventriculorum.

In den 3 der vier unzweifelhaften Fälle der Stokes-Adams'schen Krankheit fand sich das Atrio-Ventrikulär-Bündel unterbrochen — in dem einen in einem Kalkfocus eine weite Strecke lang total verschwunden — in den beiden anderen: im Bindegewebe zwischen Kalkfoci in einer Reihe von Schnitten nur auf einzelne stark atrophische Muskelfasern reduziert.

In einem Falle fand er keine Veränderungen des Atrio-Ventrikulär-Bündels, — untersucht wurden nur der Hauptstamm und die beiden proximalsten Teile der Schenkel.

Auf Grundlage seiner normalen und pathologischen Untersuchungen meint der Verfasser mit Bestimmtheit bestätigen zu können, dass das Atrio-Ventrikulär-Bündel die einzige normale atrio-ventrikuläre Leitungsverbindung ist. — Dass unter pathologischen Verhältnissen, bei Leitungsunterbrechung des Atrio-Ventrikulär-Bündels, möglicherweise irgend ein anderes System — vor allem die glatte Muskulatur des Endokards und der Gefässe — vikariierend eintreten könne, lässt sich wenigstens denken.

Was die Technik betrifft empfiehlt der Verfasser die Celloidineinbettung; — er hat eine Methodik ganz kurz angegeben, durch die es mit sehr einfachen Mitteln und geringem Zeitverlust möglich ist, das Atrio-Ventrikulär-bündel (Hauptstamm und proximalsten Teile der beiden Äste) in Schnittserien zu untersuchen.

Litteratur.

1. Arnold, J.: Über feinere Strukturen und die Anordnung des Glycogens in den Muskelfasern des Warmblüterherzens — 1909.
2. Aschoff: Ueber die neueren anatom. Befunde am Herzen und ihre Beziehungen zur Herzpathologie. Med. Klinik 1909, nr. 8 og 9.
3. Do.: Lehrbuch der patholog. Anatomie — 1909.
4. Do.: Ueber das Glycogengehalt des Menschenherzens. Verh. der deutschen patholog. Gesellschaft 1908.
5. Aschoff u. Tawara: Die heutige Lehre von den patholog.-anatomischen Grundlagen der Herzschwäche — 1906.
6. Bräunig: Ueber musculöse Verbindungen zwischen Vorkammer und Kammer bei verschiedenen Wirbelthierherzen — 1904.
7. Cohn: On the auriculo-nodular junction. Heart, Vol. 1, nr. 2.
8. Fahr: Über die muskuläre Verbindung zwischen Vorhof und Ventrikel im normalen Herzen und beim Adams-Stokes'schen Symptomkomplex. Virchow's Archiv, Bd. 188. Drittes Heft.
9. Do.: Zur Frage des atrio-ventrikulären Muskelverbindung im Herzen. Verhandl. der deutschen patholog. Gesellschaft 1908.
10. Holst, P. F., prof.: Stokes-Adams' sygdom og «Heartblock» hos mennesket. Norsk Mag. f. Lægev. 1907, nr. 9 og 11, og 1908, nr. 3.
11. Koch, W.: Über das Ultimum moriens des Menschenherzens. — Inauguraldissertation. Freiburg.
12. Do.: Über die Struktur des oberen Cavatrichters. Deutsche med. W.schr. 1909, 10.
13. Keith and Flack: The auriculo-ventricular bundle of the human heart. The Lancet, August 11, 1906.
14. Mönckeberg: Untersuchungen über das Atrio-Ventrikulär-Bündel. 1908.
15. Do.: Ueber die abnormen Sehnenfäden im linken Ventrikel des menschlichen Herzens. Verhandl. der deutschen patholog. Gesellschaft 1908.
16. Nagayo: Patholog.-anatom. Beiträge zum Adams-Stokes'schen Symptomkomplex. Zeitschr. für klin. Medizin, 67ster Band.

17. Nagayo: Struktur der Purkinje'schen Fasern. Deutsche med. W.schr. 1908, 9, s. 399.
18. Ranvier: Technisches Lehrbuch der Histologie, 1888.
19. Ribbert: Lehrbuch der patholog. Anatomie 1908.
20. Saigo: Die Purkinje'schen Muskelfasern bei Erkrankungen des Myocards. Verhandl. der deutschen patholog. Gesellschaft 1908.
21. Tawara: Das Reizleitungssystem des Säugetierherzens, 1906.
22. Do.: Ueber die sogenannten abnormen Sehnenfäden des Herzens. Ziegler's Beitr. 1906, Bd. XXXIX.
23. Tigerstedt: Lehrbuch der Physiologie des Menschen.
24. Lydia M. De Witt: Observations on the sino-ventricular connecting system of the mammalian heart. The anatomical Record, Vol. III, no. 9.



