Mr Spencer Cobbold M.D. F.R.S.
with Dr Kastalis Compliments
Alexandria, January 1883.

(14)

Ueber das Vorkom
haematobium Bilh

V

Seit Bilharz zuerst
mum haematobium gesch
Ihren Krankheitssymptom
scheinungen beschrieben
hin über diesen interess
Wild verdanken wir Gri
und Anderen bezüglich d
wicklungsgeschichte dies
aber bis heute noch wen
Verhältnisse, insbesondere
einzelnen Organen.

[1] Bilharz, Zeitschrift f
ter med. Wochenschr. 1
[2] Griesinger, Gesamm
[3] Cobbold, The Parasite
[4] Leuckart, Die Parasite

Ueber das Vorkommen der Eier des Distomum haematobium Bilharz in den Unterleibsorganen.

Von Dr. Kartulis,
Arzt im griechischen Hospital von Alexandrien.

(Hierzu Taf. IV. Fig. 1—4.)

Seit Bilharz zuerst im Jahre 1851 in Aegypten das Distomum haematobium gesehen und die durch dasselbe hervorgerufenen Krankheitssymptome und pathologisch-anatomischen Erscheinungen beschrieben hat[1]), haben wir nach einer Richtung hin über diesen interessanten Parasiten wenig Neues erfahren. Wohl verdanken wir Griesinger[2]), Cobbold[3]), Leuckart[4]) und Anderen bezüglich der klinischen Bedeutung und der Entwicklungsgeschichte dieses Wurmes viel Werthvolles, wir wissen aber bis heute noch wenig über die pathologisch-anatomischen Verhältnisse, insbesondere das Vorkommen des Parasiten in den einzelnen Organen.

[1]) Bilharz, Zeitschrift für wissensch. Zool. IV. 1851. — Derselbe, Wiener med. Wochenschr. No. 4. 1856.
[2]) Griesinger, Gesammelte Abhandl. 1872.
[3]) Cobbold, The Parasites of men and animals. 1879.
[4]) Leuckart, Die Parasiten des Menschen. I. Bd.

Im Nachstehenden werde ich kurz über zwei Fälle berichten, in welchen ich die Eier des Distomum haematobium, ausser in den Organen, in welchen sie von früheren Untersuchern bereits gefunden worden sind, auch in der Prostata, Niere und Leber nachweisen konnte.

Die Intensität der durch das Distomum hervorgerufenen pathologischen Erscheinungen hängt natürlicherweise wesentlich ab von der im menschlichen Organismus vorhandenen Zahl der Parasiten, sowie von dem Entwickelungsstadium, in welchem sie sich befinden. Nach den Mittheilungen, welche sich in den Lehrbüchern von Leuckart und Cobbold finden, sind die wichtigsten Organe, in denen die Eier des Distomum angetroffen werden, die Blase, die Harnleiter und der Dickdarm, während die Würmer selbst in der Pfortader und deren Aesten, sowie in der Milzvene, im Gekröse-, Mastdarm- und Harnblasenvenengeflechte vorgefunden werden.

Nach meinen Beobachtungen einer sehr grossen Anzahl von Fällen der Bilharzia-Krankheit, — so nennt sie Cobbold, — zeigt sich dieselbe in den ersten Erkrankungstagen durch häufiges Blutharnen mit brennenden Schmerzen und Drängen. Mit dem Urin werden schleimig-blutige Flocken entleert. Allmählich wird der Harn klarer, jedoch kommen fast immer noch ähnliche Flocken mit den letzten Tropfen des Urins zu Tage. Die mikroskopische Untersuchung dieser Massen zeigt immer viele Eier und Embryos des Distomum. Werden Eier in grösserer Zahl in der Blase abgelagert, dann zerreissen sie die Capillaren und produciren so von neuem Hämorrhagien. Man findet dann im Urin ausser den Eiern abgestossenes Blasenepithel und viele Eiterkörperchen. Allmählich entwickelt sich so eine chronische Cystitis und zuletzt besteht der Urin aus schleimig-eitrigen Massen. Die zurückbleibenden Eierschalen dienen oft als Ausgangspunkt von Blasensteinen. Lagern sich die Eier in den Harnleitern ab, so werden die Kranken häufig durch Schmerzen in dieser Gegend belästigt. Endlich erkranken auch die Nierenbecken und Nieren selbst und es kommt zur Pyelitis und Nephritis, nicht selten auch zur Bildung von Nierensteinen. Wenn zu gleicher Zeit auch der Dickdarm betroffen wird, dann entwickeln sich daneben dysenterische oder diarrhoische Affec-

tionen, oft auch Prolapsus recti. Gewöhnlich findet man auch eine Hypertrophie der Prostata. Wenn die Krankheit ihren höchsten Grad erreicht hat, dann gehen die Kranken je nach ihrer Constitution, unter verschiedenen Complicationen zu Grunde. Ein gewöhnlicher Ausgang der Krankheit ist der in Albuminurie und Urämie.

Die pathologisch-anatomischen Verhältnisse der erkrankten Organe gestalten sich folgendermaassen: In den leichten Fällen ist an der Schleimhaut der Blase noch wenig zu bemerken; nur hie und da sind die Capillaren stark gefüllt und zu gleicher Zeit finden sich gelegentlich noch einige unregelmässige, kleine Knötchen. Diese Knötchen bestehen überwiegend aus Distomeneiern, welche durch zweckmässige Schnitte der Blase mikroskopisch nachgewiesen werden können; ausser an diesen Stellen sieht man auch vereinzelte Eier in der Submucosa abgelagert.

In mehr fortgeschrittenen Fällen sind die Knötchen entweder grösser und haben das Aussehen von Hämorrhoidaltumoren, oder sie markiren sich als Villi oder Fungi, während die Blasenwand selbst sehr verdickt wird. In anderen Fällen werden solche Gebilde abgestossen und fehlen dann stellenweise oder ganz. Die Blasenschleimhaut zeigt dann stellenweise die verschiedensten Farben. Grosse Regelmässigkeit in den Läsionen dieses Organes existirt überhaupt hier nicht. In vielen Fällen sind die Eier über die ganze Submucosa verbreitet und einige davon auch in der Mucosa vorhanden. Man findet gewöhnlich Blasensteine, welchen als Ausgangspunkt zurückgebliebene Eierschalen gedient haben.

In den schwersten Fällen ist die Blasenwand gewöhnlich sehr verdickt und das Organ selbst bis zur Grösse eines mittelgrossen Apfels zusammengezogen. Die Schleimhaut ist entweder überall rauh und brüchig, oder mit fungösen oder villösen Gebilden besetzt. Nicht selten trifft man Stellen, die zur Verschwärung kommen. In den Fällen, wo die Verdickung der Blasenwand geringer ist, wird letztere dafür meist brüchig und erscheint mit mehreren grösseren geschwulstartigen Auswüchsen besetzt. Solche Blasen können zur Ruptur kommen. Wenn man diese Organe mikroskopisch untersucht, findet man nicht nur die Submucosa und die Schleimhaut von den Eiern gefüllt, sondern

letztere dringen sogar bis in die Muscularis ein und man sieht sie zwischen den Muskelbündeln abgelagert. — In diesen schweren Fällen entstehen sehr oft Perineal-, seltener Vesico-rectal-Fisteln.

Die Prostata ist auch oft vergrössert und in ihrem Parenchym kommen dann ebenfalls Distomeneier vor.

Verfolgt man aufwärts von der Blase bis in die Ureteren hinein die durch die Distomeneier erzeugten Veränderungen, dann findet man letztere in ganz frischen oder leichten Fällen sehr gering, sie fehlen auch wohl gänzlich. In vorgeschrittenen Fällen, in welchen es bereits zu einer Ablagerung der Eier gekommen ist, fangen die Harnleiter an sich zu erweitern und zwar gewöhnlich von den Nierenbecken her. Leuckart (Die Paras. d. Menschen Bd. I, S. 628) erklärt die Erweiterung der Harnleiter folgendermaassen: „In den Harnleitern bilden sie gewöhnlich ringförmige Ablagerungen, die das Lumen oftmals so stark verengern, dass kaum eine Sonde durchgeschoben werden kann. Die natürliche Folge solcher Einschnürungen ist eine Erweiterung des darüber liegenden Theils des Harnleiters sammt Nierenbecken und Kelchen.“ — Ich halte es aber für nicht wahrscheinlich, dass die Einschnürungen und damit die Erweiterungen der darüber liegenden Theile durch die Ablagerungen der Eier allein entstehen können, denn gerade in den Harnleitern sind die Eier am wenigsten zu sehen, ich glaube vielmehr, dass diese Prozesse von der Intensität der Blasenerkrankung abhängen. In der Schleimhaut solcher Harnleiter sieht man zerstreute rothe Punkte oder auch eigentliche Ecchymosen und Hämorrhagien. Schnitte zeigen wenige Distomeneier; besonders finden sie sich auch hier in der Submucosa, und zwar meistens im unteren Drittel des Organs.

In schweren Fällen kann es zu einer enormen Ausdehnung eines oder beider Harnleiter kommen; ich sah solche, die das Lumen des Dünndarmes erreicht hatten. Dabei ist die Wandung verdickt und wie oben erwähnt, stellenweise eingeschnürt. In der Schleimhaut hat man Hämorrhagien, zum Theil in Gestalt kleiner hämorrhagischer Knötchen. Untersucht man Schnitte der Harnleiter mikroskopisch, so ergiebt sich, dass die Distomeneier bis in die Nierenbecken hinein vorkommen können; sie sind aber nicht so zahlreich in der Submucosa vorhanden

wie bei anderen Organen. Auch in der Schleimhaut und der Muscularis sind sie relativ sehr wenig zahlreich.

Die Nieren verhalten sich in den verschiedenen Stadien der Krankheit sehr mannigfaltig; sehr oft ist nur die eine Niere krank. Meistentheils werden sie aber doch beide afficirt und zwar besonders in den Fällen, in welchen Blasensteine zu gleicher Zeit vorhanden sind. Die Nierenaffectionen können je nach der Intensität der Erkrankung als Nierenentzündung, parenchymatöse Nephritis, Cystenbildung, Bildung von Nierensteinen, Cirrhose und Hydronephrose zusammengefasst werden. In den schwersten Fällen schwindet das ganze Parenchym der Niere, das Organ nimmt eine sackförmige Gestalt an und bietet oft das Aussehen eines über faustgrossen Tumors, welcher von den Becken und Kelchen aus erweitert wird und eine oder mehrere Cysten bildet, gefüllt mit einer trüben Flüssigkeit. Das vorhandene Nierenparenchym solcher Fälle ist stark cirrhotisch und kann, wie aus dem zweiten Fall dieser Mittheilung zu ersehen ist, auch Distomeneier enthalten.

Die Mesenterialdrüsen werden sehr oft stark vergrössert. Beim Durchschnitt derselben sieht man die Substanz geschwollen, hart und im Centrum mit deutlichen Hämorrhagien durchsetzt. Solche Drüsen enthalten stets Distomeneier. Dieser Befund wurde zuerst, soweit meine Kenntniss reicht, von Dr. Zancarol im Jahre 1881 der Société des Hôpitaux in Paris mitgetheilt.

Die Leber ist ein Organ, welches von den Distomen der Bilharzia sehr stark betroffen wird. Während man in sehr leichten Fällen die Distomenwürmer nur in dem Hauptstamme der Pfortader findet, kommen dieselben in den vorgeschrittenen Fällen überall auch in den Aesten dieser Vene vor. Dass sie auch in der Leber ihre Eier ablagern, wurde zwar von Leuckart vermuthet, aber entweder wurde dieses Organ nicht gründlich untersucht, oder es ist dieses in der That vielleicht ein seltenes Vorkommen. Ich selbst habe die Leber nur in zwei Fällen mikroskopisch untersuchen können, aber beidemal die Eier zahlreich vorgefunden. Die gewöhnliche durch die Ablagerung der Eier entstehende Veränderung der Leber scheint die Cirrhose zu sein. Das Organ ist in diesen Fällen gewöhnlich hart und sieht opak aus. Die Eier findet man meistens in den Verzwei-

gungen des Portalsystemes, aber auch im Parenchym, wohin sie wie es scheint durch Zerreissung der Wände der feinsten Venen gelangen. Wo die Eier seit längerer Zeit im Parenchym sitzen, werden sie von reichlichem Bindegewebe umschlossen.

Milz und Pankreas verhielten sich in meinen Fällen sehr verschieden, doch konnte ich Distomeneier in diesen Organen nicht nachweisen.

Der Dickdarm und insbesondere das Rectum bieten oft ganz ähnliche pathologische Veränderungen, wie wir sie bei der Blase kennen gelernt haben. Auch hier findet man die Eier vorwiegend in der Submucosa (vergl. Fig. 2), sehr wenige in der Schleimhaut selbst.

Die für die Abbildungen verwandten Präparate stammen von zwei Fällen:

Fall 1. 30jähriger Fellah, am 5. Januar 1884 im griechischen Krankenhause von Dr. Zancarol wegen Blasensteines operirt und am 22. Januar unter urämischen Symptomen gestorben. Nur die Unterleibsorgane krank. — Ueber 300 Distomenwürmer aus der Pfortader und ihren Aesten in der Leber gesammelt, Leber blass und hart; Pancreas und Milz ebenfalls; Mesenterialdrüsen geschwollen; Nieren um das Doppelte vergrössert und sackförmig. Die cystenartigen Erweiterungen enthalten einige kleine schwarze Steine und Sand, das Parenchym ist meistentheils geschwunden; Becken und Kelche erweitert; Harnleiter auch so erweitert im oberen Drittel, dass der Daumen sehr leicht durchgeht. Im rechten Ureter ein paar Einschnürungen in der Mitte des Organs. In der Schleimhaut die Gefässe erweitert und zahlreiche stecknadelkopfgrosse Hämorrhagien. Die Blase ist zur Grösse einer mittleren Orange zusammengezogen; ihre Wandung über 1 cm dick. Die Schleimhaut lederartig, hie und da mit hämorrhoidenähnlichen Auswüchsen bedeckt. Prostata sehr gross und hart.

Ausser in der Blase, den Ureteren und dem Dickdarm fand ich noch Distomeneier in den Mesenterialdrüsen, in der Prostata und in der Leber, jedoch nur einige Eischalen in den Nieren.

Fall 2. 45jähriger Fellah im arabischen Hospital von Dr. Schiess secirt, welcher mir die Organe freundlichst zur mikroskopischen Untersuchung überlassen hat. In der Blase waren wirkliche Infarcte von Distomeneiern in den Capillaren der Submucosa zu constatiren; auch in der Muscularis waren viele Eier (vergl. Fig. 1). — Milz und Pancreas enthielten keine Eier. Die Leber dagegen sehr zahlreiche und zwar waren hier die Verhältnisse genau so wie in Fall 1. — In den Nieren fand ich viele Eier, sowie Eischalen, theils in den Capillaren liegend, theils auch in Folge von Zerreissung der letzteren im Nierenparenchym abgelagert. Die Nierensubstanz selbst war stark cirrhotisch.

Since Bilharz in 1857 first investigated the Distom. h. in Egypt & described the path. & anat-path. appearances, ~~[illegible]~~ little has been done towards the elucidation of this interesting parasite. We thank G. C. & L & others for valuable remarks relating to the clinical significance & deg. of the worm. But we know scarcely, very little concerning the path-anat. changes especially as regards the appearances of the parasites in the different organs.

In what follows I will briefly describe two cases in which the D. h. in addition to the ova and in which they were found in the tissues of the bladder in the cases — in accordance to Bilharz.

& the Prostate Kidney & liver.

The intensity of the heredity produced faithful appearances depends naturally upon the number of the Parasites in the human organism & therefore upon the stage of dev.t in which the are found. According to the Contributions which are given in the handbooks of Leuckart & Cobbold, the bladder, the ureter, & the intestine are the organs which the eggs most frequently occupy whilst the women themselves are found in the portal vessel especially in the spleen, the mesentery, the kidneys, & the veins of the bladder.

According to my observations a very large number of Bilharzia in disease —

in the earliest stages by frequent loss of
blood with burning pain and ardent fever.
Mucus - Blood shreds escape with the urine
Gradually the urine becomes clear, meanwhile
Cindal shreds ~~are always seen in the last drops of urine~~
are always seen in the last drops of urine
daily. Muir & Sc. always shows many eggs singly
or the Ostoma. When the eggs are discharged in
Greek authors, then are the capillaries injured &
Greek hæmorrhage is produced. One then finds in
the urine in addition to the eggs, degenerate
bladder epithelium & minute pus-corpuscles by
by a chemic agitation is detected & at length they
urine forms a mucous - pus mass. The unhatched
egg shells frequently serve as the point of
crystals

for the bladder will go with the disorder & prove a dangerous trouble. Finally the kidneys & pelvis of the kidney also become diseased & pyelitis & nephritis set in & sometimes also the formation of renal calculi. When all these things the intestine becomes involved then dysentery or diarrhoea may arise & often also prolapsus of the rectum. Especially also piles due to hypertrophy of the prostate. When the disease has reached the highest stage then it undermines the constitution & various complications. A frequent sequel of the disorder is that of albuminuria & uremia. The pathological-anat. changes



In the highest cases there is a general rise on the mucous surface of the bladder, only here & there are the capillaries distended — & sometimes one finds separate swollen scattered little ~~processes~~ nodules (Knötchen): these nodules are distended by Dirt-eggs which by microscopic sections & histological can be made evident. Also at these spots one sees also ~~Conglomerates~~ separate eggs in the submucous tissues.

In more advanced cases the nodules are larger & have the resemblance of hemorrhoidal tumors, or they present thickenings as fills of bamerid's, which the bladder itself becomes

of which [illegible] adhesion does not exist. In many cases the eyes are scattered throughout the submucous layers & especially also in the mucous membrane. More especially in the calculi in which the retained eggshells have been as (nuclei) a point of departure.

In the worst cases the bladder wall is remarkably thickened & the ova itself enlarged to the size of a middlesized apple. The mucous membrane almost everywhere rough & beset with fungous & bilharzia knobs. Not seldom one may see specks which amount to blackish (gangrenous) ulceration. In the cases where the neck of the bladder is affected, the latter changes are pro-

furnished with cancellous tissue like excrescences. Such bladders can ~~burst~~ rupture. If one or more of this organ [illegible] one finds pus and the [illegible] [illegible] filled with eggs. But the latter penetrated [illegible] the muscular coat, & may see them lying between the muscular fibres. In these [illegible] cases, very often perineal seldomer vesico-dotal, fistulae appear.

The Prostate is also frequently suffering & Dist. eggs appear in the parenchyma. Proceeding upwards from the bladder to the ureters, which by the Dist. eggs changes are produced. Then one finds

Note. Mr. Wood also has a case of
[illegible] Cases in which the abscess
[illegible] separation of the transverse process
[illegible] (the ligament remained) in the lumbar
[illegible] and in the kidneys of the kind
[illegible] in which the lumbar glands
[illegible] were affected. The lumbar glands
[illegible] were affected in the same way
[illegible] as the psoas, which [illegible] scarcely
[illegible] separate from the latter. The part
[illegible] from the kidneys
[illegible] in the lumbar region
[illegible] consisting of the kidney
[illegible] together
[illegible] of the abscess
[illegible] of the kidney and calices.
[illegible] this kidney was so part
[illegible] disorganized, that

upper part by the deposition of eggs could
stand alone ~~for~~ as plausible, the eggs are
seldom to be seen in the duct. I believe
moreover, that these processes depend
upon the integrity of the Bladder-vesicle
& the numerous ~~number~~ by such worm-ducts
the seen scattered red points or pits in the
Kidneys & other organs. Sections show
few Dist-eggs; especially also are they be
found in the sub-mucous tissue, usually
in the lower third of the organ.

In other worm cases there may be a
distension of one or both the channels
I saw such where the lumen was attached (the liver
& the small intestine). Thereby is

in a manner constructed. In the man [illegible]
ogue has Warner's patt. in the character of the
hammerhead nodules - Why so? Mr. Leal
of the Lancet has seen that the Lab eggs come here
from the pelvis of the kidney; they are common
and to numerous in the Submaxillary lymph
as in other organs. Also are they relatively few
in the Man & Mammalian Conts.

The Kidneys show very naturally in Diff
[illegible] the only one by
[illegible] in both
[illegible]
Lymph [illegible] Vesical
Appendix depend in children of Vesical
Calculus - The Renal appendix I can
account for, by the intellectual of the

parenchymatous nephritis, cystic formation,
Renal calculus, cirrhosis, & hydro-
nephrosis. In the worst cases the
whole parenchyma of the kidney disappears
so that they often assumes the aspect of a large
tumor, which by the palpation appears the aspect of a fluid-sac
a calyx forms. Some of several cysts filled
with a cloudy fluid. The urinary renal pyelitis
of such cases as strongly cirrhotic and
in the two cases given in this communication,

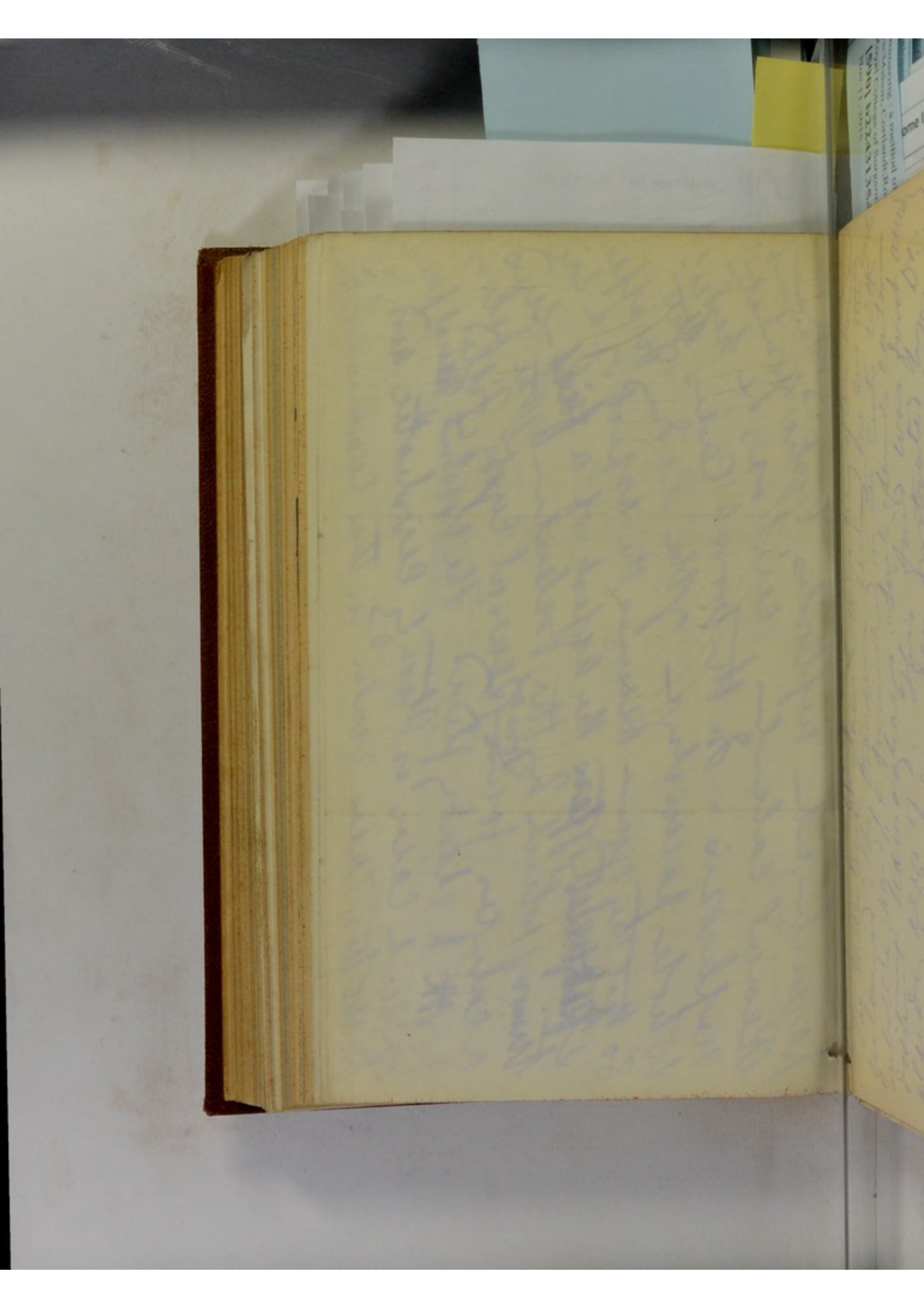

The mesenteric glands were very often enlarged. They transmit, such the eye the cavity substance, hard, & frequently in the centre eight distinct haemorrhages. Such glands contain already eggs of F. His fluid was first accounted to my knowledge, demonstrated by Dr. Tandard in 1881 to the Société des Hôpitaux Paris. The liver is an organ which becomes very strongly infected with the disease of Bilharzia. Whilst in very slight cases finds the flukes worms only chiefly ~~clumps~~ clumps of the portal system in the more advanced cases, the same affection in the branches of these same veins. That

[illegible] clearly suppurating in Lewinsk but rather hard this organ not thoroughly searched, or is this in the flesh perhaps of a seldom appearance I have myself seen this lesion in only 2 cases, but in both cases the eggs were numerous. The morbid result of the deposit of the eggs in the lung appears to be cirrhosis. In such cases the organ is comparatively hard & opaque. The eggs are found chiefly in the two principal branches of the portal system, but also in the parenchyma wherein they, too, appear, arising through the thickening of the walls of the finest veins.

they become surrounded by copious connective tissue. The Gallbladder & Pancreas ~~[illegible]~~ suffered no difficulty in 4 cases, yet I could detect no lesion in these organs.

The large intest. & esp. the Rectum showed after death changes altogether similar to those found in the bladder. These also are found though less in the submucosa, very few in the muscular coat itself.

The plate represents preparations taken from two cases (which Dr R. then describes) — Case I — Fetter of 30 years — Case II — Fetter of 45 years. — (See Explanation of the Plate.)



Case 2. A 30 yr old [illegible] in 1884, was operated on for stone, at the Greek Infirmary, & he died from uremic symptoms on the 22nd of Jan. 7. Only the abdominal organs dissected. Over 300 Dist-worms were collected from the postal trunks & their branches in the lines, lines pale & hard. Pancreas & spleen likewise. Mesenteric lnds enlarged. Kidneys twice the nat-size & sack-like. The apparently enlarged lnds contained several small hard stones & grains, the parenchyma is smooth & (contrary) pelvis & calices widened, descending limb also so dilated in the upper third that the thumb very easily passes through. In the right ureter a couple of constrictions in

Omentum the vessels enlarged & numerous pinhead size hemorrhages. The bladder is contracted to the size of a moderate sized orange its wall above 1 cm. thick. The mucous membrane leathery & there & there varicosed with hemorrhagic lakes (projecting growths) Prostate very large & hard as in the bladder. The ureters & the intestine also found ova in the mesenteric glands, in the prostate & in the liver. Neither testes only some eggshells in the kidneys.

Case 2 - 45 y. old Fellah in the arabic hospital dissected by Dr Schiess who had most kindly allowed me to examine the organs microscopically. In the bladder were genuine infarcts of Distoma eggs formed in the capillaries of the submucosa also in the muscularis were numerous eggs. Spleen

liver on the other hand very numerous & certainly were here the pathological changes most [illegible] marked in Case 1. Bile lying free in the [illegible] also eggshells, partly lying in the capillaries, part also embedded in the parenchyma of the kidney in consequence of the laceration of the vessels. The kidney substance was strongly cloudy.

+ The liver on the other hand very numerous & certainly were here the pathological relations precisely as in Case 1.

Erklärung der Abbildungen.

Taf. IV. Fig. 1—4.

Fig. 1. Schnitt aus der Blase des Falles 2. — Zahlreiche Distomeneier in der Submucosa, weniger in der Muscularis. 100fache Vergrösserung. Nach einer Photographie.

Fig. 2. Schnitt des Rectums des Falles 1. — Viele Eier in der Submucosa, einige in der Schleimhaut. 100fache Vergrösserung. Nach einer Photographie.

Fig. 3. Schnitt aus der Leber des Falles 1. Methylenblaufärbung. a und α In den Venen des Portalsystems Distomeneier, einige in der Mitte durchschnitten. b Frisches Ei mit gefärbtem Protoplasma. (Zeiss 3 : AA.)

Fig. 4. Schnitt aus der Niere des Falles 2. Gentianafärbung. γ g' Alte Eier im Parenchym, ihr Protoplasma verkalkt. δ Durchschnittenes Ei. ϵ An der Spitze durchschnittenes Ei. g Eier in den Capillaren. Man sieht ausserdem den Durchschnitt eines arteriellen Gefässes. (Zeiss 2 : DD.)

Ueber Riesen-Amöben (?) bei chronischer Darmentzündung der Aegypter.

Von Dr. Kartulis,
Arzt im griechischen Hospital von Alexandrien.

(Hierzu Taf. IV. Fig. 5.)

Bei einer Anzahl an chronischer Darmentzündung leidender Aegypter fand ich bei mikroskopischer Untersuchung der Stuhlausleerungen eigenthümliche, meistens kuglige, hellglänzende Körper, welche bei leichtem Drücken auf das Deckglas sehr langsam ihre Gestalt in eine ovale oder elliptische veränderten. Ihre Grösse schwankte in allen Fällen, jedoch waren sie im Durchschnitt 0,00015—0,000222 mm gross.

Frische Stühle bieten das schönste Bild dieser Körper. Wenn man einen Tropfen von dem schleimigen Theil des Stuhles auf dem Objectträger mit dem Deckglas zusammendrückt, so sieht man sie fast rein, meistens nebeneinander liegend, während sie

(Separatabdruck aus Virchow's Archiv für pathologische Anatomie und Physiologie und für klinische Medicin. Neunundneunzigster Band. 1885.)

Druck und Verlag von Georg Reimer in Berlin.

g'

a

W. Grohmann del.

Virchow's Archiv für pathologische Anatomie und für klinische Medicin. Neunundzwanzigster Band. 1863.

Druck und Verlag von Georg Reimer in Berlin.