

Sobre una curiosa deformación del estómago / Pedro Chutro.

Contributors

Chutro, Pedro, 1880-1937.
Royal College of Surgeons of England

Publication/Creation

Buenos Aires : La Semana Medica, imp. de obras de E. Spinelli, 1909.

Persistent URL

<https://wellcomecollection.org/works/p44vtj7b>

Provider

Royal College of Surgeons

License and attribution

This material has been provided by This material has been provided by The Royal College of Surgeons of England. The original may be consulted at The Royal College of Surgeons of England. where the originals may be consulted. Conditions of use: it is possible this item is protected by copyright and/or related rights. You are free to use this item in any way that is permitted by the copyright and related rights legislation that applies to your use. For other uses you need to obtain permission from the rights-holder(s).



Wellcome Collection
183 Euston Road
London NW1 2BE UK
T +44 (0)20 7611 8722
E library@wellcomecollection.org
<https://wellcomecollection.org>


Dr. PEDRO CHUTRO

6.

SOBRE UNA CURIOSA DEFORMACIÓN
DEL ESTÓMAGO

EXTRACTO DE LA «REVISTA DE LA SOCIEDAD MÉDICA ARGENTINA»

PÁGINA 382, 1909



BUENOS AIRES

«LA SEMANA MÉDICA» IMP. DE OBRAS DE E. SPINELLI

737 — Callao — 737

1909

ORIG. 10.1.19


DR. PEDRO CHUTRO

Comentarios 754
Buenos Aires

SOBRE UNA CURIOSA DEFORMACIÓN
DEL ESTÓMAGO

EXTRACTO DE LA «REVISTA DE LA SOCIEDAD MÉDICA ARGENTINA»

PÁGINA 382, 1909



BUENOS AIRES

«LA SEMANA MÉDICA» IMP. DE OBRAS DE E. SPINELLI

737 — Callao — 737

1909

THE HISTORY OF THE

ROYAL SOCIETY OF LONDON

FROM ITS INSTITUTION

TO THE PRESENT TIME

BY

J. H. VAN DER HAEGHE

ESQ.

OF

THE UNIVERSITY OF

OXFORD

AND

OF

THE

ROYAL SOCIETY OF LONDON

IN

THE

REIGN OF

CHARLES II.



SOBRE UNA CURIOSA DEFORMACIÓN DEL ESTÓMAGO

POR EL DOCTOR PEDRO CHUTRO
Cirujano del Hospital «Teodoro Alvarez»

Creo interesante dar á conocer en pocas palabras, una deformación del estómago, que no he encontrado mencionada en otra parte, y que por lo rara vale la pena de ser conocida.

La historia clínica es la siguiente:

N. M., 27 años. En los antecedentes de su niñez y primera juventud no hay nada que interese para el caso presente. Hacen proximately tres años ví al paciente, con un tumor profundamente situado en el epigastrio, y que por sus caracteres diagnosticué como de naturaleza equinocócica. Hice una laparotomía mediana supraumbilical; abierto el quiste se encontró que su contenido era turbio, con membranas desmenuzadas, y esto, unido á que el enfermo tenía ligeras elevaciones de temperatura por la tarde, me obligó á marsupializar el quiste. Tardó un año en cicatrizar.

Refiere el paciente que, unos tres meses después de haber sido dado de alta, empezó á notar que algo hacía procidencia por debajo de la cicatriz, justamente en el sitio donde tanto tiempo había llevado un tubo de drenage. No lo molestaba.

Pasaron varios meses, y entretanto la eventración, que ya se había iniciado, fué haciéndose cada vez mayor. En esa época empezó á sentir ligeras perturbaciones dolorosas, que desaparecían con el reposo, y que no influían sobre el apetito ni modificaban su buen estado general.

Poco tiempo después los dolores se acentuaron y se radicaron definitivamente para no abandonarlo más. Cuenta el enfermo que si se acostaba enseguida después de haber comido, se encontraba muy bien; pero si se mantenía de pié, ó hacía cualquier esfuerzo, los dolores se hacían muy agudos y lo inutilizaban para toda ocupación.

Como todos los tratamientos han fracasado, viene á consultarme.

Estado actual.—Sugeto en excelente estado de nutrición: toda su lesión está limitada al epigastrio.

Sobre la línea media se ve la cicatriz de la vieja incisión y lineal en la parte superior é inferior, ancha é irregular, con aspecto queloidico, en el centro. Cuando el paciente ejecuta un esfuerzo, toda la parte ensanchada de la cicatriz, hace saliencia, formando un tumor visible del tamaño de una mandarina; un tercio de la tumefacción queda á la izquierda de la línea media y los otros dos tercios á la derecha.

La tumefacción se reduce espontáneamente y con mucha facilidad. A la percusión es timpánica y dolorosa. Se trata claramente de una eventración hecha en el sitio del primitivo drainage.

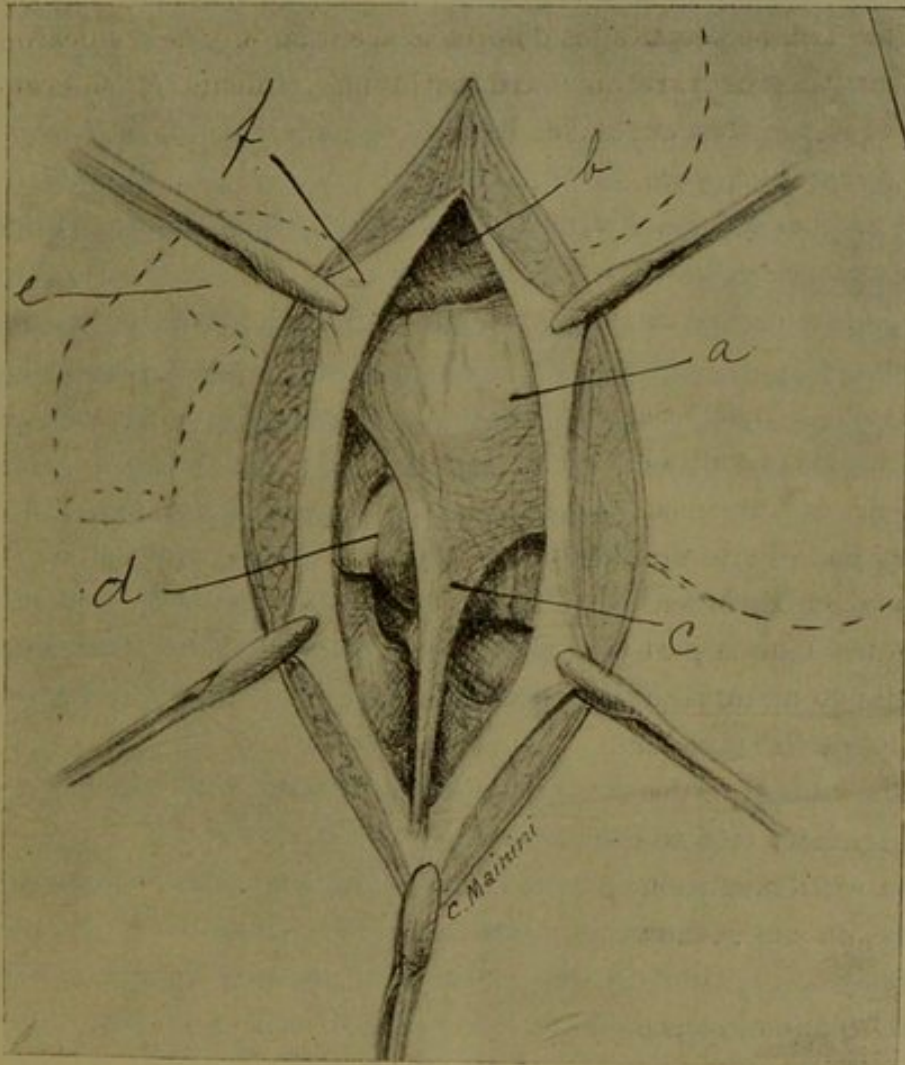
El órgano que hace procidencia es el estómago, el que se encuentra adherido á la cicatriz en una buena extensión; dilatando la procidencia es mucha mayor y se hace espontáneamente, aun el decúbito dorsal.

Haciéndole tomar un poco de líquido se siente el clapotage directamente bajo el dedo.

Los músculos rectos son muy poderosos, pero están separados entre sí por una distancia de 6 cent.; los borões del anillo aponeurótico algo borrados é irregulares.

Desde el principio se pensó que las perturbaciones gástricas fueran de origen mecánico, por su eventración y la perigastritis que la acompaña.

El paciente acepta gustoso la operación.



REFERENCIAS.—*a*) porción del estómago que hacia hernia.—*b*) hígado.—*c*) divertículo.—*d*) colon transverso.—*e*) piloro.—*f*) peritoneo.

23 de Septiembre.—Cloroformo. Incisión losángica circunscribiendo la vieja cicatriz. Se disecciona la porción circunscripta, teniendo la precaución de esculpir la cara profunda de la parte central de la cicatriz, pues la adherencia con el estómago es tan íntima que se corre el riesgo de herir la pared de este órgano.

Una vez extirpada la cicatriz, se abre la aponeurosis por arriba y por debajo de la eventración.

Como en la línea media el estómago está fijo á la pared, se incinde el peritoneo hacia la izquierda, consiguiendo así entrar en la gran cavidad; se hace otro tanto en el lado derecho. Poco á poco se van seccionando las adherencias, hasta que la pequeña curvadura y la cara anterior quedan completamente libres; desde este momento el estómago es bastante movable. Al pretender continuar la liberación se observó algo verdaderamente curioso: esto es, un divertículo coniforme, del cual la figura adjunta da una perfecta idea.

Este divertículo, que está situado á 7 cent. del píloro, se ha hecho á expensas de la gran curvadura, cara anterior. El cono tiene dos y medio á tres centímetros de diámetro en la base y unos ocho centímetros de altura. La base está dirigida hacia arriba y se continua sin límite de demarcación con la pared del estómago; el vértice, fibroso, está fijo al extremo inferior de la vieja cicatriz. Entre dos pinzas se corta esta adherencia y desde este momento el estómago queda completamente libre. Hice una sutura en jareta en la base del divertículo y lo invaginé dentro de la pared estomacal.

Transplanté un pedazo de epiplón á la pared anterior del estómago para peritoneizar toda la porción cicatricial.

Sutura del peritoneo parietal con catgut; sutura de la aponeurosis con catgut Claudius, punto continuo; segundo plano aponeurótico, á la Lembert, que invagina al primero y que deja una pared sumamente resistente. Dos puntos de crin á la piel. Apósito. Suero.

6 de Octubre.—Sale de alta completamente sano; no tiene ninguna perturbación gástrica á pesar de comer más de lo necesario.

15 de Enero de 1909.—El sugeto acude á mi llamado y tengo así ocasión de constatar que su estado de salud es inmejorable habiendo ya olvidado todos sus viejos padecimientos.

Ahora bien, ¿cómo se ha producido este divertículo? Creo que la explicación es la siguiente: Cuando se hizo la primera laparotomía, al cerrar el peritoneo en su parte inferior, la aguja debe haber tomado la pared del estómago en un punto vecino á la gran curvadura, estableciendo así una adherencia entre esta y la pared abdominal. Vino más tarde la eventración y con ella la hernia del estómago; como la fijación inferior no cedió, á medida que el órgano fué herniándose, la pared tuvo que distenderse, hasta que adquirió la forma en embudo que le hemos descrito. Es indudable que los tironeamientos de esta brida, unidos á la perigastritis eran los causantes de todas las dolencias de que se quejaba nuestro enfermo.

