

**Contribution à l'étude des abcès latents du foie : thèse présentée et publiquement soutenue devant la Faculté de médecine de Montpellier le 28 juillet 1906 / par Auguste Moris.**

**Contributors**

Moris, Auguste, 1875-  
Royal College of Surgeons of England

**Publication/Creation**

Montpellier : Impr. Gustave Firmin, Montane et Sicardi, 1906.

**Persistent URL**

<https://wellcomecollection.org/works/ejpw39dq>

**Provider**

Royal College of Surgeons

**License and attribution**

This material has been provided by The Royal College of Surgeons of England. The original may be consulted at The Royal College of Surgeons of England.

Conditions of use: it is possible this item is protected by copyright and/or related rights. You are free to use this item in any way that is permitted by the copyright and related rights legislation that applies to your use. For other uses you need to obtain permission from the rights-holder(s).



Wellcome Collection  
183 Euston Road  
London NW1 2BE UK  
T +44 (0)20 7611 8722  
E [library@wellcomecollection.org](mailto:library@wellcomecollection.org)  
<https://wellcomecollection.org>





CONTRIBUTION A L'ÉTUDE

N° 84

DES

# ABCÈS LATENTS DU FOIE

---

THÈSE

Présentée et publiquement soutenue devant la Faculté de Médecine de Montpellier

Le 28 Juillet 1906

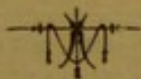PAR

**Auguste MORIS**

Né à Montpellier, le 13 octobre 1875



Pour obtenir le grade de Docteur en Médecine



MONTPELLIER

IMPRIMERIE GUSTAVE FIRMIN, MONTANE ET SICARDI

Rue Ferdinand-Fabre et quai du Verdanson

1906

# PERSONNEL DE LA FACULTÉ

MM. MAIRET (\*) . . . . . DOYEN  
TRUC . . . . . ASSESSEUR

## Professeurs

Clinique médicale . . . . .	MM. GRASSET (*)
Clinique chirurgicale . . . . .	TEDENAT.
Thérapeutique et matière médicale. . . . .	HAMELIN (*)
Clinique médicale . . . . .	CARRIEU.
Clinique des maladies mentales et nerv.	MAIRET (*)
Physique médicale. . . . .	IMBERT.
Botanique et hist. nat. méd. . . . .	GRANEL.
Clinique chirurgicale. . . . .	FORGUE (*)
Clinique ophtalmologique. . . . .	TRUC.
Chimie médicale. . . . .	VILLE.
Physiologie. . . . .	HEDON.
Histologie . . . . .	VIALLETON.
Pathologie interne. . . . .	DUCAMP.
Anatomie. . . . .	GILIS.
Opérations et appareils . . . . .	ESTOR.
Microbiologie . . . . .	RODET.
Médecine légale et toxicologie . . . . .	SARDA.
Clinique des maladies des enfants . . . . .	BAUMEL.
Anatomie pathologique. . . . .	BOSC.
Hygiène. . . . .	BERTIN-SANS
Clinique obstétricale. . . . .	VALLOIS.

*Professeur adjoint* : M. RAUZIER

*Doyen honoraire* : M. VIALLETON.

*Professeurs honoraires* :

MM. JAUMES, E. BERTIN-SANS (\*), GRYNFELT

M. H. GOT, *Secrétaire honoraire*

## Chargés de Cours complémentaires

Clinique ann. des mal. syphil. et cutanées	MM. VEDEL, agrégé.
Clinique annexe des mal. des vieillards. . . . .	RAUZIER, prof. adjoint
Pathologie externe . . . . .	JEANBRAU, agrégé
Pathologie générale . . . . .	RAYMOND, agr. (*)
Clinique gynécologique. . . . .	DE ROUVILLE, Ag. lib.
Accouchements. . . . .	PUECH, agrégé lib.

## Agrégés en exercice

MM. GALAVIELLE	MM. JEANBRAU	MM. GAGNIERE
RAYMOND (*)	POUJOL	GRYNFELT Ed.
VIRES	SOUBEIRAN	LAPEYRE
VEDEL	GUERIN	

M. IZARD, *secrétaire*.

## Examineurs de la Thèse

MM. GRASSET (*), <i>président</i> .	MM. VEDEL, <i>agrégé</i> .
FORGUE (*), <i>professeur</i> .	JEANBRAU, <i>agrégé</i> .

La Faculté de Médecine de Montpellier déclare que les opinions émises dans les Dissertations qui lui sont présentées doivent être considérées comme propres à leur auteur; qu'elle n'entend leur donner ni approbation, ni improbation.

A MES PARENTS

A. MORIS

A MON PRESIDENT DE THÈSE

MONSIEUR LE DOCTEUR J. GRASSET

PROFESSEUR DE CLINIQUE MÉDICALE A LA FACULTÉ DE MÉDECINE  
DE MONTPELLIER

MÉDECIN DES HÔPITAUX

ASSOCIÉ NATIONAL DE L'ACADÉMIE DE MÉDECINE

CHEVALIER DE LA LÉGION D'HONNEUR

*A qui revient l'idée première de ce travail  
et que je remercie vivement pour les soins  
dévoués qu'il n'a cessé de me prodiguer pen-  
dant ma dernière maladie.*

A. MORIS.

A MONSIEUR LE DOCTEUR FORGUE


PROFESSUR DE CLINIQUE CHIRURGICALE A LA FACULTÉ DE MÉDECINE  
CORRESPONDANT DE L'ACADÉMIE DE MÉDECINE  
DE MONTPELLIER  
CHEVALIER DE LA LÉGION D'HONNEUR

A MONSIEUR LE PROFESSEUR-AGRÉGÉ VEDEL

A MONSIEUR LE PROFESSEUR-AGRÉGÉ JEANBRAU

A. MORIS.





## INTRODUCTION

Sur les conseils de notre maître, M. le professeur Grasset, et à propos d'un cas de son service, nous avons choisi comme sujet de notre thèse inaugurale l'étude des *abcès latents du foie*.

Et d'abord, que faut-il entendre par abcès latents du foie ?

Il est possible de comprendre sous cette dénomination des faits cliniques assez dissemblables : entre la latence absolue, dont nous rapportons des exemples, et la manifestation primitivement pulmonaire ou pleurale d'une suppuration hépatique jusque-là passée inaperçue, il y a des intermédiaires, et ce sont justement ces formes intermédiaires qu'il faudrait au moins s'efforcer de dépister par un diagnostic précoce, avant l'heure des effractions souvent mortelles. En nous en tenant exclusivement aux grandes collections hépatiques, il nous semble que l'on peut comprendre sous le nom d'abcès latents du foie toutes les suppurations hépatiques évoluant sinon tout à fait insidieusement, du moins avec des signes cliniques insuffisants pour assurer le diagnostic.

Nous nous sommes basé, pour notre étude clinique, sur un assez grand nombre d'observations, que nous rapportons à la

fin de notre travail. Mais, ce que nous nous sommes surtout proposé, c'est d'essayer de grouper l'ensemble des signes qui peuvent aider au diagnostic des abcès latents du foie. Dans ce but, nous avons fait appel, non seulement aux données de la clinique, mais encore aux méthodes récentes d'exploration : radiographie, radioscopie, et surtout hématologie clinique, dont une plus grande extension serait peut-être à souhaiter.

Voici le plan que nous nous proposons de suivre dans notre travail. Nous avons mis en tête l'observation inédite, recueillie dans le service de M. le professeur Grasset. Dans un premier chapitre, nous faisons une étude rapide des grands abcès du foie. Dans le Chapitre II, nous étudions surtout les formes latentes, au diagnostic desquelles est consacré le Chapitre III.

Enfin, le Chapitre IV résume le pronostic et les indications thérapeutiques.

Avant de commencer notre travail, nous tenons à remercier ceux de nos maîtres qui ont bien voulu s'intéresser à nous d'une façon particulière pendant la durée de nos études.


Nous ressentons vivement l'honneur que nous fait M. le professeur Grasset en acceptant de présider la soutenance de notre thèse. Nous avons depuis longtemps admiré son brillant enseignement et nous sommes heureux de lui témoigner toute notre reconnaissance pour l'amabilité charmante dont il ne s'est jamais départi à notre égard.

Nous avons suivi les leçons cliniques de M. le professeur Forgue et nous nous rappellerons toujours la bienveillance avec laquelle il n'a cessé de nous accueillir.

MM. les professeurs agrégés Vedel et Jeanbrau ont droit aussi à toute notre gratitude.

Enfin nous ne saurons oublier M. le professeur Rauzier, qui fut pour nous un guide précieux. Qu'il nous soit permis de lui témoigner ici notre respectueux attachement.

---



CONTRIBUTION A L'ÉTUDE  
DES  
ABCÈS LATENS DU FOIE

---

OBSERVATION INÉDITE

(Recueillie dans la service de M. le professeur Grasset, due à l'obligeance de M. le docteur Gausse, chef de clinique à l'Hôpital Suburbain)

Armand Leq..., 33 ans, cultivateur, entre à l'Hôpital Suburbain dans le service de M. le professeur Grasset, le 3 mai 1904.

Voici l'histoire clinique de ce malade : d'une santé toujours robuste jusqu'à ces dernières années, il a fait à Madagascar un séjour qui a été marqué par des accès de paludisme, au cours desquels il a eu une fièvre bilieuse hématurique. Il est resté deux mois malade à cette époque, mais, fait à noter, *il n'a jamais eu la dysenterie*. Ce séjour à Madagascar, avec les accidents que nous avons rapportés, remonte à quatre ans.

A son retour des colonies, il a pu travailler sans se ressentir nullement de son paludisme ancien ; il menait une vie rangée, sans excès et avait trouvé à s'occuper comme garçon de ferme.

Deux mois environ avant son entrée à l'hôpital, il est pris assez brusquement d'un point de côté à droite et sent qu'il a de la fièvre. Ces phénomènes ne prennent pas une intensité telle qu'il doive s'aliter, et malgré un état fébrile qui paraît avoir été continu, il a gardé sa place au travail. Cependant, sans cause apparente, il s'est senti plus fatigué depuis une quinzaine de jours, le côté était douloureux, surtout à l'occasion du travail, la fièvre revenait persis-

tante le soir. Il demande alors à faire un travail moins pénible et est occupé comme berger. L'amélioration espérée ne se produisant pas, il se décide à venir à Montpellier.

Trois jours avant de venir à l'hôpital, il est pris, sur un banc de la promenade, par une violente quinte de toux et, après des efforts, il crache un flot de matières sanguinolentes ; jusqu'à ce jour il déclare qu'il ne toussait pas et surtout qu'il ne crachait pas, mais depuis la production de cette vomique il est essoufflé, il tousse et surtout il crache.

Le jour de son entrée, nous le trouvons en pleine fièvre (le thermomètre marque 39.5), son teint est terreux, légèrement subictérique, la langue est sèche, la respiration est gênée, le pouls bat 120 pulsations. Le malade accuse un point de côté persistant à droite. A la palpation de la région hépatique, le foie paraît douloureux sur la ligne axillaire et non en totalité, la palpation et la percussion nous montrent qu'il déborde largement, de quatre doigts, la ligne des fausses côtes, le lobe gauche paraît également gros ; la percussion permet de se rendre compte que la limite de la matité supérieure du foie est plus élevée que normalement. Cet examen, en somme, est en faveur d'une augmentation de volume du foie.

La rate est hypertrophiée et déborde les fausses côtes à gauche.

L'examen de l'appareil respiratoire donne des résultats intéressants.

L'inspection de la paroi thoracique ne révèle ni voussure, ni œdème. En avant, à la percussion, on note à gauche une légère submatité sous-claviculaire.

L'auscultation fait entendre aux deux sommets quelques râles de bronchite.

En arrière, du côté gauche, rien d'intéressant.

A droite, on trouve une matité qui s'étend sur presque toute la hauteur (sauf le quart supérieur) et qui va en croissant vers la base, les vibrations sont diminuées au tiers moyen, abolies à la base ;

La base est obscure, mais on entend, au tiers moyen, un souffle très net, assez doux, avec de la pectoriloquie aphone ; la respiration se perçoit au sommet.

Le malade crache assez abondamment des matières filantes, grisâtres, assez fluides, ayant un peu la couleur des crachats « jus de

pruneaux » ; cette expectoration se fait assez facilement et, d'après le malade, elle décroît depuis deux jours.

Les autres appareils ne présentent rien de très intéressant à signaler.

Dès le premier examen l'hypothèse d'une double lésion est discutée ; on pense à une hépatite avec complication pleuro-pulmonaire. On peut invoquer une hépatite qui aurait évolué insidieusement depuis deux mois, aurait déterminé, depuis une quinzaine de jours, la complication pleuro-pulmonaire, cause de la vomique d'il y a trois jours. Mais il semble plus admissible cependant que l'on a affaire à une hépatite suppurée, vidée dans les bronches et ayant secondairement infecté le poumon et peut-être la plèvre.

Le symptôme qui gêne le plus le malade c'est la douleur, aussi a-t-on recours le premier jour aux injections de morphine.

Pour compléter le diagnostic, le lendemain, on soumet le malade à l'examen radioscopique ; les renseignements fournis par la radioscopie sont peu nets ; une seule chose est révélée par les rayons X, c'est la disparition du côté droit, de la ligne du diaphragme, il est impossible de se rendre compte s'il est abaissé par un épanchement pleural, ou au contraire refoulé par une collection sous-phrénique.

Le deuxième jour, le malade crache moins, il rejette des crachats verdâtres, dans lesquels on ne trouve pas de bile ; son état général est meilleur, mais les signes physiques ne se sont pas modifiés.

Le 6 mai, une ponction exploratrice faite avec la seringue de Roux, au niveau du 8<sup>e</sup> espace intercostal et dans la ligne axillaire, donne issue à du pus de couleur franchement « chocolat ».


Ce pus, examiné directement, après coloration, ne renferme aucun microbe ; mis en culture sur gélatine et dans un tube de bouillon, il ne fait pousser aucune colonie, il s'agit donc d'un pus stérile.

Ces renseignements joints aux données cliniques confirment le diagnostic d'abcès du foie, et déterminent le transfert du malade dans un service de chirurgie.

Le malade est admis dans le service de M. le professeur Forgue où il est opéré avec succès. Guérison définitive.

---





## CHAPITRE PREMIER

### LES GRANDS ABCES DU FOIE

Si l'on veut essayer de se rendre compte des conditions de la latence des suppurations hépatiques, il est nécessaire de passer rapidement en revue les conditions même de leur production, et leurs principaux caractères anatomiques et cliniques.

ETIOLOGIE ET PATHOGENIE. — Deux grandes classes d'abcès du foie sont à distinguer au point de vue étiologique : d'une part, l'hépatite suppurée des pays chauds, aboutissant aux abcès dits *tropicaux*, d'autre part, ce que l'on a appelé l'hépatite nostras.

Les *abcès tropicaux* se rencontrent à peu près exclusivement chez les malades habitant les pays chauds, ou bien y ayant fait un séjour plus ou moins prolongé. Leur histoire a été faite surtout par les médecins militaires et les médecins de la marine et des colonies. Il faut citer parmi les meilleures études la description qui en est faite dans l'ouvrage de Kelsch et Kiener.

Ils sont surtout fréquents dans les zones dites tropicales : Indes, Cochinchine, Tonkin, Sénégal, et atteignent surtout l'Européen, soit alors qu'il n'est pas encore acclimaté, soit

qu'il ait été déjà mis dans un état de moindre résistance par le surmenage physique, l'alcoolisme, une mauvaise hygiène, ou des écarts de régime. Souvent même, ce ne sera qu'au retour dans les climats tempérés que se manifesterà l'hépatite suppurée, chez un malade rapportant quelque affection paludéenne ou dysentérique dont il ne peut se débarrasser. Les hautes températures, et surtout la chaleur humide sont les conditions les plus favorables à leur développement. Mais il est une cause qui semble primer toutes les autres, c'est l'ingestion d'eaux plus ou moins impures. Il semble, en effet, démontré, depuis les recherches de Kelsch et Kiener que, dans la presque totalité des cas, l'abcès du foie n'apparaît que comme complication d'une dysenterie plus ou moins grave. La dysenterie se retrouve, en effet, dans presque toutes les observations. Certains auteurs pensent cependant qu'il faut encore incriminer le paludisme : les abcès tropicaux seraient souvent des *abcès dysentériques*, et quelquefois des *abcès paludéens*.

Demmler, qui soutient cette dualité d'origine et l'a défendue dans la thèse de Gremillon, donne comme preuve à l'appui la fréquence des abcès franchement intermittents qui accompagnent les abcès du foie. Cette preuve paraît insuffisante à la plupart des auteurs. Comme le fait remarquer J.-L. Faure, dans son article du *Traité de Le Dentu et Delbet*, il ne suffit pas que la dysenterie ne puisse être trouvée à l'origine de tous les abcès tropicaux pour qu'on soit en droit de conclure que ce sont là des abcès dus au paludisme. D'autre part, on n'a jamais rencontré dans un abcès du foie l'hématozoaire de Laveran, et la fréquence des affections intestinales dans les pays chauds, en dehors même de la dysenterie, suffit à expliquer les suppurations hépatiques, sans qu'il y ait besoin d'invoquer l'infection paludéenne, qui, d'ailleurs est loin de revêtir habituellement les caractères de

l'infection pyogène. Il semble donc que l'on peut admettre que les abcès tropicaux du foie sont toujours consécutifs à une lésion de la muqueuse intestinale, due, dans le plus grand nombre des cas, à la dysenterie.

L'âge a une influence certaine : les abcès tropicaux sont presque inconnus chez les enfants ; ils n'apparaissent guère que vers la quinzième année, pour atteindre leur maximum de fréquence de 25 à 35 ans, diminuer ensuite, et devenir exceptionnels à partir de 60. Ils sont plus fréquents chez l'homme que chez la femme, uniquement sans doute parce que les efforts, les travaux et le genre d'existence multiplient chez le premier les causes d'infection.

L'étiologie de l'hépatite *nostras* est souvent très obscure, et la dysenterie n'y intervient qu'à titre exceptionnel. Un traumatisme quelconque, la plaie la plus banale intéressant le foie pourra donner lieu à un abcès par inoculation directe. Ces cas sont loin d'être exceptionnels, puisque Edler a relevé 23 abcès sur 203 traumatismes du foie. Beaucoup plus rarement, l'infection fait suite à une lésion indirecte, rupture du foie par contusion, par exemple ; elle peut venir soit des canaux biliaires déjà envahis soit d'une maladie générale infectieuse. Les corps étrangers, les calculs infectés, les parasites intestinaux, pénétrant dans le foie, peuvent également provoquer la formation de vastes poches purulentes. Nous verrons que cliniquement les kystes hydatiques infectés peuvent être rapprochés des abcès proprement dits.

Les infections biliaires peuvent également donner lieu à de grands abcès intrahépatiques, mais ce n'est pas la règle, les abcès angiocholitiques étant presque toujours multiples et de très petit volume. On a vu des abcès du foie consécutifs à un *anthrax* (Ricard). On connaît les abcès du foie consécutifs à la *fièvre typhoïde*, à la *grippe* (Tédenat et Soubeiran).

Somme toute, en dehors des cas d'origine traumatique, ce que l'on trouve le plus souvent, c'est une affection ulcéreuse de la muqueuse digestive : ulcérations gastriques, typhlites, appendicites, souvent dues à la présence d'un corps étranger. Entre ces lésions gastro-intestinales et l'abcès hépatique, la veine porte sert à coup sûr de canal vecteur, qu'il y ait ou non de la pyléphlébite.

Nous ne ferons que signaler pour mémoire les abcès métastatiques de la *pyohémie*, devenus absolument exceptionnels et hors de toute ressource thérapeutique.

En ce qui concerne *l'âge* il est à noter que l'*hépatite nos-tras*, si elle est surtout fréquente chez l'adulte, se voit aussi chez l'enfant.

Corvington en a pu ajouter neuf observations aux 45 cas de la thèse de Leblond. Les causes exceptionnelles chez l'adulte deviennent au contraire prépondérantes chez l'enfant, où l'on note surtout le *traumatisme* et les *parasites intestinaux*, fréquemment les lombrics.

Mais, quelles que soient ses conditions étiologiques, tout abcès du foie succède à une infection microbienne, et la glande hépatique ne saurait faire exception à cette loi générale, qui veut une inoculation bactérienne à l'origine de toute suppuration. Nous n'avons pas à discuter ici la question encore à l'étude de l'agent pathogène de la dysenterie. Nous nous contenterons d'indiquer qu'on a trouvé dans les abcès du foie les micro-organismes les plus divers, habituellement ou accidentellement pathogènes. Nous ne nous arrêterons pas davantage sur la stérilité de certains abcès, qui n'est vraisemblablement qu'une *stérilité tardive secondaire*.

ANATOMIE PATHOLOGIQUE. — Il est autrement important, au point de vue spécial qui nous occupe, d'essayer de préciser

la situation topographique de ces grands abcès, et leurs caractères anatomiques. A l'inverse de ce qui se passe dans les infections biliaires, où le foie peut être criblé de petits abcès, les grands abcès tropicaux et ceux de l'hépatite nostras sont presque toujours en petit nombre. Ils sont même le plus souvent uniques ; dans 70 % des cas (Rendu). Presque tous siègent dans le *lobe droit* ; un quart à peine se développent dans le lobe gauche, et il est presque exceptionnel d'en rencontrer dans le lobule de Spiegel. Ils sont aussi plus fréquents au voisinage du bord postérieur, ce qui s'explique, comme d'ailleurs la prédominance dans le lobe droit, par la plus grande épaisseur de l'organe à ce niveau. La face convexe est beaucoup plus souvent atteinte que la face concave, ce qu'explique le mode d'arborisation de la veine porte, dont les rameaux divergent surtout vers la convexité.

Souvent aussi le point de départ de l'abcès est situé dans le centre du foie, et ce n'est que par suite de son accroissement progressif qu'il atteint une des deux faces, le plus souvent la supérieure. Mais la capsule de Glisson et le péritoine ne suffisent pas à arrêter sa marche. Il se forme des adhérences péritonéales d'abord, viscérales ensuite et l'abcès peut aller s'ouvrir dans un des viscères voisins : côlon, estomac, intestin, parfois même dans la grande cavité péritonéale. Le plus souvent cependant, c'est vers le haut que se fait la migration, et une collection sous-diaphragmatique se constitue. Le diaphragme est souvent perforé et l'abcès vient se faire jour dans la plèvre ou le poumon, pour s'évacuer par vomique. Beaucoup plus rarement, il peut faire effraction dans le péricarde. Dans d'autres cas, l'abcès peut s'ouvrir à l'extérieur, soit vers l'épigastre, soit dans un espace intercostal.

Il peut acquérir un volume énorme, et on en a vu qui renfermaient 3 litres de pus, et davantage. Il est assez commun

de leur voir contenir de 400 à 500 grammes de pus épais, crémeux, légèrement verdâtre et sans odeur, parfois cependant couleur chocolat ou coloré en jaune verdâtre par la bile. Le pus peut présenter des altérations putrides par infection secondaire résultant d'une communication avec quelque cavité voisine.

Les grands abcès sont en général réguliers, de forme arrondie. Leur paroi est souvent peu nette, anfractueuse, et comme hérissée de villosités de dimensions variables, vestiges de la charpente fibro-vasculaire du foie.

Autour de l'abcès, s'il est récent, le parenchyme hépatique est ramolli et infiltré. A une période plus tardive, une véritable membrane pyogénique s'organise, d'abord molle, pouvant se transformer, si la suppuration dure longtemps, en une coque de plus en plus épaisse, rigide, lardacée et grisâtre, qui n'a plus aucune tendance à se combler.

Nous n'avons pas à parler ici des petits abcès multiples décrits par Kelsch et Kiener sous le nom d'*abcès fibreux*. Mais il est nécessaire de dire un mot de ce que Chauffard a appelé les *abcès aréolaires* : « Il ne s'agit plus ici, dit l'auteur, ni de grandes poches solitaires, ni de petits abcès multiples. Le foyer purulent naît en plein foie, à la partie moyenne de l'un des lobes, puis il évolue vers la surface de l'organe en prenant la forme bien connue des infarctus, à sommet central, à base étalée, presque circulaire, et périphérique. A la coupe, on trouve un abcès en éponge, formé d'une série d'aréoles inégales, isolées, ou pour la plupart communiquant entre elles pour établir une sorte de système caverneux, les logettes centrales se trouvant confondues par la destruction des cloisons incomplètes qui les séparent. »

Ces abcès succèdent plutôt à des injections biliaires, et n'ont de commun avec les grands abcès de l'hépatite que leur volume parfois assez considérable.

ÉTUDE CLINIQUE. — Dans la très grande majorité des cas, le *début* est à peu près impossible à saisir. Les abcès tropicaux eux-mêmes peuvent rester très souvent méconnus au moment de leur apparition, alors même que l'attention est attirée sur le foie. Cependant, déjà dès cette époque, le *point de côté hépatique* peut permettre de soupçonner une atteinte de l'organe. A une période plus avancée, en plein développement de l'abcès, les signes cliniques peuvent être plus nets, mais ils sont souvent incertains et inconstants et demandent à être recherchés avec le plus grand soin. Toutefois, si l'on fait abstraction des formes insidieuses et latentes, sur lesquelles nous reviendrons plus loin, on peut dire que, dans le tiers des cas environ, d'après les auteurs, l'hépatite suppurative se révèle par des symptômes généraux et locaux assez constants. Les premiers sont en général caractérisés par les signes d'un embarras gastro-intestinal bilieux avec vomissements et diarrhée, et les seconds par les signes locaux d'une congestion hépatique plus ou moins vive : douleur et augmentation de volume du foie. Ces symptômes sont d'intensité très variable. Dans les pays chauds, il sont presque toujours très accusés. Dans nos climats, au contraire, le début fébrile avec réaction générale intense ne se voit presque jamais, et, d'habitude, tout se réduit aux signes d'un embarras gastrique léger.

A leur période d'état, les abcès du foie se caractérisent par un ensemble de symptômes généraux, fonctionnels et physiques, dont l'importance respective est des plus variables.

Les *phénomènes généraux* n'ont rien de pathognomonique. Ce sont ceux de toutes les suppurations : troubles gastro-intestinaux, langue saburrale, inappétence absolue, amaigrissement croissant, teint blême et terreux, sueurs profuses. La *fièvre*, d'intensité variable, révèle ordinairement le type *intermittent* ou le type *rémittent*, celui-ci plus fréquent à une



période avancée de l'évolution. Le plus souvent, elle éclate brusquement, et son tableau clinique semble absolument calqué sur celui de la fièvre palustre intermittente grave, avec ses trois stades de frisson, chaleur et sueur. C'est la *fièvre intermittente symptomatique* de Charcot, la *fièvre intermittente bilio-septique* de Chauffard, qu'il importe de savoir distinguer de l'accès palustre. Elle revêt d'ordinaire le *type quotidien*, parfois le type tierce, mais elle est bien moins régulière dans son apparition que la fièvre palustre et les intervalles des accès sont souvent très inégaux. Elle est le plus souvent *vespérale* dans son apparition, généralement élevée dans son degré thermique (40 à 41°), chronique dans sa marche, avec des rémissions prolongées et de brusques réveils. Fait important, *le sulfate de quinine n'a aucune prise sur l'accès de fièvre bilio-septique*. Il peut y avoir des formes frustes, dans lesquelles un stade peut manquer, presque toujours le stade de sueur. A une période plus avancée, les accès peuvent se rapprocher en s'atténuant, et on a alors affaire à la *fièvre rémittente bilio-septique*, qui peut elle-même se transformer plus ou moins rapidement en une *fièvre continue*, indice d'une intoxication permanente et profonde.

L'ictère n'est pas fréquent ; on ne le rencontre guère que dans la proportion de un quart à un sixième des cas environ. C'est même plutôt du subictère, associé à une décoloration blême de la face, *pâleur ictérique*.

Les *modifications de l'urine* sont assez importantes : on note un abaissement du chiffre de l'urée, qui est en rapport avec l'étendue de la destruction du parenchyme hépatique.

Parmi les *signes fonctionnels*, la *douleur* est le plus important et le plus constant, puisqu'elle est notée dans les quatre cinquièmes des cas. Ses caractères sont assez variables : elle peut être diffuse ou circonscrite et très limitée, sourde ou lancinante. Spontanée, elle s'accroît par les mouvements d'ins-

piration profonde ; *la pression la réveille et l'exagère, à condition qu'elle soit exercée au point précis où siège l'abcès.* Le maximum de la douleur siègerait au-dessous du rebord costal pour les abcès de la face concave, dans les espaces intercostaux pour les abcès de la face convexe, dans la région lombaire enfin pour les abcès du bord postérieur. Si la douleur devient particulièrement vive, on doit penser à l'envahissement de la capsule de Glisson et du péritoine hépatique. L'extension pleurale s'accuse elle aussi par un point de côté d'une grande violence. Des *irradiations* douloureuses peuvent se faire vers d'autres régions, l'épaule, la clavicule, la région interscapulaire, les lombes, la région sacrée. La douleur de *l'épaule droite* est assez fréquente, et serait pour certains pathognomonique des abcès de la face convexe.

La *dyspnée* et la *toux* s'observent aussi. Peu accusée dans les abcès centraux, même les plus volumineux, la dyspnée prend une acuité significative dans les abcès de la face convexe se compliquant de périhépatite sous-diaphragmatique. Quant à la toux, elle peut être la conséquence d'une complication thoracique, mais il se peut aussi qu'elle soit d'origine réflexe.

Les *troubles gastro-intestinaux* s'atténuent en général avec la formation du pus. L'inappétence persiste. Les vomissements sont rares, même s'il y a de la périhépatite.

SIGNES PHYSIQUES. — *L'augmentation de volume* ou la *déformation du foie* ne sont guère appréciables qu'à la période d'état. On peut alors constater soit une ampliation générale de la région avec *élargissement des espaces intercostaux*, soit une *voussure plus circonscrite* correspondant à la saillie de la collection purulente. La palpation permet rarement de sentir une tumeur, et la *fluctuation* est exceptionnelle, sauf à une période tardive ; elle est généralement précédée par l'*œdème de la paroi*, qui peut se montrer de bonne heure. Le *frotte-*

*ment périhépatique* aurait pour Bertrand une grande importance. C'est un bruit de cuir neuf, que l'on perçoit à la palpation et surtout à l'auscultation de l'hypochondre. Le maximum siège le plus souvent au niveau du septième ou du huitième espace, sur la ligne axillaire antérieure. Mais on peut aussi le constater en arrière, où il peut se confondre plus ou moins avec des bruits d'origine pleurale.

A noter quelques signes de moindre importance : la contraction de la portion supérieure du muscle droit voisine de l'abcès ; l'attitude spéciale que prennent parfois les malades qui se couchent sur le côté droit en fléchissant les cuisses.

Tels sont les signes habituels de l'abcès du foie. Mais ce tableau est loin de se trouver toujours au complet, et l'on a noté les plus grandes différences suivant la marche et la terminaison des suppurations hépatiques.

La *marche* peut être *aiguë* : en dix ou douze jours, une collection hépatique est constituée au milieu de phénomènes généraux souvent graves. Mais la *marche subaiguë* est la plus commune : elle évolue alors en quelques semaines. Parfois elle est *chronique*, d'emblée ou secondairement, mais toujours susceptible d'exacerbations imprévues.

Au cours de leur évolution, le plus grand nombre des abcès proéminent vers le haut, du côté de la cavité thoracique, et vont s'ouvrir soit dans la plèvre, soit, plus fréquemment, dans le poumon, exceptionnellement dans le péricarde. L'ouverture extérieure, à travers un espace intercostal, est aussi fort rare. Les abcès de la face concave tendent plutôt à se déverser dans l'intestin, l'estomac, le côlon surtout. Les ouvertures dans le rein, le bassin, la veine cave, ne sont guère reconnues qu'à l'autopsie. L'ouverture dans le *péritoine* n'est pas exceptionnelle ; elle n'est pas non plus fatalement mortelle.

Enfin, certains auteurs, et Rendu en particulier, pensent que la guérison spontanée des abcès du foie est possible.

## CHAPITRE II

### LES ABCES LATENTS DU FOIE

Nous avons donné dans le chapitre précédent les caractères les plus communs des grands abcès du foie. Mais il ne faudrait pas croire que l'on retrouve constamment la symptomatologie décrite plus haut. Au contraire, dans bon nombre de cas, les phénomènes du début sont à ce point *insidieux* que l'apparition brusque du pus dans les vomissements, les selles ou les urines, l'éclosion soudaine d'une pleurésie ou d'une péricardite purulentes peuvent être le premier symptôme révélateur d'une hépatite jusque-là méconnue. Et il faut bien savoir que cette symptomatologie trompeuse n'est pas spéciale aux formes subaiguës ou chroniques de la maladie ; elle s'observe aussi dans les cas à marche rapide.

Cliniquement, il nous paraît logique de distinguer deux grands groupes dans les abcès latents du foie : dans le premier groupe, nous rangeons ceux dont la *valence a été absolue* (voir observations II à VIII), soit qu'ils aient été découverts uniquement à l'autopsie, soit qu'ils aient été révélés par une effraction thoracique ou abdominale. Dans le second groupe, on peut ranger les abcès à symptomatologie fruste, caractérisée tantôt par la prédominance des phénomènes généraux, tantôt au contraire par la prédominance des signes locaux ou de voisinage.

Le premier groupe ne comprend que quelques observations. C'est qu'en effet, s'il est relativement fréquent, comme on pourra le voir par la lecture des observations, de voir l'abcès du foie se manifester par une symptomatologie fruste, que l'on est impuissant à rapporter à sa véritable cause, la latence absolue est au contraire très rare.

Souvent, les symptômes qui pourraient faire soupçonner l'abcès du foie s'effacent devant les manifestations plus bruyantes des organes de voisinage, ou bien ils sont rattachés à l'impaludisme ou à la dysenterie, et c'est seulement quand l'abcès parvient à se faire un chemin vers l'extérieur qu'on en reconnaît l'existence.

Les premières descriptions qui aient été données de la forme latente des abcès hépatiques se rattachent aux abcès tropicaux, et Rouis en donne une moyenne de 13 % observés à Alger. Dans les autres formes de suppuration hépatique, d'origine non tropicale, la confusion est plus facile encore, soit à cause de la prédominance des symptômes généraux, soit parce que les symptômes hépatiques sont susceptibles d'être rapportés à une autre affection du foie.

Les causes, admises pour les abcès tropicaux, de cette allure insidieuse, sont les travaux excessifs, les longues marches, la privation du sommeil, la gravité de la dysenterie, la « lenteur de l'évolution qui supprime les réactions fonctionnelles » (Kelsch et Kiener). Il faut bien reconnaître cependant que l'évolution insidieuse et latente est notée même dans les cas à marche rapide.

*Latente absolue.* — Dans certains cas (observations II à VIII), c'est l'autopsie seule qui révèle l'existence d'un abcès du foie. Le plus souvent, la mort est la conséquence de l'ouverture péritonéale d'une collection hépatique jusque-là passée inaperçue. Il en est ainsi dans le cas de Mangel, où la malade,

apyrétique, meurt brusquement le lendemain du jour où elle s'était alitée ; l'autopsie révéla un énorme abcès du foie. Le malade de Haspel est un homme au teint fleuri, de la plus parfaite santé en apparence, chez lequel rien ne trahissait la présence d'une affection du foie, qui tombe dans les convulsions de l'agonie et meurt étouffé par un abcès énorme qui avait fait invasion dans la poitrine.

Rouis rapporte que l'ouverture du corps d'un individu tué dans une rixe et qui n'offrait aucun signe appréciable de maladie, décéla l'existence d'un abcès considérable dans le lobe droit du foie. Un soldat qui venait de faire 120 kilomètres en trois jours, accuse un peu de fièvre et de diarrhée et meurt brusquement dans la nuit ; à l'autopsie, on découvre que le lobe droit du foie était réduit à une vaste coque purulente (Rouis). Un autre soldat tombe foudroyé au moment où, arrivé à l'étape, il buvait l'eau d'une source. L'autopsie montra qu'il était mort de la rupture d'un abcès du foie dont jamais il n'avait songé à se plaindre (Boruis). Un trompette de dragons entre d'urgence à l'hôpital où il meurt subitement ; son foie n'était plus qu'une coque de pus ; deux jours auparavant il sonnait la charge et ne s'était jamais présenté à la visite.

*Abcès du foie à symptomatologie fruste.* — Dans certains cas, ce sont les symptômes généraux qui dominent la scène, plus ou moins intenses. Dans le cas de Mac Lean (obs. XIV), on observe de la lipothymie, une fièvre violente, et ce n'est que plusieurs jours après qu'apparaissent des signes de localisation hépatique, suivis à bref délai d'une vomique qui entraîna la mort. Dans le cas de Collas (obs. XV), la malade était atteinte d'une fièvre rémittente qui résista pendant 2 ou 3 mois à tous les traitements. Les signes locaux de tuméfaction inflammatoire n'apparaissent que 48 heures avant la mort. Le malade de Josserand (obs. XVI) était profondément cachec-

tique, et on avait porté chez lui le diagnostic de tuberculose pulmonaire. Celui de Regord (obs. XX) présentait « une sorte de fièvre rémittente avec hyperthermie vespérale, oscillant entre 39° et 39°5, une angine herpétique bien nette, et aucun autre phénomène morbide ». On porta le diagnostic de fièvre typhoïde, et il fut baigné pendant vingt-quatre heures, lorsque survint un épanchement pleural droit, qui fit songer à une tuberculose pulmonaire aiguë. La mort survint rapidement, malgré deux thoracentèses qui avaient amené un liquide citrin, et, à l'autopsie, on trouva un énorme abcès du lobe droit du foie contenant environ deux litres de pus. Celui de Dubourg (obs. XXI) présentait une fièvre intermittente assez irrégulière, du délire et aucun autre symptôme. Il mourut le neuvième jour et l'on trouva un énorme abcès de la face convexe. L'observation de Chomel (XXIII) est très intéressante ; il s'agit d'une femme de 35 ans qui tomba assez vite dans un état typhoïde avec anurie et succomba en quelques jours dans le collapsus. L'autopsie montra un abcès situé dans le grand lobe du foie, au voisinage des veines cave et porte, dans lesquelles il a laissé couler du pus. Il s'agissait donc ici d'une septico-pyohémie secondaire. Le malade de Delacour (obs. XXVII) a succombé à des accidents analogues.

A cet ensemble de cas caractérisés par la prédominance des phénomènes généraux, nous devons en opposer quelques autres où seuls les signes locaux attireraient l'attention. C'est ainsi que le malade de Tédénat (obs. X) n'a pas de fièvre (37 à 37°4), mais altération de l'état général ; de plus, on note au niveau de l'hypochondre droit une tumeur peu fluctuante et difficilement perceptible. La matité hépatique est très augmentée et descend jusqu'à quatre travers de doigt au-dessus de l'épine iliaque antéro-supérieure. Chez le malade de Reboul (obs. XI), qui n'a jamais eu de fièvre intermittente ni de dysenterie, la maladie a débuté par une grosseur située sur la

partie antéro-latérale droite du thorax, à 4 ou 5 centimètres du sternum, au niveau des cinquième et sixième côtes et de leurs espaces intercostaux. Cette tumeur n'est pas douloureuse ni spontanément, ni à la pression ; elle n'est pas fluctuante. L'état général est très bon. On opère avec le diagnostic d'abcès froid costal, et l'intervention montre un grand abcès du foie. Dans le cas de Berger (obs. XII), il n'y avait pas de fièvre (36°7 à 37°2). Mais on notait des troubles gastro-intestinaux et une voussure très marquée de la base du thorax à droite, sans que le foie déborde les fausses côtes.

Enfin, dans une troisième catégorie de faits (obs. XXII, XXV, XXVI), les symptômes locaux peuvent revêtir le masque d'une affection de voisinage, le plus souvent pleurale. Nous y reviendrons à propos du diagnostic.

---



### CHAPITRE III

#### DIAGNOSTIC DES ABCES LATENTS

Comme on peut le voir par les observations rapportées plus loin, nombreux sont les cas d'abcès du foie, que leur pauvreté symptomatique ne permet pas de diagnostiquer. Nombreux aussi sont les cas où ils se présentent comme des manifestations plus ou moins bruyantes des organes de voisinage, surtout la plèvre, quelquefois, plus rarement, l'estomac ou l'intestin.

Dans le but d'établir le diagnostic, malgré l'absence de signes et avant l'œdème, la voussure et la fluctuation au niveau de l'hypochondre droit, des auteurs ont présenté comme importants, comme pathognomoniques même, un certain nombre de symptômes : la *douleur*, sa fixité et son irradiation vers l'épaule droite, la *courbe fébrile, rémittente* avec des exacerbations vespérales, *l'absence de pleurésie, le frottement périhépatique* (Bertrand), les frissons pseudo-intermittents et l'œdème pulmonaire (Jeannin), *l'insomnie* analogue à celle des cardiaques (Navarre), *l'ictère, l'hypertrophie du foie surtout vers le diaphragme* (Pel).

Mais, si l'on veut se donner la peine de faire la critique de tous ces symptômes, appuyée sur les faits cliniques, on voit combien ils sont inconstants, ce qui diminue singulièrement leur valeur diagnostique. Rouis a déjà remarqué que la dou-

leur manque une fois sur cinq, et que la scapulalgie, caractéristique pour certaines des affections du foie, est absente dans la proportion de 83 p. 100. La douleur à l'hypochondre droit manque totalement dans les observations XI et XXI. Il ne semble pas d'ailleurs que la suppuration intra-hépatique soit nécessairement douloureuse ; la douleur est plutôt provoquée par les phénomènes inflammatoires consécutifs, perforation du diaphragme et de la plèvre, périhépatite, péritonite, cholécystite. Cette opinion est admise par la plupart des auteurs. Tant que l'abcès reste profondément situé dans le foie, il ne donne lieu qu'à une douleur assez vague pour permettre toute autre interprétation que la vraie, et assez faible pour ne pas être perçue dans un organisme en prostration très grande.

La courbe thermique, rémittente avec exacerbations vespérales, se rencontre bien dans plusieurs cas. Mais ce type n'est pas constant. De plus, comme l'ont fait remarquer Kelsch et Kiener, c'est une fièvre de résorption, et, par cela même, elle est commune à tous les cas de résorption purulente et de pyohémie. Enfin, la température ne prend ordinairement ce type qu'à un moment où la maladie est avancée, l'abcès volumineux, la résorption considérable et les chances de guérison bien faibles.

Le bruit de frottement périhépatique a une plus grande valeur. C'est peut-être, au moins dans certains cas, un bruit d'origine pleurale. Mais « ce bruit, fût-il partiellement pleural, la signification du symptôme ne serait en rien changée, puisque la pleurésie sèche qui contribuerait à le produire serait elle-même la suite d'une périhépatite » (Bertrand). Toutefois, que les exsudations qui le produisent soient périhépatiques ou pleurales, il faut encore qu'elles se forment, et que la marche aiguë de l'abcès ou la formation rapide d'un épanchement pleural ne s'y opposent pas.

L'ictère, ce symptôme hépatique par excellence, manque

très souvent (5 fois sur 6, d'après Rouis). Nous ne trouvons que dans l'observation IX du subictère de la peau et des conjonctives, sans qu'il y ait jamais eu de pigments biliaires dans les urines.

Quant aux frissons pseudo-intermittents, à l'œdème pulmonaire et à l'insomnie, ce sont des symptômes d'ordre secondaire.

Rieux (Thèse de Lyon, 1895) attache une grande importance à l'existence d'une pleurésie séreuse droite. Contrairement aux auteurs qui regardent l'absence de pleurésie droite comme symptomatique d'un abcès du foie (Barthélemy et Bernardy), il admet que son apparition dans des circonstances déterminées peut aider au diagnostic de suppuration du foie. Le même auteur accorde également une grande valeur à trois signes sur lesquels on insiste peu : la *diarrhée*, l'*albuminurie*, l'*angine herpétique*.

La diarrhée, prise isolément, ne signifie pas grand'chose, sinon le plus souvent un trouble profond des fonctions hépatiques. Mais, unie à un ou plusieurs symptômes hépatiques et à des accidents généraux graves, elle est digne d'attention.

A l'albuminurie on peut donner une valeur égale, si l'on admet qu'elle est l'expression rénale du trouble hépatique, comme la diarrhée en est l'expression intestinale. Mais, comme la diarrhée, l'albuminurie ne devient un symptôme utile au diagnostic que si elle existe concomitamment avec d'autres signes hépatiques, et si l'ictère, la cirrhose, le paludisme, la goutte, le diabète, toutes causes capables de la produire, n'existent pas.

Quant à l'herpès, il aurait lui aussi une certaine importance en tant que manifestation des toxines répandues dans l'organisme par un foyer infectieux.

Il n'existe donc pas de signe pathognomonique de l'abcès du foie. Aussi, devant l'impuissance constatée de la clinique

seule dans certains cas, a-t-on fait appel aux ressources des laboratoires.

La *radiographie* et la *radioscopie* peuvent rendre quelques services. Malheureusement, l'interprétation en est souvent difficile ; c'est ainsi que, lorsqu'on a constaté la disparition de la ligne du diaphragme du côté droit, l'on ne peut guère dire s'il s'agit d'un abaissement du diaphragme par un épanchement pleural, ou bien, au contraire, d'une élévation de ce muscle par une collection hépatique.

Trop négligée en France, où cependant elle avait été connue de bonne heure, *l'hématologie clinique* tend depuis quelques années à conquérir la place qu'elle mérite. S'il faut se garder des enthousiasmes irréfléchis et des généralisations trop hâtives, il n'en est pas moins vrai qu'on peut en attendre des données importantes, susceptibles dans nombre de cas de compléter, de confirmer ou même de redresser le diagnostic clinique. C'est ainsi que la *cholémie*, si bien étudiée par Gilbert et ses élèves, peut, au même titre que l'ictère, traduire un trouble des fonctions hépatiques. Elle est incontestablement un excellent signe des infections d'origine lithiasique.

Mais c'est surtout l'étude des éléments figurés du sang, et surtout des leucocytes qui fournit en l'espèce des renseignements intéressants. Cette question a été remarquablement exposée par Tuffier dans son rapport au Congrès de chirurgie de 1904. En ce qui concerne plus particulièrement les rapports de la leucocytose avec les infections hépatiques, de nombreuses communications ont été faites à la Société de Biologie dans le courant de ces dernières années. Déjà Boinet, en 1900, insiste sur la valeur de l'hyperleucocytose polynucléaire comme élément de diagnostic de l'abcès du foie. Il rapporte à l'appui plusieurs faits cliniques : chez un jeune homme de 23 ans, qui avait eu la dysenterie, on soupçonnait un abcès du foie ; plusieurs ponctions exploratrices avaient été faites

en vain. L'existence d'une forte hyperleucocytose (6 à 10 fois supérieure à la normale) détermina l'intervention qui permit d'évacuer un gros abcès. Chez un deuxième malade de 30 ans, dysentérique ancien, les diagnostics les plus variés avaient été portés : grippe, paludisme, pleurésie, tuberculose. L'examen du sang donnant les mêmes résultats que dans les cas précédents, on conclut à l'existence d'un abcès profond du foie. Une longue incision avec résection costale a donné issue à un litre de pus. Il ne suffit pas cependant qu'il y ait hyperleucocytose pour que l'on soit en droit de penser à une suppuration hépatique. L'hyperleucocytose indique seulement qu'il y a quelque part une suppuration profonde, et, de plus, Maurel a démontré la fréquence d'une hyperleucocytose *légère* dans les affections du foie dans les pays chauds : fièvre bilieuse, ictère, congestion du foie, hépatite. Mais cette hyperleucocytose des affections *non suppurées* du foie ne se fait que dans des proportions restreintes, les leucocytes restant dans les environs de 10.000 et ne s'approchant que rarement de 20.000. *On est donc en droit de penser à une suppuration du foie si les symptômes cliniques appellent l'attention et si le nombre des leucocytes s'élève de 6 à 10 fois au-dessus du chiffre normal, de 30 à 50.000.* Mossé et Sarda apportent des faits analogues ; dans quatre cas d'abcès du foie, ils ont noté 23.000, 40.500, 19.800, 26.500 globules blancs. Mais pour eux, c'est surtout la polynucléose qui a de la valeur. Pour Rispal, l'hyperleucocytose serait bien loin d'avoir la signification que l'on veut lui donner. Mais il faut avouer qu'il ne donne pas des observations bien concluantes, puisque, sur les trois cas qu'il produit, il a constaté respectivement 6.225, 12.000 et 15.000 leucocytes. Tuffier a constaté 17.500 et 19.000 leucocytes. L'hyperleucocytose est donc à peu près constante dans l'abcès du foie, où elle est plus forte que dans les affections inflammatoires non suppurées. Elle peut fournir de précieuses indications pour le diagnostic

différentiel avec le cancer du foie ou une affection de voisinage.

Mais il ne faut pas demander aux meilleures méthodes plus que ce qu'elles peuvent donner, pas plus qu'il ne faut se laisser entraîner à méconnaître les droits de la clinique. Ici comme ailleurs, la clinique et le laboratoire doivent se prêter un mutuel appui : c'est par l'analyse minutieuse des antécédents du malade et de son état actuel que, sans rien négliger même des signes les moins importants en apparence, on arrivera souvent à faire au moins un diagnostic de probabilité. C'est alors que les renseignements fournis par l'hématologie pourront, dans nombre de cas, changer cette probabilité en certitude. Et ce n'est qu'en dernière analyse qu'il ne faudrait pas hésiter à faire, non pas la ponction, mais l'incision exploratrice, qui ne serait souvent que le premier temps de l'intervention.

Nous n'insisterons guère ici sur les erreurs nombreuses et variées auxquelles a donné lieu le diagnostic des abcès du foie. On a plusieurs fois pensé à la *fièvre typhoïde* (XX, XXIII), et cette erreur est souvent légitimée par les antécédents et l'état général. D'ailleurs l'hépatite suppurée à forme typhoïde est connue ; souvent les symptômes typhiques sont dus à la septicémie dysentérique. On a pu penser à de la *pérityphlite* (XXIX), à des *coliques hépatiques*. A cause même de cette incertitude du diagnostic au début de la maladie, on comprend qu'à l'apparition d'une pleurésie séreuse, toute l'attention soit portée sur elle, et que le diagnostic devienne alors ; *pleurésie primitive* (XXVIII, XXXI), *pleurésie diaphragmatique* (XXX), *pleurésie avec péritonite* (XXIX). C'est surtout dans les cas de *pleurésie purulente* que le diagnostic peut devenir particulièrement difficile. Les observations XXII, XXV, XXVI, sont des exemples d'abcès du foie pris pour des pleurésies purulentes ; deux fois sur trois, on a fait l'empyè-

me. L'erreur en pareil cas n'est pas irréparable, puisque l'on peut fort bien profiter de l'incision pour atteindre le foie par la voie transpleurale. Elle est d'ailleurs excusable et souvent presque fatale. La pleurésie séreuse, elle, aurait au contraire une valeur symptomatique considérable. Son apparition au milieu de phénomènes généraux graves, et indépendamment de toute pyrexie, doit faire penser à un abcès du foie. Le diagnostic avec l'abcès sous-phrénique est presque toujours problématique, et, d'ailleurs, la confusion est peu importante, puisque le traitement est identique.

Nous nous contenterons d'énumérer rapidement les principales erreurs auxquelles a pu encore donner lieu le diagnostic des abcès du foie. On les a pris pour de la *tuberculose pulmonaire*, une *pneumonie aiguë*, une *hydronéphrose*, un *cancer de l'estomac*, un *anévrisme de l'aorte*.

Le diagnostic de l'abcès du foie, dans ses formes frustes est donc souvent hérissé de difficultés, et il n'y a ici ni règle, ni loi qui puisse permettre de les éviter. Il est de toute évidence que l'étude des antécédents du malade est de la plus haute importance et sera du plus grand secours dans l'immense majorité des cas. Le séjour dans les colonies, l'existence d'une dysenterie antérieure à peine guérie, existant encore, ou même remontant assez loin, suffisent, lorsqu'il y a du côté du foie quelques phénomènes suspects, pour établir de très fortes présomptions de suppuration hépatique.

Si l'étude des phénomènes locaux permet de constater une augmentation de volume, une voussure nette, une sensation de rénitence et de fluctuation, s'il y a une douleur localisée, de la fièvre, et surtout ces accès un peu particuliers qui ressemblent beaucoup à ceux de l'infection paludéenne, les présomptions se changent en presque certitude. La constatation de l'hyperleucocytose polynucléaire fixe définitivement le diagnostic. Mais il va sans dire qu'ici comme ailleurs, la clinique ne doit pas perdre ses droits.

## CHAPITRE IV

### PRONOSTIC ET TRAITEMENT

Le *pronostic* de l'hépatite suppurée est toujours grave. Il l'est particulièrement lorsqu'il s'agit des formes latentes. Dans les pays chauds, et même au retour dans nos climats, la dysenterie ou le paludisme, qui coexistent presque toujours avec l'hépatite, viennent encore ajouter un autre élément de gravité : la dysenterie, d'après Rouis, serait particulièrement redoutable, elle tue 8 malades sur 10. Dans ces cas, il peut être difficile de faire le départ de ce qui doit être attribué à l'infection originelle ou à sa complication hépatique.

Mais c'est surtout *l'évolution* de l'abcès qui est un facteur important. Les statistiques démontrent que tout abcès hépatique, qui ne se fait pas jour au dehors, est presque nécessairement mortel, par infection purulente ou putride. Les formes latentes que nous venons d'étudier, grâce à leur pauvreté symptomatique, ne permettent pas d'intervenir à temps, et c'est surtout alors que l'on peut voir se faire des ouvertures mortelles dans le péricarde, dans la veine cave, dans la grande cavité péritonéale. Il faut, au contraire, noter comme un événement relativement heureux l'ouverture pleurale ou pulmonaire, de même que l'ouverture dans le tube digestif qui, si elles sont loin d'amener toujours la guérison, permettent du



moins, en fixant le diagnostic, d'instituer une thérapeutique rationnelle.

TRAITEMENT. — Nous n'avons pas à insister ici sur la nécessité du *traitement prophylactique*. Il va sans dire que chez un sujet revenant des pays chauds, on surveillera le foie avec le plus grand soin, au moindre trouble morbide, surtout si l'on trouve dans ses antécédents la dysenterie ou le paludisme. On pourra peut-être, dans certains cas, dépister ainsi et traiter comme il convient l'hépatite au début. S'il y a lieu, on poursuivra avec persistance la continuation des accidents intestinaux.

Mais, l'abcès une fois formé, c'est l'intervention chirurgicale seule qui est indiquée.

*Indications et contre-indications de l'intervention chirurgicale.* — Elle doit être *précoce*, et suivre aussitôt le diagnostic, qu'elle seule d'ailleurs est parfois capable d'affirmer. Il ne doit pas y avoir d'autres contre-indications que celles tirées de l'état général souvent très précaire de sujets profondément débilités, parfois cachectiques. Encore dans ces cas a-t-on noté de véritables résurrections et vaut-il mieux faire courir au malade les chances d'une intervention que d'abandonner à son cours une affection presque fatalement mortelle.

*Choix de l'intervention. Technique opératoire.* — Quelle sera cette intervention ? Nous ne citerons même pas les anciens procédés, qui n'ont plus qu'un intérêt historique. Il ne saurait être question ici que de deux méthodes thérapeutiques, la *ponction* et l'*incision*. Toutefois, la ponction tend à avoir de moins en moins de partisans, même comme moyen de diagnostic. Elle peut rendre des services, lorsque la collection purulente paraît devoir être assez facilement accessible, et que

l'état général du sujet contre-indique l'anesthésie générale et l'ouverture large. Mais il est bien entendu qu'elle ne doit être considérée que comme une méthode thérapeutique d'exception, car, chez des malades déjà profondément et depuis longtemps intoxiqués, ce qu'il faut avant tout s'efforcer d'obtenir, c'est l'évacuation *rapide et complète* du pus.

Il faut donc ouvrir, et ouvrir largement. C'est à Shomeyer-Little que revient le mérite d'avoir érigé en méthode l'ouverture rapide des abcès du foie, sur un trocart explorateur qui guide le bistouri. L'incision, de 6 à 8 centimètres, porte à la fois sur la paroi et sur le tissu hépatique, qu'il y ait ou non des adhérences. La cavité de l'abcès est vidée, lavée et drainée par un gros tube fixé à la paroi. Il faut bien reconnaître cependant que ce procédé, qui réalisait à l'époque où il a été publié, un progrès thérapeutique considérable, est en réalité aveugle. Il n'est pas impossible de blesser l'épiploon, l'intestin, l'estomac, la vésicule biliaire, un gros vaisseau du foie. Il est de plus très dangereux dans les cas où les adhérences font défaut entre le foie et la paroi. Sur 5 cas que rapporte Defontaine, traités par l'incision de Little, on note 3 morts, dont 2 par péritonite. Cela suffit pour faire définitivement rejeter cette méthode.

L'incision doit être faite méthodiquement, plan par plan, et avec toutes les précautions de la laparotomie ordinaire. Elle portera, si c'est possible, au point le plus saillant, le plus douloureux. Mais, dans les cas d'absence de signes physiques, faute de données précises, on fera de préférence la laparotomie médiane sus-ombilicale, qui donne une large voie d'accès. Deux cas peuvent se présenter : l'abcès est apparent à la surface du foie ; ou bien celui-ci a conservé son aspect normal. Dans le premier cas, s'il y a des adhérences, il sera ouvert immédiatement sans difficultés et sans danger pour le péritoine ; s'il n'y a pas d'adhérences, il est absolument né-

cessaire de suturer le foie au péritoine pariétal avant l'ouverture de l'abcès.

Si le foie se présente avec son aspect normal, ou bien légèrement augmenté de volume, mais sans tuméfaction ou voussure apparente, on le ponctionnera en divers sens avec une aiguille fine, pour aller à la découverte du pus.

Enfin, si l'on se rend compte au cours de cette exploration que l'abcès siège sur la face convexe et plus près du bord postérieur, il ne faudra pas hésiter à refermer la plaie sus-ombilicale et à revenir, suivant les cas, soit à la résection du rebord costal droit, soit à l'incision transpleurale. La poche vidée sera soigneusement détergée, sans qu'il soit nécessaire de recourir au curettage, qui peut être dangereux, touchée avec une solution antiseptique légère et largement drainée.

*Résultats.* — L'intervention est généralement couronnée de succès, à moins qu'il ne s'agisse de malades déjà cachectiques et opérés trop tard. Les succès, déjà très nombreux avec la méthode de Little, le deviennent de plus en plus. Parfois cependant, l'opération, même la mieux conduite, aboutit à un insuccès. Ces cas sont rares, et s'expliquent par la *multiplcité des abcès*, à laquelle il faut toujours songer, même dans les abcès tropicaux. Les succès opératoires dépendent surtout de deux facteurs : précocité du diagnostic, précocité de l'intervention.

---

## OBSERVATIONS

---

Nous avons rangé dans un premier groupe les observations où l'abcès du foie ne s'était traduit par aucun symptôme cliniquement appréciable : ce sont les cas de latence absolue. A vrai dire, ils ne sont pas fort nombreux et peut être leur nombre serait-il encore plus restreint si les observations étaient plus détaillées. Quoi qu'il en soit, on verra par la lecture des observations du deuxième groupe à quel point peuvent être réduits les troubles fonctionnels, physiques ou généraux, et quelle incertitude de diagnostic peut en résulter.

### **I<sup>er</sup> Groupe :** OBSERVATIONS II à VIII

Abcès du foie à évolution entièrement latente

### **II<sup>e</sup> Groupe :** OBSERVATIONS IX à XXXII

Abcès du foie ayant donné lieu à des symptômes physiques fonctionnels et généraux insuffisants à assurer le diagnostic

---

OBSERVATION II

Mangel. — Bibliotheca medica practica.

Femme parvenue au terme de sa septième grossesse. Aucun indice de travail ne s'étant manifesté, elle ne cessa point de vaquer aux soins du ménage jusqu'à la veille de son décès, jour où elle s'alita après avoir éprouvé quelques coliques et douleurs lombaires promptement dissipées.

Pas de fièvre. Après dîner, convulsions épileptiformes, mort. Un chirurgien ayant aussitôt ouvert l'utérus, on retira un enfant mort et sphacélé.

Les membranes elles-mêmes étaient altérées.

Le foie, ramolli, était le siège d'un énorme abcès.

OBSERVATION III

Haspel. — Maladies de l'Algérie, t. I.

Un homme au teint fleuri, doué de la plus parfaite santé en apparence, chez lequel rien ne trahissait la présence d'une affection du foie..., tombe dans les convulsions de l'agonie, et meurt étouffé par un abcès énorme qui avait fait invasion dans la poitrine.

OBSERVATION IV

Rouis. — Abcès latent du foie. — Recherches sur les suppurations endémiques du foie, Paris, 1860

Un individu qui n'offrait aucun signe appréciable de maladie prend part à une rixe et y est tué.

L'ouverture du corps décèle l'existence d'un abcès considérable dans le lobe droit du foie.

OBSERVATION V

Rouis. — *Ibid.*

Le 19 juillet 1844, un convoi part de Mascara pour Tiarel où il arrive le 22. Le 25 au soir, un soldat qui n'avait cessé de mar-

cher comme ses camarades pendant les trente lieues de trajet parcouru, accuse un peu de fièvre et de diarrhée, puis succombe tout à coup dans la nuit ; à l'autopsie, on découvre que le lobe droit du foie était réduit à une vaste coque purulente sous les enveloppes de laquelle il ne restait du tissu ganglionnaire qu'une couche de 3 millimètres à peine.

#### OBSERVATION VI

Boruis. — Abscès latent du foie. Archives de Médecine navale, 1882, XXXVII, 140

On a pu voir un soldat tomber foudroyé au moment où, arrivé à l'étape, il buvait l'eau d'une source.

Effrayé de cette mort subite, le médecin des troupes fit l'autopsie et trouva que cet homme était mort de la rupture d'un abcès du foie dont jamais il n'avait songé à se plaindre.

#### OBSERVATION VII

Lagrange. — Abscès latent du foie. Archiv. de Méd. Mil., 1888, XII, 129.

Un soldat robuste, sans antécédents pathologiques, meurt subitement à Hué, ayant repris son service après un jour de vague indisposition.

L'autopsie fait découvrir un abcès du volume d'une pomme, développé sur le bord mousse du foie, au voisinage de la veine-cave.

#### OBSERVATION VIII

Barthélemy et Bernard. — Archives de Méd. Mil., 1880.

Un trompette de dragons succombe à l'Hôpital de Montauban, en 1876, le lendemain de son entrée d'urgence ; son foie n'était plus qu'une coque de pus ; l'un de nous le voyait cependant deux jours auparavant, sonnait la charge ; il ne s'était jamais présenté à la visite.

OBSERVATION IX

Professeur Grasset. — *In* thèse Bènes, Montpellier, 1900-1901, n° 23

Noël Alb., âgé de 39 ans, forgeron de son état, entre à l'hôpital le 21 mai 1900. Ses antécédents héréditaires sont peu importants. Son père est mort à 70 ans, sa mère est morte à 45 ans, bachelier.

Les antécédents personnels du malade sont particulièrement intéressants.

Il est très manifestement alcoolique. En 1882, pendant un séjour en Cochinchine, comme soldat, Alb... contracta la diarrhée de Cochinchine, diarrhée simple, sans apparition de sang dans les selles.

Le malade rentre en France en 1884.

A son arrivée, il est repris pendant quelques semaines de diarrhée de Cochinchine. Puis, ces accidents se calment, mais jusqu'en 1900 il doit subir encore de nouvelles poussées de diarrhée des pays chauds.

A partir de cette époque, jusqu'au 11 mai 1900, date de la maladie actuelle, le malade n'accuse plus aucun symptôme gastro-intestinal, si léger soit-il, aucun trouble dans les différentes fonctions des autres organes.

C'est là un fait important que nous tenons à signaler en passant : le malade, pendant une période de dix ans précédant les accidents actuels, jouit d'une santé apparente absolument parfaite.

Le 11 mai, brusquement, brutalement, sans cause appréciable, sans prodrome aucun, Alb... est pris d'une vive douleur localisée d'abord à l'hypocondre droit, s'irradiant les jours suivants à l'épigastre et au sternum.

Il se plaint en même temps de céphalée, de courbature, de légers frissons.

Le malade voit un médecin en ville, on ordonne une purgation qui laisse après elle un peu de diarrhée.

Le 21 mai, Alb... entre à l'hôpital. Température du soir, 38°9.

Le 22, la peau et les conjonctives sont de teinte légèrement sub-

ictérique, les traits un peu tirés. Toux légère. Quelques crachats spumeux, jaunâtres.

Le malade se plaint surtout de douleurs à l'hypocondre droit et à l'épigastre. Cette douleur est vive, spontanée, augmente avec les mouvements respiratoires profonds, la toux, la palpitation.

A l'examen, on constate, au creux épigastrique, une tumeur de la grosseur du poing, arrondie, bombant dans la paroi abdominale, s'étendant de l'appendice xiphoïde à trois ou quatre travers de doigts au-dessus de l'ombilic.

La peau, à son niveau, n'est pas modifiée et conserve ses caractères normaux de coloration, de température, de mobilité.

La palpation est douloureuse, elle révèle une fluctuation nette.

La percussion donne une matité s'étendant jusqu'aux limites de la tumeur ; cette matité se continue et se confond à droite avec la matité hépatique.

L'auscultation ne révèle aucun frottement au niveau de la tumeur.

La région de l'hypocondre droit est douloureuse, mais on ne constate pas d'augmentation du lobe droit du foie ; il monte en haut jusqu'à un travers de doigt au-dessus du mamelon ; en bas, il ne dépasse pas les fausses côtes.

Le ventre est souple, il n'est ni ballonné, ni douloureux.

Au thorax, on trouve à l'auscultation des frottements pleuraux à la base droite, et des râles humides disséminés dans toute la poitrine.

Rien au cœur, pouls 92.

Les selles sont jaunâtres, normales.

On pose le diagnostic d'abcès du lobe gauche du foie.

Cependant, des réserves sont faites, et l'on pense à la possibilité d'un kyste hydatique suppuré, d'une cholécystite, d'un néoplasme en voie de ramollissement, d'un abcès froid.

M. le professeur Grasset conclut à une intervention chirurgicale, et le malade passe en chirurgie, dans le service de M. le professeur Forgue, le samedi 26 mai.

Du 22 au 26 mai, l'état général du malade ne se modifie pas, mais la tumeur bombe davantage sous la paroi abdominale, la fluctuation devient plus nette à son niveau.

La température, qui était restée élevée les premiers jours, baisse bientôt, et le malade est presque apyrétique.



*Analyse des urines :*

Le 23 mai :

Quantité. . . . .	1,100
Densité . . . . .	1,007
Réaction. . . . .	Acide
Urée par litre. . . . .	6,86
Albumine par litre . . . . .	5
Glucose. . . . .	Néant
Pigments biliaires . . . . .	Néant

Le 26 mai :

Quantité . . . . .	800
Densité. . . . .	10
Réaction . . . . .	Acide
Urée par litre . . . . .	14,6
Albumine. . . . .	Néant
Glucose. . . . .	Néant
Pigments biliaires. . . . .	Néant

Comme on le voit par ces deux analyses, la présence de l'albumine dans les urines du 23 mai va décroissant, pour disparaître complètement le 26 mai. A aucun moment il n'y a eu de pigments biliaires dans les urines.

L'épreuve de la glycosurie expérimentale a été tentée chez notre malade, mais sans résultat, le sirop de sucre ayant été vomé dans un accès de toux, immédiatement après son ingestion. Elle n'a pu être refaite, le malade passant en chirurgie le 26 mai.

A cette date, Alb... se sent bien. Il refuse, malgré les instances de l'infirmier, de se mettre sur la chaise à porteur pour aller dans le service de M. le professeur Forgue, il s'y rend à pied.

C'est là un détail qui, comme nous le verrons, a son importance.

M. le professeur Forgue conclut à l'intervention immédiate,

mais le malade se sent faible, il demande à ce qu'on ajourne l'opération. On la renvoie au lundi 28.

Dans la journée du 27, Alb... sent ses forces l'abandonner, le pouls devient d'une faiblesse extrême, la face pâlit, se grippe, et le malade succombe, s'éteint en hypothermie, malgré tous les efforts tentés pour le rappeler à la vie.

A l'autopsie, on constate un vaste abcès du lobe gauche du foie, très superficiel, bombant sous la paroi abdominale.

L'abcès est du volume du poing, à parois anfractueuses et contient un pus crémeux, jaunâtre.

Il existe au niveau du côlon transverse, une large communication entre la poche de l'abcès et la cavité péritonéale ; l'arrière-cavité des épiploons est remplie de pus.

Adhérences pleurales à droite.

Reins volumineux, gros reins blancs.

Vésicule biliaire saine.

Intestin. — Lésions de congestion chronique avec arborisation, légère hypertrophie des follicules clos. Pas de grosses lésions ulcératives ; mais quelques petites ulcérations disséminées.

Appendice. — Un peu gros, adhérent, avec calcul stercoral.

M. le professeur-agrégé Bosc a recueilli du pus de l'abcès pour en faire l'examen bactériologique. Cet examen est resté négatif.

#### OBSERVATION X

Professeur Tédénat. — Thèse Bènes.

S... Léonie, 35 ans.

Entre dans le service de M. Tédénat le 29 décembre 1900.

*Antécédents héréditaires.* — Père mort à 73 ans ; mère vivante, en bonne santé ; six enfants bien portants.

*Antécédents personnels.* — Bonne santé habituelle, aucune maladie antérieure, accouchements normaux ; la malade n'a jamais eu ni dysenterie, ni fièvre. Il y a trois mois, à la suite d'une vive frayeur, la malade prétend avoir été prise subitement d'une dysenterie intense. Les selles, accompagnées de sang et de glaires, étaient douloureuses et au nombre de deux ou trois par heure. Cette dysenterie, mal soignée, a duré deux mois et demi ; la ma-

lade, maigrissant beaucoup, se décide à rentrer à l'Hospice de Clermont, où elle reste une quinzaine de jours, puis rentre dans le service.

De plus, le 3 décembre, jour de son entrée à l'Hospice de Clermont, la malade ressentit au niveau de l'hypocondre droit une douleur lancinante, très vive. En même temps, cette région devint le siège d'une tuméfaction douloureuse à la pression. Puis, la douleur spontanée cessa et ne reparut qu'à la palpation.

Enfin, la malade, non réglée depuis deux ans, parce qu'elle nourrissait son dernier enfant, présente, en ce moment, un état gravidique remontant à six mois, le fœtus remue, en effet, depuis deux mois.

A l'examen, on constate :

Etat général affaibli, amaigrissement considérable, la dysenterie a diminué (quatre ou cinq selles par jour), l'appétit est conservé. Au cœur, on note une insuffisance mitrale.

Grossesse de cinq ou six mois (utérus à l'ombilic). Au niveau de l'hypocondre droit : tumeur peu fluctuante et difficilement perceptible, peau normale, palpation peu douloureuse. Matité très augmentée, descendant jusqu'à quatre travers de doigt au-dessus de l'épine iliaque antéro-supérieure. Température, 37° à 37°4. On décide d'opérer immédiatement, après avoir posé le diagnostic d'abcès du foie.

Incision verticale de huit centimètres, sur le bord externe du muscle droit ; section des plans ; hémorragie assez forte. Incision du péritoine.

Le foie est lisse, sans adhérences, et on se demande s'il existe réellement un abcès. Mais en le saisissant à pleine main, on voit qu'il est arrondi.

Protection des masses intestinales par des compresses, et ponction avec un gros trocart.

Il s'écoule un pus épais, jaunâtre, bien lié, sans odeur, en quantité d'un litre et demi environ.

On retire le trocart et on introduit dans le trajet, à cinq ou six centimètres, le dilatateur de Tripier et entre les branches on place un drain.

Le foie et le péritoine pariétal sont adossés par un surjet rapide au catgut ; pansement iodoformé. Le drain sort du pansement et

est protégé par du coton hydrophile. Le pus, confié à M. le professeur Bosc, n'a rien donné à la culture.

Le lendemain de l'opération, pas de température, 37° ; le 31, pouls à 132, premier pansement, pas d'écoulement, drain doublé dans le foie ; on le retire et on le remplace ; lavage léger au sublimé.

1<sup>er</sup> janvier. — Température, 37°6 le soir.

4 janvier. — Deuxième pansement.

10 janvier. — Peu de suppuration ; la plaie se cicatrise.

Le 14, peu de suppuration ; on enlève le drain. Au moment où nous publions l'observation, la malade est complètement guérie.

#### OBSERVATION XI

D<sup>r</sup> Reboul. — Thèse Bènes.

P... Achille, cultivateur à Nîmes, 41 ans, entré le 27 mai 1900.

Antécédents héréditaires et personnels, nuls.

Interrogé soigneusement, le malade nous assure qu'il n'a jamais eu de fièvre intermittente, qu'il n'a jamais eu la dysenterie, jamais aucun trouble gastro-intestinal. Toujours bien portant jusqu'à son entrée à l'hôpital. Il mange bien, dort bien et n'a jamais interrompu son travail.

La maladie actuelle a débuté par une grosseur située sur la partie antéro-latérale droite du thorax, à 4 ou 5 centimètres du sternum, au niveau des cinquième et sixième côtes et de leurs espaces intercostaux.

Cette tumeur, arrondie très nettement, fort peu proéminente, à peau absolument normale à son niveau, est dure, résistante, se laissant difficilement déprimer, lisse et unie, n'est nullement douloureuse à la pression, pas plus que spontanément.

Pas de fluctuation.

Le malade ne peut déterminer qu'approximativement le début de cette tumeur. Il l'a remarquée il y a trois mois, alors qu'elle avait à peu près le même volume qu'au moment de son entrée.

Etat général très bon.

Auscultation des poumons ne donne rien de particulier. La tem

pérature, prise régulièrement matin et soir à l'hôpital, n'a jamais dépassé 37°6.

On se demande si on a affaire à un abcès d'origine costale ou à un abcès du foie, évoluant vers la peau. Mais on finit par éliminer ce dernier diagnostic par suite du manque complet des causes déterminantes habituelles et d'antécédents, à cause aussi du bon état général et du bon état de l'appareil digestif.

*Opération* le 31 mai. — Anesthésie chloroformique. Incision de trois à quatre centimètres, au niveau du sixième espace intercostal et parallèlement à lui. La peau, à peine incisée, donne passage à une quantité considérable de pus coloré par la bile et tenant en suspens des fragments très petits du tissu hépatique. On agrandit la plaie par une incision perpendiculaire à la première et le doigt, introduit dans la plaie, va profondément trouver une cavité située en plein lobe du foie et remplie de pus. On vide complètement l'abcès et on introduit jusqu'au fond quatre gros drains qu'on fixe à la plaie avec des points de suture. Suture du reste de l'incision, pas le moindre lavage. Collodion, large pansement et bandage de corps.

1<sup>er</sup> juin. — Etat général excellent. Le malade veut à toute force manger. Le pus a suinté à travers le pansement. On le refait complètement. Les drains fonctionnent très bien.

3 juin. — Le pus a souillé le pansement, on le refait en entier. Pas de température, état général excellent.

5 juin. — Même pansement. Même état.

11 juin. — Nouveau pansement. La suppuration a considérablement diminué, on supprime un drain.

20 juin. — La suppuration est complètement tarie, on enlève tous les drains et on laisse la plaie se refermer.

30 juin. — Le malade quitte l'hôpital.

Son état général est toujours excellent. La plaie n'est pas complètement fermée. Il reste au centre un léger trajet, qui donne lieu à un suintement léger.

Revu en décembre 1900, par M. Reboul. Guérison complète maintenue.

OBSERVATION XII

(Résumée)

Berger, *Bull. Méd.*, 1897, XI, 653-655

Abcès du foie développé sous l'influence d'une grippe, six ans après une poussée légère d'hépatite, survenue au cours d'une dysenterie des pays chauds

F..., âgé de 30 ans, entre le 28 février 1897 à la Pitié, avec les signes d'un abcès profond du foie. Voici ce qu'il raconte sur les origines de cette affection. En 1889 et 1890, il fut envoyé comme militaire, au Tonkin. Pendant les six premiers mois de son séjour aux colonies, il eut la dysenterie ; à ce moment, il fut atteint d'une douleur à la région du foie et considéré comme présentant une hépatite passagère, qui céda d'ailleurs à l'application d'un vésicatoire sur l'hypocondre droit.

La dysenterie continua même après son retour en France. Enfin, elle guérit, quoique le malade n'eût rien fait pour se soigner. Les selles diarrhéiques, mélangées de glaires et de filets de sang, disparurent, les périodes de constipation alternant avec des débâcles firent place à des garde-robes plus régulières. Cependant, le malade restait habituellement constipé, et le moindre refroidissement était suivi de deux ou trois jours de diarrhée ; celle-ci n'avait pas, d'ailleurs, de caractère spécial, et depuis la congestion hépatique passagère qu'il avait présentée au Tonkin, le malade n'avait jamais ressenti de douleurs dans la région du foie.

En décembre 1896, il fut pris d'une grippe qui dura six semaines ; dès le début de cette maladie, il sentit son foie. Cette douleur était exagérée par la pression et par les efforts. Amaigrissement, pâleur, altération des traits, anxiété, gêne respiratoire paraissant dépendre surtout de la douleur. Anorexie, vomissements alimentaires fréquents. Pas de fièvre, la température oscille régulièrement entre 36°7 et 37°2. Il existe une voussure très marquée de la base du thorax, à droite, mais le bord inférieur du foie ne déborde les fausses côtes qu'au niveau de la région épi-

gastrique, qu'il recouvre sur une hauteur de trois travers de doigt. La tuméfaction manifeste du foie, étant donnés les antécédents pathologiques du malade, malgré l'absence de fièvre, me fit admettre l'existence d'un abcès au foie.

Le 10 mars, le malade a une vomique.

L'état général n'en est pas amélioré.

Le 2 avril, ouverture de l'abcès par incision transdiaphragmatique. Evacuation d'une grande quantité de pus.

Le malade sort de l'hôpital, le 29 avril, complètement guéri.

### OBSERVATION XIII

(Résumée)

Bichon. — Thèse Montpellier, 1890.

José Godoy, 40 ans, journalier, né à Almería, est couché au n° 28, du pavillon 3.

Le malade revient de Tlemcen, où il a travaillé à l'établissement de la voie ferrée. Depuis quelque temps, dysenterie.

Douleur sourde dans le côté droit.

Teint listre, mais conservation de l'embonpoint, l'appétit est bon ; une très légère scapulalgie.

Le soir, pas de fièvre (37° à 37°8).

Rien à l'auscultation. Le thorax est déformé à droite, les côtes sont relevées, presque horizontales. A la percussion, matité étendue.

La tumeur que la percussion nous a révélée n'est pas sensible à la vue, mais la palpation la délimite bien.

La sensibilité est exagérée à ce point, la fluctuation nulle. Je fais l'exploration à la seringue de Pravaz et je retire du pus, sans crochets.

Le lendemain, ponction à l'aiguille exploratrice.

Le malade refuse toute autre intervention, cependant la poche menace de se rompre dans le péritoine.

La ponction de 350 grammes de pus a soulagé le malade.

Le 15 mars, la tumeur est encore sensible. Nouvelle ponction qui ramène autant de pus que la première.

Deuxième refus du malade pour une opération. On emploie le procédé lent de Récamier.

Le malade, qui ne comprend pas la gravité de son état, se lasse, et, le 21 avril, demande son exeat.

A succombé quelques semaines après à des symptômes non douteux de péritonite généralisée.

#### OBSERVATION XIV

Mac Lean (W. Campbell). — On the abuse of mercury in hepatic diseases  
*Indian annals*, vol. III, 1856

Le docteur Morchead, de l'armée de Madras, avait eu une atteinte très violente de dysenterie, dans le détroit de Malacca. Un an de séjour aux Mylgherries le mit à même de reprendre son service au 37<sup>e</sup> régiment de grenadiers, alors en garnison à Secunderabad. A cette époque, nous nous rencontrions souvent, et plus d'une fois, il nous affirma que quelques-uns des ulcères créés par la dysenterie dont il avait été atteint, n'étaient pas cicatrisés, parce qu'il lui arrivait assez souvent d'apercevoir dans ses évacuations des matières purulentes dont la quantité s'élevait parfois à une cuillerée à thé.

Sans qu'il fût vigoureux, sa santé était assez bonne et il était parfaitement capable de s'acquitter de tous ses devoirs. Un vendredi après-midi, à l'heure des séances de l'École de médecine de Hyderabad, alors qu'il portait un vif intérêt à ce qu'il faisait, il se plaignit subitement de se trouver mal, et l'on ne l'empêcha de perdre complètement connaissance qu'en s'empressant de le coucher sur un plan horizontal. Il ne tarda pas à être inondé d'une sueur froide et ce ne fut qu'au bout d'une heure, après avoir pris des sels volatils, qu'il fut en état d'être conduit à notre domicile. Vers le soir, il se trouva assez fort pour rentrer chez lui. Le lendemain, il reprit son service, tout en se plaignant de ressentir de temps en temps des accès de transpiration froide. Le soir, pendant qu'il faisait un rubber au Whist-Club, il fut pris, tout-à-coup



d'une douleur profondément lancinante du côté droit et de frissons violents auxquels ne tarda pas de succéder une fièvre ardente, en un mot de tous les symptômes classiques de l'hépatite.

Il se fit saigner, prit des purgatifs énergiques et fut soumis à un traitement mercuriel ordinaire. Lorsque nous le vîmes, le dimanche suivant, les symptômes les plus aigus de l'inflammation n'existaient plus, mais sa physionomie était égarée et anxieuse ; il était accablé par une toux incessante. Le foie ne faisait aucune saillie au-dessous des fausses côtes et l'hypocondre droit n'était le siège d'aucune matité étendue.

Avant le jour, il avait cependant rendu par la bouche plus qu'une pleine tasse à thé de pus coloré en rouge et venant du poumon droit. Comme il était strumeux, et qu'avant de venir dans l'Inde, il avait une grande tendance à devenir phtisique, il ne pouvait résister longtemps à une affection de cette nature. Il mourut trois semaines après le jour où il évacua par la bouche le pus d'un abcès.

L'autopsie révéla l'existence d'un second abcès, aussi volumineux que le premier, dont il n'était séparé que par une très mince cloison. Il serait difficile de trouver un exemple plus frappant de l'intime relation qui existe entre la dysenterie et les abcès du foie.

Il est hors de doute que la matière purulente s'est formée dans la profondeur de l'organe, longtemps avant le développement des symptômes d'acuité.

Jusqu'à l'heure où ils se manifestèrent dans la maison du Club, le docteur Morchead, qui était particulièrement soigneux de sa santé, ne conçut jamais l'idée que son foie pût être malade, bien que, plusieurs semaines avant sa mort, cet organe fût le siège de deux abcès considérables, situés dans la profondeur de son tissu.

OBSERVATION XV

Collas, in Corre. — Traité des maladies des pays chauds

Mme Z..., mère de famille, née en Normandie, était atteinte d'une fièvre rémittente qui résista pendant deux ou trois mois à tous les traitements. J'avais vingt fois percuté l'hypocentre, car j'étais convaincu que cette fièvre ne pouvait être que symptomatique d'une suppuration du foie, malgré l'absence des signes sensibles de cette suppuration, et, vingt fois, j'avais trouvé tout normal dans l'hypocentre droit.

Un jour, je trouve le foie qui déborde ; dans la journée, la matité remonte jusqu'à la cinquième côte, descend du côté de l'abdomen ; l'hypocentre droit devient chaud, tendre et douloureux, et, au bout de 48 heures de souffrance, Mme Z... expire.

Je n'hésite pas à faire remonter à trois ans auparavant la formation d'un abcès latent du foie.

En effet, à cette époque, Mme Z..., étant grosse, fut prise d'accès en apparence rémittents et de tous points semblables à ceux qui précédèrent sa mort. Comme ceux-ci, ils résistèrent à tout traitement pendant longtemps ; l'émaciation était considérable et une fausse couche inévitable, lorsque, je l'avouerai, ne songeant en aucune façon, dans cette circonstance, à un abcès du foie, je fis prendre à la malade un ipéca, à la suite duquel les accès se suspendirent et la grossesse marcha à son terme.

OBSERVATION XVI

Josserand. — *Lyon Médical*, 1897

P. F..., âgé de 36 ans, teinturier, entre à l'hôpital de la Croix-Rousse, le 21 juin 1895.

L'observation, prise pendant mon absence, conclut au diagnostic : tuberculose pulmonaire.

Le malade était, en effet, assez cachectique et présentait une température irrégulière oscillant entre 38° et 39°. Père mort de tuberculose, plusieurs frères et sœurs ayant succombé à la même affection. Le malade a été toujours enclin aux rhumes, qui laissaient chez lui des bronchites prolongées. Impaludisme dans les antécédents. Le malade maigrit et s'affaiblit depuis deux mois ; il n'a jamais eu d'hémoptysie.

La toux est sèche, l'expectoration n'est pas purulente, mais séreuse, comme pituiteuse. Il n'y a jamais eu de diarrhée. Il n'a de la fièvre que depuis huit jours ; en tout cas, son état, qui laissait à désirer depuis quelques mois, s'est aggravé à cette époque et, depuis ce moment, il se plaint d'un point douloureux dans le côté droit. Aux poumons on note, dit l'observation, de la submatité sous la clavicule droite avec une inspiration obscure et des sibilances expiratoires.

Pas de râles muqueux. A gauche, submatité au sommet en avant et en arrière, pas de râles muqueux.

Le 2 juillet, je reprends possession de mon service. Le malade m'arrête au passage pour se plaindre d'une douleur au niveau et au-dessous des fausses côtes droites, douleur si vive qu'elle le fait gémir et le prive absolument de sommeil.

En auscultant ce soi-disant tuberculeux, offrant la maigreur et l'aspect cachectique d'un sujet porteur de larges excavations pulmonaires, je suis frappé de la banalité des signes stéthoscopiques, quelques sibilances sans souffle, sans râles tant soit peu éclatants, sans signes non seulement d'excavation, mais d'induration pulmonaire. Revenant alors à l'examen de l'hypocondre droit, si douloureux au dire du malade, nous trouvons cette région soulevée, offrant une légère voussure et très sensible à la palpation.

Des fausses côtes à l'ombilic, cette légère voussure douloureuse est à la percussion d'une matité absolue, c'est évidemment au foie que nous avons affaire. Le malade souffre également en arrière au niveau des dernières côtes où l'on trouve aussi une zone de submatité sans que l'auscultation y décèle ni râles, ni frottements pleuraux.

Nous trouvant en face d'un malade atteint d'une cachexie fébrile sans localisation pulmonaire avec un foie hypertrophié et douloureux, nous pensons à l'abcès du foie et nous interrogeons au point

de vue de la dysenterie. Il nous apprend alors qu'il a eu, il y a dix ans, aux colonies, une dysenterie bénigne qui ne dura que huit jours. Quant à la diarrhée, il n'en a pas eu depuis ; il n'en était assurément pas atteint à son entrée dans le service, le fait est expressément noté ; la sœur nous rapporte que, sauf depuis quelques jours, il s'est constamment plaint de constipation, et qu'il avait fallu plus d'une fois lui donner des lavements laxatifs.

Le malade était si cachectique qu'on pouvait se demander s'il supporterait l'opération ; nous la conseillâmes pourtant et elle fut pratiquée le lendemain par notre ami, le docteur Vallas. Une laparotomie découvre le lobe gauche du foie, qui apparaît un peu bombé. On y pratique successivement cinq ponctions avec un trocart explorateur, aucune ne ramène du pus.

Une incision transversale conduit sur le lobe droit qu'on ponctionne sans plus de succès ; une de ces ponctions donne lieu à une hémorragie qu'on arrête facilement par la compression. On juge prudent de s'en tenir là, et le malade est reporté dans son lit, sans qu'on ait pu confirmer le diagnostic. Le lendemain, 4 juillet, collapsus, extrémités froides, toujours douleur au niveau de la région hépatique.

Conjonctives subictériques, hoquet.

Décès le 28 juillet.

A l'autopsie, vaste abcès de la face inférieure du foie, la cavité en est très grande, presque à loger les deux poings. La surface interne de l'abcès est tomenteuse, hérissée de franges et creusée de vacuoles. Sur le gros intestin, grosses ulcérations grisâtres, sanieuses, éveillant l'idée de lésions anciennes.

Aucune lésion tuberculeuse.

#### OBSERVATION XVII

Neil Mac Lean. — *British Med. Journal*, 1894

Un homme de 37 ans était admis à Saint-Georg's Hôpital, le 19 mars. Il était très émacié. Son aspect était pâle et maladif et ses pieds très enflés. Il se plaignait d'une douleur à l'hypocondre

droit, et, à l'examen de cette région, on trouvait une large tumeur s'étendant de la région hépatique jusqu'à l'ombilic.

Il y avait constipation. Les urines étaient albumineuses.

Il disait qu'il était malade depuis un an, qu'il avait perdu progressivement son embonpoint et ses forces, et qu'il souffrait au niveau du foie.

Il n'avait jamais quitté l'Angleterre et n'accusait dans le passé aucun trouble intestinal.

Pendant son séjour à l'hôpital, il fut constipé au point qu'on dut ordonner des laxatifs.

Il était couché, le plus souvent calme, sans se plaindre, et ne s'intéressant guère à rien.

Il s'alimentait volontiers, mais la prostration s'accroissait, et il mourut sans autre symptôme, sauf une légère attaque de diarrhée le jour précédent.

A la nécropsie, rien de remarquable, sauf dans la cavité abdominale. A l'ouverture des parois, le foie parut énormément hypertrophié, s'étendant jusque dans la région ombilicale.

En soulevant le bord inférieur, il s'écoula une grande quantité de pus. La paroi inférieure de l'abcès contenait un peu de substance hépatique. La partie supérieure du gros intestin offrait des ulcérations comme on en voit dans la dysenterie.

#### OBSERVATION XVIII

Béhier. — *Gazette des Hôpitaux*, octobre 1869

Le 15 janvier 1869 entrant à l'Hôtel-Dieu un homme de 58 ans, très amaigri, à teint jaune, et offrant les traits nettement exprimés de la cachexie cancéreuse. Jamais il n'a eu de vomissements, mais de l'inappétence et des selles diarrhéiques, quelquefois mêlées de sang.

Le creux épigastrique est soulevé par une tumeur globuleuse, superficielle, douloureuse à la pression, donnant à la palpation la sensation molle d'une vessie pleine de saindoux.

Volume du foie normal, à bord inférieur régulier.

Cet homme avait eu jusque-là une bonne santé, sauf de la lie-

térie et des selles sanglantes, avec hémorroïdes, il y a six mois.

La tumeur a apparu il y a trois mois.

Il n'y a jamais eu de fièvre, mais une cachexie progressive.

On discute l'hypothèse d'un cancer du foie, et l'on s'arrête à celle d'un cancer de l'estomac, quoiqu'il n'y eut pas de vomissement.

L'homme succombe le 13 février 1869, et l'on trouve un abcès du lobe gauche du foie, avec lésions dysentériques du gros intestin.

#### OBSERVATION XIX

F. Dreyfous. — *Progrès Médical*, 1877, t. V, p. 848

(Séance de juin 1877. — Présidence de M. Charcot)

Abcès du foie ; Dysenterie chronique de nos pays ; Difficultés du diagnostic

D..., 28 ans, plombier, malade depuis longtemps, arrivé dans un assez piteux état le 17 mars 1877. Depuis longtemps il a un écoulement de l'oreille gauche. A 10 et 11 ans, il eut des douleurs rhumatismales au genou.

Il n'a jamais voyagé, jamais n'a habité les pays chauds.

Aucun antécédent de tuberculose.

L'an dernier, il a fait ses 28 jours et en est revenu fatigué. Toutefois, il était bien portant, lorsque, au mois de janvier de cette année, il fut soigné par un médecin des environs de Paris (Suresnes). Le 12 janvier, il ressentit des douleurs du ventre qui ne paraissent pas à cette époque avoir été accompagnées de diarrhée. En effet, le médecin, en raison de sa profession, crut à des coliques de plomb, lui fit des injections de morphine et ordonna des purgatifs. A la suite de ce traitement il serait entré en convalescence dans le mois de février. Toutefois, il aurait pris pendant ce mois 17 purgatifs. Sa maladie de foie, pour le praticien et pour lui, aurait commencé au mois de mars. A cette époque il a ressenti un violent point de côté à droite (au flanc et au côté droits). Depuis cette époque, dès le lendemain, les selles dysentériques auraient apparu et il rendit dans ses selles « des râclures de boyaux ».

Jamais il n'a eu de frisson, jamais de jaunisse. On lui mit un

vésicatoire au côté droit et le diagnostic porté fut : *dysenterie chronique, avec hépatite.*

Sur ces entrefaites, n'ayant pas d'amélioration, il se décida à rentrer à l'hôpital, il était alors dans l'état suivant.

*Etat actuel, 17 mars 1877.* — Amaigrissement considérable (une vingtaine de livres). Face pâle, jaune, cachectique. Fièvre tous les soirs. Anorexie sans inappétence complète ; selles fréquentes et peu abondantes, avec coliques intestinales.

Voix intacte. M. Audhoui l'ausculte, trouve la respiration pure. Le foie est considérablement augmenté de volume : il déborde les fausses côtes. Il est douloureux à ce niveau à la pression de la main, bien que la matité assez haut dans la cage thoracique.

En présence de ces symptômes, M. Audhoui, qui avait déjà vu *post mortem* une hépatite, suite de dysenterie de nos pays, accepte le diagnostic du praticien : « Hépatite, suite de dysenterie chronique ». *Traitement, calomel, 0 gr. 50, deux fois aujourd'hui 18 mars.* Ses selles se composent de glaires ; elles contiennent du sang pur, des débris sanglants et comme charnus qui nagent dans un liquide rouge-brun, ressemblant à de la lavure de chair. Il dit avoir fait une vingtaine de selles hier.

20 mars. — Un gramme de calomel. A la percussion du foie, on trouve : hauteur (verticale).

A l'extrémité interne de la clavicule . . . . .	22 cent.
»          »          externe          »          . . . . .	25
Ligne axillaire . . . . .	19
Ligne verticale postérieure . . . . .	16 à 17

On voit donc que la ligne du niveau paraît être une courbe à convexité supérieure, ce qui confirme dans l'opinion d'une affection du foie.

Les symptômes généraux font penser à la suppuration : fièvre tous les soirs, teinte pâle de la face d'un blanc jaunâtre cireux, se rapprochant de la teinte de pyohémie plutôt que celle des phtisiques ; sueurs la nuit. Douleur tantôt à gauche, tantôt à l'hypochondre droit. Il se couche sur le côté gauche et ne peut dit-il, se coucher sur le côté droit à cause de la douleur.

22 mars. — Ce matin la douleur est plus circonscrite au dixième espace intercostal droit à un point limité. Hier au soir, dans une des selles, était une ascaride lombricoïde.

22 soir. — Douleurs lancinantes à gauche. Toujours de violentes coliques continues ; selles nombreuses ; la nuit toutes les heures ; le jour toutes les deux heures ; on y trouve du sang et des débris d'apparence charnue.

23 mars. — Un quart de lavement au nitrate d'argent qui n'a pu être gardé.

Depuis une heure, douleur atroce, très vive, au côté droit, lancinante (coups de couteau), injection de morphine.

24 matin. — A fait ce matin une selle composée de matières fécales liquides mêlées de sang et de glaires. Pilules de diascordium et bismuth.

Ce soir, il a encore eu une selle ressemblant à des crachats. En outre, la douleur de l'hypocondre droit est telle que le malade est obligé de s'arrêter en parlant, pour respirer, et qu'il a une insomnie presque continuelle. Il ne mange pas et transpire abondamment la nuit.

25 mars. — Encore cinq ou six selles.

26 mars. — N'a pas eu de selle dans la journée ni la nuit ; mais ce matin, les selles dysentériques ont reparu. A deux heures du soir, il prend du laudanum qui arrête la diarrhée, mais les coliques persistent.

28 mars. — La diarrhée a repris ce matin. Vin, viande crue, 40 gouttes de laudanum.

29 mars. — Aussitôt qu'il prend du laudanum, sa diarrhée s'arrête. Transpire la nuit de tout son corps ; sa tête est couverte de sueur et ses cheveux sont tout humides.

30 mars. — Les sueurs abondantes lui sont si pénibles qu'elles l'empêchent de dormir.

1<sup>er</sup> avril. — On essaie le tannin, 0 gr. 20, contre les sueurs profuses.

2 avril. — Elles paraissent un peu moindres.

4 avril. — La diarrhée est moindre (viande crue et laudanum), mais il sue toujours. On veut essayer du régime lacté pur.

6 avril. — La diarrhée a reparu ; l'eau de chaux qu'on ajoute ne l'empêche pas de continuer.



8 avril. — Moins de sueurs.

15 avril. — Moins de diarrhée.

20 avril. — On réexamine l'hypocondre droit : la tumeur fait saillir les côtes ; il n'y a pas d'œdème de la paroi ; la matité décrit une courbe à concavité inférieure en arrière ; et à la base du thorax, du côté droit, en arrière, on trouve une absence complète de vibrations et la disparition du murmure vésiculaire. Pensant donc avoir affaire à une collection purulente dans le foie, M. Audhoui se décide à faire une ponction exploratrice.

21 avril. — Elle est pratiquée le 21 avec un trocart très fin, l'aiguille la plus fine de l'appareil Potain, et ne donne issue qu'à quelques gouttes de sang.

25 avril. — Douleurs violentes à l'hypocondre droit. Injection de morphine ; diarrhée, fièvre intense.

2 mai matin. — L'état général est toujours déplorable ; le malade, épuisé par la diarrhée, ne se nourrit pas. Un nouvel examen de l'hypocondre droit fait penser à un épanchement pleural. La voussure est considérable : la matité (*tanquam percussi femoris*) remonte jusqu'au 4<sup>e</sup> espace dans l'aisselle et remonte très haut en arrière. Il n'y a pas de tumeur, ni de saillie nette du côté de l'abdomen.

Enfin la matité nous semble diminuer ou disparaître pour reparaître ensuite, lors des changements de position du malade.

Hauteur de la matité	}	Dans l'aisselle, 23 centimètres.
		Près de la colonne vertébrale, 17 cm.

Une nouvelle ponction est décidée ; on la fait dans le 8<sup>e</sup> espace intercostal en employant le trocart moyen de l'appareil Potain. Les deux premiers demi-litres de liquide sont d'une couleur brun-rouge (couleur de chocolat à l'eau) ; le dernier demi-litre est un liquide très épais, moins rouge et plus purulent, d'un jaune-verdâtre, ressemblant à la purée de pois, et qui sort difficilement.

Pendant la ponction, le malade est gêné parce qu'il est obligé de rester appuyé sur son côté gauche un certain temps. En le percutant, on trouve une différence très nette.

Hauteur de la matité } Dans l'aisselle, 15 centimètres.  
                                  } Dans le dos, 16 centimètres.

On fait ensuite l'injection d'un premier litre d'eau faiblement additionnée de teinture d'iode, qu'on aspire ; pour en injecter ensuite un deuxième, puis un troisième, puis un quatrième. En aspirant le 3<sup>e</sup> litre, le pus avait reparu ; après la dernière injection, le liquide sort clair et transparent. En percutant après la deuxième injection, un bruit hydro-aérique très net dans l'aisselle. A la fin de l'opération, il avait disparu de la sonorité de la poitrine, dans l'aisselle et en avant ; état normal.

M. Hayem, qui a bien voulu examiner le liquide qu'on avait aspiré, n'y a trouvé que des globules de pus. Pour lui ce liquide a les caractères du pus d'ancienne date, quel qu'en soit le siège. Température après l'opération, 37°2 ; traitement : potion de Todd.

Soir. — Le malade se sent amélioré ; il est faible et la rougeur de ses pommettes contraste avec la pâleur de son visage ; les pupilles sont très dilatées. Température, 38°4, pouls, 92 ; R. 24. Le foie ne déborde plus les côtes ; le murmure vésiculaire s'entend en avant, en arrière affaibli, mais très appréciable. Depuis quelques jours, le malade est devenu sourd de l'oreille droite.

3 mai. — Il n'a pas transpiré, demande à manger, mais la diarrhée a encore paru hier, et ce soir il rend dans ses selles une sorte de caillot sanguin aplati, en forme de membrane ; ventre ballonné. Surdité, bourdonnements d'oreilles. Poumons : frottements dans l'aisselle ; souffle doux à la base et en arrière, râles vibrants en avant.

Soir. — Il eut dans la journée un accès d'oppression accompagnée d'une vive douleur au côté droit.

T. 38°8 ; P. 116 ; R. 32.

4 mai. — Même état. T. 37°8 ; P. 100 ; R. 20,

Soir. — T. 39°8 ; P. 108 ; R. 32.

5 mai soir. — T. 39° ; P. 104 ; R. 28.

6 mai soir. — Il mange et se trouve mieux. T. 39°5.

7 mai. — T. 38°8 ; P. 100 ; R. 20. OEdème des membres inférieurs.

8 mai. — T. 39°2 ; P. 116 ; R. 32.

9 mai. — T. 38°3 ; P. 100 ; R. 24.

10 mai. — T. 39°4 ; P. 116 ; R. 28. Face bouffie.

11 mai. — T. 39° ; P. 108 ; R. 20.

12 mai. — T. 38°8 ; P. 104 ; R. 32.

13 mai. — T. Ax. 39°4.

14 mai. — T. Ax. 39°3.

Depuis longtemps déjà le malade a de temps à autre des accès d'oppression très pénibles et qu'on calme à peine par l'application des sinapismes et l'administration du sirop d'éther. Il a toujours 2 ou 3 selles par jour ; le pouls est petit et l'état général est déplorable.

15 avril. — En présence de ces symptômes et surtout de la reproduction de l'épanchement, on se décida à agir à nouveau. En effet, les sueurs et la fièvre persistaient. La voussure en arrière, la matité dans l'aisselle avaient disparu ; cette dernière occupait juste en arrière le même niveau qu'autrefois, lors de la première ponction. On entend en arrière un souffle lointain par endroits, tubaire par moments (son existence paraît plaider en faveur de la pleurésie). En avant, le foie déborde moins les fausses côtes que lors de la première ponction ; la matité commence au 3<sup>e</sup> espace intercostal droit et descend jusqu'à trois travers de doigt au-dessous du rebord costal.

Sous la clavicule, on entend la respiration soufflante avec expiration prolongée à droite et un retentissement très fort des battements du cœur. T. 37°4 ; P. 70 ; R. 28. On fait une nouvelle ponction sur la ligne axillaire dans le même espace intercostal. On retire un litre et demi de pus légèrement sanguinolent mais verdâtre, encore plus épais. On fait ensuite trois injections faiblement iodées. A la fin, en aspirant ce dernier liquide, on retire des grumeaux purulents. Soir, T. 38° ; P. 96 ; R. 24. Le malade se trouve mieux ; la matité a diminué de hauteur. Souffle à la base du poumon droit et égophonie vraie ; pas d'égophonie aphone. En présence de cette deuxième coopération qui, comme la première, a donné issue à du pus, l'opération l'empyème est décidée en principe, il ne reste qu'à fixer le jour.

16 soir. — T. 36° ; P. 104 ; R. 24. A eu, vers trois heures, un accès d'oppression.

17 avril. — Quelques nausées ; oppression violente ; les selles dysentériques continuent.

18 avril. — Journée un peu meilleure ; toujours des accès d'étouffement.

19 avril. — Même état.

20 matin. — Le malade se plaint de gêne pour avaler ; il a du muguet. A la percussion, en avant, il y a de la submatité sous la clavicule droite, c'est-à-dire à un endroit où jusqu'ici il n'y en avait jamais eu, puis matité dans toute la hauteur. En arrière, la matité remonte jusqu'à 2 ou 3 centimètres de l'épine de l'omoplate ; murmure vésicalaire lointain ; pas de pectoriloquie aphone.

En somme, ce qui nous frappe, c'est la rapidité de la reproduction du liquide dans la plèvre.

21 matin. — A l'auscultation, souffle amphorique à la base du thorax et à la partie antérieure.

La dernière ponction datait du 15 ; en cinq jours, l'épanchement s'était reproduit ; l'état général n'avait fait que s'aggraver ; il était apparu du muguet ; le malade est un peu écorché à la région sacrée. Il n'y avait pas de temps à perdre. M. Guérin fut appelé pour pratiquer l'opération de l'empyème. Le malade fut placé sur le côté sain ; on choisit l'espace intercostal où avaient été faites les deux ponctions.

M. Guérin arrive sur la plèvre, l'incise, et quel n'est pas notre étonnement de voir sortir du liquide séreux, un peu louche, mais séro-fibrineux.

Mardi dernier, nous plaçant au même espace (un peu plus en avant, il est vrai), nous retirons du pus dense, difficile à aspirer, et aujourd'hui il s'échappe par l'incision un liquide séreux. Nous devons avoir à l'autopsie l'explication de ce fait bizarre et malheureux. Quoi qu'il en soit, un tube à drainage est laissé à demeure, puis un pansement ouaté appliqué sur la poitrine.

Soir. — Il souffre dans le ventre et au creux épigastrique, grande gêne respiratoire ; faciès très altéré. Traitement : rhum, banyuls, opium, 0 gr. 05.

22 matin. — Le pouls n'est pas trop petit, mais il y a des intermittences de temps à autre. Se plaint toujours du ventre et de la gêne respiratoire, qu'il attribue au pansement.

23 avril. — Il répond avec difficulté, ne veut pas être changé

de position ; bouche sèche, dents noires, fuligineuses ; prostration profonde.

24 avril. — Mort dans la matinée.

*Autopsie.* — Faite le 25 mai 1877.

Thorax. — La moitié droite du thorax est diminuée par la présence d'une tumeur sous-diaphragmatique qui refoule le poumon droit.

Les deux poumons sont sains ; il y a seulement de la splénisation aux deux bases ; le poumon droit, considérablement diminué, offre quelques adhérences au diaphragme.

La plèvre pariétale droite est rouge, vascularisée ; il n'y a pas de liquide dans la cavité (le liquide a été évacué au moment de l'empyème) ; elle offre en un mot les lésions qui se rapportent à une pleurésie séro-fibrineuse récente.

Si on considère les points où ont été faites les ponctions et celui où a été pratiquée la pleurotomie, voici ce que l'on constate : Les deux piqûres ont été faites dans le 8<sup>e</sup> espace intercostal droit, l'une plus en avant, l'autre plus en arrière. L'aiguille a dès lors pénétré dans le cul-de-sac costo-diaphragmatique. Elle a alors pénétré dans la tumeur sous-diaphragmatique en traversant le feuillet pleural, le diaphragme, puis le péritoine et enfin le foie. A ce moment, si nous nous en rapportons aux phénomènes cliniques, il n'y avait pas encore d'épanchement pleural et les plèvres sous-diaphragmatique et costale étaient étroitement appliquées l'une contre l'autre.

Au contraire, lors de l'empyème, ces deux feuillets étaient séparés par une couche de liquide interposé.

Cœur. — Normal. Péricarde très mince, au point de laisser apercevoir le cœur, par transparence.

Cavité abdominale. — A la surface des anses intestinales, se voient des produits pseudo-membraneux verdâtres encroûtés de pus. La cavité péritonéale contient un liquide louche ; de plus, dans la fosse iliaque droite et dans le bassin, on trouve du vrai pus liquide, phlegmoneux ; le feuillet pariétal est très épaissi et recouvert de fausses membranes.

Viscères. — L'estomac n'a rien de particulier ; l'intestin grêle n'offre pas d'ulcérations. C'est surtout le gros intestin qui offre des altérations importantes. D'abord les parois sont considéra-

blement épaissies et ses différentes tuniques infiltrées se distinguent facilement par une section longitudinale de l'intestin. La couche musculaire et la couche celluleuse sous-muqueuse, grisâtre, ont chacune près de 3 millimètres d'épaisseur. Enfin la muqueuse offre des altérations intéressantes à la face interne du cœcum et au milieu du côlon transverse.

Partout ailleurs, jusqu'à l'anus, les parois sont seulement épaissies. Nous décrivons les altérations du cœcum qui sont les plus marquées : toute la muqueuse est ulcérée ; elle est littéralement couverte d'ulcérations de profondeur et de dimension variables, mais de forme et de direction toujours les mêmes. Toutes sont arrondies, à bords taillés à pic ; toutes ont leur grand diamètre transversal ; les plus petites ont les dimensions d'une pièce de 0 fr. 20 centimes ; les plus grandes, ayant jusqu'à 2 centimètres de longueur. Le fond est formé, soit par la celluleuse grisâtre et sphacélée, soit par les fibres musculaires circulaires nettement visibles, soit enfin par le péritoine lui-même. Souvent le fond de l'ulcère est recouvert ou par du pus concret qui se détache facilement, ou par une pseudo-membrane grisâtre. Les parties qui entourent l'ulcère sont en général pleines ; les ulcérations les moins avancées sont entourées d'un bourrelet muqueux circulaire. Il ne reste guère de muqueuse saine dans le cœcum. Et les bords des ulcérations sont en même temps en rapport avec trois ou quatre ulcérations contiguës. Les altérations se prolongent dans le côlon ascendant sur une hauteur de 6 centimètres. Enfin, l'appendice du cœcum n'est qu'une surface suppurante ; sa cavité est pleine de pus grisâtre. Il est impossible d'y distinguer les altérations de chaque tunique (pas d'ulcérations dans le rectum).

Rappelons que la péritonite était surtout marquée dans la fosse iliaque droite. Tous les ganglions mésentériques, sous-hépatiques, ceux qui avoisinent le cœcum, ceux du petit bassin, sont tuméfiés.

Reins. — Pâleur, anémie ; pas de dégénérescence amyloïde.

Rate. — Rien à noter.

Foie. — Le foie occupe l'hypocondre droit, qu'il déborde en bas ; il occupe l'épigastre et l'hypocondre gauche, mais surtout du côté du thorax. Au-dessous du diaphragme, on sent une collection liquide rénitente mais très nettement fluctuante, ayant le

volume d'un œuf d'autruche, recouverte par le centre aponévrotique. On peut donc penser soit à une péritonite circonscrite, soit à un abcès du foie. Une ponction pratiquée avec précaution donne issue à un litre de pus phlegmoneux. Enfin, une incision suivant la hauteur du foie permet de reconnaître le siège et les rapports de l'abcès. C'est une véritable poche kystique de toute part limitée par une membrane blanchâtre. Lisse à sa face adhérente, où elle est en rapport avec le tissu hépatique, elle est au contraire tomenteuse à sa face libre et donne insertion à des débris pseudo-membraneux dont quelques-uns ont une longueur de 5 à 6 centimètres, et qui rappelleraient le contenu de certains kystes hydatiques suppurés. D'une façon générale, la poche est régulièrement arrondie. On peut cependant distinguer une paroi inférieure en rapport avec le tissu hépatique proprement dit, une face supérieure dont l'épaisseur en certains points est moindre d'un centimètre et qui, cependant, est formée de dedans en dehors par les couches suivantes :

1° Membranes kystiques ; 2° une mince couche de tissu hépatique ; 3° le péritoine (ses deux feuillets adhérents) ; 4° le diaphragme ; 5° la plèvre, le tout intimement soudé. Quand au tissu du foie, qui entoure la poche, il est refoulé aplati, comprimé. Pas de pus dans la veine porte.

*Réflexions.* — Avait-on là un kyste suppuré ou un abcès ? L'existence de la membrane kystique, l'aplatissement du tissu hépatique voisin, parlaient en faveur de la première opinion. La clinique pouvait juger le différend. La dysenterie et l'hépatite avaient apparu en même temps. Mais l'existence seule de la dysenterie n'est-elle pas un argument en faveur de l'abcès du foie, sans admettre l'existence d'un kyste hydatique qui aurait coïncidé avec la dysenterie ?

L'hisiologie confirma cette hypothèse.

En résumé, les faits intéressants à noter dans cette observation sont relatifs à la clinique et à l'anatomie pathologique. Au point de vue anatomique, j'insisterai : 1° sur le siège des ulcérations qui ont pour lieu d'élection le cœcum et non le rectum ; 2° le volume considérable de l'abcès du foie ; 3° la rareté de ces abcès consécutifs à une dysenterie chronique de nos pays. M. Audhoui a vu un autre cas de suppuration du foie consécutive à une dysenterie

de nos pays. Mais on trouva à l'autopsie de petits abcès multiples disséminés dans l'épaisseur du foie et non pas une collection purulente, volumineuse, unique, bien limitée ; 4° l'impossibilité de retrouver histologiquement aucune trace de la membrane kystique, dans l'hypothèse d'un kyste hydatique suppuré.

Au point de vue clinique, on doit retirer de ces faits un enseignement pratique important.

Lorsqu'on se décide à faire l'opération de l'empyème, au moment même où l'on va faire l'incision, il faut toujours faire une ponction exploratrice, alors même qu'on aurait fait la veille une ponction suivie d'évacuation de pus. M. Moutard-Martin signale un cas de Trousseau où, sur le diagnostic d'après les seuls signes rationnels, il fit la pleurotomie pour une pleurésie séreuse.

Nous n'avions ici plus que des signes rationnels pour nous faire croire à un épanchement purulent, et c'est ce qui explique qu'on n'ait pas fait de ponction au moment même de l'opération.

#### OBSERVATION XX

Regaud. — Lyon Médical, 1893, LXXIV, p. 516.

##### Abcès du foie latent

M. Regaud, interne des hôpitaux, met sous les yeux de la Société le foie d'un homme de 48 ans, mort dans le service de M. Devic, suppléant M. Mollière. Cet homme entra à l'hôpital avec le diagnostic de fièvre typhoïde. L'état général était déprimé et il présentait une sorte de fièvre rémittente avec hyperthermie vespérale oscillant entre 39° et 39°5 ; une angine herpétique bien nette et aucun autre phénomène morbide. Il fut baigné pendant vingt-quatre heures, puis survint un épanchement pleural droit et l'on songea à une tuberculose, pulmonaire aiguë. Deux thoracentèses amenèrent un liquide citrin. L'état s'aggrava promptement sans que l'on pût constater une localisation autre que celle de la plèvre et le malade mourut. L'autopsie a révélé un *abcès énorme du lobe droit du foie*, contenant deux litres de pus environ ; après évacuation du pus, le foie pesait environ 3 kilogrammes. L'intestin ne portait aucune lésion ancienne ou récente de dysenterie. La rate



était petite ; les reins et le cœur normaux ; les poumons sans tubercules. Le liquide pleural a fourni des cultures staphylocoques ; de même, dans le pus de l'abcès hépatique, on a trouvé la staphylocoque doré. Ce cas est intéressant par l'existence d'un abcès du foie en dehors de toute cause intestinale et le peu de symptômes qu'il a fournis par la pleurésie non purulente de voisinage.

#### OBSERVATION XXI

Dubourg. — Bull. Soc. An., 1831, p. 102.

Abcès du foie non soupçonné pendant la vie.

Antoine Cyprien, voiturier, âgé de 40 ans, d'une constitution forte, après avoir passé un mois dans une salle de chirurgie de la Pitié pour des tumeurs hémorroïdales, fut évacué, le 26 mai, dans la salle Saint-Gabriel (en médecine, pour une fièvre intermittente quotidienne). Les accès, commençant par des frissons et se terminant par une sueur abondante, n'avaient ni heure ni durée fixe ; il y avait de l'incohérence dans les idées du malade, qui présentait un air de stupeur frappant ; les pommettes étaient habituellement rouges, les battements du cœur souvent tumultueux ; d'ailleurs, aucune douleur dans l'abdomen, qui était souple, mais constipation et céphalalgie opiniâtres (15 sangsues aux jugulaires, lavements émollients tous les jours). Cet état continue jusqu'au neuvième jour, où le malade succombe.

#### *Ouverture, le lendemain au matin :*

Foie. — En détachant la paroi abdominale, on aperçoit le diaphragme adhérent à la face convexe du foie, on parvient cependant à les séparer et alors on trouve au centre du grand lobe (face supérieure) une fluctuation très manifeste ; une ponction, pratiquée dans ce point compressible, donne issue à une grande quantité de pus blanchâtre, assez bien lié ; un foyer de 5 pouces d'étendue transversale et de 4 pouces dans le sens antéro-postérieur, paraît formé dans le tissu même du foie, mais beaucoup plus près de la

surface supérieure que de l'inférieure, car la substance de la paroi supérieure n'a pas plus de 3 ou 4 lignes d'épaisseur. Ce grand foyer purulent est traversé par des brides de substance hépatique que le pus n'a pas encore détruites, et qui forment des cloisons incomplètes.

Tous les autres viscères paraissent dans l'état normal.

Cette observation mérite d'être rapprochée d'une autre analogue, dont le sujet mourut aussi à la Pitié, il y a quelques mois, et dont M. Martel offrit la pièce anatomique à la Société ; c'était également un abcès du foie énorme, mais à la face inférieure, et dans lequel la rate était comprise ni chez l'un, ni chez l'autre malade ; cette grave lésion ne se manifesta par aucun signe particulier durant la vie. J'avais noté cependant que, chez celui de M. Martel, il y avait un décubitus constant sur le côté droit ; chez le dernier, ce symptôme, tout équivoque qu'il est, manquait encore, et l'abdomen paraissait libre. Dans le premier cas, notre attention fut toute fixée du côté du tube intestinal et, dans le second, du côté du cerveau. L'appareil digestif et l'appareil sensitif semblaient être, chez ces deux malades, le point de départ de toutes les sympathies morbides, tandis que le foie chez l'un et l'autre en était le siège véritable.

#### OBSERVATION XXII

Augé. — Bull. Soc. Anat., 1875, p. 640.

Abcès du foie pris pour une pleurésie purulente, empyème

Le 29 juillet 1875 entra dans le service de M. Guyot le nommé C. Félix âgé de 31 ans, exerçant la profession de tourneur. Cet homme, qui s'était toujours bien porté, se plaignait d'un violent point de côté à droite accompagné de toux et de fièvre le soir. Il était entré 6 semaines auparavant à l'hôpital Beaujon pour cette douleur et en était sorti 15 jours après très amélioré. On l'aurait soigné, à ce qu'il raconte, pour une pleurésie sèche et on lui aurait appliqué un large vésicatoire sur le côté droit.

A son entrée dans le service, on constatait une tuméfaction assez volumineuse siégeant en arrière et à droite, au niveau des 7 et 8<sup>e</sup> côtes, tuméfaction douloureuse à la pression, mais sans cha-

leur, ni rougeur de la peau. A la percussion, on constatait de la matité dans le quart inférieur du poumon droit, avec absence du murmure vésiculaire sans souffle. Les vibrations thoraciques faisaient défaut des deux côtés de la poitrine dans le quart inférieur. Le foie paraissait un peu abaissé. Le malade avait de la fièvre (température axillaire, 39°3), la langue était blanche, l'appétit nul.

6 août. — La fièvre continuant, la tuméfaction du côté droit augmentant et donnant une sensation très évidente de fluctuation, on enfonça le trocart de l'appareil de Potain au centre de la tuméfaction et on vit s'écouler quelques gouttes de pus ; on enleva le trocart et on fit une large ouverture au bistouri. L'empyème fut pratiqué dans le 9<sup>e</sup> espace intercostal et donna issue à un demi-litre de pus mal lié, mais sans odeur.

On fit des lavages deux fois par jour avec l'appareil Potain. Pendant les 15 premiers jours qui suivirent l'opération, le malade reprit des forces, l'appétit était excellent, et tout faisait supposer une guérison rapide. On ne pouvait guère faire entrer plus de 40 ou 50 grammes de liquide dans la cavité purulente. Mais le liquide qui sortait était toujours teinté en rose par du sang.

A partir du mois de septembre, le malade eut de nouveau de la fièvre le soir, l'appétit diminuait ; le malade se plaignait toujours d'une violente douleur dans le côté ; puis, il survint une diarrhée que rien ne put arrêter. Enfin, il succomba dans le marasme le 26 octobre 1875.

Autopsie faite 48 heures après le décès. A l'ouverture du thorax, on trouva les plèvres légèrement adhérentes, mais pas assez pour qu'on ne pût déchirer ces adhérences avec la main et semblables à celles que l'on rencontre dans presque toutes les autopsies.

Le poumon droit était refoulé un peu en haut par le foie, volumineux et adhérent par son extrémité droite aux côtes, adhérences que l'on détruisit en exerçant une traction sur son extrémité gauche. Il présentait alors à son extrémité droite un gros champignon avec une cavité centrale, communiquant directement avec l'ouverture de l'empyème. Cette cavité à bords fongueux, grisâtres, végétants, pouvait contenir un gros œuf de poule. Le péritoine hépatique, était sain dans tout le reste de son étendue.

En incisant le foie au niveau de ce champignon, on le voyait se prolonger dans la profondeur de 2 ou 3 centimètres avec le tissu hépatique et présenter à ce niveau une couleur gris verdâtre ; puis le tissu du foie apparaissait avec sa coloration.

Le foie était gros et présentait dans son parenchyme deux ou trois abcès contenant du pus louable, à parois organisées ; le microscope fit voir que ces membranes étaient formées de couches lamelleuses, de tissu conjonctif avec quelques rares cellules de tissu conjonctif. On n'y trouvait aucune trace de crochets d'échinocoque.

On trouvait encore, disséminés dans le parenchyme hépatique, quelques noyaux grisâtres, friables du volume d'un pois.

Le rein droit était volumineux, enveloppé d'une coque de fausses membranes ; à la coupe, il était anémié et gros. Il en était de même du rein gauche, mais sa capsule était saine.

Les poumons sont emphysémateux. *Péricarde* viscéral présentant quelques plaques laiteuses ; rien à l'endocarde. Rate normale.

#### OBSERVATION XXIII

Chomel. — Gazette des Hôpitaux (1842, p. 23).

Abcès dans le parenchyme du foie, cas rare. — L'obscurité des symptômes n'a point permis de diagnostiquer l'affection pendant la vie.

Nous avons, au n° 12 de la Salle Saint-Bernard, une femme âgée de 35 ans, de chétive constitution, bien réglée cependant, mais sujette aux douleurs de tête. Le 14 décembre dernier, elle fut prise d'un malaise général, d'une céphalalgie intense ; elle eut quelques vomissements ; la sécrétion de l'urine cessa chez elle presque complètement et elle fut quatre jours sans avoir besoin de se débarrasser de ce liquide. Ajoutons qu'elle perdit momentanément la faculté de voir. Elle gardait le décubitus dorsal, était d'une faiblesse profonde et le médecin qui la vit avant son entrée dans ce service la crut atteinte d'une fièvre typhoïde.

Il y avait dix jours que cette femme était malade lorsque nous l'examinâmes, et voici ce que nous pûmes observer : la bouche était collante, les lèvres, recouvertes d'un enduit brunâtre, étaient

le siège d'une éruption herpétique dont on remarquait aussi une plaque au-dessous de l'aisselle gauche et que nous crûmes devoir rapporter au genre zona. La peau était froide, les mains violacées, le pouls petit, misérable.

Il y avait chez cette malade quelque chose de l'aspect de chlorotique. Cependant le ventre était peu tendu, à peine plus sonore que dans l'état normal ; il n'y avait point de pétéchies, mais la prostration était considérable et annonçait une maladie grave qu'il était toutefois difficile de déterminer.

Quelques jours après, mêmes altérations. L'herpès est passé à l'état croûteux ; les yeux sont caves, l'haleine froide, le pouls très faible et donne 120 pulsations. Les vomissements ne se sont pas renouvelés, mais ils sont remplacés par de la diarrhée. L'urine est rendue en très petite quantité ; elle est rougeâtre. Il n'y a pas de gargouillements dans l'abdomen, pas de gonflements. Il n'y a point d'épistaxis et la céphalalgie est peu intense.

Au milieu de tous ces symptômes, il est impossible de rien trouver de caractéristique.

Si la malade était dans un état qui au premier abord put faire supposer l'existence d'une fièvre typhoïde, l'absence des symptômes propres à cette affection devait en faire rejeter l'idée. Fallait-il, se fondant sur les vomissements et la diarrhée, voir là une phlegmasie de la muqueuse gastrique se propageant à la muqueuse intestinale ? Si cette hypothèse paraissait probable, on ne trouvait cependant ni dans l'état du ventre, ni dans l'intensité de la diarrhée, une explication suffisante des désordres graves dont toute l'économie était atteinte. On avait trouvé dans les matières fécales quelques flocons verdâtres, signes ordinaires de l'inflammation des intestins, mais il était plus rationnel de penser que cette inflammation n'était que symptomatique d'une affection plus grave.

Quelle était donc cette affection ? L'excrétion si peu abondante de l'urine, la coloration rougeâtre de ce liquide, dans lequel on ne trouve point d'albumine, durent appeler notre attention du côté des reins et nous faire soupçonner une néphrite dont les vomissements eussent été symptomatiques. On pouvait d'autant mieux le croire qu'il était survenu un œdème des membres et du ventre, œdème qui augmentait graduellement.

D'un autre côté, ce phénomène rapproché de l'extrême faiblesse du pouls que l'on observait depuis le commencement de la maladie, était de nature à inspirer des inquiétudes sur l'état du cœur, et bien que l'auscultation ne pût faire reconnaître de lésions de cet organe, on pouvait craindre la formation dans sa cavité, soit de caillots, soit de fausses membranes.

Mais parmi toutes ces probabilités, nous ne pûmes parvenir à nous fixer, et la malade, arrivée à un état d'affaiblissement considérable, ayant succombé, l'autopsie seule révéla la cause véritable de tant de désordres, cause restée tout à fait inappréciable pendant la vie. Voici ce qu'on trouva : Dans la substance même du foie, existe un abcès, du volume d'un œuf de poule environ, situé à la partie supérieure du grand lobe, au voisinage des veines caves et de la veine porte, dans lesquelles il a laissé couler du pus. Le parenchyme du foie qui l'entoure est partout tapissé d'une fausse membrane.

La situation de cet abcès explique très bien qu'il n'ait pu être reconnu pendant la vie. En effet, loin des vaisseaux biliaires et de la vésicule, il ne pouvait comprimer ces organes et n'apportait ainsi aucun trouble dans leurs fonctions.

Le taxis ne pouvait d'ailleurs l'atteindre, et la malade n'avait jamais accusé de douleurs dans l'hypocondre droit. L'explication des phénomènes observés pendant la vie devient facile aussi. Ils ont dû se manifester lorsque le pus a commencé à être versé dans les veines voisines de son foyer.

#### OBSERVATION XXIV

Bérard. — Foie infectieux simulant l'abcès hépatique.

Lyon Médical, 1902, tome XCVIII.

Le foie infectieux simule parfois l'abcès hépatique, au point que le diagnostic entre ces deux affections est impossible.

Il ne semble pas que le secours de la radiographie ou la radioscopie soient ici d'une grande utilité.

Voici un cas qui le prouve :

Le 14 janvier 1899, M. Lépine envoyait pour être opéré à la

clinique de M. le professeur Poncet, un malade de son service, avec le diagnostic : abcès du foie.

Cet homme, âgé de 31 ans, avait eu l'année précédente la dysenterie durant 10 mois ; il n'en était débarrassé que depuis 2 mois. Trois mois avant son entrée à l'Hôtel-Dieu, il avait accusé des douleurs persistantes dans l'hypocondre droit, point de côté avec répercussion scapulaire.

La région hépatique était le siège d'une voussure considérable ; foie douloureux, augmenté de volume, descendant à l'ombilic ; à l'auscultation on trouvait des signes nets de pleurite à la base droite, sans épanchement. Pas de grands frissons, mais des oscillations thermiques quotidiennes de 36° à 38°8 et 39°. Urobilinurie. Ictère léger.

*Au radioscope.* — M. le docteur Gerest, alors chef de clinique de M. le professeur Lépine, avait pu constater que la moitié droite du diaphragme, presque immobilisée, remontait jusqu'à la quatrième côte. La moitié gauche ne dépassait pas dans l'expiration le rebord inférieur de la cinquième côte ; elle avait conservé sa mobilité, quoique limitée.

Le foie, très gros, projetait son ombre jusqu'au niveau de l'ombilic, avec un maximum d'opacité dans sa partie moyenne et inférieure, où l'on avait localisé l'abcès.

Rien d'anormal à la radioscopie du thorax.

En somme, antécédents dysentériques, symptômes physiques et fonctionnels, données radioscopiques, tout semblait concorder en faveur de l'abcès du foie.

Le 14 janvier, M. Bérard pratiqua la laparotomie sus-ombilicale médiane. Il arriva ainsi sur la face convexe d'un foie congestionné, très œdématisé, presque fluctuant. Au point le plus saillant, qui paraissait aussi le plus obscur à la radioscopie, deux ponctions furent tentées sans succès dans la glande, jusqu'à 10 centimètres de profondeur, avec le trocart n° 2 de Potain.

Néanmoins, comme le diagnostic d'abcès paraissait certain en ce point saillant qui correspondait environ à l'union des lobes droit et gauche, M. Bérard pratiqua au bistouri une incision prudente du foie, sur une profondeur de 5 centimètres environ et sur une étendue de 7 à 8 centimètres, après avoir protégé par des compresses la grande cavité péritonéale. Il ne s'écoula que du sang noir ; le tamponnement tarit cette hémorragie.

On eût pu s'arrêter là, mais, craignant d'être passé à côté de la collection, sans l'ouvrir, et afin de pouvoir explorer toute la face convexe du foie, M. Bérard brancha sur sa première incision verticale de la paroi une deuxième horizontale, étendue jusqu'au rebord inférieur des fausses côtes droites. Ainsi fut obtenu un lambeau pariétal triangulaire à base inféro-externe qui, rabattu en dehors, découvrit largement l'organe. Deux nouvelles ponctions du foie, plus à droite, environ à 6 à 10 centimètres de l'incision de la glande, furent encore faites : elles ne ramenèrent que du sang dans le trocart.

La face convexe paraissait libre d'adhérences avec le diaphragme.

L'exploration fut terminée, un tamponnement à la gaze iodée assura l'hémostase du foie et servit en même temps à tracer la voie au pus si par hasard il y en avait de collecté au voisinage de l'incision de la glande. La plaie pariétale ne fut suturée qu'à ses deux extrémités.

Pendant les jours qui suivirent, les mèches de drainage laissèrent écouler une quantité considérable de sérosité brunâtre sans pus.

Dès le lendemain, la température commençait à baisser graduellement. Le quinzième jour, toutes les mèches de cloisonnement et de drainage avaient été retirées.

Puis le malade, devenu apyrétique, repassait dans le service de M. le professeur Lépine et le 28 mars, il quittait l'Hôtel-Dieu, sa plaie abdominale cicatrisée, avec une éventration peu considérable très améliorée, au point de vue de l'état général, n'accusant plus de malaise local, sans ictère.

Au bout d'un mois de convalescence chez lui, il put recommencer à travailler.

Récemment, on l'a recherché pour le présenter à la Société, et l'on apprit qu'il avait succombé à la fin de l'année 1899 d'accidents pulmonaires aigus sur la nature desquels on ne put avoir des renseignements précis.

Ce qui a engagé M. Bérard à présenter cette observation, c'est la publication récente dans la *Rivista critica di clinica medica*, de mars 1902, d'une étude de M. le professeur Bozzola, sur le foie



infectieux simulant l'abcès hépatique. Les trois cas rapportés par cet auteur sont tout à fait superposables au précédent.

Dans le premier cas, non opéré, l'hépatite était consécutive à la fièvre typhoïde. Le foie descendait en bas jusqu'à l'ombilic ; l'abcès paraissait certain. A l'autopsie on trouva que l'hypertrophie considérable de la glande était due à une tuméfaction trouble, avec une dégénérescence grasseuse des cellules hépatiques, et aussi à une infiltration leucocytaire abondante du tissu cellulaire interstitiel.

Dans le deuxième cas, une laparotomie fut faite, pour un gros foie avec abcès fébrile à type pyohémique, le sang contenait des bacilles tétragènes ; on ne trouva qu'une forte congestion du foie. Le malade fut amélioré à la suite de l'intervention, puis guérit.

Dans le troisième cas, analogue au précédent, plusieurs ponctions exploratrices du foie donnèrent un résultat négatif, et pourtant la température tomba bientôt. Au bout d'un mois, le foie était revenu à ses dimensions normales. Le malade guérit.

Est-ce que dans tous ces cas l'organisme lui-même eût fait les frais de la défense contre l'infection hépatique ? Faut-il admettre au contraire que l'incision et les ponctions répétées de l'organe à ciel ouvert, ont créé un drainage de la glande infectée, au même titre que la cholécystostomie, dans les cas d'infection des voies biliaires intra-hépatiques.

#### OBSERVATION XXV

Macé. — Bull. Soc. Ann., 1895, p. 520.

Volumineux abcès du foie à pus stérile, pris pour une pleurésie purulente.

Le 8 août 1894, entré à l'hôpital Cochin, dans le service du docteur Achard, le nommé Pierre F..., 35 ans, charretier, couché au n° 23 de la salle Lasègue.

Son père paraît être mort du charbon. Sa mère vit encore et jouit d'une bonne santé.

En 1886, le malade fut atteint de variole. En 1893, il fut traité dans le même service, dirigé alors par M. Jules Rénoy, pour une fièvre typhoïde. Ce sont là tous les antécédents qu'il accuse ; il a

toujours habité la France, sauf pendant quelques mois qu'il a passés en Algérie.

A son entrée, il se plaint de douleurs abdominales violentes et de diarrhée. Depuis 5 à 6 jours, il présente une teinte ictérique assez prononcée ; il accuse aussi une perte de force notable et un amaigrissement progressif.

L'examen de l'abdomen nous permet de constater que la palpation de la fosse iliaque droite détermine des douleurs violentes dont le maximum paraît siéger au milieu d'une ligne joignant l'épine iliaque antérieure et supérieure et l'ombilic. Rien dans la fosse iliaque gauche.

Le foie ne paraît pas abaissé, la région hépatique est indolore. La rate est normale. Le cœur est normal. L'auscultation des poumons révèle quelques craquements dans les sommets (lésions surtout prononcées à gauche, où la respiration est ensuite soufflante.

L'examen des urines est négatif. La température est de 36°7 le 9 au matin, de 37°9, le soir. Le diagnostic probable est celui de typhlite d'origine bacillaire.

10 août. — L'état général est le même ; la diarrhée persistant, on fait prendre au malade du sous-nitrate de bismuth et du diascordium. La température est élevée le soir, elle retombe au-dessous de la normale le matin.

Le 25. — L'examen de la fosse iliaque révèle un changement dans le siège des douleurs. Elles paraissent répondre à la région hépatique. Les urines ne présentent rien d'anormal.

Le 30. — Les douleurs sont nettement hépatiques et se propagent à la partie postérieure du tronc. On ne sent aucune tuméfaction à ce niveau. La diarrhée est momentanément arrêtée. La fièvre subsiste toujours avec les mêmes caractères.

5 septembre. — La température qui, depuis le 30 août, suit une courbe ascendante, commence à s'abaisser légèrement. Le malade accuse toujours des douleurs violentes qui ne sont plus localisées qu'à la partie postérieure du tronc.

Le 20. — L'état général se maintient le même jusqu'à cette époque. La température oscille autour de 39° le soir. Le point douloureux remonte un peu dans le thorax. L'inspection ne révèle rien d'anormal. Il y a un peu d'affaiblissement des vibrations.

L'auscultation fait reconnaître l'existence de quelques frottements à la base droite, la respiration est cependant perçue.

Les jours suivants, la température monte le soir et atteint 40° le 27 septembre.

Le 28 au matin, elle tombe à 38°2. Le malade a des intervalles de diarrhée et de constipation. Ses urines diminuent, mais ne contiennent ni albumine, ni pigments biliaires.

1<sup>er</sup> octobre. — Les symptômes douloureux ne siègent plus qu'en arrière. La percussion du foie permet de constater son abaissement. La diarrhée a disparu. Les lésions des sommets progressent et prédominent à gauche, où l'on constate l'existence d'un souffle assez fort. La teinte ictérique des téguments existe toujours.

Le 11. — La température monte à 39°. Le 12 au matin, abolition du murmure vésiculaire à la base droite, bronchophonie. Matité à la percussion.

Le 13 et le 14. — Mêmes signes, mais de plus on perçoit du souffle.

On diagnostique l'existence d'une pleurésie droite.

Le 15. — On fait une ponction exploratrice et on extrait un liquide livide, café au lait. L'examen microscopique du pus est fait par M. Achard. Des inoculations sont faites à des cobayes. Le 18, une ponction évacuatrice est pratiquée et donne issue à 1.200 grammes d'un liquide semblant contenir un mélange de pus et de sang. Les jours suivants, le malade aurait un mieux sensible ; il respire aisément et la température baisse dans son ensemble.

Le 23. — Le thermomètre accuse 39° le soir. A ce moment, les urines sont troubles, laissent déposer. En les traitant par l'acide azotique, on trouve une assez grande quantité d'urobiline ; mais pas d'albumine. L'état général devient de plus en plus mauvais, le malade s'amaigrit et son teint devient jaune paille. La diarrhée reparait. Le foie s'abaisse de plus en plus.

Le 24. — Nous trouvons de l'œdème des jambes. La température s'abaisse au-dessous de la normale.

2 novembre. — A l'auscultation, souffle assez fort à la base droite. Les vibrations sont perçues légèrement ; température 36°7.

Le 14. — Mêmes signes à l'auscultation. Le foie est très abaissé. Les lésions des sommets paraissent augmenter. Pigments biliai-

res dans les urines, pas d'albumine. La quantité des urines est notablement diminuée.

Le 20. — La température n'atteint pas 37° le soir et continue à s'abaisser. Elle a été le 25 de 35°5. Le malade meurt le soir à 5 heures.

*Autopsie.* — A l'ouverture de l'abdomen, on est frappé de l'augmentation du volume du foie. Il s'étend en haut et à droite dans le quatrième espace intercostal pour arriver en bas et du même côté au niveau de l'épine iliaque antérieure et supérieure.

Dans le sens transversal, le bord tranchant se dirige de l'épine iliaque antérieure et supérieure vers la première côte (extrémité osseuse), en passant par l'ombilic.

L'hypocondre gauche est occupé en grande partie par le lobe gauche du foie. De nombreuses adhérences péritonéales rendent l'extraction du foie malaisée.

En touchant le foie, on est frappé de la sensation de fluctuation qu'on obtient dans tout le lobe droit. Du pus est puisé par des pipettes. Le foie, retiré de l'abdomen, pèse 6 kilogr 500. Une longue incision transversale, pratiquée du lobe droit vers le lobe gauche donne issue à une grande quantité de pus qui, par différence des pesées est évalué à 4 kilogrammes. Le pus a une coloration blanc verdâtre. Les parois de l'abcès sont tomenteuses, blanchâtres et épaissies à peine d'un centimètre.

L'estomac, refoulé à gauche, est absolument vertical. La rate paraît normale.

Le poumon droit est refoulé en haut. En avant, il ne descend que jusqu'au quatrième espace. Le gauche descend plus bas, il est normal. Quelques adhérences pleurales à droite et en arrière.

Pas de liquide dans les plèvres. A la coupe, pas de lésion bacillaire. C'était donc à de la respiration supplémentaire et non à du souffle que l'on avait affaire pendant la vie.

Peu de liquide dans le péricarde. Le ventricule droit présente des plaques laiteuses à la surface en avant et en arrière. De très petites taches semblables existent sur le ventricule gauche. Les valvules sont saines.

Rien de notable au point de vue macroscopique à l'examen des reins.

En enlevant le cœcum, on note des adhérences puissantes ; mais l'appendice est libre et n'offre aucune lésion. Dans le côlon ilio-pelvien, dans le rectum, lésions de dysenterie chronique. Le malade avait bien accusé un court séjour en Algérie, mais il n'y avait pas été malade, et nous n'avons attaché qu'une importance secondaire à ce renseignement.

L'examen du pus, pratiqué sur lamelles et en cultures, a été absolument négatif.

#### OBSERVATION XXVI

Mossé. — Bull. Société anatomique, 21 décembre 1877,

Dysenterie. — Abscess du foie pris pour une pleurésie purulente ; empyème ;  
par A. Mossé

Chaulin Ferdinand, garçon marchand de vins, entré à l'Hôtel-Dieu, dans le service de M. Fremy, suppléé par M. Audhoui, passe le 18 octobre 1877, salle Saint-Jean, lit n° 9 (service de M. A. Guérin, suppléé par M. Berger). D'après les renseignements fournis par mon collègue Boraud, interne de service, ce malade a habité la Cochinchine, et en est revenu avec une diarrhée qui s'est améliorée après son retour en France. Quelques temps après, il a été traité, d'après ce qu'il raconte, pour une pleurésie, guérie par des vésicatoires, mais la guérison ne s'est pas maintenue, et il est rentré à l'hôpital avec les signes d'un épanchement pleural. Outre les signes physiques ordinaires, il existait une voussure notable de l'hypocondre droit, surtout en avant et sur le côté ; aussi M. Audhoui fit-il d'abord quelques réserves, pensant qu'on pourrait bien avoir affaire à une pleurésie compliquant un abcès de foie ; mais la matité, le souffle remontaient en arrière, presque jusqu'au niveau de l'épine de l'omoplate, et l'on se décida, trois jours environ après l'entrée du malade, à pratiquer une ponction dans l'aisselle, afin de diminuer la compression pulmonaire ; elle donna issue à un litre et demi de pus ; légère amélioration, mais sans grandes modifications des signes physiques ; deux autres ponctions, faites en arrière, peu de temps après restent sans résultat.

La paroi thoracique s'infiltré ; empatement profond ; M. Bei-

ger, alors appelé, pratique une troisième fois la ponction capillaire, qui donne issue à un litre et demi de pus brun, couleur chocolat, et dont l'écoulement se fait avec difficulté. Après cette opération, l'existence d'un épanchement purulent dans la plèvre ne paraissant plus douteux, le malade est évacué sur une salle de chirurgie, pour y subir l'opération de l'empyème, dont les indications paraissent réunies.

18 octobre. — Emaciation profonde, facies plombé, gris terreuse, voussure considérable du côté droit avec œdème de la paroi costale et fluctuation vague, donnant l'idée d'un abcès formé à ce niveau. A cause du grand état d'affaissement du malade, les signes physiques de l'épanchement, dont l'existence paraît certaine, ne sont pas cherchés à nouveau lors de l'entrée du malade dans la salle. Diarrhée fréquente, escharre du sacrum.

Traitement. — Lait, potion de Todd, julép diacodé.

19. — Empyème. Le malade étant couché sur le côté gauche, M. Berger fait une incision de 6 à 8 centimètres, un peu en avant de la ligne axillaire, en se guidant sur le bord supérieur de la septième côte ; cette première incision ne donne pas issue à du pus, mais laisse arriver sur la plèvre faisant saillie dans l'espace intercostal ; on la ponctionne d'abord avec le bistouri, puis, l'ouverture, ainsi pratiquée, est élargie au moyen des deux doigts ; par la plaie, ainsi produite, s'échappe aussitôt un jet de pus sanieux, d'odeur repoussante, rappelant par l'odeur et la couleur le pus des abcès froids. Après l'évacuation de ce liquide (deux litres environ), qui n'a pas été accompagné de quinte de toux caractéristique, on introduit dans la cavité deux tubes en caoutchouc (siphon de Potain, modifié par Peyrot) et on les fixe à demeure. Plusieurs lavages dans la journée, répétés, autant que possible, toutes les deux heures avec une solution de teinture d'iode au 1/100°. A chaque fois le lavage est continué jusqu'à ce que le liquide qui a pénétré ressorte avec sa coloration normale, les premières parties entraînant toujours avec elles du pus et des fausses membranes ; il faut noter, d'ailleurs, qu'une quantité notable de ces dernières avait été déjà expulsée au moment de l'ouverture de la poche, et que le même fait se reproduit quand le malade veut se mettre sur son séant, ce mouvement s'accompagnant généralement d'une petite quinte de toux.

Soir. — Le malade se trouve un peu mieux. Oppression moins marquée ; cependant la peau est très chaude, brûlante, le pouls petit, rapide, la fièvre intense ; la température axillaire, 38°2, ne peut être considérée comme exacte à cause de l'émaciation profonde du malade et on ne peut songer à prendre la température rectale.

20. — L'état paraît rester le même, bien que le malade accuse une légère amélioration ; le facies semble, en effet, s'animer un peu, la fièvre et la diarrhée persistent.

22. — Les fausses membranes ayant obstrué les tubes au point de rendre les lavages très difficiles, ceux-ci sont remplacés par deux nouveaux tubes disposés de la même manière ; avant d'opérer le changement, on injecte une solution étendue d'acide phénique dans la cavité. L'odeur reste toujours très forte ; la solution destinée aux lavages est ainsi modifiée : eau 1.000 grammes ; teinture d'iode, 15 grammes ; solution alcoolisée d'acide salicylique, 100 grammes. La diarrhée est toujours abondante, sanguinolente ; l'escharre du sacrum s'étend avec rapidité ; lait.

23. — Le malade ne prend presque aucune alimentation ; une pilule d'extrait thébaïque d'un centigramme toutes les deux heures contre la diarrhée. Vomissements. Les narines et les dents deviennent pulvérulentes. L'état général, qui avait paru d'abord s'améliorer un peu, devient plus mauvais ; muqueuses sèches, langue rôtie. Pas de modifications du côté de la plaie. Mort à 10 heures du soir.

Autopsie le 26 octobre, trente-six heures après la mort.

Poumon gauche sain, sans adhérences pleurales, pas de liquide dans la plèvre ; le poumon droit se rétracte aussi dès que la poitrine est ouverte, quelques adhérences vers le sommet ; le lobe inférieur très congestionné, refoulé en haut par le foie, adhère intimement au diaphragme et à la plèvre ; celle-ci contient un épanchement séreux peu considérable ; la plèvre pariétale est très congestionnée.

Cœur. — N'offre à noter que quelques petites végétations occupant la face supérieure de la valvule mitrale près de son bord libre. Le cœur droit n'est pas dilaté. Les artères n'offrent aucune particularité.

Organes abdominaux. — Foie très volumineux, d'une coloration

jaunâtre, donnant au doigt qui les presse une sensation analogue du foie gras. Il refoule en haut le diaphragme qui lui adhère intimement, surtout au niveau du lobe droit, dépasse en bas les fausses côtes, remonte en haut jusqu'au quatrième espace intercostal ; son poids est considérable.

Le lobe droit est pour ainsi dire enkysté en haut et en arrière par le diaphragme ; en dehors, il est étroitement fixé contre la paroi costale, dont il serait impossible de le détacher sans déchirure. En bas, il n'existe presque pas de fausses membranes, et la face inférieure du foie est presque aussi lisse et aussi brillante qu'à l'état normal ; elle s'affaisse et se plisse quand on fait reposer le foie sur la face convexe, comme si le parenchyme étant détruit intérieurement, il n'en restait plus qu'une mince épaisseur pour constituer cette face inférieure. En effet, en incisant ce lobe droit, on voit qu'il est creusé d'un vaste abcès solitaire dont les dimensions dépassent celles d'une tête de fœtus à terme ; ses parois sont tomenteuses ; en bas, la portion du parenchyme qui entoure la poche de l'abcès est réduite à une sorte de coque de deux centimètres et demi à trois centimètres d'épaisseur dans la portion moyenne du lobe droit ; la portion supérieure est beaucoup plus distante de la surface convexe. Dans la région fixée contre la paroi costale, l'abcès communique en deux points avec l'extérieur : 1° dans le sixième espace intercostal où se trouve l'incision faite par le chirurgien ; 2° en dehors et un peu plus haut, dans le cinquième espace, point où l'abcès paraît s'être ouvert spontanément ; là, les tissus sont empâtés, infiltrés de pus. Les côtes correspondantes sont rugueuses ; quelques ostéophytes sur les bords ; dilatation des canaux vasculaires très visibles à l'œil nu sur leur face externe.

Le lobe gauche, à part la coloration signalée plus haut, n'offre pas de lésions spéciales : ganglions lymphatiques volumineux sous le foie et au-devant de la colonne vertébrale ; la veine porte ne contient pas de pus.

Rate normale, rein droit englobé dans une fausse membrane assez épaisse. Rein gauche pâle, substance corticale en partie détruite ; l'aspect macroscopique est celui d'un rein amyloïde.

Estomac et intestin grêle sans lésions ; la muqueuse, légèrement congestionnée dans la partie initiale du jéjunum, est saine dans



tout le reste de son étendue, mais offre un piqueté noir assez uniforme, qui paraît s'expliquer par ce fait que le malade a longtemps pris du bismuth ; petite ulcération du niveau de la valvule iléo-cœcale.

Gros intestins. — Ganglions nombreux et engorgés au niveau du cœcum, où ils constituent une masse assez volumineuse, tuniques intestinale et muqueuse très épaissies ; ulcérations nombreuses, irrégulières, justifiant l'expression classique, « en jeu de patience ». L'aspect est le même dans le côlon ascendant ; les lésions diminuent dans le côlon transverse pour redevenir plus fréquentes dans le côlon descendant, mais moins masquées cependant qu'elles ne l'étaient dans la portion ascendante ; l'S iliaque est presque indemne ; c'est dans le rectum que les lésions atteignent leur plus haut degré. L'aspect diffère cependant de ce qu'il est dans les parties supérieures du gros intestin ; dans la portion initiale, la muqueuse est très rouge, offrant plusieurs ulcérations à fond noirâtre et induré, de diamètre variable, quelques-unes dépassent celui d'une pièce de deux francs.

Plus bas, la muqueuse offre des ulcérations moins avancées ; par places ce ne sont même que de simples tubercules jaunâtres indurés, quelques-uns sont percés d'une petite ouverture à leur sommet. A quelques centimètres au-dessus de l'anus, les ulcérations deviennent plus étendues et très analogues à celles qui occupent la première partie du rectum. Les autres tuniques de l'intestin ont subi des altérations variables : épaissies et indurées là où les ulcérations acquièrent leurs plus grandes dimensions ; amincies, au contraire, dans la partie moyenne là où les lésions paraissent moins avancées ; là on s'aperçoit en regardant par transparence que les tuniques sont presque entièrement détruites et que le péritoine presque seul semble constituer l'unique barrière qui persiste encore.

*Remarques.* — Nous n'insisterons pas sur l'intérêt que nous ont offert les lésions anatomiques, rappelons seulement que deux cas d'erreur de la même nature ont été récemment publiés dans les Bulletins de la Société (Auger, octobre 1875 ; Dreyfous, juin 1877), et prouvent combien parfois il peut être difficile d'établir le diagnostic. Ici, en effet, l'abcès du foie a d'abord été soupçonné, puis il a été pris et traité comme un empyème. Pendant près de huit

jours, la poche purulente a été lavée plusieurs fois dans la journée au moyen de l'appareil que nous avons indiqué, et il est survenu une légère amélioration dans l'état, d'ailleurs fort grave, du malade. Aussi, à ce sujet, pourrait-on poser la question suivante devant la Société : Serait-il permis, dans un cas où l'on reconnaîtrait que l'on a affaire à un abcès du foie facilement accessible, de l'inciser et de le traiter ensuite absolument comme on fait de l'empyème ?

### ○BSERVATION XXVII

Delacour. — Gazette des Hôpitaux, 1858, p. 447

Abcès du foie latent — Péritonite partielle. — Phlébite des veines sus-hépatiques. — Infection purulente mortelle en 24 heures. — Diagnostic *post mortem*.

M. X..., avocat, âgé de quarante-sept ans, d'une intelligence remarquable, d'une constitution lymphatique et d'un assez grand embonpoint, se livrait aux travaux de sa profession avec une grande assiduité. D'une vie régulière, faisant très peu d'exercice, il satisfaisait largement son appétit.

Sa santé, habituellement bonne, était de temps en temps troublée par des diarrhées passagères qu'il attribuait à un refroidissement.

Le 26 juin 1856, il ressentit pendant une lecture une douleur très vive dans le flanc droit, au-dessous des côtes ; cette douleur fut expliquée par l'impression d'un courant d'air froid ; la nuit fut troublée par des douleurs abdominales intenses. Un médecin, en présence de ses souffrances, n'observant ni fièvre ni vomissement, crut avoir à combattre un rhumatisme des parois de l'abdomen ; il prescrivit 15 sangsues qui produisirent du soulagement.

Les jours suivants, le rétablissement était incomplet ; il y avait un état de malaise sans fièvre ; la douleur de l'abdomen, circonscrite à l'hypocondre droit, était peu vive ; des bains furent prescrits.

Le 1<sup>er</sup> juillet, vers trois heures, M. X... dîna avec appétit, causa d'affaires pendant une demi-heure et s'endort paisiblement.

À sept heures et demie, il se réveille en plein délire, se comparant avec une pièce de canon que l'on manœuvre avec des leviers.

Son médecin constate 90 pulsations, tandis que les jours précédents le pouls n'avait pas dépassé 70 et 80. Mais les extrémités des membres étaient comme glacées ; la tête et le cou brûlants, couverts de sueur ; la douleur de l'abdomen était obtuse.

Des sinapismes furent promenés sur les extrémités refroidies ; peu à peu, le délire se dissipa, et vers onze heures, le malade était dans un état en apparence satisfaisant.

La nuit et la matinée se passèrent assez bien. M. X... prit une tasse de lait le matin et une seconde vers une heure de l'après-midi.

A deux heures, il tomba tout à coup dans l'état suivant : décubitus dorsal, figure pâle et immobile, yeux fixes, membres glacés, respiration facile. Je le vis à trois heures. Le pouls était à 128, très sensible à la carotide et à la crurale, mais insensible dans les vaisseaux du calibre de la radiale. Vers trois heures un quart, il reprit subitement pleine connaissance, mais le pouls conserva sa fréquence, sa faiblesse et les membres restèrent glacés.

Les battements du cœur, parfaitement normaux, éloignaient toute idée d'inflammation de ce côté. Ventre peu douloureux, nulle tumeur apparente. M. le docteur A. Guyot se joignit à nous. Cette affection, fort obscure, fut discutée, et nous éloignâmes l'idée d'une fièvre pernicieuse, d'une méningite, d'une endocardite, nous convinmes de notre incertitude : le danger était pressant.

Notre prescription se borna à des révulsifs multipliés, comme cela avait été fait précédemment, et une potion avec un gramme de sulfate de quinine, dont deux cuillerées furent prises.

Le soir, à sept heures un quart, le malade perd de nouveau connaissance, le pouls devient de plus en plus faible et fréquent, la sueur du cou et de la tête plus abondante, et à neuf heures et demie la mort survient.

L'autopsie a été faite le 4, à trois heures de l'après-midi. La chaleur avait été élevée et l'altération cadavérique était avancée.

Les vaisseaux du cerveau étaient pleins de gaz provenant de la putréfaction, les petits vaisseaux congestionnés, la substance cérébrale saine. Dans les ventricules se trouvaient environ 40 grammes de sérosité citrine, mais sans apparence de méningite. Les organes de la poitrine étaient sains, les cavités du cœur remplies de gaz.

Le foie déborde les côtes de deux travers de doigt ; dans la ré-

gion de la vésicule du fiel, et dans une étendue de 7 à 8 centimètres, limitée en bas par le gros intestin, nous rencontrons des fausses membranes, quelques grammes d'un liquide trouble, indices d'une péritonite partielle.

Le foie mis à nu, nous voyons à sa face convexe, près de la vésicule, une trace d'abcès ; à la face concave, la vésicule double de son volume habituel, perforée par un pertuis très fin. Elle est remplie d'un liquide séro-purulent, sans traces de bile ; ses parois étaient molles, tomenteuses, grisâtres, et dans la partie correspondant au tissu hépatique, deux ouvertures circulaires faisaient communiquer cette poche avec deux abcès remplis d'un liquide semblable, abcès à parois organisées, offrant des débris celluloux condensés, sans trace d'inflammation aiguë récente. La capacité de ces deux abcès réunis pourrait égaler un œuf d'oie.

La glande hépatique était d'une teinte brune uniforme, saine dans la plus grande partie de son étendue. Le canal hépatique et le canal cholédoque étaient libres, teints de bile ; le cystique était aussi perméable.

Autour de ces abcès anciens ayant l'apparence d'abcès froids, la substance du foie ne présentait aucune trace d'inflammation aiguë.

Trois rameaux des veines sus-hépatiques entourant l'abcès étaient le siège d'une phlébite : l'un d'eux, plus gros qu'une plume d'oie, contenant un liquide sanieux, puriforme, en liberté dans le vaisseau, sans que j'aie pu constater que ce dernier fût ouvert directement dans le foyer purulent. Les deux autres veines, dans une étendue de 8 à 10 centimètres, et offrant un calibre de 5 à 6 millimètres dans leur tige principale, de 2 à 3 dans les ramifications secondaires, présentaient un coagulum rougeâtre, légèrement adhérent à leurs parois ; ce coagulum était dans la partie la plus voisine des abcès infiltré de matière purulente.

Le sang qui s'est écoulé des gros troncs des sus-hépatiques contenait beaucoup de gouttelettes de graisse liquide. Je n'y ai pas aperçu de pus. La rate, les reins étaient à l'état normal ; aucune articulation, aucun point du tissu cellulaire n'a présenté d'abcès métastatique.

Ces détails d'anatomie pathologique constatés, je crois qu'on ne peut se refuser à admettre que les abcès du foie étaient anciens, que le 26 juin une péritonite partielle par perforation s'est déclara-

rée ; que sous cette influence une inflammation s'est étendue aux veines qui entouraient l'abcès ; que l'une d'elles a versé librement son pus dans le torrent circulatoire, et que l'infection a été si complète que les symptômes habituels, les abcès métastatiques, n'ont pu se manifester.

On sait, du reste, que ces abcès ne sont pas présentés chez les animaux auxquels on injectait dans les veines une dose élevée de pus, qu'ils succombaient en quelques heures.

#### OBSERVATION XXVIII

Rieux. — Thèse de Lyon. 1895-96

Abcès du foie méconnu. — Pleurésie droite séreuse due, comme l'abcès, au staphylocoque. — Herpès anfluent de la gorge.

Homme de 48 ans, entré à l'hôpital avec des phénomènes typhoïdes et une hypertrophie du foie qui déborde les fausses côtes. T. 39°6.

La fièvre est très irrégulière et il y a des abaissements thermiques spontanés. Quelques jours après son entrée, épanchement dans la plèvre droite ; on évacue 900 centimètres cubes de liquide citrin. Plusieurs ponctions successives. Mort dans le collapsus quinze jours après son entrée à l'hôpital.

L'autopsie montre un énorme abcès de la face convexe du foie renfermant environ un litre et demi de pus. Il refoulait fortement le diaphragme, mais était séparé de la surface du foie par quelques millimètres de parenchyme hépatique. Sur toute l'étendue de l'abcès, il y avait des adhérences plus solides avec la face inférieure du diaphragme, et à ce niveau la plèvre présentait une fausse membrane épaisse. L'examen du liquide pleural et du pus hépatique a révélé le staphylocoque.

OBSERVATION XXIX

Tchernof. — in Vratch, 1894, nos 35 à 39.

Abcès du foie inconnu chez un enfant. — Pleurésie séreuse droite. — Symptômes de péritonite.

Jean X..., sept ans et demi, entré le 12 novembre 1891 à la clinique des enfants de l'Hôpital Alexandre de Kiew.

*Antécédents.* — Début brusque de la maladie le 30 octobre par de la fièvre (39°9) et des vomissements. Puis, état d'oppression et de somnolence et délire non continu. Un médecin diagnostique alors un début de pérityphlite. Le ventre continue à enfler et la respiration devient de plus en plus difficile. Le troisième jour, après administration d'un laxatif, selle abondante avec une petite quantité de mucus. L'aggravation se continua sans interruption.

*Etat actuel.* — Sujet pâle et défait. Il répond clairement aux questions, mais avec une grande difficulté et avec répugnance. Il se plaint d'une douleur au ventre et de la difficulté à respirer. Peau sèche et brûlante. Poignets et pieds froids et légèrement bleuâtres. Ventre tendu et semble la continuation directe, seulement plus large, de la cage thoracique soulevée et gonflée. Peau de la moitié droite de la poitrine et de l'abdomen à sa partie moyenne œdématiée. Espaces intercostaux droits effacés et immobiles pendant l'inspiration. Matité à droite, en arrière du haut en bas, en avant à partir de la deuxième côte. À gauche, son pulmonaire un peu plus prononcé. À droite, à la base, respiration très affaiblie ; à partir du milieu de l'omoplate, souffle bronchique ; pas de vibrations vocales. Sur la moitié gauche du thorax, respiration plus nette qu'à l'ordinaire. Cinquante-six respirations par minute. Toux par moments. Cœur déplacé à gauche. Choc du cœur dans le quatrième espace gauche. Bruits purs, mais faibles. Pouls 136.

La matité absolue de la moitié droite de la poitrine se continue immédiatement avec la matité du foie qui est abaissé et augmenté.

Bord inférieur, sur la ligne mamillaire, à quatre travers de doigt du bord des fausses côtes. Le foie et l'hypocondre droit sont modérément sensibles, alors que tout le reste de l'abdomen l'est à un très haut point ; il est ferme à la palpation ; ballonnement net.

Le malade se couche sur le côté droit ou sur le dos. Une ponction exploratrice dans le cinquième espace droit donne du liquide séreux.

15 novembre. — Pendant l'inspiration, affaissement des fausses côtes et de la partie supérieure du foie qui s'abaisse en même temps. Rien de spécial à la surface du foie qui est accessible à la palpation. L'enfant est agité et passe la nuit sans dormir. Augmentation constante de l'épanchement pleural droit.

16. — En présence de la gêne respiratoire et de la petitesse et de la fréquence du pouls (146 à 160 par minute), on fait une ponction pleurale qui donne issue à 1.375 centimètres cubes de liquide séreux transparent de densité égale à 1.0175. Le foie remonte alors de deux doigts sous les fausses côtes, le cœur reprend sa place normale, la respiration s'entend mieux à droite. Mais, une demi-heure après l'opération, l'état général s'aggrave.

Mort à 5 heures et demie. Le diagnostic *intra vitam* était : inflammation séreuse de la plèvre et du péritoine.

*Autopsie.* — Léger épanchement (75 centimètres cubes) séreux dans le péricarde. Poumons libres. Dans la partie droite du thorax, un peu de sérosité avec une grande quantité de flocons fibrineux. Un dépôt fibrineux peu adhérent recouvre une grande partie du poumon droit. Le tissu des deux poumons est sec, anémié et perméable à l'air. Dans le lobe inférieur du poumon gauche, dans la lame supérieure de la face postérieure, deux abcès, l'un de la grosseur d'un pois, l'autre de celle d'une fève.

Dans la cavité abdominale, une quantité assez considérable de sérosité. Intestins agglutinés par places par un exsudat fibrino-purulent. Péritoine hyperémié et parsemé d'hémorragies punctiformes.

Ganglions mésentériques engorgés. Rien d'anormal à la muqueuse de l'intestin grêle et du gros intestin. Foie hypertrophié. Capsule lisse et brillante ; pas de périhépatite. Face supérieure bombée, molle et fluctuante sur une grande étendue ; bord inférieur assez ferme. A la face inférieure, un petit abcès qui s'est ouvert dans

la cavité abdominale. Sur une coupe, toute la moitié supérieure du foie représente la plus colossale collection d'abcès, du volume d'une noisette et plus. Ces abcès sont séparés par des cloisons constituées par du tissu conjonctif et des cellules hépatiques aplaties demeurées intactes.

Rate hypertrophiée, un peu compacte. Reins hypertrophiés et pâles ; leur capsule s'enlève facilement ; leur tissu est d'un blanc terne, la couche corticale un peu épaisse. Sur les préparations microscopiques du foie, on voit une quantité de microcoques.

### OBSERVATION XXX

Prioleau. — Journal de Médecine de Bordeaux, 2 septembre 1883.  
Abcès du foie pris au début pour une pleurésie diaphragmatique droite. Mort

Pierre (Emile), dix-neuf ans, charbonnier à bord d'un bateau à vapeur, entré à l'hôpital le 17 juillet 1882.

*Antécédents.* — Ils se réduisent à une légère variole contractée en 1870. Pas de dysenterie, pas de traumatisme. Le malade exerce son métier depuis plusieurs années sans en être incommodé. Le 10 juillet dernier, revenant de la Martinique, en sortant de devant les foyers de la machine à vapeur, il ressent une douleur très aiguë dans l'hypocondre droit. Cette douleur l'empêche de continuer son travail et il est forcé de s'aliter jusqu'à son arrivée à Bordeaux le 17 juillet, jour de son entrée à l'hôpital.

*Etat actuel.* — Etat général bon. Fièvre peu intense (38°3 le soir). Pas de teinte ictérique ni aux conjonctives ni sous la langue. Douleur encore vive dans l'hypocondre droit par la pression et par la respiration ; point particulièrement douloureux à la plus légère pression à l'union du bord droit du sternum avec le prolongement de la dixième côte ; pas de point douloureux à l'insertion des scapulaires. Dyspnée douloureuse ; type respiratoire costal ; creux épigastrique fortement aspiré pendant l'inspiration. Submatité en avant sur une hauteur de trois travers de doigt au-dessus de la matité hépatique ; en arrière, matité remontant jusqu'à la partie médiane de l'omoplate. Dans ces mêmes régions droites, souffle léger, légère broncho-égophonie, transmission du son mé-



tallique éclatant de la base. Respiration supplémentaire dans le creux sous-claviculaire droit. Rien du côté gauche du thorax.

Foie augmenté de volume. Bord supérieur dans le cinquième espace et bord inférieur à un centimètre et demi au delà du rebord des fausses côtes. Rien du côté de la rate. On pense à une pleurésie diaphragmatique avec léger épanchement et congestion du foie par voisinage. Traitement tonique et diurétique.

23 juillet. — Etat général assez bon malgré l'amaigrissement. Température moyenne assez basse (38°). Augmentation du liquide pleural ; la matité hépatique déborde les fausses côtes de trois travers de doigt. Une ponction thoracique dans le huitième espace donne issue à 400 grammes de liquide citrin, séro-fibrineux. Après cette ponction, l'oppression diminue, le souffle et le bruit métallique sont moins nets et la sonorité presque normale.

27 juillet. — Pas de signes de réformation du liquide pleural. Augmentation très marquée du foie : en haut, la matité dépasse de deux centimètres le cinquième espace, en bas de trois travers de doigt le rebord des fausses côtes. Etat général fortement déprimé.

Température élevée (39°6 à 40°). Subdélirium.

A ce moment, un examen plus approfondi permet de voir au niveau du foie une tumeur du volume du poing, profonde et manifestement fluctuante. Une ponction exploratrice évacue 300 grammes de pus hépatique ; le volume de la tumeur diminue peu et le soulagement est peu considérable.

3 août. — Pas de réapparition des symptômes pleuraux. Augmentation persistante du volume du foie qui descend un peu au-dessous de l'ombilic. Diarrhée incoercible et fétide depuis trois jours. Nouvelle ponction hépatique et issue de 150 grammes de pus. Mort dans la nuit du 3 au 4 août.

*Autopsie* (5 août). — Adhérences de la face antérieure du foie avec la paroi abdominale antérieure. Rupture de l'abcès hépatique sous une légère pression. Foie hypertrophié : 20 centimètres de long et 15 centimètres de haut. Poids : 2.950 grammes.

Abcès du volume de deux poings sur la face antéro-inférieure du lobe droit. A côté de lui, plusieurs autres plus petits et inégaux, au nombre d'environ 25 à 30, occupant le reste du lobe droit.

Rien à la rate.

Du côté des plèvres, sur la plèvre diaphragmatique droite, rougeur et fausses membranes cédant facilement au doigt. Dans l'intérieur, à peine 80 centimètres cubes de liquide.

Adhérences du duodénum et surtout du cœcum et du côlon ascendant avec les parois de l'abcès. Dans le côlon descendant, quelques rares plaques ulcérées, petites et donnant peu de pus à la pression.

### OBSERVATION XXXI

Achalme. — Soc. An., 12 décembre 1890.

Abcès aréolaire du foie. — Pleurésie droite séreuse.

1... Mathilde, 52 ans, ménagère, entre le 17 octobre à la Pitié, salle Grisolle, n° 30, service de M. Troisier.

La malade est dans un tel état de faiblesse qu'elle ne peut fournir beaucoup de renseignements sur son passé pathologique. Jamais de maladie grave ; mais depuis six mois environ elle souffrait du côté droit ; son appétit avait disparu ; elle avait de la diarrhée ainsi que des frissons suivis de sueurs profuses. Deux jours avant son entrée, après avoir pris un vomitif, son expectoration, peu abondante jusque-là, est devenue telle que, du moment de son entrée au lendemain matin, elle a complètement rempli trois crachoirs. A partir de ce moment, le point de côté est devenu plus intense, les quintes de toux plus fréquentes et plus douloureuses.

*Etat actuel.* — Température 40°2. Faiblesse très grande. Selles normales ; dépression considérable des espaces intercostaux gauches de l'inspiration. Espaces droits correspondants immobiles. Ampliation thoracique considérable de la base droite. Zone de matité de la largeur de la main à cette même base. Un peu de stéthisme au sommet droit. Vibrations abolies au niveau de la matité. Murmure vésiculaire diminué sans souffle véritable. Quelques râles muqueux au-dessus de cette zone. Rien d'anormal du côté de l'abdomen. Foie un peu abaissé. La rate n'est pas grosse.

Une thoracentèse pratiquée à la base droite donne issue à 50

grammes de liquide séreux, citrin, qui, par la suite, donna lieu à un coagulum fibrineux moyen.

Mort le 21 octobre.

*Autopsie le 22 octobre.* — Dans la cavité thoracique, à gauche, symphyse pleurale étendue, poumon sain. A droite, 2 à 300 grammes de liquide citrin dans la plèvre ; pas de fausses membranes ; la plèvre viscérale, non épaissie, est lisse et transparente ; le lobe inférieur, congestionné, est adhérent au diaphragme sur une surface grande comme la paume de la main. Les bronches de ce côté des poumons sont remplies par le muco-pus brunâtre qui constituait l'expectoration.

Dans la cavité abdominale, duodénum adhérent à la vésicule biliaire complètement rétractée et renfermant un calcul gros comme une noisette et mobile au milieu d'une masse de muco-pus épais.

Lobe droit du foie augmenté de volume. Couleur jaunâtre. Tissu mou et friable. Face supérieure adhérente au diaphragme. Autour de la partie adhérente et dans le parenchyme hépatique, on voit un semis de granulations jaunâtres grosses comme des lentilles, formées par des petits abcès sous-péritonéaux. Au niveau de la partie adhérente, abcès volumineux un peu affaissé contenant encore un quart de litre de pus. Cet abcès a perforé le diaphragme et s'est ouvert par une petite fistule dans une branche du poumon droit adhérent à ce niveau. A côté de cet abcès principal, on voit quelques petits abcès épars dans le tissu hépatique.

Canaux biliaires sains. Intestin normal.

L'abcès appartient à la forme aréolaire de M. Chauffard, à point de départ nettement sus-hépatique, malgré la lésion suppurée de la vésicule biliaire.

L'examen bactériologique du pus de l'abcès et du pus de la vésicule font reconnaître des micrococci se rapprochant des staphylocoques par leurs dimensions, par leur tendance à former des groupes et par leurs propriétés biologiques.

L'inoculation à un lapin donne un abcès volumineux à marche rapide.

OBSERVATION XXXII

Frerichs. — Traité des Maladies du foie, 1877, p. 380

Dans le cas, il s'agissait d'un homme de 34 ans, qui était en traitement pour une néphrite chronique et un épanchement pleurétique. Outre les lésions ordinaires des reins et de la plèvre, on trouva dans le lobe droit du foie, dont le volume était un peu modifié, un abcès mesurant cinq pouces et demi de diamètre et entouré d'une capsule résistante de tissu conjonctif. En outre, un autre abcès, gros comme une noisette occupait le lobe de Spiegel, et dans les muscles abdominaux de la région iliaque droite, un foyer purulent du volume d'une noix s'était formé. L'étiologie fut impossible à trouver.

## CONCLUSIONS

I. — Les grands abcès du foie, tant les abcès dits tropicaux que ceux qui succèdent à l'hépatite nostras, se caractérisent par un ensemble de symptômes fonctionnels, physiques et généraux ; dans bon nombre de cas cependant, leur symptomatologie est fruste, et l'on a affaire aux abcès latents du foie.

II. — La latence peut être *absolue* : l'abcès du foie est alors une trouvaille d'autopsie. Plus souvent, le tableau symptomatique fait songer soit à une infection générale, soit à une affection de voisinage.

III. — Le diagnostic des abcès latents est souvent très difficile. Il s'appuiera surtout sur les antécédents du malade et l'étude détaillée des symptômes. L'hématologie clinique, et en particulier la constatation d'une hyperleucocytose polynucléaire assez forte, sera le plus souvent d'une grande utilité.

IV. — Le pronostic des abcès latents est d'autant plus grave qu'ils sont restés plus longtemps ignorés. Aussi le traitement devra-t-il être précoce, aussitôt le diagnostic fait. Il consistera dans l'incision large par la voie appropriée, suivie de drainage. On traitera l'état général s'il y a lieu.

---

## BIBLIOGRAPHIE

- AUGER. — Abscès du foie pris pour une pleurésie purulente. Empyème. Bull. Soc. An., 1875, I, 640.
- BÈNES — Des abscesses du foie à évolution latente et apyrétique. Thèse, Montpellier, 1900-1901, n° 23.
- BÉRARD. — Foie infectieux simulant l'abcès hépatique. Lyon Médical, 1902, XCVIII, 753-756.
- BERGER (P.) — Acad. de Méd., 1897, et Bull. Méd. 1897, XI, 653-655.
- BERTRAND. — Acad. de Méd., 4 mars 1890, et Rev. de Chir., 1890.
- BOINET. — Diagnostic des formes latentes de l'abcès dysentérique du foie. Marseille Médical, 1901, XXXVIII, 129-138.
- C. R. Soc. de Biologie, 1900, 1089-1090.
- De l'hyperleucocytose polynucléaire comme élément de diagnostic de l'abcès du foie. Gaz. des Hôp., 1900, LXXIII, 1583.
- BORUIS. — Abscès latent du foie. Archives de Médecine Navale, 1882, XXXVII, 140.
- CASSUTO. — Abscès du foie d'origine typhique. Thèse, Paris 1899-1900, n° 626.
- CHOMEL. — Abscès dans le parenchyme du foie ; cas rare ; l'observation des symptômes n'a pas permis le diagnostic de l'affection pendant la vie. Gazette des Hôpitaux, 1842, XV, 23.
- CHANNAC. — Des abscesses tardives du foie à évolution lente. Thèse, Montpellier, 1900.
- CHAUFFARD. — *In* Traité de Médecine de Charcot, Bouchard et Brissaud, Art. Foie, tome V.

Faint, illegible text, likely bleed-through from the reverse side of the page. The text is arranged in several paragraphs and is difficult to decipher due to its low contrast and blurriness.

## SERMENT

---

*En présence des Maîtres de cette Ecole, de mes chers condisciples, et devant l'effigie d'Hippocrate, je promets et je jure, au nom de l'Être suprême, d'être fidèle aux lois de l'honneur et de la probité dans l'exercice de la Médecine. Je donnerai mes soins gratuits à l'indigent, et n'exigerai jamais un salaire au-dessus de mon travail. Admis dans l'intérieur des maisons, mes yeux ne verront pas ce qui s'y passe ; ma langue taira les secrets qui me seront confiés, et mon état ne servira pas à corrompre les mœurs ni à favoriser le crime. Respectueux et reconnaissant envers mes Maîtres, je rendrai à leurs enfants l'instruction que j'ai reçue de leurs pères.*

*Que les hommes m'accordent leur estime si je suis fidèle à mes promesses ! Que je sois couvert d'opprobre et méprisé de mes confrères si j'y manque !*

---

Vu et permis d'imprimer  
Montpellier, le 21 juillet 1906.

*Pour le Recteur,*  
Président du Conseil de l'Université  
*Le Doyen délégué,*  
MAIRET.

Vu et approuvé  
Montpellier, le 21 juillet 1906

*Le Doyen,*  
MAIRET.



# MEMORANDUM

The following information was obtained from the records of the Department of the Interior, Bureau of Land Management, regarding the status of the land owned by the United States in the State of California.

The total area of land owned by the United States in California is approximately 100,000,000 acres. This land is divided into several categories, including:

- Public lands
- Indian lands
- Trust lands
- Reclamation lands
- Other lands

The Department of the Interior is currently reviewing the status of these lands and is planning to take appropriate action to manage them in the best interests of the United States.

Very truly yours,  
Director

