

Atlas der Gelenkkrankheiten : nebst diagnostischen Bemerkungen und einem Abriss der Anatomie der Gelenke / von August Schreiber.

Contributors

Schreiber, August.
Royal College of Surgeons of England

Publication/Creation

Tübingen : Verlag der H. Laupp'schen Buchhandlung, 1883.

Persistent URL

<https://wellcomecollection.org/works/h6ua3gte>

Provider

Royal College of Surgeons

License and attribution

This material has been provided by This material has been provided by The Royal College of Surgeons of England. The original may be consulted at The Royal College of Surgeons of England. where the originals may be consulted. This work has been identified as being free of known restrictions under copyright law, including all related and neighbouring rights and is being made available under the Creative Commons, Public Domain Mark.

You can copy, modify, distribute and perform the work, even for commercial purposes, without asking permission.



Wellcome Collection
183 Euston Road
London NW1 2BE UK
T +44 (0)20 7611 8722
E library@wellcomecollection.org
<https://wellcomecollection.org>

351
⑥
A T L A S

DER

GELENKKRANKHEITEN

NEBST

DIAGNOSTISCHEN BEMERKUNGEN UND EINEM ABRISS DER ANATOMIE
DER GELENKE

VON

Dr. AUGUST SCHREIBER.

MIT XXIII THEILWEISE IN FARBENDRUCK AUSGEFÜHRTEN, LITHOGRAPHISCHEN TAFELN
UND 56 HOLZSCHNITTEN.



TÜBINGEN 1883.

VERLAG DER H. LAUPP'SCHEN BUCHHANDLUNG.

ATLAS

DER

GELLENKRANKHEITEN

NEST

DIAGNOSTISCHEN BEMERKUNGEN UND KLIN. ABG. DER ANATOMIE
DER GELLEN

Das Recht der Übersetzung ist vorbehalten.

1. AUGUST SCHREIBER

MIT 100 TAFELN IN 10 HEFTEN. VERLAG VON H. LAUPP IN TÜBINGEN.



TÜBINGEN

Verlag von H. Laupp in Tübingen.

INHALTSÜBERSICHT.

	Seite
Vorbemerkung	V
Anatomie der Gelenke	I
Allgemeine diagnostische Bemerkungen	36
DIE GELENKKRANKHEITEN.	
Acute Synovialentzündung (Synovitis acuta)	39
Tafel I.	
Gonitis acuta serosa. — Gonitis fungosa mit Erguss.	
Hydarthros	43
Tafel II.	
Gonitis chronica serosa. — Hydrops articuli manus. — Hydrops articuli digitorum. — Synovitis chronica art. pedis. — Synovitis chronica cubiti.	
Fungöse Gelenkentzündung (Tumor albus)	45
Tafel III.	
Gonitis fungosa. — Patella bei Gonitis fungosa. — Coxitis parulenta. — Caries cubiti, Synovitis fungosa.	
Caries des Gelenkes (Arthrocace)	49
Tafel IV.	
Gonitis fungosa. — Gonitis fungosa.	
Tafel V.	
Gonitis ulcerosa. Caries genu. — Panaritium gangraenosum. Caries des Phalangengelenkes.	
Tafel VI.	
Caries genu. — Caries Coxae. — Arthritis deformans coxae.	
Tafel VII.	
Caries humeri. — Caries humeri. — Caries cubiti. — Caries cubiti.	
Tafel VIII.	
Caries coxae. — Caries coxae. — Arthritis deformans coxae. — Caries genu.	
Tafel IX.	
Caries pedis.	
Krankheiten der Wirbelsäule	63
Tafel X.	
Caries Columnae vertebralis.	
Tafel XI.	
Kyphosis. — Kyphoscoliosis. — Scoliosis habitualis. — Scoliosis rachitica.	

IV

	Seite
Arthritis deformans	69
Tafel XII.	
Arthromeningitis tuberosa. — Arthritis villosa. — Arthritis deformans coxae.	
Freie Gelenkkörper	71
Gelenkgeschwülste	71
Tafel XIII.	
Arthritis deformans coxae. — Arthritis deformans humeri. — Arthritis deformans cubiti. — Mus articulare.	
Tafel XIV.	
Arthritis deformans genu. — Arthritis deformans villosa.	
Tafel XV.	
Arthritis deformans manus. — Tophus digiti. — Arthritis deformans cubiti. — Tumor articuli (Osteosarcoma tibiae). — Arthritis deformans genu.	
Gicht (Arthritis urica)	77
Tafel XVI.	
Arthritis urica digiti pedis. — Tophi manus et antibrachii. — Arthritis urica cubiti. — Arthritis urica digiti pedis. — Arthritis urica genu. — Arthritis urica manus.	
Die Gelenkerkrankungen bei Tabes (Ataxie locomotrice)	79
Tafel XVII.	
Gelenkaffectionen bei Tabes.	
Rachitis	83
Difformitäten der Gelenke	84
Tafel XVIII.	
Difformitäten der Gelenke.	
Anchylosis. Contracturen	89
Tafel XIX.	
Anchylosis ossea.	
Tafel XX.	
Ausgang der Gelenkentzündung in Anchylose.	
Folgen der Gelenkentzündungen. Wachstumsstörungen	95
Tafel XXI.	
Folgen der Gelenkentzündung. — Contracturen. — Wachstumsstörung.	
Folgen der Gelenkentzündungen. Subluxationen und Spontanluxationen	97
Tafel XXII.	
Pathologische Luxationen und Subluxationen.	
Erkrankungen der Schleimbeutel und Sehnenscheiden	99
Tafel XXIII.	
Erkrankungen der Schleimbeutel und Sehnenscheiden.	

VORWORT.

Während einige Gelenkerkrankungen wegen der Häufigkeit ihres Vorkommens und der typischen Weise ihres Auftretens schon den ältesten Aerzten bekannt und von denselben gut beschrieben waren, so tritt doch die Lehre von den Gelenkkrankheiten als Ganzes erst in der neueren Zeit wesentlich hervor und sind wir hauptsächlich Ausländern (Brodie, Bonnet, Velpeau, Malgaigne etc.) zu Dank verpflichtet, die Gelenkkrankheiten einem Stadium, in dem wie in der Augenheilkunde complicirte griechische Namen (Arthro-cacologie, Gonarthrocace) die bestehende Unkenntniss bemänteln mussten, entrissen zu haben; alle Forschungen der Physiologie, allgemeinen Pathologie etc. wurden rasch dem Gebiet der Gelenkkrankheiten nutzbar gemacht und es ist hauptsächlich das Verdienst Volkmanns, Billroths, Hüters, wenn die noch immer grassirenden symptomatischen Bezeichnungen, z. B. Tumor albus etc., mehr und mehr durch pathologische anatomische Bezeichnungen ersetzt wurden und auch die Gelenkkrankheiten eine dem modernen Standpunkt entsprechende wissenschaftliche Bearbeitung fanden; und der Erfolg der ›Klinik der Gelenkkrankheiten‹ zeigte, wie nothwendig eine solche Bearbeitung gewesen und wie eifrig Hüter seinem Motto ›Wahrheit und Klarheit auch auf dem Gebiet der Gelenkheiten‹ nachstrebte. —

Es erscheint auffallend, dass in einem Gebiete, wie dem unsern eine vor 199 Jahren geschriebene Krankheitsabhandlung, wie Sydenham's Darstellung der Gicht noch jetzt so mustergiltig betrachtet wird, dass z. B. Lasègue sie für seine Schüler neu abdrucken liess, dass andererseits eine vollkommen typische Erkrankung, wie die Gelenksaffection

bei Tabes erst von Charcot entdeckt wurde und vor dessen Arbeiten den Beobachtern entgangen war, aber es zeigt lediglich, dass eben die Symptomatologie, die in dem ersteren Fall das Wichtigste, schon frühe betrieben wurde, dagegen die pathologisch-anatomische Forschung erst der neueren Zeit entstammt und gerade diese fehlte bis vor kurzem, da man sich wegen der Entstellung etc. scheute, Gelenke an der Leiche zu eröffnen und die nach nothwendig gewordenen Amputationen gegebene Gelegenheit zu Gelenksobductionen nicht immer benutzte. Erst neuerdings, wo wir wie bei Resectionen am Lebenden so zu sagen eine Gelenksobduction ausführen können, ergaben sich wesentliche Fortschritte in der Pathologie der Gelenkerkrankungen, die rasch ihren Einfluss auf Diagnostik und Therapie des betr. Gebietes äusserten, und wie schon die Anatomie der Gelenke aus einer trockenen Schilderung von Bändern zu einem wichtigen Abschnitt der systematischen und topographischen Anatomie geworden, wie die Physiologie der Gelenke durch Henke's, Hüter's, Reyher's etc. Arbeiten gefördert und in ihrer Bedeutung für die Gelenkerkrankungen dargestellt wurde, so zeigen alle Einzelgebiete der medicinischen Wissenschaft enge Beziehung zu dem der Gelenkkrankheiten.

Wir sehen, welch' grossen Einfluss hier hereditäre und constitutionelle Verhältnisse üben, wie verschiedene Allgemeinerkrankungen, rheumatische, metastatische, puerperale, tuberculöse, scrophulöse Erkrankungen in den Gelenken sich localisiren, wie fast bei allen Infectionskrankheiten (Typhus, Scharlach, Masern, Pocken etc.) Gelenkerkrankungen zeitweise vorkommen, wie einzelne Veränderung in der Zusammensetzung der Ernährungsäfte zu typischen Gelenksaffectionen Veranlassung geben (Arthritis urica) und, wenn wir vollends unsern Blick auf die grosse Häufigkeit der Gelenkerkrankungen, die verschiedenen Formen der Erkrankungsweise an sich, auf die verschiedene Auftretensweise an verschiedenen Gelenken sowohl, als bei differenten Lebensaltern und verschiedenen Constitutionen richten, die in Rücksicht auf den zusammengesetzten anatomischen Bau der Gelenke zu beachtenden diagnostischen Hilfsmittel betrachten, so werden wir die Bedeutung der Gelenkkrankheiten nicht verkennen. Aber auch die Behandlung der Gelenkerkrankungen darf in ihrer Bedeutung nicht unterschätzt werden, gerade hier muss eine richtige Behandlung frühe eingreifen, um zu verhüten, dass, wie Esmarch von den chronischen Gelenkerkrankungen sagt: »so manches Kind für sein ganzes Leben verkrüppelt, so mancher Familienvater erwerbsunfähig wird, dass nicht wenige Unglückliche

ihre Glieder oder gar ihr Leben verlieren müssen, denen durch eine rechtzeitige, zweckmässige ärztliche Behandlung hätte geholfen werden können, gerade hier sind palliative Massnahmen von Wichtigkeit und muss der Arzt, da wo er nicht helfen kann, wenigstens mildern und lindern. In einem grössern Theil der Fälle aber kann er helfen und die einfache Eisbehandlung, die Volkmann'sche Distractionsmethode, die Ruhestellung im Gypsverband sind glücklicherweise schon so in aller Händen, dass sie als etwas selbstverständliches betrachtet werden, obgleich ihre Anwendung nicht so lange zurückdatirt. Wenn wir vollends auf die operativen Hülfen sehen, so können wir im Hinblick auf die Incisionen, Excisionen, Resectionen die Fortschritte der neuen Chirurgie durch die Erfolge der Lister'schen Wundbehandlung nicht hoch genug schätzen; eine neue Aera ist hiedurch auch für das Gebiet der Gelenkkrankheiten heraufgekommen und der Anwendung des *ferrum candens*, der Ableitungen etc. wird mehr und mehr nur eine geschichtliche Bedeutung zufallen, während durch weitere Erfahrung die Grenzen für conservative Behandlung in manchen Fällen zu fixiren, während im einzelnen Fall typische Methoden, z. B. Resectionen je nach dem gegebenen Fall, zu modificiren sind.

Für die Behandlung ist jedoch eine scharfe Diagnose, eine genaue Vorstellung von dem pathologisch-anatomischen Verhalten des erkrankten Gelenkes erste Bedingung und diese kann nur durch Erfahrung, durch zahlreiche Beobachtung von Gelenksobduktionen und Gelenkpräparaten erworben werden, da aber in der chirurgischen Klinik hiezu nur selten Zeit bleibt und chirurgische Museen selten hinreichend zugänglich sind, so müssen Abbildungen (insbesondere von Durchschnitten und Präparaten) kranker Gelenke hier zu Hülfe kommen. Gerade hier scheint es mir angebracht, dass das Bild das Wort ergänze und theilweise ersetze.

Von Hüter, dem leider zu früh verstorbenen Förderer der Kenntniss der Gelenkkrankheiten aufgefordert, übergebe ich eine Reihe von Beobachtungen, die ich grösstentheils als 1. Assistenzarzt der chirurgischen Klinik zu Tübingen und als Hausarzt des deutschen Hospitals in London gesammelt und durch Abbildungen nach Präparaten des Hunter'schen und Dupuytren'schen Museums ergänzt habe, der Oeffentlichkeit mit dem Wunsche, dass sie dazu beitragen mögen, das Interesse für das Gebiet der Gelenkkrankheiten zu fördern und hiedurch den betr. Kranken zu nützen.

Digitized by the Internet Archive
in 2016

<https://archive.org/details/b22413388>

ANATOMIE DER GELENKE.

Die Gelenke, in denen sich die Locomotion des Körpers vollzieht, finden schon in frühem Fötusalter in einer Spaltbildung, die als eine Verflüssigung der Intercellularsubstanz des Fötalknorpels eintritt und sich allmählig über die ganze Circumferenz ausbreitend zu einer Trennung in dem vorher continuirlichen fötalen Knorpelscelett führt, ihre Entwicklung. Nach der Geburt ist jedoch die Entwicklung des Gelenks keineswegs beendet, es findet vielmehr in demselben eine besonders durch Verknöcherung des kindlichen Knorpels sich bethätigende Fortentwicklung statt, wodurch einzelne Gelenkkörper noch eine wesentliche Formveränderung erfahren.

Das Knochenwachsthum erfolgt in den Röhrenknochen bekanntlich von den Knochenkernen der Diaphyse und beiden Apophysen aus, die sich mehr und mehr ausdehnend allmählig bis auf eine schmale zwischenliegende Knorpelscheibe verknöchern, welche letztere erst im spätern Jünglingsalter verschwindet; da diese Knorpeltheile auf dem sagittalen Durchschnitt sich als bandförmiger Streif resp. weisse Linie (s. Fig. 4. Taf. II.) abhebt, wird dieselbe als Epiphysenlinie bezeichnet. Je nachdem diese Epiphysenlinie im Bereich der Kapselinsertion liegt, kommt es zur Bildung eines längern Gelenkkörpers oder nicht, so entsteht z. B. an der Hüfte, wo die Epiphysenlinie schon zur Zeit ihrer Bildung fast ganz von der Kapselinsertion eingeschlossen, der mächtige Schenkelhals. Die Gelenkkörper erleiden übrigens fernerhin eine wesentliche Veränderung durch Druck und Belastung, fast alle anfangs mehr kuglig vorgebildeten Gelenkköpfe werden hiedurch und durch den Druck einzelner Muskelgruppen zu Cycloiden umgewandelt, stets aber sind dieselben so beschaffen, dass die Gelenkflächen beider Gelenkkörper bei allen Bewegungen sich entsprechen (Prinzip innigster Berührung, Henke).

Je nach der Form der Gelenkflächen ist die Art und Ausdehnung der Gelenksbewegungen eine verschiedene, indem sich die stereometrischen Begriffe der Ebene des Cylinders, Kegels und der Kugel hiebei am besten als Typen für die Grundformen der Gelenke aufstellen lassen.

Früher unterschied man eine grosse Zahl verschiedenartiger Gelenke. Zunächst trennte man die Gelenke, bei denen bei fast planen Gelenkflächen und straffen, feste Verbindung vermittelnden Bändern, die sog. straffen Gelenke Amphiarthrosen (Symphysis, Wirbelkörper etc.), von den freier beweglichen Gelenken, Diarthrosen, und unterschied von letzteren

- 1) die *Arthrodia* (Gleitgelenk), wobei fast ebene Gelenkflächen sich aneinander verschieben (Tarsus).
- 2) *Cylindarthrosis* (Cylindergelenk), wobei ein cylinderförmiger Gelenkskörper in einem Hohlcylinder sich bewegt und zwar als *Ginglymus*, Thürangel- oder Charnier-gelenk, wenn die Axe des Cylinders senkrecht zur Richtung des bewegten Knochens (z. B. *Art. cubiti*) oder *trochoides* Roll- oder Dreh-Gelenk, wenn die Axe des Cylinders und die des bewegten Knochens die gleiche (z. B. *Radiusköpfigengelenk*, *Zahnfortsatzgelenk*).
- 3) *Condylarthrosis* (Ellipsoidgelenk), wobei ein ein Ellipsoidstück darstellender Gelenkskörper sich in einer ähnlichen Pfanne dreht (z. B. *Radiocarpalgelenk*).
- 4) *Peronarthrosis* (Sattelgelenk), wobei beide Gelenkflächen nach einer Richtung *conca*v, nach der andern *conv*ex und die *Conv*exität des einen in der *Conca*vität des andern liegt, wodurch die Aehnlichkeit mit einem Sattel bedingt, die sich übrigens auch aus zwei verschiedenen Kegelflächen entstanden denken lässt (z. B. *erstes Carpometacarpalgelenk*).
- 5) *Enarthrosis* (das Kugel- oder Nuss-Gelenk) die freieste Bewegung ergebend, wobei sich ein kugliger Gelenkkopf in einer entsprechenden Hohlkugel (Pfanne) bewegt (z. B. *Schulter-, Hüft-Gelenk*).

Diese Formen sind jedoch in wenigen Gelenken rein ausgesprochen, vielmehr sind manche cylindrische Gelenkkörper mehr Theile einer Schraubenwindung (z. B. *Talus*kopf), manche als kuglig betrachtete mehr *Cycloide*, auch zeigen sich viele Gelenke aus mehreren stereometrischen Systemen zusammengesetzt (z. B. *Ellbogengelenk*). Je nach der Bewegungsaxe d. h. der Linie, die bei einer bestimmten Bewegung des Gelenks nicht bewegt wird, unterscheiden wir

Flexion und *Extension* d. h. Bewegung um quere (*frontale*) *Axe*

Rotation (n. aussen u. innen) d. h. » » *verticale* (von oben nach unten) *Axe*.

Abduction und *Adduction* d. h. » » *sagittale* (von vorn nach hinten verlaufende) *Axe*.

Bei Betrachtung der *Bewegungsexcursion* d. h. des von den extremsten Stellungen des bewegten Stückes gebildeten Winkels kann man von einer gewissermassen mechanischen Mittelstellung des Gelenkes ausgehen, die jedoch nicht mit der bei gleichmässiger Entspannung der Theile und grösster *Capacität* der Gelenkkapsel statthabenden *physiologischen Mittelstellung* zusammenfällt. —

All die verschiedenen Bewegungen sind nun bloss bis zu einem gewissen Grad möglich und erfahren mehr oder weniger bald eine Hemmung, die entweder durch gegenseitige Berührung von Knochenheilen oder durch Anspannung von *Ligamenten* oder *Muskeln* stattfinden. Erstere, die sog. *Knochenhemmung*, erfolgt in den meisten Gelenken, da die Gelenkskörper gewissermassen alle auf Knochenstäben sitzen, die bei einem *Maximum* der Bewegung gegen den Rand des hohlen Gelenkkörpers anstossen. Die *Bänderhemmung* ist nur für die *Flächengelenke* von Bedeutung, da hier die *Knochenhemmung* fehlt und die Bewegungen im Allgemeinen so gering, dass eine längere *Dehnung* der Bänder nicht erfolgt. Eine *Muskelhemmung* erfolgt theils dadurch, dass *Muskeln* über das Gelenk hinziehen und so die hemmende Wirkung der Bänder unterstützen, mehr jedoch durch die *Anordnung* der *polyarthrodialen Muskeln* d. h. der *Muskeln* die über mehrere Gelenke hinweglaufen und so die *Bewegungsexcursion* eines Gelenks von der Stellung eines andern abhängig machen, indem sich die sog. *relative Längeninsufficienz*

der Muskeln geltend macht, wie z. B. Spannung der Gastrocnemii bei gestreckter Kniestellung eine stärkere Dorsalflexion des Fusses verhindert, die bei gebeugter Stellung des Knies leicht ausführbar.

Das ausgebildete Gelenk setzt sich nun zusammen zunächst aus den betreffenden je nach den Functionen verschieden geformten Gelenkkörpern, die erst beim Erwachsenen vollkommen knöchern (Tab. XX), eine corticale feste Knochenschicht und eine innere spongiöse Beschaffenheit mit charakt. (theilweise gewölbeartiger) Beschaffenheit der feinen Knochenbälkchen zeigen, auf der glatten Oberfläche derselben sitzt ein meist in der Ausdehnung der Berührungsflächen zur weiteren Verhütung der Reibung glatter hyaliner Knorpel fest auf, der von perlweisser oder bläulichweisser Farbe und elastischer Consistenz sich durch seine Unempfindlichkeit und Elasticität besonders eignet, Stösse etc., die das Gelenk treffen, ohne Schaden zu ertragen. Ausser als hyaliner Knorpelüberzug findet sich in den Gelenken das Knorpelgewebe in den sog. Zwischenknorpeln (Cartil. interarticulares, menisci) als freie die Congruenz der Gelenkflächen vermittelnde Scheiben (Kiefergelenk, Kniegelenk, Claviculargelenk) in mehr oder weniger ausgebildeter Form, ferner als Marginalknorpel, Labrum glenoideum, ein festes Faserknorpelband, das dazu dient, die Concavität des hohlen Gelenkkörpers zur Aufnahme des Gelenkkopfs zu vertiefen und als verbindender Faserknorpel in amphiarthrodialen Gelenken (Symphysis), deren Beweglichkeit dann durch die Elasticität und Biogsamkeit des Knorpels bedingt wird.

Die Synovialmembran stellt eine glatte, feuchte, sehr gefäss- und nervenreiche Membran dar, die das Gelenk von einem Knorpelüberzug zum andern auskleidet und oft zahlreiche Ausstülpungen bildet, zuweilen mit benachbarten Schleimbeuteln unmittelbar zusammenhängt. Ihre Bedeutung liegt in ihrer Resorptionsfähigkeit und Synovia absondernden Function. Unter der Synovialmembran finden sich an einzelnen Gelenken massige Fettanhäufungen (z. B. Lig. alaria etc.), die die Bedeutung haben, als eine Art elastischer Kissen einen bei Bewegungen auftretenden Zwischenraum auszufüllen.

Zur gegenseitigen Befestigung der Gelenksenden dienen zunächst die Gelenkbänder, Ligamenta, von denen die mehr oder weniger vollständigen Kapselbänder, bei diarthrodialen meist eng mit der Synovialmembran verbunden das Ganze des Gelenks umgeben. Die Verstärkungsbänder, besonders die an Cylindergelenken an den Enden der Bewegungsachsen sich findenden, Seitenbänder werden je nach ihrer Lage als Lig. lat. dors. etc. oder je nach den durch sie verbundenen Knochen bezeichnet, seltener finden sich die einen Knochen, wie z. B. das Cap. rad., umgebenden Ringbänder und die sog. Interarticulärbänder, wie z. B. die Lig. cruciata des Knies.

Die Muskeln, die Vermittler der Bewegung, üben als solche oder in den Sehnen ebenfalls eine das Gelenk befestigende Wirkung und haben eine um so höhere Bedeutung, über je mehr Gelenke sie hinwegziehen (polyarthrodiale Muskeln); je nach der Wirkung unterscheidet man Flexoren, Rotatoren, Abductoren etc. Eine besondere Bedeutung erlangen einzelne Muskelfasern, die sich an eine Gelenkkapsel ansetzen, dadurch, dass sie ein Einklemmtwerden der Kapsel bei gewissen Bewegungen verhüten. Von den Gefässen der Gelenke wäre nur hervorzuheben, dass dieselben meist in der Gelenksgegend zahlreiche Anastomosen bilden und an zahlreichen Stellen durch die Kapsel zur Synovialmembran treten, während der Knorpel vom Knochen aus seine Ernährung findet und sich nur pathologisch vascularisirt findet.

Um das ganze Gelenk zusammenzuhalten kommt ausser der Cohäsion der Haut, Fascien, Muskel und Bänder die Cohäsion der Synovia (Rose) und besonders der Luftdruck (Weber) in Frage, welcher letzterer z. B. an der Hüfte allein mehrfach das Gewicht der Extremität compensirt.

Die **Wirbelsäule**, *Columna vertebralis*, besteht aus einer Reihe (24) einzelner Wirbel, ringförmiger Gebilde, die unter sich in verschiedener Weise verbunden, zusammen eine Art knöchernen Kanal zur Aufnahme des Rückenmarks darstellen, an dem man drei Abschnitte, das Hals-, Brust- und Lendensegment, unterscheiden kann, deren ersteres aus sieben Halswirbeln, deren zweites aus zwölf Brustwirbeln und letzteres aus fünf Lendenwirbeln besteht, während auch das Kreuzbein, das die Verbindung mit Becken und durch dieses mit den untern Extremitäten herstellt, noch deutlich seine Entstehung aus fünf Kreuzwirbeln zeigt. Zwei grosse longitudinale Bandzüge, das an der vorderen Wirbelfläche verlaufende *Lig. comm. vert. ant.* und das an der hinteren Fläche der Wirbelkörper im Wirbelkanal verlaufende *Lig. long. post.* halten zunächst die Wirbel als Ganzes zusammen, während die zwischen den einzelnen Wirbeln gelegenen, faserknorpeligen Zwischenbandscheiben eine Art Amphiarthrose der einzelnen Wirbel herstellen; eine Gelenkverbindung, die in Anbetracht des höheren Gallertkerns in der Mitte der Bandscheibe auch als eine Art Kugelgelenk betrachtet werden kann.

Jeder Wirbel zerfällt in einen vordern zum Wirbelkörper ausgebildeten und in einen hintern mit Gelenk- und Muskelfortsätzen versehenen Bogen, von denen die Wirbelkörper durch die erwähnten *Cart. intervert.*, die hintern Bogen jedoch durch die Gelenksfortsätze articuliren, die durch eine Synovialkapsel des *Lig. caps. proc. art.* dicht verbunden, während die *Lig. subflava* die Bogen untereinander, die *Lig. intertransversalia* und *interspinalia* den Zwischenraum zwischen den Quer- resp. Dornfortsätzen ausfüllen und die *Lig. supraspin.* eine Art festen Bindegewebsstrang (*Lig. apicum*) bilden, der in der Medianlinie, die Dornfortsatzspitzen verbindend, von der *Vert. prominens* (7. Halswirbel) als *Lig. nuchae* zur *Eminentia occip.* verläuft.

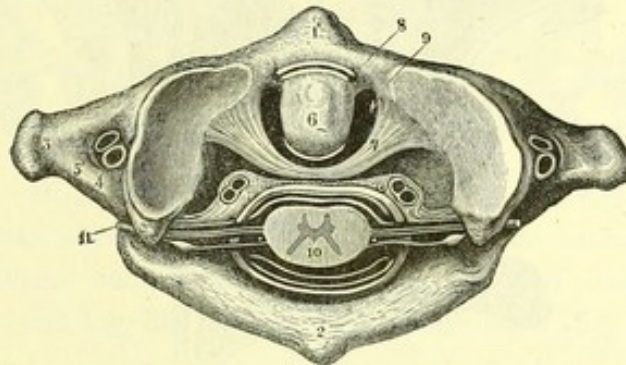
Eine charakteristische Krümmung der Wirbelsäule ist zwar schon frühe angedeutet, tritt aber durch die Belastung erst hervor, wenn die Stellung des Körpers eine aufrechte wird, indem sich dann eine convexe Ausbiegung nach vorn in der Hals- und Lendengegend, eine Convexität nach hinten in dem Brustsegment und Kreuzbein zeigt und auch meist eine geringe seitliche Ausbiegung im Brustsegment nach R., mit der vorwiegenden Ausbildung des rechten Arms zusammenhängend, ausbildet, wobei im Allgemeinen eine Abweichung in der Richtung eines Abschnitts eine entsprechende, compensatorische Verkrümmung eines andern Segments herbeiführen muss. Die Bewegungsexcursionen in den einzelnen Segmenten der Wirbelsäule sind zunächst von der Form und Richtung der Wirbelfortsätze, der Höhe der Bandscheiben etc. abhängig, indem z. B. in der Halswirbelsäule die mehr horizontale Stellung der Gelenkflächen eine grössere seitliche Bewegung zulässt, während andererseits in der Brustwirbelsäule die dachziegelförmig übereinander liegenden Dornfortsätze eine Bewegung nach hinten bald behindern.

Entsprechend den Bewegungsexcursionen muss auch die Weite des Rückenmarkkanals variiren, indem an Stelle der grössern Beweglichkeit auch eine entsprechende Weite dieses Kanals besteht.

Die Verbindung der Wirbelsäule mit dem Kopf erfolgt zunächst durch die Condylengelenke, indem die elliptischen in zwei Richtungen convexen Gelenksfortsätze des *Os occi-*

pitis auf den nach vorn convergirenden, doppelt concaven Gelenkflächen der Seitentheile des Atlas durch eine vorn und hinten ziemlich weite Kapsel verbunden, die eine bedeutende Beweglichkeit nach vorn und hinten gestattet, während eine weitere Verbindung der betreffenden Knochen durch das Lig. atlanto-occip. ant. und post. erzielt ist, wobei an letzterer Stelle eine gegen das Eindringen verletzender Instrumente wenig geschützte Stelle bleibt. Complicirter sind die Verbindungen des Atlas mit dem Epistropheus (Fig. I.), indem hier zwei laterale vollständige Gelenkverbindungen und ein centrales

Fig. I.

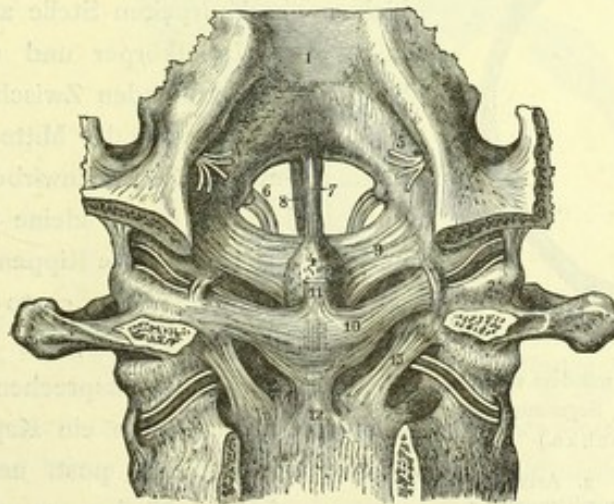


Verbindung des Dens epistrophei mit dem Atlas. Inhalt des Wirbelkanals im Querschnitte von oben gesehen. (Nach Luschka.)

1. Arcus atlantis anticus. 2. Arcus atlantis post. 3. Proc. transversus. 4. Art. vertebralis. 5. Vena vertebr. 6. Dens epistrophei. 7. Lig. transversale atlantis. 8. Vorderes Zahngelenk. 9. Hinteres, mit seitlichen taschenartigen Ausbuchtungen versehenes Zahngelenk. 10. Rückenmark mit membranösen Hüllen. 11. Erster, im Sinus atlantis verlaufender Cervicalnerve, zwischen dessen Wurzel der Querschnitt des N. access. Willisii sichtbar ist.

besonders die Rotation verbindendes Gelenk zwischen Zahnfortsatz des Epistropheus einerseits und Lig. transvers. und der inneren Gelenkfläche des Atlas bestehen, welche letztere Gelenkverbindung ihrer Wichtigkeit entsprechend durch die seitlichen Lig. alaria dentis das Lig. suspensor. dentis und dem Apparatus ligam. epistr. eine weitere Verstärkung erfahren. (Fig. 2 und 3.)

Fig. 2.

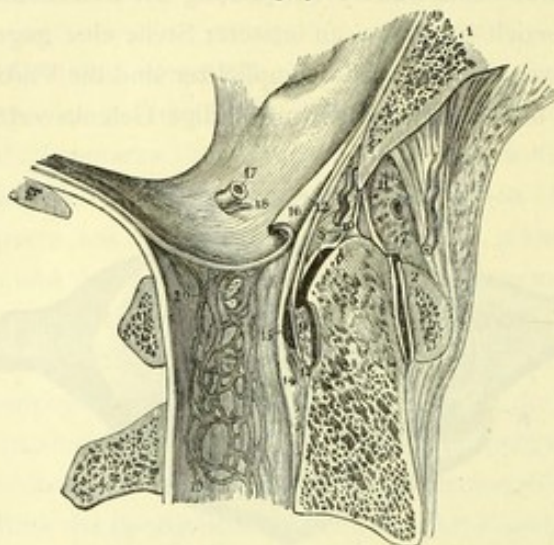


Die Verbindungen des Atlas und des Epistropheus mit dem Hinterhaupte und des Atlas mit dem Epistropheus, von hinten gesehen. (Nach Luschka.)

1. Körper des Hinterhauptbeines. 2. Atlas. 3. Epistropheus. 4. Zahnfortsatz. 5. Wurzelfäden des N. hypoglossus. 6. Lig. Atlantic. occipitale. 7. Lig. suspensor. dentis epistrophei posticum. 8. Lig. suspensor. dentis epistr. anticum. 9. Lig. laterale superius. 10. Lig. transversale atlantis. 11. Appendix superior (quer abgestutzt). 12. Appendix inferior. 13. Lig. laterale inferius.

Von dem Brustsegment aus erfolgt die Verbindung der Wirbelsäule mit dem Thorax, indem hier die Rippen eine mehrfache Anheftung finden, die hauptsächlich ein Heben und Senken

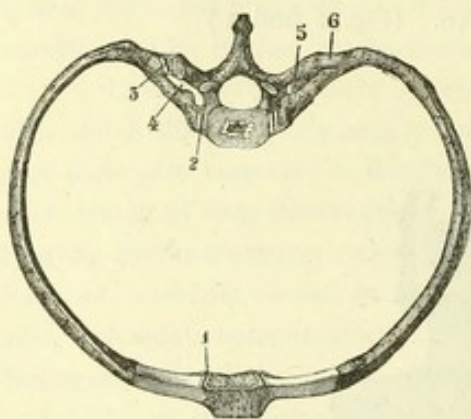
Fig. 3.



Verbindung des Epistropheus mit dem Atlas und Hinterhauptbeine im sagittalen Durchschnitte dargestellt. (Nach Luschka.)

1. Körper des Hinterhauptbeines. 2. Vorderer Bogen des Atlas. 3. Hinterer Bogen. 4. Körper des Epistropheus. 5. Zahn des Epistropheus. 6. Dornfortsatz des Epistropheus. 7. Vorderes Zahngelenk. 8. Hinteres Zahngelenk mit der Ausbuchtung nach oben. 9. Lig. transversale atlantis. 10. Lig. suspens. dent. epistr. post. 11. Lig. suspens. dent. epistr. anticum. 12. Appendix superior. 13. Appendix infer. des sog. Lig. cruciatum. 14. Lig. epistr. latum. 15. Darunter liegender Schleimbeutel. 16. Umgeschlagene Dura mater. 17. Art. vertebralis. 18. Nerv. cervic. primus. 19. Venengeflecht des Wirbelkanals. 20. Circellus venosus, die Wurzel des zweiten Cervicalnerven umfassend.

Fig. 4.



Drittes Rippenpaar in Verbindung mit dem vierten Brustwirbel und dem bezüglichlichen Segmente des Corpus sterni. (Nach Luschka.)

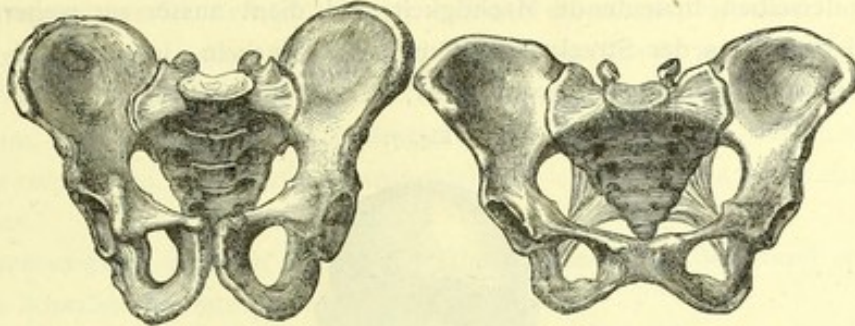
1. Articulatio sterno-costalis. 2. Articulatio capituli costae. 3. Articulatio tuberculi costae. 4. Foramen costo-transversarium. 5. Lig. colli costae medium. 6. Lig. transversarium Weitbrechti.

an den Rändern das Brustbeins, Articulationen, die durch straffe vordere und hintere Verstärkungsbänder befestigt sind.

derselben und dadurch eine Vergrößerung resp. Verkleinerung des Thoraxraumes ermöglichen. Das Rippenköpfchen (Fig. 4.) legt sich nemlich in eine von einer kleinen überknorpelten Stelle am obern und untern Rand je zweier Wirbelkörper und dem dazwischenliegenden Stück des betreffenden Zwischenknorpels gebildete Gelenkfläche, wobei in der Mitte dieses Gelenks eine Verbindung mit der Zwischenwirbelscheibe bleibt und nach oben und unten davon kleine Synovialhöhlen bestehen und das Kapselband des Rippenköpfchens durch das nach vorn ausstrahlende Lig. costo-vertebr. radiat. eine weitere Verstärkung erfährt, die Gelenkfläche des Rippenhöckerchens und entsprechenden Wirbelquerfortsatzes erfolgt ebenfalls durch ein Kapselband, das durch Lig. costo-transversal. ant. post. und transvers. weitere Verstärkung findet. Nach vorn zu articuliren die abgerundeten Rippenknorpelenden mit entsprechenden Gruben

Die Verbindung der Wirbelsäule mit dem Becken erfolgt durch das wie der Schlussstein eines Gewölbes zwischen die Darmbeine eingefügte Kreuzbein (Fig. 5.), das so die Lasten indirect

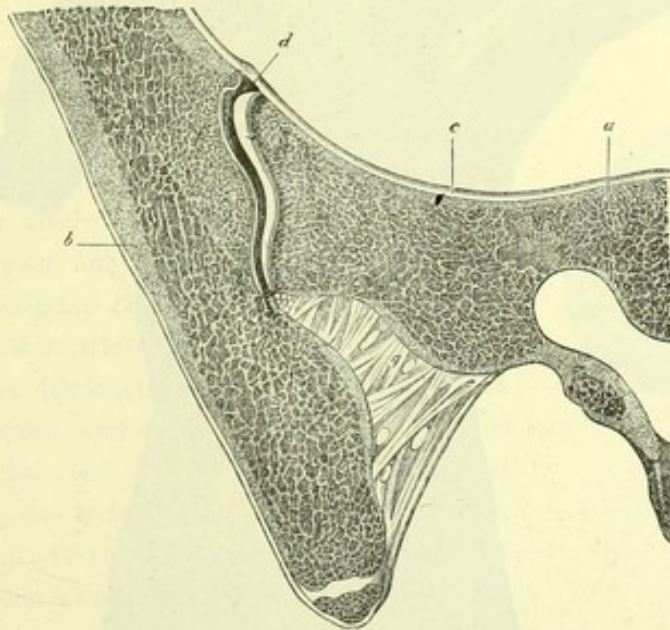
Fig. 5.



Männliches Becken und Weibliches Becken. (Nach Luschka.)

auf die untern Extremitäten überträgt. Die beiden Synchondros. sacro-iliac., in denen die überknorpelten Ohrflächen (Superf. auricul.) des Kreuz- und Darmbeins durch die straffen Ligamenta sacro-iliaca ant. und post. und Lig. ilio lumbare zusammengehalten (Fig. 6.) finden weiterhin durch

Fig. 6.



Querdurchschnitt der linken Articulatio sacro-iliaca von einem 21jährigen Mädchen (natürliche Grösse). (Nach Luschka.)

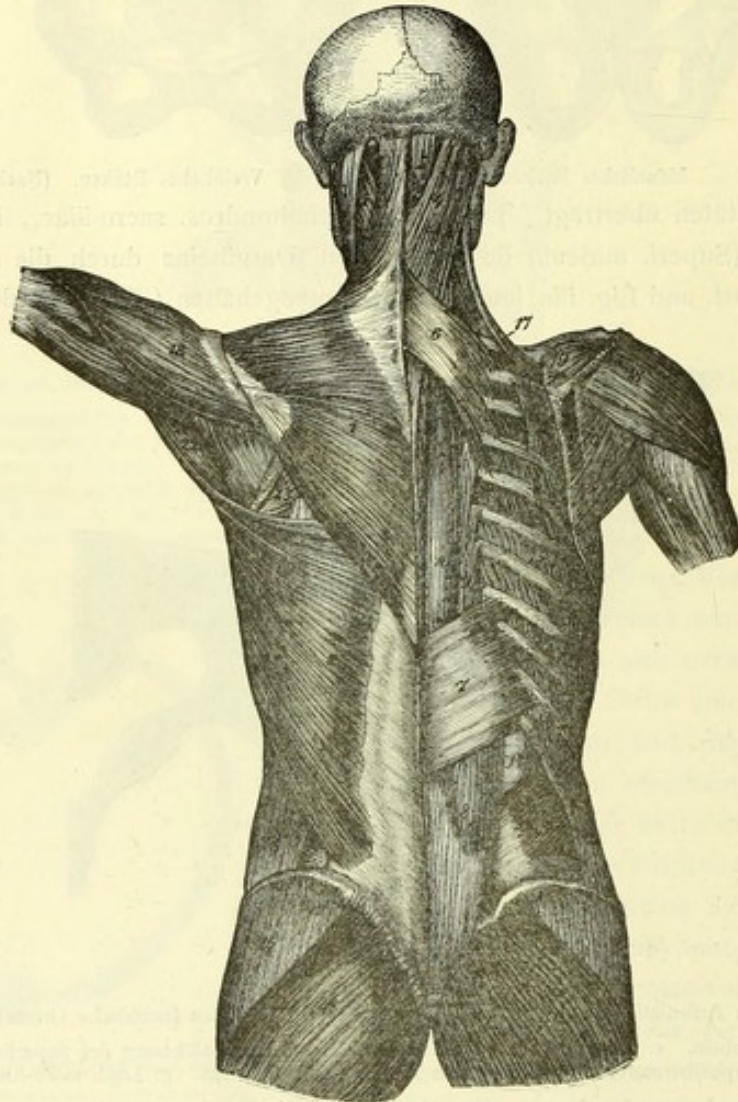
a. Kreuzbein. b. Darmbein. c. Knochenhaut. d. Gelenkhöhle. e. Knorpelüberzug der Superficies auricularis des Kreuzbeins. f. Knorpelüberzug der entsprechenden Fläche des Darmbeins. g. Ligta sacro-iliaca vaga.

die Lig. sacro spinos. und sacro tuberos., die theilweise die Beckenwand ergänzen, andrerseits das Foramen ischiad. majus und minus als aus Austrittsöffnungen für Muskeln Gefässe und Nerven darstellen, eine weitere Verstärkung, während die Elasticität des Beckensystems durch die die Verbindung der beiden Schambeine vermittelnde faserknorpelige Vereinigung der Symphysis pubis mit dem verstärkenden Lig. pub. int. post. und sup. weiterhin erhöht wird, indem die betreffenden Gelenkverbindungen gewissermassen eine den Puffern ähnliche Function ausüben. In normaler Stellung

verläuft die quere Beckenaxe in der Horizontalebene, während die sagittale Beckenaxe mit dieser einen Winkel von $55-60^{\circ}$ bildet (sog. Beckenneigung).

Die zu der Wirbelsäule in Beziehung tretende Muskulatur zeigt besonders an der hinteren Fläche derselben bedeutende Mächtigkeit und dient ausser zur weitem Befestigung der einzelnen Wirbel besonders der Streckung. Sämmtliche Muskeln, in der Tiefe die intertransvers. interspin. der multifidus spinae, die semispinales, sacrolumbaris (Fig. 7.) und longissimus dorsi,

Fig. 7.



Die Muskulatur an der Rückenseite des Rumpfes, links in ihrer Gesamtheit, rechts nach Entfernung des Trapezius und Latissimus dorsi. (Nach Luschka.)

1. Musc. trapezius. 2. Musc. latissimus dorsi. 3. Musc. sterno-cleido-mastoideus. 4. Musc. splenius capitis. 5. Musc. biventer cervicis. 6. Musc. serratus posticus superior. 7. Musc. serratus posticus inferior. 8. Extensor dorsi communis. 9. Musc. lumbo-costalis. 10. Musc. longissimus dorsi. 11. Musc. spinalis dorsi. 12. Musc. obliquus abdominis externus. 13. Musc. obliquus abdominis internus. 14. Musc. transversus abdominis. 15. Musc. intercostalis externus. 16. Musc. serratus anticus magnus. 17. Musc. levator anguli scapulae. 18. Musc. deltoideus. 19. Musc. supraspinatus. 20. Musc. infraspinatus. 21. Musc. teres minor. 22. Musc. teres major. 23. Musc. rhomboideus. 24. Musc. glutaeus maximus. 25. Musc. glutaeus medius.

sowie die weiter oben gelegenen *Cervicalis desc.* und *Trachelomastoideus* sind paarig und vollführen durch doppelseitige Action Streckung, durch einseitige Wirkung seitliche Neigung resp. Rotation.

Als Beuger der Wirbelsäule sind vorzugsweise die *Mm. recti anteriores*, der *longus colli* und *scaleni* und *iliopsoas* zu bezeichnen, während die *sternodeidomast.* an der Wirbelsäule selbst keinen Angriffspunkt finden und durch Senkung des Kopfs auch Flexion der Halswirbelsäule bedingen. Von der Wirbelsäule aus auf den Thorax wirken die Muskuli *serrati scaleni* und *levator costarum*, auf das Becken die *quadrat. lumbor.* und *transvers. abdominis*, auf die oberen Extremitäten die *trapezoidei*, *latiss. dors.* *rhomboidei* und *lev. anguli scap.*, auf die unteren Extremitäten die *iliopsoas*.

Die Blutversorgung erfahren die Wirbelverbindungen durch die *Rami spinales* der *Vertebrales*, die *Rami dorsales* der *intercostales* und *lumbares*.

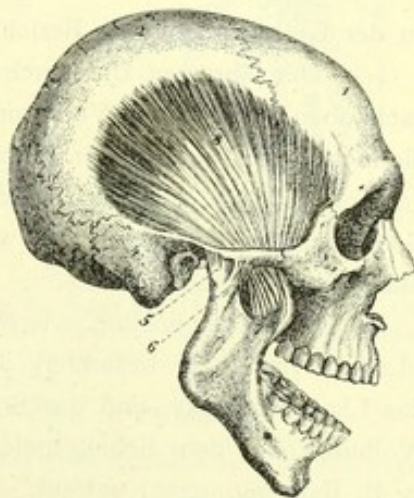
Aeussere Anhaltspunkte für die Untersuchung der Wirbelsäule geben besonders die sicht- und fühlbare Reihe der *Dornfortsatzspitzen* (Fig. 7.), während die *Querfortsätze* nur bei mageren Personen in dem Halssegment gefühlt werden können, an ersteren lässt sich die Reihe der Wirbel abzählen, eine Lageveränderung, Druckschmerzhaftigkeit, *Crepitation* etc. an einem Wirbel erkennen.

Das *Unterkiefergelenk* (*Articulatio temporomaxillaris*) stellt ein *Cylindergelenk* dar, indem das mit fast rein frontaler Axe bewegliche *Unterkieferköpfchen* sich in der unter der vordern Wurzel des *Jochfortsatzes* gelegenen ovalen *Concavität* des *Schläfebeins* bewegt und von dieser durch einen *Meniscus* getrennt ist, der gewissermassen das Gelenk in zwei Theile theilt. Das Gelenk ist von einer schlaffen Kapsel umgeben und findet durch ein äusseres und inneres *Hülfsband* (Fig. 8.), sowie auch das *Lig. stylo-max.* eine weitere Verstärkung.

Alle Bewegungen des *Unterkiefers* sind *Combinationen* von Bewegungen im oberen und unteren Gelenk, die hauptsächlichsten sind zunächst um *frontale* Axe Oeffnung und Schliessung des Mundes, bei welch' ersterer der *Meniscus* nach vorn auf das *Tuberc. artic.* tritt und der *Kieferkopf* sich gegen den *Meniscus* dreht. Beim *Vorschieben* des *Unterkiefers* findet dieses *Vortreten* des *Meniscus* theilweise statt, dagegen fehlt die *Verschiebung* des *Köpfchens* gegen den *Meniscus*. Zu einer *ungleichmässigen* d. h. *rotatorischen* Bewegung muss es dagegen kommen, wenn das *Vortreten* des *Meniscus* nur auf einer Seite stattfindet. Bei geöffnetem Mund ist auch die Möglichkeit einer Bewegung um *verticale* Axe gegeben und indem ein *Gelenkköpfchen* mehr, als das andere seine Lage verändert, kommt es zu einer *Mahlbewegung*.

Die *Mm. temporales*, *masseter* und *pterygoidei* repräsentiren *Schliessmuskeln*. Die *Mm. mylohyoidei*, *digastri* und *platysma* die *Oeffnungsmuskeln*, während für die *rotatorischen*

Fig. 8.

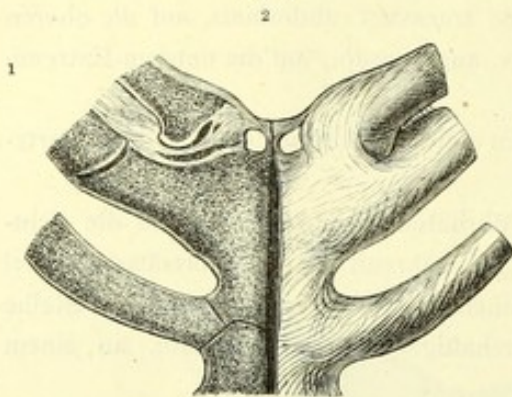


1. Stirnbein. 2. Seitenwandbein. 3. Hinterhauptbein. 4. Pars mastoidea des Schläfenbeins. 5. Kiefergelenk. 6. Lig. laterale externum desselben. 7. Processus coronoideus des Unterkiefers. 8. Musc. temporalis.

Bewegungen und das Vorschieben des Kiefers besonders die pterygoid. ext. in Betracht kommen.

Das Sternoclaviculargelenk, die einzige Articulation zwischen Stamm und oberer Extremität, die bei den meisten Bewegungen des Arms in Function tritt, stellt eine Arthrodie dar, die das sternale Ende der Clavicula mit der nach oben, aussen und hinten gerichteten Gelenkfläche des Manubr. sterni und anliegenden Rippenknorpels bildet. Die fibröse Kapsel desselben ist schlaff,

Fig. 9.



Oberer Theil des Sternum und die Gelenke. R Frontalschnitt.

1. Costa I. 2. Art. interart. 3. Clavicula.

zu der Gelenksgegend in Beziehung treten.

Der äusseren Untersuchung bietet sich die Extrem. stern. clav. als mehr oder weniger nach oben vorragender Vorsprung dar, während nach hinten zu die obere Apertur des Thorax, die Incis. jugul. seitlich der Palpation zugänglich und die beiden Ansätze des Sternocleidomast. als deutliche Stränge bei entsprechender Bewegung hervortreten, über die Ebene des Sternums ragt die Extremitas stern. clav. nur wenig hervor, von der Gelenkfläche des Sternums ist bei normalem Zustande nichts zu fühlen.

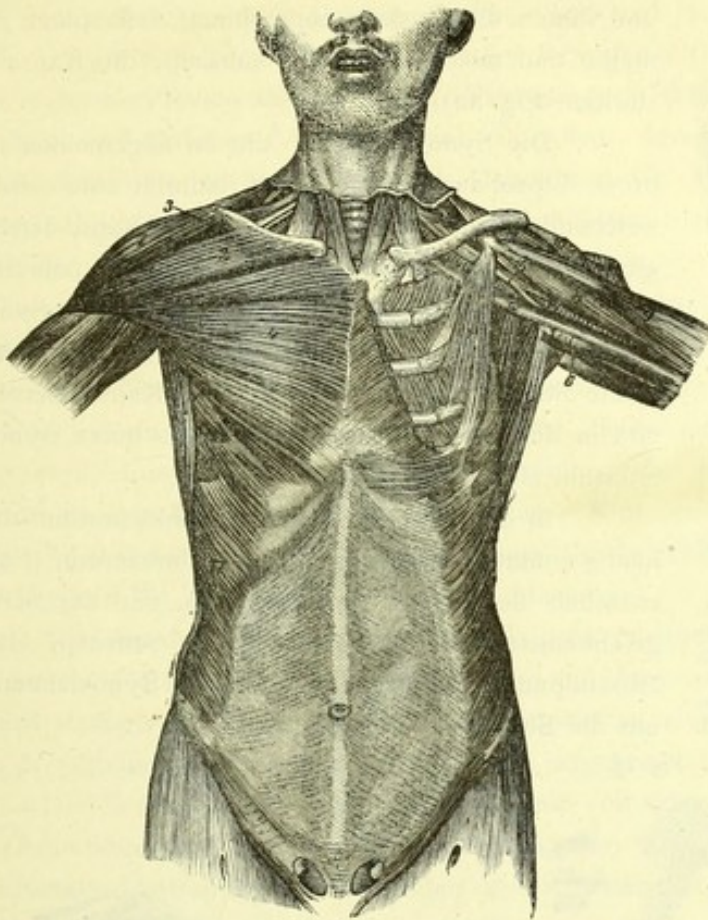
Die Beweglichkeit zwischen Clavicula und Scapula vermittelt die *Articulatio acromioclavicularis* ein besonders oben durch straffe Bänder verstärktes Gelenk, zu dessen Sicherung das Lig. coracoclav. und das breite coracoacromiale weiterhin beitragen, welche eine Art sehnige Wölbung über dem Schultergelenk bilden, das auf dem Humeruskopf bei gewissen Bewegungen (z. B. Barrenübungen) aufruft.

Von Muskeln, die direct auf das Gelenk wirken, wären die Lev. ang. scap. und rhomboidei zu nennen, die dasselbe der Wirbelsäule nähern, ebenso der M. pectoralis minor, während latiss. dorsi, pectoralis major, deltoides biceps und coracobrach. und triceps bei fixirtem Arm (indirect) das Gelenk beeinflussen, indem sie die Schulter herabziehend wirken (Fig. 10.).

Mehrere Schleimbeutel z. B. der zwischen Lig. coracoacrom. und Gelenkkapsel (*bursa muc. subacrom.*) liegende, ein anderer zwischen coracoid. und Lig. coracoacrom., liegen in der Nachbarschaft des Gelenkes.

aber besonders an der vorderen Wand sehr stark und ist die Höhle des Gelenks durch einen biconcaven Zwischenknorpel getrennt (Fig. 9.), der in seinem oberen, mit der Clav. zusammenhängenden Theil dicker ist, als in dem schmäleren, unteren, mit dem Rippenknorpel sich verbindenden. Als Verstärkungsbänder sind das die Incis. jugul. sterni überbrückende, die beiden Sternaltheile der Claviculae verbindende Lig. interclaviculare und das von dem Rippenknorpel zur Extremitas stern. clav. ziehende Lig. costo-claviculare zu nennen, während von Seiten der Muskulatur die obere Partie des Pectoralis, der Ansatz des Sternocleidomast. auf der vorderen Seite, der Sternohyoideus, Sternothyreoides und Subclav. an der hinteren Seite

Fig. 10.

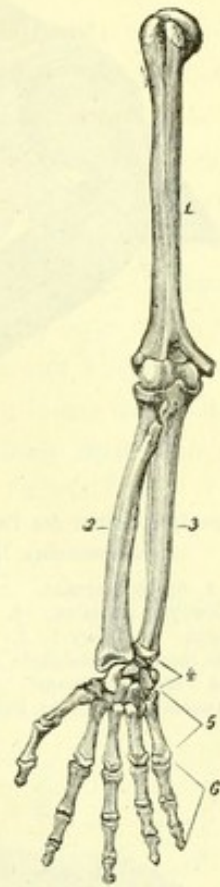

Die Muskulatur an der vorderen Seite des Rumpfes, rechts in Totalität, links nach theilweiser Entfernung des grossen Brustmuskels. (Nach Luscka.)

Fig. 10.: 1. *Musc. deltoideus*, 2. Schlüsselbeinportion des *M. pectoralis major*. 3. *Trigonum deltoideo pectorale*. 4. *Sternocostalportion* des grossen Brustmuskels. 5. *Musc. latissimus dorsi*. 6. Verbindung der Sehne des *Latissimus dorsi* mit dem *Anconaeus magnus*. 7. *Musc. pectoralis minor*. 8. *Musc. coraco-brachialis*. 9. *Musc. biceps brachii*. 10. Schnittfläche des linken *Deltoideus*. 11. Endsehne des linken *Pectoralis major*. 12. *Schultergelenkkapsel*, 13. *Vena axillaris*, 14. *Arteria axillaris*. 15. *Nervus medianus*. 16. *Musc. serratus anticus magnus*. 17. *Musc. obliquus abdominis externus*.

Fig. 11.: 1. *Os humeri*. 2. *Radius*. 3. *Ulna*. 4. *Ossa carpalia*. 5. *Ossa metacarpalia*. 6. *Phalanges*.

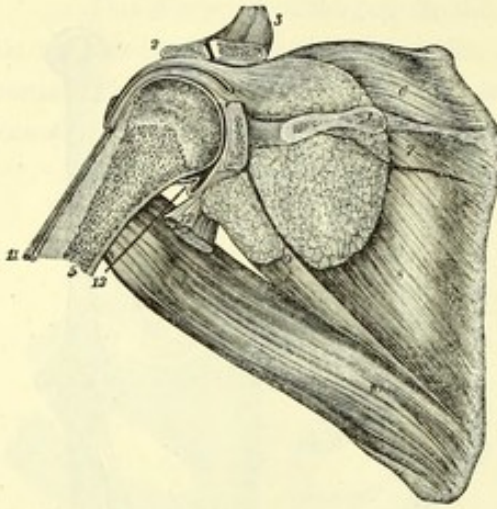
Fig. 11.



Skelett der rechten oberen Extremität. (Nach Luscka.)

Das *Schultergelenk*, *Articul. humeri*, (Fig. 11.) das freieste Gelenk des Körpers, entspricht dem Typus eines Kugelgelenks, indem der überknorpelte *Humeruskopf*, der zwar richtiger als Theil eines Ellipsoids, im allgemeinen jedoch als Hälfte einer Kugel von $2\frac{1}{2}$ cm. rad. betrachtet werden kann, auf dem viel kleineren ovalen überknorpelten *Proc. glenoides* der *Scapula*, die durch ein *Labrum fibrocartilag. glen.* eine mehr pfannenartige Form erhält, articulirt und hiemit weniger durch den Bandapparat, als Muskelwirkung und Luftdruck in Zusammenhang gehalten wird, nach dessen Aufhebung die Gelenksverbindung sich durch leichten Zug am *Humerus* lösen lässt. Das fibröse *Kapselband* das am anatomischen Hals des *Hum.* und Peripherie der *Cavitas glen. scap.* sich inserirt, ist besonders an dem dem *Humerus* zugekehrten Theil ein weiter schlaffer Sack, der an der innern Seite weiter herabreicht und hier und nach hinten am schwächsten ist, da die Muskelverstärkung hier fehlt und nur lockeres Zellgewebe, in dem die *Art. circumflexa* und

Fig. 12.



Frontaldurchschnitt des linken Schultergelenkes (Rückenansicht). Nach Luschka.)

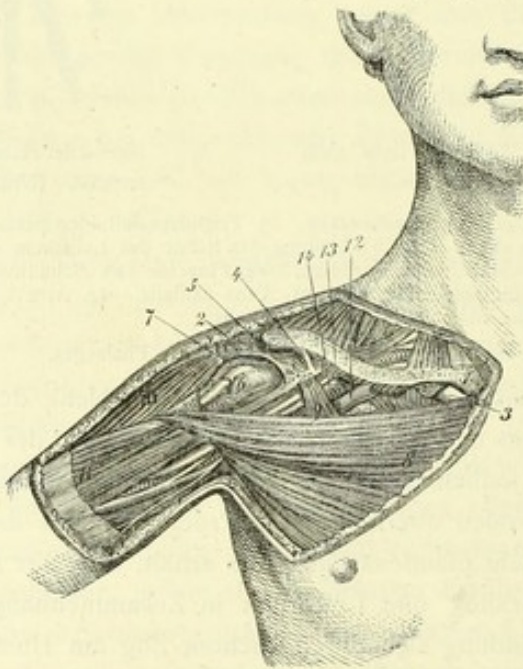
1. Spina scapulae. 2. Acromion. 3. Clavicula. 4. Condylus scapulae. 5. Humerus. 6. Musc. supraspinatus. 7. Obere-, 8. mittlere-, 9. untere-, den Teres minor darstellende Portion des Musc. infraspinatus. 10. Teres major. 11. Langer Kopf des Biceps. 12. Anconeus longus. 13. Falte der Schultergelenkkapsel.

die No. axillaris verläuft, angrenzt, während nach oben und hinten die Muskeln supraspinat., infraspinat., teres major und minor, vorn die subscap. die Kapsel verstärken (Fig. 12).

Die Synovialkapsel, die im allgemeinen die fibröse Kapsel auskleidet, erfährt dadurch eine etwas abweichende Gestalt, dass die vom obern Rand der Fovea glen. sc. entspringende Sehne des Biceps durch das Schultergelenk verläuft und hiebei von einem Synovialüberzug umgeben wird, der mit der Sehne noch eine kleine Strecke über das Bereich der Kapsel hervorragt und in den Sulcus intertubercularis als bursa Synovialis intertub. sich fortsetzt (Fig. 13.).

In der Nähe des Schultergelenkes und mit diesem häufig communicirend liegt die Bursa subacrom. (Fig. 13.) zwischen dem Ligam. coraco-acrom. und der Schultergelenkkapsel und die Bursa synov. subscap. als eine Ausstülpung resp. Verlängerung des Synovialmembran um die Sehne des Muskulus subscap.

Fig. 13.

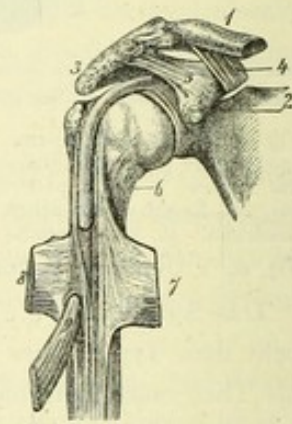


Vordere Seite der rechten Schultergegend. (Nach Luschka.)

Fig. 13.: 1. Schlüsselbein. 2. Acromion. 3. Erste Rippe. 4. Lig. coraco-claviculare anticum. 5. Lig. coraco-acromiale. 6. Caput humeri. 7. Bursa mucosa subacromialis. 8. Pars sterno-costalis des Pectoralis major. 9. Pectoralis minor. 10. Schnittfläche des Deltoideus. 11. Biceps. 12. Vena subclavia. 13. Art. subclavia. 14. Plexus brachialis.

Fig. 14.: 1. Clavicula. 2. Processus coracoideus. 3. Acromion. 4. Lig. coraco-claviculare. 5. Lig. coraco-acromiale. 6. Os humeri. 7. Sehne des latissimus dorsi. 8. Sehne des Pectoralis major. 9. Zwischen zwei Blättern der letzteren verlaufende Sehne vom langen Kopfe des Biceps brachii.

Fig. 14.



Die Sehne vom langen Kopfe des Biceps brachii. (Nach Luschka.)

Eine weitere vom Gelenk etwas entferntere Bursa liegt zwischen Humerus und Sehne des Teres major, sowie zwischen der Sehne des Latiss. dorsi und Humerus. —

Die im Schultergelenk stattfindenden Bewegungen lassen sich nach den drei hauptsächlichen Axen als Flexion und Extension (Bewegung um frontale Axe) als Abduction und Adduction (sag. Axe) und Rotation (vertikale Axe) eintheilen, deren erste bis zu einer Excursion von 60° möglich durch die vordere Partie des Deltoideus den M. coracobrach. und biceps ausgeführt, während Latiss. dorsi und hintere Partie des Deltoideus triceps die Extension bewirken. Abduction bewirkt der Deltoideus und supraspinat. bis zum rechten Winkel, während eine weitere Erhebung des Arms bekanntlich durch Bewegung im Schultergürtel unter Drehung der Scapula stattfindet, die Adduction aus erhobener Stellung durch Pectoralis major und latiss. dorsi und teres major und die ebenfalls bis etwa 90° mögliche Rotation durch vordere und hintere Fasern und M. deltoideus, besonders jedoch durch supraspinat., infraspinat., Teres major und minor nach innen und subscapularis nach aussen bewirkt wird. Eine Hemmung der Bewegung erfolgt durch Anstossen des Humerus an den Pfannenrand resp. benachbarte Knochenvorsprünge (Thoraxrand etc.) oder schon früher durch Sehnen- und die Anordnungen biarthrod. Muskeln.

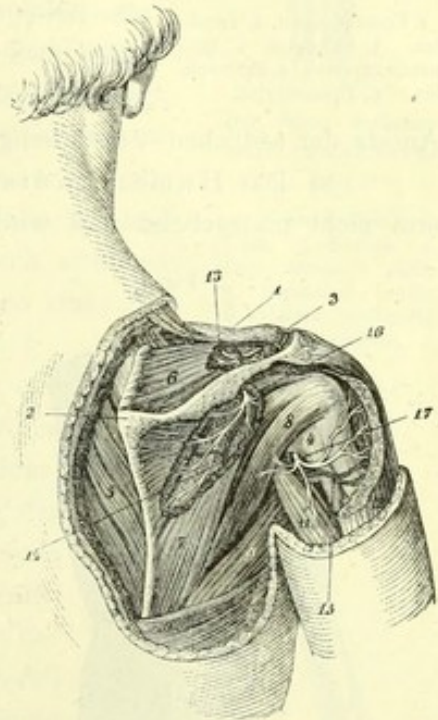
Von den das Gelenk versorgenden Blutgefässen sind die von der Subclavia stammende Art. subscapularis und die von der Axillaris stammenden Art. circumflexa ant. und post. zu nennen, deren Verästelungen zahlreiche Anastomosen eingehen.

Die Nerven gehen dem Schultergelenk von dem die Art. circumflexa post. begleitende Nv. axillaris, dem über den obern Schulterblattrand herüberziehenden suprascapularis, sowie als Ast vom Musculo cutaneus aus zu. (Fig. 15.)

Das Knochenwachsthum der Oberarmepiphyse, die noch beim Neugeborenen ganz knorpelig, erfolgt von einem etwa im ersten Jahr auftretenden Knochenkern im Kopf und einem im nächsten Jahr auftretenden im Tuberculum. Die Epiphysenlinie, noch zur Pubertätszeit deutlich vorhanden, liegt nur in ihrem kleineren, inneren Theil im Bereich der Kapselinsertion.

Die äussere Untersuchung der Schultergegend vorn zeigt eine durch die Clavicula bedingte, längliche Prominenz, unter der die wegen ihres Verhältnisses zu Gefässen wichtige Fossa infraclav. und über der die Fossa supraclavicularis gelegen, das Acromion lässt sich trotz der Bedeckung durch den Musc. delt. deutlich abtasten und ist durch eine fühlbare Furche von dem besonders nach vorn und aussen prominenteren Humeruskopf, der die rundliche Wölbung bedingt und der die senkrecht auf den Delt. geführten Finger sofort aufhält, getrennt.

Fig. 15.

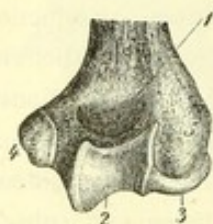

Hintere Seite der rechten Schultergegend.
(Nach L u s c h k a.)

1. Schlüsselbein. 2. Schulterblatt. 3. Articulatio acromio-clavicularis. 4. Oberarmbein. 5. Musc. rhomboideus. 6. Musc. supraspinatus. 7. Musc. infraspinatus. 8. Teres minor. 9. Teres major. 10. Latissimus dorsi. 11. Anconeus longus. 12. Deltoideus, theilweise abgetragen. 13. Art. transversa scapulae. 14. Ramus circumflexus der Art. subscapularis. 15. Art. circumflexa humeri posterior. 16. Nerv. suprascapularis. 17. Nerv. axillaris.

An der hintern Fläche lässt sich die Spina scap. deutlich abtasten und ist der Stand der Scap., das Vorstehen derselben etc., zu berücksichtigen, nach unten zu vom Schultergelenk ist die von Pect. und Lat. dorsi, begrenzte Fossa axillaris, in der die Arteria und der Nervenplexus, verlaufen und von der aus sich auch der Humeruskopf mehr oder weniger fühlen lässt.

Fig. 16.



Unteres Ende des rechten Os humeri von der Streckseite. (Nach Luschka.)

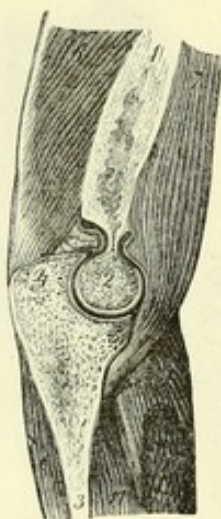
1. Fossa olecrani, 2. Trochlea, 3. Condylus, s. eminentia capitata, 4. Epitrochlea, 5. Epicondylus.

Das **Ellbogengelenk**, Art. cubiti, (Fig. 16.) bietet durch das complicirtere Verhalten seiner Gelenkflächen schon complicirtere Verhältnisse dar und besteht eigentlich aus drei in einer gemeinschaftlichen Kapsel umschlossenen Gelenken.

1) Die *Articulatio humero-ulnaris* (Fig. 17.), die die Bewegung um frontale Axe vermittelt und die die Trochlea des Processus cubitalis humeri (Fig. 17. 2.) mit der Fossa sigmoidea major ulnae bildet, stellt ein Charniergelenk dar, indem die cylinderartige, überknorpelte Fläche der Trochlea in dem Hohlcyylinder der Ulna sich bewegt, wobei in den Extremen der Bewegung die über der Gelenksrolle liegende fossa supratrochlearis ant. oder posterior zur Aufnahme des Process. coroneideus ulnae resp. olecranon dienen, während die zu beiden Seiten nach oben liegenden Epicondyli zum Ansatz der seitlichen Verstärkungsbänder und Muskulatur dienen.

2) Das *Humeroradialgelenk* (Fig. 18.) ist für die Bewegungen zu Arm und Vorderarm nicht massgebend und wird als eine Art Kugelgelenk von dem seitlich von der Trochlea

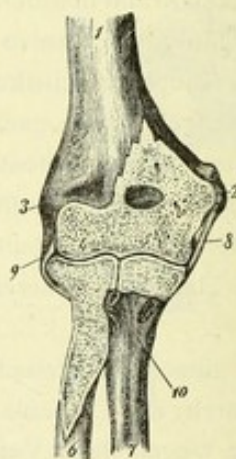
Fig. 17.



Sagittaler Durchschnitt des rechten Humero-Ulnargelenkes. (Nach Luschka.)

Fig. 17.: 1. Schaft des Os humeri, 2. Trochlea humeri, 3. Schaft der Ulna, 4. Olecranon, 5. Processus coronoideus, 6. Extensor antibrachii, 7. Musc. brachialis internus, 8. Extensor digitorum communis, 9. Pronator teres, 10. Flexor digitorum sublimis, 11. Flexor digitorum profundus.

Fig. 18.



Frontaldurchschnitt des gesammten rechten Ellenbogengelenkes. (Nach Luschka.)

Fig. 18.: 1. Humerus, 2. Epitrochlea, 3. Epicondylus, 4. Eminentia capitata, 5. Trochlea, 6. Radius, 7. Ulna, 8. Lig. laterale internum, 9. Lig. laterale externum, 10. Taschenartige Verlängerung der Synovialkapsel.

sitzenden, nur nach vorn zu überknorpelten, rundlichen Fläche der Eminentia capitata humeri mit der tellerförmigen Fovea des Capitul. radii gebildet, es vermittelt dasselbe, das den Bewegungen der Ulna einfach folgen kann, auch die Rotation des Radius, die jedoch in ihren Excursionen bald eine Bänderhemmung erfährt.

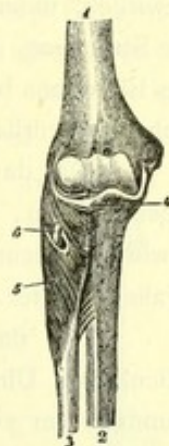3) Das obere, Radio ulnar, Gelenk (Fig. 19. stellt ein Drehgelenk dar, vom cylinderförmigen capitulum radii (Fig. 19.) in der von Sinus lunat. ulnae gebildeten und durch das starke Ligam. orbicular. rad. zum Hohlcyylinder ergänzten Gelenkfläche gebildet.

Die drei Gelenkverbindungen werden von einem gemeinschaftlichen Synovialsack und Kapsel umschlossen und zwar überschreitet die Synovialauskleidung nach oben und unten zu die Contactflächen der Gelenke, indem sie die Fossae supratrochlearis übersteigt, welche letztere von einem glatten mit der Synovialhaut verwachsenen Periost an Stelle des mangelnden Knorpels ausgekleidet ist, und besonders am Olecranon eine weite, bei der Streckung sich in Falten legende Tasche bildet und seitlich bis an die Condylen, nach abwärts bis an den Hals des Radius herabreicht und unterhalb der Contactflächen von Rad. und Ulna zwischen diesen noch eine kleine Ausstülpung zeigt.

Die fibröse Kapsel breitet sich als eine ungleichmässig starke, besonders vorn durch in verschiedener Richtung verlaufende Bandfasern und die seitlich von den Epicondylen ausgehenden, strahlenförmigen Lig. acc. int. und externa verstärkte Schichte aus. Unter der Synovialis bildet sich zwischen Köpfchen des Rad. und hinterem Theil der cavitas sigmoidea und längs der äussern Seite des Olecranon eine Art Fettkissen.

Während die Bewegungen im Humero-Ulnargelenk eine einfache Bewegung, Beugung und Streckung, um eine quer durch den Proc. hum. cubit. gedachte frontale Axe, mit ungefähr 150° Excursionsfähigkeit darstellen, vermittelt das Radioulnargelenk die Drehung des Vorderarms d. h. Pronation, die Bewegung, wobei die Daumenseite der Hand sich nach innen wendet, und Supination, die Bewegung, wobei die Daumenseite sich nach aussen wendet (Fig. 20.), mit einer Excursionfähigkeit von etwa 180° , wobei beim Humero- und Radioulnargelenk eine Art Knochenhemmung dadurch eintritt, dass sich bei extremer Beugung der Proc. coronoid, in die Fossa supratrochl. ant. und bei extremer Streckung das Olecranon in die Fossa supratrochl. post. legt, ein Umstand, dem auch durch eine Art Druckschwund die Dünne der die beiden Fossae supratr. trennenden Knochenschichte beim Erwachsenen zuzurechnen, die sich beim Neugeborenen durchaus nicht findet. Die Begrenzung der Supination findet sich in einer Bandspannung, die der Pronation in einer Knochenhemmung, in dem der Radius sich gegen die Ulna anlegt, gegeben.

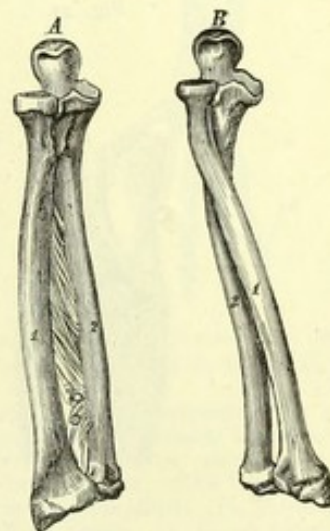
Fig. 19.



Der Musc. supinator brevis. (Nach Luschka.)

1. Os humeri. 2. Ulna. 3. Radius. 4. Lig. annulare radii. 5. Supinator brevis. 6. Ramus profundus des Nerv. radialis.

Fig. 20.



Die Knochen des Vorderarmes der rechten Seite. (Nach Luschka.)

- A. Supinationsstellung. B. Pronationsstellung. 1. Radius. 2. Ulna.

Die auf das Ellbogengelenk wirkenden Muskeln bilden die langen parallel mit der Gliedaxe verlaufenden Beuger, Biceps brachialis internus und Extensoren, Triceps, sowie der schräg verlaufende Pronator teres und Supinator brevis von der im Namen bezeichneten Wirkung.

Die biarthrodialen Muskeln (biceps, triceps) sind auch hier insofern von besonderer Bedeutung, als sie eine gegenseitige Hemmung in den Bewegungsexcursionen von Schulter und Ellbogen bewirken, indem z. B. bei gestreckter Stellung der Schulter die relative Längeninsufficienz des Biceps die Streckung des Ellbogens, bei gebeugter Schulter die Spannung des Triceps die völlige Beugung des Ellbogens behindert, ein Verhalten, das auch die Leistungsfähigkeit der Muskeln beeinflusst und sich unwillkürlich oft als Heben resp. Senken des Ellbogens bei gewissen Kraftanstrengungen kundgibt.

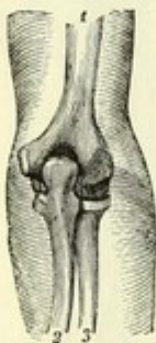Die das Ellbogengelenk versorgenden Gefässe, die um das Gelenk zahlreiche Anastomosen bilden, entstammen besonders der Arteria recurr. ulnar. ant. und post., von der ulnaris, sowie der recurr. interossea, die zwischen condyl. ext. und olecranon verläuft, sowie aus collateralis ext. der A. profunda brachii.

Die das Ellbogengelenk innervirenden Nerven kommen vom Musculo-cutaneus als Rami articul. von Ulnaris und Medianus. Eine besondere Wichtigkeit zeigt das Verhalten des Ulnaristammes, der zwischen Olecr. und Condyl. int. nur von Haut und Fascia bedeckt, nach dem Vorderarm zwischen den Köpfen des Flexor. uln. verläuft.

Von Schleimbeuteln in der Gegend des Ellbogengelenks ist zunächst eine grössere Bursa im subcutanen Zellgewebe über dem Olecranon wegen ihrer häufigen Affectionen wichtig, eine fernere Bursa liegt zwischen Sehne des Triceps und oberer Fläche des Olecranon und zwischen der Tuberositas radii und Sehne des Biceps, sowie eine zwischen den Sehnen des Extensor carpi rad. und Extensor digit. commun.

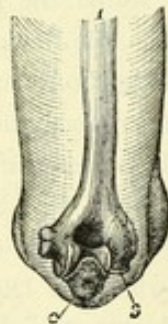
Der äussern Untersuchung, die von verschiedenen Seiten aus erfolgen muss, bietet die Ellbogegegend verschiedene Anhaltspunkte, zunächst lassen sich die Epicondyl. humeri (Fig. 21, 22, 23.)

Fig. 21.



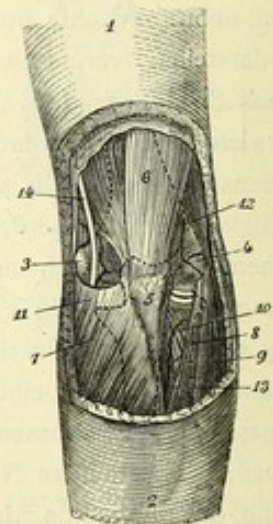
Die Streckseite des rechten Ellenbogens während seiner Extension,

Fig. 22.



Die Streckseite des rechten Ellenbogens während der Beugung.
(Nach Luschka.)

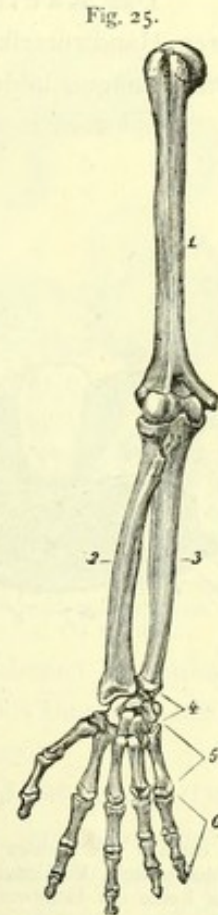
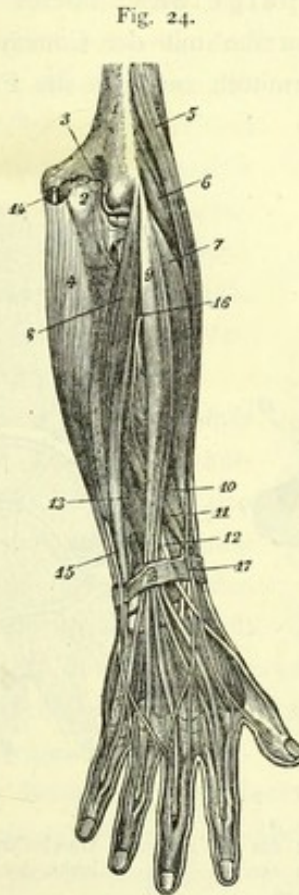
Fig. 23.



Die Regio cubitalis posterior der rechten Seite.

Fig. 21.: 1. Humerus, 2. Ulna, 3. Radius. — Fig. 22.: 1. Humerus, 2. Olecranon, 3. Vom Capitulum radii freie hintere Grenze der Eminentia capitata humeri. — Fig. 23.: 1. Oberarm, 2. Vorderarm, 3. Condylus internus humeri, 4. Condylus externus humeri, 5. Olecranon, 6. Musc. extensor antibrachii, 7. Musc. flexor manus ulnaris, 8. Extensor digitor. communis, 9. Extensor manus radialis brevis, 10. Supinator brevis nach Entfernung des Anc. quartus, 11. Art. recurrens ulnaris, 12. Art. collateralis radialis, 13. Art. recurrens interossea, 14. Stamm des Nerv. ulnaris.

deutlich abtasten, durch die sich die ideale frontale Axe legen lässt, und bietet besonders der Epicond. int. stets einen deutlich sichtbaren Vorsprung an der innern Seite, von dem die Vorderarmbeuger entspringen, ebenso lässt sich das Olecranon in den verschiedenen Stellungen auf seine Entfernung von dem Condylus humeri untersuchen und bei Beugung und Streckung des Arms deutlich abtasten, die an der Spitze derselben sich inserirende Tricepssehne lässt sich wohl fühlen, doch im normalen Zustande kein Zwischenraum zwischen derselben und dem Humerus constatiren. Das unterhalb des Condyl. ext. gelegene Radiusköpfchen lässt sich ebenfalls deutlich fühlen und oft bei Supinations- und Rotationsbewegungen eine feine Crepitation am Lig. annulare fühlen, besonders bei gestreckter Stellung des Vorderarms springt es deutlich vor, doch kann man nie bei normalen Verhältnissen die Fovea desselben abtasten, am vollen Frauen- und Kinderarm zeigt sich an dieser Stelle ein Grübchen in Folge der geringen Weichtheilbedeckung zwischen den Ursprüngen des Supinator long. und ext. carpi rad. In der vorderen Ellbogengegend sieht man die Ellbogenbeuge von den Vorsprüngen des Biceps, der Extensoren und Flexoren Mm. begrenzt, in deren Tiefe über dem Gelenk die Brachialis und der Nv. medianus nach abwärts verlaufen, während der Nv. ulnaris in der Furche zwischen Condyl. int. hum. und Olecranon deutlich fühlbar ist und auf Contusionen etc. in bekannter Weise reagirt. (Fig. 24.)



Die Nerven der Streckseite und die Knochen des Vorderarmes und der Hand der rechten Seite. (Nach Luschka.)

Fig. 24.: 1. Os humeri, 2. Olecranon, 3. Capitulum radii, 4. Flexor manus ulnaris, 5. Supinator longus, 6. Extensor manus rad. longus, 7. Extensor manus rad. brevis, 8. Extensor manus ulnaris, 9. Extensor digitorum communis, 10. Abductor pollicis longus, 11. Extensor pollicis brevis, 12. Extensor pollicis longus, 13. Extensor indicis proprius, 14. Stamm des Nerv. ulnaris, 15. Ramus dorsalis manus des Nerv. ulnaris, 16. Ramus profundus des Nerv. radialis, 17. Ramus sublimis des Nerv. radialis, 18. Lig. carpi dorsale.

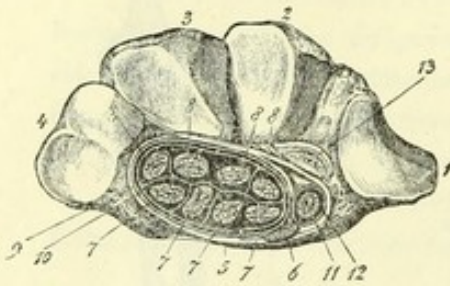
Fig. 25.: 1. Os humeri, 2. Radius, 3. Ulna, 4. Ossa carpalia, 5. Ossa metacarpalia, 6. Phalanges.

Das **Handgelenk**, Articul. carpi, umfasst eine Reihe von Gelenken, durch die die Hand gebeugt, gestreckt, abducirt, adducirt, pronirt, gedreht und supinirt wird (Fig. 27.) und muss in drei Gelenke getrennt werden, die zwar als Cylindergelenke betrachtet werden können, deren Axen jedoch nicht einfach frontal, vielmehr mit einem sag. Componenten verlaufen.

Das untere Radio-ulnargelenk, das das rundliche Capitulum ulnae mit der Superficies lunat. rad. bildet, vermittelt mit dem oberen Radio-ulnargelenk eine Drehung etwa bis zur Hälfte eines Kreises und zeigt gegenüber letzterem besonders dadurch entgegengesetztes Verhalten, dass hier der Radius den überknorpelten Ausschnitt der Incisura semilun. rad. trägt, der durch eine Art Zwischenband das Lig. triangulare zu einer Art Pfanne ergänzt wird, die um die Gelenkfläche des Cap. ulnae sich dreht, wobei das dickere, untere Radiusende mit der Hand um das dünnere, untere Ulnarende sich bewegt. Die Synovialkapsel ist schlaff und erstreckt sich mit einer Ausbuchtung nach oben zwischen Radius und Ulna, als Verstärkung der fibrösen Kapsel dienen dorsale und volare Verstärkungsbänder und der untere Theil des Lig. interosseum.

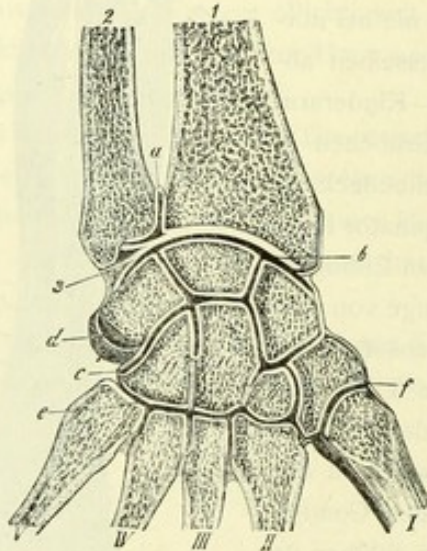
Das Radio-carpalgelenk, oberes Handgelenk (Fig. 26.), das die Convexität der oberen Handwurzelknochenreihe mit der Concavität des Cavitas glenoid. rad. und anstossenden Cartil. triangul. bildet, vermittelt zunächst die Flächenbewegung um eine zwischen Proc. styloid.

Fig. 26.



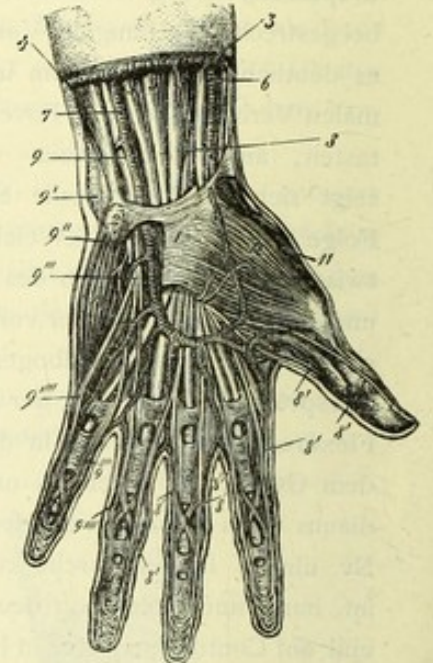
Canalis carpalis der rechten Seite in der Ebene der unteren Verbindungsfläche der zweiten Reihe der Handwurzelknochen.

Fig. 27.



Frontaler Durchschnitt durch die Handgelenke der linken Seite.

Fig. 28.



Die Beugeseite d. link. Hand nach Entfernung der Haut und der Aponeurosis palmaris.

(Nach L u s c h k a.)

Fig. 26.: 1. Os multangulum majus, 2. Os multangulum minus, 3. Os capitatum, 4. Os hamatum, 5. Lig. carpi volare proprium, 6. Nerv. medianus, 7. 7. 7. Sehnen des Flexor digitorum communis sublimis, 8. 8. 8. 8. Sehnen des Flexor digit. profundus, 9. Aeusseres Blatt der Vagina synovialis communis, 10. Inneres Blatt dieser Scheide mit seinen Fortsätzen zwischen die Sehnen, 11. Sehne des Flexor pollicis longus, 12. Synovialscheide derselben, 13. Sehne des Flexor manus radialis.

Fig. 27.: 1. Radius, 2. Ulna, 3. Cartilago triangularis, 4. Os naviculare, 5. Os lunatum, 6. Os triquetrum, 7. Os pisiforme, 8. Os multangulum majus, 9. Os multangulum minus, 10. Os capitatum, 11. Os hamatum, I—V. Erster bis fünfter Mittelhandknochen, a. Unteres Radio-Ulnargelenk, b. Brachio-Carpalgelenk, c. Gemeinsames Carpalgelenk, d. Besonderes Carpalgelenk, e. Gemeinsames Carpo-Metacarpalgelenk, f. Vorderes Carpo-Metacarpalgelenk.

Fig. 28.: 1. Lig. carpi volare proprium, 2. Os pisiforme, 3. Flexor manus radialis, 4. Flexor manus ulnaris, 5. 5. 5. Flexor digitorum sublimis, 6. Art. radialis, 7. Art. ulnaris, 8. Nerv. medianus, 8' 8' 8' etc. Fingerzweige des Nerv. medianus, 9. Nerv. ulnaris, 9' Ramus dorsalis des Nerv. ulnaris, 9'' Ramus vol. profundus des Nerv. ulnaris, 9''' Ramus volaris sublimis des Nerv. ulnaris, 9'''' 9'''' etc. Rami digitales volares des Nerv. ulnaris, 10. 10. von den Ligta vaginalia, annularia und cruciata umgebene Sehnen der Fingerbeuger, 11. Musc. opponens pollicis, 12. Musc. abductor pollicis brevis mit Zweigen des Nerv. medianus, 13. Musc. abductor digiti minimi mit Zweigen des Ramus profundus nervi ulnaris, 14. Arcus volaris sublimis.

radii und Erbsenbein gedachte Axe. Die den Kopf des Gelenkes bildenden durch Lig. intercarpea verbundenen Os nav. lunat. und triquetrum zeigen an dem grössten Theil der gegenseitigen Berührungsflächen ebenfalls hyalinen Knorpelüberzug, die in dem untern spongiösen Theil des Radius gelegene, überknorpelte, doppelt concave Fossa glenoid. radii zeigt zwei Facetten für Kahnbein und Mondbein (Fig. 27.). Die Synovialkapsel, die sich nahe an den Rändern der betreffenden Contactflächen anheftet, ist meist in sich abgeschlossen und bildet gegen die Ulnarfläche des Os triquetr. eine taschenartige Verlängerung, zur Verstärkung dient als Lig. rhomboideum eine dorsale, als Lig. volare eine radiale und ulnare fibröse Schicht, welche letztere vom Proc. styloid. ulnae zum Os triquetrum zieht.

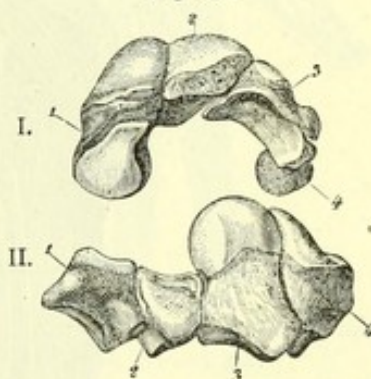
Das Intercarpalgelenk (Fig. 29.), untere Handgelenk, zerfällt wieder in zwei Abtheilungen, nemlich das gemeinschaftliche Carpalgelenk, das die Convexität der untern Handwurzelknochen mit der Concavität der drei ersten obern Handwurzelknochen bildet (Fig. 29.), dessen Synovialmembran nahe den überknorpelten Contactflächen sich befestigt und zwischen die einzelnen untern Handwurzelknochen, die ebenfalls durch die Lig. carpi interossea verbunden, Fortsätze bildet, während dorsale, volare, transversale und schiefe Faserzüge die Verbindung der einzelnen Knochen verstärken und das besondere Carpalgelenk, das die Verbindung des Os pisiforme mit dem Os triquetrum vermittelt und eine eigene schlaaffe Synovialkapsel zeigt.

Das Carpo-metacarpalgelenk, dem sich ebenfalls das gemeinschaftliche Carpo-metacarpalgelenk von den vier überknorpelten, concaven Gelenkflächen der Os. metacarp. II—V. mit den convexen Gelenkflächen des Os multang. min. capitat. und hamatum gebildet und mit einer Ausstülpungen zwischen die einzelnen Metacarpi darbietenden (s. Durchschnitt Fig. 27.) Synovialkapsel und den in den Lig. carpo-metacarpal., Lig. metacarpalia und metac. inteross. gegebenen Verstärkungen versehen und ein besonderes Carpo-metacarpalgelenk, das den Metacarpus des Daumens mit dem Os multangul. majus verbindet und ein typ. Sattelgelenk darstellt. (s. Fig. 27.)

Die Bewegungen der Handwurzel, als Beugung (Volarflexion) und Streckung (Dorsalflexion) mit etwa 90° Excursionsfähigkeit und ulnare und radiale Abduction und Adduction von etwa 40° Excursionsfähigkeit bei mittlerer gebeugter Stellung sind in bedeutender Weise durch die biarthrodialen Muskeln beeinflusst, indem z. B. die Stellung der Handwurzel den Beuge- und Streckmuskeln der Finger sehr verschiedene Spannung gibt, z. B. bei extremer Beugung der Finger die Spannung des M. extens. dig. eine extreme Beugung des Handgelenks behindert und umgekehrt bei letzterer die Bewegung des »Faustmachens« erschwert ist, wobei eine gesteigerte Leistungsfähigkeit der Extensoren bei Flexion der Hand wegen grösserer Länge des Hebelarms sich geltend macht.

Von den das Handgelenk beeinflussenden Muskeln sind ausser dem schon beim Ellbogen erwähnten und dem bei den Fingern zu erwähnenden die Insertion des Flexor carpi ulnaris am Erbsenbein, die des Flexor carpi rad. am Lig. volare und Metacarpus, die des Supinator long. an der Basis des Process. styl. radii zu erwähnen, während die meisten Muskeln über das Handgelenk hinwegziehen. (Fig. 30.)

Fig. 29.



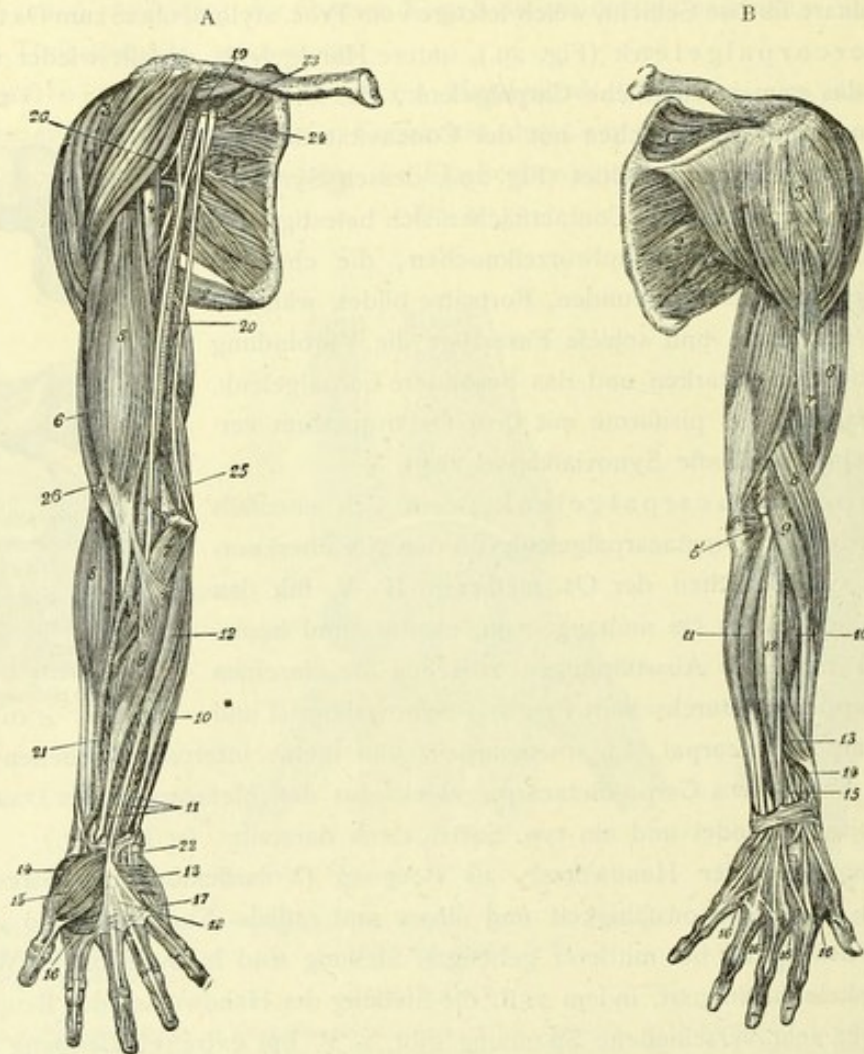
Die Handwurzelknochen der linken Seite von der Dorsalfäche aus. (Nach Luschka.)

I. Erste Reihe; 1. Os naviculare. 2. Os lunatum. 3. Os triquetrum, 4. Os pisiforme.

II. Reihe: 1. Os multangulum majus. 2. Os multangulum minus. 3. Os capitatum. 4. Os hamatum.

Von den mit dem Handgelenk in Beziehung tretenden Schleimbeuteln und Sehnenscheiden etc. wäre vor allem die die Sehnen der Fingerbeuger umgebende zwischen Lig. carpi volare und dem tieferen Lig. carpi transvers. und eine weitere Bursa zwischen Extensorsehnen und Lig. carpi dorsale gelegene fächerige Sehnenscheide im Canalis carpalis zu erwähnen, die die Fingersehnen begleitet. Ein kleiner Schleimbeutel liegt unter dem Ansatz des Ext. carpi rad. an der Basis des 2. Metacarp. sowie dem des Ext. carpi rad. brev. an der 3. Metacarp.

Fig. 30.



Die eigene Muskulatur der rechten oberen Extremität. (Nach Luschka.)

A. Die Muskulatur der Beugeseite. 1. M. subscapularis. 2. M. teres major. 3. M. deltoideus. 4. M. coracobrachialis. 5. M. biceps. 6. M. brachialis internus. 7. M. pronator teres. 8. M. supinator longus. 9. M. flexor manus radialis. 10. M. flexor manus ulnaris. 11. M. flexor digitorum sublimis. 12. M. palmaris longus. 13. M. palmaris brevis. 14. M. opponens pollicis. 15. M. abductor pollicis brevis. 16. M. abductor pollicis. 17. Abductor digiti minimi. 18. Aponeurosis palmaris. 19. Art. axillaris. 20. Art. brachialis. 21. Art. radii. 22. Art. ulnaris. 23. Nerv. medianus. 24. Nerv. radialis. 25. Nerv. ulnaris. 26. Nerv. perforans Casserii.

B. Die Muskulatur der Streckseite. 1. M. supraspinatus. 2. M. infraspinatus und teres major. 3. M. deltoideus. 4. Tri-ceps brachii. 5. M. anconeus quartus. 6. M. biceps brachii. 7. M. brachialis internus. 8. M. supinator longus. 9. M. extensor manus radialis longus. 10. M. extensor manus rad. brevis. 11. M. extensor manus ulnaris. 12. Extensor digitorum communis. 13. Abductor pollicis longus. 14. Extensor pollicis brevis. 15. Extensor pollicis longus. 16. 16. Mm. interossei externi.

Die Arterien bilden in der Handgelenksgegend das Rete carpalum dorsale aus R. carpeus der Dorsalis und Aesten der Interossea interna, indem die Radialis als Ramus dorsalis zwischen Process. styloideus radialis und Os multangulum majus unter den Sehnen der Extensores pollicis und Abductores pollicis auf den Rücken des Carpus und dann zwischen Metacarpus I. und II. durch den Mm. interossea I. nach der Volarfläche zieht, tritt sie als solche ebenfalls zum Handgelenk in Beziehung, während die Ulnaris als Ramus volaris neben dem Erbsenbein über das Lig. volare proprium zieht und sich mit dem Ende der Radialis zum Arcus volaris verbindet. Ein Rete volare wird von Aesten des tiefen Hohlhandbogens (Volares carpi) und Aesten der Carpea von der Radialis her gebildet. (Fig. 31.).

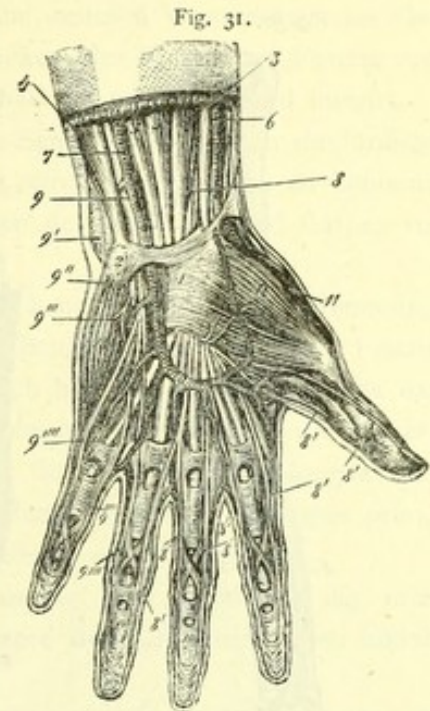
Das Verhalten der Nerven zum Handgelenk zeigt den Ulnaris mit der gleichnamigen Art. neben dem Erbsenbein verlaufend, der einen dorsalen Ast abgibt, während auf der radialen Seite Aeste des Dorsalis radialis verlaufen. Der Medianus zieht den Sehnen der Beugemuskeln zwischen dem Sublimis und Profundus durch den Canalis carpalis zur Vola, um sich an die Finger zu verästeln.

Die Metacarpodigitalgelenke, die die Köpfchen der Metacarpi mit den Basen der 1. Phalange bilden, lassen sich in gewissem Sinn als Ginglymo-Athrodien bezeichnen, indem die Form der überknorpelten Contactflächen eine allseitige Bewegung erlaubt, die jedoch durch die hauptsächlich entwickelten Lig. lateralibus besonders auf Beugung und Streckung und eine leichte Bewegung um sagittale Achse reducirt wird.

Die Gelenke werden ausser den übrigen Fingern und Vorderarmmuskeln durch die Mm. flexor und extensor carpi radialis, extensor carpi ulnaris, die sich an die Metacarpalbasis ansetzen, beeinflusst.

Die **Fingergelenke** stellen Cylinder- (Charnier-)gelenke dar (Fig. 32, 33.), indem sich das abgerundete Köpfchen des Metacarp. resp. Phalange in dem Hohlzylinder an der Phalangenbasis bewegt und bei starken Lig. lateralibus fast nur Beugung und Streckung zulässt, eine Bewegung, deren Excursionen hauptsächlich muskuläre Hemmungen finden und sich deshalb durch Uebung (wie sich bei verschiedenen Beschäftigungen und Gewerben zeigt) bedeutend beeinflussen lassen.

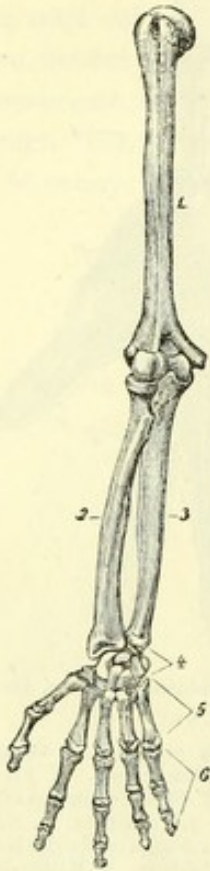
Eine besondere Befestigung erhalten die Fingergelenke volar und dorsal durch die Sehnen (Fig. 35.), von denen an der Volarseite bekanntlich die des Flexor dig. sublimis in 2 Zipfeln an die 2. Phalange sich ansetzt, während zwischen diesen die des Flexor dig. profundus zur 3. Phalange zieht, welchem entsprechend auch die des Flexor pollicis longus zur Endphalange des Daumens zieht,



Der Arcus volaris sublimis der linken Hand.
(Nach Luschka.)

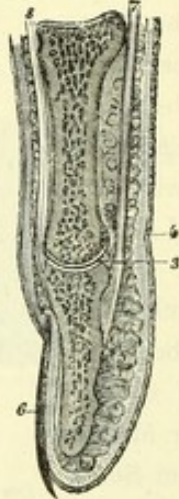
1. Lig. carpi volare proprium. 2. Os pisiforme. 3. Flexor manus radialis. 4. Flexor manus ulnaris. 5. 5. Flexor digitorum sublimis. 6. Art. radialis. 7. Art. ulnaris. 8. Nerv. medianus. 8' 8' 8' etc. Fingerzweige des Nerv. medianus. 9. Nerv. ulnaris. 9' Ramus dorsalis des Nerv. ulnaris. 9'' Ramus vol. profundus des Nerv. ulnaris. 9''' Ramus volaris sublimis des Nerv. ulnaris. 9'''' 9'''' etc. Rami digitales volares des Nerv. ulnaris. 10. 10. von den Ligta vaginalia, annularia und cruciata umgebene Sehnen der Fingerbeuger. 11. Musc. opponens pollicis. 12. Musc. abductor pollicis brevis mit Zweigen des Nerv. medianus. 13. Musc. abductor digiti minimi mit Zweigen des Ramus profundus nervi ulnaris. 14. Arcus volaris sublimis.

Fig. 32.



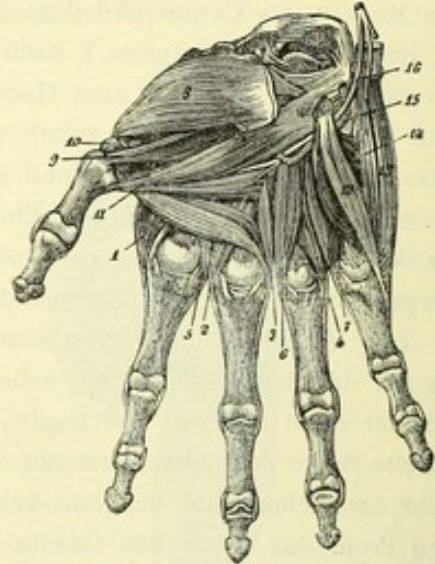
Die Knochen des Vorderarms und der Hand.

Fig. 33.



Sagittaler Durchschnitt des Daumens.

Fig. 34.



Die Muskulatur der rechten Hand nach Entfernung der Lumbricales und sämtlicher Sehnen der langen Fingerbeuger.

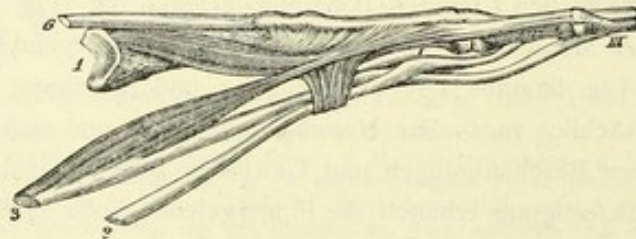
(Nach Luschka.)

Fig. 32.: 1. Os humeri. 2. Radius. 3. Ulna. 4. Ossa carpalia. 5. Ossa metacarpalia. 6. Phalanges.

Fig. 33.: 1. Erste Phalange. 2. Nagelglied. 3. Gelenkspalte zwischen diesen Phalangen. 4. Derselben entsprechende Hautfurche. 5. Von fibrösen Fäden durchsetzter Panniculus adiposus des Tastpolsters. 6. Nagel. 7. Sehne des Flexor longus. 8. Sehne des Extensor longus pollicis.

Fig. 34.: 1—4. Erster bis vierter Musc. interosseus externus. 5. Erster, 6. Zweiter, 7. Dritter Musc. interosseus internus. 8. Opponens pollicis. 9. Flexor pollicis brevis. 10. Ein Bruchstück dieses Muskels. 11. Adductor pollicis. 12. Flexor brevis digiti minimi. 13. Abductor digiti minimi. 14. Opponens digiti minimi. 15. Arcus volaris profundus. 16. Ramus vol. prof. des Nerv. ulnaris.

Fig. 35.



Das Verhältniss der Sehnen der beiden gemeinsamen Fingerbeuger zueinander. (Nach Luschka.)

1. Mittelhandknochen. 1—III. Erste bis dritte Phalange des Ringfingers. 2. Sehne des Flexor digitorum sublimis. 3. Sehne des Flexor digitorum profundus. 4. Musc. lumbricalis tertius. 5. Musc. interosseus internus secundus. 6. Sehne des Extensor digitorum communis.

während am Daumenmetacarpalgelenk volar 2 Sesambeinchen zur weiteren Verstärkung des Gelenks hinzukommen und die Sehnen der Extensores auf dem Rücken der Finger mit Fasern von den Lumbricales eine Art Dach bilden, das sich an 2. und 3. Phalange ausbreitet und inserirt.

Die Beugeschnen zeigen sich dabei von einer synovialen Scheide, die durch ringförmige schräge und sich kreuzende Fasern (Fig. 28.) bedeutend verstärkt wird, umgeben, die an Daumen und kleinem Finger unmittelbar mit der Synovialscheide der Sehnen der Hohlhand und Carpus zusammenhängt und deshalb besondere Bedeutung hat.

Die Bewegungsexcursion für jedes Fingergelenk, etwa 90° , kann eine knöcherne Hemmung erfahren, indem der vordere Rand der Basis z. B. bei extremer Beugung mit der untern Fläche des entsprechenden Köpfchens zusammenstösst, vorwiegend jedoch hemmen die Muskeln die extremen Excursionen der Fingergelenke durch ihre relative Längeninsuffizienz. Die für die Fingergelenke in Betracht kommenden Muskeln sind für den Daumen: der Extensor poll. longus und brevis, der Abductor pollicis l. und brevis und Opponens und Adductor pollicis und inteross. prim., Muskeln, die der freieren Beweglichkeit des Daumenmetacarpalgelenks entsprechen;

für den kleinen Finger: die Mm. ext. dig. V. long., Flexor dig. com., Abductor dig. min. und Flexor brev. dig. min. und Opponens dig. min., welch' letztere den Kleinfingerballen bilden und durch die Namen ihre Wirkung andeuten;

für die übrigen Finger: der Flexor dig. com. superficialis und profundus und Lumbricales als Beuger, die äusseren und inneren Interossei, deren erstere als Abductoren, letztere als Adductoren, als Beuger wirken, der Extens. dig. comm. als Strecker der Finger.

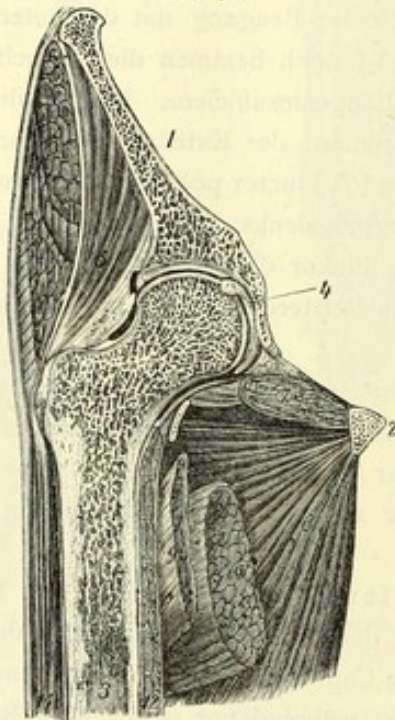
Jeder Finger hat 2 schwache dorsale und stärkere volare Arterien, die in den Gelenksgenden zahlreiche Anastomosen zeigen.

Die äussere Untersuchung des Handgelenks zeigt die Axe der Hand bei ruhigem Aufliegen derselben so ziemlich als Verlängerung der Axe des Vorderarms, die unteren Enden der Vorderarmknochen, besonders das prominentere Cap. ulnae mit dem nach unten etwas vorstehenden Proc. styloideus, lassen sich deutlich fühlen, während vor dem untern Radiusende dessen Griffelfortsatz sich ebenfalls palpieren lässt, bei Mittelstellung der Hand eine fühlbare Stelle seitlich von den Extensorensehnen das Handgelenk andeutet, woselbst bei extremer Flexion eine Convexität durch Vortreten der dorsalen Handwurzelknochenflächen mit einzelnen Prominenzen (Os nav. capitatum etc.) hervortritt. Vor dem radialen Ende des Radius zeigt sich eine von Ext. poll. brev. und Abductor poll. long. begrenzte Grube (tabatière), für den Verlauf der Art. rad. wichtig und neben dieser dorsal zeigen sich die etwas vorstehenden Enden des 1. und besonders 2. Metacarpus, die bei manchen so stark vorstehen, dass sie ein Ganglion vortäuschen könnten. Die volare Fläche des Handgelenks lässt ulnar das Erbsenbein, das den Ansatz des Kleinfingerballens bildet, radial das untere Ende des Radius und Metacarpus I. und das Tuberculum des Os multang. majus durchfühlen und ist durch die hier unter dem Lig. volare in ihren Sehnencheiden verlaufenden Sehnen der Fingerbeuger und Palmaris bedeckt, die die untere Fläche des Radius, auf der die Radialis verläuft, verhältnissmässig frei lassen, während die zarte verschiebliche Haut mit zahlreichen durchscheinenden Venen das Handgelenk durch 2 quere Falten andeutet.

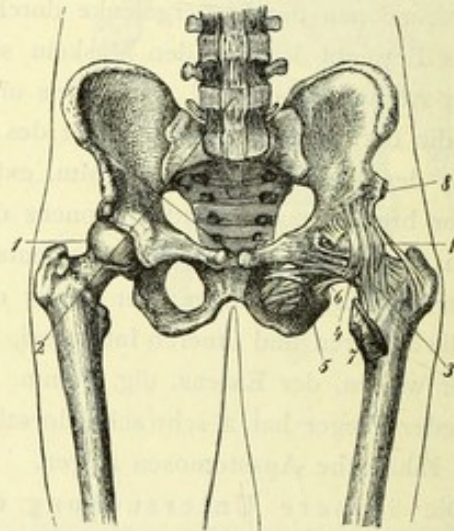
Die Metacarpodigitalgelenke markiren sich in der Hohlhand in der obern Hohlhandlinie,

während dorsal bei Beugung der Finger die einzelnen Cap. metacarp., über die die Strecksehne hinzieht, von dünner verschieblicher Haut, die sich bei der Streckung in Falten legt, bedeckt, deutlich vorspringen, ebenso zeigen sich die Interphalangealgelenke durch eine volare Querlinie angedeutet, während dorsal bei Beugung das Cap. vorsteht und bei Streckung mehrere vorspringende Hautfalten entstehen, deren vordere Grenze der Gelenkslinie entspricht.

Hüftgelenk, Articulatio coxae (Fig. 36, 37.), das der Schenkelkopf mit der Pfanne des



Frontaldurchschnitt des rechten Hüftgelenkes.
(Nach Luschka.)



Vordere Ansicht der Hüftgelenke, rechts des Bandapparates beraubt, links die Bestandtheile der Capsula fibrosa erhalten. (Nach Luschka.)

Fig. 36.: 1. Darmbein. 2. Ramus ascendens ossis ischi. 3. Schenkelbein. 4. Lig. teres. 5. Musc. gluteus medius. 6. Musc. gluteus maximus. 7. Obturator externus. 8. Adductor magnus. 9. Adductor brevis. 10. Adductor longus. 11. Vastus externus. 12. Vastus internus.

Fig. 37.: 1. 1. Drehungsaxe des Beckens. 2. Halbierungslinie des Abstandes zwischen Spina anterior superior ossis ilium und der Mitte des oberen Randes der Schoosfuge. 3. Lig. ileo-femorale. 4. Zona orbicularis. 5. Lig. pubo-femorale. 6. Lig. ischio-femorale. 7. Ende des Musc. ileopsoas. 8. Ursprung des Musc. rectus femoris.

Os coxae bildet, stellt eine Enarthrosis, Kugelgelenk dar, indem der Gelenkkopf beim Neugeborenen fast rein $\frac{2}{3}$ eines Kugelabschnitts repräsentirt, der erst beim Erwachsenen mehr die Gestalt eines Cycloids mit kurzem wagrechten und langem horizontalen Krümmungsradius darstellt.

Das obere Ende des Femur besteht bekanntlich zunächst aus dem überknorpelten Caput femoris (etwa einer Halbkugel von $2\frac{1}{2}$ cm. Radius) mit einer Foveola für den Ansatz des Lig. teres versehen, das auf dem von vorn nach hinten etwas abgeflachten Collum femoris unter einem Winkel (von etwa 125° beim Erwachsenen) auf dem Schaft des Femur aufsitzt (Fig. 38.), wobei 2 sog. Rollhügel, der grössere, Trochanter major, mehr nach aussen, der Troch. minor mehr

nach innen gelegen und als Muskelansätze dienend hervortreten und durch eine deutliche *Linea intertroch. ant.* und geringere *posterior* miteinander verbunden sind.

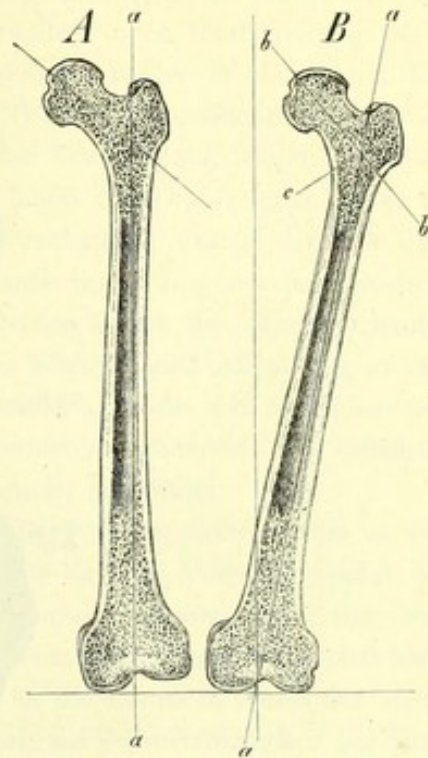
Die Gelenkfläche des Beckens, die Pfanne, *acetabulum*, stellt einen von der beim Kind noch durch Knorpel getrennten Vereinigung der betreffenden Enden des *Os ilei ischii* und *pubis* gebildeten *Recessus* dar durch ein faserknorpeliges *Labrum glenoid.* vertieft und eine hufeisenförmige von hyalinem Knorpel überzogene Gelenkfläche zeigt, während der mittlere Theil als *Fovea acet.* ohne Knorpelüberzug bleibt und mit der nach unten zu durch ein *Lig. transv.* zu einer dem Gefäßeintritt dienenden Oeffnung umgewandelten *Incisura acetabuli* dem Ursprung des *Lig. teres* dient, welches letzteres sich, wenn keine Reibung desselben stattfinden soll, in den nur von Fett und *Synovialis* erfüllten *Recessus* der *Fovea* einlegen muss.

Die *Synovialhaut* zieht vom Schenkelhals auf die Innenfläche des Kapselbandes sich umschlagend über die Pfannenlippe in die Pfanne und umgibt von hier aus das *Lig. teres* und zeigt besonders in der *Fossa acet.* eine ungewöhnliche Dicke.

Das Kapselband schliesst die *Articulationsfläche* von *Caput fem.* und *Lig. teres* völlig ein, ist ziemlich schlaff und ragt vom rauhen Umfang des *Supercilium acetabuli* nach dem Schenkelhals ziehend oben bis nahe dem *Trochanter maj.* und *Glutäenansatz*, vorn bis zur *Linea intertroch.*, hinten nicht ganz bis zu derselben herab und erfährt in einem *Lig. ileofemorale*, *ischiofemorale* und *pectineo (pubo) femorale* eine Verstärkung, von denen besonders das erste, das von der *Spin. il. ant. inf.* nach unten zieht und in zwei Schenkel sich theilt (*Yformiges Band Bigelow.*) (*Zona orbicularis Weberi*), in der Höhe der *Lin. intertroch.* den Hals umgibt. (Fig. 39).

Die Bewegungen im Hüftgelenk lassen sich ebenfalls nach den 3 Hauptaxen unterscheiden und combiniren, es treten jedoch betr. der Excursionsfähigkeit schon vor der Knochenhemmung Muskel- und andere Hemmungen ein, da mehr Festigkeit als bedeutende Excursionen verlangt werden, so wurde z. B. die Beugung, die am *Präp.* bis zur Berührung vom Femurhals und Pfanne etwa 160° geführt werden kann, schon bei etwa 86° durch die Berührung der Weichtheile in der Leistengegend gehemmt, für Steigerung der Excursion findet sich im *Lig. ileofemorale* und *iliopsoas* eine Hemmung, für die Abduction in der Spannung der *Abductoren* eine solche gegeben, auch kommen die *biarthrodialen* Muskeln in Betracht, indem z. B. die von *Tub. oss. isch.* nach dem Unterschenkel ziehenden Muskeln bei gestrecktem Knie durch ihre Spannung eine Streckung der Hüfte hemmen, während andererseits eine Beugung der Hüfte auch eine solche des Unterschenkels

Fig. 38.

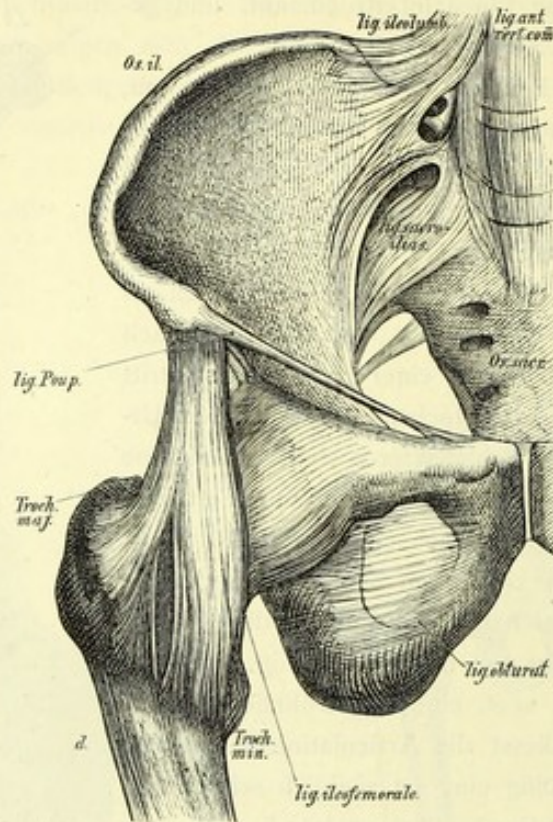


Frontaldurchschnitt des linken Schenkelbeines. (Nach Luschka.)

A. Bei vertikaler Richtung der Längsaxe a. a. seines Schaftes, wodurch der *Condylus internus* tiefer als der *externus* auf eine Horizontalebene zu stehen kommt.

B. In natürlicher Stellung der Längsaxe a. a. des Schaftes, wodurch die correspondirenden tiefsten Punkte der beiden *Condylen* in die gleiche Horizontalebene zu liegen kommen. b. b. Längsaxe des Schenkelhalses, c. Winkel, welchen er mit jener des Schaftes bildet.

Fig. 39.



Die Bänder des Hüftgelenks.

zur Folge hat. Diese letzteren Hemmungen können übrigens, wie die Leistungen der Acrobaten im Spreizen der Beine etc. zeigen, auch bis zu einem gewissen Grade überwunden werden.

Die zum Hüftgelenk hauptsächlich in Beziehung tretenden Muskeln sind als Flexoren der Iliopsoas, als Extensoren die Glutaei, als Abductoren Glut. med. und min., als Adductoren die Mm. adductores der Quadr. fem., sowie als Rotatoren für Rotation nach einwärts Glut. med. und min. und Tensor fasc., nach auswärts Glut. max. und Obturatores pyriformis und Quadratus femoris.

In der Gegend des Hüftgelenks sind mehrere Schleimbeutel von Bedeutung, die Bursa muc. trochant. subcut. über dem Trochanter gelegen, dann die Bursa trochant. prof. auf der äussern Seite des Troch. major über dem Glut. max. und auf den Ursprung des Vast. ext. sich herab erstreckend, ferner eine Bursa zwischen Iliopsoas und Gelenkkapsel, die häufig mit dem Gelenk communicirt, während unbedeutendere zwischen Glut. med. und Trochanter und zwischen der Sehne des Glut. min. und Trochanter maj. sich finden.

Die Blutzufuhr zum Hüftgelenk geschieht theils vorn durch die A. circumflexa interna und externa aus der profunda femoris, theils durch den Ramus acetabuli aus der A. obturia und aus dem Ramus profundus der A. glutaica superior.

Die Nerven gehen dem Gelenke als Ramus ant. vom Nv. obturatorius, theils hinten als Rami articul. coxae vom ischiadicus zu.

Die Entwicklung des Schenkelhalses verdient wegen des wichtigen Verhaltens des Epiphysenwachstums Erwähnung. Beim Neugeborenen liegt der rundere noch total knorpelige Kopf dem Trochanter viel näher und steht tiefer, so dass der obere Rand beider in eine Linie fällt, während eine beim erwachsenen Schenkel von der Spitze des Trochanters gedachte Horizontale die Mitte des Kopfes treffen würde, d. h. das Coll. femoris ist bei Erwachsenen länger und mehr nach aufwärts gerichtet. Schon beim Neugeborenen liegt ein Theil des Diaphysenknochens im Bereich der Kapsel und das von hier aus stattfindende Knochenwachstum drängt die von dem Knochenkern des Caput und dem später auftretenden des Trochanter major ausgehenden Knochenbildungen auseinander, wobei dieses Diaphysenwachstum durch den Druck der vom Trochanter aus erfolgenden Knochenbildung sowie durch die Belastung des Körpers eine Ablenkung erfährt und so die Bildung des schiefen Schenkelhalses stattfindet, während an Stelle der Muskelansätze, wo, wie an Troch. major, die schnige Bedeckung statt eines Periostes vorhanden, ein auffallend träges Knochenwachstum (langes Bestehen des kindlichen Knorpels) stattfindet.

Der äusseren Besichtigung bietet das Hüftgelenk nur wenig Anhaltspunkte, indem es von dicken Weichtheilen bedeckt nur bei hochgradiger Abmagerung als kugliger Vorsprung unter der Leistengegend hervortretend für gewöhnlich nur den Trochanter major prominent zeigt, der deshalb sowohl in seinen Beziehungen zu andern Punkten, z. B. der vom obern Darmbeinstachel nach dem Sitzhöcker gezogenen (Roser-, Nelaton'schen) Linie, in die normaler Weise der obere Rand des Troch. fällt, als für palpatorische Untersuchung, Prüfung auf Schmerzhaftigkeit bei Stoss etc. von Bedeutung.

Für weitere Schlüsse auf die Lage des Gelenkkopfes, dessen Centrum im allgemeinen dem Kreuzungspunkt einer vom oberen Darmbeinstachel zum Sitzbeinhöcker und einer vom Tub. pubis zur Spina isch. sup. gezogenen Linie entspricht, sind vergleichende Messungen der Extremität, wobei der Beckenstand sorgfältig berücksichtigt werden muss, von Spina ant. ilei. sup. zum Malleolusrand, heranzuziehen.

Das **Kniegelenk**, Art. genu (Fig. 40, 41, 42), das Femur und Tibia unter Hinzukommen der Patella miteinander bilden, kann im Groben als Ginglymus (Cylindergelenk) betrachtet werden, doch ergibt eine genauere Untersuchung der Gelenkflächen und Menisken, dass auch eine rotatorische Bewegung in dem Gelenk möglich und dass dasselbe daher als ein Trochoginglymus gewisse Aehnlichkeit mit dem Ellbogengelenk hat und ein meniscofemorales und meniscotibiales Gelenk (Henke) getrennt oder als eine Vereinigung von 3 Gelenken, dem des Condylus ext., des Condylus int. femoris und tibiae und der Patella mit Femur betrachtet werden kann.

Das untere Gelenkende des Femur zeigt bekanntlich 2 leicht divergirende überknorpelte Condyle, zwischen denen vorn eine gleichmässig vom Knorpelüberzug versehene sattelförmige Vertiefung zur Aufnahme der Patella, hinten eine tiefe Fossa intercondyloidea s. poplitea bleibt, der innere Condyl in der hintern Partie von cylindrischer Form zeigt vorn und oben eine Abweichung der Axe nach der Seite, wodurch die Form derselben hier mehr die eines stehenden Cylinders wird. (Fig. 42.)

Der Condylus ext. im allgemeinen auch von cylindrischer Form und dem Condylus int. ähnlich ist im vorderen Theil jedoch wesentlich breiter und mehr prominent nach vorn und oben

Fig. 40.

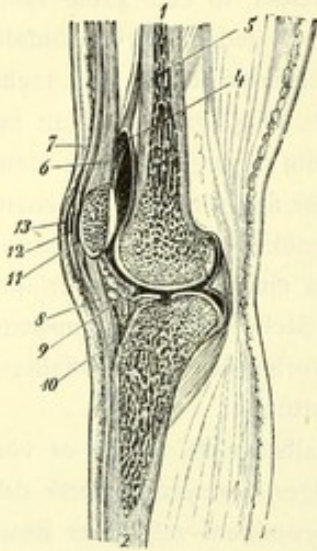


Fig. 41.

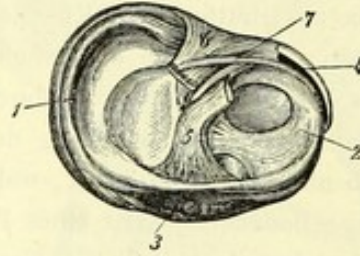
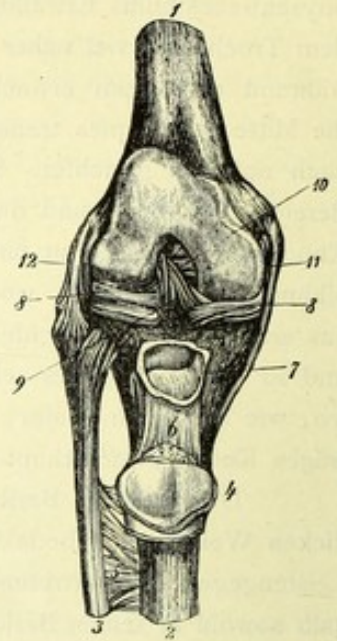


Fig. 42.



Sagittaler Durchschnitt des Knies. Oberes Ende der linken Tibia mit den Bandscheiben. Das geöffnete rechte Kniegelenk von vorn.
(Nach Luschka.)

Fig. 40.: 1. Os femoris. 2. Tibia. 3. Patella. 4. Obere Aussackung der Synovialkapsel. 5. Musc. subcruralis. 6. Sehne des Extensor cruris. 7. Aponeurosis praepatellaris. 8. Lig. patellae medium. 9. Subsynoviales Fettpolster. 10. Schleimbeutel. 11. Bursa mucosa praepatellaris profunda. 12. Bursa mucosa praepatellaris media. 13. Bursa mucosa praepatellaris superficialis.

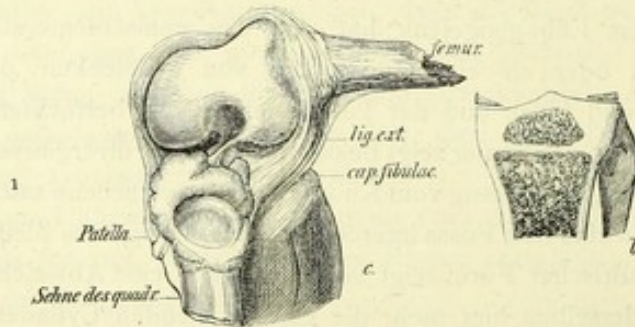
Fig. 41.: 1. Innere-, 2. äussere Bandscheibe. 3. Lig. jugale cartilaginum semilunarium. 4. Bursa mucosa poplitea. 5. Lig. cruciatum anticum. 6. Lig. cruciatum posticum. 7. Lig. cruciatum tertium.

Fig. 42.: 1. Os femoris. 2. Tibia. 3. Fibula. 4. Nach unten umgelegte Patella. 5. Membrana interossea. 6. Lig. patellae medium. 7. Geöffneter Schleimbeutel zwischen ihm und der Spina tibiae. 8. 8. Rechte und linke Bandscheibe. 9. Lig. cruciatum anticum. 10. Lig. cruciatum posticum. 11. Lig. laterale internum. 12. Lig. laterale externum.

und bildet hier mit dem Condyl. int. in gleichmässig überknorpeltem Zusammenhang die concave Gelenkfläche für die Patella mit einer verticalen Rinne für den Längsfirst der Patella.

Von den Gelenkflächen der Tibia, die auf dem oberen dicksten Theil der Tibia durch eine Eminentia intercontyloidea getrennt sind, (Fig. 43.) zeigt die äussere eine mehr flache, einem Kegel-

Fig. 43.



c. Kindliches Kniegelenk von vorn. b. Kindliches Kniegelenk Frontalschnitt.
(t. Lig. alare. Die Sehne des Quadr. ist herabgeschlagen.)

mantel entsprechende Beschaffenheit, während die innere doppelt concav von der Eminentia intercondyloidea sich anfangs steil nach abwärts senkend dann in mehr flach concaven Bogen ausbreitet.

Die Incongruenz der beiderseitigen Gelenkflächen findet eine Ergänzung durch die besonders aussen den Rotationsapparat vermittelnden Menisken (*cartilagine intercalares, falciformes*) die zwei verschiebbare, sichelförmige, prismatische Knorpelringe darstellen, von denen sich der innere von vorn nach hinten halbkreisförmige (von grösserem Durchmesser) und weniger verschiebliche an den rauhen Knochenflächen vor und hinter der Eminentia inter. ansetzt, während der die Randzone der äussern Tibiagelenkkapsel bedeckende, mehr kreisförmige und verschieblichere *Menisc. externus* an der Eminentia intercondyl. sich ansetzend besonders die grösseren Excursionen an der äussern Seite ermöglicht. Die Bewegungen der Kniescheibe auf dem Femur ist eine gleitende und kommen je nach dem gebeugten, halbgebeugten oder gestrecktem Zustand die zwei oberen, mittleren und unteren Facetten, die sich an der inneren Patellarfläche zu beiden Seiten des Längsfirstes erkennen lassen, mit dem Femur in Contact.

Die Synovialmembran des Gelenks am hintern Abschnitt der Condylen des Femur und an den Seitenrändern der Tibiagelenkfläche und Peripherie der Patella ziemlich genau an den Rändern der Gelenkflächen sich ansetzend reicht an der vorderen Femurfläche, wo sich eine grössere intracapsuläre, von glattem Periost überzogene Knochenfläche zeigt, weiter hinauf (Fig. 40.), indem sie unter der Sehne des Quadriceps eine weite Ausstülpung die *Bursa extens.* bildet, und zeigt am hintern Rand des *Menisc. ext.* unter der Sehne des *Popliteus* eine weitere Ausstülpung, die *Lig. cruciata* sind vorn von einer Duplicatur der Synovialis überzogen und auch die Menisken theilweise von derselben eingeschlossen, indem die Intima der Syn. einen Ueberzug bis an den freien Rand des Zwischenknorpels sendet.

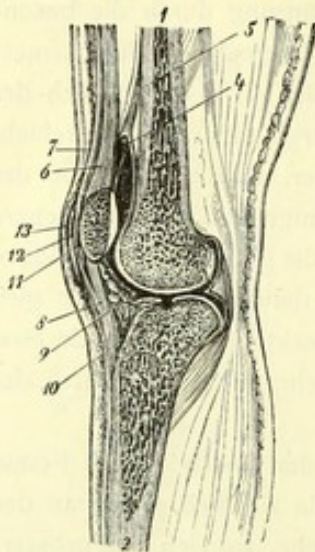
Eine starke Fettanhäufung im parasynovialen Gewebe mit Synovialüberzug findet sich als *Lig. alare* zur Ausfüllung des bei der Beugung zwischen den betreffenden Condylen entstehenden Hohlraumes und steht durch das *Lig. plicae synov. pat.* mit der hintern Wand in Verbindung. (Fig. 28.)

Das Kniegelenk zeigt keine vollständige fibröse Kapsel, indem z. B. vorn ausser der Patella lediglich das diese mit der *Tuberos. tib.* verbindende *Lig. patellare* und die Ausbreitung der Strecksehnen die Bedeckung übernehmen, als seitliche Verstärkungen finden sich die *Lig. lateralia* dem Cylindertypus des Gelenks entsprechend, deren *Externum* vom *Epicondylus* nach dem *Cap. fibulae*, dessen *Internum* an der Innenfläche der Tibia sich inserirt, während das *Lig. popl. obliq.* eine Verstärkung auf der hintern Seite bildet.

Eine eigenartige Bildung findet sich in Form der die *Incisura intercondyl. fem.* ausfüllenden *Ligamenta cruciata*, deren äusseres (*ant.*) mit seinem untern Ende vor der Eminentia intercondyloidea tib. ausgeht und an den innern hintern Theil des *Condylus externus* sich inserirt, deren inneres (*posterius*) hinter der Eminentia intercond. an der Innenfläche der Tibia entspringt und sich in der *Fossa intercondyloidea fem.* und innern Fläche des *Condylus internus* inserirt. (Fig. 45.)

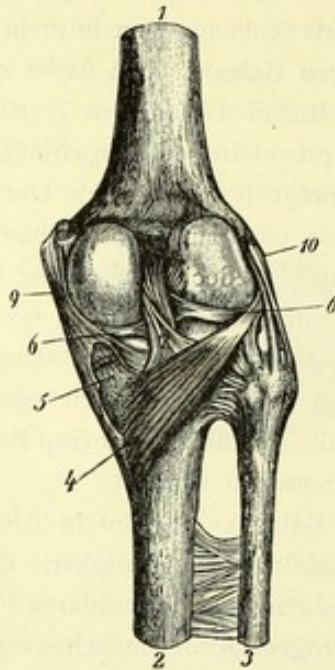
Die Bewegungen im Kniegelenk zeigen Beugung und Streckung von etwa 165° Excursionsfähigkeit und Rotation besonders nach innen. Die Abweichung der Drehungsaxe des *Condylus int.* bewirkt es, dass die völlige Extension auch mit leichter Rotation um den innern *Condylus* nach innen stattfindet, während der äussere grössere Excursionen macht.

Fig. 44.



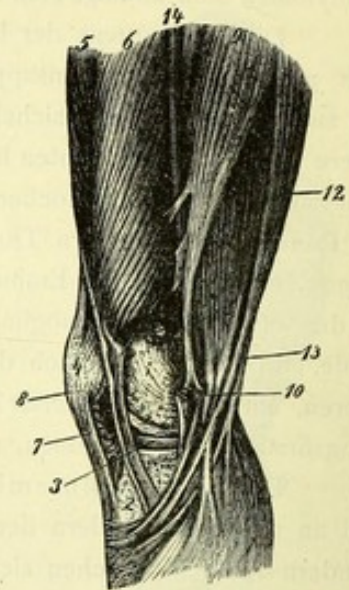
Sagittaler Durchschnitt des Knies.
(Nach Luschka.)

Fig. 45.



Das geöffnete rechte Kniegelenk
von hinten. (Nach Luschka.)

Fig. 46.



Mediale Gegend des rechten Knies nach Ent-
fernung von Haut u. Binde. (Nach Luschka.)

Fig. 44.: 1. Os femoris. 2. Tibia. 3. Patella. 4. Obere Aussackung der Synovialkapsel. 5. Musc. subcruralis. 6. Sehne des Extensor cruris. 7. Aponeurosis praepatellaris. 8. Lig. patellae medium. 9. Subsynoviales Fettpolster. 10. Schleimbeutel. 11. Bursa mucosa praepatellaris profunda. 12. Bursa mucosa praepatellaris media. 13. Bursa mucosa praepatellaris superficialis.

Fig. 45.: 1. Os femoris. 2. Tibia. 3. Fibula. 4. Musc. popliteus. 5. Hauptende des Musc. semimembranosus. 6. 6. Bandscheiben. 7. Lig. cruciatum posticum. 8. Lig. cruciatum anticum. 9. Lig. laterale internum. 10. Lig. laterale externum.

Fig. 46.: 1. Os femoris. 2. Tibia. 3. Mediale Bandscheibe. 4. Patella. 5. Musc. rectus femoris. 6. Vastus internus. 7. Lig. patellae medium. 8. Zurückgeschlagene Aponeurosis praepatellaris. 9. Adductor magnus. 10. Ende des Sartorius. 11. Musc. semimembranosus. 12. Musc. gracilis (nach hinten verschoben). 13. Musc. semitendinosus. 14. Arteria femoralis.

Eine Hemmung der Bewegungen findet durch die Anordnung der Condylen statt, die durch das Anstemmen der Menisken bei Stehen und Gehen leichte Gruben (Hemmungsfacetten) bekommen, eine Knochenhemmung würde durch Anstossen der Eminentia intercondyl. gegen den Rand der Incisura intercondyl. eintreten, während das Lig. accessor. und Lig. cruc. ext. durch ihre Spannung eine Hemmung der Hyperextension, das Lig. cruc. int. eine Hemmung der Beugung darstellt.

Eine Art Muskelhemmung bilden, abgesehen von dem schon bei den Hüftgelenken erwähnten, die Mm. gastrognem., deren Spannung eine völlige Streckung des Knies verhindert, wenn der Fuss in extremer Dorsalflexion steht, der M. rectus femoris, der bei gestreckter Hüfte so gespannt ist, dass eine Beugung des Knies wegen der Kürze seiner Fasern nicht über den rechten Winkel hinaus möglich.

Von den zum Kniegelenk in Beziehung tretenden Muskeln sind als hinter der Drehungsaxe gelegen somit Flectoren, der biceps, semimembranosus, semitendinosus, sartorius gracilis popliteus und gastrogn. zu nennen (Fig. 46.), als vor derselben gelegen somit Extensor der M. quadriceps femoris, der sich an der Tuberos. tib. ansetzt und die Patella gleichsam als Sesambein in seine

Sehne schliesst, für die Rotation kommt wegen des schrägen Verlaufs bloss der *M. popliteus* in Betracht, während erst in flectirter Stellung der *Biceps* für die Rotation nach aussen, *Semitend. sart.* und *gracilis* für die Rotation nach Innen benutzt werden. Fast alle die Muskeln sind an ihren sehnigen Ansätzen von Sehnenscheiden und Schleimbeuteln umgeben, die wichtigsten derselben sind: die *Bursa mucosa praepatellaris*, oft in mehreren Schichten übereinander, die *Bursa lig. patellare* am Ansatz dieses Bandes, die *Bursa* unter dem *Popliteus* unter dem innern Kopf des *Gastrocnem.* und *Condyl. fem.* und unter dem Ansatz des *Semitendinos.* etc.

Die Gefässe bilden um das Kniegelenk ein dichtes Netz, das von den 5 Gelenkstäben der *Art. poplitea* (Fig. 47.) und einem *Ramus recurrens* der *Tibialis ant.* gebildet wird. Als *Nv. rami articul.* gehen 3 oder 4 Gelenkäste vom *Nv. tib. posticus* und je von dem für den *Vast. ext.* und *int.* bestimmten Ast des *Nv. cruralis*, sowie vom *Nv. ramus profundus* des *Nv. obturatorius* dem Kniegelenke zu.

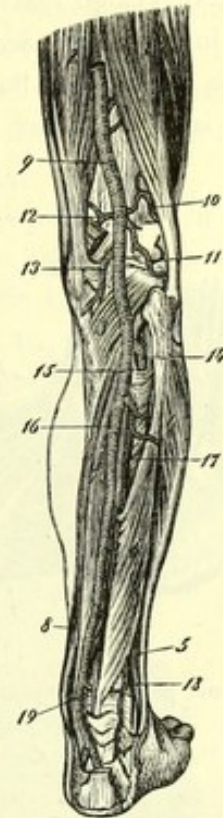
Die obere Gelenksverbindung zwischen *Fibulaköpfchen* und *Superfic. fibular. tib.* zeigt ein straffes vorderes und hinteres Faserband und steht seine *Synovialmembran* zuweilen mit der des Kniegelenks in Verbindung.

Die äussere Besichtigung des Kniegelenks ergibt vorn einen durch *Patella* mit *Lig. patellare* und *Strecksehne* gebildeten Vorsprung, der besonders in halbgebogener Stellung hervortritt und lässt sich zunächst die Form der *Patella* deutlich abgrenzen, während neben dem *Lig. pat.* das Kniegelenk verhältnissmässig wenig bedeckt ist und besonders diese Stelle und die über der *Patella* gelegene Ausstülpung der *Synovialhöhle* zu beachten; die *Patella* lässt sich besonders in gestreckter Stellung lateral und nach unten etwas verschieben. Während nur bei gewissen Stellungen eine deutliche Furche zwischen den *Condylis tib. und fem.* zu fühlen, lassen sich besonders letztere stets deutlich abtasten und geben, wie auch die Abtastung des *Capitulum fibulae* und *Tuberos. tibiae* gewisse Anhaltspunkte.

Auf der hintern Seite liegt die besonders in gebeugter Stellung tiefere *Foss. poplitea*, in der Tiefe ist der *Nv. popl.* und zuweilen die *Pulsation* der *Art. popl.* zu fühlen, während diese Gegend für das Gelenk bei normalen Verhältnissen weniger in Betracht kommt.

Das *Epiphysenwachsthum* im Knie erfolgt von einem *Knochenkern* der *Oberschenkels- und Tibiaepiphyse* aus, dieselben sind beim 3—4jährigen Kind noch grösstentheils knorplig und ist die *Epiphysenlinie*, die ausser dem *Kapselbereich* liegt, noch beim 18—20jährigen deutlich zu constatiren.

Fig. 47.

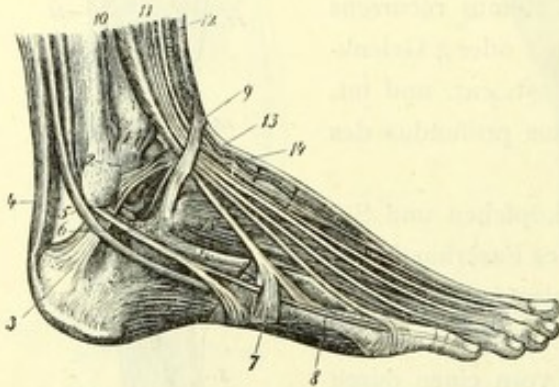


Die *Art.* an der hintern Seite der rechten unteren Extremität. (Nach *Luschka*.)

1. *M. biceps femoris.* 2. *M. semimembranosus.* 3. *M. popliteus.* 4. *M. peroneus longus.* 5. *M. peroneus brevis.* 6. *M. flexor hallucis longus.* 7. *Flexor digitorum communis.* 8. *M. tibialis posterior.* 9. *Art. poplitea.* 10. *Art. lat. genu externa superior.* 11. *Art. lat. genu externa inferior.* 12. *Art. lat. genu interna superior.* 13. *Art. lat. genu interna inferior.* 14. *Art. tibialis antica.* 15. *Art. tibialis postica communis.* 16. *Art. tib. postica propria.* 17. *Art. peronea.* 18. *Art. peronea descendens.* 19. *Ram. anastomoticus transversus.*

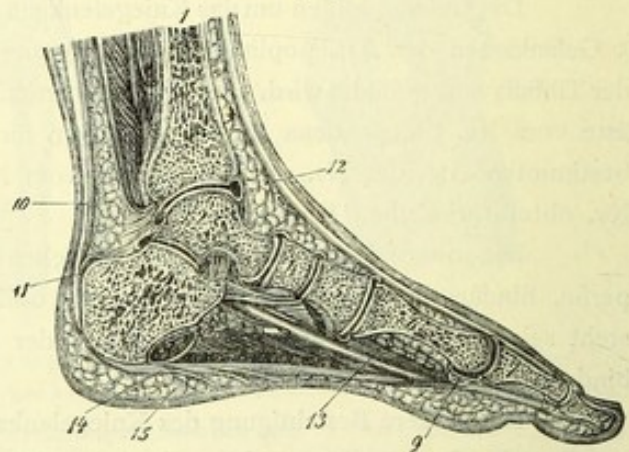
Das **Fussgelenk**, *Articulatio talo-cruralis (pedis)* (Fig. 48, 49.), indem sich der Kopf des Talus in der von Tibia und Fibula gebildeten Gabel bewegt, kann als Charniergelenk betrachtet werden, obgleich die Gelenkkörper eigentlich eine Schraubendrehung mit rechts gewandter Drehung beim linken Fuss und umgekehrt (Langer) darstellen. Die überknorpelte Gelenkfläche der Tibia bildet eine viereckige Fläche mit nach unten zu gerichteter Verlängerung und steht nach aussen durch die *Incisura peronaea* mit der überknorpelten Gelenkfläche der Fibula in Verbindung, mit der die Tibia durch feste Bandzüge verbunden, die überknorpelte Gelenkfläche von vorn nach hinten convex ist vorn breiter als hinten und ist ihr äusserer Rand länger als der innere.

Fig. 48.



Gegend des oberen Sprunggelenkes und der Dorsalseite des rechten Fusses.

Fig. 49.



Sagittaler Durchschnitt des linken Fusses in der Längsrichtung der grossen Zehe.

(Nach Luschka.)

Fig. 48.: 1. Lig. tibio-fibulare anticum. 2. Lig. talo-fibulare anticum. 3. Lig. calcaneo-fibulare. 4. Achillessehne. 5. Sehne des Peroneus longus. 6. Sehne des Peroneus brevis. 7. Lig. interbasicum dorsale quartum. 8. Strecksehne der kleinen Zehe von der Sehne des Peroneus brevis. 9. Lig. annulare medium. 10. M. peroneus tertius. 11. M. extensor digitorum longus. 12. Extensor hallucis longus. 13. Art. dorsalis pedis. 14. Nerv. tibialis anticus. 15. Extensor digitorum communis brevis.

Fig. 49.: 1. Tibia. 2. Astragalus. 3. Calcaneus. 4. Os naviculare. 5. Os cuneiforme primum. 6. Metatarsus hallucis. 7. Erste, 8. zweite Phalange der grossen Zehe. 9. Os sesamoideum externum derselben. 10. Achillessehne. 11. Schleimbeutel derselben. 12. Sehne des Extensor hallucis longus. 13. Sehne des Flexor hallucis longus. 14. Aponeurosis plantaris. 15. Fettpolster der Fusssohle.

Die Synovialkapsel inserirt sich ziemlich genau am Rand der Gelenkflächen, nur beim Erwachsenen findet sich am vorderen Rand der Talusgelenkfläche eine knorpelfreie intracapsuläre Knochenfläche und zeigt sich eine Ausbuchtung zu beiden Seiten der Dorsalflexoren, wo die Kapsel nur von fettreichem Bindegewebe und der Haut bedeckt ist. Die fibröse Kapsel ist von hinten schlaff und finden sich besonders seitliche Verstärkungen als Lig. acc. int. und ext. vom innern resp. äussern Knöchel zur Talusseitenfläche verlaufend. Es inserirt sich kein M. am Talus, so dass dieser nicht mit Unrecht als eine Art Zwischenknorpel angesehen werden kann.

Die Bewegungen im Fussgelenk finden hauptsächlich um eine durch die Mitte des Astragalus gedachte frontale Axe statt als Dorsalflexion (Streckung) und Plantarflexion (Beugung) mit etwa 40° Excursionsfähigkeit, erst in letzter Stellung d. h. wenn das hintere schmalere Talusrollenende in der von Tib. fib. gebildeten Gabel sich bewegt, kann eine minimale laterale Bewegung

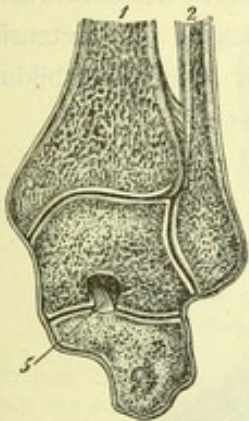
stattfinden; eine Knochenhemmung würde erst durch Anstossen des vorderen resp. hinteren Theils des Talus an den Tibiarand eintreten, schon früher aber erfolgt eine Band- und Muskelhemmung.

Die Verbindung zwischen Talus und Calcaneus, das sog. untere Sprunggelenk, das hauptsächlich die Adduction und Abduction ermöglicht, zeigt die hintere Articulatio talo-calc. von der concaven überknorpelten unteren Fläche am Körper des Talus und der convexen am oberen Körper des Calcaneus gebildet und die vordere Art. talo-calc-Nav. von der Gelenkfläche des Process. ant. des Calc. mit der Gelenkfläche an Talus und Os nav. gebildet, zwischen beiden Gelenken stellt das Ligam. interosseum (Fig. 50.) die feste Verbindung zwischen Talus und Calcaneus her, das den sog. Sinus tarsi zwischen beiden Knochen theilweise erfüllt.

Das Talo-calc.-naviculargelenk (Fig. 52.) vermittelt wegen seiner sphärischen Berührungsflächen hauptsächlich die Supination und Pronation des Fusses. Die einfache Synovialmembran, die die überknorpelten Gelenkflächen miteinander verbindet und die Lig. talo-navicul. und das dorsale und plantare Talo-calc. bieten kein besonderes Interesse.

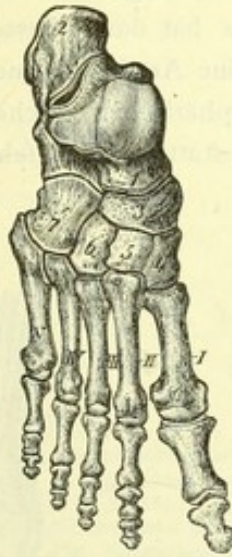Die Art. calcaneo cuboid. steht mit dem untern Sprunggelenk in enger functioneller Beziehung und bildet mit dem Talo-nav.gelenk zusammen das sog. Chopart'sche Gelenk d. h. die quere Trennung von vorderem und hinterem Fuss. (Fig. 51.)

Fig. 50.



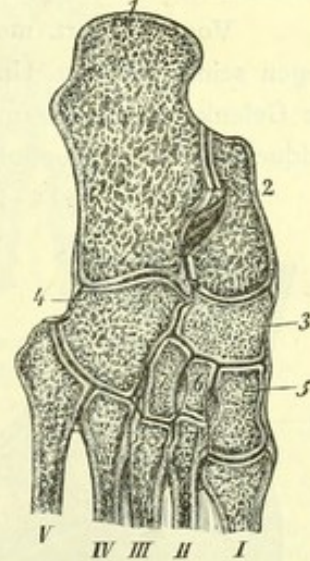
Frontaldurchschnitt des rechten Knöchelgelenkes.

Fig. 51.



Das Gerüste des rechten Fusses von oben gesehen.

Fig. 52.



Horizontaldurchschnitt d. recht. Fusswurzel- und Tarso-Metatarsalgelenke.

(Nach L u s c h k a.)

Fig. 50.: 1. Tibia. 2. Fibula. 3. Astragalus. 4. Calcaneus. 5. Lig. talo-calcaneum interosseum.

Fig. 51.: 1. Astragalus. 2. Calcaneus. 3. Os naviculare. 4. Os cuneiforme primum. 5. Os cuneiforme secundum. 6. Os cuneiforme tertium. 7. Os cuboideum. I—V. Erster bis fünfter Mittelfussknochen.

Fig. 52.: 1. Calcaneus. 2. Astragalus. 3. Os naviculare. 4. Os cuboideum. 5. Os cuneiforme primum. 6. Os cuneiforme secundum. 7. Os cuneiforme tertium. I—V. Erster bis fünfter Mittelfussknochen.

Die Articulatio cuno-cuboidea-nav. (Fig. 52.) stellt die zwischen den drei Keilbeinen, dem Kahnbein und Würfelbein bestehende Gelenkverbindung mit einer zwischen den Keilbeinen sich etwas hineinstreckenden Synovialsauskleidung, straffen, dorsalen, volaren und interossalen Bandverbindungen und platten überknorpelten Gelenkflächen der sich gegenseitig berührenden Gelenkflächen

dar. Die Verbindung der Fusswurzel mit dem Mittelfuss vermitteln die Arthrodien der Tarsometatarsalgelenke.

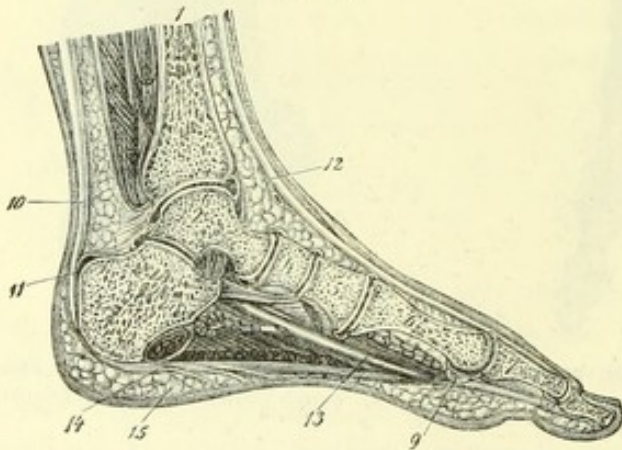
Die Art. tarso-metatars. (Fig. 52.) zeigt meist 3 abgeschlossene Synovialhöhlen, deren erstere das erste Keilbein mit dem 1. Metatars., deren zweite zwischen dem nach hinten vorspringenden 2. Metatarsus und 3. Metatarsus und 2. und 3. Keilbein und deren dritte zwischen Würfelbein und 4. und 5. Metatarsus besteht; nur das erste derselben zeigt eine etwas schlaffere Kapsel, die übrigen sind durch straffe, dorsale und volare (Fig. 53.), sowie interossale Ligamente so verbunden, dass nur sehr geringe gleitende Bewegungen möglich ist.

Die Muskeln, die zu diesen Gelenken der Fusswurzel in Beziehung treten, sind der Tibialis ant. für Dorsalflexion, Gastrocnemius, M. soleus, Plantaris long., die die Volarflexion besorgen und die Peronei, die sich an die Basis der Keilbeine und der Mittelfussknochen ansetzen und die Abduction bewirken (Fig. 54.), für die Excursionen sind hier die starken Bandverbindungen und die in der Einrichtung der biarthrodialen Muskeln gegebenen Hemmungen geltend zu machen.

Von Schleimbeuteln und Sehnenscheiden in der Gegend des Tarsus ist die Bursa muc. sinus tarsi zu erwähnen, die in seltenen Fällen mit dem Fussgelenk communicirt und eine für den Peron. long. und brevis gebildeten Sehnenscheide, eine weitere Bursa findet sich zwischen Calcaneus und Achillessehne und wären die Sehnenscheiden für Flexor halluc. long. und Flexor digit. comm. weiterhin zu erwähnen.

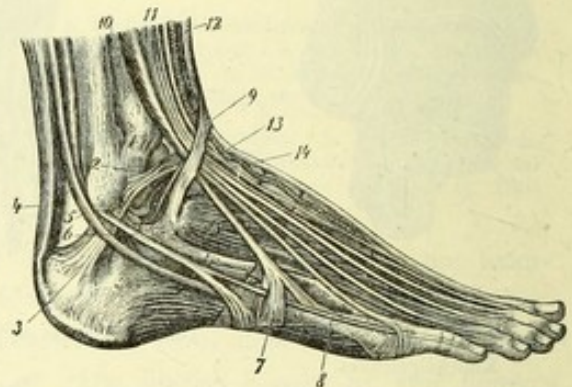
Von den Art. metatarso phalangea hat das Grosszehengelenk eine besondere Bedeutung wegen seines grössern Umfangs und der eine Art knöcherner Unterlage bildenden Sesambeinchen, die Gelenke würden vermöge ihrer mehr sphärischen Flächen auch ausser Flexion und Extension Adduction und Abduction und Rotation gestatten, doch fehlt meist die hierfür nöthige Ausbildung

Fig. 53.



Sagittaler Durchschnitt des linken Fusses in der Längsrichtung der grossen Zehe.

Fig. 54.



Gegend des oberen Sprunggelenkes und der Dorsalseite des rechten Fusses.

(Nach Luschka.)

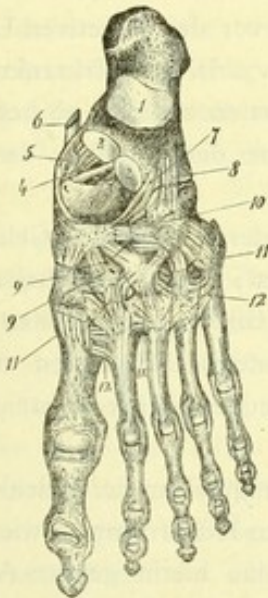
Fig. 53.: 1. Tibia. 2. Astragalus. 3. Calcaneus. 4. Os naviculare. 5. Os cuneiforme primum. 6. Metatarsus hallucis. 7. Erste, 8. zweite Phalange der grossen Zehe. 9. Os sesamoideum externum derselben. 10. Achillessehne. 11. Schleimbeutel derselben. 12. Sehne des Extensor hallucis longus. 13. Sehne des Flexor hallucis longus. 14. Aponeurosis plantaris. 15. Fettpolster der Fusssohle.

Fig. 54.: 1. Lig. tibio-fibulare anticum. 2. Lig. talo-fibulare anticum. 3. Lig. calcaneo-fibulare. 4. Achillessehne. 5. Sehne des Peroneus longus. 6. Sehne des Peroneus brevis. 7. Lig. interbasicum dorsale quartum. 8. Strecksehne der kleinen Zehe von der Sehne des Peroneus brevis. 9. Lig. annulare medium. 10. M. peroneus tertius. 11. M. extensor digitorum longus. 12. Extensor hallucis longus. 13. Art. dorsalis pedis. 14. Nerv. tibialis anticus. 15. Extensor digitorum communis brevis.

der Muskeln und lassen sich daher die betreffenden Gelenke als Cylindergelenke wie die Art. interphalangea betrachten, indem das convexe Köpfchen mit der concaven Gelenkfläche des mehr peripheren Theils articulirt und ausser den Verstärkungsbändern hauptsächlich die Sehnen zur Befestigung beitragen. (Fig. 55.)

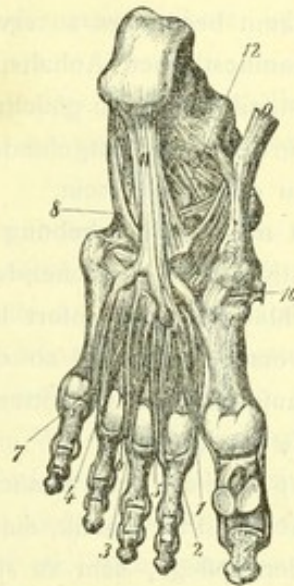
Die Muskeln, die auf die betreffenden Gelenke einwirken, sind der Flexor hallucis longus, Flexor dig. commun. und Flexor access. plantae als Beuger, M. extensor hallucis und Extensor dig. comm. long. und Extensor dig. brevis als Strecker, Abductor hallucis, Flexor hall. brevis, Adductor hallucis. Flexor digit. min., Abductor dig. min. kennzeichnen ihre Wirkung im Namen, während auch die Mm. interossei (Fig. 56.) zur Adduction resp. Abduction beitragen.

Fig. 55.



Die Pfanne für den Kopf des Astragalus und die fibrösen Bänder am Rücken des linken Fusses. (Nach Luschka.)

Fig. 56.



Die Zwischenknochenmuskeln, sowie der Bandapparat an der Sohle des linken Fusses. (Nach Luschka.)

Fig. 55.: 1. Obere Contactfläche des Corpus calcanei. 2. Obere Verbindungsfläche des Proc. lat. und anterior calcanei. 3. Hintere Contactfläche des Os naviculare. 4. Ligta calcaneo-navicularia plantaria. 5. Sesamknorpel für die 6. Sehne des M. tibialis posticus. 7. Lig. calcaneo-naviculare dorsale. 8. Lig. calcaneo-cuboideum. 9. Lig. cuneo-naviculare. 10. Lig. cuboideo-naviculare. 11. 11. Ligta tarso-metatarsea. 12. 12. Ligta interbasica.

Fig. 56.: 1-4 MM. interossei externi. 5-7. MM. interossei interni. 8. Sehne des Peroneus primus. 9. Sehne des Tibialis posticus. 10. Ende der Sehne des Tibialis anticus. 11. Lig. calcaneo-cuboideum plantare. 12. Ligta calcaneo-navicularia plantaria.

Die äussere Untersuchung des Fussgelenks lässt den weiter nach abwärts reichenden äusseren und inneren Knöchel deutlich abtasten, ebenso die Achillessehne und Tuberos. calcanei; an der vorderen Fläche des Fussgelenks lassen sich neben den Strecksehnen vor dem Tibiarand deutliche Dellen fühlen, woselbst das Fussgelenk am wenigsten bedeckt ist, während auch der mediale Rand von Talus und Os nav., wie der etwas vorstehende Metatarsus I., der an seiner untern Fläche am Grosszehenballen durchzufühlen ist, einen sichtbaren Vorsprung bildet; auf der lateralen Seite dient besonders die vorstehende Basis Metatars. V zur Orientirung und ist für Affectionen der betreffenden Gelenke besonders die allgemeine Fussform und das Fussgewölbe mit den in Tuberos. calc. und cap. metatars. I. und V. gegebenen Stützpunkten, das Vorstehen der Ferse etc. etc. zu berücksichtigen.

ALLGEMEINE DIAGNOSTISCHE BEMERKUNGEN.

Es ist kaum besonders zu erwähnen, dass auch hier vor der objectiven Untersuchung vor allem auf die anamnestischen Anhaltspunkte zu sehen ist; ob z. B. eine Erkrankung des Gelenkes schon früher bestanden hat, ob gleichzeitig eine Allgemeinaffection besteht, ob hereditäre Momente vorliegen, ob ein Trauma stattgefunden etc. etc. wird zuerst den Angaben des Patienten oder dessen Pfleger zu entnehmen sein.

Schreitet man nach Erhebung der Anamnese zur Untersuchung des Gelenkes, so ist vor allem die Besichtigung des betreffenden Theiles hervorzuheben, häufig wird bekanntlich von Studierenden der Fehler gemacht, sofort hastig an dem kranken Glied herumzutasten, Manipulationen mit demselben vorzunehmen und so dem Patienten oft bedeutende Schmerzen zu verursachen in Fällen, wo eine aufmerksame Inspection zur Diagnose allein genügt oder wenigstens die wichtigsten Anhaltspunkte liefern könnte.

Die Inspection muss zunächst auf die äussere Configuration der Gelenksgegend achten, wobei ein gewisser Sinn für Plastik, eine Kenntniss der normalen Körperformen, wie sie die Künstleranatomie besonders pflegt, sehr zu statten kommt, indem das hierin geübte Auge eine leichte Formabweichung durch Exsudate etc. sofort erkennt und nur als Behelf kann weiterhin eine Vergleichung mit dem betreffenden Gelenk der andern Seite nöthig werden, um feinere Störungen zu erkennen.

Zunächst ist auf die Stellung des Gelenks im allgemeinen zu achten, ob dieselbe noch im Bereich der normalen Excursionen, oder ob eine solche schon überschritten, (wie bei Luxationen). Einzelne Gelenke nehmen bei Entzündungen eine mehr oder weniger charakteristische Lage ein, (z. B. Flexion beim Knie und der Hüfte) die der möglichsten Entspannung des Gelenkes und grösster Füllung der Kapsel entspricht, wie Bonnet durch Leichenversuche nachgewiesen hat.

Bei Inspection der Form des Gelenkes ist die anatomische Kenntniss selbstverständlich erste Bedingung, man wird die hauptsächlichste Schwellung da erwarten, wo die Gelenkkapsel am wenigsten von Muskeln und Sehnen bedeckt ist (z. B. beim Knie an beiden Seiten und über der Patella) und man hat ferner darauf zu achten, ob die Affection eine gleichmässige oder an einzelnen Stellen besonders beträchtliche Anschwellung darbietet, ob die über dem Gelenke liegenden Theile frei oder theilhaftig oder ob eine vorliegende Schwellung nicht allein von jenen ausgeht (z. B. Anschwellung der Sehnenscheiden am Carpus).

Genauere Resultate als das Augenmass kann in manchen Fällen, insonderheit auch bei

Beobachtung des Verlaufes, die Messung mit Bandmass resp. Tasterzirkel ergeben, nur wird man sich hier nie auf eine Messung des Gelenkumfanges etc. verlassen dürfen, sondern stets mehrere Messungen ausführen.

Die Besichtigung der Hautdecken ergibt zunächst, ob dieselben blass, von weisslichem Aussehen, von einem erweiterten Venennetz durchzogen, ob dieselben diffus oder an einzelnen Stellen geröthet sind oder gar Eiter durchschimmern lassen, ob in derselben Narben oder Fistelbildungen vorhanden und ob letztere schliesslich von aufgequellten, blassen, wuchernden Granulationen erfüllt sind oder ob sie vielmehr scharfe Ränder, zackige Formen zeigen; weiterhin ergibt sich die Spannung der Haut entweder gleichmässig prall, (wie bei Tumor albus etc.) oder schlaff und Falten darbietend, auch das aus allenfalsigen Fistelbildungen spontan oder bloss bei Druck austretende, mehr oder weniger reichliche, seröse, synoviale, rein eitrige, oder sanguinolente oder putride Secret verdient eine weitere Berücksichtigung.

Die Palpation prüft zunächst durch vergleichendes Auflegen der Hand die Temperatur des erkrankten Gelenks, die nur bei eitriger Entzündung, sowie bei der acuten serösen Synovitis gesteigert ist.

Die Palpation muss ferner, sowohl die Gelenkskörper selbst, als allenfalsige path. Producte, Exsudate etc. berücksichtigen, sie prüft die Consistenz einer Schwellung und zwar besonders bei vorhandener oder vermutheter Flüssigkeit auf die sogenannte »Fluctuation« d. h. das bekannte Gefühl des von einer Hand gefühlten, von der andern Hand erzeugten und durch die Flüssigkeit fortgeleiteten Stosses, es liegt bei der Prüfung auf Fluctuation eine grosse Schwierigkeit darin, tiefer eingeschlossene, d. h. von mehr Weichtheilen eingeschlossene Flüssigkeit nachzuweisen und die hiebei nöthigen Modificationen des Palpirens auf Fluctuation müssen erst durch längere Uebung erlernt und das Gefühl hierfür geschärft werden, ebenso wie für die feinen Unterschiede der durch weiche Gewebe (Fett etc.) erzeugten Pseudofluctuation.

Selbstverständlich ist die Fluctuation am besten da zu fühlen, wo ein Exsudat oberflächlicher liegt, am Knie deshalb am leichtesten neben und über der Patella und tritt hier ein neues Symptom als sogenanntes »Tanzen der Patella« hinzu, indem letztere, wenn sie durch Exsudat von den Condylen abgedrängt ist, durch einen Druck gegen diese gestossen wird, um durch das bei Nachlassen des Drucks wieder zwischentretende Exsudat sofort wieder abgehoben zu werden.

Eine gleichmässige Consistenz von prall elastischer Beschaffenheit zeigen die von Tumor alb. ergriffenen Gelenke durch das fibrös indurirte, parasynoviale Gewebe.

Eine entsprechend harte Schwellung findet sich bei Exostosen, Knochenwucherungen bei Arthritis deformans etc., Osteophyten bei Caries und Necrosen etc.

Die Prüfung auf Reibegeräusche resp. deren Sensation erfolgt am besten in der Weise, dass eine Hand flach auf das Gelenk aufgelegt wird, während die andre mit demselben passive Bewegungen vornimmt. Ein sehr weiches Reibegeräusch findet sich in den Fällen von Blutcoagulis, Fibringerinnseln, Granulationsbildung etc. im Gelenk, ein rauheres (Lederknirschen) bei stärkeren Coagulis, Tendovaginitis sicca etc., während rauhe, fibromatöse Wucherungen, Knorpelwucherungen etc. ein deutliches Knarren hervorbringen können und abgelöste Stücke, Gelenkmäuse ein Knacken d. h. ein sehr kurz dauerndes Reibefühl hervorrufen.

Ist eine grössere Stelle im Gelenk von Knorpel entblösst resp. cariös, so findet man zuweilen typisches Reiben, doch fehlt solches, auch bei ausgedehnter Caries; Fracturen im Gelenk bieten typische Crepitation bei Wunden etc., mit Luftintritt findet sich deutliches Quatschen mit tympanitischem Schall. Im allgemeinen sind diese Reibegeräusche nur selten für das Gehör, meist nur für das Gefühl percipirbar.

Die functionelle Prüfung findet in der Weise statt, dass man zunächst die active Beweglichkeit erprobt, sodann passive Bewegungen vornimmt und die Grenze der Bewegungsexursionen berücksichtigt, in manchen Fällen, besonders bei bestehender Schmerzhaftigkeit muss die Narcose hierbei zu Hülfe genommen werden. Für vergleichende Messungen der Beweglichkeit in verschiedenen Zeitepochen benutzt man ein Winkelmass. In vielen Fällen von Gelenkserkrankungen tritt eine abnorme Beweglichkeit, besonders durch Erschlaffung der Lig. lat. bei Knieaffectionen als abnorme seitliche Beweglichkeit, auf und prüft man auf dieselbe, indem die eine Hand den Femur fixirt, die andre die Tibia bewegt, ebenso am Fuss und andern Gelenken.

Der Schmerz schwankt bei Gelenkserkrankungen in beträchtlichen Grenzen, es gibt Gelenkaffectionen, die keine oder nur sehr geringe Schmerzen verursachen, während andre, besonders acute (von den individuellen Schwankungen der Schmerzempfindlichkeit abgesehen) enorme Schmerzen machen, so dass z. B. schon das Gehen von Personen in dem Zimmer, in dem der Kranke liegt, dieser Steigerung der Schmerzen erzeugt. Es besteht dabei keine constante Relation mit der Grösse des erkrankten Gelenkes, indem z. B. bei den Arthritis urica, dem Podagra, der Schmerz oft enorme Höhen erreicht. Prüfung auf die Schmerzhaftigkeit durch Druck etc. kann in den meisten Fällen vermieden werden.

Im Anschluss an die Palpation muss noch die Untersuchung durch Sondirung bei vorhandenen Fistelöffnungen erwähnt werden, die nur nach Desinfection der Sonde vorzunehmen ist. Häufig entspricht die Lage der Fistelöffnung durchaus nicht der Lage der erkrankten Gelenktheile. Rauher Knochen ist, wenn auch im Gelenk vorhanden, durchaus nicht immer mit der Sonde zu fühlen, da die gewundene oder geknickte Richtung der Fistelgänge dies verhindert oder sich Granulationen etc. dazwischenlegen.

Schliesslich soll nur kurz angedeutet werden, dass auch die Körpertemperatur bei manchen Gelenkskrankheiten gemessen werden muss, besonders acute und eitrige Gelenksentzündung sind von mehr oder weniger lebhaftem Fieber begleitet, das zuweilen mit Schüttelfrost einsetzt, ohne dass ein solcher sofort als pyämischer aufzufassen wäre.

Auch eine Untersuchung des übrigen Körperzustandes bietet oft diagnostischen Werth in Betreff vorhandener Phthise, Scrophulose, Lues, Gonorrhöe etc. Ein Punkt, der hier nur Andeutung finden kann.

DIE GELENKKRANKHEITEN.

ACUTE SYNOVIALENTZÜNDUNG.

(Synovitis Acuta.)

Die verschiedenen das Gelenk zusammensetzenden Gewebe zeigen eine sehr verschiedene Disposition zu Erkrankungen, Bänder und Kapsel z. B. erkranken fast nie primär, während andererseits die Synovialis und bis zu einem gewissen Grade auch der Knochen grosse Neigung zu pathologischen Veränderungen zeigen und solche nicht nur nach Verletzungen etc., sondern auch unter dem Einfluss verschiedener Infections- und Allgemein-Krankheiten darbieten. Man kann im allgemeinen primär synoviale von primär ostalen Formen der Gelenkentzündungen unterscheiden, ohne jedoch stets eine feste Grenze anzunehmen, da eben in vielen Fällen die Affection von Anfang an eine ausgebreitete ist oder rasch zu einer solchen wird und als Panarthrititis d. h. Affection aller oder der meisten das Gelenk constituirenden Factoren zu bezeichnen ist, während allerdings in den meisten Fällen zuerst die oberflächlichen Organtheile (Synovialis) erkranken und erst von hier aus eine Weiterverbreitung des Prozesses erfolgt.

Es lassen sich deshalb zweckmässig die Erkrankungen der einzelnen Gelenkscomponenten nacheinander betrachten und zwar müssen zunächst die acuten von den chronischen Prozessen unterschieden werden.

Die **Synovitis acuta** (Arthromeningitis acuta. Hydrops acutus art.) stellt eine der häufigsten Gelenksaffectionen dar, indem die Synovialis wegen ihres Zellen- und Gefässreichthums sehr zu Entzündung disponirt. Dieselbe erfolgt nach Traumen verschiedener Art aber auch unter dem Einfluss von im Kreislauf circulirenden Entzündungsträgern in verschiedenen Infectionserkrankungen, Typhus, Scharlach, Variola etc. und zeigt sich die Synovialis im Beginn fein injicirt und etwas die Knorpelränder überragend von mehr oder weniger geschwelltem Aussehen, so dass der Vergleich mit einer Conjunctivitis nicht unpassend ist; in den meisten Fällen kommt es rasch oder langsamer, oft schon nach wenigen Stunden zum Erguss eines mehr oder weniger beträchtlichen Exsudates, das rein dem Aussehen verdünnter Synovia entsprechend oder mehr trüb oder flockig ist je nach Dauer und Intensität des Prozesses.

Das betreffende Gelenk zeigt sodann ausser Schmerzhaftigkeit und entsprechender Bewegungsstörung meist eine charakteristische Lage, indem Patient instinctiv die Stellung einnimmt, in der eine möglichst gleichmässige Spannung der Gelenktheile besteht, in der somit Zerrung oder ungleicher Druck

möglichst vermieden werden, so stellt sich z. B. Hüfte oder Knie in flectirte, der Fuss in eine leicht volar-flectirte Stellung. Die Contouren des Gelenkes zeigen sich je nach der Stärke des Ergusses verändert, indem z. B. bei beträchtlichem Exsudat sich bauchige Vorwölbungen an den weniger bedeckten Theilen des Gelenkes bilden und die betreffenden Stellen auch bei Druck mehr oder weniger schmerzhaft, bei Palpation Fluctuation darbieten. Die Haut über dem Gelenk selbst ist in der Regel normal, nur in seltenen Fällen leicht geröthet, die Temperatur bei sehr acuten Fällen meist erhöht.

In diese Kategorie sind vor allem auch die meist multipel auftretenden, das Bild des acuten Gelenkrheumatismus bedingenden Synovialentzündungen zu rechnen (daher von Hüter *Polyarthritissynovialis* bezeichnet), für deren Entstehung die sogenannten rheumatischen Schädlichkeiten, nach andern in der Luft suspendirte, entzündungserregende Irritanten (Hüter) verantwortlich gemacht werden und die den charakteristischen Symptomencomplex (Fieber etc.) bedingen und fast sämtliche Gelenke (besonders Knie, Fuss, Hand, Schulter, Ellbogen etc.) befallen können. In der Regel gehen diese Gelenkaffectionen spontan zurück und nur in seltenen Fällen kommt es im Anschluss hieran in einem Gelenk zu tiefergreifenden Störungen (fixirter Gelenksrheumatismus).

Hier anzuschliessen sind die unter gleichen Erscheinungen verlaufenden rheumatischen Entzündungen bei Morbus maculosus, Purpura, die multiplen Gelenkentzündungen bei Scarlatina, die meist im Desquamations und Reconvalescenzstadium auftretend oft eine Neigung zu bedeutenden Ergüssen zeigen, ebenso die bei secundärer Lues beobachteten, die bei Scorbutfällen zuweilen auftretenden Gelenkaffectionen, auch die eine eigenthümliche tropische Krankheit »das Denguefieber« characterisirenden, besonders die Gelenke der Finger und Hand betreffenden Entzündungen wären hier noch anzuschliessen, sowie die als »Tripper-gicht« bezeichneten, die meist acut beginnen, besonders das Knie befallen und im Gefolge einer Gonorrhöe meist solitär, seltener multipel auftreten.

Es bestehen mannigfache Uebergänge der einzelnen Formen der synovialen Gelenkentzündung, ist das Exsudat stärker fibrinhaltig, so kommt es zuweilen zu einem Fibrinbeschlag der freien Gelenkflächen (*Synovitis pseudocrouposa*); häufig ist das Secret trüb weisslich durch Beimischung von Eiterzellen, besonders bei Uebergang der serösen Form in die eitrige und es lässt sich hier keine scharfe Grenze ziehen.

Eine **acut purulente Synovitis** (*Empyema artic.*, *Pyarthrosis*) entwickelt sich aus einer serösen oder kann primär als solche entstehen, besonders bei pyämischen Processen, Infectionskrankheiten etc. Es hat die Form entweder einen mehr oberflächlichen Character und gleicht dem eitrigem Catarrh der Schleimhäute (daher *catarrhalische Synovitis*, Volkmann) oder sie zeigt von vorn herein Neigung zur Zerstörung des Knorpels und Tiefergreifen des Processes. Die Erkrankung die mit lebhaften bohrenden oder reissenden Schmerzen, Fieber, zuweilen einem Schüttelfrost beginnt, verläuft entweder günstig und erfolgt mehr oder weniger bald oft nach 1—2 Wochen eine Rückbildung zur Norm, in andern Fällen jedoch zeigt sie von Anfang an einen ulcerösen Character, d. h. Knorpel und Knochen betheilt sich an der Affection, es kommt zu quasi ulcerösem Decubitus des Gelenkkörpers und einer »Vereiterung« des Gelenks, es treten an mehrfachen Stellen Durchbrüche der Kapsel ein, der Eiter bahnt sich den Weg nach aussen und es kann nur noch Restitution mit schwer geschädigter Function, als Anchylose etc., eintreten.

Als noch schwerere Erkrankung muss eine **jauchige Synovitis** bei septischen Vorgängen, nach Wunden oder im Gefolge acuter Osteomyelitis angesehen werden.

Purulente Synovitis tritt besonders multipel bei pyämischen und puerperalen Affectionen, aber auch bei Typhus, nach acuten Exanthenen, Diphtherie und Cerebrospinalmeningitis auf und kann als metastatische Synovitis bezeichnet werden.

Das betreffende Gelenk zeigt sich dabei geschwellt, doch sind wegen Ödem der periarticulären Weichtheile die Contouren der Kapsel weniger scharf ausgeprägt, zuweilen entsteht eine Delle in den Hautdecken bei Fingerdruck, oder es ist die Haut diffus oder an einzelnen Stellen geröthet. Die Stellung des

Gelenkes ist meist ebenfalls eine charakteristische, meist in stumpfem Winkel gebeugte; die Schmerzen meistens äusserst lebhaft und eine mehr oder weniger beträchtliche Steigerung der Körpertemperatur wird selten vermisst.

Zwischen den acuten und chronischen serösen Synoviten wäre noch der sanguinolenten Ergüsse zu gedenken, wie sie als Gefolge einer mehr oder weniger acuten Entzündung bei Scorbut. (daher Arthritis scorbutica) oder auch bei Haemophilie vorkommen und am häufigsten das Knie- oder Sprung- und Ellbogen-gelenk betreffen, das durch einen hämorrhagischen Erguss ebenfalls beträchtlich ausgedehnt werden kann.

Fig. 1

Gonitis acuta

Fig. 1. Ein in einem Acute Gelenke... (faded text describing acute gonitis)

Fig. 2. Ein in einem Acute Gelenke... (faded text describing acute gonitis)

Gonitis chronica

Fig. 3. Ein in einem Acute Gelenke... (faded text describing chronic gonitis)

TAFEL I.

Gonitis acuta serosa.

Fig. 1. gibt das äussere Aussehen eines rechten Kniegelenkes bei hochgradigem, acuten Kniegelenkserguss. Ueber der Patella und zu beiden Seiten des Lig. patellare zeigt sich eine prominente Schwellung und Fluctuation, der Umfang des Gelenkes ist dem normalen (Fig. 2) gegenüber um $7\frac{1}{2}$ cm vermehrt und besteht exquisites Ballotiren der Patella. — Beträchtliche Temperaturerhöhung und hochgradige Schmerzhaftigkeit characterisiren weiterhin den Prozess als einen acut entzündlichen.

Die Erkrankung nach einem Fall aufs Knie entstanden bildete sich bei Application von Eis und späterer Anwendung elastischer Binden in 3 Wochen völlig zurück.

Fig. 2. zeigt zum Vergleich die normale Configuration des Kniees bei Anblick von vorn.

Gonitis fungosa mit Erguss.

Fig. 3. gibt das äussere Aussehen eines Kniegelenkes bei acutem Erguss und gleichzeitig bestehender fungöser Entzündung. Die Bursa extensorum zeigt sich fluctuirend und prall gefüllt, im allgemeinen ist die Schwellung eine mehr rundliche, die Patella weniger deutlich abzugrenzen, indem sich an mehreren Stellen härtere fungöse Massen durchfühlen lassen.

Patient ein 5jähriger an Tumor albus leidender Knabe war auf das kranke in gebeugter Stellung gehaltene Knie gefallen und hatte sich dadurch die acute Exacerbation zugezogen.

Fig 3.

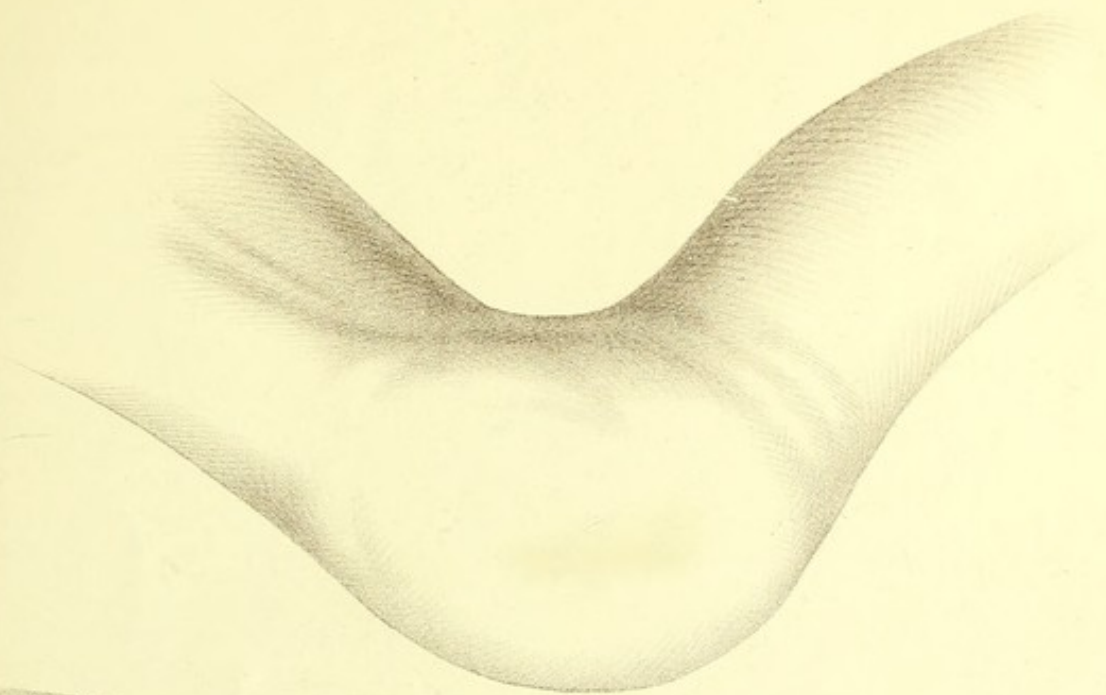
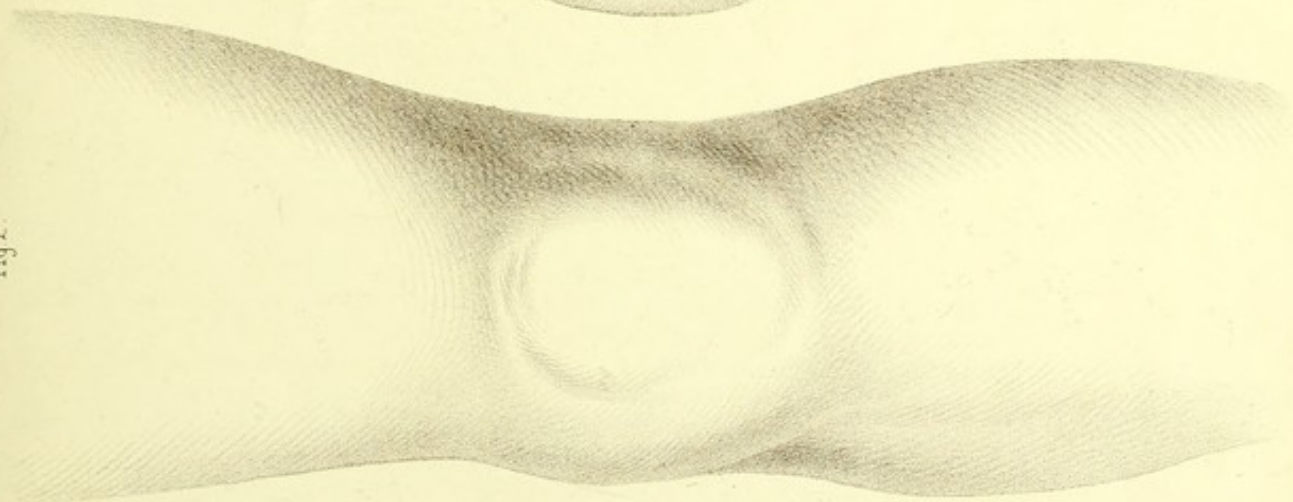
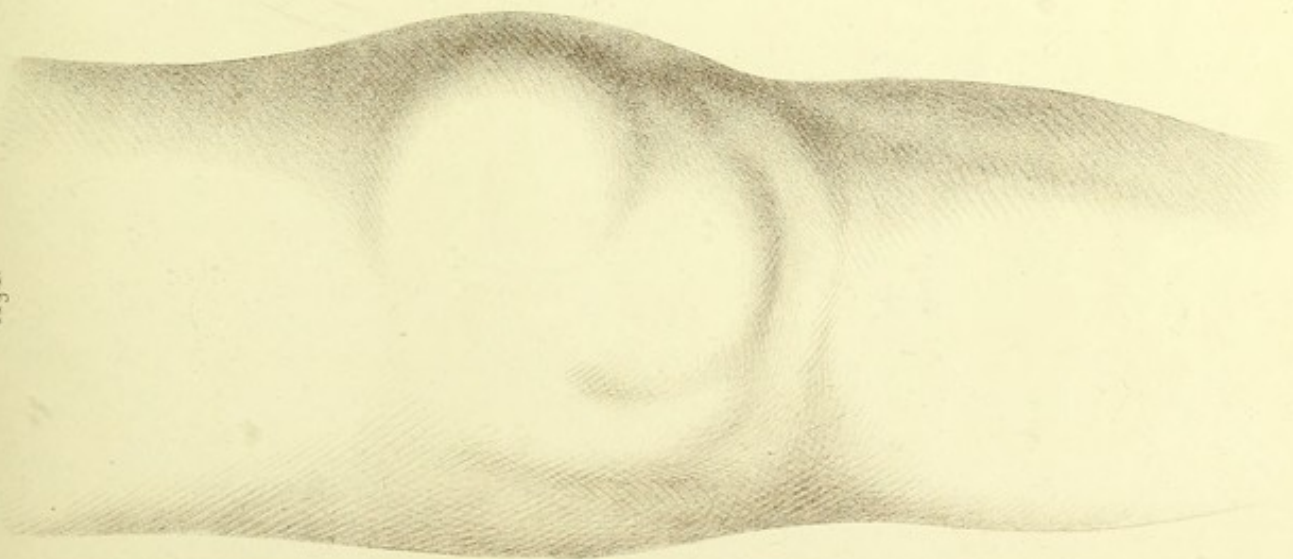


Fig 2.




L.K.

Fig 1.



R.K.

SYNOVITIS ACUTA SEROSA.



HYDARTHROS.

Die chronischen Gelenkentzündungen kann man zweckmässig in exsudative (Hydarthros), destruirende (fungöse cariöse) und deformirende (Arthritis deformans) eintheilen.

Die **Synovitis serosa chronica**, (Hydrops articul., Gelenkwassersucht) kann entweder spontan als solche entstehen oder ist das Resultat eines Trauma oder einer verschleppten acuten Synovitis; dieselbe zeigt fast keine Beziehung zu Allgemeinkrankheiten, ist nur selten als Symptom der Syphilis beobachtet, entwickelt sich vielmehr meist als eine Art Secretionsanomalie d. h. Vermehrung der dünnen Synovia; ist häufiger bei Erwachsenen und kann in mancher Beziehung als dem chronischen Catarrh der Schleimhäute analog aufgefasst werden.

Es zeigen sich nur sehr geringe Entzündungserscheinungen, die Gefässe der Synovialis sind zuweilen etwas erweitert, bei langem Bestand kommt es zur Bildung von Synovialzotten und bei stärkerem Wuchern derselben zu einer Art Synovitis villosa s. prolifera (Taf. XII), ja es kommen Uebergangsformen zu deformirender Entzündung vor.

Die difforme Gestalt des erkrankten Gelenks wird durch die Menge der ergossenen, die Kapsel ausdehnenden Flüssigkeit, die z. B. am Knie über 1 \bar{n} betragen kann, bedingt und zeigen sich besonders die Ausstülpungen der Kapsel z. B. die Bursa extensorum (die dann bis zur Mitte des Femur) heraufreichen kann, geschwellt, dilatirt und zuweilen stark vorgewölbt und bieten deutliche Fluctuation dar.

Die durch den hauptsächlich das Knie, Schulter, (Hüfte,) (Ellbogen-Gelenk) befallenden chronischen Hydrops gesetzten Functionsstörungen sind in der Regel nicht beträchtlich, die Schmerzen selten bedeutend, meist wird nur die Spannung lästig empfunden, selten kommt es durch die Erschlaffung der Ligamente bei beträchtlicher Ausdehnung der Kapsel zu einer Art Schlottergelenk, das zu Distentionsluxation Veranlassung geben kann; noch seltener kommt ein Durchbruch mit Ergiessung des chronischen Exsudates ins periarticuläre Bindegewebe vor.

Zuweilen sind Fälle von typisch recidivirendem Hydrops genu beobachtet.

An den Hydrops art. anzureihen, wären die in mehreren Gelenken zugleich bestehenden chronischen Ergüsse von reinem Blut, wie ich solche bei einem 13jährigen Bluter während Monaten beobachten und durch mehrfache Punctionen nachweisen konnte.

Eine eigene Form chronischer Gelenkentzündung repräsentirt noch der **Rheumatismus art. chron.**, (chronischer Gelenkrheumatismus) eine multipel entweder von Anfang an chronisch auftretende oder aus einem anfänglich acuten Rheumatismus resultirende chronische Synovitis, die meist bei alten Individuen beobachtet, Neigung zu pannösen Wucherungen der Synovialis, fibröser Verdichtung, Zerkleinerung des Knorpels und Anchylose, fast nie dagegen Uebergang in Eiterung zeigt. Zuweilen ist diese Affection von einem beträchtlichen synovialen Erguss begleitet und befällt dieselbe mit Vorliebe die Finger, Zehen, Hand- und Fuss-Gelenke, woselbst sie lange nach Rheumatismus artic. noch bestehende Steifheit z. B. der Finger bedingt, im übrigen sind die durch die Erkrankung im Anfang gesetzten functionellen Störungen keine sehr beträchtlichen und nur selten erreichen die ziehenden, reissenden Schmerzen eine bedeutende Intensität.

TAFEL II.

Gonitis chronica serosa.

Fig. 1. zeigt das rechte Knie desselben Individuums mit nur sehr geringen Residuen eines früheren Exsudates.

Fig. 2. zeigt einen hochgradigen linksseitigen chronischen Kniegelenkserguss, mit beträchtlich fluctuirender Vorwölbung in der Gegend der Bursa extensorum und beiderseits neben dem Ligam. patellare.

Fig. 3. gibt zum Vergleich den Durchschnitt eines Kniegelenks bei hochgradigem Kniegelenkserguss nach einem Spir. Praep. des Hunter'schen Museums, wobei besonders die enorme Ausdehnung der Bursa extensorum nach oben von der Patella auffällt (be), sowie die Ausdehnung der Kapsel (c) nach der Kniekehle zu.

Fig. 4. zeigt die äussere Gestalt eines Kniegelenks bei hochgradigem chronischem Haemarthros von der Seite gesehen.

Johann Sch, 15 J. alt, von gesunden Eltern abstammend, ist durch mehrfache kleine Accidents als Haemophile bekannt, war vor 3 Jahren durch hämorrhagische Pocken sehr gefährdet, 6 Monate ans Krankenlager gefesselt, leidet seit mehreren Monaten an abwechselnd exacerbirenden und wieder zurücktretenden Ergüssen hauptsächlich in beiden Ellbogen und beiden Kniegelenken, die mehrfach bei Punctionen als rein sanguinolenter Natur sich erwiesen, zur Zeit ist besonders das rechte Ellbogengelenk und linke Knie befallen, letzteres zeigt 34 cm. Umfang (R. 31) eine stark fluctuirende Schwellung über und zu beiden Seiten der Patella sich vorwölbend, bei seitlicher Ansicht des Gelenks zeigt sich besonders deutlich der Erguss in die Bursa extens. (b e) Fig 4., sowie auch die als fluctuirende Schwellung deutlich fühlbare Ausdehnung der Kapsel nach hinten zu.

Hydrops articuli manus.

Fig. 5. zeigt einen chronischen Handgelenkserguss von beträchtlichen Dimensionen mit starker Emporhebung der Sehnen etc. durch die fluctuirende Schwellung.

Hydrops articuli digitorum.

Fig. 6. zeigt eine chronische Synovitis serosa in den ersten Phalangealgelenken als Residuum eines langwierigen Rheumatismus acutus, in allen betroffenen Gelenken bestand abnorme seitliche Beweglichkeit.

Synovitis chronica art. pedis.

Fig. 7. zeigt den rechten Fuss eines Patienten, der nach einem langwierigen Gelenkrheumatismus mit zahlreichen Recidiven, einen chronischen Erguss in den Fussgelenken behielt. Es markirt sich die Kapselausdehnung (c) durch pralle Hervorwölbungen nach vorn und hinten vom Malleolus bes. zwischen mall. ext. (m) und den Strecksehnen. Keine Reizerscheinungen.

Synovitis chronica cubiti.

Fig. 8. und 9. zeigen das rechte Ellbogengelenk bei Haemarthros chron. bei einem Haemophilen, wobei besonders zu beiden Seiten der Triceps-Sehne sich kuglige Prominenzen (c) vorwölben, die neben dem Olecranon (o) in allen Positionen auffallen, während bei seitlicher Ansicht (Fig 9.) besonders bei leichter Anspannung der Muskeln eine grössere kuglige Vorwölbung auftritt.

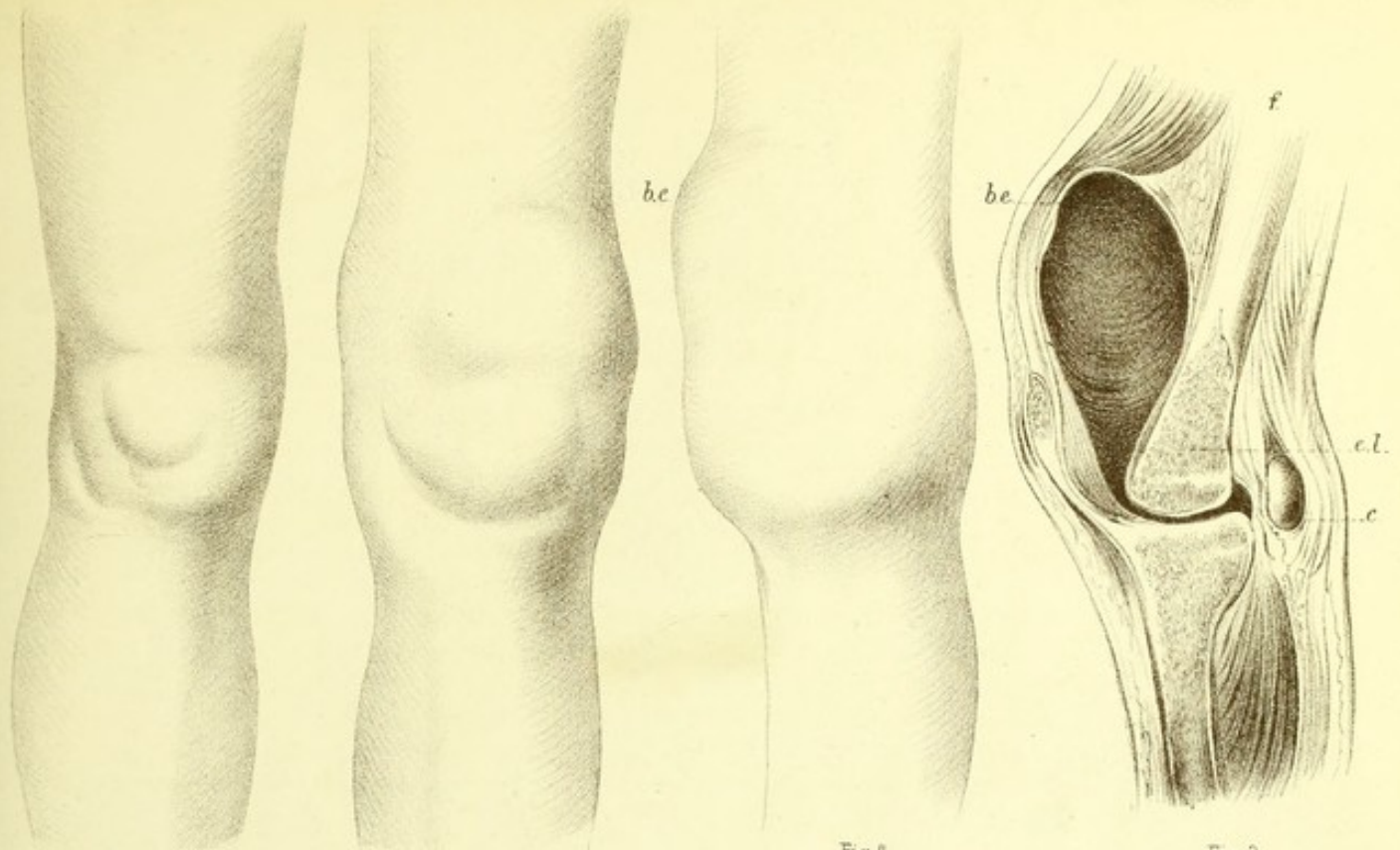


Fig. 1.

Fig. 2.

Fig. 4.

Fig. 3.

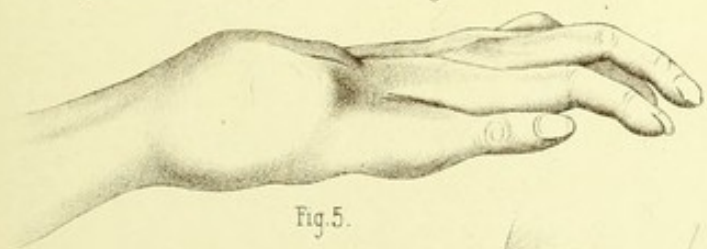


Fig. 5.

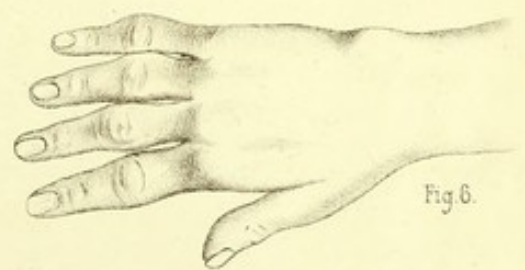


Fig. 6.

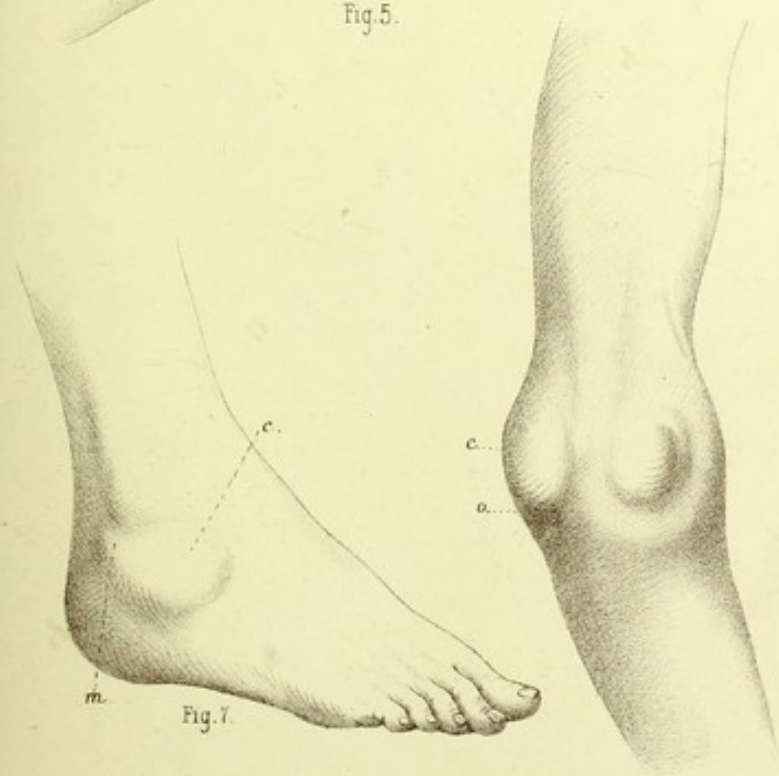


Fig. 7.

Fig. 8.

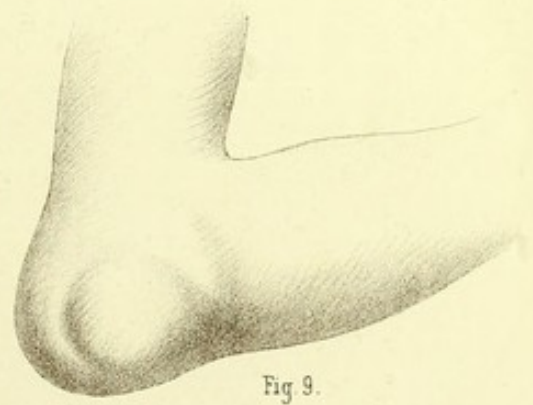



Fig. 9.

SYNOVITIS SEROSA CHRONICA.



FUNGÖSE GELENKENTZÜNDUNG.

(Tumor albus.)

Schon bei länger dauernder Synovitis serosa kann es zu einem hyperplasirenden Prozess in der Synovialmembran kommen, indem dieselbe eine feine Gefäßzeichnung darbietet, etwas an Dicke zunimmt und allmählich durch gefässreiche Fortsätze über den Knorpel sich hinzieht, wesshalb diese Form als Synovitis hyperplastica laevis (pannosa) (Hueter) bezeichnet wurde. Indem diese gefässreichen Fortsätze nach und nach gegenseitig verwachsen, auch den Knorpel vascularisiren und eine bindegewebige Schrumpfung erleiden, kommt es zur Ausheilung des Prozesses mit mehr oder weniger gestörter Function; meist ist diese Form jedoch (adhäsive oder obliterirende Entzündung) nur ein Begleiter benachbarter Entzündungsprozesse wie z. B. bei Necrose der Gelenkenden oder ein Vorstadium der schwereren fungösen Prozesse.

Die **Synovitis hyperplastica granulosa**, (Tumor albus, fungöse Gelenkentzündung) stellt sich entweder als Gefolge langdauernder Synovialeiterung, oder primär ostealer Affectionen, häufig aber auch selbständig ein und characterisirt sich durch Wucherung und Umwandlung der Synovialis zu einem Granulations- oder schwammigen fungösen Gewebe, das eine Art Sklerose eingehen und so zur Ausheilung führen kann, häufiger aber die übrigen Gelenktheile mit ergreift, durch theilweise eintretenden eitrigen Zerfall zur Abscedirung, durch Knorpelulceration und fungöse Caries zu einer Totalerkrankung des Gelenkes einer Panarthritidis fungosa führt, deren Ausgang dann wiederum ein sehr verschiedener sein kann, aber nie ohne schwere Schädigung der Gelenksfunction erfolgt.

Neben der Wucherung dieses fungösen Granulationsgewebes ist die beträchtliche Antheilnahme des parasynovialen Gewebes characteristisch. Während es schon bei Synovitis serosa häufig zu einer ödematösen Durchtränkung dieses Gewebes, einer Art Parasynovitis kommt, bleibt diese bei den fungösen Entzündungen nie aus und kann in leichteren Fällen in einer Art Sklerose, in schwereren in Bildung speckartiger Schwarten oder weicher Granulationsmassen bestehen, die Muskeln und Sehnen einhüllen und häufig bis unmittelbar unter die Haut vordringen und oft an einzelnen Stellen eine eitrige Schmelzung erfahren, so dass es zur Bildung periarticulärer Abscesse kommt, die nicht mit der eigentlichen Gelenkhöhle communiciren und desshalb bei Durchbruch und sich anschliessender Fistelbildung viel geringere Bedeutung haben.

Diesen Veränderungen entsprechend zeigt ein von fungöser Entzündung ergriffenes Gelenk meist rundliche Form (daher strumöse Entzündung genannt), die normal am Gelenk vorhandenen Furchen, wie z. B. am Knie zu beiden Seiten der Patella werden verstrichen und machen nicht selten einer mehr oder weniger weichen Vorwölbung Platz, die normalen Contouren des Gelenks sind verschwommen, die Consistenz der Schwellung entweder eine gleichmässig pralle (durch die parasynovialen Schwarten bedingt) oder an einzelnen Stellen weiche (durch periarticuläre Abscesse, Granulationsmassen). Die Haut ist meist gespannt, prall, lässt sich schwer in Falten aufheben und zeigt eine blasse Farbe (daher die Namen Tumor albus, white swelling) und ein erweitertes Venennetz (in Folge Behinderung des Abflusses durch die Schwartenbildung um die tieferen Venen), nur bei Abscessbildung geht eine entsprechende livide Röthung der Haut dem Durchbruch voraus.

Die Stellung des Gelenks wird meistens ebenfalls bald eine typische, das Knie z. B. wird gebeugt, der Unterschenkel abducirt und etwas nach aussen rotirt etc. und die Functionen des Gelenkes werden entsprechend dem Weiterschreiten des Processes mehr und mehr behindert und schliesslich ganz aufgehoben.

Indem die Granulationsmassen auch eine fungöse Betheiligung in den Bändern herbeiführen, kommt es schliesslich zu einer Zerstörung derselben und es resultirt momentan eine Art Schlottergelenk. Wichtiger jedoch sind die durch Uebergreifen der Erkrankung auf Knorpel und Knochen eintretenden Folgen. Indem sich nemlich die Granulationswucherung wurzelartig auf den Knorpel ausbreitet, kommt es zuerst zu einer Durchlöcherung (*Chondritis hyperplastica cribrosa*), später zu einer totalen Zerstörung desselben, die Granulationen verbreiten sich auch unter Verschmälerung der Knochenbälkchen in die Gelenkskörper, wodurch eine Erreichung des Knochengewebes resultirt. In der Umgebung der nun Caries darbietenden Gelenkfläche können sich mehr oder weniger üppige Osteophyten d. h. spitzige blättrige Knochenneubildungen entwickeln, die sich durch ihre Form wesentlich von den mehr rundlichen Knochenbildungen bei Arthritis deformans unterscheiden.

Ist von Anfang an mehr Neigung zur Eiterung vorhanden, so treten hiedurch sog. Knorpelgeschwüre auf, d. h. derselbe zeigt meist zuerst an den Stellen grössten Druckes scharf abgegrenzte Substanzverluste, eine Art Decubitus, die sich mehr und mehr ausbreiten und zur Exfoliation grösserer Knorpelstücke führen können.

Ebenso wie in der Synovialis kann aber unter dem Einfluss von Scrophulose etc., nach Traumen eine entzündliche Affection im Knochen auftreten d. h. eine primär osteale Gelenkentzündung sich entwickeln, die vom Knochen der Epiphyse ausgehend, entweder eine mehr fungöse oder mehr käsige Ostitis darstellt und rasch zur Durchwucherung resp. Zerstörung des Knorpels, entsprechender Betheiligung der Synovialis etc. führt.

TABLE III.

Genetic Injuries

The following table shows the results of the investigation of the genetic injuries of the workers in the chemical industry in the United States. The results are given in the following table. The results are given in the following table. The results are given in the following table. The results are given in the following table.

The following table shows the results of the investigation of the genetic injuries of the workers in the chemical industry in the United States. The results are given in the following table. The results are given in the following table. The results are given in the following table.

TABLE IV

The following table shows the results of the investigation of the genetic injuries of the workers in the chemical industry in the United States. The results are given in the following table. The results are given in the following table. The results are given in the following table.

TABLE V

The following table shows the results of the investigation of the genetic injuries of the workers in the chemical industry in the United States. The results are given in the following table. The results are given in the following table. The results are given in the following table.

The following table shows the results of the investigation of the genetic injuries of the workers in the chemical industry in the United States. The results are given in the following table. The results are given in the following table. The results are given in the following table.

TAFEL III.

Gonitis fungosa.

Fig. 1. zeigt eine exquisite Synovitis hyperplastica, eine fungöse Kniegelenksentzündung, und zwar das vorn durch einen Querschnitt behufs Resection geöffnete Kniegelenk. — Ueberall zeigen sich die Gelenkflächen von dichten fungösen Granulationsmassen (f) umgeben, die besonders am Condylus int. beträchtliche Geschwulst bilden und das parasynoviale Gewebe betheiligen. Der Knorpel selbst zeigt sich nur an sehr kleinen Stellen (c) normal; in der grössten Ausdehnung ist derselbe ebenfalls von Granulationen durchwuchert, die mehr oder weniger dicht auf demselben aufliegen und ein hellröthliches Ansehen der Gelenkflächen bedingen, sowie deutliche Niveaudifferenzen hervorrufen.

Patient, ein 13jähriger Knabe, hatte sich eine Gonitis durch einen Fall zugezogen, die lange Jahre hindurch mit Fixationsverbänden behandelt wurde, ohne dass eine Besserung sich constatiren liess. Da die Schmerzen nicht abnahmen, Schwellung und Functionsstörungen sich steigerten, wurde die Resection (möglichst conservativ) ausgeführt, die bei antisept. Behandlung zu rascher Heilung, jedoch bis dato ohne knöcherne Anchylose, führte.

Patella bei Gonitis fungosa.

Fig. 2. zeigt die mit der umgebenden fungösen Masse exstirpirt Knie Scheibe, deren Knorpelüberzug ebenfalls zum grössten Theil (g) vascularisirt; in der schwammigen glänzenden Granulationsmasse zeigen sich massenhaft weisse Pünktchen (t), die makroskopisch ganz dem Aussehen von Miliartuberkeln entsprechen.

Coxitis purulenta.

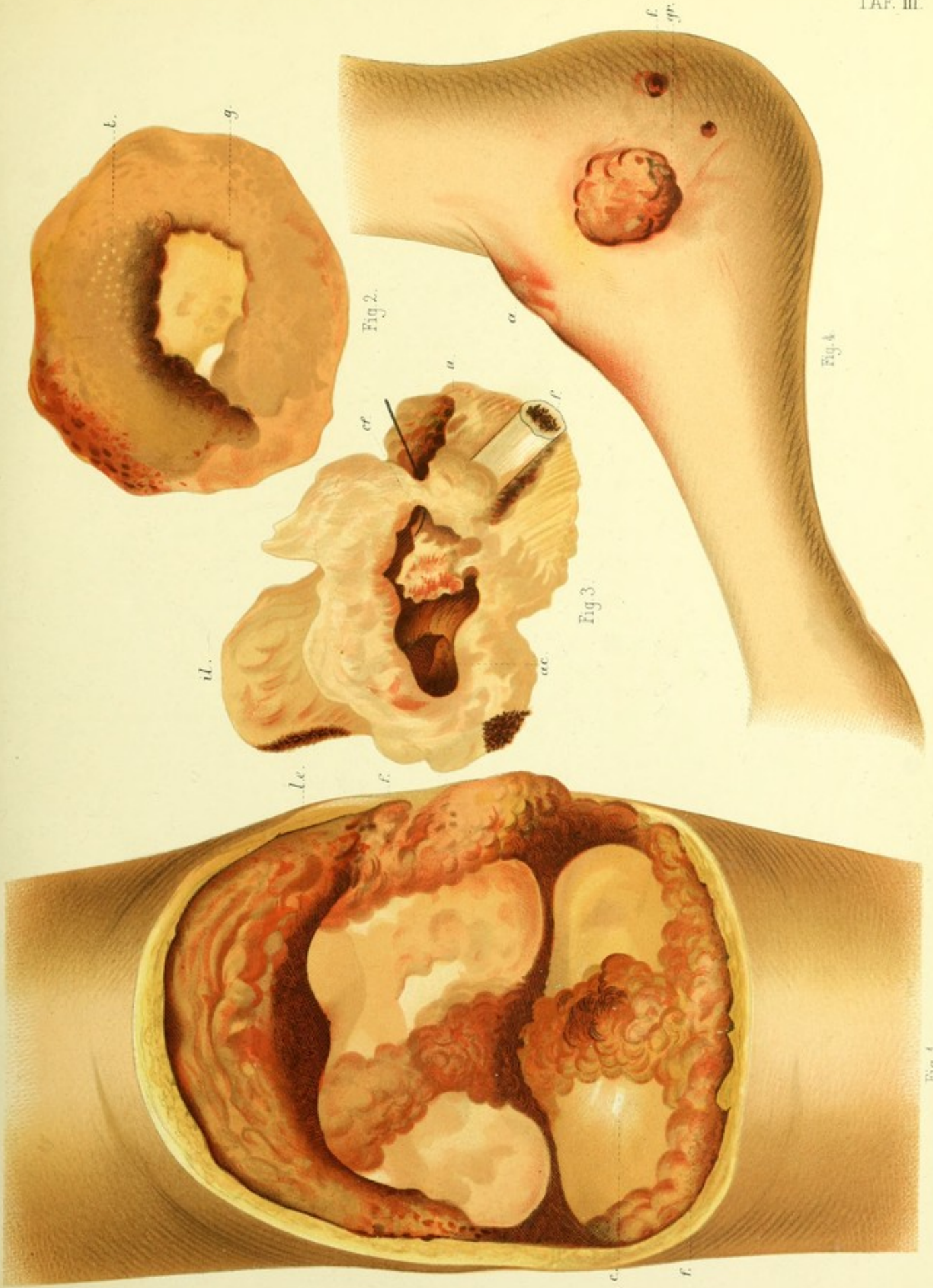
Fig. 3. zeigt den seltenen Fall einer purulenten Coxitis im Säuglingsalter mit Zerstörung des noch total knorpeligen Gelenkkopfs.

Patient, ein 3 Wochen altes Kind, hatte einen Fall erlitten und bestand darauf starke Schwellung am linken Oberschenkel mit bedeutender Schmerzhaftigkeit, jedoch ohne Crepitation. Erst nach einigen Wochen liess sich Fluctuation an der äussern Seite constatiren und ergab eine Incision aussen am Oberschenkel unter dem Trochanter eine grosse Abscesshöhle, die drainagirt wurde. Ohne nachweisbaren Grund trat am 2. folgenden Tag der Tod ein und es zeigte sich bei der Obduction die Abscesshöhle (a) in freier Communication (wie die Sonde in Fig. 3 zeigt) mit der Gelenkhöhle, deren Inhalt ein eitriges ist. Der Gelenkkopf (cf) ist bis auf einzelne höckerige Knorpelwärtchen zerstört, die Pfanne (ac) von wuchernden Granulationen erfüllt, die ganze Synovialis trüb und dick geschwellt. —

Caries cubiti. Synovitis fungosa.

Fig. 4. zeigt das Aussehen eines Ellbogengelenkes bei Caries cubiti. Die Gelenksgegend ist unförmlich geschwellt und die Haut an einzelnen Stellen nur geröthet und vorgewölbt (a), theils an andern Stellen wirklich perforirt in Form grösserer Defecte und kleinerer Fistelöffnungen (f), die von wuchernden Granulationen (gr) erfüllt, sämmtlich auf rauhen Knochen leiten.

Patient, ein 8jähriger Knabe, hatte nach einem Fall aus dem Bett Schmerzen im Arm, Auftreibung der Ellbogengegend bemerkt, die sich allmählich zu dem abgebildeten Status steigerten, starke Eiterung aus den zahlreichen Fistelöffnungen — im übrigen keine Zeichen von Erkrankung innerer Organe etc. Die Resection mit antiseptischer Nachbehandlung führte anfangs zu keiner völligen Heilung, indem an den Winkeln der Resectionswunde kleine Fisteln zurückblieben, die sich erst nach mehrmaligem Auslöfeln schlossen, worauf der Arm mit ziemlich guter Beweglichkeit und völliger Gebrauchsfähigkeit ausheilte.




SYNOVITIS FUNGOSA.

Fig. 1.

Fig. 4.

Fig. 3.

Fig. 2.



CARIES DES GELENKES.

(Arthrocaec.)

In beiden Fällen resultirt eine cariöse oder ulceröse Gelenkentzündung Arthrocaec, (je nach den Gelenken Gonarthrocaec, Coxarthrocaec, Chirarthrocaec etc. benannt), die eben entweder primär auftreten oder durch Ausbreitung der Synovitis granulosa erzeugt sein kann.

Sowohl primär aufgetreten, als durch fungöse Synovitis secundär hervorgerufen, zeigt die Caries des Gelenks beträchtliche Verschiedenheiten im Verlauf, je nachdem der Prozess ohne Eiterung (Caries sicca) verläuft, oder in mehr oder weniger acuter Weise mit eitrigem Erguss etc. einhergeht.

Besonders da, wo die Epiphysenlinie nahe oder im Bereich der Kapselinsertion (z. B. Hüftgelenk) liegt, sind im kindlichen Alter die primär ostealen Formen der Caries weitaus häufiger, während andererseits eine Knochenaffection da, wo die Epiphysenlinie ausserhalb des Bereiches des Gelenkes (z. B. Knie) auch ohne Betheiligung des Gelenkes oder nur mit sehr geringer Betheiligung desselben verlaufen kann. Sowohl Osteomyelitis hyperplastica granulosa als suppurativa treten besonders häufig in unmittelbarer Nähe der Epiphysenlinie auf und führen entweder zur Erweichung des Knochengewebes durch die sich verbreitenden Granulationen oder zu eitrigem Schmelzen desselben. Da wo die Epiphysenlinie im Kapselbereich liegt, werden dann allenfalls im Knochen gebildeter Eiter, nekrotische Knochenstückchen, fast immer in die Gelenkhöhle entleert, unter Steigerung der Gelenkentzündung zu einer acuten meist suppurativen Form und ist bei den schweren Formen der Osteomyelitis suppurativa acutissima (Typhus de membris) auch die Betheiligung des Gelenkes eine entsprechende, d. i. acute Vereiterung mit Schüttelfrösten etc. Im allgemeinen besteht besonders bei schlechtgenährten, schwächlichen Personen Neigung zur Eiterung, durch die zuweilen ganze Knochenstücke necrotisch losgestossen werden. (Fig. 1. Taf. XII.). Eine besonders charakteristische Affection bildet hier die entzündliche Epiphysenlösung, die allerdings an manchen Gelenken (z. B. Hüfte) schwerer zu verfolgen, als an zugänglicheren Partien (Knie, Hand-Gelenk). Die von der Diaphyse producirte Eiterung verbreitet sich nemlich an dem Epiphysenknorpel und kann zu einer totalen Trennung mit entsprechender Verschieblichkeit führen, es kann so z. B. der ganze Femurkopf durch die Eiterung, die dann natürlich in der Gelenkhöhle besteht, als loser Sequester abgelöst, im Gelenk sich befinden, der dann entweder nach Durchbruch des Eiters, resp. Eröffnung des Gelenkes extrahirt wird, oder bei Ausheilung des Processes eine adhäsive Verbindung mit der Pfanne eingeht (Hueter), wie sich besonders deutlich an Frontalschnitten entsprechender Präparate zeigt, wo in der bindegewebigknorpeligen Verbindung, die Diaphyse mit dem Acetabulum vereinigt, noch deutlich mehr oder weniger ausgesprochene Reste des Caput femoris zu constatiren sind.

Die Eiterung gibt im allgemeinen durchaus keine Anhaltspunkte für die Ausdehnung der Veränderungen im Knochen, im Verlaufe bewirkt sie dagegen, wenn sie copiös ist, bedeutende Kräfteabnahme, kann zu einem zunehmenden marastischen Zustand oder auch zu Morbus Brightii, amyloider Degeneration, septischen Processen etc. Veranlassung geben und so den lethalen Ausgang bewirken.

Wie schon erwähnt, kann jedoch auch lediglich Wucherung der Granulationen den Knochen er-

weichen, und dadurch bedeutende Höhlen im Knochen, ja völligen Verlust eines Gelenkkopfes, ohne jede Eiterung herbeiführen, was zuweilen schwer zu erkennen ist.

Im allgemeinen finden sich bei primär ostealen Formen mehr oder weniger grosse buchtige Granulationshöhlen im Knochen (Fig. 1 Taf. VI.), oder mehr oder weniger ausgebreitete käsige Herde, in den höchstgradigen Fällen fast totale Zerstörung der Epiphyse (Fig. 2b. Taf. VIII); bei den primär synovialen Formen zeigt sich mehr die Gelenkfläche oberflächlich oder tiefer arrodirt (Fig. 1. Taf. VII.), eine Art ulceröser Fläche (ulceröse Caries, ulc. Decubitus), welche einen Zerfall der Granulationen durch Druck an der Berührungsfläche darbietet und so zu einer allmählichen Verschiebung der Berührungsflächen führt; am Hüftgelenk kommt es dabei zu einem cariösen Schwund an der hintern Pfannenwand, der Oberschenkelkopf erfährt zunächst besonders an seiner hintern obern Partie cariöse Zerstörung und wird allmählich mehr und mehr nach hinten abweichen, entsprechend dem Schwinden der Pfanne (sog. Pfannenwanderung) sich verschieben, schliesslich zu den später zu erwähnenden path. Destructions-Luxationen führen.

Eine wesentliche, die Caries der Gelenke begleitende Erscheinung ist noch das Entstehen von Osteophyten rings um die cariösen Stellen. Dieselben treten besonders massig bei eingeschlossenen Necrosen der Epiphysen und bei mehr periarticulären Prozessen, selbstverständlich mehr bei Erwachsenen, auf und fehlen ganz bei schweren, mehr malacischen Fällen von Tumor albus; sie zeigen meist (Fig. 4. Taf. VII.) dornförmig, seeigelartige Gestaltungen, führen oft zu einer bedeutenden Volumszunahme des erkrankten Gelenks, ein Umstand der zu der früheren falschen Lehre von der Auftreibung der knöchernen Gelenkenden Veranlassung gab. — Eine besondere Bedeutung erlangen dieselben bei der totalen Vereiterung des Gelenkes, indem dieselben dann zu brückenartigen, knöcherner Verbindungen der Gelenkenden (Taf. XIX.), zu einer Ausheilung des cariösen Processes mit knöcherner Anchylose wesentlich beitragen.

Der Verlauf der cariösen Gelenkentzündungen ist durchaus kein gleichmässiger. Schwere Fälle können rasch tödtlich enden, andererseits kann in allen Stadien Ausheilung des Processes eintreten, jedoch nur mit mehr oder weniger vollständiger Anchylose, oft in sehr difformen und functionell hinderlichen Stellungen. Meist jedoch erfolgt, wenn keine Kunsthülfe eintritt, der lethale Ausgang unter copiöser erschöpfender Eiterung oder durch secundäre oder septische Prozesse.

Die von Caries betroffenen Gelenke zeigen je nach der Ausdehnung, dem Stadium der Erkrankung, recht verschiedenes Aussehen. Im allgemeinen nehmen dieselben besonders an den untern Extremitäten rasch eine charakteristische fehlerhafte Stellung ein, indem z. B. der Unterschenkel mehr und mehr gebeugt und nach aussen rotirt wird und bei vorgeschrittener Zerstörung am Femur nach hinten gleitet (Fig. 1, 3 und 4. Taf. XXII.), indem an der Hüfte eine gebeugte, leicht adducirte Stellung vorwaltet und die allmählich auftretende Destructions-Luxation nach hinten Verkürzung des Schenkels etc. auffällt. Bei vorwiegender Zerstörung an einem Condyl eines Gelenkes kommt es zu entsprechenden seitlichen Abweichungen, z. B. Genu valg., bei Gonitis ulcerosa (Fig. 6. Taf. XXII.).

Je nach der vorwiegenden oder fehlenden Eiterung ist das Gelenk heiss oder nicht, meist beträchtlich schmerzhaft, die Menge eines allenfallsigen Ergusses, die Ausdehnung vorhandener Osteophyten können weiterhin die Gestalt des cariösen Gelenkes verändern.

Bestehen Fisteln in der bedeckenden Haut, so kommt die Richtung und das aus denselben vordringende Secret in Betracht — nicht immer gelingt es durch dieselben direct den rauhen Knochen nachzuweisen, da häufig sich fungöse Massen vor die Sonde legen.

Auch Reiben lässt sich nicht immer, selbst bei ausgedehnter Caries, constatiren, repräsentirt aber, wenn vorhanden, ein ziemlich sicheres diagnostisches Symptom der Gelenkcaries.

TAFEL IV.

Gonitis fungosa.

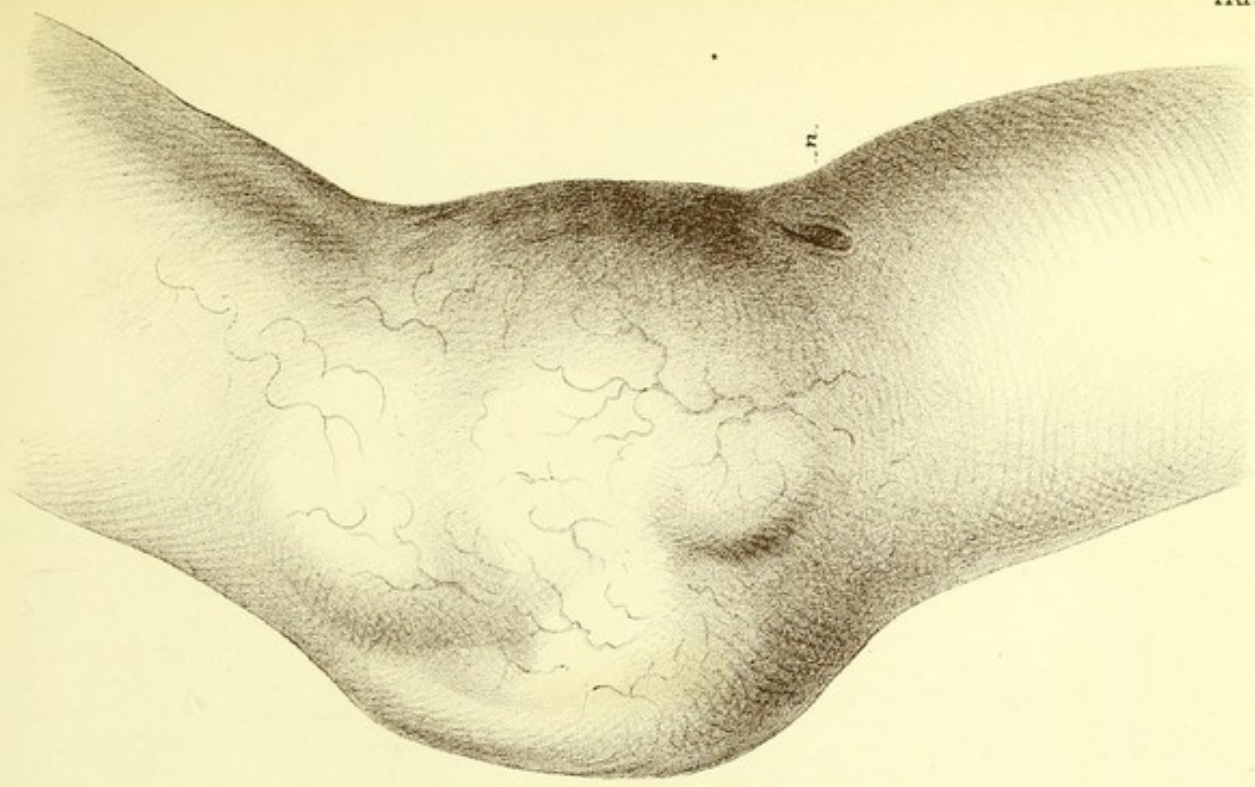
Fig. 1. zeigt eine fungöse Gonitis (*Synovitis hyperplastica*) nach einem Spirituspräparat des Hunter'schen Museums. Grosse Flächen schwammartiger fungöser Massen (b) überziehen die Condylen des Femur (b c) zum grössten Theil, so dass nur an der untersten Partie derselben der Knorpel frei bleibt, auch an den Kreuzbändern und seitlichen Ligamenten sitzen dicke, knollige, fungöse Massen auf und erstrecken sich auch unter das Lig. patellare. — Das äussere Aussehen des Gelenkes war sicher das eines typischen Tumor albus.

Gonitis fungosa.

Fig. 2. zeigt das äussere Ansehen eines Kniegelenks eines 13jährigen Knaben bei *Synovitis hyperplastica granulosa*, Tumor albus genu. Das Knie, in leichter genu valg. Stellung, zeigt vermehrte seitliche Beweglichkeit (durch Erschlaffung der Bänder), die Gegend der Patella als Abflachung sichtbar, indem sich nach oben und zu den Seiten prall elastische Schwellungen vordrängen; nach aussen über der Gegend des Cap. fibulae eine alte Narbe (n) von einer früheren Durchbruchsstelle herrührend. Die Haut reizlos von bläulichen Venen durchzogen, überall verschieblich. Bedeutende Schmerzhaftigkeit bei passiven Bewegungen.

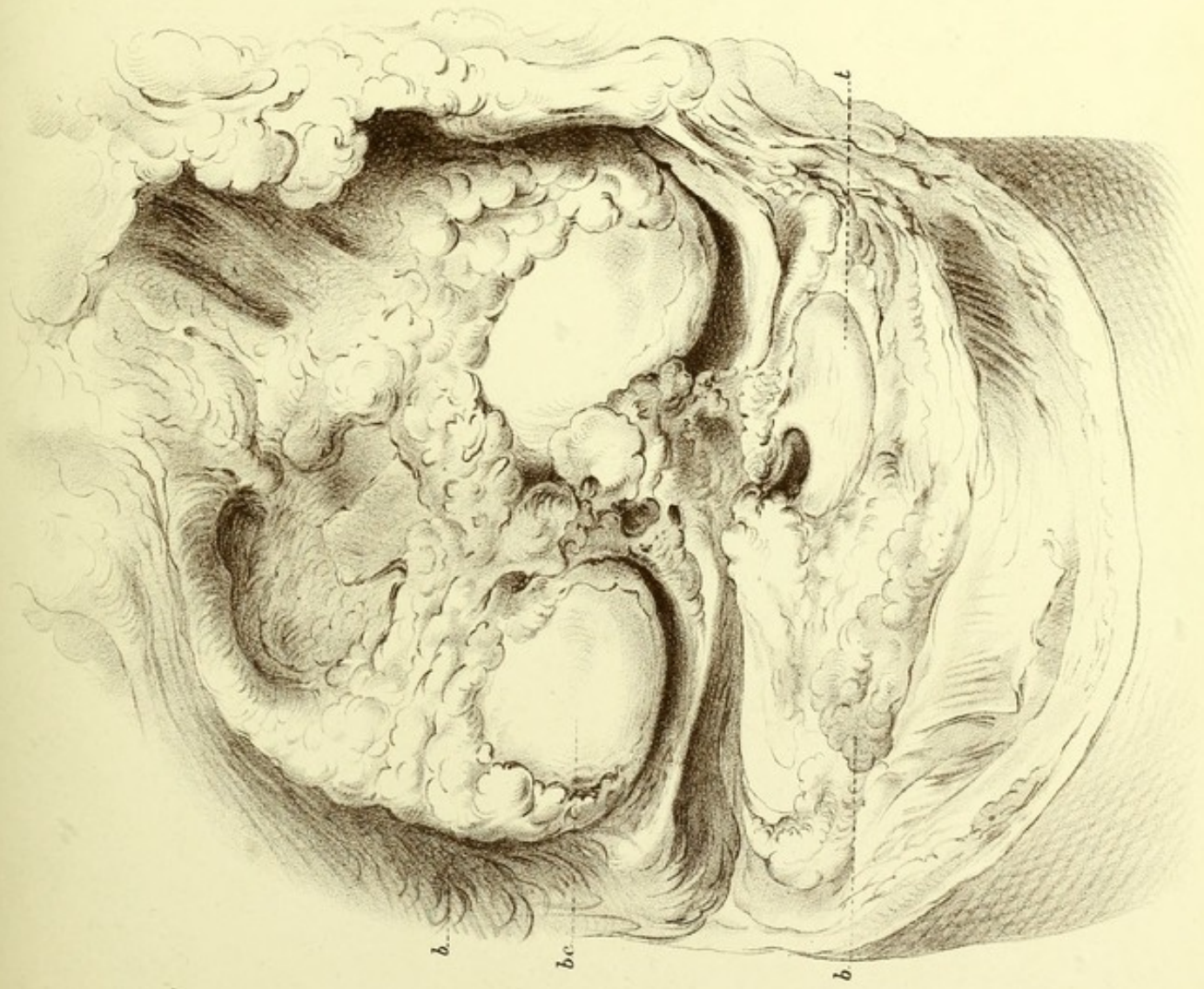
Späterhin Resection. Heilung per pr., sehr gute Gehfähigkeit, die jedoch bald zu einer Varumstellung Veranlassung gibt, so dass noch Monate lang Contentivverbände nöthig sind.


Fig. 2.



SYNOVITIS FUNGOSA.

Fig. 1.





Faint, illegible text, possibly bleed-through from the reverse side of the page.

TAFEL V.

Gonitis ulcerosa. Caries genu.

Fig. 1. giebt das frische Präparat eines cariösen Kniegelenks mit eitriger Synovitis, ausgebreiteten fungösen Granulationswucherungen, fast totaler Zerstörung des Gelenkknorpels und ausgebreiteten Abscedirungen (a) in der Umgebung des Gelenks. Die Figur zeigt das von vorn geöffnete Gelenk, die nur theilweise von Granulationen bedeckte Patella (p) mit dem umgebenden dicken Granulationswulst (fgr.) ist nach abwärts geschlagen. An beiden Condylen ist der Knochen cariös (c), und nur sehr geringe Knorpelreste (k) sind an der obern Partie noch zu erkennen, die halbmondförmigen Bänder sind zum grossen Theil von Granulationsmassen durchwuchert, so dass nur an einzelnen Stellen die weisse Knorpelfarbe bleibt. Auch sind die Lig. cruciata dick mit Granulationen besetzt.

Patient, ein 51jähr. Arbeiter, am 28. III. aufgenommen, hatte im Herbst an Gelenkrheumatismus gelitten und während die Affection aus den Armgelenken auf Salicyl rasch wich, hatte sich der Process im linken Kniegelenk festgesetzt, die bestehende chron. Kniegelenksentzündung wurde durch externe Jodanwendung nur vorübergehend gebessert und Zunahme der Schmerzen und Schwellung liessen einen eitrigen Inhalt des Gelenks diagnosticiren. Obgleich schon Röthe und Härte in der Kniekehle einen beginnenden Durchbruch anzeigten, wurde noch im Mai ein Versuch mit Carbolausspülung vorgenommen, der dünneitrige Inhalt zuerst entleert, sodann 3% Carbollösung mehrmals durchgespült, mehrere Tage waren die Schmerzen und Schwellung hierauf entschieden geringer, die Schmerzhaftigkeit in der Kniekehle aber nahm trotzdem zu und es erfolgte eine kleine Incision des nach innen von der Fossa popl. sich vorwölbenden Abscesses unter Lister'schen Cautelen. Es entleerte sich wenig eitrige Synovia, die Sonde liess sich leicht ins Kniegelenk führen. Da Patient ausserdem an beiderseitiger Affection der Lungenspitzen litt, wurde die proponirte Amputatio femoris am 9. VII. ausgeführt. Es erfolgte Heilung per prim., am 1. IX. verlässt Pat. das Spital bedeutend gekräftigt mit solider Narbe des Amputationsstumpfes.

Panaritium gangraenosum. Caries des Phalangengelenkes.


Fig. 2a. zeigt den Zeigefinger eines 56jähr. Bäckers, der mit hochgradig vernachlässigtem Panaritium dem Spital zugeht. Necrose der Haut bis aufs Periost, an der Beugeseite der Fingerspitze mehrere Fistelöffnungen, durch die die Sonde in das rauhe 2. Phalangengelenk gelangt, Auswaschung, Carbolverband, beim 2. Verbandwechsel lässt sich die nekrotische 3. Phalange als lose beweglich erkennen und extrahiren.

Fig 2b. zeigt den gleichen Finger nach 6 Wochen geheilt, 3. Phalange und Nagel etwas nach unten gekrümmt, Onychocryphosis, Narben von den Fisteln kaum mehr sichtbar, gute Beweglichkeit des Fingers.

Fig. 2c. zeigt die nekrotische Phalange mit kleinen Resorptionshöhlen von den andrängenden Granulationen herrührend.

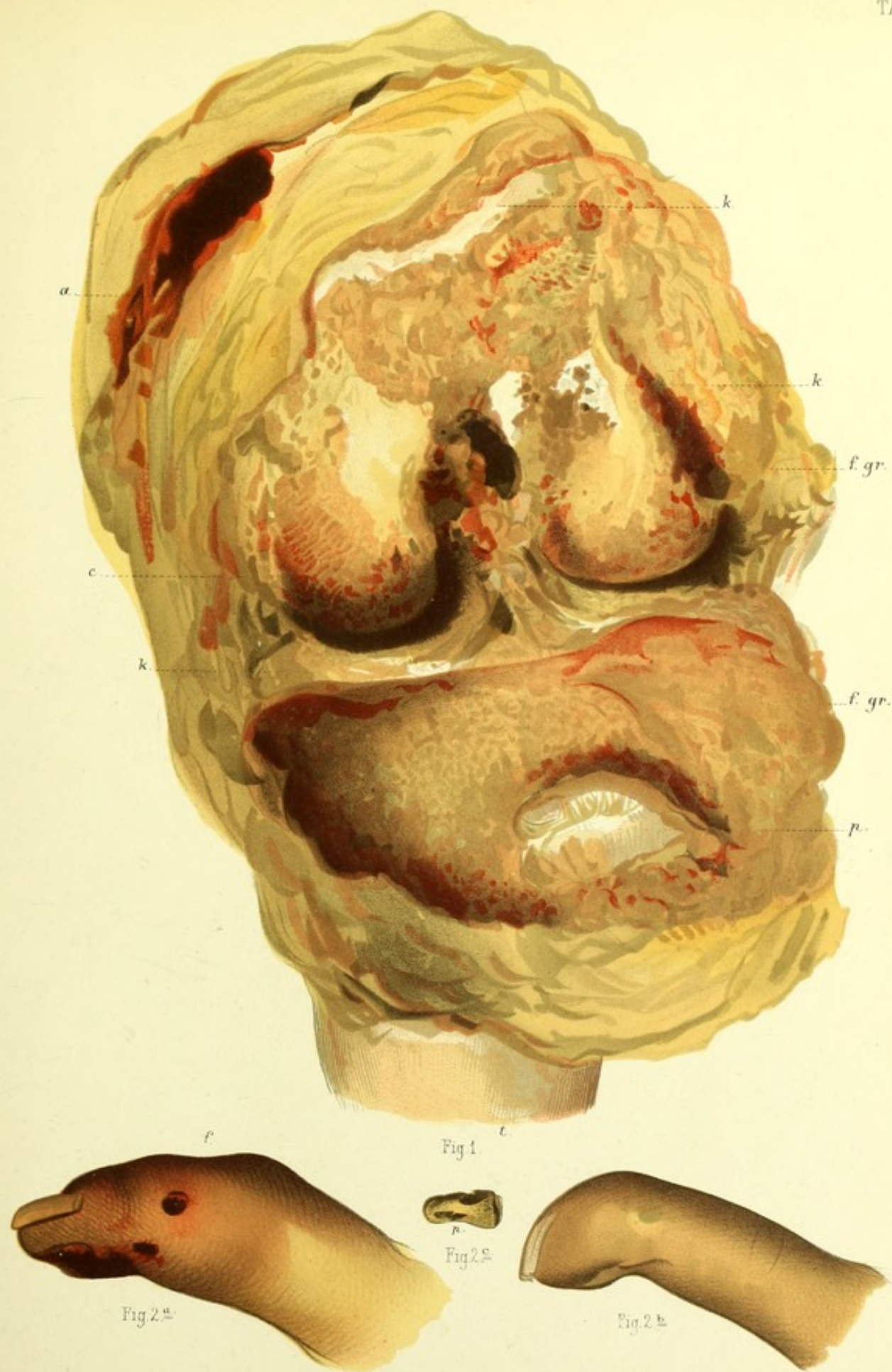

Fig. 1. SYNOVITIS PURULENTA. CARIES. Fig. 2. PANARITIUM GANGRAENOSUM.



TAFEL VI.

Caries genu.

Fig. 1. stellt das behufs Resection geöffnete Kniegelenk bei Gonitis ulcerosa und eitriger Kniegelenksentzündung dar. Die Synovialis ist trüb, in den Falten und Buchten derselben (bei e) liegen dicke eitrige Flocken. Ueber den Oberschenkelcondylen (f), mit denen die Patella (p) fest verlöthet, ist der Knorpelüberzug theilweise von weichen fungösen Massen, die sich schwer von der Synovialis abgrenzen lassen, überdeckt, weiterhin finden sich dicke Granulationsmassen zwischen den beiden Tibiacondylen und vorn an den Ligam. cruciat. Am Condylus int. tibiae ist eine tiefe cariöse Höhle mit scharfen Rändern, eine tiefere Höhle findet sich innen am entsprechenden Condylus femoris, woselbst ebenfalls der Knorpelüberzug an betreffender Stelle scharf ausgezwickt erscheint.

Caries coxae.

Fig. 2. zeigt den durch Resection entfernten Oberschenkelkopf nach langwieriger (osteogener) Caries coxae. Es zeigt sich der Knochen sehr weich mit dünner Corticalsubstanz, der Trochanter noch zum grössten Theil knorplig. Die Gelenkfläche (c) rauh, cariös, des Knorpelüberzugs beraubt, am Collum zeigen sich 2 kleine Höhlen, in deren Grund deutlich ein gelbgrauer Sequester (s) zu erkennen ist.

Arthritis deformans coxae.

Fig. 3. zeigt die hochgradigen Veränderungen eines Malum coxae senile sin. (wohl im Anschluss an Coxitis entstanden). Der Gelenkkopf hat eine total abnorme mehr rollenartige Gestalt angenommen, an deren breiter, unterer Fläche das verbreitete Lig. teres sich inserirt. Der Knorpelüberzug ist zu grossem Theile zu Verlust gegangen, an andern Stellen zerfasert, wie ein feiner Pelz die Gelenkfläche überziehend (z) oder in dichteren weissen Plaques (hl.) angehäuft. Die Pfanne erscheint den Veränderungen des Kopfes entsprechend umgebildet, zeigt einen beträchtlich erhöhten knöchernen Limbus, während sich in der Tiefe dichte rundliche Knorpelplaques zeigen.

Das Präparat kommt von einer 60jährigen, an Magencarcinom verstorbenen Frau, bei der sich intra vitam nur eine leichte Verkürzung des betreffenden Beines, Knarren bei Bewegungen und Narben in der l. Hüftgegend hatten constatiren lassen und die angab, in ihrer Jugend an einer langwierigen Hüftgelenksentzündung gelitten zu haben.

Fig. 1.

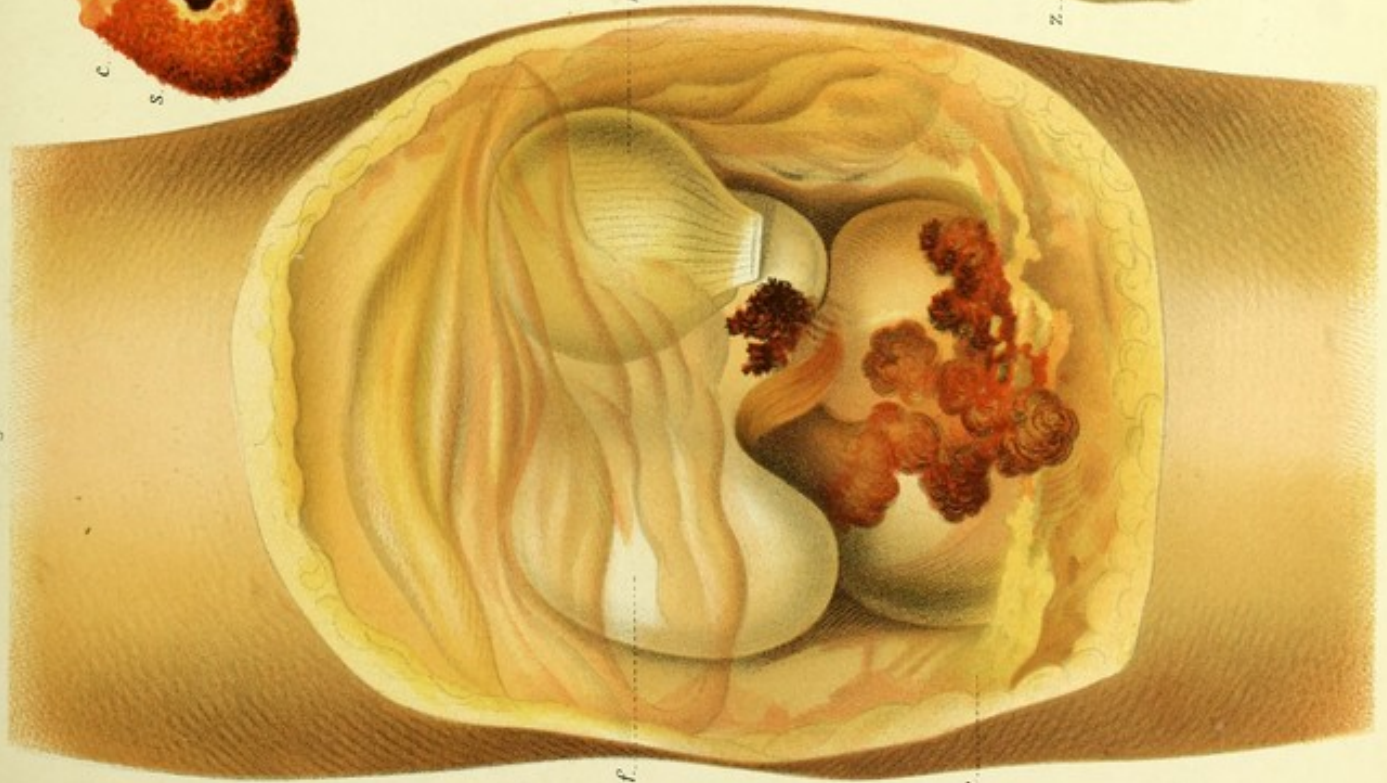



Fig. 2.



Fig. 3.

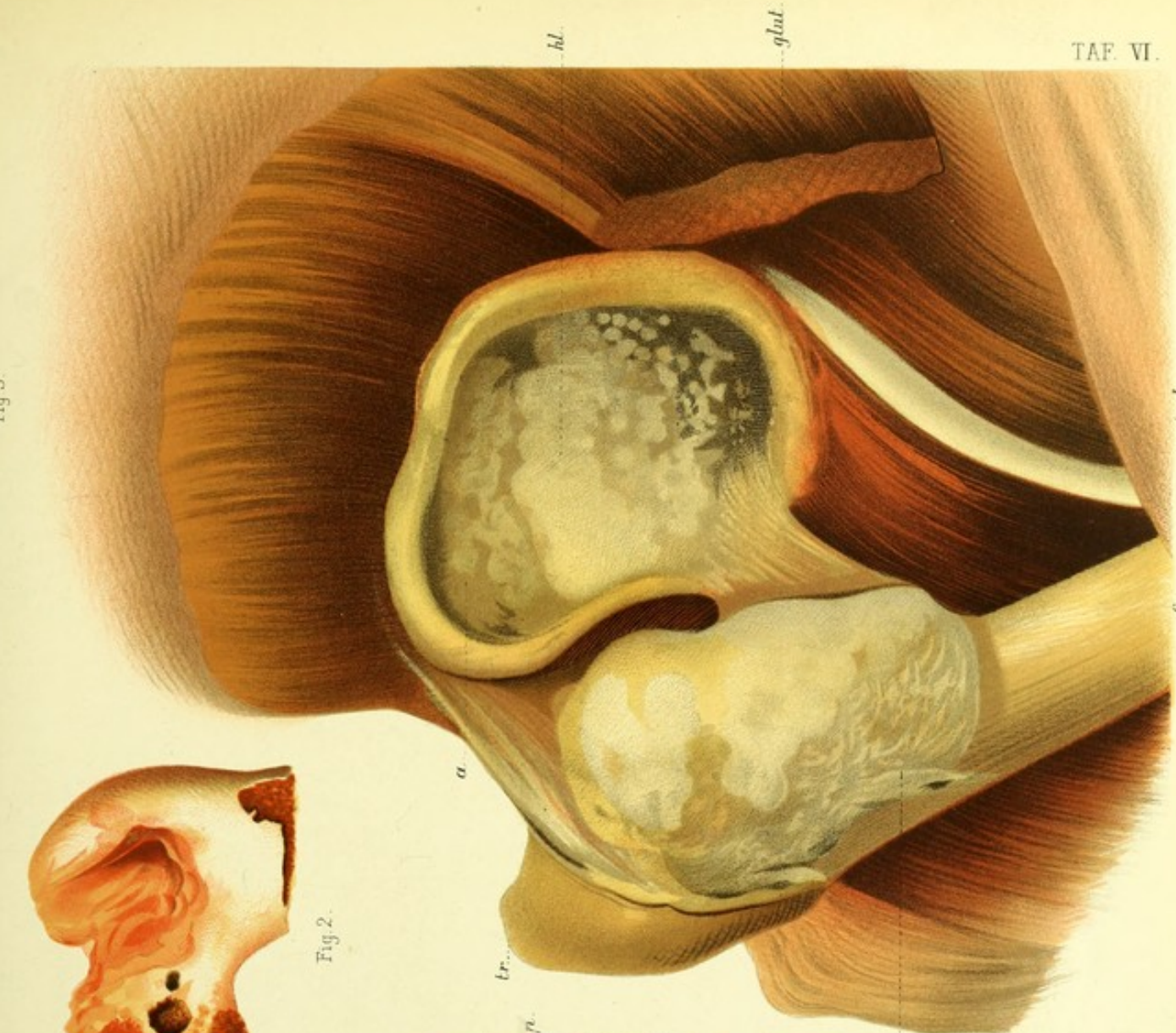

Fig. 1. SYNOVITIS PURULENTA. GONITIS ULCEROSA. Fig. 2. CARIES COXAE. Fig. 3. ARTHRITIS SICCA. MALUM COXAE SENILE.



TAFEL VII.

Caries humeri.

Fig. 1. zeigt den resecirten Humeruskopf bei eitriger Schultergelenkentzündung, bei dem die cariöse Affection der Gelenkfläche offenbar erst secundärer Natur gewesen und sich lediglich auf eine Art cariöse Arrosion bei (x) in den peripheren Theilen der Gelenkfläche beschränkt.

Caries humeri.

Fig. 2. zeigt den Humeruskopf bei primär osteomyelitischer Schultergelenkentzündung. An dem Humeruskopf (Trockenpräparat) zeigen sich nur noch geringe Reste des Knorpelüberzugs (c), nahe den Tuberculis zeigen sich zwei über bohngrosse cariöse Höhlen (x).

Caries cubiti.

Fig. 3. Das Humerusende ebenfalls cariös, total rauh, doch in seiner Gestalt wenig verändert, an beiden Epicondylen flache Osteophyten.

Fig. 4. Die Ulna an ihrer Gelenkfläche total rauh und cariös zeigt sich an den peripheren Partien des Gelenkkörpers mit massenhaften warzigen, porösen Osteophyten besetzt, das Ligam. annular. rad. als knöcherne Spange zu erkennen.

Fig. 5. stellt das Trockenpräparat einer *Caries cubiti* dar. Die Knochen sehr leicht und porös, die Gelenkflächen sämtlich cariös, total ihres Knorpelüberzugs beraubt, rauh.

Fig. 6. zeigt ein macerirtes Präparat einer *Caries cubiti* resp. der durch die Resection desselben entfernten Theile, wobei besonders die zarten Osteophyten, die beträchtliche cariöse Zerstörung zwischen beiden Condylis und die Anlagerung neuer Knochenmasse (bei x) auffällt. (Trockenpräparat aus dem Hunter'schen Museum.)

Caries cubiti.

Fig. 7 und 8. zeigen die einer Ellbogenresection entstammenden kranken Gelenktheile, von denen an der Ulna Fig. 8. ein grosser Sequester von neuer Knochenmasse umgeben auffällt, während Fig. 7 am Humerus (c. h.) die Erkrankung mehr oberflächlich und hier wie am Radiusköpfchen (c. rad.) massige Granulationswucherungen die Gelenkflächen umgeben.

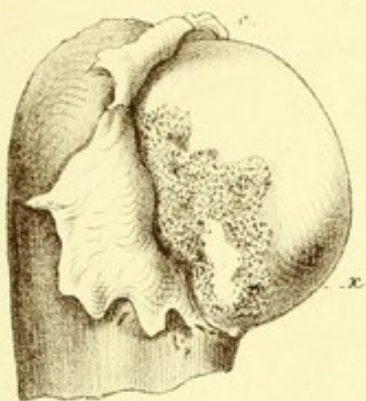


Fig. 1

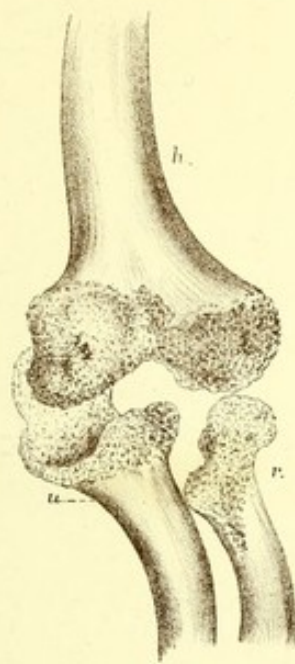


Fig. 5.

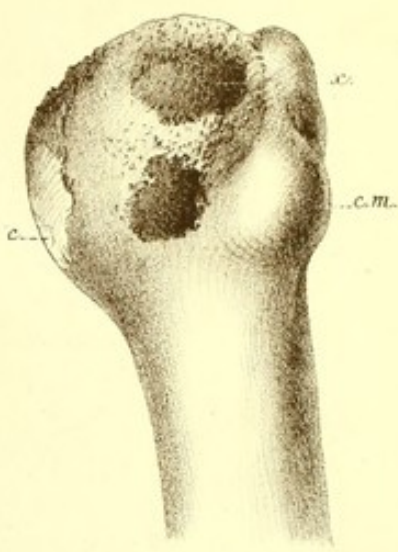


Fig. 2.

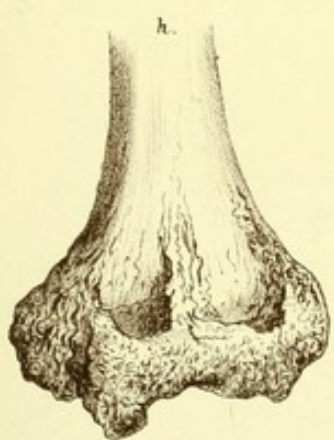


Fig. 3.

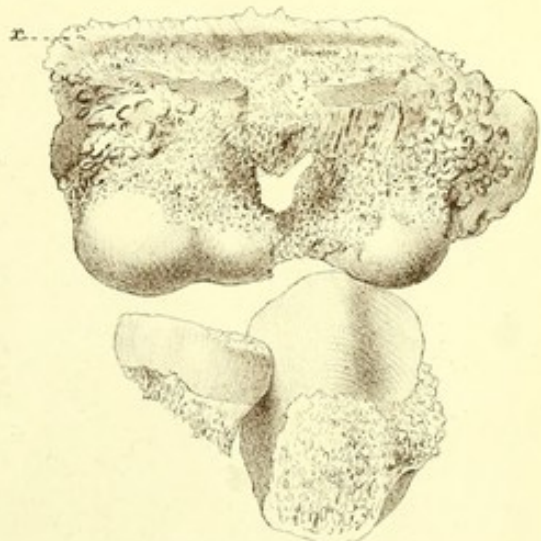


Fig. 6.

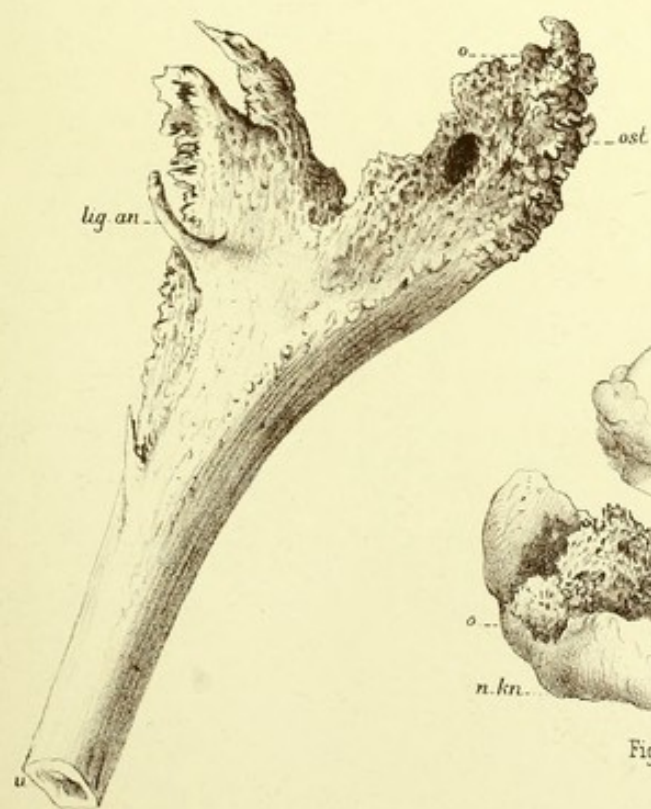


Fig. 4.

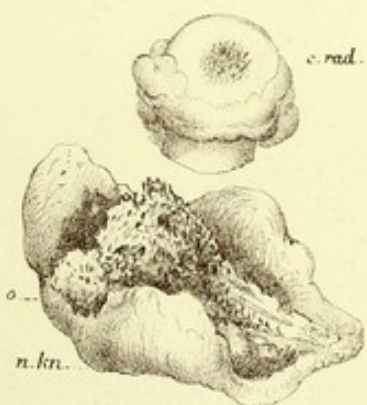


Fig. 8.

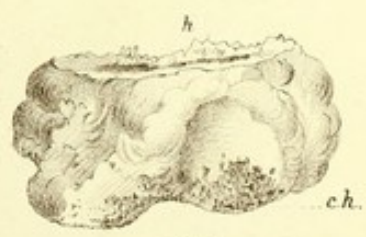



Fig. 7.

CARIES DER GELENKE (AN DER OBEREN EXTREMITAET.)



TAFEL VIII.

Caries coxae.

Fig. 1. hochgradige *Caries coxae*, fast totale cariöse Zerstörung des Caput. femoris (cf), cariöse Erweiterung der Pfanne (ac).

Fig. 2a. zeigt eine *Caries coxae*, (Fig. 2, b) den hierzu gehörigen cariösen Schenkelkopf. An der Pfanne ist die beträchtliche Abflachung und Ausdehnung besonders auch nach vorn oben zu auffallend, was auf die Stellung des Femur schliessen lässt.

Caries coxae.

Fig. 3 a b c. zeigt cariöses Hüftgelenk bei einem an Tuberculose verstorbenen 8jähr. Knaben, es bestand während des Lebens starke Contractur und schien der Kopf nach hinten subluxirt. Es fand sich der Kopf zu einer flachen cariösen Platte umgewandelt (cf in Fig. 3 a.) wie sich besonders schon auf dem Durchschnitt (3 b.) zeigt, ist der Trochanter (tr) noch zum grössten Theil knorplig. Die Pfanne war von dem Rest des Gelenkkopfs nur in ihrer hintersten Partie ausgefüllt, während von vorn her massige Granulationswucherungen (gr) den freien Raum einnahmen.

Arthritis deformans coxae.

Fig. 4. zeigt einen deformirenden Prozess am Hüftgelenk, der sich wohl an einen cariösen angeschlossen hat, indem der Boden der Pfanne vollkommen fehlt, der Kopf des Femur beträchtlich abgeflacht nach hinten zu von unregelmässigen Knochenwucherungen (bei o) umgeben und auch das Darmbein eine beträchtliche Randwucherung (r) an der hintern Partie der Pfanne und mehrere Osteophyten an der Crista oss. ilei. zeigt.

Caries genu.

Fig. 5. zeigt die bei Knierection resecirten Knochenstücke. (Präparate des Hinterschen Museums.) Am Femur nur noch sehr geringe Reste des Knorpelbelags, an den Condyl. tibiae die cariöse Zerstörung sehr tief, besonders am Cond. externus.

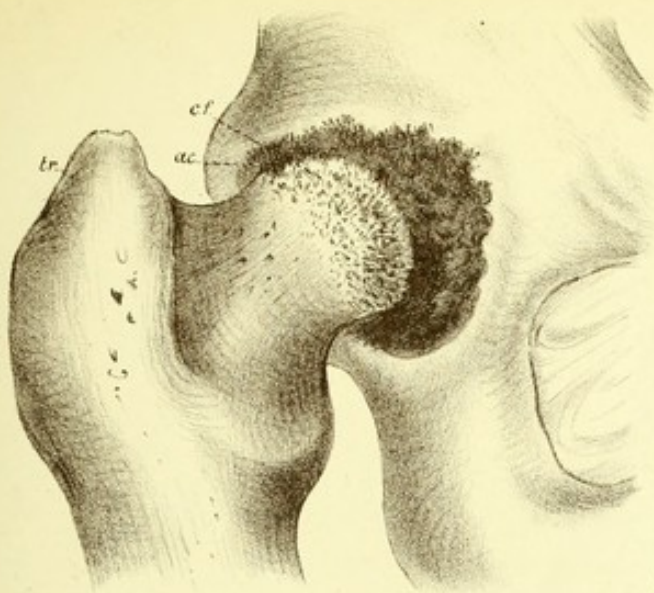


Fig. 1.

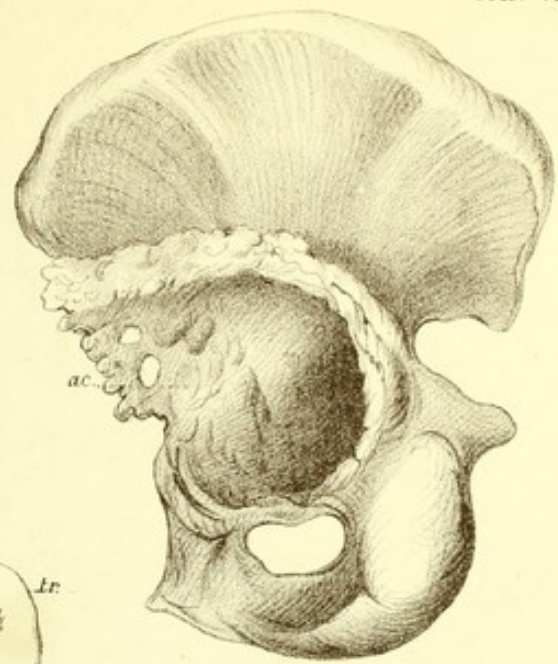


Fig. 2^a

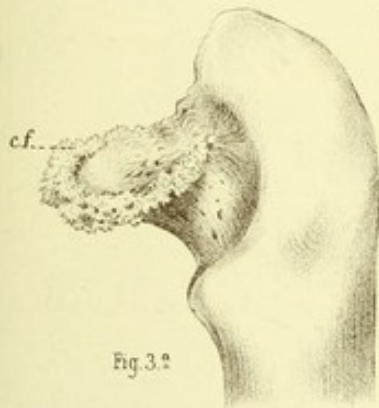


Fig. 3^a

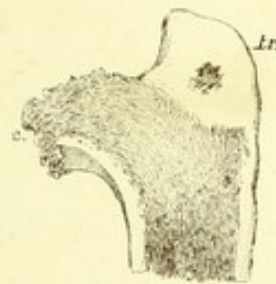


Fig. 3^b

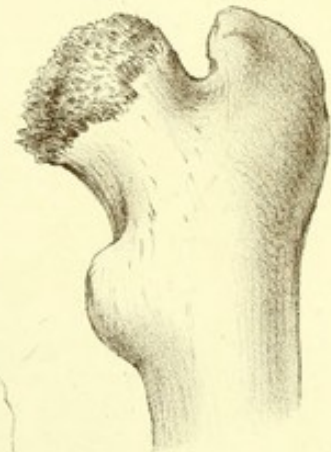

Fig. 2^b

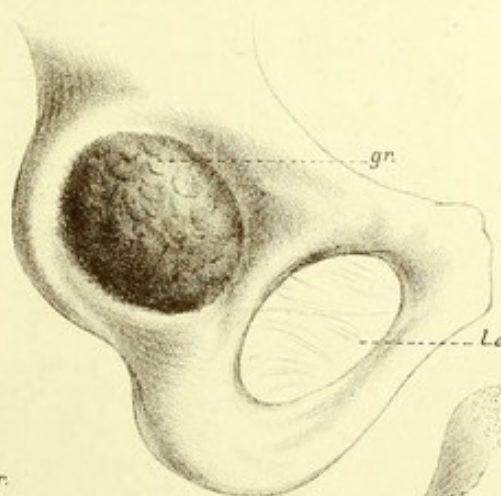


Fig. 3^c

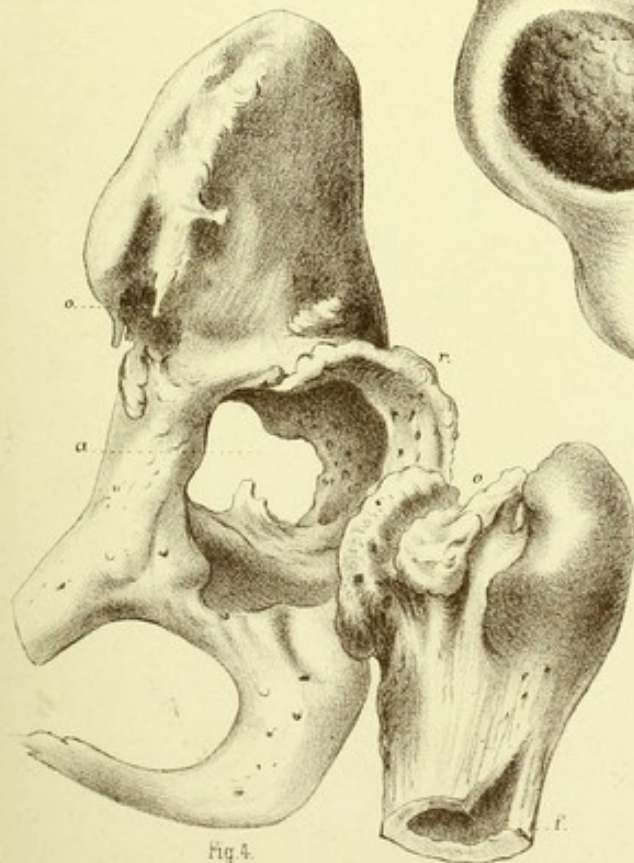


Fig. 4.

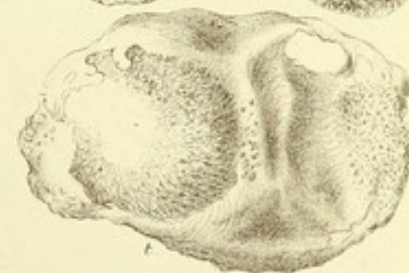
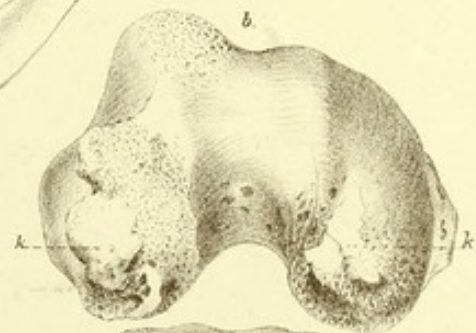



Fig. 5.

GARIES DER GELENKE (AN DER UNTEREN EXTREMITAET.)



TABEL I.

Carac pedis

I. Kopp des linken Fußes eines Knapen von 17 Jahren

Die Tabelle zeigt die Messungen der verschiedenen Teile des linken Fußes eines Knaben von 17 Jahren. Die Messungen sind in Zentimetern angegeben. Die Spaltenüberschriften sind: I. Kopp des linken Fußes eines Knapen von 17 Jahren, II. Kopp des rechten Fußes eines Knapen von 17 Jahren, III. Kopp des linken Fußes einer Frau von 17 Jahren, IV. Kopp des rechten Fußes einer Frau von 17 Jahren, V. Kopp des linken Fußes eines Mannes von 17 Jahren, VI. Kopp des rechten Fußes eines Mannes von 17 Jahren, VII. Kopp des linken Fußes eines Kindes von 10 Jahren, VIII. Kopp des rechten Fußes eines Kindes von 10 Jahren, IX. Kopp des linken Fußes eines Kindes von 5 Jahren, X. Kopp des rechten Fußes eines Kindes von 5 Jahren.

II. Kopp des rechten Fußes eines Knapen von 17 Jahren

Die Tabelle zeigt die Messungen der verschiedenen Teile des rechten Fußes eines Knaben von 17 Jahren. Die Messungen sind in Zentimetern angegeben. Die Spaltenüberschriften sind: I. Kopp des linken Fußes eines Knapen von 17 Jahren, II. Kopp des rechten Fußes eines Knapen von 17 Jahren, III. Kopp des linken Fußes einer Frau von 17 Jahren, IV. Kopp des rechten Fußes einer Frau von 17 Jahren, V. Kopp des linken Fußes eines Mannes von 17 Jahren, VI. Kopp des rechten Fußes eines Mannes von 17 Jahren, VII. Kopp des linken Fußes eines Kindes von 10 Jahren, VIII. Kopp des rechten Fußes eines Kindes von 10 Jahren, IX. Kopp des linken Fußes eines Kindes von 5 Jahren, X. Kopp des rechten Fußes eines Kindes von 5 Jahren.

TAFEL IX.

Caries pedis.

I. zeigt das äussere Aussehen eines Knabenfusses bei Caries pedis.

Fig. 1. Die Fussgelenksgegend ist in der untern Partie geröthet und geschwellt, es finden sich zahlreiche Fistelöffnungen (f) mit ödematösen Granulationswülsten und dicken Eiter secernirend in der Fussgelenksgegend; eine solche auch in der Planta pedis. Es besteht eine eigenthümliche Knickung des Fusses nach innen (bei x) dem Talotarsalgelenk entsprechend.

Patient, ein 9jähr. scrophulöser Knabe, hatte im 6. Lebensjahr schwer an Keuchhusten gelitten, behielt danach lange Zeit Halsdrüsenaffectionen; im Nov. kam er wegen einer cariösen Affection an einem Finger und Schwellung des linken Ellbogengelenks zuerst ins Hospital, es bildeten sich fistulöse Durchbrüche an dem erkrankten Ellbogen; gegen Januar trat auch Schwellung und Schmerzhaftigkeit des linken Fusses ohne jede vorausgegangene Schädlichkeit ein, bald bildeten sich auch mehrfache Abscesse am Fuss, die incidirt zu fistelartigen Oeffnungen wurden, schon im Mai zeigten sich zweifellose Erscheinungen von Caries, die Sonde liess sich auf rauhen Knochen führen. Der Fuss zeigte mehr und mehr ausgebildet eine Varoequinusstellung, indem sich in der Gegend des Sprunggelenkes eine Art Abknickung des Fusses ausbildete, die auf ein vorwaltendes Befallensein dieses Gelenkes (Subluxation in demselben) schliessen liess. Da sich mehr und mehr Fisteldurchbrüche bildeten, die Eiterung den Kranken zu erschöpfen drohte, wird im Sept. die Unterschenkelamputation vorgenommen. Heilung normal. — Der Status des Fusses vor der Amputation ergab den Fuss in leichter varoequin. Stellung, starkes Reiben bei pass. seitl. Bewegungen. Unter dem innern Knöchel, ebenso unter dem äussern mehrere fistulöse Durchbrüche mit ödematös vorquellenden Granulationen, durch die die Sonde mehr nach abwärts nach der Calcaneusgegend vordringt.

II. Durchschnitt des Fusses bei Caries pedis.

Fig. 2. zeigt den Durchschnitt des amputirten Fusses, der Sitz der cariösen Zerstörung ist, wie aus der Varoequinusstellung des Fusses geschlossen werden konnte, hauptsächlich im Gelenk zwischen Calc. talus und Os nav. Das Fussgelenk selbst zeigt sich ziemlich frei, nur an seiner vordersten Partie der Knorpel von Granulationen (gr) durchbrochen, dagegen ist die vordere und untere Talusgelenkfläche (tal.) total ihres Knorpelüberzugs beraubt, cariös, ebenso die obere und vordere Partie des Calcaneus (Calc.), sowie die nach hinten gerichtete Gelenkfläche des Os nav. und cuneiformis und sind letztere an der Talusgelenkfläche nach innen und unten zu abgewichen. Die cariösen Höhlen (x) sind von fungösen Granulationsmassen erfüllt, die sich nach hinten bis unter die Haut um die Achillessehne, nach unten über der Fascia ped. und unter den Fusswurzelknochen bis zu den Zwischenknochenmuskeln ausbreiten, der Calcaneus zeigt sich besonders in den hintern Partien ostemoyelitisch erkrankt, abnorm weich. An dem Durchschnitt der Tibia, deren Knorpelüberzug intact ist, zeigt sich die normale Epiphysenlinie (ll.). Dem Alter entsprechend ist die Verknöcherung der Fussknochen noch keine vollständige, vielmehr besteht noch eine deutliche knorpelige (kn) periphere Schicht.

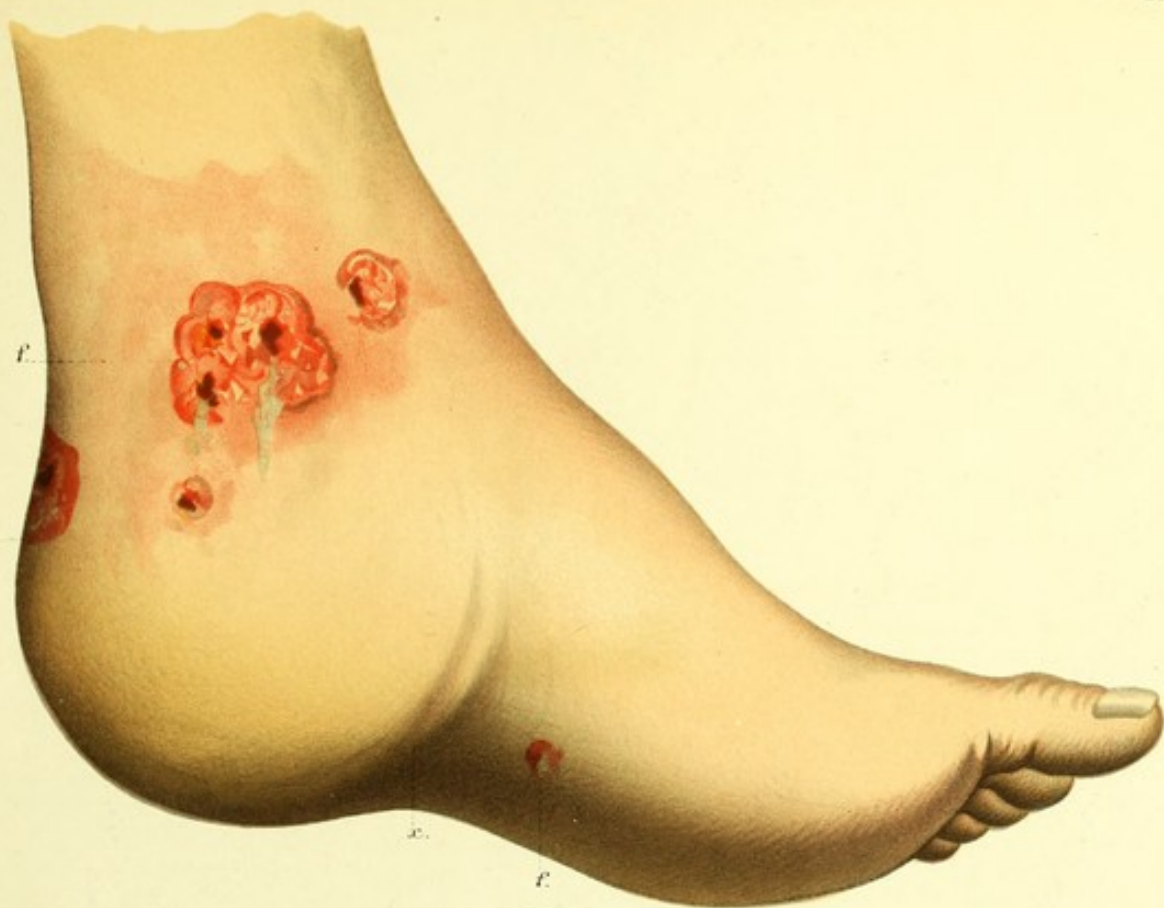

Fig. 1.

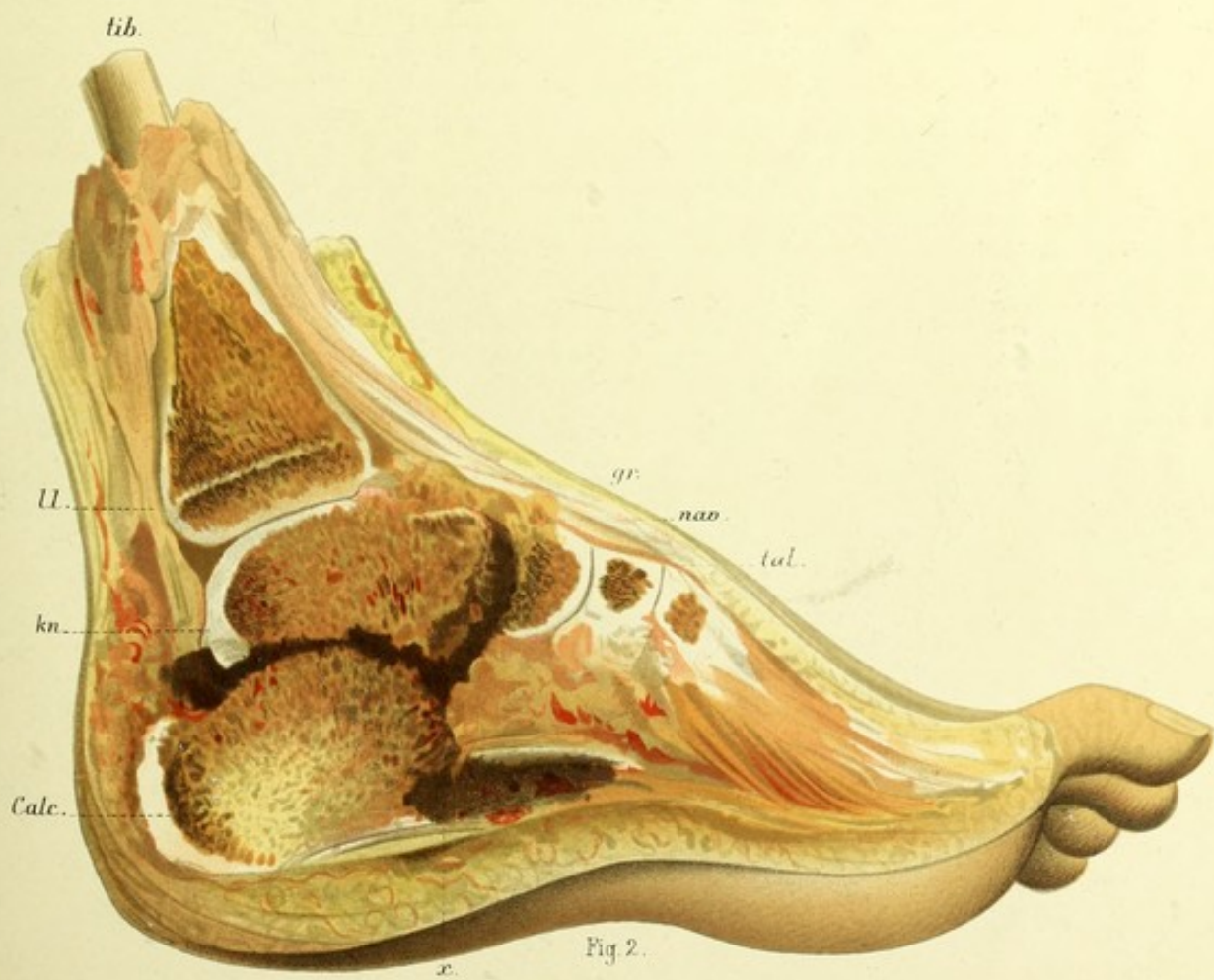



Fig. 2.

CARIES TARSI.



KRANKHEITEN DER WIRBELSÄULE.

Bei den Erkrankungen der Wirbelsäule kommen zunächst ebenfalls entzündliche Prozesse, sodann die nach diesen secundär zurückbleibenden oder auch spontan auftretenden Formabweichungen in Betracht. Auch hier können die krankhaften Veränderungen entweder primär ostale sein oder zuerst in den Wirbelgelenkverbindungen als Synovitis granulosa etc. in Erscheinung treten.

Auch in den Wirbelgelenken treten acute Synovialentzündungen bei Rheumatismus art. acut. auf, können suppurative Entzündungen bei Pyaemie etc., chronisch deformirende Processe etc. zur Beobachtung kommen, weitaus wichtiger sind jedoch die chronischen Entzündungen, die als Synovitis granulosa ebenfalls primär von den Gelenken ausgehen, jedoch häufiger als eine Osteomyelitis gran. im Wirbel entstehen und erst secundär dessen Gelenke betheiligen.

Indem diese Affectionen als Spondylarthritis nach Traumen oder auf dem Boden der Scrophulose oder Tuberculose entstanden höhere Grade erreichen, führen sie meist zu einer pathologischen Erweichung der Wirbelkörper durch Ostitis fungosa, caseosa etc., zur Zerstörung der Wirbelbandscheiben durch die Granulationen, zu einer abnormen Beugung, einem Zusammensinken der Wirbelsäule in der erkrankten Partie d. i. zur Gibbusbildung der Kyphose bei Spondylarthrocace (Fig. 1. und 2. Taf. XI.), (Caries der Wirbelsäule) dem Malum Potii.

Die Anfangserscheinungen des Leidens sind meist wenig prägnant, nur dumpfe Schmerzhaftigkeit oder zeitweise auftretende neuralgische Schmerzattacken deuten auf die Natur der Erkrankung hin, mehr noch die eigenartige Contractur der Wirbelsäule, die besonders in gewissen Stellungen (beim sich Bücken lassen etc.) auffällt und wodurch der Patient unwillkürlich die erkrankte Partie zu immobilisiren sucht, welche letztere auch bei Druck oder Stoss auf die betreffenden Dornfortsätze sich entschieden schmerzhaft erweist. Sobald secundäre Formabweichung oder Erscheinungen vom Rückenmark auftreten, ergeben sich nur selten mehr diagnostische Schwierigkeiten.

Schon in frühen Stadien der Spondylarthrocace kann es zu einer Ausheilung des Processes mit Sklerose des Knochengewebes, Anchylose der betreffenden Wirbelgelenke (Fig. 2. auf Taf. X.) kommen; ist der Process ein ausgedehnterer, so tritt meist Eiterung ein und sobald die Ansammlung des Eiters eine beträchtliche wird, bahnt sich derselbe einen durch den Verlauf der Muskeln und Fascien vorgeschriebenen Weg nach aussen und es tritt bei Erkrankung der obern Halswirbel ein sog. retropharyngealer oder retroösophagealer (Senkungs-)Abscess, bei Erkrankung der obern Brustwirbel meist ein Congestionsabscess von Mediastinum posticum aus in der hintern Rippengegend am Rücken (Fig. 2. Taf. X.), bei Erkrankung der untern Brustwirbel oder Lendenwirbelsäule der charakteristische Senkungsabscess unter dem Lig. Poupärtii hervor, indem der Eiter längs der Scheide des Psoas sich nach vorn und aussen herabsenkt.

Auch bei eingetretener Eiterung kann der Eiter noch resorbiert werden, in der Regel führen die Senkungsabscesse (kalten Absc.), wenn nicht chirurgisch eingeschritten wird, zu einem Durchbruch und der Zutritt der Luft mit Eintritt septischer Stoffe bewirkt septische Zustände oder die Eiterung führt durch Erschöpfung, durch Amyloiddegeneration etc. zum Ende.

Sehr verschieden sind auch die übrigen Symptome je nach der erkrankten Wirbelpartie, so kann eine Erkrankung des Epistrophäus und Atlas rasch zu einer Zerstörung des Bandapparates, zu einer pathologischen Luxation des Zahnfortsatzes führen und so ein plötzliches Ende herbeiführen.

Besondere Bedeutung zeigen die durch Beteiligung des Rückenmarks an dem krankhaften Process bewirkten Erscheinungen, sei es dass es sich um eine Compression desselben oder mehr eine entzündliche Reizung handelt; während leichte Grade nur durch Paresen, Parästhesien, Anästhesien sich zu erkennen geben, führen schwerere Affectionen bei Sitz in der Lendenwirbelsäule zu völliger Paraplegie, Blasenschwäche oder völliger Incontinentia, bei höherem Sitz der Erkrankung zu völliger Lähmung der Extremitäten, Respirationsstörungen etc. und zum Tode nach mehr oder weniger langem Leiden, wobei ausgedehnter Decubitus selten fehlt.

Bei richtigem, baldigen Eingreifen der Therapie können diese schweren Rückenmarkscomplicationen oft verhütet werden, indem man eine Heilung mit Anchylosirung in möglichst guter Stellung der erkrankten Partie anstrebt. Eine solche, gewissermassen der günstige Ausgang des Processes, kann bei selbst beträchtlicher Ausdehnung desselben oft in sehr vollständiger Weise zu Stande kommen, indem am Rande des erkrankten Knochens neue Knochenbildungen entstehen, die zu einer brückenartigen Stütze verschmelzen und oft einen förmlichen knöchernen Kanal um die Wirbelsäule darstellen mit Oeffnungen für den Austritt der Nerven etc., während die Residuen mehrerer Wirbel bei völliger Destruction der betreffenden Bandscheiben zu einer gleichmässigen Knochenmasse verschmolzen sein können. (Fig. 2b. Taf. X.)

Ausser der meist spitzwinkligen, durch Zusammensinken der erweichten kranken Wirbelkörper bedingten Kyphose kommt eine mehr rundliche abnorme Beugung der Wirbelsäule als Alterskyphose bei alten Leuten vor, ferner bei Rhachitis und als Resultat abnorm grosser Belastung.

Immer entspricht der Kyphose eine secundäre Lordose im andern Theil der Wirbelsäule.

Von den Contracturen der Wirbelsäule ist die Scoliosis, die seitliche Verkrümmung weit- aus die wichtigste, für deren Entstehung habituelle schlechte Haltung, Muskelspannung, asymmetrisches Wachsthum der Wirbelkörper oder des Costosternalrings (Hüter) verantwortlich gemacht werden. Die gewöhnlichste Form der Scoliosis ist die Sformige mit der Convexität der Brustwirbelsäule nach rechts und secundärer compensatorischer Ausbiegung in der Lenden- und Halswirbelsäule; in hochgradigeren Fällen besteht stets eine bedeutende Assymetrie des Costosternalringes, die Thoraxseite auf der convexen Seite ist gewölbt und vorstehend, die Zwischenrippenräume breiter, während auf der concaven Seite der Thorax abnorm flach ist, die Rippen enge aufeinander liegen und zuweilen mit dem Darmbeinkamme in Contact kommen. Die R.Schulter steht dabei höher (Fig. 3. Taf. XI.) und steht das R.Schulterblatt, das mehr in die sagittale Ebene gerückt ist, stärker vor.

Da bei beträchtlicherer seitlicher Abweichung stets eine Torsion der einzelnen Wirbel mit in Betracht kommt, so kann die Stellung des Dornfortsatzes durchaus nicht immer als sicherer Anhaltspunkt für die des ganzen Wirbels dienen, indem der Dornfortsatz, der durch die seitliche Abweichung allein von der Mittellinie entfernt wäre, durch die Torsion wieder genähert wird; im allgemeinen jedoch wird neben der Stellung der Scapulae und der Configuration des Thorax der Verlauf der Dornfortsatzreihe bei der Untersuchung Skoliotischer besonders in Betracht kommen.

Nur im Anfangsstadium lässt sich die Scoliose noch ausgleichen, bald entwickelt sich jedoch durch die Hemmung des Knochenwachsthums auf einer Seite eine keilförmige Gestalt der Wirbel und mit denselben bleiben Bänder, Muskeln etc. auf der concaven Seite kürzer, weiterhin entwickeln sich unter dem

Einfluss der Zerrung etc. leicht irritative Prozesse, die unter Osteophytenbildung etc. zu Verwachsungen und zu definitiver abnormer Stellung führen, die sich nun nicht mehr ausgleichen lässt.

Ausser der gewöhnlichen Form der Scoliose kann man noch die rachitische Scoliose (Taf. XI, 4.) unterscheiden, die ebenfalls auf asymmetrisches Wachstum im Costosternalring sich zurückführen lässt, bei der häufig die Convexität auch nach der linken Seite gerichtet ist und andere rachitische Affectionen selten fehlen. Ferner kann man als statische Scoliose, die bei abnormer einseitiger Belastung der Wirbelsäule z. B. bei schweren Tumoren einer Seite, der obern Extremität etc. oder auch bei Beckenschiefstand, bei Knie- oder Hüftleiden auftretende Scoliose von den übrigen Formen abtrennen und als narbige Scoliose, die in Folge von Empyem durch Zusammensinken der einen Thoraxseite entstehende oder durch Narbenzug in Folge ausgedehnter einseitiger Verbrennung etc. resultirende bezeichnen.

Gefäss-Collumare Verhältnisse

Die Gefäss-Collumare Verhältnisse sind im Allgemeinen normal, doch findet man bei schweren Fällen von Scoliose eine gewisse Abweichung in der Richtung der Gefäss-Collumare Verhältnisse, die sich in der Regel nach der Convexität der Curve richtet. In manchen Fällen findet man auch eine gewisse Verengung der Gefäss-Collumare Verhältnisse, die sich in der Regel nach der Concavität der Curve richtet. In manchen Fällen findet man auch eine gewisse Erweiterung der Gefäss-Collumare Verhältnisse, die sich in der Regel nach der Convexität der Curve richtet.

TAFEL X.

Caries Columnae vertebralis.

Fig. 1. zeigt ein Trockenpräparat eines Malum Potii in der untern Brustwirbelsäule, die beiden erkrankten Wirbelkörper sind fast total zu Verlust gegangen, so dass sich nur noch die obere Knochenschichte des obern und die untere des untern Wirbels mit geringen Resten der spongiösen Substanz findet. Diesem Verlust entsprechend besteht eine starke Zusammenknickung und Vorstehen der Dornfortsätze hinten (g) Gibbus.

Fig 2. zeigt das Trockenpräparat eines kyphotischen Wirbelsäuleabschnittes und repräsentirt den Ausgang einer Caries corp. vertebr. (Myelitis granulosa vertebr.) in Sclerose, d. h. es hat sich aus 3 zerstörten Wirbelkörpern eine Art Knochennarbe gebildet (vgl. den Durchschnitt 2 b.), die seitlichen Verbindungen der Wirbelbogen sind fest verknöchert und bilden so einen starren Kanal (a) für das Rückenmark, welcher hauptsächlich die genügende Festigkeit bedingt, das von den 3 betroffenen resp. aus diesen gebildete Wirbelkörperstück (x) von keilförmiger Gestalt zeigt völlig gleichmässige Structur und findet sich von den betreffenden Bandscheiben keine Spur mehr. Die Verbindungen mit den Rippen zeigen sich entsprechend zusammengedrängt wenig verändert. (Präparat des Hunter'schen Museums.)

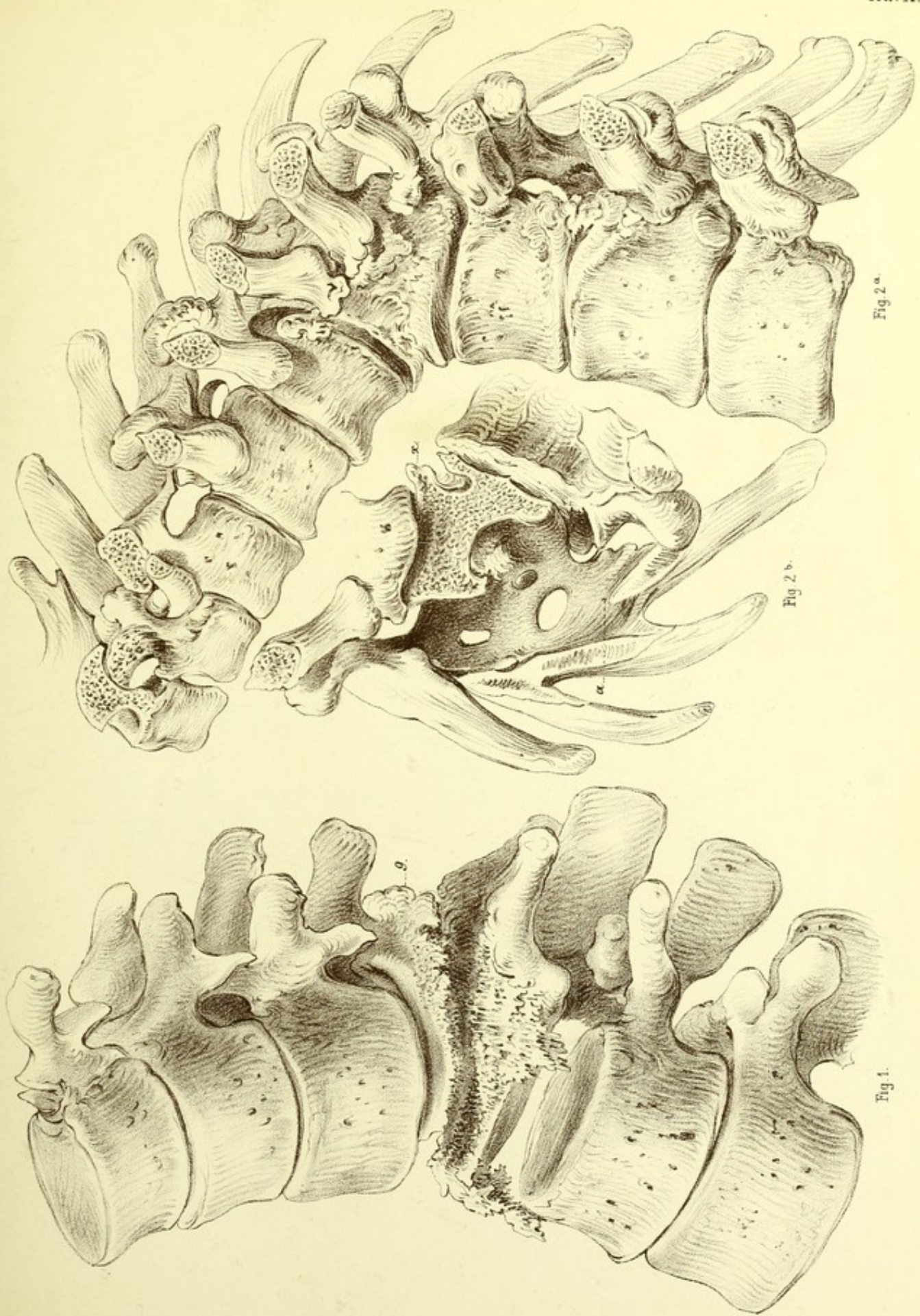



Fig. 2 a.

Fig. 2 b.

Fig. 1.

CARIES COLUMNAE VERT.



TAFEL XI.

Kyphosis.

Fig. 1. gibt die seitliche Ansicht einer *Kyphose* in der Brustwirbelsäule bei einem 12jähr. Jungen, im Gefolge eines Steinwurfes gegen den Rücken vor 7 Monaten entstanden. Es zeigt sich noch eine wenig secernirende Wunde (x) als Aufbruchsstelle eines vor 1 Monat perforirten kalten Abscesses, die stärkste Prominenz entspricht dem Dornfortsatz des 6. Brustwirbels, es bestehen keine sonstigen Complicationen.

Kyphoscoliosis.

Fig. 2. gibt die Ansicht einer *Kyphoscoliose* von hinten. Der Dornfortsatz des 10. und 11. Brustwirbel ist stark vorstehend, bei Druck schmerzhaft und zeigt sich nach l. unten von der erkrankten Wirbelpartie ein faustgrosser kalter Abscess (a), während auf der rechten Seite in der Höhe der *Crista ilei* die Narbe eines vor 10 Jahren geöffneten Abscesses zu sehen ist.

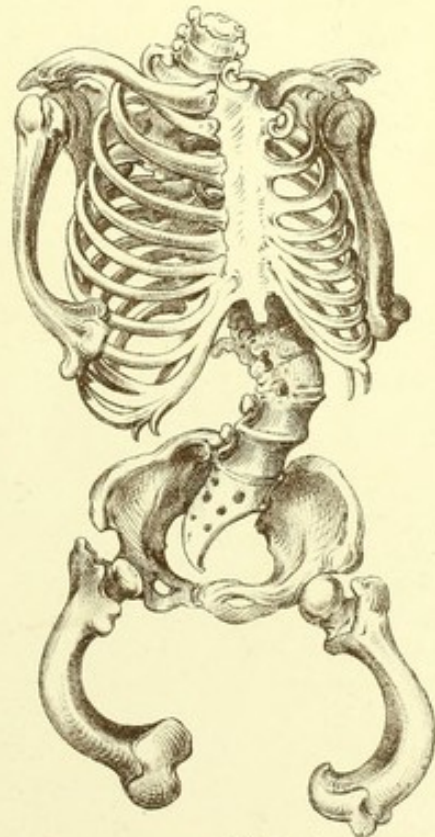
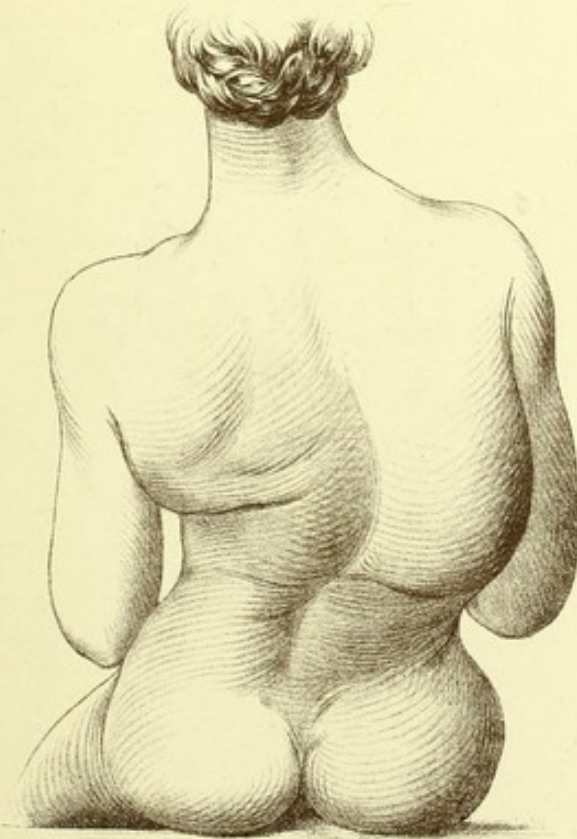
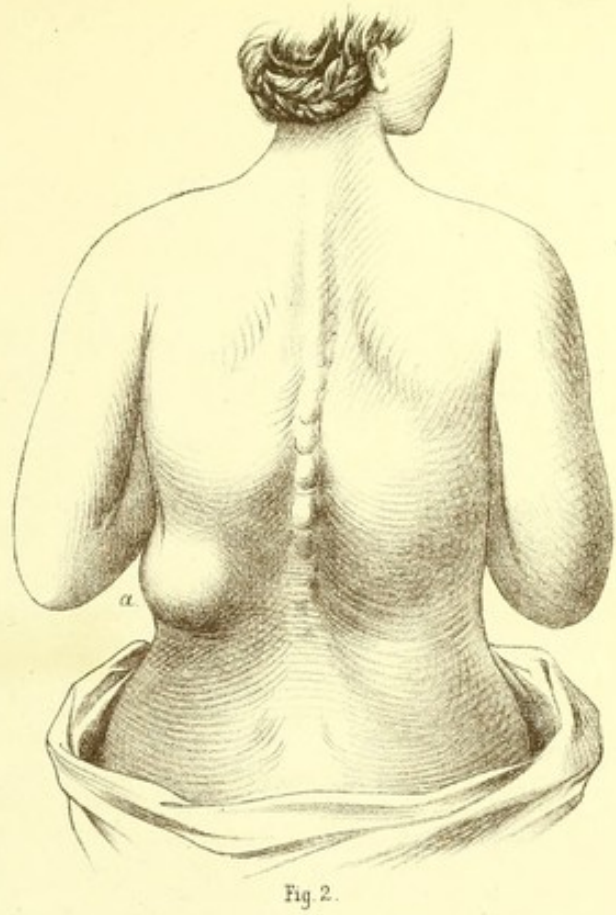
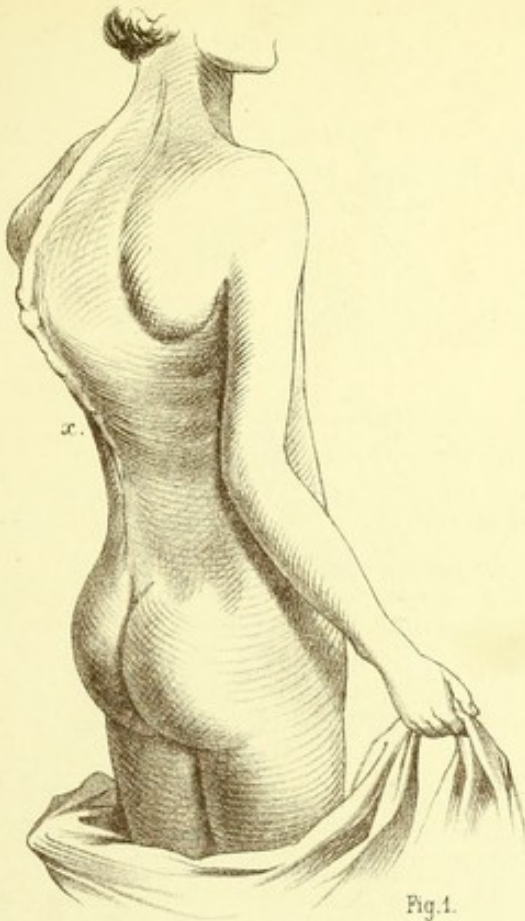Pat., eine 56jähr. Frau, kam ins Hospital, als der Senkungsabscess schon durchzubrechen drohte, derselbe wurde antisept. geöffnet, die Drainage konnte beim 3. Verbandwechsel weggelassen und Pat. entlassen werden. Nach mehreren Wochen erfolgte jedoch ein Wiederaufbruch der kleinen Incisionsstelle und trat die definitive Heilung erst nach mehreren Monaten ambulatorischer Behandlung ein.

Scoliosis habitualis.


Fig. 3. zeigt eine hochgradige *Scoliose* mit beträchtlicher *Difformität* des Thorax bei einem 27jähr. Mädchen (Näherin) die *Convexität* der untern Brustwirbelsäule ist nach R. gerichtet, secundäre Ausbiegung nach l. in der Lendenwirbelsäule, Hochstand der R. Schulter, beträchtliche respiratorische Beschwerden bei Treppensteigen etc.

Scoliosis rhachitica.

Fig. 4. zeigt das Trockenpräparat einer rhachitischen *Scoliose* mit bedeutenden rhachitischen Verkrümmungen an beiden Seiten (Humerus, Femur) und hochgradiger Beckendifformität. Die Brust erscheint L. abgeplattet, R. vorspringend, ein rhachitischer Rosenkranz lässt sich nicht beobachten, da die Knorpel total vertrocknet, die Rippen stehen auf Seite der *Convexität* etwas weiter auseinander, das Sternum zeigt etwas schiefe Richtung. Die Brustkrümmung zeigt eine *Convexität* vom 1.—10. Brustwirbel nach R. und zeigen sich besonders der 3.—7. Wirbel links weniger hoch als R.



DIFORMITAETEN DER WIRBELSÄULE.



ARTHRITIS DEFORMANS.

Die *Arthritis deformans* (Taf. XII. XIII. XIV.), (*Rheumatismus nodosus*, *Arthrite sèche*, *Rheumatic Gout*, *Arthroserosis*), stellt eine Gelenkaffection dar, die meist *Synovialis*, Knorpel, Knochen betrifft und meist multipel an mehreren Gelenken auftritt und deshalb zweckmässig auch als eine *Polypanarthritis* benannt wird; dieselbe ist von eminent chronischem Verlauf und führt unter Wucherung der *Synovialis*, Zerfaserung und unregelmässiger Wucherung des Knorpels allmählich zu einer bedeutenden Formveränderung der Gelenkkörper, die sich dann auch aussen als beträchtliche Deformirung zu erkennen gibt. Theils unter dem Einfluss des Alters (daher *Malum senile art.*), theils anderweitiger nutritiver Schädlichkeiten, rheumatischer Einflüsse, nach Traumen etc., kommt es zu einer Zerfaserung des Knorpels (s. Fig. 3. Taf. VI.) und tritt hiedurch auf der einen Seite ein Schwund, eine allmähliche Usur desselben ein, während am Rand eine unregelmässige Knorpelwucherung (Fig. 2. Taf. XIII.), die weiterhin verknöchert, stattfindet und es so zu einer lippenförmigen Knochenneubildung am Rand der Gelenkkörper kommt, die oft enorme Dimensionen erreicht, während central die des Knorpels beraubten Gelenksflächen sich gegenseitig abschleifen, oft tiefe Furchen von einem Gelenkkörper in den andern geschliffen werden (Fig. 2. Taf. XIV.). Die *Synovialis* zeigt dabei einen chronischen Entzündungszustand, oft geht besonders an grossen Gelenken ein mehr oder weniger starker Hydarthros nebenher, oft kommt es zu ausgedehnten Zottenbildungen, besonders an den Umschlagstellen (*Synovitis villosa*, *polifera*) (Fig. 2. Taf. XII.), oder zur Bildung dicker Knoten (*Arthromeningitis tuberosa*) (Fig. 1. Taf. XII.), in andern Fällen besonders an den kleinern Gelenken besteht die Affection ohne jeden Erguss, wie die Namen *Arthritis sicca*, *Arthroserosis* etc. andeuten. —

Die bedeutendsten Veränderungen führt die Erkrankung an den grossen Gelenken (Knie, Hüfte) herbei, besonders kann der Femurkopf so deformirt werden, dass er kaum mehr als solcher zu erkennen ist (Taf. XII. 3b. Taf. XIII. 1. 2. 3.), indem durch die am Rand nach hinten zu eintretende Wucherung und die Atrophie des eigentlichen Kopfes zuerst eine quasi verlängerte, später mehr pilzförmige, hutförmige Form (Taf. XIII Fig. 1.), weiterhin durch die Schlißflächen ein muschelartiges Aussehen bedingt wird, bei der eine durch Wucherung der Knochenmasse oft bis zu Faustgrösse erfolgende Auftreibung des Kopfes oder die abnorme Richtung (Verkürzung) des Schenkelhalses, das Fremdartige des Aussehens noch erhöht. (Fig 3. Taf. XIII.)

Ein gewisser Parallelismus der deformirten correspondirenden Gelenkkörper bleibt trotzdem restiren, und während z. B. die Pfanne allmählich mehr und mehr nach hinten rücken und durch Randwucherung ein nestartiges Aussehen (Fig. 3a. Taf. XII.), annehmen kann, sind die Fälle doch sehr selten, wo es zu einer Spontanluxation kommt.

Die Erkrankung, die Morgens mehr als Abends functionelle Störungen hervorruft, die häufiger bei Frauen, als bei Männern, häufiger bei Armen, als bei Reichen auftritt und daher mehr in Pfründen, Armenspitälern (*workhouses*) etc. als in Kliniken zur Beobachtung kommt, bietet für die Erkennung nur geringe Schwierigkeiten.

Die charakteristische Form und das Aussehen der Gelenkkörper, die durchfühlbaren Knochenwucherungen am Rand derselben, der im Anfang oft bestehende chronische Erguss, neben dem sich übrigens dichte Verdickungen in der *Synovialis* oft durchfühlen lassen, sowie der eminent chronische Verlauf machen die Diagnose zu einer einfachen, zumal wenn noch, wie in höhern Graden, bedeutendere Deformirung, fühlbare reibende und knarrende Geräusche, abnorme seitliche und anderweitige Beweglichkeit hinzukommen.

TAFEL XII.

Arthromeningitis tuberosa.

Fig. 1. zeigt das Präparat einer Arthromeningitis tuberosa des Schultergelenks bei gleichzeitig bestehender Caries necrotica des Humeruskopfs. Die Synovialis zeigt knollige bis haselnussgrosse Verdickungen. Ein markstückgrosser Sequester (d) liegt lose auf der cariösen Humeruskopffläche.

Arthritis villosa.

Fig. 2. zeigt eine typische Arthromeningitis villosa bei deformirender Hüftgelenksentzündung (Praep. der Tübinger chir. Sammlung). Die Gelenkkapsel zeigt sich mit zahllosen kleinen Zotten und Zöttchen besetzt. Der Knorpel am Gelenkkopf theilweise zu Verlust gegangen, theilweise verdickt. Der Hals des Femur erscheint nicht unbeträchtlich verlängert, und finden sich auch an dem Rest der Lig. teres zahlreiche Zottenbildungen.

Arthritis deformans coxae.

Fig. 3. zeigt die durch Arthritis deformans gesetzten Veränderungen und zwar am Becken beträchtliche Erweiterung und Wucherung des Pfannenrandes (ac), besonders nach hinten zu prominent, nach vorn zu mehr flach über das Foramen obturat. vorstehend. Am Femur (Fig. 3b.), der in der Sagittalebene durchschnitten, zeigen sich die kragenartig aufsitzenden, knöchernen Randwucherungen, die in geringerem Grade bis gegen die Trochanteren sich erstrecken.

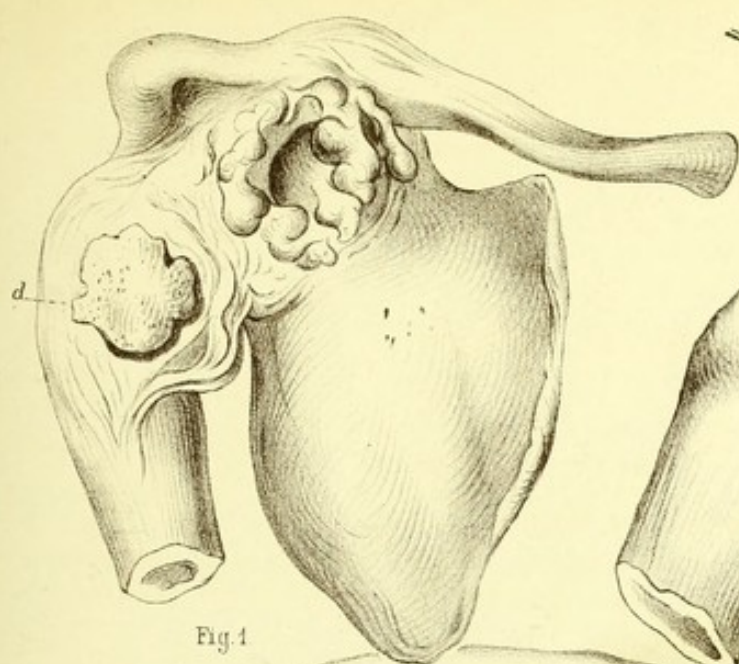


Fig. 1

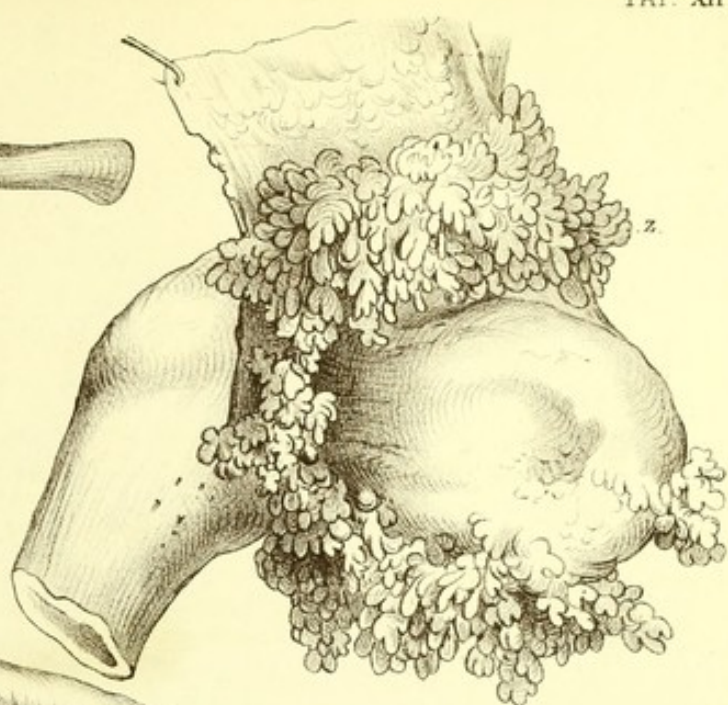


Fig. 2

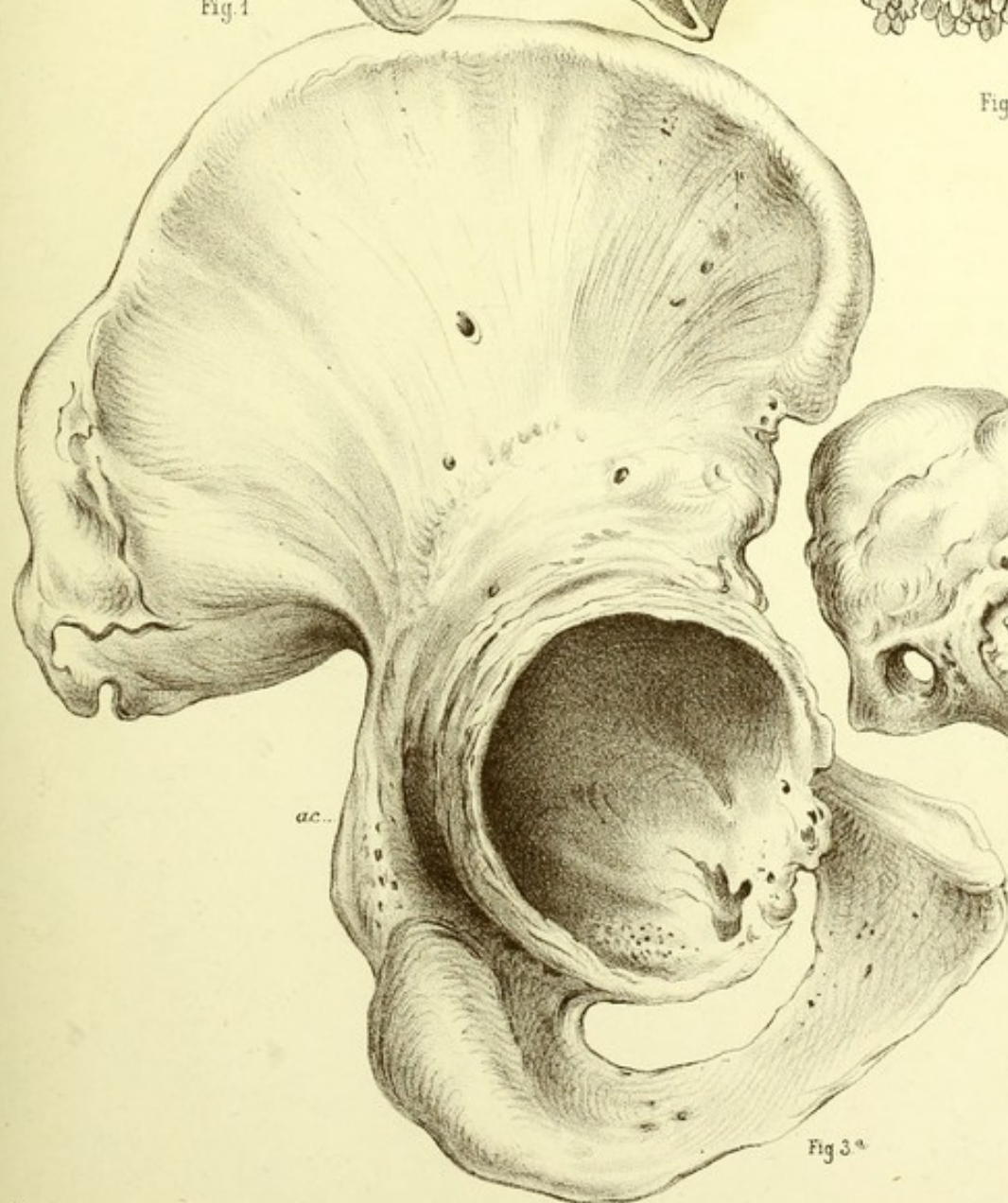


Fig 3^a

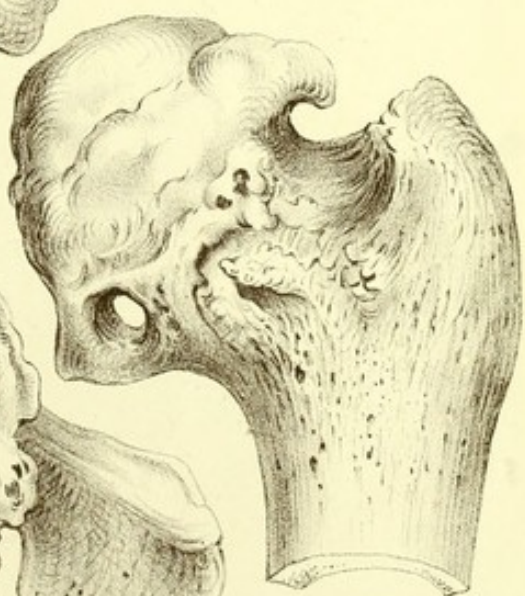


Fig 3^b

Fig. 1 u. 2. SYNOVITIS TUBEROSA UND VILLOSA

Fig. 3^a u. ^b ARTHRITIS DEFORMANS COXAE.

FREIE GELENKKÖRPER.

Ein freier Gelenkkörper (*Mus articulare*, Gelenkmaus) kommt solitär oder multipel in verschiedener Weise zur Beobachtung. In der Regel entwickeln sich solche auf dem Boden der Arthritis deformans oder in Folge von Traumen d. h. Gelenkzotten oder förmlichen Synovialknollen, wie bei Arthritis tuberosa, werden mehr und mehr gestielt und lösen sich schliesslich völlig ab, oder ein durch eine heftige Distorsion oder dergleichen losgelöstes Stück eines Meniscus oder eines Stückchens vom Gelenkkörper selbst entwickelt sich zur Gelenkmaus; dass jedoch solche auch durch einfache Verdichtung von Fibrinabscheidungen, also aus Blutgerinnseln, entstehen können, dafür scheinen Beobachtungen, in denen als Centrum ein Fremdkörper z. B. eine Nadelspitze gefunden wurden, sehr zu sprechen, wenn auch die letztere Entstehungsweise weitaus seltener ist. — Am häufigsten kommen diese Gelenkkörper im Knie- und Ellbogengelenk vor und zwar wie erwähnt, einfach und dann meist von rundlicher, ovaler, regelmässiger Form oder mehrfach und dann in den verschiedensten Grössen und in manchen Fällen bis 60 und mehr.

Man kann im allgemeinen fibromatöse, lipomatöse, chondromatöse und osteale Gelenkkörper unterscheiden, die knorplig knöchernen sind davon die häufigsten, dieselben zeigen weiss knorplige Farbe und rundliche oder mehr eckige Gestalt, glatte, zuweilen höckrige Oberfläche und finden sich im Gelenk entweder gänzlich frei oder noch gestielt und kann dieser Stiel verschiedene Länge und Stärke haben, so dass der Körper mehr oder weniger beweglich an demselben sitzt (Fig. 6. Taf. XIII). Oft lässt sich ein Gelenkkörper durch die Bedeckungen fühlen und durch bestimmte Bewegungen an bestimmter Stelle fixiren, so z. B. am Knie neben dem Lig. patellare; schwieriger sind die diagnostischen Momente, wenn der Körper zu keiner Zeit fühlbar wird, doch sind die charakteristischen plötzlichen Schmerzanfälle immerhin völlig typisch. Der Kranke wird oft plötzlich beim Gehen von einem äusserst heftigen Gelenksschmerz, der ein Zusammensinken, ja eine Ohnmacht bewirken kann, befallen, auf den meist leichte entzündliche Erscheinungen, Exsudatbildung etc. folgen. Solche Anfälle können völlig unregelmässig im Verlauf von Monaten, ja Jahren auftreten ohne irgend besondere Veranlassung und ist die Erklärung durch eine Einklemmung des Körpers zwischen die Gelenkflächen bei der Unempfindlichkeit des Knorpels und dem innigen Contact der Gelenkflächen jedenfalls weniger glaubwürdig, als die durch eine plötzliche Zerrung der Synovialis oder durch heftigen Druck auf dieselbe. Uebrigens können solche Schmerzanfälle auch bei zahlreich vorhandenen Gelenkmäusen völlig fehlen und in flüssigem Exsudat, Randwucherungen, in Knarren und Reiben charakteristische Symptome einer deformirenden Gelenkentzündung vorliegen, im Gefolge deren aus Gelenkzotten oder Synovialknollen sich eben Gelenkkörper am häufigsten entwickeln. —

GELENKGESCHWÜLSTE.

Sowohl das Gelenk als Ganzes, als die einzelnen dasselbe zusammensetzenden Theile zeigen im allgemeinen auffallend geringe Neigung zu Geschwulstbildung.

Carcinome, besonders die myelogenen Markschwämme am Kopf der Tibia und untern Theil des Femur, bekanntlich in überwiegender Häufigkeit vorkommend, führen selbst bei enormem Wachsthum nur äusserst selten zu einem Durchbruch und einer Betheiligung des Gelenkes (Fig. 5. Tab. XV.), insbesondere ist es auffallend und bis dato unerklärlich, dass die zu Entzündungen so sehr disponirende Synovialis im allgemeinen unempfindlich für geschwulstbildende Prozesse ist; eigentliche Tumoren, maligne Neubildungen in derselben rechnen zu den äussersten Seltenheiten und auch die in Museen aufbewahrten Präparate zeigen oft enorme Geschwulstwucherungen (von Knochen oder Weichtheilen ausgehend) um die Gelenke herum, ohne dass diese eigentlich befallen, wenn es auch bei der Betrachtung von aussen den Anschein haben mag.

TAFEL XIII.

Arthritis deformans coxae.

Fig. 1—3 zeigen die Formveränderungen des Schenkelkopfs bei *Coxitis deformans*. *Malum coxae senile*.

Fig. 1. (Trockenpräparat) zeigt die vorgeschrittene Form der pilzartigen Gestalt des Schenkelkopfs mit nach hinten überwachsenden Knochenrändern (x), die Gelenkfläche ist zum grössten Theil ihres Knorpelüberzugs beraubt und zeigt deutliche Knochenschliffflächen (c f).

Fig. 2. zeigt die Affection mehr in früherem Stadium. Der Schenkelhals erscheint verlängert und der Schenkelkopf nach hinten zu von festen Knochenauflagerungen umgeben, während derselbe in den mittleren Partien wenig abnorm erscheint.

Fig. 3. (Trockenpräp. der Sammlung des Herrn Prof. v. Bruns) zeigt einen enorm deformirten Schenkelkopf in natürlicher Grösse. Der Kopf selbst hat eine muschelartig zugespitzte Gestalt angenommen und zeigt sich an der Oberfläche wie vom Drechsler zgedreht (Schliffurchen f) und des Knorpelüberzugs beraubt. Die Höhle im Innern dieses Knochenkörpers zeigt an, dass derselbe zum grössten Theil aus nach hinten zu übergewucherter Knochenneubildung besteht. Der Kopf scheint am Femur herabgesunken d. h. der Schenkelhals hat eine mehr horizontale Richtung angenommen und erscheint auch verbreitert.

Arthritis deformans humeri.

Fig. 4. zeigt geringe Affection mit knöchernen Randwucherungen (k) am Humerus.

Arthritis deformans cubiti.

Fig. 5. zeigt deformirende Arthritis am Ellbogengelenk mit starker Deformirung durch unregelmässige Knochenwucherung besonders an Humerus und Ulna, während der Radius verhältnissmässig wenig verändert ist.

Mus articulare.

Fig. 6. (Präparat der Tübinger Sammlung) zeigt eine gestielt an der gewucherten Synovialis sitzende zwischen den beiden Condylis femoris liegende Gelenkmaus (x).

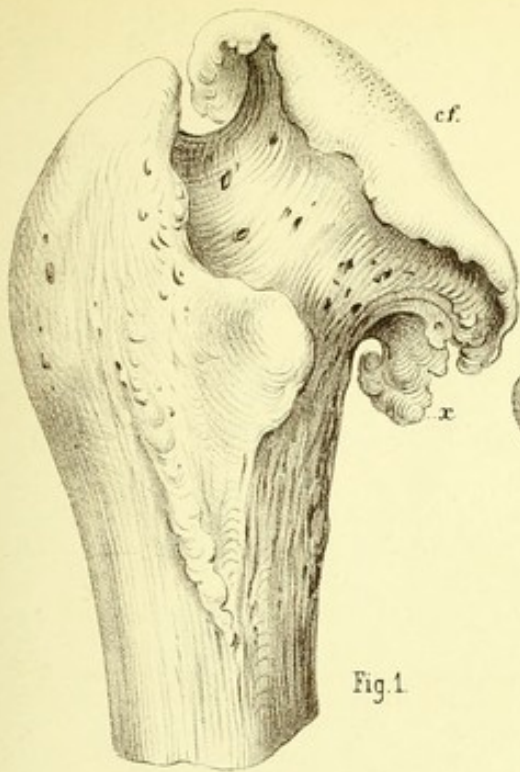


Fig. 1.

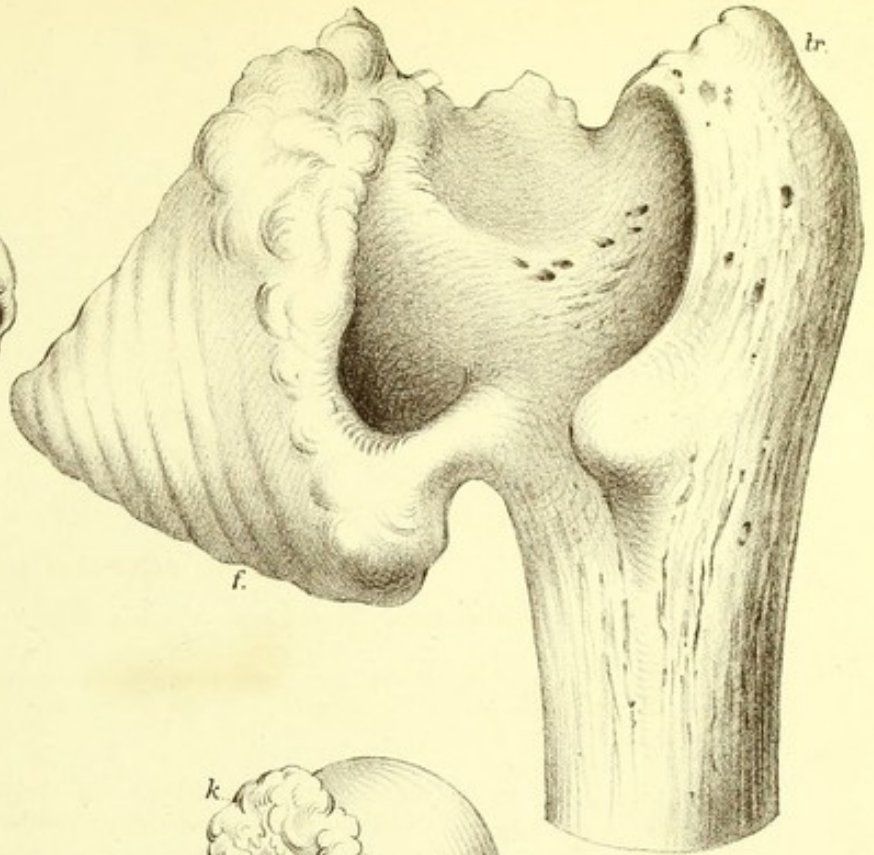


Fig. 3.

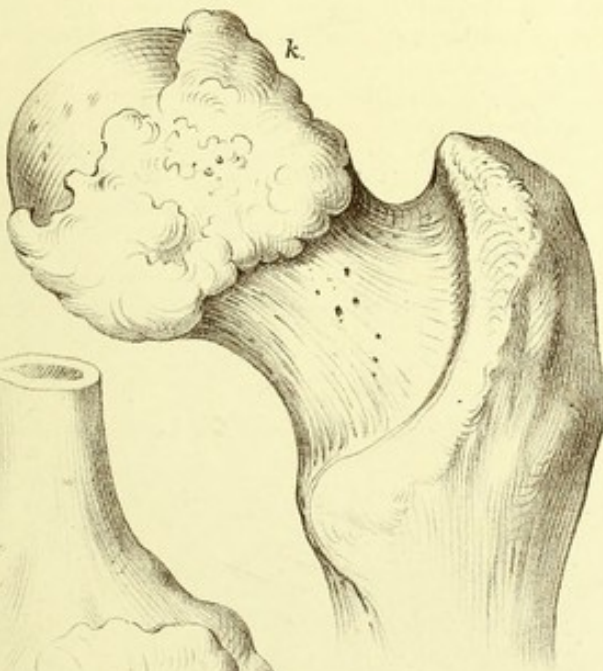

Fig. 2.

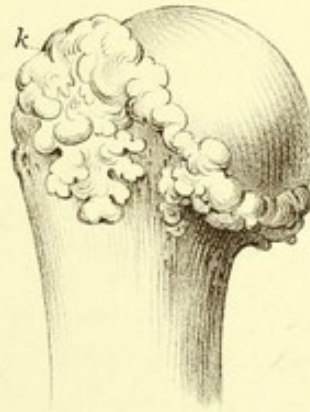


Fig. 4.

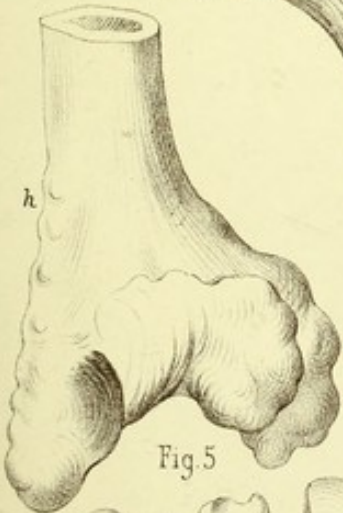

Fig. 5.

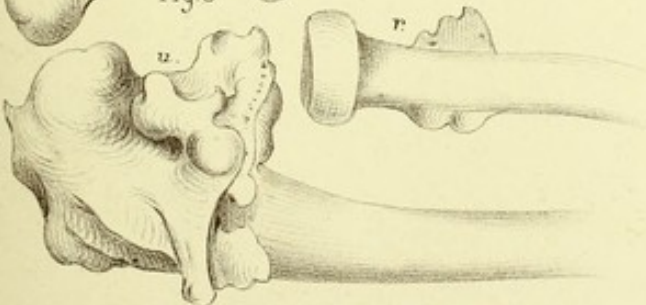



Fig. 6.

Fig. 1-3. ARTHRITIS DEFORMANS. MALUM COXAE SENILE Fig. 4-5.
Fig. 6. MUS ARTICULI.



TAFEL XII

Arthritis deformans

Die Abbildung zeigt die Gelenke eines Patienten mit Arthritis deformans. Die Gelenke sind durch die Gelenkflächen und die Gelenkkapseln dargestellt. Die Gelenkflächen sind durch die Gelenkflächen und die Gelenkkapseln dargestellt. Die Gelenkflächen sind durch die Gelenkflächen und die Gelenkkapseln dargestellt.

Arthritis deformans

Die Abbildung zeigt die Gelenke eines Patienten mit Arthritis deformans. Die Gelenke sind durch die Gelenkflächen und die Gelenkkapseln dargestellt. Die Gelenkflächen sind durch die Gelenkflächen und die Gelenkkapseln dargestellt. Die Gelenkflächen sind durch die Gelenkflächen und die Gelenkkapseln dargestellt.

TAFEL XIV.

Arthritis deformans genu.

Fig. 1. zeigt das Trockenpräparat einer *Gonitis deformans*. Die Gelenkfläche des Femur und der Tibia zeigen sich von rundlich geformten tropfsteinartigen Knochenwucherungen umgeben, die sich theilweise kragenartig nach hinten umschlagen. Die Gelenkflächen selbst sind in ihrer Form wesentlich deformirt, die Condylen ohne scharfe Begrenzung, und finden sich einzelne flachhöckerige unregelmässige Knochenvorsprünge, unregelmässig geformte Knochenwucherungen auch in der Gegend der Muskelansätze. Präparat der Sammlung des Herrn Prof. v. Bruns.

Arthritis deformans villosa.

Fig. 2. zeigt das Spirituspräparat einer hochgradigen *Gonitis deformans*. Die Synovialis zeigt sich verdickt und besonders in der hintern und äussern Partie mit zahlreichen Zotten (*z*) besetzt. Die Gestalt der Gelenkkörper ist beträchtlich verändert, bes. der *Condylus internus* (*c. i.*) verdickt. Der zerfaserte Knorpelüberzug ist am Femur (*f*) zum Theil, an der Tibia total zu Verlust gegangen und zeigen sich im Tibiakopf (*tib.*) tiefe rinnenartige Höhlen eingeschliffen, zwischen denen die *Eminentia intercondyl.* stark hervorrägt. An der Patella (*P*) ist der Knorpelüberzug noch zum grossen Theil erhalten und nur in der Mitte und an den Rändern zerstört.

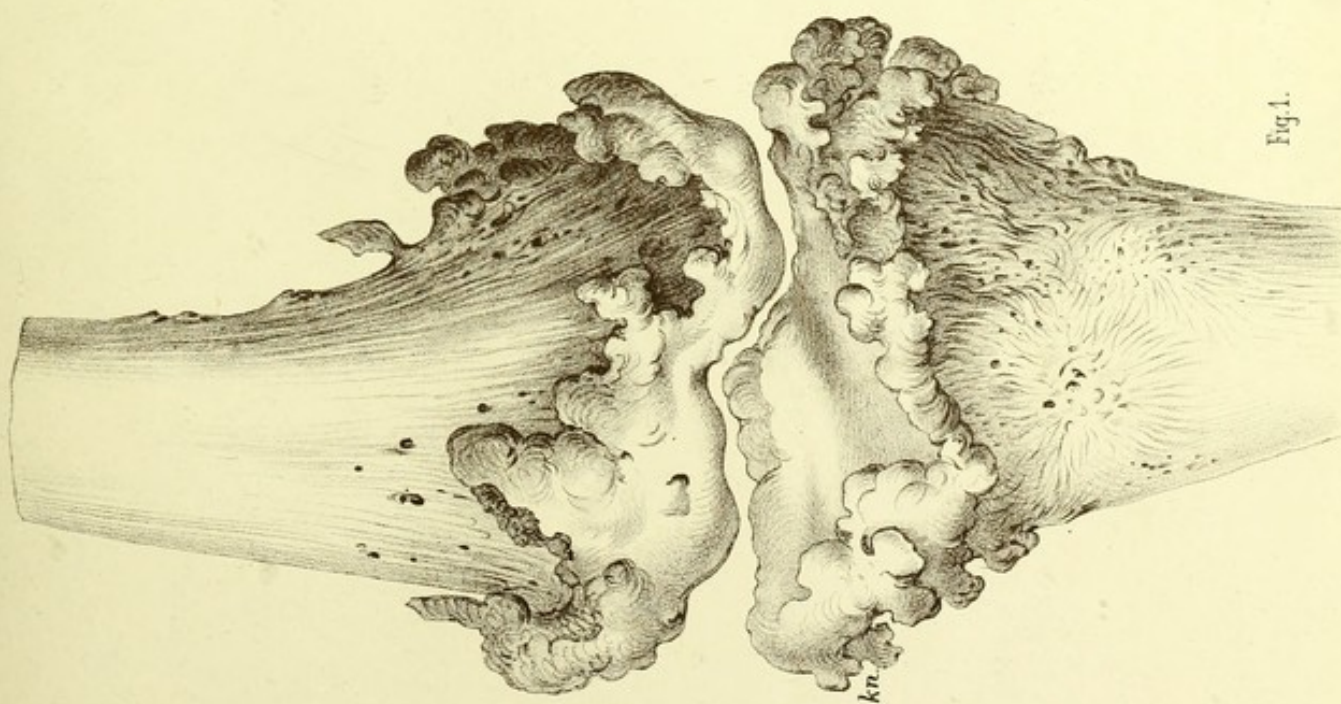


Fig. 1.

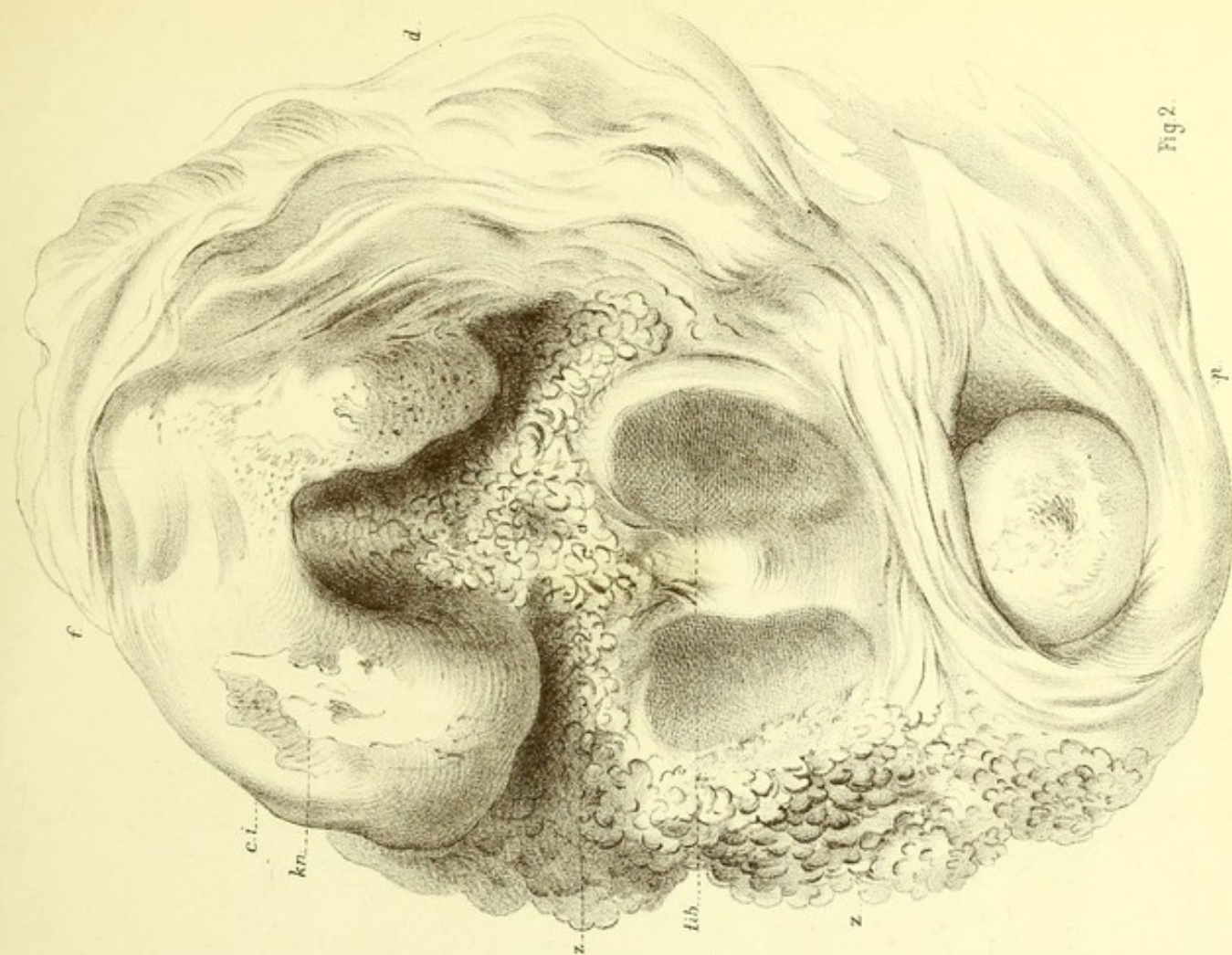



Fig. 2.

ARTHRITIS DEFORMANS GENU.



TAFEL XV.

Arthritis deformans manus.

Fig. 1. zeigt die durch schwere Arbeit entstandene Arthritis deformans an den Fingergelenken einer Bauernhand, die Phalangengelenke zeigen sich fast sämmtlich (durch Randwucherungen) verdickt und in abnorm adducirter Stellung.

Fig. 2 zeigt die Hand eines alten Mannes mit Arthritis deformans in den Fingergelenken, zu denen weiterhin Gicht sich gesellt hat, es bestehen in der Nachbarschaft der geschwellten Gelenke besonders am Daumen und Zeigefinger (Metacarpophalangealgelenk) knollige, weisslich durchschimmernde Ablagerungen (Tophi) und lassen sich an andern Fingergelenken deutliche Verdickungen und abnorme Stellungen (Ringfingerphalangen) constatiren.

Tophus digiti.

Fig. 3. zeigt im Gegensatz zu 2 reine Gicht mit kleinem Tophus in der Nähe des 2. Zeigefinger-Interphalangealgelenkes. Patient litt an typischer Erkrankung in der grossen Zehe. Wegen drohenden Durchbruchs wurde der kleine Tophus antiseptisch ausgeräumt und gute Heilung erzielt.

Arthritis deformans cubiti.

Fig. 4. zeigt einen von Arthritis deformans des Ellbogen- und Handgelenks befallenen Vorderarm.

Patient, ein 47jähr. Matrose, litt seit einem Aufenthalte auf Java, wo er an Fieber litt, an multipeln Gelenkaffectionen, die häufig exacerbirend ihn in der letzten Zeit völlig arbeitsunfähig machten. Beide Ellbogen und Handgelenke sind unförmlich geschwellt und zeitweise sehr schmerzhaft, es lassen sich deutlich fluctuirende Stellen, aber auch härtere abnorme Resistenzen durchfühlen, die Beweglichkeit ist beträchtlich beeinträchtigt. Da alte Narben etc. auf Laes hindeuteten, erhielt Pat. lange Zeit Jodkali, aber ebenso wie Salicyl- und Colchicumpräparate ohne jeden Erfolg.

Tumor articuli. (Osteosarcoma tibiae.)

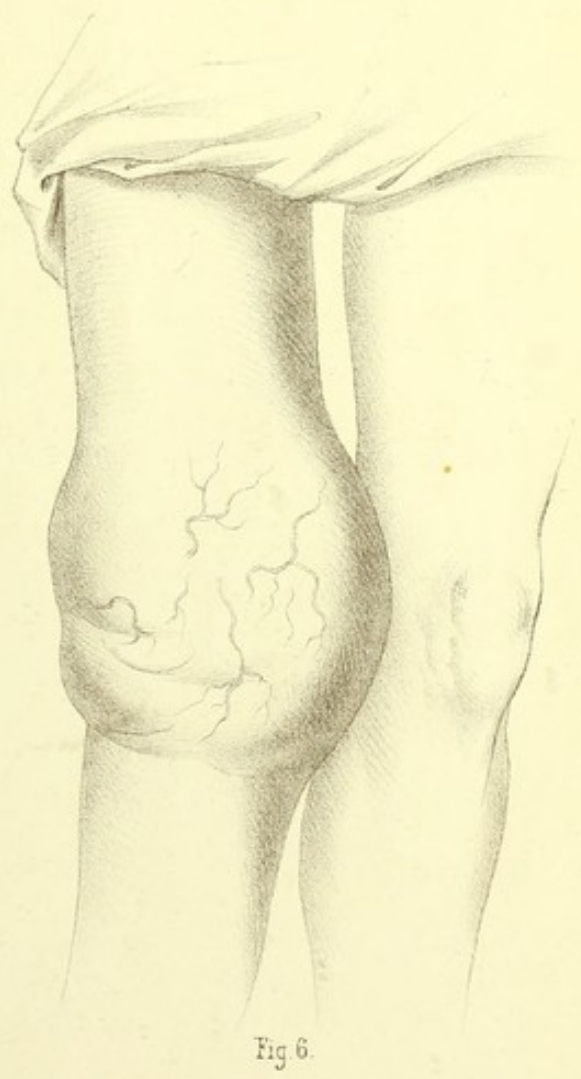
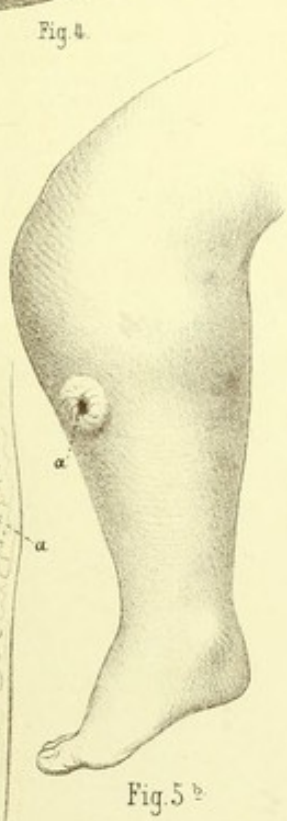
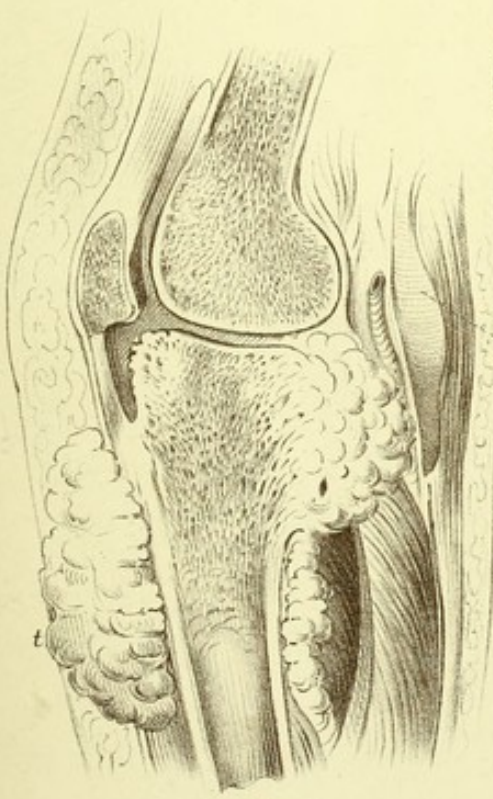
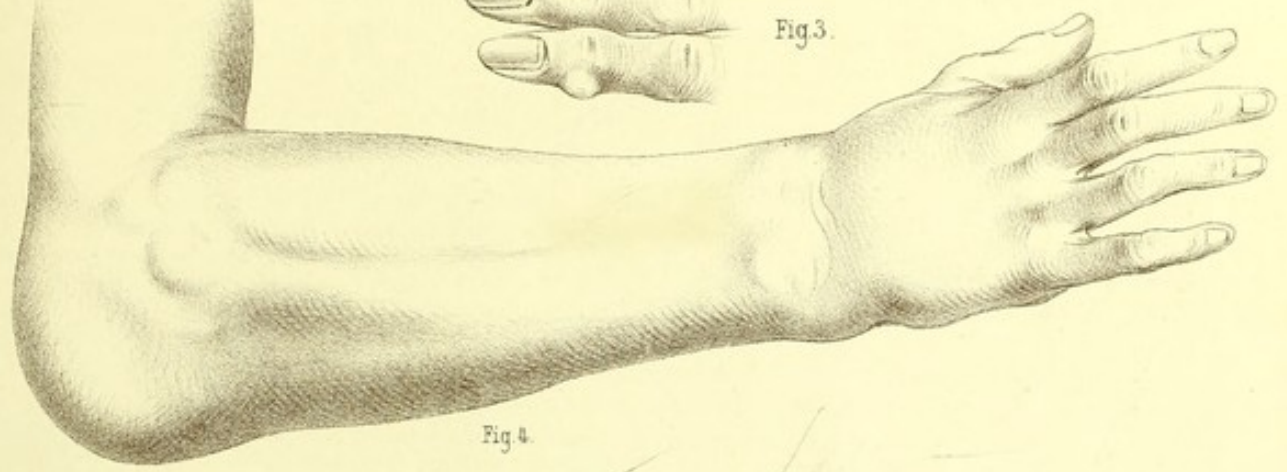
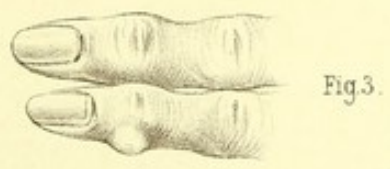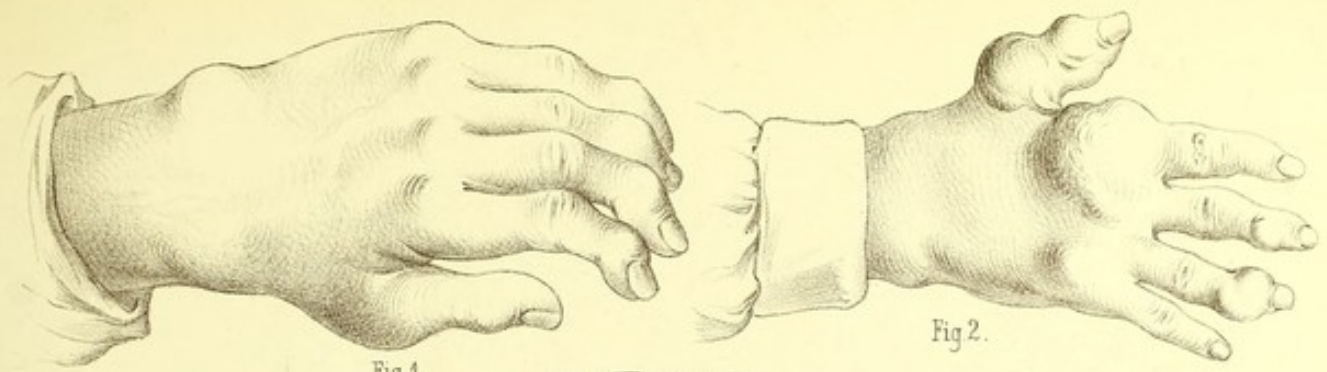
Fig. 5a. zeigt den Durchschnitt eines Kniegelenks mit Osteosarcoma tibiae und Durchwucherung ins Kniegelenk, der Tumor hauptsächlich an der hintern Partie des Tibiakopfes.

Fig. 5 b. (äussere Ansicht) zeigt das enorm ödematös geschwellte Bein (vor der Oberschenkelamputation) mit einer auf rauhen Knochen führenden Ausbruchsstelle (a). Die enorme Schwellung erklärte sich auch durch eine auf die Gefässe drückende Abscesshöhle (5a. a) in der Kniebeuge.


Arthritis deformans genu.

Fig. 6. zeigt die Kniegelenksgegend einer 38jähr. Frau mit rechtsseitiger Gonitis deformans, das rechte Knie ist unförmlich geschwellt, die Haut von bläulichen Venen durchzogen, nicht geröthet, theilweise sind deutlich fluctuirende Partien, theilweise auch harte knochenartige Vorsprünge in der Gelenksgegend fühlbar. Durch Erschlaffung der Bänder in Folge beträchtlichen Ergusses besteht enorm vermehrte laterale Beweglichkeit; das Bein, das beim Stehen in starker Valgusstellung steht, lässt sich am Oberschenkel förmlich hin und herschütteln.

Auf eine Entleerung des flüssigen Exsudates und Carbolausspülung erfolgte nur insofern Besserung, als die Schmerzen etwas zurücktraten und die Schwellung des Gelenkes etwas geringer blieb. Um das Gehen zu ermöglichen, musste Pat. auch fernerhin einen Contentivverband tragen.



ARTHRITIS DEFORMANS. TUMOR ARTICULI.



GICHT.

(Arthritis urica.)

Bei der *Arthritis urica*, einer meist im höhern Alter und bei besseren Ständen auftretenden Allgemeinkrankheit, handelt es sich im wesentlichen um eine harnsaure Diathese, die durch zu ausgiebige Zufuhr von stickstoffreicher Nahrung entsteht, indem die vollständige Umwandlung zu Harnstoff ausbleibt und das an harnsauren Salzen überreiche Blut eine Art Sedimentirung, eine Ablagerung hauptsächlich von harnsaurem Natron und harnsaurem Kalk in verschiedenen Organen veranlasst.

Der bevorzugte Platz für diese secretorischen Metastasen sind nun die Gelenke, in denen sich die Urate theils körnig, theils krystallinisch ablagern, wobei Synovialis und Knorpel von der Ablagerung durchsetzt sein können, die sich mikroskopisch als in die Gewebe eingelagerte Krystallbüschel, makroskopisch auf der Oberfläche als mehlartiger Belag characterisiren, wie solcher als Residuum nach Resorption der flüssigen Bestandtheile eines anfänglich gesetzten synovialen Ergusses zurückbleibt.

Die Hauptsymptome der *Arthritis urica* sind die entzündlichen des arthritischen Anfalls, der meist nur spärlich auftritt und einen mehr chronisch entzündlichen Zustand des befallenen Gelenkes zurücklässt. Von äusserst heftigen bohrenden Schmerzen wird der Kranke meist, nachdem schon einige Tage ein leichtes Unwohlsein bestanden, plötzlich Nachts geweckt, das in der grossen Mehrzahl der Fälle ergriffene 1. Metatarso-Phalangealgelenk (daher Podagra) zeigt sich geröthet geschwellt, bei Berührung und Druck enorm schmerzhaft, die Gefässe der betreffenden Gegend sind prall gefüllt und pflanzt sich zuweilen ein entzündlicher Zustand längs der benachbarten Sehnen fort; indem sich die Schmerzanfälle über mehrere Wochen erstrecken, nehmen dieselben an Intensität ab und es kommt zu einem mehr chronischen Zustand, nach und nach tritt der Erkrankungsprozess, zuweilen auch ohne die besprochenen Schmerzanfälle, an andern Gelenken auf, im Laufe der Jahre können sich massige Ablagerungen von harnsauren Salzen nicht nur in der nächsten Umgebung des Gelenkes, sondern auch weiter von diesem entfernt in Schleimbeuteln oder im subcutanen Zellgewebe überhaupt ansammeln, — in charakteristischer Weise finden sich bekanntlich die weisslichen Ablagerungen auch an der Ohrmuschel.

Wie erwähnt, sind die verschiedenen Bestandtheile des Gelenkes bei dem Prozess afficirt, es liegt eine sog. Polypanarthritis vor. Indem Gichtknoten in der Umgebung eines Gelenkes, das meist in einem chronisch entzündlichen, mehr oder weniger schmerzhaften Zustand verharrt, mehr prominent werden, kommt es häufig zu einer Usur der Haut über denselben und dadurch zu einem Durchbruch, wonach Eiterung oder Jauchung im Gelenke eintreten kann. —

TAFEL XVI.

Tophi manus et antibrachii.

Fig. 1. zeigt den Vorderarm eines Arthritikers mit ausgedehnten Ablagerungen von Uratsalzen im subcutanen Zellgewebe des Vorderarms und den Fingergelenken, am kleinen Finger zeigt sich die Geschwulst von einer Hautulceration complicirt. Bei demselben Individuum bestanden exquisite Ablagerungen an der Ohrmuschel.

Fig. 2. und 4. zeigen die Hände Gichtischer mit starken Tophis, die weisslich durch die Haut schimmern.

Arthritis urica cubiti.

Fig. 3. zeigt die Ablagerung von Uraten in Form eines pulverigen weissen Niederschlages im Ellbogengelenk.

Arthritis urica digiti pedis.

Fig. 5. zeigt die Gelenkhöhle eines Zehengelenks völlig mit weisslichen Uratsalzen bedeckt.

Arthritis urica genu.

Fig. 6. zeigt den gleichen Zustand in einem Kniegelenk. An beiden Condylen besonders peripher starke Uratablagerungen.

Arthritis urica manus.

Fig. 7. zeigt den Durchschnitt eines Daumens mit starken Uratablagerungen um das Phalangmetacarpalgelenk.

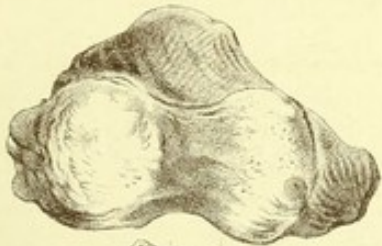
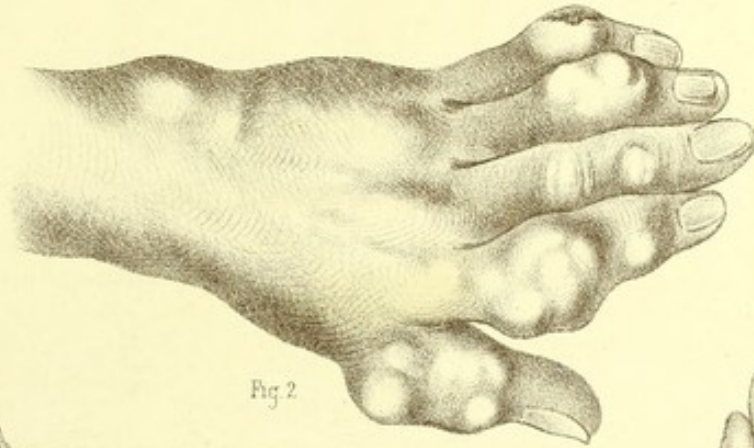
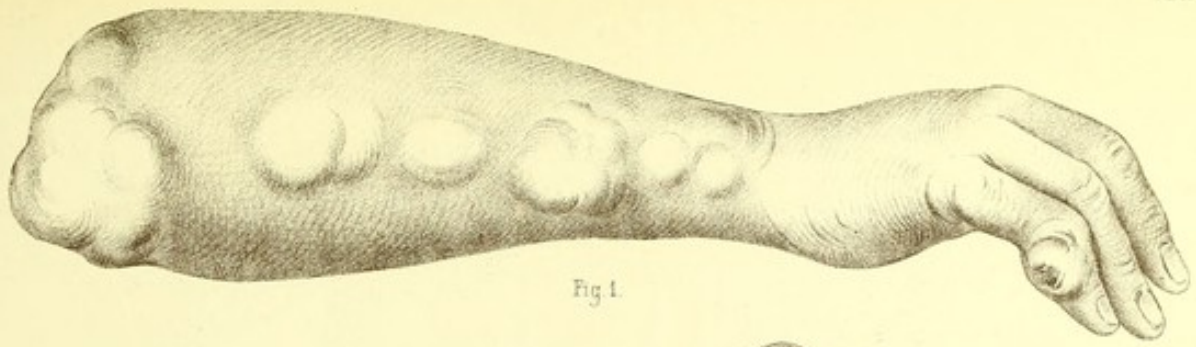


Fig. 3.

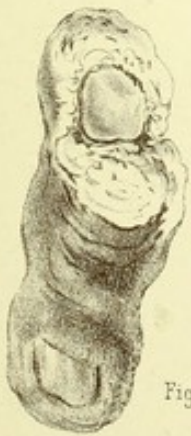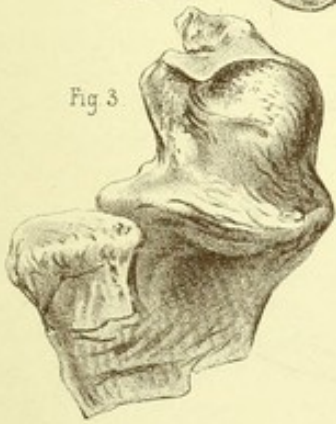


Fig. 5.

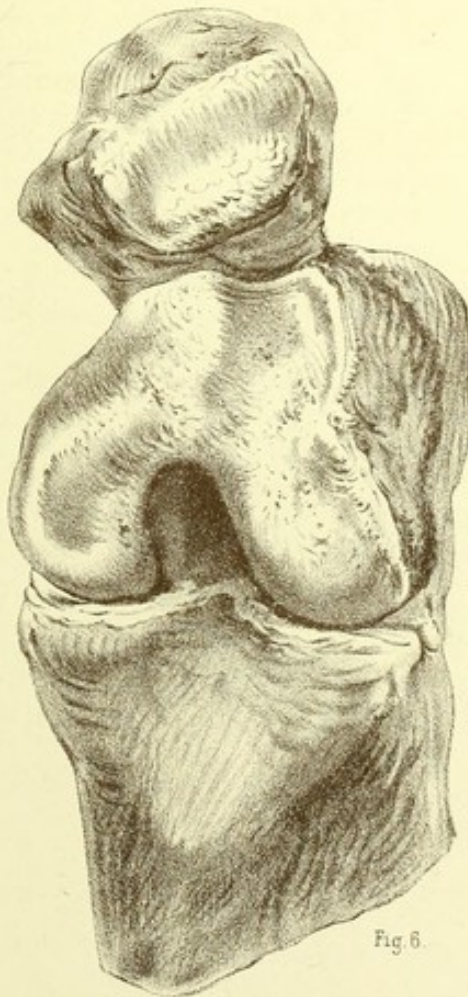


Fig. 6.

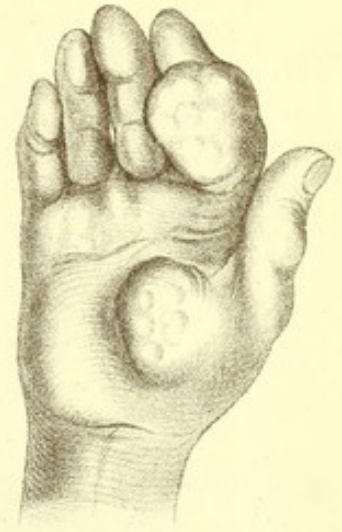

Fig. 4.

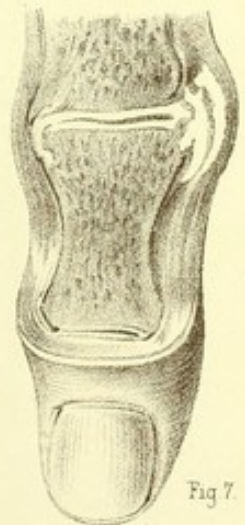



Fig. 7.

VERÄNDERUNGEN DER GELENKE BEI GICHT (ARTHRITIS URICA.)



DIE GELENKERKRANKUNGEN BEI TABES.

(Ataxie locomotrice.)

Hauptsächlich durch die Beobachtungen von Charcot wurden die bei Tabes auftretenden Gelenkaffectionen als eine besondere Gruppe characterisirt und als solche durch zahlreiche Einzelbeobachtungen, hauptsächlich französischer Autoren, Charcot ¹⁾, Ball ²⁾, Bourneville ³⁾, Joffroy ⁴⁾, Blum ⁵⁾, bei uns durch Westphal ⁶⁾ etc. bestätigt.

Es handelt sich um eine verhältnissmässig nur selten, d. h. in einer kleinen Zahl der Tabesfälle, auftretende Complication, eine trophische Störung in den Gelenken, die rasch zu einem Schwund der Gelenkkörper führt und für deren Erklärung eine in einem Theil der Fälle p. m. gefundene Atrophie der Vorderhörner des Rückenmarks herangezogen wurde, so dass sie ähnlich den bei Tabes vorkommenden Muskelatrophien aufzufassen wären.

Die Gelenkaffection tritt meist in einem verhältnissmässig frühen Stadium der Tabes, nicht selten gleichzeitig mit den Coordinationsstörungen auf und zeigt zuweilen äusserst rapide Entwicklung, in der Regel werden fast alle Bestandtheile des Gelenkes pathologisch verändert und zeigen im allgemeinen die grösseren Gelenke eine gewisse Prädisposition; so findet sich unter 18 Fällen von Ball das rechte Knie 5 mal beide Kniee 1 mal, rechte Schulter 3 mal, Vorderarm 1 mal, Hüftgelenk 1 mal, eine Articulatio metacarpophal. 2 mal, als das afficirte Gelenk genannt und Fälle von Erkrankung des Kiefergelenkes etc. zeigen, dass die grossen Gelenke nicht ausschliesslich der Sitz der tabetischen Gelenkerkrankung sind.

Die pathologisch-anatomischen Vorgänge anlangend findet sich die Synovialis verdickt und mehr oder weniger massiges Exsudat von meist gelblich seröser, sehr selten eitriger Beschaffenheit im Gelenk. Bald erfährt die Synovialis übrigens Erosionen und zeigt zunehmende Substanzverluste, in einzelnen Fällen wird sogar angegeben, dass sie gänzlich zu Verluste gegangen. Auch die fibröse Kapsel findet sich nicht selten verdickt und schlaff, ebenso die Verstärkungsbänder. Der Knorpel erfährt eine Art Rückbildung und schwindet besonders am Gelenkkopf so, dass oft keine Spur mehr von ihm zu finden. Am wichtigsten sind jedoch die Vorgänge im Knochen selbst, dieser erfährt eine Art rareficirender Ostitis d. h. eine Erweiterung der Havers'schen Kanälchen auf Kosten der festen Knochensubstanz, ähnlich den Vorgängen in Knochen der Greise, ohne dass irgend Neigung zur Osteophytenbildung bestände. Durch diesen Prozess erfahren die Gelenkkörper einen eigenthümlichen Schwund, die Gelenkköpfe werden gewissermassen abgeschliffen und gehen schliesslich total zu Verlust und es wird so bei der gleichzeitig bestehenden Erschlaffung der Bänder zu Spontanluxationen Veranlassung gegeben, durch welche die befallenen Gelenke oft ein abenteuerliches Aussehen bekommen und die Function der betreffenden Glieder selbstverständlich in hohem Grade beeinträchtigt wird. Da der pathologische Prozess die Diaphyse ebensowohl befallen kann, als die Epiphyse eines Knochens, so wird hiedurch die Gelegenheit zu Spontanfracturen gegeben, welche letztere desshalb bei Tabes den Gelenkaffectionen in gewissem Sinne gleichwerthig erachtet werden müssen.

1) Archives de physiologie T. III p. 306. — 2) Gaz. des hôpitaux 1868. 1869. — 3) Revue path. des hôp. T. II u. III. — 4) Archives de phys. T. III. — 5) Thèse d'agrégation. — 6) Berl. klin. Wochenschr. No. 29. 1880.

Das Auftreten der Gelenkaffection ist meist ein brusques, über Nacht kann sich eine beträchtliche Schwellung eines Gelenkes ausbilden, ohne dass irgend eine Schädlichkeit vorausgegangen wäre, die eine traumatische etc. Entstehungsweise annehmen liesse. Der weitere Verlauf ist ein reactionsloser, d. h. es fehlt Röthe, Schmerzhaftigkeit, erhöhte Temperatur des erkrankten Theils. Das oft beträchtliche Exsudat im Gelenk kann rasch zurückgehen und es fällt oft nur eine ödematöse Schwellung der Gelenksgegend und der nach oben oder unten zu angrenzenden Theile auf oder ein Crepitiren im betreffenden Gelenk. Auch die Bewegungen desselben sind in der Regel nicht schmerzhaft, mit dem zunehmenden Schwund der Gelenkkörper, die man oft durch die Haut als verkleinert erkennen kann, fällt eine Zunahme der Bewegungsexcursionen auf, es kommt zu den charakteristischen Spontanluxationen, wobei nach Schwund der Epiphyse die Diaphyse gegen die Haut zu vorsteht und von dem Kranken oft willkürlich die Luxation vermindert und verstärkt werden kann, so dass oft die hochgradigsten Dislocationen des betreffenden Glieds von dem Patienten passiv hergestellt werden können z. B. am Knie, »une véritable jambe de polichinelle« besteht, das beliebig wie ein Anhängsel nach verschiedenen Richtungen hin und her geworfen werden kann.

Aus den angegebenen Erscheinungen lassen sich die diagnostischen Anhaltspunkte leicht gewinnen, nur im Beginne können Zweifel bestehen, indem natürlich ein Tabetiker auch ein von der Tabes unabhängiges Gelenkleiden, rheumatischer oder traumatischer Natur haben kann sobald es jedoch zu dem charakteristischen Schwund der Gelenkkörper gekommen, kann über die Natur der Erkrankung kein Zweifel mehr bestehen, insbesondere kann die Differential-Diagnose von Arthritis deformans nur selten schwierig sein, denn wenn auch bei letzterer abnorme Schlaffheit der Bänder, abnorme Excursionsfähigkeit der Bewegungen vorkommt, so fehlen doch bei der tabetischen Erkrankung Osteophyten, besonders charakteristische Randwucherungen, während andererseits bei Arthritis deformans nie ein rareficirender Prozess im Knochen beobachtet wird und auch Spontanluxationen fast nie vorkommen.

Zum Unterschied von andern Gelenkaffectionen mag noch angeführt werden, dass eine Neigung zur Anchylosirung nicht besteht, vielmehr die Complication, wie das Grundleiden bis zum Ende des Kranken bestehen bleibt, während eine directe Gefahr durch das Gelenkleiden an sich nicht gegeben ist.

TABEL XXII

Osteochondritis bei Tabak

Einzelne von mehreren Fällen

Die Fälle der Osteochondritis sind in Tabelle XXII zusammengestellt. Die Fälle sind nach dem Alter der Patienten geordnet. Die Tabelle zeigt, dass die Erkrankung in allen Altersstufen vorkommt, jedoch besonders häufig bei den Kindern und Jugendlichen. Die Symptome sind in der Regel schmerzhaft und bestehen aus Schwellungen und Schmerzen in den Gelenken. Die Erkrankung ist in der Regel gutartig und verläuft ohne Komplikationen.

Tabak bei Tabak

Die Osteochondritis bei Tabak ist eine seltene Erkrankung, die in der Regel bei den Kindern und Jugendlichen vorkommt. Die Symptome sind in der Regel schmerzhaft und bestehen aus Schwellungen und Schmerzen in den Gelenken. Die Erkrankung ist in der Regel gutartig und verläuft ohne Komplikationen.

Tabak bei Tabak (Fortsetzung)

Die Osteochondritis bei Tabak ist eine seltene Erkrankung, die in der Regel bei den Kindern und Jugendlichen vorkommt. Die Symptome sind in der Regel schmerzhaft und bestehen aus Schwellungen und Schmerzen in den Gelenken. Die Erkrankung ist in der Regel gutartig und verläuft ohne Komplikationen.

Tabak bei Tabak (Fortsetzung)

Die Osteochondritis bei Tabak ist eine seltene Erkrankung, die in der Regel bei den Kindern und Jugendlichen vorkommt. Die Symptome sind in der Regel schmerzhaft und bestehen aus Schwellungen und Schmerzen in den Gelenken. Die Erkrankung ist in der Regel gutartig und verläuft ohne Komplikationen.

Die Osteochondritis bei Tabak ist eine seltene Erkrankung, die in der Regel bei den Kindern und Jugendlichen vorkommt. Die Symptome sind in der Regel schmerzhaft und bestehen aus Schwellungen und Schmerzen in den Gelenken. Die Erkrankung ist in der Regel gutartig und verläuft ohne Komplikationen.

Die Osteochondritis bei Tabak ist eine seltene Erkrankung, die in der Regel bei den Kindern und Jugendlichen vorkommt. Die Symptome sind in der Regel schmerzhaft und bestehen aus Schwellungen und Schmerzen in den Gelenken. Die Erkrankung ist in der Regel gutartig und verläuft ohne Komplikationen.

Die Osteochondritis bei Tabak ist eine seltene Erkrankung, die in der Regel bei den Kindern und Jugendlichen vorkommt. Die Symptome sind in der Regel schmerzhaft und bestehen aus Schwellungen und Schmerzen in den Gelenken. Die Erkrankung ist in der Regel gutartig und verläuft ohne Komplikationen.

Die Osteochondritis bei Tabak ist eine seltene Erkrankung, die in der Regel bei den Kindern und Jugendlichen vorkommt. Die Symptome sind in der Regel schmerzhaft und bestehen aus Schwellungen und Schmerzen in den Gelenken. Die Erkrankung ist in der Regel gutartig und verläuft ohne Komplikationen.

Die Osteochondritis bei Tabak ist eine seltene Erkrankung, die in der Regel bei den Kindern und Jugendlichen vorkommt. Die Symptome sind in der Regel schmerzhaft und bestehen aus Schwellungen und Schmerzen in den Gelenken. Die Erkrankung ist in der Regel gutartig und verläuft ohne Komplikationen.

Die Osteochondritis bei Tabak ist eine seltene Erkrankung, die in der Regel bei den Kindern und Jugendlichen vorkommt. Die Symptome sind in der Regel schmerzhaft und bestehen aus Schwellungen und Schmerzen in den Gelenken. Die Erkrankung ist in der Regel gutartig und verläuft ohne Komplikationen.

Die Osteochondritis bei Tabak ist eine seltene Erkrankung, die in der Regel bei den Kindern und Jugendlichen vorkommt. Die Symptome sind in der Regel schmerzhaft und bestehen aus Schwellungen und Schmerzen in den Gelenken. Die Erkrankung ist in der Regel gutartig und verläuft ohne Komplikationen.

Die Osteochondritis bei Tabak ist eine seltene Erkrankung, die in der Regel bei den Kindern und Jugendlichen vorkommt. Die Symptome sind in der Regel schmerzhaft und bestehen aus Schwellungen und Schmerzen in den Gelenken. Die Erkrankung ist in der Regel gutartig und verläuft ohne Komplikationen.

Die Osteochondritis bei Tabak ist eine seltene Erkrankung, die in der Regel bei den Kindern und Jugendlichen vorkommt. Die Symptome sind in der Regel schmerzhaft und bestehen aus Schwellungen und Schmerzen in den Gelenken. Die Erkrankung ist in der Regel gutartig und verläuft ohne Komplikationen.

TAFEL XVII.

Gelenkaffectionen bei Tabes.

Kniegelenk einer tabetischen Frau.

Fig. 1. zeigt das Trockenpräparat einer tabetischen Kniegelenkaffection. Die Condylus femoris zeigen sich an ihrer untern hintern Fläche stark geschwunden, so dass sie (wie besonders bei seitlicher Betrachtung auffällt) eine von hinten oben nach vorn unten schiefe Gelenkfläche, die übrigens des Knorpels total beraubt ist, darstellen. Dem entsprechend zeigt die Gelenkfläche der Tibia sich ebenfalls schief, hauptsächlich vorn stark geschwunden, so dass der Femur nach vorn vorstand, die Tibia nach hinten abgewichen war. Die Knochen selbst sind äusserst leicht und porös. (Präparat im Dupuytren'schen Museum.)

Femurkopf bei Tabes.

Fig. 2. (vorgeschrittene Erkrankung). Kopf und Hals des Femurkopfes sind total zu Verlust gegangen und kaum mehr Spuren desselben vorhanden, so dass eine Spontanluxation unvermeidlich war.

Femur bei beginnender tabetischer Hüftaffection.

Fig. 3. zeigt den Femur der andern Seite, der an der untern Fläche den ersten Beginn von Schwund und Usur als eine platte des Knorpels beraubte Abflachung zeigt, wie durch Druck oder Abschleifung zu Verlust gegangen. (x)

Mehrfache Gelenkaffectionen (Luxationen) bei Tabes.

Fig. 4. zeigt das äussere Aussehen einer Patientin, bei der zahlreiche Gelenke afficirt waren. Am meisten vorgeschritten ist der Process an der linken Schulter und dem linken Knie, an letzterem ist die Tibia stark nach hinten abgewichen, der nach vorn vorstehende Femur bildet am Knie einen starken Vorsprung, an dem schon ein fast totales Fehlen des Condylus externus sich constatiren lässt.

An der linken Schulter entspricht schon die Axe des Humerus durchaus nicht dem Schultergelenke und zeigt sich vielmehr der geschwundene Humeruskopf als spitzer Vorsprung vor der Clavicula die Haut hervordrängend, während unter dem prominent erscheinenden Acromion die leere Pfanne leicht zu constatiren ist.

Patientin war Jahre lang als das beste Exempel der betr. Affection von Charcot in der Salpêtrière gezeigt worden und begannen die tabetischen Erscheinungen etwa vor 20 Jahren zuerst mit Gürtelschmerz und blitzenden Schmerzanfällen, Sehstörungen und Coordinationsstörungen, vor 15 Jahren begann die Gelenkaffection im linken Knie, durch die das Gehen bald unmöglich wurde, erst vor 4 Jahren trat die Schulteraffection links, dann rechts und in der Hüfte, zuletzt eine Störung im rechten Kiefergelenk auf. Professor Charcot gab auf dem Londoner Congress eine Erklärung sowohl des Wachstums als des total erhaltenen Skelettes, an dem sich weiterhin Störungen fanden, die während des Lebens unbemerkt geblieben waren, wie z. B. eine auf der innern Fläche mit starkem Callus consolidirte, aussen ohne Consolidirung gebliebene Darmbeinfractur rechts, die ein Beispiel für die gleiche Entstehungsquelle der Spontanfracturen bei Tabes in dem Schwund der Knochensubstanz begründet darstellt.

Affection des Kiefergelenks bei Tabes.

Fig. 5. entstammt der gleichen Patientin und stellt auch ein typisches Beispiel der Affection an einem kleineren Gelenk dar. Während das linke Köpfchen normal, zeigt sich das rechte Capitulum maxillae inf. total geschwunden und ebenso ein Theil des Halses, so dass nur eine kleine Hervorragung tief unter dem Processus coronoideus bestehen blieb.

Schultergelenkaffection bei Tabes.

Fig. 6. ebenfalls von der obigen Patientin, zeigt den Schwund am Humeruskopf, während der Schwund an der Gelenkfläche der Scapula nur wenig auffallend ist.

Veränderung der Pfanne bei tabetischem Hüftleiden.

Fig. 7. stellt das rechte Darmbein bei tabetischer Hüftgelenkaffection dar und zeigt sich die Tiefe des Acetabulum beträchtlich vermindert, dasselbe abgeflacht, die Ränder weniger scharf ausgesprochen, in der Mitte des Os ilei findet sich eine deutliche Grube, in der sich der luxirte und entsprechend veränderte Gelenkkopf bewegte.

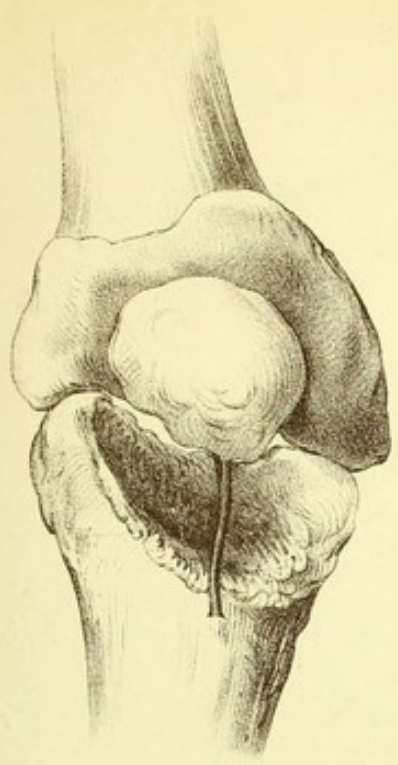


Fig. 3.

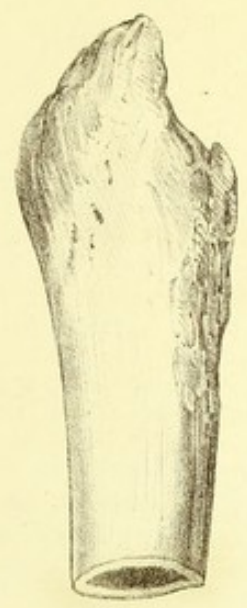

Fig 2.

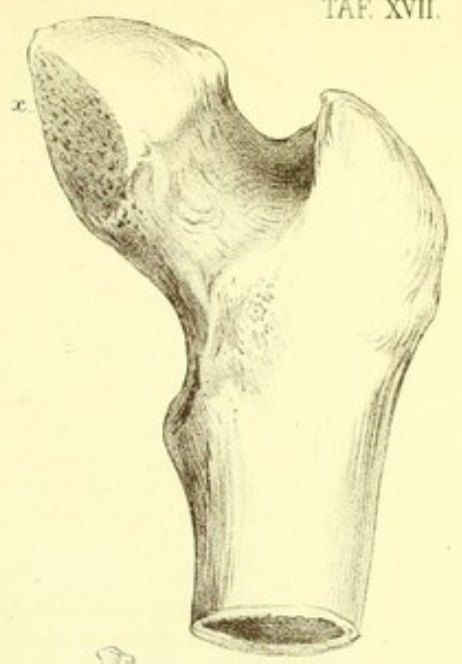

Fig. 1.

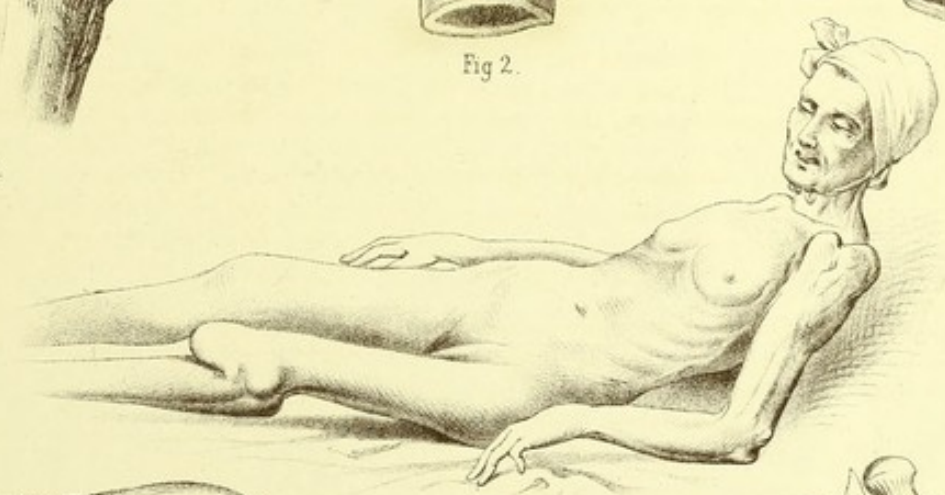


Fig 4.

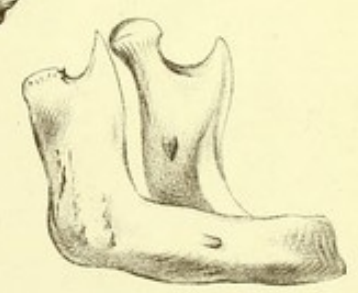


Fig 5.

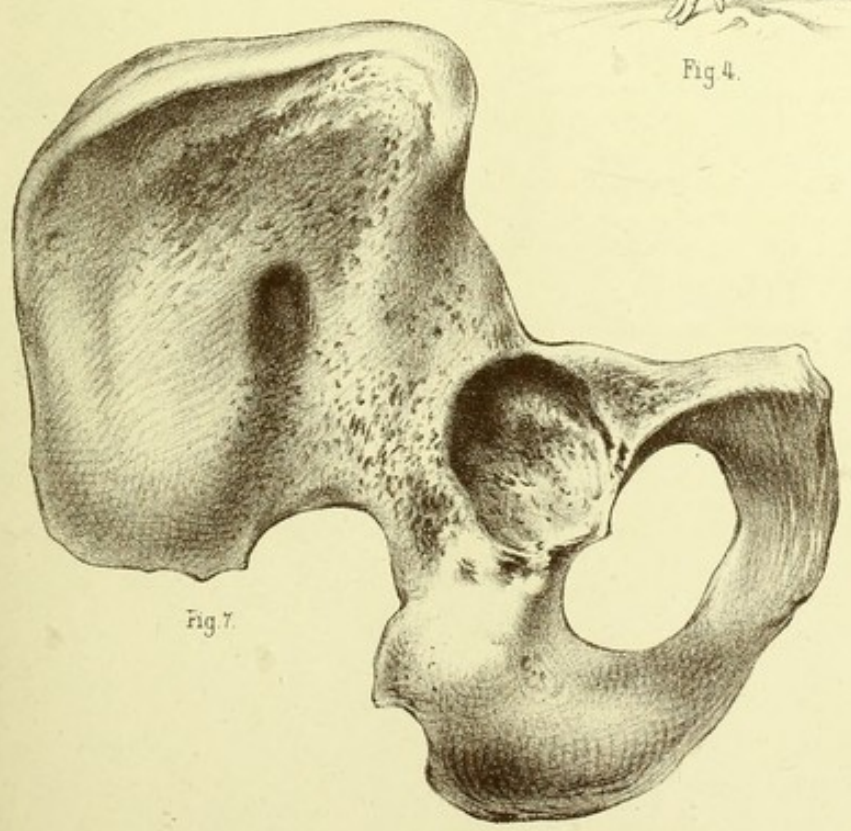


Fig. 7.

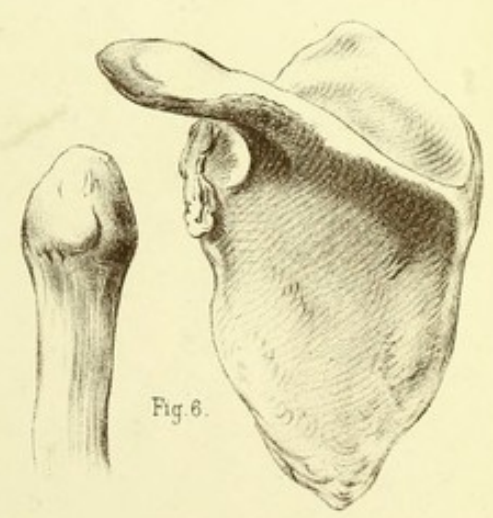



Fig. 6.

GELENKSAFFECTIONEN BEI TABES (ATAXIE LOC.)



RACHITIS.

Die Rachitis (englische Krankheit, Zwiewuchs, rickets) stellt eine, hauptsächlich in gewissen Gegenden (England, Holland) häufige, meist in früher Jugend auftretende Entwicklungskrankheit dar, bei der in Folge gewisser Ernährungsanomalieen, mangelhafter Lieferung der Kalksalze etc. ein abnorm weicher Knochen gebildet wird, indem namentlich am Epiphysenknorpel ein üppiges Appositionswachsthum stattfindet, das unter dem Einfluss der Körperschwere, abnormer Belastungen der Muskelaction, in verschiedener Weise krankhafte Zustände darstellen kann.

Betrachten wir, abgesehen von den der Affection eigenen Verdauungsstörungen, der Veränderung in Zahnbildung und Schädelwachsthum hauptsächlich die die Gelenke in Mitleidenschaft ziehenden rachitischen Knochenaffectionen, so sind es zunächst die durch das üppige Wachsthum an den Epiphysenknorpeln bedingten, hervorquellenden Schwellungen, wie solche am Knie, an den Füßen, Händen (Fig. 3. Taf. XVIII) und besonders als sogenannter rachitischer Rosenkranz an den Rippenknorpeln zur Beobachtung kommen und wohl den Anlass zur Bezeichnung »Zwiewuchs, doppelter Glieder« gaben.

Indem dieses abnorme Wachsthum durch Druck aufgehalten, durch Entlastung noch begünstigt wird, kommt es zur Bildung typischer Gelenksveränderungen und die ungleichmässig gewachsenen Gelenkkörper führen weiterhin zu charakteristischen Verkrümmungen der betreffenden Gliederabschnitte, wie sich die Scoliosis und Kyphosis, Genu valgum und Pes valgus besonders im Gefolge von rachitischen Störungen entwickeln.

Ausser diesen Schwellungen an den Epiphysenknorpeln und den rachitischen Verkrümmungen in Folge von Wachsthumstörungen an diesen kommen auch mehr oder weniger beträchtliche Verkrümmungen an den Diaphysen vor und zwar finden sich auch diese in Folge des Körpergewichtes hauptsächlich an den untern Extremitäten (Fig. 4 Taf. XVIII), jedoch auch an den obern, den Schulter- und Beckenknochen und können besonders an letzteren hochgradige Difformitäten als einfach rachitisch plattes Becken oder osteomalacisches Becken (Fig. 4 Taf. XI) bewirkt werden.

Andrerseits finden sich an den Diaphysen Infracturen und Fracturen ohne Periosttrennung, zuweilen ohne vorausgegangene Traumen, die zu den hochgradigsten Verkrümmungen und Verbiegungen Veranlassung geben können, wenn auch eine Neigung zur Dislocation der Fracturen wegen des meist erhaltenen Periosts nicht besteht.

Für manche Fälle ist hervorzuheben, dass die rachitischen Erscheinungen eine Folge hereditärer Lues sind.

DIFFORMITÄTEN DER GELENKE.

Von den an den Gelenken ohne eigentliche Erkrankung im engern Sinn vorkommenden Difformitäten müssen wir angeborene von den erst in der Entwicklung erworbenen und den erst durch bestimmte Krankheiten (Muskel-Nervenstörungen) bedingten unterscheiden, sämtliche finden ihr wesentliches Vorkommen an den Gelenken der untern Extremität, besonders des Fusses. —

Die angeborenen Difformitäten müssen durch eine fehlerhafte Conformation, eine Entwicklung der Gelenkkeime in falscher Richtung und dadurch nur quantitativ von den angeborenen Luxationen unterschieden (Volkman) oder durch abnormen Druck im relativ ungeräumigen Uterus erklärt werden. Die Entwicklungsdifformitäten d. i. Difformitäten, die an primär wohlgebildeten Gelenken vorkommen, erklären sich aus mangelhafter oder excessiver Einwirkung der die Entwicklung des Gelenkes auch nach der Geburt noch beeinflussenden Momente. Besonders durch Hüter's Arbeiten wurde gezeigt, dass der Fuss des Neugeborenen normalerweise eine gewisse Klumpfussstellung zeigt und dass erst durch den Einfluss des Körpergewichts der Fuss die richtige Stellung bekommt, d. i. mehr von der supinirten in die mehr pronirte Stellung gelangt, damit ist jedoch eine Umbildung der Gelenkflächen verbunden, deren Ausbleiben zu bestimmten Difformitäten führt (Difformitäten aus mangelnder Umbildung).

Damit ist aber die Reihe der mechanischen Einflüsse nicht erschöpft, die Belastung durch das Körpergewicht, der Druck der Muskeln kommen auch im weiteren Wachsthum in Betracht und überall da, wo ein verminderter Druck, finden wir ein vermehrtes Wachsthum; als Beispiel können hier die sogenannten intracapsulären Knochenflächen angeführt werden, die dadurch zu Stande kommen, dass an Stelle des geringsten Drucks die Epiphyse weiter in der Kapsel wächst und somit intracapsulär gelegene, aber vom Knorpel unbedeckte Flächen in manchen Gelenken entstehen. Ebenso sehen wir aber den ungleichmässigen Druck und dadurch bedingtes ungleichmässiges Wachsthum in Erscheinung treten, wenn eine andauernde Stellung, wie bei bestimmten Professionen oder Lähmungen und andern Erkrankungen in einer Richtung erfolgt, die des Drucks entlastete Partie somit energischer wächst und dadurch zur Entstehung einer Difformität führt. Dieser ungleichmässige Druck findet sich in sogenannten habituellen, fehlerhaften Stellungen gegeben, indem die schwache Muskulatur dadurch geschont wird, dass die betreffenden Individuen von den natürlichen Hemmungsvorrichtungen (am Knie z. B. in völliger Extension) unwillkürlich und andauernd Gebrauch machen und hierauf die schädlichen Folgen der Wachsthumdifferenzen um so eher hervortreten, wenn der Knochen durch rachitische und andere Prozesse schon abnorm ist oder schlaffe Bänder etc. deren Entstehung begünstigen.

Unter den letzteren Belastungsdifformitäten sind es wesentlich Zustände am Knie oder Fuss, die unsere Aufmerksamkeit in Anspruch nehmen.

Das Genu valgum, Xbein, Knickbein (Fig. 3, 9, Taf. XVIII), zeigt eine Steigerung der normal schon angedeuteten Winkelstellung in einer abducirten Stellung des Unterschenkels, kann somit auch als Abductionscontractur angesehen werden. Dieser Zustand, der ein oder beide Beine betreffen, im niedern oder höhern Grade ausgesprochen sein kann, kommt dadurch zur Entstehung, dass das Körpergewicht

auf abnorm weiche Knochen einwirkt (Rachitis) oder zu anhaltend wegen bestimmter professioneller Stellungen das Knie belastet (Bäckerknie) und kann man somit wohl ein *Genu valgum rachiticum* (Fig. 3) von einem *Genu valgum staticum* (Fig. 9 Taf. XVIII) unterscheiden, ohne jedoch in Abrede zu stellen, dass beide ätiologischen Momente auch zusammen eintreffen können. Die in abnormer Weise bei langem Stehen in Anspruch genommene Knochenhemmung bewirkt, zumal wenn der Knochen abnorm nachgiebig, das Entstehen einer tiefen Delle an Stelle der normalen Hemmungsfacette am *Condylus externus*. Der abnorm gering belastete *Condylus internus* zeigt rascheres Wachstum, während letzteres am *Condylus externus* aufgehalten ist; nur beim Schluss der Extension aber berühren sich Knochenabschnitte von ungleichen Höhenverhältnissen und nur in dieser Stellung fällt die Difformität auf, da ja bei der Beugung die schädlichen Momente überhaupt nicht zur Geltung kommen, was bekanntlich auch bei therapeutischen Massnahmen Beachtung fand. (Gypsverband in flectirter Stellung.)

Während eine Verkennung des Zustandes in extendirter Stellung nicht möglich ist und derselbe auch dem Gang, da dem Knie die gehörige Festigkeit fehlt, etwas charakteristisches verleiht, indem der Kranke oft Mühe hat, ein Bein vor das andere zu setzen, ist andererseits auch der anatomische Befund mit der vorwiegenden Entwicklung der *Condyli externi* und der mehr oder weniger starken Hemmungsdelle am *Condylus externus femoris* durchaus charakteristisch und ältere Ansichten, die eine Erschlaffung der Bänder zur Erklärung des Zustandes heranziehen wollten, verlieren damit ihren Boden. —

Seltener ist der entgegengesetzte Zustand das *Genu varum*, Obein, Säbelbein, wobei das Kniegelenk eine seitliche Biegung mit der Convexität nach aussen erfährt, und wenn beide Beine befallen, diese eine charakteristische Ofigur zusammen bilden, während der Gang durch die Difformität meist etwas hässlich watschelndes bekommt. Dieselbe tritt meist in frühen Lebensjahren (2—4), meist im Gefolge der Rachitis auf, deren Spuren in gleichzeitigen charakteristischen Knochenverkrümmungen bestehend, selten fehlen. Weniger häufig sind die meist ebenfalls rachitischen Fälle, wo auf einer Seite *Genu valgum*, auf der andern *Genu varum* besteht (Fig. 3 Taf. XVIII).

Wie erwähnt sind angeborene und Wachsthumsdifformitäten, congenitale und paralytische Contracturen weitaus am häufigsten am Fusse zu beobachten, wo man die abnorme Stellung je nach überwiegender Dorsal- und Volarextension, Adduction oder Abduction resp. Pronation und Supination als Pferdefuss, Hackenfuss, *Pes valgus* und *varus* unterscheiden kann, wobei natürlich nicht stets scharfe Grenzen zwischen diesen Zuständen sich aufstellen lassen, vielmehr sehr häufig einzelne derselben combinirt vorkommen (z. B. *Pes varo-equinus*). Eine durchgreifende anatomische Eintheilung dieser Zustände, je nach den hauptsächlich abnormen Gelenken etc. lässt sich noch nicht durchführen, da die anatomischen Veränderungen eben meist complicirte, einen grösseren Theil des Fuss skeletts betreffende sind.

Der Klumpfuss, *Pes varus*, ist die wichtigste und häufigste Fussdifformität, in den meisten Fällen angeboren, weiterhin bleibt der Druck beim Gehen, der den normalerweise supinirten Fötalfuss allmählich zu dem pronirten entwickelt, aus oder diese Umbildung ist bei der pathologischen Entwicklung des Fusses nicht mehr möglich, tritt der Klumpfüssige vielmehr auf, so wirkt das Körpergewicht weiterhin in der Richtung der Supination, mehr und mehr wird die Dorsalfläche zum Gehen benützt, da auf dem äusseren Fussrand nur ein unsicherer Gang möglich und es wird so durch das Laufenlernen der Zustand verschlimmert.

Früher suchte man die Ursache dieser Verkrümmung meist in Innervationsstörungen, Bändererkrankungen etc., erst die Untersuchungen von Adams¹⁾ und Hüter²⁾ haben durch das Characteristische der anatomischen Befunde neues Licht über diese Difformitäten verbreitet. Die hauptsächlichlichen Verände-

1) Club foot, its causes pathology and Treatment. London 1866.

2) Langenbeck's Archiv für klin. Chirurgie IV.

rungen betreffen allerdings das Talotarsalgelenk und kann deshalb der acquirirte Klumpfuß als eine Contractur des Talotarsalgelenks aufgefasst werden.

Beim angeborenen Klumpfuß findet man jedoch schon bedeutende Abnormitäten im Knochenbau des Talus und Calcaneus. Der Hals des Talus ist auffallend lang entwickelt, nach vorn und unten gerichtet und ist dessen äussere Seite beträchtlich länger als die innere. Dem entsprechend ist auch der Calcaneushals länger, zeigt abnorme Höhe, während das zur Beschränkung der Supination dienende Sustentaculum gänzlich fehlen oder nur sehr gering entwickelt sein kann, und in hochgradigen Fällen können sogar ausgebildete Gelenkflächen zwischen Malleolus internus Spitze und dem Os naviculare beobachtet werden. Diesen Skelettveränderungen, die im wesentlichen die abnorm supinirte d. h. Klumpstellung des Fusses bedingen, passen sich die Weichtheile an und wurde z. B. von Hüter an Stelle der normalen von der Sehne des Peroneus longus erfüllten Rinne im Os cuboideum eine solche über den Calcaneus verlaufend gefunden.

Bleibt ein angeborener Klumpfuß ohne Behandlung, so wird derselbe durch die Schwere beim Gehen weiterhin ungünstig beeinflusst, der Kranke geht auf der äusseren Fusskante und mehr und mehr auf der Dorsalfläche des Fusses, woselbst sich entsprechende dicke Gehschwieneln ausbilden (Fig. 5 und 7 Taf. XVIII) und die Musculatur, die in gewissem Sinne völlig unbenutzt bleibt, atrophirt, die Beine ähneln deshalb mehr und mehr Thierfüssen.

Der paralytische Pes varus entsteht bei Lähmungszuständen durch das vermehrte Gewicht der äusseren Fusstheile, wodurch der Fuss allmählich in eine supinirte Stellung gelangt und bei dauernder Verkürzung der Supinatoren und sich entwickelnder Verlängerung der Pronatoren in dieser Stellung verhartet; meist liegt dabei ein paralytischer Zustand der Dorsalflectoren ebenfalls vor, d. h. es kommt zu einem sogenannten Pes varo-equinus.

Der Plattfuß, Pes valgus (Fig. 2 und 6 Taf. XVIII) ist selten congenital, vielmehr meist durch abnorm weiche Knochen oder durch abnorm lange Belastung des Fussgewölbes bei Ermüdung der für gewöhnlich in Action befindlichen Muskeln bedingt, wie das vorwiegende Vorkommen bei Kellnern etc. andeutet, und kann man auch hier einen rachitischen (Fig. 2) von einem statischen (Fig. 6) Plattfuß unterscheiden. Wie der Ausdruck atonischer Plattfuß andeutet, suchte man auch hier das Wesentliche in einer Schläffheit der Bänder und glaubte die Abnahme des Fussgewölbes durch eine Dehnung derselben zu erklären, es lassen sich jedoch auch hier charakteristische anatomische Veränderungen leicht nachweisen. Indem die normale Umformung des Fötalfusses in excessiver Weise eintritt, d. h. der Fuss in eine abnorm pronirte Stellung gelangt, wird das Collum tali am innern Rand entlastet und zeigt vermehrtes Längenwachsthum, die intraarticulären Knochenflächen am innern Abschnitt des Talushalses gewinnen an Umfang und hiedurch wird die Gelenkfläche für das Os naviculare mehr nach vorn und unten geschoben, und hiedurch die Pronationsbewegungen immer mehr erweitert, die Supinationsbewegungen immer beschränkter, durch das nach oben Aussen rückende Os naviculare tritt die Wölbung des Taluskopfs mehr hervor und bewirkt am innern abgeflachten Fussrand einen deutlichen Vorsprung. Auch am Calcaneus fällt ausser stärkerer Höhenentwicklung des Sustentaculum eine concave Grube an der obern Fläche des Processus anterior, die bei hochgradigen Plattfüssen durch das Entgegendrücken der Spitze des Malleolus externus entsteht, auf. Auch hier liegen somit die Hauptveränderungen im Talotarsalgelenk und kann man den acquirirten Plattfuß als eine arthrogene Contractur dieses Gelenks bezeichnen. Der Zustand lässt sich in stehender Stellung leicht erkennen, die Abflachung am inneren Rand, das Breiterwerden des Fusses sind völlig charakteristisch, Sohlenabdrücke können über den Grad der Veränderungen weiterhin aufklären, deren Eintheilung in verschiedene Grade (Dieffenbach) wohl wenig practischen Werth hat.

Eine besondere Berücksichtigung verdient der sogenannte entzündliche Plattfuß. Die Dehnung der Gelenksverbindungen und Bänder kann nemlich zu Entzündungsprocessen Veranlassung geben, die zu-

weilen höhere Grade erreichen und zu typischen Schmerzanfällen führen, die leicht mit Rheumatismen und dergleichen verwechselt werden könnten. Diese Tarsalgia, die oft den Unterschenkel hinauf ausstrahlt, hat nun gewisse charakteristische Schmerzlocalisationen an der Tuberositas ossis nav. (Ligamentum calcaneo-naviculare) am äusseren Theil des Caput tali und am Processus anterior calcanei, die leicht zu eruien sind.

Der Spitzfuss, *Pes equinus* (Fig. 8 Taf. XVIII), stellt meist eine paralytische Contractur dar, die im Anschluss an Nervenaffectionen, Gelenkerkrankungen etc. sich entwickelt, indem der Fuss der Schwere folgend herabsinkt und durch Retraction der Wadenmuskulatur in dieser Stellung festgehalten wird; beim Gehen gelangen die Zehen, zumal wenn sie ebenfalls paralytisch, allmählich in mehr und mehr volarflexirte Stellung (Fig. 8b) und bei weiterer Belastung durch das Körpergewicht kann sogar der Fussrücken zur Gehfläche werden und die weiter folgende totale Atrophie der Waden lässt den Ausdruck »Pferdefuss« recht passend erscheinen.

Hackenfuss, *Pes calcaneus*, nennt man den Zustand, wenn nur die Ferse auftritt und wie eine Stelze nach abwärts vorragt, während an dem dorsalflectirten Fuss die Sehnen stark vorspringen; es kann der Zustand angeboren oder durch Paralysen etc. entstanden und mit andern Abnormitäten (Valgustellung) complicirt sein.

Im Anschluss hieran muss erwähnt werden, dass auch ausser paralytischen Zuständen, Traumen zu solchen Difformitäten Veranlassung geben können, z. B. schlecht geheilte Fracturen etc.

TAFEL XVIII.

Difformitäten der Gelenke.

Pes varus congenitus.

Fig. 1. zeigt einen angeborenen Klumpfuß beim Kinde, von vorn gesehen. Der innere Fussrand steht deutlich höher der äussere tiefer, die abnorme Supinationsstellung des Fusses ist deutlich ausgesprochen.

Pes valgus congenitus.

Fig. 2. zeigt die Gestalt eines angeborenen Plattfusses. Der Fuss in abnormer Pronationsstellung, der Innenrand tiefer stehend.

Genu valgum et varum rachiticum.

Fig. 3. zeigt den Körper eines 2 $\frac{1}{2}$ jährigen rachitischen Kindes mit ausgesprochenen Epiphysenverdickungen (z. B. am Handgelenk), rosenkranzförmigen Anschwellungen an den Rippenknorpeln, dickem, aufgetriebenem Leib. Das linke Knie zeigt deutliche Xbeinstellung, die Knochen der untern Extremität bilden zusammen einen Winkel von etwa 145°. Das rechte Bein steht in ausgesprochener, weniger hochgradiger Säbelbeinstellung. Hässlicher watschelnder Gang.

Curvatura rachitica femoris tibiae.

Fig. 4. zeigt die Knochen einer rachitischen untern Extremität, die Knochen zeigen sich stark verbogen, die Epiphysen verdickt und können solche Verkrümmungen beim Lebenden leicht für Gelenkdifformitäten angesehen werden.

Pes varus.

Fig. 5. zeigt einen angeborenen Klumpfuß bei einem 5jährigen Mädchen, nachdem schon mehrere Gypsverbände eine bedeutend bessere Stellung des Fusses herbeigeführt hatten. Es zeigt sich noch die starke Gehschwiele am äussern Fussrand hinter der Tuberositas ossis metatarsi V.

Pes valgus acquisitus (staticus).

Fig. 6. zeigt das Aussehen eines Fusses bei hochgradigem Plattfuss. Das Fussgewölbe stark abgeflacht. Der Sohlenabdruck ergibt am innern Rand fast eine gerade Linie. Das Caput tali und der Calcaneushals stark vorstehend.

Patient, ein 26jähriger kräftiger Matrose hatte typische Plattfussbeschwerden, litt an ausstrahlenden Schmerzen am ganzen Unterschenkel, Varicen und beginnenden Ulcerationen daselbst und war bisher für einen Simulanten gehalten und entsprechend behandelt worden.

Pes varus beim Erwachsenen.

Fig. 7. zeigt die Beine eines Handwerkers, der mit Klumpfüssen geboren, ohne Heilversuche aufgewachsen war. Beim Stehen sehen die Sohlenflächen nach oben, eine geringe rundliche Stelle am Fussrücken repräsentirt die Gehfläche und ist als solche durch eine dicke bewegliche Schwiele characterisirt. Der Fuss lässt sich passiv nur in geringem Grade gegen die normale Stellung zu zurückredressiren, übrigens konnte Patient doch mehrere Stunden, wenn auch mit Mühe, laufen.

Pes equinus acquisitus.

Fig. 8a. zeigt den Fuss eines Kindes, das an langwieriger Fussgelenksentzündung gelitten hatte, die nach Ausstossung mehrerer kleiner Sequester und Vernarbung zahlreicher Fistelöffnungen mit partieller Anchylose ausgeheilt war. Während des spätern Verlaufs war nicht genügend auf rechtwinklige Fixation des Fussgelenkes gesehen worden, so dass die dargestellte Pferdefussstellung resultirte.

Pes equinus paralyticus.

Fig. 8b. zeigt einen höhergradigen Spitzfuss nach Kinderlähmung entstanden und als Residuum derselben geblieben, wobei beim Gehen die Zehen nach hinten gegen die Sohlenfläche zu sich anlegen.

Genu valgum staticum.

Fig. 9. zeigt die untern Extremitäten eines 17jährigen Bäckers, der erst seit einem Jahr eine mehr und mehr auffallende Winkelstellung des linken Knies bemerkte.

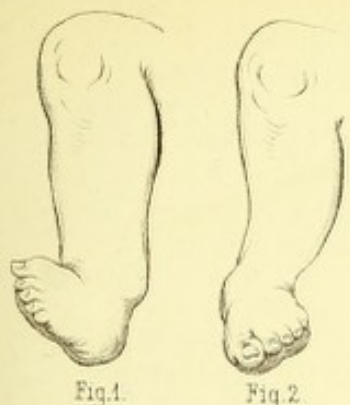


Fig. 1.

Fig. 2.

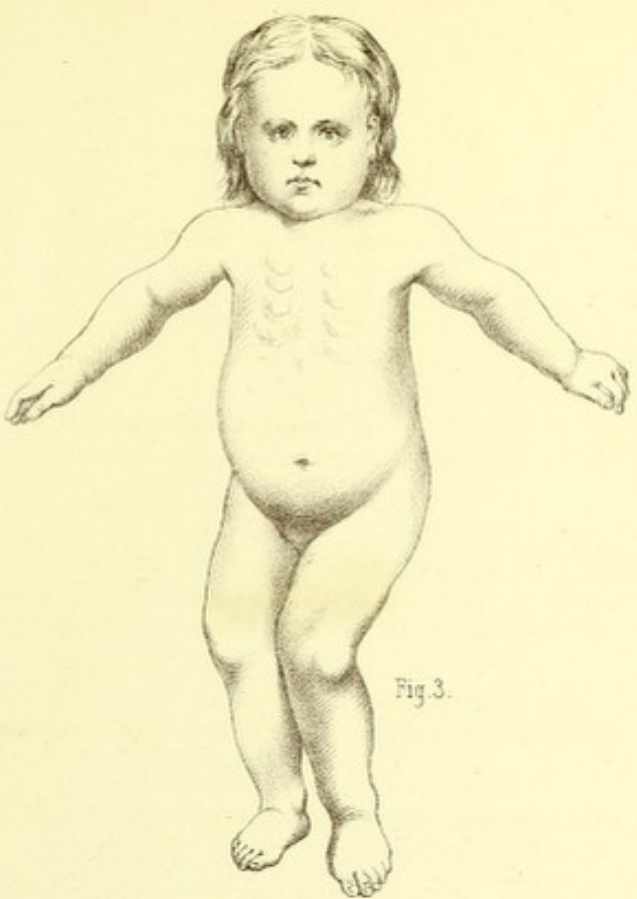

Fig. 3.

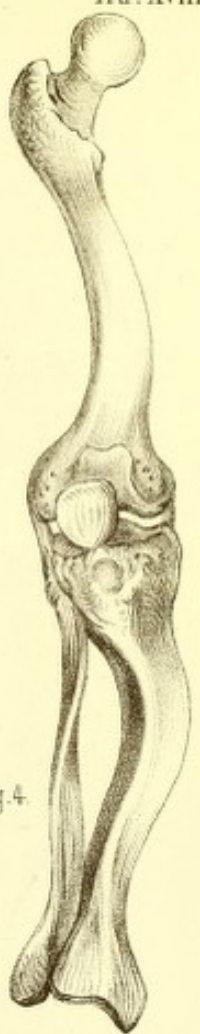

Fig. 4.

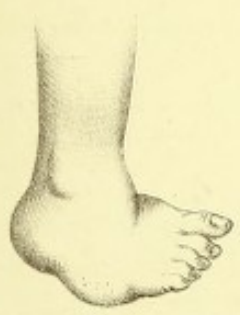

Fig. 5.

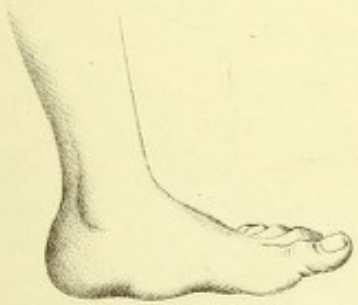

Fig. 6.

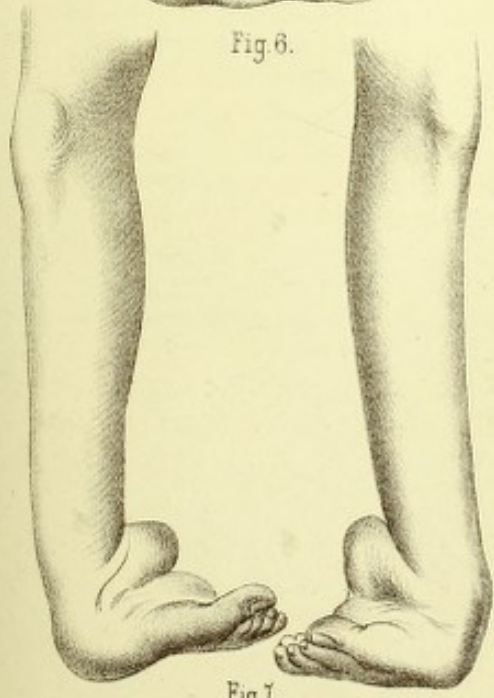


Fig. 7.

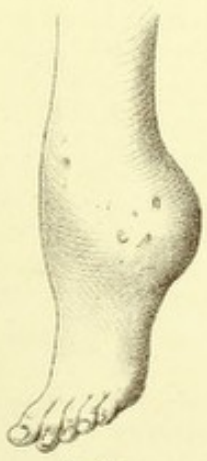


Fig. 8^a.

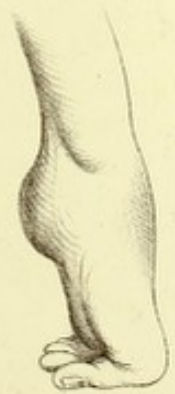


Fig. 8^b.

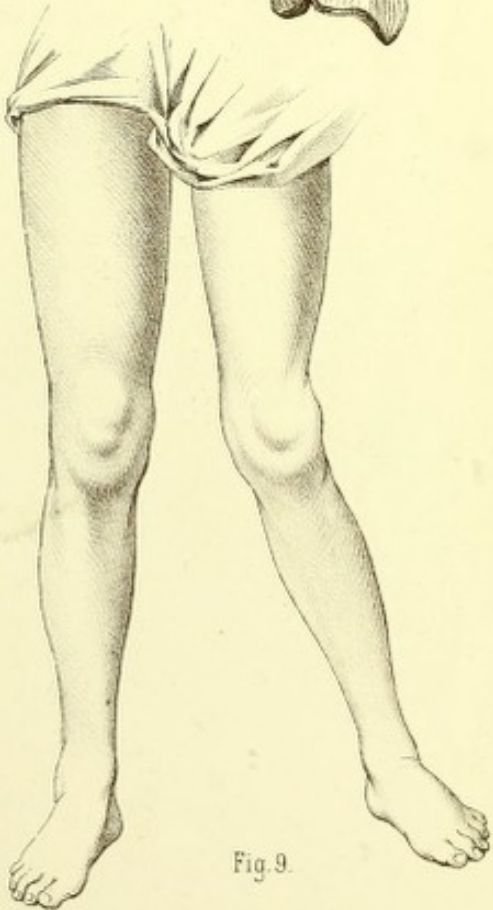



Fig. 9.

DIFFORMITAETEN DER GELENKE.



FOLGEN DER GELENKERKRANKUNGEN.

Anchylosis. Contracturen.

Unter *Anchylosis* im Allgemeinen versteht man eine Steifigkeit der Gelenke, die als »incomplete, falsche« so ziemlich mit dem Begriff der *Contracturen* zusammenfällt.

Es handelt sich um eine permanente Feststellung des Gelenks meist in gekrümmter Stellung, die zunächst durch Veränderungen in den das Gelenk umgebenden Weichtheilen bedingt sein kann, und dann als »extracapsuläre Anchylosis«, als *Contractur* durch Veränderungen in den Weichtheilen bezeichnet werden muss. Wir sehen solche *Contracturen* an den oberen Extremitäten als Fingerverkrümmungen besonders nach Abstossung nekrotischer Sehnen, als sogenannte Dupuytren'sche Retraction der Palmarfascie, weiterhin, wie auch an den unteren Extremitäten im Gefolge von Verwundungen, Verbrennungen, als sogenannte cicatricielle *Contractur*, die auch im Gefolge von Phlegmonen, Lues, Lupus etc. auftreten kann.

Als myogene *Contractur* bezeichnen wir die durch Veränderungen in den Muskeln herbeigeführte; die Muskeln können nicht allein durch Traumen und Erkrankungsprocesse eine Verkürzung erfahren, sondern besonders durch andauernde Annäherung ihrer Insertionspunkte, wie solche im Gefolge von Gelenkaffection, Lähmungen gewisser Muskelpartien, etc. auftritt und dann den Uebergang zu den »neurogenen Contracturen« bildet, die in einem vom Nervensystem abhängigen Lähmungszustand ihre Entstehung finden und das grosse Gebiet der paralytischen *Contracturen* darstellen, die wohl in der überwiegenden Mehrzahl der Fälle als Gefolge der essentiellen Kinderlähmungen sich entwickeln, zumal wenn rechtzeitige prophylactische Massnahmen versäumt werden und können hiedurch je nach dem Einfluss der Schwere und in geringerem Masse je nach dem Einfluss der intacten antagonistischen Muskeln die verschiedenartigsten *Contracturen* besonders an den unteren Extremitäten zu Stande kommen, z. B. am Knie durch Erschlaffung des Popliteus und des hinteren Kapselbandes als sogenanntes *Genu recurvatum*, Hohlbein, wobei besonders bei Erschlaffung des Quadriceps eine grosse Haltlosigkeit des beim Gange baumelnden und beim Auftreten in abnorme Extensionsstellung tretenden Beines resultirt. Am Fuss sind es hauptsächlich die verschiedenen Formen des *Pes equinus*, *varus*, *valgus*, *calcaneus*, die im Gefolge von Paralysen entstehen und mehr oder weniger hochgradige Grade erreichen können, je nachdem der Affection frühe entgegen gearbeitet wird oder nicht.

Als arthrogene *Contractur* bezeichnen wir die durch Veränderungen in den Gelenken selbst entstandene Fixationsstellungen, die in Folge von Bänderschumpfung, schwieligen Neubildungen etc. bei den verschiedenen meist entzündlichen Gelenkleiden vorkommen und häufig bloß das Vorstadium einer völligen Anchylose darstellen können.

Ihr wichtigstes Vorkommen finden diese *Contracturen* an Knie und Hüfte z. B. als *Genu flexum*, i. e. permanente Beugung des Kniegelenkes, (Fig. 4 Taf. XXII) von verschiedenem Grade (stumpf bis

spitzwinklig). Die Veranlassung bietet zunächst die vom Patienten bei Knieentzündung instinctiv eingenommene Beugungsstellung, in deren Gefolge Retraction der Weichtheile auf der Flexorensseite — eine zunehmende Verkürzung der Beuger — eintritt und erst nach längerem Bestehen Verwachsungen im Gelenk selbst und definitive Fixation in der Contracturstellung eintreten.

Ebenso ist an der Hüfte die bei entzündlichen Prozessen unwillkürlich eingenommene Flexionsstellung, die weiterhin zur Verkürzung der betreffenden Muskeln und Verwachsungen im Gelenk selbst führt, die erste Veranlassung. Man kann besonders hiebei sich leicht täuschen, insofern eine compensirende Lordose der Wirbelsäule die Beugungscontractur ausgleichen kann, weshalb bei Untersuchung der Hüfte stets auf den Beckenstand und das Aufliegen der Wirbelsäule auf der Untersuchungsfläche geachtet werden muss. Mehr fallen diese Störungen im Gange auf, indem ein Vorstehen der Nates, lordotische Verkrümmung der Wirbelsäule und der Umstand, dass das Becken allen Bewegungen folgt, auf eine partielle oder völlige Anchylose der Hüfte in Beugstellung hindeuten.

Für die Erkennung dieser Zustände, die Prüfung der passiven Beweglichkeit und die Constatirung, wie weit Muskelspannung etc. die Contracturstellung bedingt, muss die Narcose eingeleitet werden. Bei der Untersuchung wird man ausser dem Gelenke selbst und dessen Stellung allenfallsiges Krachen, bei Bewegungsversuchen gespannte Sehnen und Fascien, z. B. der Fascia lata bei Hüftcontracturen (Fig. 2 Taf. XXI) weiterhin zu berücksichtigen haben.

Die eigentliche Gelenkssteifigkeit (*Anchylosis vera, completa, Immobilitas compacta*) bezeichnet den dauernden steifen Zustand des Gelenkes, die absolute Unbeweglichkeit desselben und ist der nicht stets zutreffende Ausdruck *Anchylosis*, i. e. Winkelstellung, wohl deshalb entstanden, da eben eine Fixirung in Winkelstellung, z. B. an Knie und Hüfte am meisten functionelle Störungen bewirkt. Man unterscheidet zweckmässig 3 Formen der Anchylose (*Volkman*) je nach ihren pathologisch anatomischen Verhältnissen.

I. Die durch *Synechie* der Gelenkflächen bedingte eigentliche Anchylose, die eine fibröse, chondrale und ossale sein kann und ihren Beginn bei andauernder Ruhestellung eines Gelenkes in einer Wucherung der Synovialfortsätze findet und zu allmählich eintretender adhäsiver Verschmelzung der beiderseitigen Knorpelflächen führt, während weiterhin eine Bindegewebsmetamorphose platzgreift und allmählich durch fortschreitende Verknöcherung eine völlige knöcherne Vereinigung, eine *Synostosis*, eintreten kann, die zuweilen so vollständig ist, dass auf Sagittalschnitten auch keine Spur einer Grenze der verschmolzenen Gelenktheile mehr zu erkennen ist (Fig. 1 und 2 Taf. XX), vielmehr die innere Architectur des einen Knochens gleichmässig in die des andern übergeht, ja sogar in seltenen Fällen ein Uebergang der Markhöhle besteht. Aetiologisch genügt für das Auftreten zunächst der chondralen Form, wie erwähnt, schon allein eine andauernde Ruhestellung, als deren Resultat *Menzel* eine besondere Form der Gelenkentzündung annimmt, indem der Knorpel wuchert, sich zerfasert, wo die Gelenkflächen sich nicht berühren und die Synovialis gefässhaltige, später bindegewebige Umwandlung erleidende Fortsätze treibt, die die Gelenkflächen verlöthen; im allgemeinen sind aber häufiger tiefgreifende Entzündungsprocesse der Gelenke der Anlass für Anchylose, besonders erfolgt die völlige knöcherne Vereinigung meist blos nach schwerer fungöser oder cariöser Gelenkentzündung mit Eiterung, Fistelbildung etc.

II. *Knochenbrückenanchylose*, d. h. eine Verknöcherung einzelner Ligamente und Sehnen, ist besonders an der Wirbelsäule häufig das Resultat eines Entzündungsprocesses, wobei durch tropfsteinartige Knochenneubildung die Wirbelsäule gewissermassen in eine unregelmässige Knochenröhre eingelagert sein kann, wie zahlreiche Präparate in anatomischen Museen zeigen. Auch *Myositis ossificans* kann zu dieser Form der Anchylose in mehr oder weniger ausgebildeter Weise führen.

III. *Anchylose in Folge veränderter Form der Gelenkflächen* entsteht schliesslich als eine meist incomplete Art der Gelenksteifigkeit, meist in Folge schwerer *Arthritis deformans* dadurch,

dass die enorm vergrößerten und pathologisch umgeformten Gelenkkörper sich nicht mehr entsprechen, oder sie besteht als eine Art Inaktivitätsanchylose während des Wachstums, indem hierbei der Winkel, in welchem die Epiphyse der Diaphyse aufsitzt, sich ändern und so zu einer abnorm steifen Stellung des Gliedes führen kann.

TAFEL XIX.

Anchylosis ossea.

Fig. 1 und 2 geben die Ansicht eines Trockenpräparats des Hunter'schen Museums von hinten und von der Seite gesehen und stellen den Ausgang eines langwierigen Kniegelenksleidens in völlige knöcherne Anchylose mit Luxation an der äussern Seite dar.

Fig. 1. Die Ansicht des anchylosirten Knies von hinten her zeigt besonders deutlich, dass der Condylus femoris von der betreffenden Tibiafläche nach vorn zu abgewichen und in dieser abnormen Stellung durch feste knöcherne Spangen fixirt ist. In beiden Condylen zeigen sich grosse cariöse Höhlen und am Femur sowohl, wie an Tibia und Fibula (f) stark entwickelte Osteophytenwucherungen, besonders den Muskelansätzen entsprechend.

Fig. 2. Die Ansicht des anchylosirten Knies von aussen; hier ist die knöcherne Anlöthung der mit spitzen Knochenwucherungen besetzten Patella (p), sowie des Fibulaköpfchens (f) mit Femur resp. Tibia deutlich zu sehen und die den Verlauf der Ligamenta repräsentirenden Knochenbrücken.

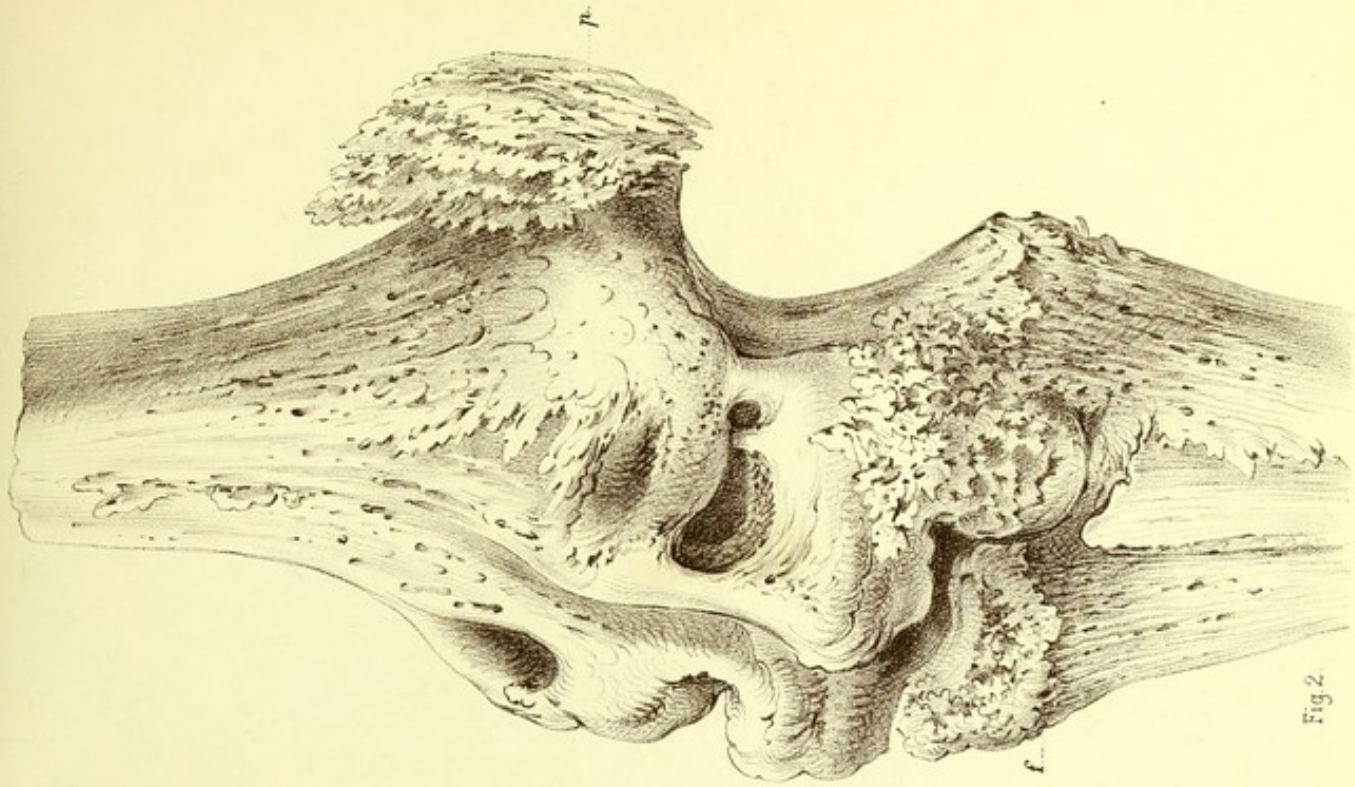


Fig. 2.

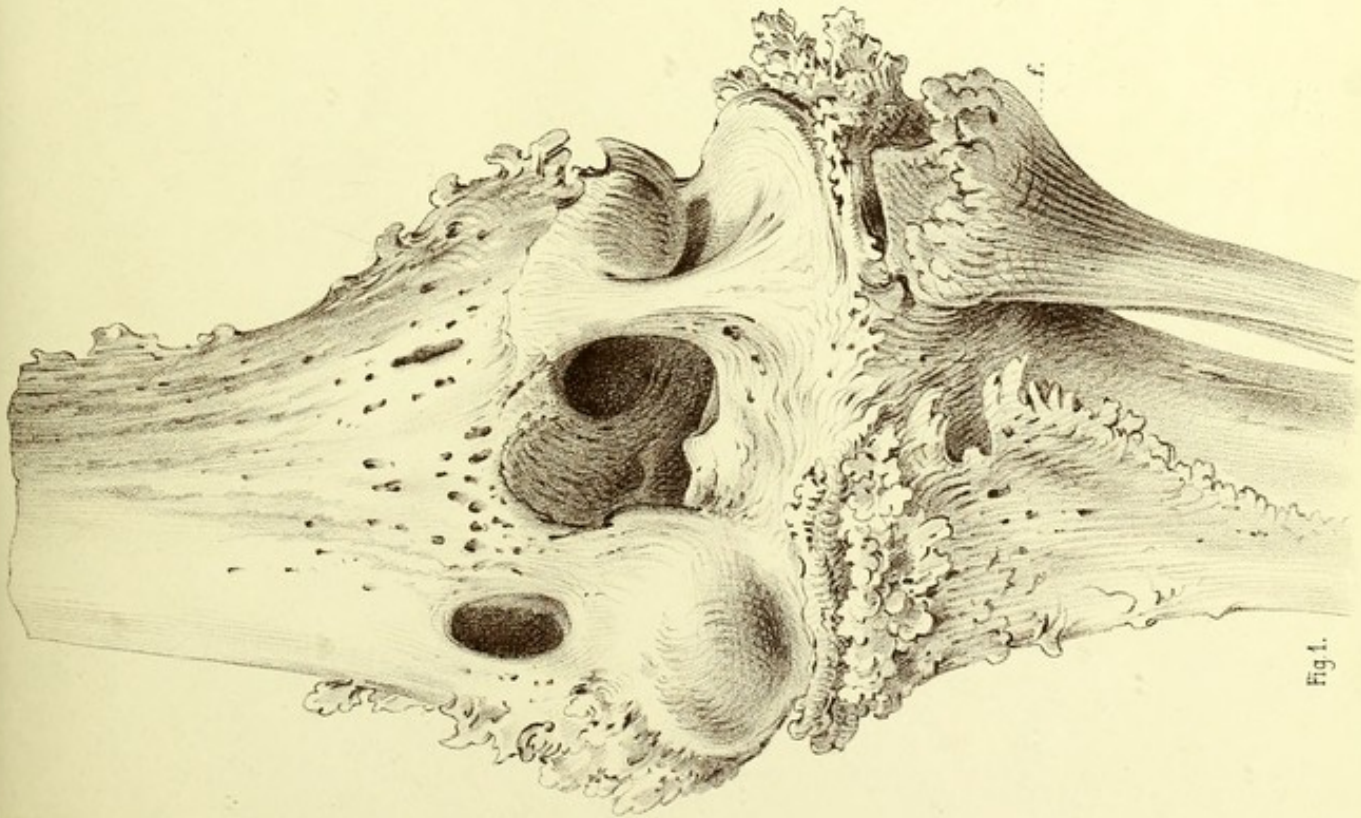


Fig. 1.

AUSGANG CARIOESER GELENKENTZÜNDUNG IN ANCHYLOSIS OSSEA.

TAFEL XX

Verfahren zur Gewinnbestimmung in Aufträgen

Das Verfahren zur Gewinnbestimmung in Aufträgen ist ein zentraler Bestandteil der Kostenrechnung. Es ermöglicht dem Unternehmen, den tatsächlichen Gewinn eines Auftrags zu ermitteln und damit die Preisgestaltung zu optimieren. Die Berechnung erfolgt durch den Vergleich der Istkosten mit den Sollkosten. Die Istkosten sind die tatsächlich angefallenen Kosten, während die Sollkosten die auf Basis der Kostenstellen- und Kostenträgerrechnung ermittelten Kosten darstellen. Die Differenz zwischen Ist- und Sollkosten stellt den Kostenüberschuss oder -mangel dar, der in den Auftragsergebnisvergleich einfließt. Durch die Analyse der Kostenüberschüsse und -mängel können Schwachstellen im Produktionsprozess identifiziert und beseitigt werden. Dies führt zu einer Erhöhung der Wirtschaftlichkeit und damit zu einem höheren Gewinn.

TAFEL XX.

Ausgang der Gelenkentzündung in Anchylose.

Anchylosis ossea articuli pedis.

Fig. 1. zeigt eine knöchernen Anchylose im Fussgelenk, zwischen der spongiösen Substanz des Talus und der Tibia ist auf dem Sagittalschnitt keine deutliche Grenze zu erkennen, ebenso geht die spongiöse Substanz der einzelnen Tarsalknochen ohne Grenzen in einander über (Trockenpräparat des Hunter'schen Museums).

Anchylosis ossea coxae.

Fig. 2. zeigt eine totale knöchernen Verschmelzung zwischen Femur und Becken, ohne dass auf dem Sagittalschnitt irgend eine Grenze der innern Knochenarchitectur zu erkennen wäre, vielmehr geht diese (bei x) vollständig in einander über.

Anchylosis chondr. coxae.

Fig. 3. zeigt den Durchschnitt einer partiellen, chondralen Hüftgelenksanchylose, indem der bedeutend in seiner Form veränderte Oberschenkelkopf durch sehnig knorpliges Gewebe noch vom Beckenknochen unterschieden und mit diesem verbunden ist. Trockenpräparat des Hunter'schen Museums.

Anchylosis fibrosa genu.

Fig. 4. *Anchylosis fibrosa genu* zeigt das Spirituspräparat einer partiellen (fibrösen) Kniegelenksanchylose aus dem Hunter'schen Museum.

Sowohl im Femur als im Tibiagelenkkörper zeigen sich kleine necrotische Herde und sind die beiden durch unregelmässige sehnig schwielige Züge mit einander verbunden.

Anchylosis ossea cubiti.

Fig. 5. zeigt eine völlige knöchernen Ellbogenanchylose bei äusserer Ansicht, bei der nur das Olecranon noch in gewissem Sinn seine frühere Form beibehalten hat.

Anchylosis ossea manus.

Fig. 6. zeigt knöchernen Anchylose im Handgelenk, die sich auch auf die Metacarpalgelenke erstreckt, während knöchernen Brücken weiterhin eine Verstärkung bilden und die Contouren der einzelnen Knochen nur noch als Niveaudifferenzen angedeutet sind.

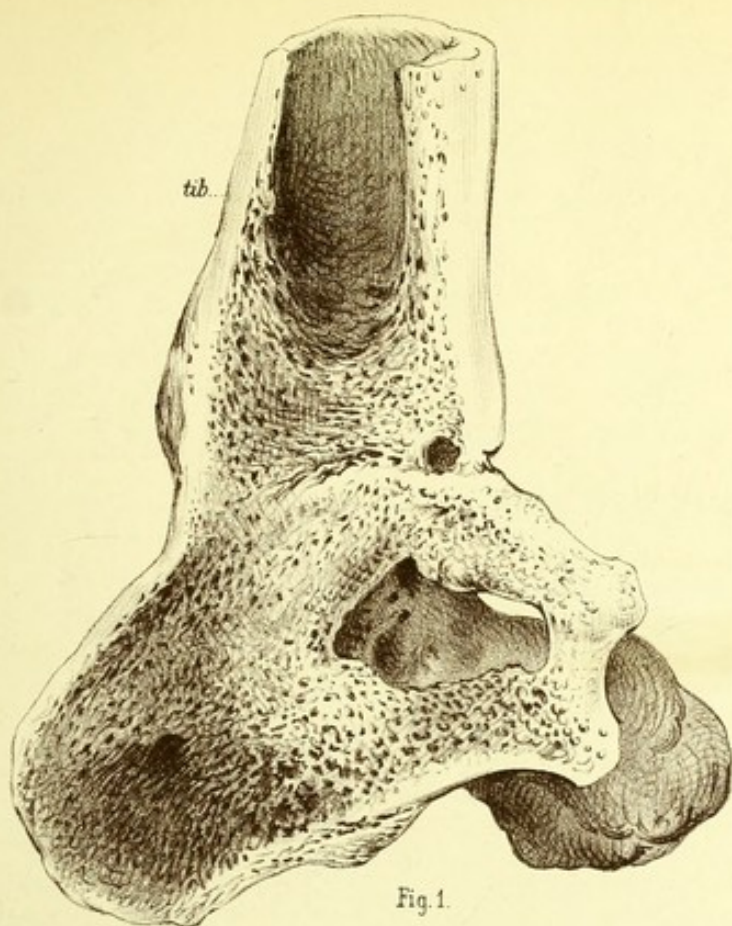


Fig. 1.

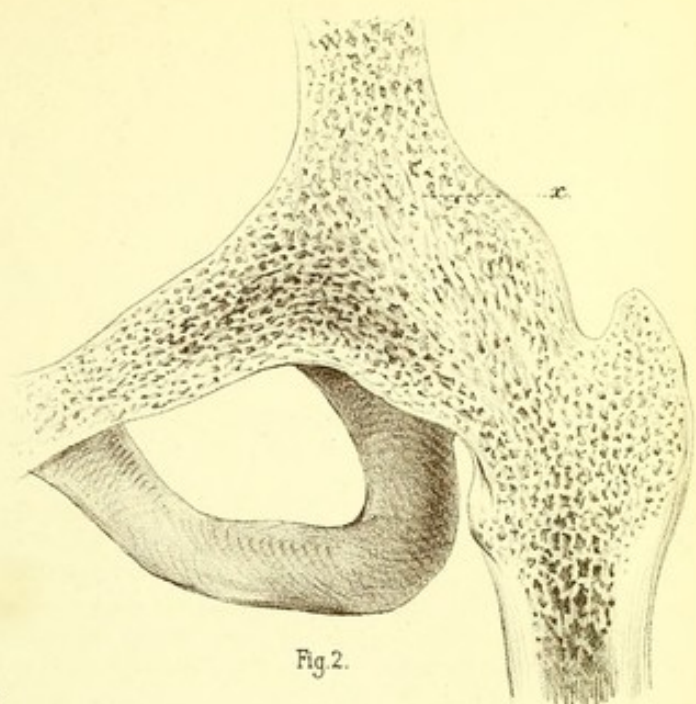


Fig. 2.

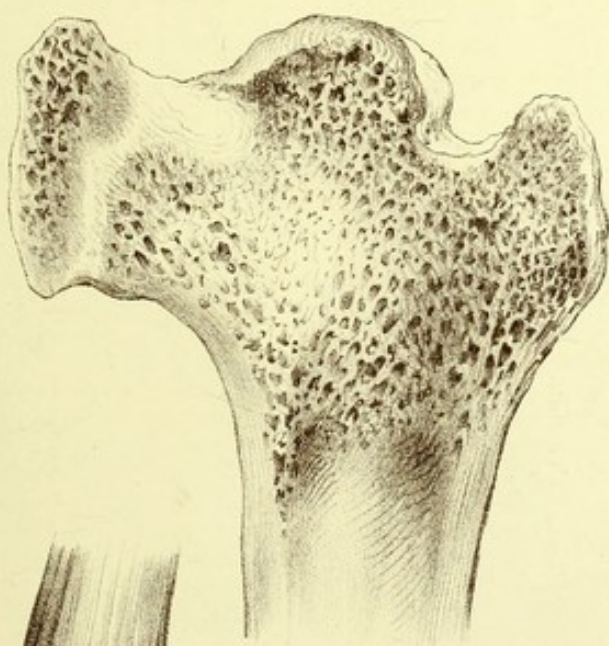


Fig. 3.

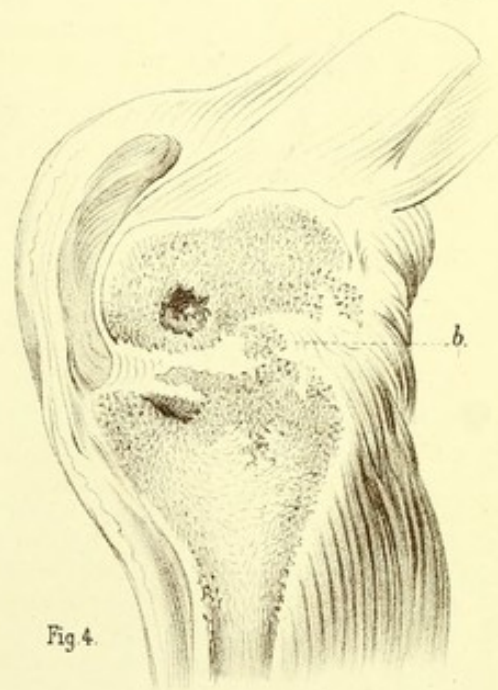

Fig. 4.

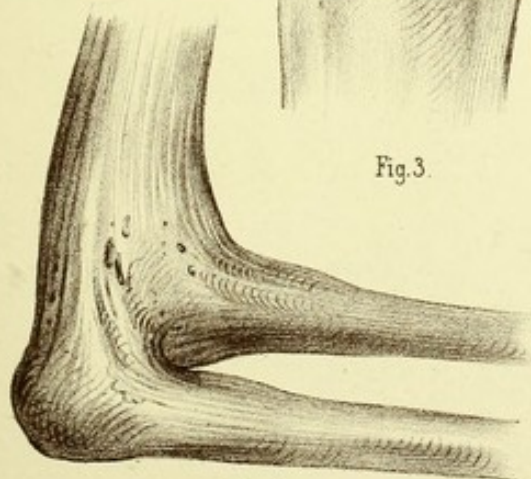


Fig. 5.

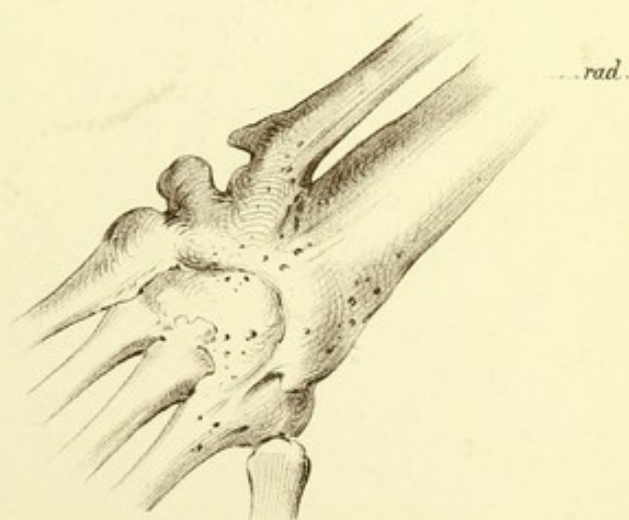



Fig. 6.

AUSGANG DER GELENKENTZÜNDUNG IN ANCHYLOSE.



FOLGEN DER GELENKENTZÜNDUNGEN.

Wachstumsstörungen.

Nicht selten treten nach langwierigen Gelenkentzündungen bei Kindern sowohl in Folge der lange Zeit unterbrochenen Benützung der betreffenden Theile in Folge der instinctiven Ruhestellung des Gelenkes, als auch in Folge der Theilnahme der knöchernen Gelenksenden und der dadurch hervorgerufenen Störung im Epiphysenwachsthum mehr oder weniger hochgradige Störungen im Längenwachsthum der betreffenden Glieder und deren ganzer Entwicklung auf; die ganze Hand bleibt so z. B. nach langwieriger Schulter- oder Ellenbogenentzündung in ihrem Wachsthum zurück. Häufiger und wichtiger sind aber solche Störungen an den unteren Extremitäten, wo besonders in Folge langwieriger Coxitis, die ja die armen Patienten oft zu jahrelanger Lagerung in Bett und verschiedenen Apparaten verurtheilt, nicht selten die ganze Extremität der betreffenden Seite im Wachsthum zurückbleibt und im Vergleich zur normalen Seite gewissermassen eine frühere Stufe, d. h. in allen Umfangs- und Längenmessungen entsprechend kleinere Verhältnisse, zeigt, während die Störungen im Gang durch Equinusstellung des Fusses spontan corrigirt werden und durch bestimmte Apparate (höhere Sohlen etc.) ausgeglichen werden müssen.

TAFEL XXI.

Folgen der Gelenkentzündung.

Fig. 1. Beugecontractur der Hüfte bei Coxitis zeigt die untern Extremitäten eines 9jährigen Kindes mit rechtsseitiger (vernachlässigter) Coxitis, der Oberschenkel in starker Beugecontractur stehend kann passiv nicht gestreckt werden, ohne dass sofort eine betreffende Becken- und Wirbelsäulebewegung erfolgt, an der untern hintern Oberschenkelfläche hat sich ein grosser kalter Abscess (Fig. 1a) gebildet, der stark fluctuirend in Faustgrösse sich vorwölbt.

Die Resection erforderte sehr lange Heilungszeit und hatte in dem betreffenden Falle nur mässig befriedigendes Resultat.

Contracturen.

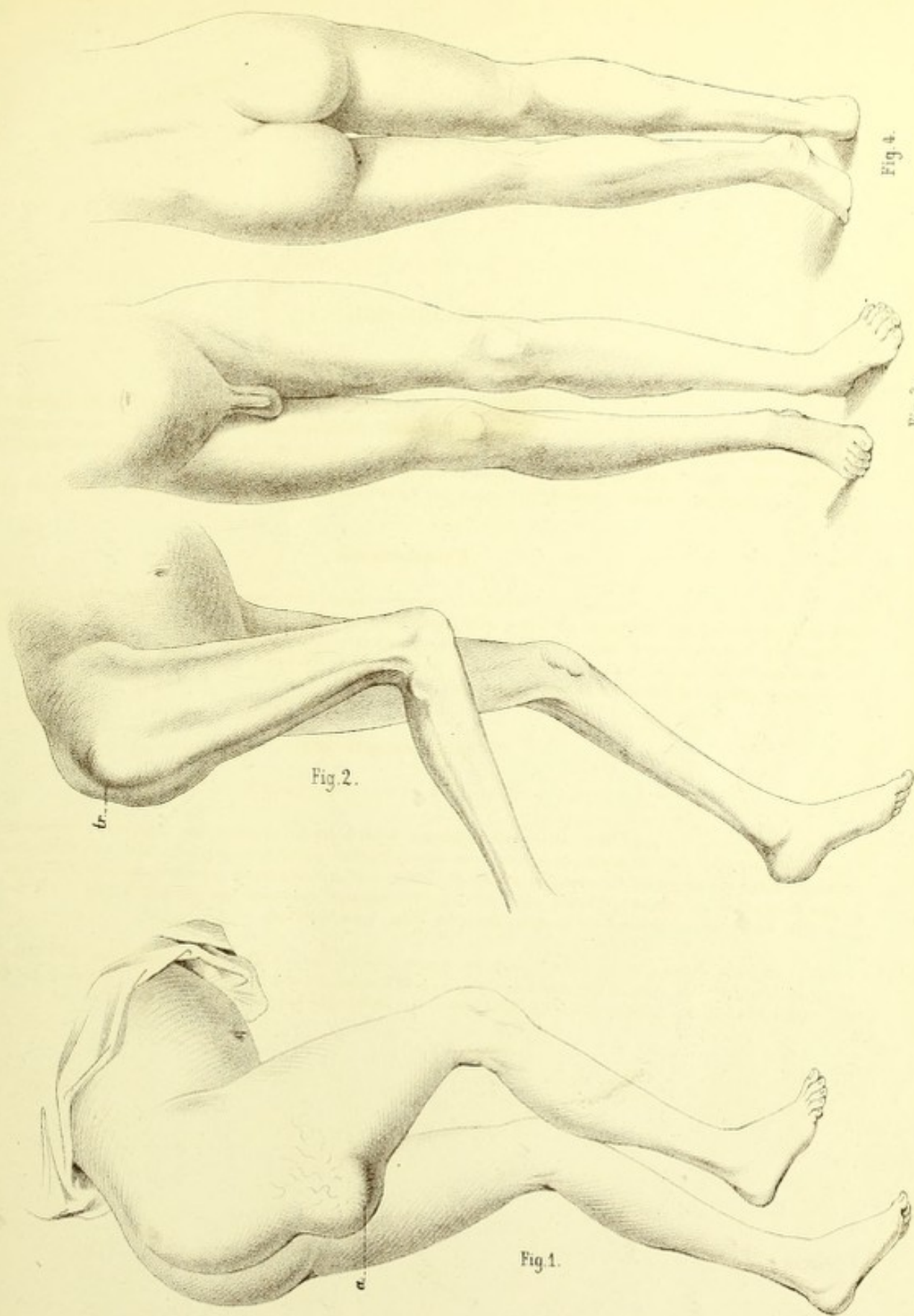
Fig. 2. Luxatio coxae spontanea, Contractura fasciae latae zeigt die Beine eines 7jährigen Knaben, bei dem in Folge langwierigen Hüftleidens der Femur eine pathologische Luxation nach hinten oben zeigte, der Trochanter (tr) stand deutlich über die Nelaton'sche Linie vor, die Verkürzung des betreffenden Beines betrug mehr als Handbreite und war die Fascia lata so gespannt, dass bei der hochgradigen Abmagerung dieselbe wie ein Sehnenstrang zu fühlen war. Ein operativer Eingriff wurde wegen gleichzeitig bestehender Lungenphthise nicht unternommen.

Wachstumsstörung.


Fig. 3 und 4. Wachstumsstörung nach Coxitis.

Fig. 3 zeigt die untern Extremitäten eines 13jährigen Knaben, der vor 6 Jahren eine langwierige, rechtsseitige Coxitis überstanden, die zwar ohne Spontanluxation, ohne wesentliche Beweglichkeitsstörungen ausgeheilt, aber eine Wachstumsstörung bedingte, indem die betreffende Extremität um Handbreite kürzer, in allen Gruppen eine geringer entwickelte Muskulatur, in allen Höhen um mehrere cm geringeren Umfang zeigt. Der beim Geradestehen auftretende pes equinus ist kein fixirter und ist Patient beim Tragen einer höheren Sohle in seinen Bewegungen etc. kaum behindert.

Fig. 4 zeigt den gleichen Zustand von einem jüngern Knaben, bei dem die linke Extremität von der Coxitis ergriffen und nach derselben im Wachstum zurückgeblieben war, auch fällt neben der über 3 cm betragenden Verkürzung der Extremität die ziemlich beträchtliche Beckenneigung und Auskrümmung der Wirbelsäule bei der Ansicht von hinten her auf.



FOLGEN DER GELENKENTZÜNDUNG. CONTRACTUREN. ATROPHIE.



FOLGEN DER GELENKENTZÜNDUNGEN.

Subluxationen und Spontanluxationen.

Die sogenannten Spontanluxationen als unvollständige oder vollständige Verrenkungen, die erst weiterhin bei den Luxationen näher zu erörtern, stellen einen Folgezustand der Gelenkentzündungen dar, indem sie durch Erschlaffung der Bänder und Kapsel, oder durch Veränderungen in Form und Structur der Gelenkkörper bewirkt oder wenigstens in ihrem Zustandekommen begünstigt werden.

Volkmanntrennt die Distentionsluxationen, d. h. die in Folge enormer Ausdehnung der Bänder bei Synovialergüssen, hauptsächlich im Gefolge metastatischer Entzündungen bei Typhus etc. zu Stande kommenden oder durch Erweichung der Bänder bei fungösen Entzündungen bei sonst intacten Gelenkkörpern bedingten Luxationen von den Destructionsluxationen, wobei eine cariöse Zerstörung an Kopf oder Pfanne und eine Verschiebung des cariös abgeflachten Gelenkkopfs oder des intacten Kopfes auf der durch Caries der Pfanne gegebenen schiefen Fläche in der Richtung eintritt, wie sie durch die Stellung des Gliedes gegeben ist.

Als dritte Form sind die Deformationsluxationen zu erwähnen, die meist nur incomplet bei Arthritis deformans entstehen, indem gewisse Theile der Epiphyse einen atrophischen Schwund erleiden, wodurch es zu einer pathologischen Verschiebung kommen kann und weiterhin wären hier die bei Tabes vorkommenden zu enormen Dislocationen führenden Spontanluxationen anzuführen.

Zur Erkennung dieser Zustände muss die typische Stellung des Gliedes, allenfallsige Verkürzung desselben, die gegenseitige Lage der einzelnen Gelenktheile, die Fühlbarkeit eines Gelenkkörpers etc. berücksichtigt werden.

TAFEL XXII.

Pathologische Luxationen und Subluxationen.

Luxatio tibiae postica spontanea.

Fig. 1. zeigt den Sagittalschnitt eines Kniegelenks, in dem durch Caries genu (Gonitis ulcerosa) eine Luxation der Tibia nach hinten bei rechtwinklich gebeugter Stellung des Knies zu Stande gekommen war. (Präparat der Tübinger chir. Sammlung.)

Subluxatio spontanea digiti IV.

Fig. 2. zeigt eine kindliche Hand mit der als Spina ventosa bekannten Form der Ostitis, die zu fistulösem Durchbruch der Haut (f) und zu cariöser Gelenkentzündung geführt hat, in Folge deren der Ringfinger seitlich subluxirt ist, sich übrigens passiv leicht in die normale Stellung zurückführen lässt, wobei deutliches Reiben zu constatiren.

Luxatio genu postica spont.

Fig. 3. zeigt den Sagittalschnitt eines Kniegelenkes, bei dem in Folge cariöser Entzündung die Tibia ganz auf die Hinterfläche des Femur abgewichen, stellt also einen höhern Grad der Dislocation dar als Fig. 1.; der Femur und die Patella bewirken einen starken Vorsprung nach vorn zu.

Caries genu, Subluxatio tibiae postica.

Fig. 4. zeigt die äussere Ansicht eines Kniegelenks mit cariöser Erkrankung, zahlreichen fistulösen Durchbrüchen (f), Flexionscontractur und beginnender Subluxation der Tibia nach hinten.

Ausserdem ist das Fussgelenk in gleicher Weise erkrankt und bot die Amputation bei dem betreffenden Kind die einzige Aussicht auf Heilung dar.

Subluxatio articuli pedis.

Fig. 5. zeigt das Bild einer ausgedehnten Caries pedis mit zahlreichen stark eiternden Fistelöffnungen und vor-springenden Granulationswulsten. Die Fussgelenksgegend ist stark geschwellt und geröthet und zeigen sich die Unterschenkelknochen deutlich nach vorn, resp. der Talus nach hinten zu abgewichen, während ein entsprechendes Vorstehen der Ferse bei der starken Schwellung des Fusses weniger bei der Betrachtung auffällt. Auch im vorliegenden Fall musste wegen beträchtlicher Ausdehnung des cariösen Processes die Amputation ausgeführt werden, die per primam heilte.

Subluxatio tibiae lateralis.

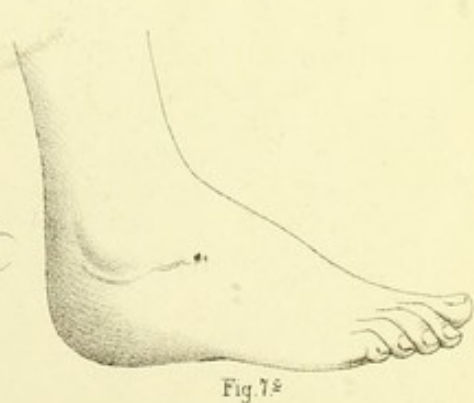
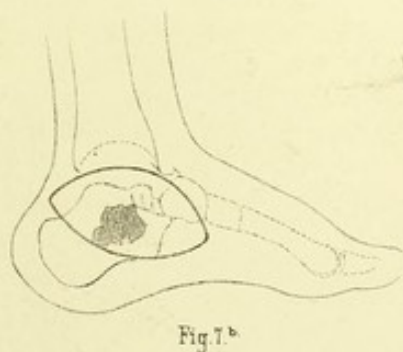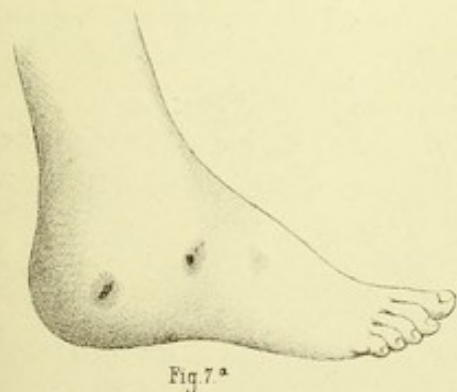
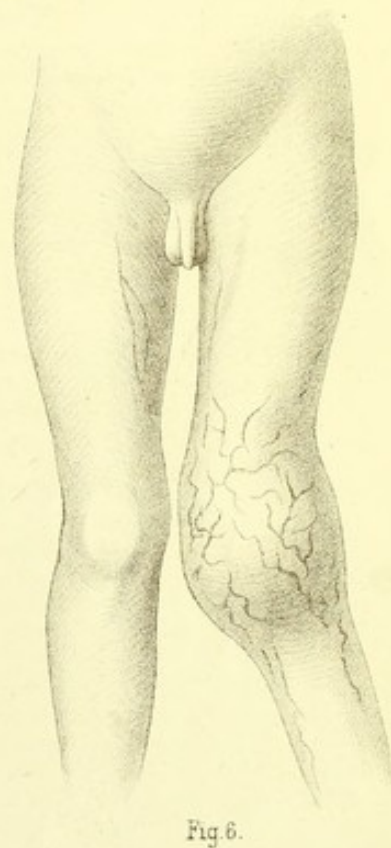
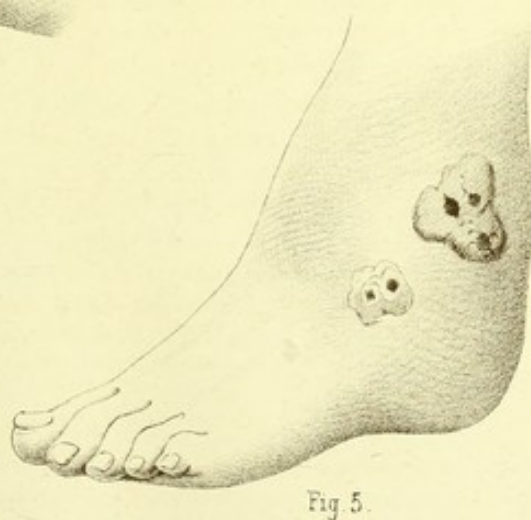
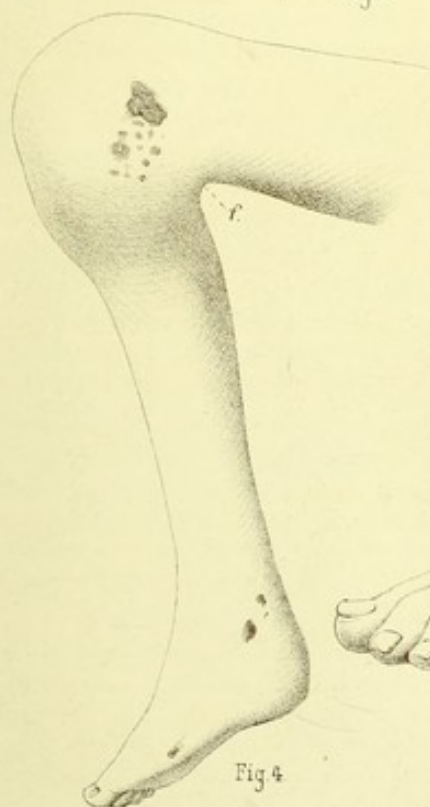
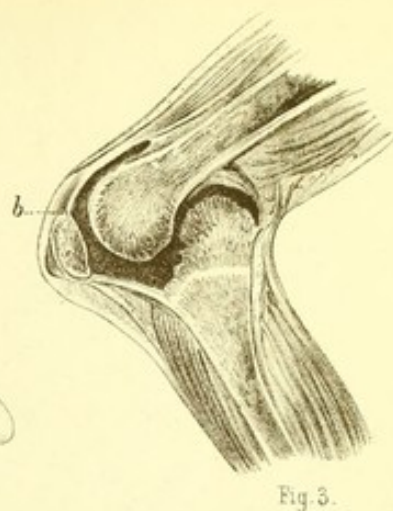
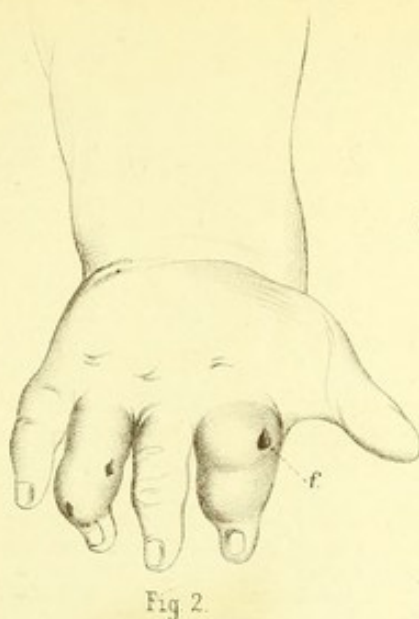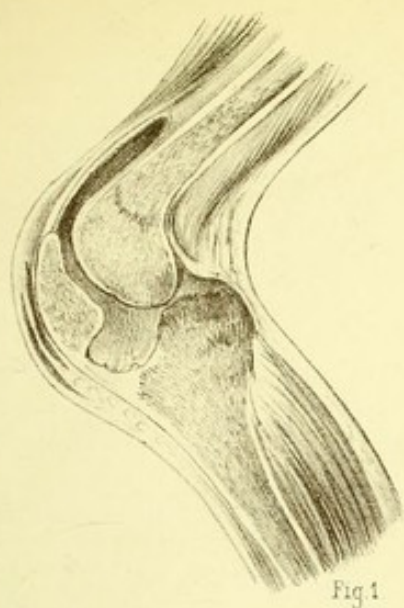
Fig. 6. seitliche Destructionsluxation, zeigt die äussere Ansicht eines Kniegelenks, das durch cariöse Zerstörung am Condylus ext. in Valgumstellung gerathen, im übrigen durch ausgedehnte fungöse Massen eine enorme Schwellung gegenüber dem rechten gesunden Knie zeigt; die Haut zeigt in der Kniegegend ein dichtes, bläulich durchschimmerndes Venennetz, nirgends Röthung oder Fistelbildung.

Fig. 7. Caries necrotica calcanei.


Fig. 7a. zeigt die Ansicht eines kindlichen Fusses, bei dem durch cariöse Zerstörung eine Verschiebung in den Verbindungen zwischen Talus und Calcaneus, Calcaneus und Os cuboideum eingetreten war.

Fig. 7b. zeigt schematisch den Befund nach der zur Operation geführten Incision und zwar findet sich ein grosser Sequester im Calcaneus.

Fig. 7c. zeigt den Zustand des Fusses nach der Operation und erfolgten Heilung, Abflachung des Fusses, geringes Vorspringen der Ferse.



FOLGEN DER GELENKENTZÜNDUNG. SUBLUXATIONEN.



ERKRANKUNGEN DER SCHLEIMBEUTEL UND SEHNENSCHIEDEN.

Die Schleimbeutel und Sehnenscheiden stehen nach Bau und Bedeutung den Gelenken so nahe, dass auch deren Affectionen vielfach den Gelenkerkrankungen ähnliche Verhältnisse darbieten oder mit solchen im Zusammenhange stehen.

Es ist zu bemerken, dass die Schleimbeutel durchaus nicht so anatomisch constant sind, als man wohl glauben möchte, dass solche sich vielmehr unter Schwielen und langem Druck ausgesetzten Stellen bei gewissen professionellen Arbeiten, unter Hühneraugen, an Amputationsstumpfen etc. erst späterhin entwickeln, eine gewisse Reihe derselben findet sich jedoch nahezu constant, deren Affectionen zu besprechen wären.

Die acute Entzündung derselben (*Bursitis acuta*) entsteht meist in Folge von Traumen, es bildet sich eine rundliche, schmerzhaft Anschwellung an der betreffenden Stelle (meist Knie oder Ellbogen), die im Verlauf sich entweder zurückbildet oder zu einem mehr chronischen Zustande führt.

Die chronische Schleimbeutelentzündung (*Bursitis chronica*) (Fig. 1, 6 Taf. XXIII) verdankt ihre Entstehung mehr länger fortgesetzten Schädlichkeiten z. B. häufiges Knien etc. und findet sich deshalb mit überwiegender Häufigkeit an den, solchen Schädlichkeiten am meisten ausgesetzten Stellen (Knie, Ellbogen) besonders als *Hygroma cysticum patellare*. Die Form der betreffenden Schwellungen ist im allgemeinen rundlich, nur einzelne, wie z. B. das *Hygroma trochantericum* zeigen mehr längliche Form, ihre Grösse ist meist nuss- bis apfelgross und stellen sehr grosse Geschwülste, deren bis 2 Pfund Exsudat enthaltende beobachtet wurden, jedenfalls Seltenheiten dar. Da der Zusammenhang mit benachbarten Gelenken bei Hygromen durchaus nicht selten, wird man gut thun, für Therapie etc. stets einen Zusammenhang zu supponiren.

Nicht selten entwickeln sich in diesen Schleimbeutelhygromen, die je nach ihrem Sitz und ihrem Auftreten verschiedene Bezeichnungen bekamen (z. B. *chambermaids knee*, *miners elbow*) fibröse Platten oder Concremente und Knochenbildungen in den Wänden oder feine Synovialzotten, die durch eine Abschnürung des feinen Stiels zu freien Gelenkkörperchen werden (*Corpora rhizoidea*) und oft in grosser Anzahl in einem erkrankten Schleimbeutel sich finden können.

Eine beträchtlichere Contusion, eine Wunde oder dergleichen kann an einem zuvor gesunden oder schon erkrankten Schleimbeutel eine eitrige Entzündung, *Bursitis purulenta*, *acutes Hygrom* bewirken. Die Schwellung, Schmerzen, Hautröthung, Fieber characterisiren zur Genüge das sich im Schleimbeutel entwickelnde serös-purulente oder rein eitrige Exsudat, das meist bald nach dem Durchbruch tendirt und nicht selten zu Ausbreitung des Entzündungsprocesses auf die Nachbarschaft, Eitersenkungen etc. führt.

An den Sehnenscheiden finden sich Entzündungserscheinungen zunächst als *Tendovaginitis acuta* oder *chronica sicca*, Knirrband, es kommt hiebei unter Schmerzhaftigkeit zuweilen mit Hautröthung zu einem fibrinösen Exsudat auf die Sehnen, das bei Bewegungen derselben ein deutlich fühlbares, zuweilen hörbares weiches Reiben oder Knirren bedingt. Insbesondere tritt diese Affection gern an den schief über den Vorderarm resp. Unterschenkel verlaufenden Sehnen auf, kann sowohl traumatischer Entstehung sein, als nach rheumatischen Schädlichkeiten sich entwickeln. Den Hygromen entsprechend kommt

an den Sehnenscheiden besonders des Carpus eine Tendovaginitis chronica serosa vor, die zur Ansammlung eines serös-fibrinösen Exsudates führt, das am Carpus nach oben und unten sich vorwölbt und zur Bezeichnung Zwerchsackhygrom (Fig. 2 Taf. XXIII) Anlass gab. Die sackartigen Ausstülpungen entlang der Fingersehnen und die meist zahlreich in denselben vorhandenen als Reiskörner bekannten Fibringebilde geben der Affection hinreichend charakteristische Momente.

Die Tendovaginitis purulenta ist in der Regel die Folge von Traumen, septischen Processen, Fortleitung von benachbarten Entzündungen (Panaritien etc.) und kam derselben bekanntlich vor Einführung des Lister'schen Verbandes eine bedeutend grössere, berückichtigte Rolle zu, sie ist nicht nur von Bedeutung wegen septicämischer Gefahren, sondern auch wegen der häufig durch sie bewirkten Sehnen-necrosen, die auch nach erfolgter Heilung Contracturen etc. bewirken. Die Art der Entstehung, die Schmerzhaftigkeit und weiche Schwellung, der aus einer Wunde von den Sehnenscheiden her hervordrückbare Eiter, der an der obern Druckstelle eine deutliche Delle zurücklässt, characterisiren zur Genüge das ohne Autisepsis äusserst maligne Krankheitsbild.

Als Tendovaginitis fungosa könnte man schon gewissermassen das Ausheilungsstadium der purulenten betrachten, wenn üppige Granulationen den Raum zwischen Sehnen und Scheide ausfüllen und eine allmähliche Verwachsung und Vernarbung einleiten, es findet sich jedoch auch primär eine fungöse Sehnenscheidenentzündung, indem ohne wesentliche Entzündungserscheinungen knollige Verdickungen von rundlicher oder mehr länglicher Form und meist elastischer bis pseudofluctuirender Consistenz entlang den afficirten Sehnen sich entwickeln, die erst secundär zu entzündlichen Processen, Eiterung und Durchbruch Veranlassung geben können (vergl. Fig. 3 Taf. XXIII).

Die Ganglien, Ueberbeine (Fig. 4, 5 Taf. XXIII), sind meist einfache umschriebene Tendovaginiten oder einfache Hygrome, die eine pralle rundliche Anschwellung, besonders am Handrücken oder Fussrücken gelegen, darstellen, doch dürfen sie nicht ganz mit den ersteren zusammengeworfen werden, da sie nicht selten, wie anatomische Untersuchungen bewiesen, deutliche Ausstülpungen der Gelenkkapsel, somit eine Art Synovialhernien darstellen. Die, wie erwähnt, weitaus häufigsten Ganglien am Handrücken sind meist Ausstülpungen der Bursa extens. durch das Lig. carpi dorsale und es werden von Laien nicht selten die abnormen Verdickungen an der Basis metacarpi 1 oder 2, wie sie durchaus nicht zu den Seltenheiten gehören, als Ueberbeine mit Ganglien verwechselt und mit entsprechenden Kurversuchen misshandelt. Oft bieten auch umschriebene, fungöse Wucherungen um die Strecksehnen deutlich die pralle Fluctuation und das charakteristische Aussehen der Ganglien dar, während eine Operation derselben nur in Abpräpariren dieser Wucherungen von den Sehnen bestehen darf.

TAFEL XXIII

Erkrankungen der Schleimhäute und Samenbläschen

Gonorrhoe

Die Gonorrhoe ist eine der häufigsten Krankheiten der männlichen Geschlechtsorgane. Sie wird durch das Gonokokkenbakterium verursacht, welches durch den Geschlechtsverkehr übertragen wird. Die Krankheit verläuft in der Regel akut und ist durch eitrige Entzündungen der Harnröhre und Samenbläschen gekennzeichnet.

Hämorrhoiden

Hämorrhoiden sind erweiterte Äste der unteren Hohlvene, die durch Stauung des Blutes in den Beckenorganen entstehen. Sie können durch verschiedene Faktoren wie Verstopfung, Schwerearbeit oder sitzende Tätigkeit verursacht werden. Die Symptome sind Schmerzen, Juckreiz und Blutungen während des Stuhlganges.

Tropische Krankheiten

Zu den tropischen Krankheiten gehören eine Vielzahl von Infektionskrankheiten, die in den Tropen häufig vorkommen. Dazu gehören Malaria, Typhus, Cholera und Denguefieber. Diese Krankheiten werden durch verschiedene Überträgerorganismen wie Mücken, Zecken und Wasser übertragen.

Leishmaniose

Die Leishmaniose ist eine parasitäre Krankheit, die durch den Befall mit Leishmanien verursacht wird. Sie tritt in tropischen und subtropischen Regionen auf und kann verschiedene Formen annehmen, wie die Hautleishmaniose (Schnabelleishmaniose) oder die viszerale Leishmaniose (Kala-azar).

Gonorrhoe

Die Gonorrhoe ist eine bakterielle Infektion der Schleimhäute der Harnröhre und Samenbläschen. Sie wird durch das Gonokokkenbakterium verursacht und verläuft in der Regel akut mit eitrigen Entzündungen.

Gonorrhoe

Die Gonorrhoe ist eine bakterielle Infektion der Schleimhäute der Harnröhre und Samenbläschen. Sie wird durch das Gonokokkenbakterium verursacht und verläuft in der Regel akut mit eitrigen Entzündungen.

TAFEL XXIII.

Erkrankungen der Schleimbeutel und Sehnenscheiden.

Bursitis anconea.

Fig. 1. zeigt eine bei einem kräftigen Arbeiter ohne nachweisbare Ursache aufgetretene Entzündung des Schleimbeutels am Olecranon als eine schmerzhaft, rundliche, deutlich fluctuirende Anschwellung (x Fig. 1), die sich in allen Stellungen des Ellbogens gleichmässig constatiren lässt. Da bei demselben Individuum auch multiple Affectionen anderer Schleimbeutel (bursa praepatellaris etc.) bestanden, liesse sich in diesem Falle auch an eine gemeinsame rheumatische Ursache denken.

Hygroma vagin. manus.

Fig. 2. zeigt das Präparat einer wegen chronischer Handgelenkentzündung mit totaler Unbrauchbarkeit des Gliedes amputirten Hand.

Es fand sich nebenbei ein exquisites Zwerchsackhygrom (Hydatidengeschwulst), indem die Sehnenscheiden am Carpus von serösem Exsudat mit zahlreichen Corpora rhizoformia erfüllt, auch unter dem Lig. volare nach der Hohlhand sich vorwölbt und an Daumen, Zeige- und Ringfinger entlang pralle Vorwölbungen zeigten.

Tendovaginitis fungosa.

Fig. 3. zeigt die Hand eines Gärtners, der seit 1 1/2 Jahren beständige Schmerzen in der Carpalgegend hatte, woselbst eine pralle Schwellung bestand, allmählich hatten sich 2 Eiter secernirende Durchbruchstellen gebildet, aus denen Granulationsmassen hervorsahen; es bestand keine Tendenz zur Verheilung. Nach ausgiebiger Spaltung und Ausräumung der vorliegenden fungösen Massen mit dem scharfen Löffel, erfolgte unter antiseptischem Verband und entsprechender Compression ziemlich rasche Heilung.

Ganglion manus.

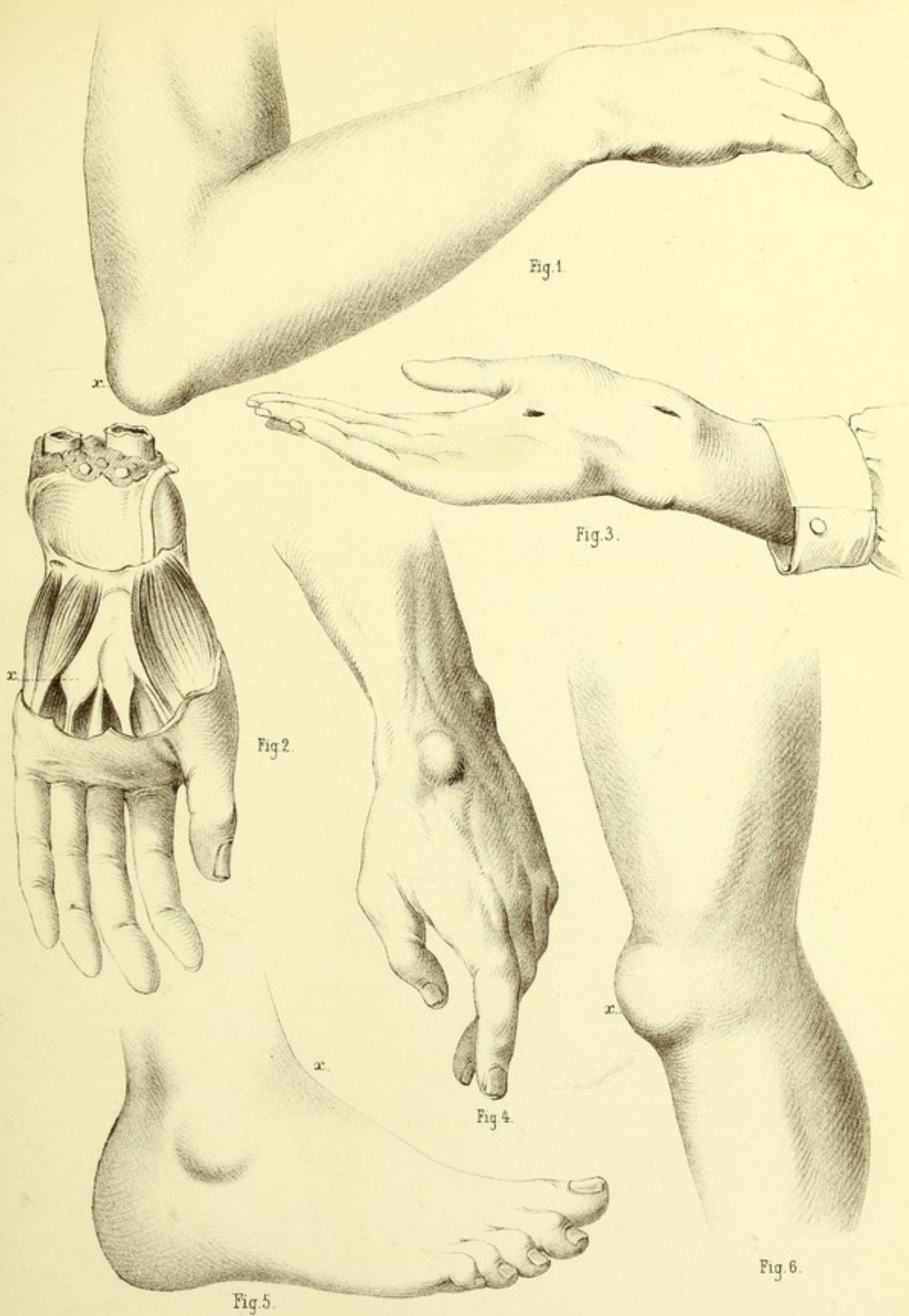
Fig. 4. zeigt ein typisches Ganglion am Handrücken, das als reizlose, rundliche, verschiebbare, pralle Geschwulst sich präsentirend, mehrfach zerdrückt und mehrfach recidivirt war, das aber durch subcutane Discisionen mit nachfolgender Compression schliesslich endgültig geheilt wurde.

Ganglion pedis.

Fig. 5. zeigt ein als rundliche, nussgrosse, pralle Schwellung unter dem äussern Knöchel hervortretendes wohl arthrogenes Ganglion, das sich leicht durch nach dem Gelenk zu ausgeübten Druck beseitigen liess.

Bursitis chron. praepatellaris.

Fig. 6. zeigt ein typisches Hygroma praepatellaris bei einem Dienstmädchen, das viel zu scheuern hatte. Es zeigt sich über der Patella eine gleichmässig pralle, halbkuglige, wenig schmerzhaft Anschwellung (x) wenig verschieblich, während die Patella leicht sich verschieben lässt und keine sonstigen Zeichen einer Kniegelenksaffection bestehen, das Knie selbst vielmehr normale Bewegungsexursionen zeigt und nur durch die Spannung an der kleinen Geschwulst etwas behindert ist.



ERKRANKUNGEN DER SCHLEIMBEUTEL UND SEHNENSCHIEDEN.

