

**L'intervention chirurgicale dans la paralysie des muscles oculaires / par E. Landolt.**

**Contributors**

Landolt, E. 1846-1926.  
Tweedy, John, 1849-1924  
Royal College of Surgeons of England

**Publication/Creation**

[Paris] : G. Steinheil, [1903]

**Persistent URL**

<https://wellcomecollection.org/works/eypn3qyh>

**Provider**

Royal College of Surgeons

**License and attribution**

This material has been provided by This material has been provided by The Royal College of Surgeons of England. The original may be consulted at The Royal College of Surgeons of England. where the originals may be consulted. The copyright of this item has not been evaluated. Please refer to the original publisher/creator of this item for more information. You are free to use this item in any way that is permitted by the copyright and related rights legislation that applies to your use. See [rightsstatements.org](https://rightsstatements.org) for more information.



Wellcome Collection  
183 Euston Road  
London NW1 2BE UK  
T +44 (0)20 7611 8722  
E [library@wellcomecollection.org](mailto:library@wellcomecollection.org)  
<https://wellcomecollection.org>

L'intervention chirurgicale dans  
la paralysie des muscles oculaires.


PAR

Le D<sup>r</sup> E. LANDOLT

---

G. STEINHEIL, Éditeur







L'INTERVENTION CHIRURGICALE  
DANS LA PARALYSIE DES MUSCLES OCULAIRES

Par le docteur **E. LANDOLT.**

Il va de soi qu'il ne saurait être question d'opération dans la paralysie d'un muscle oculaire, que dans les cas où le traitement étiologique est resté sans résultat, et où l'on ne peut plus compter sur une guérison spontanée. Cela nous dispensera de citer dans notre communication tous les traitements inefficaces que les malades qui font le sujet de cet article avaient subis. C'étaient tous des cas où la parésie ou la paralysie d'un ou de plusieurs muscles oculaires devait être considérée comme définitives.

Le problème qui se pose alors au chirurgien est celui-ci : remédier, au moyen d'une opération, à l'affaiblissement (parésie) ou à la perte complète (paralysie) de l'action d'un muscle oculaire, ou plutôt aux inconvénients qui en résultent pour le malade : diplopie, fausse projection, lorsque la vision binoculaire existe, et, du moins, à la déviation de l'œil, lorsqu'elle fait défaut.

Quiconque connaît l'anatomie et la physiologie de l'appareil moteur des yeux, cherchera la solution du problème dans *une opération capable d'augmenter l'action du muscle affaibli*.

Il est étrange, dès lors, qu'on ait recours, en pareil cas, à l'affaiblissement du muscle antagoniste. Le reculement du muscle agissant dans le sens opposé du muscle parésié est toujours encore considéré comme la première opération à tenter. Quelquefois on essaie même d'en augmenter l'effet au moyen d'une suture, quelquefois au moyen de l'avancement du muscle paralysé. Mais la base de l'intervention chirurgicale est toujours la *ténotomie*.

Ne lisons-nous pas, dans un ouvrage d'ophtalmologie des plus justement renommés et sous la plume d'un auteur dont le nom seul fait loi pour beaucoup de monde, que, dans le cas de parésie d'un droit externe, la ténotomie de l'interne de cet œil est le remède indiqué. Mais, qu'en affaiblissant ainsi le collabo-



rateur du droit externe de l'autre œil, il conviendrait de ténotomiser celui-ci également, et, le droit interne de l'œil sain ayant alors un antagoniste trop faible, sa ténotomie s'imposerait à son tour. En somme, suivant ce maître, dans la parésie d'un muscle, agissant dans le plan horizontal, l'idéal serait de réduire l'action des trois autres muscles, par leur reculement, au degré de leur congénère parétique. Voilà une étrange façon de rétablir l'équilibre musculaire ! — Que dirait-on d'un chirurgien qui, pour remédier aux effets de la paralysie radiale, ténotomiserait les tendons fléchisseurs à l'avant-bras, joignant ainsi à la faiblesse paralytique du premier groupe de muscles l'affaiblissement traumatique du second ?

Or, pour les yeux, les conséquences d'un pareil acte sont plus graves encore. Le reculement d'un droit interne, par exemple, ne restreint pas seulement l'excursion nasale de l'œil, que le malade est obligé de remplacer par une rotation de la tête, mais encore la *convergence*, fonction indispensable au travail binoculaire. Une ténotomie tant soit peu énergique, à plus forte raison la ténotomie des deux internes, la rend absolument insuffisante et crée une diplopie croisée des plus gênantes là où l'on aurait le plus besoin de la fusion binoculaire (1).

Les manuels d'ophtalmologie, même ceux qui parlent de l'avancement du muscle parésié, continuent à préconiser la ténotomie de l'antagoniste et la mettent en première ligne. L'avancement n'est pour les auteurs qu'un adjuvant, et ne sert qu'à renforcer le reculement.

Et cependant, quand on considère le cas d'une parésie musculaire, il semble que l'idée de donner à ce muscle affaibli, avec une insertion plus favorable, plus d'action sur le globe, devrait se présenter tout naturellement.

Prenons par exemple le cas de la *parésie d'un droit externe* : il y a *strabisme convergent et diplopie homonyme*. Le muscle qui, autrefois, faisait tourner l'œil jusqu'à 50° vers la tempe (comme le fait encore le muscle homonyme de l'autre œil) n'arrive plus qu'à le diriger jusqu'à 35°. Le champ d'excursion a perdu

---

(1) J'ai vu dernièrement encore un jeune homme désespéré par cette diplopie, suite d'une ténotomie interne, pratiquée, il y a deux ans, à l'étranger.



de ce côté-là 15°. — Y a-t-il le moindre espoir de l'augmenter par la ténotomie du droit interne ? Pas le moins du monde. Ce n'est pas la faute de l'interne si l'œil ne tourne pas mieux vers la tempe ; ce n'est pas lui qui le retient, c'est le droit externe qui, par le fait de sa parésie, n'a plus la force d'effectuer une rotation du globe plus étendue. Cela nous paraît évident, et cependant il y a encore une majorité considérable d'ophtalmologistes qui croient que la force que l'on fait perdre à un muscle profite directement à son antagoniste ; comme si, sous l'impulsion d'une rotation temporale, le droit interne se contractait pour contrecarrer l'action de l'externe.

Non. En présence de la *parésie d'un droit externe*, nous nous disons : l'action de ce muscle est insuffisante. Nous sommes impuissants, il est vrai, à augmenter sa force, mais nous pouvons la rendre plus efficace en donnant au muscle une insertion plus favorable, c'est-à-dire en la rapprochant du bordcornéen, en augmentant l'étendue de son enroulement sur le globe oculaire. C'est comme si nous donnions à un bras trop faible un levier plus long pour soulever un poids. Ce changement d'insertion, *cel avancement*, nous pouvons le renforcer encore par un raccourcissement, c'est-à-dire par la *résection* d'un morceau plus ou moins long de l'extrémité du muscle.

Soit dit en passant, nous avons peut-être été le premier à pratiquer la résection d'un morceau du corps du muscle, sans toucher à son insertion sur le globe. Les deux surfaces de section étaient, bien entendu, réunies par une suture. Le muscle subissait alors un raccourcissement sans avancement. Les résultats de ce procédé, sans être mauvais, étaient généralement insuffisants. Aussi, nous semblait-il que l'avancement de l'insertion du muscle était en tous les cas l'opération à préconiser et que, si une résection s'imposait, il était préférable de la pratiquer à l'extrémité tendineuse du muscle plutôt que de sacrifier une partie de sa substance contractile.

Les confrères connaissent déjà par mes publications mon procédé d'avancement musculaire (1), plusieurs d'entre eux m'ont même fait l'honneur de venir le voir à ma clinique. Je

---

(1) La technique de l'avancement musculaire. *Arch. d'opht.*, XXI, p. 369, 1901.



n'ai donc pas besoin d'y revenir. Je désire seulement présenter ici la description de quelques cas typiques, bien faits pour mettre en évidence l'action bienfaisante de *l'avancement musculaire dans la paralysie des muscles de l'œil*.

Je serai aussi bref que possible, ne mentionnant que les détails qui ont trait à notre question.

Obs. I. — Le premier malade qui fait le sujet de cette observation avait 53 ans. Il était atteint de *parésie du droit externe* gauche, produisant un strabisme convergent avec diplopie homonyme de 8°. — Nos prismes sont, en effet, numérotés suivant l'angle de la déviation qu'ils produisent. Par suite, un strabisme de 8° est corrigé par le prisme n° 8, et un prisme correcteur n° 8 indique une déviation de l'œil de 8°.

Les excursions nasales des deux yeux étaient normales. Mais, si l'œil sain pouvait se diriger jusqu'à 60° du côté temporal, l'œil parésié (gauche) s'arrêtait à 54°. Le champ de fixation de l'œil parésié était donc de 6° moins étendu du côté temporal que celui de l'œil sain.

Nous pratiquâmes *l'avancement du droit externe parésié*, avec une *très légère résection* de l'extrémité tendineuse. Comme toujours, les deux yeux furent bandés et le pansement fut changé toutes les vingt-quatre heures.

Après cinq jours, les sutures furent enlevées. — Immédiatement après, il y avait encore une divergence, avec diplopie hétéronyme de 7° ; mais le soir déjà, le malade fusionnait spontanément les images des deux yeux.

Un mois après l'opération, tout strabisme, toute diplopie avait entièrement disparu, et l'amplitude de convergence dépassait même la normale. Nous la trouvâmes, en effet, dès le septième jour comme suit :

*Maximum* de convergence . . . . .  $p = 12^{\text{am}}$ , au lieu de 10, qui est la moyenne ;  
*Minimum* de convergence . . . . .  $r = -2^{\text{am}},5$  au lieu de  $-1$ , qui est la moyenne ;  
Donc *amplitude* de convergence . . . . .  $a = 14^{\text{am}},5$  au lieu de 11, qui constituent une bonne moyenne.

La grande valeur de la partie *négative* de cette fonction, de l'abduction, ou *divergence facultative*, démontre combien la nouvelle insertion avait favorisé l'action du droit externe. La grande valeur de la *convergence positive* d'une part, l'étendue normale de l'*excursion nasale* de l'autre, prouvent que, malgré



l'avancement du droit externe, l'action du droit interne n'a rien perdu, ni dans les mouvements symétriques, ni dans les mouvements associés des deux yeux.

L'effet de la ténotomie du droit interne aurait été juste l'inverse. Sans gain du côté temporal, l'œil aurait perdu en excursion du côté nasal, aussi bien qu'en amplitude de convergence : un strabisme divergent, une diplopie croisée se seraient manifestés dans le regard du côté du muscle reculé, mais surtout dans le regard de près.

Une autre fonction, particulièrement intéressante à étudier dans ce cas était la *projection*, c'est-à-dire la façon de localiser un objet vu avec chaque œil isolément et avec les deux yeux ensemble.

Nous examinons cette fonction au moyen d'un appareil que nous avons décrit dans le numéro de mai 1898 de ces archives.

Or, la projection se trouvait profondément altérée dans ce cas. Au lieu de projeter, ou « supposer », à *gauche*, c'est-à-dire du côté de son muscle *parésié*, les objets qu'il fixait avec l'œil *gauche* seul, le malade s'orientait assez bien avec cet œil, et c'est l'œil *sain*, le *droit*, qui les localisait mal, en les reportant à *droite* quand il fixait seul. Ce phénomène, assez rare, mais connu cependant, s'explique par le fait que l'œil parétique possédait une acuité visuelle supérieure à l'autre, qui n'en avait que 0,7. Or, lorsque, sous l'influence de la parésie, le malade ne pouvait plus fixer avec ses deux yeux simultanément, il se servait de préférence de l'œil dont la vue était la meilleure, quoique ce fût justement l'œil frappé de parésie. Il apprit ainsi à s'orienter justement avec cet œil, et la fausse projection passait pour ainsi dire sur l'œil sain (1).

Après l'opération, la projection redevint normale aux deux yeux : que le malade fixât isolément avec l'œil gauche ou avec l'œil droit, il localisait parfaitement le point fixé.

Obs. II. — Elle concerne un confrère, âgé d'environ 40 ans, et atteint également de *parésie du droit externe* de l'œil gauche. Seulement, ici, la déviation et la limitation du champ d'excursion étaient beaucoup plus marquées que dans le premier cas. — Il y avait strabisme conver-

---

(1) VOIR MARC LANDOLT, Une particularité dans les symptômes de certaines paralysies oculaires. *Arch. d'ophth.*, XXII, p. 41, 1902.



gent et diplopie homonyme de  $18^\circ$ , et l'excursion temporale de l'œil malade n'était que de  $37^\circ$ , c'est-à-dire de  $15^\circ$  moins étendue que sur l'œil sain, où elle atteignait  $52^\circ$ .

En fixant avec l'œil gauche seul, le malade projetait de  $11^\circ$  à gauche.

Les deux yeux étaient emmétropes, et l'acuité visuelle égale à 4,5.

La diplopie était extrêmement gênante, si bien que le vaillant confrère accepta avec empressement l'opération que nous lui proposons.

Elle consista naturellement dans l'*avancement du droit externe parésié avec la résection* d'un morceau un peu plus étendu que dans le cas précédent.

Les sutures furent enlevées le cinquième jour après l'opération. La fusion était immédiatement complète, l'amplitude de convergence normale, et l'excursion temporale de l'œil opéré allait jusqu'à  $50^\circ$  (au lieu des  $37^\circ$  d'avant l'opération).

Nous avons revu le malade encore plus d'un an après l'opération. Le résultat est demeuré parfait.

OBS. III. — Un jeune homme de 35 ans est atteint, à l'œil droit, d'une *paralysie du droit externe* produisant un strabisme convergent de  $25^\circ$  et une limitation jusqu'à  $8^\circ$  de l'excursion temporale de cet œil. L'excursion correspondante sur l'œil sain était de  $50^\circ$ . La paralysie lui avait donc fait perdre  $42^\circ$  d'excursion.

L'*avancement du muscle paralysé* fut combiné avec une *résection* plus forte encore que dans les deux cas précédents. La guérison s'accomplit normalement.

Sept jours après l'opération, il y avait encore  $13^\circ$  de diplopie homonyme. Le malade quittait la clinique et faisait les exercices orthoptiques suivants : Il se plaçait en face d'une lumière éloignée et tournait la tête à droite jusqu'à ce que les images, d'abord séparées, des deux yeux se confondissent en une seule. Il cherchait alors à maintenir cette fusion tout en redressant la tête, étendant ainsi le champ de la vision binoculaire. Grâce à ces exercices et sous l'influence de la disparition des effets du traumatisme opératoire, la vision binoculaire se rétablissait, non seulement dans le regard droit en avant, mais même dans le regard du côté du muscle paralysé. La diplopie homonyme ne se manifestait plus qu'à l'extrême limite droite du champ de fixation.

Quand le malade revint nous voir, quatre mois plus tard, le strabisme était nul, et la diplopie avait complètement disparu.

Les excursions de l'œil droit étaient de  $50^\circ$  en dehors (au lieu de  $8^\circ$ ); de  $50^\circ$  en dedans, égales à celles de l'œil sain.

Et l'amplitude de convergence était également normale :

Le maximum  $p = 11$  angles métriques.

Le minimum  $r = -0,6$  angle métrique.

L'amplitude  $a = 11,6$  angles métriques.



OBS. IV. — Un cas particulièrement difficile était celui d'une femme de 39 ans, atteinte de *paralysie de la VI<sup>e</sup> paire aux deux yeux*.

Il en était résulté un strabisme convergent et une diplopie homonyme de 30°.

L'excursion temporale de l'œil gauche n'était que de 5°; celle de l'œil droit de 8° seulement. L'excursion nasale atteignait 55° pour chaque œil.

La malade avait l'habitude de voir sans verre correcteur, l'acuité visuelle était ainsi de 0,1 à gauche, de 0,2 à droite. La correction d'une demi dioptrie d'astigmatisme portait l'acuité à 0,3 à gauche, à 0,5 à droite.

Il était naturel que la malade se servit à peu près exclusivement de son œil *droit* et que, par suite, cet œil apprit à localiser assez justement les objets fixés, malgré la paralysie de son droit externe. En fixant avec cet œil seul, la malade touchait juste avec la main droite, de 4° à droite avec la main gauche. Par contre, en fixant avec l'œil gauche seul, elle projetait à plus de 25° à *gauche*.

Le 3 novembre 1900, nous pratiquâmes l'*avancement du droit externe de l'œil gauche avec une très forte résection*. — Sept jours après l'opération, il n'y avait plus que 8° de diplopie homonyme (au lieu de 30°).

La projection avec l'œil opéré était juste quand la malade se servait de la main gauche, la droite avait encore une tendance à toucher de quelques degrés à gauche de l'objet fixé.

Quand la malade fixait avec l'œil droit seul, elle se trompait de 7° à droite avec la main gauche, de 4° à droite, avec la main droite. Binoculairement, il existait également une tendance à la projection à droite, quoique moins prononcée qu'avant l'opération.

Le 17 novembre de la même année, nous pratiquâmes sur l'autre œil la même opération: *avancement avec forte résection du droit externe*.

Sept jours après l'opération, il y avait encore 6° de convergence avec diplopie homonyme.

La projection était, avec l'œil gauche, de 3° à gauche, avec l'œil droit, de 3° à droite.

(Quatre mois après, la projection s'effectuait toujours encore de quelques degrés à gauche, quand la malade fixait avec l'œil gauche seul, mais elle était juste avec l'œil droit seul aussi bien que dans la vision binoculaire.)

Quinze jours après l'opération, la malade travaillait déjà binoculairement sans fatigue.

Un mois après, nous constatâmes encore le même degré (6°) de strabisme convergent, mais la diplopie ne gênait plus la malade, parce qu'elle avait appris à fusionner en faisant tourner la tête légèrement à droite.

Moins de 3 mois après la dernière opération, le strabisme et la diplopie avaient disparu, même dans le regard droit en avant et ne se manifestaient plus que dans le regard forcé à droite.



Les excursions des yeux étaient les suivantes :

<i>Pour l'œil gauche :</i>	temporale	55°	au lieu de	5°	différence	+ 50°
	— nasale	45°	—	55°	—	— 10°
	Ensemble :	100°	—	60°	—	+ 40°
<i>Pour l'œil droit :</i>	temporale	45°	au lieu de	8°	différence	+ 37°
	— nasale	40°	—	55°	—	— 15°
	Ensemble :	85°	—	63°	—	+ 22°

Dans ce cas, les excursions nasales des yeux semblent donc avoir perdu quelque peu de leur étendue par le fait de l'avancement ou plutôt de la résection des droits externes. Cela n'a rien d'étonnant. Si l'avancement d'un muscle jusqu'au bord de la cornée ne porte pas préjudice au fonctionnement de son antagoniste, il ne saurait plus en être ainsi lorsque ce changement d'insertion se complique d'un raccourcissement aussi formidable que le nécessite la *paralysie des deux externes*. Mais il est à remarquer que les deux yeux ont gagné en excursion bien plus du côté avancé qu'ils n'ont perdu du côté opposé. C'est-à-dire que le champ d'excursion dans l'horizontale s'est accru de 22° pour l'un, de 40° pour l'autre œil.

La ténotomie, avec reculement forcé des droits internes, aurait pu abolir complètement les excursions nasales dans ce cas, sans corriger le strabisme convergent, sans augmenter les excursions temporales.

La combinaison de la ténotomie de l'interne avec l'avancement de l'externe, exécutée sur les deux yeux, comme c'est indispensable, aurait pu remédier au strabisme dans la vision au loin ; mais les excursions nasales auraient été diminuées dans une bien plus large proportion que par notre opération. Il y aurait eu strabisme divergent dans la vision de près, et diplopie croisée au moins aussi gênante pour la malade que la diplopie homonyme qui l'avait décidée à l'opération.

L'effet de l'avancement double avec résection, sans ténotomie de l'antagoniste, par contre, a été si heureux que la malade, que j'ai vue encore dernièrement (près de deux ans après l'opération), est tout à fait contente et m'a affirmé qu'elle peut travailler sans fatigue avec les deux yeux ensemble, ce qui prouve que, malgré cette légère diminution des excursions nasales, la convergence est restée suffisante.



Après ces cas de parésie de la VI<sup>e</sup> paire, citons-en un de *parésie du moteur oculaire commun* :

OBS. V. — C'est celui d'un homme de 36 ans, emmétrope à gauche, avec une acuité visuelle normale. L'œil droit est hypermétrope de 1,5 D et ne possède que 0,3 d'acuité visuelle. — L'accommodation est parésée aux deux yeux. — Autrement le domaine de la III<sup>e</sup> paire ne montre pas d'altérations à gauche. Les excursions dans l'horizontale, notamment, sont normales, allant, du côté temporal comme du côté nasal, jusqu'à 50°.

L'œil droit, par contre, est frappé de parésie de la totalité du moteur oculaire commun. Il y a *strabisme divergent avec diplopie croisée* de 25°, et, dans le regard droit en avant, cet œil se trouve de 5° plus bas que l'autre.

(La différence de hauteur change nécessairement avec la direction du regard : l'œil parétique restant en arrière de l'œil sain dans l'abaissement aussi bien que dans l'élévation du regard.)

Le symptôme qui gênait le plus le malade était la diplopie croisée formidable (25°). L'œil droit ne pouvait, en effet, se porter en dedans que jusqu'à 30°. Il avait donc perdu 20° en excursion nasale. — La projection s'effectuait en moyenne de 45° à *gauche*, quand le malade fixait avec l'œil droit seul.

Le 27 décembre 1899, nous pratiquâmes sur l'œil malade l'*avancement du droit interne*, avec une légère résection de l'extrémité tendineuse.

Trois semaines après l'opération, il n'y avait plus qu'une trace de la diplopie croisée, c'est-à-dire que les deux images, toujours superposées, puisque nous n'avions pas touché à un muscle agissant dans la verticale, se touchaient. Elles se confondaient complètement, aussitôt que nous corrigions la différence de hauteur au moyen de verres prismatiques combinés avec une convexité appropriée à son défaut de réfraction. Le malade a depuis travaillé facilement.

La sixième observation est celle très rare d'une *parésie isolée du droit supérieur*.

OBS. VI. — Le jeune homme (28 ans), autrefois parfaitement bien portant, était gêné, depuis plus de 5 ans, par une diplopie verticale, contre laquelle les soins des confrères les plus autorisés avaient échoué. Un de ces derniers, qui avait été mon maître dans le temps, voulut bien me confier le jeune et intéressant malade.

Les symptômes caractéristiques ne laissaient aucun doute sur le diagnostic. Il y avait *diplopie verticale et légèrement croisée* correspondant à un abaissement de 13° et une divergence de 3° de l'œil droit,



Les excursions des yeux (G et D) dans les méridiens vertical et horizontal sont représentées par les diagrammes suivants, où 0 correspond au point d'intersection de l'horizon et d'une ligne partant de chaque œil perpendiculairement à la face. Les autres chiffres indiquent, en degrés d'excursion, les limites du champ de fixation dans l'horizontale et dans la verticale. Ils démontrent, pour l'œil droit (*ligne pleine*), une

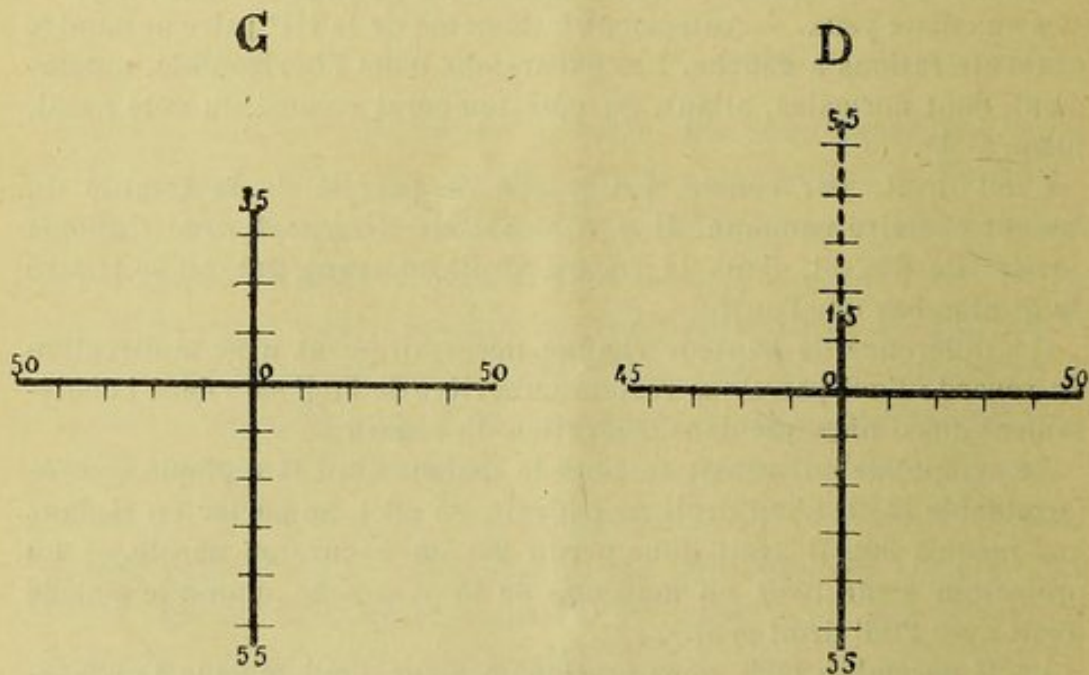


Fig. 1.

diminution de 20° en élévation, de 5° en excursion nasale, par rapport à l'œil gauche.

Nous pratiquâmes *l'avancement du droit supérieur parésié avec la résection* de son extrémité tendineuse.

Cinq jours après l'opération, les fils furent enlevés, et le septième jour, le malade quitta Paris avec une légère surcorrection de 3°. Elle ne nous inquiétait aucunement, car si rien n'est redoutable comme une surcorrection après une ténotomie, nous considérons un léger excès d'effet de l'avancement musculaire comme un bienfait. C'est une sorte de force en réserve dont la nature sait disposer merveilleusement pour le rétablissement de la collaboration des deux yeux.

En effet, quand nous revîmes notre malade quarante jours après l'opération, la fusion était parfaite et les excursions, dans la verticale, de l'œil opéré étaient de 55° en haut, de 50° en bas. (Voir la ligne pointillée du diagramme.)

Nous pourrions décrire, pour mettre en lumière l'effet de l'avancement musculaire, d'autres cas encore de *paralysie du*



*muscle oblique supérieur de nature traumatique.* La paralysie était due, en effet, à l'opération radicale de la *sinusite frontale*. Mais les observations ayant été publiées déjà par M. le docteur Stanculeanu (*Arch. d'opht.*, XXII, p. 32, 1902) nous nous bornerons à les citer en deux mots.

Dans l'un des cas, le traumatisme, assimilable à une paralysie de la IV<sup>e</sup> paire, avait produit un strabisme *sursum vergens* de 11°, dans l'autre de 12°.

L'oblique supérieur n'étant pas accessible à l'avancement, je pratiquai celui du *droit inférieur*. Dans les deux cas, j'eus le bonheur de rétablir la vision binoculaire dans toute la partie inférieure du champ de regard, sans préjudice de la partie supérieure, et de rendre aux malades, tous deux ouvriers, la possibilité de reprendre leur travail.

Les quelques observations que nous venons de présenter à nos lecteurs, ainsi que celles de beaucoup d'autres malades que j'ai soumis, avant et après l'opération aux mêmes mensurations : *degré de déviation* et de *diplopie*, *projection monoculaire et binoculaire*, *champ d'excursion*, *amplitude de convergence*, etc., ont démontré que *l'avancement musculaire* est l'opération indiquée dans les paralysies des muscles de l'œil ; que, bien exécutée et bien suivie, elle suffit pour rétablir le fonctionnement normal des mouvements oculaires dans les cas de parésie faible et de degré moyen. On y joindra la *résection* d'une partie plus ou moins grande du muscle, si la parésie est plus grave.

De cette façon, on peut obtenir un champ d'excursion et de fusion binoculaire parfait et, chose de la plus haute importance, une amplitude de convergence excellente ou au moins suffisante, dans les cas de paralysie de la VI<sup>e</sup> paire.

Lorsque la paralysie est complète, le rétablissement de l'excursion de l'œil dans le domaine du muscle affecté n'est, bien entendu, pas possible ; la fusion ne saurait s'acquérir que dans le regard droit en avant et du côté opposé au muscle paralysé. Quand le regard se porte dans la sphère d'action du muscle paralysé, la diplopie reparait, nécessairement, mais elle est peu gênante, attendu que le malade peut l'éviter par la rotation de la tête ; et au moins ne crée-t-on pas, par-dessus le marché, encore une diplopie dans le sens opposé, comme on ne manque pas de le faire lorsqu'on essaye de corriger ces strabismes para-



lytiques au moyen de la ténotomie, combinée ou non avec l'avancement.

Lorsque l'avancement et la résection énergiques d'un droit latéral paralysé ne suffisent pas, j'aurais recours à l'avancement du muscle homonyme sur l'autre œil plutôt qu'au reculement de son antagoniste.

La ténotomie, et encore une ténotomie des plus modérées, c'est-à-dire sous-conjonctivale et ne détachant pas le muscle de son entourage, peut être admissible dans des cas de paralysie complète de date ancienne, où l'antagoniste a subi des altérations de structure qui empêchent son relâchement, et là où la vision binoculaire fait défaut par suite de la cécité de l'un des yeux.