Zur Chirurgie der Ureteren.

Klinische und anatomische Untersuchungen

von

Dr. **M. Zondek.**

Mit 17 Abbildungen im Text.

Berlin 1905.
Verlag von August Hirschwald.
N.W. Unter den Linden 68.

Zur

Chirurgie der Ureteren.

Klinische und anatomische Untersuchungen

von

Dr. **M. Zondek.**

Mit 17 Abbildungen im Text.

Berlin 1905.
Verlag von August Hirschwald.
N.W. Unter den Linden 68.

Vorwort.

Die vorliegende Arbeit schliesst sich an meine Monographie: „Ueber die Topographie der Niere und ihre Bedeutung für die Nieren-Chirurgie“ an. Niere und Ureter hängen kontinuierlich mit einander zusammen. Die Niere ist das harnbildende Organ, der Ureter dient, wie das Becken und die Kelche, der Fortleitung des Harns. Aber nicht allein in funktioneller, auch in genetischer und histologischer Hinsicht sind Becken und Kelche einerseits und Ureter andererseits gleichwertige Organe. Ich habe darum bei meinen Studien über das Becken und die Kelche meine Aufmerksamkeit auch der Chirurgie des Ureters zugewandt, in anatomischer, physiologischer und chirurgischer Hinsicht.

Die Untersuchungen, über die ich in beiden Abhandlungen berichte, habe ich im hiesigen anatomisch-biologischen Institut des Herrn Geh. Rat Prof. Dr. O. Hertwig ausgeführt, und das beiden Arbeiten zu Grunde liegende Material, die frischen wie die konservierten Präparate, wurden mir durch die Güte Rudolf Virchows und die des Herrn Geh. Rat Prof. Dr. Orth aus dem pathologischen Institut zur Verfügung gestellt.

Den Herren Geheim-Räten Hertwig und Orth sage ich meinen ergebensten Dank.

Berlin, im Februar 1905.

Dr. Zondek.

Inhalt.

Die moderne Chirurgie hat auch vor Operationen an dem lebenswichtigen Organ der Niere nicht Halt gemacht. Simons erfolgreiche Nierenexstirpation im Jahre 1870 weckte die Nacheiferung der Chirurgen. Bei verschiedenartigen Erkrankungen der Niere wurde die Nephrektomie vorgenommen. Die Einfachheit der Technik und der unmittelbare Erfolg bestärkten die Chirurgen zu immer kühnerem Vorgehen; bald aber erkannte man, dass die Entfernung der Niere aufs äusserste zu beschränken ist, und dass das Bestreben dahin gerichtet sein muss, bei Erkrankungen der Niere, die ein chirurgisches Eingreifen erfordern, von dem lebenswichtigen Organ möglichst viel zu erhalten. Es brach die Zeit der konservativen Nierenchirurgie an. Das grosse Verdienst, das sich Hahn mit der Einführung der Nephropexie erworben hat, liegt meines Erachtens in erster Reihe darin, dass er mit dieser Operation der unnützen, zuweilen tötlich verlaufenden Nephrektomie bei Wanderniere gesteuert hat.

Bald lernte man auch bei anderen Erkrankungen der Niere sich darauf beschränken, nur die Krankheitsursache zu beseitigen und damit das weitere Fortschreiten des pathologischen Prozesses in der Niere zu verhindern, im übrigen aber die Niere zu erhalten.

Man schnitt in das Becken ein, später spaltete man die Niere, um den Stein herauszunehmen, welcher die grossen Beschwerden und die Krankheitsveränderungen in der Niere verursacht hatte und bei längerem Verbleiben in der Niere den destruierenden Prozess in dem Organ weiter getrieben hätte.

In gleicher Weise lernte man bei Krankheiten der Niere, die auf pathologische Veränderungen im Ureter oder um diesen herum zurückzuführen waren, nur diese zu beseitigen und das funktionsfähige Gewebe der Niere soviel wie möglich zu erhalten. So entwickelte sich die Ureteren-Chirurgie.

Die Ureteren-Anatomie hat darum jetzt ein erhöhtes Interesse gewonnen. In erster Reihe ist die Kenntnis der normalen Form des menschlichen Ureters notwendig. Es wird sich ja bei Operationen am Ureter gewöhnlich

um pathologisch veränderte Organe handeln; gleichwohl ist die Kenntnis seiner normalen Gestalt erforderlich, weil dadurch das Verständnis für die pathologischen Formveränderungen des Ureters erheblich gefördert wird.

Die Gestalt des menschlichen Ureters.

Die normale Gestalt des Ureters ist anscheinend bis vor kurzer Zeit nicht genügend berücksichtigt worden. Denn in den chirurgischen und, insbesondere zu betonen, auch in den meisten anatomischen Lehrbüchern wird die Form des Ureters entweder garnicht oder als ein gleichmässig zylindrisches Rohr beschrieben, und auf die vorhandenen Erweiterungen und Verengerungen wird nicht näher eingegangen, da man sie wohl als Abnormitäten aufgefasst hat; in gleicher Weise wird auch in den meisten anatomischen Atlanten das Nierenbecken weit grösser dargestellt, als es der Norm entspricht; offenbar erklären sich diese ungenauen, ja unrichtigen Darstellungen aus dem geringen Interesse, das die praktische Medizin diesen Teilen bis vor kurzem entgegengebracht hat.

In den älteren anatomischen Darstellungen (Nuck, Kerckring, Boerhave, Fanton, Haller, Morgagni) und in diesem Jahrhundert von Huschke und Luschka werden wohl die Erweiterungen und Verengerungen des normalen Ureters erwähnt; die genaueste Schilderung ist von Testut auf Grund einer Arbeit von Hallé gegeben. Schwalbe aber gebührt das Verdienst, die normale Form des menschlichen Ureters einer eingehenden Betrachtung unterzogen und durch Vergleich mit tierischen Ureteren neue Gesichtspunkte für die Morphologie und Physiologie des Organs herausgefunden zu haben.

Man unterscheidet am Ureter eine Pars abdominalis und eine Pars pelvina.

Die Pars abdominalis ist der Teil des Ureters von seinem Ursprung aus dem Nierenbecken bis zur Kreuzungsstelle mit den Vasa iliaca; den distalen Teil des Ureters bis zur Einmündung in die Blase bezeichnet man als Pars pelvina.

Der Uebergang des Nierenbeckens in den Ureter ist in vielen Fällen durch eine individuell verschieden starke und verschieden lange Einschnürung markiert. In einem meiner Präparate beträgt hier der Durchmesser des Ureters im Zustand starker Ausdehnung nur 2 mm. In anderen Fällen, und das ist das Gewöhnliche, geht das Nierenbecken, das mit seinem distalen Teile nach hinten und unten gerichtet ist, unter allmählicher Verengerung seines Lumens in den Ureter über, so dass das proximale Ende des Ureters nicht genau zu fixieren ist. Der Anfangsteil des Ureters, gleichviel ob er scharf abgegrenzt ist, oder allmählich in das Becken übergeht, verläuft zunächst unter Bildung eines nach vorn und oben konvexen Bogens, (siehe Präparat No. 1 Fig. 1) der Flexura renalis (Schwalbe), und wendet sich

dann nach unten, medianwärts gerichtet. So nähert sich der Ureter der Wirbelsäule; an der Kreuzungsstelle mit den Vasa iliaca liegen die Ureteren einander am nächsten.

In seinem abdominalen Teile weist der Ureter eine spindelartige Erweiterung auf. Nach Schwalbe kommt dies konstant vor. Ich habe bei meinen Untersuchungen in situ diese Erweiterung zuweilen nicht vorgefunden. Proximalwärts verengt sich nach Schwalbe der Ureter zur grössten Enge. Auch das trifft nach meinen Untersuchungen nicht immer zu. Oft habe ich nämlich das Lumen des Ureters dicht an der Einmündungsstelle in die Blase enger vorgefunden. Schwalbe nennt die Erweiterung am abdomi-

Fig. No. 1.

Präparat No. 1. 2. 3. 4. 5. 6. 7. 8. 9. 10.

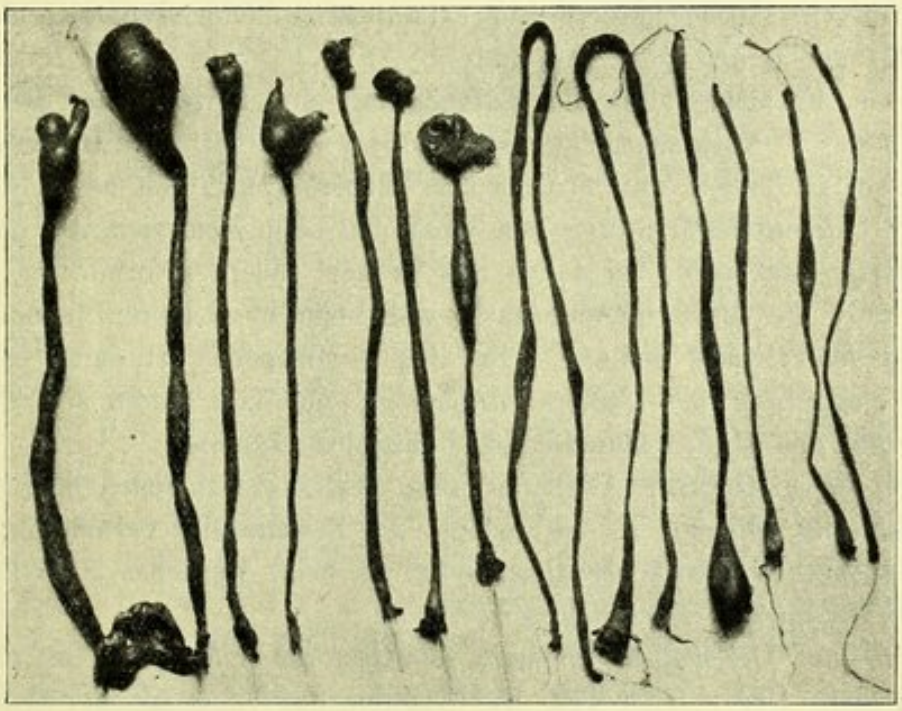

Becken und Ureter sind nach der Wickersheimerschen Methode behandelt. In Präparat No. 1—3 ist das Becken oben, in No. 4—10 ist oben das Blasenende des Ureters.

nalen Teil des Ureters die Hauptspindel im Gegensatz zu kleineren Erweiterungen im pelvinen Teil des Ureters. Im Präparat No. 6 (s. Fig. 1) ist jedoch die pelvine Spindel stärker entwickelt, als die abdominale. Das untere Ende der Hauptspindel grenzt nach Schwalbe an die Linea arcuata interna. Der Ureter zieht dann in einem nach vorn konvexen Bogen, der Flexura marginalis (Schwalbe), über die Linea innominata und über die Vasa iliaca, bezw. die Vena iliaca externa hinweg nach dem kleinen Becken.

Von der Linea arcuata interna an wendet sich die Beckenwand nach hinten. In die Kante, welche die Linea innominata bildet, laufen die

Flächen des grossen und kleinen Beckens ineinander über. Der Winkel, den diese Flächen mit einander bilden, ist verschieden gross. Es sind hier individuelle und vornehmlich Rassenunterschiede vorhanden. Ich verweise in dieser Hinsicht auf die Untersuchungen von Cunningham und Turner über die Lendenkrümmung an Individuen verschiedener Rassen. Der Grösse dieses Winkels entspricht die Biegung des Ureters an der Stelle, an welcher er in das kleine Becken hinabzieht.

Der Ureter verläuft aber nicht allein nach unten, sondern er wendet sich auch lateralwärts nach der konkaven seitlichen Wand der Beckenschaufel. So gesellt sich zu der Biegung des Ureters nach hinten noch eine Drehung um seine Längsachse in einem annähernd rechten Winkel hinzu. Durch diese doppelte Drehung wird der Ureter geknickt und verengt. Nach Schwalbe findet an der auf diese Weise entstandenen Verengerung des Ureters der Harnstrahl ein Passagehindernis; proximalwärts davon staut sich der Harn und führt zur Erweiterung des Ureters.

Diese Erklärung für die Entwicklung der Erweiterung des Ureters oberhalb der Flexura marginalis stützt Schwalbe auf seine Untersuchungsergebnisse an Tieren mit horizontaler Körperhaltung, bei denen der Harn in mehr horizontaler Richtung und nicht wie beim Menschen von oben nach unten fortgeleitet wird, bei denen das Becken anders geformt ist, und der Ureter über die Linea innominata hinweg nicht nach hinten, sondern seitlich und ventralwärts ausläuft. Bei den Quadrupeden ist nach Schwalbe keine Verengerung des Ureters vorhanden, oberhalb deren sich der Harn stauen und den Ureter ampullenartig auftreiben könnte.

Bei den kletternden Affen der alten Welt, die zuweilen eine vertikale Körperhaltung einnehmen, ist jedoch die Erweiterung vorhanden; sie ist indes wesentlich schwächer ausgebildet als beim Menschen. Es liegt also hier ein intermediäres Verhalten vor.

Ich habe Gelegenheit gehabt, die Ureteren eines Macacus rhesus zu untersuchen. Der pelvine Teil der Ureteren war enger als der abdominale. Von sonstigen Erweiterungen und Verengerungen war nichts zu sehen. Allerdings war das Lumen des Ureters beim Macacus auch in seinem abdominalen Teile sehr eng; darum waren wohl geringe Erweiterungen, selbst wenn sie vorhanden gewesen wären, nicht deutlich zu erkennen gewesen. Es scheint mir aber besonders der Befund beachtenswert, dass bei diesem Tiere der untere Teil des Ureters enger war als der abdominale, während bei einigen der von mir untersuchten menschlichen Ureteren das Lumen des Ureters gerade im pelvinen Teil erheblich grösser war.

Die Verengerung des Ureters an der Flexura marginalis hat man auch in anderer Weise erklärt. Der Ureter zieht an dieser Stelle über die Arteria iliaca hinweg; der starke Pulsationdruck dieser grossen Arterie führt nun, so wurde gesagt (Cowper, Haller, Morgagni), zur Verkleine-

rung des Ureterlumens. Schwalbe weist jedoch demgegenüber mit Recht daraufhin, dass bei den Quadrupeden, bei denen der Ureter ebenfalls über die Arteria iliaca hinwegzieht, keine Verengerung des Ureterlumens vorhanden ist.

Die eigenartige Form des menschlichen Ureters, die Erweiterungen und Verengerungen, ist nicht allein beim Erwachsenen, sondern auch beim Neugeborenen, ja, nach Schwalbe, Solger und nach meinen Untersuchungen auch in den Fötalmonaten vorhanden; sie ist also nicht erst im späteren Leben erworben, sondern eine anererbte Formeigentümlichkeit.

Schwalbe hat an menschlichen Embryonen aus dem zweiten Monat, aus dem Anfang des dritten und an einem Embryo von etwa 4 Monaten keine Erweiterung am Lumen des Ureters vorgefunden. Dagegen hat er bei einem 7 monatlichen weiblichen und bei einem $7^1/_2$ monatlichen männlichen Fötus eine spindelförmige Erweiterung deutlich nachweisen können. Auch die Untersuchung an drei Neugeborenen, einem männlichen und zwei weiblichen, ergab die gleichen Resultate. Solger untersuchte die Ureteren von Föten von 20,5—22,5—25 cm St.-Sch.-L.; ferner einen ca. 7 monatlichen Fötus. Die Ureteren sämtlicher Föten zeigten etwa in der Mitte ihres Verlaufs eine mehr oder weniger starke Erweiterung ihres Lumens. Bei dem Fötus von 7 Monaten war die Ureterenlichtung fast so gross, wie die der Aorta. Bei einem von Solger untersuchten Neugeborenen jedoch war das Kaliber in der Mitte des Ureters sehr wenig erweitert. Aus der Tatsache, dass bei den zahlreichen Sektionen Neugeborener in den pathologischen Instituten und bei den Präparierübungen, bei den vielen untersuchten Entwickelungsstadien solche Erweiterungen hätten bestimmt beobachtet und mitgeteilt werden müssen, zieht Solger den Schluss, dass in manchen Fällen die Erweiterungen Residuen früherer Entwicklungsphasen sind. Solger sieht daher „diesen Befund nur als Ergebnis einer frühzeitig und vorübergehenden, stärker hervortretenden Wachstumsneigung an, deren Effekte unter Umständen später vollständig verschwinden, manchmal aber auch bestehen bleiben können, und welche wir zu erklären gegenwärtig noch nicht in der Lage wären“. Ich möchte aber demgegenüber bemerken, dass ich bei einer sehr grossen Reihe Neugeborener ganz besonders darauf geachtet und die ampullenartige Erweiterung sehr häufig, ebenso häufig wie bei Erwachsenen, vorgefunden habe.

Ich habe Gelegenheit gehabt, an vier Föten (von 20, 28, 30 und 37 cm St. Sch. L.) die Ureteren zu untersuchen. Ich habe absichtlich die Untersuchungen in situ vorgenommen. An diesen Präparaten, die in den Abbildungen Fig. No. 2, 3, 4, 5 wiedergegeben sind, fällt zunächst die verschiedene Weite der Ureteren auf (siehe Fig. No. 2 und 4 und No. 3 und 5). In Fig. 2 zeigt der linke Ureter dicht unterhalb des unteren Nierenpols eine geradezu winklige Biegung. In allen Präparaten ist mehr oder

Fig. No. 2.

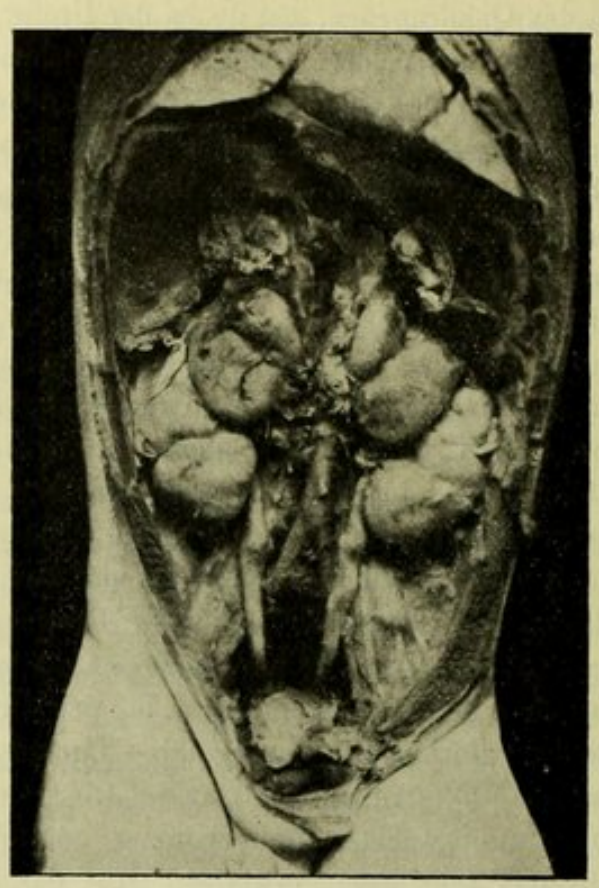

Fig. No. 3.

Fig. No. 4.

Fig. No. 5.

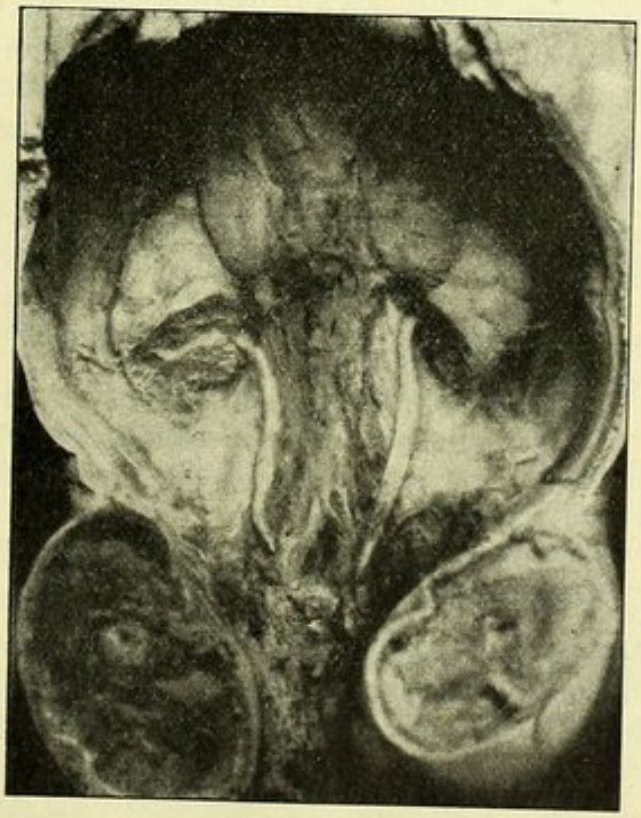

weniger der Uebergang des Nierenbeckens in den Ureter wie die Einmündungsstelle des Ureters in die Blase verengt. In Fig. No. 3 sind auf beiden Seiten im pelvinen Teil des Ureters zahlreiche Schlängelungen vorhanden. Oberhalb derjenigen Stelle, an der der Ureter über die Linea arcuata pelvis hinweg in das kleine Becken zieht, weist der Ureter deutlich Erweiterungen auf. Also auch unsere Untersuchungen zeigen, dass bereits der fötale Ureter physiologisch Erweiterungen und Verengerungen zeigt.

An dem pelvinen Teil besteht häufig eine Verengerung an der Einmündung des Ureters in die Blase. Oberhalb dieser Verengerung ist an vielen Präparaten eine ampullenartige Erweiterung, zuweilen ist proximalwärts noch eine zweite Erweiterung vorhanden.

Der Ureter führt an seinem Ursprung aus dem Nierenbecken über die Querfortsätze des zweiten und dritten Lendenwirbels und im kleinen Becken über die vorspringende Linea arcuata. Subkutane Verletzungen des Ureters durch äussere, direkt einwirkende Gewalt dürften demnach vornehmlich an diesen Stellen eintreten, wo der Ureter, wenn er gegen die feste, knöcherne Unterlage gepresst wird, rupturiert. Subkutane Ureterverletzungen sind aber sehr selten beobachtet worden. Morris hat aus der Literatur im ganzen 23 Fälle gesammelt; abgesehen aber von den Nierenbeckenrissen war die subkutane Ureterverletzung nur in zwei Fällen, und zwar in dem von Poland, dicht unter dem Nierenbecken, und dem von Coull Mackenzie mit Sicherheit erwiesen; in den übrigen Fällen war die Ureterverletzung nur sehr wahrscheinlich bezw. aus den Folgen, Strikturen und Hydronephrosen zu schliessen, da eine andere Aetiologie für ihre Entstehung nicht aufgefunden werden konnte. Während in allen diesen Fällen eine direkte Verletzung des Ureters angenommen wurde, ist in einem von O. Hildebrandt[1]) beschriebenen Fall die Ureterverletzung indirekt, offenbar durch Ruptur des Harnleiters entstanden:

Der Patient hatte eine schwere Brust- und Bauchkontusion erlitten; mehrere Rippen waren frakturiert, und retroperitoneal war das Duodenum eingerissen; andere Kontusionsstellen waren nicht sichtbar; die Quetschung hatte demnach nur in der Nierengegend und in der Gegend der unteren Rippen eingewirkt; dagegen war in der Gegend des Ureterrisses dicht vor dem Eintritt des Ureters in die Blase, an den übrigen Weichteilen keine Läsion nachweisbar.

Hildebrandt nimmt nun als Folge der Quetschung eine Kompression der Niere und eine plötzliche Entleerung der Niere und des Nierenbeckens an. Die gesamte Harnmenge wurde plötzlich in den engen, wohl sehr dehnbaren, aber wenig elastischen Harnleiter geschleudert, an dem „eine gewisse Stauung an der Blase bei Nachdruck von hinten entstand“. der Ureter konnte sich nicht entsprechend ausdehnen, und nun erfolgte der Ureterriss. Als unterstützendes Moment für die Entstehung des Ureterrisses

1) O. Hildebrandt, Ueber einen Fall von Ureterriss. Beiträge zur klinischen Chirurgie. Bd. 37. 1903. S. 782.

betrachtet Hildebrandt die Verdrängung der Niere noch oben infolge des Traumas. Dadurch wurde das ohnehin enge Ureterlumen noch enger und der Widerstand in ihm noch erhöht. Der Riss erfolgte in Längsrichtung am unteren Ureterende, und zwar an der Stelle, an der der locker im Bindegewebe gelagerte untere Ureterteil in seinen stark fixierten, von einer Muskelhülle umgebenen Endteil übergeht.

In diesem Falle dürfte wohl infolge des Traumas eine plötzliche Kontraktion des Ureters an seiner Einmündungsstelle in die Blase erfolgt sein, bezw. noch bestanden haben, als die unter starkem Druck in den Ureter geschleuderte Harnmenge dorthin gelangte. Die Harnsäule staute sich vor dem geschlossenen, vesikalen Ureterende und zurückprallend, brachte sie den Ureter an der weniger starkwandigen Stelle zur Ruptur.

Die Länge des Ureters schwankt nach Henle zwischen 28 und 34 cm, nach meinen Untersuchungen zwischen 21 und 33 cm. Sie ist abhängig von der Grösse des Individuums und vor allem von der Lage der Niere. Bei einem Individuum von 146 cm Körperlänge betrug, — ich habe diese Untersuchungen gemeinsam mit Herrn Dr. Peyser gemacht — in situ gemessen, die Länge des Ureters 21 bezw. 23 cm, bei einem anderen von 147 cm Körperlänge beiderseits 23 cm, dagegen waren die Ureteren bei einem Manne von 172 cm Körperlänge 29 bezw. 30 cm lang, und bei einem Manne von 174 cm beiderseits 29 cm lang.

Aber auch bei kleineren Individuen sind zuweilen die Ureteren länger; so waren bei einer Frau von 157 cm Körperlänge die Ureteren je 30 cm lang und bei einer Frau von 159 cm Körperlänge der rechte Ureter 32, der linke 33 cm lang. Entsprechend der tieferen Lage der rechten Niere dürfte man erwarten, dass der rechte Ureter kürzer als der linke ist. Das trifft auch zumeist zu. Indes beträgt die Differenz nicht, wie einige Autoren angenommen haben, 5 cm, selbst nicht 3 cm (Engelmann), sondern sie ist wesentlich geringer. Nach Schwalbes Untersuchungen ist im Durchschnitt bei Männern der rechte Ureter 29 cm, der linke 30,3 cm lang, bei Frauen der rechte 28,2 cm und der linke 29,2 cm und zeigt eine stärker ausgebildete Hauptspindel. In unseren Fällen war der rechte 1 bis 2 cm kürzer als der linke; häufig aber waren beide Ureteren gleich lang.

Es schien mir auch von Interesse, die Länge des Ureters von seinem Orificium vesicale bis zum unteren Rand der Arteria iliaca am Kadaver zu messen. Hier bleiben zuweilen Calculi stecken. Auch wäre es überhaupt erwünscht, beim Katheterismus des Ureters immer ungefähr zu wissen, wie weit man mit der Kuppe des Katheters im Ureter vorgedrungen ist. Sehr zweckmässig für diese Untersuchungen erscheinen darum die Katheter, an welchen 1 cm weite, verschiedenfarbige Felder angebracht sind, an denen die Zahl der Centimeter genau abzuzählen ist. Die Entfernung von der Blasenmündung des Ureters bis zu dem unteren Rande der Arteria iliaca ist sehr verschieden. Sie schwankt zwischen 11 und 16 cm. Diese Länge

ist unabhängig von der Körperlänge. Bei einer Frau von 147 cm Grösse war die Entfernung beiderseits 13 cm, bei einer Frau von 162 cm rechts 14 cm und links 13 cm. Bei einem Manne von 159 cm Körpergrösse war die Entfernung beiderseits 12 cm; bei einem Manne von 162 cm beiderseits 14 cm; aber auch bei einem Manne von 172 cm Körpergrösse war die Entfernung rechts 12,5 cm, links 13 cm, und bei einem Manne von 174 cm Körpergrösse betrug die Entfernung rechts 12 cm, links 13 cm.

Es ist jedoch bei allen diesen Untersuchungen die starke Muskulatur des Ureters und überhaupt seine Kontraktilität und hochgradige Ausdehnbarkeit zu berücksichtigen; dadurch wird sicherlich die Form und Länge des Ureters wesentlich beeinflusst. Sehr interessant ist die Beobachtung bei Exstirpation eines Ureters in vivo. Der Ureter wird bald nach der Exstirpation infolge starker Kontraktion seiner Muskulatur erheblich kürzer und sein Lumen wesentlich kleiner. Umgekehrt ist es bei Herausnahme der Ureteren aus dem Kadaver. Durch Zug wird der Ureter wesentlich länger. Bei Präparierübungen kann man beobachten, dass, wenn der einmal herausgenommene Ureter wieder an seine ursprüngliche Stelle gebracht werden soll, er gewöhnlich zu lang ist.

Berücksichtigt man die ausserordentliche Dehnbarkeit des Ureters, so erhellt auf den ersten Blick die Unwahrscheinlichkeit einer Erklärung, die man für die Entstehung der Wanderniere herangezogen hat. Durch Prolaps der Gebärmutter, der Vagina, der Blase, glaubte man, werde der Ureter nach unten gezogen und die Niere nach unten verlagert. Der Ureter stellt aber keinen festen, undehnbaren Strang dar, er ist nicht mit den Unterleibsorganen so innig verbunden, dass er bei Prolaps dieser Organe auch mit nach unten gezogen würde. Auch hat Heller am Kadaver durch Zug an den Beckenorganen nach unten keine Mobilisierung der Niere herbeiführen können.

Ich habe mich nicht allein am Kadaver, sondern auch in vivo von der ausserordentlichen Dehnbarkeit des Ureters überzeugen können, die es gestattet, die aus der Kapsel ausgehülste Niere eine erhebliche Strecke nach aussen, bis in das Bereich der Hautwunde zu ziehen. Ich habe die Ureteren in situ am Kadaver untersucht, ausserdem aber auch, nachdem sie aus dem Kadaver herausgenommen waren; sie wurden dann teils in Formalin konserviert, teils nach der Wickersheimer'schen Methode behandelt und dadurch in den Zustand starker Ausdehnung gebracht. In allen diesen Fällen konnte ich häufig die ampullenartigen Erweiterungen beobachten; allerdings kamen diese, worauf ich schon vorher hingewiesen habe, nicht so konstant und in so regelmässiger Anordnung vor, wie man es nach den Ausführungen Schwalbe's annehmen sollte. Die Länge der Ureteren, soweit sie oben genauer behandelt worden ist, ist von uns an Kadavern in situ mittels eines in den Ureter eingeführten Katheters bestimmt worden.

Je tiefer die Niere gelegen ist, desto kürzer ist im allgemeinen der Ureter. Im Präparate (s. die Topogr. d. Niere etc. Fig. 10, S. 83), das von einem Neugeborenen stammt, ist der Ureter der normal gelagerten Niere 8 cm, der zu der tief liegenden Niere gehörige Ureter nur 4 cm lang. Bei Neugeborenen habe ich den Ureter 8—10 cm lang vorgefunden.

Ein weiteres Beispiel einer kongenital-heterotopen Niere mit abnorm kurzem Ureter sei hier angeführt:

Fig. No. 6[1])*.

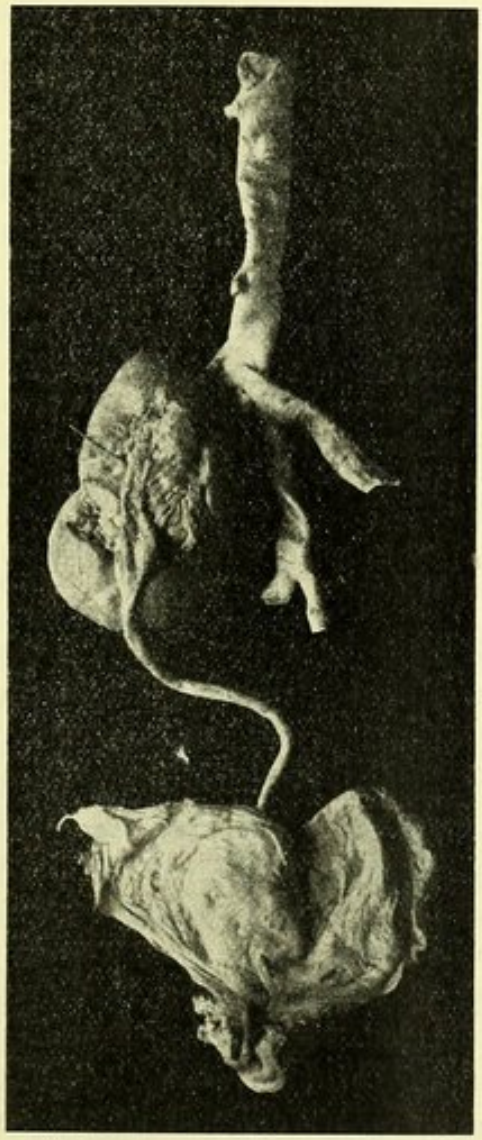

Descensus renis dextri mobilis (migrans) Anom. arteriar.

Präparat 15. Fig. No. 6. Die rechte Niere liegt abnorm tief und ist abnorm gestaltet.

1) Dieses Präparat, wie andere, die ich der Güte des Herrn Geh.-Rat Prof. Dr. Orth verdanke, sind durch einen * kenntlich gemacht.

Ihr oberer Pol läuft spitz zu, während der untere Pol breiter als der obere und abgerundet ist.

Die Niere liegt offenbar sehr medial. Bei der Betrachtung des Präparats von vorne reicht die Niere mit ihrem oberen Pol bis an die Aorta, an der Kreuzungsstelle in die Arteriae iliacae, heran.

Der Hilus liegt nicht, wie gewöhnlich, an der medialen, sondern an der vorderen Wand der Niere.

Es sind hier drei Arteriae renales vorhanden, welche nicht an gewöhnlicher Stelle, sondern abnorm tief aus der Aorta, an ihrer Kreuzungsstelle entspringen. Die eine Arterie entspringt an der Innenwand der Arteria iliaca, unmittelbar nach ihrem Ursprung aus der Aorta, und führt an der hinteren Wand der Niere entlang nach vorn hin in die vom Hilus abziehende rechte Furche. Die Arterie ist 4 cm lang und hat, platt gedrückt, einen Durchmesser von 4 mm. Die andere Arterie entspringt etwa 1 cm höher an der rechten Seitenwand der Aorta; sie hat, platt gedrückt, einen Durchmesser von etwa 5 mm und führt an der hinteren Wand der Niere entlang in das distale Ende derjenigen Furche, welche vom Hilus der Niere nach links führt. Die dritte Arteria renalis entspringt 1 cm höher aus der Aorta und dringt in die hintere obere Wand der Niere ein, 1 cm vom oberen Polrand der Niere entfernt. Die Arterie ist 3 cm lang und hat, platt gedrückt, einen Durchmesser von 3 mm.

Die Niere ist $7^1/_2$ cm lang; ihr grösster Breitendurchmesser beträgt 5 cm, die grösste Dicke 3 cm. Vom Hilus, der an der vorderen Wand der Niere gelegen ist, führt je eine Furche nach der rechten und nach der linken Seite.

Das Becken ist etwa $1^1/_2$ cm lang und ebenso breit, entsendet je einen Calyx major nach der oberen und nach der rechten Partie der Niere. Ein dritter Calyx major führt, ein wenig nach der rechten Seite zugewendet, in ziemlich gleicher Höhe mit dem Becken in die Niere.

Der Ureter ist 14 cm lang, mit annähernd gleichmässigem Kaliber, ist, platt gedrückt, 5 mm breit; der Ureter mündet an normaler Stelle in die Niere.

Die Niere ist nicht allein nach unten, sondern gleichzeitig medialwärts, in die Nähe der auf der Wirbelsäule ruhenden Aorta gelagert; so dürfte sie auch mehr nach vorn gelegen sein, als normal.

Ist eine Niere so medialwärts und nach vorn verlagert, so ist sie einerseits leichter Traumen ausgesetzt, die zur erhöhten Mobilisation der kongenital-heterotopen, oft fixierten Niere führen; andererseits ist die Mobilität des oft dicht unter der Haut gelegenen Organs leichter in ihrer vollen Ausdehnung nachweisbar als die einer normal in der Lendenniesche gelagerten Niere. Diese kongenital heterotopen Nieren sind es, welche Virchow mit Wanderniere bezeichnet hat, wie es auch an dem Präparat No. 15 Fig. No. 6 die eigenhändige Aufschrift Virchow's beweist. Offenbar hat Virchow, was ich hier noch besonders hervorheben möchte, nur diese kongenitalen Heterotopien der Niere für Wanderniere angesehen; denn so erklärt es sich, wenn M. Schultze aus den Sektionsberichten der Berliner Charité vom Jahre 1859—1866 nicht mehr als 5 und Landau vom Jahre 1870—1879 nur 4 Fälle von Wanderniere zusammenstellen konnten. Abgesehen von diesen kongenitalen Heterotopien ist demnach in der Charité die grosse Zahl der

Symptomen-Komplexe, bei denen sonst klinisch Wanderniere diagnostiziert wird, pathologisch-anatomisch als Wanderniere nicht anerkannt worden.

Entsprechend der anomalen Lage zeigt auch die Niere eine von der Norm abweichende Form und Disposition.

Während gewöhnlich der obere Polrand der Niere abgerundet und der obere Pol selbst breiter und grösser ist als der untere, läuft in diesem Falle der obere Pol spitz zu und der untere Pol ist grösser, breit und abgerundet.

Die Niere wird von drei gesonderten, ahnorm tief aus der Aorta entspringenden Arterien versorgt, die an verschiedenen anomalen Stellen in die Niere münden. Wie gewöhnlich bei kongenital heterotopen Nieren ist auch hier das Nierenbecken an der Vorderwand des Organs gelegen.

Der Ureter ist erheblich kürzer als normal; er ist 14 cm lang. Die Kürze des Ureters der abnorm tief gelagerten Niere hat man zur Diagnose der Lageanomalie der Niere verwertet. Führt man einen Katheter in den Ureter ein, so entleert sich der Harn periodisch in Zwischenzeiten von $^1/_2$—1 Minute; schiebt man den Katheter bis ins Becken hinauf, so geht die Harnentleerung kontinuierlich vor sich. Auf diese Weise kann man die Länge des Ureters bestimmen, indem man den Ureter misst, von dem Moment an, in welchem aus dem eingeführten Katheter der Harn periodisch zu träufeln beginnt, bis zu dem Zeitpunkt, wo der Harnabfluss kontinuierlich wird. Ist die Länge des Ureters erheblich unter der Norm, so beweist dies die Tieflage der Niere.

Ich möchte aber darauf hinweisen, dass ein Nierenbecken zuweilen überhaupt nicht vorhanden ist; ich habe derartige Fälle vielfach gesehen. Ferner kann die Passage des Ureters durch starke Verengerungen seines Lumens, oder durch Knickung des Ureters, oder durch spastische Kontraktionen an den physiologischen Engen behindert sein. Wir haben im Präparat No. 6 Fig. No. 1 das Lumen des Ureters an der physiologischen Enge so klein gefunden, dass diese Stelle für den Ureterkatheter überhaupt nicht passierbar sein dürfte, und diese Kleinheit des Kalibers bestand bei normal gebautem Becken. Auch dürfte die Einführung des Katheters bis ins Nierenbecken in Bezug auf Infektion der Niere weit gefährlicher sein als das Eindringen des Katheters nur in den untersten Teil des Ureters. Ferner ist gerade bei den kongenital heterotopen Nieren das Becken gewöhnlich an der vorderen Wand des Organs gelegen, und an der Uebergangsstelle des Beckens in den Ureter ist fast stets eine Knickung bezw. eine vorspringende Schleimhautfalte vorhanden. Deswegen wird oft, insbesondere bei kongenital tief liegenden Nieren, der Katheter nicht bis ins Becken vordringen können. Schliesslich ist auch bei kongenital-heterotopen Nieren zuweilen der Ureter geschlängelt und oft von erheblicher Grösse, wie in einem von Israel beschriebenen Falle, wo der geschlängelt verlaufende Ureter 25 cm lang war.

Also nur der positive Nachweis einer erheblichen Kürze des Ureters in seiner ganzen Ausdehnung bis ins Becken wäre als Beweismoment für eine Tieflage der Niere heranzuziehen; dieser Nachweis dürfte aber aus den oben erwähnten Gründen nicht immer zu führen sein.

Die Einführung einer Metallsonde und die darauf folgende Aufnahme eines Skiagramms, wie sie von einigen Autoren empfohlen wurde, dürfte wohl zum Ziele führen, indem sie den gewöhnlich nach der Mittellinie zu gerichteten Verlauf des Ureters zeigt; denn die kongenital verlagerte Niere ist, worauf ich (Verhandl. der Berl. Mediz. Gesellsch. Nov. 1902) hingewiesen habe, gewöhnlich medial und nach vorn gelagert. Dieser für den Patienten beschwerliche und keineswegs gleichgültige Eingriff wird aber nur in den seltensten Fällen zur Feststellung der Diagnose nötig sein.

Wie Verkürzungen des Ureters, so kommen auch Verlängerungen des Ureters vor. Ist das Nierenbecken bei einer normal gelagerten Niere höher angelegt als gewöhnlich, und liegt noch das Ostium vesicale des Ureters unterhalb der normalen Uretermündung, so resultiert daraus eine Verlängerung des Ureters.

An den Nieren mit doppeltem Becken an der medialen Hilusseite (Fig. No. 14 S. 46) liegt das obere Nierenbecken höher als gewöhnlich, und der Ureter mündet unterhalb der normalen Uretermündung, in einem meiner Präparate dicht am Orificium vesicale urethrae. Der Ureter ist in diesen Fällen 27 cm bezw. 25 cm lang. Ebenso ist die Verlängerung des einen Ureters an einer durch Verschmelzung beider Nieren entstandenen Solitärniere begreiflich; denn der Ureter der auf die andere Seite verlagerten Niere muss erst über die Wirbelsäule hinweg nach der anderen Bauchseite hinüber, um an normaler Stelle in die Blase auszulaufen. In Präparat Fig. 11 der „Top. der Niere“ S. 86 ist der rechte Ureter $31^1/_2$ cm, der linke $33^1/_2$ cm lang.

Das normale Ureterlumen variiert. Die grösste Weite beträgt im Durchschnitt ca. $^1/_2$—$^3/_4$ cm, die grösste Enge 2 mm.

Die physiologisch engen Stellen des Ureters, bezw. die proximalwärts von ihnen gelegenen ampullenartigen Erweiterungen, haben auch eine chirurgische Bedeutung. Sie bilden die Prädilektionsstellen für die Lokalisation der Uretersteine. Denn an den Engen findet der in den Ureter getriebene Stein, vorausgesetzt, dass er etwas grösser als die Enge ist, ein Passagehindernis.

Es kommt jedoch hierbei nicht allein die gewöhnliche Grösse des Ureterlumens in Betracht, sondern auch der Grad seiner Ausdehnung, der abhängig ist von der Beschaffenheit der Ureterwandung wie von der Kraft, mit welcher der Harn aus dem Becken in den Ureter getrieben wird. Ist die

Ureterwand pathologisch verdickt und weniger ausdehnungsfähig geworden, ist eine physiologisch oder pathologisch hochgradige Enge vorhanden, oder ist die Propulsionskraft der Beckenwandung durch Ausdehnung und durch den damit verbundenen Schwund von elastischen Elementen und von Muskelfasern erheblich herabgesetzt, so ist die Prädisposition dafür geschaffen, dass ein in den Ureter gelangter Stein, vorausgesetzt, dass er etwas grösser als die Enge ist, vor ihr stecken bleibt.

Die dem Becken zunächst gelegene Enge ist das oberste Ende der Hauptspindel (Schwalbe), das mehr oder weniger nahe dem Hilus gelegen, zuweilen aber auch 10 cm von ihm entfernt ist. Diese Enge fällt häufig mit der Grenze zwischen Becken und Ureter zusammen. Bei allmählichem Uebergang des Beckens in den Ureter aber ist es schwer zu sagen, ob der unmittelbar vor dem oberen Ende der Hauptspindel gelegene Teil zum Becken gehört. Bleibt hier ein Stein stecken, und ist die Stelle sehr weit vom Hilus der Niere entfernt, so wird man gewöhnlich von einem Ureterstein sprechen. Es fragt sich aber, ob nicht vielmehr der Stein als Stein im Nierenbecken zu betrachten ist. So in dem Falle von Socin (Verhandl. der Deutsch. Gesellsch. für Chirurgie 1900, I. S. 59—60).

Was die Okklusion des proximalen Ureterendes durch Steine betrifft, so kommt es hierbei auf die Relation zwischen Grösse und Form des Steines einerseits und derjenigen des Ureterostiums andererseits an.

Der Stein kann von verschiedener Grösse und Form sein. Die Grösse des Steines an sich aber kommt nicht so sehr in Betracht wie seine Form; denn das Wesentliche hierbei ist, ob der Stein das pelvine Ureterostium vollkommen oder nur partiell verlegt. Es kann der Stein so gross sein, dass er selbst das ausgeweitete Becken fast gänzlich ausfüllt und dazu noch einige Ausläufer in die Kelche entsendet. Gleichwohl kann der starke Sekretionsdruck Harn neben den Becken- und den Kelchwandungen in den Ureter hineintreiben; andererseits aber können ganz kleine Steine, bis zu Erbsengrösse herab, das pelvine Ureterostium vollkommen verlegen, die Harnentleerung gänzlich sistieren und Atrophie der Niere herbeiführen.

Eine interessante Beobachtung, die ich bei einer Nierensteinoperation gemacht habe, sei hier kurz erwähnt:

Einer Patientin waren in den letzten Jahren zahlreiche Nierensteine per vias naturales abgegangen. Wenige Tage vor der Operation hatte sie noch eine heftige Kolik mit darauffolgenden Kopfschmerzen, Uebelbefinden, Magenbeschwerden, Appetitlosigkeit, häufigem Aufstossen, geringem Erbrechen. Ich legte die Niere frei; die Niere war geschwollen, sah zyanotisch aus und, was mir besonders auffiel, das war die ausserordentlich starke Füllung zahlreicher Kapselgefässe. Nach der Nierenspaltung entdeckte ich neben zahlreichen kleinen Calculis in den Kelchen einen etwa mandelgrossen Stein, der in das Ureterostium, dieses okkludierend, hineinragte. Offenbar

war kurz vor der starken Kolik, welche die Patientin wenige Tage vor der Operation überstanden hatte, der Stein noch nicht so weit in die Ureteröffnung hineingepresst worden, dass nicht neben ihm Harn hätte abfliessen können. In der Tat konnten auch in dem kurz vor der Kolik entleerten Harn Erythrozyten nachgewiesen werden. Infolge der Stauung in der Niere war nun auch die starke Füllung der Kapselgefässe eingetreten, und ich möchte bei dieser Gelegenheit darauf hinweisen: die Kapselgefässe der Niere sind meines Erachtens ventilartige Schutzvorrichtungen für die Niere, in dem Sinne, dass sie die grossen physiologischen Blutdruckschwankungen in ihr nach Bedürfnis ausgleichen.

Die, vom Becken aus betrachtet, zweite Enge ist nach Schwalbe die Stelle, an welcher der Ureter über die Linea innominata hinwegzieht und eine Biegung nach hinten und seitlich unten macht. Wir haben bereits darauf hingewiesen, dass sie, wenn sie überhaupt vorhanden ist, nicht hochgradig ist. Dem entspricht auch die klinische Tatsache, auf welche ich bereits früher aufmerksam gemacht habe, dass an dieser Stelle sehr selten Steine vorgefunden werden. Israel berichtet nur über einen derartigen Fall.

Wesentlich häufiger, immerhin aber doch recht selten, bleiben die Steine vor der untersten Enge des Ureters dicht vor seiner Einmündung in die Blase oder in dem innerhalb der Blasenwand verlaufenden Teil des Ureters stecken (Walter, Thomas, Addis, Emmet, Cullingworth, Israel).

Ich hatte einmal Gelegenheit, einen Stein im Ureter an dieser Stelle durch Palpation festzustellen. Die Palpation des Ureters dicht vor seiner Einmündung in die Blase ist bei Frauen nicht schwierig. Es gelingt oft, ja fast immer, auch den normalen Ureter an dieser Stelle zu palpieren. Der Ureter verläuft über der vorderen Vaginalwand schräg von oben und lateral nach unten medialwärts, um etwa an derjenigen Stelle, die der Mitte zwischen dem Vaginalgewölbe und der äusseren Vaginalöffnung entspricht, in die Blase zu münden. Untersucht man bimanuell und lässt den touchierenden Finger von der Portio an in entgegengesetzter Richtung von oben medial nach unten und lateralwärts gleiten, so kommt man über einen dünnen Strang. Die Patientin gibt dabei gewöhnlich den Ausdruck eines geringen Schmerzes zu erkennen. Ich habe die Beobachtung gemacht, dass die Patientin dabei stets den Schmerz in die Gegend etwa der Mitte der Blase verlegt, und ich möchte dies als einen charakteristischen Ureterdruckschmerz bezeichnen. Sehr gut übt man die Palpation des Ureters an dieser Stelle bei Tuberkulose des Ureters. In diesem Falle ist der Ureter stark verdickt und als bleistift-, ja zuweilen als kleinfingerdicker Strang sehr leicht zu palpieren.

Während an den übrigen Teilen des Ureters äussere Verletzungen

ausserordentlich selten vorkommen — Tuffier konnte einschliesslich zweier Schussverletzungen im ganzen nur 5 Ureterverletzungen durch äussere Gewalt zusammenstellen —, kommen sie am untersten Teil des Ureters häufiger vor, und zwar als Folgen zu lange getragener schlechter Pessarien, schwerer und insbesondere mit Kunsthilfe verlaufener Geburten. Der Ureter wird entweder durch den gegen die knöcherne Wand des Beckens gedrückten Kopf des Kindes oder durch die zwischen Beckenwand und Kopf eingeführte Zange gequetscht und an einer Wand oder in seinem ganzen Umfange zur Nekrose gebracht. Der nekrotische Teil des Ureters löst sich allmählich los, und einige Tage post partum ist eine Ureter-Uterusfistel oder eine Ureter-Scheidenfistel entstanden.

Diese Verletzungen des Ureters sind von jeher bekannt, kommen aber immerhin selten vor. Schede hat aus der Literatur im ganzen nur 15 derartige Fälle zusammengestellt. Weit häufiger aber sind in neuerer Zeit die Läsionen des Ureters, die auf andere Weise entstanden sind.

Das Aufblühen der gynäkologischen Chirurgie, die vaginalen Operationen am Uterus, die Eingriffe an den Adnexen und ihrer Umgebung, die Uterusexstirpation, die Entfernung von vergrösserten Tuben, Ovarien, die Inzisionen parametritischer Abszesse haben vielfach zu unbeabsichtigten, in seltenen Fällen mit Vorbedacht vorgenommenen Verletzungen am Ureter geführt. Bei Exstirpation von Uterus-, insbesondere Cervixkarzinom, das sekundär auf das parametrane, den Ureter einschliessende Gewebe übergegriffen hatte, hat man sich oft behufs radikaler Entfernung alles karzinomatösen Gewebes zur Resektion des Ureters und zur Implantation des zentralen Ureterendes in die Blase genötigt gesehen. Häufiger kommen aber die unbeabsichtigten Nebenverletzungen des Ureters vor. Der Ureter wird in seinem ganzen Umfange oder in einem Teile seiner Wandung verletzt. Er wird an- oder durchgeschnitten. Häufiger wird er bei der Blutstillung verletzt. Bei Massenligaturen wird der Ureter in toto unterbunden, oder bei Anlegung von grossen Klemmen, die man längere Zeit liegen lässt, wird er mitgefasst und zur Nekrose gebracht.

Partielle Ureterverletzungen heilen vielfach spontan (Israel u. a.). Oft aber bleibt eine Striktur oder Knickung des Ureters zurück. Ob aber die Fistel heilt oder offen bleibt, in beiden Fällen wird sich infolge des erschwerten Harnflusses eine Hydronephrose, und häufiger noch eine aufsteigende Pyelonephritis entwickeln. Ist eine Operation der Fistel angebracht, so hängt die Prognose wesentlich von der Zeitdauer seit der Verletzung ab. Denn je länger die Fistel besteht, desto starrwandiger ist das Gewebe, desto mehr ist der Ureter selbst derart pathologisch verändert, dass die Nähte leicht einreissen, und die gleichzeitig bestehende Entzündung der zentral gelegenen Teile wird ebenfalls den Erfolg der Operation beeinträchtigen.

Der Ureter liegt an seiner Kreuzungsstelle mit der Arteria uterina rechts etwa 2 cm, links etwa $1^1/_2$ cm vom Uterus entfernt. Die beiden Ureteren verlaufen dann konvergierend zur Blase hin und sind von dem äusseren Muttermund bezw. von der Flexura perinealis recti ca. 1 cm entfernt. Der Endteil des Ureters ist deshalb bei Operationen an diesen Organen besonders gefährdet, und zwar ist es nach Büdinger bei der sakralen Rektumkarzinomoperation der Teil des Ureters, der etwa $2^1/_2$ bis 4 cm, bei der vaginalen Uterusexstirpation derjenige, der etwa 1—4 cm von der Blasenmündung des Ureters entfernt liegt. Wenn aber Ureterenverletzungen häufiger bei Uterusexstirpation vorkommen als bei Exstirpation des Rektumkarzinoms, so hat dies seinen Grund vornehmlich darin, dass das Uteruskarzinom gewöhnlich auf das anteuterin gelegene Gewebe übergreift, in dem die Ureteren geborgen liegen, das Rektumkarzinom dagegen sich auf das hinter ihm gelegene Gewebe ausbreitet.

Die Engen im Ureter sind auch für den Ureterenkatheterismus von Bedeutung. Zuweilen sind so stark ausgeprägte Engen vorhanden, dass sie für den Ureterkatheter nicht passierbar sind (Fig. 1 No. 6). Und dieser Zustand ist keineswegs immer pathologisch, sondern kann auch in den Grenzen des Physiologischen liegen, da oft das dazugehörige Becken keinerlei Vergrösserung zeigt, ein deutlicher Beweis dafür, dass die Enge keine Störung in der Fortleitung des Harns aus dem Becken in die Blase verursacht hat.

Gelingt es darum in einem Falle nicht, den Katheter, wie er gewöhnlich gebraucht wird, von 2—3 mm Durchmesser durch den Ureter in seinem ganzen Verlauf hindurch zu führen, so bedeutet dies noch keinen pathologischen Zustand. Ja, man kann sogar nicht einmal behaupten, dass eine permanent bestehende Enge im Ureter vorhanden ist, die kleiner als der Katheter ist.

Für den Ureterenkatheterismus kommen auch die oben beschriebenen Flexuren in Betracht, die vielleicht auch den Katheterismus behindern. Aber auch von diesen Störungen abgesehen, möchte ich auf folgende Beobachtung aufmerksam machen. Bei ein und demselben Patienten gelingt das eine Mal der Katheterismus des ganzen Ureters, bei einer zweiten Sitzung nicht; man führt den Katheter in den Ureter ein, aber man kann ihn nicht bis ins Becken vorschieben. Ein Patient, bei dem ich diese Beobachtung gemacht habe, kam einige Zeit darnach ad exitum. Weder war eine Flexur so stark ausgebildet, dass sie für den Katheter ein Passagehindernis hätte sein können, noch war eine irgendwie erhebliche Verengerung des Ureterlumens, eine unregelmässige Dilatation oder seitliche Ausbuchtung, vorhanden, auch war nicht, wie in einem von Israel beschriebenen, pathologisch-anatomisch beobachteten Falle eine tuberkulöse Erkrankung der

Ureterschleimhaut vorhanden, bei dem der Ureterenkatheterismus nur einige Centimeter weit im juxtavesikalen Teil des Ureters möglich war.

Offenbar war in unserem Falle das einmalige Misslingen des vollkommenen Ureterenkatheterismus durch einen zufälligen Spasmus des Ureters herbeigeführt. Klinisch hat Israel mehrfach die Beobachtung gemacht, dass der retrograde Ureterenkatheterismus auch dann oft nicht möglich war, wenn der Ureter für den Harn aus der zugehörigen Niere durchgängig war.

Auch für Operationen am Ureter ist die Berücksichtigung der Lage und der anatomischen Form des Ureters von Interesse:

Kümmell hat auf dem letzten Chirurgenkongress empfohlen, nach Exstirpation einer tuberkulösen Niere den tuberkulös erkrankten Ureter durch Kauterisation zur Schrumpfung zu bringen. Eine Platinsonde von der Dicke eines gewöhnlichen Ureterkatheters wird in den Ureter eingeführt und dann zur Weissglühhitze gebracht. Ich habe bereits im Anschluss an diesen Vortrag meine Bedenken hiergegen geäussert. Wie wir gesehen haben, weist auch der normale Ureter Verengerungen auf, die zuweilen so hochgradig sind, dass sie den Katheterismus des Ureters fast unmöglich machen; ferner aber ist zu bedenken, dass der Ureter über die Vasa iliaca, über die Arteria und vor allem über die dünnwandige Vena iliaca hinwegzieht. In denjenigen Fällen, in denen gerade hier der Ureter die Verengerung aufweist, in denen die Platinsonde vollkommen von der Ureterwand dicht umschlossen ist, ist die Gefahr einer Beschädigung der Vena iliaca, der Nekrose ihrer Wandung, eine recht erhebliche. Andere Mittel, Aetzung mit Jodtinktur, Argent. nitricum etc. dürften, wenn vielleicht auch in etwas längerer Zeit, ebenso gut zum Ziele führen, wenn man sich nicht zur Ureterektomie entschliessen will.

Israel empfiehlt zur Entfernung von Uretersteinen, zunächst den Versuch zu machen, den Stein ohne Verletzung des Ureters zu extrahieren. Mit dem zweiten und dritten Finger dringt man am Ureter entlang bis zu der unteren Grenze der durch den Stein verursachten Ausweitung des Ureters vor und sucht nun den Calculus durch aufwärts streichende Bewegungen zu mobilisieren, ihn bis ins Nierenbecken hinaufzuschieben und ihn von hier aus durch die Nephrotomie zu entfernen. Der Nutzen dieses vereinfachten Verfahrens gegenüber der technisch schwierigen und länger währenden Ureterotomie, bei der auch der Bauchschnitt erheblich grösser sein muss, erhellt auf den ersten Blick. Israel hat in zwei Fällen je einen Ureterstein, der unterhalb der Linea arcuata pelvis gelegen war, und in einem dritten Fall einen Calculus, der 7 cm vom Hilus der Niere entfernt lag, bis in das Becken hinaufgeschoben, aus dem er dann den Stein bequem entfernen konnte.

Es ist klar, dass dieses Vorgehen nur möglich ist bei Konkrementen ohne scharfe Kanten oder Ecken, und in denjenigen Fällen, in denen proximalwärts vom Calculus keine engere Stelle am Ureter vorhanden ist. Man wird sich dann oft begnügen müssen, den Stein bis zur nächsten proximal gelegenen Erweiterung hinaufzuschieben und so die Ureterotomie wenigstens etwas zu erleichtern.

Man sollte allerdings meinen, dass proximalwärts vom Ureterstein der Ureter durchweg ein grösseres Lumen haben müsste, als der Umfang des Steins beträgt; denn da sich die Uretersteine selten primär im Ureter bilden, vielmehr aus dem Becken oder den Kelchen stammen, so müsste eigentlich das Konkrement auf demselben Wege, auf dem es in den Harnleiter gelangt ist, bis ins Becken wieder hinaufgeschoben werden können. Es ist jedoch zu bedenken, dass es nicht immer gut möglich ist, auf künstlichem Wege den Calculus zu mobilisieren und fortzubewegen, wie es die peristaltische Kontraktion des Ureters vermag. Auch wird zuweilen der einmal im Ureter festgekeilte Stein durch Apposition von Salzen, die sich aus dem proximalwärts stauenden Harn niederschlagen, grösser und umfangreicher, sodass er schon deswegen nicht gut über die oberhalb gelegenen Engen des Ureters fortgeschoben werden kann. Dazu kommt noch, dass es in der Umgebung des eingeschlossenen Steins gewöhnlich zu entzündlichen Prozessen der Ureterwandung kommt, die durch Narbenbildung zur Kompression oder Zerrung des Ureters und so zur Verkleinerung des Ureterlumens führen können. Schliesslich können auch proximalwärts vom eingeklemmten Ureterstein Narbenstenosen entstehen, und zwar als Folgen von Verletzungen der Ureterwand, wie sie beim Hinabgleiten eines Steins zuweilen vorkommen. Gewöhnlich leidet hierbei die Ureterwand, von oberflächlichen Abschürfungen und kleinen Hämorrhagieen abgesehen, keinen erheblichen Schaden. Findet man ja auch bei Autopsieen von Fällen, in denen sicher viele Steine den Ureter passiert haben, an der Ureterwand ausser Pigmentflecken gewöhnlich keinerlei pathologische Veränderungen; zuweilen aber dürfte hierbei die Ureterwand doch erheblich verletzt werden; darauf weisen bei Sektionen dicke Narben an dem sonst gesunden Ureter hin, die, der Anamnese nach zu schliessen, nur auf eine Verletzung durch den Stein zurückzuführen sind.

Das Ureterlumen ist im ganzen Verlauf enger bei Neugeborenen, entsprechend der Kleinheit des Organs. Aber auch in den Fällen, in denen die Niere ihre Funktion verloren hat, wie z. B. im Präparat No. 16 (Fig. No. 7), in welchem die Niere in einen von Bindegewebszügen durchsetzten Fettklumpen umgewandelt ist, ist der bis in die Blase durchgängige Ureter in seiner ganzen Länge wesentlich enger als normal.

Präparat No. 16. Fig. No. 7. Von der linken Niere ist die Fettkapsel nicht abzutrennen. Auf dem Durchschnitt grenzt sich eine etwa 1 cm breite, peripherisch gelegene Schicht von dem übrigen Gewebe durch eine hellere Farbe ab. Während die umgebende Fetthülle weisslich-grau aussieht, ist das übrige Gewebe graugelb, an einzelnen Stellen dunkelgelb gefärbt. Das Gewebe ist von mehr oder weniger breiten Streifen durchzogen. Im Innern der ursprünglichen Niere ist ein etwa 3 cm langer und 1 cm breiter Stein geborgen.

Fig. No. 7.

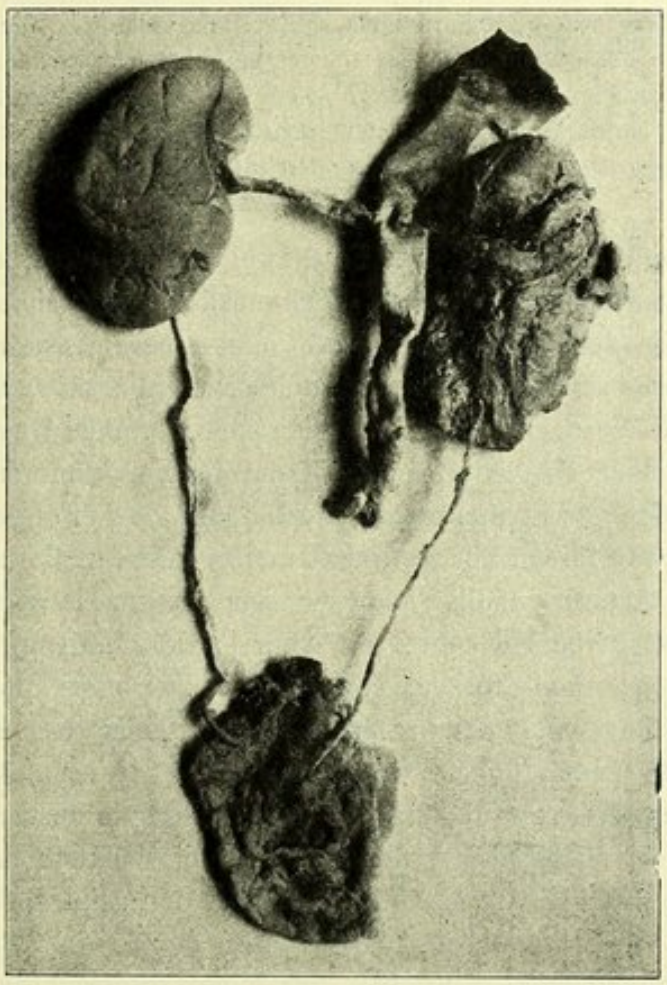

Die Fettniere ist 13 cm lang, 7 cm breit und 4 cm dick. Sie liegt der Aorta dicht an. Die Arteria renalis ist bis zum Hilus renalis etwa 3 cm lang; sie hat, platt gedrückt, einen Durchmesser von 5 mm; die rechte Arteria renalis ist dagegen 8 cm lang und hat, platt gedrückt, einen Durchmesser von 1 cm.

Der Ureter liegt in der Mitte der hinteren Wand des Präparates, vollkommen von ihm eingeschlossen. Erst etwa 2 cm oberhalb des unteren Polrandes der Niere dringt er aus der Fettschicht hervor. Er ist wesentlich enger, als der rechte Ureter. Der linke Ureter hat, platt zusammengedrückt, einen Durchmesser von zirka 3 mm, während der rechte Ureter an symmetrischer Stelle einen Durchmesser von zirka 5 mm hat. Der linke Ureter hat aber noch die einem normalen Ureter eigentümliche Form mit den Erweiterungen und Verengerungen.

Die mikroskopische Untersuchung der Fettniere ergibt reichliches Fettgewebe, in welches mehr oder weniger grosse Massen verschieden gestalteter Rundzellengruppen eingelagert sind. Mit dem Fettgewebe wechseln grosse, von Rundzellengruppen durchsetzte Bindegewebsmassen ab; zum Teil sind es auch hyaline Stränge, zum Teil fibröse Züge, nach Art von Sehnen parallel verlaufende, dicht aneinander gelagerte Lamellen. In den Bindegewebsmassen sind Arterien mit ausserordentlich starker Wucherung der Intima, sodass der Hohlraum, der rote Blutkörperchen einschliesst, ausserordentlich verengt ist. Ferner sind weitmaschige Venen vorhanden, deren Wandung ebenfalls verdickt ist. An mehreren Stellen sind zahlreich dicht aneinander gelagerte Kanäle mit annähernd kubischem, zum Teil auch plattgedrücktem Epithel ausgekleidet. Die Kanäle schliessen hellgelbe, amorphe Massen ein. Offenbar sind es pathologisch veränderte Harnkanälchen.

Die rechte Niere ist $12^1/_2$ cm lang, $7^1/_2$ cm breit. Ihr grösster Dickendurchmesser beträgt $3^1/_2$ cm. Die mikroskopische Untersuchung ergibt keine Abweichung vom Normalen; auch sind insbesondere die Epithelien der Harnkanälchen anscheinend nicht hyperplastisch.

Die Steinniere ist also durch Fettgewebe substituiert, das von starken Bindegewebsmassen durchzogen ist. Bekanntlich findet man bei Steinen im Nierenbecken in seiner Umgebung oft eine grosse Ansammlung von Fett vor. Das Fett wuchert an den Ausläufern des Nierenbeckens, den Kelchen, entlang nach der Niere zu, verdrängt zunächst die Columnae Bertini und ersetzt diese. So ist hier das Nierenparenchym bis auf kümmerliche, vielleicht noch funktionsfähige Elemente geschwunden. Das Fettgewebe hat sich nach den grossen Gefässen hin verbreitet und den Nierenstiel zur Schrumpfung gebracht. Die Arteria renalis ist hier nur $^3/_4$ cm lang. Die Kürze der Nierengefässe ist bei der Nephrektomie zu berücksichtigen. Man wird sich vorsehen müssen, die grossen Gefässe, insbesondere bei rechtsseitiger Nephrektomie, die Vena cava anzuschneiden, ganz besonders bei Multiplizität und verschieden hohem Ursprung der Venae renales.

Die Nierenarterie hat nicht mehr das Parenchym zu versorgen, sondern nur die Fettmasse zu ernähren, deren Bedeutung lediglich in der Ausfüllung des Raumes besteht; sie ist daher geschrumpft und zeigt ein ausserordentlich enges Kaliber.

Der funktionellen Ausschaltung der Niere entspricht auch der Befund am Ureter. Dieser ist ebenfalls seiner Aufgabe, der Ableitung des Harns in die Blase, enthoben; der Ureter ist vollkommen durchgängig, zeigt aber in seinem ganzen Verlauf ein ausserordentlich enges Lumen. Dagegen sind auch hier noch einige weitere und einige engere Stellen deutlich zu erkennen.

Die Fettniere hat die Grösse der Niere eines erwachsenen Menschen. Man darf darum mit Wahrscheinlichkeit annehmen, dass die Substitution des Nierenparenchyms durch bindegewebsreiches Fettgewebe allmählich erst im späteren Leben erfolgt ist, als die Niere bereits ihre volle Grösse erreicht hatte. Ich hebe dies besonders deswegen hervor, weil die andere, die rechte Niere, die vikariierend eingetreten war, makroskopisch und auch mikroskopisch keine erhebliche Hypertrophie zeigt.

Einen gleichartigen Fall habe ich in der Berliner mediz. Gesellschaft vorgestellt. (S. Verhandl. d. Berl. medizinischen Gesellschaft, 20. Juli 1898.)

Das Ureterlumen ist ferner abnorm eng in Fällen von Duplizität des Nierenbeckens und Ureters, bei Nieren von normalem Volumen. Hier teilen sich die beiden Ureteren in die Aufgabe, den gesamten Harn von einer Niere von normalem Volumen abzuleiten; ein jeder einzelne Ureter hat demnach nur aus einem Abschnitt der Niere einen Teil von der normalen gesamten Harnmenge abzuführen. Zuweilen ist das Ureterlumen so eng, dass der Ureter mit einer den Teil der Niere versorgenden Arterie sehr leicht verwechselt werden kann. Hier wird auch der Katheterismus der engen Ureteren sehr erschwert oder gar unmöglich sein. In allen diesen Fällen ist der Ureter gleichmässig verengt. In seinem ganzen Verlauf, an seinen physiologisch weiten wie engen Stellen, zeigt er ein relativ kleines Lumen.

Aber auch nur in einem Teil des Harnleiters kann das Kaliber pathologisch verkleinert sein, und zwar an einer zirkumskripten kleinen Stelle oder über eine grössere Strecke hinaus. Das Lumen kann hierbei zirkulär oder partiell eingeengt sein. Die Verengerung kann bedingt sein durch einen vom Nierenbecken aus in den Ureter getriebenen und hier steckengebliebenen Stein, der das Lumen teilweise oder ganz verlegt. Uretersteine können einzeln oder mehrfach, dicht aneinander oder an verschiedenen Stellen des Harnleiters gelagert sein und sein Lumen in mehr oder weniger hohem Grade verengen. Proximalwärts können sich an einen Stein im Ureter noch Salze anlagern, und so können, wie in einem von Israel beschriebenen Falle, Steine entstehen, die den ganzen Ureter ausfüllen.

Ganz vereinzelt dürfte wohl folgender Fall sein, in dem Konkremente den Ureter von aussen her komprimierten: Bei einem Prostatiker (die Sektion führte Dr. Davidsohn aus, der mir dieses Präparat zeigte) waren in der Balkenblase zwei Calculi von der Grösse eines Weizenkornes und der einer kleinen Bohne derart in einer Niesche der Blase gelagert, dass sie von aussen her den linken Ureter komprimierten. Die Steine lagen etwa 1 cm oberhalb des vesikalen Ostiums des linken Ureters, in einem Divertikel der Blase, von einer Schleimhautfalte überdacht und eingekapselt, sodass sie bei der cystoskopischen Untersuchung nicht hätten entdeckt werden können; sie komprimierten den Ureter in dem Masse, dass einerseits der Ureterenkatheterismus von der Blase aus nicht hätte ausgeführt werden können, andererseits war der Harnabfluss aus dem Ureter behindert, und infolge davon war der dazugehörige Ureter fingerdick erweitert und die Niere hydronephrotisch, von Abszessen durchsetzt. Wie allerdings die Steine, die wohl von der Niere aus durch den Ureter in die Blase getrieben worden waren, gerade in diese Niesche gelangt sind, wie die Schleimhaut-

falte, die diese Niesche überdachte, entstanden ist, ob sie schon vorher bestanden oder sich erst allmählich soweit gebildet hatte, darüber lässt sich nichts Sicheres sagen. Es scheint mir aber die Annahme gerechtfertigt, dass die Calculi ursprünglich, als sie aus dem Ureter in die Blase geschleudert wurden, wesentlich kleiner gewesen sind, als sie bei der Sektion vorgefunden wurden, und zwar so klein, dass sie in den Buchten zwischen zwei Trabekeln der Harnblasenschleimhaut festgehalten wurden. Allmählich dürften sie dann einerseits an Grösse zugenommen haben,

Fig. No. 8.*



andererseits durch Irritation des anliegenden Gewebes zur Bildung der starken Schleimhautfalte geführt haben. Ist diese Erklärung aber immerhin hypothetisch, so ist doch erwiesen, dass diese kleinen Konkremente das Ureterlumen von aussen eingeengt und die sekundären Störungen, die Behinderung des Ureterenkatheterismus wie die Ausdehnung des Ureters und die Hydronephrose verursacht haben.

Die Verkleinerung des Ureterlumens kann auch durch Erkrankung der Ureterwandung herbeigeführt sein, und zwar in freilich sehr seltenen Fällen bei primär entstandener Ureteritis (Israel), durch akut entzündliche Schwellung der Schleimhaut oder durch chronisch entzündlich entstandene Narben, die Endprodukte traumatischer, tuberkulöser, diphtherischer Ulzerationen.

So können Uretersteine an Ort und Stelle durch lokale Reizung der

Ureterwand zu Narbenstrikturen führen. Die entzündliche Reizung kann auch auf das Gewebe in der Umgebung des Ureters übergreifen und durch dessen narbige Schrumpfung die weitere Verengerung des Ureters bedingen. Bei uro- oder hämatogener Infektion kann es zu lokaler Eiterung in der Umgebung des Steins und zu einer sekundären Eiterung in der Umgebung des Ureters kommen, die ihrerseits den Ureter komprimiert, wenn nicht, wie es selten vorkommt, die ulzerierte Ureterwand schliesslich perforiert, und ein Harnabszess entsteht.

Weiter kann die Verkleinerung des Ureterlumens auch durch Erkrankungen in der Umgebung des Ureters entstehen, welche sekundär auf die Aussenwand des Ureters übergreifen. So können um den Ureter herum, jedoch unabhängig vom Harntraktus, entzündlich entstandene Bindegewebsmassen durch Schrumpfung das Ureterlumen in mehr oder weniger grosser Ausdehnung und mehr oder weniger gleichmässig komprimieren; ein Beispiel hierfür gibt das Präparat Fig. No. 8, in welchem in der Mitte des Ureters eine Narbenstriktur vorhanden ist, die proximal eine darmähnliche Erweiterung des Ureters und Hydronephrose verursacht hat. Ferner kann der Ureter durch neugebildete Bindegewebsstränge in seiner Umgebung gezerrt, gedreht oder geknickt werden. Die Verengerung des Ureters kann auch dabei geringfügig oder hochgradig sein, ja das Ureterlumen kann sogar vollkommen verlegt sein.

Diese Verengerungen kommen bei Erwachsenen wie bei Neugeborenen vor, und bei Neugeborenen sind es die Folgen von Entzündungen im embryonalen Leben.

Maligne Tumoren in der Umgebung des Ureters können auch diesen selbst perforieren und so unmittelbar ein Passagehindernis abgeben.

Die Verengerung des Ureterlumens erschwert den Ureterenkatheterismus oder macht ihn unmöglich, den retrograden wie den auf cystoskopischem Wege. Das Gleiche trifft für die Ausspülung des Nierenbeckens mittels des Ureterkatheters wie für die Bougierung des Ureters vom Nierenbecken aus zu, sei es, dass dieses durch Pyelotomie oder Nephrotomie zugänglich gemacht worden ist.

Bevor wir auf die Bedeutung dieser Verengerungen für die Pathologie näher eingehen, wollen wir kurz die physiologische **Funktion des Ureters** betrachten.

Die Fortleitung des Harns aus dem Becken in die Blase geht nicht, wie man früher angenommen hat, kontinuierlich vor sich, sondern periodisch in Zwischenzeiten von $^1/_2$—1 Minute; auch erfolgt sie nicht gleichmässig in beiden Nieren, sondern unabhängig von einander in jeder von ihnen.

Die jedesmaligen Urinentleerungen aus dem Becken in die Blase dürften quantitativ annähernd gleich sein. Je mehr Harn in der Niere gebildet wird, desto häufiger dürften die Harnentleerungen vor sich gehen.

Die in der Zeiteinheit in der Niere gebildete Harnmenge variiert. Sie ist abhängig von dem Blutdruck, der Qualität und Quantität der zugeführten Nahrung, der flüssigen wie der festen, von der Gemütsstimmung, wie von anderen Momenten.

Bei den physiologischen Schwankungen in der Sekretion der Niere, bei der histologischen und genetischen Gleichwertigkeit des Beckens und der Kelche kann man auch kein gleichmässiges Abfliessen des Harns aus den Kelchen in das Becken erwarten. Führt man aber einen Katheter bis ins Nierenbecken ein, so entleert sich der Urin tropfenweise kontinuierlich. Das darf allerdings nicht als Beweis gegen ein diskontinuierliches Abfliessen des Harns aus den Kelchen in das Becken angesehen werden, da die zeitlichen Intervalle, in denen sich die Entleerungen der sehr geringen Harnmengen aus den Kelchen in das Becken vollziehen, sehr klein sind, und dadurch der Eindruck eines kontinuierlichen Harnabflusses hervorgerufen wird.

In den der mechanischen Fortleitung dienenden Teilen nimmt distalwärts das Volumen der Harnreservoirs (Kelche, Becken, Blase) allmählich an Ausdehnung zu, und die nunmehr periodisch vor sich gehende Fortleitung des Harns findet in immer grösseren Pausen statt. Während die Nierenbecken alle $^1/_2$—1 Minute sich mit Harn füllen, um sich dann, ohne dass dies zur Perception des Individuums kommt, automatisch zu kontrahieren und durch eine peristaltische Welle des Ureters den Harn in die Blase zu treiben, meldet sich nach einer individuell verschieden grossen Ansammlung des Harns in der Blase, in ungleich grösseren Pausen von mehreren Stunden, das Gefühl des Harndranges, worauf dann der Harn willkürlich entleert wird.

Die Fortleitung des Harns durch den Ureter beim Menschen findet annähernd vertikal statt, hingegen diejenige bei den Quadrupeden mit horizontaler Körperhaltung in annähernd horizontaler Richtung. Nimmt man an, dass zwischen der Form eines Organs und seiner Funktion eine Korrelation besteht, so würde man von vornherein eine ungleiche Form beim menschlichen und tierischen Ureter vermuten. Das trifft auch in der Tat zu. Es ist schon oben darauf hingewiesen worden: Während der menschliche Ureter ein ungleichmässiges Lumen hat, in welchem Erweiterungen und Verengerungen mit einander abwechseln, stellt der Ureter der Quadrupeden ein ziemlich gleichmässiges, zylindrisches Rohr dar.

Die Form der menschlichen Ureteren zeigt untereinander zahlreiche Varietäten, wie ja auch die Körperform des Menschen individuelle Abweichungen zeigt.

Die funktionelle Aufgabe des Ureters ist jedoch keine ausschliesslich mechanische. Der Ureter stellt kein starres Abflussrohr dar, das den Harn passiv durchfliessen lässt; vermöge seiner muskulären Kontraktilität und Elastizität nimmt er vielmehr aktiv an der Fortleitung des

Harns teil, indem er durch regelmässige peristaltische Kontraktionen den Harn in die Blase treibt (Engelmann). Seine Funktion ist also nicht allein mechanisch, sondern auch dynamisch.

Pathologische Veränderungen des Ureters, die seine Funktion hemmen, haben sekundäre Störungen in dem zentral gelegenen Teil des Ureters, dem Nierenbecken und der Niere zur Folge; sie sind ebenso mechanischer oder dynamischer Art (Israel). Der Grad der pathologischen Veränderungen in den proximalwärts gelegenen Teilen ist abhängig:

1. von dem Grade der Verengerung des Ureters,
2. von ihrer Lokalisation und
3. von ihrem zeitlich ersten Auftreten.

Was zunächst den Grad der Verkleinerung des Lumens betrifft, so fiel mir bei Betrachtung der normalen Ureteren mitsamt den zugehörigen Nieren die Variabilität in der Weite des Ureters auf, namentlich an der Einmündungsstelle des Ureters in die Blase. Diese Stelle war zuweilen sehr eng, ohne dass irgend welche pathologische Veränderungen an dem zugehörigen Becken und an der Niere vorhanden waren. In anderen Fällen war für die Erkennung pathologischer Veränderungen der Niere keine andere Ursache auffindbar, als eine relativ stark ausgebildete Enge des Ureterlumens am Blasenende, die jedoch, für sich allein betrachtet, relativ weit war und in anderen Fällen keine Störungen zur Folge hatte. Es dürfte also wohl nicht auf die absolute Grösse des Lumens im Ureter ankommen, sondern auf die relative. Wenn in der Zeiteinheit durch die verengte Stelle mehr Harn hindurchgetrieben werden soll, als ihrem Lumen und der Ausdehnbarkeit des Ureters entspricht, so muss proximalwärts eine Stauung des Harns auftreten, die zur Erweiterung der zentral gelegenen Partie des Ureters, des Beckens, der Kelche, der ganzen Niere führt. Die Papillen der Markkegel werden abgeplattet, und allmählich tritt eine mehr oder weniger starke Atrophie des Nierengewebes ein. Die gleichen Folgeerscheinungen treten auf, wenn infolge der vorher beschriebenen pathologischen Zustände das Ureterlumen verengt ist.

Das höchste Mass der Verengerung ist die vollkommene Okklusion oder Obliteration, und die Folge davon kann Erweiterung des Ureters bis zu einem darmähnlichen Schlauch, Erweiterung des Beckens und Umwandlung der Niere in einen häutigen Sack mit mehr oder weniger dünner Wandung sein. Jedoch ist dies nur dann der Fall, wenn die völlige Sistierung des Harnabflusses eingetreten war, nachdem vorher die Harnentleerung nur behindert, oder wenn der Ureter nicht dauernd, sondern nur zeitweise verlegt war. Gewöhnlich aber wird es dann nicht zu einer aseptischen Hydronephrose, sondern infolge einer uro- oder hämatogenen Infektion zur Pyelonephritis bezw. Pyonephrose kommen. Bei plötzlicher Okklusion des

Ureters tritt aber bald unter Koliken oder auch ohne Schmerzen Anurie der dazu gehörigen Niere ein, und es kommt zur totalen Anurie in den Fällen, wo die andere Niere fehlt oder derart hypoplastisch ist, dass sie zur Erhaltung des Lebens allein nicht ausreicht, oder wenn die andere Niere wohl erhalten ist, infolge reflektorischer Anurie aber ihre Funktion einstellt.

Diesen mechanischen Abflusshindernissen stehen die dynamischen Störungen durch Erkrankung des Ureters infolge von Verminderung bezw. Schwund seiner kontraktilen und elastischen Elemente gegenüber. Dadurch wird die aktive Tätigkeit des Ureters in der peristaltischen Fortleitung des Harns herabgesetzt bezw. aufgehoben. Durch entzündliche Veränderung mit bindegewebiger Wucherung und Zellinfiltration sind die elastischen Elemente verschoben, die zirkulären, wie die längsverlaufenden Muskelbündel auseinandergedrängt. Dadurch wird die motorische Insuffizienz des Ureters herbeigeführt, die zur passiven Ausdehnung und Erweiterung des Ureterrohres führt, und sie ist um so grösser, je weniger kompensatorische Vermehrung der Muskulatur eingetreten ist. Betasten und Drücken eines derart veränderten Ureters erzeugt keine Kontraktion, wie sie bei normalem oder auch ausgeweitetem Ureter auftritt, bei dem aber eine kompensatorische Hypertrophie der Muskulatur vorhanden ist, (Israel).

Israel macht auf folgendes Symptom aufmerksam, das er für pathognomonisch für Insuffizienz der Uretermuskulatur hält: Wenn man durch einen erweiterten, starren Ureter, dessen kontraktile Kraft durch Schwund der Muskulatur und der elastischen Fasern herabgesetzt ist, eine Flüssigkeit spritzt, dann fliesst sie durch den Harnleiter ab, wie durch eine metallene Röhre, direkt in kontinuierlichem Strahl; anders bei einem normalen Ureter; wie dieser sich aktiv an der Fortleitung des Harns beteiligt, so treibt er auch in gleicher Weise eine vom Becken aus injizierte Flüssigkeit peristaltisch heraus.

Was die Lokalisation der pathologischen Verengerungen im Ureter betrifft, so ist zuweilen nur eine zirkumskripte Stelle obliteriert bezw. stark verengt, oder die Verengerung bezw. die Obliteration erstreckt sich auf einen grösseren Teil des Harnleiters.

Ist der Ureter an seiner Einmündungsstelle in die Blase verengt oder allmählich zur Obliteration gekommen (s. Fig. No. 10), dann ist der zentral gelegene Teil des Ureters wohl erweitert, aber sonst normal gestaltet. In diesem Falle ist, wie die entwickelungsgeschichtliche Betrachtung zeigt, eine sekundäre Verengerung an dem schon ausgebildeten Ureterteil anzunehmen; denn, da der Ureter aus der hinteren Wand des Wolffschen Gangs entspringt und der primären Nierenanlage nach aufwärts entgegenwächst, könnte der der Niere nahe gelegene Teil des Ureters nicht normal gestaltet sein, wenn nicht der Ureter an seiner Ursprungsstelle, das ist an

seiner Einmündungsstelle in die Blase, vorher normal entwickelt gewesen wäre. Es liegt hier also kein vitium primae formationis vor, sondern es handelt sich um das Endresultat eines entzündlichen Prozesses im Ureter; diese Erkrankung kann den Ureter bereits im intrauterinen Leben befallen, wie die Befunde von Stenosen im Ureter bei Neugeborenen zeigen, und zwar in der Fötal- wie in der Embryonal-Periode.

Fig. No. 9*.

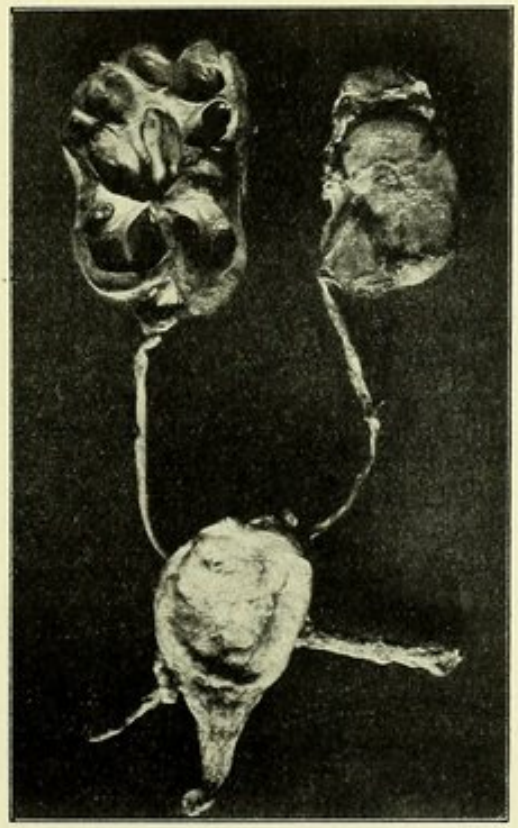

Bei der physiologischen Form des Ureters, bei dem Wechsel von Erweiterung und Verengerung seines Lumens wird es begreiflich, wenn in erster Reihe die physiologisch engsten Stellen, insbesondere die Ursprungsstelle des Ureters wie seine Einmündungsstelle in die Blase, in zweiter Reihe die Kreuzungsstelle des Ureters mit den Vasa iliaca verengt oder obliteriert werden.

Ein Fall für Verengerung des pelvinen Ureterostiums bei einem Neugeborenen sei hier angeführt:

Präparat 18 Fig. No. 9: Die linke Niere ist $3^1/_2$ cm lang, 2 cm breit und $2^1/_2$ cm dick, von normaler Form und normalem Aussehen. Die rechte Niere ist dagegen stark hydronephrotisch erweitert, 5 cm lang, $2^1/_2$ cm breit und $2^1/_2$ cm dick. Becken und Kelche sind stark erweitert. Die Nierenwandung ist sehr dünn, etwa $^1/_2$ cm; die beiden Ureteren, von normaler Weite, münden an normaler Stelle in die Blase.

Die Obliteration ist als die Folge der Verklebung der geschwollenen und ihres Epithels verlustig gegangenen Schleimhaut zu betrachten. Sie ist hier zuweilen an einer zirkumskripten Stelle vorhanden. Ist dagegen die Schleimhaut derart geschwollen, dass sie über eine grössere Strecke das Lumen vollkommen verschliesst, so entsteht oft infolge des Epithelverlustes die Obliteration an einem grösseren Teil des Harnleiters. Je weiter nach der Blase hin die relative Verengerung oder Obliteration des Ureters gelegen ist, bezw. je tiefer sie beginnt, desto grösser ist der proximal gelegene Teil des Ureters, der die pathologischen Veränderungen zeigt.

Aber auch distalwärts vom Ureter kann das Hindernis der Harnentleerung liegen, das sekundär die gleichen Störungen auf den Ureter in seiner ganzen Ausdehnung und auf die Nieren ausübt. Hierzu gehören u. a. Tumoren der Blase, Cystitis calculosa, Prostatahypertrophie, Harnröhrenstrikturen.

Israel berichtet über 2 Fälle, in denen Cystitis auf gonorrhoischer bezw. puerperaler Basis zu Störungen in der Harnentleerung führte. Infolge der Reizung der Blase bestand andauernder Harndrang. Die Patientin wurde von starken Blasenkrämpfen gequält; den Harn konnte sie nur tropfenweise entleeren. Mehrere Monate nach Beginn der Erkrankung stellten sich schmerzhafte Koliken in der Nierengegend ein. Hier hatte offenbar die andauernde Füllung der Blase, der starke intravesikale Druck, der durch die Kontraktion der Blase bei krampfhaft geschlossenem Sphinkter noch gesteigert wurde, die Harnentleerung aus den Ureteren erschwert und zur Erweiterung der Ureteren geführt. Auf diese Weise verschwand allmählich der ventilartige Verschluss am vesikalen Ureteren-Ostium; so wurde der Harn noch aus der Blase in die Ureteren gepresst, und dadurch erfolgte eine um so stärkere Ausdehnung der Ureteren, der Nierenbecken und der Kelche.

Auch lediglich nervöse Störungen der Blase können die gleichen Veränderungen am Ureter und in der Niere nach sich ziehen. Wie bei entzündlichen Reizungen der Blasenschleimhaut, kann es auch bei Lähmungszuständen der Blasenmuskulatur, wie bei Tabes, Paralyse zu einer derartigen Anfüllung der Blase kommen, dass der Harn nur tropfenweise entleert wird.

Bei einer vom Herrn Dr. Max Koch ausgeführten Sektion eines Tabikers konnten wir z. B. eine etwa daumenbreite Ausdehnung des Ureters und eine etwa mannsfaustgrosse Erweiterung des Nierenbeckens mit sekundärer Atrophie des Nierenparenchyms konstatieren.

Der Grad der pathologischen Veränderungen des Ureters und vornehmlich der Niere ist ferner und sehr wesentlich abhängig von dem Beginn des Eintritts der Verengerung. An der Niere eines Erwachsenen tritt oberhalb der Stenose eine Erweiterung des Ureters, des Beckens und der Kelche ein. Die Behinderung des Harnabflusses übt ihre Wirkung bis auf die Anfangsteile der Harnkanälchen, das ist bis auf ihren Ursprung aus den

Glomeruli, aus. Die Kanälchen werden ausgeweitet, und dadurch werden die Gefässe in ihrer Umgebung komprimiert, und wie sensibel auf Zirkulationsstörungen in der Niere die Epithelien der Harnkanälchen reagieren, haben uns die Experimente von Litten, O. Israel u. a. gezeigt. Hierbei möchte ich auf die stark ausgeprägte Enge am Ursprung der Harnkanälchen aufmerksam machen, wodurch die störende Wirkung, welche die in den Harnkanälchen sich stauende Harnmenge retrograd auf die Glomeruli ausübt, herabgemindert wird. Die Papillen der Markkegel werden abgeplattet und

Fig. No. 10.

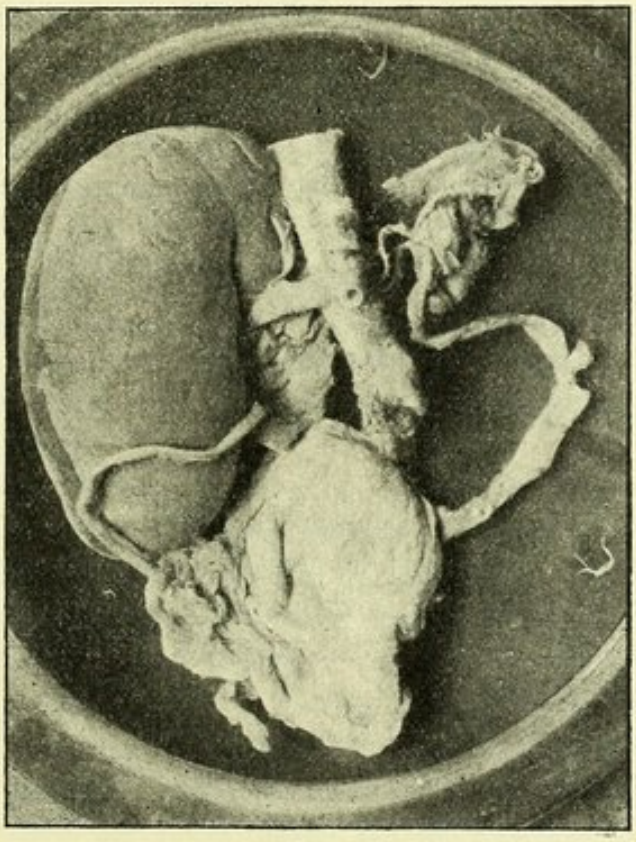

das Nierengewebe kommt allmählich zu mehr oder weniger hochgradiger Atrophie (s. Fig. No. 9). Infolge der Ausweitung gewinnt die vor der Erkrankung normal grosse Niere durch die Ausdehnung noch an Umfang. Entsteht aber die Stenose des Ureters an der kindlichen Niere oder gar in der Fötalperiode, wo die Niere noch in ihrer Entwickelung begriffen ist, so dürfte wohl auch hier die Niere bezw. die Nierenanlage noch etwas grösser werden, als sie es zur Zeit vor dem Auftreten der Verengerung war; es resultiert aber doch ein abnorm kleines Organ, oft nur ein Rudiment. In dem von mir beobachteten Präparate ist die hypoplastische Niere nur etwa pflaumengross.

Präparat No. 18 Fig. No. 10. Die rechte Niere ist normal gestaltet, vorn stark konvex, hinten plan, der obere Pol wesentlich breiter als der untere. Die Niere ist 14 cm lang, $5^1/_2$ cm dick, die grösste Breite beträgt 8 cm. Die Venen verlaufen vor den Arterien, die rechte Vena renalis ist, ausgedehnt, 2 cm lang, die rechte Arteria 5 cm lang. In der Mitte ihres Verlaufes entsendet die Nierenarterie einen Ast nach dem oberen Pol.

Die rechte, normal grosse Nebenniere ist an normaler Stelle.

Die linke Niere ist etwa pflaumengross, etwa $1^1/_2$ cm breit; sie wird von zwei sehr dünnen, 4 cm langen Nierenarterien versorgt. Die linke Nebenniere fällt durch ihre Grösse auf.

Das rechte Nierenbecken geht allmählich in den Ureter über und ist mit diesem 29 cm lang. Das linke Nierenbecken mit Ureter hat eine Länge von 27 cm.

Der rechte Ureter mündet an normaler Stelle in die Blase, ist von normaler Weite, von normaler Gestalt; die grösste Weite beträgt an einer ampullenartig ausgedehnten Stelle 7 mm.

Der linke Ureter fällt durch seine Weite auf, die grösste Weite beträgt $1^1/_2$ cm. Er hat aber, im ganzen betrachtet, seine normale Gestalt, ampullenartige Ausdehnungen und an den physiologisch engen Stellen enges Kaliber. Es handelt sich also um eine gleichmässige Ausweitung des ursprünglich normal gestalteten Ureters. Der linke Ureter ist an seiner Einmündungsstelle in die Blase obliteriert. Besonders zu beachten ist, dass hier auch die linke Plica ureterica und das linke Ostium uretericum fehlt.

Die mikroskopische Untersuchung ergibt reichliches fibröses Bindegewebe, durchsetzt von einzelnen Hohlräumen, offenbar Resten früherer Harnkanälchen, die ihres Epithels verlustig gegangen sind; die Gefässe zeigen in ihrer Umgebung eine starke Vermehrung des Bindegewebes. Ferner sind verschiedene fibrös degenerirte, sklerosierte Glomeruli zu erkennen.

Es handelt sich also in diesem Falle um eine vikariierende Vergrösserung der rechten Niere bei mangelhafter Ausbildung der linken Niere. Die rechte Niere ist nicht allein makroskopisch abnorm gross, auch mikroskopisch ist eine bedeutende Vergrösserung des Epithels der Tubuli contorti und der Glomeruli nachweisbar.

Die Obliteration des linken Ureters ist erst erfolgt, nachdem bereits der Ureter gebildet und mit der primären Nierenanlage verwachsen war; diese war noch nicht zur vollen Ausbildung gelangt. Die Obliteration ist offenbar im intrauterinen Leben entstanden und hat die weitere Entwickelung der ursprünglichen Nierenanlage unmöglich gemacht; es resultierte das etwa pflaumengrosse Nierenrudiment. Besonders beachtenswert ist hier das Fehlen der Plica ureterica und des linken Ureterostiums. Bei cystoskopischer Untersuchung weist also ein derartiger Befund auf das Fehlen der Funktion einer Niere hin. In anderen Fällen ist das Nierenrudiment noch wesentlich kleiner; oft gesellen sich zu der Verengerung im Ureter andere kongenitale Anomalien hinzu.

Die Obliteration des Ureters hat nicht allein sekundäre Veränderungen in der zugehörigen Niere zur Folge, auch die andere Niere wird hierdurch in ihrem anatomischen Bau, wie in funktioneller Hinsicht wesentlich beeinflusst. Mit Schwund der einen Niere geht die Vergrösserung der anderen

Niere einher, die vikariierend die Funktion des fehlenden Schwesterorgans übernimmt. In dem vorliegenden Präparat ist die eine Niere sehr vergrössert; sie ist 14 cm lang und $5^1/_2$ cm dick, die andere ist etwa von Pflaumengrösse. Die Verengerung des Ureters und die kompensatorische Vergrösserung der anderen Niere ist offenbar in einer frühen Fötalperiode entstanden. Bei einem Erwachsenen hat die Entfernung einer Niere eine verhältnismässig nicht so starke Vergrösserung der zugehörigen anderen Niere zur Folge; hier wird wohl mehr die funktionelle Energie der kompensatorisch eintretenden anderen Niere in Anspruch genommen (s. Präparat 16 Fig. No. 7). In der Tat zeigt auch die mikroskopische Untersuchung dieses Präparates keine erhebliche Vergrösserung des Epithels der Tubuli contorti oder der Glomeruli.

Der allmähliche Eintritt der zur Stenosierung führenden Verengerung dürfte weniger gefährlich sein, als der plötzliche Verschluss des Ureters, wie auch die Exstirpation einer im Verlauf längerer Zeit zur Destruktion gekommenen Niere weniger zu befürchten gibt, als die Entfernung eines grösstenteils normal funktionierenden Organs, wobei die erhöhte funktionelle Inanspruchnahme der restierenden Niere nicht allmählich, sondern plötzlich erfolgt.

Bei Schwund der einen Niere kann die andere Niere aber auch in entgegengesetztem Sinne pathologisch verändert werden: Bei blinder Endigung des Ureters unmittelbar hinter der Blasenschleimhaut kann die Schleimhaut nach dem Blasenende zu vorgewölbt werden; die cystische Vorwölbung kann hierbei einen hohen Grad erreichen; sie kann einerseits in die innere Urethralöffnung, sie mehr oder weniger stark verschliessend, hineinragen, andererseits das Ostium des zweiten normal mündenden Ureters in geringerem oder höherem Grade oder auch vollkommen verschliessen und die Harnentleerung aus der Blase bezw. aus dem zweiten restierenden Ureter beeinträchtigen, ja überhaupt unmöglich machen. Von dem Grade der Verengerung des zweiten Ureterostiums und der Dauer ihrer Entwickelung ist nun das Mass der konsekutiven Störungen in der zweiten Niere abhängig. (S. S. 31.)

Die Topographie des Ureters ist von der Lage der Niere und derjenigen der Blase abhängig.

Die Blase ändert physiologisch eigentlich permanent ihr Volumen und damit ihre Lagebeziehung zu ihrer Umgebung. Nachdem sie den Harn durch die Urethra getrieben, füllt sie sich wieder allmählich, um sich nach mehr oder weniger starker Anfüllung auf einmal wieder zu entleeren.

Die Ureteren münden aber an sehr tiefen Stellen, am Blasengrunde in die Blase, die sie schräg von aussen und oben nach innen und unten eine

kleine Strecke weit durchbohren. Auf diese Weise werden die Ureteren an den Bewegungen der Blase verhältnismässig sehr wenig beteiligt. Dazu kommt noch, dass die Ureteren, abgesehen von der den Becken nahe gelegenen kleinen Strecke, die mit dem Peritoneum verwachsen ist, in lockeres Bindegewebe eingelagert sind. Auch verlaufen die Ureteren nach ihrem Eintritt in das kleine Becken an dessen Innenwand in annähernd horizontalem Bogen. So können die Ureteren noch vermöge ihrer physiologischen Elastizität und Dehnbarkeit dem Zuge, der durch Entleerung der Blase eintritt, leicht folgen. Inwieweit die Ureteren sich durch Zug spannen lassen, sieht man gut bei extraperitonealer Freilegung der Niere. Wenn keine hemmenden pathologischen Veränderungen vorhanden sind, lassen sich die Nieren aus ihrer Lage eine gute Strecke herausheben.

Die ausserordentliche Dehnbarkeit des Ureters gestattet auch Operationen, die zur Verkürzung des Ureters führen. Eine sehr geringe Verkürzung des Ureters erfolgt schon bei Wiedervereinigung der beiden Theile eines bei einer Operation versehentlich durchschnittenen Ureters. Die erste derartige Operation wurde im Jahre 1886 von Schopf ausgeführt. Die Patientin ging nach sieben Wochen an einer anderen Erkrankung zu Grunde; wie sich aber zeigte, war die Naht am Ureter geheilt; es hatte sich jedoch eine starke Verengerung des Ureterlumens gebildet, die zur starken Erweiterung des Beckens geführt hatte. Pawlick resezierte ein 4 cm langes Stück des Ureters, bevor er die beiden durchschnittenen Ureterenden nach dem Vorschlage von Schopf über einen in beide Ureterteile eingeführten Katheter wiedervereinigte. Die Patientin ging nach 14 Tagen an Nachblutung zu Grunde; die Naht am Ureter war jedoch geheilt. Tietze durchschnitt bei der Exstirpation eines Rektumkarzinoms den Ureter. Er nähte den Ureter, nachdem er die freiliegenden Enden längs inzidiert hatte; so wurde ein grösseres Ureterlumen als bei der zirkulären Naht erzielt.

In gleicher Weise macht die Invagination des einen durchgeschnittenen Ureterendes in das andere bezw. in dessen seitliche Wand (D'Antona, Winslow, van Hook, Woodgood, Emmmet, Doberty) und die vielfach erfolgreich ausgeführte Vereinigung der beiden durchgeschnittenen Ureterenden nach Analogie der Enteroanastomose (Monari) einen mehr oder weniger grossen Substanzverlust des Ureters notwendig.

Bei erheblicher Verkürzung des Ureters durch Resektion des distalen Ureterendes hat man dieses an einer höheren Stelle in die Blase eingenäht. Aber trotz der physiologischen Volumenschwankungen in der Blase und der dadurch bedingten Zerrungen am Ureter traten keine Störungen auf Sokoloff hat 28 bis zum Jahre 1899 veröffentlichte Fälle von Einpflanzung des Harnleiters in die Blase, der Ureterocystoneostomie, und A. Depage und L. Mayer (Verhandl. d. Deutsch. Gesellsch. f. Chirurgie. 1904) haben

aus den letzten 5 Jahren 64 derartige neue Fälle gesammelt; in allen diesen wurde vom Ureter ein mehr oder weniger grosser Teil reseziert.

Nach Schede kann vom Ureter infolge seiner Dehnbarkeit ein bis 8 cm langes Stück reseziert werden. Man wird jedoch auch in dieser Hinsicht individualisieren müssen.

Pathologisch werden die Ureteren verlagert bei krankhaften Veränderungen der Niere, die zu einer Verbreiterung des Organs führen; ferner bei verschiedenen Anomalieen der Niere und abnormen Mündungen der Ureteren.

Nieren mit erweitertem Becken habe ich mehrfach beobachtet. Hier will ich nur das Präparat No. 19 Fig. No. 11 kurz beschreiben:

Fig. No. 11.

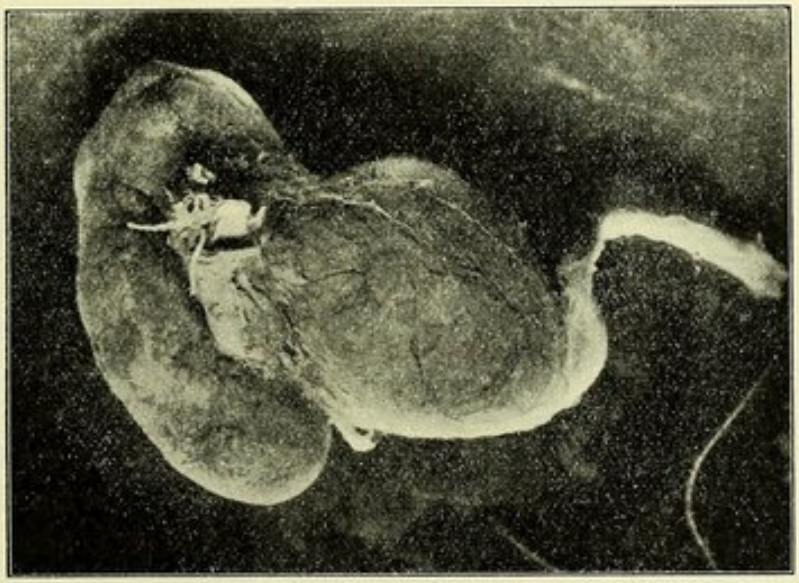

Die Niere ist $11\frac{1}{2}$ cm lang, 6 cm dick, der obere Pol $5\frac{1}{2}$ cm, der untere Pol $4\frac{1}{2}$ cm breit.

Das Becken ist, stark angefüllt, 7 cm lang, 7 cm dick und 6 cm breit. Die hintere Wand des Beckens ist stärker ausgebuchtet, als die vordere.

Bei der Anfüllung des Nierenbeckens dreht sich die Niere nach aussen, bei vollkommener Füllung des Nierenbeckens ist der Hilus der Niere fast ganz nach vorn gerichtet.

Das Becken geht an seinem medialen unteren Ende direkt in den Ureter über. Das Ostium des Ureters ist 2 cm tiefer als der untere Polrand der Niere gelegen.

Der Ureter verläuft zunächst etwa 3 cm weit dicht neben der medialen Nierenbeckenwand nach oben und ist an diese durch eine an der vorderen Wand verlaufende bindegewebige Schicht fixiert. Nunmehr bildet der Ureter einen ca. 3 cm langen, nach oben konvexen Bogen und wendet sich unter Erweiterung seines Lumens nach unten.

Bei der Ausweitung des Nierenbeckens hat also das Ostium des Ureters seine Lagebeziehung zum Nierenbecken selbst nicht geändert. Es liegt am medialen unteren Rande des Beckens, tiefer als der untere Hilus-

rand der Niere. Dagegen ist mit der Ausdehnung der unteren Nierenbeckenwand auch die Uretermündung vom Hilus der Niere um etwa 6 cm medialwärts verdrängt worden, und das obere Ende des Ureters, welches physiologisch einen nach oben etwas nach vorn hin leicht konvexen Bogen macht, liegt der medialen Nierenbeckenwand dicht an. Unter Bildung der Flexura renalis wendet sich nun der Ureter nach unten. Wie die Fig. No. 11 zeigt, zieht eine bindegewebige Schicht über die beiden nahe aneinander gelagerten Schenkel der Flexura renalis bis etwa zur Höhe des unteren Nierenpols.

Mit der Vergrösserung des Nierenbeckens ändert der Ureter seine Beziehungen zur Umgebung, wie zur Niere selbst bezw. zum Nierenbecken.

Gewöhnlich entspringt der Ureter aus dem medialen, unteren und etwas nach hinten geneigten Ende des dreieckig geformten oder rhomboiden Nierenbeckens und ist an seinem Ursprung zumeist etwas tiefer gelegen als der untere Rand des Nierenbeckens dicht am Hilus. Bei Ausweitung des Beckens kommt zuweilen das pelvine Ostium des Ureters etwas höher zu liegen (Morris, Israel); in mehrfachen Beobachtungen von mir ist aber das Ostium uretericum am medialen unteren Beckenende gelegen. Der Ureter wendet sich nun zunächst dem Nierenbecken dicht anliegend nach oben und etwas nach vorn.

Wie entsteht nun dieses Lageverhältnis des Ureters zum Becken? Aufschluss hierüber gibt die Betrachtung der normalen Verhältnisse. Der Ureter wendet sich nach Bildung eines nach oben und vorn hin konvexen Bogens nach unten. Der obere Teil des absteigenden Ureters ist fixiert. Bei weiterer Ausdehnung des Nierenbeckens kommt der gewöhnlich nach vorn und oben konvex sich biegende Teil des Ureters dicht an die mediale Nierenbeckenwand und nähert sich dem fixierten absteigenden Ureterteil. Vor dem Becken und dem Anfangsteil des Ureters ist gewöhnlich eine bindegewebige Membran, die ich als sekundäre Bildung ansehe.

An der Einmündungsstelle des Ureters in das Becken ist in diesen Fällen eine Knickung vorhanden. Die eine Wand des Ostiums springt ventilartig vor. Der Befund einer derartigen klappenartigen Vorrichtung und des erweiterten Beckens führt zu der Frage: Stehen diese Abweichungen von der Norm in einem ursächlichen Verhältnis zu einander, und wenn dieses zutrifft, welches ist die Ursache, welches die Folge?

Virchow, Englisch, Cohnheim sehen den schiefen Ursprung des Ureters und die klappenartige Bildung an seiner Mündungsstelle in das Nierenbecken als kongenitale Abweichung an, die den Harnabfluss behindert und so allmählich zur Ausdehnung des Nierenbeckens führt.

Simon dagegen hält die Bildung der Hydronephrose für bedingt durch andere, erst im späteren Leben erworbene Behinderungen im Harnabfluss. Durch die Vergrösserung des Nierenbeckens und die dadurch herbeigeführte

Drehung der Niere entsteht der klappenartige Vorsprung der einen Ureterwand, und bei weiterer Ausdehnung des Nierenbeckens kann es zum Verschluss des Ureterostiums kommen.

Wie Simon, hält auch Küster die Faltenbildung am Uretermunde für ein erworbenes Leiden, macht aber ihre Entstehung nicht allein von einem Hindernis in den unteren den Harn fortleitenden Teilen abhängig, sondern hält bereits die katarrhalische Schwellung der Beckenschleimhaut für hinreichend; die der Unterlage locker aufliegende Schleimhaut ist geschwollen, so deduziert Küster, und wird mit dem Harnstrom in Falten nach dem Ureterostium vorgedrängt. Auf diese Weise wird die Harnleitermündung verlegt, und es kommt zur Hydronephrose.

Israel spricht sich jedoch gegen diese Erklärung aus: Schleimhautfalten könnten sich nur bei Pyonephrose bilden, bei der die Schleimhaut des Beckens entzündlich geschwollen ist, nicht dagegen bei Hydronephrose, wobei die Beckenschleimhaut eher atrophisch glatt und gespannt ist. Ferner macht Israel darauf aufmerksam: Wenn die Beckenschleimhaut mit dem Harnstrahl nach dem Ureterostium vorgedrängt würde, dann müsste nicht ein wandständiger, klappenartiger Vorsprung der Schleimhaut entstehen, sondern ein zirkulärer Schleimhautwulst müsste das Ureterostium einengen. Das ist aber nicht der Fall.

Eine andere Erklärung für die Entstehung der spitzwinkligen Einsenkung des Ureters in das Becken bringt Landau, indem er die Wanderniere der Knickung und Torsion des Ureters beschuldigt, welche die Harnstauung und die Hydronephrosebildung zur Folge hat. Auch Terrier und Baudouin stimmen dem bei.

Bevor wir auf diese Erklärungen näher eingehen, wollen wir zunächst die bei der Entstehung der Hydronephrose eintretenden Veränderungen in der Niere betrachten.

Findet durch kongenitale oder im späteren Leben erworbene Knickung oder Verlegung des oberen Ureterendes eine Harnstauung und damit eine Ausdehnung des Nierenbeckens statt, so dürften, worauf ich insbesondere hinweisen möchte, auch die es umgebenden Gefässe, die Arterien und besonders die dünnwandigen Venen komprimiert werden; die Folge davon wäre die Blutstauung in der Niere und ödematöse Durchtränkung des Gewebes. Der gleichzeitige intrarenale direkte Druck der retinierten Flüssigkeit auf das Nierengewebe und auf die in den Columnae Bertini verlaufenden Aeste der Nierengefässe führt auch seinerseits zur Stauung und dadurch zur mangelhaften Ernährung der Niere. So wird die Widerstandsfähigkeit des Nierengewebes gegen den intrarenalen Druck erheblich herabgesetzt, die Pfeiler des Nierengebäudes, die innerhalb der Columnae Bertini verlaufenden Gefässe und das sie umgebende Bindegewebe werden schlecht ernährt und allmählich zur Atrophie gebracht. Es resultiert schliesslich ein gleichmässig

ausgeweiteter Sack, an dessen Innenwand die ursprünglichen Markkegel durch einige noch hervorragende Leisten angedeutet sind.

Auf diese Weise entsteht allmählich die grosse, einkammerige Hydronephrose, die sekundär auch eitrig werden kann. Anders aber die vielkammerige Pyonephrose mit primärer Eiterbildung im Becken und in den Kelchen.

Hier schmilzt sehr bald das weiche, an Bindegewebe überaus arme Gewebe des Markkegels und des angrenzenden Rindengebiets; nur die in den Columnae Bertini verlaufenden grossen Gefässe und das sie umgebende Bindegewebe halten dem Druck stand, und in seiner Widerstandsfähigkeit wird das Gewebe noch gestützt durch die Bindegewebsneubildung und Verdichtung, die die Folge der Entzündung in der unmittelbaren Umgebung ist. Findet auch eine Ausdehnung der Kelche statt, so geschieht dies konform der eigentlichen Gestalt der Kelche, nämlich der Kelchform. Die Markkegel sind gleichartig gestaltet und der zu jedem Markkegel gehörige Rindenteil bildet gleichsam eine Fortsetzung des Markkegels; die Einschmelzung des Markkegels und des dazugehörigen Rindenbezirks bedingt nun die eigenartige Trichterform der mit Eiter gefüllten, von den ausgeweiteten Kelchen eingefassten Höhlen. Zwischen ihnen verlaufen die Nierengefässe, die sich vom Hilus aus distalwärts immer mehr von einander entfernen. Während nun die Gefässe mit ihrer bindegewebigen Umhüllung, die Pfeiler des Nierengebäudes, ihre vor der Erkrankung bestehende Beziehung zur Oberfläche behalten, sich durch Schrumpfung des Bindegewebes vielleicht noch etwas retrahieren, wird das zwischen ihnen liegende Gewebe vorgebuckelt. Auf diese Weise erklärt sich die gefurchte Oberfläche derartig erkrankter Nieren. Es scheint mir darum die vielfach vertretene Anschauung (Schede, Müllerheim u. A.), dass sich solche Erkrankungen besonders in Nieren mit renkulär gefurchter Oberfläche entwickeln, nicht gerechtfertigt, sondern umgekehrt gewinnt die Niere, gleichviel, ob sie ursprünglich an ihrer Oberfläche renkuläre Furchen hatte, oder ob sie glatt war, durch die Vorwölbung zwischen den Columnae Bertini ihr eigenartiges gebuckeltes Aussehen.

Wir sahen, dass zuweilen die normale Mündung eines Kelches in das Becken ausserordentlich eng ist. Es ist darum begreiflich, dass bei Eiterung im Kelch und Becken durch die Schwellung der Schleimhaut die Kommunikation beider Hohlräume vollkommen aufgehoben wird und die Ausdehnung des Kelches diejenige des Beckens verhältnismässig bei weitem übertrifft. Der physiologisch verschiedenen Grösse der Kelche und ihres Lumens an der Einmündung in das Becken entspricht die mannigfache Grösse der Ausweitungen in der pyonephrotischen Niere.

Sehr lehrreich ist in dieser Hinsicht die Abbildung einer von Fenger durch Sektion gewonnenen hydronephrotischen Niere (s. Fig. No. 12). Ein perityphlitischer Abszess hatte den Ureter umklammert und zur Kompression gebracht. Dadurch entstand aber nicht, wie gewöhnlich, eine annähernd gleichmässige Ausweitung des Beckens und der Kelche. Das Becken selbst ist vielmehr nur mässig erweitert, das direkt dazu gehörige Parenchym in ziemlich dicker Schicht erhalten. Fenger und Schede nehmen nun an, dass sich infolge der Ausweitung des Nierenbeckens aus der Scheidewand zwischen

Fig. No. 12.

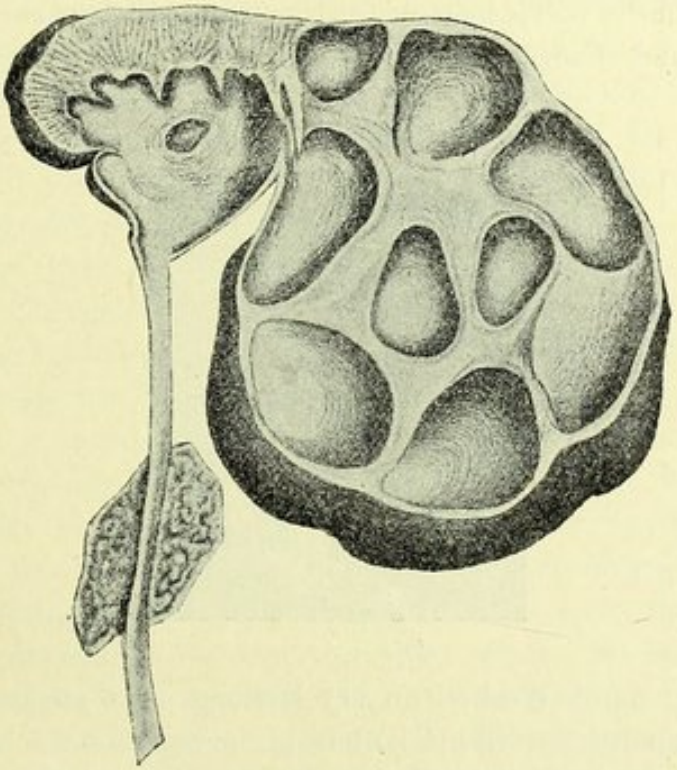

Rechtsseitige Hydronephrose mit Klappenbildung. Senkrechter Durchschnitt.

zwei erweiterten Kelchen eine Klappe gebildet hatte, die zur hochgradigen hydronephrotischen Veränderung des übrigen Teils der Niere geführt hat. Die Betrachtung der Abbildung eines von mir angefertigten Becken-Kelch-Ausgusses Fig. No. 13 gibt aber im Verein mit der von Fenger gegebenen Abbildung die einfache Erklärung: In das Nierenbecken mündete offenbar ein Calyx major mit ausserordentlich engem Halse. Die Entzündung der Beckenschleimhaut griff auf die mit ihr kontinuierlich zusammenhängende Schleimhaut des Calyx major über; infolge der Schwellung der Schleimhaut wurde der Kanal vollkommen verlegt, die Harnentleerung behindert, und so entstand die hochgradige hydronephrotische Veränderung dieses Calyx major und der sich von ihm abzweigenden Calices minores mit ausgedehnter Atrophie des dazugehörigen Nierenparenchyms.

Wie geht nun die Fortleitung aus einem erweiterten Becken vor sich? Die Drucksteigerung innerhalb des Nierenbeckens führt zur Dehnung seiner Wand. Die Folge davon ist die aktive Kontraktion der Muskulatur des Beckens und der Kelche. Findet diese in der Richtung statt, dass das temporäre Hindernis beseitigt wird, so kann sich das Becken wieder entleeren uud auf sein früheres Volumen zurückkehren. Dazu bedarf es wohl nicht, wie man für viele Fälle annimmt, eines besonderen Ascensus der etwa verlagerten Niere in ihre normale Lage, denn die Knickung des oberen Ureterendes und die dadurch bedingte Hemmung des Harnabflusses wird gewöhnlich als die Folge eines abnormen Herabsteigens der Niere, des Wanderns der Niere, betrachtet. Es dürfte sich jedoch meines Erachtens vielmehr um eine Drehung der Niere um ihre Längsachse handeln. Diese Lageverschiebung der Niere

Fig. No. 13.

wird unterstützt durch Wechsel in der Haltung des Patienten. Man beobachtet oft Schwinden der Okklusionserscheinungen, sobald der Patient die Rückenlage eingenommen hat. Treten diese Anfälle von Harnstauung immer häufiger auf, so findet eine immer grössere Ausdehnung der Beckenwandung und eine stets wachsende Abnahme ihrer Muskulatur und Elastizität auf, bis schliesslich ein Stadium eintritt, in dem sich das Becken auch nach Beseitigung des Abflusshindernisses auf seine frühere Kapazität nicht mehr zurückziehen kann. So entsteht allmählich die grosse Ausdehnung des Nierenbeckens.

Zur Annahme, dass zur Beseitigung des temporären Abflusshindernisses vornehmlich eine Drehung der Niere um ihre Längsachse notwendig ist, brachten mich folgende Beobachtungen: Die Ausdehnung des Nierenbeckens findet im wesentlichen nach der dorsalen Wand statt. Im Präparat No. 19 Fig. No. 11 z. B. überragt das Niveau der hinteren Wand des ausgeweiteten und prall gefüllten Beckens die Tangentialebene der hinteren Nierenoberfläche um etwa 6 cm; die vordere Oberfläche des Beckens hat nur wenig die Höhe der

ventralen Beckenwand überstiegen. Offenbar findet diese ein Hindernis an den vor ihr verlaufenden Nierengefässen und ihrer straffen, bindegewebigen Umhüllung. Wird nun das Nierenbecken gefüllt, so entfaltet sich die stark ausgeweitete hintere Nierenbeckenwand, und der mediale Teil der Niere wird nach vorn gedrängt. Dadurch, dass die Niere nach ihrer lateralen konvexen Oberfläche hin immer weniger an der Bewegung nach vorn teilnimmt, macht die Niere eine Drehung um ihre Längsachse derart, dass der Hilus immer mehr nach vorn und die Konvexität der Niere nach hinten zu liegen kommt.

Wie sich nun bei der Injektion des Nierenbeckens die Niere um ihre Längsachse immer mehr nach aussen dreht, bis schliesslich in einem hohen Grade der Ausdehnung ihr Hilus gerade nach vorn gerichtet ist, so findet bei Entleerung des Beckens umgekehrt eine allmähliche Drehung der Niere nach innen und dementsprechend der Wechsel in der Abflussrichtung des Harns statt, bis schliesslich die normale Lage der Niere bezw. eine annähernd gleiche wieder hergestellt ist.

Ausser der Drehung der Niere scheint mir aber noch ein weiteres Moment im Mechanismus des Harnabflusses aus dem erweiterten Nierenbecken zu berücksichtigen zu sein. Ich habe an einigen Präparaten ausgedehnter Hydronephrose das Becken mit Formalin gefüllt. Das Einspritzen der Flüssigkeit ging jedesmal glatt, ohne Störung, von statten, nicht aber so die Entleerung des Beckens. Man musste den Druck auf das Nierengewebe oft unter gleichzeitiger Drehung des Organs an verschiedenen Stellen versuchen, bis die Flüssigkeit aus dem Becken hervordrang. Bald sistierte wieder der Abfluss, und eine neue Kompression an einer anderen Stelle des Beckens war notwendig, um das Ausfliessen wieder in Gang zu bringen. Es dürfte also in vivo bei der Harnentleerung des Beckens noch eine verschiedengradige und in der Richtung den jeweiligen Anforderungen entsprechende Kontraktion der Muskulatur der Beckenwand hinzukommen, welche durch eine zweckentsprechende Haltung des Patienten, durch horizontale Rücken- oder Seitenlagerung unterstützt wird.

Die bei Hydronephrose frei in das Lumen vorspringende Falte der Beckenwand hat man direkt auf operativem Wege zu beseitigen gesucht, durch Längsspaltung der Falte und durch darauf folgende Naht der Wundränder nach dem Prinzip der Heinecke-Mikulicz'schen Operation der Pylorusstenose. Morris wendet hierbei die Lembert'sche Nahtmethode an.

Fenger hat diese Operation zuerst im Jahre 1892 ausgeführt. Bei einer 28jährigen Frau mit intermittierender Hydronephrose machte er zuerst die Nephrotomie. Der Ureter mündete in die hintere Hälfte des Sackes. Die vordere Wand des pelvinen Ureterostiums

sprang klappenartig vor und verhinderte dadurch, dass sie sich gegen die hintere Wand des Ureters anlegte, den Abfluss des Harns. Fenger beseitigte diese Stenose operativ in gleicher Weise, wie sie Heinecke und Mikulicz für die Pylorusstenose angegeben hatten. Ein französisches Bougie No. 11 wurde nun in den Ureter eingeführt, das Nierenbecken drainiert. Nach zwei Tagen wurde das Bougie entfernt, und allmählich heilte die Wunde. Die gleiche Operation haben Israel, Mynter, Bardenheuer u. a. ausgeführt.

In Fällen, in denen nicht allein das pelvine Ureterostium verengt ist, sondern gleichzeitig in kurzer Entfernung von der Uretermündung eine Striktur des Ureters besteht, wird man nach Küster den verengten Ureterteil resezieren und das freie Ureterende in das Becken implantieren. Hierbei bediente sich Küster zweckmässig eines Hülfsmittels; er schlitzte das freie Ende des Ureters an seiner vorderen mittleren Wand in einer Länge von $1^1/_2$ cm und nähte das ausgezogene Ureterende in den unteren Pol des Beckens ein. So wurde die Anlegung der Naht erheblich erleichtert und das pelvine Ureterostium recht gross gestaltet. Küster führte diese Operation mit Erfolg an einer Solitärniere aus.

Auch auf indirektem Wege hat man darnach getrachtet, die starke Faltenbildung an der Uebergangsstelle des Beckens in den Ureter zu beseitigen. Dies erstrebt die von Israel angegebene Pyelo-Plicatio, die Verkleinerung des Nierenbeckens durch Naht der nach innen gefalteten Nierenbeckenwandung. Hierbei ist jedoch zu erwägen: Wie das obige Experiment (siehe Seite 41) erweist, dürfte durch Verkleinerung der hinteren Nierenbeckenwand die Drehung der Niere nach aussen in nicht so hohem Grade erfolgen wie vorher; andererseits aber dürfte die ohnehin schwache Muskelschicht der Beckenwandung und ihre Elastizität durch diese Operation noch vermindert werden. Das Gleiche ist auch bei der Resektion der hydronephrotischen Beckenwandung (Hochenegg u. a.) zu berücksichtigen.

Von diesem Gesichtspunkte aus dürften eher diejenigen Behandlungsmethoden zu empfehlen sein, bei denen die den Abfluss behindernden Widerstände direkt angegriffen werden. Es liegt der Gedanke nahe, die Striktur retrograd vom Becken aus oder von der Blase aus auf cystoskopischem Wege zu bougieren und so allmählich den Kanal durchgängig zu machen. Was die Erweiterung des verengten Ureterostiums durch Bougierung betrifft, so ist sie wohl nur selten ausgeführt worden. Denn das Bougieren ist hier eine recht schwierige und mühselige Aufgabe. Schon das Auffinden des pelvinen Ureterostiums begegnet in vielen Fällen selbst nach ausgedehnter Inzision der Beckenwand, erheblichen Schwierigkeiten und gelingt oft nach stundenlangem Suchen nicht, wenn die schlitzförmige Uretermündung hinter einer der zahlreichen Schleimhautfalten der Nierenbeckenwand verborgen liegt. Man wird dann am besten zum Ziele kommen, wenn man nach Schede sogleich den Ureter auf retroperitonealem Wege frei-

legt; es wird in den Ureter eine kleine Inzision gemacht und in sie eine Sonde nach dem Becken zu eingeführt; so wird man alsbald über den Grad der Verengerung und den Ort der Ureteröffnung Aufschluss gewinnen. Fenger empfiehlt, zunächst den Versuch zu machen, auf anderem Wege das pelvine Ureterostium aufzufinden. Man geht nach Fenger so vor:

Das Becken wird weit incidiert; nach Resektion eines möglichst grossen Stücks der Beckenwand werden die frei liegenden Wundränder an die äussere Haut angenäht. Durch 3—4 Wochen lange Tamponade des Beckens wird eine Schrumpfung und eine weitere Verkleinerung des Beckens herbeizuführen gesucht; wenn das Bougieren des Ureters vom Becken aus auch dann noch nicht gelingt, dann empfiehlt Fenger die extraperitoneale Freilegung, Inzision und Sondierung des oberen Ureterendes.

Das Vorgehen Fengers verdient besondere Beachtung. Hat man ja doch oft lediglich nach Inzision der Nierenbeckenwand Heilung der Hydronephrose beobachtet. Früher hatte man durch Anlegung einer Nierenbeckenfistel dem Sekret der Niere, das den Ureter nicht passieren konnte, nur freien Abfluss nach aussen schaffen wollen; es zeigte sich aber in einer erheblichen Zahl, nach P. Wagner in etwa einem Drittel der Fälle, dass die Klappenbildung, die so oft das Abflusshindernis für den Beckeninhalt darstellte, nach der Inzision allmählich verschwand, der Harn wieder seinen Weg durch den Ureter fand, und die Beckenfistel sich schloss. Hier dürfte m. E. infolge der Entspannung der Beckenwandmuskulatur und durch ihre veränderte Zugrichtung nach der künstlichen Beckenöffnung hin die Muskulatur am pelvinen Ureterostium auch in anderer Richtung entspannt sein, wodurch eben die hier vorhandene Klappenbildung beseitigt wird. Wie dem aber auch sei, wie nach einfacher Inzision des Nierenbeckens, so hat man auch nach partieller Exstirpation der Beckenwand, wodurch man eine schnellere Verkleinerung und Schrumpfung des Beckens herbeiführen wollte, das Verschwinden der Ureterklappe und damit die Wiederherstellung des normalen Abflusskanals und die Heilung der Beckenfistel beobachtet.

Auch die einfache Punktion der Hydronephrose vom Becken aus hat oft unmittelbar zur Heilung geführt. In Fällen, in denen man eiligst die schweren Störungen beseitigen wollte, die man auf die Niereneinklemmung zurückführte, in denen es galt, die augenblickliche Lebensgefahr zu beseitigen, sei es dass sie durch funktionelle Störung beider Nieren und die dadurch verursachte Anurie gegeben war, sei es dass Rücksicht auf gleichzeitig bestehende Gravidität oder erhebliche Körperschwäche ein weiteres operatives Vorgehen verbot, in einer beträchtlichen Anzahl dieser Fälle hat man durch die Punktion allein Heilung herbeigeführt. Nicht nur die grossen Schmerzen wurden durch die Punktion beseitigt; zuweilen wurden auch Blutgerinnsel, kleine Konkremente, die das Ureter-

ostium verlegt hatten, durch die Punktion entfernt, und es wurde volle Heilung erzielt.

Man wird bei der Hydronephrose von Fall zu Fall entscheiden müssen, welche konservative Operationsmethode man in Anwendung bringen will. Zuweilen wird aber keine von allen diesen zum Ziele führen; dann käme die Nephrektomie in Betracht; denn eine andauernd bestehende Nierenbeckenfistel bedeutet für ihren Träger eine ausserordentliche Belästigung; auch hat man es längst gelernt, die Bedeutung, die die Erhaltung einer hydronephrotischen Niere für den Haushalt des Körpers hat, auf ihr richtiges Mass zurückzuführen, denn ist das Nierenbecken sehr gross, seine Wandung sehr verdünnt, so sondert die Niere immer noch eine reichliche Flüssigkeit ab, die an festen Bestandteilen, insbesondere an Harnstoff, ausserordentlich arm ist. Nach Inzision der Nierenbeckenwand wird die Nierensekretion gewöhnlich grösser, und der Gehalt des Sekrets an festen Bestandteilen, an Harnstoff, reicher; gleichwohl wird man in diesen Fällen sehr bald an eine Nephrektomie denken müssen; ist ja selbst die Exstirpation von gesunden Nieren nicht sehr gefährlich, wie man früher nach Exstirpation von Wandernieren, und jetzt noch nach Entfernung von kranken Nieren sieht, bei denen wie bei Nieren-Tumor ein mehr oder weniger grosser Teil vollkommen gut funktionierenden Gewebes erhalten ist und mit entfernt werden muss. Bei der Hydronephrose liegen in dieser Hinsicht die Verhältnisse günstiger. Die hydronephrotische Veränderung des Organs geht nur allmählich vor sich, und in gleicher Weise, ganz allmählich, kann die andere Niere die ausfallende Funktion ihres Schwesterorgans übernehmen. Bei den grossen Hydronephrosen aber ist im Sekret oft gar kein Harnstoff, oder es sind nur noch Spuren davon vorhanden. Der hydronephrotische Sack hat alsdann keine funktionelle Bedeutung und wird am zweckmässigsten sogleich in toto exstirpiert. Aber auch in denjenigen Fällen, in denen die Harnsekretion nicht ganz erloschen, vielmehr noch zu einem erheblichen Teile vorhanden ist, wird man eventuell an eine Totalexstirpation herangehen. Man wird sich natürlich zuerst über die funktionelle Suffizienz der anderen Niere Aufschluss verschaffen müssen, ob diese soweit erhalten ist, dass sie allein imstande, bezw. noch soweit steigerungsfähig ist, um die Funktion der zu exstirpierenden Niere mit zu übernehmen. Man wird erst den Versuch machen müssen, nach extraperitonealer Freilegung des Ureters mittels der oben beschriebenen plastischen Operationen das Hindernis zu beseitigen; dann ist es auch besonders leicht, nach dem Vorgehen von Pinner durch vollkommene Verstopfung des freigelegten Ureters die Sekrete der beiden Nieren gesondert in reichlicher Menge aufzufangen. Ist aber auch die andere Niere anscheinend nicht mehr hinreichend funktionsfähig, oder ist sie überhaupt nicht vorhanden, dann käme eine Operation in Betracht, wie sie Israel bei einer hydro-

nephrotischen Solitärniere ausgeführt hat; Israel legte nach dem Prinzip der Witzel'schen Gastrostomie eine Blasenfistel an, und verband die Nieren- und die Blasenfistel durch einen über die äusseren Bauchdecken hinführenden, eigens hergerichteten Katheter. Man wird auch die von Witzel vorgeschlagene Operationsmethode wählen können: Extraperitoneale Freilegung des Nierenbeckensacks und der stark gefüllten Harnblase und Anlegung einer Anastomose zwischen beiden Organen.

Küster empfiehlt, bei Hydronephrose, in der ein Stein das Ostium uretericum verlegt, diesen nicht durch Nierenspaltung, sondern durch die Pyelotomie zu entfernen, und das zu tun, „unter allen Umständen dann, wenn wir im Harnleitereingange eine Härte fühlen; denn auf diese Weise gestaltet sich die Operation einfacher und wohl auch ungefährlicher, als wenn wir den Weg durch das Nierengewebe wählen.“ (Küster, Deutsche Chirurgie, Lieferung 52b, 2. Hälfte, S. 459). Diesem Vorschlage Küsters kann ich nicht beipflichten. Wenn auch nämlich durch Inzision der Nierenbeckenwand keine nennenswerte Verletzung ihrer Muskulatur zu befürchten ist, so ist doch die Gefahr für das Zurückbleiben einer schlecht heilenden Beckenfistel weit erheblicher als die geringe Beschädigung des Nierengewebes und die etwaige Blutung bei der Inzision der verdünnten Nierenwandung. Ich habe bereits früher darauf hingewiesen, dass die Nephrotomie nach meiner Methode einen um so geringeren Parenchym-Verlust zur Folge hat, je mehr das Becken ausgeweitet ist, und in diesem Falle wäre nur eine kleine Inzision nötig, die man nach der Grösse des palpierten Calculus bemessen könnte.

Im Präparat Fig. No. 11 war das Nierenbecken etwa von Strausseneigrösse. Das Nierenbecken kann aber auch so erweitert sein, dass es fast den ganzen Bauchraum einnimmt. Von der Grösse des Nierenbeckens hängt auch die Lage des Ureters ab; je grösser das Becken ist, desto näher der Mittellinie des Körpers liegt der Ureter; mit der Vergrösserung des Nierenbeckens ändert überhaupt der Ureter seine Lagebeziehung zur Umgebung.

Pathologische Vergrösserungen des Nierenbeckens in verschieden hohem Grade und die dadurch bedingten Verlagerungen des Ureters kommen nicht allein auf einer Seite, sondern auf beiden Seiten des Körpers vor; sie sind angeboren oder im späteren Leben erworben.

Tumoren im Abdomen, im kleinen Becken, bedingen oft eine Verlagerung des Ureters; wie die Lage und die Grösse der Tumoren, ist auch die Verlagerung des Ureters individuell verschieden. Insbesondere sind es intraligamentäre Tumoren, bei deren Exstirpation der verlagerte und mit dem Tumor verwachsene Ureter nicht erkannt, angeschnitten oder auch durchgeschnitten worden ist; das dürfte oft bei der Autopsie in vivo, wie auch bei der Autopsie post mortem nicht erkannt worden sein; vielfach

dürfte die Ureterverletzung die Ursache für den letalen Ausgang der Operation gewesen sein, ohne dass sie erkannt wurde.

Kongenitale Anomalieen der Nieren bedingen gewöhnlich auch abnorme Verhältnisse der Ureteren.

Betrachten wir zunächst die ziemlich häufige Anomalie der Duplizität des Nierenbeckens und Ureters:

Fig. No. 14.

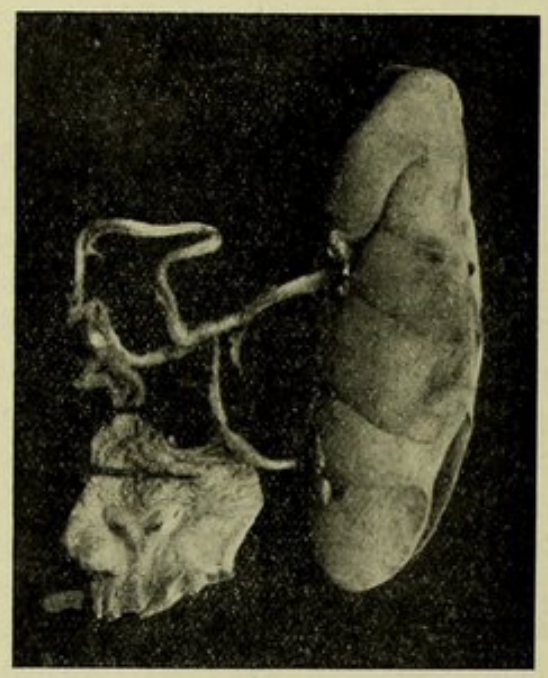

Präparat No. 21. Fig. No. 14. Linke Niere 14 cm lang, 5 cm breit, $4^1/_2$ cm dick, von stark ausgeprägter länglicher Form, an der Vorder- und Hinterwand mehrere vom Hilus aus radiär verlaufende Furchen. Das obere Nierenbecken ist vom oberen Polrand 5 cm entfernt, das untere Nierenbecken vom unteren Polrand $3^1/_2$ cm. Die Entfernung beider Nierenbecken von einander beträgt $5^1/_2$ cm; der obere Ureter ist 26,5 cm, der untere 25 cm lang.

Beide Ureteren verlaufen in der Nähe der Blase in einer gemeinsamen Bindegewebshülle, münden aber gesondert in die Blase, und zwar endet der obere in ungefähr gleicher Höhe wie der Ureter der rechten Niere. Das Orificium vesicae des linken Ureters liegt ebenfalls im Ureterenwulst, jedoch 6 mm höher und lateralwärts von der Blasenmündung des linken oberen Ureters.

Präparat No. 22 Fig. No. 15. Nieren eines 63jährigen Mannes. Blasenbeschwerden waren nie vorhanden.

Linke Niere: Die längliche Form ist nicht so stark ausgeprägt, wie im vorigen Präparat; die Niere ist 12 cm lang, 5 cm breit, 4 cm dick. An der Vorder- und Hinterwand der Niere einige zur Längsachse der Niere senkrecht verlaufende Furchen.

Es sind zwei Arteriae renales vorhanden; die eine starkkalibrige Arterie entspringt seitlich aus der Aorta und führt, in einen vorderen und einen hinteren Ast geteilt, in die Niere. Der hintere Ast dringt, wie gewöhnlich, in das obere Ende des Hilus ein. Die

zweite wesentlich schwächere Arteria renalis entspringt ein wenig tiefer und etwas mehr nach vorn aus der Aorta und führt in den unteren Pol der Niere. Die einfache Vena renalis liegt mit ihren Aesten vor den Verzweigungen der Nierenarterie. Ein unterer Ast der Vena renalis verläuft gemeinsam mit der unteren Arteria renalis und ist am Hilus von den übrigen Gefässen etwa 2 cm entfernt. Die Ureteren sind ausserordentlich dünn, in ihrer ventralwärts gelegenen Hälfte wesentlich enger als im pelvinen Teile; jeder einzelne Ureter von wesentlich kleinerem Kaliber als ein normaler.

Der obere Ureter führt, $4\frac{1}{2}$ cm vom oberen Polrande entfernt direkt aus der Niere, ohne dass eine Erweiterung, ein Becken zu erkennen wäre. Er sieht darum, nur in seinem ventralwärts gelegenen Teil betrachtet, ebenso aus, wie eine hier gesondert eindringende Nierenarterie.

Fig. No. 15. oberer Ureter.

Teil der Blase.

gemeinsamer Kanal.

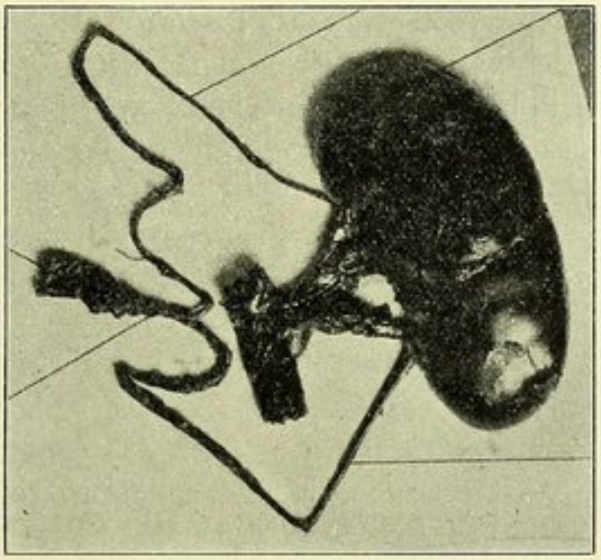

unterer Ureter.

Der obere Ureter ist 27 cm lang; er verläuft mit dem unteren Ureter eine Strecke weit in einer gemeinsamen Bindegewebshülle und vereinigt sich mit ihm in kurzer Entfernung von der Blase. Die vereinigten Ureteren münden an normaler Stelle in die Blase.

Der untere Ureter, etwa $3\frac{1}{2}$ cm vom oberen Ureter und etwa ebenso weit vom unteren Polrande entfernt, verlässt das ungefähr haselnussgrosse Nierenbecken. Seine Länge beträgt 24 cm. Ich inizierte vom oberen Ureter aus die Niere mit blauer Leimmasse, das untere Nierenbecken mit roter. Dann zerlegte ich die Niere in der von mir angegebenen Weise und zwar so, dass der Schnitt in der Mitte der lateralen konvexen Oberfläche 1 cm dorsalwärts von der idealen Mittellinie lag. Durch diesen Schnitt wurden beide Becken, und insbesondere das untere, ausserordentlich enge Becken gut getroffen.

Die Duplizität des Nierenbeckens und Ureters ist kein so seltenes Vorkommnis, wie es den Anschein hat. Boström fand diese Anomalie in 3%, Poirier in 4% seiner Fälle vor.

Die Nierenbecken sind gewöhnlich an der medialen Seite der Niere gelegen, das eine höher, als es der gewöhnlichen Lage des Hilus entspricht, das andere tiefer.

Dem doppelten Nierenbecken entspricht ein doppelter Hilus, der bei Betrachtung des Präparates von der vorderen Seite gewöhnlich deutlich zu erkennen ist.

Entsprechend der anomalen doppelten Anlage des Nierenbeckens über einander weicht auch die Gestalt der Niere von der Norm ab. Die Nieren zeichnen sich durch eine besondere längliche Form aus; sie ist oft so auffällig, dass man bei Herausnahme der Niere aus dem Kadaver schon aus der Gestalt der Niere auf die Duplizität des Nierenbeckens schliessen kann.

Von jedem Nierenbecken führt je ein Ureter ab. Da die von der ganzen Niere gelieferte Harnmenge durch ein doppeltes Kanalsystem, durch zwei Nierenbecken und zwei Ureteren abfliesst, ist die Kapazität, das Lumen jedes einzelnen Beckens, jedes einzelnen Ureters wesentlich kleiner, als die des einfachen Harnausführungskanals sein würde. Das Nierenbecken ist oft so klein, dass es bei der Betrachtung der Niere von aussen kaum sichtbar ist, und auch der intrarenale Teil des Beckens ist zuweilen von geringem Umfang; — das kommt allerdings, wenn auch wesentlich seltener, bei einfachen Nierenbecken vor — ebenso ist in derartigen Fällen das Lumen des Ureters oft wesentlich kleiner als normal, nur so klein, dass der Ureter das Aussehen einer Arterie hat. Legt man eine solche Niere frei, und ist das dazugehörige Becken bei der Betrachtung des Organs von aussen nicht zu erkennen, bezw. nicht vorhanden oder vollkommen intrarenal gelegen, so ist der Ureter von einer den entsprechenden Teil der Niere versorgenden Arterie sehr schwer zu unterscheiden.

Die zu einem Becken gehörigen Teile der Niere sind nicht immer gleich. Oft ist der untere Teil der Niere grösser als der obere; dementsprechend verhält sich das Volumen der Ausführungsgänge. Das Lumen des einen Ureters ist dann zuweilen so klein, dass es für den Ureterkatheter kaum passierbar ist.

Die Ureteren verlaufen neben einander nach unten, um entweder gesondert in die Harnblase zu münden, oder vorher miteinander zu verschmelzen und dann wie gewöhnlich an normaler Stelle in die Blase zu führen.

Die Vereinigung beider Ureteren findet oft in verschieden weiter Entfernung vom Hilus statt, bald in der Höhe des unteren Randes der Niere, bald in der Höhe der Bifurkation, verhältnismässig oft in kurzer Entfernung von der Einmündungsstelle in die Blase. Vor ihrer Vereinigung verlaufen sie eine mehr oder weniger grosse Strecke getrennt oder durch Bindegewebe an einander fixiert nebeneinander, um sich alsdann zu einem einfachen Kanal zu vereinigen.

Verlaufen die Ureteren gesondert zur Blase, so findet auf ihrer Bahn eine Kreuzung statt. Die Ureten kreuzen sich in seltenen Fällen dicht

unterhalb des unteren Pols der Niere, gewöhnlich weiter distalwärts, und zwar zieht der obere Ureter hinter dem unteren, selten vor ihm nach aussen, um alsdann in die Blase zu münden.

Eine von Weigert beschriebene Doppelmissgeburt mit ausserordentlich abnormem Lageverhältnis der Beckenorgane bildet eine Ausnahme. Hier fand keine Kreuzung der Ureteren statt, und der obere Ureter mündete höher als der untere in die Blase. Gewöhnlich aber kreuzen sich die Ureteren, und der obere Ureter mündet tiefer als der untere in die Blase. Aus dem höhere Ursprung und dem tieferen Einmünden des Ureters ergibt sich die grössere Länge desselben, die zwischen 1—5 cm schwankt.

Fig. No. 16.

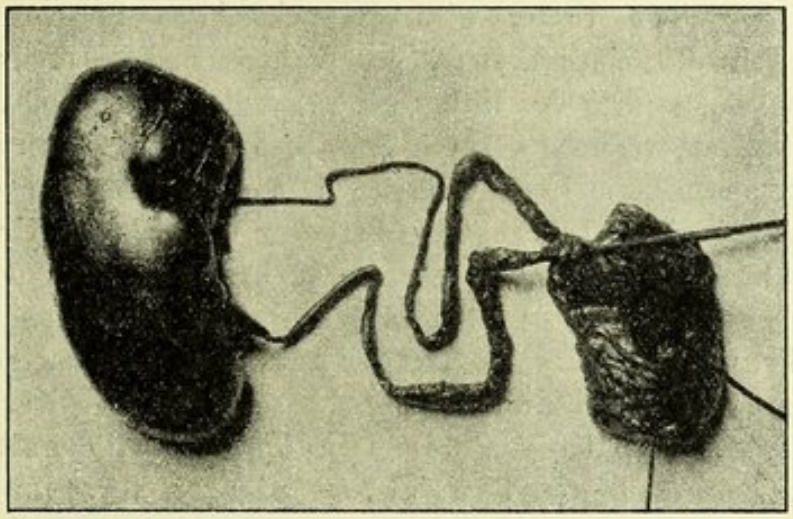

Sonde im Ostium vesicale des unteren Ureters.

Sonde im Ostium vesicale des oberen Ureters.

Sonde in der Harnröhre.

Der obere Ureter führt unterhalb des unteren Ureters in die Blase und zwar dicht neben ihm (Fig. No. 14) oder in grösserer Entfernung (Fig. No. 16).

Tritt der obere Ureter mit seiner Blasenmündung nicht in das Bereich des Sphincter vesicae ein, so kann diese Anomalie ein lediglich anatomisches Interesse bieten. In dem Präparat Fig. No. 16 mündet der Ureter mit weiter Oeffnung wohl an einer tiefen Stelle, nicht aber im Bereich des Schliessmuskels in die Blase. An dem zugehörigen oberen Teile der Niere sind keine pathologischen Veränderungen nachweisbar.

Anders aber, wenn die normal weite Ureteröffnung innerhalb des Sphinkters der Blase liegt; dann ist die Uretermündung nur während der Harnentleerung bei der dabei vorhandenen Erschlaffung des Sphinkters geöffnet, nicht aber in der übrigen Zeit. Die Folge dieser Harnverhaltung ist eine Stauung im Bereiche des Ureters und des Beckens, Abplattung der Papillen mit Schwund des Nierenparenchyms, mit mehr oder weniger grosser Hydronephrosebildung.

Die gleichen Folgeerscheinungen zeigen sich bei noch mehr distalwärts

gelegener Endigung des Ureters, bei seinem Einmünden in die Harnröhre, hinter dem Colliculus seminalis. Hierbei gesellt sich zu der abnormen Lokalisation der Uretermündung eine hochgradige Enge ihres Lumens, die ihrerseits wiederum den Harnabfluss behindert.

Die Uretermündung ist zuweilen nicht nur verengt, sondern obliteriert. Die Konsequenz ist die Erweiterung der harnausführenden Teile und partieller bezw. totaler Schwund des Nierenparenchyms. Ist der Verschluss der Harnleiteröffnung in der Zeit der Entwickelung der Niere erfolgt, so kann sich auch die Niere nicht weiter entfalten; es resultiert dann eine Schrumpfung des kleinen, noch nicht zur Entwickelung gelangten Organs (s. Fig. No. 10).

Die Verengerung bezw. die Obliteration eines Ureters an einer Niere mit doppeltem Ureter wird die sekundären Störungen nur im proximalen Teil des einen Ureters, des Beckens und des Teils der Niere zur Folge haben, zu dem der Ureter gehört, während der andere gesunde, nicht pathologisch veränderte Ureter und der zu ihm gehörende Teil der Niere vollkommen normal sein können. Diese Fälle haben ein praktisch chirurgisches Interesse. Ist der zu einem Ureter und Becken gehörige Nierenteil derart erkrankt, dass seine Exstirpation geboten ist, so wird in erster Reihe die Resektion nur dieses erkrankten Teils in Frage kommen; man wird danach trachten müssen, den anderen gesunden Teil der Niere mit gesundem Becken und Ureter dem Organismus zu erhalten. Derartige Operationen sind von Pawlick, Lennander, Bardenheuer ausgeführt worden. Ich möchte bei dieser Gelegenheit auf die von mir angegebene Methode der Resektion der Niere hinweisen (s. Topographie der Niere, S. 49).

Die Duplizität des Ureters kann auf einer oder auf beiden Seiten vorhanden sein. In seltenen Fällen ist beiderseits eine vollkommene Teilung vorhanden, sodass in der Blase vier Ureteröffnungen sind; zwei gänzlich getrennte Ureteren sind gewöhnlich nur auf einer Seite vorhanden; auf der anderen Seite ist dann nur ein einfacher oder ein inkomplett geteilter Ureter.

Die Verengerung kann auch beide Ureteren treffen und die oben beschriebenen Störungen in den proximal gelegenen Teilen zur Folge haben. Folgendes Präparat zeigt dies:

Präparat No. 23*. Die linke länglich geformte Niere ist 13 cm lang. Der obere Pol ist $6^1/_2$ cm, der mittlere $5^1/_2$, der untere $4^1/_2$ cm breit. Die grösste Dicke der Niere beträgt 4 cm. Der Hilus liegt weiter nach der vorderen Wand, sodass hier die Nierenbreite nur 4 cm beträgt. An der vorderen Wand der Niere sind mehrere radiär verlaufende Furchen vorhanden. Im Hilus liegen die Venen vor den Arterien. Die Arteria renalis zerlegt sich in drei Hauptäste. Der obere Hauptast versorgt den oberen Teil, der untere den unteren Pol der Niere, der mittlere Hauptast zerlegt sich dicht am

Hilus in zwei Nebenäste, von denen der eine nach unten, der andere nach oben führt. An der gewöhnlichen Hilusseite der Niere sind zwei Nierenbecken vorhanden. Beide Nierenbecken sind erweitert. Das zwischen ihnen gelegene Parenchym der Niere ist etwa 2 cm im Durchmesser. An dem unteren Becken ist der extrarenale Teil, platt gedrückt, 4 cm lang, eben so breit und geht ziemlich plötzlich in den Ureter über.

Der intrarenale Teil des Beckens teilt sich bald in zwei Calices majores, von denen jeder etwa 2 cm im Durchmesser hat. Das Nierenparenchym ist bis auf eine etwa 2 cm dicke Wandung erhalten.

Die beiden Ureteren sind stark erweitert und durch Bindegewebe miteinander verbunden, und zwar derart, dass es den Eindruck macht, als wenn sie sich bereits in der Mitte ihres Verlaufs zu einem gemeinsamen stark erweiterten Kanal vereinigten. Bei genauerer Präparation aber ist der gesonderte Verlauf der Ureteren bis in die Blase zu verfolgen. An beiden Ureteren sind die Erweiterungen und Verengerungen, und bei ihrer Füllung auch ihr geschlängelter Verlauf deutlich zu erkennen. Der obere Ureter ist, mit dem Becken zusammen gemessen, $29\frac{1}{2}$ cm lang. An seinem Ursprung hat er, platt gedrückt, einen Durchmesser von 1 cm, nimmt dann an Kaliber allmählich zu, sodass sein Durchmesser, ungefähr 20 cm unterhalb des Hilus, $1\frac{1}{2}$ cm beträgt. In seinem weiteren Verlauf wird er wiederum enger; $24\frac{1}{2}$ cm vom Hilus entfernt, beträgt der Durchmesser des Ureters wiederum 1 cm. Nunmehr erweitert er sich, um etwa $1\frac{1}{2}$ cm vor seiner Einmündung in die Blase ein Kaliber von 2 cm zu erreichen.

Das untere Nierenbecken ist 5 cm lang; der dazu gehörige Ureter 23 cm lang; er ist etwas weiter ausgedehnt, als der obere. 17 cm vom Hilus der Niere entfernt, hat er einen Durchmesser von 2 cm, um dann nach einer leichten Verengerung in seinem weiteren Verlaufe mit ebenso grossem Kaliber bis zur Blase zu führen. An der hinteren Wand der Blase ist ein mannsfaustgrosser Tumor (es ist ein Karzinomrecidiv, nach vorangegangener Uterusexstirpation), welcher die beiden Ureteren komprimiert. Bei der Betrachtung von der Blase aus sieht man drei Uretermündungen. Die rechte Uretermündung an normaler Stelle, auf der linken Seite zwei; die untere Uretermündung liegt etwas tiefer, als die der gesunden Seite, die obere Uretermündung liegt $1\frac{1}{2}$ cm höher und seitlich davon. Ein Versuch, die Ureteren zu sondieren, ist nicht möglich, da man durch sie in die Tumormassen gerät.

In diesem Falle ist es noch nicht zu hochgradigen pathologischen Veränderungen in der Niere gekommen. Offenbar hatte der Tumor die Ureteren noch nicht lange Zeit komprimiert. Die Becken und vor allem die Ureteren sind aber ausserordentlich stark erweitert. Auch in diesem Zustande ist die ursprüngliche Form des Ureters gewahrt geblieben, es sind an den Ureteren, wie im Präparat No. 1 Fig. No. 1, die Erweiterungen und Verengerungen stark ausgeprägt.

Ist an einer Niere mit doppeltem Nierenbecken nur der eine zu einem Nierenbecken und Ureter gehörige Teil der Niere so weit erkrankt, dass seine Exstirpation geboten ist, so wird, wie wir oben gesehen haben, an eine Resektion zu denken sein. Von lebenswichtiger Bedeutung wäre diese Operation, wenn die Niere eine Solitärniere ist; so im folgenden Falle:

Präparat No. 24 Fig. No. 17. Langniere: Die Niere zeigt stark ausgeprägte längliche Form. Sie ist medialwärs gekrümmt. Ihr Längsdurchmesser beträgt 16 cm, die grösste Breite am oberen Pol $5\frac{1}{2}$ cm, am unteren Pol 5 cm. Entsprechend der Krümmung ist der äussere Umfang der Niere vom oberen bis zum unteren Pol $19\frac{1}{2}$ cm gross.

Die vordere Wand des Organs ist glatt, die hintere zeigt, besonders an ihrer unteren Hälfte, einige radiär verlaufende Furchen.

Bei der Betrachtung von der hinteren Wand sieht man den grösseren oberen und den kleineren unteren Hilus, beide getrennt durch eine stark medial vorspringende Gewebsmasse. Der unterhalb des oberen Hilus gelegene Teil des Organs, der 8 cm lang ist, hat, für sich allein betrachtet, die Form einer Niere.

Der obere Hilus ist 5 cm lang, der untere Hilus, trichterförmig, ist am Eingang $^1/_2$ cm, in der Tiefe $2\,^1/_2$ cm lang. Aus dem oberen und unteren Hilus führt je ein Becken mit Ureter nach unten, der untere Ureter strebt nach der rechten Seite hin und kreuzt darum den oberen Ureter, hinter ihm verlaufend.

Fig. No. 17.*

Das obere $1\,^1/_2$ cm breite Becken geht nach ca. 3 cm weitem Verlauf in den Ureter über. Dieser ist 28 cm lang und mündet in normaler Höhe, ca. $1\,^1/_2$ cm von der Mittellinie entfernt, in die Blase. Den unteren Hilus verlässt das nur schwach angedeutete Becken, dessen Uebergang in den Ureter nicht zu bestimmen ist. Becken und Ureter sind $26\,^1/_2$ cm lang. Der Ureter führt hinter dem oberen Ureter nach der rechten Seite, um in gleicher Höhe, wie der linke Ureter, jedoch etwa $^1/_2$ cm von der Mittellinie entfernt, in die Blase zu münden.

Die Niere wird von zwei Arteriae renales versorgt. Die Arterien sind an ihrem Ursprung aus der Aorta 2 cm von einander entfernt, die untere Arteria renalis zweigt sich von der Aorta in der Höhe ihrer Teilung in die beiden Arteriae ab.

Die Arterien führen vor den Nierenbecken in den oberen und den unteren Hilus. Je eine Vena renalis verlässt jeden Hilus an seinem oberen Ende hinter dem Nierenbecken. Die rechte Samenblase fehlt.

Bei Betrachtung dieses Präparats von der hinteren Wand hat man den Eindruck, als wenn es sich um zwei mit einander verwachsene, ursprünglich getrennte Nieren handelt. Andere Momente weisen aber darauf hin, dass das Organ einheitlich und nicht durch Verschmelzung zweier Nieren entstanden ist. Die vordere Wand des Organs zeigt eine glatte Oberfläche und keine trennende Furche, welche eine ursprüngliche Scheidung andeuten würde. Auch ist die Form der Niere vollkommen gleich der Gestalt der Nieren mit doppeltem Becken, bei welchen stets auf der anderen Seite eine weitere Niere vorhanden war. Und bei einem derartigen Präparat haben wir, ebenso wie hier, die Kreuzung der Ureteren (Fig. No. 14 und 16) und ihre gesonderte Mündung in die Blase gesehen (Fig. No. 16). Der obere Ureter mündet an normaler Stelle, der untere Ureter an einer etwas davon entfernten Stelle in die Blase, während die Uretermündung der anderen Niere die normale Stelle einnimmt. Schliesslich fehlt im Präparat (Fig. No. 17), wie bei vielen kongenitalen Nierendefekten, nicht allein die Niere, sondern auch die Samenblase derselben Seite.

Berücksichtigen wir alles dies, so können wir dieses Präparat nicht als Verschmelzungsprodukt beider Nieren, sondern als vikariierende Hyperplasie der einen Niere infolge kongenitalen Defekts der anderen Niere betrachten.

Dieses Präparat bietet noch ein besonderes klinisches Interesse. Während im Präparat (Fig. No. 10 S. 31) der cystoskopische Befund des Fehlens des einen Ureterostiums, der einen Plica ureterica darauf hinwies, dass die dazu gehörige Niere nicht funktionierte, zeigt uns dieses Präparat, dass der cystoskopische Nachweis zweier gesonderter Harnleiteröffnungen, auch wenn sich aus ihnen Harn entleert, noch keineswegs dafür beweisend ist, dass zwei gesonderte Nieren vorhanden sind.

Im Gegensatz zu diesem Falle von Solitärniere mit Duplizität des Ureters, die auf eine intrauterine doppelte Anlage des Ureters zurückzuführen ist, sind die Solitärnieren zu betrachten, die durch Verschmelzungen beider Nieren entstanden sind. So die Kuchenniere, die ich in meiner Arbeit, „Ueber die Topographie der Niere“, S. 86 beschrieben habe. Das Organ ist an der für die rechte Niere normalen Stelle gelegen. Offenbar ist die linke Nierenanlage in einem embryonalen Stadium mit der rechten Nierenanlage verwachsen und in die rechte Lendengegend mit hinaufgewachsen. Der linke Ureter zieht in diesem Falle von der rechten Lendengegend über die Wirbelsäule hinweg, hinter der linken Tube und dem Rektum vorüber, um an normaler Stelle in die Blase zu münden.

In ähnlicher Weise ist der Ureter verlagert, wenn die eine Niere an normaler Stelle gelegen, und die andere Niere auf dieselbe Seite verlagert ist, ohne dass aber beide Nieren mit einander verwachsen sind (Schütz).

Der Ureter ist ferner verlagert bei Heterotopie der Niere, der einen Niere (Fig. No. 6 S. 11), wie beider Nieren, mögen diese nun vollkommen getrennt (s. Topographie der Niere, S. 85) oder mit einander verwachsen sein, unter Bildung einer Hufeisen-, Kuchenniere oder einer Ren informis (s. Topographie der Niere, S. 85).

In allen Fällen von Heterotopie der Niere, ganz besonders bei Verwachsungen der beiden heterotopen Nieren, sind die Ureteren gewöhnlich verkürzt und in ihrem Verlauf nicht, wie normal, nach oben, hinten und lateralwärts, sondern mehr medialwärts und nach vorn gerichtet.

Wie nun bei abnormer Lage der Niere mit regelrechter Mündung des Ureters in die Blase, so kann auch bei normaler Lage der Niere der Ureter verlagert sein und zwar durch seine abnorme Mündung in die Blase. Bei vollkommener Duplizität der Ureteren und ihrer gesonderten Mündung in die Blase ist mindestens eine Ureterendigung an einer abnormen Stelle, da ja die normale Mündungsstelle nur von einem Ureter eingenommen sein kann. Aber auch bei regelrecht gestalteten Nieren mit einem Ureter kann dieser an einer von der Norm abweichenden Stelle in die Blase münden.

Der einfache oder zweite Ureter kann in die Blase nahe dem Orificium int. der Harnröhre endigen (Fig. No. 16); dabei kann der Ureter direkt in eine abnorm tiefe Stelle der Aussenwand der Blase eindringen, oder er durchbricht die Blase von aussen an ihrer normalen Stelle, verläuft aber eine grössere Strecke innerhalb der Blasenwandung, um dann an einer abnorm tiefen Stelle in das Blaseninnere zu führen. Liegt die Ureterenmündung im Bereich des Sphinkters, so wird Harnträufeln die Folge sein, das nur bei Entleerung der Harnblase durch die dabei auftretende Kontraktion des M. sphincter vesicae sistiert wird. Allerdings kommen derartige Anomalieen auch ohne Störungen in der Harnentleerung vor.

Verläuft das distale Ureterende eine Strecke weit zwischen Muskelschicht und Schleimhaut, und insbesondere ist die Harnleitermündung in der Blase vielleicht infolge epithelialer Verklebungen obliteriert oder auch nur verengt, so wird durch den Druck der in den Ureter hineingeschleuderten Harnmenge der zwischen Blasenschleimhaut und Blasenmuskulatur gelegene Teil des Ureters in mehr oder weniger hohem Grade vorgewölbt. Diese Vorwölbung kann so stark ausgebildet sein, dass sie das Ostium der Harnröhre, ja sogar das zweite Ureterostium verlegt und die oben beschriebenen Störungen erzeugt.

Der Ureter kann noch mehr distalwärts endigen; so in der Harnröhre. Brinninger beschreibt einen Fall, in welchem die Harnblase fehlt und beide Ureteren in die Harnröhre münden. In den Fällen von Civiale, Zaluski, Weigert endete der Ureter in der Harnröhre neben dem Caput gallinaginis. Zuweilen führt er zwischen Harn- und Samenblase in die

Prostata, um dann mit einer nur für eine sehr feine Sonde durchgängigen Oeffnung in die Harnröhre zu münden.

Ferner hat man die Mündung des Ureters in die Vesica seminalis, in die Ductus ejaculatorii und das Vas deferens beobachtet (Bostroem, Weigert, Thiersch, Palma, Hoffmann). Bei Mündung des Ureters in die Samenwege hat man oft eine zystische Erweiterung der Ureters vorgefunden, die von hinten her die Blase eindrückt; in seltenen Fällen mündete der Ureter in die Vagina (Davenport, Emmet, Alsberg), in das Vestibulum vaginae (Schrader), zwischen den Schamlippen (Bousquet), neben dem Orificium extern. urethrae (Soller, Colzi, Josso). Dann sind auch blinde Endigungen des Ureters beschrieben worden.

In allen diesen Fällen sind aber die sekundären Veränderungen in den zentral gelegenen Teilen, dem Ureter und der Niere die gleichen; denn wo auch der Ureter abnorm enden mag, ob in dem Gebiet des Sphinkter-Muskels, in den Samenwegen oder in dem hinteren Ende der Urethra, das Wesentliche für die klinischen Erscheinungen und pathologisch-anatomischen Veränderungen in den zentral gelegenen Teilen ist der Grad der mechanischen Störung, der Verengerung des Endteils des Ureters, und die Dauer ihres Bestehens, ob die Verengerung eine chronische oder zeitweilige ist. Dilatation des Harnleiters, des Nierenbeckens, Atrophie der Niere werden in dem der Ureterverengerung entsprechenden Masse die Folge sein. Bei Mündung des Ureters in den hinteren Teil der Harnröhre besteht nur zuweilen Harnträufeln; gewöhnlich wird es durch die wie ein Sphinkter funktionierende Muskulatur des hinteren Teils der Urethra verhindert, den Sphincter prostaticus; während der Erschlaffung des Sphinkters bei der Miktion wird die Ureteröffnung frei, und aus ihr entleert sich der Harn gleichzeitig mit der Harnmenge, welche sich inzwischen aus dem anderen Ureter her in die Blase angesammelt hat.

Die zystische Erweiterung des Endteils des Ureters ist in verschiedener Grösse beobachtet worden, in Haselnussgrösse (Wrany), Wallnussgrösse (Bostroem). In dem Falle von Lilienfeld bedeckte die vorgewölbte Blasenschleimhaut das Trigonum Lieutaudii, und in dem von Lechler beschriebenen Falle hatte die sich in die Blase vorwölbende Zyste eine Kapazität von 50 ccm Flüssigkeit. Die zystische Geschwulst kann sich in das Innere der Blase frei vorwölben, ohne Störungen in der Harnentleerung zu verursachen; sie kann aber auch die Mündung des zweiten Ureters in mehr oder weniger hohem Grade verlegen und auch in diesem Störungen herbeiführen, wie sie der Behinderung der Harnentleerung eigentümlich sind: Erweiterung des Ureters, Hydronephrose und Atrophie der Niere. Raumbeengung im Innern der Blase infolge der zystischen Vorwölbung des Ureters führt aber auch zur unvollkommenen Entleerung der Blase und damit zu den Beschwerden von vermehrtem Harndrang, in weiterer Folge aber zu

entzündlichen Veränderungen der Blasenschleimhaut, am Blasenhals und auch an anderen Teilen der Blase. Die Entzündung kann sich zu einer haemorrhagischen steigern, und der sanguinulente Harn und die Schmerzen in der Blase, die sich zuweilen bis in die Nierengegend hinziehen, können zur falschen Diagose einer Nierenblutung führen.

Die zystische Vorwölbung des Ureters kann sich aber auch vor dem Orificium internum der Urethra ausbreiten und es in mehr oder weniger ausgedehntem Masse verdecken; ja die zystische Geschwulst kann sich selbst in den proximalen Teil der Harnröhre bis zum Caput gallinaginis hineinschieben; beim Weibe kann die Geschwulst bis zum Orificium externum der Urethra vorgedrängt sein, sodass derartige Befunde zuweilen fälschlich als „Vorfälle der Blasenschleimhaut" beschrieben worden sind. In diesen Fällen gesellt sich zu den oben beschriebenen Störungen der Cystitis, Pyelo-Nephritis noch Harnträufeln hinzu; denn der Sphinkter kann sich nicht mehr vollkommen kontrahieren, und die Blase kann sich nur ungenügend entleeren. Verlegt die vorgetriebene Geschwulst das Lumen der Urethra vollkommen, oder kommt es infolge gleichzeitig auftretender entzündlicher Schwellung der Harnröhrenschleimhaut erst nach einiger Zeit soweit, so kann die Harnentleerung vollkommen sistiert werden.

Eigentümlich ist es nun, dass nach der Zusammenstellung von Englisch die höheren Grade dieser Anomalie und ihrer konsekutiven Störungen zumeist das weibliche Geschlecht betreffen.

Die Diagnose dieser anomalen Endigungen des Ureters und insbesondere der zystischen Vorwölbung des Ureters in die Blase wird allein aus den klinischen Symptomen nicht zu erkennen sein, denn Harndrang und erschwerte Harnentleerung kommen bei so vielen Erkrankungen der Harnorgane vor, dass man nur aus diesen Symptomen keine speziellen Schlussfolgerungen ziehen kann, zumal da die Erweiterung des Ureters, des Nierenbeckens an sich diese Störungen garnicht herbeizuführen brauchen. Andererseits haben wir bereits oben gesehen, dass der Ureter selbst in die proximalen Teile der Urethra münden kann, ohne dass Harnträufeln auftritt. Hier verhindert es offenbar die Kontraktilität der Muskulatur des hinteren Teils der Urethra, des Sphincter prostaticus; beim weiblichen Geschlecht ist die anomale Mündung des Ureters im hinteren Teil der Urethra ohne das sonst konsekutive Symptom des Harnträufelns nur in zwei Fällen beobachtet worden. In den übrigen Fällen dieser Anomalie bei weiblichen Individuen sind von Jugend auf charakteristische Symptome vorhanden gewesen: Es bestand andauerndes Harnträufeln aus dem distalwärts vom Sphincter urethrae mündenden Ureter; gleichzeitig bestand in längeren zeitlichen Intervallen eine reguläre Miktion, indem der Musculus sphincter internus urethrae sich öffnete und der aus dem anderen Ureter entleerte Harn, der sich in der Blase angesammelt hatte, im Strahle entleert wurde. Dieses

Symptom des andauernden Harnträufelns und der gleichzeitig vorhandenen normalen Miktion in mehr oder weniger langen Zwischenzeiten ist für diese Anomalie pathognomonisch. Die Diagnose kann noch durch die cystoskopische und endoskopische Untersuchung gestützt werden. Lipman-Wulf, Wildbolz, Portner, Th. Cohn haben derartige cystische Vorwölbungen cystoskopisch festgestellt. Diese cystischen Gebilde können leicht mit Steinen oder soliden Tumoren verwechselt werden. So erkannte Grosglik erst, nachdem er die Sectio alta ausgeführt hatte, dass der Tumor, den er für eine solide Geschwulst gehalten hatte, eine Cyste war. Für die Differentialdiagnose sind aber folgende Merkmale der cystischen Geschwulst zu berücksichtigen; da sie dicht unter der Schleimhaut gelegen ist, hat sie zumeist eine durchscheinende Wandung; sie lässt sich mit der Sonde leicht eindrücken, und zuweilen wird es möglich sein, in die Cyste den Ureterkatheter einzuführen (Portner). Fühlt sich dagegen der Tumor derb an, so wird die Frage, ob der Tumor ein Stein ist, durch ein Skiagramm entschieden werden. Geringe, selbst kegelförmige Vorwölbungen des Ureter-Wulstes kommen auch physiologisch vor (Casper). Ragt die zystische Geschwulst in die Harnröhre vor, so wird man zwischen Geschwulst und Harnröhrenwand eine Sonde frei hin und her gleiten lassen können, die an der Geschwulst entlang an die Stelle gelangt, die der vesikalen Uretermündung entspricht; auch ist es begreiflich, dass oft beim Aufstehen bezw. Pressen des Kranken die Geschwulst grösser wird. Tauffer, Baumm, Davenport-Baker, Colzi, Wölfler, Bois haben diese Anomalien nach verschiedenen Methoden erfolgreich operiert.

Die Erklärung für die Entstehung all dieser Anomalien gibt die Entwicklungsgeschichte. Der Ureter entspringt aus der Rückwand des unteren Endes des Wolffschen Gangs. Bei der weiteren Entwickelung löst sich der Ureter von dem Wolffschen Gang ab und wird in den Sinus urogenitalis einbezogen, um in die Blase zu münden. Findet die Trennung von dem Wolffschen Gang nicht statt, so bleibt der Ureter im späteren Leben mit einem derjenigen Organe im Kontakt, welche sich aus dem Wolffschen Gang entwickeln, das sind die Samenblasen mit den Ductus ejaculatorii, das Vas deferens und der Nebenboden; bei den Frauen ist es der zurückgebildete Wolffsche Gang, der Gartnersche Gang.

Proximalwärts strebt der Ureter der Nierenanlage zu, um unmittelbar zuvor durch Erweiterung seines Lumens das Becken zu bilden und sich dann dichotomisch in den oberen und den unteren Calyx major zu teilen. Erfolgt diese Teilung in einem frühen Stadium, so resultiert daraus die Duplizität des Ureters.

Druck von L. Schumacher in Berlin N. 24.